

## **Recherches sur le cancer / [Charles-Emmanuel Sédillot].**

### **Contributors**

Sédillot, Charles-Emmanuel, 1804-1883.

### **Publication/Creation**

Strasbourg : G. Silbermann, 1846.

### **Persistent URL**

<https://wellcomecollection.org/works/eqvdbqbh>


### **License and attribution**

This work has been identified as being free of known restrictions under copyright law, including all related and neighbouring rights and is being made available under the Creative Commons, Public Domain Mark.


You can copy, modify, distribute and perform the work, even for commercial purposes, without asking permission.




Wellcome Collection  
183 Euston Road  
London NW1 2BE UK  
T +44 (0)20 7611 8722  
E [library@wellcomecollection.org](mailto:library@wellcomecollection.org)  
<https://wellcomecollection.org>



10331 v







Digitized by the Internet Archive  
in 2018 with funding from  
Wellcome Library

<https://archive.org/details/b2934556x>

RECHERCHES  
SUR LE CANCER,

avec huit <sup>figures,</sup> planches,

PAR

LE DOCTEUR C. SÉDILLOT,

Chirurgien principal des armées, professeur à la faculté de médecine, chirurgien en chef, premier professeur à l'hôpital militaire d'instruction de Strasbourg, membre correspondant de l'Académie des sciences, de l'Académie royale de médecine, de la Société de médecine d'Angers, etc., membre de la Société de médecine de Strasbourg, chevalier de la Légion d'Honneur, etc.




STRASBOURG,

IMPRIMERIE DE G. SILBERMANN, PLACE SAINT-THOMAS, 5.

1846.





RECHERCHES  
SUR LE CANCER,

avec huit planches,

PAR

*Charles Emmanuel*  
LE DOCTEUR C. SÉDILLOT,

Chirurgien principal des armées, professeur à la faculté de médecine, chirurgien en chef, premier professeur à l'hôpital militaire d'instruction de Strasbourg, membre correspondant de l'Académie des sciences, de l'Académie royale de médecine, de la Société de médecine d'Angers, etc., membre de la Société de médecine de Strasbourg, chevalier de la Légion d'Honneur, etc.



STRASBOURG,  
IMPRIMERIE DE G. SILBERMANN, PLACE SAINT-THOMAS, 5.  
1846.



304851





# RECHERCHES

SUR

# LE CANCER.



On a le droit de s'étonner qu'à une époque comme la nôtre, où toutes les forces de l'esprit humain sont dirigées vers l'analyse des phénomènes et la démonstration de leur nature, de leurs caractères et de leurs causes, on ne soit pas encore sorti du chaos dont l'histoire des maladies cancéreuses offre le spectacle.

La science et l'art paraissent avoir subi à cet égard les mêmes errements, et pendant que les académies avouent leur impuissance à distinguer les tumeurs cancéreuses, et accumulent en vain les caractères prétendus différentiels du tissu squirrheux et du tissu fibreux, les exploitateurs annoncent des traitements médicaux et des remèdes spécifiques dont ils se déclarent seuls dépositaires, et spéculent comme toujours sur l'ignorance et la crédulité publiques.

Il serait temps, cependant, de sortir de ces voies sans issue où les hommes les plus expérimentés et les plus instruits ne sont arrivés qu'à l'incertitude et au doute, et nous n'hésitons pas à déclarer que les chirurgiens n'ont

même incomplets, et, à cet égard, on est dans le vrai en affirmant que la cellule, telle qu'elle a été décrite et que nous la représenterons, paraît être l'élément caractéristique de toute une grande classe de tumeurs, unanimement regardées de nos jours comme des cancers.

M. Küss a eu l'occasion d'en étudier plus de soixante exemples; plusieurs fois il l'a fait de concert avec M. LERBOULLET, professeur à la faculté des sciences, M. le docteur RUEFF, l'un de nos micrographes le plus exercés, et il a constaté l'existence de la cellule cancéreuse au milieu d'éléments souvent très-divers. Depuis le commencement de cette année, j'ai remis à M. Küss des parcelles de tumeurs dont j'ai dû pratiquer l'ablation ou pallier les effets, et j'ai vu confirmer, étendre ou rectifier mon diagnostic, toujours avec avantage.

Serait-ce de peu d'importance pour l'histoire du cancer, que cette tumeur épidermique des lèvres, dont la nature réelle nous a été seulement signalée par l'inspection microscopique? Que deviendrait, en présence de pareils faits, l'assertion que les cancers des lèvres ne se reproduisent pas après l'ablation? On voit quels éléments nouveaux apporte en pathologie une révélation de ce genre, et quelle nécessité elle entraîne de faire intervenir le microscope dans la discussion de si graves sujets.

Nous citerons d'autres observations pour appuyer ces remarques. Un de nos malades offrait une affection de la première phalange du doigt auriculaire gauche, considérée par beaucoup de chirurgiens comme une simple carie, et par d'autres hommes de l'art non moins expérimentés comme un carcinome. Le doute, comme on le verra par les détails que nous rapporterons, était autorisé, et le diagnostic des plus difficiles. Une première amputation avait



été pratiquée, et il y avait eu récurrence. L'intervention du microscope sembla démontrer l'existence de cellules cancéreuses, et dut entraîner une seconde opération, suivie d'un succès momentané.

Dans un troisième cas, le microscope nous indiqua un symptôme jusqu'ici inconnu et cependant pathognomonique des cancers ulcérés de l'estomac. Sur un vieillard mort dans mon service, les cellules désagrégées du cancer et mêlées aux globes de pus, étaient rejetées par le vomissement.

J'ajouterai encore à ces exemples si féconds en enseignements de toute sorte, le résultat de l'inspection microscopique d'un grand nombre de tumeurs considérées comme des cancers, et que nous dûmes ranger dans diverses catégories, dont nous exposerons l'histoire.

*Observation I, recueillie par M. BENOIT, aide de clinique, service de M. le professeur SÉDILLOT. — Pseudo cancer de la lèvre inférieure; excision; guérison.*

Le nommé Antoine Sucker, âgé de quarante-huit ans, profession de journalier, entra à la clinique de M. le professeur SÉDILLOT, le 3 avril 1845, et fut placé salle 19, lit 25. Taille petite, constitution faible, tempérament lymphatique, nutrition détériorée, cheveux châtains; les parents se portent tous bien, et lui-même, avant son affection actuelle, jouissait d'une bonne santé.

Il y a quatre ans, sans cause connue, il vit apparaître à la lèvre inférieure, près de l'angle de la bouche, une petite vésicule, qui se rompit bientôt par le grattement, et à laquelle succéda une ulcération saignante, siège de démangeaison et de picotements. L'ulcération depuis ce moment a fait de continus progrès, présentant toujours le même aspect violacé, saignant et grisâtre. Cependant la lèvre avait peu augmenté de volume. Depuis le commencement de l'hiver dernier, l'affection prit un nouveau développement, et le tissu nouvellement formé s'accrut rapidement.

Aujourd'hui on observe au bord libre et aux deux tiers



gauches de la lèvre inférieure, une masse charnue, exubérante, en forme de champignon, un peu déprimée vers son milieu, dure, résistante, saignant facilement lorsqu'on vient à détacher quelques croûtes noirâtres qui la recouvrent vers ses extrémités; grisâtre et à fond sale vers sa partie moyenne, relevée en crête et soulevant l'angle labial à gauche. Intérieurement, elle occupe le bord libre de la lèvre; la muqueuse est ulcérée en dedans de la joue, et au delà de la commissure gauche dans une étendue de quatre à cinq centimètres, douleurs lancinantes, peu vives à la pression, sentiment de brûlure, picotements, ganglions du cou non tuméfiés, point de traces de maladies chroniques. Appétit, sommeil, forces générales conservées. Cette tumeur offrant toutes les apparences du cancer des lèvres, comme le fait remarquer M. SÉDILLOT, est enlevée, par ce professeur, le 5 avril, au moyen du procédé suivant: Une première incision transversale est pratiquée au niveau de la commissure gauche des lèvres, dans l'épaisseur de la joue, jusqu'au delà de l'ulcération existant à l'intérieur de la bouche, puis deux nouvelles incisions très-obliques, dont l'une a son point de départ au point de terminaison de la première, et l'autre au bord droit de la lèvre, circonscrivent la totalité de la tumeur en ménageant les tissus sains, et permettent d'en achever l'ablation complète. Les adhérences de la lèvre inférieure au maxillaire ayant été détruites en partie, M. SÉDILLOT affronte les bords des incisions et pratique la réunion immédiate par quelques points de suture entortillée. Il en résulte une double plaie, l'une transversale, répondant à la commissure, et l'autre verticale, occupant la lèvre.

Pansement simple, peu de tension de la lèvre contre l'arcade dentaire, au-devant de laquelle on place un petit linge enduit de cérat. Malgré la perte de substance, comprenant les deux tiers du bord libre de la lèvre, la difformité est parfaitement dissimulée, en raison de l'extrême élasticité des parties. Nuit bonne, sommeil, point de douleur, état général très-satisfaisant.

On retire les épingles le quatrième jour, et il s'écoule de l'angle inférieur de l'incision en V une gouttelette de pus. La réunion est parfaite; le malade n'accuse aucune douleur; appétit, sommeil, fonctions générales en bon état.

Deux jours plus tard, on enlève les fils sous lesquels un peu de suppuration s'est formée; du pus s'écoule par les ouvertures des épingles inférieures; lèvre en bon état, à l'exception des points correspondant à la cicatrice de la face interne de la



joue; il y existe quelques granulations ulcéreuses rougeâtres, point de tuméfaction, point de douleur; sommeil; appétit.

Toujours quelques gouttes de pus; du reste, même état; un peu de gonflement.

Le 14, presque plus de suppuration, point de tuméfaction ni de douleurs; vers le bord de la lèvre, ulcération que l'on touche avec le nitrate d'argent. A l'intérieur de la bouche, l'ulcération dont nous avons parlé, semble s'accroître. M. SÉDILLOT la touche, le 20, avec un crayon de potasse à l'alcool, et trouvant que le linge interposé entre la lèvre et les dents ne prévient pas suffisamment le contact irritant de ces dernières, fait envelopper l'arcade dentaire d'une lame de plomb. Ce corps étranger n'offrant pas une surface suffisamment polie, et restant difficilement en contact avec la plaie, M. SÉDILLOT applique, le 5 mai, une lame de plomb plus épaisse, qu'il façonne exactement sur l'arcade dentaire, pour éviter toute saillie et toute mobilité. A partir de ce moment, la cicatrisation de l'ulcération buccale marche rapidement, et le 16, le malade, parfaitement guéri, quitte l'hôpital, sans autres traces de son opération, qu'une double cicatrice linéaire à peine visible.

*« On remarquera l'efficacité de la simple interposition d'un corps à surface lisse et polie entre l'arcade dentaire et l'ulcère buccal, qu'on aurait pu supposer a priori de mauvaise nature. Avant de connaître le véritable caractère de ces sortes d'affections, M. SÉDILLOT était arrivé par l'expérience et l'étude attentive des phénomènes, à recourir à ce mode de traitement, comme on en trouvera des exemples aux articles Cancer des lèvres, des comptes-rendus de la clinique de ce professeur, par MM. VILLEMINE et L'HUILLIER. »*

Nous ne rapporterons pas ici les notes de M. BENOIT, destinées à établir la nature propre de la maladie, cette question se trouvant expressément traitée dans la communication suivante, que nous devons, comme nous l'avons déjà indiqué, aux savantes recherches de M. Küss.



PLANCHE I.

Anatomie pathologique d'un cancer de la lèvre, extirpé par  
M. SÉDILLOT, le 5 avril 1845.

Fig. 1. Coupe schématique.

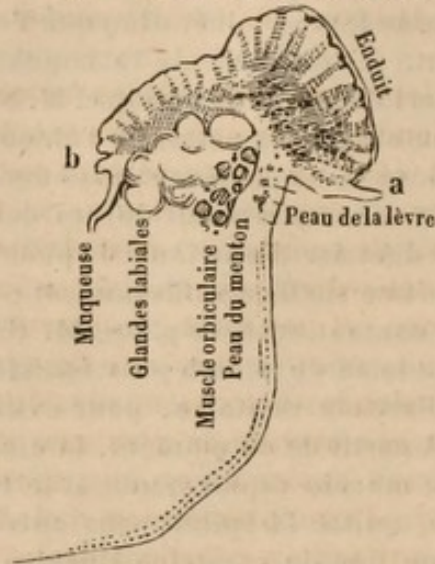


Fig. 2.



(Grossissement de 500.)

Fig. 3.

Fig. 5.

Fig. 6.

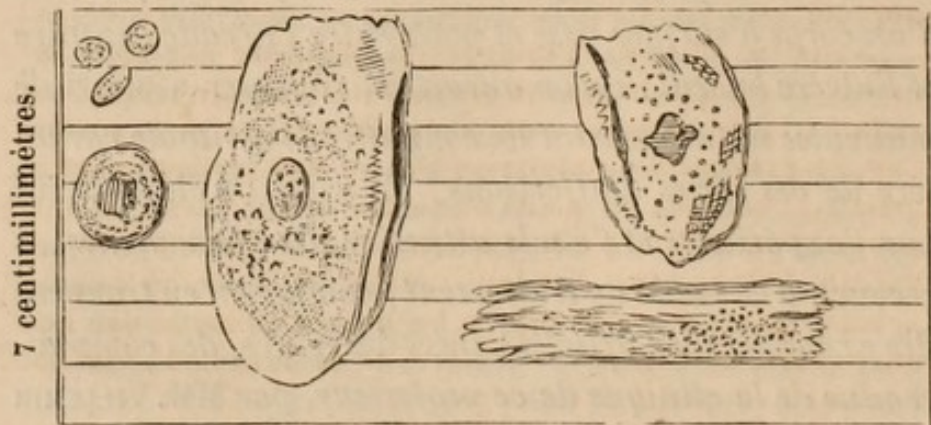


Fig. 4.

Fig. 7.

*État des parties voisines.* Les parties en contact avec la tumeur sont le derme, le muscle orbiculaire, les glandes labiales et la muqueuse. Cette dernière seule est altérée aux approches de la tumeur, et en quelques points elle est épaisie; les autres organes énumérés n'ont pas subi d'altération de texture. Entre le muscle et la tumeur, par exemple, la transition est insensible, on trouve sur la limite des deux un



pêle-mêle de fibres musculaires non altérées, et d'éléments de la tumeur. Même rapport avec le derme et la muqueuse. La tumeur est en contact avec les grains des glandes labiales restées parfaitement saines, et leur nombre ne paraît pas diminué. Par contre il semble que la tumeur était en train d'envahir les autres parties de la lèvre, de les détruire et de se substituer à eux.

*Forme de la tumeur.* Les parties normales de la lèvre forment une espèce de cratère, dont le fond est constitué par les couches musculaire et glanduleuse, et dont les parois le sont par la peau et la muqueuse plus ou moins déjetées en dehors. La tumeur adhère à toute la surface de ce cratère, en ne laissant libres que quelques points du rebord cutané (a) et du rebord muqueux (b, fig. 1. L'adhérence est peu forte, la tumeur se laisse arracher assez facilement, et offre alors une face (adhérente) irrégulièrement mamelonée, crevassée (voy. fig 2), ressemblant, en petit, à la surface utérine du placenta. Arrachée, la tumeur représente une espèce de croûte, épaisse de six millimètres en moyenne, d'une consistance moindre que celle du squirrhe, croûte qui se laisse facilement déchirer (ou plutôt casser), selon sa largeur, en fragments comprenant toute l'épaisseur de la tumeur. La cassure se fait de préférence au niveau des crevasses remarquées sur la face adhérente.

La surface libre de la tumeur est plus lisse que cette dernière, ce qui est dû, sur la partie antérieure du moins, à un *enduit* friable, presque d'un jaune sale qui égalise la surface. Car, en grattant cet enduit, on obtient une surface brunâtre, grisâtre, hérissée de petits mamelons blanchâtres, ayant à peu près un millimètre de diamètre. Sur la partie postérieure buccale de la tumeur, l'enduit manque, et les mamelons sont aplatis, serrés les uns contre les autres, séparés par quelques crevasses fines; ces dernières se remarquent aussi sous l'enduit de la partie antérieure.

L'arrachement de cette croûte n'enlève pas toute la matière morbide; les parties les plus profondes et les plus molles sont restées adhérentes aux parois du cratère, en partie infiltrées dans ses parois, et la surface obtenue ainsi est très-inégale, déchirée, floconneuse, comme celle de certains ulcères putrides: la teinte est brunâtre.

*Structure de la tumeur.* En pratiquant une coupe verticale, on voit que les mamelons blancs de la surface libre ne sont que les extrémités de petits *cylindres* ou *filaments claviformes*



blancs, plongés dans une substance grisâtre translucide, dans laquelle ils vont peu à peu disparaître, en approchant de la face profonde de la croûte. Cette face profonde est exclusivement formée par la matière grise, plus ou moins abondante; matière qui manque presque complètement vers l'extrémité gauche de la tumeur et dans sa partie buccale. Sur la coupe elle figure comme strie grisâtre alternant avec les stries blanches plus larges. En quelques points ces stries grises sont elles-mêmes striées de rouge simulant des vaisseaux; mais le microscope démontre que ce sont de petits épanchements de sang.

Les éléments microscopiques de la tumeur sont: Fig. 3, noyaux d'épithélium; fig. 4, noyau autour duquel la cellule a commencé à se former; fig. 5, cellule ou écaille d'épithélium parfaite; fig. 6, *id.* chiffonnée, flétrie; fig. 7, transformation de cette écaille qui la fait ressembler à un tronçon aplati de fibre; dans quelques corpuscules de cette espèce on voyait encore le noyau. Ces éléments sont distribués dans les quatre substances de la tumeur, ainsi qu'il suit :

1° *Enduit.* 5 rare, 6 en abondance, souvent comme rongé, et presque méconnaissable. Il y a de plus une espèce de détritus amorphe, des granulations isolées ou agglomérées.

2° *Cylindres blancs.* 3 et 5 en abondance, 4 et 7, forme des groupes par juxta-position, simulant des faisceaux fibreux. Mais je ne vois pas de fibres véritables.

3° *Substance grise,* fond granuleux, renfermant 3 en abondance, 4, 5, 7 et quelques gouttes de graisse.

4° *Mélange* des éléments ci-dessus avec les fibres des tissus voisins.

*Conclusion.* Cette tumeur n'est que de l'épithélium hypertrophié, a beaucoup d'analogie avec les verrues, les cors, les cornes, etc., et n'en a aucune avec le véritable cancer.

L'observation de pseudo-cancer de la lèvre inférieure, dont nous venons de rapporter les détails, a les conséquences pratiques les plus importantes.

Une opération sanglante, douloureuse, toujours effrayante pour le malade et ses proches, devient quelquefois inutile, et l'espoir et la confiance renaissent pour des malheureux qui se croyaient condamnés, dans leur vie et



leur postérité, à l'imminence d'une affection presque fatale.

M. H. LEBERT a rassemblé plusieurs exemples analogues de pseudo-cancers des lèvres, et après avoir cité l'opinion des chirurgiens qui s'accordent à considérer le cancer des lèvres comme un de ceux dont la guérison offre le plus de chances de succès, il se demande, comme nous l'avons fait, si cette doctrine conserve quelque valeur, en présence des nouveaux éléments d'appréciation et de certitude que nous offre l'inspection microscopique des tissus altérés.

Ces remarques ne sont pas seulement applicables aux cancers des lèvres, elles le sont encore à tous les cancers, quel que soit leur siège. La présence des cellules propres au squirrhé et à l'encéphaloïde, devient dès aujourd'hui un des éléments du diagnostic

Les pathologistes qui n'admettent pas la curabilité des affections cancéreuses ont évidemment le droit de réclamer les preuves les plus authentiques de la réalité de la maladie; et c'est dès lors une question à reprendre et à étudier.

Il est sans doute pénible d'être incessamment ramené à de nouvelles séries d'expériences; mais la science exige ces sacrifices, et ses progrès sont à ce prix.

Nous avons enlevé une autre tumeur des lèvres, désignée du nom de cancer, quoiqu'elle n'en offrît pas les véritables caractères; en voici l'observation :

*Obs. II, recueillie par M. MEYER, aide de clinique. — Tumeur ulcérée des lèvres; excision.*

Des ulcérations superficielles avaient envahi depuis deux années la lèvre supérieure d'un homme de cinquante-cinq ans, adonné aux travaux de l'agriculture. Le mal avait fait peu de progrès pendant dix-huit mois; mais, depuis cette époque, les ulcérations avaient envahi la joue gauche, toute



la moitié correspondante de la lèvre supérieure, en remontant au niveau de l'aile du nez, et dépassaient la ligne médiane d'un travers de doigt. La commissure et une partie de la lèvre inférieure étaient également devenus le siège de l'affection. Une sorte de fungus rougeâtre existait au-dessous de la narine gauche et projetait des irradiations comparables aux rayonnements des points d'ossification des os plats du crâne.

Quoique l'inspection microscopique de quelques parcelles de tissus excisés ne nous eût nullement révélé l'existence de cellules cancéreuses, nous crûmes nécessaire de pratiquer l'ablation des parties malades, trouvant dans l'ancienneté du mal, l'épaississement des tissus, la profondeur des ulcérations, des contre-indications absolues à un traitement plus simple.

Les portions excisées des lèvres et de la joue avaient, réunies, le volume du poing. On y observait des noyaux blanchâtres, friables, arrondis, du volume d'une noisette, excavés complètement dans leur intérieur par une ulcération rougeâtre. Ces noyaux s'énucléaient avec assez de facilité de l'épaisseur des tissus primitifs, qui ne semblaient pas très-altérés au contact et paraissaient n'avoir subi qu'un simple refoulement. Quelques noyaux de même nature, mais pleins et plus petits, étaient disséminés au-dessous de la membrane muqueuse et ressemblaient assez bien à des tubercules isolés. On les écrasait aisément sous le doigt; la coupe en était nette; des lamelles d'épithélium, de la graisse et des granulations framboisées du diamètre des globules du sang, entraient dans leur formation.

Le malade n'avait jamais ressenti aucune douleur lancinante; aucune altération n'était survenue dans sa constitution; il attribuait le développement de son affection au mauvais état de ses dents, qui étaient excessivement sales, noires, acérées, aiguës, dirigées en avant et disposées de manière à irriter continuellement les points correspondants des lèvres, et à en déterminer l'ulcération. Un ganglion engorgé, de la grosseur d'une amande, situé au-dessous du côté gauche de la mâchoire, formait la seule complication.

L'opinion que nous n'avions pas à traiter un cancer, modifia notre opération, car nous enlevâmes par énucléation quelques-unes des tumeurs siégeant sur la limite de nos incisions; nous pûmes ainsi conserver une plus grande étendue de téguments, qu'il nous eût fallu sacrifier, si nous eussions voulu enlever la totalité des parties malades.



L'affection dont nous venons de rapporter l'histoire, constituait une variété pathologique dont nous ne saurions encore nettement déterminer la nature. Était-ce une inflammation chronique avec induration, et plus tard ulcération des cryptes muqueux. La connaissance approfondie des diverses modifications morbides, est seule propre à fonder une classification et une thérapeutique rationnelles, et malgré les difficultés d'un pareil travail et la grandeur des études qu'il impose, il nous paraît nécessaire de rentrer dans cette voie, que les anciens avaient suivie, et que nous avons beaucoup trop négligée et abandonnée.

Un troisième exemple d'affection des lèvres offrant les symptômes communément attribués au cancer, s'est présenté à notre examen, avec les conditions d'autorité scientifique les plus complètes, et le microscope nous fut ici d'un grand secours.

Le malade opéré un an auparavant par un de mes collègues, vint mourir à la clinique le 16 décembre 1845, le surlendemain de son entrée à l'hôpital. En voici l'observation.

*Obs. III, recueillie par M. RUHLMANN, aide de clinique. — Cancer supposé de la lèvre inférieure; excision; récurrence; mort; examen microscopique de la tumeur.*

Le nommé J. Müller, vieillard âgé de soixante et quelques années, ancien militaire, usé par l'âge et les privations, entra à la clinique le 14 décembre; cet homme est émacié, son teint est jaunâtre; il reste presque invariablement étendu sur le dos; lorsqu'on essaye d'imprimer des mouvements à ses membres, il jette des cris aigus, et cependant ne répond qu'à peine aux questions. La respiration est gênée, les mouvements respiratoires accélérés. En arrière, la percussion de la poitrine donne un son mat, et à la partie correspondante, on entend à l'auscultation des râles sous-crépitaux, mêlés de ronchus vers la



partie supérieure. Le malade n'a pas assez de force pour expectorer.

La peau est chaude, sèche; pouls petit, vif et fréquent.

La soif paraît peu vive; rien de notable du côté des organes digestifs.

A la lèvre inférieure du côté gauche, un peu en avant de la commissure, on voit une cicatrice blanchâtre, linéaire, s'étendant du bord libre de la lèvre, jusque vers le menton, trace de l'opération que le malade avait subie l'année précédente.

A la partie supérieure du cou, un peu au-dessus de l'angle du maxillaire inférieur, et s'étendant vers la région parotidienne et le lobule de l'oreille, existe une tumeur du volume du poing, dure, formée en grande partie par des masses ganglionnaires engorgées et indurées; cependant dans la région parotidienne, cette tumeur est molle et comme fluctuante.

Au centre de la tumeur, il y a une ulcération large, excavée, et qui pénètre profondément le long de la branche horizontale gauche du maxillaire inférieur. Le fond de cet ulcère est irrégulier, sinueux, et laisse échapper un ichor fétide, abondant; il communique avec la cavité buccale, car on peut y faire passer l'air de l'expiration. Les bords sont irrégulièrement rongés. Cette tumeur est parfois le siège de douleurs lancinantes, et date de cinq à six mois.

La respiration de cet homme s'embarrasse de plus en plus; la face, les muqueuses à leur origine prennent un aspect violacé; l'assoupissement augmente, et le malade expire quarante heures après son entrée à l'hôpital.

*Nécroscopie.* L'ulcère de la région sous-maxillaire présente les mêmes particularités que pendant la vie. La peau y a disparu dans une étendue de plusieurs centimètres carrés. Le tissu environnant est dur, comme lardacé; la glande sous-maxillaire est en débris; la sublinguale, détruite en partie, est dure, comme squirrheuse dans ce qui en reste; c'est au niveau de cette dernière glande que la muqueuse buccale est rongée, et que l'ulcère communique avec la bouche. A la partie supéro-latérale du cou, l'induration s'étend jusqu'au corps thyroïde, dont le lobe gauche a plus de dureté que normalement.

A gauche de l'ulcère, dans la région parotidienne, existe une tumeur molle, qui laisse écouler à l'incision une grande quantité de pus, gris-verdâtre, mêlé de grumeaux, répan-



dant une odeur repoussante. La poche pouvait bien contenir cent grammes de ce liquide. La glande parotide est complètement baignée et comme disséquée par le pus; elle n'adhère plus que par sa partie toute profonde, mais ne paraît pas altérée dans sa texture.

La table externe de la branche horizontale du maxillaire, dans ses deux tiers postérieurs, est corrodée, rugueuse, dépouillée du périoste; l'érosion s'étend un peu à la branche ascendante; la table interne est encore plus altérée. Dans une étendue de quelques centimètres, elle est détruite avec le diploé jusqu'à la table externe, et l'on voit à nu l'artère et le nerf dentaires; ce dernier est épaissi, bleuâtre par son immersion dans le pus.

Les poumons sont engoués à leur partie postérieure, et adhèrent à la plèvre costale par une pseudo-membrane mince et transparente.

Les cavités droites du cœur sont remplies de caillots de sang noir.

Les viscères abdominaux ne présentent rien de pathologique.

*Examen microscopique.* Diverses parcelles de la tumeur furent étudiées avec soin au microscope, et l'on n'aperçut aucun vestige de cellules fibreuses ni cancéreuses. C'était un mélange d'épithélium, de globule de graisse, de sang, de pus et de fibres à formes irrégulières.

Ce fait nous paraît soulever plusieurs questions d'un véritable intérêt. D'abord est-il possible de nier la nature cancéreuse de l'affection, en présence des symptômes observés : première tumeur prise pour un cancer, et opérée comme tel. Guérison apparente; puis récurrence; envahissement et destruction des parties voisines et profondes; altération de la constitution et mort du malade. Les douleurs avaient été lancinantes, les ulcérations rongeantes; ce sont là des caractères d'une valeur incontestable, et qui sembleraient devoir faire cesser toute incertitude. Mais, d'un autre côté, le mal est resté circonscrit dans la région primitivement envahie. Nulle apparence de tissu squirrheux ou encéphaloïde; nulle tumeur cancéreuse dans les vis-



cères; absence complète des cellules propres à ce genre d'altération. Ces dernières considérations nous semblent décisives, et nous croyons être obligé d'en conclure, que nous avons eu sous les yeux une sorte de cancroïde, ou de lésion strumeuse ulcéralive, dont l'histoire n'est pas encore suffisamment établie. Les pathologistes qui regardent la récurrence comme la pierre de touche des véritables cancers, sont dans l'erreur, comme pouvaient au reste le faire supposer *à priori* une foule d'affections sujettes à reparaitre, et que personne n'a pour cela confondues avec le cancer. Les caries scrofuleuses se reproduisent d'une articulation sur une autre, après des amputations intempestivement entreprises; des tumeurs épidermiques, graisseuses, fibreuses, etc., reparaittent après l'extirpation. Il ne faudrait donc pas accorder au fait de la récurrence une importance que dénie l'histoire de la pathologie.

Nous avons opéré, le 27 décembre 1845, un autre malade pour une tumeur fibro-épidermique des lèvres. Nous en rapporterons l'histoire en quelques mots, comme nouvel exemple de la fréquence de ces tumeurs justement comparables aux productions cornées que l'on rencontre aux orteils.

Arrivées à un certain développement, beaucoup de ces lésions ne peuvent être guéries que par une opération, et c'est au bistouri ou au caustique qu'il convient d'avoir recours. Le volume, et la profondeur à laquelle s'étendent les noyaux fibro-épidermiques, la gêne, la douleur et les ulcérations qui en résultent, sont autant de causes de dégénérescence consécutive; mais il faut avouer cependant que l'élément cancéreux se montre ici rarement, et qu'un traitement approprié, entrepris en temps opportun, pourrait être suivi d'une guérison radicale.



*Obs. IV, recueillie par M. MEYER, aide de clinique. — Tumeur fibro-épidermique des lèvres.*

Le nommé Dornacher, Joseph, de Strasbourg, âgé de quarante-sept ans, jardinier, se présente à la clinique le 26 décembre 1845. Il y a huit mois, une excoriation s'était formée sur le côté droit du bord libre de la lèvre inférieure. Cette exulcération devint peu à peu le centre d'une induration qui s'établit sous la forme d'un tubercule comme verruqueux. Actuellement on aperçoit à un centimètre de la commissure labiale, une petite tumeur de la grosseur d'une noisette, tout à fait indolore, ne donnant lieu qu'à une sensation de gêne et de tension; elle se distingue du tissu sain par sa dureté, sa rugosité et sa coloration différente, brunâtre. Aucune douleur lancinante ne s'y est encore manifestée; excoriée superficiellement, elle donne lieu à un suintement qui se dessèche en croûte jaunâtre.

Rien ne donne lieu à soupçonner une affection cancéreuse; néanmoins, pour obtenir une guérison plus rapide, M. SÉDILLOT procède à l'excision de la tumeur. Six jours plus tard, le malade quitte l'hôpital, portant une cicatrice linéaire parfaitement formée.

*Examen microscopique.* La tumeur, examinée après l'excision, occupait, comme nous l'avons dit, la moitié droite de la lèvre inférieure; elle avait le volume d'un gros pois gonflé par l'humidité; elle proéminait au-dessus du niveau de la muqueuse de la lèvre et offrait une ulcération rougeâtre et saillante à sa face supérieure.

Elle paraissait, à l'œil nu, composée d'une masse blanchâtre, homogène, assez bien arrondie, friable, dont la coupe ne laissait sourdre aucune trace de liquide et dont les adhérences avec le tissu musculaire subjacent étaient intimes et très-fortes.

Le microscope y fit apercevoir beaucoup de lamelles d'épithélium, des globules de pus, un grand nombre de globules semblables à ceux du sang, et des masses de fibres irrégulières. Nous n'observâmes aucune cellule ayant la moindre analogie avec celles des tissus fibreux et cancéreux.

Il serait assez curieux de savoir dans quel sens et de quelle manière les lames épithéliales se trouvent accumulées dans les tumeurs qu'elles constituent.

L'épiderme paraissant sécrété par la couche vasculaire



du derme, celui-ci serait-il repoussé en arrière, par des dépôts épithéliaux successifs, ou serait-il ulcéré de manière à ce que les amas d'épiderme passassent au travers, et constituassent des tumeurs plus ou moins profondes? Une observation directe pourrait seule mettre hors de doute ces diverses suppositions, que nous considérons théoriquement comme très-admissibles.

Nous n'abandonnerons pas l'important sujet des tumeurs de la face, sans y joindre quelques observations également tirées de notre pratique, et propres à élucider les questions qui font l'objet de ce travail.

*Obs. V. recueillie par M. BENOIT, aide de clinique. — Tumeur fibreuse du nez.*

Prince, Jean-Baptiste, de Steige, cordonnier, âgé de quarante-sept ans, d'une bonne constitution, se fit, il y a près de cinq ans, une simple contusion au niveau de l'angle interne de l'œil et du rebord orbitaire inférieur du côté droit. Il se développa bientôt au lieu indiqué une petite tumeur à base large, assez dure, sensible à la pression seulement dans les premiers jours; elle devint bientôt complètement indolente. La peau n'y subit pas de changement de coloration.

Cette tumeur, développée d'abord rapidement, resta stationnaire pendant trois ans et demi, puis fit de nouveaux progrès, et dans les cinq derniers mois doubla de volume. La peau qui la recouvre s'est un peu amincie, et est devenue plus vasculaire. Prince y enfonça plusieurs fois la pointe d'une aiguille, et alors il s'écoulait en nappe une assez grande quantité de sang noir.

Lors de l'entrée de cet homme à l'hôpital, au commencement de juin 1845, on trouve sa figure déformée par une tumeur arrondie, du volume d'une pomme d'api, très-saillante, d'un aspect bleu rougeâtre, un peu translucide, sillonnée de petits vaisseaux. Elle est située sur le côté droit du nez, et s'étend depuis le milieu de cet organe qui est assez fortement refoulé à gauche jusque vers la pommette, le rebord orbitaire inférieur, où elle soulève la paupière corres-



pondante, et s'arrête à deux centimètres au-dessus du bord libre de la lèvre supérieure.

La narine droite est complètement aplatie, et fermée par la muqueuse de l'aile du nez attirée en bas par la tumeur. Cette dernière est rénitente, ne s'affaisse point par une pression prolongée, et semble formée par une coque fibreuse entourant un tissu mou et élastique. Elle est un peu mobile.

La peau qui la recouvre, sillonnée de petits vaisseaux bleuâtres, présente en outre de nombreux points noirâtres, orifices des follicules sébacés.

Cet homme réclame l'ablation de sa tumeur, que M. SÉDILLOT enlève, le 17 juin; deux incisions semi-lunaires dirigées de haut en bas, et un peu de dedans en dehors, circonscrivent un lambeau de peau d'un centimètre de largeur sur six de longueur.

Les téguments qui donnent beaucoup de sang, sont disséqués des deux côtés, et M. SÉDILLOT enlève une portion de la muqueuse nasale de la grandeur d'une pièce de cinquante centimes un peu au-dessus du cartilage de l'aile du nez. La tumeur dénudée se présente sous la forme d'une petite pomme lisse, arrondie, adhérente à sa base par des fibres celluluses assez lâches, qui en permettent l'énucléation. Les tissus environnants sont parfaitement sains. L'hémorrhagie est arrêtée par la ligature de quelques artérioles. On réunit immédiatement la plaie par six points de suture entortillée. Limonade. Fomentations froides.

Le lendemain de l'opération il survient un peu de gonflement œdémateux de la joue, qui cède à l'application de quelques sangsues. Les liquides qui suintent dans la plaie sous la réunion des téguments, s'écoulent librement par la narine, et l'on reconnaît combien a été avantageuse la précaution prise par M. SÉDILLOT, de leur assurer une issue facile.

Onze jours après l'opération, le 27 juin, cet homme sort de l'hôpital parfaitement guéri, ne conservant à la place de sa tumeur qu'une cicatrice linéaire de quatre à cinq centimètres de longueur, s'étendant de l'angle interne de l'œil vers la commissure labiale.

M. Küss a bien voulu examiner au microscope la tumeur, et voici la note qu'il nous a remise sur ce sujet :

La tumeur est bien circonscrite, revêtue d'une enveloppe celluleuse mince et très-adhérente, parce qu'elle est en con-



nexion avec les trainées fibreuses qui parcourent le tissu central en différents sens.

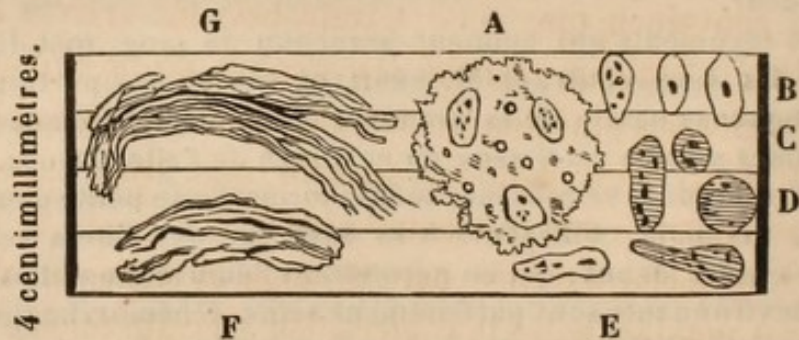
La consistance peut être comparée à celle du foie anémique. Il y a quelques bosselures peu marquées à la surface, mais pas de division en lobes.

Le tissu est fauve clair, translucide, le mors des pincés le déchire facilement; des stries fibreuses s'y ramifient sans aucune régularité. Sur la coupe on observe un certain nombre de vaisseaux béants, à la manière des veines sushépatiques, et ayant jusqu'à deux millimètres de diamètre.

#### PLANCHE II.

*Tumeur du nez, extirpée le 17 juin 1845.*

(Grossissement de 500.)



Sous le microscope la matière translucide paraît composée des parties suivantes : A. Dans un blastème pâle, finement granulé, se trouvent disséminés :

1° De petits cercles à bords très-noirs, ayant au plus centimillimètres 0,18. Ce sont probablement des gouttes de graisse.

2° Des cellules B pâles, légèrement opaques, à bords nets et réguliers, renfermant un seul point opaque qui paraît être le noyau, ou bien parsemées de taches opaques. La plupart sont allongées, et mesurent centimillimètres 1,1 sur 0,55. Mais on rencontre encore d'autres formes : telles C qui avait 0,68 de diamètre. D, rare, égal à 1 centimillimètre, renfermant plusieurs points noirs. Fréquemment ces corpuscules sont plus longs. E, peuvent atteindre 1,9, sans que leur largeur paraisse jamais dépasser 0,85 centimillimètres. Ces corpuscules E, en se plaçant bout à bout et parallèlement, peuvent simuler un tissu fibreux.

3° En quelques points se sont développées de véritables fibres F, qui paraissent dues à la transformation ultérieure des corpuscules E, lesquels deviennent cylindres ou rubans,



puis offrent des cannelures irrégulières, et enfin se transforment en faisceaux de fibrilles qui ressemblent beaucoup à celles du tissu des tendons G.

Les tractus fibreux blancs qui parcourent la tumeur se composent de fibres G, emprisonnant quelques cellules B E.

Ce sont là, ce me semble, les caractères d'une tumeur fibreuse bénigne, en voie de formation.

Ce fait est curieux par l'origine, le siège, le volume de la tumeur et le procédé opératoire, auquel nous attribuons en partie la rapidité de la guérison.

Nous avons d'abord cru à une dégénérescence squirrheuse d'une tumeur fibrineuse ou hématique, et nous restons convaincu que cette terminaison fût arrivée si le malade n'eût pas réclamé les secours de la chirurgie. Nous citerons plus loin un fait de semblable transformation. L'art n'est malheureusement que trop disposé à s'abandonner à une trompeuse sécurité.

La planche dessinée par M. Küss indique des différences notables entre la composition de cette tumeur purement fibreuse, et celle d'autres tumeurs, à cellules cancéreuses distinctes. Il semble y avoir là des éléments de transition que l'on parviendra peut-être à suivre, au sein, par exemple, où le tissu fibreux paraît offrir une tendance toute particulière à dégénérer.

Nous appellerons l'attention sur un principe chirurgical auquel nous attachons une grande importance. Je veux parler de l'attention avec laquelle il faut toujours laisser une libre issue à l'écoulement des liquides provenant de plaies. C'est évidemment le meilleur moyen de prévenir l'inflammation, les étranglements, les suppurations abondantes et interminables, les érysipèles, les lymphites, les phlébites et tous les accidents généraux qu'entraînent ces terribles complications.



Aussi, chez Prince, n'avons-nous pas craint d'ouvrir la muqueuse nasale, parce que cela nous permettait de fermer impunément la plaie extérieure par des points de suture. En agissant ainsi, aucun liquide ne resta épanché sous les téguments, aucun travail de résorption ne fut rendu nécessaire, et la peau put facilement revenir au contact des parties sous-jacentes; aussi avons-nous vu une plaie assez vaste, avec décollement considérable de téguments amincis, se cicatriser en onze jours d'une manière aussi heureuse que complète.

Nous avons observé deux cas d'ulcères rongeurs de la face, dont l'un avait été considéré comme un cancer des plus manifestes. Toute la région parotidienne gauche était détruite jusqu'à la base du crâne et les vertèbres. Les nerfs pneumogastrique et facial avaient disparu. La glande parotide, les muscles sterno-cléido-mastoïdien, digastrique, ceux qui s'attachent à l'apophyse mastoïde, n'existaient plus dans la vaste excavation comprise entre la branche maxillaire inférieure, l'apophyse mastoïde, l'arcade zygomatique et la partie supérieure et latérale du cou. Le malade périt, et la nécropsie ne montra aucune altération dans les viscères. L'inspection microscopique ne révéla aucune cellule cancéreuse bien caractérisée, quoique des doutes aient été exprimés à cet égard par M. Küss, qui étudia les tissus altérés. Faut-il rattacher cet ulcère aux cancroïdes admis par M. LEBERT, et dont l'histoire est à fonder, ou devons-nous y voir une forme particulière de dégénérescence? La question ne paraît pas encore susceptible d'être nettement tranchée. L'observation est, du reste, trop intéressante, pour que nous n'en rapportions pas les principaux détails; nous la ferons suivre de l'obser-



vation d'une affection dont le début fut à peu près semblable, mais dont nous fûmes assez heureux pour arrêter la marche et obtenir la cicatrisation par un traitement énergique et approprié.

*Obs. VI, recueillie par M. BENOIT. — Cancroïde de la région parotidienne.*

Rentinger, Nicolas, de Gresswiller, âgé de cinquante et un ans, manoeuvre, entre à l'hôpital le 30 mai 1845. Les cheveux rares qu'il a encore sur la tête sont roux; sa constitution est détériorée: il est émacié; son teint est pâle, livide; il a un air hébété qu'on nous dit avoir toujours existé. Sauf quelques affections qui se rattachent à son tempérament lymphatique et à sa vie misérable, cet homme s'est constamment bien porté. Il y a deux ans, il s'est développé chez lui, en arrière de l'apophyse mastoïde gauche, une petite tumeur dure et sensible à la pression, qui, pendant quinze mois, n'acquiesce que le volume d'une noix; cet homme n'y fit pas attention et ne sait pas si elle a été mobile. Mais depuis, cette tumeur devint douloureuse; la peau prit une couleur bleue, livide, et s'ouvrit spontanément il y a huit mois: la suppuration persista, l'ulcération s'étendit dans tous les sens, et on observe aujourd'hui le malade dans l'état suivant:

A la région parotidienne gauche existe une vaste excavation s'étendant verticalement depuis la conque de l'oreille jusqu'au milieu de la longueur du sterno-cléido-mastoïdien, et transversalement du milieu de l'os malaire jusqu'en arrière de l'apophyse mastoïde. Le fond en est grisâtre, répand un ichor brunâtre, et saigne facilement; il est parsemé de fongosités ressemblant à des masses de gros bourgeons charnus. Le conduit auditif et les parties inférieures de la conque sont détruits; on ne voit plus rien de la glande parotide. L'angle et la branche montante de la mâchoire sont à nu jusqu'à l'arcade zygomatique; on aperçoit l'apophyse styloïde et le bouquet musculaire de Riolan. La présence des bourgeons charnus ne permet pas de distinguer toute l'étendue des parties détruites. La moitié gauche de la face est paralysée et tirée vers le côté droit. Les mouvements de la mâchoire sont libres et l'ulcère ne communique pas avec la bouche. Les douleurs sont vives et reviennent par élancements. La respiration se fait li-



brement; le pouls est petit, lent; rien de notable du côté des fonctions digestives. Insomnie presque continuelle.

Quoique l'affection paraisse au-dessus des ressources de l'art, on prescrit 0,005 de deuto-chlorure de mercure par jour, à l'intérieur; des lotions avec une solution de sulfate de cuivre, un pansement à plat et l'emploi des opiacés.

Dans les premiers jours, l'ulcère se déterge un peu; mais le malade s'affaiblit de jour en jour; des sueurs visqueuses se montrent souvent; les progrès de l'ulcération deviennent plus rapides; le lobule de l'oreille tombe avec l'anthélix et l'antitragus; l'apophyse transverse de la deuxième vertèbre cervicale apparaît à nu. La suppuration est horriblement fétide et abondante, et le malade succombe le 25 juin.

*Nécroscopie.* On ne trouve plus de traces de la glande parotide, il ne reste de l'oreille externe que la partie supérieure de la conque et de l'hélix. On ne peut découvrir ni le trou stylo-mastoïdien, ni le nerf facial. L'apophyse mastoïde est érodée profondément, et on en aperçoit les cellules; l'altération et l'usure s'étendent à la portion pierreuse et écailleuse du temporal. Toutes les parties qui forment le fond de l'excavation ulcéreuse se confondent en une masse indurée, couverte de bourgeons fongueux, dans laquelle aboutissent le grand hypoglosse et le pneumogastrique qui se perdent dans l'ulcère. La carotide interne rejetée un peu en arrière est intacte et perméable.

A la partie postérieure les muscles grand droit, grand et petit obliques existent seuls, encore sont-ils comme disséqués. Il est impossible de trouver de trace des deux paires cervicales supérieures.

Rien de notable dans les viscères thoraciques et abdominaux.

Nous joignons à cette observation le résultat des recherches microscopiques de M. le professeur Küss, et nous transcrivons la note qu'il a bien voulu nous remettre.

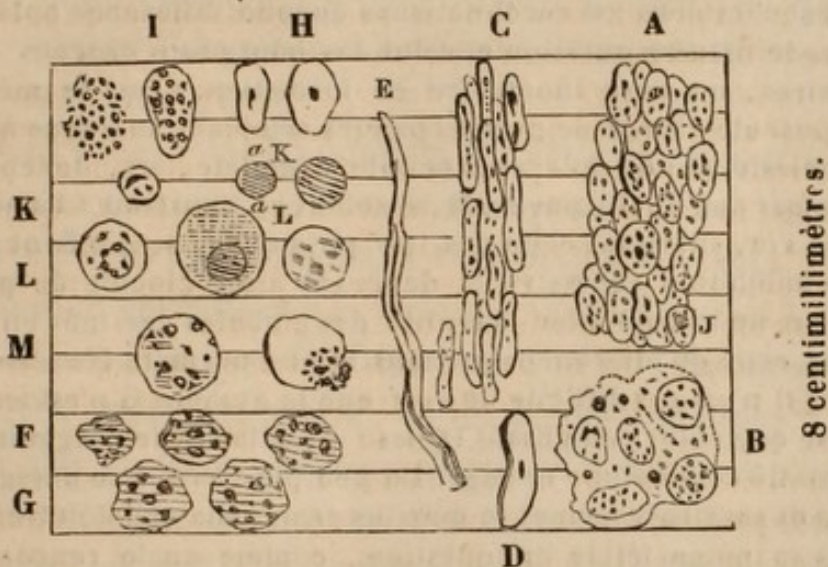
J'ai examiné le 30 juin et le 5 juillet 1845 cinq morceaux de tissu enlevé à l'ulcère. Ils sont assez consistants, de couleur rosée à la surface libre, grisâtre à l'intérieur. Il n'y a pas d'épanchement de sang dans l'intimité de ce tissu; il résiste assez à la compression, et il s'en échappe alors un suc blanc-grisâtre.



## PLANCHE III.

Ulçère rongéant de la région parotidienne. — 30 juin et  
5 juillet 1846.

(Grossissement de 500.)



L'élément qui domine est le globule dessiné en A, arrondi ou légèrement allongé. Ce globule a des contours en général nets et tranchés; son intérieur est parsemé de points opaques, et rarement on y remarque comme en A J l'apparence d'un noyau. Son grand diamètre reste ordinairement au-dessous d'un centimillimètre.

Ces corpuscules sont réunis assez solidement par un lien invisible; en quelques points cependant B, on les voit plongés dans un blastème solide finement granulé et parsemé de gouttes huileuses (?) très-petites (comme la masse fondamentale du cartilage loge les cellules de ce tissu). Enfin on trouve aussi, quoique rarement, des portions de ce blastème pur et dépourvu de corpuscules.

En quelques points le tissu a un aspect vaguement fibreux; mais de véritables fibres E sont très-rares; presque toujours cette apparence est due à un arrangement régulier C de particules D, ou analogues, lesquelles, ainsi que l'enseignent les formes intermédiaires, ne sont autre chose que les globules A transformés et en voie de devenir fibres.

Près de la surface suppurante de ce tissu, on n'observe plus les formes B et C; mais la substance A, moins consistante, et dont les éléments F affectent presque tous une forme irrégulièrement globuleuse en même temps que leur diamètre a un peu augmenté.



Cette surface est recouverte d'une pulpe de couleur grisâtre, brunâtre et très-fétide; on y retrouve comme élément fondamental le même globule G, mais devenu un peu plus pâle et plus gros.

Jusqu'ici nous ne reconnaissons aucune différence notable entre le tissu en question et celui des bourgeons charnus ordinaires, ou tissu inodulaire en formation. C'est le même corpuscule chargé de grains opaques semblant analogue à un cytotlaste plutôt qu'à une cellule complète, ici, devenant fibre par son allongement, là, s'isolant et, soustrait à l'action de la vie, subissant celle des lois physiques, se gonflant par une imbibition excessive et devenant ainsi globule de pus. Car on ne saurait nier l'identité des globules dessinés en G, et de ceux qu'on rencontre dans le pus normal. D'un autre côté, il n'est pas difficile de voir que le globule G n'est autre chose que celui composant le tissu A, détaché de l'organisme et gonflé comme une éponge. Un peu plus tard il se désagrègera et servira à former le détritrus granuleux que l'on trouve dans la pulpe fétide en question, comme on le rencontre aussi fréquemment dans le pus le plus louable.

Mais aux éléments qui précèdent se trouvent mêlés d'autres H M, plus suspects; ils sont beaucoup moins abondants que A G, on ne les voit que rarement dans la substance des tissus A B C; mais en quantité assez notable dans le suc blanc-grisâtre qu'on peut en exprimer. Ces éléments ne sont-ils que des variétés de ceux dessinés en A G? H, par exemple, forme assez fréquente, n'est-elle que le corpuscule de A plus grand et plus homogène? Il me semble que I et M pourraient assez facilement être ramenés à F G. Mais K a, L a sont plus difficiles à interpréter. J'en ai trouvé qui avaient près de 2 centimillimètres, leur forme est souvent très-régulière, leur tissu pâle, homogène. En un mot, on est tenté d'y voir des éléments du cancer qui, insidieusement mêlé à des éléments de bonne nature, rendraient compte de la malignité de l'ulcère en question.

N'y a-t-il pas matière à de profondes réflexions dans l'observation que nous venons de rapporter. Nous avons eu le mal sous les yeux pendant la vie du malade, nous avons pu après la mort examiner avec soin les tissus altérés, et nous ne possédons pas cependant d'éléments suf-



fisants pour décider si cette lésion était ou non cancéreuse. Notre science se vante avec raison de la certitude comparative de ses connaissances ; mais que de questions encore à résoudre, et combien il importe d'en poursuivre l'étude et de dissiper l'obscurité et les erreurs dont nous les voyons si souvent entourées !

Nous engagerons les hommes de l'art à suivre avec soin les transformations, si bien décrites par M. Küss, des divers éléments morbides de la tumeur. La tendance à la réparation normale et à la reconstitution des parties apparaît ici, comme dans la plupart des tumeurs malignes ou ulcérées, mais elle avorte, et les globules destinés à se convertir en fibres, se désagrègent, s'altèrent, et constituent des produits amorphes et de véritables détritrus.

Le fait suivant est-il comparable au précédent, et prouverait-il la nature primitivement bénigne de l'ulcération ? nous n'oserions rien affirmer de positif à cet égard.

*Obs. VII, recueillie par M. LHUILLIER. — Cancroïde de la région parotidienne.*

Weyventlin, de Strasbourg, âgé de trente-neuf ans, tisserand, se présente à la clinique de M. SÉDILLOT le 25 janvier 1844, se plaignant de ne pouvoir guérir d'une plaie qu'il porte depuis longtemps à la joue droite.

C'est une perte de substance située au devant de l'oreille, de forme ovale, ayant 0<sup>m</sup>,05 dans le sens vertical, et 0<sup>m</sup>,03 horizontalement ; le fond en est grisâtre, assez uni dans son étendue, mais profond, et couvert d'une couche de pus demi-concret.

Les bords de cet ulcère sont légèrement inégaux dans leur contour, taillés à pic, surtout du côté de la joue : vers le pavillon de l'oreille, la limite est moins tranchée, et de ce côté le mal a une physionomie particulière ; arrivé sous le lobule de l'oreille qu'il a envahi, et dont il semble vouloir former deux lambeaux, il remonte derrière le pavillon jusque vers le milieu de la conque sous forme d'exulcération brunâtre d'une largeur de 0<sup>m</sup>,01 environ, et qui fournit un suintement séreux



très-léger; en devant cette exulcération s'étend aussi un peu sur l'antitragus.

Du côté de la face l'ulcère est entouré d'une espèce d'aurole livide, bande d'un rouge brunâtre, large de 0<sup>m</sup>,01, et sur laquelle sont répandus une multitude de petits boutons peu proéminents. Ce sont comme de petits tubercules ne dépassant presque pas le niveau de la peau, et surmontés d'une vésicule cristalline; ces petits tubercules un peu plus gros que des têtes d'épingles, semblent être le mode de formation de l'ulcère.

Nous n'entrerons pas dans de plus longs détails, et nous nous bornerons à dire que sous l'influence d'un traitement mercuriel, et surtout à la suite de cautérisations répétées et profondes avec le nitrate acide de mercure, l'ulcère se ferma complètement au commencement du mois de mars.

Nous ne saurions rappeler les caractères microscopiques des tissus affectés, dont on n'a pas tenu note. Ce n'était certainement pas un ulcère cancéreux, et nous le rangeons dans la classe encore fort obscure des cancroïdes. L'analogie avec l'obs. V était remarquable, mais ne suffisait pas pour permettre un jugement affirmatif sur la nature étiologique et intime de la lésion.

Nous rangeons les ulcères chancreux de la face dans la classe des cancroïdes, tant qu'ils n'ont pas dégénéré en véritables carcinômes; cette transformation a été généralement admise, mais il serait nécessaire de l'appuyer aujourd'hui de preuves empruntées à l'inspection microscopique. J'ai guéri un assez grand nombre de ces sortes d'ulcères rebelles, par l'application de la pâte arsénicale de ROUSSELOT, du caustique de Vienne ou par l'emploi du bistouri, et je n'ai pas encore trouvé dans les tissus malades de traces de cellules cancéreuses. Je me bornerai à une seule observation sur ce sujet.

*Obs. VIII. — Ulcère chancreux de la joue.*

M. X., capitaine en retraite, âgé de plus de soixante ans,



et ayant toujours joui d'une santé excellente, vint me consulter pour un petit ulcère chancreux qu'il portait au-dessous de la paupière du côté gauche. Le mal avait débuté par une saillie verruqueuse de la peau, causant beaucoup de démangeaison et de prurit. Des attouchements répétés l'avaient écorchée, et bientôt convertie en ulcère, dont les progrès avaient été assez rapides, et qui offrait le diamètre d'une pièce de cinquante centimes. Une première ulcération de ce genre avait été guérie un mois auparavant par la pâte de Vienne. J'eus recours cette fois au bistouri, et après avoir circonscrit le mal dans deux incisions elliptiques, je rapprochai les bords de la plaie par deux points de suture. La réunion se fit par adhésion immédiate, et lorsque quelques mois plus tard, je revis le malade, il n'y avait pas eu de récurrence.

Des tissus ulcérés examinés au microscope, présentèrent seulement des globules de pus et de graisse, des cellules épidermoïques et un élément fibreux.

Les observations précédentes ont trait à des tumeurs dont les caractères cancéreux nous ont paru négatifs ou au moins douteux. Nous rapporterons maintenant un exemple de véritable cancer, pour en rendre facile l'appréciation comparative.

*Obs. IX, recueillie par M. BENOIT. — Cancer de la tempe gauche.*

Bacher, Joseph, d'Andlau, cordonnier, âgé de cinquante-cinq ans, vint à la clinique le 10 mai 1845. C'est un homme d'une constitution délabrée; tout son corps présente un aspect jaune-paille très-prononcé. C'est depuis trois ans que sa santé s'est altérée; à cette époque il lui survint à la tempe gauche une tumeur de la grosseur d'un œuf, qui fut extirpée; la guérison n'eut pas lieu, et l'affection ne fit qu'augmenter depuis. Lorsque nous le vîmes, il portait à la tempe gauche une tumeur du volume de deux poings, sous forme de champignon, un peu aplatie, avec des bosselures séparées par des anfractuosités, fongueuse superficiellement, saignant avec la plus grande facilité, et exhalant une sanie abondante et fétide. Elle s'étendait depuis le lobule de l'oreille, qui en était recouvert, jusqu'à l'œil; elle occupait la fosse temporale et descendait jusqu'au milieu de la branche ascendante du maxillaire infé-



rieur. Un pédicule assez large et qui paraissait adhérer aux parties osseuses, l'attachait à la tempe. Les douleurs lancinantes y étaient très-vives.

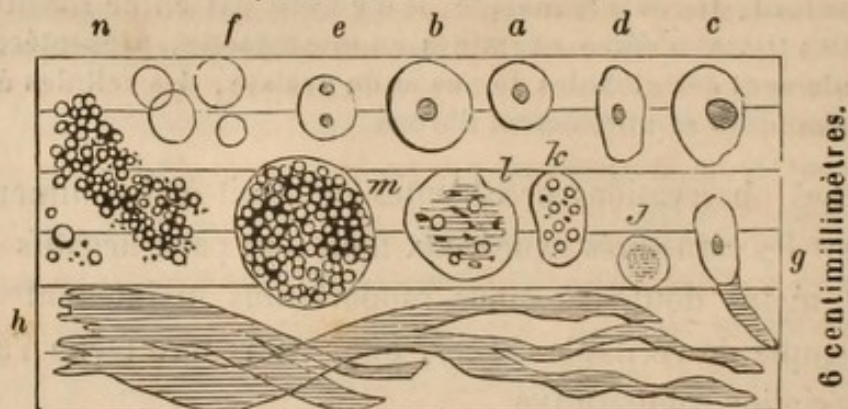
L'état cachectique de cet homme ne permettait pas de songer à une opération, et nous le décidâmes à retourner dans sa famille.

M. Küss eut la complaisance d'examiner au microscope le tissu de la tumeur, et voici le résultat de ses recherches.

PLANCHE IV.

*Cancer de la tempe gauche. — Récidive. — Mai 1845.*

(Grossissement de 500.)



A simple vue on distingue dans le morceau de tumeur qui m'a été remis par M. SÉDILLOT, deux éléments :

1° Un tissu d'un gris jaunâtre, translucide, d'une consistance semblable à celle d'une gelée bien prise, cassant, facile à émietter à l'aide de pincettes et à écraser entre deux plaques de verre.

2° Une pulpe blanche formant des foyers petits et disséminés dans la substance grise.

Entre ces deux substances il y a des transitions insensibles, comme le prouve surtout l'inspection microscopique. Notons encore que la substance grise renferme un assez grand nombre de petits foyers sanguins.

1. *Tissu grisâtre.* Se compose de cellules *a*, *d*, *e*, pâles, à contours nets, réguliers, la plupart pourvus d'un noyau, rarement de deux (*e*), et ce noyau entouré d'une espèce d'auréole plus claire que le reste de la cellule. La forme *a* me semble être la plus fréquente origine de ces cellules. Le noyau ne préexiste pas à la cellule; on trouve, au contraire, isolées ou



par groupes, des cellules *f*, plus petites que les précédentes, excessivement pâles et difficiles à voir, dépourvues de noyau. Ce dernier ne paraît se former que lorsque la cellule a acquis un certain développement, pour croître ensuite avec elle (*c*). Nulle part, dans la substance grise, je n'ai vu de noyaux isolés, de véritables cytoblastes ou germes de cellules, comme cela se voit dans beaucoup de cancers.

Que deviennent les cellules? Les unes conservent leur forme globuleuse, se gonflent, éprouvent différentes altérations dont il sera question plus loin, et finissent par mourir, par se désagréger, pour former un détritius, base de la pulpe blanchâtre déjà indiquée. Les autres prennent une forme elliptique (qu'elles ont quelquefois dès leur origine) pour subir ensuite les métamorphoses qui précèdent leur transformation en fibres (*g*, *h*). Quelques-unes d'entre ces cellules elliptiques éprouvent le même sort que les cellules rondes et tombent en ruine (*k*).

*Tissu fibreux.* En quelques points, les masses de cellules de la substance grise sont parcourues par des fibres bien formées (*h*), constituent une trame plus ou moins serrée qui emprisonne les cellules *a*, *f*. Ailleurs la fibre n'est pas achevée, et l'aspect fibreux est dû à la disposition régulière de corpuscules semblables à *g*, et qui, évidemment, forment la transition entre *d* et *h*.

II. *Pulpe blanche.* Le fond de cette substance est une espèce de poussière amorphe, eutremêlée de nombreuses gouttelettes de graisse (dont quelques-unes ont près d'un demi-centimillimètre), et de quelques cristaux rhomboïdaux (cholestérine). Ces deux éléments graisseux manquent rarement dans les cancers en décomposition.

Dans cet excipient on ne trouve jamais les formes représentées en *a* — *g*, mais bien celles *j* — *n*, dans lesquelles on voit la cellule devenir de plus en plus méconnaissable. Selon l'espèce de pulpe que l'on examine, on voit l'un ou l'autre de ces corpuscules *j* — *n* prédominer et indiquer un degré différent de décomposition.

En *j*, par exemple, la cellule a perdu sa transparence; à la place du noyau il y a un large amas de granulations.

En *k* — *l* les contours de la cellule sont moins réguliers, les granulations sont en partie remplacées par des gouttelettes de graisse.

*m*, les gouttelettes graisseuses occupent toute la cellule dont les bords ou parois commencent à disparaître.



*n* n'est plus qu'un amas dépourvu d'enveloppe commune, de petits grains à mouvements moléculaires et de gouttes huileuses, amas en voie de se désagréger pour former la base de la pulpe blanchâtre. J'ai mesuré un de ces amas qui avait plus de  $\frac{1}{20}$  de millimètre de long. Les amas *m* et *n* ont une teinte jaune brunâtre.

L'existence du tissu cancéreux ne paraît pas ici contestable, et nous reviendrons plus tard sur l'origine, le développement et les transformations de ce tissu.

Les observations qui nous restent à exposer sont, comme les précédentes, des exemples de vrais ou de pseudo-cancers; mais nous en trouverons, dans le nombre, d'extrêmement curieuses, en ce que les caractères pathologiques ont paru, jusqu'à la dernière évidence, ceux du cancer, tandis que l'inspection microscopique a été beaucoup moins explicite, et eût plutôt fait admettre l'existence de tumeurs fibrineuses ou fibreuses. Les conditions opposées ont été également rencontrées. Il y aurait donc à admettre :

1<sup>o</sup> Des tumeurs évidemment et pathologiquement cancéreuses, et reconnues telles à l'inspection microscopique;

2<sup>o</sup> Des tumeurs d'apparence cancéreuse, mais que le microscope démontre appartenir à d'autres genres;

3<sup>o</sup> Des tumeurs sur la nature desquelles on est en droit de concevoir des doutes que le microscope lève, en les prouvant cancéreuses;

4<sup>o</sup> Des tumeurs dont le microscope n'indique pas la nature cancéreuse, quoique leurs caractères pathologiques semblent nettement les rattacher à cet ordre d'altération;

5<sup>o</sup> Des tumeurs dont la nature reste incertaine en dépit de nos connaissances pathologiques et microscopiques.

L'on sait quel retentissement fut donné à l'ablation de prétendus cancers de la mâchoire, pratiquée avec succès



par DUPUYTREN. Personne n'ignore aujourd'hui que la première opération de ce genre, entreprise sur le maxillaire inférieur, ne fut pas faite pour un cancer; mais ces allégations erronées, répétées dans une foule de publications, jetèrent dans cette partie de nos connaissances une sorte de perturbation dont on commence seulement à se remettre.

Des tumeurs osseuses et fibreuses, des kystes hydatiques supposés ou non, furent considérés comme autant de carcinômes et l'obscurité se fit de plus en plus complète. Espérons que la réaction dont nous sommes témoins, éclairera ces questions du flambeau d'une analyse sagace et consciencieuse, et citons quelques faits propres à contribuer à ce résultat.

*Obs. X, recueillie par M. MEYER. — Tumeur fibreuse développée dans le maxillaire supérieur gauche et l'antra d'Hygmore; ablation; guérison rapide.*

Péquignot, Édouard, bûcheron, âgé de trente-cinq ans, fut reçu à la clinique le 17 février 1846. Cet homme, dont la santé a toujours été parfaite, avait été adressé à M. SÉDILLOT par M. le docteur RUEFFERD fils, de Montbéliard.

Quatre ans auparavant, à la suite de l'extraction de la première grosse molaire supérieure gauche, une petite tumeur indolore s'était élevée du fond de l'alvéole et avait fait peu de progrès durant les trois premières années; mais, à partir de cette époque, elle s'était rapidement accrue et offrait le volume d'un œuf d'oie.

On remarque à la joue gauche une saillie considérable, sans changement de couleur à la peau. On aperçoit, en ouvrant la bouche du malade, une tumeur rougeâtre de 7 centimètres de longueur, occupant l'intervalle de la canine à la dernière molaire. La deuxième incisive a été poussée et renversée en avant par le déplacement de la canine. Cette tumeur a plus de 3 centimètres de largeur, descend plus bas en dehors qu'en dedans, et présente, dans sa longueur, un sillon correspondant à l'arcade dentaire inférieure. Les tissus sont ramollis et comme fongueux dans ce point.



Deux saillies, séparées par un enfoncement et placées l'une au-dessus de l'autre, existent du côté de la voûte palatine, tandis que les surfaces sont régulières du côté de la joue. Au-dessus de cette tumeur gengivale assez lisse et rougeâtre, on sent l'os maxillaire tuméfié, aminci, et on détermine quelques craquements en pressant sur la paroi de l'antra d'Hygmore, dont le développement et l'ampliation sont la principale cause de la saillie de la joue.

Le malade accuse seulement de la douleur dans les explorations auxquelles on le soumet.

Un stylet, porté de bas en haut dans le centre de la tumeur, y rencontre, à une certaine profondeur, un corps résistant et élastique. M. SÉDILLOT ayant diagnostiqué un kyste maxillaire, renfermant une tumeur fibreuse, en pratique l'ablation le 19, deux jours après l'entrée du malade à l'hôpital.

La canine, l'incisive latérale et l'avant-dernière molaire étant enlevées, M. SÉDILLOT découvre la tumeur par deux incisions, dont l'une, partant de l'angle interne de l'orbite, se continue verticalement sur la joue et divise la lèvre supérieure, tandis que la seconde s'étend de la commissure gauche des lèvres vers l'arcade zygomatique. Il en résulte un vaste lambeau dont le renversement de bas en haut laisse à nu tout le maxillaire inférieur. M. SÉDILLOT coupe alors, au moyen d'un ostéotome, l'arcade dentaire supérieure sur la limite de l'incisive moyenne, et la voûte palatine en dehors des tissus malades; il divise l'apophyse malaire avec une petite scie en crête de coq, achève la section de l'apophyse nasale avec la gouge et le maillet, et, détachant le corps de l'os du plancher inférieur de l'orbite qu'il laisse intact du palatin et de l'apophyse ptérygoïde du sphénoïde, il termine l'ablation du maxillaire, en conservant le voile du palais et la dernière dent molaire.

Des tubercules fibreux, se prolongeant dans la partie supérieure et interne de l'antra d'Hygmore élargi, sous le plancher de l'orbite, sont énucléés avec une gouge concave, et, pour plus de sûreté, un cautère rougi à blanc, est promené sur les parois plus ou moins rugueuses du sinus.

L'opération avait été très-rapide et n'avait présenté aucun obstacle. Le lambeau cutané fut assujéti par quelques points de suture entortillée au devant de la vaste perte de substance qui venait d'être produite; la cicatrisation en était achevée très-régulièrement le huitième jour, et le malade resta à l'hôpital jusqu'au 11 mars, quoiqu'il eût pu sortir beaucoup plus tôt.



Ses traits ne présentaient aucune difformité, la voix était très-distincte, et la déglutition était seule encore un peu gênée.

A l'examen microscopique de la tumeur, M. SÉDILLOT ne rencontra d'autres éléments que ceux du tissu fibreux. Les cellules étaient à peine plus volumineuses que les globules de sang dont elles semblaient représenter une simple transformation.

Nous aurons plusieurs fois l'occasion de signaler la facilité avec laquelle les globules sanguins semblent se transformer en tissu fibreux. Nous développerons plus loin ces idées et les preuves sur lesquelles nous les fondons. Le microscope confirmerait ainsi l'opinion de HUNTER, sur les modifications morbides, subies par les caillots sanguins. M. VELPEAU a beaucoup ajouté à la valeur de ces idées, par les nouvelles démonstrations qu'il en a données. Je crois que l'on peut faire un pas de plus et prouver que le cancer en est la suite possible et fréquente. Quelques-uns des faits de ce mémoire nous serviront à l'établir.

Nous rapporterons en peu de mots l'observation suivante qui nous a paru mériter d'être publiée à raison de ses rapports apparents avec la précédente, dont elle différait cependant et par le siège, puisque la mâchoire inférieure était ici affectée, et par la nature de la tumeur qui nous parut un kyste hydatique, sans aucune trace de dégénérescence cancéreuse, quoique la malade eût été considérée comme atteinte d'une affection de cette nature.

*Obs. XI, recueillie par M. RUHLMANN. — Kyste osseux du maxillaire inférieur; opération; guérison.*

Wintzenrieth, Catherine, journalière, âgée de vingt-sept ans, entra à la clinique le 20 février 1846. Elle portait une tumeur, du volume d'un œuf d'oie, dans l'épaisseur du corps de la mâchoire inférieure, à droite. Le mal datait d'un an. L'arcade dentaire semblait avoir conservé sa régularité, et, en



pressant en dedans sur la saillie que formait la lame interne de l'os, on percevait une mobilité et une sorte de craquement anormal. En dehors, la tumeur était beaucoup plus développée; elle se portait de la branche de la mâchoire jusqu'au menton, et s'étendait de l'acade zygomatique au tiers externe du cou. La pression permettait de constater au travers des parties molles une enveloppe osseuse, espèce de cupule dont le centre seulement offrait moins de résistance.

M. SÉDILLOT diagnostiqua un kyste maxillaire hydatique ou fibreux, et l'ablation en ayant été décidée, fut pratiquée le 26 février.

On reconnut alors que l'on avait sous les yeux une large poche hydatique, ayant son siège primitif dans le canal dentaire où le nerf du même nom fut trouvé libre et isolé au milieu du kyste avec l'artère et la veine correspondante. La paroi externe de l'os avait été écartée de l'interne, en se raréfiant principalement au centre, où elle avait à peine l'épaisseur d'une feuille de papier, tandis qu'à partir de la branche verticale du maxillaire au contour antérieur de l'os, elle offrait une épaisseur de deux à trois millimètres et une grande dureté.

M. SÉDILLOT détacha avec un ostéotome, la gouge et le maillet, toute la paroi externe de la tumeur, arracha le kyste hydatique qui en tapissait les parois, dont il cautérisa avec le fer rouge les parties restantes, après avoir enlevé le nerf et les vaisseaux dentaires inférieurs. La plaie fut remplie de charpie, et la malade est aujourd'hui, 18 mars, dans l'état le plus satisfaisant et le plus voisin de la guérison. La paralysie de la joue, que l'on avait observée à la suite de l'opération, a disparu, et l'affaissement de la lame interne du kyste et l'exfoliation des surfaces osseuses mises à nu, amèneront la disparition du pertuis fistuleux qui persiste encore.

Nous n'eussions pas cité ce fait sans les remarquables rapports apparents qu'il présentait, comme nous l'avons dit, avec le précédent. Il est de toute évidence que nous n'avions pas eu sous les yeux un cancer. Cependant à l'examen extérieur de la tumeur, on eût pu croire à une pareille affection, car il était fort difficile de dire si le kyste renfermait un liquide ou une substance molle et fi-



breuse, et de cette dernière altération au cancer il n'y a souvent qu'une différence de développement et de temps.

Nous terminerons l'histoire des tumeurs de la tête dont l'étude pouvait offrir quelque intérêt au point de vue où nous nous sommes placés en rapportant une dernière observation d'ulcère fongueux de la langue, dans lequel nous découvrîmes des cellules cancéreuses. La guérison, apparente au moins, fut d'une rapidité remarquable.

Nous avons décrit, il y a deux ans, dans une note adressée à l'Académie des sciences, une nouvelle méthode d'amputation de la base de la langue, consistant principalement dans la section de l'os maxillaire inférieur, sur la ligne médiane pour permettre l'ablation des tissus profondément altérés. Cette méthode nous paraît supérieure à celle de M. le professeur REGNOLI (Pisa, 1858), dans laquelle les parties molles de la région sus-hyoidienne sont divisées et séparées du contour intérieur du maxillaire inférieur, de manière à faciliter l'extraction et l'excision de la langue par cette voie.

Le procédé que nous adoptâmes pour l'opération dont nous allons rapporter l'histoire, fut très-expéditif, très-simple et d'une grande facilité d'exécution; nous ne saurions trop en vanter les avantages dans des conditions semblables.

*Obs. XII, recueillie par M. MEYER. — Cancer fongueux de la moitié latérale droite de la langue; excision; guérison apparente en quelques jours.*

Michel, Joseph, né à Strasbourg, entre le 1<sup>er</sup> février 1846 à la clinique de M. SÉDILLOT, pour un ulcère fongueux de la langue. Ce malade, âgé de cinquante-cinq ans, ancien militaire, est bien constitué et présente toutes les apparences de la santé. Il assure n'avoir jamais été atteint d'aucun symptôme vénérien, et ne connaît personne parmi ses parents qui ait offert d'affections cancéreuses.



Il y a deux mois, il a senti, vers le milieu du bord droit de la langue, un point plus mou que le reste de l'organe; puis une sorte de champignon saillant et rougeâtre s'est développé en s'ulcérant à son centre, pendant que les bords en devenaient de plus en plus durs et élevés. Du sang s'en écoule fréquemment et laisse presque constamment un caillot dans l'excavation de l'ulcère, qui a le diamètre d'un ancien écu de six livres. Les douleurs sont parfois lancinantes. Les ganglions lymphatiques sous-maxillaires se sont tuméfiés depuis une quinzaine de jours, sans devenir douloureux.

Les dernières molaires du côté droit de la mâchoire inférieure n'existent plus depuis longtemps, et le bord alvéolaire en est lisse. La deuxième grosse molaire reste seule au maxillaire supérieur, et, comme elle correspond à l'ulcère, M. SÉDILLOT la fait arracher. Les mouvements de la langue et ceux de déglutition deviennent plus faciles, mais aucune modification favorable n'en résulte pour la lésion de la langue. M. SÉDILLOT propose dès lors l'excision des parties malades, qui est acceptée et pratiquée le 10 février par le procédé suivant :

Le malade assis sur une chaise, la tête renversée sur la poitrine d'un aide qui la soutient avec les mains, M. SÉDILLOT saisit et attire hors de la bouche l'extrémité de la langue avec une pince de Museux, qu'il confie à un aide. De la main gauche il plante une autre pince érygne dans la moitié droite de la langue, et, portant un bistouri concave et boutoné au delà de cet instrument, il coupe d'arrière en avant, et à partir des piliers du voile du palais, toute la partie latérale de la langue, ayant soin d'excaver la plaie et d'en rendre le centre beaucoup plus profond.

M. SÉDILLOT retire alors la pince érygne, chargée de toute la partie de la langue excisée, et, s'armant d'un cautère chauffé au rouge blanc, il achève la destruction des tissus ramollis et altérés, pendant que la joue correspondante est écartée au moyen d'une large spatule.

Aucun accident n'est la suite de cette opération, qui a été presque instantanée, et le malade quitte l'hôpital le sixième jour, ne ressentant plus aucune gêne, ni aucune douleur, quoiqu'on découvre encore une surface non cicatrisée, dont le fond semble un peu ramolli et rougeâtre, tandis que les bords sont légèrement grisâtres et indurés. Nous recommandons au malade de se représenter à la clinique, mais il n'y a pas encore reparu.

*Examen microscopique.* Les tissus enlevés furent examinés



au microscope et offrirent des globules de sang et de pus, des fibres et une grande masse de lamelles épithéliales, au milieu desquelles M. SÉDILLOT reconnut en petit nombre des cellules allongées, ovalaires, renfermant deux nucléoles, et assez semblables à celles observées dans d'autres cancers.

Cette observation montre le peu de danger des hémorragies de la langue, à la suite des plaies de cet organe. Très-peu de sang s'échappa de la blessure, dont l'étendue et la profondeur étaient cependant considérables. L'hémorragie se serait arrêtée très-certainement d'elle-même, et ce ne fut nullement contre elle que la cautérisation fut employée. Le malade n'eut aucune suffocation, et du moment où il fut opéré, il se déclara guéri. Je ne préjuge rien d'une récurrence possible, mais n'est-il pas évident qu'une ligature multiple, comme il eût fallu l'appliquer, eût été beaucoup plus douloureuse, plus difficile à exécuter, et infiniment plus pénible pour le malade, en raison du gonflement de l'odeur et du temps nécessaire à la chute des escharres. La pince de Museux fixe et attire hors la bouche la langue avec plus de sûreté et de force qu'un fil, un ruban ou les doigts d'un aide, et elle devrait être généralement préférée.

L'observation suivante est un exemple des plus remarquables de l'incertitude du diagnostic et des difficultés insolubles qu'il peut présenter. Le malade offrit une diathèse ulcéralive des os simulant une affection cancéreuse. L'inspection microscopique avait d'abord semblé appuyer la supposition d'une dégénérescence; mais les diverses phases de la maladie, les lésions révélées par l'autopsie et l'absence complète des éléments cancéreux dans les points consécutivement lésés, ne permirent pas de persister dans cette opinion.



Il y a donc même, avec le secours du microscope, des cas dont l'obscurité reste trompeuse, et le fait dont nous allons exposer les détails, est certainement un des plus curieux sous ce rapport.

*Obs. XIII, recueillie par M. SOUHAUT, aide de clinique. — Tumeur d'apparence carcinomateuse de la première phalange du doigt auriculaire gauche; amputation métacarpo-phalangienne. Récidive de l'affection dans la continuité du cinquième métacarpien; désarticulation de cet os. Guérison momentanée; puis carie des os du métacarpe et du carpe, des os du coude, de la clavicule, de plusieurs côtes et vertèbres; péritonite chronique. Mort.*

Périer, Louis, soldat au 9<sup>e</sup> régiment d'artillerie, âgé de vingt-quatre ans, d'une constitution assez délicate, d'un tempérament nerveux, entra à la clinique de l'hôpital d'instruction le 19 décembre 1844.

Ce militaire, depuis quatre ans qu'il est au service, n'a eu aucune maladie, ni éruptions cutanées, ni symptômes syphilitiques; sa santé a toujours été parfaite; seulement, à l'âge de dix-neuf ans, il a eu la variole. Les membres de sa famille n'ont jamais eu d'affections graves; son père et sa mère vivent encore et ont soixante-dix ans.

Le 4 décembre 1844, voulant saisir la jambe de derrière d'un cheval qu'il faisait ferrer, Périer reçut à la première phalange du doigt auriculaire de la main gauche un coup de pied de l'animal. Le choc fut violent et il en résulta beaucoup de douleur et d'engourdissement. La flexion complète de la phalange était très-difficile et une légère ecchymose se manifesta au siège de la contusion. La souffrance et l'engourdissement ayant disparu en grande partie au bout de quelques minutes, Périer continua son service.

Pendant les huit premiers jours de l'accident, la douleur, nulle dans le repos, était réveillée par le mouvement, et surtout par celui de flexion. La peau était un peu rouge. Du gonflement, une douleur brûlante pongitive avec redoublement nocturne survinrent alors; aggravation de la souffrance par la chaleur; soulagement momentané par l'application du froid, mais suivi d'une réaction plus vive de la douleur. On croit le doigt atteint d'engelure, et l'on conseille des frictions avec de la neige. Dès le 12 décembre, le doigt a doublé de volume; on a recours sans succès à l'emploi de l'eau-de-vie



camphrée ; les accidents s'aggravant toujours , le malade est envoyé à l'hôpital.

A cette époque , la première phalange de l'auriculaire est très-tuméfiée ; la peau est d'un rouge brun violacé , tendue comme pelliculaire ; à la pression , on sent une sorte de mollesse avec fluctuation peu évidente ; l'aspect de la partie malade est celui d'une engelure sur le point de s'ulcérer , avec gonflement considérable des tissus. La pointe d'une lancette , plongée dans la tumeur , en fit sortir une sérosité limpide à peine teinte de sang.

M. le professeur SÉDILLOT fit remarquer , à sa première visite , le contraste qui existait entre la rapidité des accidents et les apparences chroniques de la maladie. On eût dit avoir sous les yeux une phalange atteinte de carie ou de *spina ventosa* depuis un grand nombre de mois , et , néanmoins , l'invasion n'en datait que de quinze jours. Pendant la fin de décembre , la phalange devint le siège d'un champignon mou , bleuâtre , fongueux , saignant au moindre attouchement , sans douleur ni réaction générale d'aucune espèce. Des saignées locales , des topiques émollients , la cautérisation avec le nitrate d'argent , le fer rouge , l'administration interne de pilules de ciguë et de calomel , ne modifièrent en rien l'aspect ni la marche de la maladie pendant ce temps et pendant le mois de janvier. Avec un stylet porté dans la plaie , M. SÉDILLOT reconnut que la première phalange était réduite à un petit volume , dénudée et comme érodée dans une partie de sa longueur.

Une consultation eut lieu à l'occasion d'un fait aussi remarquable ; les avis différèrent sur la nature même de la lésion , mais furent unanimes sur la nécessité de recourir à l'amputation de la phalange. Que cet os eût été attaqué par une ostéite ulcéralive aiguë , qu'il eût été écrasé lors de la contusion primitive , ou qu'il fût envahi par un véritable carcinôme , l'indication était identique et fut remplie par le chirurgien en chef , qui désarticula le petit doigt en taillant un lambeau interne , le 21 janvier 1845.

Cette opération semblait offrir toutes les conditions de succès , en raison de l'intégrité de l'os métacarpien correspondant. Les chairs étaient , il est vrai , légèrement tuméfiées et bleuâtres vers la face palmaire de la main , mais elles pouvaient se dégorger par suite de l'ablation de la phalange. Celle-ci , réduite à une sorte de filament osseux longitudinal ,

Le cinquième métacarpien examiné après sa désarticula-



n'offrait plus qu'une petite lame de tissu compacte à sa face postérieure; ses deux extrémités, restées seules intactes dans leur forme, étaient ramollies, mais sans altération de leur cartilage articulaire.

La plaie parut en voie de cicatrisation les premiers jours, mais, vers le 8 février, elle se tuméfia, les téguments s'ulcérèrent et se festonnèrent sur les bords; un champignon fongueux enveloppa la tête du métacarpien, qui se laissait aisément pénétrer par l'extrémité d'un stylet.

Les manulves aromatiques, l'emploi du jus de citron, la cautérisation avec le nitrate acide de mercure, une compression régulière et permanente ne donnant aucun résultat, une nouvelle consultation eut lieu, dans laquelle M. SÉDILLOT proposa d'enlever le cinquième métacarpien dans sa continuité ou dans sa contiguité, cet os ne paraissant affecté qu'à son extrémité phalangienne, et les chairs de la main étant restées saines dans toute leur moitié supérieure. Tout en convenant de la nécessité probable d'une amputation, les consultants ne voyant aucun péril à la différer, conseillèrent l'usage d'un traitement antiscrophuleux par l'huile de foie de morue. On mit en doute la possibilité d'arrêter la marche du mal, et on entrevit, dans un avenir même peu éloigné, une amputation du bras, pour s'éloigner davantage du point de départ de l'affection, sans certitude néanmoins de sauver le malade au prix d'une pareille mutilation.

Périer avait été pesé pour apprécier plus sûrement l'état de sa nutrition, et, chose remarquable, il conserva le même poids (60 kilogr.) pendant tout le temps de son séjour à l'hôpital.

Le traitement par l'huile de foie de morue amena des vomissements, de l'inappétence; le calomel, qu'on y substitua, déterminait de la diarrhée. La plaie restait indolente, la tuméfaction bleuâtre des parties molles persistait en s'étendant lentement. Appétit meilleur, sommeil calme, pouls régulier. Il était à craindre qu'une expectation trop prolongée ne compromît la main entière, et M. SÉDILLOT se décida, à la suite d'une troisième consultation, à enlever le cinquième métacarpien en totalité.

Cette désarticulation, pratiquée le 11 mars d'après le procédé oblique et en raquette exposé dans le *Traité de médecine opératoire* de ce professeur, fut terminée avec beaucoup de facilité, et la plaie réunie immédiatement dans sa moitié supérieure, la moitié inférieure correspondant au tissu déjà altéré dont il était difficile d'espérer une adhésion primitive.



tion était ramolli jusqu'à son articulation carpienne, et son cartilage de rapport avec l'unciforme était même érodé partiellement. Ces altérations étaient d'autant plus remarquables que les chairs étaient fermes et vermeilles, et que rien n'indiquait une modification aussi avancée. L'autre extrémité de l'os était spongieuse, sans cartilage, très-vasculaire, et entourée de bourgeons charnus assez abondants.

On prescrivit des applications d'eau froide sur la main pendant les deux premiers jours; le malade n'offrit aucun accident, et à la levée de l'appareil le 14 mars, on trouva les parties primitivement réunies, parfaitement cicatrisées. Le reste de la plaie resta quelque temps stationnaire, et on put croire un moment à la persistance et à l'agrandissement d'une ulcération de mauvaise nature; mais bientôt sous l'influence de topiques émollients et de manuloves aromatiques répétés deux fois chaque jour, la consolidation de la plaie s'opéra, et le malade quitta l'hôpital le 11 avril et en apparence complètement guéri.

Cette observation mérite de fixer l'attention sous plusieurs rapports et offre un exemple frappant des difficultés du diagnostic. L'examen des phénomènes morbides ne résolvait pas nettement la question de l'existence réelle d'un cancer. Il n'y avait eu ni douleur lancinante, ni engorgement des glandes axillaires, ni altération de la nutrition. Une amputation pratiquée au milieu des tissus malades, sans la précaution, impossible à prendre, de les enlever en totalité, avait eu cependant un plein succès. D'un autre côté, comment caractériser une lésion aussi anormale si envahissante et si destructive? Comment expliquer la première récurrence, si ce n'est par la présence d'une affection cancéreuse? Le microscope interrogé sembla lever les derniers doutes, et démontrer la réalité d'un carcinome développé sans prédisposition héréditaire, sous l'influence d'une cause traumatique instantanée, récidivant après une première opération et guérissant après une seconde. Pourquoi la réapparition de ce cancer dans le métacar-



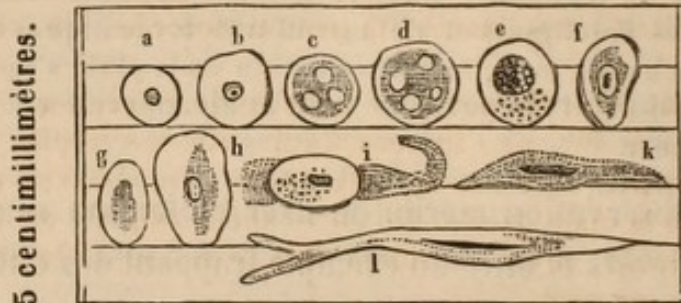
pien, tandis que l'unciforme en fut préservé? La guérison était-elle définitive ou provisoire? C'étaient là des points scientifiques obscurs dont la connaissance devait être poursuivie avec ardeur.

Voici l'intéressante note qui nous fut remise à l'occasion de ce malade par M. Küss.

PLANCHE V.

*Analyse microscopique du tissu développé autour de la tête du cinquième métacarpien extirpé le 11 mars 1845 par M. SÉDILLOT.*

(Grossissement de 500.)



La surface suppurante est recouverte de gros bourgeons charnus très-friables qui s'élèvent sur un tissu plus dense, d'une épaisseur notable, au delà duquel commencent assez brusquement les parties saines. Le tissu malade est de couleur grise jaunâtre, parsemé de points rouges assez nombreux qui ne sont autre chose que des petits foyers de sang. Ses éléments sont: 1° d'assez nombreux capillaires encore remplis de corpuscules sanguins; 2° grains à mouvements moléculaires; 3° cellules rondes (*a—e*) ou ovales (*f—h*) d'aspect assez varié, la plupart évidemment pourvues d'un noyau; la forme (*a*) est la plus fréquente. Il y en a quelques-unes qui ont un peu moins d'un centimillimètre de diamètre.

4° Des corpuscules allongés (*i—l*) juxtaposés en masses dans certaines parties du tissu, et offrant sans aucun doute l'exemple de cellules se transformant en fibres. Nulle part des fibres achevées.

Ce tissu diffère notablement de celui des bourgeons charnus ordinaires, et offre la plus grande analogie avec le tissu cancéreux.

Telle fut l'observation rédigée au moment de la sortie



de Périer de l'hôpital. Nous devions chercher à la compléter en étudiant ultérieurement l'état du malade. Les renseignements ne nous firent pas défaut, puisque ce malheureux revint plus tard succomber dans notre service.

*Suite complémentaire de l'obs. XIII.*

A la rentrée du malade au corps, la cicatrice n'avait pas tardé à se rompre et un ulcère fistuleux s'était établi. Le poignet était devenu douloureux, tuméfié; les mouvements, d'abord gênés, s'étaient abolis en même temps que la suppuration était plus abondante. L'ulcère avait envahi toute l'étendue de la cicatrice; de nouveaux points fistuleux avaient apparu autour du poignet, dont les os s'altérèrent successivement. La nutrition était languissante, la peau décolorée, les forces affaiblies.

Périer fut présenté pour une pension de retraite qui fut accordée, mais déjà une tumeur fluctuante et remplie de pus s'était montrée vers une des articulations métacarpo-phalangiennes de la main droite. Un autre abcès existait au-dessous de la clavicule, et un troisième vers le milieu de la septième côte du même côté.

Périer se fit admettre à l'hôpital le 14 septembre 1845; il était alors d'une grande maigreur, souffrant peu, mais offrant plusieurs ulcérations des téguments environnant le coude gauche, dont les mouvements étaient diminués et douloureux. L'abdomen était dur, tendu, sensible à la pression, et on diagnostiqua une péritonite chronique. Le pouls était à cent pulsations, la peau chaude et sèche, l'appétit se soutenait assez bien, mais on observait des alternatives de diarrhée; vers le 8 octobre, le malade s'éteignit doucement sans agonie.

*Autopsie.* L'examen microscopique fit voir une carie complète de tous les os du carpe, dont les liens fibreux avaient entièrement disparu. Les métacarpiens correspondants étaient çà et là ramollis et dénudés. Les extrémités du radius et du cubitus offraient le même genre d'altérations et baignaient dans le pus.

Au coude, les trois os de la jointure étaient atteints d'ostéite, avec disparition de quelques points de cartilages articulaires. Les ulcérations de la peau n'étaient accompagnées d'aucune trace de dégénérescence des tissus, au milieu desquels il était impossible de remarquer la moindre apparence de tissu encéphaloïde ni squirrheux.



La clavicule et la septième côte gauches étaient érodées dans une étendue de trois centimètres et baignées de pus. Neuf ou dix abcès de même forme et de même nature existaient au devant de la colonne vertébrale; ces abcès étaient isolés, circonscrits, du volume d'une petite noix, disséminés sur la face antérieure des corps des vertèbres, dont le tissu était érodé dans la profondeur de quinze à vingt millimètres; de semblables abcès existaient sur les condyles de l'occipital.

Le péritoine était recouvert d'une fausse membrane, épaisse d'un centimètre, blanchâtre et semblable à du pus concret; tous les intestins adhéraient entre eux.

Le cerveau, les poumons, le foie et les autres viscères étaient parfaitement sains et sans la moindre trace de tubercules ni de dégénérescence.

L'inspection microscopique des tissus ulcérés, au poignet et au coude, ne révéla l'existence d'aucune cellule cancéreuse.

Il nous paraît impossible, en présence d'un pareil fait, de ne pas reconnaître une affection constitutionnelle donnant successivement naissance aux diverses phases de la maladie. Mais à quel genre de diathèse devons-nous la rapporter ?

La science ne saurait évidemment répondre avec certitude à une pareille question, et l'observation de Périer est un de ces jalons destinés à ouvrir de nouveaux aperçus et à élargir le domaine pathologique.

Si l'on avait trouvé des tubercules dans les poumons ou dans tout autre organe, on eût admis l'existence d'un état tuberculeux, dont les exemples sont trop fréquents pour inspirer la moindre surprise; mais rien dans aucun point n'offrait l'apparence d'un tubercule. Nulle trace de dégénérescence cancéreuse, aucun symptôme de syphilis, ni éruption à la peau, ni gonflement du périoste, ni douleurs ostéocopes. Les virus dartreux, psorique, rhumatismal n'ont jamais produit de lésions semblables. Nous sommes donc conduit à admettre un état morbide inconnu qui pour-



rait être décrit sous le nom de *diathèse ulcéralive des os*. On trouverait certainement des faits analogues dans les nombreux recueils scientifiques où tant de faits intéressants restent enfouis jusqu'au jour où de savantes investigations les découvrent pour les mettre en œuvre, et l'observation clinique de quelques faits semblables servirait à en éclaircir l'histoire.

Je joindrai à cette observation une note que M. Küss a bien voulu me communiquer, au sujet d'une altération ayant commencé comme celle-ci à la main et ayant entraîné la nécessité de l'amputation de l'avant-bras. Le docteur JACOBI, de Schiltigheim, après avoir pratiqué l'opération, remit la pièce anatomo-pathologique à M. Küss, et je transcris ici les résultats de l'examen de ce dernier.

J'ai examiné, le 26 février, une tumeur dans laquelle se trouvaient réunis, d'une manière fort instructive, à mon avis, les caractères des tumeurs épithéliales et ceux du véritable cancer. Elle établirait une transition entre ces deux espèces de productions morbides, et spécialement entre le mal improprement appelé cancer de la lèvre et la variété de cancer à laquelle M. JEAN MÜLLER a donné le nom de cancer réticulé.

*Obs. XIV. Tumeur épidermique et cancéreuse de la main.*

Voici le fait : La maladie occupe toute la face dorsale de la main, et s'étend même un peu au-dessus du niveau de l'articulation radio-carpienne. Je remarque d'abord une production en forme de verrue, large comme une pièce de cinq francs, ayant de la surface vers la profondeur l'épaisseur d'un doigt. Sa surface est presque plane; une croûte verdâtre, grisâtre y adhère. Elle est greffée sur la base des trois derniers métacarpiens, sur l'os crochu, sur une partie du pyramidal et du grand os, et aussi sur les parties fibreuses voisines. C'est l'os crochu qui a le plus souffert; il a perdu à peu près un tiers de sa substance; mais ses cartilages d'incrustation ont résisté, n'offrent pas la moindre altération de texture et surgissent dans l'intérieur de la tumeur. L'os n'est pas altéré non plus; ses lamelles, dures et richement pourvues de corpuscules chalciphores, sont en contact immédiat avec les éléments de



la verrue. De derme il n'existe aucun vestige dans ce point. Cette absence de réaction de la part des parties voisines ne suffit pas encore pour caractériser la tumeur épithéliale; mais l'examen de l'intérieur de la production en question montre la complète similitude avec les tumeurs épithéliales des lèvres. En effet, elle est parcourue dans toute son épaisseur, et de sa profondeur vers sa superficie, par des cylindres blanchâtres, assez friables, du diamètre de  $\frac{1}{3}$  de millimètre à 1 millimètre. Ces cylindres sont composés exclusivement de couches concentriques de plaques épithéliales très-larges et fort minces. J'en mesure qui ont jusqu'à 13 centimillimètres (plus de  $\frac{1}{8}$  de millimètre). Leur forme est irrégulière, leur substance parsemée de petits points et cercles noirs (graisse). Elles sont toutes pourvues d'un noyau rond ou allongé, pas toujours très-régulier, et qui peut atteindre en longueur  $\frac{1}{62}$  de millimètre. Autour du noyau est une aréole régulièrement arrondie, exactement limitée, plus claire que le reste de la plaque. Le noyau dépasse de part et d'autre les faces de la plaque.

Ces cylindres épithéliaux sont plongés dans une substance grisâtre, translucide, formant entre eux des cloisons plus minces que les cylindres eux-mêmes. Cette substance s'étend bien au delà des bords de la verrue. Sur tout le dos de la main, elle a remplacé la peau et tous les tissus qui s'étendent entre elle et les tendons extenseurs des doigts. Ces derniers, en partie plongés dans le nouveau tissu, en partie accessibles à l'air, au fond de crevasses qu'ils forment, ces tendons, dis-je, n'ont subi aucune altération de texture; ils ont conservé leur surface lisse et leur éclat nacré. Leurs gaines synoviales, largement ouvertes et en partie détruites par les progrès de la tumeur, n'offrent aucune trace appréciable de réaction, pas la moindre apparence de pus. On voit la synoviale brillante et transparente de leurs parois, d'une part en contact avec l'air extérieur, de l'autre revêtir la nouvelle substance. En quelques points, la substance grise adhère à la surface des tendons. Pas plus que ces tendons, la peau des bords de la tumeur n'a subi une altération de texture. Elle n'est pas gonflée d'une façon notable; mais elle paraît avoir éprouvé une espèce d'usure qui a fait le plus de progrès dans les couches profondes du derme, moins denses. De là résulte que la partie superficielle du derme, déchiquetée et trouée en quelques points, repose sans adhérer sur les bords du tissu anormal, et que sa circulation, compromise comme elle l'est en géné-



ral dans une portion de derme décollée, lui a communiqué une teinte bleuâtre.

La substance grise, aussi bien celle de l'espèce de nappe de tissu morbide qui s'étend à la surface de la main, que celle qui sépare les cylindres blancs de la verrue, offre, vue à l'œil nu, l'aspect du cancer réticulé (MÜLLER), c'est-à-dire, que la coupe en est parsemée de petits points d'un blanc de lait. Ces points correspondent à des vacuoles de la substance fondamentale grise, vacuoles communiquant ensemble et remplis d'une bouillie blanchâtre, crèmeuse, qui semble provenir d'un ramollissement de la substance grise. Les mêmes éléments microscopiques se retrouvent, en effet, dans ces deux substances. Ce sont des plaques épithéliales comme dans les cylindres blancs de la verrue, mais de dimensions en général moindres; puis des globules pourvus d'un noyau, et offrant toutes les dimensions intermédiaires à celles des plaques épithéliales, et à celles de certains petits globules opalins dont il sera question tout à l'heure. Dans la bouillie blanche des vacuoles, outre ces deux éléments on trouve d'assez nombreux globules de graisse très-petits, et à côté les cellules et les plaques précédentes plus ou moins chargées de ces gouttes huileuses, ou même complètement transformées en grappes informes de globules huileux. Tout s'accorde pour faire considérer la substance blanche des vacuoles comme provenant de la mort et d'un commencement de décomposition de la substance grise. Cette dernière, outre les deux éléments qui lui sont communs avec sa pulpe blanche, renferme des corpuscules que je crois pouvoir regarder comme des germes de cellules ou plaques épithéliales. Ce sont des globules très-nombreux, ayant au plus 8 centimillimètres ( $1/125$ ), très-nets et réguliers, sans contenu appréciable, opalins et homogènes, il y en a qui sont tellement petits qu'ils échappent à la mensuration.

Plusieurs circonstances me frappent dans cette observation. L'absence de réaction dans les parties environnantes et de suppuration, tant à la surface de la tumeur que dans les parties voisines, surtout dans les gaines synoviales qui supportent si difficilement le contact de l'air. Ensuite, en consultant mes souvenirs et mes notes, je trouve que ce n'est pas pour la première fois que j'observe l'existence de cellules épithéliales bien caractérisées au sein du cancer réticulé; j'ai rédigé une observation de ce genre, très-détaillée, faite le 20 mars 1844, sur un cancer de la verge. J'y remarque encore l'absence de



la génération endogène si fréquente dans les cancers profonds. De plus, l'absence de vaisseaux, de sang dans la tumeur en question. Me basant sur ces considérations, je me demande s'il n'existerait pas une différence entre les cancers nés à la surface du derme, d'une dégénérescence de l'épithélium, et toujours dépourvus de vaisseaux, et les cancers profonds, vasculaires, s'accroissant par génération endogène, etc.? Ce n'est là, jusqu'à présent, qu'une hypothèse; mais je me propose de ne pas la perdre de vue dans les recherches ultérieures que je pourrai faire sur cette mystérieuse altération.»

Le 6 mars 1846.

La note de M. Küss ne fait pas mention de la nature des cellules à nucléoles, qu'il considère comme caractéristiques de cancer; mais cette preuve n'était nullement nécessaire de la part d'un homme aussi versé dans les recherches microscopiques. Nous remarquerons seulement que le cancer réticulé de MÜLLER, dont parle M. Küss, n'est pas considéré par tous les auteurs comme une espèce distincte.

M. H. LEBERT regarde les figures réticulées, dues aux globules granuleux disposés en réseaux d'un blanc terne, comme une simple coïncidence des diverses formes de cancer, et voici dans quels termes il s'exprime :

« Nous ne pouvons admettre le cancer réticulaire, si bien  
 « décrit par MÜLLER, comme une espèce particulière, vu  
 « que, d'un côté, ces figures réticulées se rencontrent dans  
 « toute espèce de cancer, et même dans des tumeurs de  
 « bonne nature; et que, d'un autre côté, le cancer réticu-  
 « laire se trouve quelquefois dans une glande mammaire,  
 « tandis qu'on observe le squirrhe ordinaire dans l'autre,  
 « ou dans les glandes axillaires ou dans les organes in-  
 « ternes. Ce sont surtout nos études sur l'infection cancé-  
 « reuse et les nombreuses études anatomiques et microsco-  
 « piques que nous avons pu faire sur le cancer, dans un



« certain nombre d'organes, qui nous ont donné la conviction que rien n'autorisait à regarder le cancer à figures réticulées comme une espèce particulière. »

Nous n'insisterons pas davantage sur cette question, nous réservant de rechercher ultérieurement quelles sont les diverses formes du cancer et quelles différences microscopiques et pathologiques elles peuvent présenter.

*Obs. XV, recueillie par M. MAYER. — Tumeur fibreuse du bras gauche; incision, guérison.*

J. Ph. Farny, de Gertweiller, âgé de vingt-neuf ans et exerçant la profession de tisserand, entra à la clinique chirurgicale le 13 mars 1846. Ce jeune homme, ancien soldat, jouit habituellement d'une bonne santé, et n'a jamais eu de symptômes vénériens. Aucune maladie susceptible de transmission par hérédité ne paraît avoir atteint les membres de sa famille.

Neuf mois avant son entrée à l'hôpital, et après de fortes fatigues, il vit se développer à la partie postérieure du bras gauche une petite tumeur, qui continua à se développer depuis ce moment. L'application de cataplasmes émollients étant restée inefficace, Farny vint se confier aux soins de M. SÉDILLOT.

La tumeur est située à la face postérieure du tiers moyen du bras; elle est saillante, elliptique, et a son grand diamètre dans le sens vertical du membre.

Cette tumeur est mobile, d'un tissu consistant et comme élastique à la pression. On la trouve composée de plusieurs lobes réunis. La peau est d'un rouge bleuâtre, parsemée d'un grand nombre de petits vaisseaux, et un peu amincie vers le centre de la masse morbide. Aucune douleur, ni aucune gêne dans les mouvements du bras.

M. SÉDILLOT ayant déclaré au malade qu'une opération était nécessaire, y procéda le 14 mars. Deux incisions très-obliques circonscrivirent de bas en haut la tumeur, qui fut enlevée très-rapidement avec la peau, l'aponévrose brachiale et quelques fibres du muscle triceps, afin de ne laisser aucune parcelle de tissus altérés. Une seule ligature fut pratiquée, et malgré la facilité avec laquelle on eût pu réunir immédiatement la plaie, M. SÉDILLOT préféra la faire suppurer et la pansa à plat.



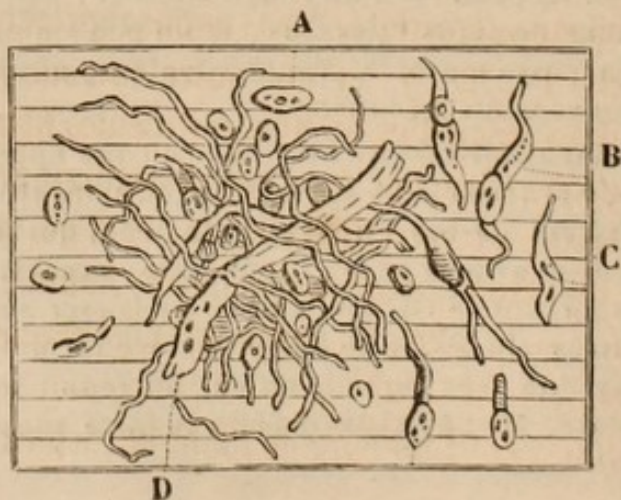
La guérison eut lieu et le malade quitta la clinique le 15 avril; la plaie commença par être sanieuse, grisâtre, fétide, douloureuse, les bords furent festonnés et ulcérés; mais des purgatifs répétés, des bains émollients, puis aromatiques, des opiacés et ensuite quelques légères cautérisations avec l'azotate acide de mercure et l'azotate d'argent, ramenèrent la plaie à un meilleur état et terminèrent la cure.

La tumeur, mesurée après l'ablation, avait 0<sup>m</sup>,11 de longueur, 0<sup>m</sup>,10 de largeur et cinq centimètres d'épaisseur. Elle était composée de trois lobes, difficiles à séparer complètement, irréguliers, un peu arrondis et enveloppés d'une couche de tissu cellulaire très-mince et adhérente à la peau dans son point le plus saillant. Le tissu en était homogène, d'une consistance très-élastique et très-ferme, comme fibrocartilagineuse, mais ne criant pas, comme le squirrhe, sous le scalpel. La coupe en laissait exsuder un liquide grisâtre, peu abondant; elle était nette, un peu luisante, d'un aspect grassex et assez semblable à beaucoup de masses ganglionnaires, d'une coloration gris jaunâtre. La substance en semblait transparente, mêlée de quelques stries opaques, et d'une couleur plus blanche. Deux points, moins résistants et comme gélatineux, s'observaient à la superficie, mais ils avaient une consistance plus grande que celle du squirrhe ramolli. Aucun vaisseau n'était distinct dans l'épaisseur du tissu morbide.

Une parcelle de la tumeur fut remise à M. Küss, qui eut la bonté de nous envoyer la note suivante :

PLANCHE VI.

*Examen microscopique. — Tumeur fibreuse enlevée le 14 mars par M. SÉDILLOT et examinée le 17 mars 1846.*





Les fibres achevées D de cette tumeur sont évidemment les mêmes que celles du tissu cellulaire normal. Elles ont centimillimètres 0,2 à 4 à 5. Les noyaux ou cyto blasts isolés A, et ceux renfermés dans les corps fusiformes B C mesurent centimillimètres 1 à 1,5.

Il y a aussi quelques fibres plus fortes de 0,7 à 1,5 centimillimètres de largeur. Les traces de stries longitudinales qu'on y remarque semblent indiquer qu'elles sont sur le point de se diviser en fibrilles primitives.

Le dessin représente une parcelle de tissu vu à un grossissement de 300. Les divisions sont des centimillimètres ; il y en a 12. La figure entière est la 1/5ième partie d'un millimètre carré à peu près, vu à un grossissement de 300.

Un autre examen de la tumeur, fait avec M. RUEF, nous avait donné des résultats à peu près semblables à ceux observés par M. Küss. Dans la parcelle de tissu morbide que nous avons étudiée, nous trouvâmes moins de fibres complètes et un nombre beaucoup plus grand de fibres en voie de formation, offrant une cellule mère à une de leurs extrémités. Nous aperçûmes encore une foule de cellules à deux ou plusieurs nucléoles, qui étaient tantôt réunies, tantôt disséminées dans un blastème invisible.

Si l'on compare la planche II (tumeur fibreuse du nez) à celle de cette tumeur du bras, on trouve comme différences dans cette dernière, les fibres fusiformes à cellules intercalées, et l'on pourrait se demander quelle est la cause de cette apparente variété. Nous avons représenté un cancer planche IV, fig. *g*, et une autre tumeur planche V, *i*, *k*, *l*, dans lesquelles on voit ces mêmes fibres en voie de formation. C'est une tendance commune à la plupart des cellules de se convertir en fibres, et il ne faudrait pas accorder une trop grande importance, comme moyen de diagnostic, à la plus ou moins grande rareté des corps fusiformes.

La cellule paraît toujours le point de départ des trans-



formations subséquentes ; elle se développe et se multiplie infiniment dans le cancer, de manière à le constituer entièrement. Quand elle parvient à revêtir un degré d'organisation plus avancé, en se transformant en fibre, cette tendance reste impuissante et avorte, ou les fibres, comme on le voit dans quelques cicatrices partielles et passagères d'un cancer suppuré, sont bientôt détruites par l'ulcération qui s'en empare.

Dans les tumeurs fibreuses, la cellule est plus petite; elle est moins multipliée et dure moins, parce qu'elle se transforme rapidement en fibre, qui peut disparaître par un véritable travail de résorption, rester stationnaire ou se laisser envahir par la cellule cancéreuse, qui la remplace et l'anéantit.

M. H. LEBERT professe que les cellules du cancer ne se convertissent jamais en fibres, et que les corps fusiformes aperçus dans les masses dégénérées, dépendent toujours de la présence de cellules appartenant au tissu fibreux. C'est une question qui ne nous paraît pas complètement résolue. M. Küss est d'un avis opposé, en cela, à M. H. LEBERT, et on pourra vérifier que nous n'avons pas trouvé de corps fusiformes dans de véritables tumeurs fibreuses, tandis que nous en avons observé dans un assez grand nombre de cancers où la cellule intercalée semblait caractéristique de cette affection. (Voy. pl. IV, *i*, *n*.) Comment se ferait-il que les cellules cancéreuses, qui détruisent les tissus déjà vivants et constitués, laissassent se développer entre elles des fibres de tissu cellulaire, ayant une puissance vitale assez grande pour produire une cicatrice au milieu d'un ulcère cancéreux.

La question de la nature des corps fusiformes exige, comme on le voit, de nouvelles recherches.



Nous ferons observer que la tumeur du bras dont nous avons pratiqué l'ablation, était unique, bosselée, d'un volume considérable, et qu'elle s'accroissait chaque jour. Ces caractères appartiennent au cancer, et ne sont pas ordinairement attribués aux tumeurs fibreuses.

D'un autre côté, la masse morbide n'avait nullement envahi les parties voisines, dont les conditions physiques, de tension, de consistance, d'épaisseur et de vascularité avaient été modifiées sans changements intimes de structure, dispositions fort différentes de celles du cancer, et qui nous ont empêché, aidé de l'examen microscopique, de conserver la moindre incertitude sur la nature de la maladie.

L'observation suivante nous a offert plus de motifs d'hésitation et de doute. Nous la considérons comme un des plus remarquables exemples d'une transformation du sang en tissu squirreux.

*Obs. XVI, recueillie par M. CHAMBERT, chef de clinique. — Tumeur de l'aisselle d'apparence squirreuse, pesant quinze cents grammes, développée à la suite d'un épanchement sanguin, au milieu du lacis vasculo-nerveux du plexus brachial. Ablation; guérison.*

Le nommé Dietsch, du 10<sup>e</sup> régiment d'artillerie, âgé de vingt-quatre ans, d'un tempérament sanguin et d'une constitution très-vigoureuse, fit, dans le courant de février 1845, une chute de cheval, sur le côté gauche. Tout le poids du corps porta sur le moignon de l'épaule, le bras étant, à ce qu'il paraît, rapproché du tronc. Dès le lendemain, on remarqua qu'une tumeur du volume du poing s'était développée à la partie antérieure du creux axillaire, au niveau du bord interne du grand pectoral. Cette tumeur offrait de la consistance et peu de sensibilité; la peau était le siège d'une large ecchymose. On fit usage de compresses trempées dans de l'eau mélangée d'alcool camphré; le gonflement diminua, et au bout de dix jours il n'existait plus dans l'aisselle qu'une dureté arrondie et circonscrite du volume d'une noix.

Ce soldat, se croyant guéri, reprit son service; mais la pe-



tite tumeur qu'il avait conservée commença bientôt à grossir, et il entra à l'hôpital le 12 septembre, dans le service de M. SÉDILLOT.

La région axillaire laisse apercevoir une tumeur dure, indolore, légèrement bosselée, sans adhérence à la peau, assez mobile en masse et dans son contour, mais solidement fixée du côté le plus élevé et le plus profond de l'aisselle. Elle repousse en avant le grand pectoral, sous lequel elle se prolonge, repose sur le grand dentelé et appuie sur le muscle grand dorsal. Le diamètre antéro-postérieur de la tumeur est de 12 centimètres et de 13 verticalement.

Les mouvements du bras gauche sont parfaitement libres; les doigts n'ont jamais été le siège d'aucun engorgement ni de fourmillements. Les battements réguliers de l'artère radiale, la conservation de la force et du volume des parties, indiquent l'absence d'un obstacle au cours du sang et à l'innervation.

Des applications répétées de sangsues et de cataplasmes émollients, l'emploi de bains et de douches, les frictions avec l'iode et le mercure, l'usage d'emplâtres fondants, et de l'iodure potassique à l'intérieur, ne paraissent exercer pendant deux mois aucune influence favorable sur la tumeur. Celle-ci s'accroît graduellement, se bosselle de plus en plus, s'étend profondément sous les muscles grands pectoral et dorsal, envahit les téguments, qui deviennent immobiles, bleuâtres, aussi durs que la masse morbide, à laquelle ils sont comme incorporés, et semblent disposés dans quelques points à se ramollir et à s'ulcérer. Le diamètre transversal de la tumeur est au commencement de décembre de 16 centimètres, et de 17 verticalement. Le malade ne souffre pas et sa santé générale est restée parfaite.

M. SÉDILLOT voyant arriver le moment où l'étendue de l'altération de la peau ne permettra plus d'enlever cette énorme tumeur avec quelque chance de succès, et considérant qu'un plus long retard la rendra définitivement incurable, propose une opération, qui est acceptée et exécutée le 17 décembre, en présence de MM. les professeurs GOFFRES, BERTHERAND, MM. les chirurgiens-majors et aides-majors FALIÈRES, SANCERY, DURAND, REMY, MARMY, RADAT.

Deux incisions elliptiques verticales cernent la tumeur sur la limite des adhérences intimes de la peau, et permettent de l'isoler assez facilement, en avant, en bas et en arrière. Mais profondément et vers la partie supérieure de l'aisselle, les



difficultés de la dissection sont augmentées. M. SÉDILLOT arrive sur les nerfs et les vaisseaux du plexus brachial, et son bistouri est masqué par l'ampleur et l'immobilité de la masse morbide. On la repousse fortement en arrière, et dans ces efforts elle se rompt entre les mains du chirurgien; M. SÉDILLOT en saisit alors les prolongements supérieurs, qui ressemblent par leur dureté et leur aspect nacré à du squirrhé, et il en poursuit la séparation jusqu'au delà des nerfs brachiaux. Les deux racines du médian, le radial et le cubital, doivent être successivement séparés de la gangue morbide, dont ils sont complètement entourés. L'artère axillaire est mise à nu dans une étendue de quatre travers de doigts; deux grosses veines axillaires sont à leur tour isolées, mais avec plus de peine encore, car elles semblent être le point de départ de la tumeur, avec laquelle elles sont confondues. De nombreuses branches veineuses sont divisées, et une des deux veines est tellement criblée d'ouvertures, qu'on prend le parti de la lier, pour éviter une perte de sang trop abondante; l'autre est conservée au moyen de plusieurs ligatures appliquées sur les orifices des collatérales qui viennent s'y dégorger. Quelques noyaux de la tumeur sont poursuivis jusqu'au niveau et au-dessus de la clavicule, et au bout de cinq quarts d'heure de laborieuse dissection, au milieu des cordons nerveux et vasculaires les plus importants, et dont la lésion eût pu entraîner la mort ou des paralysies incurables, la tumeur est complètement enlevée. Le malade est exsanguë, décoloré, il perd à chaque instant connaissance, a des vomituritions; le pouls est insensible, la peau froide, et plusieurs des assistants croient la mort imminente. M. SÉDILLOT les rassure et dit bien augurer de l'opération. Des aspersions d'eau froide, une potion éthérée et opiacée, des frictions sèches sur le corps, font cesser les lipothimies, la plaie est mollement pansée avec de la charpie sèche, quelques larges bandelettes de diachylon rapprochent un peu les bords de la perte de substance, et le malade est reporté à son lit. La main est engourdie, les doigts en apparence paralysés, mais comme les nerfs ont été soigneusement ménagés, on ne s'inquiète pas de cet état.

La plaie avait 22 centimètres de hauteur, 23 de largeur, et dans sa profondeur on avait aperçu disséqués, comme pour une préparation anatomique, les muscles grand pectoral, grand dentelé, grand dorsal, les nerfs du plexus brachial et l'artère axillaire.

Quatre heures après l'opération le malade est encore froid,



le pouls petit et a 140 pulsations, vomissements fréquents de matières vertes porracées; les secousses qu'ils occasionnent provoquent une hémorrhagie assez abondante pour pénétrer toutes les pièces du pansement. On l'arrête par le tamponnement. Le lendemain les vomissements continuent. L'estomac du malade refuse toute espèce de boissons, excepté le lait. Le pouls est encore petit, tremblotant; 130 pulsations par minute. La chaleur de la peau n'est pas encore entièrement rétablie. Les deux jours suivants les vomissements sont moins fréquents. La plaie est le siège de douleurs pulsatives très-obtuses. Le quatrième jour après l'opération le malade éprouve un frisson intense, qui dure pendant une heure et demie, et auquel succèdent une chaleur vive et des sueurs assez copieuses. Ce frisson se répète le lendemain et le surlendemain; la peau offre une teinte légèrement jaunâtre, et M. SÉDILLOT diagnostique un commencement de pyohémie. Tisane de camomille, purgations répétées avec l'huile de riccin.

On enlève l'appareil à pansement, qui répand une odeur fétide et qui est tout imprégné de sang et de sérosité sanguinolente. Les mouvements du bras sont difficiles et douloureux. La surface de la plaie est inégale, d'un gris sale, recouverte d'une sanie fétide, ténue, grisâtre. Son diamètre vertical est de 20 centimètres, et le diamètre horizontal de 21. Les jours suivants cet aspect grisâtre disparaît peu à peu d'avant en arrière, pour faire place à des bourgeons charnus de bonne nature. La sanie qui suintait à la surface est remplacée par un pus bien lié, blanc, mais conservant toujours une odeur ammoniacale très-infecte. Le huitième jour après l'opération la solution de continuité présente des granulations pyogéniques de très-bon aspect; la suppuration est médiocrement abondante, ses propriétés physiques sont très-satisfaisantes, mais son odeur est toujours la même. Un lambeau de tissu cellulaire gangrené se détache de la face postérieure du grand dorsal, entre ce muscle et la peau. Les diamètres vertical et horizontal de la peau sont: de 0,17 et 0,18.

Le treizième jour les bourgeons charnus deviennent proéminents et fongueux. Une légère compression exercée à l'aide du pansement sert à les déprimer. Diamètre vertical 0,13, horizontal 0,15. Suppuration moins fétide, médiocrement abondante, de bonne nature d'ailleurs. Peu à peu les bords de la plaie s'affaissent et tendent à se confondre avec les bourgeons charnus, par l'intermédiaire du tissu cicatriciel. La nature des organes dénudés devient de moins en moins dis-



tincte. Le pouls est ample et résistant; toutes les fonctions s'accomplissent régulièrement. Le fond de la plaie se comble peu à peu.

Le vingt et unième jour les parties décollées par suite de la chute du tissu cellulaire mortifié adhérent peu à peu au muscle dénudé. La suppuration est moins infecte et plus épaisse. Le diamètre horizontal diminue plus rapidement que le diamètre vertical; et au trente-deuxième jour le premier ne présente que 0,06 et le second 0,08.

Le quarante-troisième jour la plaie n'offre plus que deux centimètres d'avant en arrière, et trois centimètres de haut en bas. Les mouvements du bras peuvent être exécutés dans une assez grande étendue, sans aucune douleur pour le malade; ceux de la main et des doigts sont depuis longtemps rétablis.

Le soixante-troisième jour la surface non réunie de la plaie ne présente guère que le diamètre de 1 centimètre dans tous les sens. Les mouvements du bras gauche sont presque aussi faciles que ceux du bras opposé; le malade jouit d'ailleurs de la plus parfaite santé.

Le soixante-dixième jour, cicatrisation presque complète. La cicatrice a l'apparence d'un cœur de carte à jouer dont l'angle serait tourné en bas. Ses dimensions sont: verticalement six centimètres, horizontalement huit centimètres. Le malade est réformé et quitte quelques mois après l'hôpital parfaitement guéri.

La tumeur enlevée avait la forme d'un cône tronqué dont la base sous-cutanée offrait 36 centimètres de circonférence et le sommet répondant au creux axillaire 29 centimètres. La hauteur était de 17 centimètres. Le poids total de la tumeur était de 1500 grammes. La peau qui la recouvrait était très-adhérente, violacée, et avait perdu sa structure pour prendre celle du tissu morbide subjacent. Celui-ci semblait formé d'un noyau primitif développé depuis les vaisseaux axillaires jusqu'à l'aponévrose, et d'une seconde partie, comprenant l'aponévrose, le tissu cellulaire sous-cutané et les téguments. Cette deuxième portion, encadrée en sorte de calotte sur la première, y était unie par des prolongements assez minces, et pouvait être écartée et soulevée avec une certaine facilité.

Le tissu de la tumeur était homogène, lardacé, d'une couleur jaune grisâtre, résistant, élastique, criant sous le scalpel et laissant suinter un liquide albumineux. Les bosselures extérieures répondaient à autant de masses distinctes, quoique



intimement unies, et ayant toute l'apparence du squirrhe. C<sup>o</sup> et là, à l'intérieur même de la tumeur, quelques points étaient ramollis et avaient pris l'aspect et la consistance du tissu encéphaloïde. Au centre, mais cependant plus près du sommet que de la base, existait un noyau de matière jaune, sèche, fibreuse, de la grosseur d'une petite noix, comme enkysté dans une cavité que lui formait le tissu de la tumeur, dont elle pouvait d'ailleurs être parfaitement énucléée.

On a dû se demander, en lisant cette observation, quelle était la nature réelle de la maladie. Sans doute, la tumeur était énorme, ses progrès assez rapides pour faire craindre une terminaison funeste; l'ablation en était la dernière ressource, et elle fut achevée complètement et de la manière la plus heureuse, malgré les difficultés d'une dissection des plus délicates. L'efficacité de l'art est évidente, et on ne pouvait espérer un plus beau succès; mais la question reste la même: Quelle était la nature de la tumeur?

Était-ce une masse squirrheuse, fibreuse ou fibrineuse? quelle en avait été l'origine? quelles pouvaient en être les terminaisons? la récurrence était-elle à craindre? Tels étaient les problèmes à résoudre, et nous dûmes en rechercher la solution.

La nature purement fibrineuse de la tumeur n'était pas admissible. La masse morbide était bosselée; elle s'était développée peu à peu par l'organisation et l'accroissement d'un noyau primitif de la grosseur d'une petite noix; elle était envahissante ou destructive, puisqu'elle s'était incorporé les tissus circonvoisins et même la peau, ou les avait, si on préfère cette explication, remplacés, en les faisant disparaître devant ses progrès. A ces caractères on ne pouvait reconnaître une tumeur formée par la fibrine du sang; car ce n'était pas ici le point de départ que nous recherchions, mais l'état acquis ou actuel, et il n'y avait



aucune analogie entre le tissu blanc, nacré, contourné en fibres, bosselé, résistant, de la tumeur, et les dépôts fibreux observés dans les tumeurs anévrismales, dans les kystes hématiques des grandes lèvres, dans les hémato-cèles, et partout enfin où du sang s'est trouvé accumulé avec absorption de son sérum.

Était-ce une tumeur fibreuse? Nous n'oserions pas le nier; mais combien de différences tranchées viennent nous frapper, si nous nous en rapportons aux caractères signalés par la plupart des pathologistes!

Les tumeurs fibreuses s'accroissent lentement, et celle-ci se développait avec une effrayante rapidité; elles sont multiples, mobiles, homogènes, et ici nous avions sous les yeux une masse unique, adhérente, ramollie dans plusieurs points. Fallait-il donc admettre que ce fût un véritable squirrhe? A l'exception des douleurs lancinantes, dont le malade ne se plaignit jamais, tout confirmait cette supposition. L'aspect et la consistance, le grincement sous le scalpel, le suc albumineux, les ramollissements partiels, la forme bosselée, les progrès incessants et rapides, la disparition des tissus normaux, la tendance ulcératrice, le volume et le poids de la tumeur offraient les caractères les moins douteux du cancer.

En cet état de cause, l'examen microscopique était nécessaire, et voici ce qu'il nous apprit:

Le tissu morbide semblait composé d'une foule de cellules, dont le diamètre variait entre celui d'un globule de sang et un diamètre double. Quelques-unes étaient un peu plus volumineuses; mais elles étaient rares; le plus grand nombre dépassait seulement ces dimensions d'un sixième ou d'un cinquième, et beaucoup étaient égales.

Toutes ces cellules étaient circonscrites par une zone de



couleur un peu sombre , à contours, en général, assez nets, et variant de l'ovale au cercle , avec quelques dépressions très-légères. Çà et là on trouvait des cellules dont le contour était un peu ondulé ; mais c'était probablement un commencement d'altération , et il fallut nous servir d'eau sucrée pour les distinguer ; car les cellules étaient tellement pâles , qu'on ne parvenait pas à les voir nettement en y ajoutant de l'eau. En dedans de la ligne extérieure ou de circonférence , existait une zone plus claire , renfermant un fond ou partie centrale plus sombre , dans laquelle existaient des nucléoles d'une teinte aussi claire que celle de la seconde zone.

Les nucléoles étaient généralement faciles à reconnaître ; cependant dans beaucoup de cellules elles formaient des espèces de chapelets irréguliers et en remplissaient tout l'intérieur en se perdant même sur leurs bords. Dans ce cas , une ou deux nucléoles étaient réellement apparentes ; les autres l'étaient beaucoup moins et ressemblaient à une sorte de piqueté blanc. Il y avait un petit nombre de cellules dans lesquelles on n'apercevait que ce piqueté ; mais alors leur contour était frangé, et elles avaient une grande analogie avec un globule de sang altéré. Sur vingt cellules à nucléoles , il y en avait à peine une tout à fait frangée.

La forme arrondie l'emportait beaucoup en nombre sur la forme ovalaire. Les cellules rondes à deux nucléoles étaient plus communes que celles à une seule ; cependant, en variant le champ du microscope , on rencontrait des espaces où les cellules à nucléole solitaire étaient les plus nombreuses.

Diverses circonstances ne nous ont pas permis d'étudier avec tout le soin possible les parties ramollies de la tumeur ; mais les observations précédentes semblent démon-



trer que le tissu morbide était composé de globules de sang plus ou moins altérés et dénaturés, et de globules tendant à la forme de ceux du squirrhe, et n'en différant que par un moindre diamètre. Nulle part nous ne rencontrâmes de fibres en voie de formation ou déjà développées, telles que nous les avons représentées en G, pl. II, et en B C, pl. VI.

Il y aurait donc lieu à admettre ici la dégénérescence du sang en tissu squirrheux, et voici comment nous expliquerons l'origine de la tumeur :

Un premier épanchement sanguin avait eu lieu au moment de la chute du malade, et avait laissé dans l'aisselle et autour des veines, contuses et déchirées, un véritable dépôt fibrineux, dont la résolution n'avait pas été obtenue. Un travail d'organisation morbide s'était emparé de ce dépôt, comme l'avait reconnu J. HUNTER, et comme l'a exposé M. VELPEAU, dans sa remarquable thèse *De la contusion*, et la transformation squirrheuse s'opérant, on comprend tous les phénomènes ultérieurs présentés par la tumeur.

La terminaison eût été une ulcération suppurative nécessairement mortelle; car la peau dégénérée commençait à se ramollir, en même temps que l'étendue de ses adhérences était chaque jour plus considérable. La gangrène curative est un cas tellement exceptionnel, qu'il n'y avait pas à l'espérer, et il n'y avait pas d'élimination spontanée possible.

La récurrence reste-t-elle à craindre? Nous pensons qu'il existe chez cet homme une prédisposition, sans laquelle une pareille altération ne se fût pas produite. Mais, en considérant l'origine traumatique de la tumeur, la santé et la jeunesse du blessé, l'absence de toute influence hé-



réditaire, l'époque de l'opération, la nature encore incomplète de la dégénérescence, dont l'ablation fut entière, nous pouvons espérer qu'en évitant toute cause occasionnelle et déterminante, la prédisposition restera latente et la santé assurée. Cet homme s'est marié depuis sa libération du service, et il ne se ressent plus en aucune manière de la terrible épreuve qu'il a subie.

*Obs. XVII, recueillie par M. MAYER, aide de clinique. — Tumeur squirrheuse de la région cervicale s'étendant des téguments au rachis. Extirpation; cicatrisation rapide.*

Débenathe, Antoine, vigneron, âgé de vingt-huit ans, vint à la clinique le 3 novembre 1845. C'était un homme assez robuste et dont les parents étaient sains. Il y avait dix ans environ qu'une tumeur apparut chez lui sur le côté droit du cou; elle était indolore, dure, sans changement de couleur à la peau. Dans l'espace de deux ans elle avait acquis assez de développement pour faire exempter cet homme du service militaire. Depuis elle n'avait pas cessé de grossir, et lors de l'entrée du malade à l'hôpital, elle mesurait 14 centimètres dans sa largeur, et 0,18 dans sa longueur prise obliquement de l'angle de la mâchoire vers la trachée. Quoique la tumeur, qui était très-dure et bosselée, atteignit le pharynx, le larynx et la trachée, la respiration n'était pas gênée. Pas de changement de coloration à la peau, seulement un peu de rénitence à la partie interne, vers la trachée. La tumeur était mobile et soulevée par des battements isochrones au pouls. Elle n'avait jamais été le siège d'aucune douleur.

Le 11 novembre, M. SÉDILLOT en pratiqua l'ablation. Une incision cruciale permit de disséquer les téguments et de mettre la tumeur à nu; celle-ci, entourée d'un tissu cellulaire lâche, fut ensuite facilement détachée.

La plaie résultant de cette opération était vaste et profonde; on y apercevait l'origine des artères carotides externe et interne; la carotide primitive, la veine jugulaire interne, le nerf pneumo-gastrique, les parois du pharynx et toutes les parties avaient été tellement refoulées, que le doigt touchait directement les vertèbres cervicales. L'angle supérieur en fut réuni par deux points de suture entortillés, et le fond rempli de boulettes de charpie.



Dans les premiers jours seulement l'opéré se plaignit de douleurs au côté droit de la tête, de difficulté à la déglutition, de petits accès de suffocation, par suite du gonflement des parois pharyngiennes, qui avaient été mises à nu. Ces phénomènes disparurent rapidement. On laissa peu à peu la plaie se réunir, à l'exception de l'angle inférieur, pour l'écoulement des liquides. Le 12 décembre, trente-deux jours après l'opération, Débenathe sortit guéri de l'hôpital.

La tumeur enlevée dépassait le volume des deux poings. Elle était entièrement bosselée à sa surface, avec quelque ressemblance, sous ce rapport, à un rognon de veau. Chacun des mamelons dont elle était constituée était intimement adhérent à la masse commune et ne pouvait en être détaché. La coupe était nette, d'une teinte blanc grisâtre, la consistance élastique. Des espèces de fibres blanchâtres, plus ou moins concentriques, s'apercevaient à la surface des sections, d'où suintait un suc grisâtre, comme albumineux et très-rare. Le microscope montra la tumeur composée de cellules cancéreuses parfaitement caractérisées. Ces cellules étaient plus volumineuses qu'on ne les observe même communément dans le squirrhe; elles variaient entre millimètres 0,03 et 0,04, étaient les unes arrondies, les autres ovoïdes, renfermaient de un à trois nucléoles et eussent été rapportées avec la plus grande raison à l'encéphaloïde, si la structure apparente de la tumeur n'avait complètement repoussé cette supposition.

L'emploi du microscope nous fut ici d'un secours précieux; car nous eussions cru, sans les caractères qu'il nous signalait, avoir opéré une simple tumeur fibreuse. Il n'y avait pas eu de douleurs lancinantes, pas d'assimilation des tissus voisins, qui avaient été seulement refoulés. Le malade était jeune, bien portant; il guérit parfaitement, et nous l'avons revu depuis, jouissant d'une santé parfaite. Le tissu morbide n'était nulle part ramolli, nulle part adhérent. C'étaient de grands motifs pour mettre en doute l'existence d'un cancer, et il suffirait de comparer ce cas au précédent, pour nous convaincre de la nature squirrheuse de la tumeur axillaire. M. le docteur ARONSON, qui était présent à l'opération, me dit avoir été



consulté pour une tumeur du cou, semblable à celle que je venais d'enlever, et l'avoir vue récidiver après une première ablation. Ce fait viendrait à l'appui des caractères fournis par le microscope, et il serait une preuve de plus de l'excessive difficulté de distinguer, directement et à l'œil nu, une tumeur fibreuse d'un véritable squirrhe. Il confirme également la justesse de nos remarques au sujet des tumeurs réputées cancéreuses. Quelques-unes, avons-nous dit, ont tous les caractères assignés aux dégénérescences, et le microscope n'y découvre pas néanmoins de cellules cancéreuses, tandis que d'autres tumeurs, classées par le microscope parmi les cancers, seraient rangées dans les tumeurs fibreuses, d'après les descriptions et les appréciations ordinaires de la pathologie.

SCARPA, dans un mémoire sur le cancer (1825), rappelé dans l'article sur le même sujet publié par M. H. BÉBARD (*Répert. des sc. méd.*), limitait le siège du squirrhe aux glandes conglobées extérieures, à la peau et à certains viscères tapissés d'une muqueuse. Le sein, la parotide, le testicule, les glandes sous-maxillaires et lacrymales, l'œsophage, l'estomac, le rectum, le vagin, le col utérin, le larynx, seraient particulièrement exposés à l'invasion du squirrhe, qu'on ne rencontrerait jamais primitivement dans les ganglions et les vaisseaux lymphatiques, les glandes sublinguales, les amygdales, le corps thyroïde, etc. Malgré la grande autorité de SCARPA, on ne saurait admettre cette doctrine d'une manière absolue; mais ses observations, justes et fondées, en général, donnent une nouvelle valeur au fait contradictoire que nous avons rapporté.

L'incision cruciale dont nous fîmes usage, est un retour aux méthodes anciennes, auxquelles l'expérience nous ra-



mène chaque jour. Les lambeaux tégumentaires furent légèrement rapprochés, le fond de la plaie rempli de charpie, et plus tard, l'écoulement des liquides étant assuré, la guérison s'acheva sans aucun accident intercurrent. Nous sommes convaincu que la réunion immédiate eût échoué, et que le sang, le plasma et le pus, accumulés dans l'excavation produite par l'ablation de la tumeur, eussent donné lieu à de l'inflammation, des étranglements, à l'altération des surfaces en contact, et peut-être à une pyohémie mortelle. La cicatrice fut à peine apparente, et la région cervicale, moulée par M. le docteur ROBERT avant l'opération et après la guérison du malade, forme deux pièces en plâtre colorié, dont le dépôt a été fait au Muséum de la faculté.

Les observations de cancer du sein sont si communes que nous nous bornerons à choisir comme exemples quelques-unes de celles que nous avons recueillies.

*Obs. XVIII, par M. RUHLMANN, aide de clinique. — Tumeur squirrheuse du sein. Opération; guérison.*

Louise B., ouvrière, âgée de vingt-trois ans, un peu chlorotique, entre à la clinique le 18 août 1845, pour une tumeur mobile au sein droit, provenant d'un coup reçu deux années auparavant. Les règles ont disparu depuis dix-huit mois. Une première tumeur, du volume du pouce, existe en dehors de l'auréole du mamelon et est surmontée par une seconde tumeur oblongue et un peu irrégulière. La pression ne peut être supportée, et il existe des douleurs lancinantes vives et répétées, dont se plaint beaucoup la malade. Une troisième tumeur existe vers l'aisselle, au-dessous du bord inférieur du muscle grand pectoral. Après quelques essais de résolution, l'opération est proposée par M. SÉDILLOT, qui la pratique le 5 septembre et se borne à enlever les deux tumeurs du sein, espérant que celle de l'aisselle étant symptomatique, pourra se dissiper spontanément. Les règles ont reparu le 8 octobre, et la cicatrice s'est achevée.

Les douleurs s'accroissant dans la petite tumeur de l'aisselle,



M. SÉDILLOT l'enlève le 8 novembre. La plaie suppure comme la précédente et se ferme au commencement de décembre. La malade, qui attendait une place, quitte l'hôpital le 25 du même mois.

Nous devons supposer l'existence de tumeurs fibreuses. La malade était très-jeune; une contusion et par conséquent un épanchement de sang avait été la cause première de l'affection; cependant le microscope nous révéla des cellules squirrheuses. N'est-ce pas une preuve de plus du peu de fondement de la distinction que M. le professeur CRUVEILHIER a voulu établir entre les tumeurs fibreuses ne dégénéralant jamais, et les véritables cancers?

*Obs. XIX. — Tumeur multiple du sein, de nature probablement fibreuse.*

M<sup>me</sup> X, âgée d'environ vingt-cinq ans, voit se développer spontanément au sein gauche une foule de tumeurs arrondies, mobiles, d'un volume inégal et variant depuis un pois jusqu'au volume du poing. Ces tumeurs sont le siège de douleurs lancinantes, et la glande mammaire semble çà et là le siège d'une sorte d'induration. Depuis plus d'un an que le mal a commencé, les progrès en ont été constants. On se décide à enlever quelques-unes des masses morbides les plus grosses et en même temps les plus incommodes par leur poids et leur sensibilité. Deux incisions me permettent d'en extraire trois, dont une a au moins le diamètre du poing. Les plaies guérissent en quelques jours par première intention.

Le tissu morbide n'a pas été examiné au microscope, mais il était dur, homogène, élastique, criant sous le scalpel, laissant transsuder à la section un liquide lactescent, et offrant des surfaces inégales et légèrement bosselées.

Depuis trois ans que cette opération a été pratiquée, de nouvelles tumeurs se sont développées et se sont étendues jusque dans l'aisselle, par des traînées lymphatiques noueuses et résistantes, que l'on sent parfaitement avec le doigt. Le sein droit a été envahi à son tour, mais depuis quelque temps les douleurs et l'accroissement des tumeurs ont cessé, sous l'influence d'un traitement résolutif très-énergique.

Certes, il y a peu de cas dans lesquels on rencontrerait



plus de caractères réunis des tumeurs fibreuses : jeune âge de la malade, mobilité et surtout multiplicité des tumeurs, tissus environnants parfaitement sains. Mais il y a toutefois des prolongements vers l'aisselle, des douleurs lancinantes, de l'émaciation; les tumeurs prennent de l'accroissement, et nous ne saurions nous empêcher d'avoir de vives craintes sur l'issue plus ou moins éloignée de cette affection.

*Obs. XX, recueillie par M. RUHLMANN, chef de clinique.*  
— *Cancer du sein. Opération; guérison.*

Apoline S., âgée de cinquante-trois ans, a été frappée, il y a un an, au sein droit et sur d'autres parties du corps par son mari, qui est cultivateur. Les ecchymoses produites se dissipèrent, mais il resta au sein une petite tumeur globuleuse, mobile, qui augmenta successivement de volume et devint le siège d'élançements et de douleurs à la pression, et finit par s'ulcérer, il y a quelques mois. Une nouvelle tumeur apparut dans l'aisselle.

La malade voyant son affection faire des progrès, entre le 26 juillet dans le service de M. SÉDILLOT.

La tumeur du sein est alors de la grosseur d'un petit œuf; elle est mobile sur la paroi thoracique, ulcérée au sommet du mamelon, dans une étendue de trois centimètres. Les bords de la plaie sont irréguliers, fongueux, un peu élevés; le fond en est grisâtre, sanieux et fétide.

La tumeur de l'aisselle est mobile et un peu moins volumineuse.

M. SÉDILLOT fit l'ablation de ces deux tumeurs; les plaies furent pansées à plat, s'ulcérèrent légèrement en raison du mauvais état de la constitution, puis se détergèrent et furent cicatrisées vers le 15 août.

L'examen microscopique ne laissa aucun doute sur le caractère cancéreux de la maladie.

Cette observation mérite beaucoup d'attention. C'est un exemple commun d'une tumeur fibrineuse passée à l'état de cancer. Qui eût pu porter ce diagnostic un mois après les contusions reçues, et l'épanchement de sang et l'engorgement produits? On eût cru à une tumeur fibrineuse,



et, en la voyant se développer et s'accroître, tout en restant mobile et sans adhérence, on eût pu la supposer de nature fibreuse. Mais la malade était âgée, usée par la misère et le chagrin; aussi voyons-nous la tumeur s'ulcérer promptement, tandis que chez la jeune fille de l'obs. XVIII, le mal avait marché lentement, et aucune adhérence ne s'était formée. Cependant, dans les deux cas, mêmes causes et mêmes effets primitifs; mais l'évolution ultérieure des tissus morbides varie selon les conditions concomitantes, et tous les praticiens ont vu des engorgements du sein, suite de contusion, se changer, à l'époque de la ménopause, en cancers caractérisés, après un état stationnaire de vingt années. Comment dès lors rester inactif devant un avenir aussi menaçant, et pourquoi hésiter à enlever, au début et après l'essai infructueux d'un traitement résolutif, une tumeur qui recèle un germe mortel? Qui pourrait d'ailleurs certifier l'innocuité d'une tumeur déjà cancéreuse, quoiqu'aucun accident n'en indique encore la nature? N'exerce-t-elle pas une influence diathésique sur la constitution, et sa présence n'est-elle pas seulement une menace, mais encore un danger?

*Obs. XXI, recueillie par M. RUHLMANN, aide de clinique. — Cancer ulcéré de tout le sein gauche, avec prolongements profonds dans l'aisselle. Opération; guérison.*

Elisabeth F., née à Senones (Vosges), et âgée de quarante-deux ans, entra le 4 février 1846 dans le service de M. SÉDILLOT, auquel elle avait été adressée par M. le docteur CARRÈRE, de Saint-Dié. Deux ans auparavant la malade avait reçu au sein gauche un coup de corne de bœuf, et la glande mammaire était restée indurée. Deux mois plus tard, nouvelle contusion sur la partie affectée, dont le volume n'a cessé de s'accroître depuis ce moment. Actuellement tout le sein est dur, volumineux, bosselé, ulcéré dans un des points de sa surface, et comme partagé en plusieurs masses de volume inégal, mais intimement unies. Le mamelon est devenu im-



mobile ; mais le sein en totalité peut être légèrement déplacé, et écarté des parois thoraciques. Les bords de l'ulcère sont irréguliers et rougeâtres. Au-dessous du sein existe une seconde tumeur mobile, du volume d'un petit œuf de pigeon et recouverte de téguments très-amiacis.

Depuis deux mois plusieurs ganglions se sont développés dans l'aisselle ; ils paraissent mobiles, mais très-profonds.

Des douleurs lancinantes très-vives se font sentir dans toutes les tumeurs, la malade n'est pas émaciée et a conservé de l'appétit et du sommeil.

M. SÉDILLOT ayant déclaré l'opération encore praticable, l'exécute le 5 août. Tout le sein est enlevé avec une partie des fibres subjacentes du muscle grand pectoral. Une seconde incision ovalaire permet d'emporter la tumeur située plus bas, et enfin les tumeurs de l'aisselle sont découvertes par une longue incision longitudinale, et séparées des nerfs et de l'artère axillaires, qui se voient à nu au fond de la plaie.

Beaucoup de sang s'est écoulé pendant l'opération, principalement par l'aisselle. On panse à plat. La malade est purgée tous les deux jours ; l'énorme plaie du sein se recouvre rapidement de bourgeons charnus et se rétrécit chaque jour. Celle de l'aisselle a été grisâtre, sanieuse, fétide, avec mortification de quelques filaments cellulux, puis elle s'est détergée et a fourni vers le douzième jour du pus de bonne nature. M. SÉDILLOT fait remarquer à cette occasion l'influence de l'écoulement facile ou de la rétention des liquides, et en offre les deux plaies comme exemples.

La malade se lève, se promène, a repris ses forces, de l'embonpoint, et quitte l'hôpital le 20 mars. L'aisselle est guérie, et il ne reste à la région du sein qu'une petite plaie dont la complète cicatrisation est très-prochaine.

On ne trouve d'engorgement ni de saillies ganglionnaires dans aucun point.

Le microscope, dans ce cas, confirma le diagnostic, et les cellules du cancer furent trouvées en grand nombre dans le tissu morbide, qui avait toutes les apparences ordinaires du squirrhe, induré, ramolli et ulcéré. Quelques cellules avaient le volume, la transparence et la netteté de contour de l'encéphaloïde.

La récurrence est certainement possible, pour ne pas dire



probable; mais comment agir? Fallait-il abandonner la malade à une mort inévitable et prochaine? Quels agents thérapeutiques eussent arrêté les progrès d'une pareille dégénérescence? L'opération était donc, malgré sa gravité, la ressource la moins incertaine. Le résultat en fut très-heureux. La malade quitta la clinique dans un état de santé apparente parfait; toutes ses craintes s'étaient évanouies. N'est-ce pas déjà un résultat désirable? Il est possible que la guérison se maintienne, malgré l'imminence de la récurrence; mais un nouveau cancer apparaîtrait-il dans quelques années ou même plus tôt, que nous devrions encore nous applaudir des résultats obtenus. La santé rétablie est une halte dans le chemin fatal où nous précipite le développement d'une affection cancéreuse; c'est un arrêt dans la douleur et dans la crainte, seulement notre espérance de succès définitif serait plus vive, si l'opération avait été moins tardivement pratiquée.

*Obs. XXII. — Cancer ulcéré de l'œsophage; destruction de la trachée-artère; épanchement de matières alimentaires dans la plèvre droite.*

M. XX., ancien militaire, fut atteint d'une dysphagie, dont les progrès nécessitèrent, au bout de quelques années, l'application d'une sonde œsophagienne. Trois mois avant la mort, arrivée en mars 1844, le malade ne pouvait plus avaler aucun liquide, sans être pris immédiatement d'accidents de suffocation, et on entendait alors en arrière et au niveau des premières vertèbres dorsales un gargouillement très-marqué.

Dans une consultation entre M. Coze, médecin du malade, M. Hirtz et moi, nous fûmes d'avis que la trachée-artère était ulcérée et qu'une communication s'était établie entre cet organe et l'œsophage. Je continuai à nourrir le malade avec le secours d'une sonde de gomme élastique, introduite par une des narines et laissée à demeure, mais nettoyée ou changée tous les cinq à six jours, selon le désir du malade. Une pleurésie droite, survenue à la suite de vomissements, se manifesta dans les derniers jours de la vie, et fit succomber



très-rapidement le malade, dont les forces s'étaient jusque-là assez bien soutenues.

L'autopsie révéla une large ulcération de la face antérieure de l'œsophage, communiquant avec la trachée à l'origine des bronches. La plèvre du côté droit avait été détruite par les progrès du cancer, et elle était remplie de matières alimentaires, qui y avaient pénétré pendant les accès de vomissement, et avaient occasionné la pleurésie. Toutes les parties en contact avec la sonde étaient parfaitement saines, et on ne rencontra aucune autre altération.

Je n'aurais pas rapporté cette observation, recueillie à une époque où je ne m'occupais pas encore des caractères microscopiques du cancer, si elle n'eût pas été de nature à ramener beaucoup de praticiens à des idées plus justes sur les effets du contact permanent des sondes sur les membranes muqueuses. A entendre certaines opinions, il semblerait extrêmement dangereux de laisser des sondes à demeure dans l'œsophage ou dans l'urètre. Ce sont là des craintes imaginaires dans le plus grand nombre des cas. Je traite, comme le faisaient DESAULT, CHOPART, BOYER, etc., la plupart des rétrécissements de l'urètre par des sondes laissées à demeure d'un à huit jours et plus, selon la sensibilité des malades, sans qu'il en résulte aucun accident, et avec la satisfaction d'en éviter de très-graves, résultant de cathétérismes trop répétés et souvent très-difficiles. Dans le fait actuel, une sonde œsophagienne d'un très-gros calibre et arc-boutant contre la face antérieure du pharynx, restait en place pendant plusieurs jours, et n'était enlevée que pour être immédiatement remplacée, et néanmoins les tissus en contact n'avaient pas offert la moindre trace d'altération.

On a quelquefois cherché à monopoliser certains points de la pratique, en trompant le public et ses confrères sur la valeur réelle de procédés sanctifiés par l'expérience, et



qu'on est parvenu à faire momentanément repousser, en généralisant les accidents qu'ils pouvaient occasionner d'une manière exceptionnelle. On arrête et on retarde ainsi les progrès de la science, et l'histoire des rétrécissements des conduits muqueux nous en fournirait plus d'un exemple.

*Obs. XXIII. — Squirrhe concentrique de l'œsophage. Mort par inanition.*

M. X., d'un âge déjà avancé, et attaqué depuis longues années de dysphagie, finit par rejeter une partie des aliments dont il faisait usage, et un jour vint où l'obstacle au passage des matières alimentaires fut tel que rien ne passa. Plusieurs personnes essayèrent inutilement d'introduire des sondes, et le malade, déjà affaibli, périt bientôt d'inanition.

L'autopsie fut faite, et j'eus l'occasion de voir l'altération qui avait déterminé les accidents susmentionnés, dont je n'avais pas été témoin.

Un squirrhe fusiforme avait envahi l'œsophage, à deux travers de doigt environ du cardia, dans une étendue de trois à quatre centimètres. Les parois de ce conduit avaient triplé au moins d'épaisseur, et un très-mince stylet pouvait à peine traverser le rétrécissement, qui était précédé d'une large dilatation œsophagienne, sorte de ventricule supplémentaire.

Le désir de proposer et de faire connaître un nouveau procédé opératoire m'a fait citer cette observation.

On avait jugé le rétrécissement infranchissable de l'œsophage une cause absolue de mort, et le malade avait été déclaré incurable et dans un état désespéré. Les hommes qui avaient porté ce jugement, étaient, sans contredit, expérimentés et instruits, et leur voix avait été celle de la science; cependant on pourrait, je crois, aller plus loin, et trouver une dernière ressource pour conserver la vie.

J'ai montré à la Société de médecine de Strasbourg des pièces anatomiques, provenant d'un chien, chez lequel



j'avais produit une fistule stomacale par un procédé plus simple que celui de M. BLONDLOT. L'opération est assez facile et ne paraît nullement dangereuse; elle m'a parfaitement réussi dans plusieurs cas, et je n'hésiterais pas à la répéter sur l'homme. Des aliments liquides, tels que de la soupe, des crèmes, de la viande pilée, seraient injectés par la canule, placée dans l'orifice fistuleux pour en prévenir l'occlusion, et la digestion s'opérerait parfaitement. Si l'on croyait la mastication et l'insalivation nécessaires, on ferait subir cette préparation aux matières alimentaires, et ce ne serait pas seulement une opération palliative et d'un avantage éphémère, elle pourrait entièrement rétablir et conserver la santé<sup>1</sup>.

*Obs. XXIV, recueillie par M. BENOÎT, chef de clinique. — Hydrocèle opéré depuis deux mois; cancer de l'estomac. Mort.*

M. X., entré à la clinique chirurgicale au commencement de l'année 1845, pour une hydrocèle gauche volumineuse, est un vieillard émacié, mais d'une intelligence encore assez active. Il est opéré par injection de vin chaud, et meurt deux mois après, à la suite de vomissements répétés, qui ont fait diagnostiquer une altération profonde du pylore.

En examinant les bourses, on trouve une grande quantité de filaments cellulux dans la tunique vaginale, siège de l'injection. Un peu de sérosité existe encore dans l'espace de tissu spongieux aréolaire que je signale, et qui n'avait pas, comme on le voit, déterminé l'adhésion complète de la séreuse. Une tumeur squirrheuse ulcérée avait fait obstacle au passage des matières alimentaires et occasionné la mort.

M. Küss eut la bonté d'étudier au microscope la tumeur squirrheuse du pylore, et voici les résultats de son examen :

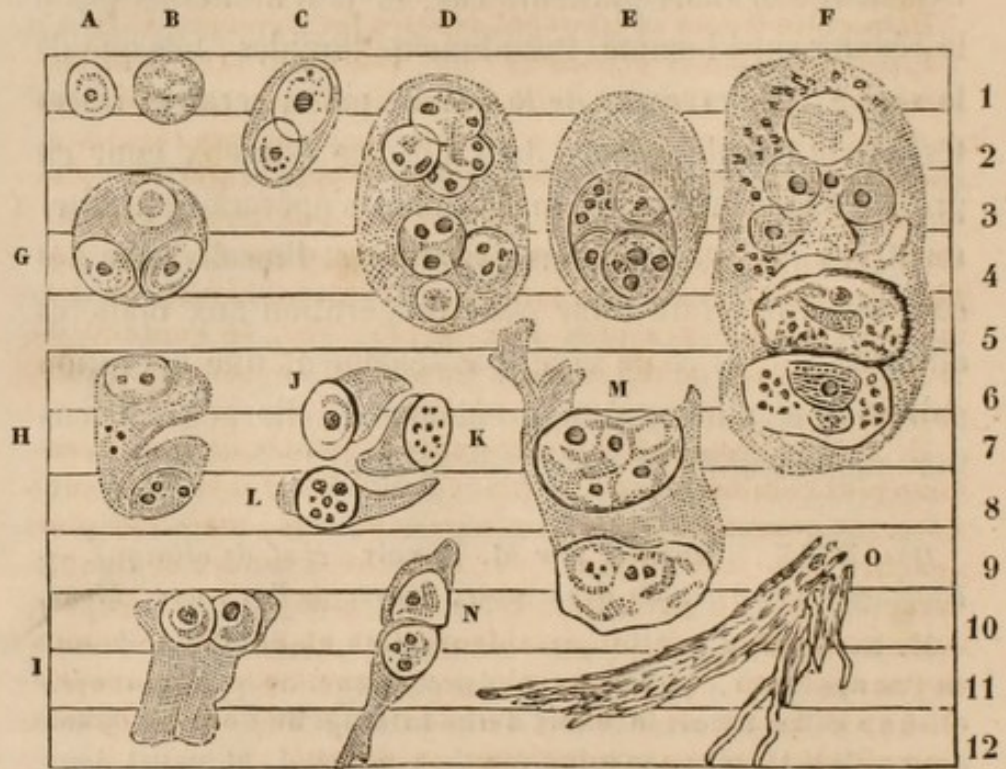
<sup>1</sup> Voir mon Mémoire sur ce sujet dans le compte-rendu de l'académie des sciences, 27 juillet 1846.



## PLANCHE VII.

*Examen microscopique.*

(Grossissement de 500. — Échelle de 12 centimillimètres.)



Le tissu nouveau affecte deux formes : 1° celle d'une masse squirrheuse d'un blanc grisâtre, qui a remplacé les tissus sous-muqueux de la région pylorique ; 2° au niveau du pylore il y a de petits tubercules déposés dans la masse précédente, ou bien dans la substance charnue du pylore et dans le tissu cellulaire sous-muqueux restés sains ; ces tubercules ont l'aspect de ceux du poumon : leur consistance est moindre que celle du squirrhe, quoique moins friable que celle du tubercule proprement dit. De petits amas de matière noire sont déposés dans l'épaisseur de leur couche périphérique.

Deux petits abcès sous-muqueux occupent la même région : leurs parois sont en partie formées par le tissu squirrheux, et en d'autres points n'offrent rien de suspect. Le pus est épais, lié, tenace et filant, d'un jaune verdâtre.

*Analyse microscopique du tissu nouveau.* C'est une trame de fibres entrecroisées en tous sens, droites, cassantes. La figure O représente un faisceau de ces fibres, qui se détachait



du bord d'une parcelle, examinée sous le microscope. A ces fibres se trouvent mêlées, en différentes proportions, des fibres de tissu cellulaire normal. Un des tubercules, placé sur la limite de la dégénérescence, ne m'a offert que des fibres de tissu cellulaire.

Dans cette trame se trouvent déposés les éléments A - N.

I. *Cellules simples primaires.* A B. Elles sont rarement isolées et le plus souvent renfermées dans des cellules plus grandes. Forme en général allongée, toujours très-régulière, contours nets formés par une ligne opaque. Intérieur plus ou moins finement granulé, et pourvu d'un noyau très-distinct (voy. aussi les cellules renfermées dans C et G). Les plus grandes n'atteignent jamais un centimillimètre de diamètre. Quand il y a plus d'un noyau (voy. le contenu de D H), il semble qu'il y ait déjà formation de cellules secondaires.

II. *Cellules secondaires renfermant des cellules simples.* Beaucoup plus communes que les précédentes : C D G H. Elles sont finement granulées, leurs contours sont nets, mais pas plus opaques que leur surface (j'ai cherché à rendre ce double caractère par le pointillé). Elles sont plus opaques que les cellules simples, ovales pour la plupart et en général sans noyau apparent (le corpuscule peu distinct que l'on voit en D et en G me paraît être une cellule simple en voie de formation; il est trop peu opaque pour un noyau).

III. *Cellules tertiaires plus composées encore*, renfermant des cellules de l'espèce précédente E F. Peu nombreuses, toujours allongées, quelquefois un peu irrégulières. Les grandes cellules contenues dans E et F en renferment évidemment d'autres plus petites et toutes formées. Déjà dans les cellules D et H l'on entrevoit une troisième génération.

IV. *Rupture des cellules et fragments qui en résultent.* H - N. On voit beaucoup de cellules qui, à l'instar de H, présentent une ou plusieurs profondes déchirures, qui les divisent en segments plus ou moins réguliers. Quelquefois on rencontre plusieurs segments détachés et juxtaposés J L K, paraissant provenir de la rupture récente d'une cellule. Ces fragments de cellules de la deuxième et troisième espèce I - N sont l'élément le plus abondant du tissu morbide. J'avais d'abord attribué ce phénomène, nouveau pour moi, de la multiplication des cellules par division, à l'action du compresseur; mais, en m'abstenant de toute violence sur la matière à examiner, je ne vis aucune différence dans son aspect. Il y a plus: je ren-



contraire les mêmes fragments épars au milieu du *stroma* fibreux, protégés par lui contre toute compression.

Cette division spontanée paraît se faire avec une certaine régularité. La plupart des segments présentent les formes J L K, et pourraient être pris pour des cylindres d'épithélium, n'étaient les dimensions et l'aspect caractéristique de la cellule. Ensuite la division de la cellule-mère ne paraît avoir lieu que lorsqu'une ou plusieurs cellules-filles<sup>1</sup> ont confondu quelques points de leur surface avec celle de la cellule contenant. Ce qui me le fait penser, c'est que dans tous ces fragments ce caractère se présente, et qu'il manque dans la plupart des cellules intactes, quelles que soient leurs dimensions. D E F par exemple; M est incontestablement un fragment de cellule semblable à F. J'ajouterai que le morceau de cellule-mère échu à la cellule-fille présente tous les caractères de tissu notés plus haut pour les cellules secondaires et tertiaires, que ce lambeau est quelquefois tellement petit et transparent, qu'on ne l'aperçoit qu'en modérant l'éclairage; en négligeant cette précaution, on croit voir une simple cellule primitive.

V. J'ai été frappé du petit nombre de grains primitifs (de ceux agités par le mouvement moléculaire) mêlés aux éléments ci-dessus, d'autant plus qu'ils existaient en abondance dans tous les cancers que j'ai examinés. En admettant que ces molécules ne soient que des noyaux autour desquels viendra se précipiter la cellule, leur absence dans le cas présent ne s'explique-t-elle pas par le mode particulier de multiplication des éléments de la tumeur? Et cette absence même ne prouve-t-elle pas qu'on a raison de les considérer comme des cyto blasts?

VI. La coloration en noir de quelques parties des tubercules paraît due à des grains très-petits, clairsemés, opaques quand on les place dans le foyer de l'instrument, d'un blanc éclatant quand on les en éloigne un peu.

VII. Le pus des abcès a présenté mêlés à ses globules propres tous les éléments du cancer, sauf les fibres. La présence de ces éléments dans les matières vomies aurait pu servir à établir un diagnostic certain quant à la nature du mal. Les mêmes éléments se sont retrouvés dans les parois des abcès là même où elles ne paraissaient avoir aucune structure suspecte.

<sup>1</sup> Ces dénominations, qui pourront paraître singulières, ne sont que la traduction des mots : *Mutterzelle*, *Tochterzelle*, employés par les micrographes allemands.



En résumé, cette tumeur, évidemment cancéreuse, nous offre un bel exemple de multiplication des cellules par *génération endogène* et par *division*, phénomène qu'on observe assez rarement dans les tissus animaux, et qui est commun dans les plantes, au témoignage de M. SCHIMPER, conservateur du Musée d'histoire naturelle, qui a constaté avec moi les principaux faits qui font le sujet de cette note.

16 avril 1845.

Personne n'a encore observé, je crois, de détails aussi curieux sur le mode de production des cellules cancéreuses. La génération endogène représente le développement des acéphalocistes par inclusions successives, et celle par division, déjà signalée par M. LEBERT, n'avait pas été néanmoins aussi clairement déterminée, ni conduite à une multiplication tertiaire.

Il serait sans doute fort difficile de reconnaître, au milieu des matières rejetées par l'estomac, les éléments caractéristiques d'un cancer; cependant, comme ils sont entraînés par la suppuration, et que les vomissements ont souvent lieu sans qu'aucun aliment ait été pris, on pourrait réussir dans cette recherche et éclairer ainsi le diagnostic.

J'ai rencontré dernièrement un cancer du péritoine dont les cellules offraient de l'analogie avec celles dont je viens de rapporter la description, et l'on pourrait se demander s'il n'y aurait pas là une influence de siège à constater. La masse morbide s'était développée sur toute la surface libre du péritoine et présentait surtout beaucoup d'épaisseur en arrière de la paroi abdominale et dans le grand épiploon; les intestins, la vessie, etc., en offraient seulement une espèce de semis.

Ce cancer était formé d'une foule de grains grisâtres, presque transparents, comme gélatineux, de la grosseur



d'un pois et de la consistance de la fécule cuite. Ces grains étaient soutenus par des pédicules très-courts, attachés eux-mêmes à une tige, et ils ressemblaient à ceux d'un épi de riz. En faisant macérer la tumeur, la substance intérieure devenait délitescente et s'écoulait en laissant libres et aplatis les petits kystes blanchâtres et opaques qui la renfermaient. Toutes les tiges et pédicules contenaient un vaisseau dans lequel il n'y avait pas de sang coloré. Çà et là cependant, à la surface d'une coupe du cancer, on apercevait un point rougeâtre et sanguinolent. Les granulations les plus extérieures étaient arrondies et très-distinctes, mais elles se confondaient l'une avec l'autre dans l'épaisseur de la tumeur qui ressemblait à du tissu encéphaloïde à l'état de crudité.

Au microscope nous observâmes de grandes cellules, ayant dix fois le diamètre d'un globule de sang. Ces cellules étaient extrêmement nombreuses, à contours très-irréguliers et très-pâles. Elles renfermaient deux ou trois nucléoles très-volumineuses, ayant quatre ou cinq fois le diamètre d'un globule de sang, remplies elles-mêmes de nombreux noyaux. Plusieurs de ces cellules étaient remplies de granules graisseuses; d'autres étaient en voie de division, et l'on voyait les nucléoles intérieures s'écarter et représenter à leur tour des cellules-mères. Des grappes rosées de même nature existaient dans la plèvre gauche, sans altération du poumon, mais le temps nous manqua pour les étudier.

Les autres organes étaient sains. Le malade avait souffert pendant dix mois, et avait succombé dans un état d'émaciation assez avancée.

Il faudrait, en adoptant les classifications actuelles, considérer ce cancer comme formé de tissu gélatiniforme ou



colloïde, mais les différences sont trop tranchées entre les caractères extérieurs des divers cancers, pour qu'on n'en multiplie pas les espèces beaucoup plus qu'on ne l'a fait, et ce sera le sujet d'un travail dont nous avons déjà commencé à recueillir les matériaux.

Il est clair qu'on n'aurait pu trouver dans le sang des cellules dix fois plus grosses que les globules de ce liquide; par quels capillaires auraient-elles passé? Aussi ne les avons-nous pas cherchées, mais nous avons regretté d'avoir été empêché par d'autres occupations d'étudier le sang lui-même.

*Obs. XXV, recueillie par M. MAYER, aide de clinique. — Cancer du rectum et du foie. Contre-indications opératoires. Mort.*

Kugel, Jean, de Bluthausen, âgé de soixante ans et exerçant la profession de charpentier, entre à l'hôpital le 1<sup>er</sup> avril 1845, dans le service de M. SÉDILLOT, pour y être traité d'un cancer du rectum. C'est un homme épuisé, à teint jaune et terreux, déjà frappé d'amaigrissement, et chez lequel la diathèse cancéreuse paraît établie.

L'affection du rectum date d'un an, au rapport du malade, et a été signalée au début par le ténesme et des hémorrhagies répétées. Depuis ce moment le ténesme a augmenté, les selles sont difficiles et mêlées à du sang et à de la sanie fétide. Les douleurs sont supportables; le pouls est petit et fréquent; insomnie habituelle; mixtion libre.

Au toucher rectal, on reconnaît la présence d'une tumeur dure, bosselée, volumineuse, occupant l'excavation pelvienne et dépassant en hauteur les limites du doigt. Çà et là existent quelques tubercules spongieux, molasses et saignants; en avant on rencontre une surface molle et unie, que l'on suppose être la vessie.

Toute opération ayant paru contre-indiquée à M. SÉDILLOT, on se borne à un traitement palliatif. Les extrémités s'infiltrèrent, la maigreur fait des progrès, la teinte jaunâtre de la peau devient plus foncée, l'appétit se perd et le malade succombe dans le mois de juillet de la même année.

*Autopsie.* Toute l'excavation pelvienne, à l'exception de



la portion pubienne, est envahie par une tumeur dure et résistante, remontant au delà de l'angle sacro-vertébral. La face postérieure de la vessie restée saine adhère intimement au rectum, dont les membranes sont fortement épaissies sur les côtés et en arrière, et renferment une foule de tubercules ramollis, jaunâtres et entourés d'un tissu lardacé. Les ganglions voisins participent à la même altération. La cavité rectale est formée d'une surface grisâtre, sanieuse, ulcérée, dont l'odeur est fétide et repoussante.

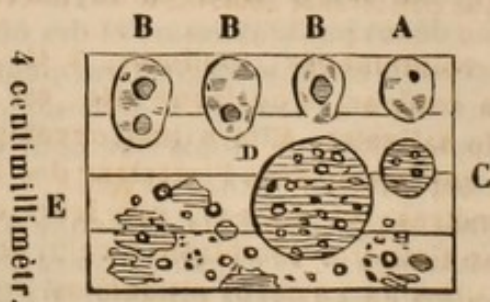Le foie, dont le volume est un peu augmenté, est parsemé d'une foule de petites tumeurs, variant entre le volume d'un pois et celui d'une noix. Ces tumeurs sont irrégulièrement arrondies, inégales à leur surface, formées d'une matière résistante cellulo-fibreuse, jaunâtre et lardacée, dont on exprime un liquide peu abondant, d'un blanc jaunâtre et gélatineux.

L'examen microscopique des ganglions cancéreux du rectum et des tumeurs du foie fut fait par M. Küss, qui nous a remis la note suivante :

PLANCHE VIII.

*Tubercule cancéreux du foie.*

(Grossissement de 500.)



On y reconnaît deux substances. L'une grisâtre, un peu rougeâtre et légèrement translucide, occupe surtout la périphérie de la masse; l'autre, plus abondante, est d'un jaune pâle; elle est plus sèche que la précédente et tout à fait opaque. Elle est distribuée dans la substance grise par masses irrégulières à limites tranchées brusquement.

On y reconnaît les éléments suivants :

1° Cellules régulières, transparentes, pâles A. Je n'ai pas rencontré de cellule absolument pure, homogène et dépour-



vue de noyau , présentant les caractères de ce que je considère comme la cellule cancéreuse naissante. Celle que j'ai dessinée se rapproche le plus de ce type : quelques légères taches en altèrent à peine la transparence homogène. Le point noir qui a l'apparence d'un noyau n'était peut-être qu'une parcelle de détritius (voy. 4°) adhérent fortuitement à la surface.

2° Cellules régulières , plus grandes que les précédentes , munies d'un ou de deux noyaux et tachetées d'opacités B B B.

3° Cellules de toutes dimensions , quelquefois atteignant quatre centimillimètres. Elles sont toutes assez opaques , granuleuses , et ces granulations acquièrent souvent l'aspect de gouttes huileuses C D.

4° Détritius composé d'innombrables gouttes d'huile et de matières granuleuses amorphes.

Ces éléments , que je considère comme les différentes phases de développement des cellules , se retrouvent et dans la substance grise et dans la substance jaune pâle , à l'exception de A , qui n'existe que dans la première. Il est aussi à noter que 4 prédomine dans la substance jaunâtre ; d'où je conclus que dans les deux substances le cancer est en voie de décomposition , mais que celle-ci est plus avancée dans la substance jaune.

Juillet 1845.

*Glande lymphatique cancéreuse , voisine d'un cancer du rectum.*

La glande est volumineuse , mollasse , à la manière du bulbe urétral ; sa couleur , d'un jaune sale , est analogue à celle d'une glande salivaire. Elle a une enveloppe externe assez résistante , qui envoie dans l'intérieur des filaments de 1 à 12 centimillimètres ; et ceux-ci , par leurs entrecroisements , forment un tissu très-semblable à celui du bulbe urétral. Dans les mailles de ce corps réticulé est contenue une pulpe ténue , jaunâtre , qui s'écoule par les coupes.

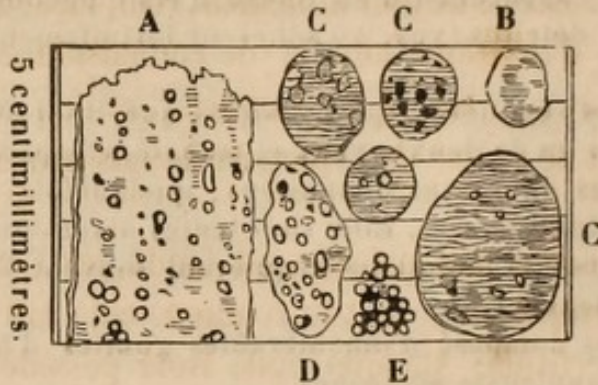
Les *colonnes fibreuses* , à un faible grossissement , paraissent striées en long et comme formées par la réunion de fibrilles ténues. Mais un plus fort grossissement y fait découvrir une substance homogène logeant des séries longitudinales de gouttes huileuses. Celles de ces gouttes qui ne sont pas exactement dans le foyer de l'instrument font l'effet de taches grisâtres , allongées parallèlement aux bords des filaments qui les renferment A.



## PLANCHE IX.

*Ganglion cancéreux à la suite d'un cancer du rectum.*

(Grossissement de 500.)



La *pulpe* est de la matière cancéreuse ramollie, remarquable par la quantité innombrable de gouttes huileuses et par un détritit amorphe abondant. Ces deux éléments sont dus à la décadence de cellules dont les plus jeunes B sont rares et déjà troublées par des points opaques. La plupart des cellules que renferme la pulpe sont assez opaques, de dimensions très-variables et semées, à différents degrés, de points plus opaques encore. Ces points opaques se transforment en gouttes huileuses D, la cellule perd ses contours réguliers et finit par n'être qu'un amas irrégulier et de dimensions variables de gouttes de graisse E. De là au détritit il n'y a qu'un pas.

En quelques points la masse emprisonnée dans le squelette réticulé de la glande a plus de consistance. Là aussi la cellule B est plus abondante.

Quelle est l'origine du squelette filamenteux? Est-ce une partie normale du ganglion, hypertrophiée et devenue plus abondante par une espèce de macération? Est-ce la trame fibreuse propre au cancer? Cette dernière supposition me paraît plus probable, car j'ai vu dans la pulpe quelques tronçons qui m'ont semblé être des filaments en formation, plutôt que des débris dus à une exulcération.

Je n'ai pas pu approfondir l'étude du cancer du rectum même; cependant j'y ai constaté l'existence des mêmes cellules B - D et du détritit mêlé de graisse.

13 juillet 1845.

Les caractères microscopiques n'auraient pas suffi, isolément, à faire constater l'affection cancéreuse du rectum



et du foie ; mais , réunis aux autres éléments de diagnostic , ils confirmèrent la nature de l'affection et ne furent pas inutiles sous ce rapport. On ne saurait trop répéter que le microscope ne doit nullement remplacer nos moyens ordinaires d'investigations et de connaissances pathologiques ; son rôle est de les compléter, et l'on remarquera qu'il en est de même de la plupart de nos procédés de sémiologie.

Le diagnostic des maladies est fondé sur l'étude d'une série de symptômes , dont la réunion seule fait ordinairement la certitude. Chaque signe isolé possède un degré très-variable de valeur, et il en est de même des instruments dont nous nous servons pour agrandir le champ de nos perceptions ; ils sont un des échelons qui conduisent à la connaissance , mais ne la révèlent pas à eux seuls.

*Obs. XXVI , recueillie par M. RUHLMANN. — Cancer présumé de l'utérus. Contre-indications opératoires ; mort de la malade.*

Françoise Solzer , née à Rosheim , âgée de trente-deux ans , entra dans le service de M. SÉDILLOT le 5 mai 1845. Cette femme a eu sept enfants et en a encore deux vivants et bien portants ; les autres ont succombé à diverses affections. La dernière couche date de trois ans , et a été très-heureuse. Il y a quinze mois , pertes utérines , d'abord peu abondantes et facilement arrêtées par le repos ; sentiment de pesanteur dans le bassin et les lombes. La fatigue ramène les hémorragies et fait naître des douleurs gravatives dans les lombes , le bassin et les aînes. Depuis le mois de septembre dernier , décubitus permanent , en raison des pertes et de la douleur. Un médecin consulté reconnaît une tumeur dans le petit bassin , prévoit la possibilité d'une opération et adresse la malade à M. SÉDILLOT.

L'anémie est portée au plus haut degré : amaigrissement général , faiblesse extrême , éblouissement et tintements d'oreilles , lèvres décolorées , langue pâle , teinte livide et jau-



nâtre de la peau, flaccidité des chairs, face grippée et terreuse, pouls petit et fréquent, soif vive, conservation de l'appétit. Les excréctions rectales et vésicales se font sans obstacle. Pesanteur et tiraillements dans le bassin, les lombes, le périnée, la partie supérieure des cuisses. Écoulement continu par la vulve d'un liquide séreux, jaunâtre, fétide, entremêlé de temps en temps de caillots sanguins.

Le toucher fait reconnaître, à peu de distance de la vulve, une tumeur molle, friable, volumineuse, sans adhérences avec le vagin, et continue avec le col utérin, qu'elle semble prolonger.

M. SÉDILLOT a senti distinctement le rebord du col, et il a pu en suivre intérieurement le contour, en détachant concentriquement une partie de la tumeur, qui y était lâchement unie. La percussion indique de la matité dans le petit bassin et vers le flanc droit. Il existe déjà un commencement de péritonite pelvienne.

M. SÉDILLOT expose dans ses leçons, à ce sujet, les diverses circonstances que nous venons d'énumérer, et il annonce que dans le cas où la malade se remettrait des accidents inflammatoires qu'elle présente, on pourrait tenter de détacher la tumeur avec un instrument en forme de cuiller, et cautériser ensuite l'intérieur du col avec le fer rouge, pour en modifier les surfaces et arrêter l'hémorrhagie. L'engorgement extra-utérin qui existe à droite est sans doute une contre-indication opératoire, mais la malade est infailliblement perdue, si on n'enlève pas la tumeur, qui détermine les hémorrhagies, et l'art peut encore tenter un dernier effort dans un cas d'une pareille gravité.

L'inflammation pelvienne est en vain combattue par les révulsifs, les opiacés et les frictions mercurielles. La malade succombe le 11 mai, le sixième jour de son entrée à l'hôpital.

*Autopsie.* La matrice, les ovaires, les ligaments ronds, vus par la cavité abdominale, paraissent sains. Le vagin fendu, on aperçoit le col utérin quadruplé de volume; il est à peine reconnaissable, épaissi et comme déchiqueté. On y rencontre une tumeur, qui y est intimement unie supérieure-ment, et en dépasse inférieurement les limites. La masse dégénérée est formée d'une substance blanc verdâtre, pulpeuse, très-friable, semblable à des grumeaux fibrineux, blanchâtres, caillebotés, et mêlés à un liquide gélatineux verdâtre. La cavité utérine est intacte, et l'orifice interne du col, encore



reconnaissable, est peu altéré et sert de limite supérieurement à l'altération.

On trouve dans le bassin, au côté droit de la jonction du col au corps de l'utérus, une nouvelle tumeur, du volume d'un petit œuf, offrant un tissu blanc, friable, homogène, déjà ramolli et renfermant du pus à son centre. Un kyste de la grosseur d'une noix existe du même côté et est rempli d'un liquide séro-purulent.

Tout le péritoine de la cavité pelvienne est épaissi, dur et friable en quelques endroits. La vessie et le rectum adhèrent à la matrice par des pseudo-membranes récentes, et un litre environ de pus séreux et floconneux occupe le bas-fond du petit bassin.

L'examen microscopique de la tumeur manque à cette observation, et nous le regrettons d'autant plus vivement, que le tissu morbide n'avait de ressemblance ni avec le squirrhe ramolli, ni avec l'encéphaloïde. C'était plutôt une sorte de matière tuberculeuse, de ramollissement fibrineux et blanchâtre, dont les analogues sont assez rares. La lumière n'avait pas été favorable au moment où nous eussions pu faire intervenir le microscope, et plus tard, la tumeur, ramollie et fétide, ne présentait pas de caractères suffisamment tranchés.

*Obs. XXVII, recueillie par M. RUHLMANN. — Fracture spontanée de la cuisse gauche; aucune tendance à la consolidation; cancer du rein gauche; atrésie vaginale. Mort.*

Wassner, Magdeleine, âgée de quarante-huit ans, exerçant la profession de boulangère, entre le 9 décembre 1845 dans le service de M. SÉDILLOT, pour une fracture de la cuisse gauche, survenue spontanément trois jours auparavant. Cette femme, d'une constitution primitivement bonne, et ayant eu plusieurs enfants, est aujourd'hui amaigrie, d'une teinte jaune-paille et d'une grande irritabilité. Elle est affectée d'une surdité presque complète, a uriné du sang il y a un an, a de la diarrhée depuis un mois, et, en faisant un mouvement il y a trois jours, elle a ressenti de la douleur et de la faiblesse dans la cuisse gauche et a été transportée à la clinique, par



suite de l'impossibilité où elle s'est trouvée de se mouvoir et de travailler.

A l'examen, M. SÉBILLOT constate une fracture du fémur, oblique de haut en bas et de dehors en dedans, occupant le milieu de la hauteur de la cuisse. Le pied est dirigé dans la rotation en dedans. En palpant l'abdomen, ce professeur constate dans le flanc gauche une tumeur du volume d'une tête de fœtus et d'une certaine mobilité. Cette tumeur peut être portée en avant et en arrière, en dedans et en dehors; elle n'est pas le siège d'une sensibilité très-marquée, et la malade ne s'était jamais aperçue de sa présence.

Du 9 décembre au 17 février, jour de la mort de la malade, on a observé des alternatives de diarrhée; les selles ont été de temps à autre sanguinolentes; il y a eu un épistaxis, trois hématuries, suivies de sécrétions urinaires normales, de douleurs pelviennes semblables à celles de l'accouchement, avec suintement sanguin vaginal, et, en touchant la malade, M. SÉBILLOT reconnut une atrésie presque complète de la partie supérieure du vagin, où son doigt rencontra un petit tubercule qui lui parut être une portion du col utérin.

La fracture n'offrit aucun travail de consolidation, et une pneumonie termina la vie.

*Autopsie.* En renversant les parois de l'abdomen après les avoir fendues crucialement, on voit tous les intestins refoulés à droite; à gauche existe une tumeur de la grosseur d'une tête d'enfant, mobile, bosselée légèrement à sa surface, d'une couleur bleuâtre. Deux parties s'y observent: l'une externe, plus volumineuse, l'autre interne ou vertébrale, plus petite et semblant naître du milieu de la première; toutes deux réunies ont 0<sup>m</sup>,25 de circonférence et 0<sup>m</sup>,19 de hauteur. Après avoir enlevé les intestins, la rate et l'estomac, qui sont sains, on constate que la tumeur est produite par une dégénérescence du rein. Une incision longitudinale montre que cet organe n'a rien conservé de sa structure normale, à l'exception de sa portion inférieure, où la substance corticale et les calices se retrouvent dans une étendue d'environ 0<sup>m</sup>,06. La couche corticale se prolonge en haut sous forme d'enveloppe de plus en plus mince, et finit supérieurement par disparaître complètement. La coupe de la tumeur offre une foule de cellules, variant en dimensions de 0<sup>m</sup>,005 à 0<sup>m</sup>,025, les unes ovales, les autres rondes, ayant une membrane de contour cellulo-fibreuse, et remplies d'une substance molle et pultacée, ici grise, comme tuberculeuse, là jaunâtre ou brune ou



rouge et ressemblant dans quelques points à un foyer apoplectique au milieu de la matière cérébrale ramollie. Çà et là de rares noyaux de la grosseur d'un pois, remplis d'un dépôt grisâtre et caséux, se laissent énucléer. Tout à fait supérieurement, existait une masse squirrheuse, dure, criant sous le scalpel, de la grosseur d'une noix.

La petite tumeur, entée sur le centre de la première, était composée comme elle de noyaux semblables pour le contenu et le volume, et réunis par une membrane fibreuse commune. Le bassinnet était intact, mais doublé de capacité.

Le rein droit était atrophié, dur et jaunâtre, ayant 0<sup>m</sup>,10 de hauteur, 0<sup>m</sup>,03 de largeur et 0<sup>m</sup>,01 d'épaisseur.

Une tumeur rougeâtre, composée d'éléments fibreux, de tissu musculaire induré et d'une substance d'apparence médullaire, mêlée à du sang, entourait les fragments du fémur, privés de périoste dans une étendue de 0<sup>m</sup>,04, un peu arrondis et sans aucune trace de travail de consolidation.

L'examen anatomique du vagin confirma le diagnostic porté pendant la vie. Tous les autres organes étaient sains, à l'exception des poumons, offrant les traces d'une inflammation au deuxième degré. Les cavités auditives ne furent pas examinées.

*Examen microscopique.* La substance de la tumeur rénale présentait les cellules caractéristiques du tissu encéphaloïde, mêlées à du sang, à des granules de graisse et à quelques corps fusiformes. On retrouvait les mêmes cellules dans la tumeur de la cuisse, mais moins nombreuses et en général moins régulières.

Aucun doute ne saurait être élevé sur la nature cancéreuse de la tumeur. C'était une dégénérescence encéphaloïde du rein, avec mélange plus ou moins abondant de sang, et les noyaux rapprochés d'un volume et d'un aspect différents qui la constituaient, ont été souvent représentés comme appartenant au cancer hématode du rein et du testicule.

Du tissu squirrheux existait simultanément, et le rein n'était pas aussi complètement détruit qu'on eût pu le supposer, puisque la sécrétion urinaire n'avait offert que



des troubles très-passagers, et était restée aussi abondante et aussi limpide que d'habitude, malgré l'atrophie du rein du côté droit.

La coexistence d'une fracture spontanée de la cuisse nous avait mis sur la voie d'une affection cancéreuse, et nous avons ainsi reconnu la nature de la tumeur abdominale; mais nous avons été moins explicite sur son siège. Les hémorrhagies qui avaient eu lieu par les selles, le vagin, la vessie, la muqueuse nasale, indiquaient un état général plutôt qu'une lésion particulière. La persistance de la diarrhée pouvait faire supposer une altération du tube digestif. Avions-nous affaire à un cancer de l'épiploon, du colon, de l'estomac, des ganglions mésentériques, du rein?

Nous avons discuté ces diverses hypothèses, et la dernière se fondait principalement sur les hématuries antérieures; mais la limpidité habituelle des urines, la mobilité de la tumeur, ses rapports presque immédiats avec les parois abdominales, ne nous avaient pas semblé confirmer cette opinion. Nous avons été d'autant plus frappé de l'atrésie vaginale, que la malade avait eu une dernière couche très-heureuse et sans aucune complication ultérieure.

La fracture du fémur est un accident trop commun chez les cancéreux pour nous occuper beaucoup. Il eût été à désirer que nous eussions pu faire analyser les os; mais le corps fut réclamé par la famille. Nous ferons seulement observer que la fracture fit ici rechercher un cancer primitif comme cause prédisposante, et que du tissu encéphaloïde fut trouvé autour des fragments, sans que ces derniers parussent eux-mêmes ramollis ou altérés.



*la fesse, de la grosseur et de la forme de la moitié supérieure de la cuisse. Ablation par la ligature; guérison.*

Effa, Marie, née à Strasbourg, âgée de cinquante-huit ans et exerçant la profession de cuisinière, entra dans le service de M. SÉDILLOT le 18 avril 1845.

Cette femme, assez bien portante et non réglée depuis dix ans, a perdu une de ses sœurs d'un cancer utérin. A l'âge de dix-huit ans elle sentit, à ce qu'elle assure, en portant du linge, un craquement dans la hanche droite, et vit se développer une tumeur de la grosseur d'une petite fève, dure, résistante, insensible à la pression, mobile, au-dessous de la crête iliaque du même côté. Un an plus tard, cette tumeur avait le volume d'un œuf et continua à croître pendant douze ans, pour rester ensuite vingt-huit ans stationnaire.

La peau était bleuâtre et parsemée de grosses veines; à l'époque de la menstruation, la masse morbide augmentait manifestement de volume, sans devenir jamais le siège d'aucune douleur. Peu à peu se formèrent des points plus durs, disséminés çà et là dans la tumeur que la malade portait dans un petit sac, noué autour des reins, et sans autre incommodité que celles du poids et du volume.

Il y a trois semaines, l'extrémité la plus inférieure de la tumeur s'ulcéra spontanément, après des travaux plus fatigants que de coutume, et une hémorrhagie abondante se déclara par la plaie. Le sang coula toute une nuit, et fut arrêté, au moyen d'applications styptiques, par M. le professeur MARCHAL.

Depuis ce moment la malade est restée très-faible et très-pâle. Une suppuration fétide a continué à s'écouler de l'ulcère, et la tumeur est devenue plus molle, moins sensible, et a diminué de grosseur.

Aujourd'hui on remarque dans la fosse iliaque externe, à cinq centimètres au-dessous de la crête de ce nom, et dans l'intervalle des deux épines iliaques antérieure et postérieure, une tumeur oblongue, cylindrique, ayant 0<sup>m</sup>,24 de longueur, 0<sup>m</sup>,38 de circonférence, offrant en haut une sorte de pédicule large de 0<sup>m</sup>,13, et terminée inférieurement par un ulcère de même diamètre, à fond grisâtre et résistant.

On sent sous les doigts, vers le pédicule, des cordons noueux et indurés qui ressemblent assez bien à un cordon testiculaire atteint d'engorgement squirrheux. Quatre ou cinq noyaux de la grosseur d'une noix, anguleux et irréguliers,



d'une résistance calcaire, se rencontrent dans le tiers supérieur de la tumeur. Celle-ci prend à ce niveau une apparence cylindrique et ressemble parfaitement, quand on en cache l'extrémité, à une cuisse surnuméraire. Le membre inférieur correspondant est habituellement œdématié et parcouru par de nombreuses varices.

M. SÉDILLOT, après avoir passé en revue les diverses substances oméomorphes et étéromorphes qui pourraient constituer cette tumeur, conclut à sa nature fibro-graisseuse avec dépôts calcaires isolés, et en opère la ligature multiple le 22 avril, après avoir appliqué une trainée de pâte de Vienne sur les points de la peau où la constriction doit être exercée. Après avoir passé un double fil dans le centre du pédicule, M. SÉDILLOT en noue séparément chacune des moitiés au moyen d'un serre-nœud, et retranche immédiatement toute la portion excédante de la tumeur.

La portion enlevée pesait 1710 grammes, et était formée de masses graisseuses, séparées par de fortes intersections fibreuses, parsemées elles-mêmes de veines d'un assez grand calibre. Les noyaux les plus durs étaient produits par une coque calcaire renfermant des sédiments de même nature et de la graisse.

La plaie se détergea au commencement du mois de mai, après avoir donné une suppuration très-fétide et mêlée de lambeaux appartenant à la peau et au pédicule. Une nouvelle ligature dut être posée le 28 avril sur les cordons fibro-vasculaires supérieurs, dont la mortification ne s'était pas primitivement opérée.

Un régime sévère et des purgatifs répétés entretenaient la régularité des fonctions gastro-intestinales, et la malade quitta l'hôpital parfaitement guérie, le 18 juin, après deux mois de séjour. La cicatrice était légèrement allongée, ayant 0<sup>m</sup>,08 de long sur 0<sup>m</sup>,025 de large; sans gonflement ni aucune induration des téguments, qui étaient un peu froncés. Tous les tissus environnants étaient sains, et les mouvements de la cuisse et du tronc n'étaient aucunement gênés.

Cette observation offre un exemple aussi rare que curieux d'une tumeur fibro-graisseuse, assez vasculaire, parsemée de dépôts calcaires et ulcérée spontanément sur une large surface, après être restée indolente pendant qua-



rante ans. Les cordons noueux et résistants du pédicule, la fausse fluctuation, les noyaux indurés de la masse morbide, l'ulcération grisâtre et fétide, à bords coupés à pic, et l'hémorrhagie abondante qui avait eu lieu, avaient fait supposer la transformation cancéreuse d'une tumeur longtemps bénigne. Je n'adoptai pas néanmoins cette opinion, et l'inspection anatomique et le microscope vinrent confirmer mon diagnostic.

Pourrions-nous affirmer qu'une dégénérescence de mauvaise nature fût impossible? Nous ne l'oserions. Les éléments fibreux et vasculaires de ce lipôme en rendaient le pronostic plus grave; car nous croyons avoir observé trop fréquemment la transformation du tissu fibreux en cancer, pour nier qu'elle n'eût pas eu lieu. Il est sans doute fort difficile de démontrer les modifications survenues dans la nature d'une tumeur; il faudrait, pour cela, l'étudier au microscope aux différentes périodes de son développement, ce qui n'a pas été encore fait; mais nos observations et l'opinion unanime des anciens chirurgiens sur les polypes fibreux et sarcomateux, des *noli me tangere*, de certains kystes cripteux, etc., nous paraissent trancher affirmativement cette question.

*Obs. XXIX, recueillie par M. MAYER. — Tumeur de la cuisse gauche, du poids de 2500 grammes, simulant un encéphaloïde. — Ablation. — Guérison.*

Heintz, Georges, né à Stadsmasten, âgé de quarante-sept ans, cultivateur, entra dans le service de M. SÉDILLOT le 1<sup>er</sup> mars 1846, pour être débarrassé d'une énorme tumeur, déjà opérée deux fois, et deux fois récidivée.

Cet homme, bien constitué et encore vigoureux, portait depuis son enfance, à la partie supérieure et postérieure de la cuisse gauche, une petite tumeur du volume d'un œuf de pigeon, non pédiculée, saillante sous la peau, et indolore. A trente-sept ans, le malade ressentit quelques douleurs lanci-



nantes dans la tumeur qui commença à augmenter de volume ; les progrès en furent lents, mais constants, et en 1841, elle avait les dimensions d'une grosse tête de fœtus, sans que la peau eût encore changé de coloration. M. BACH, professeur agrégé de la Faculté, fit à cette époque l'ablation de cette tumeur, en la découvrant par une incision cruciale, et en opérant la section de la partie la plus profonde du pédicule avec des ciseaux. La plaie fut deux mois à se fermer, et pendant ce temps le malade ressentit encore quelques élancements ; neuf mois plus tard, la tumeur reparut au-dessous de la cicatrice, et reprit en six mois son premier volume. La cautérisation potentielle n'eut aucun succès. Pendant l'hiver de 1845-1846, la diète, l'iodure de potassium, la ligature, restèrent infructueux, mais la tumeur s'ouvrit à son sommet et des végétations lobulées de diverses grandeurs apparurent à la surface de l'ulcère.

C'est dans cet état que Heintz fut reçu à la clinique. Son teint est d'un pâle jaunâtre ; la maigreur est assez marquée. Toutes les fonctions s'exécutent bien. La tumeur a 0<sup>m</sup>,67 de circonférence à sa base, 0<sup>m</sup>,27 de sa base au sommet. Située à la face postérieure du tiers supérieur de la cuisse, elle commence à quatre travers de doigt au-dessous de la tubérosité sciatique et s'étend jusqu'au milieu de la cuisse. Elle repose sur les muscles demi-tendineux, demi-membraneux, grêle interne, pénètre dans l'intervalle de ces muscles et du biceps, et se prolonge en dedans jusqu'aux adducteurs. Plus profonde dans ce sens qu'en dehors, elle offre un peu de mobilité, et le malade assure qu'il la sent remuer sur sa base. La surface de cette masse morbide offre plusieurs bosselures, qui paraissent autant de tumeurs réunies ; elles sont rénitentes et donnent la sensation d'une fausse fluctuation. La peau qui les recouvre est bleuâtre et parcourue par beaucoup de veines. L'ulcère du sommet a 0<sup>m</sup>,19 de diamètre ; il est grisâtre, fétide, surmonté de petits lobes ou champignons, qui s'usent et se détruisent par le ramollissement, et tombent en une sorte de déliquum et de putrilage.

M. le professeur SÉDILLOT procède, le 3 mars, à l'ablation de la tumeur, qu'il circonscrit entre deux incisions ovalaires, et enlève, avec la portion subjacente du *fascia lata*, quelques fibres musculaires adhérentes. Il a fallu poursuivre un prolongement très-considérable du tissu morbide, dans l'intervalle des muscles.

La plaie produite par l'opération a 0<sup>m</sup>,51 de circonférence.



Trois ou quatre ligatures suffisent à arrêter l'écoulement du sang. Le pansement se fait à plat.

L'opération, pratiquée avec beaucoup de promptitude, n'a pas affaibli sensiblement le malade, qui l'a supportée sans se plaindre et avec un très-grand courage.

*Examen anatomique de la tumeur.* La tumeur enlevée est énorme et pèse 2500 grammes; son sommet présente le même aspect qu'avant l'opération; la base en est bilobée. Les deux lobes sont incomplètement séparés par une cloison fibreuse, et leur intervalle répond aux muscles de la tubérosité sciatique; l'interne est arrondi, l'externe est au contraire un peu aplati.

Le tissu de la tumeur est très-mou et se laisse traverser par le doigt avec la plus grande facilité; la couleur en est jaunâtre, et il ressemble à des œufs au lait, ou mieux encore à de la substance cérébrale blanchie par le contact de l'alcool. On le rompt facilement et sa déchirure a une apparence lamelleuse. La section offre un piqueté rougeâtre, peu tranché et d'une extrême finesse. Les lobes réunis qui constituent la tumeur, varient de la grosseur d'un œuf de poule à celle d'une amande; ils sont ovoïdes pour la plupart et circonscrits par un tissu cellulaire extrêmement délié. On parvient, avec un peu de soin, à isoler par la dissection chacun de ces lobes; parmi eux quelques-uns sont plus ramollis encore et ressemblent à une gelée mal prise; d'autres renferment des foyers hémorrhagiques plus ou moins étendus; au sommet, ces lobes sont ulcérés, sanieux et grisâtres, comme nous l'avons exposé.

*Examen microscopique.* Le microscope a montré que cette tumeur, prise par tout le monde pour du tissu encéphaloïde, était entièrement composée de graisse et de lames celluluses.

*Analyse chimique.* 222 grammes de la tumeur, soumis à la fusion au bain-marie, ont donné 76,55 de graisse cristallisée, 34,40 de tissu cellulaire, 111,05 d'eau.

Aucun accident n'a entravé la guérison de la plaie. Le malade se levait et se promenait le 28 mars, et il a quitté l'hôpital le 4 avril. Il avait repris de l'embonpoint, une bonne coloration, et sa plaie était en voie de rapide cicatrisation et déjà diminuée de plus de moitié.

On rencontre peu d'observations aussi intéressantes et



aussi curieuses sous le rapport des difficultés du diagnostic, de l'utilité du microscope et de l'analyse chimique. L'ancienneté de la maladie, son rapide développement, après être restée trente-sept ans stationnaire, le volume, la mollesse, l'apparence bosselée et l'ulcération lobulée de la tumeur; l'inutilité de trois opérations suivies de récidives, l'existence de douleurs lancinantes, la teinte jaunepaille du teint, l'amaigrissement général, nous avaient fait croire à la présence d'un encéphaloïde, et l'examen anatomique nous avait laissé dans cette opinion, en nous montrant le piqueté du tissu, les ramollissements colloïdes et les foyers apoplectiques partiels, répandus dans divers points de la tumeur. Aucun des médecins qui assistaient à l'opération n'avait élevé de doute sur l'exactitude de ce diagnostic, et un de nos collègues, en voyant la tumeur à l'amphithéâtre, l'avait fait observer par ses élèves comme un bel exemple d'encéphaloïde. Nous avons cependant enlevé un simple stéatome colloïde, et le microscope et l'analyse chimique ne permirent pas de conserver le moindre doute à cet égard. Les granules graisseuses représentées en M, planche IV, constituaient avec quelques filaments cellulux toute la tumeur, dans laquelle on n'observait aucune trace de cristaux à forme rhomboïdale, appartenant à de la cholestérine. M. LEBERT a admis trois espèces de tumeurs graisseuses : 1<sup>o</sup> Le lipôme, dont la structure est analogue à celle du tissu adipeux ou graisseux normal; 2<sup>o</sup> le stéatome, homogène, jaunâtre, d'apparence lardacée, véritable dépôt de graisse prise en masse; 3<sup>o</sup> le cholestéatome, qui se reconnaît à l'œil nu par son aspect feuilleté et nacré.

On ne saurait rapporter à aucune de ces divisions la tumeur que nous enlevâmes, et elle nous paraît assez



bien caractérisée sous le nom de lipôme cérébriforme ou colloïde.

Nous appellerons l'attention sur la récurrence et l'ulcération spontanée de la tumeur, qui sont fort rares dans les tumeurs graisseuses, et cependant c'est la seconde observation que nous donnons de lipôme ulcéré.

Le succès de l'opération et la guérison du malade ne pouvaient plus nous étonner, et devenaient la conséquence de la nature mieux connue de l'affection. Les récurrences ont dû provenir de quelques lobules graisseux laissés dans la plaie, et le soin avec lequel nous les avons poursuivis et enlevés, empêchera probablement le retour d'un pareil accident.

Ici encore, comme on le voit, le microscope n'a pas seulement éclairé le diagnostic, il l'a rectifié, et sans son secours, nous eussions indubitablement cru avoir opéré et guéri un cancer. Combien d'observations ont été publiées et le sont encore tous les jours, qui resteront sans valeur, faute d'avoir été complétées par l'inspection microscopique ! Le moment est venu d'entrer dans une voie plus avancée, et la chirurgie doit s'entourer de toutes les lumières que lui apportent les sciences physiques et chimiques ; autrement elle se laisserait dépasser.

*Obs. XXX, recueillie par M. RUHLMANN, aide de clinique. — Cancer du genou. — Dix opérations suivies de récurrence. — Amputation de la cuisse. — Guérison datant de neuf mois.*

Weiss, Catherine, d'Altkirch, âgée de trente-cinq ans, entra le 18 juin 1845 dans le service de M. SÉDILLOT, pour y être traitée d'un cancer du genou droit datant de dix-huit mois, et déjà opérée neuf fois. Nous ne reviendrons pas sur les détails de l'autoplastie pratiquée par M. SÉDILLOT ; cette opération a déjà été publiée. La tumeur enlevée le 15 juillet laissa une large plaie, qui fut comblée par un lambeau emprunté à la jambe.



La guérison apparente eut lieu le 1<sup>er</sup> septembre, et l'on se croyait le droit de s'en applaudir, lorsque la cicatrice devint bleuâtre au niveau du condyle fémoral interne. Des douleurs lancinantes se firent sentir, une nouvelle tumeur se développa, s'ulcéra vers le milieu d'octobre et fit de tels progrès qu'elle présentait, le 6 novembre, 0<sup>m</sup>,15 de hauteur et 0<sup>m</sup>,26 de circonférence. La couleur en était uniformément marbrée de noir et de gris, et les plaques noires ressemblaient à des parties mortifiées. On observait çà et là des éraillures à fond grisâtre. Cette tumeur est molle, saigne facilement, et se continue à sa base avec la peau. Seulement en haut existe une ulcération de 0<sup>m</sup>,008 de profondeur, à fond gris et à bords irréguliers. Les douleurs sont vives, lancinantes; elles s'exaspèrent par la pression et se prolongent alors le long de la partie interne et postérieure de la jambe, jusqu'à la plante du pied. La cuisse est saine, aucun engorgement des ganglions inguinaux, l'appétit bon, la nutrition conservée. M. SÉDILLOT propose l'amputation de la cuisse, qui est acceptée, et la pratique le 6 novembre, en taillant, de dehors en dedans, au tiers inférieur du membre, un large lambeau antérieur, qui retombe par son propre poids au devant du moignon. Celui-ci résulte d'une section demi-circulaire de chairs et des téguments cruraux postérieurs. Les insertions musculaires autour de l'os sont divisées obliquement, de bas en haut, le long du fémur, qui est ensuite scié.

La malade a été frappée d'une nécrose superficielle de l'extrémité osseuse; un abcès s'est formé et s'est ouvert spontanément; le séquestre a été extrait, et la guérison s'est alors achevée et était complète dans le commencement du mois de janvier 1846. On a conservé la malade à l'hôpital, en lui confiant diverses occupations intérieures, et elle est sortie le 30 mars, jouissant d'une santé en apparence parfaite, et et marchant très-librement au moyen d'un cuissard.

La dissection montra le tibia atteint dans son épaisseur. Le périoste était détaché, l'os ramolli, aréolaire, jaunâtre, et cette altération s'étendait si près des surfaces articulaires, qu'il eût été impossible de tenter la résection des parties lésées, sans ouvrir assez largement l'article.

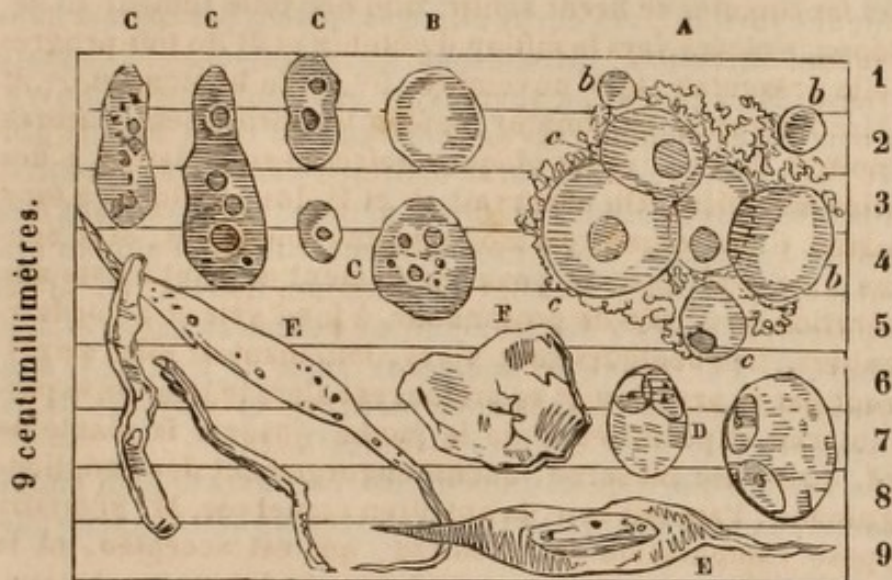
Nous rappelons ici les résultats de l'inspection microscopique, qui ajoutent encore à la certitude du diagnostic et ne laissent aucun doute sur la nature cancéreuse de la maladie.



## PLANCHE VIII.

*Examen microscopique de la tumeur, par M. Küss.*

(Grossissement de 500 fois.)



Tissu fragile composé comme d'un mélange de flocons blancs et gris, avec quelques points sanguinolents.

Tous les éléments microscopiques sont d'une pâleur excessive, et exigent, pour être vus, de grandes précautions dans le mode d'éclairage. Ces éléments sont des cellules simples ou modifiées, plongées, par masses en général très-serrées, dans un blastème granuleux, A.

Les cellules s'offrent sous des aspects variés. Les unes, Ab, b, B, arrondies, pâles, homogènes, de dimensions diverses, paraissent être de formation récente; elles manquent encore de noyau et abondent surtout dans les parties grises du tissu morbide. D'autres cellules, Acc et C, plus nombreuses, de formes et de grandeur variables, sont, ou bien pourvues d'un noyau unique, ou bien parsemées de taches arrondies, opaques, qui paraissent faire office de noyaux multiples. La formation de ces noyaux précède probablement celle de nouvelles cellules dans les cellules primitives; car beaucoup, parmi ces dernières, D, présentent des traces non équivoques de cette génération endogène, confirmée, du reste, par l'absence de noyaux libres et par la rareté des grains moléculaires. (Je renvoie, à cet égard, à l'examen d'un cancer du pylore, fait le 15 avril.)



Déjà, dans les points grisâtres de la tumeur, on voit beaucoup de cellules affecter la forme elliptique, et finir par pousser, par leurs extrémités, des prolongements E qui annoncent la transformation en fibres. Mais, dans les parties blanches surtout, ces corps allongés, placés par masses dans la même direction, produisent un simulacre de texture fibreuse. Mais je n'ai pu apercevoir une seule fibre achevée. Au contraire, comme cela se remarque du reste dans la plupart des cancers, chose caractéristique peut-être, ces différents éléments, cellules et fibres naissantes, paraissent être atteints d'atrophie, d'une espèce de momification qui fait ressembler les cellules à celles d'épithélium flétries, F, et les corpuscules candés à des tronçons de cylindres noués et desséchés, G. J'ai trouvé de nombreux amas de F et de G dans certains points de la substance blanche, et toujours ils paraissaient exclure les cellules vivantes A-D.

La surface libre de la tumeur est recouverte d'un enduit couenneux verdâtre, grisâtre, qui n'est qu'un détritrus amorphe.

Nous avons déjà publié la première partie de cette observation, en nous arrêtant à la guérison obtenue le 4<sup>er</sup> septembre. Malheureusement le succès que nous avons obtenu ne fut pas de longue durée, puisqu'au bout de six semaines la tumeur reparaisait. La crainte de l'altération des os, qui nous avait fait un moment hésiter à entreprendre l'anaplastie dont nous avons rendu compte ailleurs, n'était que trop confirmée. Nous dûmes, dans ces circonstances, recourir à l'amputation de la cuisse, dont les suites furent heureuses. Nous avons depuis quelque temps adopté l'usage de pratiquer un large lambeau antérieur, retombant par son propre poids au devant du membre. Nous abattons l'angle antérieur de l'os, dont nous polissons les bords, et il n'est plus, pour ainsi dire, besoin de pansement. Nous nous bornons, pour empêcher l'écartement des angles de la plaie, d'y placer de chaque côté un point de suture. Les liquides trouvent une libre issue, les chairs restent dans un contact permanent, mal-



gré les divers mouvements des malades , et le cuissart repose , après la guérison , sur des téguments intacts , la cicatrice se trouvant rejetée en arrière. Nous avons guéri cet hiver quatre malades amputés de la cuisse par ce procédé , et nous le croyons décidément très-supérieur à la méthode circulaire. Un de nos opérés , jeune garçon de dix à douze ans , amputé pour une dénudation avec carie des os de la jambe , avait le périoste si lâchement uni au fémur qu'on put relever cette membrane en forme de manchettes , en la soulevant légèrement avec les doigts ; les adhérences semblaient détruites ; cependant il ne survint aucun accident. Nous avons reçu ce mois-ci (4<sup>er</sup> août 1846) des nouvelles de notre opérée. La cicatrice est restée parfaite , et aucune tendance à la récurrence ne s'est manifestée. Voilà donc un intervalle de neuf mois écoulé depuis l'amputation. N'est-ce pas la confirmation la plus positive de notre doctrine sur les prédispositions latentes ? Nous eussions voulu garder la malade sous nos yeux , afin de lui faire suivre un régime régulier et strictement conforme à sa constitution et à ses habitudes acquises ; la soumettre à un traitement médical propre à assurer son état de santé le plus parfait. L'intervention de l'art ayant , comme nous l'avons dit , pour but d'éloigner les causes efficaces du cancer , chez les individus déjà opérés et par conséquent prédisposés.

S'il y a des cancers incurables et d'autres qui récidivent après une cure apparente plus ou moins prolongée , on en observe aussi qui ne se reproduisent plus. Celui de la femme Weiss appartiendra-t-il à cette heureuse catégorie ? Nous l'espérons sans oser l'affirmer. Neuf mois sont déjà écoulés depuis l'amputation , et la durée de la guérison en est un élément de persistance.



## CONCLUSIONS.

Il nous eût été facile d'enrichir ce mémoire des faits curieux rapportés par le docteur ECKER, de l'université de Heidelberg, sur la constitution de trois variétés de tumeurs épidermiques des lèvres (*Medicinische Vierteljahrsschrift* de ROSER et WUNDERLICH, 3 T., Heft, p. 580-84)<sup>1</sup>.

Les recherches du célèbre professeur MÜLLER (*Ueber den feineren Bau der Geschwülste*, Berlin 1838), celles de M. H. LEBERT (*loco cit.*), nous eussent fourni de magnifiques et savants exemples de tumeurs à aspect cancéreux, soumises à la triple analyse de la pathologie, du microscope et de la chimie.

Nous avons voulu nous borner aux observations de notre pratique, pour mieux faire apprécier les avantages que nous avons pu retirer de l'application de la micro-

---

<sup>1</sup> Les trois formes les plus saillantes des tumeurs épithéliales des lèvres sont, d'après M. ECKER, celles : 1° en treillage. 2° en pavés, 3° en dards. J'ai enlevé le 24 juillet deux tumeurs de cette nature, développées sur les côtés de la base de la langue, et existant depuis vingt années. La description en est identique à celle que donne M. ECKER de certains pseudo-cancers des lèvres, et je la rapporte. Les papilles s'étaient hypertrophiées et allongées considérablement, et sur toute leur surface s'était déposée une couche de plus en plus épaisse de cellules épithéliales. Celles-ci finissant par se séparer sous forme d'écailles, chaque papille s'était trouvée le centre d'une sorte de gaine épidermique, que l'on pouvait dégager par la macération. Les parties malades semblaient ainsi parsemées d'un certain nombre d'éminences ou de saillies très-dures, coniques et de consistance cornée. C'était une hypertrophie chronique des papilles avec dépôt accumulé de cellules d'épithélium.



graphie à l'étude des tumeurs réputées cancéreuses, ou d'une nature indéterminée.

Nous ne craignons pas d'affirmer, et notre travail en offre les preuves évidentes, qu'il est aujourd'hui impossible, même aux chirurgiens les plus expérimentés, d'établir sûrement le diagnostic d'un assez grand nombre de tumeurs, sans recourir à l'emploi du microscope.

Jusqu'ici la chirurgie française avait paru mettre en doute l'utilité de ce précieux moyen d'investigation, en invoquant quelques contradictions et quelques erreurs inséparables de premiers essais. Cette période de pure critique, sans étude directe et comparative des faits controversés, est arrivée à son terme. Un nouvel élément de connaissance est intervenu et il a droit à une large part d'importance. La plupart des observations dans lesquelles on n'en tiendrait pas compte perdraient, par cela seul, beaucoup de leur valeur, et seraient souvent frappées d'une complète nullité.

Cette opinion, toute sévère qu'elle paraisse, sera, je crois, confirmée par les considérations suivantes, présentées en forme de conclusions.

1° Le microscope ouvre à la vue de nouveaux horizons, et permet d'apercevoir des objets qui seraient restés inconnus sans son secours; il a doté la pathologie de précieux moyens d'analyse et a changé la face de la physiologie. L'homme est, comme nous le croyons, la mesure de tout, mais ce n'est pas l'homme isolé et livré à sa faiblesse primitive. C'est l'homme avec toute la perfection de science et d'action que lui a donné d'atteindre le créateur. Refuser d'étendre le champ visuel serait nier les avantages des instruments et des machines qui nous per-



mettent de multiplier nos connaissances et nos forces : ce serait le comble du ridicule ou de l'ignorance.

2° Les caractères assignés au cancer, par la pathologie et l'anatomie pathologique, sont insuffisants, dans un grand nombre de cas, pour assurer le diagnostic. Les douleurs lancinantes, l'aspect bosselé, la dureté, l'élasticité, le ramollissement, l'ulcération, l'envahissement des tissus en contact, l'altération générale de la constitution, l'examen anatomique et la récurrence après l'ablation, sont des circonstances communes à diverses tumeurs épithéliales, fibreuses, grasseuses, cystoïdes, et à quelques autres lésions moins bien connues (voy. obs. I, II, III, V, X, XI, XV, XXIX).

3° L'inspection microscopique assigne des caractères propres aux globules du sang, de la graisse, du pus, du tubercule, aux cellules des tissus fibreux, cartilagineux, épidermiques, et à celles du cancer. La forme, le volume, la coloration, le plus ou moins de transparence et de régularité, la simplicité ou la complication de composition de ces divers éléments, donnent la possibilité de les distinguer.

4° L'étude combinée des caractères pathologiques et microscopiques<sup>1</sup> des tumeurs supposées cancéreuses, nous a conduit à les ranger en cinq classes.

---

<sup>1</sup> Les caractères fournis par la pathologie ou révélés par le microscope sont encore aujourd'hui distincts et quelquefois même contradictoires, parce que la science n'est pas entièrement constituée à cet égard. Lorsque l'intervention du microscope, éclairée par nos connaissances antérieures, aura servi de base à une meilleure division des tumeurs, la pathologie comprendra nécessairement les investigations microscopiques. Nous nous efforçons ici de concourir à ce travail de fusion ou de transition.



A. Tumeurs offrant tous les caractères pathologiques et microscopiques du cancer (voy. obs. IX, XXI, XXIV, XXV, XXVII, XXX).

B. Tumeurs offrant tous les caractères pathologiques du cancer, mais appartenant évidemment à d'autres genres, comme le prouve l'inspection microscopique (voy. obs. I, II, III, XXIX).

C. Tumeurs n'offrant pas les caractères bien tranchés du cancer, quoique le microscope les rattache à cette affection (voy. obs. XVII).

D. Tumeurs dont les caractères pathologiques sont ceux du cancer et que nous croyons telles, sans que le microscope confirme ou infirme nettement cette opinion (voy. obs. XVI).

E. Tumeurs dont la nature reste incertaine, en dépit de nos connaissances pathologiques et microscopiques (voy. obs. VI, VII, XIII)<sup>1</sup>.

---

<sup>1</sup> La classification précédente ne saurait être définitive; elle indique seulement l'état de nos connaissances sur la question du cancer, les avantages déjà réalisés par l'application du microscope et les points où de nouvelles recherches sont commandées.

La première classe réunit tous les éléments de certitude, et le doute n'y pénètre pas; mais le rôle confirmatif du microscope n'est pas sans importance, comme le prouve la classe B. Ici, en effet, nous rencontrons des tumeurs que nous affirmerions être cancéreuses, si le microscope ne nous préservait d'une telle erreur. Ce n'est pas le seul secours que nous apporte cet instrument; son rôle ne reste pas négatif, car il nous apprend clairement, sûrement et sans hésitation de notre part, que nous avons sous les yeux ici des productions épithéliales, là un lipôme. L'avantage est évident.

Dans la classe C, les caractères pathologiques du cancer étaient douteux; nous supposions une tumeur bénigne, et le microscope nous en révèle la malignité; c'est un nouveau ré-



5° La pathologie étant souvent incapable, avec ses moyens ordinaires d'investigation, d'apprécier sûrement la nature d'une tumeur réputée cancéreuse, nous devons demander au microscope la solution du problème. A ce point de vue, le cancer est constitué par un élément nouveau, sans analogue dans l'économie, ayant une vie propre et des formes distinctes, qui peuvent, dans la plupart des cas, servir de base à un diagnostic précis.

6° La cellule cancéreuse offre des dimensions susceptibles d'atteindre jusqu'à dix fois le diamètre d'un globule

---

sultat d'une haute valeur, dont les conséquences ont été développées dans ce travail. Jusqu'ici l'utilité du microscope est incontestable. Serait-elle moindre dans les deux dernières divisions? Dans la classe D nous persistons à croire cancéreuses des tumeurs auxquelles le microscope n'assigne pas nettement ce caractère. Ne faudrait-il pas en conclure que de nouvelles recherches sont nécessaires? A-t-on assez étudié les tumeurs de ce genre, pour s'imaginer être au dernier terme de la vérité? Nous connaissons à peine les diverses formes et les évolutions des cellules du cancer; à peine savons-nous comment un noyau fibrineux devient fibreux ou squirrheux, nos explications sont encore pour la plupart hypothétiques. N'est-il pas prudent de multiplier nos investigations, au lieu de repousser et de nier les lumières déjà acquises? Dans le cas que nous avons cité obs. XVI, le mal était resté local, sans douleurs lancinantes, sans influence sur la constitution générale, malgré la rapidité et l'étendue de son développement. Ce ne sont pas là des circonstances sans valeur, et elles ne donnent pas le droit de destituer la cellule cancéreuse du rôle important que nous lui avons assigné. Les desiderata existent partout et la classe E en est un exemple. L'histoire du cancer n'était pas faite, le microscope contribuera à l'éclairer, et il ne serait pas rationnel d'en nier les avantages, parce que cet instrument n'a pas résolu en quelques jours toutes les questions condamnées pendant tant de siècles à l'obscurité!



de sang <sup>1</sup>. Elle est arrondie ou ovalaire, à contours réguliers et transparents, et renferme des nucléoles et des noyaux, qui paraissent être des cellules en voie de formation, et sont en conséquence d'un volume variable.

7° Deux modes d'origine distincte président à l'origine de la cellule cancéreuse. Tantôt elle commence dans un liquide amorphe (blastème), sous forme de noyaux (cytoblastes) qui se changent en nucléoles (petites cellules) et arrivent ensuite à leur développement complet; tantôt elle prend naissance et subit ses phases d'accroissement dans une cellule préexistante (génération endogène), où l'on aperçoit des noyaux et des nucléoles qui s'échappent, par débiscence ou morcellement, de la cellule-mère à leur époque de maturité.

8° Les autres éléments que l'on trouve assez souvent associés au cancer sont : les tissus cellulaires et fibreux, la graisse, des globules granuleux, la mélanose, le sang, le pus, des cristaux de cholestérine, etc. Les corps fusiformes, ou cellules en voie de transformation fibrilleuse, sont très-communs. M. H. LEBERT les considère comme appartenant au tissu cellulaire normal; nous ne partageons pas cette opinion. Nous croyons les cellules cancéreuses

---

<sup>1</sup> Il est avantageux de prendre le globule de sang pour terme de comparaison des objets dont on veut connaître les dimensions. Les erreurs commises par les micrographes, à l'égard du diamètre des corps, sont très-nombreuses, parce que les moindres changements dans les conditions de l'observation amènent d'assez fortes différences de grandeur, et pour choisir un exemple, le volume des globules du sang et du pus a été très-diversement apprécié. Il vaut donc mieux comparer simultanément un globule de sang, et nous croyons devoir recommander ce procédé.



susceptibles de se changer en fibres , et nous en avons donné des exemples. Comment du tissu cellulaire normal pourrait-il se développer au milieu des cellules cancéreuses , qui ont pour principale propriété de détruire et de faire disparaître tous les tissus en contact ? La tendance organisatrice est toutefois très-faible dans l'élément cancéreux ; elle avorte ou même ne se manifeste pas , et l'on sait combien les cicatrices qui se forment çà et là à la surface des squirrhes ulcérés se détruisent facilement après quelques jours à peine de durée.

9° On a expliqué les envahissements du cancer et la disparition des éléments normaux en contact de deux manières : tantôt par la transformation directe de nos tissus en cancer , tantôt par leur absorption et leur remplacement par le tissu cancéreux. Les études microscopiques confirment cette dernière opinion. Comment un os se changerait-il en cellules de cancer ? Il en est de même pour les nerfs , les muscles et les fibres celluleuses. Ces éléments de l'organisation primitive doivent être peu à peu désagrégés et dissous , et malgré leur plus ou moins grande résistance , il arrive un moment où l'on n'en retrouve plus de traces.

10° L'apparition d'un cancer indique une prédisposition constitutionnelle originaire (hérédité) ou acquise , dont l'existence peut être soupçonnée , mais n'est jamais démontrée que par la manifestation de la maladie.

11° La prédisposition reste latente ou se traduit par les productions de l'élément cancéreux. L'état latent est évident et ne saurait être nié chez les personnes opérées heureusement d'un premier cancer , et qui ont recouvré une santé en apparence parfaite. Tout individu offrant , à une



époque quelconque de sa vie, une affection cancéreuse, y était par cela même prédisposé, puisqu'il a été jusqu'à ce jour impossible de rattacher la manifestation cancéreuse à des modifications constantes et locales. Nous ignorons en quoi consiste la prédisposition, nous savons seulement qu'elle est plus ou moins active; tantôt stationnaire, si une cause occasionnelle ne la met pas en jeu, tantôt éclatant spontanément sur un ou plusieurs points de l'économie, qui dénote par des caractères généraux (diathèse cancéreuse) l'influence morbide dont elle est atteinte.

42° Ceux qui ont admis la localisation du cancer et en ont fait un mal primitivement partiel et circonscrit, ne paraissent pas s'être suffisamment expliqué les conditions de son apparition. Si la prédisposition, véritable tendance à l'évolution morbide, sorte de germe attendant les conditions de sa vie spécifique, ne précédait pas la formation du cancer, celui-ci naîtrait à volonté sous l'influence des mêmes causes occasionnelles; mais il n'en est rien, et quelquefois, comme nous l'avons fait remarquer, l'affection se déclare spontanément. Elle a donc reçu son principe d'activité, d'impulsion ou de fécondation de circonstances ou appréciables, ou cachées, et une fois produite, elle va se développer et s'agrandir.

43° Toutes les irritations locales entraînant des congestions sanguines permanentes, les traumatismes avec dépôts fibrineux, enfin les activités morbides quelconques développées sur tel ou tel point de l'économie, peuvent devenir la raison d'être d'un cancer, chez les individus prédisposés. M. MARJOLIN a vu deux fois des cautères ouverts depuis longtemps se changer en véritables cancers. Dans la plu-



part de nos observations, une contusion, une blessure avaient été l'origine de la maladie. On a cherché à nier ces influences, en affirmant que les violences étaient consécutives au développement initial du cancer, et qu'elles eussent passé inaperçues sans les progrès ultérieurs de la dégénérescence. C'est une erreur, démentie par des faits innombrables. Un coup de corne de vache, comme dans l'obs. XXI, n'est pas un fait imaginaire ou sans valeur. Les contusions signalées dans les obs. XX et XXX sont dans le même cas; aussi ne conservons-nous aucun doute à cet égard.

Les tumeurs bénignes de diverse nature, et particulièrement les tumeurs fibrineuses, fibro-plastiques, fibreuses, épidermiques, graisseuses, sont au même titre des causes de l'apparition du cancer. Toutes ne dégénèrent pas avec une égale facilité, beaucoup d'entre elles peuvent même rester pendant la vie entière réfractaires à cette terrible terminaison. La prédisposition individuelle explique alors ces différences; mais s'il y avait une seule raison de la localisation du cancer, il faudrait la chercher dans la dégénérescence de ces tumeurs.

Les cancers du foie et de l'estomac, chez les personnes en proie aux affections tristes, paraissent se lier aux troubles de la circulation abdominale. On sait que les hommes atteints de phymosis, avec simple pertuis du prépuce, sont surtout atteints de cancers de la verge. Ne devons-nous pas être frappés de ces rapports, et admettre, comme nous l'avons fait, l'influence de tous les états morbides sur la production cancéreuse?

Les déviations de l'activité organisatrice, révélées par la formation d'éléments oméomorphes, semblent un premier pas en dehors de la puissance harmonique de l'être.



Ces éléments n'appartiennent déjà plus autant à la vie commune, et ils tendent dans beaucoup de cas à s'altérer et à se détruire. Ne doivent-ils pas, en conséquence, offrir un terrain disposé à la création de produits éteromorphes, jouissant d'une activité propre, et jusqu'à un certain point indépendants de l'être sur lequel ils se développent? Cette question, d'une haute importance, joue un grand rôle dans l'histoire des moyens prophylactiques et du traitement.

44° Le plus ou le moins de tendance à la dégénérescence des tumeurs paraissent dépendre de leur nature et de leur siège. Les dépôts sanguins sont très-exposés aux transformations malignes, comme l'ont professé J. HUNTER et M. le professeur VELPEAU. J'en ai rapporté un remarquable exemple obs. XVI. Les corps fibreux de la matrice deviennent rarement cancéreux, tandis que ceux du sein nous paraissent offrir une grande disposition à cette transformation, comme l'ont également soutenu MM. ROUX, BLANDIN, AMUSSAT. Nous sommes donc fort éloigné d'admettre l'opinion de M. CRUVELHIER, dont l'autorité est cependant d'un si grand poids pour nous. Nous avons montré une tumeur épithéliale dégénérée (obs. XIV), et quoique nous n'ayons pas rencontré de lipômes cancéreux, l'élément cellulo-fibreux qui y existe prouve assez que cette terminaison n'y est nullement impossible. Des faits confirment cette opinion.

45° La diathèse ou cachexie cancéreuse paraît, dans quelques cas rares, envahir très-rapidement l'économie, et précéder ou au moins accompagner la manifestation locale d'un ou de plusieurs cancers. La teinte jaune-paille de la peau, l'émaciation générale, sont des signes com-



muns à d'autres lésions; mais les fractures spontanées, les progrès et la multiplicité des foyers de la dégénérescence, sont des preuves irréfragables d'une modification générale, profonde et sans remède. La vascularité du cancer (encéphaloïde), son ramollissement, son plus grand volume exposent davantage à la diathèse. Dans l'immense majorité des cas, le cancer débute néanmoins et se continue un temps assez long, sans action manifeste sur la constitution. Quelquefois il reste indéfiniment localisé et stationnaire, et quand la cachexie semble primitive, on est fréquemment en droit de se l'expliquer par une dégénérescence ancienne mais latente et méconnue (v. obs. XXVII).

46° Le traitement est palliatif, curatif ou préventif, selon les indications.

Palliatif, si la cachexie est manifeste, le cancer intense, multiple et inaccessible, en tout ou en partie, aux procédés chirurgicaux.

Curatif, dans tous les cas où la constitution est encore saine, le cancer circonscrit et susceptible d'être en totalité détruit par les caustiques ou enlevé par le bistouri.

Le mot *curatif* n'exprime pas une guérison radicale. La prédisposition subsiste, et c'est au traitement prophylactique à la rendre stationnaire.

Tout retard dans l'opération, s'il n'est pas motivé par l'emploi de moyens auxiliaires et préparatoires, est une faute et un danger, car il aggrave l'état du malade et le rend souvent irrémédiable. Les probabilités de succès sont ici en raison inverse du développement de l'affection, qui marche invariablement vers une terminaison funeste. Aucun traitement médical ne saurait inspirer la moindre confiance, et quoiqu'une opération soit une ressource tou-



jours incertaine et précaire, elle est la seule chance de salut et devient dès lors urgente et obligatoire.

17° Ces préceptes n'infirmant pas la recherche de remèdes spécifiques ou anti-cancéreux. Toute évolution morbide a peut-être ses moyens d'arrêt et de neutralisation, comme le vaccin pour la variole, le quinquina pour les fièvres périodiques, etc., et il est permis d'en espérer la découverte pour le cancer, quoiqu'il diffère des affections transitoires par une organisation propre, de nature envahissante, s'accroissant aux dépens de l'être sur lequel elle est entée, vivant de sa vie, et s'y substituant jusqu'au moment où elle en arrête le cours.

18° Le tissu squirrheux, la période de crudité, l'isolement, le peu de volume, la mobilité du cancer, l'intégrité des parties voisines, l'état parfait de la santé générale, sont les conditions opératoires les plus heureuses. Le tissu encéphaloïde, la période de ramollissement, la forme hémorrhagique (fungus hématode), l'infiltration et l'envahissement des organes en contact, le volume, la multiplicité, l'adhérence, l'immobilité du cancer, l'altération de plus en plus profonde de l'économie, sont les conditions opératoires les moins favorables.

19° Un grand nombre de cancers n'ont pas été enlevés en totalité, et reparaissent vers le lieu même de leur premier siège. Ce n'est pas une récurrence, c'est le développement inévitable du tissu morbide préexistant. La véritable récurrence dépend de l'activité de la prédisposition et d'une nouvelle cause occasionnelle. C'est un cancer produit de toutes pièces depuis l'ablation du premier. Les exemples en sont moins fréquents qu'on ne le suppose, et l'on met



trop souvent sur le compte de la récurrence les résultats d'une opération incomplète et par cela même impuissante (voy. obs. XXX).

20° Le traitement prophylactique consiste à prévenir et à combattre toutes les causes de l'évolution cancéreuse, chez les individus sains en apparence, ou déjà opérés d'un cancer et par conséquent prédisposés à cette affection <sup>1</sup>.

---

<sup>1</sup> L'histoire du cancer soulève involontairement de graves questions de moralité et d'amélioration de race, que des difficultés sociales, insolubles en apparence, font beaucoup trop négliger.

Les maladies diathésiques, constituant des phénomènes opposés à l'état régulier et harmonique de l'être et en définitive à la continuation de la vie, semblent un moyen violent mais nécessaire de conserver l'intégrité de l'espèce.

En se représentant les générations par un mouvement progressif, on voit les organisations les plus valides marcher en tête et entraîner l'humanité dans une voie infinie de perfectionnement, tandis que les constitutions affaiblies et valétudinaires restent aux derniers rangs et sont incessamment retranchées par la mort.

La médecine indique à l'homme les conditions de son amélioration et s'efforce de l'y ramener, en agissant par l'hygiène sur les masses, et par ses secours directs sur les individualités. Mais elle est en partie impuissante contre les affections héréditaires, et rencontre de continuel obstacles dans la loi, la société et la morale.

Nous donnons la plus grande attention à soustraire à la reproduction ceux des animaux entretenus pour nos besoins dont l'organisme est défectueux; nous arrêtons ainsi toute filiation morbide. Mais il n'en saurait être de même pour l'homme. Son essence intellectuelle et divine plane à une telle hauteur, et sa liberté s'assume de tels droits, que la constitution de la famille a été abandonnée à son arbitre, et qu'aucune loi ne protège dans sa source l'intégrité de nos descendances.

Les maladies les plus dangereuses pourraient donc se pro-



La prédisposition, quelle qu'en soit la nature intime, peut exister à l'état latent pendant de longues années ou

---

pager impunément et se préparer de nouvelles victimes, en altérant les races et les condamnant à disparaître tôt ou tard. L'on possède contre ce danger des règles hygiéniques converties en lois sociales, chez beaucoup de peuples, et la tendance à la perfection, dont nous ne sommes jamais entièrement dénués. C'est ce sentiment qui domine dans un grand nombre d'alliances, et il a toujours fait rechercher et apprécier les formes les plus belles, comme indice d'une organisation saine et complète.

L'humanité se continue sous ces influences, et elle obéit à des forces typiques si puissantes, que les altérations peuvent envahir une famille, une ville, une province, un peuple, sans porter atteinte à son ensemble.

Ces considérations expliquent comment l'espèce humaine tend nécessairement à s'améliorer. Les races subissent les mêmes lois que les individus; les plus faibles disparaissent, et la destruction des races primitives de l'Amérique et de l'Océanie, en présence de la race caucasique, en est un exemple.

Au point de vue particulier, l'individu a besoin d'être éclairé sur les fautes auxquelles l'entraîne trop souvent son ignorance. La médecine a le devoir de l'en détourner et d'en amoindrir les conséquences.

Il y a peu d'intérêts plus grands dans la vie que ceux des générations suivantes. Les sentiments de la famille dominent toutes les positions sociales, et les enfants seront partout et toujours l'objet de la tendresse et des pensées d'avenir de leurs ascendants. L'homme n'a pas seulement mission de vivre, il doit se continuer dans le temps et l'espace, et s'il n'assure pas à sa postérité la plus grande somme possible de perfection, il est bientôt cruellement puni de cette infraction aux lois naturelles. Que deviennent la fortune et les honneurs, si nos enfants sont voués à une mort prématurée ou à une existence difforme ou débile? Nous sentons alors que notre destinée est manquée, notre bonheur obscurci, et nous voudrions, mais trop tard, remonter le cours des années pour réparer de si profondes erreurs. On ne viole pas impunément l'empire des forces sous lesquelles on vit, et les droits des gé-



la vie entière, si une cause déterminante n'en met pas en jeu le principe d'activité ou d'évolution. Il faudrait supposer autrement que tout individu prédisposé au cancer, c'est-à-dire susceptible d'en être affecté, le sera inévitablement et toujours, ce qui est inadmissible, car l'expérience apprend que des opérés ont été définitivement

générations futures ne sauraient être méconnus sans que les auteurs de cette sorte de sacrilège n'en portent les premiers la peine.

L'homme prédisposé au cancer, soit par hérédité, soit après la guérison apparente de cette affection, doit éviter toute alliance avec les familles où la même prédisposition s'est manifestée. Les maladies héréditaires oublient fréquemment une génération intermédiaire, pour reparaître dans la génération suivante. Il faut donc étendre ses investigations jusqu'à l'aïeul; au delà, la transmissibilité échappe et disparaît. L'observation doit embrasser tous les membres de la famille, car l'hérédité morbide fait souvent explosion sur un seul, sans que l'on puisse affirmer qu'elle n'existe pas chez les autres à l'état de germe ou de prédisposition. Plus, en un mot, le sang est appauvri et vicié, plus il est nécessaire de le retremper par son mélange à des sources plus riches et plus pures.

Dans nos sociétés actuelles, où la division des fortunes et l'égalité de la naissance conduisent au règne de la capacité, les biens et le pouvoir seront forcément dévolus aux organisations les plus parfaites. Nous devons donc chercher à doter nos descendances du triple attribut de la moralité, de l'intelligence et de la force. Sans invoquer les anciennes distinctions de castes, on trouve ces principes appliqués par quelques aristocraties actuelles. L'Angleterre en offre un exemple; mais en France cette salutaire et forte réaction des droits de l'avenir contre les petites et périlleuses jouissances du moment, ne paraît pas être encore comprise. Cependant le jour est proche où la capacité réalisée dans la forme par la beauté et dans l'esprit par le cœur et l'intelligence, reprendra la suprématie fondée par le Créateur, et sera recherchée pour la constitution des familles, avec autant d'ardeur qu'on a pu en montrer à d'autres époques pour les titres et la richesse.



guéris. La prédisposition était néanmoins certaine, mais elle est restée stationnaire, latente, et sans manifestation morbide. Tel est le résultat auquel nous devons tendre, par le double emploi des ressources de la chirurgie et de la médecine.

21° Le traitement chirurgical prophylactique prévient ou fera disparaître de l'économie tous les foyers d'irritation plus ou moins susceptibles de dégénérer.

La résolution des dépôts fibrineux sera énergiquement poursuivie, et toute tumeur exposée par son siège ou sa nature à l'évolution cancéreuse, sera enlevée dès que la résolution en aura été reconnue impossible.

22° Le traitement médical ayant également pour but l'intégrité de l'être et l'annihilation des causes morbides, doit être aussi utile à cette période de simple prédisposition qu'il était dangereux dans le cancer déclaré. Prévenir et combattre toutes les déviations de l'état normal, c'est embrasser les indications les plus opposées. Chez les individus faibles et anémiques, les toniques, les amers, les ferrugineux; dans les cas de pléthore, de congestion sanguine, d'irritation, les antiphlogistiques; contre une vive irritabilité, le repos, les calmants, les narcotiques; ailleurs l'exercice, les distractions, les émotions plus ou moins vives constituent autant d'indications empiriquement entrevues par quelques hommes qui n'en avaient compris ni le principe ni la généralisation doctrinale. Chaque organe, chaque appareil doivent être explorés et interrogés avec soin, afin de les ramener et de les maintenir dans une voie harmonique de régularité fonctionnelle, et à l'aide de ces moyens, qui exigent une grande



habileté pratique, telle prédisposition imminente sera enrayée, nullifiée pour ainsi dire, pendant une longue suite d'années ou la vie entière de l'individu.







### OUVRAGES DU MÊME AUTEUR.

TRAITÉ DE MÉDECINE OPÉRATOIRE, BANDAGES ET APPAREILS, avec 350 figures intercalées dans le texte. 1 fort vol. in-8° de 1000 pages. Paris 1846.

DE L'OPÉRATION DE L'EMPYÈME, avec planche. 2<sup>e</sup> édit.; gr. in-8°. Paris 1841.

RELATION DE LA CAMPAGNE DE CONSTANTINE DE 1837, avec planche. 1 vol. in-8°. Paris 1838.

DE LA GASTRO-STOMIE (bouche stomacale). Comptes-rendus de l'Académie des sciences. 1846.

MÉMOIRE SUR L'AMPUTATION COXO-FÉMORALE, et observation du premier cas de guérison obtenue à Paris à la suite de cette opération. (L'Académie des sciences a voté l'insertion de ce mémoire dans le *Journal des savants étrangers*.)

DE L'APPLICATION DES MOUFLES ET DU DYNAMOMÈTRE AU TRAITEMENT DES LUXATIONS. Mémoire lu à l'Académie des sciences.

MÉMOIRE SUR UNE LUXATION DU BRAS EN ARRIÈRE, RÉDUITE AU BOUT D'UN AN ET QUINZE JOURS, lu à l'Académie des sciences.

DE L'ANATOMIE PATHOLOGIQUE ET D'UNE NOUVELLE CLASSIFICATION DES LUXATIONS DU BRAS. Mémoire présenté à l'Académie des sciences.

MÉMOIRE SUR LES LUXATIONS CONGÉNITALES, COXALGIQUES ET TRAUMATIQUES DU FÉMUR, lu à l'Académie des sciences.

MÉMOIRE SUR LA LUXATION ISOLÉE DU CUBITUS, EN ARRIÈRE DE L'HUMÉRUS, SANS DÉPLACEMENT DU RADIUS; présenté à l'Académie des sciences.

NOUVEAU PROCÉDÉ D'AMPUTATION MÉDIO-TARSIENNE.

NOUVEAUX PROCÉDÉS D'AMPUTATIONS DE LA JAMBE. A, lambeau ovale; B, lambeau externe.

NOUVEAU PROCÉDÉ DE LIGATURE DES ARTÈRES CAROTIDES PRIMITIVES, ETC.

MÉMOIRE SUR UNE NOUVELLE ESPÈCE DE LUXATION DU BRAS (Académie de médecine, rapport de M. BOUVIER).

MÉMOIRE SUR UN APPAREIL INAMOVIBLE EMPLOYÉ PAR LES ARABES POUR LES FRACTURES COMPLIQUÉES DE PLAIES (Académie de médecine, rapport de M. RENOULT).

MÉMOIRE SUR L'ÉTRANGLEMENT HERNIAIRE.

DE L'INNOCUITÉ DES PLAIES SOUS-CUTANÉES.

DES DIVERS MODES DE CONSOLIDATION DES PLAIES (thèse de concours pour l'agrégation).

DES AMPUTATIONS DANS LA CONTINUITÉ ET LA CONTIGUITÉ DES MEMBRES (thèse de concours pour la chaire de DUPUYTREN). Paris 1856.

DES KYSTES (thèse de concours pour la chaire de Strasbourg).

### SOUS PRESSE :

COMPTE-RENDU DE LA CLINIQUE CHIRURGICALE DE STRASBOURG.

DE LA PYOHÉMIE (infection purulente). 1 vol. in-8° avec planches.



