Die Verletzungen und chirurgischen Krankheiten des Beckens / von H. Tillmanns.

Contributors

Tillmanns, Hermann, 1844-1927.

Publication/Creation

Stuttgart : Ferdinand Enke, 1905.

Persistent URL

https://wellcomecollection.org/works/rsrztk9c

License and attribution

Conditions of use: it is possible this item is protected by copyright and/or related rights. You are free to use this item in any way that is permitted by the copyright and related rights legislation that applies to your use. For other uses you need to obtain permission from the rights-holder(s).

wellcome collection

Wellcome Collection
183 Euston Road
London NW1 2BE UK
T +44 (0)20 7611 8722
E library@wellcomecollection.org
https://wellcomecollection.org

22101743155

WELLCOME
LIBRARY
General Collections
M
10647

DEUTSCHE CHIRURGIE

BEARBEITET VON

Dr. **Bandl**, weil. Prof. in Wien, Prof. Dr. **Bardenheuer** in Köln, Prof. Dr. **E. v. Bergmann** in Berlin, Dr. **A. v. Bergmann** in Riga, Dr. **Billroth**, weil. Prof. in Wien, Dr. **Breisky**, weil. Prof. in Wien, Prof. Dr. **P. v. Bruns** in Tübingen, Prof. Dr. **E. Burckhardt** in Basel, Prof. Dr. **Chrobak** in Wien, Dr. **v. Dittel**, weil. Prof. in Wien, Prof. Dr. **v. Eiselsberg** in Wien, Prof. Dr. **v. Esmarch** in Kiel, Prof. Dr. **H. Fischer** in Berlin, Dr. **G. Fischer** in Hannover, Prof. Dr. **E. Fischer** in Strassburg, Prof. Dr. **F. Fischer** in Strassburg, Prof. Dr. **Fritsch** in Bonn, Dr. **Gerhardt**, weil. Prof. in Berlin, Docent Dr. **Grünfeld** in Wien, Dr. **Gussenbauer**, weil. Prof. in Wien, Prof. Dr. **Gusserow** in Berlin, Dr. **Haeser**, weil. Prof. in Breslau, Dr. **v. Heineke**, weil. Prof. in Erlangen, Prof. Dr. **Helferich** in Kiel, Prof. Dr. **Hildebrand** in Berlin, Dr. **Kaposi**, weil. Prof. in Wien, Dr. **Kappeler** in Konstanz, Doc. Dr. **Kaufmann** in Zürich, Prof. Dr. **Koch** in Dorpat, Prof. Dr. **Kocher** in Bern, Prof. Dr. **Kölliker** in Leipzig, Prof. Dr. **König** in Jena, Prof. Dr. **W. Körte** in Berlin, Prof. Dr. **F. Krause** in Berlin, Prof. Dr. **Krönlein** in Zürich, Prof. Dr. **Küster** in Marburg, Dr. **Landerer**, weil. Prof. in Stuttgart, Dr. **Langenbuch**, weil. Prof. in Berlin, Prof. Dr. **Ledderhose** in Strassburg, Prof. Dr. **Lossen** in Heidelberg, Dr. **Luecke**, weil. Prof. in Strassburg, Prof. Dr. **Marchand** in Leipzig, Prof. Dr. **Martin** in Greifswald, Prof. Dr. **v. Mikulicz** in Breslau, Prof. Dr. **P. Müller** in Bern, Dr. **Nasse**, weil. Prof. in Berlin, Dr. **v. Nussbaum**, weil. Prof. in München, Prof. Dr. **Olshausen** in Berlin, Prof. Dr. **v. Recklinghausen** in Strassburg, Prof. Dr. **Reder** in Wien, Prof. Dr. **Riedel** in Jena, Prof. Dr. **Riedinger** in Würzburg, Prof. Dr. **Rose** in Berlin, Prof. Dr. **Rosenbach** in Göttingen, Dr. **B. Schmidt**, weil. Prof. in Leipzig, Dr. **Schuchardt**, weil. Prof. in Stettin, Prof. Dr. **Schüller** in Berlin, Prof. Dr. **Schwartze** in Halle, Dr. **Socin**, weil. Prof. in Basel, Prof. Dr. **Sonnenburg** in Berlin, Dr. **Stolper** in Göttingen, Prof. Dr. **Thiem** in Kottbus, Prof. Dr. **Tillmanns** in Leipzig, Prof. Dr. **Trendelenburg** in Leipzig, Dr. **Ultzmann**, weil. Prof. in Wien, Dr. **Vogt**, weil. Prof. in Greifswald, Dr. **Wagner**, weil. Prof. in Königshütte, Prof. Dr. **v. Winckel** in München, Prof. Dr. **v. Winiwarter** in Lüttich, Prof. Dr. **Wölfler** in Prag, Dr. **Zahn**, weil. Prof. in Genf, Prof. Dr. **Zweifel** in Leipzig.

BEGRÜNDET VON

TH. BILLROTH UND **A. LUECKE.**

HERAUSGEGEBEN VON

E. v. BERGMANN UND **P. v. BRUNS.**

Lieferung 62 a.

Prof. Dr. H. Tillmanns:

Die Verletzungen und chirurgischen Krankheiten des Beckens.

Mit 277 Abbildungen im Text.

STUTTGART.
VERLAG VON FERDINAND ENKE.
1905.

DIE VERLETZUNGEN

UND

CHIRURGISCHEN KRANKHEITEN

DES BECKENS

VON

Prof. Dr. H. TILLMANNS
IN LEIPZIG.

MIT 277 ABBILDUNGEN IM TEXT.

STUTTGART.
VERLAG VON FERDINAND ENKE.
1905.

WELLCOME INSTITUTE
LIBRARY
Coll. welMOmec
Call No.

Druck der Union Deutsche Verlagsgesellschaft in Stuttgart.

Inhaltsverzeichnis.

Seite

Literatur XI

I. Kapitel.

Chirurgische Anatomie des Beckens

(s. das Literaturverzeichnis I).

1. Aeußere Betrachtung der Beckengegend.

§ 1. Aeußere Beschaffenheit und Einteilung der Beckengegend 1

2. Das knöcherne Becken.

§ 2. Anatomie der Beckenknochen und Beckenbänder 5
§ 3. Die Beckengelenke (Synchondrosen, Symphysen) 9
§ 4. Die Knorpelfugen und Ossifikationspunkte des Beckens 12
§ 5. Unterschiede des Beckens nach Geschlecht und Rasse 14
§ 6. Die Beckenneigung 14
§ 7. Die Blut-, Lymphgefäße und Nerven des knöchernen Beckens . . . 15
§ 8. Die große und kleine Beckenhöhle 15

3. Die Weichteile am und im männlichen Becken.

§ 9. Die anatomischen Beziehungen zwischen Becken und männlicher Harnblase nebst Blasenhals und Harnröhre mit Rücksicht auf Verletzungen und Krankheiten des Beckens 18
§ 10. Anatomische Bemerkungen über die Beziehung des Mastdarms und der Aftergegend zum Becken 22
§ 11. Die Weichteile des männlichen Mittelfleisches oder Dammes (Perineum) 24

4. Die Weichteile am und im weiblichen Becken.

§ 12. Die anatomischen Beziehungen der weiblichen Harn- und Geschlechtsorgane sowie der Dammgegend zum Becken 26

5. Die sonstigen Weichteile des männlichen und weiblichen Beckens. Muskeln, Blutgefäße, Nerven, Lymphgefäße, Schleimbeutel.

§ 13. Die Muskeln des männlichen und weiblichen Beckens 29
§ 14. Die Blutgefäße des männlichen und weiblichen Beckens 32
§ 15. Die Nerven des Beckens 42
§ 16. Die Lymphgefäße und Lymphdrüsen des Beckens 44
§ 17. Die Schleimbeutel des Beckens 45

II. Kapitel.

Die Frakturen der Beckenknochen

(s. das Literaturverzeichnis II).

§ 18. Allgemeine Bemerkungen über Entstehung, Vorkommen und Einteilung der Beckenfrakturen 48

1. Die isolierten Frakturen der verschiedenen Beckenknochen.

§ 19. Die Frakturen des Schambeins 57
§ 20. Die Frakturen des Sitzbeins 62

Seite

§ 21. Die Frakturen des Darmbeins 64
§ 22. Die Frakturen des Acetabulums 70
§ 23. Die Frakturen des Kreuzbeins 78
§ 24. Die Frakturen des Steißbeins 83

2. Die mehrfachen Beckenfrakturen (Beckenringfrakturen).

§ 25. Die mehrfachen Beckenfrakturen (Beckenringfrakturen) 84

3. Klinischer Verlauf der Beckenfrakturen. — Die bei Beckenfrakturen vorkommenden Komplikationen. — Diagnose, Prognose und Behandlung der Beckenfrakturen.

§ 26. Klinischer Verlauf und Komplikationen der Beckenfrakturen . . . 92
§ 27. Diagnose und Prognose der Beckenfrakturen 102
§ 28. Behandlung der Beckenfrakturen 108

III. Kapitel.

Die Luxationen (Diastasen) des Beckens

(s. das Literaturverzeichnis II).

§ 29. Die traumatischen Luxationen (Diastasen) des Beckens (Luxationen der Articulatio sacroiliaca, der Symphysis ossium pubis und der Symphysis sacrococcygea 119
1. Die Luxation (Zerreißung, Diastase) der Schambeinsymphyse . 120
2. Die Luxation (Zerreißung, Diastase) der Articulatio sacroiliaca . 126
3. Die gleichzeitige Luxation der Symphysis pubis und einer Articulatio sacroiliaca, d. h. Verrenkung einer Beckenhälfte (des Os coxae) in den beiden Gelenkverbindungen 130
4. Die Luxation beider Iliosakralgelenke, d. h. die Luxation des Kreuzbeins 135
5. Die Luxation beider Iliosakralgelenke und der Symphysis ossium pubis 138
6. Die Luxation des Steißbeins in der Symphysis sacrococcygea . 139
§ 30. Die pathologischen und angeborenen Luxationen des Beckens. — Die Lockerung der Beckenverbindungen im Verlauf der Schwangerschaft 141

IV. Kapitel.

Verletzungen der Weichteile des Beckens. Quetschungen (Kontusionen). Subkutane Zerreißungen. Traumatische Muskelverknöcherungen. Die Wunden der Beckengegend mit besonderer Berücksichtigung der Stichwunden, Rißquetschwunden und Pfählungsverletzungen

(s. die Literaturverzeichnisse III u. IV).

S. auch Kapitel V §§ 36—38 (Schußwunden), Kapitel VI u. VII §§ 39—54 (Verletzungen und Unterbindung der Blutgefäße), Kapitel VIII §§ 55—58 (Verletzungen der Nerven).

§ 31. Die Quetschungen (Kontusionen) der Beckenweichteile 146
§ 32. Die subkutanen Zerreißungen der Muskeln. — Die Muskelverknöcherungen 152
§ 33. Die Wunden des Beckens mit besonderer Berücksichtigung der Stichwunden 155
§ 34. Die Pfählungsverletzungen des Beckens 158
§ 35. Behandlung der Beckenwunden 174

V. Kapitel.

Die Schußwunden des Beckens

(s. das Literaturverzeichnis IV).

§ 36. Ueber die Häufigkeit des Vorkommens und die verschiedenen Arten der Beckenschußwunden 176
§ 37. Symptomatologie, klinischer Verlauf, Prognose und Mortalität der Beckenschußwunden 187
§ 38. Die Behandlung der Schußwunden des Beckens 192

Seite

VI. Kapitel.

Verletzungen, Aneurysmen und sonstige Krankheiten der Blutgefäße des Beckens

(s. die Literaturverzeichnisse V—X).

§ 39. Allgemeine Bemerkungen über die Symptomatologie, Diagnose und Behandlung der Verletzungen der Blutgefäße 198
§ 40. Allgemeines über Entstehung, Symptomatologie, Diagnose, Prognose und Behandlung der Aneurysmen 204
§ 41. Die Verletzungen der Iliakalgefäße 218
§ 42. Die Aneurysmen der Iliakalarterien 224
§ 43. Die Verletzungen der Glutäalarterien 252
§ 44. Die Aneurysmen der Glutäalarterien 260
§ 45. Verletzungen und Aneurysmen sonstiger Beckengefäße 270
§ 46. Die sonstigen Krankheiten der Blutgefäße des Beckens 272

VII. Kapitel.

Die Unterbindung und Kompression der Blutgefäße des Beckens

(s. die Literaturverzeichnisse V—X).

§ 47. Allgemeine Bemerkungen über die Technik der Unterbindung der Iliakalarterien und ihrer Aeste 277
§ 48. Die Unterbindung der Art. iliaca communis 280
§ 49. Die Unterbindung der Art. iliaca externa 288
§ 50. Die Unterbindung der Art. hypogastrica (iliaca interna) 294
§ 51. Die Unterbindung der Glutäalarterien 299
A. Die Ligatur der Art. glutaea superior 299
B. Die Ligatur der Art. glutaea inferior (ischiadica) 302
§ 52. Die Unterbindung sonstiger Beckenarterien (Art. pudenda int., epigastrica inferior, circumflexa ilium profunda, iliolumbalis, obturatoria, testicularis, spermatica interna etc.) 304
§ 53. Operationen an den Beckenvenen mit besonderer Berücksichtigung der puerperalen Pyämie 307
§ 54. Die Kompression der Beckenblutgefäße 309

VIII. Kapitel.

Die Verletzungen und Krankheiten der Beckennerven

(s. das Literaturverzeichnis XI).

§ 55. Anatomische Vorbemerkungen über die Nerven des Beckens . . . 313
§ 56. Die Verletzungen der Beckennerven 314
§ 57. Die Krankheiten der Beckennerven 316
§ 58. Die Behandlung der Verletzungen und Krankheiten der Beckennerven 325

IX. Kapitel.

Die akuten und chronischen Entzündungen der Beckenweichteile und die Beckenhöhleneiterungen, die Beckenabszesse

(s. das Literaturverzeichnis XII).

§ 59. Akute und chronische Entzündungen an der Außenfläche des Beckens 333
§ 60. Akute und chronische Entzündungen der Schleimbeutel 337
§ 61. Ueber die Entstehung und anatomische Lokalisation (Topographie) der Beckenhöhleneiterungen (Beckenabszesse) 350
§ 62. Klinischer Verlauf der Beckenhöhlenabszesse 357
§ 63. Die Behandlung der Beckeneiterungen (Beckenabszesse) 378
§ 64. Die Exstirpation erkrankter Beckenlymphdrüsen 391

X. Kapitel.

Die akuten und chronischen Entzündungen der Beckenknochen und Beckengelenke

(s. die Literaturverzeichnisse XII, XIII u. XIV).

§ 65. Die akute Osteomyelitis und Periostitis der Beckenknochen 397
§ 66. Die traumatischen und metastatischen Entzündungen der Beckenknochen (Periostitis et Osteomyelitis traumatica) 409

Seite

§ 67. Die chronischen Entzündungen der Beckenknochen (Tuberkulose, Syphilis etc.) 411
§ 68. Die akuten Entzündungen der Beckengelenke (der Articulatio sacroiliaca, der Symphysis ossium pubis, des Kreuzsteißbeingelenks und der einzelnen Steißwirbelgelenke) 413
§ 69. Die Tuberkulose der Articulatio sacroiliaca (die tuberkulöse Sakrokoxalgie) 416
§ 70. Die Tuberkulose der Symphysis ossium pubis 422
§ 71. Die Behandlung der Tuberkulose der Beckenknochen und Beckengelenke 426
§ 72. Die sonstigen chronischen Entzündungen der Beckengelenke . . . 434

XI. Kapitel.

Die Osteomalacie

(s. das Literaturverzeichnis XV).

§ 73. Allgemeine pathologisch-anatomische Veränderungen bei der Osteomalacie mit besonderer Berücksichtigung der puerperalen Form . . 436
§ 74. Vorkommen, Aetiologie und Wesen der Osteomalacie 442
§ 75. Symptomatologie und klinischer Verlauf 448
§ 76. Die Behandlung der puerperalen Osteomalacie 451
§ 77. Die nichtpuerperalen Formen der Osteomalacie 453

XII. Kapitel.

Echinococcus des Beckens

(s. das Literaturverzeichnis XVI).

§ 78. Ueber das Vorkommen, den Sitz und die pathologisch-anatomischen Veränderungen beim Beckenechinococcus 462
§ 79. Symptomatologie, Diagnose und Prognose des Beckenechinococcus . 469
§ 80. Behandlung des Beckenechinococcus 480

XIII. Kapitel.

Angeborene und erworbene Deformitäten des knöchernen Beckens

(s. das Literaturverzeichnis XVII).

§ 81. Allgemeine Bemerkungen über Entstehung und Einteilung der Beckendeformitäten 483
§ 82. Beschreibung der wichtigsten angeborenen und erworbenen Deformitäten des knöchernen Beckens 485

XIV. Kapitel.

Spina bifida lumbosacralis et sacralis

(s. das Literaturverzeichnis XVIII).

§ 83. Allgemeine Bemerkungen über die am Becken vorkommenden Mißbildungen und angeborenen Geschwülste 497
§ 84. Die verschiedenen Formen der Spina bifida 502
§ 85. Die Rachischisis (Spina bifida aperta) mit besonderer Berücksichtigung der Rachischisis lumbosacralis und sacralis 504
§ 86. Spina bifida cystica mit besonderer Berücksichtigung der Spina bifida lumbosacralis und sacralis 506
§ 87. Myelocele und Myelomeningocele mit besonderer Berücksichtigung der M. lumbosacralis und sacralis 509
§ 88. Myelocystocele und Myelocystomeningocele mit besonderer Berücksichtigung der M. lumbosacralis und sacralis 512
§ 89. Meningocele (Hydromeningocele) lumbosacralis et sacralis 513
§ 90. Spina bifida occulta 517
§ 91. Die Aetiologie der verschiedenen Formen der Spina bifida 524
§ 92. Klinischer Verlauf, Prognose und Diagnose der Spina bifida lumbosacralis et sacralis 531
§ 93. Behandlung der Spina bifida cystica und occulta der Kreuzsteißbeingegend 542

Seite

XV. Kapitel.

Ueber sog. Schwanzbildung beim Menschen

(s. das Literaturverzeichnis XIX).

§ 94. Allgemeine Bemerkungen über Vorkommen, Entstehung und Einteilung der sog. Schwanzbildungen 563
§ 95. Die angewachsenen Schwanzbildungen (Bartels) 569
§ 96. Die freien Schwanzbildungen 575
§ 97. Die Pseudoschwänze 586

XVI. Kapitel.

Die Doppelmißbildungen im Bereich des Beckens

(s. das Literaturverzeichnis XX).

§ 98. Allgemeine Aetiologie der Mißbildungen 591
§ 99. Die Doppelmißbildungen (Monstra duplicia) 594
§ 100. Die Entstehung der Doppelmißbildungen und der Doppelbildungen überhaupt 595
§ 101. Der Pygopagus 604
§ 102. Der Ischiopagus 609
§ 103. Der Iliothoracopagus (Dicephalus, Ischiothoracopagus nach Förster, Xiphodymus nach Geoffroy St Hilaire 613
§ 104. Die verschiedenen Formen der Duplicitas inferior s. posterior . . . 614
§ 105. Die mehrfachen Mißbildungen 628

XVII. Kapitel.

Die angeborenen Geschwülste der Kreuzsteißbeingegend, die sog. angeborenen Sakraltumoren im engeren Sinne

(s. das Literaturverzeichnis XX, ferner XVIII u. XIX, Spina bifida und Schwanzbildungen, und XXI, Dermoidcysten).

§ 106. Die verschiedenen Formen der angeborenen Sakraltumoren im engeren Sinne 631
§ 107. Die fötalen Inklusionen der Kreuzsteißbeingegend, der Foetus in foetu (Sakralparasit) 634
§ 108. Die uni- oder monogerminalen angeborenen Sakraltumoren (die teratoiden Mischgeschwülste und die sonstigen einfacheren Tumoren) . . 656
§ 109. Symptomatologie, Prognose, Diagnose und Behandlung der angeborenen Geschwülste der Kreuzsteißbeingegend 667

XVIII. Kapitel.

Die Dermoidcysten, Dermoidfisteln und Hauteinstülpungen der Beckengegend

(s. die Literaturverzeichnisse XX u. XXI).

§ 110. Allgemeine Bemerkungen über die Dermoidcysten 680
§ 111. Die Dermoidcysten der Beckengegend 682
§ 112. Die angeborenen Hauteinstülpungen und Fisteln der Kreuzsteißbeingegend 695

XIX. Kapitel.

Die sonstigen Geschwülste, besonders der Beckenknochen und der sie bedeckenden Weichteile

(s. das Literaturverzeichnis XXII, ferner die Literaturverzeichnisse XVIII—XXI, Geschwulstbildungen bei Spina bifida, angeborene Sakraltumoren, Schwanzbildungen und Dermoidcysten).

§ 113. Allgemeine Bemerkungen über die Entstehung, Symptomatologie, Diagnose und Behandlung der Beckengeschwülste 701
§ 114. Die Chondrome (Enchondrome) und Osteome (Exostosen, Enostosen) des Beckens 711

Seite
§ 115. Die Fibrome des Beckens 736
§ 116. Die Sarkome der Beckengegend 744
§ 117. Die Endotheliome der Beckengegend 770
§ 118. Die Karzinome der Beckengegend 776
§ 119. Sonstige verschiedene Tumoren der Beckengegend 778

XX. Kapitel.

Operationen und Verbände am Becken

(s. das Literaturverzeichnis XXIII und bezüglich einzelner Operationen auch die früheren betreffenden Literaturverzeichnisse).

§ 120. Die Lagerung der Kranken bei Operationen und Verbänden am Becken 789
§ 121. Uebersicht über die wichtigsten Operationen an den Beckenknochen und den sie bedeckenden Weichteilen (Haut, Muskeln, Bindegewebe, Schleimbeutel, Blut- und Lymphgefäße, Lymphdrüsen und Nerven an der Außenfläche des Beckens und in der Beckenhöhle) 802
§ 122. Die verschiedenen operativen Zugangswege zur Beckenhöhle — die Bloßlegung der Beckenorgane ohne und mit Resektion der Beckenknochen 804
I. Die verschiedenen Weichteiloperationen, um ohne Knochenresektionen in die Beckenhöhle zu gelangen 804
II. Ueber Resektionen der Beckenknochen behufs Freilegung der Beckenorgane 814
§ 123. Die Symphyseotomie (Pubiotomie, Hebotomie) 823
§ 124. Die Punktion des Sakralkanales 830
§ 125. Die Exarticulatio interilio-abdominalis 831

Literatur.

Das Literaturverzeichnis, so umfangreich es auch geworden ist, macht auf Vollständigkeit keinen Anspruch. Von den älteren Arbeiten wurden nur die wichtigsten berücksichtigt.

I. Chirurgische Anatomie des Beckens (Kapitel I).

Bezüglich der Literatur der Anatomie des Beckens verweise ich vor allem auf das reichhaltige Literaturverzeichnis in dem Werke von Waldeyer, Das Becken, Bonn, Friedr. Cohen, 1899.

Aeby, Chr., Über die Symphysis ossium pubis des Menschen nebst Beiträgen zur Lehre vom hyalinen Knorpel und seiner Verknöcherung. Zeitschrift für rationelle Medizin, III. Reihe, Bd. IV, 1858, S. 1. — Ders., Der Mechanismus der Symphysis sacroiliaca. Archiv für Anat. u. Entwicklungsgeschichte, 1878, Heft 2 u. 3. — Anderson, H. K., Innervation der Beckenorgane, s. Langley l. c. — Anger, Benj., Traité iconograph. des maladies chirurg. Paris 1865. — Ders., Nouveaux éléments d'anatomie chir. Atlas, 12 planch., Paris 1869. — Arbuthnot Lane, What are the chief factors which determine the differences which exist in the form of the male and female pelvis? Transact. obstetr. Soc., London 1888, Vol. XXIX. — Arnold, Jul., Ein Beitrag zu der Struktur der sogenannten Steißdrüse. Virchows Archiv, Bd. 32 u. Bd. 35, S. 220. — Ders., Über die Glomeruli caudales der Säugetiere. Ibidem Bd. 39, S. 497. — Baccarisse, Du sacrum suivant le sexe et suivant les races. Thèse de Paris, 1873. — Baelz, E., Die körperlichen Eigenschaften der Japaner. II. Mitteilungen der deutschen Ges. für Natur- u. Völkerkunde Ostasiens, Bd. IV, Heft 32, 1885. — Bähr, F., Beobachtungen über die statischen Beziehungen des Beckens zur unteren Extremität. Zeitschrift für orthopädische Chirurgie, Bd. V, Heft 1. — Ballantyne, The relations of the pelvis viscera in the infant. Edinburgh med. Journal 1890, October, p. 313. — Bardeleben, Karl v., und Heinrich Haeckel, Atlas der topographischen Anatomie des Menschen. Jena, Gustav Fischer, 1901. — Barkow, H. C. L., Die angiologische Sammlung im anatomischen Museum der K. Universität zu Breslau. Breslau 1869. — Béraud, J. N., Atlas compl. d'anatom. chirurg. et topograph. 109 planches, 162 Fig., Paris 1865. — Birmingham, Some points in the anatomy of the digestive system. Journal of anatomy, Vol. XXXV, P. 1, p. 33—66. — Blanchard, R., Étude critique de la stéatopygie. 1883, Meulan. — Blandin, Traité d'anatomie topographique. Paris 1827. — Blum, F., Die Schwanzmuskulatur des Menschen. Diss., Freiburg i. B. 1894. — Bochdalek, Ergebnisse über einen bis jetzt übersehenen Teil der Erektionsapparate des Penis und der Clitoris. Prager Vierteljahrsschrift 1854, Bd. III, S. 115. — Bogros, A. J., Essai sur l'anatomie chirurgicale de la région iliaque et description d'un nouveau procédé pour faire la ligature des artères epigastrique et iliaque externe. Paris 1823. — Boissard, A., De la forme de l'excavation pelvienne considerée au point de vue obstétricial. Thèse de Paris, 1884. — Bramann, F., Beitrag zur Lehre von dem Descensus testiculorum und dem Gubernaculum Hunteri des Menschen. Archiv für Anat. u. Phys., anat. Abteilung 1884. — Braune, W., Topographisch-anatomischer Atlas. Nach Durchschnitten an gefrorenen Kadavern. Leipzig 1875. — Breschet, Le système lymphatique. Paris 1836 (Lymphgefäße des Beckens resp. der Knochen). — Broeckart, J., Contribution à l'étude de l'artère utérine. Annal. de la soc. de méd. de Gand. 1892. — Budge, A., Die Lymphwurzeln der Knochen. Archiv für mikroskop. Anatomie, Bd. XIII, S. 87, 1877. — Budge, J., Über die Fascia transversa. Berliner klinische Wochenschrift 1870, S. 506. — Ders., Wirkung des M. levator ani. Berliner klinische Wochenschrift 1875. — Budin, P., et E. Crouzat, La pratique des accouchements à l'usage des Sages-femmes. Paris 1891, O. Doin, P. 13 et 14 (Angulus ischiadicus). — Bunge, A., Untersuchungen über die Entwicklung des Beckengürtels der Amphibien, Reptilien und Vögel. Inaug.-Diss., Dorpat 1880, 57 S. — Cadiat, Etude sur les muscles du périnée en particulier sur les

muscles dits de Wilson et de Guthrie. Journal de l'anatomie (par Robin et Pouchet) 1877, p. 39. — Chalot, De la détermination des points d'émergence des artères fessière, ischiatique et honteuse interne pour la ligature de ces vaisseaux. Gaz. hebdom. de Montpellier 1884, N. 33—36. — Champneys, F. H., On the pressure of the femora and its influence on the shape of the pelvis. Obstetr. Transactions, London, Vol. XXV. — Charpy, A., Etudes d'anatomie appliquée. Paris 1892, Baillière et fils, p. 92 (Angulus lumbosacralis und Symphysenneigung). — Chassaignac, Recherches cliniques sur les bourses de glissement de la région trochanterienne et de la région iliaque postérieure. Arch. générales de méd., 1853, avril et juillet. — Chavernac, T., Anatomie chirurg. Les régions classiques du corps humain. Paris 1878. — Chiene, J., Lectures on surgical anatomy, with plates. London 1878. — Chipault, A., L'anatomie du canal sacré à propos de la technique des injections sous-arachnoidiennes et épidurales. Tribune méd. 1901, juillet 12. — Claudius, Fossa ovarii. Zeitschrift für rationelle Medizin 1865, III. Reihe, Bd. XXIII, S. 245. — Cleland, On certain distinctions of form hitherto unnoticed in the human pelvis, characteristic of sex, age and race. Memoirs and Memoranda in anatomy, Vol. I, p. 95, London 1889. — Colles, A., Treatise on surgical anatomy. III. edit., Dublin, 1814. — Cruikshank, Geschichte und Beschreibung der Saugadern. Leipzig 1789. — Cruveilhier, Traité d'anatomie descript. IV. édition, Paris 1862 u. 1867. — Cunningham, D. J., Manual of practical anatomy. II. edit. 1896. — Daltons. Davies Colley, l. c. Abnormitäten der Beckengefäße. — Dancer Thane and Godlee, Surgical anatomy. X. edit., London 1896. — Davidoff, M. v., Über das Skelett der hinteren Gliedmaßen etc. Morphol. Jahrbücher, Bd. VI, 1. Heft, S. 125—128 u. 4. Heft, S. 433—468. — Davidsohn, S., Über die Arteria uterina etc. Morpholog. Arbeiten, herausgegeben von G. Schwalbe, Jena 1893. — Davies Colley, Taylor and Dalton, Notes of abnormalities observed in the dissecting room from Octob. 1870 to June 1872, Guy's Hospital Rep. XVIII. — Delbet, Paul, Anatomie chirurgicale de la vessie. Paris 1895. — Denman, Th. D., Introduction to the practice in midwifery. London 1787—1795 (Formgestaltung des Beckens). — Disse, J., Beiträge zur Kenntnis der Spalträume des Menschen. Archiv f. Anat. u. Physiologie, anat. Abt., Supplementband, 1889, S. 229. — Ders., Untersuchungen über die Lage der menschlichen Harnblase und ihre Veränderung im Laufe des Wachstums. Anatomische Hefte, herausgegeben von Fr. Merkel u. R. Bonnet, 1891, Heft 1, S. 1. — Drappier, E. A., Contribution à l'étude du plancher pelvien et de la cavité prévésicale. Thèse de Paris 1893. — Duchenne, Physiologie des mouvements. 1867. — Duncan, J. M., Anatomie des Kreuzbeins. Edinburgh med. Journal 1855, August, p. 112 u. September, p. 201. — Ders., Entwicklung des weiblichen Beckens. Ibid., October, p. 319. — Dürr, Über die Assimilation des letzten Bauchwirbels an das Kreuzbein. Zeitschrift für rationelle Medizin, III. Reihe, Bd. VIII, 1860. — Ecker, A., Zur Kenntnis des Körperbaues schwarzer Eunuchen. Abhandlungen der Senckenbergischen Gesellschaft zu Frankfurt a. Main, Bd. V, S. 101. — Eggeling, H., Zur Morphologie der Dammuskulatur. Morpholog. Jahrb., 1896, Bd. 24. — Ehrle, K., Die Bursa mucosa subiliaca und ihre Erkrankung. Württemberg. med. Korrespondenzblatt, Oktober 1868. — Eisler, P., Der Plexus lumbosacralis des Menschen. Anat. Anzeiger, 1891, Bd. VI, S. 274 u. Abhandl. der naturforschenden Gesellschaft zu Halle a. Saale, 1892, Bd. XVII. — Engel, J., Kompendium der topographischen Anatomie. Wien 1859. — Farabeuf, L. H., Précis de manuel opératoire. Paris 1889, p. 105 (Linea iliotrochanterica) u. Article Fessière im Dictionnaire encyclopédique. — Fehling, H., Die Form des Beckens beim Fötus und Neugeborenen und ihre Beziehung zu der beim Erwachsenen. Archiv für Gynäkologie, 1876, Bd. X, S. 1. — Firk, L., Lehrbuch der Anatomie des Menschen. Leipzig 1845. — Fol, H., Sur la queue de l'embryon humain. Compt. rend. de l'acad. des sc. Paris 1885, T. 100, p. 1469. — Fredet, P., Quelques recherches sur les artères de l'utérus. Journal de l'anat. et de la physiol., 1898, N. 1, p. 79. — de Fremery, Nic. Corn., De mutationibus figurae pelvis, praesertim iis, quae ex ossium emollitione oriuntur. Diss. Lugd. Batav. 1793. — Frenkel, Beiträge zur anatomischen Kenntnis des Kreuzbeines der Säugetiere. Jen. Zeitschrift für Medizin, Bd. VII, S. 391—437. — Freund, W. A., Über das Beckenbindegewebe. Beitrag zur Geburtshilfe und Gynäkologie. Gynäkologische Klinik I, Straßburg im Elsaß 1885. — Ders., Zur Anatomie, Physiologie und Pathologie der Douglasschen Tasche, insbesondere bei Infantilismus derselben. Ibidem II, S. 323. — Frey, A., Etude de mensuration du bassin au moyen de tiges flexibles avec un essai sur l'histoire de la pelvimétrie. Diss., Straßburg, Alsace, 1880, mit 2 Tafeln. — Fritsch, G., Die Eingeborenen

Südafrikas. Breslau 1872, Hirt. (Rassenverschiedenheiten des Beckens.) — Fritsch, H., Das Rassenbecken und seine Messung. Mitteilungen des Vereins für Erdkunde, Virchow-Hirsch Jahresbericht, 1878, I, S. 7. — Froriep, A., Zwei Typen des normalen Beckens. Beiträge zur Geburtshilfe, Gynäkologie und Pädiatrik. Festschrift für Credé. Leipzig 1881, Engelmann. — Führer, J., Handbuch der chirurgischen Anatomie. Berlin 1857. — Fürst, L., Die Maß- und Neigungsverhältnisse des Beckens nach Profildurchschnitten gefrorener Leichen. Leipzig, Veit u. Comp., 1875. — Garson, J. G., Pelvimetry. The Journal of anatomy and physiology normal and pathological, Vol. XVI, 1882. — Gay, A., Die Circumanaldrüsen des Menschen. Wiener akadem. Sitzungsberichte, mathem.-naturw. Klasse, Bd. LXIII, II. Abt., 1871. — Gegenbaur, C., Lehrbuch der Anatomie des Menschen. — Ders., Zur Bildungsgeschichte lumbosakraler Übergangswirbel. Jen. Zeitschrift für Med., Bd. VII, S. 438. — Gerich, O., Über die Beckenneigung der Estin etc. Diss., Dorpat (Jurjew) 1893. — Gerota, D., Die Lymphgefäße des Rektums und des Anus. Archiv für Anatomie u. Physiologie, anatomische Abteilung, 1895, S. 240. — Geyl, Beobachtungen und Ideen über Hypertrichose. Unnas dermatolog. Studien, II. Reihe, 4. Heft, Hamburg u. Leipzig 1890. — Gillette, P., Recherches anatomiques sur les veines de la vessie et sur les plexus veineux intrapelviens. Journal de l'anatomie et de la physiologie, 1869, September-October, p. 470—488. — Gray, H., Anatom. and surgic. descript. VIII. edition, London 1878. — Gruber, W., Beobachtungen aus der menschlichen und vergleichenden Anatomie (Mangel des M. psoas minor). Virchow-Hirsch Jahresbericht, 1879, I, S. 11. — Ders., Enorm hoher Ursprung einer supernumerären Art. circumflexa ilium int. von der Art. iliaca ext. Reicherts u. Dubois-Reymonds Archiv, 1867, S. 547. — Günz, J. G., Observationum anatomico-chirurgicarum de herniis libellus. Leipzig 1744, Kap. 18 (Membrana obturatoria). — Harrison, R., Artikel Bladder in Todd's Cyclopaedia of anatomy and physiology, Bd. I, 1836. — Hartmann, R., Handbuch der Anatomie des Menschen. Straßburg 1881. — Hasse, C., Die Ungleichheit der beiden Hälften des erwachsenen menschlichen Beckens. Archiv f. Anat. u. Phys., anat. Abt., 1891, S. 244 u. 390. — Ders., Spolia anatomica. Ibidem. — Ders., Beobachtungen über die Lage der Eingeweide im weiblichen Beckeneingange. Archiv für Gynäkologie, Bd. VIII. — Ders., Handatlas der sensiblen und motorischen Gebiete der Hirn- und Rückenmarksnerven. Wiesbaden 1895. — Heineke, Anatomie und Pathologie der Schleimbeutel und Sehnenscheiden. Erlangen 1868. — Henggeler, A., Beiträge zur Kenntnis der Beckenstellung. Zeitschrift f. orthop. Chirurgie, Bd. V, Heft 4. — Henke, W., Anatomie und Mechanik der Gelenke. Leipzig und Heidelberg 1863. — Ders., Beiträge zur Anatomie des Menschen mit Beziehung auf Bewegung. I. Leipzig u. Heidelberg 1872 (Beckenbindegewebe). — Ders., Anatomie des Kindesalters. 2. Aufl., Tübingen 1881. — Ders., Topographische Anatomie des Menschen. Berlin 1884. — Henle, J., Handbuch der systematischen Anatomie des Menschen. — Hennig, C., Das kindliche Becken. Archiv für Anatomie u. Physiologie, anat. Abt., 1880, S. 31. — Ders., Über die Beckenneigung bei verschiedenen Völkern. Korrespondenzblatt der deutschen anthropologischen Gesellschaft, 1884, N. 1. — Ders., Das Rassenbecken. Archiv für Anthropologie, 1885, Bd. XVI, S. 161—228 (mit reichhaltiger Literatur). — Ders., Steatopygie bei Kaukasierinnen. Korrespondenzblatt der deutschen anthropolog. Gesellschaft, 1886, Nr. 4. — Ders., Über einige Eigentümlichkeiten der Beckengefäße. Sitzungsberichte der naturforschenden Gesellschaft in Leipzig, 1892—1894, S. 107. — Hermann, Prolaps of the pelvic floor without relative displacement of the uterus. Brit. med. Journal, July 12, p. 64, 1884. — Hertwig, O., Lehrbuch der Entwicklungsgeschichte. 6. Aufl., 1898. — Hildebrandt, H., Über abnorme Haarbildung beim Menschen. Schriften der physikal. ökonomischen Gesellschaft zu Königsberg i. Pr., 19. Jahrgang, 1878. — Hirschfeld, L., et Leveillé, J. B., Névrologie ou description et iconographie du système nerveux et des organes des sens de l'homme. Paris 1853, T. II. — His, W. und W. Braune, Leitfaden für die Präparanten der anatomischen Anstalt in Leipzig. 1883. — His, W., Über das Epithel der Lymphgefäßwurzeln und über die v. Recklinghausenschen Saftkanälchen. Zeitschrift für wissenschaftliche Zoologie, 1863, Bd. XIII, S. 469. — Ders., Über Präparate zum Situs viscerum. Arch. f. Anatomie u. Physiologie, 1878. — Ders., Die anatomische Nomenklatur. Leipzig 1895. — Hodge, Die Beckenebene in The principles and practice of obstetrics. Philadelphia 1866. — Hoffmann, K. E. E., Lehrbuch der Anatomie des Menschen. Erlangen 1880. — Holden, Luther, Human osteology. 8. Aufl. London 1887. — Holl, M., Über den Verschluß des männlichen Beckens. Arch. f. Anat. u. Physiol., anat. Abt., 1881, S. 221. — Ders., Sull'

omodinamia delle cinture scapola re e pelvica. Monitore zoolog. italiano. Ann. II, N. 6 u. 7. — Ders., Die Muskeln und Fascien des Beckenausganges. Im Handbuch der Anatomie des Menschen, herausgegeben von K. v. Bardeleben. Jena 1897, Lieferung 4. — Holst, Beiträge zur Gynäkologie und Geburtskunde. Tübingen, I u. II, 1865 u. 1867 (Rassenunterschiede des Beckens). — Hughes, A., Abnormal arrangement of arteries in the region of the kidney and suprarenal body. Journal of anatomy, Vol. XXVI, p. 305. — Hyrtl, J., Lehrbuch der Anatomie des Menschen. 9. Aufl., Wien 1866. — Ders., Notiz über das Cavum praeperitoneale Retzii in der vorderen Bauchwand des Menschen. Wiener akad. Sitzungsberichte, mathem.-naturw. Klasse, Bd. XXIX, 1858.— Ders., Handbuch der topographischen Anatomie. II. Bd., 6. Aufl., Wien 1871. — Ders., Die Korrosionsanatomie und ihre Ergebnisse. Wien 1873. — Jacobson, J. H., Bidrag til kännedomen om de embryonale ut vecklingar af glandula coccygea. Upsala läkareförens förhandl. N. F. III, N. 4 u. 5, p. 234. — Jastschinski, E. N., Die typischen Verzweigungsformen der Art. hypogastrica. Mit einer Tafel. Internat. Monatsschrift für Anatomie, Bd. VIII, Heft 3, S. 111—127. — Jelks, J., A further live to the pelvic organs, their associated diseases, symptoms and treatment. New York med. Journal, 1903, July 5. — Jürgens, R., Beiträge zur normalen und pathologischen Anatomie des menschlichen Beckens. In der Festschrift zur Feier des 70. Geburtstages Rudolf Virchows, Berlin 1891, Georg Reimer. — Kalischer, O., Die Sphinkteren der Harnblase. Sitzungsberichte des XII. internationalen Kongresses in Moskau, August 1897. — Ders., Die Urogenitalmuskulatur des Dammes mit besonderer Berücksichtigung des Harnblasenverschlusses. Aus dem anatom. Institut von Waldeyer in Berlin, 8, Berlin, XVI, 184 S. mit 33 Tafeln und 36 Holzschnitten. — Kehrer, F. A., Beiträge zur vergleichenden und experimentellen Geburtskunde. Gießen 1869 bis 1875, Heft 3 u. 5 (Formentwicklung des Beckens). — Keiller, Experiments on the pelvic articulations. Edinburgh med. Journal, 1855, August, p. 182. — Klaatsch, H., Über den Descensus testiculorum. Morphol. Jahrb., Bd. XVI, 1890. — Klein, J., Zur Mechanik des Iliosakralgelenks. Zeitschrift für Geburtshilfe u. Gynäkologie, Bd. XXI, S. 74, 1881. — Ders., Die Entwicklung des weiblichen Beckens vom neugeborenen bis zum ausgewachsenen Zustande, hauptsächlich in Bezug auf seine normalen Funktionen. Straßburg 1896. — Kleinwächter, Beckenmessung. Realenzyklopädie der gesamten Heilkunde, Bd. VI. — Kölliker, A., Verknöcherung des Beckens. Entwicklungsgeschichte des Menschen und der höheren Tiere. 2. Aufl., S. 499, Leipzig 1879, Engelmann. — Ders., Über die Lage der Organe im weiblichen Becken. Sitzungsberichte der Würzburger phys.-med. Gesellschaft, Sitzung am 16. Juli 1880, S. 119. — Kollmann, J., Plastische Anatomie. — Ders., Der Levator ani und der Coccygeus bei den geschwänzten Affen und den Anthropoiden. Verhandl. der anatomischen Gesellschaft zu Straßburg i. E., 1894. — König, Fr., Über die Bedeutung der Spalträume des Bindegewebes für die Ausdehnung der entzündlichen Prozesse. Volkmanns klin. Vorträge, N. 57, 1873. — Konikow, M., Zur Lehre von der Entwicklung des Beckens und seiner geschlechtlichen Differenzierung. Archiv f. Gynäkol., Bd. XLV, 1. Heft, 1894. — Korsch, Über die Beweglichkeit der Gelenkverbindungen des Beckens. Zeitschrift für Geburtshilfe und Gynäkologie, Bd. VI, Heft 1. — Krause, W., Handbuch der menschlichen Anatomie, 3. Aufl. von C. Krauses Handbuch. — Ders., Über den Pfannenknochen. Zentralblatt für die med. Wissenschaften, 1876, N. 46, Allgemeine Wiener med. Zeitung, XXX, S. 229, 1885, und in der internationalen Monatsschrift f. Anat. u. Phys., 1885. — Ders., Zur Steißdrüsenfrage. Erwiderung an Herrn Prof. Arnold in Heidelberg. Zeitschrift für rationelle Med., Bd. XXVIII, S. 145. — Kreich, E., Zur Anatomie des weiblichen Beckens. Diss., Berlin 1887. — Krusche, Alfred, Anatomische Untersuchungen über die Art. obturatoria. Inaug.-Diss., Dorpat 1885. — Küstner, Instrument zur Messung der Querdurchmesser des kleinen Beckens und über Rectovaginalbeckenmessung. Archiv für Gynäkologie, Bd. XX, 1882. — Langer, Über den Situs der weiblichen Beckenviscera. Anzeiger der k. k. Gesellschaft der Ärzte in Wien, 1881, 15. Dez., N. 10. — Langer-Toldt, Lehrbuch der systematischen Anatomie. — Langley and Anderson, The innervation of the pelvic and adjoining viscera. Journal of physiology, Vol. XVIII, p. 68, Vol. XIX, p. 71 u. p. 372, 1895 u. Vol. XX, 1896. — Lanz, Emil, Über die Beweglichkeit des Steißbeines und ihre Beziehung zu der Geburt. Inaug.-Diss., Bern 1878. — Lartschneider, J., Die Steißbeinmuskeln des Menschen und ihre Beziehungen zum Musculus levator ani und zur Beckenfascie. Denkschriften der k. Akademie der Wissenschaften zu Wien, mathem.-naturw. Klasse, Bd. LXII, 1895. — Ders., Zur vergleichenden Anatomie des Diaphragma pelvis. Wiener akadem. Sitzungs-

berichte, mathem.-naturw. Klasse, Bd. CIV, III. Abt., Juli 1895. — Lauro, Sulla forme e sulla dimensioni del distretto superiore nei bacini infantili. Annali di obstetr., Milano 1887. — Lebouc q, Über den antiken Schnitt der Beckenlinie. Bericht der anatomischen Versammlung zu Basel, 1895, S. 88. — Lech e, W., Zur Anatomie der Beckenregion der Insectivora. K. Schwedische Akad. der Wissenschaften, Bd. XX, Stockholm 1883. — Ders., Das Vorkommen und die morphologische Bedeutung des Pfannenknochens (Os acetabuli). Internat. Monatsschrift f. Anat. u. Physiol., Bd. I, 1884, Heft 6, S. 363. — Legendre, Anatomie homolographique. Paris 1868. — Lenhossek, Das venöse Konvolut der Beckenhöhle beim Manne. Wien 1871. — Lesshaft, P., Über einige die Urethra umgebende Muskeln und Fascien. Archiv f. Anat. u. Physiol. u. wissenschaftl. Med., 1873. — Ders., Über die Muskeln und Fascien der Dammgegend beim Weibe. Morpholog. Jahrbücher, Bd. IX, S. 475. — Ders., Die Architektur des Beckens. Anatomische Hefte (herausgegeben von Merkel u. Bonnet), III. Bd., Heft 1 (Heft 8). Wiesbaden, Bergmann, 1893. — Leusser, J. F., Über das Cavum Retzii und die sogenannten prävesikalen Abszesse. Archiv f. klin. Chirurgie, Bd. XXXII, S. 851, 1885. — Litzmann, C. C. F., Die Formen des Beckens, insbesondere des engen weiblichen Beckens, nebst einem Anhange über Osteomalacie. Berlin 1861. — Lund, The iliopsoas bursa, its surgical importance etc. Boston med. and surg. Journal, 1902, September. — Luschka, H., Die Halbgelenke des menschlichen Körpers. Berlin 1858. — Ders., Die Anatomie des Menschen, Bd. II, 2. Abt., Tübingen 1864. — Ders., Untersuchungen über die Kreuzdarmbeinfuge und Schamfuge des Menschen. Virchows Arch. für pathol. Anatomie, Bd. 7, S. 299. — Ders., Zeitschrift für rationelle Medizin, Bd. VIII, S. 219 (Schleimbeutel). — Ders., Die Fascia pelvina in ihrem Verhalten zur hinteren Beckenwand. Wiener akadem. Sitzungsberichte, mathem.-naturw. Klasse, Bd. XXXV, S. 105, 1859. — Ders., Der Hirnanhang und die Steißdrüse des Menschen. Berlin 1860. — Ders., La glande coccygienne de l'homme. Journal de l'anat. et de la physiol., V. année, p. 269. — Ders., Die Muskulatur am Boden des weiblichen Beckens. Denkschrift der k. Akad. der Wissenschaften zu Wien, mathem.-naturw. Klasse, Bd. XX, 1862. — Ders., Über das Beckenbindegewebe in Beigels Handbuch der weiblichen Geschlechtsorgane, Bd. I, 1874. — Macalister, Alex., On the anatomy and physiology of the coccygea gland. Brit. med. Journal, 1868, 11. January. — Madelung, V., Über die Foveola coccygea. Zentralblatt f. Chir., 1885, N. 44, S. 761. — Malgaigne, J. F., Traité d'anatomie chirurgicale. Paris 1842. — Manchot, C., Die Hautarterien des menschlichen Körpers. Leipzig 1889, F. C. W. Vogel. — Martin, C., Geburtshilfliche und gynäkologische Maße und Gewichte. Monatsschrift für Geburtskunde, Bd. XXX. — Ders., Beckenmessung an verschiedenen Menschenrassen. Monatsschrift für Geburtshilfe, 1866. — Mascagni, P., Vasorum lymphaticorum corporis humani historia et ichnographia. Senis 1787. Übersetzt von Chr. Fr. Ludwig, Leipzig 1789. — Mehnert, E., Untersuchungen über die Entwicklung des Beckengürtels bei einigen Säugetieren. Gegenbaurs Morphologisches Jahrbuch, Bd. XV, S. 96, 1889. — Meltzer, On the contraction of the iliopsoas muscle as an aid in the diagnosis of the contents of the iliac fossa. New York med. Journal, Bd. LXXVI, Heft 3. — Mériel, Recherche estemporanée des trous sacrés postérieurs au point de vue chirurgical. Revue de chirurgie, 1899, N. 8. — Messerer, O., Über Elastizität und Festigkeit der menschlichen Knochen. Stuttgart, Ferd. Enke, 1880. — Meyer, G., Zur Anatomie der Steißdrüse. Zeitschrift f. rat. Med., XXVIII, S. 135. — v. Meyer, H., Lehrbuch der Anatomie des Menschen. 3. Aufl. 1873. — Ders., Statik und Mechanik des menschlichen Knochengerüstes. Leipzig 1873. — Ders., Die Beckenneigung. Archiv f. Anat. u. Physiol., 1861, 2. Heft. — Ders., Der Mechanismus der Symphysis sacroiliaca, Arch. f. Anat. u. Entwicklungsgesch., 1878, Heft 1. — Ders., Mißbildungen des Beckens unter dem Einflusse abnormer Belastungsrichtung. Jena, Fischer, 1886. — Minot, C. S., Human embryology. New York 1892. — Ders., A bibliography of vertebrate embryology. Mem. of the Boston Soc. of natural history, Vol. IV, N. 11, Boston 1893. — Mondière, Rassenbecken. Mém. de la soc. d'anthropologie, 1882, T. II. — Müller, P., Beckenmessung. Sammlung klin. Vorträge, Leipzig 1885. — Nägele, F. C., Das weibliche Becken. Karlsruhe 1825. — Nuhn, Ant., Handbuch der chirurgischen Anatomie. München 1843. — Nußbaum, Topographie der männlichen Dammgegend. Anatom. Anzeiger, Bd. XI, N. 21. 1896. — Oesterlen, Das menschliche Haar. — Paterson, A. M., The human sacrum. Transact. of the royal Dublin soc., Vol. V, 1893. — Ders., The morphology of the sacral plexus in man. Journal of anat., Vol. XXI, p. 407, 1887 u. Vol. XXVIII, p. 84 u. 169, 1894. — Paulet, Recherches sur l'anatomie comparée du périnée. Journal

de l'anatomie (Robin et Pouchet), 1877, p. 144. — Pauzat, E., Contribution à l'étude de la région prévésicale et des phlegmons, dont elle est le siège. Gaz. méd. de Paris, N. 35, 38, 39, 42, 44 et 47, 1880. — Perier, Ch., Considérations sur l'anatomie et la physiologie des veines spermatiques. Thèse de Paris, 1864. — Perrone, P., Trattato elementare di anatomia speciale. Napoli 1857. — Petersen, H., Untersuchungen zur Entwicklung des menschlichen Beckens. Archiv f. Anat. u. Physiol., anat. Abt., 1893, Heft 1 u. 2. — Pétrequin, Traité d'anatomie médico-chirurgicale topograph. Lyon 1843. — Phisalix, C., Sur l'anatomie d'un embryon humain de trente-deux jours. Comptes rend. de l'acad. des sc., Paris, T. 104, p. 799, 1885. — Pinard, Articulatio sacro-iliaca. Annal. de gynécol. et d'obstétr., Juin 1894. — Pirogoff, Anatomia topographica, 1859. — Ploß-Bartels, Das Weib. 6. Aufl., Leipzig, Griebens Verlag, 1899. — Ploß, H., Zur Verständigung über ein gemeinsames Verfahren zur Beckenmessung. Arch. für Anthropologie, Bd. XV, Heft 3, 1884. — Poirier, P., Traité d'anatomie humaine. — Ders., Quinze leçons d'anatomie pratique. Paris 1892. — Prochownick, L., Beiträge zur Anthropologie des Beckens. Archiv für Anthropologie, Bd. XVII, 1886. — Ders., Über Beckenneigung. Archiv f. Gynäkol., Bd. XIX, Heft 1. — Quain, Elements of anatomy. X. edition by E. A. Schaefer and G. D. Thane. — Queirel, Note sur la symphyse pubienne. Annal. de gynécol., 1895, Septembre. — Quénu, Vaisseaux lymphatiques de l'anus. Bullet. de la soc. anat. de Paris, 1893, N. 16 (Juin). — Raab, W., Über das Zustandekommen und die Bedeutung der Assimilation des letzten Lendenwirbels an das Kreuzbein. Wiener med. Jahrbüch., 1880, S. 187. — Rambaud, A., et Ch. Renault, Origine et développement des os. Paris 1864. — Rathke, H., Abhandlungen zur Bildungs- und Entwicklungsgeschichte des Menschen und der Tiere. I. Leipzig 1832. — Rauber, Lehrbuch der Anatomie, 4. Aufl. von Quain-Hoffmanns Anatomie. — Reichel, P., Die Entwicklung des Dammes etc. Zeitschrift f. Geburtsh. u. Gynäkol., Bd. XIV. — Renzi, de et Cicone, Patolog. chirurg., Bd. I, p. 446 (Anomalie der Art. ischiadica). — Retterer, Sur l'origine et l'évolution de la région ano-génitale des mammifères. Journal de l'anatomie et de la physiologie, 1890. — Retzius, A., Some remarks on the proper design of the semilunar lines of Douglas. Edinburgh med. Journal, 1858, § 865. — Ricard, De quelques rapports de l'utérine et de l'uretère. Semaine médicale, Paris 1887, N. 39. — Richer, P., Anatomie artistique. Paris 1890, H. E. Plon, Nourrits et Comp. — Richet, A., Traité pratique d'anatomie médico-chirurgicale. 4. édit., Paris 1873. — Robinson, B. (Chicago), Note on the distribution of the branches of the internal iliac artery and the zones of exsanguination resulting from its delegation. Annals of surgery, 1902, February. — Rochard, E., Anomalie des rapports de l'artère obturatrice. Bullet. de la soc. anatomique de Paris, Annal. LXIII, 1887, p. 145. — Roederer, Elementa artis obstetric. Gottingae 1753. — Römer, P., Zur Anthropologie des Beckens. Diss., Halle 1896. — Romiti, G., Sui caratteri sessuali nel bacino del neonato. Atti della soc. Toscana di scienze natur., Vol. VIII, Pisa 1892. — Rosenberg, E., Über die Entwicklung der Wirbelsäule und des Os centrale carpi des Menschen. Morpholog. Jahrb., Bd. I, 1876. — Roser, Wilh., Chirurgisch-anatomisches Vademecum. — Ders., Der Mythus vom Cavum Retzii. Zentralblatt für Chirurgie, 1886, N. 39, S. 657. — v. Rosthorn, Bemerkungen zur Anatomie des Beckenbindegewebes. Verhandl. der deutschen Ges. für Gynäkologie, VII, S. 366. — Rothe, Fr., Untersuchungen über die Behaarung der Frauen. Inaug.-Diss., Berlin 1893. — Roux, C., Beitrag zur Kenntnis der Aftermuskulatur des Menschen. Archiv f. mikroskop. Anatomie, Bd. XIX, 1899. — Rüdinger, N., Die Gelenknerven des menschlichen Körpers. Erlangen 1857. — Ders., Topographisch-chirurgische Anatomie des Menschen. Stuttgart, Cotta'sche Buchhandlung, 1878. — Rumpe, R., Ein Beitrag zu den Wachstumsverhältnissen der Becken normaler Gestaltung. Zeitschr. f. Geburtsh. u. Gynäkol., Bd. X, Heft 2, 1884. — Runge, G., Das russische weibliche Becken in anthropologischer Beziehung. Zeitschr. f. Geburtsh. u. Gynäkol., Bd. XVI, 1889. — Sarasin, Gebrüder, Die Weddas auf Ceylon. Bd. III der „Ergebnisse naturwissenschaftlicher Forschungen auf Ceylon", Wiesbaden 1887—1893, Kreidel. — Savor, R., Über Beckenneigung. Archiv f. Gynäkol., Bd. LI. — Schliephake, F., Über pathologische Beckenformen beim Fötus. Archiv für Gynäkologie, Bd. XX, S. 435, 1882. — Schröter, P., Anthropologische Untersuchungen am Becken lebender Menschen. Dorpat 1884 und Archiv für Gynäkologie, Bd. XXV, S. 367. — Schultze, O., Grundriß der Entwicklungsgeschichte des Menschen und der Säugetiere. 1896. — Schwalbe, G., Über die Lymphwege der Knochen. Zeitschrift für Anatomie und Entwicklungsgeschichte, Bd. II, 1876. — Ders., Lehrbuch der Neurologie. Erlangen 1881. —

Schwegel, Die Entwicklungsgeschichte der Knochen des Stammes und der Extremitäten. Wiener akademische Sitzungsberichte, Bd. XXX, 1858. — Ders., Die Gelenkverbindungen des Beckens. Monatsschrift für Geburtskunde 1859, Bd. XIII, S. 123. — Sergi, G., L'indice ilio-pelvico o un indice sessuale del bacino nelle race umane. Bullet. della R. accad. medica di Roma, anno XIII, Fasc. 3, 1887. — Sertoli, E., Über die Struktur der Steißdrüse des Menschen. Zentralblatt für die med. Wissenschaften, N. 29, 1867 und Virchows Arch., Bd. 42, S. 370, 1868. — Sherrington, C. S., The lumbo-sacral plexus. Journal of physiology, Vol. XIII, p. 678. — Ders., Notes on the arrangement of some motor fibres in the lumbo-sacral plexus. Journal of physiology, Vol. XIII, 1892. — Skutsch, F., Die Beckenmessung an der lebenden Frau. Jena 1887. — Sobotta, J., Atlas der deskriptiven Anatomie. München, J. F. Lehmann, 1904. — Spalteholz, W., Die Verteilung der Blutgefäße in der Haut. Archiv für Anatomie und Physiologie, anat. Abteilung, 1893. — Ders., Die Arterien der menschlichen Haut. Dreizehn stereoskopische Tafeln, Leipzig 1895, Veit & Comp. — Ders., Handatlas der Anatomie des Menschen. Leipzig 1895, S. Hirzel. — Staffel, Die Hygiene des Sitzens, Zentralblatt für allgemeine Gesundheitspflege, 1884, S. 403—421. — Steinbach, E., Die Zahl der Caudalwirbel beim Menschen. Diss., Berlin 1889. — Stieda, H., Über die Arteria circumflexa ilium. Anatomischer Anzeiger, Bd. VII, S. 232, 1892. — Straßmann, Fr., Lehrbuch der gerichtlichen Medizin. Stuttgart 1895. — Stratz, C. H., Die Raute von Michaelis. Zeitschr. f. Geburtsh. u. Gynäkol., Bd. XXXIII, Heft 1, 1895. — Stricker, Untersuchungen über die Gefäßnerven des Ischiadicus. Wiener Sitzungsberichte, LXXXIV, Abteilung III, S. 136. — Struthers, J., On the fascia of Scarpa. Monthly Journal of medical science. Edinburgh 1854. — Sutton, B., The nature of ligaments. The Journal of anatomy (Turner, Humphry and Mc Kendrick), Vol. XVIII—XXII. — Symington, J., The topographical anatomy of the child. London 1887. — Ders., The fold of the nates. Journal of anatomy and physiology, Vol. XVIII, 1884. — Ders., The rectum and anus. Journal of anatomy, Vol. XXIII, 1889. — Synnestvedt, A. S. D., En anatomisk Beskrivelse af de paa over-og underextremiteterne forekommende Bursae mucosae. Christiania 1869 (mit Literaturangaben). — Tarenetzky, A., Topographische Beschreibung der Regio hypogastrica. Diss., St. Petersburg 1874 (russisch). — Taylor, s. Davies Colley l. c. Abnormitäten der Beckengefäße. — Testut, Traité d'anatomie humaine. Paris 1894. — Theile, Gefäßlehre in Sömmerings Handbuch, Bau des menschlichen Körpers, 2. Aufl., Leipzig 1841. — Thiéry, P., Sur les rapports anatomiques du pli fessier. Bullet. de la soc. anatomique de Paris, 1891, T. V, p. 272. — Thomson, A., The sexual differences of the foetal pelvis. Journal of anatomy, Vol. XXXIII, p. 359—380. — Tillaux, Traité d'anatomie topograph. — Tillmanns, H., Die fibrilläre Struktur des Hyalinknorpels. Archiv für Anatomie u. Physiologie, 1877, anat. Abteilung. — Ders., Lehrbuch der allgemeinen und speziellen Chirurgie, 9. Aufl., 1904. — Toldt, K., Lehrbuch der Anatomie. Wien 1897 — und anatomischer Atlas. — Topinard, P., Menschen- und Tierbecken. Bull. de la société d'anthropologie, 1875. — Träger, F. P., Über abnormen Tiefstand des Bauchfells im Douglasschen Raume beim Manne (aus der anatomischen Anstalt zu Leipzig). Archiv für Anatomie u. Physiologie, anatom. Abteil., 1897. — Treitz, Über einen neuen Muskel am Duodenum des Menschen, über elastische Sehnen und einige andere anatomischen Verhältnisse. Prager Vierteljahrsschrift für die praktische Heilkunde, X. Jahrgang 1853 (Musculi recto-coccygei). — Treves, F., Lectures on the anatomy etc. British med. Journal, N. 1261, 1885. — Tschaussow, Resultate makro- und mikroskopischer Untersuchungen über die tiefen Muskeln des vorderen Dammes beim Manne und über das Verhalten der Venen zu ihnen. Archiv für Anatomie u. Physiologie, anat. Abteilung, 1883, S. 317. — Turner, Sir Wm., Report on the bones of the skeleton collected during the voyage of H. M. S. „Challenger". Challenger Reports, Zoology, Vol. XVI, u. The index of the pelvic brim as a basis of classification. The Journal of anatomy and physiology normal and patholog., Vol. XX, 1886. — Turquet, E., Du bassin infantile considerée au point de vue de la forme du détroit supérieur et du rapport de ses diamètres. Thèse de Paris, 1884. — Veit, J., Die Entstehung der Form des Beckens. Zeitschr. f. Geburtsh. u. Gynäkol., Bd. IX, 1883. — Ders., Die Anatomie des Beckens im Hinblick auf den Mechanismus der Geburt. Stuttgart 1887, Ferd. Enke. — Velpeau, Traité d'anatomie chirurgicale. Paris 1833. — Verneau, R., Le bassin dans les sexes et dans les races. Paris 1875, Baillière et fils. — Vernois, Bourses séreuses professionelles. Paris 1862. — Verrier, E., Nouvelle classification du bassin suivant les races au point de vue de l'obstétrique etc. Bulletin de la société d'anthro-

pologie de Paris, T. VII, 1884. — Vlacovich, G., Sopra un musculo anomalo situato sull' ambito perineale della pelvi. Atti dell' istituto veneto di scienze, Vol. X, 1865, Ser. III. — Vrolik, S., Considérations sur la diversité des bassins de différentes races humaines. Amsterdam 1826. — Wagner, R., Die Endigung des Duralsackes im Wirbelkanal des Menschen. Archiv für Anatomie u. Physiologie, anat. Abteil., 1890. — Waldeyer, W., Das Becken. Topographisch-anatomisch mit besonderer Berücksichtigung der Chirurgie und Gynäkologie. Mit 153 größtenteils in Farbendruck ausgeführten Abbildungen, Bonn, Friedr. Cohen, 1899 (mit umfassenden Literaturangaben). — Ders., Atlas der menschlichen und tierischen Haare sowie der ähnlichen Fasergebilde. Lahr 1884. — Ders., Präparate zur anatomischen Demonstration der vorderen Blasenwand und des Beckenausganges. Verhandl. der deutschen Gesellschaft für Chirurgie, 1888. — Ders., Die Lendenraute und die Kreuzraute. Zeitschr. f. Gynäkol., Bd. XXXV, S. 299. — Ders., Bemerkungen zur Anatomie der Arteria obturatoria. Verhandl. der anatomischen Gesellschaft, 9. Versammlung in Basel, 1895, S. 100. — Ders., Topographical sketch of the lateral wall of the pelvic cavity, with special reference to the ovarian groove. The Journal of anatomy and physiology, Vol. XXXII, 1897. — Weber, M. J., Die Lehre von den Ur- und Rassenformen der Schädel und Becken des Menschen. Düsseldorf 1830. — Weitbrecht, J., Syndesmologia s. Historia ligament. corporis humani. Petropolis 1742. — Wiedersheim, R., Über die Entwicklung des Schulter- und Beckengürtels. Anat. Anz., IV. Jahrg., N. 14, S. 428 u. V. Jahrg., S. 13, 1890. — Ders., Das Gliedmaßenskelett der Wirbeltiere mit besonderer Berücksichtigung des Schulter- und Beckengürtels bei Fischen, Amphibien und Selachiern. Jena, G. Fischer, 1892. — Winkler, K., Über die Beteiligung des Lymphgefäßsystems an der Verschleppung bösartiger Geschwülste. Virchows Archiv f. patholog. Anatomie, Bd. CLI, S. 195, 1898 (Supplement). — Wolff, J., Bemerkungen zu der Arbeit des Herrn Dr. Bähr „Die statischen Beziehungen des Beckens zur unteren Extremität". Zeitschrift f. orthopäd. Chirurgie, Bd. V, Heft 1. — Wood, J., Artikel „Pelvis" in Todd's Cyclopaedia of anatomy and physiology, Vol. V, London 1859. — Wyeth, J., and W. Wardwell, Notes upon the surgical anatomy of the obturator artery. The med. Record, Octob. 6, 1877. — Young, A. H., Abnormalities of the middle sacral artery and their morphological significance. Journal of anatomy and physiology, Vol. XXXI, 1897. — Zaager, T., Das javanische weibliche Becken. Eine Leydensche Preisschrift. Referat in Schmidts Jahrb., CXIX, S. 155. — Zuckerkandl, E., Über die Fascia perinei propria. Österr. med. Jahrbücher, 1875, Heft 1. — Ders., Zur Anatomie der Becken- und Perinealvenen. Allgemeine Wiener med. Zeitung, 1878, S. 3.

II. Frakturen und Luxationen (Diastasen) des Beckens (Kapitel II und III).

Adams, Ruptur der Schamfuge während der Geburt. Boston med. and surg. Journal, July 6, 1876. — Adelmann, D., De fract. oss. pelv. Diss., Fuldae 1835. — v. Aegina, Paul, Kreuzbeinfrakturen, s. Malgaigne, Frakturen und Luxationen, Bd. I. — Ahlfeld, W., Zerreißung der Schamfuge während der Geburt. Ploß' Zeitschrift für Medizin, Chirurgie und Geburtshilfe, 1868, N. 2, S. 113. — Ders., Die Verletzungen der Beckengelenke während der Geburt und im Wochenbett. Schmidts Jahrbücher, Bd. 169, S. 185, 1876 (mit zahlreichen Literaturangaben). — Albert, E., Lehrbuch der Chirurgie, 4 Bände, 2. Aufl., 1881. — Ansiaux, Clinique chirurgicale, 1816, p. 72 (Zerreißung der Symphysis pubis bei der Geburt). — Arcoleo, E., Sulla terapia chirurgica delle rotture traumatiche della vesica. Morgagni, Part. 1, 1899, N. 5. — Areilza, Resultados experimentales y clinicos de la presiones transversales de la pelvis. Madrid 1891. — Arendt, Sprengung der Beckensymphysen intra partum. Zitiert von Casper l. c. — Arnheim, Blasenverletzungen und Beckenfrakturen. Deutsche med. Wochenschr., 1893, N. 18. — Arregger, J., Beitrag zur Kenntnis der zentralen Luxation des Oberschenkels im Hüftgelenke. Deutsche Zeitschr. für Chirurgie, Bd. LXXI. — Bach, Zerreißung der Symphysis pubis und der Synchondrosis sacroiliaca bei der Geburt. Thèse de Strasbourg, 1832. — Bähr, F., Kontusionsbrüche des Beckens. Münchner med. Wochenschr., 1901, N. 20. — Ders., Beobachtungen über die statischen Beziehungen des Beckens zur unteren Extremität. Zeitschrift für orthopädische Chirurgie, Bd. V, Heft 1. — Baker, Luxation des Darmbeins. London med. Gazette, Vol. VII, p. 115, 1830. — Banks, Kreuzbeinfraktur resp. Trennung der Articulatio sacroiliaca. Atlanta med. and surg. Journal, May 1866. — Barbière et Lanne, Sur l'entorse sacro-iliaque. Gaz. des hôpitaux, 1898, p. 551. — Bardeleben,

Adolf v., Lehrbuch der Chirurgie und Operationslehre, 4 Bände, 8. Aufl., 1879—1882. — Barker, F., Relaxation der Beckengelenke in der Schwangerschaft und Geburt. New York med. Record, 1870, January. — Barnes and Otis, The medical and surgical history of the war of the rebellion. Part. II, Vol. II, Surgical history, Washington 1876. — Bartels, Die Traumen der Harnblase. Archiv f. klin. Chirurgie, Bd. XXII. — Barthélemy, Des complications viscérales des fractures du bassin. Bull. de la soc. clinique, Paris 1878. — Basham, Lockerung der Beckengelenke in der Schwangerschaft. The Lancet, 1877, 28. April. — Bassius, Angeborene Verrenkung der Synchondrosis sacroiliaca. Observat. Decad. I, I obs. 3 und IV obs. 2. — Baudelocque, Erschlaffung u. Diastase der Beckensymphysen im Wochenbett und bei der Geburt. Traité des accouchements, T. I, p. 32. — Behrendt, F., Über einen komplizierten Fall von Beckenfraktur. Inaug.-Diss., Greifswald 1889. — Bell, Benjamin, A system of surgery. III. edit., Edinburgh and London 1789. — Bennet, E. H., Fracture of the pelvis. Dublin med. and surg. Journal, 1900, 1. Dec., p. 417. — Bere, A., Experimente über Blasenverletzung. Province méd., 1898, N. 14. — Bermond, Kreuzbeinfraktur, zitiert in Malgaignes Frakturen u. Luxationen, Bd. I, S. 623. — Berndt, F., Experimentelle Untersuchungen über Blasenruptur. Archiv f. klin. Chir., Bd. LVIII, Heft 4. — Bertin, Erschlaffung der Symphysen, s. Theses anatomicae von Haller, Bd. III. — Betz, O., Beckengelenkverletzung durch manuelle Hilfeleistung bei einer Geburt. Memorabilien, VIII, N. 1. — Birkett, Beckenfraktur. The Lancet, 1865, 30. September. — Boddaert, Sprengung der Symphysen intra partum. Canstatts Jahresbericht für 1853, IV, S. 342. — Boeckel, Pfannenbruch. Gaz. méd. de Strasbourg, 1873, N. 19 und 1889. — Bonnafont, Zwei Fälle von Luxation des Steißbeins. L'Union médicale, 1859, N. 9. — Borel, Cas de fracture du bassin pendant l'accouchement. Guérison. Lyon méd, N. 29, 1895. — Boudet, Schambeinfraktur. Bullet de la soc. anatomique, 1839, p. 103. — Bouvier, Pfannenbruch. Bullet. de l'acad. royale de méd., 1838, 15 août. — Boyer, Traité des maladies chirurg. Paris 1814—1826. — Boyer, L., Luxation des Steißbeins. Revue méd.-chir., T. XI, p. 246. — Braun von Fernwald, R., Über Symphysenlockerung und über Symphysenruptur. Archiv f. Gynäkol., Bd. XLVII, Heft 1. — Brodie, Benj., Lectures on Pathology and surgery. London 1846. — Brüning, A., Über Beckenfrakturen. Inaug.-Diss., Würzburg 1889. — Bruns, P., Extensionsapparat für Beckengipsverbände. Beitr. z. klin. Chirurgie, Bd. XII. — Ders., Die Lehre von den Frakturen. Deutsche Chirurgie, Lief. 27. — Bryant, Beckenfraktur. The Lancet, 1896, May 9 and 30. — Ders., The practice of surgery. 2 Vol., London. — Burlingham, Kreuzbeinfraktur. Americ. Journal of med. sc., 1868, April, p. 393. — Busch, W., Lehrbuch der topographischen Chirurgie. II. Abt. Berlin 1869, Aug. Hirschwald. — Ders., Frakturen des Hüftgelenks. Berl. klin. Wochenschr., 1880, N. 51 (Referat der niederrheinischen Gesellschaft für Natur- und Heilkunde in Bonn). — Callisen, Henricus, Principia systematis chirurgiae hodiernae, 1788. — Cameron, Zerreißung (Luxation) der Symphysis pubis. Philosoph. Transactions, 1747, N. 484. — Cappelletti, Beckenfraktur. Giornale per servire al progressi della pathologia e della therapeutica, 1847. — Casper, Edm., De disjunctione symphyseos ossium pubis. Diss. inaug., Halis 1841. — Chaussier, Zerreißung (Luxation) der Symphysis pubis bei der Geburt. Dict. des sciences méd., T. LIV, p. 28. — Cheever, Beckenfraktur. New York Journal of med. sc., January, 1851, p. 29. — Chelius, Max Jos., Handbuch der Chirurgie. 8. Aufl., 1857. — Cholin, N., Über Beckenbrüche. Chirurgia, Bd. VII, p. 71 (russisch). Zentralblatt für Chirurgie, 1902, N. 4, S. 120. — Chopart et Desault, Traité des maladies chirurgicales. Paris 1779. — Clark, Beckenfraktur. Boston med. and surg. Journal, Vol. III, p. 185. — Cloquet, J., Luxation der drei Beckensymphysen. Nouv. Journal de méd., 1820, T. VII, p. 201. — Ders., Artikel „Bassin" in Dict. en 30 vol., Vol. V, p. 93. — Coarot, Erschlaffung (Luxation) der Beckensymphysen während der Schwangerschaft. Bullet. thérap., janvier, 1863. — Cock, Beckenfraktur. The Lancet 1865, 30. Sept. — Cooper, Sir A., Lectures on the princip. and pract. of surgery. London 1824—36. — Ders., Treatise of dislocations and fractures. (Siehe bezüglich der hier mitgeteilten Fälle auch Malgaigne, Fract. et Luxat., Vol. II, p. 729, und Hamiltons Lehrbuch der Frakt. u. Luxat., 5. Aufl., S. 339, 345 u. 346 (Pfannenbrüche und Luxation der drei Beckensymphysen). — Cooper's Dictionary of pract. surgery; new edit. by Sam. Lane, London 1861. — Coote, Holmes H., Beckenfraktur. The Lancet, 1865, 30. Sept. — Courant, Pfannenbruch, s. Malgaigne, Fract. et Luxat., Vol. 1. — Crève, C., De fract. ossium pelvis. Inaug.-Diss., Magnat. 1792. — Critchett, Beckenfraktur.

The Lancet, 1865, 30. Sept. — Cumène, Luxation des Steißbeins, s. Malgaigne, Fract. et Luxat., T. II. — Cunnone, W. B., Report of a case of fracture of the pelvis etc. New York med. Record, July 21, p. 72. — Curling, Beckenfraktur, s. Streubel, Zur Kasuistik der Beckenfrakturen. Schmidts Jahrbücher, 1865, Bd. 128, S. 315. — Curren, J. Waring, Fracture of the pubis. Med. Press and Circ., 1868, p. 375. — Cutler, Beckenfraktur. The Lancet, 1865, 30. Sept. — Czerny, V., Beckenfrakturen. Jahresbericht der Heidelberger chirurgischen Klinik für 1897, 1898, 1899 und 1900. Beiträge z. klin. Chirurgie, herausgegeben von P. Bruns, Supplementheft zu Bd. 24, S. 175 ff; Supplementheft zu Bd. 26, S. 178 ff; Supplementheft zu Bd. 29, S. 196 ff. und Supplementheft zu Bd. 31, S. 206 ff. — Dansac, M., Akute Periostitis und Osteomyelitis nach einer multiplen Beckenfraktur. Gaz. méd. de Paris, 1891, N. 52, p. 613. — Delamotte, Luxation des Steißbeins. Journal de méd., T. XL, p. 364, 1773. — Delmas, Luxation traumatique de la symphyse sacroiliaque. Strasbourg 1862. — Delpech, Précis éléments des maladies chirurgicales. Paris 1816. — Demuth, Kleine Mitteilungen aus der Praxis (Beckenfraktur). Ärztl. Intelligenzblatt, 1884, N. 33. — Ders., Zur Kasuistik und Statistik der Beckenfrakturen. Charité-Annalen, 12, 1887. — Débout, Sur les relâchements pathologiques des symphyses du bassin. Bullet. thérap., janvier, 1863. — Deneux, Diastase (Luxation) der Symphysen im Wochenbett und bei der Geburt. Gaz. méd. de Paris, 1839, p. 174. — Denman, Zerreißung der Symphysis pubis bei der Geburt und Erschlaffung der Beckensymphysen in der Schwangerschaft und bei der Geburt. Introduct. à la pratique des accouchements. T. I, p. 19—34. — Desault et Chopart, Traité des maladies chirurgicales. Paris 1779. — Desgranges, Zerreißung (Luxation) der Schambeinsymphyse bei der Geburt. Journal de méd., 1786, T. LXVIII, p. 65, 66 u. 83. — Désormeaux, Erschlaffung der Symphysen des Beckens durch Schwangerschaft und Geburt und Zerreißung der Symphysis pubis bei der Geburt. Im Dict. de méd., article „Bassin". — Després, Fraktur des Kreuzbeins. Gaz. hebdom., 1895, N. 44, p. 523. — Devalz, H., De la fracture de l'ischion etc. Presse méd. belge, 1867, N. 4, p. 30 und L'Union méd., 1867, N. 42, p. 47. — Deventer, Luxation der Synchondrosis sacroiliaca nach Entzündungen. Observations sur les accouchements, ch. 3. — Dieckmann, E., Über Beckenfrakturen. Inaug.-Diss., Berlin 1877. — Dittrich, Zur Differentialdiagnose zwischen extra- und intraperitoneal gelegener Blasenruptur. Deutsche Zeitschrift für Chirurgie, Bd. L, S. 204. — Dolbeau, Luxation traumatique de tous les os du bassin. Gaz. des hôpitaux, 1868, N. 49. — Drechsler, O., Beitrag zur Geschichte und Kasuistik der Beckenfrakturen. Inaug-Diss., Berlin 1890. — Dubrueil, A., De la luxation des trois symphyses du bassin. Gaz. des hôpitaux, 1871, 2. Sept. — Duchène, A., Zerreißung (Luxation) der Beckensymphysen während einer Zangengeburt. Thèse de Strasbourg, 1869. — Dührssen, A., Über die Ruptur und Vereiterung der Beckengelenke während der Geburt und im Wochenbett. Archiv f. Gynäkol., Bd. XXXV, Heft 1 u. Zentralbl. f. Gynäkol., 1888, S. 813. — Dunn, L. A., Case of fractured pelvis. Guy's Hosp. Reports, 1887, Vol. XLIV. — Dupont, Luxation der rechten Beckenhälfte. Arch. méd. belges, 1875, Heft 7. — Dupuytren, Leçons orales de la clin. chir. Paris 1839. — Durand, J., Quelques considérations sur les fractures du pubis. Thèse de Paris, 1869, N. 58. — Duverney, Fraktur des Darmbeins, s. Malgaigne, Fract. et Luxat., Vol. I. — Dwight, E. S., A case of fracture of the pelvis. The New York med. Record, 1884, 22. March. — Earle, Henry, Observations on fractures of the bones of the pelvis. Transact. of the med.-chir. society, London, Vol. XIX, p. 26, 1895. — Eidam, Sprengung der Beckensymphysen. Berl. klin. Wochenschr., 1875, N. 29. — Elbogen, Pfählungsknochenbruch des Kreuzbeins. 74. Versammlung deutscher Naturforscher und Ärzte in Karlsbad, Sektion für Chirurgie, 1902; s. auch Zentralblatt für Chirurgie, 1902, S. 1254. — Emmert, C., Lehrbuch der speziellen Chirurgie, II. Bd., 3. Aufl., 1870. — Enaux, Luxation des Darmbeins. Mém. de l'acad. des sciences de Dijon, T. III, p. 131. — Engel, Beiträge zur Statistik des Krieges von 1870 bis 1871. Zeitschrift des Königl. Preuß. statistischen Bureaus. 12. Jahrgang, Heft 1—4, Januar bis Dezenber 1872. — Erichsen, John, Fracture of the ilium. Recovery. Brit. med. Times, January, 1853. — Ders., Zerreißung (Luxation) der Symphysis pubis und der Synchondrosis sacroiliaca. Lancet II, N. 3, 1857. — Ders., Science and art of surgery. London 1864. — Fagan, J., Verletzung des Iliosakralgelenks beim Kinde. The Lancet, 1875, Vol. II, p. 47. — Fairbank, Beckenfraktur bei einer Schwangeren. Transact. of the obstetr. soc., p. 1, 1868. — Falk, L., Ein Fall von Beckenfraktur. Inaug.-Diss., Berlin 1878. — Féré, Fractures du bassin. Bullet. de la soc. anatomique de Paris, 1876, p. 123. — Ders., Etude expérimentale et

clinique sur quelques fractures du bassin. | Progrès méd., 1880, p. 363, 385, 403, 421. — Ders., Revue de chir., 1889, N. 7. — Fergusson, W., A system of pract. surgery. London, 5. Aufl., 1870. — Ferria, Beckenfraktur mit Zerreißung der Harnröhre. Gazz. med. di Torino, 1898, N. 30. — Fischer, G., Komplizierte Diastase der Schambeinsymphyse beim Kinde. Deutsche Zeitschrift für Chirurgie, Bd. XXXI, S. 435, 1892. — Fischer, H., Spezielle Chirurgie. 190 Abbildungen. Berlin, Friedr. Wreden, 1892. — Flamaud, Zerreißung der Symphysis pubis bei der Geburt. Zitiert von Malgaigne, Lehrbuch der Frakturen und Luxationen, Bd. II. — Fleming, Fracture of the pelvis. Rupture of the bladder. Dublin quaterly Journal, 1866, November, p. 499. — Fleury, Kreuzbeinfraktur. Zitiert von Malgaigne, Frakturen u. Luxationen, Vol. I (Kreuzbeinfrakturen). — Fleury, M., Fracture du bassin simultante une luxation de la cuisse dans la fosse obturatrice. Gaz. des hôpitaux, 1882, N. 147. — Fort, J. A., Résumé de pathol. et clinique chirurgicale. 197 figures. Paris 1873. — Foucher, Luxation des Kreuzbeins. Revue médico-chirurgicale, T. IX, p. 336, 1851. — Fraisse, Sprengung der Beckensymphysen. Thèse de Paris, 1883. — Francke, Beckenbruch mit totalem Abriß der Harnröhre. Spontanheilung ohne Naht. Freie Vereinigung der Chirurgen Berlins. Sitzung vom 10. Juli 1899, Zentralblatt für Chirurgie 1899, N. 40, S. 1099. — François, Alfred, Mécanisme rare des fractures du bassin. Paris 1898. — Fritsch, H., Ein durch Fraktur des Kreuzbeins schräges Becken. Festschrift, Halle a. Saale, Max Niemeyer, 1879, 12 S. — Fronmüller, Aus der Hospitalpraxis (Kontusion des Darmbeins etc.). Memorabilien, N. 4, 1878. — Füller, C., Fracture of pelvis, laceration of urethra, recovery. The New York med. Record, March 15, 1884. — Fux, Zur Diagnose einfacher Brüche der Beckenknochen. Med. Halle, V, S. 48, 1835. — Gaertner, Bericht über die innere Abteilung des Katharinenhospitals in Stuttgart. Württemberg. med. Korrespondenzblatt, Bd. XL, N. 1 u. 2 (Distorsion der Articulatio sacroiliaca mit nachfolgender Eiterung und Nekrose und Luxatio ossis coccygis). — Gahrhep, Luxation des Steißbeins. Ephom. nat. curiosor. decat. III, V u. VI. — Gallez, L., Luxation de la symphyse pubienne. Presse méd. belge, 1876, N. 32. — Ders., Luxation der Symphysis pubis durch Muskelzug. Bullet. de l'acad. royale de méd. de Belgique, T. X, N. 2. — Ders., Pfannenbruch. Bullet. de l'acad. royale de méd. de Belgique, 1899, N. 8 u. 9. — Gay, G. W., A case of traumatic separation of the symphysis pubis with fracture of the femur. Boston med. and surg. Journal, 1876, April 13. — Gerdy M., Fracture du bassin simulante une fracture du col du fémur. Arch. gén. de méd., 1834, T.VI, p. 378. — Gerota, D., Über einen seltenen Fall von Beckenfraktur. Archiv f. klin. Chirurgie, Bd. LII, Heft 3, 1896. — Gibson, Luxation des Kreuzbeins. The Philadelphia med. Journal, 1827, Vol. XIV, p. 412. — Gibson, Fracture of the ant. sup. spine of the ilium by muscular action. Lancet 1892, March 26, p. 690. — Giraud, Zerreißung (Luxation) der Symphysis pubis bei der Entbindung. Journal de méd. de Corvisart, T. VI, p. 623. — Glenn, J. H., Rupture of the symphysis, suppuration, death. Lancet, Octob. 7, 1893. — Gmelin, Über die Krankheiten der Symphysis ossium pubis. Inaug.-Diss., Tübingen 1854. — Godefroy, Sprengung der Symphyse durch Zange am hochstehenden Kopfe, s. Sinogowitz, Berl. klin. Wochenschr., 1874, N. 19. — Godelier, Darmbeinfraktur. Recueil de mém. de méd., chirurg. et pharmac. militaires, T. X, p. 266. — Godlee, R. T., A case of perforation of the acetabulum by the head of the femur. The Lancet, 1896. — Golebiewski, Licht- und Schattenseiten der Unfallversicherungsgesetze. Berlin 1890. — Gouget, Fracture du pubis. Mémoires de méd. militaire, 1861, décembre. — Graßner, Zur Kasuistik der Hüftgelenkspfannenbrüche. Deutsche Zeitschrift für Chirurgie, Bd. LXIV. — Greenamyer, Doppelte vertikale Beckenfraktur Malgaignes. Philadelphia med. and. surg. Rep., 1875, July 17. — Grenser, Monatsschrift für Geburtskunde, XII, S. 469 (Diastase der Schamfuge). — Gross, Sam., System of surgery. 2. edit. Philadelphia 1862, Vol. II. — Grosse, U., Lagerungsapparat zum Anlegen von fixierenden Beckenverbänden. Zentralblatt für Chirurgie, 1898, S. 717. — Guérétin, Kreuzbeinfraktur. Presse méd., p. 43, s. Malgaigne, Fract. et Luxat., Bd. I (Kreuzbeinfrakturen). — Guérin, Angeborene Verrenkung der Beckenknochen. Gaz. méd., 1851, p. 227. — Guillemenau, Zerreißung der Symphysen bei der Entbindung. L'heureux accouchement, Liv. II, ch. 1. — Güntner, Jahresbericht über die Prager chirurgische Klinik. Prager Vierteljahrsschrift für praktische Heilkunde, Bd. LXII, S. 136, 1859. — Gurlt, E., Handbuch der Lehre von den Knochenbrüchen. 1862. — Ders., Beiträge zur Statistik der Frakturen und Luxationen. Deutsche Klinik, 1857 und Archiv f. klin. Chirurgie, Bd. III, S. 394, 1862. — Guyon, Felix, Eléments de chirurgie clinique. Paris

1874. — Haass, G., Ein Fall von schwerer Beckenfraktur. Inaug.-Diss., Erlangen 1888. — Hacker, v., Ein Extensionsverband zur Anlegung von Gipshosen. Wiener klin. Wochenschr., 1889, N. 14, S. 274. — Hahn, Luxation der Synchondrosis sacroiliaca nach Entzündungen (Sakrokoxalgie). — Hall, Beckenfrakturen. Americ. Journal of med. science, Vol. XXXIV, p. 248. — Hall, Math., Beckenfraktur mit Blasenverletzung. Prov. med. and surg. Journal, 1843, May. — Hallowell, Subluxation der rechten Beckenhälfte. Northwestern Lancet, 1890, May, p. 135. — Hämig, G., Über die Fettembolie des Gehirns. Beiträge zur klinischen Chirurgie von P. Bruns, Bd. XXVIII. — Hamilton, F. H., Fractures and Luxations. 5. edit., New York 1877. — Hancock, Beckenfraktur. The Lancet, 1846, May. — Harris, Luxation des Kreuzbeins. The Philadelphia Journal, 1827, Vol. XIV, p. 412. — Heath, Chr., Injury of pelvis with rupture of bladder and abdominal aorta; death. Lancet, May 12, 1877. — Helferich, H., Atlas und Grundriß der traumatischen Frakturen und Luxationen. 5. Aufl., München 1901. — Hellendal, Über die Behandlung der traumatischen intraperitonealen Ruptur der Harnblase. Inaug.-Diss., Straßburg i. Elsaß 1896. — Hempel, Sprengung der Beckensymphysen intra partum. Archiv f. Gynäkol., VIII, S. 484. — Herrgott, Erschlaffung der Beckensymphysen während der Schwangerschaft. Bullet. thérap., février et juin, 1863. — Hertwig, Fritz, Zur Kasuistik der Beckenfrakturen. Inaug.-Diss., Greifswald 1898. — Hewitt, Presc., Beckenfraktur. The Lancet, 1865, September 30. — Hildebrand, Jahresbericht der gesamten Chirurgie. — Hill, B., Beckenfraktur. Brit. med. Journal, 1878, June 22. — Hirschberg, Über die Beteiligung des Peritonealepithels bei der Einheilung von Fremdkörpern. Virchows Archiv, Bd. 152, S. 403. — Hirty, Fraktur des Darmbeins und Zerreißung (Luxation) der Articulatio sacroiliaca. Gaz. méd. de Paris, janvier 1841, p. 12. — Hoffa, Lehrbuch der Frakturen und Luxationen. 1896. — Höflinger, Die operative Behandlung irreponibler traumatischer Hüftgelenksluxationen. Inaug.-Diss., Zürich 1900. — Hofmann, Sprengung der Beckensymphysen intra partum. Neue Zeitschrift für Geburtskunde, XX, S. 79, XXII, S. 54, 71, 217, XXIII, S. 25 u. 65 u. Monatsschrift für Geburtskunde, IV, S. 412. — Holmes, T., A system of surgery. 4 Vol., II. edit., London 1871. — Ders., Pfannenbruch. Transact. of the path. soc. of London, 1888. — Holmes Coote, Beckenfraktur. Schmidts Jahrbücher, Bd. 128, S. 315, 1865 (in der Arbeit von Streubel, Zur Kasuistik der Beckenfrakturen). — Holthouse, Fracture of the pelvis. The Lancet, 1859, March 28. — Horwitz, Fraktur des Kreuzbeins. St. Petersburger medizinische Zeitschrift, 1876, N. 5. — Houston, Beckenfraktur. The Dublin quaterly Journal for med. sciences, 1846, N. 1, February. — Hueter, Sprengung der Beckensymphysen intra partum. Neue Zeitschrift für Geburtskunde, XXXI, S. 349. — Hunter, W., Erschlaffung der Beckensymphysen durch Wochenbett und Geburt. Observat. et recherches de méd. de Londres, T. II, p. 412; Zitat nach Malgaigne, Frakturen und Luxationen (Becken). — Hussey, Ed., Obstruction of the urethra, a piece of bone impacted ten years after injury of the pelvis. Brit. med. Journal, March 23, p. 318, 1867. — Hutchinson, Jon., Seltenere Fälle von Luxationen und Frakturen (Luxation des Darmbeins, Beckenfrakturen). Med. Times and Gazette, 1866, Febr. 24. — Ikenberg, B., Über Beckenfrakturen. Inaug.-Diss., Würzburg 1885. — Imbert, Zerreißung (Luxation) der Symphysis pubis bei der Geburt. Archives générales de méd., 1835, T. VIII, p. 391 und Gaz. méd. de Paris, 1839, p. 174. — Jonson, Beckenfraktur. The Lancet, 1865, Sept. 23. — Jüdell, G., Beckenfraktur mit Blasenzerreißung. Deutsche Zeitschrift für Chirurgie, Bd. IV, Heft 5 u. 6. — Judes, Luxation des Steißbeins. Bullet. des sciences méd., T. X, p. 160. — Ders., Kreuzbeinfraktur. Zitiert in Malgaignes Lehrbuch der Frakturen und Luxationen, Bd. I (Kreuzbeinfrakturen). — Iversen, Beckenfraktur und Harnröhrenzerreißung. Zitat nach Tillmanns, Lehrbuch der speziellen Chirurgie, 7. Aufl., S. 339, II. Band. — Katz, A., Über einen Fall von Luxatio centralis femoris mit Darmruptur. Inaug.-Diss., Freiburg i. B. 1902. — Katzenelson, M., Über die Frakturen des Beckenringes. Deutsche Zeitschrift für Chirurgie, Bd. XLI, p. 473. — Kaufmann, Verletzungen und Krankheiten der männlichen Harnröhre. Deutsche Chirurgie, Lief. 50a, 1886, und im Handbuch der Unfallverletzungen, 1897. — Keate, Pfannenbrüche. Americ. Journal of med. sc., Vol. XVI, p. 225. — Keiller, Experiments on the pelvic articulations. Edinburgh med. Journal, 1855, August, p. 182. — Key, A., Zerreißung (Luxation) der Articulatio sacroiliaca. Guy's Hosp. Rep., Vol. I, p. 254. — Kirchner, H., Über Beckenfrakturen. Ärztl. Intelligenzblatt, 1844, N. 14 u. 16. — Kloos, F., Zur Kasuistik der Beckenfrakturen. Beiträge zur klinischen Chirurgie, herausgegeben von P. Bruns, Bd. III, Heft 3. —

Kluyskens, Luxation der Articulatio sacroiliaca nach Entzündungen. Revue méd.-chir., T. VII, p. 167. — König, Franz, Lehrbuch der speziellen Chirurgie. 7. Aufl., Berlin 1900. — Kopp, Beckenfraktur bei einer gebärenden Kuh infolge von Knochenbrüchigkeit resp. fettiger Degeneration der Knochen. Gaz. méd. de Strasbourg 1868, N. 5, p. 59. — Korsch, Über die Beweglichkeit der Gelenkverbindungen des Beckens. Zeitschr. f. Geburtsh. u. Gynäkol., Bd. VI, Heft 1. — Köstlin, Sprengung der Beckensymphysen. Diss., Tübingen 1880. — Krause, W., Über den Pfannenknochen. Zentralblatt für die med. Wissenschaften, 1876, N. 46 u. Allgemeine Wiener med. Zeitung, XXX, S. 229, 1885. — Krönlein, R. U., Die Lehre von den Luxationen. Deutsche Chirurgie, Lief. 26. — Kusmin, W., Über Beckenfrakturen. Wiener med. Jahrbücher, 1882, Heft 1. — Küstner, O., Ein Luxationsbecken mit Hüftkreuzbeinankylose auf der kranken Seite. Archiv für Gynäkologie, Bd. VIII. S. 326. — Lacase Peroni, Kreuzbeinfraktur. Zitiert in Malgaignes Traité des fractures et des luxations, T. I (Beckenfrakturen). — Lachèze, Darmbeinfraktur. Archives générales de méd., T. XVII, p. 307. — Lane, W. A., Beckenfraktur. The Lancet, 1865, Sept. 30. — Ders., Schwere Beckenverletzung mit Ruptur der Blase. Ibidem, April 16, p. 867. — Larrey, Clinique chir., T. III, p. 276. Verrenkung der Articulatio sacroiliaca infolge von Sakrokoxalgie. — Ders., Beckenfrakturen. Soc. impériale de chirurgie de Paris, 1868. — Ders., Beckenfraktur. Archives générales de méd., T. XII, p. 138 u. T. XVII, p. 308. — Laugier, Bullet. chir., T. I, p. 69. — Lauvergat, Luxation des Steißbeins. Nouv. méthode de prat. l'opération césarienne, p. 7. — Lavallée, Morel, Komplizierte Luxationen. Thèse de Paris, zitiert in Malgaignes Lehrbuch der Frakturen u. Luxationen, Bd. II (Pfannenbrüche). — Lawbaugh, A. J., Fracture of pubis. Philadelphia med. and surg. Rep., Jan. 21, 1871. — Lawrence, Schwere Beckenverletzung: Bruch beider Rami horizont. ossis pubis, Zerreißung (Luxation) der Articulatio sacroiliaca ohne Verletzung der Blase. Med. Times and Gaz., 1857, N. 342. — Lawson, G., Fracture of the pelvis (Pfannenbruch mit Durchtritt des Schenkelkopfes ins Becken). The Lancet, 1878, Vol. I, p. 382. — Layard, Darmbeinfraktur. Philosoph. Transact., 1744—1745, Vol. XLIII, p. 537. — Lee, B., Additional notes on injuries to the sacro-iliac junction. Transactions of the americ. orthop. associat., Philadelphia 1891. — Leenhardt, Fraktur des Schambeins mit Verletzung der Urethra. Montpellier méd., 1873, août. — Lefèvre, Zerreißung der Symphysis pubis bei der Geburt. Zitiert in Malgaignes Frakturen und Luxationen, Bd. II (Luxationen des Beckens). — Le Fort, L., Fracture du bassin et luxation sacro-iliaque. Bullet. de chir., séance du 25 avril 1888, p. 351. — Le Gros Clark, Beckenfraktur. The Lancet, 1865, Sept. 30. — Leigh, William, Fraktur des Acetabulums ohne Verrenkung des Schenkelkopfes. St. George's Hosp. Rep., IV. — Lendrick, Schambeinfraktur. Archives générales de méd., 1839, T. V, p. 484. — Ders., Pfannenbruch. London med. Gaz., 1839, March. — Lenhossek, Das venöse Konvolut der Beckenhöhle beim Manne. Wien 1871. — Lenoir, Blasenstein mit Knochenkern nach Schambeinfraktur. Zitiert in Malgaignes Frakturen u. Luxationen, Bd. I (Frakturen des Beckens). — Ders., Deforme Kallusbildung nach Beckenfraktur. Archives générales de méd., 1859, janvier, p. 5. — Lente, Beckenfraktur mit Hüftgelenksluxation. New York Journal of med., 1851, January, p. 29. — Ders., Trennung (Luxation) der Symphysis pubis. Ibidem, Vol. IV, 2. Ser., p. 286. — Letenneur, Fracture du pubis par contraction musculaire. Gaz. des hôpitaux, 1868, p. 130. — Levret, Luxation des Steißbeins. Journal de méd., 1773, T. XL, p. 364. — Ley, O. v., Ein Fall von traumatischer Erkrankung des Darmbeins. Deutsche med. Wochenschr., 1899, N. 2. — Lhéritier, Luxation der Articulatio sacroiliaca nach Sakrokoxalgie. Journal de Fourcroy, T. IV, p. 236. — Lingen, Komplizierte Beckenfraktur. St. Petersburger med. Zeitschrift, XIV, S. 227, 1868. — Linser, P., Über Beckenluxationen. Beitr. z. klin. Chirurgie, Bd. XXXV, Heft 1. — Liston, K., Elements of surgery. London 1840. — Ders., Pract. surgery. London 1846. — Lloyd, Dislocation of right os innominatum; Laceration of urethra. British med. Times, Jan., 1853. — Ders., Probable fracture of pubic bones, with rupture of bladder. Brit. med. Times, Jan., 1853. — Ders., Rupture of the bladder from violent concussion of the abdomen. Death four days after the accident. Ibidem. — Lomsdale, Darmbeinfraktur. Zitiert in Malgaignes Frakturen u. Luxationen, Bd. I (Beckenfrakturen). — Lossen, H., Die Verletzungen der unteren Extremitäten. Deutsche Chirurgie, Lieferung 65, 1880. — Ders., Grundriß der Frakturen und Luxationen, 1897. — Ders. (Hueter-Lossen), Grundriß der Chirurgie, 5. Aufl., Leipzig, F. C. W. Vogel, 1888. — Luschka, Untersuchungen über die Kreuzdarmbeinfuge und Schamfuge des Menschen. Virchows Archiv für patho-

logische Anatomie, Bd. VII, S. 299. — Lusitanus, Am., Verrenkung des Steißbeins. Curat. med. cent. II, Cur. 5. — Lyon, W., Beckenfraktur mit Blasenverletzung. Prov. med. and surg. Journal, 1843, May. — Ders., Beckenfraktur. Arch. gén. de méd., 1845, T. VII, p. 237. — Macleod, Outlines of surg. diagnosis. London 1864. — Madelung, O., Beiträge zur klinischen Chirurgie von P. Bruns, Bd. XVII, S. 712. — Magnet, Luxation des Steißbeins. Biblioth. chirurgicale, T. III, p. 138 u. 139 u. T. III, p. 460 (Erschlaffung und Diastase [Luxation] der Symphysen bei Schwangeren und Gebärenden). — Maisonneuve, Fraktur des Pfannenrandes. L'Union méd., 1854, N. 89. — Malgaigne, Traité des fractures et des luxations. Paris 1855, J. B. Baillière. — Ders., Behandlung der Steißbeinfrakturen. Journal de chir., Mai 1846. — Ders., Mémoire sur les fractures du sacrum et du coccyx. Journal de chir., juin, 1848. — Ders., Luxation des Darmbeins. Revue médico-chirurg., T. X, p. 248. — Mandowski, Ein Krankenheber (Suspensor). Ärztliche Polytechnik, 1899, Juni. — Maret, Observations sur les fractures du bassin. Mém. de l'acad. de Dijon, 1772, T. II, p. 85. — Mars, A. v., Schräg verengtes Becken infolge einer Fraktur. Archiv f. Gynäkol., Bd. XXXVI. — Marjolin, Beckenfraktur bei einem 10jährigen Kinde durch Überfahren. Gaz. des hôpitaux, 1867, p. 318. — Martin, Zerreißung (Luxation) der Symphysis pubis. Journal de méd., 1765, T. XXIII, p. 83. — Martin, F., Erschlaffung der Symphysen durch Schwangerschaft und Geburt. Mém. de la soc. de chirurgie, T. II, p. 274. — Marwedel, Jahresbericht der Heidelberger chirurgischen Klinik für 1897 u. 1898. Beiträge zur klinischen Chirurgie, herausgegeben von P. Bruns, Bd. XXIV, Supplementheft, S. 175 ff. u. Bd. XXVI, S. 178 ff. (bearbeitet von Simon). — Massari, J. v., Fractura pelvis sub partu. Wiener med. Wochenschr., N. 7, 1876. — Matteucci, C., Diastase (Luxation) der Articulatio sacroiliaca und Fractura ossis pubis bei einer 33jährigen Frau durch Verschüttung. Raccoglitore med., 10. Gennaio, p. 3, 1889. — Maydl, Ein Fall von Rißfraktur des horizontalen Schambeinastes. Allgemeine Wiener med. Zeitung, 1881, N. 22. — Mc Tyer, Vier Fälle von Pfannenrandbrüchen. Glasgow med. Journal, 1830, Febr. und Americ. Journal of med. science, Vol. VIII, p. 517, August, 1831. — Meekren, Hiob v., Luxation des Steißbeins. Zitiert in Malgaignes Traité des fractures et des luxations, T. II (Luxationen). — Meric, Beckenfraktur. The Lancet, 1865, Sept. 30. — Mériel, Recherche extemporanée des trous sacrés postérieurs au point de vue chirurgical. Revue de chir., 1899, N. 8. — Messerer, O., Über Elastizität und Festigkeit der menschlichen Knochen. Stuttgart, Ferd. Enke, 1880. — Meyer, H. v., Der Mechanismus der Symphysis sacroiliaca. Archiv für Anatomie u. Entwicklungsgeschichte, 1878, Heft 1. — Meyer, Nikolaus, Sprengung der Beckensymphysen intra partum. Zitiert von Ahlfeld l. c. — Michaelis, G., Über Beckenfrakturen. Münchener med. Abhandlungen, I. Reihe, 9. Heft, 1891. — Middeldorpf, A. Th., Beiträge zur Lehre von den Knochenbrüchen. Breslau, Trewendt & Cranier, 1853. — Mitchell, J. F., Beckenfraktur mit Blasenruptur. The John Hopkins Hospital Bullet., N. 82, January, 1898. — Monteggia, Darmbeinfrakturen. Zitiert in Malgaignes Traité des fractures et des luxations, T. I (Frakturen des Beckens). — Moore, Pfannenbrüche. Med.-chir. transactions of London, Vol. XXXIV, p. 107, 1851. — Ders., Beckenfrakturen. The Lancet 1865, Sept. 30. — Moreau, Zerreißung (Luxation) der Symphysis pubis bei der Geburt und Erschlaffung der Beckensymphysen durch Wochenbett u. Geburt. Traité prat. des accouch., T. I, p. 51. — Morel-Lavallée, M., Thèse de concours sur les luxations compliquées. Paris 1851. — Morgan, de, Fracture of the pelvis etc. British med. Times and Gaz., 1871, January 7. — Murville, Zerreißung (Luxation) der Symphysis pubis. Mém. de l'acad. de méd., T. XIV, p. 285. — Nehrkorn, Jahresbericht der Heidelberger chirurgischen Klinik für 1899 und 1900. Beitr. z. klin. Chirurgie, herausgegeben von P. Bruns, Bd. XXIX, Supplementheft, S. 196 und Bd. XXXI, Supplementheft, S. 206 ff. — Nélaton, A., Eléments de pathologie chirurgicale. Paris 1844. — Ders., Eléments de pathologie chirurgicale. II. édition par Péan, Paris 1874. — Ders., Schambeinfraktur. Zitiert in Malgaignes Traité des fractures et des luxations, T. I (Beckenfrakturen). — Nicholson, E. G., Zerreißung (Luxation) der Symphysis ossium pubis mit Zerreißung der Blase und Fraktur des Kreuzbeins. New Orleans Journal of med., January, 1870. — Niehans, P., Luxatio sacroiliaca mit Sprengung der Symphysis pubis. Zentralblatt für Chirurgie , 1888, N. 28, S. 515. — Nivet, Schambeinfraktur. Bullet. de la soc. anatom., 1837, p. 194. — Oberst, Über Zerreißungen der Harnröhre. Volkmanns klin. Vorträge, N. 210. — Oehlschläger, Fall von spontaner Symphysenruptur. Zentralblatt f. Gynäkol., 1893, N. 24. — Ohandjunian Amasop, Etude sur l'enfoncement de l'ace-

tabulum par la tête de fémur. Rev. méd. de la Suisse romande, 1902. — Oppel, W. A., Zum Mechanismus und zur Klassifikation der Brüche des Beckenringes. Annalen der russischen Chirurgie, 1899, Heft 1 u. 2. — O'Sullivan, Stephen, Beckenfraktur. Zitiert in der Arbeit von Streubel, Zur Kasuistik der Beckenfrakturen. Schmidts Jahrbücher, 1865, Bd. CXXVIII, S. 315. — Paget, James, Lectures on surgical patholog. III. edition, London 1870. — Palletta, Angeborene Luxation der Articulatio sacroiliaca. Zitiert in Malgaignes Traité des fractures et des luxations, T. II (Luxationen). — Panas, Observation d'une fracture du bassin. Gaz. des hôpitaux, N. 45, 1868. — Papavoine, Beckenfraktur. Journal des progrès, T. XII, p. 234. — Paré, A., Zerreißung (Luxation) der Beckensymphysen bei der Geburt. De la génération, T. II, Ch. 13, p. 663. — Ders., Erschlaffung der Beckensymphysen. Zitiert nach Malgaignes Traité des fractures et des luxations, T. I u. II. — Ibidem Bd. I (Kreuzbeinfrakturen). — Ibidem Bd. II (Luxation des Steißbeins). — Parmentier, Luxation des Darmbeins. Bullet. de la soc. anat., 1830, p. 35. — Paterson, A. M., The human sacrum. Transactions of the royal Dublin soc., Vol. V, 1893. — Payr, Über blutige Reposition von pathologischen und veralteten traumat. Luxationen des Hüftgelenks. Deutsche Zeitschr. für Chirurgie, 1900. — Peroni, Lacase, Kreuzbeinfrakturen. Zitiert in Malgaignes Traité des fractures et des luxations, T. I (Beckenfrakturen). — Perrie, W., The principles and practice of surgery. III. edition 1873 (mit 490 Holzschnitten). — Perruchet, Beckenfraktur. Revue de chir., 1889, N. 7. — Peste, Zerreißung (Luxation) der Articulatio sacroiliaca. L'Expérience 1843, Sept. 28. — Petit, J. L., Traité des maladies chirurgicales. Paris 1774. — Ders., Luxation des Steißbeins. Zitiert in Malgaignes Traité des fractures et des luxations, T. II (Luxationen des Beckens). — Peu, Zerreißung (Luxation) der Articulatio sacroiliaca bei der Geburt. Zitiert in Malgaignes Traité des fractures et des luxations, T. II (Beckenluxationen). — Phaenomenoff, N., Trennung (Luxation) der Symphyse während der Geburt. Zeitschr. f. Geburtsh. u. Gynäkol., Bd. VII, Heft 2. — Philipp, Zerreißung (Luxation) der Articulatio sacroiliaca. Bullet. de l'académie de chirurgie, T. III, p. 91, 1768. — Pitha, Franz v., in Pitha-Billroths Handbuch der Chirurgie, 1. Aufl., Bd. IV, I, 2, 1868. — Ders., Beckenfraktur. Güntners Jahresbericht über die Prager chirurgische Klinik. Prager Vierteljahrsschrift, Bd. LXII, S. 136, 1859. — Poland, Beckenfraktur. The Lancet, 1865, Sept. 30. — Pollock, A case of separation of the pelvic synchondroses. The Lancet, 1872, September 21. — Puch, Fracture de la branche du pubis, guérison. Gaz. hebdom., N. 37, 1856. — Putegnat, Erschlaffung der Beckensymphysen während der Schwangerschaft. Bullet. thérap., février et juin, 1863. — Puzey, Beckenfraktur mit Zerreißung der Harnröhre und des Pericard. The Lancet, 1878, Vol. II, p. 331. — Pye, Beckenfraktur. St. Bartholm. Hosp. Rep., XV, 1878. — Pyle, J. S., Absprengung des ganzen hinteren Pfannenrandes mit Luxatio iliaca. New York med. Rec., 1890, Dec. 13, p. 659. — Quain, Beckenfraktur. The Lancet, 1865, Sept. 30. — Queirel, Note sur la symphyse pubienne. Annal. de gynécol., Sept., 1895. — Rankin, Sitzbeinfraktur. Gaz. med., 1833, p. 34. — Ravaton, Luxation des Steißbeins. Pratique moderne de la chirurgie, T. IV, p. 130. — Ravoth und Focke, Chirurgische Klinik, 1852. — Reverdin, J. L., Rißfraktur der Spina iliaca ant. sup. Revue méd. de la Suisse rom., 1899, N. 12. — Reveridge, Fracture of pelvis. Med. Press and Circular, 1869, April. — Richerand, Vices du bassin. Nosogr. chirurg., T. IV. — Ders., Description du musée Dupuytren, T. I, p. 19. — Richter, Aug. Gottl., Anfangsgründe der Wundarzneikunde. Göttingen, 1786. — Riecke, Sprengung der Symphyse intra partum. Heidelberger klin. Annalen, VII, 3. S. 465. — Riedinger, J., Über Beckenfrakturen. Archiv f. klin. Chirurgie, Bd. XX, Heft 2, 1876. — Ders., Totalluxation einer Beckenhälfte. Archiv für Orthopädie, Mechanotherapie und Unfallchirurgie, Bd. I, Heft 3. — Robertson, Fracture of the pelvis with recovery. Boston med. and surg. Journal, 1877, Nov. — Rochs, Zur Kasuistik der Beckenringbrüche. Berl. klin. Wochenschr., 1894, N. 25, S. 580 und Freie Vereinigung der Chirurgen Berlins, Sitzung am 12. Febr. 1894, Zentralblatt für Chirurgie, 1894, S. 376. — Roeser, Luxatio ossis coccygis. Memorabilien aus der Praxis, 1856, N. 18. — Rolleston, H. D., Separation through the symphysis pubis. Pathol. Transact., London 1890, p. 235. — Rose, E., Zur Diagnostik der einfachen Beckenfrakturen. Charité-Annalen, Berlin 1865, Bd. XIII, Heft 2, S. 20—65. — Ders., Komplizierte Beckenfraktur mit Zerreißung der Harnröhre. Schweizer ärztl. Korrespondenzblatt, 1875, N. 14. — Ders., Zwei Fälle von Blasenruptur. Deutsche Zeitschr. f. Chirurgie, Bd. XXXI, S. 344. — Roser, Wilh., Handbuch der anatomischen Chirurgie, 8. Aufl., Tübingen 1883. — Rust, Joh. Nepom.,

Theoretisch-praktisches Handbuch der Chirurgie. Berlin 1834. — Salleron, Mémoires sur les luxations du bassin. Archives générales de méd., 1871, juillet-août. — Sandifort, Erschlaffung und Diastase der Symphysen durch Wochenbett und Geburt. Thesaurus dissert., T. III, p. 129. — Ders., Beckenfrakturen, s. Malgaigne, Traité des fractures et des luxations, T. I (Beckenfrakturen). — Sanson, Darmbeinfrakturen und Pfannenbrüche. Zitiert in Malgaigne, Traité des fractures et des luxations, T. I (Beckenfrakturen). — Sargent, Fraktur des Darmbeins. Boston med. and surg. Journal, Vol. LIII, p. 121. — Scanzoni, Zerreißung (Luxation) der rechten Synchondrosis sacroiliaca während der Geburt. Allgemeine Wiener med. Zeitung, 1859, N. 8. — Scharf, Sprengung der Beckensymphysen intra partum. Neue Zeitschrift für Geburtskunde, XVII, S. 168. — Schauta, Zur Kasuistik der Verletzung der Beckengelenke während der Geburt. Allgemeine Wiener med. Zeitung, 1882, N. 28. — Schustler, M., v. Dittels Stützapparat bei Beckenverbänden. Zentralblatt für Chirurgie, 1886, N. 11, S. 180. — Schwegel, Die Gelenkverbindungen des Beckens. Monatsschrift für Geburtskunde, 1859, Bd. XIII, S. 123. — Scott, Pfannenbruch. The Lancet, 1843, p. 878. — Seelye, D., Fracture of the pubis at symphysis pubis and rupture of bladder. Americ. Journal of med. sc., 1868, p. 111. — Seufert, Splitterbruch des linken Beckenknochens etc. Zeitschrift für Wundärzte und Geburtshelfer, 1868, S. 285. — Seydl, Beckenfraktur. Münch. med. Wochenschr., 1889, N. 25. — Shaw, Beckenfraktur mit Zerreißung der Blase. The Lancet, 1867, February. — Siebold, Chiron. 1805, 12. — Simon, Jahresbericht der Heidelberger chirurgischen Klinik für 1897 u. 1898, s. Czerny l. c. — Smellie, Zerreißung (Luxation) der Articulatio sacroiliaca bei der Geburt. Zitiert in Malgaigne, Traité des fractures et des luxations, T. II (Beckenluxationen). — Smith, Beckenfraktur. Dublin Journal of med. science, 1872, April. — Smollet, Erschlaffung und Diastase der Beckensymphysen durch Wochenbett und Geburt. Zitiert in Malgaigne, Traité des fractures et des luxations, T. II (Beckenluxationen). — Snegirew, K. W., Unkomplizierter Beckenbruch. Medicinskoje Obosrenje, 1898, N. 2. — Snelling, F. G., Relaxation of pelvic symphyses. New York med. Record, 1870, 1. Jan. — Soemmering, Erschlaffung und Diastase der Beckensymphysen durch Wochenbett und Geburt. Syndesmologia. — Sonnenburg, Doppelte Vertikalfraktur Malgaignes. Freie Vereinigung der Chirurgen Berlins, Sitzung am 12. Febr. 1894; Zentralblatt für Chirurgie, 1894, S. 376. — Souquet et Hennecquin, Zerreißung (Luxation) der Schambeinsymphyse bei der Entbindung. Mém. de la soc. royale de méd., T. I, p. 314 u. T. II, p. 219. — South, Compound fracture of the pelvis. Rupture of the bladder. Brit. med. Times, 1853, January. — Spence, J., Lectures of surgery. London 1870. — Spoerel, Rudolf, Zur Kasuistik der Beckenbrüche. Inaug.-Diss., 1889. — Ssamochotzki, S. O., Fraktur des Os pubis. Annalen der russischen Chir., 1900, Heft 6. — Stalpart-Vanderwied, Erschlaffung und Diastase (Luxation) der Beckensymphysen durch Wochenbett und Geburt. Observat. rarior. cent. I, obs. 66. — Stanley, Separation of symphysis pubis, fracture of os pubis, rupture of bladder. Death on fourth day. Brit. med. Times, 1853, January. — Steinthal, Handbuch der praktischen Chirurgie, herausgegeben von v. Bergmann, v. Bruns und v. Mikulicz, Bd. II, S. 792. — Stephani, Doppelseitiger Pfannenbruch mit Fraktur des Kreuzbeins, Luxatio femoris dextri und Schädelbruch, erwähnt von Lossen. Deutsche Chirurgie, Lief. 65, S. 2 (Fig. 1) u. S. 6. — Stiassny, S., Über Pfählungsverletzungen. Beitr. z. klin. Chir. (P. Bruns), Bd. XXVIII, Heft 2. — Stolper, P., Über Beckenbrüche (mit Demonstration von 31 Präparaten). 74. Versammlung deutscher Naturforscher und Ärzte in Karlsbad, Sektion für Chirurgie, 1902. — Stoltz, Erschlaffung der Beckensymphysen in der Schwangerschaft. Bullet. thérap., 1863, février et juin. — Ders., Zerreißung der Symphysis pubis bei der Geburt. Zitiert in Malgaigne, Traité des fractures et des luxations, T. II (Beckenluxationen). — Streubel, Zur Kasuistik der Beckenfrakturen. Schmidts Jahrbücher, 1865, Bd. 128, S. 315. — Stromeyer, Louis, Handbuch der Chirurgie, 2 Bände, Freiburg 1844—1867, I. Bd. — Styx, Fall von Beckenfraktur. Militärärztl. Zeitschr., 1888, N. 9 u. 10, S. 433. — Swan, Joseph, On injuries of the pelvis. Med.-chir. Transactions, 1823. — Swieten, van, Deforme Kallusbildung nach Beckenfraktur. Aphor., IV, 1316. — Syme, Beckenfraktur mit Zerreißung der Urethra. The Lancet, 1855, N. VII und The Americ. Journal of med. science, 1855, April. — Tansini, J., Sull' impulso cardiaco in rapporto coll' apertura del cranio, della pleura e dell' addome. Modena 1890, 74 S. mit zahlreichen Pulskurven. — Tardieu, A., Des fractures du bassin. Thèse de Paris, 1869. — Ders., Fracture verticale double du bassin. Société de chir.

Gaz. des hôpitaux, 1870, N. 40. — Tatum, Beckenfraktur. The Lancet, 1865, 30. Sept. — Tavignot, Luxation des Darmbeins. L'Expérience, 1843, Sept. 28. — Teissier, Fractures multiples du bassin. Lyon méd., 1875, N. 29. — Tenon, Zerreißung (Luxation) der Symphysis pubis. Mémoires de l'institut, T. IV, p. 159 u. T. XXVII, p. 147 (Erschlaffung und Diastase der Symphysen durch Wochenbett und Geburt). Zitat aus Malgaigne, Traité des fractures et des luxations, T. II (Beckenluxationen). — Thiem, C., Eine seltene Art von Bruch der Beckenschaufeln (Duverneys Querbruch). Monatsschrift für Unfallheilkunde, 1896, N. 12. — Ders., Handbuch der Unfallerkrankungen. Deutsche Chirurgie, Lief. 67, 1898. — Thomassin, Zerreißung (Luxation) der Articulatio sacroiliaca. Journal de méd. militaire, 1788, T. VII, p. 414. — Thompson, Henry, Case of phosphatic calculus in the male bladder with a nucleus of bone etc. Lancet, I, 9, 1866, London. — Thomson, A., Rupture of the symphysis pubis. Edinburgh med. Journal, 1898, May, p. 521. — Thouvenet, Luxation der drei Beckensymphysen. Bull. de la soc. anat., 1849, p. 31. — Tillaux, P., Traité d'anatomie topographique avec applications à la chirurgie. V. édit., Paris 1887. — Tillmanns, H., Lehrbuch der allgemeinen Chirurgie. 9. Aufl., S. 558 ff. u. S. 719 ff., 1904. — Ders., Lehrbuch der speziellen Chirurgie. 2 Bde., 8. Aufl., 1904, I. Bd., S. 782 ff. — Travers, Holmes' System of surgery. Vol. II, p. 478 (Pfannenbruch). — Trousseau, P., Du relachement des symphyses du bassin. L'Union méd., 1865, N. 37. — Turner, Die Luxation des Steißbeins. Art. of surgery, V. edit., Vol. II, p. 267. — Ulsamer, Die Entbindungsanstalt in Landshut u. s. w. Landshut 1833, S. 37. — Ders., Sprengung der Beckensymphysen intra partum. Neue Zeitschrift für Geburtskunde, II, S. 217, XVII, S. 189. — Ungerer, Knochenfragmente als Fremdkörper in den Harnwegen. Inaug.-Diss., Straßburg i. Elsaß 1881. — Ure, Fracture of the pelvis. The Lancet, 1857, March 28. — Velpeau, Leçons orales, rédig. par Regnard. Paris 1866. — Ders., Gaz. des hôpitaux, 1847, N. 147 (Fraktur der Pfanne). — Ders., Zerreißung der Symphysis pubis bei der Geburt. Zitiert in Malgaigne, Traité des fractures et des luxations, T. II (Beckenluxationen). — Vicherat, Thèse de Paris, 1840 (Scheinbare Luxation der Articulatio sacroiliaca nach Entzündung). — Virevaux, M. J., Des enfoncements traumatiques de la cavité cotyloide. Thèse de Lyon, 1899. — Voillemier, Bullet. de l'acad. de méd., T. XXVI, 1860 (Vertikale Kreuzbeinfraktur). — Volkmann, Richard, Verletzungen und Erkrankungen der Bewegungsorgane. Im Handbuch der allg. u. spez. Chirurgie, herausgegeben von Pitha u. Billroth, 1882. — Wahl, Zerreißung der Schamfuge und der Harnröhre. Ärztliches Intelligenzblatt, 1877, N. 4. — Waldeyer, W., Das Becken. Bonn, Friedr. Cohen, 1899, S. 130—132. — Walther, Jäger, Radius, Handwörterbuch der Chirurgie. 1836. — Wasiliew, M. A., Die Traumen der männlichen Harnröhre. Berlin, Aug. Hirschwald, 1899. — Weber, Luxation de la symphyse pubienne. Gaz. méd. de Strasbourg, 1872, 1. juin. — Wehrde, Fraktur des Schambeins. Caspers Wochenschrift, 1843, N. 27. — Wernher, Handbuch der Chirurgie. Gießen 1846. — Wert, J. F., The Birmingham med. review, 1877, Octob., N. 24 (Schambeinfraktur mit Blasenverletzung und Steinbildung). — Whitacker, Americ. Journal of med. sc., July, 1857, p. 283 (Fraktur des Schambeins). — Wilhelm, Luxation du sacrum en avant sans disjonction du pubis; guérison. Gaz. des hôpitaux, N. 44. — Wilms, Zentrale Luxation des Schenkelkopfes. Deutsche Zeitschr. für Chirurgie, Bd. LXXI. — Winckel, Pathologie und Therapie des Wochenbetts. Berlin 1869, S. 487 (Sprengung der Beckensymphysen) und Lehrbuch der Geburtshilfe. — Wolff, J., Bemerkungen zu der Arbeit des Herrn Dr. Bähr: „Die statischen Beziehungen des Beckens zu der unteren Extremität". Zeitschrift für orthopädische Chirurgie, Bd. V, Heft 1. — Wormald, Fracture of the left ilium. Recovery. Brit. med. Times, 1853, January. — Wulff, Über Brüche des Beckenringes. Petersburger med. Zeitschrift, XIV, p. 338, 1869. — Zweifel, Sprengung der Beckensymphysen. Lehrbuch der Geburtshilfe, 4. Aufl., 1895, S. 386 und Zentralblatt f. Gynäkol., 1892, S. 857.

III. Verletzungen der Weichteile des Beckens (Kapitel IV).

(Quetschungen, Wunden, Pfählungsverletzungen etc.)

Adams, Pfählungsverletzung durch einen Bürstenstiel, erwähnt von Stiassny, l. c., S. 34. — Aitkens, Case of pelvic haematocele. Edinburgh med. Journal, 1869, August, p. 105. — Albert, E., Lehrbuch der Chirurgie und Operationslehre. 2. Aufl., Bd. III, Wien und Leipzig, 1882. — Alsberg, Extra- und

intraperitoneale Blasenverletzung durch Pfählung. Münch. med. Wochenschr., 1898, Nr. 3. — André, C., Pfählungsverletzung. Arch. de méd. et de pharm. militaires, 1890, p. 365. — Andrew and Smith, Pfählungsverletzung. St. Bartholmew's Hosp. Reports, 1874. — Anger, Bullet. de la soc. de chir. Séance du 14. Mai 1879 (Zerreißung der Art. ischiadica). — Arnott, W., Pfählungsverletzung. The Lancet, London 1840, I, p. 866. — Ashhurst, Rupture of external iliac artery. Philadelphia med. Times. 1875, Aug. 21, N. 199. — Atherstone, E., Pfählungsverletzung durch einen Besenstiel. Brit. med. Times and Gaz. London, 1865, p. 171. — Aubert, Pfählungsverletzung. Französischer Chirurgenkongreß 1887. — Bacon, Pfählungsverletzung. Siehe W. van Hook l. c. — Bardeleben, A. v., Lehrbuch der Chirurgie und Operationslehre. 4 Bde., 8. Aufl., 1879—1882. — Bardenheuer, Operative Behandlung der Ischias traumatica. 73. Versammlung der deutschen Naturforscher und Ärzte, Hamburg 1901; Zentralblatt für Chirurgie, 1901, N. 50, S. 1242. — Bartels, Max, Die Traumen der Harnblase. Archiv f. klin. Chirurgie, Bd. XXII, 1878. — Baumgärtner, Über extraperitoneales Hämatom. Deutsche med. Wochenschr., N. 36, 1882. — Beach, Perforation of the bladder through the rectum. Boston med. and surg. Journal, 1879, p. 878. — Béclard, Stichverletzung durch ein Foramen sacrale. Zitiert von A. Richet, Traité pratique d'anatomie médico-chirurgicale, IV. édit., p. 245. — Bere, A., Zwei Fälle von extraperitonealer Blasenruptur ohne Beckenfraktur nebst Experimenten über Blasenverletzung. Province méd., 1898, N. 14. — Berndt, F., Experimentelle Untersuchungen über Blasenruptur. Archiv f. klin. Chirurgie, Bd. LVIII, Heft 4. — Berthier, Etude histologique et expérimentale des ostéomes musculaires. Arch. de méd. expériment., 1894, T. 6. — Bingham, Pfählungsverletzung durch einen Besenstiel. Siehe Stiassny l. c., S. 35. — Blandin, Compt. rend. du soc. chir. par Macquet. Gaz. méd. de Paris, 1847, N. 38 (Wunde über dem Schambein mit Vorfall des Dünndarmes). — Blick, T. O., Pfählungsverletzung durch eine Heugabel. The Lancet, 1850, p. 79. — Bossuk, Pfählungsverletzung. Siehe Stiassny l. c., S. 63. — Bourgine de Letang, Pfählungsverletzung. Journal de méd. et de chir., T. LX, 1783 u. Richter, Chirurg. Bibliothek, VII, S. 502. — Boyer, Traité des maladies chirurgicales. Paris 1818. — Braumüller, Pfählungsverletzung durch einen spitzen Pfahl. Zeitschr. f. Wundärzte u. Geburtsh., 1851, S. 213. — Braun, Pfählungsverletzung. Deutsche med. Wochenschr., 1880. — Bremig, Über Myositis ossificans. Inaug.-Diss., Greifswald 1897. — Bryant, Injuries of the pelvic region. Brit. med. Times, May, 1878. — Bryon, Rec. mém. de méd., Paris 1869. Zitat nach Stiassny l. c. (Pfählungsverletzung durch einen Heugabelstiel). — Bücking, Pfählungsverletzung. Baldingers neues Magazin, Bd. IV, Leipzig 1782, nach Stiassny l. c., S. 35. — Burnier, Revue méd. de la Suisse romande, IV, 1884 (Pfählungsverletzung). — Burtenshaw, J. H., The repair of lacerations of the pelvic floor. New York med. Journal, 1902, January 10. — Bushe, G., A treatise on the malformations, injuries and diseases of the rectum and anus. New York 1837. — Cahen, Über Myositis ossificans. Deutsche Zeitschr. für Chir., 1891, Bd. XXXI. — Camper, Mém. de l'acad. royale de chir., T. XII (Pfählungsverletzung). — Carney, E., Proceedings of the med. convention of Ohio, 1849; siehe Hook l. c. u. Stiassny l. c. (Pfählungsverletzung). — Chapmann, Pfählungsverletzung. Southern med. and surg. Journal, 1855 u. Americ. Journal of med. sc., 1855, Vol. XXX, p. 550. — Chattergee, H. G., Indian med. Gaz., 1891 (Pfählungsverletzung). — Chopart, Traité des maladies des voies urinaires. Paris 1830. — Colombat, Traité des maladies des femmes. T. II (Pfählungsverletzung durch eine Heugabel). — Cook, Pfählungsverletzung. Zitiert von Lee l. c. — Cotton, London med. Times and Gaz., 1835, Vol. XVII (Pfählungsverletzung durch einen Besenstiel). — Cuylits, Journal des sciences méd. de Louvain, 1880 (Pfählungsverletzung). — Czerny, V., Jahresberichte der Heidelberger chirurgischen Klinik für 1897—1900. Beitr. z. klin. Chirurgie (P. Bruns), Bd. XXIV, Supplementheft, S. 175 ff. (Pfählungsverletzung); Bd. XXVI, Supplementheft, S. 178 ff.; Bd. XXIX, Supplementheft, S. 196 ff. u. Bd. XXXI, Supplementheft, S. 206 ff. — Deubel, Pfählungsverletzung. Wochenschrift für die gesamte Heilkunde, Berlin 1837. — Doser, Pfählungsverletzung. Allgemeine med. Annalen, 1812, S. 789. — Draper, E., Pfählungsverletzung durch einen Baumzweig. Siehe van Hook l. c. u. Stiassny l. c. — Düms, Ein Exerzierknochen im rechten Deltamuskel etc. Deutsche militärärztl. Zeitschrift, 1887, Heft 7. — Easter, W. L., Pfählungsverletzung. Zitiert von Lee l. c. — Elbogen, Pfählungsverletzung. 74. Versammlung deutscher Naturforscher und Ärzte in Karlsbad, 1902, Sektion für Chirurgie u. Zentralblatt für Chirurgie, 1902, N. 48, S. 1254. — Engel, Beiträge zur Statistik des Krieges 1870

bis 1871. Zeitschrift des Königl. Preußischen statistischen Bureaus, 12. Jahrgang, Heft 1—4, Januar—Dezember, 1872. — Enzler, Zwei Fälle von Beckenabszessen. Bayerisches ärztl. Intelligenzblatt, 1868, N. 2. — v. Esmarch, Friedr., Die Krankheiten des Mastdarms und des Afters. Deutsche Chirurgie, Lief. 48, Stuttgart 1887. — Fesq, Essai sur les ruptures traumatiques des gros vaisseaux intra-abdominaux sans lésions de la paroi abdominale et des viscères. Paris 1878. — Finkelkraat, Ein Fall von Ruptura vaginae sub coitu. Gazetta lekarska, 1898; ref. im Zentralblatt für Gynäkologie, 1898. — Fischer, G., Statistik der im Kriege 1870/71 im preußischen Heere und in den mit demselben im engeren Verbande gestandenen norddeutschen Bundeskontingenten vorgekommenen Verwundungen und Tötungen. Berlin 1876. — Fischer, Pfählungsverletzung. Allgem. militärärztl. Zeitung, 33, 1865. — Fisher, Pfählungsverletzung. Austral. med. Gaz., 1888/89, Vol. VIII. — Fleury, Pfählungsverletzung. Annales de Gynécol., T. VIII, 1877. — Forget, Plaie de l'anus et du rectum. Gaz. des hôpitaux, 1875. — Forwood, W. S., Pfählungsverletzung durch einen Stuhlpfosten. Americ. med. and surg. Reporter, 1876, p. 332. — Fronmüller, Aus der Hospitalpraxis (Kontusion des Darmbeins). Memorabilien, N. 4, 1878. — Gaffney, Pfählungsverletzung. Brit. med. Times and Gaz., 1865. — Gibbs, Pfählungsverletzung. Buffalo med. and surg. Journal, 1870/71. — Gillespie, Pfählungsverletzung. Indian med. Gaz., 1874, Vol. IX. — Gosselin et Dubar, Pfählungsverletzung. Nouveau Dict. de méd. et de chirurgie, article Rectum. — Gott, Pfählungsverletzung. Siehe van Hook u. Stiassny l. c., S. 63. — Groß, A system of surgery. Philadelphia 1859 (Pfählungsverletzung). — Gussenbauer, C., Die traumatischen Verletzungen. Deutsche Chirurgie, Lief. 15, 1880. — Guthrie, On wounds and injuries of the abdomen and pelvis. London 1847. — Haecker, Pfählungsverletzung. Siehe van Hook u. Stiassny l. c. — Hafner, Eigentümliche Bauchverletzung, durch Eindringen eines Gabelstiels in den Unterleib bewirkt. Heilung. Med. Korrespondenzblatt des württembergischen ärztlichen Vereins, 1858, N. 1. — Ders., Deutsche Klinik, 1866, 43 (Pfählungsverletzung durch Heugabelstiel). — Hapemann, Pfählungsverletzung durch einen Heugabelstiel. Siehe von Hook l. c. u. Stiassny l. c., p. 38. — Hartmann (Graz), Zwei bemerkenswerte Fälle von Erkrankung der Nerven aus dem Plexus sacrolumbalis. Jahrbücher für Psychiatrie und Neurologie, 1900. — Heath, Pfählungsverletzungen. The Lancet, 1887, II, p. 1110. — Helferich, Ein Fall von sogenannter Myositis ossificans progressiva. Münchener ärztl. Intelligenzblatt, 1879, N. 26 und Verhandl. der deutschen Gesellschaft f. Chir., 1887. — Hellendal, Über die Behandlung der traumatischen intraperitonealen Ruptur der Harnblase. Diss., Straßburg 1896. — Heller, siehe Martini l. c. — Hewett, Pfählungsverletzung. In Holmes, System of surgery, 2. edit., London 1870/71 u. Transact. of the Lond. pathol. soc., 1847, Vol. I. — Hirschberg, Über die Beteiligung des Peritonealepithels bei der Einheilung von Fremdkörpern. Virch. Arch., Bd. 152, S. 403. — Hofmann, E. v., Lehrbuch der gerichtlichen Medizin, 1895 (Pfählungsverletzungen). — Hofmeier, M., Zur Kasuistik des Stachelbeckens und zur Perforation des Douglasschen Raumes bei der Geburt. Zeitschr. f. Geburtsh. u. Gynäkol., Bd. X, Heft 1. — Hofmokl, Über entzündliche und einzelne Formen nicht entzündlicher sowie durch Blutansammlung entstandene Geschwülste im weiblichen Becken und deren chir. Therapie. Wiener klin. Wochenschr., N. 19—21, 1895. — Holmes, System of surgery. London 1871. — Holt, Pfählungsverletzung. The Lancet, 1866, II, N. 15. — Hook, Weller van, Pfählungsverletzungen. Medicine. Detroit, June 1896. Zitat nach Stiassny, Pfählungsverletzungen l. c. — Hott, Pfählungsverletzung durch einen Heugabelstiel. London med. Gaz., Vol. XVII, 1835. — Ders., Pfählungsverletzung. Gaz. hebdom., 1855, siehe auch Houël l. c. — Houël, Ch., Des plaies et des ruptures de la vessie. Thèse de Paris, 1857. — Hutchinson, J., Pfählungsverletzung. Brit. med. Journal, June 22, 1872, Virchow-Hirsch Jahresb., 1872, II, S. 317. — James, Pfählungsverletzung durch eine Heugabel. Boston gynaecolog. Journal, Vol. III. — Jansekewicz, Pfählungsverletzung. Zitiert in Alberts Chirurgie, Bd. III. — Jeffreason, Pfählungsverletzung. Brit. med. Journal, 1874, II. — Jobert, A. J. (de Lamballe), Traité de chirurgie plastique. Paris 1849. — Kaltenbach, R., Über eine eigentümliche Form von Zentralruptur des Beckenbodens. Zentralblatt f. Gynäkol., 1883, N. 29. — Ders., Verletzung der weiblichen Genitalien außerhalb des Puerperiums. Zeitschr. f. Geburtsh. u. Gynäkol., 1879. — Kaufmann, Verletzungen und Krankheiten der männlichen Harnröhre. Deutsche Chirurgie, 1886, Lief. 50 a u. im Handbuch der Unfallverletzungen, 1897. — Kirwan, G. H., Modern surgery of the pelvic floor in women. Americ. gyn. and obstetr. Journal, Vol. VI, p. 262. — Knotz, J.,

Ein bisher noch nicht beschriebener Fall von Ureterenstichverletzung durch das Foramen ischiadicum majus. Prager med. Wochenschr., 1895, N. 43 u. 44. — Köhler, R., Über Morel-Lavallées décollement traumatique de la peau et des couches sous-jacentes. Deutsche Zeitschr. f. Chirurgie, Bd. XXIX, 1889. — Konetschke, Ein Fall von pathologischer Knochenbildung. Wiener med. Presse, 1882. — König, Franz, Lehrbuch der speziellen Chirurgie, 7. Aufl., Berlin 1900. — Körte, Bericht über die chirurgische Abteilung von Bethanien, 1878. Archiv f. klin. Chirurgie, 1880, Bd. XXV, Dammverletzung resp. Pfählungsverletzungen. — Kosinski, Verschluckte Nadel. Simulation. Pamtow. lek. warsz., IV, p. 91—93, Virchow-Hirsch Jahresbericht, 1873, II, 490. — Kurella u. Schaum, Aufs. u. Beobacht. aus der gerichtlichen Arzneyw., 1787, S. 54, siehe van Hook u. Stiassny l. c. — Lambotte, Pfählungsverletzung. Soc. belge de chir., Séance du 3. Mai 1895. — Larrey, Mémoires de chir. militaire 1812 (campagne d'Egypte) — Pfählungsverletzung. — Lee, E. H., Zur Kasuistik der Pfahlverletzungen. Inaug.-Diss., Würzburg 1892. — Lejars, Des ruptures sous-cutanées directes des grosses artères et des gangrènes consecutives. Revue de chirurgie, 1898. — Leroy d'Etiolles fils, Pfählungsverletzung. Traité pratique de la gravelle, Paris 1866 u. Gaz. med. de Paris, 1853. — Lexer, Das Stadium der bindegewebigen Induration. Archiv f. klin. Chirurgie, 1897, Bd. L. — Linder, Deutsche militärärztl. Zeitschrift, 1883. — Liniger, Über Meningocele spuria traumatica spinalis. Monatsschrift für Unfallheilkunde, 1895, N. 5. — Lipsius, Justus, De cruce. Antuerpiae 1593. Zitat aus S. Stiassny, Pfählungsverletzungen, l. c. — Luque, Juan de, Pfählungsverletzung. El siglo med., 1863, Marzo, siehe Schmidts Jahrbücher, 1864. — Lyow, Y., Verletzungen der weiblichen Geschlechtsorgane während des Coitus hervorgerufen. Nouv. arch. d'obstetr. et de gynécol., 1894, N. 12, siehe Zentralblatt f. Gynäkologie, 1895. — Mac Rae, Case of accidental penetration of abdomen per vaginam. Edinburgh med. Journal, January, 1877. — Madelung, O., Behandlung von intraperitonealen Blasenrupturen. Beitr. z. klin. Chirurgie, Bd. XVII, S. 712. — Ders., Über eine typische Form von Pfählungsverletzungen des Unterleibs. Deutsche med. Wochenschrift, 1890, N. 1. — Ders., Einige Grundsätze zur Behandlung von Verletzungen des Bauches. Vortrag auf der 68. Versammlung deutscher Naturforscher und Ärzte in Frankfurt a. Main 1896. — Martin, A., Das extraperitoneale periuterine Hämatom. Zeitschr. f. Geburtsh. u. Gynäkol., Bd. VIII, S. 476. — Martini und Heller, Décollement der Kreuzbeingegend (sogenannte Meningocele spinalis spuria traumatica). Schmidts Jahrbücher, 1864. — Mayard, Pfahlverletzung, siehe Lee l. c. — Mc Donnel, R., Rupture of the tendon of the gluteus maximus. Med. Press and Circular, March 20, 1878. — Meckel, G. F., Pfählungsverletzung durch einen Zaunpfahl. N. Archiv f. Arzneik. f. prakt. Ärzte, 1789, S. 15. — Michnow, Zur Frage von den Verletzungen der Scheide sub coitu. Wratsch, 1896, N. 24 u. 25; ref. im Zentralblatt f. Gynäkol., 1897. — Morel-Lavallée, Epanchements traumatiques de sérosité. Arch. générales de méd., 1853, Vol. I, p. 691 und 1863 (Meningocele spinalis spuria traumatica betreffend). — Mühlberger, Pfählungsverletzung durch einen Holzstiel. Memorabilien, 1879 u. v. Esmarch l. c. — Müller et Rubattel, Cas d'empalement, suivi de guérison. Revue méd. de la Suisse romande, N. 11, 1894. — Mumford, James G., Penetrating wounds of the abdomen. Brit. med. and surg. Journal, Vol. CXXXIII, p. 81 (Verletzung durch eine Heugabel in der Inguinalgegend). — Muralt, v., Pfählungsverletzung. Chirurgische Schriften, herausgegeben von D. König, Basel 1691, S. 777, nach Stiassny l. c., S. 39. — Myles, Pfählungsverletzung durch einen Stuhlfuß. Medical Press and Circular, 1893. — Nassauer, Beitrag zu den Pfählungsverletzungen. Münch. med. Wochenschr., 1896, N. 50. — Nehrkorn, Jahresbericht der Heidelberger chirurgischen Klinik für 1899 und 1900. Beitr. z. klin. Chirurgie (P. Bruns), Bd. XXIX, Supplementheft, S. 196 ff. und Bd. XXXI, Supplementheft, S. 206 ff. — Neugebauer, Venus cruenta violans interdum occidens. Monatsschr. f. Geburtsh. u. Gynäkol., Bd. IX. — Neumann, Über Pfählungen. Deutsche med. Wochenschrift, 1899, N. 33 u. Zentralblatt f. Chir., 1899, S. 782. — Nicholls, James, Reminiscences of cases from private practice. Guy's Hosp. Reports, IV. — Oberst, Über Zerreißungen der Harnröhre. Volkmanns klin. Vorträge, N. 210. — Olshausen, Über Hämatocele und Hämatometra. Archiv f. Gynäkol., I, S. 24. — Ostermayer, Kolporrhexis infolge eines Coitus. Gyogyászat, 1895, N. 18 u. 19. Ref. in Zentralblatt f. Gynäkol., 1896. — Pedro, Martin de, Siglo medicae, Madrid 1864 (Pfählungsverletzung). — Perrin, Plaie pénétrante de la vessie. Gaz. des hôpitaux, 1872. — Philadelphia med. and surg. Report. June 13, 1874. Virchow-Hirsch Jahresbericht, 1874, II, S. 570 (Verletzung der Mastdarmgegend durch

Fall auf ein Glas). — Poncet, Pfählungsverletzung, siehe Rollet, Lyon méd., 1888, 29. — Poulton, Pfählungsverletzung. Austral. med. Journal, 1885. — Powell, Pfählungsverletzung, siehe Weller van Hook l. c. u. Stiassny l. c., S. 22. — Quénu, Plaies du rectum. Revue de chirurgie, 1900, N. 5. — Rammstedt, C., Über traumatische Muskelverknöcherungen. Archiv f. klin. Chirurgie, Bd. LXI, S. 153. — Ders., Über eine eigentümliche Pfählungsverletzung. Münch. med. Wochenschr., 1900, N. 16. — Rathke, Über die Ursache des gelegentlichen Auftretens von Knorpel etc. Archiv für Entwicklungsmechanik, Bd. VII. — Rey, Pfählungsverletzung durch einen Heuhaken. Revue méd. franç. et étrangère, 1834. — Richet, A., Traité d'anatomie médico-chirurgicale. — Roch, Pfählungsverletzung. Schles. Chronik, N. 247, in J. Döpleri Theatrum poenarum, 1693, siehe Stiassny l. c., S. 70. — Rollet, Pfählungsverletzung, siehe Poncet l. c. u. Stiassny l. c., S. 67. — Rosenthal, J., Beitrag zur Lehre über Verletzungen der weiblichen Urogenitalia sub coitu. Medycyna, 1898, N. 35; ref. im Zentralblatt f. Gynäkol., 1899. — Roux, Bullet. de thérap., 1847, avril (Dammkontusion). — Rubattel et Muller, Cas d'empalement suivi de guérison. Revue méd. de la Suisse romande, N. 11, 1894. — Ruhfus, Pfählungsverletzung durch einen Heugabelstiel. Journal der Chirurgie von Graefe u. Walther, Bd. V u. Rusts Magazin, Bd. XV. — Salingré, S., Über Pfählungsverletzungen. Inaug.-Diss., Berlin 1893. — Salmann, Über Myositis ossificans. Inaug.-Diss., Berlin 1894 u. Deutsche militärärztl. Zeitschr., 1898. — Sargent, Impalement of abdomen and thorax. Boston med. and surg. Journal, 1872. — Schanz, Zur Kasuistik der Meningocele spuria traumatica spinalis. Monatsschr. f. Unfallheilkunde, 1897. — Schatz, Über die Zerreißungen des muskulösen Beckenbodens bei der Geburt. Archiv f. Gynäkol., Bd. XXII, Heft 2. — Schloetke, Pfählungsverletzung durch eine Palisade. Richters chirurg. Bibliothek, II, 4, Gotha 1772. — Schmidt, Über Meningocele spinalis spuria traumatica. Monatsschr. für Unfallheilkunde, 1901, 7. — Schneider, Pfählungsverletzung, siehe Stiassny l. c., S. 46. — Schuchardt, Krankheiten der Knochen und Gelenke. Deutsche Chirurgie, Lief. 28. — Schulein, W., Über Verletzungen der Vagina, welche weder durch den Geburtsakt, noch durch ärztliche Eingriffe entstanden sind. Zeitschr. f. Geburtsh. u. Gynäkol., Bd. XXIII. — Schultz, Über Pfählungsverletzungen des Unterleibs. Inaug.-Diss., Würzburg 1892. — Schütte, Medizinische Zeitung, Berlin 1840 (Pfählungsverletzung). — Sickel, Verletzung der Vagina, siehe Wenczel l. c. — Siginsky, A. A., Ein Fall von Scheidengewölberuptur sub coitu. Journal akuscherstwa i shenskich Bolesnej, 1896, siehe Zentralblatt f. Gynäkol., 1896. — Simon, Pfählungsverletzung. Im Jahresbericht der Heidelberger chirurgischen Klinik für 1897 u. 1898; Beitr. z. klin. Chir. (P. Bruns), Bd. XXIV Supplementheft, S. 177 u. Bd. XXVI, Supplementheft, S. 180. — Smith, R. B., Pfählungsverletzung durch Heugabelstiel, siehe Stiassny l. c., S. 24. — Stadfeldt, Die suprafascialen Beckenhämatome während Geburt und Wochenbett. Bibl. f. L. R. 7, Bd. V, p. 143. — Steinberger, Pfählungsverletzung durch einen Heckenpfahl. Gemeinsame deutsche Zeitschrift für Geburtskunde, Bd. VI. — Steinthal, Handbuch der praktischen Chirurgie, herausgegeben von v. Bergmann, v. Bruns und v. Mikulicz, Bd. II, S. 817 ff., Stuttgart 1900. — Stempel, Die sogenannte Myositis ossificans progressiva. Mitteilungen aus den Grenzgebieten der Med. u. Chir., Bd. III, 1898. — Stiassny, S., Über Pfählungsverletzungen. Beitr. z. klin. Chirurgie, Bd. XXVIII, Heft 2 (mit zahlreichen Literaturangaben). — Stockes, Pfählungsverletzung. Transact. of the med. acad. of Ireland, 1883, Vol. I. — Stolper, P., Die sogenannte Meningocele spinalis spuria traumatica etc. Monatsschrift für Unfallheilkunde, 1901, N. 10. — Sulzenbacher, A., Stichverletzung der Art. iliaca communis. Ligatur. Wiener med. Presse, 1882, N. 7—9. — Tansini, J., Sull' impulso cardiaco in rapporto coll' apertura del cranio, della pleura e dell' addome. Modena 1890, 74 S. mit zahlreichen Pulskurven. — Taussig, Pfählungsverletzung. Wiener med. Presse, 1878, S. 230. — Taylor, Pfählungsverletzung. Med. Record, 1871. — Teichmann, Pfählungsverletzung. Magazin für die gesamte Heilkunde, 1826. — Thiem, Sogenannte Meningocele spinalis spuria traumatica. Handbuch der Unfallerkrankungen; Deutsche Chirurgie, Lief. 67, S. 333, 1898. — Thomann, Pfählungsverletzung durch einen spitzen Zaun. Wiener med. Presse, 1867, N. 39. — Throkmorton, Pfählungsverletzung. Med. and surg. Rep., 1885. — Tillaux, Extraction d'une grosse épingle. Bullet. gén. de thérap., janvier 15, 1870. — Tillmanns, H., Ein Fall von intraabdomineller Hämatocele. Archiv f. klin. Chirurgie, Bd. XXVI, S. 1009. — Ders., Lehrbuch der allgemeinen Chirurgie, 9. Aufl. (spezielle Chirurgie, 8. Aufl.), 1901 (Einheilung von Fremdkörpern und Pfählungsverletzungen u. s. w.). — Townley, L. B., Pfählungsverletzung. Austral. med. Gaz., 1891,

p. 398. — Ultzmann, R., Die Krankheiten der Harnblase. Deutsche Chirurgie, 1890. — Valk, Annales of surgery, Philadelphia 1892 (Pfählungsverletzung). — Vamossy, v., Pfählungsverletzung. Wiener klin. Wochenschr., 1889, S. 503. — Villard, Pfählungsverletzung. Lyon méd., December 1897. — Vulliet, H., Ligature de l'artère iliaque interne pour hémorrhagies secondaires de la fessière inférieure. Arch. internat. de chir., 1904, Vol. I, Fasc. 4. — Walther, v., Pfählungsverletzung durch eine Baumwurzel. Journal der Chir. u. Augenheilk. von Graefe u. Walther, 1820, Bd. I. — Warmann, Zur Ätiologie und forensischen Beurteilung der Scheidenrupturen sub coitu. Zentralblatt f. Gynäkol., 1897. — Wasiliew, M. A., Die Traumen der männlichen Harnröhre. Berlin, Hirschwald, 1899. — Watson, Pfählungsverletzung. Indian med. Gaz., 1874, p. 67. — Weischer, A., Stichverletzung der Blase durch das Foramen ischiadicum majus. Zentralblatt f. Chirurgie, 1901, N. 49, S. 1217. — Wenczel, Kasuistik eigenartiger in den Körper gedrungener Fremdkörper. Berl. klin. Wochenschr. u. Bruns' Beitr. z. klin. Chirurgie, 1899. — Winnedge of Lafayette, Medical News 1895, Octob. 12 (Pfählungsverletzung durch einen Heugabelstiel). — Woodbury, Pfählungsverletzung. New-England Journal of med. and surg., 1825, 14. — Wyant, Pfählungsverletzung durch einen Heugabelstiel, siehe Weller van Hook l. c. — Zahn, W., Untersuchung über die Vernarbung von Querrissen der Arterienintima und Media nach vorheriger Umschnürung. Virchows Archiv f. patholog. Anat. u. Physiol., Bd. 96, Heft 1, S. 1. — Ziegler, Über Stichverletzungen der großen Gefäße. Münch. med. Wochenschr., 1897, N. 27 u. 28. — Zimmermann, Pfählungsverletzung durch eine Cavalettstange. Wiener klin. Wochenschr., 1897, N. 34. — Zodok-Howe, Pfahlverletzung, siehe Lee l. c. — Zuckerkandl, Ein Fall von Kontusion der Harnblase. Zentralblatt für die Erkrankungen der Harn- und Sexualorgane, 1899, S. 627. — Zweifel, Die Krankheiten der äußeren weiblichen Genitalien und die Dammrisse. Deutsche Chirurgie, Lief. 61.

IV. Schußwunden des Beckens (Kapitel V).

S. auch die Literaturverzeichnisse II (Frakturen), III (Verletzungen der Weichteile), V—X (Verletzungen und Unterbindungen der Blutgefäße) und XI (Verletzungen der Nerven). Umfassende Literaturangaben finden sich besonders in dem Handbuch der Kriegschirurgie von H. Fischer, Deutsche Chirurgie, Lief. 17 a und 17 b.

Arnold, Julius, Anatomische Beiträge zu der Lehre von den Schußwunden (13 Tafeln), 1873. — Athon, J. S., Gunshot-wound of the bladder. Cincinnati Journal of med., March und Americ. Journal of med. sc., January, 1867, p. 284. — Bardeleben, Karl, Über das traumatische Aneurysma arterio-venosum. Beobachtung eines solchen nach Schußverletzung. Inaug.-Diss., Berlin 1871. — Barker, A. E., Bullet wound of the bladder. Med. Press and Circular, 1872, February 28, p. 184. — Barnes, Joseph K., The medical and surgical history of the war of the rebellion., Part. II, Vol. II; Surgical history, prepared under the direction of J. K. Barnes, surgeon General U.S.A. by George A. Otis, Assistant surgeon. U.S.A., Washington 1876. — Bartels, Max, Die Traumen der Harnblase. Archiv f. klin. Chirurgie, Bd. XXII, 1878. — Beck, Bernhard, Chirurgie der Schußverletzungen. Erfahrungen auf dem Kriegsschauplatz des Werderschen Korps, Freiburg i. B. 1872 (siehe auch die früheren Schriften Becks über Schußverletzungen, 1850, 1865 u. 1867). — Berthold, Statistik der durch den Feldzug 1870/71 invalid gewordenen Mannschaften des X. Armeekorps. Deutsche militärärztliche Zeitschrift, Jahrg. I, S. 422, 449, 505 u. 563. — Billroth, Theodor, Chirurgische Erfahrungen. Zürich 1860—1867. Archiv f. klin. Chirurgie, Bd. X, S. 1—50, 561—582, 873—881. — Ders., Chirurgische Briefe aus den Kriegslazaretten in Weißenburg und Mannheim, 1870. Berlin 1872. — Bircher, Neue Untersuchungen über die Wirkung der Handfeuerwaffen. 1896. — Ders., Die Wirkung der Artilleriegeschosse. Mit Atlas von 32 Tafeln. Aarau 1899. — Bixby, G. H. (Boston), A case of shot-wound of the bladder. Boston med. and surg. Journal, Vol. 123, p. 521, 1880. — Brainard, Schußverletzung durch den Oberschenkel, nach 3 Wochen heftige Blutung, Ligatur der Art. iliaca ext. u. communis. Tod 3 Monate nach der Operation. Chicago Journal of the med. sc., New Ser., Vol. XL, 1863. Siehe Gurlt, Jahresbericht 1863—1865, S. 195. — Bruns, Paul, Über Schußverletzungen der Blase und Eindringen von Fremdkörpern und nachträgliche Steinbildung. Deutsche Zeitschrift für Chirurgie, Bd. III, S. 528. — Ders., Die Geschoßwirkung der neuen Kleinkalibergewehre. 1889. — Ders., Deutsche Zeitschr. für Chirurgie, Bd. III, 1873.

— Ders., Wirkung und kriegschirurgische Bedeutung der Selbstladepistole. Beitr. z. klin. Chirurgie, Bd. XIX, 1897. — Ders., Über inhumane Kriegsgeschosse. Verhandlungen der deutschen Gesellschaft für Chirurgie, 1898. — Ders., Über die Wirkung der Bleispitzengeschosse (Dum-Dum-Geschosse). Beitr. z. klin. Chirurgie, Bd. XXI. — Ders., Über die Wirkung der neuesten englischen Armeegeschosse (Hohlspitzengeschosse). Beitr. z. klin. Chirurgie, Bd. XXIII. — Ders., Extensionsapparat für die Anlegung von Beckengipsverbänden. Beitr. z. klin. Chirurgie, Bd. XII. — van Buren, Gunshot-wound of the bladder. British med. Journal, 1865, Sept. 16. — Busch, Wilh., Über Schußfrakturen durch Chassepotkugeln. Archiv f. klin. Chirurgie, Bd. XVI, S. 22 u. Bd. XVII, S. 155. — Chipault, A., Fractures par armes à feu (Armée de la Loire). Avec 37 planches en chromolithographie etc., Paris 1872. — Chisholm, J., A manual of military surgery. Columbia 1864. — Christôt, Lyon méd., N. 12, p. 560, 1871 (Beckenschuß durch das Ligamentum sacroischiadicum. Heilung). — v. Coler u. Schjerning, Über die Wirkung und kriegschirurgische Bedeutung der neuen Handfeuerwaffen. 1894. — Couper, London Hospit. Reports, IV, p. 270 (Beckenschuß). — Czerny, V., Ligatur der Art. iliaca communis und der Aorta wegen Schußverletzung. Wiener med. Wochenschr., 1870, 58. — Ders., Bericht über die im Collège Stanislaus in Weißenburg behandelten Verwundeten. Wiener med. Wochenschr., 1871, S. 1251 ff., 1283, 1305, 1328, 1355, 1373, 1409, 1426, 1447. — Demme, Herm., Militärchirurg. Studien. Würzburg 1863. — Dittrich, Zur Differentialdiagnose zwischen extra- und intraperitoneal gelegener Blasenruptur. Deutsche Zeitschr. für Chirurgie, Bd. L, S. 204. — Eichel, Über Schußverletzungen mit dem deutschen Armeerevolver 83. Archiv f. klin. Chirurgie, 1896, Bd. LII, S. 120. — Eilert, Neue Beiträge zur Frage von der zweckmäßigsten Wundbehandlung im Felde. Deutsche militärärztl. Zeitschr., 1876, 5. Jahrgang, S. 483. — Engel, Beiträge zur Statistik des Krieges von 1870/71. Zeitschrift des Königlich Preußischen statistischen Bureaus, 12. Jahrgang, Heft 1—4, Januar—Dezember, 1872. — Esmarch, Friedr. v., Die antiseptische Wundbehandlung in der Kriegschirurgie. Archiv f. klin. Chirurgie, Bd. XX, S. 166, 1877. — Ders., Handbuch der kriegschirurgischen Technik (gekrönte Preisschrift). — Farenholt, Three cases of gunshot-wounds. Boston med. and surg. Journal, N. 20, 1900. — Fischer, G. (Rechnungsrat im preußischen Justizministerium), Statistik der im Kriege 1870/71 im preußischen Heere und in den mit demselben im engeren Verbande gestandenen norddeutschen Bundeskontingenten vorgekommenen Verwundungen und Tötungen. Berlin 1876. — Fischer, Georg, Die Wunden und Aneurysmen der Arteria glutaea und ischiadica. Archiv f. klin. Chirurgie, Bd. XI, 1869. — Fischer, H., Allgemeine Kriegschirurgie. Pitha-Billroths Handbuch der Chirurgie, Bd. I, Abteilung 2, 1867 (mit ausführlicher Literatur) und Handbuch der Kriegschirurgie, Lief. 17 a u. 17 b der Deutschen Chirurgie, 1882 (siehe hier das reichhaltige Literaturverzeichnis über Schußverletzungen). — Ders., Kriegschirurgische Erfahrungen aus dem Kriege 1870/71. Erlangen 1872. — Fleury, Gaz. des hôpitaux, 1871, N. 41 (Harnfisteln nach Schußverletzung am Damm). — Gibson, Schußverletzung der linken Iliaca communis, Ligatur, Tod nach 15 Tagen. Americ. med. Record, Vol. III. — Grosse, U., Ein Lagerungsapparat zum Anlegen von fixierenden Beckenverbänden. Zentralblatt für Chirurgie, 1898, S. 717. — Gurlt, E., Schußverletzung der Art. glutaea, Ligatur der Iliaca communis durch v. Langenbeck, Tod. Archiv f. klin. Chirurgie, Bd. III, S. 96, 1862 (Jahresbericht). — Ders., Jahresbericht über Kriegschirurgie von 1863—1865. Archiv f. klin. Chirurgie, Bd. VIII, 1868. — Guthrie, On wounds and injuries of the abdomen and pelvis. London 1847. — Habart, J., Über die Bedeutung und Indikationen der Kraske-Hocheneggschen Operationsmethode in der Kriegschirurgie. Der Militärarzt, N. 9, 10 u. 11, 1890. — Hamilton, F. H., Treat. on military surgery. New York 1865. — Ders., Fractures and dislocations. 5. Aufl., New York 1877. — Henne, W., Schußverletzungen durch die schweizerischen Militärgewehre 1880 bis 1900. Inaug.-Diss., Aarau 1900, 123 S. — Hinterstoisser, H., Ein Fall von penetrierendem Beckenschuß mit Verletzung des Mastdarms und der Harnröhre (Heilung). Wiener klin. Wochenschr., N. 40, S. 774, 1896. — Hirschberg, Über die Beteiligung des Peritonealepithels bei der Einheilung von Fremdkörpern. Virchows Arch., Bd. 152, S. 403. — Jobert, Plaies d'armes à feu, p. 224 (Schußfraktur des Beckens). — Kaufmann, Verletzungen und Krankheiten der männlichen Harnröhre. Deutsche Chirurgie Lief. 50 a, 1886 u. im Handbuch der Unfallverletzungen, 1897. — Keen, Weir Mitchell and Morehouse, Circular. March 10, 1864 (Reflexlähmung nach Schußverletzung). — Kirchner, Ärztlicher Bericht über das königlich preußische Feldlazarett im Palast zu Versailles etc.

Erlangen 1872. — Klebs, Edwin, Beiträge zur pathologischen Anatomie der Schußwunden. Leipzig 1871. — Kocher, Zur Lehre der Schußwunden. Bibl. med., 1895. — Köhler, R., Lehrbuch der allgemeinen Kriegschirurgie. Berlin, O. Enslin. — Küster, E., Über die Wirkungen der neueren Geschosse auf tierische Körper. Berl. klin. Wochenschr. 1874, N. 15, S. 177. — Küttner, Beitr. z. klin. Chirurgie, Bd. XX, S. 187. — Ders., Kriegschirurgische Erfahrungen aus dem Burenkrieg. — Langenbeck, B. v., Schußverletzung der Art. glutaea mit Unterbindung der Art. iliaca communis, Tod. Siehe E. Gurlt, Jahresbericht, Archiv f. klin. Chirurgie, Bd. III, S. 96, 1862. — Larrey, Mém. de chirurgie militaire. Paris 1812—1817. — Legouest, Traité de chirurg. d'armée. Paris, II. édit., 1872. — Lossen, H., Kriegschirurgische Erfahrungen aus den Barackenlazaretten zu Mannheim, Heidelberg und Karlsruhe 1870/71. Deutsche Zeitschr. für Chirurgie, Bd. I, S. 505 u. Bd. II, S. 1—111, 1872. — Lücke, Alb., Kriegschirurgische Aphorismen. Archiv f. klin. Chirurgie, Bd. VII, 1865. — Ders., Kriegschirurgische Fragen und Bemerkungen etc. 1871. — Madelung, O., Beitr. z. klin. Chirurgie, Bd. XVII, S. 712 u. Deutsche militärärztl. Zeitschrift, 1877, S. 404. — Ders., Einige Grundsätze der Behandlung von Verletzungen des Bauches. Vortrag auf der 68. Versammlung deutscher Naturforscher und Ärzte in Frankfurt a. Main, 1896. — Mandowski, Ein Krankenheber „Suspensor". Ärztliche Polytechnik, Juni 1899. — Mc Guire, H., Case of gunshot-wound of the bladder, followed by stone. Virginia clin. Rec., May, 1871. — Mc Kee, Beckenschuß mit Verletzung der Art. iliaca int. — Ligatur der Art. iliaca communis; l. c. s. Literaturverzeichnis bezüglich der Art. iliaca communis. — Michaelis, A., Beckenschuß. Wiener med. Presse, 1874, N. 47. — Mitchell, Morehouse and Keen, Reflexlähmung nach Schußverletzung. Siehe Keen l. c. — Mohr, H., Schußverletzungen durch kleinkalibrige Gewehre, speziell nach den letzten Feldzügen. Archiv f. klin. Chirurgie, Bd. LXIII, Heft 1 u. 2. — Mossakowski, P. (Basel), Statistischer Bericht über 1415 französische Invaliden des deutsch-französischen Krieges 1870/71. Deutsche Zeitschr. für Chirurgie, Bd. I, S. 321. — Mumford, J. G., Un unusual gunshot injury. Boston med. and surg. Journal 1892, October 13, p. 358. — Neudörfer, Handbuch der Kriegschirurgie und Operationslehre. 1867—1872. — Oberst, Über Zerreißungen der Harnröhre. Volkmanns klin. Vorträge, N. 210. — Otis, George A., The medical and surgical history of the war of the rebellion. Part. II, Vol. II, Surgical history. Prepared under the direction of Joseph K. Barnes, Surgeon General U.S.A., Washington 1876. — Petersen, W., Zur Behandlung der Bauchschüsse. Aus der Heidelberger chirurgischen Klinik. Münchener med. Wochenschr., N. 15, 1901. — Pirogoff, Grundzüge der allgemeinen Kriegschirurgie. Leipzig 1864. — Podrazki, Österreichische Zeitschrift für praktische Heilkunde, 1868, N. 14—18 (13 Fälle von Beckenschüssen). — Poletti, L., Ann. univers. di med., Vol. 199, p. 543, 1867. — Quénu, Plaies du rectum. Revue de chirurgie, 1900, N. 5. — Redard, P., Gaz. des hôpitaux, 1872, N. 14, p. 105 (Beckenschuß). — Reyher, Karl, Die antiseptische Wundbehandlung in der Kriegschirurgie. Volkmanns klin. Vorträge, 1878, N. 142/143. — Richet, A., Traité pratique d'anatomie médico-chirurgicale. — Richter, E., Über einige weitverbreitete Mängel der kriegschirurgischen Statistik. Archiv f. klin. Chirurgie, Bd. XVI, S. 36. — Ders., Chirurgie der Schußverletzungen. Breslau 1874. — Riedel, Über Schußverletzungen im Krieg und Frieden nebst Bemerkungen über Resektion einiger Beckenknochen sowie der Articulatio sacroiliaca. Korrespondenzblätter des Allgemeinen ärztlichen Vereins von Thüringen, 1892, N. 4 u. Zentralblatt für Chirurgie, 1893, S. 188. — Schjerning, Die Schußverletzungen der modernen Feuerwaffen. Verhandlungen der deutschen Gesellschaft für Chirurgie, Kongreß 1901. — Ders. mit v. Coler, s. v. Coler l. c. — Ders. mit Thöle und Voß. Fortschritte der Röntgenstrahlen, Bd. VII u. VIII. — Schloffer, H., Über embolische Verschleppung von Projektilen nebst Bemerkungen über die Schußverletzungen des Herzens und der großen Gefäße. Beitr. z. klin. Chirurgie, Bd. XXXVII. — Schustler, M., Dittels Stützapparat bei Beckenverbänden. Zentralblatt für Chirurgie, 1886, N. 11, S. 180. — Schwartz, Harald, Beiträge zur Lehre von den Schußwunden. Schleswig 1854, Bruhnsche Buchhandlung. — Scott, M. T., Laparotomy for gunshot wound etc. New York Rec., Nov. 8, 1890, p. 516. — Senn, N., Medico-surgical aspects of the Spanish American war. Chicago 1900. — Seydel, Beckenschußverletzung. Zentralblatt für Chirurgie, 1895, S. 339. — Simon, Gustav, Über Schußwunden etc. Gießen 1851. — Ders., Schußverletzung der Darmbeinschaufel und des Colon. Verhandlungen der deutschen Gesellschaft für Chirurgie, 1. Kongreß, S. 59. — Socin, Unterbindung der Art. iliaca ext. wegen

Schußverletzung. Jahresbericht der chirurgischen Klinik zu Basel, 1875, S. 63. — Spadaro, C., Unterbindung der Art. iliaca ext. wegen Schußverletzung. Morgagni 1885, Mai 30. — Squire, Mém. de méd. milit., Mai 1864, p. 324—326. Lettre à Monsieur le Baron Larrey (Beckenschuß). — Stoll, Bericht aus dem Königl. Württemberg. 4. Feldspital 1870/71. Deutsche militärärztl. Zeitschr., 1874, S. 129 u. 177. — Stromeyer, Maximen der Kriegsheilkunst. Hannover 1861. — Thöle, siehe Schjerning l. c. — Tillmanns, Hermann, Über Schußverletzungen. Kriegschirurgische Bemerkungen. Lehrbuch der allgemeinen und speziellen Chirurgie, 9. Aufl., 1904, I. Bd. (Allgemeine Chirurgie), S. 719 ff. — Toubert, Précis de chirurgie d'armée. Paris 1900. — Triest, G., Ein Fall von geheilter Schußverletzung des Beckens und des Colon ascendens. Inaug.-Diss., Berlin 1889. — Ungerer, Knochenfragmente als Fremdkörper in den Harnwegen. Inaug.-Diss., Straßburg 1881. — Voß, siehe Schjerning l. c. — Wasiliew, M. A., Die Traumen der männlichen Harnröhre. Berlin 1899, Aug. Hirschwald. — White, Dublin Journal, XLVI, N. 92, p. 460 (Beckenschuß). — Wrzesniowski, W., Medycyna 1898, N. 14 (Schußverletzung des schwangeren Uterus und der Frucht, Kaiserschnitt, Heilung). — Zentralkomitee für das ärztliche Bildungswesen, Vorträge über ärztliche Kriegswissenschaft in Preußen. Jena 1902, G. Fischer.

V. Allgemeines über Verletzungen, Unterbindungen, Naht und Kompression der Blutgefäße des Beckens (Kapitel VI).

S. auch die Literaturverzeichnisse VI—X, Verletzungen, Unterbindungen, Aneurysmen und Krankheiten der Blutgefäße.

Alvernhe, Sur l'hémostase de la désarticulation de la hanche. Thèse de Montpellier, 1885. — Amberg, Hans, Experimenteller Beitrag zur zirkulären Arteriennaht. Deutsche Zeitschr. für Chirurgie, Bd. LXVIII. — Ballame, Charles A., and Walter Edmunds, The ligation of the larger arteries in their continuity; an experimental inquiry. Med.-chir. Transact., Vol. LXIX, p. 443, Brit. med. Journal 1886, May 15, p. 928 und Lancet, p. 922. — Dies., A treatise on the ligation of the great arteries in continuity with observations on the nature, progress and treatment of aneurism. London and New York 1891, Macmillan & Co. — Bardeleben, K., Über das traumatische Aneurysma arteriovenosum. Beobachtung eines solchen nach Schußverletzung. Inaug.-Diss., Berlin 1871. — Barnes and Otis, The medical and surgical history of the war of the rebellion (1861—65). Part. II, Vol. II, Surgical history, Washington 1876. —Battle, W. H., A case of traumatic glutaeal aneurism. (Intraabdominelle Digitalkompression der Art. iliaca communis.) Brit. med. Journal, 1898, N. 5, Octob. 29; Brit. med. Association, Section of surgery. — Bazy, Progrès méd., 1891 (Ligatur der Beckengefäße). — Bell, John, Principles of surgery. New Edition by Charles Bell, London 1826, Vol. I. — Berckel, Über neue Methoden der Exartikulation im Hüftgelenk. Diss., 1884. — v. Bergmann und v. Bruns, Handbuch der praktischen Chirurgie, Bd. II. — Berthomier, Revue de chir. Congrès français de chir., 1901. — Bierkowsky, L. J., Anatomisch-chirurgische Abbildungen nebst Beschreibung der chirurgischen Operationen etc. 40 Tafeln, Berlin 1826. — Boegehold, E., Über Arrosion größerer Gefäßstämme in akuten und Kongestionsabszessen. Berl. klin. Wochenschr., 1880, N. 33. — Bothezat, siehe Forgue l. c. — Bouisson, F., De la ligature des artères retropelviennes. Montpellier 1846. — Bourdon, Cas de paraplégie avec gangrène causée par une oblitération des artères iliaques. Gaz. hebdom., N. 2, 12. janvier, 1867. Séance de la soc. méd. des hôpitaux am 14. déc. 1866. — Bourgeois, de Mercey, Albert, Des lésions traumatiques des vaisseaux retro-pelviens. Thèse de Paris, 1869. — Bradford, Incision of a false iliac aneurism. Boston med. and surg. Journal, 1891, XII, p. 593. — Bramann, F., Das arteriellvenöse Aneurysma. Archiv f. klin. Chir., Bd. XXXIII, S. 1—107. — Braun, H., Zur Exartikulation im Hüftgelenk. Deutsche Zeitschrift für Chirurgie, Bd. XLVII. — Broeckart, J., Contribution à l'étude de l'artère utérine. Annal. de la soc. de méd. de Gand. 1892. — Bruns, P., Die temporäre Ligatur der Arterien nebst einem Anhange über Listers Katgutligatur. Deutsche Zeitschrift für Chirurgie, Bd. V, S. 317. — Bryant, Lancet, May, 1896. — Bujalsky, E., Tabulae anat.-chirurg. Petropol., 1828. — Bumm, Über die chirurgische Behandlung des Kindbettfiebers. Sammlung zwangloser Abhandlungen aus dem Gebiet der Frauenheilkunde, Halle a. Saale 1902. — Burci, E., Ricerche sperimentali sul processo di riparazione delle ferite longitudinali delle arterie. Atti della soc.

Toscana di sc. natur., Vol. XI; Zentralblatt für Chirurgie, 1890, N. 47. — Da Costa, Intraabdominelle Kompression der Art. iliaca communis bei Exarticulatio coxae. Americ. Journal of the med. sc., 1900. — Coste, Etude de quelques cas rares d'hématomes de la fosse iliaque droite, ayant simulé l'appendicite. Thèse de Paris, 1901, G. Steinheil. — Cras, Ligatures dans la continuité des artères par le catgut. Bullet. de la soc. de chir., p. 739, 1884. — Czerny, Gangrän nach subkutaner isolierter Verletzung der Arterienintima, siehe Jüngst, Berl. klin. Wochenschr., 1884, N. 15. — Dahlgren, Karl, Instrument zur Kompression der Aorta bei Bauch- und Beckenoperationen. Zentralblatt für Chirurgie, 1903, S. 198. — Davies Colley, Taylor and Dalton, Notes on abnormalities observed in the dissecting room from Octob. 1870 to June 1872. Guy's Hosp. Reports, XVIII. — Delépine, Sheridan, and C. T. Dent, On the changes observed in healthy mediumsized arteries and in tendon ligatures during the first four weeks after ligation. Med.-chir. Transact., 1891. — Delpech, Observations et réflexions sur la ligature des princip. artères. Montpellier 1826. — Dietrich, G. L., Das Aufsuchen der Schlagadern behufs der Unterbindung zur Heilung von Aneurysmen nebst Geschichte der Unterbindung. Nürnberg 1831. — Dörfler, J., Über Arteriennaht. Beitr. z. klin. Chirurgie, Bd. XXV, Heft 3. — Eppner, M., Einige Beiträge zur Arterienligatur bei Elephantiasis arabum. Inaug.-Diss., Berlin 1881. — Erichsen, The science and art of surgery. London 1872. — Faure, Sur la ligature temporaire des artères. Revue de chir., 1899, 11. — Ders., Tentation de désarticulation interilio-abdominale. Revue de gynécol., 1899. — Féréol, Embolische Verstopfung im Bereich der Art. iliaca. Gaz. hebdom., N. 2, 11. janvier, 1867; séance de la soc. méd. des hôpitaux, 14. déc. 1866. — Fesq, F., Essai sur les ruptures traumatiques des gros vaisseaux intraabdominaux sans lésions de la paroi abdominale et des viscères. Paris 1878. — Fischer, G. (Rechnungsrat im Justizministerium), Statistik der im Kriege 1870/71 im preußischen Heere und in den mit demselben im engeren Verbande gestandenen norddeutschen Bundeskontingenten vorgekommenen Verwundungen und Tötungen. Berlin 1876. — Forgue et Bothezat, Contribution expérimentale à la chirurgie des artères. Arch. de méd. exp., 1. juillet, 1894. — Freund, W. A., Beitr. z. Geburtsh. u. Gynäkol. von Hegar, I, S. 397 (Behandlung der puerperalen Pyämie). — Froriep, R., Chirurgische Anatomie der Ligaturstellen des menschlichen Körpers. 18 Tafeln, Weimar 1830. — Günther, G. R., Die Lehre von den blutigen Operationen am menschlichen Körper. 1859—1860. — Gurlt, E., Berichte über die Fortschritte auf dem Gebiet der Chirurgie. Archiv f. klin. Chirurgie, Bd. I, III, V u. VIII, 1859—1865. — Guthrie, On the diseases and injuries of the arteries with the operat. etc. London 1830. — Ders., On wounds and injuries of the abdomen and pelvis. London 1847. — Heineke, Blutung, Blutstillung etc. Deutsche Chirurgie. — Höpfner, Über Gefäßnaht, Gefäßtransplantation und Replantation von amputierten Extremitäten. Archiv f. klin. Chirurgie, Bd. LXX, Heft 2. — v. Horoch, K., Die Gefäßnaht. Allgemeine Wiener med. Zeitung, 1888, N. 22 u. 23. — Ders., Unterbindung der Gefäße in der Kontinuität. Allgemeine Wiener med. Zeitung, 1889, N. 36, 37, 43, 46 u. 47. — Hughes, A., Abnormal arrangement of arteries in the region of the kidney and suprarenal body (Varietäten der Art. spermatica int.). Journal of anatomy, Vol. XXVI, p. 305. — Hyrtl, Joseph, Handbuch der topographischen Anatomie. 5. Aufl., 1865. — Jakobsthal, H., Zur Histologie der Arteriennaht. Beitr. z. klin. Chirurgie, Bd. XXVII, S. 199. — Jassinowski, A., Die Arteriennaht. Inaug.-Diss., Dorpat 1889. — Ders., Ein Beitrag zur Lehre von der Gefäßnaht. Archiv f. klin. Chirurgie, Bd. XLII. — Jensen, Über zirkuläre Gefäßsutur. Archiv f. klin. Chirurgie, Bd. LXIX, S. 938. — Joessel, G., Lehrbuch der topographisch-chirurgischen Anatomie. Bonn, Friedr. Cohen, 1889. — Jüngst, C., Aus der chirurgischen Klinik Czernys. Gangrän nach subkutaner isolierter Verletzung der Arterienintima. Berl. klin. Wochenschrift, 1884, N. 15. — Kast, Über Unterbindung der Bauchaorta. Deutsche Zeitschrift für Chirurgie, Bd. XII. — Keen, Rélation d'un cas de ligature d'aorte abdominale au XIII. Congrès internat. de méd. Paris 1900. Zentralblatt für Chirurgie, 1900. — König, Albert, Beitrag zur Kasuistik der arteriellen Arrosionsblutung bei Abszeßeröffnung. Münch. med. Wochenschr., 1887, N. 32. — Krusche, Alfred, Anatomische Untersuchungen über die Art. obturatoria. Diss., Dorpat 1885. — Kümmell, Über zirkuläre Gefäßnaht beim Menschen. Beitr. z. klin. Chirurgie, Bd. XXVI, Heft 1. — Lauth, F., Scriptor. latin. de aneurysmatibus collectio. Argent. 1785. — Lejars, Des ruptures sous-cutanées directes des grosses artères et des gangrènes consecutives. Revue de chirurgie, 1898. — Lennander, K. G., Om intra-abdominel temporär Kompression af aorta eller någon af dess störstagrenar

vid vissa bäcken-eller bukoperationer. Upsala läkarefören. Förhandl. N. F., Bd. II, p. 433 u. Hygiea, 1898, Bd. LXI, p. 420. — Lidell, John A., On the wounds of blodvessels, traumat. hemorrhages, traumat. aneurism and traumat. gangrene. Surg. mens. of the war of the rebellion. Collected and publied by the U. St. sanitary commiss. New York, 1870. 10 plates. — Linhart, W. v., Kompendium der chirurgischen Operationslehre. 4. Aufl., 1874. — Lossen, H., Verletzungen der unteren Extremitäten. Deutsche Chirurgie, Lief. 65, S. 14 ff., 1880. — Madelung, Über intraperitoneale Digitalkompression von Beckenblutgefäßen. Deutsche Zeitschrift für Chirurgie, Bd. LXXI. — Manec, J. P., Traité théoret. et pratique de la ligature des artères. Paris 1832. — Mc Burney, Interabdominal finger-compression of the common iliac artery. Annals of surgery, London 1897, Vol. XXV, p. 611 u. 741. — Murphy, Resection of arteries and veins injured in continuity — end-to-end suture. Americ. med. Record, January 16, 1897. — Napalko, N., Die Naht des Herzens und der Blutgefäße. Inaug.-Diss., Moskau 1900, 212 S., russisch; referiert im Zentralblatt für Chirurgie, 1900, S. 596. — Niehnes, H., Beitrag zur Verletzung arterieller Blutgefäße in der Leistengegend. Inaug.-Diss., Würzburg 1884. — Otis, George A., and Barnes, The medical and surgical history of the war of the rebellion (1861—65), Part. II, Vol. II. Surgical history, Washington 1876. — Parrot, Übersetzung von A. Scarpas Unterbindungen der bedeutenderen Schlagadern etc. Berlin 1821. — Payr, E., Beiträge zur Blutgefäß- und Nervennaht nebst Mitteilungen über die Verwendung eines resorbierbaren Metalls in der Chirurgie. Archiv f. klin. Chirurgie, Bd. LXII, Heft 1 und Verhandlungen der deutschen Gesellschaft für Chirurgie, Kongreß 1900. — Ders., Zur Frage der zirkulären Vereinigung von Blutgefäßen mit resorbierbaren Prothesen. Archiv f. klin. Chirurgie, Bd. LXXII, Heft 1. — Petréquin, Traité d'anatomie topographique, 1843. — Porta, Über die pathologischen Veränderungen der Arterie bei der Ligatur und der Torsion. 1845. Zitat nach Rabe l. c., S. 142. — Pousson et Chavannaz (Bordeaux), Plaie de la veine cave inférieure au cours d'une intervention abdominale. Suture, Guérison. Bull. et mém. de la soc. de chir. de Paris, T. XXIX, p. 12. — Purpura, F., Sulla ligatura della vena cava inferiore. Studio sperimentale. Festschrift für Bottini. Typographia matematica di Palermo, 1903. — Quénu, Traitement de deux gros anévrismes par l'exstirpation du sac. Gaz. méd. de Paris, 1895, N. 24. — Rabe, L., Unterbindung der großen Gefäßstämme in der Kontinuität bei Erkrankungen und Verletzungen der unteren Extremität. Deutsche Zeitschrift für Chirurgie, Bd. V, S. 140, 1875. — Reinsholm, Die verschiedenen Methoden für zirkuläre Vereinigung abgeschnittener größerer Arterien- und Venenstämme. Nord. med. Arkiv, 1902 u. 1903, Abt. Chirurgie. — Roux, Remarques pour l'histoire de l'anévrisme arterio-veineux. Paris 1850. — Salinari et Virdia, Contributo sperimentale et istologico alla sutura delle arterie. Rom 1902, Enrico Voghera. — Sands, H. B., An account of two cases of pelvic aneurism. Americ. Journal of med. sc., April, 1881, p. 366. — Scarpa, A., Über Unterbindung der bedeutenderen Schlagadern etc. Aus dem Italienischen übersetzt von Parrot, Berlin 1821. — Schloffer, H., Über embolische Verschleppung von Projektilen nebst Bemerkungen über die Schußverletzungen des Herzens und der großen Gefäße. Beiträge z. klin. Chirurgie, Bd. XXXVII. — Scriba, J., Beiträge zur Ätiologie und Therapie des Aneurysma. — Deutsche Zeitschrift für Chirurgie, Bd. XXII, S. 513. — Seggel, Über die Naht der Arterien. (Aus der chirurgischen Klinik zu München.) Münch. med. Wochenschr., N. 22 u. 23, 1900. — Shepherd, The treatment of aneurism of the external iliac artery by digital compression. Annals of surgery, 1903, October. — Silberberg, Über die Naht der Blutgefäße. Inaug.-Diss., Breslau. — Sobotta, J., Atlas der deskriptiven Anatomie. München, J. F. Lehmann, 1894. — Stokes, William, On the temporary deligation of the abdominal aorta. Dublin quaterly Journal of med. sc., 1869, August 1. — Stratton, The gradual surgical occlusion of large arteries; its relative advantages together with an experimental inquiry etc. Annals of surgery, 1903, August. — Taylor (mit Davies Colley and Dalton), Notes on abnormalities observed in the dissecting room from Octob. 1870 to June 1872. Guy's Hosp. Rep., XVIII. — Terry, J. N., Ligature of arteries for aneurism. Lancet, February 3, 1872. — Tillmanns, H., Lehrbuch der allgemeinen und speziellen Chirurgie, Bd. I. Lehrbuch der allgemeinen Chirurgie, 9. Aufl., 1904, S. 524 ff. (Die Lehre von den Aneurysmen). Ibidem S. 106 ff. u. 112 (Gefäßnaht. Seitliche Ligatur der Venen). — Ders., Lehrbuch der speziellen Chirurgie, 8. Aufl., 1904, Bd. I, S. 788 ff. u. Bd. II, S. 29 ff. — Ders., Zur Lehre von der antiseptischen Wundheilung (Bildung der Gefäßnarben). Virchows Archiv f. patholog. Anat., Bd. 78, 1879. — Trendelenburg, F., Über die chirurgische

Behandlung der puerperalen Pyämie. Münch. med. Wochenschr., 1902, N. 13 (Unterbindung der Vena hypogastrica u. spermatica). — Treves, Fr., Zur Technik der Arterienunterbindungen. Lancet, January 21, p. 111. — Turner, T., Pract. treat. on the arterial system import. for stud. of anastom. for operat. of aneurismen etc. With orig. plates, London 1826. — Verneuil, Dictionnaire encyclop. des sciences méd., Paris 1869, T. I (Aneurysmen). — Virdia, siehe Salinari l. c. — v. Wahl, Ed., Über die auskultatorischen Erscheinungen bei Gefäßverletzungen und sogenannten traumatischen Aneurysmen. Deutsche Zeitschrift für Chirurgie, Bd. XXI, S. 118. — Ders., Über die diagnostische Bedeutung der systolischen Geräusche bei partieller Trennung des Arterienrohrs. St. Petersburger med. Wochenschrift, 1884, N. F., Jahrgang I. — Waldeyer, W., Das Becken. Bonn 1899, F. Cohen. — Zahn, W., Untersuchungen über die Vernarbung von Querrissen der Arterienintima und Media nach vorheriger Umschnürung. Virchows Archiv f. patholog. Anat. u. Physiol., Bd. 96, Heft 1, S. 1. — Ziegler, Über Stichverletzungen der großen Gefäße. Münch. med. Wochenschr., 1897, N. 27 u. 28.

VI. Verletzungen und Unterbindungen der Arteria und Vena iliaca communis (Kapitel VI und VII).

S. auch die Literaturverzeichnisse V und X.

Agnew, Ligatur der Art. iliaca communis. Chirurgie, Bd. I, S. 667, 1878. — d'Almeido, Bernardino, Ligatur der Art. iliaca communis, siehe Barbosa l. c. u. Kümmell l. c., S. 337. — Alvernhe, Sur l'hémostase de la désarticulation de la hanche. Thèse de Montpellier, 1885. — Anderson, System of surgical anatomy. New York 1822. — Baker, W. M., Case of ligature of the common iliac artery, St. Bartholmew's Hosp. Reports, VIII, 1872. — Banks, M., Ligature of the iliac arteries through the peritoneum. Brit. med. Journal, N. 1665, p. 1163. — Barbosa, A. M., Memoria sobre a laqueaçao da arteria iliaca primitiva etc. Denkschrift an die königl. Akademie der Wissenschaften zu Lissabon. Gaz. med. de Lisboa, 1874; Traduit par Almés; Gaz. méd. de Paris, 1874, N. 40, 49 u. 52; ferner Zentralblatt für Chirurgie, 1874, S. 412 (Historisches und Statistisches über die Ligatur der Art. iliaca communis). — Bardenheuer, Exarticulatio femoris im Sakroiliakalgelenk. Verhandlungen der deutschen Gesellschaft für Chirurgie, XXVI. Kongreß, 1897. — Barwell, The international encyclopaedia of surgery, Vol. III, p. 475 (Ligatur der Art. iliaca communis). — Baxter, Aneurism of the abdominal aorta, ligature of the right common iliac. Chicago med. Journal, Vol. XXIII, Octob. 1866, p. 460. — Berckel, Über neue Methoden der Exartikulation im Hüftgelenk. Diss., 1884. — v. Bergmann, E., Exstirpation eines Beckenenchondroms mit Unterbindung der Art. und Vena iliaca communis. Heilung. Deutsche med. Wochenschrift, 1885, N. 42 u. 43. — Ders. und v. Bruns, Handbuch der praktischen Chirurgie, Bd. II. — Berthomier, Revue de chir. Congrès français de chir., 1901. — Beugnot, Ligature de l'artère iliaque primitive. Journal de la soc. méd. de la Nouv. Orléans, 1859—1860, p. 242. — Bickersteth, E. R., Ligatur der Iliaca communis wegen Aneurysma der Art. iliaca ext. Heilung. Edinburgh med. Journal, Vol. VIII, Part. 1, 1862, p. 8 u. Gurlt, Jahresbericht für 1862, Archiv f. klin. Chirurgie Bd. III, S. 43. — Billroth, Theodor, Chirurgische Briefe aus den Kriegslazaretten in Weißenburg und Mannheim 1870. Berlin 1872 (Unterbindung der Art. iliaca communis). — Blandin, Specimen from ligature of common iliac. Bullet. de la soc. anat. de Paris, XV, 1841, p. 396. — Bontecou, R. B., Ligature of the iliac artery for aneurism of the femoral. New York med. Journal, 1876, XXIII, p. 281. — Bouisson, F., De la ligature des artères retropelviennes. Montpellier 1846. — Brainard, Ligatur der Art. iliaca ext. und der Iliaca communis wegen Schußverletzung, Tod 3 Monate nach der Operation. Chicago Journal of the med. sc., New Series, Vol. XL, 1863, u. Gurlt, l. c. Jahresbericht 1863—1865, S. 195. — Braun, H., Deutsche Zeitschr. für Chirurgie, Bd. XLVII. — Briarly, San Francisco med. Press, 1861, 11, p. 92. — Buck, G., Ligatur der Art. femoralis, profunda, iliaca ext. und communis wegen Femoralaneurysma, Tod. New York Journal of med., Nov., 1858. — v. Büngner, Archiv f. klin. Chirurgie, Bd. XL. — van Buren, Ligatur der Iliaca communis wegen Aneurysma der Iliaca ext., Tod. New York Journal of med., January, 1857. — Bushe, Ligatur der Art. iliaca communis wegen Aneurysma cirsoid. der Schamlippen, der Vagina und des Dammes bei einem Kind von 6 Wochen 4 Tagen, Tod. New York med.-chir. Bullet., Vol. I. — Butcher, Richard, On ligature of the iliac artery for the cure of inguinal aneurism. Dublin 1865 u. Dublin

Journal of med. sc., Nov. 1, 1872. — Caldas, Agnews Chir., Bd. I, S. 667, 1878. Ligatur der Art. iliaca communis. — Caradec, Ligature de l'artère iliaque. L'Union méd., N. 93, 1874. — Carr, Agnews Chirurgie, Bd. I, S. 667, 1878. Ligatur der Art. iliaca communis wegen Aneurysma. — Caswell, E. T., Ligation of the external iliac artery. Two cases, in one followed by ligation of the common iliac. New York med. Rec., Sept. 29, 1877. — Chassaignac, Ligatur der Art. iliaca communis wegen malignen Tumors des linken Oberschenkels. Bull. de la soc. de chir., Paris 1851. — Chiappini, Inguinal aneurism, ligature of the right common iliac artery; recovery. Lancet, 1879, Nov. 15. — Cock, E., Aneurism of the external iliac artery. Ligature of common iliac etc. Guy's Hosp. Rep. 1884, Vol. X, u. Gurlt, Jahresbericht l. c. — Coronat, Arch. générales de méd., 1897. — Crampton (Dublin), Ligatur der Iliaca communis wegen Aneurysma der Art. iliaca ext., Tod. Med.-chirurg. Transact., Vol. XVI. — Cutter, James B., Ligatur der Art. iliaca ext. wegen Aneurysma spurium art. femoral., später Ligatur der Iliaca communis, Tod. Americ. Journal of the med. sc., Vol. XLVIII, 1864, p. 36, 1865, p. 391, siehe auch Gurlt, Jahresbericht für 1863—1865 im Archiv f. klin. Chirurgie l. c. — Czerny, V., Ligatur der Art. iliaca communis und der Aorta wegen Schußverletzung. Wiener med. Wochenschr., 1870, 58. — Ders., Unterbindung der Art. iliaca communis. Jahresbericht der Heidelberger chirurgischen Klinik für 1897. Beitr. z. klin. Chirurgie, Bd. XXIV, Supplementheft, S. 176. — Da Costa, American Journal of the med. sciences, 1900. — Davy, Richard, Kompression der Art. iliaca communis mittels eines in den Mastdarm eingeführten Stabes, z. B. bei Exarticulatio femoris. Brit. med. Journal, Vol. II, p. 685, 1879. — Deguise, Ligatur der Art. iliaca ext. wegen Aneurysma derselben, Nachblutung, Ligatur der Art. iliaca communis und der Femoralis dicht unter dem Lig. Pouparti, Heilung. Mém. de l'acad. royale de méd, T. IX, N. 9, Gaz. méd. de Paris 1840 u. Americ. Journal of med. sc., Oct., 1841. — Dennis, Transperitoneale Ligatur der Iliakalarterien, siehe Banks, British med. Journal, N. 1665, p. 1163. — Dreist, Karl, Über Ligatur und Kompression der Arteria iliaca communis. Deutsche Zeitschr. für Chirurgie, Bd. LXXI. — Dugas (Charlestown), Ligatur der Iliaca communis wegen Aneurysma (?), Tod. Erichsen The science and art of surgery, 1872, Vol. II, p. 119, zitiert von Kümmell l. c., S. 337. — Edwards, Ruptur der Art. iliaca ext., Ligatur der Art. iliaca communis, Tod. Edinburgh Journal of med. sciences, 1858. — Eisenberg, Beiträge zur Exarticulatio femoris. Inaug.-Diss., Würzburg 1886. — Essen, O., Deutsche Zeitschr. für Chirurgie, Bd. XXXI. — Faure, Revue de chir., 1899, 11 u. Revue de gynécologie, 1899. — Fergusson, Aneurysma der Art. iliaca communis. Unterbindung der Aorta über der Teilungsstelle. Assoc. med. Journal, June 28, 1856. — Fick, Diss. ext. histor. commem. deligationis arteriae iliacae etc. Kassel 1836. Ligatur der Iliaca communis sin. wegen Oberschenkel- und Beckentumor. Exarticulatio femoris. Tod. Zitiert von Kümmell l. c., S. 340. — Fluhrer, W. F. A., Ligation of the common iliac artery for aneurism of the external iliac. Death on the seventh day from acute nephritis. New York med. Record, 1886, Octob. 23, p. 454. — Foster, Embolie der Art. iliacae communes mit Gangrän beider Beine. Med. Times and Gaz., 1874, May 16 and 24. — Garviso, Gaetano, Mémoire sur un aneurysme et ligature de l'artère iliaque primitive. Montevideo 1840 u. 1843, Annales de la chirurgie, Novemb., 1844 u. Journal de chirurgie, 1846. — Gibson, W., Americ. med. Record, Vol. III, 1812. Ligatur der Iliaca communis. — Gilpin, J., New Orleans med. and surg. Journal, 1851—1852, VIII, 598. — Goldsmith, Ligatur der Iliaca communis infolge Arrosion der Femoralis durch Druck des luxierten Femurkopfes, Tod. Louisville med. Journal, February, 1860. — Gross, System of surgery, Vol. I, p. 761, 1856. Ligatur der Iliaca communis wegen Iliakalaneurysma durch Luzemberg (New Orleans), 1846. — Gouley, Ligatur der Art. iliaca communis. Agnews Chirurgie, Bd. I, S. 667, 1878. — Günther, G., Lehre von den blutigen Operationen. — Gurlt, E., Ligatur der Art. iliaca communis durch v. Langenbeck wegen Schußverletzung der Art. glutaea dextra. Archiv f. klin. Chirurgie, 1862, Bd. III, S. 96 (Jahresbericht). — Ders., Berichte über die Fortschritte der Chirurgie, 1859—1865. Archiv f. klin. Chirurgie, Bd. I, III, V u. VIII (mehrere Fälle von Ligatur der Iliaca communis). — Guthrie, G., Ligatur der Iliaca communis wegen eines malignen pulsierenden Tumors. Med. Gaz. London, Vol. II, 1834. — Hamilton, Agnews Chirurgie, Bd. I, S. 667, 1878. Ligatur der Art. iliaca communis. — Hammond, Unterbindung der Iliaca communis wegen Inguinalaneurysma. Tod. San Francisco 1861, zitiert von Kümmell l. c., S. 334. — Hargrave, W., Ligatur der Art. iliaca communis wegen arteriell-venösem Aneurysma, Tod. Dublin med. Press, Vol. II, p. 169, 1865, siehe Gurlt l. c., Jahresbericht, 1863—1865, S. 196,

Archiv f. klin. Chirurgie. — Hartmann, Beitrag zur Exarticulatio femoris etc. Inaug.-Diss., Leipzig 1900. — Hasslauer, Temporäre Ligatur der großen Gefäßstämme mit besonderer Berücksichtigung der temporären prophylaktischen Ligatur der Art. iliaca communis bei Exarticulatio coxae. Inaug.-Diss., Würzburg 1894. — Heckel, C. A., Über die Unterbindung der Art. iliaca communis und ihrer Zweige. Leipzig 1864. — Hey, Ligatur der Art. ilaca communis wegen Aneurysma der linken Art. iliaca, Heilung. Med.-chir. Transactions, XXVII. — Hill, Berkeley, Chronic abscess in the groin-ulceration into the right common iliac artery. Death. Med. Times and Gaz., Nov. 4, p. 533, 1882. — Hofmann, Zur operativen Behandlung des Aneurysma. Beiträge z. klin. Chirurgie, Bd. XXIV, 2. — Holt, Ligatur der Art. iliaca communis wegen Aneurysma der Ischiadica. Southern med. and surg. Journal, 1859. — Hunter, Ligatur der Art. ilaca communis. Agnews Chirurgie, 1878, Bd. I, S. 667. — Ingram, Ligatur der Art. iliaca communis. Agnews Chirurgie, Bd. I, S. 667, 1878. — Isham, Ligatur der Art. iliaca communis wegen Stichverletzung der Iliaca int., Tod. Siehe Gurlt, Jahresbericht l. c. u. Kümmell l. c., S. 335. — Jameson, L. S., Successful ligature of common iliac artery for aneurism of external iliac. Lancet, 1886, March 6, p. 444. — Joessel, G., Handbuch der topographisch-chirurgischen Anatomie. Bonn, Friedr. Cohen. — Jones, Ellis, Unterbindung der Iliaca communis wegen Aneurysma der Art. iliaca ext., Tod. London Journal of med. sc., Vol. IV. — Kade, E., Unterbindung der Art. iliaca communis wegen Aneurysma der Art. ischiadica. St. Petersburger med. Wochenschr., 1876, N. 8 u. 9. — Kadjan, A. A., Ein Fall von interilio-abdominaler Exartikulation. Annalen der russischen Chirurgie, 1900, Heft 4, Zentralblatt für Chirurgie, 1900, S. 990. — Kempster, Felix H., siehe Lempriere l. c. — Knorre, Aneurysma der Art. glut. sup., Unterbindung der Art. iliaca communis; Tod an Pyämie. Journale des Hamburger Allg. Krankenhauses, 1858, Februar. Zitat nach Kümmell l. c., S. 333. — Kocher, Beitrag zur Unterbindung der Art. iliaca communis. Archiv f. klin. Chirurgie, Bd. XI, 1869. — Körte, W., Ein Fall von Aneurysma der Art. iliaca ext. mit Berstung und konsekutiver Unterbindung der Art. iliaca communis und Aorta. Deutsche med. Wochenschrift, N. 45, 1900 und Freie Vereinigung der Chirurgen Berlins, Sitzung vom 9. Juli 1900. — Korzon, T., Ein Fall von Septikopyämie infolge von Thrombose der Vena iliaca während der Schwangerschaft. Frühgeburt. Heilung. Gaz. lekarska, 1899; Virchow-Posners Jahresbericht, 1899, II, S. 636. — Kümmell, Zur Unterbindung der Art. iliaca communis (zwei eigene Fälle von Ligatur der Art. iliaca communis). Verhandlungen der deutschen Gesellschaft für Chirurgie, XII. Kongreß, 1883, S. 319 u. Archiv f. klin. Chirurgie, 1884, Bd. XXX. — Ladureau, Ligature de l'iliaque primitive. Rec. de mém. de méd. militaires, XXVIII, p. 272—294, octobre, 1871. — v. Langenbeck, B., siehe Gurlt l. c. — Leflaive, Arteriell-venöses Aneurysma der Arteria und Vena iliaca communis nach Messerstich ins Hypogastrium. Revue médico-chirurg. de Paris, 1855. — Lempriere, On a case of ligature of the common iliac artery etc., by Felix H. Kempster. Austral. med. Journal, Melbourne, Bd. IX, p. 7—15, 1864. — de Lisle, Ligatur der Art. iliaca communis wegen Blutung. Army m. Dep.-Rep., London 1860, II, p. 453. — Liston, Necrosis femoris. Amputatio femoris dicht unter dem Trochanter minor. Nachblutung. Ligatur der Art. iliaca communis. Tod nach 24 Stunden. London med. Times and Gaz., 1830, April 24. — Lossen, H., Verletzungen der Extremitäten. Deutsche Chirurgie, Lief. 65, S. 15, Stuttgart 1880. — Lüning, Über die Blutung bei der Exartikulation des Oberschenkels und deren Vermeidung. 1877, Zürich, Fr. Schulthess. — Luzemberg, siehe Gross l. c. — Lyon (Glasgow), Ligatur der Iliaca communis wegen Aneurysma. Tod. Monthly Journal of med. sc., Vol. VIII. — Marmaduke, Transperitoneale Ligatur der Iliakalarterien, siehe Banks, Brit. med. Journal, N. 1665, p. 1163. — Maunder, Cases of ligature of large arteries (iliaca communis) wegen Aneurysma der Art. iliaca ext. dextra. Med. Times and Gaz., Octob. 26 und Lancet, Sept. 28, p. 394, 1867. — May, Beiträge zur Kasuistik der Hüftgelenksexartikulation. Inaug.-Diss., Heidelberg 1887. — Mayo, Ligature of the common iliac artery. London med. and surg. Journal, 1834, IV, p. 349. — Mc Burney, Intraperitoneale Digitalkompression der Art. iliaca communis. Annals of surgery, 1897. — Mc Guire, Aneurysma beider Art. iliacae commun., des unteren Endes der Aorta und der linken Iliaca ext., Unterbindung der Aorta, Tod. Americ. Journal of med. science, 1868, October. — Mc Kee, Ligatur der Iliaca communis wegen Schußverletzung. Tod nach 2 Tagen. Reports on the extent and nature of the materials available for the preparation of a med. and surg. history of the rebellion. War Departement, Philadelphia 1865 und Gurlt, Jahresbericht für 1863—1865. — Mc Kinlay, Unterbindung der Art.

iliaca ext. und dann der Iliaca communis wegen Nachblutung nach Amputatio femoris. Heilung. Edinburgh med. Journal, Vol. IX, Part. 2, 1864, p. 808 und Gurlt l. c., Jahresbericht 1863—1865, S. 195, im Archiv f. klin. Chirurgie. — Medoro, S., Storia d'allaciatura dell' arteria iliaca primitiva destra per aneurisma dell' iliaca externa. Annal. univ. di med. Milano, XIII, 1832, p. 172. — Meir, Th., Ligatur der Iliaca communis dextra wegen pulsierender Knochengeschwulst. Americ. med. Gaz., May, 1859. — Michael, A case of transperitoneal ligature of the common iliac artery for diffuse traumatic aneurism of the external iliac and common femoral arteries. Recovery. Lancet, January 25, 1896. — Moore, Maligner, ein Aneurysma der linken Iliaca ext. vortäuschender Tumor. Ligatur der Iliaca communis. Tod. Lancet, February 21, 1852. — Morton, Thomas, Cases of ligations of arteries performed at the Pennsylvania Hospital 1802—1820. Americ. Journal of the med. sciences, 1876, July. — Mott, Val., Ligatur der Art. iliaca communis wegen Aneurysma der Art. iliaca ext. Americ. Journal of med. sc., Vol. I, p. 156, 1827. — Mouret, Ligatur der Art. iliaca communis wegen Nachblutung nach Ligatur der verletzten Art. femoralis. Journal des connaiss. méd.-chir., Paris 1838—1839, p. 237. — Nasse, Ein Fall von Aneurysma der Art. femoralis. Zentralblatt für Chirurgie, 1897, S. 606 u. 1898, S. 587. — Nanu, Un cas de désarticulation interilio-abdominale. Revue de chir., Congrès internat. de méd., 1900. — Nobiling, Fall von Herz- und Aortenthrombose bis in die Iliaca. Bayer. ärztl. Intelligenzblatt, 1869, N. 33. — Norris, G., Table showing the mortality following the operation of tying the iliac arteries. Americ. Journal of the med. sciences, 1847, Vol. XIII, p. 13 (viel Literatur). — Ogle, J. W., Aneurysma der Art. iliaca communis, plötzlicher Tod durch Berstung. Transact. of the pathol. soc., XVII, p. 112. — Otis, George A., and Barnes, The medical and surgical history of the war of the rebellion (1861—65), Vol. II, Washington 1876. — Parker, Ligatur der Art. iliaca communis und int. wegen Stichverletzung der Inguinalgegend, siehe Stephen Smith, Americ. Journal of the med. sc., Vol. XL, 1860. — Peace, (Philadelphia), Ligatur der Art. iliaca communis wegen Aneurysma der Iliaca ext. dextr. Heilung. Americ. Journal of the med. sciences, 1843. — Pirogoff, Aneurysma der Iliaca ext. dextr., Ligatur derselben, Nachblutung, Ligatur der Art. iliaca communis. Gangrän der Wunde. Tod. Annalen der chirurg. Abteilung des Clinicums der kaiserlichen Universität Dorpat, 1839, und Fricke u. Oppenheims Zeitschrift, Bd. XIII, 1840. — Pitta, Ligatur der Art. iliaca communis wegen Aneurysma, siehe Barbosa l. c. — Pitts, R., Transperitoneal ligature of the iliac arteries. Lancet, 1899, January 21. — Poppert, Unterbindung der Art. iliaca communis, hypogastrica und Vena iliaca ext. bei Exarticulatio femoris. Deutsche med. Wochenschrift, 1889, N. 29. — Post, Alfred, Aneurysma der linken Iliaca ext., Inzision, Tamponade, Ligatur der Art. iliaca communis, Tod. New York med. and surg. Journal, Vol. III. — Regnier, Beitrag zur Kenntnis der Beckenblutgeschwülste. Zentralblatt für Chirurgie, 1893, S. 849. — Richter, C. M., Ligation of common iliac for aneurism of external iliac. Recovery. Pacific med. and surg. Journal, Vol. XXIII, p. 505, April, 1881 u. Zentralblatt für Chirurgie, 1881, N. 27. — Richter, E., Zur Unterbindung der Art. iliaca communis. Zentralblatt für Chirurgie, 1884, S. 162. — Salistschef, E. G., Exarticulatio interilio-abdominalis mit Unterbindung der Vasa iliaca communia. Archiv f. klin. Chirurgie, Bd. LX, Heft 1. — Salomon, (Petersburg), Aneurysma der Iliaca ext. sin., Unterbindung der Art. iliaca communis. Heilung. Zeitschrift für die gesamte Medizin, 1839, Bd. XII. — Sands, H. B., Unterbindung der Art. iliaca communis wegen Leistenaneurysma. Americ. Journal of med. sc., April, 1881. — Savariaud, Un cas de désarticulation interilio-abdominale. Revue de chir., 1902. — Schally, Zur Behandlung der Aneurysmen mit Kompression. Prager med. Wochenschr., 1896. — Schopf, Über Aneurysmen der Art. iliofemoralis. Wiener klin. Wochenschr., 1898, N. 47. — Schwartz, Zerreißung der Art. iliaca communis. Bullet. de la soc. anatomique de Paris, 1875, p. 398. — Sheild, Transperitoneale Ligatur der Iliakalarterien, siehe Banks, Brit. med. Journal, N. 1665, p. 1163. — Simon, Arteriell-venöses Aneurysma der Art. und Vena iliaca communis, Kompression der Aorta, Gangrän der Eingeweide. The Lancet, 1875, Vol. II, p. 834. — Smith, H., Ligatur der Art. iliaca communis wegen Aneurysma der Iliaca ext. Tod. Lancet, London 1852, Vol. VIII. — Smith, Stephen, Stichverletzung der Inguinalgegend, Unterbindung der Art. iliaca communis und int. (durch Parker). Americ. Journal of med. sc., New Ser., Vol. XL, p. 17, 1860. — Ders., Unterbindung der Art. iliaca communis (durch Stevens) wegen Aneurysmen der rechten Iliaca ext. Tod. Ibidem. — Ders., Aneurysma der Art. iliaca dextra und femoralis, Ligatur der Iliaca ext., wegen Rezidiv nach 2 Jahren Ligatur der Iliaca communis. Tod.

Ibidem. — Smith, Th., Ligature of the common iliac artery. Clin. soc. of London. Brit. med. Journal, 1886, Octob. 30, p. 819. — Sonnenburg, Kollateralkreislauf nach Unterbindung der Art. iliaca. Freie Vereinigung der Chirurgen Berlins, 111. Sitzung am 9. Juli 1900. — Spalteholz, W., Handatlas der Anatomie. Leipzig, S. Hirzel, 1895. — Stanley, Edw., Unterbindung der Art. iliaca communis bei pulsierenden Knochengeschwülsten. London med.-chir. Transactions, Vol. XXVIII und London med. Gaz., 1845, March. — Stetter, Unterbindung der Art. iliaca communis wegen Aneurysma. Heilung. Zentralblatt für Chirurgie, 1884, p. 160. — Stevenson, siehe Michael l. c. — Stone, Waren, Ligatur der Iliaca communis mit Silberdraht wegen Aneurysma der Femoralis und Iliaca ext. Tod. New Orleans med. and surg. Journal, Sept. 1859. — Sulzenbacher, A., Ligatur der Art. iliaca communis dextra wegen eines Aneurysma spurium (Stichverletzung). Wiener med. Presse, 1882, N. 7—9. — Syme, James, Ligatur der Art. iliaca communis wegen Aneurysma der rechten Iliaca ext. Tod. Edinburgh med. and surg. Journal, 1838, October. — Thomson, A case of transperitoneal ligature of the left common iliac artery for haemorrhage following exploratory incision of sarcoma of the innominate bone. The Lancet, August 18, 1900. — Tillaux, Irrtümliche Unterbindung der Aorta statt der Art. iliaca communis. Bullet. de la soc. de méd., Mai, 1900. — Tillmanns, H., Lehrbuch der speziellen Chirurgie, 8. Aufl., 1904, Bd. II, S. 32 ff. (Unterbindung der Art. iliacae). — Trendelenburg, Unterbindung der Art. iliaca communis und der Vena iliaca ext. bei Exarticulatio femoris. Archiv f. klin. Chirurgie, Bd. XXVI, 1881. — Treves, Fr., Chirurgische Operationslehre. London 1891. — Uhde, Aneurysma der Art. glutaea sinistra. Ruptur der Art. iliaca int. beim Versuch, sie zu unterbinden. Ligatur der Art. iliaca communis. Tod. Deutsche Klinik, 1853, April, N. 16. — v. Varendorff, Über die Verletzungen und Aneurysmen der Art. glutaea und ischiadica. Inaug.-Diss., Marburg 1899. — Velpeau, A., Recherches historiques et pratiques sur la ligature des artères iliaques et de l'aorte. Trans. méd., Paris 1832, IX, p. 17. — Waldeyer, W., Das Becken. Bonn 1899, F. Cohen. — Warthon, Popliteal aneurism, ligation of femoralis, profund. fem., obturat., iliac ext. and common iliac art. Death. Philadelphia med. Times, 1877, N. 10. — Watson, Unterbindung der Art. iliaca communis. Agnews Chir., Bd. I, S. 667, 1878. — Wedderburn, Ligatur der Art. iliaca communis wegen Aneurysma der Iliaca ext. und femoralis sinistra. Tod. New Orleans med. and surg. Journal, May, 1852. — Wolff, O., Ein Operationsverfahren bei ausgedehnter Beckenkaries nach Coxitis, Exartikulation des Oberschenkels mit der zugehörigen Beckenhälfte. Zentralblatt für Chirurgie, 1897, S. 185 und 1898, S. 1152. — Zahn, Zwei Fälle von operativ geheilten Aneurysmen der unteren Extremität. Inaug.-Diss., Erlangen 1897.

VII. Verletzungen und Unterbindungen der Arteria iliaca externa (Kapitel VI und VII).

S. auch die Literaturverzeichnisse V und X.

Abernethy, siehe Wood and Norris l. c. Nachblutung nach Ligatur der Arteria iliaca ext. und Ligatur wegen Aneurysma, siehe Rabe l. c., S. 215 u. S. 221, N. 105; desgl. wegen Blutung, ibid., S. 226, N. 149. — Adams, J., A case of ligature of the external iliac artery for femoral aneurism. London Hospital Reports, III, p. 1, 1886, und Med. Times, 1865, II, p. 681. — Ders., siehe Wood und Norris l. c., Nachblutung nach Ligatur der Art. iliaca ext. — Agard, Ligatur wegen Aneurysma. Americ. Journal, April, 1856. Schmidts Jahrb., Bd. XLIII, S. 388; desgl. bei Blutung, ibid., Canstatts Jahresbericht, 1856, 3, 259. — Albanese, E., Gazz. clinic. di Palermo 1869—1870 und 1874, Fasc. I, p. 1. Ligatur der Art. iliaca ext. wegen Leistenaneurysma der Art. femoralis. — Albert, Ligatur wegen Aneurysma der Leiste. Rabe l. c., S. 215, N. 31. — Alexander, W., Curious cases of aneurism. Brit. med. Times and Gaz., Febr. 23, p. 246, 1884 (Ligatur der Art. iliaca ext.). — Aliquié, Gaz. méd. de Paris 1841, p. 171 (Ligatur der Art. iliaca ext.). — Anderson, William, A case of inguinal aneurism successfully treated by ligature of the external iliac artery etc. The Lancet, 1887, 27. Aug., p. 414 und The Lancet, December, 1870 (Ligatur wegen Elephantiasis). — Annandale, Operation eines Leistenaneurysmas nach Antyllus. The Lancet, 1876, p. 597. — Arendts, Ligaturen bei Leistenaneurysma. Russ. med. Zeitung, 1857, Canstatts Jahresbericht, 1851, 5, 158. — Ashhurst, Rupture of external iliac artery. Philadelphia med. Times, N. 199, Aug. 21, 1875. — Baker, Ligature of the external iliac artery for inguinal aneurism. Recovery. Lancet, I. N. 12 und Brit. med. Times and Gaz., 1866, May 5, p. 469. — Banks, M.,

Ligature of the iliac arteries through the peritoneum. Brit. med. Journal, 1892, N. 26, p. 1163. — Banner, Ligatur bei Leistenaneurysma. London med. Gaz., 1833. — Barck, H., Embolie et Thrombosis arteriae iliacae ext. Archiv f. klin. Medizin, Bd. V, S. 532. — Baroni, siehe Wood und Norris l. c. Nachblutung nach Ligatur der Art. iliacae externae. — Baronio, Ligatur wegen Aneurysma. Schmidts Jahrb., Bd. XXVI, S. 329. — Baudens, Ligatur bei Blutung. Gaz. des hôpitaux, 1850, 28. — Baum, Ligatur wegen Blutung. Siehe Rabe l. c., S. 229, N. 172. — Beaumont, Med. Times and Gaz., 27. July, 1867, p. 87. — Beck, Ligaturen bei Blutung. Bericht über den Krieg 1870/71, S. 313, 314 u. 315, siehe auch Rabe l. c., S. 230, N. 179 u. S. 232, N. 205 u. 206. — Bergmann, E. v., Ligatur bei Blutung. Siehe Rabe l. c., S. 225, N. 145. — Bernard, Robert, Ligature of the external iliac artery. Lancet, N. 20, 1869, Journal de chirurgie, 1846, Canstatts Jahresbericht, 1846, S. 186. — Bickersteth, Ligatur wegen Aneurysma. The Lancet, June, 1869, Schmidts Jahrb., Bd. CXLIV, S. 87. — Billroth, Theodor, Chirurgische Briefe aus den Kriegslazaretten in Weißenburg und Mannheim, 1870, S. 116, 130, 131, Berlin 1872 (Unterbindungen der Art. iliaca ext.). — Bird, John Durham, Med. Times and Gaz., Dec. 21, p. 671, 1867 und The Lancet, Jan. 18, 1868 (Ligatur der Art. iliaca ext. wegen Femoralaneurysma). — Bogros, A. J., Essai sur l'anatomie chirurgicale de la région iliaque et description d'un nouveau procédé pour faire la ligature des artères epigastrique et iliaque externe. Paris 1823. — Böhr, Ligatur wegen Blutung. Deutsche militärärztl. Zeitschrift, I, 483. — Bolling, Ligatur bei Aneurysma. Americ. Journal, 1846, Canstatts Jahresbericht, 1846, S. 187. — Bouchet, Ligatur bei Aneurysma der Leiste. Rabe l. c., S. 216, N. 36. — Boud, Ligatur bei Leistenaneurysma. London med. Journal, 1817. — Bourgeois, Ligatur wegen Blutung. Archiv f. klin. Chirurgie, Bd. XI, S. 531. — Brainard, Americ. Journal, 1846, Canstatts Jahresbericht, 1846, S. 187, siehe auch das Literaturverzeichnis VI bezügl. der Art. iliaca communis. — Ders., Ligatur der Iliaca wegen Blutung. Chicago Journal, 1863, Gurlt l. c., Jahresbericht für 1863—1865 im Archiv f. klin. Chirurgie. — Brodie, Ligatur bei Leistenaneurysma. Rabe l. c., S. 216, N. 32 u. S. 217, N. 51 (Med.-chir. Transact., 1846). — Brown, James, Case of ligature of the external iliac art. for inguinal aneurism (right limb). The Lancet, 1867, Aug. 3, p. 129. — Brown, W. H., Ligature of the external iliac artery for aneurism by the transperitoneal method. The Lancet, July 1, 1853. — Browne, Ligatur bei Leistenaneurysma. The Lancet, 1867, II, 129. — Bryant, Thomas, Med.-chir. Transactions, XLIX, p. 176. Ligatur der Art. iliaca ext. wegen Elephantiasis. — Ders., The Lancet, February, 1858. Ligatur der Art. iliaca ext. dextra wegen Aneurysma der Femoralis dextra u. desgl. Med. Times, June, 1872. — Ders., Obturation der Art. iliaca ext. durch Beckenfraktur. The Lancet, 1896, May 9 u. 30. — Buchanan, George, Clinical surg. Report. Glasgow med. Journal, N. 12, April, 1867. Ligatur der Art. iliaca ext. wegen Aneurysma und Elephantiasis. Virchow-Hirsch Jahresber., 1867, II, S. 315. — Ders., Aneurism of common femoral artery; simultaneous ligature of the external iliac, superficial femoral and profunda arteries; cure. Brit. med. Journal, 1880, Vol. II, p. 875. — Büchner, Zur Behandlung der Aneurysmen der Art. femoralis. Inaug.-Diss., Jena. — Buck, G., s. Literaturverzeichnis bezüglich der Art. iliaca communis. — Büngner, O. v., Ligatur der Art. iliaca ext. wegen sogenannter Spontanruptur der Art. femoralis. Archiv f. klin. Chirurgie, Bd. XL. — van Buren, Ligatur bei Leistenaneurysmen. Gurlt l. c., Jahresbericht 1863—1865 im Archiv f. klin. Chirurgie, 26. — Busch, F., Ligatur der Art. iliaca ext. wegen Blutung. Archiv f. klin. Chirurgie, Bd. XV, 481. — Butcher, Richard, Dublin Journal of med. sc., Nov. 1, 1872. — Carnochan, siehe Buchanan, Clinical surg. Rep. Glasgow med. Journal, N. 12, April, 1867 (Ligatur der Art. iliaca ext. wegen Elephantiasis), desgl. wegen Blutung, Virchows Arch., Bd. 46, 330. — Caswell, E. T., Ligation of the external iliac artery. Two cases, in one followed by ligation of the common iliac. New York med. Record, Sept. 29, 1877. — Cock, Ligatur wegen Aneurysma. Guy's Hosp. Rep., X. — Combalat, Autopsie d'anévrisme fémoral guéri par la ligature de l'iliaque externe. Bullet. de la soc. de chir., séance du 8. juin 1881. — Ders., ibidem, séance du 23. févr. 1881. Ligatur der Art. iliaca ext. bei Leistenaneurysma. — Cooper, A., Nachblutung nach Ligatur der Art. iliaca ext. Siehe Wood l. c. — Ders., Prov. med. and surg. Journal, 1841. Aneurysmen der Leiste, sechs Ligaturen der Art. iliaca ext., siehe auch Rabe l. c., S. 215, N. 24—28 u. S. 221, N. 106, 107. — Cooper, G., and Sanders l. c. Aneurism of femoral artery; ligature of external iliac; recovery. The Lancet, July 25, 1874. — Cras, Ligatures dans la continuité des artères par le catgut. Bullet. de la soc. de chir., p. 739, 1884. — Crosby, Leonard, Femoral

aneurism. Ligature of the ext. iliac artery. Brit. med. Journal, Octob. 26, p. 362, 1867. — Cutter, James B., Ligatur der Art. iliaca ext., später der Iliaca communis. Siehe Literaturverzeichnis bezüglich letzterer. — Cutter and Norris, Statistik der Ligatur der Art. iliaca ext. New York 1865. — Czerny, Ligatur wegen Blutung. Siehe Billroth l. c., S. 129 (1870). — Davie, John C., Transperitoneal ligation of the external iliac artery for aneurism. Brit. med. Journal, April 11, 1896. — Davies, Ligatur wegen Blutung. London med. Gaz., siehe Günther l. c., 430. — Deguise, siehe das Literaturverzeichnis VI bezügl. der Art. iliaca communis. — Delaporte, Ligatur bei Aneurysma, siehe Rabe l. c., S. 215. — Dennis, Transperitoneale Ligatur der Iliakalarterien. Siehe Banks, British med. Journal, N. 1665, p. 1163. — Diez, Martin, Über einen Fall von Aneurysma traumaticum der Art. iliaca ext. Inaug.-Diss., Erlangen 1892. — Duplay, Ligatur wegen Blutung. Arch. général., 1871, Virchow-Hirsch Jahresber., 1871, II, 336. — Dupuytren, siehe Wood und Norris, Nachblutung nach Ligatur der Iliaca ext. — Elliott, Ligatur wegen Aneurysma. The Lancet, 1872, II, 7, desgl. The Lancet, 1873, II, 7. — Ensor, F., Ligature of the external iliac artery for aneurism of the popliteal and femoral arteries occurring in the right limb. The Lancet, July 1, 1893. — Erichsen, Surgical cases. The Lancet, Dec. 4, 1869. Ligatur der Art. iliaca ext. wegen Aneurysma der Schenkelbeuge. — Ders., Aneurism of the common femoral artery, deligation of external iliac artery, recovery. Med. Times and Gaz., April 23, p. 439, 1870. — Edwards, Ruptur der Art. iliaca ext. Ligatur der Communis. Tod. Edinburgh Journal of med. sciences, 1858. — Farabeuf, Sur la ligature de l'artère iliaque ext. Bullet. de la soc. de chir., séance du 23. mars 1881. — Fayrer, J., Ligature of the external iliac artery for femoral aneurism. Med. Times and Gaz., January 8, 1870. — Fergusson, Ligatur der Art. iliaca ext. wegen Aneurysma der Art. femoralis communis. Med. Times and Gaz., Dec., 1855 und The Lancet, 1857, N. 6, ferner Med. Times, 1865, II, p. 12. — Fischer, H., Ligatur bei Blutung. Pitha-Billroths Handbuch der Chirurgie, I, 2, 2. Heft, S. 211. — Fleming, Ligature of left external iliac artery for femoral aneurism. Brit. med. Journal, Oct. 6, 1877. — Fochier, A., Ligatur der Art. iliaca ext. wegen Aneurysma. Bullet. de la soc. de chirurgie, 1877, N. 5; séance du 19. avril. — Folker, Ligatur wegen Aneurysma. The Lancet, 1864, 2, 89. — Forster, Ligatur bei Aneurysma. Guy's Hosp. Rep., XVII, Virchow-Hirsch Jahresber., 1872, II, 312. — Foster, O. H., Zerreißung der Art. iliaca ext. durch Fall. The Lancet, 1879, Vol. II, p. 353. — Fox, Ligatur bei Leistenaneurysma. Pennsylv. Hosp. Rep., I; Schmidts Jahrb., Bd. CXXXIX, S. 70. — Freer, Ligatur wegen Aneurysma. Siehe Rabe l. c., S. 215. — Gallozzi, Carlo, Il Morgagni, Marzo, 1882, p. 181. Ligatur der Art. iliaca ext. wegen linksseitigem Femoralaneurysma. — Gallwey, Ligatur bei Leistenaneurysma. The Lancet, 1863, 1, p. 234. — Gärtner, Ligatur bei Blutung. Med. Korrespondenzblatt, 1872; Virchow-Hirsch Jahresber., 1872, II, 310. — Gavioli, Unterbindung wegen Aneurysma. Lucania med., 1873; London med. Rec., 19. March, 1873. — Gayet, Ligatur wegen Blutung. Gaz. hebdom., 1864. — Gherini, Ligatur wegen Aneurysma. Siehe Rabe l. c., S. 223, N. 132. — Godlad, Ligatur bei Aneurysma. Siehe Rabe l. c., S. 215, N. 30. — Golding-Bird, C. H., Aneurism of profunda artery; ligature of external iliac. Transact. of the patholog. soc., XXXVII, p. 185. — Gore, Ligatur wegen Blutung. The Lancet, 1873, 2, 594. — Gross, Femoral aneurism — ligation of external iliac. Jefferson med. College. Philadelphia med. Times, N. 21, 1874. — Gruber, Wenzel, Enorm hoher Ursprung einer supernumerären Art. circumflexa ilium int. von der Art. iliaca ext. Reicherts u. Dubois-Reymonds Archiv, 1867, S. 547. — Grundy, Ligatur wegen Aneurysma. London med. Gaz., 1834; Schmidts Jahrb., Bd. IV, S. 210. — Günther, G., Lehre von den blutigen Operationen. — Guy's Hosp. Reports, VI, 1860. Zwei Ligaturen wegen Aneurysma. — Hadwen, Ligatur wegen Blutung. Med.-chir. Transact. s. Günther l. c., 430, 464. — Hall, Ligatur wegen Blutung. Rabe l. c., S. 225, N. 143. — Harris, Ligatur bei Leistenaneurysma. London med. Times, April, 1852. — Hawkins, Ligatur bei Aneurysma. The Lancet, 1846, 2, 7; Canstatts Jahresber., 1846, 3, 187. — Heiberg, Ligatur wegen Blutung. Virchows Archiv, Bd. 53, S. 93. — Heineke, Ligatur wegen Aneurysma. S. Rabe l. c., S. 215, und wegen Blutung, ibid., S. 226, N. 148 u. S. 228, N. 168. — Hewson, Nachblutung nach Ligatur der Art. iliaca ext., siehe Wood und Norris l. c. u. Rabe l. c., S. 232, N. 199. — Hobbert, Ligatur bei Leistenaneurysma. Edinburgh med. Journal, 1838; Schmidts Jahrb., XXV, S. 83. — Holmes, Ligatur der Art. iliaca ext. wegen Aneurysma ilio-femorale; Heilung. Clinical lectures delivered at St. George's Hospital. St. George's Hosp. Rep., Vol. X, 1880. — Houston, Ligatur bei Aneurysma. Dublin med. Journal, 1842, November. — Hubbard,

A case of pelvic abscess. Death from haemorrhage (Ulzeration der Wand der Iliaca ext.). Boston Journal, June 7, 1888. — Hueter, Ligatur der Art. iliaca externa wegen Elephantiasis. Archiv f. klin. Chirurgie, Bd. IX, S. 967 u. Rabe l. c., S. 214, N. 7, 8 u. S. 223, N. 134; Ligatur bei Aneurysma, ibid., S. 231, N. 197; ibid., S. 232, N. 204 u. N. 207. — Hull, G. S., Ligatur der Art. iliaca ext. wegen Femoralaneurysma. Philadelphia med. Times, Sept. 1, 1877. — Inzani, Giov., Ligatur der Art. iliaca ext. wegen Femoralaneurysma. Annal. univers. di med. Milano, Sett., 1863. — Jamieson, M. A., Aneurism in the vessels of both lower extremities. The Lancet, 1870, Vol. II, Dec. 10, p. 810 (Ligatur der Art. iliaca ext.). — Jessop, Femoral aneurism, ligature of external iliac artery; recovery. The Lancet, 1872, Octob. 12. — Joessel, G., Lehrbuch der topographisch-chirurgischen Anatomie. Bonn, Fr. Cohen, 1889. — Jones, Case of ilio-femoral aneurism treated sucessfully by ligature with carbolised catgut of the external iliac artery. The Lancet, May 27, 1876. — Jordan, F., Kompression der Iliaca ext. durch ein Tourniquet bei Exarticul. femoris. — Jowers, Ligatur der Art. iliaca ext. wegen Leistenaneurysma. Med. Times and Gaz., April, 1858. — Kirmisson, Anévrisme inguinal du côté droit, ligature de l'iliaque externe, guérison. Bullet. de la soc. de chir., séance du 11. juin 1884. — Ders., Mémoire sur les anévrismes inguinaux et la ligature de l'iliaque externe. Ibid. — Knox, D. N., Case of traumatic aneurism of the common femoral cured by ligature (Art. iliaca ext.). Glasgow med. Journal, Novemb., 1893. — König, Franz, Ligatur wegen Blutung. Siehe Rabe l. c., S. 230, N. 186. — Korlowski, Gleichzeitige Unterbindung der Art. und Vena iliaca ext. bei einem traumatischen Aneurysma. Die Chirurgie, Heft 3 (russisch), Zentralblatt für Chirurgie, 1897, S. 997. — Lallemand, Nachblutung nach Ligatur der Art. iliaca ext. Siehe Wood und Norris l. c. — Land, R. T., Femoral aneurism, ligature of the external iliac artery. Recovery. Brit. med. Journal, 1869, N. 27. — Lane, James, Ligatur der Art. iliaca ext. wegen Leistenaneurysma. Brit. med. Journal, 1868, January 11. — v. Langenbeck, Ligatur bei Aneurysma. Siehe Rabe l. c., S. 224, N. 135; desgl. bei Blutung, siehe Rabe l. c., S. 227, N. 156; ibid., S. 229, N. 176 u. Archiv f. klin. Chirurgie, Bd. VII, S. 368. — Laroyenne, Anévrisme de l'artère fémorale, insuccès de la compression digitale, ligature de l'iliaque externe, mort. Gaz. méd. de Lyon, 1866, p. 184. — Lawrence, Ligatur bei Blutung. Med. Times, June, 1853. — Ders., Ligatur bei Leistenaneurysma. Siehe Rabe l. c., S. 216, N. 34. — Letenneur, Ligatur bei Blutung. Gaz. des hôpitaux, 1856, N. 29 u. 1868, N. 7. — Lewinsky, Ligatur bei Leistenaneurysma. Österr. Zeitschrift f. prakt. Heilkunde, 1862. — Lidell, Brit. med. Journal, 1860; Schmidts Jahrb., CX, S. 210; Americ. Journal of med. sc. und Gaz. méd., 1865, 9. — Lisfranc, Ligatur bei Leistenaneurysma. Bullet. de Thérap.; Schmidts Jahrb., XV, 69. — Lister, J., Ligatur bei Aneurysma. Brit. med. Journal, April, 1869. — Liston, Ligatur wegen Aneurysma. The Lancet, April, 1846, Schmidts Jahrb., Bd. LVI, S. 67. — Lossen, H., Die Verletzungen der unteren Extremitäten. Deutsche Chirurgie, Lief. 65, S. 17, Stuttgart 1880. — Lowe, Ligature of the external iliac artery for femoral aneurism. Brit. med. Journal, 1864, 2, p. 431 u. The Lancet, August 5, 1871. — Lücke, Ligatur wegen Blutung. Archiv f. klin. Chir., Bd. XI, 527. — Lund, Ligature of the iliac artery for femoral aneurism. The Lancet, Aug. 5, 1871. — Lutens, Ligatur wegen Blutung. Annal. de la soc. de Gand., Bd. IV; Schmidts Jahrb., XXVI, 328. — Mac Cormac, Ligatur wegen Aneurysma. Med. Times, 1873, I, 140. — Makins, Transperitoneal ligature of the right external iliac artery etc. The Lancet, July 22, 1893. — Malgaigne, Unterbindung der Art. iliaca ext. Bullet. de l'acad., juillet, 1844. — Marmaduke, Transperitoneale Ligatur der Iliakalarterien. Siehe Banks, British med. Journal, N. 1665, p. 1163. — Martin, C. H., Successful ligature of external iliac artery with silver wire. New Orleans med. and surg. Journal, Septemb. und Americ. Journal, October, 1866, p. 580. — Maunder, Ligatur wegen Aneurysma. The Lancet, October, 1867. — Mc Guire, Aneurism of the external iliac of the left side, both common iliacs and lower end of aorta, ligature of the aorta. Death. Americ. Journal of med. science, 1868, Oct. — Mc Kinlay, Ligatur der Art. iliaca ext. und communis. S. Literaturverzeichnis bezüglich der Art. iliaca communis. — Medoro, Schmidts Jahrb., XXVI, 328. — M'Farland, Ligatur bei Aneurysma. The Lancet, May, 1870. — Miller, Ligatur bei Leistenaneurysma. Edinburgh Journal 1854; Schmidts Jahrb., LXXXVI, S. 215. — Mirault, Mém. de l'acad. de méd., VII, Schmidts Jahrb., Bd. XXVIII, S. 131 (Ligatur wegen Aneurysma). — Monod, Ligatur wegen Aneurysma. Arch. gén., Juli, 1840. — Monteils, Double ligature de l'artère crurale et de l'artère iliaque externe droite. Bullet. de la soc. de chirurgie, séance du 2. février 1887.

— Morrison, Ligatur bei Leistenaneurysma. Americ. Journal, 1836. — Morton, Ligatur bei Leistenaneurysma. Pennsylv. Hosp. Rep., 1; Schmidts Jahrb., CXXXIX, S. 70. — Morton, Thomas, Case of aneurism of the femoral and popliteal arteries treated by ligature of the external iliac artery; recovery. The Lancet, Novemb. 9, 1878 u. Americ. Journal of the med. science, 1876, July. — Mott, Ligatur bei Leistenaneurysma. Gurlt l. c., Jahresber. 1863—1865 im Archiv f. klin. Chirurgie, 26, u. desgl. bei Aneurysma der Kniekehle. Americ. Journal, I, 465. — Mouland, Nachblutung nach Ligatur der Art. iliaca ext. Siehe Wood and Norris, New York med. Record., March 19, p. 325, 1881. — Murray, Unterbindung wegen Blutung. London med. Gaz., 15; Schmidts Jahrb., Supplementband, I, 385. — Nankivell, A. W., Ligature of the external iliac artery for femoral aneurism. Med. Times and Gaz., Nov. 13, 1869; Virchow-Hirsch Jahresb., 1869, II, 312. — Nicaud, Ligature de l'artère iliaque externe. Bullet. et mém. de la soc. chirurg., T. XX, p. 789. — Nicholls, James, Reminiscences of cases from private practice. Guy's Hosp. Reports, IV (Stichwunde der Art. iliaca ext. mit nachfolgendem Aneurysma, durch Kompression geheilt). — Normann, Ligatur bei Leistenaneurysma. Siehe Rabe l. c., S. 216, N. 33; bei Blutung, ibid., S. 227, N. 159. — Norris, G., Mortalität nach Unterbindung der Art. iliacae. Americ. Journal of the med. sc., 1847, January, Vol. XIII, p. 23 (viel Literatur). — Ders., Nachblutung nach Ligatur der Art. iliaca ext. New York surgical soc. New York med. Record, 1881, March 19, p. 325. — Norris and Cutter, Statistik der Ligatur der Art. iliaca ext. New York 1865. — Nunneley, Ligatur der Art. iliaca ext. wegen Femoralaneurysma. The Lancet, 1867, Sept. 28, p. 330 und Octob. 5, p. 430. — O'Bellingham, Ligatur bei Aneurysma. Dublin Journal, January, 1843. — Ogden, Nachblutung nach Ligatur der Art. iliaca ext. Siehe Wood und Norris l. c. — Otis, George A., and Barnes, The medical and surgical history of the war of the rebellion (1861—1865), Part. II, Vol. II. Surgical history, Washington 1876. — Packard, John, Ligation of external iliac artery. Recovery. Philadelphia med. Times, March 15, 1871 u. 1865, Circul. N. 6, 49, siehe Rabe l. c., S. 232, N. 202. — Paget, James, Aneurism of the femoral artery with rupture of the sac; ligature of external iliac artery. The Lancet, April 17, 1869. — Parker, W., Ligatur der Art. iliaca ext. wegen Leistenaneurysma. British med. Journal, 1883, Nov. 17, p. 973 u. Med.-chir. Transactions, 1884, Vol. LXVII, p. 51. — Parray, Ligatur wegen Blutung. Edinburgh med. Journal, 1856. — Paul, Ligatur wegen Blutung. London and Edinburgh Journ., 1843; Canstatt, Jahresb. 1843, 5, 348. — Peace, Ligatur bei Leistenaneurysma. Pennsylv. Hosp. Rep., I; Schmidts Jahrb., CXXXIX, S. 69. — Pemberton, Oliver, On a recent case of ligature of the external iliac artery etc. The Lancet, February 5 and 26, 1876. — Ders., On two cases in which the external iliac artery war successfully tied for the cure of aneurism. The Lancet, 1877, July 28, p. 120. — Perrin, Ligatur der Arteria iliaca ext. Bullet. de la soc. de chir., séance du 23. mars 1881. — Pinkerton, J., Ligature of the external iliac artery for inguinal aneurism. The Lancet, 1878, Octob. 19. — Pirogoff, siehe das Literaturverzeichnis bezüglich der Unterbindung der Art. iliaca communis. — Pitts, R., Transperitoneal ligature of the iliac arteries. The Lancet, 1899, January 21. — Poland, A., Ligatur wegen Blutung. Med. Times, July, 1866; Virchow-Hirsch Jahresb., 1866, II, 323. — Ders., Ligatur der Art. iliaca ext. wegen Leistenaneurysma. The Lancet, 1868, April, p. 668. — Pollock, Aneurism of external iliac artery. The Lancet, II, 12, p. 328, 1866. — Poppert, siehe unter Art. iliaca communis. — Porter, J. H., Ligatur der Art. iliaca ext. wegen Femoral- und Poplitealaneurysmen. The Dublin Journal of med. sc., 1875, Vol. LX, p. 193. — Post, Ligatur bei Leistenaneurysma. Siehe Rabe l. c., S. 216, N. 35. — Power, Nachblutung nach Ligatur der Art. iliaca ext. Siehe Wood und Norris l. c. — Prichard, A., Ligature of external iliac artery. St. Bartholmew's Hosp. Rep., III, p. 227, 1867. — Pugliatti, Ligatur bei Leistenaneurysma. Giornale di sc. med., 1847; Canstatt Jahresb., 1847, 3, 209. — Rabe, Zur Unterbindung der großen Gefäßstämme in der Kontinuität bei Erkrankungen und Verletzungen der unteren Extrem. Deutsche Zeitschrift für Chirurgie, Bd. V, S. 140—280. — Ramsden, Ligatur wegen Blutung. Siehe Rabe l. c., S. 225, N. 140. — Rhodes, Ligatur bei Aneurysma. The Lancet, 1867, II, 804. — Richards, Peeke, Ligature of the external iliac artery for aneurism; cure. Glasgow med. Journal, January, 1868. — Roser, Ligatur wegen Elephantiasis. Zitiert von Rabe l. c., S. 214. — Routier, Anévrisme diffus secondaire de l'artère iliaque externe. Bullet. et mém. de la soc. chirurg., 18. juillet, 1900. — Salomon, M., Chirurgische Mitteilungen I. Zwei Unterbindungen der Arteria iliaca ext. wegen Nachblutung aus der Arteria femoralis. Deutsche Klinik, N. 8, 1871, S. 73. — Sanders and Cooper, Aneurism of

common femoral artery; ligature of external iliac artery; recovery. The Lancet, July 25, 1874. — Schildbach, Ligatur wegen Blutung. Rabe l. c., S. 230, N. 183. — Schinzinger, Ligatur wegen Blutung. Bericht über den Krieg 1870/71, S. 93. — Schönborn, Ligatur wegen Aneurysma. Rabe l. c., S. 223, N. 130; desgleichen bei Blutung, ibid., S. 228, N. 162. — Schopf, F., Über Aneurysmen der Art. ilio-femoralis (iliaca ext. et femoralis communis). Wiener klin. Wochenschr., 1898, N. 47. — Sheild, Transperitoneale Ligatur der Iliakalarterien. Siehe Banks, Brit. med. Journal, N. 1665, p. 1163. — Simon, Unterbindung der Iliaca ext. wegen Elephantiasis. Virchows Arch., Bd. 46, S. 346. — Simon, Ligatur wegen Blutung. Med. Times, 1873, 1, 113. — Smith, Americ. Journal of med. sciences, July, 1860 und Nachblutung nach Ligatur der Art. iliaca ext., siehe Wood und Norris l. c. — Smith, H., Aneurism of the external iliac artery. Brit. med. Journal, July 16, 1870. — Ders., Ligature of the external iliac. The Lancet, March 25, 1871 und Brit. med. Journal, March 4, 1871. — Ders., Doppelseitiges Leistenaneurysma. Ligatur. Med. Times, 1865, 1, p. 251. — Smith, Stephen, siehe das Literaturverzeichnis bezüglich der Art. iliaca communis. — Smith, Th., Ligatur bei Aneurysma. Brit med. Journal, 1867, I, 280. — Smith, W. J., Aneurism of common femoral artery; ligature of external iliac artery, recovery. The Lancet, June 20, 1874. — Socin, Unterbindung der Art. iliaca ext. wegen Schußverletzung. Jahresbericht der chirurg. Klinik zu Basel, 1875, S. 63. — Ders., Ligatur bei Aneurysma. Siehe Rabe l. c., S. 224, N. 137. — Sonnenburg, Kollateralkreislauf nach Unterbindung der Art. iliaca. Freie Vereinigung der Chirurgen Berlins, 111. Sitzung am 9. Juli 1900. — Soulé, Ligatur bei Leistenaneurysma. Gaz. des hôpitaux, 1857, 56. — Southam, Ligature of the external iliac artery (Femoralaneurysma). Brit. med. Journal, 1883, August 18, p. 321. — Spadaro, C., Unterbindung der Art. iliaca ext. wegen Schußverletzung. Morgagni, 1885, Mai 30. — Stockert, Ligatur wegen Blutung. Zitiert von Beck l. c., siehe Rabe l. c., S. 232, N. 203. — Stroppa, Ligatur wegen Blutung. Jl Morgagni, 1863, Gurlt l. c., Jahresber. 1863—65, 119 (Archiv f. klin. Chirurgie). — Syme, Ligatur bei Aneurysma. Med.-chir. Transact., 45; Gurlt l. c., Jahresber. im Archiv f. klin. Chirurgie für 1862, 39. — Tait, Ligatur bei Leistenaneurysma. Edinburgh med. Journal, 1826. — Terry, C. C., Ligation of external iliac artery for femoral aneurism etc. New York med. Record, July 15, 1870. — Terry, J. N., Ligature of arteries for aneurism. New York med. Record, July, 1870 (doppelseitiges Leistenaneurysma; Ligatur der Iliaca ext.), The Lancet, February 3, 1873. — Tillaux, Anévrisme diffus consécutif de l'artère iliaque externe, ligature de l'aorte. Bullet et mém. de la soc. chirurg., 2. mai, 1900. — Tillmanns, H., Lehrbuch der speziellen Chirurgie. 8. Aufl., 1904, II, S. 32 ff. Unterbindung der Art. iliacae. — Todd, Nachblutung nach Ligatur der Art. iliaca ext. Siehe Wood und Norris l. c. — Tomlinson, Ligatur wegen Aneurysma. Siehe Rabe l. c., S. 215. — Townsend, Ligatur der Art. iliaca ext. wegen Aneurysma. Americ. Journal of med. sc., January, 1855. — Trendelenburg, Unterbindung der Vena iliaca ext. und der Art. iliaca communis bei Exarticulatio femoris. Archiv f. klin. Chirurgie, Bd. XXVI, 1881. — Treves, Fr., Chirurgische Operationslehre. London 1891. — Turner, Ligatur bei Leistenaneurysma. London med. Gaz., 1836. — Turretta, A., Ligatur der Art. iliaca ext. wegen Nachblutung nach Ligatur der Art. femoralis wegen Stichverletzung. Morgagni, 1877 u. Bordeaux méd., N. 46 u. 47, 1877. — Unbekannt, Ligatur wegen Blutung. Gaz. méd. de Paris, 1841, Canstatt Jahresb., 1841, 1, 27. — Velpeau, Ligatur wegen Blutung. Gaz. méd. de Paris, 1861, Schmidts Jahrbücher, CXIII, 87. — Venturoli, Ligatur bei Leistenaneurysma. Comm. Inst. Bonon., IV, Schmidts Jahrb., Bd. XXXV, S. 322. — Volkmann, R., Ligatur wegen Blutung. Siehe Rabe l. c., S. 229, N. 177 und S. 230, N. 182 u. N. 189. — Waldeyer, W., Das Becken. Bonn 1899, F. Cohen. — Walmsley, Aneurism of the femoral artery, ligature of the external iliac. The Lancet, Nov. 28, 1874. — Walsham, M. J., A case of inguinal aneurism; ligature of the external iliac artery. Brit. med. Journal, May 2, 1885, p. 893. — Walther, Ligatur wegen Blutung. Siehe Günther l. c., 428. — Warthon, siehe das Literaturverzeichnis bezüglich der Art. iliaca communis. — Watson, E., On a case of successful ligature of both external iliacs for inguinal aneurisms. The Lancet, 1876, Vol. II, p. 213. — Ders., Ligatur wegen Aneurysma. Glasgow med. Journal, May, 1870, Virchow-Hirsch Jahresb., 1870, II, S. 334. — Watson, Sp., Unterbindung der Art. iliaca ext. wegen Inguinalaneurysma. Med. Times and Gaz., 1878, Dec. 14. — West, James F., Case of large femoral aneurism treated successfully by ligature of the external iliac artery. Brit. med. Journal, 1869, N. 13. — White, Ligatur

der Iliaca ext. wegen Femoralaneurysma. Med. Times and Gaz., 1872, Nov. 30. — Wiart, P., Un cas de suture artérielle. Rapport par M. Delbet. Bullet. et mém. de la soc. de chir. de Paris, t. XXIX, p. 347. — Winkfield, Ligatur der Art. iliaca ext. wegen Femoralaneurysma. Brit. med. Journal, 1878, Nov. 16. — Wood, J. R., Ligation of the external iliac artery. New York surg. society, New York med. Record, March 19, p. 325, 1881. — Young, James K., Ligation of the external iliac artery for femoral aneurism. Med. News, Octob. 24, 1891. — Ziegler, Über Stichverletzungen der großen Gefäße der Extremitäten (1 Fall von Verletzung der Art. iliaca ext.). Münchener med. Wochenschr., 1897, N. 27 u. 28.

VIII. Verletzungen und Unterbindungen der Arteria hypogastrica s. iliaca interna (Kapitel VI und VII).

S. auch die Literaturverzeichnisse V und X.

Arendt, siehe Norris. Americ. Journal of med. sc., January, 1847. Ligatur der Art. hypogastrica wegen Aneurysma. — Atkinson, siehe Bouisson, Gaz. méd., 1845, N. 11—13. Ligatur der Art. hypogastrica wegen Glutäalaneurysma. — Banks, M., Ligature of the iliac arteries through the peritoneum. Brit. med. Journal, N. 1665, p. 1163. — Bardeaux, A., Allaciatura dell' iliaca interna. Gaz. med. di Torino, 1887, N. 12, p. 280. — Bardenheuer, Unterbindung der Art. hypogastrica. Zentralblatt für Chirurgie, 1888, S. 913. — Baudet, R., et L. Kendirdjy, Ligature de l'artère hypogastrique etc. Gaz. des hôpitaux, 1899, N. 38. — Bier, A., Unterbindung der Art. iliacae int. wegen Prostatahypertrophie. Wiener klin. Wochenschr., 1893, N. 32. — Butcher, Richard, Dublin Journal of med. sc., Nov. 1, 1872. — Cianflone, Ligatur der Art. hypogastrica wegen Aneurysma der Hinterbacke (Art. glutaea inf.), siehe Landi l. c. — Colluzzi, Ligatur der Art. hypogastrica wegen Aneurysma traumat. der Art. glutaea, siehe Landi l. c. — D'Antona, Caso di aneurysma bilaterale omonimo delle due ischiatiche. Legatura delle due ipogastriche. Guarigione. Arch. internat. de chir., Vol. I, Fasc. 1. — Dennis, Transperitoneale Ligatur der Iliakalarterien. Siehe Banks, Brit. med. Journal, N. 1665, p. 1163. — Duval et Quénu, Ligature bilatérale de l'artère hypogastrique par voie transpéritonéale. Revue de chir., 1898, N. 11. — Fischer, Georg, Ligatur der Art. iliaca int. Archiv f. klin. Chirurgie, Bd. XI, S. 762, 1869. — Gallozzi, Carlo, Considerazioni su di un caso di guarigione di legatura dell' arteria iliaca int. (wegen Verletzung der Art. glutaea durch Messerstich). Il Morgagni, Disp. XI. — Ischam, Bajonettstich der Art. iliaca int. dextra. Unterbindung der Art. iliaca communis. Tod. Siehe Gurlt l. c., Jahresbericht 1863—1865, S. 195, Arch. f. klin. Chirurgie u. Kümmell l. c., S. 335. — Jastschinski, E. N., Die typischen Verzweigungsformen der Art. hypogastrica. Mit 1 Tafel. Internationale Monatsschrift für Anatomie, Bd. VIII, Heft 3, S. 111. — Kendirdjy et R. Baudet, Ligature de l'artère hypogastrique etc. Gaz. des hôpitaux, 1899, N. 38. — Landi, P., Legatura dell' arteria iliaca int. per ferita di un ramo della glutea. Lo sperimentale. Gennajo, p. 12—37 e Febbrajo, p. 121 bis 147, 1875. — Lossen, H., Die Verletzungen der unteren Extremitäten. Deutsche Chirurgie, Lief. 65, S. 16, Stuttgart 1880. — Marmaduke, Transperitoneale Ligatur der Iliakalarterien. Siehe Banks, British med. Journal, N. 1665, p. 1163. — M'Farland, F. E., Ligatur of the internal iliac for femoral aneurism. The Lancet, May 21, 1870. — Morton, Thomas, Ligatur der Art. iliaca int. Americ. Journal of the med. sciences, April, 1876, p. 334. — Mott, Ligatur der Art. hypogastrica wegen Aneurysma der Glutäalarterien. Siehe Bouisson, Gaz. méd. de Paris, 1845, N. 11—13. — Mundé, A case of aneurism of the uterine artery cured by ligation of the internal iliac artery. Med. Record, December, 1898. — Norris, G., Mortalität nach der Ligatur der Art. iliacae. Americ. Journal of the med sc., 1847, Vol. XIII, p. 23 (viel Literatur). — Oppizzi, G., Ligatur der Art. iliaca int. wegen gefäßreicher Beckengeschwulst. Gazz. med. ital. lombard, 1874, Jan. — Otis, George A., and Barnes, The medical and surgical history of the war of the rebellion (1861—1865). Part. II, Vol. II. Surgical history. Washington, 1876. — Parker, Ligatur der Iliaca int. und communis wegen Stichverletzung. Americ. Journal of the med. sc., Vol. XL, 1860. — Pitts, R., Transperitoneal ligature of the iliac arteries. The Lancet, 1899, January 21. — Poncet, A., Sur un cas de ligature de l'iliaque interne. Lyon méd., 1883, N. 25, p. 255. — Ders., Ligature de l'iliaque interne droite pour une tumeur pulsatille de la fesse correspondante. Bullet. de l'acad. de méd., 1888, N. 1. — Poppert, siehe unter Art. iliaca com-

munis. — Porta, Ligatur der Art. hypogastrica dextra wegen Fungus haematodes der Articulatio sacroiliaca. Gazz. med. ital. lombard, N. 5, 1874, Gennajo 31. — Quénu et Duval, Ligature bilatérale de l'artère hypogastrique par voie transpéritonéale. Revue de chirurgie, XVIII, N. 11, 1898. — Robinson, B. (Chicago), Note on the distribution of the branches of the internal iliac artery and the zones of exsanguination resulting from its deligation. Annals of surgery, 1902, February. — Rogders, Ligatur der Art. hypogastrica wegen Aneurysma. Siehe Norris, Americ. Journal of med. sc., January, 1847. — Sheild, Transperitoneale Ligatur der Iliakalarterien. Siehe Banks, British med. Journal, N. 1665, p. 1163. — Smith, Stephen, siehe Parker l. c. (Ligatur der Art. iliaca int. und communis). — Stevens, Unterbindung der Art. iliaca int. Med.-chir. Transactions, Vol. V, p. 422, 1814. — Syme, Ligature of the internal iliac artery. The Lancet, 1861, June 8. — Thomas, Ligatur der Art. hypogastr. wegen Aneurysmen. Siehe Norris, Americ. Journal of med. sc., 1847, January. — Tillmanns, H., Lehrbuch der speziellen Chirurgie, 8. Aufl., 1904, Bd. II, S. 32 ff. (Unterbindung der Art. iliacae). — Treves, Fr., Chirurgische Operationslehre. London 1891. — Tripler, Ligatur der Art. hypogastrica und glut. Revue méd.-chir., 1855, février. — Uhde, Unterbindung der Art. iliaca int. Deutsche Klinik, 1853, N. 16, S. 174. — Vulliet, H., Ligature de l'artère iliaque interne pour hémorrhagies secondaires de la fessière inférieure. Arch. internat. de chir., 1904, Vol. I. — Waldeyer, W., Das Becken. Bonn, F. Cohen, 1899. — White, S. P., Unterbindung der Art. hypogastrica wegen Glutäalaneurysma. Americ. Journal of med. sc., N. 2, February, 1828.

IX. Verletzungen und Unterbindungen der Art. glutaea superior und inferior, der Art. pudenda interna, epigastrica inferior, circumflexa ilium profunda, iliolumbalis, obturatoria, testicularis (spermatica interna) etc. (Kapitel VI und VII).

S. auch die Literaturverzeichnisse V und X.

Anger, Bullet. de la soc. de chirurgie; séance du 14. mai 1879, p. 420 (Zerreißung der Art. glutaea inf.). — Atkinson, siehe Bouisson, Gaz. méd., 1845, N. 11, 12 u. 13. Glutäalaneurysma, Ligatur der Art. hypogastrica. — Bardeaux, A., Allaciatura dell' iliaca int. Gaz. méd. di Torino, 1887, N. 12, p. 280. — Baroni, Bulletino delle Scienze mediche, 1835. Gaz. méd., 1835, p. 695. Verletzung der Arteria glutaea. — Batter, W. H., A case of traumatic gluteal aneurism. British med. Journal, 1898, Octob.—Novemb. — Battle, W. H., A case of traumatic gluteal aneurism. British med. Journal, 1898, Octob. 29, N. 5. (Brit. med. Association, section of surgery.) — Baudet, R., et L. Kendirdjy, Ligature de l'artère hypogastrique; de son application thérapeutique en particulier dans les anévrismes fessiers. Gaz. des hôpitaux 1899, N. 38. — Baum, jun., De laesionibus et aneur. art. glutaeae et ischiadicae. Inaug.-Diss., Berol. 1859. — Bell, John, Principles of surgery. New Edition by Charles Bell, London 1826, Vol. I, p. 373 (Verletzung u. Aneurysma der Art. glutaeae). — Blasius, Eigentümlicher Schmerz bei Aneurysma der Art. glutaea. Deutsche Klinik, 1859, N. 11, S. 105. — Bouisson, Gaz. méd., 1845, N. 11—13. Verletzung der Art. glutaea sup. und inf. — Ders., Journal de la soc. de méd. pr. de Montpellier, 1846, Mai. Ligatur der Art. glutaea inf. und pudenda int. — Campbell, Unterbindung der Art. glutaea nach Anel bei Aneurysma. Siehe Georg Fischer l. c. — Carmichael, Verletzung (traumat. Aneurysma) der Art. glutaea. Siehe Bouisson, Gaz. méd. de Paris, 1845, N. 11—13. — Champenois, Urgence et sûreté pour ligature de l'artère fessière. Rec. de mém. de méd. milit., janvier, 1871. — Chew, Americ. med. News, 1886, Nov. 29, p. 565. — Cianflone, siehe Landi l. c., Ligatur der Art. hypogastrica wegen Verletzung (traumat. Aneurysma) der Hinterbacken (Art. glutaea inf.) und de Renzi et Cicone, Patologia chirurg., 1873, I, p. 446. — Cicone, siehe de Renzi l. c., Anomalie der Art. glutaea inf. — Colluzzi, siehe Landi l. c., Verletzung (traumat. Aneurysma) der Art. glutaea, Ligatur der Art. hypogastrica. — D'Antona (Napoli), Unterbindung beider Hypogastricae wegen beiderseitigem Aneurysma der Art. glutaea inf. Arch. internat. de chir., Vol. I, Fasc. 1. — Dennis, Fr. S., Laparotomy in the treatment of spontaneous gluteal and sciatic aneurisms etc. Americ. med. News, 1886, November 29, p. 565. — Diday, Neues Verfahren der Unterbindung der Art. glutaea. Gaz. méd. de Paris, 1845, N. 14. Dugas, Unterbindung der Art. glutaea inf. nach Anel bei Aneurysma derselben. Siehe Georg Fischer l. c. — Farabeuf, Traumatische Aneurysmen des Gesäßes. Bullet. de la soc. de chir., séance du 14. mai 1879. — Fischer, Georg, Die Wunden

und Aneurysmen der Art. glutaea und ischiadica. Archiv f. klin. Chirurgie, 1869, Bd. XI. — Gallozzi, Carlo, Stichverletzung der Art. glutaea; Ligatur der Art. iliaca int. Napoli, Il Morgagni, Disp. XI, 1869, p. 777. — Gerheuser, G., Die Verletzungen der Art. glutaea sup., deren Folgen und Behandlung. Inaug.-Diss., München 1895, S. 34. — Gibney, P., A case of dissecting aneurism about the hip, dependent upon rupture of the internal pudic artery. New York med. Record, 1887, Aug. 27. — Griffiths, J., The effects upon the testes of ligature of the spermatic artery etc. The Journal of anatomy and physiology, XXX, p. 81, 1895. — Guillaumet, Zerreißung der Art. glutaea, diffuses Aneurysma, Punktion, Tod durch Nachblutung. Bullet. de la soc. anatomique de Paris, 1874, p. 212. — Gurlt, E., Schußverletzung der Art. glut., Unterbindung der Art. iliaca communis durch v. Langenbeck. Tod. Archiv f. klin. Chirurgie, 1862, Bd. III, Jahresbericht S. 96. — Guthrie, Tödliche Verletzung der Art. glutaea. Siehe Bouisson, Gaz. méd. de Paris, 1845, N. 11, 12 u. 13. — Harrison, Surgical Anatomy of the arteries. — Herrmann, Verletzung der Art. pudenda communis. Pester med.-chir. Presse, 1876, N. 11. — Hoffmann, Entstehung eines Hämatoms durch Zerreißung der Art. epigastrica inf. sinistra infolge Sprunges auf die Ferse. Deutsche militärärztl. Zeitschrift, 1904, Heft 2. — Holt, Aneurysma der Glutaea inf., Ligatur derselben, später Ligatur der Iliaca communis. Southern med. and surg. Journal, 1859. — Hussey, E. L., Case of aneurism in the gluteal region after a punctured wound. St. Bartholm. Hosp. Rep., XIII, London 1877, p. 187 und 192. — Jarolyński, F., Stichwunde der Glutäalgegend mit Verletzung der Art. glutaea und der Harnblase. Gaz. lekarska, 1890, N. 32 u. 33. — Jeffray, Tod durch Bersten eines spontanen Aneurysma der Art. glutaea sup. Siehe Bouisson, Gaz. med., 1845, N. 11, 12 u. 13. — Joessel, J. G., Lehrbuch der topographisch-chirurgischen Anatomie. Der Bauch. Bonn, Friedrich Cohen, 1892. — Kade, E., Aneurysmen der Art. glutaea inf.; Unterbindung der Art. iliaca communis sinistra. St. Petersburger med. Wochenschrift, 1876, N. 8 u. 9. — Kendirdjy, L., siehe Baudet l. c., Ligatur der Art. hypogastrica bei Glutäalaneurysma. — Knotz, J., Stichverletzung der Art. glutaea sup. und des Ureters durch das Foramen ischiadicum majus. Prager med. Wochenschrift, 1895, N. 43 und 44. — Kocher, Chirurgische Operationslehre. — Landi, P., Legatura della arteria iliaca interna per ferita di un ramo della glutea. Lo Sperimentale, Gennajo, p. 12—37 e Febbrajo, p. 121—147, 1875. — Lange, Aneurism of the obturator artery. New York surg. soc., 1886, Octob. 25. Americ. med. News, 1886, N. 20, p. 580. — v. Langenbeck, B., Schußverletzung der Art. glutaea, Unterbindung der Art. iliaca communis, Tod. Siehe E. Gurlt, Jahresbericht, Archiv f. klin. Chirurgie, Bd. III, S. 96, 1862. — Lannelongue, Tumeur du testicule traitée et guérie par la ligature de l'artère spermatique. Gaz. des hôpitaux, 1875, N. 4. — Lindner, Unterbindung der Art. glutaea in der Inzisur wegen Stichwunde. Deutsche militärärztliche Zeitschrift, Heft 5, S. 241, 1883. — Lossen, H., Die Verletzungen der unteren Extremitäten. Deutsche Chirurgie, Lief. 65, S. 19, Stuttgart 1880. — Martin, André, Anévrisme traumatique de la fesse; guérison spontanée par inflammation de la poche. Le Réveil médical, N. 3, 1881. — Miflet, (Art. testicularis als Endarterie). Archiv f. klin. Chirurgie, Bd. XXIV. — Mott, Aneurysma der Glutäalarterien; Ligatur der Art. hypogastrica. Siehe Bouisson, Gaz. méd. de Paris, 1845, N. 11—13. — Murray, Operation nach Antyllus bei Glutäalaneurysma. Siehe Georg Fischer l. c. — Muzell, Ligatur der Art. glutaea inf. nach Anel bei Aneurysma. Siehe Georg Fischer l. c. — Nicaise, Epanchement considérable de la fesse; ligature de la branche superficielle de l'artère fessière, guérison. Bullet. de la soc. de chirurgie, 4. juillet, 1877; Gaz. des hôpitaux, N. 22, 1877. — Ders., Heilung einer Verletzung der Art. glutaea inf. durch 48stündige Forcipressur. Bullet. de la soc. de chirurgie, séance du 14. mai 1879. — Niehnes, H., Beitrag zur Verletzung arterieller Blutgefäße in der Leistengegend. Inaug.-Diss., Würzburg 1884. — Nilson, H. E., Ett Fall af Unterbindung af glutea vid ett traumitisk aneurysma. Finska lakaresällsk förhandlinger, Bd. XXIV, p. 374. — Otis, George A., and Barnes, The medical and surgical history of the war of the rebellion, 1861—1865, Part. II, Vol. II, Surgical history, Washington 1876. — Panas, Aneurysma cirsoides der Hinterbacke. Gaz. des hôpitaux, N. 91, 1871. — Petrequin, Unterbindung der Art. glutaea inf. und pudenda int. Revue méd., 1845, October u. dessen Traité d'anatomie topographique, 1843. — Poncet, A., Sur un cas de l'iliaque interne. Lyon médical, 1883, N. 25, p. 255. — Ders., Ligature de l'iliaque interne droite pour une tumeur pulsatille de la fesse correspondante. Bulletin de l'acad. de méd. Paris, 1888, N. 1. — Rayer, Aneurysma der Art. glut. sup. und inferior. Siehe Bouisson, Gaz. méd., 1845, N. 11, 12 u. 13. — de Renzi und Cicone, Anomalie der Art. glutaea inf. Patol. chirurg.,

I, p. 446. — Riberi (Turin), Verletzung (Aneurysma varicosum) der Art. glut. sup. Siehe Bouisson, Gaz. méd. de Paris, 1845, N. 11, 12 u. 13. — Rochard, E., Anomalie des rapports de l'artère obturatrice. Bulletin de la soc. anatomique de Paris, LXIII, p. 145, 1887. — Sands, H. B., An account of two cases of pelvic aneurism. Americ. Journal of the med. sc., April, 1881, p. 366. — Sappey, Gaz. des hôpitaux, 1850, p. 105. — Schuh, Operation nach Antyllus bei Glutäalaneurysma. Siehe Georg Fischer l. c. — Servier, M., De l'anévrisme de l'artère fessière. Gaz. hebdom. de méd. et de chir., 1868, p. 339. — Steffens, Tod durch Bersten eines spontanen Aneurysma der Art. glut. Siehe Bouisson, Gaz. méd. de Paris, 1845, N. 11, 12 u. 13. Ibidem, Zur Diagnose der Aneurysmen der Art. glut. sup. und inf. — Syme, Operation nach Antyllus bei Glutäalaneurysma. Siehe Georg Fischer l. c. — Theden, Tödliche Verletzung der Art. glutaea. Siehe Bouisson, Gaz. méd. de Paris, 1845, N. 11—13. — Tillaux, Communication sur un cas d'anévrisme traumatique de l'artère ischiadique. Bullet. de la soc. de chirurgie, séance du 14. mai 1879, p. 419. — Tillmanns, H., Lehrbuch der speziellen Chirurgie, 8. Aufl., 1904, Bd. I, S. 788, Verletzung und Unterbindung der Art. glutaea superior und inferior, u. S. 789, Aneurysmen der Glutäalarterien. — Toracchi, Operation nach Antyllus bei Glutäalaneurysma. Siehe Georg Fischer l. c. — Travers, Kompression der Art. pudenda bei Blutungen. Siehe Harrison l. c., p. 322. — Trepper, Ein Beitrag zur Kasuistik der traumatischen Glutäalaneurysmen. Deutsche militärärztliche Zeitschrift, 1883, Heft 5, S. 229. — Treves, Fr., Chirurgische Operationslehre, London 1891. — Tripler, Ligatur der Art. glutaea und hypogastrica. Revue méd.-chir., 1855, février. — Uhde, Aneurysma der Art. glutaea, Ligatur der Art. iliaca communis, Tod. Deutsche Klinik, 1853, April, N. 16. — Varendorff, R. v., Über die Verletzungen und Unterbindungen der Art. glutaea und ischiadica. Inaug.-Diss., Marburg 1899. — Vulliet, H., Ligature de l'artère iliaque interne pour hémorrhagies secondaires de la fessière inférieure. Arch. internat. de chir., 1904, Vol. I, Fasc. 4. — Waldeyer, W., Bemerkungen zur Anatomie der Art. obturatoria. Anatomische Anz., Bd. X, Ergänzungsheft, S. 100. Mit 1 Figur. (Diskussion Pfitzner.) Verhandlungen der anatomischen Gesellschaft, 9. Versammlung in Basel 1895, S. 100. — Ders., Das Becken. Bonn, F. Cohen, 1899. — Weber, C., Ruptur des Ramus inferior der Art. ischiadica. Zeitschrift des deutschen Chirurgenvereins, London, VI, S. 352. — Weber, Münchener med. Wochenschr., 1897, N. 19. — White, S. P., Unterbindung der Art. hypogastrica wegen Aneurysma der Art. glutaea. Americ. Journal of med. sc., N 2, February, 1828. — Willett, Edg., Embolic aneurism of the gluteal artery. Pathol. Transact., 1890, London, p. 71. — Wood, W. C., Traumatic aneurism of the sciatic artery. Brit. med. Journal, March 18, 1899. — Wyeth, J., and W. Wardwell, Notes upon the surgical anatomy of the obturator artery. The med. Record, October 6, 1877.

X. Aneurysmen und sonstige Krankheiten der Blutgefäße des Beckens (Kapitel VI).

S. auch die Literaturverzeichnisse V—IX, Verletzungen und Unterbindungen der Blutgefäße des Beckens.

Aetius, De re medica, Basel 1535, Bd. II. — Alexander, W., Curious cases of aneurism. Med. Times and Gaz., February 23, p. 246, 1884. — Amat, Hémostase par la gelatine. Bullet. thérap., 30. octob., 1900. — Anel, Suite de la nouvelle méthode de guérir les fistules etc. Turin 1714, p. 257. — Annandale, Operation eines Leistenaneurysma. The Lancet, 1876, p. 597. — Antyllus, in Paul v. Aegina, lib. VII. W. Alb. Torinus. Basiliae, 1538, Cap. XXXIII, weitere historische Angaben siehe Lauth l. c. — Baccelli, Di nuovo metodo di cura per taluni aneurismi dell' aorta. Roma 1877. — Ballance, Charles A., and Walter Edmunds, A treatise on the ligation of the great arteries in continuity, with observations on the nature, progress and treatment of aneurism. London and New York, Macmillan & Comp., 1891. — Barck, H., Embolia et thrombosis art. iliacae ext. Archiv f. klin. Med., Bd. V, S. 532. — Bardeleben, K., Über das traumatische Aneurysma arterio-venosum. Inaug.-Diss., Berlin 1871. — Barker, Arthur E., Remarks on a case of aneurism of the external iliac artery. Brit. med. Journal, Dec. 22, p. 1371, 1888. — Batter, W. H., A case of traumatic gluteal aneurism. Brit. med. Journal, 1898, October—November. — Baum, jun., De laesionibus et aneurism. art. glutaeae et ischiadicae. Inaug.-Diss., Berol. 1859. — Bäumler, Die Behandlung der Aneurysmen nach Macewen. Münchener

med. Wochenschr., 1896, N. 39 u. Naturforscherversammlung 1896. — Baxter, Aneurism of the abdominal aorta; ligature of the right common iliac. Chicago med. Journal, October, p. 460, 1866. — Bazy, Anévrisme inguinal enorme et inflammé. Douleurs atroces. Exstirpation etc. Guérison. Bullet. de chir., XVII u. Progrès méd., 1891. — Beaumont, Aneurysmen der Art. femoralis und Iliaca ext. Med. Times and Gaz., 27. July, p. 87, 1867. — Beauvais, Varices traumatiques des parois abdominales. Gaz. des hôpitaux, 1875, N. 66 u. 70. — Beck, Aortic aneurism. New York med. Journal, 1899, April 15. — Bell, John, Principles of surgery. New Edit. by Charles Bell, London 1826. — Berger, Arteriellvenöses Aneurysma der Schenkelbeuge. Gaz. des hôpitaux, 1878, N. 145, Virchow-Hirsch Jahresber., 1878. — Bergmann, E. v., Arteriellvenöses Aneurysma der Art. und Vena iliaca ext. durch Schußverletzung. Die Schußverletzungen und Unterbindungen der Subclavia. St. Petersburg 1877. — Bernheim, A., Behandlung von Aneurysmen mit Elektrolyse durch eingeführten Draht. Deutsche med. Wochenschr., 1900, N. 34. — Berry, W., Ilio-femoral aneurism treated by instrumental compression, cure. The Lancet, London 1885, March 14, p. 472. — Billroth, Theodor, Über verschiedene Behandlungsweisen der Aneurysmen. Wiener med. Wochenschr., 1871, N. 40. — Birkett, John, A case of aneurism of the femoral artery, treated by long continued compression of the common iliac. Med.-chir. Transact., LII und Med. Times and Gaz., Sept. 18, p. 365, 1869. — Bourdon, Cas de paraplégie avec gangrène causée par une oblitération des artères iliaques. Gaz. hebdom., N. 2, 11. janvier 1867 — séance de la soc. méd. des hôpitaux, 14. déc. 1866. — Bramann, F., Das arteriellvenöse Aneurysma. Archiv f. klin. Chirurgie, Bd. XXXIII, S. 1—107. — Brasdor, Recueil période. de la soc. méd. de Paris, T. V, N. 27. — Brechet, Mém. chirurg. sur les différentes espèces d'anévrisme. Paris 1834. — Bryand and Underwood, Aneurism of abdominal aorta and common iliac, rupture, death. The Lancet, July 9, p. 51, 1881. — Bryant, A case of large aneurism of the external iliac artery cured by Macewen's method. Annals of surgery, XVII, p. 312, 1893. — Bryk, A., Einiges über Geräusche und Pulsationen in Geschwülsten. Wiener med. Wochenschr., 1880, N. 13, 14, 17, 18, 21 u. 22. (Mitteilung zweier Fälle von Guthrie und Porta, in welchen ein Sarkom des Beckens mit Aneurysma verwechselt wurde, so daß Guthrie die Art. iliaca communis und Porta die Art. hypogastrica unterband.) — Buchanan, G., Aneurism of common femoral artery; simultaneous ligature of the external iliac, superficial femoral and profunda arteries; cure. Brit. med. Journal, 1880, Vol. II, p. 875. — Büchner, Zur Behandlung der Aneurysmen der Art. femoralis. Inaug.-Diss., Jena und Zentralblatt für Chirurgie, 1895, S. 104. — Bucquoy, Sur le traitement des anévrismes par la méthode de Baccelli. Bullet. de l'acad. de Paris, 27, 28, 29, cfr. Gaz. des hôpitaux, N. 21, 22, 24 u. Gaz. hebdom., N. 19, 1888. — Buday, Aneurysmen der Art. iliaca communis, verursacht durch einen septischen Thrombus. Zieglers Beiträge, Bd. X, S. 187. — Büngner, v., Über eine sogenannte Spontanruptur der Arteria femoralis mit Aneurysmabildung. Archiv f. klin. Chirurgie, Bd. XL, S. 312. — Butcher, Richard, A ligature of the iliac artery for the cure of inguinal aneurism. Dublin Journal of med. sc., Nov. 1, 1872. — Chapmann, Charles W., A case of obstruction of the inferior vena cava probably syphilitic. Clinical soc. of London, 1900. — Chew, W. L., A case of spontaneous gluteal aneurism, ligation of the internal iliac; cured. Americ. med. News, 1886, Nov. 29, p. 565. — Church, Vorkommen von Herzaffektionen bei Aneurysmen der Erwachsenen. Med.-chir. Transact., Vol. LXVII, p. 51. — Coste, Etude de quelques cas rares d'hématomes de la fosse iliaque droite, ayant simulé l'appendicite. Thèse de Paris, G. Steinheil, 1901. — Crisp, Die Krankheiten und Verletzungen der Blutgefäße etc. Aus dem Englischen übersetzt, Berlin 1849. — Ders., Spontane Aneurysmen der Art. iliaca ext. Siehe Ladureau l. c., Literaturverz. VI. — Cruveilhier, Anat. pathol., XVI. — Curschmann, Besserungs- und Heilungsvorgänge bei Aneurysmen der Brustaorta. Arbeiten aus der med. Klinik zu Leipzig, 1893, S. 275. — Cutter, James B., Unterbindung der Art. iliaca ext. und communis wegen Aneurysma arteriovenos. Americ. Journal of the med. sc., New Ser., Vol. XLVIII, 1864—1865. — D'Antona (Napoli), Caso di aneurysma bilaterale omonimo delle due ischiatiche. Legatura delle due ipogastriche. Guarigione. Arch. internat. de chir., Vol. I, Fasc. 1. — Daster et Floresco, Journal de la soc. de Biologie, 1897. — Davy, Richard, Kompression der Art. iliaca communis mittels eines in den Mastdarm eingeführten Stabes, z. B. bei Exarticulatio femoris. Brit. med. Journal, Vol. II, p. 685, 1879. — Delbet, Du traitement des anévrismes externes. Paris 1889. — Ders., Maladies chirurgicales des artères in Traité de chirurgie (Dentu et Delbet), T. IV, p. 195. — Ders.,

Traitement des anévrismes, statistiques nouvelles. 9. französischer Chirurgenkongreß, 1895, p. 744. — Dennis, Fr. S., Laparotomy in the treatment of spontaneous gluteal and sciatic aneurisms etc. Americ. med. News, 1886, Novemb. 29, p. 565. — Desault, Oeuvres chirurgicales par Bichat. Paris 1801, p. 568, u. in Boyer, Maladies chir., Paris 1814, T. II, p. 149. — Döhle, Über Aortenerkrankungen bei Syphilitischen und deren Beziehung zur Aneurysmabildung. Deutsches Archiv f. klin. Med., Bd. LV, S. 190. — Dreist, Karl, Über Ligatur und Kompression der Art. iliaca communis. Deutsche Zeitschr. für Chirurgie, Bd. LXXI. — Dujardin-Beaumetz, Sur le traitement des anévrismes de l'aorte par l'électropuncture. Bullet. de l'acad. 1888, T. XX, p. 169. — Eberth und Schimmelbusch, Die Thrombose nach Versuchen und Leichenbefunden. Stuttgart 1888. — Eck, V. F., Case of aneurism of the lower part of the common iliac, of the external iliac and femoral arteries successfully treated by pressure of the abdominal aorta. St. Bartholmew's Hosp. Reports, II, 190, 1866. — Eppinger, Pathogenese, Histogenese und Ätiologie der Aneurysmen. Archiv f. klin. Chirurgie, Bd. XXXV. — Etienne, Des anévrismes dans leurs rapports avec la syphilis. Annales de Dermatol. et Syphil., III. sér., T. VIII, p. 1. — Farabeuf, Aneurysmen des Gesäßes. Bullet. de la soc. de chir. Séance du 14. mai 1879. — Féréol, Embolie im Bereich der Art. iliaca. Gaz. hebdomad., N. 2, 11. janvier, 1867, séance de la soc. méd. des hôpitaux, 14. déc. 1866. — Fergusson, Case of malignant disease of the iliaca. Med. Times and Gaz., N. 232, 9. Dec., 1854. — Ders., Aneurysma der Art. iliaca communis. Unterbindung der Aorta abdominalis über der Teilungsstelle. Associat. med. Journal, 28. June, 1856. — Ders., Aneurysma der Aorta abdominalis und Iliaca sin. Med. Times and Gaz., April 25, 1869. — Fischer, Friedrich, Krankheiten der Lymphgefäße, Lymphdrüsen und Blutgefäße. Deutsche Chirurgie, Lief. 24 a, 1901. — Fischer, Georg, Die Wunden und Aneurysmen der Aorta glutaea und ischiadica. Archiv f. klin. Chirurgie., 1869, Bd. XI. — Folloppe, Contribution au diagnostic des tumeurs liquides de la fosse iliaque. Thèse de Paris, 1877. — Foster, Embolie der Art. iliacae communes mit Gangrän beider unteren Extremitäten. Med. Times and Gaz., 1874, May 16 and 24. — Frenken, Wilhelm, Über Aneurysma und die chirurgische Behandlung desselben. Inaug.-Diss., Bonn 1886. — Gallozzi, Unterbindung der Art. iliaca ext. wegen arteriellvenösem Aneurysma der Schenkelbeuge. Il Morgagni, Disp. VII, 1878, Virchow-Hirsch Jahresber., 1878. — Gayet, Unterbindung der Art. iliaca ext. wegen Aneurysma arterio-venosum. Gaz. hebdom., 1864, Canstatts Jahresbericht, 1864. — Golubinin, Abgesackte Aneurysmen und die heutigen Anschauungen über ihre Behandlung. Russ. klin. Journal, 1899, N. 8. — Graefe, C. F., Angiektasie, 1809. — Heller, Die Aortensyphilis als Ursache der Aneurysmen. Münchener med. Wochenschr., 1899, N. 50 (mit Literaturangaben). — Henle, Handbuch der Anatomie, Gefäßlehre. — Hilton, John, A case of double aneurism affecting the right external iliac and femoral and the right popliteal arteries, cured by pressure upon the common iliac and the femoral arteries. Med. Times and Gaz., Sept. 18, p. 365, 1869. — Hodgson, Krankheiten der Arterien und Venen, 1817. — Hofmann, Zur operativen Behandlung des Aneurysma. Beiträge zur klin. Chirurgie, XXIV, 2. — Holmes, The surgical treatment of aneurism. The Lancet, 1874, Vol. II. — Ders., Pathology of aneurism. Read in the section of pathology at the annual meeting of the British med. assoc. Brighton. Brit. med. Journal, 1886, Dec. 11, p. 1146. — Hughes, J., Aneurism of the right common iliac artery; rupture of the soc., death by hemorrhage into the peritoneum. The Dublin Hosp. Gaz., I, 1856. — Hulke, Arteriellvenöses Aneurysma der Leistengegend durch Schuß. Med. Times and Gaz., 1875, Zentralblatt für Chirurgie, 1875. — Hunter, John, Works ed. by Palmer. London 1837, Vol. III, p. 594. — Hussey, E. L., A case of aneurism in the gluteal region after a punctured wound. St. Bartholmew's Hosp. Reports, XIII, p. 187. — Hutchinson, J., Tabular statement of seventy-six cases of surgical aneurism. Med. Times and Gaz., 1856, Novemb., N. 334. — Hutchinson, Operation eines Leistenaneurysma nach Antyllus. Americ. Journal of med. sc., 1880, N. S., Vol. LXXX, p. 445. — Jacob, Hans, Die periphere Unterbindung der Halsarterien bei Aneurysmen des Arcus aortae und der Art. anonyma. Inaug.-Diss., Berlin 1892. — Jeffray, Tod durch Bersten eines spontanen Aneurysma der Art. glutaea sup. Siehe Bouisson, Gaz. méd., 1845, N. 11—13. — Keen, W. W., Aneurysmen bei Personen unter 20 Jahren. Americ. med. News 1887, 24. Nov. — Kirmisson, Sur les anévrismes inguinaux et la ligature de l'iliaque externe. Bullet. de la soc. de chir., séance du 11. juin 1884. — Knowles, H., Case of inguinal aneurism etc. Brit. med. Journal, January 4, 1869, St. Mary's Hospital. — Köhler, Großes Axillar-

aneurysma, durch einen Echinococcus der Gefäßscheide bedingt. Deutsche med. Wochenschr., 1890, N. 1. — Ders., Totalexstirpation eines Aneurysma popliteum (mit Literaturangaben). Charité-Annalen, Bd. XI, S. 545. — Körte, W., Ein Fall von Aneurysma der Art. iliaca ext. mit Berstung und konsekutiver Unterbindung der Art. iliaca communis und Aorta. Deutsche med. Wochenschr., N. 45, 1900 u. Freie Vereinigung der Chirurgen Berlins, 111. Sitzung am 9. Juli 1900, Zentralblatt für Chirurgie, 1900, S. 1111. — Korzon, T., Ein Fall von Septikopyämie infolge von Thrombose der Vena iliaca während der Schwangerschaft. Frühgeburt, Heilung. Gazeta lekarska, 1899, Virchow-Posners Jahresbericht, 1899, II, S. 636. — Köster, Über die Entstehung der spontanen Aneurysmen und die chronische Mesarteriitis. Berl. klin. Wochenschr., 1875, N. 23 u. Sitzungsberichte der niederrhein. Ges. in Bonn, Bd. XXXII, S. 15. — Krafft, Über die Entstehung der wahren Aneurysmen. Inaug.-Diss., Bonn 1877. — Kübler, Exstirpation von Aneurysmen. Beitr. z. klin. Chirurgie, Bd. IX, 1892. — Laache, Norsk magaz. of Lägevid., 1899 u. Zentralblatt f. klin. Medizin, 1899, N. 29 (Diätetische Behandlung der Aneurysmen). — Laborde, Injections gélatineuses dans le traitement des anévrismes. Bullet. de l'acad. de méd. de Paris, 1898, N. 44. — Lanceraux et Paulesco, Traitement des anévrismes par la gélatine en injections sous-cutanées. Bullet. de l'acad. de méd. de Paris, 1898, N. 41—48 u. 1900, N. 28. — Lange, Aneurism of the obturator artery. New York surg. Soc., 1886, Octob. 25, Americ. med. News, p. 580, N. 20, 1886. — Langenbeck, v., Über hypodermatische Ergotininjektionen bei Aneurysmen. Berl. klin. Wochenschr., 1869, N. 12. — Langton and Bowlby, Mykotisch-embolische Aneurysmen. Brit. med. Journal, 1886. — Lannelongue, Anévrisme de l'iliaque primitive et de l'iliaque interne du même côté. Bullet. de la soc. de chirurgie, séance du 21. juillet 1876. — Laroyenne, Anévrisme de l'artère fémorale, insuccès de la compression digitale, ligature de l'iliaque externe, mort. Gaz. méd. de Lyon, 1866, p. 184. — Lauth, Scriptorum latinorum de aneurismatibus collectio. Argentor. 1785. — Leflaive, Arteriellvenöses Aneurysma der Art. und Vena iliaca communis nach Messerstich ins Hypogastrium. Revue méd.-chir. de Paris, 1855. Canstatts Jahresbericht, 1855. — Lefort, Zur Diagnose der Aneurysmen. Dict. encyclop., IV, p. 562 u. 563. — Legendre et Beaussenat, Anévrisme spontanée par artérite infectieuse etc. Revue de chirurgie, 1893, p. 938. — Loreta, Bullet. de science med. Bologna, 1885, April—Mai. — Macewen, W., An adress on aneurism, its cure by inducing the formation of white thrombe in the sac. British med. Journal, 1890, N. 15 und 22. — Manchot, Über die Entstehung der wahren Aneurysmen. Virchows Archiv, Bd. 121, S. 104 u. Diss., Straßburg 1890. — Marchand, Arterien. Eulenburgs Realenzyklopädie, Bd. II, 1894 — Martin, André, Anévrisme traumatique de la fesse. Guérison spontanée par inflammation de la poche. Le Réveil méd., N. 3, 1881. — Mc Guire, Aneurism of the external iliac of the left side, both common iliacs and lower end of aorta. Ligature of the aorta. Death. Americ. Journal of the med. sciences, 1868, October. — Mitscherlich, L., Beitrag zur Kasuistik der spontanen Inguinalaneurysmen und seiner Therapie. Inaug.-Diss., Dorpat 1890. — Moore, On a new methode of procuring the coagulation of fibrin in certain incurable aneurisms. Med.-chir. Transactions, T. XXXIX, p. 129, 1864. — Mundé, A case of aneurism of the uterine artery cured by ligation of the internal iliac artery. Med. Record, Dec. 31, 1898. — Nicholls, James, Reminiscences of cases from private practice. Guy's Hosp. Reports, IV (Aneurysma der Iliaca ext. durch Kompression geheilt). — Nobiling, Fall von Herz- und Aortenthrombose bis in die Iliaca. Bayer. ärztl. Intelligenzblatt, 1869, N. 33. — Ogle, J. W., On the formation of aneurism in connexion with embol. or thromb. of an artery. Med. Times and Gaz., 1866, Bd. I, p. 196. — Ders., Aneurysma der Art. iliaca communis. Plötzlicher Tod durch Berstung. Transact. of the pathol. soc., XVII, p. 112. — O'Leary, On aneurism. Med. Times and Gaz., April 24, 1869. — Orth, Lehrbuch der speziellen pathologischen Anatomie. — Otis, George, A., and Barnes, The medical and surgical history of the war of the rebellion 1861—1865. Part. II, Vol. II. Surgical history, Washington 1876. — Paget, James, Aneurism of the femoral artery with rupture of the sac. The Lancet, April 17, 1869. — Ders., Clinical lecture on the diagnosis of aneurism. British med. Journal, March 12, 1870. — Panas, Glutäalaneurysma. Gaz. des hôpitaux, N. 91, 1871. — Parker, W., Case of spontaneous inguinal aneurism. Med.-chir. Transact., 1884, Vol. LXVII. — Paul, Constantin, Du traitement des anévrismes par l'introduction des corps étrangers métalliques. L'acupuncture. Bullet. de l'acad., N. 31, 1888. — Paulesco, Gelatineinjektionen bei Aneurysmen. Siehe Lanceraux l. c. — Pelletan, Aneurysmen. Clinique chirur-

gicale, T. I, Paris 1810. — Pemberton, Arteriellvenöses Aneurysma der Inguinalgegend. Med.-chir. Transactions, 1861, N. 44. — Philagrius, siehe Aetius, de re medica. Basel 1535, Bd. II. — Philippe, C., Traitement des anévrysmes par l'introduction de corps étrangers dans la poche anévrysmale. Progrès méd., N. 26, 1889. — Philipps, B., A serie of experiments showing that arteries may be obliterated without ligature etc. London 1832. — Pollock, Aneurism of external iliac artery. The Lancet, II, 12, p. 328. — Ponfick, Über embolische Aneurysmen etc. Virchows Archiv, Bd. 58, S. 528 u. Bd. 67, S. 384. — Puchelt, Das Venensystem. 1818. — Puppe, Untersuchungen über das Aneurysma der Brustaorta. Deutsche med. Wochenschr., 1894, N. 45/46. — Putiatycki, v., Aneurysma der Art. femoralis in der linken Leiste mit Eröffnung des Hüftgelenkes. Ligatur der Art. iliaca ext. Inaug.-Diss., Berlin 1880. — Quénu, Traitement de deux gros anévrysmes par l'exstirpation. Gaz. méd. de Paris, 1895, N. 24. — Rayer, Aneurysma der Art. glutaea und ischiadica. Siehe Bouisson, Gaz. méd., 1845, N. 11—13. — Recklinghausen, v., Aneurysmen. Handbuch der allgemeinen Pathologie des Kreislaufs etc. Lief. 2—3, S. 84. — Reichel, Verschließung der rechten Vena iliaca, im Wochenbett entstanden. Wochenschrift für die gesamte Heilkunde, 1841, 27. Nov., S. 711. — Rendu, Phlegmon iliaque droit suppuré. Production d'une thrombose de la veine cave avec embolie mortelle du coeur droit. Zentralblatt für Chirurgie, 1881, S. 207. — Riberi (Turin), Aneurysma varicos. der Art. glutaea sup. Siehe Bouisson, Gaz. méd. de Paris, 1845, N. 11—13. — Richter, Zur Statistik der Aneurysmen. Archiv f. klin. Chirurgie, Bd. XXXII, S. 542. — Rokitansky, Pathologische Anatomie. — Routier, Anévrisme de l'artère iliaque ext. Bullet. et mém. de la soc. de chir., 18. juillet, 1900. — Sands, H. B., An account of two cases of pelvic aneurism. Americ. Journal of med. sc., April, 1881, p. 366. — Sappey, Gaz. méd. de Paris, 1859, N. 32. — Sauter, Über Haematocele pelvis bei Hyperaemia mechanica universalis und ihre Folgezustände. Zeitschrift für Heilkunde, Abteilung f. patholog. Anat., 1900. — Schaedel, G., Ein Fall von Phlebektasie. Archiv f. klin. Chirurgie, Bd. XXIV, S. 521. — Schally, Zur Behandlung der Aneurysmen mittels Kompressionen. Prager med. Wochenschr., 1896. — Scheele, Über den gegenwärtigen Stand der Aneurysmenbehandlung. Therapeutische Monatshefte, Januar, 1888. — Schinzinger, Arteriellvenöses Aneurysma der Leistengegend. Das Reservelazarett Schwetzingen 1870/71. Freiburg i. Br. 1875, S. 94 u. 95. — Schmidt, Moritz, Frühdiagnose und Behandlung der Aortenaneurysmen. Kongreß für innere Med., 1899, S. 226. — Schopf, F., Über Aneurysmen der Art. ilio-femoralis. Wiener klin. Wochenschr., 1898, N. 47. — Scriba, J., Beiträge zur Ätiologie und Therapie des Aneurysma. Deutsche Zeitschrift für Chirurgie, Bd. XXII, S. 513. — Servier, M., De l'anévrisme de l'artère fessière. Gaz. hebdom. de méd. et de chir., p. 339, 1868. — Severinus, M. A., De recondit. abscess. nat. Francof. 1643, p. 197. — Shepherd, The treatment of aneurisms of the external iliac artery by digital compression. Annals of surgery, 1903, October. — Simon, Aneurysma arterio-venosum der Vena iliaca communis sinistra und der Bifurkation der Aorta abdominalis. Kompression der Aorta, Gangrän der Eingeweide. The Lancet, 1875, Vol. II, p. 834. — Smith, Henry, Aneurism of the external iliac artery. Brit. med. Journal, July 16, 1870. — Smith, Thomas, A case of aneurism of the common femoral artery in a boy twelve years old. British med. Journal, 1867, March 16, p. 280. — Southam, F. A., A case of femoral aneurism treated by injection of fibrinferment and subsequently by ligature of the external iliac artery. British med. Journal, Aug. 18, p. 321, 1883. — Stannius, Über krankhafte Verschließung größerer Venenstämme. — Steffens, Tod durch Bersten eines spontanen Aneurysma der Art. glutaea sup. Siehe Bouisson, Gaz. méd. de Paris, 1845, N. 11—13. — Ders., Zur Diagnose der Aneurysmen der Art. glutaea sup. und inf. Ibid. — Stierlin, R., Zur Kasuistik der Aneurysmen und des Angioma arteriale racemosum. Deutsche Zeitschrift für Chirurgie, Bd. LX, S. 71. — Symonds, H. P., A case of aneurism of the external iliac artery, cured by compression. The Lancet, 1891, January 10. — Terrile, G., Gelatina come emostatico. Pammarion, N. 4, 1900. — Terry, J. N., Ligature of arteries for aneurism. The Lancet, Febr. 3, 1872. — Thoma, Untersuchungen über Aneurysmen. Virchows Archiv, Bd. 111, S. 76; Bd. 112, S. 259, 383; Bd. 113, S. 244 u. 505. — Ders., Über das Aneurysma. Deutsche med. Wochenschr., 1889, N. 16—19. — Ders., Über das elastische Gewebe der Arterienwand und die Angiomalacie. Verhandlungen des Kongresses für innere Medizin, 1895, S. 465 u. Naturforscherversammlung zu Wien, 1894. — Ders., Das elastische Gewebe der Arterienwand und seine Veränderungen bei Sklerose

und Aneurysmabildung. Festschrift zur Feier des 50jähr. Bestehens der med. Ges. Magdeburg, 1898, S. 19. — Tillmanns, H., Lehrbuch der allgemeinen Chirurgie. Leipzig 1904, 9. Aufl., S. 523 ff. — Ders., Lehrbuch der speziellen Chirurgie. 8. Aufl., 1904, Bd. I und Bd. II, S. 29 ff. — Trepper, Ein Beitrag zur Kasuistik der traumatischen Glutäalaneurysmen. Deutsche militärärztl. Zeitschr., 1883, N. 5, S. 229. — Treves, Heilung eines Leistenaneurysma durch Kompression. Med. Times and Gaz., 1879, Vol. II, p. 645. — Tufnell, J., The successful treatment of aneurism by position and restricted diet. Med.-chir. Transact., Vol. LVII. p. 83 und Med. Press and Circular, January 7, 1874. — Ders., The successful treatment of internal aneurism etc. London 1875, II. Edit. — Underwood, siehe Bryand l. c. — Valsalva, Albertini, in Morgagni, de sedibus et causis morborum. Epist. XVII, art. 30 (Behandlung der Aneurysmen). — Varick, Th. R., Americ. Journal of med. sciences, July, p. 140, 1881. — Velpeau, Piquûre ou acupuncture des artères dans le traitement des anévrismes. Gaz. méd., p. 1, 1831 u. Médecine operatoire, T. II, p. 55, 1839. — Venturoli, Arteriellvenöses Aneurysma der linken Leistengegend, Ligatur der Art. iliaca ext. Nov., Comment. academiae scient. instit. Bonon., T. III, Bononiae 1839, Schmidts Jahrbücher, 1840. Bd. XXVI, S. 329. — Verneuil, De la filipuncture ou introduction et abandon des corps étrangers filiformes dans la sac des anévrismes (méthode de Moore). Bullet. de l'acad. de méd., 1888, T. XXII, p. 18 (mit Literaturangaben) u. Gaz. des hôpitaux, N. 21, 22 u. 24, Gaz. hebdom., N. 19, 1888. — Ders., Dict. encyclop. des sciences méd., Paris, 1869, T. I u. II, p. 295 (Zur Differentialdiagnose der Aneurysmen und pulsierenden Sarkome des Beckens). — Virchow, In der Diskussion über Arons Vortrag über die Ätiologie und Therapie der Aortenaneurysmen. Berl. klin. Wochenschrift, 1897, S. 238. — Wagner, Max, Über die Verwendung subkutaner Gelatineinjektionen zur Blutstillung. Grenzgebiete, N. 6, 1900. — Wahl, v., Über die auskultatorischen Erscheinungen bei Gefäßverletzungen und sogenannten traumatischen Aneurysmen. Deutsche Zeitschr. für Chirurgie, Bd. XXI, S. 136. — Waldeyer, W., Das Becken. Bonn 1899, F. Cohen. — Wardrop, Über die Aneurysmen und eine neue Methode sie zu heilen. Aus dem Englischen übersetzt, Weimar 1829. — Weber, C. O., Aneurysmen. Handbuch der Chirurgie von Pitha-Billroth, II, 1, S. 171. — Weber, Münchener med. Wochenschr., 1897, N. 19. — Wheelhouse, A case of aneurism of external iliac artery cured by pressure with Lister's abdominal tourniquet. Med. Times and Gaz., January 13, 1874. — Whitmarsh, Case of death from aneurism of the right ovarian artery. Brit. med. Journal, Aug. 31. p. 177, 1867. — Willett, Edg., Embolic aneurism of the gluteal artery. Pathol. Transact., 1890. — Wood, W. C., Traumatic aneurism of the sciatic artery. Brit. med. Journal, March 18, 1899. — Zahn, Untersuchungen über die Thrombose. Virchows Arch., Bd. 62, S. 81.

XI. Verletzungen und Krankheiten der Nerven (Kapitel VIII).

S. auch die Literaturverzeichnisse I—IV (Anatomie, Verletzungen der Knochen und Weichteile, Schußwunden).

Achard, Intradurale Kokaininjektionen bei Beckenneuralgien. Soc. de neurologie, 1901, 7. März. — Amann, Zur Behandlung der Coccygodynie. Bayr. ärztliches Intelligenzblatt, N. 30, 1870. — Anderson, H. K., On the innervation of the pelvic and adjoining viscera. Siehe Langley l. c. — v. Baracz, Roman, Ein Vorschlag zur operativen Behandlung der Ischias. Zentralblatt für Chirurgie, 1902, S. 250. — Bardenheuer, Operative Behandlung der Ischias traumatica. 73. Versammlung deutscher Naturforscher und Ärzte in Hamburg. Sektion für Chirurgie. 1901. — Ders., Ischias, ihre Behandlung mittels Neurinsarkoklesis, Einlagerung der Nerven in Weichteile und ihre Ursache. Deutsche Zeitschr. für Chirurgie. Bd. LXVII, S. 137. — Barnes, Joseph K., and Otis, George A., The medical and surgical history of the war of the rebellion, 1861—1865. Washington. — Bartels, Über Erkrankungen der Cauda equina im Gefolge von Tuberkulose der Symphysis sacroiliaca und der angrenzenden Beckenknochen. Mitteilungen aus den Grenzgebieten der Medizin und Chirurgie, Bd. XI, Heft 3. — Bennet, W. H., Subdural division of posterior roots of spinal nerves. Lancet 1889, April 27. Vol. I, p. 839. — Betz, Fr., Ein Beitrag zur Lehre von der Coccygodynie. Memorabilien, N. 2, 1871. — Bonsdorff, H. T. v., Ein Fall von Ischias scoliotica. Finska läkare Sällskapet handl., 1890, Mai. — Burnham, Exstirpation des Steißbeins wegen Coccygodynie, Heilung. The Boston med. and surg. Journal, 1875, p. 613. — Coote,

Holmes, The diseases of the anus and rectum. Med. Press and Circular, April 7, 1869. — Cosentino, A., Lesioni dei centri nervosi in ropporto con lo stiramento cruento dei nervi. Clinica chirurgica, 1902, N. 7. — Curtois-Suffith, Intradurale Kokaininjektion bei Beckenneuralgien. Soc. méd. des hôpitaux, 1901, 26. April. — Davis, Tumors involving the cauda equina. Journal of the Americ. med. Associat., 1904, March 19. — Déjerin-Klumpke, Blutung in die Cauda equina. Zitat von Dubois l. c. — Delille, Intradurale Kokaininjektion bei Beckenneuralgien. Soc. méd. des hôpitaux, 1901, 26. April. — Dubois, Radikuläre Lähmung im Bereiche der Sakralwurzeln. Korrespondenzblatt für Schweizer Ärzte, 1902, N. 12. — Fajersztajn, J., Über das gekreuzte Ischiasphänomen. Wiener klinische Wochenschr., 1901, N. 2, S. 41—47. — Fischer, Hermann, und Wilh. Schönwald, Über Ischias scoliotica. Wiener med. Wochenschrift, 1893, N. 16—21, S. 689 ff. — Gaudier, De l'hystérectomie vaginale comme traitement des grandes névralgies pelviennes. Arch. de tocol. et de gynéc., T. XXI, p. 584. — Gérard-Marchant, Sciatique rebelle, hersage du nerf. Guérison. Bull. de la soc. de chir., 5. juin, 1901. — Giordano, D., Un caso di resezioni intraarachnoidea delle radies post. a cura di sciatica rebelle. Gazz. delle osp. e delle clin., 1900, p. 147. — Graefe, M., Ein Beitrag zur Ätiologie und Therapie der Coccygodynie. Zeitschr. f. Geburtsh., Bd. XV, 2. Heft. — Gussenbauer, Karl, Über Ischias scoliotica. Prager med. Wochenschr., 1890, N. 17—18. — Hartmann (Graz), Zwei bemerkenswerte Fälle von Erkrankung der Nerven aus dem Plexus sacrolumbalis. Jahrbücher für Psychiatrie und Neurologie, 1900. — Hartmann (Kassel), Ein Beitrag zur Behandlung der Ischias. Archiv für Orthopädie, Mechanotherapie und Unfallchirurgie, Bd. I, Heft 3. — Hirst, B. C. (Philadelphia), Coccygodynie. Univers. med. Magaz., 1900, May. — Hoerschelmann, S., Zwei Fälle von Coccygodynie. St. Petersburger med. Wochenschr., 1862, Heft 16. — Hoffa, Handbuch der prakt. Chir., Bd. IV, II. Teil. — Hölscher, Fritz, Zur Behandlung der Ischias. Zentralblatt für Chirurgie, 1902, S. 33. — Jaboulay (Lyon), La chirurgie du sympathique abdominal et sacré. Travaux de neurologie chirurgicale, 1900, N. I. — Joachimsthal, Isolierte Lähmung des linken Glutaeus medius und minimus als Unfallsfolge. Monatsschr. für Unfallheilkunde und Invalidenwesen, 1903, N. 5. — Jonescu, T., Die Resektion des Sakralsympathicus. Revista de chir., 1902, N. 7 u. 8 (Rumänisch). Zentralblatt f. Chir., 1902, S. 1064. — Kidd, A case of coccygodynia cured by operation. Dublin quaterly Journal, November, 1867, p. 475. — Langley, J. N., and H. K. Anderson, On the innervation of the pelvic and adjoining viscera. Part. I u. II. Journal of physiol., Vol. XVIII, p. 68 und Vol. XIX, p. 71. — Lanz, Emil, Über die Beweglichkeit des Steißbeins und ihre Beziehung zu der Geburt. Inaug.-Diss., Bern 1878. — Laub, H., Kasuistische Bidrag til Kundskab om Coccygodyni. Gynäkol. og obstetr. Meddelelser, Bd. III, Heft 3, p. 29. Virchow-Hirsch, Jahresbericht, 1881, II, S. 535. — Leiblinger, H., Über eine an der Symphysis ossis pubis beobachtete Neurose und deren Beziehung zur Hysteralgie. Wiener med. Wochenschr., N. 17, 1886. — Marie et Guillain, Sur le traitement de la sciatique par injection intraarachnoidienne de doses minimes de cocaine. Indépendance méd. 1901, N. 14. u. 18. — Mc Donald, W., Pelvic neuritis or inflammation of the pudendic nerve in women. Americ Journal of obst., February, 1899. — Mursick, G. A., Two cases of excision of the coccygeal bones for coccygodynia. Americ. Journal of med. sciences, 1876, January, p. 123. — Nocht, Nervendehnung (N. ischiadicus). Siehe Schede, Chirurgie der peripheren Nerven, im Handbuch der Therapie von Penzoldt und Stintzing. — Nott, Exstirpation des Steißbeins wegen Coccygodynie. Americ. Journal of the med. sciences, Vol. III, p. 113, 1832. — Otis, George A., and Barnes, Joseph K., The medical and surgical history of the war of the rebellion (1861—1865). Washington. — Plum, Et Tilfälde af Coccygodyni helbredet ved Operation. Hospitalstid., 13. Aarg., p. 33, 1870. — Rafin, Résection du nerf honteux interne (N. pudendus int.). Soc. méd. de Lyon, 22. janvier, 1900. — Richelot, L. G., De l'intervention chirurgicale dans les grandes névralgies pelviennes. L'Union méd., N. 143, p. 805, 1892 u. Annal. de gynécol., 1892, novembre. — Ders., Encore les névralgies pelviennes. L'Union méd., p. 433, 1893. — Ders., L'hystérectomie vaginale dans les grandes névralgies pelviennes. Arch. de tocol. et de gyn., Vol. XXI, p. 241. — Roberts, J. B., Multiple tumours of the sciatic nerve. Philadelphia med. Journal, 1901. April 13. — Rohleder, Über Coccygodynie. Inaug.-Diss., Berlin 1896. — Ruggi, Resektion des Sakralsympathicus. Zitat von Jonescu l. c. — Saxtorph, Exstirpation des Os coccygis wegen Coccygodynie. Siehe Laub l. c. — Scanzoni, S., Über Coccygodynie. Würzburger med. Zeitschr., II, 4, 1861. — Schaeffer, O.,

Über Sitz und Ursprung des Kreuzwehs und des Afterschmerzes (Pseudococcygodynie). Zentralblatt f. Gynäkol., N. 41, 1897. — Schede, Max, Chirurgie der peripheren Nerven, im Handbuch von Penzold und Stintzing. — Schönwald, Wilhelm, Über Ischias scoliotica. Siehe Fischer, Hermann, l. c. — Seligmüller, A., Neuropathologische Beobachtungen. Festschr., Halle, 41 S., 1873. — Simpson, Removal of the coccyx in coccygodynia. Med. Times and Gaz., March 23, 1861. — Svenson, J., Coccygodynia, operation, hälsa. Upsala läkareförennings förhandl., Bd. XI, p. 337. — Swiecicki, v., Zur operativen Behandlung der Coccygodynie. Wiener med. Presse, 1888, N. 31. — Tillmanns, Hermann, Lehrbuch der allgemeinen und speziellen Chirurgie, 9. Aufl., 1904. — Trombetta, Sullo stiramento dei nervi. Studii path. e clin., Messina 1884. — Vulliet, H., Stichverletzung des N. ischiadicus und der Art. glutaea inferior. Arch. internat. de chir., 1904, Vol. I, Fasc. 4. — Waldeyer, W., Das Becken. Bonn 1899, Friedr. Cohen. — Wright, Notes on the treatment of neuralgia by injection of osmic acid. Med. chronicle, 1904, February.

XII. Akute und chronische Entzündungen der das Becken bedeckenden Weichteile und die Beckenhöhleneiterungen (Beckenabszesse) — Kapitel IX.

S. auch die Literaturverzeichnisse V—XI (Gefäße und Nerven), XIII und XIV (Knochen und Gelenke resp. Synchondrosen) und XVI (Echinococcus).

Abbe, Robert, Gangrene of the ischio-rectal fossa. Recovery. New York med. Record, March 17, 1888. — Adolphus, Pelvic abscess. Americ. Journal of obstetr., 1886, April, p. 425 (Diskussion zu Byford l. c.). — Ajevoli, Eriberto, Contribuzione alla chirurgia dell' apparoto glandolare linfatico della fossa inguinocrurale. Morgagni, XXXVII, N. 6, 1895. — Alterthum, Tuberkulose der Tuben und des Beckenbauchfells. Beiträge zur Geburtshilfe und Gynäkologie, Bd. I, Heft 1. — Aram, De l'inflammation périutérine. Bullet. de thérap., juillet-août, 1859. — Arendt, Über operative Behandlung chron. entzündl. Gebärmutteranhänge. Berliner klin. Wochenschr., 1894, S. 241 u. 268. — Ashby, The dangers of delay in dealing with pus in the pelvis. Americ. Journal of obstetr., Vol. XXXIII, p. 348 u. 424. — Assaky, Du traitement des abcès chauds par les injections d'alcool (méthode de M. le prof. Gosselin), 1882. Gaz. méd. de Paris, 4. févr., N. 5, p. 68 u. N. 6, p. 74. — Atchley, G., A case of psoas abscess. The Lancet, 4. June, 1870. — Audion, Beitrag zum Studium der operativen Behandlung der Adnexerkrankungen. Thèse de Paris, 1897. — Ders., Tuberculose primitive des organes genit. chez un enfant de 13 ans. Gaz. hebd., N. 19, 1898. — Baey, Phlegmon profond des deux fesses. Septicémie. Mort. Arch. méd. belge., Avril, 1878. — Baker, Pelvic cellulitis. Siehe Goffe, Americ. Journal of obstetr., 1886, July. — Baldwin, The symptoms and diagnosis of salpingitis. Americ. gyn. and obstetr. Journal, Vol. IX, p. 581. — Baldy, J. M., Exstirpation of the uterus in diseases of the adnexa. Annal. of Gyn. and Ped., Vol VII, p. 57, 379 und 574. — Ders., Americ. Journal of obstetr., Vol. XXX, p. 28 und Boston med. and surgical Journal, Vol. CXXXI, p. 12. — Ders., Hysterectomy for suppuration diseases of the pelvic organs. New York Journal of gyn. and obstetr., Vol. III, p. 1114 und Vol. VII, p. 221. — Ders., Two cases of pelvic inflammatory disease in which the use of Murphy's button became necessary. Americ. Journal of obst., January, 1898. — Ders., The surgical treatment of pelvic inflammations. Ibidem, May, 1899. — Bantock, G., Chronic pyosalpinx with fibroid tumour. Brit. gyn. Journal, Vol. XI, p. 307. — Barącz, v., Hygrome. Berl. klin. Wochenschr., 1887. — Barck, H., Embolie et thrombosis art. iliacae ext. Archiv f. klin. Med., Bd. V, S. 532. — Barwell, Case of foreign body for twenty months in the female pelvis. Med.-chir. Transact., Vol. LVIII, 1875, p. 1. — Bastianelli, La isterectomia a complemento della salpingectomia nelle inflammazioni periuterine. Bullet. della Soc. Lancisiona degli ospedali di Roma. Anno XII, p. 133. — Bastion, W., Über Beckennekrosen. Inaug.-Diss., Berlin 1884. — Battey, Pelvic inflammations. Siehe Emmet, Transactions of the Americ. gyn. soc., p. 101, 1886. — Bauchet, Hygrom der Bursa subiliaca. Mémoires de l'acad. imp. de méd. de Paris, 1857. — Baudron, De l'hystérectomie vaginale appliquée au traitement chirurgical des lésions bilaterales des annexes de l'utérus. Avec 38 fig., 8°, Paris 1894. — Baumgärtel, G., Beckenabszesse. Zeitschrift für Wundärzte und Geburtshelfer, 1873, Heft 3, p. 72. — Baumgärtner, Über die Ablösbarkeit des Peritoneums im Becken. Archiv f. Gynäkol., Bd. XX, S. 341. — Bazy, Note sur le traitement des abcès

de la fosse ischio-rectale ou espace pelvi-rectale inferieure par l'incision simple. Bullet. et mém. de la soc. de chir. de Paris, T. XIII, p 428. — Beahan, Intraabdominal adhesions. Annal. of Gyn. and Pediat., February, 1900. — Le Bec, Suppurations pelviennes. Gaz. méd. de Paris, p. 41, 1892. — Bergmann, E. v., Die Erkrankungen der Lymphdrüsen, in Gerhardts Handbuch der Kinderkrankheiten, Bd. VI, S. 337 ff. — Bestazzoli, Trattamento chirurgico delle forme suppurante degli annessi uterini. Arch. ital. di Ginec., N. 2, 1898. — Bigelow, Martin's method of operating in highseated abscesses, involving the ovaries, tubes and intestine. Americ. Journal of obstetr., 1888. — Billroth, Th., Beckenabszesse. Archiv f. klin. Chirurgie, Bd. X, S. 497. — Ders., Beckenabszeß durch eine per vaginam eingeschobene Stricknadel. Schweizerische Zeitschrift für Heilkunde, Bd. I, S. 52. — Binkley, jr., J. T., Relations between salpingitis and appendicitis vermiformis and their importance to the gynaecologists. Americ. Journal of obstetr., Vol. XXIX, p. 474. — Ders., Four recent vaginal oophorectomies by Prof. Henry T. Byford. Americ. Journal of obstetr., Vol. XXVIII, p. 256. — Ders., Abdominal hysterectomy with enucleation of the appendages in septic pelvic diseases. Americ. Journal of obstetr., Vol. XXXI, p. 500. — Bliesener, Die abdominale Radikaloperation bei entzündlicher Adnexerkrankung. Monatsschr. f. Geburtsh. u. Gynäkol., Bd. III. S. 458 u. Bd. IV, S. 15, 144. — Blume, Intestinal adhesions in suppurative pelvic disease. Americ. Journal of obst., Nov., 1899. — Boegehold, E., Über Arrosion größerer Gefäßstämme in akuten Kongestionsabszessen. Berl. klin. Wochenschr., 1880, N. 33. — Bogros, A. J., Essai sur l'anatomie chirurgicale de la région iliaque et description d'un nouveau procédé pour faire la ligature des artères epigastrique et iliaque externe. Paris 1823. — Boiffin, De la supériorité de la laparotomie sur l'hystérectomie. Annal. de gyn. et d'obst., T. XXXIX, p. 499. — Boisleux, Beitrag zur bakteriologischen Untersuchung von Beckenabszessen u. eitrigen Tuben- u. Ovarialerkrankungen. Zeitschr. f. Geburtsh., Bd. XIX, S. 306. — Boisleux, Ch., Empfehlung der Drainage durch den Douglas bei Beckenabszessen. Brit. gyn. Journal, Part. XXXVIII, p. 226, Congr. pér. internat. de gyn. et d'obst. Bruxelles, p. 733, 1894 u. Zentralblatt für Gynäkologie, 1894, S. 1281. — Boldt, Beckenabszesse. Americ. Journal of obst., Vol. XXXI, p. 1, 879 u. 896, Vol. XXXII, p. 431, 432, 435, 436. — Ders., Fremdkörper nach Laparotomie. Americ. gyn. and obst. Journal, April, 1898. — Bonifield, Tubal abscess. Americ. Journal of obst., Vol. XXX, p. 109. — Bonnardière, Du traitement des collections pelviennes par l'électrotomie postérieure interligamentaire et le drainage pelvien etc. Annal. de gynéc., T. XLV, p. 45 u. 118. — Bonnet, Traitement chirurgical des suppurations pelviennes. Gaz. des hôpitaux, janvier, p. 57, 1892. — Bouchet, Sur les abcès de la fosse iliaque. Gaz. hebdom., 1862, N. 3 u. 5, siehe auch Collineau l. c. — Bouchet, M. du, De l'hystérectomie abdominelle contre les suppurations pelviennes. Annal. de gyn. et d'obst., T. XLIII, p. 319. — Bouilly, Les tumeurs aigues et chroniques de la cavité prévésicale (cavité de Retzius). Thèse de Paris, 1825, 1880. — Ders., Note sur la pathogénie des affections périutérines. La semaine gyn., N. 1, 1896. — Ders., Appendicite ou annexite? La gynécol., décembre, 1899. — Bouley, siehe Duval l. c., Schleimbeutelentzündung an der Ansatzstelle des M. rectus am Becken. — Bourdeaux, M., Observation d'un cas de phlegmon de la région iliaque droite. Arch. méd. belge, août, 1873. — Bourdon, Cas de paraplégie avec gangrène causée par une oblitération des artères iliaques. Gaz hebdom., N. 2, 11. janvier, 1867. Séance de la soc. méd. des hôpitaux le 14. déc. 1866. — Bourgeois, Abszeß des Eierstocks mit Senkung in die Rectovaginalscheidewand. Bullet. de thérapeut., 1841, Septemb. — Bovée, Double pyosalpinx and double ovarian abscess. Americ. Journal of obst., Vol. XXXIII, p. 102. — Ders., Right tubo-ovarian abscess and left salpingitis. Ibid. — Boyd, A case of double tubo-ovarian abscess etc. Americ. gyn. and obst. Journal, Vol. VII, p. 37. — Brault, J., Contribution à l'étude des abcès de la fosse iliaque etc. Revue de chir., 1895, N. 3. — Brettauer, Three cases of tubo-ovarian abscess etc. New York Journal of gyn. and obstetr., Vol. IV, p. 702. — Broca, Sakraldecubitus bei Potatoren. Siehe Lémoinne l. c. — Brodie, Hygrom der Bursa trochant. Zitiert von Volkmann l. c. — Bröse, Gonorrhoischer Tubo-Ovarialabszeß. Zeitschr. f. Geburtsh. u. Gynäkol., Bd. XXVI, S. 201. — Ders., Über die Radikaloperation bei Beckenabszessen und entzündlichen Adnexerkrankungen. Zeitschr. f. Geburtsh. u. Gynäkol., Bd. XLI, Heft 2. — Brokaw, A. V. L., Experiences in pelvic surgery. Philadelphia Reporter, Dec. 10, 1892. — Broun, Appendicitis complicating disease of the annexa. Americ. gyn. and obst. Journal, January, 1899. — Brüning, Über die Behandlung alter Beckenexsudate. Inaug.-Diss., Würzburg 1886. — Bryk, A., Multiple Hygrome. Arch. f. klin. Chir.,

Bd. XXV, 1880. — Bulius, Genitaltuberkulose. Verhandl. der deutschen Ges. f. Gynäk., VIII. — Bumm, Über die chirurgische Behandlung des Kindbettfiebers. Sammlung zwangloser Abhandl. aus dem Gebiet der Frauenheilkunde, Halle a. Saale 1902. — Büngener, Hygrom. Berl. klin. Wochenschr., 1889. — Burrage, Walter L., Three cases of pus in the female pelvis, abdominal section. Boston med. and surg. Journal, 18. Febr., p. 163, 1892. — Ders., The electrical treatment of pelvic inflammation. Ibid., June 16, p. 600, 1892. — Ders., Zur Drainage bei Beckeneiterung. Annal. of gyn. and ped., XI, N. 4. — Buschard, T. H., Pelvic abscess on the male. Boston med. and surg. Journal, May 27, p. 495, 1886 und Americ. med. News, April 24, p. 469, 1886. — Ders., Pelvic abscess in the male. New York med. Record, April 24, 1886. — Buschbeck, Nachprüfungen über die Dauererfolge der 1885—1897 wegen schwerer chron. Adnexerkrankungen ausgeführten Totalexstirpationen des Uterus und der Adnexa. Arch. f. Gyn., Bd. LVI, Heft 1. — Buschbeck und Ettinger, Die operative Behandlung der para- und perimetritischen Exsudate. Arch. f. Gynäkol., Bd. L, Heft 2. — Busey, Pelvic inflammations. Siehe Emmet. Transact. of the Americ. gynecol. soc., p. 101 ff., 1886. — Buttler-Smithe, A. C., A rare form of double pyosalpinx. The Lancet I, p. 82, 1893. — Byford, Pus cyst. Americ. Journal of obst., Vol. XXXI, p. 556 u. 878 und Vol. XXXII, p. 413. — Ders., Report of a case of pelvic abscess with remarks upon the treatment. Gyn. soc. of Chicago. Americ. Journal of obstetr., April, p. 425, 1886. — Cabasse, Abcès de la fosse iliaque gauche. Gaz. des hôpitaux, N. 119, 1867. — Campbell, M. W., Tod durch Entzündung des Beckenzellgewebes und Peritonitis nach Punctio vesicae. Brit. med. Journal, Febr. 21, p. 280, 1880. — Ders., A case of double pyosalpinx in which one of the tubes contained 19 ounces of pus. Removal by abdominal section. Recovery. Brit. gyn. Journal, August, 1899. — Carstens, J. H., Three cases of hysterectomy following coeliotomy for pustubes. Americ. gyn. and obst. Journal, Vol XI, p. 371. — Carter, Myelitis following pelvic cellulitis. Americ. Journal of obst., April, p. 390, 1886. — Castaneda Y Campos, Du phlegmon de la cavité prépéritoneale de Retzius ou phlegmon périvésical. Thèse de Paris, 1878. — Chadwick, J. R., The pathology, diagnosis and treatment of pelvic inflammations. Boston med. and surg. Journal, May 19, p. 495, 1892. — Champneys, F. H., On the removal of the uterine appendages. Bartholm. Hosp. Reports, Vol. XXIX, p. 45. — Chapput, Traitement des grosses salpingites haut situées par l'hystérectomie vagino-abdominale. Annal. de gyn. et d'obst., T. XLII, p. 6. — Charcot, siehe Lémoinne l. c., Sakraldecubitus bei Potatoren. — Charpy, De la structure des ligaments larges et de leurs abcès. Lyon méd., N. 46 u. 47, 1886. — Chassaignac, Recherches cliniques sur les bourses de glissement de la région trochanterienne et de la région iliaque posterieure. Arch. générales de méd., 1853, avril et juillet. — Ders., Traité pratique de la suppuration et de drainage chirurgical. Paris 1859. — Chassel, Klinische Erfahrungen über Punktion der Adnexgeschwülste von der Scheide. Wiener med. Wochenschr., 1892, N. 52 u. 53, 1893 u. N. 1—9. — Chauffard, Des phlegmons de la fosse iliaque liés à l'état puerpéral. Gaz. des hôpitaux, 112, 1868. — Chéron, Un nouveau mode de traitement des inflammations pelviennes; Transfusions répétées de sérum artificiel. Congr. période. internat. de gyn. et d'obst. Bruxelles, p. 381. — Cheyne, A case of tuberculous abscess in the abdomen communicating with the rectum. Operation. Recovery. The Lancet, May 7, 1898. — Chirurgenkongreß, französischer, Les affections suppuratives du petit bassin de la femme. Gaz. des hôpitaux, 1893, p. 514 (Devant le congrès français de chirurgie). — Chrobak, Über die Erfolge der Adnexoperationen. Wiener klin. Wochenschr., S. 6, 1893, N. 49, 51 u. 52 und 1894, N. 1—3. Im Anhange Nachforschungen über die Dauererfolge von Dr. E. Knauer. — Clarke, Augustus P., A pelvic congestion. Annal. of gyn. and paed., Vol. VII, p. 144. — Ders., Über die Wichtigkeit der frühzeitigen Diagnose der Pyosalpinx als Ursache einer eitrigen Beckenentzündung. Verhandlungen des internationalen Kongresses zu Berlin, 1890. — Ders., The relation of pelvic suppuration to structural changes, that may occur in the fallopian tubes. Americ. Journal of obst., Vol. XXXII, p. 727. — Cleveland, Beckenabszesse. New York Journal of gyn. and obst., Vol. IV, p. 586 und 652. — Coe, Henry C., Pelvic cellulitis. Siehe Goffe, Americ. Journal of obst., July, 1886. — Ders., The exaggerated importance of minor pelvic inflammations. Americ. Journal of obst., February, p. 189, 1886. — Ders., Pelvic suppurations after the menopause. Americ. Journal of obst., Vol. XXVII, p. 421 und New York med. Record, 14, I, 1893. — Cohn, F. O., Demonstration eines kolossalen parametritischen Abszesses. Berliner geburtshilf. Gesellschaft, Zentralblatt für Gynäkologie, N. 17, 1885. — Ders.,

Pyosalpinx gonorrhoica mit Perforation in den Darm und Infiltration der Bauchdecken. Monatsschr. f. Geburtsh. u. Gynäkol., Bd. II, S. 263. — Collineau, Sur les abcès de la fosse iliaque. Rapport à la soc. de méd. par Dr. Bouchet. Gaz. hebdom., 1862, N. 3 u. 5. — Concato, L., Sulla peritonite pelvica. Fatti e Giudizi. Rivista clinica di Bologna, N. 4 u. 5, p. 97, 1870. — Condamin, R., De la trépanation du bassin. Arch. prov. de chir., T. II, p. 521. — Ders., Zwanzig Fälle von vaginaler Pyosalpinxoperation. Gaz. hebdom., 1895, p. 338 und Arch. de tocol., T. XXII, p. 848. — Ders., De la Douglassite. Lyon méd., 27. IX, p. 109, 1896. — Condamin et Verron, Contribution à l'étude des pseudo-appendicites. Arch. prov. de chir., T. IX. — Cordier, A. H., A review of some mooted points in the treatment of pelvic surgical diseases. Annal. of gyn. and paed., Vol. VI, p. 82. — Coste, Etude de quelques cas rares d'hématomes de la fosse iliaque droite, ayant simulé l'appendicite. Thèse de Paris, 1901. — Couteaud, Hygroma syphilitique de la bourse du psoas iliaque. Gaz. hebdom., N. 36, 1891. — Craig, Pelvic abscess; laparotomy followed by fecal fistula; recovery in four weeks. Americ. Journal of obst., Vol. XXVI, p. 190. — Crowell, H. L., Hysterectomy for periuterine suppuration. Annal. of gyn. and paed., Vol. VIII, p. 368. — Cullingworth, C. J., The value of abdominal section in certain cases of pelvic peritonitis based on a personal experience of fifty cases. Americ. Journal of obst., Vol. XXVII, p. 441 und London obstetr. Transactions, Vol. XXXIV, p. 254., Brit. med. Journal, p. 353. — Ders., Large pyosalpinx. Transact. of the obst. soc. of London, Vol. XXXIV, p. 437. — Ders., An address of pelvic abscess. Brit. med. Journal, Nov. 4, p. 981, 1893. — Ders., Intraperitonealer Beckenabszess durch Ruptur einer Pyosalpinx. The Lancet, II, p. 137. — Ders., Pyosalpinx simulating a tubo-ovarian abscess. Transact. of the obst. soc. of London, Vol. XXXVII, p. 2. — Ders., Clinical illustrations of the diseases of the fallopian tubes and of tubal gestation. London 1895 und 1897. — Ders., Drei Fälle von Beckenabszessen. Obst. Transact., XXXVI, p. 277. — Ders., Pyosalpinx with multiples abscesses of the ovary. Transact. of the obst. soc. of London, XXXIX, p. 46. — Ders., The indications of operative interference in pelvic inflammations. Brit. med. Journal, 9. August, 20, 1898. — Ders., A genuine case of tubo-ovarian abscess. Transact of the obst. soc. of London, XLI, p. 39. — Cushing, Clinton, Beckenabszeß mit Durchbruch in die Blase. Pacific med. and surg. Journal, March, 1887. — Ders., Vaginal hysterectomy for pyosalpinx. Boston med. and surg. Journal, Vol. CXXXIV, N. 4., 23. I, p. 77. — Czerny, V., Über Exstirpatio uteri sacralis. Beiträge z. klin. Chirurgie (P. Bruns), Bd. VII, S. 477. — Ders., Jahresbericht der Heidelberger chirurg. Klinik f. 1897, 1898, 1899 und 1900. Beiträge zur klin. Chirurgie von P. Bruns, Bd. XXIV, Supplementheft, S. 175 ff., Bd. XXVI, Supplementheft, S. 178, Bd. XXIX, Supplementheft, S. 196 ff. und Bd. XXXI, Supplementheft, S. 206 ff. — Davenport, F. H., The non-surgical treatment of chronic pelvic inflammation. Boston med. and surg. Journal, Vol. CXXX, p. 407. — Davis, George, W., Beckenabszeß. Boston med. and surg. Journal, 1893, p. 548. — Deaver, Appendicitis in relation to disease of the uterine adnexa and pregnancy. Med. News, LXXI, N. 16. — Degny, Infectious endocarditis following pyosalpinx. Annal. of gyn., Vol. IX, p. 749. — Delagénière, Henri, Supériorité de la laparotomie sur l'hystérectomie vaginale dans les cas de suppurations pelviennes. Annal. de gyn. et d'obst., T. XXXIX, p. 500. — Ders., De l'hystérectomie abdominale totale dans certaines affections suppurées des annexes. Ibidem, T. XLI, p. 185 und Bulletin de la soc. de chir., N. 3, 1894. — Ders., Indications de la castration abdominale totale dans le traitement de certains cas de suppurations pelviennes. Annal. de gynécol., T. XLVI, p. 537, 1896, septembre und Arch. prov. de chir., T. V, p. 639. — Ders., De l'appendicite. Arch. prov. de chir., T. IX u. X, 1900. — Delanglade, De l'incision prérectale des abcès pelviens appendiculaires. Bullet. de chir., 1900, p. 600 und Bullet. de la soc. de chir., 1900, p. 857. — Delbet, Paul, Anatomie chirurgicale de la vessie. Paris 1895. — Delbet, Pierre, Des suppurations pelviennes chez la femme. Paris 1891. — Ders., Des troubles gastro-intestinaux dans les inflammations des organes génitaux de la femme. Arch. général. p. 185, 1898. — Delpech, Phlegmon du ligament large. Gaz. des hôpitaux, N. 113, 1871. — Le Dentu, A., Du traitement des affections inflammatoires des annexes de l'utérus. Gaz. des hôpitaux, N. 25, p. 225, 1892, Arch. de tocol., Vol. XIX, p. 336 und Nouv. Arch. d'obst. et de gynécol., N. 3, p. 113, 1892. — Dietrich, Säurefeste Bazillen in einer vereiterten Ovarialcyste. Berl. klin. Wochenschr., N. 9, 1899. — Disse, J., Beiträge z. Kenntnis der Spalträume des Menschen. Archiv f. Anat. u. Physiol., anat. Abteilung, 1889, S. 222. — Doléris, Hystérectomie vaginale. Mort par appendicitis avec perforation.

Gynécol., août 15, 1899. — Doyen, E., Traitement des suppurations pelviennes. Arch. prov. de chir., T. V, p. 565, 1896. — Drappier, E. A., Contribution à l'étude du plancher pelvien et de la cavité prévésicale. Thèse de Paris, 1893. — Dudley, Pelvic cellulitis, siehe Goffe in Americ. Journal of obst., 1886, July. — Dührssen, Über gleichzeitige Erkrankung des Wurmfortsatzes und der weiblichen Beckenorgane. Archiv f. klin. Chir., Bd. LIX, Heft 4. — Ders., Über die Technik und die Indikationen der vaginalen Hysterektomie speziell bei schwerer Adnexerkrankung. Archiv f. Gynäkol., Bd. XLIX, Heft 2. — Duncan, Matthews, Foetid parametric and perimetric abscess. Edinburgh med. Journal, May, 1882. — Ders., Pelvic areolar inflammation and sloughing. Edinburgh med. and surg. Journal, 1868, May und 1869, June and July, p. 9. — Duncan, W., Double pyosalpinx. London obst. Transact., Vol. XXXVII, p. 245 und 293. — Ders., A clinical lecture on pelvic inflammation in women. The Lancet, January 2, 1897. — Dunning, Shall hysterectomy be performed in inflammatory diseases of the pelvic organs. Americ. Journal of obst., Vol. XXXIV, p. 489. — Duplay, Leçon clinique sur une collection liquide de l'aine de provenance obscure avec fistule rectale sussphinctérienne. Progrès méd., 1876. — Dupont, Kyste de la bourse muqueuse de la tuberosité. Bull. de la soc. méd. de la Suisse romande, Lausanne 1875. — Dürck, Septikopyämie, ausgehend von Pyosalpinx. Münch. med. Wochenschr., 1894, S. 721. — Duval, Inflammation des bourses sereuses dans la pneumonie. Gaz. des hôpitaux, mai, 1854. — Edebohls, Remarks upon removal of the uterus in diseases of the appendages. Transact. of the New York obstetr. soc., 7. Nov., 1893. — Edgar, Pelvic abscess. St. Louis med. and surg. Journal, Novemb., 1869. — Edler, A case of pyosalpinx due on a unusual cause. The Lancet, p. 91, 1894. — Edwins, Psoas abscess with recovery. Philadelphia med. and surg. Reporter, Dec. 31, 1870. — Ehrendorfer, Beitrag zur serösen Infiltration des parauterinen Bindegewebes und deren Ausdehnung in weitere Gebiete des Cavum subserosum an der Lebenden. Monatsschr. f. Geburtsh. u. Gynäk., April, 1900. — Ehrle, K., Die Bursa mucosa subiliaca und ihre Erkrankung. Württemberg. med. Korrespondenzblatt, Oktober, 1868. — Eichholz, Zur Allgemeinbehandlung der Beckenexsudate. Wiener med. Presse, N. 29, S. 962, 1896. — Eidam, Über die Bildungsweise intraperitonealer Tumoren im kleinen Becken. Deutsches Archiv f. klin. Med., XV, Heft 3 u. 4. — Eigenhardt, H. Über Hydrocele feminae. Münch. med. Wochenschr., 1894, S. 164. — Emmet, A., Pelvic inflammations; on cellulitis versus peritonitis. Transact. of the Americ. gyn. soc., p. 101, 1886 und Americ. Journal of obstetr., 1886, July (Diskussion zu Goffe, Pelvic cellulitis). — Engelmann, G., Zwölf Fälle von einseitiger Pyosalpinx operiert von der Scheide aus. Annal. of gyn. and paed., Vol. VII, p. 257 u. 290. — Enzler, Zwei Fälle von Beckenabszessen. Bayr. ärztl. Intelligenzblatt, 1868, N. 2. — Faure, L'hystérectomie abdominale totale dans les suppurations annexielles. La Gynécol., 15. octob., 1899 und Gaz. des hôpitaux, N. 100, 1899. — Fédoroff, 31 observations cliniques sur l'application de l'électrisation tampono-vaginale par la méthode d'Alexandroff dans les inflammations pelviennes. Annal. de gynécol., T. XLI, p. 339. — Fenger, Treatment of the pelvic abscess, siehe Byford, Americ. Journal of obstetr., April, 1886, p. 425 ff. — Ders., Vaginale Drainage bei in den Darm perforierter Pyosalpinx. Med. Record, p. 678, 1893. — Ders., Gonorrh. Pyosalpinx. Congrès pér. internat. de gynécol. et d'obst. à Bruxelles, p. 301. — Fenwick, A case of ruptured pyosalpinx closely simulating perforation of the appendix. Necropsy. The Lancet, N. 27, 1897. — Fischer, Friedr., Die Krankheiten der Lymphgefäße, Lymphdrüsen und Blutgefäße. Deutsche Chirurgie, Lief. 24a., 1901. — Fischer, G., Trepanation des Darmbeins als Gegenöffnung eines Beckenabszesses. Deutsche Zeitschr. für Chirurgie, XIII, S. 551, 1880. — Fischer, H., Lehrbuch der speziellen Chirurgie, 1892. — Fish, Shall the uterus be left in situ in excision of the adnexa. Americ. Journal of obst., Vol. XXXIV, p. 738. — Fitz, Reginald H., The pathology of pelvic inflammations. Boston med. Journal, May 19, p. 491, 1892. — Folloppe, Contribution au diagnostic des tumeurs liquides de la fosse iliaque. Thèse de Paris, 1877. — Foot, A. W., Empyema of the left chest passing downwards behind the left internal arched ligament into the left psoas muscle etc. Dublin Journal of med. science, January, p. 42, 1873. — Fordyce, William, The clinical aspects of utero-sacral cellulitis. Edinburgh Journal, p. 800, 1895. — Fourmeaux et Coulmont, Double péri-ovariosalpingite scléreuse ancienne, hystérectomie vaginale, myocardite infectieuse récente, Symphyse cardiaque ancienne, mort subite au 4. jour. Arch. de tocolog., Vol XXIII, p. 506. — Fraenkel, E., Beckenabszeß durch vaginale Punktion und Ausspülung geheilt. Wiener med. Presse, N. 44, 1893 und Verhandl. der deutschen Gesellschaft f. Gynäkol., 5. Kongreß, S. 310. — Fraisse,

Laparotomie wegen doppelseitiger Pyosalpinx. Arch. de tocol. et de gynécol., T. XXI, p. 235. — Frank, Louis, Beckenabszeß. Med. News, June 1, 1895. — Ders., Operative procedures for pelvic inflammation. Americ. gyn. and obst. Journal, Vol. IX, p. 448. — Frank, M., Über Genitaltuberkulose. Monatsschr. f. Geburtsh. u. Gynäkol., X, S. 629. — Frank und Orthmann, Ein Fall von Tuberkulose der Eileiter und Eierstöcke. Berl. klin. Wochenschr., N. 6, 1898. — Freeborn, Beckenabszesse. Americ. Journal of obst., Vol XXXII, p. 48. — Freund, W. A., Beitrag zur Behandlung der aus spontan perforierten vereiterten Beckenorganen entstandenen Fisteln. Beitrag zur Geburtsh. u. Gynäkol, I, Heft 1, Gynäkologische Klinik, Straßburg i. Elsaß, 1885. — Ders., Das Bindegewebe im weiblichen Becken und seine pathologischen Veränderungen mit besonderer Berücksichtigung der Parametritis chronica atrophicans und der Echinococcuskrankheit. Ibidem. — Ders., Über Parametritis chronica atrophicans. Monatsschr. f. Geb., Bd. XXXIV, S. 380. — Ders., Über Resorptionskuren. Verhandlungen der Naturforscherversammlung in Braunschweig, 1897, 2. T., 2. Hälfte, S. 98. — Ders., Zur Anatomie, Physiologie und Pathologie der Douglasschen Tasche, insbesondere bei Infantilismus derselben. Beitr. z. Geburtsh. u. Gynäkol., II, S. 323, Gynäkol. Klinik, Straßburg i. Elsaß. — Ders., Beitr. z. Geburtsh. u. Gynäkol. von Hegar, I, S. 397, 1898 (Zur Behandlung der puerperalen Pyämie). — Fricke, Hygrome. Journal der Chirurgie und Augenheilkunde, 1834. — Friedmann, L. V., siehe Reynolds l. c. — Friend, Hygroma and Fibroma of the tuber ischii bursae. Annals of surg., 1903, N. 3. — Friley, Observations de phlegmons de la fosse iliaque. Recueil de mém. de méd. milit., 1867, février. — Funke, Über die Behandlung chronischer Affektionen der weiblichen Beckenorgane speziell der chron. entzündlichen mittels Schrotbehandlung. Beitr. z. Geburtsh. u. Gynäkol., I, Heft 2, Gynäkol. Klinik, Straßburg i. Elsaß. — Ders., Unsere Erfolge der Radikaloperation perforierter Pyosalpingen. Ibid., II, Heft 2. — Gallard, Phlegmon péri-uterin. Gaz. des hôpitaux, N. 59, p. 466, 1885. — Gangolphe, De la trépanation du bassin dans le traitement de la psoïte suppurée. Revue de chir., N. 3, 1889. — Garceau, A case of pelvic cellulitis with abscess, miscarriage, pyaemia, celiotomy, death. Boston med. and surg. Journal III, p. 260, 7. XII., 1896. — Gayet, Un cas de psoïte aigue suppurée traité par la trépanation du bassin. Lyon méd., N. 9, 1900. — Geinitz, Hygrom der Bursa sacralis. Deutsche Klinik, 1862, 33. — Gerke, Zur Therapie der Hydrocele feminina. Deutsche med. Wochenschr., 1894, N. 23. — Gilette, Phlegmon suppuré du ligament large gauche etc. Bullet. et mém. de la soc. de chir., p. 171 u. Gaz. des hôpitaux, N. 85, p. 679, 1878. — Gilis, Situation de l'appendice coecal. Montpellier méd., N. 48, 1900. — Gilliam, D. Tod., The vaginal route for operations on the pelvic viscera. Americ. gyn. and obst. Journal, Vol. VII, p. 105 und Annal. of gyn. and paed., Vol. VIII, p. 808. — Glimm, Beitrag zur Ätiologie der Tubentuberkulose. Diss., Greifswald 1899. — Godard, Ovarialabszeß, gonorrhoischen Ursprungs. Inzision von der Vagina aus. Policlinique, N. 20, 1897. — Goelet, Augustin H., The etiology and treatment of inflammation of the uterine appendages. Annal. of gyn. and paed., Vol. VIII, p. 711. — Goffe, The differentiation of the various kinds of pelvic cellulitis. Americ. Journal of obst., July, 1886. — Goggans, J. Adrian, The treatment of chronic diseases of the uterine appendages. Annal. of gyn. and paed., Vol. VII, p. 346. — Goldmann, E., Zur Frage der Verwendbarkeit der sakralen Methode für gynäkologische Operationen. Beiträge zur klin. Chirurgie (P. Bruns), Bd. VII, S. 469. — Goleuvaux, Inflammation aiguë de la bourse sereuse de l'ischion. Presse méd. belge, N. 5., 1872. — Gosselin, siehe Assaky l. c. Behandlung der Beckenabszesse. — Ders., Sakraldecubitus bei Potatoren. Siehe Lémoinne l. c. — Goullioud, P. (Lyon), Du débridement vaginal des collections pelviennes (Méthode du prof. Laroyenne). Arch. prov. de chir., T. II, p. 429. — Ders., Exstirpation vaginale de petits pyosalpinx sans hystérectomie vaginale. Congr. pér. internat. de gyn. et d'obst. Bruxelles, p. 567. — Ders., Vaginale unilaterale Exstirpation einer Pyosalpinx. Lyon méd., p. 156, 191, 1893. — Graessner, Über die chirurgische Behandlung der Eiterungen im Becken. Inaug.-Diss., Berlin 1894. — Graves, Schnyler C., Certain pelvic abscesses with a new apparatus for their successful drainage and cure. Med. News, p. 457, 1895. — Grellet, Considérations sur le traitement des phlegmons de la fosse iliaque par les débridements hâtifs à propos d'un cas de perforation intestinale. L'Union méd., N. 3, p. 26, 1887. — Grisolle, Sur les abcès de la fosse iliaque. Siehe Bouchet l. c. und Collineau l. c. — Grünwaldt, v., Über die partiellen parauterinen Phlegmonen außerhalb des Wochenbetts. St. Petersburger med. Zeitschr., 1870, p. 289. — Grusdew, Tuberkulöse Eierstockscyste oder eingekapseltes Bauchfellexsudat?

Monatsschr. f. Geburtsh. u. Gynäkol., XII, Heft 1. — Guichard-Choisity, Quelques mots sur le phlegmon des ligaments larges. Thèse de Paris, 1868. — Guyon, Les collections liquides prévésicales. Gaz. des hôpitaux, N. 137, 1891. — Haberen, Über Beckenabszesse bei Coxitis und ihre Behandlung. Zentralbl. f. Chirurgie, N. 13 u. 14, 1881. — Hall, Pyosalpinx. Americ. Journal of obst., Vol. XXIX, p. 527. — Hall, B. B., The most potent causes of pelvic inflammation. Americ. Journal of obst. Vol. XXXIV, p. 729 u. 834. — Hanks, Study of the pathological conditions of the pelvis which ought to be attached from the vagina. Americ. gyn. and obst. Journal, Bd. VIII, p. 706. — Harris, M. L., A case of undescended ovary and tube with sactosalpinx purulenta profluens. Americ. gyn. and obst. Journal, Vol. VIII, p. 45, 117. — Harrison, G. Tucker, Parametritis (or pelvic cellulitis) etc. Americ. gyn. and obst. Journal, Vol. VI, p. 402. — Hartmann, H., Pyosalpingites gonococciennes. Annal. de gynécol. et d'obst., T. XLIII, p. 333. — Ders., Traitement des inflammations des annexes et du péritoine pelvien. Annal. de gynécol., T. XLVI, p. 163, 1896, septembre. — Ders., Traitement des suppurations pelviennes. Gaz. hebdom., N. 72, p. 853, 1896. — Ders., La colpotomie postérieure dans le traitement des annexites suppurées. Annal. de gynécol., août, 1898. — Hartmann, H., et V. Morax, Quelques considérations sur la bactériologie des suppurations periutérines. Bullet. de la soc. de chir., p. 456, 1894, Mercredi méd., p. 135 u. Gaz. méd. de Paris, N. 12, 1894. Annal. de gynécol. et d'obst., T. XLII, p. 1. — Hassler, C., Über die idiopathische Entzündung des Zellgewebes des Cavum Retzii. Zentralbl. für die Krankheiten der Harn- und Sexualorgane, Bd. XIII, Heft 7. u. 8. — Hawkins, Appendicitis or salpingitis with complications. Med. Record, May 6, 1899. — Hegar, Tuberkulose der Tuben und des Beckenbauchfells. Deutsche med. Wochenschr., N. 45, 1897. — Heinatz, Hydrocele bei Frauen. Chir. Bote, 1894, S. 622 (Russisch). — Heineke, W., Die Anatomie und Pathologie der Schleimbeutel und Sehnenscheiden. Erlangen 1868. — Heinricius, De l'infection des cystes de l'ovaire. Annal. de gynécol, avril, 1897. — Heitzmann, J., Die Entzündung des Beckenbauchfells beim Weibe. Wien 1883, 230 S. — Helferich, Beckendrainage durch Trepanation des Darmbeins. Siehe Rinne l. c. — Henke, W., Beiträge zur Anatomie des Menschen mit Beziehung auf Bewegung. I, Leipzig und Heidelberg, 1872. — Henkels, Phlegmon de la fosse iliaque droite ayant débuté par une inflammation du tissu cellulaire prévésical. Arch. méd. belges, mars, 1877, T. XI, p. 183. — Henrotin, F., The operation of choice in septic pelvic disease, with especial reference of the early vaginal incision. Brit. med. Journal, October 23., 1897. — Ders., Vaginal hysterectomy in bilateral periuterine suppuration. Americ. Journal of obst., Vol. XXVI, 448. — Heyfelder, Hygrome. Deutsche Klinik, 1862. — Hill, Berkeley, Chronic abscess in the groin-ulceration into the right common iliac artery. Death. Med. Times and Gaz., Nov. 4, p. 553, 1882. — Hirst, B. C., A large collection of pus between the layers of the broad ligament complicating pregnancy. Annal. of gyn. and paed., Vol. VI, p. 97. — Hofbauer, Über primäre Uterustuberkulose. Arch. f. Gynäkol., Bd. LVI, Heft 2. — Hoffmann, Leistenbruch oder Abszeß in den Bauchdecken. Berliner klin. Wochenschr., 1868, N. 25. — Hofmeister, Über eine eigentümliche Erscheinungsform der Blinddarmaktinomykose. Beiträge z. klin. Chirurgie (P. Bruns), Bd. XXVI. — Hofmokl, Über entzündliche und einzelne Formen nicht entzündlicher sowie durch Blutansammlung entstandener Geschwülste im weiblichen Becken und deren chirurg. Therapie. Wiener klin. Wochenschr., N. 19 bis 21, 1895. — Holme, V. F., Coeliotomie for double pyosalpinx suivie d'appendicite quatre jours après l'operation. Guérison. Arch. de tocol et de gyn., Vol. XXI, p. 352. — van Holsbeck, Abcès de la fosse iliaque droite; évacuation du pus par le coecum et l'anus. Guérison. Annal. de la soc. méd. chir. de Bruges, janvier et février, 1860. — Houzel, Phlegmon du ligament large etc. Bullet. de la soc. de chir., 1. déc., p. 857, 1886. — Hubbard, A case of pelvic abscess. Death from haemorrhage. Boston Journal, June 7, 1888. — Hundley, J. M., Three cases of pus tubes, in two of which the gonococcus was present, in the other streptococcus pyogenes. Americ. Journal of obst., Vol. XXXIII, p. 689. — Hunter, Unusual cases of pelvic cellulitis and their treatment. New York med. Record, June 16, 1888. — Hyrtl, J., Notiz über das Cavum praeperitoneale Retzii etc. Wiener akad. Sitzungsberichte, mathem.-naturw. Klasse, Bd. XXIX, 1858. — Imbach, On pelvic abscess. Pacific med. and surg. Journal, Febr., 1886 u. Americ. Journal of obst., Novemb., p. 1227, 1886. — Irish, Vaginal hysterectomy for pyosalpinx and for uterine myomata. Boston med. and surgical Journal, 23, I, p. 82, 1892. — Israel, J., Zur zweizeitigen Operation von Beckenabszessen. Siehe Sonnenburg l. c. —

Iversen, Axel, Über periuterine Suppurationen (Pyocele retrouterina). Deutsche med. Wochenschr., N. 40—48, 1892. — Jaboulay, Drainage des collections péritonéales par la voie rectale. Lyon méd., N. 22, 1898. — Jackson, A. R., The treatment of pelvic abscess. Americ. Journal of obst., April, p. 425, 1886 (Diskussion zu Byford). — Ders., Laparotomy for pelvic abscess. Ibid., June, p. 645 u. Americ. med. News, 1886, March 27. — Jacobs, C., Vaginale Hysterektomie bei Beckenabszessen etc. Americ. Journal of obst., Vol. XXXI, p. 711; Arch. de tocol. et de gynéc., Vol. XXI, p. 378; Med. News, 1895, p. 685; Americ. gyn. and obst. Journal, Vol. VI, p. 733. — Jameson, Beckenabszeß nach der Entbindung. Prov. med. and surg. Journal, January, 1841. — Jayle, Bactériologie des suppurations pelviennes. Annal. de gynéc. et d'obst., T. XLIII, p. 329. — Johnson, J., Vaginal versus abdominal operations principally for pus in the pelvis. Americ. gyn. and obst. Journal, February, 1898. — Ders., Pus in the pelvis. Americ. Journal of obst., July, 1898. — Jones, Mary A. Dixon, Microscopical studies in pelvic peritonitis. The med. Record, May 28, p. 597, 1892. — Jordan, A contribution to the treatment of pus in the pelvis. Brit. med. Journal, January 21, 1899. — Jullien, Louis, De l'intervention dans certains cas de suppurations pelviennes. Arch. de tocol., T. XIX, p. 302 und L'Union méd., N. 120, p. 531, 1892. — Kaestner, Mitteilungen über Beckenabszesse. Deutsche Klinik, 1868, N. 15, S. 139. — Kayser, Dreifache Darmresektion wegen Zurückbleibens einer Kompresse in der Bauchhöhle. Archiv f. Gynäkol., Bd. LXVIII. — Keen, A case of appendicitis in which the appendix became permanently soldered to the bladder like a third ureter, producing a urinary fecal fistula. Transact. of the Americ. surg. Association, 1898. — Kelly, The diagnosis of pelvic inflammations. Annal. of gyn. and paed., Vol. VII, p. 285. — Kiefer, Die Virulenzverhältnisse der Adnexeiterungen. Zeitschr. f. Geburtsh. u. Gynäk., Bd. XXXV, S. 490. — King, J., Inflammations et collections pelviennes. Arch. de tocol., 30. Sept., 1886. — Ders., Remarks on sepsis and its treatment. Buffalo med. Journal, 1902, March. — Kirby, Gichtische Entzündung der Bursa trochanterica. Zitiert von Heineke l. c. — Kirch, E. H., Zur Lehre von den Tubensäcken. Berl. klin. Wochenschr., 1894, S. 164. — Klugkist, Über puerperalen parametritischen Abszeß mit nachfolgender Pyelonephritis. Inaug.-Diss., Greifswald 1897. — Knauer, Dauererfolge nach Adnexoperationen. Siehe Chrobak l. c. — Koch, Bau und Krankheiten der Schleimbeutel. Nürnberg 1795. — Koch, Karl, Über die Eröffnung der im kleinen Becken (Douglas) sich bildenden perityphlitischen Abszesse durch den parasakralen Schnitt. Münch. med. Wochenschr., 3. Januar, 1899. — Kollock, The conservative treatment of pyosalpinx. Annal. of gyn. and paed., Vol. VII, p. 286. — König, Franz, Bemerkungen zur differentiellen Diagnose der Beckenabszesse. Archiv der Heilkunde, 1870, Heft 3. — Ders., Über die Bedeutung der Spalträume des Bindegewebes für die Ausdehnung entzündlicher Prozesse. R. Volkmanns klin. Vorträge, 1873, N. 57. — Ders., Lehrbuch der speziellen Chirurgie. — Ders., Behandlung von Psoasabszessen bei Wirbelerkrankungen. Berl. klin. Wochenschr., 1880, N. 8. — Ders., Die Bedeutung des Faserstoffes für die pathologisch-anatomische und die klinische Entwicklung der Gelenk- und Sehnenscheidentuberkulose. Zentralbl. f. Chir., 1886, N. 25, S. 425. — Korzon, T., Ein Fall von Septikopyämie infolge von Thrombose der Vena iliaca während der Schwangerschaft. Frühgeburt, Heilung. Gaz. lekarska, 1899, Virchow-Posners Jahresbericht, 1899, II, S. 636. — Kosinski, Verschluckte Nadel. Simulation. Pam. tow. lek. Warsz, IV, S. 91—93, Virchow-Hirsch Jahresbericht, 1873, II, 490. — v. Kranz, Ein Endoabdominalabszeß. Deutsche Zeitschrift für Chirurgie, Bd. XV, S. 291. — Krüger, Appendicitis und ihre Beziehung zu den weiblichen Geschlechtsorganen. Diss., Berlin 1897. — Krug, Hysterectomy in bilateral disease of the appendages. Americ. Journal of gyn. and obst., June, 1894, Annal. of gyn. and paed., Vol. VII, p. 579 u. Boston med. and surg. Journal, Vol. CXXXI, N. 12. — Krusen, Case of pyosalpinx, faecal fistula, recovery. Americ. Journal of gyn. and obst., March, 1899. — Küster, Deutsche med. Wochenschrift, N. 36, 1889 (Diskussion zu Sonnenburg, Die zweizeitige Operation bei Perityphlitis resp. Beckenabszessen. — Küstner, O., Die leitenden Gesichtspunkte für die operative Behandlung der chronisch entzündeten Adnexa uteri und der Beckeneiterungen. Deutsche med. Wochenschrift, N. 12, 1895. — Ders., Der suprasymphysäre Kreuzschnitt, eine Methode der Cöliotomie bei wenig umfänglichen Affektionen der weiblichen Beckenorgane. Monatsschr. f. Geburtsh. u. Gynäkol., Bd. IV, S. 197. — Lafourcade, J., De l'hystérectomie vaginale dans les suppurations pelviennes. Thèse de Paris, 1893. — Lamanna, Francesco, Due casi psoite gariti. Raccoglitore med., 20. bis 30. Nov., p. 437, 1882. — Landau, Leopold, Therapeutische Erfahrungen

über Eileitersäcke. Zentralblatt f. Gynäkol., 1890, Beilage, S. 16. — Ders., Über die Heilung der Beckenabszesse beim Weibe mit besonderer Berücksichtigung der vaginalen Radikaloperation. Berl. klin. Wochenschr., 1894, N. 22—24, S. 507 ff. — Ders., Pathologie und Therapie der Beckeneiterung. Zeitschrift f. Geburtsh. u. Gynäkol., Bd. XXX, S. 558. — Ders., Zur Pathologie und Therapie der Beckenabszesse des Weibes mit besonderer Berücksichtigung der vaginalen Radikaloperation. Archiv f. Gynäkol., Bd. XLVI, S. 397. — Ders., Bericht über 109 Fälle von vaginaler Radikaloperation bei doppelseitigen chronischen eitrigen resp. entzündlichen Adnexerkrankungen. Berl. klin. Wochenschr., N. 38, 1895. — Landau, Theodor, Die chirurgische Behandlung der chronischen Eiterungen im Becken. Berl. klin. Wochenschr., N. 38, S. 949, 1892. — Ders., Zur Behandlung der chronischen Beckeneiterungen. Die Resektion des Uterus. Zentralbl. f. Gynäkol., S. 689, 1892. — Ders., Über die Heilung der Beckenabszesse des Weibes mit besonderer Berücksichtigung der vaginalen Radikaloperation. Berl. klin. Wochenschr., 1894, S. 507. — Ders., Pathologie und Therapie der Beckeneiterungen. Zeitschrift f. Geburtsh. u. Gynäkol., Bd. XXX, S. 558. — Ders., Zur Pathologie und Therapie der Beckenabszesse des Weibes mit besonderer Berücksichtigung der vaginalen Radikaloperation. Archiv f. Gynäkol., Bd. XLVI, S. 397. — Langemak, Die Entstehung der Hygrome. Archiv f. klin. Chirurgie, Bd. LXX. — Langemuth, O., Über die rektale Exploration und Inzision perityphlitischer Exsudate. Beitr. z. klin. Chirurgie, Bd. XXIX. — Laroyenne, Du traitement des collections pelviennes par un large débridement vaginal. Annal. de gynécol., T. XLVI, p. 172, 1896, septembre. — Ders., Disposition de certaines collections pelviennes reclamant leur débridement succesif et au besoin l'ablation des annexes par la voie vaginale. Archiv de tocol. et de gyn., T. XXI, p. 334. — La Torre, F., Nota clinica sul flemmone del ligamento largo etc. Bullet. della soc. Lancis. degli osped. di Roma, anno 12., p. 148. — Lauenstein, Karl, Die typische Ausräumung der Leiste. Deutsche Zeitschrift für Chirurgie, Bd. XXXV, S. 573. — Launay, M. P., Phlegmon de la gaine hypogastrique avec prolongements fessier et ischio-anal. Gaz. des hôpitaux, p. 1041, 1893. — Lebedew, G. J., Über Behandlung der gonorrhoischen Affektionen der Uterusadnexe und des Beckenperitoneums. Tomsk. — Lémoinne, Le décubitus aigu dans l'alcoolisme chronique. Thèse de Paris, 1877. — Lennander, K. G., Phlegmone des Dammes mit Zerstörung des M. sphincter ani. Zentralblatt für Chirurgie, 1899, S. 722. — Ders., Über Ausräumung der Lymphdrüsen in der Leiste und längs der Vasa iliaca und der Vasa obturatoria in einer Operation. Zentralblatt für Chirurgie, 1899, N. 37, S. 1001. — Ders., Fälle von Pyosalpinx (sakrale, parasakrale und pararektale Operation). Upsala läkare förenings förhandl., XXVIII, 9, p. 575—587. — Ders., Fälle von Pyosalpinx. Wiener klin. Wochenschrift, N. 36 u. 37, 1893. — Leopold, G., Zur vaginalen Totalexstirpation des Uterus und der Adnexe wegen schwerer chron. Erkrankungen derselben. Archiv f. Gynäkol., Bd. LII, S. 523. — Le Roy-Broun, Removal of the appendix by the vagina. Americ. gyn. and obst. Journal, January, 1898. — Lešniowsky, A., Beitrag zur Pathologie der Leistendrüsen. Medycyna, 1899, N. 21, Virchow-Posners Jahresbericht, 1899, II, S. 636. — Leusser, J. F., Über das Cavum Retzii und die sog. prävesikalen Abszesse. Archiv f. klin. Chirurgie, Bd. XXXII, S. 851, 1885. — Lewers, Case of pelvic abscess. The Lancet, March 6, 1886. — Liell, Eduard Nicholas, Double pyosalpinx evacuating through the uterus; curettage followed by pregnancy and a living child at term. Americ. Journal of gyn. and obst., Vol. VI, p. 305. — Ders., The advantages of vaginal section for pelvic suppuration and circumscribed hemorrhage. Med. Record, June 25, 1898. — Liermann, Ein Fall von Hydrocele muliebris. Deutsche med. Wochenschr. 1894, N. 46. — von Lingen, Über Pelviperitonitis. St. Petersburger med. Wochenschr., 1900, N. 10. — Lipffert, O., Über das Hygrom der Bursa trochanterica profunda. Beiträge z. klin. Chirurgie, Bd. XL. — Liwoo, Colpotomie postérieure dans les inflammations et les tumeurs annexes de l'utérus. Montpellier méd., N. 25, 1899. — Lobingier, K. R., Mechanical influence in pelvic disorders. Med. News, 16, I, p. 63, 1892. — Loebel, Perforationsperitonitis nach 10jähr. chron. Parametritis. Zentralbl. f. Gynäkol., 1898, N. 6. — Lovett, The treatment of psoas abscess by incision. Boston med and surg. Journal, 1901, N. 20. — Lund, The iliopsoas bursa, its surgical importance and the treatment of its inflammatory conditions. Boston med. and surg. Journal, 1902, September. — Luschka, Lehrbuch der Anatomie. Tübingen 1865. — Lwoff, Colpotomie postérieure pour les inflammations de annexes des l'uterus et pour les néoformations. Gynécol., avril, 1898. — Mackenrodt, A., Pyosalpinx. Zeitschr. f. Geburtsh. u. Gynäkol., Bd. XXVII, p. 167. — Ders., Ein Beitrag zu

den vaginalen Adnexoperationen. Berl. klin. Wochenschr., 16, III, S. 237. — Ders., Über den hinteren Scheiden-Bauchschnitt. Leipzig, Sammlung klin. Vortr., N. 156. — Mackenzie, Report of cases of chronic pelvic abscess opening into the rectum. Americ. Journal of obst., p. 713, 1888. — Maenner, Karl, Psoasabszeß, Heilung. Allg. Wiener med. Zeitung, N. 2, 1868. — Mainzer, 200 vaginale Radikaloperationen wegen chron. eitrig. und entzündl. Adnexerkrankungen nebst Anmerkungen über die Dauererfolge der vaginalen Radikaloperation. Archiv f. Gynäkol., LIV, Heft 3. — Makay, Abdominal section for pelvic suppuration. The Lancet, February, 1887. — Mall, C., Ischurie bedingt durch einen Abszeß im kleinen Becken bei einem 2½jähr. Mädchen. Wiener med. Presse, N. 5, 1869. — Mann, Pelvic inflammations. Siehe Emmet, Transact. of the Americ. gyn. soc., 1886, p. 101 ff. — Marcano, G., De la psoïte traumatique. Versailles 1877. — Marchant, Adénite sans l'appendicite. Bullet. de chir., p. 77, 1900. — Marcy, O., Pelvic cellulitis. Boston med. and surg. Journal, July 23, 1868. — Martin, A., Zur Therapie der Pelveoperitonitis chronica adhaesiva. Zeitschr. f. Geb. u. Gynäkol., Bd. XXX, S. 498. — Ders., Die Krankheiten der Eileiter. Leipzig 1895. — Ders., Handbuch der Krankheiten der weiblichen Adnexorgane. — Marx, Abcès pelvien avec ulcerations intestinales, perforation intestinale post-opératoire. Nouv. arch. d'obst. et de gynécol., X. année, p. 132, 1895. — Ders., Tubenerkrankungen nach chron. Vulvovaginitis bei kleinen Kindern. Arch. de tocol. et de gynécol., T. XXII, p. 763. — Mathews, A case of primary tuberculosis of the cervix uteri. Med. Record, Dec. 17, 1898. — Mauclaire et Pichevin, Suppuration pelvienne unilaterale. Annal. de gynécol. et d'obst., T. XXXIX, p. 395. — Mauersberg, Paul, Schleimbeutelhygrome der Beckengegend. Inaug.-Diss., Berlin 1896. — Maury, Richard B., The present status of our knowledge of the pathology of pelvic inflammation with special reference to the treatment of pelvic abscess. Americ. Journal of obst., Vol. XXVIII, p. 737. — Mc Laren, Behandlung von Beckenabszessen. Annal. of gyn. and paed., Vol. VII, p. 212. — Meissner, Abszesse und Verschwärungen in der Beckenhöhle bei Wöchnerinnen. Med. Annal., Bd. VII, p. 330. — van der Mey, De clinische beteckenis en de waarde der operatieve therapie bij ontstekings-processen van de uterus-adnexa. Weekbl. v. h. Nederl. Tijdschr. voor Geneesk., p. 789, 1895. — Miller, The occurrence of streptococcus pyogenes in gynecological diseases. Americ. Journal of obst., June, 1899. — Mitchell, The spontaneous evacuation of tubal collections. Americ. Journal of obst., Vol. XXIX, p. 519. — Mollière, D., Sur la thérapeutique des abcès abdominaux de la région iliaque et de la perityphlite suppurée. Lyon méd., N. 41, p. 177, 1886. — Mommsen, Hygrome. Deutsche med.Wochenschr., 1894, N. 5. — Monod, Sur le traitement des salpingites suppurées par l'incision vaginale. Bullet de la soc. de chir., 4. Mai, 1898. — Monro, Schleimsäcke des menschlichen Körpers. Deutsche Übersetzung von Rosenmüller, Leipzig 1799. — Montgomery, E. S., The vaginal route in the treatment of pelvic inflammation. Americ. Journal of obst., Vol. XXXII, p. 854. — Ders., Results of removal of uterine appendages. Annal. of gyn. and paed., Vol. VIII, p. 661. — Monti, Alois, Ein seltener Fall von Psoasabszeß, Gehirntuberkulose bei einem 4jähr. Knaben. Jahrbuch f. Kinderheilkunde, V, S. 315. — van Moowel, Ad. C. M., Kasuistische Beiträge zur Parametritis purulenta. 8, Jena 1895. — Morax, Beckenabszeß durch Pneumokokken. Annal. de gyn. et d'obst., T. XXXIX, p. 395. — Mundé, The treatment of pelvic abscess in women by incision and drainage. Americ. Journal of obst., February, p. 133, 1886. — Ders., The surgical treatment of extraperitoneal effusions. Americ. Journal of obst., Vol. XXV, p. 402. — Ders., Perityphlitis and appendicitis in their relations to obstetrics and gynecology. Med. News, May 15, 1897. — Murray, Robert A., Pyosalpinx behandelt durch Uterusdrainage. Americ. Journal of obst., Vol. XXVIII, p. 246 und New York Journal of obst., Vol. XXVII, p. 888. — Nairne, J. Stuart, Beckenabszesse. Edinburgh med. and surg. Journal, 1893, p. 237 und Edinburgh obst. Transact., Vol. XVIII, p. 229. — Nairne and Anthony Milroy, Beckenabszesse. Edinburgh med. and surg. Journal, September, 1893, p. 237. — Nehrkorn, Jahresbericht der Heidelberger chirurg. Klinik für 1899 u. 1900. Beiträge z. klin. Chirurgie (P. Bruns), Bd. XXIX, Supplementheft, S. 196 ff. u. Bd. XXXI, Supplementheft, S. 206 ff. — Nélaton, Abcès de la fosse iliaque. Siehe Bouchet u. Collineau l. c. — Neugebauer, F., 100 Fälle von zufälligem Zurücklassen von Fremdkörpern in der Bauchhöhle während der Operation. Medycyna, 1899, N. 24—30. — Neureutter, Th., Ein Beitrag zur Psoitis und Hepatitis interstitialis im Kindesalter. Österr. Jahrbuch f. Pädiatrie, I, S. 1. — Nicaise, Poulet et Vaillard, Hygrome. Revue de chir., 1885, N. 8, p. 609. — Nieberding, Parametritis posterior und deren Folgezustände.

Zentralbl. f. Gynäkol., N. 41, S. 643, 1885 u. Archiv f. Gynäkol., Bd. XXVII, p. 309. — Noble, Charles P., Cases of neglected pus tubes. Annal. of gyn. and paed., Vol. VI, p. 535. — Ders., Case of true pelvic abscess. Annal. of gyn. and paed., Vol. VII, p. 201. — Ders., Tubercular pyosalpinx. Americ. Journal of obst., Vol. XXXIII, p. 888. — Ders., A case of suppuration in the connective tissue of the pelvis unconnected with disease of the fallopian tube. Americ. Journal of obst., Vol. XXXIII, p. 546—569. — Ders., Drainage versus radical operation in the treatment of large pelvic abscesses. Journal of Americ. med. Assoc., 8, VIII, 1896. — Ders., Some of the disavantages of vaginal drainage for pelvic abscess. Americ. Journal of gyn. and obst., March, 1898. — Ders., The conservative treatment of pelvic suppuration of puerperal origin. Philadelphia med. Journal, July 23, 1898. — Ders., Cases of abscess of the uterus. Americ. gyn. and obst. Journal, June, 1898. — Noll, Über Hydrocele ligamenti rotundi. Zentralbl. f. Gynäkol., 1898, N. 29. — v. Noorden, Über die operative Behandlung der Lymphdrüsentuberkulose und deren Endresultate. Beiträge z. Chirurgie, Bd. VI, S. 607. — Norris, C., Vaginale Inzision bei Beckenabszessen. Univ. of Pennsylvania med. bull., 1902, July. — Norström, G., Massage dans les affections du voisinage de l'utérus et de ses annexes. 8, Paris 1892. — Odebrecht, Salpingotomie wegen Pyosalpinx. Zeitschr. f. Geburtsh. u. Gynäkol., Bd. XXXIII, S. 162. — Oliver, Some cases of pelvic suppuration in the female. Brit. med. Journal, 1898, p. 489. — Opitz, Primäre isolierte Tubentuberkulose. Zeitschr. f. Geburtsh. u. Gynäkol., XL, Heft 2. — Orthmann, Zur Pathologie des Corpus luteum. Verhandl. der deutschen Gesellschaft f. Gynäkol., VII, S. 351. — Panthel, Ein ohne jedes Symptom entstandener Beckenabszeß. Berl. klin. Wochenschr., 1874, N. 38. — Parish, Pelvic abscess in female. Transact. of the Americ. gyn. soc., p. 327, 1885. — Parry, On pelvic peritonitis. Philadelphia med. Times, Aug. 1 u. 15, 1871. — Pauzat, E., Contribution à l'étude de la région prévésicale et des phlegmons dont elle est le siège. Gaz. méd. de Paris, N. 35, 38, 39, 42 u. 44, 1880. — Péan, Traitement des suppurations pelviennes. Gaz. des hôpitaux, N. 43, p. 508, 1892. — Ders., Vaginale Hysterektomie bei periuterinen Eiterungen. Internat. med. Kongreß, 1890 u. P. Segond l. c. — Penrose, Charles B., A useful method of drainage of the abdomen. Americ. Journal of obst., Vol. XXXIV, p. 263. — Ders., Bacteriology in pelvic surgery. Americ. gyn. and obst. Journal, Vol. VII, p. 94. — Périer, Hygrome de la bourse séreuse du psoas. Gaz. des hôpitaux, N. 132, 1885. — Peter, Les pelvi-péritonites. Gaz. des hôpitaux, N. 101, 123 u. 124, 1871. — Petersen, R., Treatment of pelvic suppuration by abdominal section without hysterectomy. Americ. Journal of obst., Vol. XXXIV, p. 31. — Pincus, Eine neue Methode der Behandlung entzündlicher, namentlich exsudativer Beckenaffektionen mittels Belastungslagerung. Zeitschr. f. Geburtsh. u. Gynäkol., Bd. XXXIX, Heft 1. — Pitha, W., Zur Diagnose und Ätiologie der Ovarialabszesse. Monatsschrift f. Geburtsh. u. Gynäkol., X, S. 141. — Polk, W. M., Pelvic cellulitis. Siehe Goffe im Americ. Journal of obst., 1886, July. — Ders., Extraperitoneal incision of a small pelvic abscess. Obst. soc. of New York, Americ. Journal of obst., January, p. 65, 1886. — Ders., Zur Behandlung von Beckenabszessen. Americ. Journal of obst., Vol. XXVII und New York Journal of gyn. and obst., Vol. III, p. 426, 649 u. p. 1055. — Ders., Vaginale Operation bei Beckenabszessen. Americ. Journal of obst., Vol. XXXI, p. 69 und 194. — Ders., Vaginal versus abdominal section in diseases of the female pelvic organs. Med. News, 4 I., p. 2, 1896. — Ders., Surgical treatment of suppurative disease of the appendages. Americ. Journal of gyn. and obst., Vol. VIII, p. 1 und 87. — Potter, Cas d'abcès paramétritique. Americ. med. Assoc., Med. News de Philadelphia. Referiert in Arch. de tocol., août, p. 749, 1885. — Pozzi, S., De la laparotomie sous-péritonéale en particulier dans le traitement des abcès pelviens et des hématocèles pelviennes. Gaz. méd. de Paris, N. 27 u. 28, 1886. — Ders., Zur konservativen Operation bei Beckenabszessen. Le mercredi méd., p. 466, 1893 u. Brit. med. Journal, p. 618, 1893. — Ders., La laparotomie et l'hystérectomie dans le traitement des suppurations pelviennes. Annal. de gynécol. et d'obst., T. XXXI, p. 503. — Price, Joseph, Complications in pelvic surgery and how to deal with them. Boston med. and surg. Journal, 28. January, p. 95, 1892. — Ders., The natural history of pus in the pelvis. Americ. Journal of obst., Vol. XXV, p. 735. — Ders., The surgical management of suppurative forms of tubal and ovarian disease. Med. and surg. Rep., p. 764, 1895. Americ. gyn. and obst. Journ., Vol. VII, p. 637 (Empfehl. der Laparotomie statt der vaginalen Operation). — Ders., Suprapubic operations. Americ. Journ. of obst., May, 1898. — Prochownik, Ein Beitrag zur Kenntnis der Eileitersäcke. Deutsche med. Wochenschr., N. 21, S. 492, 1893. — Pryor, R., Drainage in operations for pyosalpinx. New York Journal

of gyn. and obst., Vol. III, p. 416. — Ders., Vaginal aspiration of pelvic abscess and drainage after coeliotomy. New York Journal of gyn. and obst., Vol. III, p. 615. — Ders., A pelvic abscess communicating with the bowel. Americ. Journal of obst., Vol. XXVI, p. 412. — Ders., How can suppuration be best prevented in acute pelvic inflammations. Med. News, Vol. LXIX, Sept. 5, N. 10, 1896. — Ders., A method of examining the pelvic contents etc. Med. Record, 11. VII, p. 37, 1896. — Ders., Vaginal ablation in pus cases. Americ. Journal of obst., June, 1898. — Ders., Vaginal ablation in pelvic inflammations. Ibidem, May, 1899. — Purefoy, Case of suppuration in an ovary, the result of direct violence. Transact. of the Roy. Acad. of med. Ireland, XIV, p. 301. — Quénu, Traitement des suppurations pelviennes par l'hystérectomie vaginale. Bullet. et mém de la soc. de chir. de Paris, T. XVII, p. 606 u. 331, 1892. — Ders., Annal. de gynéc. et d'obst., Mai, p. 321, 1892. — Ders., L'hystérectomie pour suppuration pelvienne. Annal. de gynécol. et obst., T. XXXVII, p. 376. — Rammstedt, C., Über traumatische Muskelverknöcherungen. Archiv f. klin. Chirurgie, Bd. LXI, S. 153. — Ranke, Hygrome. Berl. klin. Wochenschr., 1875. — Reclus, Paul, Hystérectomie vaginale et suppurations pelviennes. Gaz. des hôpitaux, p. 1402, 1893. — Ders., Suppurations pelviennes et laparotomie. Ibidem, N. 142, 1893. — Ders., Behandlung der Abszesse der Fossa ischiorectalis. Siehe Bazy l. c. — Rehn, Obturationsileus durch eine Mullkompresse. Verhandlungen der deutschen Gesellschaft f. Chirurgie, 1899. — Rendu, Phlegmon iliaque droit suppuré. Production d'une thrombose de la veine cave avec embolie mortelle du coeur droit. Zentralbl. f. Chirurgie, 1881, S. 207. — Retzius, A., Some remarks on the proper designe of the semilunar lines of Douglas. Edinburgh med. Journal, p. 865, 1858. — Reymond, Emile, Patholog. Anat. und bakteriolog. Untersuchungen über Adnexerkrankungen. Annal. de gynécol. et d'obst., T. XLIII, p. 57, 204, 306, 459. — Reynier, S. R., Traitement des suppurations pelviennes. Annal. de gynécol., 1896, septembre, T. XLVI, p. 176. — Ders., Traitement des salpingites par l'éléctricité. Arch. de gyn. et de tocol., T. XXIII, p. 46. — Ders., Traitement de l'hématocèle utérine. Bull. et mém. de la soc. de chir. de Paris, T. XXV, p. 679. — Reynolds, E., and L. V. Friedemann, Behandlung von Beckenabszessen. Med. and surg. Reports of the Boston city Hospital, 1901, XII. Serie. — Richardson, Maurice H., Drei schwerere Fälle von Pyosalpinx. Boston Journal, Vol. CXXX, p. 139. — Richelot, L. M., Sur le traitement des adénites chroniques simples par les injections interstitielles de teincture d'iode. L'Union méd., N. 165, 1882. — Ders., Sur le traitement des suppurations pelviennes par l'hystérectomie vaginale. L'Union méd., N. 112, p. 433, 1892. — Ders., De l'incision vaginale simple dans les suppurations pelviennes. L'Union méd., N. 56, 1894. — Ders., Sur le traitement des suppurations pelviennes. L'Union méd., N. 37, 1896 und Annal. de gynécol., T. XLVI, p. 183, 1896, septembre. — Riedel, Trepanation des Darmbeins bei Beckenabszessen. Zentralbl. f. Chirurgie, 1880, p. 836. — Ders., Tuberkulose der Bursa glutaeo-trochanterica. Deutsche Zeitschr. f. Chirurgie, Bd. XV. — Riese, Die Reiskörperchen in tuberkulös erkrankten Synovialsäcken. Leipzig 1895. — Rinne, Zur Drainage von Beckenabszessen mittels Trepanation des Darmbeins. Verhandl. der deutschen Gesellschaft f. Chirurgie, 1886, II, p. 286. — Robb, H., A case of double salpingo-oophorectomy etc. Americ. Journal of obst., Vol. XXXIII, p. 537. — Ders., Tears of the rectum in abdominal operations for pyosalpinx and their treatment. Cleveland med. Gaz., August, 1896. — Ders. and A. Griskey, The bacillus Proteus Zenkeri in an ovarian abscess. John Hopk. Hosp. bullet., N. 70, January, 1897. — Roberts, H., A case of double pyosalpinx in which the tubes were enormously distended. Transact. of the obst. soc., London, XL. — Robinson, Byron, The effect of peritonitic adhesions on the digestive tract. Med. Record, Novemb. 28, 1896. — Rochet (Lyon), Les abcès de la vessie chez les vieux urinaires. Arch. prov. de chir., 1897, N. 9 u. 10. — Rockwell, Der galvanische Strom bei chron. Cellulitis pelvica. Med. Record, Dec. 5, p. 627, 1885. — Ronayne, A report of a case of suppuration of an ovarian cyst. Boston med. and surg. Journal, May 20, 1897. — Rose, A case of abscess in the bursa under the tendon of the iliac intern muscle. The Lancet, April 5, 1873. — Rosthorn, v., Corpus luteum-Abszesse. Verhandl. der deutschen Gesellschaft f. Gynäkol., VII, S. 404. — Ders., Die Krankheiten des Beckenbindegewebes, in Veits Handbuch der Gynäkol. — Rotter, J., Zur Pathologie und Therapie der Douglasabszesse bei Perityphlitis. Deutsche med. Wochenschr., N. 39 u. 40, 1900. — Le Roy-Broun, Removal of the appendix by the vagina. Americ. gyn. and obst. Journal, January, 1898. — Rouffard, Behandlung der Beckenabszesse. Annal. de la soc. belge de chir. Séance du 27. V. 1893, p. 38—98, Bruxelles. — Rouf-

fart, A propos d'un cas d'abcès pelvien par la laparotomie et la castration utérine. Arch. de tocol., T. XIX, p. 270. — Routh, C. H. T., The conservative treatment of disease of the uterine appendages. Brit. gyn. Journal, Part. XXXVII, p. 51. — Routier, Du traitement des suppurations pelviennes. Annal. de gynécol. et d'obst., 1892, Mai, p. 325 und Congrès français de chir. 1892, Revue de chir., 1892, p. 5. — Rube, W., Über Geschwülste der Beckenweichteile und die durch sie bedingten Geburtsstörungen. Inaug.-Diss., Bonn 1870. — Rupprecht, Paul, Die Ausräumung der Leistengrube bei krebsiger Erkrankung der Leistendrüsen. Zentralblatt für Chirurgie, N. 16, S. 337, 1893. — Sachs, Tuberkulöser Beckenabszeß. Zentralblatt für Chirurgie, 1893, S. 249. — Sanders, Edward, Induration following pelvic cellulitis in the female and its treatment by galvanism. Americ. Journal of obst., Vol. XXV, p. 289. — Sänger, M., Die Behandlung der Beckeneiterungen. Sammlung klin. Vortr., N. F., N. 178. — Sauter, Über Haematocele pelvis bei Hyperaemia mechanica universalis und ihre Folgezustände. Zeitschr. f. Heilkunde, Abteilung f. prakt. Anatomie, 1900. — Saxtorph, S., Beckensuppurationers Behandling ved sakral eller parasakral operation. Hospitalstid., 1890, N. 50, 51 u. 1891, N. 4. — Schaefer, Fr., Großes, breit mit dem Hüftgelenk kommunizierendes Hygrom der Bursa iliaca. Inzision, Drainage, rasche Heilung mit beweglichem Gelenk. Zentralblatt für Chirurgie, 1880, N. 27. — Schauta, Über die Indikationen, Technik und die Erfolge der Adnexoperationen. Verhandlungen der deutschen Gesellschaft für Gynäkologie, V. Kongreß, S. 155 und Deutsche medizinische Wochenschrift, N. 5, 1894. — Ders., Über Adnexoperationen. Verhandlungen der deutschen Gesellschaft für Gynäkologie, VI. Kongreß, S. 562. — Ders., Über die Einschränkung der abdominalen Adnexoperationen zu Gunsten der vaginalen Radikaloperation. Archiv für Gynäkologie, Bd. LIX, Heft 1. — Schlesinger, W., Anatomische und klinische Untersuchungen über extraperitoneale Exsudationen im weiblichen Becken. Wiener med. Jahrb., 1872. — Ders., Zur Architektonik des weiblichen Beckens. Wiener med. Blätter, 1879. — Schmidt, M., Zur Behandlung der acetabulär-ostitischen Beckenabszesse. Archiv f. klin. Chirurgie, Bd. XLVI, Heft 4. — Ders., Beckenabszeß. Drainage durch das Foramen ischiadicum. Deutsche Zeitschr. f. Chirurgie, Bd. LXIX. — Schmitt, J., Perimetritic cysts of inflammatory origin. Americ. Journal of obst., Vol. XXV, p. 18. — Schocler, Lewis, The propriety of operative measures in pelvic peritonitis. Annal. of gyn. and paed., Vol. VI, p. 689. — Schottländer, Über die Tuberkulose des Eierstockes und der Eierstocksgeschwülste nebst einigen Bemerkungen über die Tuberkulose des Eileiters. Monatsschr. f. Geburtsh. u. Gynäkol., V, S. 321. — Schroeder, Beitrag zur operativen Behandlung der Beckenabszesse. Zeitschr. f. Geburtsh. u. Gynäkol., Bd. VIII, p. 120. — Schüller, Chirurgische Klinik zu Greifswald, 1876. Deutsche Zeitschr. f. Chir., Bd. X (Erkrankung der Bursa glutaeo-trochant.). — Schwartz, Trois observations de suppuration des kystes de l'ovaire. Annal. de gyn., avril, 1897. — Scot, J. Foster, Pathology and treatment of periuterine pelvic inflammations. Americ. Journal of obst., Vol. XXIX, p. 803. — Scott, Pelvic inflammations, siehe Emmet, Transact. of the americ. gyn. soc., p. 101 ff., 1886. — Seeligmann, Spontanheilung eines Lupus faciei nach abdomineller Exstirpation eines tuberkulösen Tubo-Ovarialtumors und eines tuberkulösen periproctitischen Abszesses. Zentralblatt f. Gynäkol., 1899, N. 6. — Segond, Paul, Les suppurations pelviennes. Annal. de gyn. et d'obst., T. XXXVIII, p. 241, Gaz. méd. de Paris, N. 46, p. 543, 1892 u. Progrès méd., N. 38, p. 199, 1892. — Ders., Traitement des suppurations pelviennes. Gaz. des hôpitaux, N. 110, p. 1037, 1892 und Gaz. méd. de Paris, N. 47, p. 558, 1892. — Ders., De l'hystérectomie vaginale dans le traitement des suppurations pelviennes. Annal. de gyn. et d'obst., T. XXXIX, p. 507 u. Bullet. et mém. de la soc. de chir. de Paris, T. XVII, p. 153. — Ders., Rapport sur les suppurations pelviennes. Congr. pér. internat. de gyn. et d'obst. Bruxelles, p. 37, 1894. — de Seigneux, R., Über die operative Behandlung der perforierten Pyosalpinx. Schweizer Korrespondenzblatt, 1893, S. 619. — Sellheim, Zur Topographie der Beckeneiterung. Verhandl. der deutschen Ges. f. Gynäkol., VII, S. 342. — Ders., Das Herabtreten von Tubensäcken auf den Beckenboden und die Eröffnung durch das Cavum ischiorectale. Beitr. z. Geburtsh. u. Gynäkol., I, Heft 1. — Senn, N., The indications and modes of drainage of the abdominal and vaginal section. Americ. gyn. and obst. Journal, Vol. VIII, p. 290. — Serenin, W. P., Beckenabszeß. Akute Entzündung des Iliosakralgelenks. Chir. Annalen, Heft 1, 1895 (Russisch). — Seymour, A case of very large suppurating extraperitoneal hematoma cured by laparotomy. Americ. Journal of obst., p. 927, 1888. — Siegenbeck van Heukelom, De aetio-

logie en de pathogenese der ziekten van de adnexa uteri. Weekbl. v. h. Nederl. Tijdschr. voor Geneesk., p. 779, 1895. — Simon, Jahresbericht der Heidelberger chirurgischen Klinik für 1897 und 1898. Siehe Czerny l. c. — Simpson, On pelvic cellulitis. Med. Times and Gaz., July—August, 1859. — Sippel, Drainage und Peritonitis. Monatsschr. f. Geburtsh. u. Gynäkol., 1899, S. 476. — Smith, A. L., Five cases of pyosalpingitis. Americ. Journal of obst., Vol. XXX, p. 218. — Smith, Heywood, Left tubo-ovarian abscess with right pyosalpinx. The brit. gyn. Journal, Part. XL, p. 488. — Smith, Lap., Experience of 249 abdominal sections. Americ. Journal of obst., January, 1898. — Smith, Lloyd G., On five cases of hydrocele in the female. British med. Journal, 1894, p. 179. — Smyly, J., Pyosalpinx removed by anterior colpotomy. Brit. gyn. Journal, Part. XLIV, p. 491. — Sonneborn, Über Schleimbeutelerkrankungen. Inaug.-Diss., Marburg 1894. — Sonnenburg, Die zweizeitige Operation bei Perityphlitis. Deutsche med. Wochenschrift, N. 36, 1889 u. N. 6, 1891, Berl. klin. Wochenschr., N. 2 u. 3, 1891 u. Sammlung klinischer Vorträge, N. F., N. 13. — Ders., Beiträge zur Differentialdiagnose der Entzündungen und Tumoren der Ileocökalgegend mit besonderer Berücksichtigung rechtsseitiger Adnexerkrankungen der Frauen. Freie Vereinigung der Chirurgen Berlins, Sitzung am 11. Januar 1897; Zentralblatt für Chirurgie, 1897, S. 296 u. Deutsche med. Wochenschr., N. 40, 1897. — Specht, Beiträge zu der Kasuistik der syphilitischen Schleimbeutelerkrankungen. Diss., München. — Sprecht, The conditions under which we ase to select the vaginal route in preference to abdominal section. Annal. of gyn. and paed., Septemb., 1899. — Sprengel, Über die Exstirpation tuberkulöser Beckendrüsen. Zentralblatt für Chirurgie, 1894, N. 46, S. 1113. — Ssamochotzki, S. O., Methodische Drainage des kleinen Beckens durch künstlich angelegte Öffnungen im Beckendiaphragma bei diffuser Eiterung des Beckenzellgewebes. Annal. der russischen Chirurgie, 1900, Heft 6 und Zentralblatt für Chirurgie, 1901, S. 554. — Ssolowjew, A. N., Tumor mit flüssigem Inhalt, der die Bauchwand über dem Nabel perforierte. Entfernung des Sacks, Heilung. Journal f. Geburtsh. u. Gynäkol., S. 629, Russisch. — Stapfer, Cellulite et myocellulite localisée douloureuse, description d'une affection abdominopelvienne commune et peu connue. Annal. de gyn. et d'obst., Vol. XL, p. 13, 116, I. — Steele, Doppelseitiger Ovarialabszeß nach Puerperalfieber. The Lancet, April 29, 1899. — Steffen, Über einige wichtige Krankheiten des kindlichen Alters. Tübingen 1895. — Stieda, A., Über die Eröffnung der Bauchhöhle vom kleinen Becken aus. Deutsche Zeitschr. f. Chirurgie, LI. — Stiegele, Über tiefliegende Abszesse. Württemberg. med. Korrespondenzblatt, N. 26, 1870. — Stone, J. L., Vaginal hysterectomie for pelvic suppurative diseases and results. Med. News, 1895, p. 534. — Ders., The tubes removed without rupture of loss of blood etc. Americ. Journal of obst., Vol. XXXIII, p. 128. — Ders., Tubes and ovaries distended with pus. Ibid., Vol. XXXIV, p. 73. — Stratz, Zur Behandlung der Beckenperitonitis. Zentralbl. f. Gynäkol., 1899, N. 6. — Strehl, H., Retroperitonealer oder Senkungsabszeß. Deutsche Zeitschr. f. Chirurgie, Bd. LI, S. 178. — Sturm, Über eitrige parametritische Exsudate. Inaug.-Diss., Würzburg 1887. — Sutton, J. Bl., Gonorrhoeal peritonitis. Brit. med. Journal, 31. X., p. 1308, 1896. — Ders., Acut septic salpingitis. Ibidem, p. 1310. — Sutton, R. S., Pelvic inflammations. Siehe Emmet, Transact. of the Americ. gyn. soc., p. 101 ff., 1886. — Ders., The treatment of pelvic abscess. Transact. of the Americ. gyn. soc., 1888. — Synnestvedt, A. S. D., En anatomisk Beskrivelse af the paa over-og underextremiteterne forekommende Bursae mucosae. Christiania 1869. — Targett, Two cases of double tuberculous pyosalpinx. Transact. of the obst. soc. London, XLI, p. 163. — Taylor, On the abortive treatment of bubones and lymphadenitis generally by injections of carbolic acid. Americ. Journal of med. soc., April, p. 359, Art. III, 1882. — Taylor, J. W., Pyosalpinx duplex. The Lancet, 1894, I, p. 996. — Ders., The treatment of gonorrhoeal salpingitis. Brit. gyn. Journal, August, 1899. — Teale, T. Pridgin, On suppuration of the bursa over the trochanter major and its occasional imitation of hip disease. The Lancet, 1903, November 14, p. 1355. — Terrier, Adénite pelvienne suppurée. Laparotomy, Exstirpation de la tumeur ganglionnaire. Guérison. Bull. et mém. de la soc. de chir. de Paris, T. XV, p. 551. — Ders., Behandlung der Abszesse der Fossa ischiorectalis. Siehe Bazy l. c. — Terrier, Félix, et Henri Hartmann, Remarques cliniques, anatomiques et opératoires à propos de 59 cas consécutifs de laparotomie pour lésions suppurées périutérines. Suites immédiates et éloignées de l'opération. Annales de gyn. et d'obst., T. XXXIX, p. 417. — Terrillon, Ouverture des abcès intraperitonéaux et profonds du bassin par la laparotomie. Bullet. et mém. de la soc. de chir. de Paris, T. XIII, p. 367.

Séance du 1. juin 1887 u. Progrès méd., N. 52, 1887. — Ders., Trepanation du bassin pour le traitement des abcès chroniques de la fosse iliaque et du bassin. Bullet. et mém. de la soc. de chir. de Paris, T. XV, p. 699. — Ders., Traitement des suppurations pelviennes par l'hysterectomie vaginale. Bullet. et mém. de la soc. de chir. de Paris, T. XVII, p. 606. — Thompson, H., Vaginale Cöliotomie bei Adnexerkrankungen des Uterus. St. Petersburger med. Wochenschr., N. 29, 1895. — Tillaux, Extraction d'une grosse épingle etc. Bullet. gén. de thérap., janvier 15, 1870. — Ders., Phlegmon périvésical; opération. Gaz. des hôpitaux, N. 47 (Hospitalbericht), 1880. — Tillmanns, H., Lehrbuch der speziellen Chirurgie. 8. Aufl., 1904. — Ders., Ein Fall von intraabdomineller Hämatocele. Archiv f. klin. Chirurgie, Bd. XXVI, S. 1009. — Tipjakoff, Erkrankungen der Eileiter. Zentralbl. f. Gynäkol., S. 139, 1893. — Tixier, L., Vaste abcès intra-pelvien d'origine ostéomyélitique, probable ostéomyélite aiguë du sacrum. Province méd., 1895, N. 23. — Tolks, O., Zur Drainage von Beckenabszessen mittels Trepanation des Darmbeins. Inaug.-Diss., Greifswald 1885. — La Torre, F., Nota clinica sul flemmone del ligamento largo etc. Bullet. della soc. Lancis. degli osped. di Roma, anno 12., p. 148. — Trainer, C., Über Erkrankungen der Bursa mucosa glutaeotrochanterica. Diss., Greifswald 1885. — Trendelenburg, F., Über die chirurgische Behandlung der puerperalen Pyämie. Münch. med. Wochenschr., N. 13, 1902. — Treub, Appendicitis und Parametritis. Rev. de gynécol. et de chir. abdom., N. 2, 1897. — Treves, Fred., Zellgewebsentzündung des Beckens infolge einer Aspirationspunktion der Harnblase. The Lancet, Sept. 4, 1880 (Letter to the editor). — Truzzi, Über abdomino-vaginale Oophoro-Salpingo-Hysterektomie wegen schwerer chron. eitriger Entzündung der Uterusadnexe. Monatsschr. f. Geburtsh. u. Gynäkol., VII, Heft 1. — Tucker, Double pyosalpinx and ovarian abscess. New York Journal of gyn. and obst., Vol. III, p. 602. — Tuffier, Varices lymphatiques au cours de la grossesse. Revue de chir., XXIII ann., N. 5. — Tuttle, Albert H., Diagnostische Schwierigkeiten bei Beckenabszessen. Annal. of gyn. and paed., Vol. VIII, p. 654. — Vallin, De l'inflammation de la loge péritonéale de Retzius et en particulier du phlegmon périvésical. L'Union méd., N. 150, 1877. — Vandenhoff, Über einen Fall von posttyphösem Beckenabszeß und Ileovaginalfistel. Inaug.-Diss., Berlin 1898. — Vanselow, Vereiterung der Bursa mucosa trochanterica. Inaug.-Diss., Greifswald 1873. — Veit, Über Pyosalpinx. Zeitschr. f. Geburtsh. u. Gynäkol., XXV, S. 388. — Ders., Über die Behandlung der eitrigen Parametritis. Ibidem, Bd. XXX, S. 552. — Verneuil, M., Enorme abcès de la fosse iliaque gauche. Gaz. des hôpitaux, N. 52, 1874. — Verron, Pseudoappendicitis. Siehe Condamin l. c. — Vialls, E., Hygrome. The Lancet, I, 24. VI, 1887. — Vincent, Coxalgie secondaire à une ostéite marginale de l'éminence ilio-pectinée; psoïte suppurée et apyrétique secondaire à la mince lésion du bassin; trépanation d'emblée de l'os iliaque. Lyon méd., N. 50, p. 518, 1888. — Vineberg, Beckenabszesse. Americ. Journal of obst., Vol. XXXI, p. 532 u. 533. — Ders., Acute catarrhal salpingitis, its resemblance to appendicitis, differential diagnosis, treatment. Med. Record, 21. XI., p. 735, 1896. — Virchow, R., Die krankhaften Geschwülste (Hygrome). — Vitrac, Primäre Uterustuberkulose. Arch. de méd. expérim. X. u. Annal. de gynécol., juillet, 1898. — Vogel, Zur operativen Behandlung solitärer Beckenabszesse. Wiener med. Wochenschr., 1894, N. 38—44. — Voigt, Beiträge zur Tuberkulose der weiblichen Geschlechtsorgane. Archiv f. Gynäkol., Bd. LIX, Heft 3. — Volkmann, Richard, Krankheiten der Schleimbeutel und Sehnenscheiden. Handbuch der Chirurgie von Pitha-Billroth, Bd. II, p. 850, 1872. — Wainewright, Beckenabszeß nach der Entbindung. Prov. med. and surg. Transact., 1841, Vol. IX, Med.-chir. Review, 1841, July 8, p. 122. — Waitz, Chirurgische Klinik zu Kiel. Archiv f. klin. Chirurgie, 1877 (Erkrankung der Bursa glutaeo-trochanterica). — Walde, Diseased uterine appendages. Americ. Journal of obst., Vol. XXVIII, p. 428. — Ders., Pyosalpinx. Americ. gyn. and obst. Journal, Vol. IX, p. 775. — Waldeyer, Präparate zur anatomischen Demonstration der vorderen Blasenwand und des Beckenausganges. Verhandlungen der deutschen Gesellschaft f. Chirurgie, Kongreß 1888. — Wallace, Beckeneiterung. Dublin Journal, March, 1898. — Walther, in Traité de chirurgie par Duplay et Reclus. T. VII, 1892. — Walton, Du drainage de la cavité utérine en cas d'abcès pelviens. Annal. de la soc. de méd. de Gand, juin, 1888. — Ward, M. B., Radical versus conservative treatment of salpingitis. Annal. of gyn. and paed., Vol. VI, p. 99. — Wardell, Pelvic cellulitis. Brit. med. Journal, June 20, 1868. — Wardlow, Suppurative conditions in the female pelvis. Americ. gyn. and obst. Journal, March, 1898. — Warker, Ely van de, The relations of pelvic cellulitis to recent pelvic

surgery. Americ. and obst. Journal, Febr., 1899. — Ders., A few cases of true pelvic cellulitis. Annal. of gyn. and paed., Vol. VIII, p. 747, Americ. Journal of obst., Vol. XXXII, p. 313, Americ. Journal of gyn. and obst., Vol. VI, p. 927. — Watkins, T. J., Vaginalsection and drainage for pelvic abscess. Americ. Journal of obst., Vol. XXXII, p. 207. — Ders., Exhibition of specimen of tubo-ovarian abscess. Ibid., p. 283. — Ders., Double tubo-ovarian abscess with papillomata. Americ. gyn. and obst. Journal, Vol. VIII, p. 389. — Ders., Technic of abdominal salpingo-oophorectomy without pedicle. Med. News, Vol. LXIX, N. 6, 8. VIII., 1896. — Ders., Drainage in abdominal section for pelvic diseases. Americ. gyn. and obst. Journal, Vol. VIII, p. 298. — Waxham, Pelvic abscess. Americ. Journal of obst., 1886, April, p. 425 ff. (Diskussion zu Byford). — Weber, Abcès périutérine. Gaz. méd. de Strasbourg, 1859, N. 3. — Wendeler, Über einen Fall von Peritonitis chron. productiva myxomatosa nach Ruptur eines Cystoadenoma glandulare ovarii. Monatsschr. f. Geburtsh. u. Gynäkol., Bd. III, S. 186. — Ders., Über die Colpotomia anterior und ihre Erfolge. Berl. klin. Wochenschr. 1896, 6. I., S. 11 und 35. — Wernitz, J., Zur Behandlung von Beckenexsudaten. Zentralbl. f. Gynäkol., N. 45, 1889. — Wertheim, E., Über die Durchführbarkeit und den Wert der mikroskop. Untersuchungen des Eiters entzündlicher Adnextumoren während der Laparotomie. Leipzig 1894. — Wetherill, H. G., Salpingitis and pelvic adhesions. Annal. of gyn. and paed., Vol. VI, p. 671. — Wheeler, Pelvic inflammations. Boston med. and surg. Journal, Vol. CXXX, N. 25, p. 615. — Ders., Surgery in its relations to the female pelvic organs. Annal. of gyn. and paed., Dec., 1899. — Wiedow, Über Beckenabszesse. Verhandl. der deutschen Gesellschaft f. Gynäkologie. 3. Kongreß 1890, S. 235. — Willard, Forest, Iliac abscess, non spinal in origin. Med. and surg. Reporter, Nov. 10, 1894. — Wilson, Pelvic inflammations. Siehe Emmet, Transact. of the Americ. gyn. soc., p. 101 ff., 1886. — Winawer, A., Beitrag zur Kenntnis vereiterter Cysten des Lig. lat. Medycyna, N. 1—4, 1897. — Winkel, v., Behandlung der von weiblichen Genitalien ausgehenden Entzündungen des Bauchfells und des benachbarten Zellgewebes. In der spez. Therapie innerer Krankheiten von Penzoldt und Stintzing. — Ders., Über die chirurgische Behandlung der von den weiblichen Genitalien ausgehenden Bauchfellentzündungen. Sammlung klin. Vortr., N. F., N. 201. — Winter, Über die Operation bei perforierter Pyosalpinx. Zeitschr. f. Geburtsh. u. Gynäkol., Bd. XXV, p. 352. — Wölfler, Beckenabszeß aus einer dislozierten Niere hervorgegangen (Pyonephrose). Punktion vom Rectum aus. Tod durch Urämie. Wiener med. Wochenschr., 1876, N. 7, 8, 11, 12. — Ders., Über den parasakralen und pararektalen Schnitt zur Bloßlegung des Rectums, des Uterus und der Vagina. Eine vorläufige Mitteilung. Wiener med. Wochenschr., N. 15, 1889. Siehe auch Czerny l. c. — Wood, William C., Un symptôme non décrit du pyosalpinx. Arch. de tocol. et de gyn., T. XXII, p. 914. — Wylie, Rob. H., The operative treatment of pelvic abscess. New York of gyn. and obst., Vol. III, p. 369. — Ders., Pelvic cellulitis. Siehe Goffe, Americ. Journal of obst., July, 1886. — Wylle, Robert H., The operative treatment of pelvic abscess. New York Journal of gyn. and obst., Vol. III, p. 369. — Zuckerkandl, O., Ein neues Verfahren, die Beckenorgane vom Mittelfleisch aus operativ bloßzulegen. Wiener med. Presse, 1889, Bd. XXX, N. 7 u. 12 u. Wiener klin. Wochenschr., 1889, N. 14.

XIII. Akute und chronische Entzündungen der Beckenknochen (Kapitel X).

S. auch die Literaturverzeichnisse XII (Beckeneiterungen) und XIV (Entzündungen der Beckengelenke).

A. Akute Entzündungen der Beckenknochen.

Albert und Kolisko, Beiträge zur Kenntnis der Osteomyelitis. Wien 1896. — Astros, L'ostéomyelite chez le nouveau-né. III. Congrès de gynécologie, Nantes 1901. Zentralbl. f. Chir., 1902, N. 3. — Bardenheuer, Pfannenresektion bei septischen und tuberkulösen Entzündungen. Verhandlungen der deutschen Gesellschaft f. Chirurgie, 1890, II, p. 615. — Bastian, W., Über Beckennekrosen. Inaug.-Diss., Berlin 1884. — Bergmann, A. (Riga), Zur Resektion des Darmbeins wegen akuter Osteomyelitis. Verhandlungen der deutschen Gesellschaft f. Chirurgie, 23. Kongreß, 1894, I, S. 82. — Ders., St. Petersburger med. Wochenschr., 1884, 1885, 1895. — Boegehold, E., Über Arrosion größerer Gefäßstämme in akuten und Kongestionsabszessen. Berl. klin. Wochenschr., 1880,

N. 33. — Bruns, P. v., und Honsell, Über die akute Osteomyelitis im Gebiete des Hüftgelenks. Beiträge z. klin. Chirurgie, Bd. XXIV, S. 41. — Canon, Beiträge zur Osteomyelitis. Deutsche Zeitschr. f. Chirurgie, Bd. XLII, p. 135, 1896. — Chipault, Osteomyelitis des Kreuzbeins. Soc. anatomique, 1890, Juni 6. Siehe auch L. Tixier l. c. — Commichau, Beitrag zur akuten infektiösen Osteomyelitis der Wirbelsäule. Inaug.-Diss., Würzburg 1895. — Condamin, R., De la trépanation du bassin. Arch. prov. de chir., T. II, p. 521. — Cramer, Karl, Über Resektionen am Beckenring und speziell über Resektion der Articulatio sacroiliaca. Archiv. f. klin. Chirurgie, Bd. XLVIII, S. 563 und Verhandlungen der deutschen Gesellschaft f. Chirurgie, Kongreß 1894, I, S. 85 u. II, S. 265. — Dansac, M., Akute Periostitis und Osteomyelitis nach einer multiplen Beckenfraktur. Gaz. méd. de Paris, N. 52, p. 613, 1891. — Davies-Colley, Necrosis of coccyx. Siehe Dunn l. c. — Dehler, A., Beitrag zur Lehre von der akuten Osteomyelitis des Kreuzbeins. Beiträge z. klin. Chirurgie, Bd. XXII, Heft 1, 1898. — Dollhardt, Inaug.-Diss., Berlin 1889. — Dunn, A., Necrosis of coccyx. Guy's Hosp. Rep., 1889, Vol. XLVI. — Fischer, Georg, Trepanation des Darmbeins als Gegenöffnung eines Beckenabszesses. Deutsche Zeitschr. f. Chirurgie, Bd. XIII, S. 551. — Fröhner, Über die akute Osteomyelitis der kurzen und platten Knochen. Beiträge z. klin. Chirurgie von P. Bruns, Bd. V, 1889. — Gross, H., Die Lokalisation der Osteomyelitis in den Seitenteilen des Os sacrum und ihre Beziehung zu den Wachstumsvorgängen. Deutsche Zeitschr. f. Chirurgie, Bd. LXVIII. — Hahn, Beiträge z. klin. Chirurgie, Bd. XXV, 1899. — Heyking, E. A., Über die primäre akute Osteomyelitis des Kreuzbeines. Russ. Archiv f. Chirurgie, 1903 u. Zentralbl. f. Chir., 1904, S. 535. — Hyrtl, Handbuch der topograph. Anatomie, Bd. II. — Jordan, Die akute Osteomyelitis etc. Habilitationsschr., Heidelberg 1893. — Karewski, Operative Abortivbehandlung der Osteomyelitis. Verhandlungen der deutsch. Gesellsch. für Chirurgie, Kongreß 1894, I, S. 56. — Kästner, Trepanation des Darmbeins bei Beckenabszessen. Deutsche Klinik, 1868, p. 139. — Kirchner, A., Akute symmetrische Osteomyelitis (Epiphysenlösung der Schambeine) nebst Bemerkungen zur Ätiologie der akuten Osteomyelitis. Archiv f. klin. Chirurgie, Bd. LVIII, Heft 2, S. 317. — Klemm, P., Die Knochenerkrankungen im Typhus. Arch. f. klin. Chirurgie, Bd. XLVI, Heft 4. — Kluck, Paul, Inaug.-Diss., Greifswald 1890. — Kocher, Lokalisation der akuten Osteomyelitis. Deutsche Zeitschr. f. Chirurgie, Bd. XI. — Kolisko, siehe Albert l. c. — Körte, Übergreifen der Infektion von den Lendenwirbeln auf das Kreuzbein. Siehe Riese l. c. — Landerer, Ileuserscheinungen nach Osteomyelitis am Foramen obturat. Festschr. f. B. Schmidt, Leipzig 1896. — Lannelongue, De l'ostéomyélite aigue pendant la croissance. Paris 1879. — Lannelongue et Achard, Soc. de Biol., 1890, Mai 24. — Lexer, Die Ätiologie und Mikroorganismen der akuten Osteomyelitis. Sammlung klin. Vortr. N. F., N. 173, 1897. — Ley, O. v., Ein Fall von traumatischer Erkrankung des Darmbeins. Deutsche med. Wochenschr., 1899, N. 2. — Lisfranc, Médecine opératoire, II, p. 545. — Lohmann, Inaug.-Diss., Greifswald 1892. — Lücke, Die primäre infektiöse Knochenmark- und Knochenhautentzündung. Eine kritische Studie. Deutsche Zeitschr. f. Chirurgie, Bd. IV, S. 218, 1874. — Milchner, Die Osteomyelitis der platten und kurzen Knochen. Inaug.-Diss., Freiburg 1895. — Niedzielski, K., Ein Fall von traumatischer Osteomyelitis des Darmbeins. Gaz. lekarska, 1895, N. 32, Zentralbl. f. Chirurgie, 1895, S. 1204. — Ollier, Traité des résections. Paris 1891. — Pelletan, Osteomyelitis des Kreuzbeins. Siehe Lisfranc l. c. — Posth, Recherches sur le dévelopement du sacrum. Soc. anat. de Paris, 1897. — Riedel, Trepanation des Darmbeins bei Beckenabszessen. Zentralbl. f. Chirurgie, 1880, S. 836. — Riese, Deutsche med. Wochenschr., 1893 (Übergreifen der Infektion von den Lendenwirbeln auf das Kreuzbein). — Rinne, Zur Drainage von Beckenabszessen mittels Trepanation des Darmbeins. Verhandl. der deutschen Gesellschaft f. Chirurgie, 1886, II, S. 286. — Robert, F., Beschreibung eines im höchsten Grade querverengten Beckens. Karlsruhe 1842. — Schede, M., Mitteilungen aus der chirurgischen Abteilung des Krankenhauses Friedrichshain; Berlin 1878. Verhandlungen der deutschen Gesellschaft für Chirurgie, 1894, I, S. 65. — Secheyron, De l'ostéomyélite du pubis. Archives générales, janvier—mars, 1888. — Spieß, Pachy-Leptomeningitis spinalis nach Osteomyelitis des Kreuzbeins. Vereinsblatt der pfälzischen Ärzte, 1888. — Steffen, Über einige wichtige Krankheiten des kindlichen Alters. Tübingen 1895. — Steinthal, Handbuch der praktischen Chirurgie von v. Bergmann, v. Bruns und v. Mikulicz, Bd. II. — Thiem, Handbuch der Unfallerkrankungen. Stuttgart 1898. — Tillmanns, H., Lehrbuch der allgemeinen Chirurgie, 9. Aufl., 1904. — Ders.,

Lehrbuch der speziellen Chirurgie, 8. Aufl., 1904, Bd. I. — Tixier, L., Vaste abcès intra-pelvien d'origine ostéomyélitique, probable ostéomyélite aiguë du sacrum. Province méd., 1895, N. 23. — Toldt, Die Knochen in gerichtsärztlicher Beziehung. Handbuch der gerichtlichen Medizin, III. — Tournadour, De l'ostéomyélite de la col. vertébr. Thèse de Paris, 1891. — Valleix, Osteomyelitis des Kreuzbeins. Zitiert von Gross u. Witzel l. c. — Witzel, Osteomyelitis des Kreuzbeins in Gerhardts Handbuch. Zitiert nach Gross l. c. — Zoege v. Manteuffel, St. Petersburger med. Wochenschr., 1895.

B. Chronische Entzündungen der Beckenknochen.

Bardenheuer, Pfannenresektion bei septischer und tuberkulöser Pfannenentzündung. Verhandlungen der deutschen Gesellschaft für Chirurgie, 1890, II, S. 615. — Ibid., 1894, I, S. 86. — Ders., Exarticulatio femoris im Sakroiliakalgelenk wegen Beckencaries. Verhandlungen der deutschen Gesellschaft für Chirurgie, 26. Kongreß, 1897. — Bastion, W., Über Beckennekrosen. Inaug.-Diss., Berlin 1884. — Billroth, Th., Beckencaries. Chirurgische Erfahrungen. Zürich 1860 bis 1867. Archiv f. klin. Chirurgie, Bd. X. — Boegehold, E., Über Arrosion größerer Gefäßstämme in akuten und Kongestionsabszessen. Berl. klin. Wochenschr., 1880, N. 33. — Bourillon, Nécrose du coccyx. Paralysie générale précédée d'une affection de la moëlle. Symptomes de paralysis agitans. Gaz. des hôpitaux, N. 50, 51, 1870. — Boyer, De la carie des os du bassin. Traité des maladies chir., Paris 1814, III, p. 533. — Ders., De l'écartement des os du bassin. Ibid., IV, p. 139—144. — Cloquet et Bérard, Carie des os du bassin. Dictionn. en 30 Vol., Paris 1833, T. V. — Condamin, R., De la trépanation du bassin. Arch. prov. de chir., T. II, p. 521. — Coromitas, Tuberculose du pubis et salpingite double tuberculeuse. Annal. de gyn., T. XLVI, p. 460. — Cramer, Karl, Über Resektionen am Beckenring. Archiv f. klin. Chirurgie, Bd. XLVIII, S. 563 und Verhandlungen der deutschen Gesellschaft für Chirurgie, Kongreß 1894. — Crocq, Traité des tumeurs blanches. Bruxelles 1853. — Czerny, Sakrale Operationen. Verhandlungen der deutschen Gesellschaft für Chirurgie, 1893, I, S. 34. — Ders., Jahresbericht über die Heidelberger chirurgische Klinik für 1897, 1898, 1899 und 1900. Beitr. z. klin. Chir. (v. P. Bruns), Bd. XXIV, Supplementheft, S. 175 ff, Bd. XXVI, Supplementheft, S. 178 ff., Bd. XXIX, Supplementh., S. 196 ff. u. Bd. XXXI, Supplementh., S. 206 ff. — Davies-Colley, Necrosis of coccyx, siehe Dunn l. c. — Delorme, Deux observations de résection partielle de l'os iliaque pour ostéite tuberculeuse. Bullet. de la soc. de chir. de Paris, p. 284, 1886. — Dunn, A., Necrosis of coccyx. Guy's Hosp. Rep., 1889, Vol. XLVI. — Faliocchio, E., Plusieurs cas d'ostéoarthrite, d'ostéite et d'abcès tuberculeux traités par la méthode de Trunecceck. Practica del med., 1901, N. 1. — Fischer, F., Bericht über die chirurgische Klinik in Straßburg. Deutsche Zeitschr. f. Chirurgie, Bd. XLIII, 1896. — Fischer, Georg, Trepanation des Darmbeins als Gegenöffnung eines Beckenabszesses. Deutsche Zeitschr. f. Chirurgie, Bd. XIII, S. 551. — Folloppe, Contribution au diagnostic des tumeurs liquides de la fosse iliaque. Thèse de Paris, 1877. — Forti, Cas remarquable de carie des os du bassin, séjour d'un enfant au lit pendant quatorze ans par suite d'une erreur de diagnostic; opérations; amélioration. Gaz. des hôpitaux, 54, 1885. — Fournier, A., Cellulite gommeuse pelvienne simulante une tumeur maligne du petit bassin survenue à trente quatre ans sur un sujet hérédosyphilitique — et guérie par le traitement mixte. Bull. de l'acad. de méd., 66. ann., III. Sér., N. 33. — Gangolphe, De la trépanation du bassin dans le traitement de la psoite suppurée. Revue de chir., 1889, N. 3. — Gouilloud, Des ostéites du bassin au point de vue de leur pathogénie et de leur traitement. Thèse de Lyon, 1883. — Grenser, Ein Fall von querverengtem Becken mit Nekrose des rechten Sitzbeins. Inaug.-Diss., Leipzig 1866. — Haberen, Über Beckenabszesse bei Coxitis und ihre Behandlung. Zentralblatt für Chirurgie, N. 13, 14, 1881. — Hahn, Allg. med. Zeitung, Stuttgart 1883. — Heath, British med. Journal, 1876, II, p. 781. — Helferich, Beckendrainage durch Trepanation des Darmbeins. Siehe Rinne l. c. — von der Heyden, Inaug.-Diss., Bonn 1898. — Hussey, E. L., Obstruction of the urethra, a piece of bone impacted, ten years after injury of the pelvis. Brit. med. Journal, March 23, p. 318, 1867. — Judge, Beckentuberkulose. British med. Journal, 1896, Dec. 19. — Kästner, Trepanation des Darmbeins bei Beckenabszessen. Deutsche Klinik, 1868, S. 139. — Klemm, P., Die Knochenerkrankungen im Typhus. Archiv f. klin. Chir., Bd. XLVI, Heft 4. — König, Albert, Beitrag zur Kasuistik der arteriellen Arrosionsblutungen bei Abszeßeröffnung. Münch. med.

Wochenschr., 1887, N. 32. — König, Franz, Lehrbuch der speziellen Chirurgie. — Larghi, Gaz. méd. de Paris, 1859. — Ley, O. v., Ein Fall von traumatischer Erkrankung des Darmbeins. Deutsche med. Wochenschr., 1899, N. 2. — Marwedel, Jahresbericht der Heidelberger chirurgischen Klinik für 1897 und 1898, siehe Czerny l. c. — Nagel, Elimination von Knochensequestern durch die männliche Harnröhre. Allg. Wiener med. Zeitung, N. 16, 1869. — Naumann, Tuberculosis ossis sacri et ossis ilium etc. Hygiea, Stockholm 1889, p. 279. — Nehrkorn, Jahresbericht der Heidelberger chirurgischen Klinik für 1899 und 1900, siehe Czerny l. c. — Nélaton, Eléments de pathologie chirurgicale, 1847, T. II. — Neumann, Beckensyphilis. Spezielle Pathologie und Therapie von Nothnagel, Bd. XXIII. — Ollier, Traité des résections osseuses et articulaires, s. Gouilloud l. c. — Parrot, M. J., Des lésions osseuses de la syphilis héréditaire et le rachitis. Arch. de phys., N. 2, 1876. — Riedel, Trepanation des Darmbeins bei Beckenabszessen. Zentralblatt für Chirurgie, 1880, p. 836. — Ders., Resektion einzelner Beckenknochen und der Articulatio sacroiliaca. Korrespondenzblatt des allg. ärztl. Vereins von Thüringen, 1892, N. 4 u. Zentralblatt für Chirurgie, 1893, S. 188. — Rieder, Beckenresektion bei Tuberkulose. Deutsche med. Wochenschr., 1898, N. 6, S. 87; siehe auch v. d. Heyden l. c. — Rinne, Zur Drainage von Beckenabszessen mittels Trepanation des Darmbeins. Verhandlungen der deutschen Gesellschaft für Chirurgie, 1886, II, p. 286. — Schede, siehe von der Heyden l. c. — Schmidt, Hans, Verhandlungen der deutschen Gesellschaft für Chirurgie, 1891. — Schmidt, M., Zur Behandlung der acetabulär-ostitischen Beckenabszesse. Archiv f. klin. Chirurgie, Bd. XLVI, Heft 4. — Simon, Jahresbericht der Heidelberger chirurgischen Klinik für 1897 und 1898, siehe Czerny l. c. — Steffen, Über einige wichtige Krankheiten des kindlichen Alters. Tübingen 1895. — Terrillon, Trépanation du bassin pour le traitement des abcès chroniques de la fosse iliaque et du bassin. Bullet. et mém. de la soc. de chir. de Paris, T. XV, p. 699. — Thompson, Henry, Case of phosphatic calculus in the male bladder with a nucleus of bone probably a sequestrum detached from the innominate bone. The Lancet, I, 9, 1866. — Tillmanns, H., Lehrbuch der allgemeinen und speziellen Chirurgie, 9. Aufl., 1904. — Wolff, Oskar, Ein Operationsverfahren bei ausgedehnter Beckencaries nach Coxitis. Exarticulation des Oberschenkels mit der zugehörigen Beckenhälfte. Zentralbl. f. Chirurgie, 1897, S. 185. — Ders., Über ausgedehnte Resektionen am Becken wegen Caries tuberculosa besonders der Synchondrosis sacroiliaca. Bericht über die chirurg. Sektion der 70. Naturforscherversammlung in Düsseldorf, 1898.

XIV. Akute und chronische Entzündungen der Beckengelenke (Kapitel X).

S. auch die Literaturverzeichnisse XII und XIII (Beckeneiterungen und Entzündung der Beckenknochen).

Bardenheuer, Exarticulatio femoris im Sakroiliakalgelenk. Verhandlungen der deutschen Gesellschaft f. Chirurgie, XXVI. Kongreß 1897. — Ders., Über die Resektion der Synchondrosis sacroiliaca wegen Tuberkulose. Verhandlungen der 71. Versammlung deutscher Naturforscher und Ärzte in München. Zentralbl. f. Chirurgie, 1899, S. 1329. — Barker, Relaxation der Beckengelenke in der Schwangerschaft und Geburt. New York med. Record, 1870, January. — Barker and Johnstone, Tuberkulose des Iliosakralgelenks. Holmes' System of surg. London 1883. — Bartels, Über Erkrankungen der Cauda equina im Gefolge von Tuberkulose der Symphysis sacroiliaca und der angrenzenden Beckenknochen. Mitteilungen aus den Grenzgebieten der Med. u. Chirurgie, Bd. XI. — Barwell, Richard, Artikel Sacrocoxalgie in der internat. Enzyklop. der Chirurgie, Ashhurst, IV, 1885. — Baudelocque, Erschlaffung und Diastase der Beckensymphysen im Wochenbett und Geburt. Traité des accouchements, T. I, p. 32. — Beale, P. T. B., Sacroiliac disease with notes on its treatment. The Lancet, London 1893, I, p. 650. — Bérard, Beckencaries. Siehe Cloquet l. c. — Bertin, Erschlaffung der Beckensymphysen. Thèse von Bouvartz in den Theses anatomicae von Haller, III. — Bird, F. D., Sacroiliac disease. Australian med. Journal, Melbourne, June 15, p. 253., 1887. — Bird, Golding, On early excision of the sacroiliac joint. Transact. of clin. soc. of London, 26. April 1895, Vol. XXVIII. — Boeckel, Fragments de chirurgie antiseptique. Paris 1882. — Boissarie, De la sacrocoxalgie ou tumeur blanche de l'articulation sacroiliaque. Thèse de Paris, 1862. — Bonnaix, Contribution à l'étude de la sacrocoxalgie. Thèse de Paris, 1874. — Bourhis, Du relâchement pathologique des symphyses du bassin. Thèse de Paris. — Boyer,

De la carie des os du bassin. Traité des maladies chirurg., Paris 1814, T. III, p. 533. — Ders., De l'écartement des os du bassin. Ibid. T. IV, p. 139—144. — Büngner, v., Über die Tuberkulose der Symphysis ossium pubis. Verhandlungen der deutschen Gesellschaft f. Chirurgie, Kongreß 1899, II, S. 579. — Cale, H. W., Tuberculosis of the sacroiliac joint. St. Louis clin. phys. and surg., III, p. 109, 1890. — Chambeyson, Tuberkulose der Synchondrosis sacroiliaca. Analyse du mémoire de Hahn. Arch. de méd., 1834, 2. série, T. IV, p. 657. — Charon, E., Tumeur blanche de l'articulation sacroiliaque. La presse méd. belge, 1877, N. 11. — Ders., Clinique sur la sacrocoxalgie. Chirurgie infantile, Paris 1891. — Chauvel, J., Dictionnaire encyclop. des scienc. méd., T. VI, 3. série, 1878, Artikel Sacroiliaque, p. 87. — Cholmogorow, S. S., Eitrige Entzündung der Symphysis ossium pubis. Wratsch, 1898, N. 5, Zentralbl. f. Chirurgie, 1897, S. 701. — Cloquet et Bérard, Carie des os du bassin. Dictionn. en 30 Vol., Paris, 1833, T. V. — Coarot, Erschlaffung der Beckengelenke während der Schwangerschaft. Bullet. thérap., janvier, 1863. — Collier, On threphining the sacroiliac joint in the sacroiliac disease, with cases. The Lancet, London, 1889, II, p. 787. — Courty, A., Dictionn. encyclop. des soc. méd., T. VIII, 1. série, article Bassin, p. 547. — Cramer, Karl, Über Resektionen am Beckenring und speziell über Resektion der Articulatio sacroiliaca. Archiv f. klin. Chirurgie, Bd. XLVIII, S. 563 u. Verhandlungen der deutschen Gesellschaft f. Chirurgie, Kongreß 1894, I, S. 85 u. II, S. 265. — Crocq, Traité des tumeurs blanches. Bruxelles 1853, p. 451. — Czerny, Jahresbericht der Heidelberger chirurg. Klinik f. 1897—1900, Beiträge z. klinischen Chirurgie (P. Bruns), Bd. XXIV, Supplementheft, S. 175 ff., Bd. XXVI, Supplementheft, S. 178 ff., Bd. XXIX, Supplementheft, S. 196 ff. u. Bd. XXXI, Supplementheft, S. 206 ff. — Debout, Sur le relâchement pathologique des symphyses du bassin. Bullet. thérap., 1863, janvier. — Delbet, Pierre, Leçon clinique sur la sacrocoxalgie partielle, recueillie par L. Longuet. Presse méd. N. 32, 11. août, 1894, p. 253. — Ders., De la sacrocoxalgie partielle. Bullet. de la soc. anatomique, 5. février 1892. — Delens, De la sacrocoxalgie. Thèse de Paris, 1872. — Delineau, Quels sont les signes de la sacrocoxalgie? Thèse de Paris, 1842. — Delorme, Deux observations de résection partielle de l'os iliaque pour ostéite tuberculeuse. Communication à la soc. de chir., Rapport de Chauvel, 1886, p. 285. — Demons, A., Sacrocoxalgie suppurée. Pénétration du pus dans l'articulation coxofémorale. Journal de méd. de Bordeaux, N. 30, 22. février, 1879, p. 319. — Désormeaux, Erschlaffung der Beckengelenke durch Schwangerschaft und Geburt. Dict. de méd., article Bassin. — Deventer, Luxation der Articulatio sacroiliaca nach Entzündungen. Obs. sur les accouch., ch. 3. — Dubreuil, A., Sacrocoxalgie. Gaz. hebdom. des sc. méd. de Montpellier, 4 août. 1888, T. X, p. 361. — Dührssen, A., Über die Ruptur und Vereiterung der Beckengelenke während der Geburt und im Wochenbett. Archiv f. Gynäkol., Bd. XXXV, Heft 1. — Duplay, Leçon clinique sur une collection liquide de provenance obscure avec fistule rectale sus-sphinctérienne. Progrès méd., 1876. — Ders., Über Sakrokoxalgie in Follin et Duplay, Pathologie externe, Paris 1862, T. III, p. 98. — Erichsen, J., A lecture on the sacroiliac disease. The Lancet, 1859, 8. Jan., Vol. I, p. 25, ibidem, 1887, I, 25. — Ders., Disease of the sacroiliac synchondrosis. Med. Times and Gaz., 1858, 15. May. — Fagan, J., Eitrige Entzündung der Iliosakralgelenks (?) bei einem Kinde nach Fall. The Lancet, 1875, Vol. II, p. 49. — Faliocchio, E., Plusieurs cas d'ostéoarthrite, d'ostéite et d'abcès tuberculeux traités par la méthode de Trunecek. Practica del med., 1901, N. 1. — Feuillet, E., Des arthrites du bassin, qui surviennent pendant la grossesse et après l'accouchement. Thèse de Paris, 1865. — Frère, L. A., Comment distinguer la sacrocoxalgie de la coxalgie et comment la traiter? Thèse de Paris, 1838. — Gaertner, Distorsion der Articulatio sacroiliaca mit nachfolgender Eiterung und Nekrose — Luxatio ossis coccygis. Bericht über die innere Abteilung des Katharinenhospitals in Stuttgart. Württemberger med. Korrespondenzbl., Bd. XL, N. 1 u. 2. — Gant, F. J., Disease of sacroiliac synchondrosis. The Lancet, August 27, p. 409, 1887. — Giraud (de Nolhac), Quels sont les signes de la sacrocoxalgie? Thèse de Paris, 1840. — Glenn, J. H., Rupture of the symphysis pubis, suppuration, death. The Lancet, Octob. 7, 1893. — Gmelin, Über die Krankheiten der Symphysis ossium pubis. Inaug.-Diss., Tübingen 1854. — Gouilloud, Des ostéites du bassin au point de vue de leur pathogénie et de leur traitement. Thèse de Lyon, 1883. — Grenser, Entzündung der Symphysis ossium pubis. Monatsschr. f. Geburtskunde, XII, S. 469. — Guéniot, Tumeur blanche de l'articulation sacroiliaque droite, observation avec pièces post mortem. Bullet. de la soc. anatomique, 1858, p. 221. — Gulinski, Ein

Fall von puerperaler Entzündung der Schamfuge und beider Hüftkreuzbeingelenke. Gaz. lekarska, N. 42, 1887. — Gurlt, Gelenkkrankheiten. Berlin 1853. — Hahn, Über die Sakrokoxalgie. Allg. med. Zeitung, Oktober, 1833. — Hahn, Luxation der Articulatio sacroiliaca nach Entzündungen (Sakrokoxalgie). Arch. méd. de méd., 1834, T. IV, p. 657. — Hamilton, F. H., Caries of the sacroiliac junction. New York med. Record, II, N. 28, 1867. — Hamilton, J. B., Tuberculosis of the sacroiliac joint. Internat. clin., Philadelphia 1893, III, p. 173. — Hattute, De l'arthropathie sacroiliaque. Thèse de Paris 1892. — Heath, L., Clinical lecture on sacroiliac disease. Brit. med. Journal, 1876, II, p. 781. — Heideken, v., Exstirpation des Os coccygis bei lumbosakral-kyphotischem Becken, kompliziert durch Ankylose des Steißbeins. Arch. f. Gyn., Bd. LVI, Heft 2. — Hekton, L., Sacroiliac tuberculosis specimen. West med. Reporter, Chicago 1889, XI. — Ders., Tuberculosis of the sacroiliac joint, new cases. New Americ. Pract., Chicago 1889, I. — Hennis, Ernst, Zur Kenntnis der tuberkulösen Caries der Symphyse auf Grund klinischer Beobachtungen. Inaug.-Diss., Greifswald 1888. — Herrgott, Erschlaffung der Beckengelenke während der Schwangerschaft. Bullet. thérap., février et juin, 1863. — Herz, P., Die Tuberkulose der Schambeinsymphyse. Deutsche Zeitschr. f. Chirurgie, Bd. LXIV, S. 217. — Holmes, B., Van Hook's Operation for tuberculosis of the sacroiliac joint. New Americ. Pract., Chicago 1890, II. — Hook, W. van, Tuberculosis of the sacroiliac joint. Annals of surg. St. Louis, 1888, Vol. VIII, p. 401—433, Vol. IX, p. 35—54 u. 115—130, 1889. — Ders., Journal of Americ. med. Association, 1888, Vol. XI, p. 552. — Hunter, W., Erschlaffung der Beckengelenke durch Wochenbett u. Geburt. Obs. et recherches de méd. de Londres, T. II, p. 412. — Jacquier, Du relâchement pathologique des symphyses du bassin dans l'un et l'autre sexe et de son traitement par la compression circulaire. Bullet. de thérapeut, août 19, 1858. — Johnstone, Tuberkulose der Articulatio sacroiliaca. Siehe Barker l. c. — Jones, R., Tuberkulose des Iliosakralgelenks. Siehe Ridlon l. c. — Judge-Baldwin, F. B., Some points on sacroiliac disease with a report of a case. Brit. med. Journal, 1896, Dec. 19, p. 1767. — Kerrick, J. B., Operation for sacroiliac tuberculosis. West med. Reporter, Chicago, 1889, XI. — Kluyskens, Luxation der Articulatio sacroiliaca nach Entzündungen. Rev. méd. chir., T. VII, p. 167. — Kormann, E., Über ein allgemein verengtes, schräg verschobenes Exostosenbecken mit Ankylose beider Hüftkreuzbeingelenke. Archiv f. Gynäkol., Bd. VI, 3. — Küstner, O., Ein Luxationsbecken mit Hüftkreuzbeinankylose auf der kranken Seite. Archiv f. Gynäkol., Bd. VIII, S. 326. — Larrey, De la sacrocoxalgie. Clinique chirurgicale, 1829, T. III, p. 276 u. p. 330. — Laugier, S., Tumeurs blanches des articulations du bassin. Dict. en 30 Vol., Paris 1833, T. V, p. 88. — Lee, B., Additional notes on injuries to the sacroiliac junction. Transact. of the Americ. orthop. Association, Philadelphia 1891. — Ders., Sacroiliac disease. Ibidem, 1890, III, p. 63. — Ders., Suppuration of sacroiliac joint caused by injury. Rep. of the marine hospital service. Washington 1889. — Lhéritier, Luxation des Iliosakralgelenks nach Sakrokoxalgie. Journal de Fourcroy, T. IV, p. 236. — Magnet, Erschlaffung und Diastase der Beckengelenke. Biblioth. chir., III, p. 460. — Makins, G. H., Prognosis of sacroiliac disease. Tne Lancet, 1893, I, p. 591. — Ders., A note on the prognosis in cases of sacroiliac disease. Transact. of the clin. soc. of London, 1892/93, XXVI, p. 127. — Marsh, Howard, Diseases of joint. London 1886, p. 360. — Ders., The operative surgery of the joints. Brit. med. Journal, March 5, p. 611, 1898. — Martin, F., Erschlaffung der Beckengelenke durch Schwangerschaft und Geburt. Mém. de la soc. de chir., T. II, p. 274. — Mason, Sacroiliac disease. Med. Record, New York, Vol. IX, p. 860. — McArthur, L. L., Sacroiliac disease (tubercular). Med. News, Sept. 17, p. 356, 1898. — Miller, A. G., On the diagnosis of tubercular disease of the sacroiliac synchondrosis. Edinburgh Journal, p. 982, 1895. — Moreau, Erschlaffung der Beckengelenke durch Geburt und Wochenbett. Traité pratique des accouch., T. I, p. 51. — Moty, Ablation de la moitié gauche de la symphyse du pubis, guérison. Gaz. des hôpitaux, 1890, N. 33. — Nanu, G., De l'opération interilioabdominale. Internationaler med. Kongreß zu Paris 1900. Revue de chir., 1900, Heft 9. — Naumann, Tuberculosis ossis sacri et ossis ilium etc. Hygiea (Stockholm), 1889, p. 279. — Naz, De l'arthrite tuberculeuse sacroiliaque. Paris 1896 (mit ausführlichen Literaturangaben). — Nehrkorn, Jahresbericht der Heidelberger chirurg. Klinik f. 1899 u. 1900. Siehe Czerny l. c. — Nélaton, Elements de pathologie chirurgicale, 1847, T. II, p. 247. — Nichet, Sakrokoxalgie. Gaz. méd. de Paris, N. 28, 11. juillet, 1840 (XV. observation). — Norton, Primary cancer of the lumbar vertebrae and sacrum simulating at an early stage caries of the sacroiliac

synchondrosis. The Lancet, London, N. 9, 1878. — Ollier, Traité des résections osseuses et articulaires. Siehe auch Gouilloud, Thèse de Lyon, 1883. — Péan, Tumeurs de l'abdomen et du bassin. T. II, Paris 1885. — Perkins, Suppuration in the left sacroiliac joint from external injury. Death. Med. Press and Circular, October 20, 1874. — Peters, H., Ein Beitrag zur Lehre des koxalgischen Beckens und der Synostose des Iliosakralgelenks. Archiv f. Gynäkol., Bd. L. — Poore, C. T., Diseases of the sacroiliac synchondrosis. Americ. Journal of med. sc., January, 1878. — Porta, Ligatur der Art. hypogastrica dextra wegen Fungus haematodes. Gaz. med. ital.-lombard., 1874, N. 5, 31. Gennajo. — Provendier, De l'intervention chirurgicale dans la sacrocoxalgie. Thèse de Paris, 1887, T. XV, N. 26. — Putegnat, Erschlaffung der Beckengelenke während der Schwangerschaft. — Ridlon, J., and R. Jones, Disease in the sacroiliac articulation. Annal. of surg., Philadelphia, 1893, XVII, p. 285. — Riedel, Akute und chron. Erkrankung der Synchondrosis sacroiliaca. Zentralbl. f. Chirurgie, 1884, S. 48. — Ders., Resektion einzelner Beckenknochen und der Articulatio sacroiliaca. Korrespondenzbl. des allg. ärztl. Vereins von Thüringen, 1892, N. 4 u. Zentralbl. f. Chirurgie, 1893, S. 188. — Rieder, Über die operative Behandlung der Synchondrosencaries. Deutsche medizinische Wochenschrift, 1898, N. 6. — Rousset, Inflammation de la symphyse sacroiliaque droite. Suppuration. Guérison. Journal de méd. de Bordeaux, juillet, 1856. — Sabatier, Antoine, Bassin à double synostose sacroiliaque sans rétrécissement transversal. Lyon méd., N. 51, 1889. — Ders., Trois bassins à double ankylose sacroiliaque dont un avec rétrécissement antéropostérieur. Lyon méd., N. 4., p. 109, 1892. — Salus, H., Über einen Fall von schrägverengtem Becken, bedingt durch Ankylose im Iliosakralgelenk mit gleichzeitiger Hüftgelenksluxation derselben Seite. Archiv f. Gynäkol., Bd. LII. — Sandifort, Thesaurus dissert., III, p. 169. Erschlaffung und Diastase der Beckengelenke durch Wochenbett und Geburt. — Satterthwaite, Sacroiliac disease. Meeting of New York pathol. soc., Med. Record, Vol. XIII, 1877, p. 327. — Sayre, L. A., Sacroiliac disease in orthopedic surgery and diseases of joints. London 1879, p. 327. — Ders., Sacroiliac disease and its differential diagnosis from morbus coxarius and spondylitis. New York med. Record, February 15, 1879, p. 145. — Schede, Resektion der Synchondrosis sacroiliaca. Zentralbl. f. Chirurgie, 1899, S. 1329. — Schulze-Berge, A., Ein Fall von schrägverengtem Becken mit Hüftkreuzbeinankylose und Ankylose des Hüftgelenks derselben Seite. Diss., Bonn 1887. — Schwarze, Über physiologische und traumatische Geräusche am Becken und über traumatische, einfache und tuberkulöse Entzündungen der Iliosakralgelenke. Ärztliche Sachverständigenzeitung, 1900, N. 2. — Seeger, O., Über die Erkrankung der Articulatio sacroiliaca. Inaug.-Diss., Berlin 1891. — Serenin, W. P., Akute (?) Entzündung der Synchondrosis sacroiliaca. Zentralbl. f. Chirurgie, 1895, S. 467. — Ders., Beckenabszeß. Akute Entzündung des Iliosakralgelenks. Chirurg. Annal., H. I, 1895. — Simon, Jahresbericht der Heidelberger chirurg. Klinik f. 1897 u. 1898. Siehe Czerny l. c. — Simpson, A. R., Dystocia from coccygeal ankylosis. Edinburgh med. Journal, November, 1880. — Smollet, Erschlaffung und Diastase der Beckengelenke durch Geburt und Wochenbett. Siehe Malgaigne, Fractures et Luxations, T. II. — Snelling, F. G., Relaxation of pelvic symphyses. New York med. Record, 1870, 1. January. — Soemmering, Erschlaffung und Diastase der Beckengelenke durch Geburt und Wochenbett. Syndesmologia. — Spiegelberg, Otto, Zur Lehre vom schrägverengten Becken. Archiv f. Gynäkol., Bd. II, 2, S. 145—168. — Stalpart-Vanderwied, Erschlaffung und Diastase der Beckengelenke durch Geburt und Wochenbett. Observat. rarior. cent., I, obs. 66. — Stoltz, Erschlaffung der Beckengelenke in der Schwangerschaft. Bullet. thérapeut., février et juin, 1863. — Tenon, Erschlaffung und Diastase der Beckengelenke durch Geburt und Wochenbett. Mémoires de l'institut, T. IV, p. 159 u. T. XXVI, p. 147. — Térrillon, Trépanation du bassin pour le traitement des abcès chroniques de la fosse iliaque et du bassin. Bullet. et mém. de la soc. de chir. de Paris, T. XV, p. 699. — Thomas, Simon, Ankylose eines Iliosakralgelenks mit schrägverengtem Becken. Archiv f. die holländ. Beiträge z. Natur- und Heilkunde, Bd. XI, Heft 3 und Archiv von Donders und Berlin, Bd. II, Heft 3. — Thompson, Henry, Case of phosphatic calculus in the male bladder with a nucleus of bone probably a sequestrum detached from the innominata bone. The Lancet, I, 9, 1866. — Tiling, G., Erkrankung der Synchondrosis sacroiliaca. St. Petersburger med. Wochenschr., 23. Juli, 1883, N. 29. — Tillaux, P., Artikel Sacrocoxalgie in Traité de chir. clinique. Paris 1894, p. 236. — Tillmanns, H., Lehrbuch der allgemeinen und der speziellen Chirurgie, 9. Aufl., 1904. — Trélat, Sacrocoxalgie, trépanation. Siehe Provendier

l. c. — Trousseau, P., Du relâchement des symphyses du bassin. Union méd., 1865, N. 37. — Velpeau, Clinique sur la sacrocoxalgie faite à la Charité. Gaz. des hôpitaux, 1862, p. 105. — Vicherat, Scheinbare Luxation der Articulatio sacroiliaca nach Entzündung. Thèse de Paris, 1840, p. 19. — Virchow, Rud., Arthritis nodosa des Beckens. Monatsschr. f. Geburtskunde, Bd. XIV, S. 197. — Waldeyer, W., Das Becken. Bonn, Friedrich Cohen, 1899. — Walther, Sacrocoxalgie in Traité de chirurgie von Duplay et Reclus. T. VII, 1892. — Wolff, Oskar, Exarticulation des Oberschenkels mit der zugehörigen Beckenhälfte wegen Beckenkaries. Zentralbl. f. Chirurgie, 1897, S. 185. — Ders., Über ausgedehnte Resektionen am Becken wegen Caries tuberculosa, besonders der Synchondrosis sacroiliaca. Bericht über die chir. Sektion der 70. Naturforscherversammlung in Düsseldorf, 1898. — Ders., Die Caries der Synchondrosis sacroiliaca und ihre Behandlung. Deutsche Zeitschr. f. Chirurgie, Bd. XLIX, S. 585, 1898. — Wood, J., Remarks on the employment of double extension in cases of disease and injuries of the spine and pelvic joint. Brit. med. Journal, 5. Juni, 1880, Vol. I, p. 837.

XV. Osteomalacie (Kapitel XI).

Albertin, Über einen Fall von allgemeiner Osteomalacie mit multipler cystischer Tumorbildung. Prov. méd., Lyon 1890, N. 45. — Allison, F. M., A case of osteomalacia treated with much benefit by bone-marrow. Edinburgh med. Journal, May, 1896. — Apping, Flexibilitas cerea ossium intermittens spontanea. Petersburger med. Wochenschr., 1895, N. F., XII, N. 9. — Arcangeli, U., Sulla cura dell' osteomalacia. Bollet. della soc. Lancisiana, 1895, XV, 1, p. 130. — Ascoli, G., Contributo alla patologia dell' osteomalacia. Clinic. medic. Italian, Bd. XXXVII, p. 133. — Baake, F., Über die Heilung von Frakturen bei Osteomalacie. Inaug.-Diss., Göttingen 1892. —Bartenstein, F. W., Über einen Fall von Osteomalacie mit besonderer Berücksichtigung der Entstehungstheorien. Diss., Freiburg 1897. — Baumann, Über den Einfluß der Porro-Operation und Kastration auf das Wesen der Osteomalacie. Inaug.-Diss., Basel 1889. — Beaucamp, Rezidiv von Osteomalacie nach Porro. Zentralbl. f. Gynäkol., N. 6, 1895. — Beck, M., Über das gegenwärtige Verhältnis der stickstoffhaltigen Substanzen im Harn bei Osteomalacie. Prager med. Wochenschr., 1894, N. 42. — Beer, Beiträge zur Behandlung der Osteomalacie. Inaug.-Diss.,Breslau 1892. — Berger, P., Ostéomalacie masculine avec déformations extrêmes du squelette. Presse méd., 1898, N. 52 u. Bullet. de l'acad. de méd., p. 351, 1899. — Bernhardt, Ein Beitrag zur Osteomalaciefrage. Münch. med. Wochenschrift, N. 15, 1897. — Bernstein, Die Oophorinbehandlung bei Osteomalacie. Münch. med. Wochenschr., N. 14, 1898. — Binet, siehe A. Robin l. c. — Bonnet, M., siehe Gayet l. c. — Bouley, Paul, De l'ostéomalacie chez l'homme et les animaux domestiques. Thèse de Paris, N. 135, 1874, avec 4 planches. — Bouley, P., et Hanot, Note sur un cas d'ostéomalacie. Brown-Séquards. Arch. de phys., 1874, p. 634. — Braun, E., Zentralbl. f. Gynäkol., 1891, S. 598. — Breidhardt, B., Zwei Fälle von Kastration bei Osteomalacie. Inaug.-Diss., Kiel 1896. — Breisky, Über das Vorkommen der Osteomalacie in Gummersbach. Prager Vierteljahrsschr., II, 1861. — Ders., Zentralbl. f. Gynäkol., 1889. — Breslau, Dehnbarkeit der osteomalacischen Beckenknochen. Deutsche Klinik, N. 36 u. Monatsschr. f. Geburtsk., Bd. XV, S. 373. — Brockmann, D., A marked case of osteomalacia occurring at the age of 18. Brit. med. Journal, June 1, 1895. — Bulius, Osteomalacie und Eierstock. Beiträge z. Geburtsh. u. Gynäkol., Bd. I, Heft 1.—Burns, John, Handbuch der Geburtshilfe, Bonn 1834. — Bury, J. S., A case of osteomalacia in a child. Brit. med. Journal, February 2, 1884. — Busch, W., Zwei Fälle von Osteomalacie erfolgreich mit Phosphor behandelt. Niederrhein. Gesellschaft f. Natur- und Heilkunde zu Bonn, Sitzung am 16. Mai 1881. Berliner klin. Wochenschr., 1882, N. 20. — von dem Busche-Haddenhausen, W., Die in den Jahren 1890—1894 in der Frauenklinik in Göttingen operierten Fälle von Osteomalacie. Archiv f. Gynäkol., Bd. XLIX, Heft 1., S. 100. — Calderini, G., L'osteomalacia (con bibliografia relativa fino al 1870); memoria presentata pel concorso di aggregazione al collegio medico-chirurgico di Torino. Torino 1870. — Cantieri, A., Un caso di osteomalacia. Riv. clin. di Bologna, Agosto, 1885, p. 598 et Settbr., p. 663. — Casati, G., Sulla osteomalacia osservata alla maternita di Milano et sulla alterazioni apportate alla pelvi. Milano, 152 S., 1871 u. Transact. of the soc. of London by R. Barnes. — Caspari und Zuntz, Entstehung von Osteomalacie bei Tieren durch Einführung von Oxalsäure. Berl. klin. Wochenschr., S. 125, 1897. (Diskussion zu dem Vortrag von Senator über Osteomalacie.) — Chambers, Med.-chir. Trans-

actions, 1854, XXXVII, 19. — Cohnheim, Julius, Vorlesungen über allgemeine Pathologie. Berlin, A. Hirschwald, 1877. — Collineau, Union méd., 1861, N. 123. — Debove, H. M., De l'ostéoporose progressive. Bullet. de l'acad. de méd., séance du 20. juillet, p. 81, 1896. — Denecke, H., Über das Verhalten der Kalk- und Phosphorsäureausscheidung im Harn Osteomalacischer vor und nach der Kastration. Inaug.-Diss., Würzburg 1896. — Dickson, Thomas, Medical observations and inquiries. London 1779. — Dock, G., Osteomalacia with a new case. Transactions of the Association of Americ. physicians. Philadelphia 1894, IX, p. 193—213. — Ders., Osteomalacia. Americ. Journal of med. sc., 1885, May, CIX, 5, p. 499.— Donat, J., Die Kastration bei Osteomalacie. Monatsschrift f. Geburtsh. u. Gynäkol., 1895, I, Heft 2, S. 168. — Drake-Brockmann, H. F., A market case of osteomalacia occurring at the age of 18. British med. Journal, London 1895, June 1. — Driver, J., Analyse des os dans l'ostéomalacie. Gaz. méd. de Lyon, N. 22, 1867. — Duverney, J.G., Traité des maladies des os. — Eckstein, E., Über den Einfluß der Kastration auf die Osteomalacie. Prager med. Wochenschr., N. 1, 2, 4, 6, 9, 1896. — Ders., Phosphortherapie und Kastration bei Osteomalacie. Ibid., N. 32, 1898. — Eisenhart, H., Beiträge zur Ätiologie der puerperalen Osteomalacie. Deutsches Archiv f. klin. Med., Bd. XLIX, S. 156. — Elben, R., Jahresbericht der Olga-Heilanstalt in Stuttgart für die Jahre 1881 und 1882. Med. Korrespondenzblatt des württembergischen ärztlichen Landesvereins, N. 31, S. 246, 1883. — Everke, Ein Fall von Porro-Operation wegen Beckenenge infolge von Osteomalacie. Heilung der Osteomalacie. Deutsche med. Wochenschr., 1892, N. 4. — Fasbender, Zeitschr. f. Geburtsh. u. Gynäkol., Bd. II, S. 332. — Fehling, H., Ein Fall von osteomalacischem Becken. Med. Korrespondenzblatt des württembergischen ärztlichen Vereins, N. 17, 1877. — Ders., Über Kastration bei Osteomalacie. Zentralblatt f. Gynäkol., 1888; Verhandlungen des Gynäkologenkongresses, Halle 1888, S. 311; Naturforscherversammlung in Heidelberg, 1889. — Ders., Zur Frage der Therapie bei Osteomalacie. Zentralblatt f. Gynäkol., N. 5, 1890. — Ders., Wesen und Behandlung der puerperalen Osteomalacie. Archiv f. Gynäkol., 1890, Bd. XXXIX, S. 2. — Ders., Über Osteomalacie. Zeitschr. f. Geburtsh. u. Gynäkol., 1894, Bd. XXX, Heft 2, S. 411. — Ders., Weitere Beiträge zur Lehre von der Osteomalacie. Archiv f. Gynäkol., Bd. XLVIII, Heft 3, S. 472. — Fischer, H., Weitere Beiträge zur Behandlung der Osteomalacie. Prager med. Wochenschr., N. 36, 1895. — Flatau, Ein Fall schwerer, durch Kastration geheilter Osteomalacie. Münchener med. Wochenschrift, N. 7, 1897. — Fleischer, Über das Vorkommen der sogenannten Bence-Jonesschen Eiweißkörper im normalen und osteomalacischen Knochen. Virchows Arch. f. patholog. Anatomie, Bd. LXXX, S. 482. — Gallia, Beiträge zur Ätiologie der Osteomalacie. Turin 1890. — Gayet, G., et L. M. Bonnet, Contribution à l'étude des ostéomalacies. Revue de chir., 1901, N. 1 u. 2. — Gelpke, Die Osteomalacie im Ergolztale. Basel 1891. — Ders., Einige Bemerkungen über Knochenerweichung bei Erwachsenen. Monatsschr. f. Geburtsh. u. Gynäkol., Bd. V. — Giudiceadrea, V., Osservazioni sull osteomalacia. Bollet. della soc. Lanc., XVII, 2. — Gusserow, Bemerkungen über einige auf seiner letzten Reise beobachteten osteomalacischen Frauen. Monatsschr. f. Geburtsk., Bd. XXIII. — Gussmann, jr., Ein Fall von progressiver Osteomalacie bei einem Manne. Württemberg. med. Korrespondenzblatt, N. 16, 1870. — Hahn, F., siehe Tillmanns, Lehrbuch der allgemeinen Chirurgie, 9. Aufl., S. 638. — Hanau, Über Osteomalacie. Korrespondenzblatt für Schweizer Ärzte, 1892. — Hanot, siehe Bouley l. c. — Harajewicz, Ein Fall von puerperaler Knochenerweichung durch Kastration geheilt. Wiener med. Presse, N. 22, S. 1057—1061, 1893. — Heiss, E., Kann man durch Einführen von Milchsäure in den Darm eines Tieres den Knochen anorganische Bestandteile entziehen? Zeitschr. für Biologie, Bd. XII, Heft 2. — Heitzmann, C., Über künstliche Hervorrufung von Rachitis und Osteomalacie. Sitzungsberichte der k. k. Gesellschaft der Ärzte in Wien, Sitzung am 24. Oktober 1873. Allgemeine Wiener med. Zeitung, 1873, N. 45 u. Wiener med. Jahrbücher, 1874, Heft 1. — Heitzmann, J., Zur Therapie der Osteomalacie. Allgemeine Wiener med. Zeitung, 1893, XXXVIII, S. 587—589. — Hellier, A case of osteomalacia. The Lancet, London, March 30, p. 807, 1895. — Hennig, C., Die höheren Grade der weiblichen Osteomalacie. Archiv f. Gynäkol., Bd. V, S. 446. — Hermann, Adolf, Zur Frage der infantilen Osteomalacie. Zieglers Beiträge z. patholog. Anatomie, Bd. II, S. 349. — Hertz, Paul, Ein Fall von Osteomalacie. Hosp. Tid., R. 4, Bd. II, p. 512. — Ders., Nord. med. Arkiv, Stockholm 1895, N. F., V, 1, N. 2. — Hester, Ein Fall von Kastration bei Osteomalacie. Diss., Leipzig 1894. — Heyse Ein Beitrag zur mikroskopischen Anatomie der Ovarien Osteomalacischer. Inaug.-

Diss., Halle 1897. — Hinrichsen, J., Ein Fall von Osteomalacie. Inaug.-Diss., Kiel 1869. — Hirschberg, Karl, Zur Kenntnis der Osteomalacie und Ostitis malacissans. Zieglers Beiträge z. patholog. Anatomie, Bd. VI, S. 513—524, 1 Tafel. — Hoebecke, Mém. et observat. prat. de chir. et d'obstétr., Bruxelles 1840. — Hoffa, Kastration bei Osteomalacie. Festschrift „Beiträge zur Geburtshilfe und Gynäkologie", Berlin 1889. — Hofmann, K. B., Angeblicher Milchsäuregehalt des Harns bei Osteomalacie. Zentralblatt für innere Medizin, 1897, N. 14. — Hofmeier, Zentralblatt für Gynäkologie, 1891, S. 225. — Hohl, Lehrbuch der Geburtshilfe. Leipzig 1862. — Höxter, Oskar, Beiträge zur quantitativen Harnanalyse bei Osteomalacie. Inaug.-Diss., Würzburg 1888. — Hugenberger, T., Ein Fall flexibler Halisterese. St. Petersburger med. Jahrb., 1872, N. 8, III, S. 1—27. — Huppert, H., Analyse eines osteomalacischen Knochens. Archiv der Heilkunde, 1867, Heft 4. — Jacksch, v., Über die Alkaleszenz des Blutes bei Krankheiten. Zeitschr. f. klin. Med., 1887, Bd. XIII. — Jones, Joseph (Louisiana, New Orleans), Case of mollities ossium. New York med. Record, March 15, p. 25. — Jürgens, R., Beitrag zur normalen und patholog. Anatomie des menschlichen Beckens. Virchows Festschrift 1891. — Kassowitz, Die normale Ossifikation und die Erkrankung des Knochensystems bei Rachitis (Osteomalacie) und hereditärer Syphilis. Wien 1881. — Ders., Über das Verhältnis zwischen Rachitis und Osteomalacie. Anz. der k. k. Gesellschaft der Ärzte in Wien, N. 27, S. 179. — Ders., Rachitis und Osteomalacie. Jahrbuch für Kinderheilkunde, N. F., Bd. XIX, S. 430. — Kehrer, Über Osteomalacie. Arch. f. Gynäkol., Bd. XXXVI, Heft 3. — Ders., Deutsche med. Wochenschr., 1889, N. 49. — Kennard, C. P., A case of osteomalacia. British Guiana med. annual and Hosp. Reports, Demerara 1893, III, p. 169. — Kézmárszky, Ein neuer Fall von Erweiterung des osteomalacischen Beckens während der Geburt. Archiv f. Gynäkol., Bd. IV, Heft 3. — Kier, J., To Tilfaelde af Osteomalacie. Hospitals-Tidende, Kopenhagen 1883. — Kilian, H. F., Beiträge zu einer genauen Kenntnis der allgemeinen Knochenerweichung der Frauen und ihres Einflusses auf das Becken. Bonn 1829. — Ders., Osteomalacie. Monatsschr. f. Geburtsk., Bd. VIII, S. 447. — Ders., Das halisteretische Becken in seiner Weichheit und Dehnbarkeit während der Geburt durch neue Beobachtungen erläutert. Nebst allgemeinen Bemerkungen über Halisterese. Bonn, 4, mit 3 lithographischen Abbildungen und 1 Holzschnitt, 1857. — Kleinwächter, Zur Frage der Kastration als heilender Faktor der Osteomalacie. Zeitschr. f. Geburtsh. u. Gynäkol., Bd. XXXI, Heft 1, S. 77. — Kobler, G., Zur Kenntnis der Osteomalacie. Wiener klin. Wochenschr., 1888, N. 22, S. 452, 459. — Koeppen, M., Über osteomalacische Lähmungen. Archiv für Psychiatrie, Bd. XXII, Heft 3. — Kok, F., Ein Fall von Osteomalacie. Operation nach Porro. Inaug.-Diss., Marburg 1892. — Koppius, W. J., Een Geval van niet-puerperale Osteomalacie. Nederl. Tijdschr., N. 3, 1894. — Kosminski, Über puerperale Knochenweichheit mit Berücksichtigung der Phosphortherapie. Przeglad lekarski, N. 46—50, 1896. — Krajewska, Theodora, Osteomalacie in Bosnien. Wiener med. Wochenschr., N. 38—45, 1900. — Labusquière, R., Du traitement de l'ostéomalacie. Annal. de gynéc., 1893, T. XXXIX, p. 41 u. Gaz. hebdom., N. 7, 1893. — Ders., De la nature et des traitements de l'ostéomalacie. Annales de gynéc., Paris 1895, mai, juin, XLIII, p. 415 u. 493. — Langendorff und Mommsen, Beiträge zur Kenntnis der Osteomalacie. Virchows Arch., Bd. LXIX, S. 452. — La Torre, F., Dell' etiologia e cura dell' osteomalacia da un nuovo punto di vista. Annali di obstetr. Milano, 1893, XV, p. 469—479. — Latzko, W., Über den Einfluß der Chloroformnarkose auf Osteomalacie. Wiener klin. Wochenschr., N. 28 u. 29, 1894. — Ders., Zur Phosphortherapie bei Osteomalacie. Allg. Wiener med. Zeitung, N. 1, 1894. — Ders., Zur Diagnose und Frequenz der Osteomalacie. Monatsschr. f. Geburtsh. u. Gynäkol., 1895, Heft 2. — Ders., Zur Therapie der Osteomalacie. Wiener med. Wochenschr., Nr. 27, 1895. — Ders. und J. Schnitzler, Ein Beitrag zur Organtherapie bei Osteomalacie. Deutsche med. Wochenschr., N. 37, 1897. — Limbeck, R. v., Zur Kenntnis der Osteomalacie. Wiener med. Wochenschr., 171, 1894. — Litzmann, Die Formen des Beckens etc. nebst einem Anhange über die Osteomalacie. Mit 6 lithograph. Tafeln. Berlin 1861. — Löhlein, H., Zur Frage von der Entstehung der puerperalen Osteomalacie. Zentralblatt für Gynäkologie, N. 1, 1894. — Ders., Soolbäder gegen Osteomalacie. Verhandlungen des internationalen med. Kongresses zu Berlin 1890. — Lyche, C., Osteomalacisk Bäkken. Magaz. f. Läger. Forhandl., 1887, p. 59. — Lyman, Henry, M., A case of Osteomalacie. Brit med. Journal, Octob. 30, p. 1231, 1897. — Marocco, Galvanische Behandlung der Osteomalacie. Verhandlungen des internationalen med. Kongresses zu Berlin

1890. — Masing, Zur Kasuistik der diffusen Osteomalacie. St. Petersburger med. Wochenschr., 1895, N. 3. — Matthes, M., Über Eiweißkörper im Urin bei Osteomalacie. Verhandlungen des Kongresses für innere Medizin, 1896. — Meslay, R., De l'ostéomalacie. Gaz. des hôpitaux, 1897, N. 33. — Ders., Un cas d'ostéomalacie chez une fillette de 15 ans. Siehe Péron l. c. — Mommsen, siehe Langendorff l. c. — Mondau, Sur un cas d'ostéomalacie. Lyon méd., 1876, N. 22. — Moore, S. W., A case of osteomalacia. St. George's Hosp. Reports, 1871—1872, VI, London 1873. — Morand, S. F., Histoire de la maladie singulière et de l'examen du cadavre d'une femme devenue en peu de temps toute contrefaite par un ramollissement général des os. Paris 1752. — Ders., Mém. de l'acad. royale des sciences, 1753. Lettre à Mr. Leroy sur la femme Supiot, Paris 1753. — Naegele, Das schrägverengte Becken etc. Mainz 1839. — Nérard, Observation d'un cas d'ostéomalacie. Gaz. méd. de Lyon, N. 22, 1867. — Neumann, S., Quantitative Bestimmungen des Calciums, Magnesiums und der Phosphorsäure im Harn und Kot bei der Osteomalacie. Archiv f. Gynäkol., Bd. XLVII, Heft 2. — Ders., Weitere Beiträge zur Lehre von der Osteomalacie. Archiv f. Gynäkol., Bd. L, Heft 1. — Ders., Weitere Untersuchungen über die Stoffwechselverhältnisse des Calciums, Magnesiums, der Phosphorsäure und des Nitrogens bei puerperaler Osteomalacie mit besonderer Rücksicht auf die durch die Kastration und andere therapeutische Eingriffe verursachten Veränderungen des Stoffwechsels. Archiv f. Gynäkol., Bd. LII, Heft 1. — Ders. und B. Vas, Über die Ausscheidung des Calciums und Magnesiums unter physiologischen und pathologischen Verhältnissen. Ungar. Archiv für Med., Bd. III. — Niederer, J., Über die Osteomalacie eines Beckens nach den Pubertätsjahren einer Jungfrau. Diss., Bern 1848. — Orthmann, F. G., Beitrag zur Bedeutung der Kastration bei Osteomalacie. Zeitschr. f. Geburtshilfe und Gynäkologie, Bd. XXX, S. 476. — Pagenstecher, Ein Beitrag zur Statistik des Kaiserschnittes nebst einem Anhang über Osteomalacie. Monatsschr. für Geburtskunde und Frauenkrankheiten, Bd. XIX, 1862, S. 111—129. — Pelczar, Z., Osteomalacie mit Berücksichtigung ihrer Behandlung mit Salzbädern. Przeglad lekarski, N. 26, 27 u. 28, 1894. — Péron, A., et Meslay, Un cas d'ostéomalacie chez une fillette de 15 ans. Révue mens. des malad. de l'enfance, XIII, p. 178, 1895, avril. — Petrone, Il microorganismo della nitrificatione e l'osteomalacia. Rif. med., 1892, Juli. — Podgorski, C., und W. Harajewicz, Ein Fall von puerperaler Osteomalacie, geheilt durch Kastration. Przeglad lekarski, N. 2 u. 3, 1893. — Polgar, Die Heilung der Osteomalacie mittels Kastration. Archiv f. Gynäkol., Bd. XLIX, Heft 1, S. 30. — Poppe, Kurt, Über die Kastration bei Osteomalacie. Diss., Freiburg i. Br., 1895, 70 S. — Porro, Della amputazione uteroovarica come complemento di taglia cesareo. Milano 1876. — Preindlsberger, Fall von Kastration wegen Osteomalacie. Wiener klin. Wochenschr., N. 21, 1893. — Rasch, A., Ein Fall von schwerer Osteomalacie bei einer Schwangeren. Schnelle Besserung durch Kastration. Zeitschr. f. Geburtsh. u. Gynäkol., Bd. XXV, Heft 2. — Recklinghausen, F. v., Die fibröse oder deformierende Ostitis, die Osteomalacie und die osteoplastische Carcinose in ihren gegenseitigen Beziehungen. Festschrift für Rud. Virchow, Berlin 1901, S. 1—89. — Rehn, H., Ein Fall von infantiler Osteomalacie. Jahrb. für Kinderheilkunde, Bd. XII, S. 100. — Ders., Über Osteomalacie im Kindesalter. Ibidem, N. F., Bd. XIX, S. 170. — Ders., Zur Frage der infantilen Osteomalacie. Ibidem, Bd. XXI, S. 213. — Renz, v., Über Krankheiten des Rückenmarks in der Schwangerschaft. Wiesbaden 1886. — Ribbert, Anatomische Untersuchungen über die Osteomalacie. Bibliotheca medica, Abteilung C, Heft 2, 1893, Basel. — Rindfleisch, Die Auflösung des Knochengewebes in der Osteomalacie nebst Bemerkungen über das zentrale Osteosarkom. Schweizer Zeitschr., Bd. III, Heft 3 u. 4. — Rissmann, P., Die Initialsymptome der Osteomalacie. Monatsschr. f. Geburtsh. u. Gynäkol., 1897—1898. — Ritchie, Osteomalacia with a discussion of its aetiology and treatment. Edinburgh med. Journal, May, 1896. — Ders., General secondary carcinoma of the bones; osteomalacia carcinomatosa. Edinburgh med. Journal, Septemb., 1896. — Robin, A. (avec M. Binet), Des troubles du chimisme respiratoire et de la nutrition générale chez les ostéomalaques et des indications thérapeutiques qui en résultent. Bullet. de l'acad. de méd., p. 361, 1899. — Roloff, F., Über Rachitis und Osteomalacie. Virchows Arch., Bd. XXXVII, 1866 u. Archiv für wissenschaftl. und prakt. Tierheilkunde, 1875, Bd. I, Heft 3. — Ders., Über Osteomalacie. Virchows Arch., Bd. XLVI, Heft 3, S. 305. — Ders., Über Osteomalacie und Rachitis. Berl. Archiv für Tierheilkunde, Bd. V, S. 152. — Rossier, G., Anatomische Untersuchung der Ovarien in Fällen von Osteomalacie. Archiv f. Gynäkol., 1895, Bd. XLVIII,

S. 606. — Ders., L'ostéomalacie puerpérale. Annal. de gynécol., Sept., 1895, XLIV, p. 168. — Ders., Therap. Monatsschr., Dez., 1895, S. 653. — Runge, Osteomalacie. Porro-Operation mit Versenkung des Stumpfes. Archiv f. Gynäkol., XLI, S. 121. — Salkowski, Untersuchung des Harns auf Milchsäure bei Osteomalacie. Siehe K. B. Hofmann l. c. — Scanzoni, Lehrbuch der Geburtshilfe. — Schabad, Ein Fall von Osteomalacie beim Manne. St. Petersburger med. Wochenschr., 1896, N. 27. — Scharfe, Osteomalacische Ovarien. Beitr. z. Geburtsh. u. Gynäkol., Bd. III, S. 248, 1900. — Schauta, Zur Kastration bei Osteomalacie. Wiener med. Wochenschr., 1890, S. 789 u. ibid. N. 19, 1900. — Schieck, Ein Fall von Gummibecken. Diss., Leipzig 1865 und Monatsschr. f. Geburtsk., 1866, XXVII, 178. — Schmieden, V., Beitrag zur Kenntnis der Osteomalacia chronica deformans hypertrophica (Paget). Deutsche Zeitschr. f. Chirurgie, Bd. LXX, S. 207. — Schmitz, Dehnbarkeit der osteomalacischen Beckenknochen während der Geburt. Beitr. z. Geburtsh., Bd. IV, S. 42. — Schnitzler, J., und W. Latzko, Organtherapie bei Osteomalacie. Deutsche med. Wochenschr., N. 37, 1897. — Schnitzler, J., Über Osteomalacie. Inaug.-Diss., Tübingen 1898. — Schönberg, Osteomalacisk Bäkken. Norsk Magaz., f. Läg., R. 3, Bd. VII, p. 463. — Ders., Magaz. f. Läger. Forhandl. 1887, p. 131. — Schottländer, Kasuistischer Beitrag zur Lehre von der Osteomalacie. Zeitschr. f. Geburtsh. u. Gynäkol., Bd. XXXVII, S. 441. — Schramm, H., Ein Fall von Osteomalacie. Bericht aus der Klinik des Prof. Korczyński in Krakau. Przeglad lekarski, N. 16, 1881. — Schröder, E., Über einige Fälle von Osteomalacie. Diss., Würzburg 1893. — Schuchardt, K., Die Krankheiten der Knochen und Gelenke. Deutsche Chirurgie, Lief. 28 (mit zahlreichen Literaturangaben). — Seeligmann, L., Über Osteomalacie. Berl. klin. Wochenschr., N. 44, 1893. — Senator, H., Osteomalacie, in Ziemssens Handbuch der speziellen Pathologie und Therapie, 1875, XIII, 1. — Ders., Zur Kenntnis der Osteomalacie und der Organtherapie. Berl. klin. Wochenschr., 1897, N. 6. — Siedamgrotzky und Hofmeister, Die Einwirkung andauernder Milchsäureverabreichung auf die Knochen der Pflanzenfresser. Berl. Archiv f. Tierheilk., Bd. V, S. 243. — Siegert, Über typische Osteomalacie im Kindesalter. Münch. med. Wochenschr., N. 44, 1898. — Sippel, Zentralblatt für Gynäkologie, 1890, S. 584. — Spaeth, Erfahrungen über Sectio caesarea. Wiener med. Wochenschr., 1878. — Stein, G. W., der Ältere, Kleine Werke zur praktischen Geburtshilfe. Marburg 1798, Bd. VI, Abhandlung von der Kaisergeburt, S. 283, 325 u. 327. — Stein, G. W., der Jüngere, Annalen der Geburtshilfe, Stück I, S. 119 u. Stück II u. III, Lehre der Geb., Elberfeld 1825, T. I, S. 103. — Stern, Zwei Fälle von Kastration bei Osteomalacie. Münch. med. Wochenschr., Nr. 5, 1893. — Sternberg, Maximilian, Über Behandlung und Diagnose der Osteomalacie. Wiener klin. Wochenschr., N. 44 u. 45, S. 634, 1892. — Ders., Über Diagnose und Therapie der Osteomalacie. Zeitschrift f. klin. Med., Bd. XXII, S. 265. — Stohmann, Über Knochenbrüchigkeit erzeugendes Heu. Zeitschr. des landw. Zentralvereins der Provinz Sachsen, S. 9, 1869. — Stöltzner, H., Histologische Untersuchungen an jungen Kaninchen über die Verhältnisse der Apposition und Resorption des Knochengewebes unter dem Einfluß ausschließlicher Haferfütterung. Virchows Archiv, Bd. 147, S. 430. — Straehl, Beiträge zu den Anzeigen der Kastration. Inaug.-Diss., Basel 1888. — Strauscheid, F., Männliche Osteomalacie. Deutsche med. Wochenschr., N. 48, S. 1269, 1893. — Sturm, J., De osteomalacia adultorum. Diss., Herbipoli 1841. — Swaagman, A. H., De osteomalacia universa fem. atque de pelvis figura mutata. Groningen 1843. — Ders., Nederl. Tijdschr., Dez., 1854. — Taruffi, Caso di osteomalacia con osteomi multiple. Annal. univ. d. med. e chir., 1878. — Tendlan, Hochgradige Osteomalacie. Freie Vereinigung der Chirurgen Berlins, Sitzung am 8. Juli 1901; Zentralblatt für Chirurgie, 1901, N. 50, S. 1253. — Tepling, G., Über puerperale Osteomalacie. Diss., Berlin 1898. — Thiem, Osteomalacie nach Trauma. Versammlung deutscher Naturforscher und Ärzte in Düsseldorf, Abteilung für gerichtliche Medizin und Unfallheilkunde, 1898. — Thompson, H., Medical observations and inquiries. London 1779. — Thomsen, Friedrich, Krebsige Osteomalacie. Archiv f. klin. Chirurgie, Bd. XIII, Heft 1. — Thorn, W., Zur Kasuistik der Kastration bei Osteomalacie. Zentralblatt f. Gynäkol., N. 41, 1896, S. 828. — Tillmanns, Hermann, Über Osteomalacie. Lehrbuch der allgemeinen Chirurgie, 9. Aufl., 1904, S. 636. — Ders., Über den Einfluß der Kohlensäure auf das Knochengewebe. Deutsche Zeitschr. f. Chirurgie, Bd. VII, 1877. — Toussaint et Tripier, Sur les effets de l'acide lactique au point de vue du rachitisme et de l'ostéomalacie. Rec., p. 843. Virchow-Hirsch Jahresber., 1875, I, p. 644. — Trotta, Wirkung der Chloroformnarkose bei

der Osteomalacie. Arch. di ostetr. et ginecol., Sept. und Okt., 1894. — Truzzi, Über die Kastrierung bei der Osteomalacie. Zentralblatt f. Gynäkol., 1890. — Ders., Zwei Fälle von Kastration wegen Osteomalacie. Archiv f. Gynäkol., Bd. XXXIX, Heft 1 u. Annali di ostetr. e ginecol., Nov., 1894, N. 11. — Tschizzowitsch, N., Über die neue Osteomalacie-Theorie des Herrn Dr. Petrone. Berl. klin. Wochenschr., N. 38, 1893. — Tüshaus, B., Über die Osteomalacie. Inaug.-Diss., Königsberg 1894. — Velits, D. v., Über die Heilung der Osteomalacie im Anschluß an zwei durch Kastration geheilte Fälle. Zeitschr. f. Geburtsh. u. Gynäkol., Bd. XXIII, Heft 2. — Ders., Weitere Beiträge zur operativen Behandlung der Osteomalacie. Pester med.-chir. Presse, Budapest 1893, XXIX, S. 485. — Ders., Weitere Beiträge zur chirurgischen Behandlung der Knochenerweichung (Osteomalacie). Ungar. Archiv für Med., 1893—1894, II, S. 109—134. — Virchow, Rudolf, Über parenchymatöse Entzündung. Virchows Archiv, Bd. IV. — Ders., Naturforscherversammlung, Berlin 1886. — Ders., Über das Vorkommen des sogenannten Bence-Jonesschen Eiweißkörpers im osteomalacischen Knochen. Siehe Fleischer l. c. — Ders., Über die Ursache der Osteomalacie. Berl. klin. Wochenschr., 1897, S. 125 (Diskussion zum Vortrage von Senator l. c.). — Ders., Ein Fall von multiplen Erweichungsherden des Skeletts. Berl. klin. Wochenschr., 1900, N. 10. — Wallach, J., Nonnullae de osteomalacia ejusque origine etc. quaestiones. Diss., Casselis 1806 u. Neue Zeitschr. f. Geburtsk., VI, Heft 2. — Weber, O., Enarratio consumptionis rachiticae in puella viginti duorum annorum observatae adjectis nonnullis de rachitide et osteomalacia adnotationibus. Bonnae 1862. — Ders., Zur Kenntnis der Osteomalacie, insbesondere der senilen, und über das Vorkommen von Milchsäure in osteomalacischen Knochen. Virchows Archiv f. pathol. Anat., Bd. XXXVIII, Heft 1, 1867. — Weber-Ebenhof, Ferd. v., Die Osteomalacie mit besonderer Rücksicht auf dehnbare sogenannte Gummibecken. Prager Vierteljahrsschr. f. prakt. Heilk., 1873, XXX. — Weil, J., Osteomalacie und Kastration. Prager med. Wochenschr., N. 5 u. 6, 1895. — Weiske, H., Osteomalacie und Rachitis. Zeitschrift für Biologie, Bd. VII u. IX. — Ders., Einige Bemerkungen zu F. Roloffs Arbeit über Osteomalacie und Rachitis. Archiv f. Tierheilk., 1875, S. 457. — Weiss, E., Beitrag zur Heilung der Osteomalacie. Wiener klin. Wochenschr., N. 23, S. 323, 1894. — Wetzel, Über Osteomalacie. Münch. med. Wochenschr., N. 32, 1899. — Winckel, Über einen exquisiten Fall von chronischer Osteomalacie nebst Beschreibung des außerordentlich dehnbaren Beckens. Monatsschr. f. Geburtsk., Bd. XXIII, S. 95, Berlin 1864. — Ders., Transact. Americ. obstetr. and gynecol. Association, III, p. 243, 290. — Winckel, F. v., Klinische Beobachtungen zur Dystokie durch Beckenenge. Leipzig 1882. — Ders., Lehrbuch der Geburtshilfe. Leipzig 1889. — Ders., Ursache der Osteomalacie. Verhandlungen des internationalen med. Kongresses zu Berlin, 1890. — Ders., Über die Erfolge der Kastration bei der Osteomalacie. Volkmanns Sammlung klin. Vorträge, N. F., N. 71, 1893. — Winkel, Geheilter Fall von puerperaler Osteomalacie nach einer Reihe von Jahren durch die Sektion erwiesen. Monatsschr. f. Geburtsk. u. Frauenkrankh., Bd. XXIII, S. 321, 1864. — Wulff, Zur Kasuistik der progressiven Osteomalacie beim Manne. St. Petersburger med. Wochenschr., 1882, N. 42 u. 43. — Ziegler, Lehrbuch der speziellen pathologischen Anatomie. — Ders., Über Proliferation, Metaplasie und Resorption des Knochengewebes. Virchows Archiv, Bd. 73, 1878. — Zuntz und Casper, Entstehung von Osteomalacie bei Tieren durch Einführung von Oxalsäure. Berl. klin. Wochenschr., 1897, S. 125 (Diskussion zum Vortrag von Senator über Osteomalacie). — Zweifel, Ein Fall von Osteomalacie. Zentralblatt f. Gynäkol., 1890. — Ders., Lehrbuch der Geburtshilfe.

XVI. Echinococcus (XII. Kapitel).

Abée, Über multilokulären Echinococcus der Leber und einen Fall von Echinococcus des Beckens und des Oberschenkels. Virchows Archiv, Bd. 157, S. 519. — Alexinsky, v., Untersuchung der Frage von der Entstehung der mehrfachen Echinokokken der Bauchhöhle (vorläufige Mitteilung aus der Klinik Prof. Bobrows). Chirurgie, 1898, p. 17 (russisch). — Ders., Experimentelle Untersuchungen über die Verimpfung des multiplen Echinococcus in die Bauchhöhle. Archiv f. klin. Chirurgie, Bd. LVI, Heft 4. — Bardeleben, Adolf v., Berl. klin. Wochenschr., 1883, Bd. XX, S. 825. — Bardeleben, H. v., Einige klinische Beobachtungen an Echinococcuscysten der Bauchhöhle. Inaug.-Diss., Berlin 1899. — Benda, Multilokulärer Echinococcus. Siehe Brentano l. c. — Bergmann, v., Über Echinokokken der langen Röhrenknochen. Berl. klin. Wochenschr., 1877,

N. 1 u. 2. — Blandin, Observation de tumeurs hydatiques occupant la fosse iliaque gauche. Gaz. des hôpitaux, 1844, p. 66. — Bramann, Ein Fall von cystöser Degeneration des Skeletts. Verhandlungen der deutschen Gesellschaft für Chirurgie, 16. Kongreß, 1887, I, S. 31. — Brentano und Benda, Multilokulärer Knochenechinococcus. Deutsche Zeitschr. f. Chirurgie, Bd. LII u. Zentralblatt für Chirurgie, 1899, S. 1495. Sitzung der freien Vereinigung der Chirurgen Berlins am 6. Febr. 1899. — Cailleux, Kyste hydatique du muscle psoas-iliaque. Gaz. des hôpitaux, 1868, p. 366 (XX). — Ders., Gaz. des hôpitaux, 1898, p. 1296, LXXI. — Chadwick, Echinococcus im kleinen Becken. Siehe W. A. Freund l. c. — Chrobak, Echinococcus des Beckenbindegewebes und der Leber. Zentralblatt f. Gynäkol., 1899, N. 24. — Davaine, Echinococcus des kleinen Beckens. Siehe Dolbeau und Madelung l. c. — Denonvilliers, Bullet. de la soc. anat., 1856, p. 119. — Doebbelin, Über Knochenechinokokken des Beckens. Deutsche Zeitschr. für Chirurgie, Bd. XLVIII. — Dolbeau, Note sur les kystes hydatiques du petit bassin. Gaz. des hôpitaux, N. 70, 1867. — Doléris, Kystes hydatiques du bassin chez la femme; salpingite double à echinocoques. La gynécol., I. année, p. 97. — Duplay et Morat, Archives de méd., 1873, p. 558. — Fenwick, E. Henry, Large hydatid cyst of the bladder. Patholog. Soc. of London, Brit. med. Journal, January 10, p. 65, 1891. — Fischer, Georg, Echinococcusgeschwulst zwischen Blase und Mastdarm. Deutsche Zeitschrift für Chirurgie, Bd. XIX, S. 133, 1883. — Ders., Über Echinokokken in Gelenken. Ibidem, Bd. XXXII, S. 205, 1891. — Fischer, H., siehe Viertel l. c. — Foloppe, Contribution au diagnostic des tumeurs liquides de la fosse iliaque. Thèse de Paris, 1877. — Freund, W. A., Das Bindegewebe im weiblichen Becken und seine pathologischen Veränderungen mit besonderer Berücksichtigung der Parametritis chron. atrophicans und der Echinococcuskrankheit. Gynäkologische Klinik, Straßburg, Bd. I. — Ders., Über Echinococcusgeschwülste im weiblichen Becken. Tageblatt der Naturforscherversammlung in Baden-Baden, 1879. — Freund, W. A., and Chadwick, Four cases of echinococci in the female pelvis. Americ. Journal of obst., Vol. VII, February, p. 668. — Fricke, Beckenknochenechinococcus. Hamburger Zeitschrift für die ges. Medizin, Bd. VII, 1838, S. 383 und Schmidts Jahrbücher, 1839. — Froriep, Chirurg. Kupfertafeln. Weimar 1842, Tafel 440, Fig. 1 u. 2. — Gangolphe, M., Kystes hydatiques des os. Paris 1886, Octave Doin, 196 p. — Garrè, Über neuere Operationsmethoden des Echincoccous. Beitr. z. klin. Chirurgie (P. Bruns), Bd. XXIV, Heft 1. — Gurlt, Beckenknochenechinococcus. Siehe Viertel l. c., S. 482 u. Guy's Hosp. Reports, Vol. I, p. 334 u. 343. — Hahn, Eugen, Über Knochenechinococcus. Berl. klin. Wochenschr., 1884, N. 6. — Haussmann, Über Echinokokken als Geburtshindernis. Archiv f. Gynäkol., Bd. XII, Heft 1. — Huber, Ch., Bibliographie der klinischen Helminthologie, Heft 1, München, J. F. Lehmann, 1891 (reichhaltige Literatur der Echinococcuskrankheit). — Karewski, Über retroperitoneale Echinokokken. Freie Vereinigung der Chirurgen Berlins, 102. Sitzung, Montag den 12. Juni 1899. Zentralblatt für Chirurgie 1899, S. 873. — König, F., jun., Der cystische Echinococcus der Bauchhöhle und seine Eigentümlichkeit vor und nach der Operation. Inaug.-Diss., Göttingen 1890 u. Deutsche Zeitschr. für Chirurgie, XXI, S. 1. — Küppers, J., Zur Kasuistik der Beckenechinokokken. Inaug.-Diss., Greifswald 1897. — de Lavigne-Sainte-Suzanne, Etude des kystes hydatiques du petit bassin. Thèse de Bordeaux, 1893. — Legrand, Louis, Contribution à l'étude des kystes hydatiques de la vessie. Thèse de Paris, N. 228, 1890 (mit Literaturangaben). — Leuckart, Echinococcus des Beckens. Siehe Madelung und Schatz l. c. — Lunn, John R., Hydatid cyst between bladder and rectum. Retention of urine; surgical kidneys; death. St. Thomas' Hosp. Reports, N. 5, Vol. XIX, p. 57. — Maas, H., Großer Echinococcus des Beckeneinganges. Deutsche Klinik, 1875, N. 1 u. 2. — Madelung, O., Beiträge mecklenburgischer Ärzte zur Lehre von der Echinococcuskrankheit. Stuttgart, Ferd. Enke, 1885. — Magnusson, G., Nogle Remarkninger i Anledning af J. Tilfaelde af Underlivsekinokokkes opererede efter Volkmanns Methode. Hospitalstidende, 4. R., Bd. III, N. 9, referiert in Virchows Jahresbericht, 1895, II, S. 377. — Mangold, Über den multiplen Echinococcus und seine Tänie. Berl. klin. Wochenschr., 1892, S. 52. — Martin, Echinococcus der Innenfläche der linken Darmbeinschaufel. Heilung. Referiert im Zentralblatt für Gynäkologie, N. 22, 1887. — Mason, Case of suppurating hydatid cyst in the thigh; death; autopsy; clinical remarks. The Lancet, June 5, 1875. — Mazet, Bullet. de la soc. anat., 1837, p. 226. — Medical Times and Gaz., April 7 and May 19, 1860; Echinococcus pelvis. — Muratow, Echinococcus des Beckenzellgewebes. Med. Bericht über die Heilanstalt für Frauenkrank-

heiten etc., Moskau 1890, Zentralblatt für Chirurgie, 1891, S. 663. — Neisser, Die Echinokokkenkrankheit. Berlin, Hirschwald, 1877. — Nigrisoli, Bartolo, Contributo alla chirurgia dell' echinococco. Bologna, N. Zanichelli, 1893. — Pasca, Echinococco della salpinge. Bullet. della Soc. Lancis., p. 81, 1896. — Pihan, Bullet. de la soc. anat., 1860, p. 263. — Polaillon, siehe Gangolphe l. c., p. 89. — Réczey, E., Über Knochenechinokokken. Deutsche Zeitschr. für Chirurgie, Bd. VII, S. 285. — Rokitansky, Beckenknochenechinococcus. Handbuch der pathol. Anat., Bd. II, S. 207. — Rotgans, J., De Echinococcus tusschen blaas en rectum. Nederl. Tijdschrift v. Geneeskunde, 1896, II, N. 26. — Routier, Kyste hydatique du petit bassin chez l'homme. Kyste du cul-de-sac vésico-rectal. Semaine méd., 1894, p. 137. — St. Bartholm. Hosp. Museum, Ser. 1, N. 125. Präparat von Beckenknochenechinococcus, siehe auch Viertel l. c., S. 482 (Gurlt). — St. George's Hosp. Museum, Präp., N. 14 B. Zitiert von Targett l. c., p. 354. — Schatz in den Beiträgen mecklenburgischer Ärzte zur Lehre von der Echinococcuskrankheit von O. Madelung. Stuttgart, Ferd. Enke, 1885. Referiert im Zentralblatt für Gynäkologie, 1885, N. 44. — Schmidt, Ferd., Über Echinococcus im weiblichen Becken. Inaug.-Diss., Halle a. d. Saale 1893. — Schnitzler, J., Ein Fall von Knochenechinococcus. Internationale klin. Rundschau, 1892, S. 1138. Referiert im Zentralblatt für Chirurgie, 1892, S. 773. — Schultze, B. S., Echinococcus ovarii dextri. Zeitschr. f. Geburtsh. u. Gynäkol., Bd. XXXVIII, Heft 3. — Schwarz, Traumatisme et kyste hydatique. Arch. générales de méd., 1884. — Segond, Beckenechinococcus. Siehe J. Rotgans l. c. — Slawjansky, R., Ein Fall von Echinococcus der Bauchhöhle, geheilt durch Laparo-Echinococcotomie. Zentralblatt für Gynäkologie, N. 20, 1880. — Stanley, Echinococcus des Os innominatum und Os sacrum. Diseases of the bones, 1849, p. 190. — Targett, Hydatits in the bony pelvis. Brit. med. Journal, N. 1760, p. 640 und Transact. of obstetr. Soc., London 1895, XXXVI, p. 344. — Thomas, Hydatid disease. Vol. XI, p. 127. Zitiert von Targett l. c., p. 357. — Tillmanns, Hermann, Lehrbuch der allgemeinen Chirurgie, 9. Aufl., 1904 und Lehrbuch der speziellen Chirurgie, 8. Aufl., 1904, Bd. I. — Trendelenburg, Echinococcus multilocularis der rechten Beckenhälfte. Verhandlungen der deutschen Gesellschaft für Chirurgie, 10. Kongreß, 1881, I, S. 6. — Ders., Bericht der med. Ges. in Leipzig, März, 1897. — Tuffier, Kystes hydatiques de la région rétrovésicale. V. Congrès français de chir., Annal. des maladies des org. gén.-ur., mai, p. 338, 1891. Mit Literaturangaben. — Viertel, Über Knochenechinokokken. Aus der chirurg. Klinik in Breslau. Archiv f. klin. Chirurgie, Bd. XVIII, S. 476—493, 1875. — Virchow, Berl. klin. Wochenschr., Bd. XX, 1883, S. 824. — Viti, A., Ciste da echinococco rimasti 45 anni nel cavo pelvico. Bollet. delle scienze med. de Siena, 1887, N. 2, p. 97. Referiert im Zentralblatt für Chirurgie, 1887, S. 792. — Wiener, A., Über Echinococcusgeschwülste als Geburtshindernis. Archiv f. Gynäkol., Bd. XI, Heft 3. — Wilms, Beiträge zur klinischen Chirurgie, Bd. XXI, S. 151, 1898. — Wood, Austral. med. Journal, 1879, p. 222.

XVII. Angeborene und erworbene Deformitäten des knöchernen Beckens (XIII. Kapitel).

S. besonders auch die Lehrbücher von Schröder, Olshausen-Veit, Zweifel, Runge u. a., ferner die Originalarbeiten von Litzmann, Breisky, W. A. Freund u. a.

Ahlfeld, F., Beckenfehler. Ber. und Arb., 1883, S. 153. — Ders., Beckenmessung. Ibidem, S. 35. — Albrecht, Über kongenitalen Defekt der drei letzten Sakral- und sämtlicher Steißwirbel beim Menschen. Verhandlungen der deutschen Gesellschaft für Chirurgie, 14. Kongreß, 1885. — Ders., La queue chez l'homme. Bullet. de la soc. d'anthrop. de Bruxelles, T. III, fasc. 2, p. 164. — Bähr, F., Beobachtungen über die statischen Beziehungen des Beckens zur unteren Extremität. Zeitschrift f. orthopäd. Chirurgie., Bd. V, Heft 1. — Barnes, On asymmetrical distorsion of the pelvis, the result of unequal length of the legs. Obstetr. Soc. London, II, 314. — Bennett, E. H., Specimens of spondylolisthesis. Dublin Journal, May, 1889. — Betschler, H., Annalen der klinischen Anstalten, Bd. I u. II. Breslau 1832. — Birnbaum, Ein Becken mit Überhebelung der Lendenwirbel von hinten nach vorn. Monatsschr. für Geburtskunde, Bd. XXI. — Blasius, Spondylolisthesis infolge von Caries sacrolumbalis. Monatsschr. für Geburtskunde, 1867, S. 241. — Boissard, A., De la forme de l'excavation pelvienne considerée au point de vue obstétrical. Thèse de Paris, 1884. — Bourhis, Du relâchement pathologique des symphyses du bassin. Thèse de Paris, 1875. — Braun, Ernst,

Ein Fall von koxalgischem Becken. Wiener med. Presse, 1871, N. 34. — Ders., Trichterförmiges Becken. Archiv f. Gynäkol., Bd. III, 1, S. 154. — Braun von Fernwald, R., Ein Beitrag zur Kenntnis des spondylolisthetischen Beckens. Archiv f. Gynäkol., Bd. LII, Heft 1. — Breisky, Zur Diagnose des spondylolisthetischen Beckens an der lebenden Frau. Archiv f. Gynäkol., Bd. IX. — Ders., Über den Einfluß der Kyphose auf die Beckengestalt. Zeitschr. der Gesellschaft der Wiener Ärzte, 1865, I, S. 21. — Breslau, Spondylolisthesis. Monatsschr. für Geburtskunde, Bd. XVIII, S. 411, 1861. — Bricault, Bassin spondylolisthétique. Presse méd. Belge, N. 10, 1884. — Burgraeve, Considérations anatomo-physiologico-philosophiques sur les organes pelviens doubles. Bullet. de l'acad. de méd. de Belg., 1866, N. 8. — Champneys, F. H., On the pressure of the femora and its influence on the shape of the pelvis. Obstetr. Transact. London, Vol. XXV. — Ders., Remarks on the scoliotic pelvis. St. Bartholm. Hosp. Rep., XVIII. — Charpy, A., Etudes d'anatomie appliquée. Paris 1892. Baillière et fils. — Chautreuil, G., Note sur deux nouveaux cas de déformation kyphotique du bassin. Gaz. hebdom., 1870, N. 34. — Chiari, H., Über die beiden spondylolisthetischen Becken der Wiener patholog.-anatom. Sammlung. Österr. med. Jahrb., Heft 1, 1878. — Ders., Die Ätiologie und Genese der sogenannten Spondylolisthesis lumbosacralis. Zeitschr. für Heilkunde, Bd. XIII, 1892. Mit vollständigem Literaturverzeichnis. — Comelli, A., Ein Beitrag zur Lehre vom querverengten Becken. Wiener med. Wochenschr., 1875, N. 38. — Damman, P., Ein Fall von Rachischisis anterior und posterior mit Hernia diaphragmatica und universalem Hydrops der Frucht. Inaug.-Diss., Berlin 1882. — Dohrn, R., Zur Kenntnis des allgemein zu weiten Beckens. Archiv f. Gynäkol., Bd. XXII, Heft 1. — Ders., Über zweckmäßige Einteilung fehlerhafter Becken. Zentralblatt f. Gynäkol., N. 16, 1896. — Dumas, L., Bassin vicié par suite de l'amputation du fémur dans le jeune age. Gaz. des hôpitaux, N. 171, 1879 u. Montpellier méd., Sept., 1879. — Dürr, Über die Assimilation des letzten Bauchwirbels an das Kreuzbein. Henle und Pfeuffers Zeitschr., Bd. VIII, Heft 1 u. 2. — Fehling, H., Die Form des Beckens beim Fötus und Neugeborenen. Archiv f. Gynäkol., Bd. X, Heft 1, 1876. — Ders., Pelvis obtecta infolge von arthrokakischer Lumbosakralkyphose der Wirbelsäule. Archiv für Gynäkol., Bd. IV, S. 1, 1872. — Ders., Über pathologische Beckenformen beim Fötus. Verhandlungen der Naturforscherversammlung in Berlin, Bd. XV, S. 2. — Feiler, Stachelbecken. Monatsschr. für Geburtskunde, Bd. IX, S. 249, 1856. — Fischer, R., Becken bei doppelseitiger Oberschenkelluxation. Archiv f. Gynäkol., Bd. XXV. — Flekle, Schrägverengtes Becken durch chronische Entzündung resp. Synostose der rechten Kreuzdarmbeinfuge. Monatsschr. für Geburtskunde, Bd. VII, S. 6, 1856. — Freund, W. A., Über das sogenannte kyphotische Becken. Gynäkologische Klinik, Bd. I, Straßburg i. Elsaß, K. J. Trübner, 1885. — Freund, Wilhelm, Mechanik des Beckens. Monatsschrift für Geburtskunde, Bd. XXXII, S. 431. — Fritsch, H., Ein durch Fraktur des Kreuzbeins schräges Becken. Festschrift, Halle a. S., M. Niemeyer, 1879, 12 S. — Fürst, L., Ein einfach plattes, nicht rachitisches Becken mit doppeltem Promontorium. Archiv f. Gynäkol., Bd. VII, S. 408. — Götze, A., Beitrag zum kyphotischen, nicht rachitischen und zum kyphoskoliotisch-rachitischen Becken. Archiv f. Gynäkol., Bd. XXV. — Graefe, R., Zwei fötal rachitische Becken. Archiv f. Gynäkol., Bd. VIII, S. 500. — Graf, Otto, Ein Fall von angeborenem querverengtem Becken. Diss., Zürich 1864. — Grenser, P., Ein Fall von querverengtem Becken mit Neurose des r. Sitzbeins. Inaug.-Diss., Leipzig 1866. — Gurlt, Über einige durch Erkrankung der Gelenkverbindungen verursachte Mißstaltungen des weiblichen Beckens. Berlin 1854. — Gusserow, A., Ein Geburtsfall bei gespaltenem Becken. Berliner klin. Wochenschr., 1879, N. 2. — Hasse, C., Die Ungleichheit der beiden Hälften des erwachsenen menschlichen Beckens. Archiv für Anatomie und Physiologie, anat. Abt., 1891, S. 244 u. 390. — Ders., Spolia anatomica. Ibidem. — Hasse, C., und v. Zakrzewski, Das menschliche Becken und die normalen Kinderlagen bei der Geburt. Zeitschr. f. Geburtsh. u. Gynäkol., Bd. XIX, Heft 1. — Hecker, C. v., Über ein durch rechtsseitige Coxitis in hohem Grade verengtes Becken. Archiv f. Gynäkol., Bd. XVIII, Heft 1. — Heideken, v., Exstirpation des Os coccygis bei lumbosakral-kyphotischem Becken, kompliziert durch Ankylose des Steißbeins. Archiv f. Gynäkol., Bd. LVI, Heft 2. — Hennig, C., Das kindliche Becken. Archiv für Anatomie und Physiologie, 1880, S. 31. — Herff, O. v., Ein neuer Fall eines spondylolisthetischen sowie eines sakralkyphotischen Beckens. Zeitschr. f. Geburtsh. u. Gyn., Bd. XVII. — Hergott, F. J., Spondylizema (spondylizematisches Becken) durch starke Lordosis lumbalis. Virchow-Hirsch, Jahresber., 1879, II, S. 595. — Ders.,

Spondylizème et spondylolisthésis. Annal. de gynécol., mai, 1883. — Hirschfeld, S., Über einen Fall von Spaltbecken beim Neugeborenen. Diss., Berlin 1879. — Hofmeier, M., Zur Kasuistik des Stachelbeckens und der Perforation des Douglasschen Raumes bei der Geburt. Zeitschr. f. Geburtsh. u. Gynäkol., Bd. X, Heft 1. — Hofmeister, F., Über Wachstumsstörungen des Beckens bei frühzeitig erworbener Hüftgelenkskontraktur. Ein Beitrag zur Lehre vom koxalgischen Becken. Beiträge z. klin. Chirurgie (P. Bruns), Bd. XIX, 2. Heft, S. 261. — Jellinghaus, Ein neuer klinisch beobachteter Fall von Spondylolisthesis. Archiv f. Gynäkol., Bd. LII. — Jürgens, R., Beiträge zur normalen und pathologischen Anatomie des menschlichen Beckens. Festschrift zur Feier des 70. Geburtstages Rud. Virchows. Berlin 1891, Georg Reimer. — Kehrer, Ferd., Zur Entwicklungsgeschichte des rachitischen Beckens. Archiv f. Gynäkol., Bd. V, 1. — Ders., Versuche zur Erzeugung difformer Becken. Beiträge zur vergleichenden und experimentellen Geburtskunde, Heft 3 u. 5, Gießen 1869—1875. — Kieser, Das Steinkind von Leinzell. Diss., Tübingen 1854, 48 S. mit 2 Tafeln. — Kilian, H. Fr., De spondylolisthesi gravissimae pelvangustiae causa nuper detecta. Commentatio anatomico-obstetricia. Bonnae 1853. — Ders., Schilderungen neuer Beckenformen und ihres Verhaltens im Leben. Mit 9 lithogr. Tafeln. Mannheim 1854. — Ders., Das halisteretische Becken in seiner Weichheit und Dehnbarkeit während der Geburt etc. Bonn, mit 3 lithogr. Abbildungen und 1 Holzschnitt, 1856. — Kleinwächter, Das Luxationsbecken etc. Prager Vierteljahrsschr., Bd. II u. III. — König, H., Über das rachitisch-kyphoskoliotische Becken etc. Zeitschr. f. Geburtsh. u. Frauenkrankheiten, I, Heft 2. — Königstein, Entstehungsweise spondylolisthetischer Becken. Diss., Marburg 1871. — Konikow, M., Zur Lehre von der Entwicklung des Beckens und seiner geschlechtlichen Differenzierung. Archiv f. Gynäkol., Bd. XLV, Heft 1. — Kormann, E., Über ein allgemein verengtes, schräg verschobenes Exostosenbecken mit Ankylose beider Hüftkreuzbeingelenke. Archiv f. Gynäkol., Bd. VI, 3. — Kraus, Heinrich, Über Caries der Wirbelsäule (Spondylolisthesis). Diss., Halle 1867. — Krönig, Wirbelerkrankungen bei Tabikern (Spondylolisthesis). Archiv f. klin. Medizin, Bd. XIV, S. 51. — Krukenberg, G., Beschreibung dreier spondylolisthetischer Becken. Archiv f. Gynäkol., Bd. XXV, S. 1. — Ders., Die Beckenform beim Neugeborenen mit Hüftgelenksluxation. Archiv f. Gynäkol., Bd. XXV. — Kufferath, E., De la deformation du bassin appelée spondylolisthesis. Presse méd. belge, N. 20, 1884. — Küstner, O., Ein Luxationsbecken mit Hüftkreuzbeinankylose auf der kranken Seite. Archiv f. Gynäkol., Bd. VIII, S. 326. — Ders., Doppeltes Luxationsbecken. Sitzungsberichte der Jenaischen Gesellschaft, LX, 2, 1879. — Laforgue, Schrägverengtes Becken infolge von Verletzung. L'Union méd., 68, 1863 u. 120, p. 313. — Lambl, D., Querverengtes Becken. Canstatts Jahresbericht, 1853, S. 323 u. 1854, S. 302. — Ders., Spondylolisthesis. Wiener med. Wochenschr., N. 24 u. f., 1856. — Ders., Stachelbecken. Prager Vierteljahrsschr. für Heilkunde, Bd. XLV, S. 142, 1855. — Ders., Primitive Spondylolysis und deren Verhältnis zur Steatopygie an der hottentottischen Venus. Zentralblatt f. Gynäkol., N. 11 u. 12, 1881. — Ders., Zehn Thesen über Spondylolisthesis. Zentralblatt f. Gynäkol., N. 23, 1885. — Landri, L., Die Veränderungen in der Form des weiblichen Beckens durch zu frühzeitige Geschlechtsfunktion bedingt. Dubois und Reicherts Archiv für Anat. u. Phys., Mai, 1866. — Lauro, Sulla forme e sulle dimensioni del distretto superiore nei bacini infantili. Annali di Obstetricia. Milano 1887. — Leboucq, Observation du bassin asymmétrique suite de coxalgie unilatérale. Annal. de la soc. de méd. de Gand, Sept., 1874. — Leopold, G., Über ein schrägverengtes rachitisches Becken mit zahlreichen Exostosen. Archiv f. Gynäkol., Bd. IV, Heft 2. — Ders., Über die Veränderungen der Beckenform durch einseitige angeborene oder erworbene Oberschenkelluxation. Archiv f. Gynäkol., Bd. V. — Ders., Das skoliotische und kyphoskoliotisch-rachitische Becken. Leipzig 1879, mit 15 Tafeln. — Ders., Weitere Untersuchungen über das skoliotisch- und kyphoskoliotisch-rachitische Becken. Archiv f. Gynäkol., Bd. XVI, Heft 1. — Litzmann, H., Die Formen des Beckens, insbesondere des engen weiblichen Beckens nach eigenen Beobachtungen und Untersuchungen nebst einem Anhange über Osteomalacie. Mit 6 lithogr. Tafeln. Berlin 1861. — Ders., Ein durch mangelhafte Entwicklung des Kreuzbeins querverengtes Becken. Archiv f. Gynäkol., Bd. XXV, Heft 1. — Ders., Das gespaltene Becken (mit Abbildungen). Archiv f. Gynäkol., Bd. IV, Heft 2. — Löhlein, H., Zur Lehre vom durchweg zu engen Becken. Zeitschr. für Geburtsh. u. Frauenkrankheiten, Bd. I, S. 37. — Lovett, R. W., Spondylolisthesis with description of a case. Transact. of the Americ. orthop. Association, 1897. — Luschka, Untersuchungen über die Kreuzdarmbeinfuge und Schamfuge des Menschen. Virchows

Arch. f. pathol. Anat., Bd. VII, S. 299. — Mars, A. v., Schrägverengtes Becken infolge einer Fraktur. Archiv f. Gynäkol., Bd. XXXVI. — Martin, E., Kyphoskoliotisch querverengtes Becken nach Knochenvereiterung der unteren Lendenwirbelkörper. Zeitschr. f. Geburtsh. u. Frauenkrankheiten, Bd. I. — Mattei, Koxalgische Beckendeformitäten. Gaz. des hôpitaux, 152, 1856. — Mennel, Über ein durch Kombination von Synostosis iliosacralis, Periostitis chronica pelvis und Koxalgie verengtes Becken. Archiv f. Gynäkol., Bd. XXIII, Heft 1. — Meyer, Hermann v., Die Beckenneigung. Archiv für Anatomie und Physiologie, 1861, 2. Heft. — Ders., Zur Lehre von der Spondylolisthesis. Arch. f. Gynäk., Bd. XXXI. — Ders., Mißbildungen des Beckens unter dem Einfluß abnormer Belastungsrichtung. Jena, G. Fischer, 1886, 47 S., 5 phot. Tafeln und 11 Holzschnitte. — Müller, P., Beitrag zur Entstehung des allgemein verengten Beckens. Archiv f. Gynäkol., Bd. X, Heft 2. — Olshausen, Über die Ansichten der Entstehung der Spondylolisthesis mit Beschreibung eines derartigen Präparates. Monatsschr. f. Geburtskunde, XVII, S. 255. — Ders., Ein neues spondylolisthetisches Becken. Ibidem, Bd. XXII, S. 301. — Neugebauer, F. L., Die Entstehung der Spondylolisthesis. Zentralblatt f. Gynäkol., N. 11, 1881. — Ders., Zur Entwicklungsgeschichte des spondylolisthetischen Beckens und seiner Diagnose. Diss., Dorpat 1881. — Ders., Zur Kasuistik des sogenannten spondyloslisthetischen Beckens. Archiv f. Gynäkol., Bd. XIX, Heft 3. — Ders., Ätiologie der sogenannten Spondylolisthesis. Archiv f. Gynäkol., Bd. XX, Heft 1, 1882. — Ders., Bemerkungen zur Spondylolisthesis. Ibidem, Bd. XXII, Heft 1. — Ders., Neuer Beitrag zur Ätiologie und Kasuistik der Spondylolisthesis. Archiv f. Gynäkol., Bd. XXV, Heft 2. — Ders., Das neue Breslauer spondylolisthetische Becken. Archiv f. Gynäkol., Bd. XXXV. — Ders., Spondylizema oder Spondylolisthesis? Zentralblatt f. Gynäkol., N. 5, 1889. — Ders., Bericht über die neueste Kasuistik und Literatur der Spondylolisthesis mit einschlägigen Beobachtungen über die Differentialdiagnose. Zeitschr. f. Geburtskunde, Bd. XXV. — Ders., Worte der Notwehr gegen Prof. Dr. W. D. Lambl. Leipzig 1890, 78 S. — Paterson, A. M., The human Sacrum. Transactions of the Royal Dublin Society, Vol. V, Ser. II, Dublin and London, Williams and Norgate, 1893. — Peters, H., Ein Beitrag zur Lehre des koxalgischen Beckens und der Synostose des Iliosakralgelenks. Archiv f. Gynäkol., Bd. L. — Prochownick, A. L., Über Beckenneigung. Archiv f. Gynäkol., Bd. XIX, Heft 1. — Raab, W., Über das Zustandekommen und die Bedeutung der Assimilation des letzten Lendenwirbels an das Kreuzbein. Wiener med. Jahrb., 1880, S. 187. — Reiner, Über Beckenveränderungen nach der blutigen Operation der kongenitalen Hüftgelenksverrenkung. 71. Versammlung deutscher Naturforscher und Ärzte zu München 1899. — Ritgen, v., Trichterförmiges Becken. Monatsschr. f. Geburtsk., Bd. X, S. 401, 1856. — Robert, F., Beschreibung eines im höchsten Grade querverengten Beckens. Karlsruhe und Freiburg 1842. — Rumpe, R., Ein Beitrag zu den Wachstumsverhältnissen der Becken normaler Gestaltung. Zeitschr. f. Geburtsh. u. Gynäkol., Bd. X, S. 239, 1884. — Sabatier, A., Bassin à double synostose sacroiliaque sans rétrécissement transversal. Lyon méd., N. 51, 1889. — Ders., Trois bassins à double ankylose sacroiliaque, dont un avec rétrécissement antéropostérieur. Lyon méd., N. 4, p. 109, 1892. — Saint Clair Gray, The sacrum, its variations and the influence by it exerted on the soft parts as determining their variations. Glasgow med. Journal, April, 1874. — Salus, H., Über einen Fall von schrägverengtem Becken, bedingt durch Ankylose im Iliosakralgelenk mit gleichzeitiger Hüftgelenksluxation derselben Seite. Archiv f. Gynäkol., Bd. LII. — Sänger, M., Zur Resektion des Steißbeins beim Trichterbecken. Archiv f. Gynäkol., Bd. LVI, Heft 3. — Sassmann, E., Das Becken bei angeborener doppelseitiger Hüftgelenksluxation. Archiv f. Gynäkol., Bd. V, S. 241. — Schauta, Ein Fall von Symphysenspalt ohne Ectopia vesicae. Allg. Wiener med. Zeitung, N. 14, 1899. — Schlesier, M., Ein Fall von spondylolisthetischem Becken. Diss., Halle 1890. — Schliephake, F., Über pathologische Beckenformen beim Fötus. Archiv f. Gynäkol., Bd. XX, S. 465, 1882. — Schudt, E., Ein Beitrag zur Lehre vom Trichterbecken. Diss., Marburg 1896. — Schulze-Berge, A., Ein Fall von schrägverengtem Becken mit Hüftkreuzbeinankylose und Ankylose des Hüftgelenks derselben Seite. Diss., Bonn 1887. — Schwing, Spondylolisthesis. Prager Vierteljahrsschr., Bd. III. — Spaeth, Spondylolisthesis. Zeitschr. der k. k. Gesellschaft der Ärzte zu Wien, X. Jahrgang, Heft 1, S. 1. — Spiegelberg, Otto, Zur Lehre vom schrägverengten Becken. Archiv f. Gynäkol., Bd. II, 2, S. 145. — Staffel, Über die statische Ursache des Schiefwachsens. (Schiefstellung des Beckens.) Deutsche med. Wochenschr., 1885, N. 32. — Strack, E., Ein Fall von dorsalkyphotischem Becken aus der Straß-

burger Beckensammlung. Inaug.-Diss., Straßburg i. E., 1877. — Swedelin, A., Ein neuer Fall von Spondylolisthesis. Archiv f. Gynäkol., Bd. XXII, Heft 2. — Thomas, Simon, Ankylose eines Iliosakralgelenks mit schrägverengtem Becken. Archiv f. die holländ. Beitr. z. Natur- u. Heilk., Bd. XI, Heft 3 u. Archiv von Donders u. Berlin, Bd. II, Heft 3. — Ders., Das schrägverengte Becken von seiten der Theorie und Praxis. Mit 7 lithographischen Tafeln. Leyden 1861. — Tillmanns, Hermann, Becken bei angeborener Hüftgelenksluxation. Archiv der Heilkunde, Bd. XIV. — Torgler, F., Zwergbecken mit lumbosakraler Kyphose. Archiv f. Gynäkol., Bd. XXVI. — Ders., Schräges Becken infolge von Sklerodermie. Zentralblatt f. Gynäkol., N. 35, 1889. — Tracou, Pierre, De l'influence de la coxalgie sur la conformation du bassin. Lille, Bigot frères, 1889, 149 p. — Turquet, E., Du bassin infantile considéré au point de vue de la forme du détroit supérieur et du rapport de ses diamètres. Thèse de Paris, 1884. — Vandenbosch, H., Description d'un bassin spondylolisthésique. Bullet. de l'acad. de méd. de Belgique, N.'6, 1879. — Veit, J., Die Entstehung der Form des Beckens. Zeitschr. f. Geburtsh. u. Gyn., Bd. IX, Heft 2, 1883. — Virchow, Rud., Arthritis nodosa des Beckens. Monatsschr. f. Geburtsk., Bd. XIV, S. 197. — Waldeyer, W., Das Becken. Bonn, Friedr. Cohen, 1899, S. 106 ff. — Ders., Medianschnitt einer Hochschwangeren bei Steißlage des Fötus, nebst Bemerkungen über die Lage und Formverhältnisse des Uterus gravidus etc. Bonn, Cohen, 1886, Fol. — Walter, K. A., Einige Fälle von weniger gewöhnlicher Beckenverengerung. Göteborgs Läkareförenings Förhandlinger, 1895, p. 21. — Walthard, M., Über das zu enge Becken in den verschiedenen Ländern und Ländergruppen in Bezug auf deren Frequenz etc. Bericht vom internationalen Gynäkologenkongreß zu Genf; Zentralblatt f. Gynäkol., N. 43, 1896. — v. Weber-Ebenhof, Zwei neue spondylolisthetische Becken. Prager Vierteljahrsschr. f. Heilk., Bd. I, S. 1. — Winckel (Mühlheim), Ein osteomalacisches Becken. Zentralblatt f. Gynäkol., N. 21, 1879. — Zaager, T., Das javanische weibliche Becken. Nach einer Leydenschen Preisschrift. Schmidts Jahrbücher, Bd. CXIX, S. 155. — Zimmer, E., Ein Fall von spondylolisthetischem Becken. Diss., Erlangen 1887. — Zini, Ein durch Hydrorrhachis lumbosacralis mißgestaltetes und allgemein verengtes Becken. Archiv f. Gynäkol., Bd. VIII, S. 547. — Zweifel, P., Lehrbuch der Geburtshilfe.

XVIII. Spina bifida lumbosacralis et sacralis (XIV. Kapitel).

S. auch die Literaturverzeichnisse XIX (Schwanzbildung) und XX (angeborene Sakraltumoren).

Abelin (Stockholm), Ein Fall von Spina bifida. Hygiea, 1874, p. 185. — Adams in Reali, Über die Behandlung der angeborenen Schädel- und Rückgratsbrüche. Zürich 1874. — Ahlfeld, Fr., Die Mißbildungen des Menschen. Leipzig 1880 ff., Verlag von W. Grunow. — Albert, Lehrbuch der Chirurgie. — Albrecht, Über kongenitalen Defekt der drei letzten Sakral- und sämtlicher Steißwirbel beim Menschen. Verhandlungen der deutschen Gesellschaft für Chirurgie, 1885, 14. Kongreß. — Ders., La queue chez l'homme. Bulletin de la soc. d'Anthropologie de Bruxelles, T. III, fasc. 2, p. 164. — Ammon, Die angeborenen chirurgischen Krankheiten des Menschen. Berlin 1842. — Ders., Die Diagnose der angeborenen Lumbal-, Sakral- und Perinealtumoren. Monatsschr. für Medizin, Augenheilkunde und Chirurgie, 1840. — Apini, Joh. Lud., De spina bifida observat. 153, Miscell., s. Ephemerid. acad. Caes. Leopold. Nat. curios., 1702, Dec. III, Ann. IX. — Ardonin, P., Spina bifida lateral sans tumeur. Revue d'orthopédie, 1896, N. 6. — Arnold, Jul., Myelocyste, Transposition von Gewebskeimen und Sympodie. Zieglers Beiträge z. pathol. Anat., Bd. XVI, 1894. — Aschoff, Cysten in Lubarsch und Ostertags Ergebnissen, Jahrgang II, S. 487. — Ball, Ch. B., Notes from surgical practice. The Dublin Journal of med. sc., 1875, February, p. 87. — Bär, Dipygus parasiticus. Mém. de l'acad. de Petersbourg. Sc. natur., VI, 6, 1845, p. 166, siehe auch Förster l. c., Tab. V, Fig. 13 u. 14. — Bardeleben, Adolf v., Lehrbuch der Chirurgie. — Bärensprung, F. v., Spina bifida. Journal für Kinderheilkunde, Bd. VIII. — Barkow, Monstra animalia duplicia. Lipsiae 1828, 1836. — Bartels, M., Über abnorme Behaarung beim Menschen. Zeitschr. für Ethnologie, Bd. VIII, 1876 u. Bd. XI, S. 162, 1879. — Ders., Berl. klin. Wochenschr., N. 33, S. 833, 1892 u. Verhandlungen der Berliner Gesellschaft für Anthropologie etc., S. 215, 1892. — Bartz, Operation einer Spina bifida. Versammlung deutscher Naturforscher und Ärzte in Aachen, 1900, Sektion für Chirurgie. — Bayer, C., Zur Chirurgie der Rückenmarksbrüche. Prager

med. Wochenschr., 1889, N. 5, u. 1890, 20. — Ders., Zur Technik der Operation der Spina bifida und der Encephalocele. Prager med. Wochenschr., 1892, N. 28 bis 30. — Ders., Über die Endresultate der in der chirurgischen Abteilung des Kaiser Franz Joseph-Kinderhospitals in Prag seit dem Jahre 1888 operierten Fälle von Spina bifida und Encephalocele. Zeitschr. für Heilkunde, Bd. XVIII, Heft 5 u. 6. — Ders., Spina bifida. Prager med. Wochenschr., 1901, N. 36—44. — Bechthold, Ein Fall von Tumor sacralis bei Spina bifida. Diss., Würzburg 1897. — Behn, De monopod. Diss. inauguralis, Berolini 1827. — Behrendt und Hildebrand, Journal für Kinderkrankheiten, 1846, Bd. VI, S. 75. — Bellanger, Traitement du spina bifida. Thèse de Paris, 1891. — Beneke, Ein Fall von unsymmetrischer Diastematomyelie mit Spina bifida. Festschrift für E. Wagner, Leipzig 1887. — Bergmann, Ernst v., Über den Hirndruck. Archiv für klin. Chirurgie, 1885, Bd. XXXII, S. 705. — Ders., Spina bifida (Meningocele sacralis) durch Exstirpation geheilt. Verhandlungen der Deutschen Gesellschaft für Chirurgie, 14. Kongreß, 1885. — Ders., Spina bifida occulta. Verhandlungen der Berliner med. Gesellschaft, Bd. XXI, S. 117, 1890. — Besigny, Gaz. méd. de Paris, 1844, T. XII, p. 518 u. Arch. générales, 1846, 4. Sér., T. VI, p. 119. — Bidder, Entwicklungsgeschichte des Marks. Zitiert von Kölliker l. c. — Bircher, H., Hemmungsmißbildungen am unteren Rumpfende. Korrespondenzblatt für Schweizer Ärzte, 1879, S. 517. — Birkholz, Ein Fall von kongenitaler Sakralgeschwulst bei einem halbjährigen Kinde. Inaug.-Diss., München 1885. — Bobroff, A., Ein neues osteoplastisches Verfahren bei Spina bifida. Zentralblatt für Chirurgie, 1892, N. 22, S. 465. — Bockenheimer, Philipp, Zur Kenntnis der Spina bifida. Archiv f. klin. Chirurgie, Bd. LXV, S. 760, 1902. — Bohnstedt, Beitrag zur Kasuistik der Spina bifida occulta. Diss., Marburg u. Virchows Arch., Bd. CXL, S. 47, 1895. — Bonnefoi, Spina bifida lombo-sacré hydrocéphalie, pied bot varus double. Marseille médic., 1888, p. 55. — Borelius, Spina bifida mit Meningocele lumbosacralis, exstirpiert unter Anwendung von Lappenbildung der Haut. Hygiea, 1889, September. — Borst, Max, Die angeborenen Geschwülste der Sakralregion. Zusammenfassendes Referat. Zentralblatt f. allgem. Pathologie und pathol. Anatomie, IX, N. 11 u. 12, S. 449 ff., 1898. — Ders., Die Lehre von den Geschwülsten. Wiesbaden, J. F. Bergmann, 1902, Bd. II, S. 899 ff. — Bouchut, Kinderkrankheiten, Bd. I. — de Bovis, Lipomes sacro-coccygiens. Presse méd., 1898, N. 5. — Bradford, Boston med. and surgical Journal, Vol. 124, p. 354. — Brak, Descriptio tumoris, qui in foetu est repertus. Diss. inaug., Marburg 1857. — Braune, W., Die Doppelbildungen und angeborenen Geschwülste der Kreuzbeingegend. Leipzig 1862. — Broca, Spina bifida. Congrès français de chirurgie à Lyon, Revue de chir., 1894, N. 11. — Ders., Dix exstirpations de spina bifida. Revue d'orthopédie, 1895, N. 1. — Brunner, Konrad, Ein Fall von Spina bifida occulta mit kongenitaler lumbaler Hypertrichosis, Pes varus und Mal perforant du pied. Virchows Arch., Bd. CVII, S. 494, 1887. — Ders., Ein weiterer Beitrag zur Spina bifida occulta mit Hypertrichosis lumbalis. Virchows Arch., Bd. CXXIX, S. 246, 1892. — Bryant, Meningocele sacralis anterior mit Schwangerschaft kompliziert. Canstatts Jahresbericht, 1858, IV, p. 25. — Buck, Randle, Case of spina bifida. Brit. med. Journal, July 17, 1869. — Budgen, John, Philos. Transact., 1724, N. 410. — Van Buren Knott (Sioux City, Iowa), A contribution to the surgery of spina bifida. Annals of surgery, 1902, Mai. — Camper, Spontanheilung einer Spina bifida. Zitiert bei Marchand l. c. — Cavagnis, V., Caso di spina bifida lombare trattato e guarito mediante la legatura elastica etc. Annali univ. d. med. e chir., 1883, Mai. — Ceci, Idromeningocele della regione sacrolombare. Esstirpazione del tumore. Guarigione. Riforma med., 1891, Juli 8. — Chiari, H., Rachischisis circumscripta. Prager med. Wochenschr., 1890, N. 51. — Ders., Zeitschr. für Heilkunde, Bd. XII, S. 189, 1891. — Chudzinsky, Sur le sacrum d'un décapité. Bullet. de la soc. anthrop., Paris 1891, p. 419. — Clarke, Spina bifida. Med.-chir. Transact., 1841, Vol. XXIV, p. 238. — Clément, Ch., Essai sur le traitement du spina bifida. Thèse de Nancy, 1888. — Clutton, H., Exzision der Spina bifida cystica. Siehe The Committee on Spina bifida, Med. Times, London 1885, I, p. 727, Transact. of the clin. soc. of London, 1885, Vol. XVIII. — The Committee on Spina bifida (Howard Marsh, Pearce Gould, H. Clutton, Rob. W. Parker), Report on Spina bifida and its treatment. Med. Times, London 1885, I, p. 727, Transact. of the clin. soc. of London, 1885, Vol. XVIII. — Cooper, Spina bifida. Annales de la soc. méd.-chir. de Liège, 1878 u. Gaz. des hôpitaux, 6. avril, p. 78, 1878. — Corazza, L., Spina bifida. Rivista Veneta di scienze med., 1896. — Crampton, Spontanheilung einer Spina bifida. Zitiert von Marchand l. c. — Cruveil-

hier, Anatomie pathologique. Paris 1824—1842, livr. VI, Pl. 3; livr. XVI et XIX, Pl. 5—6, livr. XXXIX. — Cuneo, A., Spina bifida; escisione del tumore, processo osteoplastico Dollinger modificato. Arch. di ortoped., 1895. — Curchod, J., Ein nach Trauma durch Exzisionsbehandlung geheilter Fall von Spina bifida. Diss., Basel 1896, 47 S., 2 Abb., E. Birkhäuser. — Curtius, Beitrag zur Pathologie der Spina bifida lumbosacralis. Archiv f. klin. Chirurgie, Bd. XLV, Heft 1, S. 194, 1893. — Dammann, P., Ein Fall von Rachischisis ant. und post. mit Hernia diaphragmatica und universalem Hydrops der Frucht. Diss., Berlin 1882. — Dareste, Production artificielle des monstruosités. Paris 1891 u. Comptes rend. de l'acad. des sciences, Paris, 15. déc. 1879. — Davidson, J. F., Case of spina bifida, cure obtained by a new method after rupture of the sac. Glasgow med. Journal, 1887, February. — Demme, Über Spina bifida. Wiener med. Blätter, 1884, N. 26 u. 27. — Dollinger, J., Hydromeningocele spinalis lumbalis geheilt durch Exstirpation des Sacks und osteoplastischen Verschluß der Wirbelöffnung. Wiener med. Presse, 1886, N. 7. — Ders., Die osteoplastische Operation der Hydrorrhachis (Spina bifida). Wiener med. Wochenschr., 1886, N. 46, S. 1536. — Durand, Ablation d'un énorme spina bifida de la région sacrée chez une fillette de vingt mois. Guérison. Gaz. hebdom. de méd. et de chir., 1892, N. 23. — Ecker, Der Steißhaarwirbel (Vertex coccygeus) etc. Archiv für Anthropologie, 1880, Bd. XII, S. 154. — Ellis, C. M., A case of spina bifida cured by aspiration and injection of jodine. Philadelphia med. Times, 1874, N. 114, p. 213. — Emmet, Meningocele sacralis anterior. Med. Times, 1885, I, p. 869, zitiert von Marchand in Eulenburgs Realenzyklopädie l. c. — Eröss, J., Ein Fall von im fötalen Leben geheilter Spina bifida. Ungar. med. Presse, 1899, N. 21. — Esmarch, Friedr. v., Spina bifida. VI. Kongreß der deutschen Gesellschaft für Chirurgie, 1878. — Faber, Duorum monstr. human. descriptio. Berolini 1827. — Feldmann, Beitrag zur Kenntnis der kongenitalen Sakraltumoren. Diss., Berlin 1895. — Ferris, Spontanheilung einer Spina bifida. Zitiert von Marchand l. c. — Fischer, D., Über die lumbodorsale Rachischisis mit Knickung der Wirbelsäule nebst Mitteilung eines Falles von Myelocystocele lumbosacralis. Zieglers Beiträge, Bd. V, S. 159, 1889 u. Diss., Marburg. — Fischer, F., Ein Fall von chronischer Ostitis der Metatarsalknochen und lumbaler Trichose Deutsche Zeitschr. für Chirurgie, Bd. XVIII, S. 1, 1883. — Fleischmann, Spina bifida sacralis mit Foetus in foetu. Österr. med. Wochenschr., 1841. — Fleischmann, Godofr., De vitiis congenitis circa thoracem et abdomen. Erlangen 1810. — Fleischmann, L., Spina bifida. Jahrbuch für Kinderheilkunde, N. F., 1872, Bd. V, p. 308. — Follin et Duplay, Traité de chirurgie. — Förster, Handbuch der allgemeinen pathologischen Anatomie, 1855. — Ders., Die Mißbildungen des menschlichen Körpers. Jena 1865, 2. Aufl. — Foss, C., Beitrag zur Kasuistik der Spina bifida. Diss., Königsberg 1889, 66 S., 2 Tafeln. — Freeman, An operation for spina bifida, with report of a successful case. Journal of the Americ. med. Associat., 1902, March. — Fürst, Spina bifida occulta mit Hypertrichosis lumbalis. Deutsche med. Wochenschr., N. 15, Vereinsbeilage, S. 103, 1895. — Gardner, Excision of spina bifida. Med. News, 1891, March 16. — Gavin, M. F., Three cases of spina bifida. The Boston med. and surg. Journal, 1874, Vol. XCI, N. 3, p. 53. — Genga und Lancisi, Spina bifida und Hydrocephalus. Siehe Morgagni l. c. und Marchand l. c. — Geoffroy-Saint-Hilaire, Histoires des anomalies. Paris 1832 bis 1837, III. — Geyl, Beobachtungen und Ideen über Hypertrichose. Dermatologische Studien, 2. Reihe, 4. Heft, S. 277, Hamburg u. Leipzig, Voss, 1890. — Gherini, A., Contribuzione alla chirurgia sui bambini. Gazz. med. ital. lombardia, 1876, N. 33. — Giraldès, Zwei Fälle von Spina bifida cystica durch Ligatur geheilt. Bulletin de la soc. de chir., séance du 12. mai 1875. — Gould, P., A case of spina bifida, successfully treated by the injection of jodine. Brit. med. Journal, Vol. I, p. 154, Clinical soc., 1878. — Grohe, Hydrorrhachis sacralis. Deutsche Klinik, 1858, N. 16. — Groner, T. J., Spina bifida; excision, recovery. New York med. Record, 1892, August 20. — Guibbaud, Des différentes méthodes du traitement du spina bifida et de l'excision en particulier. Paris. — Guibout, Obstacle à l'accouchement par un spina bifida du foetus. Gaz. hebdom. 1857, N. 23. — Guinard, Traitement du spina bifida. Bullet. et mém. de la soc. de chir. de Paris, T. XXVII, p. 330 ff. u. 389 ff., 1902. — Gussenbauer, C., Die traumatischen Verletzungen. Deutsche Chirurgie, Lief. 15, 1880. Zur Meningocele spinalis spuria traumatica. — Halban, Heilung der Spina bifida durch osteoplastische Operation. Gesellschaft der Wiener Ärzte, Sitzung am 3. Februar 1899, Wiener klin. Wochenschr., 1899, N. 6. — Haller, Opera anat. argument. minora, III, 50. — Hansson, A., Über Exzision bei Spina bifida. Nord. med. Arkiv, 1895, N. 368. — Hayn, A.,

Zur Diagnose und Therapie der Spina bifida. Berlin 1893. — Herrlich, Geburtshindernisse von seiten des Kindes. Diss., Würzburg 1836. — Hertwig, Urmund und Spina bifida. Archiv für mikroskopische Anatomie, 1892, Bd. XXXIX. — Hesselbach, Beschreibung der Würzburger Präparate, S. 237 (Steißgeschwulst). — Hewett, Spontanheilung einer Spina bisida. Zitiert von Marchand l. c. — Hildebrand, Zur operativen Behandlung der Hirn- und Rückenmarksbrüche. Deutsche Zeitschrift für Chirurgie, Bd. XXVIII, 1888. — Ders., Pathologisch-anatomische und klinische Untersuchungen zur Lehre von der Spina bifida. Deutsche Zeitschr. für Chirurgie, Bd. XXXVI, S. 433, 1893 u. Verhandlungen der deutschen Gesellschaft für Chirurgie, XXII. Kongreß, 1893. — His, W., Entwicklung des menschlichen Embryo. — Hofmokl, Wiener med. Jahrbücher, 1878. — Hohl, Geburten mißgestalteter Kinder. Halle 1850. — Houel, Rapport sur une pièce de spina bifida avec exostose cartilagineuse, qui fait saillie dans le canal rachidien. Bullet. et mém. de la soc. de chir., T. III, N. 5, 1877. — Hugenberger, Archiv f. Gynäkol., 1879, XIV, p. 1. — Humphry, Six specimens of spina bifida with bony projections from the bodies of the vertebrae into the vertebral canal. Journal of anat. and physiol., July, 1886. — Hurd, E. P., The operative treatment of spina bifida. Therapeutic Gaz., 1859, Vol. XIII, N. 10. — Hyrtl, J., Handbuch der topographischen Anatomie. 5. Aufl., Wien 1865, Bd. II, S. 139. — Isnardi, Sopra un caso di cisti congenita sacrococcigea guarita coll operazione di Kraske. Giornale della R. accad. di med. di Torino, 1893, N. 4. — Ders., Über Cranium bifidum und Spina bifida. XIII. Kongreß der italien. chirurg. Gesellschaft, Turin, 4.—7. Okt. 1898. — Jefferson, A., Spina bifida masked by a fatty tumour. The Lancet, 1883, October 13. — Joachimsthal, G., Über Spina bifida occulta mit Hypertrichosis lumbalis. Berl. klin. Wochenschr., 1891, N. 8, S. 207 u. N. 22, S. 536. — Ders., Ein weiterer Beitrag zur Spina bifida occulta mit lokaler Hypertrichose. Virchows Archiv, Bd. CXXXI, S. 488, 1893. — Ders., Eine seltene Form von angeborener Wirbelspalte. Virchows Archiv, Bd. CXLI, 1895. — Jones, Spina bifida occulta. British med. Journal, 1891, p. 173. — Katzenstein, M., Beitrag zur Pathologie und Therapie der Spina bifida occulta. Archiv f. klin. Chirurgie, Bd. LXIV, Heft 3 u. Verhandlungen der deutschen Gesellschaft für Chirurgie, XXX. Kongreß, 1901. — Kaufmann und Krieger, siehe Braune l. c., S. 74. — Kellner, Ein Fall von Trichosis lumbalis mit Spina bifida occulta. Zentralblatt für Chirurgie, 1901, S. 575. — Kirmisson, Spina bifida occulta, Bullet. méd., 1887, N. 53. — Ders., Spina bifida lumbalis durch Operation geheilt. Bullet. et mém. de la soc. de chir. de Paris, T. XVIII, p. 211. Diskussion zu Walthers Fall von Spina bifida. — Koch, Karl, Beitrag zur Kenntnis der traumatischen Losschälung der Haut und der tiefer liegenden Schichten. Münch. med. Wochenschr., 15, 1892 (zur Meningocele spinalis spuria traumatica). — Koch, W., Mitteilungen über Fragen der wissenschaftlichen Medizin, Heft 1. Beiträge zur Lehre von der Spina bifida. Kassel, Th. Fischer, 1881. — Köhler, A., Spina bifida. Jahresbericht über die chirurgische Klinik v. Bardelebens 1890/91. Charité-Annalen, XVII. Jahrgang. — Köhler, R., Über Morel-Lavallée's Décollement traumatique de la peau et des couches sousjacentes. Deutsche Zeitschr. f. Chirurgie, Bd. XXIX, 1889. (Zur Meningocele spinalis spuria traumatica.) — Kölliker, A., Entwicklungsgeschichte des Menschen. 2. Aufl., Leipzig, Engelmann, 1879. — Kollmann, J., Über Spina bifida und canalis neurentericus. Verhandl. der anatom. Gesellschaft, 1893, S. 134. — König, Franz, Lehrbuch der Chirurgie. — Kosinski in Reali, Behandlung der angeborenen Schädel- und Rückgratsbrüche. Zürich 1874. — Koslowski, Radikaloperation der Spina bifida. Chirurgia, Bd. VII, p. 30 (Russisch); siehe Zentralblatt für Chirurgie, 1901, S. 1304. — Krieger und Kaufmann, Spina bifida, Punktion, Tod. Braune l. c., S. 74. — Kroner und Marchand, Meningocele sacralis anterior, ein Beitrag zur Kenntnis der Beckencysten. Archiv f. Gynäkol., 1881, Bd. XVII. — Kupfer, Entwicklungsgeschichte des Marks. Zitat nach A. Kölliker l. c. — Küster, Fr., De spina bifida disquisitio. Diss. inaug., Gryphiae 1842. — Laboulbène, A., Une variété non décrite de spina bifida. Gaz. méd. de Paris, N. 50, 1869. — Langenbeck, B. v., Spina bifida sacralis. Verhandlungen der deutschen Gesellschaft für Chirurgie, Kongreß 1878. — Ders., Spina bifida lumbalis. Verhandlungen der deutschen Gesellschaft für Chirurgie, XIV. Kongreß, 1885. — Lannelongue, Pathogénie du spina bifida. Bullet. de la soc. de chirurgie, mars, 1884. — Lannelongue et Ménard, Traité des maladies congénitales, T. I, 1891. — Laplace, E., Spina bifida. Treatment. Med. Times and Register, Philadelphia 1891, N. 7. — Larger, Avantages de l'ablation du spina bifida. Congrès français de chirurgie. Paris 1898. Revue de chir., 1898, N. 12. — Laroyenne, Hydror-

rhachis traité et guéri par la ligature élastique. Bullet. de la soc. de chirurgie. Séance du 12. mai 1875. — Lebedeff, Virchows Archiv, Bd. LXXXVI, S. 263, 1881. — Leopold, Monatsschr. f. Geburtsk., 1861, S. 357. — Lesniowsky, A., Ein Beitrag zur operativen Behandlung der Spina bifida (Meningocele sacralis). Kronika lekarska, 7. 8. Virchow-Hirsch, Jahresbericht, 1896, II, S. 315. — Letoux, Traitement du spina bifida. Bull. et mém. de la soc. de chir. de Paris, T. XXVII, p. 330 u. 389, 1902. — Levy, C. E., Archiv f. Anat. u. Physiolog. von Joh. Müller, 1845, S. 22. — Liniger, Über Meningocele spuria traumatica spinalis. Monatsschr. f. Unfallheilk., N. 5, 1895. — Litzmann, Ein durch mangelhafte Entwicklung des Kreuzbeins querverengtes Becken. Archiv f. Gynäkol., Bd. XXV, Heft 1. — Löbker, K., Zur operativen Behandlung der Spina bifida und Cephalocele. Mitteilungen aus der chirurgischen Klinik in Greifswald, 1884. — Löhlein, H., Meningocele sacralis anterior als schwere Geburts- und Wochenbettkomplikation. Gynäkologische Tagesfragen, Wiesbaden 1895, 4. Heft. — Londoner klinische Gesellschaft, Komitee für Erforschung der Spina bifida, siehe The Committee on Spina bifida unter C in diesem Bericht. — Lopez, Garcia, Foetus in foetu; Spina bifida. El siglo med., Febr., 1857, p. 163. — Lorinser, Krankheiten der Wirbelsäule, in Pitha-Billroths Handbuch der Chirurgie. — Lücke, Spina bifida occulta mit Hypertrichosis und kongenitaler Hüftgelenksluxation. 58. Versammlung deutscher Naturforscher und Ärzte, Straßburg 1885. — Maass, Spina bifida occulta dorsalis. Zeitschr. f. Ethnologie, 1892, Bd. XXIV, S. 313 (Verhandlungen der Berliner anthropologischen Gesellschaft). — Maass, H., Zur operativen Behandlung der Spina bifida occulta. Inaug.-Diss., Berlin 1897. — Ders., Zur operativen Behandlung der Spina bifida occulta. Freie Vereinigung der Chirurgen Berlins, Sitzung am 12. Juli 1897. Zentralblatt für Chirurgie, 1898, S. 22 u. 291 u. Deutsche med. Wochenschr., 1897, N. 47. — Malgaigne, De la nature et du traitement du spina bifida. Journal de chirurgie, T. III, 1845. — Marchand, „Spina bifida" in der Realenzyklopädie von Eulenburg, 3. Aufl., 1893; ferner „Mißbildung", ibid. — Ders., siehe Kroner l. c. — Marcy, The surgical treatment of spina bifida. Annals of surgery, 1895, March. — Martin, siehe Tourneux l. c. — Martini und Heller, Decollement der Kreuzlendengegend (sog. Meningocele spinalis spuria traumatica). Schmidts Jahrb., 1864. Zitiert von Stolper l. c. — Mayeri, Godofr. Dav., Observat. 127 Ephemerid. acad. Caes. Leopold. Centuria, 1712, I, II. — Mayo, Robson, A new operation for spina bifida. British med. Journal, 1883, March 23. — Meckel, J. Fr., Handbuch der pathologischen Anatomie. Leipzig 1812—1818, Bd. I. — Ménard, Discision de la moëlle et exostose du rachis (Spina bifida lombaire). Compt. rend. de l'acad. des sciences, 1896, 10, 122. — Middeldorpf, Angeborene Cystengeschwulst im Zusammenhang mit den Rückenmarkshäuten. Zitiert von Braune l. c., S. 46/47. — Minor, L., Ein Fall von Spina bifida. Internat. med. photogr. Monatsschr., 1895, Heft 4. — Möckel, A. F., De hydrorrhachitide. Comment. path.-chir., Lipsiae 1822. — Möllers, B., Über die Bedeutung von Morell-Lavallée's Décollement traumatique in der Friedens- und Kriegschirurgie. Deutsche Zeitschr. für Chirurgie, Bd. LIX, S. 535. — Moniorvo, Traitement du spina bifida par les injections jodo-glycerinées. Revue mens. des maladies de l'enfance, 1883, N. 2. — Monod, Traitement du spina bifida. Bullet. et mém. de la soc. de chir. de Paris, T. XIX, p. 207. — Morel, Archiv de tocol., 1878, p. 626. — Morel-Lavallée, Epanchements traumatiques de sérosité. Arch. générales de méd., 1853, Vol. I, p. 691 und 1863 (Meningocele spinalis spuria traumatica betreffend). — Morgagni, J. B., De sedibus et causis morborum, 1761. Liber I, Sp. XII, 9—16 (Beobachtung aus dem Jahre 1745). — Morton, J., The treatment of spina bifida by a new method. Second edition, London, J. u. A. Churchill, 228 S. — Ders., Spina bifida durch Injektion von Jodglyzerin geheilt. Brit. med. Journal, 1874, Octob. 24, p. 521. — Mouchet, Deux observations rélatives a deux cas de spina bifida, traités par la ligature elastique. Rapporté par Périer. Bullet. de la soc. de chir., 1876, N. 5. — Müller, Ludw. R., Untersuchungen über die Anatomie und Pathologie des untersten Rückenmarksabschnittes. Leipzig 1898. — Muscatello, Über die angeborenen Spalten des Schädels und der Wirbelsäule. Archiv f. klin. Chirurgie, Bd. XLVII, S. 162 u. 257, 1894. — Ders., Über die Diagnose der Spina bifida und über die postoperative Hydrocephalie. Archiv f. klin. Chirurgie, Bd. LXVIII, Heft 1. — Natorp, De spina bifida. Diss. inaug., Berol. 1838. — Nicoll, Jos. H., The radical cure of spina bifida. Brit. med. Journal, 1898, Octob. 15 (Brit. med. Association). — Ollivier (d'Angers), Traité des maladies de la moëlle épinière, 1837. — Ornstein, Eine ungewöhnliche Behaarung in der Sakralgegend des Menschen. Zeitschrift für Ethnologie, 1875, Bd. VII, S. 91 u. 279. — Ders., Neuer Fall von

sakraler Behaarung. Ibidem, 1876, Bd. VIII. — Ders., Sakraltrichose bei den Hellenen. Ibidem, 1879, Bd. XI. — Ders., Ein Fall von Trichosis sacrolumbalis als Varietät der Sakraltrichose. Ibidem, 1880, Bd. XII. — Osiander, Entbindungskunst, I, 2, S. 754, I, 3, S. 757. — Otto, Monstror. sexcent. descript. anat. Breslau 1841, N. 415, 594—598. — Parascandolo, Contributo alla cura della spina bifida. Gazz. degli ospedali e delle clin., 1897, N. 139. — Paré, Ambr., Oeuvres. Lyon 1664. — Parona, F., Spina bifida. Abklemmung des Sacks nach Rizzoli. Annal. univers. di med. e chir., 1876, April. — Ders., Cura della spina bifida mediante l'allaciatura elastica. Gazz. med. di Torino, 1887, Febr., p. 73. — Périer, Spina bifida. Bullet. de la soc. de chir., 1876, N. 5. — Picque, Opération du spina bifida. Bullet. et mém. de la soc. de chir. de Paris, T. XXVII, p. 330 ff. u. 389 ff., 1902. — Postnikow, Osteoplastische Radikaloperation der Spina bifida. Deutsche med. Wochenschr., N. 7, 1897. — Potherat, Opération du spina bifida. Bullet. et mém. de la soc. de chir. de Paris, T. XXVII, p. 330 ff. u. 389 ff., 1902. — Powers, Ch. A., The treatment of spina bifida by excision. New York med. Record, 1892, July 16. — Ranke, Tageblatt der Naturforscherversammlung. München 1877 u. Jahrbuch der Kinderheilkunde, Bd. XII, 1878. — Rauxsay, F. W., Large spina bifida. Excision. Recovery. Brit. med. Journal, 1895, p. 1796. — Reboul, Spina bifida lumbo-sacré. Fistule sacrée congénitale. Soc. anatom. de Paris, 1888, p. 605. — Recklinghausen, v., Untersuchungen über die Spina bifida. Virchows Arch., Bd. CV, S. 243, 1886. — Regensburger, Über Spina bifida. Diss., Würzburg 1894/95. — Reiner, Ein Fall von mittels des Messers glücklich operierter Spina bifida. Allg. Wiener med. Zeitung, N. 40, 43—45, 1863. — Reiner, Über einen Fall von Spina bifida occulta dorsalis. Wiener klinische Rundschau, 1901, N. 19. — Rembe, J., Beitrag zur Lehre von der Wirbelspalte. Erlangen 1877. — Reujschii, Ferd., Observationem med. chir. Centuria. Amstelodami, 1691, Observat. 34, 35 u. 36. — Ribbert, Hugo, Beitrag zur Spina bifida occulta lumbosacralis. Virchows Arch., Bd. CXXXII, S. 381, 1893. — Ricard, Volumineux spina bifida de la région lombaire communiquant avec le canal rachidien; exstirpation; guérison. Bullet. et mém. de la soc. de chir. de Paris, T. XIX, p. 198. — Richter, Künstliche Erzeugung von Spina bifida. Anatom. Anzeiger, 1888 u. Würzburger Sitzungsberichte, 1889. — Richter, Waldemar, Über die Behandlung der Spina bifida. Diss., Halle 1895. — Riez, Hydrocephalie. Spina bifida. Fractures spontanées. Pieds-bots. La Presse méd. belge, 1876, N. 5. — Rindfleisch, Virchows Arch., Bd. XIX, S. 546, 1860 u. Bd. XXVII, S. 137, 1863. — Rizzoli, Behandlung der Spina bifida durch Abklemmung. Collegione delle Memorie chirurg. ed Ostetr., 1869, Bd. II. — Ders., Teratom in Verbindung mit Spina bifida. Annal. de la soc. de méd. de Gand, 1874 u. Arch. de méd., T. II, p. 97, 1877. — Ders., Gaz. hebdom., 1878, juillet 26, p. 481. — Robson, Mayo, A new operation for spina bifida. Brit. med. Journal, 1883, March 24. — Rochard, Traitement du spina bifida. Bullet. et mém. de la soc. de chir. de Paris, T. XXVII, p. 330 u. 389, 1902. — Rochet, V., Cure radicale de spina bifida avec large brèche osseuse par ostéoplastic. Arch. prov. de chir., T. I, N. 6, p. 537. — Rochet, V., et Hugot, Cure radicale du spina bifida par ostéoplastic. Arch. prov. de chir., 1898, N. 5. — Rokitansky, Pathologische Anatomie. Wien 1855. — Rose in Reali, Über die Behandlung der angeborenen Schädel- und Rückgratsbrüche. Zürich 1874. — Rosenmüller, De singul. et nativis oss. corp. human. varietatibus. Dissert., 1804, 53. — Roser, W., Handbuch der Chirurgie, 8. Aufl., S. 258. — Rotgans, J., Spina bifida occulta. Geneeskundige Kring te Amsterdam, Vergadering van 22. April 1895, p. 25. — De Rouville, Un cas de cure radicale de spina bifida lombaire. Revue mensuelle des maladies de l'enfance, 1901, p. 226 u. Bullet. et mém. de la soc. de chir. de Paris, T. XXVII, p. 330 u. 389, 1902. — Rudolphi, zitiert von Marchand im Artikel Spina bifida in Eulenburgs Realenzyklopädie. — De Ruyter, Schädel- und Rückenmarksspalten. Archiv f. klin. Chirurgie, 1890, Bd. XL, S. 72. — Ders., Über einen Sakralanhang beim Menschen. Virchows Archiv, Bd. LXXXII, S. 551, 1880. — Saalfeld, Über Spina bifida occulta mit Hypertrichosis lumbalis. Virchows Arch., Bd. CXXXVII, S. 384, 1894. — Sachtleben, Die in der chirurg. Klinik zu Breslau beobachteten Fälle von Spina bifida aus den Jahren 1891—1903. Inaug.-Diss., Breslau 1903. — Sainton, Raymond, Note sur un cas de spina bifida occulta. Revue d'orthopédie, 1891, N. 6, p. 455. — Sandifort, Gerhard, Spina bifida. Museum anatom. acad. Lugdun. Batav. 1793—1853. — Schanz, Zur Kasuistik der Meningocele spuria traumatica spinalis. Monatsschr. für Unfallheilkunde, 1897. — Schindler, Cystenbildung und Hydrorrhachis. Deutsche Klinik, 1853, N. 19. — Ders., Spina bifida. Punktion. Jodinjektion. Heilung. Virchows Arch., Bd. XIII,

S. 188. — Schmidt, Über Meningocele spinalis spuria traumatica. Monatsschr. für Unfallheilkunde, 1901, 7. — Schmiebau, T., Zur Spina bifida. Diss., Würzburg 1889. — Schou, J., Ein Fall von Spina bifida occulta mit Hypertrichosis lumbalis. Berl. klin. Wochenschr., 1894, N. 5, S. 113. — Schultze, Grundriß der Entwicklungsgeschichte. Leipzig 1897. — Senenko, W. N., Über die Ausschälung des Meningomyelocelesackes mit nachfolgender Osteoplastik. Tageblatt des III. Kongresses russischer Ärzte. St. Petersburg 1889 (russisch), Zentralblatt für Chirurgie, 1889, N. 25, S. 444. — Ders., Osteoplastische Operationen am Kreuzbein bei Spina bifida. Chirurg. Westnik, 1894, Dezember (russisch), Zentralblatt für Chirurgie, 1895, S. 1133. — Sklifosoffski, Über Spina bifida und ihre operative Behandlung. 5. Kongreß russischer Ärzte, Sektion für Chirurgie, Januar 1894, St. Petersburg. — Ders., Über die angeborenen Hernien der Wirbelsäule, die sogenannte Spina bifida, und deren Behandlung. Zentralblatt für Chirurgie, 1894, N. 42, S. 1010. — Slajmer, Zur Behandlung der Spina bifida mit besonderer Berücksichtigung der Heteroplastik. Wiener med. Wochenschr., 1900, N. 12, S. 562 und Liečnički viestnik, 1899, N. 11 u. 12, siehe auch Zentralblatt für Chirurgie, 1900, S. 110. — Smith, An unusual form of spina bifida. Transact. of the pathol. soc., XXI, p. 1. — Sommer, Ein neuer Fall von Hypertrichosis circumscripta. Virchows Arch., Bd. CII, 1885. — Sonnenburg, Spina bifida occulta mit Hypertrichosis. Berl. klin. Wochenschr., 1884, S. 756. — Spietschka, Über eine eigenartige Hautveränderung bei Spina bifida. Prager med. Wochenschrift, 1894, N. 10 u. 11. — Steffen, Spina bifida. Zweiteilung des Rückenmarks (Hydromyelie). Jahrbuch für Kinderkrankheiten, Bd. XXXI, 1891. — Stolper, P., Die sogenannte Meningocele spinalis spuria traumatica, ein traumatisches Lymphextravasat bei décollement traumatique de la peau. Monatsschr. für Unfallheilkunde und Invalidenwesen, 1901, N. 10. — Storch, E., Zur Spina bifida. Diss., Greifswald 1889. — Sulzer, Paul, Ein Fall von Spina bifida mit Verdoppelung und Zweiteilung des Rückenmarks. Zieglers Beiträge z. pathol. Anatomie, Bd. XII, 1893. — Sutton, Bland., Abstract of a clinical lecture on spina bifida occulta and its relation to ulcus perforans and pes varus. The Lancet, 1887, p. 4. — Svitzer, Spina bifida. Archiv für Anatomie und Phys. von J. Müller, 1839. — Taruffi, Cesare, Della rachischisi; storia della teratologia, VI, 1890. — Téderat, Spina bifida. Congrès français de chirurgie 1894 à Lyon, Revue de chir., 1894, N. 11. — Témoin, D., Lipome périméningé simulant un spina bifida. Arch. prov. de chir., T. I, p. 179. — Theodor, F., Ein Fall von Spina bifida mit Doppelteilung des Rückenmarks. — Thiele, W. A., Ein Fall von Radikaloperation der Spina bifida. Annalen der russischen Chirurgie, 1900, Heft 3, Zentralblatt für Chirurgie, 1900, S. 984. — Thiem, Sogenannte Meningocele spinalis spuria traumatica. Handbuch der Unfallerkrankungen. Deutsche Chirurgie, Lief. 67, S. 333, 1898. — Thoma, Lehrbuch der pathologischen Anatomie. Stuttgart, Ferd. Enke, 1894. — Thomas, G., Spina bifida anterior. Zitiert von Marchand in Eulenburgs Realenzyklopädie l. c. — Thorburn, W. A. A., On the injuries of the cauda equina. The Brain, January, 1888. — Ders., Contribution to the surgery of the spinal cord. London 1889. — Ders., Affection de la queue de cheval. The Brain, 1888, p. 381. — Tillmanns, Hermann, Lehrbuch der speziellen Chirurgie. 8. Aufl., 1904. — Tourneux et Martin, Contribution à l'histoire du spina bifida. Journal de l'anat. et de la physiol., 1881, p. 1 u. p. 283. — Tulpii, Nicol., Observationes medicae. Amstelodami 1641, Edit. nova, 1672. — Turretta, A., Ein Fall von Spina bifida, geheilt durch Ligatur. Giornale di clin. e terap. Messina, Anno III, Fasc. 2, 1884. — Virchow, Rud., Die krankhaften Geschwülste, Bd. I, S. 175 ff., 1863. — Ders., Ein Teratom in Verbindung mit Spina bifida. Monatsschr. für Geburtskunde, Bd. IX. — Ders., Die Beteiligung des Rückenmarks an der Spina bifida und der Hydromyelie. Virchows Arch., Bd. XXVII, S. 575, 1863. — Ders., Virchows Arch., Bd. LXXIX, 1880. — Ders., Hypertrichosis lumbalis mit Spina bifida occulta. Zeitschr. für Ethnologie, Bd. VII, 1875, S. 279. — Ders., Schwanzbildung beim Menschen. Berl. klin. Wochenschr., 1884, N. 17, S. 745. — Ders., in der Diskussion zum Vortrag von Joachimsthal über Spina bifida occulta mit Hypertrichosis. Berl. klin. Wochenschr., 1891, S. 207. — Vrolik, Ed., Tabulae ad illustrandam embryogenesin. Amstelodami 1849. — Wagner u. Stolper, Die Verletzungen der Wirbelsäule und des Rückenmarks. Deutsche Chirurgie, Lief. 40, 1898 (Zur Meningocele spinalis spuria traumatica). — Walther, Museum anatomic. Berolini 1805. — Walther, Spina bifida de la région sacrée chez un nouveau-né; excision quatre heures après la naissance; guérison. Rapport par Ch. Monod. Bullet. et mém. de la soc. de chir. de Paris, T. XVIII, p. 211 u. T. XXVII, p. 330, 389 ff., 1902. — Wanjura, Walter, Von der genetischen

Beziehung der über der Wirbelsäule gelegenen zirkumskripten Hypertrichose zur Spina bifida occulta. Diss., Berlin 1892. — Wanner, Diss., Berlin 1892. — Watt, Spina bifida durch Injektion von Jodkaliumlösung geheilt. Brit. med. Journal, 1874, January 31, p. 137. — Wernitz, A., Die Spina bifida in ätiologischer und klinischer Beziehung. Inaug.-Diss., Dorpat 1880, 92 S. — West, J., Meningocele mit Spina bifida, Aspiration, Heilung. The Lancet, London 1875, Vol. II. p. 552. — Whitehead, W., Radical cure of a large spina bifida in an adult. Med.-chir. Transact., 1885, Vol. LXVII. — Wieber, Adolf, Zur Kasuistik der Spina bifida. Inaug.-Diss., Gießen 1889. — Wieting, J., Zur Anatomie und Pathologie der Spina bifida und Zweiteilung des Rückenmarks. Beiträge z. klin. Chirurgie (P. Bruns), Bd. XXV, S. 40. — Zerrath, Ein Fall von Sakraltumor mit Spina bifida, Hydromyelie etc. Diss., Königsberg 1887. — Ziegler, Lehrbuch der allg. und speziellen Pathologie. — Zini, Ein durch Hydrorrhachis lumbosacralis mißgestaltetes und allgemein verengtes Becken. Archiv für Gynäkologie, Bd. VIII, S. 547.

XIX. Schwanzbildung (XV. Kapitel).

S. auch die Literaturverzeichnisse XVIII (Spina bifida) und XX (angeborene Sakraltumoren).

Adovrandi, U., Monstrorum historia. Bononiae 1642, p. 12 u. p. 592. — Ahlfeld, Fr., Die Mißbildungen der Menschen. Leipzig 1880 ff., Atlas mit zugehörigem Text, Verlag von W. Grunow. — Albrecht, La queue chez l'homme. Bullet. de la soc. d'anthropol. de Bruxelles, T. III, fascicule 2, p. 164. — Ders., Schwanzbildung. Zentralblatt für klin. Medizin, 1879. — Averdam, Schwanzbildung. Siehe Greve l. c. — Bartels, M., Ein Pseudoschwanz beim Menschen (Lipoma pendulum caudiforme). Deutsche Zeitschr. für Chirurgie, Bd. XX, Heft 1 u. 2. — Ders., Eine schwanzähnliche Neubildung beim Menschen. Virchows Arch., Bd. LXXXIII, S. 189. — Ders., Eine besondere Art der menschl. Schwänze. Sitzungsbericht der Gesellschaft naturforschender Freunde zu Berlin vom 18. Mai 1880, S. 73. — Ders., Über Menschenschwänze. Archiv für Ethnologie, Bd. XI u. Archiv für Anthropologie, Bd. XIII, S. 1, 1881. — Ders., Ein neuer Fall von angewachsenem Menschenschwanz. Archiv für Anthropologie, Bd. XIII, 1881, S. 411. — Ders., in der Diskussion zu Virchows Vortrag „Über die Schwanzbildung beim Menschen". Berl. klin. Wochenschr., N. 47, S. 755, 1884. — Ders., Die geschwänzten Menschen. Archiv für Anthropologie, Bd. XV, 1884, S. 45. — Bartholinus, Thomas, Schwanzbildung. Histor. anatom. cent. VI. observat. 44, siehe Meckel, Patholog. Anatomie, Bd. I, S. 385 u. Bartels, Archiv für Anthropologie, Bd. XIII, S. 17. — Bastian, Zeitschr. für Ethnologie, Bd. XI, 1879, S. 412 (Beobachtung von Moscovicz). — Blancart, Schwanzbildung. Collect. phys. med., P. II, 1681, p. 290, siehe auch Meckels Patholog. Anat., Bd. I, S. 385 u. Bartels, Archiv für Anthropologie, Bd. XIII, S. 17. — Blum, F., Die Schwanzmuskulatur des Menschen. Anatom. Hefte, I. Abt., Heft XIII (Bd. IV, Heft 3). Wiesbaden, J. F. Bergmann, 1894 und als Inaug.-Diss., Freiburg i B. 1894, gedruckt. — Braun, M., Rudimentäre Schwanzbildung bei einem erwachsenen Menschen. St. Petersburger med. Wochenschrift, N. 35, S. 305, 1881 u. Archiv für Anthropologie, 1881, Bd. XIII, S. 417. — Ders., Entwicklungsvorgänge am Schwanzende bei einigen Säugetieren mit Berücksichtigung der Verhältnisse beim Menschen. Archiv für Anatomie und Entwicklungsgeschichte, 1882, S. 207. — Braune, W., Die Doppelbildungen und angeborenen Geschwülste der Kreuzbeingegend. Leipzig 1862. — Brown, George, Über das Vorkommen geschwänzter Menschenstämme auf Neu-Britannien. Globus, Bd. XXXI, 1877, S. 79, 80, zitiert von M. Bartels, Archiv für Anthropologie, Bd. XV, S. 50. — Bruk, Schwanzbildung mit Atresia ani bei einem Neugeborenen. Preußische Medizinalzeitung, 1861, N. 31. — Castelnau, zitiert von Bartels, Archiv für Anthropologie, Bd. XV, S. 51. — Chiari, Über kongenitale polypöse Hautanhänge an der Raphe perinei. Prager med. Wochenschr., N. 49, 1899. — Corre, Appendice caudal chez l'homme. Bullet. de la soc. d'anthrop. de Paris, 1882, 31. mai, p. 540. — Dictionnaire des sciences médicales etc. Article Multimamme, T. 34, p. 528, Bericht von Percy, Paris 1819. — Ecker, A., Der Steißhaarwirbel etc. Archiv für Anthropologie, Bd. XI, S. 281 u. Bd. XII, S. 129, 1880. — Ders., Icones physiologicae, Tafel 25—30, Leipzig 1851—1859. — Ders., Besitzt der menschliche Embryo einen Schwanz? Archiv für Anatomie und Physiologie, anat. Abteilung, 1880, S. 421. — Ders., Zur Lehre von den embryonalen Überbleibseln in der Regio sacrococcygea. Archiv für Anthropologie, 1881, Bd. XIII, S. 483. — Ecker und

His, Replik und Kompromißsätze nebst Schlußerklärung. Archiv f. Anat. u. Phys., anat. Abteilung, 1880, S. 441. — Elisiceff, A. V., On tailed men. St. Petersburg 1888, 44 p. — Elsholtz, De concept. tubar. et de puella monstrosa etc. Col. Braud., 1669, siehe Meckel, Patholog. Anatomie, I, S. 386 u. Max Bartels, Archiv für Anthropologie, Bd. XIII, S. 15. — Féré, L., La queue des satyres et la queue des faunes. N. Iconog. de la Salpêtrière, 1890, p. 45. — Fleischmann, Amtl. Bericht der 8. Versammlung deutscher Naturforscher und Ärzte in Erlangen, 1841, von Leupoldt u. Stromeyer, Erlangen 1841, S. 141 (s. A. Ecker, Der Steißhaarwirbel etc., S. 151). — Fol, Sur la queue de l'embryon humain. Compt. rend. de l'acad. des sciences de Paris, 1885, p. 1469. — Förster, Mißbildungen. S. 44. — Fortunius Licetus, De monstris, Amstelodami 1665. — Frank, Jos., Schwanzbildung. Prax. II, 1, S. 129. — Freund, H. W., Über Schwanzbildung beim Menschen. Virchows Arch., Bd. CIV, S. 531, 1886. — Geoffroy-Saint-Hilaire, Histoire des anomalies. Paris 1832—1837, III. — Gerlach, Ein Fall von Schwanzbildung (Tumor coccygeus) bei einem menschlichen Embryo. Morphol. Jahrb., Bd. VI, Leipzig 1880, p. 106. — Globus, Illustr. Zeitschrift für Länder- und Völkerkunde, Bd. XXXI, 1877, N. 5, s. Mohnike, S. 1. — Gould and Pyle, Anomalies and curiosities in medicine. London und Philadelphia, 1898, p. 277. — v. Grafenberg, J. G. Schenck, Schwanzbildung. Monstrorum historia memorabilis etc. Francofurti 1609, N. 34, p. 49. Siehe Max Bartels, Archiv für Anthropologie, Bd. XIII, S. 16. — Greve, Virchows Archiv, Bd. LXXII, S. 129. 1878. — Hagenbach, E., Archiv f. klin. Chirurgie, Bd. LXVI, S. 426. — Harvey, William, Exercitationes de generatione animalium. Hagae comitatis anno 1680, p. 18. Zitat nach Bartels, Archiv für Anthropologie, Bd. XIII, S. 34. — Helbigius, Johannes Otto, Miscellanea curiosa. Observat., 194, N. 10, p. 456. Vratislaviae et Bregae 1680. Zitat nach Bartels, Archiv für Anthropologie, Bd. XIII, S. 34. — Hennig, C., und A. Rauber, Ein neuer Fall von geschwänztem Menschen. Virchows Archiv, Bd. CV, S. 83, 1886. — Hesse, Ostindische Reisebeschreibung, S. 216 (s. Mohnike l. c., S. 23). — His, W., Anatomie menschlicher Embryonen, S. 89. — Ders., Über das Schwanzende der menschlichen Embryonen. Archiv f. Anat. u. Physiol., anatom. Abteilung, 1880, S. 430. — Ders., Über die Entwicklung des Steißbeins beim Menschen etc. Anthropologischer Verein zu Leipzig, Sitzung am 20. Febr. 1880, siehe Korrespondenzblatt der deutschen Gesellschaft für Anthropologie etc., Jahrgang XI, N. 5, S. 42, Mai, 1880. Zitat nach Bartels, Archiv für Anthropologie, Bd. XIII, S. 11. — His und Ecker, Replik und Kompromißsätze nebst Schlußerklärung. Archiv für Anat. und Physiol., anat. Abteilung, 1880, S. 441. — Howes, Schwanzbildung. Scientific American, May 11, 1889. Siehe auch Wiedersheim l. c., S. 25. — Jacob, Artur, Schwanzbildung. Dublin Hosp. Reports, 1827, Vol. IV, p. 571. — Ders., Ein Pseudoschwanz. Med. Press and Circular, Januar, 1869; Dublin Hosp. Reports. Zitiert von Bartels, Archiv für Anthropologie, Bd. XV, S. 122. — Jagor, Zeitschr. f. Ethnologie, Bd. XII, Verhandlungen, S. 74. — Jahn, Ferdinand, Die abnormen Zustände des menschlichen Lebens etc., S. 501. Eisenach und Wien 1842. Zitat nach Bartels, Archiv für Anthropologie, Bd. XIII, S. 36. — Keibel, Fr., Über den Schwanz des menschlichen Embryo. Archiv f. Anat. u. Physiol., anat. Abteilung, 1891, S. 356. Siehe auch Anatomischer Anzeiger, VI. Jahrgang, 1891, S. 670. — Köhler, Die Frage von Schwanzmenschen. Verhandlungen der Berliner Gesellschaft für Anthropologie, Berlin 1885, S. 515. — Kollmann, J., Der Levator ani und der Coccygeus bei den geschwänzten Affen und den Anthropoiden. Verhandlungen der anatomischen Gesellschaft zu Straßburg i. E., 1894. — König, Schwanzbildung, siehe Meckel, Pathologische Anatomie, I, S. 385. — Krahe, Schwanzbildung bei einem neugeborenen Knaben. London Philosoph. Transact., N. 59, p. 160. Siehe Bartels, Archiv für Anthropologie, Bd. XIII, S. 22. — Labourdette, Schwanzbildung bei einem 5wöchigen Kinde. Journal de méd. (Sédillot), T. XXXII, p. 378. — Lacroix, Paul, XVIIme Siècle. Institutions, usages et costumes, France 1590—1700. Paris 1880, p. 397, Fig. 174. — Laforgue, Appendix caudal. Journal de méd. de Toulouse. L'Union méd., T. XXVII, p. 431. — Lartschneider, J., Die Steißbeinmuskeln des Menschen etc. Denkschrift der k. k. Akademie der Wissenschaften, mathemat.-naturw. Klasse, Bd. LXII, 1895. — Leboucq, H., De menschelijke Staart etc. Natura, Maandschrift voor Natuurwetenschapen, III, 1885, p. 337. Gent 1886. — Lissner, Schwanzbildung beim Menschen. Virchows Archiv, Bd. 99, S. 191, 1885. — Lochner, Schwanzbildung. Meckels Pathol. Anatomie, I, S. 385; siehe auch Bartels, Archiv für Anthropologie, Bd. XIII, S. 16. — Meckel, Handbuch der pathologischen Anatomie, Bd. I, S. 385. — Mohnike, Über geschwänzte Menschen. Münster i. Westf.,

1878. — Monod, E., Appendice caudal opéré sur un enfant de six semaines. Bullet. de la soc. anatom. de Paris, XLII, 1869. — Morlang, Petermann, Geographische Mitteilungen. Erg.-Bd. II, 1862/63, S. 118. Zitat nach Mohnike, S. 46. — Neumeyer (Cincinnati), siehe A. Ecker, Der Steißbeinwirbel etc. Archiv für Anthropologie, Bd. XII, S. 152, Fig. 9. — Niemeyer, C. E., Schwanzbildung bei einem auch sonst mißgebildeten neugeborenen Kinde. Siehe Ahlfeld, Mißbildungen, Atlas Tafel XXI, Fig. 11 u. Text S. 114—115. — Oken, Allgemeine Naturgeschichte, Bd. VII, S. 1816, zitiert von Bartels l. c., S. 36. — Ornstein, Über Schwanzbildung. Zeitschr. f. Ethnologie, Bd. VII, S. 91 u. 279, 1875; Ibid., Bd. VIII, S. 287, 1876; Ibid., Bd. IX, S. 484 u. Bd. XI, S. 303, 1879. — Percy, im Dictionnaire des sciences médicales, T. 34, p. 528, Paris 1819 u. T. 46, p. 396, Paris 1820. — Phisalix, C., Sur l'anatomie d'un embryon humain de trente-deux jours. Compt. rend. de l'acad. des sc. de Paris, T. CIV, p. 799, 1887. — Piatnitzky, J. J., Zur Frage über die Schwanzbildung beim Menschen. Med. obzr., Moskau 1888, p. 963 u. Diss. inaug., Moskau 1893 (russisch). — Polo, Marco, Geschwänzte Menschen auf Sumatra. Edit. M. G. Pauthier, Paris 1865, Vol. I, p. 576. — Rauber, A., Schwanzbildung. Siehe Hennig l. c. — Roloff, Schwanzbildung. Sitzungsberichte der Akademie der Wissenschaften, Berlin 1761, S. 73. Siehe auch Meckel, Pathol. Anatomie, I, S. 386 u. Bartels, Archiv für Anthropologie, Bd. XIII, S. 6. — Rosenberg, Schwanzbildung. Morphol. Jahrb., Bd. I, S. 123, 1876. — De Ruyter, (Quakenbrück), Über einen Sakralschwanz beim Menschen. Virchows Archiv, Bd. LXXXII, S. 554, Berlin 1880. — Schaeffer, Über Schwanzbildung b. Menschen. Münch. med. Wochenschr., 1890, S. 534. — Schweinfurth, Im Herzen von Afrika, Bd. II, S. 11 u. 18. Zitat von Mohnike l. c., S. 43. — Sernow, D. N., Über die morphologische Bedeutung der Caudalanhänge beim Menschen. Vortrag, gehalten in der kaiserlichen naturforschenden Gesellschaft zu Moskau am 15. Febr. 1901; Moskau 1901, 33 S., mit mehreren Textfiguren (russisch). — Serres, Anat. comparée du cerveau, T. I, p. 99, T. II, p. 116. — Sinner, Schwanzbildung beim Menschen. Virchows Archiv, Bd. 99, S. 191, 1883. — Snowball, W., Congenital caudal growth, removal, death. Austral. med. Journal, Melbourne 1884, p. 537. Zentralblatt für Gynäkologie, 1885, S. 685. — Sonnenburg, Schwanzbildung. Verhandlungen der Berliner med. Gesellschaft, XVI, S. 1, 1886. — Steinbach, E., Die Zahl der Caudalwirbel beim Menschen. Inaug.-Diss., Berlin 1889, 3 Tafeln. — Témoin, D., Lipome périméningé simulant un spina bifida. Arch. prov. de chir., T. I, p. 179. — Thirk, Schwanzbildung. Österr. med. Wochenschr., 1847, N. 36, S. 1121. — Trithemius, Johannes, Schwanzbildung. Zitiert von Bartels, Archiv für Anthropologie, Bd. XIII, S. 21. — Van de Kindere, La queue chez l'homme. Bullet. de la soc. d'anthrop. de Bruxelles, 1884/85, p. 156. — Virchow, Rud., Über Schwanzbildung beim Menschen. Virchows Arch., Bd. LXXIX, S. 176—180, 1880 u. Bd. LXXXIII, S. 560. — Ders., Schwanzbildung beim Menschen. Berl. klin. Wochenschr., N. 47, 1884. — Ders., Zwei geschwänzte Menschen. Verhandlungen der Berliner Gesellschaft für Anthropologie, Ethnologie und Urgeschichte, XI. Jahrgang, 1880 (Verhandlungen der XI. allg. Versammlung der Gesellschaft zu Berlin, S. 45). — Voltaire, W., Dictionnaire philosophique. XI. article Monstre, Paris 1832, p. 211, Tabelle N. 2. — Vrolik, W., Tabulae ad illustrandam embryogenesin etc. Amstelodami 1849, Tafel I, Fig. 4 u. Tabelle N. 5. — Waldeyer, W., Das Becken. Bonn, Friedr. Cohen, 1899, S. 123. — Wiedersheim, R., Der Bau des Menschen als Zeugnis für seine Vergangenheit. 2. Aufl., Freiburg i. Br. u. Leipzig 1893, S. 25. (Abbildung des Falles von Schwanzbildung von Howes l. c.) — Wilson, Schwanzbildung bei einem 28jährigen Mann. Dublin med. Press and Circular, 1869; siehe auch Bartels, Archiv für Anthropologie, Bd. XIII, S. 21. — Zollikofer, David, Schwanzbildung. Zitiert von Lochner l. c. u. von Bartels, Archiv für Anthropologie, Bd. XIII, S. 17.

XX. Die Doppelmißbildungen der Beckengegend und die angeborenen Geschwülste der Kreuzsteißbeingegend, die sogenannten Sakraltumoren (XVI. und XVII. Kapitel).

Siehe auch die besonderen Literaturverzeichnisse der Spina bifida (XVIII), der Schwanzbildungen (XIX) und der Dermoide (XXI).

Das nachstehende Literaturverzeichnis macht keinen Anspruch auf Vollständigkeit. Bezüglich der älteren Literatur verweise ich besonders auf die Werke von Förster, Ammon, Lotzbeck, Braune, Molk u. a. Ausführliche Literaturangaben finden sich ferner bei Ahlfeld, Arnold, Aschoff, Bohnstedt, Borst, Calbet, im Index-Catalogue, Bd. XII, bei W. Koch, Marchand, Pannwitz, v. Recklinghausen, Stolper u. a.

Abegg, Über angeborene Sakralgeschwülste und über das Schlievener Kind. Archiv f. Gynäkol., 1880, Bd. XVI, S. 475. — Acton, Accessorische Extremität in der Steißgegend. Med.-chir. Transact., Vol. XXIX, S. 101. — Ahlfeld, Fr., Ein zweites Schlievener Kind, ein neuer Fall von unabhängigen Bewegungen in einem angeborenen Sakraltumor. Archiv f. Gynäkol., Bd. VIII, S. 280. — Ders., Sektionsbericht darüber. Ibidem, Bd. XII, 1877. — Ders., Beiträge zur Lehre von den Zwillingen. Archiv f. Gynäkol., Bd. VII, 2, S. 210. — Ders., Der Epignathus, 1874. — Ders., Die Mißbildungen des Menschen. Leipzig 1880, Verlag von W. Grunow. — Ahrens, Über einen Fall von fötaler Inklusion im Mesocolon ascendens. Verhandlungen der deutschen Gesellschaft für Chirurgie, XXX. Kongreß, 1901. — Albert, E., Lehrbuch der Chirurgie. — Ders., Arbeiten und Jahresbericht der Klinik, 1889. — Alcock, The Dublin quaterly Journal, New Ser., 1853, XV, p. 262. — Alessandrini, Antonio, Descrizione dei praeparati piu interessanti d'anatomia patologica. Memorie della Acad. di Bologna, 1859, X, p. 16 (siehe auch Taruffi l. c., p. 36). — Ammon, Die angeborenen chirurgischen Krankheiten des Menschen. Berlin 1842 u. Behrends Journal für Kinderkrankheiten, 1846, Bd. VI. — Ders., Die Diagnose der angeborenen Lumbal-, Sakral- und Perinealtumoren. Monatsschr. für Medizin, Augenheilkunde und Chirurgie, 1840. — Ancelet, E., Note sur un cas de Pygomélie. Gaz. de hôpitaux, N. 147 u. 149, 1869. — Anonym, Sakraltumor. Jahrbuch für Kinderkrankheiten, Berlin 1846. — Anonyme de Bohème. Gaz. méd. de Paris, 1846, p. 353. — Arnold, Jul., Ein Beitrag zu der Struktur der sogenannten Steißdrüse. Virchows Arch., Bd. XXXII. — Ders., Ein weiterer Beitrag zur Steißdrüsenfrage. Virchows Arch., Bd. XXXV, S. 220. — Ders., Über die Glomeruli caudales der Säugetiere. Virchows Arch., Bd. XXXIX, S. 497. — Ders., Myelocyste etc. Zieglers Beiträge, Bd. XVI. — Ders., Gehirn, Schädel und Rückenmark eines Hemicephalus. Zieglers Beiträge, Bd. XI. — Ders., Über behaarte Polypen der Rachenhöhle und deren Stellung zu den Teratomen. Virchows Archiv, Bd. CXI, S. 176. — Aschoff, Nachrichten der Königl. Gesellschaft zu Göttingen. Mathem.-physikal. Klasse, 1894, N. 3 u. Lubarsch und Ostertag, Ergebnisse der allg. Path. etc., 1895. — Banks, Mitchell, On the coccygeal body. Glasgow med. Journal, May, 1867. — Bär, v., Dipygus parasiticus. Mém. de l'acad. de Pétersbourg, sc. nat., VI, 6, 1845, p. 166. — Ders., Über doppelleibige Mißgeburten u. s. w. St. Petersburg 1845, siehe Canstatts Jahresbericht für 1845, IV, S. 8. — Bar, Présentation d'une tumeur sacrococcygienne. Bullet. et mém. de la soc. obstétr. et gynéc., 1890, p. 274. — Bardeleben, Adolf v., Lehrbuch der Chirurgie. — Barfurth, in Meckel und Bonnet, Ergebnisse der Anatomie, 1897, Wiesbaden 1898. — Barkow, Monstra animalium duplicia. Lipsiae 1828, I, p. 1. — Barnes, St. George's Hosp. Rep., London 1874—1877. — Bartels, M., Geschwulstbildung in der Steißbeinregion. Deutsche med. Wochenschr., N. 28, 1891. — Ders., Über abnorme Behaarung beim Menschen. Zeitschr. für Ethnologie, Bd. VIII, 1876. — Bartlett, Americ. Journal of obstetr., 1886, S. 851. — Bartscher, Tumor sacralis cong. (Sarkom im Bereich der Articulatio sacroiliaca. Operation, Heilung). Monatsschrift für Geburtskunde, Bd. XVII, S. 121, Februar, 1861. — Baudouin, M., Les monstres doubles autositaires opérés et opérables. Revue de chir., XXI, p. 5. — Baumgarten, Über eine Dermoidcyste des Ovariums mit augenartigen Bildungen. Virchows Arch., Bd. CVII, 1887. — Beatson, Post mortem examination of the case of large sacral tumour shown at the recent meeting of the med. society. Glasgow med. Journal, 1891, Vol. XXXV, p. 394. — Bechthold, Inaug.-Diss., Würzburg 1897. — Beck, Über ein Teratom der Hypophysis cerebri. Zeitschr. für Heilkunde, Bd. IV. — Behn, De Monopodia. Inaug.-Diss., Berlin 1827. — Behrendt und Hildebrand, Steißgeschwulst. Journal für Kinderkrankheiten, 1846, Bd. VI, S. 75. — Beitter, Angeborener Sakraltumor. Zeitschr. f. Wundärzte von Hahn u. Heller, 1860, Heft 4, S. 250. — Benda, Teratologie in Lubarsch und Ostertags Ergebnissen, 1895. — Bergmann, E. v., Zur Diagnose der angeborenen Sakraltumoren. Berl. klin. Wochenschr., 1884, N. 48 u. 49. — Ders., Angeborene Coccygealgeschwulst. St. Petersburger med. Zeitschr., Bd. XV, Heft 11 u. 12. — Ders., Verhandlungen der Berliner med. Gesellschaft, Bd. XXI, 1890. — Bertillon, Des combinaisons de sexe, dans les grossesses gémellaires (doubles ou triples), de leurs causes ou de leurs combinaisons ethniques. Bullet. de la soc. d'anthropol., 1874, T. IX, p. 270. — Berigny, Gaz. méd. de Paris, 1844, XII, p. 518, Arch. générales, 1846, 4. sér., T. VI, p. 119. — Beumer, Über eine angeborene Steißgeschwulst. Zeitschr. für Geburtshilfe, Bd. IV, S. 263, 1879. — Beyer, O., Beitrag zur Kasuistik der kongenitalen Sakraltumoren. Inaug.-Diss., Greifswald

1895. — Biernacki, v., Eine retrorektale Dermoidcyste. Diss., Berlin 1887. — Bircher, H., Hemmungsmißbildungen am unteren Rumpfende. Korrespondenzblatt für Schweizer Ärzte, 1879, S. 517. — Birkett, Guy's Hosp. Reports, 1859, Vol. V, p. 252. — Birkholz, Ein Fall von kongenitaler Sakralgeschwulst bei einem halbjährigen Kinde. Inaug.-Diss., München 1885. — Bischoff, Th. C. W., Entwicklungsgeschichte des Kaninchenei es. Braunschweig 1842. — Ders., Entwicklungsgeschichte des Hundeeies. Braunschweig 1845. — Blailock, Kongenitaler Sakraltumor. Mississippi Valley med. month. Memphis, 1882, II, p. 317. — Blizard, Darmhaltige Sakralgeschwulst. Med.-chir. Transact., London 1841, Vol. XXIV, Ser. 2, Vol. VI, p. 235 (referiert von Stanley). — Bohème, A. de, Gaz. méd. de Paris, 1846, p. 353. — Böhm, Eine kongenitale Cystengeschwulst an der Gesäßgegend bei einem $^3/_4$jährigen Kinde. Bayr. ärztl. Intelligenzblatt, N. 45, 1868. — Böhm, F., Zur Kasuistik der fötalen Inklusionen und Steißbeingeschwülste. Berl. klin. Wochenschr., N. 4, 1872. — Bohnstedt, Virchows Arch., Bd. CXL. — Bonnet, Monatsschr. f. Geburtsh. u. Gynäkol., Bd. XIII, 1900, Ergebnisse der Anatomie und Entwicklungsgeschichte, IX. — Born, Archiv für Entwicklungsmechanik, IV u. Verhandlungen des 9. anat. Kongresses, Basel 1895. — Born, G., Ein Fall von Sakralgeschwulst bei einem totgeborenen 5monatlichen Fötus. Diss., Marburg 1878. — Bornemann, Ein Fall von Doppelbildung. Archiv f. Gynäkol., Bd. XXI, 1883, S. 205. — Börninger, zitiert von Sänger l. c. — Borst, Max, Die angeborenen Geschwülste der Sakralgegend. Zusammenfassendes Referat. Zentralblatt für allg. Pathologie und patholog. Anatomie, IX, N. 11 u. 12, S. 449 ff., 1898. — Ders., Ein Sakraltumor von hirnartigem Bau. Würzburger Verhandl., XXXI, Zieglers Beiträge, XXXI, 1902. — Ders., Die Lehre von den Geschwülsten. 2 Bände, Wiesbaden, J. F. Bergmann, 1902. — de Bovis, Lipomes sacrococcygiens. Presse méd., 1898, N. 5. — Bowlby, Three cases of coccygeal tumours. Brit. med. Journal, London 1890, I, p. 663. — Brak, Angeborener Sakraltumor. Inaug.-Diss., Marburg 1857. — Braune, W., Die Doppelbildungen und angeborenen Geschwülste der Kreuzbeingegend. Leipzig 1862. — Braune, Über die am unteren Ende des Kreuzbeins vorkommenden Tumoren. Diss., Halle 1868. — Brauner, Inaug.-Diss., Würzburg 1898. — Breslau und Rindfleisch, Geburtsgeschichte und Untersuchung eines Falles von Foetus in foetu. Virchows Arch., Bd. XXX, 1864. — Broca, A., Tumeur foetale sacrococcygienne chez une jeune fille de quinze ou seize ans. Gaz. des hôpitaux, N. 64, 3. Juni, 1876. — Ders., Ibidem, 1876, p. 505. — Broca, A., und M. Cazin, Du rôle des vestiges de l'intestin postanal dans la production de certaines tumeurs congénitales de la région sacrococcygienne. Revue d'orthopédie, 1895, N. 6. — Brodowski, Sakralgeschwulst bei einem totgeborenen Kinde. Medycyna, Bd. V, N. 28. — Brückmann, Ausführliche Beschreibung einer seltsamen Wundergeburt. Wolfenbüttel, Jahresangabe fehlt. — Brunner, Virchows Arch., Bd. CXXIX. — Bruns, P., Das Rankenneurom, ein Beitrag zur Geschwulstlehre. Inaug.-Diss., Tübingen 1870. — Bryk, Archiv f. klin. Chirurgie, Bd. XXV, S. 805. — Bugnion, Description d'un monstre pygomélien etc. Revue méd. de la Suisse romande, Genève 1889, p. 333. — Bumann, Tumeurs congénitales de la région sacrococcygienne. Gaz. hebdomad. 1873 u. Bull. de la soc. méd. de la Suisse, 144. — Burggraeve, Bullet. de l'acad. de méd. belge 1866, N. 8. Virchow-Hirsch, Jahresbericht, 1866, I, 157 (Verdoppelung des Beckens mit überzähliger unterer Extremität). — Busch, Steißbeingeschwulst. Gemeinsame Zeitschr. f. Geburtsk., 1829, Bd. IV, S. 1. — Busch, W., Cystenhygrom der Steißgegend. Allgemeine med. Zentralzeitung, 1863. — Buxtorph, Giovanni, Angeborene cystöse Sakralgeschwulst mit Defekt der Wirbelsäule. Acta helvet., Bd. VII, p. 108, Bern 1769; siehe auch Meckels Pathologische Anatomie, I, S. 371. — Buzzi, F., Beitrag zur Kenntnis der angeborenen Geschwülste der Sakrococcygealgegend. Virchows Archiv, Bd. CIX, S. 9, 1887. — Calbet, J. B., Contribution à l'étude des tumeurs congénitales d'origine parasitaire de la région sacrococcygienne. Thèse de Paris, 1893, G. Steinheil. — Canton, Angeborenes Lipom der Steißbeingegend. Exstirpation, Heilung. The Lancet, 1860, Octob. 27, p. 411. — Capadose, Abr., De foetu intra foetum. Diss., Leydae 1818. — Capuron, Steißparasit. Siehe Ollivier l. c. — Cazin, M., Kreuzsteißbeingeschwülste. Siehe Broca l. c. — Chabelard, Parasitischer Kopf auf dem letzten Rückenwirbel. Mém. de l'acad. royale des sc., 1746, T. XXVII, p. 68. — Charpentier, Traité prat. d'accouchement, T. II. — Charvet, Recherches pour servir à l'histoire de la monstruosité. Thèse de Paris, 1827, p. 9. — Ders., Angeborene Sakralgeschwulst mit einer Hand, mit Schulterblatt etc. Archives générales, 3. sér., T. III, p. 265, Paris, novembre, 1838. — Chauvel, Dict. encyclop. Article:

Sacrococcygienne (région), 1878. — Chercan, Achille, Rapport sur le cas de diplogénèse. Revue médicale, 1845, Octob. — Chiari, Über kongenitale polypöse Hautanhäuge an der Raphe perinei. Prager med. Wochenschr., 1899, N. 49. — Ders., Zeitschr. f. Heilk., XII (Dermoide u. dermoide Mischgeschwülste). — Clarke, Angeborene Sakralcyste (Meningocele?). Med.-chir. Transactions, 1841, Vol. XXIV, p. 238, ref. Stanley. — Claudius, Die Entstehung der herzlosen Mißgeburten. Kiel 1859. — Clutton, Contribution to the surgery of the sacral region. Annals of surgery, 1898, March. — de Cnaep, Milz in der rechten Fossa iliaca. Siehe Coomans l. c. — Cohnheim, Allgemeine Pathologie, I, Berlin 1882. — Colonna, Gazz. med. di Torino, 1896, p. 200. — Constantin, Paul, De l'inclusion foetale située dans la region sacropérinéale. Arch. générales de méd., 5. série, T. XIX u. XX, 1862. — Coomans et de Cnaep, Deplacement de la rate dans la fosse iliaque droite. Symptomes d'étranglement intestinal pendant la vie. Annales des soc. d'Anvers, juillet et août, p. 364, 1869. — Cornil et Ranvier, Histologie pathologique, T. I, p. 361. — Corradi, Die una menstruosita parasitaria perineale felicemente tolta con operazione etc. Lo Sperimentale, Firenze 1865; siehe Schmidts Jahrb., 1865. — Coudère, Des tumeurs congénitales de la région sacrococcygienne etc. Thèse de Paris, 1890. — Coulon, Angeborenes Cystenhygrom der Steißbeingegend. Gaz. hebdom., T. VIII, N. 3, janvier 18, 1861. — Cousot, Schmidts Jahrb., CXVIII, S. 45. — Cragin, Beckenniere. Siehe Hochenegg l. c. — Cristiani, Des néoplasmes congénitaux. Journal de l'anat. et phys., 1891, p. 249, 444. — Cruveilhier, Anatomie patholog., 1849, T. I, p. 373, 390. — Czerny, Vinc., Entwicklung eines Epithelialkarzinoms auf einer angeborenen Sakralgeschwulst. Archiv f. klin. Chirurgie, Bd. X. — Ders., Eine Elephantiasis arabum congenita mit plexiformen Neuromen. Archiv f. klin. Chir., Bd. XVII, S. 357, 1874. — D. J., Gentleman's Magazine, Vol. XVIII, London, Dec., 1748, p. 535. Zit. von Himly l. c., S. 40 u. Braune l. c., S. 24. — D'Alton, Commentatio de monstris quibus extremitates superfluae sunt. Halae 1853. — Danzel, Geschwulst mit Haaren im Rektum. Archiv f. klin. Chir., Bd. XVII, S. 442. — D'Arcy Power, Congenital pelvis cyst probably of postanal origin, leading to retention of urine. Transact. of the pathol. soc. of London, 1894, May. — Dareste, Production artificielle des monstruosités. Paris 1891 u. Compt. rend. de l'acad. des sciences. Paris, 15. déc. 1879. — Davy, R., Congenital cystico-tumour from coccygeal region of an infant. Transact. of the path. soc. London, Vol. XIX, p. 382, 1867/1868. — Deahna, Archiv f. Gynäkol., Bd. VII, S. 305. — Déjerine et Hugonneau, Cysto-Sarcome du périnée chez un nouveau-né. Bullet. de la soc. anat., 1876. — Delpine, Cas d'inclusion foetale. Impartialité méd. et pharmac., Paris 1881, p. 67—76. — Depaul, Tumeur congénitale de la région fessière etc. Gaz. des hôpitaux, N. 86, 1867. — Ders., Tumeur congénitale embryoplastique. Gaz. des hôpitaux, N. 78, 1869. — Ders., Bullet. de l'acad. de méd., T. XXXIV, p. 252 u. Bullet. de la soc. de chir., 1869. — Ders., Des tumeurs congénitales de l'extrémité inférieure du tronc. 8, Paris 1878. — Depaul et Robin, Tumeur intrapelvienne et de la région sacrococcygienne formée par hypergenèse de la substance grise de la moëlle épinière chez un nouveau-né. Gaz. méd., 1865, S. 687. — Dickson, Med. Times and Gazette, 1850, 27. July, p. 81. — Dobromysslow, W. D., Zur Lehre von den teratoiden Geschwülsten der Regio sacrococcygea (3 Fälle). Russ. chir. Archiv, 1902, Heft 3, siehe auch Zentralblatt f. Chirurgie, 1902, S. 936. — Dorrien, Ein Foetus in foetu. Pr. Vereinszeitung, N. F., IV, S. 49, 1861. — Dresselhuis, Hygroma cysticum congenitum perineale von 20 Pfund, bis zu den Kniekehlen reichend bei einer 36jährigen Frau. Nederl. Tijdschr. v. Geneesk., II, p. 722, 1860. — Driesch, Zeitschr. für wissenschaftl. Zoologie, LIII u. LV, Archiv für Entwicklungsmechanik, I u. IV. — Dubreuil, Mémoires du muséum d'histoire naturelle, XV, Paris 1827, p. 256, Fig. 6. — Ders., Note sur une tumeur détachée du foetus pendant l'accouchement. Bullet. de la soc. de chir., 1864, T. IV, p. 525. — Duméril, Dreibeiniges Kind. Bullet. des sc. p. l. soc. phil., N. 49, nach Braune l. c., S. 19. — Duplay, Revue critiques sur les tumeurs congénitales de la région sacrococcygienne. Archives générales de méd., T. XII, 6. sér., p. 723, 1868. — Duplay et Réclus, Traité de chirurgie, T. VII. Article: Bassin par Ch. Walther, p. 452, Paris 1892, Masson. — Duvigneau, 1790. Zitiert von Calbet l. c., p. 109. — Ebkens, Zwei Fälle von Cystenhygromen. Diss., München 1895. — Ellis, C., Congenital tumours of the sacral and perineal regions. Boston med. and surg. Journal, 1865. — Elsäßer, Angeborene Sakralgeschwulst. Württemberg. Korrespondenzblatt, 1858, Bd. XXVIII, N. 4. — Emmenius, Andreas, Abbildung und Beschreibung zweier Wundergeburten. Leipzig 1627. — Emmerich, Foetus in foetu

sacralis, mit glücklichem Erfolg exstirpiert. Archiv f. physiol. Heilkunde 1847, S. 187. — Emmet, Americ. Journal of obstetr., 1883, p. 852. — Engelmann, Über den Bau und die Entstehung der Sakraltumoren. Freie Vereinigung der Chirurgen Berlins, 134. Sitzung am 9. November 1903. — Ders., Beitrag zur Kenntnis der Sakraltumoren. Archiv f. klin. Chirurgie, Bd. LXXII, Heft 4, S. 942. — Erb, im Handbuch der speziellen Pathologie von Ziemssen, Bd. XI, 1. Aufl., II, 2, S. 373. — Ercolani, Della placenta nei monstri per inclusione. Mem. dell' acad. delle scienze. Bologna 1874. — Eröss, Angeborene Sakralgeschwulst. Orvosi hetil., Budapest 1893, p. 973. — Eulenburg, Realenzyklopädie, Bd. IX. — Faber, Angeborener Perinealtumor bis an die Wade reichend und das Becken ausfüllend. Duorum monstr. human. descript. anat., Berolini 1827, p. 17. — Fäsebeck, Dipygus parasiticus. Archiv für Anatomie und Physiologie, 1842, S. 61. — Fattori, Di feti che racchindono feti. Pavia 1815, siehe auch Himly l. c., S. 22 u. Förster l. c., Tab. V, Figur 17. Fötus mit zwei Parasiten in der Bauchgegend und an der Dammgegend. — Fawell and Jackson, Congenital coccygeal tumour. The Lancet, 1885. — Feldmann, Beitrag zur Kenntnis der kongenitalen Sakraltumoren. Diss., Berlin 1895. — Féré, Revue de chir., 1895 u. Progrès méd., 1895. — Ferrari, Contributo alla studio dei tumori congeniti. Giornale internat. di sc. med., Napoli 1882, IV, N. 1, p. 739. — Fischel, Archiv für Entwicklungsmechanik, VI u. VII. — Fischer, Zieglers Beiträge, V. — Fleischmann, Der Fötus im Fötus. Nürnberg 1845. — Ders., Spina bifida sacralis mit Foetus in foetu. Österr. med. Wochenschr., 1841. — Fletcher, G., and H. J. Waring, Two sacro-coccygeal tumours, one carcinomatous. Transact. of the patholog. society London, Vol. V. — Föderl, O., Über einen Fall von Inklusion eines Dipygus parasiticus. Arch. f. klin. Chirurgie, Bd. LVIII. — Follin et Duplay, Traité de chirurgie, T. VI, p. 349. — Förster, Handbuch der allgemeinen patholog. Anatomie, 1855. — Ders., Die Mißbildungen des menschlichen Körpers. Jena 1865, 2. Aufl. — Ders., Ein Fall von fötalem Cystosarkom der Sakralgegend. Verhandl. der Würzburger physikal.-med. Gesellschaft, Bd. X, 1, 42. — Förster, Preisschrift. Würzburg 1901. — Fortunato, Über die Fettresorption und histologische Struktur der Dünndarmzotten. Pflügers Archiv, Bd. XIV. — Fortunius Licetus, De monstris etc. Editio novissima. Amsterdam 1665. — Fowler, H. R., Congenital sacral cysts. Description of a recent case, with remarks. Annals of surgery St. Louis, I, 1885, N. 2, p. 115. — Frank, Eduard, Über einen Fall von Tumor sacralis congenit. mit maligner Degeneration und Metastasenbildung. Prager med. Wochenschr., N. 2, 1894. — Freyer, Zur Kasuistik der Kreuzbeingeschwülste mit fötalem Inhalt. Virchows Arch., Bd. LVIII, S. 569, 1873. — Ganz, H., Zur Kasuistik der angeborenen Sakraltumoren. Prager med. Wochenschr., 1894, N. 41. — Garvens, Rudimentäre dritte untere Extremität in der Bauchhöhle. Inaug.-Diss., Halle 1841. — Gegg-Markheim, De l'inclusion foetale. Paris 1872. — Geller, Descriptio tumoris coccyg. foetus molimenta continentis. Diss., Bonn 1856. — Gelstrom, Vorfall einer Dermoidcyste per rectum während der Geburt. Zentralblatt f. Gynäkol., 1889, N. 44. — Gemmil, G., Steißbeingeschwulst bei einem totgeborenen Kinde. Medical essays, Vol. V, 1739, p. 361, 438 u. Meckels Pathol. Anatomie, I, S. 371. — Geoffroy-Saint-Hilaire, Traité de tératologie, T. III, 1836. — Ders., Histoire des anomalies. Paris 1832—1837. — Ders., Histoire générale et part. etc. Atlas, Tafel XVIII, Fig. 5, Doppelmißbildung. — de St. Germain, Tumeur érectile sacroanale très étendue etc. Rev. de thérap. méd. chir., 1879, Paris. — Gessner, Mischgeschwülste des Hodens. Deutsche Zeitschr. für Chirurgie, Bd. LX, 1902. — Geuer, Fr., Über die Bildung von überzähligen unteren Extremitäten im Anschluß an einen klinisch beobachteten Fall von Tripodie. Diss., Bonn 1890. — Giani, R., Contributo all studio dei teratomi sacrali. Clinica chirurgica, 1903, N. 11. — Giglio, G., Über einen Fall von Teratoma sacrococcygeum. Atti della soc. ital. di ost. e gin., 1896, siehe Zentralblatt für Chirurgie, 1897, S. 777. — Gilles, De hygromatis cyst. congenitis. Diss., Bonn 1842. — Giraldès, Soc. de chir., 1861. Observation publiée par Coulon u. Gaz. hebdom., T. VIII, N. 3, janvier 18, 1861. — Girode, Tumeur foetale. Bullet. de la soc. anatomique, p. 315. — Glaeser, J. A., Drei neue Fälle von angeborenen Cystenhygromen der Sakralgegend. Virchows Arch., Bd. XIII, S. 187, 1858. — Glogner, M., Über angeborene Sakraltumoren. Diss., Halle 1883. — Gorré, Knabe mit überzähligen Beinen in der Kreuzbeingegend. Arch. général., 1846, suppl. 231. — Graff, H., Eine retrorektale teratoide Geschwulst mit adenokarzinomatöser Degeneration. Deutsche Zeitschr. für Chirurgie, Bd. LXIV, S. 526. — Gross, Les monstres doubles parasitaires. Nancy 1877. — Gross et Vautrin, Tumeur kystique sacro-coccygienne.

Exstirpation, guérison. Revue méd. de l'Est., Nancy 1866, p. 274. — Gruber, Angeborene Sakralgeschwulst (Cystosarkom) bei einem ausgetragenen Mädchen. Hamburger Zeitschrift für die ges. Medizin, 1840, Bd. XIII, S. 514 u. Neue Zeitschrift für Geburtskunde, 1842, Bd. XII, S. 128. — Gsell, Über ein intraligamentär entwickeltes Teratom des weiblichen Genitalapparates. Archiv f. Gynäkol., Bd. LI, 1896. — Günther, Nervenhaltige angeborene Sakralgeschwulst. Exstirpation, Heilung. Journal von Walther und Ammon, N. F., 1847, Bd. VII, S. 563. — Gutzeit, Ein Teratom der Zirbeldrüse. Diss., Königsberg 1896. — Guyon, Sakralgeschwulst mit fötalem Kopf. Arch. générales, 1827, T. XV, p. 546 u. Himly l. c. S. 40. — Guyon (de Carpentras), Mém. de l'acad. de méd., Paris 1771. — Hagenbach, E., Beitrag zur Kenntnis der angeborenen Sakrococcygealtumoren. Archiv f. klin. Chirurgie, Bd. LXVI. — Hagen-Torn, J. F., Ein Fall von operativer Entfernung einer teradoiden Geschwulst aus der Regio sacrococcygea. Annalen der russischen Chirurgie, 1899, Heft 4 u. Archiv f. klin. Chirurgie, Bd. LX, Heft 3. — Hamel, Über angeborene Sakraltumoren. Diss. München 1895. — Harté, Recueil périodique de méd., 1755, T. II, p. 227. — Harté, Überzählige Extremität. Zitiert von Braune l. c., S. 19. — Heineken, Angeborener Sakraltumor im Zusammenhang mit dem Spinalkanal. Göttinger gelehrte Anzeigen, 1809, N. 193, siehe auch Himly l. c., S. 77. — Hennig, Zieglers Beiträge z. pathol. Anat., XXVIII. — Henri, Madame, zitiert von Calbet, Obs. 85. — Herlitzka, Archiv für Entwicklungsmechanik, II u. IV. — Herrgott, Des maladies foetales, qui peuvent faire obstacle à l'accouchement. Thèse 1878. — Herrmann, G., Entstehung der Sakraltumoren. Siehe Tourneux l. c. — Hertwig, O., Lehrbuch der Entwicklungsgeschichte, 5. Aufl., Jena 1896. — Herz, Über Foetus in foetu. Wochenschr. für Tierheilkunde. Augsburg 1889, Bd. XXXIII, S. 201. — Heschl, Hypertrophie der Luschkaschen Drüse. Zeitschr. f. prakt. Med., N. 14, 1860. — Ders., Ein Fall von angeborener Sakralgeschwulst. Österr. Zeitschr. f. prakt. Heilkunde, N. 27, 1862. — Hess, Über eine subkutane Flimmercyste. Zieglers Beiträge z. pathol. Anatomie, Bd. VIII, 1890. — Hesselbach, Extremitätenhaltige Sakralgeschwulst. Siehe Braune l. c., S. 21. — Heurtaux, Art. „Tumeurs" in Nouv. dictionnaire de méd. et de chir. pratiq., p. 397. — Heyfelder, Resektionen, 1863. — Highmore, Case of a foetus found in the abdomen of a young man. London 1815. — Hildebrand, 1. Über angeborene epitheliale Cysten und Fisteln des Halses. 2. Über angeborene cystöse Geschwülste der Steißgegend. Archiv f. klin. Chirurgie, Bd. XLIX, 1895 u. Deutsche Zeitschr. für Chirurgie, Bd. XXXVI. — Himly, Geschichte des Foetus in foetu. Beiträge zur Anatomie und Physiologie, 2. Lief., Hannover 1831. — Ders., Foetus in foetu. Nürnberg 1845. — His, W., Anatomie menschlicher Embryonen. Leipzig 1880—1885. — Hochenegg, Zur klinischen Bedeutung der Nierendystopie. Ein Fall von operierter Beckenniere. Wiener klin. Wochenschr., 1900, N. 1. — Hodgkins, Angeborene Sakralgeschwulst. Siehe Stanley l. c. — Höfer, Über Dermoidcysten des Beckenbindegewebes. Diss., Halle 1896. — Hofmokl, Verlauf eines Falles von Steißteratom. Wiener klin. Wochenschr., N. 21, 1894. — Hohl, Geburten mißgestalteter Kinder. Halle 1850, S. 78, 96, 296. — Holm, Angeborene Steißbeingeschwulst. Siehe Vrolik l. c., Tab. 100. Amsterdam 1849. — Holmes, F., On congenital sacral tumour especially with reference to its operative treatment. Brit. med. Journal, March 23, p. 315 und 30, p. 349, 1867. — Ders., The surgical treatment of the diseases of infancy and childhood. London 1868. — Ders., Über die Entfernung der angeborenen Geschwülste und Gewächse der Kreuz- und der Steißgegend durch chirurgische Hilfe. Zeitschr. für Kinderkrankheiten (Behrend und Hildebrandt), 1869. — Homans, Boston med. Journal. Zitiert von Latte l. c. — Hoppe, W., Beitrag zur Lehre von den angeborenen Kreuzsteißbeingeschwülsten. Deutsche Zeitschr. für Chirurgie, Bd. LXVI, S. 529. — Huber, Francis, Teratoma of sacrum and coccyx. Arch. of Pediatrics, January, 1899. — Hueter-Lossen, Lehrbuch der Chirurgie. — Huntt, Med. Repository New York, Vol. VI, October, 1820. — Hutchinson, Brit. med. Journal, London 1890, I, p. 663. — Huxham, A. W. J. J., Inkludierter Steißparasit. Philosoph. transact., 1748, Vol. XLV, p. 325, siehe auch Meckel, Pathol. Anatomie, II, 1, S. 67, u. Kleinwächter l. c. Fall 1. — Hyvert, Note sur une tumeur développée à la région ano-périnéale d'un foetus. Lyon méd., N. 10, 1873. — J. D. Gentlemen's Magaz, Vol. XVIII, p. 535, London 1748. — Isnardi, Sopra un caso di cisti congenita sacrococcygea, guarita coll' operazione di Kraske. Giornale della R. acad. di med. di Torino, 1893, N. 4. — Jackson bei Puchelt. Zitiert von Biernacki l. c. — Jacob, Artur, Steißparasit. Dublin Hosp. Reports, Vol. IV, p. 571, 1827. — Jacobi, J. (New York), Angeborenes karzinomatöses Cysten-

hygrom der Sakralgegend. Americ. med. Times, 1863, siehe auch Archiv f. klin. Chirurgie, Bd. XIII (Referat von Gurlt). — Jacobson, J. H., Bidrag til kännedomen om de embryonale utvecklingar af glandula coccygea. Upsala läkareförën. förhandl., N. F., Bd. III, N. 4 u. 5, p. 234. — Jacquinot, Observation de tumeur sacrococcygienne. Rev. mens. des maladies de l'enfance, 1887, p. 366. — Jagor, Ischiopagus parasiticus. Illustracion Filipina, 1860, 15. Nov., N. 22. Virchows Arch., Bd. L, S. 296. — Jastreboff, Zur Kasuistik der angeborenen Geschwülste in der Gegend des Kreuzbeins. Virchows Arch., Bd. XCIX, S. 500, 1885. — Jehn, Einfluß der patholog. Veränderungen des Fötuskörpers auf die Geburt. Diss., Bonn 1872. — Jenisch, Württembergisches Korrespondenzblatt, Bd. VII, N. 17, Schmidts Jahrbücher, Bd. XXVIII, S. 141. — Joachimsthal, Virchows Arch., Bd. CXXXI. — Joest, E., Archiv für Entwicklungsmechanik, V. — Johnson, A., Angeborene Sakralgeschwulst mit den Rückenmarkshäuten zusammenhängend. Transact. of the pathol. soc. of London, 1857, Vol. VIII, p. 16. — Joly and Peyrat, Pygopagus. Bullet. de l'acad. de méd., 2. série, T. III, séance de 20. janvier 1874. — Jordan, Über Sakraltumoren mit fötalem Inhalt. Diss., Leipzig 1895. — Joseph, Fötusteile enthaltende Sakralgeschwulst. Operation, Heilung. Jahresbericht der schlesischen Gesellschaft für vaterländische Kultur, 1857, S. 151. — Joulin, Des cas de dystocie appartenant au foetus. Thèse, 1863, p. 74—83. — Juda, Des lipomes du perinée envisagés particulièrement chez les enfants. Thèse de Paris, 1884. — Kauffmann, Einige Beobachtungen über angeborene Sakraltumoren. Diss., Berl. 1883. — Ders. und Krieger, Sakralcyste (Meningocele), siehe Krieger l. c. — Keller, Geburtshindernis durch eine Sakralgeschwulst. Virchows Arch., Bd. XIII, S. 188. — Kiderlen, Franz, Die teratoiden Geschwülste der Kreuzbeingegend vom klinischen Standpunkte nebst Mitteilung eines einschlägigen Falles. Deutsche Zeitschr. für Chirurgie, Bd. LII, S. 87, 1899. — Kiener, Sur une tumeur congénitale de la région sacrococcygienne. Gaz. hebdom. de Montpellier, 1891, p. 409. — Kirmisson, Tumeur congénitale sacrococcygienne. Soc. de chirurgie, 1886, p. 288. — Ders., Bullet. méd., N. 53, 1887. — Klebs, Cystoma sacrale congenitum. Virchows Arch., Bd. XXXVIII, 1867. — Kleinwächter, Ludwig, Die Lehre von den Zwillingen. Prag 1871 u. Archiv f. Gynäkol., 1872, III, S. 319—326. — Ders., Über operierte Kreuzbeinparasiten nebst Mitteilung eines einschlägigen Falles. Prager Zeitschr. für Heilkunde, Bd. IX, Heft 1, 1888. — Knatz, Über Doppelmißbildungen. Inaug.-Diss., Marburg 1856. — Knopf, Angeborene Sakralgeschwulst, Ulzeration, Tod. Deutsche Klinik 1853, N. 42. — Köhler, Angeborene Mißbildung am unteren Ende der Wirbelsäule. Berl. klin. Wochenschr., N. 46, 1877. — Kolaczek, Ein Myxosarcoma perivasculare der Steißbeingegend. Archiv f. klin. Chirurgie, Bd. XVIII, 1875. — Ders., Ein osteogenes Alveolarsarkom des Kreuzbeins. Ibidem. — Kömm, Angeborener Sakraltumor. Ammon, Angeb. chir. Krankheiten, S. 47 u. Med. Jahrb. des österr. Staates, Bd. XVIII, N. 2. — König, Franz, Lehrbuch der speziellen Chirurgie. — Kowalewski, Zur Kasuistik der kongenitalen Sakralgeschwülste. Inaug.-Diss., Königsberg 1876. — Kowalewsky, Weitere Studien über die Entwicklungsgeschichte des Amphioxus lanceolatus nebst einem Beitrag zur Homologie der Würmer und Wirbeltiere. Archiv f. mikroskop. Anatomie, Bd. XIII, 1877. — Krause, W., Zur Anatomie der Steißdrüse. Henle u. Pfeuffers Zeitschr., 3. Reihe, Bd. X, 3. Heft. — Ders., Zur Steißdrüsenfrage. Erwiderung an Herrn Prof. Arnold in Heidelberg. Zeitschr. für rationelle Med., Bd. XXVIII, S. 145. — Ders., Untersuchungen über den Bau des Zentralnervensystems der Affen, Anhang zu den Abhandlungen der Königl. Preuß. Akademie der Wissenschaften zu Berlin vom Jahre 1899. — Krieger, Sakralcyste (Meningocele). Zitiert von Braune l. c., S. 74. — Krömer, P., Über die Histogenese der Dermoidcystome und der Teratome des Eierstocks. Archiv f. Gynäkol., Bd. LVII, Heft 2. — Kroner und Marchand, Meningocele sacralis anterior. Archiv f. Gynäkol., 1881, Bd. XVII, S. 444. — Krönlein, Archiv f. klin. Chirurgie, Bd. XXI, 1877, Supplementband, S. 189. — Kubitz, siehe Prochaska, Extremitätenhaltige Sakralgeschwulst. Med. Jahrbücher des österr. Staates, Bd. II, 1814, S. 83 u. Himly l. c. — Kuchler, Joseph, De tumore de singul. ind. cong. Diss., 1830. — Kühnemann, Ein Fall von Sakralgeschwulst bei einem totgeborenen weiblichen Fötus. Inaug.-Diss., Berlin 1870. — Kümmell, W., Ein Fall von kongenitalem Steißtumor mit augenartigen Bildungen. Virchows Arch., Bd. CXVIII, S. 37, 1889. — Kusmik, Ein Fall von Darmcyste. Deutsche Zeitschr. für Chirurgie, Bd. XLI, S. 199, 1895. — Küster, Verhandlungen des deutschen Chirurgenkongresses, 1883. — Lachaise, De la duplicité monstreuse par inclusion. Paris 1823. — Lachaud, E., Recherches sur les tumeurs congénitales de la région sacrococcygienne. Thèse de Paris, 1883. — Lanceraux, Traité

d'anat. patholog., T. I, p. 99, 1875. — Langenbeck, B., Drei Fälle von angeborenen Lipomen der Kreuzbeingegend. Deutsche Klinik 1850, S. 26. — Ders., Sakralgeschwulst des Schlievener Kindes. Berl. klin. Wochenschr., 1869, N. 23. — Lannelongue et Achard, Traité des kystes congénitaux, 1886, 482 S., 12 Tafeln. — Lannelongue et Ménard, Traité des maladies congénitales, T. I, 1891. — Larrey, Tumeur fibroplastique de la région fessière probablement congénitale. Bullet. de la soc. anatomique de Paris, 1851, p. 97. — Latte, Über ein primär im Retroperitonealraum entstandenes Adenomyoma myxosarcomatodes. Diss., Erlangen 1897. — Laugier, Inkludierter Steißparasit. Archives générales, 1855, 5. sér., T. V, p. 750 u. Bullet. de thérap., 1855, juillet, siehe auch Schmidts Jahrbücher, Bd. 89, S. 284. — Ders., Pygopagus (Millie-Christine). Annales d'hygiène publique et de méd. légale, 1874, avril, p. 342. — Lawrence, Tumour resembling a bursa over the lower part of the sacrum. London, Lancet, 1861. — Leclerc, M. F., Sur un cas de tumeur congénitale de la région anococcygienne ayant nécessité une embryotomie. Mém. de la soc. des sc. méd. de Lyon, XXV, 1886 u. Lyon méd., N. 23, 1885. — Lehmann, Geburtshindernis durch einen angeborenen Sakraltumor. Deutsche Klinik, 1852, N. 18. — Léon, Monstre double parasitaire etc. Arch. de tocol. et de gynécol., 1892, p. 117. — Leriche, Tumeur coccygienne congénitale. Congr. français de chirurgie, 1885, p. 519, 523. — Levy, Beskrivelse af et Par ved Underkroppen sammenhängende levende födte Tvillingsöstre (Ischiopagus). Kopenhagen 1857. — Lexer, E., Über teratoide Geschwülste in der Bauchhöhle und deren Operation. Archiv f. klin. Chirurgie, Bd. LXI, Heft 3 u. Verhandlungen der deutschen Gesellschaft für Chirurgie, 1890. — Ders., Operation einer fötalen Inklusion der Bauchhöhle. Archiv f. klin. Chirurgie, Bd. LXII, Heft 2. — Licetus, Fortunius, De monstris etc. Editio novissima. Amsterdam 1665. — Liebmann, Estrato dal Bolletino delle scienze nat., III, N. 2, 1877 (Verdoppelung des Beckens der Blanche Dumas). — Liesching und Dennenberger, Tripus Heisterbacensis. Diss., Tübingen 1755. — Linser, P., Über Sakraltumoren und eine seltene fötale Inklusion. Beiträge zur klin. Chirurgie, Bd. XXIX, Heft 2. — Löffler, Große cystöse Sakralgeschwulst, Ligatur, Heilung. Starks neues Archiv für die Geburtshilfe etc., I, S. 145, 1797 u. Osianders Entbindungskunst, I, 3, S. 757. — Löhlein, H., Sakralgeschwulst. Zeitschr. f. Geburtsh. u. Gynäkol., 1888, XV, S. 184. — Lojodü, Illustrazione di un monstro ischiadelpho nato in Ruvo di Pughia. Osservatore Torino 1890, XLI, p. 622. — Loowne, Thompson, B., Catalogue of the Museum of surgeons of England. London 1872, p. 38. — Lopez, Garcia, Foetus in foetu; spina bifida. El siglo med., Febr., 1857, p. 163, siehe Braune l. c., S. 26 u. Kleinwächter l. c., S. 6. — Lorinser, in Pitha u. Billroths Handbuch der Chirurgie. Krankheiten der Wirbelsäule. — Lotzbeck, Die angeborenen Geschwülste der hinteren Kreuzbeingegend. München 1838. — Lücke, 58. Versammlung deutscher Naturforscher und Ärzte in Straßburg, 1885, S. 276. — Luksch, Wiener klin. Wochenschr., 1899, N. 10. — Luschka, Hub., Über ein angeborenes Hygroma cysticum perineale mit Foetus in foetu. Virchows Arch., Bd. XIII, S. 411. — Ders., Der Hirnanhang und die Steißdrüse des Menschen. Mit 2 Kupfertafeln. Berlin 1860 u. Virchows Arch., Bd. XVIII, 1860. — Ders., La glande coccygienne de l'homme. Journal de l'anat. et de la physiol., V. année, p. 269. — Lustig, J., Beitrag zur Kasuistik der sakralen Tumoren mit fötalem Inhalte. Inaug.-Diss., Berlin 1881. — Lütkemüller, Johannes, Vier Fälle von angeborenen Sakralgeschwülsten. Österr. med. Jahrbücher, Heft 1, S. 65, 1875. — Macalister, Alex., On the anatomy and physiology of the coccygeal gland. Brit. med. Journal, 11, January 1868. — Macari, Clinica ostetrica, Modena 1874—1875, p. 31. — Mac Carthy, A case of congenital coccygeal cyst etc. The Lancet, London, May, 1888, p. 920. — Mackenrodt, Fall von Sakralgeschwulst bei einem 7monatl. Fötus. Zeitschr. f. Geburtsh. u. Gynäkol., 1891, S. 414. — Macnamara, Congenital tumour containing foetal structure removed from the sacrum of a child. Transact. of the pathol. soc., London 1881, p. 199. — Mair, Jahrbuch für Kinderheilkunde, Wien 1859, Bd. II, Analekten, S. 66 u. Wiener med. Wochenschr., 1858, N. 23. — Malgaigne, Spina bifida und angeborene Sakraltumoren. Journal de Chirurgie, T. III, 1845. — Mallory, Americ. Journal of the med. sc., 1892. — Mannel, Über die Tumoren des Douglasschen Raumes. Marburg 1864. — Marchand, Die Artikel „Spina bifida", „Sakraltumoren", „Cyste" und „Mißbildungen" in Eulenburgs Realenzyklopädie, 3. Aufl. — Ders., Über eine große teratoide Mischgeschwulst des Ovarium und einen Fall von Inclusio foetalis abdominalis von einem 33jährigen Manne. Breslauer ärztl. Zeitschr., N. 21, 1881. — Ders., Ein menschlicher Pygopagus. Zieglers Beiträge z. pathol. Anat., Bd. XVII, 1895. — Ders., Über die Be-

ziehungen der pathologischen Anatomie zur Entwicklungsgeschichte, besonders zur Keimblattlehre. Verhandlungen der deutschen patholog. Gesellschaft, 1899, I. — Ders. und Kroner, siehe Kroner l. c. — Martin, E., Angeborene zusammengesetzte Cystengeschwulst der Sakroperinealgegend. Monatsschr. f. Geburtskunde, Bd. XVIII, 1. Juli, 1861. — Ders., Steißdrüsencystoid. Verhandlungen der Gesellschaft für Geburtshilfe, Berlin, XVI, 1864. — Ders., Steißgeschwulst bei einem Neugeborenen. Monatsschr. für Geburtskunde, Bd. XXX, 1867, S. 348. — Marwedel, Bruns' Beiträge z. klin. Chirurgie, Bd. XXIX. — Mason, F., Case of lymphadenoma in the sacral region. Transact. of the patholog. soc., XXVI, London 1874—1875. — Mauthner, Angeborene Sakralgeschwulst. Archiv f. physiolog. Heilkunde, Bd. XI, S. 141. — Mayer, Inkludierter Steißparasit. Gräfes und Walthers Journal, 1827, Bd. X, S. 88. — Mazzioti, Un tumore voluminoso nella regione scroto-perineale. Rivista clin. terap., Napoli 1885, p. 382. — McDowell, Case of fibrous tumour growing from sacrum. Med. Press and Circular, London 1882, n. s., XXXIII, p. 291. — Meckel, J., Handbuch der patholog. Anatomie, Leipzig 1812—1818, Bd. II. — Ders., De duplicitate monstrosa. Halae 1815. — Meinel, Angeborene Sakralcyste mit Hernie. Prager Vierteljahrsschrift, 1849, S. 116. — Menzel, A., Ein Fall von angeborener Sakralgeschwulst (nebst Tafel). Archiv f. klin. Chirurgie, Bd. XXII, Heft 3, S. 691, 1878. — Mermet, Des kystes congénitaux du raphe génito-périnéal. Revue de chir., XV, 1895. — Merriman, zitiert von Biernacki l. c., S. 23. — Meyer, G., Zur Anatomie der Steißdrüse. Zeitschr. f. rat. Med., XXVIII, S. 135. — Meyer, J., Über Teratome der Kreuzsteißbeingegend. Diss., Greifswald, 1896. — Middeldorpf, Angeborene Cystengeschwulst im Zusammenhang mit den Rückenmarkshäuten. Zitiert von Braune l. c., S. 46/47. — Ders., Angeborenes Lipom der Steißbeingegend. Zitiert von Braune l. c., S. 77. — Mideldorpf, K., Zur Kenntnis der angeborenen Sakralgeschwülste. Virchows Archiv, Bd. CI, S. 37, 1885. — Mills, A case of parasite foetus. Transact. of obstetr. soc., Edinburgh 1887—1888, Vol. XIII, p. 190. — Molitor, Pygopagus. Beobachtungen und Abhandlungen österreich. Ärzte, Bd. V, S. 333, Wien 1826. — Molk, Des tumeurs congénitales de l'extrémité inférieure du tronc. Thèse de Strasbourg, 1868. — Möller, Angeborene Steißgeschwulst (gemischtes Enchondrom). Diss., Berlin 1869, zitiert von Braune l. c., S. 49—51. — Mombert, Angeborene maligne Sakralgeschwulst. Siebolds Journal, Bd. X, St. 3, S. 529, siehe auch Hohl l. c., S. 296. — Monod, E., Appendice caudal opéré sur un enfant de six semaines. Bullet. de la soc. anat. de Paris, XLII, 1869. — Ders., Tumeur congénitale de la région coccygienne. Bullet. de la soc. anat. de Paris, 1877. — Monod et Brissaud, Contribution à l'étude des tumeurs congénitales de la région sacrococcygienne. Progrès méd., V, Paris 1877. — Morgan, Anatom. Anzeiger, X, 1895. — Moussaud, Des inclusions foetales. Thèse de Paris, 1861, 64 S. — Müller, Über das Vorkommen von Resten der Chorda dorsalis. Henle und Pfeuffers Zeitschrift, 3. Reihe, Bd. II, 1857. — Müllerheim, Beckenniere. Siehe Hochenegg l. c. — Nasse, Zur Entwicklung der angeborenen Steißgeschwülste. Verhandlungen der freien Vereinigung der Chirurgen Berlins, Sitzung, Montag den 14. Nov. 1892, Zentralblatt für Chirurgie, 1892, S. 1077. — Ders., Ein Fall von Enterokystom. Archiv f. klin. Chirurgie, Bd. XLV, S. 700, 1893. — Ders., Beitrag zur Genese der sakrococcygealen Teratome. Archiv f. klin. Chirurgie, Bd. XLV, 1893, S. 685. — Naudin, Steißparasit. Journal gén. de méd., 1816, T. LV, p. 342. — Neugebauer, L., Bemerkungen über die Sakralgeschwulst des bekannten böhmischen Mädchens Anna Prenosil etc. Verhandlungen der Gesellschaft deutscher Naturforscher und Ärzte, Danzig, LIII, 1880, referiert im Zentralblatt f. Gynäkol., Bd. IV, S. 495. — Nicolaysen, Operation einer angeborenen Sakralgeschwulst (Cystosarkom). Norweg. Magazin für wissenschaftl. Heilkunde, N. 10, 1890. — Normand, Pygopagus. Bullet. de la Faculté de méd., 1818, N. 1, p. 1. — Obalinski, Über seröse retroperitoneale Cysten. Wiener klin. Wochenschr., 1891. — Ollivier et Capuron, Steißparasit. Archives générales de méd., 1827, T. XV, p. 548 u. Heusingers Zeitschr. f. org. Physik, 1828, Bd. II, S. 220. — Ollivier et Martin, Steißgeschwulst. Arch. générales de méd., 1827, T. XV, p. 556. — Osiander, Entbindungskunst, I, 2, S. 754, 3, S. 757. — Osorio, N., Remarques sur une tumeur provenant de la substance grise céphalorachidienne. Paris 1865. — Otto, Monstror. descript. anat. Breslau 1841, N. 415, 594, 598, siehe Braune l. c., S. 23 u. 54 ff. und Kleinwächter l. c., 3, 4. — Owen, E. R., A case of sacral tumour with anomalous appendage. Transact. of the patholog. soc., London 1887—1888, XXXIX, p. 425, Brit. med. Journal, London 1888, p. 298. — Pabst, Angeborener Sakraltumor bei einem 7monatl. Fötus. Allgemeine med. Zeitung, 1832 u. Veling l. c., S. 21. —

Pacini, O., Mädchen mit accessor. Extr. in der Kreuzbeingegend. Annal. univ. di med. Giugno, 1843, Schmidts Jahrbücher, Bd. XLI, 1844, S. 312. — Page, Brit. med. Journal, 1891, I, p. 406. — Pamo, Gomez, Fibroma der Regio sacrococcygea. Chirurg. Annalen. Madrid 1882, p. 179. — Panas, M., Tumeur congénitale de la région coccygienne. Gaz. des hôpitaux, N. 63, 1877. Ferner Bullet. et mém. de la soc. de chir., T. III, N. 6, séance du 30. mai 1878. — Pannwitz, Gotthold, Über kongenitale Sakraltumoren. Diss., Berlin 1884. — Panum, Beiträge zur Kenntnis der physiolog. Bedeutung der angeborenen Mißbildungen. Virchows Arch., Bd. LXXII, S. 86. — Paquet, Tumeur encéphaloide de la région fessière. Bullet. de la soc. anat. de Paris 1864, XXXIX. — Paré, Ambr., Opera. Paris 1582, p. 734 u. 743 (Pygopagus). — Paul, Über die parasitischen Monstra im allgemeinen und über die sakroperinealen im besonderen. Archives générales de méd., juin-septembre, 1862. — Paulicky, A., Über kongenitale Mißbildungen. Deutsche militärärztl. Zeitschr., IV, I, 7, 1882. — Péan, Des tumeurs congénitales de la région sacrococcygienne. Leçons de clinique chirurg. Paris 1882/83, p. 97. — Pels-Leusden, Über einen eigentümlichen Fall von Gliom des Rückenmarks. Zieglers Beiträge, Bd. XXIII. — Penzo (Padova), Sulla classificazione dei tumori congeniti della regione sacrococcigea. Teratoma sacrale. Arch. per le scienze med., 1903. — Perls-Neelsen, Lehrbuch der allgemeinen Pathologie, 3. Aufl., Stuttgart 1894. — Perman, Ein Fall von cystösem Sakrococcygealteratom nebst einigen Worten über die Genesis dieser Geschwülste. Archiv f. klin. Chirurgie, Bd. XLIX, Heft 3, 1895 und Warfwinge-Festschrift, S. 1—15. — Perrin, De la glande coccygienne et des tumeurs, dont elle peut être le siège. Thèse de Strasbourg, 1860. — Petrini, Arch. des sc. méd., 1897. — Peu, Pratique des accouchements, 1694, II, p. 469. (große Sakralgeschwulst bei einem 7monatlichen Kinde). — Peyrat, Manuel de pathol. ext., p. 639. — Ders., Pygopagus. Bullet. de l'acad. de méd., 2. série, T. III, séance du 20. janvier 1874. — Pfaehler, W., Die angeborenen Geschwülste der Kreuzsteißbeingegend. Inaug.-Diss., Bern, Sent & Comp., 1897, 56 S. — Philips, H. W., Notes on a case of congenital sacral tumour. London med. Times, Octob. 10, 1885, II, p. 501. — Phocas, Deux cas de tumeurs sacrococcygiennes. Bullet. et mém. de la soc. de chir. de Paris, T. XXII, p. 847, 1896. — Piper, Ein Fall von fötaler Inklusion in einer Sakralgeschwulst. Diss., Würzburg 1893. — Pitha, Steißgeschwulst. Prager Vierteljahrsschrift, Bd. XXV, 1850. — Ders., Angeborene Steißgeschwulst. Bayr. ärztl. Intelligenzblatt, 1857, N. 18, S. 220. — Plancus, J., De monstris. Venet. 1749. — Poincaré, Tumeur congénitale de la région sacroperinéale. Compt. rend. de la soc. de méd. de Nancy, 1869. — Port, Transact. of the pathol. soc., Vol. XXI, p. 307 u. XXXII, 1882. — Porta, Caso singolare di vertebre sopranumerarie articolate coll' osso sacro. Memoria dell' R. Istituto Lombardo dell' 8 gennajo, 1852, VIII, p. 429, siehe auch Braune l. c., S. 35 u. Taruffi l. c., S. 33. — Powers, G., Giant sacrococcygeal tumours. An account of one which pursued an atrophic course. Transact. of the Americ. surg. Association, 1901. — Preuss, Ein seltener Fall von Doppelbildung. Arch. f. Phys. u. Anat. von Dubois-Reymond und Reichert, 1869, S. 267. — Princeteau, Progrès de la tératologie depuis J. Geoffroy-Saint-Hilaire. Thèse de Paris, 1886, 118 S. — Prochaska, Abhandlungen der böhmischen Gesellschaft der Wissenschaften für das Jahr 1786, S. 218. — Puchstein, Steißgeschwulst. Preußische Medizinalzeitung, 1861, N. 17, S. 134. — Quadrat, Angeborene Sakralgeschwulst. Österr. med. Wochenschrift, 1841, N. 26, S. 601. — de Quervain, Archiv f. klin. Chirurgie, Bd. LVII. — Rabl, Verhandl. der deutschen patholog. Gesellschaft, 2, München 1899. — Raffa, Dei tumori misti congeniti della regione saccrococcygea. Gazz. med. ital., XX, Padova 1877. — Raingeard, Tumeur de la région sacrococcygienne (Myxosarkom). Bullet. de la soc. anatom. de Nantes, 1883, Paris 1886, p. 72. — Rambur, Doppelmißbildung. Mém. du muséum d'histoire naturelle, XV, Paris 1827, p. 444. — Ramsbotham, The med. Times and Gazette, 1855, N. 274. Pygopagus (Millie-Christine). — Ranke, Tageblatt der Naturforscherversammlung, München 1877, Jahrbuch der Kinderheilkunde, Bd. XII, 1878 und Zentralzeitung für Kinderheilkunde von Baginsky und Monti, 1878. — Rauber, Theorien der exzessiven Monstra. Virchows Arch., Bd. LXXI u. LXXIII. — Rayer, Ball und Robin, Tumeur volumineuse formée par hypergenèse de la substance grise de la moëlle épinière chez un foetus de six mois. Bullet. et mém. de la soc. de biologie, 1863, p. 117. — Recklinghausen, v., Virchows Archiv, Bd. CV. — Reichel, Virchows Archiv, 1866, Bd. XLVI, S. 497. — Reina et Galvagni, Sopra un feto umano tricefalo. Atti dell' Acad. Gioenia. Catania 1834, VIII, p. 203. Siehe Taruffi l. c., III, p. 467. — Reiner, Michael, Glücklich vorgenommene unblutige

Trennung zweier zwischen Sitzknorren und Steiß miteinander verwachsener Kinder. Wiener med. Wochenschr., 1858, N. 31, 32 u. 33. — Renault, P., Tumeur sacro-coccygienne congénitale. Bullet. de la soc. anatom. Paris 1884 und Progrès méd., Paris 1885, II, p. 122. — Retterer, Sur l'origine et l'évolution de la région anogénitale des mammifères. Journal de l'anatomie, 1890, p. 126. — Ribbert, Beiträge zur Kenntnis der Rhabdomyome. Virchows Arch., Bd. CXXX. — Ders., Spina bifida occulta. Virchows Arch., Bd. CXXXII. — Richardson, Fingerhaltige Steißgeschwulst. Med. Times, London 1859, July, p. 5. — Ritschel, A., Beitrag zur Lehre von den angeborenen Sakralgeschwülsten. Beiträge z. klin. Chirurgie, Bd. VIII, 1891. — Rizzoli, Teratom in Verbindung mit Spina bifida. Annal. de la soc. de méd. de Gand, 1877, Arch. de méd. 1877, T. II, p. 97 u. Mem. dell' Istituto di Bologna, III, VII, p. 365. Siehe auch Taruffi l. c., p. 39. — Robin siehe Depaul l. c. (Sakrococcygealtumor). — Rochelt, E., Mitteilungen aus der Praxis. Sakraltumor, Exstirpation, Heilung. Wiener med. Presse, XXIII, 1882. — Rokitansky, Pathologische Anatomie. Wien 1855. — Rosenthal, Zieglers Beiträge, Bd. XXIII. — Roser, W., Handbuch der Chirurgie, 8. Aufl. — Roth, Über Mißbildungen im Bereich des Ductus omphalomesentericus. Virchows Arch., Bd. LXXXVI, 1881. — Roux, Gesammelte Abhandl. 2; Verhandlungen der deutschen Naturforscherversammlung, Wien 1894; Virchows Arch., Bd. CXIV; Beitr. z. Entwicklungsmechanik, V. — Rudolph, Wilh. Bernh., Beobachtungen über einen Sakraltumor mit Berücksichtigung ähnlicher Fälle. Inaug.-Diss., Leipzig 1862. — Rudolphy, F., Ein glandulärer maligner angeborener Sakraltumor. Diss., Greifswald 1894. — Ruge, Ein Fall von Sirenenbildung. Virchows Arch., Bd. CXXIX, 1892. — Russell, R., A case of removal of a large sacraltumour in an infant two hours old. The Lancet, London 1897, N. 3847, p. 1411. — Saalfeld, Virchows Arch., Bd. CXXXVII. — Sandifort, Dipygus parasiticus. Museum anatomicum Academiae Lugduno-Batavae, II, Tafel CXXV. Zitiert von Ahlfeld l. c., S. 96 u. Atlas Tafel XVIII, Fig. 1. — Sands, A congenital sacraltumour. Clin. lectures. Med. Gaz., New York 1882, IX, p. 601. — Sangalli, Giac., La scienza et la pratica. Pavia 1876, p. 115. — Ders., La scienza et la pratica dell' anatomia patologica. Milano 1876, p. 158. — Sänger, Über Dermoidcysten des Beckenbindegewebes. Archiv f. Gynäkol., Bd. XXXVII, S. 100, 1890. — Saxer, Fr., Ein Beitrag zur Kenntnis der Dermoide und Teratome (aus dem patholog. Institut zu Leipzig). Zieglers Beiträge zur pathol. Anat. u. zur allg. Pathologie, Bd. XXXI, 1902. — Ders., Zur Kenntnis der sogenannten Syringomyelie. Zieglers Beiträge, XX. — Ders., Über ein Teratom aus Derivaten der Medullarplatte etc. Zieglers Beiträge, Bd. XX. — Saxtorph, Gesammelte Schriften, 1775, S. 231. Siehe auch Veling l. c., p. 8 und Meckels Pathol. Anat., I, S. 371. — Schaumann, De foetu in foetu. Diss., Berolini 1839. — Schilling, Cystosarkom der Steißbeindrüse. Deutsche med. Zeitung. Zitiert von Calbet l. c. — Schindler, Virchows Arch. Bd. XIII, S. 188. — Schlesinger, Adolf, De foetibus in foetu. Diss., Breslau 1864. — Schmerbach, Dreibeiniger Knabe. Würzburger Zeitschr., 1860, I, Heft 6, S. 369. — Schmidt, Angeborene Steißgeschwulst mit Fehlen des Os sacrum. Hufelands Journal, Bd. IV, Heft 3, S. 147. — Schmidt, M. B., Über die Beziehungen der sogenannten Steißdrüse zu den Steißtumoren. Virchows Arch., Bd. CXII, S. 372. — Ders., Arbeiten aus der chirurgischen Poliklinik zu Leipzig, 1890. — Schmidt, P. R. F. A., Ein Beitrag zur Kenntnis der kongenitalen Sakraltumoren. Diss., Greifswald 1889. — Schönborn, zitiert von Borst l. c., S. 475., Anm. — Schreiber, A., Beitrag zur Kasuistik der angeborenen Sakralgeschwülste. Deutsche Zeitschr. f. Chirurgie, Bd. XI, S. 331, 1878/79. — Schreyer, zitiert von Lotzbeck l. c. — Schuchardt, K., Angeborenes Lipom der Steißbeingegend. Zentralbl. f. Chirurgie, 1883, S. 829. — Schuh, Die Pseudoplasmen. 1854, S. 474 u. Wiener med. Wochenschr., 1855, N. 51. — Schultze, Über anormale Duplizität der Adnexorgane. Virchows Arch., Bd. VII, S. 523, 1854. — Schultze, O., Verhandl. der phys.-med. Ges. Würzburg, N. F., Bd. XXVIII u. Archiv f. Entwicklungsmechanik, I, Zentralbl. f. allg. Path. X. — Schulze, Das Nabelbläschen ein konstantes Gebild. Leipzig 1865, Engelmann. — Schulze, Deutsche med. Wochenschr., 1895, N. 22, S. 352. — Schumacher, Sarkomatöse Steißgeschwulst bei einem totgeborenen Kinde. Siehe Veling l. c., p. 21. — Schwartz, Knabe mit angeborener Sakralgeschwulst. Rheinische Jahrb. von Harless, VII, Heft 3, S. 1, 1823. — Schwarz, Beitrag zur Geschichte des Foetus in foetu. Programm zum Prorektoratwechsel. Marburg 1860. — Senftleben, Erfolgreiche Operation eines Tumor coccygeus. Deutsche Klinik, XVII, 1865, S. 174. — Serres, E. R. A., Beschreibung der Iliothorakopagen Ritta-Christina. Mém. de l Académie royale des sciences. Paris 1832, XI, p. 383. — Ser-

toli, E., Über die Struktur der Steißdrüse. Zentralbl. f. die med. Wissenschaften, S. 29, 1867 u. Virchows Arch. f. pathol. Anat., Bd. XLII, S. 370, 1868. — Shattock, Congenital sacral tumour. Transact. of the path. soc,, London 1881, p. 192. — Simmonds, Ein parasitärer Steißzwilling. Virchows Arch., Bd. LXXXII, S. 374, 1880. — Simmons, Foetusteile enthaltende Sakralgeschwulst. Med.-chir. Transact., London 1841, Vol. XXIV, Ser. 2, Vol. VI, p. 237. Referiert von Stanley und Himly l. c., S. 109. — Simpson, Angeborene Steißgeschwulst bei einem 18jähr. Manne. Med. Times, London, 2. July, 1859, p. 7. — Ders., Pygopagus. Brit. med. Journal, 1869, 13. Febr. — Sinnhold, Sakralparasit (Foetus in foetu). Jahrbuch f. Kinderheilkunde. Bd. XIV, S. 112, 1879/80. — Skórczewsky, Teratom der Steißgegend. Virchow-Hirsch, Jahresbericht, Bd. XXI, 1880. —Skutsch, Zeitschr. f. Geburtsh. u. Gynäkol., Bd. XL, S. 353, 1899. — Slevogt, Maligne Steißgeschwulst. Osianders Entbindungskunst, I, 3, S. 757. S. Programma de partus impedimentis, Jenae 1704. — Snell, Angeborene Steißgeschwulst. Nassauische Jahrbücher, 1853, S. 244. — Snyers, France méd. Paris, 1864, II, p. 872. — Sobotta, J., Die Befruchtung und Furchung des Eies der Maus. Archiv f. mikroskop. Anatomie, Bd. XLV, 1895. — Ders., Die Reifung und Befruchtung des Wirbeltiereies. Ergebnisse der Anatomie und Entwicklungsgeschichte, 1896. — Ders., Über die Bedeutung der mitotischen Figuren in den Eierstockseiern der Säugetiere. Festschrift der phys. med. Gesellschaft zu Würzburg, 1899. — Ders., Würzburger Abhandlungen, I., 1901. — Solowjew, Medisinskoje Obosrenje, 1883, ref. in Zentralbl. f. Chir., 1884, S. 96. — Sonnenburg, Exstirpation einer angeborenen extremitätenhaltigen Sakralgeschwulst. (Nebst 1 Tafel.) Archiv f. klin. Chirurgie, Bd. XXVII, Heft 3, S. 753, 1881/82. — Ders., Berliner klin. Wochenschr., N. 51, S. 890 u. 756, 1884. Zeitschr. f. Geburtsh. und Gynäkol., Bd. X, S. 141. — de Soyre, Relation de 3 observations de tumeurs congénitales de la région sacrococcygienne. Arch. de tocologie, 1874, p. 156. — Spemann, H., Sitzungsberichte der phys. med. Gesellschaft, Würzburg 1809. — Spence, Large myxomatous tumour in a child. London Lancet, II, 1877. — Sperling, Inaug.-Diss., Würzburg 1891/92. — Spöndly, Über Pigment in einem Sakrococcygealteratom. Diss., Zürich 1894. — Stafford, A treatise of the injuries etc. Zitat nach Schreiber l. c. — Stage, G. G., Medfoedt Svulsten i Egnen af os coccygis. Ugeskr. for Laeger, III, 3, p. 213 u. 229. — Stanley, Angeborene Sakralgeschwulst. Transact. of the med. and surg. soc., 1841, Vol. XXIII, p. 138, 231. — Staude, Kongenitaler Sakraltumor. Beiträge z. Geburtsh. u. Gynäkol., 1872/73. — Stedmann, C., Perineal foetal tumour, an impediment to delivery. Boston med. and surg. Journal, July, 1875. — Stieda, Kasuistische Beiträge zur Pathologie des 4. Ventrikels. Festschrift, Thierfelder (Rostock) gewidmet. — Stolper, P., Die angeborenen Geschwülste der Kreuzsteißbeingegend. Festschrift für Ponfick, Breslau 1899 und Deutsche Zeitschr. f. Chirurgie, Bd. L, S. 207, 1899. — Straßmann, Fall von angeborenem Cystenhygrom der Sakroperinealgegend. Monatsschrift f. Geburtskunde, Bd. XVIII, Heft 1, Juli, 1861. — Stravinski, N. J., Cystoma sacrale congenitum. Siehe Calbet l. c. — Stroebe, Über Entstehung und Bau der Gehirngliome. Zieglers Beiträge, Bd. XVIII. — Stroh, Inaug.-Diss., Gießen 1897. — Surmay, Tumeur congénitale de la région anococcygienne. Bullet. de la soc. de chir. de Paris, T. III, N. 8, Séance du 25 juillet 1877. — Szenassy, Angeborene Sakralgeschwulst. Pathol. med.-chir. Presse, Budapest 1877, S. 813, 815. — Tardieu et Laugier, Pygopagus (Millie-Christine). Annales d'hygiène et de méd. légale, 1874, avril, p. 342. — Targett, Congenital sacral tumour containing bone. Transact. of the pathol. soc. of London, XXXVIII, 1886/87. — Tarler, Angeborene Steißgeschwulst. Österr. med. Wochenschr., 1842, S. 1120. — Taruffi, C., Dei teratome sacrali. Bologna 1881. — Ders., Storia della teratologia, II, parte 1, p. 362—407 und III, parte 1, p. 20, 315 und IV, parte 2, p. 395—443. Bologna 1882—1886. — Thöle, Beitr. z. klin. Chirurgie, XX. — Thoma, Lehrbuch der patholog. Anatomie, I, 1894. — Thorburn, On the injuries of the cauda equina. The Brain, January, 1888. — Tiedemann und Treviranus, Zeitschr. f. Physiologie, Bd. III, Heft 1, S. 6, Tafel III u. IV (Ischiopagus parasiticus). — Tillmanns, Hermann, Lehrbuch der speziellen Chirurgie. 8. Aufl., 1904. — Ders., Zur Entstehung der angeborenen Sakraltumoren. Deutsche med. Wochenschr., 1904, N. 17. — Torcos, Pygopage Doppelbildung. Philosoph. Transact., London 1763, Vol. L, p. 311. Siehe auch Förster, Mißbildungen, S. 26. — Torngren, Ett fall af kongenital coccyx kystom. Finska läk. Sällsk. Handl. Helsingfors, XXXII, 1890. — Tourneux, F., Contribution à l'histoire des tumeurs congénitales de la région sacrococcygienne. Bullet. méd. du Nord, 1887, p. 359. — Tourneux, F., et G. Herrmann, Sur la persistance de vestiges

médullaires coccygiens etc. I. Partie, Journal de l'anat. et de la physiol., T. XXIII, p. 498, 1887, Acad. des sciences, 9. Mai 1887, Transact. of the clin. soc. of London, XVIII und London Med. Times, 1, 1885. — Trapp, Angeborene Sakralgeschwulst. Siehe Neugebauer l. c. — Treyling, Pygopagus, zitiert von Ahlfeld l. c., S. 85. — Treves, Fr., Congenital coccygeal tumour attached foetus. Transact. of the pathol. soc. London, Vol. XXXIII, p. 285, 1881/82. — Trolard, Congrès pour l'avancement des sciences. Oran. 1888. Bullet. méd. 1888, p. 474. — Trowbridge, Angeborene Sakralcyste, Exstirpation. Heilung. Boston med. and surg. Journal, 1829 und Malgaignes Journal de chir., 1845, III, p. 14. — Trzebiky, Wiener med. Wochenschr., 1883, N. 13. — Turner, Congenital tumour of the perineum. Transact. of the pathol. soc. of London, 1884, p. 417. — Tusini (Pisa), Sakralteratom. XI. Kongreß der italien. chir. Gesellschaft, Rom 1896. Zentralblatt für Chirurgie, 1896, S. 1225. — Tynberg, Pygopagus. County medical society, New York, Sitzung am 27. Mai 1895. — Veling, Essai sur les tumeurs enkystées de l'extrémité inférieure du tronc foetal. Strasbourg 1846. — Verdier, Mädchen mit angeborener Steißbeincyste, Ligatur, Heilung. Revue méd. française et étrangère, 1826, p. 419. — Verneuil, Mémoire sur l'inclusion scrotale et testiculaire. Arch. de méd., 1885, p. 657. — Verrier, Gaz. obstétricale, 1874, N. 10, p. 136 (Verdoppelung des Beckens der Blanche Dumas). — Vetter, Inaug.-Diss., Zürich 1896. — Virchow, Rudolf, Ein Steißparasit. Monatsschr. für Geburtskunde und Frauenkrankheiten, Bd. IX, S. 262. — Ders., Hirnartige Geschwulst am unteren Stammesende eines totgeborenen Mädchens. Ibidem, Bd. IX, S. 259. — Ders., Die krankhaften Geschwülste. 1863, I, 175 ff. — Ders., Ein neugeborenes Kind mit einer mehr als faustgroßen Sakralgeschwulst. Monatsschr. für Geburtskunde und Frauenkrankheiten, Bd. XV, 1863. — Ders., Teratom in Verbindung mit Spina bifida. Ibidem. — Ders., Sakralgeschwulst des Schlievener Kindes. Berl. klin. Wochenschr., N. 19 u. 23. 1869. — Ders., Pygopagus (Millie-Christine). Berl. klin. Wochenschr., 1873, N. 9. — Ders., Über einen Fall von Hygroma cysticum glutaeale congenitum. Virchows Arch., Bd. C, S. 571, 1885. — Ders., Die xiphodymen Gebrüder Tocci. Verhandlung der Berliner Gesellschaft für Anthropologie, 1886 u. 1896. — Ders., Über Xiphodymie. Zeitschr. für Ethnologie, 1891, S. 366. — Ders., Virchows Arch., Bd. CII. — Voss, Tumor coccygeus (Cystosarkom?) bei einem Neugeborenen. Behrends Journal f. Kinderkrankh., 1859, S. 144. — Voss, Medfoedt tumor sacralis. Nord. med. Arkiv, Bd. II, 27, 1870. — Wagner, Geschwulst mit Extremitäten. Fränkische Sammlung, Bd. II, S. 343, Bd. IV, S. 195, Nürnberg 1757—1760, siehe auch Meckel, Patholog. Anat., II, 1, S. 64. — Wagner, Gusserows Handbuch der Frauenkrankheiten, II, S. 3. — Wagstaffe, On certain congenital tumours of the sacral and perineal region. Enormous perineal tumour in a child. St. Thomas' Hosp. Rep., Vol. IV, 1873, p. 213, 232. — Waldeyer, W., Das Becken. Bonn, F. Cohen, 1899, S. 128. — Walter, Pygopagus. Museum anatom. Berolini, I, N. 2997, S. 128, 1805. — Walther, in Traité de chirurgie (Duplay et Reclus), T. VII, p. 449, 462. — Walzberg, Ein Fall von Steißgeschwulst. Deutsche Zeitschr. f. Chirurgie, Bd. X, S. 530, 1878. — Wanner, Richard, Über kongenitale Sakraltumoren. Diss., Berlin 1893. — Waring, H. J., siehe Fletcher l. c. — Wasle, Zur Anatomie der Sakraltumoren. Diss., Würzburg 1896. — Weber, Chirurgische Erfahrungen und Untersuchungen. Virchows Arch., Bd. VI, S. 520. — Wedemeyer, Inkludierter Steißparasit. Gräfe und Walthers Journal, 1826, Bd. IX, S. 114, siehe auch Himly l. c., S. 44. — Wedl, Grundzüge der patholog. Histologie. — Weigert, Teratom der Zirbeldrüse. Virchows Arch., Bd. LXV, 1875. — Weinlechner, Wiener klin. Wochenschr., 1894, N. 19, S. 355. — Wells, Americ. Journal of obstetr., New York 1888, p. 1266. — Wernher, Die angeborenen Cystenhygrome. Gießen 1843. — Wernich, Großer Coccygealtumor bei einem 2jährigen Kinde. Beiträge z. Geburtsh. u. Gynäkol., Bd. II, 1873/74. — Wertheim, Angeborene Steißgeschwulst mit Fehlen des Kreuzbeins bei einem neugeborenen reifen Mädchen. Monatsschr. für Geburtskunde, 1857, Febr., Bd. IX, S. 127. — Werther, De monstr. hungar. Diss., Lipsiae 1707. — Wette, Archiv f. klin. Chirurgie, Bd. XLVII. — Whitfield, Case of foetal monstruosity. New Orleans Journal of med., 1870, July, p. 479. — Wiart, Gaz. méd. de Paris, 1882. — Wieting, J., Beitrag zu den angeborenen Geschwülsten der Kreuzsteißbeingegend. Bruns' Beitr. z. klin. Chirurgie, Bd. XXXVI, S. 664. — Williams, Congenital sacral tumour; operation; death. Annal. of anat. and surg., Brooklyn 1881, p. 75. — Wills, Alex, Philosoph. Transact., Vol. XLV, p. 325, London 1748. — Wilms, Über die Dermoidcysten und Teratome etc. Deutsches Archiv f. klin. Med., Bd. LV. — Ders., Embryome und embryoide Tumoren des Hodens. Deutsche Zeitschr. für Chirurgie, Bd. XLIX. —

Ders., Über die soliden Teratome der Ovarien und Über die teratoiden Geschwülste des Hodens. Zieglers Beiträge z. patholog. Anatomie, Bd. XIX; Die Mischgeschwülste. Leipzig, Georgi. — Wilson, E. B., Journal of Morphologie, VIII. — Windle, B. C. A., On the origine of double monstrosity. Journal of anat. and physiol. London, XXIII, p. 390, 1888/89. — Wittich und Wohlgemuth, Sakralgeschwulst bei einer frühzeitigen Frucht. Monatsschr. für Geburtskunde, 1855, S. 161. — Wohlfarth, Sakralgeschwulst mit Fötalteilen. Asclepeion, N. 47, S. 745, Berlin 1811, siehe auch Himly l. c., S. 42. — Wolff, Pygopage Doppelbildung. Acta Acad. Scientiarum Petropolitanae, 1778, I, p. 41. — Wormald, Angeborene cystische Sakralgeschwulst. Ruptur bei der Geburt, Tod. Med.-chir. Transact. London, Vol. XXIV, p. 240, 1841. — Wright, G. A., and D. S. Wylie, Abdominal tumour (Included foetus). Brit. med. Journal, 1900, Novemb. 17. — Wulf, Inaug.-Diss., München 1896. — Zeller, M., Inaug.-Diss., München 1892. — Zerrath, Ein Fall von Sakraltumor mit Spina bifida, Hydromyelie etc. Diss., Königsberg 1887. — Ziegler, Lehrbuch der allgemeinen und speziellen Pathologie. — Zoja, Archiv für Entwicklungsmechanik, I u. II.

XXI. Dermoidcysten, Dermoidfisteln und Hauteinstülpungen (Kapitel XVIII).

S. auch Literaturverzeichnis XX (Angeborene Geschwülste der Kreuzsteißbeingegend, sogenannte angeborene Sakraltumoren).

Achard, Traité des kystes congénitaux. Siehe Lannelongue l. c. — Ahlfeld, Mißbildungen. — Aschoff, Lubarsch und Ostertag, Ergebnisse der allg. Pathologie etc., 1895 u. II, 1897. — Ballet, Dermoidcysten. Société anatom., Paris 1878, p. 532. — Bandler, Zur Entstehung der Dermoidcysten. Berl. klin. Wochenschr., N. 7, 1900. — Ders., Archiv f. Gynäkol., Bd. LX, Heft 2, S. 64. — Ders., Die Dermoidcysten des Ovariums, ihre Abkunft aus dem Wolffschen Körper. Ibidem, Bd. LXI. Siehe dazu auch die Bemerkungen von Wilms, ibidem, Heft 1. — Bardenheuer, Der extraperitoneale Explorativschnitt. Stuttgart, Enke, 1887. — Barette, Tumeur dermoide du cul-de-sac du Douglas. Congrès français de gynécol. etc. tenu à Bordeaux. Semaine méd., 1895, p. 343. — Barfurth, Merkel und Bonnet, Ergebnisse der Anat., 1897. Wiesbaden 1898. — Barker, siehe Duplay et Reclus, Traité du chir., T. VII, p. 66. — Bartlett, Americ. Journal of obstetr., 1886, p. 851. — Beale, S. J., Dermoid cysts of the coccygeal region. Atlanta med. and surg. Journal, 1888/89, Vol. IV, p. 254 und Virginia med. Month, Richmond 1888—1889, Vol. XV, p. 708. — Benda, Teratologie in Lubarsch und Ostertag, Ergebnisse etc., 1895. — Bergmann, E. v., Dermoide. Deutsche med. Wochenschr., 1884, N. 45. — Beyea, Dermoidcystoma of the pelvic connective tissue. Americ. Journal of obstetr., April, 1900. — Biernacki, Eine retrorektale Dermoidcyste als Geburtshindernis (aus der Klinik von Gusserow). Inaug.-Diss., Berlin 1887. — Birkett, Dermoidcyste zwischen Rektum und Steißbein bei einer 25jähr. Frau. Exstirpation. Heilung. Guy's Hosp. Reports, 1859, Vol. V, p. 252. — Blumberg, Traumat. Epithelcysten. Deutsche Zeitschr. f. Chirurgie, XXXVIII. — Boerniger, zitiert von Sänger l. c., S. 113. — Bohm, Traumat. Epithelcysten. Virchows Arch., Bd. CXLIV. — Bonnet, Monatsschr. f. Geb. u. Gynäkol., XIII, 1900 und Ergebnisse der Anat. u. Entwicklungsgeschichte, IX. — Borst, Max, Die angeborenen Geschwülste der Sakralgegend. Zentralbl. f. allg. Pathologie und pathol. Anatomie, IX, N. 11 u. 12, S. 449 ff., 1898. — Ders., Die Lehre von den Geschwülsten. 2 Bände, Wiesbaden, J. F. Bergmann, 1902. — Böttlin, Zahnentwicklung und Dermoidcysten. Virchows Arch., Bd. CXV. — Bröse, Dermoid des Beckenbindegewebes. Zeitschr. f. Geburtsh. u. Gynäkol., Bd. XLIII, Heft 1. — Bryk, Dermoide. Archiv f. klin. Chirurgie, Bd. XXV, S. 805, 1880. — Bumann, Bull. de la soc. méd. de la Suisse, 144. — Calbet, J. B., Contributions à l'étude des tumeurs congénitales d'origine parasitaire de la région sacrococcygienne. Thèse de Paris, 1893. — Ceci, Ciste dermoide della regione sacrale, operazione, guarigione. Giornale di chir., Messina 1883. — Charcot, Dermoid zwischen Uterus und Blase. Zitat von Lebert l. c., 1860 (Prager Vierteljahrsschr.). — Chenantais, Tumeur de la région coccygienne etc. Bullet. de la soc. anat. de Nantes, 1882 u. Journal de méd. de l'ouest, 1883, p. 457. — Chiari, Zeitschr. f. Heilkunde, Bd. XII. — Cohnheim, Allgemeine Pathologie, I, Berlin 1882. — Colonna, Uno caso di cisti dermoide retrorettale. Gazz. med. di Torino, 1896, p. 200. — Comby, Cyste dermoide de la région anococcygienne. Exstirpation au thermocautère. Soc. anatom., 1879, p. 141. — Cook, Fistula coccygeal. Septic-

emia, death. Minnesota, News Cambridge city, 1882/83, p. 67. — Courand, Contributions à l'étude des dépressions et fistules congénitales cutanées et kystes dermoides de la région sacrococcygienne. Thèse de Paris, 1883. — Cousot, Presse méd. belge, 1862, XV, 2. Schmidts Jahrbücher, Bd. CXVIII, S. 45. — Czerny, V., Über sakrale Operationen. Verhandl. der deutschen Gesellschaft f. Chirurgie, 22 Kongreß, 1893, I, S. 34. — Czyzewicz, A., Ein Fall von retrorektalem Dermoid. Beiträge z. klin. Chirurgie, Bd. XXXVI, Heft 1. — Danzel, Geschwulst mit Haaren im Rektum. Archiv f. klin. Chirurgie, Bd. XVII, S. 442. — Deahna, Retrorektale Dermoidcyste. Beitr. zur Kasuistik der Tumoren des Unterleibes. Archiv f. Gynäkol., Bd. VII, S. 305, 1875. — Delens, Rapport sur une communication de Routier, intituleé: Fistule et cyste de la région sacrococcygienne, exstirpation, guérison. Bullet. et mém. de la soc. de chir., 1888, p. 506. — Després, Dermoide der Kreuzsteißbeingegend. Communication à la soc. anat. de Paris 1874, p. 502. — Ders., Kystes dermiques congénitaux et fistules de la rainure coccygienne. Bullet. et mém, de la soc. de chir. de Paris, N. S., T. XV, p. 614, 1889. — Driesch, Zeitschr. f. wissenschaftl. Zoologie, LIII und LV und Archiv f. Entwicklungsmechanik, I u. IV. — Dunlop, On sacral dimple and abnormal coccyx. London Lancet, 1882, I, p. 729. — Ecker, A., Der Steißhaarwirbel (Vertex coccygeus), die Steißbeinglatze (Glabella coccygea) und das Steißbeingrübchen (foveola coccygea) u. s. w. Archiv f. Anthropologie, Bd. XII, 1879 (mit Literatur). — Emmet, Dermoide. Americ. Journal of obst. etc., 1884, p. 852. — Fehling, H., Zur geburtshilflichen Therapie der im kleinen Becken eingeklemmten Tumoren. Archiv f. Gynäkol., Bd. LXXII, 1904. — Féré, Dermoidcysten. Soc. anat. de Paris, 1878, p. 532. — Ders., Revue de chir. 1885 u. Progrès méd., 1895. — Fischel, A., Archiv f. Entwicklungsmechanik, VI u. VII. — Foerster, Preisschr., Würzburg 1901. — Franke, Deutsche Zeitschr. für Chirurgie, Bd. XL, Archiv f. klin. Chirurgie, Bd. XXXIV, Virchows Arch., Bd. CXXI, Wiener klin. Wochenschr., 1890. — Fränkel, Über Dermoidcysten der Ovarien und gleichzeitige Dermoide (mit Haaren) im Peritoneum. Wiener med. Wochenschrift, 1883, N. 28, 29 u. 30. — Friedländer, Dermoidcyste. Virchows Arch., Bd. LVI. — Funke, Die Dermoide der Becken- und Bauchhöhle. Beiträge zur Geburtsh. u. Gynäkol., III. — Fürst, Livius, Ein Fall von angeborenem (dermoidem) Sakralhygrom bei einem 3½jähr. Kinde. Jahrb. f. Kinderheilkunde, Bd. V, 1872. — Gangolphe, Kyste dermoide de la région fessière. Lyon méd., N. 9, 1889. — Garré, Traumat. Epithelcysten. Beiträge von Bruns, Bd. XI. — Gelstrom, Vorfall einer Dermoidcyste per rectum während der Geburt. Zentralbl. f. Gynäkol., 1889, N. 44, S. 760. — Goldmann, Zieglers Beiträge, Bd. VII. — Goodsall, D. H., Six cases of sinus over the sacrum and coccyx. St. Bartholm. Hosp. Reports., London, Vol. XXIV, p. 229, 1888. — Gubaroff, v., Unterbindung der Uterusgefäße. Zentralbl. f. Chirurgie, 1889, N. 22. — Gunget, Kyste dermoide de la région anococcygienne. Journal de méd. de l'ouest., Nantes, T. XVI, p. 240, 1882. — Gussenbauer, C., Über sakrale Dermoide. Prager med. Wochenschr., 1893, N. 36. — Haffter, Archiv. der Heilkunde, XII. — Hansen, Des Kystes dermoides et des fistules congénitales de la région sacrococcygienne. Thèse de Paris, 1893, 100 p. — Hartmann, Virchows Arch., Bd. XII. — Hegar-Kaltenbach, Operative Gynäkologie. — Heineke, Deutsche Chirurgie, XXXI. — Heschl, Über die Dermoidcysten. Prager Vierteljahrsschr. f. prakt. Heilkunde, 1860. — Ders., Demonstration von Dermoidcysten. Allg. Wiener med. Zeitung, XXV, 1880. — Herlitzka, Archiv f. Entwicklungsmechanik, II u. IV. — Hermann, On the suppuration and discharge of dermoid cysts of the pelvis into mucous cavities. London Lancet, 1885, II, p. 953. — Heurtaux, Infundibulum coccygien et fistule paracoccygienne. Soc. de chir., mars, 1882, p. 194. — Hochenegg, Die sakrale Operationsmethode in der Gynäkologie. Wiener klin. Wochenschr., 1888, N. 19 u. 1889, N. 9. — Ders., Beiträge zur Chirurgie des Rektum und der Beckenorgane. Wiener klin. Wochenschr., 1889, N. 26—30. — Hoefer, Über Dermoidcysten des Beckenbindegewebes. Inaug.-Diss., Halle 1896. — Jacobi, Angeborenes karzinomatöses Cystenhygrom der Sakralgegend. Americ. med. Times, 1863. Siehe auch Referat von Gurlt im Archiv f. klin. Chirurgie, Bd. XIII. — Janvrin, Americ. Journal of obst., 1886, p. 13. — Joannovics, Zentralbl. f. allg. Pathol., XII. — Joest, E., Archiv f. Entwicklungsmechanik, V. — Kaufmann, Deutsche Zeitschr. f. Chir., Bd. L und Virchows Archiv, Bd. XCVII. — Kirmisson, Annales de gynécol., 1874, II, p. 148. — Klob, Pathologische Anatomie der weiblichen Geschlechtsorgane, S. 172. — König, Franz, Dermoide des Beckens. Lehrbuch der spez. Chirurgie, 6. Aufl., 1893, II, S. 813. — Kopfstein, W., Cancroid in einer epidermalen Cyste. III. Kongreß tschechischer Ärzte und Naturforscher

in Prag 1901. Zentralbl. f. Chir., 1901, N. 41, S. 1019. — Krogius, Kasuistischer Beitrag zur Kenntnis der Dermoidcysten des Beckenbindegewebes. Archiv f. klin. Chirurgie, Bd. LX, Heft 1. — Krönlein, Archiv f. klin. Chirurgie. Supplementband zu Bd. XXI. — Kühn, Dermoidcysten. Lettre à la soc. de chir., 1867, p. 334. — Kuhn, Bullet. de la soc. de chir., 7. août, 1877. — Kummer, Revue de chir., 1891. — Küster, E., Properitoneales Dermoid. Berl. klin. Wochenschr., 1887, S. 517. — Ders., Verhandlungen der deutschen Gesellschaft f. Chirurgie. Kongreß 1884. — Kutz, Über Dermoidcysten mit spezieller Berücksichtigung eines Falles von Sakraldermoid. Diss., München 1895. — Lamadrid, Abscess of the sacrum with a large amount of hair etc. Philadelphia med. Times, 1872/73, III, p. 699. — Lannelongue, Fistules et dépressions congénitales paravertebrales inférieures. Cyste dermoide de la région sacrococcygienne. Soc. de chir., 1882, mars, p. 185. — Lannelongue et Achard, Traité des kystes congénitaux. Paris 1886, 482 p., 12 pl. — Latte, Über ein primär im Retroperitonealraum entstandenes Adenomyoma myxosarcomatodes. Inaug.-Diss., Erlangen 1897. — de Lavigne-Sainte-Suzanne, Etude des kystes hydatiques du petit bassin. Thèse de Bordeaux, 1893. — Lawson Tait, Comptes rendus. Dublin 1877. — Lebert, A., Pathogénie des kystes dermoides. Gaz. méd. de Paris, 1892; Soc. de biolog., T. IV, p. 203. — Ders., Beobachtungen und klinische Bemerkungen über Dermoidcysten. Prager Vierteljahrsschr. f. prakt. Heilk., 1858 u. 1860. — Le Fort, Revue de chir., 1894 u. 1898. — Lennander, K. G., Ett Fall of dermoidcysta i bäckenbindväfven. Hygiea, Bd. LXI, p. 431. — Lotzbeck, Die angeborenen Geschwülste der hinteren Kreuzbeingegend. München 1838. — Lücke, Virchows Archiv, Bd. XXVIII. — Luksch, Beitrag z. Kenntnis der Dermoide des Beckenbindegewebes. Wiener klin. Wochenschr., 1899, N. 10. — Madelung, O., Über die Foveola coccygea (Ecker). Zentralblatt für Chirurgie, 1885, S. 761. — Makris, Kyste dermoide alvéolaire pilograisseux rétroutérin. Traitement par punction et plus tard par incision du côté du vagin. Guérison complète. Gaz. méd. de l'orient, Constantinople, 1885/86, XXVIII, p. 326. — Mallory, F. B., Sacrococcygeal dimples, sinuses and cysts. Americ. Journal of the med. sc., March, 1892. — Mannel, Über die Tumoren des Douglasschen Raumes. Habilitationsschrift, Marburg 1864, S. 63. — Marchadier, Des kystes dermoides du raphe etc. Thèse de Paris, 1893. — Marchand, Archiv f. Gynäkol., Bd. XVII, 1881. — Ders., in Eulenburgs Realenzyklopädie, Bd. V, S. 256, Artikel Cyste u. Mißbildungen. — Ders., Beitrag zur Kenntnis der Dermoidcysten. 22. Bericht der oberhess. Gesellschaft der Natur- und Heilkunde, 1882 (Dermoid des Lig. latum bei einem Kinde). — Martin, Deutsche Zeitschr. f. Chir., Bd. XLIII. — Martini, Über Trichiasis vesicae. Archiv f. klin. Chirurgie, Bd. XVII, S. 449. — Mason, Dermoid cyst in the region of the coccyx. New York med. Record, 1880, Vol. XVIII, p. 521. — Masse, De l'origine des kystes dermoides. Bullet. général. de thérap., 30. avril, 1885. — Ders., Tumeurs dermoides congénitales de la région sacrococcygienne. Gaz. hebdom. des sciences méd. de Bordeaux, 1887, N. 21 u. Bullet. de chir., 20. févr., 1889, Bullet méd., 1889, p. 246. — Matzen, Über eine seltene Lokalisation von Dermoidcysten. 1889. — Mermet, Revue de chir., 1895. — Mikulicz, Wiener med. Wochenschr., N. 39 u. 44, 1876. — Morgan, Anatom. Anzeiger, 10, 1895. — Nicaise, Des kystes dermoides et des fistules congénitales de la région sacrococcygienne. Tribune méd., 1893, p. 327. — Noorden, W. v., Bruns' Beitr. z. klin. Chirurgie, III. — Olshausen, Handbuch der Frauenkrankheiten. Bd. II, S. 752. — Page, Large extraperitoneal dermoid cyst, successfully removed through an incision across the perineum midway between the anus and the coccyx. Brit. med. Journal, 1891, I, p. 406. — Paget, Surgical Pathology, II, p. 84. — Peters, L., A squamous-celled carcinomatous degeneration of an ovarian dermoid cyst, also an adeno-carcinoma of the ovary, associated with an ovarian dermoid cyst. John Hopkin's Hosp. Rep., April, 1900. — Petrini, Contribution à l'étude histologique des tumeurs kystiques à tissus multiples. Arch. des sc. méd., 1896. — Peyramaure-Duverdier, Dépressions et fistules congénitales cutanées de la région sacrococcygienne. Thèse de Paris, 1882. — Podratzky, Ein Beitrag zu den Dermoidcysten. Österr. Zeitschr. f. prakt. Heilkunde, Bd. XIX, 1871. — Port, Heinrich, Dermoidcyste. Transact. of the pathol. soc. London, Vol. XIII, p. 307 und Vol. XXXII. — Pousson, Kyste dermoide de la région coccygienne chez une femme de 30 ans. Bullet. de la soc. d'anat. et de la physiol. de Bordeaux, 1891, p. 30. — Pozzi, Fistules paracoccygiennes congénitales. Soc. de chir., 1882, p. 24. — Ders., De la laparotomie sous-péritoneale en particulier dans le traitement des abcès pelviens et des hématocèles pelviennes. Bullet. et mém. de la soc. de chir. de Paris, Séance du 14 avril 1886.

— Prochnow, Zur Ätiologie der Hohlgänge in der Steißaftergegend. Österr. med.-chir. Presse, N. 52, 1897. — de Quervain, F., Über die Dermoide des Beckenbindegewebes. Archiv. f. klin. Chirurgie, 1898, Bd. LVII, Heft 1, S. 129. — Rabl, Verhandl. der deutschen path. Gesellschaft, 2, München 1899. — Reclus, P., Fistule de la région anococcygienne. Gaz. hebdom., XVII, p. 273, Soc. de chir., 1882. — Reinhold, Bruns' Beiträge zur klin. Chirurgie, Bd. VIII. — Réverdin, Revue de chir., XIV. — Riedel, Deutsche Zeitschr. f. Chirurgie, Bd. XV. — Rollet, E., De l'apparition tardive des kystes dermoides. Gaz. hebdom. Paris, XXVI, p. 629, 1889. — Routier, Fistule et kyste de la région sacrococcygienne, exstirpation, guérison. Siehe Delens l. c. und Semaine médicale, 1894, p. 137. — Roux, W., Ges. Abhandl. 2. Verhandl. der Naturforschergesellschaft. Wien 1894, Virchows Arch., Bd. CXIV. Beiträge zur Entwicklungsmechanik, V. — Ruge, Hans, Virchows Arch., Bd. CXXXVI. — Sabrazes et Frich, Tumeur et dépression congénitales de la région sacrococcygienne chez un enfant. Bullet. de la soc. d'anat. et de physiol. de Bordeaux, 1891, p. 74. — Sänger, M., Über Dermoidcysten des Beckenbindegewebes und über die Operation von Geschwülsten des Beckenbindegewebes durch Perineotomie. Verhandl. der deutschen Gesellschaft f. Gynäkol., 3. Kongreß 1889. Archiv f. Gynäkol., Bd. XXXVII, S. 100, 1890. — Ders., Zentralbl. f. Gynäkol., 1889, N. 9, S. 147. — Saxer, Fr., Ein Beitrag zur Kenntnis der Dermoide und Teratome (aus dem patholog. Institut zu Leipzig). E. Zieglers Beiträge zur pathol. Anat. und allg. Pathologie, Bd. XXXI, 1902. — Schlegtendal, Archiv f. klin. Chirurgie, Bd. XXXVI. — Schmidt, Inaug.-Diss., Greifswald 1889. — Schmidt, B., und M. B. Schmidt, Zwei Fälle von Geschwülsten in der Gegend des Schwanzbeins. Arbeiten aus der chirurg. Poliklinik zu Leipzig, II, 1892. — Schultze, O., Verh. der phys. med. Ges., Würzburg, N. F., Bd. XXVIII und Archiv f. Entwicklungsmechanik, I; Zentralbl. f. allg. Path., X. — Schulz, Virchows Arch., Bd. 95. — Schulze, Retrorektale Dermoidcysten und ihre Exstirpation. Deutsche med. Wochenschr., N. 22, 1895. — Schweninger, Charité-Annalen, Bd. XI. — Skórczewsky, Virchow-Hirsch, Jahresber. Bd. XXI. — Skutsch, Die Dermoidcysten des Beckenbindegewebes. Zeitschr. f. Geb. und Gynäk., Bd. XL, Heft 3. — Snyers, Observation d'un kyste dermoide pédiculé évacué per le rectum pendant l'accouchement. France méd. de Paris, 1864, II, p. 872. — Sobotta, Würzburger Abhandlungen, I, 1901. — Société de chirurgie, 1889, p. 614, Diskussion über die angeborenen Dermoidcysten und Fisteln der Steißgegend (Després, Terrillon, Schwartz). — Solowjew, Ein Fall von Atheromcyste hinter dem Rektum und deren operative Behandlung. Medizinskoje Obosrenje, 1883, Zentralbl. f. Chirurgie, 1884, N. 6. — Sonnenburg, Dermoidcyste mit Schwanzbildung. Zitiert von Borst, Zentralbl. f. allg. Path. etc., Bd. IX, 1898, S. 489. — Spemann, H., Sitzungsbericht der phys. med. Gesellschaft, Würzburg 1809. — Steffeck, Dermoid des Beckenbindegewebes. Zeitschr. f. Geburtsh. und Gynäkol., Bd. XLII, Heft 2. — Streit, Ein pathognomonisches Zeichen zur Diagnose der Dermoide. Zentralbl. f. Chir., 1887, N. 44, S. 809. — Sutton, J. Bland, A note on dermoid cystes etc. Annal. of surg., 1889, Vol. X, p. 81—87 und Journal of anat. and phys., XX, 1886. — Switalski, Monatsschr. f. Geb. und Gynäkol., Bd. IX. — Tapie, Fistule congénitale de la région sacrococcygienne. Revue méd. de Toulouse, N. 3, 1890. — Tauffer, Virchows Arch., Bd. 142. — Terrillon, Kyste dermoide de la région sacrococcygienne; exstirpation par le thermocautère. Bullet. de la soc. anat. de Paris, LIV, p. 141, 1879. — Ders., Fistules congénitales de la région lombo-sacrée. Bullet. et mém. de la soc. de chir. de Paris, T. VIII, p. 52, 1882. — Thöle, Beitr. z. klin. Chir., XX. — Thorn, Zur Ätiologie der Vaginalcysten. Zentralbl. f. Gynäkol., 1889, N. 38. — Trzebicky, Ein Beitrag zur Lokalisation der Dermoidcysten. Wiener med. Wochenschr., 1885, N. 13, S. 422 und N. 14. — Turner, Congenital tumour of the perineum. Transact. of the pathol. soc. of London, 1884, p. 417. — Veling, Essai sur les tumeurs enkystées du tronc foetal. Strasbourg 1846. — Vetter, Inaug.-Diss., Zürich 1896. — Waelle, Inaug.-Diss., Leipzig 1881, Metzger u. Wittig. — Walker, M. M., Fistula closed near the coccyx by what proved to be a bundle of hairs. Virginia medical Monthly, II, p. 678, Richmond 1875. — Walzberg, Dermoid des Beckenbindegewebes. Jahresbericht der chirurg. Klinik in Göttingen, 1875—1879, S. 121. — Warren, J. C., Dermoidcysten. Boston med. and surg. Journal, XCVI, p. 328, 1877. — Warren, J. M., Abscess containing hairs. Americ. Journal of med. sc., N. S., XXVIII, p. 113, Philadelphia 1854. — Wegner, Traumat. Epithelcysten. Deutsche Zeitschr. f. Chirurgie, Bd. L. — Weinlechner, Zwei Dermoidcysten von der vorderen Fläche des Steißbeins ausgegangen. Bericht der K. K. Krankenanstalt Rudolfstiftung in Wien, 1877, S. 298.

— Weiss, Etude sur la trépanation de l'os iliaque etc. Thèse de Paris, 1880. — Wendelstadt, H., Über angeborene Hauteinstülpungen und haarhaltige Fisteln in der Sakrococcygealgegend. Inaug.-Diss., Bonn 1885. — Wette, Über Fisteln und Geschwülste in der Sakrococcygealgegend. Dermoid im Sakralkanale. Archiv f. klin. Chirurgie, Bd. XLVII, Heft 3 u. 4. — Wilde, Dermoid cyst of lumbosacral region. Transact. of the pathol. soc. of London, XI, p. 386, 1888/89. — Wilms, Zur Entstehung der Dermoidcysten. Archiv f. Gynäkol., Bd. LX, Heft 1, Deutsches Archiv f. klin. Med., Bd. LV und Die Mischgeschwülste, Leipzig, Georgi. — Wilson, E. B., Journ. of Morphol., VIII. — v. Winckel, Handbuch der Frauenkrankheiten, Bd. III, S. 492. — Ders., Cysten der Scheide. Archiv f. Gynäkol., Bd. II, S. 383. — Wölfler, Wiener med. Wochenschr., N. 43, 1885 und N. 15, 1889. — Wörz, Traumat. Epithelcysten. Bruns' Beiträge zur klin. Chirurgie, XVIII. — Ziegler, Lehrbuch der allg. und spez. Pathologie. — Zoja, Archiv f. Entwicklungsmechanik, I u. II. — Zuckerkandl, Emil, Über die Bloßlegung der Beckenorgane. Wiener med. Wochenschr., 1889, N. 13 u. 18. Siehe auch die redaktionelle Notiz in N. 16. — Zuckerkandl, Otto, Ein neues Verfahren, die Beckenorgane vom Mittelfleisch aus operativ bloßzulegen. Wiener med. Presse, 1889, N. 7, 12 u. 22. — Zweifel, Demonstration einer retroperitonealen Dermoidcyste. Verhandlungen der Gesellschaft f. Geburtsh. zu Leipzig. Zentralbl. f. Gynäkol., N. 27, S. 439, 1888.

XXII. Die sonstigen Geschwülste, besonders der Beckenknochen und der sie bedeckenden Weichteile (Kapitel XIX).

S. auch die Literaturverzeichnisse XVIII—XXI (Geschwulstbildungen bei Spina bifida, angeborene Sakraltumoren, Schwanzbildungen und Dermoidcysten).

Adams, John, Sarkom des Os ilium. London Lancet, 1852, I, p. 9. — Adrian, C., Über die von Schleimbeuteln ausgehenden Neubildungen. Beiträge z. klin. Chirurgie, Bd. XXXVIII, Heft 2. — Ajevoli, Extostosi solitario epifisiforme del pube ed ischio. Archivio di ortoped., 1903, N. 5. — Andrée, Beckensarkom bei einem 20jährigen Hautboist. Virchows Arch., Bd. 61, S. 383. — Anger, M. Th., Sarkom des absteigenden Schambeinastes. Siehe Braunstein l. c., S. 108. — Arch. de méd. VIII, 1840, p. 228. Enchondrom des Schambeins. Ibidem, 1884, p. 503. Chondrom des Schambeins. Zitat nach Braunstein l. c., S. 37. — Arnott, Multiple Exostosen. Transact. of the path. soc. London, XXIII, 1872. — Aschoff, Cystisches Adenofibrom der Leistengegend. Monatsschr. f. Geburtsh. u. Gynäkol., Januar, 1899. — Bacon, Joseph R., The exstirpation of pelvic growths by Kraskes method. Americ. Journal of obst., Vol. XXXI, p. 207. — Bardeleben, Beckenenchondrom. Siehe C. O. Weber l. c. Beobachtung 19, S. 95. — Bardenheuer, Ischias, ihre Behandlung etc. Myxosarkom des ersten Sakralnerven. Deutsche Zeitschr. f. Chirurgie, Bd. LXVII, S. 137. — Bartscher, Angeborenes Sarkom im Bereich der Synchondrosis sacroiliaca. Operation, Heilung. Monatsschr. f. Geburtskunde, Bd. XVIII, S. 121, Februar, 1861. — Beaudoux, C., Perichondrome volumineux développé sur l'os iliaque, opéré par le docteur Thiriar. La presse méd. belge, 1884. — Beaunez, Sarcome de la région sacrococcygienne; exstirpation de la tumeur et résection d'une portion du sacrum. Presse méd. belge, N. 50, 1889. — Beckermann, Gottfried, Beiträge zur Lehre von den Beckentumoren. Würzburg 1885. — Behm, De exostosi pelvina. Diss., Berlin 1854. — Benneke, Über einen Fall von multiplen cartilaginären Exostosen. Freie Vereinigung der Chirurgen Berlins, Sitzung vom 14. Januar 1901. Zentralbl. f. Chirurgie, 1901, N. 11, S. 315. — Bérard, Tumeurs des os. Siehe Pollosson l. c. — Berger, Paul, Des myxomes du bassin. Bullet. et mém. de la soc. de chir. de Paris, T. XXIII, p. 330. — Ders., Sur les endothéliomes des os. Revue de chir., janvier, 1900. — Bergmann, E. v., Exstirpation eines Beckenenchondroms mit Unterbindung der Art. und Vena iliaca communis. Heilung. Deutsche med. Wochenschr., 1885, N. 42 u. 43, S. 715 u. 773. — Ders., Multiple Exostosen. Deutsche med. Wochenschr., 1885, N. 43. — Berthier, Etude histologique et expérimentale des ostéomes musculaires. Arch. de méd. expériment, 1896, T. VI. — Bessel-Hagen, Über Knochenbildung und Gelenkanomalien insbesondere bei partiellem Riesenwuchs und bei multiplen cartilaginären Exostosen. Archiv f. klin. Chirurgie, Bd. XLI, S. 447, 1870. — Bidone, Fibrom des M. obturator int. Monatsschr. f. Geburtsh. u. Gynäkol., März, 1899. — Billroth, Th., Zwei Fälle von pulsierendem Sarkom des Beckens. Chirurgische Erfahrungen, Zürich 1860—1867. Archiv f. klin. Chirurgie, 1869, Bd. X, S. 574. — Ders., Über alveoläre Sarkome. Archiv f. klin. Chirurgie, 1869,

Bd. XI, S. 244. — Ders., Cystenenchondrom des Beckens. Archiv f. klin. Chirurgie, Bd. X, S. 576 u. Chir. Klinik, Wien 1869—1870, S. 210 (Beckenenchondrome). — Ders., Beckenenchondrom. Wiener med. Wochenschr., 1875, S. 26. — Ders., Chirurg. Klinik, Wien 1871—1876. Berlin 1879, S. 400. Kurze Mitteilung von zwei Fällen von Sarkom des Beckens und von drei Fällen von Chondrom. — Blandin, Observation de tumeurs hydatiques occupant la fosse iliaque gauche. Gaz. des hôpitaux, 1844, p. 66. — Bluhm, A., Zur Pathologie des Ligamentum rotundum. Archiv f. Gynäkol., Bd. LV, Heft 3. — Blumer, A case of adenomyoma of the round ligament. Americ. Journal of obst., January, 1898. — Bodenstein, Oskar, Geschwülste der Bauchmuskeln. Münch. med. Wochenschr., 18, N. 1. Zitat von Diegner l. c. — Boeckel, Multiple Exostosen. Gaz. méd. de Strasbourg 1868, u. Gaz. des hôpitaux, 88, 1868. Siehe auch Jahresbericht von Virchow-Hirsch, 1868, II, S. 301 u. 373. — Bollini, Fibromo colossale della pelvi esportato con felice esito; communicazione fata del Dr. Tansini. Giornale d. r. Acad. di med. 1881, XXIX, p. 29—33. — Borst, Max, Die Lehre von den Geschwülsten mit einem mikroskopischen Atlas. 2 Bände, Wiesbaden, J. F. Bergmann, 1902. — Bostroem, Zur Pathogenese der Knochencysten. 56. Versammlung deutscher Naturforscher und Ärzte. — Bouilly, G., Les tumeurs aigues et chroniques de la cavité prévésicale (cavité de Retzius). Thèse de Paris, 1880, 182 p. — Bourdon, Über die fluktuierenden Geschwülste des kleinen Beckens. Revue méd., 1841, juillet et août. — de Bovis, Lipomes sacrococcygiens. Presse méd., 1898, N. 5. — Bramann, Ein Fall von cystöser Degeneration des Skelettes. Verhandlungen der deutschen Gesellschaft f. Chirurgie, XVI. Kongreß, 1887, I, S. 31. — Brandt, A. J., Zur pathologischen Anatomie der primären malignen Geschwülste des Beckenzellgewebes und über von ihnen hervorgerufene Veränderungen am Uterus und dessen Adnexen. Zeitschr. f. Geburtsh. u. Gynäkol., russ., S. 603, 1894. — Braun, G., Erfahrungen über seltene, nicht beschriebene Beckentumoren und deren Einfluß auf die Geburt. Wiener med. Wochenschr., 1—4, 1863. — Braun, H., Über eine besondere Form der finger- und griffelförmigen Exostosen. Deutsche Zeitschr. f. Chirurgie, Bd. XXX, S. 199, 1890. — Braune, W., Die Doppelbildungen und angeborenen Geschwülste der Kreuzbeingegend. Leipzig 1862. — Braunstein, Iwan, Über Beckengeschwülste. Inaug.-Diss., Bonn 1888. — Bremig, Über Myositis ossificans. Inaug.-Diss., Greifswald 1897. — Broca, Zwei Exostosen des Os sacrum. Soc. anatomique. 1862. — Bryk, A., Multiple atheromhaltige Hygrome der rechten Gesäßgegend. Archiv f. klin. Chirurgie, Bd. XXV, Heft 4, 1880. — Ders., Einiges über Geräusche und Pulsationen in Geschwülsten. Mitteilung zweier Fälle von Guthrie und Porta, in welchen ein weiches Sarkom des Beckens für ein Aneurysma gehalten wurde, so daß Guthrie die Art. iliaca communis, Porta die Art. hypogastrica unterband. Wiener med. Wochenschr., 1880, N. 13, 14, 17, 18, 21 u. 22. — Büge, Sarkome der Beckenknochen. Diss., Zitat nach Tegeler l. c. — Cacciopoli, Exarticulatio interilio-abdominalis wegen Sarkom des Oberschenkels und Beckens. Riforma medica, 1894. — Cahen, Deutsche Zeitschr. f. Chirurgie, 1891, Bd. XXXI. — Cailleux, Gaz. des hôpitaux, 1868, p. 366 u. 1898, p. 1296. — Camerer, Steinkind von Leinzell. Hist. de l'acad. royale des sciences de Paris, 1721, p. 33. Philos. Transact., Vol. 31, p. 126. — Canton, Angeborenes Lipom der Steißbeingegend. Exstirpation, Heilung. The Lancet, 1860, Octob. 27, p. 411. — de la Camp, Zwei Fälle von Beckenenchondromen. Siehe C. O. Weber l. c., S. 100 u. S. 123. — Chamousset, Bull. de la soc. de méd. de Chambery 1874, p. 57. — Chiari, H., Über zwei Fälle von Tumor des Beckens und zwar des Os sacrum. Wiener med. Wochenschr., N. 9, 1878. — Ders., Zur Lehre von den multiplen Exostosen. Prager med. Wochenschr., N. 35, 1892. — Clark, Enchondroma of pelvis. St. Thomas' Hosp. Rep., 1887, London 1889, XVII, p. 17. — Coe, The clinical importance of impacted and adherent pelvic tumours. Med. News., Octob. 30, 1897. — Cohnheim, J., Multiple Exostosen. Virchows Arch., Bd. XXXVIII, S. 561, 1867. — Colson und Dolbeau, Beckenenchondrom. Zitat nach Braunstein l. c., S. 39. — Coomans et de Cnaep, Déplacement de la rate dans la fosse iliaque, droite. Symptômes d'étranglement intestinal pendant la vie. Annales des soc. d'Anvers., juillet et août, p. 364, 1869. — Cooper, A., Enchondrom des Os pubis. Observat. 556, und Exostose des Os pubis mit Tod durch Harnverhaltung, zitiert von Braunstein, S. 6. — Copemann, Edward, On the tumours of the pelvis obstructing delivery. London obst. Transact., p. 313, 1871. — Cornil, V., Sur les grands cystes du petit bassin. Compt. rend., T. CIX, S. 29. — Cragin, Beckenniere. Zitiert von Hochenegg l. c. — Crevelli, Exostose de la fosse iliaque externe. Rev. de chir., 1896. — Cruveilhier, Anatomie pathologique. — Czerny, V., Entwicklung eines Epithelialkarzinoms auf einer angeborenen Sakralgeschwulst.

Archiv f. klin. Chirurgie, Bd. X. — Ders., Zur Exstirpation retroperitonealer Geschwülste. Archiv f. klin. Chirurgie, Bd. XXV, S. 858. — Ders., Eine Elephantiasis arabum congenita mit plexiformen Neuromen. Archiv f. klin. Chirurgie, Bd. XVII, S. 357, 1874. — Ders., Jahresbericht der Heidelberger chirurg. Klinik f. 1897—1900. P. Bruns' Beiträge z. klin. Chirurgie, Bd. XXIV, Supplementheft, S. 175 ff., Bd. XXVI, Supplementheft, S. 178 ff., Bd. XXIX, Supplementheft, S. 196 ff., Bd. XXXI, Supplementheft, S. 206 ff. — Ders., Über sakrale Operationen. Verhandlungen der deutschen Gesellschaft f. Chirurgie, Kongreß 1893. Zentralbl. f. Chirurgie, 1893, Kongreßbericht, S. 70—76 (Chondrosarkom des Os sacrum und zwei Fälle von malignen Beckentumoren). — Dalrymphe, Donald, Cystisches Enchondorm. Edinburgh monthly Journal, XIII, p. 195. Siehe auch Paget, II, p. 186 u. 207 und C. O. Weber l. c., S. 139, Beobachtung 65. — Davis, Tumour involving the cauda equina. Journal of the Americ. med. Assoc., 1904, March 19. — Death, N. N., From sarcoma in the pelvis. Pittsburgh med. Rec., 1888. — Degranges, Exostoses ostéogéniques. Lyon méd., N. 13, p. 521, 1872. Siehe auch Virchow-Hirsch, Jahresbericht, 1872, I, S. 240. — Depaul, Fibrome de la paroi postérieure du bassin ayant mis obstacle à l'accouchement. Mort. Bullet. de la soc. de chir., 1877, p. 741. — Dewandre, Sarcome myeloid vasculaire du bassin. Presse méd. belge, Bruxelles 1889, XII, p. 97—99. — Diegner, Hermann, Ein Beitrag zur Kenntnis der Geschwülste der Bauchmuskeln. Diss., Königsberg 1895. — Dige, O., Fall von multiplen Exostosen. Hosp.-Tidende, 1892, N. 40. — Dintler, Fall af enchondroma pelvis. Upsala Läkarefören förh., Bd. IX, p. 215 und Nord. med. Ark., Bd. VI, N. 26. — Dolbeau, Mémoire sur les tumeurs cartilagineuses ou enchondromes du bassin. Journal du Progrès des sciences méd., N. 15—18, 21 u. 22, 1859 u. N. 2, 1860. — Doléris, Une tumeur fibreuse de la région inguinale attenant à l'épine iliaque et à l'arcade crurale, qu'il a élevée. Arch. de tocol. et de gynéc., T. XXI, p. 315. — Doll, Karl, Resektion des Darmbeins wegen maligner Neubildungen. Archiv f. klin. Chirurgie, Bd. XXXVII, S. 152. — Domke, Über einen Fall von Exstirpation eines inneren Beckenenchondroms mit partieller Resektion des Darmbeins. Archiv f. klin. Chirurgie, Bd. L, S. 177. — Dorn, H., Über einen Fall von Fibrosarcoma ossis ilium mit Resektion des Darmbeins. Inaug.-Diss., Würzburg 1894. — Douglas, Primary retroperitoneal solid tumors. Annals of surg., 1903, N. 3, p. 372. — Dowell, M. V., Case of fibrom tumor growing from sacrum. Med. Press and Circular, London 1882, N. S., XXXIII, 291. — Drew, Edinburgh med. and surg. Journal, Jan. 1805. — Düms, Deutsche militärärztl. Zeitschr., 1887, Heft 7. — Ders., Handbuch der Militärkrankheiten. Leipzig, A. Georgi, 1896. — Dupasquier, Cyste der Fossa iliaca. Haesers Repert., Bd. III, Heft 3. — Duplant, Leiomyom des Beckens. Siehe Gangolphe l. c. — Duplay, Contribution à l'étude des tumeurs du ligament rond. Arch. générales de méd., mars, 1882 u. Arch. de tocolog., décembre, 1882. — Ders., Exostose des rechten Schambeins in Havage, Thèse de Paris, 1882, p. 116. — Ebert, Multiple Exostosen. Deutsche Klinik, 1862, N. 9. — Ebstein, Osteom des linken Hüftbeins und des Musc. psoas. Virchows Arch., 1870, Bd. LI, S. 414. — Ehrendorfer, Beitrag zur serösen Infiltration des parauterinen Bindegewebes und deren Ausdehnung in weitere Gebiete des Cavum subserosum an der Lebenden. Monatsschr. f. Geburtsh. u. Gynäkol., 1900, April. — Eidam, Über die Bildungsweise intraperitonealer Tumoren im kleinen Becken. Deutsches Archiv f. klin. Med., XV, Heft 3 u. 4. — Englisch, Über angeborene Cysten in der Raphe der äußeren Geschlechtsorgane, II. Teil. Zentralbl. f. die Krankheiten der Harn- und Sexualorgane, Bd. XIII, Heft 2. — Eve, F. S., Enchondroma of pelvis. Transact. of the pathol. soc. of London, XXXVI, 1886, The Lancet, p. 156. — Fano, Cancer medullaire de la peau de la fesse provenant de la dégénérescence d'une tumeur bénigne. Ablation de la tumeur. Guérison. Gaz. des hôpitaux, 1867, N. 17. — Faure, Osteosarcoma ossis ilium. Revue de gynécol., 1899. — Fayrer, J., Interesting surgical cases. Med. Times and Gaz., January 2, 1869 (Fibrom des Sitzbeins). — Fehling, H., Zur geburtshilflichen Therapie der im kleinen Becken eingeklemmten Tumoren. Archiv f. Gynäkol., 1904, Bd. LXXII, S. 268 (Festschrift der Leipziger Gesellsch. für Geburtshilfe). — Feiler, Stachelbecken. Monatsschr. f. Geburtskunde, Bd. IX, S. 249, 1856. — Ferguson Lees, Sarcoma of sacrum obstructing labour. London Lancet, N. 23, 1895. — Fergusson, Sarcom des Os ilium. London Lancet, 1854, II, p. 379 u. 397. — Fichte, Beckenenchondrom. Zitiert von O. Weber l. c., S. 98. Beobachtung 24. — Finzi, J. M., A case of osteoma of the pelvis causing dystokia. London Lancet, July 14, 1894. — Fischer, H., Mitteilungen aus der chirurgischen Klinik zu Breslau. Deutsche Zeitschr. f. Chirurgie, Bd. XII, Heft 4 u. 5, 1879. — Flaubert, Enchondrom des linken

Schambeins in Cruveilhiers Anat. pathol. II. — Fletcher, G., and H. J. Waring, Two sacrococcygeal tumours, one carcinomatous. Transact. of the pathol. soc. London, Vol. V. — de Forest Willard and W. Spiller, Cystic pelvic tumour appearing below Poupart's ligament and containing numerous peculiar loose bodies. Transact. of the Americ. surg. Assoc., Vol. XVIII, 1900. — Förster, Beckenenchondrom. Wiener klin. Wochenschr., 1857, N. 22, 27. — Forward, H. T., Osteoidchondroma of pelvis. Philadelphia med. Times, 1881—1882, XII, p. 538. — Fouché, Observation de Lipome pediculé. Gaz. des hôpitaux, 1867, 26. September, N. 113, p. 447. — François, L., L'enchondrome du bassin. Thèse de Paris, 1876. — Frank, Eduard, Beitrag zur Kenntnis der retroperitonealen cystischen Tumoren. Wiener klin. Wochenschr., 1894, S. 649. — Franze, K., Knochenkrebse. Zitiert von H. Tillmanns, Lehrbuch der allg. Chir., 1904, 9. Aufl., S. 787. — Frey, Multiple Exostosen. Diss., Dorpat 1874. — Fussel, Beckensarkom bei einem 33jährigen Manne. The Lancet, 1880, Febr. 7. — Füth, Kurze Bemerkungen zu den Bauchdeckendermoiden. Gesellsch. f. Geburtshilfe zu Leipzig, 491. Sitzung vom 19. Nov. 1900. — Gallavardin, L. v., s. Vignard l. c. — Gallet, Deux cas de désarticulation interilio-abdominale. Journal de chir. et de la soc. belge de chir., 1901, N. 7. — Gangolphe et Duplant, Tumeur maligne à fibres musculaires lisses, développée dans la partie gauche du petit bassin. Presse méd., 1898, N. 54. — Gauchet, Beckengeschwülste. Union méd., N. 28—30, 1859. — Gayet, Exarticulatio interilio-abdominalis wegen Sarcoma femoris durch Jaboulay. Province méd., 1895, N. 34. — Gazette hebdomadaire, 1853, p. 460, Sarkom des Os ilium bei einem 59jähr. Manne. Zitat nach Braunstein l. c., S. 108. — Gebert, Ernst, Beitrag zur Differentialdiagnose der Tumoren in der Leistengegend. Diss., Berlin 1887. — Gibney, Hereditary multiple Exostosis. Americ. Journal of med. sc., July, 1876. — Gillette, Exostose du pubis. Gaz. des hôpitaux, N. 143 u. 144, 1874. — Ders., Fibrome fessier et intrapelvien enorme, adhérent au coccyx chez un homme. L'Union méd., 144, 1875. — Girard, Désarticulation de l'os iliaque pour sarcome. Congrès français de chirurgie à Paris, 1895. Rev. de chir., 1895, N. 11. — Glockner, A., Endothelkrebs der serösen Häute. Zeitschrift für Heilkunde, Bd. XVIII, 1897. — Göbell, Zur Kenntnis der lateral-retroperitonealen Tumoren. Deutsche Zeitschr. f. Chirurgie, Bd. LXI, 1901. — Goder, H., Von den Beckenknochen ausgehende Tumoren als Geburtshindernis. Diss., Halle 1895. — Graff, H., Eine retrorektale teratoide Geschwulst mit adenokarzinomatöser Degeneration. Deutsche Zeitschrift f. Chirurgie, Bd. LXIV, p. 526. — Guarini, Osservazioni sul tumori che si sviluppano nella regione iliaca. Annal. univ. di med., Vol. CLXXXII, Nov., 1862. — Guinard, Tumeurs extra-abdominales du ligament rond. Rev. de chir., XVIII, p. 63. — Gussenbauer, C., Ein Beitrag zur Exstirpation von Beckenknochengeschwülsten. Prager Zeitschrift für Heilkunde, Bd. XI, S. 473, 1890. — Guthrie, Beckensarkom mit Aneurysma verwechselt; Ligatur der Art. iliaca communis. Siehe Bryk l. c. — Guyon, Les collections liquides prévésicales. Gaz. des hôpitaux, 137, 1891. — Haber, Exostose des Os sacrum. Inaug.-Diss., Heidelberg 1830. — Hall, W. W., Sarcoma of the pelvis. Cincinnati med. Journal, 1889, IV, p. 363. — Hartmann, Ein seltener Ausgang multipler cartilaginärer Exostosen. Archiv f. klin. Chirurgie, 1893, XLV, S. 572. — Havage, Etude clinique sur les tumeurs des os du bassin. Thèse de Paris, 1882, p. 116. Exostose des rechten Schambeins, p. 105 ff. und 7 Sarkomfälle: Sarkom in der Nähe der Articulatio sacroiliaca bei einem 34jährigen Manne und in der Fossa iliaca bei einer 54jährigen Frau, in der Regio sacroiliaca bei einem 16jährigen Mädchen, in der Fossa iliaca ext. bei einer 33jährigen Frau, des Os ilium sinistr. bei einem 6 Monate alten Mädchen, in der Fossa iliaca bei einem 11jährigen Mädchen und des Os sacrum mit Kompression der Cauda equina bei einer 50jährigen Frau. — Hecker, C. v., Eine Knochengeschwulst des Beckenraumes infolge von Coxitis. Archiv f. Gynäkol., Bd. XVIII, Heft 1. — Heinatz, W. N., Traumatische Verletzungen als Ursache der Neubildungen. Wratschebnaja Gazeta, 1903, N. 16 (russisch); Zentralblatt für Chirurgie, 1904, S. 79. — Heine, Pulsierendes Knochensarkom, erwähnt von Billroth im Archiv f. klin. Chirurgie, 1869, Bd. XI, S. 248. — Heinricius, G., Über retroperitoneale Lipome. Deutsche Zeitschr. f. Chirurgie, 1900, Bd. LVI. — Ders., Über rezidivierende retroperitoneale Lipome. Archiv f. klin. Chirurgie, Bd. LXXII, Heft 1. — Helferich, Ärztl. Intelligenzblatt, München 1879, N. 26 und Verhandlungen der deutschen Gesellschaft für Chirurgie, 1887 (Myositis ossificans). — Henking, F., Ein neuer Fall von multipler Exostosis cartilaginea. Virchows Archiv, Bd. 77, S. 364. — Herbst, Friedr., Über hereditäre multiple Exostosen. Diss., Berlin 1890. — Herff, v., Über Karzinombildung im Beckenzellgewebe der Scheiden-

umgebung. Zeitschr. f. Geburtsh. u. Gynäkol., Bd. XI., Heft 3. — Herz, Een fibrom von den Buikwand. Amsterdam 1884, XX, p. 998. — Heydemann, Zur Kasuistik der Fibromyome des Ligamentum rotundum. Deutsche Zeitschr. f. Chirurgie, Bd. XLI, S. 425. — Heymann, R., Beitrag zur Heredität seltener Geschwulstformen — multiple cartilaginäre Exostosen. Virchows Archiv, Bd. CIV, S. 140, 1886. — Hille, Albert, Ein Beitrag zur Lehre vom Enchondrom. Marburg 1880. — Hinterstoisser, Krebsmetastasen in den Knochen nach Karzinom der Schilddrüse. Zitiert von H. Tillmanns, Lehrbuch der allgemeinen Chirurgie, 9. Aufl., S. 797. — Hochenegg, Zur klinischen Bedeutung der Nierendystopie. Ein Fall von operierter Beckenniere. Wiener klin. Wochenschr., 1900, N. 1. — Hofmeier, M., Zur Kasuistik des Stachelbeckens und der Perforation des Douglasschen Raumes bei der Geburt. Zeitschr. f. Geburtsh. u. Gynäkol., Bd. X, Heft 1. — Hofmokl, Über entzündliche und einzelne Formen nicht entzündlicher sowie durch Blutansammlung entstandene Geschwülste im weiblichen Becken und deren chirurgische Therapie. Wiener klinische Wochenschr., 1895, N. 19—21. — Horand, Exostoses ostéogéniques. Lyon méd., 1873, N. 24. — Houel, Rapport sur une pièce de spina bifida avec exostose cartilagineuse, qui fait saillie dans le canal rachidien. Bullet. et mém. de la soc. de chir., T. III, N. 5, 1877. — Huguier, Tumeur ostéosarcomateuse de l'os iliaque droit. L'Union méd., 1852, 151 und Bullet. de la soc. de chir., 1852, p. 263. — Jaboulay, Exarticulatio interilio-abdominalis wegen Oberschenkelsarkom, mitgeteilt von Gayet. Province méd., 1895, N. 34 und Congrès de chir., 1898 (Osteosarcoma ossis ilium) und Lyon méd., LXXV, N. 15. — Jacobi, J., Angeborenes karzinomatöses Cystenhygrom der Sakralgegend. Americ. med. Times, 1863. Siehe auch Archiv f. klin. Chirurgie, Bd. XIII, Referat von Gurlt. — Jacobsthal, H., Über Geschwülste des M. psoas und M. iliacus internus. Deutsche Zeitschr. f. Chirurgie, Bd. LXVIII, S. 38. — Jaffé, Th., Sarkom des linken Darmbeins bei einem 25jährigen Manne. Archiv f. klin. Chirurgie, 1874, Bd. XVII, S. 91. — Jenner, W., Case of abdominal enchondroma. British med. Journal, January 1, 1870. — Juda, Des lipomes du périnée envisagés particulièrement chez les enfants. Thèse de Paris, 1884. — Kadjan, Exarticulatio interilio-abdominalis wegen Sarcoma femoris. Annalen der russischen Chirurgie, 1900, Heft 4, Zentralblatt für Chirurgie, 1900, S. 990. — Kaestner, Osteoid des Beckens. Deutsche Klinik, 31, 1866. — Kastagir, A., A pelvic tumor resolved by external application. Ind. med. Gaz., Calcutta 1881, XV, p. 106. — Kaufmann, C., Handbuch der Unfallverletzungen, 2. Auflage, Stuttgart 1897. — Kaufmann, E., Beiträge zu den retroperitonealen Geschwülsten im Becken. Zentralbl. f. Gynäkol., N. 8, 1898. — Kayser, Über den Einfluß der Laparotomie auf inoperable Neoplasmen der Bauchhöhle. Charité-Annalen, 27. Jahrgang. — Kempo, P., Enchondroma pelvis parietale. Upsala Läkareför. Förhandl., Bd. IV, p. 634. — Kermauner, Ein Alveolarsarkom des Kreuzbeins. Wiener klin. Wochenschr., 1899, N. 38. — Kieser, Wihelm, Das Steinkind von Leinzell. Inaug.-Diss., Tübingen 1854, mit 2 Tafeln. — Kilian, Schilderung neuer Beckenformen (Stachelbecken). Mannheim 1854. — Kirmisson, De l'exstirpation des tumeurs du triangle de Scarpa. Revue de chirurgie, 1886, N. 5. — Klehnert, Fr., Multiple Exostosen. Diss., Berlin 1892. — Kleinwächter, Fibroma ligamenti rotundi sinistr. Zeitschr. f. Geburtsh. u. Gynäkol., Bd. VIII, S. 181. — Köhler, Osteosarkom. Charité-Annalen, 1886, Berlin 1888, XIII, S. 567. — Kolaczek, Ein Myxosarcoma perivasculare des Steißbeins. Archiv f. klin. Chirurgie, Bd. XVIII, 1875. — Ders., Ein osteogenes Alveolarsarkom des Kreuzbeins. Ibidem. — Konetschke, Ein Fall von patholog. Knochenbildung. Wiener med. Presse, 1882. — König, Franz, Lehrbuch der spez. Chirurgie. — König, jun., Lipom im retroperitonealen und Beckenbindegewebe. Verhandlungen der freien Vereinigung der Chirurgen Berlins, 11. Juni 1900. Zentralbl. f. Chir., 1900, N. 32, S. 826. — Kopfstein, W., Cancroid in einer epidermalen Cyste. III. Kongreß tschechischer Naturforscher und Ärzte in Prag 1901. Zentralbl. f. Chir., 1901, N. 41, S. 1019. — Kormann, E., Über ein allgemein verengtes, schräg verschobenes Exostosenbecken mit Ankylose beider Hüftkreuzbeingelenke. Archiv f. Gynäkol., Bd. VI, 3. — Körte, Myxosarkom des Kreuzbeins. Zentralbl. f. Chirurgie, 1895, S. 775. — Kramer, W., Beitrag zur Operation großer Knochengeschwülste des Beckeninneren. Zentralbl. f. Chirurgie, 1898, N. 9, S. 233. — Kraus, Exostose des Os sacrum. Zitiert von Braunstein l. c., S. 9. — Krause, F., Partielle Resektion der vorderen Beckenwand wegen Knochensarkoms. Ersatz des entfernten Knochens durch Transplantation eines Stücks der Tibia. Deutsche med. Wochenschr., 1895, N. 27 u. N. 17, S. 115 der Vereinsbeilage. — Krönlein, 2 Fälle von Lipomen und 2 Beckensarkome. 1) Faust-

großes Myxosarkom der rechten Inguino-Labialgegend bei einer 44jährigen Frau, und 2) ein medullares Myxosarkom des Beckens und der Leistengegend bei einer 34jährigen Frau; ferner ein Fibrom des Beckenbindegewebes bei einer 36jährigen Frau — ebenfalls von Stern beschrieben. Archiv f. klin. Chirurgie, 1877, Bd. XXI, Supplementheft, S. 196 ff. und S. 198. (Jahresbericht der v. Langenbeckschen chirurg. Klinik und Poliklinik.) — Kümmell, Zur Operation der Geschwülste des Wirbelkanals. Archiv f. klin. Chirurgie, Bd. L. — Lambl, Stachelbecken. Prager Vierteljahrsschrift f. Heilkunde, Bd. XLV, S. 142, 1855. — Lanceraux, Traité d'anatomie pathologique. — The Lancet (London), Beckenenchondrom, 1856, 27. Decemb. — 1852, I, p. 194. Sarkom des Os ilium bei einem 52jährigen Manne. — 1872, II, p. 742. Sarkom der Os ilium sin. bei einer 40jährigen Frau. — 1878, II, p. 649. Sarkom des Os ilium, des Sacrum und eines Lendenwirbels bei einer 35jähr. Frau. — Lange, M., Über Exostosenbildung, bedingt durch ossifizierende Myositis nach Knochenbrüchen. Chirurg. Beiträge. Festschrift f. Benno Schmidt, Leipzig. E. Besold (A. Georgi), 1896. — Langenbeck, Drei Fälle von angeborenen Lipomen der Kreuzbeingegend. Deutsche Klinik, 1850, S. 26. — Laposset, Exostoses multiples de la croissance. Thèse de Paris, 1883. — Latour, J., Des exostoses infectieuses. Thèse de Lyon. — Latte, Über ein primär im Retroperitonealraum entstandenes Adenomyoma myxosarcomatodes. Inaug.-Diss., Erlangen 1897. — Lauenstein, C., Eine Gefahr der Ausschälung großer Geschwülste aus dem kleinen Becken. Festschrift zur Feier des 80jährigen Stiftungsfestes des ärztl. Vereins zu Hamburg. Leipzig, Alfred Langkammer, 1896. — Ders., Über typische Ausräumung der Leiste. Deutsche Zeitschr. f. Chirurgie, Bd. XXXV, S. 573. — Lawrence, Sarkom des Os ilium. The Lancet, 1852, p. 10. — Leclerc, Über den Einfluß der Influenza auf das Wachstum von Beckentumoren. Wiener Blätter, N. 33 ff., 1891. — Ledderhose, Die chirurgischen Erkrankungen der Bauchdecken. Deutsche Chirurgie, Lief. 45b, 1890. — Lefort, Zur Differentialdiagnose der Aneurysmen und der pulsierenden Sarkome des Beckens. Dictionn. encyclop., IV, p. 562 u. 563. — Legroux, Exostoses ostéogéniques. Gaz. des hôpitaux, 1890, N. 83.— Lennander, K. G., Über intraabdominelle temporäre Kompression der Aorta oder eines ihrer größten Zweige bei gewissen Becken- und Bauchoperationen. Zentralbl. f. Gynäkol, 1897, S. 451. — Ders., Über Ausräumung der Lymphdrüsen in der Leiste und längs der Vasa iliaca und obturatoria in einer Operation. Zentralbl. f. Chirurgie, 1899, N. 37, S. 1001. — Leopold, G., Über ein schräg verengtes Becken mit seltenen zahlreichen Exostosen (mit Abbild.). Archiv f. Gynäkol., Bd. IV, Heft 2. — Leslie, Walter A., Fibrom des Kreuz- und Steißbeins. The Madras quaterly Journal of med. sc., Vol. IV, 1862. — Letenneur und Dolbeau, Beckenenchondrom, zitiert von Braunstein l. c., S. 39. — Lever, John, Beckenexostose, zitiert von Braunstein l. c., S. 6. — Levings, A. H., A case of cystic osteo-chondro-sarcoma of the ilium, the result of an injury. Internat. med. Magazine, 1894, N. 10. — Lexer, Entfernung eines großen retroperitonealen Lipoms mit Ausgang in Heilung. Freie Vereinigung der Chirurgen Berlins. Sitzung am 10. Dezember 1900. Deutsche med. Wochenschr., 1901, N. 8. — Ders., Das Stadium der bindegewebigen Induration bei Myositis ossificans progressiva. Archiv. f. klin. Chirurgie, Bd. L, S. 1, 1895. — Leydig, Exostose des Os sacrum. Siehe Haber l. c. — Liron, Essai sur la chéloide inguinale spontanée. Thèse de Paris, 1878. — Löwenthal, C., Über die traumatische Entstehung der Geschwülste. Archiv f. klin. Chirurgie, Bd. XLIX, Heft 1 u. 2, 1895. — Lossen, Zur Kasuistik der Laparotomien. Berl. klin. Wochenschr., 1879, N. 14 u. 15 (Fibrosarkom der Fossa iliaca). — Lücke, Die Lehre von den Geschwülsten. Pitha-Billroths Handbuch. — Ludwig, H., Kyphotisches Becken mit Exostosen. Sectio caesarea conservativa. Zentralbl. f. Gynäkol., 1895, N. 20. — Maier, C., Knochenkrebse. Zitiert von Tillmanns, Lehrbuch der allg. Chirurgie, 9. Aufl., S. 787. — Mannel, Die Tumoren des hinteren Beckenraumes etc. Marburg 1864, 86 S. — Marchall, Case of tumour in right iliac fossa resembling colloid cancer in structure; no evidence of malignancy. Med. Times and Gaz., 1878, Novemb. 26. — Marchand, „Cyste" und „Exostosis" in Eulenburgs Realenzyklopädie, 3. Aufl. — Marcus, Beitrag zur Lehre von den Psoasabszessen (abszedierendes Sarkom des M. psoas). Diss., Würzburg 1894. — Marcuse, Enchondrom des Beckens. Deutsche Zeitschr., 1876, Bd. VII, S. 546. — Margarit, F., La amputacion del iliaco. Gac. med. Barcelona, 1888, XV, 433—439. — Marle, Multiple Exostosen. Diss., Berlin 1868. — Martin, E., Über Krebs der Beckenknochen als Geburtshindernis. Illustr. Med. Zeitung, III, 4. — Martina, A., Exstirpation eines Beckenmelanoms. Deutsche Zeitschr. f. Chirurgie, Bd. LXXI, S. 582. — Massarenti, C., Operazione cesarea per

tumore fibroso del bacino. Rivista clin. di Bologna, Gennajo, 1871. — Mays, Virchows Arch., 1878, Bd. CLXXIV. — Meckel, Vorrede zur Übersetzung von Abernethy's med.-chir. Beobachtungen. — Meltzer, New York med. Journal, Bd. LXXVI, Heft 3. — Mersch, Sarcome myéloide vasculaire du bassin. Presse méd. belge, N. 13, 1889. — Middeldorpf, Angeborenes Lipom der Steißbeingegend. Zitiert von Braune l. c., S. 77. — Möller, Karl, Fibroes tumor som Foedselshindring. Hosp.-Tid., R. 3, Bd. VIII, p. 711. — Moore, F. Craven, Multilocular cysto-adenoma of retroperitoneal origin. Med. chronicle, 1903, Febr. — Morestin, H., Sarcome du bassin. Désarticulation interilio-abdominale. Mort. Bull. et mém. de la soc. anat. de Paris, LXXVII ann., 6. Sér., N. 8. — Mosler, Beckentumor als Geburtshindernis. Monatsschr. f. Geburtskunde, Bd. XVI, S. 133. — Mulert, Beckenenchondrom. Diss., Leipzig 1852. Siehe auch O. Weber l. c., S. 132. Beobachtung 64. — Müller, Hermann, Ein Beitrag zur Lehre von den Knorpelgeschwülsten im Anschluß an einen Fall von Enchondrom des Beckens. Diss., Würzburg 1892. — Müllerheim, Beckenniere. Zitiert von Hochenegg l. c. — Nanu, Myxödem der linken Beckenhälfte. Exarticulatio interilio-abdominalis. Revue de chir., Congrès internat. de méd., 1900. — Narath, Über retroperitoneale Lymphcysten. Verhandl. der deutschen Gesellschaft f. Chirurgie, XXIV. Kongreß 1895. — Nasse, O., Über multiple cartilaginäre Exostosen und multiple Enchondrome. Sammlung klin. Vorträge, N. F., N. 124, Leipzig, Breitkopf u. Härtel. — Ders., Multiples primäres Sarkom des Periosts. Virchows Arch., Bd. 94, S. 461. — Naumann, G., und C. Sundberg, Über retroperitoneale Sarkome. Nord. med. Arkiv, Bd. XXXV, III. Folge, Bd. II, Abt. I, N. 13. — Neelsen, F., Ein Fall von tuberösem Fibrosarkom der Inguinalhaut. Chéloide inguinale spontanée von Verneuil. Archiv f. klin. Chirurgie, Bd. XXIV, S. 845. — Nélaton, Fibrom der Fossa iliaca. Gaz. des hôpitaux, 1862, p. 77. — Neugebaur, Fr. L., Beitrag zur Lehre vom Exostosenbecken speziell zur Ätiologie und Genese der Promontorialexostosen und zur Frage der Geburtsläsionen der hinteren Wand des Tractus genitalis etc. Zeitschr. f. Geburtshilfe und Gynäkol., Bd. XXVI, S. 373. — Nicaise, Fibrome der Fossa iliaca. Revue mensuelle de méd. et de chir., 1878, p. 761. — Ders., Fibrome du bassin chez l'homme adhérent à la tubérosité ischiatique. Revue mensuelle de méd. et de chir., 1878, p. 761. — v. Noorden, Zur Operation der großen Chondrome des Rumpfes. Deutsche med. Wochenschr., 1893, N. 16. — Norton, Primary cancer of the lumbar vertebrae and sacrum simulating at on early stage caries of the sacroiliac synchondrosis. London Lancet, N. 9, 1878. — Obtulowicz, F., Ein enorm großes Fibrom des Mittelfleisches. Przeglad lekarski, N. 48—49, 1875 (polnisch). — Olshausen, Über Bauchwandtumoren, speziell über desmoide. Zeitschr. f. Geb. und Gynäkol., Bd. XLI, 1899, S. 271. — Oppizzi, Gerolamo, Gefäßreiches Sarkom der Articulatio sacroiliaca. Unterbindung der Art. iliaca int. Gaz. med. ital.-lombard, Januar, 1874. — Orlandi, E., Sopra un caso di rabdomioma del nervo ischiatico. Arch. p. l. sc. med., Vol. XIX, N. 5. — Orth, Fr., De foetu 46 annorum. Diss. inaug., Tübingen 1720. — Paget, Beckenenchondrom. Zitiert von Braunstein l. c., S. 37. — Ders., Karzinommetastasen in den Knochen nach Karzinom der Schilddrüse. Zitiert von Tillmanns, Lehrbuch der allg. Chirurgie, 9. Aufl., 1904, S. 797. — Paneo, Gomez, Fibroma de la region sacrococcigea. An. de cirug. Madrid 1882, I, p. 179. — Parrot, M. J., Des lésions osseuses de la syphilis héréditaire et le rachitis. Arch. de physiol., N. 2, 1876. — Paryscher, O. A., Die Cysten des Ligament. lat. und ihre chirurg. Behandlung. V. Pirogoffscher Kongreß 1894. Virchow-Hirsch, Jahresbericht 1894, II, S. 725. — Péan, Tumeurs de l'abdomen et du bassin. Paris 1885. — Ders., Des exostoses du bassin. Leçons de clinique chir., 1888. — Ders., Du traitement par suppuration des tumeurs liquides de l'abdomen et du bassin. Gaz. des hôpitaux, 1886, N. 33. — Pennell, W. W., History of an obscure pelvic tumor. Philadelphia med. and surg. Reporter, 1880, XIII, p. 177. — Peters, L., A squamous celled carcinomatous degeneration of an ovarian dermoid cyst, also an adenocarcinoma of the ovary associated with an ovarian dermoid cyst. John Hopk. Hosp. Bull., April, 1900. — Pfeiffer, Beitrag zur Lehre von den Enchondromen des Beckens. Inaug.-Diss., Tübingen 1891. — Piqué, La marche et la station après la résection du pubis. Gaz. méd. de Paris, 1894, N. 46. — Pollosson et Bérard, Tumeurs des os. Gaz. des hôpitaux, 17. Oktob. 1899. — Poncet, Ligature de l'iliaque interne pour une tumeur pulsatille de la fosse correspondante. Bullet. de l'acad. de méd., 1888, N. 1. — Poore, Hereditäre Exostose. The Lancet, 1873, 29. — Porak, Des cystes du petit bassin au point de vue de la distocie. Gaz. hebd., N. 9, 1884. — Porta, Ligatur der Art. hypogastrica dextr. wegen Fungus haematodes der Articulatio sacroiliaca. Gazz. med. ital.-lombard.

1874, N. 5, 31. Gennajo. Siehe auch Bryk l. c. — Potter, Case of enchondroma of the pelvis. Westminster Hospital, London 1887, p. 170—173. — Pozzi, Des blessures de l'urétère au cours de la laparotomie. Annal. des maladies des org. gén.-ur., 1891, août, p. 539. — Prochnow, Jos., Einige interessantere Fälle von Geschwülsten (großes Lipom der linken Hinterbacke). Deutsche Zeitschr. f. Chirurgie, Bd. XXXIII, S. 383. — Putegnat, Sur les tumeurs fibreuses intrapelviennes pendant le travail de l'enfantement etc. Journal de méd. de Bruxelles, 26 avril, 1863. — Raingeard, Tumeur de la région sacrococcygienne (Myxosarkom). Bullet. de la soc. anat. Nantes, 1883. Paris 1886, p. 72. — Rammstedt, C., Über traumatische Muskelverknöcherungen. Archiv f. klin. Chirurgie, Bd. LXI, S. 153. — Rathcke, Über die Ursache des gelegentlichen Auftretens von Knorpel etc. Archiv für Entwicklungsmechanik, Bd. VII. — Recklinghausen, v., Multiple Exostosen. Virchows Arch., Bd. XXXV, S. 203, 1866. — Ders., Multiple Enchondrome der Knochen. Virchows Arch., Berlin 1889, Bd. CXVI, S. 4—18. — Ders., Cystisches Adenofibrom des runden Mutterbandes. Wiener klin. Wochenschr., S. 1, 1899. — Regnoli, Osservazioni chirurgiche raccolte nella clinica e pratica. Pisa 1836, 94 S. Schmidts Jahrbücher, Bd. XXIX, S. 363. Enchondrom des Sitzbeins. — Regnoli et Rognetta, Gaz. méd., 1835, p. 259. — Rehn, L., Kompression der Cauda equina durch ein Lymphangioma cavernosum des Canalis sacralis, Operation, Heilung. Verhandlungen der deutschen Gesellschaft für Chirurgie, XX. Kongreß 1891. — Reinicke, Erblichkeit multipler Wachstumsexostosen. Bruns' Beitr. z. klin. Chirurgie, 1891, VII. — Reveridge, R., Beckenfibrom. Med. Times and Gaz., 1870, 4. June. — Reuling, Georg, Blutcyste an der Stelle des Kreuzbeins. Diss., Gießen 1866. — Revue mensuelle de méd. et de chir., 1878, p. 102. Sarkom des Os ilium bei einer 28jährigen Frau. — Ribbin, M., Exostose der vorderen Fläche des Os sacrum. Thèse de Soyre, 1875; Edinburgh med. and surg. Journal, 1831, Vol. XXXV, p. 351. — Rieder, Über embolische Geschwulstmetastasen. Diss., Dorpat 1878, S. 13. — Riedinger, Fibrom an der Crista ossis ilium. Chir. Klinik des k. Juliushospitals, Würzburg 1879, I, 59—62. — Rindfleisch, Die Auflösung des Knochengewebes bei der Osteomalacie nebst Bemerkungen über das zentrale Osteosarkom. Schweizer Zeitschrift, Bd. III, Heft 3 u. 4. — Rissmann, Zur Kasuistik der Enchondrome des Beckens. Zeitschr. f. Geburtsh. u. Gynäkol., Bd. XXXI, 1894. — Ders., Zur Kasuistik der Enchondrome. Frauenarzt, Mai, 1895. — Ritchie, J., General secondary carcinoma of the bones; osteomalacia carcinomatosa. Edinburgh med. Journal, 1896, September. — Roberts, Notes of a case of a large retroperitoneal fibroid undergoing by suppuration. Transact. of the obstetr. soc. London, XLI, p. 213. — Roberts, J. B., Multiple tumours of the sciatic nerve. Philadelphia med. Journal, 1901, April 13. — Roger, Ad., Etude sur les exostoses de croissance. Thèse de Paris, 1893. — Rokitansky, Beckensarkom bei einem 45jährigen Manne. Wochenblatt der k. k. Gesellschaft der Ärzte zu Wien, 1857, N. 1. — Rosinski, Lymphangiektatisches Adenomyom des Lig. rotund. Zentralblatt f. Gynäkol., N. 52, 1899. — Rube, W., Über Geschwülste der Beckenweichteile und die durch sie bedingten Geburtsstörungen. Inaug.-Diss., Bonn 1870. — Rubinstein, F., Fall von multiplen Exostosen mit Wachstumsstörungen der Knochen. Berl. klin. Wochenschr., 1891, N. 32. — Rupprecht, Paul, Die Ausräumung der Leistengrube bei krebsiger Erkrankung der Leistendrüsen. Zentralbl. f. Chirurgie, 1893, N. 16, S. 337. — Salistschef, F. G., Exarticulatio interilio-abdominalis wegen Sarkom des Os innominatum. Archiv f. klin. Chirurgie, Bd. LX, Heft 1. — Salman, Über die Myositis ossificans. Inaug.-Diss., Berlin 1893. — Ders., Klinische und anatomische Beiträge zur Myositis ossificans. Deutsche militärärztliche Zeitschr., 1898. — Sänger, M., Über Dermoidcysten des Beckenbindegewebes und über Operation von Geschwülsten des Beckenbindegewebes durch Perineotomie. Verhandlungen der deutschen Gesellschaft f. Gynäkol., 3. Kongreß 1889 und Archiv f. Gynäkol., Bd. XXXVII, S. 100, 1890. — Sarwey, Ein Fall von retroperitonealer Chyluscyste bei einem 11jähr. Mädchen. Zentralbl. f. Gynäkol., N. 16, 1898. — Savariaud, M., Un cas de désarticulation interilio-abdominale (Beckensarkom). Revue de chir., XXII. année, N. 9. — Schauta, Über Exostosen, Beckenanomalien in Müllers Handbuch der Geburtshilfe, Bd. II. — Ders., im Lehrbuch der gesamten Gynäkol., 1896. — Schmidt, Multiple Exostosen. Diss., Greifswald 1862. — Schmidt, B., und M. B. Schmidt, Zwei Fälle von Geschwülsten in der Gegend des Schwanzbeins. Arbeiten aus der chir. Poliklinik zu Leipzig, II, 1892. — Schmitt, J., Verhältnis der Blase zu Beckengeschwülsten. New York, Med. Monatsschr., 1900, N. 11. — Schor, Hereditäre multiple Exostosen. Petersburger med. Wochenschr., 1881, N. 38, S. 321,

— Schuchardt, K., Angeborenes Lipom der Steißbeingegend. Zentralbl. f. Chirurgie, 1883, S. 829. — Ders., Krankheiten der Knochen und Gelenke. Deutsche Chirurgie, XXVIII. — Schultze, B. S., Zur Palpation der Beckenorgane. Wiener med. Blätter, 1885, N. 47, S. 1429. — Schwegel, Exostosen des Beckens. Wiener med. Wochenschr., 46, 1857. — Sée, Beckenenchondrom. Gaz. des hôpitaux, 1876, p. 661. — Senftleben, Beckensarkom bei einem 46jähr. Manne und ein Osteosarkom bei einem 15jähr. Mädchen. Archiv f. klin. Chirurgie, Bd. I, S. 152 u. 161. — Shekelton, R., Sarkom des Os sacrum. Edinburgh med. and surg. Journal, 1853 u. Arch. de méd. 1853, I, p. 732. — Shuttleworth, Case of multiple exostoses. Brit. med. Journal, 1881, p. 476. — Simon, Jahresbericht der Heidelberger chir. Klinik für 1897. 4 Fälle von Sarkom des Darmbeins. Beiträge z. klin. Chirurgie (P. Bruns), Bd. XXIV, Supplementheft, S. 177. — Smith, Abdominal and pelvic tumors. Dublin, I. m. soc., 1881, LXXI, p. 433. — Smith, A., Intraligamentous fibromyoma strangulated by protusion throug the inguinal canal. Transact. Roy. acad. of Irel., XV. — Smith, M., Beckenfibrom. The Lancet, 1873. Siehe auch Arch. de méd., 1874, XIV, p. 360. — Smith, W., Wilberforce, Cancer of rib, of bones at hip-joint and of right crus cerebri. Transact. of the path. soc., XXI. — Société anatomique de Paris, 1834, 2 Enchondrome an der Innen- und Außenseite des Darmbeins. Ibidem 1848 u. 1849: Enchondrom des Os sacrum und der unteren Partie der Lendenwirbelsäule und Enchondrom der Articulatio sacroiliaca dextr. Zitat nach Braunstein l. c. Ibidem 1859: Enchondrom des Os ilium. Ibidem 1866: Enchondrom der Fossa iliaca ext. und int. Ibidem 1861: Enchondrom. Zitat nach Braunstein l. c., S. 37—40. — Desgleichen Ibidem 1827, 1833, 1839, 1841, 1850, 1852, 1856/57, 1860/61, 1866/67, 1873/74. 20 Fälle von Beckensarkom. Zitat nach Braunstein l. c., S. 96/98. — Société de chir., mars, 1852. Enchondrom der r. Inguinalgegend. — Société des sciences méd. de Lyon, Mémoires et comptes rend., 1865—1866, Beckensarkom. — Solman, F., Beitrag zur Kasuistik der Mesenterialcysten. Gaz. lekarska, N. 1, 1890. — Sonnenburg, Beiträge zur Differentialdiagnose der Entzündungen und Tumoren der Ileocökalgegend mit besonderer Berücksichtigung rechtseitiger Adnexerkrankungen der Frauen. Freie Vereinigung der Chirurgen Berlins, Sitzung vom 11. Jan. 1897. Zentralbl. f. Chirurgie, 1897, S. 296. Deutsche med. Wochenschr., N. 40, 1897. — Sonnenschein, Multiple Exostosen. Inaug.-Diss., Berlin 1873. — de Soyre, Thèse de Paris, 1875, p. 113. Sarkom des Kreuzbeins bei einer 29jähr. Frau. — Spiller, W., Cystischer Beckentumor. Siehe de Forest Willard l. c. — Sprengel, Über die Exstirpation tuberkulöser Beckendrüsen. Zentralbl. f. Chirurgie, 1894, N. 46, S. 1113. — Stadfeld, Fodsten von Baekkenets Svulsters, Kopenhagen 1879. Zentralbl. f. Gynäkol., 1880, S. 518/19 (Beckenenchondrome). — Ders., Die suprafascialen Beckenhämatome während Geburt und Wochenbett. Bibl. f. L. R., 7, Bd. V, S. 143. — Stanley, Edw., 2 pulsierende Sarkome des Os ilium. Med.-chir. Transact., 1845, p. 308 u. 318 u. London med. Gaz., 1845, March (Unterbindung der Art. iliaca communis bei pulsierenden Knochengeschwülsten). — Steinthal, Handbuch der prakt. Chirurgie, I. Aufl., Bd. II (Beckensarkom). — Stempel, Mitteilungen aus den Grenzgebieten der Med. und Chirurgie, 1898, Bd. III, S. 394. — Stern, Beitrag zur Kenntnis der extraperitonealen Beckentumoren. Diss., Berlin 1876. — Stolper, P., Die angeborenen Geschwülste der Kreuzsteißbeingegend. Deutsche Zeitschr. f. Chirurgie, Bd. L. — Strehl, H., Retroperitoneale Lymphcyste oder Senkungsabszess. Deutsche Zeitschr. f. Chirurgie, Bd. LI, S. 178. — Sundberg, C., siehe Naumann l. c. — Swaagman, Beckengeschwulst mit Diastase der Beckenknochen. Nederl. Tijdschr. v. Geneesk., VII, Februar, 1863. — Swiecicki, v., Beckenknochengeschwulst — Kaiserschnitt — Heilung. Der Frauenarzt, 1890, 12. — Tansini, J., Fibroma colossale della pelvi esportato con felice esito. Giornale d. r. accad. d. med. di Torino, 1881, N. 1. — Taruffi, Caso di osteomalacia con osteomi multiple. Annal. univ. d. med. e chir., 1878. — Tegeler, E., Ein Fall von Sarkom des Os sacrum. Diss., Greifswald 1897. — Thevenot, L., Des endothéliomes des os. Revue de chir., janvier, 1900. — Thomsen, Friedrich, Krebsige Osteomalacie. Archiv f. klin. Chirurgie, Bd. XIII, 1. Heft. — Thomson, A case of transperitoneal ligature of the left common iliac artery for haemorrhage following exploratory incision of a sarcoma of the innominate bone. The Lancet, 18. Aug., 1900. — Tillaux, Fibromyxome du bassin. Bullet. de la soc. de chir., 1875., p. 884. — Tillmanns, H., Ein Fall von intraabdomineller Hämatocele. Archiv f. klin. Chirurgie, Bd. XXVI, S. 1009. — Ders., Lehrbuch der allgemeinen und speziellen Chirurgie, 3. Bände, 9. Aufl., Leipzig 1904. Siehe besonders Lehrbuch der allgemeinen Chirurgie, 9. Aufl., Die Lehre von den Geschwülsten, S. 737 ff. — Toogood, Becken-

geschwulst. Prov. med. and surg. Journal, 1841. — Toporski, Beitrag zur Kasuistik der Beckengeschwülste in geburtshilflicher Beziehung. Inaug.-Diss., Breslau 1884. — Trainer, Über Erkrankungen der Bursa mucosa glutaeo-trochanterica. Diss., Greifswald 1885. — Tuffier, Varices lymphatiques au cours de la grossesse. Revue de chir., XXIII. année, N. 5. — Uteau, De l'anurie au cours des néoplasmes pelviens. Thèse de Paris. G. Steinheil, 1903. — Vaille, Über Beckenenge infolge von Tumoren der Beckenwände. Paris, J. B. Baillière et fils, 1891. — Verneuil, Tumeur maligne de la fosse ischiorectale. Gaz. des hôpitaux, N. 83, p. 93, 1878. — Ders., Zur Differentialdiagnose der Aneurysmen und pulsierenden Sarkome des Beckens. Dict. encyclop., II, p. 295. — Vignard, P., et L. Gallavardin, Du myélome multiple des os avec albumosurie. Revue de chir., Année XXIII, Heft 1. — Virchow, Rud., Die krankhaften Geschwülste. Berlin 1863—1865, Hirschwald. Siehe die einzelnen Geschwulstarten, Bd. II, S. 11, 74 u. 83, drei Exostosen etc. — Ders., Arthritis nodosa des Beckens. Monatsschr. f. Geburtskunde, Bd. XIV, S. 197. — Ders., Über die Bildung von Knochencysten. Monatsschr. der Berliner Akad. der Wissenschaften. Phys., math. Klasse. Mit 1 Tafel, 1876. — Ders., Enchondroma malignum mit multiplen knorpeligen Exostosen. Charité-Annalen, 1878. Berlin 1880, S. 736—741. — Ders., Ein Fall von multiplen Erweichungsherden des Skeletts. Berliner klin. Wochenschr., N. 10, 1900 (Karzinommetastasen). — Ders., Multiple Exostosen. Verhandlungen der Gesellschaft deutscher Naturf. und Ärzte in Halle, 1900. — Volkmann, R., Resektion eines erheblichen Teils des Kreuzbeines durch dessen ganze Dicke hindurch und mit Eröffnung des Rückenmarkkanales wegen eines zentralen Knochensarkoms (Myeloid), Heilung. Deutsche med. Wochenschr., 1876, N. 24 und Verhandlungen der deutschen Gesellschaft f. Chirurgie, 5. Kongreß, Berlin, I, S. 82. — Ders., Neubildungen und Geschwülste der Knochen. Handbuch der Chirurgie von Pitha und Billroth, 1865, II. Bd., 2. Abt., S. 428 ff. — Volkmann, Rud., Knochenkrebse. Zitiert von Tillmanns, Lehrbuch der allg. Chirurgie, 9. Aufl., 1904, S. 787. — Waldeyer, Präparate zur anatomischen Demonstration der vorderen Blasenwand und des Beckenausgangs. Verhandlungen der deutschen Gesellschaft f. Chirurgie, Kongreß 1888. — Wallace, A. J., A case of osteoma of the pelvis. The Lancet, June 16, 1894. — Waring, H. J., Two sacrococcygeal tumours. Siehe Fletcher l. c. — Wartmann, A. H., Recherches sur l'enchondrome etc. Strasbourg-Bâle 1880, p. 39 (Enchondrom des Beckens). — Weber, C. O., Die Exostosen und Enchondrome. Bonn 1856, S. 95 Fall 19, S. 98 Fall 24, S. 100 Fall 28, S. 123 Fall 49, S. 132 Fall 64, S. 139 Fall 65. — Ders., Zur Geschichte des Enchondroms namentlich in Bezug auf dessen hereditäres Vorkommen und sekundäre Verbreitung in inneren Organen. Virchows Archiv Bd. XXVIII, S. 501. — Ders., Multiple Exostosen. Virchows Arch., Bd. XXXV S. 501, 1860. — Weber, F., Über Tumoren des Lig. rotundum. Monatsschr. f. Geburtsh. u. Gynäkol., Bd. IX, S. 591. — Wegscheider, Ein Fall von Beckengeschwulst als Geburtshindernis. Verhandl. der Ges. für Geburtshilfe in Berlin, 8. Heft, S. 187. — Weinlechner, Über Exostosen etc. Wiener med. Bl., 1883. — Weiß, O. v., Deformation des Beckens, veranlaßt durch eine cystische Geschwulst im unteren Abschnitt der Wirbelsäule. Monatsschr. für Geburtskunde, Bd. IX. — Williams, Primary retroperitoneal sarcoma. Americ. Journal of the med. sciences, 1903, August. — Williamson, Retroperitonealer Tumor in Verbindung mit dem Sakralplexus. Brit. med. Journal, 1. July, 1899. — Wilms, M., Entfernung eines großen Beckenenchondroms mit Resektion des vorderen Beckenringes. Verhandl. der deutschen Gesellschaft für Chirurgie, XXIX. Kongreß, 1900. — Wiltshire, Alfred, Fibro-enchondromatous tumour complicating pregnancy. London obstetr. Transact., p. 376, 1871. — Winiwarter, v., und Gussenbauer, Knochenmetastasen bei Karzinom. Zitiert von Tillmanns, Lehrbuch der allg. Chirurgie, 1904, 9. Aufl., S. 797. — Zeller, O., Zur Exstirpation der Beckengeschwülste. Deutsche Zeitschr. für Chirurgie, Bd. LXXI, S. 538. — Zeltner, E., Ein Fall von Beckenchondrom. Diss., Erlangen 1897. — Ziegler, E., Lehrbuch der allg. und spez. Pathologie. — Ziegler, Sarkom des Kreuzbeins. Münchener med. Wochenschr., 1897, N. 27. — Zweifel, Knochencyste des Os sacrum. Archiv f. Gynäkol., Bd. XVII, S. 361.

XXIII. Operationen und Verbände am Becken (Kapitel XX).

S. auch die früheren Literaturverzeichnisse bezüglich der chirurgischen Anatomie sowie der Operationen und Verbände bei den einzelnen Krankheiten und Verletzungen.

Abel, Archiv f. Gynäkol., Bd. LVIII, 1889 (Nachuntersuchung von Frauen mit geheilter Symphyseotomie). — Arnd, Temporäre Kreuzbeinresektion nach

Kocher. Deutsche Zeitschr. für Chirurgie, Bd. XXXII, Heft 1 u. 2. — Arndt, Hebotomie. Zentralblatt f. Gynäkol., 1903, N. 29, S. 1057. — Bacon, Joseph R., The exstirpation of pelvic growths by Kraske's method. Americ. Journal of obst., Vol. XXXI, p. 207. — Bakes, Zur Frage der mechanischen Netzverlagerung bei Trendelenburgscher Position. Archiv f. klin. Chirurgie, Bd. LXXII, Heft 3. — Bardenheuer, Über den extraperitonealen Explorationsschnitt. Bericht über die Verhandlungen der chirurgischen Sektion deutscher Naturforscher und Ärzte zu Köln, September, 1888. Zentralblatt für Chirurgie, 1888, N. 12. — Ders., Vorstellung von 4 Patienten, an welchen die totale Hüftgelenksresektion mit totaler Pfannenresektion ausgeführt worden war. Verhandlungen der deutschen Gesellschaft für Chirurgie, 23. Kongreß, I, S. 86. — Ders., Exarticulatio femoris im Sakroiliakalgelenk. Verhandlungen der deutschen Gesellschaft für Chirurgie, 26. Kongreß, 1897 u. Zentralblatt für Chirurgie, 1897, Kongreßbeilage N. 28. — Ders., Über die Resektion der Synchondrosis sacroiliaca wegen Tuberkulose. Verhandlungen der 71. Versammlung deutscher Naturforscher und Ärzte in München. Zentralblatt für Chirurgie, 1899, S. 1329. — Ders., Operative Behandlung der Ischias traumatica. 73. Versammlung deutscher Naturforscher und Ärzte in Hamburg, 1901. Zentralblatt für Chirurgie, 1901, N. 50, S. 1242. — Baumgärtner, Über die Ablösbarkeit des Peritoneums im Becken. Archiv f. Gynäkol., Bd. XX, S. 341. — Baumm, Pubiotomie nach Gigli. Monatsschr. f. Geb. u. Gynäkol., 1903, N. 10, S. 632. — Beck, v., Die osteoplastische Resektion des Kreuzsteißbeins zur Freilegung der inneren weiblichen Sexualorgane. Inaug.-Diss. Freiburg i. B. 1889 und Zeitschr. für Geburtsh. u. Gynäkol., Bd. XVIII. — Ders., Ein Fall von osteoplastischer Resektion des Kreuzsteißbeins mit nachfolgender Exstirpation des karzinomatösen Uterus, ausgeführt von Hegar. Münchener med. Wochenschr., 1889, N. 14. — Billroth, Exarticulatio interilio-abdominalis. Zitat von Gayet, Province méd., 1895, N. 34 u. Salistschef l. c. — Bonney, W. F. V., The after-treatment and postoperative complications of coeliotomy for pelvic diseases in women. The Lancet, 1899, August 5. — Borchardt, M., Eine einfache Beckenstütze. Zentralblatt für Chirurgie, 1903, N. 46, S. 1271. — Braatz, E., Beckenstütze. Zentralblatt für Chirurgie, N. 31, S. 869, 1899. — Bruns, P., Extensionsapparat zur Anlegung von Gipsverbänden an der unteren Extremität und am Becken. Beiträge z. klin. Chirurgie, Bd. XII, siehe auch Zentralblatt für Chirurgie, 1894, S. 1110. — Cacciopoli (Neapel), Disarticolazione interilio-addominale. Riforma med., 1894, N. 69—70. — Caspersohn, Emphysem der Bauchdecken nach Beckenhochlagerung. Zentralblatt für Chirurgie, 1895, N. 3. — Cathelin, Die epiduralen Injektionen durch Punktion des Sakralkanales und ihre Anwendung bei Erkrankung der Harnwege. Übersetzt von A. Strauß, Stuttgart, Ferd. Enke, 1903, 123 S., 30 Abbildungen. — Champion (Bar-le-Duc). Symphyseotomie resp. Pubiotomie. Dictionnaire de science méd., LIV, p. 66. — Chipault, A., L'anatomie du canal sacré à propos de la technique des injections sous-arachnoidiennes et épidurales. Tribune méd., 1901, juillet 17. — Condamin, R., De la trépanation du bassin. Arch. prov. de chir., T. II, p. 521. — Cramer, Karl, Über Resektion am Beckenring und speziell über Resektion der Articulatio sacroiliaca. Verhandl. der deutschen Gesellschaft für Chirurgie, Kongreß 1894, I, S. 85 u. II, S. 265 u. Archiv f. klin. Chirurgie, Bd. XLVIII, S. 563. — Credé, B., Eine neue Methode der Exstirpation des Uterus. Archiv f. Gynäkol., Bd. XIV, S. 430. — Czerny, V., Zur Exstirpation retroperitonealer Geschwülste. Archiv f. klin. Chirurgie, Bd. XXV, S. 858. — Ders., Über Exstirpatio uteri sacralis. Beiträge z. klin. Chirurgie (P. Bruns), Bd. VII, S. 477. — Ders., Über sakrale Operationen. Verhandlungen der deutschen Gesellschaft für Chirurgie, Kongreß 1893, I, S. 34 u. Zentralblatt für Chirurgie, Kongreßbericht 1893, S. 70—76. — Ders., Jahresbericht der Heidelberger chirurg. Klinik für 1897—1900. Beiträge z. klin. Chirurgie (P. Bruns), Bd. XXIV, Supplementheft, S. 175 ff., Bd. XXVI, Supplementheft, S. 178 ff., Bd. XXIX, Supplementheft, S. 196 ff., Bd. XXXI, Supplementheft, S. 206 ff. — Da Costa, Kompression der Art. und Vena iliaca nach Freilegung derselben durch Laparotomie bei Exarticulatio femoris. Americ. Journal of the med. sc., March, 1900. — Davy, Richard, Kompression der Art. iliaca communis mittels eines in den Mastdarm eingeführten Stabes, z. B. bei Exarticulatio femoris. Brit. med. Journal, Vol. II, p. 685, 1879. — Depage, De la chirurgie par les voies sacrées et perinéales. Communication faite à la soc. des sciences méd. et nat. à Bruxelles, 1894, Octob. 1. — Döderlein, A., Experimentell-anatomische Untersuchungen über die Symphyseotomie. Verhandlungen der deutschen Gesellschaft für Gynäkologie, 1893, S. 27. — Ders., Über alte und neue beckenerweiternde Operationen. Archiv f. Gynäkol., Bd. LXXII, 1904, Festschrift der Gesellschaft

für Geburtshilfe in Leipzig. — Doll, Karl, Resektion des Darmbeins wegen maligner Neubildungen. Archiv f. klin. Chirurgie, Bd. XXXVII, S. 152. — Domke, Über einen Fall von Exstirpation eines inneren Beckenenchondroms mit partieller Resektion des Darmbeins. Arch. f. klin. Chir., Bd. L, S. 177. — Downes, Electrothermic hemostasis in abdominal and pelvic surgery. Journal of the Americ. med. Associat., 1902, July. — Dreist, Karl, Die Ligatur und Kompression der Arteria iliaca communis (Exarticulatio interilio-abdominalis). Deutsche Zeitschr. für Chirurgie, Bd. LXXI. — Dührssen, Beckenhochlagerung. 32. deutscher Chirurgenkongreß 1903, I, S. 20. — Ders., Die Gefahrlosigkeit der modernen gynäkologischen Operationen etc. Verhandlungen der deutschen Gesellschaft für Chirurgie, Kongreß 1903. — Eidam, H., Ein Fall von Symphysenspaltung während der Geburt. Berl. klin. Wochenschr., 1875, N. 28. — Eiselsberg, v., Beckenhochlagerung. Deutscher Chirurgenkongreß 1903, I, S. 16. — Faure, Tentative de désarticulation interilio-abdominale. Revue de gynécologie, 1899. — Fenomekow und A. J. Kotschetkow, Modifikation der Symphyseotomie. Wratsch, 1893, N. 57, russisch, Zentralblatt für Chirurgie, 1894, S. 421. — Fischer, Georg, Trepanation des Darmbeins als Gegenöffnung eines Beckenabszesses. Deutsche Zeitschr. für Chirurgie, Bd. XIII, S. 551. — Gallet, Deux cas de désarticulation interilio-abdominale. Journal de chir. et ann. de la soc. belge de chir., 1901, N. 7. — Gangolphe, De la trépanation du bassin dans le traitement de la psoïte suppurée. Revue de chir., mars, 1889, N. 3. — Gayet, G., Un nouveau cas de désarticulation interilio-abdominale. Prov. méd., 1895, N. 34. — Gersuny, Sitzungsbericht der K. K. Gesellschaft der Ärzte. Wiener med. Wochenschr., 1889, N. 9 (Kreuzsteißbeinresektion). — Gigli, Della sezione della sinfisi con una sega die filo metallico. Annal. di os. e gyn., 1893, N. 7. — Ders., Taglio lateralizzato del pube, suoi vantaggi, sua tecnica. Annal. di os. e gyn., 1894, N. 10. — Ders., Laterälschnitt durch das Os pubis. Zentralbl. f. Gynäkol., 1902, N. 48, S. 1299. — Girard, Désarticulation de l'os iliaque pour sarcome. Congrès français de chir. à Paris 1895. Revue de chir., XV, 1895, November, N. 11. — Ders., Sur la désarticulation interilio-abdominale. XII. Congrès français de chir., Paris 1898, séance du 22. octob., p. 585—586. — Goepel, Operationstisch für Beckenhochlagerung. 32. deutscher Chirurgenkongreß 1903, I, S. 19. — Goldmann, Zur Frage nach der Verwendbarkeit der sakralen Methode für gynäkologische Operationen. Beiträge z. klin. Chirurgie, Bd. VII, 2, S. 469. — Graefe, M., Emphysem der Bauchdecken nach Beckenhochlagerung. Münchner med. Wochenschr., 1894, N. 42. — Green, W. O., A new T-bandage. New York med. Record, 1900, February 10. — Grosse, U., Ein Lagerungsapparat zum Anlegen von fixierenden Beckenverbänden. Zentralbl. f. Chirurgie, 1898, S. 717. — Gussenbauer, C., Ein Beitrag zur Exstirpation von Beckenknochengeschwülsten. Prager Zeitschr. f. Heilkunde, Bd. XI, S. 473, 1890. — Ders., Temporäre Kreuzbeinresektion. Verhandlungen der deutschen Gesellschaft f. Chirurgie, Kongreß 1893, I, S. 41. — Hacker, v., Ein Extensionsapparat zur Anlegung von Gipshosen. Wiener klin. Wochenschr., N. 14, S. 274, 1889. — Hasslauer, Temporäre Verschließung der Art. iliaca communis bei Exarticulatio femoris. Inaug.-Diss., Würzburg 1894. — Hegar, siehe v. Beck und Wiedow l. c. (Temporäre Kreuzbeinresektion). — Ders., Eröffnung von Beckenabszessen vom Damm aus. Vortrag auf dem oberrheinischen Ärztetag in Freiburg 1881. — Hegar-Kaltenbach, Operative Gynäkol., III. Aufl., S. 616. — Heidenhain, Beckenhochlagerung. 32. deutscher Chirurgenkongreß 1903, I, S. 18. — Heineke, Temporäre Resektion des Steißbeins. Münchener med. Wochenschr., 1888, N. 37. — Helferich, Über partielle Resektion der Symphyse als Hilfsmittel für Operationen an der Symphyse. Verhandl. des XVII. und XVIII. Kongresses der deutschen Gesellschaft f. Chirurgie, 1888 u. 1889 u. Archiv f. klin. Chirurgie, XXXVII, S. 625. — Ders., Beckendrainage durch Trepanation des Darmbeins. Siehe Rinne l. c. — Herzfeld, Über die Anwendung des Kraskeschen Verfahrens in der Gynäkologie. Allg. Wiener med. Zeitschr., 1888, N. 34. — Ders., Zentralbl. f. Gynäkol., 1893, N. 2. Sakrale Hysterektomie durch Resektion des Kreuzbeins. — Heusner, L., Ein Fall von Prostatotomia infrapubica. Zentralbl. f. Chirurgie, 1904, N. 8, S. 217. — Heydenreich, Taille hypogastrique avec résection pubienne pour tumeur vésicale. XV. Congrès français de chir. Annal. des maladies des org. gén.-ur., p. 341, 1891. — Hobbs, A. T., Pelvic lesions in relation to their distinctive effects upon mental disturbances. Buffalo med. Journal, 1902, February. — Hochenegg, J., Die sakrale Operationsmethode in der Gynäkologie. Wiener klin. Wochenschr., 1888, N. 19 u. 1889, N. 9. — Ders., Beiträge zur Chirurgie des Rektum und der Beckenorgane. Wiener klin. Wochenschr., 1889, N. 26—30 (sakrale Operationen). — Ders., Über sakrale Hernien nach sakralen

Operationen. Wiener klin. Wochenschr., 1896, N. 47. — Jaboulay, La désarticulation interiléo-abdominale. Lyon méd., LXXV, N. 15. — Ders., La chirurgie du sympathique abdominal et sacré. Travaux de neurologie chirurgicale, 1900, N. 1. — Jaffé, Symphyseotomie. Zentralbl. f. Chirurgie, 1894, S. 520. — Jeannel, De la résection temporaire du sacrum pour aborder les organes pelviens. Nouveau procédé à double volet osseux. Gaz. hebdom., N. 48, 1890. — Jonescu, T., Die Resektion des Sakralsympathicus. Revista de chirurgie, 1902, N. 7 u. 8 (rumänisch). — Kadjan, A. A., Ein Fall von Exarticulatio interilio-abdominalis. Annalen der russischen Chirurgie, 1900, Heft 4, s. auch Zentralbl. f. Chirurgie, 1900, S. 990. — Kammerer, F., Cases of osteoplastic resection of the sacrum. New York med. Record, 1894, July 28. — Kästner, Trepanation des Darmbeins bei Beckenabszessen. Deutsche Klinik, 1868, S. 139. — Katzenstein, Beckenstütze. Verhandl. der deutschen Gesellschaft f. Chirurgie, XXVIII. Kongreß 1899 u. Zentralbl. f. Chirurgie, 1899, Kongreßbeilage, S. 157. — Kelling, Georg, Beckenhängelage bei horizontalem Rumpf für Operationen in der Nähe des Zwerchfells. Zentralbl. f. Chirurgie, 1901, N. 42, S. 1025. — Ders., Technische Beiträge zur Chirurgie der Bauchhöhle. 1. Einfache Ausführung der Beckenhängelage. Zentralbl. f. Chirurgie 1904, N. 4, S. 89. — Kirmisson, De l'exstirpation des tumeurs du triangle de Scarpa. Revue de chir., 1886, N. 5. — Koch, W., Notiz über die Eröffnung der Blase von der Symphysis ossium pubis aus. Berliner klin. Wochenschr., 1888, N. 20. — Ders., Parasakrale Eröffnung perityphlitischer Abszesse. Zitiert von Stieda l. c. — Kocher, Th., Temporäre Resektion des Kreuzbeins. Siehe Arndt l. c. — Ders., Resektion einer Beckenhälfte. Siehe Ollier, Traité des résections, T. III. — Ders., Chirurgische Operationslehre. Exarticulatio interilio-abdominalis. III. Aufl., 1897, S. 390—392. — Kocks, J., Über Beckenhochlage etc. Deutsche med. Wochenschr., 1890, N. 17. — König, Fr., Symphysenresektion. Verhandlungen der deutschen Gesellschaft f. Chirurgie, XIII. Kongreß, I, S. 100. — Ders., Lehrbuch der speziellen Chirurgie. — Ders., Beckenhochlagerung. Deutscher Chirurgenkongreß, 1903, I, S. 16. — König, Fritz, Hebevorrichtung zur Erleichterung von Operationen und Verbänden. Archiv f. klin. Chirurgie, Bd. LXIX, 1903. — Kotschetkow, A. J., siehe Fenomekow l. c. — Kramer, W., Beitrag zur Operation großer Knochengeschwülste des Beckeninneren. Zentralbl. f. Chirurgie, 1898, N. 9, S. 233. — Kraske, P., Zur Exstirpation hochsitzender Mastdarmkrebse. Verhandlungen des 14. Kongresses der deutschen Gesellschaft f. Chirurgie, 1885, S. 464. — Ders., Über Beckenhochlagerung und ihre Gefahren. Archiv f. klin. Chirurgie, Bd. LXXI, S. 453 und Verhandlungen der deutschen Gesellschaft f. Chirurgie, 1903. 32. Kongreß. — Krause, F., Partielle Resektion der vorderen Beckenwand wegen Knochensarkoms. Ersatz des entfernten Knochens durch Transplantation eines Stücks der Tibia. Deutsche med. Wochenschr., N. 27, S. 115 (Vereinsbeilage), 1895. — Kümmell, Zur Operation der Geschwülste des Wirbelkanals. Archiv für klinische Chirurgie, Bd. L. — Ders., Beckenhochlagerung. 32. deutscher Chirurgenkongreß, 1903, I, S. 20. — Kurz, E., Zwei einfache, leicht transportable Vorrichtungen für die Steinschnittlage und für die Beckenhochlagerung in der Privatpraxis. Münchener med. Wochenschr., 1899, N. 27. — Lacour, Recherches historiques et critiques sur la provocation de l'accouchement prématuré. Thèse de Paris 1894, p. 83. — Langenbuch, C., Die Sectio alta subpubica. Eine anatomisch-chirurgische Studie. Berlin, A. Hirschwald, 1888, 52. S. mit 4 Holzschnitten. — Lauenstein, C., Über typische Ausräumung der Leiste. Deutsche Zeitschr. für Chirurgie, Bd. XXXV, S. 573. — Ders., Eine Gefahr der Ausschälung großer Geschwülste aus dem kleinen Becken. Festschrift zur Feier des 80jähr. Stiftungsfestes des ärztlichen Vereins zu Hamburg. Leipzig, Alfred Langkammer, 1896. — Ders., Beckenhochlagerung. 32. deutscher Chirurgenkongreß, 1903, I, S. 17. — Lennander, K. G., Om intraabdominel temporär kompression af aorta eller någon af dess största grenar vid vissa bäcken eller bukoperationer. Upsala Läkarefören Förhandl., N. F., Bd. II, p. 433 u. Hygiea, 1898, Bd. LXI, p. 420. — Ders., Über intraabdominelle temporäre Kompression der Aorta oder eines ihrer größten Zweige bei gewissen Becken- und Bauchoperationen. Zentralbl. f. Gynäkol., 1897, S. 451. — Ders., Über Ausräumung der Lymphdrüsen in der Leiste und längs der Vasa iliaca und der Vasa obturatoria in einer Operation. Zentralbl. f. Chirurgie, 1899, N. 37, S. 1001. — Levy, M., Temporäre Resektion des Kreuzbeins. Zentralbl. f. Chirurgie, 1889, N. 13. — Ders., Über Mastdarmresektion mit querer Durchtrennung des Kreuzbeins. Berliner klin. Wochenschr., 1893, N. 13. — Lexer, Entfernung eines großen retroperitonealen Lipoms mit Ausgang in Heilung. Freie Vereinigung der Chirurgen Berlins, Sitzung am 10. Dezember 1900 und Deutsche med. Wochenschr., 1901, N. 8. —

Lossen, Zur Kasuistik der Laparotomien. Berliner klin. Wochenschr., 1879, N. 14 bis 15. — Maaß, Adolf, Die Amputation des Wirbelkanals behufs des hinteren Bauchhöhlenschnittes (der Coeliectomia posterior) nach Prof. Rose. Deutsche Zeitschr. f. Chirurgie, Bd. XXXII, S. 221. — Mackenrodt, A., Laparotomia hypogastrica extraperitonealis zur Heilung des Gebärmutterscheidenkrebses und des Mastdarmkrebses. Berliner klin. Wochenschr., 1902, N. 38. — Madlener, Lähmungen des N. peroneus durch Druck der Beinhalter in Beckenhochlagerung. Zentralblatt f. Gynäkol., 1901, N. 21. — Ders., Emphysem der Bauchdecken nach Beckenhochlagerung. Münch. med. Wochenschr., 1894, N. 24. — Mandowski, Ein Krankenheber „Suspensor". Ärztl. Polytechnik, 1899, Juni. — Manz, O., Die osteoplastische Symphysenresektion. Zentralbl. f. Chir., 1904, N. 15. — Marchand, Der Prozeß der Wundheilung mit Einschluß der Transplantation. Deutsche Chir., Lief. 16, Stuttgart, Ferd. Enke, 1901. — Marsinno, Synchondrotomie, siehe Sinogowitz l. c. — Mc Burney, Kompression der durch Laparotomie freigelegten Art. und Vena iliaca bei Exarticulatio femoris. Siehe Da Costa l. c. — Meurer, Hebotomie. Nederlandsch Tijdschrift voor Verloskunde en Gynaek., XIV. Jahrgang, 1903, S. 55. — Morestin, H., Désarticulation interilio-abdominale. Bull. et mém. de la soc. anat. de Paris, LXXVII. ann., 6. sér., N. 8. — Ders., Désarticulation interilio-abdominale et amputation intrailiaque. Arch. générales de méd., 1903, N. 27. — Moskowicz, Ludwig, Operationstisch mit einfacher Hebevorrichtung. Zentralblatt für Chirurgie, 1904, N. 20, S. 632. — Müller, R. und W. v. Noorden, Teilweise Symphyseotomie statt Kaiserschnitt. Berl. klin. Wochenschr., 1893, N. 48 u. Zentralblatt für Chirurgie, 1894, S. 472. — Nanu, G., De l'opération interilio-abdominale. Internat. med. Kongreß zu Paris, 1900. Revue de chir., 1900, Heft 9 u. Zentralblatt für Chirurgie, 1900, S. 1305. — Neugebauer, Über die Rehabilitation der Schamfugentrennung oder Symphyseotomie. Leipzig, O. Wigand, 1893. — Niehans, Osteoplastische temporäre Resektion an der Vorderwand des Beckens zur extraperitonealen Freilegung der Blase und der Nachbargebilde. Zentralblatt für Chirurgie, 1888, N. 29, S. 521. — Noorden, W. v., Über die operative Behandlung der Lymphdrüsentuberkulose und deren Endresultate. Beitr. z. Chirurgie, Bd. VI, S. 607. — Ders., Symphyseotomie, siehe Müller l. c. — Ollier, Traité des résections osseuses et articulaires. Siehe auch Gouilloud, Thèse de Lyon, 1883. — Oppizzi, G., Ligatur der Art. iliaca int. wegen gefäßreicher Beckengeschwulst. Gazz. med. ital.-lombard. Jan., 1874. — Pestalozza, Zwei Fälle von Lateralschnitt des Beckens nach Gigli. Zentralblatt f. Gynäkol., 1903, N. 4, S. 101. — Piccinini, H., De la symphyséotomie exécutée par la méthode sous-cutanée. Lyon méd., N. 22, 1874. — Pinard, De la symphyséotomie à la clinique Baudelocque pendant l'année 1892 et 1893. Annal. de gynécol., 1892, décemb. u. 1894, janvier. — Pique, La marche et la station après la résection du pubis. Gaz. méd. de Paris, 1894, N. 46. — Pitois, De la Bipubiotomie. Thèse de Strasbourg, 1831. — Poppert, Unterbindung der Art. iliaca communis, hypogastrica und Vena iliaca ext. bei Exarticulatio femoris. Deutsche med. Wochenschr., 1889, N. 29. — Porta, Ligatur der Art. hypogastrica dextr. wegen Fungus haematodes der Articulatio sacroiliaca. Gazz. med. ital.-lombard. 1874, N. 5, 31. Gennajo. — Pozzi, Des blessures de l'urétère au cours de la laparotomie. Annal. des malad. des org. gén.-ur., 1891, août, p. 539. — Rehn, L., Temporäre Resektion des Kreuzbeins in zwei Zeiten. Verhandlungen der deutschen Gesellschaft f. Chirurgie, XIX, 1890, S. 309. — Ders., Herr Prof. Rydygier und meine Methode der temporären Kreuzbeinresektion. Zentralbl. f. Chirurgie, 1894, S. 1263. — Ders., Die Fortschritte in der Technik der Mastdarmoperationen. Verhandlungen der deutschen Gesellschaft f. Chirurgie, XXIX. Kongreß, 1900. — Riedel, Resektion einzelner Beckenknochen und der Articulatio sacroiliaca. Korrespondenzblatt des allg. ärztl. Vereins von Thüringen, 1892 und Zentralbl. f. Chir., 1893, S. 188. — Ders., Trepanation des Darmbeins bei Beckenabszessen. Zentralbl. f. Chirurgie, 1880, S. 836. — Rieder, Über operative Behandlung der Synchondrosencaries. Deutsche med. Wochenschr., 1898, N. 6, S. 87. — Rinne, Drainage von Beckenabszessen mittels Trepanation des Darmbeins. Verhandlungen der deutschen Gesellschaft f. Chirurgie, 1886, II, S. 286. — Rose, siehe A. Maaß l. c. (Resektion des Kreuzbeins). — Rosenbach, Symphysenresektion. Verhandlungen der deutschen Gesellschaft f. Chirurgie, XIII. Kongreß, I, S. 100. — Rotter, Beckenhochlagerung. 32. deutscher Chirurgenkongreß, 1903, I, S. 18. — Roux, Resektion einer Beckenhälfte. Siehe Ollier, Traité des résections, T. III. — Ders., De l'accès aux organes pelviens par la voie sacrée. Korrespondenzblatt f. Schweizer Ärzte, 1889, 1. August. — Ruppprecht, Die Ausräumung der Leistengrube bei krebsiger Erkrankung der Leistendrüsen. Zentralbl. f. Chirurgie, 1893, N. 16, S. 337. — Rydygier, Eine

neue Methode der temporären Resektion des Kreuzbeins behufs Freilegung der Beckenorgane. Zentralbl. f. Chirurgie, 1893, N. 1, S. 1. — Ders., Über dasselbe Thema. Przegląd lekarski, 1892, N. 51. — Salistschef, F. G., Exarticulatio interilio-abdominalis wegen Sarkom des Os innominatum. Archiv f. klin. Chirurgie, Bd. LX, Heft 1, S. 57. — Ders., Exarticulatio interilio-abdominalis. Wratsch, 1899, N. 25 u. 26. — Sänger, M., Zur Resektion des Steißbeins beim Trichterbecken. Archiv f. Gynäkol., Bd. LVI, Heft 3. — Ders., Über Operation von Geschwülsten des Beckenbindegewebes durch Perineotomie. Verhandl. der Gesellschaft f. Gynäkol., 3. Kongreß, 1889. — Sasse, Zur kombinierten abdomino-sakralen, -perinealen resp.-vaginalen Operationsmethode. Freie Vereinigung der Chirurgen Berlins, Sitzung am 9. März 1903. Zentralbl. f. Chir., 1903, S. 1014. — Savariaud, Un cas de désarticulation interilio-abdominelle. Revue de chir., 1902, XXII. ann., N. 9. — Saxtorph, S., Beckensuppurationers Behandling ved sakral eller parasakral Operation. Hospitalstid., 1890, N. 50/51 u. 1891, N. 4. — Schauta, Über die Beckenhochlagerung bei gynäkol. Operation. Wiener med. Wochenschr., 1892, N. 1—3. — Schede, M., Sakrale Methode der Uterusexstirpation. Annalen des Hamburger Krankenhauses, Bd. II und Verhandlungen der deutschen Gesellschaft f. Chirurgie, 1892, I, S. 101. — Ders., Beckenhochlagerung bei sakralen Operationen. Verhandlungen der deutschen Gesellschaft f. Chirurgie, Kongreß 1893, I, S. 40. — Ders., Resektion der Articulatio sacroiliaca. Zentralbl. f. Chirurgie, 1899, S. 1329. — Schelkey, Eene nieuwe methode van Exstirpatio recti. Weekbl. van het Nederl. Tijdschr., 1890, p. 15. — Schlange, Temporäre Resektion des Kreuzbeins. Berl. klin. Wochenschr., 1892, N. 47. — Ders., Resektion des Kreuzbeins bei hochsitzendem Mastdarmkarzinom. Archiv f. klin. Chirurgie, Bd. XLV, S. 674. — Schustler, Moritz, Dittels Stützapparat bei Beckenverbänden. Zentralbl. f. Chir. 1886, N. 11, S. 180. — Sinogowitz, Zur Geschichte der Synchondrotomie. Berl. klin. Wochenschrift, 1874, N. 19. — Sprengel, Über die Exstirpation tuberkulöser Beckendrüsen. Zentralbl. f. Chirurgie, 1894, S. 1113. — Ders., Beckenhochlagerung. 32. deutscher Chirurgenkongreß 1903, I, p. 21. — Stein, Albert E., Ein neuer Operations- und Extensionstisch. Zentralbl. f. Chirurgie, 1903, N. 40, S. 1105. — Steinthal, Über die sakrale Methode zur Ausrottung des Gebärmutterkrebses. Verhandlungen der deutschen Gesellschaft f. Chirurgie, 1893, II, S. 111. — Stieda, Über die Eröffnung der Bauchhöhle vom kleinen Becken aus. Deutsche Zeitschr. f. Chir., Bd. LI, S. 370. — Stokes, William, On the temporary deligation of the abdominal aorta. Dublin quart. Journal of med. sc., August 1, 1869. — Stoltz, Pubiotomie. Siehe Lacour l. c. — Tansini, J., Sull' impulso cardiaco in rapporto coll' apertura del cranio, della pleura e dell' addome. Modena 1890. 74 S. mit zahlreichen Pulskurven. — Terrillon, Trépanation du bassin pour le traitement des abcès chroniques de la fosse iliaque et du bassin. Bullet. de la soc. de chir. de Paris, T. XV, p. 699. — Tillmanns, H., Lehrbuch der allgemeinen und speziellen Chirurgie. 8. u. 9. Aufl., 1904. — Tolks, O., Zur Drainage von Beckenabszessen mittels Trepanation des Darmbeins. Inaug.-Diss., Greifswald 1885. — Trendelenburg, Fr., Über Blasenscheidenfisteloperationen und über Beckenhochlagerung bei Operationen in der Bauchhöhle. Sammlung klin. Vorträge, N. 355. — Ders., Beckenhochlagerung. Deutscher Chirurgenkongreß 1903, I, S. 14 u. 17. — Varnier, H., De la symphyséotomie. Gaz. hebd. de méd. et de chir., 1892, N. 28. — van de Velde, Die Hebotomie. Zentralbl. f. Gynäkol., 1902, S. 969, ibid., 1903, N. 10, S. 311. Wiener klin. Wochenschr., 1903, N. 29. — Volkmann, R., Resektion eines erheblichen Teils des Kreuzbeins durch dessen ganze Dicke hindurch und mit Eröffnung des Wirbelkanals wegen eines zentralen Knochensarkoms (Myeloid). Heilung. Deutsche med. Wochenschr., 1876, N. 24. und Verhandl. der deutschen Gesellschaft f. Chirurgie, 5. Kongreß, Berlin, I, S. 82. — Wehle, J., Die Walchersche Hängelage und ihre praktische Verwertung für geburtshilfliche Operationen. Archiv für Gynäkol., Bd. XLV, Heft 2. — Weiß, Etude sur la trépanation de l'os iliaque appliquée au traitement des certaines lésions de la fosse iliaque interne. Thèse de Paris, 1880. — Wiedow, Die osteoplastische Resektion des Kreuzsteißbeins zur Freilegung der weiblichen Sexualorgane und Ausführung operativer Eingriffe. Berliner klin. Wochenschr., 1888, N. 10. — Wiesinger, Über osteoplastische Resektion des Kreuzsteißbeins als Voroperation zur Exstirpation des karzinomatösen Uterus. Jahrbücher der Hamburger Krankenanstalten, Bd. III, S. 421. — Wieting, J., Die vertikale und horizontale Extension bei Manipulationen am Becken und an den unteren Extremitäten. Bruns' Beiträge zur klin. Chirurgie, Bd. XXXII, Heft 3. — Wilms, M., Entfernung eines großen Beckenenchondroms mit Resektion des vorderen Beckenringes. Verhandlungen der deutschen Gesellschaft

f. Chirurgie, XXIX. Kongreß 1900. — Witthauer, Lähmung des N. peroneus durch Druck der Beinhalter in Beckenhochlagerung. Zentralbl. f. Chirurgie, 1901, N. 18. — Wolff, Oskar, Ein Operationsverfahren bei ausgedehnter Beckencaries nach Coxitis. Exartikulation des Oberschenkels mit der zugehörigen Beckenhälfte. Zentralbl. f. Chirurgie, 1897, N. 7, S. 185. — Ders., Über ausgedehnte Resektionen am Becken wegen Caries tuberculosa, besonders der Synchondrosis sacroiliaca. Bericht über die chirurg. Abteilung der 70. Naturforscherversammlung in Düsseldorf, 1898. Zentralbl. f. Chirurgie, 1898, S. 1152 u. Deutsche Zeitschr. für Chirurgie, Bd. XLIX, S. 585. — Wölfler, Über den parasakralen und pararektalen Schnitt zur Bloßlegung des Rektum, des Uterus und der Vagina. Eine vorläufige Mitteilung. Wiener klin. Wochenschr., 1889, N. 15. Siehe auch Czerny l. c. — Zuckerkandl, Emil, Notiz über die Bloßlegung der Beckenorgane. Wiener klin. Wochenschr., 1889, N. 13, ferner zur Bloßlegung der Beckenorgane, ibidem, N. 18. Siehe auch die redaktionelle Notiz in N. 16. — Zuckerkandl, Otto, Ein neues Verfahren, die Beckenorgane vom Mittelfleisch aus operativ bloßzulegen. Wiener med. Presse, 1889, Bd. XXX, N. 7 u. 12 u. Wiener klin. Wochenschr., 1889, N. 14. — Ders., Über die perineale Bloßlegung der Prostata und der hinteren Blasenwand. Wiener med. Presse, 1889, N. 21 u. 22. — Zweifel, P., Die Symphyseotomie. Leipzig, O. Wigand, 1893 und Schmidts Jahrbücher, Bd. 238, S. 208. — Ders., Die Symphyseotomie mit besonderer Drainage des Spatium praevesicale sive Cavum Retzii per vaginam. Hegars Beiträge zur Geburtsh. u. Gynäkol., Bd. VI, Heft 1. — Ders., Die Symphyseotomie. Deutsche Klinik am Eingang des 20. Jahrhunderts von E. v. Leyden und F. Klemperer. Berlin u. Wien 1902, Lieferung 62.

Druckfehler-Berichtigungen.

Seite 33, 3. Zeile von oben lies communes statt communis.
„ 247, 16. Zeile von unten lies Terry statt Teny.
„ 340, 18. Zeile von unten lies Kapitel XIX statt XI.
„ 431, 17. Zeile von unten lies Radikaloperationen statt Radikaloperation
„ 583, 1. Zeile von oben lies fere statt ferre.
„ 731, 5. Zeile von oben lies arcuata statt arenata.

I. Kapitel.

Chirurgische Anatomie des Beckens

(s. Literaturverzeichnis I).

1. Aeußere Betrachtung der Beckengegend.

§ 1. Das Becken als Ganzes stellt einen aus mehreren Stücken zusammengesetzten Knochenring dar, dessen vorderer Halbkreis mittels der Pfannen auf den Schenkelköpfen ruht, während vom hinteren Beckensegment, vom Kreuzbein, die Wirbelsäule getragen wird. Die Baseler Nomina anatomica, d. h. die auf der Anatomenversammlung in Basel angenommene anatomische Nomenklatur nimmt folgende Gegenden am Becken an (s. Fig. 1—4, Kopien der BNa [Baseler Nomina anatomica], Archiv für Anat. u. Phys. 1895 Supplem. und nach Waldeyer, Das Becken, 1899): 1. Regio pubica, 2. Regio pudendalis, 3. Regio perinealis, 4. Regio sacralis. Diese Regionen sind unpaar. Paarig sind 5. Regiones inguinales, 6. Regiones subinguinales, 7. Regiones coxae, 8. Regiones trochantericae, 9. Regiones glutaeae. Zu der Regio perinealis gehören Regio analis und Regio urogenitalis.

Bei der äußeren Betrachtung des Beckens von vorn treten besonders hervor die äußeren Geschlechtsteile mit dem nach Eintritt der Pubertät behaarten Schamberg (Mons pubis), welcher von der Unterbauchgegend durch die Schamfurche abgesetzt ist. Außer der Schamfurche heben wir nach Waldeyer im Bereich des vorderen Teils des Beckens noch folgende Furchen hervor: die Inguinal- oder Leistenfurche (Leistenbeuge, Sulcus inguinalis), die Schenkelbeugungsfurche (Sulcus flexorius femoris) und die Genitofemoralfurche (Sulcus genitofemoralis). Die Inguinalfurche oder Leistenbeuge folgt dem Laufe des Ligamentum inguinale (Pouparti), sie beginnt an der Spina iliaca anterior superior und geht im Bereich der äußeren Geschlechtsteile teils in die Schamfurche, teils in die Genitofemoralfurche über. Die letztere scheidet beim Manne das Skrotum nebst dem Mons pubis vom Oberschenkel ab, beim Weibe die Labia majora und den Mons pubis. Die Schenkelbeugungsfurche (Sulcus flexorius femoris) ist nach Waldeyer bei Männern seltener, beim Weibe dagegen und bei wohlgenährten Kindern beider Geschlechter gut ausgebildet. Dieselbe geht ebenfalls von der Genitofemoralfurche aus, zieht aber dann nicht steil nach oben, wie die Inguinalfurche, sondern mehr quer nach außen auf der vorderen Oberschenkelfläche dicht unterhalb der Inguinalfurche hin.

Topographisch wichtig ist sodann noch an der vorderen Beckengegend die Rektuslinie (Linea musculi recti) entsprechend dem

lateralen Rande des M. rectus abdominis und das zwischen dieser und dem absteigenden Teile der Inguinalfurche gelegene Inguinaldreieck nach W. Henke (Trigonum inguinale). Dieses Trigonum inguinale ist die schwächste Stelle der Bauchwand, sein muskulöser Teil besteht nur aus dünnen Partien des M. obliquus int. abdominis und des Transversus abdominis. Im unteren Ende des Inguinaldreiecks liegt der subkutane Leistenring.

Bei der **Rückenansicht** des Beckens sehen wir vor allem die durch die Crena ani geschiedenen Hinterbacken (Regiones glutaeae), nach oben tritt der Darmbeinkamm je nach dem Grade der Fettablagerung mehr oder weniger hervor, welchem die Hüftfurche entlang verläuft. In der Gegend der Lendenwirbel und des Kreuzbeins

Fig. 1.

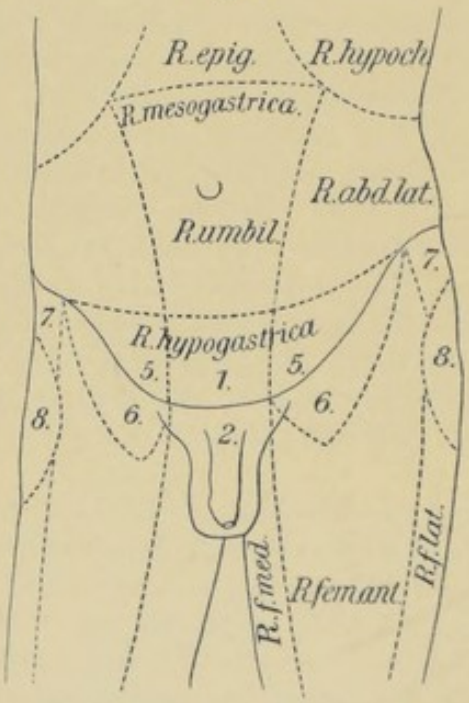

Regiones ventrales pelvis mit der auf der Anatomenversammlung in Basel 1895 angenommenen anatomischen Nomenklatur (nach Waldeyer).

Fig. 2.

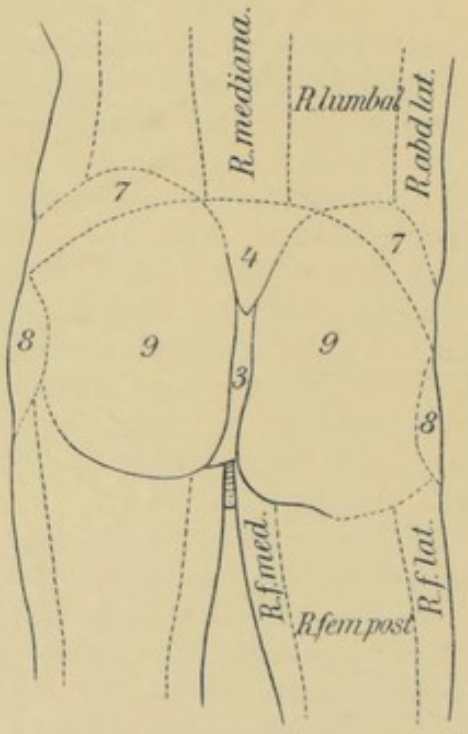

Regiones dorsales pelvis mit der auf der Anatomenversammlung in Basel 1895 angenommenen anatomischen Nomenklatur (nach Waldeyer).

sieht man besonders bei Streckung des Rumpfes eine rautenförmige Depression, die Lendenraute. Die dem Kreuzbein entsprechende untere Hälfte dieser Lendenraute bildet nach Waldeyer eine auch ohne stärkere Muskelaktion wahrnehmbare, leicht gewölbte Abflachung, die ebenfalls rautenförmig gestaltet sein kann (Kreuzraute), öfter aber auch ein Dreieck mit unterer Spitze bildet (Kreuzbeindreieck). Der obere Winkel der Lendenraute liegt nach Waldeyer verschieden hoch, er schwankt in seiner Lage vom 12. Brustwirbeldornfortsatz bis zum 3. Lendenwirbeldorn, er wird markiert durch die Uebergangsstelle der beiden Musculi sacrospinales in ihre Sehnen. Der untere Winkel der Lendenraute wird durch das Zusammentreffen der beiden Nates gebildet und entspricht nach Waldeyer dem unteren Ende des 4. oder meist des 5. Kreuzbeinwirbels. Die für die Beurteilung der

Beckenneigung und für die äußere Beckenmessung wichtige Kreuzraute markiert sich nach Waldeyer durch folgende Knochenpunkte: oben durch den Processus spinosus des 5. Lendenwirbels, unten durch den Zusammenstoß der Hinterbacken entsprechend dem Ende des

Fig. 3.

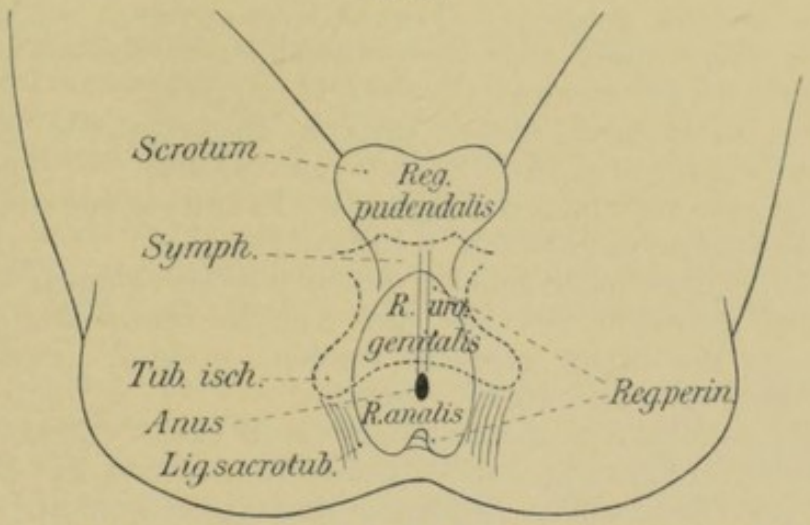

Regiones inferiores pelvis virilis mit der auf der Anatomenversammlung in Basel 1895 angenommenen anatomischen Nomenklatur (nach Waldeyer).

Kreuzbeins, links und rechts durch je ein der Spina iliaca posterior superior entsprechendes Grübchen, welches besonders bei Frauen deutlich ist. In der Mitte der Kreuzraute liegen die fühlbaren und bei mageren Individuen sichtbaren Processus spinosi (Crista sacralis

Fig. 4.

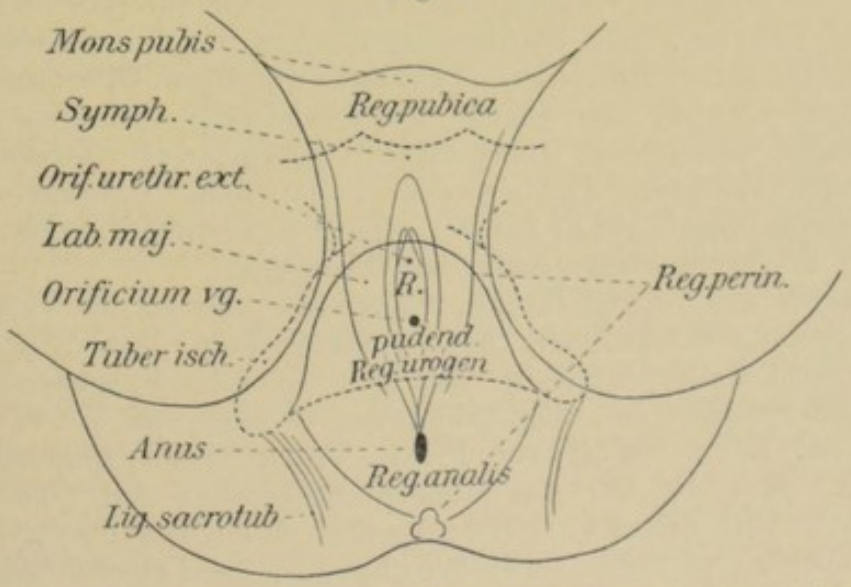

Regiones inferiores pelvis muliebris mit der auf der Anatomenversammlung in Basel 1895 angenommenen anatomischen Nomenklatur (nach Waldeyer).

media) des Kreuzbeins. Die Steißbeinspitze liegt erheblich tiefer als der untere Winkel der Kreuzraute. Die besonders von Ecker genauer beschriebene Foveola coccygea (Foveola retroanalis — Luschka) liegt als mehr oder weniger tiefe Hautgrube beim Neugeborenen etwa

1,5—2 cm oberhalb des Anus im Bereich der Steißbeinspitze, sie kann eine Knochennarbe vortäuschen und bei Steißlagen mit dem Anus verwechselt werden. Lawson Tait, Luschka, Schuele u. a. sahen die Grube auch bei Erwachsenen, besonders bei jüngeren Weibern. Die Foveola coccygea entsteht nach Ecker und Waldeyer wohl gewöhnlich aus der besonders im 4.—7. Fötalmonat vorhandenen, im Bereich des Hiatus sacralis gelegenen Glabella coccygea, einer haarlosen Stelle, und diese bildet sich unter allmählichem Schwund der Haare aus dem Steißhaarwirbel (Vertex coccygea).

Endlich wären noch an der hinteren Beckengegend zu erwähnen die Schenkelgesäßfurche (Sulcus glutaeus), der Trochantervorsprung mit der dahinter liegenden Trochantergrube und der sich anschließenden lateralen Glutäalfurche.

Wie wir später noch genauer sehen werden, können beide Oberschenkel bei gewissen Becken- und Schenkeldeformitäten nicht zur vollkommenen Berührung gebracht werden, es bleibt zwischen ihnen ein Spalt, die sog. „Luftfigur", übrig.

Bei der seitlichen Betrachtung des Beckens erblickt man noch einen Teil der Kreuzraute, die obere Grenzlinie des Darmbeinkammes mit der darüber liegenden Hüftfurche (Sulcus coxae), die deutlich vorspringende Spina iliaca anterior superior und von dieser aus den Verlauf der Leistenbeuge, der Schamfurche, des Sulcus genitofemoralis mit der vorderen Grenzkontur des Oberschenkels, ferner die flache Trochantergrube und die Wölbung des Gesäßes. Die untere Fläche der äußeren Beckengegend wird gebildet von dem schmalen, zwischen beiden Oberschenkeln gelegenen Gebiet, dem Interfemineum (vom veralteten „Femen" statt Femur), welches den Anus, den Damm nebst den Geschlechtsteilen umfaßt. In der Mitte des Dammes verläuft vom Anus bis zu den Geschlechtsteilen die Raphe perinei. Die Begrenzungsfurchen des Interfemineum sind die Glutäalfurchen (Sulcus glutaeus) zwischen Oberschenkel und Gesäß, nach vorn in den Sulcus genitofemoralis zwischen den Geschlechtsteilen und dem Oberschenkel übergehend. Zwischen dem Oberschenkel und dem Damme und weiter dem Skrotum resp. den großen Schamlippen verläuft der Sulcus glutaeoperinealis, welcher nach vorn in die Genitofemoralfurche übergeht.

Es würde uns zu weit führen, wollten wir hier auf die Verschiedenheit der äußeren Beckenbilder nach Individualität, Rasse, Lebensalter und Geschlecht näher eingehen; wer sich für diese Fragen interessiert, dem sei das Studium des ausgezeichneten Werkes von W. Waldeyer, Das Becken, Bonn, Verlag von Friedr. Cohen, 1899, angelegentlichst empfohlen. Nur die für das äußere Beckenbild sehr maßgebende, größere oder geringere Fettbildung und die Steatopygie möchte ich hier kurz hervorheben. Die Steatopygie, die Fettsteißbildung, die monströse Entwicklung des Gesäßfettpolsters kommt bekanntlich in der charakteristischen Form bei den Weibern der Hottentotten und der Buschleute vor, in geringerem Grade zuweilen auch bei anderen Rassen. Auch bei Männern, besonders der südafrikanischen Volksstämme, soll nach Waldeyer zuweilen Steatopygie vorkommen.

Von sonstigen Stellen des Beckens, an welchen besonders reichliche Fettbildung vorkommt, sind noch die Darmbeinkammgegend und

die Trochantergegend zu erwähnen; durch Fettreichtum an diesen beiden Beckenstellen entsteht eine auffallende Breite der Hüfte.

2. Das knöcherne Becken. Die Beckenbänder und Beckengelenke. Die Knorpelfugen resp. Ossifikationspunkte des Beckens etc.

§ 2. Das menschliche Becken tritt nach Petersen zu Anfang des zweiten Fötalmonats auf, zu einer Zeit, wo der Embryo noch stark zusammengekrümmt ist. Die vollendete knorpelige Form erhält es zu Anfang des dritten Monats, so daß also die ganze Entwicklung ungefähr 3 ½ Wochen dauert. Die erste Andeutung der Beckenanlage findet man ganz unabhängig von der Wirbelsäule im Anschluß an das proximale Ende der Femurdiaphyse, dann erhält das Becken die Grundlage seiner definitiven Gestalt und die charakteristischen Formveränderungen.

Die einzelnen Teile des ausgebildeten knöchernen Beckens sind das Hüftbein (Os coxae), das wie ein Keil zwischen die Hüftbeine geschobene Kreuzbein (Os sacrum) und als Fortsetzung des letzteren das Steißbein (Os coccygis). Das Hüftbein besteht aus dem Darmbein (Os ilium), dem Schambein (Os pubis) und dem Sitzbein (Os ischii), welche in der Pfanne (Acetabulum) zusammenstoßen. Die Beckenknochen bestehen vorwiegend aus spongiöser Substanz.

Von den zwölf Verknöcherungszentren des Hüftbeins, auf welche wir später noch zurückkommen werden, erhält sich das zwischen Darmbein und Schambein in der Pfanne gelegene längere Zeit als selbständig bleibendes Stück, als sog. Pfannenknochen (W. Krause). Dieser Pfannenknochen (Os acetabuli, Os cotyloideum, Os coxae quartum), von Albin in Holland 1737 beim Menschen und dann mehrfach bei Säugetieren entdeckt, tritt beim Menschen nach W. Krause, Gegenbaur und Waldeyer als entsprechender Knochenkern im 12. Lebensjahre auf und verschmilzt mit den benachbarten Kernen bis zum 18. Jahre. Nach W. Krause, Leche u. a. bildet der Pfannenknochen ein viertes, allen Säugern zu irgend einer Entwicklungsperiode zukommendes Element im Beckengürtel. W. Krause gibt eine Uebersicht von 40—50 Tierspezies, bei welchen der Pfannenknochen nachgewiesen wurde. Eine schöne Abbildung des Os acetabuli findet sich bei Holl, nach ihm wird die Pfanne vom Os acetabuli, Os ilium und Os ischii gebildet. Der Grad der Ausbildung des Pfannenknochens wechselt sehr, er liegt gewöhnlich kopfwärts von der Incisura acetabuli, er drängt bald nur das Os pubis von der Pfanne ab, bald schließt er auch das Os ilium von der Pfanne aus. Der Pfannenknochen verknöchert später als die drei anderen Knochen des Os coxae.

In Fig. 5 und 6 sind die in chirurgischer Beziehung wichtigsten Punkte des knöchernen Beckens abgebildet.

Der höchste und tiefste Punkt des Beckens liegen bei rechter Stellung am Lebenden nach Waldeyer meist senkrecht untereinander; der höchste Punkt, der Hüftpunkt (Punctum coxale), liegt etwa in der Mitte der Crista iliaca, der tiefste, der Sitzpunkt (Punctum

ischiadicum), am Tuber ischiadicum. Die Achse des knöchernen Beckens ist in ihrer ganzen Ausdehnung eine gerade (Boissard).

Das Kreuzbein, von keilförmiger resp. pyramidenförmiger Gestalt und mit einer schaufelförmig gekrümmten Fläche, bildet durch die Verwachsung seiner fünf Wirbel einen sehr festen, widerstandsfähigen Knochen; in der Gegend des Promontoriums, wo die Lendenwirbelsäule auf dem Kreuzbein ruht, liegt der eigentliche Stützpunkt der gesamten Wirbelsäule. Für die Gestalt und Größe des Beckenraumes ist die Kreuzbeinkrümmung von der größten Bedeutung. Das Kreuzbein ist wie ein Keil zwischen die Hüftbeine eingefügt; dieser Keil ist ein doppelter, einmal in der Richtung von oben nach unten und sodann von vorn nach hinten, weil die vordere Fläche breiter ist als die hintere. Daher sind Verschiebungen (Luxationen) des Kreuzbeins nach unten und

Fig. 5.

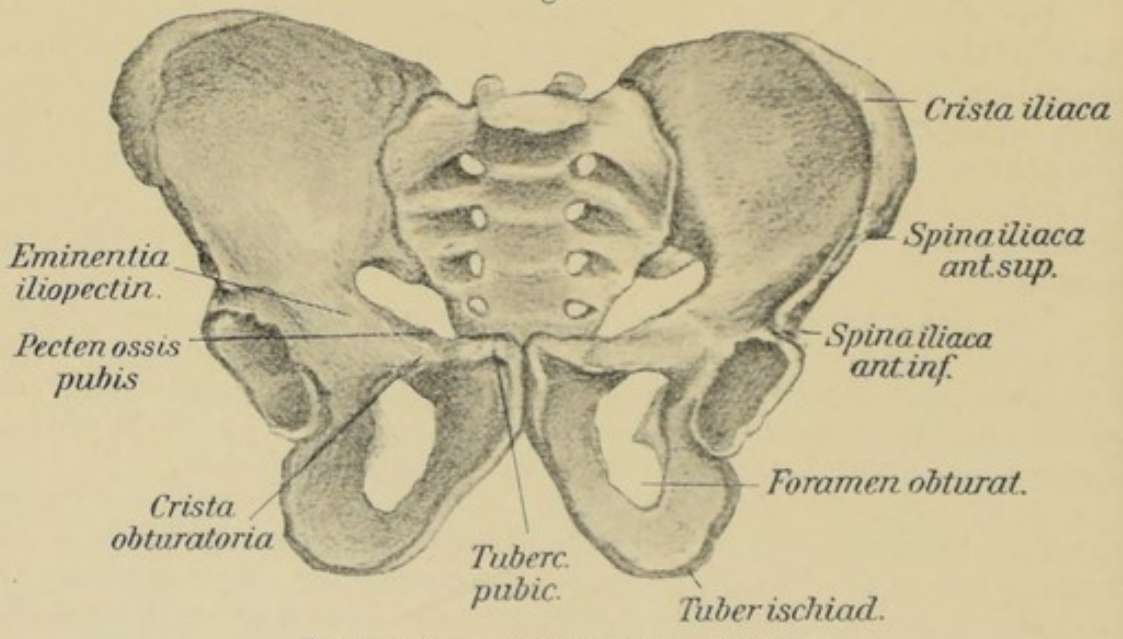

Das knöcherne Becken von vorn gesehen.

hinten kaum möglich, und auch die zuweilen vorkommenden Luxationen des Kreuzbeins nach vorn, z. B. durch Sturz auf das Kreuzbein, sind erschwert, weil die hinteren Tuberositäten der beiden Hüftbeine das Kreuzbein überragen. Auch die krumme Ebene der Kontaktflächen der Articulatio sacroiliaca und der äußerst feste Bandapparat zwischen Kreuz- und Hüftbein erschweren eine Verschiebung des Kreuzbeins.

Der erste Sakralwirbel ist häufig als ein „Uebergangswirbel" von der übrigen Kreuzbeinmasse mehr oder weniger getrennt, wir werden später sehen, daß hierdurch Beckendeformitäten (besonders Asymmetrie) entstehen können. Paterson fand in 8,3% der Fälle Uebergangswirbel; es war entweder ein sakrolumbaler oder häufiger ein sakrococcygealer Wirbel vorhanden.

Die Vereinigung des letzten Lendenwirbels mit dem ersten Kreuzwirbel springt als sog. Promontorium vor, und zwar ist nach

Waldeyer u. a. die Bandscheibe selbst der am meisten vorspringende Punkt. Das Promontorium ist bei der Untersuchung der Beckenhöhle einer der wichtigsten Orientierungspunkte. Das sog. doppelte Promontorium entsteht dann, wenn der erste Kreuzwirbel frei oder nahezu frei ist und die Charaktere eines Lendenwirbels besitzt; in solchen Fällen springt dann die Verbindungsstelle zwischen dem ersten und zweiten Kreuzbeinwirbel ebenfalls, aber weniger vor, als das eigentliche höher gelegene Promontorium an der Synchondrosis lumbosacralis. Paterson fand unter 265 Fällen 33 mal ein doppeltes Promontorium und zwar häufiger bei Männern als bei Frauen.

Die Zahl der Kreuzwirbel beträgt bekanntlich in der Regel fünf, nach Paterson zuweilen sechs, am seltensten vier. Der Zuwachs der Wirbel ist nach Paterson häufiger caudal als kopfwärts.

Fig. 6.

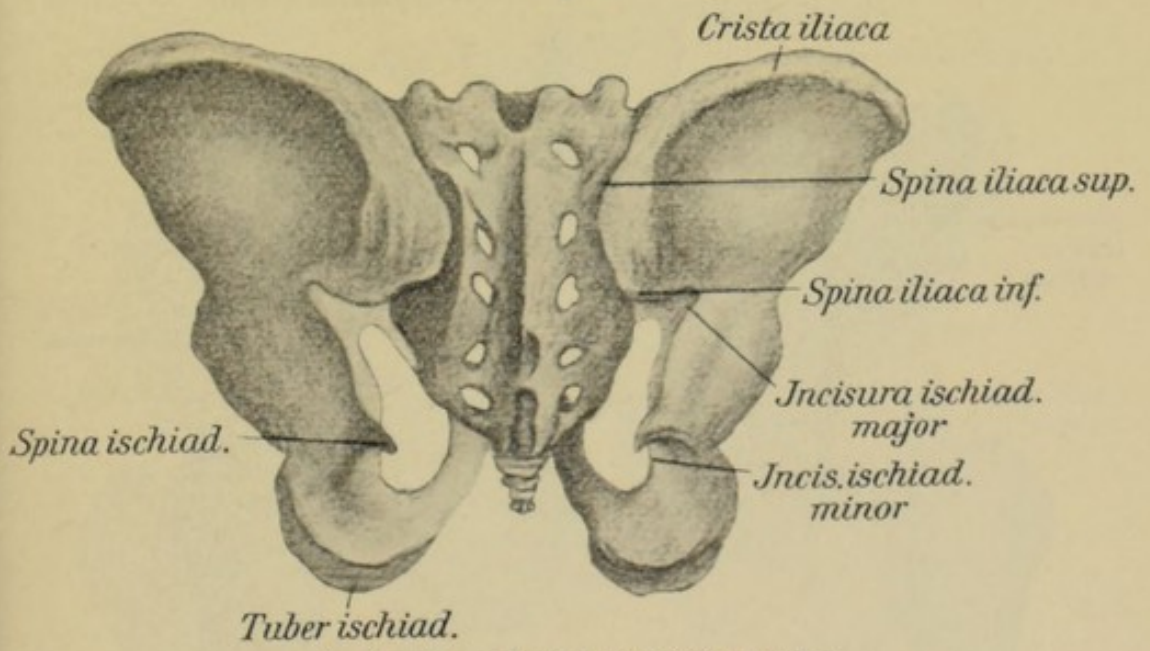

Das knöcherne Becken von hinten gesehen.

Für den Durchtritt der Kreuznerven besitzt das Kreuzbein jederseits fünf Foramina sacralia und zwar korrespondieren die vorderen Foramina mit den hinteren, so daß Stiche durch diese Foramina von hinten nach vorn in die Beckenhöhle eindringen können. Das 5. Kreuzbeinloch wird vom Kreuzbein und Steißbein gebildet.

Mériel hat an einer größeren Zahl von Leichen die Lage der hinteren Kreuzbeinlöcher unter Berücksichtigung der durch die Haut angeblich stets gut fühlbaren sakralen Dornfortsätze festgestellt. Das 1. Kreuzbeinloch liegt nach Mériel auf einer Horizontalen 2,3 cm von dem obersten Dornfortsatz entfernt, das 2. auf einer Horizontalen 2,5 cm entfernt von dem 2. Dornfortsatz, das 3. auf einer Horizontalen, die 3,5 cm senkrecht nach abwärts von dem 2. Dornfortsatze ihren Anfang nimmt und bis 2 cm weit nach dem Kreuzbeinrande verläuft; das 4. Loch liegt 2,5 cm weit entfernt auf einer Horizontalen, welche man sich im senkrechten Abstande von 5 cm von dem 2. Dornfortsatz gezogen denkt.

Das Ende des offenen Duralsackes reicht nach den Untersuchungen von R. Wagner bei Kindern meist bis in das Gebiet des 3., bei Erwachsenen bis in den Bereich des 2. Kreuzwirbels, in einigen Fällen bis zum Ende des 3. Kreuzwirbels, was mit Rücksicht auf Amputationen resp. Resektionen des Kreuzbeins von Wichtigkeit ist. Nach Chipault entspricht das Ende des Duralsackes dem 1. Sakraldorn.

Das Steißbein bildet unter starker Verschmälerung nach abwärts die Fortsetzung des Kreuzbeins, besonders auch bezüglich der Kreuzbeinkrümmung, so daß die Spitze des Os coccygis wieder nach vorn gerichtet ist. Die Spitze des Steißbeins liegt etwa einen Daumen breit über der Aftermündung und bei richtiger Beckenstellung ein wenig tiefer als der obere Symphysenrand. Das Steißbein ist mit

Fig. 7.

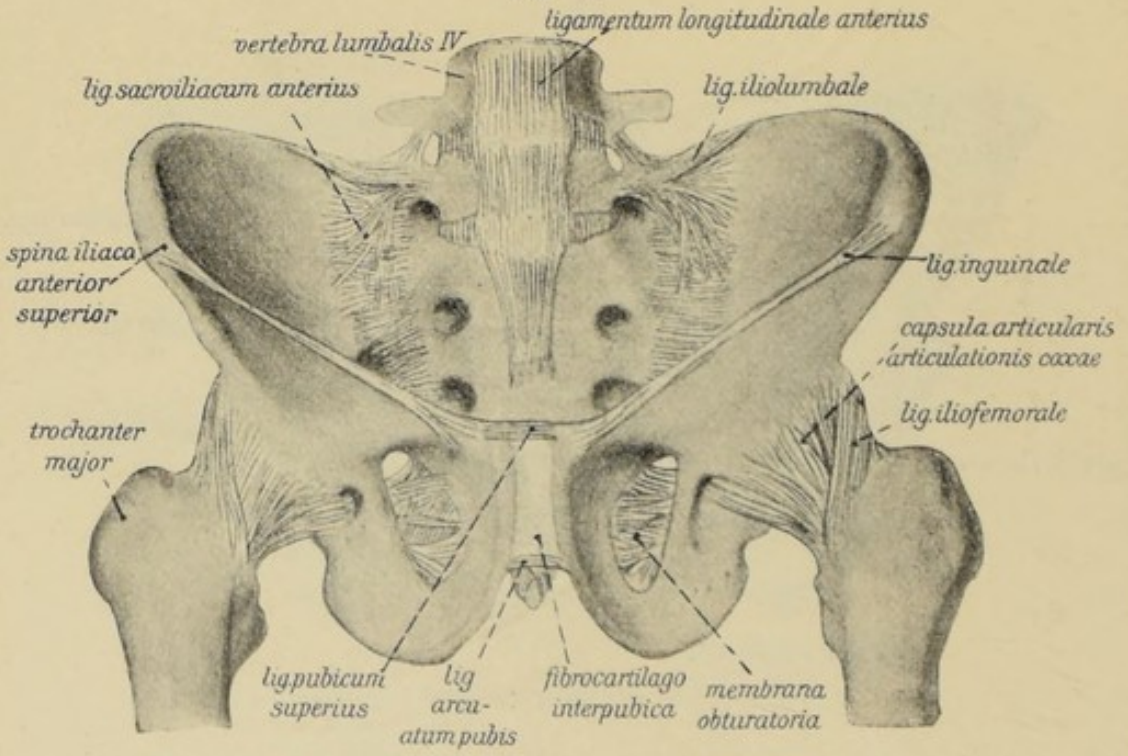

Männliches Becken mit seinen Bändern von vorn gesehen (nach Sobotta).

dem Kreuzbein beweglich verbunden. Diese Symphysis sacrococcygea besteht nach Hyrtl aus einer nachgiebigen Faserknorpelscheibe; ähnliche Faserknorpelscheiben finden sich zwischen den einzelnen Steißbeinwirbeln, daher erklärt sich die größere Beweglichkeit des Steißbeins, welche für den normalen Verlauf der Geburt und für die Stuhlentleerung notwendig ist. Beide sind erschwert, wenn eine verminderte Beweglichkeit oder Ankylose der Steißwirbel vorhanden ist. Lang hat die Beweglichkeit des Steißbeins bei Schwangeren und Gebärenden in 40 Fällen gemessen, die Hälfte der Frauen waren Erstgebärende. Lang fand als mittlere Exkursionsgröße des Steißbeins vor der Geburt 2,0 cm, nach der Geburt 2,75 cm. Bei Erstgebärenden wurde die Beweglichkeit des Steißbeins durch den Geburtsakt stärker vermehrt als bei Mehrgebärenden.

Die Zahl der Steißwirbel wechselt zwischen vier und fünf bei Weibern, zwischen fünf bis sechs bei Männern (Rosenberg, Steinbach).

Die wichtigsten Bänder des Beckens sind in Fig. 7, 8 u. 9 abgebildet, ich erwähne vor allem das Lig. iliolumbale, die Lig. sacroiliaca ant. et post., das Lig. sacrotuberosum und sacrospinosum, das Lig. inguinale (Pouparti), den Bandapparat des Foramen obturatum und der Schamfuge.

§ 3. Von besonderer praktischer Bedeutung sind die die einzelnen Beckenstücke verbindenden Beckengelenke resp. die Synchondrosen oder Symphysen. Luschka, welcher die Beckensymphysen zuerst einer genaueren Untersuchung unterworfen hat, nannte sie Arthrosym-

Fig. 8.

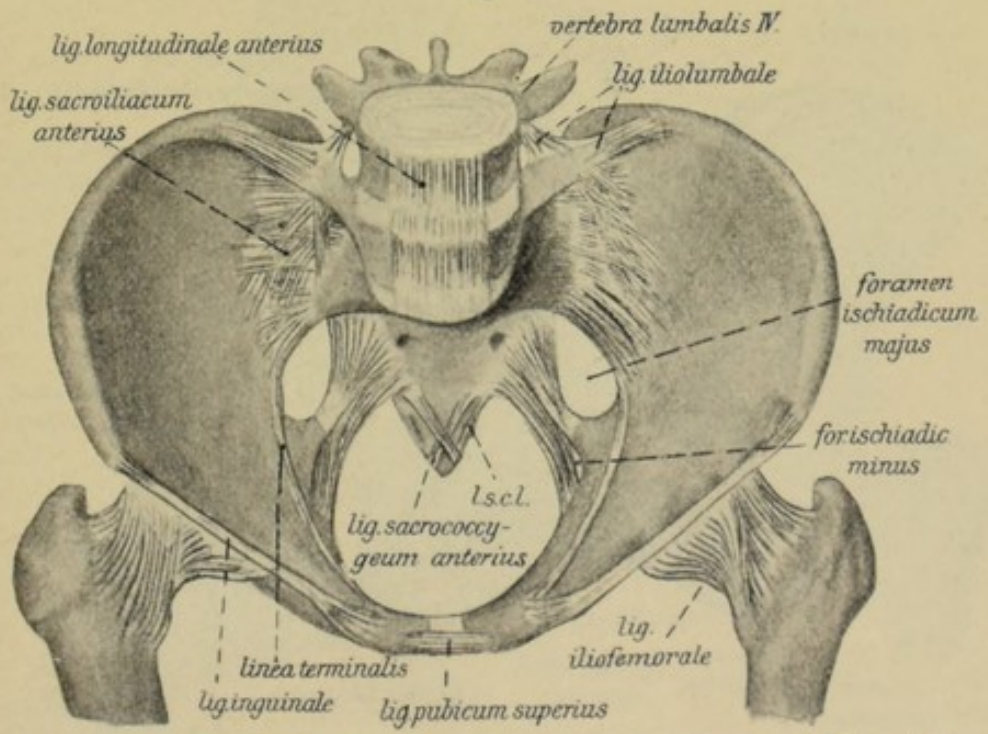

Weibliches Becken mit seinen Bändern von oben gesehen (nach Sobotta).

physen, weil jede der drei Beckensymphysen, also die Schambeinsymphyse, die Kreuzdarmbeinsymphyse und die Kreuzsteißbeinsymphyse eigentlich als Gelenke mit allerdings nur sehr geringer Beweglichkeit infolge der Straffheit der Deckbänder zu betrachten seien. Durch mehrfache Untersuchungen hat sich ergeben, daß in der Tat die Synchondrosis sacroiliaca eine mit Synovialmembran ausgekleidete Gelenkhöhle ohne verbindende Faserknorpelscheibe darstellt, daß man also von einer Articulatio sacroiliaca sprechen muß, während bei der Symphysis pubis und der Symphysis sacrococcygea eine mit Synovialis ausgekleidete Gelenkhöhle fehlt. Aber auch die beiden letzteren Synchondrosen resp. Symphysen sind nicht so innig durch Faserknorpelscheiben verlötet, wie es bei den Wirbeln der Fall ist.

Die Articulatio sacroiliaca (s. Fig. 10) liegt nach vorn und

unten von dem kräftigen Bandapparat des Lig. sacroiliacum interosseum, welches die Gelenkspalte nach hinten sehr fest abschließt, während der vordere Abschluß der Gelenkhöhle durch das viel dünnere Lig. sacroiliacum anterius geschieht (s. auch Fig. 7—9). So erklärt es sich, warum Entzündungen der Articulatio sacroiliaca so häufig auf die Beckenhöhle übergreifen resp. in dieselbe durchbrechen, auch kann von vorn her die Gelenkhöhle bei sonstigen Operationen in dieser Gegend leicht eröffnet werden. Nach Aeby entsteht die Gelenkhöhle der Articulatio sacroiliaca erst im 7. Lebensjahre, Hyrtl sah sie dagegen auch bei Neugeborenen. Gewöhnlich nehmen nach Paterson und Waldeyer drei Kreuzwirbel an der Bildung des Gelenks teil, dem ersten Kreuzwirbel fällt der größte

Fig. 9.

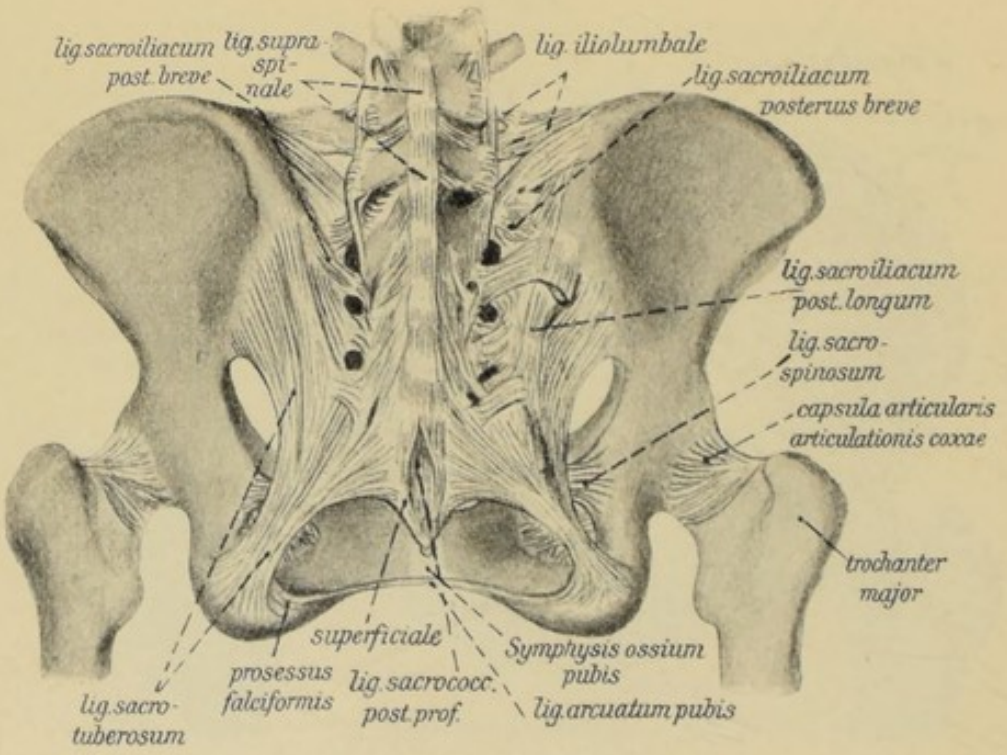

Weibliches Becken mit seinen Bändern von hinten gesehen (nach Sobotta).

Anteil zu. Wie man aus Fig. 10 ersieht, ist der Verlauf der Gelenkspaltlinie unter entsprechender abwechselnder Konvexität und Konkavität der gegenüberliegenden Gelenkkörper des Darm- und Kreuzbeins leicht gekrümmt. Die beiden Iliosakralgelenke verlaufen nach Leßhaft, Merkel, Waldeyer u. a. bei aufrechter Stellung und richtiger Beckenneigung von oben nach unten konvergierend, nicht divergierend, wie bisher angenommen wurde. Die Beweglichkeit der Iliosakralgelenke ist sehr gering, nach Hyrtl sind nur Bewegungen um eine quere Achse möglich, so daß das Gelenk fast wie eine Symphyse zusammengefügt ist.

Aeby faßt das Gelenk als ein Scharnier mit querliegender Achse auf, es ist nach ihm physiologisch und morphologisch den hinteren Rippengelenken nahe verwandt.

Bei den Bewegungen im Iliosakralgelenk muß sich das Kreuz-

bein nach Waldeyer an verschiedenen Stellen, z. B. bei xx (Fig. 10), anstemmen.

Topographische Beziehungen hat das Gelenk nach Waldeyer mit dem M. iliopsoas und piriformis nach vorn und unten, oben mit dem M. quadratus lumborum, hinten mit der die Bandmassen unmittelbar deckenden Ursprungsportion des M. sacrospinalis, mit dem Plexus lumbosacralis, mit der Teilungsstelle der Vasa iliaca communia, mit dem Ureter und rechts mit dem Processus vermiformis.

Die Symphysis ossium pubis ist durch sehr widerstandsfähige Bandmassen, durch das Lig. pubicum superius, arcuatum pubis

Fig. 10.

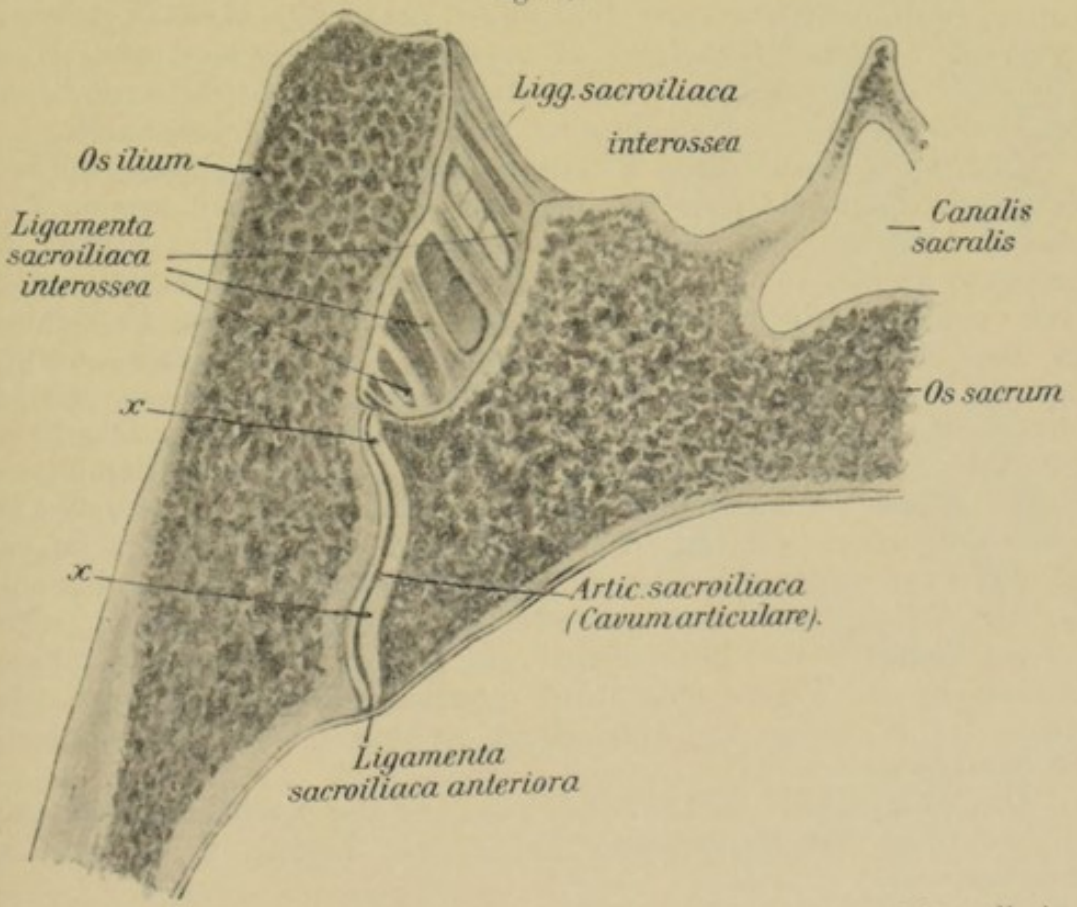

Frontalschnitt durch die Articulatio sacroiliaca dextra nach Waldeyer. Bei x x die Anstemmungsstellen des Kreuzbeins gegen das Darmbein.

und durch die Lamina fibrocartilaginea interpubica fest zusammengefügt. Im allgemeinen ist die Höhle der Symphysis pubis beim Weibe häufiger und geräumiger als beim männlichen Geschlecht. Das Vorkommen einer Höhle in der Symphysis pubis ist nach Waldeyer u. a. durchaus nicht regelmäßig; fehlt die Höhle, dann sind die Schambeine durch Faserknorpel, durch die Lamina fibrocartilaginea interpubica kontinuierlich miteinander verbunden. Eine eigentliche Gelenkhöhle mit Synovialis und Zotten kommt in der Symphyse nie vor. Nach Luschka ist die Höhle in der Schambeinsymphyse zuweilen paarig vorhanden und zwischen beiden Höhlen findet sich dann eine knorpelige Scheidewand wie eine Cartilago interarti-

cularis; besonders bei Schwangeren ist eine Höhle vorhanden, aber konstant ist sie auch beim schwangeren Weibe nicht (Aeby).

An der hinteren Fläche der Symphyse springt der Faserknorpel im oberen Drittel der Fuge in Form einer von der Scheide und vom oberen Symphysenrande fühlbaren, länglichrunden Erhabenheit (Eminentia retropubica) mehr oder weniger stark vor; von dieser Eminentia retropubica bis zum Promontorium mißt man bekanntlich den geraden Durchmesser des Beckens, die Conjugata.

Die Lamina fibrocartilaginea interpubica ist von dreieckiger, prismatischer Gestalt, d. h. vorn umfangreicher als hinten; daher muß man bei operativer Durchtrennung der Symphyse genau in der Mitte mit einem nicht breitrückigen Messer schneiden, sonst trifft man den hinteren schmalen Teil der Symphyse nicht, sondern stößt auf Knochen resp. das Messer klemmt sich ein. Verknöcherungen der Symphysis pubis sind nach Hyrtl u. a. außerordentlich selten. Queirel fand unter 200 Leichen von Frauen verschiedensten Alters niemals eine Verknöcherung der Schamfuge.

Die topographischen Beziehungen der Symphyse sind nach Waldeyer folgende: Vor ihr liegt der Mons pubis mit seinem Fettpolster, dann die Lig. suspensoria penis und clitoridis, unter der Symphyse ziehen in unmittelbarer Nachbarschaft der Nervus und die Vasa dorsalia penis s. clitoridis, hinter ihr, durch ein Fascienblatt und Fett von ihr getrennt, der Plexus venosus pudendalis, darüber liegt das untere Blasenvenengeflecht, dahinter die Harnblase. Die Lig. pubovesicalia umschließen eine mediane Vertiefung, welche zum Plexus pudendalis gehörige Venen enthält. Unmittelbar hinter dem Symphysenknorpel liegen nur sehr unbedeutende anastomosierende arterielle und venöse Gefäßstämmchen aus der Arteria und Vena epigastrica inferior, Art. und Vena obturatoria (Ramus pubicus) und unten am Angulus pubis von der Arteria und Vena pudenda interna. Die genannten Gefäße sind sämtlich von der Beckenfaszie, d. h. vom Uebergang der Fascia transversalis zur Fascia obturatoria interna, von innen gedeckt. Der Ansatz des M. rectus abdominis liegt zwischen Tuberculum pubicum und Symphyse.

Die Symphysis sacrococcygea und die Verbindung zwischen den einzelnen Steißbeinstücken haben wir bereits S. 8 kurz beschrieben.

Sämtliche Beckengelenke resp. Synchondrosen (Symphysen) werden durch die Schwangerschaft mehr oder weniger etwas gelockert, was für den Verlauf der Geburt von besonderer Wichtigkeit ist. Bineau hat nach Hyrtl diese Lockerung der Beckensynchondrosen zuerst an einem 8 Tage nach der Entbindung hingerichteten Weibe nachgewiesen, sie ist dann an zahlreichen schwangeren Frauenleichen festgestellt worden.

§ 4. An die Beschreibung der erwähnten Beckengelenke und Symphysen reihen wir in Kürze die Schilderung der Knorpelfugen resp. der Ossifikationspunkte des wachsenden Beckens, welche besonders von Mehnert, Leche, Wiedenheim, Schwegel, Rambaud, Renault, Kölliker, Waldeyer und Poirier näher untersucht wurden (s. Fig. 11). Die Kenntnis dieser Knorpelfugen ist mit

Rücksicht auf die Bestimmung des Alters eines Beckens, bezüglich der Entstehung von Knorpelgeschwülsten und gewisser Frakturen resp. Epiphysentrennungen, sowie für operative Eingriffe u. s. w. von besonderer Bedeutung. Waldeyer führt zwölf Ossifikationspunkte des Os coxae an. Zunächst sind die Knorpelfugen der drei das Hüftbein (Os coxae) bildenden Knochen, des Darmbeins, Schambeins und Sitzbeins, zu erwähnen, welche in der Pfanne zusammenstoßen und hier etwa die Form eines Y bilden (s. Fig. 11 1, 2, 3). Dieser Y-förmige Knorpel erhält sich etwa bis zur Pubertät und schwindet nach Waldeyer gewöhnlich erst mit dem 17.—18. Lebensjahre. Zu diesen drei primären Hauptknochenkernen kommen noch drei sekundäre Ossifikationspunkte (Epiphyses acetabuli Schwegel) im Bereich des Y-förmigen Knorpels. Der erste gegen das 12. Lebensjahr auftretende sekundäre Ossifikationspunkt, das S. 5 erwähnte Os acetabuli, liegt zwischen Os ilium und Os pubis, es verschmilzt nach Waldeyer mit seinen beiden Nachbarknochen im 18. Lebensjahre. Die beiden anderen kleineren Kerne entstehen nach Waldeyer im allgemeinen um dieselbe Zeit, wie das eben genannte Os acetabuli und verschmelzen mit den Nachbarknochen im 15. bis 16. Lebensjahre. Die übrigen sechs Nebenkerne resp. Epiphysen des Hüftbeins sind nach Waldeyer folgende (s. Fig. 11): 1. an der Crista iliaca (Epiphyse marginale Cruveilhier — Epiphysis marginalis), 2. an der Spina iliaca anterior inferior, 3. am Tuberculum pubicum resp. im Bereich der Symphysis pubis, 4. an der Vereinigung des Schambeins mit dem aufsteigenden Sitzbeinast, 5. an der Spina ischiadica und 6. am Tuber ischiadicum. Diese Epiphysen resp. Knorpelfugen verknöchern im allgemeinen zwischen dem 15.—25. Lebensjahre; am frühesten, und zwar im 7. bis 8. Jahr, verschmelzen das Schambein und Sitzbein in der Synostosis ischiopubica, am längsten, etwa bis zum 21.—25. Lebensjahre, erhält sich der Darmbeinkamm (Crista iliaca) als selbständige Knochenspange, daher erklären sich die isolierten Abtrennungen der Crista iliaca durch Stoß oder Fall bei jugendlichen Personen.

Fig. 11.

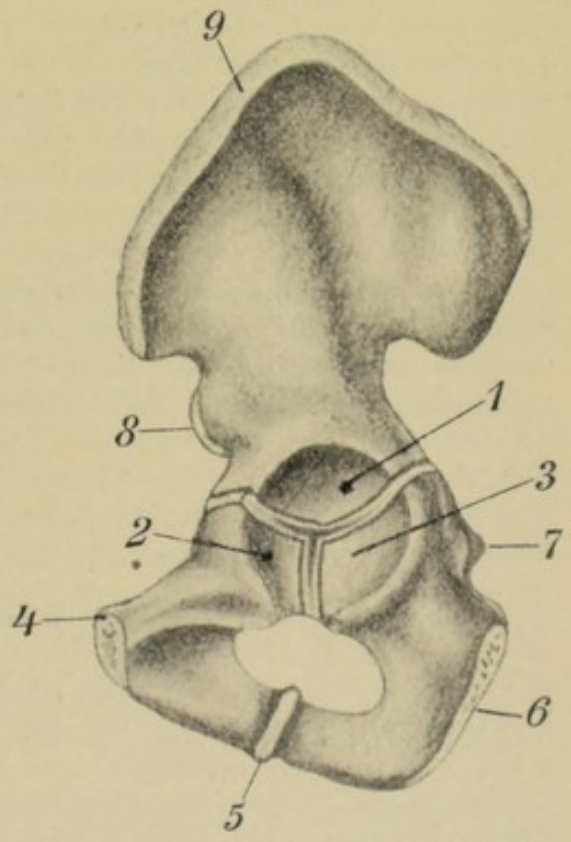

Die neun resp. zwölf Ossifikationspunkte oder Epiphysen des Os coxae während seiner Entwicklungs- resp. Wachstumsperiode. 1, 2 und 3 die drei primären und drei sekundären Ossifikationspunkte (Epiphyses acetabuli Schwegel) im Bereich des Yförmigen Knorpels der Pfanne. 4 Epiphyse am Tuberculum pubicum resp. an der Symphysis pubis. 5 Epiphysis (Synostosis) ischiopubica. 6 Epiphysis am Tuber ischiadicum. 7 Epiphysis spinae ischiadicae. 8 Epiphysis spinae iliacae ant. inf. 9 Epiphysis marginalis cristae iliacae.

Am Kreuzbein treten nach Waldeyer für jeden der drei bis

vier oberen Wirbel acht Ossifikationspunkte auf, sechs davon genau wie bei den anderen Wirbeln, einer für den Körper, je einer (rechts und links) für den Bogen, Querfortsatz, Gelenkteil, Dornfortsatz; dazu kommen noch zwei Epiphysenstücke für den Körper und ein Ossifikationsstück für den Processus spinosus. Die Knochenkerne, welche die Ala des Kreuzbeins bilden, sind nach Frenkel als Analoga von Rippen, als rudimentäre Rippen (Kostalstücke) anzusehen. Endlich findet sich noch eine obere und untere Symphyse (Epiphysis marginalis), sie beginnen nach Waldeyer erst im 17.—18. Lebensjahre, während die Ossifikationszentren für Körper, Bogen und Kostalstücke schon vom 4.—8. Fötalmonat an sich zeigen. Zwischen den Epiphysen der Kreuzbeinwirbelkörper finden sich anfangs Bandscheiben wie zwischen den übrigen Wirbelkörpern der Wirbelsäule.

Die Verschmelzung der Sakralwirbelanlagen beginnt nach Waldeyer mit den Querfortsätzen und den Kostalstücken im 8.—10. Jahr, die Verknöcherung der Synchondrosen zwischen den Kreuzbeinwirbeln und die der Marginalepiphysen von unten nach oben fortschreitend mit dem 18.—20. Jahre, spätestens im 24.—25. Lebensjahre. Die beiden oberen Kreuzbeinwirbel verknöchern zuletzt.

Die Angaben über die Verknöcherungsweise des Steißbeins sind sehr verschieden. Wir haben schon S. 8 hervorgehoben, daß die Beweglichkeit der einzelnen Steißbeinwirbel und diejenige mit dem Kreuzbein relativ lange erhalten bleibt. Die knöcherne Vereinigung des ersten Steißwirbels mit dem letzten Kreuzwirbel geschieht nach Waldeyer erst nach dem 40.—50. Lebensjahre.

§ 5. Auf die Geschlechtsunterschiede des Beckens bei Mann und Weib können wir leider aus Mangel an Raum nicht näher eingehen, es sei nur bemerkt, daß das Becken des Weibes niedriger und geräumiger ist, daß der Schambeinwinkel größer ist und mehr einem Bogen gleicht, und daß endlich die Darmbeinschaufeln flacher liegen. Diese Geschlechtsunterschiede des weiblichen und männlichen Beckens sind nach Fehling, Thomson u. a. schon während des fötalen Lebens vorhanden und können wohl nur durch Vererbung erklärt werden. Nach Thomson ist schon im 4. Fötalmonat der Angulus pubis und die Gesamtweite des kleinen Beckens beim weiblichen Geschlecht erheblicher als beim männlichen, so daß man hieraus und aus sonstigen verschiedenen Differenzen die Diagnose des Geschlechts frühzeitig stellen kann. Nach Konikow beginnt das weibliche Becken besonders vom 10.—11. Lebensjahre an sich für seine späteren Aufgaben vorzubereiten.

Auch die Rassenbecken und ihre Messung müssen wir unberücksichtigt lassen. Die Messung des Beckens der verschiedenen Menschenrassen ist in anthropologischer Beziehung gewiß gerade so wichtig, wie die Schädelmessung. Nach Fritsch verwischen sich die Geschlechtsunterschiede am Becken umsomehr, je niedriger die Kulturstufe des betreffenden Volkes ist, und umgekehrt. Am europäischen Becken sind die Geschlechtsdifferenzen nach Fritsch am deutlichsten ausgeprägt.

§ 6. Die Stellung des Beckenringes ist nicht horizontal, sondern aus statischen Gründen nach vorwärts geneigt, damit das

Becken nicht nach hinten umkippt und damit das Mittelfleisch nicht den ganzen Druck der Bauchpresse resp. der Baucheingeweide zu tragen hat, sondern die Schwere der Bauchorgane mehr auf die vordere Peripherie des knöchernen Beckens verlegt wird. Der Neigungswinkel des Beckens, welchen der gerade Durchmesser der oberen Beckenapertur, die Conjugata, mit der Horizontalen bildet, beträgt nach den Gebr. Weber bei Männern im Stehen 65°, nach Nägele bei Frauen 60°. Andere haben sowohl bei Männern wie bei Frauen teils höhere, teils niedere Zahlen angegeben. Henggeler, welcher an 710 meist jugendlichen Individuen des Lüning-Schultheßschen Instituts die Beckenstellung mittels des Schultheßschen Nivellierzirkels gemessen hat, fand beim männlichen Becken 41,1° und 44° beim weiblichen. Die Beckenneigung erklärt uns, daß im Stehen durch Stich und Schuß über der Symphysis pubis die Organe der kleinen Beckenhöhle (Blase, Mastdarm, Uterus) verletzt werden können. Beim Sitzen ruht das Becken im wesentlichen auf drei Punkten in einer Ebene und zwar auf den beiden Tubera ischiadica und auf dem Steißbein; es hat dieselbe Stellung wie ein auf einen Tisch gestelltes Becken, d. h. das Becken steht mehr senkrecht, die Neigung desselben ist entsprechend verringert, behufs Kompensation ist die Lendenwirbelsäule lordotisch nach vorn gebogen.

§ 7. Die Blut- und Lymphgefäße und Nerven des knöchernen Beckens. — Die Hauptarterie des knöchernen Beckens und seiner Bänder ist die Art. hypogastrica, ein kleiner Teil kommt auf die Art. femoralis. Das Os ilium wird im wesentlichen von der Art. glutaea superior und von der Art. iliolumbalis ernährt, das Scham- und Sitzbein von der Art. obturatoria und das Kreuz- und Steißbein von den Art. sacrales.

Ueber die Beckenknochenlymphgefäße ist nichts näheres bekannt, dasselbe gilt von den Nerven der Knochen und Bänder des Beckens, die meisten sind nach Waldeyer wohl Gefäßnerven, also sympathischer Art.

§ 8. Die große und kleine Beckenhöhle. — Der bis jetzt in seinen allgemeinen Umrissen beschriebene Knochenring des Beckens, der sog. Beckenring, umgibt die Beckenhöhle mit ihren Organen. Die Beckenhöhle besteht aus der großen und kleinen Beckenhöhle, die Grenze zwischen beiden verläuft im Bereich der Symphysis ossium pubis, des Pecten pubis, seitlich an der Linea arcuata int. der Darmbeine und hinten am Promontorium. Die kleine Beckenhöhle ist die eigentliche Beckenhöhle, während das Kavum der großen Beckenhöhle mehr als Teil der Bauchhöhle betrachtet wird. Die kleine Beckenhöhle wird nach unten durch die teils fibröse, teils muskulöse dicke Wand des Perineums verschlossen, in welchem sich beim weiblichen Geschlecht die Oeffnungen des Harn-Geschlechtsapparates und des Rektums, beim männlichen Geschlecht der Austritt der Harnröhre und des Mastdarms befindet.

Das große Becken wird durch die beiden Darmbeine und

durch die Synchondrose zwischen Kreuzbein und 5. Lendenwirbel gebildet, es bildet einen querovalen, vorn offenen Ring. Die Konturen des großen Beckens, der Darmbeinkämme, sind im allgemeinen leicht fühlbar, da sie den Muskeln (Mm. obliquus ext. und int. und M. transversus) nur als Ursprung resp. Ansatz dienen, aber nicht von ihnen bedeckt sind. Besonders fühlbar ist die Spina iliaca anterior superior, welche in verschiedener Weise zu topographischer Orientierung bei Operationen, Deformitäten, zur Messung der Beinlänge etc. benutzt wird. Die Darmbeine stützen und tragen einen Teil der Bauchorgane und sind der feste Stützpunkt für die vom Becken teils nach dem Rumpfe, teils nach den Extremitäten ziehenden Muskeln. Nach vorn wird das große Becken nur durch Weichteile abgeschlossen, besonders durch die Bauchmuskeln (M. recti, obliqui ext. und int., M. transversi). Am widerstandsfähigsten ist die vordere Bauch- resp. Beckenwand im Bereich des Ligamentum inguinale (Pouparti), in welchem alle Fascien dieser Gegend zusammenstoßen. Verstärkt wird das Lig. inguinale durch das Ligamentum pubicum Cooperi, welches gleichsam eine Ergänzung des Pecten ossis pubis darstellt, und ferner durch das Lig. lacunare (Gimbernati) an der Ansatzstelle des Lig. inguinale am Schambein.

Der Raum zwischen Lig. inguinale und Schambein zerfällt in zwei Abteilungen, die Lacuna musculorum und Lacuna vasorum.

Die kleine Beckenhöhle hat hinten im Kreuz- und Steißbein mit den Ligamenta sacrotuberosa und sacrospinosa ihre längste Wand, vorn ihre kürzeste in der Symphysis ossium pubis. Der Beckeneingang (Apertura pelvis superior — Aditus pelvis Waldeyer), beim Weibe oval, beim Manne infolge des Vorspringens des Kreuzbeins mehr herzförmig geformt, wird gebildet durch das Promontorium, den oberen vorderen Rand der Kreuzbeinflügel, durch die Linea terminalis, den Kamm des Schambeins und den oberen Rand der Symphysis ossium pubis. In der Ebene des Beckeneinganges zieht man nach Waldeyer folgende Linien: 1. den geraden (kürzesten) Durchmesser (Conjugata vera) von der Symphyse zum Promontorium; 2. den queren (längsten) Durchmesser (Diameter transversa aditus pelvis) zwischen zwei symmetrischen Punkten der Linea terminalis (meist an der Grenze des hinteren und mittleren Drittels des Beckeneinganges); 3. den ersten oder rechten schrägen Durchmesser (Diameter obliqua prima) von der Stelle, wo die Linea terminalis die Articulatio sacroiliaca dextra kreuzt, zur Eminentia iliopectinea sinistra; 4. den zweiten oder linken schrägen Durchmesser (Diameter obliqua secunda) von der Articulatio sacroiliaca sinistra zu der Eminentia iliopectinea dextra; 5. die Distantia sacrocotyloidea von der Mitte des Promontorium zur Eminentia iliopectinea, wo diese die Linea terminalis erreicht, links oder rechts.

Der geräumigste Teil der knöchernen Beckenhöhle, die Ebene der sog. Beckenweite (Amplitudo pelvis), liegt in der Höhe des Mittelpunkts des Acetabulums, der Synostosis sacralis II + III und der Mitte der Symphyse. In dieser „Beckenweite" zieht man den geraden Durchmesser (Diameter recta amplitudinis pelvis) von der

Mitte der Symphyse zur Mitte der Synostosis sacralis II + III und den queren (D. transversa a. p.) zwischen den Mittelpunkten beider Pfannen.

Die engste Stelle der knöchernen Beckenhöhle, die sog. „Beckenenge" (Angustia pelvis), liegt in der Höhe des unteren Endes des Kreuzbeins, der Spitzen der Spinae ischiadicae und des Scheitels des Schambogens (Angulus pubis). In dieser Beckenenge zieht man den geraden Durchmesser (Diameter recta angustiae pelvis) von der Mitte des unteren Randes des letzten Kreuzwirbels zum Scheitel des Schambogens und den queren (Diameter transversa angustiae pelvis) zwischen den Spitzen der beiden Spinae ischiadicae.

Der Beckenausgang (Apertura pelvis inferior — Exitus pelvis Waldeyer) bildet nach Waldeyer keine einheitliche Ebene, sondern hat die Form zweier Dreiecke mit einer gemeinschaftlichen Basallinie, der Linea interischiadica, welche die Mitte der hinteren Ränder beider Tubera ischiadica verbindet. Der Scheitelpunkt des vorderen Dreiecks des Beckenausganges liegt im Scheitel des Schambogens, der des hinteren in der Steißbeinspitze. Der Beckenausgang wird gebildet teils von Knochen (Steißbein, Pfannenteil des Os coxae, Schambein und Sitzbein), teils von Bändern, welche vom Kreuzbein zum Tuber ischiadicum und zur Spina ischiadica (Ligamentum sacrotuberosum und sacrospinosum) ziehen, ferner vom Foramen obturatum. Letzteres ist durch eine fibröse Membran, die Membrana obturatoria, geschlossen, mit Ausnahme des für den Durchtritt der Vasa obturatoria und Nervus obturatorius offen gebliebenen Canalis obturatorius. Der gerade Durchmesser des Beckenausganges (Diameter recta exitus pelvis) verläuft vom Angulus pubis zur Spitze des Steißbeins; durch Zurückdrängen des letzteren läßt er sich etwa um 2 cm vergrößern. Der quere Durchmesser des Beckenausganges (Diameter transversa exitus pelvis) liegt zwischen den beiden Tubera ischiadica resp. zwischen den hinteren Rändern der Innenflächen der Tubera.

Bezüglich sonstiger am Becken noch von Geburtshelfern und Anatomen gemessenen Linien, bezüglich der Technik der Beckenmessung und die Beckenmaße verweise ich auf die Lehrbücher der Geburtshilfe und auf Waldeyers Werk: Das Becken, S. 49. Turquet hat die Entwicklung und Form des normalen Beckens an 120 auspräparierten Kinderbecken studiert und durchgemessen, seine mit großem Fleiß angestellte Durcharbeitung ist besonders für den Geburtshelfer von Interesse. Das pathologische Kinderbecken entsteht besonders durch Syphilis hereditaria, Rachitis und Tuberkulose. Am häufigsten führt die Syphilis zu einer Verkleinerung der Querdurchmesser, mit gleichzeitiger Behinderung der Entwicklung des Beckens; ähnliche, aber weniger deutliche Veränderungen entstehen durch Tuberkulose. Die Rachitis verursacht eine Beckenverengerung von vorn nach hinten, welche im 2. oder 3. Jahre zunehmend deutlich wird.

Im Bereich des Beckenausganges begrenzen hinten und seitlich die Ligamenta sacrotuberosa und sacrospinosa das große und kleine Hüftloch, das Foramen ischiadicum majus und minus. Durch das Foramen ischiadicum majus treten aus dem Becken der M. piriformis, welcher das Foramen in eine obere und untere Abteilung (Foramen supra- und infrapiriforme) zerlegt, der Nervus ischiadicus mit

seinen verschiedenen Verzweigungen, die Art. glutaea superior und inferior, die Art. pudenda communis mit dem gleichnamigen Nervengeflecht (Plexus pudendus communis). Das Foramen ischiadicum minus liegt unter dem größeren, es entsteht jederseits durch die Kongruenz des Ligamentum sacrospinosum und des Lig. sacrotuberosum, welche von oberhalb und unterhalb der Incisura ischiadica minor von der Spina ischiadica und dem Tuber ischiadicum entspringen. Durch das kleine Hüftloch tritt die Sehne des M. obturator interior aus dem Becken aus, die Art. pudenda communis mit dem gleichnamigen Nervengeflecht tritt wieder durch das Foramen ischiadicum minus in das Becken ein. Durch beide Hüftlöcher sind Verletzungen des Beckens ohne Knochenverletzung möglich.

Durch das Foramen ischiadicum majus und minus dringt auch die sehr seltene Hernia ischiadica nach außen, von welcher Garrè nur 11 sichere Fälle in der Literatur fand. Bekanntlich hat Garrè vorgeschlagen, die oberhalb und unterhalb des M. piriformis mit der Art. glutaea superior und inferior nach außen tretende Hernie als Hernia glutaea superior und inferior zu bezeichnen, die Bezeichnung Hernia ischiadica dagegen für die seltenste dieser Brucharten zu reservieren, welche durch das Foramen ischiadicum minus nach außen gelangt. Waldeyer schlägt statt der Bezeichnungen von Garrè folgende vor: Hernia suprapiriformis, Hernia infrapiriformis und Hernia spinotuberosa. In der Tat sind die Bezeichnungen Waldeyers topographisch zweckmäßig und unzweideutig. Die H. spinotuberosa tritt durch eine Lücke des Levator ani zwischen dessen Portio pubica und iliaca, gelangt dann in den Blindsack (Recessus pubicus) der Fossa ischiorectalis und von da längs des Musculus obturator int. in das Foramen ischiadicum minus, sie kreuzt den Nervus pudendus und die Vasa pudenda.

Durch die hintere Wand des Beckens, durch die schon S. 7 erwähnten Foramina sacralia anteriora des Kreuzbeins treten die Kreuzbeinnerven in das Becken, sie verlaufen in einer besonders beim Weibe tiefen Knochenrinne, damit sie durch die Beckenorgane und besonders während der Schwangerschaft und Geburt nicht gedrückt werden.

3. Die Weichteile am und im männlichen Becken.

§ 9. Die anatomischen Beziehungen zwischen Becken und männlicher Harnblase nebst Blasenhals und Harnröhre mit Rücksicht auf Verletzungen und Krankheiten des Beckens. — Die nähere Beschreibung der an der Vorderfläche des Beckens befindlichen männlichen Geschlechtsorgane, des Skrotums, des Hodens und Nebenhodens, des Samenstrangs und des Penis gehört nicht hierher, nur über die männlichen Harnwerkzeuge, die Harnblase und Harnröhre, sei mit Rücksicht auf ihre häufigen Verletzungen, z. B. bei Beckenfrakturen, folgendes bemerkt.

Die Harnblase liegt hinter der Symphysis ossium pubis, über welche sie sich bei ihrer Anfüllung erhebt. Die vordere Wand der Harnblase liegt extraperitoneal. Die Gestalt der leeren und vollen

Blase ist sehr verschieden. Die leere Blase ist oft, z. B. an der Leiche, so fest zusammengezogen, daß sie eine nuß- oder apfelgroße feste Kugel darstellt. Die volle Blase ist in situ, falls keine abnormen Adhäsionen vorhanden sind, von oben nach unten in der Form eines abgeplatteten Sphäroids zusammengedrückt, weil die Bauchpresse und vor allem das von der vorderen Bauchwand über den Blasenscheitel wegziehende Bauchfell bei höherem Grade der Blasenfüllung einen Druck von oben nach unten auf die Blase ausübt.

Die vordere Blasenwand ist durch lockeres Bindegewebe an die Innenfläche der vorderen Beckenwand befestigt. Ein eigentliches Cavum praevesicale (Retzii) gibt es nicht. Leusser teilt das lockere Bindegewebe zwischen der Blase und Symphyse resp. zwischen Muskulatur und Peritoneum in einen vorderen und hinteren Teil ein, beide sind durch eine am oberen Rande der Symphyse inserierte Fascienschicht getrennt; er trennt daher die im sog. Cavum praevesicale vorkommenden Abszesse in submuskuläre und prävesikale. Die hintere Blasenwand ist gewölbter als die vordere, sie lehnt sich beim Weibe an den Uterus, beim Manne an die vordere Wand des Mastdarms und hängt mit letzterer durch die Uebergangsstelle des Peritoneums von der hinteren Fläche der Harnblase auf das Rektum (Plica Douglasii) zusammen. In dieser Ausbuchtung des Bauchfells liegen bei leerer oder unvollständig gefüllter männlicher Harnblase die untersten Schlingen des Krummdarms, die letzteren werden aber durch die Ausdehnung der sich füllenden Harnblase in die Bauchhöhle zurückgedrängt. Träger beobachtete an der Leiche eines 65jährigen Mannes einen abnormen Tiefstand dieser Plica Douglasii, so daß ein tiefer Rezessus zwischen Blase und Mastdarm vorhanden war, welcher in einer Höhe von $2^1/_2$ cm über dem vorderen Umfange der Afteröffnung endigte. Es ist klar, daß derartige Abnormitäten, z. B. mit Rücksicht auf die Entstehung von Perinealhernien, von Wichtigkeit sind. Der Scheitel der Blase hängt durch den obliterierten Urachus, durch das Ligamentum vesicoumbilicale medium (Ligamentum umbilicale med.) und die Seitenflächen durch die beiden obliterierten Nabelarterien, die Ligamenta umbilicalia lateralia, zusammen. Die gefüllte Blase liegt dem knöchernen Beckenring überall an.

Der Blasengrund ruht auf der Beckenaponeurose, hinten auf dem Mastdarm und ist hier mittels des in das Rektum eingeführten Fingers leicht zu betasten, was in diagnostischer Beziehung, z. B. bei Blasensteinen, Geschwülsten etc., oft von größter Wichtigkeit ist. Der vordere Teil des Blasengrundes geht in den von der Prostata umgebenen Blasenhals über, welcher durch die von der Prostata zum Schambein ziehenden Bänder fest fixiert ist. Die Prostata liegt vor dem Blasengrund, der Mastdarm hinter demselben.

Im allgemeinen liegt die Blase in der Beckenhöhle nach Hyrtl u. a. nicht symmetrisch, d. h. nicht genau in der Mittellinie, sondern etwas mehr nach rechts, so daß die rechte Hälfte der Blase größer ist als die linke, weil der Mastdarm mehr nach links liegt. Die Größe und Kapazität der Harnblase ist sehr wechselnd. Ob eine gesunde Harnblase durch zu starke Füllung spontan platzen kann, halte ich für sehr unwahrscheinlich, eher wird der Sphinkterschluß gesprengt, die Blase läuft gleichsam über (Ischuria paradoxa), oder es

erfolgt der Tod an Urämie. Hyrtl hält ein Platzen der normalen Harnblase bei rasch eintretender Ausdehnung für möglich. Tycho de Brahe soll auf diese Weise nach einem Gastmahle bei Kaiser Rudolf II. im Schlosse zu Prag gestorben sein. Bei Beckenverletzungen ist jedenfalls eine gefüllte Blase mit Rücksicht auf die Möglichkeit einer Verletzung und eines Ergusses von Urin in die Bauchhöhle oder in die extraperitoneale Umgebung der Blase viel gefährlicher, als eine leere Harnblase.

Unter Blasenhals versteht man die trichterförmige Verlängerung des Blasenkörpers nach der Harnröhre hin, richtiger ist es, wenn man mit Hyrtl die quere, nach hinten etwas ausgebuchtete Pars prostatica urethrae als Blasenhals ansieht. Als Blasengrund bezeichne ich mit Hyrtl den nicht vom Peritoneum überzogenen Teil des Blasenkörpers, welcher zwischen Prostata und Plica Douglasii liegt. Dieser Blasengrund ist nicht der tiefstgelegene Teil der Blase, das ist vielmehr das Orificium vesicale urethrae, wo sich deshalb auch bei stehender Stellung etwaige Fremdkörper in der Blase, z. B. Steinkonkremente, befinden, während in liegender Stellung der Kranken die Steine nach hinten, nach dem Mastdarm hin zurückfallen und von letzterem aus leicht palpiert werden können. Der Blasengrund kann natürlich sekundär durch Ausweitung, z. B. bei Prostatahypertrophie, durch Adhäsionen etc. tief ausgebuchtet werden, aber auch ein solcher tief ausgebuchteter Blasenfundus entspricht im Stehen des Menschen nach Hyrtl u. a. nicht der tiefsten Stelle der Blase.

Die Schichten der Blasenwand bestehen aus Peritoneum, Muskularis und Schleimhaut. Die Bauchfelldecke findet sich, wie schon erwähnt, am Scheitel, hinten und an einem Teil der Seitenflächen, die vordere Fläche der Blase und der Blasengrund sind ohne Bauchfellbekleidung. Durch künstliche Füllung der Blase und des Mastdarms kann man die bauchfellfreie vordere Blasenwand 4—7 cm und mehr über den oberen Symphysenrand erheben, was für operative Zwecke, z. B. für die Sectio alta, von Vorteil ist.

Die Muskelschicht der Blase besteht aus organischen Längs- und Kreisfasern, die letzteren bilden im Bereich des Blasenhalses zusammen mit animalischen Muskelfasern und mit elastischem Bindegewebe den M. sphincter vesicae, während die Längsmuskelfasern in der Gegend des Blasengrundes den M. detrusor vesicae bilden, welcher sich nach Hyrtl teils in den M. sphincter vesicae, teils an den hinteren oberen Rand der Prostata ansetzt. Die Schleimhaut der Harnblase wird im Blasengrund, im Trigonum, von den beiden, gewöhnlich etwa 3—4 $^1/_2$ cm voneinander entfernt liegenden Ureterenmündungen durchbohrt, welche wir mittels der Kystoskopie nach Nitze besichtigen können.

Die Ureteren, deren Mündungen nach Waldeyer etwa 3—4 mm höher liegen als die innere Harnröhrenmündung, durchbohren die Blasenwand schief, etwa 1—1 $^1/_2$ cm zwischen der Muskularis und der Blasenschleimhaut verlaufend, so daß die letztere gleichsam eine Klappe bildet, durch welche das Regurgitieren des Harns nach den Harnleitern hin verhindert wird.

Die Harnröhre beginnt am Blasengrund mit dem relativ weiten Ostium vesicale. Von den einzelnen Teilen der Harnröhre interessieren

uns besonders die Pars prostatica, Pars membranacea (s. Isthmus) und die Pars bulbosa mit Rücksicht auf ihre Verletzung bei Beckenfrakturen und Zerreißungen (Luxationen) der Symphysis pubis. Nach den Körpergegenden, welche die Harnröhre durchläuft, unterscheidet man den Beckenteil (Pars pelvina), einen Dammteil (Pars perinealis) und einen Penisteil (Pars penis). Die Pars prostatica urethrae resp. der Blasenhals wird von der Prostata entweder ganz oder nur hinten und seitlich umgeben. Die besonders zu Verengerungen geneigte Pars membranacea (s. Isth-

Fig. 12.

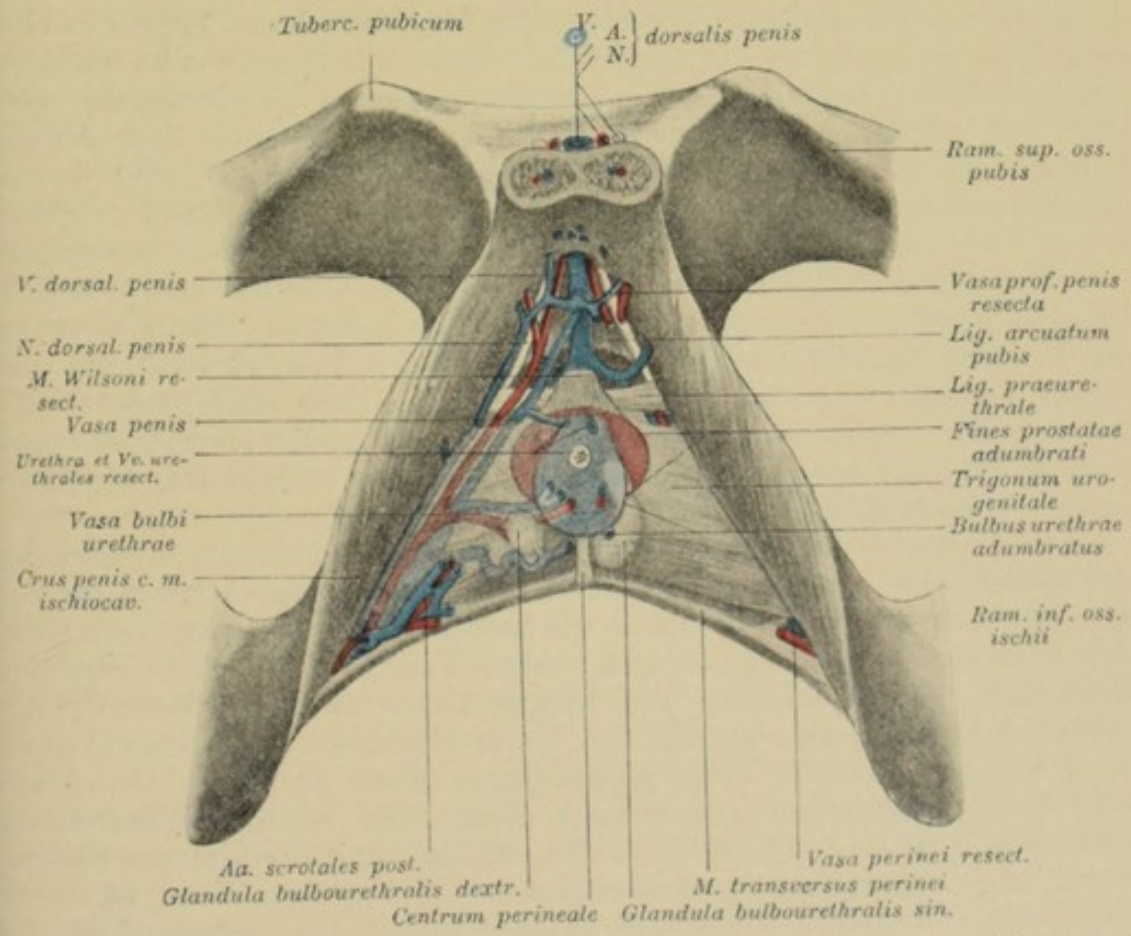

Crura penis. Trigonum urogenitale ab inferiore parte visum. Situs vasorum pudendorum et nervi pudendi (nach Waldeyer).

mus urethrae) durchbohrt die tiefe Mittelfleischfascie (Fascia perinei profunda) und ist durch diese und die sie umgebenden Muskelfasern des M. compressor urethrae fixiert. Der unter dem Schambogen verlaufende Teil der Harnröhre mit den hier befindlichen Gefäßen und Nerven (s. Fig. 12) ist besonders bei Schambein- und Sitzbeinfrakturen und bei Quetschungen der Dammgegend gefährdet. Die Harnröhre kann besonders auch an der Uebergangsstelle der Pars prostatica in die Pars membranacea abreißen.

Der Bulbus urethrae resp. die Pars bulbosa urethrae ist der Anfang des Corpus cavernosum bezw. der Pars cavernosa urethrae, ein im Mittelfleisch fühlbarer birnförmiger Wulst zwischen

den Wurzeln der Corpora cavernosa penis, wenn man den Hodensack gegen die Bauchwand hinaufzieht. Im Bulbus urethrae finden sich die Einmündungsstellen der Glandulae Cowperi, deren Sekret den schleimigen Ueberzug der Harnröhre liefert.

§ 10. Anatomische Bemerkungen über die Beziehung des Mastdarms und der Aftergegend zum Becken. — Mit Rücksicht auf die von uns näher zu besprechenden Pfählungsverletzungen sei bezüglich des Mastdarms und der Aftergegend folgendes anatomisch hervorgehoben.

Der Mastdarm erstreckt sich im Becken von der linken Articulatio sacroiliaca hinab bis zur Afteröffnung. Die Aftergegend wird hinten durch die Steißbeinspitze, seitwärts durch die Sitzknorren (Tubera ischiadica) und vorn durch die quer von einem Sitzknorren zum anderen gezogene Linea ischiadica s. biischiadica begrenzt. Der Mastdarm verläuft nicht gerade, sondern mehrfach gebogen, weshalb die Bezeichnung Rektum eigentlich falsch ist. Hyrtl unterscheidet drei Teile: 1. von der Afteröffnung bis zur Prostata; 2. von der Prostata bis zur Douglasschen Falte und 3. von letzterer bis zur linken Articulatio sacroiliaca.

Der erste Teil des männlichen Mastdarms, die Pars anoprostatica, ist etwa 3—4 ½ cm lang, nach vorn konvex gebogen, grenzt oben an die Prostata und ist von den Sphinkteren, den Musculi levatores und einem besonders in der Aftergegend venenreichen Bindegewebe umgeben. Die erwähnte Ausbuchtung der vorderen Mastdarmwand nach vorn findet man besonders hochgradig, sackartig ausgebildet bei habitueller Stuhlverstopfung.

Die zweite Abteilung des Mastdarms verläuft der Krümmung des Steiß- und Kreuzbeins entsprechend nach hinten konvex bis zur Douglasschen Falte, so daß also die beiden entgegengesetzt verlaufenden Krümmungen des ersten und zweiten Teils des Mastdarmrohrs eine S-förmige Gestalt haben. Die Länge dieser zweiten Abteilung des männlichen Mastdarms beträgt bei leerer Harnblase nach Hyrtl etwa 5—7 cm, bei gefüllter resp. ausgedehnter Blase rückt die Douglassche Falte entsprechend mehr nach oben. Die vordere Wand dieser zweiten Abteilung des Mastdarms ist in Kontakt mit der hinteren Blasenwand und seitlich mit den Samenbläschen, die hintere Wand ist durch reichliches, weiches, fettloses Bindegewebe an den unteren Teil des Kreuzbeins und an das Steißbein fixiert und wird daher bei Frakturen und Karies dieser Knochen, bei Abszessen u. s. w. eventuell in Mitleidenschaft gezogen.

Die dritte Abteilung des Mastdarms bis zum S romanum weicht nach links ab, ihr unterer Teil ist unvollständig vom Peritoneum überzogen, während der obere Teil einen vollständigen Bauchfellüberzug und ein kurzes Gekröse (Mesorektum) besitzt.

Die Wand des ganzen Mastdarms ist reich an Muskelfasern mit Kreis- und Längsfasern, die ersteren bilden am After den organischen, unwillkürlichen Sphincter ani internus. Bezüglich des willkürlichen quergestreiften M. sphincter ext. verweise ich auf S. 23. Der Sphincter ani tertius liegt als ein breites Bündel dicht zusammengedrängter Kreisfasern etwa 10—12 cm über dem Anus und er ist es in erster Linie, welcher die Exkremente im oberen Mastdarm festhält.

Erst wenn der Drang zur Stuhlentleerung sich einstellt, erweitert er sich und läßt die Kotsäule bis zu den unteren Sphinkteren herabsteigen. So erklärt es sich, warum man so oft im untersten Teile des Mastdarms oberhalb der Sphinkteren keine Kotmassen findet. In der Nähe des S romanum und in der Höhe der Douglasschen Peritonealfalte an der Durchtrittsstelle des Mastdarms durch die Fascia pelvis findet sich je eine Schleimhautfalte. Die letztere kommt am regelmäßigsten vor und umgreift mehr als die halbe Peripherie des Darms, besonders rechts. An dieser letzteren Falte beginnt mit Vorliebe Karzinom.

Die Schichtung in der Aftergegend ist folgende. Unter der Haut und dem Unterhautfettgewebe findet sich die Fascia superficialis perinei, dann der M. sphincter ani externus, welcher, von der Steißbeinspitze entspringend, bogenförmig um den After zieht und beim Manne vorn in den M. bulbocavernosus, beim Weibe in den M. constrictor cunni mündet. Ueber dem quergestreiften willkürlichen M. sphincter ani ext., liegt der S. 22 erwähnte organische unwillkürliche Sphincter internus. Der Sphincter ani tertius ist ebenfalls S. 22 beschrieben. Der M. rectococcygeus entspringt jederseits aus der Spitze des Steißbeins, umgreift seitlich das Mastdarmende und verliert sich teils zwischen den Längsfasern der Mastdarmwand, teils in der das Mastdarmende umgebenden Fascia pelvis.

Von besonderer Wichtigkeit ist die weitere Schicht des Musculus levator ani. Derselbe besteht nach Birmingham, Waldeyer u. a. aus zwei Teilen, einer Pars iliococcygea und einer Pars pubococcygea, die letztere vereinigt sich mit der der anderen Seite schlingenförmig hinter dem Rektum und wirkt wie ein Sphinkter. Lartschneider unterscheidet eine Pars iliaca und Pars pubica. Der M. levator ani entspringt als breiter, aber relativ dünner Muskel jederseits von der Wand der kleinen Beckenhöhle, vom Processus falciformis der Fascia pelvis im Bereich einer Linie, welche man sich vom unteren Rand der Schamfuge zur Spina ischiadica gezogen denkt. Der als Arcus tendineus musculi levatoris ani (W. His) nach hinten zur Spina ischiadica sich fortsetzende Ursprung überbrückt hier am Foramen ischiadicum majus den M. piriformis und die hier austretenden Gefäße und Nerven. Der M. levator ani bildet mit dem M. coccygeus den muskulösen Beckenboden, auf welchem die Beckeneingeweide ruhen. Die beiden M. levatores ani ziehen konvergierend nach abwärts und verschmelzen über dem After mit den Schließmuskeln. Die beiden Muskeln bilden also einen Trichter, einen spitzenlosen Kegel, dessen abgestutzte Spitze das Orificium ani ist. Zwischen der äußeren Wand des M. levator ani, der inneren Wand des Sitzbeins und dem M. obturator internus liegt das durch mächtiges, fettreiches Bindegewebe ausgefüllte Cavum rectoischiadicum. Die obere Fläche des M. levator ani wird von der Fascia pelvis bedeckt, die untere von der Fascia perinei propria. Wegen der schwächeren Ausbildung der Fascie im Bereich des M. levator ani können Abszesse des Cavum rectoischiadicum leicht durch Fascie und Muskel in den Mastdarm durchbrechen und zu sog. inneren Mastdarmfisteln Veranlassung geben. Der M. levator ani steht nach Hyrtl zum M. sphincter ani ext. in einem ähnlichen Verhältnis, wie der M. detrusor vesicae zum Sphinkter der Harnblase, er erweitert den Sphinkter und hebt

resp. verkürzt zugleich das Mastdarmrohr; bei der Stuhlentleerung wird die Afteröffnung über die Kotsäule gleichsam nach oben hinauf gestreift.

Nach Lartschneider ist der M. levator ani als umgewandelte Schwanzmuskulatur aufzufassen. Die Steißbeinmuskeln (die M. sacrococcygei anteriores und posteriores) sind den Flexoren, Extensoren und Abduktoren der Schwänze der Säugetiere homolog, gleichsam rudimentäre Schwanzmuskeln.

In der Medianlinie vor und hinter dem After liegen keine Gefäße und Nerven, die Art. haemorrhoidalis ext. und die Mastdarmäste des Plexus pudendalis liegen direkt unter der Fascia superficialis.

Die von Luschka entdeckte und von ihm in ihrer Bedeutung überschätzte Steißdrüse (Glomus coccygeum) liegt zwischen dem Sphincter ani ext. resp. der Steißbeinspitze und der Aponeurose des M. pubococcygeus (Levator ani), sie ist ein etwa linsengroßes, graurötliches, granuliertes Knötchen, welches an dem Endzweige der Art. sacralis media befestigt ist; die Arterie geht in die Steißdrüse über.

§ 11. Die Weichteile des männlichen Mittelfleisches oder Dammes (Perineum). — Die Regio perinealis zwischen der Wurzel des Hodensacks und dem After bildet den vorderen Abschnitt des Beckengrundes zwischen den Sitzknorren (Tubera ischiadica), den aufsteigenden Sitzbein- und absteigenden Schambeinästen bis zum unteren Rand der Schamfuge. Die verschiedenen Gewebsschichten in diesem Bereich des Beckens werden von den einzelnen Anatomen sehr verschieden beschrieben. Ich verweise besonders auf die Beschreibungen von Waldeyer in seinem Werk über das Becken (S. 189 ff.), von Henle, Luschka, Struthers, W. Krause, Leßhaft, Holl, Lartschneider u. a. Die erste genaue Beschreibung der Dammgegend gab Abraham Colles (s. Treatise on surgical anatomy, 3. edition, Dublin 1814). Mustergültig, einfach und klar ist die Beschreibung Hyrtls. Hyrtl unterscheidet drei übereinanderliegende Fascien (untere, mittlere und obere), in deren Zwischenräumen die Organe des Harn- und Geschlechtsapparates untergebracht sind.

Die untere Mittelfleisch- oder Dammfascie (Fascia perinei superficialis) liegt gleich unter dem subkutanen Zellgewebe. Diese Fascie besteht aus zwei Schichten, einer oberflächlichen und tiefen. Die oberflächliche, mit der Haut verwachsene Schicht der Fascia superficialis ist sehr fettreich, dick, aber nicht fest, sie ist keine eigentliche Fascie, sie inseriert nirgends am Knochen, sie geht nach vorn in die Tunica dartos und seitlich in die Fascia superficialis der inneren Seite des Oberschenkels über. Die tiefe Schicht der Fascia perinei superficialis ist viel dünner, aber viel fester als die eben erwähnte oberflächliche Schicht, sie ist am Schambogen adhärent, geht vorn auf den Penis über und hängt hinter den Musculi transversi perinei mit der mittleren Mittelfleischfascie zusammen, gleichsam von ihr entspringend.

Die mittlere Mittelfleischfascie (Fascia perinei propria) verschließt die ganze untere Beckenapertur und wird vorn von der Harnröhre, hinten vom Mastdarm durchbohrt. Sie entspringt am Lig. arcuatum inferior pubis, an den absteigenden Schambein- und aufsteigenden

Sitzbeinästen und bildet hier ein starkes, sehniges Diaphragma. Nach hinten breitet sich die schwächer werdende Fascie auf der unteren Fläche des M. levator ani aus und endigt teils am Lig. sacrotuberosum, teils an der Steißbeinspitze, teils verschmilzt sie mit der Fascie der anderen Seite.

Die obere (dritte) Mittelfleischfascie ist ein Teil der fibrösen Auskleidungshaut des Beckens, der Fascia pelvis, und hängt mit der Fascia transversa und iliaca zusammen. Sie beginnt an der oberen Apertur des kleinen Beckens, besteht aus einem parietalen Beckenteil und aus einem visceralen Blatt an der oberen Fläche des M. levator ani, gelangt so zu den Organen der unteren kleinen Beckenhöhle und fixiert dieselben, d. h. besonders den Blasengrund, die Prostata und den Mastdarm. Der vordere, von der hinteren unteren Fläche der Symphysis pubis resp. vom Lig. arcuatum pubis entspringende Teil umfaßt den Blasenhals und bildet nach Hyrtl das Lig. puboprostaticum medium und jederseits ein Lig. puboprostaticum laterale. Weiter nach hinten zieht die obere Mittelfleischfascie von den aufsteigenden Sitzbeinästen zum Seitenrand der Prostata als Lig. ischioprostaticum. Der letzte und größte Teil dieser Fascie entspringt nach Hyrtl vom Processus falciformis und scheidet sich in drei Blätter: 1. für die Seitenfläche der Blase, 2. als Fascia rectovesicalis zwischen Blasengrund und Vorderfläche des Mastdarms und 3. hinter dem Mastdarm behufs Vereinigung mit dem Fascienblatt der anderen Seite.

Retzius faßt die mit der Prostata und der Pars membranacea urethrae in nähere Beziehung tretenden Abschnitte der mittleren und oberen Perinealfascie als Stützorgan für den Urogenitalapparat in der unteren Beckenöffnung als einheitliches Ganze zusammen, welches als eine fibröse Kapsel, als Lig. pelvioprostaticum capsulare die Prostata, die Venengeflechte des Blasenhalses, die Pars membranacea urethrae und den Muskelapparat desselben einschließt.

Die Lage der Muskeln, Gefäße und Nerven der Regio perinealis, analis et urogenitalis ist in Fig. 13 u. 14 nach Waldeyer wiedergegeben.

Die Beckenfascien sind für die Ausbreitung entzündlicher Prozesse etc. von besonderer Wichtigkeit. Aus der beschriebenen Anordnung der Dammfascien ergibt sich in dieser Beziehung folgendes. Entzündliche Prozesse, Harninfiltrationen, Blutungen zwischen der Fascia perinei superficialis und der mittleren Fascia perinei propria können sich unter normalen Verhältnissen nicht bis zum Anus ausbreiten, weil die beiden genannten Fascien vor dem After verwachsen sind, nach vorn dagegen können sie sich bis in den Hodensack fortpflanzen. Entzündliche Prozesse, Harninfiltrationen etc. zwischen der mittleren und oberen Aponeurose bleiben auf das Becken beschränkt, da beide Aponeurosen nur dem Becken angehören und nicht, wie die untere resp. oberflächliche Fascie sich in den Hodensack fortsetzen.

Von den in Fig. 13 u. 14 abgebildeten Dammmuskeln (M. ischiocavernosus, M. bulbocavernosus, M. transversus etc.) ist der die Cowpersche Drüse (Glandula bulbourethralis) beherbergende M. transversus perinei von besonderer Bedeutung, er zerfällt nach Hyrtl in eine oberflächliche und tiefe Portion (M. transversus superficialis und profundus), zieht jederseits vom Sitzknorren und

dem aufsteigenden Sitzbeinast quer nach vorwärts und spannt die mit ihm verwachsene Mittelfleischfascie beiderseits; beide Muskeln leisten so dem Druck der Bauchpresse resp. der Becken- und Bauchorgane Widerstand. Nach Henle sind die M. transversi wichtig für das Zustandekommen der Erektion, weil in der Tat die tiefen Venen der Schwellkörper den M. transversus profundus durchbohren und daher durch spastische Kontraktion dieses Muskels der Rückfluß des Blutes aus den Schwellkörpern gehemmt wird. Nach Bochdalek haben die Beckenmuskeln überhaupt eine wesentliche Bedeutung für das Zustandekommen der Erektion, indem sie den Rücklauf des Venenblutes

Fig. 13.

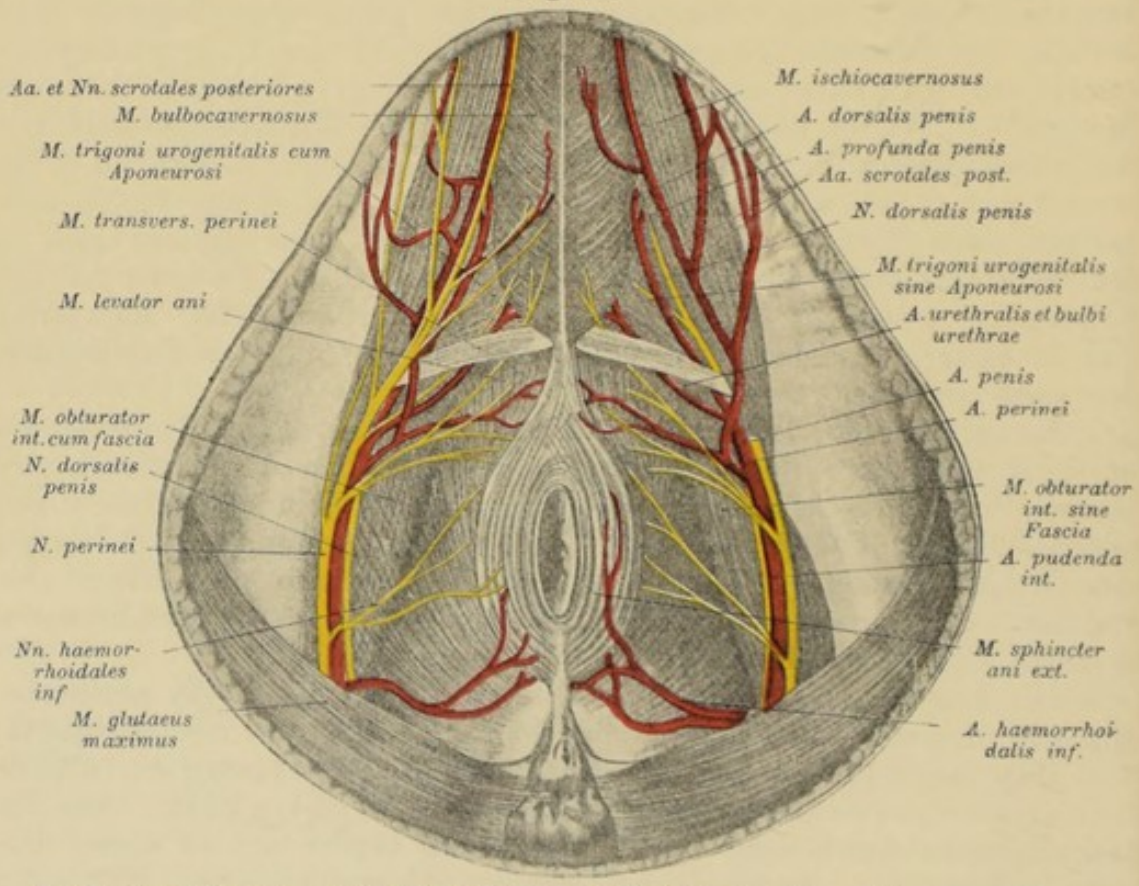

Die Fascien, Muskeln, Arterien und Nerven der Regio perinealis, analis et urogenitalis (nach Waldeyer).

verzögern oder verhindern. Hierbei sind nach Bochdalek außer den Harnröhrenmuskeln z. B. auch der Levator ani und der Obturator int. in wesentlicher Weise beteiligt.

4. Die Weichteile am und im weiblichen Becken.

§ 12. Von der genaueren Beschreibung der äußeren weiblichen Schamteile, der Harnröhre, der Scheide, sehen wir als nicht hierher gehörig ab. Zu beiden Seiten des Scheideneinganges außerhalb des Hymen mündet die im hinteren Ende der großen Schamlippen gelegene und hier als härtlicher Körper fühlbare Bartholinsche oder Cowpersche Drüse (Glandula vestibularis major), welche zu-

weilen zu größeren Abszessen in der hinteren Hälfte der großen Schamlippen Veranlassung gibt. Legt man die Bartholinsche Drüse nach Entfernung des Constrictor cunni (M. bulbocavernosus) blos, so zeigt sie ein körniges, kompaktes Aussehen analog der Tränendrüse. In die Gänge der Bartholinschen Drüsen kann man eine Sonde von der Stärke einer gewöhnlichen Pravazschen Spritze leicht einführen. Auf die genauere Beschreibung des Uterus mit seinen Adnexen, d. h. den als Bauchfellduplikaturen anzusehenden Ligamenta lata, mit den Eierstöcken, Tuben und den Lig. rotunda müssen wir hier verzichten. Nur mit Rücksicht auf die Erkrankungen in der Leisten-

Fig. 14.

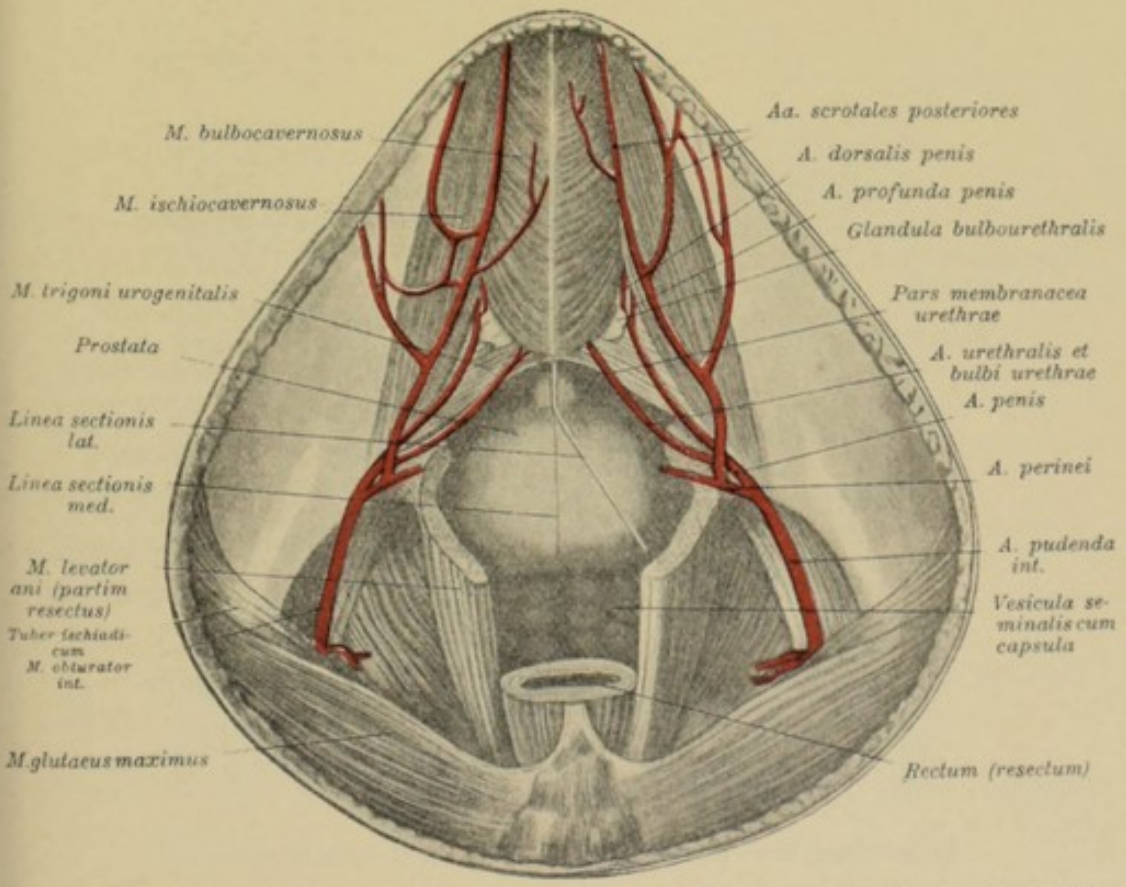

Regio perinealis (analis, urogenitalis) maris. Situs glandulae bulbourethralis, partis membranaceae urethrae, prostatae, vesiculae seminalis. Arteria pudenda interna (nach Waldeyer).

gegend sei bezüglich des Ligamentum rotundum s. teres uteri, welches nach dem Leistenkanal zieht und sich im Fettpolster der großen Schamlippen verliert, folgendes bemerkt. Das Verhalten des Lig. teres uteri im Bereich des Leistenkanals ist aus Fig. 15 und Fig. 16 (nach Waldeyer) ersichtlich. Die runden Mutterbänder sind nach Hyrtl gleichsam eine Fortsetzung der Uterussubstanz, weniger eigentliche fibröse Befestigungsmittel, sie bestimmen die Neigung des Uterus gegen die vordere Bauchwand und wirken einer Retroversio uteri entgegen. Waldeyer unterscheidet am Lig. teres uteri eine Portio intrapelvica mit einer Pars uterina, Pars ligamenti lati und Pars iliaca, sowie eine Portio extrapelvica mit einer Pars inguinalis und praeinguinalis. Ueber der Eintrittstelle des Lig. teres

uteri in den Leistenkanal liegt oben und nach vorn in Form eines Säckchens eine kleine Vorstülpung des Bauchfells, Processus vaginalis peritonei (Diverticulum Nuckii), unter dem Lig. teres uteri liegt hier der halbmondförmige Einstülpungsring der Fascia transversalis (Plica semilunaris fasciae transversalis Henle) und weiter vorwärts die Vasa epigastrica inf. (s. Fig. 16). Die Vasa epigastrica superficialia sind in Fig. 15 sichtbar, in Fig. 16 dagegen durchschnitten gezeichnet.

Die eigentlichen Befestigungsmittel des Uterus sind nach Hyrtl die Ligamenta uterosacra (sacrouterina) und die Lig. pubovesicouterina, welche sich beide an der Grenze zwischen Corpus und Collum uteri inserieren. Auch das Bauchfell, welches den

Fig. 15.

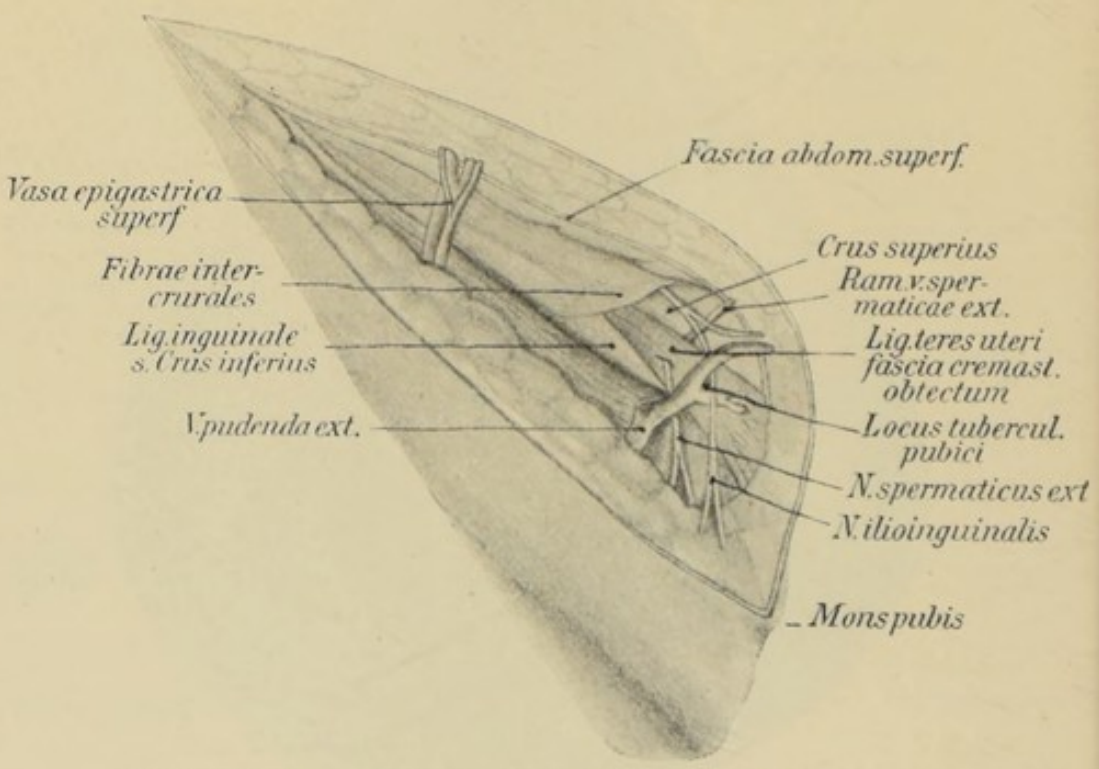

Ligamentum teres uteri. Canalis inguinalis I (nach Waldeyer).

Uterus mit der Blase und dem Mastdarm verbindet, ist als Befestigungsmittel des Uterus anzusehen. Die Eierstöcke liegen in der hinteren Platte des breiten Mutterbandes in der oberen Beckenapertur in Kontakt mit den Dünndärmen, die Eileiter sind als wahre Fortsetzungen des Uterus zu betrachten. Die weibliche Harnblase hat infolge der Gegenwart des Uterus einen kleineren sagittalen Durchmesser und der Blasengrund ist nicht so ausgebuchtet wie beim Manne, ferner steht sie etwas höher und ist an ihrer hinteren Fläche nicht so weit vom Bauchfell bedeckt. Der weibliche Blasengrund ist von der Scheide aus leicht fühlbar.

Die weibliche Harnröhre ist nach Hyrtl etwa 27—34 mm lang, ihre nach aufwärts und vorn gerichtete Konkavität ihrer Krümmung ist so gering, daß sie fast geradlinig verläuft. Sie ist weiter als die männliche Harnröhre, sehr dehnbar und an die Schamfuge durch den

vorderen Abschnitt der mittleren Mittelfleischfascie fixiert, welcher dem männlichen Lig. triangulare urethrae entspricht.

Die weibliche Dammgegend zeigt gegenüber der männlichen folgende Modifikationen. Die Fascia perinei superfacialis geht nach vorn in die beiden Schamlippen über. Die mittlere und obere Aponeurose besitzen eine Oeffnung für den Durchtritt der Vagina. Der Musc. bulbocavernosus umfaßt nicht, wie beim Manne, die Harnröhre, sondern den Scheideneingang als „Constrictor cunni". Der obere Teil der Vagina ist in Kontakt mit dem Mastdarm, dann entfernen sich beide voneinander, die Vagina tritt mehr nach vorn, der Mastdarm verläuft mehr gerade nach abwärts zum Anus. Im übrigen stellt die weibliche Dammgegend nach Hyrtl einen keilförmigen Raum mit unterer

Fig. 16.

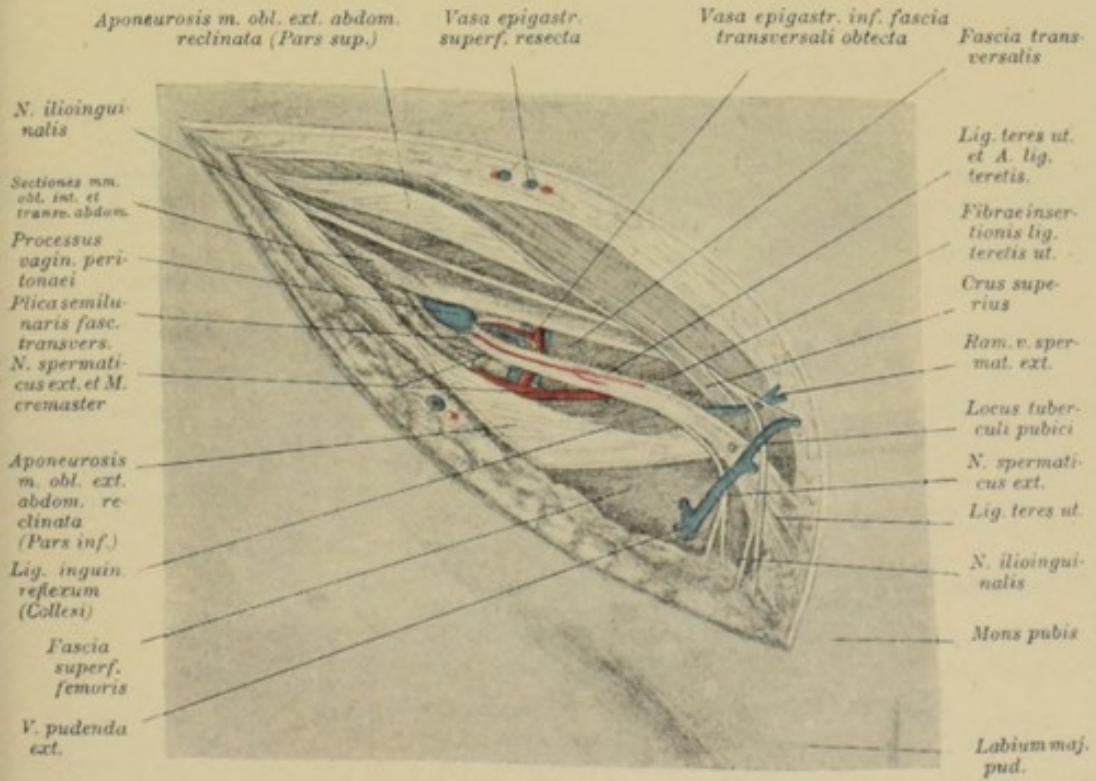

Ligamentum teres uteri. Canalis inguinalis II (nach Waldeyer).

Basis und nach oben gerichteter Spitze dar. Das Frenulum labiorum pudendi bildet den vorderen Rand des weiblichen Mittelfleisches.

J. W. Ballantyne hat an gefrorenen Durchschnitten von drei weiblichen und vier männlichen ausgetragenen Kindern und von einem 6 Monate alten männlichen Fötus die Lage der Beckenorgane studiert. Aus Mangel an Raum können wir auf die auch für den Chirurgen interessanten Ergebnisse nicht näher eingehen, ich verweise auf seine Mitteilungen im Edinburgh med. Journal 1890, Oktober, S. 313.

5. Sonstige Weichteile des männlichen und weiblichen Beckens. Muskeln. Blutgefäße. Nerven. Lymphgefäße. Schleimbeutel.

§ 13. Die Muskeln des männlichen und weiblichen Beckens. — Ueber die Muskeln des Beckens (s. Fig. 13 u. 14 S. 26 u. 27 und Fig. 17 u. 18) sei kurz folgendes bemerkt.

Im Bereich der Crista iliaca und der vorderen Bauchwand sind bekanntlich zu erwähnen der M. obliquus externus abdominis, der M. obliquus internus abdominis, der M. transversus abdominis und zwischen der Symphysis ossium pubis und dem Tuberculum pubicum die Insertionen vorn des M. pyramidalis und dahinter des M. rectus abdominis, Im oberen zweiten Drittel der Darmbeinschaufel und von der oberen vorderen Fläche des Kreuzbeins entspringt der M. iliacus, medial von ihm verlaufen der M. psoas major und minor, der letztere inseriert sich an die Eminentia iliopectinea. Angeborenen Mangel des M. psoas minor beobachtete Gruber. Meltzer hat die Kontraktionen des M. iliopsoas bei verschiedener Stellung der Extremität genauer studiert und dieselben als diagnostische Hilfsmittel, z. B. bei Erkrankungen des Wurmfortsatzes,

Fig. 17.

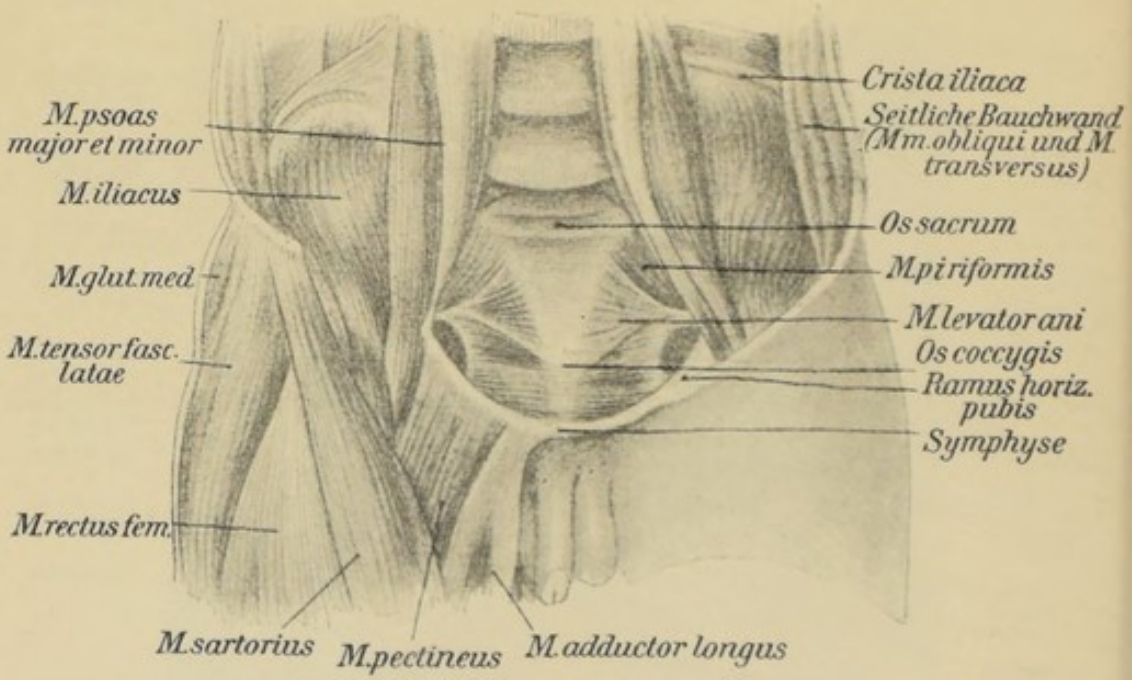

Die Muskeln der Beckengegend von vorn gesehen.

des Cöcums, des Colon ascendens, der Flexura sigmoidea, des Colon descendens, der Harnleiter und der unteren Partien der Nieren, bei Exsudaten, Entzündungen, Hämatomen in der Fossa iliaca u. s. w. benutzt. Dann folgen die am inneren vorderen Beckenrand im Bereich des Foramen obturatum entspringenden Adduktoren: der M. pectineus, Adductor longus, gracilis und Adductor magnus, der Adductor brevis und der Adductor minimus. Zu den Adduktoren gehört auch der M. obturator externus.

Am äußeren hinteren Beckenrand, unmittelbar nach außen und hinten von der Spina iliaca anterior superior entspringt der M. tensor fasciae latae, dicht neben ihm der M. sartorius. Zwischen die beiden zuletzt genannten Muskeln und den M. glutaeus minimus schiebt sich außen das vordere schmale Ende des M. glutaeus medius ein und zwischen dieselben bald nach dem Ursprung auseinandergehenden Muskeln tritt am Oberschenkel der M. rectus femoris,

welcher mit der einen (vorderen) Sehne an der Spina iliaca anterior inferior und mit der hinteren auf der Höhe des Acetabulumrandes (Waldeyer) entspringt.

An der hinteren und äußeren Fläche des Beckens finden sich folgende Muskeln: im Bereich der kleineren hinteren Hälfte der Crista iliaca der M. latissimus dorsi, das tiefe Blatt der Fascia lumbodorsalis, der M. quadratus lumborum und an der hintersten oberen Ecke der Ursprung des M. iliocostalis lumborum. An der Hinterfläche des Kreuzbeins entspringt der M. longissimus dorsi und der M. multifidus. An der Außenseite des Os ilium entspringt der M. glutaeus maximus, der M. glutaeus medius, letzterer ist, soweit er nicht unter dem Glutaeus maximus liegt, vom Tractus iliotibialis bedeckt, dann von der Incisura ischiadica major bis zu der

Fig. 18.

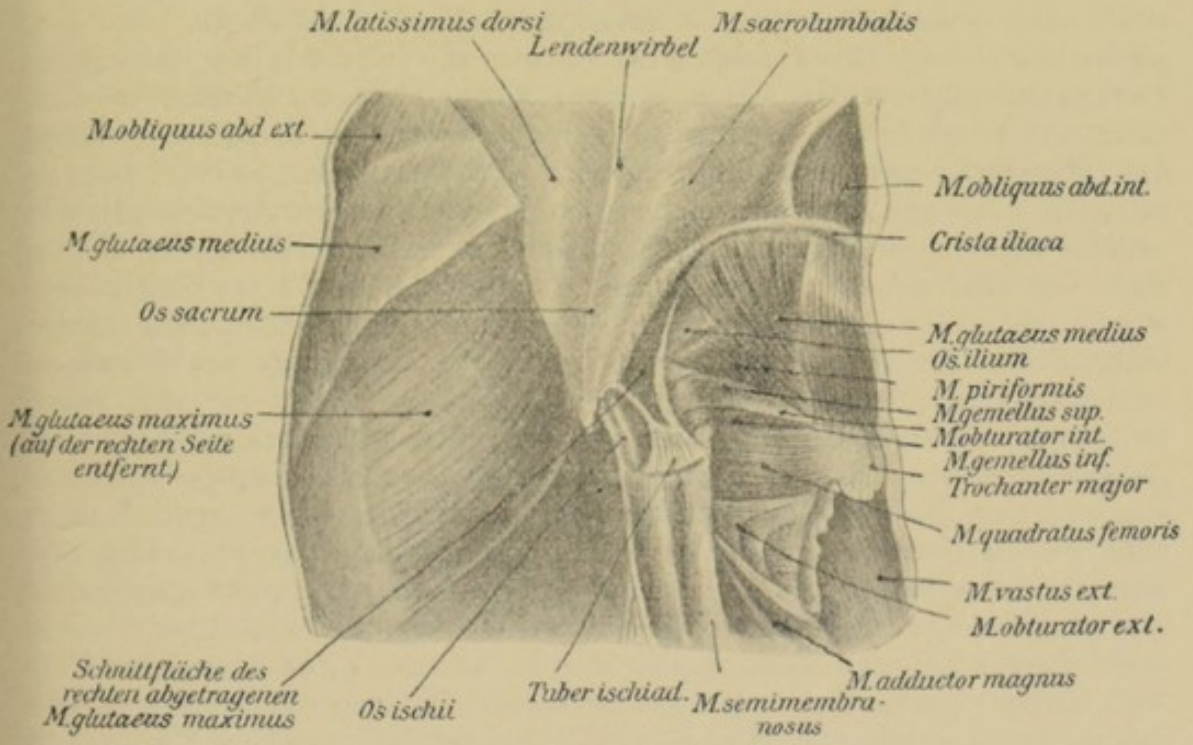

Die Muskeln an der Hinterfläche des Beckens.

zwischen der Spina iliaca anterior superior und der Spina iliaca anterior inferior gelegenen Incisura iliaca minor der M. glutaeus minimus.

Von den Muskeln der Beckenhöhle sind von besonderem Interesse die beiden sich am großen Trochanter inserierenden Auswärtsroller des Schenkels, der M. obturator internus und der M. piriformis. Der M. obturator internus entspringt oben hinten am Sitzbein entsprechend dem Pfannenboden und im Bereich des Foramen obturatum, den Canalis obturatorius für den Durchtritt der mit der Fascia pelvis und Fett umhüllten Vasa obturatoria und des Nervus obturatorius freilassend. Der von einer Aponeurose bedeckte M. obturator internus tritt dann durch das große Hüftloch aus der Beckenhöhle, ändert dann plötzlich seine Richtung nach vor- und auswärts, und seine Sehne zieht nun, in mehrere Teile gespalten, in entsprechenden Knochenfurchen der Incisura ischiadica minor nach dem großen Trochanter. Die Reibung

der Sehne an der Incisura ischiadica minor wird durch einen hier befindlichen Schleimbeutel verringert.

Der M. piriformis entspringt in drei Hauptursprungszacken von der Vorderfläche des Kreuzbeins unterhalb des Foramen sacrale I beginnend und das Foramen sacrale II und III umfassend, zieht dann ebenfalls wie der M. obturator int. als kräftiger Auswärtsroller des Schenkels durch das große Hüftloch zum großen Trochanter. Am äußeren Rand des 5. Kreuzwirbels und des Steißbeins entspringt der schon S. 23 erwähnte M. coccygeus. In der Mehrzahl der Fälle findet man nach Waldeyer auch einen M. sacrococcygeus anterior, am dritten oder vierten Foramen sacrale anterius entspringend und sich an der Vorderfläche der Steißwirbel und am Ligamentum sacrococcygeum anterius inserierend.

Bezüglich der genaueren Beschreibung der am Becken sich inserierenden Damm- und Aftermuskeln beim männlichen und weiblichen Geschlecht verweise ich auf S. 25—27 und S. 29. Ich bemerke hier noch kurz folgendes. Nach Holl wird das männliche Becken im allgemeinen durch je zwei Muskelplatten verschlossen und zwar durch das Diaphragma pelvis proprium s. rectale, welches den Mastdarm passieren läßt und das Diaphragma pelvis accessorium s. urogenitale, welches den Harn- und Geschlechtsschlauch umgibt und in den Angulus subpubicus eingerahmt ist. Beim Weibe sind die anatomischen Verhältnisse, wie schon S. 29 hervorgehoben wurde, entsprechend der Lage und Form der Geschlechtsorgane modifiziert. Der M. levator ani (s. auch S. 23) entspringt am Foramen obturatum vor dem M. obturator int., hinten kommt er mit einer zweiten Zacke als M. coccygeus von der Spina ischiadica, diese beiden Zacken sind durch den Arcus tendineus musculi levatoris ani, von welchem die mittlere Levatorportion entspringt, verbunden. Unterhalb des M. levator ani an der Vereinigungsstelle des Os ischii mit dem Os pubis entspringt zusammen mit dem Corpus cavernosum penis der letzteres deckende M. ischiocavernosus, vor und über diesem vom Ramus inferior ossis pubis der M. transversus profundus. Am Tuber ischiadicum inseriert sich der M. transversus perinei superficialis (Hyrtl, Waldeyer). An der ventralen Fläche der Steißbeinspitze befestigen sich Bündel des M. levator ani und des M. sphincter ani externus, dorsal verlaufen zwischen Steißbein und Kreuzbein die verschieden kräftig entwickelten Musculi sacrococcygei posteriores.

§ 14. Die Blutgefäße des männlichen und weiblichen Beckens (Fig. 19 bis Fig. 27). — Die Art. iliaca communis, etwa 5 cm lang und 11—12 mm im Durchmesser, verläuft subperitoneal jederseits vor dem 4. und 5. Lendenwirbelkörper am medialen Rande des M. psoas major leicht gebogen nach unten und außen hinter dem Ureter und links auch hinter der aus der Art. mesenterica inferior stammenden Art. haemorrhoidalis superior nach abwärts und teilt sich lateral vom Promontorium in die Art. iliaca int. s. hypogastrica und Art. iliaca externa. Die Arterie liegt beiderseits nach vorn und etwas nach links von der Vena iliaca communis. Nach anderen, z. B. nach Spalteholz, liegt die Vena iliaca communis

beiderseits im wesentlichen medial von der Arterie, so daß das freie Dreieck zwischen der Gabelung der Art. iliaca communis von den beiden Venae iliacae communis ausgefüllt wird, und die letzteren nur zum geringeren Teil von den Arterien bedeckt werden.

Die Hauptarterie des Beckens und seiner Organe ist die Arteria iliaca interna s. hypogastrica. Dieselbe zeigt nicht selten manche Unregelmäßigkeiten im Verlauf, Ursprung und peripherer Verästelung bei den einzelnen Individuen, sowohl rechts als links (Jartschinsky, Robinson). Im allgemeinen ist die Anatomie der Arteria hypogastrica folgende (s. Fig. 19 u. 20). Dieselbe tritt vor der Articulatio sacroiliaca in die Beckenhöhle hinab, am oberen Rande der Incisura ischiadica major teilt sie sich in einen vorderen und hinteren Ast und dann gleich in mehrere Aeste. Die Art. hypogastrica sinistra hat nach außen den N. obturatorius, hinter sich die Vena hypogastrica, vor sich den Ureter und nach einwärts die großen Nervenstämme des Plexus sacralis. Die rechte Art. hypogastrica ist etwas länger als die linke, weil die Teilungsstelle der ersteren etwas höher liegt. Die Lage des Harnleiters zu der Art. hypogastrica ist schwankend, im allgemeinen kreuzt der Harnleiter die Arterie links weiter distalwärts als rechts, so daß der linke Harnleiter der Medianlinie näher liegt als der rechte. Der oben erwähnte hintere Ast der Art. hypogastrica biegt sich stark nach hinten zum oberen Teile des Foramen ischiadicum majus (oberhalb des M. piriformis), gibt die Art. iliolumbalis, Art. obturatoria und sacralis lateralis ab und endigt als Art. glutaea superior, welche über dem M. piriformis durch die Incisura ischiadica major zum Gesäß geht (s. Fig. 24). Der vordere Ast läuft vor dem M. piriformis zum unteren Abschnitt des Foramen ischiadicum majus und gibt folgende Zweige ab: die nur vor der Geburt entwickelte Art. umbilicalis, aus welcher die Arteriae vesicales superiores entspringen, die Art. vesicalis inferior, die Art. deferentialis (beim Manne), die Art. uterina (beim Weibe), die Art. haemorrhoidalis media und schließlich die beiden Endäste, die Art. glutaea inferior und Art. pudenda interna. Die Zweige des hinteren Astes der Art. hypogastrica und die Art. glutaea inferior aus dem vorderen Ast versorgen vorwiegend als Rami parietales die Beckenwände, während diejenigen des vorderen Astes (ohne die Art. glutaea inferior) als Rami viscerales zu den Beckenorganen verlaufen.

Die Art. iliolumbalis (s. Fig. 21) anastomosiert durch den Ramus lumbalis mit der letzten Art. lumbalis aus der Aorta und durch den Ramus iliacus mit der Art. circumflexa ilium profunda, sie versorgt die benachbarten Muskeln, Knochen und Haut und gibt einen Ramus spinalis zum Wirbelkanal.

Die Art. sacralis lateralis (s. Fig. 19) verzweigt sich auf der Vorderfläche des Kreuzbeins, gibt Rami spinales durch die Foramina sacralia in den Canalis sacralis und Zweige zu den Muskeln und der Haut der Hinterfläche des Kreuzbeins, sie ist bedeutender als die unpaare, in der Mitte des Kreuzbeins verlaufende Art. sacralis media, welche nahe oberhalb des Teilungswinkels aus der Aorta abdominalis entspringt (s. Fig. 19).

Die Art. obturatoria (s. Fig. 21 u. 22) ist die Hauptarterie des Ischiopubicum, sie entspringt häufig aus dem vorderen Ast der Art.

hypogastrica, verläuft, vom Ureter und Bauchfell bedeckt, unter der Linea terminalis des Beckens und unter dem N. obturatorius nach vor- und abwärts zum Canalis obturatorius und teilt sich innerhalb desselben in seine Endäste. Außer kleinen Aesten im Becken sind folgende Zweige der Art. obturatoria wichtig (s. Fig. 21 u. 22): 1. der Ramus pubicus an der hinteren Fläche des Ramus superior ossis ilei, anastomosiert auf der oberen (hinteren) Fläche des Lig. lacunare (Gimbernati) mit dem

Fig. 19.

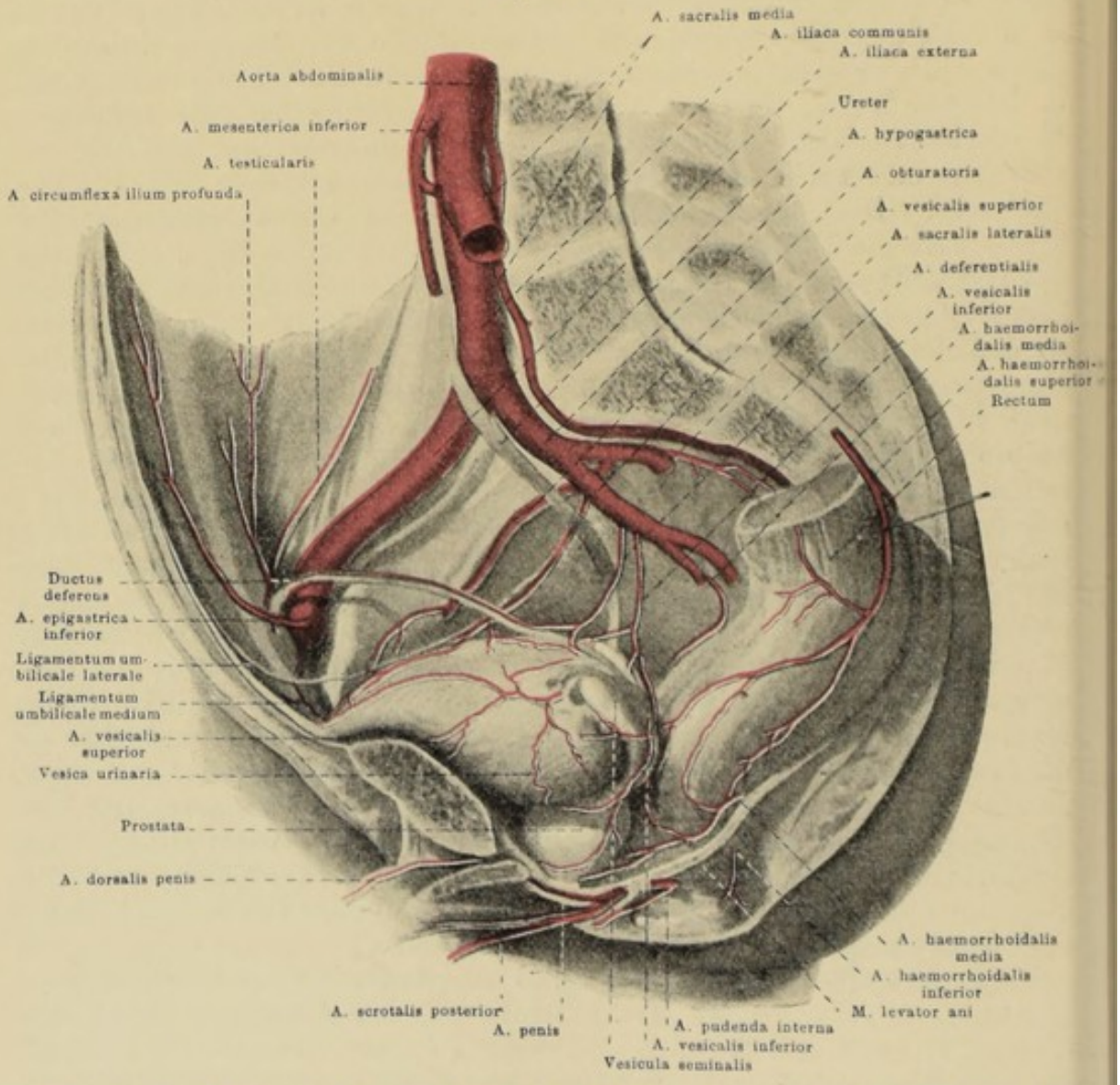

Die Arterien des männlichen Beckens von links gesehen. Der Mastdarm ist etwas nach links verzogen, das Bauchfell ist entfernt (nach Spalteholz).

Ramus obturatorius der Art. epigastrica inf.; 2. der Ramus internus medial von der Membrana obturatoria nach abwärts zu Muskel und Sitzbein, von Waldeyer entdeckt; 3. der Ramus anterior für die vordere Fläche des Foramen obturatum und den M. obturator ext., und 4. der Ramus posterior teils für die hintere, teils für die vordere Fläche der Weichteile und Knochen des Foramen obturatum, zum Hüftgelenk durch die Incisura acetabuli die Art. acetabuli abgebend (s. Fig. 22).

In etwa ein Drittel der Fälle entspringt die Art. obturatoria vermittels der Anastomose mit der Art. epigastrica inf. (Ramus obturatorius der Art. epigastrica inf.) aus der Art. epigastrica (s. Fig. 23), sie liegt dann nach Spalteholz etwa in der Hälfte dieser Fälle auf dem Lig. lacunare (Gimbernati) oder auf dem Septum femorale, in der anderen Hälfte lateralwärts vom Annulus femoralis. Dieser abnorme Verlauf der Art. obturatoria, welcher nach Meckel und Cloquet so-

Fig. 20.

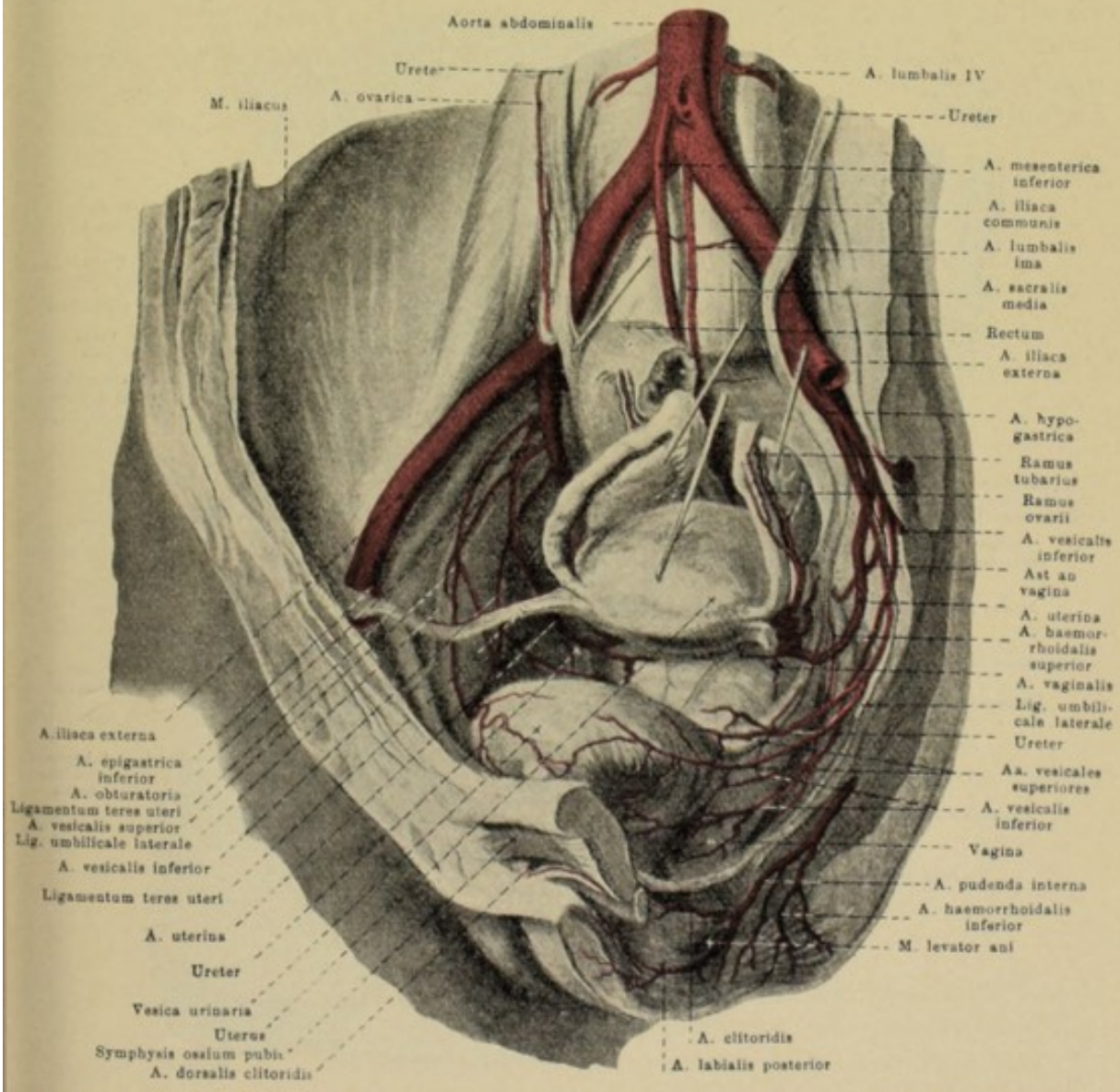

Arterien des weiblichen Beckens von vorn und links gesehen. Der Uterus, die Eierstöcke, der Mastdarm und die Ureteren sind etwas aus ihrer Lage gezogen, das Bauchfell ist entfernt (nach Spalteholz).

gar ebenso häufig vorkommt, wie der normale, ist besonders für die Operation der Schenkelhernien von Bedeutung. Cooper besaß nach Hyrtl zwanzig Präparate bezüglich des gleichzeitigen Vorkommens dieser Anomalie mit Schenkelhernien, indem die Art. obduratoria sich über den Bruchhals nach innen und unten krümmte und längs des konkaven Randes des Lig. lacunare (Gimbernati) zum Foramen obturatum herabging. Nach Tiedemann, Wyeth und Wardwell kommt der abnorme Verlauf der Art. obturatoria etwa doppelt so

häufig beim weiblichen Geschlecht als beim männlichen vor. Die Vena obturatoria geht im allgemeinen häufiger in die Vena iliaca ext. oder Vena epigastrica, als die Arterie aus diesen Arterien entspringt. In der neueren Zeit ist der Verlauf der Art. obturatoria besonders von Krusche, Jastschinski und Waldeyer genauer beschrieben worden, auf deren Arbeiten ich hiermit verweise.

Fig. 21.

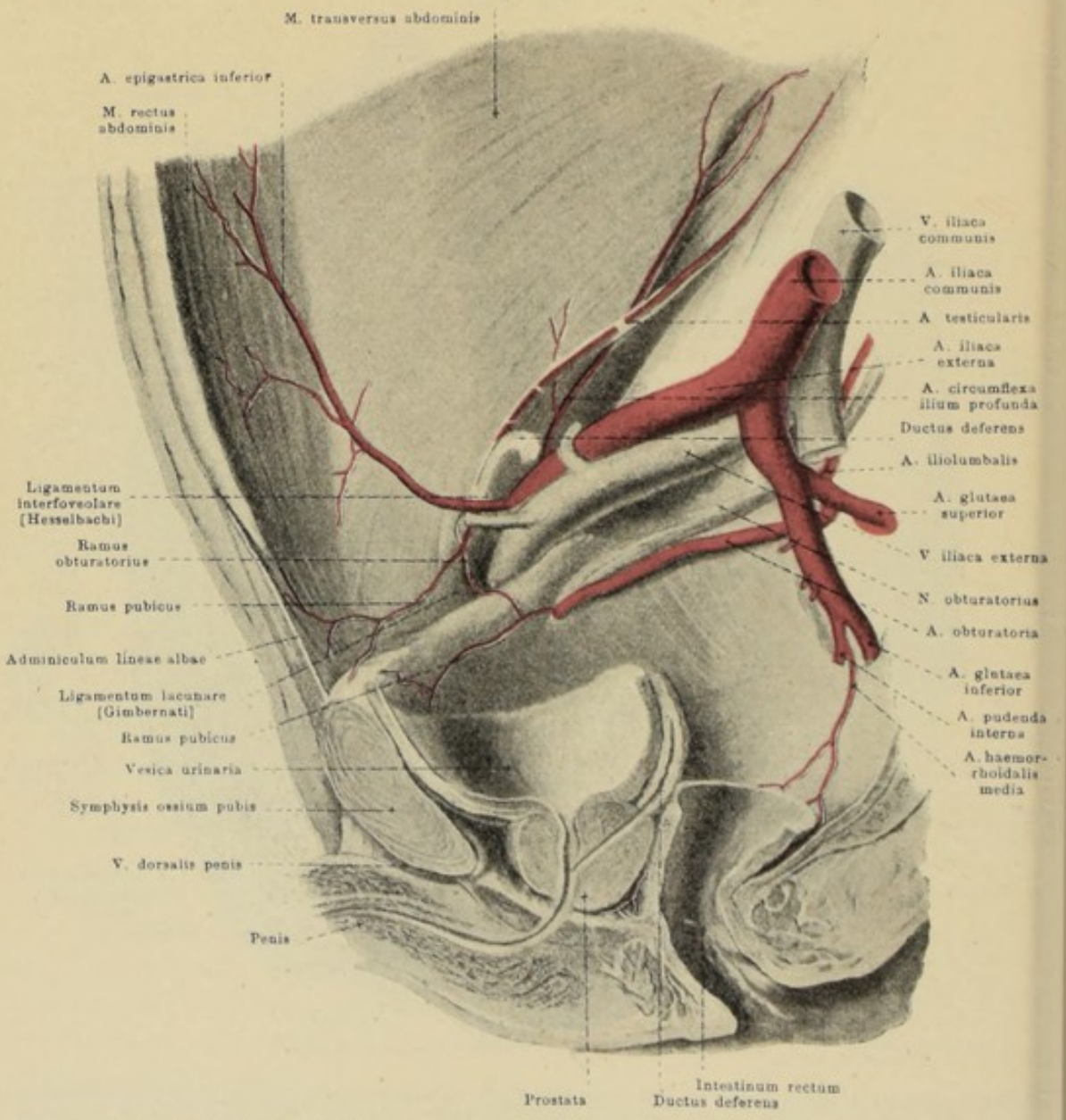

Arteria obturatoria dextra und Art. epigastrica inferior dextra des Mannes von links gesehen (nach Spalteholz).

Die Art. glutaea superior (s. Fig. 24), welche, wie wir später sehen werden, wegen der ungünstigen Prognose ihrer Verletzungen übel berüchtigt ist, liegt im Bereich der Linea iliotrochanterica Farabeuf, einer zwischen der Spina iliaca posterior sup. und der Spitze des Trochanter major gezogenen Linie, und zwar an der Grenze des medialen und mittleren Drittels dieser Linie. Sie verläuft nach hinten durch den oberen Teil des Foramen ischiadicum majus oberhalb des

M. piriformis aus der Beckenhöhle, an die umgebenden Muskeln und den Knochen Aeste abgebend, teilt sich dann in einen zwischen M. glutaeus maximus und medius nach abwärts ziehenden Ramus superficialis und in einen zwischen M. glutaeus medius und minimus nach vorn verlaufenden Ramus profundus; letzterer teilt sich in einen Ramus superior, entlang dem oberen Rande des M. glutaeus minimus verlaufend, und einen in die Substanz des M. glutaeus medius eintretenden Ramus inferior. Die Art. glutaea sup. gibt auch Zweige an die Haut der Glutäalgegend ab.

Die Art. glutaea inferior (s. Fig. 24) verläuft etwa 3 cm tiefer als die eben erwähnte Linea iliotrochanterica Farabeuf unterhalb des M. piriformis zwischen diesem und dem Lig. sacrospinosum durch den unteren Teil des Foramen ischiadicum majus nach hinten

Fig. 22.

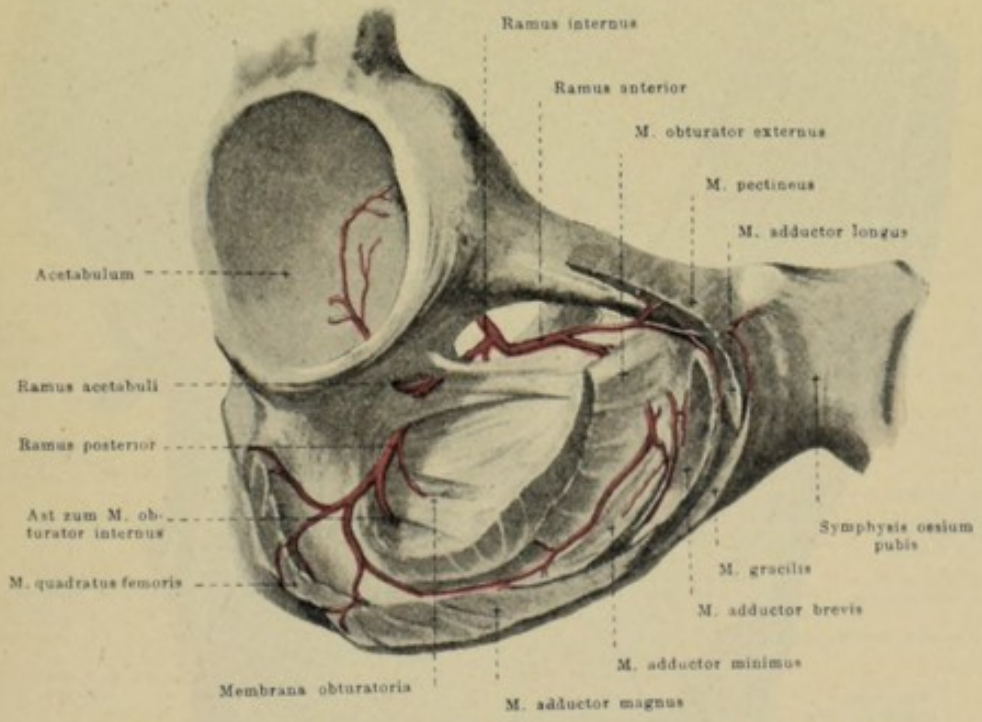

Endverzweigung der Art. obturatoria dextra (nach Spalteholz).

und unten an der vorderen Fläche des M. glutaeus maximus, um diesen und die benachbarten Muskeln nebst Hautdecke zu versorgen. Ein langer feiner Ast der Art. glutaea inf. begleitet als Art. comitans N. ischiadici den N. ischiadicus bis zur Kniekehle.

Von den Arterien der Beckeneingeweide (Rami viscerales art. hypogastricae) erwähne ich zuerst die Art. umbilicalis; voll entwickelt nur vor der Geburt, verläuft sie bogenförmig an der Innenfläche des kleinen Beckens nach vorn und aufwärts zur vorderen Bauchwand und weiter unter dem Bauchfell bis zum Nabel; zum oberen Teil der Blase gibt sie die Art. vesicales superiores ab (s. Fig. 19 u. 20). Nach der Geburt obliteriert der größte Teil der Arterie zum Lig. umbilicale laterale, nur der Anfangsteil der Arterie und die Blasenäste bleiben bestehen.

Die Art. vesicalis inferior (s. Fig. 19 u. 20) versorgt den Fundus

der Blase, beim Manne die Prostata und Vesicula seminalis, beim Weibe die Vagina.

Die Art. deferentialis (s. Fig. 19), nur beim Manne vorkommend, entspringt nicht selten aus der Art. umbilicalis oder aus der Art. vesicalis inferior, verläuft zum Ductus deferens, dann sich hier teilend abwärts zur Vesicula seminalis, oder aufwärts zum Leistenkanal und Nebenhoden, wo sie mit der Art. testicularis anastomosiert.

Die Art. haemorrhoidalis media (s. Fig. 19) entspringt nach

Fig. 23.

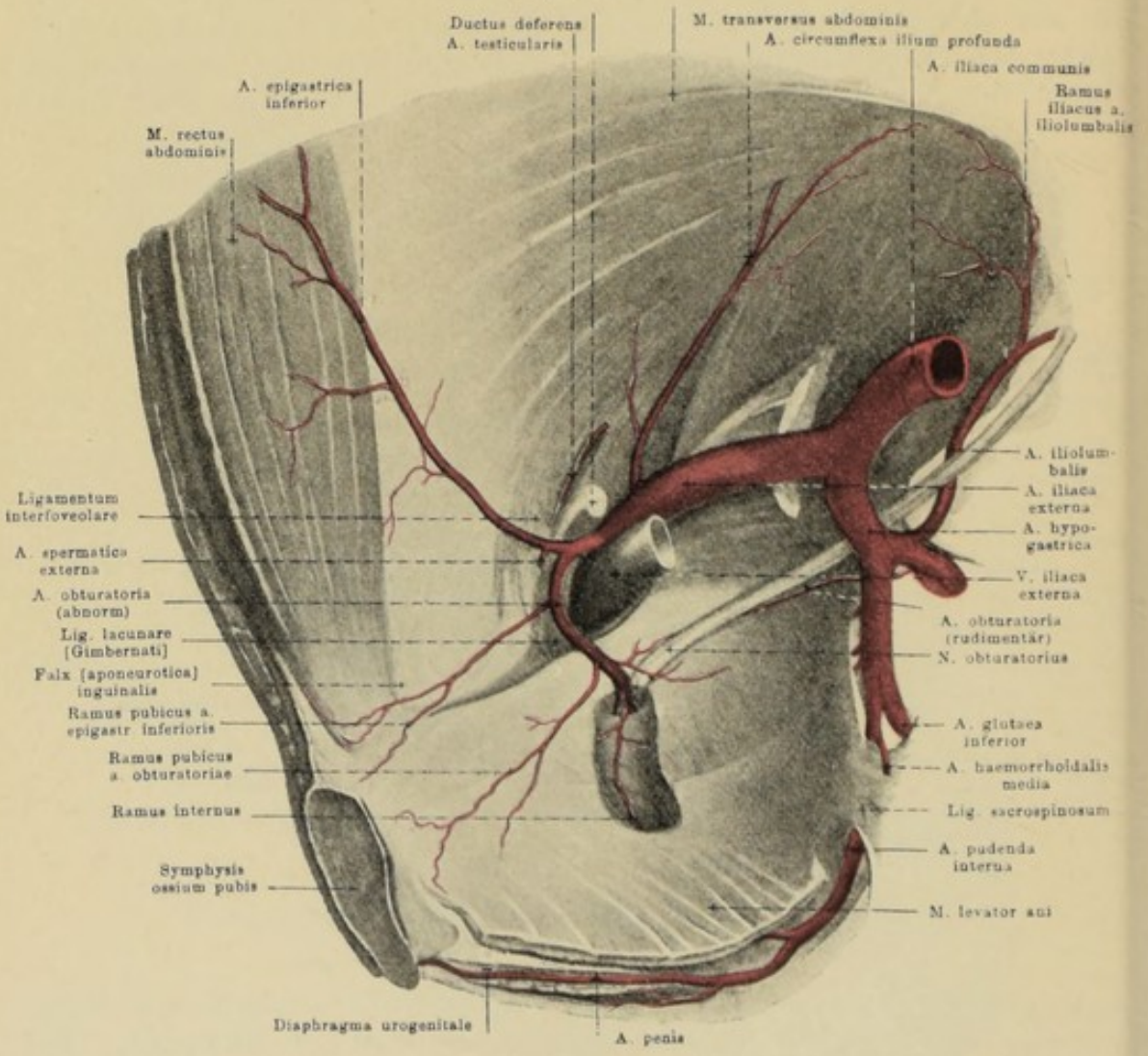

Abnormer Verlauf der Art. obturatoria dextra des Mannes (nach Spalteholz).

Spalteholz häufig aus der Art. pudenda interna, verläuft über dem M. coccygeus und M. levator ani nach abwärts und medianwärts zum Mastdarm und zu den umgebenden Muskeln, sie gibt, wie die beiden zuletzt genannten Arterien, Zweige zu den Vesiculae seminales und der Prostata des Mannes und zur Vagina beim Weibe.

Die Art. pudenda interna (s. Fig. 19—21 u. 23—24) verläuft mit der Art. glutaea inferior am unteren Rande des M. piriformis aus der Beckenhöhle, kreuzt hier die letztere und zieht dann hinter dem Lig. sacrospinosum nach abwärts, gelangt zur medialen Fläche des Tuber ischiadicum und des Ramus inferior ossis ischii, verläuft dann etwas

oberhalb des Processus falciformis und bedeckt von der Fascia obturatoria bogenförmig nach vorn, um sich dicht hinter dem M. transversus perinei superficialis in die Art. perinei und Art. penis resp. Art. clitoridis zu teilen, nachdem sie vorher die meist doppelte oder dreifache Art. haemorrhoidalis inferior zu den Muskeln und der Haut des Afters abgegeben hat (s. Fig. 19 u. 20). Die Beschreibung der weiteren Verzweigungen der Endäste der Art. pudenda int., der Art. perinei, der Art. penis resp. der Art. clitoridis an den männlichen und weiblichen Geschlechtsteilen gehört nicht mehr hierher.

Fig. 24.

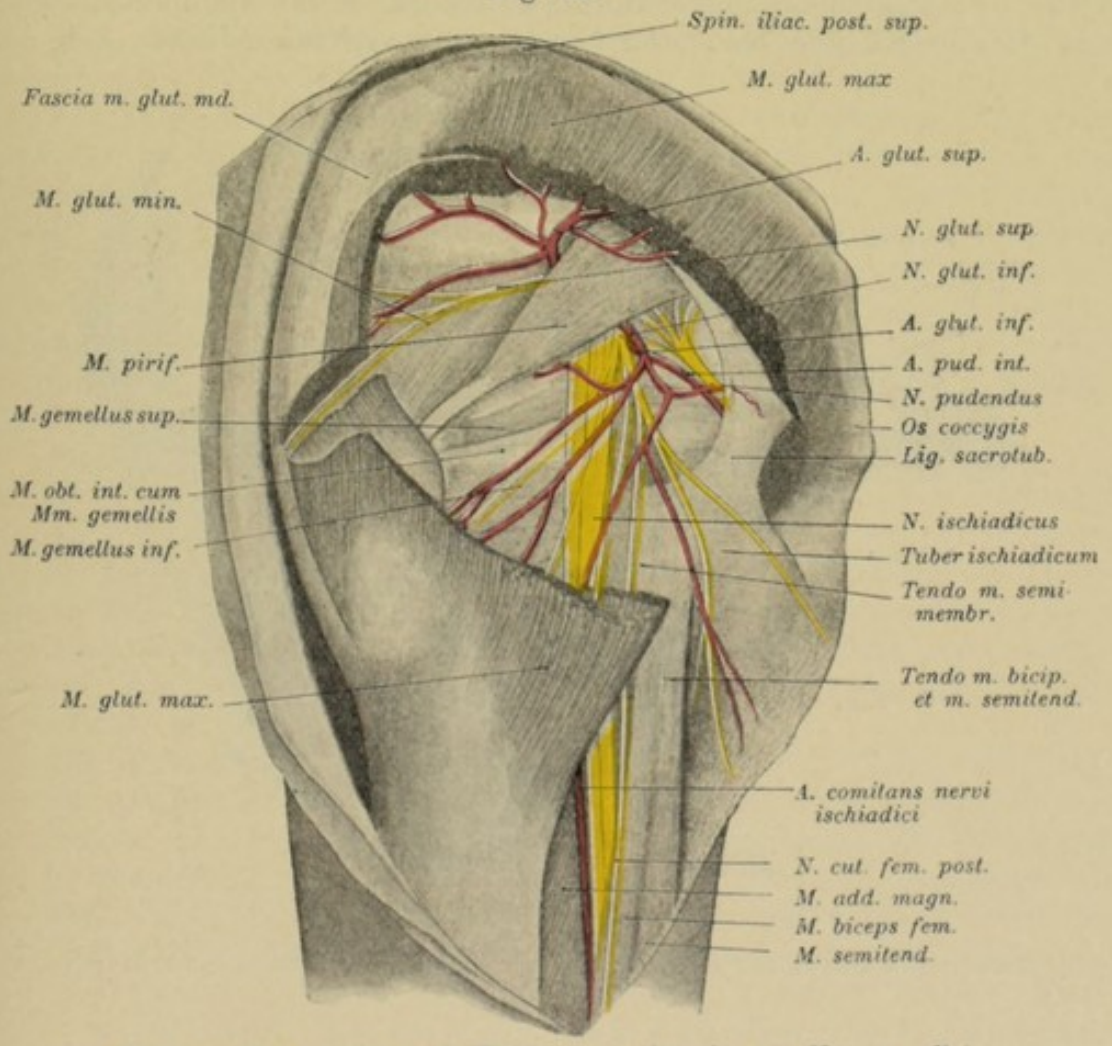

Regio glutaea sinistra nach Waldeyer. (Arterien rot, Nerven gelb.)

Die Art. uterina (s. Fig. 25) verläuft anfangs an der Innenwand des kleinen Beckens subperitoneal nach vorn, wendet sich dann medianwärts und durch das Parametrium schräg nach vorn vor dem Ureter zur Cervix uteri, hier die an der lateralen Wand der Vagina nach abwärts ziehende Art. vaginalis abgebend. Dann verläuft die Art. uterina stark geschlängelt zwischen den Blättern des Lig. latum uteri bis zum Fundus uteri, gibt zahlreiche korkzieherartig geschlängelte und untereinander anastomosierende Zweige an die vordere und hintere Fläche des Uterus ab und endigt teils an der Tube als Ramus tubarius, teils am Ovarium als Ramus ovarii, welcher mit der Art. ovarica breit anastomosiert.

Die Art. iliaca externa (s. Fig. 19—21) verläuft subperitoneal an der medialen vorderen Seite des M. psoas major entlang schräg nach abwärts, sie liegt erst vor, dann lateral von der Vena iliaca externa, um durch die Lacuna vasorum unter dem Lig. inguinale (Pouparti) als Art. femoralis auf den Oberschenkel überzugehen. Außer kleinen Aesten an die Umgebung gibt sie als Hauptäste die Art. epigastrica inferior und die Art. circumflexa ilium profunda ab.

Die Art. epigastrica inferior (s. Fig. 19—21) entspringt dicht oberhalb des Lig. inguinale (Pouparti) und verläuft bogenförmig nach aufwärts (medial vom Annulus inguinalis abdominalis) zur Rückfläche und schließlich in die Substanz des M. rectus abdominis, diesen und die bedeckende Haut versorgend und vielfach mit der Art. epi-

Fig. 25.

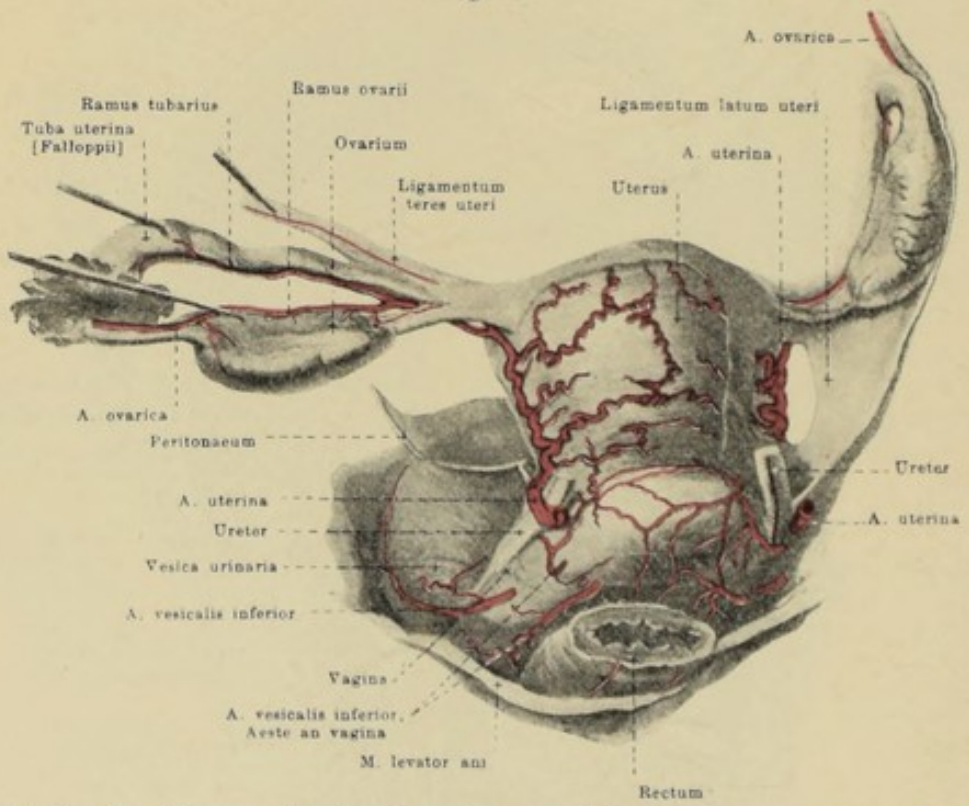

Die Arterien des Uterus und seiner Umgebung von hinten und etwas von links gesehen (nach Spalteholz).

gastrica superior anastomosierend. Während ihres Verlaufes an der Hinterfläche der Bauchwand buchtet sie das Bauchfell als Plica epigastrica vor und scheidet so die Foveae inguinales medialis und lateralis voneinander. Die Hauptäste sind: 1. der hinter dem Beckenansatz des M. transversus abdominis am Ramus superior ossis pubis verlaufende Ramus pubicus, welcher den Ramus obturatorius hinter dem Lig. lacunare (Gimbernati) zum Ramus pubicus der Art. obturatoria abgibt; 2. die Art. spermatica externa zum Samenstrang und zu den Hüllen des Hodens beim Manne und die Art. ligamenti teretis uteri beim Weibe zum Lig. teres uteri und den Labia majora.

Die Art. circumflexa ilium profunda (s. Fig. 19) entspringt aus der Art. iliaca ext. hinter oder unter dem Lig. inguinale, steigt

dann zwischen M. transversus abdominis und iliacus lateralwärts nach oben zu den benachbarten Muskeln und zum M. transversus und obliquus int. abdominis und nach hinten zur Crista iliaca, hier mit dem Ramus iliacus der Art. iliolumbalis anastomosierend. W. Gruber beschrieb eine beiderseitige Duplizität der Art. circumflexa ilium profunda in der Weise, daß die eine (vordere) Arterie an der normalen Stelle abging und in der Bauchwand in die Höhe stieg, die zweite (hintere) aus der Art. iliaca ext. mit der anderen zusammen entspringend über dem Arcus cruralis quer über den Psoas und M. iliacus verlief, an beide Aeste abgebend, dann weiter zur Crista iliaca in die Bauchwand, wo sie mit der vorderen auf dem Hüftbeinkamme anastomosierte.

Aus dem Gebiet der Art. femoralis kommen für die Beckengegend noch folgende Gefäße in Betracht: 1. die Art. epigastrica superficialis dicht unter dem Lig. inguinale entspringend und nach aufwärts bis zur Nabelgegend verlaufend, den M. obliquus ext. und die Haut versorgend; 2. die Art. circumflexa ilium superficialis, häufig ein Ast der Art. epigastrica superficialis, zu Muskeln und Haut im Bereich der Spina iliaca anterior superior; 3. die Art. pudendae externae zur vorderen Fläche des Hodensacks und Penis (Arteriae scrotales anteriores) resp. der Labia majora (Arteriae labiales anteriores); 4. die Rami inguinales zu Lymphdrüsen und Muskeln der Fossa iliopectinea.

Endlich erwähne ich noch die Art. haemorrhoidalis superior (s. Fig. 19 u. 20) aus der unpaaren Art. mesenterica inferior, sie biegt vor der Art. und Vena iliaca communis sinistra und vor dem Promontorium nach abwärts, verläuft zwischen den beiden Blättern des Mesorektum zwischen Kreuzbein und Mastdarm nach abwärts, teilt sich dann in zwei rechts und links vom Rektum verlaufende Aeste und anastomosiert oben mit den Arteriae sigmoideae, unten mit den Arteriae haemorrhoidales mediae aus der Art. hypogastrica.

Die Art. testicularis (spermatica interna, s. Fig. 19), entspringt gewöhnlich von der Aorta abdominalis dicht unterhalb der Nierenarterien, verläuft dann durch den Leistenkanal als Bestandteil des Samenstrangs zum hinteren Umfang des Hodens, denselben als oberflächliche und tiefe Aeste versorgend und am Nebenhoden mit der Art. deferentialis anastomosierend. Die letztere Anastomose zeigt, daß die Art. testicularis s. spermatica interna keine Endarterie für den Hoden ist, und daß sie ohne dauernde Funktionsstörung für das Organ unterbunden werden kann (s. Waldeyer l. c. und J. Griffiths in The Journal of anat. and physiol. Vol. XXX, p. 81, 1895). Bezüglich der Arterien der Dammgegend s. auch S. 26 u. 27, Fig. 13 u. 14.

Die Venen der genannten Arterienverzweigungen sind bei den größeren Gefäßen gewöhnlich doppelt vorhanden. Reiche Venengeflechte finden sich besonders in der Gegend des Blasenhalses, der Prostata, des Uterus und um das untere Ende des Mastdarms herum; sie ergießen sich vor allem in die Vena hypogastrica s. iliaca int. resp. in die untere Hohlvene. Der Plexus venosus uterovaginalis strömt teils in die Vena hypogastrica, teils mittels des Plexus pampiniformis der Tuben in die Vena spermatica int. und durch diese in die Vena cava inf. oder in die Nierenvenen. Infolge der wechselnden Größe der

Organe der Beckenhöhle, der Harnblase, des Mastdarms und des Uterus, ist die Beckenhöhle so reich an großstämmigen Venengeflechten, wie kaum eine andere Körpergegend, ausgenommen vielleicht den Rückgratskanal. Bezüglich der genaueren Beschreibung der Venenplexus des Beckens verweise ich besonders auf die Arbeiten von Gillette (Recherches anatomiques sur les veines de la vessie et sur les plexus veineux intra-pelviens, Journal de l'anatomie et de la physiologie, Sept. et Octobre 1869) und von Lenhossek (Das venöse Konvolut der Beckenhöhle beim Manne. Mit 2 Tafeln. Wien 1871).

§ 15. Die Nerven des Beckens. — Bezüglich der Nerven des Beckens hebe ich kurz folgendes hervor und folge dabei den Angaben von Waldeyer, Langley, Anderson u. a.

Die sensiblen Nerven der Beckenhaut stammen zu etwa zwei Dritteln aus dem Plexus lumbalis, im übrigen aus dem Plexus sacralis, welcher vor allem durch Versorgung der Geschlechtsteile, des Dammes und des Anus das Zustandekommen der Wollustempfindung vermittelt.

Die Nerven der inneren Beckenwand stammen vom Plexus lumbalis, sacralis, pudendus, coccygeus und sympathicus. Der Plexus lumbalis (s. Fig. 26 schematisch), aus welchem der N. obturatorius stammt, setzt sich zusammen aus den vorderen Aesten des 1.—4. Lendennerven. Das eigentliche Beckennervengeflecht ist der Plexus sacralis (s. Fig. 26 schematisch), er besteht nach Waldeyer aus dem vom Plexus lumbalis stammenden Truncus lumbosacralis und aus den vorderen Aesten des 1.—4. Sakralnerven. Die Sakralnerven verlaufen am Kreuzbein in Knochenrinnen, damit sie durch die in ihrem Lumen sehr wechselnden Beckenorgane, z. B. besonders durch den schwangeren Uterus, nicht gedrückt werden. Beim Weibe sind daher die Knochenrinnen tiefer als beim Manne. Der Plexus sacralis verläßt das Becken durch das große Hüftloch, nachdem er vorher den mit der Art. pudenda int. verlaufenden Plexus pudendus zu den Beckeneingeweiden und den äußeren Geschlechtsteilen abgegeben hat. Die Verästelung des Plexus sacralis ist nach Waldeyer folgende: 1. die Muskelnerven: Nervus glutaeus superior und inferior, die Nervi rotatorum femoris und die Nervi diaphragmatis pelvis; 2. gemischter Nerv ist der N. ischiadicus und 3. der Hautnerv ist der N. cutaneus femoris posterior. Die kompakteste Fortsetzung des Plexus sacralis ist der N. ischiadicus (s. Fig. 24), welcher das Becken am unteren Rande des M. piriformis (durch das Foramen infrapiriforme) verläßt. Der sich unmittelbar an den oben erwähnten Plexus pudendus anschließende Plexus coccygeus wird nach Waldeyer gebildet vom vorderen Aste des Nervus sacralis V und des N. coccygeus, ferner aus einem kleinen Anteil des N. sacralis IV sowie aus einigen Verbindungsfäden aus dem Plexus pudendus und dem Ganglion sacrale und coccygeum des Sympathikus. Der Plexus coccygeus liegt an der inneren Beckenwand vor dem M. coccygeus, aus ihm gehen die Nervi anococcygei (4—5 W. Krause) hervor, welche den M. levator ani und coccygeus innervieren und dann nach Waldeyer mit den hinteren Aesten der Sakral- und Steißnerven zum Plexus sacralis posterior sich verbinden, um die hier befindlichen Weich-

teile nebst der Hautdecke zu versorgen. Bezüglich der Nerven der Dammgegend s. Fig. 13 S. 26.

Der Beckensympathikus besteht nach Waldeyer 1. aus dem Endteile des Truncus sympathicus, 2. dessen Rami communicantes, 3. den zentralen Beckengeflechten und 4. deren peripheren Verzweigungen. Der paarig vorhandene Truncus sympathicus pelvicus zieht beiderseits medial von den vorderen Kreuzbeinlöchern, wie alle sympathischen Beckengeflechte, mit den Blutgefäßen zwischen der Beckenfascie und dem Bauchfell zum Steißbein herab. Beide Grenzstränge konvergieren nach abwärts und vereinigen sich etwa vor dem 1. Steißbeinwirbel; in diesem Uebergang findet sich gewöhnlich das unpaare Ganglion coccygeum. Die Rami communicantes verlaufen teils durch die Foramina sacralia zum Kreuzbeinkanal, teils ziehen sie von den Ganglien zu den primären

Fig. 26.

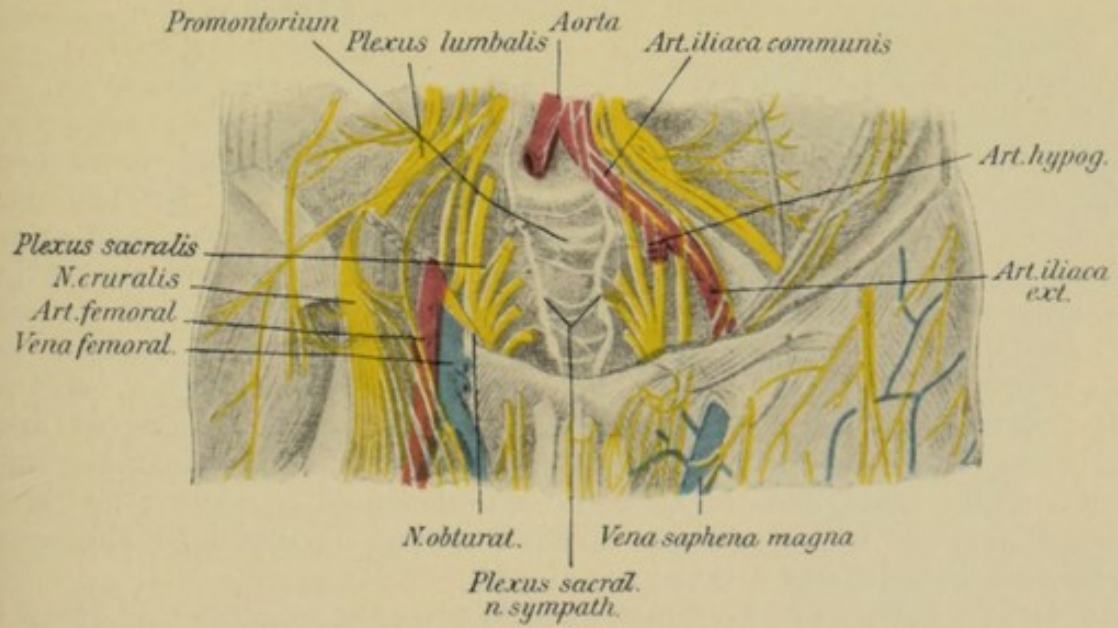

Schematische Darstellung der wichtigsten Nerven und Blutgefäße des Beckens. Nerven gelb, Arterien rot, Venen blau, sympathische Nerven (weiß) nur angedeutet.

zentralen sympathischen Beckengeflechten, zu den benachbarten Blutgefäßen (Vasa iliaca communia, hypogastrica und deren Zweige) und gelangen mit der Art. sacralis media zur Steißdrüse. Das primäre zentrale sympathische Beckengeflecht verläuft an der inneren Beckenwand längs der Vasa hypogastrica und deren Verzweigungen zu den Beckeneingeweiden, es enthält zahlreiche, aus sympathischen und cerebrospinalen Fasern bestehende Ganglien und bildet nach Waldeyer intermediäre Sammelstationen zwischen dem Truncus sympathicus und den cerebrospinalen Nerven des Plexus pudendus einerseits und den speziellen sympathischen Nerven der Beckeneingeweide und der Beckengefäße anderseits. Die peripheren sympathischen Verzweigungen (sekundäre Geflechte) gehen nach Waldeyer sowohl direkt vom Grenzstrange, als auch besonders von den primären Beckenplexus aus. Sie zerfallen im Becken in die Gefäßnerven und in die Eingeweidenerven und stellen die sekundären Beckengeflechte dar. Die Gefäß-

nerven begleiten als marklose, von sympathischen Ganglienzellen abstammende Fäden behufs Innervierung der Gefäßmuskulatur sämtliche Beckengefäße bis zu den kleinsten Kapillaren. Die geflechtartig verbundenen sympathischen Eingeweidenerven des Beckens sind nach Waldeyer: 1. der Plexus haemorrhoidalis superior und medius; 2. der Plexus prostaticus; 3. der Plexus seminalis und Plexus deferentialis; 4. der Plexus cavernosus; 5. der Plexus vesicalis; 6. der Plexus uterovaginalis und der Plexus cavernosus (clitoridis) beim Weibe; 7. zu diesen vom Plexus hypogastricus abhängigen Geflechten kommt noch der vom Plexus aorticus abdominalis abstammende Plexus spermaticus (beim Manne) und der Plexus arteriae ovaricae (beim Weibe) hinzu, welche auch mit dem Plexus renalis zusammenhängen. Die Nerven des Uterus stammen vorwiegend aus dem sympathischen Plexus hypogastricus, der animale Plexus sacralis gibt nur wenig Zweige an die Gebärmutter ab, ja letztere werden von Hyrtl gänzlich geleugnet, weil Chloroform und Aether den Geburtsakt nicht, wohl aber die animale Nerventätigkeit aufheben.

§ 16. Die Lymphgefäße und Lymphdrüsen des Beckens. — Die Lymphgefäße und Lymphdrüsen der Beckenhöhle resp. der inneren Beckenwand liegen zusammen mit den Blutgefäßen zwischen Bauchfell und Fascie. Die Lymphgefäße bilden im Bereich der größeren Blutgefäße mehr oder weniger reichliche Plexus und zwar einen Plexus iliacus externus, hypogastricus und sacralis (Waldeyer); ferner gehören noch der inneren Beckenwand an die Vasa lymphatica spermatica, die Vasa lymphatica obturatoria und circumflexa ilium profunda. Diese Plexus nehmen alle Lymphe der unteren Extremität, der gesamten Beckengegend und der Beckenorgane, sowie eines großen Teils der Bauchwandungen auf und münden schließlich in zwei Hauptstämmen (Truncus lymphaticus lumbalis dexter und sinister) und in einzelnen kleineren Nebenstämmen in die Cisterna chyli.

Die Lymphdrüsen bilden nach Waldeyer folgende vier Hauptgruppen: die Lymphoglandulae iliacae (externae und communes), die Lymphoglandulae hypogastricae, lumbales und sacrales. Die 3—4 Lymphoglandulae iliacae externae bilden die Fortsetzung der Lymphoglandulae subinguinales profundae, als verbindendes Zwischenglied ist nach Waldeyer die Lymphoglandulae annuli femoralis (Rosenmülleri) zu betrachten; sie liegen dicht an den Vasa iliaca externa (s. Fig. 27). Die Lymphoglandulae iliacae communes, 3—4 an der Zahl, liegen ebenfalls entlang den gleichnamigen Blutgefäßen. Die Lymphoglandulae hypogastricae (9—12 W. Krause) nehmen die Lymphgefäße der Beckenhöhle auf und entleeren sich in die Lymphoglandulae lumbales, teils auch in die iliacae communes. Die Lymphoglandulae lumbales bilden die größte Gruppe und zwar eine mittlere längs der Aorta und der Vena cava inferior und zwei laterale Gruppen, welche jederseits hinter dem Musculus psoas an den Querfortsätzen der Lendenwirbel liegen. Zu der mittleren Lumbalgruppe ziehen nach Waldeyer sämtliche Beckenlymphbahnen und die Lymphbahnen der vorderen Fläche des lumbalen Diaphragma, der Nieren und Nebennieren; von der lateralen Lumbal-

gruppe werden die Lymphgefäße der hinteren Bauchwand und besonders diejenigen der Muskulatur aufgenommen. Die 5—6 Lymphoglandulae sacrales liegen teils längs der Arteria sacralis media, teils an den Foramina sacralia anteriora im Bereich der Vasa sacralia lateralia; sie nehmen die Lymphbahnen von den Knochen, Bändern und den benachbarten Muskeln auf und entleeren sich in die oben erwähnte mittlere Lumbalgruppe.

In der Regio glutaealis begleiten die Lymphgefäße und Lymphdrüsen besonders die Vasa glutaea. In der Regio inguinalis und in der tiefer am Oberschenkel gelegenen Regio subinguinalis findet sich eine oberflächlich und tiefer (subfascial) gelegene Lymphdrüsengruppe; die oberflächlichen inguinalen Lymphdrüsen nehmen die Lymphgefäße der gesamten Beckenhaut auf. S. 44 haben wir bereits erwähnt, daß die Lymphoglandulae iliacae externae die Fortsetzung der tiefen Leistendrüsen bilden. Endlich wären noch nach Waldeyer zu erwähnen einige kleine Lymphdrüsen längs der Arteria circumflexa ilium profunda (Lymphoglandulae circumflexae ilium) und 2—3 Lymphdrüsen längs der Vasa epigastrica inferiora (Lymphoglandulae epigastricae inferiores), zwei Drüsengruppen, welche Lymphgefäße aus den Bauch- und Beckenwandungen aufnehmen.

Fig. 27.

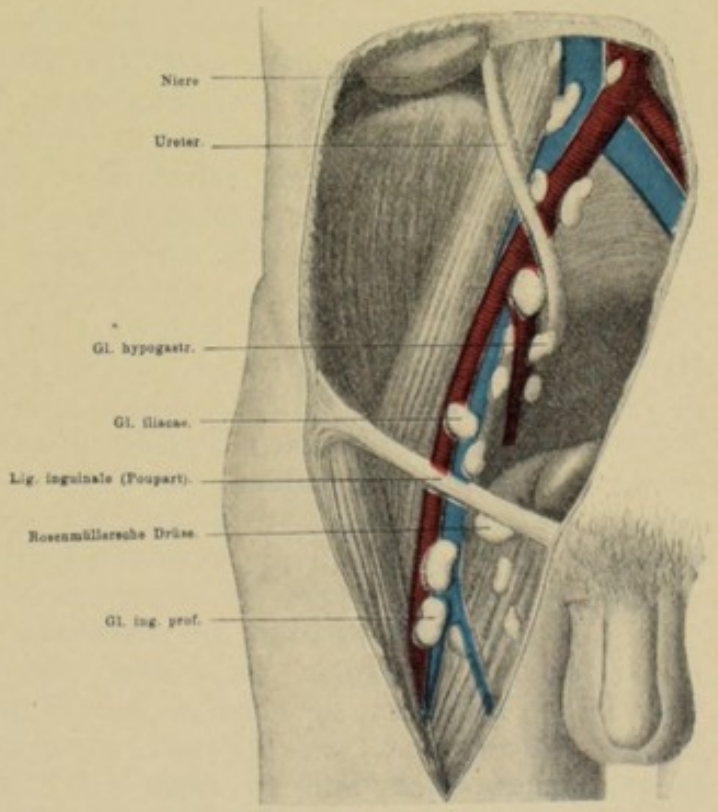

Die rechtsseitigen im Bereich der großen Gefäße gelegenen Lymphdrüsen der Inguinalgegend und des Beckens (nach K. v. Bardeleben und H. Haeckel).

§ 17. Die Schleimbeutel des Beckens. — Die wichtigsten Schleimbeutel des Beckens sind folgende. Von den subkutan gelegenen Schleimbeuteln der Beckengegend sind mit Rücksicht auf pathologische Prozesse bemerkenswert: 1. Die von Luschka entdeckte Bursa subcutanea sacralis an der Kreuzsteißbeingrenze von etwa 1,5—2,5 cm Durchmesser; 2. die Bursa trochanterica subcutanea nach Waldeyer von gleicher Größe; 3. die Bursa subcutanea spinae iliacae anterioris superioris; 4. accidentell zuweilen eine Bursa subcutanea tuberis ischiadici (Velpeau, Hyrtl), nicht zu verwechseln mit dem tiefen Schleimbeutel am Tuber ischiadicum.

Von den tiefer gelegenen Schleimbeuteln des Beckens erwähne ich den Angaben Waldeyers entsprechend folgende. Zwischen dem

M. glutaeus maximus und Trochanter major findet sich einer der größten Schleimbeutel des menschlichen Körpers, die Bursa trochanterica musculi glutaei maximi, er ist meist in mehrere kommunizierende Fächer geteilt. Unbeständig ist die Bursa ischiadica musculi glutaei maximi zwischen Tuber ischiadicum und M. glutaeus maximus. Ein bis zwei kleinere Schleimbeutel, Bursae glutaeofemorales, liegen noch fußwärts von der großen Bursa trochanterica musculi glutaei maximi zwischen der Sehne des Glutaeus maximus, dem Femur und den benachbarten Muskeln. Am Ansatz des M. glutaeus medius am großen Trochanter finden sich meist zwei Schleimbeutel, die Bursa trochanterica musculi glutaei medii anterior und posterior, letztere zwischen der Sehne des Glutaeus medius und des M. piriformis. Ferner liegen am großen Trochanter unter den Ansatzsehnen des M. glutaeus minimus, piriformis und Obturator internus die Bursa trochanterica musculi glutaei minimi, die Bursa musculi piriformis und die Bursa tendinis obturatoris interni zwischen der Obturatorsehne und den nach vorn gelegenen M. gemelli und der Hüftgelenkskapsel, ferner ein konstanter Schleimbeutel zwischen dem M. obturator internus und der Incisura ischiadica minor (Bursa ischiadica musculi obturatoris interni), endlich selten 1—2 Schleimbeutel zwischen den M. gemelli und der Hüftgelenkskapsel. Selten findet sich eine Bursa unter der Ansatzsehne des M. obturator externus in der Fossa trochanterica (Bursa m. obturator ext.), häufiger eine solche zwischen M. quadratus femoris und Trochanter minor (Bursa quadrati femoris), sowie zwischen letzterem und dem Adductor minimus (Bursa adduct. minimi); die beiden letzteren Bursae kommunizieren nach Synnestvedt miteinander. Am Tuber ischiadicum liegen außer den beiden schon erwähnten Schleimbeuteln (Bursa subcutanea und Bursa ischiadica m. glutaei maximi) noch die Bursa semitendinosa und die Bursa semimembranosa. Von den Schleimbeuteln in der Leistengegend sind als praktisch wichtig zu erwähnen die Bursa iliopectinea (subiliaca) unter dem M. iliacus und die Bursa iliaca subtendinea zwischen der Sehne des Iliopsoas und dem Trochanter minor. Die zuerst von Fricke beschriebene Bursa subiliaca kommuniziert nach ihm in etwa 20 Fällen einmal mit dem Hüftgelenk, nach Luschka kommt die Kommunikation bei jüngeren Individuen nur ganz ausnahmsweise vor, während sie Richet als normal betrachtet. Nach Hyrtl stellt sich die Kommunikation der Bursa mit dem Hüftgelenk in späteren Jahren infolge der Abnutzung der betreffenden Gewebe infolge der Bewegung regelmäßig ein. Die Größe der Bursa subiliaca wird verschieden angegeben, Ehrle fand sie an Leichen meist hühnereigroß. Oft reicht die Bursa über den Beckenrand nach oben. Die Bursa unter dem Iliopsoas hat eine große chirurgische Bedeutung mit Rücksicht auf ihre Lage unter den großen Gefäßen und Nerven sowie durch ihre häufige Verbindung mit dem Hüftgelenk; in pathologischer Beziehung spielen ihre akuten und chronischen Entzündungen eine wichtige Rolle. Die Bursa musculi recti femoris liegt zwischen der hinteren unteren Ursprungssehne des Rektus und dem Pfannenrande und die Bursa musculi

pectinei an der Ansatzstelle des Muskels am Os femoris; beide Schleimbeutel befinden sich mehr im Bereich des Oberschenkels und kommen daher für unsere Schilderung der Chirurgie des Beckens weniger in Betracht. Aus demselben Grunde müssen wir von einer genaueren Schilderung der für den Descensus testiculorum wichtige Bursa inguinalis Klaatsch, der Bursa ovarii und ovarica absehen, ich verweise bezüglich derselben besonders auf das Werk von Waldeyer, „Das Becken" S. 520, 573 u. 657 und auf die Arbeit von Klaatsch (l. c.).

Zwischen der Steißbeinspitze und der Steißbeininsertion des Musculus sphincter ani ext. liegt die unbeständige Bursa coccygea.

II. Kapitel.

Die Frakturen der Beckenknochen

(s. Literaturverzeichnis II).

§ 18. Allgemeine Bemerkungen über Entstehung, Vorkommen und Einteilung der Beckenfrakturen. — Die Frakturen der Beckenknochen gehören zu den seltensten Knochenbrüchen, weil die Beckenknochen an sich eine große Festigkeit und eine bemerkenswerte Elastizität besitzen und außerdem noch durch sehr widerstandsfähige Bandmassen fest zusammengefügt und durch kräftige, zum Teil dicke Muskelpolster geschützt sind. So ist es verständlich, daß Beckenfrakturen nur durch beträchtliche, meist direkt einwirkende Gewalten entstehen.

Das Becken als Ganzes stellt einen sehr widerstandsfähigen Knochenring dar, in welchen hinten das Kreuzbein als fester Keil eingefügt ist. Die schwächsten Stellen dieses Knochenringes mit oberer und unterer Umrandung liegen vorn im Bereich der Schambeine, besonders in der Gegend des Ramus horizontalis (superior) zwischen der Symphysis ossium pubis und der Eminentia iliopectinea, daher sind die Schambeinfrakturen die häufigsten Knochenbrüche des Beckens.

Durch die verschiedenen Gewalteinwirkungen brechen die Beckenknochen entweder direkt durch Kompression an der Stelle, wo das Trauma einwirkt, oder indirekt durch Ueberbiegung der am meisten gedehnten Knochensubstanz, ähnlich wie bei den Schädel- und Brustkorbfrakturen. Es bricht entweder ein einzelner Beckenknochen an einer bestimmten Stelle, oder aber es entstehen mehrfache Frakturen an verschiedenen Stellen des Beckenknochenringes. Auch Stolper teilt auf Grund seiner reichen Erfahrung die Beckenbrüche in zwei große Gruppen: 1. in isolierte Beckenrandbrüche und 2. in mehrfache Beckenringbrüche. Waldeyer unterscheidet Beckenstückbrüche und Beckenringbrüche. Zuweilen verläuft die Trennungslinie zum Teil oder vollständig nicht in der Knochensubstanz, sondern in der Articulatio sacroiliaca oder in der Symphysis ossium pubis, oder in beiden zugleich, d. h. es entsteht eine Luxation, eine Zerreißung (Diastase) der Beckengelenke bezw. der Symphyse mit oder ohne Fraktur.

Eine besondere Art der Beckenfrakturen sind die Schußfrakturen, von welchen wir hier zunächst absehen; wir werden dieselben später in Kapitel V § 36—38 gesondert besprechen.

Die Entstehung einer bestimmten Beckenfraktur hängt ab von der Art des Traumas und von der Stelle, wo und in welcher Richtung der verschiedenen Beckendurchmesser dasselbe einwirkt. Durch Stoß, Schuß, Lanzenstich, durch Auffallen auf einen spitzen Eisen- oder Holzpfahl, durch sog. Pfählungsverletzung (s. diese), überhaupt durch mehr oder weniger spitz oder umschrieben wirkende Gewalten entstehen meist

entsprechende Impressionen, zirkumskripte Frakturen event. Lochbrüche mit oder ohne Fissuren, während breitbasig wirkende Traumen auch eine größere Fernwirkung auf die Beckenknochen ausüben. Jede auf den Beckenring breitbasig einwirkende Kraft plattet diesen in der Richtung der Kraftwirkung ab, sie verkleinert den betreffenden Beckendurchmesser, vergrößert aber denjenigen Durchmesser, welcher in der auf die Kraftwirkung senkrechten Richtung verläuft. Bei sagittaler Kraftwirkung erfolgt also eine sagittale Abplattung des Beckenringes und eine Verbreiterung des transversalen Beckenknochenringes. Bei transversal (quer) wirkender Kraft ist die Wirkung im Verhältnis zu der sagittalen natürlich eine umgekehrte. So entstehen teils direkte Frakturen besonders durch Druck an den Stellen der direkten Kraftwirkung, teils indirekte an entfernteren Stellen des Beckens infolge der hier stattfindenden Knochendehnung resp. Knochenbiegung. Auch die Weichteile, die Muskeln und Bänder kommen, wie wir sehen werden, bei der Entstehung von Beckenfrakturen in Betracht, sie führen zu verschiedenen Rißfrakturen am Darmbein, Schambein, Sitzbein, Kreuzbein und Steißbein.

Die Gewalten, welche in dieser Beziehung auf das Becken einwirken und Frakturen oder Zerreißungen der Beckengelenke resp. Synchondrosen erzeugen, sind gewöhnlich schwer, z. B. Ueberfahren, Auffallen schwerer Gegenstände, Verschüttung durch einstürzendes Erdreich, Quetschung durch die Puffer zweier Eisenbahnwagen, Sturz aus beträchtlicher Höhe u. s. w. Durch diese Gewalten werden je nach ihrer Angriffsstelle am Becken besonders der sagittale, transversale oder schräge (diagonale) Beckendurchmesser verändert, d. h. verkleinert oder vergrößert.

Besonders Messerer, Kusmin, Areilza, Katzenelson u. a. haben die Entstehung der Beckenfrakturen experimentell studiert, und es zeigte sich bei diesen Versuchen im allgemeinen in Uebereinstimmung mit der klinischen Erfahrung, daß die Widerstandsfähigkeit der Beckenknochen sowohl lokal wie individuell sehr verschieden ist. Messerer erhielt am sagittal belasteten Becken durch 250 kg meist einen symmetrischen Bruch der Schambeine; Querdruck auf die Hüftkämme erzeugte bei 180 kg eine Diastase der Articulatio sacroiliaca. Areilza erzielte bei transversaler Pressung des Beckens zuweilen schon bei 170 kg Belastung eine Fraktur, in anderen Fällen erst bei 450 kg.

Am häufigsten entstehen die Beckenfrakturen durch Gewalten, welche in der Richtung des sagittalen Beckendurchmessers von vorn nach hinten oder von hinten nach vorn stattfinden. Diese sagittal wirkende Kraft trifft das Becken entweder nur vorn oder nur hinten in der Kreuzbeingegend, oder, wenn Gegendruck vorhanden ist, von beiden Seiten zugleich, wie z. B. bei der Quetschung des Beckens durch die Puffer zweier Eisenbahnwagen. Aehnlich wirkt das Trauma, wenn ein Wagenrad über den vorderen Beckenring eines auf dem Steinpflaster in Rückenlage liegenden Menschen fährt; auch hier kommt der Gegendruck in der Kreuzbeingegend in Betracht.

Bei sagittal von vorn nach hinten wirkenden Gewalten können folgende Beckenfrakturen entstehen. Der sagittale Durchmesser wird verkürzt, infolgedessen wird der vordere Beckenring nach innen in die

Beckenhöhle gedrängt und bricht an seiner schwächsten Stelle ein- oder beiderseitig durch, d. h. es entsteht eine einseitige oder doppelseitige Fraktur des vorderen Beckenringes, besonders im Bereich der Schambein- und Sitzbeinäste nach Fig. 28 und 29, eventuell so, daß ein Knochenstück aus dem vorderen Beckenring ausgebrochen wird (s. Fig. 29). Zuweilen erfolgt eine Lösung der Symphysis ossium pubis mit oder ohne Schambeinfraktur.

Nach der Entstehung dieser Verletzungen des vorderen Beckenringes ist die von vorn nach hinten sagittal wirkende Kraft eventuell erschöpft, wirkt sie aber weiter, so kann besonders bei vorhandenem Gegendruck in der Kreuzbeingegend bezw. durch Vergrößerung des transversalen Beckendurchmessers und durch Zug der Ligamenta sacroiliaca die Darmbeinschaufel in der Nähe der Articulatio sacroiliaca brechen, d. h. es entsteht die sog. doppelte Vertikalfraktur Malgaignes im Bereich des vorderen und hinteren Beckenrings (s. Fig. 30). Hält die hintere Partie der Darmbeinschaufel stand, zerreißt dagegen mehr oder weniger der Bandapparat der Articulatio sacroiliaca, so gesellt sich zu der Fraktur des vorderen Beckenrings oder zur Luxation der Symphysis ossium pubis eine Lockerung, Diastase oder Luxation des Iliosakralgelenks derselben Seite (s. Fig. 31).

Fig. 28.

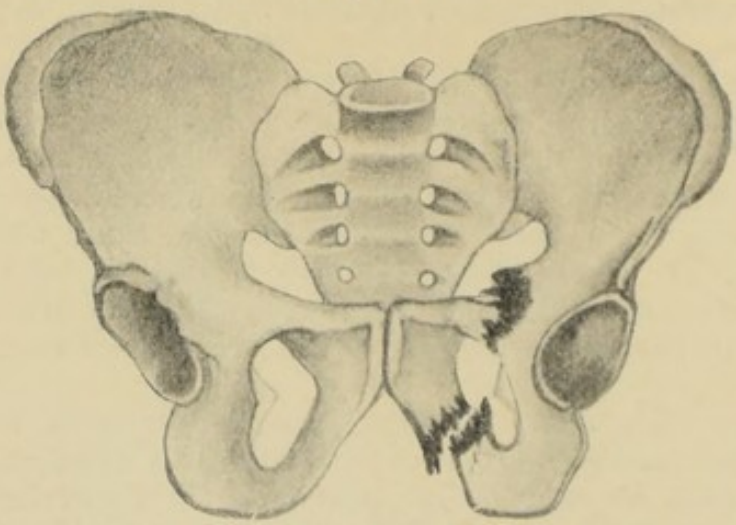

Fraktur des linken Ramus horizontalis ossis pubis im Bereich der Eminentia iliopectinea und des Ramus descendens ossis pubis dicht an der Grenze des Sitzbeins.

Zuweilen verläuft die Vertikalfraktur Malgaignes im vorderen und hinteren Beckenringe nach Fig. 32, d. h. mehr im Bereich der Pfanne. In Fig. 32 sind Sitzbein, Schambein und Pfanne rechts im vorderen Beckenring zertrümmert, im hinteren Beckenring ist das rechte Darmbein in der Nähe der Articulatio sacroiliaca gebrochen, mehr oder weniger zahlreiche Fissuren finden sich im Darm- und Kreuzbein, die linke Articulatio sacroiliaca ist gelockert.

Bei schwerer Gewalteinwirkung können sich die in Fig. 30 und 31 abgebildeten Verletzungen an einem Becken in verschiedener Weise kombinieren, z. B. nach der eben schon erwähnten Fig. 32 (rechtseitige vordere und hintere Vertikalfraktur mit linkseitiger Diastase der Articulatio sacroiliaca), oder die in Fig. 30 abgebildete typische Vertikalfraktur des vorderen und hinteren Beckenringes ist doppelseitig vorhanden, oder es findet sich jederseits eine Verletzung nach Fig. 31, d. h. der vordere Beckenring ist beiderseits gebrochen oder zertrümmert, und das Kreuzbein ist in beiden Seitengelenken gelockert, mehr oder weniger nach vorn luxiert, oder endlich es besteht eine schwere, mehrfache Verletzung

des Beckens nach Fig. 33 (linkseitige vordere und hintere Vertikalfraktur, rechtseitige Fraktur des vorderen Beckenringes, Diastase der rechten Articulatio sacroiliaca mit Kreuzbeinfissuren).

In einer weiteren Kategorie von Fällen bleiben bei diesen sagittal wirkenden Gewalten sowohl das Darmbein wie auch die Articulatio sacroiliaca intakt, dagegen lokalisieren sich die Verletzungen im hinteren Beckenring mehr im Kreuzbein, z. B. in der Form von Fissuren desselben, in Frakturen der Kreuzbeinflügel, oder durch die Foramina sacralia (s. Fig. 33), oder aber es sind schwere Zertrümmerungen des Kreuzbeins, wie in Fig. 34, vorhanden. In den schwersten Fällen entstehen außer diesen Verletzungen des Kreuzbeins noch sonstige Läsionen im hinteren Beckenring, besonders Zerreißung des Iliosakralgelenks oder Frakturen der Darmbeinschaufel.

Fig. 29.

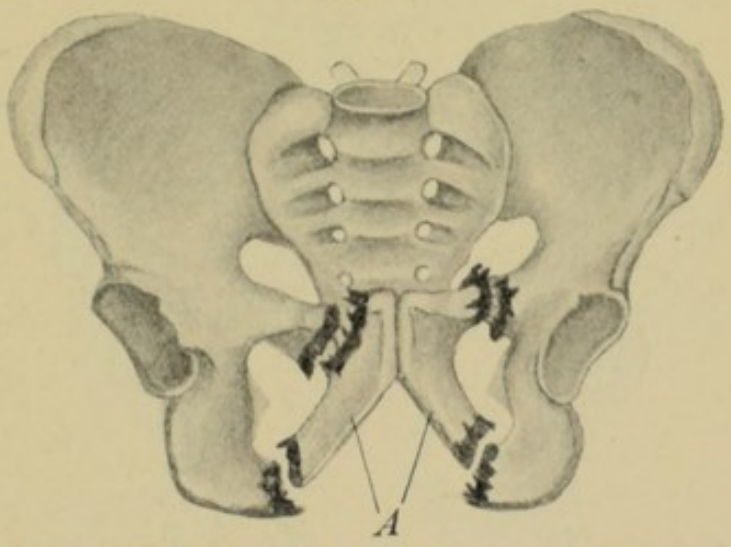

Doppelseitige Fraktur des Scham- und Sitzbeins mit Auslösung des Knochenstücks A aus dem vorderen Beckenring.

Alle diese schweren Verletzungen des vorderen und hinteren Beckenringes entstehen besonders dann, wenn, wie gesagt, bei sagittal wirkenden Gewalten vorn und hinten Gegendruck stattfindet, wie z. B. beim Ueberfahren auf Steinpflaster, bei Kompression des Beckens durch zwei Eisenbahnpuffer.

Fig. 30.

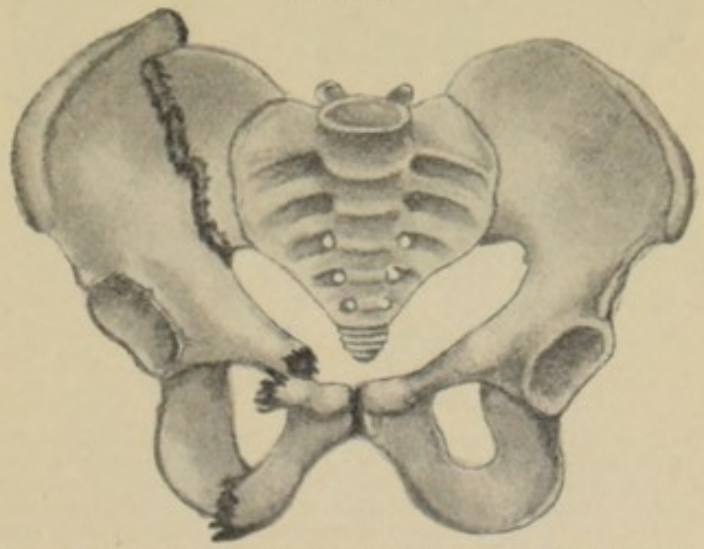

Sog. doppelte Vertikalfraktur Malgaignes, d. h. Fraktur der rechten Darmbeinschaufel, des Ramus horizontalis des Schambeins und des Sitzbeins.

Endlich sei noch hervorgehoben, daß die Frakturen des vorderen Beckenringes bei sagittaler Krafteinwirkung auf die Spinae iliacae anteriores bezw. im Bereich des Acetabulums sich zuweilen, wie schon kurz erwähnt, mehr in der Pfannengegend befinden und daß diese Pfannenbrüche mehr oder weniger weit nach dem Darmbein sich erstrecken können, besonders wenn durch Contrecoup das Kreuzbein nach der Beckenhöhle gedrängt wird und das Darmbein im Gegenteil durch die vom vorderen Beckenring übertragene Gewalteinwirkung

nach hinten und auswärts geschoben wird. Es entstehen dann ähnliche Verletzungen wie in Fig. 32 und 33.

Wirkt eine sagittale Kraft nicht, wie bisher angenommen wurde, von vorn nach hinten, sondern umgekehrt von der Kreuzbeingegend von rückwärts nach vorwärts, dann entstehen natürlich im wesentlichen dieselben Verletzungen, wie wir bis jetzt beschrieben haben. Zunächst können die nach hinten über das Kreuzbein überstehenden hinteren Ränder der Darmbeine ein- oder beiderseitig zertrümmert werden, die Gewalt sucht dann weiter das Kreuzbein nach der Beckenhöhle hineinzudrängen, was aber wegen der keilförmigen Gestalt des Sakrum (s. S. 6) und der festen Bandverbindung der Iliosakralgelenke sehr erschwert ist, meist kommt es nur zu einer ein- oder beiderseitigen Lockerung (Diastase) der Articulatio sacroiliaca oder, falls die Bänder der letzteren standhalten, zu Rißfraktur der Kreuzbeinränder oder zu Fissuren, eventuell zu Längsfraktur im Bereich der Foramina sacralia (s. Fig. 41 u. 44), zu schweren Splitterbrüchen (s. Fig. 34), oder endlich die Darmbeinschaufel bricht. An der vorderen Beckenwand entstehen dann weiter, besonders bei Gegendruck, die schon beschriebenen Frakturen im Bereich des Schambeins, Sitzbeins oder der Pfannen. Fehlt der Gegendruck am vorderen Beckenring, so können hier indirekte Ueberdehnungs- resp. Biegungsfrakturen im Sinne Katzenelsons bewirkt werden, oder die Symphysis pubis wird indirekt gesprengt, kurz es können dieselben Beckenverletzungen entstehen, wie wir bereits erwähnt und

Fig. 31.

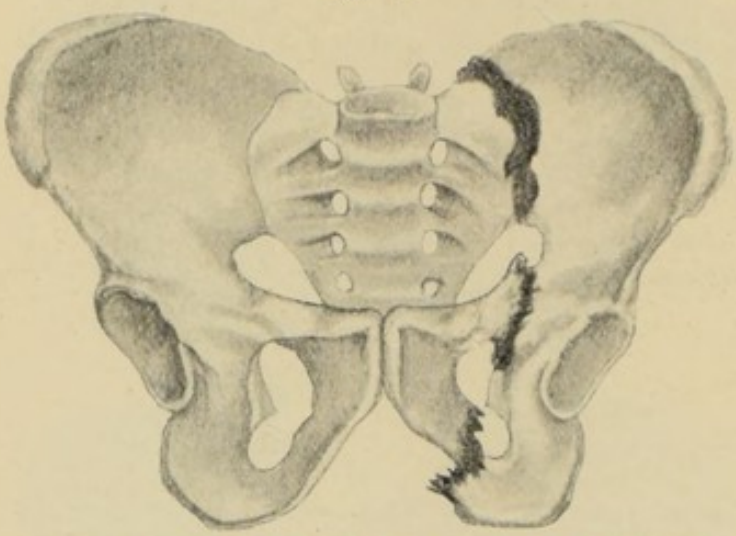

Fraktur des linken Schambeins im Bereich der Eminentia iliopectinea und des linken Sitzbeins mit Diastase der linken Articulatio sacroiliaca.

Fig. 32.

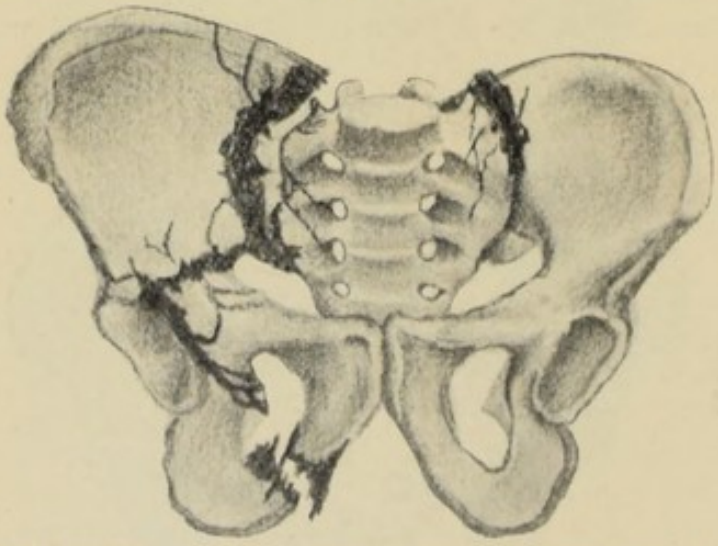

Sog. doppelte Vertikalfraktur der rechten Beckenhälfte des Darmbeins in der Nähe der Articulatio sacroiliaca, der Pfanne, des Schambeins und Sitzbeins mit partieller Diastase (Zerreißung der linken Articulatio sacrailiaca und links- und rechtseitigen Kreuzbeinfissuren in der Nähe der Iliosakralgelenke.

in Fig. 30—32 abgebildet haben, nur mit der Modifikation, daß die Frakturen im Bereich des hinteren Beckengürtels gewöhnlich zuerst entstehen und deutlicher ausgeprägt sind; Frakturen im vorderen Bekkengürtel können bei Einwirkung auf das Kreuzbein natürlich gänzlich fehlen.

Fig. 33.

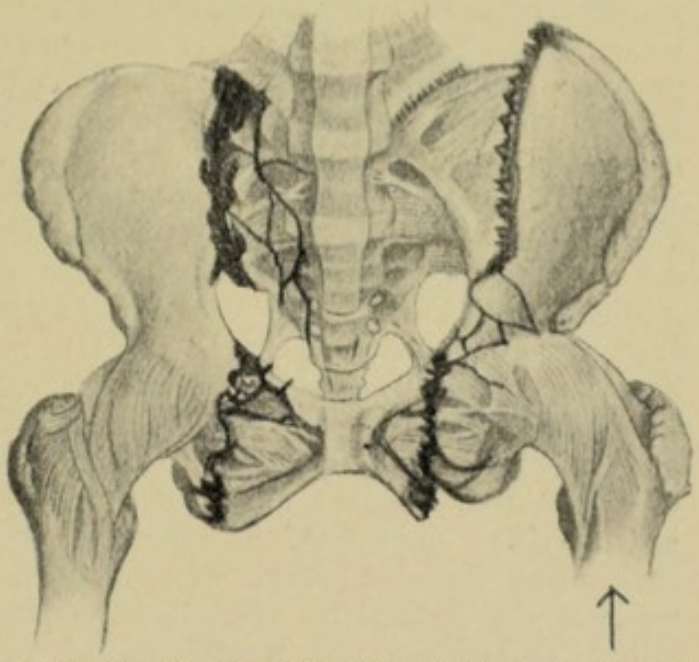

Linkseitige doppelte Vertikalfraktur (Malgaigne) des Darmbeins, des Schambeins im Bereich der Emin. iliopectinea mit Fissuren in das linke Hüftgelenk und mit Dislokation der ganzen linken Beckenhälfte und des linken Beins nach oben. Rechts besteht eine Diastase der Articulatio sacroiliaca mit Fissuren des Os sacrum, ebenfalls mit Fraktur des Ramus horizontalis pubis und des Os ischii, so daß der vordere Beckenring mit der Symphyse ausgebrochen ist.

Außer durch sagittale Gewalteinwirkungen entstehen sodann Beckenfrakturen durch Traumen, welche den queren oder schrägen (diagonalen) Beckendurchmesser verkürzen, also z. B. bei Stoß oder Fall auf die Darmbeinschaufel, auf den Trochanter, bei Quetschung, Auffallen schwerer Gegenstände auf die seitliche Beckengegend, bei Verschüttung u. s. w. Durch diese Verkürzung des queren oder schrägen Beckendurchmessers bezw. Verlängerung des sagittalen Durchmessers entstehen ebenfalls teils direkte, teils indirekte Frakturen oder Lockerungen bezw. Luxationen der Iliosakralgelenke und der Symphysis ossium pubis, wie Messerer, Katzenelson, Areilza, Kusmin u. a. auch experimentell gezeigt haben. Man beobachtet ähnliche Frakturtypen wie bei der sagittalen Kraftrichtung.

Fig. 34.

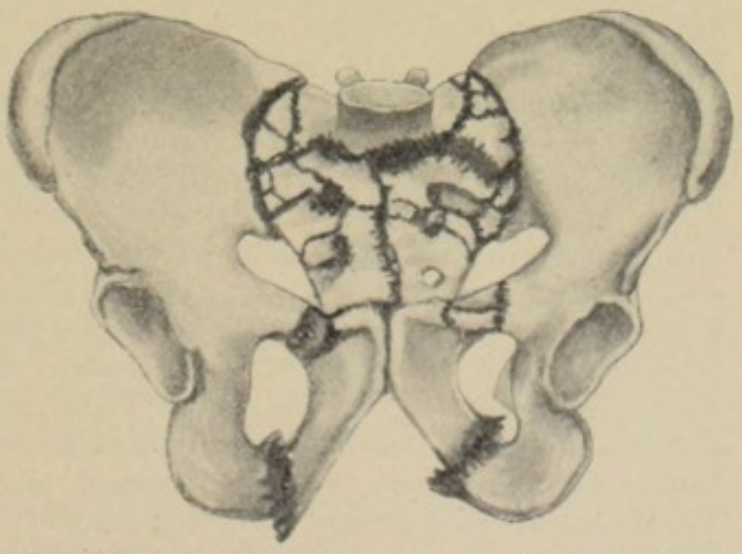

Komminutivfraktur des Kreuzbeins (besonders in seinem oberen Teil) und beiderseitige Fraktur im Bereich des vorderen Beckenringes durch Kompression im sagittalen oder queren Beckendurchmesser.

Bei einer Kraftwirkung in frontaler (transversaler) Richtung brechen im Bereich des vorderen Beckenringes die Knochen im wesentlichen indirekt durch Biegung (Ueberdehnung) an den typischen, oben erwähnten Stellen in derselben Weise, wie bei sagittaler Krafteinwirkung, oder die Symphysis ossium

pubis wird luxiert. Im Bereich des hinteren Beckenringes kann es bei frontaler Krafteinwirkung zu einer Zertrümmerung des pelvinen Teils des Kreuzbeins im Gebiet der Foramina sacralia kommen, der freie untere Teil des Kreuzbeins bleibt dagegen unverletzt, falls nicht Fissuren von dem oberen Kreuzbeinteil in den unteren ausstrahlen. Nach Beseitigung dieser Hindernisse, welche sich der Verkleinerung des queren Beckendurchmessers entgegensetzen, erfolgt bei weiterer Gewalteinwirkung nach Kusmin, Areilza u. a. eine Innenrotation der seitlichen Beckenhälften, und infolgedessen kann, falls der Bandapparat standhält, eine Rißfraktur des hinteren Teils des Darmbeins im wesentlichen durch Zugwirkung der Ligamenta sacroiliaca erfolgen. Diese Rißfraktur des hinteren Teils des Darmbeins verläuft gewöhnlich auch hier in vertikaler Richtung von der Crista ilei in die Incisura ischiadica major, d. h. auch hier entsteht die vordere und hintere Vertikalfraktur Malgaignes nach Fig. 30 oder nach Fig. 31, wo nur im vorderen Beckenring Knochenbrüche vorhanden sind, während hinten die Trennung in der Articulatio sacroiliaca verläuft. Auch hier kommen dieselben Variationen und Kombinationen bei schwerer Gewalteinwirkung vor, wie wir bereits bei der sagittalen Kraftrichtung erwähnt haben (s. Fig. 32—34). Zuweilen verläuft der Darmbeinbruch nach Kusmin auch mehr im Bereich des vorderen Teils des Darmbeins näher der Angriffsstelle der primären Kraft und strahlt dann besonders, wie schon oben angedeutet, in die Pfanne aus. Die Zertrümmerung der Kreuzbeinflügel entsteht sowohl bei Gewalteinwirkung auf die Darmbeine, als auch auf die Trochanteren.

Bei Druck und Gegendruck in der Trochanterengegend wirkt die Kraft infolge der Beweglichkeit der Trochanteren mehr schräg (diagonal) als quer, daher sind hier, abgesehen von etwaigen Pfannenbrüchen, die Verletzungen an der vorderen Beckenwand deutlicher.

Bei der Einwirkung eines Traumas, z. B. eines Schlages auf die parallel gestellten Oberschenkel in der Absicht, auf die Pfannen zu wirken, entstehen nach Kusmin niemals Frakturen der vorderen Beckenwand oder Pfannenfrakturen mit Eindringen des Schenkelkopfes in das Becken; dagegen werden durch Gewalteinwirkung auf die stark abduzierten Füße vordere Beckenwandfrakturen in der Tat verursacht.

Bei diagonaler (schräger) Gewalteinwirkung entstehen, wie wir schon angedeutet haben, im wesentlichen dieselben Beckenfrakturen und Beckengelenkverletzungen, wie bei transversaler (frontaler) Gewalteinwirkung, nur mit dem Unterschied, daß bei diagonalen Gewalteinwirkungen die typischen Verletzungen an der vorderen Beckenwand deutlicher sind, als seitlich und hinten. Häufig findet sich an der Stelle der Gewalteinwirkung keine Verletzung oder nur eine Diastase der betreffenden Articulatio sacroiliaca mit oder ohne Rißfrakturen am Darm- oder Kreuzbein, dagegen entsteht auf der Seite des Gegendrucks die Hauptverletzung und zwar besonders eine doppelte Vertikalfraktur Malgaignes durch das Darmbein und den vorderen Beckenring mit oder ohne Splitterung (s. Fig. 30—32).

Durch Sturz auf die Füße kann besonders, wie schon erwähnt,

eine Pfannenfraktur oder ein Knochenbruch des Schambeins oder beides zugleich, eventuell beiderseitig, entstehen, wenn bei diesem Trauma die Oberschenkeldiaphyse und das Collum femoris intakt bleiben und den Stoß auf die Pfanne resp. auf das Becken fortpflanzen.

Durch Auffallen auf einen spitzen Eisen- oder Holzpfahl können, wie schon erwähnt, direkte Pfählungsfrakturen, eventuell entsprechende Lochbrüche entstehen (Elbogen u. a.).

In anderen Fällen entstehen Beckenfrakturen, seltener Zerreißungen (Luxationen) der Symphyse und der Articulatio sacroiliaca durch Fall aufs Gesäß, oder ein einzelner Knochen resp. Knochenfortsatz wird durch direkten Stoß oder Schlag abgebrochen. Beim Fall aufs Gesäß, bei Gewalteinwirkungen auf die Sitzknorren kann im Bereich der Pfanne das Foramen obturatum mit unversehrtem Knochenring oder unter Splitterung an demselben ausbrechen, seltener entsteht eine Luxation der Symphysis. Ferner kann es bei Uebertragung der Kraftwirkung durch das Darmbein auf den hinteren Beckenring zu einer Diastase der Articulatio sacroiliaca oder zu einer Fraktur der Darmbeinschaufel kommen, oder endlich es werden am Darm- oder Kreuzbein nur kleine Knochenteile durch Quetschung oder durch Ausreißen der Bänder verletzt. In den leichtesten Fällen entstehen bei Fall oder Schlag auf das Tuber ischiadicum nur lokale einfache Frakturen oder Zersplitterungen desselben.

Von besonderem Interesse sind endlich die Beckenfrakturen durch Muskelzug, z. B. die Schambeinfrakturen, die Frakturen des Tuber ischiadicum durch Zug der Unterschenkelbeuger, der Spina iliaca anterior sup. durch Zug des M. sartorius und Tensor fasciae latae, der Spina iliaca anterior inferior durch Zug des Lig. iliofemorale, der Darmbeinschaufel durch Zug der Glutäen (Riedinger), des Schambeins durch kraftvolle Aktion der Oberschenkeladduktoren u. s. w.

Im allgemeinen ist daran festzuhalten, daß Beckenfrakturen nur durch beträchtlichere Gewalteinwirkungen entstehen, nur in Ausnahmefällen, z. B. besonders bei alten Leuten mit atrophischen, zerbrechlichen (osteoporotischen) Knochen, genügen leichtere Traumen, z. B. ein Sturz auf ebener Erde oder aus dem Bett, um Beckenfrakturen zu erzeugen. Féré, Richter, Kaufmann, Rose u. a. haben derartig entstandene Beckenfrakturen mitgeteilt. Auch durch häufige Schwangerschaften werden die Beckenknochen bei Frauen zuweilen so atrophisch, daß leichtere Gewalteinwirkungen genügen, um Beckenfrakturen zu erzeugen. Anderseits hat man bei jugendlichen Individuen, bei Kindern eine solche Elastizität der Beckenknochen beobachtet, daß selbst schwere direkte Gewalten keine Frakturen bewirkten. Bekannt ist der Fall, welchen Hyrtl erwähnt: das Becken eines 6jährigen Mädchens wurde von einem schweren Lastwagen so überfahren, daß der halbe Darmkanal durch das zerrissene Perineum heraustrat, und doch waren die Knochen vollständig intakt. Ich sah einen analogen Fall bei einem 3jährigen Mädchen.

Die Angaben bezüglich des Vorkommens der Beckenfrakturen schwanken etwa zwischen 0,3 % bis etwa 1,43—1,5 % sämtlicher Frakturen. E. Rose berechnet die Häufigkeit der Beckenfrakturen auf etwa 1 % sämtlicher Knochenbrüche. Gurlt stellte

13041 Frakturen aus acht Hospitälern zusammen, darunter fanden sich nur 108 Beckenfrakturen (0,828 %) und unter Berücksichtigung von nur drei Berichten erhält Gurlt bezüglich der Häufigkeit des Vorkommens der Beckenfrakturen 1,436 % aller Frakturen. Unter 22616 Knochenbrüchen des London Hospital in den Jahren 1842—1862 waren nur 0,323 % Beckenfrakturen. Nach Malgaigne wurden im Hôtel Dieu in Paris in 11 Jahren nur 10, meist durch direkte Gewalteinwirkung entstandene Beckenfrakturen beobachtet. Wählt man die überhaupt vorkommenden Verletzungen zum Vergleich, dann erhält man für das Vorkommen der Beckenfrakturen noch kleinere Zahlen, als oben angegeben wurde. Steinthal fand unter 9100 Verletzungen der Württembergischen Baugewerksberufsgenossenschaft nur 5 Beckenbrüche = 0,05 % und Golebiewski unter 3972 Verletzungen nur eine Beckenfraktur = 0,025 %, eine Beckenquetschung = 0,025 % und 3 verschiedene Verletzungen des Beckens = 0,075 %. Im Kriege werden Beckenfrakturen relativ häufiger als in Friedenszeiten beobachtet. Nicht selten werden Beckenfrakturen am Lebenden gar nicht erkannt, ja ausgedehntere Knochenbrüche am Becken, z. B. 6—8 Frakturen, hat man im Leben des Kranken nicht diagnostiziert, sondern erst an der Leiche nachgewiesen.

Das männliche Geschlecht wird häufiger von Beckenfrakturen befallen als das weibliche, weil das erstere in seinen verschiedenen Berufsarten weit mehr der Gefahr einer Verletzung ausgesetzt ist. Aus demselben Grunde erklärt sich auch die relative Seltenheit der Beckenfrakturen bei Kindern und Greisen. Etwa zwischen dem 10.—50. Lebensjahre werden die Beckenknochenbrüche am häufigsten beobachtet.

Was die Häufigkeit der Frakturen der einzelnen Beckenknochen anlangt, so sind die Frakturen des Schambeins die häufigsten, dann folgen in der Skala der Frequenz die Frakturen des Darmbeins, dann die des Sitzbeins und der Pfanne; am seltensten sind die Frakturen des Kreuzbeins und des Steißbeins.

Michaelis gibt bezüglich des Vorkommens der Frakturen der einzelnen Beckenknochen folgende Uebersicht:

Bruch des	Schambeins . . .	51	Fälle
„ „	Sitzbeins	20	„
„ „	Darmbeins	19	„
„ der	Pfanne	10	„
„ des	Kreuzbeins . . .	4	„

Die Art und der Sitz der einzelnen Beckenfrakturen ist, wie wir oben schon kurz gezeigt haben, ein sehr mannigfaltiger. Im allgemeinen empfiehlt es sich, die am Becken vorkommenden Frakturen in zwei Hauptgruppen einzuteilen. Die erste Abteilung umfaßt die Frakturen einzelner Beckenknochen, z. B. des Schambeins, der Darmbeinschaufel, der Spina iliaca anterior sup., der Crista iliaca, des Sitzbeins, des Tuber ischiadicum, der Pfanne, des Kreuz- oder Steißbeins. Die zweite Hauptgruppe bilden die mehrfachen Frakturen, durch welche die Kontinuität des Beckenringes aufgehoben wird, sie werden auch kurz Beckenringbrüche genannt. Es ist leicht begreiflich, daß die isolierten Frakturen an einer umschriebenen bestimmten Beckenstelle im allgemeinen günstiger verlaufen, als die mehrfachen Kontinuitäts-

trennungen des Beckenringes. Aeußere Wunden sind, abgesehen von den Schußfrakturen, selten, meist aber sind beträchtliche Weichteilquetschungen mit entsprechenden Blutergüssen infolge der gewöhnlich breit ansetzenden Gewalteinwirkung vorhanden. Wie bei den Schädelfrakturen, so hängt auch bei den Beckenfrakturen der weitere klinische Verlauf, die Prognose, im wesentlichen davon ab, ob und in welchem Grade der Inhalt der Beckenhöhle verletzt ist oder nicht. Die relativ häufigste Komplikation der Beckenfrakturen ist die Verletzung der Harnröhre und Harnblase.

Wir werden zuerst die einfacheren, leicht verständlichen, isolierten Frakturen der einzelnen Beckenknochen, also des Schambeins, des Sitzbeins, des Darmbeins, der Pfanne, des Kreuzbeins und Steißbeins kurz besprechen, dann die komplizierteren mehrfachen Beckenringfrakturen und in einem besonderen Abschnitt die Beckenschußwunden. Um unnötige Wiederholungen zu vermeiden, werden wir den Verlauf, die Diagnose, Prognose und Behandlung nur einmal, unter Berücksichtigung sämtlicher Beckenfrakturen, zusammenfassend schildern.

1. Die isolierten Frakturen der verschiedenen Beckenknochen.

§ 19. Die Frakturen des Schambeins. — Die Schambeinfrakturen (s. Fig. 28 S. 50) sind, wie wir schon erwähnten, die häufigsten Knochenbrüche des Beckens, weil das Schambein der schwächste Beckenknochen ist und äußeren Gewalteinwirkungen infolge seiner oberflächlichen Lage am leichtesten und häufigsten ausgesetzt ist. Nach Malgaigne war es Duverney, welcher zuerst eine genauere Beschreibung der Schambeinfraktur gegeben hat. Von der Trennung (Diastase) der Symphysis pubis, welche von manchen Autoren, z. B. von Hamilton, gleichzeitig mit den Schambeinfrakturen abgehandelt werden, sehen wir hier zunächst ab, wir kommen auf dieselben bei der Lehre von den Luxationen (Diastasen) zurück. Wir wollen aber schon hier betonen, daß die Zusammenfassung der Schambeinfrakturen und der Schamfugenzerreißung durchaus ihre Berechtigung hat, da diese Zerreißung nicht immer streng in der Symphyse, sondern nicht selten auch in der Nähe der Symphyse im Knochen mit Ausreißung von Knochensubstanz stattfindet. Im letzteren Falle handelt es sich in der Tat um eine Fraktur, nicht um eine Luxation. Die isolierten Frakturen des Schambeins betreffen meist entweder den horizontalen (oberen) Schambeinast, z. B. im Bereich des Tuberculum pubicum, in der Nähe der Symphyse, oder den absteigenden (unteren) Ast oder beide (s. Fig. 28), seltener den Körper des Schambeins im Bereich der Eminentia iliopectinea. Bei jugendlichen Individuen kommen an letzterer Stelle Trennungen der hier verlaufenden Knorpelfuge (s. S. 13) vor. Die Schambeinfrakturen im Bereich der Eminentia iliopectinea können in die Pfanne ausstrahlen. Mehrfach hat man beobachtet, daß außer der Schambeinfraktur auch die Symphysis pubis zerrissen (luxiert) war, oder daß das Schambein aus allen seinen Verbindungen losgelöst war. Häufiger sind die Schambeinfrakturen mit Frakturen anderer Knochen, besonders des Sitzbeins,

der Pfanne und des Darmbeins kombiniert, wie wir schon erwähnt haben und bei der Lehre von den mehrfachen Beckenringfrakturen noch genauer sehen werden. Besonders kann auch durch beiderseitige Fraktur des Schambeins oder des Sitzbeins ein Knochenstück aus dem vorderen Beckenring ausgebrochen werden (s. Fig. 29 S. 51).

Die isolierten Frakturen des Schambeins entstehen vorwiegend, wie schon erwähnt, durch Verkleinerung des sagittalen Beckendurchmessers, durch direkte Gewalt von vorn, durch Ueberfahren, durch Auffallen schwerer Gegenstände, durch Quetschung durch die Puffer zweier Eisenbahnwagen, durch direkten Stoß, Schlag oder Schuß (s. Schußfrakturen), durch direkten Druck, z. B. bei schweren Zangengeburten (Middeldorpf), oder indirekt, z. B. durch Traumen der Kreuzbeingegend, durch Fall auf die Füße oder auf den Trochanter, durch transversale oder diagonale Kompression des Beckens. Bei Fall auf die Füße und den Trochanter wird das Trauma durch den Oberschenkel und den Schenkelhals auf die Pfanne und weiter auf das Schambein übertragen. Wenn der Oberschenkel intakt bleibt, dann entsteht in solchen Fällen entweder ein Knochenbruch der Pfanne oder des Schambeins oder beides zugleich. Féré hat experimentell gezeigt, daß bei alten Individuen ein Fall auf die Hüftgegend aus einer Höhe von 50—60 cm, also z. B. aus dem Bett, genügt, um eine Beckenfraktur zu erzeugen; fast stets entstand auf diese Weise eine Fraktur des Schambeinkörpers, oft auch der beiden Aeste, sehr selten eine Lösung der Symphysis pubis. Diese Fraktur klaffte fast nie.

Von besonderem Interesse sind sodann die Schambeinfrakturen durch Muskelzug. Maydl, Bartels, Letenneur u. a. beobachteten je eine Rißfraktur des horizontalen Schambeinastes durch Muskelzug. In dem Fall von Maydl entstand die Rißfraktur des horizontalen Schambeinastes durch Andrücken des gleichseitigen Oberschenkels an den Leib des Pferdes, als der betreffende Reiter über eine Barriere setzte.

In den meisten Fällen von Schambeinfrakturen handelt es sich um Fraktur des horizontalen (oberen) und des unteren Astes gewöhnlich an der Grenze des Sitzbeins, einseitig oder doppelseitig, wie es in Fig. 28 und 29 abgebildet ist, oder um Frakturen des Scham- und Sitzbeins mit oder ohne Ausstrahlung der Bruchlinien in die Pfanne bezw. in das Darmbein, mit oder ohne Verletzung der Beckenorgane, besonders der Harnröhre und der Harnblase. Zuweilen ist die in Fig. 30 abgebildete vordere und hintere Vertikalfraktur vorhanden, oder statt der vertikalen hinteren Darmbeinfraktur ist die betreffende Articulatio sacroiliaca gesprengt (s. Fig. 31). Zuweilen ist ein Knochenbruch des Schambeins mit Trennung (Luxation) der Symphysis ossium pubis kompliziert. Mehrfach hat man beobachtet, daß das Schambein beiderseits aus allen seinen Verbindungen abgetrennt war, kurz es kommen die verschiedensten Variationen vor (s. auch Fig. 32—34 S. 52—53).

Die Fraktur des Schambeins ist teils eine einfache subkutane, oder ein Splitterbruch, oder eine durch Verletzung der Weichteildecken oder der Beckenorgane komplizierte Fraktur. Die Dislokation der Fragmente ist teils nach außen, teils — und zwar am häufigsten — nach innen gerichtet, so daß man die Fraktur infolge der typischen Deformität auf den ersten Blick sofort erkennen

kann. In anderen Fällen wird die Fraktur erst durch genauere Untersuchung, durch Betastung erkannt (s. § 27, Diagnose der Beckenfrakturen). In einem Fall von Hall ragten die gebrochenen Schambeinäste in die Harnblase hinein.

Die wichtigste und relativ häufigste Komplikation der Schambeinfraktur ist, wie gesagt, die Verletzung der Harnblase und besonders der Harnröhre. Die Häufigkeit der Verletzung der Harnröhre bei Schambeinfrakturen begreift man, wenn man Fig. 12 S. 21 und Fig. 35 betrachtet. Die Harnröhre ist zwischen den beiden unteren Schambeinästen im M. transversus perinei profundus gleichsam aufgehängt.

Nach E. Rose findet sich etwa unter 10 Fällen von Schambeinfrakturen nur einer ohne Verletzung des Harnapparates. Streubel stellte 21 Fälle von Beckenfraktur zusammen, darunter fanden sich zehn Frakturen des horizontalen (oberen) Schambeinastes und zwei des absteigenden (unteren) Schambeinastes. Von diesen 12 Fällen von Schambeinfrakturen war der Harnapparat in 9 Fällen sicher verletzt und bei den 3 übrigen, in den ersten Tagen gestorbenen Kranken war eine Verletzung des Harnapparates wahrscheinlich auch vorhanden gewesen. Die Verletzung der an den beiden absteigenden Schambeinästen fixierten Harnröhre ist bei Schambeinfrakturen verschiedenartig; ihre Pars nuda und bulbosa wird entweder gequetscht oder durch spitze Fragmente durchbohrt, durch stumpfe Fragmente verlegt, abgeknickt, oder sie wird vollständig abgerissen. Infolge der Harnröhrenverletzung entleert sich Blut, resp. blutiger Harn, eventuell besteht Harnverhaltung (Ischurie, Anurie) mit sekundärer Harninfiltration in das Beckenbindegewebe oder Skrotum. In anderen aber selteneren Fällen ist die Harnverhaltung, die Anurie, durch Verletzung der Blase bedingt, der Urin entleert sich durch einen intra- oder extraperitonealen Riß ins Peritoneum oder ins Beckenbindegewebe. In noch anderen Fällen von Anurie ist weder Harnröhre noch Harnblase verletzt, die Anurie ist durch Blasenlähmung bedingt (s. § 26). Bei Harnröhrenverletzung gelangt der in die Harnröhre eingeführte Katheter zuweilen auf die dislozierten Knochen. In einem von Boudet beobachteten Falle von Schambeinfraktur war außer der Harnröhre auch das Rektum zerrissen, so daß der Katheter von der Harnröhre direkt in das Rektum gelangte. Jede durch Blasenverletzung komplizierte Schambeinfraktur mit Erguß von Urin ins Peritoneum oder ins Beckenbindegewebe ist als eine lebensgefährliche Verletzung zu betrachten, und hier muß, je eher je besser, operativ vorgegangen werden (s. § 28). Günstiger ist, wenn der Blasen-

Fig. 35.

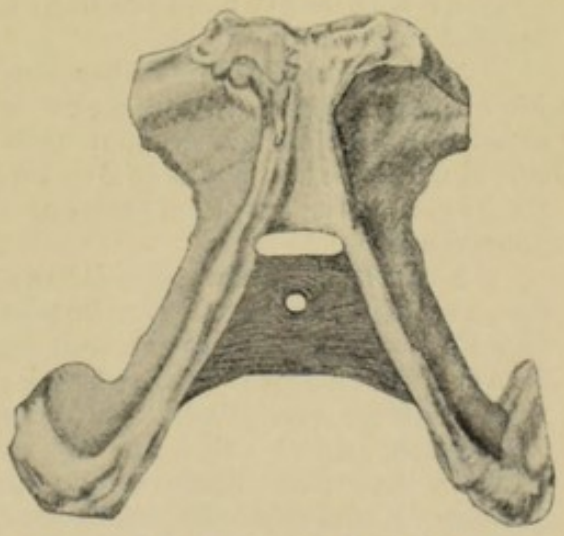

Durchtritt der männlichen Harnröhre durch den Musculus transversus perinei profundus (nach einem Gipsmodell von Steger und nach dem Atlas von K. v. Bardeleben und H. Haeckel).

riß extraperitoneal liegt (s. das Nähere §§ 26 u. 28). In die Blase eingedrungene Knochensplitter oder durch nachfolgende Eiterung entstandene Sequester und sonstige Fremdkörper (Kugeln s. §§ 37 u. 38, Schußwunden) können zu Blasensteinbildung Veranlassung geben, wie z. B. in den Fällen von Lenoir, West, Thompson, P. v. Bruns, Le Gros Clarke u. a. (s. unten).

Die oben erwähnte Verletzung des Rektums ist bei isolierten Schambeinfrakturen sehr selten, ebenso die beim weiblichen Geschlecht vorkommende Verletzung der Vagina.

Von bemerkenswerten Fällen von isolierten Schambeinfrakturen seien aus der vorliegenden Literatur folgende neunzehn Beobachtungen erwähnt.

1. Fall von Maret. Fraktur des Schambeinkörpers mit Dislokation desselben nach innen und vorn, mit Urinverhaltung. Durch Inzision an der inneren Seite der großen Schamlippe wurde später ein großer Sequester extrahiert, welcher beinahe den ganzen Körper des Schambeins darstellte.

2. Lenoir berichtet über einen Fall von Blasenstein mit einem Knochenfragment als Kern bei einer Frau, welche vor einigen Jahren einen Schambeinbruch erlitten hatte. Analoge Fälle von Steinbildung mit Knochenkern nach Beckenfrakturen beobachteten P. v. Bruns, Le Gros Clarke, Thompson und West. Der Fall von West ist folgender.

3. Bildung zweier Blasensteine mit Knochenkern nach Schambeinfraktur. Ein 28jähriger Mann erleidet in einer Kohlengrube eine Fraktur des Schambeins mit Blasenverletzung. Es bildeten sich zwei Blasensteine mit Knochenkern. Patient starb 4 Jahre nach dem Unfall infolge von „Shok“ nach der Steinoperation.

Auch nach Schußfrakturen, nach entzündlichen Prozessen hat man Blasensteinbildung im Anschluß an in die Harnblase gelangte Knochenstücke beobachtet. Ueber Schußverletzungen mit nachträglicher Steinbildung durch in die Blase eingedrungene Knochenfragmente hat unter anderen P. v. Bruns berichtet, wir kommen hierauf bei den Schußfrakturen (s. §§ 36—38) zurück.

H. Thompson entfernte bei einem 40jährigen Maurer einen Stein durch Lithotripsie; der Kern des Steines war ein Knochensequester, welcher sich durch einen in die Blase perforierten Abszeß von den Beckenknochen abgestoßen hatte. Ob eine Fraktur vorhanden war, ist nicht gesagt.

4. Hussey fand 9—10 Jahre nach einer Beckenfraktur (Schambeinfraktur?) einen Sequester in der Harnröhre, eine eigentliche Steinbildung konnte nicht nachgewiesen werden. Etwa 15 Monate später starb der Patient, welcher immer noch an Harnbeschwerden litt. Eine Sektion wurde leider nicht gemacht.

5. Fall von Féré. Sturz einer 83jährigen Frau aus dem Bett auf die Hüfte. Tod nach 10 Stunden. Die Sektion ergab eine Fraktur des linken Schambeins, und zwar des oberen und unteren Astes desselben, und eine starke Blutung aus der Vena obturatoria, wodurch wohl der rasche Tod bedingt war.

6. Fall von Gonget. Schambeinfraktur mit Zerreißung der Pars membranacea urethrae. Erst am 6. Tage wird die Inzision des Dammes vorgenommen. Tod am 46. Tage nach dem Unfall an eitriger Hüftgelenksentzündung mit sekundärer Pyämie.

7. Beobachtung von Puzey. Schambeinfraktur, in die linke Pfanne ausstrahlend, entstanden durch Auffallen eines Sackes

mit Baumwolle auf den Rücken eines 48jährigen Mannes, welcher sofort zusammenbricht. Fraktur beider Ossa pubis mit Zerreißung der Harnröhre; Pneumonie, Pleuritis, Perikarditis, Tod am 28. Tage nach der Verletzung. Die Sektion ergibt eine Zerreißung des Pericards; an den beiden Schambeinen fanden sich drei durch mächtigen Kallus geheilte Frakturen, eine Schambeinfraktur strahlte, wie gesagt, in die linke Pfanne aus.

8. Gerota berichtet über einen interessanten Leichenbefund bei einer alten geheilten Beckenfraktur. Am horizontalen Schambeinaste fand sich eine Fraktur, welche in nahezu horizontaler Ebene verlief, d. h. der horizontale Schambeinast war in eine vordere und hintere Platte getrennt und zwischen beiden Bruchstücken war die Harnblase adhärent. Wahrscheinlich wurde die gefüllte Harnblase im Augenblick der Verletzung in die Bruchspalte hineingedrängt, verwuchs mit den Spaltwandungen und hielt durch ihre wechselnde Füllung die Bruchstücke dauernd auseinander.

9. Beobachtung von Fairbank. Fraktur des rechten horizontalen Schambeinastes mit Lockerung der rechten Articulatio sacroiliaca bei einer 25jährigen, im 6. Monat schwangeren Frau durch Quetschung zwischen einem Wagen und einem Brückengeländer. Quetschung des schwangeren Uterus mit Abgang von Blut. Bald nach dem Trauma war der Fötalpuls nicht mehr hörbar. 3 Monate nach dem Unfall wurde ein totes, stark mazeriertes, aber sonst unverletztes Kind geboren.

10—15. Durand, Mitteilung von 6 Fällen von Schambeinfrakturen mit Verletzung der Harnröhre durch Fragmente des Os pubis. 2 gestorben, 4 geheilt, davon 2 mit Strikturen.

16. Beobachtung von v. Massari: Eine 41jährige, siebendgebärende Frau stürzte im eklamptischen Anfalle vom Stuhl und erlitt eine beiderseitige komplizierte Fraktur des horizontalen Schambeinastes mit Zerreißung der Symphysis pubis. Tod unter zunehmender Eklampsie im Kollaps. Die Beckenknochen erwiesen sich sehr fragil, aber Merkmale von Osteomalacie waren nicht vorhanden.

17. Beobachtung von Clark. Ein 29jähriger Mann erlitt durch Quetschung der Beckengegend zwischen zwei Balken eine Fraktur des Schambeins nahe der Symphyse und des Schambeinkörpers im Bereich der Eminentia iliopectinea und durch das Sitzbein in der Nähe des Tuber ischiadicum mit Verletzung des Harnapparates. Durch Eröffnung der Blase vom Damm aus wurde blutiger Urin entleert. Tod 25 Tage nach der Verletzung wahrscheinlich an Sepsis.

18. Sir Astley Cooper heilte eine dreifache Fraktur des Schambeins in 8 Wochen. Patient konnte nach der Heilung beinahe ebensogut gehen wie vor dem Unfall.

19. Fall von Cappelletti. Ein 54jähriger Mann sprang aus einem durchgehenden Wagen auf seine Füße, dadurch starke Abduktion eines Beines, Fraktur des gleichseitigen Schambein- und Sitzbeinastes durch Muskelzug, deforme Heilung unter Verschiebung des ausgebrochenen Knochenstücks nach abwärts, so daß ein deutlicher Defekt resp. eine Knochenspalte vorhanden war.

Bezüglich der genaueren Schilderung des klinischen Verlaufs, der Prognose, Diagnose und Behandlung der Schambeinfrakturen verweise ich auf § 26—28, wo wir sämtliche Beckenfrakturen zusammen berücksichtigen. Hier sei nur bezüglich der Diagnose und der Behandlung der Schambeinfrakturen kurz folgendes betont. Die Diagnose der Schambeinfrakturen geschieht durch

äußere und innere Betastung per rectum und per vaginam, hierbei macht man vorsichtige Bewegungsversuche, um Krepitation nachzuweisen. Die Art der Dislokation ist stets möglichst festzustellen, vor allem auch durch Röntgendurchleuchtung. Sodann wird man besonders durch Katheterismus untersuchen, ob Blase und Urethra intakt sind, ob sonstige Weichteilverletzungen, innere Blutungen etc. vorhanden sind.

Die Behandlung der Schambeinfrakturen geschieht nach den in § 28 geschilderten Regeln. Die vorhandene Dislokation ist möglichst manuell, oder wenn nötig, operativ durch Knochennaht zu beseitigen. Stets erstrebe man möglichst Heilung in korrekter Stellung der Fragmente, mäßige Formstörungen sind aber meist ohne üble Folgen. Die Retention der Fragmente suche man nach der in § 27 beschriebenen Weise durch einen fixierenden Verband zu erhalten, der letztere nützt aber meist nur wenig. Der Patient liegt in Rückenlage mit an den Leib angezogenen, im Hüft- und Kniegelenk gebeugten Beinen. Zuweilen wird diese Lagerung nicht vertragen, und man soll sich dann bezüglich der zu wählenden Lagerung von den Empfindungen des Kranken leiten lassen. Komplizierte Frakturen werden nach allgemeinen Regeln behandelt (s. § 28), lose Spitter sind baldigst zu beseitigen. Das Verhalten des Harnapparates ist sorgfältig zu beobachten, bei Verletzungen der Harnröhre legt man einen Verweilkatheter in die Blase. Bei bereits bestehender Harninfiltration inzidiert und drainiert man vom Damm aus. Intraperitoneale Blasenrisse sind baldigst durch Laparotomie freizulegen und durch Naht zu schließen. Bezüglich der Behandlung der Blasen- und Harnröhrenverletzungen und sonstiger Komplikationen s. das Nähere in § 28.

§ 20. Die Frakturen des Sitzbeins (s. Fig. 28—34). — Die im allgemeinen nur selten vorkommenden Frakturen des Sitzbeins entstehen im wesentlichen durch dieselben Gewalten, wie die Schambeinfrakturen, z. B. durch direkten Druck in der Richtung von vorn nach hinten, oder frontal oder diagonal, ferner durch direkten Schlag, durch Fall aufs Gesäß, auf das Tuber ischiadicum, durch Schuß oder endlich bei schweren Geburten, z. B. durch Zangendruck oder heftige Wehen. Eine Fraktur des Sitzbeins durch Zangengeburt beschreibt Middeldorpf. Papavoine beobachtete einen Bruch des Sitzbeins durch die Entbindung bei einer Frau, welche vor 2 Jahren durch eine doppelseitige Vertikalfraktur des Beckenringes eine Verengerung des Beckens erlitten hatte.

Die verschiedenen Arten der Sitzbeinfrakturen sind kurz folgende. Das Sitzbein bricht entweder nur an einer einzigen bestimmten Stelle, z. B. besonders in der Nähe der Vereinigung mit dem Schambein, oder in der Nähe der Pfanne, oder am Tuber ischiadicum, oder endlich es handelt sich um einen doppelten oder mehrfachen Bruch, so daß ein oder mehrere Stücke aus der Kontinuität des Sitzbeins losgelöst sind. Isolierte Frakturen des Sitzbeins sind, abgesehen von den Knochenbrüchen des Sitzbeinknorrens, selten. Am häufigsten ist das Sitzbein zugleich mit dem Schambein gebrochen, oder es handelt sich gleichzeitig um Frakturen des Darmbeins oder Kreuzbeins oder um gleichzeitige Pfannenbrüche, also um mehrfache Beckenfrakturen (siehe Fig. 29—34), auf welche wir später zurückkommen werden. In seltenen

Fällen kann das Sitzbein als Ganzes bei jugendlichen Individuen in seinen Knorpelfugen in der Pfanne und an seiner Vereinigung mit dem Schambeinast vom übrigen Becken losgelöst werden.

Das Tuber ischiadicum bricht entweder durch direkte Gewalt, z. B. bei Fall auf das Gesäß, oder es wird durch eine kraftvolle Muskelaktion der Beuger des Unterschenkels abgerissen. Die Beweglichkeit und Dislokation des frakturierten Tuber sind gewöhnlich gering, weil das Periost und die sehnige Ausbreitung der Muskelansätze nur selten vollständig zerreißen. Ist letzteres der Fall, dann wird das abgebrochene Tuber ischiadicum von den Beugemuskeln des Unterschenkels nach abwärts disloziert, in einem Falle von Jobert z. B. war das in den Muskeln fühlbare Fragment über 6 cm nach abwärts verzogen.

Eine Fraktur des Tuber ischiadicum bei einer Schwangeren intra partum während einer kräftigen Wehe erwähnt Marat.

Die Symptome der Sitzbeinfrakturen sind im allgemeinen nicht so deutlich, wie die der Schambeinfrakturen, und besonders früher ist eine Sitzbeinfraktur zuweilen erst durch die Sektion nachgewiesen worden. Die Dislokation ist meist gering oder fehlt vollständig. Stehen und Gehen ist gewöhnlich nicht möglich oder nur unter heftigen Schmerzen und mit Unterstützung. Ebenso ist das Sitzen erschwert. In liegender Stellung können sich die Verletzten gewöhnlich nicht in eine sitzende Stellung aufrichten, ein Symptom, welches Devalz bei Sitzbeinfrakturen für pathognomonisch hält. Durch Außenrotation des Oberschenkels und Beugung des Unterschenkels wird der Bruchschmerz vermehrt und es entsteht zuweilen Krepitation. Zuweilen handelt es sich um Splitterbrüche, oder es sind komplizierende äußere Wunden vorhanden (s. auch Schußfrakturen). Die häufigste und wichtigste Komplikation ist, wie bei den Schambeinfrakturen, die Verletzung der Harnblase und Urethra. Von besonderem klinischen Interesse ist eine von Sir Astley Cooper beobachtete Fraktur des Sitzbeins mit Verletzung der Harnröhre und gleichzeitiger Fractura cruris bei einem jungen Manne, welcher vom Wagen fiel und von letzterem überfahren wurde; trotz Urininfiltration und ansgedehnter Gangrän des Dammes erfolgte Heilung.

Die Sitzbeinfrakturen heilen gewöhnlich langsam, ihre Prognose (s. auch § 27) ist aber im allgemeinen günstig, falls nicht allzu schwere komplizierende Weichteilverletzungen vorhanden sind. Bezüglich des genaueren klinischen Verlaufs verweise ich auf § 26 (Symptomatologie der Beckenfrakturen).

Die Diagnose einer Sitzbeinfraktur ist mit Hilfe unserer modernen Untersuchungsmethoden gewöhnlich nicht schwierig. In jedem Falle, wo eine Sitzbeinfraktur als möglich angenommen werden kann, wird man eine genaue Untersuchung durch Betastung des Sitzbeins, besonders auch des Tuber ischiadicum, von außen und von innen per rectum und beim weiblichen Geschlecht per vaginam vornehmen. Beim Betasten des Knochens wird man vorsichtig Bewegungsversuche machen. Zuweilen läßt sich beim Beugen und Strecken des Oberschenkels Krepitation nachweisen. Auch die Untersuchung in Bauchlage ist zuweilen empfehlenswert. Die Röntgendurchleuchtung ist natürlich stets vorzunehmen (s. auch § 27, Diagnose der Beckenfrakturen).

Die Behandlung der Sitzbeinfrakturen geschieht nach den

in § 28 genauer geschilderten Regeln. Hier sei nur kurz hervorgehoben, daß sich im allgemeinen am meisten die Rückenlage der Kranken mit etwas erhöhtem Becken empfiehlt, die Beine werden im Hüftgelenk und Kniegelenk gebeugt und so möglichst durch Kissen unterstützt. Die beste Lagerung wird gewöhnlich durch die Empfindungen des Kranken selbst angegeben, und wird die eben angegebene Lagerung nicht vertragen, was zuweilen vorkommt, so läßt man den Kranken die Lagerung eventuell selbst bestimmen. In jedem Falle soll man Heilung in möglichst korrekter Stellung der Fragmente erstreben, eine mäßige Formstörung ist gewöhnlich ohne üble Folgen. Etwaige, die Heilung voraussichtlich störende Dislokationen sind eventuell operativ durch Knochennaht zu beseitigen, falls die manuelle Reposition von außen und eventuell durch Druck vom Rektum oder von der Vagina aus nicht gelingt. Dieses gilt namentlich auch für die Rißfrakturen des Tuber ischiadicum. Fixationsverbände nützen bei Sitzbeinfrakturen so gut wie gar nichts, ja sie können durch Druck schaden. Bezüglich der Behandlung der komplizierten Frakturen, der Verletzung des Harnapparates und sonstiger Komplikationen s. § 28.

Siehe auch § 26—27 (Symptomatologie, Komplikation, Diagnose und Prognose der (mehrfachen) Beckenfrakturen).

§ 21. Die Frakturen des Darmbeins. — Die Frakturen des Darmbeins sind mannigfaltiger als die Frakturen des Scham- und Sitzbeins; sie sind, wie wir sahen, oft mit anderen Beckenfrakturen verbunden. Von den isolierten Frakturen des Darmbeins ist die Fraktur der Spina iliaca anterior superior und inferior die relativ einfachste Fraktur.

Die Fraktur der Spina iliaca anterior superior entsteht teils durch direkten Druck oder Schlag, teils durch Muskelzug des M. sartorius und Tensor fasciae latae. Die abgebrochene Spina wird dann durch die genannten Muskeln nach abwärts disloziert, falls das Periost und die sehnige Ausbreitung der Muskelansätze genügend eingerissen sind. Besonders bei direkter Gewalteinwirkung kann sich die Fraktur der Spina anterior superior noch auf die benachbarten Teile des Darmbeins weiter fortsetzen. Hamilton sah zwei Fälle von Fraktur der Spina iliaca anterior superior. In dem einen Falle entstand die Fraktur bei einem 36jährigen betrunkenen Manne durch Fall; das um etwa 1 cm nach abwärts verschobene Knochenfragment wurde reponiert und unter Bettruhe mit in Hüft- und Kniegelenk gebeugten Beinen heilte der Knochenbruch, so daß Patient nach 2 Wochen das Bett verlassen und ohne Beschwerden gehen konnte. In dem 2. Falle von Hamilton entstand die Fraktur der Spina iliaca anterior superior und eines kleinen Teils des vorderen Beckens bei einem Manne, welcher durch fallende Erde verschüttet wurde. Auch hier erfolgte unter Rückenlage mit angezogenen Beinen vollkommene Heilung.

Von sonstigen Frakturen der Spina iliaca anterior sup. seien noch folgende erwähnt. Gibson sah eine Fraktur bei einem 35jährigen Arbeiter, welcher 60 Fuß hoch vom Gerüst gefallen war, Steinthal bei einer jungen Dame durch Ausgleiten beim Ballspiel. Reverdin beobachtete folgenden Fall von Rißfraktur der Spina ant. superior: Ein 19jähriger sehr muskulöser Mann gleitet auf einer ab-

schüssigen Wiese aus, sucht sich aber zu erhalten. Er fühlte sofort heftigen Schmerz im Bereich der Spina iliaca ant. sup., Gehen und Stehen waren nicht mehr möglich. Die abgerissene Spina war als bewegliches kleines Knochenstück zu fühlen. Gipsverband, völlige Heilung. Eine später aufgenommene Röntgenphotographie zeigte eine Dislokation nach innen und unten.

Zuweilen bricht ein größeres Knochenstück mit der Spina iliaca anterior superior durch direkte Gewalt oder durch Muskelzug von der Darmbeinschaufel ab. Hamilton sah diese mehr oder weniger typische Fraktur sechsmal. Drei dieser Fälle seien hier kurz angeführt:

Ein 40jähriger Mann wurde durch die Puffer zweier Eisenbahnwagen gequetscht und erlitt dadurch einen Schiefbruch des vorderen oberen Teils des Darmbeins, das abgebrochene Beckenstück mit der Spina ant. sup. war sehr beweglich, es war deutlich Krepitation vorhanden, der Leib empfindlich und stark aufgetrieben. Schwere Shokerscheinungen. Patient wurde in Rückenlage mit angezogenen Beinen gelagert, warme Umschläge von Hopfen und Essig auf den Leib, innerlich Morphium. Heilung ohne Dislokation des Fragments.

Aehnlich ist der nächste Fall.

Ein 41jähriger Mann fiel 14 Fuß hoch auf das Becken und erlitt dadurch eine Fraktur des vorderen oberen Teils der rechten Darmbeinschaufel. Das sehr bewegliche große Bruchstück war etwa 2 cm nach unten und vorn verschoben. Rasche Heilung in Rückenlage des Kranken mit mäßig angezogenen Beinen. Etwa 2 Wochen nach dem Unfall konnte Patient gehen und verließ das Hospital.

Im folgenden Falle von Hamilton wurde ein größeres Knochenstück mit der Spina anterior superior durch Muskelzug aus dem vorderen oberen Teil des Darmbeins ausgebrochen. Ein 70jähriger Mann fuhr in einem Eisenbahnwagen, nach etwa ½ Stunde erhob er sich von seinem Sitz, fühlte plötzlich heftige Schmerzen, besonders auch beim Gehen. Hamilton fand eine Fraktur des Darmbeins im Bereich der Spina anterior sup., etwa 8 cm lang, das Bruchstück hatte die Neigung nach außen umzufallen.

Die Fraktur der Spina iliaca anterior inferior durch direkte Gewalt (Fall, Schlag, Quetschung etc.) oder durch Zug des Ligamentum iliofemorale ist sehr selten, weil die Spina weniger vorsteht und mehr geschützt ist. Bei jugendlichen Individuen können hier Epiphysentrennungen entstehen, da, wie wir S. 13 sahen, etwa bis zum 25. Lebensjahre die Spina anterior inferior durch eine Knorpelfuge mit dem Darmbein verbunden ist. Eine Fraktur der Spina anterior inferior durch Zug des Ligamentum iliofemorale beobachtete Linhart.

Sehr selten sind die Frakturen der Spina iliaca posterior superior und inferior. In der Literatur fand ich nur einen Fall von Fraktur der Spina posterior sup. und zwar von Hamilton: Ein 19jähriges Fräulein fiel vom Pferd auf ihren Rücken. Hamilton konstatierte, daß die Spina post. sup. abgebrochen war, sie war schwer beweglich und nach hinten nach der Wirbelsäule verschoben. Durch eine Kompresse und Binde wurde das Fragment möglichst reponiert, unter Bettruhe erfolgte Heilung, aber mit Verschiebung der Fragmente.

Von isolierter Fraktur der Spina iliaca posterior inferior habe ich keinen Fall in der Literatur gefunden.

Häufiger dagegen kommen durch direkte Gewalt, z. B. durch Fall auf die Kreuzbeingegend, Frakturen des hinteren Darmbeinrandes im Bereich der beiden Spinae iliacae posteriores vor und zwar besonders auch beiderseits, weil die beiden hinteren Darmbeinränder das Kreuzbein überragen und daher bei Traumen, z. B. bei Sturz auf die Kreuzbeingegend, zuerst getroffen werden. Hierher gehören auch die von F. Bähr in neuester Zeit beschriebenen Kontusionsbrüche des hinteren Darmbeinendes nach Traumen der Kreuzgegend, welche als solche oft gar nicht erkannt werden. In der Mehrzahl der Fälle handelt es sich um Quetschungen des hinteren Darmbeinrandes, welche sich später durch mehr oder weniger hochgradige Verdickung des hinteren Darmbeinendes und durch Schmerzen infolge der Zugbelastung des Erector trunci bemerkbar machen.

Fig. 36.

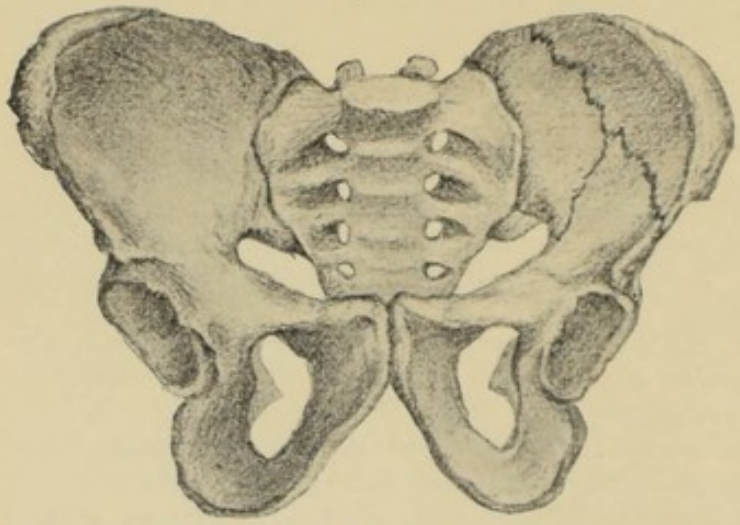

Nicht komplizierte Fraktur der linken Darmbeinschaufel.

Von besonderem Interesse sind sodann die häufiger vorkommenden Frakturen der Darmbeinschaufel im Bereich der Fossa iliaca und des Darmbeinkammes, der Crista iliaca.

In den leichtesten Fällen handelt es sich um Fissuren der Darmbeinschaufel nach Fig. 36. Ein typischer Knochenbruch der Darmbeinschaufel ist der von Duverney zuerst beschriebene Querbruch (siehe Fig. 37), auf welchen in neuerer Zeit besonders Thiem wieder aufmerksam gemacht hat. Bei diesem Querbruch der Darmbeinschaufel wird das obere Bruchstück durch die Bauchmuskeln (Obliqui und M. transversus) nach oben und innen gezogen, die Verbindungslinie zwischen Hüftkamm und Tuber ischiadicum ist entsprechend verlängert im Vergleich zur gesunden Seite (s. Fig. 37 a b).

In anderen Fällen verläuft die Bruchlinie in der Darmbeinschaufel mehr schräg oder vertikal. Diese Frakturen der Darmbeinschaufel entstehen teils durch direkte Gewalt, z. B. durch Fall, Hufschlag, Stoß, durch starken seitlichen Druck mit Verkürzung des queren oder diagonalen Durchmessers, teils indirekt durch Druck in sagittaler Richtung von vorn nach hinten oder von hinten nach vorn. Im ersteren Falle ist meist nur eine isolierte Fraktur des Darmbeins vorhanden, im letzteren Falle aber ist bei sagittaler Kraftwirkung mit der vertikalen Darmbeinfraktur gewöhnlich ein mehrfacher Knochenbruch des vorderen Beckenrings verbunden, d. h. es ist die doppelte vertikale Beckenringfraktur Malgaignes (s. Fig. 30) vorhanden, auf welche wir später bei den mehrfachen Beckenfrakturen näher eingehen werden.

Wie wir schon früher erwähnt haben, kann dieselbe auch durch frontal oder diagonal auf das Becken wirkende Gewalten entstehen, gewöhnlich aber entsteht sie durch Traumen mit sagittaler Richtung. Die vertikale Darmbeinfraktur ist teils eine direkte, teils eine indirekte Fraktur durch Ueberdehnung resp. Zerreißung des Knochens durch die Lig. iliosacralia. Zuweilen bleibt, wie wir S. 50—54 sahen, das Darmbein intakt, dagegen zerreißt die Articulatio sacroiliaca (s. Fig. 31).

Auch die Fraktur des Darmbeinkammes, der Crista iliaca entsteht vorzugsweise durch direkte Gewalt, sie ist ja direkten äußeren Gewalteinwirkungen ganz besonders ausgesetzt. Wie wir S. 13 sahen, entsteht die Crista iliaca als selbständige Knochenspange (Epiphyse marginale Cruveilhiers), welche erst im späteren Jünglingsalter mit dem gegenüberliegenden Rande des Darmbeins zu verwachsen beginnt. Daher können leicht isolierte Abtrennungen der mehr oder weniger stark nach außen geneigten Crista besonders durch direkte Gewalt, durch Stoß oder Fall entstehen, sie sind bei jugendlichen Individuen als Epiphysentrennungen aufzufassen. Sodann kann der Darmbeinkamm nach Riedinger auch durch Muskelzug des M. glutaeus maximus und medius abgerissen werden. Bei dieser Rißfraktur kann das Fragment nach Riedinger entsprechend der Insertion der genannten beiden Glutäalmuskeln in eine vordere kleinere und größere hintere Hälfte geteilt sein.

Fig. 37.

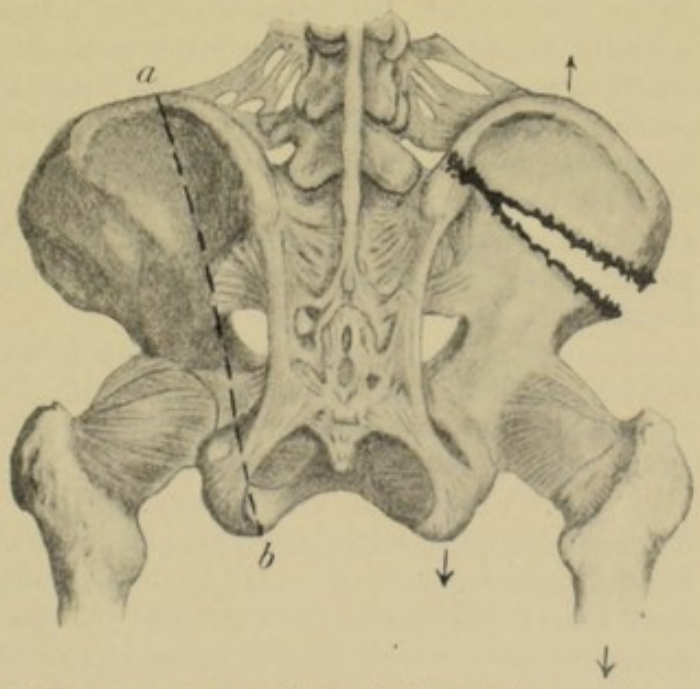

Duverneysche Querfraktur des Darmbeins von hinten gesehen (schematisch).

Bezüglich der von der Pfanne nach der Darmbeinschaufel ausstrahlenden Frakturen s. § 22 S. 70 ff. (Pfannenfrakturen).

Die Symptome der Frakturen der Darmbeinschaufel und des Darmbeinkammes sind kurz folgende. Der Schmerz ist gewöhnlich mehr oder weniger heftig, besonders bei Druck auf das Darmbein und bei Bewegungsversuchen. Meist sind heftigere Kontusionserscheinungen an den äußeren Weichteilen sicht- und fühlbar. Der Verletzte kann gewöhnlich nicht gehen oder nur mit Mühe und heftigen Schmerzen, zuweilen aber haben Verletzte mit Frakturen der Darmbeinschaufel, besonders z. B. nach Fig. 36, einen größeren Weg zurücklegen können. Der Gang ist besonders dann erschwert, wenn die vom Darmbein zum Oberschenkel ziehenden Muskeln verletzt sind. Der M. iliacus und psoas können vollständig zerreißen, wie z. B. in einem Falle Duverneys. In anderen Fällen finden sich in den beiden genannten Muskeln mehrfache Knochensplitter, so daß bei Bewegungsversuchen

der Beine heftige Schmerzen entstehen. Sodann ist die Funktionsstörung der vom Darmbeinkamme und von der äußeren Fläche des Darmbeins entspringenden Muskeln zu berücksichtigen. So ist es natürlich, daß jede Bewegung des Oberschenkels ängstlich vermieden wird. Eine Dislokation kann bei Frakturen der Darmbeinschaufel vollständig fehlen (s. Fig. 36), besonders wenn die Bruchlinie in größerer Entfernung vom Darmbeinkamme verläuft oder wenn das Bruchstück klein ist. Auch bei Duverneys Querbruch kann die Dislokation fehlen. Ist eine Dislokation vorhanden, so ist sie meist gering, hochgradige Verschiebung der Fragmente ist selten. Die am häufigsten vorkommende Dislokation bei Frakturen der Darmbeinschaufel ist die Verschiebung des oberen Fragmentes nach oben (s. Fig. 37) oder einwärts, aber man hat auch Verschiebungen des oberen Fragments nach außen und unten beobachtet. In einem Falle von Sanson war das obere Fragment, welches mindestens vier Querfinger breit und lang war, fast bis zur Basis des Brustkorbes emporgezogen und heilte hier ein, weil eine Reposition unmöglich war. Die Dislokation nach oben geschieht abgesehen von der Richtung des Traumas im wesentlichen durch Zug der M. obliqui und des M. transversus abdominis. Ist die Crista iliaca abgebrochen, so wird der Beckenkamm gewöhnlich durch Zug der Glutäen nach außen umgelegt oder die Crista folgt ebenfalls dem Zug des M. obliquus und transversus abdominis nach oben.

Zuweilen, besonders z. B. bei ausgedehnten Splitterbrüchen, sind komplizierende Verletzungen des Darms, der Gefäße, des Harn- und Geschlechtsapparates vorhanden, oder es haben noch sonstige anderweitige Verletzungen stattgefunden, welche den sofortigen oder baldigen Tod des Verletzten veranlassen. Eine Zerreißung des Dünndarmes bei einer mit einer Hüftgelenksluxation kombinierten Darmbeinfraktur sah Lente. Die Hüftgelenksluxation wurde am 3. Tage nach dem Unfall reponiert, bald darauf erfolgte der Tod. Die Sektion ergab eine quer durch die Mitte der Darmbeinschaufel und vertikal durch die Crista verlaufende Fraktur, welche sich bis in die Articulatio sacroiliaca erstreckte; im Dünndarm fand sich ein Riß. Bei Frakturen des linken Darmbeins kann besonders durch Quetschung des Kolons mit nachfolgender Verengerung desselben, durch Kompression oder abnorme Verwachsung desselben die Kotpassage mehr oder weniger behindert werden.

Die Diagnose der Frakturen der Spinae, der Frakturen in ihrer Umgebung und des leicht tastbaren Darmbeinkammes ist wohl meist leicht, dagegen ist die Diagnose der Frakturen der Darmbeinschaufel besonders bei sehr fetten Individuen und bei starker Kontusionsschwellung der Weichteile schwieriger. Man wird durch vorsichtiges Betasten der verschiedenen Stellen des Darmbeins, der Spinae iliacae anteriores und posteriores, des Darmbeinkammes, durch seitliche Kompression der Darmbeine abnorme Beweglichkeit und Krepitation festzustellen suchen. Bei dieser Untersuchung wird man durch Anziehen der Beine den M. iliopsoas erschlaffen. Auch durch abwechselndes Beugen und Strecken der Beine kann man zuweilen Krepitation nachweisen. Zuweilen ist die Deformität, die Dislokation so frappant, daß man die Diagnose sofort stellen kann. Stets wird man die beiden Beckenhälften miteinander vergleichen, den Stand der Crista, der Spina anterior und

posterior superior und inferior feststellen, ferner den Stand des Trochanters, die Länge der Beine u. s. w. Stets wird man die Röntgendurchleuchtung anwenden. Ist bei Quer- oder Schrägbrüchen das obere Fragment mit der Spina anterior sup. nach oben verschoben, so steht letztere auf der verletzten Beckenseite entsprechend höher als auf der intakten Seite, und es ist eine scheinbare Verlängerung des Beins der verletzten Beckenseite, von der Spina gemessen, vorhanden (s. Fig. 37). Diese scheinbare Verlängerung des Beins ist natürlich, wie Thiem mit Recht betont hat, für die Diagnose wertvoll.

In zweifelhaften Fällen wird man den Verletzten in Narkose untersuchen. Fleury beobachtete eine Beckenverletzung bei einem 24jährigen Manne infolge des Stoßes einer Lokomotive. Die vorhandene Abduktion des betreffenden Beins und die Impression des oberen Teiles des Oberschenkels ließen an Luxatio femoris obturatoria denken. Die Narkose ergab aber eine Fraktur des Darmbeins.

Die Prognose der erwähnten isolierten Darmbeinfrakturen ist im allgemeinen günstig, wenn keine Verletzung der Unterleibsorgane vorhanden ist. Komplizierte Frakturen mit Eröffnung der äußeren Hautdecke können durch Beckeneiterungen tödlich endigen, Knochensplitter können zu tödlichen Blutungen, z. B. aus den Iliakalgefäßen, Veranlassung geben u. s. w. Hamilton sah infolge einer Quetschung durch einen schweren Stein einen Splitterbruch beider Darmbeinschaufeln, welcher durch Verletzung der Vena iliaca in wenigen Stunden durch Shok und Verblutung tödlich endigte. Eine Fraktur der Darmbeinschaufel, welche Duverney beobachtete, endigte am 14. Tage tödlich infolge eines das ganze Becken ausfüllenden Abszesses. Im Heilungsfall ist die Kallusbildung bald reichlich, bald spärlich, eventuell nur auf der äußeren Seite des Darmbeins.

Die Behandlung der erwähnten isolierten Darmbeinfrakturen besteht zunächst in möglichster Beseitigung der vorhandenen Deformität. Man suche zuerst so sorgfältig als möglich die Ausdehnung und Richtung der Fraktur in der Rückenlage des Kranken mit angezogenen Beinen festzustellen und danach die Lagerung des Kranken einzurichten.

Handelt es sich um eine Fraktur der Spina iliaca ant. superior oder inferior, so empfiehlt sich Rückenlage des Kranken mit angezogenen Beinen; das möglichst an seine normale Stelle reponierte Bruchstück wird durch Heftpflasterstreifen und Binden, durch Gipsverband u. s. w. fixiert. Eventuell macht man die Knochennaht. Bei Frakturen im Bereich der Spina iliaca post. sup. und inferior legt man den Kranken in Seiten- oder Bauchlage und verfährt im übrigen ähnlich wie bei den Frakturen der vorderen Spinae.

Bei Frakturen der Darmbeinschaufel und der Crista empfiehlt sich im allgemeinen die Rückenlage mit in der Hüfte und im Knie gebeugten (angezogenen) Beinen, zuweilen ist den Kranken die Seitenlage auf der gesunden Seite angenehmer. Bezüglich der Lagerung der Beine lasse man sich vom Gefühl der Kranken leiten, bald ist die Streckung, bald die Beugung der Beine im Hüft- und Kniegelenk angenehm. Man sei natürlich stets bestrebt, Heilung in möglichst korrekter Stellung der Fragmente zu erzielen. Aber bei Darmbeinfrakturen können verschobene Fragmente gewöhnlich nicht

vollständig reponiert werden und besonders nicht in ihrer reponierten Stellung erhalten werden. Fixierende Verbände um das Becken, Bandagen, breite Gürtel, welche wir für Schambeinfrakturen empfohlen haben, sind bei Darmbeinfrakturen im allgemeinen unnütz, ja schädlich, weil sie die ohnehin schon vorhandene Neigung der Fragmente zur Dislokation nach innen noch vermehren. Mäßige Formstörungen sind gewöhnlich ohne üble Folgen. Oft können die Kranken schon vor der vollständigen Konsolidation der Darmbeinfrakturen gehen; z. B. in einem Falle von Fraktur der Darmbeinschaufel, welchen Malgaigne beobachtete, konnte der Verletzte schon vom 9. Tage an gehen und war nicht zu bewegen, über den 14. Tag hinaus im Hospital zu bleiben.

Den Verlauf der Heilung der Darmbeinfrakturen resp. die Stellung der Fragmente kontrolliere man durch Röntgenphotographie.

Bezüglich der sonstigen Behandlung der komplizierten Darmbeinfrakturen, der Verletzung der Beckenorgane u. s. w. s. § 28.

S. auch §§ 26 u. 27 Symptomatologie, Diagnose und Prognose der Beckenfrakturen.

§ 22. Die Frakturen des Acetabulums. — Die nur selten vorkommenden Frakturen der Pfanne zerfallen in drei Gruppen: 1. Die isolierten Frakturen der Pfanne; 2. die mit Hüftgelenksluxationen kombinierten Pfannenbrüche und 3. die mit sonstigen Beckenfrakturen verbundenen Pfannenbrüche. Hamilton teilt die Pfannenbrüche in zwei Arten: 1. in Frakturen der Pfannenbasis mit oder ohne Verschiebung und 2. in Frakturen des Pfannenrandes mit oder ohne Verschiebung.

Die isolierten Frakturen der Pfanne betreffen in der Regel die Pfannenbasis resp. den Pfannengrund; sie entstehen im wesentlichen durch dieselben Gewalteinwirkungen wie die Schenkelhalsfrakturen, also besonders durch Sturz aus bedeutender Höhe auf einen oder auf beide Füße, auf die Kniee, auf den Trochanter, durch Rotation des Oberschenkels oder durch sonstige besonders auf den großen Trochanter einwirkende Traumen. Bei jugendlichen Individuen kann die Pfannenbasisfraktur mehr oder weniger in den Knorpelfugen verlaufen (s. Fig. 38), so daß die drei Beckenknochen in der Pfanne voneinander getrennt werden. Astley Cooper und Sanson sahen je eine sternförmige Fraktur des Pfannenbodens, welche ebenfalls beinahe genau in den Epiphysenlinien verlief wie in Fig. 38.

Zuweilen wird die Pfanne, z. B. durch Gewalteinwirkung auf den Trochanter, so durch den Gelenkkopf zersprengt, daß letzterer in das kleine Becken tritt (sog. Luxatio femoris centralis, s. Fig. 39). Die Luxation galt früher für selten, ich glaube aber, daß die Röntgendurchleuchtung auch hier eine größere Häufigkeit beweisen wird, wie es bezüglich anderer Frakturen und Luxationen, z. B. an der Handwurzel, ebenfalls geschehen ist. Während Katz 1902 nur 11 Fälle zusammenstellte, hat Arregger 1903 über 23 sichere Fälle berichtet, von welchen 16 tödlich endeten. Wilms hat 4 Fälle aus der Leipziger chirurgischen Klinik mitgeteilt, welche sämtlich günstig verliefen. In den Fällen der letzten Jahre bewährte sich bezüglich der Diagnose sehr die Röntgendurchleuchtung. Die Hauptsymptome dieser Luxatio femoris centralis bestehen meist in Außenrotation des Beins und in

Verkürzung der Linie zwischen Symphyse und Trochanter. Zuweilen fehlt die Außenrotation. Ferner ergibt die Untersuchung per rectum und per vaginam und die Röntgendurchleuchtung, daß der Femurkopf ins kleine Becken vorspringt und daß die Pfanne entsprechend zertrümmert ist. Das Bild der reinen Luxatio femoris centralis kann besonders durch einen gleichzeitig vorhandenen Beckenstückbruch entsprechend modifiziert werden; in solchen Fällen ist gewöhnlich der Druck auf die Symphysengegend schmerzhaft. Zuweilen läßt sich die Luxation mehr oder weniger leicht reponieren, aber nach Aufhören der redressierenden Bewegung resp. Gewalt sinkt der Schenkelkopf gewöhnlich wieder in seine fehlerhafte Stellung zurück. Die Untersuchung solcher Fälle geschehe so schonend als möglich, da sonst leicht Verletzungen der Harnorgane oder des Darmes entstehen. Zuweilen sind die genannten Organe gleichzeitig verletzt. Der Verlauf dieser Verletzung ist in leichteren, nicht durch Darm- oder Blasenverletzung komplizierten Fällen und bei zweckmäßiger Behandlung günstig; in mehreren Monaten bildet sich gewöhnlich aus den Pfannentrümmern in der Beckenhöhle ein neues Acetabulum, aber stets bleibt Funktionsstörung des Hüftgelenks natürlich zurück. In schweren Fällen erfolgt der Tod durch Shok, vor allem aber infolge von komplizierenden Verletzungen der Eingeweide (Harnorgane, Darm, Blutungen infolge Gefäßverletzungen etc.). Früher wurde die Luxatio femoris centralis meist am Lebenden nicht erkannt, man hielt sie besonders für eine Schenkelhalsfraktur oder eine eigentliche Hüftgelenksluxation, erst die Sektion zeigte den wahren Sachverhalt. Sir Astley Cooper sah 3 Fälle von Pfannenbruch mit Eintritt des Schenkelkopfes in die Beckenhöhle und diagnostizierte stets eine Luxation des Femur nach hinten.

Fig. 38.

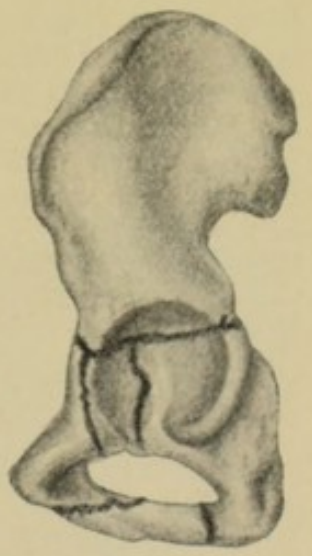

Pfannenbruch bei einem 14jährigen Knaben durch die Kammräder einer Dreschmaschine mit Fissuren im Sitzbein (nach Helferich).

In einem von Lendrick (Dublin) beobachteten interessanten Fall, welchen Hamilton mitteilt, wurde eine Schenkelhalsfraktur angenommen. Der Fall ist kurz folgender:

Ein alter Mann war vor einigen Jahren durch Umwerfen eines Wagens schwer verletzt, er wurde wegen einer angeblichen Schenkelhalsfraktur mehrere Monate ärztlich behandelt. Seit dieser Zeit war Patient in der Beweglichkeit seines Hüftgelenks behindert, konnte aber größere Fußtouren ausführen. Patient starb an Phthisis pulmonum und an akuter Hüftgelenksentzündung. Die Sektion ergab, daß keine Schenkelhalsfraktur vorhanden war, sondern daß der Schenkelkopf durch eine Fraktur, einen Riß des Pfannenbodens in die Beckenhöhle getreten und in dieser Stellung verheilt war. Der Schenkelkopf war mit einer knöchernen Umhüllung überzogen, welche nur an einer etwa markgroßen Stelle aus Bindegewebe bestand. Außerdem fand sich Malum senile coxae mit Verschiebung der Fragmente, eine geheilte Fraktur des Schambeins und Fixation des Darms durch ein Bruchstück am Becken.

Aus der sonstigen Kasuistik bezüglich der Pfannenbrüche mit Ein-

tritt des Schenkelkopfes in das Becken erwähne ich noch die Fälle von Morel Lavallée, Lawson, Moore, Galley und Coote.

Der Pfannenbruch mit Eintritt des Schenkelkopfes in die Beckenhöhle, welchen Morel Lavallée mitgeteilt hat, war ebenfalls für eine Schenkelhalsfraktur gehalten worden und wurde als solche behandelt. Der betreffende Patient lebte nach dem Unfall noch viele Jahre, hatte aber stets heftige Schmerzen im Hüftgelenk. Die Sektion ergab, daß der Schenkelkopf etwa 3 cm in die Beckenhöhle verschoben war und hier auf den N. obturatorius drückte, daher die heftigen Schmerzen, über welche der Kranke seit dem Unfall klagte.

Lawson beobachtete einen durch die Sektion nachgewiesenen sternförmigen Bruch des rechten Pfannenbodens mit Eintritt des Schenkelkopfes in die Beckenhöhle bei einem 21jährigen Mädchen, welches beim Fensterputzen 20 Fuß hoch aus dem Fenster herabstürzte. Das rechte, nicht verkürzte Bein war nach auswärts rotiert, jede Bewegung am Becken war während des Lebens sehr schmerzhaft gewesen. Tod am 5. Tage nach dem Unfall. Die Sektion ergab außer der sternförmigen Fraktur des rechten Pfannenbodens mit Durchtritt des Schenkelkopfes in die Beckenhöhle, daß das Lig. teres und die Hüftgelenkskapsel nebst ihren Verstärkungsbändern intakt waren, desgleichen die inneren Organe; nur im Bereich der unverletzten Blase fand sich ein extraperitonealer Bluterguß.

Von besonderem Interesse ist der schon kurz erwähnte Fall von Moore, welchen Hamilton mitteilt:

Das Becken war wie im jugendlichen Alter durch den linkseitigen Pfannenbruch in seine drei Teile getrennt, der Schenkelkopf war durch die Pfanne vollständig in die Beckenhöhle gedrungen, das Bein war um etwa $5^1/_2$ cm verkürzt, es war nicht, wie in den bisher erwähnten Fällen, nach außen oder innen rotiert, sondern nur leicht flektiert und adduziert.

Galley beobachtete folgenden Fall von Pfannenbodenfraktur mit Durchtritt des Schenkelkopfes in das Becken und durch den Damm nach außen: Ein 15jähriger Kohlenarbeiter fiel infolge eines Stoßes auf die linke Hüfte, erlitt dadurch eine Sprengung des Pfannenbodens mit Durchtritt des Schenkelkopfes in das Becken und weiter durch den Damm nach außen, so daß er zwischen Steißbein und After sichtbar war. Die Blase und der Mastdarm waren nicht verletzt. Das Steißbein war ebenfalls gebrochen. Der Oberschenkel war rechtwinklig abduziert und nach außen rotiert. Galley sah den Kranken erst 10 Tage nach der Verletzung, es bestand bereits Gangrän der zerrissenen Weichteile und des bloßliegenden Caput femoris. Der Oberschenkelkopf wurde unterhalb des kleinen Trochanters reseziert, die Reposition in die normale Beinstellung gelang nun leicht. Patient starb „an Erschöpfung".

In dem von Coote beobachteten Falle von Fraktur des Acetabulum mit Durchtritt des Caput femoris in die Beckenhöhle starb der 27jährige Mann infolge sonstiger schwerer Verletzungen.

Bezüglich der von Arregger und Wilms mitgeteilten Fälle von Pfannenbruch mit Eintritt des Schenkelkopfes in das Becken (Luxatio femoris centralis) muß ich auf die betreffenden Originalmitteilungen (l. c.) verweisen, da meine Arbeit schon abgeschlossen war, als diese Mitteilungen 1903 erschienen. Die in den letzten Jahren beobachteten Fälle von Luxatio femoris centralis zeigen deutlich den großen Vorteil, welchen die Röntgendurchleuchtung in der Erkennung dieser Verletzungen darbietet.

Die sonstigen, nicht komplizierten, einfachen Pfannenfrakturen können auch durch Röntgenuntersuchung nicht immer ganz genau erkannt werden, aber das ist auch insofern gleichgültig, da man in solchen Fällen außer der Anwendung von Bettruhe doch nichts weiter tun kann. Besonders die leichteren Fälle von Pfannenbodenfraktur, wo der Verletzte sein Bein erheben, ja zuweilen, allerdings unter Schmerzen, etwas gehen kann, werden nicht erkannt. Hier ist aber der negative Röntgenbefund wichtig und doch aufklärend. Im späteren Verlauf kann eine isolierte Fraktur der Pfanne sich durch Knochenwucherung, z. B. im Bereich der Spina ilei anterior inf. und nach hinten und unten, dokumentieren. Eine analoge Beobachtung hat W. Busch gemacht: Ein 80jähriger Herr wurde wegen einer angeblichen intrakapsulären Schenkelhalsfraktur behandelt und mit beschränkter Beweglichkeit des Hüftgelenks und 1 cm Verkürzung des Beins geheilt. Später konstatierte Busch die Entwicklung von Knochenauftreibungen von der Spina ilei ant. inferior nach hinten unten, hierdurch klärte sich nun der Fall auf, und Busch nahm an, daß es sich seinerzeit nicht um eine Schenkelhalsfraktur, sondern um einen Pfannenbruch gehandelt hatte. Selbst bei schweren Frakturen des Pfannengrundes kann vollkommene Heilung erfolgen, wie z. B. ein Präparat Neills beweist; in diesem Falle war ein sternförmiger, sich nach drei Richtungen über den Pfannenrand hinaus erstreckender Pfannengrundbruch vollkommen knöchern geheilt. Auch der von Earle beobachtete Pfannenbruch mit Fraktur des Darm- und Schambeins (s. § 25, mehrfache Beckenfrakturen) erwies sich bei der Sektion des mehrere Monate nach dem Unfall an einem Lungenleiden gestorbenen Mannes sehr gut durch geringen Kallus geheilt, der Gang des Patienten war sehr gut gewesen.

Fig. 39.

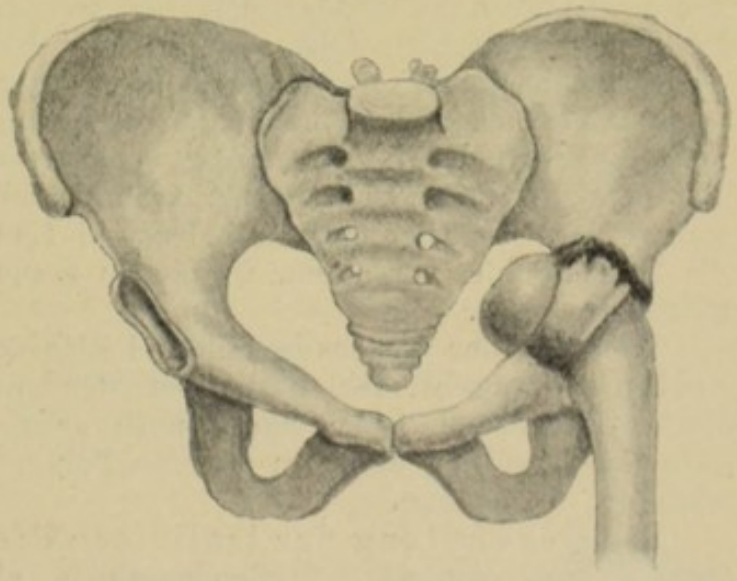

Linkseitiger Pfannenbruch mit Eintritt des Femur in das Becken (Luxatio femoris centralis).

Von besonderem Interesse ist auch eine Beobachtung von Bouvier: Ein 71jähriger Mann fiel aus dem Bett auf den Trochanter, konnte nicht gehen, mußte 3 Wochen zu Bett liegen und konnte dann nur mittels Krücken gehen. Patient starb einige Monate nach der Verletzung. Die Sektion ergab eine Fraktur quer durch die Mitte des Acetabulums vor der Eminentia iliopectinea bis zur Spina ischiadica. Die Fragmente waren nicht verschoben, aber noch leicht beweglich.

Leigh sah eine Fraktur des Acetabulums ohne Verrenkung des Schenkelkopfes bei einem 47jährigen Manne infolge eines Stoßes gegen

den Trochanter. Es bestand keine Deformität, keine Verkürzung, die einzigen Symptome waren heftiger Schmerz und Krepitation, wenn der Schenkelkopf in die Pfanne gedrückt wurde.

Bei Komminutivfrakturen der Pfanne kann letztere nach einwärts in die Beckenhöhle verschoben sein, wenn die Pfanne genügend von der Umgebung losgelöst ist. In einem Falle von Sanson war eine beiderseitige Komminutivfraktur der Pfannen bei einem jungen Manne infolge von Sturz aus beträchtlicherer Höhe vorhanden, und beide Pfannen waren nach einwärts dislociert.

Die für die Diagnose eines Pfannenbodenbruchs mit oder ohne Eintritt des Kopfes in die Beckenhöhle wichtigsten Symptome ergeben sich aus dem Gesagten und besonders auch aus den mitgeteilten Fällen, sie sind natürlich deutlicher, wenn der Schenkelkopf durch die Pfanne in das Becken verschoben ist. Wenn nach einer Gewalteinwirkung auf den Trochanter, bei Sturz auf den Fuß oder das Knie, im Bereich des Trochanters eine Depression vorhanden ist, d. h. wenn letzterer deutlich nach innen verschoben ist, bei Druck auf den Trochanter tief liegender Schmerz entsteht, wenn ferner bei Zug an dem verkürzten oder auch nicht verkürzten, nach außen oder innen rotierten oder nur leicht flektierten und adduzierten Bein Krepitation entsteht, dann wird man an Bruch der Pfanne denken dürfen. Stets untersuche man bei Verdacht auf Pfannenbrüche per rectum und per vaginam. Leicht gesichert wird die Diagnose besonders bei Eintritt des Caput femoris in die Beckenhöhle, vor allem, wie schon gesagt, durch die Röntgenphotographie.

Wie aus den oben mitgeteilten Fällen von Lendrick und M. Lavallée hervorgeht, lebten die betreffenden Patienten mit ihrem im Becken stehenden Schenkelkopf noch viele Jahre und konnten unter Schmerzen umhergehen. In anderen Fällen starben die Kranken bald nach der Verletzung.

Die Behandlung der isolierten Pfannenbasisbrüche besteht in Extension des betreffenden Beins, aber ohne Kontraextension, da der Perinealgurt meist nicht vertragen wird, oder in einfacher Rückenlage mit in Hüft- und Kniegelenk gebeugten Beinen. Bei der sog. Luxatio femoris centralis fragt sich, soll man die Reposition des Schenkelkopfes vornehmen oder nicht. Ist der Schenkelkopf reponibel, so wird man, wie auch Arregger empfiehlt, seitlichen Zug und Längsextension anwenden, oder einen bis über den Rippenbogen reichenden Gipsverband anwenden. Repositionsversuche von der Beckenhöhle aus, z. B. vom Mastdarm, sind nicht empfehlenswert. Ist der Schenkelkopf irreponibel, dann empfiehlt sich Hochlagerung in einer Schiene oder Extension in Beugung und Adduktionsstellung des Hüftgelenks resp. Beines. Auch Wilms empfiehlt Fixierung des Beins in suspendierter und adduzierter Stellung des Beins. Komplikationen von seiten des Darms und der Harnorgane, Blutungen werden nach allgemeinen Regeln behandelt. Bei dislozierten Stückbrüchen oder bei hochgradigen Schmerzen infolge Druckes der Knochenfragmente auf die Nerven oder Beckenorgane, bei schlechter Beinstellung etc. wird man operativ vorgehen (Beckenresektion, Schenkelkopfresektion, Reposition des Kopfes). Stets ist später eine zweckmäßige orthopädische Nachbehandlung durch Schienen etc. vorzunehmen.

Zuweilen sind, wie schon erwähnt, die Pfannenbrüche mit anderen Beckenfrakturen verbunden (s. Fig. 32, 33 und 40). In solchen Fällen beginnt die mehrfache Beckenfraktur entweder in der Pfanne und strahlt von hier aus in die anderen Beckenknochen aus, oder umgekehrt, der Pfannenbruch schließt sich sekundär an andere Beckenfrakturen an. Besonders kombinieren sich Pfannenbodenbrüche mit Frakturen der Darmbeinschaufel und des vorderen Beckenringes, d. h. es handelt sich dann um die schon mehrfach erwähnte doppelte vertikale Beckenfraktur Malgaignes. Zuweilen verläuft die Trennung im hinteren Beckenring im Bereich der Articulatio sacroiliaca (s. Fig. 40). Hierher gehört auch eine interessante Beobachtung von Stephani, welche Lossen erwähnt. Stephani beobachtete eine doppelseitige Fraktur beider Pfannen mit Luxation des rechten Oberschenkels, Längsfraktur des Kreuzbeins (links) und Schädelfraktur bei einem Schieferdecker, welcher von einem Kirchendach herabstürzte und 11 Stunden nach dem Unfall starb. Das betreffende Präparat des Beckens ist in Fig. 41 abgebildet.

Fig. 40.

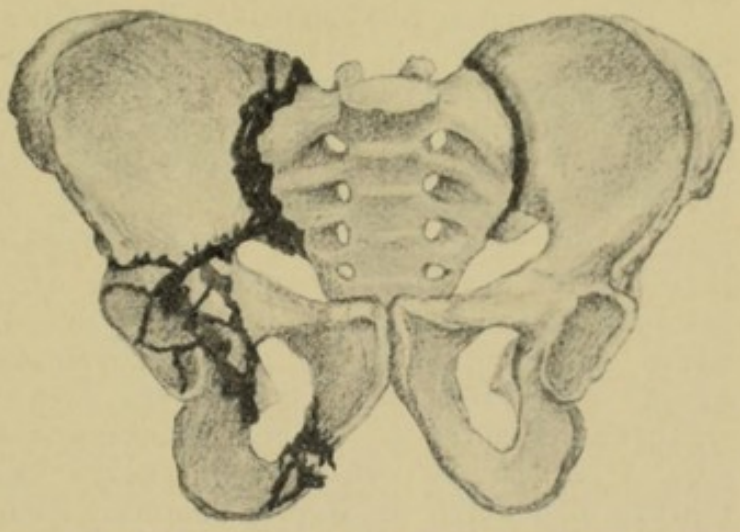

Rechtseitiger Pfannenbruch mit Fraktur des Darmbeins und Schambeins im Bereich der Eminentia iliopectinea sowie des Sitzbeins, ferner Zerreißung der Articulatio sacroiliaca dextra und Lockerung der Articulatio sacroiliaca sinistra.

Courant beobachtete einen Pfannenbruch, welcher durch die Eminentia iliopectinea und das Sitzbein ausstrahlte.

Fig. 41.

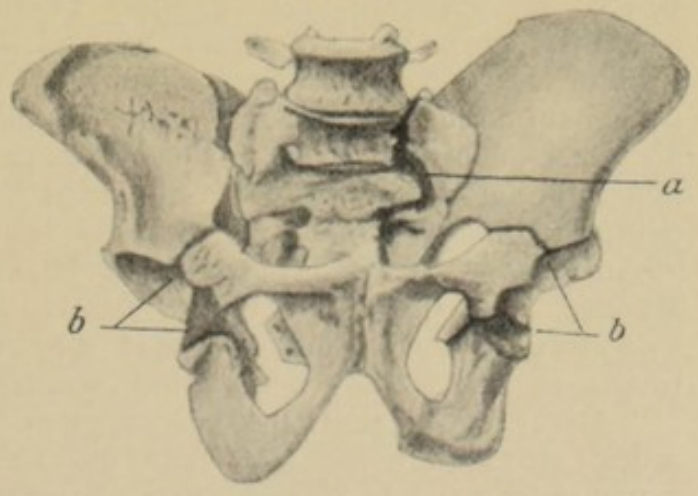

Beiderseitige Fraktur der Pfanne b b mit Längsbruch der linken Seitenhälfte des Kreuzbeins a (nach Stephani und Lossen).

Bezüglich der mehrfachen Beckenfrakturen, besonders auch bezüglich der doppelten vorderen und hinteren Vertikalfraktur des Bekkenknochenrings, verweise ich auf § 25. Hier sei nur kurz betont, daß auch bei diesen mit sonstigen Beckenfrakturen komplizierten Pfannenbrüchen ähnliche Erscheinungen wie bei einer intrakapsulären Schenkelhalsfraktur vorhanden sein können, wie z. B. in einem von Boeckel beobachteten Falle bei einem 63jährigen Manne,

welcher in der Betrunkenheit vom Wagen auf die rechte Körperseite fiel. 5 Wochen nach der Verletzung starb der Kranke, und die Sektion ergab keine Schenkelhalsfraktur, sondern außer mehreren geheilten Rippenbrüchen einen Pfannenbruch, eine Fraktur des Os ilei und des Ramus inferior (descendens) ossis pubis an der Vereinigungsstelle mit dem Sitzbein.

Die nur selten vorkommenden Frakturen des Pfannenrandes werden besonders bei Hüftgelenksluxationen beobachtet, oder sie sind ebenfalls mit Frakturen des Pfannengrundes oder mit sonstigen Beckenfrakturen kombiniert. Die Fraktur findet sich meist am oberen Pfannenrand, weil dieser z. B. bei Fall auf die Füße den Hauptanprall des Schenkelkopfes auszuhalten hat, aber sie ist auch am hinteren unteren, am unteren und am inneren Pfannenrand beobachtet worden. Eine Fraktur des Pfannenrandes mit der bereits beschriebenen Fraktur des Pfannengrundes sah z. B. Mc Tyer. In dem betreffenden Falle waren die Symptome wie bei Schenkelhalsfrakturen vorhanden gewesen, der Patient starb einige Tage nach dem Unfall. Die Sektion ergab eine Fraktur des rechten Pfannenbodens mit Absprengung eines etwa 4 cm langen Stücks vom oberen und hinteren Pfannenrand, welches aber durch die Kapsel zum Teil noch in seiner normalen Lage erhalten wurde. Das Femur konnte leicht nach oben und hinten luxiert werden, wobei das abgebrochene Pfannenrandstück zur Seite geschoben wurde. Eine Oberschenkelfraktur war nicht vorhanden.

Mc Tyer hat noch drei andere Fälle von Fraktur des Pfannenrandes mitgeteilt, teils mit, teils ohne Luxationen des Oberschenkels. In sämtlichen Fällen wurde die Fraktur des Pfannenrandes durch die Sektion nachgewiesen. In dem 1. Falle war das Bein nach einwärts rotiert und verkürzt, man diagnostizierte eine Schenkelhalsfraktur, die Sektion aber ergab einen Bruch des Pfannenrandes. Im 2. Falle zeigte sich bei der Sektion ein mit Luxatio femoris ischiadica kombinierter Bruch des hinteren und unteren Pfannenrandes mit Verschiebung desselben nach dem Steißbein hin. Auch Keate beobachtete eine Fraktur des unteren Pfannenrandes mit Verschiebung des Bruchstücks nach dem Sitzbeinhöcker hin. Im 3. Falle von Mc Tyer fand sich an der Leiche eine mit leichter Verschiebung geheilte Fraktur des oberen und hinteren Pfannenrandes. Aehnliche Fälle hat man mehrfach durch Sektionen nachgewiesen. Michaelis beobachtete an der Leiche eines 56jährigen, 4 Wochen nach einem 16 Fuß hohen Sturz gestorbenen Mannes eine beiderseitige Absprengung des oberen und äußeren Pfannenrandes mit Zertrümmerung des Kreuzbeins (s. das Nähere § 23 S. 80, Kreuzbeinfrakturen).

Die Pfannenrandbrüche entstehen im wesentlichen durch dieselben Gewalteinwirkungen, wie die Luxationen des Oberschenkels, gewöhnlich handelt es sich aber um stärkere Traumen als bei letzteren. Der Pfannenrand wird entweder durch den Schenkelkopf abgedrückt oder durch die gedehnte Kapsel und ihre Verstärkungsbänder abgerissen.

Die Symptome der mit Luxationen kombinierten Pfannenrandbrüche sind dieselben wie bei Luxationen des Hüftgelenks. Charakteristisch für solche Fälle ist, daß die Reposition des luxierten Schenkels gewöhnlich nicht bleibt, daß vielmehr der Oberschenkel leicht wieder

in seine luxierte Stellung zurückfällt. Zuweilen verhindert das abgebrochene Pfannenrandstück die Reposition. Ferner fühlt man Krepitation besonders dann, wenn man das Bein zu bewegen beginnt. Nach den bis jetzt in der Literatur vorliegenden Fällen ist die mit Hüftgelenksluxation verbundene Fraktur des Pfannenrandes meist mit bleibender Hüftgelenksluxation und schwerer Funktionsstörung geheilt, teils weil die Luxation nicht reponiert werden konnte, teils weil die Fälle nicht richtig diagnostiziert wurden. Hamilton diagnostizierte in richtiger Weise in einem Falle eine Luxatio femoris iliaca mit Fraktur des hinteren oberen Pfannenrandes. Die Reposition der Luxation gelang, doch konnte sie nicht dauernd erhalten werden. 7 Jahre später sah Hamilton den Patienten wieder und fand, daß die Luxatio femoris iliaca noch bestand; Patient hinkte stark, konnte aber schnell gehen und arbeitete wie vor der Verletzung.

Ist der Pfannenrandbruch nicht mit Luxation des Hüftgelenks verbunden, dann sind die Symptome ähnlich wie bei Schenkelhalsfrakturen, und gewöhnlich hat man früher am Lebenden in fälschlicher Weise letztere diagnostiziert, während der Pfannenrandbruch am Lebenden fast nie erkannt wurde. In differentialdiagnostischer Beziehung ist die verschiedene Art der Krepitation bei Pfannenrandbrüchen und bei Schenkelhalsfrakturen wichtig, auf welche z. B. auch Hamilton mit Recht aufmerksam gemacht hat. Bei Pfannenrandbrüchen fühlt man die Krepitation, wenn man den betreffenden Oberschenkel zu bewegen beginnt, bei Schenkelhalsfrakturen dagegen mehr am Schluß der Extension, wenn man die Fragmente in Apposition gebracht hat.

Die Diagnose der Pfannenrandbrüche ergibt sich aus dem Gesagten, aus einer sorgfältigen Untersuchung, besonders auch per rectum und per vaginam; sie wird vor allem durch Röntgenphotographie gesichert. Früher wurden die Pfannenrandbrüche meist, wie gesagt, nur bei der Autopsie gefunden.

Die Behandlung der Pfannenrandbrüche mit Luxation des Femur besteht zunächst in Reposition der vorhandenen Luxation. Die Reposition der Luxation gelingt gewöhnlich leicht, aber die Retention des Schenkelkopfes in der Pfanne ist meist schwierig. Man muß daher je nach dem Sitz des Pfannenrandbruchs das betreffende Bein in einer bestimmten Stellung fixieren, damit der Schenkelkopf auch wirklich in der Pfanne stehen bleibt. Im allgemeinen gilt als Regel, daß man das Bein in derjenigen Stellung fixiert, in welcher die Reposition der Luxation gelang. Ist ein Bruch des oberen Pfannenrandes vorhanden, so muß das Bein so gestellt werden, daß sich der Schenkelkopf mehr gegen die untere Pfannenperipherie stützt, d. h. man wird das Bein im Hüft- und Kniegelenk beugen und so fixieren. Maisonneuve empfiehlt, mit dieser Halbbeugung des Oberschenkels noch starke Abduktion desselben nach außen zu verbinden. Bei Frakturen des unteren inneren oder äußeren Pfannenrandes dürfte die vertikale Suspension des Beins am zweckmäßigsten sein. Man wird sich im allgemeinen bei der Wahl des Verbandes vom Befund der Röntgographie und von der Empfindung des Kranken leiten lassen.

Gelingt die Reposition der Luxation nicht oder kann die Retention des in die Pfanne reponierten Schenkelkopfes nicht dauernd erhalten werden, dann wird man

entweder in möglichst guter Stellung des Beins die Luxation bestehen lassen und einen dementsprechenden Fixationsverband am besten mit Extension anwenden, oder aber man wird operativ vorgehen, d. h. die Luxation unter strengster Asepsis bloßlegen und reponieren und dann den abgebrochenen Pfannenrand durch Knochennaht befestigen. Stößt diese operative Restitutio ad integrum auf Schwierigkeiten, dann mache man die Resektion des Schenkelkopfes mit oder ohne Entfernung des abgebrochenen Pfannenrandes. Auf diese Weise heilte Pyle eine Absprengung des ganzen oberen Pfannenrandes mit Luxatio femoris iliaca bei einem 53jährigen Manne, welchem in knieender Stellung ein großes Kohlenstück auf die hintere Beckengegend gefallen war.

Handelt es sich um einen Pfannenrandbruch ohne Luxation, dann ist die Behandlung im wesentlichen dieselbe wie bei Schenkelhalsfrakturen, sie besteht in möglichster Beseitigung der Deformität und in Anlegung eines Extensionsverbandes eventuell mit einem Fixationsverband um das Becken und den betreffenden Oberschenkel. Gelingt die Beseitigung der Deformität nicht, und ist infolge des Pfannenrandbruches eine ernstere bleibende Funktionsstörung des betreffenden Hüftgelenks zu befürchten, dann wird man auch hier unter strengster Asepsis das Hüftgelenk bloßlegen und den abgebrochenen Pfannenrand durch Knochennaht in normaler Stellung befestigen.

Bezüglich der Behandlung der mit sonstigen Beckenfrakturen komplizierten Pfannenbrüche verweise ich auf § 28.

S. auch § 25—27 (Symptomatologie, Komplikationen, Diagnose und Prognose der Beckenfrakturen).

§ 23. Die Frakturen des Kreuzbeins. — Die Knochenbrüche des sehr widerstandsfähigen Kreuzbeins sind sehr selten, sie kommen teils isoliert, teils mit anderen Beckenfrakturen kombiniert vor. Malgaigne sah unter 2358 Verletzten des Hôtel Dieu in Paris nur eine Fraktur des Kreuzbeins. Im ganzen führt Malgaigne nur acht einfache Frakturen des Kreuzbeins an, es handelt sich vorwiegend um Querbrüche. Hamilton konnte außer diesen 8 Fällen von einfachen Frakturen des Kreuzbeins keine weiteren Fälle in der Literatur auffinden.

Der isolierte einfache Bruch des Kreuzbeins ohne sonstige Beckenfrakturen oder Beckenluxationen entsteht stets durch direkte Gewalteinwirkungen auf das Kreuzbein, z. B. durch Fall; der Bruch ist gewöhnlich ein Querbruch unterhalb der Grenze der Articulatio sacroiliaca, etwa in der Höhe der 3. Sakrallöcher (Fig. 42 und 43). Die beinahe konstante Dislokation besteht in einer Verschiebung des unteren Fragments mit der Steißbeinspitze nach vorn (Fig. 40) und zwar des ganzen Bruchstücks in toto, wie z. B. an einem Präparat im Musée Dupuytren. In anderen Fällen war das untere Bruchstück an der Bruchstelle winklig nach vorn abgeknickt.

Diese Abknickung kann sogar, wie z. B. in 2 Fällen Sandiforts, an der Bruchstelle einen rechten Winkel bilden. Zuweilen ist mit dieser Verschiebung nach vorn auch eine leichte seitliche Verschiebung des unteren Bruchstücks verbunden. Die Verschiebung des unteren Bruchstücks nach vorn erklärt sich aus dem Verlauf der Muskeln und aus der Fixation des oberen Kreuzbeinstückes. Zuweilen ist der untere,

quer abgebrochene Kreuzbeinteil durch Fissuren mehr oder weniger in mehrere Bruchstücke zertrümmert (s. Fig. 43).

Sodann kann der untere Teil des Kreuzbeins auch durch seitlich einwirkende Traumen, z. B. durch Fall oder Stoß, quer abbrechen, und in diesen Fällen ist das untere Bruchstück des Kreuzbeins entsprechend der Einwirkung des Traumas seitlich dislociert, wie z. B. in einem Falle von Malgaigne und einem von Fleury.

Die Symptome des Querbruchs des Kreuzbeins bestehen in Schmerz im Kreuz an der Bruchstelle; der Schmerz strahlt gewöhnlich in die Hinterbacken und Beine aus, er steigert sich beim Stehen, beim Bücken, beim Aufrichten, beim Vorwärtsbeugen des Rumpfes, bei der Defäkation, durch jede Erschütterung, z. B. beim Husten u. s. w. An der Stelle der Gewalteinwirkung über dem Kreuzbein oder den Hinterbacken ist die Haut meist blutig verfärbt. An der Bruchstelle ist gewöhnlich eine winklige Vorragung sichtbar. Die Steißbeinspitze steht mehr nach vorn. Durch Druck auf die Kreuzbein- resp. Steißbeinspitze wird die Schmerzhaftigkeit und die winklige Vorragung an der Bruchstelle vermehrt. Im Mastdarm fühlt man die nach vorn mehr vorspringende und leicht nach hinten zu drückende Steißbeinspitze; hierdurch steigert sich der Schmerz an der Bruchstelle, dagegen wird die winklige Abknickung an der letzteren geringer. Führt man den Finger noch weiter im Rektum in die Höhe, dann kann man eventuell die Bruchstelle selbst betasten, die Dislokation feststellen und bei Bewegungen des Bruchstücks Krepitation nachweisen. In einem von Bermond beobachteten Falle von Querbruch des Kreuzbeins war das Steißbein so weit nach vorn dislociert, daß es den After versperrte und der Finger nicht in das Rektum eingeführt werden konnte. Der Finger konnte erst in den Mastdarm eingeführt werden, nachdem die Steißbeinspitze mittels eines weiblichen Katheters nach hinten gedrückt war. Nach Einführung des Fingers resp. nach Reposition des Steißbeins nach hinten fühlte sich der Kranke sehr erleichtert; nach Entfernung des Fingers resp. nach Wiederkehr der Dislokation des Steißbeins nach vorn war wieder heftigster Schmerz vorhanden.

Fig. 42.

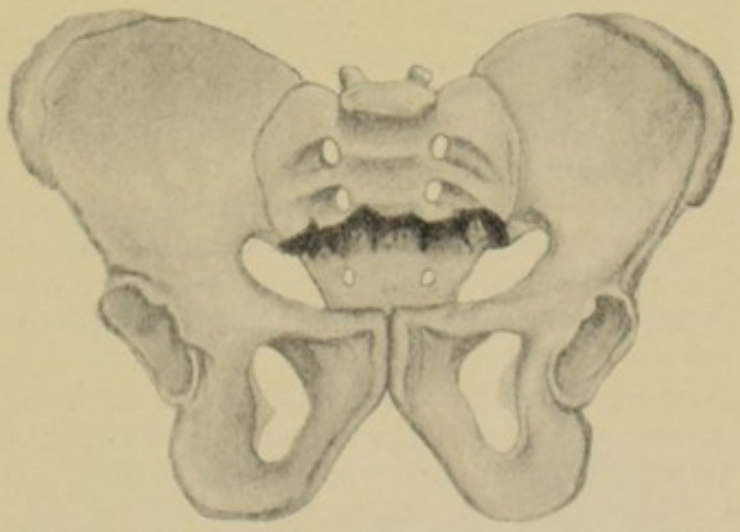

Querfraktur des Kreuzbeins durch direkte Gewalt auf die hintere Fläche des Os sacrum.

Die Prognose des Querbruchs des Kreuzbeins ist relativ günstig, wenn sonst keine Komplikationen bestehen, d. h. wenn keine sonstigen Nebenverletzungen der Beckenknochen und der Beckenweichteile, keine Eiterung u. s. w. vorhanden sind. Die einfachen, nicht komplizierten Querbrüche des Kreuzbeins heilen gut, allerdings läßt sich die vor-

handene Verschiebung des unteren Bruchstücks nicht immer beseitigen. Horwitz sah bei einer Frau im 8. Monat der Schwangerschaft infolge starken Hinsetzens auf einen Pflock einen Querbruch des Kreuzbeins zwischen dem 3. und 4. Wirbel. An der Bruchstelle blieb ein starker Vorsprung nach außen bestehen, trotzdem verliefen die fünf nachfolgenden Geburten günstig.

Außer dem eben beschriebenen typischen Querbruch des Kreuzbeins kommen noch die verschiedensten anderen Bruchformen vor, z. B. in seltenen Fällen Längsbrüche (Fig. 41 u. 44), multiple Fissuren, Rißfrakturen oder Kompressionsfrakturen, z. B. besonders an den Kreuzbeinflügeln durch Eindrückung derselben durch direkte Gewalt, ferner als Riß- oder Kompressionsbruch an den Kreuzbeinrändern bei Lockerung oder Zerreißung (Luxation) der Articulatio sacroiliaca (s. Fig. 32 u. 33), ferner sternförmige Brüche, mehrfache Splitterfrakturen (**Komminutivfrakturen**, s. Fig. 34). Elbogen sah eine guldengroße Lochfraktur des Kreuzbeins mit Splitterung desselben durch Pfählungsverletzung (s. diese), d. h. durch Auffallen auf eine Leiter aus 8 m Höhe mit unvollständiger Zerreißung des Mastdarms bei einem 25jährigen Bergmann. An der Verletzungsstelle fanden sich (besonders an der Frakturstelle) Kleidungsfetzen und Holzsplitter. Der Kranke wurde trotz Tetanus durch Injektion von Tetanusantitoxin geheilt. Després sah eine schwere Fraktur des Kreuzbeins in der Höhe des 2. Kreuzbeinwirbels mit Abreißung der Corpora cavernosa der Klitoris und der Scheidenwände infolge von Fall aus dem Fenster der dritten Etage, mit komplizierter Luxation der vier ersten Metatarsalknochen in den Tarsalgelenken. Heilung. Michaelis hat aus der Münchener Klinik v. Angerers einen interessanten Fall von Komminutivfraktur des Kreuzbeins mitgeteilt; das Kreuzbein war durch ein System von Sprüngen ohne weitere Dislokation desselben in zahlreiche Teile zerlegt, ähnlich wie in Fig. 34 S. 53. Der Fall ist kurz folgender:

Ein 56jähriger Mann stürzte aus einer Höhe von 16 Fuß und starb 4 Wochen nach dem Unfall. Die Sektion ergab eine Zertrümmerung des Os sacrum in folgender Weise: jederseits parallel der Articulatio sacroiliaca eine Absprengung der Kreuzbeinflügel, rechts eine vertikale Fraktur vom 1. bis zum 4. Foramen, ferner Querbrüche zwischen dem rechten 2. und 3. und 3. und 4. Foramen bis etwa zur Mitte. Parallel dem linken Kreuzbeinrande fand sich ebenfalls ein vertikaler Bruch und ein zweiter entlang den linken Foramina bis zum letzten Sakralwirbel, endlich Querfraktur des 1. Steißwirbels, Abreißung des rechten Randes des 2. Steißwirbels, Zerreißung der Verbindung zwischen den beiden letzten Steißwirbeln; an beiden Pfannen war der obere und äußere Pfannenrand abgebrochen.

In allen solchen Fällen handelt es sich gewöhnlich nicht um isolierte Frakturen des Kreuzbeins, sondern es sind noch sonstige Beckenfrakturen oder Zerreißungen der Beckengelenke vorhanden, und es haben schwere direkte und indirekte Gewalten in sagittaler, transversaler oder diagonaler Richtung stattgefunden, z. B. Ueberfahren, Quetschung des Beckens durch die Puffer zweier Eisenbahnwagen, durch Auffallen schwerer Gegenstände, Verschüttung durch fallendes Erdreich, Sturz aus beträchtlicher Höhe u. s. w., wie wir bereits früher erörtert haben. In solchen Fällen sterben die Verletzten gewöhnlich im unmittelbaren Anschluß an den Unfall oder bald nachher. Bezüglich der

Schußfrakturen s. §§ 36—38. Lacase Peroni beobachtete einen vierfachen Bruch des Kreuzbeins und zwar einen doppelten Querbruch und noch zwei andere Frakturen, durch welche das untere Bruchstück in drei Stücke geteilt wurde. Guérétin sah einen +-förmigen Bruch und Richérand einen Längsbruch des Kreuzbeins mit einem doppelten Vertikalbruch Malgaignes (s. diesen § 25) an der Leiche eines Individuums, welches aus einem zweiten Stockwerk auf die Füße herabsprang. Auch Teissier konstatierte an der Leiche eines 25jährigen Mannes, welcher von der Leiter gefallen war, einen seitlich verlaufenden Längsbruch des Kreuzbeins mit noch sonstigen fünf Beckenfrakturen. Der vertikale Bruch des Kreuzbeins verläuft in der Regel durch die Foramina sacralia einer Seite des Kreuzbeins (s. Fig. 41 u. 44), er entsteht nach Voillemier im wesentlichen durch Knochenzerreißung durch die Bänder der Articulatio sacroiliaca. Meist ist in solchen Fällen auch eine Fraktur im vorderen Beckenring vorhanden, wie z. B. in den Fällen von Teissier, Jüdell und Rochs, d. h. es handelt sich dann um eine vordere und hintere vertikale Beckenringfraktur Malgaignes (s. Fig. 44). Bezüglich der mehrfachen Beckenfrakturen s. § 25.

Fig. 43.

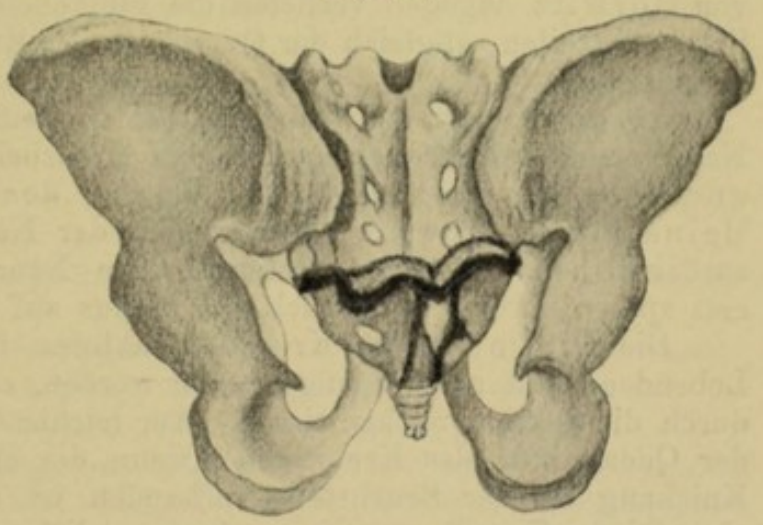

Querfraktur des Kreuzbeins mit Fissuren im unteren Bruchstück durch direkte Gewalt (von hinten gesehen).

Fig. 44.

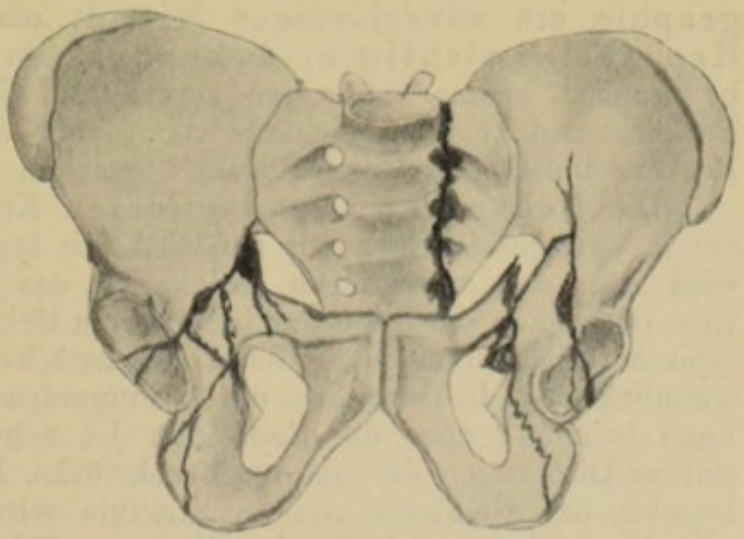

Längsfraktur des Kreuzbeins im Bereich der linken Foramina sacralia und beiderseitige Fraktur in der Gegend der Eminentia iliopectinea und des Acetabulum durch Fall auf das Gesäß oder durch Kompression des sagittalen oder transversalen resp. schrägen Beckendurchmessers.

Heilen die Kreuzbeinfrakturen, so kann durch Bestehenbleiben der Dislokation, durch deforme Kallusbildung oder durch Knochenfragmente eine Verengerung des Beckens mit entsprechender Behinderung der Geburt entstehen. Derartige Fälle haben Lenoir, van Swieten, H. Fritsch u. a. mitgeteilt. In dem Falle von Fritsch fand sich bei einem 18jährigen weiblichen

Individuum, welches im 6. bis 8. Lebensjahre eine Fraktur des rechten oberen Kreuzbeinwirbels resp. des rechten Kreuzbeinflügels erlitten hatte, ein schräg-ovales Becken infolge von knöcherner Verwachsung (Synostose) des nach auf- und rückwärts verschobenen Kreuzbeinflügels mit dem Gelenkfortsatz des Darmbeins. In dem S. 80 angeführten Falle von Horwitz dagegen verliefen die fünf nachfolgenden Geburten ohne Schwierigkeiten, obgleich der Querbruch des Kreuzbeins mit Dislokation geheilt war.

Abgesehen von den sonstigen bei Beckenfrakturen vorkommenden Nachkrankheiten können gerade bei Kreuzbeinfrakturen motorische und sensible Störungen der Blase, des Mastdarms und der Beine infolge schwerer Verletzungen der Nerven des Plexus sacralis zurückbleiben. Zuweilen treten heftige Neuralgien oder Lähmungen erst später infolge von Druck des Kallus auf die Nerven ein.

Die Diagnose der Kreuzbeinfrakturen ist besonders früher am Lebenden nicht allzu häufig gestellt worden, oft wurde die Fraktur erst durch die Sektion nachgewiesen. Am leichtesten ist wohl die Diagnose der Querfraktur des Kreuzbeins, wenn die charakteristische winklige Knickung an der Bruchstelle vorhanden ist und der in das Rektum eingeführte Zeigefinger die nach vorn dislozierte, auffallend bewegliche Steißbeinspitze und höher oben eventuell die Bruchstelle selbst betasten kann. Aber wenn auch eine Fraktur des Kreuzbeins am Lebenden richtig erkannt wird, so kann man sich doch bezüglich der Richtung und des Sitzes des Knochenbruchs leicht täuschen, was bei den erfahrensten Chirurgen vorgekommen ist. Malgaigne z. B. hatte in einem Falle beim Lebenden einen Querbruch des Kreuzbeins diagnostiziert, bei der Sektion des Verletzten fand sich dagegen eine Längsfraktur. Gegenwärtig besitzen wir in der Röntgenphotographie ein zuverlässiges Mittel, um die Frakturen des Kreuzbeins richtig zu erkennen. In jedem Falle von Kreuzbeinfraktur nehme man eine sorgfältige Untersuchung des ganzen Beckens und seiner Weichteile vor, damit sonstige Verletzungen des Beckens und seiner Organe nicht übersehen werden.

Die Behandlung der isolierten Kreuzbeinfrakturen ist folgende. Berücksichtigen wir zunächst den typischen Querbruch, so wird man eine vorhandene Dislokation des unteren Fragments nach vorn oder nach der Seite am besten vom Rektum aus reponieren. Die typische Dislokation des unteren Bruchstücks nach vorn läßt sich gewöhnlich vom Rektum aus durch Fingerdruck leicht in die richtige Lage bringen, aber die Reposition ist schwierig zu erhalten. Bei starker Dislokation des unteren Bruchstücks, bei Schmerzen infolge des Druckes des Steißbeins auf das Rektum wird man letzteres mit Mull oder durch einen mit Luft oder Wasser gefüllten Gummibeutel (Kolpeurynter) tamponieren. Judes legte bei einer Kreuzbeinfraktur einen mit Kompressen umwickelten Holzzylinder von etwa 13—14 cm Länge und etwa 8 cm Umfang in das Rektum und befestigte denselben durch eine T-Binde. Alle 3 Tage wurde der Verband gewechselt und ein Klistier verabreicht. Es wurde gute Heilung ohne Beschwerden erzielt. Bermond legte eine silberne, mit einem Pfropfen versehene Röhre nebst Tampon in den Mastdarm, der Tampon und der Pfropfen des silbernen Hohlzylinders wurden zuweilen entfernt, um die Darm-

gase und die Fäzes abgehen zu lassen; auch in diesem Falle wurde auf diese Weise gute Heilung ohne Beschwerden erzielt. Zuweilen ist bei Querbruch des Kreuzbeins die Tamponade des Rektums unnötig, es genügt einfache Rückenlage auf einem festgepolsterten Kissen oberhalb der Bruchstelle, so daß das untere Fragment hohl liegt. Cloquet fand in einem Falle die Seitenlage für den Patienten am angenehmsten, in dem Falle von Bermond dagegen war die Seitenlage am schmerzhaftesten. Man wähle im allgemeinen stets diejenige Lage, in welcher sich der Patient am wohlsten fühlt. Ferner wird man Opium geben, um den Stuhl anzuhalten, die Diät sei möglichst leicht und trocken. Auf diese Weise wird die Konsolidation der Fraktur durch die Tätigkeit des Sphincter ani und Levator ani nicht zu sehr gestört, und die im Rektum sich anhäufenden Kotmassen wirken gleichsam als Tampon.

Die sonstigen Frakturen des Kreuzbeins werden im wesentlichen nach denselben Grundsätzen behandelt, wie wir sie eben für die Querbrüche beschrieben haben. Auch hier wird man die Heilung in möglichst guter Stellung der Fragmente anstreben. In geeigneten Fällen wird man, wenn notwendig, die Dislokation durch Knochennaht beseitigen, abgesprengte Splitter entfernen u. s. w. Bezüglich der Behandlung etwaiger komplizierender Weichteilverletzungen verweise ich auf § 28. Abgesehen von den sonstigen bei Beckenfrakturen vorkommenden Komplikationen verdienen bei Kreuzbeinfrakturen besonders etwaige motorische und sensible Lähmungen im Bereich der Blase, des Mastdarms und der Beine infolge Verletzung der Nerven Beachtung. In geeigneten Fällen wird man operativ vorgehen müssen, z. B. drückenden Kallus beseitigen u. s. w. Sind noch sonstige Beckenfrakturen vorhanden, so werden diese nach den für die einzelnen Beckenfrakturen gültigen Regeln behandelt (s. diese und besonders §§ 25—28, klinischer Verlauf, Komplikationen, Diagnose und Behandlung der [mehrfachen] Beckenfrakturen).

§ 24. Die Frakturen des Steißbeins. — Die Frakturen des Steißbeins entstehen besonders durch direkte Gewalteinwirkung, durch Fall, Stoß oder Schlag, sie sind sehr selten, weil das Steißbein zu beweglich ist. Die Steißbeinbrüche kommen besonders im höheren Alter vor, wenn sowohl die einzelnen Teile des Steißbeins als auch letzteres selbst mit dem Kreuzbein fester resp. knöchern verbunden sind. Malgaigne sah an der Leiche einen Fall von Steißbeinfraktur zusammen mit Kreuzbeinfraktur, Cloquet beobachtete 2 Fälle, und zwar war in einem Falle die Steißbeinfraktur durch Hufschlag entstanden, und in dem anderen fand sie sich bei einem vom Dach gefallenen Dachdecker, welcher außerdem noch eine Fraktur des Femur und beider Unterschenkel erlitten hatte. In diesem letzteren Falle von Cloquet wurde das Steißbein nekrotisch und wurde in einzelnen Bruchstücken ausgestoßen.

Abgesehen von den Frakturen des Steißbeins in seiner Kontinuität seien hier noch kurz die Rißfrakturen resp. Ablösungen des Steißbeins vom Kreuzbein erwähnt; diese Ablösungen sind teils als Frakturen, teils als Luxationen des Steißbeins zu betrachten (s. § 29 Luxationen des Steißbeins). Bei diesen Rißfrakturen des obersten Teils

des Steißbeins ist das untere Fragment länger als bei den eigentlichen Frakturen in der Kontinuität des Steißbeins.

Die Symptome, Diagnose und Behandlung der Steißbeinfrakturen sind im wesentlichen dieselben wie bei queren Kreuzbeinfrakturen, ich verweise daher auf letztere (s. S. 82—83). Bezüglich der mehrfachen Beckenbrüche, des klinischen Verlaufs der Weichteilkomplikationen und deren Behandlung s. §§ 25—28.

2. Die mehrfachen Beckenfrakturen (Beckenringfrakturen).

§ 25. Die mehrfachen Beckenfrakturen (Beckenringfrakturen). — Die mehrfachen Beckenfrakturen entstehen im wesentlichen durch Kompression des knöchernen Beckenringes in sagittaler, frontaler oder diagonaler Richtung, wie wir es S. 48—55 bereits geschildert haben. Sie sind fast immer durch schwere Gewalteinwirkungen bedingt, durch Ueberfahren, Verschüttung, durch Quetschung zwischen Eisenbahnpuffern, durch Sturz aus beträchtlicher Höhe u. s. w. Durch diese schweren Gewalteinwirkungen werden die sagittalen, transversalen oder diagonalen Beckendurchmesser teils verkleinert, teils vergrößert, und es entstehen teils direkte Frakturen an der Stelle der Gewalteinwirkung, teils indirekte Biegungsbrüche durch Ueberdehnung der Knochensubstanz in dem zur Gewalteinwirkung senkrechten Beckendurchmesser und zwar mit oder ohne Splitterung. Die so entstehenden Frakturen sind, wie wir S. 48—55 sahen und wie wir in Fig. 28—34 u. 40—42 und in Fig. 44 abgebildet haben, mehr oder weniger typisch, sie finden sich besonders im Bereich des vorderen und hinteren Beckenringes mit oder ohne Beteiligung der seitlichen Pfannengegend. Ganz besonders entstehen schwere Beckenfrakturen, wenn das Becken von zwei Seiten zusammengepreßt wird, wie z. B. bei der Kompression desselben durch Ueberfahren oder durch die zusammenstoßenden Puffer zweier Eisenbahnwagen. Die Frakturen des vorderen Beckenringes liegen gewöhnlich im Bereich des Foramen obturat. und betreffen das Scham- und Sitzbein (s. Fig. 28—34), die Frakturen des hinteren Beckenringes sind fast regelmäßig vertikale Frakturen des Darmbeins, vom Darmbeinkamm bis zur Incisura ischiadica major oder durch die Pfannengegend verlaufend (s. Fig. 30, 32 u. 33), seltener bricht das Kreuzbein, z. B. im Bereich der Kreuzbeinflügel oder der Foramina sacralia, entlang der Articulatio sacroiliaca (s. Fig. 34, 41 u. 44). Diese Frakturen des vorderen und hinteren Beckenringes strahlen häufig, wie wir sahen, in die Pfannen aus, oder umgekehrt, der Pfannenbruch ist, z. B. infolge eines Falles auf den Trochanter, auf die Kniee oder Füße, die primäre Fraktur, und die sonstigen Frakturen im Bereich des vorderen und hinteren Beckenringes sind die sekundären Knochenbrüche. Diese kurz skizzierten Beckenringfrakturen sind einseitig oder doppelseitig und zwar im letzteren Falle mehr oder weniger symmetrisch. So erklärt es sich, daß ganz beträchtliche Zertrümmerungen des Beckens, z. B. 10—15fache Frakturen und mehr beobachtet worden sind. Zuweilen verläuft, wie wir ebenfalls schon betont haben, die Trennung des Beckenringes nicht in der Kontinuität des Knochens, sondern vorn in der Symphysis ossium pubis und hinten in der Articulatio sacroiliaca. So beobachtet man teils isolierte

Zerreißungen (Luxationen) der genannten Beckengelenke (s. § 29 Luxationen), teils aber mit Frakturen komplizierte Verrenkungen bezw. Diastasen der Beckengelenke (s. Fig. 31—33 u. 40).

Bei sagittal von vorn nach hinten wirkenden Gewalten, z. B. beim Ueberfahren, entstehen zunächst, wie wir sahen, direkte Frakturen des vorderen Beckenringes an den schwächsten Stellen, besonders im Ramus horizontalis ossis pubis und im Bereich der Vereinigung des Ramus inf. ossis pubis mit dem Ramus ascendens ossis ischii, oder die Symphysis ossis pubis zerreißt mit oder ohne Frakturen. Diese Brüche können beiderseitig entstehen, so daß die ganze Schoßfuge herausgebrochen und nach innen dislociert wird. Wirkt die Gewalt noch weiter, so entsteht meist eine vertikale Fraktur des Darmbeins im Bereich der Articulatio sacroiliaca oder des Kreuzbeins, besonders im Bereich der Kreuzbeinflügel und der Foramina, ebenfalls vorwiegend vertikal verlaufend; die Frakturen am Kreuzbein und Darmbein sind teils indirekte Biegungsfrakturen, teils Rißfrakturen durch die Bänder der Articulatio sacroiliaca und der Lig. sacroischiadica und sacrotuberosa, teils aber bei Gegendruck, z. B. bei der Kompression durch zwei Eisenbahnpuffer, direkte Brüche. Hält der Bandapparat nicht stand, dann kann, wie gesagt, statt der Fraktur eine Luxation der Kreuzdarmbeinfuge erfolgen. Bei umgekehrt von hinten nach vorn (sagittal) wirkenden Traumen entstehen dieselben direkten Verletzungen im hinteren Beckenring, dagegen indirekte im vorderen Beckenring, oder bei Gegendruck auch hier direkte.

Bei Kompression des Beckens im transversalen Durchmesser entstehen im wesentlichen dieselben Frakturen, nur in anderer Reihenfolge: im Bereich der Pfannen und der Darmbeinschaufel direkte Brüche und eventuell auch direkte Kompressionsfrakturen oder indirekte Biegungs- oder Bänderrißbrüche des Kreuzbeins, oder infolge Zerreißung des Bandapparates der Articulatio sacroiliaca eine Diastase (Luxation) der letzteren; im vorderen Beckenring kommt es zu einer indirekten Zerreißung der nach vorn gedrängten Symphysis ossium pubis oder zu indirekten Biegungsbrüchen des Scham- und Sitzbeins im Bereich des Foramen obturatum, genau wie früher S. 53—54 erwähnt wurde.

Bei diagonaler Gewalteinwirkung entstehen im wesentlichen dieselben Verletzungen, wie bei transversaler Kompression des Beckens.

Bei Fall auf das Gesäß, auf die Füße, auf die Kniee, auf den Trochanter entstehen die S. 54 beschriebenen mehrfachen Beckenfrakturen.

Unter den verschiedenen Beckenringfrakturen ist die von Malgaigne zuerst beschriebene sog. doppelte Vertikalfraktur des vorderen und hinteren Beckenringes von besonderem Interesse, und Malgaigne gebührt das Verdienst, durch die nähere Beschreibung der Entstehung und des klinischen Verlaufs dieses typischen Beckenknochenbruches in das früher so verworrene Bild der mehrfachen Beckenringfrakturen Licht und Ordnung gebracht zu haben. Wir müssen daher auf diese mehrfache Beckenfraktur etwas näher eingehen.

Die doppelte Vertikalfraktur nach Malgaigne stellt in der Regel in ihrer reinen typischen Form je einen vertikal verlaufenden Knochenbruch im vorderen und hinteren Beckenring dar, so daß ein

Beckenfragment mit dem betreffenden Hüftgelenk vom übrigen Becken abgetrennt wird, wie wir es in Fig. 30 S. 51 abgebildet haben. Der vordere Bruch verläuft fast immer im horizontalen (oberen) und absteigenden (unteren) Schambeinast oder im Sitzbein oder mehr in der Pfannengegend (s. Fig. 32, 40 u. 44), der hintere Bruch hinter der Pfanne vertikal durch das Darmbein (s. Fig. 30—33), in Ausnahmefällen im Kreuzbein, wie z. B. in einem Falle von Richerand (s. Fig. 34 u. 41—44). Statt des hinteren Knochenbruchs kann, wie gesagt, auch eine Diastase der Articulatio sacroiliaca stattfinden, wie z. B. in einem Falle von Gerdy (s. Fig. 31, 33 u. 40), oder statt des vorderen Bruches eine Diastase der Symphysis ossium pubis.

Der doppelte vertikale Beckenbruch Malgaignes entsteht meist durch Fall auf die Hüfte resp. auf den Trochanter, auf die Füße, durch Hufschlag, durch transversale, sagittale oder diagonale Kompression des Beckens beim Ueberfahren, bei Verschüttung, bei Kompression des Beckens zwischen zwei Eisenbahnpuffer u. s. w. Bei diesen Gewalteinwirkungen bricht der vordere und hintere Beckenring teils direkt an der Stelle der Gewalteinwirkung, teils indirekt durch Verbiegung oder Ueberdehnung, oder die Knochen werden durch die straffen Bandverbindungen zerrissen. Halten letztere nicht stand, dann werden die Symphysis ossium pubis oder die Articulatio sacroiliaca oder beide luxiert. Messerer und Kusmin erhielten die doppelte Vertikalfraktur Malgaignes besonders durch quere Kompression des Beckens.

Zuweilen ist bei der doppelten Vertikalfraktur die vordere und hintere Beckenverletzung nicht auf derselben Seite. Sonnenburg beobachtete z. B. eine rechtseitige Fraktur des vorderen Beckenrings (Schambein und Sitzbein) und eine linkseitige Fraktur der Darmbeinschaufel in der Nähe der Articulatio sacroiliaca.

Mit der typischen doppelten Vertikalfraktur können noch andere Frakturen des Beckens verbunden sein, besonders z. B. Pfannenbrüche, Kreuzbeinbrüche oder Schenkelhalsfrakturen, z. B. bei Fall auf den Trochanter. Zuweilen ist der doppelte Vertikalbruch auf beiden Seiten des Beckens beobachtet worden, z. B. von Panas u. a. (s. Fig. 33 S. 53).

Die Symptome der doppelten Vertikalfraktur bestehen in Schmerz an den Bruchstellen im vorderen und hinteren Beckenring, in entsprechender Anschwellung, das betreffende Bein ist in seiner Bewegung im Hüftgelenk mehr oder weniger behindert, der Fuß ist meist nach außen rotiert. Die Verletzten können nicht stehen, gehen und in liegender Stellung das betreffende Bein nicht beugen, nicht erheben oder nur unter großen Schmerzen, teils wegen der Knochentrennung, teils weil der M. iliopsoas in Mitleidenschaft gezogen ist; der letztere kann mit Splittern durchsetzt sein. Krepitation läßt sich besonders durch Druck auf den Trochanter von vorn nach hinten oder von hinten nach vorn, durch direkte Betastung der Bruchstellen am vorderen und hinteren Beckenring und durch Bewegungen und Traktionen des betreffenden Beins konstatieren, vor allem dann, wenn das mittlere ausgebrochene Beckenfragment beweglich ist.

Die meist typische Dislokation des gewöhnlich mit dem Hüftgelenk zusammen ausgebrochenen Beckenstücks ist folgende: Zunächst

ist das mittlere Fragment in der Regel nach oben verschoben, so daß das betreffende Bein scheinbar um etwa 1—1½ cm oder mehr verkürzt ist. Larrey sah eine Dislokation des ausgebrochenen Beckenstücks nach abwärts mit dauernder Verlängerung des Beins. Außer diesem typischen Hinaufsteigen des ausgebrochenen Beckenstücks nimmt letzteres auch verschiedene Neigungen resp. Drehungen vor, z. B. im Bereich des vorderen Beckenringes nach innen oder außen oder nach unten mit entsprechender Verengerung oder Erweiterung des Beckenausganges. In derselben Weise kann an der oberen Bruchstelle im hinteren Beckenringe eine Dislokation nach außen oder innen stattfinden. Mehrfach hat man hochgradigere Verengerungen des Beckens nach doppelter Vertikalfraktur beobachtet. Riedinger und Walther beschrieben eine vor längerer Zeit entstandene doppelte Vertikalfraktur Malgaignes mit Verengerung des Beckenein- und Beckenausganges (s. Fig. 45—47). Auch nach sonstigen Beckenfrakturen hat man Verengerung des Beckens und entsprechende Erschwerung oder vollständige Behinderung der Geburt durch deforme Frakturheilung, durch Knochenfragmente u. s. w. gesehen (Lenoir, van Swieten u. a.). In einem von Papavoine mitgeteilten Falle heilte eine doppelte Vertikalfraktur des Beckens bei einer 34jährigen Frau mit Verengerung des Beckenausganges. Zwei Jahre nach dem Unfall führte eine schwere Zangengeburt zu Fraktur des Sitzbeins und 2 Tage später starb die Patientin.

Verläuft die vertikale Trennung des vorderen oder hinteren Beckenringes nicht im Knochen, sondern in der Symphysis pubis oder im Iliosakralgelenk, dann ist eine entsprechende, mehr oder weniger hochgradige Lockerung (Diastase, Luxation) der genannten Beckenverbindungen nachweisbar, trotzdem können sowohl vorn wie hinten noch komplizierende Knochenbrüche vorhanden sein. Bezüglich der traumatischen Luxationen der Beckengelenke s. § 29.

In schwersten Ausnahmefällen hat man, wie schon erwähnt, beiderseits vertikale Frakturen des vorderen und hinteren Beckenringes mit ausgedehnten Fissuren beobachtet (s. Fig. 33), zum Teil auch mit Zerreißungen der Symphysis ossium pubis oder der Iliosakralgelenke.

Die Diagnose einer doppelten Vertikalfraktur des Beckens ist mit Hilfe unserer jetzigen, so gut ausgebildeten Untersuchungsmethoden, vor allem auch mittels der Röntgenphotographie nicht schwierig, besonders wenn das ausgebrochene Beckenstück beweglich ist und in der oben angeführten Weise Krepitation nachzuweisen ist. Ist aber die Beweglichkeit des mittleren Beckenfragmentes nicht deutlich und die typische Dislokation resp. Deformität nicht in ausgesprochener Weise vorhanden, dann sind Täuschungen natürlich leicht möglich, so daß man die doppelte Vertikalfraktur des Beckens besonders mit Schenkelhalsfraktur, Luxatio femoris oder Luxatio sacroiliaca verwechselt hat. Stets untersuche man das Becken allseitig von außen und innen per rectum und vaginam, ob nicht noch andere Frakturen vorhanden sind, stelle ferner fest, ob eine Verkürzung des Beins wirklich besteht, oder ob sie nur scheinbar durch Höherstand der Spina iliaca anterior bedingt ist.

Außer der oben beschriebenen vertikalen Trennung des vorderen und hinteren Beckenringes gibt es natürlich noch die verschiedensten sonstigen mehrfachen Beckenfrakturen.

Aus der Kasuistik der mehrfachen Beckenfrakturen möchte ich kurz folgende 11 Fälle, welche von allgemeinem Interesse sind, hier anführen, um ihr klinisches Bild kurz zu skizzieren.

1. Fall von Teissier: multiple (sechsfache) Beckenfraktur mit dreifacher Zerreißung der Blase, Tod an allgemeiner Peritonitis: Ein 25jähriger Mann fällt von einer Leiter auf die Iliolumbalgegend, kann nicht stehen und gehen. Urinretention. Am nächsten Tage Aufnahme ins Hospital (Hôtel Dieu). In der Nierengegend und am Damm fanden sich ausgedehnte Ekchymosen, Druck auf die Hüftbeine und auf das Schambein war sehr schmerzhaft, Krepitation ließ sich nicht nachweisen. Erst am 3. Tage gelingt der Katheterismus. Zunehmender Meteorismus, am 4. Tage zwei eklamptische Anfälle, Tod am 5. Tage. Die Sektion ergab, daß die Beckenknochen an sechs Stellen gebrochen waren, darunter ein Längsbruch durch den Seitenteil des Kreuzbeins. Die Blase war an drei Stellen zerrissen, im Abdomen war ein großer Bluterguß vorhanden, es bestand allgemeine Peritonitis. Die Behandlung des Kranken war im vorliegenden Falle ungenügend, durch Laparotomie und Damminzision hätte die Blasenverletzung baldigst genäht und drainiert werden müssen.

2. Jüdell beschrieb eine doppelte Vertikalfraktur des Beckens, hinten mit Längsbruch des Kreuzbeins durch die rechten Kreuzbeinlöcher bis in das Steißbein, vorn einfache Fraktur des rechten horizontalen Schambeinastes und Komminutivfraktur des rechten absteigenden Schambeinastes mit Blasenzerreißung und Hernia diaphragmatica hepatis bei einem 35jährigen Arbeiter nach Sturz aus beträchtlicher Höhe. 6 Monate nach dem Unfall starb der Kranke an wiederholten Erysipelen. Die Sektion ergab die obigen Verletzungen; die Blasenverletzung erwies sich als geheilt.

3. Fall von Rochs: zehnfache Beckenfraktur, d. h. schwere Malgaignesche doppelte Vertikalfraktur mit sonstigen mehrfachen Frakturen und Splitterungen, mit Zerreißung der Harnröhre bei einem 25jährigen Manne, welcher sich auf dem Pflaster mit seinem Pferde überschlug und unter dasselbe zu liegen kam. Tod am 3. Tage nach der Verletzung an zunehmender Bronchitis und Lungenödem im Anschluß an die Aethernarkose. Die Sektion ergab, daß die hintere Vertikalfraktur nicht wie gewöhnlich durch die Darmbeinschaufel, sondern durch die ganze Länge des Kreuzbeins und zwar durch sämtliche linkseitige Foramina sacralia anteriora verlief; ferner war ein Querbruch des letzten Kreuzbeinwirbels vorhanden, so daß dieser mit dem Steißbein vom hinteren Teile des Wirbels abgetrennt war. Zerreißung der linken Articulatio sacroiliaca. Im Bereich des vorderen Beckenringes fanden sich folgende Frakturen: Beide horizontale Schambeinäste waren gebrochen, der rechte zweimal, und zwar in der Nähe der Symphyse und des Acetabulums. Ferner Splitterbruch an der hinteren Zirkumferenz der Symphysis pubis, ein Knochenstück war von hier nach dem Damm disloziert und wurde bei der intra vitam vorgenommenen Urethrotomia ext. gefunden. Fraktur beider Rami ascendentes in der Nähe des Tuber ischiad. und links Fraktur im Bereich der Verbindung des unteren (absteigenden) Schambeinastes mit dem aufsteigenden Sitzbeinast.

4. und 5. Sonnenburg beobachtete 2 Fälle von mehrfachen Becken-

brüchen. Der eine Fall war ähnlich wie derjenige von Rochs. Von dem zweiten Falle beschrieb er das Becken mit typischer doppelter Vertikalfraktur infolge Quetschung des Patienten in einem Torweg zwischen einem Wagen und einem Torpfosten. Zerreißung der Harnröhre. Sectio alta mit Catheterismus posterior, Tod am 5. Tage nach dem Unfall in einer Aethernarkose. Die Sektion ergab eine Fraktur des rechten Os pubis und des rechten Os ischii und eine vertikale Fraktur der linken Darmbeinschaufel in der Nähe der Articulatio sacroiliaca; das Kreuzbein war intakt.

6. South sah eine mehrfache Beckenfraktur mit Einbohren eines Bruchstücks in die Harnblase. Tod erst 3 Tage nach dem Unfall.

7. Ure beobachtete eine mit Zerreißung der Articulatio sacroiliaca komplizierte Beckenfraktur bei einer 27jährigen Frau. Die gefüllte Blase war an der hinteren vom Bauchfell überzogenen Wand eingerissen, die Patientin starb nach 4 Tagen.

In diesen beiden Fällen von South und Ure hätten die Verletzten durch rechtzeitige Naht der Blase mit Drainage nach dem Damme vielleicht gerettet werden können.

Fig. 45.

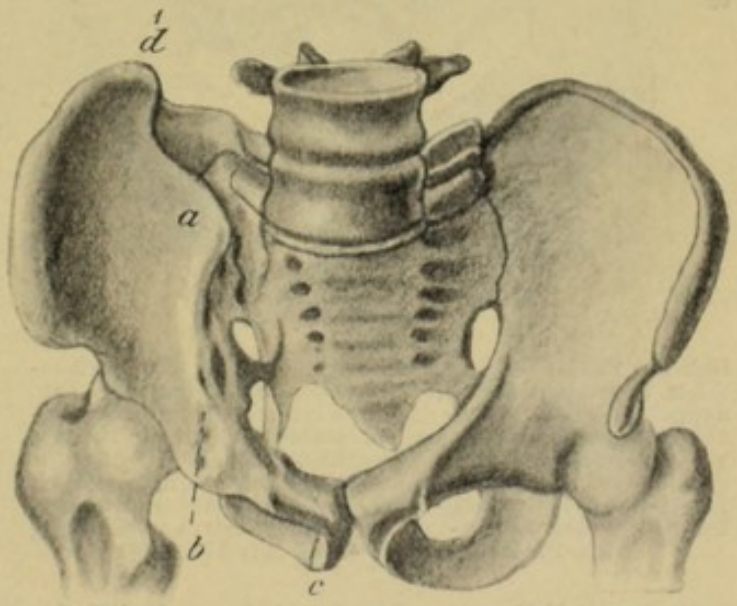

Geheilte Fraktur des rechten Darmbeins (a), des Schambeins (b) und Sitzbeins (c) mit Vorsprung des vorderen Darmbeinfragments (d) — sog. doppelte Vertikalfraktur nach Malgaigne — von der Leiche eines 53jährigen Mannes. Die Fraktur entstand wahrscheinlich im 21. Lebensjahre durch Sturz aus einem hochgelegenen Fenster auf die Außenseite der rechten Beckenhälfte resp. auf die rechte Trochantergegend. Leichte Verkürzung des rechten Beins, Gang nicht unsicher, sonst wenig Beschwerden (nach Riedinger).

8. Lawrence beobachtete eine mit Zerreißung der Articulatio sacroiliaca komplizierte Fraktur beider Rami horizontales ossium pubis ohne Verletzung der Blase. Außerdem 8 Rippenbrüche ohne Verletzung der Pleura. Es entstand eine mit dem Colon descendens extraperitoneal kommunizierende Beckeneiterung, welcher der Kranke nach 12 Tagen erlag.

9. Behrendt beschrieb eine mehrfache Beckenfraktur mit Fractura cruris sin. mit Abreißung der Penishaut und Zerreißung der Intima der Art. femoralis bei einem 14jährigen Knaben durch die Räder einer Dreschmaschine; Tod wenige Stunden nach dem Unfall.

10. Eine beiderseitige doppelte Vertikalfraktur nach Malgaigne sah Panas durch Ueberfahren quer über das Becken bei einem betrunkenen Manne. Tod 36 Stunden nach der Verletzung.

Endlich sei noch ein Fall aus der Tierheilkunde erwähnt.

11. Kopp beschrieb eine doppelseitige symmetrische Beckenfraktur infolge von Knochenbrüchigkeit resp. fettiger Degeneration der Knochen bei einer gebärenden Kuh infolge des Geburtsaktes.

Für die Prognose der doppelten Vertikalfraktur und sonstiger mehrfacher Beckenfrakturen ist vor allem wichtig, ob

und in welchem Grade die Weichteile resp. die Beckenorgane verletzt sind oder nicht, ob im Anschluß an die Verletzung ausgedehnte Beckeneiterung eintritt. Von den Funktionsstörungen nach der Heilung kommen besonders in Betracht die etwaige Behinderung des Gehens und die Verengerung des Beckens durch deforme Frakturheilung oder durch hypertrophischen Kallus. Fehlen ernstere Komplikationen, dann können selbst mehrfache Beckenringfrakturen ohne schwere Funktionsstörungen ausheilen.

Fig. 46.

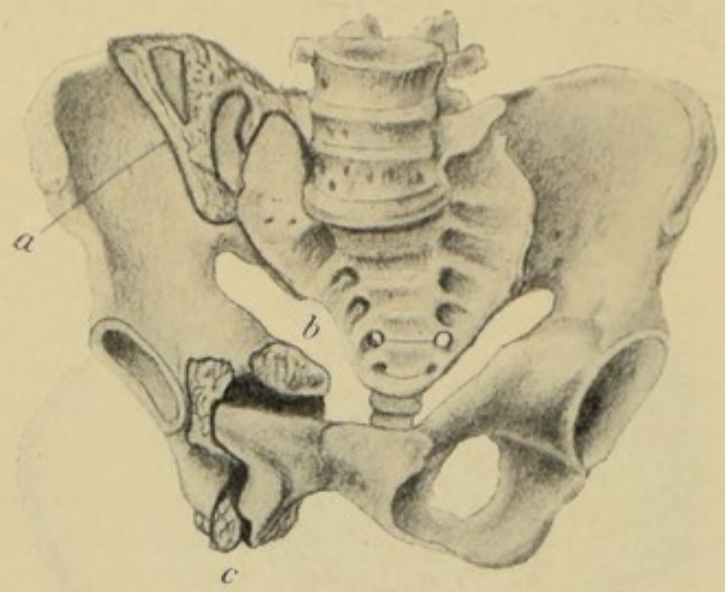

Geheilte Fraktur des rechten Darmbeins (a), des horizontalen Schambeinastes (b) und des Sitzbeins (c), sog. doppelte Vertikalfraktur des vorderen und hinteren Beckenringes nach Malgaigne bei einem 43jährigen Maurer, vor etwa 2 Jahren durch Verschüttung in einer Sandgrube entstanden. Hochgradige Strikturen der Harnröhre, Tod infolge von retroperitonealen jauchigen Abscessen. Die Frakturen des Scham- und Sitzbeins mit Verschiebung resp. Diastase geheilt (nach Riedinger).

Eine sehr gut geheilte rechtseitige doppelte Vertikalfraktur Malgaignes beschreibt Greenamyer bei einem 30jährigen Manne, durch Stoß von einer Draisine entstanden. Ende der 10. Woche stand Patient auf, die Frakturen waren unter Verkürzung des Beins um etwa 1½ cm gut konsolidiert. „Nach einiger Zeit" konnte Patient seine frühere Beschäftigung wieder aufnehmen.

Riedinger beschreibt zwei Präparate von sehr gut geheilten Beckenfrakturen (s. Fig. 45 u. 46).

Fig. 47.

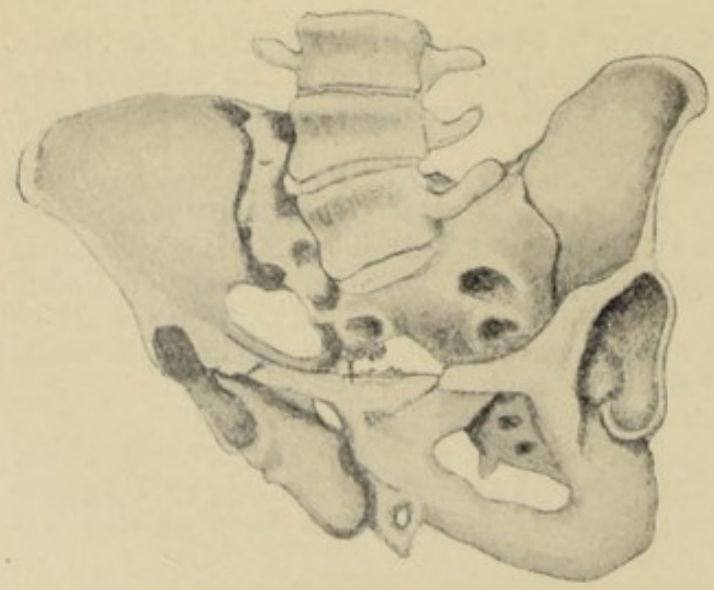

Geheilte rechtseitige doppelte Vertikalfraktur nach Malgaigne mit Verschiebung der rechten Beckenhälfte nach oben (nach Walther aus dem Museum Dupuytren).

Das eine Beckenpräparat stellt eine in typischer Dislokation geheilte doppelte Vertikalfraktur Malgaignes dar (s. Fig. 45). Die Fraktur war vor etwa 30 Jahren durch Sturz aus einem Fenster entstanden und gut geheilt. Der Verletzte war dann etwa 30 Jahre nach dem Unfall durch Erfrierung gestorben und am Becken fand sich folgendes. Die eine knöchern geheilte Bruchlinie fand sich zwischen der vorderen und hinteren Partie des rechten Darmbeins, krummlinig vom Beckenkamme nach der Incisura ischiadica major hinziehend, die rechte Fossa iliaca ist abgeflacht, und das

ganze rechte Darmbein steht etwas nach außen geneigt. Die zweite vertikale Bruchlinie im vorderen Beckenring verläuft schräg durch den horizontalen Schambeinast nach dem Foramen ovale und weiter durch das Sitzbein. Wie gewöhnlich bei der doppelten Vertikalfraktur des Beckens

Fig. 48.

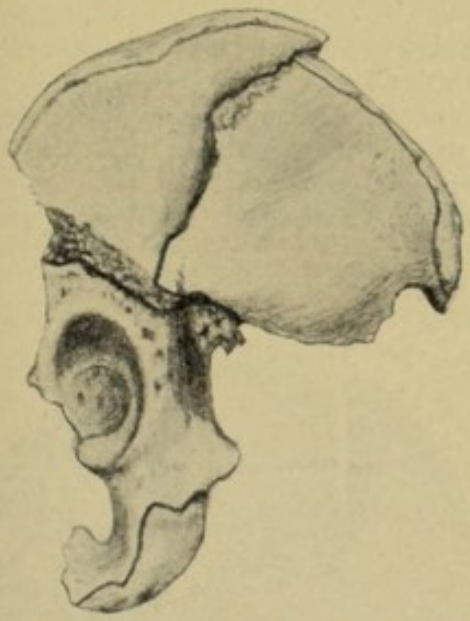

Mehrfache, mit Dislokation geheilte Frakturen des linken Hüftbeins (Os coxae), und zwar Fraktur des Os ilium, des Os pubis und des Os ischii (Präparat im Museum des London St. George's Hospital, Serie I Nr. 122, nach Pickering Pick).

Fig. 49.

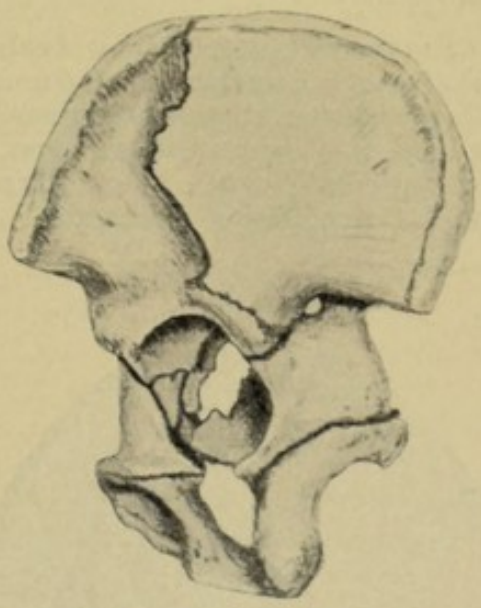

Geheilte Splitterfraktur des linken Acetabulum mit Defekt der Pfanne, Fraktur des linken Darm-, Scham- und Sitzbeins (nach einem Präparat im Museum des St. George's Hospital in London, Serie I Nr. 123, nach Pickering Pick).

ist das gesamte ausgebrochene Beckenstück etwas nach oben hinaufgeschoben, allerdings nicht so hochgradig wie in einem von Walther aus dem Musée Dupuytren beschriebenen Präparate (s. Fig. 47). Der Becken- ein- und Beckenausgang waren verengt.

Das zweite von Riedinger beschriebene Beckenpräparat zeigt eine analoge vertikale Fraktur des vorderen und hinteren Beckenringes eines Mannes, welcher 2 Jahre zuvor verschüttet wurde (s. Fig. 46).

In Fig. 47 ist eine mit hochgradiger Verschiebung der rechten Beckenhälfte geheilte rechtseitige Malgaignesche Vertikalfraktur des vorderen und hinteren Beckenringes nach Walther (aus dem Museum Dupuytren) abgebildet.

Fig. 50.

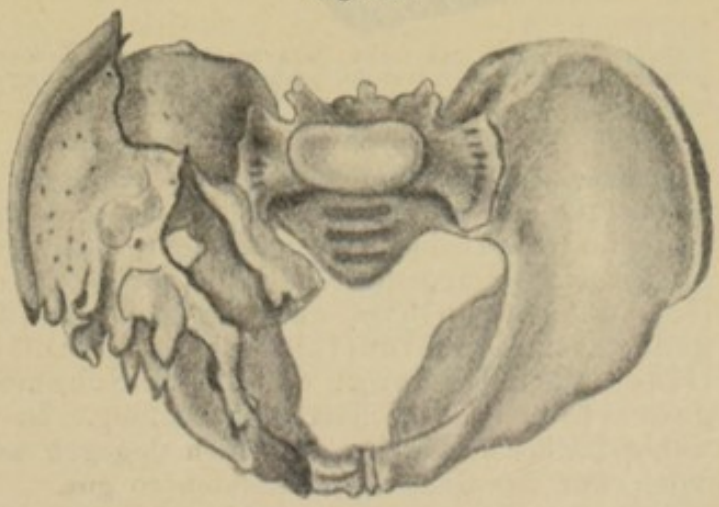

Geheilte Komminutivfraktur der rechten Beckenhälfte bei einem 46jährigen Manne, durch Zerspringen einer Kanone entstanden, Tod $2^{1}/_{4}$ Jahre nach dem Unfall. Fast alle Knochen der rechten Beckenhälfte waren gebrochen, jedoch durch zum Teil sehr geringen Kallus wieder vereinigt. (Sammlung der chirurg. Klinik in Erlangen Nr, 93. S. auch Heyfelder, Prager Vierteljahrsschrift für prakt. Heilkunde Bd. XXVII, S. 53, 1850.)

In Fig. 48 und 49 sind zwei geheilte mehrfache Beckenfrakturen nach Pickering Pick abgebildet. In Fig. 48 ist der Bruch ebenfalls mit Dislokation des Darmbeins resp. der betreffenden Beckenhälfte nach oben geheilt, im übrigen aber ist die Heilung eine gute. In Fig. 49 ist ein Defekt der Pfanne nach Splitterfraktur derselben zurückgeblieben.

Eine sehr gute Heilung beobachtete Earle in einem schweren Falle von mehrfacher Komminutivfraktur des Beckens: Ein 40jähriger Mann stürzte aus einer Höhe von 31 Fuß auf seine linke Seite. Das linke Bein war nicht verkürzt, aber nach außen gedreht und kraftlos; bei Rotationsversuchen klagte Patient über heftige Schmerzen, und es war deutliche Krepitation vorhanden. Der linke Trochanter war sehr stark

Fig. 51. Fig. 52.

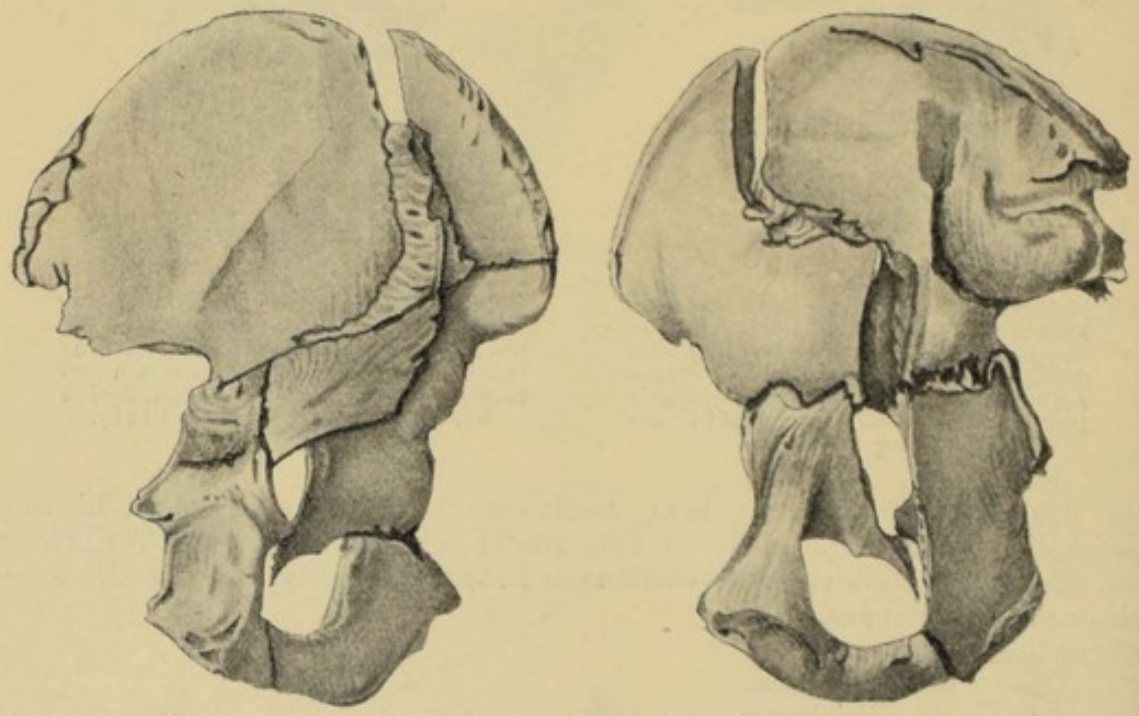

Teilweise geheilte mehrfache Beckenfraktur, von außen (Fig. 51) und von innen (Fig. 52) gesehen. Präparat Nr. 1655 der pathologischen Sammlung des ärztlichen Vereins in Hamburg (nach Leisrink).

eingedrückt, nach innen verschoben, bei Druck auf denselben traten heftige Schmerzen im Hüftgelenk ein. Heilung nach 8 Wochen, der Gang des Patienten war beinahe so gut wie vor der Verletzung. Bald darauf Tod infolge eines Lungenleidens. Die Sektion ergab eine Fraktur des linken Acetabulums nach zwei Richtungen hin, außerdem ausgedehnter Komminutivbruch des linken Darmbeins mit beträchtlicher Verschiebung; das linke Schambein war an drei Stellen gebrochen. Sehr vollständige Heilung. Im linken Hüftgelenk war nur wenig Kallus vorhanden, reichlich dagegen an den anderen Bruchstellen, daher war der Gang des Patienten so gut.

In Fig. 50 ist ebenfalls eine geheilte Komminutivfraktur der rechten Beckenhälfte, durch Zerspringen einer Kanone entstanden, nach Heyfelder abgebildet, und Fig. 51 u. 52 zeigen eine teilweise geheilte Komminutivfraktur des Beckens von innen und außen gesehen (nach Leisrink). Nähere Angaben über diesen letzten Fall fehlen.

Behandlung der mehrfachen Beckenfrakturen. — Die Behandlung der doppelten Vertikalfraktur Malgaignes besteht in möglichster Reposition der gewöhnlich typischen, oben beschriebenen Dislokation vom Darmbein und Sitzbein aus, eventuell wird man vom Rektum und von der Vagina aus nachhelfen. Sodann legt man einen Extensionsverband ohne Kontraextension oder eventuell mit Kontraextension in der Achselhöhe an, weil die Kontraextension am Damm meist nicht vertragen wird. Oder statt des Extensionsverbandes lagert man beide Beine mit gebeugtem Hüft- und Kniegelenk auf eine doppelt geneigte schiefe Ebene, zwischen die Schenkel legt man ein breites Kissen, bindet dagegen die Kniegelenke zusammen, damit die Sitzbeinhöcker mehr nach außen gedrängt werden. Um das Becken und die Trochanteren legt man einen breiten zirkulären Verband oder Gürtel, um den nach außen geneigten oder verdrehten Darmbeinkamm nach innen zu drängen. Auch der in Fig. 53 S. 109 abgebildete Gewichtsextensionsverband nach Helferich ist zweckmäßig. Bezüglich der sonstigen Lagerung des Kranken, der Heberahmen für die Defäkation s. § 28 S. 109—112 (Behandlung der Beckenfrakturen).

Die sonstigen mehrfachen Beckenringfrakturen werden nach denselben Grundsätzen wie die doppelte Vertikalfraktur und nach den S. 108 ff. beschriebenen Regeln behandelt.

Bezüglich der Behandlung komplizierter Beckenfrakturen, der Weichteilverletzungen etc. s. ebenfalls § 28 S. 108 ff.

3. Klinischer Verlauf der Beckenfrakturen. — Die bei Beckenfrakturen vorkommenden Komplikationen. — Diagnose, Prognose und Behandlung der Beckenfrakturen.

§ 26. **Der klinische Verlauf** der Beckenfrakturen wird vor allem durch die vorhandenen Komplikationen, besonders durch die Weichteilverletzungen bestimmt. Die bei Beckenfrakturen vorkommenden Weichteilverletzungen betreffen die äußeren Bedeckungen, die Muskeln, Gefäße, die Nerven und vor allem die Beckenorgane, am häufigsten die Urethra und die Harnblase, seltener den Dünndarm, Dickdarm oder das Rektum, ferner den Uterus nebst Adnexen und die Vagina. Zuweilen sind noch sonstige schwere Verletzungen der Bauch- und Brustorgane, der Rippen, der Wirbelsäule, des Schädels und Schädelinhaltes u. s. w. vorhanden, so daß die vorhandene Beckenfraktur gegenüber diesen anderen Verletzungen in den Hintergrund tritt und durch diese Nebenverletzungen oft sofortiger Tod veranlaßt wird. Wir beschäftigen uns natürlich hier im wesentlichen nur mit denjenigen Komplikationen, welche durch die Beckenfrakturen als solche bedingt sind.

Kommt ein Fall von Beckenfraktur unmittelbar nach dem Unfall zur ärztlichen Behandlung, so sind sehr oft mehr oder weniger ausgesprochene Erscheinungen des Shok vorhanden, oder der Verletzte ist infolge einer Verletzung des Gehirns bewußtlos. Unter Shok verstehen wir bekanntlich eine reflektorische Lähmung der vasomotorischen Nerven resp. des vasomotorischen Zentrums in der Medulla

oblongata infolge der Quetschung sensibler Nerven durch das Trauma. Ist bei einer Beckenfraktur ein solcher Shok vorhanden, dann ist ein derartig Verletzter charakterisiert durch eine auffallende Blässe und Kühle der Haut und der sichtbaren Schleimhäute. Das Gesicht ist verfallen, die Augen sind glanzlos und starr, die Pupillen weit und träge reagierend. Die Herzaktion ist deutlich verlangsamt, unregelmäßig, aussetzend, der Puls ist fadenförmig oder gar nicht fühlbar, die Respiration ist unregelmäßig, lange und tiefe Atemzüge wechseln ab mit oberflächlicher Respiration. Das Sensorium ist getrübt, reagiert träge, die Kranken sind vollkommen teilnahmlos und antworten nur langsam und widerwillig auf wiederholtes Fragen. Die Sensibilität der Hautoberfläche ist herabgesetzt, die Energie der Muskelbewegung ist vermindert, nicht selten ist Erbrechen oder Brechneigung vorhanden. Die Körpertemperatur ist etwa 1—1 ½ ° C. unter der Norm. In anderen Fällen ist statt der eben beschriebenen torpiden Form des Shok ein mehr erethischer Symptomenkomplex vorhanden, d. h. die Kranken sind sehr aufgeregt, werfen sich umher, jammern, schreien und gebärden sich wie Tobsüchtige.

Ein solcher Shok kann schließlich in Ohnmacht und in Tod übergehen, vor allem bei neuropathischen, anämischen Menschen, ganz besonders bei stärkerem Blutverlust, oder wenn schwere innere Verletzungen, z. B. des Gehirns, infolge eines Sturzes vorhanden sind. In der Regel erholen sich die Verletzten in den reinen, nicht komplizierten Fällen von Shok in kürzerer oder längerer Zeit wieder, gewöhnlich schon nach Stunden. Zuweilen dauert die psychische Alteration noch einige Zeit an, um dann schließlich ebenfalls in vollkommene Genesung überzugehen.

Hat bei einer Beckenfraktur infolge der Verletzung eines größeren Gefäßes eine stärkere Blutung nach außen oder in die Beckenhöhle und ihre Umgebung stattgefunden, so können diese Erscheinungen den eben beschriebenen Symptomen des Shok sehr ähnlich sein.

Eine besondere Beachtung verdienen ferner, wenn eine Beckenfraktur z. B. durch Sturz aus beträchtlicher Höhe entstanden ist und hierbei eine Gehirnerschütterung (Commotio cerebri) stattgefunden hat. Nach einer solchen Gehirnerschütterung beobachtet man zuweilen einen mehr oder weniger vollständigen Ausfall aller Erinnerungsbilder. Der Verletzte weiß über die Art des Unfalls, über Raum- und Zeitverhältnisse nichts anzugeben, ja er hat oft alles das vergessen, was er einige Tage vor der Verletzung getan, gesehen oder gehört hat. Ein Teil dieser verloren gegangenen Erinnerungsbilder kehrt dann allmählich mit der zunehmenden Regelung der Zirkulationsverhältnisse im Gehirn in das Bewußtsein des Verletzten zurück, ein Teil seiner Wahrnehmungen, Empfindungen oder Vorstellungen bleibt ihm aber oft für immer verloren.

In anderen Fällen von Beckenfrakturen wird das klinische Bild durch die Symptome des Gehirndrucks infolge einer intrakraniellen Blutung oder einer Verletzung des Gehirns und Rückenmarks mit bestimmten Herdsymptomen, d. h. mit entsprechenden Lähmungserscheinungen beherrscht.

Oft fehlen die Shokerscheinungen vollständig und auch die lokalen Symptome der Beckenfraktur

können so wenig ausgesprochen sein, daß die Verletzung leicht übersehen wird.

In den ersten Stunden und Tagen soll man bei Beckenfrakturen auch auf die Erscheinungen einer Fettembolie seine Aufmerksamkeit richten. Fettembolie infolge der Zerreißung des Knochenmarks und des Unterhautfettgewebes ist bei mehr oder weniger breit ansetzenden Gewalten besonders bei fetten Individuen zu fürchten. Wahrscheinlich gelangt bei jeder Beckenfraktur flüssiges Fett in die an der Verletzungsstelle eröffneten Blut- und Lymphgefäße. Die im zirkulierenden Blute befindlichen Fetttropfen bleiben dort, wo das Gefäßlumen für die Passage derselben zu eng ist, eventuell bis zur Resorption stecken und verlegen die betreffende Gefäßstelle. Solche Fettembolien finden sich bei Frakturen besonders in den Lungenkapillaren, wohin das Fett aus dem venösen Kreislauf zunächst hingelangt. Passiert das Fett die Lungenkapillaren, so gelangt es in verschiedene Organe, besonders ins Gehirn, in die Nieren, in das Myokard (Ribbert) und ruft sekundäre Erscheinungen, vor allem Hämorrhagien und Thrombosen hervor. Solange es sich nur um vereinzelte, nicht ausgedehnte Fettembolien handelt, ist ein derartiges Vorkommnis durchaus unbedenklich, das Fett ruft außer einer vorübergehenden Verlegung des betreffenden Gefäßlumens keine nennenswerten Erscheinungen weder lokaler noch allgemeiner Natur hervor. Zuweilen aber kann die Fettembolie in den Lungen oder im Gehirn eine so massenhafte, eine so ausgedehnte werden, daß dadurch der Tod des betreffenden Individuums herbeigeführt wird und zwar nicht nur bei altersschwachen Greisen, sondern auch bei jugendlichen Verletzten. Bezüglich der Symptome der Fettembolie beim Menschen muß man, wie Hämig mit Recht betont hat, die primären Erscheinungen direkt nach dem Eintritt von Fett in die Blutbahn unterscheiden von den sekundären. Die primären Erscheinungen beobachtet man mehr beim Experiment an Tieren, beim Menschen in der Regel nicht.

Die Symptome der Fettembolie bestehen teils in Lungenstörungen, in Dyspnoe und Cyanose, teils in cerebralen Erscheinungen, welche, wie auch Hämig betont, weniger durch Fettembolie als vielmehr durch die sekundären embolischen Hämorrhagien und Thrombosen bedingt sind. Die Hirnerscheinungen (Spasmen, Trismus, Lähmungen, Sopor mit oder ohne Exzitationserscheinungen) stellen sich etwa 6—20—24 Stunden nach dem Unfall ein, und etwa 1—4 Tage nach dem Einsetzen der Hirnerscheinungen erfolgt eventuell der Tod, gewöhnlich unter hohem, progredient ansteigendem Fieber, welches nach Hämig u. a. wahrscheinlich durch Alteration der Wärmezentren bedingt ist. Bei der Sektion der an Fettembolie Verstorbenen findet man Ekchymosen im Gehirn, Endokard, unter dem Perikard und den Pleuren, Fettembolien (besonders auch mikroskopisch) im Gehirn, Herz und Lungen, zuweilen auch in Nieren und Milz. Nur relativ selten entsteht der Tod allein infolge der Fettembolie, meist sind noch sonstige Komplikationen vorhanden, z. B. nach Payr besonders jene allgemeine Körperschwäche, welche man bei jugendlichen Verletzten beim Status thymicus mit Persistenz der Thymusdrüse, beim Status lymphaticus und bei Leukämie beobachtet.

Bei Potatoren wird man auf den Ausbruch des Delirium

tremens bedacht sein, dessen Prognose um so besser ist, je früher es zweckmäßig behandelt wird. Schlaflosigkeit, große Unruhe, Schwatzhaftigkeit, zitternde Bewegungen, z. B. beim Ausstrecken der Arme und beim Zeigen der Zunge, Wahnvorstellungen, eventuell Tobsuchtsanfälle u. s. w. sind die bekannten Symptome des Säuferdeliriums.

Fieber kann im Verlauf einer selbst schweren Beckenfraktur vollständig fehlen, wenn keine Komplikationen vorhanden sind. Tritt im Verlauf einer subkutanen, nicht komplizierten Beckenfraktur Temperatursteigerung mit Erhöhung der Pulsfrequenz auf, so ist dieselbe meist durch Resorption von fiebererregenden Stoffen aus dem vorhandenen Blutextravasat bedingt, d. h. es handelt sich in der Regel um ein nichtbakterielles Fermentfieber; seltener ist die Temperatursteigerung nervöser Natur, d. h. infolge der Erregung des Zentralnervensystems ist die Wärmebildung und die Wärmeabgabe alteriert. Sind diese beiden Fieberursachen auszuschließen, dann ist irgend eine Komplikation vorhanden, und der Kranke ist sorgfältig zu untersuchen. Man wird besonders seine Aufmerksamkeit auf irgend eine vielleicht übersehene oder sekundär entstandene Verletzung der Beckenorgane richten, besonders auf eine Verletzung des Harnapparates, z. B. durch die Knochenfragmente, durch Knochensplitter, auf beginnende Beckeneiterung u. s. w.

Offene Verwundungen der bedeckenden Weichteile sind bei Beckenfrakturen, abgesehen von den Schußwunden (s. diese §§ 36—38), nur selten vorhanden, weil die Gewalteinwirkungen gewöhnlich breit ansetzen, die Beckenfrakturen sind daher in der Mehrzahl der Fälle subkutane Frakturen. Zuweilen beobachtet man Durchstechung der Haut von innen nach außen durch spitze Fragmente. Häufiger dagegen sind Quetschungen und blutige Suffusionen der Haut und Muskeln an der Stelle der Gewalteinwirkung resp. der Bruchstelle. Vollständige Ablösung der Penishaut sah Behrendt bei einem 14jährigen Knaben mit mehrfacher Beckenfraktur durch die Räder einer Dreschmaschine. In einem Falle von Holtehouse endigte eine nach Sprung aus einer Höhe von 30 Fuß entstandene Beckenfraktur durch Gangrän der Bauchmuskeln mit sekundärer Pyämie tödlich. Von den inneren Beckenmuskeln wird besonders der M. iliopsoas in Mitleidenschaft gezogen, er zerreißt zuweilen oder wurde von Splittern durchsetzt gefunden.

Die bei Beckenfrakturen vorkommenden Gefäßverletzungen betreffen besonders die Art. und Vena iliaca communis, externa und interna (hypogastrica) mit ihren weiteren Verzweigungen. Unter den letzteren kommen besonders in Betracht die Art. und Vena femoralis, die Art. und Vena glutaea sup. und inf., die Art. pudenda int., die Art. obturatoria, die reichen Venenplexus im Bereich der Blase und der Harnröhre, der Plexus venosus vesicalis und pudendalis. Thomas Bryant berichtete über 3 Fälle von Thrombose der Art. iliaca ext. nach Beckenbruch durch Ueberdehnung der Arterie durch die dislozierten Knochen. Die Intima und Media waren eingerissen, die Externa war unverletzt. In einem dieser Fälle trat Gangrän der betreffenden unteren Extremität ein. Aneurysmen der Art. glutaea nach Beckenbruch sahen Bell und

Fischer (s. auch Aneurysmen). Féré sah eine starke Blutung aus der Vena obturatoria bei einer 10 Stunden nach dem Unfall gestorbenen 83jährigen Frau, welche durch Fall aus dem Bett auf die linke Hüfte eine Fraktur des Ramus horizont. und descendens des linken Schambeins erlitt. Behrendt beschreibt eine Zerreißung der Intima der Art. femoralis bei einer multiplen Beckenfraktur eines 14jährigen Knaben, welcher in die Räder einer Dreschmaschine geraten war und nach wenigen Stunden starb. Drechsler sah doppelseitige Phlebitis der beiden Venae femorales mit Peritonitis in Heilung übergehen. Heath beobachtete im Anschluß „an eine Diastase der Beckenknochen" durch Auffallen einer schweren Last Ruptur der Aorta und der Harnblase, der Verletzte starb erst 26 Stunden nach dem Unfall; die Sektion ergab, daß ein Blutgerinnsel das erbsengroße Loch nahe an der Bifurkation der Aorta verstopft hatte. Sind größere Blutergüsse im Becken vorhanden, so können dieselben vom Darm aus infiziert werden und zu Beckenabszessen mit sekundärer Pyämie führen.

Nach Thrombose größerer Beckenvenen ist Embolie der Pulmonalarterien zu fürchten. Entweder bei ruhiger Bettlage oder nach Körperbewegungen des Kranken, im Anschluß an den Verband- oder Lagerungswechsel kann sich der Venenthrombus loslösen und innerhalb weniger Sekunden durch Embolie der Art. pulmonalis den Verletzten dahinraffen. Ebenso können in anderen Organen durch Verschleppung infizierter oder nicht infizierter Emboli die bekannten entsprechenden Störungen entstehen. Ich sah in einem Falle von Beckenfraktur mit Zerreißung des M. iliopsoas eine hochgradige Blutinfiltration der retroperitonealen Lymphdrüsen und der Leber durch Verschleppung von Blutkörperchen und Blutfarbstoff durch die Lymphwege von dem vorhandenen Blutextravasat aus. Die bis zu Haselnußgröße und darüber angeschwollenen Lymphdrüsen zeigten auf dem Durchschnitt eine teils dunkelrote, teils braunrote Verfärbung, sie waren zum Teil strotzend mit roten Blutkörperchen und Blutpigment erfüllt, ebenso die Leber an verschiedenen Stellen.

Schwere Nervenverletzungen können besonders durch Verletzung des Plexus sacralis bei Kreuzbeinfrakturen entstehen, zuweilen hat man Verletzung des N. obturatorius, N. femoralis, N. ischiadicus beobachtet. In solchen Fällen sind entsprechende motorische und sensible Störungen der Blase, des Mastdarms, der unteren Extremitäten vorhanden. Oder es kommt später zu Neuralgien infolge dieser Nervenquetschungen oder infolge von Druck durch den Kallus an der Bruchstelle.

Von sonstigen Komplikationen erwähne ich hier noch die meist so langwierigen Beckeneiterungen (s. diese), gangränöse Prozesse der Weichteile, Nekrose der Bruchenden etc.

Verzögerung der Kallusbildung beobachtet man zuweilen infolge von konstitutionellen Anomalien, bei akuten und chronischen Infektionskrankheiten, bei Diabetes, bei Krankheiten der Schilddrüse, der peripheren Nerven und des Zentralnervensystems, im Verlauf der Schwangerschaft etc. Pseudarthrose ist bei Beckenfrakturen außerordentlich selten, mir ist kein Fall davon bekannt.

Die Verletzung des Harnapparates, die wichtigste und

häufigste Komplikation bei Beckenbrüchen, wird besonders bei Frakturen des vorderen Beckenringes im Bereich der Symphyse beobachtet, sie kommt aber auch bei den verschiedensten sonstigen Beckenbrüchen und nach einfachen Weichteilkontusionen vor. Die Verletzung der Harnröhre und Harnblase geschieht teils primär durch das Trauma selbst, teils durch die Fraktur als solche, durch Verschiebung der Fragmente, durch Knochensplitter. Der Ureter wird nur in Ausnahmefällen verletzt, die Niere wird besonders bei Quetschungen, z. B. durch Eisenbahnpuffer, bei Sturz aus beträchtlicher Höhe in Mitleidenschaft gezogen.

Berücksichtigen wir zunächst die am häufigsten vorkommenden Verletzungen des Harnapparates, die Verletzungen der Harnröhre des Mannes. Wenn wir bedenken, daß die Harnröhre gleichsam unterhalb der Symphyse zwischen die beiden absteigenden Schambeinäste aufgehängt ist und hier den M. transversus perinei durchbohrt (s. S. 21, Fig. 12 und S. 59, Fig. 35), so ist es leicht begreiflich, daß sie bei Frakturen im Bereich der Symphyse, der Scham- und Sitzbeinäste teils durch das Trauma selbst, teils durch die dislozierten Fragmente oder durch Knochensplitter häufig verletzt wird. Die Verletzung der Harnröhre betrifft vor allem die Pars membranacea. Die Verletzungen resp. Risse sind teils vollständig durch die ganze Dicke der Harnröhre, teils unvollständige, so daß entweder nur die Schleimhaut oder nur der spongiöse Teil partiell verletzt ist (unvollständige innere oder äußere Harnröhrenverletzungen). Bei vom Damm aus einwirkenden Gewalten wird die Verletzung der Harnröhre vor der Fraktur entstehen, in anderen Fällen, z. B. bei sagittal oder transversal wirkenden Gewalten, wird das Diaphragma urogenitale resp. das Lig. triangulare und mit ihm die Harnröhre mit den nach innen verschobenen Knochenfragmenten im Bereich der Symphyse ebenfalls nach innen verzogen, in solchen Fällen kann dann die Urethra leicht ab- resp. durchreißen. Areilza sah bei einer Beckenfraktur mit totaler Zerreißung der Harnröhre beide Hoden aus dem geplatzten Skrotum nach außen getreten. In anderen Fällen entstehen durch diese Zerrungen des Lig. triangulare, des Diaphragma urogenitale resp. der Harnröhre nur partielle Einrisse in letzterer, z. B. nur Schleimhautrisse. Zuweilen wird die Harnröhre durch die Fragmente eröffnet, z. B. durch spitze Fragmente durchstochen, oder zunächst nur gequetscht, abgeknickt, und erst nach einigen Tagen wird die Harnröhre an der betreffenden gequetschten Stelle gangränös und eröffnet. Je ausgedehnter die Harnröhrenverletzung wird, um so eher bleiben Verengerungen der Urethra nach der Heilung bestehen; auch nach äußeren partiellen Quetschungen der Harnröhre mit Erhaltung der Schleimhaut entstehen zuweilen langsam zunehmende Narbenstrikturen. Durch zweckmäßige Behandlung können Strikturen nach Harnröhrenverletzungen, wie wir sehen werden, mehr oder weniger vollständig vermieden werden.

Die Verletzungen der weiblichen Harnröhre entstehen in derselben Weise wie die des Mannes, sie sind aber viel seltener, weil das weibliche Geschlecht der Gefahr einer Beckenfraktur bei weitem nicht so häufig ausgesetzt ist, wie der Mann in seinen verschiedenen Berufsarten.

Die Harnblase wird bei Beckenfrakturen viel seltener verletzt

als die Harnröhre. Die Verletzungen der Harnblase sind wie an der Harnröhre teils vollständige, teils unvollständige (äußere oder innere) Risse, sie entstehen wie die Harnröhrenverletzungen teils primär durch die Gewalteinwirkung selbst, teils sekundär nach Entstehung der Fraktur durch die Knochenfragmente. Die primären, durch die Gewalteinwirkung entstandenen Blasenverletzungen betreffen besonders die mit Harn gefüllte Blase, sie sitzen nach Bartels meist intraperitoneal und können bei jedem Beckenbruch vorkommen, nicht nur bei Frakturen des vorderen Beckenringes oder bei Zerreißungen der Symphysis pubis, sondern auch bei Frakturen des seitlichen und hinteren Beckenringes, z. B. bei Frakturen der Pfanne, des Kreuzbeins, bei Zerreißungen der Articulatio sacroiliaca etc. Bartels stellte 149 Fälle von mit Blasenläsionen verbundenen Beckenverletzungen zusammen, davon waren 31 bei Schambeinfrakturen und 22 bei Zerreißungen der Symphysis pubis entstanden. Nach Bere sind die extraperitonealen Blasenverletzungen viel häufiger, als die intraperitonealen, mag das Trauma sein, wie es will. Führte Bere bei gefüllter Blase Schläge auf die Nabelgegend der Bauchdecken, dann traten besonders intraperitoneale Risse der gefüllten Blase ein, dagegen bei Schlägen in der Höhe des Schamhügels extraperitoneale an der seitlichen Blasenwand. Nach Berndt u. a. ist mit Rücksicht auf den Sitz der Blasenrisse von großer Wichtigkeit die verschiedene Widerstandsfähigkeit der einzelnen Blasenpartien, die Füllung der Harnblase, der Schutz der ausgedehnten Blase durch die Darmschlingen, den Beckenboden und die Beckenknochen, endlich die Art des Traumas. Im allgemeinen ergeben die Leichenexperimente andere Resultate als die klinische Beobachtung. Nach den Leichenversuchen von Berndt reißt die Blasenwand da, wo von der Umgebung der geringste Gegendruck ausgeübt wird. Die stark gefüllte Blase reißt nach Berndt am leichtesten oben oder hinten (geringer Gegendruck der Därme); diese Risse sind gewöhnlich intraperitoneal. Die schwach gefüllte Blase wird durch ein Trauma meist von oben her getroffen. Sie reißt gegen den nachgiebigen Beckenboden zu. Die hinteren Risse sind intraperitoneal, die vorderen extraperitoneal. Wie die Harnröhre, so wird auch die Blase durch die Fragmente, besonders bei Verletzungen des vorderen Beckenringes, angespießt, gequetscht und so eröffnet. Zuweilen gelangen Knochensplitter in die Blase und bilden den Kern für Steinbildung, wie z. B. in den früher S. 60 angeführten Fällen von Lenoir, Le Gros Clarke, West u. a.

Die Symptome infolge der Verletzung des Harnapparates bestehen vor allem in Störungen der normalen Harnentleerung, in Entleerung blutigen Urins (Hämaturie), in Erschwerung der Harnentleerung (Dysurie) oder in vollständiger Harnverhaltung (Retentio urinae, Anurie). Aber nicht in jedem Falle, wo Dysurie oder Anurie bei einer Beckenfraktur besteht, darf man ohne weiteres eine Verletzung der Harnröhre oder der Harnblase annehmen. Infolge der Erschütterung des Beckens, infolge der Shokwirkung beobachtet man nicht selten bei Beckenfrakturen und Beckenluxationen Blasenlähmung, und zwar entweder Lähmung des Sphinkters mit kontinuierlichem Harnträufeln (Incontinentia urinae) oder Lähmung des Detrusor mit Retentio urinae, oder beide Muskeln, der Sphinkter und

der Detrusor sind gelähmt. Bei Retentio urinae infolge Detrusorlähmung kann schließlich der Sphinkterschluß durch den in der Blase angesammelten Harn gesprengt werden, d. h. die Blase läuft gleichsam über. In solchen Fällen entsteht das Bild der Ischuria paradoxa, d. h. es besteht Urinretention mit kontinuierlichem Harnträufeln, mit Incontinentia urinae infolge Ueberfließens der ad maximum gefüllten Blase. Sodann kommt bei dieser funktionellen Blasenlähmung noch die mangelhaft wirkende Bauchpresse infolge Quetschung oder Abreißung der Insertionspunkte der Bauchmuskeln in Betracht.

In noch anderen Fällen ist die Retentio urinae durch Kompression des Blasenhalses und der Pars bulbosa und membranacea infolge eines Blutergusses bedingt.

Entleert sich dagegen bei vorhandener Dysurie oder Anurie Blut aus der Harnröhre, dann ist meist die Harnröhre oder die Harnblase verletzt, oder beide sind in Mitleidenschaft gezogen.

In jedem Falle von Dysurie, Anurie oder Hämaturie wird man durch vorsichtige Einführung eines Metallkatheters normalen Kalibers den Sachverhalt feststellen. Metallkatheter sind nach meiner Ansicht elastischen Kathetern vorzuziehen, weil letztere durch Umbiegen leicht zu Täuschungen Veranlassung geben können. Bei einem Riß in der Harnröhre oder in der Harnblase gelangt man mit dem Katheter zuweilen sofort in eine periurethrale, mit Blut und Urin erfüllte Höhle, oder man stößt mit dem Katheter auf die Bruchfragmente, oder gelangt durch einen Blasenriß gleich in die Bauchhöhle.

Kommt der Patient mit einer Verletzung des Harnapparates nicht sofort nach dem Trauma, sondern erst nach 1—2 Tagen in sachkundige Behandlung, dann sind gewöhnlich bereits die Folgeerscheinungen der Verletzung der Harnröhre und der Harnblase, die Harninfiltration der Gewebe, vorhanden. Der Kranke fiebert und bei Verletzungen der Harnröhre ist die Dammgegend und das Skrotalgewebe entzündlich infiltriert, von zersetztem Harn, Blut und Eiter durchtränkt. In einem Falle sah ich schon 36 Stunden nach einer Harnverletzung septisches Oedem des Dammes, des Skrotums und beider Oberschenkel bis zum Unterschenkel, und der Tod ließ sich durch Einlegen eines Dauerkatheters, durch energische Gewebsspaltungen mit Drainage etc. nicht mehr aufhalten. Infiltration oberhalb der Symphysen und in beiden Leistengegenden, beginnende Dämpfung in der Unterbauchgegend lassen auf Verletzung der hinter der Fascia pelvis liegenden Pars nuda der Harnröhre oder auf einen Riß in der Blasenwand schließen. Solche nach der Beckenhöhlung, nicht nach dem Damm fortschreitende Urinergüsse sind sehr gefährlich, und hier muß rasch durch einen operativen Eingriff vom Hypogastricum, durch Sectio alta und eventuell vom Damm aus vorgegangen werden.

Liegt der Blasenriß intraperitoneal, dann beobachtet man frühzeitig eintretende Kollapserscheinungen, Schmerzhaftigkeit der Unterbauchgegend und rasch zunehmende Dämpfung mit schnell fortschreitender Peritonitis infolge der Zersetzung des in das Cavum peritonei ausgetretenen Harns. In solchen Fällen sind zuweilen die entzündlichen Erscheinungen am Bauchfell gering, die Kranken gehen an allgemeiner Sepsis zu Grunde, wie z. B. bei einem am 4. Tage nach dem Unfall gestorbenen Verletzten, dessen nur wenig entzündete Bauchhöhle von

blutigem Harn erfüllt war. In einem anderen Falle von Lloyd wurde 2 Wochen lang Harn aus der Bauchhöhle infolge eines intraperitonealen Blasenrisses entleert. In günstigen Fällen kapseln sich Harnergüsse durch adhäsive Entzündungen von der übrigen Peritonealhöhle ab und können so spontan oder unter operativer Kunsthilfe ausheilen.

Verhalten des Harns bei Frakturen. — Der Harn enthält sehr häufig infolge der Resorption von Blut von der Frakturstelle aus Urobilin, ein Derivat des Blutfarbstoffs, welches beim Schütteln des Harns mit Chlorzinklösung und Ammoniak gelbgrün fluoresziert. Sodann findet sich im Urin sehr häufig Fett, welches als flüssiges Fett aus dem zertrümmerten Knochenmark und Weichteilfett stammt, in den Kreislauf gelangt und durch die Nieren wieder ausgeschieden wird (s. auch S. 95, Fettembolie). Die Menge des Fettes im Harn ist sehr wechselnd, sie hängt von dem Grade der Mark- und Weichteilverletzung ab, bald finden sich nur Spuren, bald größere Mengen von Fett. Zuweilen ist der Gehalt des Urins an Fett so reichlich, daß dasselbe in der Form kleinerer und größerer Tropfen an der Oberfläche des Harns sichtbar ist. Am häufigsten ist das Fett in Emulsionsform dem Harn beigemischt, und nach Scriba ist ein derartiger Befund fast in jedem Falle von Knochenbruch vorhanden. Nach dem Stehenlassen des Harns bildet sich an der Oberfläche eine weißliche Schicht, welche, wie die mikroskopische Untersuchung lehrt, aus kleinen und kleinsten Fetttröpfchen zusammengesetzt ist. Die Fettausscheidung durch die Nieren geschieht nach Scriba periodisch in verschiedenen Zeiträumen, entsprechend der zeitweiligen Lösung der Fettemboli in den Lungen. So erklärt es sich, daß der Harn während der Frakturheilung mehrmals abwechselnd einige Tage lang fetthaltig und 5—6—10 Tage lang fettlos ist. Die erste Fettausscheidung beginnt am 2.—4. Tage nach der Verletzung, die letzte wird gewöhnlich am 20.—24. Tage beobachtet.

Außer Fett enthält der Harn zuweilen auch Eiweiß und Zylinder, und zwar besonders in den ersten 24—48 Stunden, dann nimmt der Gehalt an Eiweiß und Cylindern ab, er dauert etwa 4—6 Tage. Außer hyalinen Zylindern fand Riedel auch solche mit Einlagerung zahlreicher brauner Körnchen, wie man sie bei biliösen Pneumonien und anderen mit Blutzersetzung verlaufenden Krankheiten beobachtet; ihr Vorkommen ist sehr wechselnd, oft fehlen sie vollständig, in anderen Fällen sind sie in großer Zahl vorhanden. Nach Riedel ist die Entstehung dieser braunen Zylinder auf die Resorption roter Blutkörperchen von der Frakturstelle resp. von Blutextravasaten aus zurückzuführen. Experimentell kann man derartige braune Zylinder durch Frakturen, durch Blutinjektionen in die Bauchhöhle und durch Injektionen des Köhlerschen Fibrinfermentes erzeugen.

Zuweilen enthält der Harn im Anschluß an Traumen bekanntlich auch Zucker (traumatische Glykosurie). Diese transitorische Glykosurie im Anschluß an Traumen scheint relativ häufig vorzukommen; sie wurde z. B. von Neumann und Handke in etwa 34—60% der untersuchten Fälle nachgewiesen.

Von sonstigen Beckenorganen werden bei Beckenfrakturen teils primär durch das Trauma, teils sekundär durch die Bruchstücke zuweilen der Dünndarm, Dickdarm, das Rektum, der Uterus nebst Adnexen und die Vagina, das Skrotum nebst Hoden etc. verletzt.

Darmverletzungen mit Austritt von Kot in die Bauchhöhle endigen gewöhnlich bald tödlich. In einem Falle von Zerreißung der Articulatio sacroiliaca mit Fraktur beider Rami horizont. ossis pubis von Lawrence kommunizierte ein Bauchabszeß extraperitoneal mit dem Colon descendens; nach 12 Tagen erfolgte der Tod. Mastdarmverletzungen

sind selten, Cholin fand unter 70 von ihm zusammengestellten Beckenfrakturen nur zwei mit Zerreißung des Mastdarms. Elbogen heilte durch Naht eine unvollständige, nur die Serosa und Muscularis betroffene Verwundung des Mastdarms mit Lochfraktur des Kreuzbeins, welche durch Auffallen auf eine Leiterstange entstanden war. Eine Quetschung des schwangeren Uterus bei einer Fraktur des rechten Ramus horizont. ossis pubis und Zerreißung der rechten Articulatio sacroiliaca sah Fairbank bei einer im 6. Monat schwangeren Frau. Es ging Blut per vaginam ab, und bald nach dem Unfall waren die Herztöne des Kindes nicht mehr zu hören. 3 Monate nach dem Unfall wurde ein totes, stark maceriertes, aber sonst unverletztes, 5—6 Monate altes Kind geboren. Zuweilen sind, wie schon erwähnt, bei Beckenfrakturen infolge des Traumas schwere (tödliche) Verletzungen der Bauch- und Brustorgane, des Zwerchfells, der Wirbelsäule, des Schädels etc. vorhanden, auf welche wir nicht näher eingehen können.

§ 27. Diagnose und Prognose der Beckenfrakturen. — Wie bei jedem Verletzten, so wird man auch bei Beckenfrakturen, falls der Kranke bei Bewußtsein ist, durch eine genaue Anamnese sich über die Art des Traumas unterrichten. Nicht selten ist die Deformität bei Beckenfrakturen so ausgesprochen, daß schon eine oberflächliche Besichtigung und Palpation der Beckengegend genügt, um sofort die Diagnose zu stellen, so z. B. bei Frakturen des vorderen Beckenringes, des Darmbeinkammes, des Kreuzbeins. Bei der doppelten Vertikalfraktur des vorderen und hinteren Beckenringes nach Malgaigne ist eventuell die typische Verschiebung des ausgebrochenen Beckenstücks nebst der Pfanne nach oben, das Höherstehen der Spinae iliacae anteriores der betreffenden Seite und die Neigung des Darmbeins resp. des Darmbeinkammes nach außen leicht festzustellen (s. Fig. 30—33 S. 51—53 und S. 85 ff.). Bei Duverneys Querbruch des Darmbeins (s. Fig. 37 S. 67) steht ebenfalls die Spina iliaca ant. sup. der betreffenden Seite höher, es ist eine scheinbare Verlängerung des Beins vorhanden. Beim typischen Querbruch des Kreuzbeins (s. Fig. 42 S. 79) ist gewöhnlich eine winklige Knickung vorhanden, und per rectum läßt sich die Dislokation der Steißbeinspitze nach vorn leicht nachweisen.

Aber wenn auch eine Beckenfraktur sofort durch einfache Besichtigung und Palpation erkannt ist, so muß doch in jedem Falle von Beckenverletzung durch genaue methodische Untersuchung festgestellt werden, welche Art der Fraktur vorliegt, ob es sich um eine einfache Fraktur, oder um eine komplizierte Form, um einen Splitterbruch resp. Stückbruch handelt, welche Ausdehnung der Bruch hat, wie die Dislokation der Bruchstücke ist, ob nicht sonstige Frakturen, Luxationen oder komplizierende Verletzungen der Weichteile des Beckens und des übrigen Körpers vorhanden sind.

Nachdem der Verletzte vollständig entkleidet ist, wird man sich zunächst von den Angaben des Kranken, falls er bei Bewußtsein ist, bezüglich des Sitzes der Schmerzen an einer bestimmten Stelle des Beckens leiten lassen. Die Bruchschmerzen strahlen in typischer Weise weiter aus, z. B. bei Frakturen des vorderen Beckenringes in den Oberschenkel und nach dem Knie durch den N. femoralis und den N. obturatorius, bei Frakturen des Kreuzbeins durch den Plexus sacralis

in den Rücken, in das Gesäß und in den After; bei Frakturen des Steißbeins sind ebenfalls Schmerzen im After vorhanden etc. Sodann wird man das Becken von außen überall besichtigen und methodisch abtasten.

Bei der Besichtigung der Beckengegend wird man besonders die etwa vorhandenen Ekchymosen, die Verfärbungen der Haut infolge von Blutungen, Quetschungen an der Stelle der Gewalteinwirkungen und an sonstigen Stellen des Beckens beachten. Hautverfärbungen mit entsprechenden Blutergüssen an nicht vom Trauma direkt betroffenen Stellen deuten auf indirekte Frakturen. Bei Frakturen der oberflächlich gelegenen Beckenknochen, z. B. des Kreuzbeins, des Beckenkammes, des Schambeins sind die Blutergüsse infolge der Fraktur sofort nach dem Trauma durch Besichtigung und Palpation nachweisbar, bei den tiefer gelegenen Frakturen dagegen erst nach 3—4 Tagen. In differentialdiagnostischer Beziehung ist zu betonen, daß z. B. bei vorderen Beckenringfrakturen und bei Pfannenbrüchen die Blutergüsse resp. Ekchymosen der Haut gewöhnlich oberhalb des Lig. inguinale (Pouparti) liegen, bei Schenkelhalsfrakturen dagegen unterhalb desselben.

Die Betastung des Beckens wird man besonders an denjenigen Stellen vornehmen, wo erfahrungsgemäß Frakturen am häufigsten vorkommen, also an der Symphysis pubis, am Scham- und Sitzbein mit dem Tuber, an der Pfannengegend durch Druck auf den Trochanter, ferner wird man die Spinae iliacae anteriores, den Darmbeinkamm, hinten, in Seiten- oder Bauchlage des Kranken, die Spinae iliacae posteriores, das Darmbein, das Kreuzbein, die Articulatio sacroiliaca und das Steißbein palpieren. Man wird sodann das Becken vorsichtig seitlich im transversalen Durchmesser zusammendrücken, ebenso wird man im sagittalen und diagonalen Durchmesser einen leichten Druck ausüben. Mit dieser Palpation, bei welcher eventuell der charakteristisch umschriebene, eventuell lineare Bruchschmerz an der Frakturstelle mit entsprechenden Blutergüssen nachweisbar ist, wird man vorsichtig Bewegungsversuche verbinden, um abnorme Beweglichkeit und Krepitation festzustellen. Jede Untersuchung des Beckens, jeder Druck, jede Bewegung soll so vorsichtig als nur möglich gemacht werden, damit nicht etwa die in guter Stellung befindlichen Bruchstücke verschoben werden. Die Stellung, die aktive und passive Beweglichkeit der Beine im Hüftgelenk, die Funktionsstörung des letzteren und des Beckens, z. B. bei Versuchen zu sitzen, sich aus der liegenden Stellung aufzurichten, zu stehen etc., wird man sorgfältig beachten, man wird durch Messung feststellen, ob eine wirkliche oder nur scheinbare Verkürzung oder Verlängerung des Beins vorhanden ist. Schwerbeweglichkeit der Beine und Schmerzen bei Beinbewegungen können besonders durch Pfannenbrüche oder durch Quetschungen des M. iliopsoas oder durch Splitter in letzterem bedingt sein. Durch Knochensplitter im M. iliopsoas können auch unwillkürliche, schmerzhafte Kontraktionen des M. iliopsoas entstehen (Rose, Katzenelson). Verletzte mit Beckenfrakturen können gewöhnlich nicht gehen und stehen, oder wenigstens nur mit größeren Schmerzen, Ausnahmen kommen aber vor; es ist daher erklärlich, daß Beckenbrüche zuweilen nicht erkannt und für einfache Weichteilquetschungen gehalten werden.

In solchen Fällen beweist dann die später auftretende stärkere Kalluswucherung eventuell, daß es sich doch um eine Fraktur gehandelt hat.

In jedem Falle von Beckenfraktur ist sodann eine innere Untersuchung per vaginam und per rectum vorzunehmen und besonders auch bimanuell von außen und von innen per vaginam und rectum. Vom Rektum aus wird man z. B. den in die Beckenhöhle dislozierten Schenkelkopf bei Pfannenbruch fühlen, ferner eventuell, wie schon erwähnt, die Bruchstelle bei einem Querbruch des Kreuzbeins und die in solchen Fällen meist nach vorn dislozierte Steißbeinspitze u. s. w.

In jedem Falle von Beckenfraktur wird man die Röntgenphotographie vornehmen, um sich über die Art und Ausdehnung des Bruches, über die vorhandene Dislokation, die Stellung der Bruchstücke etc. so genau als möglich zu unterrichten.

Ist die Fraktur erkannt, dann muß man noch feststellen, ob und welche der früher erwähnten Komplikationen von seiten der Weichteile und der Beckenorgane vorhanden sind. Durch Perkussion und Palpation der Blasengegend oberhalb der Symphyse stellt man fest, ob eine Retentio urinae mit entsprechender Ausdehnung der Blase eventuell bis zum Nabel oder darüber vorhanden ist. Ferner wird man durch vorsichtiges Einführen eines Metallkatheters gewöhnlichen Kalibers untersuchen, ob eine Verletzung der Harnröhre oder der Harnblase vorhanden ist. Stets wird man vom Patienten zu erfahren suchen, wann die letzte Urinentleerung stattgefunden hat. Anurie und Dysurie sprechen nicht ohne weiteres für Verletzung des Harnapparates, eine Retentio urinae eventuell mit Ischuria paradoxa kann auch, wie wir schon S. 99—100 betonten, bedingt sein durch funktionelle Blasenlähmung, durch Lähmung des M. detrusor, durch Shokwirkung, durch Erschütterung infolge des Traumas, durch mangelhafte Bauchpresse infolge Verletzung der Bauchmuskeln an ihrer Insertionsstelle oder infolge Quetschung ihrer Muskulatur etc. (Rose, Earle). Für Verletzung der Harnröhre spricht besonders der Abgang von reinem Blut per urethram. Gelangt der Katheter in solchen Fällen trotzdem ohne Hindernis in die Blase, so ist die Blutung wahrscheinlich durch unvollständigen Riß der Harnröhre oder der Harnblase bedingt. Bleibt der Katheter in der Pars membranacea urethrae stecken, dann handelt es sich besonders bei Frakturen im Bereich der Schamfugengegend gewöhnlich um vollkommene Zerreißung der Harnröhre, die Verletzungsstelle ist dann sofort vom Damme aus bloßzulegen (s. S. 113 ff.). Entleert man durch den Katheter gar nichts oder nur wenig blutigen Urin, dann ist wahrscheinlich ein Blasenriß vorhanden. Zuweilen gelangt der Katheter aus der Blase durch einen intraperitonealen Blasenriß direkt in die Bauchhöhle. In manchen Fällen wird die Verletzung des Harnapparates erst durch die Urininfiltration und die Peritonitis, z. B. am 2. oder 3. Tage nach dem Unfall, kenntlich, oder der Patient kommt erst so spät in ärztliche Behandlung. Bei intraperitonealem Blasenriß entsteht gewöhnlich unter frühzeitigen Kollapserscheinungen rasch zunehmende Dämpfung in der Unterbauchgegend infolge des sich hier ansammelnden Urins und entzündlicher Exsudationen. Durch den in die Blase eingeführten Katheter wird weder Blut noch Urin entleert oder doch ziemlich viel blutige Flüssigkeit, wenn der Katheter in die Bauchhöhle

gelangt. Wird bei Verletzung der Pars bulbosa und Pars membranacea urethrae nicht rechtzeitig durch Dammschnitt die verletzte Harnröhrenstelle freigelegt, dann erfolgt Infiltration des Skrotums und der Dammgegend. Zeigt sich Infiltration in beiden Leistengegenden und oberhalb der Symphyse mit Dämpfung in der Unterbauchgegend, dann handelt es sich um eine Verletzung der Urethra hinter der Fascia pelvis oder um einen meist extraperitonealen Blasenriß. Ist in solchen Fällen die Harnröhre intakt und nur die Blase extraperitoneal verletzt, so gelangt der Katheter anstandslos in die leere oder mehr oder weniger gefüllte Blase, ist dagegen umgekehrt die Harnröhre zerrissen, so ist es gewöhnlich unmöglich, den Katheter in die Harnblase einzuführen. Die Diagnose einer intraperitonealen Blasenverletzung ist bis jetzt am Lebenden oft nicht frühzeitig genug gestellt worden. Bei Verdacht auf intraperitoneale Blasenverletzung wird man, wie auch Hellendal z. B. empfiehlt, am besten sofort die Blase durch Sectio alta eröffnen, um die Diagnose festzustellen und den gefundenen intraperitonealen Blasenriß sofort durch Naht zu schließen und die verletzte resp. genähte Blasenstelle dann durch Ablösung und Vernähung des Peritoneums extraperitoneal zu lagern. Mittels dieser Sectio alta erkennt man Blasenrisse besser und einfacher, als wenn man die Probelaparotomie mit schichtweiser Durchtrennung der Bauchdecken nach Güterbock, Rose, Mac Cormac u. a. oder die Probeausspülung der Blase nach Weir macht.

Bezüglich der Differentialdiagnose zwischen intra- und extraperitonealer Blasenruptur sei noch eine Beobachtung von Dittrich erwähnt. Der betreffende Patient war mehrfach katheterisiert worden, dadurch war Luft in die Blase und von hier ins prävesikale Bindegewebe gelangt. Daher war bei der Perkussion im Bereich der Symphyse und oberhalb derselben „tiefer Schachtelton" nachweisbar. Dieses Symptom fehlt bei intraperitonealem Blasenriß.

Endlich wird man bei der Untersuchung auf sonstige Komplikationen infolge von Verletzung der größeren Beckengefäße, der Nerven, des Darms, des Rektum, des Uterus, der Vagina und auf sonstige Nebenverletzungen in der früher geschilderten Weise Rücksicht nehmen.

Die Prognose der Beckenfrakturen hängt, wie wir zur Genüge gezeigt haben, ähnlich wie bei Schädel- und Wirbelbrüchen, vor allem von der gleichzeitigen Läsion der Beckenorgane ab. Wenn man bedenkt, daß die Beckenfrakturen gewöhnlich durch starke Gewalteinwirkungen entstehen, und daß dadurch oft schwere Weichteilverletzungen und lebensgefährliche Verletzungen anderer Körperstellen, z. B. des Schädels, der Wirbelsäule, des Thorax und der oberen Bauchhöhle, verursacht werden, so ist es leicht begreiflich, daß die Gesamtmortalität der Beckenbrüche relativ hoch ist. Cholin berechnet sie auf 76,47 %.

Sind Verletzungen der Beckenorgane vorhanden, sind die Brüche durch Verwundung der Weichteildecken kompliziert, dann ist es prognostisch von der größten Wichtigkeit, daß der Verletzte so bald als möglich nach dem Unfall in die richtige Behandlung kommt. Wird z. B. bei der so häufigen Verletzung der Harnröhre nicht sofort die Verletzungsstelle der Harnröhre durch Dammschnitt bloßgelegt und durch Einlegen eines Dauerkatheters der Abfluß des Harns geregelt,

dann entsteht bald Urininfiltration mit sekundärer, rasch fortschreitender Gewebsgangrän am Damm, Skrotum, Penis u. s. w., und es erfolgt Tod durch Sepsis. Nach Kaufmann beträgt die Mortalität der Harnröhrenverletzungen 14,15% und der mit Beckenfraktur komplizierten Verletzungen des hinteren Teils der Urethra 40%. Nach Iversen waren von 7 Zerreißungen der Pars membranacea hinter dem Lig. triangulare 6 mit Beckenfraktur kompliziert, von diesen 7 sind 6 gestorben. Ebenso müssen Blasenrisse baldigst nach Ausführung der Sectio alta durch Naht geschlossen werden, sonst geht auch hier der Kranke infolge der Urininfiltration mit sekundärer eitriger Peritonitis, mit Beckenabszessen, Pyämie und Sepsis zu Grunde. Bei Verletzungen des Darms mit Austritt von Darminhalt in die Bauchhöhle kann der Kranke nur durch schleunigst ausgeführte Laparotomie und Darmnaht, bei Verletzungen der großen Beckengefäße nur durch sofortige Unterbindung derselben gerettet werden.

Die Prognose der nicht komplizierten, subkutanen Beckenbrüche ist bei sonst gesunden, nicht zu alten Individuen quoad vitam günstig. Einfache Frakturen heilen im allgemeinen in 1—2 Monaten, schwere mehrfache Beckenfrakturen brauchen oft 2 bis 5 Monate. Wie wir früher durch Beispiele gezeigt haben, ist der Heilungsverlauf bei Beckenfrakturen zuweilen ein relativ kurzer. Daß selbst ausgedehnte Beckenfrakturen wieder mit relativ guter Funktion des Beckens und der Beine ausheilen, haben wir ebenfalls früher durch Beispiele bewiesen (s. auch Fig. 45 u. 46 S. 89—90). Die anfangs gewöhnlich vorhandenen Schmerzen, der unsichere Gang u. s. w. verschwinden allmählich, und schließlich können die Verletzten zuweilen ihre frühere Beschäftigung wieder aufnehmen und zwar ebensogut wie vor der Beckenfraktur.

Konstitutionelle Anomalien spielen bei jeder Fraktur in prognostischer Beziehung eine wichtige Rolle. Im höheren Alter und bei Potatoren ist jede Fraktur, durch welche dauernde Bettruhe bedingt wird, als ein ernstes Ereignis zu betrachten, da leicht hypostatische Pneumonien bei Greisen und bei Trinkern der Ausbruch des Delirium tremens das Leben gefährden können.

In der Mehrzahl der Fälle aber ist besonders nach ausgedehnten Beckenfrakturen die Prognose quoad functionem nicht günstig. Gewöhnlich bleiben Funktionsstörungen teils des knöchernen Beckens, teils der das Becken umgebenden Weichteile und der Beckenorgane zurück.

Was zunächst die Folgezustände an den Knochen betrifft, so sind in allen Fällen, wo die Frakturen mit Verschiebung der Bruchstücke heilen, Funktionsstörungen zu befürchten, ganz besonders z. B. bei Pfannenbrüchen. Durch Kalluswucherungen und Narbenmassen können die verschiedensten Störungen entstehen. Nach Pfannenbrüchen kann es besonders bei älteren Leuten zu Arthritis deformans kommen. Nach Fissuren des Kreuzbeins bleibt zuweilen längere Zeit oder dauernd eine hochgradige Schmerzhaftigkeit zurück, durch Kallusdruck entstehen schwere Neuralgien besonders des Plexus sacralis, nach Steißbeinbrüchen werden die Kranken nicht selten von Coccygodynie gequält (s. diese). Beim weiblichen Geschlecht kommen vor allem die nach Beckenfrakturen entstehenden Verengerungen

des Beckens mit entsprechender Behinderung der Geburt in Betracht u. s. w. So ist es begreiflich, daß nach Beckenfrakturen die Verletzten oft nicht mehr ihre frühere Berufstätigkeit verrichten können, daß besonders schwere Arbeit, oder längeres Gehen und Stehen, Bücken, Heben, Tragen u. s. w. mehr oder weniger beinträchtigt sind.

Hierzu können noch die Funktionsstörungen infolge Verletzung der Weichteile kommen, z. B. Strikturen der Harnröhre infolge ihrer Verletzung, Urinfisteln, die Bildung von Blasensteinen nach Eindringen von Knochenfragmenten in die Harnblase, Neuralgien oder Lähmungen von Nerven, z. B. im Bereich des Plexus sacralis mit Lähmungen der Blase, des Mastdarms und der unteren Extremität, besonders nach Kreuzbeinfrakturen, Ischias, traumatische Neurose (Hysterie), Aneurysmen, Gangrän resp. Verlust eines Beins infolge von Verletzung der Art. und Vena iliaca ext. oder femoralis, Krankheiten des Darms, z. B. besonders Verengerungen des Colon descendens durch abnorme Verwachsung oder Quetschung mit entsprechender Behinderung der Stuhlentleerung, Darmfisteln, Fisteln des Mastdarms, Beckeneiterungen mit oder ohne Kommunikationen mit dem Darm, mit der Harnblase, störende Narbenbildungen, Vereiterungen des Hüftgelenks u. s. w. Defekte am Damm, Skrotum und Penis, z. B. infolge von Harninfiltration, können zuweilen erst nach Monaten oder Jahren durch plastische Operationen leidlich geheilt werden. Nicht selten gibt der Dekubitus und seine Folgen zu ernsten Störungen Veranlassung, welche besonders bei alten Leuten den Tod verursachen können.

Aus dem Gesagten geht hervor, wie wechselnd die Funktionsstörungen infolge von Beckenfrakturen sind, daß die Verletzten bald eine geringe und vorübergehende, bald eine hohe und dauernde Rentenentschädigung zu erhalten berechtigt sind. Der Grad der Erwerbsfähigkeit wird in den einzelnen Fällen sehr verschieden sein, und oft ist es für den Arzt schwierig, in jedem Falle das Richtige zu treffen. In schwereren Fällen von Beckenfrakturen wird dauernde vollkommene Erwerbsunfähigkeit mit 100 % Rente zurückbleiben, in anderen wird der Grad der Erwerbsunfähigkeit zwischen 10—60 % Rente schwanken, in selteneren und leichteren Fällen tritt vollkommene Erwerbsfähigkeit wieder ein. Nach Steinthal hat die Arbeiterversicherungsanstalt für Niederösterreich in Wien unter Mitbeteiligung der Arbeitnehmer als Normalsatz für Beckenverletzungen 10—50 % festgesetzt, für Beckenverletzungen mit bloß bindegewebiger Vereinigung der Knochen und Bewegungsunfähigkeit 60 % Erwerbsverminderung. Der letztere Satz dürfte für schwere Beckenverletzungen mit vollkommener Invalidität nicht genügen. Kranke, welche sich infolge ihrer geheilten Beckenfraktur nur unter Schmerzen mühsam mittels Krücken oder eines Stockes bewegen können, Zeichen von traumatischer Neurose und sonstige Komplikationen seitens der Beckenorgane darbieten, werden in der Regel vollkommen erwerbsunfähig sein und Anspruch auf 100 % Rente haben. Weibliche Individuen haben unter Umständen wegen Beckenverengerungen nach Beckenfrakturen und wegen einer dadurch

bedingten Erschwerung oder Behinderung der Geburt Anspruch auf eine relativ hohe Entschädigung, wie es z. B. in einem von Kaufmann mitgeteilten Falle geschehen ist, wo ein 19jähriges Mädchen mit Beckenverengerung nach Beckenfraktur mit Rücksicht auf die Möglichkeit einer erschwerten späteren Geburt eine hohe Entschädigung erhielt.

§ 28. Behandlung der Beckenfrakturen. — Die Behandlung der Beckenfrakturen ist verschieden je nach dem Sitz und der Art des Bruches und der vorhandenen Komplikationen. Daher ist in jedem Falle eine sehr sorgfältige Untersuchung in der früher S. 102 ff. beschriebenen Weise notwendig.

Wir beschäftigen uns zunächst mit der Behandlung einer nicht komplizierten subkutanen Beckenfraktur. Da wir bereits die Grundzüge der speziellen Behandlung der subkutanen, nicht komplizierten Beckenfrakturen bei den isolierten Brüchen der verschiedenen Beckenknochen mit Rücksicht auf den Verband und die Lagerung des Kranken geschildert haben, so können wir uns nach dieser Richtung hier kurz fassen und uns auf kurze Bemerkungen beschränken, welche für die allgemeine Behandlung sämtlicher Beckenfrakturen gültig sind.

In jedem Falle von Beckenfraktur wird zunächst unser Hauptbestreben sein, den Verletzten möglichst schmerzlos zu lagern. Muß ein Patient mit Beckenfraktur transportiert werden, so ist größte Vorsicht notwendig, das gebrochene Becken ist möglichst sicher zu stellen, bestens zu immobilisieren, ähnlich wie bei Wirbelfrakturen. Bei der Entkleidung des Kranken ist dieselbe Vorsicht notwendig. Sodann ist eine vorhandene Dislokation eventuell in Narkose möglichst zu beseitigen, indem man z. B. die Beckenknochen von außen umgreift und in die richtige Lage zu bringen sucht. Wenn nötig wird man die Repositionsversuche von außen durch Einführen des Fingers in den Mastdarm oder in die Scheide unterstützen, besonders z. B. bei Frakturen des Kreuz- und Steißbeins, bei Frakturen des Scham- und Sitzbeins und bei Pfannenbrüchen. Eventuell wird man durch Tamponade der Vagina und des Mastdarms die Retention der reponierten Bruchstücke unterhalten. In geeigneten Fällen wird man die Fragmente durch Knochennaht fixieren, oder bei behinderter Reposition eine partielle Resektion der Fragmente vornehmen. Vollständig losgelöste, die Heilung störende Splitter sind zu entfernen.

Bezüglich der Lagerung des Kranken und der Art der Immobilisierung der Fraktur resp. des Verbandes lasse man sich zum Teil von den Empfindungen des Verletzten leiten, d. h. man wähle diejenige Lagerung, in welcher sich der Kranke am wohlsten fühlt und gleichzeitig die Deformität möglichst ausgeglichen ist. Diese allgemeine Regel ist durchaus zweckmäßig, weil wir nicht in jedem Falle genau die Art und den Verlauf des Beckenbruches bestimmen können, um danach Lagerung und Verband des Verletzten einzurichten. Wird der Kranke unzweckmäßig gelagert und verbunden, so entstehen dadurch nicht nur Schmerzen, sondern unter Umständen auch sekundäre Verletzungen der Beckenorgane infolge der Verschiebung

der Bruchstücke oder von Splittern. Wie wir schon früher hervorgehoben haben, ist in der Mehrzahl der Fälle die Rückenlage des Verletzten auf einem Wasserkissen mit Sandsäcken zu beiden Seiten des Beckens und mit angezogenen, d. h. im Hüft- und Kniegelenk gebeugten Beinen, am zweckmäßigsten. Durch diese Beinlage wird ein Druck auf die Darmbeine von vorn nach hinten und von innen nach außen ausgeübt, was z. B. für schief verlaufende Beckenbrüche zweckmäßig ist. Zuweilen empfiehlt sich die Lagerung in einer gepolsterten Bonnetschen Drahthose mit gestreckter Beinlage oder die Anlegung eines Extensionsverbandes, oder endlich der Kranke fühlt sich in der Seitenlage wohler als in der Rückenlage. Die Fixation des Beckens durch Gurte oder Binden um das Becken und eventuell um die Hüfte nach Art der Spica coxae ist, wie wir bereits bei den einzelnen Knochenbrüchen des Beckens erwähnt haben, bei verschiedenen Beckenfrakturen nicht zweckmäßig, weil dadurch die ohnehin schon bestehende Neigung zur Verschiebung der Fragmente nach innen noch vermehrt wird. In anderen Fällen dagegen, z. B. besonders bei vertikalen Frakturen, bei der doppelten Vertikalfraktur Malgaignes, bei Frakturen des vorderen Bekkenringes, ist ein gürtelförmiger Verband um das Becken für den Kranken subjektiv angenehm und für die Fixation der Fragmente zweckmäßig, weil z. B. bei der doppelten Vertikalfraktur des vorderen und hinteren Beckenringes der nach außen geneigte oder verdrehte Darmbeinkamm durch einen zirkulären Beckenverband in eine vorteilhaftere Stellung gebracht wird, auch wirkt hier der Verband einer weiteren Verschiebung des Darmbeins entgegen. Helferich sah eine gute Wirkung von einem gürtelförmigen Zugverband nach Fig. 53.

Fig. 53.

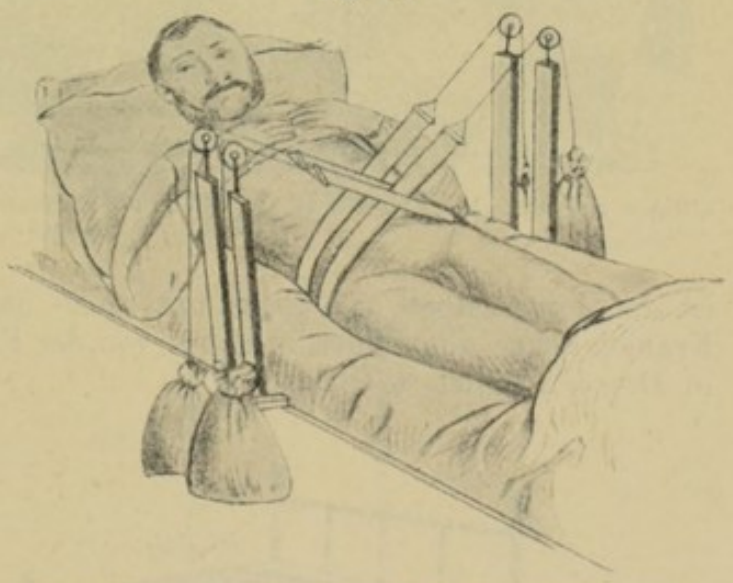

Gürtelförmiger Zugverband bei Beckenfraktur nach Helferich.

Bei Pfannenbrüchen und bei der doppelten Vertikalfraktur des vorderen und hinteren Beckenringes nach Malgaigne (s. Fig. 30 S. 51) empfehlen sich auch Extensionsverbände am Oberschenkel in der gewöhnlichen Weise, nur mit dem Unterschied, daß man keine Kontraextension durch Perinealgurt anwendet, weil letzterer gewöhnlich nicht vertragen wird; Höherstellen des unteren Bettendes genügt für die Kontraextension, oder man macht letztere in der Achselhöhle.

Sehr wichtig ist die Vermeidung des Dekubitus durch größte Reinlichkeit, durch spirituöse Waschungen, durch Lagerung der Kranken auf Wasserkissen. Bei schweren Beckenfrakturen ist bei der Erhebung des Kranken, z. B. behufs des Verbandwechsels, behufs der Defäkation, der Reinigung u. s. w., größte Vorsicht notwendig. Man

benutzt hierzu eventuell besondere Betten, sog. Klosettbetten (Fig. 54), stellbare Heberahmen (Fig. 55) und Hebeapparate (Fig. 56). In Fig. 57

Fig. 54.

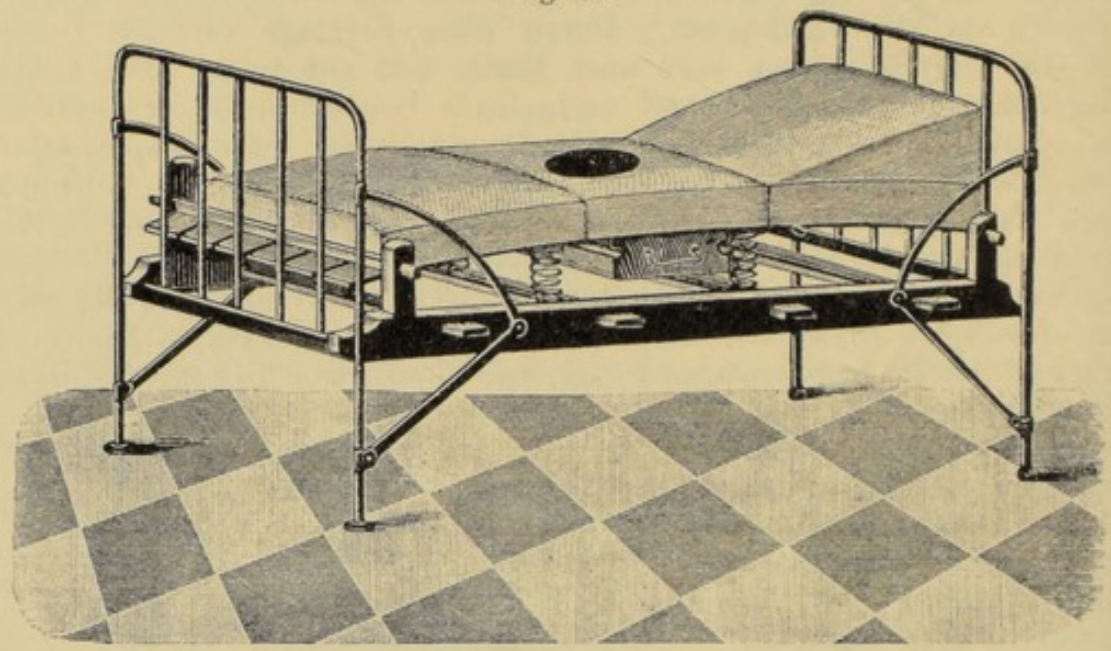

Billiges und einfaches Klosettbett von Eisen mit stellbarer Federmatratze nach Knoke und Dreßler in Dresden.

ist ein Universalbett von Eisen mit senk- und hebbarer Matratze nebst Krankenheber abgebildet, welches von der Firma Knoke und Dreßler in Dresden geliefert wird.

Fig. 55.



Stellbarer Heberahmen nach Hamilton und v. Volkmann mit einzelnen Gurten mit Schnallen und Knöpfen, so daß sie bei der Stuhlentleerung oder beim Verbandwechsel leicht zu entfernen sind (nach Knoke und Dreßler in Dresden). Der Rahmen liegt für gewöhnlich auf der Matratze. Beim Gebrauch des Unterschiebers oder für Verbandzwecke hebt man den Rahmen zuerst am Kopf-, dann am Fußende, klappt die darunter befindlichen Stützen nach abwärts und entfernt an der zu behandelnden Körperstelle einen Gurt oder mehrere.

Von den in neuerer Zeit empfohlenen Krankenhebeapparaten erwähne ich noch den Krankenheber („Suspensor“) von Mandowski, welcher sich durch Einfachheit und Billigkeit auszeichnet (s. Aerztl. Polytechnik, Juni 1899). Ein mit festem Stoff überspannter, viereckiger, in jede Bettstelle

Fig. 56.

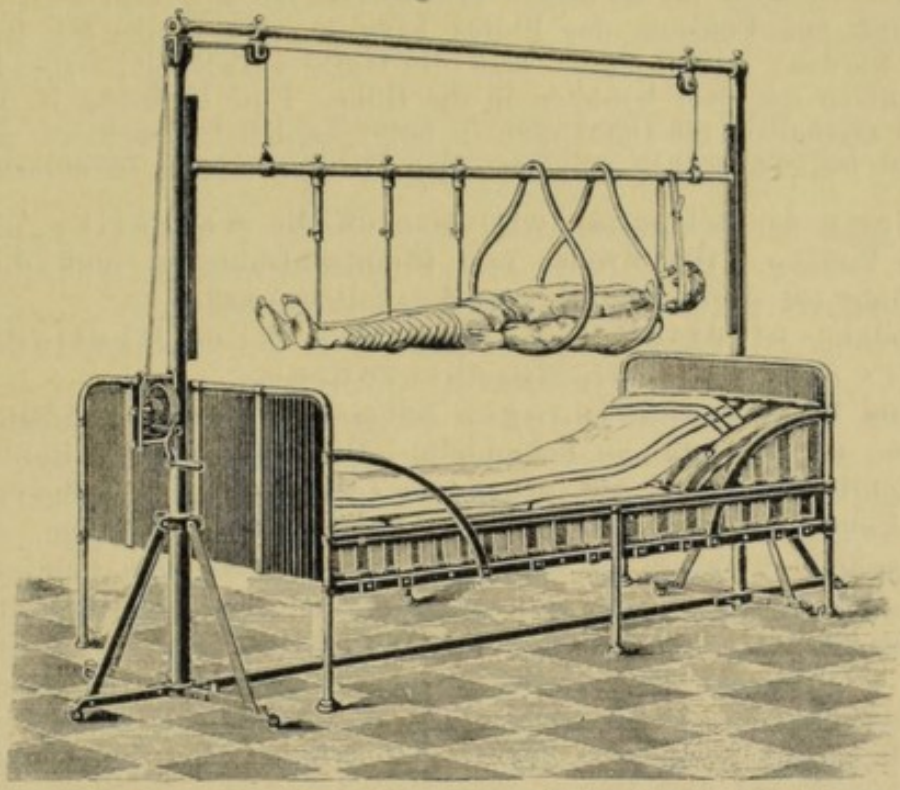

Krankenheber nach Hase-Beck aus Eisenrohr (nach Knoke und Dreßler, Dresden).

Fig. 57.

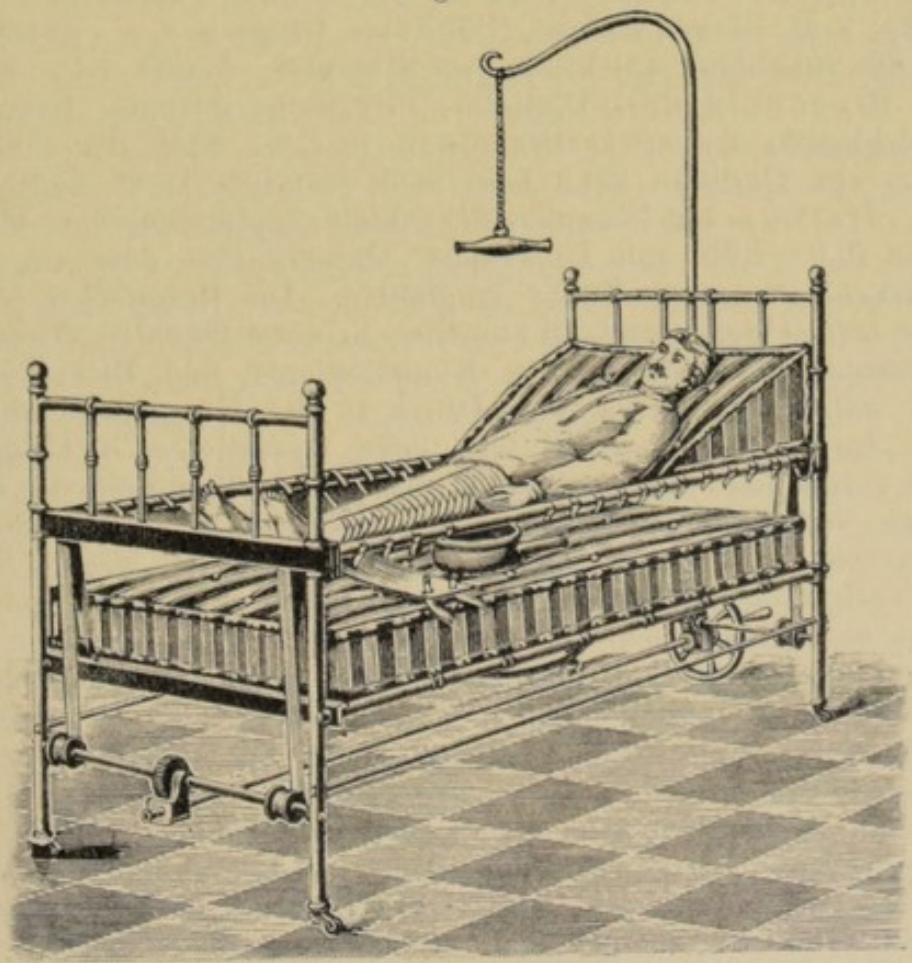

Universal-Bettgestell von Eisen mit senk- und hebbarer Matratze nebst Krankenheber nach Knoke und Dreßler in Dresden.

passender Rahmen ist an seinen vier Ecken mit je einem Gurt versehen. Am Kopf- und Fußende des Bettes kann je eine Walze mit Kurbel befestigt werden, mittels deren man die Gurte aufwickelt; dabei hebt sich der Rahmen mit dem Kranken in die Höhe. Eine Oeffnung in dem Bettrahmen ermöglicht die Defäkation in unterzustellende Geschirre. Man kann das Bett bequem ordnen und dann den Rahmen wieder herunterlassen.

Wegen der Schmerzen wird man oft die Narkotika nicht entbehren können. Bei Kreuz- und Steißbeinfrakturen muß die Stuhlentleerung oft durch Opium zurückgehalten werden.

Sodann ist die Behandlung der Komplikationen mit größter Sachkenntnis durchzuführen.

Sind Shokerscheinungen höheren Grades vorhanden, so sind dieselben mit Energie zu behandeln. Die Therapie des Shok besteht im wesentlichen darin, die vorhandene Lähmung der Gefäßnerven nebst ihren Folgezuständen so bald als möglich zu beseitigen. Um der Gehirnanämie wirksam zu begegnen, lagere man den Kopf des Verletzten tief, treten aber Symptome venöser Stauung im Gesicht auf, so muß die Tieflage des Kopfes sofort aufgegeben werden. Sehr zweckmäßig sind starke Hautreize (durch Applikation von Sinapismen, trockener Wärme, durch Elektrizität, Frottieren der Glieder u. s. w.), da auch die Erscheinungen des experimentellen Shok beim Goltzschen Klopfversuch auf dem Bauch eines Frosches nicht eintreten, wenn man mit dem Klopfversuch eine stärkere Reizung der sensiblen Extremitätennerven verbindet. Innerlich ist die Darreichung warmer exzitierender Getränke, z. B. starken Kaffees, Glühweins, Grogs u. s. w., zweckmäßig, ferner die subkutane Injektion von Kampfer, Aether oder Kalabarextrakt (Gescheidlen), Digitalin, Strychnin, Atropin, ferner heiße Kochsalzklistiere mit etwas Branntwein u. s. w. Statt der subkutanen Injektion von Digitalin kann man auch innerlich Tinct. digitalis versuchen. Dercum hat besonders die rektale Applikation einer Moschusemulsion (0,9—1,25) mit 15 Tropfen Opiumtinktur oder ein Klistier von starkem schwarzen Kaffee empfohlen. Die Respiration ist sorgfältig zu beobachten, eventuell künstlich in der bekannten Weise durch die verschiedenen methodischen Kompressionen und Elevationen des Thorax mit Erschütterung und Druck in der Herzgegend zu unterhalten. An Shokkranken soll man keine Operationen in Chloroformnarkose vornehmen, weil letztere die verminderte Triebkraft des Herzens in einen vollständigen Stillstand der Herzaktion überführen kann. Müssen aber notwendige operative Eingriffe, z. B. wegen Blutung, wegen Verletzung des Harnapparates, des Darms u. s. w., vorgenommen werden, so operiere man in Aethernarkose, eventuell unter Lokalanästhesie nach Schleich oder mit Kokain in der gewöhnlichen Weise.

Potatoren entziehe man nicht den Alkohol, im Gegenteil, man gebe ihnen mehr als sie in gesunden Tagen zu trinken pflegen, und zwar am besten in möglichst konzentrierter Form (Kognak, starken Wein etc.). Außerdem gebe man Gewohnheitstrinkern kräftige, leicht verdauliche Kost. Opium in großen Dosen (0,1—0,4 zweistündlich) mit oder ohne Tartarus stibiatus, Opium mit Chloralhydrat oder Morphium subkutan wende ich nur dann an, wenn die Kranken wirkliche Symptome eines beginnenden Delirium tremens zeigen, also besonders bei großer Unruhe, anhaltender Schlaflosigkeit oder bei Tobsuchtanfällen.

Saradskje lobt die Wirkung von Strychnin, welches er wochenlang in Dosen von 0,003 gegen Trunksucht und Delirium tremens gegeben hat.

In jedem Falle von Beckenfraktur wird man durch Einführung eines Metallkatheters und durch Palpation und Perkussion der Blasengegend oberhalb der Symphyse durch Besichtigung und Befühlen des Dammes feststellen, ob der Harnapparat intakt ist oder nicht.

Wenn der Katheterismus leicht gelingt und klarer Harn entleert wird, wenn keine Urinretention mit entsprechender Ausdehnung der Blase oder kein unwillkürlicher Abfluß des Harns besteht, dann ist eine Verletzung des Harnapparates nicht vorhanden. Stets aber wird man im weiteren Verlauf den Symptomen von seiten des Harnapparates seine vollste Aufmerksamkeit widmen, da Blase und Harnröhre auch noch sekundär durch die Bruchfragmente, durch Knochensplitter, durch Vereiterung von Blutextravasaten u. s. w. verletzt werden können, ganz besonders bei Scham- und Sitzbeinfrakturen, wenn eine Quetschung der Dammgegend stattgefunden, und wenn periurethrale Blutergüsse vorhanden sind. In solchen Fällen wird man den Verletzten in der nächsten Zeit zeitweilig unter Beobachtung strengster Asepsis katheterisieren. Treten Entzündung und Schmerzen in der Dammgegend mit Temperatursteigerung auf, dann macht man baldigst die Damminzision, entleert eventuell den Eiter oder nur Blut und entzündliches Oedem, eröffnet zunächst nicht die Harnröhre, sondern stellt durch Katheterismus fest, ob die Harnröhre sekundär verletzt ist oder nicht. Ist die Harnröhre intakt, dann wird die äußere Dammwunde tamponiert, und man wartet weiter ab.

Gelingt der Katheterismus infolge einer primären oder sekundären Verletzung der Harnröhre nicht, dann macht man sofort die Damminzision im Sinne einer Urethrotomia externa, legt so die verletzte Harnröhrenstelle bloß und sucht das zentrale Ende der Harnröhre auf, um einen weichen Nelatonschen Dauerkatheter in die Harnröhre resp. Blase einzulegen. Das Auffinden des zentralen Endes der Harnröhre erleichtert man sich durch Ausdrücken der Blase von außen oberhalb der Symphyse, wenn möglich durch Pressen seitens des Kranken, oder durch Irrigieren der Wunde, wo man dann das zentrale Ende der Harnröhre als blutenden Vorsprung oder als frei flottierenden Strang sieht, aus welchem beim Ausdrücken der Blase eventuell Harn sich entleert. Gelingt es nicht, das zentrale Ende der zerrissenen Harnröhre aufzufinden, dann eröffnet man die Harnblase durch Sectio alta oberhalb der Symphyse und macht den Catheterismus posterior, d. h. man führt einen weichen Nelatonschen Katheter von der Harnblase aus durch das Orificium vesicale urethrae in die Harnröhre.

Ist das zentrale Ende der Harnröhre gefunden, dann fixiert man eventuell vorläufig wenigstens das zentrale Ende der Harnröhre in der Wunde (perineale Urethrostomie), oder besser, man legt sofort, wie angegeben, durch die ganze Harnröhre bis in die Blase einen weichen Nelatonschen Verweilkatheter und tamponiert die äußere Wunde. In geeigneten Fällen wird man die getrennten Harnröhrenenden durch feine Katgutnähte, durch Urethroraphie, sofort

oder später sekundär vereinigen, um Strikturen vorzubeugen. Francke sah Spontanheilung einer totalen Abreißung der Harnröhre infolge eines Beckenbruchs ohne Naht. Der Verweilkatheter darf nicht zu tief in die Blase vorgeschoben werden, er reizt sonst zu sehr; das Schnabelende des Katheters soll den Blasenhals eben überreichen. Guyon lobt als Dauerkatheter die aus reinem Kautschuk gefertigten Katheter mit weiter Lichtung von Pezzer. Den Dauerkatheter befestigt man durch eine Nahtschlinge durch das Präputium oder mittels Seidenfäden an den Schamhaaren, mittels Seidenfäden und Heftpflaster am Penis, oder besser an den Bauchdecken mittels einer über den Penis gestülpten Bandage oder endlich in der Wunde, indem man einen Seidenfaden lose um den Katheter zusammenknotet und die Enden des Fadens über einem Gazestreifen in der Wunde zusammenbindet (Lauenstein). An das vordere Ende des Verweilkatheters fügt man einen Gummischlauch und leitet denselben in eine teilweise mit 3% Karbolsäure oder $^1/_{10}$% Sublimatlösung gefüllte Urinflasche, welche zwischen den Beinen des Kranken liegt, oder außerhalb des Bettes steht.

Zuweilen ist bei Zerreißung resp. totaler Abreißung der Harnröhre das Einlegen eines Dauerkatheters nicht notwendig, oder er wirkt wegen des ausgeübten Reizes schädlich, man muß ihn entfernen. In solchen Fällen ist durch Blasen-Damm-Drainage für genügenden Abfluß des Urins zu sorgen; auch hier wird man in geeigneten Fällen die Harnröhrenenden durch partielle Naht vereinigen oder durch Situationsnähte möglichst nähern.

Bei jeder Harnröhrenzerreißung wird man nach Entfernung des Verweilkatheters oder des Blasendrains von der 2.—4.—5. Woche an die Bougierung mit mittelstarken, dann mit dicken Metallkathetern oder Metallsonden einmal wöchentlich, dann in 2—4wöchentlichen Intervallen vornehmen, um Strikturen möglichst zu vermeiden.

Als Paradigma der Behandlung einer totalen Zerreißung resp. Abreißung der Harnröhre möchte ich folgende Beobachtung von Francke mitteilen.

Ein 24jähriger Kutscher erleidet durch Ueberfahren eines schweren Lastwagens eine Beckenfraktur mit totalem Abriß der Harnröhre. Urinretention. Katheterismus unmöglich. Damminzision im Sinne einer Urethrotomia ext. Die Urethra fand sich am Uebergang der Pars membranacea zur Pars bulbosa total zerrissen, das zentrale Ende war nicht auffindbar, daher Sectio alta und retrograder Katheterismus. Naht der Harnröhre unmöglich, daher Blasendrainage; an das Blasendrain wird ein geschlossener Gummischlauch angefügt und letzterer in ein Uringlas geleitet. Tamponade der Damm- und Bauchwunde oberhalb der Symphyse. Verlauf günstig. Am 26. Tage Entfernung des Blasendrains und Bougierung mit dicken Roserschen Sonden in Zwischenräumen von etwa 4 Wochen. Einführung derselben stets ohne Schwierigkeit. Patient war nach $3^1/_2$ Monaten geheilt. Die Beckenfraktur war fest konsolidiert, keine Striktur der Harnröhre.

Ist die Harnröhre intakt, handelt es sich aber nach den S. 99—101 beschriebenen Symptomen um eine extra- oder intraperitoneale Blasenverletzung (s. auch S. 104—105 Diagnose), dann wird man so bald als möglich, z. B. nicht später als in 6—10 Stunden,

unter Beckenhochlagerung die Blase durch Sectio alta oberhalb der Symphyse öffnen und dieselbe von außen und innen durch den Katheter auf das Vorhandensein von Rissen untersuchen. Durch die Sectio alta orientiert man sich am besten und schnellsten, wo der Blasenriß sitzt und wie er beschaffen ist. Bei extraperitonealen Blasenrissen macht man eine zweietagige Katgutnaht ohne Mitfassen der Schleimhaut, füllt dann die Harnblase mit steriler Kochsalzlösung, um festzustellen, ob die Naht dicht ist und ob noch andere zu nähende Blasenrisse vorhanden sind. Findet man einen intraperitonealen Blasenriß, dann verfährt man in der unten beschriebenen Weise. Nach der Naht der Blasenrisse wird auch die Operationswunde der Blase durch Naht in derselben Weise geschlossen, die äußere Wunde wird tamponiert, in die Harnblase legt man einen Verweilkatheter oder katheterisiert regelmäßig unter strenger Asepsis, verordnet möglichst trockene Diät, damit die Blase nicht zu sehr von Urin erfüllt wird.

Bei intraperitonealer Blasenverletzung macht man ebenfalls am besten die Sectio alta, löst dann nach Auffindung des intraperitonealen Blasenrisses im Bereich der Verletzung das Bauchfell ab, vernäht es und macht so den Blasenriß zu einem extraperitonealen, wie es auch von Bardenheuer, Berndt u. a. empfohlen wurde. Man vernäht dann auch hier den Blasenriß durch eine zweireihige feine Katgutnaht, ohne die Schleimhaut mitzufassen und verfährt im übrigen genau so, wie wir es für die extraperitonealen Blasenrisse oben beschrieben haben. Sorgfältige Reinigung des Bauchraumes, Drainage der Verletzungsstelle durch Tamponade der Operationswunde und eventuell noch durch Damminzision mit Spaltung der Harnröhre (Urethrotomia externa).

Unter 52 von E. Arcoleo mitgeteilten Blasenverletzungen waren 18 extraperitoneale und 34 intraperitoneale, von den ersteren starben 8 und 10 wurden geheilt, von den letzteren starben 20 und 14 wurden geheilt. Je frühzeitiger eine Harnblasenverletzung in der angegebenen Weise behandelt wird, um so sicherer ist die Heilung.

Ist es unsicher, ob die Blase oder die Harnröhre verletzt ist, dann wird man ebenfalls die Sectio alta machen. Findet man z. B. die Blase intakt, dann wird man die verletzte Stelle der Harnröhre durch Damminzision freilegen und dann nach obigen Regeln verfahren. Ist hier das zentrale Ende der Harnröhre nicht auffindbar, dann macht man von der Sectio alta resp. von der Blase aus den retrograden Katheterismus, vernäht auch hier über einem Nelatonschen Verweilkatheter die beiden Harnröhrenstümpfe, schließt die Blasenwunde durch Naht und tamponiert die Operationswunde oberhalb der Symphyse und am Damm.

Kommt der Verletzte mit bereits bestehender Urininfiltration oder Peritonitis infolge der Verletzung der Harnröhre oder Harnblase in Behandlung, so wird man auch hier noch den Patienten durch Operation im wesentlichen in der oben beschriebenen Weise zu retten suchen, die vorhandenen Eitersenkungen werden durch ausgiebige Inzisionen mit nachfolgender Drainage resp. Tamponade beseitigt. Nach denselben Grundsätzen verfährt man bei allgemeiner Peritonitis, d. h. man macht die Laparotomie und drainiert die Bauchhöhle durch Drains und Jodoformgazebeutel.

Zuweilen ist bei Beckenfrakturen unwillkürlicher kontinuierlicher Abfluß des Harns (Incontinentia urinae) wegen Lähmung des Sphincter vesicae infolge des Shok, infolge der Erschütterung des Beckens durch das Trauma oder infolge Verletzung desselben vorhanden. In anderen Fällen ist die Incontinentia urinae durch Ischuria paradoxa bedingt, d. h. die ad maximum infolge von Detrusorlähmung gefüllte Blase sprengt schließlich den Sphinkterschluß und läuft über, es entleert sich unwillkürlich Harn, während die Retentio urinae bestehen bleibt. In solchen Fällen von Incontinentia urinae empfiehlt sich bei möglichst trockener Diät die Anlegung eines ständigen Uringlases mit oder ohne Einlegung eines Verweilkatheters (s. S. 114), oder der regelmäßige aseptische Katheterismus oder endlich die Entleerung der Blase durch regelmäßiges Ausdrücken der Blase oberhalb der Symphyse, was man dem Pflegepersonal oder dem Kranken selbst leicht lehren kann. Besonders Heddaeus, Rippenger und Kapsammer haben auf diese noch nicht genügend beachtete Methode der Harnblasenentleerung durch Ausdrücken bei Detrusor- und Sphinkterlähmung aufmerksam gemacht.

Bei Retentio urinae infolge funktioneller Lähmung des M. detrusor wird man den angestauten Harn entleeren durch Einführen eines aseptischen Katheters. Die Nachbehandlung besteht auch hier in der regelmäßigen Entleerung der Blase durch zeitweilig vorzunehmenden aseptischen Katheterismus oder durch Ausdrücken der Blase.

Bei allen Fällen, wo Unregelmäßigkeiten der Harnentleerung in der beschriebenen Weise bestehen, ist die Damm- und Kreuzbeingegend durch dicke Wattelagen gut abzupolstern, damit kein Dekubitus entsteht.

Bei frischen Verletzungen der Harnleiter wird man die Verletzungsstelle durch medianen Bauchschnitt oder durch einen seitlichen (iliakalen) Schnitt etwa wie zur Unterbindung der Art. iliaca communis (s. Unterbindung derselben § 48) aufsuchen und, wenn möglich, durch Naht schließen. Bei vollständiger Durchtrennung des Ureters wird man die beiden Ureterenenden durch direkte oder seitliche Invagination vereinigen. Bei der seitlichen Invagination verschließt man das periphere Ende durch Ligatur, dann wird das zentrale in einen Schlitz des peripheren Endes invaginiert und durch Naht befestigt (Ureterostomie, van Hook, Bloodgood, Fenger u. a.). Ist eine direkte Behandlung der Verletzungsstelle nicht ausführbar, dann wird man vor allem, wenn möglich, das zentrale Harnleiterende intra- oder extraperitoneal in die Blase implantieren. Ist diese vesikale Implantation der Harnleiter nicht ausführbar, dann ist eventuell die Exstirpation der betreffenden Niere indiziert, falls die andere gesund ist, oder man näht zunächst den Harnleiter als äußere Harnleiterfistel in die Bauchwunde. Bei Harnleiterverletzungen mit Exsudatbildungen wird man die Lenden- resp. Nierengegend breit spalten und drainieren, bei Eiterung mit hohem Fieber, mit hochgradiger Nierenstauung wird man eventuell die Nephrektomie vornehmen. Nur in Ausnahmefällen wird man den Harnleiter in den Dickdarm oder Mastdarm einnähen. Veraltete Harnleiterfisteln werden nach denselben Grundsätzen behandelt.

Bei Verletzungen des Darms ist baldigst nach allgemeinen

Regeln die Laparotomie und Naht des verletzten Darms vorzunehmen. Ebenso werden etwaige Verletzungen und Blutungen des Mastdarms nach allgemeinen Regeln durch Naht und Unterbindung behandelt. Bei Blutungen aus dem Rektum wird die Verletzungsstelle stets am besten durch subkutane Dehnung des Sphinkters oder durch Spaltung desselben und des unteren Teils des Rektums in der hinteren Raphe eventuell mit Resektion des Steißbeins bloßgelegt und dann die Blutung durch Unterbindung gestillt, ein Riß wird genäht u. s. w. Die anderen Blutstillungsmethoden durch Tamponade, durch Einführen eines Kolpeurynters u. s. w. sind ungenügend und daher in Fällen von schweren Blutungen mit großen Gefahren verbunden; die Kranken können sich in das Rektum hinein verbluten.

Verletzungen der Vagina werden ebenfalls durch Naht geschlossen. Bei Quetschungen des schwangeren Uterus mit Absterben der Frucht ist eventuell die künstliche Frühgeburt einzuleiten, falls nicht, wie in einem S. 102 angeführten Falle von Fairbank, die Geburt spontan erfolgt.

Durch Verwundungen der äußeren Weichteile komplizierte Beckenfrakturen werden nach allgemeinen Regeln streng aseptisch behandelt. Vollständig losgelöste, die Heilung störende Splitter sind baldigst zu extrahieren. Fremdkörper, Verunreinigungen der Wunden, z. B. durch Erde, Holzsplitter u. dergl. sind sorgfältigst zu beseitigen. Im letzteren Falle gebe man prophylaktisch Tetanusantitoxin, um den Ausbruch des Tetanus zu verhindern oder zu mäßigen. Elbogen heilte auf diese Weise eine durch Auffallen auf einen Leiterpfahl entstandene Lochfraktur des Kreuzbeins, welche durch Kleidungsfetzen und Holzsplitter verunreinigt war; der Verletzte bekam zwei Anfälle von Tetanus und wurde durch eine prophylaktische Injektion von 10 ccm Tetanusantitoxin und durch eine zweite Injektion von 20 ccm nach dem zweiten Tetanusanfall geheilt.

Bezüglich der Behandlung der Verletzungen der Blutgefäße verweise ich auf §§ 39—46 und auf §§ 47—54, wo die Technik der Unterbindung der Beckengefäße genauer beschrieben ist.

Bei Lähmungen infolge Zerreißung der Nerven, z. B. des N. femoralis oder ischiadicus, überhaupt im Bereich des Plexus sacrolumbalis ist eventuell die Nervennaht vorzunehmen. Durch Beschädigung des Plexus sacrolumbalis, z. B. besonders bei Kreuzbeinfrakturen, entstehen zuweilen motorische und sensible Störungen im Bereich der Blase, des Mastdarms und der Beine oder heftige Schmerzen. In anderen Fällen sind die später auftretenden Neuralgien oder Lähmungen durch Kallusdruck oder durch dislozierte Fragmente bedingt. In solchen Fällen wird man die betreffenden Nerven nach Möglichkeit durch Operation freilegen und vom Druck befreien (Church, Chipault, Bardenheuer u. a.). S. auch §§ 55—58.

Bei Entzündungen und Eiterung der Beckenknochen und Beckengelenke, bei Beckenabszessen wird man energisch vorgehen, erkrankte Knochen resezieren, Abszesse inzidieren und drainieren (s. Kapitel IX u. X § 59 bis § 72 Beckenabszesse und Krankheiten der Beckenknochen und Beckengelenke). Etwaige sonstige Wundinfektionskrankheiten werden nach allgemeinen Regeln behandelt.

Sonstige Nachkrankheiten nach Beckenfrakturen und Verletzungen der Weichteile, z. B. Strikturen der Harnröhre, Harn- und Kotfisteln, Weichteildefekte etc., sind entsprechend zu behandeln. Defekte der Harnröhre kann man durch Schleimhauttransplantation, durch Hautlappen mit der Epidermis nach innen und eventuell nur mit einem Stiel aus subkutanem Fettgewebe (Gersuny) oder durch Ueberpflanzen des inneren Vorhautblattes (Meusel) ersetzen. Bei ausgedehnten Defekten der Pars membranacea und prostatica der Harnröhre könnte man auch die suprasymphysäre Implantation der Harnröhre und des Penis in die Blase nach v. Mikulicz vornehmen (s. Zentralblatt für Chirurgie 1898 Nr. 30 S. 777).

Bleiben die natürlichen Harnwege der Harnröhre dauernd verlegt, dann bleibt zuweilen nichts anderes übrig, als die Punktion der Harnblase oberhalb der Symphyse zu machen und diese Punktionsfistel oberhalb der Symphyse bestehen zu lassen oder nach Sectio alta die Blasenschleimhaut dauernd mit der äußeren Haut zu vernähen (Cystostomia suprapubica [Poncet]). Besonders die Punktionsfisteln mit ihrem längeren Kanal werden durch die elastischen Weichteile und die Bauchmuskeln gut verschlossen gehalten, der Kranke entleert seinen Harn dadurch, daß er sich mehrmals täglich einen Nelatonkatheter durch die Fistel in die Harnblase einführt. Mit der Cystostomia suprapubica habe ich durchaus gute Erfolge erzielt.

Hautdefekte werden durch plastische Operationen nach allgemeinen Regeln geschlossen.

Der Gang der Kranken muß oft durch orthopädische Behandlung, durch Schienen, durch hohe Sohle bei Verkürzung des Beins u. s. w. gebessert werden.

III. Kapitel.

Die Luxationen (Diastasen) des Beckens

(s. Literaturverzeichnis II).

§ 29. Die traumatischen Luxationen (Diastasen) des Beckens. — Die Luxationen (Diastasen) des Beckens zerfallen, wie die sonstigen Verrenkungen der Gelenke, in traumatische, pathologische und angeborene, sie betreffen die Articulatio sacroiliaca, die Symphysis ossium pubis und die Symphysis sacrococcygea, bezüglich deren Anatomie ich auf § 3 S. 9 ff. verweise.

Wir beschäftigen uns zuerst mit den traumatischen Luxationen des Beckens. Von der vollständigen Zerreißung der Articulatio sacroiliaca, der Symphysis pubis und Symphysis sacrococcygea mit Dislokation der Knochen — also von den eigentlichen Luxationen — trennen wir die Diastasen, d. h. die einfachen Trennungen ohne Verschiebung der Knochen. Die Diastasen sind häufiger, als man früher annahm, sie entstehen besonders auch spontan durch zunehmende Lockerung der Beckenverbindungen in der Schwangerschaft (s. § 30 S. 141 ff.) und durch die Geburt, besonders durch Anwendung der Zange.

Am häufigsten sind die Luxationen und Diastasen der Symphysis ossium pubis, dann die der Articulatio sacroiliaca und am seltensten diejenigen der Symphysis sacrococcygea. Die Verschiebung der Knochen ist auch bei den eigentlichen Luxationen entsprechend der S. 9 ff. beschriebenen Anatomie der Beckenverbindungen meist eine geringe. Das wichtigste Symptom ist mehr oder weniger die lokale Schmerzhaftigkeit und stets wird man differentialdiagnostisch besonders die normale Beweglichkeit des Hüftgelenks und die Integrität der Beckenknochen prüfen.

Die traumatischen Luxationen und Diastasen der Schamfuge, des Iliosakralgelenks und der Symphysis sacrococcygea infolge von Zerreißung der betreffenden Bandverbindungen sind isoliert selten, sie sind, wie wir schon bei der Lehre von den Beckenfrakturen sahen, relativ häufig, ja wohl in der Regel mit Knochenbrüchen verbunden. Hamilton ist der Meinung, daß die Luxationen des Beckens im wesentlichen als Frakturen zu betrachten sind, da bei denselben fast stets Knochenbrüche der Gelenkenden vorhanden seien.

In der Mehrzahl der sog. Luxationen der Beckenknochen dürfte es sich nur um Diastasen infolge von Lockerung resp. partieller Zerreißung des Bandapparates handeln. In anderen Fällen von partieller Zerreißung oder Dehnung des Bandapparates fehlt auch eine nachweisbare Diastase, hier handelt es sich um Distorsionen, d. h. gleichsam um nicht zu stande gekommene Luxationen, welche nur einen Augenblick bestanden, sich dann aber sofort wieder von selbst reponiert haben.

Malgaigne unterscheidet sechs Formen von traumatischen Beckenluxationen resp. Diastasen: 1. Luxation der Symphysis ossium pubis, 2. Luxation der Articulatio sacroiliaca, 3. Luxation einer Beckenhälfte resp. des Os coxae in der Symphysis ossium pubis und in einer Articulatio sacroiliaca, 4. Luxation beider Sakroiliakalgelenke resp. des Kreuzbeins, 5. Luxation sämtlicher Beckenfugen zugleich und 6. Luxation des Steißbeins. P. Linser unterscheidet nur zwei Arten von Beckenluxationen und zwar die Luxation der einen Beckenhälfte im Iliosakralgelenk und in der Symphysis ossium pubis und zweitens die Verrenkungen des Kreuzbeins mit oder ohne Trennung der Schamfuge.

Die Diastase (Trennung) des Y-förmigen Knorpels der Pfanne ist natürlich als Fraktur, als Epiphysentrennung zu betrachten.

Die Verrenkungen der Articulatio sacroiliaca und der Symphysis pubis sind wegen ihrer sehr festen Bandverbindung (s. Fig. 7—10 S. 8—11) sehr selten, eher brechen die Knochen, oder es kommt nur zu einem Klaffen der genannten Beckenfugen, nur in Ausnahmefällen zu vollständiger Zerreißung der Bandverbindung mit wirklicher Verschiebung der Gelenkenden. Die Seltenheit der Luxationen des Steißbeins in seiner Verbindung mit dem Kreuzbein erklärt sich aus der großen Beweglichkeit des Knochens, auch hier sind die Frakturen häufiger.

Die Entstehung der Luxationen und Diastasen des Beckens ist im wesentlichen dieselbe, wie die der Beckenfrakturen; ich verweise daher auf S. 48 ff., wo wir auch die Entstehung der Luxationen und Diastasen des Beckens schon erwähnt haben.

1. Die Luxation (Diastase) der Schambeinsymphyse.

Die Zerreißung resp. Verrenkung der Schambeinsymphyse, deren Anatomie S. 11—12 beschrieben wurde, ist die häufigste aller Beckenluxationen.

Die Trennung der Symphyse erfolgt teils im Knorpel, teils so, daß der letztere nur an dem einen Schambeinende haftet, d. h. daß es sich mehr um eine Rißfraktur handelt. Nach Hamilton, Malgaigne u. a. soll die letztere Art der Trennung bei der Luxation der Schamfuge am häufigsten vorkommen.

Die Stellung der Schambeinenden, der Grad der Verschiebung, der Diastase der Schamfuge ist in den einzelnen Fällen sehr verschieden. In Fig. 58 ist eine einfache, nicht komplizierte Luxation der Symphysis ossium pubis abgebildet. Zuweilen sind die Schambeinenden nicht wie in Fig. 58 übereinander geschoben, sondern nur verschieden weit voneinander entfernt, so daß zwischen den Schambeinenden ein bald größerer, bald geringerer Spalt nachweisbar ist.

In manchen Fällen ist die Schamfugenluxation mit Frakturen des vorderen oder hinteren Beckenringes oder mit Zerreißung der Articulatio sacroiliaca verbunden (s. Fig. 59 u. 60).

Die Entstehung der Zerreißung bezw. Luxation der Schamfuge ist folgende. Sie wird wie die Schambeinfraktur teils durch direkte Gewalteinwirkung hervorgebracht, teils indirekt durch Verbiegung der

Schamfuge resp. des vorderen Beckenringes nach einwärts oder vorwärts. Hierbei gibt entweder der Knochen nach, d. h. es entsteht ein Knochenbruch des vorderen Beckenringes, oder die Symphysis ossium pubis zerreißt.

Mehrfach hat man Zerreißungen resp. Luxationen der Schamfuge durch Muskelzug beobachtet, besonders durch aktiven Zug oder passive Dehnung der Adduktoren, z. B. durch Abduktion der Beine oder durch heftige Kontraktion der Adduktoren bei Reitern, welche sich durch festen Schenkelschluß auf sich bäumenden, ungestüm springenden Pferden festzuhalten suchten, oder wenn Leute zu fallen drohten. Bei den Schamfugenluxationen handelt es sich stets um schwere Gewalteinwirkungen, und es ist daher leicht erklärlich, daß meist auch direkt oder indirekt entstandene Knochenbrüche vorhanden sind. Wir sahen, daß bei der sog. doppelten Vertikalfraktur des Beckens nach Malgaigne (s. S. 85 ff.) die Trennung des vorderen Beckenringes auch in der Symphysis ossium pubis mit oder ohne Frakturen des Schambeins stattfinden kann.

Fig. 58.

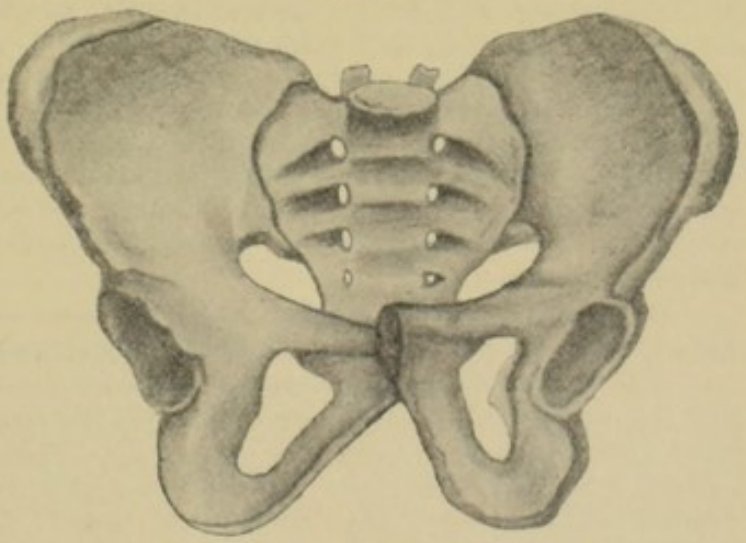

Einfache (nicht komplizierte) Luxation der Symphysis pubis.

Experimentell läßt sich die Luxation der Symphysis pubis durch transversale, sagittale und diagonale Kompression des Beckens hervorbringen (Messerer, Kusmin, Katzenelson, Areilza u. a. — s. S. 48 ff.).

Malgaigne führt 4 Fälle von Verrenkung der Symphysis pubis an, von welchen zwei tödlich endigten. In 3 Fällen wirkte die äußere Gewalt so, daß die Schambeine voneinander entfernt wurden, und zwar einmal durch Muskelzug, durch Abduktion der beiden Oberschenkel, und zweimal teils durch Muskelzug der Adduktoren des Oberschenkels, teils durch Druck des Sattels vom Damm aus bei Reitern. In die letztere Kategorie gehören die beiden Fälle von Cameron und Murville; die Luxation entstand bei zwei Reitern, deren Pferd sich bäumte und ungestüm sprang, so daß der Sattel bei festem Schenkelschluß oder beim Zurückfallen des Reiters auf den Sattel wie ein zwischen den Sitzbeinhöckern liegender Keil wirkte, während gleichzeitig durch die Wirkung der Oberschenkeladduktoren infolge des festen Schenkelschlusses ein Zug auf die Symphyse ausgeübt wurde.

In einem Falle von Martin entstand eine Zerreißung der Symphyse durch Fall aus einer Höhe von 40 Fuß auf das Gesäß resp. auf den hinteren Teil des linken Darmbeinkammes. Lente sah eine Zerreißung der Schamfuge durch Quetschung des Beckens zwischen zwei Wagen. Sir A. Cooper beobach-

tete eine Schamfugenzerreißung bei einem 22jährigen Manne durch Auffallen von Geröll in gebückter Stellung. Die Schambeinfuge klaffte zwei Finger breit, die Schambeinäste waren ebenfalls leicht gebrochen. Die Blase war nicht verletzt. Die Schamfuge wurde durch einen breiten Gürtel in Kontakt erhalten, es erfolgte Heilung in 3 Monaten, Patient konnte wieder gut gehen.

Aus der Kasuistik der Schamfugenluxationen seien noch kurz folgende Fälle von allgemeinem Interesse hervorgehoben.

1. Fall von Gallez: Luxation der Symphysis pubis durch Muskelzug. Ein Arbeiter wollte eine 80 Kilo schwere Last Eisen in den Ofen werfen, rutschte dabei mit dem linken Fuß aus, suchte sich aber durch gewaltsame Anstrengung aufrecht zu halten. Der Verletzte fühlte plötzlich heftigen Schmerz, hörte ein deutliches Krachen und hatte das Gefühl einer Zerreißung in der Schambeingegend. Trotzdem arbeitete der Verletzte weiter. Erst nach 5 Tagen konstatierte Gallez eine Luxation der Symphysis pubis, das linke Schambeinende lag auf dem rechten absteigenden Schambeinast, war also nach vorn, unten und außen luxiert. Subjektiv klagte Patient über Schmerzen, über erschwertes Gehen, über rasche Ermüdung bei Gehversuchen und über abnorme Beweglichkeit in der Schambeingegend bei gewissen Bewegungen des Oberschenkels, z. B. bei Flexion und Abduktion desselben. Patient ließ sich nicht ordentlich behandeln, er begnügte sich mit einem um die Hüften festgeschnürten Gürtel, welcher die getrennte Symphyse gut zusammenhielt, und nahm nach 5 Wochen seine schwere Arbeit wieder auf.

Nach Gallez ist dieser Fall die erste vollständige Luxation der Schamfuge, welche nicht mit anderen Verletzungen kompliziert war.

2. Von besonderem Interesse ist auch der Tenonsche Fall: Zerreißung der Symphysis ossium pubis durch Muskelzug resp. durch passive Dehnung der Adduktoren. Ein 18jähriger Mann wollte sich als Tänzer ausbilden. In einer Unterrichtsstunde forderte der Lehrer seinen Schüler auf, sich auf den Rücken zu legen, dann stellte ersterer seine beiden Füße auf die Kniee des Schülers und schaukelte hin und her, um die Beine des Schülers möglichst zu abduzieren resp. nach außen umzulegen. Die Symphyse gab nach, und es zeigte sich eine deutliche Spalte etwa von der Breite eines halben Querfingers.

3. Beobachtung von G. Gay: Zerreißung der Symphysis ossium pubis mit Fractura femoris (Mitte), mit Urinverhaltung und Blutung aus der Harnröhre bei einem 24jährigen betrunkenen Burschen durch Fall aus dem zweiten Stockwerk auf das Trottoir. Am 64. Tage nach dem Unfall geheilt entlassen mit fest anschließender Beckenbandage, welche Patient noch einige Zeit tragen sollte.

4. Weber sah eine Luxation der Symphysis ossium pubis bei einem Reiter durch Auffallen auf den Sattelknopf. Das rechte Os pubis überragte das linke vollständig. Die Spalte zwischen den beiden Schambeinen war 3 Finger breit. Die Blase war unverletzt. Die rechte Articulatio sacroiliaca war sehr schmerzhaft. Vollständige Heilung.

5. G. Fischer sah eine Zerreißung der Symphysis ossium pubis bei einem $1^3/_4$ Jahre alten Mädchen durch Ueberfahren durch einen mit 30 Zentnern beladenen Bauernwagen. Die Symphysenenden standen 6 cm auseinander, die Geschlechtsteile waren bis in den Damm zerrissen. Nach 3 Monaten war noch eine fingerbreite Diastase vorhanden und der Gang war sehr behindert. Nachdem das Kind 9 Monate lang fortdauernd einen Beckengürtel getragen, wurde der Gang besser,

das Kind lief noch mit gespreizten Beinen, konnte aber doch wenigstens umhergehen.

6. Stanley sah eine Zerreißung der Schamfuge mit Fraktur des Ramus horizontalis ossis pubis mit extraperitonealer Zerreißung der Blase hinter der Symphyse bei einem 9jährigen Knaben durch Ueberfahren. Tod am 4. Tage.

Intra partum hat man bei mehreren Geburten bei engem Becken und bei Osteomalacie durch den Druck des Kopfes oder der Zange mehrfach vollständige und unvollständige Zerreißungen resp. Luxationen der Symphysis ossium pubis gesehen. Malgaigne hat 17 Fälle von intra partum entstandenen Schamfugenzerreißungen aus der Literatur zusammengestellt; es handelt sich meist um Geburten kräftiger Kinder bei engem Becken bei Erstgebärenden. Ahlfeld, welcher die Verletzungen der Beckengelenke während der Geburt und im Wochenbett genau beschrieben, hat aus der Literatur gegen 100 Fälle von Trennung der Schamfuge und der beiden Iliosakralgelenke zusammengestellt, in der Mehrzahl handelt es sich um Zerreißungen der Schamfuge. Die Verletzung ist also durchaus nicht selten, ja sie ist noch häufiger, da sie zuweilen übersehen wird. Die Zerreißungen resp. Luxationen der Schamfuge intra partum sind ganz besonders mit partieller oder vollständiger Zerreißung einer Articulatio sacroiliaca oder beider Iliosakralgelenke kompliziert. Bei einseitiger Verletzung handelt es sich dann um die Luxation einer Beckenhälfte (s. Fig. 59 S. 129). Nach Ahlfeld kommt die Trennung der Beckengelenke bei der Geburt so häufig vor, daß jeder Arzt nach schweren Geburten an ihr Vorkommen denken und die Schamfuge sowie die Articulatio sacroiliaca genau untersuchen sollte, besonders wenn Schwerbeweglichkeit der unteren Extremität nach der Geburt vorhanden ist. Abgesehen vom engen Becken und schweren Zangengeburten hat man auch bei normal weitem Becken die Trennung der Beckengelenke während der Geburt beobachtet, z. B. bei Entzündung der Schamfuge vor der Geburt, bei der nicht seltenen Erschlaffung der Beckengelenke im Verlaufe der Schwangerschaft (s. § 30 S. 141 ff.), infolge von Traumen vor der Geburt, infolge von angeborener Erschlaffung der Beckengelenke. Vor allem disponiert endlich nach Ahlfeld die Osteomalacie zu Trennung der Beckengelenke.

In der Mehrzahl der Fälle werden die Beckenverbindungen intra partum durch den Druck des Kopfes mit oder ohne Anwendung der Zange gesprengt. Der Kopf wirkt wie ein Keil und treibt die Schamfuge und eventuell auch eine Articulatio sacroiliaca oder auch beide Iliosakralgelenke auseinander. In solchen Fällen zerreißt gewöhnlich die Schamfuge zuerst, dann die Articulatio sacroiliaca. Nach Zweifel ist besonders dann eine Ruptur eines Iliosakralgelenks anzunehmen, wenn die Spalte in der Schamfuge ungefähr mehr als 7 cm beträgt. In der Mehrzahl der Fälle geschieht die Zerreißung beim Durchtritt des Kopfes durch das obere Becken, d. h. durch den Beckeneingang, seltener beim Durchtritt des Kopfes durch den Beckenausgang. In je einem Falle von Dührssen und Zweifel entstand die Ruptur durch das Durchziehen der Schultern eines übergroßen Kindes.

Die Trennung erfolgt oft unter hörbarem Krachen mit entsprechenden Schmerzen, zuweilen aber fehlen diese beiden Symptome, und die

Lockerung oder Zerreißung der Schamfuge und eventuell der Iliosakralgelenke ist zuweilen erst zufällig nach der Geburt bemerkt worden, oder sie wurde vollständig übersehen.

Die Spalte bei Schamfugenzerreißung intra partum ist verschieden groß, zuweilen kann man den Finger bequem in den Zwischenraum zwischen die beiden Schambeinenden legen, oder die Spalte ist 4—7 cm breit. Bei beträchtlicherem Abstand der Schambeinenden steht das eine Schambein gewöhnlich etwas höher und bildet eine entsprechende Anschwellung. Durch reichlichen Haarwuchs des Mons veneris wird die Deformität zuweilen mehr oder weniger verdeckt. In der Mehrzahl der Fälle von Lockerung oder Zerreißung der Schamfuge intra partum ist auch, wie gesagt, wenigstens eine Articulatio sacroiliaca in Mitleidenschaft gezogen, weil letztere ebenfalls wie die Schamfuge in solchen Fällen durch die Schwangerschaft bereits ihre normale Festigkeit eingebüßt hat. Bei allen Autopsien, welche Malgaigne sammelte, hat man diese kombinierte Verletzung der Schamfuge und der Articulatio sacroiliaca festgestellt.

Von intra partum entstandenen Zerreißungen der Schamfuge seien noch kurz folgende Fälle, welche von besonderem Interesse sind, erwähnt. Vor allem verweise ich auch auf die in der Arbeit von Ahlfeld mitgeteilten Fälle (s. Schmidts Jahrbücher Bd. 169 S. 185 ff.).

1. Fall von L. B. Adams: Zerreißung der Symphysis ossium pubis durch Zangengeburt. Bei der 42jährigen Primipara zerriß die Symphyse bei der Zangengeburt eines 8 Pfund schweren Knaben (bei 2stündiger Anwendung der Zange) unter lautem Krachen. Einriß der vorderen Wand der Blase und des vorderen Scheidengewölbes. 4 Wochen nach dem Unfall betrug der Abstand der Schambeinenden noch etwa $5^1/_4$ cm. Ferner bestand Incontinentia urinae infolge Verletzung der vorderen Blasenwand. 5 Monate nach der Verletzung konnte die Patientin etwas im Zimmer gehen. Das Endresultat wird nicht mitgeteilt.

2. Betz beschreibt eine Zerreißung der Symphysis pubis und der rechten Articulatio sacroiliaca infolge manueller Hilfeleistung bei der Geburt durch eine Hebamme; dieselbe hatte nach der Geburt des Kopfes das Kind mit Gewalt, am Kopf anfassend, herausgezogen.

3. Wahl beobachtete bei einer Erstgebärenden nach Zangengeburt eine Schamfugenzerreißung. Im Wochenbett stießen sich Knochensplitter durch die Harnröhre ab. Spontane Heilung nach 2 Monaten.

4. Beobachtung von Ahlfeld: Zerreißung der Schamfuge mit Lockerung der beiden Iliosakralgelenke während der Geburt, Tod an Peritonitis 12 Tage post partum. Gerade verengtes Becken. Nach zwölf vergeblichen Traktionen mit der Zange Perforation und Kephalotripsie. Sofort nach der Geburt Hüftschmerzen und Schmerzen in der Symphysis ossium pubis. Tod an Peritonitis 12 Tage post partum. Die Sektion ergab eine völlige Trennung der Schamfuge, die Spalte, welche einen Abszeß enthielt, betrug gegen $3^1/_4$ cm. Die beiden Iliosakralgelenke waren ebenfalls gelockert und standen einige Linien weit voneinander.

Bezüglich der sonstigen von Ahlfeld mitgeteilten Fälle siehe, wie schon erwähnt, Schmidts Jahrbücher Bd. 169, S. 192 ff.

5. u. 6. Schauta und Phaenomenoff berichten über Schamfugenzerreißung bei Zangengeburten bei engem Becken. In dem Falle von Schauta war zugleich eine Ruptur der vorderen Vaginalwand vorhanden.

Der Grad der Diastase, der Verschiebung ist, wie gesagt, bei der Symphysenzerreißung sehr verschieden. In dem S. 121 erwähnten Falle von Murville war die Diastase der Symphyse unter der unverletzten Haut so groß, daß man eine Hand hineinlegen konnte, ferner hing fast der ganze Zwischenknorpel am rechten Schambein. Auch die Articulatio sacroiliaca sinistra war in dem Falle von Murville sehr schmerzhaft, sie war jedenfalls auch zerrissen, da die Diastase der Symphysis so hochgradig war. Auch Malgaigne, Baker, J. Cloquet u. a. sahen, daß der Zwischenknorpel an dem einen Schambein haften blieb, und Malgaigne hält diesen Befund für die Regel. In dem S. 121 erwähnten Falle von Cameron wurde bei der Autopsie ebenfalls eine große, gegen $10^1/_2$ cm betragende Abweichung der Schambeine festgestellt.

Die Symptome der reinen, nicht durch Frakturen komplizierten Luxation der Schamfuge ergeben sich aus dem Gesagten. Die Verletzten geben zuweilen an, daß sie bei der Zerreißung der Schamfuge ein deutliches Krachen gehört und heftigen Schmerz empfunden hätten. In anderen Fällen fehlen diese beiden Symptome. Von sonstigen Symptomen sind zu erwähnen, die Unfähigkeit zu gehen, das Klaffen der Symphyse eventuell bis zu der oben angeführten Breite von mehreren Fingern mit oder ohne Verschiebung der Knochenenden nach Fig. 58 S. 121 und Fig. 59 S. 129, die abnorme Beweglichkeit, das Fehlen der eigentlichen Knochenkrepitation etc. Die Deformität kann durch starken Haarwuchs des Mons veneris mehr oder weniger verdeckt werden, so daß die Verletzung zuweilen gar nicht am Lebenden erkannt wird. Von Komplikationen kommen besonders in Betracht Verletzungen der Harnblase und Harnröhre, der äußeren Weichteile, der Scheide, Frakturen des Beckens und relativ häufig Zerreißungen der Articulatio sacroiliaca ein- oder beiderseits.

Die Diagnose einer Zerreißung resp. Luxation der Symphysis ossium pubis ist bei deutlich fühlbarer Spalte oder Verschiebung der Knochen nach dem Gesagten nicht schwierig. In den leichteren Fällen sind nur die Symptome schwerer Distorsion vorhanden, d. h. Schwellung, Blutung und geringere Festigkeit der Schamfuge. Stets nehme man eine allseitige genaue Untersuchung des Beckens und der Beckenorgane vor, ob nicht Frakturen, Zerreißungen der Articulatio sacroiliaca oder Verletzungen des Harnapparates, des Darms oder der Scheide vorhanden sind. Die Röntgendurchleuchtung ist natürlich stets anzuwenden.

Die Prognose der Schamfugenzerreißung hängt im wesentlichen von den Komplikationen ab. Wie bei den Schambeinfrakturen, so ist auch hier die Verletzung der Harnröhre und Harnblase die häufigste und wichtigste Komplikation. Zuweilen sind äußere Wunden vorhanden, so daß die Knochenenden die Haut perforiert haben und äußerlich sichtbar sind, oder der Damm oder die Scheide sind zerrissen. Beckenfrakturen, z. B. des Schambeins, des Sitzbeins, Darmbeins oder der Pfanne sind häufig vorhanden, in anderen Fällen ist gleichzeitig die Articulatio sacroiliaca auf einer Seite oder beiderseits zerrissen (s. diese S. 126 ff.), ganz besonders in den Fällen, wo die Diastase resp. die Verschiebung der Symphyse hochgradig ist.

Die Prognose der intra partum entstandenen Symphysen-

zerreißung hat ihre Bedenken teils wegen des Puerperiums, teils weil meist auch die Articulatio sacroiliaca in Mitleidenschaft gezogen ist. Von 17 Fällen Malgaignes starben 8, z. B. an Erschöpfung durch die Geburt, an puerperaler Peritonitis, an Entzündungen und Eiterung der Symphyse und der Articulatio sacroiliaca.

Zuweilen wurde eine Symphysenzerreißung gar nicht erkannt, sie heilte trotzdem ohne Behandlung langsam in mehreren Monaten gut aus, indem der schwankende Gang allmählich besser wurde. Die Prognose der im Wochenbett zuweilen eintretenden Symphysenvereiterung ist bei frühzeitiger Inzision nach Dührssen nicht ungünstig, falls nicht Pyämie oder allgemeine Sepsis vorhanden ist.

Die Behandlung der Schamfugenluxation besteht in der Reposition der Knochenenden in ihre normale Stellung, was meist nicht schwierig ist. Der Kranke liegt in Rückenlage mit gebeugten Hüft- und Kniegelenken (Planum inclinatum duplex), die Beine werden aneinander gebunden, um das Becken legt man Heftpflasterstreifen oder eine feste Bandage, einen Gurt, einen fixierenden Bindenverband. In geeigneten Fällen wird man die Knochennaht ausführen, besonders bei sehr großer Spalte, oder wenn die dauernde Retention der zerrissenen Schamfuge auf Schwierigkeiten stößt. Gewöhnlich erfolgt in nicht komplizierten Fällen in etwa 2—3 Monaten, zuweilen schon in 4—5 Wochen Heilung. Auch nach der Heilung ist es ratsam oder notwendig, die Schamfuge in ihrer Lage durch das Tragen eines Leibgürtels zu sichern.

Die Komplikationen seitens der bedeckenden Weichteile, der Blase, der Harnröhre u. s. w. werden in derselben Weise behandelt, wie wir es für die Beckenfrakturen § 28 S. 108 ff. beschrieben haben. Die Symphysenvereiterung ist besonders im Wochenbett nicht unbedenklich, sie ist energisch durch Inzision und Drainage (Tamponade) baldigst zu beseitigen.

2. Die Luxation (Diastase) der Articulatio sacroiliaca.

Die Anatomie der Articulatio sacroiliaca haben wir S. 9—11 genauer beschrieben und dort gesehen, daß die Darmkreuzbeinfuge ein wirkliches Gelenk darstellt, welches durch einen sehr festen Bandapparat zusammengefügt ist. Zerreißungen und Luxationen der Articulatio sacroiliaca sind daher nicht häufig, und stets sind große Gewalten notwendig, um den ungemein festen Bandapparat zu zerreißen und die Gelenkflächen aneinander zu verschieben. Bei diesen Gewalteinwirkungen hält der feste Bandapparat des Iliosakralgelenks meist stand, und statt einer Zerreißung desselben entstehen Frakturen des hinteren Beckenringes, besonders vertikale Brüche der Darmbeinschaufel, seltener des Kreuzbeins. Die Luxation des Iliosakralgelenks ist teils einseitig, teils beiderseitig, im letzteren Falle handelt es sich um eine Luxation des Kreuzbeins (s. S. 135). Die isolierten ein- oder beiderseitigen Luxationen des Iliosakralgelenks sind sehr selten, häufiger sind die mit gleichzeitiger Zerreißung der Symphysis ossium pubis (Luxation einer Beckenhälfte resp. des Os coxae, s. Fig. 59 S. 129) oder mit Frakturen des vorderen Beckenringes oder des Darmbeins komplizierten Zerreißungen der Arti-

culatio sacroiliaca (s. Fig. 60 u. 61 S. 130 u. 136). Wir sahen bei der sog. doppelten Vertikalfraktur des Beckens nach Malgaigne (s. S. 85 ff.), daß bei derselben statt einer vertikalen Fraktur des Darm- oder Kreuzbeins die Trennung des hinteren Beckenringes im Iliosakralgelenk verlaufen kann. Ich verweise auch auf Fig. 31 S. 52 und Fig. 33 S. 53.

Von einseitiger Verrenkung der Articulatio sacroiliaca durch äußere Gewalt, ähnlich wie bei Kreuzbein- und vertikalen Darmbeinfrakturen, erwähnt Malgaigne 5 Fälle und zwar die Beobachtungen von Philipp, Thomassin, Aston Key, Hirtz und Peste. Hierzu füge ich noch je einen Fall von Salleron, Lente und Banks hinzu. In dem Falle von Philipp war die Luxation durch Auffallen eines schweren Getreidesacks auf die Kreuzbeingegend resp. auf den hinteren Teil des Darmbeins eines mit gekrümmtem Rücken dastehenden Bauern entstanden. Sallerons Patient war durch Kalksteine verschüttet, in den 4 übrigen Fällen war Sturz aus einer gewissen Höhe die Ursache. In den Fällen von Philipp, Banks und Salleron war eine einseitige isolierte Zerreißung des Iliosakralgelenks vorhanden, in den 5 übrigen Fällen war auch noch das Darmbein gebrochen, und in dem Falle von Lente war außer der Fraktur des Darmbeins auch noch eine Luxatio femoris vorhanden. Mehrfach hat man, wie schon S. 123—124 genauer berichtet wurde, ein- oder beiderseitige Zerreißung der Articulatio sacroiliaca intra partum beobachtet und zwar mit oder ohne Zerreißung der Symphysis pubis. A. Paré berichtet, daß er bei mehreren Entbindungen unter hörbarem Krachen Zerreißungen der Articulatio sacroiliaca gesehen habe; bei der Section habe er dann einen Abstand der Gelenkenden gefunden, daß er einen Finger hineinlegen konnte.

Bei isolierter einseitiger Zerreißung des Iliosakralgelenks ohne Fraktur und ohne gleichzeitige Luxation der Symphysis ossium pubis kann die Verschiebung der Gelenkflächen nur eine geringe sein, ja vollständig fehlen. In diese Kategorie gehört auch die partielle Zerreißung des Iliosakralgelenks, die Distorsion desselben ohne jede Verschiebung. Diese Distorsionen der Articulatio sacroiliaca dürften häufiger vorkommen, als man bis jetzt angenommen hat.

Ist eine wirkliche Luxation vorhanden, dann ist die Verschiebung der Gelenkflächen verschieden. Gewöhnlich verschiebt sich das Darmbein nach vorn und bleibt in dieser Lage längere Zeit nachweisbar, während eine Verschiebung des Darmbeins nach hinten sich eher, ja sofort nach dem Unfall wieder von selbst einrichten kann, so daß es sich gleichsam nur um Distorsionen handelt. In dem Falle von Key z. B. war das Gelenkende des Darmbeins deutlich nach hinten hinter das Kreuzbein luxiert, in dem Falle von Peste nach hinten und oben.

Banks sah eine isolierte vollkommene Trennung resp. Luxation der rechten Articulatio sacroiliaca bei einem erwachsenen Manne durch Schlag auf den rechten Sitzhöcker. Das rechte Darmbein war um $2^3/_4$ cm oder mehr nach oben verschoben, für 2—3 Wochen bestand vollständige motorische und sensible Lähmung des rechten Beins. Es erfolgte Heilung in dislozierter Stellung des Darmbeins, der Gebrauch des rechten Beins kehrte allmählich wieder vollkommen zurück.

Die Symptome einer Zerreißung der Articulatio sacroiliaca ohne

Verschiebung der Gelenkenden bestehen in abnormer Beweglichkeit, in einer fühlbaren Diastase und in einer großen Schmerzhaftigkeit bei Betastung und Bewegung. Der Gang des Verletzten ist gewöhnlich erschwert. Die Kranken geben zuweilen an, selbst ein Krachen beim Unfall gehört zu haben. In den leichtesten Fällen von partieller Zerreißung sind die Erscheinungen einer Distorsion vorhanden. Handelt es sich um eine wirkliche Luxation, so ist gewöhnlich, wie schon erwähnt, eine Verschiebung des Darmbeins nach vorn vorhanden, und dieselbe ist länger sichtbar als die Verschiebung nach hinten, welche sich, wie gesagt, von selbst wieder einrichten kann. Die Stellung der Spina iliaca post. sup. ist im Vergleich zur gesunden Seite der Luxation entsprechend verändert, im Bereich der Articulatio sacroiliaca fühlt man die aneinander verschobenen Gelenkflächen. Zuweilen springt die ganze betreffende Hüfte nach vorn und außen vor, so daß die Spina iliaca ant. sup. abnorm vorsteht. Der Schmerz ist gewöhnlich auf die Articulatio sacroiliaca beschränkt, Krepitation fehlt. Ist dagegen die Luxation mit Fraktur des Scham-, Darm- oder Kreuzbeins kompliziert, dann ist natürlich bei vollständiger Knochentrennung Krepitation vorhanden, das betreffende Bein ist eventuell scheinbar verkürzt, ein- oder auswärts rotiert, und bei Bewegungen desselben klagt der Kranke über Schmerzen.

Bei der Zersprengung der Articulatio sacroiliaca intra partum, welche, wie gesagt, zuweilen unter hörbarem Krachen entsteht, kann man gewöhnlich bei Auflegen der Hand und bei Bewegung der Beine eine größere Beweglichkeit des Iliosakralgelenks nachweisen, zuweilen ist eine deutlich tastbare Spalte zwischen den Gelenkflächen des Darmbeins und Kreuzbeins vorhanden. Die Zerreißung der Articulatio sacroiliaca intra partum ist im allgemeinen weniger bedenklich als die der Schamfuge, alle z. B. von Malgaigne angeführten 5 Fälle wurden geheilt. Aber volle Festigkeit kehrt zuweilen erst ziemlich spät zurück, ja in einem Falle von Scanzoni blieb die betreffende Frau dauernd hinkend, und in einem Falle von Smellie wurde das Becken gar nicht wieder völlig fest. Zuweilen ist der Verlauf durch Zerreißungen der Scheide und des Dammes kompliziert.

Die Diagnose einer Distorsion oder Zerreißung resp. Luxation der Articulatio sacroiliaca ergibt sich aus dem Gesagten. Nur bei wirklicher Luxation oder bei deutlicher Diastase wird eine exakte Diagnose möglich sein. Die Fälle von partieller Zerreißung, die sog. Distorsionen werden oft übersehen. Auch diese Fälle wird man richtig erkennen, wenn man außer den auf die Articulatio sacroiliaca beschränkten Lokalerscheinungen der Distorsion auch die Art des Traumas berücksichtigt. Stets nehme man eine allseitige Untersuchung des Beckens auch per rectum und vaginam sowie durch Röntgenstrahlen vor, um festzustellen, ob nicht sonstige Komplikationen vorhanden sind, z. B. Frakturen des vorderen und hinteren Beckenringes, Zerreißung der Symphyse oder komplizierende Weichteilverletzungen. Die Krepitation infolge von Frakturen werde nicht verwechselt mit dem Knarren bei Bewegung der Gelenkenden bei Luxationen.

Die Prognose der einseitigen wirklichen Verrenkung der Articulatio sacroiliaca ist an sich nicht ungünstig, wenn

ernstere Komplikationen fehlen. Von den S. 127 erwähnten 5 Fällen von Malgaigne heilten 4 ganz allmählich in mehreren Monaten, und zwar in 2—3—8 Monaten. Zuerst können die Kranken nur mit Krücken gehen, dann tritt langsam Besserung ein. In dem Falle von Thomassin dauerte die Kur 8 Monate. Zuweilen bleiben Neuralgien oder traumatische Hysterie als Nachkrankheiten mehr oder weniger lange Zeit bestehen. Die Prognose der intra partum entstandenen Zerreißung der Articulatio sacroiliaca ist günstiger als die der Schamfugenzerreißung. In einem Falle von Zerreißung der rechten Articulatio sacroiliaca intra partum, welche Scanzoni beobachtete, blieb die Patientin dauernd hinkend. Ebenso wurde in einem Falle von Smellie die Articulatio sacroiliaca nie wieder völlig fest. Die partiellen oder vollständigen Zerreissungen der Articulatio sacroiliaca ohne Verschiebung der Gelenkenden, die Diastasen oder Distorsionen haben eine günstigere Prognose, ihre Kurdauer ist eine kürzere.

Fig. 59.

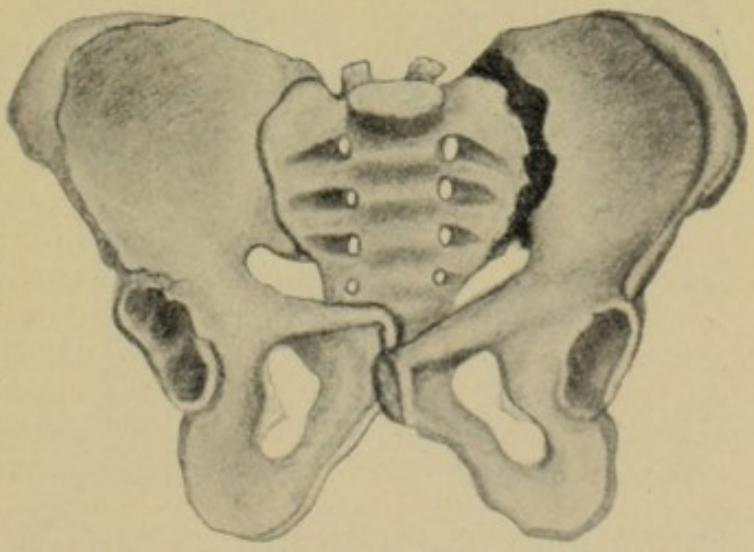

Zerreißung (Luxation) der Symphysis pubis und der linken Articulatio sacroiliaca (Luxation der linken Beckenhälfte).

Sind Frakturen oder komplizierende Weichteilverletzungen vorhanden, so wird durch diese natürlich die Prognose in entsprechender Weise beeinflußt.

Die Behandlung einer wirklichen Luxation der Articulatio sacroiliaca besteht in Reposition der luxierten Gelenkenden am besten in Narkose und in Fixation des Iliosakralgelenks durch einen Verband um das Becken oder durch einen breiten Gürtel mit Schenkelriemen. Der Kranke liegt in Rückenlage bei gebeugtem Hüft- und Kniegelenk (Planum inclinatum duplex) auf einem Wasserkissen, damit die Gegend des Iliosakralgelenks möglichst vor Druck geschützt ist. Zuweilen ist den Kranken die extendierte Stellung der Beine eventuell mit permanentem Extensionsverband angenehmer. Gewöhnlich müssen die Verletzten mehrere Monate eine fixierende Beckenbandage tragen. Jedenfalls ist es ratsam, auch nach vollständiger Heilung noch längere Zeit eine fixierende Beckenbandage zu empfehlen.

Diastasen und Distorsionen der Articulatio sacroiliaca werden nach denselben Grundsätzen behandelt.

Die Komplikationen, z. B. bei Verletzung der Beckenorgane oder der äußeren Weichteile, werden in derselben Weise behandelt, wie wir es bereits bei der Lehre von den Beckenfrakturen in § 28 S. 108 ff. näher beschrieben haben.

3. Die gleichzeitige Verrenkung der Symphysis pubis und einer Articulatio sacroiliaca, d. h. die Verrenkung einer Beckenhälfte (des Os coxae) in den beiden Gelenkverbindungen.

Wir haben bereits bei der Luxation der Schamfuge und des Iliosakralgelenks hervorgehoben, daß beide Verrenkungen zusammen vorkommen. Enaux hat den ersten derartigen Fall mitgeteilt, dann wurde die Verletzung von Baker, Gerdy, Parmentier und Malgaigne beobachtet. Neuerdings hat Salleron noch 2 Fälle mitgeteilt, aus der neueren Literatur erwähne ich ferner noch die Fälle von Dupont, Hallowell, Dolbeau, Niehans, Lloyd und Riedinger.

Die Verrenkung des Os coxae in seinen beiden Verbindungen vorn und hinten (s. Fig. 59) ist das Gegenstück zu der doppelten Vertikalfraktur Malgaignes (s. S. 85 ff.), sie entsteht dann, wenn der Bandapparat zerreißt, die Kontinuität der Knochen dagegen stand hält. In der Regel aber sind bei der Luxation einer Beckenhälfte auch Frakturen des vorderen (s. Fig. 60) oder hinteren Beckenringes, besonders des Darmbeins, Scham- und Sitzbeins oder der Pfanne vorhanden. Von den 5 von Malgaigne mitgeteilten Fällen waren 4 mit Frakturen verbunden, nur der Fall von Parmentier war ohne Knochenbruch. Die Luxation des Os coxae entsteht durch dieselben Gewalten wie ihr Gegenstück, die doppelte Vertikalfraktur des Beckens, d. h. durch schwere, von vorn, hinten oder seitlich auf das Becken einwirkende Gewalten, z. B. durch Ueberfahren, durch Verschüttung, durch Auffallen schwerer Lasten, durch Sturz aus beträchtlicher Höhe auf einen Fuß oder das Knie oder auf eine Beckenseite, durch Stoß gegen die Hüften u. s. w. In einem Falle von Hallowell entstand eine Subluxation einer Beckenhälfte durch Muskelzug bei einer Schwangeren, welche sich mit Gewalt aufrecht hielt, um nicht zu Boden zu stürzen; in diesem Falle war wahrscheinlich bereits vor dem Unfall eine Lockerung der Schamfuge und des Iliosakralgelenks infolge der Schwangerschaft vorhanden (s. das Nähere S. 133).

Fig. 60.

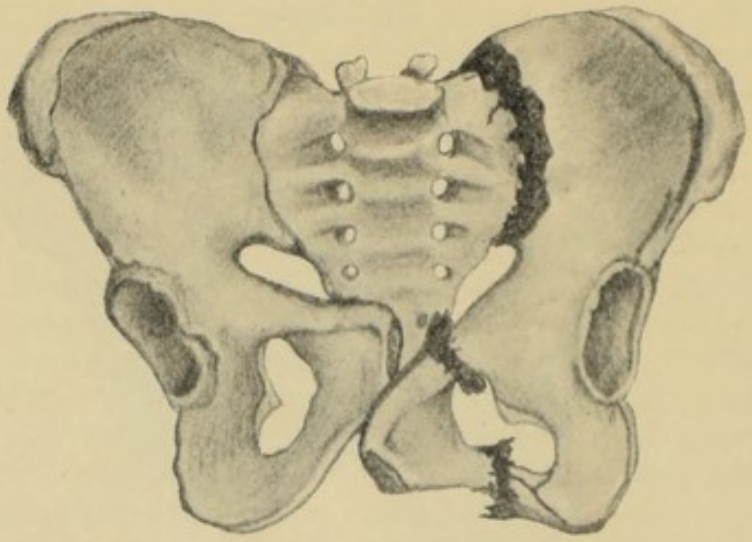

Zerreißung (Luxation) der Symphysis pubis und der Articulatio sacroiliaca sinistra mit Fraktur des linken Ramus horizontalis ossis pubis und des Os ischii.

Die Symptome der Verrenkung des Os coxae in der Symphyse und im Iliosakralgelenk sind folgende. Die Verletzten geben zuweilen an, daß sie beim Unfall ein hörbares

Krachen im Becken wahrgenommen hätten. Gewöhnlich ist eine beträchtliche Anschwellung mit entsprechenden Blutergüssen und Ekchymosen vorhanden, besonders an der Stelle der Gewalteinwirkung, an der Symphyse und im Bereich des betreffenden Iliosakralgelenks. Das Darmbein und die Symphyse sind abnorm beweglich. An der Symphyse ist deutlich eine Diastase oder eine Verschiebung zu konstatieren, und zwar war nach Malgaigne in 3 Fällen (von 6) das Schambein der luxierten Seite nach oben verschoben, so daß es höher stand als das andere, oder das eine Schambein reitet auf dem anderen (s. Fig. 59). Im Bereich der luxierten Articulatio sacroiliaca ist eine abnorme Vertiefung und Hervorragung nachweisbar, falls die Deformität durch die zunehmende Schwellung nicht bereits verdeckt wird. Das Darmbein ist nach den bis jetzt in der Literatur vorliegenden Fällen in der Regel nach oben oder nach hinten gerückt, die Spina iliaca anterior sup. und die Spina iliaca post. sup. stehen auf der luxierten Beckenhälfte höher als auf der gesunden. Außer der Verschiebung des Darmbeins nach oben oder nach oben und hinten ist dasselbe zuweilen auch etwas um die sagittale Achse verdreht, nach außen umgelegt. Das Bein der luxierten Beckenhälfte ist bei Verschiebung des Darmbeins resp. des Os coxae nach oben scheinbar verkürzt, eventuell nach außen rotiert, wie bei Schenkelhalsfraktur. Durch Extension am Bein läßt sich diese Deformität leicht beseitigen, bei dieser Extension und bei Beugung des Femur läßt sich dann unter Auflegen der Hand auf die betreffende Beckenhälfte, auf die Schamfuge und das Iliosakralgelenk, besser durch Zusammendrücken der Darmbeinschaufeln konstatieren, daß das Darmbein resp. die betreffende Beckenhälfte abnorm beweglich ist, und daß der Kranke an der Symphyse und an dem betreffenden Iliosakralgelenk heftige Schmerzen empfindet. Zuweilen, z. B. bei Komplikation mit Frakturen, ist bei diesen Bewegungen des Beins und des Beckens Krepitation nachweisbar. Diese rauhere Knochenkrepitation bei Knochenbrüchen ist nicht zu verwechseln mit dem Knochenknarren bei Verschiebung der luxierten Gelenkenden. Legt man den Verletzten auf die luxierte Beckenseite, dann klagt der Kranke über heftigen Schmerz und das luxierte Darmbein springt dann noch mehr vor und zeigt sich abnorm beweglich.

Von besonderem Interesse sind vier Autopsien von Luxation einer Beckenhälfte, welche Malgaigne mitteilt.

1. Fall von Baker. Die Sektion ergab, daß die Schambeinenden in der Symphyse etwa 1¼ cm voneinander entfernt waren. Die linke Articulatio sacroiliaca war vollständig zerrissen, am Darmbein fand sich ein Querbruch von etwa 5¼ cm Länge.

2. Fall von Gerdy. Vollständige Trennung der Symphysis pubis und einer Articulatio sacroiliaca mit Fraktur des horizontalen Schambeinastes und des aufsteigenden Sitzbeinastes derselben Seite, ähnlich wie in Fig. 60.

3. Fall von Parmentier. Die Sektion ergab, daß keine Beckenfraktur, aber eine ganz ausgedehnte Zerreißung des Beckenbandapparates vorhanden war. Sämtliche Bänder der rechten Articulatio sacroiliaca waren zerrissen, desgleichen das Lig. iliolumbale und sacroischiadicum, auch das linke Lig. sacroischiadicum und sacroiliacum waren zerrissen, so daß durch einen weiteren Grad von Gewalt-

einwirkung auch die linke Articulatio sacroiliaca getrennt worden wäre. Die Symphysis ossium pubis war vollständig zerrissen.

4. Fall von Malgaigne. Die Sektion ergab eine deutliche Luxation der Symphysis ossium pubis und der rechten Articulatio sacroiliaca, letztere war nach vorn eröffnet und sehr beweglich. Am absteigenden Schambeinast der anderen Seite fand sich eine Fraktur ohne Dislokation.

A. Paré berichtet, daß er mehrfach bei Sektionen von intra partum entstandenen Zerreißungen der Articulatio sacroiliaca und der Symphysis ossium pubis einen so großen Abstand der Knochenenden fand, daß er einen Finger hineinlegen konnte.

Aus der neueren Literatur erwähne ich noch folgende 6 Fälle von Luxation einer Beckenhälfte.

1. Beobachtung von Dupont. Ein Pionier wurde mit seinem Rumpf zwischen zwei Pontons eingekeilt und war gleich aus seiner Lage befreit, aber ohnmächtig und pulslos ins Lazarett gebracht, wo er nach 3 Stunden starb. Die Sektion ergab eine Zerreißung der Schamfuge und eine Luxation des rechten Darmbeins im Iliosakralgelenk nach hinten, also eine Luxation der ganzen rechten Beckenhälfte mit der betreffenden Extremität nach außen und hinten. Sonst war keine Verletzung vorhanden, keine Fraktur, keine äußere Wunde, nur ein reichlicher Bluterguß in der rechten Fossa iliaca.

2. Beobachtung von Niehans: Luxation der linken Beckenhälfte mit Ausgang in Heilung (vorzügliches Endresultat). Ein 32jähriger Sägerknecht fiel beim Abladen von Baumstämmen mit seinem Unterleib auf einen Baumstamm, gleichzeitig fiel ihm ein anderer Stamm auf die Kreuzgegend, so daß eine Kompression des Beckens in sagittaler Richtung stattfand. Die genaue Untersuchung des Verletzten in Narkose ergab eine Luxation der linken Beckenhälfte. Der linke Oberschenkel stand in halber Flexion und wurde in dieser Stellung von den kontrahierten Muskeln krampfhaft festgehalten; jeder Bewegungsversuch war sehr schmerzhaft. An der zerrissenen Schamfuge ragte das rechte Schambeinende vor, das linke Schambeinende war mit der ganzen linken Beckenhälfte infolge Luxation der linken Articulatio sacroiliaca nach oben verschoben, die linke Beckenhälfte war außerdem nach außen umgesunken. Infolge der Verschiebung der ganzen linken Beckenhälfte nach oben war das linke Bein verkürzt.

Die Reposition der Luxation der linken Beckenhälfte war leicht. Patient wurde dann in Rückenlage gelegt, um das Becken wurde ein starkes, straff angezogenes Handtuch appliziert, Kniee und Füße wurden mit einem Tuch zusammengebunden. Der Verletzte wurde am 8. April 1886 geheilt entlassen (Unfall am 19. Januar 1886). Die Schamfuge und die linke Articulatio sacroiliaca waren wieder fest verbunden, die linke Beckenhälfte stand um 1 cm höher, das linke Bein war um ebensoviel scheinbar verkürzt. Der Verletzte ging am Stock. Am 13. Juli 1886 arbeitete der Verletzte wieder wie früher als Sägerknecht und hatte keine Schmerzen, sein Allgemeinbefinden war vorzüglich.

3. Lloyd sah eine Luxation der rechten Beckenhälfte mit Zerschmetterung der angrenzenden Knochenteile, Zerreißung der Harnröhre und Fraktur des Sternums; Tod im Anschluß an den Unfall.

4. P. Linser berichtet aus der Tübinger Klinik über eine vollständige Verrenkung der rechten Beckenhälfte im Iliosakralgelenk und in der Schambeinsymphyse bei einem 28jährigen Bauer durch Stoß eines Stieres, welcher ihn zuerst von hinten her erfaßte, auf

das Pflaster schleuderte und ihn dann nochmals in die Dammgegend stieß. Das rechte Schambein war nach oben disloziert, das rechte Darmbein war um den Oberschenkelkopf verdreht, so daß die ganze Beckenschaufel im Iliosakralgelenk nach hinten und unten verschoben war. In dieser Stellung trat knöcherne Verwachsung ein.

5. J. Riedinger beobachtete bei einem 2jährigen Knaben, welcher unter den an vier Ketten befestigten muldenförmigen Anhängeteil eines Möbelwagens geraten und überfahren worden war, eine komplizierte Totalluxation der ganzen rechten Beckenhälfte mit so ausgedehnter Zerreißung der Weichteile und der Haut, daß die ganze rechte Beckenhälfte vor den zerrissenen Kleidern eventriert sichtbar war. Das Kreuzbein war intakt, Knochenbrüche waren nicht vorhanden. Blase und Darm waren unverletzt, dagegen waren außer der Haut zerrissen die Art. und Vena femoralis, der Nervus femoralis, der Samenstrang und die Harnröhre. Die Beckenhälfte ließ sich leicht reponieren. Riedinger nimmt an, daß das Becken infolge übermäßiger Abduktion und Extension des Oberschenkels zuerst seinen Weg durch den Damm gesucht hat; von hier aus habe sich dann die durch die Zerreißung der Haut und sonstiger Weichteile gesetzte große Wundfläche nach rechts hauptsächlich über den Oberschenkel und über die Gefäße der Leistenbeuge hinaus erweitert. Das Kind starb 2¼ Stunden nach dem Unfall.

Ein ähnlicher Fall von schwerer Totalluxation einer Beckenhälfte, so daß beide Beckenhälften vollständig außer Berührung waren, ja daß die luxierte Beckenhälfte äußerlich (eventriert) sichtbar war, ist nach Riedinger bis jetzt in der Literatur noch nicht beschrieben worden.

6. Beobachtung von Hallowell. Subluxation der rechten Beckenhälfte bei einer schwangeren Frau durch Muskelzug. Eine sehr fette schwangere Frau stützte sich auf einen starken Regenschirm, welcher zerbrach; sie suchte sich vor dem Fallen zu bewahren, fühlte und hörte ein deutliches Krachen im Becken und stürzte dann zu Boden. Die Untersuchung ergab eine Subluxation resp. Diastase der Symphysis ossium pubis und der rechten Articulatio sacroiliaca, die rechte Beckenhälfte war etwas nach oben verschoben. Sofortige Reposition. Nach 5 Tagen erfolgte die kaum verfrühte Geburt. Vollkommene Heilung ohne Behinderung beim Gehen.

Dieser Fall ist der einzige Fall einer Luxation einer Beckenhälfte durch Muskelzug. Wahrscheinlich war im vorliegenden Falle schon vor dem Unfall eine Lockerung der Schamfuge und der Iliosakralgelenke infolge der Schwangerschaft (s. § 30 S. 141) vorhanden, so daß das verhältnismäßig leichte Trauma genügte, um eine Diastase resp. Subluxation der rechten Beckenhälfte zu erzeugen.

Mehrfach hat man, wie wir S. 123—124 sahen, Zerreißung resp. Luxation der Symphysis ossium pubis und einer Articulatio sacroiliaca intra partum beobachtet. Hier sei besonders der Fall von Duchène erwähnt. Duchène sah eine Zerreißung der Symphysis ossium pubis und der rechten Articulatio sacroiliaca infolge Anwendung der Zange bei hochstehendem Kopf. Meist handelt es sich in solchen Fällen um Beckenenge mit oder ohne Anwendung der Zange, oder um Osteomalacie u. s. w., wie wir S. 123 genauer erörtert haben. Zuweilen war das Becken nicht verengt, und in solchen Fällen war wohl meist bereits vor der Geburt eine Lockerung der Symphyse und der Iliosakralgelenke infolge der Schwangerschaft vorhanden (s. das Nähere S. 141 ff.).

Die Diagnose der Luxation einer Beckenhälfte ist nach

dem Gesagten und bei Anwendung der Röntgenstrahlen nicht schwierig, zuweilen sind aber die Symptome durch beträchtliche Anschwellung der Weichteile so verdeckt, daß Täuschungen leicht möglich sind, z. B. wird man bei Auswärtsrotation und Verkürzung des Beins mit Krepitation bei Extension desselben zuerst immer an eine Schenkelhalsfraktur und nicht an die seltene Luxation einer Beckenhälfte mit oder ohne Beckenfraktur denken. Aber durch methodische Messung, durch Vergleichung der beiden Beckenhälften, durch Feststellung des verschiedenen Standes der beiden Spinae iliacae ant. und post., durch Nachweis der abnormen Beweglichkeit der Symphyse und einer Articulatio sacroiliaca wird man die Schenkelhalsfraktur leicht ausschließen können. Am schwierigsten ist aber die Differentialdiagnose zwischen der Verrenkung einer Beckenhälfte und der doppelten Vertikalfraktur Malgaignes (s. S. 85). Auch bei letzterer ist, wie bei der Luxation, das Darmbein abnorm beweglich und in seiner Stellung verändert, der Sitzbeinhöcker ist ebenfalls nach einwärts geneigt, das Bein gleichfalls infolge der meist nach oben stattfindenden Verschiebung des ausgebrochenen Beckenstücks scheinbar verkürzt. Die Aehnlichkeit der Symptome der beiden Verletzungen wird aber noch größer, wenn die Luxation der einen Beckenhälfte mit Fraktur kompliziert ist, wie es in den 4 S. 131—132 angeführten Fällen der Fall war (s. auch Fig. 60 S. 130). In solchen Fällen ist durch eine sorgfältige Untersuchung auch per rectum und vaginam der Sitz der Knochenverschiebung im Bereich des hinteren Beckenringes festzustellen, d. h. ob dieselbe in der Kontinuität des Knochens oder in der Articulatio sacroiliaca stattgefunden hat. Auch der Sitz und die Art des Schmerzes, die Verschiedenheit der rauhen Krepitation bei Frakturen und des Knarrens bei Verschiebung der Gelenkenden können zu richtiger Diagnose führen. Am besten wird letztere durch Röntgenuntersuchung festgestellt.

Die Prognose der Luxation einer Beckenhälfte ist stets bedenklich, weil infolge der meist beträchtlichen Gewalteinwirkung so leicht schwere Nebenverletzungen entstehen. 6 von den 12 oben mitgeteilten Fällen starben teils sofort infolge des Unfalls, teils infolge der Zerreißung der Harnröhre und einer an Vereiterung des ganzen Beckens, also 7 Fälle von 12 endigten letal. Nach P. Linser beträgt die Mortalität nahezu 50 %. Sehr rasch heilte der Fall von Enaux, der Verletzte nahm schon 7 Wochen nach dem Unfall seine Arbeit als Dachdecker wieder auf.

Die Behandlung der Luxation einer Beckenhälfte ist dieselbe wie bei den bereits beschriebenen isolierten Zerreißungen der Symphysis ossium pubis und der Articulatio sacroiliaca, sie besteht in Reposition der Knochen und Fixation derselben durch einen entsprechenden Verband oder eine Beckenbandage (s. S. 126 u. 129). In dem in 7 Wochen geheilten Falle von Enaux wurde die Rückenlage mit Beugung des Hüft- und Kniegelenks wegen der Schmerzen nicht vertragen, die extendierte Stellung der Beine erwies sich als zweckmäßiger. In der Tat wird ein Extensionsverband die Verschiebung der betreffenden Beckenhälfte nach oben mit entsprechender Kontraextension am besten korrigieren. Wird die Kontraextension am Damm oder in der Achselhöhle nicht vertragen, dann begnügt man sich mit Hochstellen des Fußendes des Bettes.

4. Die Luxation beider Iliosakralgelenke, d. h. die Luxation des Kreuzbeins.

Die Luxationen des Kreuzbeins sind sehr selten, weil das Kreuzbein gleichsam wie ein doppelter Keil durch einen außerordentlich festen Bandapparat zwischen die Darmbeine eingefügt ist. Das Kreuzbein ist einmal von unten nach oben keilförmig und sodann auch von vorn nach hinten, da die vordere Fläche breiter ist als die hintere. Verschiebungen des Kreuzbeins nach unten und hinten sind daher kaum möglich, und in der Tat sind deshalb auch nur Luxationen des Kreuzbeins nach vorn bekannt, und diese würden vielleicht häufiger vorkommen, z. B. durch Sturz oder Auffallen schwerer Lasten auf die Kreuzbeingegend, wenn nicht die hinteren Tuberositäten der beiden Darmbeine das Kreuzbein überragten, so daß letzteres dadurch etwas geschützt wird. Ferner ist die gekrümmte Ebene der Kontaktflächen der Art. sacroiliaca (s. Fig. 10 S. 11) für die Entstehung einer Luxation nicht günstig. Dazu kommt noch der außerordentlich feste Bandapparat zwischen Kreuz- und Steißbein; derselbe hält bei Gewalteinwirkung eher stand als die Knochen, daher entstehen in solchen Fällen leichter vertikale Frakturen in der Konkavität des Darmbeins oder Kreuzbeins als Luxationen des letzteren. So ist es begreiflich, daß nur in seltenen Ausnahmefällen Luxationen des Kreuzbeins infolge höchst kräftiger, meist direkter Gewalteinwirkungen entstehen können, und es dürfte sich hierbei stets nur um unvollständige oder vollständige Luxationen des Kreuzbeins nach vorn handeln.

Die Luxationen des Kreuzbeins nach vorn entstehen, wie gesagt, besonders durch schwere direkte Gewalt auf die hintere Fläche des Kreuzbeins, z. B. durch Sturz aus beträchtlicher Höhe oder Auffallen schwerer Lasten, ferner durch Kompression des sagittalen Beckendurchmessers, z. B. durch Ueberfahren. Durch Querdruck auf die Hüftkämme erhielt Messerer bei 180 kg eine Diastase der Art. sacroiliaca. Gibson und Harris wollen eine Luxation des Kreuzbeins nach vorn durch heftigen Faustschlag eines Ehemanns auf das Kreuzbein einer allerdings zarten 35jährigen Frau gesehen haben. Malgaigne hält diesen Fall aber nicht für sicher erwiesen, weil nicht per vaginam und per rectum untersucht worden sei.

Malgaigne erwähnt 3 Fälle von Luxationen des Kreuzbeins nach vorn ohne gleichzeitige Luxation der Symphysis ossium pubis.

Von besonderem Interesse ist folgender Fall von Luxation des Kreuzbeins nach vorn durch Ueberfahren, welchen Foucher beobachtete.

Ein 48jähriger Mann wurde durch das Rad eines schwer beladenen Wagens im Bereich des vorderen Teils des Beckens überfahren. Beide Hinterbacken waren stark geschwollen, schlaff und stellten gleichsam einen von dickem Gewebsbrei erfüllten Sack dar. Bei Druck auf beide Spinae iliacae ant. sup. zeigte sich das Becken sehr beweglich, und man fühlte Krepitation. In der linken Weiche war eine äußere Wunde vorhanden, das Skrotum war gequetscht und geschwollen. Tod am 5. Tage nach dem Unfall. Die Sektion ergab einen großen Bluterguß im Becken und in den Fossae iliacae. Das Kreuzbein war nach vorn und oben

luxiert, überragte rechts um 10½ Linien, links um 7 Linien die Ebene der inneren Fossa iliaca. Das Steißbein war ebenfalls nach vorn gerückt. Der hintere Rand des Darmbeins ragte beiderseits sehr nach hinten vor, die Rinne zwischen Darmbein und Kreuzbein war sehr tief. Die Symphysis ossium pubis war unversehrt, dagegen war eine Fraktur des linken Darmbeins in der Nähe der linken Pfanne vorhanden.

Einen fast ähnlichen Fall wie Foucher sah A. Cooper. Wilhelm beschreibt folgenden Fall von Luxation des Kreuzbeins nach vorn ohne sonstige Nebenverletzung, welcher in Heilung überging. Die Annahme einer Luxation des Kreuzbeins nach vorn erscheint mir aber in diesem Falle nicht so ganz sicher.

Ein 46jähriger Mann geriet unter die Platte eines mit Metallschlacken beladenen Fahrstuhls. Wilhelm fand eine Luxation des Kreuzbeins nach vorn. Die Gegend des Kreuzbeins war vertieft, die Cristae der Darmbeine ragten stark nach hinten vor, besonders links, die linke Crista berührte fast den unteren Rand der 12. Rippe. Sonstige Nebenverletzungen waren nicht vorhanden. 4 Wochen nach dem Unfall wurde der Verletzte entlassen, er konnte an zwei Stöcken gehen, schwankte aber ähnlich wie bei angeborner Hüftgelenksluxation. Die Körpergröße war um 6 cm verringert.

Fig. 61.

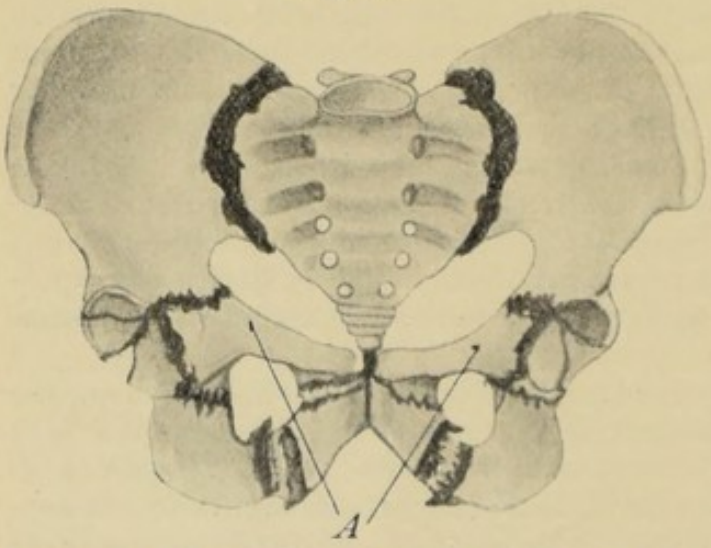

Luxation des Kreuzbeins nach vorn mit multiplen Frakturen im Bereich des vorderen Beckenringes mit Loslösung des Knochenstücks A aus dem letzteren, entstanden durch Kompression des Beckens im sagittalen Durchmesser (vorn an der Symphyse und hinten am Kreuzbein).

Zuweilen ist die Luxation des Kreuzbeins nach vorn mit Läsionen des vorderen Beckenringes verbunden, besonders bei sagittal von hinten oder von vorn wirkenden Gewalten oder bei transversaler oder diagonaler Kompression des Beckens mit Gegendruck, so daß das Becken von zwei Seiten in den genannten Durchmessern zusammengedrückt wird. Im vorderen Beckenring zerreißt entweder die Schamfuge, oder die Knochen brechen entzwei, z. B. nach Fig. 61. Die in solchen Fällen auch am hinteren Beckenringe vorkommenden Frakturen betreffen den hinteren Teil der Darmbeinschaufel oder das Kreuzbein selbst (s. auch Fig. 32—34 S. 52—53).

Intra partum hat man mehrfach bei Beckenenge mit oder ohne Anwendung der Zange eine Zersprengung der beiden Iliosakralgelenke beobachtet. Malgaigne erwähnt die Fälle von Peu, Bach und Smellie. Die Beobachtungen von Paré und Ahlfeld haben wir bereits S. 124 u. 132 erwähnt. Die Spalte bei Zerreißung beider Iliosakralgelenke intra partum ist verschieden groß, in dem Falle von Peu standen die Knochen einen guten Querfinger breit voneinander entfernt. Eine eigentliche Luxation, eine Verschiebung der Knochen findet bei dieser Zerreißung intra partum gewöhnlich nicht statt. Zu-

weilen ist gleichzeitig auch die Symphyse zerrissen und in der Regel wird dieselbe intra partum durch den Kopf des Kindes oder durch Zangendruck zuerst gesprengt, und dann erst erfolgt die Zerreißung der Iliosakralgelenke (s. das Nähere S. 123—124, Zerreißung der Schamfuge intra partum).

Die Verrenkung des Kreuzbeins nach unten ist wegen der keilförmigen, nach unten zugespitzten Gestalt des Kreuzbeins mit seiner oberen breiteren Fläche kaum denkbar. Malgaigne erwähnt nur einen durchaus zweifelhaften Fall von Murville, welcher bei einem 38jährigen Manne durch Sturz aus dem dritten Stock auf die Sitzbeinhöcker eine Luxation des Kreuzbeins nach unten gesehen haben will. Die Symptome bestanden in Schmerz an der Art. sacroiliaca beiderseits, welcher bei Druck auf letztere und bei Bewegung der Beine zunahm; ferner standen die beiden Darmbeinkämme und die hinteren Darmbeingräten höher, das Steißbein dagegen, welches gebrochen war, tiefer. Es war eine vollkommene Paraplegie der Beine vorhanden. Der Verletzte wurde geheilt, die angebliche Luxation des Kreuzbeins nach unten wurde nicht reponiert, und die Lähmung blieb bestehen. Mit Recht läßt Malgaigne diese Beobachtung Murvilles als Luxation des Kreuzbeins nach unten nicht gelten, sondern hält die Verletzung für eine Kompressionsfraktur der unteren Lendenwirbel; durch diese seien die Lähmung und die Verschiebung des gesamten Beckens bedingt. Murville wurde durch die französische Akademie resp. durch Malgaigne veranlaßt, seinen Verletzten 10 Jahre nach dem Unfall nochmals zu untersuchen und darüber zu berichten. Auf Grund dieser Untersuchung hat dann Malgaigne mit Recht die Beobachtung von Murville als Luxation des Kreuzbeins nach unten definitiv zurückgewiesen und dieselbe als Kompressionsfraktur der Lendenwirbelsäule gedeutet, weil sich bei der letzten Untersuchung des Verletzten ergab, daß die Stellung des Kreuzbeins zum Darmbein, zu den hinteren Spinae und zu den Sitzbeinhöckern durchaus nicht verändert war.

Einen weiteren Fall von Verrenkung des Kreuzbeins nach unten, nach oben oder hinten habe ich in der Literatur nicht gefunden, so daß also bis jetzt nur die unvollständige Luxation des Os sacrum nach vorn beobachtet worden ist und zwar in der Regel mit gleichzeitiger Fraktur des Darmbeins oder Schambeins oder mit Zerreißung der Symphysis ossium pubis.

Die Prognose der Verrenkung des Kreuzbeins ist wegen der großen Gewalteinwirkung, vor allem wegen der komplizierenden Weichteilverletzungen stets bedenklich. Die bis jetzt bekannten Fälle sind, mit Ausnahme des zweifelhaften Falles von Wilhelm, sämtlich tödlich verlaufen. Günstiger ist die Prognose der Diastase der beiden Iliosakralgelenke intra partum. Die drei von Malgaigne erwähnten Fälle von Peu, Bach und Smellie heilten sämtlich.

Die Diagnose und Behandlung geschieht nach denselben Grundsätzen, wie bei der einseitigen Zerreißung resp. Luxation der Articulatio sacroiliaca (s. diese S. 128—129). Die genauere Diagnose wird vor allem durch Anwendung der Röntgenstrahlen erleichtert.

5. Die Luxation beider Iliosakralgelenke und der Symphysis ossium pubis.

Von dieser seltenen, schweren Verletzung finden sich in der älteren Literatur mehrere von Malgaigne erwähnte Fälle, z. B. zwei von A. Cooper und je 1 Fall von J. Cloquet und Thouvenet. Richerand beschrieb ferner ein entsprechendes Beckenpräparat aus dem Musée Dupuytren. Aus der neueren Literatur hebe ich die Fälle von Lane, Dolbeau, Dubreuil, Erichsen, Pollock und Ahlfeld hervor, so daß ich also im ganzen 11 Fälle zusammenstelle. Sämtliche Verletzte starben in den ersten Tagen oder Wochen infolge der Verletzung der Beckenorgane, z. B. am 1., 2., 4. und 16. Tage nach dem Unfall. Das von Richerand beschriebene Präparat stammte von einem Individuum, welches erst $2^1/_2$ Monate nach dem Unfall starb. Die Luxationen in den oben erwähnten Fällen von Cooper, J. Cloquet, Thouvenet und Richerand waren sämtlich durch schwere direkte Gewalten entstanden. In den beiden Beobachtungen von A. Cooper fiel in dem einen Falle auf einen Mann ein schweres Zuckerfaß, in dem anderen wurde eine Frau durch ein Wagenrad an einen Pfosten gedrückt; der erste Verletzte starb am 1. Tage, die Frau am 2. Tage nach dem Unfall. In dem Falle von J. Cloquet fiel ein Fuhrmann vom Wagen, und sehr schweres Zimmerholz stürzte auf ihn herab, er starb nach 4 Tagen; Thouvenets Verletzter wurde durch einen schwer beladenen Wagen überfahren, er lebte 16 Tage. Das von Richerand beschriebene Präparat stammt von einem Steinbrecher, welcher durch einstürzendes Erdreich verletzt worden war, er lebte, wie schon erwähnt, am längsten, $2^1/_2$ Monate.

Nur in dem Falle von Thouvenet handelte es sich um eine dreifache Luxation des Beckens ohne Fraktur, in allen übrigen oben genannten Fällen waren gleichzeitig Frakturen vorhanden, z. B. Fraktur des Scham- und Sitzbeins einer Seite oder, wie z. B. in einem Falle von A. Cooper, auf der einen Seite ein Pfannenbruch und auf der anderen Seite Fraktur des Darmbeins, des Schambeins und Sitzbeins. An dem von Richerand beschriebenen Präparat des Musée Dupuytren fanden sich 2—3 Frakturen des linken und rechten Darmbeins und ein Querbruch des Kreuzbeins.

Aus der neueren Literatur erwähne ich, wie gesagt, noch folgende Fälle von Luxation der Symphysis ossium pubis und der beiden Iliosakralgelenke infolge äußerer Gewalteinwirkungen und zwar von Dubreuil, Pollock, Erichsen, Lane, Dolbeau und Ahlfeld. In dem Falle von Pollock starb der Kranke 14 Tage nach dem Unfall, die Sektion ergab eine Trennung der Symphysis ossium pubis und beider Iliosakralgelenke mit zwei kleinen Rißfrakturen am Os sacrum und Os ilium. In dem von Erichsen beobachteten Falle war die Verletzung durch Einklemmung eines Mannes zwischen zwei Eisenbahnwagen entstanden, die Blase war nicht verletzt, der Patient starb im Anschluß an den Unfall. Der Verletzte von Lane erlitt eine Zerreißung der Schamfuge und des Iliosakralgelenks beiderseits durch einen Rollwagen, ein Riß im Fundus vesicae wurde durch Naht geschlossen und ohne Peritonitis

geheilt, der Kranke starb aber schließlich an Pneumonie. Ueber die Fälle von Dubreuil und Dolbeau fehlen mir die näheren Angaben.

Mehrfach hat man intra partum bei Beckenenge mit oder ohne Anwendung der Zange eine Zerreißung der Symphysis ossium pubis und der beiden Iliosakralgelenke gesehen, zuerst erfolgt gewöhnlich die Zerreißung der Schamfuge, dann die der beiden Iliosakralgelenke, zuweilen unter hörbarem Krachen. Hierher gehört z. B. die S. 124 erwähnte Beobachtung von Ahlfeld, wo eine Zerreißung der Schamfuge mit großer Diastase auch mit einer Lockerung der beiden Iliosakralgelenke verbunden war.

Die Prognose der Luxation resp. Zerreißung der Symphysis ossium pubis und der beiden Iliosakralgelenke durch äußere Gewalt ergibt sich aus dem Gesagten als sehr ungünstig, ganz besonders, wenn zu der Verletzung der Beckengelenke und Beckenknochen noch Weichteilverletzungen hinzukommen, so daß der Kranke dann an den Folgen der Blasenzerreißung, der Beckeneiterung oder der Gangrän zu Grunde geht. Bis jetzt haben, wie gesagt, sämtliche Fälle, mit Ausnahme der intra partum entstandenen Fälle, letal geendigt. Die Prognose einer nicht komplizierten Zerreißung der Schamfuge und der beiden Iliosakralgelenke intra partum ist günstiger.

Bezüglich der Diagnose und der Behandlung verweise ich auf das, was wir bezüglich der isolierten Zerreißung resp. Luxation der Symphysis ossium pubis und der Articulatio sacroiliaca bereits hervorgehoben haben (s. S. 125—126 und S. 128—129).

6. Die Luxation des Steißbeins in der Symphysis sacrococcygea.

Die von Avicenna zuerst erwähnte Verrenkung des Steißbeins wurde besonders von A. Paré und J. L. Petit ausführlicher beschrieben und von letzterem für eine relativ häufige Verletzung erklärt, dagegen wurde ihr Vorkommen besonders von Boyer direkt bestritten. Wie so oft, so liegt auch hier die Wahrheit in der Mitte. J. L. Petit hat das Vorkommen der Steißbeinverrenkungen jedenfalls sehr übertrieben, aber dieselben vollkommen zu leugnen wie Boyer, ist falsch. Steißbeinverrenkungen kommen in der Tat in allerdings nur sehr seltenen Fällen vor und zwar besonders nach vorn, seltener nach hinten oder nach der Seite. In der Mehrzahl der angeblichen Steißbeinluxationen handelt es sich nach meiner Ansicht um Frakturen mit entsprechender Dislokation des unteren Bruchstücks.

Von der Luxation des Steißbeins nach hinten erwähnt Malgaigne einen Fall von Lauvergat und von der Luxation nach vorn 6 Fälle, und zwar 4 bei Frauen und 2 bei Männern. In einem Falle war die Luxation des Steißbeins nach vorn mit Fraktur des Kreuzbeins kompliziert. Roser sah eine Luxation des Steißbeins nach der Seite.

Die Luxationen entstehen meist durch direkte Gewalt, besonders durch Stoß oder Fall auf das Steißbein.

Von Fällen aus der neueren Literatur hebe ich besonders diejenigen von Bonnafont, Roser und Gärtner hervor. Die zwei Be-

obachtungen von Bonnafont erscheinen mir zweifelhaft, vielleicht handelte es sich hier um Frakturen mit Dislokation des unteren Bruchstücks. Die Fälle sind folgende.

Bonnafont beobachtete eine Luxation des Steißbeins nach vorn und eine nach hinten. Eine Nonne fiel mit der Gesäßgegend auf ein Nachtgeschirr, welches zerbrach. Bonnafont sah die Patientin erst 1 Monat nach dem Unfall. Patientin klagte über Schmerzen im After beim Stuhlgang, beim Husten, Niesen, ferner über ziehende Schmerzen in beiden Oberschenkeln, über Unvermögen zu sitzen und über seltenes Urinieren. Bonnafont fand bei der Untersuchung per rectum eine Luxation des Steißbeins nach vorn, es bildete mit dem Os sacrum fast einen rechten Winkel, quer in den Mastdarm hereinragend. Die Luxation wurde durch Fingerdruck reponiert und die Retention des Steißbeins wurde durch $^1/_4$stündige Fingerkompression unterhalten. Am nächsten Tage war die Luxation teilweise wieder nachweisbar; es wurde daher dreimal täglich durch eine Wärterin möglichst lange das Steißbein durch Fingerdruck von vorn und oben nach hinten und unten in seiner normalen Stellung erhalten und so Heilung erzielt.

Der zweite Fall Bonnafonts betrifft eine Luxation des Steißbeins nach hinten. Eine Frau fällt mit der Steißgegend auf eine Steinkante, sie klagte über Schmerzen in der Aftergegend, besonders nach tieferen Respirationsbewegungen und beim Husten, über Schmerzen in den Oberschenkeln, erschwertes Gehen und über Harndrang. Bonnafont fand eine Luxation des Steißbeins nach hinten. Reposition der Luxation durch Fingerdruck per rectum und von außen. Die Retention wurde in der Weise unterhalten, daß mehrmals täglich ein stark gekrümmter, elastischer Katheter in das Rektum eingeführt und das Steißbein unter gleichzeitigem Druck von außen in der richtigen Lage erhalten wurde. Heilung.

Roser sah bei einer 36jährigen Frau eine, wie mir scheint, einwandfreie Luxation des Steißbeins nach der linken Seite. Im Bereich des Steißbeins waren heftige Schmerzen vorhanden, die Frau zeigte auffallende Kollapserscheinungen, das Gesicht war ganz verzerrt. Im Mastdarm war die Luxation des Steißbeins nach links leicht zu palpieren. Durch Druck nach unten und rechts von außen und per rectum rückte das Steißbein plötzlich in seine normale Stelle und blieb hier auch; alle Beschwerden schwanden teils sofort, teils in den nächsten Tagen.

Endlich erwähne ich noch eine von Gärtner beobachtete Steißbeinverrenkung, über welche mir aber keine näheren Angaben zur Verfügung stehen.

Die Symptome einer Verrenkung des Steißbeins ergeben sich aus dem bereits Gesagten, sie bestehen in meist sehr heftigen Schmerzen, welche durch die geringsten Bewegungen vermehrt werden, ferner in Stuhldrang, ja zuweilen werden peritonitische Reizerscheinungen und allgemeine Kollapssymptome beobachtet. Bei der Untersuchung der Steißbeingegend findet man zuweilen eine äußere Anschwellung und Ekchymosen, bei Druck auf das Steißbein klagt der Kranke über sehr heftigen Schmerz. Durch Digitaluntersuchung per rectum läßt sich dann feststellen, daß das Steißbein meist nach vorn, in Ausnahmefällen nach hinten oder seitlich disloziert ist. Die Dislokation des Steißbeins kann bei der Luxation nach vorn derartig sein, daß das Rektum vollständig durch dasselbe verlegt wird und der Finger nicht in den Mastdarm eindringen kann. Bei Verschiebung des Steißbeins nach hinten kann die Spitze des Steißbeins leicht die Haut perforieren. In der Regel dürfte es schwierig, ja zuweilen unmöglich

sein, zu entscheiden, ob es sich um Fraktur oder Luxation des Steißbeins handelt. Für Fraktur spricht besonders das Vorhandensein rauher Knochenkrepitation und die Unebenheit der Fragmente, ferner wird sich die Deformität bei Fraktur sehr leicht beseitigen lassen, aber in der Regel auch sofort wiederkehren, wie z. B. in den beiden Fällen von Bonnafont, welche ich aus diesem Grunde für Frakturen und nicht für Luxationen halten möchte. Bei einer Luxation wird sich der Kranke nach der Reposition sofort schmerzfrei fühlen, wie z. B. in dem Falle Rosers, nicht so bei Fraktur; ferner sind die Luxationen durch eine größere Länge des unteren Fragmentes kenntlich. Wir betonten bereits, daß die Mehrzahl der angeblichen Steißbeinluxationen Frakturen sein dürften.

Die Behandlung der Steißbeinluxation besteht in entsprechender Reposition derselben durch Fingerdruck vom Rektum aus und von außen. Nach der Reposition des luxierten Steißbeins fühlt sich der Kranke sofort sehr erleichtert, alle subjektiven und objektiven Erscheinungen sind beseitigt, wenn die Verrenkung nicht durch Fraktur kompliziert ist. Ist die Reposition erschwert, oder will man Rezidive der Luxation verhüten, so wird man zuweilen ähnlich wie bei Frakturen des Steißbeins verfahren müssen (Tamponade des Rektums, Knochennaht u. s. w.).

§ 30. Die pathologischen und angeborenen Luxationen des Beckens. — Die Lockerung der Beckenverbindungen im Verlauf der Schwangerschaft. — Die pathologischen Verrenkungen sind im wesentlichen mehr oder weniger ausgesprochene, nicht traumatisch entstandene Diastasen, gewöhnlich ohne Verschiebung der Knochen. Hierher gehört vor allem die spontane Lockerung der Schamfuge und der beiden Iliosakralgelenke im Verlauf der Schwangerschaft.

Diese spontane, allmählich zunehmende Erschlaffung resp. Lockerung der Beckenverbindungen im Verlauf der Schwangerschaft war schon Hippokrates bekannt, ebenso Paré, wie wir schon früher erwähnt haben. Die Relaxation der Beckenverbindungen während der Schwangerschaft ist bis zu einem gewissen Grade physiologisch, die pathologische Erschlaffung der Beckengelenke stellt gleichsam einen höheren Grad dieser physiologischen Nachgiebigkeit der Schamfuge und der Iliosakralgelenke dar. Die Ursache dieser übermäßigen pathologischen Lockerung der Schamfuge und der beiden Iliosakralgelenke infolge der Schwangerschaft hat man besonders in Zirkulationsstörungen infolge des Druckes durch den Kopf des Fötus auf die Venenplexus des Beckens gesucht. Infolgedessen soll es zu Oedem und Erweichung des Bandapparates der Schamfuge und der beiden Iliosakralgelenke kommen. Diese Erklärung dürfte für die Mehrzahl der Fälle zutreffend sein, wo die Lockerung der Beckengelenke sich im 7. oder 8. Monat der Schwangerschaft bemerkbar macht. Aber zuweilen hat man die Lockerung des Beckenbandapparates schon im 2. Monat der Schwangerschaft beobachtet, wo der Fötus noch zu klein ist, um einen Druck auf die Beckenvenen auszuüben. Courot sah die Lockerung der Beckengelenke nach einem Abortus. Somit kann der Druck des Fötus nicht die einzige Ursache dieser Erschlaffung

der Beckengelenke sein. Vielleicht sind in solchen Fällen sonstige Zirkulationsstörungen, z. B. infolge von Herz- und Lungenkrankheiten, sonstige venöse Stauungen am Becken von ätiologischer Bedeutung. Stoltz sah die Lockerung der Beckengelenke bei allgemeiner Plethora, bei sehr fetten Personen, bei kachektischen Zuständen, bei zu starken Anstrengungen und bei außergewöhnlichem Umfang des schwangeren Uterus; zuweilen geben äußere Traumen, z. B. Heben schwerer Gegenstände, die Gelegenheitsursache ab. In manchen Fällen bleibt die Lockerung auf die Iliosakralgelenke oder seltener nur auf die Symphyse beschränkt.

Die Symptome einer Erschlaffung der Schamfuge und der Iliosakralgelenke machen sich, wie gesagt, meist im 7. oder 8. Monat der Schwangerschaft geltend: sie bestehen in Schmerzen in der Schamfuge und in den Iliosakralgelenken beim Gehen und Stehen, in unsicherem, erschwertem Gang, in leichter Ermüdung, in Gefühl von Schwäche, von mangelhafter Stützfähigkeit des Beckens, in Schmerzen in Rückenlage, besonders auch bei Bewegung der Beine; letztere können in der Rückenlage nicht ordentlich erhoben werden. In hochgradigeren Fällen ist bei genauerer Untersuchung eine deutliche abnorme Beweglichkeit der Schamfuge und der beiden Iliosakralgelenke nachweisbar. Eine eigentliche Diastase ist in der Regel in der Schwangerschaft noch nicht vorhanden, sie tritt meist erst nach der Entbindung auf. Von sonstigen Beschwerden sind besonders die Harnbeschwerden hervorzuheben, es besteht Harndrang oder die Urinentleerung ist erschwert, ja sie kann infolge Senkung des Uterus und der Harnblase vollständig unmöglich sein. Oft müssen die Patientinnen in den letzten Schwangerschaftsmonaten zu Bett liegen oder können nur nach Anlegung einer fixierenden Beckenbandage gehen.

Infolge der Entbindung solcher Frauen mit erschlafften Beckenverbindungen können dann alle Symptome noch zunehmen, es kann, wie wir sahen, eine vollständige Zerreißung der Schamfuge und der Iliosakralgelenke besonders bei Beckenenge und bei schweren Zangengeburten entstehen. Die Entbindung selbst wird durch die Lockerung der Beckenverbindungen zuweilen erleichtert, weil die erweiterten Beckendurchmesser den Kopf des Kindes leichter durchtreten lassen, in anderen Fällen aber ist die Geburt infolge der großen Schmerzen und durch die Beweglichkeit der Knochen erschwert. Nach der Entbindung ist dann eventuell eine deutliche Diastase der Schamfuge oder der Iliosakralgelenke oder sämtlicher Beckengelenke nachweisbar; eine eigentliche Luxation, eine Verschiebung der Knochen kommt seltener vor. In solchen Fällen ist das Gehen längere Zeit gewöhnlich vollständig unmöglich.

Wenn infolge der Entbindung oder des Wochenbetts keine Komplikationen durch Nebenverletzungen, Entzündungen und Eiterungen entstehen, dann ist der Verlauf günstig, die Beckenverbindungen werden gewöhnlich in einigen Wochen bis 2 Monaten wieder fest, zuweilen aber erst nach 4—6—9 Monaten. Mehrfach waren sogar mehrere Jahre lang Beschwerden vorhanden, ja in einzelnen Fällen blieb erschwertes Gehen, besonders hinkender Gang dauernd bestehen. Zuweilen kompliziert sich die Lockerung der Beckengelenke im Wochenbett mit Entzündung und Eiterung, mit eitriger Peritonitis, mit sekundärer Pyämie und Sepsis, so daß hierdurch der Tod eintritt.

Der pathologisch-anatomische Befund besteht in den nicht komplizierten Fällen in einer Zunahme der Gelenkflüssigkeit in den Iliosakralgelenken, in Erweichung und Dehnung des Bandapparates, in ödematöser Durchtränkung des Zwischenknorpels der Schamfuge; an Stelle des letzteren und des Knorpels der Iliosakralgelenke findet sich zuweilen ein dickes rotes fibröses Gewebe.

Aus der Literatur seien folgende Fälle von spontaner Lockerung der Beckengelenke kurz erwähnt.

Basham beobachtete eine spontane Lockerung der Beckengelenke bei einer Frau in der fünften Schwangerschaft, dann in erhöhtem Maße in der sechsten Schwangerschaft, so daß die Patientin lange Zeit bettlägerig war. Patientin konnte erst nach Anlegung einer Beckenbinde gehen.

Courot, Putegnat, Stoltz, Herrgott, Ferd. Martin, Debout, v. Winckel, Zweifel und P. Trousseau haben die Erschlaffung der Schamfuge und der Iliosakralgelenke während der Schwangerschaft und im Wochenbett genauer beschrieben und einschlägige Fälle mitgeteilt. Trousseau sah sie besonders auch nach normal verlaufenden Geburten, während in der Schwangerschaft keine Beschwerden vorhanden gewesen waren. Trousseau hält die pathologische Erschlaffung der Beckenverbindungen für eine Folge bezw. für einen höheren Grad der physiologischen Relaxation während der Schwangerschaft.

Trousseau sah 2 Fälle von puerperalen eitrigen Entzündungen der Articulatio sacroiliaca im Anschluß an solche nicht beachtete Relaxationen der Beckengelenke.

Barker hat über 11 Fälle von Erschlaffung der Beckengelenke während der Schwangerschaft bei sonst normalem, nicht verengtem Becken berichtet. Nach ihm ist die Ursache in Oedem und Erweichung des Bandapparates infolge von Venenkompression durch den tiefstehenden Kopf zu suchen. Auch die Harnbeschwerden, die Ischurie und Irritabilität der Blase ist nach Barker durch Druck des Kindskopfes bedingt.

Die Prognose der spontanen Erschlaffung resp. Diastase der Schamfuge und der Iliosakralgelenke ergibt sich aus dem bereits Gesagten; in der Regel tritt, wie bereits erwähnt, in nicht komplizierten Fällen bei sachgemäßer, lange genug fortgesetzter Behandlung Heilung ein, so daß die Beckenverbindungen wieder fest werden. Zuweilen aber kehrt das Leiden in den nächsten Schwangerschaften und Wochenbetten wieder, und solche rezidivierende Fälle sind schwer zu heilen. Wird das Leiden nicht beachtet und nicht sachgemäß behandelt, dann kann es ebenfalls unheilbar werden, auch hat man in solchen Fällen, wie wir sahen, eitrige Entzündungen der Schamfuge und der Iliosakralgelenke im Puerperium auftreten sehen (P. Trousseau).

Die Diagnose wird in den meisten Fällen entsprechend den oben geschilderten subjektiven und objektiven Symptomen durch eine genaue Untersuchung des Beckens und durch Anwendung der Röntgenstrahlen leicht zu stellen sein. Charakteristisch ist der auf die Schamfuge und die Iliosakralgelenke beschränkte Sitz der Schmerzen sowohl spontan als bei Druck.

Die Behandlung der spontanen Lockerung resp. Diastase der Beckengelenke in der Schwangerschaft besteht in zirkulärer Fixation des Beckens durch Bindenverbände, durch Ledergürtel oder Stahlgürtel mit Schenkelriemen, damit der Gürtel nicht nach oben rutscht, durch eine das Becken allseitig umfassende Bandage (Beckenleibbinde) mit Schenkelriemen u. s. w.

In jedem Falle sollen die Kranken nicht zu viel gehen, zuweilen ist Bettruhe durchaus in den letzten Monaten der Schwangerschaft notwendig. In leichteren Fällen können die Frauen mit ihrer Beckenbandage gut gehen. Je früher das Leiden sachgemäß behandelt wird, um so rascher erfolgt die Konsolidation. Bei heftigeren Schmerzen, bei Entzündungserscheinungen empfehlen sich kalte Bäder, Eis und vor allem Bettruhe. Narkotika wird man in solchen Fällen nicht entbehren können. Wird das Leiden durch die Entbindung verschlimmert, ist eine wirkliche Diastase oder eine Luxation der Schamfuge und der Iliosakralgelenke eingetreten, dann ist dieselbe nach den hierfür gültigen S. 126 u. 129 beschriebenen Regeln zu behandeln. Komplikationen, wie eitrige Entzündungen, Karies, Nekrose u. s. w. werden nach allgemeinen Regeln durch baldige Inzision und Drainage (Tamponade), durch Auslöffelung, Resektion etc. behandelt (s. Krankheiten der Beckengelenke).

Eine zweite Ursache für die Entstehung pathologischer Verrenkungen am Becken ist vor allem die Sakrokoxalgie, die akute und besonders die chronische Entzündung des Iliosakralgelenks. Wie an anderen Gelenken, so können auch hier gelegentlich Distentionsluxationen infolge Ausdehnung des Bandapparates durch akute oder chronische Gelenkexsudate, Deformations- und Destruktionsluxationen infolge Veränderung der Gelenkkörper durch deformierende Entzündungen, durch Karies, Nekrose, durch Zerstörung der Bänder u. s. w. vorkommen. Malgaigne hält das Vorkommen dieser pathologischen Luxationen infolge von Sakrokoxalgie für zweifelhaft, wenigstens sei die Häufigkeit derselben sehr übertrieben worden, denn es sei kaum möglich, eine Dislokation des Darmbeins in der Articulatio sacroiliaca anzunehmen, wenn die Symphysis pubis gesund sei. Malgaigne glaubt, daß in solchen Fällen die Verkürzung des Beins, das Höherstehen des Darmbeins und die größere Beweglichkeit desselben nur scheinbar sei, und daß diese scheinbaren Symptome einer pathologischen Verrenkung des Darmbeins infolge der Entzündung einer Articulatio sacroiliaca (Sakrokoxalgie) in Wirklichkeit durch eine vorhandene Ankylose resp. Steifigkeit des Hüftgelenks bedingt seien. Infolge der letzteren und infolge der dadurch verursachten Veränderung der Beckenneigung stehe das Darmbein scheinbar höher und sei das Bein scheinbar verkürzt; die angeblich größere Beweglichkeit des Darmbeins gehe nicht im Iliosakralgelenk, sondern in Wirklichkeit im Lendenteil der Wirbelsäule vor sich.

Für gewisse Fälle sind diese Angaben Malgaignes durchaus zutreffend, aber das Vorkommen von pathologischen Verrenkungen infolge von Sakrokoxalgie ist nicht zu bezweifeln, häufig sind sie allerdings nicht. Jedenfalls ist es auch richtig, daß man bei der Differentialdiagnose einer angeblichen Beckenluxation die Verschiebungen des Beckens bei Koxalgie (Coxitis) stets berücksichtigen soll, wie auch Tillaux mit Recht betont hat. Auf die Beckendeformität nach Coxitis kommen wir noch in §§ 81–82 zurück. Hier sei nur betont, daß sich das Becken bei fixiertem Oberschenkel nach Waldeyer um drei Achsen in der zugehörigen Hüftpfanne drehen kann, um eine Querachse, um eine sagittale und vertikale Achse; im letzteren Falle findet eine Rotation

des Beckens statt. Nach allen diesen Bewegungen treten in dem erkrankten Gelenke Verschiebungen auf, das Femur ist gegen das Becken gebeugt, das Becken neigt sich ferner auf die kranke Seite, und in späteren Stadien tritt auch eine Einwärtsrotation des Femur mit Adduktion ein.

Auch bei der Diagnose dieser pathologischen Diastasen oder Verrenkungen sind die Röntgenstrahlen von Nutzen.

Die Behandlung der pathologischen Diastasen bezw. Verrenkungen infolge von Sakrokoxalgie geschieht nach allgemeinen Grundsätzen, im wesentlichen nach den Regeln der traumatischen Verschiebungen der Beckenknochen (s. S. 129). Bei noch vorhandener Erkrankung des Iliosakralgelenks ist vor allem diese als die Grundursache zu heilen (s. §§ 68—72, Krankheiten des Iliosakralgelenks).

Auch an der Schamfuge kommen natürlich infolge von akuten und chronischen Entzündungen derselben (s. §§ 68—72) pathologische Diastasen resp. Verrenkungen vor, ähnlich wie nach Traumen. Wir werden auf dieselben ebenfalls bei den Erkrankungen der Symphyse, z. B. bei der Tuberkulose derselben, zurückkommen. Die Deformität der pathologischen Symphysenverschiebung ist ähnlich wie bei der traumatischen, ebenso die Behandlung, wenn die Erkrankung der Schamfuge abgelaufen ist. Besteht die Affektion der Symphysis pubis als Grundursache der Verrenkung noch, so ist natürlich vor allem diese zu heilen. Auch hier ist in diagnostischer Beziehung die Röntgendurchleuchtung nützlich.

Die angeborenen Luxationen des Beckens dürften außerordentlich selten sein, die von einzelnen Autoren als solche beschriebenen Fälle sind zum Teil keine angeborenen Luxationen, oder nur sehr unvollständige. Bassius beschreibt eine angeborene Diastase der Articulatio sacroiliaca bei Neugeborenen und jungen Kindern, und hält sie für eine häufige Ursache des Hinkens. Malgaigne bezweifelt aber die richtige Beschreibung dieser Fälle und meint, Bassius habe es in seinen Beobachtungen mit angeborenen oder pathologischen Verrenkungen des Hüftgelenks zu tun gehabt. Malgaigne hält auch die sonst als angeborene Verrenkungen des Beckens beschriebenen Fälle für sehr fraglich. Die angeborene Diastase der Symphysis pubis bei Ectopia vesicae ist natürlich nicht als kongenitale Verrenkung zu betrachten, sondern als Bildungshemmung der in ihrer normalen Lage befindlichen Schambeine (s. §§ 81 u. 82, angeborene Deformitäten). Guérin behauptet, eine angeborene Verschiebung des Darmbeins auf das Kreuzbein mit angeborener Hüftgelenksverrenkung und Verkrümmung der Wirbelsäule gesehen zu haben. Guérin fand ferner eine angeborene Diastase, ein angeborenes Klaffen der Symphysis ossium pubis und der Articulatio sacroiliaca mit Drehung der Schambeine auf die Außenfläche der Sitzbeine bei einem mißgebildeten Fötus.

Die Symptome und Behandlung von wirklichen kongenitalen Beckenluxationen werden im wesentlichen dieselben sein, wie bei traumatischen (s. § 29 S. 120 ff.). In diagnostischer Beziehung empfiehlt sich auch hier besonders die Röntgenphotographie.

IV. Kapitel.

Verletzungen der Weichteile des Beckens.

Quetschungen (Kontusionen). Subkutane Zerreißungen. Traumatische Muskelverknöcherungen. Die Wunden der Beckengegend mit besonderer Berücksichtigung der Stichwunden, der Rißquetschwunden und der Pfählungsverletzungen.

(S. Literaturverzeichnis III.)

S. auch §§ 36 ff. (Schußwunden), §§ 39 ff. (Verletzungen und Unterbindung der Blutgefäße) und §§ 55 ff. (Verletzungen der Nerven).

§ 31. Die Quetschungen (Kontusionen) der Beckenweichteile. — Die Verletzungen der Weichteile des Beckens sind teils Quetschungen (Kontusionen), teils offene Wunden. Zu den letzteren gehören besonders auch die am Becken nicht selten vorkommenden sog. Pfählungsverletzungen und die Schußwunden. Wir beschäftigen uns zuerst mit den Quetschungen (Kontusionen) der Beckenweichteile.

Die Quetschungen der das Becken bedeckenden Weichteile (der Haut, des Unterhautzellgewebes, der Blut- und Lymphgefäße, der Muskeln, Nerven etc.) rufen im allgemeinen nur selten schwerere lokale Erscheinungen hervor, falls die Beckenknochen und die Beckenorgane unversehrt sind. Besonders durch Ueberfahren, durch Fall aufs Gesäß oder auf die Kreuzbeingegend können vorzugsweise bei fetten, korpulenten Individuen beträchtliche Blutungen in und unter die Haut entstehen, welche sich dann in den nächsten Tagen durch schwarzrötliche, schwarzgelbliche Verfärbungen und durch schwappende Blutergüsse unter der Haut und in den gequetschten Muskeln kenntlich machen. Vor kurzem sah ich dreimal bei Kindern durch Ueberfahren der vorderen Beckengegend schwere Kontusionen der Weichteildecken ohne Fraktur mit vollständiger Restitutio ad integrum in kurzer Zeit. Derartige schwere Kontusionen des Beckens ohne Fraktur, besonders am elastischen kindlichen Becken, haben wir bereits bei der Lehre von den Frakturen erwähnt.

Zuweilen treten die lokalen Verletzungen bei Kontusionen der Beckengegend wenig oder gar nicht in den Vordergrund, mehr dagegen die Shokerscheinungen, wie wir sie § 26 S. 92 genauer geschildert haben, oder z. B. infolge des Sturzes auf das Gesäß ist eine schwere Commotio cerebri et medullae spinalis vorhanden, und durch sie wird das Symptomenbild vor allem beherrscht. In einer weiteren Kategorie von Quetschungen der Beckengegend sind Komplikationen infolge der Verletzung größerer Blutgefäße und der verschiedenen Beckenorgane vorhanden.

Auf die Verletzungen der größeren Blutgefäße des

Beckens durch Kontusionen und auf ihre Folgezustände, die Aneurysmen, werden wir später genauer eingehen (s. Kap. VI §§ 40 ff.).

Bezüglich der Symptomatologie der bei Quetschungen der Beckengegend etwa vorkommenden Verletzungen der Beckenorgane, besonders der Harnröhre, der Harnblase, des Darms verweise ich auf § 26 S. 92 ff. (Frakturen). Nur bezüglich der Entstehung der traumatischen Blasenruptur bei Kontusionen sei hier hervorgehoben, daß nach den Leichenversuchen von Berndt die Blasenwand da reißt, wo von der Umgebung der geringste Gegendruck stattfindet. Die stark gefüllte Blase reißt am leichtesten oben oder hinten, wo die Därme nur einen geringen Gegendruck ausüben. Die Risse sind gewöhnlich intraperitoneal. Die schwach gefüllte Blase wird durch ein Trauma meist von oben getroffen, sie reißt gegen den nachgiebigen Beckenboden zu. Die hinteren Risse sind intraperitoneal, die vorderen extraperitoneal.

Zuweilen beobachtet man Quetschungen der Blasenwand mit Blutungen in die letztere und mit partieller Abreißung der Blasenschleimhaut. Einen derartigen bemerkenswerten Fall von Kontusion der Harnblase beschreibt Zuckerkandl.

Ein 33jähriger Arbeiter will aus einem Fasse einen schweren Gegenstand herausholen, legt sich zu diesem Zwecke mit der Unterbauchgegend über den Faßrand und richtet sich dann plötzlich kräftig in die Höhe. Hierbei hatte er in der Blase ein unangenehmes Gefühl, am folgenden Tage war Blutharnen vorhanden, was 3 Wochen andauerte. 14 Tage nach der Verletzung konstatierte Zuckerkandl durch Kystoskopie an der hinteren Blasenwand und im Blasenfundus einige blaurote, bis kreuzergroße, prominierende Plaques, an einzelnen Stellen scheint die Schleimhaut abgerissen. Die Einmündungsstelle des rechten Harnleiters ist geschwellt und blaurot verfärbt, der aus der Papille austretende Urin ist normal. Infolge der Quetschung hatten also Sugillationen der Blasenwand, Blutungen in die Blasenwand mit partieller Abreißung der Schleimhaut stattgefunden.

Was die subkutanen Zerreißungen der Lymphgefäße betrifft, so sind dieselben besonders in der Kreuzbein-Lendengegend von größerem praktischen Interesse. Hier kommen nach stumpfen Gewalteinwirkungen beträchtlichere Lymphextravasate vor, auf welche wir etwas genauer eingehen müssen. Liniger hat 3 Fälle von umschriebenen subkutanen Flüssigkeitsansammlungen in der Kreuzbein-Lendengegend nach stumpfer Gewalteinwirkung, nach Quetschung beschrieben, welche er analog der traumatischen Meningocele am Schädel nach Schädelfrakturen als „Meningocele spinalis spuria traumatica“ bezeichnet, also für subkutane Ansammlung von Liquor cerebrospinalis infolge Zerreißung der Rückenmarkshäute erklärt. Thiem hat die Bezeichnung „Meningocele spinalis spuria traumatica“ in sein Handbuch der Unfallheilkunde (1898) aufgenommen und durch Schmidt ebenfalls einen hierher gehörigen Fall veröffentlichen lassen.

Von den 3 Fällen Linigers ist sein erster Fall besonders typisch. Ein 20jähriger Steinbrecher erleidet durch herabstürzende Steinmassen eine starke Quetschung der Kreuzbein-Lendengegend und ist 12 Stunden bewußtlos. Am folgenden Tage findet sich eine von dem 8. Brustwirbel bis zur Mitte des Kreuzbeins reichende, etwa 10 cm breite, schwappende Geschwulst. Bei Druck auf die Geschwulst fand keine

Verkleinerung derselben statt. Zeichen von Gehirn- oder Rückenmarkkompression waren nicht vorhanden. Durch Punktion wurde ein Liter bernsteingelber Flüssigkeit entleert, ohne daß Erscheinungen seitens des Zentralnervensystems auftraten. Die Flüssigkeit erwies sich bei der chemischen Untersuchnng als Liquor cerebrospinalis. Aehnlich waren zwei andere Fälle.

Liniger kommt, wie gesagt, auf Grund seiner Beobachtungen zu dem Schlusse, daß es sich hier um eine subkutane Ansammlung von Liquor cerebrospinalis infolge der Verletzung der Rückenmarkshäute handelt; dieselbe sei infolge von Quetschung besonders da möglich, wo die Rückenmarkshäute keine schützende Knochendecke hätten, wie z. B. an den hinteren und vorderen Zwischenwirbellöchern und an den entsprechenden Foramina des Kreuzbeins. Am Uebergang der hier liegenden Durascheide in das eigentliche Neurilemm der Nerven liegt nach Liniger die am wenigsten geschützte Partie der Dura, und hier stattfindende Verletzungen, subkutane Quetschungen resp. Zerreißungen können nach Liniger durch subkutane Ansammlung von Liquor cerebrospinalis zur Entstehung einer Meningocele spinalis spuria traumatica führen.

Außer den 3 Fällen von Liniger finden sich in der Literatur dann noch analoge Beobachtungen von Schanz, Schmidt und Stolper vor.

In dem Falle von Schanz handelte es sich bei einem 56jährigen Floßknecht um eine Kontusion der Kreuzbeingegend durch einen rollenden Baumstamm. Erst nach 3 Monaten wurde eine „brodlaibchengroße“ Geschwulst in der Kreuzbein-Lendengegend beobachtet, welche zuerst für eine Hydronephrose gehalten wurde. Durch Punktion wurden 40 ccm rötlichgelber, völlig klarer Flüssigkeit von hohem Eiweißgehalt mit zahlreichen roten Blutkörperchen entleert. Nach jeder Punktion rezidivierte der mannsfaustgroße Erguß.

In dem Falle von Schmidt aus der Thiemschen Heilanstalt handelte es sich um einen 40jährigen Landwirt, welcher infolge Durchgehens der Pferde rücklings vom Wagen stürzte und hierbei eine Querfraktur des 4. Lendenwirbelkörpers mit Bluterguß in die Rückenmarkshäute, Parese der Beinmuskulatur, Erschwerung des Harnlassens etc. erlitt. In der Lenden-Kreuzbeingegend war bis 8 Wochen nach dem Unfall „eine subkutane Ansammlung von Liquor cerebrospinalis“ in Form einer flachen Geschwulst von 8 cm Höhe und 10 cm Breite vorhanden und zwar, wie Schmidt annimmt, infolge eines Einrisses der Dura mater und des dahinter gelegenen Bandapparates, welcher die Bögen des 4. und 5. Lendenwirbels verbindet. Die Punktion ergab klare Flüssigkeit. Auch hier füllte sich die Geschwulst nach der Punktion wieder, verschwand aber schließlich in der 9. Woche nach dem Unfall binnen 5 Tagen durch Kompressionsbehandlung mit Pelotte und Gummibinden.

In allen erwähnten Fällen besteht im wesentlichen immer dasselbe Symptomenbild, soweit es sich um die Flüssigkeitsansammlung in der Kreuzbein-Lendengegend handelt. Erwähnt sei noch, daß in dem zweiten von Liniger beobachteten Falle bei Kompression der vermeintlichen, vom 11. Brustwirbel bis zum Kreuzbein reichenden „Meningocele“ Pulsverlangsamung, Angstgefühl und Kriebeln, beson-

ders im linken Bein, konstatiert wurde. Auch Schmidt sah beim Wegdrücken der Geschwulst in der Kreuzbein-Lendengegend Kriebeln im linken Bein bis zum Knie hinab eintreten. Nach Schmidt war in seinem Falle der Zusammenhang der Geschwulst resp. der Flüssigkeitsansammlung im Bereich der Kreuzbein-Lendengegend mit dem Subarachnoidealraume zweifellos, weil die Geschwulst ohne äußeren Druck vollständig verschwand, sobald der Verletzte sich stark vornüber beugte; übte man in dieser Stellung des Kranken einen festen Druck auf die Gegend des Dornfortsatzes des 4. Lendenwirbels aus, so kam die Geschwulst zunächst auch nicht wieder zum Vorschein, wenn der Verletzte sich aufrichtete und hintenüber beugte.

Stolper hat auf Grund von drei eigenen analogen Beobachtungen mit Recht die Deutung der oben angeführten Fälle von Liniger, Schanz und Schmidt als Meningocele spinalis spuria traumatica als irrtümlich bezeichnet und sich dafür ausgesprochen, daß es sich nicht um einen subkutanen Erguß von Liquor cerebrospinalis, sondern um ein subkutanes traumatisches Lymphextravasat infolge von Zerreißung der Lymphgefäße in der Kreuzbein-Lendengegend handelt. Diese Lymphextravasate infolge von Kontusionen der Haut sitzen meist zwischen der Haut und der oberflächlichen Fascie, seltener zwischen den tiefer gelegenen Gewebsschichten, zwischen Muskeln und Periost und sind besonders von Gussenbauer, Morel-Lavallée, R. Köhler, Martini, Heller, Stolper und H. Tillmanns in typischer Weise beobachtet und beschrieben worden. Morel-Lavallée hat 50 Fälle von „Décollement de la peau et des couches sousjacentes" mit umschriebenen Lymphextravasaten im Bereich der Trochanteren, am Ober- und Unterschenkel, am Rücken, in der Kreuzbein-Lendengegend, am Thorax und an der vorderen Bauchwand zusammengestellt.

Die drei von Stolper beobachteten Fälle von sog. Meningocele spinalis spuria traumatica in der Kreuzbein-Lendengegend im Sinne Linigers, Schanz' und Schmidts wurden bei Arbeitern im Alter von 24—25 Jahren nach Stoß der Lenden-Kreuzbeingegend beobachtet. In den beiden ersten Fällen wurde der subkutane Lymphergguß im Verlauf von 7 resp. 12 Wochen durch Kompression zum Verschwinden gebracht, im 3. Falle war der Erguß in 8 Wochen durch Kompressionsbehandlung fast vollständig, aber doch nicht gänzlich beseitigt. Die Radikalbehandlung des Ergusses durch Inzision wurde vom Patienten abgelehnt.

Auch Stolper konnte bei seinen drei Patienten konstatieren, daß das Lymphextravasat in der Kreuz-Lendengegend scheinbar verschwand, d. h. sich subkutan über eine größere Fläche verteilte, wenn der Kranke im Stehen oder Sitzen den Rumpf stark nach vorn beugte. Die genauere Untersuchung ergab dann aber, daß das subkutane Lymphextravasat nicht etwa in den Spinalkanal verschwunden war, sondern daß es sich in der erwähnten Stellung des Patienten nur, wie gesagt, über einen größeren Bezirk verteilt hatte.

Die von Stolper im Verein mit Marcuse vorgenommene genauere chemische und mikroskopische Untersuchung der durch Punktion gewonnenen Flüssigkeit ergab alle Merkmale der Lymphe, d. h. die Flüssigkeit war klar, hellgelb, enthielt Eiweiß, Lymphozyten, Mole-

kularkörnchen (Trümmer zerfallener Leukozyten), reagierte alkalisch, hatte ein spezifisches Gewicht von 1,0342, der Stickstoffgehalt betrug 0,93 % etc. Auch Stolper und Marcuse konnten natürlich nicht beweisen, daß die fragliche Flüssigkeit kein Liquor cerebrospinalis war, sie wiesen nur nach, daß es sich in den Fällen Stolpers um eine lymphartige Flüssigkeit handelte. Bis jetzt ist es durch chemische und mikroskopische Untersuchung noch nicht mit Sicherheit möglich, die Lymphe des Subarachnoidealraumes, d. h. den Liquor cerebrospinalis, von der Lymphe aus zerrissenen subkutanen Lymphgefäßen zu unterscheiden. Daher waren auch Liniger, Schanz und Schmidt nicht berechtigt, in ihren Fällen von „Décollement traumatique de la peau" die subkutane Ansammlung von Lymphflüssigkeit ohne weiteres als cerebrospinale zu bezeichnen, jedenfalls haben sie für ihre Ansicht einen unanfechtbaren Beweis nicht erbracht.

Stolper ist daher der Meinung, daß das Vorkommen einer Meningocele spinalis spuria traumatica, einer falschen Rückenmarkshernie im Sinne von Liniger, Schanz, Schmidt und Thiem infolge von Quetschung der Kreuz-Lendengegend, durch die Beobachtung der genannten Autoren noch nicht bewiesen ist, sondern daß es sich in diesen Fällen, wie in denjenigen von Stolper, um ein subkutanes Lymphextravasat der Kreuz-Lendengegend durch eine tangential wirkende stumpfe Gewalt handelt, um eine Kontusionsverletzung, welche besonders von französischen Autoren, vor allem von Morel-Lavallée als Décollement traumatique de la peau an den verschiedensten Körperstellen, z. B. im Bereich der Trochanteren, an den Ober- und Unterschenkeln nach Ueberfahren, in der Kreuzbein-Lendengegend nach Quetschung, Stoß etc. beschrieben worden ist. Ich glaube auch, wie Stolper, daß die Bezeichnung Meningocele spinalis spuria traumatica für diese traumatischen Lymphextravasate wohl in der Regel nicht zutreffend ist. Damit soll aber natürlich die Möglichkeit eines subkutanen Ergusses von Liquor cerebrospinalis nach Verletzungen der Kreuzbein-Lendengegend bei gleichzeitigen Frakturen der Wirbelsäule mit tatsächlicher Zerreißung der Dura nicht bestritten werden, wie wir es in derselben Weise am Kopfe nach Schädelfrakturen beobachten. Und daher möchte ich von den oben erwähnten Fällen die zweite Beobachtung von Liniger und die Beobachtung von Thiem und Schmidt doch als subkutane Ansammlungen von Liquor cerebrospinalis, als Meningocele spinalis spuria traumatica gelten lassen, weil in beiden Fällen Symptome von Gehirn- und Rückenmarksdruck, besonders bei Druck auf die Geschwulst, vorhanden waren, wie wir es bei Druck auf echte Rückenmarkshernien beobachten. In dem Falle von Thiem und Schmidt war tatsächlich durch eine Röntgenphotographie ein Querbruch des 4. Lendenwirbelkörpers nachgewiesen, außerdem war Erschwerung des Harnlassens, Parese der Beinmuskulatur mit deutlicher Herabsetzung des Kältegefühls in den Beinen und Erhöhung der Patellar- und Sehnenreflexe vorhanden; wurde die Geschwulst durch Druck verkleinert, so klagte der Kranke über Kriebeln besonders im linken Bein. Dasselbe Symptom war in dem 2. Falle von Liniger vorhanden, ferner klagte dieser Kranke auch über Angstgefühl, und der Puls wurde verlangsamt. In diesem Falle sprechen sodann

die Blasen- und Mastdarmlähmung, die Parese des linken Beins für eine ernstere Verletzung im Bereich der Wirbelsäule resp. des Wirbelkanals und des Rückenmarks, so daß ich hier die Möglichkeit eines subkutanen Ergusses von Liquor cerebrospinalis infolge Zerreißung der Dura zugeben möchte. Im übrigen stehe ich vollständig auf dem Standpunkte von Stolper und bei der prinzipiellen Wichtigkeit der vorliegenden Frage nach dem tatsächlichen Vorkommen der subkutanen Ansammlung von Liquor cerebrospinalis infolge von Quetschung der Kreuzbein-Lendengegend, der sog. Meningocele spinalis spuria traumatica, hielt ich eine eingehendere Besprechung dieser Verletzung für durchaus notwendig.

Von den Nerven des Beckens kann bei nicht durch Frakturen und Luxationen komplizierten Kontusionen der Beckengegend, besonders des Gesäßes, vor allem der N. ischiadicus getroffen werden. In solchen Fällen beobachtet man Bewegungsschwäche des betreffenden Beins mit Schmerzen, eine traumatische Ischias mit charakteristischen schmerzhaften Druckpunkten, eventuell mit Abmagerung des Beins, mit meist vorübergehender Verkrümmung der Wirbelsäule (Scoliosis ischiadica) bei längerer Dauer derselben. Vollständige Lähmung des N. ischiadicus infolge von Kontusionen kommt wohl nur in seltenen Ausnahmefällen und meist wohl nur ganz vorübergehend vor. Dagegen ist eine länger dauernde traumatische Ischias infolge von Kontusionen nicht allzu selten. In der Unfallpraxis wird die traumatische Ischias zuweilen simuliert, die Kranken klagen dann über Schmerzen in dem betreffenden Bein, ja sie wissen charakteristische schmerzhafte Druckpunkte anzugeben. Ist tatsächlich eine chronische Ischias von längerer Dauer vorhanden, dann sind gewöhnlich Schmerzen bis in den Fuß herab vorhanden, und ein solches Bein ist deutlich abgemagert. Eine Simulation wird man wohl in der Regel durch sorgfältige Untersuchung unter Anwendung des faradischen und konstanten Stromes mit Stromunterbrechungen ohne Wissen des Kranken feststellen können. Bezüglich der genaueren Lehre von der Ischias und der Scoliosis ischiadica verweise ich auf die Chirurgie der unteren Extremitäten und der Wirbelsäule (s. auch §§ 55—58, Verletzungen und Krankheiten der Nerven).

Zuweilen finden sich bei Quetschungen der Beckengegend größere Blutergüsse in den S. 45 ff. genauer beschriebenen Schleimbeuteln in der Form entsprechend umschriebener Hämatome oder in den tieferen Gewebsschichten zwischen Periost und Knochen. Im letzteren Falle handelt es sich um Quetschungen des Periosts und Knochens, eventuell mit Sprüngen im Knochen, mit sog. Kontusionsfrakturen (Bähr), welche sich dann später durch Verdickung der betreffenden Knochenstelle, durch Osteophyten- resp. Kallusbildung im Bereich des gequetschten Periosts, der Knochenfissur, z. B. bei Fall auf die Beckengegend am Darmbeinkamm, an den Spinae iliacae posteriores mit Schmerzen durch die Zugwirkung des Erector trunci (Bähr), kenntlich machen (s. § 21 S. 65—66, Frakturen des Darmbeins).

Die Behandlung der einfachen, nicht komplizierten Kontusionen (Quetschungen) der Weichteildecke des Beckens besteht in zweckmäßiger Lagerung des Kranken, um die anfangs vorhandenen Schmerzen in den gequetschten Gewebsteilen zu

mildern und die subkutane Blutung zum Stillstand zu bringen. Die Applikation von Eis, von Prießnitzschen Einwicklungen sind gewöhnlich für den Patienten angenehm. Ist das Stadium der Schmerzhaftigkeit vorüber, dann läßt man vorsichtig Gehversuche machen und wendet Massage und warme Bäder an. Bleiben bei dieser Behandlung noch umschriebene subkutane Blutergüsse zurück, so werden dieselben durch Kompression oder durch Punktion, am besten durch genügend lange Inzision beseitigt. In derselben Weise werden subkutane Lymphextravasate behandelt. In der Kreuzbein-Lendengegend denke man an die Möglichkeit von subkutaner Ansammlung von Liquor cerebrospinalis infolge Einriß der Dura.

Die Behandlung einer traumatischen Ischias und sonstiger Nervenquetschungen besteht in frischen Fällen in Ruhe, da jeder Reiz die Krankheit verschlimmert, ferner sind warme Bäder und lokale Wärme, die Anwendung der Elektrizität, besonders des galvanischen Stromes zweckmäßig. Sodann empfiehlt sich vor allem die Massage mit anfangs vorsichtigen Bewegungen, dann besonders die unblutige Dehnung des Nervus ischiadicus, indem das im Kniegelenk gestreckte Bein im Hüftgelenk möglichst flektiert resp. suspendiert wird. Sodann sind Badekuren in Gastein, Wiesbaden, Wildbad, Teplitz, Ragatz etc., ferner Schlamm-, Moor- und Schwefelbäder, innerlich oder subkutan Antineuralgika und Narkotika zweckmäßig. Als letztes Mittel bleibt noch die blutige Dehnung des Nerven am besten in der Glutäalfalte oder oberhalb der Kniekehle übrig, wodurch ich in Fällen, welche jeder anderen Behandlung trotzten, ganz eklatante Erfolge erzielt habe. Gewöhnlich aber genügt die oben erwähnte unblutige Dehnung des Nerven. Bardenheuer hat für schwere Fälle von Ischias traumatica die Bloßlegung des Nerven an seiner Austrittstelle aus dem Becken empfohlen; die weitere Operation richtet sich dann nach der vorhandenen Ursache der Ischias. Wir kommen auf diese Behandlung der Ischias traumatica und sonstiger Beckenneuralgien später bei den Verletzungen und Krankheiten (Neuralgien) der Beckennerven noch genauer zurück (s. § 58). Hier mögen diese kurzen Bemerkungen genügen.

Die Behandlung der bei Beckenkontusionen vorkommenden Verletzungen der Beckenorgane, z. B. der Harnröhre, der Harnblase, des Darms u. s. w. ist bereits S. 108 ff. (Frakturen) geschildert. Bei Blasenrupturen empfehle ich mit Berndt prinzipiell behufs Orientierung bezüglich des Sitzes des Blasenrisses die Sectio alta und dann die Blasenwunde durch Naht stets zu schließen, um die Blase vor einer Infektion von außen zu schützen. Intraperitoneale Blasenrisse sind durch Ablösung des Peritoneums und Peritonealnaht in extraperitoneale zu verwandeln. Die sonstigen Organverletzungen werden nach allgemeinen Regeln behandelt.

§ 32. Die subkutanen Zerreißungen der Muskeln. — Die Muskelverknöcherungen. — Bei der Lehre von den Frakturen (s. §§ 18—28 S. 48 ff.) haben wir bereits mehrfach die Verletzungen (Quetschungen und Zerreißungen) der Muskeln erwähnt. Bei den Stichwunden (S. 155 ff.) und den Schußwunden (S. 176 ff.) werden wir ebenfalls noch auf dieselben zurückkommen, so daß wir uns hier kurz fassen können.

Bei Frakturen sind, wie wir sahen, die Beckenmuskeln, z. B. be-

sonders der M. iliopsoas, mehr oder weniger zerrissen und zuweilen von Knochensplittern durchsetzt, wodurch heftigere Schmerzen infolge der reflektorischen Muskelkontraktionen entstehen.

Sodann kommen gelegentlich subkutane Sehnenrupturen der Beckenmuskeln vor. Mc Donnell berichtete z. B. über eine mit sonstigen Muskel- und Nervenverletzungen komplizierte Ruptur der Sehne des M. glutaeus maximus.

Ein 63jähriger Farmer, 6 Fuß 2 Zoll groß, fuhr einen vorn leicht, hinten schwer beladenen Wagen nach Hause. Als der Wagen hintenüberzuschlagen drohte, wollte Patient ihn stützen, wurde aber in sitzender Stellung zu Boden geworfen und machte eine bedeutende Anstrengung, den Wagen nach vorwärts zu stoßen; hierbei empfand er plötzlich einen heftigen Schmerz und hörte ein eigentümliches Geräusch in der linken Trochanterengegend. Patient hinkte unter Schmerzen nach Hause und mußte sich zu Bett legen. Es zeigte sich ausgedehnte Schwellung und Ekchymosenbildung vom Leibe bis zum Schenkel. Nach 6 Wochen konnte Patient aufstehen, aber den freien Gebrauch des linken Beines hatte er verloren. Der linke M. glutaeus maximus war weich, schlaff, vollständig gelähmt, außerdem waren die Muskeln des ganzen linken Beins, besonders die Extensoren des Unterschenkels gelähmt, die Zehen konnten nicht dorsal flektiert werden, die Sensibilität war erhalten.

Auch Barton beobachtete eine Ruptur der Sehne des M. glutaeus maximus.

Die Behandlung der Muskelquetschung besteht vor allem in sachgemäßer Anwendung der Massage. Muskelrupturen, Sehnenrupturen, Sehnendurchtrennungen werden durch Muskel- und Sehnennaht wieder in normaler Weise vereinigt, Ablösungen der Sehnen an ihrer Insertionsstelle werden ebenfalls durch Periostsehnennaht geheilt. Bezüglich der Behandlung von Muskel- und Sehnendefekten verweise ich auf mein Lehrbuch der allgemeinen und speziellen Chirurgie.

Von besonderem Interesse sind die nach Muskelquetschungen und Muskelzerreißungen vorkommenden Muskelverknöcherungen teils bei Frakturen, bei Callus luxurians, oder wenn das Muskelgewebe, z. B. durch Einklemmung in die Bruchspalte, in direkte Berührung mit dem Knochen kommt, teils aber ohne Frakturen, ohne jede nachweisbare Verletzung des Knochens. Bei solchen isolierten traumatischen Muskelverknöcherungen nach Muskelquetschung handelt es sich in einem Teil der Fälle um Verknöcherung von Sehnen und Muskeln in nächster Nachbarschaft der Insertion am Knochen, und in solchen Fällen geht die Knochenneubildung wohl vom gequetschten, zerrissenen Periost aus, oder infolge des Traumas sind kleinste Periostpartikelchen mit Sehnenteilen abgerissen und in den Muskel implantiert worden, so daß die versprengten Periostzellen die Ursache der Knochenneubildung wurden. In anderen Fällen aber kommt es nach Traumen, nach Muskelquetschungen zu Knochenneubildung im Muskel, welche vom Periost vollständig unabhängig ist.

Rammstedt hat im Anschluß an zwei Beobachtungen aus der Klinik v. Bramanns noch 12 derartige Fälle von umschriebener traumatischer Muskelverknöcherung aus der Literatur zusammengestellt, und zwar handelte es sich in den 14 Fällen elfmal um Verknöcherungen im Musculus vastus femoris und je einmal im M. triceps brachii,

Brachialis internus und im Glutaeus maximus. Der letztere, hierher gehörige Fall von Konetschke betraf einen Typhuskranken, bei welchem ein Osteom des M. glutaeus maximus gefunden wurde, welches nach Fall auf das Gesäß vor vielen Jahren entstanden war. In sämtlichen von Rammstedt gesammelten Fällen handelte es sich um traumatische Muskelverknöcherungen, um Knochenbildung im Muskel nach einem einmaligen heftigen Trauma, neunmal nach Hufschlag. Bei solchen starken Muskelquetschungen, z. B. bei Fall auf das Gesäß oder nach Hufschlag, kommt es gewöhnlich zu einer subkutanen Zertrümmerung der Muskelsubstanz, zur Bildung eines größeren Blutergusses oder zu blutiger Durchtränkung der gequetschten Gewebe. Im Falle der Knochenbildung entsteht dann in solchen Fällen innerhalb weniger Wochen eine gewissermaßen akute Verhärtung, eine Knochenneubildung, und die Kranken suchen gewöhnlich nun erst wegen der Verhärtung resp. wegen der dadurch bedingten Funktionsstörung den Arzt auf. In den 14 von Rammstedt zusammengestellten Fällen von traumatischer Muskelverknöcherung wurde frühestens 19 Tage nach der Verletzung die Knochenneubildung an der gequetschten Stelle des Muskels konstatiert und spätestens 6—7 Wochen nach dem Unfall; wahrscheinlich bestand aber in den letzteren Fällen der Verknöcherungsprozeß schon länger. Im allgemeinen ist man übereinstimmend der Ansicht, daß bei solchen traumatischen Knochenneubildungen im gequetschten Muskel die Knochenbildung vom Bindegewebe ausgeht. Dagegen herrscht unter den einzelnen Autoren keine Einigkeit darüber, ob der innerhalb der Muskulatur zur Knochenbildung führende Krankheitsprozeß als Geschwulstbildung oder Entzündung aufzufassen ist oder als ein Uebergangsprozeß beider. Cahen, Schuchardt, Rathke u. a. kommen auf Grund ihrer histologischen Untersuchungen zu der Ansicht, daß es sich bei diesen Knochenbildungen im Muskel nach Traumen um wahre Geschwulstbildung handelt, analog der Knochenneubildung bei der Myositis ossificans progressiva. Bremig, Grawitz u. a. halten eine Entzündung des Muskelparenchyms und nicht die erst sekundär aus dieser hervorgehende Bindegewebsproliferation für das Primäre und Wesentliche des ganzen Prozesses. Lexer, Salmann, Düms u. a. betonen besonders für das Anfangsstadium den entzündlichen Charakter der Bindegewebsproliferation, während die im Muskel später auftretenden Ossifikationen vieles mit wahrer Geschwulstbildung gemein hätten.

Nach Rammstedt stehen die Blutungen innerhalb der Muskulatur, die nachfolgende Bindegewebsproliferation und die weitere Metaplasie des Bindegewebes in Knorpel und Knochen in einem untrennbaren Zusammenhange. Jedenfalls entsteht in einem Teil der Fälle die Knochenneubildung nach Muskelquetschungen intramuskulär ohne Beteiligung des Periosts und des Knochens. In anderen Fällen muß man mit Berthier, Stempel u. a. einen periostalen Ursprung der Knochenneubildung resp. eine Mitbeteiligung des wahrscheinlich ebenfalls gequetschten Periostes annehmen. Das intramuskuläre Osteom steht daher in einem Teil der Fälle in keinem Zusammenhange mit dem Periost oder Knochen, in anderen Fällen ist das Osteom mehr oder weniger mit dem Knochen verwachsen. Von den 14 von Rammstedt gesammelten Fällen ist

in 2 Fällen nichts Genaueres über das Verhalten der intramuskulären Knochenneubildung zum nächstliegenden Knochen bekannt, 9 waren nur lose, 1 gar nicht und 2 fester mit dem Knochen verwachsen.

Die Behandlung der solitären Muskelverknöcherungen besteht in Exstirpation derselben unter gleichzeitiger Mitentfernung der mit dem Tumor in Verbindung stehenden Muskulatur, des verdickten Periosts und etwa vorhandener Osteophyten. Besonders Helferich und Cahen, welche den geschwulstartigen Charakter der Krankheit betonen, empfehlen behufs Vermeidung von Rezidiven eine sehr energische Ausrottung, d. h. eine gleichzeitige Exstirpation des Muskels in seiner ganzen Dicke, jedenfalls soweit letzterer verändert ist, ferner Entfernung des Periosts und der Rindenschicht des Knochens im Bereich des Ansatzes der Geschwulst.

§ 33. Die Wunden des Beckens mit besonderer Berücksichtigung der Stichwunden. — Von den Wunden des Beckens berücksichtigen wir zunächst die Stichwunden.

Was zunächst die Stichverletzungen der das knöcherne Becken umlagernden Weichteile durch Messer, Dolch, Lanze etc. betrifft, so sind dieselben klinisch besonders dann bedeutungsvoll, wenn größere Gefäße, z. B. die Vasa iliaca, femoralia, die Art. glutaea superior und inferior etc. verletzt sind, und wenn der Stich tiefer in die Beckenhöhle eindringt, z. B. von vorn, vom Damm, durch die Hinterbacken, durch die Incisura ischiadica major und minor, durch den Hiatus lumbosacralis und sacralis oder durch die Foramina sacralia. A. Richet erwähnt eine Stichverletzung durch ein Foramen sacrale, welche Béclard beobachtete.

Auf die Verletzungen sämtlicher größerer Blutgefäße des Beckens werden wir später in §§ 39—54 noch genauer zurückkommen, hier sei nur kurz hervorgehoben, daß unter den Verletzungen der mittelgroßen Beckengefäße diejenigen der Art. glutaea sup. und inf. (s. ischiadica) besonders durch Stich und Schuß von großer praktischer Bedeutung sind und eine sehr ungünstige Prognose haben, wenn nicht bald nach der Verletzung die sachgemäße zentrale und periphere Unterbindung derselben an der Verletzungsstelle ausgeführt wird. Begnügt man sich nur mit der Kompression, dann gehen die Kranken gewöhnlich infolge immer wiederkehrender Nachblutungen oder infolge von Vereiterung der Hämatome an Pyämie und Sepsis zu Grunde. Die Art. glutaea superior und inferior entspringen bekanntlich aus der Art. hypogastrica (s. Fig. 24 S. 39), die Art. glutaea superior tritt am oberen Umfange des Foramen ischiadicum majus und des Musc. piriformis aus dem Becken, während die Art. glutaea inferior s. ischiadica am unteren Rande des M. piriformis zwischen der Art. pudenda interna und dem N. ischiadicus hervortritt. Die Gefäße sind zwar durch ihre tiefe Lage und verschiedene Knochenvorsprünge gut geschützt, aber hieraus erklärt sich auch, daß Stichverletzungen, wie wir noch später genauer sehen werden, nicht selten übersehen worden sind.

Tritt im Anschluß an eine Stichverletzung des Beckens eine stärkere Blutung nach außen auf, oder findet sich in den Weichteilen bereits eine größere Blutansammlung ohne Blutung nach außen, spricht die Lage der Wunde für die Möglichkeit einer Ver-

letzung eines größeren Blutgefäßes, dann wird man die Stichwunde erweitern, die vorhandenen Blutkoagula ausräumen und das verletzte Gefäß freilegen. Bei einer solchen Operation wird eventuell die intraabdominelle Digitalkompression der Aorta abdominalis oder der Art. iliaca communis, externa oder interna, je nach dem Sitz der Gefäßverletzung notwendig sein, um die Blutung zu beherrschen. Nach Freilegung des Arteriensticheſ wird die Arterie doppelt, d. h. zentral und peripher von der Verletzungsstelle unterbunden und dann durchschnitten. Ferner versäume man nie, etwa von der Verletzungsstelle abgehende Aeste zu unterbinden, weil sonst nach Herstellung des Kollateralkreislaufs aus den nicht unterbundenen Aesten an der Verletzungsstelle lebensgefährliche, eventuell tödliche Nachblutungen eintreten. Nie wende man bei Stichverletzungen der Beckenarterien die durchaus ungenügende Kompression an, sondern schreite ausnahmslos zur Operation, zur doppelten Unterbindung des verletzten Gefäßes in der oben beschriebenen Weise. Zuweilen ist ein Gefäß nur unvollständig verletzt, nur gequetscht, nicht eröffnet. In solchen Fällen von inkompleter Arterienverletzung ist gewöhnlich das Wahlsche Symptom vorhanden, d. h. man hört ein hauchendes, schabendes Geräusch isochron mit dem Pulse. Bei unvollständigen Arterienverletzungen fehlt zunächst die Blutung, es kommt aber später in der Regel zu Nachblutung. Auch hier wird man so bald als möglich die verletzte Gefäßstelle freilegen und, wie oben geschildert, die Blutung durch doppelte Unterbindung stillen.

Sind im Anschluß an Stichverletzungen bereits aus den Hämatomen der ersten Zeit traumatische Aneurysmen entstanden, so wird man auch hier unter intraabdomineller Digitalkompression der Bauchaorta oder der Iliakalgefäße zur Operation schreiten. Am besten ist auch hier, falls möglich, die zentrale und periphere Unterbindung mit Spaltung oder Exstirpation des Aneurysmas nach Antyllus bezw. Philagrius, oder man wird nur die Ligatur der zu- oder abführenden Arterie vornehmen (s. das Genauere bei der Lehre von den Verletzungen und Unterbindungen der Arterien und von den Aneurysmen in §§ 39—54).

Die Stichwunden großer Beckenvenen werden nach denselben Grundsätzen wie die Arteriensticheſ behandelt.

Besonders ungünstig sind natürlich die tief in die Beckenhöhle eindringenden Stichwunden, sie sind entweder extra- oder intraperitoneale Wunden. Am ungünstigsten sind — abgesehen von der eben kurz besprochenen Verletzung der großen Beckengefäße — die intraperitonealen Stichwunden mit gleichzeitiger Verletzung der Beckenorgane, des männlichen und weiblichen Urogenitalapparates, des Darmes, der Nerven. Die Stiche können, wie schon erwähnt, von der vorderen, seitlichen und hinteren Bauchgegend, durch die Regio perineoanalis und glutaea, durch das Foramen obturatum, durch das Foramen ischiadicum majus und minus, durch die miteinander korrespondierenden Foramina sacralia post. und ant. in die Beckenhöhle eindringen.

Eine Stichverletzung der Blase durch das Foramen ischiadicum majus beobachtete A. Weischer.

Ein Feldarbeiter geriet beim Mähen mit einem anderen Arbeiter in Streit und erhielt von letzterem mit der Sense einen Hieb in die linke

Glutäalgegend. Die Sense saß fest im Becken, sie konnte nur mit großer Mühe aus dem Körper gezogen werden. Sofort stürzte mit dem Blut massenhaft Urin aus der Wunde. Erst am 5. Tage nach der Verletzung wurde der Verletzte ins Hospital gebracht, wo eine extraperitoneale Verletzung der Blase durch das Foramen ischiadicum majus konstatiert wurde. Drainage der Blase und Tamponade der Wunde. Vollkommene Heilung in etwa 5½ Wochen.

Eigentliche Stichwunden der Blase durch Lanzen, Messer, Dolche, Degen sind nach Bartels — wenn wir von den Pfählungsverletzungen absehen — sehr selten. Bartels hat unter 504 Verletzungen der Blase nur 50 Stichverletzungen der Blase gefunden, teils Pfählungsverletzungen (s. S. 158 ff.), teils, und zwar 27, durch schneidende oder stechende Instrumente. Nur in 2 Fällen drang nach Bartels die stechende Waffe, z. B. ein Hirschfänger, durch das Foramen ischiadicum, in den übrigen Fällen verlief die Beckenstichwunde durch die Bauchdecken der Regio meso- und hypogastrica, durch die vordere untere Abteilung des Beckens oder durch die Regio perineoanalis und glutaea.

J. Knotz beobachtete eine Stichverletzung des linken Ureters und der Art. glutaea sup. sinistra durch das Foramen ischiadicum majus. Knotz konnte in der Literatur nur noch eine Stichverletzung des Ureters von Holmes finden, der Fall ist aber zweifelhaft. Die Beobachtung von Knotz ist folgende:

Ein 23jähriger Wachmann erhielt bei der Verhaftung eines Burschen von diesem einen Messerstich in die linke Hüftgegend. Nach 24stündiger Anurie wurde ein dunkelroter, mit Blutgerinnseln vermischter Harn entleert. Am folgenden Tage stand Patient ohne Erlaubnis auf und starb am nächsten Morgen unter peritonitischen Erscheinungen. Die Sektion ergab einen Stichkanal hinter dem Trochanter major, welcher durch die Incisura ischiadica major in die Beckenhöhle eindrang; es waren verletzt die Art. glutaea sup., der linke Harnleiter und das Peritoneum; allgemeine Anämie, septische Peritonitis. Es fand sich Blut und Harn teils paravesikal, teils im Bauchfellraum, daher die diffuse Peritonitis. — Patient wäre wahrscheinlich auch ohne Harnleiterverletzung durch Verblutung aus der angestochenen Art. glutaea sup. gestorben, wenn nicht rechtzeitig die Blutung durch Unterbindung gestillt wurde.

Auf die sonstigen extra- und intraperitonealen Stichverletzungen des Beckens und seiner Organe werden wir noch in § 34 S. 158 ff. (Pfählungsverletzungen) zurückkommen. Ich verweise daher auf diese, um unnötige Wiederholungen zu vermeiden.

Was die Stichverletzung der Beckennerven (s. auch §§ 55 bis 58) betrifft, so hat besonders Hartmann einen bemerkenswerten Fall von Bajonettstichverletzung des Plexus sacrolumbalis durch das Foramen ischiadicum majus mitgeteilt und durch Versuche an Leichen gezeigt, daß in der Tat der Plexus sacrolumbalis ohne Verletzung größerer Gefäße vom Foramen ischiadicum majus aus getroffen werden kann. Es war der N. ischiadicus, der Obturatorius an der oberen Begrenzungsebene des kleinen Beckens und der Femoralis an der Linea innominata verletzt unter gleichzeitiger mechanischer Schädigung des M. iliopsoas, der M. glutaei und des M. piriformis. Es handelte sich teils um eine direkte Verletzung und Quetschung, teils um Blutung in die Nervenscheide und Kompression mit entsprechender traumatischer Neuritis der oben genannten drei Nerven.

Von sonstigen Wunden der Beckengegend möchte ich besonders noch die Riß-Quetschwunden und die Dammrisse erwähnen. Auf die Zerreißungen des Dammes, des Beckenbodens bei der Geburt, auf die sog. Dammrisse und ihre Behandlung gehen wir hier nicht näher ein, weil dieselben an anderer Stelle der deutschen Chirurgie von Zweifel eingehend abgehandelt worden sind (s. Lief. 61). Schwere Riß-Quetschwunden der Beckengegend entstehen gelegentlich z. B. durch das Horn eines Stieres oder einer Kuh, welche man im wesentlichen zu den in § 34 ausführlicher besprochenen Pfählungsverletzungen zählen darf. Neumann berichtet z. B. in seiner Arbeit über Pfählungsverletzungen über eine Zerreißung des Skrotums und der Urethra bis zum Mons veneris bei einem Schlosser durch das Horn eines Stieres.

Bezüglich der Behandlung der Beckenwunden s. § 35 S. 174. Die Schußwunden sind in §§ 36—38 S. 176 ff. besprochen.

§ 34. Die Pfählungsverletzungen des Beckens. — Zu den Stichverletzungen und den Riß-Quetschwunden des Beckens gehören besonders auch die sog. Pfählungen oder Pfählungsverletzungen durch Auffallen auf einen mehr oder weniger spitzen oder stumpfen Gegenstand, z. B. auf einen senkrecht stehenden spitzen Pfahl, auf einen Baumast, auf einen Besenstiel, auf einen eisernen Zaun, auf eine Heugabel u. s. w. Diese vorzugsweise in der Beckengegend vorkommenden Pfählungsverletzungen sind im wesentlichen gequetschte Stichwunden, sie sind von großer praktischer Bedeutung, weshalb wir etwas ausführlicher auf sie eingehen müssen. Im allgemeinen sind sie keine häufigen Verletzungen. Neumann fand z. B. unter 16000 Verletzungen, welche im Berliner Krankenhaus Friedrichshain innerhalb 18 Jahren behandelt worden waren, nur 20 Pfählungsverletzungen der verschiedenen Körperstellen. Dieselben sind natürlich sehr mannigfach. Am Schädel beobachtet man Pfählungsverletzungen besonders vom Mund, von der Nase und von der Orbita oder vom Halse aus. Am Becken unterscheiden wir zwei große Gruppen der Pfählungsverletzungen, einmal die nicht in die Peritonealhöhle penetrierenden Pfählungen und sodann die in die Bauchhöhle penetrierenden Verletzungen mit oder ohne Verletzung oder Vorfall von Bauchorganen. Die Pfählungsverletzungen dringen an den verschiedensten Stellen der Beckengegend ein, teils von vorn, seitlich oder hinten oberhalb des knöchernen Beckenringes, teils in der Skrotalgegend, vom Oberschenkel aus, vom Damm, von der Glutäalgegend und dringen dann durch die natürlichen Foramina (Foramen obturat., ischiadicum majus und minus, Foramina sacralia) weiter in die Weichteile, in die Becken- oder Bauchhöhle ein. Zuweilen fehlen äußere Wunden, das verletzende Instrument dringt durch den After oder die Vagina in den Körper ein. Am seltensten perforiert das verletzende Instrument den Knochen, z. B. den horizontalen Schambeinast (Alsberg) oder sogar das Kreuzbein (Stiassny, chirurg. Klinik in Heidelberg). Bei den Pfählungsverletzungen am Becken, z. B. vom Skrotum und vom Damm aus, dringt die verletzende Gewalt, ein Pfahl, ein Heugabelstiel u. s. w., im Gegensatz zu den scharfen Stichwunden mit Vorliebe in den prä- und retroperitonealen Bindegewebsräumen an der Becken- und Bauchwand

entlang vorwärts, so daß die Peritonealhöhle nicht eröffnet wird, ja bei den von der Skrotal- und Dammgegend aus stattfindenden Pfählungen bleibt die Bauchhöhle in der Mehrzahl der Fälle intakt, weil der Beckenring mit den mächtigen ihn bedeckenden Weichteilen gegenüber der Bauchhöhle und ihren Organen einen natürlichen Schutz bildet. Hierfür gibt es, wie wir später sehen werden, in der Kasuistik der Pfählungsverletzungen zahlreiche Beispiele. Auch durch die straffe Dammhaut selbst dringt ein stumpfspitzer Pfahl, ein Heugabelstiel seltener direkt ins Becken, in der Regel gleitet er nach vorn oder hinten ab und gelangt in die Vagina, in das Skrotum oder in das Rektum. Je spitzer ein Pfählungsgegenstand ist, um so eher wird er direkt die Haut durchbohren.

Eine mehr oder weniger typische Form von Pfählungsverletzung des Unterleibs vom Damm resp. Skrotum aus findet in folgender, von Madelung u. a. beschriebenen Weise statt. Fällt z. B. ein Individuum aus beträchtlicher Höhe mit seiner Dammgegend auf einen senkrecht feststehenden Pfahl, so wird dieser, falls er nicht nach dem Rücken zu abgleitet oder in den Mastdarm, in die Vagina eindringt, an der straff gespannten Dammhaut entlang beim Mann bis gegen das Skrotum hin sich vorwärts bewegen. Von letzterem aus dringt die Pfahlspitze zwischen der vorderen Fläche des Schambeins und dem Samenstrang dann zwischen Bauchhaut und Muskulatur eventuell bis zum Rippenbogen, und nun erst kann der Pfahl nach Zerreißung der Muskulatur und des Peritoneums in die Bauchhöhle eindringen und den Magen, Darm, die Leber oder Milz, das Zwerchfell, oder durch Eröffnung der Brusthöhle die Pleura, die Lungen, das Herz und die großen Gefäße verletzen. Am ungünstigsten sind die totalen Aufspießungen, wie z. B. in einem Falle von Roch, wo einer Magd der Stiel eines Heurechens unten in den Leib drang und im Bereich der Achsel wieder herauskam. Aehnliche Fälle sahen Hutchinson und Sargent. Am günstigsten sind natürlich die extraperitonealen und besonders die außen am Becken, an der seitlichen Beckenwand entlang stattfindenden Pfählungsverletzungen. Zuweilen fehlen, wie schon erwähnt, äußere Wunden, der Pfahl, eine Heugabel dringt in die Vagina oder in den Mastdarm ein und macht hier und an sonstigen Beckenorganen, besonders an der Blase, schwere Verletzungen. Warmann zählt auch die Verletzungen der weiblichen Genitalien beim Koitus zu den Pfählungsverletzungen.

Die eigentlichen Pfählungsverletzungen sind fast stets unreine, infizierte Wunden, teils weil das verletzende Instrument unrein ist, teils weil Kleidungsfetzen in den Wundkanal verschleppt werden können, oder endlich weil abgebrochene Teile, z. B. des verletzenden Holzpfahles, in der Wunde zurückbleiben. Ein solches Zurückbleiben von Fremdkörpern in der Wunde ist mit Rücksicht auf den klinischen Verlauf und die Behandlung der Pfählungsverletzungen stets in Betracht zu ziehen.

Die Kasuistik der Pfählungsverletzungen am Becken ist sehr reichhaltig und sie belehrt uns am besten über Verlauf, Prognose und Behandlung der verschiedenen Pfählungsverletzungen. Besonders S. Stiassny hat mit großem Fleiße 127 Fälle von Pfählungsverletzungen im Bereich des Beckens und der Bauchhöhle zusammen-

gestellt und zwar 77 ohne Eröffnung des Peritoneums, darunter 49 ohne Organverletzung mit nur 3 Todesfällen und 28 mit Organverletzung ohne Todesfall, ferner 47 mit Eröffnung des Peritoneums (18 ohne Organverletzung mit 5 Todesfällen und 29 mit Organverletzung mit 23 Todesfällen), endlich 3 totale Aufspießungen mit Ein- und Ausstichwunde, von welchen 1 am Leben blieb. Von den 127 Fällen starben also im ganzen 33, 94 wurden geheilt, so daß die Gesamtmortalität 25,98% beträgt. Nach Salingré endeten von 49 Pfählungen 10 tödlich (24,08% Gesamtmortalität), und zwar von den 27 extraperitonealen nur 3, von den 22 intraperitonealen 7; von 15 intraperitonealen mit Organverletzung starben 6, von den 7 intraperitonealen ohne Eingeweideverletzung nur 1.

Ich habe 143 Pfählungsverletzungen zusammengestellt, von diesen wurden 105 geheilt, 38 verliefen letal = 26,05 Gesamtmortalität. Von den 57 extraperitonealen Pfählungsverletzungen des Dammes, der Leiste, des Mastdarms und der Scheide ohne sonstige Organverletzung wurden 53 geheilt, 4 starben (7,01% Mortalität), 29 extraperitoneale mit Organverletzung besonders der Harnblase heilten sämtlich (0% Mortalität), von 19 intraperitonealen Pfählungen ohne Organverletzung heilten 13, 6 starben (31,66% Mortalität), und von 34 intraperitonealen Pfählungen mit Organverletzung heilten nur 8, 26 endeten letal (76,47% Mortalität). Von 4 totalen Aufspießungen mit Ein- und Ausstichwunde wurden 2 geheilt, davon war 1 Fall (von Zodok-Howe Nr. 143 S. 174) vielleicht eine extraperitoneale Verletzung ohne Organverletzung, der andere Fall (von Sargent Nr. 142 S. 173) wurde geheilt, verlief aber nach 20 Jahren infolge der durch die Pfählung entstandenen Zwerchfellshernie schließlich tödlich, die beiden anderen Fälle (Nr. 140 u. 141 von Roch und Hutchinson) gingen infolge schwerer intraperitonealer Verletzungen im Anschluß an den Unfall zu Grunde (50% Mortalität).

Aus der vorliegenden Kasuistik von 143 Fällen wollen wir verschiedene interessantere Pfählungsverletzungen des Beckens mit Rücksicht auf ihren klinischen Verlauf und die Behandlung mitteilen, bezüglich der ausführlicheren Wiedergabe mancher Fälle verweise ich besonders auf die fleißige Arbeit von Stiassny (Beiträge zur klinischen Chirurgie Bd. XXVIII, Heft 2).

Die erste Abteilung der Pfählungsverletzungen umfaßt die extraperitonealen Wunden durch die Haut im Bereich der Leisten-, Skrotal-, Damm- und Steißgegend oder direkt durch den Mastdarm, die Vulva und Scheide ohne sonstige Verletzung der Beckenorgane, ohne Eröffnung des Peritoneums; 57 Fälle mit 53 Heilungen und 4 Todesfällen.

1. Fall von Cotton: Ein Besenstiel dringt durch das Skrotum zwischen den Hoden ein, dann weiter an der vorderen äußeren Beckenwand hin in die vordere Bauchwand, extraperitoneal bis 3 Zoll über den Nabel. Heilung in 5 Wochen.

2. Hott (l. c.): Eindringen eines Heugabelstiels von der linken Hodensackhälfte bis gegen den 7.—8. Rippenknorpel (rechts), extraperitoneal. Es erfolgt Heilung nach Bildung eines nach außen aufgebrochenen Bauchdeckenabszesses und Auseiterung eines Strohhalms.

3. 4. 5. Neumann (l. c.) berichtete über drei extraperitoneale Pfählungsverletzungen der Skrotalgegend bei einem 3-, 6- und 10jährigen Knaben durch Auffallen auf einen im Boden steckenden Federkiel, auf einen in der Erde stehenden Blumenstock und durch Eindringen eines Stocks. In sämtlichen Fällen erfolgte Heilung. In dem Falle bei dem 10jährigen Knaben drang ein Stock durch die rechte Seite des Hodensacks entlang der vorderen äußeren Schambeingegend zwischen Bauchhaut und Muskeln bis zum rechten Rippenbogen in der Axillarlinie, wo Hosenstoff und Skrotalhaut entfernt wurde. Heilung.

Um Verletzung der weiblichen Geschlechtsorgane handelte es sich in folgenden Fällen:

6. Rey (l. c.) beobachtete bei einem 22jährigen Mädchen, welches von einem Heuhaufen herunterrutschte, eine Verletzung des Scheidengewölbes durch das runde Ende eines hölzernen Heuhakens; der Widerhaken desselben hakte sich am Kreuzbein fest. Durch Drehung des Hakens gelingt Rey die Entfernung desselben ohne größere Verletzung. Sehr geringe Blutung. Heilung in 14 Tagen.

7. Ebenso günstig verlief nach Colombat (l. c.) eine Durchbohrung der hinteren Scheidenwand durch eine Heugabel bei einem jungen Mädchen.

8. Beobachtung von Zweifel (l. c.). Pfählungsverletzung durch Fall auf einen Rebpfahl, welcher 6 Zoll tief durch Scheide und Damm eindringt, Aufschlitzung des Septum rectovaginale. Kolpo-Episio-Perineo-Raphie. Vollkommene Heilung mit absoluter Kontinenz.

Fall 9—12. Aehnliche Pfählungsverletzungen beobachteten und heilten durch Dammplastik Körte (l. c.) und Kaltenbach (l. c.), während in den Fällen von Valk (l. c.) und Powell (l. c.) ohne operativen Eingriff Heilung erfolgte.

Fall 13. Braun (l. c.) und Stiassny (l. c.) berichten über folgende Pfählungsverletzung bei einem 17jährigen Mädchen durch Fall auf einen Rebpfahl mit vollständiger Dammzerreißung und Mastdarmverletzung. Heilung unter Zurückbleiben einer Rektovaginalfistel, welche dann durch Operation geheilt wird.

Fall 14 von Enzler (l. c.). Ein 28jähriger Mann fällt auf einen dürren Ast, welcher 1 Zoll tief neben dem After eindringt. Wunde heilte per primam. Tod an Pyämie. Bei der Sektion fand sich in einem bis zur Lendengegend herauf reichenden, nicht erkannten Beckenabszeß im nekrotischen Bindegewebe in der Nähe des Mastdarms ein $1^1/_2$ Zoll langer Holzsplitter.

Fall 15, 16, 17, 18. Neumann berichtete (l. c.) über vier extraperitoneale Pfählungsverletzungen des Dammes bis ins Cavum rectoischiadicum, von welchen drei geheilt wurden und ein 34jähriger Arbeiter starb, welcher sich auf eine armdicke Holzstange aufspießte. Der armdicke Wundkanal reichte bis 50 cm vom unverletzten After nach aufwärts, links von der Wirbelsäule. Am Ende des Wundkanals fanden sich Kleiderfetzen, welche entfernt wurden. Exitus letalis ohne nachweisbare Peritonitis, Sektion nicht gestattet (Fall 18).

Fall 19, 20, 21, 22, 23, 24, 25, 26. Stiassny erwähnt mehrere Fälle von Pfählungsverletzungen des Dammes mit und ohne Verletzung des Mastdarms, z. B. durch Heugabelstiel (Winnedge l. c., Taylor l. c., Wyant l. c.), durch einen Bürstenstiel (v. Vamossy l. c.), durch eine Stange (Aubert l. c.), durch ein Holzstück (Doser l. c.); es erfolgte ohne eigentliche Operation Heilung. Ferner sei hier erwähnt das Eindringen eines Glases in die Vagina (Sickel l. c.) und in den After bei einem 225 Pfund schweren Manne, welcher wahrscheinlich durch innere Blutung starb; Sektion wurde nicht gemacht (Fall 26, Janssen l. c.).

Fall 27. Von besonderem Interesse ist folgender, glücklich verlaufener, von Walther (l. c.) mitgeteilter Fall: Ein Bauernknecht, welcher seine

Notdurft verrichten wollte, gleitet aus und treibt sich eine 1 Zoll breite und 1½ Zoll dicke Baumwurzel in den Mastdarm, wo sie abbricht. Am nächsten Tage reitet der Patient, wobei er Schmerzen hat. Erst am 5. Tage wird das im Mastdarm mit dem Finger eben noch zu erreichende Holzstück, welches starken Stuhl- und Harndrang veranlaßte, mit einer Art von Geburtszange durch einen Arzt glücklich entfernt. Am 2. Tage nach der Extraktion erster Stuhlgang, dann unter blutig-eitriger Sekretion vollkommene Heilung in wenigen Tagen.

Fall 28—39. In den Fällen von André (l. c.), Carney (l. c.), von Townley (l. c.), Atherstone (l. c.), Schülein (l. c.), Steinberger (l. c.), Körte (l. c.) handelte es sich um Pfählungsverletzungen durch den Anus mit Verletzung des Rektums, in den Fällen von Forwood (l. c.), Draper (l. c.), Arnott (l. c.), Blick (l. c.), Braun (l. c.) wurde das Rektum von der Glutäal-, Damm- oder Steißgegend aus verletzt; in allen Fällen erfolgte Heilung teils ohne Operation mit und ohne Abszeßbildung, teils nachdem die Wunde genäht oder eine spätere Fistel operiert worden war.

Fall 40—43. In den Fällen von Bryon (l. c.), Bushe (l. c.), Smith (l. c.) und Thomann (l. c.) war die Rektovaginalwand durch einen Heugabelstiel, durch eine Regenschirmspitze und beim Uebersteigen über einen Zaun zerrissen, auch hier erfolgte Heilung, zum Teil spontan ohne Operation.

Fall 44. In der chirurgischen Klinik von Czerny wurde folgende Pfählungsverletzung der Rektovaginalwand beobachtet (s. Jahresbericht in den Beiträgen zur klin. Chir. Bd. XXIV Supplementheft, S. 177): Eine Frau war bei der Arbeit auf einen Pfahl gefallen, derselbe durchbohrte 2 cm oberhalb des Anus das Rektum und kam zwischen den Labien wieder heraus; vollständige Zerreißung des Dammes von der hinteren Kommissur bis nahe an den After. Heilung der schließlich zurückgebliebenen Rektovaginalfistel durch Spaltung des Dammes bis in die Fistel, dann typische Perineoplastik mit Flügellappenbildung.

Fall 45. Im Jahresbericht der Heidelberger Klinik für 1898 (s. Beiträge zur klin. Chirurgie Bd. XXVI Supplementheft S. 180) findet sich eine Stichwunde zwischen Anus und Vagina durch Fall auf einen Nagel bei einem 18jährigen Mädchen erwähnt, welche nach vorübergehender Entzündung unter feuchten Verbänden heilte.

Fall 46. Stiassny teilt aus der chirurgischen Klinik von Czerny noch folgende durch Sphinkterplastik geheilte Pfählungsverletzung des Rektums mit: Der 54jährige Patient war am 20. August 1897 von einer Leiter auf einen spitzen Pfahl gefallen, welcher 10 cm tief in den After drang. Starker Blutverlust. Im Krankenhaus zu E. Naht der Wunde. Nach 14 Tagen Peritonitis mit Retentio urinae und Incontinentia alvi. Wegen letzterer am 8. Februar 1900 von Czerny nach Freilegung und Lösung der umfangreichen Narben Sphinkterplastik mit gutem Erfolg vorgenommen. Reaktionsloser Verlauf, mit fast vollkommener Kontinenz geheilt entlassen am 2. März 1900.

Fall 47. In einem analogen Falle aus der Heidelberger Klinik war, wie Stiassny berichtet, nach Eindringen eines Holzstückes in den After bei einem 34jährigen Taglöhner seit etwa 2 Jahren ebenfalls Incontinentia alvi vorhanden infolge Sphinkterrisses mit ausgedehnter Narbenbildung; es wurde von der Operation abgesehen, welche der Kranke nur bei sicherer Garantie einer wesentlichen Besserung gestatten wollte.

Fall 48. Aus der chirurgischen Klinik in Würzburg berichtet Lee über folgende zwei extraperitoneale Pfählungsverletzungen: Ein 17jähriger Mann fiel von einem Baum auf einen spitzen Pfahl, welcher neben dem linken Hoden und dann weiter in den Bauchdecken in der verlängerten Mammillarlinie bis zum Rippenbogen eindrang. Eine Stunde nach der Ver-

letzung Spaltung des ganzen Wundkanales, das Peritoneum lag nirgends frei, war intakt. Reinigung des Wundkanales von Blut, Holzsplittern und Tuchfetzen. Tamponade. 2 Tage nach der Operation sekundäre Naht. Reaktionslose Heilung.

Fall 49. In dem 2. Falle von Lee fand sich bei einem 29jährigen Zimmermann genau dieselbe Pfählungsverletzung durch den Stiel einer Schaufel. Auch hier Spaltung und Reinigung des ganzen Wundkanales von Holzsplittern, Tuchfetzen und einem abgerissenen Stück Skrotalhaut. Tamponade, nach 2 Tagen Sekundärnaht, Heilung.

Fall 50. Lee berichtet sodann noch über eine Pfählungsverletzung der Scheide bei einer 25jährigen Frau durch Fall auf den Pfahl einer Tabakpflanze ohne Verletzung der Bauchorgane. Heilung in 5—6 Wochen.

Fall 51. Lee teilt ferner aus den Med. Annals Vol. II Nr. 10 S. 130 ohne Nennung des Autors noch eine geheilte extraperitoneale Pfählungsverletzung der Vagina mit Verletzung der äußeren Geschlechtsteile bei einer 30jährigen Frau mit, welche auf einen Pfahl fiel. Stillung der profusen Blutung durch Tamponade. Der Pfahl war 10 cm in die Scheide und dann noch weitere 15 cm nach oben gegen die Bauchhöhle hin eingedrungen. Therapie: Opium, Tonika, Diät. Nach 5 Wochen vollständige Heilung.

Fall 52—54. In 3 weiteren Fällen von wahrscheinlicher extraperitonealer Pfählungsverletzung des Skrotums, des Rektums und des Perineums bis 4 cm unterhalb des Nabels, welche Lee mitteilt, erfolgte ebenfalls Heilung (Fall 17, 18 und 19), ohne daß ein besonderer chirurgischer Eingriff vorgenommen wurde.

Fall 55. Hafner (l. c.). Pfählungsverletzung bei einem kräftigen Manne, welcher vom Heuhaufen auf den stumpfen Stiel der Heugabel abrutschte. Letzterer drang am linken Skrotum nach oben nach dem linken Darmbein in den Bauchdecken in die Höhe. Heilung unter Eiterung, nachdem aus einem Bauchdeckenabszeß durch Inzision zwei Fetzen Hosenzeug mit Schamhaaren entfernt worden waren.

Fall 56. Ueber eine schwere, 5 Monate nach der Verletzung an Pyämie tödlich verlaufene Aufspießung berichtet Neumann (l. c.): Ein 15jähriges Mädchen stürzte sich zwei Stockwerke herab und fiel dabei auf ein Eisengitter, so daß sie auf zwei Eisenstangen aufgespießt wurde. Das Mädchen wurde erst nach $^3/_4$stündiger Arbeit durch einen Schlosser aus ihrer schmerzlichen Situation befreit. Die Eisenstangen waren neben den Tubera ossis ischii eingedrungen, das linke Hüftgelenk war aufgerissen, in der linken Darmbeinschaufel fand sich eine Rinne eingegraben, während die rechte Darmbeinschaufel dicht unter der Crista durchbohrt war. Die Bauchmuskeln waren unterminiert, das Peritoneum nicht eröffnet. Bald nach der Verletzung traten pyämische Erscheinungen ein. Exitus letalis nach 5 Monaten.

Fall 57. Elbogen (l. c.): Ein 25jähriger Bergmann fiel beim Abteufen eines Brunnens am 11. Juli 1902 aus einer Höhe von 6 m auf eine Leiterstange, welche ihm dicht neben dem After in den Unterleib drang und hier in einer Länge von 28 cm stecken blieb. Der Verletzte wurde in aufgespießtem Zustande mit der Leiter zu Tage gefördert. Die genauere Untersuchung des parasakral bloßgelegten Wundkanales ergab eine extraperitoneale Wunde ohne Verletzung der Beckenorgane. Der Wundkanal verlief zwischen Rektum und dem Kreuzbein, am Rektum war ein 10 cm langer Riß nur durch Muskularis und Serosa, die Mukosa war intakt. Ferner fand sich ein Lochbruch des Kreuzbeins zwischen 1. und 2. Wirbelloch mit Splitterung. Das Peritoneum war nicht verletzt. Entfernung der Knochensplitter, Kleiderfetzen und Holzsplitter, Naht des Rektums, Tamponade und Verkleinerung der Wunde. Sofort im Anschluß an die Operation Injektion von 10 ccm Tetanusantitoxin (Merck) mit Rücksicht auf die Verunreinigung der

Wunde durch Holzsplitter. Am 7. Tage nach dem Unfall trat in der Nacht ein Anfall von Tetanus auf, früh 4 Uhr ein zweiter. Nochmalige Injektion von 20 ccm Tetanusantitoxin in die Glutäalgegend. Kein Tetanusanfall mehr. Heilung.

Von diesen 57 extraperitonealen, nur mit Verletzung des Skrotums, des Mastdarms, der Vulva und Scheide als Eingangspforten der Verwundung komplizierten Pfählungsverletzungen starben also nur vier Verletzte, und zwar: Fall 14 an Pyämie (Dammverletzung durch einen dürren Ast, nicht erkannter Fremdkörperabszeß bei einem 28jährigen Manne, beobachtet von Enzler), Fall 18 wahrscheinlich an Sepsis (Pfählungsverletzung des Dammes ohne Organverletzung mit ausgedehnter Weichteilzerreißung durch eine armdicke Holzstange bei einem 34jährigen Arbeiter — Sektion nicht gestattet —, beobachtet von Neumann), Fall 26 (Eindringen eines Glases in den Mastdarm eines 225 Pfund schweren Mannes, wahrscheinlich an innerer Blutung gestorben — Sektion nicht gemacht —, beobachtet von Janssen) und Fall 56 (Pfählungsverletzung mit Verletzung des linken Hüftgelenks und beider Darmbeinschaufeln bei einem 15jährigen Mädchen, durch Aufspießen auf zwei Eisenspitzen eines Gitters nach Sturz aus der zweiten Etage, gestorben an Pyämie 5 Monate nach dem Unfall — beobachtet von Neumann).

In der zweiten Kategorie der extraperitonealen Pfählungsverletzungen kommen zu den bis jetzt erwähnten komplizierenden Verletzungen des Mastdarms, der Vulva und Scheide als Eingangspforten der Pfählung noch weitere extraperitoneale Verletzungen des Urogenitaltraktus hinzu, besonders Läsionen der Harnröhre und Harnblase, der Prostata, des Uterus, der Hoden, des Vas deferens und Samenstranges, des Penis etc.

Die Verletzungen der Hoden nebst Adnexen, teils einfache Quetschungen, teils vollständige Zertrümmerungen sind gewöhnlich sehr schmerzhaft und mit schweren Shokerscheinungen verbunden, so daß letztere zum Tode führen können. Mit den Hoden- und Nebenhodenverletzungen sind zuweilen Zerreißungen des Samenstrangs und des Vas deferens verbunden.

Die Verletzungen der Harnröhre sind bei den Pfählungsverletzungen ähnlich wie bei den Frakturen, teils Quetschungen, teils einfache Schleimhautrisse, teils vollständige Zerreißungen oder Abreißungen mit oder ohne Verletzung des Penis, mit oder ohne Verletzung der Symphyse, der Schambeine. Den klinischen Verlauf der Harnröhrenverletzungen haben wir bereits in § 26 S. 97 ff. und § 27 S. 104 ff. bei der Lehre von den Frakturen eingehend geschildert.

Die Verletzungen der Harnblase entstehen bei Pfählungsverletzung extraperitoneal vom Damm, Rektum, von der Vagina aus, ferner durch das Foramen obturatum, oberhalb der Symphyse, besonders bei stärkerer Füllung derselben, endlich auch durch die Beckenknochen hindurch nach Fraktur derselben. Wie bei den Frakturen, so wird die Blase auch bei den Pfählungsverletzungen teils direkt durch das Trauma, durch eine Pfahlspitze, eine Heugabel etc. verletzt, oder sie zerreißt indirekt, weil der Weichteilriß sich in die Blase fortsetzt, oder weil die Harnblase bei der Pfählung so gegen die

Beckenknochen gedrückt wird, daß sie primär oder sekundär durch Perforation der nekrotischen Stelle eröffnet wird. Bezüglich des klinischen Verlaufs der extraperitonealen Blasenrisse verweise ich auf §§ 26 u. 27 (Komplikationen der Frakturen). Von besonderer Gefahr sind sodann die bei Pfählungsverletzung in die Blase gelangten Fremdkörper; sie geben, wie bei den Frakturen die Knochensplitter, die Kugeln etc., teils zu Blasensteinen, wie z. B. in den Fällen von Leroy d'Etiolles und Jobert de Lamballe, teils zu schweren Entzündungen der Blase, des Nierenbeckens und der Nieren, zu Sepsis etc. Veranlassung. Ganz besonders entstehen schwere Erscheinungen bei gleichzeitiger Verletzung der Blase und des Mastdarms mit offener Kommunikation derselben.

Prostataverletzungen durch Pfählung sind sehr selten, sie rufen leicht bei hochgradigerer Quetschung Zellgewebsentzündungen eventuell mit sekundärer Peritonitis hervor. Auf die Pfählungsverletzungen des Uterus werden wir noch bei den intraperitonealen Pfählungen zurückkommen.

Stiassny stellte 27 extraperitoneale Pfählungsverletzungen zusammen, welche durch mehr oder weniger schwere extraperitoneale Verletzungen des Urogenitalapparates kompliziert waren; sämtliche Fälle heilten teils spontan, teils machten sich primär oder sekundär wegen der entstandenen Folgen operative Eingriffe notwendig. Ich fand 29 Fälle, welche ebenfalls sämtlich geheilt wurden. Aus der vorliegenden Kasuistik seien folgende interessantere Beobachtungen von extraperitonealen Verletzungen des Urogenitalapparates hervorgehoben.

Fall 58. Beobachtung von Perrin (l. c.). Ein 50jähriger betrunkener Schlosser fällt auf das Bein eines umgekehrten Stuhles, welches durch den After in die Harnblase dringt. Abgang von Kot und Urin aus der Wunde. Heilung der Wunde nach 2 Monaten. Dann zeitweilig Harnverhaltung, nach spontaner Entleerung eines Hosenfetzens aus der Harnblase per urethram Heilung.

Fall 59. In einem analogen Fall von Bingham (l. c.) ging ebenfalls ein Hosenstück des Patienten per urethram ab, auch hier erfolgte Heilung.

Fall 60. Beobachtung von Schloetke (l. c.). Ein Soldat fällt vom Baume auf eine spitze Palisade und bleibt so eine Viertelstunde hängen. Der Verletzte wird mit dem im Perineum steckenden Pfahl nach Absägung des übrigen Teils zu Bett gebracht. Extraktion des armdicken Pfahles, dessen Spitze unter der Haut an der letzten Rippe fühlbar war. Blasenwunde. Profuse Eiterung und Entzündung (Schenkel, Hodensack, „Unterleib"). Spaltung von Abszessen mit Entleerung von Holzstücken (auch nach 2 Jahren noch). Mehrmals Rindenstücke per urethram abgegangen, dann Wohlbefinden, aber zuweilen wahrscheinlich infolge inkrustierter Holzstücke Steinbeschwerden.

Fall 61—77. In den 17 Fällen von Bücking (l. c.), v. Muralt, Meckel (l. c.), Neumann (l. c.), Hapemann (l. c.), Mühlberger (l. c.), Schütte (l. c.), Bingham (l. c.), Hewett (l. c.), Gibbs (l. c.), Bryant (l. c.), Hafner (l. c.), Beach (l. c.), Zimmermann (l. c.), Adams (l. c.), Fleury (l. c.) und Cuylits (l. c.) handelte es sich um extraperitoneale Pfählungsverletzung der Harnblase, teils mit Verletzung der Vagina oder des Rektums; sämtliche 17 Fälle heilten und zwar zum Teil ohne operativen Eingriff.

Fall 78—80. In einem Falle von Jobert de Lamballe (Fall 78) mußte ein in der Blase befindlicher inkrustierter Bleistift durch Operation entfernt werden, und in je einem Falle von Leroy d'Etiolles und Camper (l. c. Fall 79 und 80) hatten in die Blase eingedrungene Holzsplitter zu Steinbildung geführt. Sämtliche 3 Fälle heilten.

Fall 81. v. Esmarch berichtet über folgenden Fall: Ein preußischer Soldat stürzte beim Sturm auf die Düppeler Schanzen in eine Wolfsgrube, Pfählungsverletzung des Dammes mit Zerreißung der Blase und des Mastdarmes. Heilung der großen Kloake unter sorgfältiger Pflege in 3 Monaten. Zuerst konnte der Verletzte den Harn wieder halten, dann verschwand schließlich auch die Incontinentia alvi. Heilung.

Fall 82 von Myles (l. c.). Ein betrunkener Mann fällt mit seinem Gesäß auf einen umgekehrt stehenden Stuhl, das Stuhlbein dringt in den Mastdarm; in dieser Lage bleibt der Verletzte bis zum nächsten Morgen liegen. Erst am 3. Tage Aufnahme ins Hospital, wo eine 5—6 Zoll weit nach oben mit der Sonde zu verfolgende Verletzung der vorderen Rektalwand einige Zoll oberhalb des Afters durch Digitaluntersuchung konstatiert wird. Blase stark gefüllt. Laparotomie wegen angenommener Perforationsperitonitis; im Abdomen fand sich blutig-seröse Flüssigkeit, aber keine perforierende Wunde des Bauchfells. Bauchverschluß. Ausgiebige Drainage im Bereich des Rektums. Im weiteren Verlauf ergab sich eine Rektovesikalfistel. Heilung.

Fall 83. Rubattel und Müller (l. c.). Ein Arbeiter fällt von einer Mauer auf einen spitzen Pfahl, welcher in die Afteröffnung eindringt, die vordere Mastdarmwand und die Blase zerreißt und nun weiter extraperitoneal bis unter die Bauchhaut zwischen Nabel und Spina iliaca ant. sup. vorgetrieben war. Der Verletzte hatte die Energie, den Pfahl sofort herauszuziehen, 30 cm des Pfahles waren mit Blut bedeckt, so weit hatte er im Körper gesteckt. Trotz dieser schweren Verletzung nur geringe Symptome. Bei abwartender Behandlung (Ruhe, Opium) trat nach 3 Wochen normale Urinentleerung und nach 4 Wochen vollkommene Heilung ein. An der Stelle, an welcher die Spitze des Pfahles die Bauchwand berührte, war ein Abszeß entstanden, welcher geöffnet wurde und in der oben erwähnten Zeit ebenfalls verheilt war.

Fall 84. Schultz (l. c.) berichtet über einen von Riedinger beobachteten Fall von Pfählungsverletzung des Dammes, Mastdarms und der Blase durch einen Hackenstiel. Trotz der schweren Verletzung wurde vollkommene Heilung ohne jede Funktionsstörung erzielt.

Fall 85. Holmes (l. c.) berichtet von einer Aufspießung einer Schwangeren auf eine Heugabel, der Uterus wurde getroffen, aber wohl nur ganz oberflächlich, denn es trat kein Abort ein. Heilung.

Fall 86. Braun (l. c.) und Stiassny (l. c.) berichteten über eine Pfählungsverletzung der Vulva und Harnröhre bei einer 35jährigen Frau durch Abbrechen einer Latte beim Uebersteigen über einen Zaun. Enorme Blutung. Es ergab sich, daß die Harnröhre von der Symphyse abgerissen und das Corpus cavernosum clitoridis durchtrennt war. Naht, 2 Tage Verweilkatheter. Heilung in 5 Tagen.

Viel ungünstiger als die bis jetzt erwähnten extraperitonealen Pfählungsverletzungen sind die intraperitonealen. Wir unterscheiden auch hier zwei Gruppen: 1. Die Pfählungsverletzungen mit Eröffnung des Peritoneums, aber ohne Organverletzung, und 2. die intraperitonealen Pfählungen mit Organverletzung. Die letzteren haben natürlich die bei weitem ungünstigste Prognose. Wie wir sahen, starben nach Stiassny von 29 intraperi-

tonealen Pfählungsverletzungen mit Organverletzungen 23, nur 6 wurden geheilt, und von den 18 intraperitonealen Pfählungen ohne Organverletzungen endeten nur 5 tödlich, 13 wurden geheilt. Nach Salingré starben von 15 intraperitonealen Pfählungen mit Organverletzungen 6, von 7 ohne Organverletzungen nur 1.

Nach meiner Zusammenstellung starben von 34 intraperitonealen Verletzungen mit Organverletzungen 26, 8 wurden geheilt und von den 19 intraperitonealen ohne Organverletzungen starben 6, 13 wurden geheilt.

Die Eröffnung der Peritonealhöhle geschieht bei der intraperitonealen Pfählungsverletzung verschieden, teils direkt von der vorderen, seitlichen oder hinteren Bauchwand oberhalb des Beckenringes, teils vom Skrotum, von der Regio perineoanalis und glutaea, durch das Foramen obturatum, durch das Foramen ischiadicum majus und minus, vom Rektum oder von der Vagina aus, oder aber erst im oberen Teil der Bauchhöhle in der von Madelung u. a. beschriebenen Weise. Am häufigsten erfolgt die Eröffnung des Peritoneums vom Mastdarm aus oder zwischen Mastdarm und Blase oder im Bereich des Uterus.

Die häufigste Todesursache bei den intraperitonealen Pfählungsverletzungen ist, abgesehen von der Blutung bei der Verletzung größerer Blutgefäße, die akute progrediente Peritonitis. In günstig verlaufenden Fällen bleibt die Peritonitis zirkumskript, und auf diese Weise können z. B. Fremdkörper durch adhäsive Peritonitis in der Bauchhöhle abgekapselt werden. In einem Falle von Schneider (s. unten Fall 88) kapselte sich ein durch die Vagina in die Bauchhöhle gelangtes größeres Holzstück durch adhäsive umschriebene Peritonitis ab und war noch nach Jahren in der Bauchhöhle nachweisbar. In anderen Fällen entleeren sich die in der Bauchhöhle abgekapselten Fremdkörper nach einiger Zeit durch Abszesse, z. B. der Bauchdecken, nach außen, wie z. B. in einem Falle von Taussig (s. Fall 109 S. 170), wo Hosenteile des Verletzten ausgestoßen wurden. Von den bei den intraperitonealen Pfählungen verletzten Organen der Beckenhöhle werden am häufigsten die Harnblase, dann der Darm verletzt, am seltensten sind die Uteruswunden. Bei größeren äußeren Wunden prolabiert der Darm eventuell nach außen (s. Fig. 63 S. 172). Die Beckenorgane werden auch hier wieder teils durch das verletzende Instrument direkt verletzt, teils indirekt, durch Quetschung, Zerrung etc.

Von den intraperitonealen Pfählungen ohne Organverletzungen seien kurz folgende 19 Fälle mit 13 Heilungen und 6 Todesfällen hervorgehoben.

Fall 87. Teichmann (l. c.): Intraperitoneale Pfählungsverletzung eines 18jährigen Burschen durch den eisernen Griff einer Feuerschaufel, welche durch den Anus 23 Zoll tief bis ins rechte Hypochondrium eindringt. Großer Blutverlust, Zeichen von Peritonitis; Heilung in 14 Tagen.

Fall 88. Schneider (l. c.). Ein 28jähriges Mädchen springt von einer Gartenmauer 10 Fuß tief in starkes Baumreisig, welches in die Scheide eindringt. Starke Blutung, ein Holzstück in der Bauchhöhle kann nicht extrahiert werden. Tamponade. Heilung unter Fieber und Erbrechen (wochenlang). Nach Jahren noch war das Holzstück in der Bauchhöhle nachweisbar, Patientin hatte aber keine Schmerzen.

Fall 89—91. Jaures (l. c.) heilte eine intraperitoneale Pfählungsverletzung durch eine Heugabel, welche durch die Scheide zwischen Cervix und Rektum bis zu den Rippen vordrang, Ruhfus (l. c.) eine Ruptur des Scheidengewölbes durch einen Heugabelstiel bei einer 45jährigen Bauernfrau und Holt (l. c.) ebenfalls eine intraperitoneale Pfählung der Glutäalgegend und der Fossa ischiorectalis bei einem 26jährigen Dienstmädchen durch Sturz aus dem zweiten Stockwerk auf einen Zaun.

Fall 92 u. 93. Madelung (l. c.) berichtet über 2 lehrreiche Fälle von intraperitonealen Pfählungsverletzungen vom Skrotum aus. In dem einen Falle (92) handelte es sich um einen 24jährigen Hofgänger, welcher sich bei einem Sprung von einer Scheune auf einen Heugabelstiel aufspießte. Naht nach der Verletzung, Verschlimmerung vom 6. Tage an, Peritonitis, nach 10 Tagen Aufnahme in die Klinik von Madelung. Spaltung eines großen, ein Stück Hosenzeug enthaltenden Bauchwandabszesses, unter dem linken Rippenbogen eine Muskelwunde mit prolabiertem eitrigen Netz. Exitus letalis an eitriger Peritonitis 24 Stunden nach der Aufnahme. Die Sektion ergab, daß der Wundkanal vom Skrotum im Leistenkanal und in der Bauchwand bis zum linken Epigastrium verlief und erst unter dem linken Rippenbogen das Peritoneum eröffnet hatte.

In dem zweiten analogen Falle von Madelung (Fall 93) handelte es sich um einen 39jährigen Erbpächter, welcher von einer Leiter herabsprang und sich dabei einen Georginenstock 28 cm tief vom Skrotum durch den Leistenkanal und die Bauchwand bis zum Epigastrium einstieß; an letzter Stelle war ebenfalls wieder das Peritoneum eröffnet (mit Vorfall des Netzes). Operation 40 Stunden nach der Verletzung. Reposition des Netzes, Bauchwandnaht, Spaltung, Ausschabung, Desinfektion und Tamponade des Wundkanales, 1 Woche nach dem Unfall sekundäre Naht der Bauchwand, Heilung.

Fall 94 u. 95. Auch Jansekewicz und Nassauer erzielten in je einem ähnlichen Falle wie Madelung Heilung.

Fall 96—100. In den Fällen von Bacon (l. c.), Chapmann (l. c.), Groß (l. c.), Throkmorton (l. c.), Woodbury (l. c.) handelte es sich um schwere intraperitoneale Pfählungen vom Anus resp. Rektum aus, in sämtlichen Fällen wurde teilweise trotz entstandener Peritonitis Heilung erzielt. Bemerkenswert ist besonders die schwere Verletzung in dem Falle von Woodbury: Ein 15jähriges Mädchen fällt aus einer Höhe von 8 Fuß auf einen 4 Zoll dicken Pfahl, welcher durch den Anus, dann durch das Rektum 27 Zoll (!) tief in den Körper eindringt, so daß er an der linken Brustseite hervorragt. Fraktur von 3 Rippen. Geringe Blutung, aber hochgradige Kollapserscheinungen. Trotzdem Heilung in 6 Wochen (Fall 100).

Außer dem oben erwähnten, letal geendigten Falle von Madelung seien noch folgende 5 Todesfälle kurz erwähnt. In sämtlichen Fällen handelte es sich um intraperitoneale Pfählungen vom Rektum aus.

Fall 101. van Hook (l. c.). Eindringen des Stieles einer Heugabel in das Rektum bei einem 13jährigen Knaben; der Heugabelstiel erwies sich 7¾ Zoll weit mit Blut und Fäzes bedeckt. Peritonitis 20 Stunden nach der Verletzung konstatiert, Laparotomie. In der Plica rectovesicalis des Peritoneums fand sich ein für vier Finger durchgängiger Riß, die Wunde im Rektum lag 2 Zoll über dem Anus. Trotz sorgfältiger Bauchtoilette, Naht des Peritoneums und Drainage Ausbreitung der Peritonitis, am 4. Tage Exitus letalis.

Fall 102. Gosselin und Dubar (l. c.). Aufspießung einer vier Stockwerk tief auf einen spitzen Holzzaun gefallenen Frau, Pfählung durch

die Hinterbacke, quer durch das Rektum in die Vagina mit Zerreißung der Rektovaginalfalte des Peritoneums. Tod an allgemeiner Peritonitis.

Fall 103. Heath (l. c.). Ein 18jähriger Mann fällt in hockender Stellung auf den senkrecht stehenden Stiel eines Schmiedehammers, welcher durch den Anus ins Rektum eindringt und sofort von den Mitarbeitern extrahiert wird. Patient geht dann ohne besondere Beschwerden nach dem etwa 1 englische Meile weit gelegenen Hospitale; dort in der Nacht zunehmender Kollaps, Tod am nächsten Morgen an Peritonitis. Auch hier ergab die Sektion eine Verletzung der Rektovesikalfalte des Peritoneums, des Rektums 3 Zoll oberhalb des Anus, rechts fand sich eine zweite Perforation des Peritoneums mit Anspießung des M. psoas von innen. In der Bauchhöhle ein Stück Hosenstoff und harte Fäzes in geringer Menge.

Fig. 62.

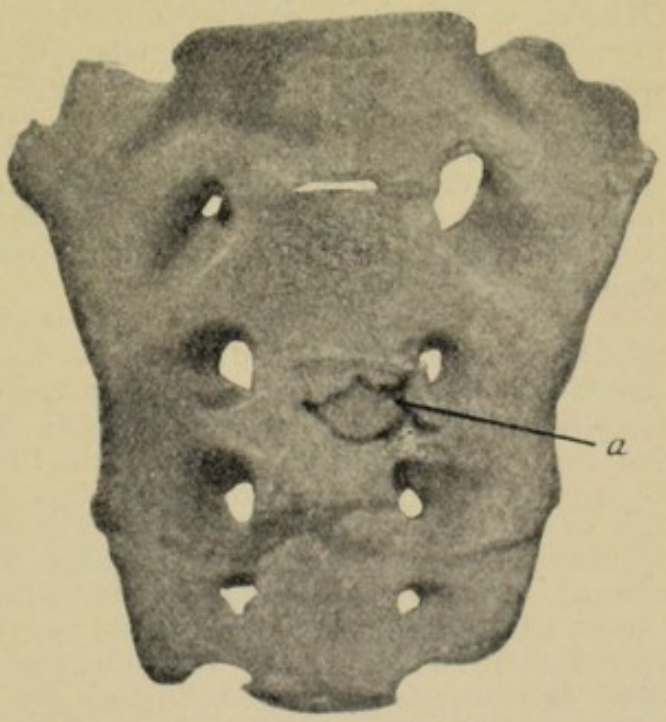

Infraktion (a) des Kreuzbeins durch Pfählungsverletzung (Beobachtung der Heidelberger chirurgischen Klinik nach Stiassny).

Fall 104. Stiassny (l. c.) teilt aus dem Institut für gerichtliche Medizin in Wien (Protokoll Nr. 468 vom 2. September 1891 und Präparat Nr. 386) folgende letal verlaufene Pfählungsverletzung mit Infraktion des Os sacrum mit: Ein 30jähriger Müllergehilfe stürzt vom Dach eines Landhauses auf einen Rosenstützpfahl, welcher ihm durch den After in die Beckenhöhle eindringt. Am nächsten Tage Exitus letalis. Die Sektion ergibt eitrige Peritonitis. Der Pfahl war $1^1/_2$ cm nach außen von der Afteröffnung eingedrungen, hatte zweimal das Bauchfell perforiert und hart am Rektum vorbei am Kreuzbein zwischen dem 2. und 3. Foramen sacrale eine Infraktion bewirkt (s. Fig. 62). Eine zwischen dem 1. und 2. Kreuzwirbelkörper angedeutete Trennung dürfte mit der Pfählung nicht in Zusammenhang stehen, könnte aber durch Ueberschlagen des Verletzten nach vorn entstanden sein.

Fall 105. Lee teilt noch eine nach 2 Tagen tödlich verlaufene, wahrscheinlich intraperitoneale Pfählungsverletzung mit, welche vom Os coccygis her 25 cm in die Bauchhöhle vordrang. Sektion nicht gestattet, genauere Angaben über die Verletzung der Bauchhöhle fehlen.

Von den intraperitonealen Pfählungsverletzungen mit Organverletzungen der Becken- resp. Bauchhöhle seien folgende 34 Fälle (mit 8 Heilungen und 26 Todesfällen) erwähnt:

Fall 106. Bourgine de Letang (l. c.). Eine schwere Pfählungsverletzung durch Darmnaht in der vorantiseptischen Zeit (1783) geheilt bei einem Manne, welcher sich mit seiner rechten Bauchseite neben der Schamgegend beim Sturz aus mäßiger Höhe auf einen Pfahl aufgespießt hatte. Prolaps des Netzes, des Ileum und des in einer Ausdehnung von 5 Zoll zerrissenen Kolon, reichlich Kotaustritt in die

Bauchhöhle. Reinigung der Bauchhöhle, Darmnaht, Bauchnaht. Nach 3 Monaten vollkommene Heilung.

Fall 107. Colombat (l. c.) heilte eine nicht sicher intraperitoneale Pfählungsverletzung des Scheidengewölbes und der Harnblase bei einem 17jährigen Mädchen durch Einlegen eines Verweilkatheters und strenge Diät.

Fall 108. Bemerkenswert ist die Heilung im folgenden Falle von Borsuk: Ein Pächter fällt vom Heuschober auf eine spitze Stange, welche links vom Anus eindringt und das Rektum, S romanum und die Blase durchbohrt. Der Verletzte fährt 45 Stunden lang bis Warschau, wo intraperitoneale Blasenruptur mit Peritonitis konstatiert wird. Laparotomie, Entfernung der 8 cm langen Stangenspitze aus dem S romanum und des in den Douglas eingedrungenen Kotes. Blasennaht, Resektion und Naht des S romanum, Bauchhöhlentoilette, Drainage der Bauchhöhle durch Jodoformgazebeutel, Verweilkatheter, Morphium, Heilung in 4 Wochen.

Fall 109. Taussig heilte eine intraperitoneale Pfählungsverletzung ohne eigentliche Operation bei einem 15jährigen Knaben, welcher von einer Leiter auf einen Rechenstiel fiel, so daß letzterer durch das Rektum und Peritoneum bis an die vordere Bauchwand eindrang. Extraktion des 30 cm langen Holzstücks durch T. Behandlung durch antiseptische Ausspülung, Ruhe, Stuhlretention. Am 9. Tage Abszeß der vorderen Bauchwand, Eiter, Blut und Hosenteile wurden entleert, rasche Heilung.

Fall 110. Alsberg heilte eine extra- und intraperitoneale Pfählungsverletzung der Blase durch Laparotomie und Blasennaht bei einem 9jährigen Knaben, welcher auf einem Eisengitter sitzend abrutschte, so daß die etwas abgestumpfte Eisenstange an der Innenseite des rechten Oberschenkels 10 cm unterhalb der Inguinalfalte eindrang, den horizontalen Schambeinast durchbohrte und eine extra- und intraperitoneale Blasenverletzung an der vorderen und hinteren Blasenwand dicht neben dem Scheitel der Harnblase veranlaßte. Operation 25 Stunden nach der Verletzung; in der Bauchhöhle große Mengen trüben Urins und Fibrinmassen. Naht der intraperitonealen Blasenwunde, Jodoformgaze- und Gummirohrdrainage, Naht der Laparotomiewunde. Freilegung der extraperitonealen Blasenwunde durch Schnitt über dem Lig. inguinale (Pouparti), Tamponade derselben. Drain in die Blase und Verweilkatheter, Heilung.

Fall 111. Steinthal (l. c.) berichtet über folgende geheilte extra- und intraperitoneale Blasenruptur. Eine junge Frau gleitet von einem Heuhaufen herunter und rennt sich ohne äußere Verwundung den Stiel einer Heugabel in die Vagina. Sprengung des vorderen Scheidengewölbes mit extra- und intraperitonealem Blasenriß. Laparotomie, Naht des Blasenrisses, Heilung.

Fall 112. Lambotte (l. c.) heilte bei einem 22jährigen Manne eine intraperitoneale Pfählungsverletzung durch eine durch den Anus in das Rektum und in die Bauchhöhle eingedrungene eiserne Handwagendeichsel. 4 Stunden nach dem Unfall Symptome einer beginnenden Peritonitis; 8 cm oberhalb des Anus fand sich eine Rißwunde des Rektums, durch welche eine Uterussonde bis in die Bauchhöhle drang. Laparotomie. In der Bauchhöhle fanden sich Fäkalien und blutig-seröse Flüssigkeit. Im S romanum zwei Wunden durch Naht geschlossen. Naht der Rektalwunde unter dem Boden des Douglas in drei Etagen, möglichste Reinigung der Bauchhöhle und Ausspülung mit heißem Wasser, zwei Drains im unteren Wundwinkel. Trotz Peritonitis Heilung in 4 Wochen.

Fall 113. Mumford (l. c.) beobachtete eine intraperitoneale

Pfählungsverletzung bei einem 15jährigen Knaben durch Fall auf eine Heugabel, deren Zinken in der linken Inguinalgegend eine 3—4 Zoll lange Wunde gemacht hatten, aus welcher der verletzte Dünndarm in einer Ausdehnung von 3 Fuß aus der Bauchhöhle heraushing. Der Austritt von Fäzes aus dem verletzten Darm hatte nur außerhalb der Bauchhöhle stattgefunden. Reinigung, Naht des Darms, Reposition des letzteren, Bauchnaht Heilung in 3 Wochen.

An diese acht geheilten intraperitonealen Pfählungsverletzungen mit Organverletzung der Beckenhöhle füge ich die 26 letal geendigten intraperitonealen Pfählungen mit Verletzung von Beckenorganen. In diesen teils von Stiassny und teils von mir gesammelten 26 intraperitonealen Pfählungsverletzungen mit Verwundung des Rektums, des Darmes, der Vagina und der Blase trat der Tod vorzugsweise durch Peritonitis ein. Der Tod erfolgte teils wenige Stunden nach dem Unfall, in der größten Mehrzahl der Fälle aber 1 oder 2 Tage nach demselben, seltener erst nach mehreren Tagen, z. B. nach 8, 10 und 29 Tagen.

Fall 114—136. Fall 114 von Gillespie (intraperitoneale Pfählungsverletzung des Rektums durch Heugabelstiel bei einem 30jährigen Neger), von v. Esmarch (Nr. 115, intraperitoneale Pfählungsverletzung des Rektums durch einen Blumenstock bei einem Knaben), von Burnier (Nr. 116, intraperitoneale Pfählungsverletzung des Anus durch eine eiserne Stange bei einem 17jährigen Burschen), von Fisher (Nr. 117, Eindringen eines Besenstiels in After, Rektum und die Blase), von Hewett (Nr. 118, Eindringen eines Stuhlbeins in den After, das Rektum und in die Blase bei einem 43jährigen Mann), von Stokes (Nr. 119, Eindringen einer Schmiedezange in den After, in Rektum und Harnblase bei einem 16jährigen Burschen), von Gaffney (Nr. 120, intraperitoneale Pfählungsverletzung des Rektums und der Harnblase bei einem Landmann), von Andrew und Smith (Nr. 121, intraperitoneale Pfählungsverletzung durch After, Rektum und Blase bei einem 14jährigen Knaben durch Fall auf das Ende einer Zange nach rückwärts), von Poncet (Nr. 122, intraperitoneale Pfählung des Mastdarms und der Blase durch einen Zaunpfahl bei einem jungen Manne), von Jobert (de Lamballe) (Nr. 123, intraperitoneale Aufspießung des Darms durch Sturz aus dem fünften Stockwerk auf eine Eisenstange bei einer Frau), von Quénu (Nr. 124, intraperitoneale Pfählungsverletzung bei einem Knaben durch Fall auf ein Eisenstück, Tod innerhalb 2 Stunden, Art der Verletzung nicht genau angegeben — genauer beschrieben British med. Journal Nr. 25, 1882), von Kurella und Schaum (Nr. 125, Aufspießen einer beim Tanzen hoch emporgehobenen Frau auf einen Spazierstock, der durch das Rektum in die Bauchhöhle drang), von Watson (Nr. 126, intraperitoneale Pfählungsverletzung des Anus, Rektums, Mesenteriums und Ileums, Exitus 29 Tage nach dem Unfall durch eitrige Peritonitis), von Jeaffreason (Nr. 127, intraperitoneale Verletzung eines 15jährigen Mädchens durch Fall auf einen in den Anus und das Rektum eindringenden Stock), von Martin de Pedro (Nr. 128, intraperitoneale Pfählungsverletzung des Rektums durch eine Besenstange bei einem 14jährigen Knaben), von Haecker (Nr. 129, intraperitoneale Verletzung des Rektums, 45 cm tief, durch einen Heugabelstiel bei einem 45jährigen Landmann), von Neumann (Nr. 130, intraperitoneale Verletzung des Mastdarms und Dünndarms durch Fall auf eine Stuhllehne bei einem 28jährigen Fensterputzer, in der Bauchhöhle Konvolut von Haaren, zwei frisch gebrochene Schraubenköpfe und Tuchstück), von Rollet (Nr. 131, intraperitoneale Verletzung des Afters und Mastdarms durch Fall auf eine spitze Eisenstange bei einem 20jährigen Manne), von Poulton (Nr. 132, Verletzung des Rektums, Jeju-

nums und der Leber durch einen Besenstiel bei einem 18jährigen Manne), von Fischer (Nr. 133, Fall eines 21jährigen Soldaten auf einen Rebpfahl, der im Anus resp. Rektum abbricht und, wie die Sektion ergab, im 1. Sakralloch stecken blieb), von Villard (Nr. 134, Perforation des Rektums, der Blase und des Darms an drei Stellen bei einem 20jährigen Manne), von Gott (Nr. 135, intraperitoneale Pfählung eines 12jährigen Knaben auf einen Heugabelstiel mit Verletzung des Darms). Von besonderem Interesse ist noch folgender, ebenfalls tödlich geendigter Fall aus der Klinik Czernys, welchen Stiassny mitteilt (Fall 136).

Ein 81jähriger Mann fiel von der Leiter, eine abgebrochene Sprosse zertrümmert das Kreuzbein und bewirkt Darmvorfall mit Perforation einer Dünndarmschlinge. Das aus der etwa 3½ cm langen, schlitzförmigen Hautöffnung 7 cm oberhalb der Analöffnung herausgetretene Konvolut von Dünndarmschlingen (siehe Fig. 63) ist etwa 130 cm lang, an einer Stelle quillt aus einer zerrissenen

Fig. 63.

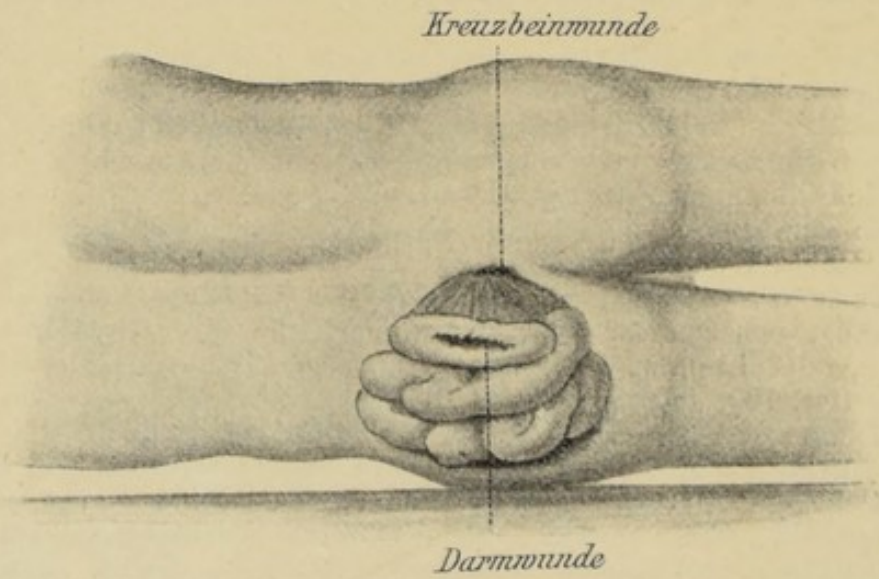

Pfählungsverletzung mit Zertrümmerung des Kreuzbeins und Vorfall von Dünndarmschlingen mit einer Darmwunde (Beobachtung der Heidelberger chirurgischen Klinik nach Stiassny).

Darmstelle (mit Ein- und Ausstich) Kot hervor. Darmnaht, Reinigung und Reposition des Vorfalls, Hautnaht, Drainage, antiseptischer Verband, Opium. Tod unter zunehmendem Kollaps am nächsten Tage. Die Sektion ergab Peritonitis; das Peritoneum des kleinen Beckens war links vom Mastdarm im Douglasschen Raume eröffnet, das Kreuzbein ist entsprechend dem 4. Wirbel quer durchbrochen und mehrfach zersplittert.

Fall 137. Endlich sei noch folgender, ebenfalls letal geendigter Fall von Mac Rae (l. c.) erwähnt: Ein 22jähriges Mädchen wurde beim Heruntersteigen von einem Heuhaufen auf den Stiel einer Heugabel aufgespießt. Der Stiel drang durch die Vagina in die Bauchhöhle und konnte nur mit Mühe extrahiert werden. Tod am 9. Tage an Peritonitis. Die Sektion ergab eine Durchbohrung der Scheiden-Mastdarmwand, höher oben fand sich im Rektum ein zweiter Riß, und hier war der Heugabelstiel in die Peritonealhöhle bis in die Gegend des Colon transversum eingedrungen.

Fall 138. Bei Lee (l. c.) finde ich noch folgenden Fall von Easter. Es handelt sich um eine mit Verletzungen des Dünndarms komplizierte Pfählungsverletzung bei einem 18jährigen

Manne, welcher aus einem Fenster auf einen aufrechtstehenden Pfahl sprang; der Pfahl drang zwischen Skrotum und Oberschenkel in die Bauchhöhle. Am 3. Tage Tod an Peritonitis, keine Laparotomie. Die Dünndarmschlingen erwiesen sich an etwa 30 Stellen verletzt.

Fall 139 von Maynard (s. Lee l. c.). Pfählungsverletzung eines 11jährigen Mädchens, welches von einem Heuhaufen auf eine Heusichel fiel, Verletzung der Scheide, der Blase, des Darms. Extraktion des Instruments, antiseptischer Verband. Tod in der 12. Woche an Darmkatarrh. Bei der Sektion fand sich eine fistulöse Kommunikation zwischen der Scheide, Blase und dem Darm.

Endlich seien noch als (letzte) Pfählungsform folgende 4 Fälle von totaler Aufspießung des Körpers erwähnt, bei welcher das verletzende Instrument im Bereich des Beckens eindrang und durch den Thorax in der Achselgegend nach außen hervortrat, so daß also eine Ein- und Ausstichwunde vorhanden war. Von totaler Aufspießung fand ich in der Literatur die vier Beobachtungen von Roch, Hutchinson, Sargent und Zodok-Howe. Geheilt wurde die ohne Organverletzung komplizierte, vielleicht extraperitoneale Verletzung von Zodok-Howe, tödlich endigten die beiden Fälle von Roch und Hutchinson. Die Patientin von Sargent starb erst 20 Jahre nach dem Unfall an den Folgen desselben. Die Sektion ergab einen Zwerchfellriß mit einer großen Zwerchfellshernie, während die Verletzung des Peritoneums im Douglas und die Vaginalwunde vernarbt waren. Ich zähle diesen Fall ebenfalls zu den geheilten, so daß von den vier totalen Aufspießungen zwei geheilt und zwei gestorben sind. Vielleicht gehört der S. 168 erwähnte geheilte Fall von Woodbury (Nr. 100) noch zu den totalen Aufspießungen.

Die 4 Fälle von totaler Aufspießung sind folgende:

Fall 140. Roch (l. c.). Am 25. Juli 1625 glitt eine Magd vom Heuschober auf einen an diesem lehnenden Heurechen, dessen Stiel unten in den Leib drang und in der Nähe der Achsel wieder herauskam. Der Rechen zerbrach in drei Stücke, das mittlere blieb im Leib stecken. Am 3. Tage Tod „unter unaussprechlichen Schmerzen".

Fall 141. Hutchinson (l. c.). Eine 27jährige Frau, auf der Treppe ausgleitend, rennt sich einen Besenstiel neben dem After gerade aufwärts in den Leib und durch den Thorax nach außen. Selbstextraktion, keine erhebliche Blutung. Tod am nächsten Tage. Die Sektion ergab eine zweifache Perforation des Rektums, dann war der Besenstiel durch Gallenblase, Leber und Zwerchfell in die rechte Lunge eingedrungen, daher Hämopneumothorax.

Fall 142. Sargent (l. c.). Eine 37jährige Frau fällt vom Heuschober auf einen Heugabelstiel, welcher durch die Vagina in die linke Seite der Bauchhöhle dringt und aus dem Thorax austritt. Fraktur der linken untersten Rippen. Seit dem Unfall hatte die Kranke stets anhaltende Schmerzen in der Sternalgegend und im linken Hypochondrium, so daß sie schließlich nicht mehr liegen konnte. Exitus letalis nach 20 Jahren. Die Sektion ergibt eine linke Zwerchfellshernie, in der linken Pleura fanden sich Magen, Colon transversum, einige Zentimeter Colon descendens und zahlreiche Dünndarmschlingen, die linke Lunge war bis

zu Handbreite komprimiert. In der linken Hälfte des Zwerchfells war ein Loch von 4 cm Durchmesser. Das Herz war nach der rechten Seite des Sternums verdrängt, im Peritoneum des Douglas fand sich eine unregelmäßige Narbe.

Fall 143, beobachtet von Zodok-Howe (s. Lee l. c.). Totale Aufspießung eines 15jährigen Knaben auf die Holzstange einer Heusichel, welche im Perineum ein- und 2 Zoll vom Nabel herausdrang. Nach querer Durchsägung der Holzstange und Erweiterung der Bauchwunde wurde das 14 Zoll lange Holzstück extrahiert. Heilung, so daß der Verletzte schon nach etwa 3 Wochen wieder umhergehen konnte. Wie schon bemerkt, hat es sich in diesem Falle vielleicht nur um eine extraperitoneale, auf die Bauchdecken beschränkte Pfählung gehandelt. —

§ 35. Behandlung der Beckenwunden. — Jede Weichteilwunde der Beckengegend wird sachgemäß nach allgemeinen Regeln antiseptisch behandelt. Vor allem wird man stets feststellen, ob es sich um eine in die Bauchhöhle penetrierende Wunde handelt oder nicht. Jede Wunde wird sorgfältig gereinigt, eingedrungene Fremdkörper werden entfernt, die Blutung durch Unterbindung verletzter Gefäße regelrecht gestillt (s. §§ 41—54), gangränöse, zerquetschte Hautränder und Gewebsfetzen abgetragen etc. Alle für die Naht geeigneten Wunden werden — eventuell durch versenkte Etagennaht der einzelnen Gewebsschichten — geschlossen, gequetschte, infizierte Wunden am besten tamponiert etc. Bei durch Erde, Holzsplitter etc. verunreinigten Wunden injiziere ich prophylaktisch Tetanusantitoxin, um den in solchen Fällen zu befürchtenden Ausbruch eines Tetanus möglichst zu verhindern. Jede bereits infizierte Wunde wird je nach der vorhandenen Infektionskrankheit entsprechend behandelt, vor allem drainiert, tamponiert, um den Abfluß des Wundsekretes möglichst zu erleichtern u. s. w.

Die Behandlung der in §§ 33 u. 34 beschriebenen Stichwunden und der Pfählungsverletzungen besteht zunächst in sorgfältiger Untersuchung der Wunde und vor allem in entsprechender Spaltung des ganzen Wundkanales, um die Ausdehnung der Wunde, die Art der Verletzung und die dann notwendige operative Behandlung vornehmen zu können. Man wird den Wundkanal gründlich reinigen, etwaige Fremdkörper entfernen, sorgfältige Blutstillung vornehmen und die Wunde zunächst tamponieren. Ganz besonders wird man bei Pfählungsverletzungen so bald als möglich energisch vorgehen. Wie aus der S. 160 ff. mitgeteilten Kasuistik hervorgeht, kann der Verletzte besonders bei intraperitonealen Pfählungen mit Organverletzungen der Becken- resp. Bauchhöhle gewöhnlich nur durch baldige Operation gerettet werden. Bei extraperitonealen Pfählungsverletzungen ist vor allem eine Spaltung und Reinigung des ganzen Wundkanales vorzunehmen, und auch hier wird man dann nach sorgfältiger Blutstillung zunächst die Wunde tamponieren, später eventuell die Heilung durch sekundäre Naht beschleunigen. Stets muß der Verletzte so sorgfältig als möglich untersucht werden, und stets bedenke man, daß bei solchen scheinbar extraperitonealen Pfählungsverletzungen an einer höher gelegenen Stelle, z. B. im Bereich des Rippenbogens, das Peritoneum eröffnet sein kann. Ist Verdacht auf eine intraperitoneale

Verletzung vorhanden, oder ist dieselbe sicher und sogar mit Organverletzung verbunden, dann wird man so bald als nur möglich die Laparotomie vornehmen und dann je nach dem Befund verfahren (Darmnaht, Blasennaht nach Sectio alta von der Blase aus mit Ablösung des Bauchfells und Naht desselben bei intraperitonealer Verletzung, Naht des Uterus, des Rektums, der Vagina etc., sorgfältigste Reinigung der Bauchhöhle, Entfernung etwaiger Fremdkörper, eventuell Drainage durch Jodoformgazebeutel mit oder ohne Drain etc.). Auch bei bereits bestehender Peritonitis wird man noch versuchen, den Kranken durch Laparotomie mit ausgiebiger Drainage der Bauchhöhle zu retten, falls der Kräftezustand des Kranken ein derartiger ist, daß man von einem operativen Eingriff noch etwas erwarten darf.

Jede Organverletzung wird nach allgemeinen Regeln sachgemäß behandelt. Die speziellere Symptomatologie und Behandlung der Verletzungen der einzelnen Beckenorgane, besonders auch der Harnblase und Harnröhre haben wir bereits bei den Beckenfrakturen besprochen, ich verweise daher auf § 26 S. 93 ff. und § 28 S. 108 ff. Die Behandlung der Harnleiterverletzungen s. S. 116. Die Verletzung und Unterbindung der Blutgefäße des Beckens s. §§ 39—54 S. 198 ff.

Die Behandlung der Nervenverletzungen des Beckens geschieht nach allgemeinen Regeln, durchtrennte Nerven werden durch Nervennaht geheilt etc. (s. das Nähere in §§ 55—58, Verletzungen und Krankheiten der Beckennerven).

Bezüglich der Behandlung der frischen und veralteten Dammrisse, der nach Beckenverletzungen zurückbleibenden Fisteln der Blase, der Harnröhre, des Rektums, Darmes etc. verweise ich auf die betreffenden Abschnitte der deutschen Chirurgie.

V. Kapitel.

Die Schußwunden des Beckens.

S. Literaturverzeichnis IV, ferner II (Frakturen), III (Wunden) und V—XI (Verletzungen der Blutgefäße und Nerven).

§ 36. Ueber die Häufigkeit des Vorkommens und die verschiedenen Arten der Beckenschußwunden. — Die Schußverletzungen des Beckens sind teils reine Weichteilschüsse der äußeren Bedeckungen, teils Weichteilknochenschüsse, teils Beckenwunden mit Verletzung der Becken- resp. Bauchorgane.

Was das Vorkommen der Beckenschüsse betrifft, so sind sie im allgemeinen nicht häufig. Nach Beck waren im deutsch-französischen Kriege unter 4344 Schußverletzungen nur 167 Beckenschüsse (= 3,84 %), am seltensten waren die Schußwunden des Halses (83 = 1,91 %) und der Genitalien (24 = 0,55 %), am häufigsten die der oberen Extremitäten (1174 = 27,02 %) und der unteren Extremitäten (1788 = 41,13 %), die Häufigkeit der Rückenschüsse betrug 2,62 %, des Bauches 2 %. Von den 167 Beckenschüssen waren 95 Weichteilschüsse und 72 Knochenverletzungen.

Der allgemeine Charakter der Schußwunden ist natürlich je nach der Art des Geschosses verschieden. Die Schußwunden entstehen durch Schrot, Bleikugeln oder Stahlmantelgeschosse der Handfeuerwaffen (Gewehre, Pistolen, Revolver), ferner durch Artilleriegeschosse und Explosivstoffe. Uns interessiert hier vor allem die Verschiedenheit der häufigsten Schußwunden, der durch Bleikugeln und durch die modernen kleinkalibrigen Stahlmantelgeschosse hervorgebrachten Schußverletzungen. Die letzteren sind jetzt bei allen Armeen der europäischen und außereuropäischen Kulturstaaten eingeführt, und die durch sie bewirkten Schußwunden kommen daher im Kriege, abgesehen von den Schußwunden durch Artilleriegeschosse, ganz besonders in Betracht. Während die früheren Bleikugeln infolge ihrer Deformierung, z. B. beim Aufschlagen auf den Knochen, stark zerrissene Weichteilverletzungen und hochgradigere Zertrümmerung der Knochen hervorriefen, sind die Verwundungen durch das moderne kleinkalibrige Stahlmantelgeschoß trotz der vermehrten Durchschlagskraft in verschiedener Beziehung für die Heilung günstiger, vor allem deshalb, weil die Weichteilwunden kleiner und glatter, nicht so zerrissen sind, falls das Geschoß mit unverletztem Umhüllungsmantel in den Körper eindringt, wie es in der Regel geschieht.

Die Erfahrungen der letzten Kriege, besonders auch im Burenkrieg, haben gezeigt, daß die Wirkung der kleinkalibrigen Mantelgeschosse am lebenden Menschen im wesentlichen dieselbe

ist, wie sie früher durch zahlreiche Versuche von verschiedenen Autoren, ganz besonders von v. Coler und Schjerning festgestellt worden ist. Die direkt den Körper treffenden Stahlmantelgeschosse durchdringen letzteren, ohne ihre Form zu ändern, bis zu einer gewissen Entfernung (1200—2000 m) mittels kleiner Einschuß- und Ausschußöffnung vollständig, die Kugeln bleiben nur selten im Körper stecken. Die reinen Weichteilschüsse, mit Ein- und Ausschuß, verlaufen wegen ihres glatten, engen Schußkanales günstiger, sie heilen rasch, falls sie nicht, wie z. B. die Eingeweideschüsse, die Infektionsquelle in sich tragen. Aber im Burenkrieg hat man z. B. Magen-Darmschüsse mehrfach infolge der Kleinheit der Wunden und wahrscheinlich infolge der mehr oder weniger vorhanden gewesenen Leerheit der Därme resp. des Magens spontan bei exspektativer Behandlung heilen sehen. Die Wirkung der Weichteilschüsse ist, abgesehen von den Schüssen aus größter Nähe, so wenig verletzend, daß sie die Verwundeten oft am weiteren Vordringen nicht hindern, d. h., daß der Feind nicht genügend kampfunfähig wird. Wegen der engen Schußkanäle verlaufen auch die Knochenschüsse günstiger, sie heilen mehr wie subkutane Frakturen, trotz der oft beträchtlichen Splitterung der Knochen. Aber auch am Knochen selbst ist trotz der großen Durchschlagskraft der kleinkalibrigen Stahlmantelgeschosse die Splitterung für die Heilung günstiger, die Splitterungszone ist kleiner, so daß nicht die früher nach Bleikugelverletzungen so hochgradigen Verschiebungen der Bruchenden beobachtet werden. Nach den Erfahrungen im Burenkrieg, z. B. von Treves, Küttner u. a., war bei den Knochenschüssen die Sprengwirkung und Splitterung durch das kleinkalibrige Mantelgeschoß nicht so hochgradig, wie nach den Versuchen z. B. von v. Coler und Schjerning zu erwarten war. Treves hat schon bei Schüssen von etwa 600 m Knochensplitterung vermißt.

Die Prellgeschosse dagegen, welche vor dem Eindringen in den Körper auf Steine oder sonstige Gegenstände aufschlagen, sind vielfach deformiert, verbogen, ihre Stahlmäntel sind zersprungen und infolgedessen erzeugen solche deformierten Geschosse wie die früheren Bleikugeln zerfetzte, zerrissene Wunden mit großem Ein- und Ausschuß, die Kugeln durchsetzen seltener den ganzen Körper, sondern bleiben in ihm stecken.

Dieses Zerspringen des Kugelmantels beim Aufschlagen des Geschosses auf harte Gegenstände, z. B. auch auf Knochen, beobachtet man nach Brunner ganz besonders beim schweizerischen kleinkalibrigen Geschoß, dessen Hartbleikern nicht in seiner ganzen Länge von einem Stahlmantel umhüllt ist, sondern nur an seiner Spitze eine Stahlkappe besitzt. Das Mausergewehr scheint nach den Erfahrungen im südafrikanischen Krieg die geringsten (humansten) Verletzungen zu verursachen.

In den Zukunftskriegen wird der momentane Verlust an Verwundeten auf dem Schlachtfeld durch die kleinkalibrigen Schußwaffen vermehrt sein, ebenso wird aber auch die Zahl der Geheilten und der wieder Arbeitsfähigen größer sein als früher, weil besonders die Extremitätenschüsse, das größte Kontingent der Verwundungen, sicherer geheilt werden.

Unhumane Kriegsgeschosse sind die von den Engländern

in ihrem letzten indischen Grenzkriege in Tschitral benutzten partiellen Nickelmantelgeschosse (Bleispitzengeschosse), die bekannten Dum-Dum-Geschosse, nach ihrem Herstellungsort Dum-Dum bei Kalkutta so genannt, sowie die im Sudanfeldzug angewandten Hohlspitzengeschosse. Bei den Bleispitzengeschossen ist der Bleikern an der Spitze des Geschosses vom Nickelmantel entblößt, das Hohlspitzengeschoß enthält außerdem noch in der Spitze einen zylindrischen Hohlraum von 2 mm Weite und 9 mm Länge. Durch beide Geschoßarten entstehen nach dem Bericht von Davies und Hamilton und nach den Schießversuchen von P. v. Bruns besonders bei Nahschüssen ganz grausame explosive Verletzungen, Zertrümmerungen der Knochen und der Weichteile, weil die an der Spitze des Geschosses freiliegende Bleikugel des Bleispitzengeschosses beim Aufschlagen auf den Knochen aufstaucht, den Stahlmantel in kleine und kleinste Stücke zersprengt und das Blei zerspritzt.

Die reinen Weichteilschüsse oder Fleischschüsse der äußeren Bedeckungen des Beckens durch Haut und Muskeln verlaufen günstig, besonders wenn sie durch die kleinkalibrigen Mantelgeschosse hervorgebracht sind; sie heilen in der Regel per primam, wenn die Wunden nicht durch Fremdkörper verunreinigt oder größere Blutgefäße nicht verletzt sind. Charakteristisch ist bei denselben, wie wir sahen, im Gegensatz zu den früheren sich deformierenden Weichbleigeschossen der glatte, nicht zerrissene Schußkanal mit kleinem Ein- und Ausschuß. Der Weichteileinschuß ist besonders bei Bleigeschossen kleiner, runder und glatter als der Ausschuß. Bei den Weichteilverletzungen der kleinkalibrigen Geschosse sind nach Küttner die beiden Schußöffnungen bei Fernschüssen oft gar nicht voneinander zu unterscheiden, dagegen sind bei Nahschüssen die Ausschußöffnungen größer.

Wunden der kleinkalibrigen Mantelgeschosse heilen oft spontan per primam intentionem. Ungünstiger sind natürlich die Weichteilschußwunden mit langem, tiefem Schußkanal, mit Verletzung einer größeren Arterie, z. B. der Art. femoralis, der Vasa iliaca oder der relativ tief liegenden Art. glutaea sup. oder inferior (s. Arterienverletzung), oder wenn der Mantel des Geschosses durch vorheriges Aufschlagen zersprungen ist und das nun deformierte Geschoß eine stark zerrissene Wunde hervorgebracht hat. Solche Wunden sind durch eine größere, unregelmäßige Einschuß- und eventuell Ausschußöffnung charakterisiert. Ungünstiger ist ferner, wenn Fremdkörper, z. B. Kleiderfetzen, in den Schußkanal gelangt sind; sie können zu nachträglicher Entzündung und Eiterung Veranlassung geben. Sind die Wunden durch Erde verunreinigt, so kann leicht tödlicher Tetanus entstehen.

Die im allgemeinen schwersten Verwundungen entstehen durch die Artilleriegeschosse, durch Granatsplitter etc., man beobachtet teils Zertrümmerungen der Weichteile und Knochen des Beckens, teils größere Abreißungen der Weichteildecken, wie z. B. in Fig. 64.

Größere Zertrümmerungen der Weichteile entstehen zuweilen auch durch Schrotschüsse aus größter Nähe.

Eine Zerreißung der Blase durch Schrotschuß mit Exitus letalis beobachtete Mumford bei einem 16jährigen Knaben, welcher in

gebückter Stellung durch Umfallen eines mit Schrot Nr. 4 und 6 geladenen Doppelgewehres getroffen wurde. Der eine Schrotschuß mit Schrot Nr. 6 traf den Knaben hinter dem rechten Trochanter major, der andere (Schrot Nr. 4) ging durch die rechte Hinterbacke und wahrscheinlich durch die Incisura ischiadica major in das Becken. Die Blutung war unbedeutend, die Shokerscheinungen gingen bald vorüber. Entleerung von sehr blutigem Urin, welcher dann normal wurde, Stuhlentleerung häufig, aber sonst unverändert. Tod am 6. Tage. Die Sektion ergab eine große Rißwunde der Blase.

Eine typische Schußverletzung des Beckens beschreibt Küttner aus dem letzten türkisch-griechischen Kriege, welche er bei knieend zielenden Soldaten beobachtete. Dieselben waren mehrfach so getroffen, daß der Einschuß sich an der Vorder- oder Außenfläche des Oberschenkels in verschiedener Höhe befand, während der Ausschuß, wenn er vorhanden war, stets in der Hinterbacke lag.

Fig. 64.

Granatsplitterverletzung der Gesäß- und Kreuzbeingegend nach Küttner (Vorträge der ärztl. Kriegswissenschaft S. 150).

Analoge Verletzungen entstehen auch in umgekehrter Richtung von hinten nach vorn durch Schüsse aus der Höhe schräg von oben nach unten. Poletti sah einen Schuß von hinten durch das Becken bei einem italienischen General mit Ausschuß am Oberschenkel, welcher im oberen Drittel zerschmettert war. Der Schußkanal war 23 cm lang, Beckenorgane waren nicht verletzt, die Heilung verlief ohne Störung. Mehrfach hat man Weichteilschüsse quer oder schräg durch beide Hinterbacken beobachtet.

Ueberraschend sind zuweilen reine Weichteilschüsse ohne Komplikationen, ohne Nebenverletzungen, wo man letztere sicher erwarten sollte. A. Michaelis berichtet z. B. von einem Beckenschuß bei einem 6jährigen Mädchen mit Einschuß zwischen Nabel und Symphyse, der Ausschuß fehlte. Infolge Verletzung der Abduktoren des Oberschenkels war eine Abduktionsstellung des linken Oberschenkels vorhanden. Es erfolgte Heilung, und drei Monate nach der Verletzung wurde die wahrscheinlich durch das

Foramen ischiadicum majus ausgetretene Kugel, in der Gesäßfalte zwischen M. biceps und M. semimembranosus liegend, durch Inzision entfernt. In solchen Fällen ist die Kugel zwischen den Därmen durchgegangen oder durch die Bauchwand oder den Knochen abgelenkt worden (sog. Konturschüsse). Mehrfach hat man auch beobachtet, daß kleinkalibrige Kugeln von der Inguinal- nach der Glutäalgegend oder umgekehrt durch die Incisura ischiadica und durch andere Beckenzugänge (s. §§ 1—17 chirurgische Anatomie) ohne Verletzung der Knochen, Gefäße, Nerven oder Eingeweide gehen. Wie Stiche durch die Kreuzbeinlöcher in das Becken eindringen, so können auch kleinkalibrige Geschosse durch dieselben ohne größere Knochenverletzung in die Beckenhöhle gelangen. In dem Bericht von Otis über 3174 Verletzungen des Beckens im nordamerikanischen Kriege finden sich 11 Fälle, wo in die Beckenhöhle eingedrungene Geschosse keine Eingeweideverletzung veranlaßt hatten. Anderseits haben wir aber S. 178—179 gesehen, daß Schrotschüsse ganz hochgradige Zerreißungen der Blase bewirken können.

Die Knochenschüsse des Beckens sind teils einfache Rinnenschüsse, z. B. an der Darmbeinschaufel hin, teils reine Lochschüsse, z. B. ebenfalls besonders am Darmbein, oder endlich Splitterschüsse verschiedenen Grades. Die letzteren hat man besonders an den härteren platten Knochen des vorderen Beckenringes, vor allem am Sitzbein, aber auch am Schambein beobachtet. Die Schußverletzungen des vorderen Beckenringes inklusive der Pfanne sind im allgemeinen prognostisch, wie wir noch genauer sehen werden, die ungünstigsten Knochenschüsse, auch wenn die Blase und Harnröhre nicht direkt verletzt sind, ferner sind die Kreuzbeinschüsse mit Recht gefürchtet, günstiger sind die Darmbeinschüsse.

Bezüglich der Wirkung der modernen kleinkalibrigen Mantelgeschosse sei kurz bemerkt, daß das kleinkalibrige Gewehr besonders am Darmbein reine Lochschüsse ohne Fissuren bewirkt, dagegen, wie gesagt, an den harten Knochen des vorderen Beckenringes, besonders am Sitzbein, durch Sprengwirkung ausgedehntere Splitterung hervorruft. Der deutsche Armeerevolver 83 und die Mausersche Selbstladepistole erzeugen nach P. v. Bruns aus naher und weiterer Entfernung annähernd reine Lochschüsse. Der Einschuß am Knochen ist oft wie eingedrückt, der Ausschuß dagegen mehr erhaben, hervortretend. Oft ist der Schußkanal jenseits des Knocheneinschusses mehr oder weniger mit Splittern erfüllt.

Zuweilen können besonders „verirrte", matte Kugeln durch die Beckenknochen, vor allem durch das Darmbein, abgelenkt werden, so daß sog. Konturschüsse, ähnlich wie am Thorax, entstehen. Podrazky und Scott sahen solche Konturschüsse.

Auch durch straffe Weichteile, z. B. durch Ligamente, Fascien, durch die Bauchwand, können matte Kugeln abgelenkt werden, so daß sie letzterer folgen und die sicher vermutete Verletzung der Därme nicht stattfindet.

Was die Häufigkeit der Verletzung der einzelnen Beckenknochen betrifft, so sind die Schußfrakturen des Darmbeins bei weitem am häufigsten, dann folgen die Schußfrakturen des Kreuzbeins, des Schambeins, des Sitzbeins und endlich des

Steißbeins, welches infolge seiner Kleinheit und Beweglichkeit nur selten verletzt wird.

In der ausgezeichneten Arbeit von Otis über den nordamerikanischen Krieg wird über 1494 Fälle von Beckenschußfrakturen berichtet. Bei diesen 1494 Verletzten fanden sich 1545 Schußfrakturen der verschiedenen Beckenknochen, und zwar 829 des Darmbeins, 145 des Kreuzbeins, 86 des Schambeins, 73 des Sitzbeins und 17 des Steißbeins. In 395 Fällen waren die verletzten Knochen nicht angegeben, so daß die obigen Zahlen besonders auch bezüglich der Zahl der Darmbeinfrakturen zu niedrig sind und sich entsprechend erhöhen.

Unter den 829 Schußfrakturen des Darmbeins fanden sich 799 Fälle, wo das Darmbein allein verletzt war, unter den 145 Schußfrakturen des Kreuzbeins waren 110 isolierte Kreuzbeinbrüche, unter den 86 Schußfrakturen des Schambeins 72, unter den 73 des Sitzbeins 59 und unter den 17 des Steißbeins 13. In 46 Fällen waren zwei oder mehrere Beckenknochen verletzt. Die linke Hüfte wurde um etwa 10% häufiger getroffen als die rechte. Bezüglich der Mortalität dieser 1494 Fälle von Beckenschußfrakturen verweise ich auf S. 190 (Prognose).

Infolge der großen Durchschlagskraft und Sprengwirkung der kleinkalibrigen Mantelgeschosse entstehen häufiger Verletzungen der Beckenorgane, gewöhnlich mit Ein- und Ausschuß, die Kugel bleibt, wie gesagt, viel seltener als früher in der Beckenhöhle, im Knochen liegen. Die häufigste Komplikation bei Beckenschüssen ist die extra- oder intraperitoneale Verletzung der Harnblase, dann des Mastdarms, des Darms, der Harnröhre, der großen Gefäße und Nerven. Bei diesen komplizierten Schußverletzungen der Beckenhöhle handelt es sich zuweilen nur um Weichteilverletzungen, die Knochen sind intakt. Wie schon Dupuytren betonte, können Schüsse die Beckenhöhle durchdringen, z. B. besonders durch die beiden Hüftbeinlöcher, ohne daß der Knochen verletzt wird. Zuweilen gehen anderseits die Kugeln, wie schon erwähnt, durch das Becken durch, ohne Beckenorgane zu verletzen, so daß die nach der Richtung des Schusses z. B. sicher erwartete Verletzung des Darms nicht eintritt. In solchen Fällen handelt es sich besonders bei matten Geschossen zuweilen um Konturschüsse, d. h. die Kugel ist durch Knochen oder die Bauchwand abgelenkt worden.

Im allgemeinen verlaufen, wie Bartels u. a. mit Recht betont haben, die extraperitonealen Verletzungen der Harnblase, der Harnröhre und des Mastdarms bei Schußwunden günstiger als bei rein subkutanen Verletzungen, und zwar besonders dann, wenn der Harn und Kot durch den Schußkanal genügend abfließen können. Dieses trifft aber gewöhnlich nur für die erste Zeit zu, später aber verlegen sich die Schußkanäle gewöhnlich bald durch entzündliche Schwellung, und in dieser Periode kann es daher leicht zu fieberhafter Urininfiltration, zu gangränösen Entzündungen kommen. Hat sich dann der Schußkanal durch Abstoßung der Brandschorfe gereinigt und in eine granulierende Rinne verwandelt, dann ist der Abfluß für Urin und Kot wieder frei und die extraperitoneale Verletzung der Blase oder des Mastdarms kann spontan vollständig ausheilen, in anderen Fällen bleiben Fisteln zurück, welche dann schließlich durch Operation beseitigt werden müssen. Bei intraperitonealen Blasen- und Darm-

verletzungen dagegen ist bei allen Verletzungsarten derselbe ungünstige (tödliche) Verlauf, wenn nicht baldigst die Laparotomie vorgenommen wird. Doch sind besonders im Kriege durch exspektative (nicht-operative) Behandlung ganz überraschende spontane Heilungen nach intraperitonealen Beckenschüssen mit Organverletzungen beobachtet worden. Bekanntlich sind im Burenkriege die operierten Bauchschüsse infolge der mangelhaften Asepsis fast sämtlich gestorben, während sogar Magen- und Darmschüsse bei exspektativer Behandlung spontan geheilt sind, besonders wenn die Eingeweide leer waren und die Verletzten per os in den nächsten 24—48 Stunden nichts genossen haben. Dazu kommt noch als weiterer günstiger Umstand, daß das moderne kleinkalibrige Geschoß besonders des Mausergewehrs nur kleine Wunden des Magens, des Darmes u. s. w. macht, welche sich durch Vorfall der Schleimhaut leicht schließen oder unter umschriebener Abszeßbildung und Entleerung des Eiters nach außen spontan heilen können. Im Kriege sind im allgemeinen wegen der mangelhaften Asepsis die Erfolge der operativen Behandlung ungünstig, dagegen die Aussichten der Spontanheilungen infolge der eben angedeuteten Verhältnisse günstiger, also ganz umgekehrt wie in der Friedenspraxis, wo die Resultate der Operation bei penetrierenden Bauchschüssen bei tadelloser Asepsis durchaus günstig sind, während fast alle nicht operierten Bauchschüsse mit Organverletzung sterben, weil z. B. meist gefüllte Eingeweide durch zum Teil größere Bleigeschosse getroffen werden.

Somit sind die Erfahrungen im südafrikanischen Kriege, wie mit Recht auch v. Bergmann, Petersen u. a. betont haben, für unsere Friedenspraxis nicht maßgebend, in der letzteren werden wir sobald als möglich bei penetrierenden Bauchschüssen die Laparotomie vornehmen.

Aus der vorliegenden Kasuistik der Beckenschußwunden mit Organverletzungen seien folgende Beobachtungen kurz hervorgehoben.

Simon sah eine Schußverletzung der Darmbeinschaufel mit großem Defekt des Colon ascendens an der Uebergangsstelle in das Coecum trotz Kotabszessen, ausgedehnten Verjauchungen des Bindegewebes und Kotfisteln heilen, nachdem er 1½ Jahre nach der Verwundung den ganzen Wundkanal gespalten und nach wieder aufgebrochener Darmnaht den Darmdefekt durch zwei brückenförmige Hautlappen von der Rippen- und Gesäßgegend gedeckt hatte, so daß nur noch eine kleine Oeffnung blieb, deren vollständiger Verschluß leicht war.

Rédard berichtet über eine geheilte Schußfraktur des Darmbeines mit wahrscheinlich extraperitonealer Verletzung des Mastdarms, der Harnblase oder des Anfangsteils der Harnröhre. Die Heilung erfolgte rasch, nachdem Ricord durch Einschnitt in der Mittellinie der Scheidewand zwischen Rektum und Prostata die Kugel in der Gegend der letzteren entfernt hatte.

Rose beobachtete eine Schußverletzung des Beckens mit Zerreißung der Harnröhre und Harnverhaltung bei einem 10jährigen Knaben; der Penis war zerfetzt und brandig, das Skrotum zerrissen, nur am Damm fand sich eine große Wunde. Heilung.

Eine analoge Schußverletzung der Harnröhre mit Harnverhaltung und Heilung sah Squire bei einem Soldaten, welcher 1862 in der Schlacht bei Antictam durch einen Einschuß durch das linke Lig. sacrotuberosum verwundet worden war, Ausschuß im oberen Teile der rechten Skrotalhälfte.

Triest berichtet über eine durch konservative (exspektative) Behandlung geheilte Beckenschußverletzung bei einem 27jährigen Soldaten, welcher in einer Entfernung von etwa 60 Schritt durch einen Militärposten mit dem preußischen Infanteriegewehr Nr. 71 verwundet wurde. Der Einschuß fand sich an dem hinteren Teil der Beckenschaufel, der Ausschuß vorn in der rechten Unterbauchgegend, medianwärts von der Spina ant. sup. Verletzung des Dickdarms und der rechten Hand, Entleerung von Fäkalmassen aus beiden Schußöffnungen, Abstoßung von Knochensplittern; unter exspektativer Behandlung erfolgte vollkommene Heilung in 4 Monaten.

Van Buren sah bei einem 40jährigen Manne einen (extraperitonealen) Schuß durch die Harnblase bei exspektativer Behandlung ebenfalls heilen. Der Einschuß war $1^1/_2$ Zoll nach links von der Medianlinie des Bauchs und etwa 2 Zoll über dem Becken, die Kugel wurde unter der Haut der rechten Hinterbacke etwa 1 Zoll über der Incisura ischiadica durch Inzision entfernt. Abfluß des Harns durch die Wunde, kein Katheter, am 7. Tage entleerte sich der Urin zum ersten Male durch die Harnröhre. Am 22. Tage nach der Verletzung war Patient geheilt.

Athon, Schußverletzung der Blase ohne Knochenverletzung bei einem 9jährigen Knaben, Einschuß am rechten Tuber ischiadicum, der Ausschuß $1^1/_2$ Zoll über dem Schambogen in der Linea alba. Heilung.

Eine sechsfache Schußverletzung der zwischen Blase und Rektum gelegenen Darmschlingen beobachtete White bei einem jungen Manne, welcher nach 3 Tagen an Peritonitis starb. Der Einschuß lag in der Plica inguinalis über dem Lig. inguinale (Pouparti), etwa 1 Zoll nach innen von der Spina iliaca ant. sup.; kein Ausschuß. Bei der Sektion fand sich außer den sechs Schußwunden der zwischen Blase und Rektum gelegenen Darmschlingen, daß die Kugel durch den M. psoas gedrungen war, den N. femoralis und die Vena iliaca ext. verletzt hatte und an der linken Seite des Kreuzbeins in die Glutäalmuskeln gelangt war, wo sie stecken blieb.

Von besonderem Interesse sind einige Schußverletzungen Podrazkys, welcher in den Feldzügen vor 1868 13 Beckenschüsse sah, von welchen nur 3 heilten, während die übrigen 10 starben, und zwar 2 in den ersten 8 Tagen, 5 zwischen der 3.—4. Woche nach der Verletzung, 1 nach 2, 1 nach 17 Monaten und 1 erst nach 3 Jahren. Von besonderem Interesse sind folgende schwere Beckenhöhlenschüsse mit Verletzung des Darms und der Harnblase, von welchen 3 geheilt wurden und 2 starben (1 starb 19 Stunden nach der Verletzung und 1 nach 4 Jahren plötzlich durch Pyämie).

1. Fall. Einschuß in der Nabelgegend, Ausschuß links von der Articulatio sacroiliaca. Zertrümmerung des linken Os ilei. Kotaustritt aus beiden Wundöffnungen, Peritonitis, Entfernung von 30 Knochensplittern des Os ilei. Noch nach 9 Jahren zeitweise unter heftigen kolikartigen Schmerzen Aufbruch der Narben und Austritt von Knochensplittern. In der Zwischenzeit vollkommenes Wohlbefinden.

2. Fall. Einschuß durch das linke Gesäß und die Darmbeingegend, kein Ausschuß. Verletzung der Blase, Ausfluß von Urin durch die Wunde, Peritonitis, wiederholte Schüttelfröste, Heilung nach 1 Jahr vollständig, nachdem Pitha aus der Blase ein inkrustiertes, $^3/_4$ Zoll langes Knochenstück extrahiert hatte. Kugel nicht gefunden.

3. Fall. Einschuß im linken Gesäß, 2 Zoll unter der Crista, Kotaustritt aus der Wunde. Nach 3 Wochen wegen pyämischer Erscheinungen Erweiterung der Schußöffnung, Entfernung zahlreicher Knochensplitter und eines $^1/_2$ Pfund schweren Hohlgeschosses; nach 4 Wochen Heilung.

Der 4. Fall ist interessant durch den abnormen Verlauf des Schußkanals (Konturschuß) und weil der Kranke noch nach 4 Jahren plötzlich durch Pyämie starb.

Einschuß links an der äußeren hinteren Fläche des Darmbeins, 2 Zoll unter der Crista; nach Perforation des Darmbeins wurde die Kugel nach hinten abgelenkt, durchschlug den Körper eines Kreuzbeinwirbels ohne Eröffnung des Kreuzbeinkanales, vollständige Konturierung der ganzen Beckenhöhle und Austritt über der rechten Crista iliaca. Lähmung der Blase, des Sphincter ani und der unteren Extremitäten. Peritoneum nicht verletzt, zahlreiche fistulöse Eitergänge verliefen vom Schußkanal in die Tiefe des kleinen Beckens. Die Lähmungen heilten, dann plötzlich nach 4 Jahren Tod durch Pyämie.

5. Fall. Schuß ins linke Gesäß, heftige Ischias und Lähmung des linken Beins. Nach 4 Monaten zum ersten Male beim Urinieren Ausfluß von Urin durch die Schußöffnung, und nach etwa einem Jahre ging auch fäkulente Flüssigkeit aus der Schußöffnung nach außen ab. Nach 1 Monat Kugel an der Articulatio sacroiliaca dextra nachgewiesen; nach mißglückten Extraktionsversuchen der Kugel Entleerung von massenhaft jauchig-fäkulenter Flüssigkeit aus der Wunde. Pleuritis exsudativa. 19 Monate nach der Verletzung Tod. Die Sektion ergibt eine große mit Blase und Coecum kommunizierende Höhle, welche die rechte ganze Darmbeingegend einnahm. Der N. ischiadicus war links durch derben Kallus an das Sitzbein angeheftet und hier verdickt. Die Kugel lag in der linken Beckenwand.

Wie Podrazky, so beobachtete auch Scott eine Ablenkung der Kugel durch die Beckenknochen und zwar durch das Darmbein. Ein 27jähriger Neger erhielt durch eine „verirrte" Kugel einen Einschuß 1¾ Zoll über der Spina iliaca ant. sup. dextra, kein Ausschuß. Bei der Laparotomie wurden 4 Löcher im Dünndarm genäht, großes Glasdrain in die Bauchhöhle, 48 Stunden keine Nahrung per os, am 6. Tage wurde die fast unter der Haut links von der Wirbelsäule, 1 Zoll unter der Crista iliaca liegende Kugel mit etwas Eiter entfernt. Heilung.

Hinterstoißer berichtete über folgenden geheilten Beckenschuß mit Verletzung des Mastdarms und der Harnröhre durch ein Mannlicher-Gewehr auf 10 Schritt bei einem Korporal. Einschuß in der linken Gesäßgegend in der Nähe des 4. oder 5. Kreuzbeinwirbels durch das Foramen ischiadicum majus, Zertrümmerung des rechten Symphysenstücks des Schambeins, Perforation der seitlichen und vorderen Mastdarmwand, der Pars membranacea urethrae, Zerstörung des rechten Samenstrangs durch den hier befindlichen Ausschuß. Enorme Blutung aus den Wunden, aus Mastdarm und Harnröhre. Am 15. Tage Hauptmasse der Fäzes per vias naturales abgegangen, von der 6. Woche an spontane Harnentleerung, nach 10 Wochen Entfernung zahlreicher loser Knochenstücke aus dem vorderen Schußkanal. Eine Fistula rectourethralis wurde operiert. Noch lange Zeit Exfoliation nekrotischer Knochenfragmente. Patient wurde wieder dienstfähig. 13 Monate nach der Verwundung wurde noch durch Urethrotomie in der Pars pendula urethrae ein inkrustierter Sequester von 1½ cm Länge entfernt, und nun erfolgte vollständige Heilung.

Seydel heilte eine Schußverletzung des Darmbeins mit wahrscheinlicher Verletzung des Dickdarms durch exspektative Behandlung und verschloß den Darmbeindefekt schließlich durch einen Hartgummistift.

Billroth berichtet in seinen „Chirurgischen Erfahrungen" (l. c.) über einen Pistolenschuß des Beckens. Die Kugel war dicht hinter dem rechten Trochanter eingedrungen, eine Ausschußöffnung fehlte. Der Schußkanal konnte bis zum rechten Rande des Kreuzbeins verfolgt werden, ohne

daß die Kugel nachweisbar war. Nach 4 Wochen Bildung eines Abszesses links neben dem Os sacrum, wo nach Inzision ein Tuchstückchen extrahiert wurde. Unter Schüttelfrösten Tod nach 6 Wochen. Bei der Sektion fand sich die Kugel vor dem Os sacrum und ein kariöser Defekt des Knochens in ihrer Umgebung.

Riedel hat über einen Revolverschuß des Unterleibs resp. Beckens aus dem Jahre 1870 berichtet. Mehrfach — zuletzt 1874 — wurde vergeblich die Extraktion der Kugel versucht, welche in der Nähe der Blase zur Ruhe gekommen war. Im Jahre 1888 entstand unter Vermittlung eines paravesikulären Abszesses eine Perforation der Blase, die entstandene Urinfistel schloß sich nach Entfernung des Geschosses. Es erfolgte vollkommene Heilung, so daß Patient wieder bei der Truppe Dienst tun konnte.

In einem zweiten von Riedel mitgeteilten Fall eines Revolverschusses 2 cm unterhalb des Ligamentum inguinale (Pouparti) begann am 10. Tage die Entwicklung einer Neuritis ascendens, welche aber in Heilung überging.

Von besonderem Interesse ist ein dritter von Riedel beobachteter Fall von Beckenschuß durch eine wahrscheinlich aus einer Entfernung von 1600 m abgeschossene Chassepotkugel, welche etwa 3 Finger breit vom linken oberen vorderen Beckenrand einige Zentimeter hinter der Spina iliaca ant. eingedrungen und im Becken zur Ruhe gekommen war. Heilung und vollständiges Wohlbefinden. Nach 10 Jahren (1880) brach die Wunde wieder auf, es entstand eine dauernd eiternde Fistel und 4 Jahre später (1884) eine zweite Fistel in der linken Leistengegend, ferner 1885 und 1890 weitere Fistelbildungen in der Mitte des linken Hüftbeinkammes und an der rechten Beckenschaufel. Subperiostale Resektion der linken Beckenschaufel und Spaltung der rechtseitigen Fistel behufs Entfernung des Geschosses waren ohne Erfolg. Endlich wurde die Kugel mitten im Kreuzbein unterhalb des Promontoriums im Bereich des ersten Foramen sacrale ziemlich fest eingekeilt gefunden und durch entsprechende Resektion des linken Kreuzbeinrandes entfernt. Da noch zwei Fisteln bestehen blieben, wurde 13 Monate nach der ersten Resektion nochmals im Bereich der linken Beckenschaufel, der Articulatio sacroiliaca sinistra und des Kreuzbeins reseziert. Patient konnte 12 Wochen nach der zweiten Resektion mit zwei Drains, sonst aber mit geheilter Wunde das Bett verlassen. Links war der Beckenring durch die Resektionen gänzlich unterbrochen, aber Riedel glaubt, daß durch Knochenneubildung vom erhaltenen Periost aus eine genügende Knochenregeneration stattfinden und daß der Kranke voraussichtlich vollständig geheilt werde. Endausgang wird nicht mitgeteilt.

Endlich sei noch ein vierter von Riedel mitgeteilter Fall eines Beckenschusses aus dem Jahre 1849 erwähnt, dessen Verlauf sehr lehrreich ist. Bei dem betreffenden Manne brach 1869 — also 20 Jahre nach der Verletzung — die alte Narbe unter Entleerung von Kot auf, es entstand eine Darmfistel. Nach weiteren 10 Jahren zeigten sich 1879 neuralgische Schmerzen im Gebiet des N. ischiadicus, und es entstanden mäßige Kontrakturen im Fuß- und Kniegelenk. Nachdem der Kranke verschiedene andere schwere Zwischenfälle überstanden hatte, entwickelte sich im Anfang des Jahres 1891 ein Abszeß hinter dem Trochanter major. Inzision, Entfernung des hier sofort zu Tage tretenden Geschosses, Entleerung von kotigem Eiter, Exitus letalis des sehr heruntergekommenen Kranken.

Mit Recht betont Riedel, daß dieser Verletzte durch rechtzeitige Freilegung des Geschoßlagers in der Fossa iliaca und Entfernung der Kugel event. unter entsprechender Knochenresektion hätte gerettet werden können.

Die sofort bei der Verletzung oder später in die Blase gelangten Fremdkörper (Kugeln, Tuchfetzen, Knochensplitter etc.) können zu Blasensteinbildung Veranlassung geben,

indem sie sich mit Kalksalzen inkrustieren. Nach Ungerer fanden sich in 66% von Schußverletzungen des Beckens Knochensplitter in der Blase. Ebenso können auf diese Weise Harnröhrenkonkremente entstehen, wie in dem S. 184 mitgeteilten Falle von Hinterstoißer.

P. v. Bruns beobachtete eine Schußverletzung des Schambeins, der Blase und des Mastdarms mit Eindringen eines Knochenfragments in die Blase und nachträglicher Blasensteinbildung bei einem 29jährigen württembergischen Feldwebel, welcher am 30. November 1870 vor Paris auf etwa 30 Schritt durch eine Kugel verwundet wurde, welche in der Unterbauchgegend am oberen Rande des horizontalen Schambeinastes 4 cm von der Mittellinie eindrang und in der linken Hinterbacke 4 cm von der Gesäßfalte ausgetreten war. Am 21. Juli wurde durch v. Bruns sen. durch Sectio lateralis ein Blasenstein entfernt, welcher als Kern ein 3 cm langes und über 1 cm breites Knochenstück, von der hinteren Fläche des Schambeins stammend, besaß. Ferner fand sich unter den Steintrümmern noch ein etwa 1 Quadratzentimeter großer Tuchfetzen von der Uniform. Vollkommene Heilung.

Im Anschluß an diesen Fall hat P. v. Bruns noch 16 analoge Beobachtungen in der Literatur aufgefunden, welche sämtlich glücklich verliefen, während wahrscheinlich eine größere Zahl tödlich verlaufener Fälle nicht publiziert worden sind. Fast immer handelte es sich um durchgehende Beckenschüsse mit Ein- und Ausgangsöffnung, nur 3mal war bloß eine Eingangsöffnung vorhanden. Die Richtung des Schusses war beinahe konstant von vorn nach hinten, nur 3mal war dieselbe umgekehrt von hinten nach vorn. In der Regel stammte das in die Blase eingedrungene Knochenstück vom frakturierten Schambein. In einem Drittel der Fälle war auch der Mastdarm verletzt. In 4 Fällen (von Larrey, Hennen, Douglas und Longmore) ging das Knochenstück (bis zu 1 Zoll Länge und Rabenfederkieldicke) spontan ab, 2mal wurde das Knochenstück von der Wunde aus extrahiert (Baudens und Demarquay) und 1mal bei noch frischer Blasenwunde durch Sectio lateralis (Larrey). Demarquay entfernte 41 Knochenfragmente aus der Blase. In den übrigen Fällen hatten die Knochenstücke zu Steinbildung geführt, und die Blasensteine wurden 2mal durch Lithotripsie (Leroy d'Étiolles) entfernt, 1mal durch Erweiterung der über den Schambeinen gelegenen Blasenfistel (v. Esmarch), 4mal durch Sectio lateralis (Larrey, Neudörfer, Hunter, Mc Guire) und 2mal durch Medianschnitt (Livingstone, Podrazki). Der Ausgang war in sämtlichen Fällen günstig.

Mc Guire sah Steinbildung nach Revolverschuß des Beckens bei einem 40jährigen Manne; die Kugel war im Becken stecken geblieben und der Patient arbeitete seit Monaten wieder. Allmählich nahm dann die Kugel ihren Weg in die Harnblase und überzog sich hier mit einer Schicht von Tripelphosphaten. Während eines heftigen Harndranges platzte die Blase. Sectio lateralis. Heilung.

In dem Bericht von Otis über den nordamerikanischen Krieg finde ich unter den 3174 Fällen von Beckenverletzungen resp. unter 1494 Fällen von Schußfrakturen und unter 185 Fällen von Schußwunden der Blase 21 Fälle, in welchen durch Lithotomie

Blasensteine aus der Blase entfernt wurden. In 12 Fällen bildeten Gewehrprojektile den Kern der Steine, in einem Falle war es eine Pfeilspitze, in 6 Fällen bildeten Knochensplitter und verdickter Schleim oder Blut den Kern, 2mal handelte es sich um ein Stückchen Tuch und ein Haarbüschel vom Mons veneris. Die Blasensteine bestanden vorwiegend aus phosphorsaurer Ammoniakmagnesia. Von den 21 Lithotomien endeten 3 tödlich, 17 heilten, in 1 Falle war der Ausgang unbekannt.

Unter 13 aus der Harnblase entfernten Projektilen waren wahrscheinlich nur 6 direkt in dieselbe gelangt, 7 durch ulzerative Eröffnung der Blasenwand.

Zuweilen heilen die Kugeln und sonstige Fremdkörper in der Beckenhöhle schadlos dauernd an einer bestimmten Stelle ein, oder aber sie wandern und werden, wie besonders auch die Knochensplitter, mit oder ohne Abszeßbildung spontan ausgestoßen oder durch Inzision entfernt. Pelletan sah eine Kugel nach einiger Zeit durch den After spontan abgehen. In 1 Falle ging nach Otis eine 84 g schwere Pistolenkugel durch die Harnröhre nach Verlauf von 2 Jahren ab. Auch Knochensplitter haben sich mehrfach durch die Harnröhre nach außen entleert oder wurden extrahiert. Couper entfernte eine Kugel aus dem Os sacrum, welche 21½ Jahre dort verweilt und sich langsam unter Bildung kleiner Abszesse gelockert hatte. Ich kenne einen General, dessen Kugel nach rechtseitigem Leistenschuß im deutsch-französischen Kriege 1870/71 sich im Laufe der Jahre allmählich an der hinteren Seite des Oberschenkels zwischen den Muskeln entlang so gesenkt hat, daß sie nunmehr in der Nähe der Ferse fühlbar ist.

Auch in der Gefäßbahn können kleinere Projektile oder Kugelteile weiter wandern bezw. embolisch verschleppt werden. Schloffer fand das Projektil nach einem Herzschuß in der Lichtung der Arteria subclavia, wohin dasselbe vom linken Ventrikel aus gelangt war. In einem zweiten Falle bei einer Flobert-Schußverletzung der Art. femoralis im oberen Drittel des Oberschenkels saß das Geschoß in der Art. tibialis postica.

Jedes im Becken eingeheilte Geschoß, jeder sonstige Fremdkörper kann nach jahrelanger, schadloser Einheilung, z. B. nach 10—20 Jahren, plötzlich zu schweren Zufällen, zu ulzeröser Eröffnung der Harnblase, des Darmes, zu langwierigen Fistelbildungen und Tod Veranlassung geben, wie besonders der S. 185 angeführte Fall von Riedel lehrt.

§ 37. Symptomatologie, klinischer Verlauf, Prognose und Mortalität der Beckenschußwunden. — Bezüglich des klinischen Verlaufs der Beckenschußwunden können wir uns nach dem bereits Gesagten sehr kurz fassen. Der klinische Verlauf einer Beckenschußwunde wird im wesentlichen bestimmt durch die Art und den Grad der Verletzung, vor allem durch die vorhandenen komplizierenden Weichteilverletzungen. Nicht die Knochenverletzung als solche, sondern die Art und Ausdehnung der Weichteilverletzung, besonders die Verletzung der Beckenhöhlenorgane (Darm, Ureter, Harnblase, Blutgefäße, Nerven, Rückenmark etc.) ist entscheidend für den klinischen Verlauf. Auch die komplizierenden Verletzungen des Hüftgelenks sind ungünstig, besonders wenn sie anfangs übersehen werden.

Wichtig ist ferner, ob der Verletzte baldigst nach dem Unfall in sachgemäße Behandlung gelangt.

Der Schmerz ist bei den Schußwunden im Augenblick der Verletzung gewöhnlich gering, weil die Verwundung zu rasch erfolgt. Sehr oft erkennt der Verletzte seine Verwundung erst aus der vorhandenen Blutung. Die Blutung kann gering sein oder vollständig fehlen. Sind dagegen die großen Arterien und Venen des Beckens, die Vasa iliaca oder femoralia verletzt, dann sterben die Verletzten meist sofort oder in wenigen Minuten (s. das Nähere §§ 39—45, Verletzungen der Blutgefäße des Beckens S. 198 ff).

Zuweilen beobachtet man in ausgesprochener Weise die S. 112 bereits genauer geschilderten Shokerscheinungen.

Ist ein Beckenorgan verletzt, z. B. die Harnblase, der Ureter, die Harnröhre, der Darm, das Rektum u. s. w., so sind die S. 113 ff. ebenfalls bei der Lehre von den Frakturen bereits beschriebenen Erscheinungen vorhanden. Dort haben wir auch die Diagnose dieser Verletzungen genauer erörtert. Bei Verletzungen des Rückenmarks, der Beckennerven, vor allem des N. ischiadicus, sind entsprechende vollständige oder unvollständige Lähmungen vorhanden.

Zuweilen beobachtet man bekanntlich nach Schußverletzungen Reflexlähmungen an von der Verwundung nicht direkt getroffenen Körperteilen, meist nur vorübergehend, z. B. häufig auf dem Schlachtfeld, in seltenen Fällen aber dauernd. Weir Mitchell, Morehouse und Keen sahen nur 7 Fälle von dauernder Reflexlähmung, besonders Extremitätenlähmungen nach Extremitätenschüssen, z. B. Reflexlähmung des rechten Armes bei Schußverletzung des rechten Beins, bei Schußverletzung des linken Schenkels Sensibilitätslähmung an der entsprechenden Stelle des rechten Schenkels, bei Zungenbeinschlundschuß Lähmung des linken und rechten Armes, bei einem Fleischschuß des rechten Schenkels ohne Verletzung eines größeren Nerven vollständige Lähmung aller vier Extremitäten. Endlich war eine Schußwunde des rechten Hodens mit Lähmung des rechten M. tibialis ant. und peroneus longus verbunden.

Zu den vorübergehenden Reflexlähmungen rechnen Weir Mitchell, Morehouse und Keen den hysterischen Zustand, welcher den tapfersten Mann zuweilen nach der Verwundung befällt, z. B. andauerndes Zittern nach der Verwundung, Unvermögen zu gehen, zu sprechen u. s. w.

Auch die länger dauernden Reflexlähmungen heilen gewöhnlich bald schneller, bald langsamer, oft aber bleibt doch diese oder jene Störung bestehen.

Der weitere Verlauf einer Beckenschußwunde hängt sodann besonders davon ab, ob im Augenblick der Verwundung oder später Infektionsstoffe (Bakterien) in die Wunde gelangt sind, z. B. durch Erde und Schmutz der verschiedensten Art, durch unreine Fetzen von Kleidungsstücken, durch unreine Finger und Instrumente bei der Untersuchung u. s. w. Ebenso ist ferner von ausschlaggebender Bedeutung, ob ein Beckenorgan, welches die Infektionsquelle in sich selbst trägt, also vor allem der Darm und der intraperitoneale Teil der Harnblase, verletzt wird oder nicht. Früher wurde jede Schußwunde als ver-

giftete, infizierte Wunde betrachtet und als solche behandelt. Gegenwärtig wissen wir, daß diese Ansicht falsch war. Sehen wir von den letzteren Verletzungen ab, dann sind die Schußwunden in der Regel primär nicht infizierte Wunden, denn Schmutzstoffe, wie z. B. unreine Kleidungsfetzen und dergleichen, gelangen viel seltener in die Wunde, als man früher angenommen hat. Hat keine primäre Infektion stattgefunden, dann können selbst schwere Schußwunden der Knochen und Gelenke besonders infolge der glatten und engen Schußkanäle der kleinkalibrigen Mantelgeschosse wie subkutane heilen. Im Falle der Infektion durch Schmutz, Erde, durch in die Wunde gelangte Kleidungsfetzen, durch unreine Finger und Instrumente u. s. w. entstehen propagierende Entzündungen und Eiterungen, Sepsis, Pyämie, falls nicht rechtzeitig durch Reinigung, Desinfektion und ausgiebige Drainage der Infektion vorgebeugt wird. Relativ häufig hat man besonders im Krieg Tetanus nach Verunreinigung der Wunden durch Erde infolge der Infektion durch die in letzterer befindlichen Tetanusbazillen auftreten sehen, besonders auch bei Verwundeten, welche längere Zeit im Freien gelegen und spät verbunden wurden.

Ist der Darm, der Ureter oder die Blase intraperitoneal verletzt, so kommt es in der Regel zu Tod durch diffuse Peritonitis, wenn nicht durch Laparotomie die Darm- und Blasennaht ausgeführt wird. In seltenen Ausnahmefällen hat man z. B. im Burenkriege, wie schon erwähnt, spontane Darmverletzungen durch kleinkalibrige Geschosse spontan heilen sehen, während fast alle Laparotomierte infolge der im Kriege ungenügenden Asepsis zu Grunde gegangen sind. Die Erfahrungen der Friedenspraxis sind, wie wir schon betonten, gerade entgegengesetzt; infolge der tadellosen Asepsis sind die Heilungsaussichten der Laparotomie in der Friedenspraxis günstig, während die konservative Behandlung bei intraperitonealen Blasen- und Darmverletzungen fast ausnahmslos den sicheren Tod durch progrediente Peritonitis herbeiführt.

Der klinische Verlauf der Knochenschußfrakturen als solche ist natürlich um so günstiger, je geringer die Zertrümmerung und Dislokation der Knochen ist. Bei Nahschüssen und im Kriege bei Schüssen in der ersten Zone ist gewöhnlich eine so hochgradige Zertrümmerung der Knochen und infolge der Splitter zuweilen auch der Weichteile vorhanden, daß dadurch an sich schon eine schwere Verletzung mit ernsten Nebenverletzungen der Beckenorgane entsteht. Im Genesungsfalle können die Knochensplitter, wie wir sahen, in der verschiedensten Weise noch ein langwieriges Krankenlager nach sich ziehen, Blase und Darm perforieren, Blasensteinbildung, Urin- und Kotfisteln veranlassen und schließlich noch nach Monaten und Jahren durch akute Peritonitis den Tod herbeiführen.

Die Prognose der Schußwunden des Beckens haben wir zur Genüge angedeutet, sie hängt im wesentlichen von den Komplikationen, d. h. von der Verletzung der Beckenorgane und der großen Gefäße ab. Im allgemeinen sind die langen, unter den dicken Muskellagern der hinteren Beckengegend verlaufenden Schußkanäle ungünstig, weil sie leicht zu Eitersenkungen führen, anderseits ist zu bedenken, daß das lockere Zellgewebe im kleinen Becken für eine Ausbreitung der Eiterung sehr geeignet ist. Vom Knochen aus

kann es auch leicht zu Osteophlebitis und Pyämie kommen, weil die Venennetze der Spongiosa der Beckenknochen mit den großen Unterleibsvenen in ausgedehnter Verbindung stehen. Im allgemeinen ist die Prognose der kleinkalibrigen Weichteilschußwunden mit Rücksicht auf die kleinen Schußöffnungen und den glatten Schußkanal günstiger als früher.

In dem Bericht von Otis über den nordamerikanischen Krieg finden sich 3174 Fälle von Verletzungen des Beckens, von welchen 2206 geheilt wurden, 933 starben, in 35 Fällen war der Ausgang unbekannt, die Gesamtmortalität der Beckenschüsse beträgt also mindestens 29,39%. Unter den 3174 Fällen befinden sich 1494 Schußfrakturen (918 geheilt, 544 gestorben, in 32 Fällen unbekannter Ausgang), 15 Stich- und Hiebwunden (12 geh., 3 gest.), 38 penetrierende Beckenschüsse ohne bekannte Eingeweideverletzung (25 geh., 13 gest.), 185 Schußwunden der Blase (89 geh., 96 gest.), 8 Schußwunden der Prostata (4 geh., 4 gest.), 103 Schußverwundungen des Mastdarms (59 geh., 44 gest.), 179 Wunden der Beckennerven und Beckengefäße (94 geh., 85 gest.), 309 Schußwunden des Penis (268 geh., 41 gest.), 105 Schußwunden der Harnröhre (83 geh., 22 gest.), 586 Schußwunden der Hoden (520 geh., 66 gest.), 32 Schußwunden des Samenstranges (30 geh., 2 gest.), 120 Schußwunden der Genitalien ohne nähere Bezeichnung (104 geh., 13 gest., in 3 Fällen Ausgang unbekannt). Am größten ist also die Mortalität der Schußwunden der Blase; sie beträgt mindestens 51,94%, ferner die der Prostata (50% Mortalität), der Wunden der Beckennerven und Beckengefäße (47,48%) und des Mastdarms (42,71%), am geringsten ist die Mortalität der Schußwunden des Samenstrangs (5,88%), der Hoden (11,26%) und des Penis (13,26%). Die bei Beckenschüssen vorkommenden Darmverletzungen sind in dem Bericht über die Beckenschüsse nicht erwähnt, sie finden sich unter den Bauchhöhlenschüssen, ihre Mortalität ist natürlich ebenfalls hoch.

Unter den tödlich verlaufenen Schußwunden der Blase fanden sich am häufigsten schräge Perforationen, indem die Kugel in der Inguinalgegend ein- und durch die Hinterbacke der anderen Seite austrat, oder der Schußkanal verlief in umgekehrter Richtung; ferner durch das Foramen obturatum und ischiadicum. In mindestens 5 Fällen war die Blasenwunde mit Verletzung des Hüftgelenks kompliziert.

Bezüglich der genaueren Mortalität der Schußfrakturen der Beckenknochen ergibt sich aus dem Bericht von Otis über den nordamerikanischen Krieg folgendes. Von den 1494 Verletzten mit Schußfrakturen des Beckens starben 544, 918 wurden geheilt, in 32 Fällen war der Ausgang unbekannt. Von den 799 isolierten Darmbeinfrakturen wurden geheilt 595, 194 starben, in 10 Fällen war der Ausgang unbekannt; von 110 Verletzten mit isolierten Kreuzbeinfrakturen wurden geheilt 59, 48 starben, in 3 Fällen war der Ausgang unbekannt. Von 72 Verletzten mit isolierten Schambeinfrakturen wurden 38 geheilt, 34 starben, von 59 isolierten Sitzbeinfrakturen wurden 39 geheilt, 20 starben, und von 13 isolierten Steißbeinfrakturen heilten 7, 6 starben. In 46 Fällen waren 2 oder mehrere Beckenknochen verletzt, 21 genasen, 25 starben. Von 395 Verletzten mit nicht näher angegebenen Schußfrakturen der Beckenknochen genasen 159, 217 starben, in 19 Fällen ist der Ausgang unbekannt. Am höchsten ist also die Mortalitätsskala in den nicht näher angegebenen Fällen von Beckenschußfrakturen, dann folgt die Mortalität der Schußfrakturen zweier oder mehrerer Beckenknochen, in beiden übersteigt die Mortalitätsziffer die der Genesenen, sie beträgt mehr als 50%. Annähernd 50% beträgt die Mortalität der

Steißbein- und Schambeinfrakturen, dann folgt die Mortalität der isolierten Kreuzbeinfrakturen, dann die der Sitzbeinfrakturen und endlich die der isolierten Darmbeinfrakturen, welche am geringsten ist, sie beträgt nicht ganz 25 %.

Nach dem Sanitätsbericht der deutschen Armee starben 1870/71 im deutsch-französischen Kriege von 698 Verletzungen der Beckenknochen mit äußerer Wunde 228 = 32,6 % Mortalität. An Pyämie starben 63, an Peritonitis nur 20. Von 35 Schüssen des Darmbeins wurden nur 11 geheilt, von 6 Schambeinfrakturen heilte nur 1. 15 Sitzbeinfrakturen starben sämtlich infolge ausgedehnter Splitterung und erschöpfender Eiterung. Besonders ungünstig verliefen die Beckenschüsse mit Verletzung der Pfanne und die Kreuzbeinschüsse zum Teil wegen der Nachbarschaft des Mastdarms. Von 78 Kreuzbeinschüssen endeten 35 letal = 44,9 %. Die eigentliche Mortalität der Kreuzbeinschüsse ist größer, weil unter den 78 Fällen sich auch die fast stets günstig verlaufenden Quetschungen des Kreuzbeins ohne äußere Wunde befinden. Die relativ günstigste Prognose haben die Weichteilschüsse mit vorderem Einschuß und hinterem Ausschuß, am ungünstigsten sind die Schüsse mit hinterem Einschuß ohne Ausschuß. Eine sehr hohe Mortalität der Beckenschüsse beobachtete Kirchner im deutsch-französischen Kriege während der Belagerung von Paris. Von 84 Beckenschüssen, darunter 27 Schußfrakturen, endeten 77 tödlich.

Aus dem deutsch-französischen Kriege liegen eine große Zahl von Berichten und Invalidenuntersuchungen nach dem Kriege von deutschen und französischen Aerzten vor, letztere z. B. besonders von Berthold und Mossakowski. Dieselben lehren, daß gelegentlich im Kriege bei konservativer Behandlung selbst sehr schwere Beckenschüsse mit Verletzung der Beckenorgane teils mit, teils ohne Funktionsstörungen der Blase, der Harnröhre, des Darms, des Rektums, des Hüftgelenks und der unteren Extremitäten geheilt sind. Mossakowski berichtet über 15 Granatsplitterverletzungen der Beckenweichteile, darunter vier mit großen Substanzverlusten; trotzdem war die Funktionsstörung gering, abgesehen davon, daß bei keinem die Vernarbung völlig zu stande gekommen war. In 4 Fällen war der Ischiadicus getroffen worden und völlige Paralyse in dessen Gebiet vorhanden.

Stoll sah von 10 Schußfrakturen der Beckenknochen 5 heilen, 5 endeten tödlich, unter den letzteren waren 3, welche mit Fissuren ins Hüftgelenk kompliziert waren. In 2 Fällen sah Stoll intraperitoneale Bauchschüsse, ohne daß die Kugel die in ihrem Wege liegenden Därme verletzt hatte, indem sie zwischen den Därmen ihren Weg nahm oder der inneren Fläche der Bauchwand als Konturschuß folgte.

Im allgemeinen haben die letzten Kriege zwei Tatsachen bezüglich der Schußwunden festgestellt: 1. Die seltenere Infektion der Schußwunden der kleinkalibrigen Geschosse infolge der Kleinheit der Hautwunden, und 2. die zweckmäßigere moderne Behandlung der Schußwunden im Vergleich zu früher und daher der günstigere Verlauf. Die Kugeln bleiben nur selten im Körper stecken. Der momentane Verlust auf dem Schlachtfeld ist zwar größer, aber der Prozentsatz der Heilungen der wieder Arbeitsfähigen hat im Vergleich zu früher sehr zugenommen, vor allem bei den Schußwunden der Extremitäten.

Von den Nachkrankheiten nach Beckenschüssen sind besonders zu erwähnen: Aneurysmen infolge von Gefäßverletzungen, langdauernde Karies und Nekrose der verletzten Knochen, vor allem auch des Hüftgelenks nach Schußfraktur desselben oder nach in dasselbe

penetrierenden Fissuren, ferner Fisteln der Harnröhre, der Blase, des Ureters, des Rektums und des Darms, Lähmungen infolge von Nervenverletzungen, besonders des N. ischiadicus u. s. w.

§ 38. Die Behandlung der Schußwunden des Beckens. — Die Behandlung der Beckenschüsse geschieht natürlich im Krieg und Frieden nach allgemeinen antiseptischen resp. aseptischen Regeln. Vor allem bedenke man, daß die Schußwunden in der Regel keine infizierte Wunden sind, und man hüte sich daher stets, durch eine eingreifende Untersuchung durch unreine Finger, durch nicht aseptische Sonden oder sonstige unreine Instrumente eine Schußwunde zu infizieren. Eine so entstandene sekundäre Infektion ist gerade bei Schußwunden des Beckens wegen der Gefahr der Eitersenkung und der raschen Ausbreitung der Entzündung im Beckenbindegewebe oder im Peritoneum von großer Gefahr. Eine manuelle Untersuchung oder eine Untersuchung mit der Sonde wird in der Regel nicht notwendig sein, um die Behandlung in dem einzelnen Falle zu bestimmen. Sehr wichtig und meist auch genügend für die Therapie ist es, wenn man bei Beckenschüssen den Sitz und Charakter des Ein- und Ausschusses beachtet, das Allgemeinbefinden des Kranken, den Puls, den Grad der Blutung berücksichtigt und sich endlich durch die Anamnese des Verletzten oder sonstiger Personen über die näheren Verhältnisse orientiert, unter welchen die Verwundung stattgefunden hat, ob nahe oder weit geschossen wurde und mit welcher Waffe u. s. w.

Bei wahrscheinlich reinen, nicht durch Organverletzungen komplizierten Weichteilschüssen wird man zunächst eine abwartende Therapie anwenden und die Schußwunde ohne jede weitere Behandlung, ohne desinfizierende Ausspülung oder Reinigung mit einem antiseptischen trockenen Mullverband versehen. Als Dauerantiseptikum kann man irgend ein antiseptisches Pulver, z. B. Airol, Dermatol u. s. w., anwenden. Die früher z. B. von Langenbuch empfohlene Naht der Schußwunden ist unzweckmäßig, ebenso alle diejenigen Verbandmethoden, durch welche die Aufsaugung des Wundsekretes, des Blutes aus dem Schußkanal verhindert wird.

Ist die Wunde und ihre Umgebung unrein, mit Erde u. s. w. beschmutzt, so ist natürlich eine sorgfältige Reinigung nach allgemeinen antiseptischen Grundsätzen vorzunehmen. Bei mit Erde verunreinigten Wunden injiziere man prophylaktisch subkutan Tetanusantitoxin (Behring, Marburg, Merck, Darmstadt), bestreue auch die Wunde mit Tetanoantitoxin in Pulverform und beobachte den Verletzten mit Rücksicht auf etwa entstehenden Tetanus in den nächsten Tagen genau, um bei den geringsten Erscheinungen sobald als möglich nochmals Antitoxin — subkutan oder intravenös — zu injizieren. Die früher sehr empfohlene intradurale oder intracerebrale Injektion des Tetanoantitoxin hat man wieder mehr und mehr verlassen. Elbogen heilte einen Fall von Tetanus nach Pfählungsverletzung, d. h. nach Verunreinigung des Wundkanales durch Holzsplitter, durch eine prophylaktische und dann durch eine nochmalige subkutane Antitoxininjektion bei Ausbruch des Tetanus (s. das Nähere S. 163—164).

Findet sich ein Einschuß vorn in der Inguinalgegend, z. B. über

dem Lig. inguinale (Pouparti), und der Ausschuß in den Hinterbacken oder umgekehrt, so kann es sich doch, wie wir sahen, um reine, nicht komplizierte Weichteilschüsse handeln. Bei Einschuß vorn über dem Leistenkanal und Ausschuß hinten über dem Darmbeinkamm oder bei Einschuß an der hinteren Fläche des Darmbeins und Ausschuß über der Crista ilei hat man Konturschüsse ohne Verletzung des Beckeninhaltes beobachtet.

Fehlt der Ausschuß, dann ist das Suchen nach der Kugel, wenn sie nicht nachweisbar ist und keine Symptome macht, zunächst zu unterlassen. Ist die Kugel irgendwo durch Röntgenstrahlen oder sonst durch Palpation etc. nachweisbar und ist ihre Entfernung ungefährlich, dann wird sie natürlich sofort extrahiert. Die nicht nachweisbare Kugel kann ohne Schaden einheilen, während das unverständige Suchen nach ihr dem Kranken zunächst mehr schadet als nützt. Macht eine Kugel später Symptome, z. B. durch Druck auf die Cauda equina im Canalis sacralis, auf den N. ischiadicus, durch Blasenbeschwerden, durch Erregung von Eiterungen, Urin- oder Kotfisteln u. s. w., dann muß man natürlich die Entfernung des Geschosses anstreben. Nach Nachweis der Kugel durch Röntgenstrahlen wird das Geschoßlager eventuell unter entsprechender subperiostaler Knochenresektion des Beckenringes freigelegt. Ist kein Ausschuß vorhanden, dann kann es sich auch um einen Konturschuß handeln, und es ist nicht nötig, aus der Lage des Einschusses eine komplizierende Verletzung eines Beckenorganes anzunehmen. Bei Konturschüssen liegt die Kugel eventuell in der Nähe der Einschußöffnung. Der früher oft so schwierige, ja unmögliche Nachweis der Geschosse im Becken ist gegenwärtig durch die Röntgenuntersuchung sehr wesentlich erleichtert.

Bei Schußverletzungen der Hinterbacken ist besonders auf eine Verletzung der Art. glutaea superior, inferior und pudenda int. zu achten, welche sich durch Blutung, durch subkutane Hämatombildung oder durch Nachblutung mit entsprechender Anämie kenntlich machen. Zuweilen fehlt jede Blutung nach außen, und nur die zunehmende Anämie des Verletzten mit oder ohne nachweisbare Anschwellung der Hinterbacken weist auf die so gefährliche Verletzung der Glutäalarterien hin. In solchen Fällen muß man baldigst durch Erweiterung der Schußöffnung in der Hinterbacke, durch Bloßlegung der Gefäße nach Beseitigung des vorhandenen Blutextravasates und durch zentrale und periphere Unterbindung des verletzten Gefäßes die Blutung stillen. Ist das in den zertrümmerten Weichteilen nicht möglich, dann wird die Art. hypogastrica unterbunden oder die Umstechung mit Tamponade versucht. Um die Blutung während der Operation zu beherrschen, ist unter Umständen die intraabdominelle Digitalkompression der Iliaca communis oder der Aorta abdominalis notwendig (s. § 54).

Nach denselben Grundsätzen verfährt man bei der Unterbindung der sonstigen verletzten Beckengefäße, besonders der Vasa iliaca, ebenso bei der Verletzung der großen Beckenvenen (s. Kapitel VI und VII §§ 39—54 das Nähere über die Verletzung und Unterbindung der Blutgefäße des Beckens).

Die Behandlung der Schußfrakturen geschieht nach den S. 108 ff. für die Beckenfrakturen gegebenen Regeln.

Bei Schußverletzungen des Hüftgelenks wird man zuerst die konservative Behandlung versuchen, ist sie nicht möglich, dann wird man entsprechende Resektionen vornehmen.

Die Hauptgefahren bei den Beckenschüssen sind nach der S. 190—191 angeführten Mortalitätsstatistik, abgesehen von der eben erwähnten Verletzung der großen Beckengefäße und des Hüftgelenks, besonders durch Läsion der Harnblase, des Ureters, des Darms, des Rektums, der Prostata, der Harnröhre, der Beckennerven und des Rückenmarks bedingt.

Die Behandlung der extraperitonealen und intraperitonealen Blasenverletzung, der Harnröhre, des Darms und der sonstigen Beckenorgane geschieht nach den bereits bei der Lehre von den Frakturen S. 113 ff. gegebenen Regeln. Hier sei nur betont, daß bei den extraperitonealen Blasen- und Harnröhrenverletzungen der Urin in der ersten Zeit nach der Verletzung durch den Schußkanal gewöhnlich, wie wir bereits erwähnten, genügend abfließt, so daß hier bei exspektativer Behandlung eventuell unter Einlegung eines Verweilkatheters Urininfiltration verhindert werden kann und auf diese Weise Heilung ohne operativen Eingriff möglich ist. Bei Blasen- und Harnröhrenverletzung wendet man gut aufsaugende Verbandstoffe ohne jede Kompression an, lagert den Kranken so, daß der Abfluß des Urins gut von statten geht, z. B. auf Mooskissen, Zellstoffwatte, bestreicht die Umgebung der Wunde mit Zink- oder Dermatolpaste, um Ekzeme zu vermeiden u. s. w. Wir erwähnten aber früher schon, daß später im Stadium der entzündlichen Schwellung des Schußkanals dieser Urinabfluß gewöhnlich ungenügend ist, und daß in diesem Stadium leicht unter Fieber Urininfiltrationen und Eitersenkungen eintreten können. In solchen Fällen wird man, wenn der Abfluß des Urins stockt, die Wunde erweitern, den Damm spalten, um die verletzte Harnröhre und Harnblase extraperitoneal bloßzulegen, eventuell wird man Gegenöffnungen anlegen, lose Knochensplitter oder die Kugel und sonstige Fremdkörper entfernen u. s. w. Ebenso wird man bei jeder Eiterverhaltung außen am Becken oder in der Beckenhöhle energisch vorgehen, eventuell muß man besonders bei Beckenhöhlenabszessen den Eiterherd durch entsprechende Resektion des Knochens (Darmbein, Kreuzbein) genügend freilegen (s. § 63, Behandlung der Beckenabszesse, und Kapitel XX, Operationen am Becken).

Bei intraperitonealer Harnblasenverletzung ist die Eröffnung der Blase durch Sectio alta indiziert. Ist der intraperitoneale Blasenriß von der Blase aus nachgewiesen, dann wird die Laparotomie gemacht, die Blasenwunde nach Ablösung des Peritoneums und nach Peritonealnaht so genäht, daß der Blasenriß extraperitoneal liegt (s. auch S. 114 ff.).

Frische Verletzungen des Ureters wird man durch medianen Bauchschnitt transperitoneal oder durch seitlichen (iliakalen) Schnitt ähnlich wie zur Unterbindung der Art. iliaca communis extraperitoneal oder transperitoneal aufsuchen und wenn möglich durch Naht schließen. Ist der Ureter völlig durchtrennt, dann wird man die beiden Ureterenenden durch direkte oder seitliche Invagination vereinigen. Bei der letzteren wird das periphere Ureterenende durch Ligatur verschlossen und dann das zentrale Ende in einem Schlitz des peripheren durch Naht befestigt. Ist eine direkte Behandlung der Verletzungsstelle des

Ureters nicht möglich, dann wird man das zentrale Ende des Ureters intra- oder extraperitoneal in die Harnblase implantieren. Ist auch diese Implantation nicht ausführbar, dann ist eventuell die Exstirpation der betreffenden Niere indiziert, falls die andere Niere gesund ist, oder man näht zunächst den Harnleiter (als äußere Harnleiterfistel) in die Bauchwunde ein. Nur in Ausnahmefällen wird man den Ureter in den Dickdarm oder in das Rektum implantieren. Bei Harnleiterverletzungen mit Exsudatbildung wird man die Lenden- resp. Nierengegend breit spalten und drainieren. Bei Eiterung mit hohem Fieber, mit hochgradiger Nierenstauung wird man eventuell ebenfalls die Nephrektomie machen, falls die andere Niere funktionstüchtig ist. Nach ähnlichen Grundsätzen verfährt man bei veralteten Ureterverletzungen, bei Ureterfisteln, welche man entsprechend bloßlegt.

Bei Darmverletzungen wird man den Kranken in der Friedenspraxis unter Anwendung tadelloser Asepsis durch Laparotomie und Darmnaht zu retten suchen. Nach Eröffnung der Bauchhöhle wird man etwaiges Blut oder bereits vorhandenes peritonitisches Exsudat durch große sterilisierte Mulltupfer beseitigen, die verletzten Gefäße eventuell unter Digitalkompression der Aorta abdominalis unterbinden und dann die vorhandene Darmwunde aufsuchen, was oft sehr schwierig ist. Hat man doch sogar bei Sektionen Mühe, eine vorhandene Darmruptur aufzufinden. Am besten ist es, wenn man den Darm in seiner ganzen Länge von oben nach unten genau besichtigt. Durch die Lage der Schußwunde, die Blutung, ein Blutextravasat oder durch Ansammlung von Kot oder Luft resp. von Darmgasen oder durch ein bereits vorhandenes umschriebenes peritonitisches Exsudat wird die Auffindung der verletzten Darmstelle oft erleichtert. Eventuell wird man in zweifelhaften Fällen vom Rektum aus mittels eines Darmrohres und eines Gummiballons Luft in den Darm eindringen lassen.

Sind Darm, Netz oder sonstige Bauchorgane durch eine Schußwunde nach außen prolabiert, so wird man unter ungünstigen äußeren Verhältnissen, wie Krönlein, Madelung u. a. mit Recht betont haben, die prolabierten Eingeweide nicht in die Bauchhöhle reponieren, sondern zunächst nur mit einem Notverband bedecken und den Kranken dann ins Hospital schaffen, wo die definitive Behandlung je nach der Art des Falles stattfindet. Durch die Reposition nicht genügend desinfizierter Eingeweide in die Bauchhöhle entsteht allzu leicht tödliche Peritonitis. Die einzige Indikation, unter ungünstigen äußeren Verhältnissen operativ sofort einzugreifen, ist profuse abdominelle Blutung.

Extraperitoneale, sonst nicht komplizierte Verletzungen des Rektums, der Prostata, der Vagina, des Uterus u. s. w. wird man zunächst exspektativ behandeln, falls aber der Abfluß des Wundsekretes durch den Schußkanal unter Eintritt von Fieber stockt, wird man auch hier durch Erweiterung des Schußkanals mit oder ohne Knochenresektionen, eventuell durch Anlegung von Gegenöffnungen, die drohende oder bereits vorhandene Eiterretention beseitigen. In allen Fällen von Beckenschüssen, wo kein Grund für sofortiges operatives Eingreifen vorhanden war, muß man den Verletzten oft noch wochenlang wegen etwaiger Folgen, z. B. wegen nachträglicher Darm-, Blasen-, Rektum- oder Knochennekrosen u. s. w. sorgfältig beobachten.

Im Kriege wird man Verletzte mit Beckenschüssen im all-

gemeinen auf dem ersten Verbandplatz ohne Untersuchung der Wunde mit einem Deckverband versehen und schleunigst in ein dem Schlachtfeld nahegelegenes Feldlazarett transportieren. Lebensgefährliche Blutungen sind natürlich sofort zu stillen. In dem Feldlazarett wird sofort der betreffende Beckenschuß seiner Art entsprechend behandelt, d. h. bei Verletzung größerer Blutgefäße, bei intraperitonealer Verwundung des Darms, der Blase, des Ureters etc. wird sofort operiert. In solchen Fällen kann die Operation, die Laparotomie bei intraperitonealer Blasen- und Darmverletzung innerhalb der ersten 24 Stunden ja auch noch etwas später rettend wirken. Im Kriege werden wohl die intraperitonealen Blasen- und Darmverletzungen fast stets rasch zu Grunde gehen, die Laparotomie kommt entweder zu spät, oder sie führt wegen der im Kriege mangelhaften Asepsis durch akute progrediente Peritonitis zum Tode. Infolge dieser im Kriege mangelhaften Asepsis, infolge des Uebermaßes der Arbeit wegen der zu großen Zahl der Verwundeten und der zu geringen Zahl der Aerzte ist man im allgemeinen zur exspektativen Behandlung bei Becken- resp. Bauchschüssen gezwungen. Im Burenkriege sind, wie schon erwähnt wurde, fast alle operativen Bauchschüsse gestorben, während bei exspektativer Behandlung sogar Magendarmschüsse in überraschender Weise geheilt sind, vor allem wenn die Verletzten in den ersten 24—48 Stunden per os nichts genossen haben.

Wie erklären sich im südafrikanischen Kriege die günstigen Erfolge der exspektativen Behandlung bei penetrierenden Bauchschüssen? Ich bin mit Petersen u. a. der Ansicht, daß in einem Teil dieser geheilten Bauchschüsse eine Perforation des Magendarmkanales oder der Blase nicht stattgefunden hat. In anderen Fällen war in der Tat, z. B. der Magen oder Darm verletzt, und die Heilung erfolgte unter umschriebener Abszeßbildung und Entleerung des Eiters nach außen oder durch den Magendarmkanal. In einer dritten Kategorie von geheilten Fällen hat sich die Darmwunde infolge ihrer Kleinheit durch das kleinkalibrige Mantelgeschoß unter Prolaps der Darmschleimhaut und vor allem dank der Leere der Eingeweide ohne erhebliche Infektion der Bauchhöhle geschlossen. Hieraus ergibt sich, daß für die Möglichkeit einer spontanen Heilung von penetrierenden Bauchschüssen sogar mit Verletzung des Magens und Darms relativ günstige Verhältnisse obwalteten, während im Gegensatz hierzu die Heilungsaussichten der Laparotomie infolge der schlechten äußeren Verhältnisse, vor allem infolge der mangelhaften Asepsis sehr ungünstige waren. In der Friedenspraxis ist das alles gerade umgekehrt. Die Operationsaussichten sind hier bei tadellos möglicher Asepsis der Laparotomie bei penetrierenden Bauchschüssen mit Organverletzungen günstig, während die Spontanheilung, z. B. von intraperitonealen Blasen- und Darmverletzungen, durch exspektative Behandlung kaum möglich, ja so gut wie ausgeschlossen ist. In der Friedenspraxis werden meist gefüllte Eingeweide durch Geschosse von größerem Kaliber und geringerer Durchschlagskraft getroffen. Somit bin auch ich wie Petersen und andere Chirurgen der Meinung, daß die Erfahrungen im südafrikanischen Kriege bezüglich der exspektativen Behandlung der penetrierenden Bauchschüsse und der Spontanheilung von Darmschüssen für unsere Friedenspraxis nicht maßgebend sind; im

Frieden wird man bei jedem pénetrierenden Bauchschuß bei dringendem Verdacht einer Darm- oder intraperitonealen Blasenverletzung sofort die Laparotomie ausführen und in zweifelhaften Fällen den Probeschnitt. Eine abwartende Behandlung darf nur dann stattfinden, wenn der Kranke unter sachgemäßer Aufsicht steht oder der Patient die Operation ablehnt.

Oft ist die Heilung von Beckenschüssen, wie wir aus verschiedenen Fällen, z. B. von Riedel u. a., gesehen haben, eine sehr langwierige: jahrelang bleiben Fisteln bestehen, noch nach Jahren stoßen sich Sequester ab, noch nach Jahren können plötzlich ulzeröse Perforationen des Darmes, der Harnblase durch Abszesse, durch das Geschoß mit sekundärer tödlicher Peritonitis entstehen. Jede im Becken eingeheilte Kugel bleibt eine Gefahr für den Verletzten. Zuweilen entleert sich die Kugel spontan durch den Mastdarm nach außen, oder sie erscheint an irgend einer Stelle unter der Haut, z. B. am Damm, und kann leicht entfernt werden. Nach der Entfernung der Kugel, etwaiger Knochensplitter oder sonstiger Fremdkörper heilen dann gewöhnlich alle Fisteln sehr schnell.

Die Auffindung der Kugeln durch Röntgendurchleuchtung ist besonders in den ersten Jahren am Becken wegen der Lage des Geschosses, wegen der langdauernden Beckenaufnahme und oft wegen der Schwäche des Verletzten auf große, ja unüberwindliche Schwierigkeiten gestoßen. Mit der zunehmenden Vervollkommnung der Röntgentechnik sind diese Schwierigkeiten geringer geworden und werden hoffentlich immer mehr verschwinden.

Oft muß man noch nach Monaten oder vielen Jahren wegen Nachkrankheiten nach Beckenschüssen, wegen Fisteln (Kot- und Harnfisteln), wegen alter Beckenabszesse, Lähmungen und Neuralgien im Bereich des Plexus sacrolumbalis und hypogastricus, wegen Nekrosen der Knochen, behufs Entfernung der Kugel und sonstiger Fremdkörper u. s. w. durch entsprechende zum Teil ausgedehntere Knochenresektionen die Beckenhöhle, das Geschoßlager bezw. den Erkrankungsherd freilegen (s. § 63, Behandlung von Beckenabszessen, und Kapitel XX, Operationen am Becken). Zuweilen genügen Weichteiloperationen vom Damm aus, z. B. bei extraperitonealen Harnblasenfisteln, bei Eiterherden und Fremdkörpern im Bereich der Harnblase, der Prostata etc. Noch heute gibt es Invaliden mit Becken-Bauchschüssen aus dem deutsch-französischen Kriege, welche noch an mehr oder weniger großen Beschwerden, zum Teil infolge der nicht entfernten Geschosse, zu leiden haben. Lehrreich sind nach dieser Richtung auch die von Riedel mitgeteilten, S. 185 erwähnten Fälle von Beckenschüssen.

VI. Kapitel.

Verletzungen, Aneurysmen und sonstige Krankheiten der Blutgefäße des Beckens

(s. Literaturverzeichnisse V—X).

§ 39. Allgemeine Bemerkungen über die Symptomatologie, Diagnose und Behandlung der Verletzungen der Blutgefäße. — Die Verletzungen der Blutgefäße des Beckens haben wir bei den Frakturen und Luxationen, bei den Quetschungen und Wunden der Weichteile sowie bei den Schußwunden bereits mehrfach erwähnt und gesehen, wie gefahrvoll gerade die Verletzung der Beckenblutgefäße ist, wenn nicht baldigst die Blutung durch zentrale und periphere Unterbindung der verletzten Gefäßstelle und durch Ligatur der hier abgehenden Aeste sicher gestillt wird.

Die Gefäßverletzungen sind entweder vollständige (perforierende) oder unvollständige (partielle, nicht perforierende) Gefäßwandverletzungen. Bei den vollständigen Gefäßwandverletzungen ist das betreffende Gefäß, z. B. durch Stich, eröffnet oder ganz durchschnitten oder durch irgend eine stumpfe Gewalt zerrissen. Von besonderem Interesse sind die partiellen, nicht perforierenden Verletzungen der Arterienwandungen durch Kontusion oder starke Dehnung des Gefäßes ohne Blutung. So beobachtet man Verletzungen, welche sich nur auf die Intima der Gefäßwand beschränken. In solchen Fällen von Intimaablösungen kommt es besonders dann zu raschem Verschluß des Gefäßes durch Thrombenbildung, wenn die Intima an der betreffenden Gefäßstelle ringsherum durchgerissen ist, und es kann Gangrän an der unteren Extremität entstehen, wenn nicht bald, z. B. nach Verschluß einer gequetschten Art. iliaca communis oder ext., ein genügender Kollateralkreislauf sich bildet. Jüngst hat zwei derartige charakteristische Beispiele von nur auf die Intima beschränkter subkutaner Quetschungsverletzung der Art. brachialis und poplitea aus der Klinik Czernys mitgeteilt. In beiden Fällen war der Kollateralkreislauf ungenügend, und es mußte wegen Gangrän amputiert werden.

Eine derartige ungenügende Ausbildung des Kollateralkreislaufs kann natürlich auch bei vollständigen perforierenden Durchtrennungen der Gefäßwände und nach Unterbindungen der Gefäße vorkommen und dann ebenso zu Gangrän führen. Wahrscheinlich sind in solchen Fällen ausgedehntere Thromben vorhanden, und zwar oft nicht nur in den Arterien, sondern zugleich auch in den zugehörigen, ebenfalls verletzt gewesenen Venen, oder die Gefäßwände sind anderweitig erkrankt, besonders in der Form einer Endarteriitis chronica.

Für die Ausbildung des Kollateralkreislaufs ist es im allgemeinen

günstiger, wenn der Verschluß des Gefäßes durch Thrombenbildung ganz allmählich erfolgt, oder wenn die Thromben nicht zu ausgedehnt und die Gefäßwände sonst gesund sind.

Zuweilen ist der Verschluß der verletzten Gefäße durch Thrombenbildung nur vorübergehend, die Gefäßstelle wird allmählich wieder durchgängig oder bei Gefäßstichen und unvollständigen, nicht perforierenden Gefäßwandquetschungen kommt es nur zu einem wandständigen Thrombus im Gefäßwandstich oder an der betreffenden umschriebenen gequetschten Gefäßwandstelle; das Lumen des Gefäßes wird daher nur mehr oder weniger entsprechend verengt, bleibt aber für den Blutstrom durchgängig.

In allen Fällen von partiellen Durchtrennungen grösserer Arterienstämme, also besonders bei Stichverletzungen, hört man entsprechend den Experimenten und klinischen Beobachtungen v. Wahls bei der Auskultation mit dem Stethoskop ein deutliches, kontinuierliches oder intermittierendes, systolisches, blasendes, hauchendes oder schabendes Geräusch, welches durch das Ausströmen des Blutes aus dem Gefäßstich in die Umgebung und durch das Fortströmen des Blutes im Gefäßrohr an der Verletzungsstelle bedingt ist. Aus letzterem Umstande erklärt es sich, daß das Geräusch auch dann gehört wird, wenn der Gefäßstich durch einen in das Gefäßlumen hineinragenden Thrombus verschlossen ist, oder wenn an einer nur gequetschten resp. eingerissenen Intimastelle ein wandständiger, das Gefäßlumen verengender Thrombus vorhanden ist. Das mit dem Puls isochrone Geräusch ist am deutlichsten an der Verletzungsstelle, es pflanzt sich aber nach beiden Richtungen fort, mehr natürlich mit dem Blutstrom nach der Peripherie. Gewöhnlich ist in solchen Fällen der Puls jenseits der Verletzung schwächer fühlbar als auf der gesunden Seite.

Bei allen vollständigen queren Durchtrennungen der Arterien fehlt das systolische Geräusch, ebenso in allen Fällen, wo eine verletzte Arterienstelle durch einen Thrombus vollkommen verschlossen ist. In solchen Fällen fehlt in der Regel auch der Puls jenseits der verletzten resp. verstopften Arterienstelle.

Bei Wiederöffnung des zentralen oder peripheren Endes einer vollständig durchtrennten Arterie kommt es im weiteren Verlauf gar nicht selten zu rasch wachsenden pulsierenden Hämatomen (endständigen Aneurysmen), welche kein Geräusch erzeugen. Diese Regel erleidet in solchen Fällen eine Ausnahme, wenn die Vene gleichzeitig verletzt und das freigewordene arterielle Blut in die venösen Bahnen überströmt.

Wie besonders von Zahn, Marchand, Verfasser und anderen nachgewiesen wurde, geschieht der Verschluß, die Vernarbung der Gefäßverletzungen, die sog. Organisation des Thrombus ausschließlich durch Endothelwucherung der Intima. Andere Gewebselemente, z. B. das Bindegewebe der Media und Adventitia oder die farblosen Blutkörperchen, nehmen, wie ich früher glaubte, an diesem Aufbau der Gefäßnarbe, an der Bindegewebsneubildung gar nicht oder nur unwesentlich teil.

Nach der Unterbindung einer Arterie in der Kontinuität verhält sich die betreffende Gefäßstelle verschieden. Früher, wo der nach außen geleitete Unterbindungsfaden „durchschneiden" und sich abstoßen mußte, war das betreffende unterbundene Gefäß auf einer größeren oder

kleineren Strecke — jedenfalls bis zum nächsten größeren abgehenden Ast — vollständig dauernd obliteriert. Seit wir aber die Unterbindungsfäden einheilen lassen, wird das Gefäß an der unterbundenen Stelle nicht so vollständig durchtrennt, die Thromben sind bei aseptischer Ligatur auch kleiner, an der Unterbindungsstelle besteht oft nur ein einfaches Diaphragma, und nicht selten wird das an der Ligaturstelle obliterierte Gefäßlumen wieder mehr oder weniger vollkommen durchgängig. Wichtig ist bei der Ligatur der Arterien, besonders in der Kontinuität derselben, daß der Unterbindungsfaden nicht allzu fest geknotet wird, d. h. daß bei der Unterbindung nicht eine Zerreißung der Intima oder eine sonstige Läsion der Arterienwand eintritt. Besonders Ballance und Edmunds haben durch ihre Unterbindungsversuche an der Karotis von Schafen und Pferden die Möglichkeit einer Okklusion des Gefäßrohrs ohne Zerreißung der Intima oder sonstige Läsion der Arterienwand durch Seide, Katgut oder Känguruhsehne bewiesen. Die Katgutligatur hielt etwa einen Monat, die Sehnenligatur 2 Monate. Mit Recht empfehlen Ballance und Edmunds die Ligatur subtil und nicht zu fest mit runden, nicht bandförmigen Fäden auszuführen, damit die Arterienwände nicht verletzt werden, damit es nicht zu ausgedehnter Thrombose, zu Durchschneidung oder Usur des Gefäßes, zu Nachblutungen und Aneurysmabildung an der Unterbindungsstelle kommt, was z. B. besonders bei Atheromatose und bei Abgang eines größeren Astes an der Unterbindungsstelle leicht möglich ist. Wird eine Läsion der Gefäßwand, besonders der Intima, bei der Ligatur vermieden, dann wird das Gefäß durch einen von der Intima ausgehenden adhäsiven Prozeß ohne Thrombus verschlossen, das Gefäß kann dann nach einiger Zeit wieder durchgängig werden. Letzteres tritt ganz besonders nach der Resorption von Katgutfäden ein, ja oft gewiß schon während der Resorption der Katgutfäden, welche gleichsam an der Unterbindungsstelle nur als temporäre, genau auf die Arterie beschränkte Kompression wirken. Um einen dauernden Verschluß der Gefäßstelle infolge einer Durchtrennung der Arterie durch zu feste Unterbindung zu vermeiden, hat besonders Treves in geeigneten Fällen, z. B. für die Kontinuitätsunterbindung bei Blutungen aus unzugänglichen Arterienästen oder bei Aneurysmen, empfohlen, um die freigelegte Hauptarterie einen dicken Katgutfaden temporär und lose einfach zu knoten oder nur eine Fadenschlinge um das Gefäß zu legen. Die Zirkulation ist sofort aufgehoben, wenn man an der Fadenschlinge zieht oder einen Druck auf die Ligatur ausübt. Nach einigen Tagen soll der Faden wieder entfernt werden.

In der Tat glaube ich, daß bei der Ausführung der Unterbindung der Arterien in ihrer Kontinuität eine schwache Knotung des Unterbindungsfadens mit Intaktbleiben der Arterienwand von größter Wichtigkeit ist, ganz besonders bei den großen Arterien, wo durch zu feste Knotung resp. durch die dadurch bewirkte Usur oder Durchtrennung der Arterienwand gar oft tödliche Nachblutung entsteht. Vielleicht liegt hierin das Geheimnis des Gelingens einer Aortenunterbindung. Stratton hat ebenfalls die schädlichen Folgen der sofortigen vollkommenen Unterbindung großer Gefäße betont und gezeigt, daß der Kollateralkreislauf nach Unterbindung der Aorta oberhalb ihrer Teilung

in die Iliacae leichter sich ausbildet, wenn man die Blutzirkulation langsam, allmählich zunehmend unterbricht, ähnlich wie bei der Kompression großer Gefäße durch wachsende Geschwülste. Dasselbe zeigte Purpura bezüglich der Vena cava inf., der Kollateralkreislauf gelang besonders dann, wenn die Vena cava zuerst nur verengert, dann vollkommen unterbunden wurde, während von 25 Hunden mit sofortiger vollkommener Unterbindung der Vena cava inferior nur 7 am Leben blieben.

Aus denselben Gründen erklärt sich auch die günstige Einwirkung der digitalen oder instrumentellen Kompression vor der Kontinuitätsunterbindung großer Arterien, z. B. bei Aneurysmen, auch hier hat man beobachtet, daß der Kollateralkreislauf sich leichter ausbildet.

Für die temporäre Unterbindung resp. Abklemmung großer Gefäßstämme, z. B. für die temporäre Abklemmung der Art. iliaca communis bei Exarticulatio femoris hat Schönborn nach einer Mitteilung von Haßlauer eine gebogene Klemme konstruiert, welche sich ihm bei Exarticulatio femoris gut bewährt hat. Bei der Abnahme der Klemme erwiesen sich die Arterien wieder gut durchgängig. Eine einfache Fadenschlinge dürfte dieselben Dienste leisten und noch schonender wirken. Bei nicht gesunden Gefäßwänden kann durch jede temporäre Abklemmung oder Ligatur eine bedenkliche Läsion entstehen.

Ein sehr zweckmäßiges Verfahren ist der temporäre Verschluß der Gefäße durch Digitalkompression, z. B. besonders die intraabdominelle Digitalkompression der Aorta, der Art. iliaca communis bei Operationen im Bereich ihrer Aeste (s. § 54).

Kleine Längswunden der Arterien und Venen können prima intentione spontan heilen, wie besonders Zahn, Schultz, Baumgarten, Verfasser u. a. gezeigt haben. Die Lücke in der Gefäßwand wird durch einen weißen Blutplättchenthrombus verschlossen, die primäre Verklebung kommt schon nach 10 Minuten zu stande. Sehr bald beginnt dann die Zellenproliferation vom Endothel der Intima aus, und hierdurch wird die Gefäßwunde definitiv durch Bindegewebsneubildung verschlossen.

Die sonstige Symptomatologie, Diagnose und Prognose der Verletzungen der Beckengefäße werden wir bei den Verletzungen der einzelnen Beckengefäße genauer berücksichtigen, hier sei nur kurz bezüglich der subkutanen Zerreißung der Beckengefäße nach stumpfer Gewalteinwirkung durch Quetschung, Stoß etc. betont, daß dieselbe an den letzteren nur selten im Vergleich zu den Extremitätengefäßen vorkommt. Bei diesen subkutanen Gefäßverletzungen durch Quetschung, Platzen, Zerreißen kann es, abgesehen von der S. 198 erwähnten isolierten Verletzung der Intima, auch zu vollständiger Durchtrennung der großen Beckengefäße, z. B. der Iliaca, kommen. Klinisch sind bei diesen verschiedenen subkutanen, vollständigen oder unvollständigen Durchtrennungen der größeren Arterien vor allem die Symptome des plötzlichen und absoluten Arterienverschlusses und dessen Folgen oder die Erscheinungen eines allmählich zunehmenden Gefäßverschlusses von besonderer Bedeutung. Bei vollständiger (perforierender) subkutaner Durchtrennung der Gefäßwand tritt hierzu noch die lokale Blutung in Form einer mehr oder weniger rasch wachsenden, meist pulsierenden

Geschwulst, das subkutane Hämatom, welches man besonders früher in wenig zweckmäßiger Weise auch diffuses traumatisches Aneurysma genannt hat.

Bezüglich der Schußverletzungen der Gefäße verweise ich auf §§ 36—38 S. 176 ff. Dort haben wir auch erwähnt, daß kleinere Projektile oder Kugelteile in der Bahn großer Gefäße embolisch verschleppt werden können (s. S. 187).

Die Behandlung der Gefäßverletzungen besteht in erster Linie in der Aufsuchung der verletzten Gefäßstelle und in zentraler und peripherer Unterbindung der beiden durchtrennten Gefäßenden. Bei Stichverletzung wird ebenfalls das Gefäß zentral und peripher vom Stich unterbunden und dann zwischen den Ligaturen eventuell durchtrennt. Stets sind — besonders bei Stichverletzungen — auch die an der Verletzungsstelle abgehenden Gefäßäste zu unterbinden, damit nicht aus ihnen nach Herstellung des Kollateralkreislaufs eine Nachblutung stattfindet. Ersatzmittel der Ligatur sind die Torsion der Gefäße, die Angiotripsie, d. h. das einfache Zuquetschen der Gefäße durch besondere Quetschzangen oder bei kleineren Gefäßen durch die gewöhnliche Arterienklemmen, die Umstechung der Gefäße als Massenligatur, die temporäre Verschließung des Gefäßlumens durch Unterbindungspinzetten, z. B. bei der Unmöglichkeit einer Ligatur, die Digitalkompression in der Kontinuität oder in der Wunde, die Kompression durch feste Tamponade, die Anwendung der Styptica (Eisenchloridwatte, Penghawar Djambi), die Wundnaht etc. Sämtliche erwähnte Ersatzmittel der Ligatur sind bei Verletzungen besonders größerer Arterien bei weitem nicht so zuverlässig, als die zentrale und periphere Unterbindung des verletzten Gefäßes und der an der Verletzungsstelle abgehenden Aeste. Dagegen ist die Gefäßnaht bei Verletzungen (Stich-, Riß- und Schußwunden) großer Venen und Arterien, besonders bei partieller, aber auch bei vollständiger Durchtrennung ein sehr wertvolles Hilfsmittel vorzüglich dann, wenn durch die Unterbindung resp. durch die vollständige Unterbrechung des Blutstromes schwere Folgeerscheinungen, z. B. Gangrän im peripheren Gefäßbezirk, zu befürchten ist. Die Naht der Arterien und Venen ist an Tieren besonders von Gluck, v. Horoch, Jassinowsky, Burci, Muscatello, Tichow, Murphy, Silberberg, Dörpfler, Jacobsthal, Payr u. a. mit Erfolg ausgeführt und genauer studiert worden. Am Menschen wurde die Gefäßnaht mit günstigem Erfolg an der Art. iliaca communis, an der Art. und Vena femoralis, Vena cava inferior, Art. und Vena axillaris, Art. brachialis, cubitalis, Vena jugularis, an der Carotis communis und interna von J. Israel, Schede, Zoege von Manteuffel, Heidenhain, Comaggio, Kümmell, Garrè, v. Angerer, Pousson und Chavannaz, Wiart u. a. ausgeführt. Die zuletzt genannten Fälle von Pousson und Chavannaz und Wiart stammen aus dem Jahre 1903 und 1904. Pousson und Chavannaz berichteten über eine erfolgreiche Naht der bei einer Operation verletzten Vena cava inf., es wurden drei Katgutnähte durch die ganze Dicke der Ränder der Gefäßwand angelegt. Wiart verletzte bei der Radikaloperation einer Leistenhernie die Art. iliaca ext., er schloß die Wunde durch drei perfo-

rierende feine Seidennähte und eine darüber gelegte Naht der Adventitia. Die Blutung stand, es erfolgte Heilung ohne Zirkulationsstörung aber mit Verschluß resp. Fehlen des Pulses der Art. femoralis etwa 5 cm unterhalb ihres Ursprunges, wie ½ Jahr nach der Operation festgestellt wurde.

Das Gefäßlumen kann an der Nahtstelle bei subtiler Ausführung der Operation und Schonung der Intima besonders an den Venen erhalten bleiben, oder es bildet sich ein allmählich zunehmender Verschluß, was für die wirksame und genügende Ausbildung des Kollateralkreislaufs günstig ist. An den großen Venen empfiehlt sich ganz besonders die Gefäßnaht, weil hier das Lumen gewöhnlich erhalten bleibt.

Bezüglich der Technik der Gefäßnaht sei kurz folgendes hervorgehoben. Unter strengster Aseptik wird das betreffende Gefäß möglichst schonend freigelegt, ausgedehnte Entblößung und Ueberdehnung der Gefäßwand sind zu vermeiden. Pinzetten sind möglichst nicht anzuwenden. Sodann wird das betreffende Gefäß oberhalb und unterhalb der Verletzungsstelle am besten durch Digitalkompression oder durch eine nicht zu feste temporäre Ligatur verschlossen, dann näht man bei partiellen Gefäßdurchtrennungen mittels feiner Nadeln und dünnsten Seidenfäden entweder unter möglichster Schonung der Intima oder durch die ganze Wanddicke fortlaufend oder in einzelnen Knopfnähten. Nach der Gefäßwandnaht empfiehlt sich noch die Naht der Gefäßscheide, oder man entnimmt eventuell einen Gewebslappen aus der nächsten Umgebung und vernäht diesen. Die Blutung aus den Stichkanälen stillt man durch Kompression. Bei vollständiger Durchtrennung des Gefäßes macht man die zirkuläre Gefäßnaht besonders auch mit Invagination der Gefäßenden entsprechend dem Blutstrom nach Murphy, Kümmell u. a. Payr hat die Invagination der Gefäßenden ohne Nähte unter Anwendung eines resorbierbaren Hohlzylinders aus Magnesium, über welchem die beiden Gefäßenden durch zwei Seidenligaturen befestigt werden, experimentell bei Tieren ausgeführt. Das zentrale Arterienende wird über den Hohlzylinder nach außen umgestülpt, so daß letzterer mit dem Blutstrom nicht in Berührung kommt, während die Intima der beiden übereinander gelegten beiden Gefäßenden aber in breiter Berührung aneinander liegt. Höpfner erzielte mittels Payrs Methode bei seinen Versuchen sehr gute Resultate, während Salinari, Virdia, Reinsholm und Jensen über Mißerfolge berichteten. Allerdings sind die zuletzt genannten Versuche zum Teil nicht streng nach Payr ausgeführt worden. Inwieweit sich das relativ einfache und technisch nicht schwierige Verfahren von Payr beim Menschen dauernd bewähren wird, läßt sich noch nicht sagen.

Nach Jacobsthal gestaltet sich der Verlauf der Arterienwundheilung nach der Gefäßnaht folgendermaßen. Es entwickelt sich schon in den ersten Tagen eine Endothelwucherung, welche die Fremdkörper (Fäden und Blutgerinnsel) überzieht. Bald darauf tritt eine intensive Bindegewebs- und Gefäßneubildung in der Adventitia, weniger in der Media auf. Diese zellreiche Wucherung bildet sich allmählich zurück, indem in der Media und Adventitia hauptsächlich kollagenes Bindegewebe, in der Intima eine sehr reichliche Neubildung elastischer

Elemente auftritt. Eine Neubildung von Muskelfasern wurde nicht beobachtet. Der durch die endarteriitische Wucherung abgeschlossene Faden im Lumen heilt wahrscheinlich dauernd als Fremdkörper ein.

Einfache Löcher und Schlitze in einer großen Vene hat man durch seitliche Ligatur geschlossen, d. h. man zieht die betreffende verletzte Stelle der Vene mittels einer Gefäßklemme oder einer Pinzette etwas vor und verschließt das Loch durch eine Ligatur, durch welche das Gefäßlumen also nicht vollständig aufgehoben wird. Diese seitliche Ligatur gleitet leicht ab, sie ist daher wenig in Gebrauch und durch die Gefäßnaht verdrängt worden. Statt durch eine seitliche Ligatur kann man das Loch in der Vene auch durch seitliche Abklemmung mittels einer Klemme, welche man 24—48 Stunden liegen läßt, verschließen.

In allen Fällen, wo die Blutstillung an der Verletzungsstelle selbst in der Wunde nicht ausführbar ist, weil z. B. das verletzte Gefäß nicht genügend zugänglich ist, bleibt noch die Kontinuitätsunterbindung der Hauptarterie an einer leicht zugänglichen Stelle, an der sog. Wahlstelle, übrig. Auch diese Kontinuitätsunterbindung ist wegen der Gefahr der Nachblutung aus der verletzten Gefäßstelle natürlich nicht so zweckmäßig, wie die Unterbindung der letzteren selbst. Die Kontinuitätsligatur der Hauptarterie ist besonders bei Blutungen aus unzugänglichen Arterienästen indiziert, und in solchen Fällen genügt zuweilen die temporäre, nach Art einer Kompression wirkende Ligatur, d. h. man legt um die isolierte Arterie einen dicken Katgutfaden, welchen man nur lose knüpft, so daß die intakte Gefäßintima sich berührt. Die Fadenschlinge wird nun nach außen geleitet, durch leises Anziehen derselben oder durch Druck auf dieselbe wird die Blutzirkulation sofort vollständig unterbrochen. Nach einigen Tagen wird die Ligatur entfernt. Treves hat, wie schon erwähnt, in dieser Weise Blutungen aus unzugänglichen Aesten der Art. carotis in 4 Fällen gestillt.

Schönborns Klemme zur temporären Absperrung der Arteria iliaca communis behufs Blutbeherrschung der Art. iliaca communis bei der Exarticulatio femoris haben wir bereits S. 201 erwähnt.

§ 40. Allgemeines über Entstehung, Symptomatologie, Diagnose, Prognose und Behandlung der Aneurysmen. — An die allgemeinen Bemerkungen über die Verletzungen der Beckengefäße schließen wir eine kurze Besprechung über die Entstehung, Symptomatologie, Diagnose, Prognose und Behandlung der Aneurysmen, welche sich so häufig im Anschluß an Traumen, an Verletzungen der Gefäße entwickeln und daher am zweckmäßigsten mit den Verletzungen der Blutgefäße zusammen abgehandelt werden.

Unter Aneurysma (von ἀνευρύνω erweitern, von εὐρύς weit) oder Pulsadergeschwulst versteht man eine verschieden geformte, teils mit Blut, teils mit Gerinnselbildungen erfüllte Erweiterung eines arteriellen Gefäßrohrs, welche von den Arterienhäuten als solchen oder von Bindegewebe begrenzt ist. Wir unterscheiden nach der Entstehung und dem anatomischen Verhalten der Aneurysmen zwei Hauptgruppen: 1. das spontane oder wahre Aneurysma (A. spontaneum s. verum), d. h. eine meist allmählich entstandene Erweiterung des Gefäßrohrs infolge

von Strukturveränderungen des letzteren, und 2. das traumatische oder falsche (A. traumaticum s. spurium), das Haematoma arteriale circumscriptum infolge von Verletzung der Arterienhäute mit entsprechender Blutung in die Umgebung; das Hämatom, der Bluterguß wird dann allmählich von neugebildetem Bindegewebe umgrenzt, und dieser Blutsack kommuniziert durch die Verletzungsstelle mit dem Arterienblut. Diese Unterscheidung zwischen wahren (spontanen) und falschen (traumatischen) Aneurysmen läßt sich nicht streng durchführen, da auch bei den spontan entstandenen, sog. wahren Aneurysmen mechanische (traumatische) Ursachen eine wichtige Rolle spielen.

Das sog. wahre, spontan, ohne Verwundung entstandene Aneurysma infolge allmählicher Erweiterung des Gefäßrohrs ist verschieden geformt. Je nachdem die Erweiterung resp. Ausbuchtung den ganzen Querschnitt der betreffenden Arterienstelle oder nur einen Teil derselben betrifft, entsteht ein zylindrisches (A. cylindricum), ein spindelförmiges (A. fusiforme) oder ein sackförmiges Aneurysma (A. sacciforme) mit bald enger, bald weiter Kommunikation. Zwischen diesen einzelnen Formen gibt es natürlich zahlreiche Uebergänge. Die gleichmäßig zylindrische Ausbuchtung des Gefäßrohrs bezeichnet man auch als Arteriektasie. Die Größe der Aneurysmen schwankt sehr. Meist ist nur ein einziges Aneurysma vorhanden, zuweilen finden sich aber bei einem Individuum mehrere im Bereich eines Arterienabschnittes oder an verschiedenen Körperstellen, manchmal auch symmetrisch an gleichnamigen Arterien. Pelletan fand bei einem Individuum 63 Aneurysmen.

Das wahre Aneurysma entsteht vor allem dadurch, daß eine umschriebene Stelle der Arterienwand durch pathologische Vorgänge in ihrer Elastizität, in ihrer Widerstandskraft geschwächt wird, so daß sie infolge des Blutdrucks nachgibt, und mehr oder weniger allmählich, zuweilen auch mehr plötzlich, z. B. besonders bei körperlichen Anstrengungen, beim Heben schwerer Lasten u. s. w. erweitert und ausgebuchtet wird. Welcher Art die pathologischen Vorgänge in der Arterienwandung bei der Entstehung der sog. wahren, nicht traumatischen (spontanen) Aneurysmen sind, darüber sind die Ansichten sehr geteilt, sie sind jedenfalls verschiedener Natur. Aber außer den pathologischen Prozessen in der Arterienwand spielen auch beim spontanen sog. wahren Aneurysma Traumen der verschiedensten Art, z. B. leichte Verletzungen bei körperlichen Anstrengungen, oft wiederkehrende Quetschungen, Zerrungen, gleichsam chronische Traumen, z. B. für die so häufigen Poplitealaneurysmen die Bewegungen des Kniegelenks, eine bemerkenswerte Gelegenheitsursache, und ich bin der Ansicht, daß auch beim spontanen Aneurysma die mechanische Entstehungstheorie gut gestützt ist. Jede vorübergehende Erhöhung des Blutdrucks, z. B. auch infolge starker psychischer Affekte, gehört ebenfalls zu diesen chronischen Traumen. Die bei der Entstehung des spontanen Aneurysmas in Betracht kommenden pathologischen Prozesse beginnen in der Regel primär in der Gefäßwand, zuweilen greifen akute und chronische Entzündungen, Narbenbildungen etc. sekundär auf die Gefäßwand über und schädigen dieselbe. Die Atheroma-

tose der Gefäßwände wird gegenwärtig nicht mehr so allgemein als früher für die Entstehung der wahren Aneurysmen angeschuldigt. Daß die Arteriosklerose aber zu Aneurysmabildung führt, ist sicher, allerdings wohl nur selten im Vergleich zu ihrem so häufigen Vorkommen.

Nach Köster, Krafft, Puppe, Heller u. a. entstehen die wahren Aneurysmen vor allem durch entzündliche Prozesse der Media, nach v. Recklinghausen, Helmstädter und Manchot rein mechanisch durch kleine, partielle Einrisse in den elastischen Elementen der Media infolge einer primären molekularen, mikroskopisch aber meist nicht nachweisbaren Veränderung derselben, so daß sie dem Blutdruck nicht widerstehen können und einreißen (s. Fig. 65), ganz besonders bei plötzlicher Erhöhung des Blutdrucks durch körperliche Anstrengungen. Eppinger ist ein warmer Anhänger der mechanischen Entstehungstheorie, er will daher auch das spontane Aneurysma als traumatisches Aneurysma bezeichnet wissen, da abgesehen von eigentlichen Traumen auch schon kräftige Kontraktionen des linken Herzens Einrisse in der Media erzeugen können. Nach Thoma entstehen die wahren Aneurysmen durch „Angiomalacie", d. h. durch schwächende, degenerative Zustände der Media infolge sehr verschiedener Allgemeinerkrankungen. Arteriosklerose und Aneurysmen haben nach Thoma dieselben Grundursachen. Die Degeneration der Media, die Angiomalacie führt beim Aneurysma zur Ausbuchtung der Gefäßwand, bevor die sklerotische Intima durch Verdickung der Wand genügend widerstandsfähig geworden ist.

Fig. 65.

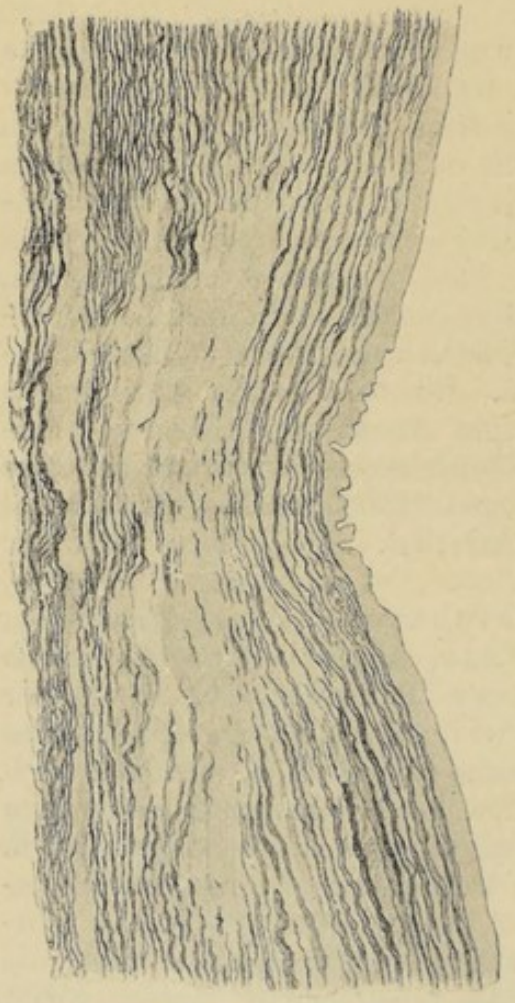

Querschnitt eines Aneurysma der Aorta ascendens; partielle Längsruptur. Nach Manchot.

Vielfach hat man die zu Aneurysma führenden, chronischen Entzündungen der Gefäßwände als luetische angesprochen. Etienne fand unter 240 aus der Literatur gesammelten Fällen 166 = 60% bei Syphilis. Virchow hat sich sehr energisch gegen den kausalen Zusammenhang der Syphilis und der Aneurysmen ausgesprochen, weil bei Aneurysmakranken die sonst bei Syphilis so häufig vorkommenden Amyloiderkrankungen fast stets fehlen. Anderseits wissen wir aber, daß durch akute und chronische Infektionskrankheiten, und besonders auch durch die Syphilis chronische Gefäßwandentzündungen auftreten, welche z. B. nach Heubner, Döhle u. a. für Syphilis charakteristisch, typisch sind, was von anderen bestritten wird. Daß Schädigungen der

Gefäßwände durch Lues entstehen, ist jedenfalls Tatsache. Und wenn nun auch bei Lues noch Traumen irgendwelcher Art, besonders starke körperliche Anstrengungen zu der vorhandenen luetischen Schädigung der Gefäßwände hinzukommen, so kann leicht ein Aneurysma entstehen. So erkläre ich mir mit Welch u. a. zum Teil die Häufigkeit der Aneurysmen beim Militär. Nach Scriba ist die syphilitische Arteriitis mit sekundärer Aneurysmabildung häufiger als die senile Atheromatose, sie kommt in einer obliterierenden Form und einer meist sehr schmerzhaften gummösen Form vor.

Eine beachtenswerte Form des Aneurysma ist das Aneurysma mycotico-embolicum Eppingers infolge von bakterienhaltigen Emboli bei der akuten verrukösen Endokarditis. Die von letzterer stammenden Emboli resp. Thromben bleiben meist an den Teilungsstellen kleiner und großer Arterien stecken, erzeugen hier eine akute exsudative Entzündung der Adventitia (Periarteriitis acuta), welche nach innen gegen die Intima fortschreitet und unter Zerstörung der Gewebselemente der Media (Mesarteriitis acuta) zur Berstung der Elastica und der Intima führt. Diese an kleinen und großen Arterien beobachtete, häufig auch multipel vorkommende Aneurysmaform verläuft meist sehr akut unter großer Neigung zur Ruptur. Die wichtigen Untersuchungen Eppingers sind allseitig bestätigt worden, Langton und Bowlby, Buday, Bucquoy, v. Büngner, Nasse, Legendre, Beaussenat, W. Parker u. a. haben analoge Aneurysmen beobachtet. Die im jugendlichen Alter vorkommenden Aneurysmen dürften besonders mykotisch-embolischen Ursprungs sein. Auffallend ist ja auch, daß relativ häufig die mit Aneurysma behafteten jugendlichen Individuen herzkrank sind. Nach W. Parker waren von 15 Aneurysmakranken unter 20 Jahren 8 sicher herzkrank, in 5 Fällen fehlten entsprechende Angaben, nur in 2 Fällen war das Herz gesund.

Köhler beobachtete ein Aneurysma infolge von Echinokokkus der Gefäßscheide. Bei den Tieren sind bekanntlich Aneurysmen durch Invasion tierischer Parasiten häufiger, ganz besonders z. B. beim Pferd durch Einwandern der Larve des Strongylus armatus in die Arterienwand (Aneurysma verminosum).

Das sog. eigentliche traumatische Aneurysma entsteht vor allem durch offene äußere Wunden, besonders durch Stichwunden, Schußwunden, ferner subkutan durch Quetschungen, durch Fremdkörper, durch spitze Knochenfragmente, durch Knochensplitter, Knochensequester, durch chronische Traumen, z. B. durch Usur der Arterienwand infolge ihrer Reibung an einem Knochenvorsprung, einem Osteophyt, einem Knochensplitter, einem Fremdkörper. E. Küster beobachtete ein Aneurysma durch Usur der Art. poplitea durch ein spitzes Osteophyt, und Krönlein das gerade Gegenteil, d. h. ein Osteophyt der Fossa poplitea war die Folge der Reibungen durch ein Aneurysma traumaticum popliteum.

Wie Ponfick, Ogle u. a. nachgewiesen haben, können auch durch scharfkantige, spitze, verkalkte Emboli von endokarditischen Effloreszenzen traumatische Aneurysmen entstehen, wenn sie sich z. B. hinter einer Gefäßteilungsstelle festsetzen und die Arterienwand direkt durchbohren oder allmählich durch Nekrose

eröffnen. Diese embolischen traumatischen Aneurysmen kommen besonders an der Pia mater und am Mesenterium vor, wo die Arterien von lockerem Bindegewebe umgeben sind.

Infolge der mechanischen Trennung der Arterienwand entsteht beim traumatischen Aneurysma zunächst ein bald größerer, bald kleinerer Bluterguß, ein arterielles Hämatom, oder bei geringerer Verletzung der Arterienwand bildet sich nur ein wandständiger Thrombus, welcher dann dem Andrängen der Pulswelle nachgibt und ebenfalls zu einem zunehmenden Hämatom wird. Schließlich wird der Bluterguß, das Hämatom zu einem mehr oder weniger geschlossenen Sack umgebildet, dessen Wandungen aus den äußersten Schichten des Thrombus, den umgebenden Weichteilen und aus neugebildetem Bindegewebe besteht.

Zuweilen kommuniziert ein Aneurysma mit einer benachbarten Vene, wie es z. B. früher ganz besonders nach Aderlaß infolge gleichzeitiger Verletzung der unter der Vene gelegenen Arteria cubitalis in der Ellenbeuge beobachtet wurde. Dieses arteriell-venöse Aneurysma (A. arterio-venosum Virchow) ist fast stets ein traumatisches Aneurysma infolge von äußeren Verletzungen. Nach v. Bramann waren von 159 arteriell-venösen Aneurysmen 108 durch Stich-, Hieb- und Schnittwunden entstanden, 29 nach Schußverletzungen, 5 nach Kontusionen ohne äußere Wunde und nur 9mal spontan; in mehreren Fällen war eine nähere Ursache nicht angegeben. Bei der tatsächlich oder scheinbar spontanen Entstehung des arteriell-venösen Aneurysma verwächst wohl gewöhnlich ein vorhandenes arterielles Aneurysma mit der Vene und perforiert gleichsam in die Vene. Die Form der arteriellvenösen Aneurysmen ist verschieden, zuweilen fehlt an der Kommunikationsstelle der Arterie und Vene eine eigentliche Sackbildung, in solchen Fällen ist nach der Verwundung der Arterie und Vene das vorhandene Hämatom resorbiert, die Arterie und Vene verwachsen an der Verletzungsstelle, und es bleibt eine arteriell-venöse Fistel zwischen Arterie und Vene bestehen, durch welche sich das Venen- und Arterienblut vermischt. In der Mehrzahl der Fälle ist aber eine deutliche Sackbildung vorhanden, entweder zwischen der Arterie und Vene, oder der vorhandene Sack gehört mehr der Arterie oder vorzugsweise der Vene an. Zuweilen sind zwei Ausbuchtungen, zwei Säcke vorhanden, eine Ausbuchtung der Arterie und eine andere der Vene. Charakteristisch für das arteriell-venöse Aneurysma sind die zuweilen sehr hochgradigen Zirkulationsstörungen, vor allem an den Extremitäten, infolge der Vermischung des arteriellen und venösen Blutes, besonders beobachtet man auch variköse Ausdehnungen der Venen. Das arteriell-venöse Aneurysma kommt an den Beckengefäßen nur selten vor, am häufigsten in der Leistengegend. Delbet hat 251 Fälle von arteriell-venösem Aneurysma zusammengestellt, darunter fanden sich 26 der Leistengegend, 3 der Arteria iliaca ext., 2 der Art. iliaca communis und 1 der Art. glutaea inferior (ischiadica).

Eine besondere Form des traumatischen Aneurysmas ist sodann das Aneurysma dissecans infolge von Zerreißung der Intima und Media mit Erhaltung der Adventitia. Hier ergießt sich das Blut zwischen Media und Adventitia und hebt beide zuweilen in großer Ausdehnung voneinander ab, z. B. an den Iliakalarterien unter entsprechender charakteristischer Geschwulstbildung von längerer Ausdehnung, so daß

man zuweilen an einen Tumor oder an Torsion der Flexur gedacht hat.

Das sog. Aneurysma racemosum s. anastomoticum s. cirsoides, das sog. Rankenangiom (Angioma arteriale racemosum), d. h. die rankenartige Erweiterung, Schlängelung und Verdickung der Arterien, zuweilen auch der Venen und Kapillaren gehört mehr zu den echten Geschwülsten, ähnlich wie an den Nerven das Rankenneurom. Das Rankenangiom wird am häufigsten an der Iliaca communis und am Schädel beobachtet.

Was das Vorkommen der gewöhnlichen Aneurysmen betrifft, so sind sie bei weitem am häufigsten an der Aorta thoracica und Art. poplitea. Sie werden vorzugsweise im 30.—50. Lebensalter bei männlichen Individuen beobachtet, welche schwere körperliche Arbeit verrichten, ganz besonders in England und Nordamerika. Zuweilen finden sich mehrere Aneurysmen an einem Individuum, manchmal symmetrisch. Die multiplen Aneurysmen können, wie wir sahen, besonders auch durch Embolie entstehen. Unter 551 Fällen, von Crisp zusammengestellt, waren nur 11 Aneurysmen der Art. iliaca, dagegen 175 der Aorta thoracica, 137 der Art. poplitea und 66 der Art. femoralis. Die Aneurysmen der Art. iliaca sind aber doch häufiger als es nach der Zusammenstellung von Crisp erscheint, die Aneurysmen der Art. glutaea superior und inferior sind, wie wir sehen werden, selten. Daß die Aneurysmen beim männlichen Geschlecht nach Friedr. Fischer etwa doppelt so häufig, ja nach anderen sogar 3—4mal so häufig vorkommen als beim weiblichen Geschlecht, erklärt sich besonders aus den vielfachen Berufsschädigungen und den körperlichen Anstrengungen, welchen das männliche Geschlecht ausgesetzt ist. Dazu kommt der beim männlichen Geschlecht mehr in Betracht zu ziehende Alkoholismus. Worauf die erhöhte Prädisposition der Bewohner Englands und Nordamerikas zur Aneurysmabildung beruht, ist unbekannt.

Was das Alter betrifft, so sind die Aneurysmen vor dem 20. Lebensjahre sehr selten, am häufigsten sind sie, wie gesagt, im 30.—50. Lebensjahre. Die bei jugendlichen Individuen vorkommenden spontanen Aneurysmen dürften, wie wir schon erwähnten, am häufigsten durch Embolie bei Endocarditis verrucosa entstehen, wie Eppinger zuerst gezeigt hat. Tatsache ist, daß jugendliche Aneurysmakranke relativ häufig an Herzaffektionen leiden. Parker sammelte im Anschluß an eine Ligatur der Iliaca ext., bei einem 12¾jährigen, 34 Tage post operationem gestorbenen, herzkranken Knaben wegen eines linksseitigen Leistenaneurysmas ausgeführt, 15 Fälle von Aneurysmen bei Personen unter 20 Jahren, bei 8 waren Klappenfehler vorhanden, bei 2 war das Herz gesund, bei 5 fehlten Angaben über das Herz. Keen sammelte 20 Aneurysmen bei Personen unter 20 Jahren. Die mykotisch-embolischen Aneurysmen Eppingers bei Herzkranken, bei Endokarditis haben wir S. 207 beschrieben. Daß durch Traumen in jedem Alter — auch bei Kindern — Aneurysmen entstehen können, ist selbstverständlich. Smith heilte ein traumatisches Aneurysma der Art. femoralis bei einem 12jährigen Knaben durch Unterbindung der Art. iliaca ext.

Nach Eppinger gibt es auch kongenitale Aneurysmen, welche

durch einen angeborenen Defekt oder Riß der Elastica bedingt sind und sich auch von anderen Aneurysmen unterscheiden lassen.

Die klinischen Erscheinungen der Aneurysmen werden wir bei den Aneurysmen der einzelnen Beckenblutgefäße in §§ 42, 44 und § 45 genauer beschreiben. Hier sei nur kurz folgendes betont.

Die wichtigsten Symptome werden zunächst durch das im Aneurysmasack strömende Blut hervorgebracht, sie bestehen vor allem in dem Vorhandensein einer aktiven, dilatatorischen Pulsation und in mit letzterer synchronischen Reibungsgeräuschen infolge des Einströmens des Blutes in den Sack und infolge der Reibung desselben an der Innenwand der vorhandenen Höhle. Wenn das Aneurysma oberflächlich genug liegt, dann ist die Pulsation sichtbar und mit der Hand fühlbar. Pulsation und Reibungsgeräusche hören sofort auf, wenn man die zuführende Arterie komprimiert. Sehr oft ist die Pulswelle peripher vom Aneurysma gegenüber der gesunden Seite, wie man sphygmographisch nachweisen kann, kleiner und tritt verspätet ein (Pulsus differens et retardatus). Ein dikroter Puls spricht gewöhnlich für Dünnwandigkeit des Aneurysmas.

Ist einmal ein ausgebildetes Aneurysma vorhanden, so kehrt die lokale Erweiterung des Arterienlumens fast niemals wieder zur Norm zurück, im Gegenteil, dieselbe nimmt immer mehr zu, so daß schließlich durch zunehmende Verdünnung der ad maximum ausgedehnten Wandung eine Berstung des Aneurysmas mit eventuell tödlicher Blutung stattfindet. Infolge der zunehmenden Vergrößerung des Sacks wird die Umgebung entsprechend verdrängt, selbst der Knochen kann kariös und allmählich mehr oder weniger zerstört werden. Durch Druck auf die Beckennerven entstehen entsprechende Schmerzen und zuweilen auch Lähmungen, besonders im Bereich des N. ischiadicus.

Spontanheilung des Aneurysmas durch Ausfüllung des Sacks mit Thromben und durch Ersatz der letzteren durch neugebildetes Bindegewebe, durch Ablagerung von Kalksalzen kommt nur bei kleineren und zuweilen bei größeren sackförmigen Aneurysmen vor. Die Thromben entstehen durch Stromverlangsamung des Blutes und infolge der pathologisch veränderten Wandung des Aneurysmas.

Zuweilen nimmt die Thrombusbildung im Beckenaneurysma so zu, daß die Zirkulation unterbrochen wird und bei ungenügendem Kollateralkreislauf Gangrän der unteren Extremität oder im Bereich des Gesäßes auftritt. In anderen Fällen geben die Thromben zu embolischen Prozessen Veranlassung.

Die Diagnose der Aneurysmen ist nach dem Gesagten nicht schwer, sobald es sich um Fälle handelt, welche einer genauen Untersuchung durch Palpation zugänglich sind. Bei Beckenaneurysmen versäume man nie die kombinierte äußere und innere Untersuchung per rectum und per vaginam. In diagnostischer Beziehung sind die oben beschriebene wahre, dilatatorische, aktive Pulsation, die Reibungsgeräusche, sowie das Verschwinden derselben nach Kompression der zuführenden Arterie die wichtigsten Symptome. Aber nicht immer ist die Pulsation bei Aneurysmen deutlich, sie kann bei Aneurysmen mit dicken Wandungen sehr gering sein. Differentialdiagnostisch kommen besonders in Betracht gefäßreiche pulsierende Sarkome und über Arterien liegende Geschwülste, Cysten und Abszesse.

Liegt eine weiche fluktuierende Geschwulst oder ein Abszeß über einer größeren Arterie, dann ist eine mitgeteilte Pulsation, ein Heben und Senken nach einer Richtung vorhanden, nicht aber eine allseitige dilatatorische, aktive Pulsation und keine Reibungsgeräusche. Größere diagnostische Schwierigkeiten können bei den gefäßreichen pulsierenden Beckensarkomen bestehen, dieselben sind mehrfach für Aneurysmen gehalten worden und umgekehrt.

Stanley hielt ein pulsierendes Sarkom des linken Darmbeins für ein Iliakalaneurysma und unterband die Art. iliaca communis, der Patient starb am 3. Tage nach der Operation an Peritonitis. Die Sektion ergab ein Sarkom der linken Darmbeinschaufel mit Metastasen im Herzen, in der Lunge und in den Bronchialdrüsen. Auch Porta und Guthrie unterbanden wegen eines angeblichen Aneurysmas die Art. iliaca communis, die Sektion ergab aber ein gefäßreiches Sarkom des Beckens. Einen ähnlichen Fall beobachtete Fergusson, auch hier fand sich bei der Sektion ein gefäßreiches Sarkom des Os ilium, welches während des Lebens die Symptome eines Glutäalaneurysmas dargeboten hatte.

Sind Aneurysmen mit Entzündungserscheinungen der Hautdecke, mit phlegmonösen Prozessen kompliziert, so haben selbst tüchtige Chirurgen den angeblichen „Abszeß" inzidiert. In solchen Fällen wird man die meist sehr profuse Blutung sofort durch Verschließen der Inzisionsöffnung mit der Hand oder durch feste Tampons stillen und dann rasch die Kontinuitätsunterbindung der zuführenden Hauptarterie machen, am Becken eventuell unter intraperitonealer Digitalkompression der Aorta abdominalis oder der Iliaca communis. Wenn möglich wird man sofort das Aneurysma lege artis unter sorgfältiger Blutstillung nach Antyllus spalten oder nach Philagrius exstirpieren (s. S. 217).

Die Prognose der Beckenaneurysmen ist, was die spontane Heilung anlangt, wie bei den meisten sonstigen Aneurysmen ungünstig. Gewöhnlich nimmt die Größe der Aneurysmen immer mehr zu und führt zum Tod durch Berstung meist nach innen, seltener nach außen durch die Haut mit Verblutung, teils sofort, teils allmählich durch zunehmende Anämie, wenn nicht rechtzeitig durch zweckmäßige lokale Behandlung eingeschritten wird. In anderen Fällen erfolgt der Exitus letalis durch Embolie. Bei traumatischen Aneurysmen (Hämatomen) mit äußeren Wunden ist besonders die Verjauchung des Blutergusses mit sekundärer Sepsis oder Pyämie zu fürchten.

Behandlung der Aneurysmen. — Die verschiedenen Behandlungsmethoden der Aneurysmen kann man mit Friedr. Fischer in zwei Gruppen einteilen: I. Die Methoden, durch welche eine Verödung der Aneurysmen bezweckt wird. Hierher gehört die diätetische und medikamentöse Behandlung, die äußere Behandlung durch die verschiedenen Kompressionsmethoden, durch Einbringen von Mitteln, welche eine Gerinnung des Blutes im Aneurysma befördern, ferner die operative Blutabsperrung durch Unterbindung der Arterien. Die II. Hauptgruppe der Behandlungsmethoden umfaßt die operativen Eingriffe, welche das Aneurysma selbst mit dem Messer angreifen, um dasselbe zu beseitigen, und zwar die Inzision und die Totalexstirpation des Aneurysmas.

Von den diätetischen Behandlungsmethoden empfehle ich mit Laache und M. Schmidt, besonders bei Aneurysmen, welche für die Radikaloperation nicht geeignet sind, die Tufnellsche Kur in folgender Weise. Der Kranke muß 2—2½ Monate lang absolute, möglichst horizontale Bettruhe beobachten, jede körperliche und geistige Anstrengung oder Aufregung vermeiden. Als Nahrung erhält er pro Tag etwa 300 g feste Speisen, 240 g Flüssigkeiten, was etwa 1244 Kalorien entspricht, d. h. nicht die Hälfte der sonst für einen Erwachsenen notwendigen Kalorien. Das Durstgefühl wird durch Eiswassergurgeln bekämpft. Wenn möglich ist eine weitere Verminderung der Flüssigkeitsmenge sehr zweckmäßig. Die Tagesnahrung ist folgende. Frühstück: 60 g Butter und Brot, 60 g Milch oder Kakao; Mittagessen: 90 g Fleisch, 40 g Brot oder Kartoffeln, 120 g Wasser mit Wein; Abendessen: 60 g Brot und Butter, 60 g Tee mit Milch. Mit der Tufnellschen Diät verbindet man lokale Eisbehandlung und Jodkali (täglich 2—3—5 g). Bei Lues verbinde ich mit der Tufnellschen Kur noch eine Schmierkur mit Ungt. Hydrarg. ciner. Valsalva verband mit seiner Hungerkur und Bettruhe noch jeden dritten Tag einen Aderlaß und Abführmittel. Nach Beendigung der Tufnellschen Kur geht man nur sehr langsam zur reichlicheren Nahrungsaufnahme über und wechselt so zeitweilig ab.

Von der sonstigen medikamentösen Behandlung erwähne ich noch die Darreichung von Digitalin, gelegentlich der Narcotica und des Secale cornutum. v. Langenbeck empfahl subkutane Ergotininjektionen in die Nähe des Aneurysmas zu machen und folgende Lösung zu benutzen: Extract secal. cornut. aquos. 2,5, Glyzerin und Spiritus vini aa 7,5; täglich 0,03—0,18 Secale zu injizieren, um die Muskelfasern in der Gefäßwand zur Kontraktion und dadurch zur Verkleinerung des Aneurysmas anzuregen. Auch die Bindegewebsneubildung an der Stichstelle infolge des in der Lösung enthaltenen Alkohols ist wichtig.

Lanceraux, Paulesco und Moriani empfahlen zuerst, in die Umgebung des Aneurysmas oder an irgend einer anderen Körperstelle, z. B. am Oberschenkel, subkutan bis zu 200 cm einer 2—5%igen Gelatinekochsalzlösung (0,7%) alle 8—10 Tage besonders bei sackförmigen Aneurysmen zu injizieren, um durch die Resorption der Gelatine die Gerinnungsfähigkeit des Blutes zu erhöhen. Oft sind 20—25 Injektionen gemacht worden. Die Gelatinemischung wird auf dem Wasserbade gelöst, bei 120° C. sterilisiert und dann mehrere Tage bei 38° C. im Brutschrank belassen. Die Mischung muß völlig klar bleiben und nach dem Erkalten erstarren. Nach Laborde, welcher die Injektionen direkt in das Aneurysma macht, wird die Gelatine nicht direkt resorbiert, sondern sie erfährt eine chemische Umwandlung an der Injektionsstelle und bewirkt durch ihre Azidität eine erhöhte Gerinnungsfähigkeit des Blutes. Man hat auch intravenös (Daster) und intraperitoneal Gelatine behufs hämostatischer, blutgerinnender Wirkung injiziert. Bis jetzt läßt sich über die tatsächliche Zweckmäßigkeit des Verfahrens noch nichts Bestimmtes sagen, die Zahl der erprobten Fälle ist noch zu klein. Bei Nierenkrankheiten sind die Gelatineinjektionen kontraindiziert (Gebele u. a.). Die intravenösen Gelatineinjektionen sind wegen der Möglichkeit von Embolien

nicht ungefährlich. Nach der subkutanen Injektion hat man auch mehrfach Tod durch Tetanus beobachtet, daher ist die Sterilisierung der Gelatine mit größter Sorgfalt durchzuführen. An der Leipziger medizinischen Klinik von Curschmann wurden subkutane Gelatineinjektionen an einem oder an beiden Oberschenkeln (je 150—200 ccm einer 2%igen, in physiologischer Kochsalzlösung gelösten Gelatine) zur Blutstillung bei Lungenblutungen bei Phthisikern, bei Darm- und Magenblutungen, bei Typhus und Ulcus ventriculi nach Wagner mit befriedigendem Erfolge angewandt.

Die Kompression wird bei Aneurysmen teils instrumentell, z. B. durch besondere Pelotten, teils durch die Finger oder die Hand des Kranken oder anderer Personen ausgeführt. An den Extremitäten wendet man die Kompression durch elastische Binden oder durch Flexion der Gelenke an. Bei Beckenaneurysmen kommt nur die instrumentelle Kompression der Aorta oder die Digitalkompression, z. B. bei Leistenaneurysma, in Betracht. Nach Kompression der Aorta durch die Bauchdecken, z. B. mittels Listers Tourniquet, hat man Gangrän des Darmes beobachtet. Die beste, ungefährlichste und sicherste Methode der Kompression ist die Digitalkompression, sie wird besonders bei Leisten- resp. Femoralaneurysmen an der Iliaca ext. angewandt. Bei der Ausführung der gewöhnlichen Digitalkompression müssen sich mehrere Personen abwechseln, die entsprechende zuführende Hauptarterie, z. B. die Art. iliaca ext. bei Femoralaneurysma, wird zentral vom Aneurysma, je nach der Art des Falles, verschieden lange mit dem Finger, mit der aufgelegten Hand, eventuell unter Anwendung einer weichen Rollbinde komprimiert, bis die Pulsation im Aneurysma infolge der stattgefundenen Blutgerinnung erloschen ist. Letzteres ist schon nach 2—3stündiger Kompression beobachtet worden, und eine im ganzen 24stündige kontinuierliche Kompressionsdauer hat mehrfach Heilung bewirkt. Zuweilen aber muß die Kompression mehrere Tage lang fortgesetzt werden, am besten dann mit freien Intervallen. Um Gangrän an der Druckstelle zu vermeiden und dem Kranken die Schmerzen zu verringern, wechselt man, falls möglich, die Stelle des Drucks. Die Druckstelle wird vor der Kompression rasiert, desinfiziert und gepudert, bei Schmerzen gibt man subkutan Morphium. Die instrumentelle Kompression ist bei Beckenaneurysmen kaum ausführbar, die instrumentelle Kompression der Aorta mit besonderen Pelotten durch die Bauchdecken ist, wie gesagt, wegen dabei beobachteter Darmgangrän gefährlich und bei fetten Personen mit starren Bauchdecken überhaupt nicht ausführbar. Zuweilen wird weder die Digitalkompression noch die instrumentelle Kompression vertragen. Die Kompressionsbehandlung erfordert jedenfalls von seiten des Patienten und derer, welche die Kompression ausführen, viel Geduld und Hingabe. Man hat auch die Kompression durch Auflegen von Schrotbeuteln oder eines Metallstücks von 2—3 kg auf die komprimierende Hand oder allein für sich empfohlen (Verneuil, Dobson u. a.), um die Finger bei der Digitalkompression nicht zu ermüden und stets den richtigen, nicht zu starken oder nicht zu schwachen Druck anzuwenden. Nach Scriba wird die Kompression, besonders bei Syphilis, infolge der oft sehr schmerzhaften luetischen (gummösen) Arteriitis nicht vertragen, ja an der Stelle des Druckes kann ein neues Aneurysma entstehen.

Bezüglich der verschiedenen Methoden der Kompression, besonders auch der intraperitonealen Digitalkompression der Beckenblutgefäße verweise ich auf § 54.

Empfehlenswert ist es jedenfalls, in geeigneten Fällen vor der operativen Behandlung, z. B. vor der Kontinuitätsunterbindung der zuführenden Arterie oder vor der Operation nach Antyllus oder Philagrius (s. S. 217), die Kompression anzuwenden, weil sich dann, wie auch aus den Versuchen von Purpura, Stratton u. a. hervorgeht, der Kollateralkreislauf leichter und besser ausbildet.

Von den die Gerinnung des Blutes im Aneurysma befördernden Mitteln erwähne ich, außer der bereits S. 212 beschriebenen Anwendung der Gelatine, besonders die temporäre oder dauernde Einführung von Fremdkörpern in das Aneurysma. Alle diese Methoden haben ihre besonderen Gefahren oder sind wirkungslos. Velpeau empfahl die Akupunktur, d. h. das Einstechen von einer oder mehreren Stahlnadeln, welche 1—2 Tage lang liegen bleiben und Fibrinbildung bewirken sollen. Macewen führt ebenfalls diese Akupunktur aus, indem er eine oder mehrere dünne spitze Nadeln in das Aneurysma bis zur Dauer von 24 Stunden einsticht. Durch die Bewegung der Nadelspitze infolge des Blutstromes, infolge von Bewegungen des Kranken, oder indem man die Nadelspitze vorsichtig hin und her bewegt, soll die Innenwand des Aneurysmas geritzt, verletzt werden, und im Anschluß an diese Intimaverletzungen sollen sich Thromben (besonders Blutplättchenthromben entsprechend den Untersuchungen von Zahn, Eberth und Schimmelbusch) bilden. Macewens Methode ist bis jetzt noch zu wenig angewandt worden, über ihren praktischen Wert läßt sich daher noch kein bestimmtes Urteil fällen.

Sodann hat man die Akupunktur in der Form der Elektropunktur oder Galvanopunktur angewandt, um die Blutgerinnung anzuregen. Man sticht unter antiseptischen Kautelen die Anode eines konstanten Stromes in Form einer feinen spitzen Stahlnadel eventuell unter lokaler Kokainanästhesie in das Aneurysma und setzt die Kathode als Schwammelektrode auf die Haut in größerer oder geringerer Nähe vom Aneurysma. In den Strom einer konstanten Batterie schaltet man ein Galvanometer und einen Rheostaten ein, um den Strom nach dem Einstechen der nadelförmigen Elektrode allmählich bis zu einer gewissen Höhe ansteigen zu lassen; am Schluß der Operation läßt man den Strom vor Entfernung der Nadel allmählich durch den Rheostaten schwächer werden. Ich wende gewöhnlich 20—25 Milliampères 5 bis 7—10 Minuten an, jedenfalls gehe man nicht über 30 Milliampères, weil man sonst leicht Hautverbrennungen erhält. Die stärkeren Ströme soll man nur kürzere Zeit anwenden, mittels des Rheostaten kann man beliebig den Strom abschwächen und verstärken. Am Schluß der Sitzung läßt man den Strom allmählich, wie gesagt, mittels des Rheostaten ausschleichen, dann wird die Nadel herausgezogen und die kleine Stichwunde mit Mullheftpflaster bedeckt. Die Applikation einer Eisblase für 2—3 Stunden ist gewöhnlich dem Kranken nach der Elektropunktur angenehm. Man hat auch beide Pole gleichzeitig in das Aneurysma eingestochen; die mehr zersetzende Wirkung der Kathode ist nach meiner Ansicht nicht zweckmäßig. In etwa 8 Tagen wieder-

holt man die Sitzung. Ich habe die Elektropunktur bei elf Aortenaneurysmen bis zu 13 Sitzungen angewandt und zuweilen bemerkenswerte Besserungen erzielt. In einem Falle habe ich durch 13 Sitzungen im Verlauf von 12 Wochen eine deutliche Schrumpfung des Sacks und ein vollständiges Nachlassen der subjektiven Beschwerden erzielt, so daß der Aneurysmasack schließlich als solcher nicht mehr nachweisbar war. Dieser günstige Heilungszustand ist 6 Jahre lang bestehen geblieben, dann trat nach Sturz des Kranken von einem Baume ein Rezidiv ein, welches schließlich zum Exitus letalis führte. Auch für die Beckenaneurysmen möchte ich die Galvanopunktur empfehlen, wenn andere Behandlungsmethoden im Stich lassen oder die Operation abgelehnt wird.

Endlich hat man die Blutgerinnung durch die sog. Filipunktur, d. h. durch dauernde Einführung verschiedenartiger Fäden oder sonstiger Fremdkörper durch eine feine Hohlnadel, anzuregen versucht, z. B. durch Einführung von Stahl-, Kupfer- und Silberdraht (Moore, Loreta), von Uhrfederspiralen (Baccelli), Katgutfäden (Quincke, Muray), Pferdehaaren (Lewis, Philippe), Laminaria (Philippe), Fil de Florence (Schrötter) etc. Bezüglich der Einführung von Kupfer- und Stahldraht nach Moore hat Verneuil eine ungünstige Statistik mitgeteilt, er ist mit Paul, Dujardin-Beaumetz u. a. ein entschiedener Gegner dieser Methode. Von 35 so behandelten Kranken starben 31 entweder infolge der Filipunktur oder an dem weiter wachsenden Aneurysma, einmal wurde ein vollständiger und einmal ein unvollständiger Erfolg erzielt, und in einem Falle trat nach erfolgloser Filipunktur Heilung durch Ligatur ein. In 23 mit Filipunktur behandelten Fällen wurden durch die Sektion nur weiche, lockere Gerinnsel im Aneurysma gefunden, keine festen adhärenten Thromben. Philippe hat die verschiedenen bei der Filipunktur angewandten Substanzen bei Hunden geprüft. Die zu starren scharfen Fremdkörper, wie z. B. Stahldraht, können mechanisch schädlich wirken, besser sind Kupfer- und Silberdraht, aber man darf nicht zu viel einführen. Pferdehaare rollen sich nicht auf, werden aber weich und leicht fortgeschwemmt. Die schlechten Resultate der Filipunktur sind nach Philippe durch mangelhafte Antisepsis und dadurch bedingt, daß dieselbe immer erst in extremis versucht wurde.

Die Injektion koagulierender Lösungen in das Aneurysma, z. B. die Injektion von Liquor ferri sesquichlorat., von Alkohol, Fibrinferment, Tannin etc., ist absolut zu verwerfen, da nur schlechte Erfolge vorliegen, zum Teil ist durch Embolie sofortiger Tod eingetreten.

Eine wichtige und häufig erfolgreiche Methode der Behandlung ist die Unterbindung der vom Aneurysma befallenen Arterie und zwar entweder oberhalb oder unterhalb des Aneurysmas oder an beiden Stellen zugleich, ohne den Aneurysmasack selbst operativ anzugreifen. Durch die Kontinuitätsunterbindung der Arterie soll die Blutzirkulation so verändert werden, daß das Aneurysma durch Blutgerinnung obliteriert. Die zentrale Unterbindung des zuführenden Arterienstammes macht man entweder dicht oberhalb des Aneurysmas nach Anel, oder nach Hunter entfernter von letzterem an der sog. Stelle der Wahl, wo die Arterie leicht zugänglich ist und wo die-

selbe, wie Hunter meinte, auch gesunder und für die Unterbindung geeigneter sei. Mitscherlich berichtete über 13 spontane Inguinalaneurysmen, welche nach Hunter geheilt wurden. In Fig. 66 ist ein durch Unterbindung der Art. iliaca externa geheiltes Aneurysma der Art. femoralis der rechten Leistengegend abgebildet. Die Unterbindung der Arterie unterhalb des Aneurysmas ist besonders von Brasdor, Desault und Wardrop empfohlen worden. Nach H. Jacob wurden von 69 nach Brasdor-Wardrop Operierten 36 geheilt, 29 lebten länger als 1 Jahr, in 7 Fällen erfolgte bedeutende Besserung, in 4 Fällen wurde kein Erfolg erzielt, 22 Kranke starben innerhalb 3 Monaten nach der Operation. Jede der drei Methoden hat ihren besonderen Wert. Was die beiden Methoden nach Anel und Hunter betrifft, so hat man in den letzten Jahren immer mehr der Anelschen Unterbindung dicht oberhalb des Aneurysmas den Vorzug vor der Hunterschen gegeben, weil nach der letzteren eher Rezidive entstehen. Die Unterbindung der abführenden Arterie unterhalb des Aneurysmas wirkt nicht so sicher wie die Anelsche Unterbindung, sie empfiehlt sich aber besonders dann, wenn die Unterbindung der zuführenden Arterie nicht möglich oder zu schwierig ist, also z. B. bei großen Aneurysmen der Iliakalarterien und der Art. anonyma.

Fig. 66.

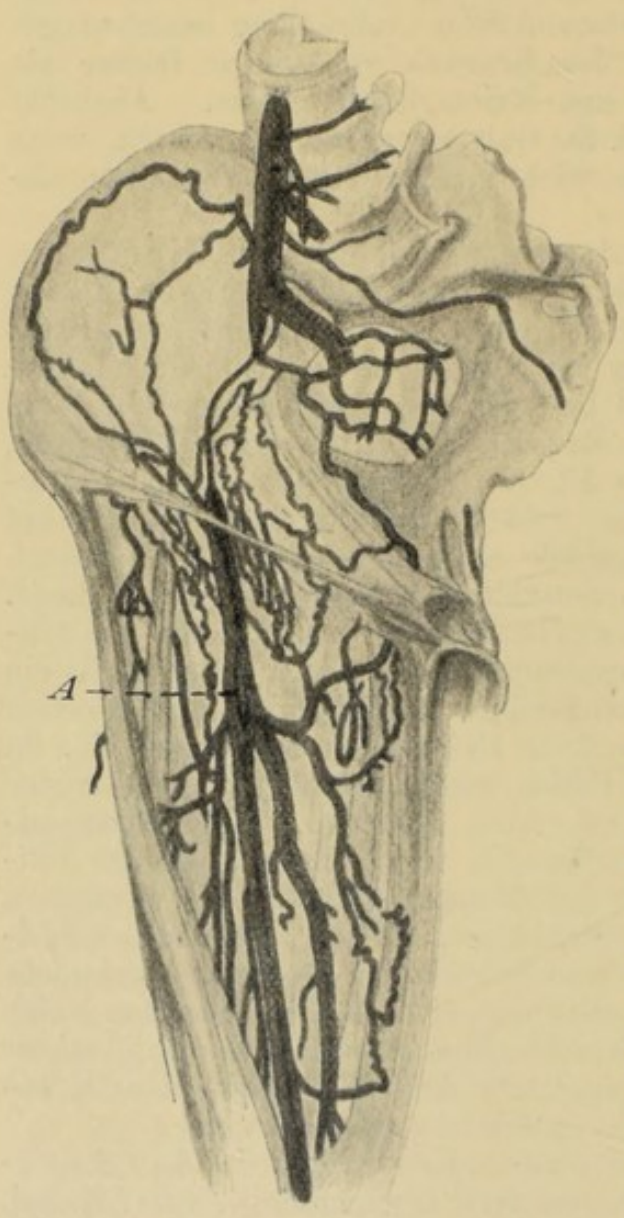

Vollständige Heilung eines Aneurysma der Art. femoralis dextra (A) durch doppelte Ligatur der Art. iliaca ext. durch Sir A. Cooper. Injektionspräparat, $18\frac{1}{2}$ Jahre nach der Operation; man sieht die Ausbildung des Kollateralkreislaufs. A die Stelle des früheren Aneurysmas, durch eine bindegewebige Verdickung in der Umgebung der Arterie kenntlich. Ein feiner solider Gewebestrang verbindet das obere und untere Ende der Art. iliaca externa (s. auch Fig. 68 S. 280). Nach Ballance und Edmunds.

In geeigneten Fällen empfehle ich, wie schon erwähnt, vor der Kontinuitätsunterbindung der Arterie die Kompression (s. S. 213) eine Zeit lang anzuwenden, weil sich dann der Kollateralkreislauf besser ausbildet, als nach sofortiger Ligatur großer Arterien, wie besonders auch aus den S. 200—201 erwähnten Experimenten von Stratton und Purpura hervorgeht.

Die Unterbindung oberhalb und unterhalb des Aneurysmas ohne operativen Eingriff am Sack selbst

ist häufiger bei arteriell-venösen Aneurysmen mit Erfolg ausgeführt worden.

Die beste und zugleich älteste operative Behandlung der Aneurysmen ist die Unterbindung der Arterie oberhalb und unterhalb des Aneurysmas mit Spaltung und Tamponade des letzteren nach Antyllus oder, wenn möglich, mit Exstirpation des Aneurysmasackes nach Philagrius. Im letzteren Falle wird man nach doppelter zentraler und peripherer Unterbindung und Durchschneidung der Hauptarterie den Aneurysmasack von unten nach oben auslösen und bei dieser Exstirpation jedes in den Sack einmündende Gefäß abklemmen und peripher unterbinden. Diese Exstirpation des Aneurysmas nach Philagrius ist das radikalste und sicherste Heilverfahren, sie ist aber nicht immer vollständig möglich, z. B. wird man besonders dann von der völligen Exstirpation absehen, wenn der Sack mit der begleitenden Hauptvene zu fest verwachsen ist. Hier würde man durch Verletzung und Unterbindung der Vene die ohnehin schon nach der doppelten Arterienligatur erschwerten Zirkulationsverhältnisse noch mehr schädigen. Man wird daher in solchen Fällen ein möglichst kleines Stück des Sacks an der unverletzten Vene zurücklassen. Nach Delbet endeten von 129 in den Jahren 1875—1894 publizierten Fällen von vollständiger oder fast vollständiger Exstirpation des Aneurysmas nur 6 Fälle im Anschluß an die Operation tödlich, und unter den in den Jahren 1888—1894 operierten 76 Fällen war infolge der allseitig ausgebildeten aseptischen Operationsmethode kein Todesfall. In demselben Zeitraume starben dagegen von 357 zentralen Unterbindungen 57, und von den in den Jahren 1888—1894 operierten 109 Fällen starben 10 bald nach der Unterbindung. Scriba berechnet die Mortalität der Hunterschen Ligatur auch bei strenger Asepsis auf 20—23,3 %. Die Resultate der nur in bestimmten Fällen indizierten Ligatur nach Brasdor-Wardrop sind in neuerer Zeit etwas besser geworden.

Somit ist die Exstirpation bei allen Aneurysmaformen als das Normalverfahren zu betrachten, wo sie infolge der anatomischen Verhältnisse ausführbar ist. Die vollständige oder fast vollständige Exstirpation des Aneurysmas ist allen anderen Behandlungsmethoden vorzuziehen und, falls möglich, stets auszuführen, wenn z. B. die vorher anzuwendende Digitalkompression erfolglos bleibt.

Bezüglich der Exstirpation der Aneurysmen sei noch bemerkt, daß dieselbe eigentlich nicht nach Philagrius genannt werden darf, er erfand dieselbe nicht, wie auch v. Bardeleben mit Recht hervorgehoben hat. Antyllus, welcher mindestens 50 Jahre früher als Philagrius lebte, fand die Exstirpation der Aneurysmen bereits als bekannte Methode vor, er verwarf dieselbe aber als zu gefährlich und empfahl statt der Exstirpation die Spaltung, Ausräumung und Tamponade des Sacks nach vorheriger zentraler und peripherer Unterbindung der Arterie. Philagrius empfahl dann wieder die von Antyllus vor mehr als einem halben Jahrhundert bekämpfte und technisch längst bekannte Exstirpation der Aneurysmen.

Die Verletzungen und Aneurysmen der Iliakalgefäße.

§ 41. Die Verletzungen der Iliakalgefäße. — Die offenen Verletzungen der Art. iliaca communis, der Art. iliaca externa und interna (hypogastrica) sowie ihrer Venen durch äußere Wunden, durch Schuß- und Stichwunden führen meist durch Verblutung zum Tode, bevor ärztliche Hilfe zur Stelle ist, ganz besonders, wenn die Arterie und Vene gleichzeitig verletzt sind. In anderen Fällen, z. B. bei kleinen Gefäßwunden, bei subkutanen Quetschungen, steht die Blutung vorläufig durch Thrombusbildung, und auch hier kann später leicht der Tod infolge von Nachblutung eintreten, bevor die richtige Hilfe geleistet wird. In allen Fällen von Gefäßverletzungen, wo nicht infolge der profusen Blutung der Tod eintritt, bildet sich, wie wir sahen, ein entsprechendes umschriebenes Hämatom, ein sog. traumatisches Aneurysma. Bei gleichzeitiger Verletzung der Arteria und Vena iliaca kann ein arteriellvenöses Aneurysma (s. S. 208) entstehen. Zuweilen werden die Gefäße nur gequetscht, es bildet sich dann entweder an der betreffenden Gefäßstelle eine Thrombose, ein Verschluß des Gefäßes, wie z. B. in den von Tillaux, Fesq und Thomas Bryant beobachteten Fällen von Thrombosierung der Art. iliaca ext. infolge von Beckenfraktur. Oder die gequetschte Gefäßstelle hält dem Blutdruck nicht stand, es kommt zu Aneurysmabildung. Derartige Zerreißungen der großen Beckengefäße können besonders auch durch Kontusionen der Bauchdecken, durch Stoß etc. entstehen, die Eingeweide bleiben in solchen Fällen leichter intakt, weil sie besser ausweichen können, als die mehr fixierten und mit Blut strotzend gefüllten Blutgefäße.

Die Symptome der Verletzung der Iliakalgefäße bestehen in einer meist größeren Blutung aus der Wunde und in entsprechender Anämie des Verletzten. Bei subkutaner Blutung bildet sich gewöhnlich eine bald rascher, bald langsamer zunehmende teigige, pulsierende Anschwellung im Bereich der Fossa iliaca mit den S. 199 erwähnten charakteristischen Reibungsgeräuschen. Die Pulsation des Hämatoms resp. des traumatischen Aneurysmas hört bei Kompression der Bauchaorta auf. Der Puls in der Femoralis ist auf der verletzten Seite gewöhnlich weniger stark als auf der gesunden, zuweilen, z. B. bei hochgradiger Zirkulationsstörung durch das Hämatom, fehlt der Puls in der Femoralis vollständig.

Die Diagnose einer Verletzung der Iliakalgefäße ergibt sich aus dem früher S. 198 ff. und hier Gesagten. In frischen Fällen sind die Lage der Wunde, die offene oder subkutane Blutung, die Anämie des Verletzten, die Reibungsgeräusche an der Verletzungsstelle und später die S. 204 ff. erwähnten Symptome eines umschriebenen Hämatoms (traumatischen Aneurysmas) wichtig. Bei akut auftretenden Blutergüssen der Beckenhöhle muß man auch an die Ruptur von Varicen denken (Coste — s. auch § 46).

Die Behandlung der Verletzung der Iliakalgefäße geschieht nach den S. 202 ff. angegebenen Regeln. Die provisorische Blutstillung besteht in Kompression der Aorta durch Fingerdruck resp. manuell oder durch die Kompressorien von Lister und v. Esmarch, durch feste Tamponade und Kompression der Wunde, damit der Ver-

letzte baldigst in ein Hospital geschafft werden kann. Die definitive Blutstillung bei Verletzung der Iliakalgefäße geschieht am besten unter intraabdomineller Digitalkompression der Aorta oder der Iliaca communis (s. § 54), durch doppelte, zentrale und periphere Unterbindung der verletzten Gefäßstelle nach den in §§ 47—50 angegebenen Regeln, ferner durch Unterbindung aller an der Verletzungsstelle des Gefäßes abgehenden Seitenäste. Nach allseitiger Unterbindung wird die verletzte Gefäßstelle zwischen den Ligaturen durchschnitten, eventuell exstirpiert man das zwischen den Ligaturen liegende Gefäßstück. Ich rate bei den Iliakalgefäßen zur Unterbindung stets aseptische Seide zu benutzen, nicht Katgut, weil letzteres zu frühe resorbiert werden kann oder in seiner Festigkeit zu bald nachgibt.

In geeigneten Fällen wird man die S. 202 erwähnten Ersatzmittel der Ligatur anwenden, ganz besonders die Gefäßnaht nach den S. 203 angegebenen Regeln.

Nur im Notfalle, wenn die Ligatur oder Auffindung resp. die Zugänglichkeit der verletzten Arterienstelle auf unüberwindliche Schwierigkeiten stößt, wird man die Kontinuitätsunterbindung oberhalb der verletzten Gefäßstelle vornehmen, also die Unterbindung der Iliaca communis bei Verletzungen der Art. iliaca ext. und hypogastrica und der Aorta bei Verletzungen der Iliaca communis. In solchen Fällen von Kontinuitätsunterbindung genügt vielleicht sogar zuweilen die temporäre, nur als Kompression wirkende Ligatur der freigelegten Hauptarterie, wie es z. B. Treves mit günstigem Erfolg an der Carotis communis bei Blutungen aus unzugänglichen Aesten getan hat, wie wir es S. 204 näher beschrieben haben. Auf diese Weise kann die Arterie allmählich wieder durchgängig werden.

Bezüglich der Technik der Unterbindung der Iliakalgefäße verweise ich auf §§ 47—50; sie wird entweder subperitoneal oder transperitoneal ausgeführt. Mit Recht wird die transperitoneale Ligatur in neuerer Zeit wegen der besseren Zugänglichkeit immer mehr empfohlen, z. B. besonders von Marmaduke, Sheild, Dennis, Banks, Thomson, Pitts, Treves, Quénu, Duval u. a.

Die Verletzungen der großen Iliakalvenen werden nach denselben Grundsätzen wie die der Arterien behandelt.

Die Symptomatologie, Diagnose und Behandlung der Verletzung der Iliakalgefäße wird am besten illustriert, wenn ich aus der Kasuistik der Verletzungen der Iliakalgefäße einige Fälle kurz wiedergebe. S. auch § 42 (Aneurysma), §§ 47—50 (Unterbindung der Iliakalarterien) und Kapitel XIX (Beckengeschwülste).

Zuerst seien einige Fälle von Unterbindung der Art. iliaca communis wegen Verletzung angeführt.

Schwarz beobachtete eine subkutane Ruptur der Art. iliaca communis sinistra durch Stoß mit sekundärer Gangrän des linken Fußes und Unterschenkels, so daß die Amputatio femoris ausgeführt werden mußte. Der Kranke starb 4 Tage nach der Operation, 18 Tage nach dem Unfall. Der Fall ist kurz folgender:

Ein 33jähriger Mann erlitt einen Stoß gegen den Bauch durch eine Wagendeichsel. 48 Stunden nach dem Unfall klagte Patient über ziehende Schmerzen im ganzen linken Bein, die Temperatur und Sensibilität des

linken Beins waren vermindert, die Pulsation der Art. femoralis unter dem Ligamentum inguinale (Pouparti) war schwach, am folgenden Tage nicht mehr fühlbar. Beginn der Gangrän am linken Fuß und Unterschenkel. Am 14. Tage nach dem Unfall Amputatio femoris, 4 Tage später Tod. — Die Sektion ergab eine Ruptur der inneren und mittleren Schicht der Art. iliaca communis sinistra mit Obliteration (Thrombose) der Art. iliaca externa und hypogastrica sinistra.

Pitts heilte eine Stichverletzung der Art. iliaca communis durch trans- resp. intraperitoneale Unterbindung der Iliaca communis.

Von besonderem Interesse ist folgende, von Sulzenbacher mitgeteilte Unterbindung der Art. iliaca communis dextra wegen Stichverletzung in der rechten Weiche mit Verletzung der Art. epigastrica sowie der Art. und Vena femoralis dextra; Tod 45 Stunden post operationem.

Ein 31jähriger Mann erhielt einen Messerstich in die rechte Weiche. Die starke Blutung stand auf Kompression. Naht der 1¾ cm langen Wunde in der rechten Inguinalfalte, Heilung nach Inzision eines kleinen Abszesses oberhalb der Wunde (im Bozener Krankenhause), so daß Patient 13 Tage nach dem Unfall entlassen werden konnte. Patient kehrte aber bald wieder wegen einer täglich zunehmenden Geschwulst im rechten Hypogastrium und wurde nun in die Innsbrucker chirurgische Klinik geschafft. Hier fand man eine beträchtliche Schwellung der ganzen rechten unteren Extremität und im rechten Hypogastrium eine harte Geschwulst, welche sich von der Gegend der Spina iliaca ant. sup. nach einwärts über die Mittellinie erstreckte. Der Tumor war an einer kleinen Stelle weich, fluktuierend. Der Puls in der Art. femoralis war fühlbar, in der Art. tibialis postica dagegen kaum wahrnehmbar. Beim Auflegen der Hand ist ein vibrierendes Scharren und ein deutliches, mit der Herzsystole synchronisches Heben zu konstatieren, bei der Auskultation hört man ein scharfes Blasegeräusch. Heftige Schmerzen im Becken und an der Innenseite des rechten Oberschenkels bis zum Knie. In der Annahme eines Hämatoms resp. eines traumatischen Aneurysmas der Art. epigastrica oder der Iliaca ext., vielleicht zugleich auch der Art. femoralis inzidierte Nicoladoni zunächst in der Linea alba bis auf das Peritoneum, um eventuell rasch an die Aorta zu gelangen, dann ein zweiter Schnitt über und parallel dem Ligamentum inguinale, um die Epigastrica freizulegen. Wegen starker Blutung aus dem Sack des Aneurysmas Unterbindung der Iliaca communis dextra in der Bauchhöhle; Blutung steht, periphere Pulsation hört auf. Schluß der Bauchhöhle. Periphere Unterbindung der Art. femoralis, Spaltung des Aneurysmas, wegen Blutung aus dem peripheren Stück der Art. iliaca ext. Unterbindung des zentralen Endes der Art. iliaca ext. Ausräumung der Blutkoagula aus der ganzen Darmbeinschaufel, dem kleinen Becken und den Oberschenkelmuskeln. Jodoformierung der Wunde, Drainage, aseptischer Verband. Dauer der Operation 3½ Stunden. Kollaps, Tod 45 Stunden post operationem.

Die Sektion ergab Anämie, beginnende Peritonitis und Verletzung der Art. epigastrica dextra und der Art. und Vena femoralis dextra.

Sulzenbacher erwähnt zum Schluß noch 50 Fälle von Unterbindung der Art. iliaca communis wegen Verletzungen und Aneurysmen mit 12 Heilungen; von den 31 wegen Aneurysmen ausgeführten Unterbindungen heilten 9, so daß die Prognose bei Aneurysmen günstiger ist als bei Verletzungen.

Wird die Blutstillung an der verletzten Gefäßstelle nicht genügend durch doppelte (zentrale und periphere) Ligatur des verletzten Gefäßes

und aller hier abgehenden Seitenäste vorgenommen, dann kommt es leicht zu Nachblutungen, die am besten durch nochmalige Revision der Wunde resp. durch Unterbindung der blutenden Stelle in loco gestillt werden, zuweilen genügt die Kontinuitätsunterbindung an einer höher gelegenen Stelle der Hauptarterie. Am leichtesten kommt es bei nur zentraler Unterbindung zu Nachblutungen. Bei der doppelten Unterbindung der verletzten Hauptarterie kann es besonders dann zu Nachblutungen kommen, wenn die an der Verletzungsstelle abgehenden Seitenäste nicht unterbunden worden sind, was leicht vorkommen kann. Lehrreich ist in dieser Beziehung eine Schußverletzung der Leistengegend resp. des Oberschenkels, welche Czerny beobachtete, und ein Fall von Schede und Kümmell (Unterbindung der Art. femoralis, iliaca ext. und communis sinistra), endlich eine von Monteils behandelte Stichverletzung (s. S. 223). Der Fall von Czerny, welcher zuerst die Art. femoralis, dann wegen Nachblutung die Art. iliaca communis und schließlich die Aorta unterband, ist folgender:

Czerny unterband bei einem 27jährigen Franzosen mit Schußverletzung der Art. femoralis im oberen Drittel die Femoralarterie oberhalb und unterhalb des Abganges der Art. profunda am 4. Tage nach der Verletzung wegen Nachblutung. 8 Tage später trat eine Nachblutung aus der Art. profunda ein, Czerny unterband nun die Art. iliaca communis, und da die Blutuug immer noch nicht stand, machte er noch eine Ligatur höher oben, in der Voraussetzung, daß vorher nur die Art. iliaca ext. unterbunden worden sei. Bei dem 26 Stunden nach der letzten Operation gestorbenen Patienten ergab die Sektion, daß tatsächlich die Art. iliaca communis und dann zuletzt die Aorta unterbunden worden war. Durch gleichzeitige doppelte zentrale und periphere Unterbindung der Profunda wäre vielleicht der Verletzte gerettet worden.

Lehrreich ist ferner folgender, von Kümmell mitgeteilter Fall von Unterbindung der Art. iliaca communis sinistra nach vorheriger Unterbindung der Art. femoralis und der Art. iliaca ext. sinistra wegen Arrosion der Art. femoralis sinistra. Trotz der wegen Gangrän notwendigen Amputatio femoris sinistri, trotz schwerer chronischer Pyämie wurde der Kranke vollkommen geheilt. Der Fall ist folgender:

Ein 21jähriger Mann war anderweitig an einem doppelseitigen Bubo operiert worden. Das Drüsenpaket der linken Leistengegend war vollständig exstirpiert worden. Die Wunde war durch altes, nicht steriles Verbandmaterial infiziert worden, sie war mit einem schmierigen, grauen, diphtheritischen Belag bedeckt. 4 Tage nach der Operation entstand eine heftige Blutung aus der arrodierten Art. femoralis sinistra. Schede machte die doppelte Unterbindung der arrodierten Art. femoralis mit Durchschneidung zwischen den Ligaturen. Am 4. Tage erfolgte plötzlich eine heftige Nachblutung. Extraperitoneale Unterbindung der Art. iliaca ext. sinistra in der gewöhnlichen Weise. Die Blutung dauert fort trotz einer zweiten Ligatur der Art. iliaca ext. dicht unter der Bifurkation, daher wurde nun die Art. iliaca communis sinistra extraperitoneal unterbunden. Die Blutung stand. Am 10. Tage nach der Unterbindung der Art. iliaca communis plötzlich starke Blutung wahrscheinlich rückläufig aus dem peripheren Ende der ursprünglich unterbundenen Art. femoralis sin. Durch Ligatur der letzteren 2 cm unterhalb stand die Blutung nicht, dieselbe hörte erst auf, nachdem noch drei

hart am offenen Lumen der Femoralis in die Tiefe gehende federkieldicke Seitenäste unterbunden waren. Gangrän des linken Unterschenkels; Amputatio femoris. Schwere chronische Pyämie, trotzdem langsame vollkommene Heilung.

In diesem Falle war offenbar die Unterbindung der Seitenäste an der Verletzungsstelle der Art. femoralis übersehen worden, was allzu leicht vorkommen kann, da dieselben anfangs nach der zentralen und peripheren Unterbindung der Hauptarterie nicht bluteten, wohl aber nach der Ausbildung des Kollateralkreislaufs.

Foster beobachtete ebenfalls eine subkutane Zerreißung der Art. iliaca ext. sinistra bei einem 67jährigen Manne durch Sturz vom Wagen. Der Patient wurde sofort ins Hospital gebracht, er war sehr blaß, klagte über großes Kältegefühl im linken Bein, und in der linken Leistengegend fand sich ein großes Blutextravasat. Der Verletzte starb unter zunehmender Schwäche 6 Stunden nach dem Unfall durch Verblutung, ohne daß ein operativer Eingriff vorgenommen wurde. Die Sektion ergab ein großes Blutextravasat in der linken Unterbauchgegend, in der Leiste, im Hodensack und in der Gesäßgegend. Die Art. iliaca ext. sinistra war in der Nähe des Ligamentum inguinale (Pouparti) quer durchgerissen, sonstige Veränderungen fanden sich nicht. Auch dieser Kranke hätte durch sofortige Unterbindung der Art. iliaca ext. sinistra gerettet werden können.

Tillaux beobachtete nach einer Mitteilung von Fesq eine subkutane Zerreißung und Thrombosierung der Art. iliaca ext. dextra nach Stoß einer Wagendeichsel gegen den Bauch mit sekundärer Gangrän des rechten Beines, welches amputiert wurde. In der dritten Woche erfolgte der Tod, die Sektion ergab die genannte Verletzung.

Ashhurst berichtet ebenfalls über eine subkutane Ruptur der Art. iliaca externa sinistra durch Fall auf die linke Leistengegend. Der Verletzte starb 11 Tage nach der Verletzung, ohne daß ein operativer Eingriff stattfand. Der Fall ist folgender:

Ein 39jähriger Ingenieur fällt von einem Eisenbahnwagen mit seiner linken Leistengegend auf ein Rad. 9 Tage später nach vorausgegangenen Schmerzen in der Gesäßgegend und Gefühl von Steifheit des linken Beins im Hüftgelenk ein Ohnmachtsanfall ohne abnorme Erscheinungen in der linken Leisten- und Unterbauchgegend. Am folgenden Tage ausgesprochene Kollapserscheinungen. Die linke Art. femoralis pulsiert schwach, man hört ein unbestimmtes systolisches Geräusch und in der linken Fossa iliaca war eine deutliche Schwellung wie bei Psoasabszeß. Am nächsten Tage war ein ausgesprochener größerer länglicher Tumor in der linken Fossa iliaca vorhanden. Kein operativer Eingriff. Am 11. Tage nach der Verletzung Tod. Die Sektion ergab ein enormes, vom Becken bis zum Zwerchfell reichendes subperitoneales Blutextravasat. Die linke Art. iliaca ext. war ½ Zoll unterhalb der Bifurkation zerrissen, die weit auseinander gewichenen Rißenden der Arterie waren noch durch einen Teil der Adventitia in Verbindung, das periphere Arterienende war durch Thromben verschlossen, das zentrale Arterienende war offen. — Ein lehrreicher Fall, welcher durch rechtzeitige zentrale und periphere Unterbindung der Art. iliaca ext. gerettet werden konnte.

Spadaro berichtet über eine von d'Antona mit günstigem Erfolg ausgeführte Unterbindung der Art iliaca ext. wegen Schußverletzung derselben.

Ein 40jähriger Mann erhielt einen Schuß in der Inguinalgegend über dem Ligamentum inguinale (Pouparti), es entwickelte sich allmählich ein hühnereigroßes Hämatom resp. Aneurysma, welches wahrscheinlich durch Berstung am 44. Tage nach der Verletzung plötzlich infolge einer Ueberanstrengung sich so vergrößerte, daß es die ganze Darmbeinschaufel einnahm und auch unterhalb des Ligamentum inguinale eine beträchtliche Anschwellung bildete. D'Antona unterband die Iliaca ext. subperitoneal etwa 4 cm unterhalb ihres Ursprungs aus der Iliaca communis von einem Schnitt aus, welcher 3 cm über dem Lig. inguinale begann und ziemlich steil nach oben verlief. 3 Tage nach der Operation hörte die Pulsation im Hämatom resp. Aneurysma auf. Völlige Heilung unter Drainage und antiseptischem Verband in 2 Monaten.

Socin unterband mit günstigem Erfolg die Art. iliaca ext. wegen Revolverschußverletzung der Art. femoralis im oberen Drittel bei einem 52jährigen Manne am 25. Tage nach der Verletzung, nachdem sich ein großes pulsierendes Hämatom mit sausenden systolischen Geräuschen gebildet und die Digitalkompression nur einen vorübergehenden Erfolg gehabt hatte.

Karlowski heilte ebenfalls eine Revolverschußverletzung der linken Leistengegend resp. des linken Oberschenkels durch 3 Tage nach dem Unfall ausgeführte Unterbindung der Art. und Vena iliaca externa sinistra bei einem 27jährigen Bauern innerhalb 3 Wochen.

Ziegler heilte eine Stichverletzung der Art. iliaca ext. durch Ligatur derselben.

Diez berichtet über eine Messerstichverletzung der rechten Art. iliaca ext. bei einem 25jährigen Manne, es bildete sich ein sehr großes Hämatom. 4 Wochen nach der Verletzung wurde von Heineke die „blutdichte Exstirpation" der verletzten Stelle der Art. iliaca ext. unter sorgfältigster Blutstillung durch allseitige Unterbindung vorgenommen, trotzdem trat am 10. Tage post operationem eine profuse Nachblutung ein, infolge deren der Kranke starb.

Turretta beobachtete ebenfalls nach nur zentraler Unterbindung einer Stichverletzung der Art. femoralis eine Nachblutung aus der Ligaturstelle am 14. Tage nach der Operation; durch Ligatur der Art. iliaca ext. wurde der Kranke geheilt. Salomon unterband ebenfalls in 2 Fällen von Schußverletzung wegen Nachblutung nach der Ligatur der Art. femoralis die Art. iliaca ext. mit glücklichem Erfolg.

Lehrreich ist noch folgender Fall von Monteils:

Ein 61jähriger Holzschuhmacher erhielt eine Stichverletzung an der Innenseite des rechten Oberschenkels. Heftige arterielle Blutung. Hämatombildung. Am 16. Tage nach der Verletzung wurde Patient ins Krankenhaus gebracht, wo Monteils die Art. femoralis dicht unter dem Ligamentum inguinale (Pouparti) unterband. Trotz Antisepsis Ausstoßung der Ligatur am 26. Tage post operationem mit Hinterlassung einer Fistel. Entwicklung eines Aneurysma der Art. iliaca ext. oberhalb des Ligamentum inguinale (oberhalb der ersten Ligatur). Ligatur der Art. iliaca ext., Heilung bis auf die Fistel am Oberschenkel. 5½ Monate nach der Ver-

letzung heftige Blutung aus der Fistel, Tod wenige Tage später an Erschöpfung. Ein Sektionsbericht fehlt leider.

Madelung beobachtete ein großes Hämatom infolge einer vor 3 Wochen erhaltenen, äußerlich vernarbten Stichverletzung der Art. iliaca externa dextra und der Art. epigastrica inferior dextra etwa 2 cm oberhalb des Poupartschen Bandes. In Beckenhochlagerung und nachdem vorher die untere Extremität blutleer gemacht war, wurden unter intraperitonealer Digitalkompression der Art. und Vena iliaca communis dextra durch die in die Bauchhöhle geführte Hand eines Assistenten (s. § 54) die verletzten Gefäße nach Ausräumung des Hämatoms bequem und ohne nennenswerte Blutung unterbunden. Es erfolgte Heilung.

Endlich sei noch erwähnt, daß in den Kriegsberichten der verschiedenen Armeen über zahlreiche Fälle von Verletzungen und Unterbindungen der Iliakalarterien und Iliakalvenen berichtet wird, auf welche wir natürlich nicht näher eingehen können. Besonders in dem Bericht über den nordamerikanischen Krieg von Otis finden sich mehrere interessante Fälle von Verletzungen und Unterbindungen der Iliakalarterien und Iliakalvenen, von 4 Unterbindungen der Art. iliaca communis wurde nur 1 geheilt.

In § 42 (Die Iliakalaneurysmen) finden sich noch verschiedene Spätunterbindungen der Iliakalarterien wegen Verletzungen resp. wegen Hämatom- oder Aneurysmabildung.

Bezüglich der Technik, der Mortalität und sonstiger Fragen hinsichtlich der Unterbindungen der Art. iliaca communis, externa und interna (s. hypogastrica) verweise ich auf §§ 47—50.

Die intraperitoneale Digitalkompression der Beckenblutgefäße ist in § 54 beschrieben.

§ 42. Die Aneurysmen der Iliakalarterien. — Die Iliakalaneurysmen entstehen, wie wir sahen, teils nach Verletzungen, z. B. besonders nach Schuß- oder Stichwunden, nach Quetschungen, teils spontan ohne eigentliches Trauma infolge von Erkrankung der Gefäßwände in der früher S. 204 ff. beschriebenen Weise. Die primär traumatischen Aneurysmen der Iliakalarterien nach offenen Wunden sind deshalb so selten, weil sich derartige Verletzte gewöhnlich verbluten, bevor ärztliche Hilfe zur Hand ist.

Häufiger als die eigentlich primär traumatischen Aneurysmen nach äußeren Verletzungen sind die sog. spontanen Aneurysmen infolge der verschiedenen S. 205 ff. beschriebenen Erkrankungen der Gefäßwände. Wir betonten aber schon früher, daß auch bei diesen spontanen Aneurysmen Traumen mehr oder weniger eine Rolle spielen, so daß die strenge Unterscheidung zwischen traumatischen und spontanen Aneurysmen nicht durchzuführen ist. Bei den angeblich spontanen Aneurysmen findet in der Tat oft eine bestimmte traumatische Gelegenheitsursache statt, z. B. ein Stoß, eine Quetschung, schweres Heben, irgend eine körperliche Anstrengung. Ja ich glaube mit Crisp, Ladureau u. a., daß die wirklich spontanen Aneurysmen besonders der Art. iliaca ext. selten sind, häufiger sind sie an der Iliaca communis. Unter 551 spontanen Aneurysmen fanden sich nach Crisp nur 9 der Art. iliaca ext.

Die Iliakalaneurysmen bilden verschieden große pulsierende Geschwülste im Bereich der Leiste und der weiteren tieferen Beckenhöhle. Bei den Leistenaneurysmen, welche im Bereich des Lig. inguinale oft oberhalb und unterhalb desselben sitzen, kann man nicht immer feststellen, ob das Aneurysma von der Femoralis oder der Iliaca externa ausgegangen ist. In der Leistengegend können auch von der Art. epigastrica inf. und von der Art. circumflexa ilium größere Aneurysmen entstehen. Mehrfach hat man multiple Iliakalaneurysmen beobachtet. Mc Guire sah bei einem 30jährigen Neger Aneurysmen der beiden Arteriae iliacae communes, des Endstücks der Aorta und der linken Art. iliaca ext. E. Watson und Terry beobachteten in beiden Schenkelbeugen ein Aneurysma; Jamieson sah ein Aneurysma an beiden Femoralarterien. Multiple Aneurysmen an den verschiedensten Körperstellen entstehen, wie wir sahen, besonders durch mykotische Embolie. Pemberton unterband die Art. iliaca ext. sinistra wegen drei Aneurysmen des linken Beins, Gallozzi wegen eines großen Aneurysmas oberhalb und unterhalb des Lig. inguinale und wegen eines 2. Aneurysmas zwischen dem oberen und mittleren Drittel der Art. femoralis. W. Anderson sah bei einem 42jährigen Mann ein rechtsseitiges Inguinalaneurysma, ein linkes Poplitealaneurysma und ein Aortenaneurysma, an dessen Ruptur er starb. Quénu exstirpierte bei einem Clown ein Aneurysma der Art. iliaca dextra und der Femoralis sinistra.

Die Größe der Iliakalaneurysmen ist wechselnd, anfangs sind sie bald nur walnuß- oder hühnereigroß, sie nehmen dann bald rascher, bald langsamer immer mehr an Größe zu. In einem Falle von Buchanan reichte ein Inguinalaneurysma von der Spina iliaca anterior superior bis zur Spitze des Scarpaschen Dreiecks. In dem S. 242 erwähnten Falle von Schönborn und Stetter nahm das Aneurysma das ganze Hypogastrium ein, es reichte von der Crista iliaca bis zur Symphysis pubis und nach hinten bis zum unteren Rande der Glutäalmuskulatur. Das S. 243 erwähnte Iliakalaneurysma, welches Cook durch Unterbindung der Art. iliaca communis heilte, nahm die ganze Fossa iliaca ein und reichte bis zum Nabel.

Bazy exstirpierte mit glücklichem Erfolg ein sehr großes, entzündetes Leistenaneurysma, welches 9 cm oberhalb des Lig. inguinale (Pouparti) begann und bis über das erste Drittel des Oberschenkels reichte.

Stierlin beobachtete bei einem 49jährigen Potator ein Aneurysma spontaneum der Art. iliaca communis sinistra von außerordentlich großem Umfang, es reichte nach oben bis unter die Rippen und nach rechts bis zur Parasternallinie. Nach dem plötzlichen Tode des Kranken ergab die Sektion auch noch ein gänseeigroßes Aneurysma der Art. iliaca communis dextra.

Von den verschiedenen Arten der eigentlichen Iliakalaneurysmen seien besonders folgende hervorgehoben.

Was zunächst die S. 207 erwähnten mykotisch-embolischen Aneurysmen Eppingers betrifft, so sind dieselben an den Iliakal- und Iliofemoralarterien besonders von Buday, Bucquoy, Nasse, Legendre, Beaussenet u. a. beobachtet worden. Der Fall von Buday betrifft ein im pathologisch-anatomischen Institut zu Budapest beobachtetes Aneurysma der Art. iliaca communis dextra in-

folge eines septischen Thrombus bei einer 37jährigen Frau mit Endocarditis ulcerosa. Der bemerkenswerte Fall sei hier kurz mitgeteilt:

Die 37jährige Patientin, im 5. Monat schwanger, war früher immer gesund gewesen, sie erkrankte plötzlich 9 Wochen vor ihrem Tode unter Schüttelfrost. Die klinische Diagnose wurde auf Nephritis acuta, Insuffizienz der Valvula tricuspidalis und Endocarditis ulcerosa gestellt. Der Krankheitsverlauf war charakterisiert durch intermittierenden Fieberverlauf mit häufigen Schüttelfrösten. In der rechten Inguinalgegend bestanden hochgradige Schmerzen, die rechte untere Extremität konnte nur unter heftigen Schmerzen bewegt werden. Das Oedem der rechten unteren Extremität und der in der Inguinalgegend fühlbare Tumor verschwanden mehr oder weniger. Nach glücklich verlaufener Frühgeburt eines lebenden, doch unreifen Mädchens und nach normal verlaufenem Puerperium starb die Kranke unter zunehmendem Oedem 9 Wochen nach Beginn der Krankheit.

Die Sektion ergab Insuffizienz der Bicuspidalis und der Aortenklappen, Endocarditis ulcerosa (diphtheroides) mit Infarkten und metastatischen Abszessen in der Leber, Milz und in den Nieren, Nephritis parenchymatosa haemorrhagica. Der untere Teil der rechten Arteria iliaca communis bildet gerade oberhalb ihrer Teilung eine walnußgroße Erweiterung, ein Aneurysma. Die genauere Untersuchung des Aneurysmas ergab, daß ein vom ulzerösen Endokardium fortgeschleppter und in der rechten Arteria iliaca communis stecken gebliebener septischer (mikrokokkenhaltiger) Thrombus zu einer purulenten Meso- und Periarteriitis mit umschriebener Intimanekrose geführt hatte, daß die Abszesse der Gefäßwand in das Lumen der Arterie durchgebrochen waren. Die inneren Schichten der Arterienwand waren zerstört, und durch den Blutdruck waren die äußeren restierenden Schichten der Gefäßwand zu einem wahren Aneurysma ausgebuchtet worden, genau so, wie es Eppinger zuerst beschrieben hat. Bakteriologisch wurden Streptokokken, Staphylokokken und Bacillus pyogenes foetidus im Endokardium und im Embolus nachgewiesen.

Nasse unterband die Arteria iliaca communis dextra wegen großer Schmerzen infolge eines mykotischen rechtseitigen Femoralaneurysmas bei einer 25jährigen Frau mit Endokarditis nach Gelenkrheumatismus. Der Erfolg war nicht günstig, die Schmerzen blieben bestehen, es entstand Gangrän, Aphasie und Exitus letalis. Die Sektion bestätigte die Diagnose eines mykotischen Aneurysma der rechten Femoralis, ein adhärenter Thrombus erstreckte sich von der Unterbindungsstelle bis in die Art. iliaca ext. dextra, das Aneurysma war mit Koagulis erfüllt, an der Art. hypogastrica dextra war ein zweites Aneurysma; in der linken Art. iliaca communis fand sich ein Embolus, so daß beide Art. iliacae communes verstopft waren, trotzdem waren nur geringe Symptome vorhanden gewesen. Außerdem zeigten sich Infarkte in Milz und Niere sowie Embolie der Art. fossae Sylvii; alle Thromben erwiesen sich bakterienhaltig.

v. Büngner beobachtete ebenfalls ein mykotisch-embolisches Aneurysma, er unterband die Art. iliaca ext. wegen Spontanruptur resp. wegen eines mykotisch-embolischen Aneurysmas der Art. femoralis direkt unter dem Ligamentum

inguinale (Pouparti) bei einem 17jährigen Knaben, welcher 3 Monate post operationem an seiner Herzkrankheit starb.

Der 17jährige Knabe litt seit 8 Jahren nach akutem Gelenkrheumatismus an einem schweren Herzfehler. Plötzlich trat ohne jedes Trauma eine haselnußgroße pulsierende Geschwulst dicht unter dem Ligamentum inguinale (Pouparti) auf, welche nach 14 Tagen schon faustgroß war; Gangrän mehrerer Zehen. Unterbindung der Art. iliaca ext., Spaltung des Hämatoms. In der Art. femoralis fand sich ein 2 cm langer Schlitz, hier zentrale und periphere Unterbindung, trotzdem trat noch Blutung aus dem Riß ein, welche erst nach Ligatur der an der Rißstelle einmündenden Art. profunda stand; Exstirpation der verletzten Gefäßstelle der Femoralis. Langsames Fortschreiten der Gangrän am Fuß, auch an anderen Körperstellen zeigten sich brandige Stellen. Tod 3 Monate post operationem infolge der Herzkrankheit, während die Operationswunden gut heilten. Durch die Sektion wurde die Annahme bestätigt, daß die Perforation der Art. femoralis durch einen mykotischen Embolus mit nachträglicher entzündlicher Erweichung der Gefäßwand entstanden war. In einem kleinen, am Rißrande der Femoralis haftenden Thrombus fanden sich dieselben Mikrokokken wie an den endokarditischen Exkreszenzen und wie in einem frischen Thrombus in der Art. brachialis dextr.

Bucquoy sah durch mykotische Embolie nach puerperaler Endokarditis ein Leistenaneurysma entstehen, welches er durch Einführung einer vorn zugespitzten Uhrfeder nach Baccelli heilte. Die Patientin starb 8 Monate später an Hirnembolie. Die Sektion bestätigte die Heilung des Aneurysmas.

Auch in der älteren Literatur habe ich noch verschiedene Fälle von mykotisch-embolischen Aneurysmen der Iliakalarterien gefunden, welche sich nach den verdienstvollen Untersuchungen Eppingers leicht erklären lassen. Aus der früheren Literatur gehören z. B. hierher die Beobachtungen von W. Parker (1884).

W. Parker beobachtete bei einem 12⅔jährigen Knaben mit Aortenklappenfehler und Endocarditis verrucosa valvulae aortae ein plötzlich in der Nacht unter heftigen Schmerzen entstandenes, rasch wachsendes Aneurysma der linken Schenkelbeuge. Ligatur der Art. iliaca externa sinistra mit schneller Heilung per primam. Nach 8 Tagen Gesichtserysipel, Tod 34 Tage post operationem an schwerer Epistaxis. Die Sektion ergab Hypertrophia cordis und Endocarditis verrucosa valvulae aortae, das Aneurysma war ganz mit geschichteten, zum Teil entfärbten Gerinnseln erfüllt.

W. Parker betont mit Recht, daß gerade im jugendlichen Alter Aneurysmen relativ häufig bei Herzkranken vorkommen und durch Embolie entständen, aber wie, sei schwer zu erklären. Von 15 Individuen mit Aneurysmen unter 20 Jahren waren, wie schon erwähnt, nach Parker 8 sicher herzkrank, in 2 Fällen war das Herz gesund, in 5 Fällen fehlen Angaben über das Herz.

Zuweilen kommt es bei Endokarditis zu ausgedehnten Embolien der Iliakalarterien mit sekundärer Gangrän der unteren Extremitäten, ohne daß ein Aneurysma an der Thrombusstelle entsteht, teils weil der Thrombus frei von virulenten Bakterien ist, teils aber weil der Tod zu rasch erfolgt. Hierher gehört ein Fall von Nobiling, welcher eine ausgedehnte Thrombose der Aorta, im Herzen beginnend und bis in die

Iliacae und in die rechte Schenkelarterie reichend, mit konsekutiver Gangrän beobachtete. Der Tod erfolgte durch Gehirnembolie. Bei der Sektion fanden sich Embolien in allen möglichen Körperarterien. Barck sah bei einem 18jährigen Mädchen mit Gesichtserysipel und Endocarditis Embolie und Thrombose der Iliaca externa dextra mit Gangraena pedis et cruris. Nach etwa 7 Wochen wurde die Amputatio femoris ausgeführt, in mehreren Wochen erfolgte Heilung.

Hierher gehört ferner noch folgende Beobachtung von Bourdon aus dem Jahre 1867. Bourdon beschrieb eine embolische Verstopfung beider Arteriae iliacae bei einer herzkranken 22jährigen Dame, welche schon innerhalb 2 Tagen infolge von Gangrän beider Beine durch Sepsis zu Grunde ging, so daß ein Aneurysma nicht entstehen konnte. Die Sektion ergab, daß die rechte Art. iliaca communis und die linke Art. iliaca externa, hypogastrica und der Anfang der linken Femoralis durch Thromben verschlossen waren. An den verrukösen Exkreszenzen der Mitralis und der Aortenklappen fanden sich größere, festsitzende Gerinnsel, in der Milz ein ausgedehnter hämorrhagischer Infarkt.

Einen ähnlichen Fall mit nur einseitiger Embolie der Iliakalarterien beobachtete Féréol.

Foster sah Gangrän beider unteren Extremitäten durch Embolie beider Arteriae iliacae communes nach Punktion eines pleuritischen Exsudates. Der Embolus stammte wahrscheinlich aus einer Vene der komprimierten und nach der Punktion wieder ausgedehnten Lungenpartie.

Trendelenburg beobachtete nach einer Mitteilung von Dreist ein Aneurysma dissecans der Art. iliaca communis dextra bei einem 60jährigen Arbeiter, welcher plötzlich Abends gegen 6 Uhr bei der Arbeit unter heftigen Leibschmerzen, Schwächegefühl und zunehmender Blässe erkrankte. Patient, welcher schon seit einem Jahre über Leibschmerzen klagte, wurde noch an demselben Abend in die Klinik aufgenommen, wo in der linken Seite des stark aufgetriebenen Abdomens im Bereich des Colon descendens ein derber, länglicher, etwa armdicker Tumor gefühlt wurde. In der Annahme, daß es sich, obgleich Patient kein Erbrechen gehabt hatte, doch um eine Achsendrehung der Flexur oder um eine Inkarzeration des Colon descendens handelte, wurde die Laparotomie ausgeführt. Zuerst wurde die Bauchhöhle median, dann seitlich eröffnet, es fand sich ein dreifaustgroßes retroperitoneales Hämatom. Nach Ausräumung der Koagula heftige Blutung, Ligatur um den Stiel des gespaltenen Aneurysmas, d. h. um die Art. iliaca communis dextra, die rückläufige Blutung wird durch Abklemmen mit der Balkenzange und Abschnüren einer zerrissenen Stelle des Aneurysmas mit einem Gazestreifen gestillt. Hautnaht, Infusion von 900 ccm physiologischer Kochsalzlösung, Exitus letalis nach 3 Stunden. Die Sektion ergab:

Aneurysma dissecans der Art. iliaca communis dextra. Spindelförmiges Aneurysma der Art. iliaca communis sin. unmittelbar unter der Teilungsstelle der Aorta von der Größe eines Hühnereies. Einriß der Intima in der Mitte des Aneurysmas quer zur Längsrichtung. Hämatom hinter dem Peritoneum. Fortsetzung der Blutung in das retroperitoneale Bindegewebe bis in die Gegend der linken Niere. Diffuse Arteriosklerose der ganzen

Aorta, Arteriosclerosis nodosa mit Bildung von Kalkinfiltraten in der Art. coronaria cordis und beiden Art. iliacae. Anämie der Lungen und des Herzens. Hypertrophie des linken Ventrikels. Genuine Schrumpfniere. Anämie von Leber, Milz und Darm.

Die arteriell-venösen Aneurysmen der Iliakalgefäße sind sehr selten. In der Zusammenstellung der arteriell-venösen Aneurysmen v. Bramanns finden sich unter den 159 Fällen nur 3 der Iliakalgefäße von Leflaive, Simon und v. Bergmann. In dem bemerkenswerten Falle von Leflaive handelte es sich um ein arteriell-venöses Aneurysma der Art. iliaca communis dextra und Vena iliaca communis sinistra nach Messerstich ins Hypogastrium bei einem 32jährigen Manne, welcher an Erschöpfung starb. 14 Tage nach der Verletzung trat Anschwellung beider unteren Extremitäten auf, welche am rechten Beine nach 8monatlichem Bestehen spontan verschwand, während sie links bestehen blieb. Gleichzeitig waren enorme Varicen entstanden. Im Abdomen fühlte man oberhalb des Ligamentum inguinale (Pouparti) starke Pulsation, heftiges Rauschen und Schwirren war unterhalb des Nabels wahrnehmbar. Im Anschluß an die Varicen entstanden unter heftigen Schmerzen Ulzerationen, Elephantiasis des linken Beins, häufige Blutungen aus den Geschwüren, so daß der Kranke an Erschöpfung zu Grunde ging. Die Sektion ergab an der vorderen Wand der Arteria iliaca communis dextra 2 cm unterhalb der Bifurkation der Aorta eine kleine dünne Narbe, an der hinteren dagegen fand sich eine kleine stumpfwandige Oeffnung, durch welche die Arterie mit einem bis zum Promontorium hinaufreichenden Aneurysmasack kommunizierte. Der letztere komprimierte die Vena iliaca communis dextra und Vena iliaca ext. dextra, welche unterhalb des Aneurysmas eng, nach der weiteren Peripherie aber erweitert sind. Die Vena hypogastrica dextra ist gesund. Die stark dilatierte, dickwandige, mit Kalkplaques versehene Vena iliaca communis sinistra kommuniziert durch eine größere Oeffnung mit dem Aneurysma, sie war oberhalb des letzteren obliteriert.

In dem Falle von Simon handelte es sich um ein arteriell-venöses Aneurysma der Bifurkation der Aorta und der Vena iliaca communis sinistra (s. das Nähere S. 234).

Der dritte Fall betrifft ein von v. Bergmann beobachtetes arteriell-venöses Aneurysma der Art. und Vena iliaca ext. durch Schußverletzung mit Gangrän des Beins, Amputatio femoris und Tod bei einem Soldaten.

Sodann finden sich in der Zusammenstellung v. Bramanns noch 9 Fälle von arteriell-venösen Aneurysmen der Art. und Vena femoralis im Bereich der Schenkelbeuge, und zwar von Venturoli, Pemberton, Gayet, James B. Cutter, Schinzinger, Hulke, Berger, Galozzi und Billroth. In 4 Fällen (von Venturoli, Gayet, James B. Cutter, Galozzi) wurde die Unterbindung der Art. iliaca externa ausgeführt, in dem Falle von Cutter machte sich auch noch die Ligatur der Art. iliaca communis notwendig, drei Patienten starben (infolge von Pyämie, Sepsis und Peritonitis), in dem Falle von Galozzi war die Unterbindung erfolglos. Von den übrigen 5 wurden 4 erfolglos mit Kompression behandelt, 1 starb ohne besondere Behandlung an allgemeinem Hydrops

(Pemberton). In der Mehrzahl der Fälle waren außer den charakteristischen Symptomen des Aneurysmas (Pulsation, Gefäßgeräusche, Zirkulationsstörung des betreffenden Beins, Oedem, Varicen) Geschwürsbildungen mit entsprechenden Schmerzen vorhanden.

Von den zuletzt erwähnten Fällen von arteriell-venösen Aneurysmen der Schenkelbeuge entstanden 5 durch Stichwunde, 2 durch Schuß, 1 durch Kontusion der Leistengegend durch Fall und 1 spontan nach Kompression behufs Heilung eines Tibialaneurysmas und zwar nicht an der Druckstelle.

Wie aus dem bereits Gesagten hervorgeht, sind die Symptome der Iliakalaneurysmen in der Regel so typische, daß man auf Grund der Anamnese, der charakteristischen Pulsation, der Reibungsgeräusche u. s. w. die richtige Diagnose meist leicht stellen kann. Aber wir sahen bereits S. 211, daß selbst tüchtige Chirurgen irrtümliche Diagnosen gestellt haben, daß man besonders pulsierende gefäßreiche Sarkome mit Aneurysmen verwechselt hat und umgekehrt. Zuweilen ist die Pulsation der Aneurysmen sehr undeutlich oder kann gänzlich fehlen, wie z. B. in dem S. 242 erwähnten Falle von Richter. In einem ähnlichen von Verneuil aus der Klinik Lisfrancs beschriebenen Falle glaubte man ein Osteosarkom der Beckenknochen im Bereich der Leistengegend und der Fossa iliaca vor sich zu haben, die Sektion des an Erschöpfung gestorbenen Kranken ergab aber, daß der schließlich nach außen aufgebrochene und viel Gerinnsel entleerende Tumor ein großes Aneurysma war. Einen ähnlichen Fall beobachtete Sands. Hier erwies sich die Untersuchung per rectum für die Diagnose wichtig; bei Kompression der Art. iliaca ext. vom Rektum aus verschwand die sehr geringe Pulsation in dem fraglichen Tumor, infolgedessen wurde die richtige Diagnose Aneurysma gestellt, weil bei einem von zahlreichen Gefäßen versorgten Sarkom der Beckenknochen die Pulsation durch eine derartige Kompression wohl nicht verschwunden wäre.

Zuweilen sind die Aneurysmen mit Entzündungserscheinungen verbunden, so daß man sie, wie schon erwähnt, mit Abszessen verwechselt hat. Norris hat 4 Fälle zusammengestellt, in welchen der vermeintliche Abszeß inzidiert wurde und der Tod durch Verblutung aus dem Aneurysma eintrat.

Bradford hielt ein plötzlich geborstenes, sog. wahres Aneurysma der Art. iliaca communis dextra für eine vom Wurmfortsatz ausgehende Erkrankung, der Kranke starb 4 Stunden nach der Operation. Der lehrreiche Fall ist folgender.

Ein kräftiger Mann empfand bei einer Anstrengung plötzlich heftige Schmerzen in der rechten Unterbauchgegend. Nach 14 Tagen ins Hospital gebracht, wurde bei dem fieberlosen Patienten eine derbe, nicht fluktuierende Anschwellung in der Unterbauchgegend konstatiert und als eine vom Wurmfortsatz ausgehende Erkrankung gedeutet. Bei der Operation fanden sich nach Eröffnung des Peritoneums große Blutgerinnsel und in beträchtlicher Tiefe eine spritzende Arterie, welche mit großer Mühe mit einer Klemme gefaßt wurde, sich aber nicht unterbinden ließ. Tod 4 Stunden post operationem.

Die Sektion ergab ein dicht bis an die Teilungsstelle der Aorta reichendes Iliakalaneurysma, welches geplatzt war und zur Bildung eines großen Hämatoms geführt hatte.

Die Prognose der Iliakalaneurysmen ist wie die der Aneurysmen überhaupt ungünstig. Wenn nicht rechtzeitig und sachgemäß eine dem einzelnen Falle entsprechende chirurgische Behandlung vorgenommen wird, tritt gewöhnlich durch zunehmende Vergrößerung resp. durch Berstung des Aneurysmas nach innen der Tod durch Verblutung ein. J. Hughes, Ogle u. a. beobachteten plötzlich Ruptur eines Aneurysmas der Art. iliaca communis mit sofortigem Tod durch Verblutung in die freie Bauchhöhle, ebenso Bryand und Underwood nach Ruptur eines Aneurysmas der Aorta und Iliaca communis bei einem 42jährigen Manne. Whitmarsh sah eine 37jährige Frau durch Verblutung in die Bauchhöhle sterben infolge Berstung eines taubeneigroßen Aneurysmas der Art. spermatica int. dextra. Spontanheilung ist nur in seltenen Ausnahmefällen bei sackförmigen Aneurysmen mit enger Kommunikationsöffnung möglich.

Die Behandlung der Iliakal- und Leistenaneurysmen geschieht nach den S. 211 ff. angegebenen allgemeinen Regeln, und man wird von Fall zu Fall entscheiden, ob man die unblutige Behandlungsmethode, also vor allem die Kompression, zuerst anwenden oder ob man gleich zur Operation schreiten soll. Durch den Sitz des Aneurysmas, durch seine Größe, durch etwaige Komplikationen, z. B. durch Entzündungserscheinungen und durch das Allgemeinbefinden des Patienten, wird natürlich in jedem einzelnen Falle die Art der Behandlung sehr wesentlich beeinflußt.

Im allgemeinen empfehle ich wie Schopf u. a., besonders in geeigneten Fällen von Leistenaneurysma der Art. femoralis resp. iliofemoralis zuerst die Kompression mit Vorsicht zu versuchen, wenn die Hautdecken nicht entzündet sind, das Aneurysma nicht allzu groß ist und der Patient die Operation verweigert. Wenn auch die Kompression nicht oft erfolgreich war, so hat sie doch mehrfach die Ausbildung eines genügenden Kollateralkreislaufs vorbereitet, was z. B. für die nachfolgende Huntersche oder Anelsche Ligatur oberhalb des Aneurysmas günstig ist. Ferner beweist die Kompression der Hauptarterie eventuell auch, ob in den aneurysmatischen Sack noch größere Nebenzweige einmünden oder nicht. Hat die Kompression der Hauptarterie auf die Pulsation im Aneurysma keinen Einfluß, dann ist auch der Erfolg einer zentralen Unterbindung der Hauptarterie durchaus fraglich.

Bezüglich der Anwendung der Kompression bei Inguinalaneurysmen sind die Angaben von Walsham von Interesse, welcher sich gegen die Kompressionsbehandlung bei Leistenaneurysmen ausspricht. Walsham stellte im Anschluß an ein durch Unterbindung der Art. iliaca externa geheiltes Inguinalaneurysma von der Größe einer kleinen Kokosnuß mit Vereiterung des Sacks die in englischen Zeitschriften 1870—1885 veröffentlichten 67 Inguinalaneurysmen zusammen. Von diesen 67 Fällen wurden 36 mit Kompression allein oder mit nachfolgender Ligatur behandelt. Durch Kompression allein wurden nur 9 Fälle geheilt, 2mal verschwand die Pulsation im Aneurysma, aber die Patienten starben infolge der Kompression, in den übrigen 25 Fällen wurde die Ligatur nach erfolgloser Kompression ausgeführt; in 15 Fällen waren durch die Kompression die lokalen Verhältnisse für die Ligatur verschlechtert, ja in 3, vielleicht in

4 Fällen war der Exitus letalis post ligaturam teilweise durch die Kompression bedingt. Walsham kommt zu dem Schlusse, daß man bei Inguinalaneurysmen wohl lieber von der Kompression absehen soll.

Walsham gegenüber möchte ich betonen, daß man, wie gesagt, die Kompression nur mit Auswahl der Fälle bei nicht zu großen Leistenaneurysmen mit intakter Haut anwenden soll, wenn die Operation werweigert wird. Will man die Kompression zunächst versuchen, so würde man bei Aneurysma der Art. iliaca communis und im Anfangsteil der Art. iliaca ext. und hypogastrica die Kompression der Aorta entweder durch Listers Tourniquet nach vorheriger Entleerung der Därme oder Davys intrarektales Kompressorium oder die extra- oder intraperitoneale Digitalkompression anwenden (s. das Nähere § 54). Bei Leistenaneurysmen kommt besonders die Digitalkompression in Betracht, ferner hat man die Kompression durch Flexion des Hüft- und Kniegelenks und die elastische Einwicklung der unteren Extremität mit Anlegung eines elastischen Schlauchs, einer Binde oder eines Tourniquets unterhalb des Aneurysmas, z. B. in der Leistengegend oder im oberen Drittel des Oberschenkels, angewandt. Mit der Kompression der zu- oder abführenden Hauptarterie, besonders mit der zentralen Digitalkompression kann man auch die direkte Kompression des Aneurysmas selbst, z. B. durch eine bestimmte Gewichtsbelastung mittels Schrotbeutel, anwenden, ganz besonders in denjenigen Fällen, wo durch die Kompression der Hauptarterie, z. B. der Art. iliaca ext., die Pulsation der Geschwulst nicht beseitigt wird, wohl aber durch die gleichzeitig auf den Aneurysmasack aufgelegte Hand. In einem solchen Falle erzielte Treves durch 66 Stunden lang ausgeführte Digitalkompression mit nachträglicher direkter Gewichtsbelastung des Aneurysmasackes in 10 Tagen Verhärtung und Verkleinerung desselben.

Auch durch die alleinige Anwendung der direkten Kompression des Aneurysmas, z. B. mittels Schrotbeutel, hat man Heilung erzielt.

Im allgemeinen soll die Kompression in jeder Form, die direkte und indirekte, die digitale und manuelle oder die Kombination der beiden, nicht zu stark gemacht werden, der Blutstrom soll gehemmt, verlangsamt, aber nicht ganz aufgehoben werden. In dieser Beziehung hat man besonders früher sehr gefehlt, und so erklären sich wahrscheinlich zum Teil die ungünstigen Resultate, welche Walsham mitteilte, ferner, daß die Kompression so oft von den Kranken wegen der großen Schmerzen, wegen nachträglicher Druckgangrän nicht vertragen worden ist. Die Druckstelle soll möglichst gewechselt werden, damit dieselbe nicht etwa durch die nachteilige Wirkung der Kompression in für die Operation ungünstige Verhältnisse gerät. Die Druckstelle soll vorher rasiert, desinfiziert und gepudert werden, bei Schmerzen gebe man Morphium subkutan. Ist die Kompression erfolglos, so gehe man baldigst zur Operation über, damit das Befinden des Kranken nicht durch zu langes Aufschieben der Operation schlechter wird.

Bezüglich der Technik der Kompression der Beckenblutgefäße verweise ich auf § 54.

Bosonders in der englischen Literatur finden sich mehrere Fälle von Iliakalaneurysmen, welche teils durch mehrstündige Kompression der Aorta mittels Listers Tourniquet in der Narkose

und ohne Narkose nach der Methode von Murray, teils durch instrumentelle oder manuelle Kompression des Art. iliaca oder auch der Femoralis unterhalb der Aneurysmas, teils durch Kompression des Aneurysmas selbst durch Schrotbeutel behandelt und mehrfach geheilt worden sind. Die Beobachtungen sind zum Teil allerdings nur ungenügend beschrieben.

Durch Anführung von 19 Fällen möchte ich die Kompressionsbehandlung der Iliakalaneurysmen etwas genauer illustrieren; von diesen wurden 11 geheilt, 4 starben, in 4 Fällen war die Kompression erfolglos.

Eck heilte ein Aneurysma der Art. iliaca communis durch Kompression der Aorta mittels Listers Tourniquet in der Chloroformnarkose nach vorheriger gründlicher Entleerung der Därme durch Anwendung von Abführmittel. Weelhouse heilte ein Aneurysma der Iliaca ext. durch abdominale Kompression der Aorta ebenfalls mittels Listers Tourniquet, ferner Symonds ein Aneurysma der Art. iliaca ext. durch 9stündige instrumentale Kompression.

John Hilton heilte ein Aneurysma der Art. iliaca ext. und femoralis in der Schenkelbeuge und ein Aneurysma der Art. poplitea an demselben Bein durch Instrumentalkompression mittels eines Tourniquets. Zuerst wurde 6 Stunden lang in der Narkose die Arteria iliaca communis ohne erheblichen Erfolg durch das Tourniquet komprimiert. Dann wurde noch ein zweites Tourniquet an der Spitze des Scarpaschen Dreiecks zwischen den beiden Aneurysmen appliziert, und nun wurde in 6 Stunden Heilung des Poplitealaneurysmas erzielt, und nach weiteren 4 Stunden hörte auch die Pulsation des oberen Leistenaneurysmas dauernd auf.

Fergusson wandte in 5 Fällen von Aneurysmen der Art. iliaca ext. die Kompression an, 3 wurden geheilt, 2 starben. Nicholls heilte ebenfalls ein im Anschluß an eine Stichverletzung der Art. iliaca ext. entstandenes Aneurysma durch Kompression.

Varick heilte durch 48 Stunden lange Anwendung von Ricords Bubonenkompressorium ein billardkugelgroßes Aneurysma der Art. iliaca externa dextra bei einem 45jährigen luetischen Manne, welcher vor etwa 3 Jahren durch Ligatur der Art. femoralis dextra von einem rechtseitigen Poplitealaneurysma geheilt worden war. Obgleich das Tourniquet über dem Ramus horizontalis pubis so angelegt war, daß der Blutstrom nur gehemmt, nicht aufgehoben war, erfolgte doch Druckgangrän. Durch Ruhe, Jodkali und Diät wurde das Aneurysma doch allmählich nach der Kompression pulslos und schrumpfte zusammen. Die Heilung wurde 10 Monate später noch konstatiert.

Berry heilte ein seit 12 Wochen bestehendes Aneurysma der Art. iliaca externa und femoralis bei einem 40jährigen Manne durch Kompression in folgender Weise: 4½ Stunden lang Kompression mit Listers Tourniquet, nach 3 Tagen 2mal je 1½ Stunden Kompression durch forcierte Flexion des Hüft- und Kniegelenks, nach weiteren 4 Tagen nochmals letztere Kompression 2½ Stunden lang und am folgenden Tage nochmals Kompression durch Listers Tourniquet 3½ Stunden lang. Von da ab schwand die Pulsation im Aneurysma und kehrte auch nicht wieder, der Kranke wurde geheilt.

Shepherd heilte ein Aneurysma der Art. iliaca externa dextra durch Digitalkompression, weil vom Patienten die Operation (die Unterbindung der Art. iliaca communis) verweigert wurde. Die Gegend des Leistenaneurysma wurde rasiert, desinfiziert und eingepudert. Dann wurde von 12 Studenten 24 Stunden lang die Digitalkompression ausgeführt, indem jeder immer 5 Minuten lang komprimierte. Nach 4—5 Stunden entstanden infolge der Kompression so heftige Schmerzen, daß bei dem Kranken eine subkutane Morphiuminjektion gemacht wurde. Nach 12stündiger Kompression hörte die Pulsation des Aneurysmas auf. Patient wurde nach der 24stündigen Kompression noch einige Wochen im Bett gehalten, das Aneurysma wurde zunehmend kleiner und hart, und 6 Monate nach der Entlassung des Kranken aus dem Hospital fühlte man an der Stelle des früheren Aneurysmas eine feste, pulslose Gewebsverhärtung.

Eine Art von Spontanheilung im Anschluß an eine nur teilweise erfolgreiche Kompression beobachtete Arthur E. Barker in folgendem Falle.

Ein 48jähriger kräftiger gesunder Mann hatte nach schwerem Heben ein Aneurysma der Art. iliaca ext. sin. erhalten. Barker wandte zunächst die Kompression an. Nach 3mal 5—10stündiger Digitalkompression trat deutliche Besserung ein. Die instrumentelle Kompression wurde nur 3 Stunden vertragen. Weil kein voller Erfolg durch die Kompression erzielt wurde, entschloß sich Barker zur Vornahme der Ligatur. Während der Chloroformnarkose machte der Patient im Exzitationsstadium eine heftige Bewegung, plötzlich hörte die Pulsation im Aneurysma vollständig auf und ist auch nicht wiedergekehrt. Barker sah daher von der Ligatur ab, der nur bis auf den M. obliquus int. geführte Schnitt heilte per primam. Das Aneurysma wurde hart und kleiner. Barker nimmt an, daß ein Stück des durch die Digitalkompression im Aneurysma entstandenen Gerinnsels bei den heftigen Bewegungen des Patienten gelöst worden sei und die Oeffnung des Sackes verschlossen habe.

Simon beobachtete nach Kompression der Aorta resp. der Mesenterialgefäße Gangrän des Dünndarms bei einem 38jährigen Manne mit arteriell-venösem Aneurysma an der Bifurkation der Aorta abdominalis und der linken Vena iliaca communis, und infolgedessen trat unter Erscheinungen von Peritonitis der Tod am 3. Tage ein. Der Fall ist kurz folgender.

Bei einem 38jährigen Manne wurde wegen eines Aneurysmas im untersten Teile des Abdomens die Aorta durch ein Aortenkompressorium komprimiert. Der Puls im Aneurysma hörte nach der Kompression auf, in der Art. radialis wurde er frequenter. Nach einigen Stunden der Kompression traten Schmerzen an der Druckstelle und in den bläulich verfärbten Beinen ein, letztere zeigen eine verminderte Sensibilität. Das Kompressorium wird daher entfernt. Im Aneurysma erscheint wieder eine schwache Pulsation; unter zunehmender Prostration, Erbrechen und Erscheinungen von Peritonitis erfolgt am 3. Tage der Tod.

Die Sektion ergab Zeichen von Peritonitis, in der Bauchhöhle eine geringe Menge trüber Flüssigkeit. Die Därme waren sehr ausgedehnt, die Dünndarmschlingen waren leicht verlötet und zeigten an verschiedenen Stellen erbsen- bis halbschillinggroße Nekrosen der Schleimhaut, welche nur noch von Peritoneum bedeckt waren. An der geröteten Magenschleim-

haut fanden sich punktförmige Ekchymosen. An der Bifurkation der Aorta und im Bereich der linken Art. iliaca communis saß ein hühnereigroßer Aneurysmasack, in welchen die sehr ausgedehnte Vena iliaca communis sinistra einmündete, sie hatte keine Verbindung mit der unteren Hohlvene. Die Mesenterica sup. (ob Arterie oder Vene oder beide, ist nicht gesagt) war obliteriert, wahrscheinlich infolge des Druckes durch das Kompressorium.

Ungünstig verlief ebenfalls die Kompression der Art. iliaca communis in einem Falle von John Birkelt bei einem 41jährigen Manne mit Leistenaneurysma, welches im Bereich des Lig. inguinale (Pouparti) bis zur Hälfte der Fossa iliaca reichte. In der Chloroformnarkose wurde das erste Mal 8½ Stunden, das zweite Mal 8 Tage später 9 Stunden, und das dritte Mal 10 Tage darauf 10 Stunden 20 Minuten ohne Erfolg die Kompression durch Tourniquet angewandt. 9 Tage nach der letzten Kompression trat der Tod unter pneumonischen Erscheinungen ein. Die Sektion ergab eitrige Infiltration des oberen Lappens der einen Lunge mit Pleuritis, ausgedehnte Atheromatose und im Aneurysma keinerlei feste Gerinnsel.

Schinzinger, Hulke, Berger und Billroth behandelten je ein arteriell-venöses Aneurysma der Schenkelbeuge mittels der Kompression erfolglos.

Bezüglich der sonstigen, teils unblutigen, teils blutigen Behandlungsmethoden der Iliakal- und Leistenaneurysmen verweise ich auf S. 211 ff.

In geeigneten Fällen empfehle ich die S. 214 beschriebene Galvanopunktur und die S. 212 angegebene Injektion von Gelatine.

Bucquoy heilte, wie S. 227 erwähnt, ein Leistenaneurysma durch Einführung einer vorn zugespitzten Uhrfeder nach Baccelli.

Bryant heilte ein im Anschluß an schweres Heben entstandenes Leistenaneurysma (der Art. iliaca externa) durch Macewens Methode (s. S. 214).

Ein 35jähriger Mann litt an einem plötzlich im Anschluß an schweres Heben unter Schmerzen entstandenen Aneurysma der Art. iliaca ext., welches anderweitig durch Einführen von Draht erfolglos behandelt worden war. Bryant sah den Kranken 20 Monate nach dem Unfall. Am 9. und 15. Juni wurden nach Macewen je 2 Nadeln von ½—1½ mm Dicke von entgegengesetzten Seiten in die beträchtliche Geschwulst eingestochen und mit denselben die Wand des Aneurysmas etwa ½ Stunde lang gezerrt und gereizt; die Nadeln blieben 48 Stunden lang liegen. 1 Woche später war das Geräusch im Aneurysma schwächer, die Schmerzen wurden geringer, die Geschwulst wurde zunehmend härter, und nach 3 Wochen war keine Pulsation mehr nachweisbar. Spätere Nachrichten fehlen.

Im allgemeinen empfiehlt es sich, mit den unblutigen Behandlungsmethoden nicht zu viel Zeit zu verlieren, sind sie erfolglos, so bleibt nur noch die operative Behandlung übrig, durch welche noch in schweren Fällen dauernde Heilung erzielt werden kann. Man soll die Operation nicht als ultima ratio betrachten, je früher sie ausgeführt wird, um so sicherer ist im allgemeinen der Erfolg.

Welche Art der Operation soll man bei Iliakal- und Leistenaneurysmen wählen?

Die Operation, welche bei Iliakalaneurysmen in Frage kommt, hängt sehr wesentlich vom Sitz und von der Größe des Aneurysmas ab. Früher wurde bei Aneurysmen im allgemeinen am häufigsten die Huntersche oder Anelsche Kontinuitätsunterbindung zentral vom Aneurysma oder auch peripher von letzterem nach Brasdor, Desault und Wardrop oder die zentrale und periphere Ligatur ausgeführt, in neuerer Zeit ist aber mit Recht immer mehr die Radikaloperation und zwar die vollständige oder nahezu vollständige Exstirpation des Aneurysmas mit doppelter zentraler und peripherer Ligatur der Hauptarterie und mit Unterbindung aller in das Aneurysma einmündenden Nebenäste nach Philagrius ausgeführt worden. Ganz besonders bei großen Aneurysmen ist die Exzision derselben notwendig, weil sie ohne Exstirpation für die Ausbildung des Kollateralkreislaufs und besonders auch für den venösen Blutstrom ein sehr bedenkliches Hindernis sind. Diese Exzision des Aneurysmas ist der zentralen und peripheren Unterbindung mit Spaltung und Entleerung des Sacks nach Antyllus mit Rücksicht auf den Erfolg entschieden überlegen, aber technisch oft auch schwieriger ausführbar.

Die Exzision des Aneurysmas jeder Form kommt besonders in Betracht bei Aneurysmen der Art. iliaca communis, externa und hypogastrica, wenn die Kompression oder die sonstigen unblutigen Behandlungsmethoden (s. S. 211 ff.) erfolglos blieben, vor allem bei hochsitzenden Iliakalaneurysmen, wo die bis jetzt stets tödlich verlaufene Aortenunterbindung ohne weiteres zu verwerfen ist. Auch bei jedem Inguinalaneurysma der Art. iliofemoralis im Bereich des Lig. inguinale (Pouparti) ist die Exzision des Aneurysmas nach Art eines Tumors vorzunehmen. Wie wir schon betonten, wird man in allen jenen Fällen, wo der Sack mit der Vene zu fest verwachsen ist, denselben nur so weit als möglich exzidieren, das Sackstück an der Hauptvene aber lieber zurücklassen, damit letztere ja nicht verletzt wird und nicht unterbunden werden muß. Durch die gleichzeitige Unterbindung der Hauptvene würde die Blutzirkulation sehr wesentlich erschwert werden.

Bis jetzt sind nur wenig Fälle von Iliakal- und Leistenaneurysmen bekannt, welche exstirpiert oder nach Antyllus unter Spaltung des Aneurysmasackes operiert worden sind, weil sich erst in den letzten Jahren die Anschauung Bahn gebrochen hat, daß die Exstirpation oder die Operation der Aneurysmen nach Antyllus eine ganz besondere Empfehlung verdient. Nach Schopf, welcher 85 Aneurysmen der Art. iliofemoralis zusammenstellte, finden sich bis 1898 in der Literatur 8 Fälle von Exstirpationen von Leistenaneurysmen mit 75 % Heilungen, 25 % Mortalität; auch er empfiehlt die Exstirpation der Aneurysmen in erster Linie, sobald z. B. bei Inguinalaneurysmen die Kompressionsbehandlung erfolglos bleibt. Von Exstirpationen von Inguinalaneurysmen im Bereich der Art. iliofemoralis erwähne ich die Fälle von Quénu, Trendelenburg, Bazy und Schopf, von welchen die 3 ersten Fälle geheilt wurden.

In dem von Schopf mitgeteilten Falle von Exstirpation eines Aneurysmas der Art. iliaca ext. und femoralis communis (Art. iliofemoralis) bei einem 36jährigen Manne kam es zu Gangrän des Unterschenkels, so daß die Amputatio femoris supracondyl. notwendig wurde; der Kranke starb nach 4 Monaten an zunehmender Erschöpfung.

Quénu exstirpierte mit günstigem Erfolg bei einem Clown zwei Aneurysmen und zwar ein Aneurysma der Art. iliaca ext. dextra und der Art. femoralis sinistra, so daß der Patient seinen Beruf wieder vollständig erfüllen konnte.

Trendelenburg exstirpierte nach einer Mitteilung von Frenken mit gutem Erfolg ein traumatisches Aneurysma bei einem Schmied, welcher durch einen abspringenden Eisenstab in der rechten Leistengegend verletzt worden war. Unter der Mitte des Lig. inguinale (Pouparti) bildete sich binnen 6 Tagen ein gänseeigroßer, pulsierender Tumor, welcher nach vorheriger doppelter Unterbindung der Art. iliaca ext. und femoralis unter Schonung der Vena femoralis exstirpiert wurde. Die Art. femoralis zeigte an ihrer vorderen Wand ein linsengroßes Loch, welches mit einem Aneurysma sacciforme in Verbindung stand.

Bazy exstirpierte unter schwierigen Verhältnissen bei einem 44jährigen sehr heruntergekommenen Manne ein kolossales Aneurysma der Leistengegend, welches 9 cm oberhalb des Lig. inguinale (Pouparti) begann und bis über das erste Drittel des Oberschenkels reichte. Es bestanden Entzündungserscheinungen, der Puls betrug 150. Bei der sehr schwierigen Operation wurden die Art. und Vena iliaca ext., die Art. und Vena femoralis und die Art. profunda unterbunden, dann wurde der Sack gespalten, entleert und unter sorgfältiger Blutstillung exstirpiert. Der Patient wurde in 2 Monaten geheilt, ohne daß Gangrän eintrat. Mit Recht betont Bazy, daß gerade die Exstirpation großer Aneurysmen empfehlenswert sei, weil durch dieselbe ein Hindernis der Zirkulation, besonders des venösen Abflusses beseitigt werde.

Spaltet man das Aneurysma nach Antyllus, so kann es bei der Spaltung und Entleerung des Sackes nach zentraler und peripherer Unterbindung der betreffenden Hauptarterie leicht zu starker Blutung kommen, wie z. B. in einem Falle von Routier, welcher ein rupturiertes Leistenaneurysma nach vorheriger Unterbindung der Art. iliaca ext. und femoralis nach Antyllus spaltete.

Bei der Operation nach Antyllus und bei der Exzision soll man stets die zentrale und periphere Unterbindung der Hauptarterie doppelt machen und letztere zwischen den Ligaturen durchschneiden. Auf diese Weise werden Sackblutungen am besten vermieden, falls letztere nicht aus Nebenästen stammen.

Annandale, Hutchinson, Buchanan und Knox haben Leistenaneurysmen nach Antyllus operiert und geheilt, ein Fall v. Langenbecks endigte tödlich.

Buchanan hatte anscheinend mit bestem Erfolge wegen eines inguinalen Aneurysma die Art. iliaca externa unterbunden, in den nächsten Monaten trat aber wieder Pulsation im Aneurysma auf, welches zerriß, so daß der Patient in 48 Stunden starb. Wegen dieses Mißerfolgs behandelte er einen zweiten ähnlichen Fall von Inguinalaneurysma bei einem 48jährigen Manne, durch Fall entstanden, mit zentraler und peripherer Unterbindung der Art. iliaca ext., femoralis und profunda sowie mit Spaltung des Sacks nach Antyllus. Zuerst wurde die Art. femoralis mit Katgut unterbunden, dann die

Art. iliaca ext., dann erfolgte Spaltung des Sacks, Ausräumung der Gerinnsel und Ligatur der vom Sack ausgehenden Art. profunda femoris 1½ Zoll vom Aneurysma entfernt; die Unterbindung der Art. profunda war in loco vor Spaltung des Sacks nicht gut ausführbar. Im Bein trat keine Zirkulationsstörung ein, „die definitive Heilung nahm lange Zeit in Anspruch".

Knox heilte ebenfalls ohne wesentliche Funktionsstörungen in 2½ Monaten bei einem 29jährigen Manne ein rechtseitiges Leistenaneurysma, welches unter Schmerzen nach einer heftigen körperlichen Anstrengung entstanden war, durch zentrale Unterbindung der Art. iliaca ext. und durch periphere Ligatur der Art. femoralis und profunda mit Spaltung und Entleerung des Sacks nach Antyllus.

Tödlich endigte eine durch v. Langenbeck ausgeführte, von v. Putiatycki mitgeteilte Operation eines Aneurysmas der linken Schenkelbeuge nach Antyllus, welches bei einem 31jährigen Manne nach Stoß gegen eine Tischkante entstanden war. Da die Operation verweigert wurde, war zunächst die digitale und instrumentelle Kompression erfolglos angewandt worden. Wegen zunehmenden Wachstums des Aneurysmas wurde dann zunächst die Art. iliaca externa sinistra unterbunden, und da die Ligatur ohne Einfluß auf das Aneurysma blieb, wurde die Operation nach Antyllus ausgeführt. Bei Stillung einer Nachblutung ergab sich, daß das Aneurysma das linke Hüftgelenk eröffnet hatte. Wegen Caries coxae wurde die Resektion und wegen Gangrän des Beins, wahrscheinlich durch Thrombose der Vena femoralis, noch die hohe Amputatio femoralis ausgeführt; Exitus letalis.

Die Kontinuitätsunterbindung der zuführenden Hauptarterie oberhalb des Aneurysmas nach Hunter oder Anel (s. S. 215—216) ist dasjenige Operationsverfahren, welches bei Iliakalaneurysmen und iliofemoralen Leistenaneurysmen am häufigsten ausgeführt worden ist. Nur sehr selten ist die Ligatur peripher vom Aneurysma nach Brasdor, Desault und Wardrop gemacht worden. Kümmell empfiehlt für alle Aneurysmen der Leiste, also für die Aneurysmen der Art. iliaca ext. und für alle hochgelegenen Aneurysmen der Art. femoralis, also sagen wir für alle iliofemoralen Aneurysmen statt der Ligatur der Art. iliaca ext., selbst wenn letztere noch möglich ist, wegen der leichteren Ausbildung des Kollateralkreislaufs die Unterbindung der Iliaca communis, weil nach Ligatur der Art. iliaca ext. wegen Aneurysma unter 26 Todesfällen 11mal Gangrän des betreffenden Beins von Stephan Smith als Todesursache angegeben sei, während unter 22 Todesfällen bei Ligatur der Art. iliaca communis nur 3mal Gangrän an der Unterextremität beobachtet wurde. Kümmell hebt ferner hervor, daß die leichtere Ausbildung des Kollateralkreislaufs nach Ligatur der Iliaca communis auch durch zahlreiche Experimente erwiesen sei. Diese Beweisführung Kümmells für die Ligatur der Iliaca communis bei Leistenaneurysmen ist nach meiner Ansicht nicht zutreffend, im Gegenteil die vorliegenden statistischen Angaben, z. B. von Rabe, Delbet und Mitscherling, sprechen für die größere Zweckmäßigkeit der Ligatur der Art. iliaca ext. bei Iliofemoralaneurysma und gegen die Ligatur der Art. iliaca communis. Nach Rabe wurde unter 83 Ligaturen der Art. iliaca externa wegen

spontanem Leistenaneurysma nur 5mal Gangrän des betreffenden Beins beobachtet. Nach Delbel war unter 21 in den Jahren 1875—1884 ausgeführten Ligaturen der Iliaca ext. kein Fall von Gangrän, ebensowenig unter den 13 Fällen von Mitscherling 1884—1890. Dazu kommt, daß die Mortalität der Ligatur der Art. iliaca externa bei Aneurysmen nach Kirmisson 18,84 % und der von 1875 bis 1883 antiseptisch Operierten nur 12,5 % beträgt, und zwar waren meist Komplikationen, z. B. Alkoholismus, Syphilis, Rheumatismus und Herzfehler, vorhanden. Die Mortalität der bei Blutungen vorgenommenen Ligatur der Art. iliaca ext. beträgt nach Kirmisson 45 %. Die Gesamtmortalität der Ligatur der Art. iliaca externa schwankt nach Kirmisson (90 Fälle von 1875—1883), nach Norris (1847) und Rabe (1875, 207 Fälle) zwischen 22,61—33,3 %. Dagegen beträgt die Mortalität der Art. iliaca communis bei Aneurysmen unter Berücksichtigung der Statistik von Stephan Smith, Barbosa, Kümmell, Agnew, Stetter, E. Richter 74,3 %—76,7 %. Nach Kümmell endeten von 36 wegen Aneurysmen unternommenen Unterbindungen der Iliaca communis 27 (75 % Mortalität) tödlich, nach Stetter von 39 Ligaturen 29 (74,3 % Mortalität) und nach E. Richter von 43 Ligaturen wegen Aneurysma 33 = 76,7 % Mortalität. Die Gesamtmortalität der Unterbindungen der Iliaca communis ist ungefähr dieselbe wie die eben angegebene Mortalität der zur Heilung von Aneurysmen unternommenen Unterbindungen.

Zu ähnlichen Ergebnissen bezüglich unserer Frage kommt auch der letzte Autor Karl Dreist in seiner verdienstvollen, 1903 erschienenen Arbeit über die Ligatur und Kompression der Art. iliaca communis (Deutsche Zeitschrift für Chirurgie Bd. LXXI). Dreist trennt die Ligaturen der Art. iliaca communis in definitive und temporäre, in vorantiseptische und antiseptische. Nach Karl Dreist beträgt die Mortalität von 35 definitiven Ligaturen der Art. iliaca communis wegen Aneurysma in der vorantiseptischen Zeit mit 26 Todesfällen 74,29 % und die Mortalität von 5 Fällen mit 3 Todesfällen aus der antiseptischen Zeit 60 %. Die Gesamtmortalität der definitiven Ligatur in 59 Fällen (mit 46 Todesfällen) in der vorantiseptischen Zeit wegen Aneurysmen, Blutungen, Geschwülsten etc. beträgt nach Dreist 77,97 %, in der antiseptischen Zeit (18 Fälle mit 10 Todesfällen) 55,56 %, also etwa 22 % weniger. Von 26 von mir aus der neueren Literatur zusammengestellten Unterbindungen der Art. iliaca communis wegen Aneurysma wurden 9 geheilt, 7 starben (43,75 % Mortalität).

Also auch nach K. Dreist und mir bleibt die definitive Ligatur der Art. iliaca communis auch gegenwärtig noch bei aseptischer Ausführung eine sehr gefährliche Operation, und die Hauptgefahr besteht auch heute noch in Gangrän des Beins. Daher wird man die definitive Ligatur möglichst vermeiden und statt ihrer in geeigneten Fällen die temporäre Ligatur oder die extra- oder intraperitoneale Digitalkompression der Art. iliaca communis (s. § 54) ausführen, deren Mortalität geringer ist.

Bei der temporären Ligatur der Iliakalarterien, besonders der Art. iliaca communis wird man in der früher beschriebenen Weise eine Fadenschlinge so um die Arterie legen, daß die Gefäßintima intakt

bleibt und das Gefäß durch die locker geknüpfte und nach außen geleitete Ligatur gleichsam nur komprimiert wird. Auf diese Weise wird die Blutzirkulation teils sehr verringert, teils temporär vollkommen aufgehoben, letzteres besonders dann, wenn man die Fadenschlinge leicht anzieht oder dieselbe komprimiert. Nach einigen Tagen wird die Fadenschlinge entfernt.

Die wichtigsten Todesursachen nach Unterbindung der Art. iliaca communis und überhaupt der Iliakalgefäße sind Kollaps, Peritonitis, Nachblutungen, Wundinfektionskrankheiten, besonders Pyämie, Gangrän des betreffenden Beins, langdauernde Eiterungen u. s. w. Wie wir bereits erwähnten, ist die Beingangrän die Hauptgefahr nach Ligatur der Art. iliaca communis. Zuweilen hat man statt der Unterbindung des Stammes der Art. iliaca communis ihre beiden Aeste, die Art. iliaca ext. und die Art. hypogastrica (iliaca int.) unterbunden.

W. Stokes, Mc Guire, Körte u. a. haben wegen Iliakalaneurysmen die Aorta unterbunden, sämtliche Fälle endeten tödlich, ich teile die lehrreichen Fälle kurz mit.

William Stokes unterband 1869 wegen eines großen Aneurysmas der Art. iliaca communis dextra die Aorta mit Silberdraht subperitoneal von der linken Fossa iliaca aus. Der Silberdraht wurde in das Portersche Instrument eingefügt und außen an dessen Oese befestigt, so daß die Aorta sicher umschnürt war. Die Ligatur war so gemacht, daß sie nach einer gewissen Zeit wieder aufgehoben werden konnte. Der Puls war in den Art. iliacae und im Aneurysma sofort verschwunden, nach 10 Stunden war der Puls in der linken Art. femoralis wieder vorhanden, in der rechten Femoralarterie, also auf der Seite des Aneurysmas, dagegen nicht. 13 Stunden nach der Operation erfolgte der Tod. Die Sektion ergab, daß die Aorta sicher verschlossen war und daß an der Umschnürungsstelle keine ihrer Häute durchtrennt war. Das Aneurysma war mit festen Gerinnseln erfüllt. Der Tod war im wesentlichen durch Shok eingetreten, welcher durch allgemeine fettige Degeneration begünstigt wurde. Hätte Patient den Shok überstanden, so wären die Aussichten, wie Stokes glaubt, für die Heilung günstig gewesen, da bereits ein Kollateralkreislauf ausgebildet, das Aneurysma mit festen Gerinnseln erfüllt und die temporär beabsichtigte Ligatur so gemacht war, daß die Aorta wieder für den Blutlauf frei werden konnte. In der Tat war letzteres möglich, da bei intakter Intima ein Thrombus an der Umschnürungsstelle wahrscheinlich fehlte.

Mc Guire unterband bei einem 30jährigen Neger die Aorta wegen Aneurysma der Art. iliaca ext. sin., der beiden Arteriae iliacae communes und des Endstücks der Aorta, der Tod erfolgte 11 Stunden nach der Operation, die Sektion ergab, daß der linke Ureter mit unterbunden worden war.

Körte unterband wegen eines geplatzten Aneurysmas der Iliaca ext. dextra zuerst die Arteria iliaca communis und nach 37 Tagen wegen erneuten Wachstums der Geschwulst die Aorta, der Kranke starb einige Stunden nach der Operation.

Ein 28jähriger Mann erkrankte auf einer Radtour mit Schmerzen und wurde eine Zeitlang wegen „Perityphlitis“ behandelt. Bei der Aufnahme des Patienten fand sich eine beträchtliche pulsierende Geschwulst in der rechten Leistengegend oberhalb des Ligamentum inguinale (Pouparti) bis zur Nierengegend. Es wurde die Diagnose Hämatom resp. Aneurysma der Iliaca ext. dextra gestellt. Operation: Laparotomie, Ligatur der Art. iliaca communis, von der Exstirpation des Aneurysmas wird wegen

der dann notwendigen Ligatur der Art. femoralis und hypogastrica abgesehen. Das Aneurysma fiel nach der Ligatur zusammen und zeigte keine Pulsation mehr. Nach einigen Tagen reichliche blutige Entleerungen durch den Darm, gute Rekonvaleszenz. Aber da die Geschwulst unter Flexionsstellung des rechten Beins wuchs, wurde nach 37 Tagen versucht, den Blutsack nach Inzision zu entleeren; hierbei trat eine starke Blutung ein, welche durch transperitoneale Unterbindung der Aorta gestillt wurde. Ausräumung der Blutkoagula. Tod wenige Stunden nach der Operation. Die Sektion ergab keine Zeichen von Lues, das Herz stark vergrößert.

Auch Fergusson erwähnt eine tödlich verlaufene Unterbindung der Aorta abdominalis wegen Aneurysma der Art. iliaca communis. Tillaux unterband irrtümlich statt der Iliaca communis die Aorta, der Patient blieb 39 Tage lang am Leben, ein Kollateralkreislauf hatte sich in genügender Weise hergestellt. Die Sektion zeigte, daß Tillaux nicht, wie er geglaubt hatte, die Art. iliaca communis, sondern die Aorta unterbunden hatte. Czerny unterband wegen einer Schußverletzung zuerst die Iliaca communis, dann die Aorta. Ein ähnlicher Fall ist von Watson bekannt. Auch Billroth hat eine Unterbindung der Aorta ausgeführt.

Von den Unterbindungen der Aorta abdominalis sind nach Tillaux, Keen und P. Riche wegen Aneurysmen und Verletzungen 12 Fälle bekannt, sämtliche endigten tödlich. Am längsten lebte der Kranke von Keen (Ligatur der Aorta abdominalis unterhalb des Zwerchfells), er starb 48 Tage nach der Operation. Auch hier hatte sich wie im Falle von Tillaux der Kollateralkreislauf gut ausgebildet. Der Tod erfolgt nach der Ligatur der Aorta abdominalis in der Regel durch Nachblutung infolge Durchschneidens des Ligaturfadens oder durch Perforation der Aorta an der Unterbindungstelle infolge von Zerrung der Aorta durch die starke Pulsation. Ich glaube, es ist bei der Unterbindung der Aorta wichtig, daß der Ligaturfaden nicht zu fest geknüpft wird, sondern nur so, daß sich die Aortenwände gegenseitig berühren, daß aber keine Durchtrennung der letzteren durch die Ligatur mit sekundärer tödlicher Nachblutung stattfindet.

Berücksichtigen wir von den Unterbindungen der Iliakalarterien bei Aneurysma zuerst die Ligatur der Art. iliaca communis, so haben wir oben gesehen, daß ihre Mortalität bei Aneurysmen nach den Statistiken von Stephan Smith, Barbosa, Kümmell, Stetter, E. Richter, Dreist und mir zwischen 74,3% bis 76,7% schwankt. Nach Stephan Smith heilten von 15 wegen Aneurysma unternommenen Unterbindungen nur 5, nach Kümmell von 36 nur 9, nach Stetter von 39 nur 10 und nach E. Richter von 43 nur 10. Nach Dreist ist die Mortalität der Unterbindungen aus der antiseptischen Zeit um etwa 22% geringer als in der vorantiseptischen.

Von den Unterbindungen der Art. iliaca communis wegen Iliakal- und Leistenaneurysma, welche günstig verliefen, erwähne ich besonders folgende Fälle. In einem Falle von rechtsseitigem Inguinalaneurysma von Chiappini führte die Unterbindung der Art. iliaca communis zur Heilung. Michael heilte ein diffuses traumatisches Aneurysma (Hämatom) der Art. iliofemoralis durch transperitoneale Ligatur der Art. iliaca communis.

Sands heilte ein spontanes Aneurysma der Art. iliaca externa bei einem 33jährigen Luetiker durch Ligatur der Art. iliaca communis, aber wegen Gangraena pedis et cruris mußte die Amputatio femoris supracondylica vorgenommen werden. Scriba heilte ein faustgroßes Aneurysma der rechten Iliaca ext. und Hypogastrica durch Unterbindung der Iliaca communis dextra. Günstig verlief ferner eine Unterbindung der Iliaca communis wegen Inguinalaneurysma von Thomas Morton. C. M. Richter heilte ein kindskopfgroßes Aneurysma der Art. iliaca ext. dextra durch Unterbindung der Art. iliaca communis dextra bei einem 30jährigen Kellner; wegen Gangrän des rechten Unterschenkels mußte noch die Amputatio femoris ausgeführt werden. Der Fall ist folgender.

Ein 30jähriger Kellner klagte seit 6½ Monaten über Schmerzen in der rechten Inguinalgegend und über eine allmählich gewachsene Geschwulst daselbst. Im rechten Hypochondrium fand sich ein kindskopfgroßer, unregelmäßig geformter, nicht pulsierender Tumor, das rechte Bein war doppelt so dick als das linke. Patient war sehr anämisch. Bei der Probepunktion des Tumors wurde arterielles Blut entleert. Da das Aneurysma, die Anämie und die Schmerzen im rechten Bein zunahmen und an letzterem Zeichen von Gangrän auftraten, so wurde die Ligatur der Art. iliaca communis dextra mit Seide ausgeführt und zwar wegen der Größe des Aneurysmas und des hochgradigen Oedems von der linken Seite her. Das Aneurysma kollabierte, aber die Gangrän schritt in den nächsten Tagen bis zum Knie, daher Amputatio femoris. Die Amputationswunde und die Ligaturwunde heilten unter Eiterung und leichter Gangrän an der ersteren. Am 31. Tage post operationem war der Patient ganz wohl, die Heilung schien gesichert, obgleich der nach außen geleitete Ligaturfaden sich noch nicht abgestoßen hatte.

Jameson heilte ein seit 11 Monaten bestehendes, kindskopfgroßes Aneurysma der Art. iliaca externa dextra dicht oberhalb des Lig. inguinale (Pouparti) bei einem 28jährigen Manne durch Ligatur der Art. iliaca communis dextra. Wegen der Größe des Aneurysmas und der besseren Beschaffenheit der Weichteile wurde auch hier der Hautschnitt auf der entgegengesetzten (linken) Seite gemacht.

Stetter berichtet über folgende lehrreiche, von Schönborn mit günstigem Erfolge ausgeführte Unterbindung der Art. iliaca communis dextra wegen eines rechtseitigen Aneurysmas der Art. hypogastrica dextra und des Anfangs der Art. iliaca externa dextra bei einem 75jährigen Pfarrer.

Ein 75jähriger Pfarrer erkrankte im Juni 1882 unter „rheumatischen" Schmerzen im rechten Bein, welche mit Einreibungen behandelt wurden. Im Oktober war das Gehen nicht mehr möglich, in der rechten Leistengegend fand sich eine rasch zunehmende Anschwellung, welche für eitriger Natur gehalten wurde und daher mit Eis, später mit warmen Umschlägen behandelt worden war. Die Geschwulst war dadurch etwas kleiner geworden. Anfang Januar 1883 wieder rascheres Wachstum der Geschwulst, durch Probepunktion wurde weder reines Blut noch reiner Eiter entleert. Wegen Zunahme der Schmerzen und der Geschwulst wurde der Patient nunmehr in die chirurgische Klinik nach Königsberg geschafft, wo Schönborn ein selten großes Aneurysma der rechten Leiste, wahrscheinlich der rechten Hypogastrica mit Uebergang auf die Iliaca externa dextra, konstatierte, welches von der Symphysis pubis bis zur Crista iliaca und nach

hinten bis zum unteren Rand der Glutäalmuskulatur reichte, deutlich pulsierte und bei der Auskultation systolisches Blasen zeigte. Der Puls in der Art. tibialis postica war vorhanden. Per rectum war nichts Besonderes nachzuweisen. Da der 75jährige Patient wegen der großen Schmerzen die Operation dringend wünschte und sein Allgemeinbefinden gut war, unterband Schönborn am 2. Mai 1883 subperitoneal die Art. iliaca communis dextra an der Innenseite des Musc. iliopsoas mit Katgut (34 cm langer Hautschnitt nach unten konvex vom inneren Drittel des Ligamentum inguinale [Pouparti] bis zur rechten untersten Rippe bis auf das Peritoneum, Peritoneum und Därme werden zur Seite gehalten etc.). Das Aneurysma saß in der Tat im Bereich der rechten Art. hypogastrica und war auf den Anfang der rechten Art. iliaca externa schon etwas übergegangen. Atheromatose beider Arterien. Die Arterien peripher von der Ligatur waren sofort nach der Unterbindung pulslos, der Puls in der Art. radialis stieg von 60 auf 75, nach etwa 3 Minuten auf 80. Drainage, Wundnaht, Listerverband. Heilung unter Eiterung, Nekrose der Fascia lata und der Hautdecken, welche mehrfach inzidiert werden mußten. Das anfangs vorhandene Kältegefühl des Fußes war 10 Tage post operationem nicht mehr vorhanden. 3 Monate nach der Operation wurde Patient mit fast vernarbter Wunde entlassen. Das Aneurysma war viel kleiner und pulslos, Patient geht mit Krücke und Stock. ½ Jahr nach der Operation geht Patient mit Stock und befindet sich wohl.

E. Cook heilte ein sehr großes Aneurysma der rechten Iliaca externa durch Unterbindung der Art. iliaca communis dextra bei einem 27jährigen Manne.

Das vor 8 Monaten spontan entstandene Aneurysma füllte bei dem 27jährigen Patienten die ganze rechte Fossa iliaca aus und war bis zum Nabel, sich leicht zuspitzend, fühlbar. Das rechte Bein war mit varikösen Venen bedeckt und sehr geschwollen, ohne fühlbare Arterienpulsation. Nachdem das Bein durch 8tägige Hochlagerung und Eisbehandlung abgeschwollen und der Tumor etwas kleiner geworden war, wurde die Art. iliaca communis dextra zwischen dem 4. und 5. Lendenwirbel von einem bogenförmigen Schnitt aus — von der Spina iliaca ant. sup. bis zum Leistenkanal — nach stumpfer Ablösung des Sacks mit Seide unterbunden. Heilung der Wunde in 3 Wochen. Dann wurde der Tumor wieder größer, die Narbe wurde unter Fieber rot, durch Inzision wurde zersetztes Blut und Eiter entleert, dann rasche Heilung und vollständiges Verschwinden des Aneurysmas.

Scriba unterband, wie schon erwähnt, mit günstigem Erfolg die Arteria iliaca communis wegen eines Aneurysmas der Art. iliaca externa und hypogastrica.

Christel (Metz) heilte ein traumatisches Aneurysma (Hämatom) der Art. femoralis sinistra infolge von Eisensplitterverletzung durch Unterbindung der Art. iliaca communis sinistra. Der Fall ist nach der Mitteilung von Dreist kurz folgender.

Bei einem 28jährigen Schmied A. drang am 28. Januar 1901 beim Bearbeiten eines glühenden Eisenblockes ein Eisensplitter in den linken Oberschenkel, sofort spritzte aus der etwa 0,5—0,6 cm langen Wunde ein starker Blutstrom hervor. Digitalkompression der Wunde, dann Kompressionsverband. Vorübergehende Bettruhe. Zunehmende Anschwellung und Schmerzen im Trigonum Scarpae. Am 5. März 1901 stellte Christel die Diagnose: Aneurysma spurium (Hämatom) mit beginnender Vereiterung. Am 6. März 1901 nach subkutaner Infusion von 500 ccm physiologischer

Kochsalzlösung Bloßlegung des Hämatoms, Unterbindung der Art. iliaca externa und der Art. epigastrica sin., dann wegen weiterer Blutung extraperitoneale Ligatur der Art. iliaca communis sinistra, Ausräumung der Koagula, die Blutung stand, Tamponade der Wunde am Oberschenkel, Jodoformgazestreifen in die obere Operationswunde, Kochsalzinfusionen bis zum 13. März inkl., täglich je 1000 ccm. Am 21. März wegen Gangrän des Beins Amputatio cruris sin. in der Höhe der Tuberositas tibiae. Heilung, welche von Dreist im März 1903 — also 2 Jahre nach der Operation — durch Untersuchung des sonst gesunden, gut ernährten Mannes festgestellt wurde.

Von den Unterbindungen der Art. iliaca communis hatten u. a. folgende Fälle einen ungünstigen Ausgang.

Ladureau unterband wegen eines spontanen faustgroßen Aneurysmas der Art. iliaca externa sinistra die Art. iliaca communis, nachdem alle anderen Mittel vergeblich angewandt waren und das Aneurysma zu bersten drohte. Am 30. Tage nach der Operation erfolgte der Tod durch Erschöpfung infolge des beständigen Fiebers und einer Blutung am 29. und 30. Tage. Die Sektion ergab Anämie und Karies des linken horizontalen Schambeinastes infolge des Aneurysmas. Auch je eine von Billroth, Nasse (s. S. 226) und Trendelenburg (s. S. 228) wegen Aneurysma ausgeführte Unterbindung der Art. iliaca communis endete tödlich.

In dem Falle von Maunder trat nach der Ligatur der Art. iliaca communis dextra wegen rechtseitigen Iliakalaneurysmas infolge Gangrän des rechten Beins der Tod ein, bei der Sektion ergab sich, daß die Vena iliaca externa dextra wahrscheinlich infolge des Drucks obliteriert war.

Endlich seien noch die tödlich verlaufenen Unterbindungen der Art. iliaca communis wegen Aneurysmen erwähnt, welche von Th. Smith, Baxter, Caswell, James B. Cutter und Fluhrer ausgeführt wurden.

Th. Smith unterband die Iliaca communis dextra wegen Aneurysma der Art. iliaca externa dextra mit Karbolkänguruhsehne. Da schon am nächsten Tage die Pulsation im Aneurysma wiederkehrte, entfernte er die Ligatur mittels einer untergeführten Aneurysmanadel und legte zwei Karbolseideligaturen um die Iliaca communis. Nach 48 Stunden kehrte die Pulsation im Aneurysma wieder und hielt an bis zum Tage vor dem Tode. Wegen Gangrän des Beins mußte die Amputation ausgeführt werden, der Patient starb 3 Tage post amputationem und 11 Tage nach der Ligatur. Die Sektion ergab ein Aneurysma der Art. iliaca externa dextra. Die Ligatur lag dicht oberhalb der Teilung der Iliaca communis. Im Aneurysma und oberhalb und unterhalb der Ligatur fanden sich ausfüllende Koagula und als Ursache der Gangrän ergab sich Thrombose der Vena femoralis und ihrer Aeste infolge von Kompression durch das Aneurysma.

Baxter unterband bei einem 37jährigen Manne wegen Aneurysma der Aorta dicht oberhalb der Bifurkation die Art. iliaca communis dextra. Das rasch wachsende Aneurysma war seit 3 Monaten bemerkt worden. Es wurde die rechte Art. iliaca communis unterbunden, da die linke Iliaca sehr schwach pulsierte. Nach der Unterbindung der Iliaca communis dextra nahm die Pulsation im

Aortenaneurysma sofort ab und war 38 Stunden nach der Operation nicht mehr fühlbar. Am 4. Tage trat angeblich infolge zu vielen Morphiums der Tod ein, eine Sektion wurde leider nicht vorgenommen.

Caswell unterband die Art. iliaca communis in einem Falle von Oberschenkelaneurysma, weil die Pulsation im Aneurysma nach der Unterbindung der Art. iliaca externa noch fortdauerte, der Kranke starb infolge der Gangrän des Beins.

James B. Cutter unterband die Art. iliaca communis bei einem kräftigen Manne wegen eines seit 8 Jahren durch Stichwunde entstandenen arteriell-venösen Aneurysmas der Art. und Vena femoralis, nachdem die Unterbindung der Art. iliaca externa erfolglos gewesen war. Der Kranke starb an Peritonitis.

Auch der Kranke von Fluhrer starb 7 Tage nach der intraperitonealen Unterbindung der Art. iliaca communis an umschriebener Peritonitis und akuter Nephritis. Bei der Sektion fand sich das Aneurysma der Iliaca externa mit einem soliden homogenen Koagulum erfüllt, und an der Bifurkation der Aorta bis in die Art. iliaca communis saß ein zweites, 4 Zoll langes Aneurysma.

Bezüglich der Technik der Unterbindung der Art. iliaca communis verweise ich auf §§ 47 und 48. Die Kompression der Art. iliaca communis und überhaupt der Beckenblutgefäße ist in § 54 näher beschrieben.

Die Art. hypogastrica ist abgesehen von sonstigen Ursachen, z. B. behufs präventiver Blutstillung bei Beckenoperationen oder behufs Atrophierung der von ihr versorgten Organe (Prostata, Uterus), am häufigsten wegen Verletzungen und Aneurysmen der Glutäalarterien unterbunden worden; ich verweise bezüglich derselben auf §§ 43 u. 44 S. 252 ff. Die Mortalität der Unterbindung der Hypogastrica wegen Glutäalaneurysmen resp. Hämatomen beträgt nach G. Fischer und v. Varendorff 44,4 %, nach neueren Zusammenstellungen von Baudet, Kendirdjy, d'Antona und mir 40 % auf Grund von 25 resp. 30 Fällen. Wegen Aneurysma und wegen Verletzung der Art. hypogastrica selbst ist dieselbe nur sehr selten unterbunden worden.

Lannelongue beobachtete ein Aneurysma der Art. hypogastrica und der Art. iliaca communis derselben Seite mit hochgradiger Atheromatose der Arterien und auch der Venen bei einem 89jährigen Manne, welcher durch Berstung des Aneurysmas an der Art. hypogastrica starb.

Bezüglich der Technik der Unterbindung der Art. hypogastrica verweise ich auf §§ 47 u. 50, bezüglich der Kompression auf § 54. In der neueren Zeit hat man mit Recht die intraperitoneale Ligatur der Art. hypogastrica unter entsprechender Seitwärtsverschiebung der Därme durch sterile Kompressen empfohlen (Dennis, Chew u. a.).

Die Art. iliaca externa ist unter den Iliakalarterien am häufigsten wegen Aneurysma unterbunden worden und zwar besonders bei Iliofemoralaneurysmen, d. h. wegen Leisten- und hochsitzenden Oberschenkelaneurysmen. Wir sahen S. 239, daß die Mortalität der wegen Aneurysmen ausgeführten Ligaturen der Art. iliaca ext. nach Kir-

misson 18,84 % beträgt und für die von 1874—1883 antiseptisch Operierten nur 12,5 %. Diese immer noch relativ hohe Mortalität ist durch die bei Aneurysmen meist vorhandenen Komplikationen, wie Alkoholismus, Syphilis, Rheumatismus, Herzfehler etc. bedingt. Durch die Antisepsis sind die Wundinfektionskrankheiten und die Nachblutungen vermindert. Von 75 Unterbindungen der Art. iliaca ext. wegen Aneurysmen wurden nach Kirmisson 54 geheilt, 12 endeten tödlich, in 3 Fällen traten Rezidive ein, und in 6 Fällen war der Ausgang unbekannt. Die 12 Todesfälle waren bedingt 2mal durch Peritonitis, 2mal durch Pyämie, 2mal durch die Amputation, 3mal durch Blutung, 1mal durch Embolie, 1mal durch Alkoholismus (Leber- und Nierenkrankheit), 1mal durch Gangrän des Beins. Die Heilung war 7mal durch Nachblutungen, 5mal durch Gangrän und 2mal durch Entzündung des Aneurysmasacks kompliziert. Von 7 Verletzungen des Peritoneums endete nur ein Fall tödlich infolge Gangrän des Beins. 3mal wurde die Art. epigastrica bei der Operation angeschnitten, was aber keine übeln Folgen hatte. Hernienbildung nach der Unterbindung der Iliaca ext. ist selten.

Nach Rabe heilten von 207 Ligaturen der Art. iliaca ext. 138, 69 endeten tödlich, Nachblutungen traten in 15 % der Fälle, Gangrän in 11 % der Fälle auf.

Wood empfiehlt mit Recht, in solchen Fällen, wo die Art. epigastrica zum Aneurysma in Beziehung steht, auch diese Arterie mit der Art. iliaca externa zusammen zu unterbinden, was er in 4 Fällen mit gutem Erfolg getan hat. Besonders lehrreich war der Nutzen der Unterbindung der Epigastrica in einem Falle, wo 2 Jahre nach der Ligatur der Art. iliaca externa in der Bahn der jetzt gänsekielstarken Art. epigastrica das Aneurysma der Schenkelbeuge rezidivierte. Durch Kompression der Art. epigastrica hörten Pulsation und Geräusche im Aneurysma auf, daher wurde die Ligatur der Epigastrica vorgenommen und das Aneurysma geheilt. Einen analogen Fall beobachtete Kirmisson.

Von den Unterbindungen der Art. iliaca externa wegen Leisten- resp. Femoralaneurysma erwähne ich kurz folgende Fälle. In einer größeren Zahl von Fällen war vorher die digitale oder instrumentelle Kompression erfolglos angewandt worden.

Pemberton unterband die Art. iliaca ext. sinistra wegen drei Aneurysmen des Oberschenkels (unterhalb des Ligamentum inguinale [Pouparti], im Scarpaschen Dreieck und in der Kniekehle). Sämtliche Aneurysmen wurden durch die Unterbindung geheilt, wegen Gangraena pedis et cruris mußte noch nach der Demarkation die Amputatio cruris dicht unter dem Knie gemacht werden, welche ebenfalls heilte. Ensor heilte bei einem 29jährigen Manne zwei Aneurysmen desselben Beins, und zwar ein Femoral- und ein Poplitealaneurysma durch Ligatur der Art. iliaca externa. Die Aneurysmen verschwanden in etwa einem halben Jahre. Albanese operierte 2 Fälle, in einem Falle mit vollem Erfolg, in dem anderen trat erst 40 Tage nach der Ligatur und nach Heilung der Operationswunde Gangrän bis zum mittleren Drittel des betreffenden Unterschenkels ein. Der Patient starb nach der Amputatio femoris an Sepsis. J. H. Porter unterband die

Art. iliaca ext. dextra wegen eines Femoralaneurysmas unterhalb des Ligamentum inguinale (Pouparti) und wegen eines ebenfalls rechtsseitigen Poplitealaneurysmas mit Ausgang in Heilung. Der 37jährige Soldat, welchen Knowles durch Ligatur der Art. iliaca ext. ½ Zoll unterhalb der Teilung der Iliaca communis wegen Aneurysma der Art. iliaca ext. heilte, starb später an Phthisis pulmonum. Thomas Morton unterband 4mal die Art. iliaca ext. wegen Aneurysma und zwar 3mal wegen Inguinalaneurysma und 1mal wegen Aneurysma der Art. femoralis und profunda; der letztere Fall endigte letal, die drei anderen heilten. Watson unterband mit günstigem Erfolg die Art. iliaca ext. wegen eines Femoralaneurysmas. Nach Schrumpfung des Aneurysmas bildete sich ein neues Aneurysma der Schenkelbeuge, welches durch Kompression geheilt wurde.

Kirmisson heilte in kurzer Zeit durch Unterbindung der Art. iliaca externa dextra ein seit 12 Tagen spontan entstandenes hühnereigroßes Aneurysma der rechten Inguinalbeuge bei einem 38jährigen Manne, nachdem die Digitalkompression und die Einwicklung des Beins mit elastischen Binden bis zum Aneurysma erfolglos geblieben war.

Lane heilte durch Ligatur der Art. iliaca externa ein Aneurysma der Schenkelbeuge bei einem 27jährigen Manne, Bird bei einem 47jährigen Manne, Groß bei einem 34jährigen Manne, Sanders ein zwei Fäuste großes Aneurysma der Schenkelbeuge bei einem 55jährigen Neger, Southam bei einem 38jährigen Manne, Cras bei einem 54jährigen Manne, Walsham bei einem 33jährigen Manne, Poland bei einem 38jährigen Manne, Fergusson bei einem 30jährigen Manne, Baker bei einem 24jährigen Manne, Smith bei einem 12jährigen Knaben, Paget bei einem 34jährigen Manne, Nankivell desgleichen, M'Farland bei einem 30jährigen Manne, Butcher bei einem 76jährigen Manne, W. Smith bei einem 27jährigen Matrosen. Zur Heilung gelangten ferner die wegen Leisten- resp. Oberschenkelaneurysma vorgenommenen Unterbindungen der Art. iliaca externa von Peeke Richards, Townsend, C. H. Martin (mit Silberdraht), Brown, Durham Bird, Crosby, Prichard (2 Fälle), James West, Land, Fayrer, Albanese, Erichsen, Smith, Henry Smith, Packard, Lund, Lowe, J. N. Teny, Jessop, Gallerand, Walmsley, Jones, Flemming, Caswell, Pemberton, Morton, Pinkerton, Winkfield, Holmes, Wood (7 Fälle), Combalat, Gallozzi (4 Fälle), Heath, Alexander, Makins (2 Fälle).

Fochier heilte folgenden bemerkenswerten Fall von Aneurysma der Art. iliaca und wahrscheinlich auch der Femoralis durch Ligatur der Art. iliaca ext. sinistra in der Nähe des Aneurysmas nach Anel.

Ein 35jähriger Mann, Alkoholiker mit Atheromatose, fühlte beim Aufheben einer schweren Last einen heftigen Schmerz in der linken Inguinalgegend und unmittelbar darauf war ein taubeneigroßer pulsierender Tumor daselbst vorhanden. Bei der Aufnahme des Kranken ins Hospital 6 Wochen später wurde ein faustgroßes Aneurysma oberhalb und unterhalb des Ligamentum inguinale (Pouparti) mit charakteristischen Gefäßgeräuschen konstatiert. Die 4 Tage lang ausgeführte Digitalkompression mußte wegen zu großer Empfindlichkeit der Gewebe an der Druckstelle aufgegeben

werden, daher Ligatur der Art. iliaca externa sinistra in der Nähe des Aneurysmas nach Anel (Schnitt nach Abernethy). 1 Woche nach der Operation — 7 Wochen nach dem Trauma — zeigte sich wieder Pulsation im inneren (medialen) Teile des Aneurysmasackes; Applikation eines $1^1/_2$ kg schweren Bleisackes auf das Aneurysma. Am 16. Tage nach der Operation Abstoßung des Ligaturfadens, am 22. Tage leichte Pulsation in der Art. dors. pedis und Art. tibialis postica, am 27. Tage Pulsation in der Art. femoralis 6—8 cm unterhalb des Aneurysmas, welches jetzt nur noch ein Drittel der früheren Größe vor der Operation besaß. 14 Monate später war von dem Aneurysma und von der Art. iliaca ext. sinistra nichts mehr nachzuweisen. Abgesehen von einer schwächeren Zirkulation, von Kältegefühl und rascherer Ermüdung des linken Beins fühlte sich der Patient vollkommen wohl.

Spencer Watson heilte folgenden Fall von rasch wachsendem Inguinalaneurysma durch Ligatur der Art. iliaca externa sinistra nach Anel.

Ein 32jähriger Arbeiter empfand vor 11 Tagen bei der Arbeit plötzlich Schmerzen in der linken Inguinalgegend und bemerkte eine kleine, sehr rasch wachsende Anschwellung daselbst. 11 Tage nach dem Unfall war ein orangegroßes Aneurysma oberhalb und unterhalb des Ligamentum inguinale (Pouparti) vorhanden, dessen Pulsation bei Kompression der Iliaca aufhörte. Weil das Aneurysma sehr rasch wuchs und die Hautdecken sehr dick waren, wurde von der Kompressionsbehandlung abgesehen. Ligatur der Art. iliaca externa sinistra in der Nähe des Aneurysmas nach Anel mit Katgut. Verlauf fast fieberfrei, aber keine prima intentio. Nach der Heilung — nach 8 Wochen — kräftiger Puls in beiden Art. tibiales. Watson empfiehlt, bei der Ligatur nur eine vorübergehende Unterbrechung des Blutstromes durch Kontakt der inneren Gefäßwand wie bei der Digitalkompression zu bewirken, indem man den Katgutfaden nicht zu fest und nicht dreifach knotet, damit die Intima intakt bleibt und das Gefäß nicht durchtrennt wird. Nach Resorption des Katgutfadens werde eine solche Arterie wieder durchgängig, anderseits genüge die temporäre Unterbrechung des Blutstromes zur Heilung des Aneurysmas. Bei zu festem, dreifachem Knoten wird das Gefäß durchtrennt, und es kann leicht eine Nachblutung eintreten.

Gallozzi unterband bei einem 50jährigen Manne wegen eines großen, seit 26 Monaten bestehenden linkseitigen Leistenaneurysmas oberhalb und unterhalb des Ligamentum inguinale (Pouparti) und wegen eines zweiten kleineren Aneurysmas zwischen dem oberen und mittleren Drittel der Art. femoralis sinistra die Arteria iliaca externa sinistra. Schon am 13. Tage war die Pulsation in beiden Aneurysmen wieder vorhanden, trotzdem aber erfolgte zunehmende Verkleinerung besonders auch des großen Leistenaneurysmas, und nach Analogie eines früheren Falles glaubte Gallozzi, nunmehr durch Elektropunktur Heilung zu erzielen. Das Endresultat ist mir nicht bekannt.

Mehrfach hat man wegen Aneurysma die transperitoneale Unterbindung der Iliakalarterien ausgeführt, und in der Tat ist dieselbe wegen der leichteren Ausführung, wegen der großen Uebersichtlichkeit des Operationsgebietes der subperitonealen Methode oft vorzuziehen, sie wird wahrscheinlich in Zukunft das Normalverfahren werden. Nach Eröffnung der Bauchhöhle werden die Därme entsprechend zur Seite gehalten, das Bauchfell wird über der Arterie

eröffnet und letztere freigelegt. Nach der Unterbindung wird man das Bauchfell über der Arterie vernähen und die Bauchwunde durch Naht schließen. Marmaduke, Sheild, Pitts, Thomson, Dennis, Banks, Quénu, Duval u. a. empfehlen mit Recht die transperitoneale Ligatur der Iliakalarterien, deren Technik wir noch genauer §§ 47—50 beschreiben werden.

W. Banks heilte ein faustgroßes, beim Graben entstandenes Aneurysma der rechten Schenkelbeuge eines 62jährigen Farmarbeiters durch transperitoneale Ligatur der Art. iliaca externa dextra.

Auch Brown empfiehlt die transperitoneale Ligatur der Art. iliaca externa, obgleich er bei der Operation zweier Aneurysmen der Femoralis im Bereich des Ligamentum inguinale (Pouparti) und in der Mitte des Oberschenkels bei einer 48jährigen, sehr korpulenten Frau mit großen Schwierigkeiten zu kämpfen hatte. Nach der Ligatur der Art. iliaca ext. trat Gangraena pedis et cruris ein, so daß die Amputatio femoris notwendig wurde. Die Kranke starb nach 2½ Monaten. In einem Falle von John C. Davie führte die transperitoneale Ligatur der Art. iliaca ext. wegen Aneurysma zu Peritonitis mit Darmobstruktion. Nach Entfernung der Nähte der Operationswunde trat Prolaps der geblähten Därme ein. Nach Punktion der letzteren und Auswaschung der Bauchhöhle wurde doch noch Heilung erzielt.

In sehr seltenen Fällen hat man beide Art. iliacae externae wegen Inguinalaneurysma unterbunden. Eine derartige, glücklich ausgeführte Operation machte E. Watson. Nach 6 Monaten waren die beiden Aneurysmen vollständig verschwunden, der Patient vollkommen geheilt. Watson konnte in der Literatur nur noch einen zweiten Fall von gleichzeitiger Unterbindung beider Art. iliacae externae wegen Aneurysma finden. Terry beobachtete ebenfalls in beiden Schenkelbeugen bei einem 30jährigen Manne je ein Aneurysma. Zuerst wurde mit Glück die Unterbindung der rechten Iliaca ext. gemacht, dann entwickelte sich noch vor der vollen Heilung ein zweites Aneurysma der linken Schenkelbeuge. Da die Galvanopunktur erfolglos war, wurde auch hier die Iliaca ext. unterbunden. Am 14. Tage nach der Ligatur trat auf der linken Seite eine kleine Blutung ein, am 20. Tage dagegen plötzlich tödliche Verblutung. Die Sektion ergab, daß der Ligaturfaden das Gefäß völlig durchtrennt hatte, daß das obere Arterienende geschlossen war und daß die Blutung wahrscheinlich aus dem unteren Arterienende stammte. Makins unterband ebenfalls beide Art. iliacae externae wegen Aneurysmen derselben mit glücklichem Erfolge transperitoneal bei einem 30jährigen Manne. Zuerst wurde die linke Art. iliaca ext. wegen eines oberhalb des Ligamentum inguinale (Pouparti) sitzenden Aneurysmas unterbunden, und nach 7½ Monaten wurde wegen eines analogen rechtseitigen Aneurysmas auch die Ligatur der rechten Iliaca externa mit gutem Erfolg ausgeführt.

Makins ist wie Banks, Pitts u. a. von den Vorzügen der transperitonealen Unterbindung der Iliakalarterien durchaus überzeugt.

Jamieson unterband wegen beiderseitigen, dem Durchbruch nahen Femoralaneurysmas zuerst die Art. femoralis, dann nach 14 Tagen in der anderen Leiste die Art. iliaca externa. Nach gutem Verlauf starb der Kranke in der 8. Woche aus unbekannter Ursache.

Tödlich endigten u. a. folgende Unterbindungen der Art. iliaca externa bei Aneurysmen, und zwar teils durch Nachblutungen teils durch Pyämie, Sepsis, Peritonitis oder an interkurrenten Krankheiten. In dem S. 227 bereits erwähnten Falle von W. Parker, welcher bei einem 12½jährigen Knaben wegen eines embolischen Aneurysmas der linken Schenkelbeuge die linke Art. iliaca externa unterbunden hatte, trat 25 Tage nach vollkommen gelungener Operation und Heilung der Operationswunde der Tod infolge von Endocarditis verrucosa ein. Die Sektion ergab, daß das Aneurysma vollständig mit zum Teil entfärbten Gerinnseln ausgefüllt war. Dieser Fall ist mit Rücksicht auf das Aneurysma eigentlich zu den geheilten zu zählen. Tödlich endigten die Unterbindungen der Art. iliaca externa wegen Aneurysma der Leistengegend resp. des oberen Teils des Oberschenkels in den Fällen von Fergusson, Inzani, Pollock (mit Silberdraht), Adams, Buchanan, Nunneley, Nankivell, White, Billroth (4 Fälle), Albanese, Thomas Morton, Hull, Wood, Gallozzi (2 Fälle), Venturoli, Gayet, Golding-Bird, Young und Brown. Mehrfach war die Ligatur der Art. iliaca ext. erfolglos.

In mehreren der S. 246 ff. genannten Fälle erfolgte Heilung trotz zum Teil ernster und mehrfacher Nachblutungen, welche durch Unterbindung in loco, durch digitale oder instrumentelle Kompression (Tourniquet, Schrotbeutel etc.) gestillt wurden. Meist tritt bei Nachblutung der Tod ein, von 14 Unterbindungen der Art. iliaca externa mit Nachblutung endeten nach Norris 10 tödlich, nur 4 wurden geheilt.

Nachblutungen nach den Unterbindungen der Arterien hat man besonders früher beobachtet, wo der Ligaturfaden nach außen geleitet wurde und nach völliger Durchtrennung der Arterie sich abstieß. Auch bei versenkter Ligatur tritt, wie mehrfach durch Sektionen gezeigt worden ist, besonders dann eine Nachblutung z. B. aus dem peripheren Ende der Arterie ein, wenn der Ligaturfaden zu fest angelegt wird, so daß das Gefäß durchtrennt wird. Wird dagegen die Ligatur nicht zu fest geknüpft, so daß das Gefäß nicht durchtrennt wird, bleibt die Arterienwand intakt, und bewirkt der Ligaturfaden analog der Digitalkompression gleichsam nur eine temporäre Adaption der Intima, dann ist die Gefahr der Nachblutung viel geringer, ein solches Gefäß wird besonders nach Resorption eines angewandten Katgutfadens wieder durchgängig, ohne daß deshalb ein Rezidiv des Aneurysmas erfolgt. In der Mehrzahl der Fälle, wo nach der Unterbindung eine Nachblutung beobachtet wird, tritt, wie gesagt, der Tod ein.

Nach der Heilung der Aneurysmen infolge der Unterbindung der zuführenden Hauptarterie kann letztere bis zum Aneurysma vollständig verschwinden und in einen mehr oder weniger dicken, soliden Strang von verschiedener Länge verwandelt werden. Zuweilen ist in dem unterbundenen Gefäß resp. in dem fibrösen Strang noch ein Lumen nachweisbar, wie z. B. in einem Falle von Alexander, dessen Patient etwa 1 Jahr nach erfolgreicher Ligatur der Iliaca ext. (wegen Leistenaneurysma) an Ruptur eines Aneurysmas des Arcus aortae starb. Das Aneurysma selbst stellt in den am vollständigsten geheilten Fällen nach Verlauf einer längeren Zeit nur noch einen schlaffen, mit fibrösem Gewebe erfüllten Sack oder nur eine

Bindegewebsverdickung der betreffenden Stelle dar (s. Fig. 66 S. 216 und Fig. 68 S. 280). In anderen Fällen wird das unterbundene Gefäß wieder mehr oder weniger durchgängig, und dann kann ein Rezidiv des Aneurysmas entstehen. In anderen Fällen bildet sich das Rezidiv vom Kollateralkreislauf aus und kann dann klein bleiben, wie z. B. in einem Falle von William Anderson, welcher wegen Inguinalaneurysma die Iliaca ext. dextra unterbunden hatte. 2 Monate nach der Ligatur kehrten die vollständig geschwundene Pulsation und die Schwellung wieder, als Patient aufstand, aber nur in geringem Grade und blieben auch in derselben Weise bestehen, so daß der Kranke arbeitsfähig war. Nach 1½ Jahren starb der Kranke infolge Ruptur eines Aortenaneurysmas. Die Sektion ergab, daß die Art. iliaca bis zur Iliaca communis in einen soliden Strang verwandelt und bis zum Aneurysma durch derbe Gerinnsel verschlossen war. Mehrfach hat man beobachtet, daß das ursprüngliche Aneurysma durch die Unterbindung der zuführenden Arterie heilte, daß sich dann aber zentral vom geheilten Aneurysma in der Nähe der Ligatur ein neues Aneurysma bildete, wie z. B. in den Fällen von Watson, Varick u. a.

Nur in seltenen Fällen hat man bei Iliakalaneurysmen die abführende Arterie unterbunden. Fergusson unterband bei einem Aneurysma der Arteriae iliacae sinistrae und der Aorta abdominalis die Art. femoralis nach Hunter. Der Erfolg war zweifelhaft, der Kranke starb 27 Tage nach der Operation an Erysipel.

Thomas Bryant empfiehlt nach der Ligatur der Iliakalarterien und der Femoralis die Unterextremität nur in geringem Maße hoch zu lagern und dieselbe warm zu halten, um die Ausbildung des Kollateralkreislaufs zu begünstigen.

Von sonstigen Nachkrankheiten nach der Unterbindung der Iliakalarterien erwähne ich besonders noch die Hernienbildung, welche nach subperitonealer Unterbindung der Iliakalarterien, z. B. vorzugsweise der Art. iliaca externa, beobachtet worden ist. Comballat sah in einem Falle 10 Monate nach der Unterbindung der Iliaca externa im Bereich der Narbe eine Ausstülpung des Peritoneums, eine Hernie, welche Darm enthielt. Zuweilen empfiehlt es sich, nach der Heilung einer Ligatur, besonders der Art. iliaca externa, stets eine Zeitlang zum Schutz der Narbe eine Binde mit Pelotte tragen zu lassen. Bezüglich der Gangrän an den unteren Extremitäten verweise ich auf das S. 238—240 Gesagte.

Bei Rezidiven der Aneurysmen, z. B. nach Unterbindung der Iliaca externa bei Leistenaneurysmen, wird man vor allem feststellen, von welchem Gefäß aus das Aneurysma noch gefüllt wird. Durch Kompression des unteren Endes einer Kollateralen, z. B. der Art. epigastrica inferior, kann Heilung erzielt werden. Durch Unterbindung der Art. epigastrica heilten Wood und Kirmisson ein nach Ligatur der Art. iliaca ext. rezidiviertes Inguinalaneurysma.

Bezüglich der Technik der Unterbindung und Kompression der Iliakalarterien verweise ich auf die §§ 47—50 und § 54.

Die Verletzungen und Aneurysmen der Glutäalarterien.

§ 43. Die Verletzungen der Art. glutaea superior und inferior s. ischiadica. — Die Verletzungen der genannten Glutäalarterien sind wegen ihrer tiefen geschützten Lage selten, aber wegen ihres relativ häufigen tödlichen Verlaufs von großer praktischer Bedeutung. Die beiden Glutäalarterien sind bekanntlich die beiden Endäste der Art. hypogastrica, die Art. glutaea superior tritt oberhalb des M. piriformis durch das Foramen suprapiriforme, die Art. glutaea inferior unterhalb dieses Muskels durch das Foramen infrapiriforme aus der Beckenhöhle nach außen, um sich in der Glutäalgegend zu verbreiten. Die Art. glutaea inferior tritt nach Waldeyer zuweilen zusammen mit der Art. glutaea superior aus dem Foramen suprapiriforme und durchsetzt den M. piriformis, um zum Foramen infrapiriforme zu gelangen. In seltenen Ausnahmefällen geht die Art. glutaea inferior längs des N. ischiadicus direkt in die Art. poplitea über, während die Art. femoralis als unbedeutendes Gefäß in der Nähe des Knies endigt oder fehlt, indem die Iliaca externa unter dem Ligamentum inguinale aufhört. Bezüglich der genaueren anatomischen Verhältnisse der beiden Arterien verweise ich auf S. 36—37 und auf die Figg. 21, 23 u. 24 S. 36—39.

Von den einfachen Verletzungen der Glutäalarterien ohne nachfolgende Aneurysmabildung sind bis 1899 nach den Zusammenstellungen von Georg Fischer, A. Bourgeois de Mercey und v. Varendorff nur 13 Fälle bekannt, und zwar 11 der Art. glutaea superior, während es in 2 Fällen unsicher war, ob die Art. glutaea superior oder inferior verletzt war. Von den 13 Fällen waren 3 Kriegs- und 10 Friedensverletzungen, und zwar handelte es sich nach v. Varendorff 5mal um Stichwunden (Baroni, Bouisso, Landi, Lindner und Jarolyński), 2mal um Schnittwunden (Theden und Hussey), 3mal um Schußwunden, und 3mal ist die Art der Verletzung nicht genauer angegeben. Zu diesen 13 Verletzungen der Glutäalarterien ohne Aneurysmabildung kommen nach Fischers und v. Varendorffs Zusammenstellungen noch 24 Verletzungen mit sekundärer Aneurysmabildung, so daß also im ganzen 37 Fälle von Verletzungen der Glutäalarterien bekannt sind. Unter den zuletzt erwähnten sog. traumatischen Aneurysmabildungen finden sich auch die diffusen traumatischen Aneurysmen, welche man richtiger als Blutergüsse, als Hämatome bezeichnet. Sodann haben wir bereits früher betont, daß auch bei den sog. spontanen Aneurysmen, von welchen sich nach Fischer und v. Varendorff 31 Fälle in der Literatur finden, gar nicht selten ein Trauma die Gelegenheitsursache bildet, so daß auch hier noch dieser oder jener Fall als subkutane traumatische Ruptur der Glutäalgefäße anzusehen ist. Wir sahen § 40 S. 204 ff., daß die Unterscheidung zwischen spontanen (wahren) und traumatischen (oder falschen) Aneurysmen nicht streng durchführbar ist.

Immerhin bleiben die Verletzungen der Glutäalarterien selten, was sich aus ihrer geschützten Lage unter dem dicken Polster der be-

deckenden Weichteile und aus der Kürze ihres eigentlichen Stammes erklärt. Dazu kommt noch, daß auch die Knochenvorsprünge des Beckens und des Oberschenkels einen gewissen Schutz gewähren. Besonders geschützt liegt die unter dem M. piriformis hervortretende Art. glutaea inferior, daher sind ihre Verletzungen so außerordentlich selten.

Die Verletzungen der Glutäalarterien sind übel berüchtigt wegen ihres relativ häufig ungünstigen Verlaufs, sie sind oft nicht richtig erkannt und behandelt worden und haben dann teils durch Verblutung, teils durch Sepsis und Pyämie zum Tode geführt.

Werden die Glutäalarterien z. B. durch Stich verletzt und nicht unterbunden, so kommt es vor, daß die Hautwunde ohne größere Blutung nach außen vernarbt, der Gefäßstich selbst aber heilt spontan fast niemals. Dann tritt gewöhnlich infolge des zunehmenden, in der Tiefe sitzenden Blutergusses eine bald rasch, bald langsam wachsende Anschwellung der betreffenden verletzten Gesäßbacke ein, der betreffende Oberschenkel schwillt an, seine Bewegungen sind schmerzhaft. Durch Druck des Hämatoms auf den Ischiadicus klagen die Verletzten über entsprechende Schmerzen, über Gefühl von Taubsein oder Lähmungserscheinungen im betreffenden Bein. Das Hämatom kann schließlich unter enormer Blutung nach außen aufbersten, und der Kranke geht, wenn nicht jetzt noch nach Ausräumung des Hämatoms die zentrale und periphere Unterbindung der verletzten Stelle der Glutäalarterie oder die Kontinuitätsunterbindung der Art. hypogastrica vorgenommen wird, an den Folgen der Blutung oder durch Sepsis infolge Verjauchung des nach außen perforierten Hämatoms zu Grunde. Ein solcher tragischer Verlauf infolge nicht rechtzeitig vorgenommener zentraler und peripherer Unterbindung der verletzten Glutäalarterie kann sich in Tagen oder Wochen abspielen. Die Verletzung der Gesäßbacke resp. der Art. glutaea heilt zuweilen unter Abszeßbildung und nach Eröffnung des vermeintlichen einfachen Abszesses erfolgt eine enorme Blutung, wie z. B. in einem Falle von Baroni. White hielt ein mit entzündlichen Erscheinungen verbundenes Aneurysma der Glutäalarterien für einen Abszeß, nach der Inzision trat natürlich eine enorme Blutung auf, so daß unter Kompression der blutenden Stelle die Unterbindung der Art. hypogastrica vorgenommen wurde. Zuweilen ist der Verlauf langsamer. Die Stichwunde der Arterie ist längst gut geheilt und erst nach Monaten tritt infolge eines entstandenen traumatischen Aneurysmas allmählich eine entsprechende pulsierende Anschwellung der betreffenden Gesäßbacke auf. Auch bei diesen Aneurysmen kann es bald in der oben beschriebenen Weise zu tödlichem Verlauf kommen, wenn nicht im Bereich des Aneurysmas operativ vorgegangen wird und unter temporärer Kompression der Art. iliaca communis oder der Aorta abdominalis eine zentrale und periphere Unterbindung mit Spaltung, Ausräumung und Tamponade des Aneurysmas ausgeführt wird. In solchen Fällen muß man ja darauf achten, daß auch alle vom Aneurysma abgehenden Zweige sorgfältig unterbunden werden, sonst kann es zu tödlicher Nachblutung kommen. Werden Arterie und Vene verletzt, so kann ein arteriellvenöses Hämatom resp. Aneurysma entstehen. Riberi sah nach der Verwundung der Glutäalgefäße ein arteriellvenöses Aneurysma auftreten, welches er durch Eis und Kompression heilte.

Aus der Kasuistik der Verletzungen der Glutäalarterien möchte ich besonders folgende Fälle als lehrreich hervorheben. Wir fassen beide Glutäalgefäße zusammen, weil in den einzelnen Fällen nicht immer angegeben ist, ob die Art. glutaea superior oder inferior verletzt war. In Wirklichkeit ist die Verletzung beider Glutäalgefäße mit Rücksicht auf ihren Verlauf und die Prognose vollkommen gleich, wir sahen aber, daß die am meisten geschützt liegende Art. glutaea inferior viel seltener verletzt wird, als die Art. glutaea superior.

Jarolyński, Ziegler, Lindner, Battle, Trepper, Hussey u. a. heilten Glutäalverletzungen durch lokale Unterbindung. F. Battle unterband unter Benutzung der intraabdominellen Kompression der Art. iliaca communis, Trepper umstach die verletzte Glutäalarterie unter Kompression der Aorta abdominalis durch die Bauchdecken.

Jarolyński heilte eine Messerstichverletzung der Art. glutaea dextra und der Harnblase durch Unterbindung der Arterie.

Ein junger kräftiger Mann erhielt einen Messerstich in die rechte Glutäalgegend, starke Blutung; der in die Wunde eingeführte Finger drang bis an den Mastdarm. Erweiterung der Wunde, Unterbindung der Art. glutaea im Becken, äußere Wunde teils tamponiert, teils durch Naht geschlossen. Wegen Harnverhaltung Abends durch Katheterismus fast reines Blut entleert. Am folgenden Tage war der Verband mit Urin durchtränkt, so daß also durch den Messerstich gleichzeitig auch die Harnblase verletzt war. Günstiger Verlauf. Urinabfluß durch die Wunde. Die in der Wunde entstandene Harnblasenfistel heilte in fast 5 Monaten spontan.

Ziegler heilte ebenfalls eine Stichverletzung der Art. glutaea durch Unterbindung in loco, ebenso Lindner.

Fall von Lindner. Stichwunde in das linke Gesäß eines Soldaten mit einem Schustermesser. Starke Blutung. Umstechung einer blutenden Muskelarterie, Naht, komprimierender Verband. Wiederholte Nachblutungen. Erweiterung der Stichwunde, Unterbindung der angestochenen Art. glutaea sup. und der durchschnittenen Vene in der Incisura ischiadica major. Heilung.

Battle heilte eine Verletzung der Art. glutaea inferior (?) dextra nach Sturz vom Pferd unter Digitalkompression der Art. iliaca communis durch Unterbindung.

Ein 25jähriger Mann stürzte vom Pferd auf das rechte Gesäß. Sofort Schwellung desselben mit Schmerzen. Bei der Aufnahme ins Hospital wurde eine pulsierende Anschwellung der rechten Gesäßbacke vom hinteren Rand des Trochanters bis nahe zur Mittellinie hin konstatiert. Die Anschwellung war durch Druck zu verkleinern, bei Nachlaß der Kompression trat die Schwellung unter starker Pulsation wieder ein. Diagnose: Aneurysma traumaticum, richtiger Hämatom infolge Verletzung der Art. glutaea inferior (?). Operation: Behufs digitaler Kompression der Art. iliaca communis wurde ein kleiner Bauchschnitt durch die Rektusscheide unterhalb des Nabels gemacht. Unter Kompression der Art. iliaca communis Freilegung des Hämatoms der rechten Hinterbacke durch einen 8 Zoll langen Schnitt vom Trochanter zur Spina iliaca post. sup., Ausräumung der Gerinnsel, Ligatur der Arteria glut. nahe der Inzisur, versenkte Nähte, Drainage, Heilung.

Die temporäre Kompression der Art. iliaca communis durch den Bauchschnitt (s. § 54) erwies sich sehr wertvoll und wird daher von Battle für ähnliche Fälle empfohlen.

Trepper berichtet über eine Stichverletzung der Art. glutaea dextra, welche durch Umstechung unter Kompression der Bauchaorta geheilt wurde.

Ein Soldat wurde am 11. Juli 1882 durch eine geworfene Schere tief in der rechten Gesäßbacke verwundet. Die Wunde lag nahe dem rechten Hüftbeinkamme und verlief schräg nach unten zum Foramen ischiadicum. Am 16. Juli war die Wunde verklebt und der Verletzte fieberfrei. Am 17. Juli Schmerzen, Müdigkeit im rechten Bein, pulsierende Schwellung des rechten Gesäßes, bei der Auskultation war ein Schwirren und Blasen zu konstatieren. 2 Tage lang Digitalkompression, außerdem mehrere Ergotininjektionen. Nach 2 Tagen war die Geschwulst rapid bis Kindskopfgröße gewachsen und drohte zu platzen, kein Fieber, aber viel Schmerzen.

Operation: 22 cm langer Schnitt von der Spina iliaca post. sup. bis nahe zum Trochanter. Nach Durchtrennung des Glutaeus maximus drängte sich die Geschwulst hervor. Spaltung des Geschwulstsacks, enorme Blutung, Kollaps, Kompression der Bauchaorta, Entfernung der Blutkoagula, die Ligatur der blutenden Gesäßstelle glitt ab, daher Umstechung. Blutung steht vollkommen, Drainage, Naht. Am 8. Tage post operationem löste sich der aus der Wunde herausgeleitete Ligaturfaden. Heilung.

Hussey sah eine Verletzung der Glutäalarterien durch Axthieb bei einem Arbeiter. Mehrere Nachblutungen erfolgten, schließlich gelang die Blutstillung und Heilung durch eine starke Massenligatur.

Tillaux und Nicaise konnten die Unterbindung in loco nicht ausführen, sie stillten die Blutung mit günstigem Ausgange durch temporäre Anlegung einer Arterienklemme an der Verletzungsstelle.

Tillaux sah eine Verletzung der Art. glutaea inferior durch einen Knochensplitter. Inzision des vermeintlichen Abszesses. Die Stillung der enormen Blutung durch Unterbindung mißlang, daher Anlegung einer Klemmpinzette für 48 Stunden, Heilung. Der Fall ist kurz folgender:

Ein junger Mann fällt vier Stockwerke herunter. Fractura femoris. Ende der 2. Woche Schwellung und Schmerzen in der Hinterbacke und oberhalb des Trochanter major. In der Tiefe Fluktuation. Inzision des vermeintlichen Abszesses, statt Eiter quillt ein Strom von Blut hervor. Es ergab sich, daß die Art. glutaea inferior am Beckenrande durch einen Knochensplitter zerschnitten war. Da eine Unterbindung der Arterie wegen ihrer tiefen Lage mißlang, wurde die Blutung durch Forcipressur gestillt, die Klemmpinzette blieb 48 Stunden liegen, die Blutung stand, Heilung.

Nicaise sah eine Verletzung der Art. glutaea an der Incisura ischiadica bei einem Diabetiker. Es bestanden Lähmungserscheinungen im Bereich des N. ischiadicus infolge des Drucks des zunehmenden Hämatoms. Die Unterbindung war nicht ausführbar, daher stillte Nicaise die Blutung durch 48stündiges Anlegen einer Klemmpinzette. Tamponade mit in Liquor ferri sesquichlor. getauchter Scharpie. Heilung. Der Diabetes verschwand bei dem Manne während der Behandlung vollständig.

Gallozzi, Bardeaux und Vulliet unterbanden wegen Verletzung der Glutäalarterien die Hypogastrica mit Ausgang in Heilung, in dem

Falle von Tripler dagegen erfolgte nach der Ligatur der Hypogastrica der Tod an Peritonitis, Landi verlor seinen Patienten an Pyämie.

Gallozzi: Messerstichverletzung der Art. glutaea bei einem 26jährigen Manne. Bildung eines großen Hämatoms, welches die ganze betreffende Gesäßgegend einnahm. Ligatur der Art. hypogastrica, Heilung.

Bardeaux unterband wegen einer Stichverletzung der linken Hinterbacke (wahrscheinlich Verletzung der Art. glutaea superior) die Art. hypogastrica mit Ausgang in Heilung.

Ein 25jähriger Bauer erhielt einen Stich in die linke Hinterbacke. Wiederholte heftige Blutungen. Erst 14 Tage nach der Verletzung wurde der sehr anämische, bereits septische Kranke ins Hospital geschafft. An der Verletzungsstelle fand sich eine große, mit stinkendem Blut erfüllte Höhle, bei deren Ausräumung eine starke arterielle Blutung aus der Tiefe, wahrscheinlich aus der Art. glutaea sup. eintrat. Ligatur der Art. hypogastrica in typischer Weise. Die Blutung stand sofort, Heilung unter sorgfältiger antiseptischer Behandlung beider Wunden in 3 Monaten.

Vulliet erzielte durch intraperitoneale Ligatur der Hypogastrica bei einem durch Nachblutungen geschwächten Arbeiter mit Stichverletzung der Art. glutaea inferior Heilung.

Messerstichverletzung der Art. glutaea inferior, die Blutung wird durch Tamponade gestillt. Mehrere Nachblutungen in den nächsten Wochen. Laparotomie mit intraperitonealer Unterbindung der Hypogastrica, um den sehr heruntergekommenen Kranken keiner länger dauernden Operation auszusetzen. Heilung. Erhebliche motorische und sensible Störungen im Gebiete des wahrscheinlich ebenfalls durch den Stich verletzten Ischiadicus gingen im Verlauf der nächsten Monate fast vollkommen zurück.

Tripler sah eine Verletzung der Art. glutaea dextra durch ein Flaschenstück. Unterbindung der Art. glutaea, dann wegen Nachblutung Ligatur der Art. hypogastrica dextra, Tod nach 3 Tagen an Peritonitis. Der Fall ist kurz folgender:

Infolge der Verwundung des rechten Gesäßes durch ein Flaschenstück traten wiederholte Blutungen auf. Es wurde daher die Art. glutaea bei ihrem Austritt aus dem Becken unterbunden. Infolge einer Nachblutung wurde noch an demselben Tage die Art. hypogastrica dextra retroperitoneal unterbunden, nachdem man sich von der Wirkungslosigkeit der Kompression der Iliakalarterien überzeugt hatte. Nach 3 Tagen Exitus letalis durch Peritonitis.

Landi berichtete über eine Messerstichverletzung der Art. glutaea dextra. Ligatur der Art. hypogastrica dextra. Tod am 17. Tage nach der Unterbindung an Pyämie.

Ein 24jähriger Obsthändler erhielt drei Messerstiche, einer davon drang tief in die rechte Hinterbacke. Starke Blutung aus letzterer; Tamponade der Wunde mit in Liquor ferri sesquichlor. und Aq. Pagliari getauchter Scharpie, Eis, Kompression, Nähte. Am 10. Tage nach der Verletzung wird der sehr geschwächte Kranke ins Krankenhaus nach Pisa geschafft. Hier wird die mit starker entzündlicher Schwellung versehene Wundhöhle von Blut und Eiter gereinigt, leichte Kompression und Ruhe. Plötzlich am 11. Tage nach der Aufnahme ins Hospital zwei Nachblutungen

rasch nacheinander, die letzte mit Schüttelfrost. Blutstillung in loco durch Aufsuchen der verletzten Arterie in den sehr zerstörten Weichteilen unmöglich, daher subperitoneale Unterbindung der Art. hypogastrica dextra. Keine Blutung mehr, aber Tod am 17. Tage nach der Ligatur der Hypogastrica an Pyämie. Die Sektion ergibt Pyämie und eine subperitoneale Eitersenkung von der Operationswunde aus im Verlauf der großen Beckenarterien bis oberhalb der Bifurkation der Iliaca communis. Die Untersuchung nach der Quelle der Blutung war in den entzündlich resp. eitrig veränderten Geweben der Gesäßstichwunde erschwert, wahrscheinlich war „der untere Zweig der Art. glutaea" verletzt.

Im Anschluß an diesen Fall führt Landi noch 11 Fälle von Ligatur der Art. hypogastrica an. Unter diesen befinden sich zwei noch nicht veröffentlichte Fälle: eine Ligatur der Art. hypogastrica wegen Hämatom der Art. glutaea von Colluzzi († in der 2. Woche) und ferner eine Ligatur der Art. hypogastrica sin. wegen spontanem Aneurysma der Art. glutaea inferior bei einer 40jährigen Frau, welche 17 Tage nach der von Cianflone ausgeführten Operation starb. Die Sektion ergab einen brandigen Beckenabszeß und eine seltene Anomalie der Art. glutaea inferior, von welcher das Aneurysma ausging. Die Art. glutaea inferior ging nämlich nach unten direkt in die Art. poplitea über, so daß die Art. femoralis als ein unbedeutendes Gefäß in der Nähe des Knies endete (s. auch de Renzi und Cicone, Patol. chirurg. I p. 446). Dieser Fall gehört streng genommen nicht hierher, sondern zu den (spontanen) Aneurysmen.

Anger wollte wegen einer Zerreißung der Art. glutaea inferior noch rasch bei dem sehr anämischen Kranken die Hypogastrica unterbinden, der Verletzte starb aber vorher infolge des Blutverlustes. Der vorige Arzt hatte die Verletzung für einen Abszeß gehalten, inzidiert und eine starke Blutung veranlaßt.

Albert König berichtet über eine Arrosion der Art. glutaea sup. sinistra durch einen tuberkulösen Abszeß in der Regio glutaea sinistra bei einem 33jährigen Phthisiker. Da sich der Eiter nach Punktion und Jodoform-Aether-Injektion rasch wieder ansammelte, wurde der Abszeß durch ausgiebige Inzision geöffnet. Gleich nach der Entleerung des Abszeßinhaltes erfolgte eine starke Blutung aus der Tiefe im Bereich der Art. glutaea sup. sinistra, welche durch Jodoformgazetamponade gestillt wurde. Nach Sekundärnaht am 10. Tage erfolgte langsame Heilung in etwa drei Monaten.

Boegehold beobachtete ebenfalls nach Inzision eines kalten Abszesses der Glutäalgegend und nach Eingehen mit dem Finger behufs Anlegung einer Gegenöffnung eine profuse Blutung, welcher der junge Mensch sofort erlag. Eine Autopsie fand nicht statt, so daß die Quelle der Blutung nicht festgestellt werden konnte. Entweder war die Blutung durch Arrosion eines größeren Beckengefäßes oder durch direkte Verletzung durch das Messer oder den eingeführten Finger bedingt. Boegehold betont, mit Rücksicht auf die von ihm angenommene Arrosion des Gefäßes durch den Abszeß, daß auch die Druckentlastung der morschen, arrodierten Gefäßwand nach Entleerung des Eiters und vielleicht die Einführung des Fingers für die Entstehung der profusen

(tödlichen) Blutung mit in Betracht zu ziehen sei, weil auf diese Weise die morsche Gefäßwand völlig eröffnet worden sei.

Tödlich endigten ebenfalls die 5 lehrreichen Fälle von Verletzungen der Glutäalarterien, welche Servier, Nilson, Champenois (2 Fälle) und Knotz beobachteten.

Nilson. Verletzung der Glutäalarterien durch Maschinenverletzung der Gesäßbacken. Blutung steht, daher nur Kompression, Eis und Ruhe. Nach 2 Wochen Nachblutungen, daher Operation: Entfernung der Blutkoagula, mehrere Glutäalarterien waren verletzt, zwei wurden unterbunden, mehrere mit Klemmpinzetten gefaßt, welche liegen blieben, Tod nach 3 Stunden infolge von Anämie.

Auch Champenois berichtet über 2 Verletzungen der Art. glutaea, welche beide durch Pyämie (einmal durch Ligatur der Arterie) tödlich endigten.

Servier. Verletzung der Art. glutaea durch Quetschung. Bildung eines großen Hämatoms. Erfolglose Anwendung der Kompression der Aorta und der Injektion von Chloreisen. Die Blutgeschwulst brach nach außen auf, entleerte unglaublich viel Serum; wenige Tage später, nach einer beträchtlichen Blutung, trat der Tod ein.

Knotz beobachtete eine Stichverletzung der Art. glutaea superior sinistra und des linken Ureters durch das Foramen suprapiriforme. Der Verletzte starb am 3. Tage an akuter septischer Peritonitis infolge der Harnleiterverletzung, die Stichverletzung der Art. glutaea wurde erst bei der Sektion gefunden. Der Fall ist bereits S. 157 erwähnt, ich verweise daher auf die dortige Mitteilung.

In dem Bericht von Otis über den nordamerikanischen Sezessionskrieg finden sich eine größere Zahl von Stich- und Schußverletzungen der Glutäalarterien, darunter eine ganze Reihe von Fällen mit tödlichem Verlauf. Von 6 Ligaturen der Art. glutaea sup. verliefen 4 tödlich, nur 2 wurden geheilt. Auch die sonstigen Kriegsberichte enthalten eine größere Zahl von Verletzungen der Glutäalarterien durch Schuß, Stich oder stumpfe Gewalten, auf welche wir nicht näher eingehen können.

Die Diagnose einer Verletzung der Art. glutaea superior und inferior ergibt sich aus dem Gesagten. Bei jeder tieferen Wunde im oberen Abschnitt des M. glutaeus maximus resp. im Niveau der Incisura ischiadica major wird man an eine Verletzung der Art. glutaea superior denken, bei tieferer Lage der Wunde im unteren Drittel an eine Verletzung der Art. glutaea inferior oder pudenda int. Oft ist es gar nicht möglich, mit Sicherheit zu entscheiden, ob die Art. glutaea superior oder inferior resp. pudenda int. verletzt ist, was für die Therapie ja auch gleichgültig ist. In den Fällen z. B. von Rayer und Steffens wurde die Verletzung der beiden Glutäalarterien verwechselt. Dasselbe gilt von den Hämatomen oder Aneurysmen. Partielle Durchtrennungen der Arterienwand mit subkutanen Hämatomen sind durch das S. 199 erwähnte v. Wahlsche systolische blasende oder schabende Geräusch an der Verletzungsstelle und darüber hinaus charakterisiert.

Bei jeder Verletzung der Glutäalgegend mit stärkerer Blutung wird man durch Erweiterung der Wunde die Quelle der Blutung feststellen, ob sie aus einer Glutäalarterie stammt oder nicht. Auch wenn aus einer tieferen Wunde des Gesäßes keine stärkere Blutung auf-

tritt, wird man sich durch Erweiterung der Wunde vor unliebsamen Ueberraschungen, vor plötzlichen heftigen Nachblutungen am besten schützen.

Die Prognose der frischen Verletzung der Glutäalarterien ist günstig, wenn baldigst die verletzte Gefäßstelle bloßgelegt und zentral und peripher unterbunden wird; nie unterlasse man auch die an der Verletzungsstelle etwa abgehenden Aeste zu unterbinden. Wird diese sachgemäße Behandlung nicht baldigst ausgeführt, dann gehen die Kranken allzu leicht durch Verblutung oder an Eiterung und Verjauchung des Hämatoms mit sekundärer Sepsis, Pyämie oder Peritonitis zu Grunde. Von den 29 von mir mitgeteilten Verletzungen der Glutäalarterien (inkl. der sechs erwähnten Ligaturen der Glutäalarterien aus dem Bericht von Otis) wurden 14 geheilt und 15 starben (51,7% Mortalität). Die Todesursachen bestanden teils in Verblutung, meist in der Form zunehmender Anämie durch mehrere Nachblutungen infolge ungenügender Blutstillung, in Pyämie, Sepsis, ferner in akuter Peritonitis. In den 15 geheilten Fällen wurde elfmal die Blutstillung in loco durch Unterbindung oder durch Anlegung von Klemmpinzetten (2 Fälle) vorgenommen, einmal genügte die Kompression und dreimal wurde die Hypogastrica mit Erfolg unterbunden.

Die Behandlung der frischen Wunden der Art. glutaea superior und inferior besteht in Freilegung der verletzten Gefäßstelle, indem man z. B. eine vorhandene Stichwunde genügend erweitert und dann am besten parallel den Muskelfasern des M. glutaeus maximus stumpf in die Tiefe dringt, bis die verletzte Art. glutaea superior oder inferior freiliegt. Die Auffindung und Unterbindung der verletzten Arterie kann man sich durch Digitalkompression der Bauchaorta oder der Art. iliaca communis oder der Art. hypogastrica, z. B. von einem kleinen Bauchschnitte aus (s. § 54), sehr erleichtern. Ist die verletzte Gefäßstelle freigelegt, so wird man die doppelte, d. h. die zentrale und periphere Ligatur der Arterie an der Verletzungsstelle vornehmen und auch etwaige an der letzteren abgehenden Aeste unterbinden. Sollte die Anlegung der Ligatur auf Schwierigkeiten stoßen, dann kann man die Blutung durch Anlegung von Klemmpinzetten stillen, wie Tillaux, Nicaise u. a. es mit Erfolg getan haben. Die Klemmpinzetten werden frühestens nach 48 Stunden entfernt. Nur im Notfalle wird man die Kontinuitätsunterbindung der Art. hypogastrica ausführen. Von den S. 256 erwähnten fünf Unterbindungen der Art. hypogastrica wegen Verletzung der Art. glutaea wurden drei geheilt, zwei verliefen tödlich.

Bei älteren Wunden oder bei bereits verheilter Wunde mit vorhandenem größeren Bluterguß, mit einem subkutanen Hämatom oder ausgebildetem traumatischen Aneurysma wird man ebenfalls in erster Linie in loco die zentrale und periphere Unterbindung der verletzten Stelle der Glutäalarterie vornehmen, das Hämatom ausräumen, tamponieren oder das bereits ausgebildete Aneurysma nach Philagrius exstirpieren oder nach Antyllus nur spalten. Auch hier wird man diese Operation eventuell unter Digitalkompression der Bauchaorta durch die Bauchdecken oder besser unter intraperitonealer Digitalkompression der Art. iliaca communis vornehmen, indem man letztere von einem vorher gemachten kleinen Bauchschnitte aus auf-

sucht (s. § 54). Nur in Ausnahmefällen wird man bei sehr großen Glutäalhämatomen resp. Aneurysmen die Ligatur der Art. hypogastrica ausführen (s. S. 265). Bezüglich der sonstigen Behandlung der ausgebildeten traumatischen Aneurysmen verweise ich auf S. 263 ff.

§ 44. Die Aneurysmen der Glutäalarterien. — Die Glutäalaneurysmen kommen an der Art. glutaea superior nach Georg Fischer 3½mal häufiger vor, als an der Art. glutaea inferior, sie sind an beiden Gefäßen aber nur sehr selten. Georg Fischer und R. v. Varendorff haben im ganzen 55 Fälle zusammengestellt und zwar 24 traumatische und 31 spontane. Die traumatischen Glutäalaneurysmen entstehen in der Regel durch die in § 43 beschriebenen Verletzungen resp. aus Hämatomen, aus Blutergüssen, indem letztere durch die umgebenden Weichteile und durch neugebildetes Bindegewebe zu einem mehr oder weniger vollständig abgeschlossenen Sack werden. Wenn wir so die traumatischen Aneurysmen definieren, so schließen wir natürlich die frischen diffusen Blutungen nach Arterienverletzungen von den traumatischen Aneurysmen aus, dieselben gehören zu den subkutanen Blutungen, zu den echten Blutergüssen resp. Hämatomen. Unter den von G. Fischer und R. v. Varendorff gesammelten 24 sog. traumatischen Aneurysmen befinden sich mehrere Fälle, welche noch zu den Hämatomen gehören, und unter den angeblich spontanen Aneurysmen sind auch traumatische.

Die spontanen Aneurysmen der Glutäalgefäße, welche in der S. 224 ff. beschriebenen Weise durch allmähliche Erweiterung der erkrankten Arterienwand entstehen, sind also, wie ich glaube, trotz der oben angegebenen Statistik G. Fischers und R. v. Varendorffs seltener, als die traumatischen, weil in der Mehrzahl der angeblich spontan entstandenen Glutäalaneurysmen, wie gesagt, doch Traumen, besonders nicht beachtete subkutane Quetschungen durch Stoß, Fall etc. stattgefunden haben. Das geht auch aus der Statistik von G. Fischer hervor, denn unter den 21 spontanen Aneurysmen waren 9 Fälle, welche im Anschluß an Stoß oder Fall entstanden waren. Außerdem haben wir schon früher bei der allgemeinen Lehre der Aneurysmen S. 205 betont, daß die strenge Unterscheidung zwischen spontanen und traumatischen Aneurysmen nicht durchführbar ist, da auch bei spontanen Aneurysmen mechanische (traumatische) Ursachen eine wichtige Rolle spielen.

Lassen wir mit dieser Reserve die Statistik v. Varendorffs gelten, so betrafen von den 24 traumatischen Aneurysmen 19 die Art. glutaea superior und nur 4 die Art. glutaea inferior (ischiadica), und einmal konnte die beteiligte Arterie nicht sicher bestimmt werden. Das seltene Vorkommen der traumatischen Aneurysmen der Art. glutaea inferior erklärt sich aus dem Umstande, weil die so sehr geschützt liegende Arterie nur sehr selten verletzt wird. Wird mit einer Glutäalarterie zugleich die Vene verletzt, so bildet sich teils durch Verwachsung der beiden Gefäße, teils durch indirekte Kommunikation durch das entstandene Hämatom ein arteriell-venöses Aneurysma. Unter den 19 traumatischen Aneurysmen der Art. glutaea finden sich nach v. Varendorff 2 arteriell-venöse, von A. Poncet

und G. Gerheuser beschrieben, und unter den 4 traumatischen Aneurysmen der Glutaea inferior 1 Fall von Fr. S. Dennis. Die 24 traumatischen Aneurysmen betrafen 22 Männer und nur 2 das weibliche Geschlecht.

Von den spontanen Aneurysmen haben Fischer und v. Varendorff 31 Fälle zusammengestellt, und zwar 18 der Art. glutaea superior, 6 der Art. glutaea inferior, 6mal war der Sitz zweifelhaft und 1mal handelte es sich um ein Aneurysma per anastomosin zwischen Glutaea superior und inferior, 9mal war die rechte, 15mal die linke Gesäßhälfte betroffen, 2mal war ein doppelseitiges Aneurysma vorhanden, 6mal ist der Sitz des Aneurysma nicht angegeben, 19 Patienten waren Männer, 11 Frauen, 1mal ist das Geschlecht nicht genannt. 8 Patienten gehörten nach v. Varendorff dem jüngeren Lebensalter (18—29 Jahre), 6 dem mittleren (32—38 Jahre) und 13 waren 40—66 Jahre alt; in 4 Fällen ist das Alter nicht angegeben. Unter den 6 Aneurysmen der Art. glutaea inf. handelte es sich nach Fischer und v. Varendorff 3mal um ein Aneurysma der Glutaea inferior im engeren Sinne, 3mal um ein solches der Art. ischiadicopoplitea, d. h. wenn die Art. glutaea inferior längs des N. ischiadicus direkt in die Art. poplitea übergeht, während die Art. femoralis als unbedeutendes Gefäß in der Nähe des Knies endigt oder gänzlich fehlt, indem die Iliaca ext. im Bereich des Lig. inguinale aufhört.

Die Entstehung und der Verlauf der Hämatome und der traumatischen Aneurysmen nach Stich- oder sonstigen Wunden, nach subkutanen Gefäßrupturen haben wir zur Genüge bei den Verletzungen der Arteria glutäea sup. und inf. in § 43 beschrieben. Die verschiedenen Arten der spontanen Aneurysmen entstehen in der S. 205 ff. angegebenen Weise.

Die Größe der Glutäalaneurysmen ist sehr wechselnd, die traumatischen wachsen schneller als die spontanen Aneurysmen. Man hat Glutäalaneurysmen von Hühnereigröße bis zur Größe eines Kindskopfes und darüber beschrieben, ja in einzelnen Fällen hat man ganz enorme, besonders traumatische Glutäalaneurysmen beobachtet, welche das ganze Gesäß zwischen Kreuzbein, Trochanter und Tuber ischiadicum einnahmen. Die (in 3 Fällen beobachteten) Aneurysmen der Art. glutaeo- s. ischiadicopoplitea können sich diffus bis zur Kniekehle erstrecken.

Die Symptome der Glutäalaneurysmen sind dieselben, wie wir sie S. 204 ff. und S. 210—211 geschildert haben, so daß die Diagnose in der Mehrzahl der Fälle richtig gestellt werden kann. Charakteristisch ist besonders die entsprechende pulsierende Anschwellung im oberen oder mehr unteren Teil der Gesäßgegend, das Vorhandensein von Gefäßgeräuschen, das Verschwinden der Pulsation und der Gefäßgeräusche bei Kompression der Art. hypogastrica resp. der Iliaca communis. Gewöhnlich sind bei beiden Glutäalaneurysmen Schmerzen in der Geschwulst und infolge von Druck auf den N. ischiadicus ziehende Schmerzen und Gefühl von Taubsein im Bein vorhanden; zuweilen hat man wirkliche Drucklähmung des betreffenden N. ischiadicus mit entsprechenden Sensibilitäts- und Bewegungsstörungen im Bein beobachtet. Bei jeder Anschwellung der Hinterbacke, welche nach einer Verletzung auftritt, wird man an die Möglichkeit eines

Glutäalhämatoms resp. an ein Aneurysma denken. Wie bei den Iliakalaneurysmen, so kommen auch hier differentialdiagnostisch besonders weiche pulsierende Sarkome des Beckens, Cysten und Abszesse mit mitgeteilter (sekundärer) Pulsation, Hernien etc. in Betracht. Die weichen pulsierenden Knochensarkome haben meist eine verschiedene Konsistenz, sind teils weich, teils hart, höckerig, gelappt, eventuell sind die benachbarten Lymphdrüsen geschwollen. Das Allgemeinbefinden des Kranken ist stets zu berücksichtigen, und eine genaue Anamnese, z. B. bezüglich eines früher stattgefundenen Traumas, ist von größter Wichtigkeit. Stets untersuche man auch per rectum und per vaginam.

Zuweilen fehlen die Pulsation und die Gefäßgeräusche bei Aneurysmen, z. B. bei kleinen Aneurysmen, bei sehr dicken Weichteildecken, bei sehr dickwandigen Aneurysmen oder bei Kompression der zuführenden Arterie durch das Aneurysma. Die Hautdecken sind zuweilen entzündet. Ferner können die kräftigen Glutäalmuskeln Fluktuation vortäuschen. So ist es erklärlich, daß zuweilen Aneurysmen mit Abszessen verwechselt worden sind, und statt des erwarteten Eiters stürzte z. B. in den Fällen von Withe, Anger und Tillaux ein gewaltiger Blutstrom hervor. Nach G. Fischer und v. Varendorff sind 8mal Glutäalaneurysmen mit Abszessen verwechselt worden. Zuweilen wird in zweifelhaften Fällen eine Probepunktion zweckmäßig sein.

Ob ein Aneurysma der Art. glutaea superior oder der Art. glutaea inferior angehört, läßt sich besonders bei großen Aneurysmen nicht immer bestimmen. Im allgemeinen sitzen die Aneurysmen der Art. glutaea superior entsprechend dem oberen Rande der Incisura ischiadica major im oberen Teile des Gesäßes, die der Glutaea inferior tiefer nach dem Tuber ischiadicum hin. Bei beiden Aneurysmen kann ein Teil des Aneurysmas, besonders bei spontaner Entstehung, mehr oder weniger in der Beckenhöhle liegen. Bei abnorm starkem Verlauf der Art. glutaea inferior längs des N. ischiadicus (s. S. 261) kann sich, wie schon erwähnt, ein Aneurysma derselben als Aneurysma ischiadicopopliteum in der Richtung des N. ischiadicus nach der Kniekehle fortsetzen.

Die Prognose der Glutäalaneurysmen ist dieselbe wie bei allen Aneurysmen, sie bleiben nur in Ausnahmefällen mehr oder weniger stationär, d. h. sie vergrößern sich nur sehr langsam, wie z. B. in einem Falle von Sappey, welcher beobachtete, daß ein Glutäalaneurysma 10 Jahre lang nußgroß und weitere 10 Jahre hühnereigroß blieb. Spontanheilung sah in einem Falle Bouisson. Die Regel ist, daß die Glutäalaneurysmen, wenn nicht die richtige chirurgische Behandlung stattfindet, an Größe immer mehr zunehmen, bersten, und daß die Kranken sich verbluten. Die Mortalität der traumatischen Aneurysmen betrug in der vorantiseptischen Zeit nach Gerheuser 50%. Wie wir bei den Verletzungen der Glutäalarterien in § 43 S. 252 ff. gesehen haben, so ist auch der Verlauf der Glutäalaneurysmen zuweilen ein geradezu tragischer, weil man zu spät chirurgisch eingegriffen hat. Lehrreich ist in dieser Beziehung der Verlauf einer subkutanen Ruptur resp. eines traumatischen Aneurysmas der Art. glutaea, welches Guillaumet beobachtete und 11 Monate nach der Verletzung tödlich endigte. Der Fall ist kurz folgender:

Ein 25jähriger Kaufmann fällt 2 m hoch mit seinem rechten Gesäß auf den scharfen Rand eines Möbelstücks im April 1873. Ende Dezember tritt eine beträchtliche Anschwellung des rechten Gesäßes im Anschluß an längeres Gehen auf, so daß heftige Schmerzen auftraten und Patient nicht sitzen konnte. Durch Punktion wird eine größere Menge seröser Flüssigkeit entleert. Bald nach der Punktion erfolgt eine heftige Nachblutung. Bei der am 14. Februar 1874 stattgefundenen Aufnahme des Kranken im Hospital fand sich eine stark pulsierende, blasende Geräusche erzeugende Geschwulst, welche das ganze rechte Gesäß einnahm. Die Haut über der pulsierenden Geschwulst war sehr dünn, glänzend und von erweiterten Venennetzen durchzogen. In den nächsten 2 Tagen starke Blutungen und am 28. Februar 1874, nach einer neuen heftigen Blutung Tod. Die Sektion ergab hochgradige Anämie, die Art. glutaea war quer durchgerissen zwischen dem M. piriformis und der oberen Kante der Incisura ischiadica major. Zwischen der Glutäalmuskulatur und der kariösen Außenfläche des rechten Darmbeins fand sich eine große aneurysmatische Höhle, die tieferen Muskelschichten der Glutäalmuskulatur waren mürbe, schwarz verfärbt, von Blut durchsetzt und zum Teil in Verjauchung begriffen.

Willet beobachtete ein wahrscheinlich embolisches, tödlich verlaufendes Aneurysma der Art. glutaea dextra bei einer seit 5 Jahren herzkranken 25jährigen Frau. Die pulsierende Geschwulst war vor 4 Monaten bemerkt worden.

Die Behandlung der Glutäalaneurysmen besteht auch hier, wie bei anderen zugänglichen Aneurysmen, wenn möglich, am besten in der Exzision nach Art eines Tumors nach zentraler und peripherer Unterbindung der Hauptarterie und sämtlicher vom Aneurysmasack ausgehenden Aeste (nach Philagrius) oder in Spaltung und Entleerung des Sackes nach Antyllus unter Kompression der Aorta oder der Iliaca communis resp. der Hypogastrica, eventuell nach vorher gemachter Laparotomie (s. § 54). Vor jeder Operation eines Aneurysmas untersuche man genau per rectum und per vaginam. Findet man bei dieser Untersuchung, daß ein Aneurysma sich zu weit in das Becken erstreckt, dann ist die Exzision oder die Operation nach Antyllus nicht möglich, weil dann die Unterbindung in loco nicht ausführbar ist. In solchen Fällen kommt vor allem die Kontinuitätsunterbindung der Hypogastrica in Betracht. Sind die Gefäßwände im Bereich des Aneurysmas infolge ihrer Erkrankung, z. B. bei spontanen Aneurysmen, für eine Unterbindung nicht geeignet, dann ist ebenfalls die Kontinuitätsunterbindung der Art. hypogastrica indiziert. Die Mortalität der Ligatur der Hypogastrica bei traumatischen und spontanen Glutäalaneurysmen beträgt nach G. Fischer und v. Varendorff 44,4%, nach neueren Zusammenstellungen von Baudet, Kendirdjy, d'Antona und mir 40% (s. S. 265). Die Ligatur der Iliaca communis ist stets zu verwerfen, sie endigte in den 5 Fällen, wo sie gemacht wurde, durch Kollaps, Peritonitis oder Gangrän des Beins letal.

Von den gesamten 55 Glutäalaneurysmen wurden nach v. Varendorff 18 traumatische und 21 spontane operativ behandelt, und zwar wurden nach Antyllus 10 traumatische operiert (8 Heilungen, 2 Todesfälle) und ein spontanes Aneurysma ebenfalls mit Heilung. Somit wurden im ganzen von 11 Operationen nach Antyllus 9 geheilt,

2 endeten letal, gewiß ein günstiges Resultat, wenn man bedenkt, daß zuweilen unter den ungünstigsten Verhältnissen operiert wurde.

Die Operation nach Antyllus wurde wegen Glutäalaneurysma zuerst von John Bell 1795 unter schwierigen Verhältnissen von einem 2 Fuß langen Hautschnitt aus gemacht. Der Operierte starb beinahe während der Operation an Verblutung, er wurde schließlich aber nach langer Eiterung und Exfoliation nekrotischer Knochenstücke doch noch geheilt. Dann geriet die Operation nach Antyllus bei Glutäalaneurysma in Vergessenheit, die Kontinuitätsunterbindung der Art. hypogastrica trat an ihre Stelle, bis Carmichaël sie 1833 wieder ausführte, ihm folgten Murray, Toracchi, Schuh, Syme u. a.

Zweimal mußte die Operation nach Antyllus so ausgeführt werden, daß nach Spaltung des Sackes statt der Ligatur die Abklemmung der einmündenden Arterien durch Arterienpinzetten angewandt wurde; beide Fälle heilten. Zweimal mußte nach v. Varendorff bei traumatischen Aneurysmen die Operation nach Antyllus abgebrochen und durch die Kontinuitätsligatur der Art. hypogastrica ersetzt werden, weil der aneurysmatische Sack sich zu weit in das Becken erstreckte, so daß die Unterbindung in loco unmöglich war. Die beiden tödlich verlaufenen Operationen nach Antyllus wurden von Nilson und Hussey ausgeführt. Der Fall von Nilson ist wohl derselbe, welchen wir bereits S. 258 bei den Verletzungen der Glutäalarterien erwähnt haben. Ist es derselbe Fall, dann gehört derselbe streng genommen nicht hierher zu den ausgebildeten Aneurysmen, sondern zu den Blutergüssen (Hämatomen) infolge von Verletzung (Maschinenverletzung), da er 2 Wochen nach dem Unfall operiert wurde. Wird dieser Fall in Abzug gebracht, dann bleibt von neun nach Antyllus operierten Aneurysmen nur ein Todesfall von Hussey übrig. Dieser Kranke starb an wiederholten Nachblutungen, weil, wie die Sektion ergab, ein durchschnittener starker Ast der Art. glutaea bei der Operation übersehen und daher nicht unterbunden war. Wir teilen den Fall des allgemeinen Interesses halber kurz mit.

Ein 53jähriger Mann erhielt vor 3½ Monaten einen Messerstich in die linke Glutäalgegend, heftige Blutung, tiefe Ohnmacht. 3—4 Wochen später zeigte sich an der Stichstelle eine kleine Geschwulst mit nur hörbarer, nicht fühlbarer Pulsation. Nach weiteren 4 Wochen war die Anschwellung um das Dreifache gewachsen, Patient konnte sein linkes Bein vor Schmerzen nicht mehr bewegen. Operation: Inzision an der vernarbten Stichstelle in der linken oberen Gesäßbacke, Spaltung des Aneurysmas und Entleerung einer großen Menge geronnenen und flüssigen Blutes, während der ¼ Zoll lange Schlitz in der Art. glutaea mit dem Finger verschlossen wird, Ligatur zentral und peripher von der Stichstelle resp. vom Aneurysma. Am 7. Tage nach der Operation erste Nachblutung, Eröffnung der aneurysmatischen Höhle, vorübergehende Blutstillung durch eine Massenligatur. Weitere Nachblutungen; für eine Operation bezw. Ligatur der Art. iliaca war Patient zu schwach. Tod am 16. Tage nach der Operation. Die Sektion ergab, daß auch der große, nach abwärts verlaufende Zweig der Art. glutaea durchschnitten war. Derselbe war bei der Operation übersehen und nicht unterbunden worden.

Die Exzision der Glutäalaneurysmen nach Art eines Tumors (nach Philagrius) ist bis jetzt nur noch wenig geübt worden, sie wird sich aber in Zukunft auch bei den Glutäalaneurysmen wie

bei den anderen zugänglichen Aneurysmen, wo sie möglich ist, immer mehr Anhänger erwerben. Aus der neueren Zeit ist nur die Exzision eines Aneurysma traumaticum der Art. glutaea inferior von Wood bekannt.

Am häufigsten ist bei Aneurysmen der Glutäalarterien die Kontinuitätsunterbindung der Art. hypogastrica ausgeführt worden. Der erste, welcher die Art. hypogastrica wegen Glutäalaneurysma mit günstigem Erfolg unterband, war Stevens (Santa Cruz) 1812. Nach G. Fischer und v. Varendorff wurden von 18 Unterbindungen der Art. hypogastrica wegen Glutäalaneurysma 9 geheilt und 8 (2 traumatische, 6 spontane Aneurysmen) endeten tödlich; in einem Falle kehrte schon 2 Tage nach der Operation die Pulsation im Aneurysma wieder, über diesen Fall fehlen spätere Nachrichten. Nach G. Fischer und v. Varendorff beträgt also die Mortalität der Ligatur der Art. hypogastrica bei Glutäalaneurysmen resp. Hämatomen 44,4%. Nach Baudet und Kendirdjy wurde in 30 Fällen von Aneurysmen der Art. glutaea superior und inferior die sub- oder transperitoneale Unterbindung der Art. hypogastrica ausgeführt, 12mal erfolgte der Tod (40% Mortalität), 16 Fälle wurden geheilt, in 2 Fällen fehlen nähere Angaben über den Ausgang. Die Todesursachen waren besonders Nachblutungen und Peritonitis. Nach d'Antona beträgt die Mortalität der Ligatur der Hypogastrica wegen Glutäalaneurysmen auf Grund von 25 Fällen ebenfalls 40%. Auch ich gelange unter Berücksichtigung der in der neueren Zeit noch ausgeführten Unterbindungen der Hypogastrica wegen Glutäalaneurysmen und Hämatomen zu einer Mortalität von 40%.

Von den in der neueren Zeit ausgeführten Unterbindungen der Art. hypogastrica seien folgende erwähnt.

Poncet. Faustgroßes Aneurysma der Art. glutaea. Subperitonale Unterbindung der Art. hypogastrica. Tod 57 Tage post operat. — Die Unterbindung der Art. hypogastrica wurde nach Marcelin-Duval in folgender Weise ausgeführt. Der Schnitt begann 3 Finger breit oberhalb der Spina iliaca ant. sup. und verlief 3 Finger breit nach innen von letzterer im Bogen zum Lig. inguinale (Pouparti) hinab und dann an letzterem entlang bis 1 Finger breit nach innen von der Iliaca ext. Nach der Durchtrennung der Muskelschichten wurde das Bauchfell nach innen und oben verschoben, so daß die Art. hypogastrica nun gut freilag. Am 22. Tage nach der Unterbindung wurde der Patient mit Fistel entlassen. Außerhalb des Krankenhauses erfolgte profuse Eiterung mit Nachblutungen, und der Kranke starb 35 Tage nach seiner Entlassung und am 57. Tage post operationem.

Tödlich verlief ferner eine beiderseitige transperitoneale Unterbindung der Art. hypogastrica wegen beiderseitigen spontanen Aneurysmas der Art. glutaea von Dennis am 4. Tage nach der Operation.

Die 60jährige Patientin mit beiderseitigem (spontanem) Aneurysma der Glutäalgegend klagte besonders über heftige Schmerzen im Verlauf beider N. ischiadici.

Operation: Bauchschnitt in der Linea alba, transperitoneale Unterbindung beider Art. hypogastricae, Dauer der Operation etwa 30 Minuten. Patientin kam nach der Operation nicht ganz wieder zu sich, Erbrechen,

Suppressio urinae. Am 3. Tage war die Körpertemperatur in recto niedriger, als in der Achselhöhle. Tod am 4. Tage post operat.

Sektion: Keine Peritonitis, beiderseitiges Aneurysma der Art. glutaea, rechts vom Ursprung der Art. glutaea bis unter den Trochanter major reichend, links war das Aneurysma der Art. glutaea 4 Zoll lang. Diffuse parenchymatöse Nephritis mäßigen Grades.

Günstig verliefen zwei transperitoneale Unterbindungen der Art. hypogastrica von Dennis und Chew.

Dennis. Arteriell-venöses Aneurysma der Art. glutaea dextra seit vielen Jahren. Transperitoneale Ligatur der Art. hypogastrica dextra. Heilung.

Die 18jährige Patientin klagte seit vielen Jahren über Schmerzen und zunehmende Anschwellung in der rechten Glutäalgegend. Seit 3 Wochen Hautulzeration über dem pulsierenden Tumor. Diagnose: Arteriell-venöses Aneurysma der Art. und Vena glutaea dextra. Transperitoneale Ligatur der Art. hypogastrica dextra von einem Bauchschnitt in der Linea alba aus. Heilung.

Chew. Aneurysma der Art. glutaea dextra. Transperitoneale Unterbindung der Art. hypogastrica dextra. Heilung. — Ein 46jähriger Neger klagte seit 6 Monaten über Schmerzen und seit 2½ Monaten über zunehmende pulsierende Anschwellung in der rechten Glutäalgegend. In der letzteren fand sich ein pulsierender Tumor von der Größe eines 6monatlichen Fötuskopfes. Am nächsten Tage war die Anschwellung wahrscheinlich infolge Platzens des Aneurysmas im Anschluß an die Untersuchung mehr diffus. Transperitoneale Ligatur der Art. hypogastrica dextra von einem lateralen bogenförmigen Schnitt aus mit Seide. Heilung.

D'Antona unterband beide Hypogastricae mit günstigem Ausgange wegen beiderseitigem Aneurysma der Art. glutaea inferior. 4 Jahre nach der Unterbindung der einen Hypogastrica mußte auch die andere Hypogastrica wegen Aneurysma der anderen Glutaea inferior unterbunden werden. Außer einem mäßigen, noch 7 Monate nach der zweiten Operation vorhandenen Oedem hatten beide Operationen keine weiteren üblen Folgen. Leichte Paresen, welche nach beiden Operationen eintraten, verschwanden nach einigen Wochen. Das Oedem erklärt d'Antona durch Reizung der Vasodilatatoren.

In 5 Fällen wurde nach G. Fischer und v. Varendorff wegen Glutäalaneurysma die Art. iliaca communis unterbunden (s. § 48), und zwar 1mal wegen traumatischen und 4mal wegen spontanen Aneurysmas, sämtliche Fälle endeten tödlich. Ich erwähne besonders die beiden lehrreichen Fälle Kades und v. Büngners, den letzteren nach der Mitteilung v. Varendorffs.

Kade. Nichttraumatisches Aneurysma der Art. glutaea inf. sin. Ligatur der Art. iliaca communis sin., Tod nach 2½ Stunden. — Ein 50jähriger, schlecht genährter Mann bemerkte vor länger als einem Jahre eine Geschwulst der linken Hinterbacke, ein Trauma hatte nicht stattgefunden. Rasche Zunahme der Geschwulst vom linken Gesäß bis zur Kniekehle, deutliche Pulsation, Gefäßgeräusche etc. Zunehmende Fluktuation und drohende Perforation, daher Ligatur der Art. iliaca communis sinistra mit Spaltung des aneurysmatischen Sackes, Entleerung von 7—8 Pfund Gerinnsel und Blut, Tamponade. Nachblutung. Tod nach 2½—3 Stunden. Die Sektion ergab, daß die Art. glutaea inf. sin. vom

Umfange eines kleinen Fingers in den aneurysmatischen Sack einmündete; letzterer enthielt Fibrinschichten und Kalkkonkremente. Mit den Venen bestand keine Kommunikation. Atheromatose. Die Rupturstelle befand sich am unteren Ende des Sackes, von hier aus hatte sich das Blut zwischen den Muskeln einen Weg gebahnt. Die Ligatur an der Art. iliaca communis sinistra war in Ordnung. Die Nachblutung stammte aus den sehr engen Anastomosen, welche zum aneurysmatischen Sack gingen, und nach Ausräumung des Aneurysmas resp. nach Aufhebung der Kompression dieser Anastomosen trat die tödliche Nachblutung ein.

R. v. Varendorff. Aneurysma der linken Hinterbacke. Ligatur der Art. iliaca communis sinistra durch v. Büngner. Tod am Abend des 4. Tages post operationem. — Eine 66jährige Frau mit Mitralinsuffizienz und allgemeiner Arteriosklerose, welche vor 10 Jahren an Rheumatismus gelitten, zeigte bei der Aufnahme ins Krankenhaus am 11. Mai 1898 ein kindskopfgroßes Aneurysma der linken Hinterbacke, welches sich seit November 1897 ohne äußere Ursache gebildet hatte, heftige Schmerzen bis in die Zehen des linken Beins verursachte und das Sitzen schließlich unmöglich machte. Operation durch v. Büngner). Beim Versuch, den aneurysmatischen Sack nach Unterbindung aller einmündenden Gefäße zu exstirpieren, riß der Sack ein und die starke arterielle Blutung konnte nur durch Kompression provisorisch gestillt werden. Daher Freilegung der Art. hypogastrica sinistra, welche aber wegen eines Aneurysma fusiforme infolge Atheromatose zur Unterbindung ungeeignet war, daher Unterbindung der Art. iliaca communis. Schluß der Bauchwunde, Exstirpation des Aneurysmas und etwa $^2/_3$ der Dicke des mit ihm fest verwachsenen N. ischiadicus, Tamponade der Wunde mit partieller Naht derselben. Am 2. Tage post operationem beginnt Gangrän des linken Beins, am Abend des 4. Tages Tod.

Zwei traumatische und zwei spontane Aneurysmen wurden nach der Statistik von G. Fischer und v. Varendorff nach Anel operiert, d. h. die zuführende Arterie wurde dicht oberhalb des Aneurysmas bei ihrem Austritt aus dem Becken unterbunden. Von den traumatischen Aneurysmen wurde ein Fall geheilt, der andere endete tödlich. In den beiden spontanen Aneurysmen blieb die Anelsche Ligatur erfolglos. In dem einen Fall kam es zu Nachblutungen, so daß am 10. Tage die Iliaca communis unterbunden werden mußte, der Kranke starb. Im zweiten Falle, welcher vorher erfolglos mit Kompression behandelt worden war, kam es 15 Jahre nach der Operation zu einem Rezidiv, welches durch Injektion von Eisenchlorid geheilt wurde.

Von den S. 212 ff. erwähnten unblutigen Behandlungsmethoden der Aneurysmen hat man bei Glutäalaneurysmen angewandt: die Kompression mit und ohne Kälte, die Galvanopunktur, die Injektionen von Ergotin und Eisenchlorid. Die Kompression wurde teils als direkte, teils als indirekte Kompression (der Aorta) mittels Listers Tourniquet oder vom Rektum aus mittels Davys Kompressorium angewandt, oder beide Kompressionsmethoden wurden kombiniert (s. das Nähere § 54). Nach v. Varendorff wurden durch die Kompression nur Mißerfolge erzielt, nur in einem Falle trat eine sehr fragliche Heilung ein. Sands behandelte bei einem 28jährigen Manne ein Glutäalaneurysma mit Digitalkompression vom Rektum aus und durch Kompression der Aorta mittels Listers Tourniquet ohne Erfolg; der vorgeschlagenen Ligatur der Iliaca communis entzog sich der Kranke, wie mir scheint, mit Recht.

Auch die anderen unblutigen sog. kleinen Mittel, welche man gegen Aneurysmen empfohlen hat, haben bei Glutäalaneurysmen jeder Art versagt, mit Ausnahme der Eisenchloridinjektionen, welche besonders bei spontanen Aneurysmen erfolgreich gewesen sind. Nach Georg Fischer und v. Varendorff wurden von fünf mit Eisenchloridinjektionen behandelten spontanen Aneurysmen drei geheilt, zwei endeten tödlich, ein Fall davon an Pyämie, einer vielleicht infolge der Methode. Ferner wurde ein arteriell-venöses traumatisches Glutäalaneurysma durch Eisenchloridinjektionen geheilt. Die Heilungen wurden noch nach $2^1/_2$, 3 und 8 Jahren konstatiert.

Fischer empfiehlt dringend die Injektion von etwa 20 Tropfen Liquor ferri sesquichlorati in das Aneurysma, ja er sagt sogar: „Die Injektion von Eisenchlorid ist als die beste Behandlung bei Aneurysmen der Art. glutaea und ischiadica anzusehen". Baum war der erste, welcher durch eine nur 1mal vorgenommene Injektion von Eisenchlorid 2 Fälle von Glutäalaneurysmen heilte. In dem einen Falle konnte der Kranke schon 12 Tage nach der Injektion entlassen werden; die Pulsation dauerte in der Geschwulst noch fast ein Jahr lang fort, schließlich aber verschwand das Aneurysma spurlos.

A. Bourgeois de Mercey empfiehlt ebenfalls auf Grund seiner Statistik bei Aneurysmen Einspritzungen von Liquor ferri sesquichlorati mit Aortenkompression. Bleibt diese Behandlung erfolglos, dann ist nach A. Bourgeois die lokale Unterbindung der beiden Arterienenden mit Spaltung und Entleerung des Aneurysma nach Antyllus indiziert. Lassen alle Mittel im Stich, dann soll man zum Ferrum candens oder zur Ligatur der Art. hypogastrica schreiten.

Die Behauptung Georg Fischers, daß die Eisenchloridbehandlung der Glutäalaneurysmen die beste Behandlung sei, muß nach unseren modernen Anschauungen entschieden als irrtümlich zurückgewiesen werden. Bei Aneurysmen ist und bleibt im allgemeinen die lokale operative Behandlung des Aneurysmas, die Exzision nach Philagrius oder die zentrale und periphere Unterbindung mit Spaltung und Entleerung des Aneurysmas nach Antyllus die sicherste Methode, falls das Aneurysma genügend zugänglich ist. Diese Anschauung wird sich auch bei den Aneurysmen der Glutäalgefäße immer mehr in Zukunft Bahn brechen, wie es bei anderen einer solchen Operation zugänglichen Aneurysmen, besonders an den Extremitäten, bereits geschehen ist. Immerhin empfehle ich, bei spontanen Aneurysmen besonders bei älteren Leuten mit Atheromatose die Eisenchloridinjektionen zuerst anzuwenden, da dieselben nach den bis jetzt vorliegenden Mitteilungen mit Ausnahme eines Falles gefahrlos gewesen sind. Bei Hämatomen resp. Aneurysmen im Anschluß an Verletzungen sehe man von Eisenchloridinjektionen ab, hier operiere man nach Antyllus oder Philagrius (s. S. 217) oder unterbinde die Art. hypogastrica. Bei Aneurysmen großer Arterien sind die Eisenchloridinjektionen wegen der Gefahr der Embolie mit Recht verlassen, bei den Glutäalaneurysmen dagegen sind die Eisenchloridinjektionen wohl deshalb weniger bedenklich, weil die Arterien relativ klein sind. Aber nicht in jedem Falle von spontanem Aneurysma versuche man zuerst die Eisenchloridinjektion, kontraindiziert ist sie nach meiner Ansicht bei den stets

operativ zu behandelnden, rupturierten spontanen Aneurysmen und bei Aneurysma der Art. ischiadico-poplitea, d. h. wenn die Art. glutaea inferior direkt in die Art. poplitea übergeht, während die Art. femoralis als unbedeutendes Gefäß in der Nähe des Kniegelenks endigt wie z. B. in der S. 257 erwähnten Beobachtung von Landi und Cianflone, oder überhaupt fehlt, indem die Iliaca ext. unter dem Lig. inguinale aufhört. In solchem Falle ist die Art. glutaea inferior Hauptarterie der unteren Extremität und die etwaige ausgedehnte Obliteration der Arterie infolge der Eisenchloridinjektion könnte möglicherweise Gangrän des Beins zur Folge haben, wie v. Varendorff mit Recht hervorhebt.

Die Technik der Eisenchloridinjektionen ist folgende. Die Geschwulst wird durch einen Assistenten allseitig komprimiert, dann injiziert man unter aseptischen Kautelen 3—4 g einer Eisenchloridlösung von 20% und verschließt die Injektionsstelle sorgfältig mit etwas Watte oder Mull und Jodoformkollodium oder Heftpflaster. Nach etwa 5—8 Tagen läßt man den Kranken aufstehen und in günstigen Fällen kann man ihn auf Wunsch nach 2—3 Wochen vorläufig entlassen. Mit der zweiten Injektion braucht man sich nicht zu beeilen, da auch ohne eine zweite Injektion allmählich vollkommene Heilung möglich ist, wie z. B. in dem S. 268 erwähnten Falle von Baum.

Im Anschluß an die Behandlung der Aneurysmen mit Eisenchloridinjektionen sei noch folgender Fall von Panas erwähnt.

Panas beobachtete bei einer jungen Frau nach Fall auf die rechte Hinterbacke ein innerhalb 5 Jahren allmählich gewachsenes Aneurysma cirsoides mit deutlicher Pulsation, welche äußerlich im Bereich der Hautdecken und innerlich im Rektum fühlbar war. Nachdem sich 4 Injektionen von Liquor ferri sesquichlorati als erfolglos erwiesen hatten und das Aneurysma auch auf die linke Gesäßbacke überzugehen drohte, fragte Panas in der Sitzung der Chirurgischen Gesellschaft in Paris, was nun zu tun sei. Giraldès riet zu Kompression der Aorta und zu Ligatur um die Basis der Geschwulst und dann zu Exstirpation, Legouest nur zu Kompression der Aorta mit Wiederholung der Injektionen. Das richtigere würde wohl gewesen sein, wenn man Panas empfohlen hätte, unter intraperitonealer Digitalkompression der Art. iliaca communis (s. § 54) die Exzision des Aneurysmas auszuführen.

Bezüglich der bis jetzt so wenig erfolgreichen Behandlung der prognostisch so übel berüchtigten Glutäalaneurysmen ergibt sich nach dem Gesagten also folgendes. Bei den traumatischen Aneurysmen resp. bei den subkutanen Hämatomen empfiehlt sich unter allen Umständen so bald als möglich die lokale operative Behandlung mittels der Exzision nach Philagrius oder der Spaltung des Sackes nach Antyllus unter sorgfältiger Blutstillung durch Unterbindung des zentralen und peripheren Endes der Arterie und sonstiger Aeste, in zweiter Linie die Ligatur der Art. hypogastrica. Bei den spontanen Aneurysmen älterer Leute, bei geschwächten Individuen wird man vor der operativen Behandlung die Eisenchloridinjektionen anwenden, ausgenommen bei rupturierten spontanen Aneu-

rysmen mit diffusem Bluterguß (Hämatom) und bei Aneurysma der Art. ischiadico-poplitea (s. S. 269), welche sofort operativ zu behandeln sind. Auch bei den spontanen Glutäalaneurysmen kommt, falls die Eisenchloridinjektionen erfolglos bleiben, als Operation in erster Linie die lokale zentrale und periphere Unterbindung der Arterie und die Ligatur sonstiger Aeste des aneurysmatischen Sackes mit Exzision des letzteren nach Philagrius oder mit Spaltung und Entleerung desselben nach Antyllus in Betracht. Auch hier steht in zweiter Linie die Ligatur der Hypogastrica. Die Ligatur der Art. iliaca communis führte, wie wir sahen, bei Glutäalaneurysmen stets zum Tode, allerdings zum Teil deshalb, weil die Unterbindung meist an heruntergekommenen, durch wiederholte Blutungen geschwächten Individuen in extremis als ultimum refugium ausgeführt wurde. Die Unterbindung der Iliaca communis ist als primäre Operation bei Glutäalaneurysmen zu verwerfen, sie bleibt nur ein Notbehelf für Ausnahmefälle.

Bezüglich der Technik der Unterbindung der Iliakal- und der Glutäalarterien s. § 47—51, bezüglich der Kompression der Beckenblutgefäße s. § 54.

Die Verletzungen und Aneurysmen sonstiger Beckengefäße

(s. das Literaturverzeichnis V, IX und X).

§ 45. Von den Verletzungen und Aneurysmen der sonstigen Beckengefäße erwähne ich noch kurz folgende, auch sie sind von praktischer Bedeutung und können besonders mit Rücksicht auf die Differentialdiagnose der chirurgischen Krankheiten der Becken-, Hüft- und Leistengegend zuweilen von größerer Wichtigkeit sein.

Ich berücksichtige zunächst die Verletzungen und Aneurysmen der Art. pudenda interna, welche bekanntlich mit der Art. glutaea inferior zusammen am unteren Rande des Musculus piriformis aus dem Becken hervortritt und letztere kreuzend medianwärts verläuft. Bezüglich der näheren anatomischen Verhältnisse verweise ich auf S. 38 und die Fig. 19—21 u. 23—24 S. 34—39.

In dem ausgezeichneten Bericht von Otis über den nordamerikanischen Krieg findet sich eine tödlich verlaufene Stichverletzung der Art. pudenda int. mit Bildung eines enormen Hämatoms, ferner werden mehrere Schußverletzungen von Zweigen der Art. pudenda int. mitgeteilt.

Herrmann beobachtete eine Verletzung der Art. pudenda interna dextra bei einem 19jährigen Mädchen, welches beim Verlassen der Badewanne rücklings auf deren Rand fiel. Es trat eine profuse Blutung ein, so daß die Patientin dem Tode nahe war. Durch Unterbindung der spritzenden Art. pudenda interna dextra in der 4 cm langen, scharf geschnittenen Wunde zwischen der großen und kleinen Schamlippe wurde die Patientin geheilt. Ich halte es für möglich, daß es sich hier nicht um eine Verletzung der Art. pudenda int. gehandelt hat, bezüglich deren Verlauf ich auf S. 38 und S. 304 verweise, sondern um eine Verwundung der Art. spermatica ext., welche bekanntlich aus der Art. epigastrica inferior entspringt und zum Mons veneris und den großen Schamlippen verläuft.

Gibney beobachtete einen interessanten und für die Differentialdiagnose der chirurgischen Krankheiten der Hüft- und Leistengegend wichtigen Fall von subkutaner Zerreißung mit Hämatom bezw. Aneurysma traumaticum der Art. pudenda interna bei einem 15jährigen Knaben.

Der 15jährige Patient, stets kräftig und gesund, aber mit einem wahrscheinlich angeborenen Herzklappenfehler versehen, begann Anfang März 1887, etwa $^3/_4$ Jahre nach einem Sturz vom Veloziped, zu hinken und schonte das rechte Bein. Am 7. März traten nach einem Faustschlag gegen die rechte Hüfte stechende Schmerzen und Schwellung derselben auf. Als Patient nach einer längeren Reise am 12. März bei Gibney ankam, wurde zuerst ein rheumatisches Hüftleiden diagnostiziert, dann wurde nach einigen Wochen infolge Zunahme der Schwellung, tiefer Fluktuation mit Fieber und Abmagerung eine eitrige Periarthritis coxae, ein subfaszialer Abszeß angenommen. Mehrfache Probepunktionen an verschiedenen Stellen blieben erfolglos, endlich wurde mit einem langen Troikart etwas helles und dünnflüssiges Blut entleert. An einem der nächsten Tage wurden durch Punktion etwa 90 g dunkleres Blut entleert. Keine Gefäßgeräusche, keine Pulsation; zunehmende Schwellung, Fluktuation, Röte, Oedem mit Verschlechterung des Allgemeinbefindens, daher operativer Eingriff durch Keyes. Nach einer kleinen Inzision an der Außenseite entleerten sich Blutgerinnsel und flüssiges Blut in großer Menge, dann durch großen Kreuzschnitt völlige Entleerung der Höhle, die blutende Art. pudenda interna wurde mit zwei Pinzetten gefaßt und um dieselben herum wurde tamponiert, um nicht den sehr heruntergekommenen Patienten einer länger dauernden Operation resp. Narkose auszusetzen. Dauer der Operation kaum 15 Minuten. Der Kranke starb in der folgenden Nacht 8 Stunden post operationem an „secondary shock from heart-failure", ohne daß eine Nachblutung stattgefunden hätte, und nachdem er sich von der Operation recht gut erholt, Milch und Beef-tea zu sich genommen und mit seinen Angehörigen gesprochen hatte. Wäre der Kranke bei besserem Allgemeinbefinden früher operiert worden, so würde er wahrscheinlich gerettet worden sein.

Travers stillte eine heftige, örtlich nicht zu bekämpfende Blutung aus einem gangränösen Geschwür der Eichel durch Kompression der Art. pudenda interna, indem er in Rückenlage des Kranken unter die Gegend des Sitzbeinstachels ein größeres Stück Korkholz applizierte (s. auch § 54 die digitale und instrumentelle Kompression der Beckengefäße).

Im Bericht über den nordamerikanischen Kriege von Otis finden sich mehrere Verletzungen der Art. obturatoria (s. S. 33—36 und Fig. 21—23 S. 36—38) mit zum Teil tödlich verlaufenen Nachblutungen.

Lange stellte in der New Yorker chirurgischen Gesellschaft einen 21jährigen Patienten mit wahrscheinlichem Aneurysma der Art. obturatoria vor. Der Kranke klagte besonders über Schmerzen im Verlauf des N. ischiadicus. Der Druck auf die Art. femoralis und auf die Art. iliaca ext. war ohne Einfluß auf die Pulsation des Aneurysmas, dagegen hörte die Pulsation des Tumors sofort auf bei Kompression desselben selbst und gegen das Foramen obturatum hin. Komprimierte man eine vom Rektum aus zu fühlende Arterie — wahrscheinlich die Art. obturatoria —, so hatte diese Kompression keinen Einfluß auf die Pulsation, dagegen wohl bei gleichzeitiger Kompression der Art. iliaca externa. Lange glaubt, daß es sich im vorliegenden Falle um ein Aneurysma handelte, welches hauptsächlich von der Art.

obturatoria gespeist wurde, aber auch mit der Femoralis oder einem der Hauptzweige zusammenhing.

Mundé beobachtete bei einer 32jährigen Frau ein Aneurysma der Art. uterina sinistra (s. Fig. 25 S. 40), welches durch Unterbindung der Art. hypogastrica geheilt wurde.

Die 32jährige Frau, welche vor 8 Jahren einmal geboren und später eine Emmetsche Operation überstanden hatte, klagte seit 3 Monaten über ein Gefühl von „Toben" in der linken Leistengegend. Links hinter der Cervix fühlte man einen eigroßen, lebhaft pulsierenden Tumor, welcher für ein Aneurysma der Art. uterina erklärt wurde. Von einem schrägen Bauchschnitt von der Inguinalgegend aus wurde nach Beiseiteschieben des das Aneurysma kreuzenden Ureters die Art. hypogastrica unterbunden. Sofort nach der Ligatur war per vaginam eine Pulsation des Tumors nicht mehr fühlbar. Das Aneurysma verkleinerte sich sehr schnell, es erfolgte Heilung.

Whitmarsh sah ein taubeneigroßes Aneurysma der Art. spermatica int. dextra (s. S. 41) bei einer 37jährigen Wäscherin; durch Berstung des Aneurysmas und Blutung in die Bauchhöhle erfolgte der Tod. In dem Bericht von Otis über den nordamerikanischen Krieg finden sich 2 Fälle von Verwundung und Ligatur der Art. spermatica.

Hoffmann beobachtete ein Hämatom in der linken Leistenbeuge eines Unteroffiziers durch Zerreißung der Art. epigastrica inferior sinistra (s. S. 40 und Fig. 76 S. 305) infolge Sprunges auf die Ferse. Da nach 3 Tagen Fieber auftrat, wurde parallel dem Lig. inguinale (Poupartii) inzidiert und Eiter entleert. In die Abszeßhöhle hineinragte von unten das 5 mm lange zentrale Ende der Art. epigastrica inferior, während das periphere Ende in der oberen Wand der Höhle lag. Beide Enden waren durch einen weißen Thrombus verschlossen.

Niehnes berichtete über eine Stichverletzung der Art. circumflexa ilium sinistra (s. S. 40), ob profunda oder superficialis, ist nicht gesagt. Außerdem war auch die Art. profunda femoris verletzt. Die 22jährige, bereits sehr anämische Patientin wurde etwa 12 Stunden nach dem Unfall in die Würzburger Klinik aufgenommen, wo nach Erweiterung der Stichwunde die Blutung durch zentrale und periphere Unterbindung der verletzten Gefäße gestillt wurde. Es erfolgte Heilung.

Die Behandlung aller Verletzungen und Aneurysmen der Beckengefäße geschieht nach denselben Grundsätzen, wie wir sie für die Iliakal- und Glutäalgefäße geschildert haben.

Bezüglich der Technik der Unterbindung der Art. pudenda int., der Art. obturatoria, Art. spermatica, epigastrica inferior, circumflexa ilium etc. s. §§ 47 u. 52, bezüglich der digitalen und instrumentellen Kompression der Beckenblutgefäße s. § 54.

§ 46. Die sonstigen Krankheiten der Blutgefäße des Beckens. — Von den verschiedenen, chirurgisch wichtigen Erkrankungen der Blutgefäße des Beckens haben wir die Aneurysmen bereits in § 40, 42, 44 u. 45 genauer kennen gelernt.

Bezüglich der sonstigen Krankheiten der Beckenblut-

gefäße können wir uns kurz fassen, da sie mehr in das Gebiet der allgemeinen und speziellen pathologischen Anatomie gehören und in der Regel eine Teilerscheinung eines allgemeinen pathologischen Prozesses des Organismus bilden.

Die Erkrankungen der Blutgefäße sind teils auf die Gefäßwände beschränkt, oder ihre Umgebung ist ebenfalls erkrankt. In einer dritten Kategorie erkranken die Gefäße sekundär vom umgebenden Gewebsparenchym aus, wenn z. B. ein Beckenabszeß allmählich auf die Gefäßwand übergeht und durch Usur, Ulzeration zu einer Blutung Veranlassung gibt.

Die angeborenen Mißbildungen, die Abnormitäten des Verlaufs, der Lage der großen Beckenblutgefäße haben wir bereits bei der Anatomie und bei der Lehre von den Aneurysmen der Beckengefäße erwähnt. Praktisch wichtig für den Chirurgen ist die an den Beckenblutgefäßen zuweilen vorkommende, angeborene, abnorme Enge und Dünnwandigkeit besonders der Arterienstämme, welche in der Regel eine Teilerscheinung einer allgemeinen mangelhaften Entwicklung, einer angeborenen Hypoplasie des ganzen Gefäßsystems ist.

Die erworbene einfache Atrophie der Arterien- und Venenwände beobachtet man besonders bei allgemeinem Marasmus und atrophischen Zuständen der Beckenorgane.

Bezüglich der degenerativen Prozesse an den Gefäßwänden, der fettigen Degeneration der Intima, Media und Adventitia, der Amyloidentartung, der hyalinen Degeneration und der Verkalkung muß ich auf die Lehrbücher der pathologischen Anatomie verweisen.

Die Nekrose der Gefäßwände erfolgt am häufigsten durch entzündliche Prozesse, durch Abszesse der Umgebung. Ferner haben wir sie bei der Entstehung der mykotischen Aneurysmen Eppingers infolge von Ansiedlung von Bakterien in der Gefäßwand S. 207 kennen gelernt. Die Nekrose der Gefäßwände durch die verschiedenen entzündlichen Vorgänge ist bald eine mehr akute, bald eine chronische.

Die Entzündungen der Gefäße, die Arteriitis und Phlebitis der Beckengefäße haben wir in ihrer einfachsten Form als Endarteriitis und Endophlebitis plastica obliterans bei der sog. Organisation des Thrombus, bei den Heilungsvorgängen nach der Unterbindung und Verwundung der Beckengefäße S. 199 ff. kennen gelernt. Ferner gehört hierher die Alteration der Gefäßwände bei jedem Entzündungsprozeß, die bekannte gesteigerte Durchlässigkeit der Kapillaren und der Venen, so daß in erhöhtem Grade eiweißhaltige Flüssigkeit, weiße und auch rote Blutkörperchen aus den Gefäßen austreten.

Für den Chirurgen ist besonders die eitrige Arteriitis und Phlebitis der Beckenblutgefäße von großer praktischer Bedeutung, welche wir bei den Verletzungen des Beckens und bei den Operationen an den Blutgefäßen, besonders bei den Unterbindungen kennen gelernt haben. Wir sahen, daß die Arteriitis und Phlebitis purulenta vor allem sekundär durch infizierte Wunden, durch Eiterung in der Umgebung der Gefäße entsteht, daß sie ferner vermittels der Lymph- und Blutbahn veranlaßt wird, daß durch Verschleppung infizierter Blutpfröpfe

embolische, metastatische Abszesse hervorgerufen werden, daß durch die Nekrose (Ulzeration) der Gefäße schwere Blutungen erfolgen können u.s.w.

Von der genaueren Schilderung der akuten und chronischen Entzündungsprozesse der Gefäßwände, besonders der Arteriitis hyperplastica, der chronischen Endarteriitis, der Mesarteriitis, Periarteriitis, der Phlebitis hyperplastica, der Endo-, Meso- und Periphlebitis, der Arteriosklerose und des Atheroms müssen wir ebenfalls hier absehen. Bei der Entstehung der Aneurysmen haben wir diese Erkrankungen der Gefäßwände bereits zum Teil besprochen, ihre genaue Schilderung gehört in die allgemeine Pathologie der Blutgefäße. Bei den syphilitischen, tuberkulösen und sonstigen Entzündungsprozessen werden wir zum Teil auf diese Gefäßerkrankungen noch zurückkommen.

Die Hypertrophie der Arterien, d. h. die Massenzunahme sämtlicher Arterienhäute unter Erhaltung ihrer Struktur tritt besonders bei der Ausbildung des Kollateralkreislaufes nach Unterbindung resp. Verschluß einer größeren Beckenarterie ein. Auch beim Aneurysma racemosum handelt es sich um eine Erweiterung, Schlängelung und Hypertrophie von Arterien und Kapillaren. Mit der Hypertrophie der Blutgefäße ist häufig auch eine Hyperplasie der Gefäße verbunden, d. h. die letzteren sind auch bezüglich ihrer Zahl vermehrt.

Erweiterungen der Beckenvenen (Phlebektasien oder Varicen — s. Fig. 67) beobachtet man besonders nach mechanischer Behinderung der Entleerung der Venen, bei örtlichen und allgemeinen Stauungen, bei Kompression der Venen, bei Venenthrombosen, bei Herabsetzung der Herztätigkeit, bei dauernder Obliteration größerer Venen u. s. w. Wichtig ist auch eine angeborene (ererbte) Prädisposition der Venenwandungen. Dieselben kommen am Becken vor allem als Hämorrhoiden im Bereich des Mastdarms vor (s. Chirurgie des Mastdarms). Ferner haben wir gesehen, daß bei arteriell-venösen Aneurysmen der Vasa iliaca Varicen beobachtet worden sind (Leflaive u. a.). In den Varicen können sich nicht selten Thromben bilden, welche teils wieder zerfallen oder sich zu Bindegewebe organisieren, so daß die Vene an der betreffenden Stelle dauernd verschlossen wird. Durch Verkalkung der Thromben entstehen gelegentlich Venensteine (Phlebolithen).

Die wichtigste Ursache für die Entstehung von Phlebektasien in der Beckengegend wie in Fig. 67 besteht in Verschluß der Vena cava inferior, der Iliaca communis und externa oder der Vena portae und ihrer Verzweigungen bei hochgradiger Lebercirrhose. Der in Fig. 67 abgebildete, von G. Schaedel beschriebene Fall ist folgender:

Patient, ein 23jähriger kräftiger Mann, war bis vor 6 Jahren vollständig gesund. Vor 6 Jahren etwa schwoll plötzlich ohne bekannte Ursache sein linkes Bein bis zur Leistengegend so stark an, daß er wegen der prallen Spannung weder gehen noch sitzen konnte; das ganze linke Bein soll braunrot verfärbt gewesen sein. Etwa nach 6—8 Wochen ging die Schwellung allmählich zurück, und Patient bemerkte nun zum ersten Male, daß er am linken Unterschenkel „Krampfadern“ hatte. Nach einiger Zeit zeigten sich auch am rechten Unterschenkel ähnliche Venenerweiterungen und an verschiedenen Stellen Geschwüre. Wann die Phlebektasien in der

Leistengegend, am Skrotum und Unterleib aufgetreten sind, weiß Patient nicht genau anzugeben, wahrscheinlich vor etwa 4 Jahren. Die Phlebektasien boten im Bereich des Beckens das in Fig. 67 wiedergegebene Bild. Die Venenkonvolute waren zum Teil kleinfingerdick. Im übrigen ergab die Untersuchung des Kranken, daß er vollständig gesund war, die Beschwerden infolge der Varicen des Beckens und der beiden Unterschenkel waren gering.

Fig. 67.

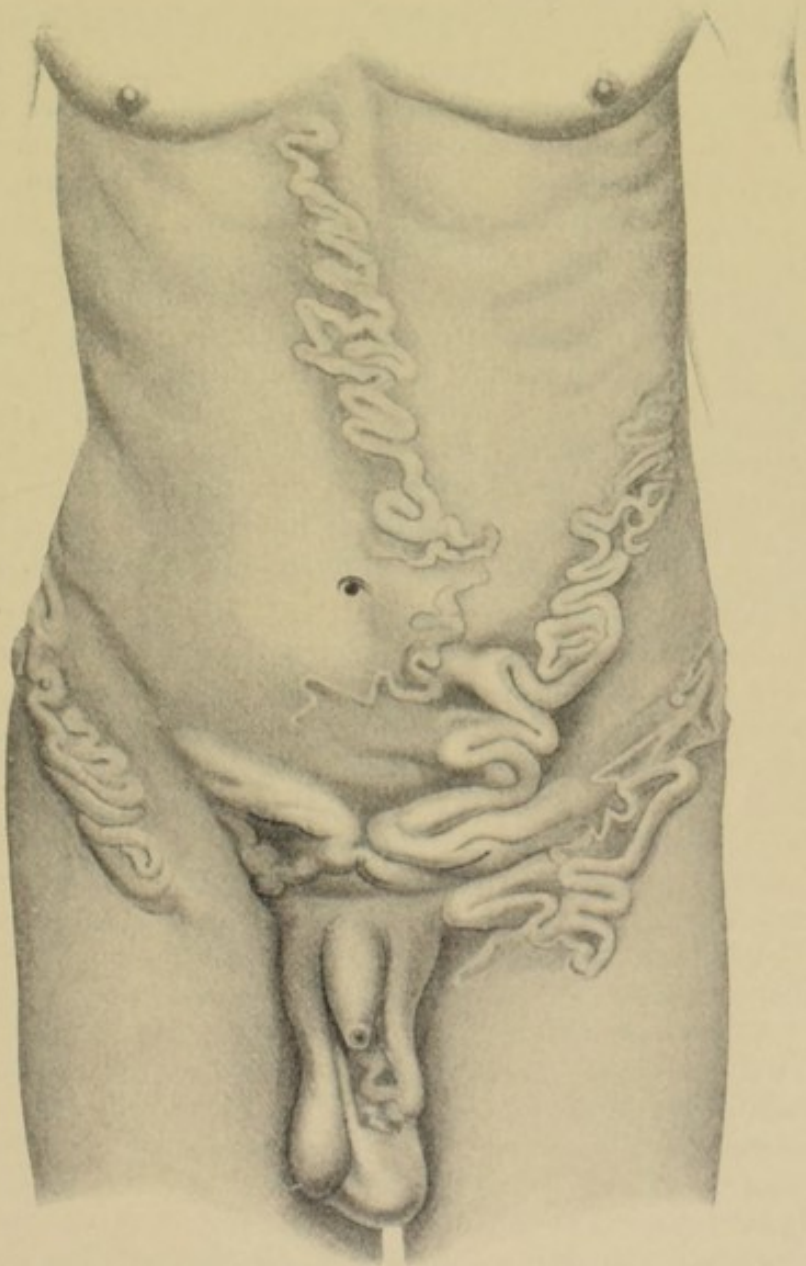

Seit etwa 4—6 Jahren bestehende Phlebektasie wahrscheinlich infolge von Obliteration der linken Vena iliaca ext. und des oberen Teils der Vena femoralis sin. bei einem 23jähr. Manne (nach G. Schaedel).

Als wahrscheinliche Ursache der Phlebektasie der linken Körperseite und in der Medianlinie nimmt Schaedel einen Verschluß der linken Vena iliaca ext. und femoralis an. Die Erweiterung der rechten Vena circumflexa ilium (s. Fig. 67) und der rechten Unterschenkelvenen ist vielleicht durch vermehrten Blutzufluß und die damit verbundene beträchtliche Steigerung des Blutdruckes in der rechten Vena femoralis bedingt. Der

plötzliche Beginn des Leidens unter praller Anschwellung und Verfärbung des linken Beines dürfte für diese Erklärung sprechen; vielleicht hat es sich um eine Phlebitis gehandelt, welche von früher unbeachtet gebliebenen Varicen ausgegangen ist.

Einen analogen Fall wie Schaedel beobachtete Charles W. Chapmann, hier waren die Varicen des rechten Beins und der vorderen Bauchwand durch Verschluß resp. Verengerung der Vena cava infer. wahrscheinlich infolge von Druck durch ein Gumma oder durch syphilitische Phlebitis bedingt.

Coste hat mehrere Fälle von akut entstandenen Blutergüssen der rechten Darmbeingrube mitgeteilt, welche unter dem klinischen Bilde einer Appendicitis verliefen. Der Sitz ist verschieden, z. B. im subperitonealen Bindegewebe, in der Bauchhöhle oder in der Psoasscheide. Verursacht wird der Erguß nach Coste besonders durch Ruptur variköser Venen, z. B. des Uterus und der Ovarien im Verlauf der Schwangerschaft, ferner durch Ruptur variköser Venae spermaticae u. s. w. Coste empfiehlt in jedem Falle ein entsprechendes operatives Vorgehen durch Inzision und Drainage. Bezüglich der Geschwülste der Gefäßwände verweise ich auf Kapitel XIX. Wir werden sehen, daß die Gefäßwände sich am Aufbau der Beckengeschwülste sehr wesentlich beteiligen, z. B. bei den Angiomen, Angiosarkomen, bei den Endotheliomen u. s. w. In anderen Fällen werden bekanntlich die Gefäßwände sekundär von Geschwülsten, besonders von Karzinomen und Sarkomen, in Mitleidenschaft gezogen.

VII. Kapitel.

Die Unterbindung und Kompression der Blutgefäße des Beckens

(s. die Literaturverzeichnisse V—X).

§ 47. Allgemeine Bemerkungen über die Technik der Unterbindung der Iliakalarterien und ihrer Aeste. — Die Vorbereitung der Kranken ist dieselbe wie bei einer Laparotomie, die Eingeweide müssen gut entleert sein, die Bauchdecken, Leistengegend und Pubes sind rasiert, sorgfältig desinfiziert, die Operationsstelle wird, wenn möglich, 2—3 Stunden vor der Operation mit einem feuchten 1%igen Formalinverband bedeckt, behufs Desinfektion der Haut des Operationsterrains. Sind irgend welche ernstere Komplikationen vorhanden, z. B. besonders von seiten des Magen-Darmkanales, des Herzens, der Lunge etc., so ist die Operation, wenn sie nicht dringend notwendig ist, zu verschieben oder eventuell gänzlich zu unterlassen.

Der Kranke liegt bei der Ligatur der Iliakalarterien auf dem Rücken in Beckenhochlagerung mit gestreckten und dicht beieinander liegenden Beinen, bei der Unterbindung der Arterien des Gesäßes in Seitenlage fast auf dem Bauch mit einwärts rotiertem Bein. Zur Retraktion des Peritoneums und der Eingeweide bei der Unterbindung der Iliakalarterien sind breite Wundhaken und sterile Kompressen notwendig. Unter Umständen ist es zweckmäßig, einen Reflektor, eine tragbare elektrische Lampe zur Hand zu haben.

Die Unterbindungen der Iliakalgefäße sind bis jetzt fast ausnahmslos extraperitoneal ausgeführt worden, in neuerer Zeit aber hat man zunehmend die trans- oder intraperitoneale Operation als die einfachste und beste empfohlen. Besonders Marmaduke, Sheild, Dennis, Banks, Thomson, Pitts, Treves, Quénu, Duval u. a. sind für die trans- oder intraperitoneale Unterbindung der Iliakalarterien, vor allem der Art. iliaca communis und der Art. hypogastrica eingetreten und haben sie mit Erfolg ausgeführt. Die Art. iliaca externa wird man wohl auch in Zukunft in der Regel extraperitoneal unterbinden, da sie auf diese Weise leicht zugänglich ist, dagegen wird die intraperitoneale Unterbindung der Art. iliaca communis und der Art. hypogastrica, wie ich glaube, das Normalverfahren der Zukunft werden. Banks empfiehlt auch für die Art. iliaca externa die transperitoneale Methode als die beste.

Zuweilen, z. B. bei großen Aneurysmen, kann die subperitoneale Ligatur der Iliakalarterien unmöglich sein, wie z. B. in einem Falle von Sands, dann muß natürlich transperitoneal operiert werden.

Bezüglich der allgemeinen Technik der Unterbindungen der Arterien sei hervorgehoben, daß bei Verletzungen der Iliakal-

arterien und ihrer Aeste stets in erster Linie, wie wir sahen, die doppelte, zentrale und periphere Unterbindung der Arterie an der Verletzungsstelle nebst Ligatur aller von der Verletzungsstelle abgehenden Aeste ausgeführt werden soll. Nach der Unterbindung wird das Gefäß zwischen den Ligaturen durchtrennt, die Verletzungsstelle wird eventuell exstirpiert. Nur in Ausnahmefällen, z. B. bei Blutungen aus nicht direkt zugänglichen Arterienästen, wird man die Kontinuitätsunterbindung der Hauptarterie ausführen, ähnlich wie bei Aneurysmen (s. § 39 und § 40). Diese Kontinuitätsunterbindung einer Hauptarterie wird oft nur vorübergehend (temporär) vorgenommen, nach einer gewissen Zeit, z. B. nach Beendigung der Operation, wird der Unterbindungsfaden wieder entfernt. In solchen Fällen soll man die Ligatur nicht zu fest knoten, am besten so, daß man eine einfache Schlinge bildet und daß man durch Anspannung, durch leichten Zug am Faden, an der Schlinge, die Blutzirkulation unterbrechen kann. Die Gefäßwand, besonders die Intima der Arterie darf bei der temporären Ligatur nicht geschädigt werden. Die temporäre Ligatur soll gleichsam nur als lokale Kompression durch Aneinanderlegen der intakten Intima wirken. Macht man die temporäre, nicht zu fest geknotete Ligatur einer Arterie, z. B. behufs Beherrschung der Blutung bei einer Operation, in einer für die Arterienwand schonenden Weise, dann kann man den Ligaturfaden auch liegen lassen, d. h. einheilen, die betreffende Arterie wird dann wohl meist allmählich von selbst an der Unterbindungsstelle wieder durchgängig, ganz besonders wenn man Katgut zur Ligatur benutzt hat. Der Katgutfaden gibt bei der Resorption allmählich nach, und das Lumen der Arterie stellt sich auf diese Weise an der Ligaturstelle wieder her. Eine Nachblutung ist bei einer solchen subtil und ohne Schädigung der Arterienwand ausgeführten Kontinuitätsligatur mit Katgut nicht zu fürchten, viel weniger als bei einer einfachen, fest geknoteten Unterbindung in der Kontinuität einer Arterie. Im letzteren Falle wird die Arterienwand eventuell zu sehr geschädigt, so daß sie zu früh vollständig durch den Faden durchtrennt wird und eine Nachblutung entsteht. Die oben geschilderte, subtil ausgeführte, die Gefäßwand, die Intima nicht schädigende, nur als lokale Kompression wirkende Katgutligatur in der Kontinuität der Arterien mit nur vorübergehender Absperrung des Blutstromes sollte häufiger angewandt werden, sie genügt zuweilen z. B. auch bei der Unterbindung der zuführenden Arterie nach Hunter und Anel bei Aneurysmen, bei Blutungen aus nicht direkt zugänglichen Gefäßen etc. Die temporäre Absperrung des Blutstromes dauert lange genug, bis die Blutgerinnung im Aneurysma in genügender Weise stattgefunden hat oder die Arterienverletzung geheilt ist. Bezüglich der temporären instrumentellen und digitalen Kompression der Iliakalarterien verweise ich auf § 54.

Soll die Kontinuitätsligatur einer Arterie aus irgend einer Ursache dauernd angelegt werden, so macht man sie an den großen Arterien am besten ebenfalls doppelt und schneidet das Gefäß zwischen den beiden Ligaturen durch. Auch hier muß man wohl darauf achten, ob an der Unterbindungsstelle nicht Aeste abgehen, welche ebenfalls unterbunden werden müssen, damit aus solchen nicht unterbundenen, übersehenen Gefäßen, wie gesagt, nicht schwere, ja tödliche Nachblutungen entstehen. Die einfache dauernde Unterbindung mit fest ge-

knotetem Ligaturfaden an nur einer Stelle in der Kontinuität der Arterie ist aus demselben Grunde mit Rücksicht auf die Möglichkeit einer Nachblutung zu verwerfen, weil durch die zu fest geknotete einfache Ligatur die Gefäßwand durchtrennt werden kann, bevor die Gefäßenden genügend verschlossen sind. Früher, als man die Ligaturfäden nicht einheilte, sondern nach außen leitete, um sie nach der Durchtrennung der Gefäßwand durch die Ligatur entfernen zu können, erfolgten, wie leicht erklärlich, relativ oft schwere, ja tödliche Nachblutungen, welche zum Teil allerdings auch durch infektiöse (eitrige) Arteriitis und Periarteriitis, durch Usur der Gefäßwand bedingt waren.

Was das Fadenmaterial bei den Unterbindungen betrifft, so empfehle ich für jede lokale Blutstillung an der Verletzungsstelle großer Arterien und bei der Exstirpation von Aneurysmen, für jede doppelte Kontinuitätsunterbindung mit Durchschneidung der Arterie zwischen den Ligaturen, kurz bei allen endständigen Ligaturen, aseptische Seide, weil es hier vor allem darauf ankommt, daß man genügend widerstandsfähige und sicher sterilisierte Fäden benutzt. Auch bietet die Seide gegenüber dem Katgut den Vorzug, daß man dünnere Fäden anwenden kann. Bei jeder einfachen Kontinuitätsunterbindung der Hauptarterie in dem S. 278 angegebenen Sinne behufs Verengerung, behufs temporärer Verschließung der Arterie ohne Durchschneidung derselben, z. B. bei Aneurysmen, bei Blutungen aus nicht zugänglichen Aesten, empfehle ich resorbierbares Fadenmaterial, also vor allem Katgut, damit die Arterie an der nicht zu fest geknoteten Ligatur nach einiger Zeit infolge Lockerung und Resorption des Fadens wieder durchgängig werden kann, falls es für die Blutzirkulation in den Endorganen der betreffenden Arterie wünschenswert ist. Für die temporäre Ligatur mit Entfernung des Fadens nach einer gewissen Zeit ist es gleichgültig, ob man Katgut oder Seide wählt, vor allem wird man hier, wie gesagt, den Faden nicht zu fest knoten, damit die Intima intakt bleibt.

Als Katgut benutze ich ausnahmslos das Krönigsche Kumolkatgut.

Mehrfach hat man zur Unterbindung der Iliakalgefäße Silberdraht empfohlen und angewandt, z. B. Stone, C. H. Martin, Pollock und Holmes. Stone (New-Orleans) war wohl der erste, welcher 1859 die Art. iliaca communis mit Silberdraht unterband. Der Patient starb am 26. Tage infolge einer Darmerkrankung. Die erste mit versenktem Silberdraht geheilte Ligatur einer großen Arterie wurde von C. H. Martin ausgeführt; es handelte sich um die Ligatur der Iliaca externa wegen Femoralaneurysma unterhalb des Ligamentum inguinale (Pouparti).

Holmes empfiehlt, besonders bei Aneurysma den Silberdraht nur so weit bei der Ligatur zuzuschnüren, daß die Blutzirkulation nur temporär gehemmt, nicht vollständig aufgehoben wird.

Die Bildung des Kollateralkreislaufes bei der Unterbindung der Iliakalarterien und ihrer Aeste werden wir bei den einzelnen Arterien beschreiben. An der Unterbindungsstelle selbst beobachtet man verschiedene Verhältnisse, teils besteht gar keine direkte Verbindung zwischen dem zentralen und dem peripheren Ende der betreffenden unterbundenen Arterie, oder aber beide Enden sind teils durch einen

offenen, teils aber durch einen soliden Gewebsstrang verbunden, was auch bei doppelter Unterbindung mit Durchschneidung der Arterie zwischen den Ligaturen vorkommt (s. Fig. 68). Einen analogen Fall wie in Fig. 68 beobachtete Wood. Zuweilen sind die beiden Enden der Arterie an der Unterbindungsstelle durch mehrere Gefäßstämmchen verbunden. Bei subtil ausgeführter Unterbindung ohne Schädigung der Gefäßwand kann, wie wir sahen, das Gefäß an der Unterbindungsstelle wieder vollständig durchgängig werden, nur eine leichte Verdickung der Arterienwand mit oder ohne Verengerung ihrer Lichtung ist eventuell vorhanden.

Fig. 68.

Doppelte Ligatur der Art. iliaca externa mit Durchschneidung der Arterie zwischen den beiden Ligaturen wegen eines großen Aneurysmas der Art. femoralis, von Sir Astley Cooper ausgeführt. Patient überlebte die Operation 18½ Jahre. Ein feiner solider Gewebsstrang verbindet das obere und untere Ende der Art. iliaca ext. Das Aneurysma (A) ist vollständig geheilt, seine frühere Stelle ist nur noch durch eine Verdickung, durch eine Bindegewebsauflagerung der Art. femoralis kenntlich (nach Ballance und Edmunds — s. auch Fig. 66 S. 216).

Wie wir schon bei der Behandlung der Aneurysmen gesehen haben, wird die Ausbildung des Kollateralkreislaufs nach der Unterbindung durch eine vorausgegangene digitale oder instrumentelle Kompression (s. § 54) erleichtert, gleichsam vorbereitet.

Bezüglich der für die Unterbindung wichtigen Varietäten und Abnormitäten der Vasa iliaca sei nach Waldeyer kurz folgendes hervorgehoben. In höherem Alter sind die so häufigen Verbiegungen und Krümmungen der Vasa iliaca communis und externa infolge atheromatöser Prozesse bemerkenswert. Auf diese Weise kann die Arteria iliaca externa sehr tief in das kleine Becken hinabsteigen und mit dem Scheitel der Krümmung tiefer liegen als die Vene. — In seltenen Fällen können die Arteria und Vena iliaca communis auf einer Seite fehlen, in solchen Fällen münden dann die Vasa iliaca externa und hypogastrica dieser Seite direkt in die Aorta resp. in die Vena cava inferior. Rechtseitig ist dieses nach Waldeyer für viele Säugetiere die Regel. — Die Art. iliaca ext. gibt bei fehlender Art. hypogastrica am oberen Umfange der Incisura ischiadica major deren Aeste ab. — In seltenen Fällen endigt der Stamm der Art. iliaca ext. schon im Schenkelringe, sie wird dann am Beine durch eine stark entwickelte Art. glutaea inferior ersetzt. — Die Vena iliaca communis kann eine Strecke lang doppelt vorhanden sein.

1. Die Unterbindung der Arteria iliaca communis

(s. die Literaturverzeichnisse V, VI u. X und §§ 41—45 S. 218 ff., Verletzungen und Aneurysmen der Iliakalarterien, der Glutäalgefäße und sonstiger Blutgefäße).

§ 48. Die Art. iliaca communis wurde zuerst im Jahre 1812 von W. Gibson in Philadelphia wegen einer Schußwunde der Arterie intraperitoneal unterbunden; der Operierte starb am 13. Tage nach der Operation. Die erste extraperitoneale Unter-

bindung machte Mott in New-York 1827 wegen Aneurysma der Art. hypogastrica, der Patient wurde geheilt, er lebte noch 1861.

Die Mortalität der Unterbindung der Iliaca communis ist nach den bis jetzt vorliegenden Fällen noch eine sehr hohe, sie beträgt nach den vorliegenden Statistiken von Stephan Smith, Barbosa, Agnew, Sulzenbacher, Kümmell, Stetter, E. Richter, Lidell, v. Bergmann und Karl Dreist etwa 74,5 % bis 78,5 %. Nach Kümmell starben von 55 Fällen 41, 14 wurden geheilt, nach Sulzenbacher starben von 50 38 und 12 wurden geheilt, nach Lidell von 68 sogar 52 und nur 16 wurden geheilt. Nach E. Richter waren bis 1884 74 Fälle bekannt, von diesen wurden nach neuerer Zählung wahrscheinlich nur 17, höchstens 18 geheilt, 56 oder 57 starben. Nach v. Bergmann endeten von 71 Unterbindungen (bis 1885) 55 tödlich (78,5 % Mortalität). Diese hohe Mortalität erklärt sich zum Teil dadurch, daß die bei weitem größte Mehrzahl der Fälle aus der vorantiseptischen Zeit stammt. Durch die aseptische Operation wird mancher Kranke in Zukunft gerettet werden, welcher früher in der vorantiseptischen Zeit dem Tode verfiel. Nach K. Dreist, dem letzten Autor auf diesem Gebiete, wurde die definitive Ligatur der Art. iliaca communis in der vorantiseptischen Zeit 59mal ausgeführt, davon endeten 46 tödlich (77,97 % Mortalität), in der antiseptischen Zeit 18mal mit 10 Todesfällen (55,56 % Mortalität), so daß also die Sterblichkeit durch die Antisepsis um etwa 22 % verringert ist. Extraperitoneal wurden in der vorantiseptischen Zeit von den 59 Fällen 48 mit 37 Todesfällen (77,78 % Mortalität) operiert, in der antiseptischen Zeit 15 Fälle mit 8 Todesfällen (53,33 % Mortalität). Intraperitoneal wurden in der vorantiseptischen Zeit 11 Fälle mit 9 Todesfällen (81,82 % Mortalität) operiert und in der antiseptischen 3 Fälle mit 2 Todesfällen (66,67 % Mortalität). Die letztere Zahl ist zu klein, um daraus einen Schluß gegen die intraperitoneale Methode zu ziehen. Auch sind in der allerneuesten Zeit mehrere glücklich verlaufene intraperitoneale Ligaturen der Iliaca communis bekannt geworden.

Analysiert man genauer die 46 verschiedenen Todesfälle in der vorantiseptischen Zeit, so sind nach K. Dreist 27 Fälle direkt infolge der Operation gestorben (45,76 % Mortalität), und zwar besonders durch Kollaps, Nachblutung und Gangrän des Beins, die übrigen 19 an akzidentellen Wundkrankheiten (Peritonitis, Erysipel, Sepsis, Pyämie). Unter den 10 Todesfällen aus der antiseptischen Zeit sind nach K. Dreist nur 2 durch Sepsis bedingt, die übrigen Kranken starben an Kollaps, Anämie und Gangrän des Beins. Auffallend häufig erfolgt nach der Unterbindung der Iliaca communis Gangrän des Beins und zwar nach Dreist in der vorantiseptischen Zeit siebenmal und in der antiseptischen sechsmal. Von den 7 vorantiseptischen Gangränfällen endeten 6 letal, von den 6 antiseptischen nur 2, woraus deutlich der günstige Einfluß der Antisepsis hervorgeht.

Aus dem Gesagten ergibt sich, daß die Mortalität der definitiven Ligatur auch bei antiseptischer Ausführung immer noch eine hohe ist, sie beträgt nach Dreist immer noch 55,56 %. Die sonstige Hauptgefahr der definitiven Ligatur besteht in Gangrän des Beins. Daher ist die definitive Ligatur der Art. iliaca communis, wenn irgend

möglich, zu vermeiden und statt ihrer, wie auch Dreist empfiehlt, die temporäre Ligatur oder die intraperitoneale Digitalkompression der Art. iliaca communis zweckmäßiger, bezüglich deren ich auf § 54 verweise.

Die Indikationen für die definitive Unterbindung der Arteria iliaca communis sind besonders Verletzungen der Arterie oder Blutungen aus der Art. iliaca externa und hypogastrica nebst ihren Aesten, Aneurysmen der Art. iliaca externa, hypogastrica und ihrer Aeste, besonders der Glutäalarterien und der Femoralis, Beherrschung der Blutung bei Exarticulatio femoris und der Exarticulatio interilio-abdominalis, bei der Exstirpation von Beckengeschwülsten, ferner behufs Verödung pulsierender, Aneurysmen vortäuschender Tumoren etc.

In §§ 41—44 haben wir bereits eine größere Zahl von interessanten Unterbindungen der Art. iliaca communis kennen gelernt, ich verweise auf die dort mitgeteilten Fälle. Bei der Lehre von den Beckengeschwülsten (s. Kapitel XIX) und der Exarticulatio interilio-abdominalis (s. Kapitel XX) werden wir noch weitere Fälle von Ligatur der Iliaca communis mitteilen. Von besonderem Interesse ist die glücklich verlaufene Unterbindung der Arteria und Vena iliaca communis sinistra bei der Exstirpation eines Beckenenchondroms durch v. Bergmann (s. Kapitel XIX), ferner die transperitoneale Unterbindung der Iliaca communis wegen heftiger Blutung nach Probeinzision in ein Beckensarkom durch Thomson etc. (s. Kapitel XIX).

Czerny unterband nach dem Jahresbericht der Heidelberger chirurgischen Klinik 1897 die Art. iliaca communis bei der Exstirpation tuberkulöser Beckendrüsen. Es trat keine Ernährungsstörung des betreffenden Beins ein, die Wundheilung verlief günstig. 4 Monate später kam der Patient wieder in die Klinik und starb an disseminierter Tuberkulose und Meningitis basilaris.

Die bei der Exarticulatio interilio-abdominalis z. B. von Jaboulay, Cacciopoli, Nanu, Kadjan, Bardenheuer, Salistschew u. a. ausgeführten Unterbindungen der Art. und Vena iliaca communis sind mit wenigen Ausnahmen, z. B. der Fälle von Salistschew und Bardenheuer, tödlich verlaufen.

Faure machte die temporäre Ligatur der Aorta und der Iliaca communis nach medianer Laparotomie, um wegen eines enormen Osteosarkoms des Os ilium eine Exarticulatio interilio-abdominalis auszuführen. Die Blutung besonders auch aus den Unterhaut- und Peritonealvenen wurde so abundant, daß die Operation nicht fortgesetzt werden konnte und der Tod eintrat.

Bei der Exarticulatio femoris hat man die Art. und Vena iliaca communis unterbunden, teils um die Blutung gut zu beherrschen und so gering als möglich zu gestalten, teils um rückläufige Blutungen aus der Vena femoralis zu vermeiden, wie es tatsächlich beobachtet wurde. Bose unterband auch noch die Art. hypogastrica, weil nach der Ligatur der Art. und Vena iliaca communis das periphere Gefäßstück der Art. iliaca communis prall mit Blut gefüllt war. Poppert unterband ebenfalls vor der Exarticulatio femoris wegen Leistensarkom bei einem 40jährigen Manne die Art. iliaca communis, die stark gefüllte Art. hypogastrica sowie zur Verminderung rückläufiger Blutungen aus der Vena femoralis die Vena iliaca externa. Nach Schluß der Unterbindungswunden wurde die Exarticulatio femoris mit vorderem Haut-

fascienlappen ausgeführt, es erfolgte doch eine heftige Blutung aus dem zentralen Ende der Art. femoralis, welche durch Unterbindung der Femoralis und der beiden Aeste der Art. obturat. gestillt wurde. Es trat Heilung in etwa 6 Wochen ein. Schönborn sah nach einer Mitteilung von Berckel nach der definitiven Unterbindung der Art. und Vena iliaca communis bei Exarticulatio femoris Gangrän der Hautlappen infolge ungenügender Ausbildung des Kollateralkreislaufes, daher empfiehlt er nur die temporäre Ligatur der Art. iliaca communis. Diese temporäre Ligatur der Art. iliaca communis machte Schönborn nach Hasslauers Mitteilung in 4 Fällen von Oberschenkelexartikulation zum Teil mittels eines schon erwähnten Kompressoriums, d. h. mittels einer breiten, mit Gummi überzogenen, nicht zu stark

Fig. 69.

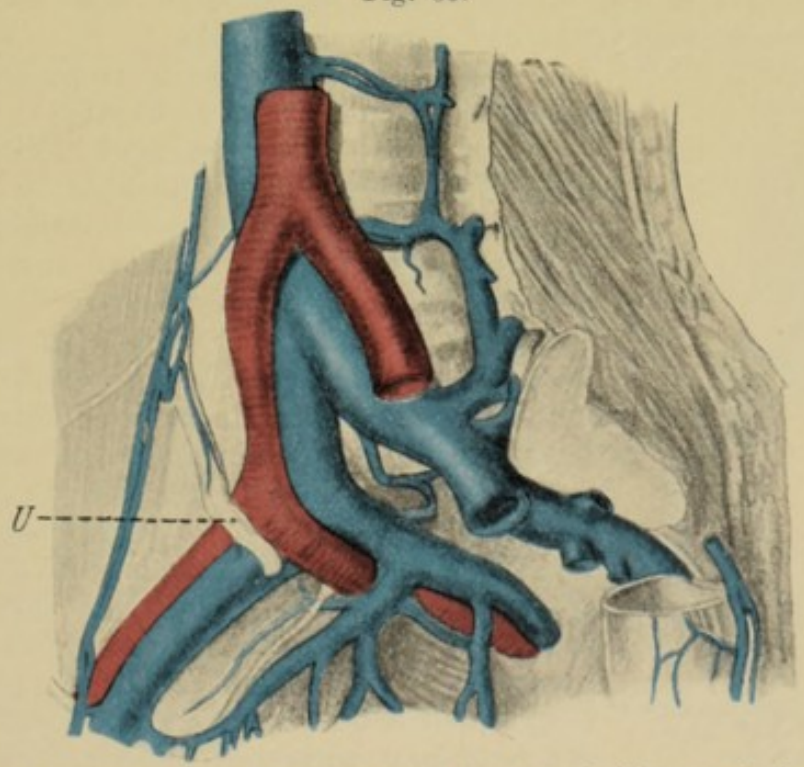

Die Lage der Arteria und Vena iliaca communis dextra und sinistra und der Art. und Vena iliaca dextra und hypogastrica dextra. U Ureter in der Nähe der Vena iliaca ext. dextra abgeschnitten (nach Spalteholz).

drückenden Arterienklemme, nach deren Abnahme die Arterie intakt und für den Blutstrom wieder durchgängig war. 2 Fälle wurden geheilt, 2 verliefen letal.

Die Unterbindung der Iliaca communis wurde früher fast stets subperitoneal ausgeführt, in Zukunft dürfte die intra- resp. transperitoneale Ligatur durch Inzision der vorderen Bauchwand, durch Laparotomie, wegen der besseren Uebersicht des Operationsgebietes immer mehr Anhänger finden, weil wir die frühere Gefahr der intraperitonealen Infektion durch streng aseptische Operation vermeiden können.

Die Topographie der Art. iliaca communis haben wir bereits S. 32 kurz beschrieben. Hier sei mit besonderer Berücksichtigung der Ligatur noch folgendes hervorgehoben:

Die Art. iliaca communis, etwa 5 cm lang und 11—12 mm im Durchmesser, entspringt vor dem 4. Lendenwirbel aus der Aorta

abdominalis. Diese Teilungsstelle der Aorta liegt etwa 2 cm unterhalb des Nabels und etwas nach links von der Mittellinie, sie liegt ferner etwa im Bereich der Verbindungslinie zwischen den höchsten Punkten der beiden Cristae iliacae. Die Art. iliaca communis verläuft jederseits subperitoneal vor dem 4. und 5. Lendenwirbel, sie ist nahe ihrer Teilung bedeckt vom Ureter, ferner von zahlreichen Fasern des N. sympathicus; links läuft auch noch die aus der Art. mesenterica inferior stammende Art. haemorrhoidalis superior über sie hinweg. Hinter den Vasa iliaca communia verläuft der N. obturatorius und der Grenzstrang des Sympathikus. Die Arterie liegt nach Waldeyer, Spalteholz (s. Fig. 69) und v. Bardeleben beiderseits nach vorn von der Vene, so daß beide Venen in der Gabelung der Arterien sich befinden; nach Treves verhält sich die Lage der Art. iliacae zu den Venae iliacae beiderseits nach Fig. 70, d. h. die Arterie liegt vorn und etwas nach links.

Fig. 70.

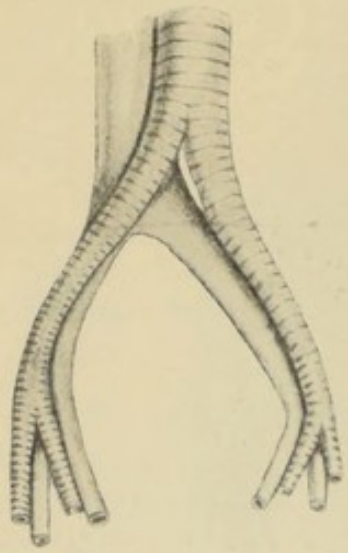

Verhältnis der Arteriae iliacae zu den Venae iliacae nach Treves.

Die rechte Art. iliaca communis ist gewöhnlich wegen der linkseitigen Lage der Aorta etwas länger und auch dicker als die linke. Mit den Venen verhält es sich umgekehrt. Die rechte Arterie verläuft vor der Gabelung der Venen, sie liegt auch noch vor der Vena cava (s. Fig. 69), so daß also bei der Unterbindung der rechten Art. iliaca communis bezüglich der Venen große Vorsicht notwendig ist. Die Iliaca communis teilt sich lateral vom Promontorium resp. am Lumbosakralgelenk in ihre beiden Aeste, die Arteria iliaca externa und Art. hypogastrica.

Wichtig ist die Beziehung des Ureters zu den Vasa iliaca, er kreuzt die letzteren, indem er vor ihnen in das kleine Becken hinabzieht. Dabei gilt nach Waldeyer als Regel, daß 1. der rechte Ureter weiter distal die Kreuzung vornimmt als der linke, 2. daß er bei der Kreuzung stärker winklig gebogen ist als der linke, welcher in geradem Laufe dem kleinen Becken zustrebt.

Infolge des ersteren Umstandes verläuft der rechte Ureter häufiger vor der Art. iliaca externa (s. Fig. 69); der linke vor der Art. iliaca communis; liegen beide vor der Iliaca communis, dann trifft man dennoch nach Waldeyer den rechten Ureter mehr distal, den linken mehr proximal kreuzend an; der linke Ureter liegt demnach in der Regel der Mittellinie etwas näher. Die Beziehung der Harnleiter zu den Vasa hypogastrica s. S. 296.

Praktisch wichtig ist die Tatsache, daß die Lage der Teilungsstelle sowohl der Aorta als auch der Art. iliaca communis wechselt, die Gabelung der Aorta und der Iliaca communis liegt bald höher, bald tiefer als normal. So erklärt es sich, daß man mehrfach irrtümlich statt der Art. iliaca communis die Aorta unterbunden hat. Derartige Fälle sind von Tillaux, Czerny u. a. bekannt. Tillaux' Patient lebte 39 Tage

lang, bei der Sektion zeigte sich, daß Tillaux nicht die Art. iliaca communis, sondern die Aorta unterbunden hatte. Der Kollateralkreislauf war vollkommen gut ausgebildet.

Bezüglich der Varietäten und Abnormitäten der Vasa iliaca verweise ich auf S. 280.

Für die Unterbindung der Art. iliaca communis sind sets große Schnitte notwendig. Man operiere in Beckenhochlagerung und streng aseptisch, sonst ist Peritonitis oder diffuse Entzündung des Beckenbindegewebes zu fürchten.

Fig. 71.

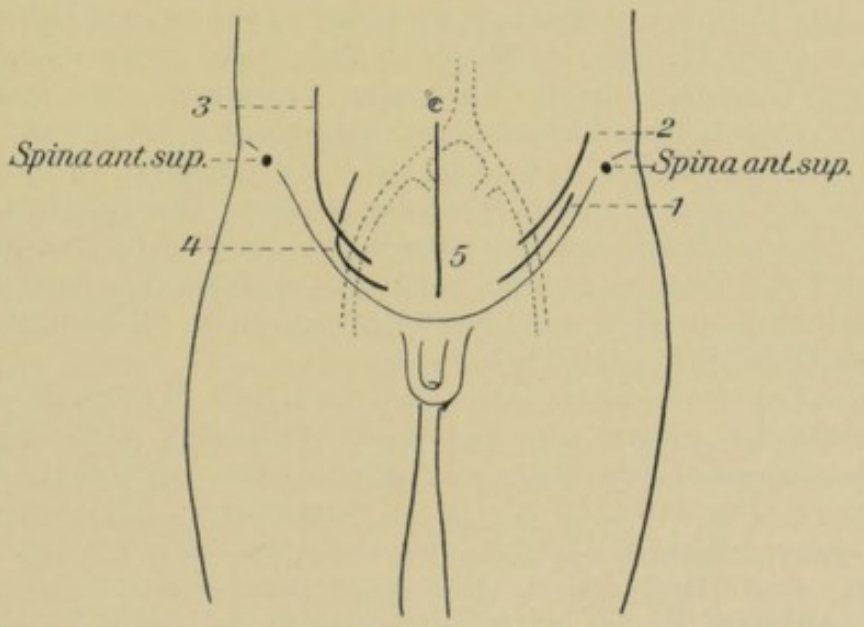

Schnittführung für die Unterbindung der Iliakalarterien. 1 und 2 für die Unterbindung der Art. iliaca ext., 1 nach Cooper (modifiziert), 2 nach Abernethy (modifiziert); 3 und 4 Schnitte für die Unterbindung der Art. iliaca communis und Art. hypogastrica (4), 3 nach Mott, 4 nach Marcellin Duval; 5 intraperitoneale Unterbindung der Art. hypogastrica und iliaca communis (nach Treves).

Die bekanntesten Schnittführungen der Unterbindung der Art. iliaca communis sind folgende:

1. Extraperitoneale Operation nach Mott. Mott selbst machte einen 12½ cm langen Hautschnitt, welcher unmittelbar über dem äußeren Leistenringe begann und halbmondförmig etwa 2 cm oberhalb des Lig. inguinale (Pouparti) bis etwas oberhalb der Spina iliaca ant. sup. verlief. Dieser Schnitt liegt zu weit nach unten; die Umführung des Unterbindungshakens resp. der Ligatur um die in großer Tiefe liegende Arterie ist schwierig. Besser ist folgende Modifikation des Mottschen Schnittes nach Treves: Der etwa 15 bis 20 cm lange Schnitt (s. Fig. 71₃) beginnt 3—3½ cm oberhalb des Lig. inguinale (Pouparti) und etwas nach außen von seiner Mitte resp. über dem äußeren Leistenringe, dann biegt er bogenförmig nach Fig. 71₃ nach oben und verläuft etwa 3—3½ cm von der Spina iliaca ant. sup. entfernt und nach innen von der Crista iliaca in der Richtung nach dem Rippenbogen zu. Durchtrennung der Haut und des Unterhautzellgewebes, dann Durchschneidung der Aponeurose des M. obliquus externus, dieses Muskels selbst sowie des M. obliquus internus; dann Durchschneidung des nun bloß-

liegenden M. transversus und der Fascia transversa bis auf das Peritoneum. Zwischen dem M. obliquus internus und dem M. transversus trifft man meist den aufsteigenden Ast der Art. circumflexa ilium profunda, den Nervus ilioinguinalis und iliohypogastricus und die letzten Dorsalnerven. Nun sehr vorsichtige, stumpfe Ablösung des Peritoneums von der Fascia iliaca mit den Fingern bis zum Stamm der Art. iliaca communis, am besten so, daß man die Art. iliaca ext. aufsucht und dieser folgt bis zur Art. iliaca communis. Bei der Ablösung des Peritoneums lagere man den Kranken auf die gesunde Seite, damit die Eingeweide von der Wundfläche etwas abfallen.

Mit dem Peritoneum zugleich wird der Ureter und links auch die Art. haemorrhoid. sup. nach oben und innen geschoben. Ist die Arterie gut freigelegt, dann führt man beiderseits von rechts nach links den Unterbindungshaken unter vorsichtiger Schonung der sehr leicht zu verletzenden Venen (s. Fig. 69) um die Arterie. Wenn möglich macht man die Ligatur in der Mitte der Arterie. Der Ligaturfaden soll nicht zu fest geknotet werden, damit die Intima der Arterie intakt bleibt; wird die Ligatur zu fest angelegt, so wird die Arterie durchtrennt, und es kann eher eine Nachblutung, z. B. rückläufig aus dem peripheren Gefäßende, entstehen.

2. Extraperitoneale Operation nach Marcellin Duval, durch welche die Arterie gut und leicht freigelegt wird, die Wunde in den Bauchmuskeln ist aber sehr groß, daher entsteht leicht eine Bauchhernie. Der etwa 12 cm lange Schnitt (Fig. 71 4) beginnt 3 cm von der äußeren Seite der Spina pubis etwas oberhalb des Lig. inguinale (Pouparti), er verläuft zuerst etwa 4 cm parallel dem Lig. inguinale, dann in scharfem Bogen in einer senkrecht auf dem Lig. inguinale liegenden Linie nach oben und endigt in einer Entfernung von 3 cm vom Nabel und nach außen von letzterem. Dann Durchtrennung der Bauchdecken und stumpfes Zurückschieben des Peritoneums, wie wir es oben schon beschrieben haben. Die Duvalsche Schnittführung eignet sich auch für die Unterbindung der Art. hypogastrica.

3. Extraperitoneale Operation nach Crampton. An dem auf der gesunden Seite liegenden Kranken wird ein 20 cm langer, nach dem Nabel zu konkaver Schnitt ausgeführt, welcher vom vorderen Ende der 7. Rippe zuerst geradlinig nach dem Darmbeinkamme verläuft und dann bogenförmig nach ab- und einwärts bis zu der Spina iliaca anterior superior, wo er unter und vor derselben endigt. In diesem Schnitt werden die Bauchdecken bis auf das Peritoneum durchtrennt und letzteres stumpf mit den Eingeweiden in der oben beschriebenen Weise zur Seite geschoben. Diese Methode von Crampton hat vor der Mottschen gewisse Vorzüge, sie ist leichter ausführbar, die Arterie ist besser zugänglich für die Ligatur, die Wunde ist für die Drainage günstig und die Bildung einer Bauchhernie wenig wahrscheinlich.

4. Extraperitoneale Operation nach Salomon. Der 12 bis 15 cm lange Hautschnitt verläuft parallel der Art. epigastrica (s. Fig. 76 S. 305).

5. Extraperitoneale Methode nach Dietrich und Dumreicher, welche ebenfalls eine gute Zugänglichkeit zur Arterie gewährt. Man zieht eine Linie von der Spina iliaca anterior superior

quer über den Leib zur Linea alba, der Hautschnitt beginnt 7 cm oberhalb dieser gedachten Linie am lateralen Rande des M. rectus abdominis und verläuft dann schräg nach unten und außen gegen die Mitte des Lig. inguinale in einer Ausdehnung von 12—15 cm. Nach schichtweiser Durchtrennung der Bauchdecken in der oben beschriebenen Weise wird auch hier das Peritoneum stumpf mit dem Finger abgelöst und mit dem Ureter und den Eingeweiden unter Lagerung des Kranken auf die gesunde Seite nach dem Nabel zu durch breite Wundhaken oder sterile Kompressen nach aufwärts zurückgehalten. Die vollständig subperitoneal in der Richtung des Hautschnitts isolierte Art. iliaca communis ist nun für die Ligatur gut zugänglich.

6. Die intraperitoneale Unterbindung der Art. iliaca communis. Diese Operation ist wohl die einfachste und beste und von Marmaduke, Sheild, Dennis, Chew, Banks, Thomson, Pitts, Treves u. a. mit Recht empfohlen worden. Obgleich sie bis jetzt nur selten ausgeführt worden ist, wird sie aber, wie schon gesagt, das Normalverfahren der Zukunft werden. Die Hauptgefahr, die akute Peritonitis, wird durch strenge Asepsis vermieden. Pitts unterband die Iliaca communis intraperitoneal wegen Stichverletzung (s. auch in §§ 41 u. 42, andere intraperitonale Unterbindungen). Man eröffnet die Bauchhöhle in Beckenhochlagerung entweder durch Medianschnitt in der Linea alba (s. Fig. 71₅) oder mittels einer der oben erwähnten Schnittführungen, z. B. nach Dietrich und Dumreicher. Die Eingeweide werden gut durch breite Kompressen zurückgehalten, dann wird das Peritoneum über dem unteren Teile der Arterie mit einer Pinzette in die Höhe gehoben, durchtrennt und dann die gut isolierte Arterie mit Schonung der Vene und des in der Nähe liegenden Ureters am besten in der Mitte unterbunden (s. Fig. 69). Ueber der linken Art. iliaca communis verläuft, wie wir sahen, auch noch die Art. haemorrhoidalis sup. aus der Art. mesenterica inferior.

Der Kollateralkreislauf nach der Unterbindung der Art. iliaca communis wird gebildet durch die Anastomosen der Art. mammaria interna und der unteren Art. intercostales mit der Art. epigastrica inferior profunda (s. Fig. 76 S. 305), durch die Verbindung der Art. lumbalis mit der Art. circumflexa ilium und iliolumbalis, durch die Verbindung der Art. haemorrhoidalis sup. aus der Art. mesenterica inferior mit den Art. haemorrhoidales der anderseitigen Art. hypogastrica, durch die Anastomosen der Art. sacralis media mit den Art. sacrales laterales der anderseitigen Art. hypogastrica und endlich durch die Verbindungen der Art. pudenda, epigastrica, obturatoria und Art. viscerales mit den entsprechenden Gefäßen der anderen Seite.

Mit Rücksicht auf die schnelle und reichliche Ausbildung des Kollateralkreislaufes nach der Unterbindung der Art. iliaca communis ist eine von Poppert mitgeteilte und bereits früher erwähnte Beobachtung von Bose bemerkenswert. Sofort nach der Unterbindung der Art. iliaca communis behufs einer wegen Spindelzellensarkom des Oberschenkels vorzunehmenden Exarticulatio coxae war das periphere Ende der Iliaca communis so prall mit Blut gefüllt, daß Bose auch noch die Art. hypogastrica und die Art. und Vena iliaca ext. unterband, um eine rückläufige Blutung zu vermeiden. Auch das zentrale Ende der Art. femoralis wurde wegen geringer

Blutung nach der Ausführung der Exartikulation unterbunden. Der Kranke war noch 5 Jahre nach der Operation gesund.

2. Die Unterbindung der Art. iliaca externa

(s. Literaturverzeichnisse V, VII u. X — s. auch §§ 41 u. 42, Verletzungen und Aneurysmen der Iliakalarterien, ferner § 45, Verletzungen und Aneurysmen sonstiger Beckengefäße).

§ 49. Die Art. iliaca externa wurde 1796 zuerst von Abernethy bei Inguinalaneurysma unterbunden, nachdem der Bibliothekar der medizinischen Fakultät zu Paris die Möglichkeit der Ligatur dieser Arterie zuerst angegeben hatte. Die beiden ersten Kranken Abernethys starben, der dritte und vierte wurden geheilt. Seit dieser Zeit ist die Arterie in zahlreichen Fällen unterbunden worden. Rabe hat bis 1875 207 Ligaturen der Art. iliaca externa zusammengestellt mit 69 Todesfällen, so daß hiernach die Mortalität der Ligatur in der vorantiseptischen Periode der Chirurgie etwa 33,3 % beträgt. Nachblutungen wurden in 15 % der Fälle, Gangrän an der betreffenden Extremität in 11 % der Fälle beobachtet. Die Gangrän erfolgt zuweilen erst sehr spät, Albanese sah sie in einem Falle erst 40 Tage nach der Unterbindung der Iliaca ext. auftreten. Die relativ hohe Mortalität der Ligatur der Iliaca externa ist in der antiseptischen Periode der Chirurgie wesentlich geringer geworden, sie beträgt nach Kirmisson für 90 Fälle von 1863—1883 nur noch 22,61 %, bei den Aneurysmen nur noch 18,84 % und für die Zeit von 1874—1883 für die wegen Aneurysmen antiseptisch Operierten nur noch 12,5 %, nach meiner Berechnung 16 %, da von 75 wegen Aneurysmen ausgeführten Unterbindungen der Art. iliaca externa 54 geheilt wurden, 12 tödlich endigten. In 3 Fällen traten Rezidive auf, in 6 Fällen war das definitive Resultat bezüglich der Aneurysmen unbekannt, sie sind aber bezüglich der Ligatur als geheilt zu betrachten. Am höchsten ist die Mortalität der Ligatur bei den wegen Blutungen Operierten, sie beträgt nach Kirmisson für 90 Fälle, welche in den Jahren 1865—1883 operiert wurden, 45 %.

Die wichtigsten Todesursachen sind in der vorantiseptischen Zeit: Nachblutungen (in 15 % der Fälle), Gangrän (in 11 % der Fälle) und Wundinfektionskrankheiten (Sepsis, Pyämie, Peritonitis, langdauernde Eiterungen). Die antiseptisch Operierten dagegen nach 1874 starben meist durch vorhandene Komplikationen, z. B. durch Alkoholismus, Syphilis, Herzfehler und chronische Gefäßkrankheiten, viel seltener an Wundinfektionskrankheiten und Nachblutungen.

Die Indikationen der Unterbindung der Art. iliaca externa sind besonders Verletzungen, Nachblutungen, Aneurysmen der Leiste und im oberen Teile des Oberschenkels, Elephantiasis der unteren Extremität, behufs Beschränkung des Wachstums bösartiger Geschwülste und behufs Beherrschung der Blutung bei hoher Oberschenkelamputation und sonstigen eingreifenden blutigen Operationen in der Hüftgegend. Teils Heilung, teils rasche und wesentliche Besserung der Elephantiasis durch Unterbindung der Art. iliaca ext. beobachteten Carnochan, Buchanan, Thomas Bryant, Verfasser u. a.

Bezüglich interessanterer Fälle von Unterbindung der Art. iliaca externa verweise ich auf § 41 und § 42 S. 218 ff. und S. 224 ff. (Verletzungen und Aneurysmen der Iliakalarterien).

Die Topographie der Art. iliaca externa ist S. 40 angegeben, ich verweise auch auf die Fig. 19—21 S. 34 ff. und Fig. 69 u. 70 S. 283—284. Hier sei mit besonderer Berücksichtigung der Unterbindung der Arterie kurz folgendes hervorgehoben.

Die lateral vom Promontorium resp. am Lumbosakralgelenk aus der Art. iliaca communis entspringende, vom Peritoneum bedeckte Art. iliaca externa ist bis zum Lig. inguinale (Pouparti) etwa 8—10 cm lang und hat einen Durchmesser von etwa 8—10 mm. Die Vena iliaca externa liegt an der Innenseite der Arterie. Die Arterie verläuft auf der Fascia iliaca liegend vom inneren Rande des M. psoas schräg nach außen und unten zum Lig. inguinale, wo sie auf dem M. psoas ruht.

Die Beziehung des Ureters zur Arteria iliaca externa ist, wie wir S. 284 sahen, wechselnd. Da der rechte Ureter in der Regel weiter distal die Vasa iliaca kreuzt als der linke, so liegt besonders der rechte Ureter häufiger vor der Art. iliaca externa, und zwar in ihrem obersten Teile nahe der Ursprungsstelle aus der Iliaca communis (s. Fig. 69 S. 283), der linke vor der Art. iliaca communis, oder beide Ureteren verlaufen vor der Iliaca communis. Bezüglich der Lage der Harnleiter mit Rücksicht auf die Arteria und Vena hypogastrica s. S. 296.

Im oberen Teile der Art. iliaca externa liegt rechts das untere Ende des Ilium resp. der Blinddarm, links die Flexura sigmoidea. Der untere Teil der Arteria iliaca externa wird 1—2 cm oberhalb des Lig. inguinale von der Vena circumflexa ilium gekreuzt, ferner von den Vasa spermatica und vom Vas deferens, welches um die Art. epigastrica profunda herumläuft.

Vom Nervus femoralis ist die Arterie durch die Fascia iliaca und den Psoas geschieden. Nur einige kleine Zweige des Plexus lumbalis, der Nervus spermaticus ext. und der N. lumboinguinalis begleiten die Arterie an ihrer vorderen und äußeren Seite. Ferner liegen auf und neben den Vasa iliaca externa außer sympathischen Nerven noch Lymphdrüsen und Lymphgefäße (s. Fig. 27 S. 45).

Aus der Art. iliaca ext. entspringt außer kleinen Aesten an die Umgebung medialwärts die Art. epigastrica inferior (profunda) oberhalb des Lig. inguinale (s. Fig. 73), sie verläuft zwischen Fascia transversa und dem Peritoneum (Plica epigastrica) über die Vena iliaca nach dem Nabel zu. Aeste derselben sind der Ramus pubicus medianwärts nahe am Ramus superior ossis pubis zum Ramus pubicus der Art. obturatoria, ferner die Art. spermatica externa beim Manne, die Art. lig. teretis uteri beim Weibe zum Samenstrang resp. zum Lig. teres. Der zweite Hauptast ist die lateralwärts entspringende Art. circumflexa ilium profunda hinter dem Lig. inguinale (Fig. 73), nach außen und hinten längs der Crista iliaca verlaufend. Wichtig ist zu wissen, daß die Art. epigastrica inf. und die Art. circumflexa zuweilen höher als normal aus der Art. iliaca ext. entspringen.

Die Lage und Richtung der Art. iliaca externa mit

ihrer Vene entspricht etwa einer Linie, welche man sich vom Nabel oder etwa einen Finger breit nach unten und links vom Nabel jederseits zur Mitte zwischen der Spina iliaca ant. sup. und der Symphysis pubis gezogen denkt. Das obere Drittel dieser Linie entspricht der Art. iliaca communis, die unteren zwei Drittel der Iliaca externa (s. Fig. 71 S. 285).

Bezüglich der Varietäten und Abnormitäten der Vasa iliaca verweise ich auf S. 280.

Für die Unterbindung der Art. iliaca externa gibt es verschiedene Schnittführungen. Abernethy, Ch. Bell, Scarpa, Zang durchschnitten die Bauchdecken in der Richtung der Arterie von oben schräg nach unten, A. Cooper, Anderson, Lisfranc und Rust empfahlen einen halbmondförmigen Schnitt parallel dem Lig. inguinale mit nach unten und außen gerichteter Konvexität, Bogros, Langenbeck, Günther, Delpech u. a. verwandelten den A. Cooperschen bogenförmigen Schnitt in einen einfachen Schrägschnitt

Fig. 72.

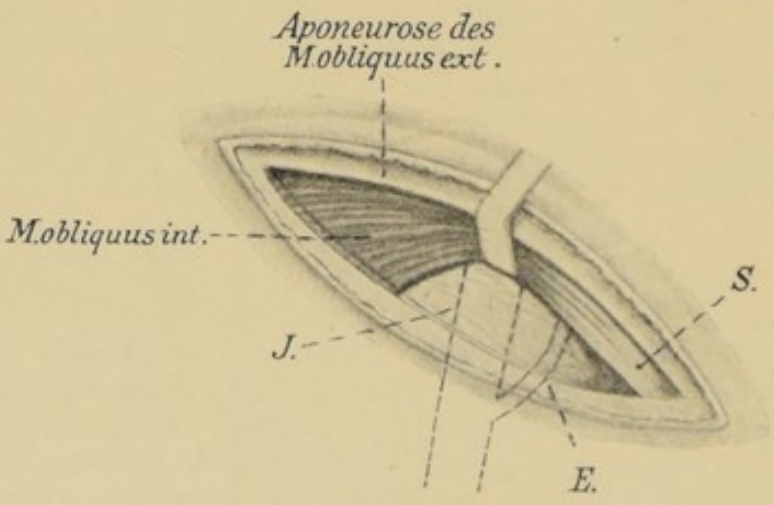

Unterbindung der Art. iliaca externa dextra nach Cooper. J Art. iliaca externa angedeutet, E Art. epigastrica inferior (profunda), S gemeinschaftliche Sehne des Musc. obliquus ext. und int.

parallel dem Lig. inguinale. Ebenso wurde mehrfach der Abernethysche Schnitt nach Fig. 71₂ abgeändert. Sämtliche Operationen wurden extraperitoneal ausgeführt. Die gebräuchlichste Methode ist der einfache, etwas gebogene Schrägschnitt resp. die modifizierte A. Coopersche Schnittführung nach Fig. 71₁. Man operiere in Beckenhochlagerung und streng aseptisch, sonst ist Peritonitis oder diffuse Entzündung des Beckenbindegewebes zu fürchten.

1. Extraperitoneale Unterbindung der Art. iliaca mittels des einfachen Schrägschnitts parallel dem Lig. inguinale entsprechend der Umschlagstelle des Peritoneums (modifizierte Coopersche Methode, Fig. 71₁ S. 285 und Fig. 72). Der 8—9 cm lange Hautschnitt 1 cm oberhalb des Lig. inguinale beginnt etwa 3 cm nach außen vom Tuberculum pubicum resp. von der Symphysis ossium pubis, er verläuft etwa 6 cm lang parallel dem Lig. inguinale, dann 3 cm leicht bogenförmig vom Lig. inguinale nach oben abbiegend. Durchtrennung der Haut und des Unterhautzellgewebes und in letzterem der Art. und Vena epigastrica

superficialis. Spaltung der Fascia superficialis resp. der Aponeurose des M. obliquus ext. bis zur gemeinschaftlichen Sehne des Obliquus ext. und int. Durchtrennug des M. obliquus int. hart am Lig. inguinale und Retraktion desselben durch einen stumpfen Wundhaken nach oben. Vorsichtige Durchschneidung der Fascia transversa auf der Hohlsonde unter Vermeidung der Art. epigastrica inf., welche zwischen Fascia transversa und Peritoneum über die Vena iliaca verläuft (s. Fig. 72 und Fig. 73). Etwa an derselben Stelle, aber auf der Außenseite, geht die Art. circum-

Fig. 73.

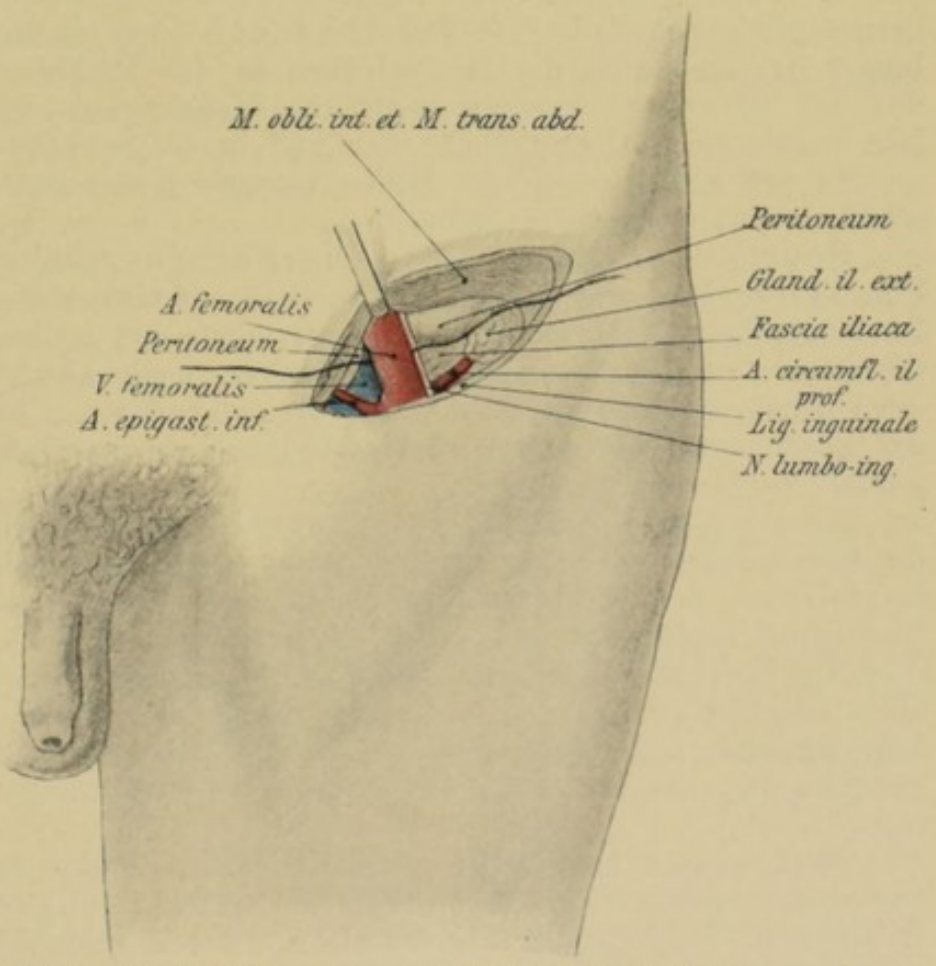

Unterbindung der Art. iliaca externa sinistra (nach G. Joessel).

flexa ilium profunda ab. Stumpfe und sanfte Ablösung des Peritoneums von der fühlbaren Arterie und von der Vene an ihrer Innenseite mit den Fingern nach oben, Retraktion des Peritoneums mittels eines breiten stumpfen Wundhakens, Isolierung der Arterie von dem subperitonealen Gewebe in geringer Ausdehnung, Umführung der Unterbindungsnadel resp. des Ligaturfadens von innen nach außen, d. h. von der Venenseite ohne Verletzung der Vena iliaca. Die Ligatur wird am besten wenigstens 3 cm oberhalb des Ligamentum inguinale, d. h. in genügender Entfernung von der Art. epigastrica inferior und der Art. circumflexa ilium angelegt. Naht des M. obliquus an das Lig. inguinale, ebenso der Aponeurose des M. obliquus ext., Hautnaht ohne Drain, eventuell Tamponade der Hautwunde. Aseptischer Verband.

Farabeuf empfiehlt den Cooperschen Hautschnitt bei der Unterbindung der Art. iliaca externa etwas über dem äußeren Leistenring zu beginnen und parallel dem Schenkelbogen nach außen zu führen, die Aponeurose des M. obliquus externus in derselben Richtung zu durchschneiden, dann aber das Messer beiseite zu legen und unter Erhebung des gemeinsamen unteren Randes der tiefen Bauchdeckenmuskeln zur Arterie zu dringen. So hat es nach Farabeuf A. Cooper empfohlen und am Lebenden neunmal ausgeführt.

Perrin zieht einen vom inneren Leistenring nach oben verlaufenden Schnitt vor.

2. Extraperitoneale Operation nach Abernethy. Die ursprüngliche Schnittführung von Abernethy war ein ungefähr 7½ cm langer Schnitt durch die Bauchdecken in der Richtung der Arterie, und das Peritoneum wurde vom unteren Wundwinkel aus oberhalb des Lig. inguinale vorsichtig nach oben und innen geschoben.

In den später operierten Fällen verlegte Abernethy den Hautschnitt etwas tiefer nach unten.

South u. a. haben dann Abernethys Schnittführung nach Fig. 71₂ S. 285 abgeändert. Bei dieser Modifikation beginnt der 9—10 cm lange Hautschnitt 3 cm nach oben und innen von der Spina iliaca ant. sup. und verläuft dann schräg nach abwärts, um etwa 1—1½ cm oberhalb des Lig. inguinale zu endigen. Auch hier wird das Peritoneum vom unteren Wundwinkel aus oberhalb des Lig. inguinale nach oben geschoben.

Abernethys Schnittführung, sowohl die ursprüngliche als auch die modifizierte, wird gegenwärtig kaum noch angewandt, die zuerst beschriebene Schnittführung (die modifizierte Coopersche Methode) ist leichter ausführbar und daher allgemein gebräuchlich.

Nur in Ausnahmefällen, wenn z. B. die Arteria iliaca externa höher oben unterbunden werden soll, oder wenn die Arterie oberhalb des Lig. inguinale z. B. durch ein hier befindliches Aneurysma nicht zugänglich ist, hat die Abernethysche Schnittführung gewisse Vorzüge.

Nach meiner Ansicht wird man in solchen Fällen am besten und einfachsten mittels des ursprünglichen Abernethyschen Schrägschnittes in der Richtung der Arteria iliaca von oben und innen nach unten und außen transperitoneal operieren, wie es unseren modernen Anschauungen entspricht.

Die intraperitoneale Unterbindung der Art. iliaca externa ist in neuerer Zeit mehrfach mit bestem Erfolg ausgeführt worden, z. B. von Marmaduke, Sheild und Dennis wegen Leistenaneurysma, von Stevenson und Michael wegen eines Hämatoms der Art. iliaca ext. mit Ausräumung desselben, von Davie wegen eines spontanen Aneurysmas der Art. iliaca ext. Banks unterband ebenfalls die Art. iliaca ext. wegen eines faustgroßen Femoralaneurysmas transperitoneal in folgender Weise. Der Hautschnitt über der Art. iliaca ext. folgte etwa der Linea semicircularis des Beckens. Nach Eröffnung der Bauchhöhle wurden der Blinddarm und die Dünndärme zur Seite gehalten. Eröffnung des Bauchfells über der Arteria iliaca ext., Freilegung der letzteren, Ligatur mit Karbolkatgut. Naht des Bauchfells über der Arterie, desgleichen der Bauchwunde. Am

42. Tage nach der Operation wurde der Patient vollkommen geheilt entlassen. Der durchaus gute Verlauf wurde nur einmal durch einen Anfall von Präkordialangst und Dyspnoe mit Kollaps wahrscheinlich infolge einer Embolie aus dem Aneurysma getrübt.

Banks hält die intraperitoneale Unterbindung besonders der Art. hypogastrica und der Iliaca communis für leichter und übersichtlicher, er glaubt daher, daß die intraperitoneale Methode in Zukunft den Sieg über die extraperitoneale erringen werde.

Wood rät, den Patienten nach der Unterbindung der Art. iliaca externa behufs Erleichterung des Kollateralkreislaufes so zu lagern, daß Thorax und Kopf sich 18 Zoll bis 2 Fuß höher befinden als die Füße.

Hernienbildung nach der Unterbindung der Iliaca externa ist möglichst zu vermeiden; eventuell läßt man zum Schutz der Narbe eine Binde mit einer besonderen Pelotte tragen.

Der Kollateralkreislauf nach Unterbindung der Art. iliaca externa bildet sich, wie auch aus dem S. 216 Fig. 66 abgebildeten Falle von A. Cooper hervorgeht, in der Regel in der Bahn der Art. mammaria int., der Art. lumbalis, iliolumbalis und der unteren Intercostalis mit den beiden Aesten der Iliaca ext. am Lig. inguinale, der Art. epigastrica inf. und der Art. circumflexa ilium profunda, sowie mit der Art. epigastrica superficialis der Femoralis, ferner durch die Verzweigungen der Art. hypogastrica, d. h. durch die Anastomosen der Art. obturatoria, glutaea sup. und inf. sowie der pudenda interna mit den Verzweigungen der Art. femoralis und profunda (Art. circumflexa femoris lateralis, Arteriae pudendae externae, durch die Rami inguinales und musculares der Femoralis, durch die Art. circumflexa medialis, Art. perforans prima der Art. profunda u. s. w.).

Combalat beschreibt die Autopsie und den Kollateralkreislauf eines Mannes, welchem er 10 Monate vorher die Art. iliaca externa wegen Femoralaneurysma mit Erfolg unterbunden hatte. An Stelle des aneurysmatischen Sackes fand sich eine Bindegewebsmasse. Die Obliteration der Art. iliaca externa begann etwa $2^1/_2$ cm unterhalb ihres Ursprunges. Allmählich dünner werdend, bildet das Gefäß schließlich nur noch einen dünnen, bindegewebigen Faden. Die Epigastrica inferior und die Circumflexa ilium sowie die vom aneurysmatischen Bindegewebssack entspringende Profunda femoris sind an ihrem Ursprung 1 cm weit obliteriert, ebenso ist die Vena femoralis neben dem Aneurysmasack ebenfalls 3 cm weit verödet. Der Kollateralkreislauf ist hergestellt durch eine weite Anastomose der Art. obturatoria mit der Circumflexa interna und durch Anastomosen der mächtig entwickelten Art. glutaea inferior mit beiden Circumflexae sowie mit den drei Perforantes. Die Art. epigastrica erhält das Blut durch die Schambeinanastomose aus der Art. obturatoria, die Circumflexa ilium aus der Art. iliolumbalis. Im Bereich der Narbe hat sich eine Hernie mit Darminhalt gebildet, weshalb Combalat mit Recht empfiehlt, nach der Unterbindung stets eine Binde mit einer besonderen Pelotte zum Schutz der Narbe tragen zu lassen.

Norris gibt eine Uebersicht von 14 Fällen von sekundärer Hämorrhagie nach Unterbindung der Art. iliaca externa. Die Nachblutungen erfolgten frühestens am 5. und spätestens am 40. Tage. 10 Patienten starben, 4 wurden geheilt, davon 3 durch Kompression, in einem Falle ist die Behandlung der Nachblutung nicht angegeben.

3. Die Unterbindung der Art. hypogastrica (iliaca interna).

S. die Literaturverzeichnisse V, VIII u. X — s. auch §§ 41 u. 42 S. 218 ff. (Verletzungen und Aneurysmen der Iliakalarterien) und §§ 43—45 S. 252 ff. (Verletzungen und Aneurysmen der Glutäalarterien und anderer Aeste der Hypogastrica.)

§ 50. Die Art. hypogastrica (iliaca interna), das eigentliche Ernährungsgefäß für alle Beckenorgane, wurde 1812 zum ersten Male von W. Stevens (Santa Cruz) bei einer Negerin wegen eines Aneurysmas der Art. glutaea mit günstigem Erfolg extraperitoneal unterbunden, indem er einen 12½ cm langen Schnitt durch die vordere Bauchwand machte, parallel mit der Art. epigastrica inferior und etwa ¼ cm nach außen von ihr. Das Peritoneum wurde wie bei der Unterbindung der Art. iliaca communis zur Seite geschoben. Porta unterband die Art. hypogastrica wegen Fungus haematodes der Articulatio sacroiliaca, der Patient starb 40 Stunden nach der Operation an Peritonitis. Mundé unterband mit günstigem Erfolg die Hypogastrica sinistra wegen eines Aneurysmas der Art. uterina sinistra (s. S. 272). Im allgemeinen ist die Ligatur der Art. hypogastrica nicht häufig ausgeführt worden, am meisten wegen Blutungen und Aneurysmen der Glutäalarterien und zwar nach d'Antona 25mal und nach Baudet und Kendirdjy bis 1899 30mal. Wie wir S. 265 gesehen haben, beträgt die Mortalität der Ligatur der Hypogastrica wegen Glutäalaneurysmen und Glutäalhämatomen nach G. Fischer und v. Varendorff 44,4%, nach den neueren Zusammenstellungen von Baudet, Kendirdjy, d'Antona und mir 40%. Wegen Verletzungen und Aneurysmen der Art. hypogastrica selbst ist dieselbe nur sehr selten unterbunden worden.

Die Indikationen zur Ligatur der Art. hypogastrica sind abgesehen von Verletzungen und Aneurysmen der Glutäalarterien und sonstiger Aeste der Hypogastrica nicht zahlreich. Man hat die ein- oder beiderseitige Unterbindung der Art. hypogastrica vorgenommen behufs Atrophierung der von ihr versorgten Organe (Prostata, Uterus), ferner behufs präventiver Blutstillung bei Beckenoperationen (Exstirpation von Beckengeschwülsten, Exzision der Flexura sigmoidea und des Mastdarms, bei totaler Hysterektomie u. s. w.). G. Oppizzi unterband die Art. hypogastrica wegen pulsierenden Sarkoms des Beckens im Bereich der Articulatio sacroiliaca und des Tuber ischiadicum (s. Geschwülste, Kapitel XIX).

Die beiderseitige Unterbindung der Art. hypogastrica bei allseitiger Prostatahypertrophie, die einseitige Ligatur bei nur einseitiger Prostatahypertrophie wurde von Bier und nach ihm von Willy Meyer (New York) empfohlen. Bier verlor von drei Operierten einen und er warnte vor der Verallgemeinerung der Operation bei Prostatahypertrophie trotz der guten Erfolge in 2 Fällen, weil besonders die beiderseitige Unterbindung der Art. hypogastrica eine zu gefährliche Operation sei. In 2 Fällen trat durch die beiderseitige Unterbindung der Hypogastrica bei Prostatahypertrophie auffallend rasche Besserung der Harnbeschwerden und sichtliche Verkleinerung der Prostata ein.

Bei inoperablem Uteruskarzinom erzielten nach Baudet und Kendirdjy Kelly und Pyor je einen günstigen Erfolg durch

die Unterbindung der Hypogastrica, sonst wurden im wesentlichen Mißerfolge beobachtet. Bewährt hat sich die Unterbindung der Hypogastrica bei abdomineller Uterusexstirpation, ist hier aber entbehrlich.

Bei Exstirpatio recti nach vorheriger Anlegung eines Anus praeternaturalis haben Giordano, Quénu u. a. die Hypogastrica mit gutem Erfolg unterbunden, um möglichst blutleer zu operieren.

Mehrfach wurde die Arterie bei ausgedehnten gefäßreichen Tumoren der Regio glutaea und sacralis unterbunden, und zwar teils behufs prophylaktischer Blutstillung bei der Operation, teils um die Schrumpfung der Tumoren zu bewirken.

Am ungünstigsten sind die Erfolge der Unterbindungen der Hypogastrica wegen Blutungen. Nach Lidell wurden von 27 Unterbindungen nur 9 geheilt.

Topographie der Art. hypogastrica (s. auch S. 33 ff., Fig. 19—21, S. 283, Fig. 69). — Die Art. hypogastrica bietet im Verlauf, Ursprung und peripherer Verästelung besonders nach den fleissigen Untersuchungen von S. Jatschinsky auf Grund von 1034 Sektionen mancherlei Unregelmäßigkeiten dar, wie auch B. Robinson bestätigt hat. Die allgemeine Regel der Topographie ist folgende. Die Art. hypogastrica verläuft von der Teilungsstelle der Iliaca communis vor der Articulatio sacroiliaca nach unten und etwas nach hinten zum kleinen Becken und teilt sich nach kurzem Verlauf, bald früher bald später, in einen hinteren und vorderen Ast, so daß die Länge ihres Stammes verschieden ist, in der Regel ist letzterer $2^1/_2$—$3^1/_2$ cm lang. Der Stamm der rechten Hypogastrica ist gewöhnlich etwas länger als der linke, weil die Teilungsstelle der rechten Art. iliaca communis etwas höher steht als jene der linken. Beim Fötus ist die Art. hypogastrica viel stärker als die Art. iliaca ext., und ihr Stamm setzt sich direkt in die Nabelarterie fort, während die übrigen Aeste sehr unbedeutend erscheinen. Beim Erwachsenen ist die Iliaca ext. stärker und nach Unterbindung der Nabelschnur resp. nach Obliteration der Art. umbilicalis vom Nabel bis zum Abgange der Arteriae vesicales superiores werden die übrigen Aeste der Hypogastrica stärker. Der hintere Hauptast der Hypogastrica verläuft in starker Biegung nach hinten zum oberen Rande des Foramen ischiadicum majus (oberhalb des M. piriformis), er gibt die Art. iliolumbalis, obturatoria und sacralis lateralis ab und endigt als Art. glutaea superior. Der vordere Ast verläuft unter resp. vor dem M. piriformis zum unteren Abschnitt des Foramen ischiadicum, er gibt die Art. umbilicalis, die Art. vesicales superiores, die Art. vesicalis inferior, deferentialis (beim Manne), uterina (beim Weibe) und haemorrhoidalis media ab und spaltet sich schließlich in die Art. glutaea inferior und pudenda interna, welche, von hinten gesehen, am unteren Rande des M. piriformis zum Vorschein kommen (s. Fig. 24 S. 39). Die Zweige des hinteren Astes und die Art. glutaea inferior aus dem vorderen Ast verlaufen vorwiegend als Rami parietales zu den Wänden des Beckens, diejenigen des vorderen Astes exklusive der Art. glutaea inferior vorwiegend zu den Beckeneingeweiden als Rami viscerales.

Die für die Unterbindung der Hypogastrica so wichtige Lage der Vena hypogastrica und des Ureters wird verschieden beschrieben. Hyrtl sagt in seinem Handbuch der topographischen Anatomie Bd. II

S. 229: „Die Arteria hypogastrica sinistra hat nach außen den N. obturatorius, hinter sich die Vena hypogastrica, vor sich den Ureter und nach einwärts die großen Stämme des Sakralnervengeflechts. Auf der rechten Seite liegt die Vena hypogastrica nach auswärts von der Arterie." Nach Waldeyer (Das Becken, S. 247) liegt die Vena hypogastrica „im Durchschnitt an der lateralen Seite der Arterie, also näher der Beckenwand. Diese Lagebeziehung halten auch die Aeste bei ihrem Ursprunge noch ein; mehr zur Peripherie hin verdoppeln sich die Venen und umflechten mit Anastomosen die Arterien. Der Stamm der Vena hypogastrica kann dabei aber vor die Arterie rücken oder etwas hinter sie zu liegen kommen." Diese wechselnde, so verschieden beschriebene Lage der Vena hypogastrica muß man sich wohl merken, um nicht bei der Isolierung der Arterie und der Umlegung des Unterbindungshakens und der Ligatur die Vene zu verletzen. S. auch Fig. 69 S. 283.

Der Ureter hat nach Waldeyer folgende Beziehung zu der Art. hypogastrica und den benachbarten großen Venen. Nach der S. 284 und S. 289 beschriebenen Kreuzung mit den Vasa iliaca (Art. iliaca communis und iliaca externa) liegen die Harnleiter je an der medialen Fläche der betreffenden Art. hypogastrica, falls die Kreuzung nahe der Teilungsstelle der Art. iliaca communis erfolgte. Dabei rückt der Ureter mehr an den hinteren oder an den vorderen Umfang der Hypogastrica, je nachdem die Kreuzung ober- oder unterhalb der Teilungsstelle stattfand. Entfernt sich die Kreuzung weiter von der Teilungsstelle, dann berührt der Ureter die Hypogastrica nicht mehr. Rückt der Harnleiter an den hinteren Umfang der Hypogastrica, so trifft er beiderseits (am sichersten links) die Vena iliaca communis, rückt er an den vorderen Umfang, so trifft er die Vena iliaca externa. Das Verhalten des Ureters zu den Venae hypogastricae wird nach Waldeyer durch die Lage der Teilungsstelle der Vena iliaca communis zu der der gleichnamigen Arterie bestimmt; so kann der Harnleiter dann auch die Vena hypogastrica auf einer größeren Strecke nach Waldeyer bald berühren, bald nicht.

Bezüglich der Varietäten und Abnormitäten der Vasa iliaca verweise ich auf S. 280.

1. Die extraperitoneale Unterbindung der Art. hypogastrica. — Die Schnittführung für die extraperitoneale Ligatur der Art. hypogastrica ist im wesentlichen dieselbe wie bei der Unterbindung der Art. iliaca communis (s. S. 285 ff. und Fig. 71, S. 285), besonders empfehlenswert ist die S. 286 beschriebene Methode von Duval. Man operiere auch hier in Beckenhochlagerug und streng aseptisch, damit Peritonitis oder diffuse Entzündung des Beckenzellgewebes vermieden werden. Anderson, Günther u. a. empfehlen die Mottsche Unterbindungsmethode der Iliaca communis (s. S. 285). Stevens schnitt, wie erwähnt, längs der Art. epigastrica. White begann seinen 20 cm langen Schnitt dicht oberhalb des Nabels, 6 cm lateral von ihm, und ließ ihn dann in nach außen konvexem Bogen bis gegen den Leistenring hin verlaufen.

Das Bauchfell wird so weit zur Seite geschoben, bis die Art. iliaca ext. resp. das Promontorium erreicht ist. Man findet die Art. hypogastrica entweder, indem man an der Iliaca ext. in die Höhe

geht, oder indem man das Promontorium aufsucht. Ferner wird man zur Hypogastrica geleitet durch den oberen Rand des Foramen ischiadicum majus, wo ihr hinterer Ast verläuft.

Die Umlegung der Ligatur um die gut allseitig isolierte Arterie ist schwierig und muß mittelst einer langen stumpfen, mäßig gekrümmten Aneurysmanadel vorsichtig geschehen, um nicht die Vene unnötig zu verletzen. Es empfiehlt sich, mehrere Aneurysmanadeln von verschiedener Länge und Krümmung zur Hand zu haben. Bezüglich der wechselnden Lage der Vene und des meist medial von der Art. hypogastrica liegenden Ureters verweise ich auf S. 296; auch vom Ureter ist die Arterie natürlich sorgfältig zu isolieren, damit er nicht in die Ligatur mitgefaßt wird. Medial von der Hypogastrica liegt ferner das Nervengeflecht des Plexus sacralis, lateral der N. obturatorius.

Hyrtl empfiehlt als beste Methode eine Modifikation des von A. Cooper für die Ligatur der Arteria iliaca externa eingeschlagenen Verfahrens (s. S. 290—292). Ein etwa 10 cm langer Schnitt parallel mit dem Lig. inguinale und $2^3/_4$ cm über ihm wird bis über die Spina iliaca anterior sup. hinaus geführt. Die Fascien und Muskeln werden auf der Hohlsonde getrennt, das Bauchfell unverletzt von der Fossa iliaca stumpf abgetrennt und gegen die andere Seite gedrängt, bis man die Art. iliaca externa trifft und an ihr nach rückwärts zur Teilungsstelle der Iliaca communis und somit zum Ursprunge der Hypogastrica gelangt. Hyrtl gibt zu, daß die Ausführung der Operation besonders bei muskelstarken und fettleibigen Individuen und bei alten Leuten wegen der Zerreißlichkeit des Bauchfells so schwierig ist, daß er die Unterbindung der leichter zugänglichen Iliaca communis vorzieht. Wir sagen gegenwärtig, wir führen lieber die intraperitoneale Unterbindung der Hypogastrica aus.

Bier empfiehlt für die Ligatur der Art. hypogastrica folgende extraperitoneale Methode von einem 12 cm langen, bogenförmigen, nach außen konvexen Schnitt aus, welcher 3 Finger breit nach innen von der Spina iliaca anterior sup. beginnt und bis 3 Finger breit oberhalb des Lig. inguinale nach unten und innen verläuft, um dann in der Richtung nach dem Rippenbogen aufzusteigen. Durchtrennung der Bauchdecken bis auf das Peritoneum, Ablösung und Verschiebung desselben mit den Eingeweiden nach oben und innen, Aufsuchung der Teilungsstelle der Art. iliaca communis, doppelte Unterbindung der gut isolierten Art. hypogastrica gleich unter der Abzweigung von der Iliaca communis und Durchschneidung der Hypogastrica zwischen den Ligaturen. Etagennaht der Bauchdecken.

2. Die intraperitoneale (transperitoneale) Unterbindung der Art. hypogastrica. — Diese Methode ist für die Unterbindung der Hypogastrica bei weitem die beste, die Operation ist leicht und schnell ausführbar, das Operationsgebiet ist gut übersichtlich und die Ligatur kann ohne Gefahr für die Vene und den Ureter angelegt werden. Die Hauptgefahr, die akute Peritonitis, läßt sich durch strenge Asepsis vermeiden. Mit Recht ist daher die intraperitoneale Ligatur der Hypogastrica von Dennis, Thomson, Pitts, Marmaduke, Chew, Sheild, Banks, Quénu und Duval, Treves, Vulliet u. a., wie schon erwähnt, empfohlen worden. Dennis berichtete über 3 Fälle von intraperitonealer Ligatur der Hypogastrica wegen Aneurysmas; in

einem Falle wurde die rechte, in dem anderen die linke Hypogastrica intraperitoneal unterbunden, beide Operierte genasen. Im dritten Falle wurden beide Hypogastricae bei einer 60jährigen Frau unterbunden, diese starb am dritten Tage. Treves unterband die Hypogastrica intraperitoneal mit günstigem Erfolg wegen einer gefäßreichen Geschwulst der Hinterbacke bei einem 16jährigen Manne. Ebenso ist noch ein Fall von Chew bekannt. Quénu und Duval haben 4mal mit günstigem Erfolg wegen Resektion der Flexura sigmoidea und des Rektums beide Hypogastricae intraperitoneal unterbunden und die von anderen erhobenen Einwände gegen die intraperitoneale Operation auf Grund ihrer Untersuchungen an Lebenden und an Leichen widerlegt. Vulliet unterband die Hypogastrica wegen Verletzung der Glutäalarterie mit Ausgang in Heilung transperitoneal, weil er seinen durch Blutungen sehr geschwächten Kranken nur einer möglichst rasch ausführbaren Operation aussetzen wollte.

Die Technik der intraperitonealen Operation, wie sie besonders auch von Quénu und Duval empfohlen wird, ist folgende. Die Bauchhöhle wird in der Linea alba vom Nabel bis zur Symphyse nach Fig. 71, S. 285, in Beckenhochlagerung eröffnet. Die Därme werden nach oben und seitlich abgeschoben und durch sterile Kompressen zur Seite gehalten, ebenso isoliert man das Operationsgebiet auch von der übrigen Beckenhöhle durch sterile, warme Kompressen. Nun orientiert man sich bezüglich der Hypogastrica in der S. 295 angegebenen Weise, am besten vom Promontorium resp. von der Gabelung der Iliaca communis aus, dann wird das Peritoneum über der Arterie mit Schonung der Vene und des meist an der Innenseite liegenden Ureters eröffnet und die Arterie von der Vene und dem Ureter sorgfältig isoliert. Nach der Ligatur, welche man gewöhnlich etwa 2 cm von der Bifurkation der Iliaca communis vornimmt, folgt die Naht des Peritoneums über der Unterbindungsstelle und Etagennaht der Bauchdecken in der üblichen Weise.

Links ist die intraperitoneale Unterbindung der Hypogastrica wegen der komplizierten Verhältnisse des Mesocolon pelvicum und der verschiedenen Länge und Lage des Kolon schwieriger, worauf besonders Quénu und Duval aufmerksam gemacht haben. Bei einem langen Colon pelvicum kommt man nach Aufwärtsschlagen desselben leicht zu der Arterie und verfährt dann wie bei der Ligatur der rechten Hypogastrica. Ist das Kolon aber kurz, so ist es notwendig, sich zu der Hypogastrica durch die beiden Blätter des Mesokolon hindurch zwischen den Arteriae sigmoideae einen Weg zu bahnen.

Der Kollateralkreislauf nach der Unterbindung der Art. hypogastrica bildet sich besonders in den Anastomosen der Art. sacralis media mit der Art. sacralis lateralis, der Mesenterica inferior mit den Arteriae haemorrhoidales, durch die Anastomosen zwischen Art. circumflexa ilium mit der Art. iliolumbalis, durch die Aeste der Profunda femoris mit der Art. glutaea sup. und inf., endlich in den Bahnen der Pudenda interna und obturatoria mit den Gefäßen der anderen Seite.

4. Die Unterbindung der Glutäalarterien

(s. die Literaturverzeichnisse V, IX u. X, s. auch §§ 43 u. 44 S. 252 ff., Verletzungen und Aneurysmen der Glutäalarterien).

§ 51. Von den Unterbindungen der Aeste der Art. hypogastrica kommt besonders die Ligatur der Art. glutaea superior und inferior sowie der Art. pudenda interna in Betracht. Diese drei Gesäßarterien (s. Fig. 24 S. 39) kommunizieren durch zahlreiche Anastomosen mit der Art. femoralis, daher empfiehlt Hyrtl, bei Ligaturen der letzteren, den Kranken nicht auf dem Gesäße der operierten Seite liegen zu lassen. Anderseits kann jede Hyperämie der Glutäalarterien zu Hyperämie im Verästelungsgebiet der Art. pudenda interna und somit zur Erection führen.

A. Die Ligatur der Arteria glutaea superior.

Anatomie. Die Arteria glutaea superior nimmt, wie wir S. 36 u. 295 sahen, von den Aesten der Hypogastrica den ersten Rang ein, sie ist die wahre Fortsetzung der Hypogastrica, welche über dem M. piriformis durch das Foramen suprapiriforme am oberen Rande des Foramen ischiadicum majus aus der Beckenhöhle heraustritt und zum Gesäß geht. Die Vene (an den Aesten gewöhnlich doppelt) liegt außerhalb des Beckens vor und unter dem Stamme der Art. glutaea, ebenso der Nervus glutaeus superior. Zuweilen erscheint die Vena glutaea nach Hyrtl als ein venöses, die Arterie umspinnendes Netzwerk. Innerhalb der Beckenhöhle liegt die Vena glutaea vor und der Nervus glutaeus hinter der Arterie. Die Arteria glutaea sup. teilt sich gleich nach dem Austritt aus dem Becken in zwei Zweige, einen oberflächlichen und tiefen. Der Ramus superficialis verläuft zwischen dem großen und mittleren Gesäßmuskel, der Ramus profundus zwischen dem M. glutaeus medius und minimus. Der eigentliche Stamm der Arterie ist sehr kurz, daher ist die Ligatur schwierig, und zuweilen hat man nur einen Zweig der Arterie statt des Stammes unterbunden. Sehr leicht ist diese Verwechslung möglich, wenn die Art. glutaea sup. sich schon innerhalb der Beckenhöhle oder dicht am Austrittspunkte in ihre beiden Aeste teilt.

Die Indikationen zur Unterbindung der Art. glutaea superior sind vor allem frische Verletzungen derselben und Aneurysmen (s. S. 222 ff.). J. Bell (Principles of surgery Vol. I, p. 421) war der erste, welcher den Stamm der Art. glutaea sup. wegen eines großen traumatischen Aneurysmas unterband. Bell machte im Gesäß einen Schnitt von 2½ Zoll Länge, welchen er dann auf 8 Zoll und schließlich bis zu 2 Fuß verlängern mußte, um die Austrittsstelle der Arterie aus dem Becken zu erreichen. Der Blutverlust war ungeheuer, der Operierte genas aber nach langwieriger Eiterung und nach Exfoliation nekrotischer Knochenstücke. 40 Jahre ruhte die Operation, sie wurde durch die Ligatur der Hypogastrica ersetzt, bis Carmichael sie 1833 wieder einführte. Murray, Torachi, Schuh und Syme folgten. Campbell unterband die Art. glutaea sup. 1862 nach Anel zentral von einem kleinen Aneurysma. Seit dieser Zeit ist dann die Art. glutaea sup.

mehrfach wegen Verletzungen und Aneurysmen mit Glück unterbunden worden. Die Mehrzahl der Fälle verlief aber unglücklich, oder es wurde, wie gesagt, die Hypogastrica, ja sogar die Iliaca communis unterbunden, um der profusen Blutung Herr zu werden (s. das Genauere §§ 43 u. 44 S. 252 ff. u. 270 ff., Verletzungen und Aneurysmen der Art. glutaea sup. und inferior).

Die Technik der Unterbindung der Art. glutaea sup. ist folgende (s. auch Fig. 24 S. 39). Man operiert eventuell möglichst blutleer unter intraperitonealer Digitalkom-

Fig. 74.

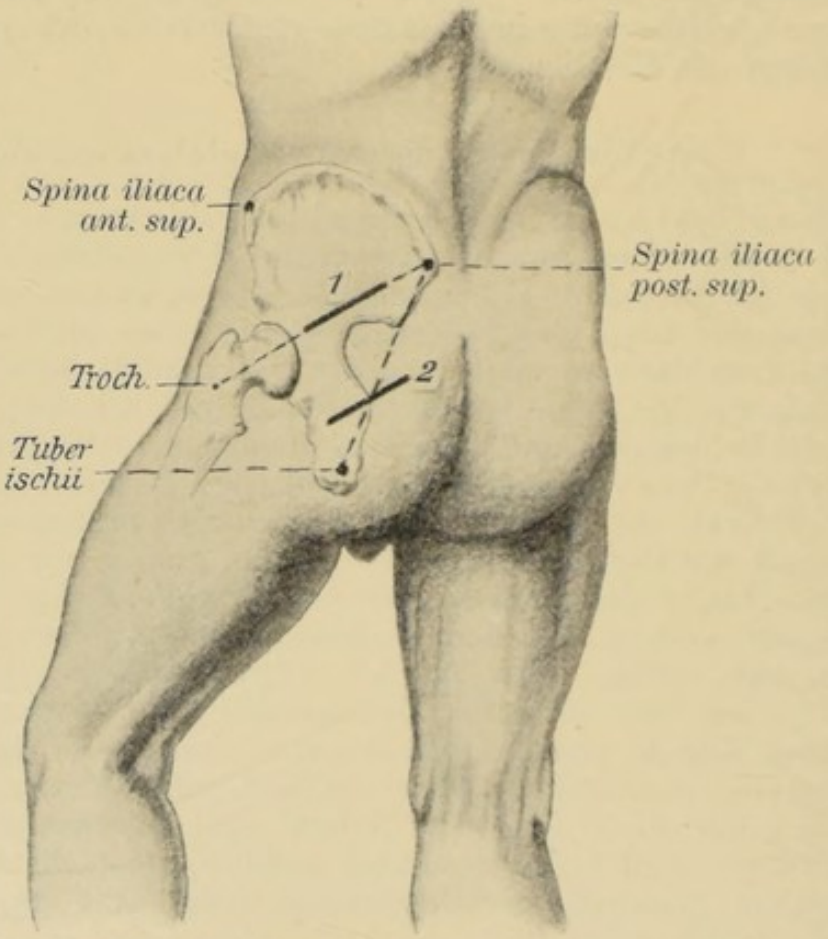

Die Unterbindung der Art. glutaea superior, der Art. glutaea inferior und pudenda int. nach Mac Cormac und Treves. 1 Schnitt für die Unterbindung der Art. glutaea sup., 2 Schnitt für die Ligatur der Art. glutaea inferior und pudenda interna.

pression der Iliaca communis nach Eröffnung der Bauchhöhle (s. § 54). Die Austrittsstelle der Art. glutaea sup. am oberen Rande des großen Hüftlochs liegt etwa in der in Fig. 74 1 angegebenen Linie, welche man sich von der Spina iliaca posterior sup. nach dem Trochanter gezogen denkt, während der Schenkel nach innen rotiert ist.

Der Kranke liegt mit erhöhtem Becken fast auf dem Bauch, das betreffende, nach innen rotierte Bein hängt etwas über den Operationstisch herab. Der Operateur steht auf der zu operierenden Seite.

Ist eine äußere Wunde, z. B. eine Stichwunde, vorhanden, und die Art. glutaea wahrscheinlich verletzt, so wird man von der Wunde aus

nach entsprechender Erweiterung derselben zur Arterie zu gelangen suchen. Sonst ist die typische Operationsmethode folgende:

Der etwa 12—15 cm lange Hautschnitt (nach Zang) verläuft entsprechend der Linie 1 in Fig. 74. Nach Durchtrennung der Haut und der oberflächlichen Fascie wird der M. glutaeus maximus parallel seiner Faserung vorwiegend stumpf gespalten. Man kann bei dieser Durchtrennung des M. glutaeus maximus einen stärkeren Muskelast des Ramus superficialis der Art. glutaea sup. antreffen, welcher zum Hauptstamm führt, ferner zwischen Glutaeus maximus und medius eventuell den Ramus superficialis selbst. Nun dringt man weiter stumpf in die Tiefe, am besten so, daß man teils stumpf, teils vorsichtig präparierend in der Nähe des Trochanters den Zwischenraum zwischen dem M. piriformis und dem M. glutaeus minimus aufsucht, und zwar nunmehr unter Erschlaffung des M. glutaeus maximus durch Streckung und Erhebung des Beins auf den Operationstisch. In den Spalt zwischen dem M. piriformis und den M. glutaei setzt man stumpfe Wundhaken ein, um den M. piriformis und die M. glutaei voneinander abzuziehen. In der Nähe des Trochanters sind Nebenverletzungen kaum möglich. Nun geht man von der Nähe des Trochanters weiter nach oben zur Incisura ischiadica major, wo man den Stamm der Art. glutaea sup. findet (s. Fig. 24 S. 39) und nach sorgfältiger allseitiger Isolierung, besonders auch von der Vene und vom N. glutaeus sup., unterbindet und zwar möglichst tief im Foramen suprapiriforme resp. ischiadicum majus, am besten doppelt mit Durchschneidung zwischen den Ligaturen. Durch vorsichtige Einkerbung des Ligamentum sacrotuberosum kann man sich eventuell die Arterie noch mehr zugänglich machen (s. Fig. 9 S. 10).

Von sonstigen Operationsmethoden der Ligatur der Art. glutaea superior erwähne ich noch kurz folgende. Harrison zieht eine Linie von der Spina iliaca post. sup. zur Mitte zwischen großem Trochanter und Tuber ischii (s. Fig. 74). Wo das obere Drittel dieser Linie mit dem mittleren sich verbindet, tritt der Stamm der Art. glutaea sup. aus der Beckenhöhle hervor. Diese Linie ist, wie Hyrtl mit Recht betont hat, nicht präzis, weil der Abstand des Trochanters vom Sitzknorren veränderlich ist. Pétrequin und Diday verbanden behufs Auffindung der Art. glutaea sup. zwei fixe Beckenpunkte und zwar die Steißbeinspitze mit dem hervorragendsten Punkte des Darmbeinkammes (s. Fig. 74), welcher 2 Zoll hinter der Spina iliaca anterior superior liegt. Durch die Mitte dieser Linie zieht man eine Senkrechte von hinten oben nach vorn unten; wo sich beide Linien treffen, tritt die Arterie aus dem Becken, man schneidet im Verlauf dieser Senkrechten und parallel den Fasern des Musculus glutaeus maximus auf das Darmbein ein, also im wesentlichen parallel und etwas unterhalb der Linie 1 in Fig. 74 (nach Zang). Diese beiden Methoden nach Harrison sowie nach Pétrequin und Diday gelten für das männliche und weibliche Becken in gleicher Weise.

Bouisson hat für die Unterbindung der Art. glutaea superior einen Querschnitt (Fig. 75) in folgender Weise empfohlen. Nach Bouisson tritt die Art. glutaea superior 11 cm von der Spina iliaca posterior superior und 10 cm von dem höchsten Punkte der Crista iliaca entfernt aus dem Becken hervor. Bouisson empfiehlt einen 6—7 cm langen Querschnitt, dessen Mittelpunkt dem eben bestimmten Austrittspunkte der Arterie entspricht, d. h. am oberen Rande der Incisura ischiadica etwa im Bereich der

Spina iliaca posterior inferior. Man durchschneidet den Musculus glutaeus maximus und die Aponeurose und fühlt nun am knöchernen Rande der Incisura ischiadica major die Pulsationen der Arterie; Isolierung der Arterie durch Einwärtsschieben der Vene und des Nerven und Unterbindung.

Fig. 75.

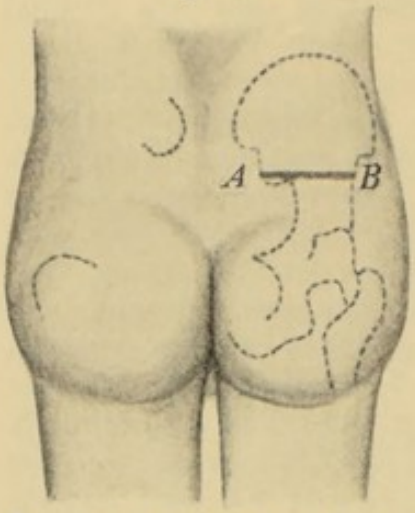

Unterbindung der Art. glutaea durch Querschnitt A B nach Bouisson.

Champenois empfiehlt für die Unterbindung der Art. glutaea sup. folgenden Winkelschnitt: der erste Schnitt verläuft (s. Fig. 74) 3 cm unterhalb der Spina iliaca posterior superior und 3 cm nach außen vom Os sacrum in der Richtung zum großen Trochanter, 6 cm lang, dann zweiter gleich langer Schnitt vom unteren Wundwinkel des ersten Schnittes in der Richtung des Sitzbeinhöckers.

Nach Hyrtl liegt im allgemeinen die Austrittsstelle der Art. glutaea superior aus dem großen Hüftloch $3^1/_2$ Zoll (also etwa 9 cm) von der Mittellinie des Kreuzbeins entfernt. Der anatomische Verlauf ist in der Regel ein sehr konstanter und unterliegt nur geringen Abweichungen.

Bei sehr mageren Individuen ist vielleicht eine Kompression der Art. glutaea sup. gegen den oberen knöchernen Rand des großen Hüftloches möglich (s. auch § 54, digitale und instrumentelle Kompression der Beckenblutgefäße).

B. Die Unterbindung der Art. glutaea inferior.

Anatomie. Die Art. glutaea inferior ist schwächer als die Art. glutaea superior, sie tritt unter dem M. piriformis am unteren Rande des Foramen ischiadicum majus aus dem Foramen infrapiriforme (Waldeyer) nach innen vom N. ischiadicus aus der Beckenhöhle heraus und teilt sich dann wie die Art. glutaea sup. in mehrere Aeste (s. Fig. 24 S. 39). Der etwa 3 cm unterhalb der Art. glutaea sup. liegende Stamm der Art. glutaea inferior ist meist länger als der der Art. glutaea sup., er liegt genau im Winkel zwischen M. piriformis und Ligamentum sacrotuberosum. Die Hauptverästelung verläuft nach abwärts zu dem sie bedeckenden M. glutaeus maximus, ein Ast begleitet als Art. comitans nerv. ischiadici den N. ischiadicus nach abwärts, sie anastomosiert mehrfach mit den Rami perforantes der Art. profunda femoris. In seltenen Ausnahmefällen verläuft dieser den N. ischiadicus begleitender Ast der Art. glutaea inferior als dicker Stamm an der Hinterfläche des Schenkels als Art. ischiadico-poplitea zur Kniekehle, geht direkt in die Art. poplitea über und ist die Hauptarterie des betreffenden Oberschenkels, weil in solchen Fällen die Art. iliaca ext. schon im Bereich des Schenkelringes resp. der Leistengegend aufhört oder die Art. femoralis als schwaches Gefäß in der Nähe des Kniegelenks in den Art. articulares genus endigt. Die Art. ischiadicopoplitea bildet gelegentlich, wie wir S. 261 sahen, diffuse Aneurysmen.

Nach ihrem Austritt aus dem Becken liegt die Art. glutaea inf. an der Innenseite des N. ischiadicus auf dem M. obturator. int. und den Gemelli, die Vene befindet sich auf der entgegengesetzten Seite nach außen. Praktisch wichtig ist ferner eine von Waldeyer in

seinem Werke über das Becken (S. 169) erwähnte Varietät der Art. glutaea inferior: zuweilen tritt sie nämlich zusammen mit der Art. glutaea superior aus dem Foramen suprapiriforme (am oberen Rande des M. piriformis) aus der Beckenhöhle und durchsetzt dann den M. piriformis, um zum Foramen infrapiriforme zu gelangen. Bei Resektionen des Kreuzbeins ist die Art. glutaea inferior in solchen Fällen gefährdet.

Die Indikationen der Unterbindung der Art. glutaea inferior sind besonders Verletzungen und Aneurysmen, sie sind, wie wir S. 252—270 sahen, sehr selten. Abgesehen von einem zweifelhaften Falle von Muzell, haben Sappey, Dugas u. a. die Art. glutaea inferior bei Aneurysma zentral nach Anel unterbunden (s. das Genauere S. 260 ff.).

Für die Unterbindung der Glutaea inferior hat man verschiedene Schnittführungen empfohlen. Auch hier operiert man eventuell möglichst blutleer unter intraperitonealer Digitalkompression der Iliaca communis nach Eröffnung der Bauchhöhle (s. § 54).

Nach Mac Cormac und Treves erhält man die Stelle, wo die Art. glutaea inferior aus dem Becken am unteren Rande des Foramen ischiadicum und des Musculus piriformis (durch das Foramen infrapiriforme Waldeyer) hervortritt, wenn man eine Linie zieht von der Spina iliaca posterior superior zum äußeren Teile des Tuber ischii (ischiadicum). Der fragliche Punkt befindet sich an der Vereinigung des unteren mit dem mittleren Drittel dieser Linie. An dieser Stelle wird der etwa 10—12 cm lange Schnitt (s. Fig. 74_2) in der Richtung der Fasern des M. glutaeus maximus ausgeführt, so daß die Mitte des Schnittes dem eben erwähnten Punkte entspricht. Nach vorwiegend stumpfer Spaltung des M. glutaeus maximus orientiert man sich durch Betastung des Tuber ischiadicum, des von ihm zum Kreuzbein ziehenden Lig. sacrotuberosum und des unteren Randes des M. piriformis, und findet die Arterie etwa in einer Tiefe von 6 cm am unteren Rande des M. piriformis, und zwar zwischen diesem und dem Lig. sacrotuberosum. Die Arterie wird so nahe als möglich am M. piriformis resp. am Becken von der Vene und dem an ihrer Außenseite liegenden N. ischiadicus isoliert, doppelt unterbunden und zwischen den Ligaturen durchtrennt. Die am unteren Rande des M. piriformis aus der Beckenhöhle hervortrende Art. pudenda interna ist zu beachten und nicht zu verletzen; mit der letzteren kann die Art. glutaea inferior leicht verwechselt werden.

Von sonstigen Methoden der Unterbindung der Art. glutaea inferior seien noch folgende erwähnt:

Sappey machte einen 14 cm langen Schnitt in der Mitte zwischen Trochanter major und Tuber ischiadicum, in der Richtung und etwas nach oben von der Linie 2 in Fig. 74.

Dugas schnitt in der Richtung von der Spina iliaca posterior superior zum Tuber ischiadicum (s. Fig. 74), durchtrennte den Musculus glutaeus maximus und legte den unteren Rand des Musculus piriformis bloß.

Zang empfahl, den Hautschnitt dicht an der Spina iliaca posterior inferior zu beginnen und bis zur äußeren Seite des Tuber ischiad. zu führen (s. Fig. 74), dann nach Durchschneidung des Musculus glutaeus maximus den äußeren Rand des Ligamentum sacrotuberosum aufzusuchen und von hier nach oben und außen zum untern Rand des Musculus piriformis vor-

zudringen, wo der Stamm der Arterie zum Vorschein kommt. Endlich kann die von Harrison für die Auffindung der Art. glutaea superior S. 301 angegebene Linie von der Spina iliaca anterior superior zur Mitte zwischen Trochanter major und dem Tuber ischiadicum auch für die Unterbindung der Art. glutaea inferior benutzt werden; in dieser Linie liegt die Glutaea inferior etwa 3 cm tiefer nach unten als die Art. glutaea superior.

Bouisson empfiehlt für die Unterbindung der Art. glutaea inferior und pudenda wie für die Ligatur der Art. glutaea sup. (s. Fig. 75) einen Querschnitt in folgender Weise: 6 cm langer Querschnitt durch den Mittelpunkt einer von der Spina iliaca posterior superior zum Tuber ischiadicum gezogenen Linie. Nach Durchtrennung der Haut, des Zellgewebes, der Fascie und des Musculus glutaeus maximus trifft man am unteren Rand des Musculus piriformis, nach innen vom Nervus ischiadicus die Art. glutaea inferior und am Becken etwas mehr nach einwärts und unten den Stamm der Pudenda, indem man mit dem Zeigefinger die Spina ischiadica und den oberen Rand des Lig. sacrotuberosum palpiert.

5. Die Unterbindung sonstiger Beckenarterien (Art. pudenda interna, epigastrica inferior, circumflexa ilium profunda, iliolumbalis, obturatoria, testicularis, spermatica interna etc.).

S. die Literaturverzeichnisse V, IX u. X, s. auch § 45 (Verletzungen und Aneurysmen verschiedener Beckengefäße).

§ 52. Die Arteria pudenda interna tritt durch das große Hüftloch nach innen und hinten von der Art. glutaea inferior aus der Beckenhöhle heraus (s. S. 39 Fig. 24) und wird vom Ramus coccygeus der Glutaea inferior gekreuzt (s. Fig. 24), sie geht dann, von hinten gesehen, unter dem Lig. sacrotuberosum an der inneren Seite der Sehne des M. obturator internus wieder in die Beckenhöhle zurück, wo sie am aufsteigenden Sitzbeinast und weiter am absteigenden Schambeinast beim Manne zur Wurzel des Penis und beim Weibe zur Clitoris verläuft. Die Art. pudenda interna bildet also außerhalb und innerhalb des Beckens einen nach unten und hinten konvexen Bogen.

Die Indikationen zur Unterbindung der Arterie sind besonders Blutungen und Aneurysmen (s. § 45 S. 270—271).

Die Unterbindung der Art. pudenda interna geschieht nach denselben Regeln, wie wir sie für die Ligatur der Art. glutaea inferior angegeben haben (s. diese S. 302 ff.). Will man den von Bouisson für die Unterbindung der Art. glutaea inferior empfohlenen Querschnitt (s. oben) anwenden, dann muß man denselben etwas mehr nach einwärts führen, um besser zum Lig. sacrotuberosum resp. zur Spina ischiadica gelangen zu können.

Harrison empfiehlt folgende Methode: Man verbindet die Basis des Steißbeins mit der Spitze des großen Trochanters (s. Fig. 74 u. Fig. 75) bei einwärts gedrehtem Schenkel. Wo das innere Drittel dieser Linie mit dem mittleren zusammenstößt, trifft man auf die Arterie, nachdem die unteren Muskelbündel des M. glutaeus maximus und der innere Rand des die Arterie bedeckenden Lig. sacrotuberosum gespalten worden sind. Der Ramus coccygeus der Art. glutaea inferior, welcher die Arterie kreuzt, muß wohl stets doppelt unterbunden und dann durchschnitten werden, um die Arteria pudenda interna genügend freilegen zu können. Um die Art. pudenda nicht mit der Art. glutaea inferior zu verwechseln,

wird man besonders beachten, daß sie einwärts von der Art. glutaea inferior und nahe an der Spitze der Spina ischiadica liegt. Ferner ist charakteristisch, daß sie nach ihrem Austritt aus der Beckenhöhle am unteren Rand des M. piriformis bald wieder unter dem Lig. sacrotuberosum in die Beckenhöhle zurückkehrt.

Ist die Art. pudenda durch eine äußere Wunde, z. B. durch eine Stichwunde, verletzt, so wird man sie durch Erweiterung der bestehenden Wunde aufsuchen.

Blutungen aus dem Stamm oder den Aesten der Art. pudenda kann man auch durch Kompression der Arterie gegen das Lig. sacrotuberosum oder gegen die Spina ischiadica stillen (s. auch § 54).

Fig. 76.

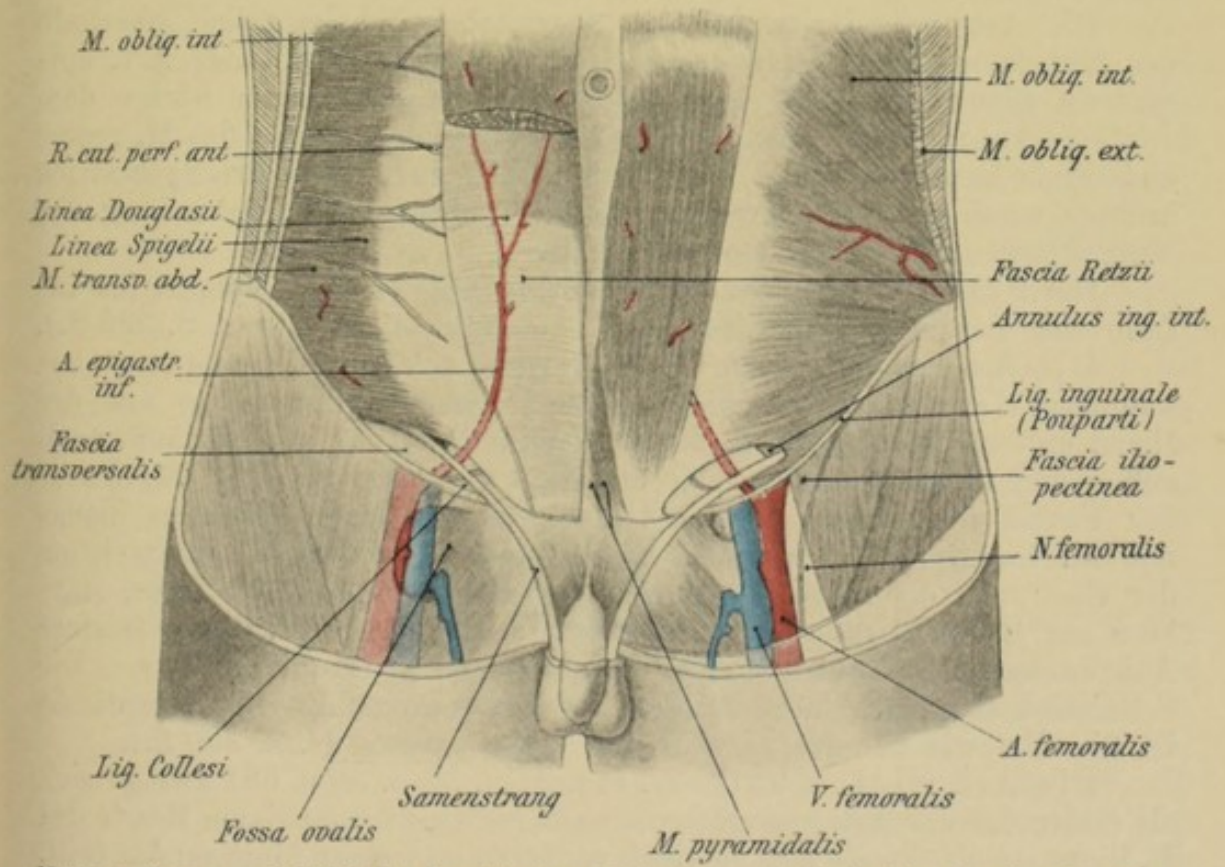

Muskeln, Nerven und Gefäße der Bauchhaut und Leistengegend; Verlauf der Arteria epigastrica inferior (nach G. Joessel).

Die Arteria epigastrica inferior profunda — im Gegensatz zu der aus der Art. femoralis entspringenden Art. epigastrica superficialis — zweigt sich vom distalen Ende der Art. iliaca externa gerade da ab, wo diese hinter dem Ligamentum inguinale von der Bauchhöhle zum Oberschenkel herabsteigt (s. Fig. 76), und zwar etwas nach innen von der Mitte zwischen Spina iliaca ant. sup. und Tuberculum pubicum. Sie zieht in einem medianwärts konvexen Bogen über die Vena iliaca externa (s. auch Fig. 73 S. 291) an der hinteren Wand des Leistenkanales nach oben zur Seite und dann zur hinteren Fläche des M. rectus abdominis. Der in den vorderen Bauchdecken liegende Teil der Arterie wird durch eine Linie markiert, welche von der äußeren Grenze des inneren Drittels des Ligamentum inguinale schief gegen den Nabel verläuft. In dieser Linie soll man z. B. die

Paracentese (Punktion) der Bauchhöhle nicht vornehmen, um die Arterie nicht zu verletzen. Die Art. epigastrica inferior gibt bekanntlich zwei kleinere Aeste ab, die Art. spermatica externa und die Art. pubica. Die erstere verläuft durch den Annulus inguinalis internus mit dem Samenstrang in den Leistenkanal zu den Umhüllungen des Hodens, beim Weibe begleitet sie das Lig. teres und endet im Mons veneris und in den großen Schamlippen. Die Art. pubica entspringt hinter dem Lig. Gimbernati aus der Epigastrica und anastomosiert an der inneren Fläche des Schambeins mit der gleichnamigen Arterie der anderen Seite und an der hinteren Seite des Schambeins mit der Art. obturatoria. Die letztere Anastomose kommt bei stärkerer Entwicklung besonders bei der Operation der Schenkelhernien in Betracht (siehe auch S. 35).

Die Art. epigastrica inferior anastomosiert bekanntlich oberhalb des Nabels in der Scheide des M. rectus abdominis mit der Art. epigastrica superior, welche aus der Art. mammaria interna hinter dem vorderen knorpeligen Ende der 7. Rippe zur hinteren Seite des M. rectus abdominis herabsteigt und sich hier mit den Aesten der Art. epigastrica inferior vereinigt. Diese Anastomose ist wichtig bei Unterbindung der Vasa iliaca und der Aorta abdominalis.

Die Schnittführung zur Unterbindung der Art. epigastrica inferior ist dieselbe wie bei der Ligatur der Iliaca externa (s. S. 290 ff.).

Die Arteria circumflexa ilium profunda entspringt bekanntlich lateralwärts hinter dem Ligamentum inguinale aus der Iliaca externa (s. Fig. 73 S. 291 und Fig. 19 S. 34) und verläuft nach außen und oben, zuerst entlang dem Lig. inguinale in einer Duplikatur der Fascia iliaca resp. in der Rinne zwischen dem Musculus iliacus und M. transversus abdominis. Sie teilt sich in zwei Aeste, von welchen der eine nach oben zur Muskulatur der Bauchwand, der andere, stärkere zur Crista iliaca und zum Musculus iliacus zieht. Der letztere Ast anastomosiert nach hinten mit der Art. iliolumbalis. Die Schnittführung zur Unterbindung der Art. circumflexa ilium profunda ist dieselbe wie bei der Ligatur der Iliaca externa (s. S. 290 ff.).

Die Art. iliolumbalis (s. Fig. 21 u. 23 S. 36 u. 38) zweigt sich als erster Ast der Art. hypogastrica nach hinten zum medialen Rande des M. iliopsoas ab, wo sie sich in einen vorderen und einen hinteren Ast teilt. Der vordere, quer verlaufende Ast (Ramus iliacus s. transversalis) verläuft unter dem M. psoas zur Fossa iliaca und zum M. iliacus, wo er mit der Art. circumflexa ilium profunda anastomosiert. Der hintere, aufsteigende Ast (Ramus lumbalis s. ascendens) gibt einen Ramus spinalis durch das Foramen intervertebrale zwischen dem 5. Lendenwirbel und 1. Kreuzbeinwirbel zum Wirbelkanal resp. zum Rückenmark ab, während die eigentliche Fortsetzung des hinteren Astes den M. iliopsoas, quadratus lumborum und transversus abdominis versorgt.

Die Unterbindung der Art. obturatoria (s. Fig. 21 u. 23 S. 36 u. 38) macht man nach Kocher in folgender Weise: Schnitt fingerbreit medianwärts von der Mitte des Ligamentum inguinale nach abwärts durch die Haut und Unterhautzellgewebe, Fascia superficialis und oberflächliches Blatt der Fascia lata. Die hier anzutreffende Vena saphena oder einer ihrer Aeste wird lateralwärts verschoben. Medianwärts von der Vena femoralis dringt man durch die Fascia pectinea und am

Außenrande des M. pectineus zum M. obturator externus vor, wo man auf Anastomosen zwischen den Vasa obturatoria und femoralia stößt. Nach Spaltung der relativ dicken Fascia obturatoria externa findet man die Arterie mit der Vene und dem Nerven am oberen Rande des M. obturator externus, wo sie nach sorgfältiger Isolierung unterbunden wird. Bezüglich der Varietäten der Art. obturatoria verweise ich auf S. 35 und Fig. 21 u. 23 S. 36 u. 38.

Von sonstigen Unterbindungen von Beckengefäßen erwähne ich noch die Unterbindung der Art. testicularis (spermatica interna), z. B. behufs Atrophierung von Hodengeschwülsten. Lannelongue unterband die Art. spermatica int. unterhalb des Leistenringes bei einem 49jährigen, früher luetisch gewesenen Manne wegen eines faustgroßen soliden Hodentumors, welcher auf Jodkali nicht reagierte, sondern sich immer mehr vergrößerte und zunehmend schmerzhaft wurde. Nach der Unterbindung der Art. spermatica int. verkleinerte sich der Tumor, bis schließlich nur noch ein nußgroßer fast steinharter Knollen zurückblieb. Welcher Art der Tumor war, ist nicht festgestellt worden. Von Harvey wurde ein ähnlicher Versuch gemacht, ob mit Erfolg, ist unbekannt.

Die Art. testicularis (spermatica interna, s. Fig. 19 S. 34) entspringt gewöhnlich aus der Aorta abdominalis dicht unter den Nierenarterien, sie tritt dann, von der Vena testicularis begleitet resp. mehr oder weniger von ihr umsponnen, durch den Leistenkanal und im Samenstrang zum hinteren Umfang des Hodens, um diesen sowie die Nebenhoden durch oberflächliche und tiefe Aeste zu versorgen. Im Nebenhoden anastomosiert sie mit der Art. deferentialis, was nach Waldeyer wichtig ist, denn diese Anastomose beweist, daß die Art. testicularis für den Hoden keine Endarterie ist und daß sie ohne Funktionsstörung des Hodens unterbunden werden kann.

Bezüglich der Unterbindung der Art. uterina (s. Fig. 25 S. 40) und sonstiger Arterien des weiblichen Beckens verweise ich auf die Verletzungen und Krankheiten der weiblichen Beckenorgane der Deutschen Chirurgie. Mit Rücksicht auf sonstige Beckenarterien beim männlichen und weiblichen Geschlecht s. auch Fig. 19—25 S. 34—41, wo die Lage der einzelnen Beckenarterien des männlichen und weiblichen Beckens wiedergegeben ist.

Die digitale und instrumentelle Kompression der Beckenblutgefäße ist in § 54 näher beschrieben.

§ 53. Operationen an den Beckenvenen (s. Literaturverzeichnis V). — Die Unterbindungen der Beckenvenen geschehen nach denselben Regeln, wie wir sie für die Arterien angegeben haben. Bei der Topographie und der Technik der Arterienunterbindungen haben wir besonders auch auf die Lage der zugehörigen Venen Rücksicht genommen, ich verweise daher auf das bei den Arterienligaturen Gesagte (s. die §§ 47—52 S. 277 ff.).

Die Verletzungen der großen Beckenvenen, der Venae iliacae, verlaufen in der Regel tödlich. In den Kriegsberichten der verschiedenen Armeen, z. B. in dem Bericht von Otis über den nordamerikanischen Krieg, finden sich einige bemerkenswerte Fälle von Verletzungen großer Beckenvenen. In geeigneten Fällen wird man die

Venennaht ausführen, welche, wie wir § 39 S. 202 erwähnten, an den Beckenvenen, z. B. auch an der Vena cava inf., mit Erfolg ausgeführt wurde. S. 203 haben wir die Gefäßnaht genauer beschrieben.

Im Anschluß an eine von Bottini erfolgreich ausgeführte Unterbindung der Vena cava inferior infolge von Verletzung (Resektion eines Stückes) derselben bei der Exstirpation einer retroperitonealen Lymphdrüsengeschwulst hat F. Purpura experimentell an Hunden die Ligatur der genannten Vene durch eine große Zahl von Versuchen studiert. Es wurde die Vene entweder durch Ligatur sofort vollkommen geschlossen oder zunächst durch eine lose Ligatur oder durch Umschließung des Gefäßes mit Zelloidin nur verengert, um gleichsam den komprimierenden Einfluß von Geschwülsten nachzuahmen, später wurde dann auch hier die Venenlichtung vollständig abgesperrt. Diese Stromunterbrechungen wurden an drei Stellen der Vena cava inferior vorgenommen und zwar 1. zwischen dem Zusammenfluß der Venae iliacae und der Einmündung der Vena spermatica dextra, 2. in dem Teil von dieser bis zur Nierenvene und 3. oberhalb dieser bis zur Einmündung der Venae hepaticae. Purpura kam zu folgenden Resultaten. Bei der vollständigen Unterbindung in einer Sitzung gelingt es nur selten, das Leben des Hundes zu erhalten, unter 25 Versuchen nur 7mal. Besonders ist die Erhaltung des Lebens erschwert bei der Unterbindung oberhalb der Venae renales (1mal unter 4 Fällen). Leichter gelingt es, die Tiere zu erhalten, wenn man die Vena cava inferior vor der definitiven Ligatur stenosiert. Der Kollateralkreislauf bildet sich nach der Ligatur der Vena cava inferior in folgender Weise aus. Bei Unterbindung der Vene unterhalb der Nierenvene fließt das Blut durch die Venae spinales externae anteriores, durch die Venae uretericae, und bei Hündinnen durch die linksseitigen Uterus- und Eierstocksvenen ab, ferner kommen in Betracht die Vena mesenterica inferior und die Venen der Abdominalwand. Bei der Obliteration oberhalb der Nierenvenen findet die Blutzirkulation vorzugsweise durch die Venae spinales externae, durch die Vena mesenterica inferior und die Venen der Bauchwand statt.

Wie Stratton zeigte, ist es auch bei der Unterbindung der Aorta abdominalis oberhalb ihrer Teilung in die Iliacae empfehlenswert, die Blutzirkulation nicht plötzlich, sondern allmählich zunehmend zu unterbrechen, ähnlich wie bei der Kompression der großen Gefäße durch Geschwülste. Der Kollateralkreislauf kann sich auf diese Weise besser allmählich ausbilden.

Die arteriellvenösen Aneurysmen des Beckens haben wir in den §§ 40—45 erwähnt und gesehen, daß sie zuweilen mit Varicen der äußeren Hautdecke verbunden sind. Einen typischen Fall von Varicen der Beckengegend und der vorderen Bauchwand ist in Fig. 67 S. 275 abgebildet; die Varicen waren wahrscheinlich durch Obliteration der linken Vena iliaca externa und des oberen Teils der Vena femoralis bei einem 23jährigen Manne bedingt.

Ganz kurz möchte ich noch auf die in neuerer Zeit vorgenommenen Operationen an den Beckenvenen bei pyämischen Prozessen, z. B. bei der puerperalen Pyämie, eingehen.

Angeregt durch die günstigen Erfolge nach Ausräumung des thrombosierten Sinus transversus und der Unterbindung und Exstirpation

der thrombosierten Vena jugularis bei otitischer Pyämie hat man auch bei puerperaler Pyämie ähnliche Operationen an den Beckenvenen, besonders an der Vena spermatica und Vena hypogastrica versucht, aber bis jetzt meist erfolglos. W. A. Freund exstirpierte erfolglos den Uterus mit den thrombosierten Venen, besonders mit der thrombosierten Vena spermatica. Bumm machte dieselbe Operation ohne Erfolg, dann exzidierte er in 3 Fällen von puerperaler Pyämie bei steiler Beckenhochlagerung die thrombosierte Vena spermatica ebenfalls ohne Erfolg. Trendelenburg fügte der Unterbindung der Vena spermatica noch die Ligatur der Vena hypogastrica hinzu. Man dringt bei puerperaler Pyämie in das betreffende Parametrium, eventuell in beide Parametrien extraperitoneal bei Beckenhochlagerung ein, und zwar von einem Schnitt aus, wie er zur Unterbindung der Art. iliaca externa angelegt wird (s. S. 290—292). In dem geöffneten, nach unten bis auf das Scheidengewölbe entfalteten Parametrium kann man dann bei Beckenhochlagerung und geeigneter Beleuchtung die Gefäße nebst dem Harnleiter gut übersehen und freilegen. Zur Unterbindung des Stammes der Vena spermatica (s. auch S. 41—42) muß der Hautschnitt nach oben bis zur elften Rippe verlängert werden; auch hier wird bei Seitenlagerung der Kranken das Bauchfell in der Richtung nach der Wirbelsäule zu stumpf abgeschoben, bis der Harnleiter und vor ihm die ihn unter spitzem Winkel kreuzende Vena spermatica sichtbar werden. Bezüglich der Topographie der Vena hypogastrica s. S. 295.

Die Frage, ob rechts oder links operiert werden soll, wird entschieden, auf welcher Seite das Parametrium infiltriert und druckempfindlich ist. Häufig oder in zweifelhaften Fällen wird die doppelseitige Unterbindung der Vena hypogastrica und eventuell der Vena spermatica mit Ausräumung der Thromben notwendig sein. Trendelenburg hat viermal in akuten Fällen mit bereits zu weit vorgeschrittener Thrombose und bei Komplikation mit eitriger Lymphangitis ohne Erfolg und einmal bei der chronischen Form der puerperalen Pyämie mit Erfolg operiert. Im letzteren Falle trat nach der in der 6. Woche nach dem Abortus gemachten Unterbindung der Vena hypogastrica in den nächsten 20 Tagen kein Schüttelfrost wieder ein. Dann wurde wegen erneut aufgetretener Schüttelfröste noch die Vena spermatica unterbunden, worauf allmählich Heilung erfolgte.

§ 54. Die Kompression der Beckenblutgefäße (s. Literaturverzeichnis V—X). — Die digitale und instrumentelle Kompression der Beckenblutgefäße haben wir bereits bei der Behandlung der Gefäßverletzungen und der Aneurysmen in §§ 39—53 mehrfach erwähnt und beschrieben. Wir haben gesehen, daß die digitale und instrumentelle Kompression der Beckenblutgefäße mit besonderen Schwierigkeiten verbunden ist, während an anderen Körperstellen, z. B. an den Extremitäten, die temporäre Absperrung des Blutstromes mit größter Leichtigkeit und Sicherheit ausführbar ist. An den Extremitäten können wir daher Gefäßstiche unter temporärer Kompression der zuführenden Hauptarterie ohne jede Schwierigkeit regelrecht behandeln, ganz anders liegen die Verhältnisse bei analogen Stichverletzungen der Beckenblutgefäße. Wir haben auch gesehen, wie ungenügend und gefährlich die

Anwendung der Kompression, der Tamponade, z. B. bei den Verletzungen der Art. glutaea superior und inferior, ist, wir haben als obersten Grundsatz der Blutstillung bei Verletzungen der Beckengefäße die zentrale und periphere Unterbindung der verletzten Gefäßstelle und aller hier abgehenden Aeste aufgestellt, eventuell unter temporärer Absperrung des Blutstromes durch Kompression der zuführenden Hauptarterie wie an den Extremitäten, nur in zweiter Linie kommt als Notbehelf die Kontinuitätsunterbindung der Arterie zentral von der Verletzungsstelle in Betracht, wenn die Gefäßwunde selbst nicht zugänglich ist.

Um die Blutung bei der Unterbindung von Beckenblutgefäßen, überhaupt bei Beckenoperationen, zu beherrschen, kommt in erster Linie zunächst die digitale oder instrumentelle Kompression der Aorta abdominalis oberhalb ihrer iliakalen Teilung in Betracht.

Die Digitalkompression der Aorta abdominalis durch die Bauchdecken hindurch ist selbst für eine kräftige Hand längere Zeit kaum ausführbar, ja unmöglich, wenn die Bauchdecken straff gespannt sind, wenn es sich um fette Individuen handelt oder die Därme stark gefüllt sind. Ebenso unsicher ist die instrumentale Kompression der Aorta, z. B. mittels Listers Tourniquet oder nach v. Esmarchs Methode durch eine größere Bindenrolle. Aber diese instrumentelle Kompression der Aorta ist nicht nur unsicher, sondern auch gefährlich. Wir haben S. 234 gesehen, daß durch Kompression der Aorta mittels Listers Tourniquet Gangrän der Därme entstanden ist.

Auch die digitale oder instrumentelle Kompression der Art. iliaca communis durch die Bauchdecken ist ebenso unsicher und gefährlich. Davy empfahl 1878 für die Kompression der Art. iliaca communis behufs Blutbeherrschung im Becken bei der Exarticulatio femoris und sonstigen Operationen am Becken, wie schon früher erwähnt, einen in den Mastdarm eingeführten, 18—22 Zoll langen und $^3/_4$—$^5/_8$ Zoll dicken Elfenbeinstab bezw. Elfenbeinhebel mit Zolleinteilung und mit fingerartig abgerundetem Ende. Das einzige Hindernis seiner Anwendung besteht nach Davy in dem Vorhandensein einer Striktur des Rektums. Das Davysche Kompressorium hat sich nur in England und Amerika Eingang verschafft, es wurde besonders zur Kompression der Iliaca communis bei der Exarticulatio coxae angewandt. Alvernhe und Dreist haben aus der Literatur 15 Fälle von Exarticulatio coxae zusammengestellt, wo sich das Instrument mehr oder weniger bewährt zu haben scheint, denn 11 Fälle wurden geheilt, vier starben, und zwar einer an Thrombose der Venen der anderen Seite, einer an Kollaps nach 9 Tagen trotz geringen Blutverlustes, einer nach 9 Wochen infolge nicht genannter Todesursache und einer an Eiterung 26 Tage nach der Operation. In einem geheilten Falle von Exarticulatio coxae von Maclaren gelang es nicht, den Hebel des Davyschen Kompressoriums rechts anzulegen, es wurde daher ein Aortenkompressorium angewandt. Davy selbst soll sein Kompressorium 18mal angewandt haben. Dreist erwähnt noch zwei von Berckel mitgeteilte Fälle, wo das Instrument Davys sich bewährt habe, ferner ist dasselbe nach Dreist nach einer Notiz in The Lancet 1883 von anderen Chirurgen 40mal angewandt worden. v. Mosetig-

Moorhof hat einmal das Davysche Kompressorium benutzt, ist aber „nicht entzückt von ihm".

Alle Kompressionsmethoden der großen Beckengefäße durch die Bauchdecken hindurch sind in jeder Form antiquiert, mit Ausnahme natürlich der Art. und Vena iliaca externa, welche wir digital und instrumentell durch Druck gegen den Schambeinast sicher komprimieren können.

Die beste Kompression der Aorta abdominalis, der Art. iliaca communis und der Art. hypogastrica nebst ihren Aesten ist die intraperitoneale Digitalkompression durch die aseptische Hand eines Assistenten nach Bloßlegung des betreffenden Gefäßes durch Laparotomie. Auf diese Weise können wir Gefäßstiche des Beckens und sonstige Operationen am Becken, z. B. Geschwulstexstirpationen, die Exarticulatio coxae und die Exarticulatio interilio-abdominalis, unter sicherer Beherrschung der Blutung ausführen. Bei den beiden zuletzt genannten Operationen wird man die Art. iliaca ext. und hypogastrica oder die Art. iliaca communis lieber vorher dauernd unterbinden, und zwar extra- oder intraperitoneal in der in §§ 48—50 S. 280 ff. beschriebenen Weise. Man kann z. B. nach H. Braun zuerst die Art. und Vena iliaca ext. extraperitoneal unterbinden, dann von dieser Wunde aus das Peritoneum weiter ablösen bis zur Teilungsstelle der Iliaca communis und die Hypogastrica mit dem Finger gegen den Rand des Beckeneinganges bis zur definitiven Blutstillung der Exartikulationswunde komprimieren lassen, oder man wird sie gleichfalls nebst der Vene unterbinden.

Die intraperitoneale Digitalkompression der Aorta abdominalis oder der Art. iliaca communis nach Eröffnung der Bauchhöhle durch Laparotomie bei Becken- und Bauchoperationen, bei Exarticulatio femoris etc. haben in neuerer Zeit besonders Neal Hardy, Mc Burney, da Costa, Lennander, Senn, Battle, Madelung, Dreist u. a. empfohlen. Mc Burney hat die intraabdominelle Digitalkompression der Art. iliaca communis bis 1897 dreimal bei der Exarticulatio coxae angewendet. Battle machte 1898 die intraperitoneale Digitalkompression der Art. iliaca communis bei der Operation eines Hämatoms nach Verletzung der Art. glutaea sup. (dieser Fall ist in § 43 S. 254 genauer mitgeteilt). Madelung machte die intraabdominelle Kompression der rechten Arteria und Vena iliaca communis wegen eines großen Hämatoms infolge einer vor etwa 3 Wochen entstandenen vernarbten Stichverletzung der Art. iliaca ext. und Art. epigastrica inferior in Beckenhochlagerung, nachdem vorher die rechte untere Extremität blutleer gemacht war. In Handbreite wurde die Bauchhöhle ähnlich wie zur Aufsuchung des Appendix eröffnet und dann die Art. und Vena iliaca communis durch die in das Abdomen geschobene Hand eines Assistenten gegen den Knochen komprimiert. Das Hämatom konnte nun bequem ohne nennenswerte Blutung ausgeräumt und die verletzten Arterien unterbunden werden. Es erfolgte Heilung.

Die Operation behufs intraabdominaler Digitalkompression der großen Beckengefäße empfehle ich in Beckenhochlagerung in folgender Weise. Man dringt median in der Linea alba oder durch die Rektusscheide mit Verziehung des Muskels oder mehr seitlich, z. B. rechts wie zur Freilegung des Appendix — je nach der Kompression der Aorta oder

der rechts- oder linksseitigen Vasa iliaca — in die Bauchhöhle ein, nachdem vorher die betreffende untere Extremität eventuell blutleer gemacht ist. Dann wird die Hand eines Assistenten in die Bauchhöhle geschoben und die gewünschte Arterie und Vene gegen den Knochen komprimiert. Durch um die Hand herum eingestopfte Mullkompressen wird die Bauchhöhle abgeschlossen. McBurney und Battle machten nur einen kleinen Bauchwandschnitt und ließen die Arterie nur durch den eingeführten Zeigefinger komprimieren. Madelung empfiehlt einen größeren Bauchschnitt, um Arterie und Vene durch mehrere Finger komprimieren zu können, welche in der Tat nicht so leicht abrutschen, wenn sich der Patient z. B. bewegt.

Senn hat die intraperitoneale Digitalkompression der Aorta dicht unter dem Zwerchfell, z. B. bei profusen Blutungen bei intraabdominellen Operationen, empfohlen.

Lennander rät, nach dem Aufhören der intraperitonealen Digitalkompression der Aorta abdominalis wegen der so leicht eintretenden Verschlechterung der Herztätigkeit infolge der vasomotorischen Parese in ausgedehnten Gefäßgebieten stets alles für die Vornahme einer venösen Kochsalzinfusion bereit zu haben.

K. Dahlgren hat für die Kompression der Aorta bei gewissen Bauch- und Beckenoperationen ein besonderes, langgestieltes Instrument empfohlen, durch welches die komprimierende, eventuell den Operateur hindernde Hand eines Assistenten ersetzt werden soll. Das Instrument ist im Zentralblatt für Chirurgie 1903 Nr. 7 S. 199—200 abgebildet und kann vom Instrumentenmacher Stille in Stockholm bezogen werden.

Schönborn hat nach Hasslauer für die temporäre Absperrung großer Blutgefäße eine gebogene, mit Gummi überzogene Klemme mit schwachem Druck konstruiert, welche ihm bei temporärer Abklemmung der Iliaca communis behufs Ausführung der Exarticulatio femoris gute Dienste geleistet hat. Die nachträgliche Untersuchung der Kompressionsstelle ergab nach der Abnahme der Klemme die freie Durchgängigkeit der intakten Arterie.

Will man die Blutzirkulation einer großen Arterie durch eine temporäre Ligatur absperren, so darf man dieselbe nur als lockere Schleife anlegen, damit die Gefäßwand intakt bleibt. Diese Ligatur mittels eines dicken Seiden- oder Katgutfadens oder eines breiteren Bandes soll nur als Kompressorium wirken.

Blutungen aus den Aesten der Iliakalgefäße kann man gelegentlich ebenfalls durch Kompression stillen, z. B. im Bereich des horizontalen Schambeinastes können die Stämme der Art. circumflexa ilium profunda und der Art. epigastrica inf. komprimiert werden.

Blutungen aus dem Stamm und aus den Aesten der Art. pudenda interna kann man durch Kompression der Arterie gegen das resistente Ligamentum sacrotuberosum und gegen die Spina ischiadica stillen. Travers behandelte mit gutem Erfolg eine heftige, durch örtliche Mittel nicht zu stillende Blutung aus einem gangränösen Geschwür der Eichel durch Kompression der Art. pudenda interna mittels eines Stückes Korkholz, welches in der Gegend des Sitzbeinstachels in Rückenlage des Kranken angebracht wurde.

Eine Stillung der Blutung aus der Arteria glutaea superior und inferior durch äußere Kompression ist, wie wir S. 252 ff. sahen, wegen des dicken, sie bedeckenden Muskelpolsters kaum möglich.

VIII. Kapitel.

Die Verletzungen und Krankheiten der Beckennerven

(s. die Literaturverzeichnisse Nr. XI und Nr. I bis IV).

§ 55. Anatomische Vorbemerkungen über die Nerven des Beckens. — Bezüglich der anatomischen Anordnung der Beckennerven haben wir in § 15 S. 42 ff. gesehen, daß die Nerven der Beckenhaut etwa zu zwei Dritteln aus dem Plexus lumbalis, im übrigen aus dem Plexus sacralis stammen, welcher letztere besonders die Haut der Geschlechtsorgane, des Dammes und des Anus versorgt.

Die Nerven der inneren Beckenwand resp. der Beckenhöhle stammen vom Plexus lumbalis, sacralis (pudendus, coccygeus) und Sympathicus. Der Plexus lumbalis, aus welchem der N. obturatorius abgeht, setzt sich aus den vorderen Aesten des 1.—4. Lendennerven zusammen. Das eigentliche Beckennervengeflecht ist der Plexus sacralis, welcher nach Waldeyer aus dem vom Plexus lumbalis stammenden Truncus lumbosacralis und aus den vorderen Aesten des 1.—4. Sakralnerven besteht. Der Plexus sacralis verläßt das Becken, nachdem er vorher den Plexus pudendus zu den Beckeneingeweiden und den äußeren Geschlechtsteilen abgegeben hat, durch das große Hüftloch vor allem als N. ischiadicus, welcher am unteren Rande des M. piriformis (durch das Foramen infrapiriforme, Waldeyer) aus dem Becken hervortritt (s. Fig. 24 S. 39). Der N. ischiadicus ist die kompakteste Fortsetzung des Plexus sacralis. Außer dem teils motorischen, teils sensiblen Nervus ischiadicus sind die Muskelnerven (N. glutaeus sup. und inf., die Nervi rotatorum femoris und die Nervi diaphragmatici pelvis) die wichtigsten Verästelungen des Plexus sacralis.

Der Plexus coccygeus, welcher sich an den oben erwähnten Plexus pudendus anschließt und an der äußeren Beckenwand vor dem M. coccygeus liegt, wird gebildet aus einem kleinen Anteil des Nervus sacralis IV, aus dem vorderen Ast des N. sacralis V und des N. coccygeus, sowie aus einigen Verbindungsfäden mit dem Plexus pudendus und dem Ganglion sacrale und coccygeum des Sympathicus. Aus dem Plexus coccygeus gehen die 4—5 Nervi anococcygei für den M. levator ani und den M. coccygeus hervor, sie verbinden sich mit den hinteren Aesten der Sakralnerven und Steißnerven zum Plexus sacralis posterior, welcher die hier befindlichen Weichteile und die Hautdecke versorgt.

Für die Articulatio sacroiliaca werden die Nerven von den hinteren Aesten der drei oberen Sakralnerven abgegeben. Die Nerven der Schamfuge sind nach Waldeyer noch nicht genauer bekannt.

Die Nerven des Hüftgelenks, an welchem Neurosen bekanntlich nicht selten vorkommen, stammen nach Luschka, Rüdinger und Waldeyer aus vier Quellen: 1. von der Portio tibialis des N. ischiadicus und 2. vom N. glutaeus inferior (zur hinteren Wand), 3. von den tiefen Muskelästen des N. femoralis, besonders vom Muskelast des M. rectus femoris (zum lateralen Hüftgelenksteile), 4. vom Ramus posterior des N. obturatorius, welcher unter dem M. pectineus hin zum medialen Teile der vorderen Hüftgelenkswand verläuft. Falls ein sog. N. obturatorius accessorius, welcher vor dem Schambeine zum Oberschenkel zieht, vorhanden ist, dann kann auch dieser zum Hüftgelenk Zweige abgeben.

Der Beckensympathicus besteht nach Waldeyer 1. aus dem Endteile des Truncus sympathicus, 2. aus dessen Rami communicantes, 3. aus den zentralen Beckengeflechten und 4. aus deren peripheren Verzweigungen. Bezüglich der genaueren anatomischen Anordnung des Beckensympathicus verweise ich auf S. 43.

§ 56. Die Verletzungen der Beckennerven. — Die Verletzungen der Beckennerven haben wir bereits in den vorhergehenden Paragraphen bei der Lehre von den Frakturen und Luxationen, bei den Quetschungen, Stich- und Schußwunden mehrfach erwähnt. Ebenso werden wir sehen, daß auch durch die Entzündungen der Beckenknochen und Weichteile der Articulatio sacroiliaca, durch Geschwülste etc. die Beckennerven sehr in Mitleidenschaft gezogen werden. Oft bilden gerade die Erscheinungen von seiten der Beckennerven das erste klinische Symptom, z. B. beim Entstehen eines Beckentumors, eines Aneurysmas.

Wir wollen hier nur das Wichtigste bezüglich der Verletzungen und Krankheiten der Beckennerven zusammenfassen.

Quetschungen, Zerreißungen der Beckennerven kommen besonders bei Frakturen und Luxationen der Beckenknochen vor. Bei nicht durch Frakturen und Luxationen komplizierten Kontusionen des Beckens, besonders des Gesäßes, können vor allem der N. ischiadicus und N. pudendus an ihrer Austrittsstelle aus dem Becken und in ihrem weiteren Verlauf getroffen werden, ebenso die anderen peripheren Beckennerven je nach der Kontusionsstelle.

Joachimsthal beobachtete als Unfallsfolge eine isolierte Lähmung des linken Glutaeus medius und minimus bei einem 43jährigen Manne nach Hufschlag gegen den großen Trochanter. ½ Jahr nach dem Unfall war der Gang durch Lähmungen sehr behindert und ähnlich wie bei angeborener Hüftgelenksluxation, deren Vorhandensein sogar von verschiedenen Gutachtern vermutet worden war. Nach dem Röntgenbild und dem anatomischen Befund war aber eine angeborene Hüftgelenksluxation sicher auszuschließen, ebenso eine Coxa vara. Die Untersuchung ergab vor allem eine Insuffizienz des linken M. glutaeus medius und minimus, Patient konnte nur mit größter Anstrengung auf dem linken Bein stehen, er vermochte das Becken nicht in der Horizontalen festzuhalten, dasselbe sank vielmehr nach der Seite des erhobenen Beines tief nach abwärts und der Oberkörper zur Erhaltung des Gleichgewichts nach der Standseite

hinüber. Daher war der Gang ähnlich wie bei kongenitaler Hüftgelenksluxation. Im Liegen des Kranken war nichts Pathologisches nachweisbar.

Die anatomischen Veränderungen bei Nervenquetschungen bestehen vor allem in entsprechender Läsion der Nervenfasern, eventuell bis zu vollständiger Durchtrennung derselben in verschiedener Anzahl, in Vorhandensein eines Blutergusses in und um den Nerven. In den späteren Stadien sind die Symptome durch Neuritis und Perineuritis, durch abnorme Verwachsungen, Verdickungen der Nervenscheide, durch Druck von Bindegewebs- oder Knochenwucherungen u. s. w. bedingt. Eventuell ist ein Nerv vollständig in seiner ganzen Dicke durchtrennt.

Aber nicht nur die peripheren Beckennerven werden durch Kontusionen, durch stumpfe Gewalteinwirkungen getroffen, es kann auch infolge der Erschütterung des Beckens resp. der Wirbelsäule und des Rückenmarkes zu zentralen Störungen, besonders zu Blutungen in den Wirbelkanal und in das Rückenmark mit entsprechenden sekundären Störungen an den Nervenwurzeln und an den peripheren Nerven kommen.

Hierher gehören besonders die Beobachtungen von Dubois, von Frau Déjerin-Klumpke u. a.

Dubois berichtete über folgenden bemerkenswerten Fall von radikulärer Lähmung im Bereich der Sakralwurzeln, wahrscheinlich infolge von Blutung in der Cauda dicht unter dem Konus, ähnlich wie in einem früheren Falle und wie in einem Sektionsbefund von Frau Déjerin-Klumpke.

Eine 46jährige Dame, welche vor 3 Jahren an rechtsseitiger Ischias gelitten hatte, erkrankte in leichterem Grade 3 Jahre später wieder. Um ihren Schmerz zu bekämpfen, setzte sie sich mit heftigem Ruck nieder und empfand sofort einen heftigen Schmerz. Es entwickelte sich dann allmählich eine Lähmung der Blase, des Sphincter ani und der Genitalmuskulatur sowie eine Anästhesie mit radikulärer Anordnung am Gesäß, in einem Streifen an den Beinen und an beiden Füßen. Diese Störungen, welche Dubois in obiger Weise durch pathologische Veränderungen im Wirbelkanal, und zwar durch eine Blutung in der Cauda dicht unter dem Konus erklärt, gingen nur unvollständig zurück.

Stichverletzungen der Beckennerven sind mehrfach beobachtet worden, z. B. durch die in §§ 33—35 beschriebenen Verletzungen durch Messer, Dolche, Lanzen oder durch Pfählung. S. 157 haben wir bereits die bemerkenswerte Beobachtung von Hartmann (Graz) mitgeteilt, welcher eine Bajonettstichverletzung des Plexus sacrolumbalis durch das Foramen ischiadicum majus sah und durch Versuche an Leichen gezeigt hat, daß in der Tat der Plexus sacrolumbalis ohne Verletzung größerer Gefäße vom Foramen ischiadicum aus getroffen werden kann. In dem Falle von Hartmann waren der N. ischiadicus, der Obturatorius an der oberen Begrenzungsebene des kleinen Beckens und der N. cruralis an der Linea innominata verwundet, ferner waren die M. glutaei, der M. piriformis und der M. iliopsoas entsprechend verletzt. Es handelte sich teils um eine direkte Verwundung und Quetschung der genannten drei Nerven, teils um Blutung in ihre Nervenscheiden mit Kompression der Nervenfasern und mit entsprechender traumatischer Neuritis.

Abgesehen vom Foramen ischiadicum majus und minus sind auch durch die Foramina sacralia posteriora Stichverletzungen der Beckennerven möglich, ferner durch die Ligamenta sacroiliaca posteriora, durch das Lig. und Foramen iliolumbale, durch das Lig. sacrospinosum und sacrotuberosum, von vorn durch die Bauchwand, die Symphysis ossium pubis und die Membrana obturatoria, von unten durch den Damm, den Mastdarm, durch die Vagina, endlich auch durch den Knochen hindurch und durch die Articulatio sacroiliaca.

Die Schußverletzungen der Beckennerven haben wir ebenfalls bereits S. 188 erwähnt und besonders auch das Vorkommen von Reflexlähmungen der von der Verwundung nicht direkt betroffenen Nerven an anderen Körperstellen hervorgehoben.

Zuweilen sind, wie wir schon erwähnten, die Erscheinungen von seiten der Beckennerven durch zentrale Ursachen, vor allem durch Verletzungen und Erkrankungen der Wirbelsäule und des Rückenmarkes bedingt.

Die in den Kriegsberichten der verschiedenen Armeen befindlichen Verletzungen von Beckennerven durch Quetschung, Schuß und Stich bieten eine große Mannigfaltigkeit in den Erscheinungen von direkter und reflektorischer Lähmung, von Paresen und Muskelatrophien dar, die Verletzten wurden teils geheilt, teils starben sie an Wundinfektionskrankheiten, z. B. auch an Tetanus, teils blieben unheilbare Lähmungen, Neuralgien etc. zurück, so daß die Patienten dauernd invalid wurden. Es würde uns zu weit führen, wollten wir auf alle diese Erscheinungen näher eingehen.

In dem Bericht von Otis über den nordamerikanischen Sezessionskrieg finden sich 29 Nervenverletzungen des N. femoralis, ischiadicus und sonstiger Beckennerven, deren Symptomenbild ein sehr mannigfaltiges ist. In 17 Fällen waren gleichzeitig Verletzungen der Beckenknochen und der Beckenorgane vorhanden. Von 12 näher beschriebenen Fällen blieben 7 unter Aufsicht der Invalidenärzte, einer starb an Tetanus, einer nach 4jährigem Leiden, zwei Verletzte sind verschollen.

Die Symptome der Verletzungen der Beckennerven nach peripheren oder zentralen Störungen bestehen in entsprechenden direkten oder reflektorischen, vollständigen oder unvollständigen motorischen und sensiblen Lähmungen je nach dem Grad und dem Sitz der Verletzungsstelle, in schmerzhaften (neuralgischen) Beschwerden der verschiedensten Art (s. § 57 Beckenneuralgien).

In jedem Falle wird man eine sorgfältige Untersuchung unter Berücksichtigung der S. 42—44 und S. 313—314 angeführten anatomischen Verhältnisse nach allgemein neurologischen Grundsätzen vornehmen und die Ursache der vorhandenen Nervenstörungen festzustellen suchen, was für die Behandlung natürlich von größter Wichtigkeit ist.

Bezüglich der Behandlung der Verletzungen der Beckennerven verweise ich auf § 58 S. 325 ff.

§ 57. Die Krankheiten der Beckennerven. — Auf die Krankheiten der Beckennerven können wir hier ebenfalls nur ganz kurz eingehen, und zwar im wesentlichen nur vom chirurgischen Standpunkte.

Die Krankheiten der Beckennerven entstehen teils durch Ver-

letzungen, teils spontan durch primäre oder sekundäre pathologisch-anatomische Veränderungen; der Krankheitssitz ist entweder ein peripherer oder ein zentraler. Die Krankheitserscheinungen bestehen teils in entsprechenden vollständigen oder unvollständigen motorischen und sensiblen Lähmungen, teils vor allem in Schmerzen, in sog. Neuralgien.

Außer dem S. 157 erwähnten Falle von Bajonettstich des Plexus sacralis beobachtete Hartmann (Graz) noch einen zweiten bemerkenswerten Fall einer vielleicht durch Lues bedingten degenerativen Neuritis des N. femoralis, obturatorius und spermaticus externus. Bezüglich der von Hartmann sehr genau geschilderten Symptome verweise ich auf dessen Arbeit in den Jahrbüchern für Psychiatrie und Neurologie 1900.

Von den verschiedenen Krankheitserscheinungen der Beckennerven wollen wir uns vor allem mit den praktisch wichtigen und oft für den Kranken so quälenden Beckenneuralgien beschäftigen.

Die Beckenneuralgien sind, wie gesagt, teils durch zentrale, teils durch periphere Ursachen bedingt. Im ersteren Falle handelt es sich um Verletzungen, besonders um Kompression und Kontusion, oder um Krankheiten des Rückenmarks, im letzteren Falle um periphere Schädigungen der Nerven durch Verwundungen, durch Quetschungen, infolge von Druck, z. B. durch Geschwülste, Aneurysmen, Knochenfragmente, Kallus, durch entzündliche Exsudate, durch Schwielen, durch abnorme Verwachsungen, durch Uebergang entzündlicher Prozesse der Nachbarschaft auf die Nerven u. s. w. Sodann spielen bei den Beckenneuralgien, wie bei anderen Neuralgien, Erkältungen, Arteriosklerose, Diabetes, Rheumatismus, Osteomalacie, Lues, Ueberanstrengungen, habituelle Stuhlverstopfung, die Krankheiten der männlichen und weiblichen Sexualorgane etc. eine große Rolle. Zuweilen kündigen sich beginnende Knochenkrankheiten, z. B. Osteomalacia incipiens, oder Tuberkulose des Iliosakralgelenks und der Symphyse, durch Neuralgien an. In einem großen Teil der Fälle handelt es sich um reine Neurosen, d. h. um Teilerscheinungen einer Neurasthenie, einer Hysterie, ohne daß lokale Verletzungen oder Krankheiten der Beckennerven nachweisbar sind.

Bezüglich der Verletzungen der Beckennerven verweise ich auf § 56 S. 314 ff.

Praktisch wichtig ist die besonders von Hyrtl mit Rücksicht auf die Entstehung von Druckneuralgien des Plexus sacralis betonte anatomische Tatsache, daß die Nervi sacrales in Rinnen des Kreuzbeins verlaufen, damit sie durch die in ihrem Volumen sehr wechselnden Beckenorgane, besonders z. B. den Uterus und die Blase, nicht gedrückt werden. Mit Rücksicht auf den Druck durch den schwangeren Uterus sind diese Knochenrinnen im Kreuzbein beim weiblichen Geschlecht tiefer als beim männlichen.

Die Beckenneuralgien im Gebiet des Plexus sacrolumbalis und seiner Aeste lokalisieren sich besonders im N. ischiadicus und N. obturatorius, sowie als sog. Coccygodynie in den Nervi anococcygei und in dem mit ihnen verbundenen Plexus sacralis posterior. Auf die Neuralgie des N. ischiadicus (Ischias) und des N. obturatorius können wir hier nur ganz kurz ein-

gehen; ihre genauere Beschreibung findet sich in der Chirurgie der unteren Extremitäten. Dasselbe gilt bezüglich der Neuralgien des Hüftgelenks.

Unter Ischias versteht man bekanntlich eine Neuralgie der aus dem Plexus ischiadicus resp. sacralis stammenden Nerven, welche entweder auf den N. ischiadicus beschränkt ist oder sich auch mit Affektionen anderer Beckennerven im Bereich des Plexus sacrolumbalis kombiniert. Die Ursachen der Ischias sind sehr verschieden, teils periphere, teils zentrale, bald traumatische (mechanische), bald spontane, sie kommt häufiger bei Männern als bei Frauen vor. Aetiologisch kommen in Betracht Traumen der verschiedensten Art mit direkter Läsion der Nerven in der Peripherie oder im Wirbelkanal in der mannigfachsten Weise, Erkältung, Schädigung der peripheren Nerven oder seiner Wurzeln, seines Zentrums durch lokale oder allgemeine Erkrankungen, z. B. durch entzündliche Prozesse in seiner Umgebung (Tuberkulose der Knochen, der Articulatio sacroiliaca, Krankheiten der Beckenorgane, Eiterungen etc.), durch Myositis, durch Gicht, Rheumatismus, Diabetes, Lues, chemische und sonstige Intoxikationen, Neuropathie, Hysterie u. s. w. Zuweilen handelt es sich um Kompression des Nerven durch Geschwülste, Aneurysmen, Kallus, durch Kotmassen bei Obstipation, durch Uterus gravidus, durch Bindegewebsnarben, um Zerrung und abnorme Verwachsungen des Nerven u. s. w. Zuweilen ist die Ischias, wie schon angedeutet, eine Teilerscheinung einer zentralen Nervenaffektion.

Wie besonders aus der S. 315 erwähnten bemerkenswerten Beobachtung von Dubois hervorgeht, können ischiasartige Erscheinungen auch durch pathologische Veränderungen im Wirbelkanale, z. B. durch eine Blutung in der Cauda dicht unter dem Konus, bedingt sein. Hierfür sprechen die oft vorhandenen Lumbagoerscheinungen infolge Beteiligung des Plexus lumbalis, die Doppelseitigkeit, das fast regelmäßige Fehlen der motorischen Parese und die häufige Atrophie der Muskeln ohne entsprechende Lähmung.

Von besonderem Interesse sind auch die von Bartels in den Mitteilungen aus den Grenzgebieten der Medizin und Chirurgie (Bd. XI, Heft 3) beschriebenen 2 Fälle von Pachymeningitis tuberculosa (caseosa) der Cauda equina im Anschluß an Tuberkulose der Articulatio sacroiliaca. Bartels entwirft in sorgfältiger neurologischer Analyse ein genaues Bild der nervösen Störungen, bezüglich deren ich auf das Original verweise (s. auch § 69 Tuberkulose der Articulatio sacroiliaca).

Die Symptome der Ischias bestehen vor allem in mehr oder weniger starken Schmerzen im Ausbreitungsgebiet des N. ischiadicus, verbunden mit sonstigen unangenehmen Empfindungen (Kältegefühl, Kriebeln, Wadenkrämpfe etc.); die Schmerzen werden gewöhnlich durch Bewegungen des Beins vermehrt. Charakteristisch sind die schmerzhaften Druckpunkte, besonders an der Austrittsstelle der Nerven aus dem Becken, an der Gesäßfalte, in der Kniekehle, hinter dem Capitulum fibulae und am Malleolus ext. Nach einer gewissen Dauer der Ischias treten immer mehr die Folgezustände in den Vordergrund, besonders Bewegungsschwäche des Beins mit entsprechender Muskelatrophie, Beschränkung der Gelenkbewegung (Kontrakturen) und skoliotische Verbiegung der Wirbelsäule (Scoliosis ischiadica). Die skoliotische Ver-

biegung der Wirbelsäule ist meist eine heterologe, d. h. nach der gesunden Seite gerichtet, seltener eine homologe und noch seltener ist sie alternierend, d. h. willkürlich bald eine homologe, bald eine heterologe. Die homologe Skoliose ist besonders beim Stehen des Kranken vorhanden. Man hat die Scoliosis ischiadica sehr verschieden erklärt, bald mehr neuropathisch, bald mehr myopathisch. Im wesentlichen ist die Scoliosis ischiadica wohl dadurch bedingt, daß der Kranke, wie auch Erben besonders betont hat, seinem Bein, Becken und sekundär seiner Wirbelsäule eine solche Stellung gibt, in welcher er am wenigsten Schmerzen hat. So erklärt sich auch das alternierende Vorkommen der Skoliose, und daß im Stehen besonders eine homologe Skoliose vorhanden ist. Zuweilen wird die Entstehung der Skoliose durch gleichzeitig vorhandene Affektion des Plexus lumbalis resp. der Lendenmuskulatur (Lumbago) beeinflußt.

Eigentliche Lähmungen sind bei Ischias selten, und wenn sie vorhanden sind, schwinden sie in der Regel bald wieder, aber Ausnahmen kommen natürlich je nach der Ursache der Ischias vor.

Die Diagnose der Ischias ergibt sich aus dem eben geschilderten charakteristischen Symptomenbild. Diagnostisch wichtig ist auch das Lasèguesche Phänomen und das gekreuzte Ischiassymptom nach Fajersztajn (Lemberg). Das Lasèguesche Phänomen besteht bekanntlich darin, daß man bei Ischiaskranken das leidende Bein im Hüftgelenk schmerzlos beugen kann, wenn gleichzeitig auch das Kniegelenk flektiert wird. Wiederholt man aber diese Bewegung bei gestrecktem Unterschenkel, so entsteht oft plötzlich im ganzen Verlauf des erkrankten Nerven, besonders aber an der Austrittsstelle derselben an der Incisura ischiadica major eine meist heftige Schmerzempfindung. Diese Schmerzempfindung an der Austrittsstelle des erkrankten N. ischiadicus kommt nach Fajersztajn auch dann zu stande, wenn man das gesunde Bein bei gestrecktem Kniegelenk in die Höhe hebt („gekreuztes Ischiasphänomen" nach Fajersztajn). Beide Symptome sind nach den Leichenversuchen von Beuermann und Fajersztajn durch Dehnung, durch Zugwirkung bedingt, beim gekreuzten Ischiasphänomen wird die Zugwirkung quer durch den Duralsack auf die Wurzel des andersseitigen Ischiadicus übertragen. R. v. Baracz hat diese Angaben auf Grund eigener Versuche bestätigt.

Differentialdiagnostisch kommen besonders Neurosen des Hüftgelenks, Koxitis, Sacrokoxalgie, Spondylitis, Psoasabszeß, Muskelrheumatismus u. s. w. in Betracht. Stets empfiehlt sich eine genaue Untersuchung per vaginam und per rectum mit entsprechender kombinierter äußerer Untersuchung, um etwaige Abnormitäten der Beckenhöhle festzustellen. Zuweilen wird Ischias besonders in der Unfallpraxis simuliert. Die Simulanten klagen nicht selten über gut charakterisierte Schmerzen im betreffenden Bein, ja sie verstehen es, zuweilen bestimmte schmerzhafte, für Ischias typische Druckpunkte anzugeben. Eine Simulation wird man wohl in der Regel nach dem bisher Gesagten durch sorgfältige Untersuchung und unter Anwendung des faradischen und konstanten Stromes mit Stromunterbrechungen (ohne Wissen des Kranken) feststellen können. Ist tatsächlich eine chronische Ischias von längerer Dauer vorhanden, dann bestehen

gewöhnlich Schmerzen bis in den Fuß herab, und ein solches Bein ist deutlich abgemagert.

Die Prognose der Ischias hängt von der Ursache derselben ab. Manche Individuen, welche meist von neuropathischer Konstitution sind, haben eine ausgesprochene Disposition zu Ischias, so daß sie häufiger, z. B. infolge von Erkältung, an Ischias erkranken. Sehr oft ist die Ischias das Symptom einer lebensgefährlichen Erkrankung der Beckenorgane, z. B. einer malignen Neubildung, eines Aneurysmas etc.

Bezüglich der Behandlung der Ischias s. § 58 S. 326.

Die Neuralgia obturatoria im oberen inneren Teil des Oberschenkels beobachtet man besonders bei Frakturen und Luxationen im Bereich des Foramen obturatum, bei Hernia obturatoria, bei Geschwülsten in der Nähe des Foramen obturatum, bei Aneurysmen der Art. obturatoria u. s. w., sie ist im wesentlichen in den genannten Fällen durch Druck oder Zerrung des Nerven im Canalis obturatorius bedingt. Auch durch pathologische Prozesse im Becken selbst, durch Exsudate, Geschwülste u. s. w. kann der Nerv in Mitleidenschaft gezogen werden. Die neuralgischen Schmerzen am oberen inneren Teil des Oberschenkels sind besonders wichtig für die Diagnose einer Hernia obturatoria, bei welcher sie aber fehlen können, und für andere Krankheiten und Verletzungen im Bereich des Foramen obturatum.

Leiblinger beschrieb eine von ihm für Neuralgia symphysis ossium pubis erklärte Affektion, welche er bei einer Frau beobachtete, folgendermaßen: Intensiver, nicht wehenartiger, dauernder, zeitweise exazerbierender Schmerz an der Symphyse mit Irradiationen gegen die Inguinalgegend, den Darmbeinstachel, Damm und Oberschenkel. Die Schmerzen nahmen ab, wenn die Beckenknochen durch entsprechende Bewegungen gegeneinander gedrängt wurden. Oberflächliche Berührung der Haut über der Symphyse war empfindlicher, als stärkerer Druck; am empfindlichsten war die hintere Symphysenwand. Am Ligamentum arcuatum sup. und inf. fanden sich Druckschmerzpunkte. Anomalien von seiten des Uterus, der Blase und des Mastdarms waren nicht nachweisbar. Das bisher als Hysteralgie bezeichnete Leiden der Frau war nach Leiblinger tatsächlich eine Gelenkneurose der Symphysis ossium pubis, welche durch die bei Gelenkneurosen übliche Therapie rasch gebessert wurde, während die frühere Behandlung der „Hysteralgie" erfolglos geblieben war.

Schwere Beckenneuralgien beobachtet man besonders bei Hysterie, bei Neuropathie mit oder ohne Krankheiten der Beckenorgane, vor allem beim weiblichen Geschlecht. Besonders Richelot hat über schwere Beckenneuralgien berichtet, welche durch starke und andauernde Schmerzen im Bereich des Uterus und der Ovarien charakterisiert waren, ohne daß die genannten Organe irgendwie anatomisch nachweisbar verändert waren. Da es infolge dieser Beckenneuralgien leicht zu allgemeiner Nervosität kommt, so empfiehlt Richelot vor allem eine chirurgische Behandlung (§ 58 S. 330).

Bei Krankheiten der Sexualorgane lokalisiert sich die Beckenneuralgie besonders auch im N. pudendus. Neuritis des N. pudendus soll nach Mc Donald in 50% der Fälle von Lageveränderungen des

Uterus, bei chronischer Entzündung der weiblichen Sexualorgane, Vaginismus, Karzinom etc. die Ursache der Schmerzen sein. Auch die Schmerzen bei Krankheiten der männlichen Harn- und Geschlechtsorgane werden besonders durch den N. pudendus vermittelt. Rafin empfiehlt daher die Resektion des N. pudendus, z. B. auch bei schmerzhaften cystitischen Prozessen.

Unter den verschiedenen Beckenneuralgien müssen wir besonders noch auf die Neuralgie im Bereich der Nervi anococcygei resp. des Plexus coccygeus und sacralis, auf die sog. Coccygodynie etwas näher eingehen.

Unter Coccygodynie (von κόκκυξ Steiß und ὀδύνη Schmerz) versteht man eine schmerzhafte Neurose, eine Neuralgie der aus dem Plexus coccygeus stammenden Nervi anococcygei, sowie des mit ihnen in Verbindung stehenden Plexus sacralis posterior; sie wird vorzugsweise als Teilerscheinung der Hysterie mit oder ohne lokale Erkrankung besonders der weiblichen Geschlechtsorgane beobachtet. In einer zweiten Kategorie von Fällen sind die mehr oder weniger heftigen und hartnäckigen Schmerzen durch traumatische oder entzündliche Veränderungen des Steißbeins und der inserierenden Weichteile bei beiden Geschlechtern bedingt.

Daß Schwangerschaft und Geburt und die damit verbundenen pathologisch-anatomischen Veränderungen wohl die wichtigste Ursache der Coccygodynie sind, das geht schon aus der einfachen Tatsache hervor, daß das Leiden beim männlichen Geschlecht viel seltener vorkommt als beim weiblichen. Die meisten Patienten sind Frauen, welche geboren haben oder an Erkrankungen der Sexualorgane leiden.

In Ausnahmefällen hat man Coccygodynie bei Kindern, besonders bei kleinen Mädchen beobachtet. Hörschelmann sah 2 Fälle von Coccygodynie bei kleinen Mädchen im Alter von vier und fünf Jahren. Eine bestimmte traumatische oder sonstige (entzündliche) Ursache war nicht nachweisbar. Es schien sich um eine reine Neurose zu handeln. Die Kinder hatten besonders Schmerzen beim Stuhlgang und beim Sitzen. Die Neuralgie schwand nach erfolgloser Anwendung verschiedener Mittel schließlich durch zweistündliche, Tag und Nacht angewandte Darreichung von drei Tropfen Tinct. aconiti.

Bei den durch Traumen, z. B. durch Fall auf das Gesäß, durch schwere Geburten etc., bedingten Fällen von Coccygodynie handelt es sich um direkte Verletzungen des Steißbeins, der Steißwirbelgelenke oder des Bandapparates, also um Frakturen, Luxationen, Zerreißung oder Dehnung des Bandapparates. Bei einer schweren Geburt kann eine Dehnung und Zerreißung des Bandapparates und der Steißwirbelgelenke oder bei Ankylose der letzteren eine Fraktur infolge des Druckes des Kindskopfes nach rückwärts stattfinden. Nach Hyrtl und Luschka findet man bei Frauen, welche geboren haben, gar nicht selten Luxationen und Subluxationen der Steißbeinwirbel event. mit nachfolgender Synostose.

Bei Fall auf das Gesäß können ebenfalls dieselben Verletzungen stattfinden wie bei schweren Geburten, aber hier entstehen die Frakturen, die Luxationen, die Zerreißung und Dehnung des Bandapparates durch in entgegengesetzter Richtung wirkende Gewalten, das Steißbein

wird nach vorn getrieben, und von den Bändern wird hier besonders das hintere Längsband verletzt.

Auch sonstige mechanische Insultationen des Steißbeins, der Bandapparate und der Nervi coccygei, z. B. beim Reiten, bei gewaltsamem Coitus, bei der Entleerung harter Kotmassen u. s. w. kommen in Betracht, hier handelt es sich vor allem um Dehnungen und Zerreißungen der Weichteile.

Die Schmerzen sind bei den traumatischen Fällen besonders dadurch bedingt, daß die verletzten Weichteile, Knochen und Gelenke im Bereich des Steißbeins durch die am Steißbein sich inserierenden Bänder, Muskeln und Sehnen bei jedem Schritt, beim Sitzen, beim Stuhlgang gedrückt und gezerrt werden und gar nicht zur Ruhe kommen. Die zerrissenen Weichteile heilen nicht wieder an, die Frakturen und Luxationen heilen oft in deformer Stellung.

In einer zweiten Kategorie von Fällen ist die Coccygodynie durch lokale entzündliche Prozesse des Steißbeins, der Steißbeingelenke und der umgebenden Weichteile, besonders der weiblichen Geschlechtsorgane bedingt, z. B. durch Karies und Nekrose des Steißbeins, durch Eiterungen, durch Druck von entzündlichen Exsudaten, von entzündlichen Schwielen auf die Nervi coccygei, durch abnorme Verwachsungen, durch Erkrankungen der Beckenorgane, besonders des Uterus, der Adnexe und des Mastdarms (Fissuren, Fisteln, Hämorrhoiden, Beckenvaricen). Werden diese betreffenden Ursachen beseitigt, dann heilt auch die Coccygodynie.

Die dritte Gruppe von Fällen umfaßt endlich jene echten Neurosen, bei welchen bestimmte lokale nachweisbare traumatische oder entzündliche Veränderungen fehlen, die vorhandene Coccygodynie ist hier eine Teilerscheinung der meist vorhandenen Hysterie. Ich glaube, daß auch hier doch palpable Veränderungen irgendwelcher Art häufig vorhanden sind, um so mehr, als es sich fast stets um Frauen handelt, welche geboren haben und also gewiß intra partum mechanischen Insultationen ausgesetzt gewesen sind. Und hat keine Geburt stattgefunden, so gelingt es meist durch eine genaue Anamnese, doch irgend eine mechanische Insultation der Steißbeingegend, z. B. beim Reiten, beim Koitus, bei der Entleerung harter Kotmassen u. s. w., nachzuweisen, oder die genauere Untersuchung ergibt doch in der Tat irgend eine krankhafte Veränderung im Bereich des Steißbeins resp. der Beckenorgane.

B. C. Hirst fand bei zwei Kranken, bei welchen weder eine Geburt noch ein Trauma stattgefunden hatte, eine abnorme Beweglichkeit zwischen dem 1. und 2. Steißbeinwirbel und eine auffallend weiche, dicke Scheibe zwischen den beiden Wirbeln, alle anderen Gelenke aber waren fest ankylosiert.

In allen Fällen von Coccygodynie, wo weder eine Geburt, noch ein Trauma stattgefunden hat, noch eine lokale Entzündung im Bereich des Steißbeins nachweisbar ist, wo es sich also wirklich um eine reine Neurose handelt, ist ätiologisch die nervöse Disposition, die Neurasthenie, die Hauptsache, hier ist, wie gesagt, die Coccygodynie eine Teilerscheinung der gewöhnlich vorhandenen Hysterie. Aber ich glaube, wie gesagt, daß auch hier eine mechanische oder entzündliche Gelegenheitsursache in Betracht kommt. Diese ruft bei den

nervös belasteten Individuen die Coccygodynie hervor, während bei vollkommen gesunden Menschen mit normalem Nervensystem solche leichte Ursachen keine Coccygodynie erzeugen würden. Bei diesen Neurosen sind wohl besonders Veränderungen des Nervus sacralis V und des Nervus coccygeus vorhanden, welche sich nach Graefe auch schon während einer Schwangerschaft ausbilden können.

Die pathologisch-anatomischen Veränderungen, welche man bei der Coccygodynie besonders bei der Operation derselben fand, sind im wesentlichen folgende.

In 10 operativ behandelten Fällen von Coccygodynie fand B. C. Hirst 6mal Zerreißung eines Gelenkes oder der Bänder und zwar 2mal am ersten und 4mal im zweiten Gelenk; außerdem war stets Verdickung und Erweiterung der Intervertebralscheiben vorhanden. 1mal fand sich vollständige Ankylose des ganzen Steißbeins, welches in ganz gerader Linie vom Kreuzbein nach abwärts verlief, so daß die Kranke jedesmal beim Hinsetzen das Gefühl hatte, als setze sie sich auf einen Nagel. 2mal sah B. C. Hirst Erweichung und Verdickung der Intervertebralscheibe des ersten Gelenkes mit Erschlaffung und Ausdehnung der Bänder. In einem Falle fand Hirst einen Schrägbruch durch den 2. Steißbeinwirbel. Von besonderem Interesse war nach Hirst bei einer Kranken folgender Befund: es hatte früher eine Gelenkzerreißung oder eine Steißbeinfraktur stattgefunden, das untere Fragment war im rechten Winkel zum oberen nach vorn disloziert und in dieser abnormen Stellung fest verwachsen. In diesem Falle fehlte der Schmerz, weil das dislozierte Knochenstück nicht beweglich war, Hirst sah daher von einem operativen Eingriff ab.

Auch in anderen Fällen war die Coccygodynie durch nicht oder deform geheilte Frakturen, durch nicht reponierte Luxation, durch Zerreißung der Weichteile im Bereich des Steißbeins bedingt. Hochgradige Beweglichkeit des Steißbeins wurde mehrfach als einzige Ursache der Coccygodynie nachgewiesen.

Scanzoni hat über 24 Fälle von Coccygodynie berichtet, welche er ausschließlich bei Frauen, die geboren hatten, beobachtete. In 9 Fällen gaben die Kranken mit Bestimmtheit an, daß ihre Leiden nach der Geburt resp. im Wochenbett begonnen haben. Im wesentlichen war die Coccygodynie durch mechanische Insultationen des Steißbeins und der dasselbe umgebenden Weichteile, besonders auch der Nervi coccygei bedingt. Teils handelte es sich um hochgradige traumatische Verletzungen durch die Geburt, durch äußere Gewalteinwirkungen, teils um komplizierende Erkrankungen der weiblichen Beckenorgane, besonders des Uterus, um entzündliche Hyperämien der Beckenorgane.

In einem Falle von Plum war die Coccygodynie durch eine Dislokation des untersten Teiles des Os coccygis nach vorn bedingt. Das Leiden war vor 5 Jahren nach einer Geburt aufgetreten, wahrscheinlich war durch letztere eine Rißfraktur oder Luxation des untersten Teils des Steißbeins entstanden. Das dislozierte Steißbeinstück wurde exstirpiert, es erfolgte eine zwar langsame, aber völlige Genesung.

Nach Schäffer kann die Coccygodynie resp. „Pseudococcygodynie" bei neuropathisch beanlagten Frauen mit Erschlaffungszuständen des Beckens besonders durch variköse Anschwellungen im Douglas und in den Adnexen bedingt sein; die Behandlung dieser „Pseudococcygodynie" ist teils lokal, teils psychisch.

Mehrfach fand man als Ursache der Coccygodynie im Anschluß an schwere Geburten entzündliche Veränderungen im Bereich des Steißbeins, besonders auch des Kreuzsteißbeingelenks, das Gelenk zwischen Kreuzbein und Steißbein war geschwollen und

sehr empfindlich. Von sonstigen pathologisch-anatomischen (entzündlichen) Veränderungen seien besonders noch Karies und Nekrose des Steißbeins und seiner Gelenke erwähnt.

Betz beobachtete Schmerzhaftigkeit des Steißbeins beim Gehen, Stehen, Sitzen und Stuhlgang bei einem 13jährigen Mädchen, ohne bekannte Veranlassung seit 1½ Jahren bestehend. Betz nimmt als Ursache dieser Coccygodynie einen „osteomalazischen Prozeß" an.

Zuweilen wurde die Coccygodynie durch Exstirpation des Steißbeins geheilt, ohne daß bei der Operation irgendwelche abnorme Veränderungen gefunden wurden. Ebenso fehlten nachweisbare krankhafte Veränderungen in Fällen, welche durch Elektrizität oder durch Medikamente geheilt wurden.

Bezüglich der Symptomatologie und des klinischen Verlaufes der Coccygodynie sei kurz folgendes hervorgehoben. Das Hauptsymptom ist natürlich der Schmerz, besonders beim Hinsetzen und Aufrichten. Beim Hinsetzen suchen sich die Kranken vorsichtig auf einen Sitzknorren niederzulassen und beim Erheben richten sie sich mit Unterstützung der Hände möglichst in steifer Haltung in die Höhe. Der Schlaf wird oft dadurch gestört, daß die Kranken beim Lagewechsel heftige Schmerzen empfinden. Ferner sind Beschwerden beim Stuhlgang vorhanden; der Afterkrampf kann die Kranken sehr plagen. Zuweilen ist der Stuhlgang direkt durch das nach vorn oder hinten abgeknickte Steißbein behindert. Häufig nehmen die Schmerzen kurz vor und während der Menstruation zu. Bei älteren Frauen wirkt der Eintritt der Menopause günstig. Die Schmerzen können 6 bis 8 Monate vollständig aussetzen, kehren dann eventuell, z. B. bei irgend einer Gelegenheitsursache, mit früherer Heftigkeit zurück. Bei der Untersuchung per rectum findet man bei der Coccygodynie entweder die früher erwähnten lokalen Ursachen, besonders nicht geheilte oder deform geheilte Frakturen, Luxationen, abnorme hochgradige Beweglichkeit des Steißbeins, entzündliche Prozesse, Schwellungen, Druckempfindlichkeit des Knochens, Zerreißung der Bänder, der sonstigen Weichteile, Entzündungen oder Lageanomalien der weiblichen Geschlechtsorgane, besonders des Uterus, Krankheiten des Mastdarms, z. B. Fissuren oder Fisteln, Hämorrhoiden, Beckenvaricen u. s. w.

Die Diagnose der Coccygodynie ist nach dem Gesagten nicht schwierig, sie geschieht vor allem durch Untersuchung per rectum am besten so, daß man das Steißbein mit zwei Fingern von innen und außen palpiert, im Rektum mit dem Zeigefinger und außen in der Gesäßkerbe mit dem Daumen. In jedem Falle ist möglichst die spezielle Ursache der Coccygodynie festzustellen, denn hiervon hängt vor allem der Erfolg der Behandlung ab.

Die Prognose des zuweilen sehr hartnäckigen und qualvollen Leidens ist in der neueren Zeit infolge der zweckmäßigeren und energischeren Behandlung viel günstiger als früher, wo man sich meist mit einer wenig eingreifenden, rein symptomatischen Therapie begnügte. So erklärt es sich, daß von den 24 von Scanzoni mitgeteilten Fällen von Coccygodynie nur 10 vollkommen geheilt wurden. Erst durch die allgemeinere Einführung der Steißbeinexstirpation und durch die großen Fortschritte der gynäkologischen Therapie ist die Prognose der Coccygodynie günstiger geworden. Die leichteren Fälle heilen spontan allmählich, indem einige Wochen oder Monate nach einem Unfall, nach

der Geburt, nach irgend einer entzündlichen Affektion im Bereich des Steißbeins oder der Beckenorgane die Schmerzen immer geringer werden und schließlich dauernd aufhören. Diese Tatsache ist wichtig mit Rücksicht auf die Behandlung. Zuweilen kommen, wie gesagt, Rückfälle vor.

Die Behandlung der Coccygodynie und sonstiger Beckenneuralgien s. § 58 S. 330—332.

Die Diagnose der sonstigen Beckenneuralgien erfordert vor allem durch eine sorgfältige Anamnese und Untersuchung des Kranken nach jeder Richtung hin die Feststellung der Ursachen der Schmerzen, vor allem soll man auch untersuchen, ob es sich um eine zentrale oder periphere Schädigung der Beckennerven handelt, ob eine konstitutionelle Neuropathie resp. Hysterie vorhanden ist u. s. w.

Bezüglich der Geschwülste der Nerven verweise ich auf Kapitel XIX (Geschwülste).

§ 58. Die Behandlung der Verletzungen und Krankheiten der Beckennerven. — Die Behandlung der Verletzungen der Beckennerven geschieht nach allgemeinen chirurgischen Grundsätzen je nach der Art und dem Sitz der Läsion.

Die Behandlung einer frischen Nervenquetschung besteht vor allem in Ruhe, weil jeder Reiz die Schmerzen nur verschlimmert, ferner sind warme Bäder, lokale Wärme, Priesnitzsche Einwickelungen, später die Anwendung der Elektrizität, besonders des galvanischen Stromes zweckmäßig. In der späteren Zeit empfiehlt sich vor allem die Massage mit anfangs vorsichtigen Bewegungen des betreffenden Beines. In veralteten Fällen sind Badekuren in Gastein, Teplitz, Ragatz, Wiesbaden, Wildbad etc., ferner Schlamm-, Moor- und Schwefelbäder zweckmäßig (s. auch S. 326 ff. Behandlung der Ischias und S. 330 ff. Behandlung der Coccygodynie).

Bei vollständigen Lähmungen, in veralteten Fällen kommt die operative Behandlung in Frage, d. h. man wird, wenn möglich, die verletzte Stelle des peripheren Nerven oder zentral im Wirbelkanal bloßlegen und dann je nach dem Befund verfahren, durchtrennte Nerven nähen, drückenden Kallus, Geschwülste etc. beseitigen u. s. w. S. auch S. 328—329.

Die Behandlung der Krankheiten der Beckennerven besteht kurz gesagt in der womöglich vollständigen Beseitigung der durch die Untersuchung erkannten Ursache, sie ist in erster Linie Aufgabe des Neuropathologen. Stets wird man den Allgemeinzustand des Kranken, etwaige sonstige Krankheiten, z. B. Lues, Tuberkulose, Anämie, Neuropathie etc., berücksichtigen. Oft ist eine psychische Behandlung wichtig. Läßt sich die Causa morbi durch neurologische bezw. medikamentöse Therapie nicht beseitigen, dann wird man auch hier in geeigneten Fällen die Ursache der Krankheit durch Operation entfernen. Ist auch das nicht ausführbar, dann wird man wenigstens die Schmerzen der Kranken durch Antineuralgica, am besten durch subkutane Injektion von Morphium mildern.

Bezüglich der Behandlung der S. 317 ff. besonders erwähnten Beckenneuralgien und sonstiger Nervenkrankheiten sei kurz folgendes hervorgehoben.

Die Behandlung der Ischias richtet sich vor allem gegen die vorhandene Ursache, welche in jedem Falle möglichst festzustellen ist. Immer ist auch hier die Konstitution des Kranken und eine etwaige Allgemeinerkrankung, ferner Verdauungsstörungen, Obstipation etc. zu berücksichtigen. In frischen Fällen von typischer Ischias empfiehlt sich in der ersten Zeit Ruhe, da jede Bewegung, jeder Reiz das Leiden verschlimmert, ferner sind warme Bäder (kohlensaure Bäder, Schwefelbäder etc.), warme Moor- oder Schlammeinpackungen, Sand- und sog. Sonnenbäder, die Anwendung der Elektrizität, besonders auch in der Form der Vier-Zellenbäder u. s. w. nützlich. Subkutan wird man Antineuralgica und Morphium oft nicht entbehren können. Baldigst wendet man dann Massage und die unblutige Dehnung des N. ischiadicus an, indem man das im Kniegelenk gestreckte Bein im Hüftgelenk möglichst beugt resp. suspendiert.

Hartmann (Kassel) empfiehlt die unblutige Dehnung des N. ischiadicus bei Ischias in der Weise auszuführen, daß der Oberkörper bei fixierten unteren Extremitäten mit beiden Händen von dem zu Häupten stehenden Operateur erhoben und den unteren Extremitäten derartig genähert wird, daß der Oberkörper eine kleine Neigung nach der kranken Seite erfährt. Auf diese Weise wird der Oberkörper als Hebelarm benutzt, und die Wirkung auf den Nerven soll stärker sein, während bei der gewöhnlichen unblutigen Dehnung des N. ischiadicus durch Hüftbeugung der im Kniegelenk gestreckten unteren Extremität die Wirkung durch die vom Kranken unwillkürlich angespannte gereizte Beinmuskulatur nicht unerheblich beeinträchtigt wird, was ich in der Tat als richtig zugeben möchte.

Mit der unblutigen Dehnung des Ischiadicus und der Massage verbindet man sonstige aktive und passive Bewegungen. Durch diese mechanische Therapie werden besonders abnorme Verwachsungen der Nervenscheide gelockert, und der Nerv selbst in der S. 327 beschriebenen Weise beeinflußt.

In der neueren Zeit hat man bei Ischias und sonstigen Beckenneuralgien intradurale Injektionen von Kokain in den Wirbelkanal empfohlen.

Marie und Guillain erzielten bei einer mittelschweren, seit 8 Tagen bestehenden Ischias 3 Minuten nach der Injektion von 5 mg Kokain in den Wirbelkanal bedeutende Verminderung der Schmerzen, 3 Minuten später war der Schmerz gänzlich geschwunden, der Kranke konnte umhergehen. Nach 6 Stunden kehrte der Schmerz zwar in geringem Grade wieder, dann aber erfolgte in den nächsten Tagen zunehmende Besserung. Irgendwelche Nebenerscheinungen traten nicht auf.

Achard, Curtois-Suffith und Delille haben ebenfalls günstige Erfolge bei Ischias durch Injektion von Kokain in den Wirbelkanal beobachtet. Achard verwandte Dosen von 1—2 cg, nach welchen Anästhesie der Beine auftrat. Curtois-Suffith und Delille entfernten bei einer sehr heftigen Ischias durch Lumbalpunktion ca. 3 ccm Cerebrospinalflüssigkeit und injizierten 5 mg Kokain. Die Schmerzen schwanden fast augenblicklich, Patient konnte umhergehen, und es folgte weiterhin zunehmende Besserung.

Auch nach Injektionen von Kokain oder Ueberosmium-

säure in den durch Operation bloßgelegten Nervenstamm hat man bei Neuralgien gute Erfolge erzielt (s. unten).

Bleibt die bisherige nicht-operative Therapie erfolglos, dann kommt die operative Behandlung in Betracht, und zwar in erster Linie die blutige Dehnung des N. ischiadicus in der Gesäßfalte; weniger wirksam ist die blutige Dehnung oberhalb der Kniekehle.

Die blutige Dehnung des N. ischiadicus in der Gesäßfalte wird in folgender Weise ausgeführt. In Bauchlage des Kranken macht man einen etwa 10 cm langen Hautschnitt in der Mitte zwischen dem Tuber ischiadicum und der hinteren Kante des Trochanter major, in der Höhe des Tuber beginnend. Nach Durchtrennung der Haut, des dicken Fettpolsters und der Fascia superficialis erscheinen im oberen Wundwinkel die schräg nach außen und abwärts ziehenden Fasern des M. glutaeus magnus und im unteren Wundwinkel wird der obere Rand des M. biceps sichtbar. Zieht man beide Muskelränder mittels stumpfer Wundhaken auseinander, dann zeigt sich in der Tiefe der N. ischiadicus. Derselbe wird unter Schonung der ihn begleitenden Art. ischiadica möglichst isoliert, nach Eröffnung der Nervenscheide mit Daumen und Zeigefinger hervorgezogen und in zentraler und peripherer Richtung vorsichtig gedehnt, bis der Nerv deutlich länger ist. Drainage, Naht, aseptischer Verband.

Oberhalb der Kniekehle findet man den Nerven leicht zwischen M. semimembranosus und semitendinosus einerseits und dem M. biceps anderseits, nachdem man die Haut, das Fettpolster und die Fascia superficialis gespalten hat.

Ich habe durch die blutige Dehnung des N. ischiadicus in hartnäckigen Fällen dauernde Heilung erzielt, in letzter Zeit aber meist nur die unblutige Dehnung nach S. 326 mit gutem Erfolg ausgeführt.

A. Cosentino hat experimentell bei Kaninchen die Folgen der Nervendehnung am N. ischiadicus und am Endzweig des 2. Astes des Trigeminus (N. suborbicularis) studiert und gefunden, daß die Läsionen an den Ursprungskernen sehr gering und leicht reparabel sind, sie bestehen im wesentlichen nur in einer Störung des intrazellulären Gleichgewichts. An den gedehnten Nerven selbst sind die Veränderungen an den Angriffsstellen natürlich am intensivsten, sie verlieren sich peripherwärts ganz allmählich, fehlen dagegen zentralwärts fast ganz, sie bestehen in Veränderungen des Achsenzylinders und der Scheide, in interstitiellen Hämorrhagien, aktiver Hyperämie und in Proliferation von Bindegewebe. Die Veränderungen der cerebralen Nervenkerne (z. B. bei Dehnung des Trigeminus) sind stärker und treten früher auf als an den Rückenmarkssträngen. In den spätesten Stadien sah Cosentino auch Veränderungen an den Nerven des anderen Horns. Die Veränderungen des sensorischen Neurons sind erheblicher als die des motorischen. Nach etwa 15—30 Tagen ist die Restitutio ad integrum der Nerven wieder zurückgekehrt.

Gérard-Marchant erzielte in einem schweren hartnäckigen Fall von Ischias durch Auffaserung des Nerven vollkommene Heilung.

Bennett, Wright u. a. legen bei Neuralgien den betreffenden Nerven bloß und injizieren $1^1/_2$—2% Osmiumsäure in den freigelegten Nervenstamm. Meist genügt eine einmalige Injektion. Das Verfahren hat sich in einer größeren Zahl von Fällen als ungefährlich und dauernd wirksam erwiesen.

In ähnlicher Weise kann man Kokain anwenden.

F. Hölscher behandelt seit 10 Jahren schwere Fälle von Ischias, welche jeder sonstigen medikamentösen und mechanischen Therapie trotzen, durch breite Freilegung des Nerven nach seinem Austritt aus der Incisura ischiadica (s. Fig. 24 S. 39) und durch mehrtägiges Auflegen eines Gazetampons, welcher mit 5% Karbolsäurelösung angefeuchtet ist. Unter 15 Fällen wurden nur 2 Rezidive (nach 2—3 Jahren) bekannt, in diesen Fällen hatte Hölscher über dem Nerven eine dünne Muskelschicht gelassen, so daß die Karbolsäure nicht so unmittelbar auf den Nerven einwirken konnte. Der Karboltampon bleibt meist 3 Tage liegen. Die Operationswunde wird an den Enden genäht, in der Mitte bleibt sie offen behufs Entfernung des Karboltampons. Gegen die brennenden Schmerzen in der Wunde in der ersten Zeit gibt man eventuell subkutan Morphium. Zuweilen macht sich die Auflegung eines zweiten Karboltampons notwendig.

R. v. Barącz empfiehlt auf Grund der S. 319 erwähnten Beobachtungen von Lasègue, Fajersztajn, Beuermann und auf Grund seiner eigenen experimentellen und klinischen Erfahrungen in gewissen Fällen hartnäckiger Ischias, den Nerven nicht an der Glutäalfalte zu dehnen, sondern denselben beim Austritt aus der Incisura ischiadica major bloßzulegen und von seinen abnormen Verwachsungen oberhalb der Inzisur stumpf mit dem Finger zu lösen.

Der Nerv wird durch einen longitudinalen, leicht nach einwärts gebogenen, 8—10 cm langen Schnitt etwas nach einwärts von der Mitte einer von der Spitze des Tuber ischiad. zum hinteren Rande des Trochanter major gezogenen Linie bis auf den M. glutaeus maximus und durch stumpfe Trennung des letzteren parallel seiner Fasern bloßgelegt. Dann soll man mit dem Zeigefinger durch die Incisura ischiadica major in das Becken bis nahe an die Foramina sacralia anteriora etwa 2 cm tief eindringen und die ventrale und dorsale Seite des Nerven ablösen. Eine Verletzung der Art. glutaea sup. und inf., der Art. pudenda int. und des N. pudendus ist zu vermeiden (s. Fig. 24 S. 39). v. Barącz hat seinen Vorschlag an Kranken noch nicht erprobt.

Bardenheuer hat auf der Versammlung deutscher Naturforscher und Aerzte in Hamburg 1901 über 5 Fälle von hartnäckiger Ischias berichtet, welche er dadurch heilte, daß er die Sakralnerven dreimal durch partielle Resektion des unteren Abschnittes der Articulatio sacroiliaca, zweimal durch eine lokale Resektion aus den sie einschließenden Sakrallöchern frei machte. Bardenheuer hat dann empfohlen, in Zukunft die Operation nur auf die Bloßlegung der ersten Wurzel des Plexus sacralis und auf Entfernung des sakralen Kanales zu beschränken, weil hier die pathologischen Veränderungen bei chronischer (besonders traumatischer) Ischias vorwiegend vorhanden seien und besonders in Verdickung des Periostes, Hyperämie der Nervenscheide und Verdickung des Nerven beständen.

Nach Bardenheuer ist eine der wichtigsten Ursachen der Ischias und sonstiger neuralgischer Schmerzen der Beckennerven die venöse Hyperämie infolge von Zirkulationsstörungen. Diese venöse Stase muß natürlich besonders an den Nerven, welche durch längere,

mehr oder weniger enge Knochenkanäle verlaufen, leicht in Wirksamkeit treten, also besonders am Plexus sacralis. Dazu kommt noch, daß überhaupt im Becken und in den unteren Extremitäten Zirkulationsstörungen leichter als in den oberen Körperteilen stattfinden. Von Wichtigkeit sind ferner einmalige Traumen oder mehrfache traumatische Reizungen, z. B. bei Schuhmachern, sodann der Einfluß der vasomotorischen Nerven und der Nervi nervorum bei traumatischen (mechanischen) Beeinflussungen. Auch bei der Ischias infolge von Erkältung handelt es sich nach Bardenheuer im wesentlichen um venöse Hyperämie im Bereich des Plexus sacralis und ihrer Knochenkanäle, welche eine natürliche Folge der Abkühlung und Anämisierung der äußeren Körperdecken sei.

In einem Falle von Ischias fand Bardenheuer ein gänseeigroßes Myxosarkom des ersten Sakralnerven, welches gut exstirpiert werden konnte.

Die operative Behandlung schwerer, jeder anderen Behandlung trotzender Ischias durch Freilegung des Plexus sacralis und durch Beseitigung der hier vorhandenen Ursachen entspricht durchaus unseren modernen chirurgischen Anschauungen, die unblutige und blutige Nervendehnung genügt in der Tat nicht immer.

Die günstigen Erfolge nach Ausmeißelung der Sakralnerven aus ihren Knochenlöchern erklärt Bardenheuer besonders dadurch, daß die Zirkulationsstörungen in den die Nerven umhüllenden Venen beseitigt werden, daß die Hyperämie der Nerven und der auf ihnen lastende Druck aufhören.

Auch an anderen, engere Knochenkanäle passierenden Nerven, z. B. an verschiedenen Cerebral- und Spinalnerven (Trigeminus, Intercostales u. s. w.) spielt die venöse Stase, die Hyperämie bei der Entstehung von Neuralgien nach Bardenheuer eine wichtige Rolle. Auch hier empfiehlt er die operative Beseitigung der Knochenkanäle und die Einbettung der Nerven resp. der Nervenwurzeln in Weichteile (die „Neurinsarkoklesis“).

W. H. Bennet und D. Giordano haben in je einem hartnäckigen Falle von Ischias nach mißlungener blutiger Dehnung die Laminektomie und intradurale Durchtrennung resp. Resektion der hinteren Wurzeln des N. ischiadicus ausgeführt.

Bezüglich der sonstigen, in neuester Zeit vorgenommenen Operationen bei Beckenneuralgien erwähne ich besonders noch die operativen Eingriffe am Sympathicus von Jaboulay, Ruggi und Jonescu sowie die Operationen an den weiblichen Beckenorganen von Richelot.

Jaboulay empfiehlt, gestützt auf die Chirurgie des Halssympathicus, bei Beckenneuralgien besonders am Sakralteile des Sympathicus (s. S. 43—44) chirurgische Eingriffe vorzunehmen. Jaboulay glaubt, daß die günstigen Erfolge der Kastration nicht durch die Entfernung der Ovarien resp. des Uterus bedingt sind, sondern in der dabei unbeabsichtigt geschehenen Zerrung und Quetschung des Sakralsympathicus ihren Grund haben. In 2 Fällen glaubt er am abdominalen Sympathicus bei inneren Krankheiten, besonders bei Störungen der vegetativen Funktionen, mit Erfolg operiert zu haben, indem er nach medianer Laparotomie den Pylorus nach unten zog, mit

dem linken Zeigefinger die Aorta abdominalis aufsuchte und mittels einer Sonde dann den Truncus coeliacus an der Vorderfläche der Bauchaorta in der Nähe des Tripus Halleri bloßlegte und resezierte.

T. Jonescu hat die Resektion des Sakralsympathicus nach Jaboulay und Ruggi zweckmäßig modifiziert, er macht die Resektion resp. gänzliche Entfernung beider Sakralsympathici in folgender Weise. Nach medianer Eröffnung der Bauchhöhle in Beckenhochlagerung werden die Därme gegen das Zwerchfell verdrängt und die Ränder der Bauchwunde durch breite Wundhaken auseinandergezogen. Durch einen rechtsseitigen pararektalen Schnitt wird das Bauchfell auf der Höhe des Promontoriums und nach innen vom Harnleiter durchtrennt und dann nach Verlängerung des Schnittes nach abwärts der rechte Sakralsympathicus freigelegt und exzidiert. Sodann wird der Mastdarm bis zum Steißbein abgelöst, nach links verzogen und so der linke Sakralsympathicus freigelegt und exstirpiert.

Jonescu hat seine Methode bei hartnäckigen Beckenneuralgien, besonders des N. ischiadicus, bei Vaginismus, bei tabischen Schmerzen der unteren Extremitäten mit gutem Erfolge angewandt und bei keinem Operierten nachteilige Folgen gesehen.

Richelot hat in schweren, jeder anderen Therapie trotzenden Fällen von Beckenneuralgien beim weiblichen Geschlecht, auch wenn keine Erkrankungen der Beckenorgane nachweisbar waren, laparotomiert, etwaige Adhäsionen gelöst, oder die ein- oder doppelseitige Entfernung der Ovarien, eventuell auch der Tuben vorgenommen oder endlich die vaginale Uterusexstirpation und der Adnexa ausgeführt. In 15 Fällen hat Richelot die Exstirpatio uteri gemacht, nachdem die Kastration erfolglos geblieben war. Zehnmal wurde die Uterusexstirpation gleich von vornherein ausgeführt. Von den Operierten ist nur eine Patientin (eine Uterusexstirpation) infolge allgemeiner Schwäche gestorben. Von den übrigen primären neun Hysterektomien hatten acht einen sicheren Erfolg, einmal blieb derselbe aus. Das etwas radikale Vorgehen Richelots hat mit Recht eine allgemeine Billigung nicht gefunden. Richelot hat dann später seine Indikationen zur Operation, besonders zur vaginalen Uterusexstirpation aufs äußerste beschränkt und hat sich unter Mitteilung dauernder Heilungen gegen die ihm gemachten Vorwürfe verteidigt, besonders auch gegen den, daß seine Patientinnen hochgradig hysterisch waren. Die Uterusexstirpation macht Richelot besonders dann, wenn die Beckenneuralgien zu einem unerträglichen Leiden geworden sind und insofern lebensgefährlich werden können, weil die Kranken zuweilen jede Nahrung verweigern. In solchen Fällen hält Richelot die Exstirpatio uteri und seiner Adnexe für indiziert, die Entfernung der Ovarien allein oder nur des Uterus erwies sich als ungenügend. Vor so eingreifenden Operationen wird man natürlich alle sonstigen oben erwähnten Mittel versuchen, besonders auch die Massage nach Thure Brandt.

Bei Beckenneuralgien infolge von Krankheiten im Bereich der männlichen und weiblichen Sexualorgane kommt auch die Resektion des N. pudendus (s. Fig. 24 S. 39) in Betracht (Rafin).

Die Behandlung der Coccygodynie richtet sich vor allem gegen die durch die Untersuchung nachgewiesene Ursache, sie ist zu-

nächst in der Regel keine operative, weil, wie erwähnt, manche Fälle bei einem zweckmäßigen Verhalten der Kranken allmählich mehr oder weniger spontan heilen. Auch hier ist die Berücksichtigung des Allgemeinzustandes, besonders Anämie, Lues, Neuropathie etc. wichtig, ebenso oft eine psychische Behandlung.

Ergibt die Untersuchung eine Fraktur oder Luxation, so ist dieselbe nach den S. 84 u. S. 141 gegebenen Vorschriften zu behandeln. Sonstige Krankheiten der Beckenorgane, besonders der weiblichen Sexualorgane und des Mastdarms (Fissuren, Fisteln, Hämorrhoiden, Proctitis und Periproctitis etc.), sind nach entsprechenden Regeln zu behandeln.

In frischen Fällen ohne nachweisbare Fraktur oder Luxation empfiehlt sich im allgemeinen eine lokale Antiphlogose, anhaltende ruhige Lage und die Darreichung milder Purgantien oder täglicher Lavements. Bei entzündlichen Schwellungen von Hämorrhoidealvenen wendet man kalte Umschläge mit Eisbleiwasser und Kaltwasserklistiere an. Fehlen entzündliche oder hyperämische Erscheinungen, so gibt man Antineuralgica resp. Narkotica. Bei manchen Kranken wurde durch einige subkutane Injektionen von Morphium dauernde Heilung erzielt. Hörschelmann heilte eine Coccygodynie bei zwei 4- und 5jährigen Mädchen durch Tinct. aconiti (zweistündlich drei Tropfen bei Tag und Nacht).

Seeligmüller, Graefe u. a. erzielten dauernde Heilung durch den faradischen Strom; in einem Falle von Seeligmüller bestand die Coccygodynie seit 12 Jahren.

H. Rose empfiehlt in geeigneten Fällen die Massage per rectum. Mehrfach hat die Massage der weiblichen Beckenorgane nach Thure Brandt günstig gewirkt.

Neben der Lokalbehandlung ist stets das Allgemeinbefinden, die etwa vorhandene Neurasthenie resp. die Hysterie gebührend zu berücksichtigen.

Die beste und sicherste Behandlung ist die operative Entfernung des Steißbeins, die Coccygektomie, falls die sonstigen Behandlungsmethoden erfolglos bleiben. Die operative Entfernung des Steißbeins empfiehlt sich besonders bei der durch Verletzungen, durch Traumen bedingten Coccygodynie, sie wurde zuerst 1832 von Prof. Nott in Mohill (Alabama, Nordamerika) wegen Coccygodynie mit gutem Erfolg in mehreren Fällen ausgeführt. Seit dieser Zeit ist die Operation vielfach bei Coccygodynie mit dem besten Erfolg gemacht worden, besonders z. B. von Simpson, Amann, Plum, Saxtorph, Laub, v. Bardeleben, Burnham, Mursick, König, v. Swiecicki, Hirst, Zweifel, Tillmanns u. a.

In frischen Fällen — auch von traumatischer Coccygodynie — soll man im allgemeinen, wie schon gesagt, nicht sofort die Exstirpation des Steißbeins ausführen, vielmehr warte man zunächst einige Wochen oder Monate nach der Geburt oder nach dem Unfall, ob nicht die Schmerzen bei zweckmäßigem Verhalten und bei der oben angeführten Behandlung wieder verschwinden. Nur in Ausnahmefällen, z. B. bei hochgradigen Schmerzen, bei komplizierteren Verletzungen des Steißbeins, wird man baldigst das Steißbein exstirpieren.

Die Technik der Coccygektomie ist kurz folgende. Eventuell

unter Lokalanästhesie, besser aber in Narkose legt man mittels eines Längsschnittes in der Gesäßkerbe von der Spitze des Steißbeins nach oben letzteres, stets hart am Knochen schneidend, möglichst subperiostal allseitig bloß. Ist der Knochen überall, besonders auch seitlich freigelegt, dann wird das Steißbein entweder in der Gelenkverbindung mit dem Kreuzbein mittels des Messers ausgelöst oder mit einer Luerschen Meißelzange abgezwickt. Auch die partielle Entfernung des Steißbeins, z. B. nur der beiden unteren Steißwirbel, hat Heilung der Coccygodynie bewirkt, wie z. B. in dem Falle von Plum, Mursick u. a. Die Nachbehandlung besteht in Naht der tieferen Teile mit Katgut, während die Hautwunde unter Einlegung eines Drains mit feinster Seide genäht wird, oder man heilt die Wunde durch Tamponade. In der Nachbehandlung muß die Wunde sorgfältig vor Beschmutzung mit den Fäzes geschützt werden. Schädliche Folgen, z. B. Inkontinenz des Anus infolge von Funktionsstörung des Sphincter ani, hat man nach der Exstirpation des Steißbeins nicht beobachtet, stets wurde die Coccygodynie dauernd geheilt.

Weniger sicher als die Coccygektomie wirkt die subkutane Durchschneidung der Muskeln resp. sämtlicher an der Spitze und an den Seiten des Os coccygis inserierenden Weichteile unter Lokalanästhesie oder in Narkose. Bei dieser Operation durchschneidet man auch sicher die aus dem Plexus coccygeus stammenden Nervi anococcygei, welche beiderseits dicht neben dem Steißbein um den unteren Rand des Musculus glutaeus maximus nach rückwärts zur Haut verlaufen und in gewissen Fällen die Neuralgie vermitteln. Auf diese Weise heilte Kidd eine nach einer protrahierten Geburt entstandene Coccygodynie, störend war aber ein ziemlich beträchtlicher Bluterguß infolge der Operation. Auch Svensson sah nach derselben Operation ein größeres Hämatom auftreten, welches durch Druck auf das Rektum heftigen Tenesmus verursachte; durch Anwendung von Eis und Morphium (subkutan) wurde die Blutung und der schmerzhafte Tenesmus erfolgreich bekämpft. Die Coccygodynie schwand nach der Operation erst ganz allmählich im Verlauf von 6 Monaten. Die audauernde Heilung wurde aber noch $2^1/_2$ Jahre nach der Operation konstatiert.

In den Fällen von Amann und v. Swiecicki hatte die subkutane Durchschneidung der Weichteile im Bereich des Steißbeines einen nur vorübergehenden Erfolg, definitive Heilung der Coccygodynie wurde erst durch die nachfolgende Coccygektomie erzielt. Ich halte die subkutane Durchschneidung der Weichteile wegen der Blutung und des unsicheren Erfolgs nicht für zweckmäßig.

IX. Kapitel.

Die akuten und chronischen Entzündungen der Beckenweichteile und die Beckenhöhleneiterungen (Beckenabszesse).

S. das Literaturverzeichnis Nr. XII.

Bezüglich der Krankheiten der Blutgefäße und Nerven s. § 40, § 42, §§ 44—46 und §§ 55—58.

§ 59. Akute und chronische Entzündungen an der Außenfläche des Beckens. — Die Entzündungen an der Außenfläche des Beckens sind teils hier entstandene, teils fortgeleitete Erkrankungen, z. B. von den unteren Extremitäten, den äußeren weiblichen und männlichen Geschlechtsorganen oder von der Beckenhöhle aus (s. § 61—63 S. 350 ff.). Von den primären entzündlichen Prozessen an der Außenfläche des Beckens kommen besonders in Betracht die Ekzeme, Erytheme, Intertrigo, Erysipele, gangränöse Hautentzündungen (Dekubitus), phlegmonöse Entzündungen, Entzündungen der in § 16 S. 44—45 beschriebenen Lymphgefäße und Lymphdrüsen, die akuten und chronischen Entzündungen der S. 45 ff. geschilderten Schleimbeutel u. s. w. Die Krankheiten der Blutgefäße und Nerven sind in §§ 40, 42, 44—46 und 55—58 S. 204 ff., 224 ff., 260 ff. und S. 313 ff. geschildert worden.

Es würde uns zu weit führen, wollten wir auf alle oberflächlichen akuten und chronischen Erkrankungen der Haut und des Unterhautzellgewebes eingehen, nur der Dekubitus ist eine der hinteren und seitlichen Beckengegend mehr oder weniger spezifisch zukommende Erkrankung, daher müssen wir auf diesen etwas näher eingehen.

Der Dekubitus, der Druckbrand der Haut tritt bekanntlich mit Vorliebe in der Kreuzbeingegend auf, weil hier die Haut mit geringer Fettunterlage dem Knochen des Kreuz- und Steißbeins dicht anliegt, wenig verschieblich ist und nur spärliche Gefäßversorgung besitzt. Wie ganz anders, wie elastisch, dehnbar und gut ernährt ist die Haut dagegen im Bereich des Anus, des Dammes, des Skrotums und an den inneren Flächen der Oberschenkel.

Die Entstehung des Dekubitus der Kreuzbeingegend wird begünstigt durch andauerndes Krankenlager bei Patienten, welche nicht im stande sind, ihre Lage zu wechseln, also besonders bei Gelähmten, bei bewußtlosen Kranken, ferner durch verschiedene fieberhafte Krankheiten (Typhus, Sepsis etc.), durch Krankheiten des Stoffwechsels (Diabetes, Nierenkrankheiten), durch konstitutionelle Disposition, bei Potatoren, Delirium tremens, durch Kachexien jeder Art, durch Unreinlichkeit u. s. w. Infolge des andauernden Drucks wird die Haut der hinteren Beckengegend mehr oder weniger blutleer und stirbt ab. Zuerst wird die gedrückte Hautstelle rot und schmerzhaft, mit und

ohne Blasenbildung, dann blaurot und schließlich gangränös. Wenn der Prozeß nicht weitergreift, so demarkiert sich die betreffende abgestorbene Hautstelle, sie wird durch Eiterung abgestoßen, und der Defekt überhäutet sich bei zweckmäßiger Behandlung bald früher, bald später, je nach der Ausdehnung und Tiefe der Gangrän, je nach dem allgemeinen Ernährungszustande des Patienten. Ist der letztere schlecht, handelt es sich um gelähmte oder komatöse und unreinliche Kranke, welche ihre Lage nicht wechseln können und auf unzweckmäßiger Unterlage liegen, dann kann der Druckbrand der Kreuzbeingegend und eventuell auch an anderen Körperstellen, z. B. im Bereich der Trochanteren, der Fersen, der Skapula, der Dornfortsätze der Wirbelsäule, des Olekranons rasch um sich greifen. In der Kreuzbeingegend kann der Knochen weit entblößt und nekrotisch werden. Schließlich können die Kranken infolge des Dekubitus, z. B. durch Beckeneiterungen, durch Sepsis und Pyämie, zu Grunde gehen.

Die Behandlung des Dekubitus der Kreuzbeingegend ist vor allem eine prophylaktische, d. h. man soll bei jedem zu Bett liegenden Kranken, besonders aber bei den oben erwähnten Patienten, welche ihre Lage nicht wechseln können, durch häufigen Lagewechsel, durch Luft- und Wasserkissen, durch größte Reinlichkeit, durch spirituöse Waschungen, durch Auflegen von Salbenkompressen oder milden Pflasterarten (Blei- und Zinkpflaster) auf die gefährdete Hautstelle dafür sorgen, daß kein Dekubitus entsteht. Ist ein Dekubitus im Anzuge, ist die Haut rot und schmerzhaft, so beseitige man vor allem jeden Druck durch Hohllegen der Kreuzbeingegend auf Luft- oder Wasserkissen und bedecke die betreffende Hautstelle mit mehrfachen Lagen von Kautschukheftpflaster, Blei-, Zinkoxydheftpflastermull oder mit Zinkpaste.

Ist die Haut bereits nekrotisch, so wendet man am besten unter größter Reinlichkeit Salbenverbände mit oder ohne Streupulver oder feuchte Verbände mit 1%iger essigsaurer Tonerde an. Verbände mit Naphthalan, Perubalsam, Europhen, Airol etc. sind empfehlenswert, um die Granulationsbildung zu fördern. Nekrotische Gewebsfetzen entfernt man unter Umständen mit der Schere. Bei ausgedehnterem Dekubitus muß der Kranke oft die Lage wechseln (Seitenlage, Bauchlage), eventuell ist die Ueberhäutung durch Hauttransplantation, durch Abmeißelung etwaiger nekrotischer Knochenpartien u. s. w. zu fördern.

Von den tieferen phlegmonösen Entzündungen der Weichteile an der Außenfläche des Beckens sind besonders wichtig die akuten eitrigen Entzündungen des Zellgewebes im Bereich der Regio perinealis, analis und glutaealis, im Bereich der Leistengegend, des Hüftgelenks, des Darm- und Kreuzbeins, z. B. nach komplizierten Beckenfrakturen (s. §§ 26—28 S. 92 ff.), nach Schußwunden (s. §§ 36—38 S. 176 ff.), nach Verletzungen und Erkrankungen des männlichen und weiblichen Urogenitalapparates u. s. w., sie sind, wie gesagt, teils primärer Natur, teils fortgeleitet durch analoge Erkrankungen der Umgebung, besonders auch der Beckenhöhle (s. §§ 61—63 S. 350 ff.). Aus der Beckenhöhle können entzündliche Prozesse in verschiedener Weise sich nach außen ausbreiten, z. B. nach der Leistengegend, nach den äußeren Geschlechtsorganen, nach der Glutaealgegend und durch das Diaphragma pelvis nach der Damm- und Analgegend,

wie wir § 61 S. 350 ff. genauer beschreiben werden. Ebenso können natürlich umgekehrt auf denselben Wegen äußere Erkrankungen in das Beckeninnere eindringen. Wir haben in § 61 alle unterhalb des Diaphragma pelvis gelegenen pathologischen Prozesse, Eiterungen etc. im Bereich der Regio perinealis und analis von denjenigen der eigentlichen Beckenhöhle oberhalb des Beckenbodens getrennt.

Die pathologischen Veränderungen an der Haut der Regio perinealis, analis und glutaealis haben wir bereits zum Teil erwähnt, z. B. die Erytheme, Ekzeme, Exkoriationen, Intertrigo, Schrundenbildung (Rhagaden) u. s. w., welche besonders bei unreinlichen Personen beobachtet werden. Auch das Vorkommen von Warzenbildungen, papillärer Geschwülste, der Condylomata lata etc. sei beiläufig erwähnt.

Schwere phlegmonöse Entzündungen der Regio perinealis, z. B. nach Verletzungen der Harn- und Geschlechtsorgane, des Rektums, nach komplizierten Frakturen u. s. w., breiten sich, wie wir § 61 S. 350 ff. sehen werden, im Spatium subfasciale besonders nach vorn aus. Ferner ist wichtig, daß der rektale Bezirk vom urogenitalen getrennt ist und daß an gewissen Stellen entsprechend der in § 61 beschriebenen Anordnung der Fascien und des Bindegewebes besonders längs der Gefäße eine leichtere Verbindung zwischen dem Cavum pelvis und der Außenfläche des Beckens resp. der Regio anoperinealis und glutaealis möglich ist.

Praktisch wichtig sind besonders die Entzündungen des zwischen Tuber ischiadicum und dem Rektum gelegenen, mit Fett erfüllten Raumes, der Fossa ischiorectalis und überhaupt der Glutäalgegend. Hier kommen schwere Phlegmonen vor, welche wegen ihres tiefen Sitzes leider nicht selten zu spät erkannt werden. Besonders bei Kindern, aber auch bei Erwachsenen habe ich ausgedehnte septische Phlegmonen der Fossa ischiorectalis und der Glutäalgegend gesehen, welche trotz breiter Spaltung und ausgiebiger Drainage nicht mehr geheilt werden konnten.

Eine tiefe doppelseitige Phlegmone des Gesäßes mit Tod durch Septikämie sah Baey.

Eine beiderseitige glutäale Gasphlegmone mit schwerster allgemeiner Sepsis wurde in der Heidelberger chirurgischen Klinik bei einem 69jährigen Herrn beobachtet. Trotz ausgedehnter Spaltung der Phlegmone erfolgte nach 4 Tagen Exitus letalis.

Abbe beobachtete bei einem 40jährigen gesunden Zimmermann eine akute gangränöse Entzündung der Fossa ischiorectalis infolge unbekannter Ursache. Die Entzündung begann unter Schüttelfrost mit Fieber und Schmerzen im Gesäß und in der Steißgegend, nach der hinteren Fläche beider Schenkel ausstrahlend. Dazu gesellte sich Stuhlverstopfung und Retentio urinae infolge von Druck des Abszesses auf das Rektum und den Blasenhals. Innerhalb einer Woche entstand Gangrän des Zellgewebes und der Haut des Dammes von einem Sitzhöcker zum anderen und vom Steißbein rund um den After bis fast zum Skrotum. Der Kranke wurde mit Erhaltung der Kontinenz des Mastdarmes und der Blase geheilt.

Lennander berichtete über eine beiderseitige gangränöse Phlegmone der Fossa ischiorectalis und der benachbarten

Teile der Mm. glutaei maximi, der vorderen Partie des Dammes und des Skrotums mit Gangrän eines Teiles der hinteren Mastdarmwand und wahrscheinlich des ganzen Sphincter ani bei einem 36jährigen Beamten, vielleicht im Anschluß an Hämorrhoiden entstanden; eine andere Ursache war wenigstens nicht festzustellen. Der Kranke litt an vollständiger Inkontinenz für Flatus und Fäces. Der M. sphincter wurde plastisch ersetzt durch entsprechende Teile der Mm. levatores ani und der Mm. glutaei maximi, und es wurde auf diese Weise Continentia ani erzielt.

Ein häufiger Ausgangspunkt für Abszesse an der Außenfläche des Beckens sind die in § 16 S. 44—45 beschriebenen Lymphdrüsen infolge von Infektion durch ihr zugehöriges Lymphstromgebiet, besonders die Lymphoglandulae subinguinales. Bezüglich der Erkrankung dieser Lymphdrüsen der Leistengegend, der sog. Bubonen, verweise ich auf die Chirurgie der unteren Extremitäten (Deutsche Chirurgie Lief. 66). Nur beiläufig sei hier erwähnt, daß die eitrigen Entzündungen der Beckendrüsen, besonders der Leistengegend, zuweilen auch durch Bacterium coli commune bedingt sind, z. B. infolge von Infektion von Analfissuren aus (Lesniowski u. a.).

Die Behandlung aller diffusen und umschriebenen eitrigen Entzündungen an der Außenfläche des Beckens besteht natürlich in möglichst frühzeitiger, ausgiebiger Inzision mit genügender Drainage. Durch sorgfältige Untersuchung per vaginam und per rectum wird man besonders bei Abszessen im Bereich der Regio perinealis und analis die Ausdehnung der Eiterung nach der Beckenhöhle hin feststellen. Verletzungen der Knochen, der Urogenitalorgane werden nach den in § 28 S. 108 ff. (Beckenfrakturen) und § 38 S. 192 ff. (Schußwunden) angegebenen Regeln behandelt. Bezüglich der Behandlung der Beckenhöhleneiterung s. § 63 S. 378 ff.

Bei allen durch Lymphdrüsenentzündung bedingten Abszessen, z. B. der Leistengegend, ist die Exstirpation der erkrankten Lymphdrüsen am zweckmäßigsten, die einfache Inzision genügt oft nicht. Bezüglich der Exstirpation erkrankter Beckendrüsen, z. B. auch bei Tuberkulose, Karzinom und Sarkom, verweise ich auf § 64 S. 391 ff.

Bei Abszessen der Fossa ischio-rectalis genügt, wie auch Bazy, Terrier u. a. empfehlen, meist die breite einfache Inzision mit nachfolgender antiseptischer Ausspülung und Drainage, ohne gleichzeitige Spaltung des unteren Teiles des Rektums und des Sphincter ani, umsomehr als nach letzterer Operation zuweilen eine geringe Inkontinenz übrig bleibt. Reclus empfiehlt diese einfache Spaltung nur für die subkutanen Abszesse im Bereich des Sphinkters, für alle höher hinaufreichenden Abszesse dagegen ist nach Reclus die Spaltung des unteren Teiles des Rektums und des Sphincter ani notwendig, wenn man ohne Fistelbildung und ohne Nachoperation zum Ziele kommen will. Es ist in der Tat richtig, daß man zuweilen nach der einfachen Inzision der Abszesse der Fossa ischio-rectalis später doch noch den Sphincter ani spalten muß. Ich empfehle daher in jedem Falle, die äußere Inzision zunächst so ausgiebig als möglich zu machen, dann mit dem Finger die Ausdehnung des Abszesses in der Fossa ischio-rectalis genau festzustellen und bei weit hinaufreichenden, besonders chronischen Abszessen sofort auch die Spaltung des Sphinkters und des unteren Teiles des Rektums vorzunehmen.

§ 60. Akute und chronische Entzündungen der Schleimbeutel. — Wie an anderen Körperstellen, so ist auch am Becken die Zahl und Größe der Schleimbeutel nicht konstant, sie entstehen in der Regel da, wo Haut, Faszien und Muskeln über dem Knochen einem anhaltenden Druck und einer gegenseitigen Verschiebung ausgesetzt sind. So erklärt es sich, daß sich besonders manche subkutane Schleimbeutel in manchen Berufsarten „professionell" entwickeln und vergrößern, z. B. die Bursa subcutanea trochanterica bei Drehorgelspielern, die Bursa subcutanea sacralis bei Schornsteinfegern, die Bursa spinae iliacae anterioris bei Webern und die Bursa subcutanea tuberis ischiadici bei Drechslern. Es ist daher auch begreiflich, daß die subkutanen Schleimbeutel bei Neugeborenen meist noch fehlen, während die tieferen ausgebildet sind. Langemak nennt die subkutanen und die tiefen, nicht mit den Gelenken kommunizierenden Schleimbeutel „Gleitbeutel", um damit ihre funktionelle Bedeutung zu bezeichnen. Die subkutanen entstehen im wesentlichen durch Schwund des Fettgewebes. Die Anatomie der Beckenschleimbeutel ist in § 17 S. 45—47 beschrieben.

Bezüglich der Erkrankungen der Schleimbeutel kommen von den subkutan gelegenen, welche zum Teil allerdings nicht konstant sind, besonders folgende in Betracht: die von Luschka entdeckte, etwa 1,5—2,5 cm im Durchmesser besitzende Bursa subcutanea sacralis an der Kreuzsteißbeingrenze in der Gegend des Hiatus canalis sacralis, die Bursa trochanterica subcutanea, die Bursa subcutanea spinae iliacae anterioris superioris, die Bursa subcutanea tuberis ischiadici. Der letztere Schleimbeutel ist nach Hyrtl nur eine akzidentelle Bildung und darf nicht mit dem tiefen Schleimbeutel am Tuber ischiadicum verwechselt werden.

Von den tiefer gelegenen Schleimbeuteln des Beckens sind praktisch besonders wichtig: die Bursa trochanterica subfascialis s. profunda Musculi glutaei maximi s. glutaeotrochanterica, die allerdings nicht beständig vorkommende Bursa ischiadica musculi glutaei maximi zwischen Tuber ischiadicum und dem zuletzt genannten Muskel, die Bursae glutaeo-femorales unterhalb (peripher) von der großen Bursa trochanterica musculi glutaei maximi zwischen der Sehne des letzteren Muskels, dem Femur und den benachbarten Muskeln, die Bursa trochanterica musculi glutaei medii anterior und posterior an der Ansatzstelle des M. glutaeus medius am großen Trochanter, die posterior zwischen der Sehne des Glutaeus medius und des M. piriformis, die Bursa trochanterica musculi glutaei minimi, die Bursa musculi piriformis, die Bursa tendinis obturatoris interni zwischen der Obturatorsehne und den nach vorn gelegenen M. gemelli und der Hüftgelenkskapsel, die inkonstante Bursa ischiadica musculi obturatoris interni zwischen dem M. obturator. internus und der Incisura ischiadica minor, die seltene Bursa musculi obturatoris externi unter seiner Ansatzstelle in der Fossa trochanterica und endlich die ebenfalls seltene, zuweilen zweifache Bursa zwischen den Musculi gemelli und der Hüftgelenkskapsel. Häufiger als die zuletzt genannten Schleimbeutel ist die Bursa musculi quadrati femoris zwischen dem Musculus quadratus femoris und dem Trochanter minor, sowie die mit letzterem kommunizierende

Bursa musculi adductoris minimi zwischen diesem Muskel und dem Trochanter minor. Am Tuber ischiadicum liegen außer den bereits erwähnten Schleimbeuteln, der Bursa subcutanea und Bursa ischiadica musculi glutaei maximi, noch die Bursa semitendinosa und die Bursa semimembranosa. Von den Schleimbeuteln in der Leistengegend sind wichtig: die Bursa iliopectinea (subiliaca), welche besonders in den späteren Lebensjahren mit dem Hüftgelenk kommuniziert (s. S. 341), ferner die Bursa iliaca subtendinea zwischen der Sehne des Iliopsoas und dem Trochanter minor, die Bursa musculi recti femoris zwischen der hinteren unteren Ursprungssehne des Rektus und dem Pfannenrande, die Bursa musculi pectinei an seiner Ansatzstelle am Femur, die Bursa inguinalis Klaatsch und die Bursa ovarica. Zwischen der Steißbeinspitze und dem hier inserierenden Musculus sphincter ani externus liegt die unbeständige Bursa coccygea.

Diese genannten Schleimbeutel können gelegentlich der Sitz akuter und chronischer Entzündungen werden, welche mehr oder weniger nach dem Schema der Erkrankungen anderer synovialer Höhlen, der Gelenke verlaufen. Bei der Entstehung der Entzündungen spielen Traumen eine wichtige Ursache, ferner Allgemeininfektionen wie Tuberkulose und Syphilis, sodann die Gicht und rheumatische Einflüsse. Nach Traumen entstehen oft zuerst Hämatome der Schleimbeutel, welche sekundär, z. B. von der Blutbahn aus, infiziert werden.

Die akute Entzündung der Beckenschleimbeutel (Bursitis acuta, akutes Hygrom) ist im allgemeinen selten, sie ist entweder serös, serofibrinös oder eitrig. Die eitrige Entzündung entsteht vorwiegend durch Fortpflanzung phlegmonöser Prozesse in der Nachbarschaft, ferner metastatisch, z. B. bei Pyämie.

In allen Fällen von akuter Bursitis entstehen an den genannten Beckenstellen infolge der Sekretvermehrung mehr oder weniger sich vorwölbende, fluktuierende Geschwülste. Die eitrige Entzündung nimmt zuweilen einen phlegmonösen Charakter an, so daß Eitersenkungen in das benachbarte Zellgewebe, z. B. in das Hüftgelenk, in die Articulatio sacroiliaca, in die Kreuzsteißbeingelenke, nach der Symphyse entstehen. Bei eitriger Entzündung der mit dem Hüftgelenk eventuell kommunizierenden Bursa subiliaca (iliopectinea) ist das Hüftgelenk unter Umständen sofort miterkrankt, oder umgekehrt, die Entzündung der Coxa geht auf die Bursa subiliaca über.

Die häufigste Form der chronischen Entzündung der Schleimbeutel der Beckengegend ist der Hydrops oder das Hygrom, welches zuweilen tuberkulöser, syphilitischer oder gichtischer Natur ist. Die Hauptursache der Hygrome sind Traumen, besonders mehrfache traumatische Reizungen. Die Schleimbeutelhygrome bilden in der Regel schmerzlose, fluktuierende, der Größe des Schleimbeutels entsprechend umschriebene Geschwülste mit verdickter Wandung unter einer gewöhnlich normalen Hautdecke, ihr Inhalt entsteht im wesentlichen durch Vermehrung des sonst schon in den Bursae befindlichen Sekretes, er ist teils wasserähnlich, serös, oder hellgelb, teils mehr trüb, schleimig, fadenziehend, dickflüssig. Zuweilen ist der Inhalt atheromartig, d. h. reich an verfetteten Endothelien, Detritus und Cholestearinkristallen. Blutig wird der Inhalt durch

Traumen, durch entzündliche Arrosion von Gefäßen, durch hämorrhagische Entzündung, bei Skorbut und Hämophilie.

Besteht eine Kommunikation zwischen Schleimbeutelhygrom und Gelenk, z. B. zwischen der Bursa subiliaca und dem Hüftgelenk, so ist letzteres auch hier gewöhnlich ebenfalls an der Erkrankung beteiligt, oder umgekehrt, die Erkrankung des Hüftgelenks war die primäre. Aber es gibt auch Ausnahmen, d. h. trotz offener Kommunikation zwischen Bursa subiliaca und Hüftgelenk kann die chronische, auch tuberkulöse Erkrankung auf das Hüftgelenk oder auf die Bursa subiliaca beschränkt bleiben. Zuweilen bilden sich Hygrome zwischen den Weichteildecken des Beckens, besonders im Fettgewebe durch Verflüssigung des Gewebes mit entsprechender Schwielenbildung, ohne daß eine präformierte Höhle eines Schleimbeutels vorhanden ist, wie auch Langemak nachgewiesen hat.

Nach längerem Bestande der Hygrome entstehen mehr oder weniger hochgradige Verdickungen der Wandungen durch fibröse Degeneration, oder man findet infolge einer Bursitis papillaris s. granulosa mit entsprechender fibrinoider Degeneration der Innenwand zottige Wucherungen an letzterer, welche sich loslösen und zu reiskornähnlichen, meist weißen, durchschimmernden Körpern (Corpuscula oryzoidea) werden können. Zuweilen findet man so zahlreiche freie Körper in einem Hygrom, daß sich dasselbe wie ein Beutel mit Schrot anfühlt (Ganglion crepitans, Hygroma proliferum). In solchen Fällen handelt es sich zuweilen um Tuberkulose. Diese Reiskörperchen in tuberkulösen und nicht tuberkulösen Schleimbeuteln, Sehnenscheiden und Gelenken entstehen im wesentlichen durch zottige fibrinoide Gewebsdegeneration der Innenwand der Hygrome. Nach Langemak, welcher die Entstehung der Schleimbeutel resp. der Hygrome besonders auf Schwund des Fett- und Bindegewebes mit zunehmender Anhäufung von Kollagen und entsprechender Schwielenbildung zurückführt, ist dieses Fibrinoid, diese fibrinoide Degeneration eine Zwischenstufe zwischen dem ungelösten Albuminoid resp. Kollagen und dem gelösten. Auch durch Knorpelwucherungen, welche infolge der stetigen Reibung an der Innenwand des Hygroms entstehen, können sich nach Loslösung derselben von der Wand des Hygroms freie (hyaline) Körper bilden. Die Form der freien Körper ist rundlich, länglich, fazettiert oder birn-, gurken-, melonenkernförmig, ihre Zahl ist sehr wechselnd, oft finden sie sich zu vielen Hunderten. Nach anderen, z. B. nach v. Volkmann, Heineke, H. Fischer und König, sind die Corpora oryzoidea auch Gerinnungsprodukte, besonders in tuberkulösen Hygromen. Nach Riese sind sämtliche Reiskörperchen in tuberkulös erkrankten Schleimbeuteln in letzter Linie Derivate einer Fibringerinnung. Auch ich glaube, daß die Reiskörper in selteneren Fällen einfache Gerinnungsprodukte des Inhaltes der Hygrome sind.

Im Bereich der Sehnenscheiden können bekanntlich ebenfalls ähnliche Hygrome wie in den Schleimbeuteln entstehen.

Die Entstehung der Hygrome ist fast stets auf mechanische Ursachen zurückzuführen, besonders auf fortgesetzte mechanische Reizungen, z. B. im Beruf, auf Quetschungen durch Fall oder Stoß, auf Distorsionen u. s. w. So erklären sich auch die schon erwähnten

professionellen Erkrankungen mancher Schleimbeutel bei gewissen Berufsarten, z. B. der Bursa subcutanea sacralis bei Schornsteinfegern, der Bursa subcutanea spinae iliacae anterioris bei Webern, der Bursa subcutanea trochanterica bei Drehorgelspielern (Vernois und Testut), der Bursa subcutanea tuberis ischiadici bei Drechslern (Hein) u. s. w.

Von sonstigen Ursachen der Hygrombildung ist besonders noch die Tuberkulose, die Syphilis und die Gicht zu erwähnen. In den seltenen Fällen von multiplen Hygromen an verschiedenen Körperstellen hat man rheumatische Ursachen beobachtet.

Die Größe der Hygrome der Beckengegend ist zuweilen bedeutend, man hat kindskopfgroße, zweifaustgroße, mannskopfgroße Tumoren beobachtet, aus welchen man 1—1½ Liter Flüssigkeit und mehr entleert hat. Chassaignac sah z. B. ein Hygrom der Bursa trochanterica, welches bis zur Mitte des Oberschenkels herabreichte, und in einem anderen Falle ein solches, welches sich nach oben bis zum Darmbeinkamme erstrekte.

Zuweilen spricht man von vereiterten Hygromen. Ich glaube mit Langemak, daß es sich in solchen Fällen wohl stets um fortgeleitete phlegmonöse Prozesse handelt, primäre Entzündungen der Hygrome sind wohl nicht möglich, weil die Innenwand des Hygroms gefäßlos ist, und wo keine Gefäße sind, gibt es auch keine primäre Entzündung. Aber in der Außenwand der Hygrome und in ihrer Nachbarschaft, in den hier befindlichen Lymph- und Gefäßbahnen können leicht purulente Entzündungen beginnen, welche auf die Hygromhöhle sich fortpflanzen, zu Verjauchungen und zu ausgedehnten Eitersenkungen mit tödlichem Ausgang Veranlassung geben können.

Der Knochen kann durch Druck, durch Uebergreifen der Entzündung kariös, nekrotisch werden.

Ein Teil der proliferierenden Hygrome sind als Geschwülste zu betrachten und zwar teils als gutartige, teils als bösartige sarkomatöse Wucherungen (Morisani, Holscher, Dollinger, v. Mikulicz u. a.). Ich glaube, daß es sich hier nicht selten um Endotheliome handelt (s. Kapitel XI Endotheliome).

Die Behandlung der akuten und chronischen Entzündung der Schleimbeutel besteht in jedem Falle in einer ausgiebigen Inzision mit möglichster Exstirpation des Sackes, ganz besonders bei den tuberkulösen Erkrankungsformen. Ist eine Totalexstirpation des Sackes nicht möglich, dann wird man den zurückgelassenen Rest drainieren resp. tamponieren, eventuell unter Annähung des Sackrestes an die äußere Haut. Alle nicht operativen Behandlungsmethoden sind ungenügend, zum Teil sogar gefährlich, wie z. B. die Punktion mit nachfolgender Jodinjektion.

Von den verschiedenen Schleimbeuteln der Beckengegend wollen wir einzelne als die wichtigeren noch besonders hervorheben und ihre Erkrankungen etwas genauer im Zusammenhang betrachten. Am zweckmäßigsten wird das geschehen, wenn wir aus der vorliegenden Kasuistik interessantere Fälle kurz mitteilen. Besonders bemerkenswert sind die akuten und chronischen Erkrankungen der Bursa subiliaca s. iliopectinea, der Schleimbeutel am Trochanter major und am Tuber ischiadicum.

Wir berücksichtigen zuerst die Erkrankungen der großen Bursa subiliaca (iliopectinea Waldeyer), welche bekanntlich dort liegt, wo der Iliopsoas über das Tuberculum iliopectineum, die vordere Fläche des horizontalen Schambeinastes und die vordere Seite des Hüftgelenks verläuft, um zum Trochanter minor zu gelangen. Die Größe der Bursa subiliaca (iliopectinea) schwankt, zuweilen reicht sie abnorm weit nach oben über den horizontalen Schambeinast. In der Regel liegt sie unter dem Ligamentum inguinale, ihre vordere Wand unter dem Iliopsoas ist meist dünn, während die hintere durch ihre Verwachsung mit dem Hüftgelenk etwas verstärkt ist.

Ueber die Häufigkeit der Kommunikation der Bursa subiliaca mit dem Hüftgelenk gehen die Ansichten sehr auseinander. Nach Richet ist die Kommunikation die Regel, nach Hyrtl tritt die offene Verbindung der Bursa mit der Coxa besonders im späteren Leben durch Abnutzung der trennenden Gewebe infolge der Bewegungen des Hüftgelenks fast immer ein. Fricke fand unter zehn Leichen nur einmal die Kommunikation, Luschka hält sie bei Erwachsenen für selten, bei Kindern komme sie nur ganz ausnahmsweise vor. Nach Henle ist die offene Verbindung der Bursa subiliaca mit dem Hüftgelenk „eine seltene Ausnahme". Gleichwohl aber ist nach Henle die Bursa auch ohne offene Verbindung mit dem Hüftgelenk als ein Rezessus des letzteren zu betrachten, ähnlich wie die Bursa subscapularis für das Schultergelenk, weil die Gelenkhöhle nur mittels einer dünnen und nachgiebigen Wand gegen den Schleimbeutel abgegrenzt sei, so daß der Zweck, der Synovia einen Ausweg zu schaffen, schon dadurch erreicht werde. Wenn die Bursa mit dem Hüftgelenk kommuniziert, kann man letzteres von der Bursa aus leicht eröffnen, und eventuell Kopf und Pfanne deutlich palpieren.

Es ist leicht begreiflich, daß die Krankheiten dieser Bursa subiliaca eine große praktische Bedeutung besitzen, wenn man bedenkt, daß sie, abgesehen von ihrer Kommunikation mit dem Hüftgelenk, unter den großen Gefäßen und Nerven der Leistengegend liegt.

Fricke hat wohl zuerst die Wichtigkeit der Erkrankungen der Bursa subiliaca gebührend hervorgehoben. In der neueren Zeit hat man dann den Erkrankungen der Bursa subiliaca eine gegen früher erhöhte Aufmerksamkeit geschenkt, besonders auch bei den Krankheiten des Hüftgelenks und bei plötzlich oder allmählich auftretenden Anschwellungen, Geschwülsten resp. tiefliegenden Fluktuationen in der Leistengegend von entzündlichem oder nicht entzündlichem Charakter.

Von den Entzündungen der Bursa subiliaca kommen außer den gewöhnlichen Hygromen besonders in Betracht die eitrigen, gonorrhoischen und tuberkulösen, welche auch primär vom Hüftgelenk ausgehen können.

Die Hygrome der Bursa subiliaca, bezüglich deren Wesen ich auf S. 338—340 verweise, können eine bedeutende Größe erreichen.

Heineke hat aus der Greifswalder Klinik ein mit dem Hüftgelenk kommunizierendes Hygrom der Bursa subiliaca bei einem 34jährigen Fräulein beobachtet, welches exstirpiert und drainiert wurde. Charakteristisch war die Lage und Richtung des fluktuierenden schmerzlosen Tumors im Bereich des M. iliopsoas unterhalb des Lig. inguinale; die Art. femoralis war in die Höhe gehoben, durch Druck ließ

sich der Inhalt in das gleichfalls in seiner Funktion etwas gestörte Hüftgelenk hineindrücken. Die passive Bewegung des Hüftgelenks war zwar nicht behindert, aber bei ausgiebigen Bewegungen war ein eigentümliches gurrendes Geräusch wahrnehmbar; die aktiven Bewegungen waren wahrscheinlich infolge des Druckes der Geschwulst auf den N. femoralis kraftlos.

Périer beschrieb ein Hygrom der Bursa subiliaca, es wurde punktiert, aber nur vorübergehende Heilung erzielt. Das später unter entzündlichen Erscheinungen aufgetretene Rezidiv wurde mit Ruhe und Kataplasmen — jedenfalls erfolglos — behandelt.

Bauchet fand an der Leiche ein nicht mit dem Hüftgelenk kommunizierendes Hygrom der Bursa subiliaca, welches mit quittengelber Flüssigkeit erfüllt war.

Ehrle hat 2 Fälle von Erkrankung der nach ihm meist hühnereigroßen Bursa subiliaca beschrieben.

In dem einen Falle handelte es sich um ein einfaches Hygrom der Bursa subiliaca bei einem 33jährigen Manne, welcher schon seit 13 Jahren an Schmerzen an der inneren Seite der rechten Unterextremität infolge des Druckes der Bursa auf den N. femoralis gelitten hatte. Seit 4 Monaten etwa zeigte sich eine hühnereigroße Geschwulst im Bereich der Schenkelbeuge nach außen von den Schenkelgefäßen unter dem Ligamentum inguinale am inneren Rande des Psoas. Bei Extension des Schenkels wird die Geschwulst hart, bei Flexion fluktuierend und liegt dann deutlich unter dem M. psoas. Das Hüftgelenk ist frei. Durch Punktion wurde eine helle, fadenziehende Flüssigkeit mit zahlreichen Reiskörperchen entleert, durch nachfolgende Jodinjektion wurde Patient geheilt, ob dauernd, ist mir zweifelhaft.

Ehrle betont in symptomatischer und diagnostischer Beziehung besonders den an der inneren Seite des Schenkels nach abwärts ausstrahlenden Schmerz infolge des Druckes durch das Hygrom auf den N. femoralis.

Der zweite Fall von Ehrle betraf ein Mädchen, welches infolge von Strumaexstirpation an Pyämie starb. Hier fand sich eine Eiteransammlung in der Bursa subiliaca sinistra, das Hüftgelenk war frei, die Vena femoralis thrombosiert.

Thrombose der Vena femoralis durch Druck eines Hygroms der Bursa subiliaca sah auch Fricke.

Schaefer beschrieb ein großes Hygrom der Bursa subiliaca, welches mit dem Hüftgelenk kommunizierte. Durch Inzision und Drainage durch v. Volkmann wurde in der Halleschen chirurgischen Klinik rasche Heilung mit normal beweglichem Hüftgelenk erzielt. Der Fall ist folgender:

Ein 48jähriger Handarbeiter wurde am 28. Oktober 1879 wegen einer kindskopfgroßen, längsovalen, tief in den Muskeln liegenden, prallen Geschwulst unmittelbar unter der rechten Schenkelbeuge in die chirurgische Klinik zu Halle aufgenommen. Die Geschwulst war angeblich vor 2 Jahren nach Sturz vom Wagen entstanden, allmählich gewachsen und hatte zunehmende Schmerzen und Schwäche des rechten Beines erzeugt. Letzteres war deutlich abgemagert. Die großen Gefäße waren nach einwärts verdrängt. In extendierter Stellung des Hüftgelenks war die in der Richtung des Iliopsoas liegende Geschwulst hart wie ein Fibrom, bei Beugung des Beins schlaffer. Mit dem vorderen Tumor kommunizierte ein zweiter apfelgroßer hinter der Spitze des großen Trochanters, er stand in der Gegend

des kleinen Trochanters in offener Verbindung mit dem vorderen, in welchen sein Inhalt vollständig weggedrückt werden konnte. Die Punktion ergab eine bernsteingelbe, fadenziehende, stark eiweißhaltige Flüssigkeit. Inzision, partielle Exzision des mit dem Hüftgelenk breit kommunizierenden Hygroms, zwei Drains, rasche Heilung mit beweglichem Gelenk.

Couteaud beobachtete ein Hygrom der Bursa subiliaca sinistra bei einem 31jährigen syphilitischen Manne; die Lues war vor 6 Jahren entstanden. Das Hygrom setzte sich auch in das Becken fort. Das Hüftgelenk war frei. Es bestanden ziehende Schmerzen im Bein infolge von Druck auf den N. femoralis. Die Punktion ergab eine helle, durchsichtige, zitronengelbe, fadenziehende Flüssigkeit. Durch antiluetische Behandlung wurde der Tumor allmählich kleiner, die Fluktuation verschwand.

Mommsen beschrieb ein durch Exstirpation geheiltes Hygrom der Bursa subiliaca bei einem 50jährigen Gepäckträger, welcher am 25. November 1890 in das Berliner Krankenhaus am Urban aufgenommen wurde.

Patient war vor ½ Jahre bereits anderweitig wegen dieses Hygroms behandelt worden (partielle Exstirpation und Tamponade). Jetzt fand sich unter dem Ligamentum inguinale eine längsovale, zweimannsfaustgroße, prall gespannte schmerzlose Geschwulst ohne deutliche Fluktuation und wenig verschiebbar. Die Arteria femoralis war etwas nach innen verschoben, sie lag der medialen Kante des Tumors dicht auf. Durch Punktion wurde eine klare farblose Flüssigkeit entleert. Exstirpation des Hygroms, welches durch eine 3 cm weite Oeffnung mit dem Hüftgelenk kommunizierte. Drain, Heilung mit funktioneller Störung des Hüftgelenks durch Arthritis deformans.

Rose beobachtete eine chronische Entzündung (Hygrom) der Bursa subiliaca mit sekundärer Periostitis und oberflächlicher Nekrose des unterliegenden Beckenknochens. Der Fall ist kurz folgender:

Ein 21jähriger Mann hatte vor etwa 2 Jahren kurze Zeit nach einem glücklich überstandenen Typhus eine Distorsion der linken Hüfte erlitten. 5 Wochen nach dieser Distorsion zeigte sich eine fluktuierende Anschwellung vorn unter dem Ligamentum inguinale (Pouparti) und hinten unter dem Musculus glutaeus maximus. Beide Anschwellungen wurden inzidiert, zuerst die letztere, dann die erstere. Ob Eiter entleert wurde, ist nicht gesagt. Nach den Inzisionen entleerten sich zuweilen kleinere Knochenstückchen. Es blieb dann eine Fistelöffnung in der vorderen Beckengegend am Ligamentum inguinale nach außen von der Art. femoralis; mit der Sonde gelangt man nach oben unter dem Musculus iliacus im Bereich der Spina iliaca anterior superior auf entblößten Knochen. Das Bein war im Hüftgelenk flektiert und fixiert. Die Fistelöffnung wurde erweitert, und ½ Zoll nach unten und innen von der Spina iliaca anterior superior wurde eine Gegenöffnung angelegt, Drainage u. s. w. Patient wurde nach einiger Zeit mit Fisteln entlassen, konnte aber das Bein strecken und schmerzlos gehen.

Von Wichtigkeit ist, daß sich iliakale Abszesse vermittels der Bursa subiliaca auf das Hüftgelenk ausbreiten können und umgekehrt Hüftgelenkseiterungen zuweilen durch den Schleimbeutel auf die Beckenhöhle übergreifen.

Will man die Bursa subiliaca durch Inzision eröffnen, so möchte ich mit Lund u. a. einen senkrechten Schnitt unterhalb

des Lig. inguinale zwischen N. femoralis und Art. femoralis empfehlen, dann soll man den M. iliopsoas stumpf durchtrennen.

Am häufigsten hat man Erkrankungen der glutäalen Schleimbeutel im Bereich des großen Trochanters und am Tuber ischiadicum beschrieben.

Am großen Trochanter haben wir folgende Schleimbeutel kennen gelernt: 1. die inkonstante Bursa trochanterica subcutanea, 2. die tiefer gelegene, größere, stets vorhandene Bursa trochanterica subfascialis s. profunda musculi glutaei maximi (glutaeo-trochanterica), 3. und 4. die Bursa trochanterica musculi glutaei medii anterior und posterior an der Ansatzstelle des Musculus glutaeus med. am großen Trochanter, die posterior zwischen der Sehne des M. glutaeus med. und des M. piriformis, die letztere wurde früher zuweilen auch Bursa iliaca lateralis genannt. Endlich sind noch zu nennen 5. die Bursae glutaeo-femorales unterhalb (peripher) von der großen Bursa trochanterica profunda musculi glutaei maximi zwischen der Sehne des letzteren Muskels, dem Femur und den benachbarten Muskeln. Synnestvedt fand in 12 Fällen 5mal zwei obere Bursae glutaeo-femorales, 5mal nur eine und 2mal keine, dagegen war in 15 Fällen eine mittelgroße Bursa glutaeo-femoralis am unteren Rande des großen Trochanters zwischen dem M. glutaeus maximus und Vastus ext. konstant vorhanden. Alle diese Bursae sind zuweilen der Sitz akuter und chronischer Entzündungen, und es ist nicht immer leicht, z. B. bei großen Hygromen, festzustellen, von welcher Bursa die Erkrankung ausgegangen ist. Verwechslungen sind leicht möglich. Am häufigsten aber erkranken jedenfalls infolge ihrer exponierten Lage die beiden eigentlichen Schleimbeutel des großen Trochanters, die Bursa trochanterica subcutanea und vor allem die Bursa trochanterica (glutaeo-trochanterica) profunda des M. glutaeus maximus. Ihre Erkrankungen sind mit Rücksicht auf die Differentialdiagnose von Verletzungen und Erkrankungen des Hüftgelenks von großer praktischer Bedeutung. Dasselbe gilt von den anderen genannten Schleimbeuteln im Bereich des großen Trochanters, aber doch nicht in dem Maße, wie von der Bursa trochanterica profunda des M. glutaeus maximus.

Die Bursa trochanterica subcutanea ist, wie gesagt, nicht stets vorhanden. Synnestvedt fand sie unter 13 Fällen 4mal, und zwar 3mal einfach, 1mal doppelt, in sämtlichen 4 Fällen kommunizierte sie nicht mit der größeren Bursa trochanterica profunda. Diese Bursa trochanterica profunda des M. glutaeus maximus ist konstant und oft mehrfach vorhanden.

Wie schon Hueter, P. Vanselow u. a. betont haben, kann eine akute und chronische, besonders tuberkulöse Entzündung der Bursa trochanterica musculi glutaei maximi leicht mit Koxitis verwechselt werden. Bei akuter Entzündung infolge einer traumatischen Veranlassung, z. B. bei einer Schußfraktur, kann ein solcher Fall dann eventuell als geheilte Schußverletzung des Hüftgelenks angesehen werden. Differentialdiagnostisch ist in solchen Fällen wichtig, daß eine wirkliche Fixation des Hüftgelenks fehlt oder in Narkose sofort verschwindet, daß das Hüftgelenk selbst nicht schmerzhaft ist, besonders

auch nicht bei Anstemmen des Kopfes gegen die Pfanne durch Druck auf den Trochanter, daß bei Vereiterung oder Tuberkulose der Bursa glutaeo-trochanterica profunda der Oberschenkel, wenn er auch behufs Entlastung der entzündeten Bursa vom Druck der Muskeln durch den Kranken abduziert und nach außen rotiert wird, doch mehr in Extension zu bleiben pflegt, als im ersten Floreszensstadium der Koxitis. Eine Vereiterung des Hüftgelenks ist im ersten Stadium der typischen Koxitis selten, meist tritt sie erst später am stärker flektierten, adduzierten und nach innen rotierten Hüftgelenk ein. Schwieriger meines Erachtens kann die Differentialdiagnose bei akuter Pfannenosteomyelitis sein. In allen Fällen wird eine genaue Untersuchung des Beckens von außen und innen per rectum und per vaginam, besonders auch in Narkose, ferner die aseptische digitale Exploration der vorhandenen eiternden Höhle am besten zur richtigen Diagnose führen. Der Knochen wird besonders bei der tuberkulösen Bursitis sekundär affiziert, in solchen Fällen ist die Erkennung der wahren Sachlage zuweilen erst durch die Operation möglich.

Aus der Kasuistik der akuten und besonders der häufigeren chronischen Entzündung der Bursa trochanterica subcutanea und vor allem der Bursa trochanterica profunda möchte ich folgende bemerkenswerte Fälle betreffs Illustration des Verlaufs, der Diagnose und Behandlung mitteilen.

Chassaignac hat mehrere Fälle von Hygromen und akuten Entzündungen der Bursa trochanterica subcutanea und profunda mitgeteilt, z. B. bei einem 42jährigen Fuhrmann, bei einem 50jährigen Kaufmann, bei einem 56jährigen Arbeiter und einem jungen schwächlichen Manne. In einem Falle reichte das Hygrom nach oben bis zum Darmbeinkamm, in einem anderen breitete sich eine serös-eitrige Entzündung der Bursa trochanterica profunda nach unten bis zur Mitte des Oberschenkels aus. In einem anderen Falle endete eine Vereiterung der Bursa trochanterica durch Verjauchung tödlich. Aus einem Hygrom der Bursa trochanterica profunda entleerte Chassaignac 1500 ccm Flüssigkeit, Brodie noch etwas mehr.

Kirby hat gichtische Entzündungen der Bursa trochanterica beschrieben.

Teale beschrieb 1870 3 Fälle von Hygromen des großen Trochanters, welche außer sonstigen entsprechenden Beschwerden eine Koxalgie vortäuschten.

Vanselow hat 1873 über 3 in der Greifswalder Klinik beobachtete Fälle von eitriger Entzündung der Bursa glutaeo-trochanterica profunda berichtet, 2 heilten durch Inzision und Drainage, ein Kranker starb infolge weitgehender Eitersenkungen und Verjauchungen an Septikämie. Nach Vanselow finden diese Durchbrüche und Eitersenkungen am häufigsten nach hinten und oben unter den M. glutaeus maximus und sodann nach vorn und oben zwischen den M. tensor fasciae latae und Rectus femoris unter den M. sartorius statt. Auch Schüller hat über eine eitrige Bursitis trochant. mit häufigen Eitersenkungen und Eiterverhaltungen berichtet, so daß wiederholt inzidiert und drainiert werden mußte.

2 Fälle von Hygromen der „Bursa trochanterica", welche sowohl in klinischer wie pathologisch-anatomischer Hinsicht von Interesse sind, hat Ranke beschrieben.

1. Hämatom der Bursa trochanterica sinistra, Exstirpation, Heilung. Patient, ein 31jähriger Bergmann, hat seit 9 Jahren eine Geschwulst über dem linken Trochanter major, welche sich allmählich schmerzlos vergrößerte und bei der Aufnahme des Kranken 12 cm lang, $8^3/_4$ cm breit war und aus einem oberen größeren, fluktuierenden und unteren kleineren, festeren Teil bestand. Die Operation (Exstirpation) des gegen die Haut und Unterlage verschiebbaren Tumors ergab, daß dasselbe entsprechend den beiden erwähnten Teilen aus zwei Cysten (Hygromen) mit blutigem Inhalt, besonders in dem größeren oberen Hygrom bestand.

2. Reiskörperchen enthaltendes Hygrom über dem linken Trochanter. Doppelinzision, Drainage, Heilung. Patient, 19 Jahre alt, bemerkte im Sommer 1871 (vor etwa 3 Jahren) eine rundliche, halbfaustgroße Geschwulst in der linken Trochantergegend, welche allmählich unter Schmerzen und Schwäche des linken Beins zunahm. Bei der Aufnahme des Kranken fand sich im Bereich der linken Hüftgegend eine mannskopfgroße, ziemlich flache Geschwulst, welche vorn die Gefäße, hinten die Articulatio sacroiliaca nicht ganz erreichte. 3 cm vor dem Trochanter major wurde inzidiert, ein Stück Balgwand behufs mikroskopischer Untersuchung exzidiert, hinter dem Trochanter major wurde eine Gegenöffnung angelegt und nach Einlegen eines Drains der Sack stark mit Karbolsäure ausgespült, dann antiseptischer komprimierender Verband. Die Drainage erwies sich als ungenügend zur Ausheilung, welche erst nach wiederholten Einspritzungen von Jodlösungen und Höllensteinlösungen etwa 4 Monate nach der Operation eintrat. Durch Spaltung des Hygroms mit möglichster Exstirpation und Tamponade wäre raschere Heilung erzielt worden.

Aus dem Hygrom war bei der Operation über 1 l hellgelbe, fadenziehende Flüssigkeit mit einer Unzahl kleiner Reiskörperchen entleert worden. Letztere waren, wie die genauere makroskopische und mikroskopische Untersuchung ergab, im wesentlichen durch zottige, fibrinöse Degeneration der Innenwand des Hygroms entstanden.

Waitz berichtete 1877 über 2 Fälle von Bursitis trochant. tuberculosa bei einem 18- und einem 22jährigen Manne, der eine Patient starb ungeheilt nach einigen Monaten an Phthisis, der andere wurde nach 3monatlicher Behandlung geheilt entlassen.

Bryk sah bei einer 42jährigen Näherin multiple Hygrome der Gesäßgegend mit zum Teil atheromartigem Inhalt, welcher aus einer trüben Flüssigkeit mit verfetteten Zellen, Detritus und zahlreichen Cholestearinkristallen bestand. Die große Geschwulst soll sich einmal spontan entleert haben. Die Hygrome hatten sich im Verlauf von 12 Jahren entwickelt und sämtliche Schleimbeutel der rechten Trochanterengegend waren in große Cysten verwandelt. Das größte, zweifächerige Hygrom war mannskopfgroß, hatte sich aus der Bursa glutaeo-trochanterica entwickelt und nahm die ganze rechte Gesäßbacke bis zum Darmbeinkamm und bis in die Nähe des Kreuzbeins sowie das obere Drittel des rechten Oberschenkels ein. Zwei kleinere, birnförmige Hygrome gehörten der Bursa des Glutaeus minimus und der Bursa des M. obturator. int. an. Durch Exstirpation wurde Heilung erzielt, welche nur sehr langsam und unter Ankylose des Hüftgelenks in gestreckter Stellung erfolgte.

C. Trainer hat 1885 über 3 Fälle von Erkrankungen der Bursa glutaeo-trochanterica aus der Greifswalder Klinik (Vogt, Löbker) berichtet und sonstige analoge Beobachtungen aus der Literatur zusammengestellt.

In dem ersten Fall handelte es sich um eine 28jährige Frau, welche in ihrem 12. Lebensjahre nach Fall auf die Trochantergegend eine Anschwellung in der Umgebung des Trochanters und eine zweite etwa 15 cm tiefer bekam. Die nicht ärztlich behandelte Anschwellung wurde nach fast 2 Jahren schmerzhaft, und die Operation ergab an beiden Stellen miteinander kommunizierende Abszesse, welche unter Drainage vollkommen ausheilten. Patientin blieb bis zum 21. Lebensjahre gesund, von da ab traten 3—4mal entzündliche Erscheinungen im Bereich des Trochanters auf, bis Patientin schließlich in die chirurgische Klinik zu Greifswald aufgenommen wurde, wo oberhalb der von tiefen Narben durchzogenen Trochantergegend ein tuberkulöser Abszeß der Bursa trochant. subfascialis (profunda) von Vogt konstatiert und operiert wurde, Gelenk und Trochanter waren ganz intakt. In den stark verdickten Wandungen ergab die mikroskopische Untersuchung exquisite Tuberkulose. Im Sputum der Patientin konnten keine Tuberkelbazillen nachgewiesen werden, ein verdächtiger Katarrh der Luftwege war aber vorhanden. — Der Endausgang ist nicht angegeben.

Der zweite Fall betraf einen 21jährigen Mann, welcher in seinem 8. Lebensjahre eine Kontusion der linken Trochantergegend erlitt, es trat ein Abszeß auf, welcher durch Inzision heilte. Im 12. Lebensjahre zeigte sich ein Rezidiv, welches wieder durch Inzision heilte. Patient blieb 9 Jahre gesund, dann traten wieder an der alten Stelle entzündliche Erscheinungen auf und in der chirurgischen Klinik zu Greifswald wurde von Vogt eine nicht-tuberkulöse Vereiterung der Bursa trochanterica subcutanea und der Bursa trochanterica subfascialis inzidiert; beide Abszesse kommunizierten miteinander.

Der dritte Fall betraf eine eiterige Entzündung der Bursa mucosa trochanterica subcutanea ohne Besonderheiten.

v. Baracz beschrieb 1887 ein Hygroma proliferum fibromatosum des linken Trochanter major bei einem 18jährigen Mädchen, seit etwa 2 Jahren allmählich bis zur Größe einer Billardkugel unter Schmerzen gewachsen. Durch Exstirpation wurde unter Eiterung Heilung erzielt.

Vialls sah 1887 bei einer 18jährigen Frau ein spontan aufgebrochenes, fistulöses Hygrom des linken großen Trochanters, welches nach Fall entstanden war. Aus der großen Höhle entleerte sich eine größere Menge synoviaähnlicher, eiterfreier Flüssigkeit. Durch Spaltung und Drainage wurde Heilung erzielt.

O. Lipffert hat 1903 über 3 Fälle von Hygrom der Bursa trochanterica profunda aus der Tübinger chirurgischen Klinik berichtet.

Bezüglich der Behandlung der Bursitis trochanterica profunda macht Teale darauf aufmerksam, daß die straffe breite Sehne des M. glutaeus maximus die Ausheilung derselben leicht verhindere, während die einfache Durchtrennung dieser Sehne in den meisten Fällen sehr schnelle Heilung herbeiführe.

Auch an den anderen S. 344 erwähnten Schleimbeuteln im Bereich des großen Trochanters hat man besonders Hygrome beobachtet, z. B. Nicaise, Toulet und Vaillard haben derartige Fälle beschrieben. Durch Inzision und Drainage wurde Heilung erzielt.

Mauersberg hat 1896 aus der Königl. chirurgischen Klinik in

Berlin 2 Fälle von Hygromen am Trochanter minor mitgeteilt. Wie wir S. 337—338 erwähnt haben, kommen am Trochanter minor drei Schleimbeutel vor: 1. die Bursa iliaca subtendinea zwischen der Sehne des Iliopsoas und dem Trochanter minor, 2. die Bursa musculi quadrati femoris zwischen dem Musculus quadratus femoris und dem Trochanter minor, 3. die mit letzterer kommunizierende Bursa musculi adductoris minimi zwischen diesem Muskel und dem Trochanter minor.

In dem einen Falle von Mauersberg handelte es sich bei einem 17jährigen Schlächterlehrling um eine zweifaustgroße Geschwulst, welche unter den Adduktoren bis an das Becken hinaufreichte und den Trochanter minor verschiebbar umgab. Die Probepunktion ergab eine gelbliche, trübe, seröse, fadenziehende Flüssigkeit mit zahlreichen Cholestearinkristallen. Das Hygrom konnte wegen seiner bedeutenden Ausdehnung nach oben nicht vollständig herauspräpariert werden, es wurde daher nach Spaltung und partieller Exzision mit der äußeren Haut vernäht. Es erfolgte Heilung.

Im zweiten Falle lag bei einem 24jährigen Arbeiter ein kindskopfgroßes Hygrom zwischen Adduktoren, Flexoren und Knochen, bedeckt vom Semitendinosus, Bizeps und den Adduktoren. Die Probepunktion ergab eine leicht getrübte, seröse Flüssigkeit ohne Echinokokkenbestandteile. Das Hygrom wurde durch einen Schnitt zwischen Adduktoren und Semimembranosus freigelegt und nach Entleerung einer serösen, flockigen Flüssigkeit mit großen, teils freien, teils noch an der Innenwand festsitzenden Synovialzotten wurde dasselbe zum größten Teil exzidiert, die übrige Partie wurde abgekratzt. Drain, Tamponade, Heilung.

Auch die beiden Schleimbeutel am Tuber ischiadicum, der subkutane und der tiefer gelegene, geben gelegentlich zu Entzündungen und Hygrombildung Veranlassung, besonders z. B. bei Leuten, welche im Sitzen angestrengt arbeiten und infolgedessen die genannten Schleimbeutel einer fortdauernden traumatischen (mechanischen) Reizung aussetzen. Die Hygrome am Sitzknorren können wegen ihrer tiefen, versteckten Lage zwischen den Muskeln leicht übersehen oder auch mit Geschwülsten verwechselt werden. Chassaignac, Dupont, Roser, v. Volkmann, Heineke, C. Hueter, v. Büngner, H. Fischer, König u. a. haben auf das Vorkommen von Erkrankungen der Schleimbeutel aufmerksam gemacht und zum Teil entsprechende Beobachtungen mitgeteilt.

Die Bursitis resp. Hygrombildung am Tuber ischiadicum beobachtet man nicht häufig. Man hat gichtische und tuberkulöse Entzündungen mit Reiskörperchen, papillären Wucherungen und knorpeligen, den freien Gelenkkörpern analoge Gebilde in Schleimbeuteln gefunden. Hämatome entstehen besonders durch Traumen.

Chassaignac hat 1853 über ein hühnereigroßes Hygrom des Tuber ischiadicum bei einem 52jährigen Maler berichtet. Durch Probepunktion wurde eine rötliche seröse Flüssigkeit entleert. Durch Jodinjektion wurde Heilung erzielt.

C. Hueter exstirpierte ein Hygrom des Tuber ischiadicum mit zahlreichen Reiskörperchen, es erfolgte Heilung.

v. Büngner hat 1889 folgenden in der v. Volkmannschen Klinik beobachteten Fall von großem Hygrom des rechten Tuber ischiadicum mit walnußgroßen Fibrinklumpen beschrieben.

74jähriger Mann, bei welchem vor 37 Jahren wegen einer Schußverletzung der rechte Oberschenkel amputiert worden war. Am rechten Gesäß ragte eine kegelförmige, etwa kindskopfgroße, fluktuierende Geschwulst hervor, welche im Bereich des Tuber ischiadicum entsprang, den After seitlich verdrängt hatte und nach außen bis in die Nähe des Trochanters reichte. Bei der Exstirpation des Hygroms entleerte sich eine größere Menge einer serösen, blutig gefärbten Flüssigkeit mit derben, walnußgroßen Fibrinklumpen. Die große Wunde heilte per primam intentionem.

H. Fischer beobachtete ein kindskopfgroßes Hygrom des Tuber ischiadicum bei einem Schneider, der große Tumor enthielt „eine ganze Schüssel" voll vielgestaltiger Reiskörperchen.

Mauersberg berichtet in seiner Dissertation 1896 noch über folgende 6 Fälle aus der Königlichen Universitätsklinik zu Berlin.

1. Hühnereigroßes Hygrom mit blutigem Inhalt (Hämatom) der Bursa auf dem Tuber ischiadicum sinistr. bei einem 81jährigen Manne. Das Sitzen war sehr erschwert. Probepunktion, Exstirpation, Drainage, Heilung.
2. Fast hühnereigroßes Hygrom mit blutigem Inhalt (Hämatom) der Bursa tuberis ischiadici dextri bei einem 50jährigen Manne, nach Stoß gegen den Sattel beim Reiten entstanden. Exstirpation, Drainage. Ob Heilung erfolgte, ist nicht angegeben.
3. 73jähriger Landmann mit einem apfelgroßen Hygrom des rechten Sitzknorrens. Exstirpation, Drainage, Heilung in 6 Wochen.
4. 70jähriger Mann mit apfelgroßem Hygrom des rechten Tuber ischiadicum. Exstirpation, Inhalt hell und klar. Ob Heilung eintrat, ist nicht angegeben.
5. 60jähriger Mann mit gänseeigroßem Hygrom des linken Tuber ischiadicum, welches beim Sitzen Beschwerden macht. Exstirpation, Inhalt blutig serös, Drainage. Ob Heilung erfolgte, ist nicht angegeben.
6. 45jähriger Mann mit einem 20 cm langen Hygrom des rechten Tuber ischiadicum von der Dicke des Oberschenkels. Die Probepunktion ergibt trübe, blutige Flüssigkeit. Exstirpation, Tamponade mit Jodoformgaze, Drainage, Heilung.

Friend hat bei einem Manne, der viel geritten hatte, an jedem Tuber ischiadicum einen entzündeten, walnußgroßen Schleimbeutel entfernt, dieselben verursachten große Beschwerden beim Sitzen. Der links sitzende Schleimbeutel enthielt nur eine blutige Flüssigkeit, rechts dagegen war ein Hygrom mit zahlreichen Reiskörperchen vorhanden.

Goleuvaux beschrieb aus der Klinik von Verneuil eine seröseitrige Entzündung der Bursa des Tuber ischiadicum nach Fall mit Perforation des Schleimbeutels und Eitersenkung in das umgebende Gewebe. Es erfolgte Heilung.

Schließlich möchte ich noch erwähnen, daß die Schleimbeutel am Tuber ischiadicum durch Dekubitusgeschwüre in Mitleidenschaft gezogen werden können und auf diese Weise Eitersenkungen zwischen den Muskeln des Oberschenkels entstehen.

Praktisch wichtig ist endlich noch die von Luschka entdeckte Bursa subcutanea sacralis an der Kreuzsteißbeingrenze in der Gegend des Hiatus canalis sacralis, deren professionelle Erkrankung, z. B. bei Schornsteinfegern, wir bereits erwähnt haben. Durch Druck und Reibung beim Liegen kann diese Bursa leicht in Entzündung versetzt werden. Diese Hygrome bilden ähnliche Geschwülste wie die

Spina bifida cystica, sind aber von letzterer wegen des höheren Alters der Patienten leicht zu unterscheiden. Die Hygrome der Bursa sacralis können dem Träger vornehmlich bei entzündlichen Komplikationen größere Beschwerden besonders in der Rückenlage bereiten, sie werden daher am besten exstirpiert.

Geinitz exstirpierte ein Hygrom der Bursa sacralis bei einer 40jährigen Patientin, welche sich den Tumor durch Tragen von Marktbudenstücken zugezogen hatte. Die Geschwulst erreichte einen Durchmesser von $2^1/_2$ Zoll, enthielt seröse Flüssigkeit und ihre Wandungen waren mit kolbigen und zottenförmigen, fettig entarteten Bindegewebswucherungen besetzt.

Praktisch wichtig ist die Tatsache, daß die Schleimbeutel im Bereich des Kreuz- und Steißbeins im Anschluß an Entzündungen der Kreuzsteißbeingegend, z. B. bei Dekubitus, zu fistulösen Entzündungen Veranlassung geben können, welche mit Mastdarmfisteln oder sog. Dermoidfisteln (s. § 112) verwechselt werden können. Durch Uebergreifen auf den Knochen entstehen kariöse Prozesse.

Nicht selten entwickeln sich, wie schon erwähnt, bei manchen Berufsarten besonders subkutane Schleimbeutel, teils supernumerär (akzidentell), teils bilden sich professionelle Vergrößerungen der in der Tat vorhandenen Schleimbeutel. Hierher gehört die Entwicklung einer Bursa spinae iliacae posterioris resp. von Hygromen derselben durch den fortdauernden Druck eines Bruchbandes. Chassaignac sah in 3 derartigen Fällen die Bursa iliaca posterior von der Größe eines Hühnereies. Hierher gehört ferner, wie schon erwähnt, die Bursa spinae iliacae anterioris mit Hygrombildung bei Webern, die Bursa subcutanea tuberis ischiadici bei Drechslern (Hein), die Bursa subcutanea trochanterica und die Bursa subcutanea sacralis bei Drehorgelspielern.

Duval hat auf die schon von Bouley erwähnten Schmerzen aufmerksam gemacht, welche bei akuten Pneumonien durch die Hustenbewegungen an der Ansatzstelle der Musculi recti abdominis am Becken vorkommen und durch die wahrscheinlich metastatische Entzündung des die Sehne des genannten Muskels umgebenden Schleimbeutels bedingt sein sollen.

Von den phlegmonösen Prozessen des Cavum praevesicale Retzii infolge verschiedener Ursachen trennt besonders Guyon die Ansammlung seröser Flüssigkeit in diesem Raume und beschreibt mehrere derartige Fälle, welche er als Hygroma praevesicale bezeichnet. Die Aetiologie derartiger Fälle ist meist unklar, einmal handelte es sich vielleicht um Gicht. Diese sog. Hygrome sind meist umschrieben und von einer bindegewebigen Wand ohne Epithelauskleidung umgeben, lassen sich aber nach der Inzision in der Regel nicht in toto exstirpieren (s. auch §§ 61—63, Beckenhöhlenentzündungen und speziell die Entzündungen des Cavum praevesicale Retzii).

§ 61. Ueber die Entstehung und anatomische Lokalisation (Topographie) der Beckenhöhleneiterungen (Beckenabszesse). — Die Entstehung, die Herkunft der Beckenabszesse ist eine sehr mannigfaltige, sie sind teils autochton an ihrer Sitzstelle entstandene Beckenhöhleneiterungen, teils fortgeleitete

Kongestionsabszesse. Die primären Beckenhöhleneiterungen entstehen kurz gesagt nach Verletzungen und Entzündungen der Beckenknochen und Beckengelenke (s. §§ 65—72, §§ 26—28, Frakturen §§ 36—38, Schußwunden) und der die knöcherne Beckenhöhle bedeckenden Weichteile (s. §§ 31—35), besonders des Beckenzellgewebes, der Lymphgefäße, der Lymphdrüsen, der Blutgefäße (besonders der Venen) und vor allem der Beckenorgane, der männlichen und weiblichen Harn- und Geschlechtsorgane, ferner nach Verletzungen und Krankheiten des Darms, z. B. nach Perforation von typhösen oder tuberkulösen Darmgeschwüren, nach Typhlitis und Perityphlitis (Appendicitis), nach Verletzungen und Krankheiten des Rektums u. s. w. Beim weiblichen Geschlecht bilden Geburt und Wochenbett, die gonorrhoische Infektion, das Vorhandensein von Hämatomen etc. eine häufige Ursache von Beckeneiterungen. Zuweilen sind die Beckenabszesse durch Echinococcus (s. §§ 78—80) oder durch Vereiterung von Geschwülsten des männlichen und weiblichen Beckens bedingt, z. B. von Dermoidcysten, Eierstockscysten, Karzinomen, Sarkomen u. s. w. Nach Cullingworth wurden im St. Thomashospital 1892/93 bei 22 Frauen Beckenzellgewebsabszesse beobachtet, davon waren 21 nach der Entbindung entstanden, und von weiteren 83 Beckenabszessen waren 30 vereiterte Eierstockszysten. Beim weiblichen Geschlecht handelt es sich besonders um vorwiegend im Puerperium oder infolge von Gonorrhoe entstandene eitrige Adnexerkrankungen. Zuweilen finden sich Abszesse unter der Serosa des Uterus mit und ohne eitrige Adnexerkrankung. Tuberkulöse Abszesse infolge von Genitaltuberkulose sind seltener. Beim Weibe lokalisiert sich die Genitaltuberkulose nach Hegar, Alterthum, Voigt u. a. vorzugsweise in den Tuben und im Peritoneum, zuweilen auch primär im Uterus, oder der letztere erkrankt sekundär (Vitrac, Hofbaur, Mathews, Andion, Bulius). Glimm beschrieb eine Genitaltuberkulose bei einem 3jährigen Mädchen. Seeligmüller beobachtete, daß bei einer 40jährigen Frau ein jahrelang bestandener Lupus faciei nach Exstirpation einer tuboovarialen Tuberkulose und eines tuberkulösen periproctitischen Abszesses heilte. Beim Manne lokalisiert sich die Genitaltuberkulose besonders in den Samenblasen, in der Prostata und ebenfalls im Peritoneum.

Die nicht in der Beckenhöhle entstandenen, fortgeleiteten, sekundär in das Becken eingedrungenen Abszesse stammen entweder von der Außenfläche des Beckens (s. § 59 S. 333 ff.), oder es handelt sich in der Mehrzahl der Fälle um Kongestionsabszesse (Senkungsabszesse) infolge von Erkrankungen der Wirbelsäule, der Bauchorgane, der Nieren u. s. w.

Oft kann man aus der Lage des Eiterherdes und der Fisteln sofort den Ursprung des Beckenabszesses erkennen, z. B. ob er von den Beckenknochen, Beckengelenken, von den Weichteilen resp. von den Beckenorganen oder von der Wirbelsäule u. s. w. stammt.

Wie an anderen Körperstellen, so breiten sich auch die Beckeneiterungen nach bestimmten Regeln entsprechend der Anordnung der einzelnen Gewebsschichten, besonders des Bindegewebes und der Fascien, stets nach der Richtung hin aus, wo der Eiter den geringsten Widerstand findet, er folgt den Muskeln, Fascien, den Gefäßen, dem lockeren Zellgewebe resp. den Bindegewebslagern.

Zuweilen aber brechen Eiterherde durch die vorhandenen Hindernisse durch und gelangen z. B. durch die Harnblase, den Darm, das Rektum oder durch die trichterförmige Ausbreitung des den Beckenboden auskleidenden Musculus levator ani, durch das Trigonum urogenitale etc. nach außen.

Für das Verständnis des Sitzes und der Ausbreitung der Beckenabszesse ist eine genaue Kenntnis der Anatomie des Beckens unerläßlich, ich verweise auf §§ 1—17. Vor allem ist es wichtig, die Anordnung der Beckenfascien, des Beckenbindegewebes und der Bindegewebsräume sowie ihre Beziehung zu den Eingeweiden zu kennen. Bezüglich dieser anatomischen Verhältnisse sei mit Rücksicht auf das männliche und weibliche Becken nach der mustergültigen Beschreibung von Waldeyer kurz folgendes hervorgehoben.

Wenn man von oben in die Beckenhöhle hineinblickt oder sich einen Frontalschnitt durch dieselbe denkt, dann sieht man zunächst die seröse Beckenhöhle, das Cavum serosum pelvis mit den in dasselbe hineinragenden, vom Bauchfell überzogenen Eingeweiden. Nach dieser Abteilung folgt das Cavum pelvis musculare, welches nach unten durch den Musculus obturator. int. und das Diaphragma pelvis, nach hinten durch den Musculus piriformis und die an der Vorderfläche des Steißbeins gelegenen Muskeln abgegrenzt ist. In diesem Cavum pelvis musculare liegen subserös die Gefäße, Nerven sowie die subperitonealen Eingeweide (Prostata, ein Teil der Harnröhre, Ureter, Portio vaginalis uteri, Scheide und das sie umgebende Bindegewebe). Das dritte Cavum ist das Cavum pelvis osseum, das knöcherne Becken selbst, welchem dann als vierte Zone die außerhalb des Beckens gelegenen Weichteile mit den äußeren Geschlechtsorganen und dem Damm folgen (Pars subcutanea pelvis — Spatium musculo-aponeuroticum).

Wie wir schon früher betont haben, wird das Diaphragma pelvis, der muskulöse Beckenboden, vor allem durch den von den Beckenknochen entspringenden Musculus levator ani mit dem M. coccygeus gebildet. Die Muskelfasern des M. levator ani konvergieren trichterförmig nach dem Mastdarm resp. nach dem Anus hin, er ist es, welcher die Beckenorgane in supradiaphragmatische und infradiaphragmatische trennt. Die supradiaphragmatischen liegen meist frei beweglich im Cavum serosum oder musculare pelvis, im ersteren ganz frei, im letzteren von lockerem fetthaltigem Bindegewebe, der Tela subperitonealis, umgeben. Die infradiaphragmatischen Teile liegen teils fest am Knochen, z. B. der Musc. obturator. int. und die Crura penis et clitoridis, teils sind sie in Muskeln und Fettgewebe eingefügt, wie die Pars trigonalis der Harnröhre und die Pars perinealis recti; ihre letzten subkutan gelegenen Enden, wie die äußeren Geschlechtsteile des Mannes und des Weibes, werden schließlich wieder frei.

Die Fascien des Beckens zerfallen nach Waldeyer, von der Beckenhöhle aus gesehen, in folgende Hauptzüge: 1. die parietale Beckenfascie (Fascia pelvis parietalis), 2. die viscerale Beckenfascie (Fascia pelvis visceralis), 3. die Dammfascie (Fascia perinei). Zu diesen Hauptzügen kommen noch die Spezialfascien für die Beckenmuskeln und zwar a) für den Musculus piriformis, b) für einen Teil des M. obturator. int. und c) für einen Teil des M. levator ani einschließlich des M. coccygeus, ferner d) für die Musculi ischiocavernosus, bulbocavernosus, transversus perinei und sphincter ani externus, e) für die obere Fläche des M. trigoni urogenitalis, f) für dessen untere Fläche.

Die Fascia pelvis parietalis liegt teils als verschwindend dünnes Blatt unmittelbar auf dem Periost, z. B. hinter der Symphyse, auf der vorderen Kreuzsteißbeinfläche und an der Linea terminalis, teils als deut-

lich sichtbarer Ueberzug auf den roten Muskeln; ferner umscheidet sie an den großen Beckenöffnungen, z. B. am Foramen obturatum, am Foramen ischiadicum majus und minus, röhrenförmig die hier austretenden Teile, um sich außerhalb des Beckens fortzusetzen, endlich schlägt sie sich auf die durchtretenden Eingeweide um. Die Fascia pelvis parietalis ist nach Waldeyer gleichsam der untere blindsackige Teil der großen Fascia endoabdominalis, welche das nach unten ausgebauchte Diaphragma pelvis in ähnlicher Weise in continuo überzieht, wie oben an der unteren Fläche des Zwerchfells (Diaphragma thoracoabdominalis).

Die Muskeln und spinalen Nerven liegen nach außen von der parietalen Beckenfascie, die Gefäße und sympathischen Nerven nach innen, also zwischen ihr und dem Bauchfell. Die Gefäße, welche den Beckenraum verlassen, müssen daher die Beckenfascie durchbohren, sie werden dabei von der Fascie mit einer meist röhrenförmigen Scheide eine kurze Strecke begleitet, bis sich dieser Fortsatz an der Gefäßwand verliert. Ebenso schlägt sich die Fascia pelvis am Schenkel- und Leistenring, am Foramen obturatum, ischiadicum majus u. s. w. auf die hier austretenden Teile über, am Leistenringe des Mannes verliert sie sich aber nicht, sondern begleitet Samenstrang und Hoden als Tunica vaginalis communis. Am Foramen ischiadicum majus spannt sich die Fascia pelvis als stärkere fibröse Brücke (Arcus suprapiriformis) von der Spina ischiadica über den Musculus piriformis und die großen Gefäße hinweg zum Kreuzbein.

An der medialen unteren Ecke des M. levator ani ist nach Waldeyer ein wichtiger Punkt für die parietale Beckenfascie, indem sie hier zusammen mit der unteren Fascie des M. levator ani und mit der Fascia obturatoria, welche auf der oberen Fläche des zwischen der Symphyse und den beiderseitigen Schambeinästen ausgespannten M. trigoni urogenitalis beim Manne bis zur Harnröhre und Prostata, beim Weibe bis zur Scheide sich hinzieht und dort ebenso wie die parietale Beckenfascie in die viscerale übergeht. Die Verschmelzungsstelle der parietalen Beckenfascie mit der visceralen ist nach Waldeyer an jedem Becken nach Wegnahme des Bauchfells als fast sehnig glänzende Linie sichtbar, welche gegen den hinteren Umfang des Rektums den Arcus tendineus fasciae pelvis (white line der Engländer) bildet. Vorn strahlt sie nach Waldeyer gegen die Ligamenta puboprostatica (pubovesicalia) aus und kommt nahe zusammen mit der Ursprungslinie des M. levator ani, mit dem Arcus tendineus musculi levatoris.

Die Fascia pelvis visceralis faßt Waldeyer als eine Differenzierung des subperitonealen Bindegewebes auf und vergleicht sie mit der Fascia subcutanea. Die viscerale Beckenfascie überzieht die einzelnen Beckenorgane, sie geht in die parietale über und zwar auch dort, wo die letztere mit dem Periost verschmolzen ist, wie z. B. vorn hinter der Symphyse, hinten an der Vorderfläche des Kreuzsteißbeins. Die großen Aeste der Art. und Vena hypogastrica samt den sie begleitenden Nerven und Bindegewebszügen werden ebenfalls von einem Umschlag der parietalen in die viscerale Beckenfascie begleitet.

Wichtig ist nach Waldeyer, daß beim Manne die Fascia visceralis sich zwischen Prostata und Rektum als Fascia rectovesicalis (Denonvilliersche Fascie) hineinschiebt, dieselbe ist doppelblätterig, d. h. sie besteht aus der Fascia recti und der Fascia prostatae, welche beide voneinander isolierbar sind. Die Fascia rectovesicalis enthält glatte Muskelfasern. Nach oben geht sie in die Fascia vesicularum seminalium und weiter in die Fascia vesicae über; im Grunde der Excavatio rectovesicalis heftet sie sich an das Bauchfell.

Beim Weibe findet sich nach Waldeyer weder vor noch hinter der Scheide ein solches deutliches Fascienblatt, eine Fascia recti und vesicae ist natürlich vorhanden, aber keine besondere Fascia vaginae. Hier

heftet sich nach Waldeyer das Bindegewebe des Septum rectovaginale und vesicouterinum an das Bauchfell im Grunde beider Exkavationen an.

Die Fascia perinei ist bereits früher S. 24—25 beschrieben worden, sie ist hinten mit dem Musculus transversus perinei resp. am hinteren Rande des zwischen Symphyse und den beiderseitigen Schambeinästen ausgespannten Trigonum urogenitale und seitlich an den beiden Ossa ischii verwachsen, vorn geht sie dagegen frei in die Fascia penis und Fascia superficialis abdominis über. Pathologische Prozesse, Exsudate, Eiterungen, Harninfiltrationen haben daher die Neigung sich vom Damme aus nach vorn zur Unterbauchgegend, zum Penis und zum Skrotum hin auszubreiten, während sie hinten und seitlich an den Verwachsungsstellen ein Hindernis finden.

Die Spezialfascien der Becken- und Dammmuskeln kann man nach Waldeyer in zwei Abteilungen bringen, die eine Abteilung umfaßt die Binden für die Skelettmuskeln des kleinen Beckens (Mm. piriformis, obturator. int., levator ani, coccygeus und sacrococcygeus), die andere die Binden der Haut- und Eingeweidemuskulatur (Mm. sphincter ani ext., transversus perinei, ischiocavernosus, bulbocavernosus und M. trigoni urogenitalis). Die Skelettmuskeln der Beckenhöhle werden im wesentlichen von der letzteren her durch die parietale Beckenfascie gedeckt. Das obere Blatt der Fascia m. trigoni stößt vorn an der Symphyse rechts und links nach Waldeyer mit dem unteren Fascienblatt des Levator ani zusammen, in der Mittellinie bleibt der Levatorschlitz offen, hier treten die Harnröhre und Scheide aus, ferner liegt hier die Prostata. Am hinteren Rande des Trigonum urogenitale stoßen dessen oberes und unteres Fascienblatt, ferner die Fascia perinei und Fascia m. transversi perinei zum Centrum perineale zusammen.

Das Beckenbindegewebe teilt Waldeyer, wie die Fascien, in ein viscerales, parietales und subkutanes Lager. Das Beckenbindegewebe ist im allgemeinen sehr locker und fetthaltig, besonders prä- und perivesikal, es ist ferner reich an Blut- und Lymphgefäßen, vor allem in der Form des venösen Beckenplexus. Subserös finden sich im Beckenbindegewebe zahlreiche glatte Muskelfasern.

Das subkutane Beckenbindegewebe ist besonders in der Umgebung des Anus und des untersten Teils des Rektums fettreich; hierher gehört der Fettkörper der Fossa ischiorectalis, am Damm dagegen ist das Fett spärlicher und am Penis und Skrotum fehlt es gänzlich. Zwischen der Fascia perinei und der Dammmuskulatur liegt das subfasciale Bindegewebslager.

Das bisher genannte Bindegewebe liegt nach Waldeyer unterhalb des Diaphragma pelvis (infradiaphragmatisch), während das viscerale und parietale Beckenbindegewebe oberhalb des Diaphragma pelvis (supradiaphragmatisch) zwischen Peritoneum und Beckenfascie eingefügt ist. Hierzu kommen nach Waldeyer 3. noch die Verbindungszüge zwischen dem visceralen und parietalen Lager und 4. die Verbindungszüge zwischen dem parietalen Lager und den außerhalb des Beckens gelegenen Bindegewebsmassen. Ferner sind noch die Fortsetzungen vom visceralen Bindegewebe nach dem extrapelvinen Bindegewebe zu berücksichtigen.

Die visceralen Bindegewebslager lassen sich nach Waldeyer bei beiden Geschlechtern in drei unterscheiden: das para- oder perivesikale, paraseminale und para- oder perirektale. Beim Weibe sind statt der paraseminalen die parametrischen Lager und Räume vorhanden.

Die parietalen Bindegewebslager zerfallen nach Waldeyer in die des kleinen und des großen Beckens. Im kleinen Becken finden sich größere Bindegewebsanhäufungen im Spatium praevesicale, perivesicale und retrorectale (zwischen Fascia recti und Kreuz-

bein). Im Bereich der Vasa hypogastrica und deren großen Aeste liegt das parangiale Lager (Parangium hypogastricum). Alle diese Lager stehen in kontinuierlicher Verbindung mit dem subserösen Bindegewebe der großen Beckenhöhle. Auch im großen Becken ist das Bindegewebe an verschiedenen Stellen reichlicher vertreten. Waldeyer unterscheidet folgende Lager: 1. die Bindegewebslager um die Gefäße herum, die parangialen Lager des großen Beckens und zwar a) das Parangium spermaticum und b) das Parangium iliacum ext. um die gleichnamigen Gefäße herum; 2. das Stratum suprapubicum praefasciale (retromusculare) zwischen M. rectus abdominis und der Fascia transversalis, sowie das Stratum suprapubicum retrofasciale zwischen Fascia transversalis und der Fascia vesicae (visceralis). Das letztere Bindegewebslager geht in das des Bogrosschen Raumes über, d. h. in das dreieckige Spatium retroinguinale oberhalb des Ligamentum inguinale (Pouparti) zwischen Bauchfell und Fascia transversalis. Dieser mit einer größeren Menge subperitonealen, lockeren, stark fetthaltigen Bindegewebes ausgefüllte, chirurgisch wichtige Raum ermöglicht es, daß wir nach Spaltung der Fascia transversalis das Bauchfell mit Leichtigkeit auf eine größere Strecke hin ablösen und auf diese Weise längs der Vasa iliaca und deren Aeste subperitoneal weit in das große und kleine Becken vordringen können.

Die visceralen und parietalen Bindegewebslager stehen nach Waldeyer an verschiedenen Stellen in Verbindung, zunächst seitlich und hinten, wo am Rektum und an der Blase sich die Visceralfalte allmählich verliert, hier fließen beide Bindegewebslager in ein einziges, subperitoneales zusammen. Die wichtigste Verbindung geht aber nach Waldeyer beim Manne von der hinteren unteren Blasenwand, der Prostata, den Samenblasen und dem Rektum längs der Aeste der Vasa hypogastrica zum Parangium hypogastricum. Beim Weibe verläuft diese besonders wichtige und stark entwickelte Verbindung (Pédicule hypogastrique Pierre Delbet) in der Basis des Ligamentum latum und verbindet außer dem Paracystium und Paraproktium insbesondere das Parametrium und Parakolpium mit dem Bindegewebe der seitlichen Beckenwand. Hierzu kommt nach Waldeyer noch eine Verbindung des visceralen Rektumbindegewebes mit dem parietalen subserösen Bindegewebe der hinteren Bauchwand längs der Vasa haemorrhoidalia superiora. Diesen Bindegewebsverbindungszügen können Eiterungen, Injektionen etc. leicht folgen. Dasselbe gilt von dem bindegewebigen Verbindungszug, welcher beim Manne längs des Vas deferens, beim Weibe längs des Ligamentum teres zum Bindegewebslager des oben erwähnten Bogrosschen Raumes, speziell zur Gegend des inneren Leistenringes verläuft.

Die Verbindungen des Beckenbindegewebes nach außen sind nach Waldeyer folgende. Vom kleinen Becken aus gehen die Wege nach außen vor allem längs der Gefäße durch das Foramen obturatum, besonders aber durch das Foramen supra- und infrapiriforme. Ferner schiebt sich nach Waldeyer ein bis jetzt noch nicht erwähntes Bindegewebslager zwischen Levator ani und Sphincter ani ext. ein, auf welchem Wege sich Eiterungen und sonstige pathologische Prozesse vom Beckenbindegewebe her in die Fossa ischiorectalis fortsetzen können. Ferner können wir auf diesem Wege von der Fossa ischiorectalis aus leicht in das Becken eindringen, um z. B. Dermoide und sonstige Geschwülste des Beckenbindegewebes zu entfernen.

Von der großen Beckenhöhle erstrecken sich nach Waldeyer folgende Verbindungen des Beckenbindegewebes nach außen: 1. vom Bogrosschen Raume zum Leistenkanal; 2. nach der Bauchhöhle hin in der Bahn des retroperitonealen Bindegewebes, insbesondere mit

dem Parangium spermaticum; 3. von dem Stratum iliomusculare aus rechts in das retrocökale Bindegewebe, links in das retrokolische Bindegewebe, ferner beiderseits längs der Vasa iliaca communia zur Aorta hin.

Ferner sind noch zwei subfasciale Bindegewebslager hervorzuheben, das eine liegt präfascial am oberen Symphysenrande zwischen der Vorderfläche der Symphyse und dem M. rectus abdominis, das andere subfascial in dem Winkel zwischen M. psoas und iliacus längs des Nervus femoralis.

In den beschriebenen großen Bindegewebszügen befinden sich nach Waldeyer auch die wichtigsten Lymphgefäße und Lymphdrüsen, welche von den Beckeneingeweiden ihren Ursprung nehmen. Es sind dieses 1. der inguinale Weg längs des Ligament. teres bez. Ductus deferens zu den Leistendrüsen; 2. der Weg des Parangium hypogastricum zu den Lymphoglandulae hypogastricae; 3. der Weg des Parangium spermaticum, welcher beim Weibe und Manne verschieden verläuft und zu den Lymphoglandulae lumbales führt.

Die Wege der Ausbreitung der Beckenabszesse, welche sich aus der eben beschriebenen Anordnung der Muskeln, Fascien und Bindegewebslager ergeben, haben besonders König, Henke, Schlesinger u. a. durch Injektionen der Bindegewebslager darzustellen versucht. Solche Versuche haben, wie Waldeyer mit Recht hervorgehoben hat, das Bedenkliche, daß sie durch den plötzlichen Druck anders wirken können, als der langsam sich ansammelnde eitrige Erguß. Trotzdem aber sind die durch Injektionen erhaltenen Resultate ziemlich dieselben wie die Befunde bei Autopsien, wie sie besonders von Pierre Delbet in zutreffender Weise geschildert worden sind. Außer Pierre Delbet hat in neuester Zeit besonders Sellheim die Topographie der Beckeneiterungen genauer beschrieben. Pierre Delbet unterscheidet beim Weibe vornehmlich die Abszesse der Ligamenta lata und die Abszesse des Parangium hypogastricum, welche vom Uterus und dem Parametrium sowie vom unteren Paracystium und Paraproktium ihren Ausgang nehmen. Dazu kommen noch vordere und hintere subperitoneale Abszesse der Cervix uteri.

Die Abszesse des Parangium hypogastricum liegen im Bereich der Vasa hypogastrica und ihrer Zweige, sie können sich zur Blase, zur Scheide, zur Fossa iliaca und in das paraproktische Gewebe fortpflanzen, sie liegen in der Regel nahe dem Scheidengewölbe, die Ligamenta lata sind intakt. Sie können sich entlang der Vasa iliaca ext., der Vasa glutaea, der Vasa obturatoria, des Ligament. teres in den S. 355 beschriebenen Bogrosschen Raum und von hier entlang den Nabelgefäßen bis zum Nabel ausbreiten. Im Bogrosschen Raume können sie auf die andere Seite übergehen. Ferner können sie durch die Fascien, das Bauchfell oder Schleimhäute durchbrechen, z. B. durch die Lücken des Levator oder zwischen Levator und Sphinkter in die Fossa ischiorectalis, durch das Bauchfell in die freie Bauchhöhle, in Rektum, Scheide, Blase, Uterus perforieren.

Die Abszesse der Ligamenta lata verbreiten sich nach Delbet und Waldeyer längs des Parangium spermaticum zur Fossa iliaca und von da entweder nach abwärts zum Oberschenkel oder nach aufwärts zur Nierengegend und bis zum Zwerchfell, selten folgen sie dem Ligamentum teres zum Inguinalkanal.

Beim Manne verbreiten sich die Beckenhöhlenabszesse entsprechend den beschriebenen Muskeln, Fascien und Bindegewebslagern und Gefäßen in ähnlicher Weise, oder sie brechen bei brandigen Zerstörungen häufig durch diese oder jene Gewebsschranke durch, z. B. durch die Fascien, das Bauchfell oder die Schleimhäute des Rektums, des Darms, der Blase u. s. w.

§ 62. Klinischer Verlauf der Beckenhöhlenabszesse. — Nach dem in § 61 S. 350 ff. Gesagten verstehen wir unter Beckenhöhlenabszessen teils solche, welche im Cavum pelvis serosum, d. h. intraperitoneal liegen, teils solche, welche extraperitoneal im Cavum pelvis subserosum, im Cavum pelvis musculare oder zwischen Knochen und Muskeln resp. Periost im Cavum pelvis osseum sich entwickeln. Nach eitriger Zerstörung der vorhandenen Gewebsschranken können diese verschiedenen Abszesse ineinander übergehen, oder sie bleiben isoliert und breiten sich eventuell entsprechend der anatomischen Anordnung der Gewebsschichten in der Richtung des geringsten Widerstandes nach den in § 61 beschriebenen Regeln aus.

Jeder eigentliche Beckenhöhlenabszeß liegt, wie auch Waldeyer betont, oberhalb des Diaphragma pelvis, d. h. oberhalb des trichterförmig nach dem Anus zu konvergierenden M. levator ani und des M. coccygeus. Der vordere Schlitz dieses muskulösen Beckenbodens wird zwischen Symphyse und den beiderseitigen Schambeinästen durch das kräftig entwickelte ligamentösmuskuläre Blatt des Trigonum urogenitale ausgefüllt, durch welches die männlichen und weiblichen urogenitalen Schleimhautrohre mit einem Teil ihrer Adnexa hindurchtreten.

Das Diaphragma pelvis resp. der M. levator ani steht nur mit dem Endstück des Rektums in Verbindung, somit hängt jedes der hinten und vorn durch den Beckenabschluß durchtretenden Schleimhautrohre, d. h. der Mastdarm und die männlichen und weiblichen Urogenitalrohre, nur mit je einem Muskelstratum des Beckenbodens zusammen, was für die Ausbreitung der Abszesse wichtig ist.

Die unterhalb des Diaphragma pelvis, in der Damm- und Analgegend, in der Fossa ischiorectalis, subkutan und subfascial entstandenen Abszesse trennen wir mit Waldeyer von den eigentlichen Beckenhöhleneiterungen. Dieselben sind bereits in § 59 S. 335 ff. beschrieben worden.

1. Die abgesackten intraperitonealen Beckeneiterungen im Cavum pelvis serosum. — Dieselben entstehen primär vorzugsweise durch intraperitoneale Verletzungen und Erkrankungen der Bauch- und Beckenhöhle bez. ihrer Organe oder sekundär infolge Durchbruchs anderer extraperitonealer Eiterungen, z. B. besonders subseröser Abszesse, in die freie Bauchhöhle. Werden die intraperitonealen Eiterungen nicht durch adhäsive Peritonitis abgekapselt, so führen sie durch progrediente eitrige Peritonitis zum Tode, falls nicht frühzeitig genug durch Laparotomie der Eiter möglichst entleert und die Bauchhöhle drainiert wird. Jeder abgekapselte Eiterherd des Cavum peritoneale (serosum) kann allzu leicht infolge Durchbruchs in die freie Bauchhöhle gefährlich werden.

Bezüglich der intraperitonealen Beckenabszesse sei kurz folgendes hervorgehoben.

Die primären intraperitonealen Beckenabszesse entstehen, wie gesagt, besonders durch Verletzungen und Krankheiten des Darmtraktus, durch intraperitoneale Verletzungen und Krankheiten der männlichen und weiblichen Urogenitalorgane, durch Eröffnung des Cavum peritoneale durch komplizierte Frakturen, durch Schuß-, Stich- oder Pfählungsverletzungen, fortgeleitet entwickeln sie sich durch Krankheiten und Verletzungen

der Leber, des Magens, des Pankreas, der Pleura oder von außen, kurz jeder extraperitoneale, besonders subseröse Eiterherd kann allzu leicht sekundär in das Cavum peritoneale (serosum) einbrechen und einen intraperitonealen Beckenabszeß verursachen. Zuweilen heilen die abgesackten Abszesse des Cavum peritoneale durch Perforation in den Darm, in die Harnblase, Vagina oder durch die Haut spontan. Wir haben die intraperitonealen Beckeneiterungen infolge von Verletzungen bereits in §§ 18—38 S. 57—197 beschrieben.

Von besonderem Interesse sind die teils primären, teils sekundären intraperitonealen Beckenabszesse nach Typhlitis, Perityphlitis (Appendicitis). Dieselben entwickeln sich entweder um das im eigentlichen Becken liegende Cöcum resp. den Appendix, oder es handelt sich um Senkungsabszesse. Zuweilen sind die intraperitonealen Abszesse nach Typhlitis und Perityphlitis (Appendicitis) aus extraperitonealen entstanden, je nach der bald intra- bald extraperitonealen Lage der Erkrankungsstelle. Der Appendix liegt zuweilen in der Beckenhöhle, er findet sich relativ häufig in rechtseitigen Leisten- und Schenkelhernien, ja sogar in seltenen Fällen in linkseitigen Leistenbrüchen. In solchen Hernien kann bekanntlich der Appendix zu perforierender Appendicitis Veranlassung geben. In anderen Fällen liegt der Appendix an normaler Stelle, aber er ist abnorm lang, er hängt bis in das kleine Becken hinab. Vor kurzem fand ich bei einer Appendicitisoperation den Wurmfortsatz an normaler Stelle, aber er reichte als dünnes, bindfadenartiges Hohlgebilde bis auf den Beckenboden und war hier verwachsen. Mehrfach wurde der Appendix bei vaginalen Adnexoperationen, z. B. von Le Roy-Broun, Dührssen, Hawkins u. a., adhärent gefunden und mit den Adnexen entfernt. Zuweilen ist die Appendicitis mit Adnexerkrankung und Schwangerschaft kompliziert (Sonnenburg, Krüger u. a.).

Hawkins sah in einem Falle, daß der Appendix im Fimbrienende einer Pyosalpinx steckte. In einem anderen Falle war eine ungewöhnlich lange Eitertube an dem Appendix adhärent. In einem weiteren Falle fand Hawkins mehrere Eiterhöhlen im Becken, sie waren bedingt durch Appendicitis und Pyosalpinx. Douglasabszesse nach Perityphlitis beschrieb besonders Rotter. Dührssen fand in 3% seiner wegen Erkrankung der Beckenorgane ausgeführten Laparotomien und Kolpotomien Appendicitis simplex, 9mal wurde der Wurmfortsatz reseziert. Doléris sah nach einer vaginalen Hysterektomie Tod durch Appendicitis perforativa.

In einem von Keen beobachteten Falle war der entzündete Appendix mit der Harnblase verwachsen und in diese perforiert. Die richtige Diagnose war sehr erschwert, es wurde ein Prostataabszeß mit einer hochliegenden Rektumfistel für wahrscheinlich gehalten. Nach Beseitigung des Leidens durch mehrere Operationen starb der Kranke an Volvulus.

In geeigneten Fällen hat man perityphlitische Abszesse im Bereich des Rektums vom Rektum aus inzidiert, drainiert und geheilt (Langemath u. a.).

Die perityphlitischen Beckenabszesse liegen nicht immer rechts, ich sah einen großen, durch Appendicitis bedingten Beckenabszeß in der linken Fossa iliaca der Darmbeinschaufel.

Zuweilen ist die Beckeneiterung nicht durch genuine Perityphlitis bez. Appendicitis bedingt, sondern durch Tuberkulose oder Aktinomykose des Cöcums resp. des Appendix. Zwei charakteristische Fälle von Blinddarmaktinomykose beschrieb Hofmeister. In beiden Fällen waren apfelgroße umschriebene Tumoren vorhanden, einer war sogar beweglich. Der Wurmfortsatz war verwachsen. Durch Resektion des Krankheitsherdes wurde Heilung erzielt.

Auch durch eitrige Entzündung der cökalen und prä-cökalen Lymphdrüsen kann eine Appendicitis resp. ein perityphlitischer Abszeß vorgetäuscht werden. Marchant hat über 3 derartige Fälle berichtet, welche für Appendicitis gehalten und als solche operiert wurden. Bei der Operation ergab sich, das es sich um Entzündung der genannten Drüsen handelte und daß der Wurmfortsatz gesund war.

Endlich sei daran erinnert, daß es auch eine Appendicitis hysterica s. neuralgica gibt, d. h. eine Appendicitis kann durch eine reine Neuralgie im Bereich des Cöcums und des Wurmfortsatzes vorgetäuscht werden (Nothnagel, Vincent, Condamin und Verron).

2. Die subserösen Beckenabszesse im Cavum pelvis subserosum. Dieselben entstehen primär vorwiegend durch extraperitoneale Verletzungen und Erkrankungen, z. B. durch Eröffnung des in § 61 S. 352 ff. beschriebenen Cavum subserosum, durch komplizierte Frakturen, durch Schuß- oder Stichverletzungen, durch extraperitoneale Verletzungen oder spontane Perforationen resp. Erkrankungen der männlichen und weiblichen Harn- und Geschlechtsorgane, des Rektums, des Dickdarms, des extraperitoneal gelegenen Teils des Cöcums und des Appendix etc. Bei Frauen ist die Infektion im Anschluß an die Geburt und das Wochenbett eine wichtige Ursache. Zuweilen handelt es sich um extraperitoneale Senkungsabszesse aus der Brusthöhle, aus der Umgebung der Leber, der Nieren, des Pankreas, des Mesenteriums, der Wirbelsäule u. s. w., oder aber infektiöse, phlegmonöse Prozesse sind von außen, z. B. vom Oberschenkel, von den männlichen und weiblichen Geschlechtsorganen, z. B. durch den Leistenkanal, auf das lockere subseröse Zellgewebe übergegangen, teils kontinuierlich, teils in der Form einer infektiösen Phlebitis, Lymphangoitis und Lymphadenitis. Zuweilen endlich sind abgesackte intraperitoneale Eiterherde, oder intra- und submuskulöse oder subperiostale Abszesse in das Cavum subserosum der Beckenhöhle durchgebrochen.

Alle subserösen Eiterungen können sich, wie wir S. 352—356 gesehen haben, mit großer Leichtigkeit extraperitoneal in der Becken- und Bauchhöhle ausbreiten, ebenso durch das Foramen ischiadicum majus, durch den Leistenkanal, entlang der Gefäße nach außen gelangen und schließlich ober- und unterhalb des Lig. inguinale am Gesäß, Oberschenkel, am After und Damm unter der Haut zu Tage treten oder durch den Darm, Mastdarm, die Blase, Harnröhre, Vagina etc. sich nach außen entleeren. Die größte Gefahr bleibt immer der Durchbruch subseröser Eiterherde in die freie Bauchhöhle.

Von besonderem Interesse sind die Eiterungen der retroperitonealen Lymphdrüsen im Bereich der großen Gefäße und an den sonstigen Beckenpartien (s. S. 44—45, Anatomie). Diese Eiterungen der retroperitonealen Lymphdrüsen oder besser der Beckenlymphdrüsen,

diese Lymphadenitis purulenta intrapelvica, z. B. im Anschluß an Verletzungen und Entzündungen der unteren Extremitäten, der Leistengegend, der männlichen und weiblichen Geschlechtsorgane, der Damm-, After- und Gesäßgegend, machen je nach ihrem Sitz und der Art der Infektion sehr verschiedene Symptome, sie können als Leistenabszesse, als Iliakalabszesse im Bereich der Fossa iliaca, als Psoasabszesse, als Phlegmone des Beckenzellgewebes, des Cavum praevesicale Retzii, als Periproctitis, als Perimetritis u. s. w. verlaufen. Durch Uebergreifen auf den Musculus iliopsoas können diese Lymphdrüseneiterungen Beugestellung des Oberschenkels veranlassen und dadurch eine Coxitis vortäuschen.

Aus dem Gesagten ist begreiflich, wie verschieden sich der anatomische und klinische Verlauf gerade der subserösen Abszesse gestalten kann je nach dem Ursprung, je nach der Art der Entzündung. Sie beginnen teils ganz plötzlich, teils schleichend, verlaufen ganz akut oder sehr chronisch. Stets wird man die Kranken genau auf Störungen seitens des Darmkanales, besonders des Cöcums und des Appendix, der männlichen und weiblichen Genitalorgane u. s. w. untersuchen. Wenn die Schwellungen von außen in der Darmbeingrube, über dem vorderen Beckenring oder per rectum und per vaginam fühlbar werden, so gehen dieselben bekanntlich manchmal spontan vollkommen zurück, oder es bleibt nur eine umschriebene Härte, ein kleinerer Abszeß übrig, nach dessen Eröffnung vollkommene Heilung eintritt.

Einen seltenen extraperitonealen Abszeß des Cavum pelvis subserosum beobachtete Wölfler. Der Beckenabszeß war aus einer dislozierten Niere (Pyonephrosis) hervorgegangen, er wurde vom Rektum aus punktiert, der Kranke starb durch Urämie. Der interessante Fall ist kurz folgender:

Ein 45jähriger Patient hatte seit 5 Tagen keinen Urin gelassen; er erkrankte unter Schüttelfrost und Erbrechen. Am folgenden Tage sistierte die Urinentleerung, der Katheter entleerte nur Blut. Starker Harndrang, die Blasengegend war aber nicht prominent, die Blase war ganz leer, das Stauungshindernis mußte also wahrscheinlich im Nierenbecken oder in den Ureteren liegen. Bei der Untersuchung per rectum zeigte sich die rechte Rektalwand durch eine fluktuierende Geschwulst vorgedrängt. Es wurde die Diagnose auf extraperitonealen Beckenabszeß vor dem Promontorium gestellt und angenommen, daß dieser durch Kompression beider Ureteren die Anurie bedinge. Durch Punktion wurde mehr als 1 Liter bräunlichgelber, dünnflüssiger, geruchloser Eiter in starkem Strahle entleert und durch Katheterismus eine reichliche Menge dunkelbraunen Harnes. Die Abszeßhöhle kommunizierte mit den Harnorganen, da der Eiter Urin enthielt, aber der Eiter konnte nicht in die Harnwege gelangen. Eine wiederholte Punktion machte sich notwendig, war aber schwieriger als die erste. Tod an Urämie. Die Sektion ergab, daß die rechte, abnorm tief gelagerte Niere zu einem Eitersack degeneriert war und nicht nur ihren eigenen Ureter, sondern auch denjenigen der anderen (linken) Niere vollständig komprimiert hatte.

3. Die Abszesse des Cavum pelvis musculare sind teils primäre Abszesse infolge von Verletzungen und Krankheiten dieses Kavums und der in dasselbe eingefügten Beckenorgane (Gefäße, Prostata, Harnröhre, Ureter, Portio vaginalis, Vagina), teils sekundär

fortgeleitete Abszesse von außen oder von der Wirbelsäule her wie die Psoasabszesse, oder endlich sie entstehen infolge Durchbruchs der Abszesse des Cavum serosum, subserosum oder osseum, kurz gesagt durch Abszesse benachbarter Gewebsschichten. Das Cavum musculare wird, wie wir sahen, nach unten durch das Diaphragma pelvis (Musc. levator ani, coccygeus, Trigonum urogenitale) und den Musc. obturator. int., nach hinten durch den Musc. piriformis und die an der Vorderfläche des Steißbeins gelegenen Muskeln abgegrenzt. In diesem Cavum pelvis musculare liegen subserös die Gefäße, Nerven, sowie die subperitonealen Eingeweide und zwar die Prostata, ein Teil der Harnröhre, der Ureter, die Portio vaginalis uteri, die Scheide und das die Organe umgebende Bindegewebe.

4. Die Abszesse des Cavum pelvis osseum liegen zwischen Muskeln resp. Periost und Knochen, sie entstehen primär vor allem durch Verletzungen und Krankheiten der Beckenknochen und Beckengelenke, der Articulatio sacroiliaca, des Hüftgelenks, der Symphysis ossium pubis, der Kreuzsteißbeinfuge und der Steißbeingelenke, z. B. durch akute Osteomyelitis und Periostitis, Tuberkulose u. s. w. (s. §§ 65—72 S. 397 ff.), oder es handelt sich auch hier um sekundäre, fortgeleitete Eiterungen aus benachbarten Gewebslagern, z. B. von der Beckenhöhle aus oder von der Außenfläche des Beckens resp. von den unteren Extremitäten oder von oben von der Lenden- und Wirbelsäule her etc.

Die Symptomatologie und der klinische Verlauf der eben kurz nach Lage und Entstehung skizzierten Beckenabszesse ist natürlich je nach ihrer Art, ihrem Sitz, ihrer Entstehung sehr verschieden. Die akuten, besonders die diffusen Eiterungen verlaufen oft sehr rasch durch allgemeine Sepsis, durch diffuse Peritonitis tödlich. Die abgesackten Eiterungen, die chronischen Abszesse bewirken vor allem Druckerscheinungen auf die Beckenorgane, auf den Darm, das Rektum, auf die Gefäße und Nerven, auf die männlichen und weiblichen Harn- und Geschlechtsorgane. Durch Druck auf den Mastdarm entsteht z. B. Obstipation und Tenesmus, durch Kompression der Harnblase und des Blasenhalses werden Harnbeschwerden verursacht, durch Kompression der Gefäße und Nerven Stauungserscheinungen, Thrombose der Venen, Neuralgien etc. Durch Kontraktur der entzündeten oder entzündlich gereizten Muskeln, z. B. des Iliopsoas, beobachtet man Kontraktur des betreffenden Beins, oder die Beckenorgane werden durch Adhäsionen verzogen, abgeknickt.

Zuweilen brechen Beckenabszesse, wie schon erwähnt, in innere Organe, besonders in den Darm und in die Blase durch, und es kommt so zu Spontanheilung, oder die Kranken gehen unter hektischen Erscheinungen nach kürzerer oder längerer Dauer durch Pyosepsis zu Grunde. Am häufigsten sind die Perforationen ins Rektum.

In einem von van Holsbeck beobachteten Falle brach ein Abszeß der rechten Fossa iliaca in das Cöcum durch und kam zur Heilung, ebenso wurde von Billroth ein in das Rektum durchgebrochener Abszeß nach Caries ossis sacri geheilt. Spontanheilung nach Durchbruch eines Iliakalabszesses in die Harnblase in der dritten Woche sah Henkels bei einem 22jährigen Artilleristen. Der Eiter floß ohne Störung mit dem Harn ab, in der siebenten Krankheitswoche war der

Kranke geheilt. Cushing sah Durchbruch eines Beckenabszesses in die Blase, durch artifizielle Vesikovaginalfistel wurde Heilung erzielt. Gelangen Fremdkörper, Knochensequester in die Harnblase, so können sie, wie wir schon erwähnt haben, zu Steinbildung Veranlassung geben, wie z. B. in dem Falle von Henry Thompson u. a. (s. auch §§ 36—38, S. 176, S. 197, Schußwunden).

Tödlich endigten durch Pyosepsis 2 Fälle von Beckenabszeß von Verneuil und Panthel, welche in die Flexur (Verneuil) und in den Darm und in die Harnblase (Panthel) durchgebrochen waren. Duncan inzidierte einen parametritischen Abszeß oberhalb des Ligamentum inguinale (Pouparti), es entleerte sich fäkulent riechender Eiter und Gas. Die Sektion ergab, daß der Abszeß eine stecknadelkopfgroße Perforation des Darms bewirkt hatte.

In anderen Fällen sind, wie wir sahen, umgekehrt die Beckenabszesse durch traumatische oder entzündliche Perforation des Darms, des Blinddarms, der Harnblase u. s. w. bedingt, es handelt sich um Kot- oder Harnabszesse.

Zuweilen erfolgt der Tod durch Arrosion der Beckengefäße. Nach Berkeley Hill starb eine 35jährige Frau mit seit 5 Jahren bestehendem Beckenabszeß durch Arrosion der Art. iliaca communis 2 Zoll oberhalb ihrer Bifurkation sehr rasch, so daß die Ligatur der Arterie nicht mehr möglich war. Der Ursprung des bis zu den Lendenwirbeln und bis hinter die Niere reichenden Beckenabszesses war durch die Sektion nicht festzustellen. Hubbard sah Exitus letalis durch Arrosion der Arteria iliaca externa durch einen Beckenabszeß.

Zuweilen brechen gar nicht diagnostizierte Beckenabszesse nach außen durch die Haut, Vagina u. s. w. durch und heilen so aus.

Abszesse im Bereich des Kreuzbeins und Steißbeins können in den Sakral- resp. Wirbelkanal durchbrechen und durch akute oder chronische (tuberkulöse) Meningitis tödlich endigen (s. § 69). Bouillon sah im Anschluß an eine Nekrose des Steißbeins wahrscheinlich infolge einer umschriebenen Sklerose allgemeine fortschreitende Paralyse des Rückenmarks und Erscheinungen von Paralysis agitans. Die Sektion des Falles ist leider so ungenau, daß der interessante Fall dadurch fast wertlos wird.

Jeder Beckenabszeß kann durch Einbruch in die Bauchhöhle durch diffuse Peritonitis in kürzester Zeit zu Exitus letalis führen, ganz besonders natürlich die abgesackten intraperitonealen und subserösen (subperitonealen) Abszesse. Auch durch das Zwerchfell bis in die Pleura, ins Mediastinum können sich, wie erwähnt, Beckenabszesse ausbreiten.

Spontan oder durch Operation geheilte Beckenabszesse können durch chronische Entzündungsprozesse, durch Adhäsionen, Schwielenbildung u. s. w. die Beckenorgane, die Gefäße und Nerven in mannigfacher Weise schädigen, es entstehen besonders Schmerzen, Neurosen, Verdauungsstörungen, z. B. infolge Abknickung des Darms, überhaupt Lageveränderungen der Beckenorgane. Besonders bei Frauen beobachtet man gar nicht selten sekundäre Hysterie u. s. w.

Robinson hat auf Grund von 400 Sektionen die adhäsive Peritonitis nach Laparotomien genauer studiert. Nach Robinson stellen sich ungefähr in 75 % aller Fälle von Laparotomie peritonitische Stränge ein. Die Schmerzen infolge von peritonitischen Adhäsionen sind in der Regel durch die Fixierung beweglicher Organe, z. B. des Darms, der Blase, der Tube etc., bedingt, ferner durch die Behinderung der aktiven Peristaltik. Am häufigsten werden die Dünndärme, die Flexura sigmoidea, die Blase und die Tuben betroffen. Durch die Adhäsionen werden die Beckenorgane disloziert, abgeknickt, das Lumen der Hohlorgane wird verändert. Besonders die Därme können so abgeknickt oder zugedrückt werden, daß die Kotpassage mehr oder weniger behindert wird. Durch Druck von Schwielen auf Gefäße und Nerven entstehen entsprechende Zirkulationsstörungen, Neuralgien, Neurosen. Abgesehen von diesen Beschwerden kann jeder peritonitische Strang plötzlich eine lebensgefährliche innere Einklemmung des Darms erzeugen.

Von den verschiedenen Beckenhöhleneiterungen wollen wir die wichtigsten mit Rücksicht auf ihren klinischen Verlauf etwas näher ins Auge fassen.

A. Die sog. Iliakalabszesse. — Die Iliakalabszesse, d. h. die Abszesse im Bereich der inneren Fläche der Darmbeinschaufel, der Fossa iliaca, sind teils hier primär entstandene, teils fortgeleitete sekundäre Eiterungen. Ihrem Sitz nach sind sie teils abgesackte intraperitoneale Eiterungen des Cavum pelvis serosum infolge von umschriebener Peritonitis, z. B. nach Darmverletzungen, nach Appendicitis, teils liegen sie extraperitoneal im Cavum pelvis subserosum oder musculare, teils endlich zwischen Knochen und Muskeln im Cavum pelvis osseum. Die letzteren, welche subperiostal und subaponeurotisch dem Knochen aufliegen, sind gewöhnlich wenig verschiebbar und in erster Linie durch Knochenkrankheiten bedingt. Diese verschieden gelegenen Iliakalabszesse können isoliert bleiben oder nach eitriger Zerstörung der vorhandenen Gewebsschranken ineinander übergehen, oder sie breiten sich entsprechend der S. 352—356 beschriebenen anatomischen Gewebsanordnung nach der Richtung des geringsten Widerstandes aus. Aus jedem extraperitonealen Iliakalabszeß kann infolge Durchbruchs durch das Bauchfell eine intraperitoneale Eiterung werden.

Die eigentlichen (primären) teils intra-, teils extraperitonealen Iliakalabszesse der Fossa iliaca entstehen besonders durch intra- oder extraperitoneale Verletzungen und Krankheiten, komplizierte Darmbeinfrakturen und Wunden der verschiedensten Art, durch akute und chronische Osteomyelitis, Periostitis des Darmbeins, durch Erkrankungen des Iliosakralgelenks, der Pfanne, durch hier gelegene abgesackte intraperitoneale Eiterungen, durch Vereiterung der iliakalen Lymphdrüsen u. s. w. Die sekundären Iliakalabszesse sind von außen oder von innen, besonders auch von der Wirbelsäule fortgeleitete Eiterungen. Die ungünstigsten Formen sind die intraperitonealen und die phlegmonösen Entzündungen des subserösen Bindegewebes.

Die Ausbreitung der extraperitonealen Iliakalabszesse geschieht mit Vorliebe längs der Vasa iliaca unter oder im M. iliacus nach abwärts bis in die Gegend des Lig. inguinale (Pouparti) oder weiter bis zum Oberschenkel. Unter dem Leistenband folgen sie mit Vorliebe dem Spaltraum zwischen dem äußeren Rande der Iliakussehne und dem inneren Rande des Musculus rectus femoris. An dieser Stelle

kann der Eiter durch die Haut spontan perforieren, oder aber er geht noch weiter am Oberschenkel nach abwärts und tritt am inneren oder äußeren Rande des Musculus sartorius unter resp. durch die Haut zu Tage, d. h. entweder zwischen dem M. rectus femoris und dem Musculus tensor fasciae latae oder neben der Scheide des Musculus sartorius. Sodann kann der Eiter auf die zwischen dem M. iliopsoas und der am Schambein entspringenden Hüftgelenkskapsel liegende Bursa subiliaca (s. S. 341) und auf das Hüftgelenk übergehen. Im allgemeinen bildet am Oberschenkel der Musculus sartorius die Grenze, eine Art Scheidewand für den Durchbruch des Eiters nach außen, d. h. die Abszesse und Fisteln liegen entweder an seinem äußeren oder inneren Rande, und zwar finden sich die eigentlichen Psoasabszesse und Psoasfisteln, z. B. infolge von Senkungsabszessen bei Spondylitis, nach innen vom Musculus sartorius, die Iliakalfisteln bei Ausbreitung des Eiters in der Fossa iliaca am äußeren und inneren Rande des genannten Muskels, etwas höher und im allgemeinen mehr nach außen, wie auch aus Fig. 17 S. 30 (Muskeln des Beckens) hervorgeht. Halbiert man die Mitte des Ligamentum inguinale durch eine Linie parallel der Längsachse des Körpers, so liegen die Iliakalfisteln meist nach außen von dieser Linie, die Psoasfisteln dagegen nach innen von derselben.

Ausnahmsweise brechen die Iliakalabszesse schon oberhalb des Lig. inguinale durch die Haut durch, z. B. im Bereich der Eminentia iliopectinea.

Ein wichtiger Weg für die Ausbreitung der Iliakalabszesse ist das Foramen ischiadicum majus, wo sie oberhalb oder unterhalb des M. piriformis in dem Bindegewebslager und längs der Blutgefäße nach außen treten, sich in der Gesäßmuskulatur und eventuell weiter an der hinteren Fläche des Oberschenkels nach abwärts ausbreiten. Billroth sah eine mannskopfgroße Eitersenkung in der Kniekehle nach Beckentuberkulose.

In anderen Fällen breiten sich die extraperitonealen iliakalen Eiterungen längs der Vorderfläche des Kreuz- und Steißbeins zwischen dem Knochen und dem Diaphragma pelvis (Levator ani) nach der Afterdammgegend aus, oder sie durchbrechen die Rektumschleimhaut oder den Levator ani und dringen in die mit Fett ausgefüllte und von Gefäßen und Nerven durchsetzte Fossa ischiorectalis zwischen Rektum und Tuber ischiadicum, welche, wie wir sahen, einen dreiseitigen prismatischen Raum darstellt und dadurch entsteht, daß das Diaphragma pelvis resp. der Levator ani hoch am knöchernen Beckenrahmen entspringt und dann zur Mittellinie nach dem After hin konvergiert.

Zuweilen endlich breiten sich die Iliakalabszesse nach oben hin aus und erscheinen z. B. in der Lumbalgegend, oder sie dringen durch den Knochen, durch die Gelenkspalte des Iliosakralgelenks auf die Außenfläche des Beckens.

Mehrfach hat man Durchbruch der Iliakalabszesse in innere Organe, besonders in den Darm und in die Blase beobachtet. In dem schon erwähnten, von van Holsbeck beobachteten Falle von Abszeß der rechten Fossa iliaca ohne bekannte Ursache trat Heilung nach Durchbruch des Abszesses in das Cöcum ein. Ebenso günstig verlief nach Henkels ein in die Blase durchgebrochener Iliakal-

abszeß. Auch Uebergang der Eiterung auf den Wirbelkanal mit sekundärer Meningitis spinalis hat man beobachtet (s. §§ 65—72 S. 397 ff., Krankheiten der Beckenknochen und Beckengelenke).

Bezüglich sonstiger Ausbreitungswege der Iliakalabszesse verweise ich auf S. 352—356.

Im allgemeinen können sich die intraperitonealen Eiterungen der Fossa iliaca und von den extraperitonealen iliakalen Eiterungen die phlegmonösen Prozesse des lockeren subserösen Bindegewebes am schnellsten und weitesten ausbreiten.

Einen bemerkenswerten Fall von subserösem Iliakalabszeß infolge von Vereiterung der retroperitonealen Lymphdrüsen in der linken Fossa iliaca hat Terrier beschrieben.

Das Leiden der 21jährigen Patientin bestand seit etwa 1 Jahr, war plötzlich während der Menstruation aufgetreten und äußerte sich in häufig rezidivierenden, heftigen, fieberhaften Schmerzanfällen in der linken Fossa iliaca, Erbrechen und unregelmäßigen Blutungen aus den Genitalien. Auf der linken Beckenschaufel fühlte man eine dem Uterus innig anliegende, nicht scharf abgegrenzte Geschwulst. Es wurde die Diagnose Pyosalpinx gestellt und die Laparotomie in der Medianlinie vorgenommen. Es ergab sich, daß die Geschwulst retroperitoneal nach hinten und links von der Flexur und dem Anfangsteil des Mastdarms saß. Dieselbe wurde ausgeschält, die Höhle wurde durch ein Drainrohr drainiert, im übrigen wurde die Bauchwunde bis auf die Drainstelle geschlossen. Der Verlauf wurde durch Entstehung einer Kotfistel gestört, dieselbe schloß sich aber nach 10 Tagen. Eine Eiterfistel bestand noch mehrere Wochen, schließlich erfolgte aber völlige Genesung.

Grellet beobachtete einen bemerkenswerten Fall von Gasphlegmone der Fossa iliaca infolge einer Darmperforation.

Ein 63jähriger Mann erkrankte unter dem Bilde einer Typhlitis und Perityphlitis stercoralis. Die Entleerung des Darmkanales brachte keine Besserung. Am 6. Krankheitstage bestand hohes Fieber mit unregelmäßigem Puls, trockener Zunge, Erbrechen, Facies hippocratica. Der Tumor in der rechten Fossa iliaca bot undeutliche Fluktuation, der Perkussionsschall über demselben war etwas klanghaltig. Am 7. Tage legte Grellet die Darmbeingrube durch einen extraperitonealen Schnitt wie zur Unterbindung der Art. iliaca frei. Als Grellet nun extraperitoneal mit dem Finger in die Tiefe drang, entleerte sich reichlich stinkendes Gas, der Tumor fiel zusammen, Eiter war nicht vorhanden. Das mit Darmgasen infiltriert gewesene Bindegewebe stieß sich nach der Operation allmählich nekrotisch ab, Patient wurde geheilt.

Rendu beobachtete eine entzündliche Schwellung der rechten Fossa iliaca, deren Entstehung, ob vom Psoas oder vom subperitonealen Zellgewebe, unsicher war. Die Wirbelsäule war nicht erkrankt. Der Entzündungsherd wurde inzidiert und drainiert. Der Kranke starb nach 3 Tagen unter Fieber, Erbrechen, Atemnot und starkem Herzklopfen.

Die Sektion ergab ältere und frische Thromben der Vena cava inferior, keine Peritonitis. Das rechte Herz war ganz mit ähnlichen Thromben, wie in der Vena cava inferior, erfüllt, zu einer Embolie der Lungenarterie war es nicht gekommen.

Bezüglich der Behandlung der Iliakalabszesse verweise ich auf § 63 S. 380, sie ist natürlich stets eine operative. Die Technik der Operation ist verschieden je nach der Entstehung und dem Sitz der Eiterung. Je früher der Eiter durch intra- oder extraperitoneale

Operation entleert wird, um so besser. Oft genügen Weichteilschnitte, in anderen Fällen muß der Knochen entsprechend reseziert werden. Auch bei den subserösen Phlegmonen des Zellgewebes der Fossa iliaca schreite man baldigst zur Operation, man lege sie extraperitoneal durch einen Schnitt wie zur Unterbindung der Vasa iliaca bloß, entleere den Eiter und drainiere resp. tamponiere. Die Gefahren der Operation sind geringer als diejenigen, welche durch Verzögerung der Operation entstehen. Auch bedenke man wohl, daß eine Spontanheilung durch Resorption einer Phlegmone iliaca sehr selten ist.

Vereiterte oder tuberkulös erkrankte Lymphdrüsen werden nach den in § 64 S. 391 ff. gegebenen Regeln extraperitoneal exstirpiert.

Besonders bei durch Knochen- und Gelenkkrankheiten bedingten Iliakalabszessen sind entsprechende Resektionen notwendig (s. §§ 65—71 S. 397 ff.).

B. Die reinen Psoasabszesse. — Dieselben sind fast stets chronische Senkungsabszesse infolge von Erkrankungen der Wirbelsäule, sie sitzen vorwiegend unter dem Peritoneum und sind gewöhnlich nicht so innig mit der knöchernen Beckenwand verbunden, wie die subperiostalen Iliakalabszesse. In seltenen Ausnahmefällen sind die Psoasabszesse durch lokale eitrige Entzündung im Bereich des M. psoas bedingt, deren Aetiologie teils dunkel, teils auf traumatischen Läsionen des Muskels und seiner Fascie mit sekundärer Infektion durch die Blut- und Lymphbahnen beruht. Diese lokal entstandenen Entzündungen und Eiterungen sitzen im retroperitonealen Bindegewebe, es handelt sich um die retroperitoneale Cellulitis der Engländer, der Psoas vereitert eventuell sekundär (s. auch S. 359—360 die Entzündung des Beckenzellgewebes.) Marcano hat 31 Fälle von primärer (traumatischer) Psoitis teils eitriger, teils nichteitriger Natur zusammengestellt. Die Psoasabszesse folgen dem M. psoas meist bis zum Oberschenkel, und treten, wie gesagt, mehr nach innen von der Mitte der vorderen Fläche des Oberschenkels, nach innen von der Psoassehne unter die Haut und können dieselbe hier perforieren. Der Oberschenkel ist gewöhnlich im Hüftgelenk gebeugt und nach außen rotiert, weil der Patient den entzündeten oder von Eiter umgebenen Muskel entspannt. Diese Psoasabszesse können ebenso wie die Iliakalabszesse die Bursa subiliaca und das Hüftgelenk in Mitleidenschaft ziehen, sie können sich wie diese nach abwärts durch das Foramen ischiadicum in die Gesäßbacke oder nach oben in die Lendengegend ausbreiten und ebenfalls am Rande des Quadratus lumborum nach außen perforieren. Zuweilen folgen die großen Psoasabszesse auch dem M. iliacus und breiten sich genau wie Iliakalabszesse in der S. 363—365 beschriebenen Weise aus. Wir betonten bereits, daß die sog. Iliakalabszesse in der Fossa iliaca ebenfalls durch Senkungsabszesse infolge von Erkrankung der Wirbelsäule und anderer Körperteile bedingt sein können. Auch in anderer Weise können sich Iliakalabszesse und Psoasabszesse kombinieren, so daß man sie nicht allzu streng trennen soll. Nach oben können sich die Psoasabszesse bis in die Pleura und ins Mediastinum ausbreiten. Toof beobachtete bei einem 10jährigen Knaben Durchbruch eines Psoasabszesses durch den hinteren Schenkel des Diaphragma in die Pleura mit linksseitigem, eitrigem pleuritischen Exsudat. Perforation der Psoasabszesse in den Darm ist selten.

Lamana fand im Eiter eines Psoasabszesses einen Spulwurm (Ascaris lumbricoides) wahrscheinlich infolge früherer Perforation einer Dickdarmschlinge in den Abszeß.

Neureutter hat über 29 Fälle von Psoasabszeß berichtet, welche im Wiener Franz-Joseph-Kinderspital innerhalb 18 Jahren unter 14000 Kranken beobachtet wurden. Es handelte sich um 22 Knaben und 7 Mädchen. 11mal fand sich der Abszeß rechts, 10mal links, 2mal doppelseitig, und 4mal fehlte eine nähere Angabe. Die Ursache war 3mal Karies der Brust- und Lendenwirbel, 8mal Karies der Lendenwirbel, 1mal Karies des Kreuzbeins, 1mal der Articulatio sacroiliaca, 1mal Periostitis des Hüftbeins, 3mal Coxitis, 1mal Perityphilis, 3mal ein Trauma, 6mal war die Aetiologie unbekannt. Nur 3mal war die Psoitis eine primäre und in diesen 3 Fällen war sie stets nach Sturz entstanden. Stets war Eiterung vorhanden. Die Abszesse perforierten meist ober- oder unterhalb des Ligamentum inguinale, 2mal in der Lendengegend.

Bezüglich der Behandlung der reinen Psoasabszesse verweise ich auf § 63 und § 64 S. 380 ff. und S. 391 ff.

C. Prä- und perivesikale Entzündungen, besonders im Cavum praevesicale Retzii. Bezüglich der anatomischen Verhältnisse des Cavum oder Spatium praevesicale Retzii sei kurz folgendes bemerkt.

Das Cavum oder Spatium (Waldeyer) praevesicale, von Retzius zuerst genauer beschrieben, liegt bekanntlich zwischen der Fascia transversalis bez. der hinteren Symphysenfläche und derjenigen Seite der Fascia pelvis, welche die Blase vorn und seitlich überkleidet (Fascia vesicae, Fascia vesicalis Charpy). Nach unten zwischen Blase und Symphyse hat dieser von Fett und lockerem Zellgewebe erfüllte Raum seine größte Ausdehnung, nach oben und seitlich ist er nach Waldeyer u. a. nicht scharf begrenzt. Nach oben reicht er gewöhnlich nicht weiter als die Linea semicircularis (Douglasii), hier schwindet das ihn erfüllende lockere subperitoneale Gewebe und die Fascia vesicae und Fascia transversalis (endoabdominalis) lagern sich dicht aneinander. Seitlich geben nach Waldeyer ungefähr die Arteriae umbilicales die Grenze an, wo das subperitoneale Fettgewebe aufhört und wo sich die eben genannten Fascien fester verbinden. Zuweilen kann sich der Raum, durch Fettgewebe offen gehalten, bis zum Nabel fortsetzen.

Das Cavum praevesicale Retzii besitzt jederseits nach Waldeyer, Disse u. a. einen halbmondförmigen Ausläufer, welcher als Spatium perivesicale sich jederseits nach unten so weit um die Blase erstreckt, bis er die zur Blase tretenden größeren Gefäßstämme und die Ureteren, welche in einer von der Beckenwand zur Blase tretenden Duplikatur der visceralen Beckenfascie liegen, erreicht; hier ist der weiteren Ausdehnung der perivesikalen Räume nach hinten Halt geboten. Nach unten reichen die prävesikalen und die perivesikalen Räume bis zum Beckenboden, d. h. bis zum Umschlag der parietalen in die viscerale Beckenfascie (s. S. 352—353), vorn hinter der Symphyse bis zu dem von dieser Fascie gedeckten Plexus pudendalis.

Von diesem hinter der Symphyse gelegenen Spatium praevesicale (Retzii) unterscheiden wir mit Waldeyer die beiden oberhalb der Symphyse gelegenen, ebenfalls mit lockerem fetthaltigem Bindegewebe erfüllten Räume, das Spatium suprapubicum praefasciale und das Spatium suprapubicum retrofasciale. Das letztere ist gleichsam die obere Abteilung des Spatium praevesicale Retzii, beide gehen ohne Grenze ineinander über. Das Spatium suprapubicum praefasciale liegt oberhalb der

Symphyse zwischen dem an die Vorderfläche der letzteren sich inserierenden M. rectus abdominis und der an den hinteren Symphysenrand sich ansetzenden Fascia transversalis.

Nach Disse und Waldeyer ist die Entwicklung des ganzen prävesikalen Raumes, besonders auch des Spatium suprapubicum retrofasciale, der oberen Abteilung des Spatium praevesicale Retzii, auf die hohe Lage der Harnblase im frühen Kindesalter zurückzuführen.

Entsprechend der eben gegebenen anatomischen Beschreibung unterscheiden wir mit Waldeyer, Disse, Pauzat, Leusser u. a. im wesentlichen zwei getrennte Lokalisationen der prävesikalen Entzündungen und zwar 1. präfascial oder submuskulär oberhalb der Symphyse zwischen M. rectus abdominis und Fascia transversalis und 2. retrofascial in dem Spatium suprapubicum retrofasciale und in dem mit diesem ohne Grenze zusammenhängenden, hinter der Symphyse gelegenen Cavum praevesicale Retzii nebst seinen seitlichen perivesikalen Ausläufern.

Die ersteren Entzündungen sind meist idiopathischer Natur, die anderen vorwiegend sekundäre Phlegmonen infolge entzündlicher Affektionen der Beckenorgane. Die submuskulären (präfascialen) Entzündungen resp. Phlegmonen erstrecken sich den anatomischen Verhältnissen entsprechend vom oberen Symphysenrand in eiförmiger Geschwulstbildung nach oben nach der Nabelgegend hin, die Anschwellung setzt sich aber nicht hinter der Symphyse in das kleine Becken fort, weil die Ansätze des M. rectus abdominis und der Fascia transversalis am vorderen und hinteren oberen Symphysenrande eine feste Schranke bilden; auch fehlen Blasenbeschwerden in der Regel, oder sind gering.

Die Entzündungen des eigentlichen prävesikalen Spatiums bilden meist per vaginam oder per rectum palpierbare, mehr kugelige Geschwülste im Becken, erzeugen erhebliche Blasenbeschwerden, und der sich ausbildende Abszeß bricht sehr häufig in die Urethra, Vagina oder das Rektum durch.

Die Entzündungen dieser eben anatomisch genauer beschriebenen prä- und perivesikalen Räume, teils akut, teils chronisch, entstehen teils im Anschluß an Traumen, teils spontan durch entsprechende Infektion. Zuweilen handelt es sich um fortgeleitete Entzündungen von der näheren Umgebung, oder die Entzündungen sind metastatischer Natur.

Die metastatische Entzündung ist sehr selten, man hat sie besonders bei Typhus beobachtet.

Die fortgeleitete Entzündung ist besonders durch Erkrankungen der männlichen und weiblichen Harn- und Geschlechtsorgane bedingt, vor allem durch Gonorrhoe. Tuberkulöse Infiltrationen gehen besonders von der Symphyse oder von koxitischen Beckenabszessen aus.

Die traumatischen Entzündungen entwickeln sich besonders im Anschluß an Hämatom und nach Harninfiltrationen infolge von Verletzungen der Harnblase, ferner nach komplizierten Frakturen der Symphysengegend, nach komplizierten Luxationen der Symphyse, nach Schußwunden, Stichverletzungen, nach Blasenpunktion u. s. w. Treves sah eine diffuse perivesikale Zellgewebsentzündung nach einer aspiratorischen Punktion der Blase bei einem Strikturkranken und

Campbell nach derselben Operation eine durch sekundäre Peritonitis tödlich verlaufene perivesikale Phlegmone.

Die sog. spontanen oder idiopathischen Entzündungen beobachtet man besonders beim männlichen Geschlecht, etwa in der Zeit vom 10.—30. Lebensjahre, ihre Ursachen sind oft dunkel. Darmkrankheiten sind häufig vorhanden. S. Englisch hat 30 Fälle dieser Entzündungsform des Cavum praevesicale Retzii zusammengestellt. Mit Hassler u. a. möchte ich das Vorkommen dieser sog. idiopathischen Entzündungen bezweifeln, ich glaube, daß es sich in solchen Fällen um infektiöse Entzündungen im Anschluß an Erkrankungen besonders der Urogenitalorgane handelt.

Alle Entzündungen des prävesikalen Cavum Retzii und der übrigen S. 367—368 beschriebenen Spatia sind charakterisiert durch entsprechende meist umschriebene Schwellung resp. Geschwulstbildung, welche von außen und per vaginam und rectum palpierbar ist. Auf den ersten Blick kann man bei entzündlicher Schwellung des Cavum Retzii an eine übermäßig gefüllte Harnblase denken. Führt man den Katheter ein, so ergibt sich, daß der Umfang der Tumorbildung nicht geringer wird.

Die akuten Entzündungen beginnen gewöhnlich plötzlich und führen meist zur Eiterung, welche sich im perivesikalen Zellgewebe im Becken, durch den Leistenkanal zum Oberschenkel, zu den äußeren Geschlechtsteilen, nach dem Nabel hin etc. weiter ausbreiten kann, wie wir es S. 367—368 beschrieben haben. Zuweilen erkrankt die Blase sekundär. Nicht selten perforieren die eitrigen Entzündungen in die benachbarten Höhlen (Bauchhöhle, Harnblase, Dickdarm, Harnröhre, Scheide), wenn der Eiter nicht rechtzeitig entleert wird.

Die ungünstigsten Entzündungsformen sind natürlich die gangränösen im Anschluß an Harnaustritt nach Blasenperforationen.

Außer den typischen Lokalerscheinungen treten besonders bei den spontan entstandenen akuten Entzündungen neben dem Fieber vor allem die Erscheinungen von seiten des Darmtraktus oft sehr in den Vordergrund, z. B. Stuhlverstopfung oder Diarrhöe, schwere Magen- und Darmkatarrhe. Ferner sind nicht selten Symptome einer lokalen Peritonitis vorhanden.

Von den prä- und perivesikalen Abszessen trenne ich mit Rochet u. a. die parietalen Abszesse der Harnblase, d. h. die meist multiplen, kleinen, selten bis haselnußgroßen Eiterherde in allen Teilen der Blasenwand, sie sitzen vorwiegend submukös oder intramuskulär und kommen besonders bei Prostatikern vor. Die submukösen bleiben meist klein, brechen in die Blase durch und heilen so aus, während die intramuskulären Abszesse eher in das perivesikale Zellgewebe, in das Peritoneum oder in den Darm perforieren. Die in der Blasenwand sitzenden Abszesse sind klinisch meist schwierig oder gar nicht zu diagnostizieren. Die als Abszesse des Cavum praevesicale Retzii beschriebenen Abszesse sind zuweilen solche Abszesse der vorderen Blasenwand.

Die Abszesse an der hinteren Blasenwand, z. B. bei Prostatikern, sind schwieriger zu erkennen, sie können sich den Ureteren entlang bis zu den Nieren, seltener im Zellgewebe längs des Urachus bis zum Nabel ausbreiten. Man fühlt sie in der Regel als schmerzhafte Anschwellungen über der Prostata per rectum.

Die gefährlichsten Abszesse sind die mit dem Inneren der Blase kommunizierenden.

Die Menge des Eiters ist bei den perivesikalen Eiterungen sehr verschieden, ebenso der Charakter derselben. Manche Eiterherde sind relativ gutartig, kapseln sich ab, ja heilen spontan, andere haben einen ausgesprochenen progredienten Charakter, neigen zur Perforation ins Peritoneum oder in Blase, Harnröhre, Darm, Rektum oder Vagina.

Castaneda Y Campos hat über neun typische Fälle von perivesikaler Phlegmone berichtet, auch er betont, daß dieselbe meist nach entzündlichen Zuständen der Organe des kleinen Beckens auftritt, zuweilen auch primär entsteht, daß sie anfangs durch Harnverhaltung, zuweilen auch durch Obstipation mit kolikartigen Schmerzanfällen im Hypogastrium charakterisiert ist. Dann erscheint im Hypogastrium eine von außen und per vaginam et rectum fühlbare Geschwulst, welche einer ausgedehnten Blase ähnlich ist. Außerdem besteht Fieber, Erbrechen etc. Die Geschwulst kann sich resorbieren, zur Induration oder aber zur Eiterung führen, welche durch Inzision über der Symphyse zu entleeren ist. Die spontane Entleerung erfolgt zuweilen durch die Blase, Urethra oder das Rektum.

Leusser hat im Anschluß an eine eigene Beobachtung in der Würzburger Klinik im ganzen 46 Fälle von prävesikalen Abszessen im Cavum Retzii und im submuskulären (präfascialen) Raum oberhalb der Symphyse zusammengestellt, welche in typischer Weise die beschriebenen Symptome zeigen.

Eine perivesikale Entzündung mit sekundärer Phlegmone der Fossa iliaca dextra, mit hohem Fieber, Urinbeschwerden und bedrohlichen sonstigen Erscheinungen beobachtete Henkels bei einem 22jährigen gesunden kräftigen Manne ohne bekannte Ursache. In der 3. Woche der Krankheit brach der Eiter in die Harnblase durch, so daß auf einmal 0,3 Liter Eiter durch die Urethra abgingen. Hierauf trat große subjektive Erleichterung ein, das Fieber schwand, nach einigen Wochen war der Urin klar, und es erfolgte vollkommene Heilung.

Guyon hat, wie wir schon in § 60 S. 350 bei der Lehre von den Hygromen erwähnt haben, auf seröse Flüssigkeitsansammlungen im Cavum praevesicale Retzii aufmerksam gemacht, welche er als Hygrome bezeichnet. Die Wand derselben besteht aus Bindegewebe ohne Epithel, wodurch sich diese „Hygrome“ von den hier vorkommenden Urachuscysten unterscheiden. Durch Vereiterung dieser Hygrome kann eine schwere prä- und perivesikale Phlegmone entstehen. Bei der Differentialdiagnose kommt besonders die durch Retentio urinae ausgedehnte Harnblase in Betracht. Durch Untersuchung mit dem Katheter und per rectum und per vaginam, durch äußere Palpation u. s. w. wird die Diagnose sichergestellt.

Die Prognose einer jeden (besonders akuten und eitrigen) Entzündung der prä- und perivesikalen Räume ist stets unsicher, weil sich die Eiterung leicht auf das Bauchfell ausbreiten kann, oder es entstehen durch Perforation in den Darm, Harnblase etc. langwierige Erkrankungen. Je früher daher operiert wird, um so besser.

Die Behandlung der prä- und perivesikalen Entzündungen (Beckenabszesse) s. § 63 S. 378 ff. und S. 382—383.

D. Die akuten Entzündungen des Beckenzellgewebes, die sog. Beckenphlegmonen, die Cellulitis retroperitonealis be-

obachtet man primär nach den verschiedensten Verletzungen und Krankheiten, bei Frauen ganz besonders im Wochenbett nach Infektionen im Anschluß an die Geburt.

Diese Beckenphlegmonen, diese bald mehr diffusen, bald mehr umschriebenen akuten Entzündungen des retroperitonealen Beckenzellgewebes kommen natürlich an jeder Stelle des Beckens vor, sie sind charakterisiert durch Druckempfindlichkeit der affizierten Stelle des Beckenbindegewebes, durch Schwellung, durch spontane Schmerzen und Fieber. Die Art und Menge des Exsudates ist sehr verschieden. Zuweilen handelt es sich um eine seröse Infiltration des Beckenzellgewebes, um eine Art von Erysipel. Die schwersten Fälle verlaufen unter gangränösen Zerstörungen.

Matthews Duncan beobachtete einen interessanten Fall von diffuser (gangränöser) Entzündung des Beckenzellgewebes infolge einer puerperalen Peritonitis.

Bei einer jungen Frau hatte sich etwa 1 Jahr nach einer Geburt eine harte orangengroße Geschwulst über dem rechten horizontalen Schambeinast gebildet. Bald darauf zeigte sich unter Schüttelfrösten auch am Damm eine Anschwellung mit Rötung der Hautdecke. Durch diese fast das ganze Becken ausfüllende Geschwulst war die Scheide nach rechts und vorn verdrängt. Bei der Inzision vom Damme aus entleerte sich nur wenig schmutzigbraune, dünnflüssige, stinkende Jauche, der Finger drang durch die Wunde in nekrotisches Zellgewebe, welches sich im weiteren Verlauf in großen Fetzen abstieß. Durch weiteren brandigen Zerfall der Wunde zeigte sich eine mit dem Becken kommunizierende Abszeßhöhle. Nach Spaltung des Sphincter int. gelangte die Wunde und die Perforationsstelle des Rektums langsam zur Ausheilung. Zuletzt entwickelte sich noch an der Stelle der harten Geschwulst über dem rechten horizontalen Schambeinast ein großer Abszeß, welcher nach Punktion durch das Scheidengewölbe ebenfalls heilte. Vollständige Genesung. Vom Rektum aus fühlte man zurückgebliebene Indurationen und Vertiefungen an der Innenwand des Beckens.

Delpech sah eine Phlegmone des breiten Mutterbandes gleich nach der Menstruation mit Abszeßbildung und Perforation ins Peritoneum, so daß durch allgemeine Peritonitis der Tod eintrat.

Zuweilen verläuft die Infektion des Beckenzellgewebes, wie wir schon erwähnten, endovasal, besonders in den Lymphgefäßen und in den Venen. Korzon sah bei einer 20jährigen Patientin während der Schwangerschaft Thrombose der Venae iliacae mit sekundärer Septikopyämie, Frühgeburt und Ausgang in Heilung.

E. Intra- und extraperitoneale Fremdkörperabszesse der Beckenhöhle. — Dieselben entstehen in der verschiedensten Weise, besonders durch Schußverletzungen (s. S. 176 ff.), durch abgebrochene Lanzen- oder Messerspitzen, bei Pfählungen durch abgebrochene Holz- oder Metallteile (s. S. 155 ff. u. 158 ff.), durch bei Pfählungen und Schußwunden eingedrungene Kleidungsstücke, durch infizierte nekrotische Knochensplitter, durch die verschiedensten sonstigen Fremdkörper, welche in die Beckenhöhle resp. in die Harnröhre und Harnblase, in den Mastdarm, die Vagina, den Uterus eingedrungen sind. Zuweilen werden bei Operationen Instrumente, Mullstücke etc. vergessen und bleiben in der Bauch- und Beckenhöhle liegen oder gehen nachträglich, z. B. per anum, ab u. s. w.

In einem Falle von Engler fand sich bei der Sektion eines 28-jährigen, an Pyämie gestorbenen Mannes in einem während des Lebens nicht erkannten, bis zur linken Lendengegend reichenden extraperitonealen Beckenabszeß inmitten nekrotischen Bindegewebes in der Nähe des Mastdarms ein $1^1/_2$ Zoll langer Holzsplitter. Der Kranke war auf einen dürren Ast gefallen, derselbe war ihm neben dem After 1 Zoll tief eingedrungen. Die Wunde heilte per primam. Das abgebrochene Aststück verursachte den großen Beckenabszeß, welcher, wie gesagt, leider nicht diagnostiziert wurde und daher durch Pyämie den Tod herbeiführte.

Analoge Fremdkörperabszesse des Beckens haben wir in § 34 S. 158 ff. bei der Lehre von den Pfählungsverletzungen mehrfach erwähnt.

Billroth beobachtete einen Beckenabszeß durch eine per vaginam eingeschobene Stricknadel, nach deren Extraktion Heilung eintrat.

Tillaux berichtete über folgenden Fremdkörperabszeß des Beckens vom Darm aus. Ein 15 Monate alter Knabe verschluckte eine 7 cm lange Nadel mit 12 mm dickem Kopf. 4 Monate lang waren keine Beschwerden vorhanden, dann bildete sich im Bereich der rechten Fossa iliaca ein Abszeß, welcher inzidiert wurde. Im Abszeß fühlte man die Spitze der Nadel, welche sich aber nicht herausziehen ließ, weil der Nadelkopf in der Darmwand zu fest saß. Tillaux schnitt die Nadel möglichst nahe am Kopf durch, entfernte den abgeschnittenen Teil der Nadel und stieß den Nadelkopf in den Darm zurück; derselbe entleerte sich am folgenden Tage mit den Fäces.

Hysterische Personen verschlucken zuweilen Fremdkörper und stecken sich Nadeln unter die Haut, um das Interesse ihrer Umgebung und des Arztes zu erwecken.

Kosinski beobachtete ein 17jähriges Mädchen, welches angab, 25 Nadeln verschluckt zu haben. Kosinski konnte aber aus der Längsrichtung der in den Bauchdecken subkutan gefundenen Nadeln feststellen, daß die Nadeln nicht verschluckt worden waren, sondern daß die Patientin sich dieselben absichtlich in die Bauchdecken unter die Haut gesteckt hatte, was schließlich auch zugegeben wurde. Eine Nadel wurde aus dem Rektum entfernt, ob dieselbe in letzteres gewandert war oder von der Patientin in den Mastdarm hineingesteckt worden war, wird nicht gesagt.

Barwell extrahierte einen elastischen Katheter aus der Beckenhöhle eines jungen Mädchens, welcher 20 Monate im Becken gelegen hatte.

Die Patientin hatte sich vor 20 Monaten durch einen Abortisten einen elastischen Katheter einführen lassen, einige Stunden später fand eine sehr erschwerte Stuhlausleerung statt. Am folgenden Tage suchte der Abortist vergeblich nach dem elastischen Katheter, meinte aber, derselbe sei auf dem Klosett unbemerkt abgegangen. In der nachfolgenden Zeit entstanden heftige, reißende, ischiasartige Schmerzen in der Hüfte und im ganzen linken Bein, welches zunehmend abmagerte. Es war das Bild einer Coxitis vorhanden, das Hüftgelenk war aber nicht erkrankt. In der Gegend des rechten Trochanters war ein großer, dem Aufbruch naher Abszeß und am Sitzbeinhöcker eine mit dem Abszeß nicht in Verbindung stehende Fistelöffnung. Per vaginam fühlte man im hinteren Scheidengewölbe eine querverlaufende, strangartige Härte, sonst war keine Narbe oder Verletzung

nachweisbar. Bei Inzision des Abszesses wurde viel kotartig stinkende Flüssigkeit entleert, 10 Tage lang entleerten sich Flatus, so daß der Abszeß sicher mit dem Darm in Verbindung stand. Nun fühlte Barwell per rectum einen härteren Gegenstand, und mit Mühe wurde der elastische Katheter mittels Kornzange extrahiert. Es erfolgte rasche Heilung. Der Katheter war seiner Zeit von dem Abortisten in den Uterus eingeführt worden, hierbei wurde die hintere Uteruswand perforiert, und der retrouterine Abszeß hatte sich durch den Darm einen Weg nach außen gebahnt.

Instrumente, Schwämme, Mulltupfer, Gazetampons etc. sind von den namhaftesten Chirurgen in der Bauch- resp. Beckenhöhle zurückgelassen worden. Neugebauer hat 100 derartige Fälle aus der Literatur gesammelt, von welchen 58 gestorben, 42 genesen sind. Vergessen oder übersehen wurde: 29mal ein Schwamm, 28mal ein Tampon oder eine Kompresse, 19mal eine Arterienklemme, 4mal ein Drain, 1mal ein Trauring u. s. w. Ein großer Teil derartiger Fälle gelangt gar nicht zur allgemeinen Kenntnis.

Boldt berichtete über folgende Fremdkörper, welche bei Operationen in der Bauch- resp. Beckenhöhle zurückgelassen wurden: 1. Ein Vaginaltampon, nach Totalexstirpation des Uterus nicht entfernt, perforierte mehrere Wochen später ins Rektum und wurde ausgestoßen; 2. eine große Gazeserviette war nach Myomotomie in der Bauchhöhle geblieben. Es erfolgte Fieber, chronische Obstipation mit Schmerzen. Ein Jahr später wurde der Bauch wieder eröffnet. Die Dünndärme, Netz, Peritoneum parietale bildeten ein schwer zu entwirrendes Konvolut, in dessen Mitte die zum Teil in den Darm eingedrungene Serviette gefunden wurde. Das während der Operation 5mal verletzte Darmstück wurde reseziert; Exitus letalis. Boldt erwähnt noch ähnliche Fälle.

Michaux entfernte 4 Wochen nach der Laparotomie aus dem Inneren einer unentwirrbaren, zusammengeknäuelten Dünndarmschlinge eine Jodoformgazekompresse. In einem Falle von Pilate stieß sich eine durch Kochen mehrfach sterilisierte Kompresse $6\frac{1}{2}$ Monate nach der Laparotomie durch den Mastdarm aus; es erfolgte vollständige Genesung. Aehnliche Fälle beobachteten Rehn, J. P. zum Busch, Wunderlich, Kramer u. a. Die Patientin von Rehn war am 13. Oktober 1897 wegen Pyosalpinx mit sekundärer diffuser Peritonitis laparotomiert worden und war bis April 1898 beschwerdefrei. Dann wurde sie wegen Passagehindernis im Darm am 18. Mai 1898 von Rehn nochmals laparotomiert, ein ca. 40 cm langes Darmstück wurde reseziert, dasselbe enthielt eine fest zusammengedrehte Mullkompresse. Patientin wurde vollkommen geheilt. Kayser machte eine dreifache Darmresektion wegen mehrerer Darmperforationen durch eine in der Bauchhöhle zurückgebliebene Kompresse; auch diese Patientin wurde geheilt.

Endlich sei noch erwähnt, daß Pétrequin eine durch die vordere Uteruswand in die Beckenhöhle resp. in die Excavatio vesicouterina eingedrungene und von hier in den Bauchdecken bis zur Nabelgegend gewanderte Uterussonde durch Inzision entfernte, auch diese Patientin genas.

F. Die Abszesse infolge von akuten und chronischen Erkrankungen der Beckenknochen und Beckengelenke. —

Dieselben liegen, wie wir sahen, vorwiegend zwischen Knochen und Periost bez. den Muskeln im Cavum pelvis osseum, zuweilen primär auch an der Außenfläche oder außen und innen. Die Abszesse infolge von Erkrankungen des Iliosakralgelenks, der Symphysis ossium pubis und des Kreuzsteißbeingelenks finden sich in der größten Mehrzahl an der Innenfläche der Beckenhöhle, weil hier der Durchbruch leichter möglich ist, als durch die straffen Bandmassen an der Außenfläche des Beckens. Ich verweise bezüglich der Abszesse infolge von akuten und chronischen Erkrankungen der Beckenknochen und der Beckengelenke auf §§ 65—72 S. 397 ff.

Nur bezüglich der coxitischen Beckenabszesse sei kurz folgendes hervorgehoben. Wir unterscheiden mit v. Volkmann, Haberen u. a. etwa vier verschiedene Formen der coxitischen Beckenabszesse nach ihrer Entstehung und Lage.

1. Beckenabszesse infolge von Erkrankung oder Perforation der Pfanne, sie sind die häufigsten. Die tuberkulöse Coxitis der Kinder beginnt am häufigsten primär in der Pfanne, seltener im Femur oder synovial. In 132 Fällen von Hüftgelenksresektion der Hallenser chirurgischen Klinik war nach Oberst und Haberen 50mal die Pfanne primär affiziert. Interessant ist eine Tabelle von Oberst über die Befunde bei 132 Fällen von Hüftgelenksresektionen der Volkmannschen Klinik, welche Haberen mitteilt: 50mal fanden sich käsige Herde in der Pfanne, 31 mit, 19 ohne Sequester, in 23 Fällen käsige Herde im Schenkelkopf, Hals oder Trochanter, davon 14 mit, 9 ohne Sequester, in 7 Fällen käsige Herde gleichzeitig in Kopf und Pfanne, davon 6 mit, 1 ohne Sequester. In 29 Fällen endlich fanden sich kariöse Defekte des Kopfes und der Pfanne von solcher Ausdehnung, daß der Ausgangspunkt der Erkrankung nicht mehr festgestellt werden konnte. In 23 Fällen war keine Karies, keine Tuberkulose im Knochen nachweisbar, hier handelte es sich vielleicht um primäre synoviale Tuberkulose.

2. Die zweite Form der Beckenabszesse entsteht durch Zerstörung der Gelenkkapsel besonders innen oben, der Eiter verbreitet sich dann über das Os pubis hinweg, was ziemlich selten ist.

3. Beckenabszesse als aufsteigende Kongestionsabszesse längs des Iliopsoas und 4. solche paraartikuläre Abszesse ohne nachweisbaren Zusammenhang mit Hüftgelenk oder Pfanne.

Zuweilen werden Abszesse durch schwielige Indurationen an der Rückseite der Pfanne vorgetäuscht, wie besonders auch Haberen betont hat.

Das Leben der Kranken hängt oft von der zweckmäßigen, rechtzeitigen Behandlung dieser Abszesse ab. Die Abszesse verursachen zunehmende kariöse Zerstörung, langdauerndes Siechtum mit Fieber und Tod, wenn nicht rechtzeitig operativ vorgegangen wird.

Die Behandlung der ersten Kategorie der coxitischen Beckenabszesse besteht in Frühresektion und Drainage durch die Pfanne, letztere ist eventuell vollständig zu beseitigen, der Oberschenkel muß meist im Trochanter reseziert werden. Bei der zweiten Form empfiehlt sich die Resektion und die Inzision an der Durchbruchsstelle am Schambein, bei der dritten die Inzision über dem Lig. inguinale (Pouparti),

wenn der Abszeß sich hier vorwölbt, und bei der vierten Art die Inzision unter dem Lig. inguinale (Pouparti).

G. Die entzündlichen Adnexerkrankungen des weiblichen Beckens. — Bezüglich dieser möchte ich ganz kurz folgendes betonen. Mit Rücksicht auf ihre genauere Darstellung verweise ich auf den betreffenden gynäkologischen Abschnitt der deutschen Chirurgie. Die Abszesse sitzen teils intra-, teils extraperitoneal im subserösen Bindegewebe, teils in den Beckenorganen, in den Tuben, Ovarien, in der Uteruswand u. s. w.

Mit Küstner möchte ich folgende Grundtypen der Adnexerkrankungen aufstellen:

1. Bei Gonorrhoe: eitrige Entzündung der Tuben mit und ohne Erkrankung des Ovariums.

2. Bei puerperaler Infektion: eitrige Perimetritis mit und ohne Gewebseiterung im Parametrium oder Ovarium.

3. Bei Immobilisierung der inneren Genitalien eine trockene, adhäsive Peritonitis; ebenso bei der ektopischen, früh unterbrochenen Schwangerschaft eine adhäsive Pelveoperitonitis mit hämorrhagischen Ueberresten in der Umgebung.

Extraperitoneale Abszesse perforieren nach L. Landau u. a. nur selten in die Bauchhöhle, eher in die Blase, Scheide, Rektum oder durch die Haut. Bei Pyosalpinx kann Perforation in die Bauchhöhle stattfinden, am häufigsten bricht sie nach L. Landau in den Darm durch.

In einem von Ssolowjew operierten und geheilten Falle verlötete sich der Eiter enthaltende Tumor einer Pyosalpinx während der Schwangerschaft der Patientin mit den Bauchdecken und perforierte die letzteren oberhalb des Nabels. Nach Lösung der vielen Verwachsungen des Eiterherdes mit Netz und Darm wurde die Pyosalpinx exzidiert und die Kranke geheilt.

Zuweilen handelt es sich nur um seröse Infiltrationen der Adnexa, teils infolge von Entzündungen resp. Infektionen nach Art von Erysipelen, teils um Stauungsödeme. Von praktischem Interesse ist folgende Beobachtung von Ehrendorfer. Derselbe konstatierte nach der Entfernung eines Myoms ein hochgradiges Oedem des linken Parametriums, welches ebenso das Mesenterium der Flexur und unter Abhebung des parietalen Blattes des Bauchfells die Darmbeingrube und die Lendengegend bis ins pararektale Bindegewebe geschwulstähnlich infiltriert hatte. Auch gegen das Lig. inguinale (Pouparti) hin erstreckte sich die Infiltration. Das eigentliche (basale) Parametrium war am stärksten, die Mesosalpinx am wenigsten betroffen. Abwärts erstreckte sich das Infiltrat bis gegen das Beckendiaphragma. Die Ursache dieses hochgradigen Oedems war der Druck des Tumors auf die venösen Plexus. Der Fall illustriert auch sehr gut die Resultate der künstlichen Infiltrationen des Beckenbindegewebes (s. S. 356).

Nicht selten entsteht Haematocele pelvis als Folge allgemeiner Venostase bei Hyperaemia mechanica universalis. Sauter fand bei 14 derartigen Sektionen nicht weniger als 7 Hämorrhagien in den Douglas resp. deren Folgezustände. Endocarditis, Pericarditis adhaesiva, Lungenemphysem, Endarteriitis, Nephritis waren die primären Krankheiten. Sauter teilt seine Fälle in 3 Gruppen: 1. Fälle, bei welchen Thrombusmassen mit Bindegewebsneubildung und Pigmentierung des Peritoneums bestanden; 2. Fälle, bei welchen Pigmentierung und Verdickung des Bauchfells bestand, ohne daß noch Thrombose nachweisbar gewesen wäre; 3. ähnliche Fälle,

in welchen auch Membranen und Stränge existierten. Nach Sauter kann ein Bluterguß ins Cavum Douglasii oder anteuterinum die Ursache einer Perimetritis chronica adhaesiva werden.

Coste sah mehrere Fälle von akut entstandenen Blutergüssen der rechten Darmbeingrube durch Ruptur variköser Venen des Uterus und der Ovarien im Verlauf der Schwangerschaft, ferner infolge von Ruptur variköser Venae spermaticae, welche unter dem klinischen Bilde einer Appendicitis verliefen. Der Sitz ist verschieden, teils im subperitonealen Zellgewebe, teils in der Bauchhöhle oder in den Psoasscheiden. Coste empfiehlt in solchen Fällen Inzision und Drainage.

Die Behandlung der Abszesse des weiblichen Beckens s. § 63 S. 378 ff. und § 64 S. 391 ff.

Bezüglich der Diagnose der Beckeneiterungen, ihres Sitzes und ihrer Herkunft ergibt sich aus dem Gesagten, daß dieselbe zuweilen schwierig, zuweilen sehr leicht ist. In jedem Falle muß man das Becken von außen und von innen per rectum und vaginam genau untersuchen, stets die Unterleibsorgane, besonders die männlichen und weiblichen Harn- und Geschlechtsorgane, den Magendarmkanal, die Wirbelsäule und das Hüftgelenk, Iliosakralgelenk, die Symphyse, die Kreuzsteißbeinverbindungen, ferner die typische Sitzstelle bestimmter Abszesse berücksichtigen. Auf diese Weise wird es meist gelingen, die Quelle der Eiterung festzustellen. Nicht selten kommt es vor, daß von außen gar kein Beckenabszeß nachweisbar ist, während derselbe durch Untersuchung per rectum und per vaginam sofort gefühlt und richtig diagnostiziert werden kann. Alle höher gelegenen Beckenabszesse, z. B. im Bereich des Rektums, machen sich durch Fluktuation am Damm oder Steißbein gar nicht oder nur sehr spät kenntlich, während sie bei der Untersuchung per rectum oft sofort nachweisbar sind. Wird in solchen Fällen nicht die innere Untersuchung per rectum und per vaginam und die kombinierte innere und äußere Untersuchung vorgenommen, so kann der Kranke, wie wir zur Genüge gesehen haben, allzu leicht durch Sepsis, Pyämie, durch Perforation der Beckengefäße oder der Beckenorgane zu Grunde gehen. Zuweilen erscheint der Beckenabszeß nach einiger Zeit an irgend einer Stelle unter der Haut oder Schleimhaut eines Beckenorganes, perforiert eventuell durch die Haut, Vagina, Blase oder Darm etc. nach außen, und es erfolgt Heilung, wie z. B. in einem von Mall mitgeteilten Falle von nicht diagnostiziertem Beckenabszeß bei einem $2^1/_2$jährigen Mädchen, bei welchem trotz der Obstipation, der Dysurie infolge der Kompression von Mastdarm und Blasenhals, trotz der Kontraktur des Oberschenkels und der Schmerzen im Bereich des Ischiadicus der Abszeß nicht erkannt wurde, weil von außen ein Tumor nicht nachweisbar war und per rectum und vaginam nicht untersucht wurde. Ende der 6. Woche perforierte der Abszeß durch die Scheide nach außen, und es erfolgte völlige Heilung. In dem nicht diagnostizierten Falle von Beckenabszeß durch Pfählungsverletzung der Dammgegend, welchen Enzler beobachtete, ging der Kranke an Pyämie zu Grunde.

Chronische Abszesse, Kongestionsabszesse in der Leistengegend hat man mehrfach fälschlich für Leistenhernien gehalten und die Kranken ein Bruchband tragen lassen,

wie z. B. in einem von Hoffmann mitgeteilten Falle. Der Kranke trug wegen eines Senkungsabszesses in den Bauchdecken in der Leistengegend ca. 1 Jahr lang wegen des angenommenen Leistenbruchs ein Bruchband, er starb dann unter hektischen Erscheinungen. Da die Sektion nicht gestattet wurde, konnte der Ursprung des Abszesses nicht festgestellt werden. Zwei Kranke mit tuberkulösen Leistenabszessen nach Symphysentuberkulose, welche Helferich beobachtete, trugen nach der Mitteilung von Hennies Leistenbruchbänder.

Alle tiefer liegenden, zwischen den Knochen und Muskeln oder in den Muskeln sitzenden Beckenabszesse sind gewöhnlich durch Krankheiten der Beckenknochen, Beckengelenke, der Wirbelsäule etc. bedingt, während die oberflächlicher liegenden, subserösen und abgesackten intraperitonealen meist durch Erkrankungen der Weichteile, des Beckenzellgewebes, der Beckenorgane bedingt sind. Die tiefer, in der Nähe der Knochen sitzenden Abszesse sind gewöhnlich weniger verschiebbar als die subserösen und intraperitonealen Abszesse. Am vorderen und seitlichen Beckenringe liegen besonders die akuten und chronischen Pfannenabszesse infolge von akuter oder chronischer Entzündung im Bereich des Hüftgelenks (s. S. 374), die präfascialen retro- und suprasymphysären Abszesse bei Symphysentuberkulose (s. § 70), die retrofascialen meist akuten Abszesse des Cavum praevesicale Retzii (s. S. 367 ff.), die Abszesse der Leistendrüsen und subperitonealen Lymphdrüsen, der Bursa subiliaca u. s. w. Die Abszesse der Kreuzsteißbeinaushöhlung sind meist durch Tuberkulose oder akute Osteomyelitis und Periostitis des Kreuzbeins und der Articulatio sacroiliaca bedingt (s. §§ 65—69 S. 397 ff.) u. s. w. Alle tieferen submuskulären oder subkutanen Abszesse sind teils hier entstandene Eiterungen, teils Senkungsabszesse infolge von Erkrankung der höher gelegenen Beckenteile oder fortgeleitete Entzündungen der äußeren männlichen und weiblichen Geschlechtsorgane und der unteren Extremitäten.

Die Appendicitis kann besonders in chronischen Fällen mit den verschiedensten Erkrankungen verwechselt werden, z. B. mit Tuberkulose, Aktinomykose, Geschwülste der Iliocökalgegend, mit Leber- und Gallenblasenleiden, mit Bauchmuskelabszessen, am häufigsten mit Adnexerkrankungen der Frauen. Wie Sonnenburg mit Recht betont hat, kommt für die Differentialdiagnose stets vor allem die Anamnese, der Sitz des Exsudates und die klinischen Erscheinungen in Betracht. Für gewöhnlich sind die perityphlitischen Exsudate von der Vagina und vom Rektum aus nicht zu erreichen, und die Darmsymptome und peritonitischen Erscheinungen treten in den Vordergrund. Durch bimanuelle Untersuchung wird man beim weiblichen Becken wohl meist das Richtige treffen. Aber es kommen nicht selten Fälle vor, wo die Differentialdiagnose zwischen Appendicitis und Adnexerkrankungen sehr schwierig sein kann, wie z. B. besonders auch aus den von Bouilly u. a. mitgeteilten Fällen hervorgeht. Zuweilen ist die Appendicitis mit Adnexerkrankung und Schwangerschaft kombiniert (Sonnenburg, Krüger, Dührssen, Hawkins u. a.). Doléris sah nach einer vaginalen Hysterektomie Tod durch Appendicitis perforativa. Wie wir früher gesehen haben, kann besonders bei Hysterie eine Appendicitis durch eine reine Neuralgie des Cöcums und des Wurmfortsatzes vorgetäuscht werden.

Nicht immer ist der im Bereich des Abszesses vorhandene tympanitische Perkussionsschall durch übergelagerte Darmschlingen bedingt, er kann auch durch Gase hervorgerufen werden, welche in Beckenabszessen häufiger vorkommen, als manche glauben, und zwar nicht nur in perityphlitischen resp. mit dem Darm in Verbindung stehenden Abszessen, sondern auch in gangränösen Psoas- und Iliakalabszessen mit Gasbildung, in parametritischen und verschiedenen intraperitonealen Abszessen. In der Regel, aber nicht immer, handelt es sich um Darmperforation in den Abszeß oder um primäre Kotabszesse.

Von größter Wichtigkeit für eine allseitig genaue Diagnose der Beckenabszesse ist die Probepunktion, damit der gewonnene Eiter bakteriologisch untersucht werden kann. Am besten ist es, wenn man die Probepunktion unmittelbar vor oder während der Operation vornimmt.

Die bakteriologischen Untersuchungen der Beckenabszesse ergaben meist Staphylokokken und Streptokokken, seltener Bacterium coli, Gonokokken und andere Bakterien, teils waren die Abszesse keimfrei. Wenn die Eitersäcke nicht mit der Außenwelt in Verbindung stehen, dann nimmt die Virulenz der Beckenabszesse nach $^1/_4$ bis 1 Jahr ab resp. verschwindet vollständig (Schauta, Kiefer, Prochownik, Wertheim, Penrose u. a.). Prochownik fand in der Pyosalpinx teils pathogene Keime (meist Staphylokokken und Streptokokken, seltener Gonokkoken), teils war sie keimfrei. Je länger die akute Infektion überstanden ist, um so eher kann man eine keimfreie Tube erwarten. Prochownik empfiehlt daher, möglichst spät nach der primären Infektion zu operieren, falls man abwarten kann. Ist der Eiter keimfrei, dann kann man, wie auch Schauta, Wertheim, Penrose empfehlen, von der Drainage bei der Laparotomie absehen, andernfalls aber muß die Drainage ausgeführt werden. Daher ist die bakteriologische Untersuchung des Eiters auch während der Operation wichtig, wie es Wertheim in einer größeren Zahl von Fällen bei weiblichen Kranken getan hat. In 150 Fällen hat nach Wertheim nur 4mal das Resultat der schnellen, nur 2—3 Minuten dauernden bakteriologischen Untersuchung des Eiters während der Laparotomie mit der nachträglichen nicht gestimmt. Von 116 Fällen von Pyosalpinx war 71mal der Eiter keimfrei.

Miller fand unter 127 bakteriologisch untersuchten Fällen von Beckenabszessen, Peritonitis pelvica, Pyosalpinx, Ovarialabszessen und sonstigen infizierten Tumoren nur 7mal Streptococcus, 4mal bei Parametritis puerperalis und in 3 Fällen von Beckenperitonitis resp. verwandten Abszessen. 6 Fälle der Streptokokkeninfektion wurden geheilt. In keinem einzigen Falle von Pyosalpinx fand Miller Streptokokken. Miller hat 620 bakteriologisch untersuchte Fälle aus der Literatur zusammengestellt, bei welchen unter ähnlichen Verhältnissen nur 36mal, etwa gleich 6% der Fälle, Streptokokken gefunden wurden.

Dittrich fand bei einem vereiterten, mit dem Rektum kommunizierenden Kystom intra vitam in dem per rectum abgehenden Eiter tuberkelbazillenähnliche Mikroorganismen. Bei der Sektion fand sich keine Tuberkulose. Die Stäbchen erwiesen sich als säurefest, vielleicht waren es Smegmabazillen.

Zuweilen enthält der Eiter in den Beckenabszessen infolge von Knochen- oder Weichteiltuberkulose Tuberkelbazillen, dann ist eine möglichst radikale Operation indiziert.

§ 63. Die Behandlung der Beckeneiterungen (Beckenabszesse). — Die Behandlung der zahlreichen, ätiologisch so ver-

schiedenen Beckenabszesse besteht natürlich, kurz gesagt, in ausgiebiger Entleerung des Eiters durch Inzision und Drainage resp. in vollständiger Exstirpation des Eiterherdes. Unmittelbar vor oder während der Operation wird man, wenn möglich, eine Probepunktion vornehmen, um die Gegenwart des Eiters festzustellen und denselben bakteriologisch untersuchen zu können.

Diese Operation behufs Eröffnung oder Exstirpation des Eiterherdes ist natürlich je nach dem Sitz, der Entstehung und der Ausdehnung des Beckenabszesses sehr verschieden. Im allgemeinen wird man die Eröffnung und Drainage der Beckenabszesse möglichst an ihrer tiefsten Stelle vornehmen, weil so der Abfluß des Eiters am leichtesten von statten geht. Daher ist beim Manne der perineale und beim Weibe außerdem der vaginale Weg mit Recht so sehr beliebt. Jaboulay hat besonders die Inzision und Drainage der Beckenabszesse per rectum empfohlen, weil dies der eigentliche Weg der Naturheilung sei, er hat aber nur wenig Anhänger gefunden. Manche, besonders intraperitoneale Eiterherde können nur durch Laparotomie radikal beseitigt werden.

Oft genügen nur einfache Weichteilschnitte, in anderen Fällen aber muß man den Knochen in entsprechender Ausdehnung resezieren, teils um den Krankheitsherd genügend bloßzulegen, teils weil der Knochen selbst erkrankt ist, so daß seine Entfernung notwendig ist.

Bezüglich der verschiedenen Methoden, sich mit und ohne Knochenresektion Zugang zur Beckenhöhle zu schaffen, verweise ich auf Kapitel XX.

Mit Rücksicht auf die Behandlung der Beckenabszesse können wir drei Kategorien von Beckenhöhleneiterungen unterscheiden: 1. Die Beckenabsesse, welche sich im Bereich der Bauchdecken, der Leisten-, Damm-, Anal- oder Glutäalgegend bis unter die Haut resp. unter die Schleimhaut des Rektums, der Vagina etc. ihren Weg gebahnt haben. Hier genügt oft die einfache Inzision und Drainage. 2. Bei bereits fistulösen, nach außen perforierten Beckenabszessen muß man gewöhnlich vor allem die Abszeßhöhle eventuell unter entsprechender Resektion des Knochens aufsuchen und dieselbe an der tiefsten Stelle drainieren. 3. Am schwierigsten ist die Behandlung der dritten Kategorie von Beckenabszessen, welche teils intra-, teils extraperitoneal mehr oder weniger verborgen in der Beckenhöhle liegen und eventuell mit dem Darm- oder der Harnblase kommunizieren. Auch diese können vom Damme, von der Vagina, von der Anal- resp. Glutäalgegend durch Inzision oder Exstirpation geheilt werden, oft aber ist die Laparotomie notwendig, oft müssen besonders beim Weibe die Eiterherde (die erkrankten Adnexe mit dem Uterus) vaginal oder per laparotomiam exstirpiert werden.

Wir haben dem Sitz nach vier Arten von Beckenabszessen unterschieden: 1. die intraperitonealen Abszesse des Cavum pelvis serosum, 2. die Abszesse des Cavum pelvis subserosum, 3. die Abszesse des Cavum pelvis musculare und 4. die Abszesse des Cavum pelvis osseum. Diese vier Hauptformen können ineinander übergehen.

Die intraperitonealen Abszesse werden extraperitoneal oder durch die freie Bauchhöhle eröffnet, alle extraperitonealen Abszesse subperitoneal an ihrer Sitzstelle, ganz besonders auch vom Beckenboden aus (perineal, glutäal oder parasakral).

Bezüglich der speziellen Behandlung der S. 357—376 nach ihrer Sitzstelle unterschiedenen Beckenabszesse sei folgendes hervorgehoben.

Die Behandlung der Iliakalabszesse im Bereich der Fossa iliaca der Darmbeinschaufel ist folgende: Intraperitoneale Eiterungen, z. B. appendicitische Beckenabszesse, eröffnet man entweder extraperitoneal unter Schutz der freien Peritonealhöhle oder man geht besonders bei mehr diffusen Eiterungen durch die freie Bauchhöhle vor und tamponiert resp. verschließt letztere durch Jodoformgazebeutel, wodurch zugleich mit gleichzeitig eingeführten Drains der Eiterabfluß gesichert wird.

Für noch nicht mit dem Peritoneum verwachsene perityphlitische Abszesse hat Sonnenburg, wenn man abwarten kann, die zweizeitige Inzision empfohlen, d. h. man inzidiert im Bereich des Abszesses bis auf das Peritoneum. Präsentiert sich jetzt der Abszeß nicht, dann tamponiert man die Wunde, bis sich der Abszeß stellt. Im allgemeinen bin ich mit Küster, Israel, Langenbuch, Rose prinzipiell gegen dieses zweizeitige Verfahren, da man entweder wegen drohender Allgemeinerscheinungen sofort einzeitig eingreifen muß, oder aber, wenn man abwarten kann, die Verhältnisse des Kranken durch einen Schnitt bis auf das Peritoneum nicht gebessert werden. Alle subserösen (extraperitonealen) Abszesse im Bereich der Fossa iliaca und des Lig. inguinale (Pouparti) werden natürlich extraperitoneal entleert, indem man die Weichteile schichtweise bis auf das Peritoneum durchtrennt und dann letzteres vorsichtig, wie bei der Unterbindung der Iliakalarterien, nach oben abschiebt und zwar möglichst vorsichtig, weil das Bauchfell durch den Eiter in die Höhe gehoben ist und daher leicht verletzt werden kann.

Bei Leisten-, Iliakal- und Psoasabszessen, welche im Bereich des Lig. inguinale oder am Oberschenkel eröffnet werden oder bereits perforiert sind, muß man oft eine Gegenöffnung nach hinten durch Trepanation des Darmbeins oder durch die Weichteile in der Lumbalgegend anlegen und so drainieren. Man führt von der Oeffnung im Bereich des Lig. inguinale, z. B. von einer Inzision oberhalb des letzteren neben der Spina iliaca anterior sup., einen gebogenen silbernen Katheter, eine lange gebogene Kornzange, eine dicke Sonde nach der Fossa iliaca oder nach der Lumbalgegend und trepaniert je nach der Ausdehnung der Beckeneiterung das Darmbein oder geht oberhalb des Darmbeinkammes durch die Weichteile der Lumbalgegend lateralwärts vom M. quadratus lumborum in die Tiefe.

Diese letztere Methode ohne Trepanation des Darmbeins empfiehlt sich, wie auch Riedel mit Recht betont hat, besonders bei Psoasabszessen, welche von der Wirbelsäule ausgehen, während die Darmbeindurchtrennung vornehmlich bei solchen Abszessen indiziert ist, welche durch Erkrankungen an der Innenfläche der Darmbeinschaufel und der Beckenorgane bedingt sind. In solchen Fällen soll die Trepanation des Darmbeins eine doppelte Aufgabe erfüllen: 1. die Drainage und 2. die Bloßlegung und Entfernung der erkrankten Knochenstelle (s. auch § 71 S. 426 ff.).

Die sog. Trepanation des Darmbeins behufs Drainage

von Beckenabszessen wird gewöhnlich in der Weise vorgenommen, daß man die Darmbeinschaufel an der in Rückenlage des Kranken tiefsten Stelle mit dem Meißel durchschlägt und zwar meist nach hinten und oben von der Pfanne und lateral von der Incisura ischiadica major. Nach Condamin entspricht der tiefste Punkt des Beckens in der horizontalen Rückenlage des Kranken etwa der Spina iliaca posterior superior. Aber die Kranken mit Beckenabszessen, besonders mit den in Betracht kommenden Iliakal- und Psoasabszessen, liegen gewöhnlich nicht horizontal, sondern mit flektiertem und bald ab-, bald adduziertem Oberschenkel und erhöhtem Oberkörper, um die Beckenmuskeln, besonders den M. iliopsoas, zu entspannen. In dieser Stellung liegt nach Condamins zahlreichen Messungen und Versuchen am Kadaver der tiefste Punkt etwa in der Mitte der Verbindungslinie der Spina iliaca anterior superior und posterior, ungefähr 3 cm nach außen von der Articulatio sacroiliaca, wo auch die Beckenschaufel am dünnsten ist. Bei Kindern liegt der tiefste Beckenpunkt wegen der noch veränderten Beckenform etwa ½ cm höher als bei Erwachsenen. Diese eben beschriebene Stelle der Darmbeinschaufel ist nach Condamin für die Trepanation, für die Drainage der Iliakal- und Psoasabszesse am geeignetsten, nachdem man vorher eventuell oberhalb oder außerhalb vom Lig. inguinale eine Inzision gemacht hat. Condamin empfiehlt an der erwähnten Stelle am Becken einen Kreuzschnitt, d. h. 1. parallel den Fasern des M. glutaeus maximus und 2. senkrecht zum ersten Schnitt nur durch Haut und Unterhautfettgewebe. Dann dringt man stumpf zwischen den Muskelfasern am vorderen Rande des M. glutaeus maximus in die Tiefe, schiebt das Periost zur Seite und durchmeißelt den Knochen in Form eines fingerdicken Loches. Fließt der Eiter nicht gleich ab, dann sucht man mit einer Hohlsonde oder dem Finger den Abszeß vorsichtig auf.

Ich habe bei Iliakalabszessen die Trepanation der Darmbeinschaufel nach hinten und oben von der Pfanne, lateral von der Incisura ischiadica major, stets in folgender Weise ausgeführt.

Etwa drei Querfinger breit über dem großen Trochanter mache ich einen etwa 6—8 cm langen Schnitt von vorn nach hinten, gehe stumpf durch die Muskulatur, durchtrenne das Periost, lege den Beckenknochen subperiostal frei und schlage dann mit einem Meißel das Darmbein durch, so daß man bequem einen Finger in die Beckenhöhle einführen und ein entsprechend dickes Drain in die Abszeßhöhle einlegen kann. Das Drain bleibt so lange liegen, bis sich die Abzeßhöhle mit gesunden Granulationen ausfüllt. Die Trepanation des Darmbeins wurde wegen eines Weichteilabszesses der Beckenhöhle zuerst von Dr. Kästner in Bordesholm 1867 ausgeführt (s. Deutsche Klinik 1868 S. 139). Seit dieser Zeit ist die Trepanation vielfach mit dem besten Erfolg wegen Beckenabszessen ausgeführt worden.

Oft muß man entsprechend den vorhandenen Erkrankungen des Knochens, besonders bei Tuberkulose, größere Partien des Darmbeins, des Kreuzbeins etc. resezieren (s. § 71 S. 426 ff.).

Nach der Inzision und Drainage von Iliakal- und Psoasabszessen infolge von Erkrankung der Wirbelsäule in der Leistengegend mit oder ohne Gegenöffnung in der Lumbalgegend lasse man besonders

Kinder baldigst mit einem Stützapparat aus Gips oder sonstigem Material aufstehen und umhergehen, weil auf diese Weise der Abfluß des Eiters sehr gefördert wird. Auch Lovett macht bei Psoasabszessen nur eine kleine Inzision in der Leistengegend, drainiert mit Gummirohr und läßt die Kinder vom 2.—3. Tage an unter dem Schutz eines Gipskorsetts im Bett aufsitzen und dann baldmöglichst aufstehen, weil auch Lovett die Erfahrung gemacht hat, daß auf diese Weise der Eiterabfluß am besten vor sich geht. Das Innere der Abszeßhöhle läßt Lovett unberührt.

Psoasabszesse und Iliakalabszesse infolge von Spondylitis tuberculosa eröffnet man bekanntlich auch durch Punktion oder durch kleine Inzision im Bereich des Lig. inguinale, entleert sie sorgfältigst durch Ausspülung mit steriler Kochsalzlösung, injiziert in die Abszeßhöhle steriles 10%iges Jodoformöl oder Jodoformglyzerin und verschließt die Abszeßöffnung durch Naht und aseptischen Deckverband.

Die Behandlung koxitischer Beckenabszesse ist bereits S. 374—375 kurz angegeben.

Die Behandlung aller prä- und perivesikalen Eiterungen, welche sich nach den Bauchdecken hin ausgebreitet haben, besteht in suprasymphysärer Eröffnung der S. 367—368 beschriebenen prävesikalen Räume, besonders des Cavum praevesicale Retzii, nach den Regeln der Sectio alta mit nachfolgender Drainage. Eventuell wird man eine Gegenöffnung in der ischiorektalen Gegend des Dammes anlegen und zwar, wenn nötig, jederseits, oder man drainiert nach Tillaux unter der Symphyse in folgender Weise.

Tillaux entleerte den Inhalt einer perivesikalen Phlegmone bei einer 40jährigen Patientin in der Weise, daß er in der Linea alba oberhalb der Symphysis ossium pubis bis auf das sub- resp. präperitoneale Gewebe inzidierte, dann einen langen, gekrümmten Troikart vom Vestibulum vulvae aus einige Millimeter oberhalb der Harnröhrenmündung bis zur Inzision durchstach, so daß eine gute Drainage der Eiteransammlung ermöglicht wurde. Um hierbei eine Verletzung der Blase zu vermeiden, macht Tillaux darauf aufmerksam, daß die sog. vordere Wand der weiblichen Harnblase infolge der Beckenneigung die untere ist; die Symphyse liegt fast in der Horizontalen. Man vermeidet daher die Blase am besten, wenn man die Spitze des gekrümmten Troikarts vom unteren Rand der Symphyse nicht nach oben, sondern direkt nach vorn vordringen läßt. Ist man um die Symphyse herum, dann wird man vorsichtig das Stilett des Troikart zurückziehen und das lockere prävesikale Zellgewebe stumpf mit dem Kanülenende durchtrennen.

Langenbuch empfahl für die Eröffnung und Drainage prävesikaler Eiterungen seine Sectio alta subpubica in folgender Weise. Man bahnt sich den Zugang zur vorderen Wand der Harnblase zwischen dem unteren Rande der Symphyse und der Peniswurzel durch einen ⅄-förmigen Schnitt, d. h. eine von der Mitte der Symphyse herablaufende Inzision läuft in zwei dem Schambogen entsprechend geführte Seitenschnitte aus. Nun dringt man vorsichtig präparatorisch in die Tiefe, teils mit dem Elevatorium, oder stumpf mit dem Finger operierend. Die Verletzung des hier befindlichen Venenplexus ist möglichst zu vermeiden.

Perivesikale Eiterungen, besonders zwischen Mastdarm und Blase, wird man vom Damme aus und beim Weibe vaginal eröffnen und drainieren. Selbst hochsitzende Beckenabszesse kann man so bequem angreifen.

Komplikationen bei prä- und perivesikalen Abszessen sind entsprechend zu behandeln, wie wir schon in § 28 S. 108 ff. (Beckenfrakturen), in § 35 S. 174 ff. (Beckenwunden), in § 38 S. 192 ff. (Beckenschüsse) genauer angegeben haben. Bestehen bereits Fisteln, so wird man dieselben möglichst erweitern, den Eiterherd nach Bedarf bloßlegen und dann je nach dem Befund verfahren. Mit dem Darm und der Blase kommunizierende Abszesse heilen oft nach Erweiterung der Fistel resp. nach Drainage des Abszesses spontan, zuweilen aber ist die Blasen- oder Darmnaht notwendig. Ob ein Eiterherd z. B. mit der Blase kommuniziert, weist man im allgemeinen am besten mittels Durchspülung von der Blase aus nach.

Erfolgt bei Perforation eines Beckenabszesses in die Harnblase keine Heilung, so wird man in geeigneten Fällen die Sectio alta machen und die Fistel von der Blase aus schließen, oder man eröffnet die Bauchhöhle per laparotomiam, löst die Blasenfistel vom Abszeß ab und schließt dann die Blasenfistel durch Naht. Jede intraperitoneale Blasenperforation wird man durch Ablösung des Bauchfells mit nachfolgender Naht desselben zu einer extraperitonealen umgestalten. Das Abszeßlager ist sorgfältig zu drainieren. Bei jeder Blasennaht wird die Schleimhaut nicht mitgefaßt. Auch die Blasenwunde der Sectio alta wird durch Naht geschlossen, die äußere Wunde tamponiert. In die Blase legt man für die ersten Tage einen Nélaton-Verweilkatheter.

Ist ein Abszeß ins Rektum durchgebrochen und tritt keine Spontanheilung ein, so wird man auch hier zunächst das Abszeßlager bloßlegen und drainieren und eventuell die Fistel im Mastdarm durch Naht schließen. Heilen Kommunikationen von Beckenabszessen mit anderen Darmstellen nicht spontan aus, so ist unter Umständen die Laparotomie mit nachfolgender Darmnaht oder Darmresektion indiziert.

In geeigneten Fällen von fistulösem Durchbruch von Beckenabszessen in die Blase, das Rektum und den Darm wird man nach der Laparotomie die Wand des entleerten Abszesses in die Operationswunde einnähen, drainieren resp. tamponieren und durch Granulation ausheilen, wie es z. B. Terrillon in 2 Fällen mit gutem Erfolg getan hat.

Mehrfach hat man Abszesse im Bereich des Mastdarms, unter anderen auch peritiphlitische Abszesse, vom Rektum aus punktiert oder inzidiert und dadurch Heilung erzielt (Jaboulay, Edgar, Langemath u. a.). Diese Punktion oder Inzision vom Rektum aus ist wohl nur in Ausnahmefällen gerechtfertigt, besonders dann, wenn ein höher sitzender Abszeß die Rektumwand deutlich vorbuchtet und vom Rektum aus sicher zu palpieren ist. In solchen Fällen wird man in Steinschnittlage mit Beckenhochlagerung nach subkutaner Dehnung des Sphinkters und Einführung von Simsschen oder Simonschen Scheidenspekula den Abszeß unter Leitung des Auges und Fingers mit dem Troikart oder Messer öffnen, eventuell drainieren und durch sorgfältige

Nachbehandlung zu frühen Schluß der Rektumwunde, Eitersenkungen oder Eiterretentionen verhindern.

Bezüglich der schon mehrfach empfohlenen Eröffnung der Beckenabszesse vom Damm resp. vom Beckenboden aus sei noch folgendes betont.

Wie beim Weibe vom Scheidengewölbe aus, so kann man, wie wir sahen, auch beim Manne Beckenabszesse von unten nur durch Weichteilschnitte eröffnen und drainieren, und zwar nicht nur tiefer gelegene, sondern auch hoch sitzende intraperitoneale Exsudate. Die hierfür vorhandenen Wege ergeben sich aus unseren anatomischen Angaben (s. S. 352 ff.), vor allem kommt in Betracht der Zugang zwischen Blase und Mastdarm und von der S. 335 beschriebenen Fossa ischiorectalis.

Will man im Bereich des Mastdarms fühlbare eigentliche Beckenhöhlenabszesse vom Damm aus beim Mann eröffnen, so macht man am besten in Steinschnittlage einen gebogenen Querschnitt etwa daumenbreit vor dem After, dringt dann zwischen Bulbus urethrae und Sphincter ani ext. in die Tiefe zur vorderen Mastdarmwand und an dieser nach Bedarf entlang in die Höhe. Nach Probepunktion wird dann der Abszeß inzidiert und drainiert. Stieda hat über 2 Fälle aus der v. Eiselsbergschen Klinik berichtet, in welchen auf die eben beschriebene Weise zwei ganz beträchtliche, bis zum Nabel reichende, abgesackte peritonitische eitrige Exsudate inzidiert und geheilt wurden.

Will man Beckenabszesse von der zwischen dem Tuber ischiadicum und Rektum gelegenen Fossa ischiorectalis aus inzidieren und drainieren, so wird man im wesentlichen in derselben Weise vorgehen, wie es M. Sänger für die Operation der Dermoide empfohlen hat (s. Kapitel XX). Die Behandlung der Eiterungen der Fossa ischiorectalis ist S. 336 angegeben. Ssamochotzki drainierte Beckenhöhlenabszesse resp. diffuse Eiterungen des Beckenzellgewebes mit gutem Erfolg jederseits durch je eine Inzision des Diaphragma pelvis im Bereich der ischiorektalen Falten vom M. transversus perinei bis zum M. glutaeus maximus.

In geeigneten Fällen wird man Beckenabszesse durch das Foramen ischiadicum majus resp. durch das Foramen suprapiriforme oder durch die Incisura ischiadica minor inzidieren und drainieren, wie es auch M. Schmidt z. B. für die acetabulärostitischen Beckenabszesse nach osteomyelitischer Coxitis empfohlen hat.

Auch parasakral kann man nur durch Weichteilschnitte ohne Knochenresektion beim Mann wie beim Weibe Beckenabszesse entleeren (Hegar, Koch u. a.). Hierzu gehört auch der Raum unterhalb des Lig. iliolumbale (s. Anatomie).

Endlich sei noch das Foramen obturatum als Zugangspforte für die Inzision von Beckenabszessen erwähnt.

Bei allen bereits nach außen durchgebrochenen (fistulösen) Beckenabszessen des männlichen und weiblichen Beckens wird man im allgemeinen die vorhandene Fistel erweitern und so zum Abszeß zu gelangen suchen und dann je nach dem Befund verfahren. Man wird den Abszeß durch Ausspülung entleeren, zweckmäßig drainieren und so zur Ausheilung zu bringen suchen. Blasen-, Rektum- und Darmfisteln werden nach S. 383 behandelt. Oft muß, wie schon gesagt, der fistulöse Eiterherd der Beckenhöhle durch ausgedehntere

Knochenresektionen freigelegt werden (s. § 71 S. 426 ff.). Nicht selten findet man als Ursache alter fistulöser Beckenabszesse Fremdkörper, nach deren Entfernung die Abszesse rasch ausheilen (s. S. 371—373, Fremdkörperabszesse). Oder eine Blasen- oder Darmfistel ist vorhanden, welche nach S. 383 behandelt wird.

Die durch Lymphdrüsenerkrankungen bedingten akuten und chronischen Beckenabszesse werden teils durch entsprechende Inzision geheilt, oft aber müssen die vereiterten oder tuberkulös etc. erkrankten Beckenlymphdrüsen exstirpiert werden (s. § 64 S. 391 ff.).

Assaky empfiehlt für geeignete Fälle von Beckenabszessen die von Gosselin angewandte Behandlung akuter Abszesse mittels Injektion von Alkohol. Es wird eine kleine Inzision bis zu 1 cm gemacht, dann wird die Abszeßhöhle nach ihrer Entleerung durch Druck mit 90%igem Alkohol ausgewaschen und die Inzisionsstelle mit in Vinum camphorat. getauchtem Mull bedeckt. Es erfolgt dann eine reichliche Sekretion einer rötlichen, dunkel gefärbten Flüssigkeit, welche in den nächsten Tagen sich immer mehr klärt. Gewöhnlich genügte eine Injektion, und die Heilung erfolgte in 2—6 Tagen. Bei ausgedehnten Abszessen ist die Methode ungenügend.

Die Behandlung der Eiterungen resp. Abszesse des weiblichen Beckens mit besonderer Berücksichtigung der Adnexerkrankungen ist folgende. Die Eiterherde werden teils durch Inzision per vaginam oder sakral resp. parasakral oder von der Bauchhöhle aus per laparotomiam entleert oder exstirpiert; in schweren Fällen wird die totale Kastration vorgenommen, d. h. der Uterus und die Adnexe werden exzidiert.

Die Ansichten der einzelnen Chirurgen und Gynäkologen über den Wert und die Indikationen der verschiedenen genannten Operationen sind noch geteilt, in der neueren Zeit haben die konservativen Behandlungsmethoden an Terrain gewonnen, und die Indikationen der totalen Kastration sind bei Beckenabszessen immer mehr für besondere Ausnahmefälle eingeschränkt worden. Jedenfalls soll man den Uterus und die Adnexe in allen jenen Fällen erhalten, wo es möglich ist, den Eiterherd entweder von der Vagina oder von der Bauchhöhle aus zu finden und zur Ausheilung zu bringen. Manche Kranke mit Adnexentzündungen können auch ohne Operation durch Bettruhe und Scheidenantisepsis geheilt werden.

Bei der Verschiedenheit der Natur und der Schwere der Beckeneiterungen im Bereich der weiblichen Geschlechtsorgane ist es natürlich, daß man jedem Falle die ihm entsprechende Operation anpassen soll.

Von besonderer Bedeutung ist natürlich, daß vor oder während der Operation festgestellt wird, ob ein Adnextumor Eiter enthält oder nicht, und welcher Art dieser Eiter ist. Man wird daher von der Vagina aus oder vom Abdomen aus eine Probepunktion vornehmen und den Eiter bakteriologisch untersuchen. Ist Eiter vorhanden, dann kommt in erster Linie die vaginale Inzision und Drainage in Betracht, eventuell mit Entfernung des Uterus und der Adnexa, besonders bei multiplen isolierten Eiterherden und bei Rezidiven.

Die einfache Inzision von der Scheide aus ist gleichsam die Methode der Wahl bei Abszessen des weiblichen Beckens, z. B. bei

Douglasabszessen, puerperalen Phlegmonen, bei alten abgekapselten event. vereiterten Extrauterinschwangerschaften, bei Pyo- uud Hydrosalpinx u. s. w., ihre Mortalität beträgt nach C. Norris auf Grund von 382 Fällen ein wenig über 1%. Die vaginale Inzision mit querem oder T-förmigem Schnitt im hinteren Scheidengewölbe mit nachfolgender Drainage event. ohne radikale Entfernung der Eiterherde empfiehlt sich vor allem auch bei akuten Fällen des Puerperiums, bei allen frischen eitrigen Entzündungen in Tuben, Ovarien und anderen Beckenorganen, hier ist die operative Behandlung auf abdominalem Wege wegen der Gefahr der allgemeinen Peritonitis bedenklich. Frische gonorrhoische Adnexerkrankungen wird man, wie auch Küstner empfiehlt, zunächst nicht operieren, zumal eine Spontanheilung hier leicht möglich ist. Ferner wird man die vaginale Inzision bei jungen Mädchen und Frauen bevorzugen, um eine normal verlaufende Schwangerschaft zu ermöglichen.

Besonders L. Landau hat vor der Inzision des Abszesses die Probepunktion mit einer 18 cm langen, in drei verschiedenen Stärken gefertigten Troikartnadel empfohlen. Die einfache vaginale Punktion kann bei einkammerigen Abszessen zur Heilung führen (Jullien, Hofmokl u. a.). Mit der Punktionsnadel wird nach dem Abszeß gesucht, indem sie an verschiedenen Stellen unter Leitung des in die Scheide eingeführten Fingers eingestochen wird. Ist der Eiter gefunden, so wird der Weg zum Eiterherd durch eine Dilatationszange erweitert, welche man an dem Troikart entlang in die Abszeßhöhle führt. Bei extraperitonealen Eiteransammlungen genügt es, den Eiter ohne Ausspülung einfach abfließen zu lassen, bei intraperitonealen muß die Bauchhöhle abgeschlossen werden, indem man die Sackwandungen durch einige temporär angelegte Klemmpinzetten an die Scheidenwände angedrückt hält. Der Abszeß wird schließlich durch ein mit Mull umwickeltes Drain — nach L. Landau aus elastischem Metall — drainiert. Wird der Abfluß des Eiters durch vorliegende pathologische Verhältnisse verhindert, so sind dieselben nach Möglichkeit zu beseitigen. Ist der Uterus daran schuld, dann genügt nach L. Landau zuweilen die Resektion der betreffenden Uteruswand.

Hochgelegene Abszesse kann man nach Küstner event. durch Umschneidung der Portio vaginalis, Ablösung des Uterus von der Blase und nach Bedarf durch Abtrennung des Uterus von einem oder von beiden Ligamenten entleeren. Die Eiterhöhle wird mit Dermatolgaze ausgestopft, und ein Teil der Wunde wird geschlossen.

Ein großer Teil der solitären unilokulären Beckenabszesse wird durch die einfache vaginale Inzision im hinteren Scheidengewölbe oder in geeigneten Fällen durch Colpotomia anterior (Martin) mit nachfolgender Drainage resp. Tamponade durch Jodoform- oder Dermatolgaze oder durch sterilen Mull glatt geheilt. Durch systematisches Vorgehen und bimanuelle Palpation kann man durch die vaginale Inzision, z. B. in der eben beschriebenen Weise nach Küstner, auch höher gelegene Abszesse inzidieren und zur Ausheilung bringen. L. Landau hat von 141 Fällen von vaginal inzidierten Tuboovarialerkrankungen nur 6 verloren.

Aber die Leistungsfähigkeit der vaginalen Inzision ist eine beschränkte, die Dauererfolge lassen zu wünschen übrig. Die Stümpfe, welche am Uterus zurückbleiben, bilden allzu oft den

Ausgangspunkt neuer Entzündungen. Aus diesem Grunde haben besonders L. Landau, Schauta u. a. in neuester Zeit empfohlen, in allen Fällen von komplizierten Beckenabszessen, besonders wenn mehrere getrennte Eiterhöhlen bestehen, den Uterus, die Ovarien und Tuben von der Vagina aus zu entfernen.

Die vaginale Exstirpation des Uterus und der Adnexa ist in allen Fällen von komplizierten Beckenabszessen die zuverlässigste Methode, die so erzielten Dauerresultate sind sehr gute. Als Nachkrankheiten nach der vaginalen Radikaloperation beobachtet man besonders Darm-, Blasen- und Ureterfisteln, z. B. infolge von Verletzung der genannten Organe bei der Operation; dieselben werden, falls sie nicht spontan heilen, durch Laparotomie geheilt. Ist die vaginale Radikaloperation nicht möglich, weil sich der Uterus, z. B. infolge von Verwachsungen oder wegen größerer Tumoren, nicht genügend herabziehen läßt, dann wird man per laparotomiam operieren.

Die Mortalität der vaginalen Uterusexstirpation ist gering. Richelot verlor von 134 wegen verschiedener Affektionen Operierten nur 9. Segond, ein warmer Verehrer der Exstirpatio uteri bei Adnexerkrankungen hält in Bezug auf die Dauererfolge die vaginale Uterusexstirpation der Laparotomie für weit überlegen. Unter 128 Fällen von Exstirpatio uteri wegen Adnexerkrankungen resp. Abszessen hatte er nur 1 Todesfall an Angina diphtheritica am 14. Tage post operationem. Mainzer hat über 200 von L. Landau ausgeführte Radikaloperationen wegen Beckenabszessen beim Weibe berichtet, nur 8 endeten tödlich (4% Mortalität). Zum Teil wurde die vaginale Hysterektomie mittels der Klemmmethode nach Péan ausgeführt. An Nebenverletzungen kamen vor: 9 des Darms, 1 der Blase, 1 des Ureters. Diese Fisteln wurden zum Teil durch Laparotomie geheilt. Nur 7 Operationen blieben unvollständig, in den übrigen Fällen wurden die Frauen wieder dauernd arbeitsfähig.

Schauta, welcher die vaginale Radikaloperation mit Entfernung des Uterus und beider Adnexe bei entzündlichen Adnexerkrankungen bevorzugt, hatte von 220 vaginalen Radikaloperationen nur 2,7% Mortalität, bei der abdominalen Operation dagegen bei 38 Operationen 10,5% Mortalität. Bei den abdominalen und vaginalen Radikaloperationen erzielte Schauta 86,8% vollkommene Heilungen. Nach Schauta gibt nur die Exstirpation des Uterus und der beiden Adnexe gute Dauerresultate.

Pryor berichtete über 100 vaginale Radikaloperationen ohne Todesfall.

Buschbeck hat die Dauererfolge nach Exstirpatio uteri und der Adnexe wegen schwerer chronischer eitriger Adnexerkrankungen nachgeprüft. Von 67 Fällen (mit 1 Todesfall) wurden 48 genauer kontrolliert. Von diesen waren 89,5% vollkommen dauernd geheilt, arbeitsfähig und ohne sonstige üble Folgeerscheinungen.

Die vaginale Punktion kann, wie schon erwähnt, in Ausnahmefällen, besonders bei einkammerigen Beckeneiterungen, zur Heilung führen, wie auch Landau, Jullien, Chassel, Madden u. a. beobachtet haben. Im allgemeinen sind die Erfolge der Punktion nicht günstig, nicht gründlich genug, die Heilung ist häufig eine nur vorübergehende. Nach Chassel heilten von 27 mit vaginaler Punktion behandelten Fällen 17, 2 starben. Madden hat eine große Zahl von Hydro- und Pyosalpinx durch Punktion resp. Aspiration entleert. In Seitenlage der Patientin wird unter Kontrolle des im Mastdarm liegenden Fingers die Hohlnadel eingestoßen, ein Gegendruck auf das Abdomen ist dabei erwünscht. Nach der Entleerung wird der Eitersack mit einem

Antiseptikum ausgewaschen. Diese Punktionen können mehrmals wiederholt werden. Erfolgt keine Heilung, dann ist Madden für die Operation. Auch Hofmokl empfiehlt bei entzündlichen Beckenexsudaten, bei Hydro- und Pyosalpinx, bei Hydrops ovarii und Ovarialabszeß die vaginale Punktion und Aspiration, im Falle eines Rezidivs den nachträglichen Scheidenschnitt.

Die Laparotomie in Beckenhochlage mit und ohne nachfolgende Drainage kommt als konservative Methode, z. B. bei jungen Frauen, in allen jenen Fällen in Betracht, bei welchen die vaginale Inzision nicht zum Ziele führt, ferner sofort bei größeren Eitertumoren (Pyosalpinx, Ovarialabszessen), besonders bei beiderseitiger Affektion und in allen Fällen, wo die vaginale Inzision nicht genügte und die vaginale Radikaloperation (Kastration) aus sonstigen Gründen nicht möglich oder nicht gestattet war. Die abdominale Operation gewährt eine gute Uebersicht des Operationsgebietes. Die Eitersäcke werden mit und ohne Drainage exzidiert, letztere fällt besonders dann nach dem Vorgange von Schauta, Wertheim, Penrose u. a. fort, wenn die bakteriologische Untersuchung des Eiters während der Laparotomie ergibt, daß derselbe keimfrei ist, andernfalls wird man durch Gazebeutel oder nach der Scheide drainieren. Besonders Schauta, Kiefer, Prochownik, Wertheim, Penrose u. a. zeigten, daß die Virulenz der mit der Außenwelt nicht in Verbindung stehenden Eitersäcke nach 1/4—1 Jahr abnimmt resp. gänzlich verschwindet. In geeigneten Fällen näht man den Abszeß in die Bauchwunde ein und drainiert ihn so. Man operiert hierbei entweder einzeitig oder bei nicht mit den Bauchdecken verwachsenen Eiterherden am besten zweizeitig, näht den Abszeß nach Eröffnung der Bauchhöhle in die Bauchwunde ein und inzidiert und drainiert erst nach einigen Tagen (L. Landau, Buschbeck, Ettinger u. a.). Zuweilen wird man nach Eröffnung der Bauchhöhle den abdominalen Weg verlassen, die Operation von der Scheide aus beenden und die Bauchwunde durch Naht verschließen.

In Ausnahmefällen kann die Laparotomie bei Beckenabszessen zu der besonders von Delagénière u. a. empfohlenen abdominalen Kastration führen, z. B. bei hochgradiger Metritis, bei großen Eitersäcken, ferner in allen Fällen, wo sich der Uterus infolge von Adhäsionen, Fibromen, Atresia vaginae etc. nicht genügend herabziehen läßt, um die vaginale Kastration auszuführen.

Aus dem Gesagten ergibt sich, daß man bei der Laparotomie meist sehr konservativ verfahren wird, nur in Ausnahmefällen wird man die abdominale Kastration ausführen. Die typische Methode der letzteren ist stets die vaginale Operation, falls sie ausführbar ist. Auch Schauta macht die Exstirpation des Uterus und der Adnexa stets vaginal, falls sich der Uterus bis an den Introitus vaginae herabziehen läßt, in allen anderen Fällen per laparotomiam.

Die Erfolge der besonders von Terrier, Hartmann, Reclus, Delagénière Boiffin u. a. warm empfohlenen Laparotomien bei Beckeneiterung sind günstig. Von 99 Fällen, über welche Terrier und Hartmann berichteten, wurden 42 dauernd geheilt, 7 starben. Fast in der Hälfte der Fälle handelte es sich um einseitige Eiterungen, in komplizierten Fällen wurde die Drainage angewandt. Delagénière hatte

unter 32 Laparotomien wegen Beckenabszessen nur 1 Todesfall. Sänger berichtete über 43 Laparotomien wegen Beckenabszessen, welche sämtlich heilten. In schweren Fällen erhielt Sänger, wie schon erwähnt, durch Salpingo-Oophorektomie mit querer Amputatio uteri gute Resultate. Von 139 von L. Landau ausgeführten Laparotomien wegen Eiteransammlung in Tuben und Ovarien sind nur 2 an Sepsis, 1 an Nachblutung und 1 an Ileus gestorben. E. Reynolds und L. V. Friedmann haben über 82 glücklich verlaufene Laparotomien wegen Abszessen des weiblichen Beckens berichtet.

Bardenheuer macht prinzipiell die Laparotomie, wenn die Adnexe beiderseits entfernt werden müssen und exstirpiert gleichzeitig immer auch den Uterus. Bardenheuer operiert so, daß er von der vorderen Wand des Bauches aus das Peritoneum über den erkrankten Teilen abpräpariert resp. stumpf ablöst und die Adnexe und den Uterus extraperitoneal exstirpiert. Die große extraperitoneale Höhle wird nach der Vagina drainiert. Von 40 von Bardenheuer so operierten Fällen endeten nach Bliesener 2 letal.

Nach der Laparotomie, häufiger aber nach spontan ausgeheilten Beckenabszessen entstehen als Nachkrankheiten allzu leicht Beschwerden infolge von peritonitischen Verwachsungen, Verdauungsstörungen durch Abknickung des Darmes, Lageanomalien der Beckenorgane, Neurosen bei neuropathischen Frauen (Hysterie) u. s. w. Nach Robinson sind sogar in 75% aller Fälle von Laparotomie peritonitische Stränge vorhanden (s. auch S. 363).

In geeigneten Fällen kann man para- und perimetritische Abszesse und Hämatocelen, welche zu vereitern drohen, nach Hegar, Pozzi, Leopold, Buschbeck, Ettinger u. a. oberhalb des Ligamentum inguinale (Pouparti) extraperitoneal eröffnen, d. h. man operiert ähnlich wie bei der Unterbindung der Art. iliaca externa unter Ablösung des Peritoneums. Auf diese Weise kann man tief ins Becken eindringen und nach Bedarf die Abszesse nach der Scheide drainieren. Dieser operative Eingriff ist ungefährlicher als die Laparotomie, und man operiert nicht so im Dunkeln wie von der Vagina oder vom Rektum aus. Buschbeck und Ettinger haben über 35 meist puerperale para- und perimetritische Abszesse berichtet, welche sämtlich durch Inzision längs des Poupartschen Bandes geheilt wurden; 6mal wurde die vaginale Inzision gemacht und 5mal die Laparotomie mit Einnähung des Abszesses in die Wunde und Spaltung nach 8 Tagen. Auch diese Fälle wurden sämtlich geheilt.

Auch vom Cavum ischiorectale oder durch Spaltung des Septum rectovaginale nach Zuckerkandl kann man nach dem Vorgang von Hegar u. a. extraperitoneale Abszesse eröffnen.

Besonders Hegar, Saxtorph, Hochenegg, Herzfeld, Lennander, Wiedow, Koch u. a. haben die sakrale resp. parasakrale Operation der sub- und intraperitonealen perimetritischen Abszesse und sonstiger Beckenabszesse empfohlen, weil sich die ersteren und auch andere Beckeneiterungen mit Vorliebe an der hinteren Wand des kleinen Beckens ausbreiten. In der Tat gibt die einfache und gefahrlose parasakrale Methode beim weiblichen und männlichen Geschlecht einen freien und bequemen Zugang zum Becken, größere Gefäße und Nerven werden nicht verletzt, sie ermöglicht eine vorzügliche Drainage und spätere Funktionsstörungen sind ausgeschlossen. Gewöhnlich genügt die einfache, nur die Weichteile durchtrennende parasakrale Inzision. Eine sakrale Knochenoperation, eine Abmeißelung der

Seitenteile des Kreuzbeins ähnlich wie bei der Rektumexstirpation nach Kraske ist nur dann notwendig, wenn die Abszesse hoch oben an der hinteren Beckenwand sitzen oder vom hinteren Beckenknochenring ausgehen, oder wenn sekundär das Kreuzbein erkrankt ist.

Die parasakrale resp. sakrale Operation der Beckeneiterung geschieht im wesentlichen nach den von Kraske und Hochenegg für die Rektumexstirpation gegebenen Regeln (s. Kapitel XX, Operationen am Becken und mein Lehrbuch der speziellen Chirurgie).

Bei fistulösen Eiterungen des weiblichen Beckens ist die operative Behandlung je nach der Art des Falles sehr verschieden. Beim Weibe brechen die Beckeneiterungen häufig durch das Rektum durch, dann in die Blase, ins Peritoneum, besonders in den Douglas, seltener durch Uterus und Scheide. Besonders die para- und perimetritischen Eiterungen und auch sonstige Beckenabszesse perforieren zuweilen, wie beim Manne, durch die Haut nach außen, z. B. in der Leistengegend, in der Lumbalgegend, durch die Incisura ischiadica major, durch den Damm, im Bereich des Anus, am Nabel u. s. w. Am ungünstigsten sind in prognostischer und therapeutischer Beziehung die multiplen Durchbrüche.

Im allgemeinen wird man bei fistulösen Beckenabszessen des Weibes wie beim Manne die vorhandene Fistel erweitern und so zum Abszeß zu gelangen suchen, denselben durch Ausspülung entleeren, drainieren und zur Heilung zu bringen suchen. Auf diese Weise wird man, z. B. bei Haut- und Vaginalfisteln, oft zum Ziele gelangen, bei Rektalfisteln seltener, bei Blasen-, hoch gelegenen Rektal- und Darmfisteln muß in der Regel laparotomiert oder die vaginale Totalexstirpation des Uterus und der Adnexa gemacht werden.

Ist der ursprüngliche Krankheitsherd noch als umschriebener Tumor nachzuweisen, dann empfiehlt W. A. Freund die Laparotomie mit Exzision des Eitersackes; die Perforationsöffnung wird sodann umschnitten, der Fistelgang ausgekratzt und drainiert. Zuweilen ist in solchen Fällen, z. B. wegen unlösbarer Verwachsungen, die Totalexstirpation des Uterus mit Drainage notwendig.

Bei Durchbruch ins Rektum oder in die Blase kann man den Abszeß entweder nach Schroeder, Fenger u. a. nach der Vagina hin ableiten, drainieren und so Abszeß und Fistel heilen, oder man macht bei Darm- und Blasenfisteln, wie gesagt, die Laparotomie resp. bei Blasenfisteln die Sectio alta. Bei Darmfisteln wird nach der Laparotomie die fistulöse Darmstelle von dem Eiterherd abgelöst, durch Naht geschlossen und der Eiterherd selbst, wenn möglich, exzidiert, drainiert, eventuell in die Vagina abgeleitet oder in die Bauchwunde eingenäht. Blasenfisteln näht man nach Sectio alta von der Blase aus, der Eiterherd selbst wird dann nach Bedarf in derselben Weise, wie eben erwähnt, behandelt. Intraperitoneale Blasenfisteln werden durch Ablösung des Bauchfells und Naht desselben zu extraperitonealen umgestaltet (s. auch S. 115). W. A. Freund öffnet bei nicht komplizierten Perforationen eitriger Adnextumoren in Blase oder Mastdarm die Tumoren breit, so daß man die Perforationsstelle sieht. Um letztere läßt Freund ein Stück Tumorwand stehen, präpariert hier die Abszeßmembran ab, vernäht die Fistel und dann den Tumorrest mit Katgut und näht den Uterus darauf. Bei Mastdarmfisteln drainiert

Freund außerdem per vaginam und schiebt vorher einen Thymolgazestreifen von der Fistel aus gegen die Flexur hin in den Darm, das andere Ende wird nach abwärts durch den Anus nach außen geleitet. Die Gaze wird nach 24 Stunden entfernt.

Mehrfache Darmdurchbrüche erfordern eventuell entsprechende Darmresektionen. Tuberkulöse Fisteln heilen selten.

Große Defekte im Douglas und Rektum kann man nach W. A. Freund durch Frontalspaltung des Uterus decken.

In der Mehrzahl der Fälle von in den Mastdarm und die Blase perforierter Pyosalpinx wird die Radikaloperation mit Exstirpation des Uterus und der Adnexe indiziert sein. Funke hat über 12 Fälle von Radikaloperation von zum Teil sehr komplizierten Fällen von in die Blase und in den Mastdarm perforierter Pyosalpinx berichtet.

Bezüglich der nicht operativen Behandlung der Beckenexsudate, der Massage nach Thure Brandt bei schweren, nicht eitrigen Entzündungen des Beckens, bei Nachkrankheiten von Beckenabszessen, bei geheilten Lageveränderungen des Uterus, der elektrischen Therapie u. s. w. verweise ich auf die Lehrbücher der Gynäkologie und auf die betreffenden gynäkologischen Abschnitte der deutschen Chirurgie.

Freund empfiehlt in nicht mehr akuten Stadien entzündlicher Prozesse im Becken und bei fehlender Eiterung die Beförderung der Resorption durch Druck. In die Vagina wird ein über ein Röhrenspekulum gezogenes, mit 800—1000 g Schrot gefülltes Kondom eingelegt und auf das Abdomen ein mehrere Pfund schwerer Schrotbeutel appliziert. Bei chronischer Parametritis, Perimetritis und Adnexschwellungen wurden durch diese Behandlung günstige Erfolge erzielt. Auch Funke und Pincus loben diese Behandlung bei Beckenexsudaten und behufs Dehnung narbiger Verkürzungen im Becken.

J. King sah günstige Erfolge mittels der Credéschen Silberbehandlung bei eitrigen Entzündungen der weiblichen Beckenorgane, besonders beobachtete er bei beginnenden eitrigen Parametritiden auffallend schnellen Rückgang zunächst der Allgemeinsymptome, später auch der Lokalerscheinungen.

Bezüglich der Behandlung der puerperalen Pyämie s. auch § 53 S. 308—309. Die Exstirpation erkrankter Beckendrüsen ist im nächsten Paragraphen (§ 64) beschrieben.

§ 64. Die Exstirpation erkrankter Beckenlymphdrüsen. — Dieselbe ist vor allem bei vereiterten, tuberkulösen, sarkomatösen und karzinomatösen Lymphdrüsen notwendig. Die sarkomatösen Lymphdrüsen sind teils sekundär entstanden, teils handelt es sich um primäre Lymphosarkome (s. § 116). Auch bei den durch Lymphadenocele bedingten Lymphdrüsentumoren, d. h. bei der dauernden Erweiterung der intraglandulären Lymphwege mit entsprechender Veränderung des Drüsenparenchyms und bei den Varicen der Lymphgefäße ist die Exstirpation das sicherste Verfahren. In den warmen Klimaten ist diese Lymphadenocele und die Lymphangiektasie bekanntlich meist — nicht immer — durch Filaria sanguinis resp. deren Embryonen bedingt. Die Aetiologie der seltenen Lymphadenocele in den gemäßigten Zonen ist bekanntlich noch wenig aufgeklärt, falls es sich nicht um zugewanderte Personen aus den tropischen Gegenden handelt. Vorwiegend erkranken jugendliche Individuen im Alter von etwa 12—21 Jahren

männlichen Geschlechts. Auch die Aetiologie der Lymphangiektasien, der Varicen der Lymphgefäße ist zum Teil noch dunkel. Zuweilen handelt es sich besonders bei der nicht exotischen Lymphangiektasie und der Lymphadenocele um traumatische Ursachen, um Zirkulationsstörungen bezüglich des Lymphabflusses z. B. in der Schwangerschaft, durch Geschwülste u. s. w. Das Leiden kann auch angeboren sein oder bald nach der Geburt auftreten (s. das Nähere in Lief. 24a der Deutschen Chirurgie, Krankheiten der Lymphgefäße, Lymphdrüsen und Blutgefäße von Friedr. Fischer).

Bezüglich der Ausräumung der Leistendrüsen unterhalb des Lig. inguinale, der Lymphoglandulae subinguinales im Bereich des Scarpaschen Dreiecks des Oberschenkels sei in anatomischer Beziehung hervorgehoben, daß die 6—13 oberflächlichen Inguinaldrüsen (Lymphoglandulae subinguinales superficiales) auf dem oberflächlichen Blatt der Fascia lata liegen, sie sind nur von Haut, Unterhautfettgewebe und der allgemeinen Fascia superficialis bedeckt. Im Bereich der oberflächlichen Leistendrüsen verläuft die Vena saphena, welche durch die entsprechende Lücke des oberflächlichen Blattes der Fascie, durch die Incisura falciformis, in die Vena femoralis einmündet. Diese Vena saphena muß oft bei der Ausräumung der Leistendrüsen reseziert werden, weil sie direkt von erkrankten Lymphdrüsen umlagert ist.

Die tiefgelegenen Inguinaldrüsen (Lymphoglandulae subinguinales profundae) liegen unterhalb des oberflächlichen Blattes der Fascia lata, zwischen diesem und dem tiefen Blatt der Fascia lata, ihre Zahl beträgt nach Henle in der Regel 3—4, ausnahmsweise 7, sie liegen im Bereich der großen Schenkelgefäße. An der Innenseite der Vena femoralis liegt die zu den Lymphoglandulae subinguinales profundae gehörige sog. Rosenmüllersche Lymphdrüse, welche den medialen Teil der Lacuna vasorum zwischen den großen Schenkelgefäßen und dem Lig. lacunare Gimbernati bezw. dem Lig. inguinale (Pouparti), die bekannte Eintrittspforte der Schenkelhernien, verschließt. Der Nervus lumboinguinalis begleitet die großen Schenkelgefäße. Der Nervus femoralis füllt bekanntlich mit dem M. iliopsoas die Lacuna musculorum lateral von den Schenkelgefäßen resp. von der Lacuna vasorum aus.

Die bei der Ausräumung der Leistendrüsen in Betracht kommenden Gefäße sind außer den großen Schenkelgefäßen die Art. circumflexa ilium superficialis, die Epigastrica superficialis und die Pudenda ext. Höher oben hinter dem Lig. inguinale (Pouparti) entspringen bekanntlich aus der Iliaca ext. medial die Epigastrica inferior, lateral die Circumflexa ilium profunda (s. die Fig. 73 S. 291 und Fig. 76 S. 305).

Im Becken selbst liegen die Lymphoglandulae inguinales längs der Vasa iliaca subperitoneal (s. Fig. 27 S. 45). Besonders Sprengel hat gezeigt, daß man weit subperitoneal in das Becken eindringen kann, um die erkrankten Beckendrüsen zu entfernen (s. S. 394 ff.).

Bei der typischen Ausräumung der unterhalb des Lig. inguinale gelegenen Lymphoglandulae subinguinales macht man entweder einen Schrägschnitt parallel dem Lig. inguinale (Pouparti) oder einen Längsschnitt in der Achse des Beins, oft empfiehlt es sich, den Längs- und Schräg- oder Querschnitt zu kombinieren. Dann werden

die Lymphdrüsen am besten in toto exstirpiert, indem man stets möglichst nahe an der Oberfläche der einzelnen Lymphdrüsen vorwiegend mit der Cooperschen Schere operiert. Die Operation kann sehr leicht, aber auch schwierig sein. Ist die Vena saphena von den Drüsen dicht umlagert, dann muß ein Stück derselben im Zusammenhang mit der Lymphdrüsengeschwulst reseziert werden. Die Verletzung der Vena femoralis ist natürlich zu vermeiden, wird sie doch verletzt, so wird man in erster Linie die Venennaht vornehmen, steht die Blutung so nicht, dann wird man die Vene doppelt unterbinden und zwischen den Ligaturen durchschneiden. Die von W. Braune so gefürchtete Gangrän des Beins nach Ligatur der Vena femoralis tritt nur in Ausnahmefällen ein, sie läßt sich am besten durch Suspension des Beins vermeiden. Durch diese Lagerung wird die Bildung des Kollateralkreislaufs gefördert, weil auf diese Weise die Venenbahnen an der hinteren Fläche des Beins und des Gesäßes geöffnet werden.

Nach der Exstirpation der Leistendrüsen rate ich ausnahmslos, die Wunde zu tamponieren. In geeigneten Fällen kann man später den Heilungsverlauf durch Sekundärnaht beschleunigen. Die Dauer der Heilung beträgt je nach der Art des Falles etwa 3—4—6 Wochen, früher, in der vorantiseptischen Periode der Chirurgie, war sie länger.

Wie schon Lauenstein betont hat, erzielt man die schönsten (linearen) Narben nach Schrägschnitten parallel dem Lig. inguinale, während man nach Längsschnitten auffallend breite, oft strahlige Narben beobachtet, welche sich in der Längsrichtung verkürzen.

Lauenstein hat über 129 Fälle von typischer Ausräumung vereiterter Leistendrüsen ohne Todesfall berichtet, während ein Kranker, welcher nur mit Inzision des Drüsenabszesses behandelt worden war, an Chloroformvergiftung starb. In der Privatpraxis verlor Lauenstein einen älteren Herrn, bei welchem die Vena femoralis verletzt war, binnen 8 Tagen an Pyämie. In einem anderen Falle ward ebenfalls die Vena femoralis verletzt, er gelangte aber doch durch Venennaht zur Heilung. Der Kranke blieb aber mit starker Varicenbildung und Neigung zu Geschwüren behaftet, Lauenstein nimmt daher an, daß doch trotz des aseptischen Heilungsverlaufs die Vene thrombosiert und verödet ist. Die Heilungsdauer betrug in den 129 Fällen durchschnittlich 62,7 bis 47,4 Tage. In den letzten Jahren verlief die Heilung rascher, weil statt der Antisepsis Asepsis angewandt wurde.

Tuffier exstirpierte unter Spinalanästhesie bei einer im 2. Monat Schwangeren eine weiche, höckerige, komprimierbare Lymphadenocele der rechten Leiste mit Varicen der Lymphgefäße. Zahlreiche Bläschen von Hirsekorngröße lagen in der Hautoberfläche und entleerten sich bei Druck nach innen. Bei Nachlaß der Kompression füllten sie sich stets von neuem. In kurzer Zeit entwickelte sich eine Geschwulst bis zu doppelter Faustgröße und drohte zu bersten. Bei der Exstirpation der Geschwulst wurden Lymphgefäße von fast Kleinfingerdicke eröffnet, aus welchen sich ein sehr reichlicher Lymphstrom entleerte; durch Klemmen und Gazetamponade sistierte er. Die Heilung erfolgte per primam.

Besonders bei karzinomatös, sarkomatös oder tuberkulös erkrankten Leisten- resp. Beckendrüsen muß man oft weiter in das Becken vordringen und die Lymphdrüsen im Bereich der Vasa iliaca

(s. Fig. 27 S. 45) entfernen. In solchen Fällen befolgt man am besten die Methoden von Rupprecht und Sprengel.

Bei der Ausräumung z. B. karzinomatöser oder sarkomatöser Leistendrüsen kommt es vor allem darauf an, daß man die Lymphdrüsen im Zusammenhang mit allem Fett- und Zellgewebe entfernt. Rupprecht empfiehlt einen Hautschnitt vom Tuberculum pubicum bis zur Spina anterior superior, eventuell die mit der Haut verwachsenen Drüsen umkreisend. Der zweite Schnitt verläuft längs der großen Gefäße vom ersten Schnitt aus nach abwärts. Unterminierung der Haut, und zwar oben bis auf die Aponeurose des äußeren schiefen Bauchmuskels, außen bis auf die Fascia lata, innen bis auf die Adduktoren. Die so umschnittene dreieckige Fettmasse wird von allen Seiten nach der Fossa ovalis zu möglichst stumpf von den genannten Fascien losgelöst. Dann wird die Vena saphena magna im unteren Wundwinkel zwischen zwei Ligaturen durchschnitten und samt dem adhärenten Fett nach oben umgeklappt. Wenn nötig, wird nach Spaltung des Processus falciformis die Fossa ovalis von Drüsen und Fett gesäubert. Zuletzt hängt der ganze Fettklumpen inklusive Inguinaldrüsen an der Einmündungsstelle der Vena saphena in die Vena femoralis und wird nach nochmaliger Unterbindung der ersteren dicht an der Femoralvene abgetragen. Sind noch höher gelegene Lymphdrüsen erkrankt, so spaltet man das Lig. inguinale, legt die Umschlagstelle des Peritoneum bloß, schiebt letzteres zurück und entfernt nach der Sprengelschen Methode (s. unten) extraperitoneal die erkrankten Drüsen besonders längs der Vasa iliaca, am besten in Beckenhochlagerung des Kranken. Die großen Oberschenkelgefäße werden in jedem Falle mehr oder weniger weit bloßgelegt. Etwaige Bruchsäcke werden uneröffnet beiseite geschoben oder nach Reposition des Bruchinhaltes umschnürt und exzidiert. Bei Verletzung der Vena femoralis empfiehlt sich, wie schon früher erwähnt, in erster Linie die Gefäßnaht, um das Lumen der Vene offen zu erhalten; muß die Vene unterbunden werden, dann empfehle ich auch hier die schon S. 393 erwähnte Suspension des betreffenden Beins.

Die Nachbehandlung besteht auch hier in Tamponade der Wunde, besonders bei großem Hautdefekt. Ist letzterer nicht vorhanden, dann kann man nach der Exstirpation der Lymphdrüsen die Wunde unter ausgiebiger Drainage nähen.

Sehr empfehlenswert ist die Exstirpation tiefsitzender erkrankter Beckenlymphdrüsen nach Sprengel, z. B. besonders bei Tuberkulose, in folgender Weise:

1. Längsschnitt über den gewöhnlich gleichzeitig erkrankten Drüsen der Leistengrube, Exstirpation derselben in der bereits oben und S. 392—393 geschilderten Weise unter Freilegung der Femoralgefäße bis ans Lig. inguinale (Pouparti).

2. Durchschneidung des Lig. inguinale bis auf die Gefäße, um auch an dieser Stelle die Anatomie der Gegend völlig zu beherrschen und im weiteren Verlauf der Operation unbeabsichtigte Verletzungen zu vermeiden.

3. Schrägschnitt entlang dem Lig. inguinale (Pouparti) und Freilegung der Umschlagstelle des Peritoneum.

4. Hochlagerung des Beckens.

5. Zurückschieben des Peritoneum, so daß Drüsen und große Gefäße in ihrem Verlauf durch das Becken völlig frei liegen.

6. Exstirpation der Drüsen unter fortwährender Kontrolle der Gefäße bis in die Gegend der Teilungsstelle der Iliaca communis.

7. Versorgung der Wunde durch partielle Naht und Tamponade.

Auch hier wird man möglichst die Drüsenpakete in toto herauspräparieren. Sind die Drüsen zu fest mit den großen Beckengefäßen verwachsen, dann wird man bei vereiterten und tuberkulösen Lymphdrüsen die Drüsenkapsel spalten und den eitrigen resp. käsigen Inhalt unter Erhaltung der großen Beckengefäße sorgfältig ausräumen. In solchen Fällen ist die Wunde natürlich mit besonderer Sorgfalt mit Jodoformgaze auszutamponieren. Bei karzinomatösen und sarkomatösen Beckendrüsen muß man unter Umständen ein entsprechendes Stück der Vasa iliaca resezieren.

Die Frage, wie weit resp. wie tief man bezüglich der Exstirpation der Beckendrüsen gehen soll, kann, wie Sprengel mit Recht hervorgehoben hat, generell wenigstens vorläufig noch nicht beantwortet werden. In den von Sprengel operierten Fällen hatte die Erkrankung nur diejenigen Drüsen ergriffen, welche zum Plexus lymphaticus iliacus externus gehören, jenem Lymphgefäßgebiet, welches sich mit den Lymphoglandulae hypogastricae und sacrales mediae vereinigt und sich unter Vermittlung der Lymphoglandulae iliacae communes in den Plexus lumbalis, eine der Wurzeln der Cisterna chyli, fortsetzt. Der Plexus lymphaticus iliacus externus bildet die unmittelbare Fortsetzung der Lymphoglandulae subinguinales profundae, tritt mit den großen Gefäßen des Oberschenkels, wie schon erwähnt, durch die Lacuna vasorum ins Becken ein und geht, immer den Gefäßen folgend (s. Fig. 27 S. 45), bis in die Gegend der Articulatio sacroiliaca. Das verbindende Zwischenglied zwischen den Lymphoglandulae subinguinales profundae und den Lymphoglandulae iliacae ext. bildet nach Waldeyer die S. 392 erwähnte Rosenmüllersche Lymphdrüse in der Lacuna vasorum medial von der Vena femoralis. Die Lymphoglandulae iliacae communes und hypogastricae liegen entlang den gleichnamigen Gefäßen (s. auch § 16 S. 44—45). Bezüglich der Lymphoglandulae sacrales, lumbales, obturatoriae, spermaticae etc. verweise ich ebenfalls auf § 16 S. 44—45.

In den von Sprengel operierten Fällen war die Gegend der Articulatio sacroiliaca die obere Grenze der Erkrankung. Eine weitergehende Operation würde auch Sprengel für unerlaubt halten, weil die Schwierigkeit und Unsicherheit der Operation zunimmt, je weiter man ins Becken vordringen muß.

Eine so weitgehende Operation wird man nur dann unternehmen, wenn man annehmen darf, daß man auch wirklich durch die Entfernung der tuberkulösen Drüsen die Tuberkulose radikal beseitigt.

Die wichtigsten Gegenindikationen sind daher, wie Sprengel in richtiger Weise betont:

1. das Vorhandensein generalisierter Tuberkulose;

2. die gleichzeitige Erkrankung lebenswichtiger innerer Organe;

3. die Erkrankung zentralwärts gelegener, dem chirurgischen Eingriff unzugänglicher Drüsengruppen.

Auch das Alter und die Art resp. der Grad der Lokalerkrankung ist in Betracht zu ziehen. Nur jugendliche Personen resp. Kinder sind

für die Operation geeignet. Die Ausdehnung der tuberkulösen Lokalerkrankung der Beckenlymphdrüsen kann man durch äußere resp. bimanuelle Untersuchung nicht sicher feststellen.

Analoge Eingriffe wie die Exstirpation der tuberkulösen Beckenlymphdrüsen nach Sprengel hat man auch wegen anderweitiger Erkrankungen des Beckens, z. B. bei retroperitonealen Abszessen und Geschwülsten, vorgenommen, um die Kranken vor dem sicheren Tode möglichst zu bewahren. Ich erinnere nur an die Operationen von Czerny, v. Bergmann, Gussenbauer, Cramer u. a. Wir werden auf diese Operationen besonders bei der Lehre von den Beckengeschwülsten (s. Kapitel XIX u. XX) zurückkommen.

Die Gefahr der Exstirpation tuberkulöser Beckenlymphdrüsen nach Sprengels Methode ist nicht übermäßig groß, jedenfalls geringer, als wenn man die verkästen und vereiterten Lymphdrüsen in der Tiefe des Beckens sitzen läßt. Wir wissen, wie rasch sich Kinder nach der radikalen Entfernung großer tuberkulöser Lymphdrüsenpakete erholen und frisch erblühen, so daß wir Sprengels Vorgehen für durchaus berechtigt erklären müssen.

Zum Schluß sei hier noch ein Fall von Exstirpation tuberkulöser Lymphdrüsentumoren des Beckens mitgeteilt, welche Czerny bei einem 28jährigen Manne mit Herzfehler 1897 ausführte; es mußte die Unterbindung der von kranken Drüsen dicht umlagerten Art. iliaca communis vorgenommen werden. Der Fall, welchen Dreist mitgeteilt hat, ist kurz folgender.

Die klinische Diagnose lautete: vereiterte, wahrscheinlich tuberkulöse Lymphdrüsenhyperplasien. Am 26. Februar 1897 wurden die iliakalen und präsakralen, stark verkästen Lymphdrüsentumoren exstirpiert, hierbei wurde ein Arterienast nahe an seinem Ursprung aus der Iliaca communis abgerissen, so daß die Art. iliaca communis dextra mit drei dicken Katgutligaturen (ohne Durchschneidung der Arterie) unterbunden werden mußte. Der Verlauf bezüglich der Unterbindung der Iliaca communis war günstig, in den nächsten Wochen aber zeigten sich Erscheinungen von akuter Miliartuberkulose und besonders auch von Meningitis tuberculosa mit Lokalisation im Sprachzentrum, und am 30. Juli 1897 erfolgte der Exitus letalis.

Die Sektion ergab ausgedehnte Tuberkulose der Lymphdrüsen und der inneren Organe (Milz, Leber, Nieren), miliare Tuberkeln des Peritoneums und Meningitis tuberculosa. Die Art. iliaca communis war infolge der Ligatur vollständig verödet, auch zentral von der Unterbindung war die Arterie bis zur Bifurkation der Aorta thrombosiert. Zwischen den beiden Art. hypogastricae hatte sich ein Kollateralkreislauf hergestellt, ein weitkalibriges, mit beiden Hypogastricae kommunizierendes Gefäß war nicht nachweisbar.

Die Entfernung sonstiger Beckenlymphdrüsen ergibt sich aus den in § 16 S. 44—45 gegebenen anatomischen Angaben, sie liegen vor allem im Bereich der Blutgefäße z. B. der Vasa glutaea, epigastrica, circumflexa, obturatoria, spermatica etc. (s. daher auch § 14 S. 32 ff., Beschreibung der Blutgefäße des Beckens).

Schließlich sei noch bemerkt, daß die Exstirpation einer größeren Zahl von Beckendrüsen Oedeme und elephantiasisartige Zustände der unteren Extremitäten und besonders der weiblichen äußeren Geschlechtsorgane zur Folge haben kann.

X. Kapitel.

Die akuten und chronischen Entzündungen der Beckenknochen und Beckengelenke

(s. Literaturverzeichnis Nr. XII, XIII u. XIV).

§ 65. Die akute Osteomyelitis und Periostitis der Beckenknochen. — Die akute Osteomyelitis und Periostitis der Beckenknochen sind nicht häufig. Wir berücksichtigen vor allem zunächst die akute infektiöse Osteomyelitis. Man beobachtet dieselbe besonders am Darmbein, seltener an den anderen Beckenknochen. Das Becken ist entweder an einer bestimmten Stelle allein erkrankt, oder die Osteomyelitis tritt multipel an verschiedenen Skelettknochen auf. In letzterem Falle handelt es sich entweder um gleichzeitige Infektion mehrerer Knochen, oder aber von einem primär erkrankten Knochen aus werden andere metastatisch infiziert. In der Regel erkranken jugendliche Individuen, zuweilen im Anschluß an eine Gelegenheitsursache, z. B. nach einer heftigen Erkältung, nach einem Trauma (Stoß, Quetschung u. s. w.). In anderen Fällen ist die akute infektiöse Osteomyelitis eine sekundäre resp. metastatische z. B. im Verlauf akuter Infektionskrankheiten, wie bei Masern, Scharlach, Pocken, Typhus, Pyämie u. s. w. Zuweilen sind mehrere Beckenknochen zu gleicher Zeit erkrankt. Die akute Osteomyelitis des Beckens entsteht wie an den langen Röhrenknochen mit Vorliebe in der Nähe der Epiphysen, welche wir S. 12—14 beschrieben haben.

Die Aetiologie der akuten Osteomyelitis der Beckenknochen ist dieselbe wie an den sonstigen Knochen des Skeletts, wo dieselbe bekanntlich am häufigsten am Oberschenkel jugendlicher Individuen vorkommt. Der jugendliche, wachsende Knochen und besonders der relativ am schnellsten wachsende Oberschenkel besitzen eine ausgesprochene Neigung zu entzündlichen Prozessen. Auch an den wachsenden Beckenknochen findet wie an den sonstigen Knochen eine reichliche Gefäßneubildung statt, nach den S. 12—14 beschriebenen Beckenepiphysenlinien hin sind Gefäßendschlingen mit buchtigen Erweiterungen vorhanden, so daß sich in den letzteren aus dem verlangsamten Blutstrome körperliche Beimengungen, besonders also auch Mikroorganismen, leicht absetzen können. Sodann wird das Abfiltrieren und die Ansiedlung der Mikroorganismen und aller im Blute enthaltenen körperlichen Beimengungen in jedem Knochenmark erleichtert, weil hier das Blut durch die buchtigen Markräume strömt. In manchen Gegenden, z. B. an den Küsten von Norddeutschland, in den gebirgigen Teilen von Süddeutschland, in der Schweiz etc. beobachtet man häufiger schwere Fälle von Beckenosteomyelitis.

Am häufigsten ist bekanntlich die akute Osteomyelitis durch den gelben Eitercoccus, den Staphylococcus pyogenes aureus, seltener durch den Staphylococcus albus, citreus oder den Streptococcus be-

dingt. Auch durch Typhusbazillen, durch den Fränkel-Weichselbaumschen Pneumococcus (Diplococcus), durch den Micrococcus pyogenes tenuis, Micrococcus tetragenus, durch den Bac. pyocyaneus, den Bac. pyogenes foetidus und das Bacterium coli commune sowie durch intravenöse Injektion des Milchsäureerregers kann Osteomyelitis acuta entstehen. Kurz, durch die verschiedensten Mikroorganismen und ihre Stoffwechselprodukte kann die akute Osteomyelitis hervorgerufen werden, die häufigste Ursache derselben sind aber die gewöhnlichen Eiterkokken, vor allem Staphylokokken, dann Streptokokken und Pneumokokken (Diplokokken), welche gewöhnlich auch im Blut der Kranken nachweisbar sind, wie besonders Canon, Lexer u. a. zeigten. Jeder Mikroorganismus, welcher akute Entzündung und Eiterung erzeugt, vermag gelegentlich Osteomyelitis hervorzurufen. Die akute infektiöse Osteomyelitis ist im wesentlichen eine Phlegmone des Knochenmarks, oder gleichsam eine pyämische Lokalisation in den Knochen, besonders in der Wachstumsperiode. Die akute Osteomyelitis des Beckens ist ferner entweder eine primäre, d. h. die einzige vorhandene Krankheit des betreffenden Individuums, oder eine sekundäre, entstanden im Anschluß an einen irgendwo vorhandenen Infektionsherd, z. B. an einen Furunkel, nach eitrigen Entzündungen der verschiedensten Organe, ferner, wie schon erwähnt, im Anschluß an akute Infektionskrankheiten (Masern, Scharlach, Typhus, Diphtherie, Pyämie, Septikämie u. s. w.). Die von mehreren Autoren empfohlene Abtrennung der eigentlichen typischen Staphylokokkenosteomyelitis von der durch Streptokokken, Pneumokokken, Typhusbazillen etc. bedingten Osteomyelitis halte ich nicht für empfehlenswert.

Die anatomischen Veränderungen bei der akuten Osteomyelitis der Beckenknochen sind folgende.

Im allgemeinen sind die anatomischen Veränderungen bei der akuten Osteomyelitis der Beckenknochen etwas verschieden je nach dem Sitz derselben und nach der Bakterienart, welche die Osteomyelitis hervorgerufen hat. Wie an anderen Knochen, so beobachtet man auch an den Beckenknochen, daß die Staphylokokkenosteomyelitis im allgemeinen größere lokale eitrige Zerstörungen hervorruft, während bei der Streptokokkenosteomyelitis rascher schwere, eventuell tödliche Allgemeininfektion entsteht, bevor noch an den Beckenknochen ausgedehntere Eiterungen vorhanden sind. Die durch Typhusbazillen hervorgerufene Osteomyelitis der Beckenknochen verläuft gewöhnlich nicht so akut wie die Staphylokokken- und Streptokokkenosteomyelitis, die Eiterungen verhalten sich mehr wie kalte Abszesse, man beobachtet auch mehr ulzeröse und fungöse Formen.

Bei jeder akuten Osteomyelitis beobachtet man zuerst eine mehr oder weniger schnell einsetzende Vermehrung aller zelligen Elemente der spongiösen Knochensubstanz resp. des Markgewebes, der Leukozyten, der roten Blutkörperchen, der Riesenzellen, der neutrophilen Myelozyten, der hämoglobinhaltigen Zellen (Ehrlichs Normoblasten) u. s. w. Die eosinophilen Zellen, welche vorwiegend oder ausschließlich im Knochenmark gebildet werden, wirken nach H. Noesske infolge ihrer baktericiden und immunisierenden Eigenschaft bei Infektionen als Schutzstoffe. Zugleich mit dieser entzündlichen Zellenproliferation wird die chemische Zusammensetzung des Knochenmarks verändert, das Fett schwindet immer mehr, das Knochenmark wird hyperämisch, der Knochen wird weicher. Nach diesem Anfangsstadium der Entzündung wird dann die Eiterung immer mehr nachweisbar und

zwar gewöhnlich in der Form von kleineren und größeren gelblichen oder grauen, mißfarbigen Eiterherden, welche sich dann im weiteren Verlauf vereinigen, so daß größere Abszesse entstehen, durch welche das Periost an der Innen- und Außenseite der Beckenknochen abgehoben wird. Das Periost ist bei der akuten Osteomyelitis wohl meist sekundär in Mitleidenschaft gezogen, teils als Periostitis purulenta, teils nur als seröse oder serofibrinöse entzündliche Infiltration und Schwellung. In den schwersten Fällen von Osteomyelitis, z. B. des Darmbeins, kann eine lokale Vereiterung oder Verjauchung des gesamten Knochens entstehen. Die Eiterung kann auf das Hüftgelenk, auf das Iliosakralgelenk, auf das Beckenzellgewebe übergehen. Der Eiter bei der akuten Osteomyelitis ist infolge des Zerfalls der Mark- resp. Fettzellen gewöhnlich fettreich. Eine wichtige anatomische Veränderung der akuten Osteomyelitis ist die eitrige Lösung der S. 12—14 beschriebenen Beckenfugen und die eben erwähnte sekundäre Entzündung der benachbarten Gelenke, also vor allem der Hüftgelenke, der Iliosakralgelenke, der Kreuzsteißbeingelenke und der Symphysis ossium pubis. Diese in § 68 S. 413 ff. beschriebenen Gelenkentzündungen sind entweder vorübergehende leichtere seröse oder serofibrinöse Entzündungen, oder aber schwere Eiterungen mit oder ohne Perforation nach außen. Die Eiterungen der Gelenke entstehen infolge Durchbruchs des osteomyelitischen Herdes in das betreffende Gelenk. Besonders bei akuter Osteomyelitis im Gebiet des Hüftgelenks kommt es dann zu Epiphysenlösungen, zu Luxationen und Subluxationen des Schenkelkopfes, in seltenen Fällen auch zu Spontanfrakturen der Diaphyse des Oberschenkels (s. auch S. 402 ff., Klinischer Verlauf).

Zuweilen kapseln sich die Eiterungen nach Beckenosteomyelitis als chronische Abszesse ab.

In den leichtesten Fällen von Osteomyelitis der Beckenknochen kommt es gar nicht zur Eiterung, nicht zu Nekrose, sondern nur zu sklerosierender Ostitis. Auch die als Ostitis resp. Periostitis albuminosa beschriebene Erkrankungsform des Knochens, d. h. die leichte akute oder subakute, nicht eitrige, mehr seröse Osteomyelitis und Periostitis, welche im wesentlichen wohl durch abgeschwächte Eiterkokken, zuweilen vielleicht auch durch Tuberkulose und Syphilis bedingt ist, kommt am Becken vor.

Geht eine Beckenosteomyelitis und Periostitis in Heilung über, so erfolgt auch hier die Narbenbildung nach allgemeinen Regeln, vor allem durch Wucherung der vorhandenen Bindegewebszellen. Die eosinophilen und pseudoeosinophilen Zellen sind nach Enderlen an der Narbenbildung nicht beteiligt, wie es besonders Marwedel behauptet hat. Das anfangs vorhandene Bindegewebe an der erkrankten Stelle wird dann immer mehr durch Regeneration normalen Mark- und Knochengewebes verdrängt. Der Knochen ist an der erkrankten Stelle mehr oder weniger lange hypertrophisch, mit Osteophyten bedeckt, wie z. B. in Fig. 77.

Von den einzelnen Beckenknochen wird das Darmbein am häufigsten von der akuten Osteomyelitis und Periostitis befallen. Man beobachtet hier im wesentlichen zwei Formen der Erkrankung, eine umschriebene und eine mehr diffuse, welche das ganze Darmbein betreffen kann.

Die umschriebene Form kann sich natürlich an den verschiedensten Stellen des Darmbeins lokalisieren, z. B. besonders in der Nähe der S. 12—14 beschriebenen Knorpelfugen analog der Osteomyelitis der langen Röhrenknochen. So beobachtet man umschriebene Entzündungen und Eiterungen in den dickeren, markreicheren Partien des Darmbeins im Bereich der Pfanne, in der Spongiosa des Darmbeinkammes und der Spinae, d. h. im wesentlichen in der Nähe der hier befindlichen Epiphysen (s. Fig. 11 S. 13). Die umschriebene Osteomyelitis der Crista ilei und der Spinae wird gewöhnlich erst im späteren jugendlichen Alter beobachtet, weil sich dann erst das hier befindliche Markgewebe der Spongiosa in reichlichem Maße entwickelt. Einen typischen Fall von umschriebener akuter Osteomyelitis des rechten Darmbeins beobachtete K. Niedzielski bei einer 30jährigen gesunden Frau im Anschluß an zahlreiche Furunkel der Kreuzbeingegend und nach Quetschung der rechten Darmbeingegend. Bei der Inzision fanden sich zwei subperiostale Eiterherde, aus dem Darmbein quoll ebenfalls Eiter hervor. Das betreffende Stück des Darmbeins wurde in toto entfernt, es war von zahlreichen hirsekorngroßen Eiterherden durchsetzt, welche Strepto-, Staphylo- und Diplokokken enthielten. In der Beckenhöhle fand sich kein Eiter. Es erfolgte Heilung.

Fig. 77.

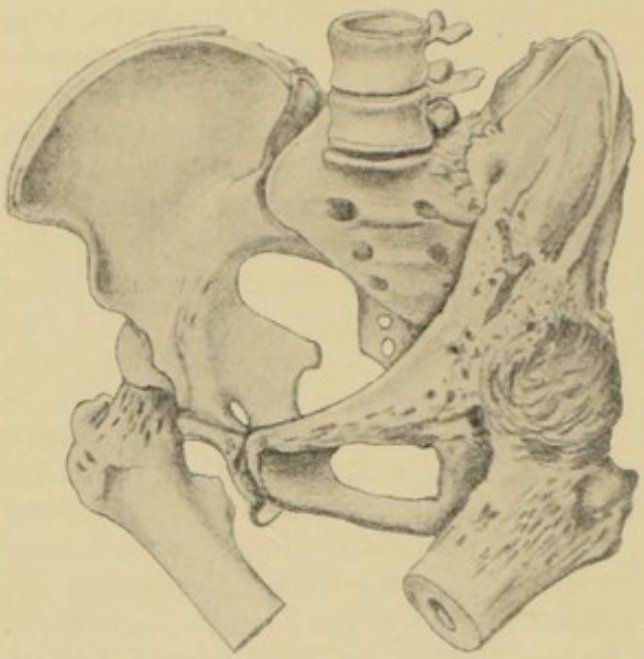

Geheilte Osteomyelitis des linken Darmbeins (nach Albert & Kolisko).

Die diffuse Osteomyelitis des Darmbeins kann, wie gesagt, das ganze Darmbein befallen, welches dann von kleineren und größeren Eiterherden durchsetzt ist. Durch Vereinigung mehrerer Eiterherde können ausgedehnte Abszesse entstehen, durch welche das Periost an der Innen- und Außenseite des Darmbeins abgehoben wird. Häufig sind das Hüftgelenk und das Iliosakralgelenk mit erkrankt und zwar meist in der Form der eitrigen Entzündung, seltener ist die seröse oder serofibrinöse Entzündung desselben. Auch hier kann eine eitrige Lösung dieser oder jener S. 12—14 beschriebenen Knorpelfugen resp. Epiphysenstücke entstehen; eine solche kann nach Waldeyer z. B. an der Darmbeincrista noch in späteren Lebensjahren (24.—25. Jahr) vorkommen. Die nach Darmbeinosteomyelitis entstehenden Nekrosen der Knochen sind gewöhnlich nicht ausgedehnt.

Die akute Osteomyelitis des Kreuzbeins ist sehr selten, es liegen z. B. Beobachtungen von v. Bruns, Chipault, Tixier, Spieß, Groß, Heuking u. a. vor. Sie lokalisiert sich besonders, ja wohl ausschließlich in der lockeren Knochensubstanz der Kreuzbeinflügel in der Nähe der hier befindlichen Epiphysen, vorzugs-

weise bei jüngeren Kindern, ferner in der Pubertät und auch jenseits derselben, im 18. Lebensjahr und später. Groß hat 6 Fälle von akuter Sakralosteomyelitis aus der Jenenser Klinik mitgeteilt, und noch 10 anderweitig beobachtete Fälle aus der Literatur zusammengestellt. Auch er betont den eben erwähnten Sitz der Sakralosteomyelitis im Bereich der Seitenteile der drei oberen Kreuzbeinwirbel, welche infolge ihres stärkeren Wachstums für die Osteomyelitis eine erhöhte Prädisposition haben. Eine sekundäre Entzündung des Iliosakralgelenks tritt nach Osteomyelitis des Kreuzbeins nur sehr selten ein, weil die Epiphysenplatten gleichsam als Schutzwall bis gegen das Ende der Pubertätszeit bestehen bleiben. Unter den von Groß mitgeteilten 16 Fällen befindet sich nur eine Vereiterung der Articulatio sacroiliaca. Ferner kann sich die Kreuzbeinosteomyelitis auf den Sakral- und Wirbelkanal ausbreiten, aber auch diese Komplikation ist selten. Spieß sah nach akuter Osteomyelitis des Kreuzbeins eine sekundäre Pachyleptomeningitis spinalis. Unter den 16 Fällen von Groß befinden sich 3, welche durch sekundäre Affektion des Sakralkanales nach akuter Sakralosteomyelitis kompliziert waren. Wie am Darmbein, so kann auch am Kreuzbein das Periost durch größere Abszesse besonders an der Innen-, seltener an der Außenfläche abgehoben werden. Die präsakralen Abszesse verbreiten sich eventuell ähnlich wie die sonstigen Beckenabszesse, also längs des Psoas nach auf- und abwärts, nach der Beckenschaufel, der Leistenbeuge, nach dem Oberschenkel, oder sie kommen durch das Foramen ischiadicum majus als Glutäalabszesse zum Vorschein. Ihre richtige Deutung kann sehr schwierig sein, wie besonders auch aus den Mitteilungen von Groß hervorgeht. Tixier sah eine akute Osteomyelitis und Periostitis des Kreuzbeins bei einem 13½jährigen Mädchen, deren Diagnose ganz unklar war, bis Drüsenschwellungen in der Fossa iliaca dextra auftraten und vom Mastdarm aus in der Kreuzbeinaushöhlung ein großer Abszeß gefühlt wurde. Das Krankheitsbild war ausgezeichnet durch heftige Schmerzen in der Hüfte infolge Kompression der Sakralnerven durch den Abszeß; die Schmerzen wurden durch Flexions- und Rotationsbewegungen des Oberschenkels verstärkt, so daß eine Verwechslung mit Coxitis, Psoitis und Ischias möglich war. Die Allgemeinerscheinungen waren ähnlich wie bei einer schweren inneren Infektionskrankheit. Der Abszeß wurde durch seitliche Freilegung des rechten unteren Randes des Kreuzbeins von hinten entleert, worauf Heilung eintrat.

Im Heilungsfalle entstehen besonders entsprechende Wachstumsstörungen des Kreuzbeins. Die nach der Kreuzbeinosteomyelitis auftretenden Nekrosen des Knochens sind in der Regel umschrieben. Die Prognose der akuten Osteomyelitis des Kreuzbeins ist ungünstig, nach Groß endeten von seinen 16 Fällen 10 tödlich.

Am vorderen Beckenring ist die Osteomyelitis infolge der hier wenig ausgebildeten spongiösen Knochensubstanz sehr selten, häufiger kommt hier die akute eitrige Periostitis vor. Kirchner sah eine akute symmetrische Osteomyelitis der Schambeine mit beiderseitiger Epiphysenlösung und mit Eiteransammlung in der Symphysenhöhle bei einem Ulanen im Anschluß an eine eiternde Wunde am rechten Knie durch Schlag mit der Lanze. Der Verlauf war sehr akut, die

Diagnose aber erschwert, weil die äußeren Krankheitserscheinungen durch die Ansatzstellen der kräftigen Musculi recti und die Fascie verdeckt waren. Die symmetrische Erkrankung erklärt Kirchner durch die tägliche Zerrung der Symphyse und der Schambeine durch die Anspannung der hier entspringenden Adduktoren beim Reiten. Wahrscheinlicher ist wohl, daß das rechte Schambein zuerst von der rechten Wunde aus erkrankte, daß dann die Erkrankung auf die Symphysenhöhle und auf das linke Schambein übergriff, oder die Symphysenhöhle erkrankte primär und die Schambeine sekundär. Der Knochendefekt ersetzte sich wieder völlig durch Knochenneubildung. Landerer beobachtete eine akute Osteomyelitis im Bereich des Foramen obturatum mit Ileuserscheinungen infolge von Verwachsung einer Darmschlinge mit der entzündeten Umrandung des Foramen obturatum.

Von großer praktischer Bedeutung ist die schon S. 399 kurz erwähnte akute Osteomyelitis im Bereich der in der Pfanne zusammenstoßenden Epiphysen der drei Beckenknochen, des Os coxae (s. Fig. 11 S. 13). Diese Erkrankung nimmt unter den verschiedenen Formen der akuten Beckenosteomyelitis eine besondere Stellung ein, man beobachtet sie besonders auch als septisch verlaufende Entzündung (Bardenheuer). Die akute Osteomyelitis der Pfanne kann natürlich zur Lösung der Pfannenknorpelfugen und vor allem sehr rasch zu Hüftgelenksvereiterung führen. Zuweilen gelingt es, letztere noch rechtzeitig zu verhindern, wenn man bei der Untersuchung per rectum im kleinen Becken im Bereich der Pfannengegend einen Abszeß nachweist und denselben eröffnet, so lange das Hüftgelenk noch nicht erkrankt ist. Die Pfannenosteomyelitis kommt besonders bei kleinen Kindern vor und kann, wenn der Patient am Leben bleibt, in den späteren Stadien häufig mit tuberkulöser Coxitis verwechselt werden.

Der klinische Verlauf der Osteomyelitis und Periostitis acuta der Beckenknochen ist im wesentlichen derselbe wie bei der akuten Osteomyelitis der langen Röhrenknochen. Auch hier beobachtet man teils schwerste Fälle mit raschem tödlichen Verlauf durch allgemeine Sepsis, teils mittelschwere oder ganz leichte Fälle mit umschriebenen oder fehlenden Nekrosen. Am ungünstigsten sind im allgemeinen die diffusen Entzündungsformen, z. B. am Darmbein und Kreuzbein mit Uebergang auf das Hüftgelenk, das Iliosakralgelenk, den Wirbelkanal oder das Zellgewebe des Beckens, des Peritoneums u. s. w. Von 5 Fällen von akuter diffuser Osteomyelitis des Kreuzbeins, welche Hahn zusammenstellte, wurde keiner geheilt, und von den 16 Fällen von Groß endeten, wie schon erwähnt, 10 tödlich.

Nicht immer entspricht der Grad der Allgemeinintoxikation der Ausdehnung der Lokalerkrankung. Die akute Osteomyelitis der Beckenknochen beginnt in der Regel plötzlich unter Schüttelfrost, Fieber und lokalen Schmerzen an der Erkrankungsstelle, zuweilen im Anschluß an eine Gelegenheitsursache, z. B. an ein Trauma, an eine starke Erkältung. In den schlimmsten Fällen treten die Symptome einer schweren Allgemeinerkrankung mit hohem Fieber, Delirien, mit rapider, lokaler, schmerzhafter Anschwellung des befallenen Knochens und Tod in einigen Tagen auf. In den leichtesten Fällen sind die allgemeinen und lokalen Erscheinungen gering. Die mittelschweren

Fälle bilden wohl die Mehrzahl. Zuweilen treten die Erscheinungen von seiten des Darmes oder der Gelenke an den Extremitäten so in den Vordergrund, daß die Lokalerscheinungen am Becken leicht übersehen werden und man eher an Typhus oder an akuten Gelenkrheumatismus denkt. In solchen Fällen handelt es sich meist um multiple Osteomyelitis nicht bloß des Beckens, sondern auch anderer Knochen, z. B. besonders des Oberschenkels. Charakteristisch für die Lokalerkrankung am Becken ist der hochgradige, tiefsitzende Schmerz, welcher sich bei Druck auf die erkrankte Stelle des Darmbeins, des Kreuzbeins, der Pfannengegend noch steigert, ferner eventuell die äußerlich nachweisbare Anschwellung, das Fehlen jeder Fluktuation, jeder Entzündung der Weichteile in der ersten Zeit und die entsprechende Funktionsstörung, z. B. des Hüftgelenks bei Osteomyelitis im Bereich der Pfanne. Manche Fälle von akuter Beckenosteomyelitis beginnen nicht in der beschriebenen akuten Weise, sondern ganz allmählich, die allgemeinen und lokalen Erscheinungen sind gering, ihr Verlauf ist ganz schleichend. Solche Fälle bereiten der Diagnose eventuell große Schwierigkeiten, und sie werden erst klar, wenn im Bereich des Beckens eine Eiterung nachweisbar wird oder wenn an irgend einer anderen Körperstelle eine Osteomyelitis auftritt.

Der weitere Verlauf der akuten Osteomyelitis des Beckens besteht oft in Heilung unter entsprechender Eiterung und Nekrose. In solchen Fällen nimmt die örtliche Schwellung an der schmerzhaften Stelle, z. B. an der äußeren Fläche des Darmbeins, in der Fossa iliaca der Darmbeinschaufel, am Kreuzbein u. s. w., im Verlauf von 1—2 bis 3 Wochen allmählich zu, es wird Fluktuation resp. ein Abszeß nachweisbar. Die schlimmsten Fälle verlaufen, wie gesagt, in kürsester Zeit durch Septikämie tödlich, bevor noch die Lokalerscheinungen recht zum Ausdruck gekommen sind. Oder die Eiterung nimmt im Bereich des erkrankten Knochens, des Periosts und der benachbarten Weichteile eine große Ausdehnung an, zuweilen mit Gasentwicklung. In solchen Fällen erfolgt ebenfalls gewöhnlich der Tod durch Septikämie oder Pyämie mit sekundären Abszessen in den inneren Organen, wenn nicht rechtzeitig für gründliche Entleerung des Eiters gesorgt wird.

Eine besondere Aufmerksamkeit beim Verlauf jeder akuten Osteomyelitis beanspruchen das Hüftgelenk, das Iliosakralgelenk und der Sakral- resp. Wirbelkanal, in deren Bereich die akute Osteomyelitis, wie schon zur Genüge erwähnt wurde, mit Vorliebe beginnt und dieselben sekundär in Mitleidenschaft zieht.

Ueber die akute Osteomyelitis im Gebiete des Hüftgelenks verdanken wir besonders P. v. Bruns und Honsell auf Grund von 106 sorgfältig und lange beobachteter Fälle eingehende Mitteilungen. Da die Krankheiten des Hüftgelenks an einer anderen Stelle der deutschen Chirurgie geschildert werden, so können wir auf den klinischen Verlauf der akuten Osteomyelitis im Bereich des Hüftgelenks hier nur ganz kurz eingehen.

Die akute Osteomyelitis im Gebiete des Hüftgelenks ist meist dadurch charakteristisch, daß die bis dahin völlig gesunden Kinder oder jungen Leute plötzlich unter Schüttelfrost, hohem Fieber meist mit Bewußtseinsstörungen und unter lebhaften spontanen Schmerzen in der Hüfte, im Knie, im ganzen betreffenden Bein er-

kranken. Die Schmerzen werden durch die geringste Bewegung, durch Druck auf den großen Trochanter, auf die Fußsohle gesteigert. Während die Kranken mit tuberkulöser Coxitis noch Wochen und Monate hinkend umhergehen, muß der an akuter Osteomyelitis im Gebiet des Hüftgelenks leidende Patient sofort vom ersten Tage der Krankheit das Bett hüten. Zu den oben erwähnten Anfangssymptomen gesellt sich dann gewöhnlich bald eine flache, gleichmäßige, ödematös teigige Schwellung der Hüfte.

Der weitere Verlauf der Krankheit ist nun verschieden, je nachdem der Gelenkerguß die Kapsel perforiert und nach außen durchbricht oder nicht. Unter den 106 in der Tübinger Klinik beobachteten Fällen waren 20 Fälle von akuter Hüftosteomyelitis ohne offene Gelenkeiterung, darunter 3 beiderseitige Erkrankungen und 86 offene (perforierte) Gelenkeiterungen. Unter den 86 mit offener Gelenkeiterung verlaufenen Fällen fanden sich bei 27 Kranken zugleich noch anderweitige osteomyelitische Lokalisationen; 6mal wurde eine Erkrankung beider Hüften beobachtet, und ebenso oft waren außerdem Erscheinungen seitens des Beckens (Infiltration, Schwellung, Fistelbildung, Narben in der Regio hypogastrica) vorhanden.

In den Fällen ohne offene Eiterung erfolgt nach v. Bruns und Honsell etwa innerhalb eines Jahres, bei solchen mit offener Eiterung durchschnittlich nach 3—4 Jahren, falls die Kranken überhaupt am Leben bleiben, Heilung und zwar meist mit entsprechender Funktionsstörung des erkrankten Hüftgelenks (Kontrakturen, Ankylosen, Verkürzung und Atrophie des Beins etc.). In den leichtesten Fällen ist eine Restitutio ad integrum möglich.

In 33 Fällen, also nahezu in einem Drittel der Fälle, beobachteten v. Bruns und Honsell Spontanluxationen, und zwar fand die Luxation oder Subluxation 30mal nach hinten und oben auf das Darmbein statt, 2mal auf das Foramen obturatum, und 1mal war eine Luxatio iliopubica vorhanden.

Epiphysenlösungen sahen v. Bruns und Honsell in 26 Fällen von 106. Von diesen sind 6 ohne offene Eiterung ausgeheilt, in den anderen 20 Fällen bestand gleichzeitig meist eine sehr schwere Vereiterung des Gelenks. Außer in der Epiphysenlinie kamen 2mal auch Trennungen in der Kontinuität der Diaphyse, also Spontanfrakturen vor.

Ein letaler Ausgang erfolgte von den 106 Fällen 15mal infolge von Gelenkvereiterung, 1mal mit Luxation, 4mal mit Epiphysenlösung, 2mal mit ausgedehnten osteomyelitischen Herden auch in den Beckenknochen, und 4mal war eine Resektion resp. Exartikulation vorgenommen worden.

Bezüglich der Erkrankungen des Iliosakralgelenks verweise ich auf § 68 S. 413 ff. Wir haben schon S. 401 erwähnt, daß dasselbe sekundär nach akuter Sakralosteomyelitis nur selten erkrankt, ebenso wie der Sakral- resp. Wirbelkanal (s. S. 401).

Ein häufiger Ausgang der Beckenosteomyelitis ist, wie schon erwähnt, in Nekrose von sehr verschiedener Ausdehnung, teils nur oberflächlich, teils durch die ganze Dicke des Knochens. Die Sequester können in die Blase, in den Darm, ins Rektum gelangen. In der Blase und Harnröhre können sie zu Konkrementbildungen Veranlassung

geben. Zuweilen kommen die Kranken, welche eine akute Osteomyelitis überstanden haben, erst in ärztliche Behandlung, wenn bereits fistulöse Karies und Nekrose des Knochens mit oder ohne Eiterung im kleinen Becken besteht. In solchen Fällen ist der erkrankte Beckenknochen, z. B. das Darmbein, an seiner Außen- und Innenfläche gewöhnlich diffus verdickt, mit Osteophyten bedeckt und von mehreren, nach außen mündenden Eitergängen durchzogen.

Zuweilen kapseln sich die osteomyelitischen Beckeneiterungen mit oder ohne umschriebene Nekrose im Knochen subperiostal oder im Zellgewebe des kleinen Beckens ab. Manche langjährig bestehende chronische Beckeneiterung ist durch eine akute Osteomyelitis besonders im jugendlichen Alter bedingt.

Zuweilen kommt es nach abgelaufener ausgedehnter Osteomyelitis zu abnormer Weichheit des erkrankten Knochens mit sekundärer Verbiegung, z. B. der Darmbeinschaufel oder des Kreuzbeins. In der Regel aber heilt die Osteomyelitis in der S. 399 beschriebenen Weise durch Verdickung des Knochens, durch Osteophytenbildung aus, so daß dadurch das betreffende Becken auf der erkrankten Seite, besonders im Bereich des Darmbeins, entsprechend verengt wird.

Eine wichtige Ursache späterer Beckendeformitäten sind die Erkrankungen der Beckengelenke im jugendlichen Alter, auf welche wir noch zurückkommen werden (s. §§ 81 u. 82, Deformitäten des Beckens). Sind das Hüftgelenk und das Iliosakralgelenk durch eine akute eitrige Osteomyelitis in Mitleidenschaft gezogen, so veröden sie meistens im Heilungsfalle, es entsteht eine fibröse oder knöcherne Ankylose derselben mit entsprechender Wachstumsstörung des Beckens, falls, wie gewöhnlich, die Erkrankung im jugendlichen Alter auftritt. Durch einseitige Ankylose des Iliosakralgelenks resp. durch mangelhafte Entwicklung der oberen Kreuzbeinwirbel entsteht das schräg verengte Becken auf der kranken Seite, durch beiderseitige Ankylose und beiderseitige mangelhafte Ausbildung der Seitenteile des Kreuzbeins entsteht das in allen Beckenebenen querverengte (Robertsche) Becken. Das sog. koxalgische Becken wird im Anschluß an Coxitis und sonstige Erkrankungen auf der gesunden Seite verengt, weil hier durch die Belastung beim Gehen und Stehen ein Ueberdruck stattfindet, während das Bein der kranken Seite außer Funktion gesetzt ist.

Noch nach Jahren hat man in alten osteomyelitischen Herden erneute Eiterbildung beobachtet, weil die Mikroben der Osteomyelitis eine hochgradige Widerstandsfähigkeit und Langlebigkeit besitzen. Die Lokalisationen der Osteomyelitis können scheinbar schon völlig geschwunden sein, trotzdem hat man später noch plötzlich Eiterung und Nekrose auftreten sehen.

Die Diagnose der akuten Osteomyelitis und Periostitis ergibt sich aus dem Gesagten, besonders aus den geschilderten lokalen anatomischen Veränderungen und der sonstigen Symptomatologie. In diagnostischer Beziehung ist im Beginn vor allem der lokale, meist tiefsitzende, dumpfe, bei Druck sich steigernde Schmerz an einer bestimmten Stelle des Beckens, z. B. am Darmbein, Kreuzbein, im Bereich des Iliosakralgelenks, der Pfanne u. s. w., von größter Wichtigkeit, während die bedeckenden Weichteile zuerst noch nicht in Mitleidenschaft gezogen sind. Ferner ist im Verein mit dem lokalen Becken-

schmerz der meist plötzliche Beginn der Krankheit mit Schüttelfrost und Fieber, zuweilen im Anschluß an eine Erkältung oder an ein Trauma, charakteristisch. Stets untersuche man per rectum und per vaginam, sowie bimanuell, um möglichst die Beckenhöhle, die Pfannengegend etc. abzutasten.

Die Prognose der akuten Beckenosteomyelitis ist im allgemeinen nicht so günstig wie bei der Osteomyelitis der langen Röhrenknochen. Nach Stettiner, welcher 196 Fälle von Osteomyelitis acuta der verschiedensten Knochen aus dem Berliner Krankenhause Friedrichshain zusammenstellte, beträgt die Mortalität 11,76%. Die Mortalität der akuten Beckenosteomyelitis ist, wie ich glaube, wesentlich höher. Am Becken haben besonders die diffusen Entzündungsformen des Darm- und Kreuzbeins mit Entzündung der Coxa, des Iliosakralgelenks, des Sakral- und Wirbelkanals, ferner die primären Entzündungen im Bereich der Pfannenepiphysen, überhaupt im Bereich des Hüftgelenks eine ungünstige Prognose. Wir erwähnten bereits S. 402, daß 5 von Hahn zusammengestellte Fälle von Kreuzbeinosteomyelitis sämtlich tödlich verliefen, und daß von den 16 Fällen von Kreuzbeinosteomyelitis, welche Groß zusammenstellte, 10 letal endigten. Die wichtigsten Todesursachen sind Septikämie, Pyämie, diffuse Entzündungen des Beckenzellgewebes, des Peritoneums, des Sakral- und Wirbelkanales. Die Krankheit kann in jedem Stadium zum Tode führen, so lange nicht der Eiter genügend Abfluß hat. Manche Fälle, besonders jene, welche durch Streptococcus bedingt sind, können sehr rasch durch Allgemeininfektion tödlich verlaufen. Nach Ablauf des entzündlichen Stadiums und der Eiterung ist es dann im wesentlichen die Ausdehnung und der Sitz der Nekrose des Knochens, die mehr oder weniger stattgefundene Entzündung des Hüftgelenks und des Iliosakralgelenks, das Verhalten der Beckenepiphysen u. s. w., wodurch die Art des Falles charakterisiert wird. Nicht selten bleiben jahrelang bestehende, im Knochen oder in der Beckenhöhle abgekapselte Abszesse zurück, welche für den Träger unter Umständen eine stete Gefahr bilden können. Durch sich abstoßende spitze Sequester können lebensgefährliche Verletzungen der Harnblase, des Darms, der großen Blutgefäße entstehen. Gelangen Sequester in die Blase, so können sie den Kern für Blasenkonkremente bilden, wie wir schon S. 185—187 näher beschrieben haben.

Die Behandlung der akuten Osteomyelitis und Periostitis des Beckens ist natürlich in erster Linie eine operative, sie besteht, kurz gesagt, im allgemeinen in baldiger operativer Beseitigung oder Entleerung des vorhandenen Entzündungs- und Infektionsherdes. Aber die Art der Operation und die Zeit, wann wir operativ eingreifen sollen und müssen, ist je nach dem vorliegenden Falle recht verschieden. Man muß im allgemeinen auch therapeutisch die oben geschilderten verschiedenen klinischen Bilder berücksichtigen und besonders die schweren akuten Fälle mit hochgradigem Fieber von den leichteren subakuten unterscheiden, ferner die diffusen Entzündungen von den mehr umschriebenen. Nach meiner Ansicht entscheidet in erster Linie das Allgemeinbefinden des Kranken, ob wir frühzeitig operativ eingreifen, oder noch abwarten sollen, ferner der Sitz und die Ausdehnung des primären Erkrankungsherdes. In den schwersten Fällen mit hohem Fieber, heftigem örtlichen Schmerz und aus-

gedehnter Schwellung wird man baldigst an der schmerzhaften oder geschwollenen Stelle des Beckens einschneiden und dann je nach dem Befund verfahren. Bei den diffusen Entzündungen und Schwellungen, z. B. des Darm- und Kreuzbeins, mit hohem Fieber wird man nach dem Vorgange von Schede, Bardenheuer, v. Bergmann (Riga) u. a. energisch operativ einschreiten und den erkrankten Knochen in seiner ganzen Ausdehnung frühzeitig wegmeißeln. Auf diese Weise kann der Patient zuweilen nur allein gerettet werden. Schede hat unter zwölf derartigen energischen Frühoperationen nur einen Todesfall. In der Tat geht aus der vorliegenden Statistik, z. B. bezüglich der Darmbeinosteomyelitis, hervor, daß unsere operativen Eingriffe besonders bei der parazetabulären Lokalisation der Osteomyelitis nicht radikal genug gewesen sind. Nach A. v. Bergmann sind von 35 in der Literatur befindlichen Fällen von Darmbeinosteomyelitis nur 11 geheilt worden, 18 sind gestorben, in 6 Fällen ist der Ausgang unbekannt. Unter den 18 letal verlaufenen Fällen finden sich 15 parazetabuläre Lokalisationen der Osteomyelitis. Mit Recht empfiehlt daher A. v. Bergmann bei der Darmbeinosteomyelitis und besonders bei der parazetabulären ein energisches Vorgehen. Eventuell wird man die Totalresektion des Darmbeins vornehmen, indem man z. B. nach A. v. Bergmann das Darmbein unterhalb des Darmbeinkammes umschneidet. Nach subperiostaler Bloßlegung des Knochens durchschlägt man letzteren unterhalb der Crista iliaca mit einem breiten Meißel, damit der Darmbeinkamm mit der Insertion der Rumpf- und Bauchmuskeln erhalten bleibt. Dann wird das Darmbein unter möglichster Erhaltung beider Periostflächen mit Raspatorium und Meißel aus seinen Verbindungen hinten mit dem Kreuzbein, vorn mit dem Schambein, Sitzbein und Hüftgelenk ausgelöst, so daß der Oberschenkelkopf frei in der Wunde liegt. Bei Kindern unter 8 Jahren ist noch keine Verknöcherung zwischen dem Pfannenteil des Darmbeins und dem übrigen Darmbein (mit der Darmbeinschaufel) eingetreten, man kann daher das Darmbein außerhalb des Gelenks von der Pfanne ablösen. Auch sonst wird man in geeigneten Fällen nur partielle Darmbeinresektionen vornehmen und vor allem den Pfannenteil resp. das Hüftgelenk intakt lassen. A. v. Bergmann hat von 7 Fällen von Darmbeinosteomyelitis 4 durch partielle Resektion des Darmbeins, besonders der Darmbeinschaufel, geheilt, 1 Fall endete letal, ferner sind 2 Fälle mit Totalresektion des Darmbeins behandelt worden, sie wurden ebenfalls mit guter Funktion geheilt. Die geschilderte Darmbeinresektion ist gewiß eine eingreifende Operation, sie ist nur als lebensrettende Operation in schweren Fällen von diffuser Osteomyelitis mit hohem Fieber indiziert. Nach den bis jetzt, besonders auch von französischen Autoren vorliegenden Berichten sind die Resultate der Operation bezüglich der Knochenregeneration und der Funktion der betreffenden resezierten Beckenhälfte günstig, vorzugsweise dann, wenn man die Crista iliaca mit der Insertion der Rumpf- und Bauchmuskeln und die beiden großen Periostflächen an der Innen- und Außenseite des Darmbeins erhält.

Auch bei frischer diffusser Osteomyelitis des Kreuzbeins, der Pfanne, bei der sog. septischen Epiphysenentzündung derselben ist die Frühoperation indiziert, für welche auch hier besonders Dehler, Bardenheuer u. a energisch

eingetreten sind. Eventuell wird man bei Pfannenosteomyelitis die Pfannenresektion nach H. Schmid (s. S. 429) vornehmen. Bei der septischen Epiphysenentzündung der Pfanne empfiehlt Bardenheuer einen Schnitt von der Symphysis ossium pubis bis zum äußeren Drittel des Lig. inguinale (Pouparti). Das Bauchfell wird vorsichtig abgelöst und besonders im kleinen Becken weit nach hinten abgeschoben, die Art. und Vena iliaca ext. werden mit großen, stumpfen Haken nach außen gehalten. Auf diese Weise wird das kleine Becken und die Pfannengegend gut bloßgelegt, so daß man hier befindliche Abszesse entleeren und die erkrankte Gelenkpfanne eventuell subperiostal mit Hammer und Meißel resezieren kann. In einem Falle von Pfannenosteomyelitis hat Bardenheuer zuerst die Pfanne und das Femur bis zur Trochanterenlinie und das nekrotische Sitzbein reseziert, dann wegen Fortdauer der Eiterung auch noch fast den ganzen Rest des Darmbeins von der Spina ant. sup. bis zur Articulatio sacroiliaca. Zur Zeit des Berichts ging der Patient gut in einer Abduktionsschiene. Auf diese möglichst forcierte Abduktion des Beins ist in der Nachbehandlung der Pfannenresektion großes Gewicht zu legen.

M. Schmidt hat in einem Falle von akut-osteomyelitischem Pfannenabszeß mit Vorwölbung der Glutäalgegend den Abszeß zunächst oberhalb des Lig. inguinale eröffnet, dann hinten eine Gegenöffnung entsprechend der Incisura ischiadica major angelegt und von dieser aus die erkrankte Pfannenstelle gut operativ angreifen können. M. Schmidt empfiehlt diesen Weg für akute und chronische (tuberkulöse) Abszesse der Pfannengegend.

In einer weiteren Kategorie von Fällen handelt es sich um schwere Allgemeinerscheinungen mit nur geringen, umschriebenen Lokalerscheinungen. Auch hier bin ich für Frühoperation, d. h. man schneidet an der schmerzhaften Beckenstelle bis auf den Knochen ein, dann punktiert man letzteren an der betreffenden Stelle, eventuell an verschiedenen Stellen mit dem Elektromotor, mit einer Bohrmaschine oder mit einem kleinen scharfen Löffel. Findet man Eiter, dann reseziert man den erkrankten Knochen und tamponiert die Wunde. Ist noch kein Eiter im Knochen nachweisbar, so wird man ebenfalls die Operationswunde breit tamponieren und zunächst den weiteren Verlauf abwarten. Auch solche Fälle können unter nachträglicher Eiterung und Abstoßung eines bald größeren, bald kleineren Sequesters heilen.

In allen Fällen, wo die allgemeinen und lokalen Erscheinungen gering sind, wartet man zunächst unter Anwendung von Eis, Prießnitz, zweckmäßiger Lagerung etc. mit der Operation, bis ein Abszeß nachweisbar ist, oder heftigere Schmerzen, höheres Fieber u. s. w. die Operation empfehlen. In solchen Fällen kann durch eine einfache Inzision, durch eine ausgiebige Spaltung des Abszesses resp. des Entzündungsherdes ohne Nachoperation, ohne Nekrose des Knochens Heilung eintreten. Findet man keinen Eiter, dann mildert die entspannende Inzision wenigstens die Schmerzen. Zuweilen werden anfangs leichte Fälle plötzlich zu schweren, so daß auch hier noch Knochenresektionen notwendig werden können.

Bei chronischer fistulöser Osteomyelitis empfiehlt sich im allgemeinen die Bloßlegung der betreffenden Knochenstelle unter

Spaltung der Fisteln und die Entfernung der meist vorhandenen Sequester, was an der Außenfläche des Beckens leicht, an der Innenfläche dagegen unter Umständen schwierig ist. Bei allen durch den Knochen in die Beckenhöhle führenden Fisteln muß man die betreffende Knochenwand in genügender Ausdehnung resezieren, um den Sequester, den Eiterherd in der Beckenhöhle beseitigen zu können. Am Darmbeine geht man bei Beckenabszessen mit Vorliebe nach oben und hinten von der Pfanne in die Beckenhöhle ein. Aber am Darmbein und Kreuzbein können Sequester so ungünstig liegen, daß sie nicht nachweisbar und nicht erreichbar sind. Solche Kranke mit langwierigen Beckenfisteln und Beckeneiterungen wandern nicht selten von einem Chirurgen zum anderen und gehen schließlich nicht selten allmählich unter zunehmendem Marasmus, an Amyloid der Unterleibsorgane, an Pyämie zu Grunde. Ich erinnere hier besonders an die lehrreichen, von Riedel operierten Fälle, welche wir S. 185 erwähnt haben.

Sind größere Sequester, z. B. am Darmbein, vorhanden, dann wird man ausgedehntere Knochenoperationen vornehmen müssen.

Larghi entfernte 1845 ein total nekrotisches Darmbein im wesentlichen nach der S. 407 beschriebenen v. Bergmannschen Totalresektion des Darmbeins, ja Larghi ist wohl als der eigentliche Erfinder dieser Operation anzusehen.

Bei fistulöser Karies und Nekrose des Hüftgelenks und des Iliosakralgelenks ist die Resectio coxae (s. Chirurgie des Hüftgelenks), die Pfannenresektion (s. S. 408 nach Bardenheuer und S. 429 ff.) und die Resektion des Iliosakralgelenks (s. S. 431 ff.) notwendig. Bezüglich der Technik aller ausgedehnten Resektionen am Becken, z. B. besonders der Exarticulatio interilio-abdominalis, verweise ich auf Kapitel XX, Operationen am Becken (s. auch § 71 S. 426 ff.).

§ 66. Die traumatischen und metastatischen Entzündungen der Beckenknochen (Periostitis et Osteomyelitis traumatica). — Die traumatischen Entzündungen des Periosts und des Knochenmarks beobachtet man nach Verletzungen des Beckens der verschiedensten Art. Die nicht eitrigen Entzündungen in der Form einer ossifizierenden Periostitis und Osteomyelitis entstehen nach jeder Kontusion des Periosts, nach jeder subkutanen Fraktur, besonders z. B. nach Kontusionsfrakturen im Bereich der Spinae iliacae posteriores und des Kreuzbeins, als osteophytische Wucherungen.

O. v. Ley beobachtete bei einem sonst ganz gesunden Manne infolge eines Traumas im Bereich der unteren Sakralwirbel und der linken Beckenseite eine traumatische Erkrankung des Darmbeins, welche unter sehr heftigen Schmerzen verlief und den Kranken $^3/_4$ Jahr ans Bett fesselte. In der Annahme eines vereiterten Hämatoms des Darmbeins oder einer eitrigen Entzündung der Articulatio sacroiliaca wurde ein Teil des Os ilei und der oberste Teil der Articulatio sacroiliaca mit dem Meißel reseziert, weil der Patient von seinen Schmerzen befreit sein wollte. Es fand sich kein Eiter, der Knochen war nur abnorm weich.

Die eitrigen Entzündungen beruhen auch hier stets auf der Infektion durch Spaltpilze, man beobachtet sie im Anschluß an offene Wunden, nach komplizierten Beckenfrakturen, nach Schußwunden u. s. w., wie wir bei den Verletzungen des Beckens zur Genüge erwähnt haben.

Auch bezüglich der metastatischen Knochenentzündungen des Beckens bei Pyämie, Septikämie, Typhus, Scharlach, Masern, Pocken, Diphtherie u. s. w. können wir uns nach der ausführlichen Schilderung der akuten infektiösen Osteomyelitis und Periostitis ganz kurz fassen. Diese Knochenentzündungen des Beckens verlaufen entweder analog der spontanen akuten infektiösen Osteomyelitis und Periostitis oder mehr chronisch unter der Bildung umschriebener kalter Abszesse von oft jahrelanger Dauer. Im allgemeinen sind die metastatischen Knochenentzündungen des Beckens selten, am häufigsten vielleicht noch im Verlauf des Scharlachs und des Typhus. Die Knochenerkrankungen im Verlauf des Typhus, welche in neuerer Zeit besonders P. Klemm genauer geschildert hat, zeigen sich gewöhnlich erst in der Rekonvaleszenz desselben, sind solitär oder multipel, sitzen meist in den Diaphysen der langen Röhrenknochen und an den Rippen, selten im Becken, sie beginnen im allgemeinen mit rheumatischen Beschwerden und verlaufen unter Fiebererscheinungen. In den sich bildenden Entzündungsherden resp. Abszessen hat man Eiterkokken und virulente Typhusbazillen — selbst noch jahrelang nach dem Typhus —, ferner das Bacterium coli commune u. s. w. nachgewiesen. Die erwähnten Bakterien waren teils kombiniert, teils fand sich jede Bakterienart für sich. Nach P. Klemm sind die spezifisch typhösen Knochenentzündungen ohne Eitermikroben nichteitrige Entzündungsherde, bei Eiterungen, Abszeßbildungen handelt es sich stets um Mischinfektion, besonders durch Staphylokokken, seltener durch Streptokokken. Der Ausgang der typhösen Knochenentzündungen besteht nach P. Klemm in Resorption derselben, in Verkäsung analog der Tuberkulose, in Verflüssigung resp. Vereiterung und in zentraler Osteomyelitis mit Sequesterbildung. Durch Infektion mit Typhusbazillen und Staphylokokken erzielte P. Klemm bei zwei Tieren eitrige Osteomyelitis des Darmbeins, einmal mit Sequesterbildung. In beiden Fällen fanden sich im Eiter nur Staphylokokken, die Typhusbazillen waren wahrscheinlich durch die längere Einwirkung des Staphylokokkeneiters zu Grunde gegangen. Auch der Rotzbacillus, der Pneumococcus, der Influenzabacillus, der Aktinomyces kommen gelegentlich in Beckenknochenabszessen vor. Zuweilen ist die bakteriologische Untersuchung des Abszeßinhaltes negativ. Bezüglich der tuberkulösen und syphilitischen Beckenknochenentzündungen verweise ich auf § 67 S. 411 ff.

Nach Fall aufs Gesäß kommt es gelegentlich zu Karies und Nekrose des Steißbeins teils durch primäre eitrige Periostitis und Osteomyelitis, teils weil Weichteilabszesse sekundär auf das Steißbein übergehen. Der Verlauf solcher Eiterungen ist zuweilen sehr chronisch unter den Erscheinungen von Coccygodynie (s. § 57 S. 321 ff.). Davies-Colley, Dunn u. a. beobachteten Nekrose des Steißbeins nach Sturz auf das Gesäß.

Der erste Fall von traumatischer Nekrose des Steißbeins von A. Dunn betraf einen 63jährigen Mann, welcher vor 4 Jahren auf sein Gesäß gefallen war. 3 Monate nach dem Unfall brach ein Abszeß durch das Rektum nach außen; es bildeten sich dann mehrere Fisteln in der linken Hinterbacke und eine dicht hinter dem After. Durch Inzision wurde die Eiterhöhle in der Umgebung des Mastdarms ausgiebig freigelegt, der Kranke starb aber infolge von Erysipel. Die Sektion

ergab, daß die Steißbeinspitze fehlte, daß der noch vorhandene Rest des Steißbeins nekrotisch war, und daß mehrere gelöste Sequester in der Eiterhöhle lagen.

In dem zweiten Falle von A. Dunn wurde das Steißbein durch phlegmonöse Entzündung nekrotisch bei einem 52jährigen Manne. Derselbe war ohne bekannte Ursache vor $^3/_4$ Jahren unter heftigen Schmerzen beim Sitzen und hartnäckiger Obstipation erkrankt. Dann gingen per anum und durch mehrere Fisteln in den Hinterbacken und dicht hinter dem After große Eitermengen ab. Nach Spaltung der Fisteln wurde das nekrotische Steißbein entfernt und Heilung erzielt.

In dem Falle von Davies-Colley war die Nekrose des Steißbeins und des unteren Teils des Kreuzbeins nach Sturz vor 6 Jahren eingetreten.

Im Guy's Hospital wurden innerhalb 20 Jahren nach A. Dunn nur 2 Fälle von traumatischer Nekrose des Steißbeins nach Weichteilquetschung des Gesäßes durch Fall beobachtet.

Die Nekrose des Steißbeins kann in veralteten fistulösen Fällen besonders mit Urinfisteln und mit Mastdarmfisteln, mit Mastdarmgeschwüren und Mastdarmstrikturen verwechselt werden. Das kariöse (nekrotische) Steißbein ist meist noch in Verbindung mit dem Kreuzbein, welches, wie z. B. in dem Falle von Davies-Colley, ebenfalls miterkrankt sein kann. Die Abszesse können sich längs des Randes des M. glutaeus maximus bis in die Fossa ischiorectalis senken. Tuberkulose ist gewöhnlich nicht vorhanden.

Bouillon sah im Anschluß an Nekrose des Steißbeins allgemeine fortschreitende Paralyse des Rückenmarks mit Erscheinungen von Paralysis agitans wahrscheinlich infolge umschriebener Sklerose. Die ungenaue Sektion macht den sonst interessanten Fall fast wertlos.

Bezüglich des sonstigen Verlaufs und der Behandlung der traumatischen und metastatischen Knochenentzündungen verweise ich auf §§ 26—28 S. 92 ff. und auf §§ 37—38 S. 187 ff. (Frakturen, Schußwunden), ferner auf § 65 S. 397 ff. (akute Osteomyelitis und Periostitis) und auf § 68 S. 413 ff. (Krankheiten der Beckengelenke).

§ 67. Die chronischen Entzündungen der Beckenknochen (Tuberkulose, Syphilis etc.). — Die chronischen Entzündungen der Beckenknochen entstehen entweder aus vorausgegangenen akuten Entzündungen, besonders aus der in § 65 S. 397 ff. beschriebenen akuten infektiösen Osteomyelitis und Periostitis, oder es handelt sich vor allem um primäre Tuberkulose, Syphilis u. s. w.

Unter den chronischen Entzündungen der Beckenknochen nimmt die Tuberkulose die wichtigste Stelle ein, sie ist teils eine primäre, teils eine sekundäre infolge der Ausbreitung einer tuberkulösen Erkrankung der Nachbarorgane. Die primäre Tuberkulose des Beckens lokalisiert sich mit Vorliebe in den Beckengelenken, oder, richtiger, sie entsteht im Knochen in der Nähe der Gelenkkörper und bricht dann in das Hüftgelenk, in das Iliosakralgelenk oder in die Symphyse durch. Bezüglich der Tuberkulose der Beckengelenke und der Symphysis ossium pubis verweise ich auf §§ 69—71 S. 416 ff.

Die eigentliche primäre Beckenknochentuberkulose beobachtet man gelegentlich am Darmbein, Kreuzbein, Schambein, Sitzbein, besonders

in der Nähe der an den einzelnen Knochen befindlichen Knorpelfugen (s. Fig. 11 S. 13). So erklärt sich auch, daß die Gelenktuberkulose in der Mehrzahl der Fälle eine sekundäre vom Knochen aus ist. Die sekundäre Tuberkulose der Beckenknochen im Anschluß an eine Tuberkulose der Nachbarorgane kann an jeder Beckenstelle vorkommen. Die Beckentuberkulose ist eine der wichtigsten Ursachen der Beckenabszesse, welche teils an der Innenseite des Beckens, teils an der Außenseite desselben ihre Entstehung finden und sich dann in typischer Weise ausbreiten (s. §§ 61—62 S. 350 ff.). Die Senkungsabszesse können nach Beckenkaries eine große Ausdehnung annehmen. Billroth sah bei einem 24jährigen Patienten einen vom Becken ausgehenden Senkungsabszeß, welcher zuerst an der hinteren oberen Fläche des Oberschenkels eine umschriebene schmerzlose Geschwulst bildete und sich dann bis zur Kniekehle in 2 Jahren herabsenkte, hier einen mannskopfgroßen Beutel bildend. Der Kranke wurde in Jahresfrist durch Inzision geheilt. Am häufigsten sind die kariösen Zerstörungen der Beckenknochen nach tuberkulöser Entzündung des Hüftgelenks und der Articulatio sacroiliaca (s. § 69 S. 416 ff.).

Um unnötige Wiederholungen zu vermeiden, verweise ich bezüglich des Verlaufs der Beckentuberkulose auf die Schilderung der Tuberkulose der Beckengelenke und der Symphysis ossium pubis (s. §§ 69—71 S. 416 ff.), da gerade diese praktisch von besonderer Wichtigkeit ist. Dort werden wir auch die Behandlung der Beckentuberkulose im Zusammenhang schildern.

Die Syphilis der Beckenknochen ist sehr selten. Man beobachtet sie gelegentlich als gummöse Periostitis und Osteomyelitis in früheren Stadien der Lues meist mit anderen Erscheinungen der Syphilis zusammen, so daß die Diagnose nicht schwer ist. Sodann kommt die syphilitische Osteomyelitis und Periostitis im tertiären Stadium der Lues gelegentlich vor, und zwar entweder als Osteomyelitis und Periostitis ossificans mit Osteophytenbildung, mit Verdickung der Beckenknochen, z. B. des Darmbeins im Bereich der Crista oder des Kreuzbeins, zuweilen mit heftigen Neuralgien im Gebiet des Plexus sacralis und lumbalis. Bei dieser sklerosierenden resp. ossifizierenden Form ist z. B. der ganze Darmbeinkamm verdickt, oder man findet nur hier und da an der Crista iliaca, am Kreuzbein flache umschriebene Wülste, oder aber die syphilitische Knochenentzündung verläuft als Karies mit Abszeßbildung ähnlich wie die Tuberkulose. Bei angeborener Lues beobachtet man nach Parrot anfangs charakteristische Knochenverdickungen, dann Knochenschwund und später rachitisartige Störungen.

A. Fournier beobachtete folgende interessante luetische Erkrankung des Periosts und des Beckenzellgewebes.

Ein 34jähriger Mann erkrankte unter den Erscheinungen von zunehmender Kompression der Blase und des Mastdarmes, so daß in wenigen Monaten auffallende Kachexie eintrat. Das kleine Becken war von einem derben Infiltrat ausgefüllt, welches bis über das Schambein hinausragte. Der Mastdarm war bald über dem After für die Fingerspitze undurchgängig. Die Diagnose einer malignen Neubildung erschien sicher. Der Kranke zeigte keinerlei Symptome einer überstandenen oder ererbten Lues, das einzige Verdachtsmoment beruhte darauf, daß von 15 Geschwistern des Patienten 13 in frühestem Alter gestorben waren. Auch der Augenhintergrund ergab

nichts. Da stellte sich der ältere Bruder mit einer ausgesprochenen hereditär-syphilitischen Chorioretinitis in der Form einer Dystrophia pigment., Arteriitis und Periarteriitis vor. Nun wurde bei dem Kranken eine energische antisyphilitische Kur eingeleitet, welche in 2 Monaten zur völligen Resorption des Beckeninfiltrates führte.

Die Behandlung der Beckenknochenlues besteht in einer allgemeinen antiluetischen Kur (Schmierkur, Jodkali) und in einer dem einzelnen Falle entsprechenden Lokalbehandlung, ähnlich wie bei der Tuberkulose. Erweichte Gummata, kariöse Knochenpartien werden energisch ausgelöffelt, nekrotischer Knochen entfernt, eventuell beseitigt man den Krankheitsherd durch entsprechende Knochenresektion mittels Hammer und Meißels, oder durch die Säge u. s. w. S. auch § 71 S. 426 ff. die Behandlung der Tuberkulose.

§ 68. Die akuten Entzündungen der Beckengelenke, der Articulatio sacroiliaca, der Symphysis ossium pubis, des Kreuzbeinsteißbeingelenks und der einzelnen Steißwirbelgelenke. — Die Entzündungen der genannten Beckengelenke haben im wesentlichen dieselbe Aetiologie wie die akuten und chronischen Entzündungen der Beckenknochen, sie entstehen teils primär, teils sekundär infolge von Erkrankungen der Beckenknochen und ihrer Umgebung.

Die akuten Entzündungen der Beckengelenke beobachtet man primär z. B. nach Verletzungen, sekundär nach der S. 397 ff. beschriebenen akuten Osteomyelitis und Periostitis, teils durch Uebergreifen sonstiger Entzündungen der Nachbarorgane oder metastatisch im Puerperium, bei Pyämie, Gonorrhoe u. s. w.

Die akuten Entzündungen der Articulatio sacroilaca, bezüglich deren Anatomie ich auf S. 9—11 verweise, sind wie an anderen Gelenken teils seröse und serofibrinöse, teils eitrige Entzündungen. Wenn die Kranken mit akuten eitrigen Entzündungen nicht infolge von Sepsis bald zu Grunde gehen, dann können sich ausgedehnte Eitersenkungen mit fistulösem Durchbruch in der vorderen, seitlichen und hinteren Beckengegend bilden, wie bei der Tuberkulose (s. S. 416 ff). In solchen Fällen sind auch fast stets Sequester vorhanden. Riedel sah eine akute Vereiterung der Articulatio sacroiliaca im Puerperium mit Nekrose der Gelenkfläche des Os sacrum. Durch Trepanation des Beckens wurde der Sequester extrahiert und vollständige Heilung erzielt.

Tiling beobachtete eine akute Vereiterung des Iliosakralgelenks nach akuter Osteomyelitis mit gleichzeitiger Eiterung in beiden Ellbogengelenken. Die Sektion des nach 5 Wochen gestorbenen Kranken ergab nur eine ausgedehnte Osteoporose der Darmbeinschaufel, keine Nekrose. Fagan sah eine akute eitrige Entzündung des linken Iliosakralgelenks nach Fall bei einem 4jährigen Mädchen. Die Eiterung verlief unter starker Schwellung der linken Sakral- und Glutäalgegend, es bildete sich auch eine Eitersenkung nach der Inguinalgegend. Aus beiden Eiterherden vorn und hinten wurde der Eiter 9mal durch Aspiration entleert, worauf vollkommene Heilung erfolgte.

Mehrfach hat man akute puerperale Eiterungen der Iliosakralgelenke, besonders auch z. B. im Anschluß an Erschlaffung der Gelenke

während des Wochenbetts und der Geburt, beobachtet und zwar mit oder ohne eitrige Entzündung der Symphysis ossium pubis (Trousseau, Dührssen u. a.). Gulinski sah eine eitrige puerperale Entzündung der Symphysis und gleichzeitig eine akute nichteitrige beiderseitige Entzündung der Articulatio sacroiliaca.

Die akuten Entzündungen der Symphysis ossium pubis, bezüglich deren Anatomie ich auf S. 11—12 verweise, entstehen besonders im Anschluß an akute Osteomyelitis im Bereich der Schambeinepiphysen bei jugendlichen Individuen, dann bei Frauen im Puerperium, vorzugsweise bei gleichzeitig vorhandener Pyämie und Sepsis. Im Puerperium beginnt die eitrige Entzündung der Symphyse meist in den ersten Tagen nach der Geburt entweder plötzlich unter akuten Erscheinungen mit Schüttelfrost und hohem Fieber oder mehr schleichend. Die Lokalerscheinungen können in der ersten Zeit sehr gering sein, gewöhnlich sind Schmerzen vorhanden, und das Gehen ist erschwert. Mit der zunehmenden Eiterung tritt dann eine entsprechende Schwellung der Symphysengegend und Diastase resp. Lockerung der Schambeinfuge ein. Fluktuation im Bereich der Schamfuge ist nicht immer nachweisbar, obgleich bereits ausgedehnte Eitersenkungen vorhanden sein können, weil die lokalen Entzündungserscheinungen durch die kräftigen Insertionen der Recti und die Fascie verdeckt werden. S. Cholmogorow beobachtete bei einer 23jährigen II-para im Anschluß an eine puerperale Endometritis eine akute eitrige Entzündung der Symphysis ossium pubis, welche etwas über 5 Wochen post partum tödlich endigte. Während des Lebens war an der Symphyse keine Fluktuation nachweisbar, nach dem Tode fanden sich aber Eitersenkungen zwischen den Muskeln des rechten Oberschenkels bis unter die Aponeurose des Unterschenkels. Trousseau, Dührssen u. a. sahen eitrige Entzündungen im Wochenbett im Anschluß an Lockerung der Symphyse durch die Schwangerschaft und Geburt.

A. Kirchner beobachtete, wie schon S. 401—402 erwähnt wurde, eine akute eitrige Entzündung der Symphysis ossium pubis nach akuter symmetrischer Osteomyelitis mit Epiphysenlösung beider Schambeine bei einem Ulanen.

Die akuten Entzündungen des Kreuzsteißbeingelenks und der auch häufig erhalten bleibenden einzelnen Steißwirbelgelenke kommen isoliert nur selten vor und entstehen wohl meist sekundär nach Verletzungen und Entzündungen der Nachbarschaft. Alle akuten Entzündungen im Bereich des Steißbeins sind charakterisiert durch entsprechende entzündliche, schmerzhafte Schwellung, welche man bei Betastung des Steißbeins und des Kreuzsteißbeingelenks von außen und per rectum feststellt, ferner durch zuweilen sehr heftige Schmerzen beim Stuhlgang, beim Sitzen u. s. w. (s. auch S. 410—411). Die chronischen Entzündungen sind eine wichtige Ursache der Coccygodynie (s. § 57 S. 321 ff.).

Die Prognose der akuten Vereiterung der Beckengelenke ist, wie auch Dührssen u. a. betont, nicht so ungünstig, wie gewöhnlich angenommen wird. Ungünstig ist sie nur bei schwerer allgemeiner Sepsis oder Pyämie und wenn zu spät operativ eingegriffen wird. Erfolgt Heilung, so können besonders bei jugendlichen Individuen entsprechende Deformitäten des Beckens, z. B. Ankylose der Articulatio

sacroiliaca mit querer und schräger Verengerung des Beckens, entstehen (s. Beckendeformitäten §§ 81—82 S. 483 ff.).

Durch Ankylose des Kreuzsteißbeingelenks und der Steißwirbelgelenke kann die Geburt erschwert werden. Simpson zerbrach in einem derartigen Falle das Steißbein, dann erfolgte die Geburt spontan ohne Hindernis. Sänger, v. Heidecken u. a. mußten das ankylotische Steißbein bei Beckenenge, z. B. beim Trichterbecken, bei lumbosakralem kyphotischen Becken exstirpieren, um die Geburt zu erleichtern.

Fig. 78.

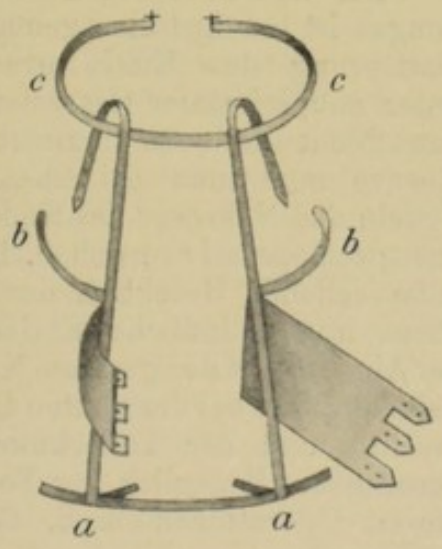

Immobilisierungsapparat bei Entzündung der Articulatio sacroiliaca und der Symphysis ossium pubis bei Bettruhe nach J. Ridlon (Chicago).

Fig. 79.

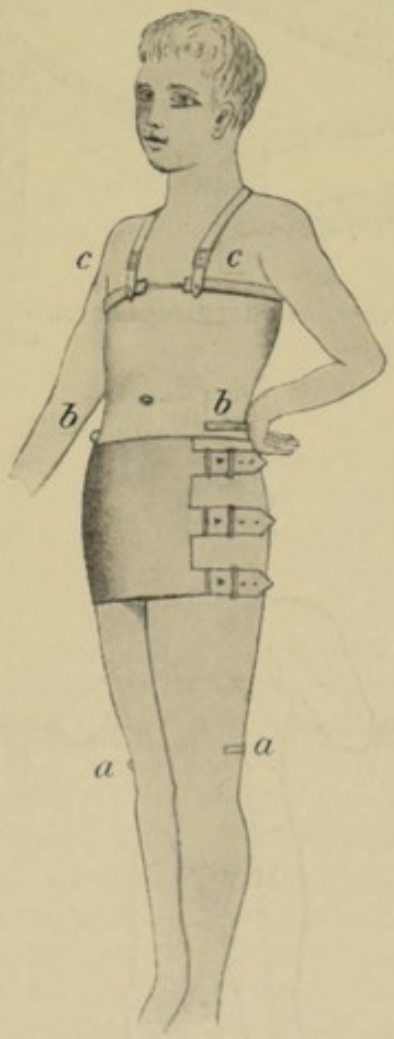

Der Apparat angelegt.

Die Behandlung der akuten Entzündungen der Beckengelenke geschieht nach allgemeinen Regeln durch Antiphlogose, durch Bettruhe und durch Immobilisierung der Gelenke durch Verbände, durch Beckengürtel u. s. w. Als Verbände kommen Gipsverbände, Extensionsverbände, z. B. mit vertikaler Suspension, die Lagerung im Gipsbett, in einer Gipshose, in einer Bonnetschen Drahthose u. s. w. in Betracht.

Von den Immobilisierungsapparaten ist z. B. der von Ridlon (s. Fig. 78 u. 79) zweckmäßig.

Bei der Anlegung der Beckenverbände, besonders der Gipsverbände, bedient man sich mit Vorteil der Stütz- und Extensionsapparate von

P. v. Bruns und Dittel, deren Anwendung aus Fig. 80 u. 81 ersichtlich ist. Auch einfache Beckenstützen genügen (s. auch Kapitel XX).

Fig. 80.

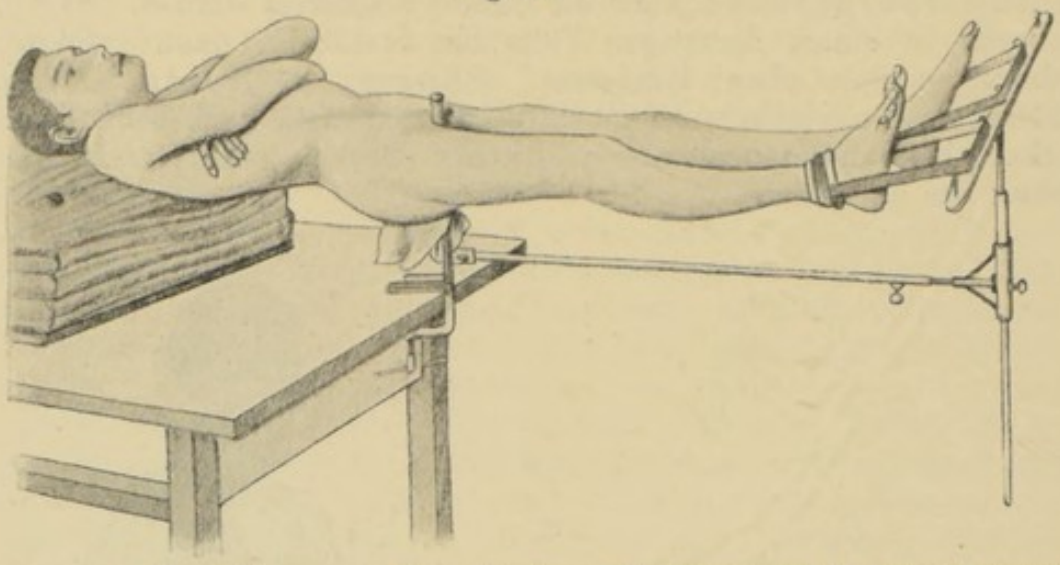

Extensionsverband zur Anlegung von Gipsverbänden um das Becken und die untere Extremität nach P. v. Bruns.

Fig. 81.

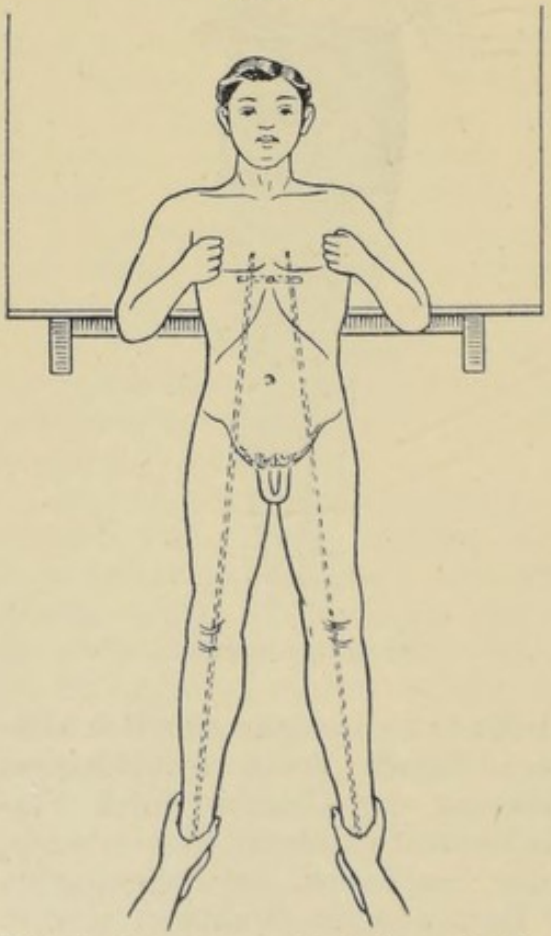

Dittels Stützapparat bei Beckenverbänden nach M. Schustler. Ansicht von oben. Die unter dem Kranken liegenden Eisenstäbe sind punktiert. Kopf und Thorax des Kranken liegen auf dem Tisch, die Füße werden nebst den Stützstäben durch einen Assistenten gehalten, nach Anlegung des Verbandes werden die Stäbe entfernt.

Bei akuten eitrigen Entzündungen ist baldigst eine genügende Entleerung des Eiters eventuell unter subperiostaler Resektion des betreffenden Gelenks vorzunehmen. Ebenso muß man bei Abszessen, Fisteln und Nekrosen des Knochens energisch operativ vorgehen. Durch entsprechende Resektion des Knochens und gründliche Entleerung der Abszesse ist der gesamte Krankheitsherd wie bei der akuten Osteomyelitis und der Tuberkulose zu beseitigen. Bezüglich der Technik dieser Operationen s. S. 406 ff. (akute Osteomyelitis) und § 71 S. 426 ff. (Tuberkulose).

§ 69. Die Tuberkulose der Articulatio sacroiliaca (die tuberkulöse Sakrokoxalgie). — Die Tuberkulose des Iliosakralgelenks, dessen Anatomie wir S. 9—11 genauer beschrieben haben, hat in der neueren Zeit immer mehr die ihr gebührende Beachtung gefunden. Dieselbe wird besonders bei männlichen Individuen im Alter von 15—25 Jahren beobachtet, fast niemals bei Kindern. Nach Erichsen war sein

jüngster Patient 14 Jahre und der älteste 28 Jahre alt. Traumen, irgendwelche Verletzungen bilden die häufigste Gelegenheitsursache. Charon beschrieb eine typische fungös-kariöse Zerstörung des rechten Iliosakralgelenks im Anschluß an einen Sturz von der Leiter bei einem 7jährigen Knaben, welcher nach Durchbruch der tuberkulösen Abszesse im Bereich des großen Trochanters etwa 2 Jahre nach dem Unfall an Albuminurie starb. Die Sektion ergab eine ausgedehnte tuberkulöse Karies der rechten Articulatio sacroiliaca, starke fettige Degeneration der Glutäen und des Psoas und nur geringe amyloide Degeneration der inneren Organe. Bei Frauen entsteht die Krankheit zuweilen auch im Wochenbett. Zuweilen ist die Tuberkulose des Iliosakralgelenks mit Spondylitis lumbalis tuberculosa kompliziert (J. Ridlon, R. Jones), wahrscheinlich ist die letztere dann meist die primäre Erkrankung, die Articulatio sacroiliaca ist sekundär, z. B. durch einen Senkungsabszeß, infiziert worden.

Die pathologisch-anatomischen Veränderungen der Tuberkulose des Iliosakralgelenks, der Sakrokoxalgie beobachtet man im Beginn nur selten, meist kommen die Kranken erst später in chirurgische Behandlung. Nach den bezüglich der Anfangsstadien nur spärlich vorliegenden Beobachtungen, z. B. von Golding Bird, Erichsen und nach meinen eigenen Erfahrungen ist es aber sicher, daß die Tuberkulose des Kreuzdarmbeingelenks analog den sonstigen Gelenktuberkulosen teils in der Synovialis, teils im Knochen beginnt. Die primäre Knochentuberkulose ist bei weitem die häufigere, nur in Ausnahmefällen, wie z. B. in den Fällen von Golding Bird, von Erichsen u. a., erkrankt zuerst die Synovialis. Gewöhnlich beginnt die Tuberkulose mit einem primären Knochenherd im Kreuzbein oder im Darmbein, welcher dann im weiteren Verlauf in das Gelenk durchbricht und meist nach Delbet nur zu einer teilweisen tuberkulösen Erkrankung des Gelenks führt. Wir sahen, daß die akuten und chronischen (tuberkulösen) Eiterungen des Kreuzbeins und des Darmbeins sich mit Vorliebe in den Seitenteilen in der Nähe der hier befindlichen Knorpelfugen und des reichhaltigeren Knochenmarks entwickeln. Im wesentlichen verläuft dann die Tuberkulose des Iliosakralgelenks anatomisch entweder als Caries sicca mit tuberkulösen Wucherungen oder als fungöse Gelenkentzündung mit zuerst serösem oder serofibrinösem, später mit eitrig-käsigem Erguß. Die letzteren Fälle mit stärkerer Abszeßbildung bilden die Mehrzahl. Die Caries sicca ist seltener. Von 59 Fällen waren nach van Hook 38 mit hochgradigerer Abszeßbildung verbunden. Nach O. Wolff sind in etwa 80% der Fälle Abszesse vorhanden. Die Karies ergreift im allgemeinen das Kreuzbein mehr als das Darmbein. Die nach einer gewissen Zeit vorhandenen Abszesse infolge Durchbruchs der Tuberkulose durch die Gelenkkapsel und den Bandapparat finden sich meist in der Beckenhöhle, seltener erfolgt der fistulöse Durchbruch durch den mächtigen Bandapparat nach hinten resp. nach außen (s. Fig. 7—10 S. 8—11). Nach van Hook saß die sekundäre parartikuläre Entzündung in 61,8% der Fälle an der Innenseite des Beckens, also in der Beckenhöhle, und in 38,2% an der Außenseite.

Die weiteren anatomischen Veränderungen bestehen nun in zunehmender kariöser Zerstörung der Gelenk-

flächen des Darm- und Kreuzbeins, in Destruktion der Gelenkkapsel und des Bandapparates mit entsprechender Lockerung des Gelenks und in der allmählich fortschreitenden Ausbreitung der tuberkulösen Exsudate resp. Abszesse im Becken und auf der Außenfläche des Darm- und Kreuzbeins entsprechend der anatomischen Anordnung besonders der Muskeln, des Bindegewebes und der Fascien, wie es von König, Henke, Schlesinger u. a. auf Grund von Injektionen in die Bindegewebslager, am besten aber von Delbet nach Autopsiebefunden beschrieben wurde (s. das Nähere S. 352—356, Beckenabszesse). Die Außenabszesse entstehen teils durch direkten Durchbruch des Gelenks nach außen, sie liegen dann meist unmittelbar hinter der Articulatio sacroiliaca, perforieren schließlich hier die Haut, so daß die Fistel direkt in das Gelenk führt. Seltener perforieren die Außenabszesse die Haut erst im Bereich der Glutäalgegend, des Trochanters oder weiter nach aufwärts in der Lumbalgegend. Diese letzteren in der Glutäal- und Lumbalgegend erscheinenden Außenabszesse können, wie andere Außenabszesse, besonders auch durch Ausbreitung von Innenabszessen der Beckenhöhle entstehen. Die Innenabszesse der Beckenhöhle folgen oft dem M. iliopsoas und perforieren die Haut ober- oder unterhalb des Lig. inguinale, andere wandern durch das Foramen ischiadicum zur Glutäalgegend und an die hintere Seite des Oberschenkels, manche Abszesse perforieren in den Mastdarm oder in die Blase oder folgen dem Rektum und erscheinen in der Dammgegend, wieder andere ziehen in entgegengesetzter Richtung nach oben in die Lumbalgegend. Die Abszesse der Glutäalgegend und der Lumbalgegend können also sowohl von der Beckenhöhle stammen, als auch direkte Außenabszesse sein. So erklärt sich auch die große Häufigkeit besonders der Glutäalabszesse, welche in etwa der Hälfte der Fälle vorhanden sind und eine große Ausdehnung annehmen können. O. Wolff sah einen Glutäalabszeß, welcher von der oberen Grenze der Crista iliaca bis oberhalb der Kniekehle reichte. Die anderen Senkungsabszesse, z. B. ins Cavum ischiorectale, die Leisten- und Iliakalabszesse, sind bei der tuberkulösen Sakrokoxalgie seltener. Die Ausbreitung der Beckenabszesse beim männlichen und weiblichen Geschlecht haben wir in §§ 61 u. 62 S. 350 ff. näher beschrieben.

Wie die Ausbreitung der tuberkulösen Exsudate resp. Abszesse zuweilen eine große Ausdehnung annimmt, so kann es natürlich auch bezüglich der Nekrose des erkrankten Knochens geschehen, eine ganze Beckenhälfte kann zerstört bezw. nekrotisch werden, wie z. B. in dem S. 420 erwähnten Falle von Riedel.

In seltenen Fällen kommt die Krankheit doppelseitig in beiden Iliosakralgelenken vor, teils primär, meist aber erkrankt das zweite Gelenk sekundär vom zuerst befallenen Gelenk aus. In solchen Fällen kann das Kreuzbein durch Karies beträchtlich zerstört werden.

Der klinische Verlauf der Tuberkulose des Iliosakralgelenks ist in der Regel sehr schleichend. In den Anfangsstadien sind gewöhnlich zuerst Schmerzen teils im Iliosakralgelenk, teils im Bereich des durch den Krankheitsherd gereizten Plexus sacralis, des N. ischiadicus und femoralis. Zuweilen treten die letzteren Reizerscheinungen so in den Vordergrund, daß man

eher an eine hartnäckige echte Ischias oder Lumbalneuralgie denkt und nicht an eine Tuberkulose des Iliosakralgelenks. Hochgradige ausstrahlende Schmerzen sind meist ein ungünstiges Zeichen, sie weisen gewöhnlich auf eine ernstere Erkrankung des Os sacrum hin. Charakteristisch ist und für die Diagnose der beginnenden Tuberkulose des Iliosakralgelenks von besonderer Bedeutung, daß der Schmerz im Gelenk oder die mehr in den Vordergrund tretenden Reizerscheinungen im Plexus sacralis durch alle Bewegungen und Belastungen des Iliosakralgelenks beim Gehen, Stehen, anhaltenden Sitzen, bei Druck auf die Gelenkspalte, bei seitlicher Kompression und bei Bewegungsversuchen der Darmbeine gesteigert wird. Wichtig ist, daß man die Gelenklinie nicht nur in Bauchlage des Kranken von außen neben dem Kreuzbein und Darmbein abtastet, sondern auch innen per rectum untersucht, ob hier Schmerz, Oedem, Schwellung oder Abszesse vorhanden sind. Gleichzeitig mit den Schmerzen beobachtet man eine charakteristische steife Haltung und eine Veränderung des Ganges. Der Kranke entlastet die kranke resp. schmerzhafte Beckenhälfte beim Gehen und Stehen, er verschiebt das Becken nach der kranken Seite, während die Wirbelsäule schließlich nach der gesunden Seite verbogen ist; das betreffende, gewöhnlich schon atrophische Bein ist scheinbar verlängert oder auch verkürzt, wie bei Coxitis und Ischias. Der Gang des Kranken ist unsicher watschelnd, weil er sich nicht auf die schmerzhafte Beckenhälfte ordentlich stützen kann; aus demselben Grunde können die Kranken auch nicht auf dem Fuße der kranken Seite fest stehen. Ferner klagen die Kranken über Gefühl von Ermüdung im Rücken, sie können sich nicht gut vorbeugen und aufrichten, das Anziehen der Schuhe und Strümpfe ist erschwert. Eine genauere Untersuchung ergibt, daß keine Coxitis, keine Spondylitis, keine Ischias vorliegt. Die scheinbare Verlängerung des Beins ist bedingt durch eine Vorwärtsschiebung und Rotation der kranken Beckenhälfte nach abwärts infolge der Schwellung der Gelenkverbindung, die Spina iliaca ant. sup. steht auf der kranken Seite tiefer. In seltenen Fällen hat man infolge entgegengesetzter Beckenverschiebung nach aufwärts scheinbare Verkürzung des Beins der kranken Seite gesehen. Das Stadium der Gelenkschmerzen, der „Ischias", der „Sakral-" oder „Lumbalneuralgie" ist von sehr verschiedener Dauer, zuweilen vergehen Monate, ja 1 bis 2 Jahre, bevor die anderen Krankheitserscheinungen deutlich einsetzen.

Die weiteren Symptome bestehen vor allem in einer deutlichen Zunahme der lokalen Entzündungserscheinungen, der Schwellung, die bis dahin oft noch vorhandene Gehfähigkeit hört nun auf. Im Bett liegen die Kranken wegen der Schmerzen auf der gesunden Seite. Die zunehmende teigige Anschwellung im Bereich des Iliosakralgelenks ist oft zuerst vom Mastdarm aus zu fühlen, weil der vordere schwächere Bandapparat dem tuberkulösen Exsudat, wie gesagt, eher nachgibt als der hintere straffere (s. Fig. 7—10 S. 8—11). Schließlich zeigt sich auch äußerlich ein deutlich wahrnehmbares Oedem im Bereich des Kreuzbeins und Darmbeins, der Glutäal- und Lumbalgegend mit oder ohne Fluktuation. Die tuberkulösen Exsudate resp. Abszesse breiten sich in der

S. 350 ff. beschriebenen Weise vor allem in der Beckenhöhle, seltener direkt an der Außenfläche des Kreuz- und Darmbeins aus. Die zuweilen vorhandenen Beschwerden beim Urinieren und Stuhlgang sind durch Druck der intrapelvinen tuberkulösen Exsudate auf die Blase und den Mastdarm sowie auf die Nerven der Beckenhöhle bedingt.

Die sonstigen Symptome bestehen nunmehr in nach dem Abdomen ausstrahlenden Schmerzen, in Atrophie der Glutäen und des betreffenden Beins, in Schmerzen bei Seitenpressung des Beckens auf die Beckenschaufeln, in Flexion und Auswärtsrotation des Schenkels wie bei Coxitis, wobei das Hüftgelenk vollkommen intakt ist. Die Lendenwirbelsäule und der Oberschenkel können durch Senkungsabszesse, durch Psoaskontraktur fixiert sein, oder die Wirbelsäule resp. das Hüftgelenk sind in seltenen Fällen tatsächlich ebenfalls erkrankt.

Nach der deutlicheren Ausbildung der Lokalerscheinungen nach dem Auftreten der Abszesse können die Schmerzen im Bereich des Gelenks und des Plexus sacrolumbalis geringer werden, ja ganz aufhören. Die Abszesse brechen in der S. 418 beschriebenen Weise nach den verschiedensten Richtungen eventuell spontan nach außen durch, z. B. im Bereich des großen Trochanters, der Spinae iliacae anteriores, über oder unter dem horizontalen Schambeinast, im Bereich des Lig. inguinale (Pouparti), durch die Incisura ischiadica major nach der Glutäalgegend, nach dem Mastdarm, Damm, nach der hinteren Fläche des Oberschenkels oder direkt nach hinten im Bereich des Kreuz- und Darmbeins. In veralteten Fällen ist das Becken von mehreren Fistelgängen durchsetzt, welche meist auf Umwegen in das Iliosakralgelenk führen. In solchen Fällen stecken fast stets in der Tiefe größere und kleinere Sequester. Riedel sah in 2 Fällen von Tuberkulose Totalnekrose der ganzen Gelenkfläche des Darmbeins bei Kindern im Alter von 5 und 14 Jahren. In dem einen Falle wurde nach Extraktion des Sequesters von der Glutäalgegend aus Heilung erzielt, das 14jährige Kind aber starb. Die Sektion ergab, daß die ganze entsprechende Beckenhälfte vereitert resp. nekrotisch war, gleichzeitig bestand Lösung der Pfannenepiphysen und Spontanluxation des Oberschenkels. Die nekrotische Beckenhälfte war von den umgebenden Weichteilen völlig gelöst.

Die Sequester und Abszesse können in die Blase, in den Darm, ins Rektum, durch die Vagina durchbrechen, und auf diese Weise kann Spontanheilung eintreten. In der Blase, in der Urethra können die Sequester zu Konkrementbildung führen. H. Thompson entfernte durch Lithotripsie bei einem 40jährigen Manne einen Stein, dessen Kern ein Sequester war, welcher infolge eines in die Blase durchgebrochenen Beckenabszesses in die Blase gelangt war (s. auch S. 60 und S. 185—187). Nagel extrahierte bei einem 26jährigen kräftigen Manne mit rechtsseitiger Ankylose des Hüftgelenks infolge von Coxitis in der Kindheit einen Sequester aus dem hinteren Teile der Harnröhre. Vor 6 Jahren hatte Patient an ähnlichen Harnbeschwerden gelitten.

Auch auf den Wirbelkanal, auf die Dura mater, auf die Cauda equina, auf das Rückenmark kann sich die Tuberkulose der Articulatio sacroiliaca kontinuierlich ausbreiten. Bartels beschrieb 2 Fälle aus der psychiatrischen Klinik in Straßburg, in

welchen eine Tuberkulose der Articulatio sacroiliaca auf die Dura mater übergegangen war und zu einer Pachymeningitis caseosa mit Kompression der Cauda equina geführt hatte. Ich verweise bezüglich der genauen Schilderung der nervösen Störungen auf das Original (Mitteilungen aus den Grenzgebieten der Med. und Chir. Bd. XI Heft 3).

Das Allgemeinbefinden ist bei der meist so sehr chronisch verlaufenden Krankheit teils infolge der Schmerzen und der mangelhaften Bewegung, teils infolge der langwierigen Eiterung gewöhnlich sehr in Mitleidenschaft gezogen. Besonders nach Durchbruch der kalten Abszesse nach außen beobachtet man zuweilen ganz profuse Eiterungen der Beckenhöhle, infolge deren manche Kranke relativ rasch zu Grunde gehen. Am ungünstigsten sind natürlich die seltenen Fälle, der beiderseitigen Sakrokoxalgie. Günstiger und weniger ausgeprägt ist der Verlauf der Caries sicca und der umschriebenen Tuberkulose des Iliosakralgelenks, der partiellen Sakrokoxalgie.

Die Diagnose der Tuberkulose des Iliosakralgelenks ist nicht immer leicht, besonders im Beginn vor der Abszedierung, wo die Kranken oft für Simulanten gehalten oder wegen Nervenleiden (Ischias) behandelt werden. Differentialdiagnostisch kommen besonders in Betracht im Beginn Ischias und Lumbago, später nach der Abszedierung die verschiedenen sonstigen rein eitrigen, deformierenden Entzündungen, besonders auch die gonorrhoischen, z. B. im Anschluß an gonorrhoische Beckenabszesse bei Frauen, ferner Psoitis, Perityphlitis, Spondylitis und Coxitis. Nur durch sorgfältige Untersuchung besonders auch per rectum und vaginam kann man sich vor Verwechslung schützen. Für die Diagnose ist besonders wichtig eine sorgfältige Anamnese, der geschilderte schleichende, schmerzhafte Verlauf, oft im Anschluß an Traumen, das meist relativ jugendliche Alter, die veränderte Haltung und Schonung der erkrankten Beckenhälfte und des betreffenden Beins, während eine genauere Untersuchung ergibt, daß das Hüftgelenk nicht erkrankt ist und daß keine echte Ischias, keine eigentliche Lumbalneuralgie besteht.

Die Untersuchung bei Erkrankung des Iliosakralgelenks besteht in Kompression beider Darmbeinschaufeln, ob Schmerz vorhanden ist, dann in Betastung des Iliosakralgelenks von außen in Bauchlage des Kranken und endlich in Palpation von innen per rectum, ob hier Schmerz, Oedem oder Abszesse nachweisbar sind. Auf diese Weise wird man meist zur richtigen Diagnose gelangen. Sind bereits Abszesse vorhanden, so wird man feststellen, welcher Art die Eiterung ist. Außer Tuberkulose kommen besonders in Betracht: akute Osteomyelitis oder sonstige teils primäre, teils metastatische, eitrige resp. deformierende Entzündungen, z. B. bei Gonorrhoe, Typhus, Scharlach, Pyämie u. s. w., ferner die verschiedenen Ursachen der Beckeneiterungen infolge von Erkrankung der Beckenorgane (s. §§ 59—68 S. 333 ff. und §§ 78—79 S. 462 ff.). Führen Fisteln in das erkrankte (kariöse) Gelenk, dann ist die Diagnose natürlich am leichtesten. Aber diese beschriebenen Fistelgänge führen, wie gesagt, in der Regel nicht direkt, sondern zum Teil erst auf Umwegen ins Gelenk. Nie unterlasse man die Röntgenuntersuchung. Zuweilen kann auch ein primäres Sarkom im Bereich des Kreuzbeins oder Darmbeins eine Tuberkulose, eine Karies der Articulatio sacroiliaca vortäuschen.

Die Prognose der tuberkulösen Sakrokoxalgie ist ungünstig, wenn der Kranke nicht frühzeitig genug einer radikalen operativen Behandlung unterzogen wird. Besonders früher war die Prognose sehr ungünstig, die Kranken starben fast stets infolge der ungenügenden operativen Behandlung. Erichsen sah nur einen Fall, welcher noch nicht zur Abszeßbildung gekommen war, genesen, nach Eintritt der Abszeßbildung verliefen alle tödlich. Auch heute wird das Leiden verhältnismäßig häufig noch nicht rechtzeitig erkannt, und die Kranken kommen erst dann in chirurgische Behandlung, wenn sie durch die langwierige fistulöse Eiterung bereits sehr geschwächt sind. Eine nicht geringe Zahl von Kranken geht auch heute noch infolge unzweckmäßiger, ungenügender operativer Eingriffe zu Grunde. In den späteren Stadien der Krankheit sterben die Patienten gewöhnlich an ihrer Tuberkulose, an Miliartuberkulose, an Amyloid der Unterleibsorgane oder mehr akut unter pyämischen und septischen Erscheinungen. Manche Autoren, z. B. Sayre, halten die Prognose für besser, als sonst angenommen wird. Von 18 von Sayre beobachteten Fällen endete nur einer tödlich. Ob es sich hier in sämtlichen Fällen um Tuberkulose gehandelt hat, ist mir sehr zweifelhaft. Faßt man sämtliche (die tuberkulösen und nicht tuberkulösen) Erkrankungen der Articulatio sacroiliaca in prognostischer Beziehung zusammen, dann kann man die Prognose in der Tat als günstiger bezeichnen, als für die Tuberkulose allein. Bei der letzteren kann die entschieden sehr ungünstige Prognose nur durch eine möglichst frühzeitige und möglichst radikale Operation günstiger gestaltet werden. In der neuesten Zeit hat sich die Prognose mit der zunehmenden besseren Erkenntnis der Krankheit und infolge der energischen operativen Behandlung in der Tat gebessert.

Bezüglich der Deformitäten des Beckens, welche nach der Ausheilung von Erkrankungen der Beckengelenke auftreten, z. B. bezüglich des koxalgischen, des quer und schräg verengten Beckens infolge von Ankylose der Articulatio sacroiliaca etc., verweise ich auf §§ 81 u. 82 S. 483 ff.

Die Behandlung der Tuberkulose der Articulatio sacroiliaca s. § 71 S. 426 ff.

§ 70. Die Tuberkulose der Symphysis ossium pubis. — Ueber die Tuberkulose der Symphysis ossium pubis, deren Anatomie S. 11—12 genauer beschrieben ist, liegen bis jetzt in der Literatur nur sehr spärliche Berichte vor. Helferich hat im Jahre 1888 durch Hennies in seiner Inauguraldissertation 3 Fälle von tuberkulöser Karies der Symphyse aus der Greifswalder Klinik mitteilen lassen. Motz beschrieb im Jahre 1890 einen Fall von Symphysentuberkulose bei einem 23jährigen Soldaten. Sodann erwähnt F. Krause in seiner Monographie „Die Tuberkulose der Knochen und Gelenke", Deutsche Chirurgie, Stuttgart, F. Enke, 1899, noch kurz 2 Fälle von primär vom Knochen ausgegangener tuberkulöser Zerstörung der Symphyse bei zwei Frauen. Besonders O. v. Büngner hat dann im Jahre 1899 das klinische Bild der Krankheit eingehend geschildert und die charakteristischen Eigentümlichkeiten der Symphysentuberkulose mit Rücksicht auf die Diagnose hervorgehoben. Endlich hat P. Herz 1903

2 Fälle beschrieben, der eine Fall betraf einen 18jährigen Gärtner, der andere einen 15jährigen Bauernsohn.

Nach v. Büngner kommt die Tuberkulose der Symphysis ossium pubis nur in dem mittleren und höheren Lebensalter vor, sie soll häufiger beim weiblichen als beim männlichen Geschlecht sein, da von 6 Fällen 4 bei ersterem beobachtet wurden. Diese Zahlen sind wohl zu klein, um aus ihnen eine erhöhte Prädisposition des weiblichen Geschlechtes herzuleiten. Dazu kommt aber noch, daß durch die beiden letzten von Herz veröffentlichten Fälle, welche beide beim männlichen Geschlecht beobachtet wurden, die größere Prädisposition des weiblichen Geschlechtes hinfällig geworden ist, da nunmehr die Krankheit bis jetzt bei 4 Männern und 4 Weibern beobachtet wurde. Nach v. Büngner sollte die erhöhte Disposition der weiblichen Symphysis ossium pubis für die Tuberkulose darauf beruhen, weil sich die Symphysenspalte beim Weibe häufiger und geräumiger entwickle, als bei Männern (s. S. 11). Ich glaube, daß vielleicht mehr Gewicht auf den Umstand zu legen wäre, daß die weibliche Symphyse infolge der Schwangerschaft und Geburt viel häufiger allgemeinen und besonders auch traumatischen Schädigungen ausgesetzt ist, welche als Gelegenheitsursache für die Entstehung der Tuberkulose wirken könnten. Daß die Entstehung der Symphysentuberkulose ebenso wie die Tuberkulose anderer Beckenknochen und Beckengelenke durch einmalige oder wiederholte Traumen resp. traumatische Reizungen begünstigt wird, wird wohl allgemein zugegeben.

Die pathologisch-anatomischen Veränderungen bei der Symphysentuberkulose sind folgende.

Der primäre Sitz der Symphysentuberkulose ist nach v. Büngner entweder der Faserknorpel der Symphyse selbst oder der benachbarte Knochen des Schambeins, so daß also die Tuberkulose teils als Perichondritis s. Chondritis tuberculosa oder als Periostitis und Osteomyelitis (Ostitis) tuberculosa beginnt. Im ersteren Falle greift die Tuberkulose sehr bald auf den Knochen über, im anderen Falle erkrankt baldigst die Symphyse. Die Tuberkulose verläuft dann nach v. Büngner im wesentlichen als Caries necrotica, als tuberkulöse Herderkrankung mit Bildung von Sequestern und lakunärem Knochenschwund in der Umgebung.

In der Folgezeit bilden sich charakteristische kalte Abszesse über und hinter der Symphyse, während die Gegend vor und unter der Symphyse meist frei bleibt, so daß Eitersenkungen nach dem Damme oder nach der Innenseite des Oberschenkels hin viel seltener beobachtet werden. In allen bisher beschriebenen Fällen von Symphysentuberkulose kam es zu Eiterung, die Caries sicca ist bis jetzt noch nicht beobachtet worden. Der suprasymphysäre Abszeß sitzt nach Helferich und v. Büngner in der Regel seitlich in der rechten und linken Inguinalgegend oder bei Erkrankung beider Schambeine in beiden Inguinalgegenden, während die Mitte der Unterbauchgegend direkt über der Symphyse weniger hervorgewölbt ist, sondern eine Mulde zwischen den beiden suprasymphysären Abszessen darstellt (s. Fig. 82 S. 424). Infolge dieser charakteristischen Ausbreitung der tuberkulösen Abszesse bei der Symphysentuberkulose nach der Leistengegend hin sind dieselben mehrfach mit Leistenbrüchen verwechselt worden,

so daß z. B. zwei Patienten Helferichs ein Bruchband verordnet worden war.

Diese typische Ausbreitung der tuberkulösen Symphysenabszesse erklärt sich, wie v. Büngner betont hat, aus den anatomischen Verhältnissen. Wie an den anderen Körperstellen, so folgt auch der von der kariösen Symphyse gelieferte Eiter dem geringsten Widerstande zwischen den Muskel- und Fascienlagen, er sammelt sich entsprechend den anatomischen Verhältnissen an der Symphyse vor allem im Spatium suprapubicum praefasciale unter Rückwärtsdrängung der Fascia transversalis zwischen dieser und dem hinteren Umfange der Symphyse

Fig. 82.

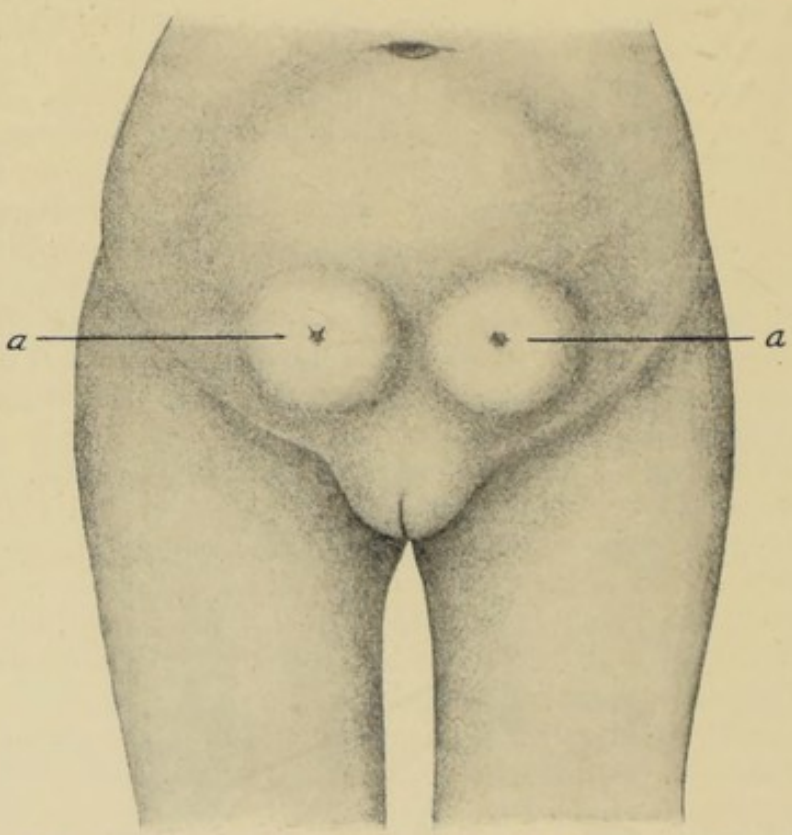

Tuberkulose der Symphysis ossium pubis mit zwei typischen suprasymphysären (fistulösen) Abszessen bei einer 57jährigen Frau (nach v. Büngner).

an (s. Fig. 83). Der Abszeß liegt also, wie aus Fig. 83 ersichtlich ist, nicht in dem hinter der Fascia transversalis befindlichen Cavum praevesicale Retzii, sondern vor demselben, und ist eben durch die Fascia transversalis von letzterem getrennt. Die retrofascialen Abszesse im Cavum praevesicale Retzii breiten sich mehr diffus nach vorn und seitlich von der Harnblase und nach dem Damm hin aus. Auch die tuberkulösen Symphysenabszesse können sich in Ausnahmefällen nach dem Damm hin ausbreiten, aber nach v. Büngner nur dann, wenn die Erkrankung auf dem absteigenden Schambeinast nach abwärts wandert (s. auch S. 367 ff.).

Die oben erwähnte vertikale, sattel- oder muldenförmige Einsenkung am Mons pubis zwischen den beiden seitlichen Vorwölbungen der Abszesse in der Inguinalgegend erklärt sich ebenfalls aus den vorhandenen anatomischen Verhältnissen, weil der Eiter die straffen An-

satzstellen der Musculi recti und der Fascia transversalis am oberen Rand sowie an der vorderen Fläche der Symphyse und der Schambeine nicht in gleicher Weise vorzuwölben vermag, wie das nachgiebige, seitlich gelegene Gewebe im Bereich der äußeren Oeffnung des Leistenkanals.

Die weiteren anatomischen Veränderungen bestehen in zunehmender Karies und in Durchbruch der Abszesse nach außen. Die tuberkulösen Fisteln finden sich, entsprechend dem Sitz der

Fig. 83.

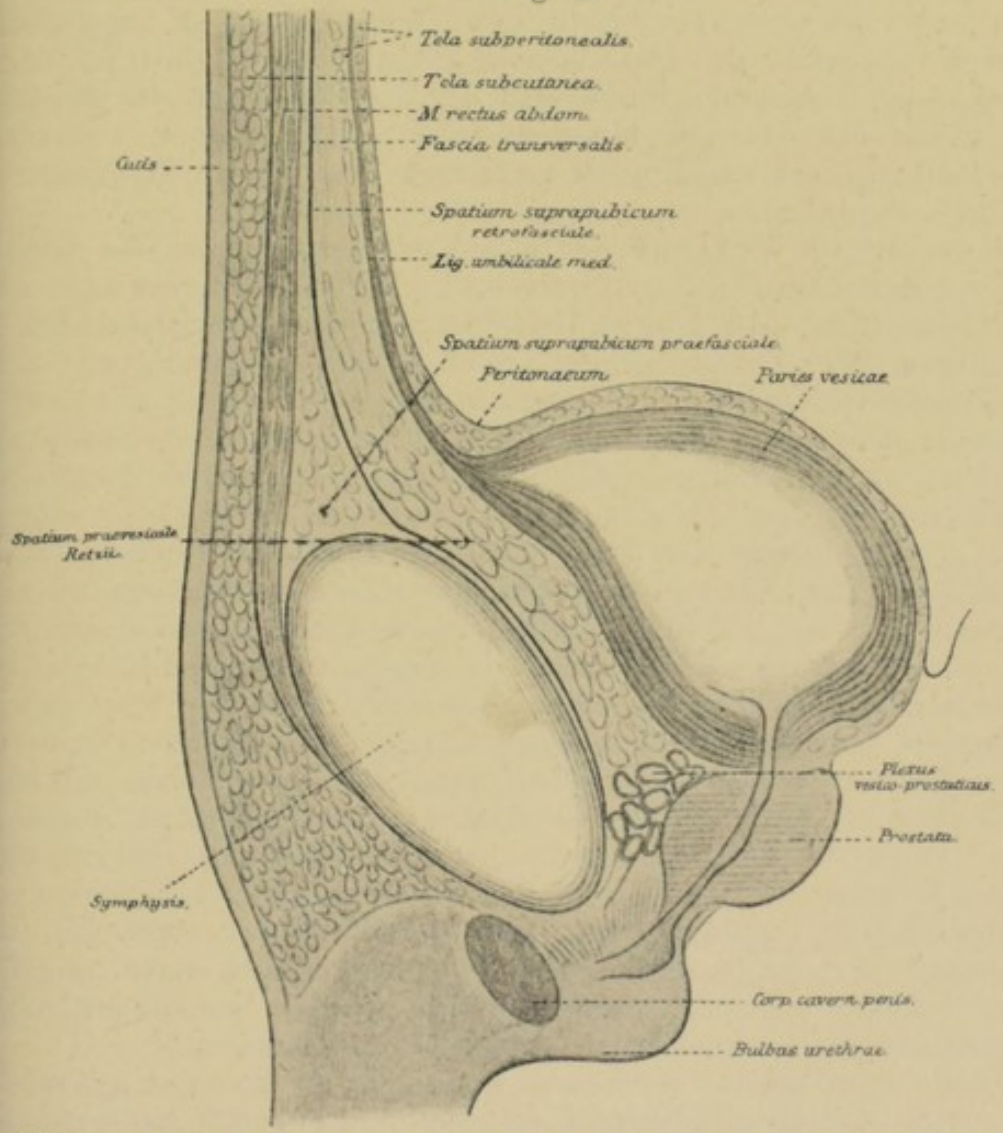

Sagittaldurchschnitt durch die Symphysis ossium pubis (Regio pubica und Regio pudendalis) des Mannes nach Joessel-Waldeyer, Lehrbuch der topographischen Anatomie, Teil II, 3. Abteilung (Becken) S. 503.

Abszesse, meist ein- oder beiderseitig oberhalb der horizontalen Schambeinäste (s. Fig. 82), seltener mitten über der Symphyse, zu beiden Seiten der großen Schamlippen resp. des Skrotums, oder an der Innenseite des Oberschenkels unterhalb des Ligamentum inguinale (Pouparti).

Der klinische Verlauf der Symphysentuberkulose ist ein chronischer mit mehr oder weniger hochgradigen Störungen des Allgemeinbefindens. Zuweilen ist eine Tuberkulose anderer Organe, z. B. besonders der Lunge, nachweisbar, welche mit der tuberkulösen Karies der Symphyse dann gewöhnlich in ursächlichem Verhältnis steht.

Wie bei anderen entzündlichen Erkrankungen der Symphyse, so können auch bei der Tuberkulose die Lokalerscheinungen längere Zeit gering bleiben oder vollständig fehlen, so daß die Krankheit im Beginn leicht übersehen wird, um so mehr, als die im Anfangsstadium auftretenden dumpfen Schmerzen von wechselnder Intensität nicht an der Stelle der Erkrankung auftreten, sondern meist nach der Inguinalgegend ausstrahlen. Eine genauere Untersuchung ergibt aber, daß im Beginn der Erkrankung die Symphysengegend bei direktem Druck, bei Betastung von außen sowie per vaginam und per rectum empfindlich ist. Zuweilen ist die Symphyse auch bei Kompression der Darmbeinschaufeln schmerzhaft.

Wegen der Schmerzen im Bereich der Symphyse und der Leistengegend gehen die Kranken meist in steifer, leicht nach vorn gebeugter Haltung, um die Musculi recti und dadurch die Symphysengegend zu entspannen.

Im weiteren Verlauf der Krankheit treten dann die Lokalerscheinungen immer deutlicher hervor, besonders die zunehmende Schwellung und die Abszeßbildung meist oberhalb und hinter der Symphyse unter entsprechender Lokalisierung der Schmerzen. Sind bereits Fisteln vorhanden, so gelangt man mit der Sonde gewöhnlich auf kariösen Knochen. Durch kariöse Zerstörung kann die Symphyse so gelockert werden, daß man die Schambeine gegeneinander bewegen kann, wie z. B. in den beiden von Krause beobachteten Fällen. Trotz vollständiger Zerstörung der Symphyse kann aber ein deutlich nachweisbarer klaffender Spalt in der Symphyse fehlen, weil dieselbe vorn durch straffe Fascien, Muskeln und Bandmassen und hinten durch den Abszeß, das tuberkulöse Gewebe und die Fascia transversa bedeckt ist.

Die Diagnose der tuberkulösen Karies der Symphyse ist nach dem Gesagten wohl nicht schwierig, sie gründet sich vor allem im Beginn der Erkrankung auf den charakteristischen direkten Druckschmerz bei der Betastung der Symphyse von außen, per vaginam und per rectum sowie bei der kombinierten Untersuchung. Differentialdiagnostisch kommen besonders im Beginn Neuralgien und später nach der Abszeßbildung Inguinalhernien in Betracht. Stets untersuche man den Kranken auf das sorgfältigste, meist finden sich noch sonstige tuberkulöse Lokalisationen, besonders in den Lungen, Nieren, im Darm, in den Lymphdrüsen, in anderen Knochen und Gelenken.

Die Prognose der tuberkulösen Symphysenkaries ist günstig, wenn der Krankheitsherd vollständig exstirpiert werden kann und sonstige komplizierende Organerkrankungen fehlen. Je früher der tuberkulöse Herd operativ vollständig beseitigt wird, um so besser. Operiert man subperiostal, so wird, gewöhnlich wie z. B. in dem Falle v. Büngners, der Knochendefekt vollständig wieder durch periostale Knochenneubildung ersetzt, so daß keine Funktionsstörung entsteht.

Die Behandlung der Tuberkulose der Symphysis ossium pubis ist in § 71 S. 427 ff. angegeben.

§ 71. Die Behandlung der Tuberkulose der Beckenknochen und Beckengelenke. — Die Behandlung der Tuberkulose der Beckenknochen und der Beckengelenke ist im wesentlichen eine operative, und zwar je früher, um so besser. Mit dieser entsprechen-

den energischen Lokalbehandlung ist natürlich stets eine roborierende Allgemeinbehandlung der Kranken zu verbinden.

Die umschriebene Karies der Beckenknochen wird nach ähnlichen Grundsätzen behandelt wie die chronisch gewordene Osteomyelitis. Der betreffende Herd wird möglichst übersichtlich bloßgelegt, dann entweder im Gesunden reseziert oder energisch ausgelöffelt, ebenso werden die vorhandenen Fisteln ausgeschabt, nachdem sie eventuell in ihrer ganzen Ausdehnung gespalten sind. Alle Sequester sind sorgfältigst zu entfernen. Ist der tuberkulöse Sequester, die kariöse Knochenpartie noch nicht demarkiert, noch nicht gelöst, so muß der ganze erkrankte Knochenteil im gesunden Knochengewebe mit Hammer und Meißel, mit der Säge, besonders z. B. auch mittels der Giglischen Drahtsäge, reseziert werden. Diese Knochenresektionen gestalten sich natürlich je nach dem Sitz der Tuberkulose sehr verschieden, ganz besonders z. B., wenn es sich um die Resektion einer kariösen Articulatio sacroiliaca, einer kariösen Pfanne oder Schamfuge handelt. Besonders Bardenheuer hat eine größere Zahl von ausgedehnten Beckenresektionen wegen Caries tuberculosa ausgeführt, z. B. Resektionen der Articulatio sacroiliaca in ihrer ganzen Ausdehnung, Exartikulationen einer ganzen Beckenhälfte vorn in der Symphyse und hinten in der Articulatio sacroiliaca mit gleichzeitiger Resektion des Femurkopfes, endlich die Exarticulatio coxae mit gleichzeitiger Entfernung der dazu gehörigen Beckenhälfte (Exarticulatio interilio-abdominalis). Auf die Technik dieser ausgedehnten Beckenresektionen kommen wir noch näher zurück. Bei ausgedehnter Erkrankung des Kreuzbeins ist die operative radikale Entfernung des Krankheitsherdes unter Umständen erschwert, auch kann dann leicht eine Verletzung, eine Eröffnung des Duralkanals mit Tod durch Meningitis spinalis purulenta eintreten. Im allgemeinen ist die Regeneration des Knochens, z. B. der Darmbeinschaufel, nach subperiostaler Resektion gut, so daß die Funktion des betreffenden Beins erhalten bleiben kann.

Die Behandlung der tuberkulösen Beckenabszesse geschieht nach den in § 63 S. 378 ff. beschriebenen Regeln, auch hier sind oft größere Knochenresektionen notwendig, um den Beckenhöhlenabszeß genügend zugänglich zu machen.

Die Behandlung der Tuberkulose der Beckengelenke, der Articulatio sacroiliaca, der Symphysis ossium pubis, der Pfanne, des Kreuzsteißbeingelenks und der Steißbeingelenke hat in der neueren Zeit gute Fortschritte gemacht. Die Behandlung ist an den einzelnen Gelenken nicht gleich. Während wir bei der Tuberkulose der Pfanne und der Articulatio sacroiliaca in den frühen Stadien vor der Abszeßbildung mehr den konservativen Grundsätzen — natürlich bis zur erlaubten Grenze — huldigen, empfiehlt sich bei der Tuberkulose der Symphysis ossium pubis, des Kreuzsteißbeingelenks und der Steißwirbelgelenke baldigst die radikale operative Entfernung des Krankheitsherdes.

Die nichtoperative Behandlung im Beginn der Erkrankung geschieht nach den S. 415—416 erwähnten Regeln, im wesentlichen durch Anwendung von Fixationsverbänden und durch ein allgemein roborierendes Regime.

Die Behandlung der Tuberkulose der Symphysis os-

sium pubis ist, wie gesagt, im wesentlichen eine operative, und zwar sobald als möglich; hier ist die konservative Behandlung nicht nur aussichtslos, sondern geradezu gefährlich. Um das Krankheitsgebiet über und hinter der Symphyse genau zur Anschauung zu bringen und gründlich ausräumen zu können, empfiehlt v. Büngner den Bardenheuerschen suprasymphysären Schnitt. Nach breiter Spaltung der Weichteile und Loshebelung des Periosts von den Schambeinästen werden die kleineren und größeren bereits gelösten Sequester entfernt, oder man beseitigt, falls noch keine Demarkation des kranken Knochens eingetreten ist, letzteren mittels Hammer und Meißel oder mittels der Säge im gesunden Knochengewebe der Schambeinäste (nach Fig. 84). Dann folgt eine sorgfältige Ausschabung der tuberkulösen Granulationen, der Abszesse und der Fisteln. Die Operationswunde wird

Fig. 84.

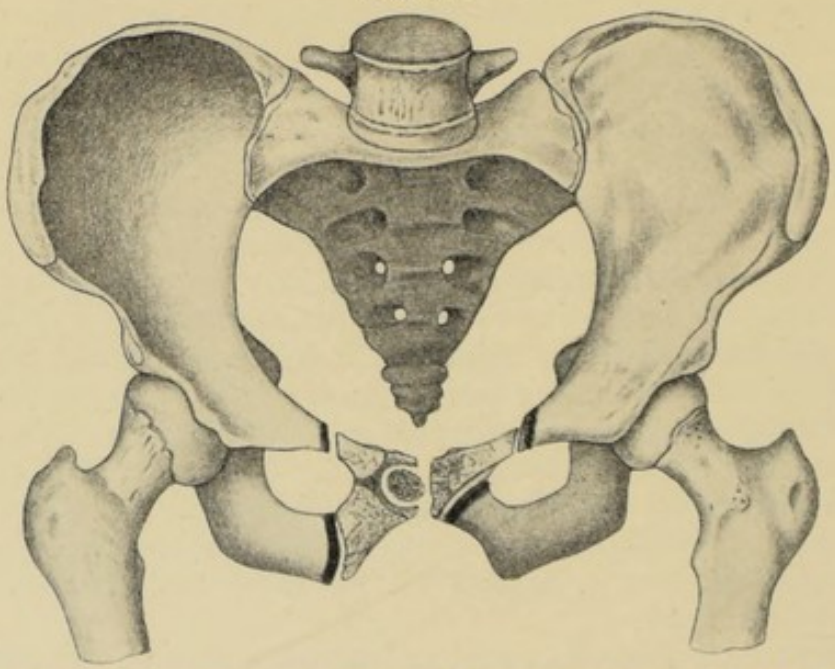

Resektion der tuberkulösen Symphysis ossium pubis nach v. Büngner.

mit Jodoformgaze tamponiert und dann mit einem gut deckenden aseptischen Verbande versehen. In allen so operierten Fällen trat nach v. Büngner dauernde Heilung ein. Die Wunde füllte sich von der Tiefe her mit gesunden Granulationen, nach deren Schrumpfung und Ueberhäutung eine feste, in der Mitte eingezogene Narbe zurückblieb.

Moty machte nach der operativen Entfernung des tuberkulösen Sequesters des linken Schambeins unter sorgfältiger Schonung der Urethra und des Samenstranges eine Gegenöffnung nach dem Damm hin behufs Drainage und erzielte in 5 Wochen Heilung.

Die Behandlung der Pfannentuberkulose, der tuberkulösen Coxitis erwähne ich nur hier ganz kurz mit Rücksicht auf die Technik der Resektion der Pfanne bei ausgedehnter Karies derselben. Bezüglich der konservativen Behandlung der Coxitis und der Resektion des Oberschenkels u. s. w. verweise ich auf die Krankheiten des Hüftgelenks und des Oberschenkels.

Bei ausgedehnter Karies der Pfanne kann man letztere in verschiedener Weise resezieren, z. B. nach H. Schmid folgendermaßen.

Die Operation besteht aus drei Akten (s. Fig. 85): 1. Durchtrennung des Darmbeins in der Höhe der Spina iliaca anterior inferior und der Incisura ischiadica major; 2. Durchtrennung des horizontalen Schambeinastes und 3. Durchtrennung des Ramus superior ossis ischii unterhalb der Pfanne.

Fig. 85.

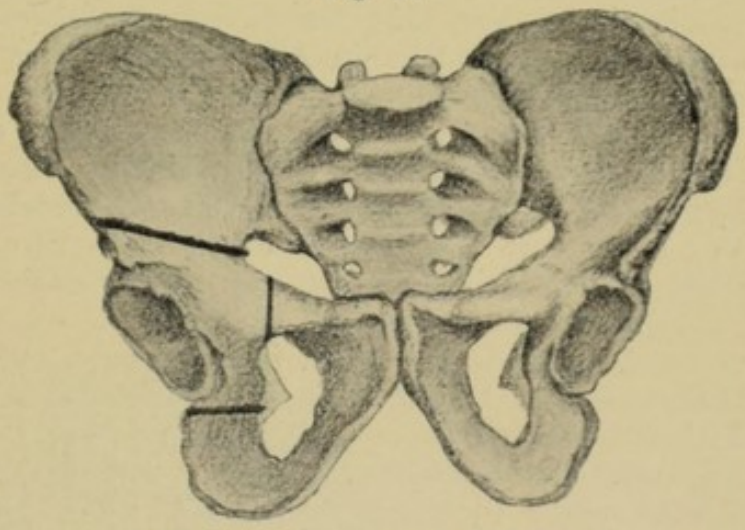

Resektion der Pfanne nach H. Schmid.

Die Operation wird in folgender Weise ausgeführt.

Der erste Akt der Operation, die Durchtrennung der Darmbeinschaufel, ist am schwierigsten: Resektionsschnitt nach v. Langenbeck über den großen Trochanter von der Basis des letzteren und in der Mittellinie desselben nach oben in der Richtung gegen die Spina iliaca posterior superior. Nachdem der Schenkelkopf aus der Pfanne gehoben, nach Bedarf reseziert oder intakt erhalten wurde, wird das Bein stark nach außen rotiert und adduziert, dann wird etwa von der Mitte des Resektionsschnittes ein rechtwinkliger Schnitt durch Haut und Weichteile bis auf den Knochen, bis zur Spina iliaca anterior inferior geführt. Stumpfe subperiostale Bloßlegung des Darmbeins oberhalb der Pfanne im Bereich der Spina iliaca anterior inferior nach hinten und nach vorn bis zur Incisura ischiadica major. Durchtrennung des Knochens unter vorsichtiger Berücksichtigung der Beckenfascie und der gesamten abgehobenen Weichteile mit Meißel oder Säge in der Richtung der in Fig. 85 gezogenen Linie oberhalb der Pfanne.

Der zweite Akt der Operation, die Durchmeißelung oder Durchsägung des Ramus superior (horizontalis) ossis pubis mit der Ketten- oder Drahtsäge wird leicht ausgeführt, nachdem man vorsichtig das Periost mit den Weichteilen und Gefäßen 1—2 cm stumpf nach innen abgelöst resp. abgeschoben hat.

Der dritte und letzte Akt der Operation besteht in subperiostaler Durchtrennung des Ramus superior ossis ischii unterhalb der Pfanne. Auch hier werden die Weichteile mit dem Periost stumpf im Bereich der in Fig. 85 gezeichneten Linie vom Knochen abgehoben, wobei besonders der Nervus obturatorius und die Vasa obturatoria zu schonen sind. Am besten geschieht letzteres, wenn man sich bei der stumpfen Ablösung der Weichteile sowohl, als auch bei der Durchsägung des Knochens mit der Ketten- oder Drahtsäge oder bei der Durchmeißelung stets hart am Knochen hält und

letzteren etwa 1—2 cm unterhalb des unteren Pfannenrandes durchtrennt.

Schließlich wird der allseitig durchtrennte Pfannenteil des Beckens mit der Knochenzange erfaßt und entfernt, nachdem noch etwaige Weichteile mit dem Elevatorium oder mit der Schere durchtrennt sind.

Bei der Nachbehandlung nach der Pfannenresektion muß man darauf achten, daß das Bein in möglichster Abduktion gehalten wird. Man läßt den Kranken zunächst auch mit Abduktionsschiene gehen, später in Adduktionsstellung mit Beckensenkung auf der kranken Seite.

Die Behandlung der Tuberkulose der Articulatio sacroiliaca, der Sakrokoxalgie, ist in der ersten Zeit des Leidens, solange noch keine Abszesse, keine Fisteln bestehen, eine konservative. Vor allem muß das Gelenk durch Bettruhe außer Funktion gesetzt werden, gleichzeitig wendet man eine Fixation des Gelenks und eine zweckmäßige Lagerung des Kranken in einem entsprechenden Gipsverband, Extensionsverband, in Suspension oder in einer Bonnetschen Drahthose an. Ridlon (Chicago) empfiehlt behufs Immobilisierung der Articulatio sacroiliaca bei Bettruhe den in Fig. 78 u. 79 S. 415 abgebildeten Apparat. In leichteren und schon gebesserten Fällen kann dann der Kranke später in einem Becken-Gehverband mit Gehbügel oder mit hoher Sohle unter dem gesunden Fuß oder in einem gut gearbeiteten Schienenverband mittels Krücken in der frischen Luft umhergehen. Nachts muß dann die Extension oder die Lagerung in einer Bonnetschen Drahthose, in einem Gipsbett etc. wieder angewandt werden. Sayre empfiehlt im Beginn besonders energisch Einpinselungen von Jodtinktur und sonstige starke Hautreize. Zweckmäßig sind im Beginn ferner Injektionen von 10%igem Jodoformglyzerin in das Gelenk, welche auch Schede unter gleichzeitiger Fixation (in Suspension) empfiehlt. Faliochio empfiehlt, alle 4—6 Wochen die Trunececksche Lösung (Natriumsulfat 15,46, Chlornatrium 16,4, Natriumphosphat 0,5, kohlensaures Natrium 0,7, Kaliumsulfat 0,94, Aqua 80) zu injizieren.

Die konservative Behandlung der Tuberkulose der Articulatio sacroiliaca darf nicht zu lange fortgesetzt werden. Macht die Krankheit Fortschritte, sind Abszesse oder Fisteln vorhanden, dann empfiehlt sich am besten die Radikaloperation, d. h. die vollständige Entfernung des Krankheitsherdes durch Resektion der Articulatio sacroiliaca. Kleinere Operationen, wie Auskratzung, Ausmeißelung u. s. w., Jodoforminjektionen genügen nicht, letztere gelangen bei Fisteln und Abszessen gar nicht an den ursprünglichen Krankheitsherd. Solche ungenügend behandelte Kranke mit Fisteln und Abszessen gehen meist allmählich infolge dieser unzulänglichen Therapie zu Grunde. Nur bei extrapelvikalen Abszessen kann man durch Entleerung des Eiters und Abmeißelung der erkrankten Knochenpartie Heilung erzielen. Aber das sind seltene Ausnahmefälle, häufiger sind, wie wir sahen, Abszesse der Beckenhöhle mit oder ohne Außenabszesse vorhanden, und diese Fälle können nur durch radikale Entfernung des ganzen Krankheitsherdes, durch ausgedehnte Knochenresektionen besonders an der Darmbeinschaufel geheilt werden.

Die radikale operative Behandlung der tuberkulösen Sakrokoxalgie

kann nach verschiedenen Methoden, z. B. nach Bardenheuer, Delbet, Rieder, Schede u. a. ausgeführt werden. Eventuell wird man bei sehr heruntergekommenen Kranken ausgedehnte Operationen, z. B. die Resektion einer Beckenhälfte, zweizeitig nach dem Vorgange von Rieder ausführen. Naz stellte 38 radikal operierte Fälle von Tuberkulose des Iliosakralgelenks zusammen. Die Mehrzahl der Kranken hatte einen großen Vorteil von der Operation, Fisteln blieben mehrfach nach der Operation zurück, andere Kranke starben später an Lungen- oder Darmtuberkulose. Naz empfiehlt sehr die Frühoperation und glaubt, daß mehrere von Sayre konservativ angeblich geheilte Fälle keine Tuberkulosen waren. Anderseits rate ich, die operative Behandlung nicht zu weit auszudehnen, Kranke mit Lungen- und Darmleiden, sehr heruntergekommene Kranke mit Oedemen soll man nicht mehr operieren.

Fig. 86.

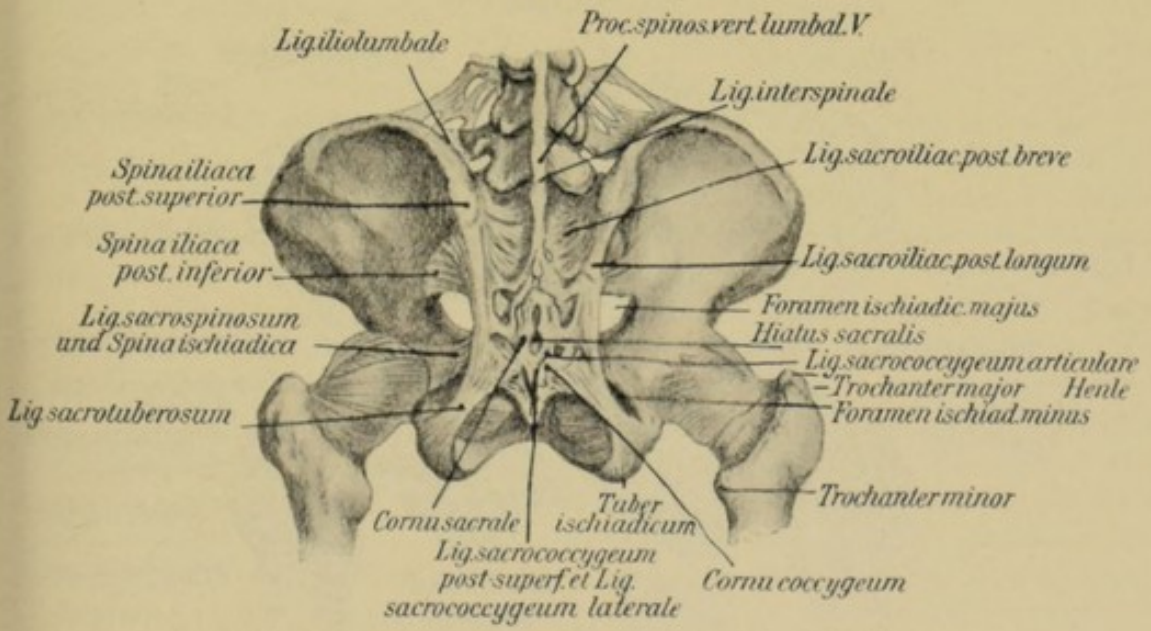

Das Bänderbecken von hinten gesehen (schematisch).

Die Technik der einzelnen Radikaloperation bei Sakrokoxalgie ist folgende. Zum besseren Verständnis der verschiedenen Schnittführungen bei diesen Beckenresektionen mögen die beiden schematischen Abbildungen des Bänderbeckens in Fig. 86 u. 87, von vorn und hinten gesehen, dienen.

Oft genügt, besonders in leichteren Fällen, ein hinterer, 8—10 cm langer, bogenförmiger Schnitt vom hinteren Umfange der Crista iliaca nach abwärts und schräg zum Kreuzbein, wie auch Schede und Rieder empfehlen; nach subperiostaler Ablösung der Weichteile und nach Wegmeißelung der bedeckenden Knochenplatte des Darmbeins liegt dann die Articulatio sacroiliaca für das weitere operative Vorgehen genügend frei.

In vorgeschrittenen Fällen empfehle ich mit Rieder einen die ganze Beckenschaufel auf der Höhe der Crista iliaca umkreisenden Schnitt, welcher am Ligamentum inguinale (Pouparti) beginnt und eventuell hinten an der Steißbeinspitze endigt. Von diesem Schnitt aus werden die Weichteile in genügender Ausdehnung vom Knochen

abgelöst. Man halte sich stets möglichst am Knochen und vermeide an der Innenseite des Beckens die Verletzung des Bauchfells. An der Crista iliaca erhalte man besonders am hinteren Umfange die Ansatzstelle der Bauch- und Rückenmuskeln. Auch die Crista iliaca selbst soll natürlich möglichst erhalten werden. Nach subperiostaler Ablösung und Abschiebung der Weichteile wird der Knochen, besonders im Bereich der Darmbeinschaufel, breit mittels des Meißels entfernt, um die Innenabszesse und alle sonstigen Beckenräume freizulegen, wohin Senkungen möglich sind. Die Abmeißelung der kariösen Gelenkfläche des Kreuzbeins geschieht ganz nach Bedarf, zuweilen genügt die Auslöffelung derselben. Bei geschwächten Kranken macht man die so eingreifende Operation, wie schon erwähnt, eventuell zweizeitig, wie es besonders Rieder mit gutem Erfolg getan hat.

Fig. 87.

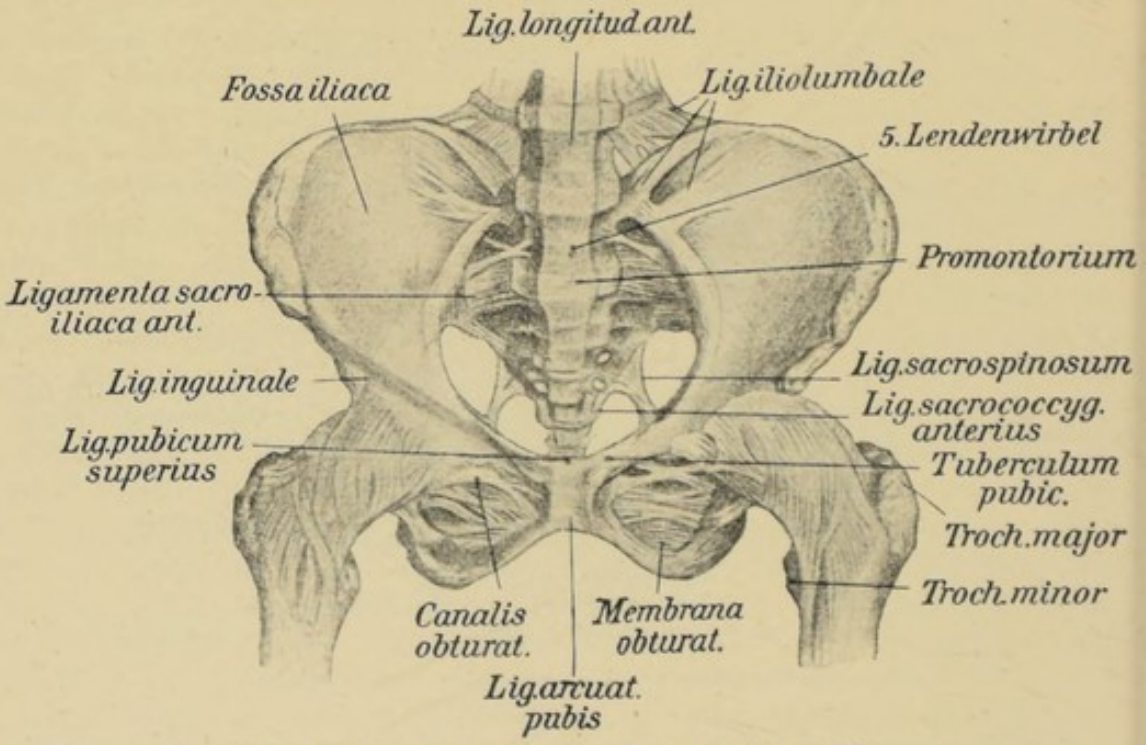

Das Bänderbecken von vorn gesehen (schematisch).

Delbet legt die Articulatio sacroiliaca bald durch einen senkrechten, bald durch einen mehr queren (horizontalen) Schnitt frei, je nach dem größten Durchmesser des vorhandenen Abszesses. Der Außenabszeß wird gründlich entleert, dann folgt man der meist vorhandenen Fistel in die Tiefe und entfernt nun zuerst mit dem scharfen Löffel, dann mit Hammer und Meißel den kranken Knochen an der hinteren Fläche des Gelenks. Dann dringt man auf die Vorderfläche des Gelenks vor, indem man letzteres mit dem Meißel durchschlägt und entfernt nun die in der Beckenhöhle vorhandenen Krankheitsherde im Knochen und in den Weichteilen.

Die Resektion der Articulatio sacroiliaca nach Bardenheuer, von Ollier in ähnlicher Weise empfohlen, wird in folgender Weise ausgeführt: Modifizierter Sprengelscher Schnitt; derselbe beginnt an der Grenze des vorderen und mittleren Drittels der Crista iliaca und verläuft, gleichzeitig das Labium externum der Crista iliaca ab-

trennend, nach hinten bis zu den Processus spinosi, steigt von hier senkrecht nach unten bis zum Os coccygis und wendet sich nun gegen den Trochanter minor, ohne ihn zu erreichen. Ablösung des Periosts von der äußeren Fläche des Darmbeins bis zur Incisura ischiadica major, ebenso des Labium internum und des Periosts von der Innenfläche. Entfernung eines Keiles aus dem oberen Rande des Os ilium, Durchführung einer Giglischen Säge von dem Knochendefekt aus zum Foramen ischiadicum majus, Durchsägung des Darmbeins und Entfernung desselben dadurch, daß man einen breiten Meißel auf das Gelenk aufsetzt. Vom Darmbein resp. von der Darmbeinschaufel soll man möglichst reichlich resezieren, weil sich sonst die Gelenkenden sehr bald zu fest wieder aneinanderlegen und Sekretverhaltung veranlassen. Der Gelenkteil des Os sacrum wird mit der Giglischen Säge entfernt, tiefer greifende Herde werden vorsichtig mittels eines schmalen Meißels reseziert. Vernähung der cristalen und trochanteren Wunde, Tamponade des hinteren Teiles, Nachbehandlung bei Bauchlage oder mittels Gipshose. Die Operierten erhalten einen großen Gipsverband, welcher, bis zum Rippenbogen reichend, das ganze Bein der resezierten Seite und den Oberschenkel der gesunden Seite bis zum Knie umfaßt; beide Beine stehen in der Hüfte in leichter Abduktion.

Die Nachbehandlung ist in schweren Fällen schwierig. Zuweilen ist die Lagerung des Kranken im permanenten Wasserbett zweckmäßig, wie auch Rieder empfiehlt.

Bardenheuer hat die Resektion der Articulatio sacroiliaca wegen Tuberkulose in 20 Fällen ausgeführt, die Mortalität beträgt 30%. Von den 4 letzten Fällen (1899) ist keiner gestorben. In einem Falle wurde der 23jährige Patient nach der Resektion wegen primärer Tuberkulose des Gelenks als Bäckergeselle wieder arbeitsfähig; das ganze Iliosakralgelenk war entfernt worden, oben 5 cm und unten 3 cm breit. Der Patient geht mit frei beweglichem Hüftgelenk normal. Das Röntgenbild zeigt, daß sich der resezierte Teil der Darmbeinschaufel gänzlich wieder regeneriert hat, wie man es in der Tat ja auch bei anderen ausgedehnten subperiostalen Beckenresektionen gesehen hat, z. B. nach Entfernung einer Beckenhälfte. Bei einem 6jährigen Knaben hat Bardenheuer die ganze Beckenhälfte inklusive Coxa wegen Tuberkulose reseziert, hier hatte sich, wie das Röntgenbild zeigte, nicht nur die Darmbeinschaufel, sondern auch die Umrahmung des Foramen obturatum regeneriert.

In der neueren Zeit entfernt Bardenheuer stets die Darmbeinschaufel bei der Resektion der Articulatio sacroiliaca, bei der früheren streifenförmigen Resektion des Gelenks entsteht leicht Sekretverhaltung, so daß Nachoperationen notwendig werden. Entfernt man dagegen die Darmbeinschaufel, dann ist der Sekretabfluß ausgezeichnet.

Schede hat seit dem Jahre 1875 26mal die Articulatio sacroiliaca reseziert. Von 26 Kranken sind 10 geheilt, 10 gestorben, 6 nicht geheilt. Schede resezierte im wesentlichen mit dem Meißel, welchen Bardenheuer verwirft, weil er einmal nach Meißelresektion Tod durch Fettembolie sah.

Die Technik der Entfernung einer Beckenhälfte mit der zugehörigen unteren Extremität, der Exarticulatio interilioabdominalis, welche bei schwerer Tuberkulose des Beckens und des

Oberschenkels und bei Geschwülsten (Sarkomen) ausgeführt wurde, ist in Kapitel XX beschrieben.

Die Behandlung der Erkrankung des Steißbeins besteht in partieller oder totaler Resektion desselben, welche bereits S. 331—332 beschrieben wurde.

§ 72. Die sonstigen chronischen Entzündungen der Beckengelenke. — Von den sonstigen chronischen Entzündungen der Beckengelenke seien besonders folgende kurz hervorgehoben:

Die Erschlaffung (Relaxation) der Beckengelenke, der Articulatio sacroiliaca und der Symphysis ossium pubis, beobachtet man teils als Nachkrankheit nach akuten und chronischen Entzündungen bei männlichen und weiblichen Patienten ohne Schwangerschaft und ohne Wochenbett, teils als mehr selbständige Erkrankung in der Schwangerschaft und im Wochenbett infolge von Erweichung des Bandapparates. Die Relaxation kann in den beiden Iliosakralgelenken und in der Schamfuge zu gleicher Zeit auftreten und einen solchen Grad erreichen, daß die beiden Beckenhälften sich leicht nach auf- und abwärts verschieben lassen, daß es sich gleichsam um die in § 30 S. 141 ff. beschriebenen pathologischen Luxationen (Diastasen) handelt. Diese pathologischen Luxationen können, wie wir sahen, als Folgezustände nach den verschiedensten anatomischen Prozessen der Weichteile und der Knochen des Iliosakralgelenks und der Symphyse wie an anderen Gelenkverbindungen auftreten.

Jacquier beschrieb 2 Fälle von nichtpuerperaler Relaxation der Articulatio sacroiliaca bei einem 20jährigen Mädchen und bei einem 27jährigen Manne. In dem ersteren Falle bestand anhaltendes Fieber, in dem zweiten Falle war die Erschlaffung der Iliosakralgelenke im Anschluß an eine Erkältung aufgetreten. In beiden Fällen handelte es sich wohl um eine entzündliche, unter entsprechenden Schmerzen verlaufende Erweichung des Bandapparates, und das betreffende Iliosakralgelenk war so schlottrig, daß man die entsprechende Beckenhälfte und die untere Extremität auf- und abwärts schieben konnte. Durch Fixation des Beckens durch einen gepolsterten Beckengürtel mit Achselband wurde allmählich Heilung erzielt.

Die Arthritis nodosa des Beckens ist von Virchow im Jahre 1859 zuerst beschrieben worden. Die betreffende 25jährige Frau war ihrer zweiten Entbindung erlegen. Das Becken zeigte an den verschiedensten Stellen Knochenneubildungen, besonders fanden sich Knochenbrücken zwischen dem letzten Lendenwirbel und dem Kreuzbein und von diesem zum Steißbein, so daß der letzte Lendenwirbel, das Kreuz- und Steißbein eine feste Verbindung, eine starre Masse darstellten. Ferner fanden sich Knochenneubildungen rechts vom Promontorium in Form einer starken Knochenleiste, die Articulatio sacroiliaca und die Symphysis ossium pubis waren durch Knochenneubildung überbrückt, die Foramina obturatoria waren verengt, kurz, das ganze Becken war von einer Erkrankung befallen, welche von Virchow als Arthritis nodosa bezeichnet wurde. In dem jugendlichen Alter der Patientin, welche 25 Jahre alt war, kommt diese Erkrankung gewöhnlich noch nicht vor, sondern meist erst im späteren Alter als senile deformierende Arthritis.

Einen hierher gehörigen Fall von Arthritis nodosa der beiden Iliosakralgelenke mit knöcherner Ankylose derselben, mit knolligen Knochenwucherungen im Bereich der beiden Gelenklinien fand ich in der Sammlung des pathologischen Instituts zu Leipzig. Mit gütiger Erlaubnis des Herrn Geheimrat Marchand darf ich eine Abbildung dieses Beckens (s. Fig. 88) hier wiedergeben, leider sind aber nähere Angaben über dieses Becken nicht vorhanden. Vielleicht dürfte es sich in solchen Fällen zuweilen auch um Lues handeln.

Fig. 88.

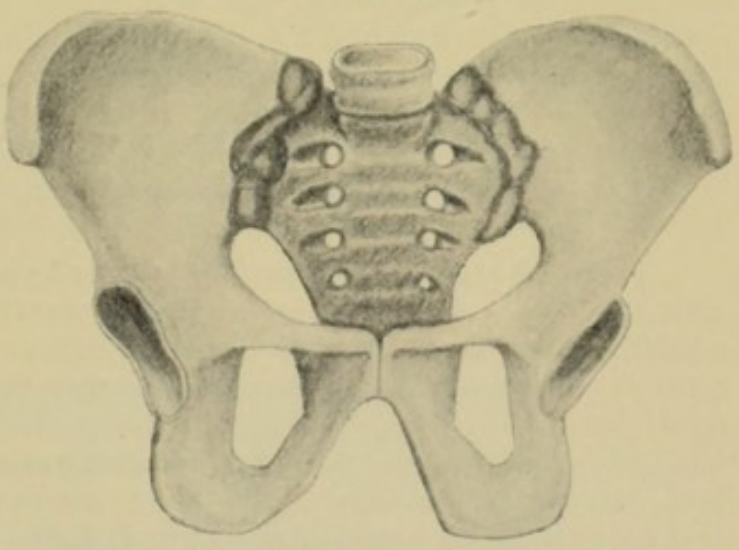

Beiderseitige Ankylose der Articulatio sacroiliaca mit Knochenwucherungen im Bereich der beiden Gelenklinien (Sammlung des patholog.-anatom. Instituts zu Leipzig).

Bezüglich der sonstigen angeborenen und erworbenen Deformitäten des knöchernen Beckens s. §§ 81—82 S. 483 ff.

In seltenen Fällen kommen an den Beckengelenken und an der Symphysis ossium pubis Neurosen vor, ähnlich wie an anderen Gelenken, z. B. besonders am Hüftgelenk. Die Neurosen im Bereich des Kreuzsteißbeingelenks und des Steißbeins haben wir in § 57 S. 321 ff. (Coccygodynie) bereits beschrieben. Wir sahen, daß es sich in der Mehrzahl der Fälle von Coccygodynie um nachweisbare pathologisch-anatomische Veränderungen des Steißbeins und seiner Umgebung infolge von Traumen oder Entzündungen etc. handelt, daß nur in den selteneren Fällen diese Erkrankungen fehlen und daß es sich dann in der Tat um reine Neurosen der Nervi anococcygei, besonders bei neuropathischen Individuen, handelt.

Aehnlich verhält es sich mit den sog. Neurosen des Iliosakralgelenks und der Symphysis ossium pubis. Auch hier sind in der Regel wirkliche Erkrankungen oder traumatische Schädigungen der genannten Beckengelenke vorhanden, nur in Ausnahmefällen kommen reine Neurosen ohne nachweisbare pathologisch-anatomische Veränderungen bei neuropathischen Individuen vor. Die Nerven der Articulatio sacroiliaca stammen, wie wir sahen, von den hinteren Aesten der drei oberen Sakralnerven. Von der Schamfuge sind die Nerven nach Waldeyer noch nicht bekannt. Zum Hüftgelenk gelangen die Nerven nach Waldeyer aus vier Quellen, vom N. ischiadicus, vom N. glutaeus inferior, vom N. femoralis und vom Ramus posterior des N. obturatorius (s. auch S. 42—44). Die Behandlung der scheinbaren Neurosen besteht in eventuell operativer Beseitigung der vorhandenen pathologisch-anatomischen Alteration. Die reinen (echten) Neurosen werden nach allgemein neurologischen Grundsätzen behandelt, sie gehören in das Gebiet der Neurotherapie.

XI. Kapitel.

Die Osteomalacie

(s. das Literaturverzeichnis Nr. XV).

§ 73. Allgemeine pathologisch-anatomische Veränderungen bei der Osteomalacie mit besonderer Berücksichtigung der puerperalen Form. — Die Osteomalacie (von τὸ ὀστέον der Knochen und μαλακός weich), die Erweichung und Auflösung der Knochensubstanz, wird bekanntlich am häufigsten bei Frauen während der Schwangerschaft und im Wochenbett, seltener bei Männern und nicht schwangeren Frauen beobachtet. In Ausnahmefällen kommt auch nach v. Recklinghausen, Rehn u. a. eine (infantile) Osteomalacie bei Kindern vor.

Wir berücksichtigen zunächst die Osteomalacie bei Schwangeren und Wöchnerinnen (die puerperale Osteomalacie).

Die puerperale Osteomalacie beginnt wohl stets am Becken und bleibt entweder auf letzteres beschränkt, oder sie befällt auch noch weitere Knochen, ja sie kann auf den größten Teil des Skeletts übergehen, und zwar besonders dann, wenn die betreffenden Frauen nach Beginn des Leidens noch weitere Schwangerschaften durchmachen.

Die pathologisch-anatomischen Veränderungen bei der puerperalen Osteomalacie sind folgende.

Die osteomalacischen Knochen sind gewöhnlich mehr oder weniger gerötet, hyperämisch, ganz besonders ist das Knochenmark sehr blutrot, mit hämorrhagischen Herden durchsetzt, zellenreich und arm an Fett. Die Knochen sind weich und biegsam. Infolge des fortschreitenden Knochenschwundes wird die Corticalis zunehmend verdünnt, ja sie kann vollständig schwinden, so daß nur Periost und Mark gleich einem elastischen Schlauch übrig bleiben. In solchen Fällen ist das Periost gewöhnlich blutreich und aufgelockert, hier und da mit dünnen Knorpelanlagen versehen. Im Innern dieses häutigen Sackes findet man das Knochenmark meist als eine weiche, hyperämische, pulpöse Masse. Die Veränderungen des Knochenmarks sind ein sehr wesentlicher Befund bei der Osteomalacie, dasselbe wird gewöhnlich durch ein neues (entzündliches) Gewebe aus embryonalen Zellen ersetzt, die Fettzellen nehmen allmählich ab. Je nach dem Aussehen des Knochenmarks unterschied man früher die Osteomalacia rubra, flava und gelatinosa, eine Unterscheidung, welche nicht durchführbar ist, weil die verschiedenen Markbefunde teils ineinander übergehen, teils nicht als konstante Befunde vorkommen und als solche nicht bestimmten Stadien oder Graden der Krankheit entsprechen. In der Regel ist das Knochen-

mark, wie gesagt, rot, blutreich und mehr ein Lymphmark, statt des gewöhnlichen Fettmarks. Zuweilen findet man die dünnen Knochen mit einem roten Mark erfüllt, welches geradezu blutige Massen darstellt wie bei perniziöser Anämie. Mikroskopisch sieht man in solchem roten Mark oft kernhaltige rote Blutzellen und zahlreiche Mikrophyten (Virchow). Dieses rote Mark und das Lymphmark sind bei der Osteomalacie zuweilen mit blaßgrauen Knötchen oder follikelartigen Einlagerungen infolge zelliger Wucherungen, ferner mit frischen und älteren hämorrhagischen Herden, mit entsprechenden Pigmentanhäufungen und Cystenbildungen versehen. Die Cystenbildung kommt bei Osteomalacie zuweilen multipel an den verschiedensten Stellen des Skeletts vor, wie z. B. in den von

Fig. 89.

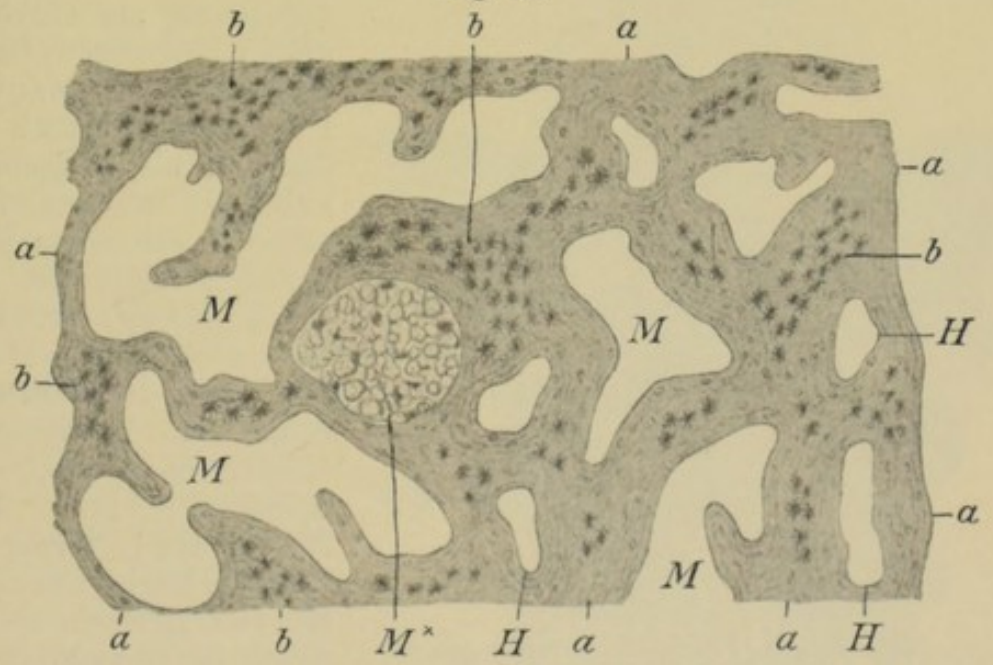

Osteomalacie (Becken); a entkalkte Knochensubstanz, an verschiedenen Stellen sind die kalklosen Knochenbälkchen im Schwund begriffen, b Reste kalkhaltiger Knochensubstanz mit Knochenkörperchen. M durch Schwund von Knochensubstanz entstandene größere Räume (Markräume), bei M* ein mit rotem Mark erfüllter Markraum. H Haverssche Kanälchen. Vergr. 75.

Engel, Mommsen, Langendorff u. a. beschriebenen Fällen, sie wird besonders von Rindfleisch u. a. als ein Heilungsvorgang erklärt. In der Tat kommt der osteomalacische Prozeß mit der Entwicklung der Cysten gewöhnlich zum Stillstand. Die Cysten sind meist ohne Membran, sie sind den apoplektischen Cysten des Gehirns zu vergleichen und besitzen wie diese gewöhnlich einen rotbraunen Inhalt, der teils aus roten Blutkörperchen, teils aus Pigment und Detritus besteht. In den späteren Stadien entfärbt sich der Cysteninhalt mehr und mehr, so daß er ganz farblos werden kann oder eine seröse Flüssigkeit darstellt.

Die Erweichung, der Schwund der Knochensubstanz, ist histologisch eine Halisteresis (s. Fig. 89), d. h. zuerst werden die Kalksalze aufgelöst, die entkalkte Grundsubstanz des Knochens bleibt eine Zeit lang bestehen, bis auch sie schließlich allmählich zerfällt und sich auflöst. Die Auflösung der Kalksalze beginnt stets an

der Peripherie der Knochenbälkchen und schreitet von hier sukzessive fort. Man hat den Eindruck, daß, wie schon Rindfleisch beschrieb, in den Ausläufern der Knochenkörperchen eine pathologische, die Kalksalze auflösende Substanz (Säure) vordringe. Unter Umständen sammelt sich diese Flüssigkeit resp. Säure in den Knochenhöhlen an, wirkt hier nach allen Richtungen und schafft einen größeren Hohlraum, aus welchem eine Howshipsche Lacune wird, wenn die Resorptionsgrenze bis zum ihm vorgerückt ist. Von den vordringenden Granulationen ist nach Rindfleisch die Bildung der Resorptionslacunen unabhängig. Man sieht also am osteomalacischen Knochen teils kalkloses, teils kalkhaltiges Knochengewebe. Das kalklose Gewebe ist teils von feinstreifiger, lamellärer Struktur, teils mehr homogen und färbt sich lebhaft mit Karmin. Dieses kalklose Gewebe wird von v. Recklinghausen, Rindfleisch, Ribbert, Ziegler u. a., wie ich glaube, mit Recht als entkalktes altes Knochengewebe, von Cohnheim, Kassowitz, Pommer, Hanau u. a. dagegen als neugebildete kalklose Substanz angesehen. In osteomalacischen Knochen findet sich eine große Menge von Höhlen- und Spaltbildungen, teils durch Erweiterung von präformierten Höhlen und Kanälen des Knochens, teils durch Neubildung, ferner die v. Recklinghausenschen Gitterfiguren als Ausdruck des fortschreitenden Entkalkungsprozesses in den Interfibrillärspalten und in der Wand der Haversschen Kanäle.

Fig. 90.

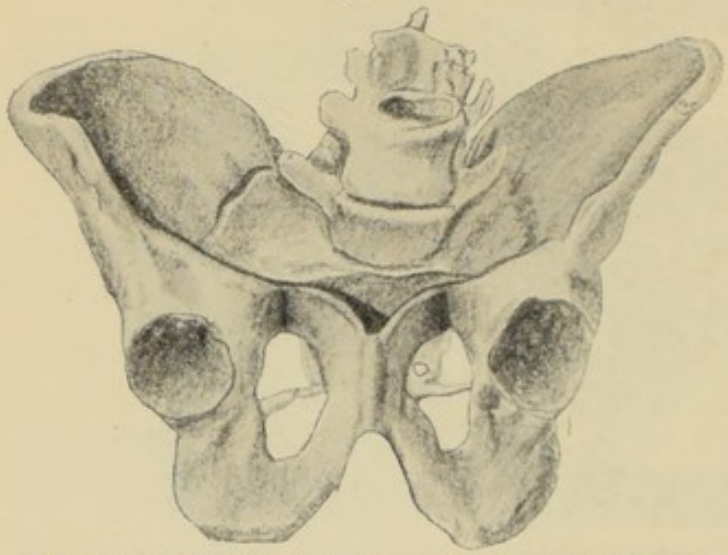

Osteomalacisches Becken. Kielförmiges Vorspringen der Symphyse durch beiderseitige Einknickung der Pfannengegend, der Scham- und Sitzbeine, besonders des Ramus horizontalis ossis pubis. Das rechte Darmbein ist nach einwärts verbogen. Der letzte Lendenwirbel ist mit dem Kreuzbein nach vorn, unten und links verschoben.

Infolge der Knochenweichheit und des Knochenschwundes entstehen entsprechende Deformitäten der erkrankten Knochen, Verkrümmungen, Verbiegungen, Knickungen und Frakturen (s. Fig. 90 bis 93). Es handelt sich im wesentlichen um Belastungsdeformitäten der erweichten Knochen im Beginn des Leidens infolge des Körpergewichts beim Gehen und Stehen. In den späteren Stadien beobachtet man die auffälligsten Verbiegungen und Verdrehungen der weichen Knochen, wie z. B. in Fig. 92 u. 93. Besonders häufig und charakteristisch sind natürlich bei der puerperalen Form der Osteomalacie die Veränderungen am Becken.

Die Formveränderungen des osteomalacischen Beckens sind vor allem bedingt durch den Druck der Rumpflast und durch den Gegendruck, welchen die Oberschenkelköpfe beim Gehen und Stehen und die Tubera ischiadica beim Sitzen ausüben. Infolge der Rumpflast und durch den Druck beim Sitzen werden der letzte Lendenwirbel

und das Kreuzbein nach vorn geschoben, mehr in die Beckenhöhle hineingedrängt, die beiden Oberschenkel drücken die beiden erweichten Pfannen nach oben, innen und vorn, die Trochanteren stehen daher nach vorn gekehrt, die horizontalen Schambeinäste sind eingeknickt, ebenso die Sitzbeine durch den Sitzdruck, die letzteren werden z. B. nach außen umgebogen. So entsteht das ungemein charakteristische osteomalacische Schnabelbecken (s. Fig. 90 u. 91), d. h. die Symphyse springt schnabel- oder kielartig vor infolge der Einknickung der Pfannengegend, der Scham- und Sitzbeine, die Darmbeine sind oft verbogen, die Foramina obturata verengt, der letzte Lendenwirbel ist mit dem Kreuzbein nach vorn, unten und seitlich verschoben, so daß das letztere mit dem Steißbein abnorm vorspringt, der Beckeneingang hat daher die typische Kartenherz- oder Kleeblattform. Bei den höheren Graden des osteomalacischen Beckens hat der Arcus pubis die sog. Omegaform. Durch die Osteomalacie entstehen die hochgradigsten Beckenverengerungen, die queren Durchmesser im vorderen Beckenraume sind am meisten verengt. Aber die weichen osteomalacischen Beckenknochen sind bei der Osteomalacia cerea zuweilen sehr dehnbar, man beobachtet sog. Gummibecken, so daß die Geburt trotz hochgradigster Beckenenge infolge dieser Dehnbarkeit der Knochen leicht spontan oder mit nur geringem Zangenzug von statten gehen kann. Besonders Kilian, Breslau, Schmitz, Hugenberger, v. Weber-Ebenhof, Kézmárszky, Fehling, Schönberg u. a. haben über eine derartige Dehnbarkeit der osteomalacischen Knochen während der Geburt berichtet. Nach Hugenberger kommt diese, die Geburt erleichternde Dehnbarkeit der osteomalacischen Beckenknochen in etwa 30 % der Fälle vor. In einem Falle von Kilian ließ sich das Becken wie Kautschuk auseinanderziehen, ebenso berichtet C. O. Weber, daß sich die Scham- und Sitzbeine eines osteomalacischen Beckens wie Gummi hin und her ziehen ließen. Nach der Geburt sinken die Beckenknochen wieder in sich

Fig. 91.

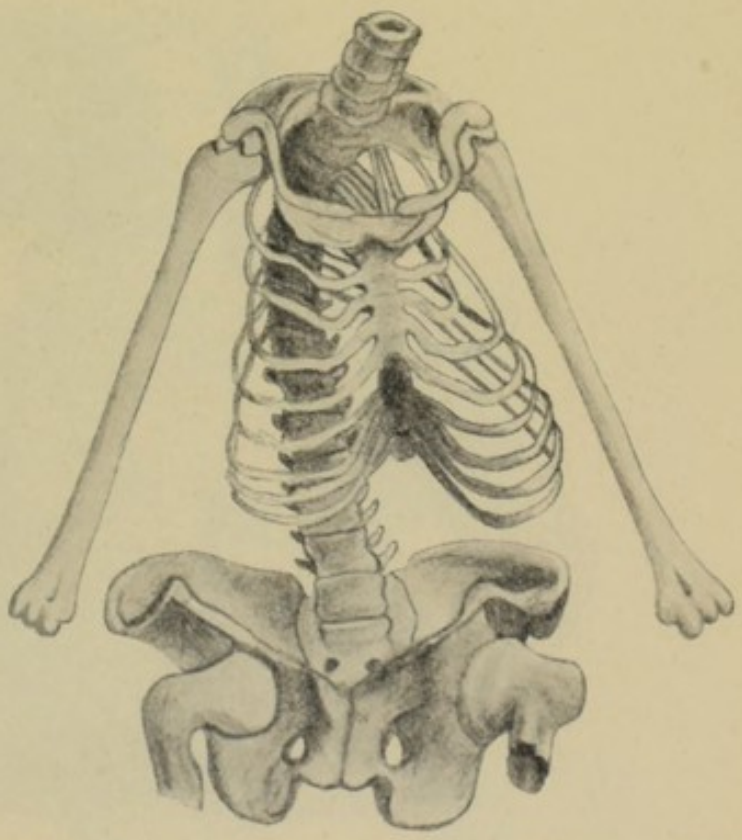

Skelett mit hochgradiger Osteomalacie. Kielförmiges Vorspringen der Symphyse durch beiderseitige Einknickung der Pfannengegend, der Scham- und Sitzbeine, hochgradige Verengerung der Foramina obturat., beiderseitige Verbiegung des Darmbeins, die Corticalis der langen Röhrenknochen, z. B. des linken Femur, ist sehr verdünnt. Verbiegung der Wirbelsäule und des Brustkorbes (Sammlung des patholog. Instituts zu Leipzig).

zusammen. Infolge dieser Dehnbarkeit der osteomalacischen Knochen resp. infolge des Zugs der Weichteile erklären sich auch die Verkrümmungen und Hervorragungen der Ansatzstellen der Muskeln, Sehnen und Bänder am Becken, das Ueberhängen der Darmbeinkämme, die Vergrößerung, das Hervortreten der Spinae und Tubera ischiadica (v. Recklinghausen) u. s. w. Zuweilen finden sich zahlreiche miliare Exostosen, z. B. am Rande der Foramina obturatoria, an den Darmbeinkämmen oder an der Außenfläche der Darmbeinschaufeln.

Fig. 92.

Hochgradigste Osteomalacie (Osteomalacia cerea s. flexilis) bei einer 64jährigen Frau. Körpergewicht 26,23 kg, Körperlänge 139 cm. Conjugata vera des Beckens 7 cm. Starke Kalkablagerungen in beiden Nieren. Das Kehlkopfskelett war bis auf einen stecknadelkopfgroßen Knochenherd im Schildknorpel rein knorpelig (nach Kaufmann, Lehrbuch der patholog. Anatomie).

Die sonstigen Deformitäten der Skelettknochen bei der allgemeinen Osteomalacie sind folgende. Die Wirbelsäule ist gewöhnlich nach hinten oder nach vorn oder seitlich gekrümmt, die einzelnen Wirbel sind zusammengedrückt, ebenso ist das Brustbein verkrümmt resp. verbogen. Die Rippen sind oft nach innen gedrängt, winklig geknickt und abgeplattet. Charakteristisch ist die Elevation der Schädelbasis, der Rand des Foramen magnum springt wallartig vor, der Clivus ist emporgehoben oder rinnenartig vertieft. In hochgradigen Fällen sind auch die Knochen des Halses resp. des Kehlkopfes erkrankt. Die langen Röhrenknochen der Extremitäten sind anfangs gewöhnlich nur wenig beteiligt, später aber können sie mehrfache Verbiegungen und Verkrümmungen zeigen, so daß die Extremitäten, ja der ganze Körper bei den höchsten

Graden der Osteomalacie allen Halt verlieren und gleichsam nur noch unförmliche Fleischklumpen darstellen. Die erweichten Knochen der Extremitäten sind in Fig. 92 u. 93 hochgradig verdreht und verbogen, sie sind biegsam wie weiches Wachs (daher Osteomalacia cerea s. flexilis); ähnliche Veränderungen zeigen in solch hochgradigen Fällen auch die anderen Knochen des Skeletts. Die Körperlänge und das Gewicht können rapid abnehmen.

Von besonderem Interesse ist endlich die osteomalacische Vergrößerung der Spinae und Tubera der Skelettknochen,

Fig. 93.

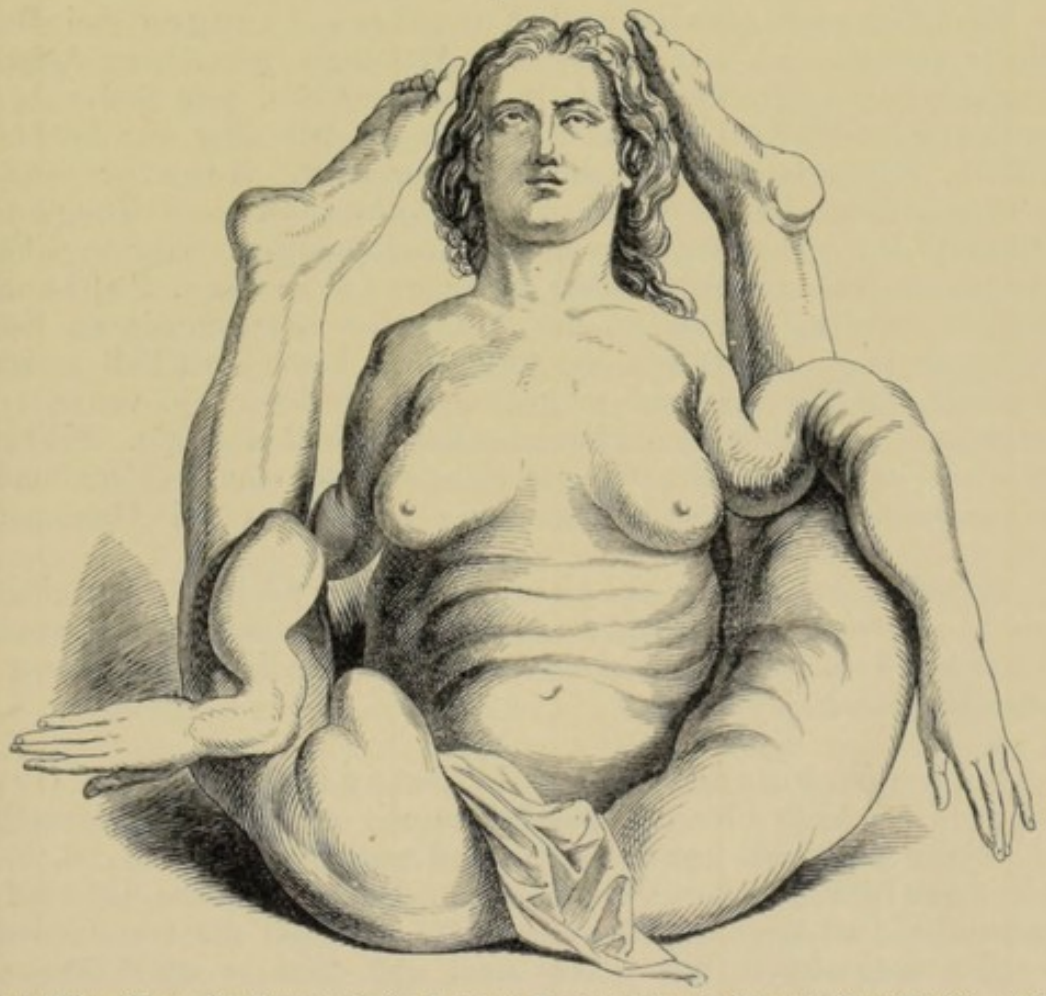

Hochgradige allgemeine Osteomalacie der von Morand beschriebenen Frau Supiot, welche nach mehreren Wochenbetten an Osteomalacie erkrankte. Die Beine der Kranken bogen sich allmählich nach außen und oben um, so daß Pat. auf ihrem linken Fuß wie auf einem Kopfkissen liegen konnte. Das Skelett befindet sich im Musée Dupuytren, die Knochen stellen zum Teil nur darmartige häutige Blasen dar, teils bestehen sie aus einer dünnen Knochenschale.

der Ansatzstellen stärkerer Muskeln, Sehnen und Bänder, sie sind infolge der Weichheit der Knochen gleichsam hervorgezogen und oft in der Richtung des Zuges der betreffenden Muskeln und Sehnen verkrümmt.

Bei hochgradiger Osteomalacie sind die Knochen für die Röntgenstrahlen nach Berger u. a. vollständig durchlässig. Bemerkenswert ist ferner noch die oft sehr hochgradige fettige Entartung der Muskeln, besonders des Beckens und der Oberschenkel bei Osteomalacie des Beckens; die Glutäen bilden zuweilen reine Fettbündel.

Die Frakturen bei Osteomalacie heilen zuweilen unter Bildung einer großen Kallusgeschwulst, welche aber gewöhnlich nur spärliche Knochenbälkchen enthält.

Geht die Osteomalacie in Heilung über, dann bildet sich unter entsprechender Kalkaufnahme aus dem neugebildeten osteoiden Gewebe ein dichtes, sklerotisches Knochengewebe. Ueberall, wo Knochen zur Stütze, zur Funktion gebraucht werden, bilden sich teils außen, teils im Innern des Knochens dickere Knochenbalken, gleichsam teils Exostosen, teils Enostosen. Besonders an der Wirbelsäule ziehen knöcherne Spangen von einem Wirbel zum anderen, um der Wirbelsäule wieder den nötigen Halt zu geben.

Bezüglich der Harn- und Kotuntersuchungen bei Osteomalacie verweise ich auf die bei der Aetiologie gemachten Angaben. Dieselben haben sehr wechselnde Resultate ergeben, teils ließ sich eine Aenderung des Stoffwechsels nicht nachweisen, teils aber war die Abfuhr an Kalk, Magnesia und Phosphorsäure vermehrt. Senator fand bei der Osteomalacie im wesentlichen den Stoffwechsel eines Hungernden. Milchsäure wurde nur selten in Spuren nachgewiesen. Nur in 6 Fällen von Osteomalacie ist bisher über Albumosurie bezw. Peptonurie berichtet worden, jedoch ist die Natur der ausgeschiedenen Körper nicht ganz klar. Matthes hat über einen besonderen Fall berichtet. Es wurde ein Eiweißkörper ausgeschieden, welcher ein von den bisher gefundenen Albumosen abweichendes Verhalten zeigte. Matthes hält diese im Harn nachgewiesene Substanz für eine Nukleoalbumose. Die anatomischen Veränderungen der Ovarien bei Osteomalacie s. S. 447.

Zuweilen hat man verschiedene Komplikationen bei der typischen Osteomalacie durch die Sektion nachgewiesen, z. B. besonders Tuberkulose. Miliartuberkulose und vollständige Verstopfung der Gallengänge sah Lyman.

§ 74. Vorkommen, Aetiologie und Wesen der Osteomalacie. — Auch hier berücksichtigen wir zunächst im wesentlichen die Osteomalacie bei schwangeren und stillenden Frauen, d. h. die puerperale Form der Osteomalacie. Die eigentliche Ursache der Osteomalacie ist noch wenig aufgeklärt, man hat die verschiedensten Theorien aufgestellt. Wir wissen nur, daß dieselbe mit Vorliebe bei Schwangeren resp. stillenden Frauen und Tieren auftritt und in bestimmten Gegenden, z. B. in Deutschland am Rhein, in Bayern, Württemberg, Baden und im Elsaß, häufig vorkommt, während andere Gegenden, z. B. das Gebiet der Oder, frei zu sein scheinen. Am häufigsten scheint die Osteomalacie in Italien und der Schweiz zu sein. Nur sporadisch beobachtet man die Osteomalacie in Oesterreich, in Frankreich, Ungarn, Rumänien, Rußland und im ganzen nördlichen Teil von Europa. Von großer ätiologischer Bedeutung sind feuchte ungesunde Wohnungen, ungenügende Ernährung, schlechtes Trinkwasser, Anämie, Malaria und sonstige mit Ernährungsstörungen verbundene Konstitutionsanomalien. Die Osteomalacie ist im wesentlichen eine Erkrankung der niederen Stände, welche bei schwerer Arbeit unter ungünstigen äußeren Verhältnissen leben. Nach Theodora Krajewska kommt die Osteomalacie in Bosnien nur in einigen Bezirken des Kreises

Doluja Tusla vor und beschränkt sich auf die ärmsten mohammedanischen Frauen, welche ein durchaus unhygienisches Leben ohne genügende Luft, ohne Licht und Bewegung führen, sich nur von Maisbrot und schwarzem Kaffee ernähren und ein oft schon im 12. Lebensjahr beginnendes, angestrengtes sexuelles Leben führen. Aehnliche Angaben liegen bezüglich Italien und anderen südlichen Ländern vor.

Früher hat man die Osteomalacie wie die Rachitis im wesentlichen auf hyperämische oder entzündliche Vorgänge zurückgeführt, indem man z. B. ganz besonders die physiologische Hyperämie der Beckenknochen während der Schwangerschaft hervorhob.

Sodann betonte man ätiologisch die Ernährungsstörung, eine Stoffwechselanomalie, und zwar besonders teils die ungenügende Zufuhr von Kalksalzen, teils die mangelhafte Assimilierung resp. Apposition des Kalkes im Knochen.

Was zunächst die ätiologische Bedeutung der kalkarmen Nahrung, der verminderten Zufuhr von Kalksalzen betrifft, so wissen wir in der Tat durch Beobachtungen an Menschen und Tieren, daß auf diese Weise Osteomalacie entstehen kann. Besonders F. Roloff hat sich dafür ausgesprochen, daß Osteomalacie und Rachitis vorzugsweise durch mangelhafte Kalkzufuhr bedingt seien; er erzeugte durch kalkarme Nahrung bei Tieren (Ziegen, Schafen) typische Osteomalacie, desgleichen Stilling und v. Mering bei einer trächtigen Hündin durch Entziehung des Kalkes in der Nahrung. Osteomalacie kommt endemisch bei Kühen, Schafen, Ziegen besonders in jenen Gegenden vor, wo der Boden resp. das Futter arm an phosphorsaurem Kalk ist. Setzt man derartigem Heu resp. Futter phosphorsauren Kalk oder ein sonstiges kalkhaltiges Material hinzu, dann bessert sich bei den betreffenden Rindern die beginnende Osteomalacie. In Gegenden, wo das Heu arm an phosphorsaurem Kalk ist, hat man nach Roloff und Stohmann durch Düngung der Wiesen mit Knochenmehl oder mit phosphorsaurem Kalk günstige Erfahrungen gemacht. Osteomalacie und Rachitis sind nach Roloff ätiologisch identisch, beide beruhen auf unzureichender Kalkzufuhr. Die Schwangerschaft, das Wochenbett und die Laktation sind bei Menschen und Tieren von der größten Bedeutung für die Entstehung der Osteomalacie. Während der Schwangerschaft und der Laktation erhält der mütterliche Organismus unter Umständen zu wenig Kalk, weil für die Entwicklung des Skeletts des Fötus, des Kindes zu viel Kalk gebraucht wird. Nach den Berechnungen von Struckmann werden dem Muttertiere während der Schwangerschaft im ganzen 2,16 Pfund Kalk und 1,80 Pfund Phosphorsäure durch das Kalb entzogen. Sodann wird dem Muttertiere besonders in der ersten Zeit der Laktation sehr viel Kalk und Phosphorsäure entnommen.

Aehnliche Verhältnisse wie bei Tieren hat man beim Menschen beobachtet. Hanau hat gezeigt, daß bei Schwangeren gleichsam eine physiologische Osteomalacie infolge des zu großen Bedarfs des Fötus an Kalk vorkommt. Nach Cohnheim u. a. bildet sich aus diesem Grunde im mütterlichem Organismus nur kalkarmes resp. kalkloses osteoides Gewebe, nach Cohnheim ist also das letztere, wie schon erwähnt, nicht entkalktes altes Knochengewebe, sondern neugebildetes osteoides Gewebe. Daß das in der Tat bei der Osteomalacie vorkommt, hat Hanau für die physiologische Osteomalacie

der Schwangeren, z. B. am „puerperalen Osteophyt" an der Innenfläche des Schädels, bewiesen. Bei der typischen, ausgebildeten Osteomalacie dagegen hält wohl die Mehrzahl der Autoren das entkalkte resp. kalkarme Knochengewebe vorwiegend für entkalkten oder kalkarmen alten Knochen. Auch Kassowitz nimmt an, daß das Weichwerden der osteomalacischen Knochen, die Osteoporose resp. die vermehrte Resorption des Knochens, nicht als eine Entkalkung des ursprünglichen Knochens aufzufassen ist, sondern mehr als entzündlicher Vorgang, und daß in der Tat die unverkalkten Knochenbälkchen neugebildete Bälkchen sind.

Sodann kann die Nahrung eine vollkommen genügende Menge Kalk enthalten, aber derselbe wird nicht genügend resorbiert und nicht genügend im Knochen abgelagert, z. B. infolge von Verdauungsstörungen oder infolge der unzweckmäßigen Zusammensetzung des Kalkes. Auch hierfür hat man beim Menschen und bei Tieren beweisende Beobachtungen gemacht. Nach Roloff kommt die Osteomalacie beim Rindvieh auf dem Almgrund in der Gegend von Augsburg endemisch vor. Der Boden dieses Almgrundes enthält zwar 50—90 % reinen kohlensauren Kalk, es fehlt ihm aber die genügende Menge Phosphorsäure, und das auf dem Almgrund wachsende Futter besitzt nicht genug phosphorsauren Kalk. Auch von anderen Gegenden Deutschlands ist ähnliches bekannt. Auch Stohmann betont, daß das Osteomalacie erzeugende Heu teils zu wenig Phosphorsäure und Mineralstoffe besitze, teils zu wenig löslich sei, d. h. den Kalk in einer nicht genügend assimilierbaren Form enthalte.

Nach Seemann und G. Bunge ist die mangelhafte Bildung von freier Salzsäure im Magen bei der Resorption des Kalkes resp. bei der Entstehung der Osteomalacie und der Rachitis von größter Bedeutung. Fehlt eine genügende Menge von freier Salzsäure im Magen, dann werden die Kalksalze der Nahrung nicht genügend gelöst, nicht hinreichend assimiliert.

Sodann kann die Osteomalacie durch vermehrte Abfuhr des Kalkes aus dem Körper resp. aus dem Knochen, d. h. durch Entkalkung des Knochens durch irgend ein schädliches Agens, bedingt sein.

Wie verschwindet der Kalk aus dem osteomalacischen Knochen? Ist die Abfuhr des Kalkes aus dem Knochen bei der Osteomalacie vermehrt? Mit diesen Fragen hat man sich sehr lebhaft beschäftigt, auch diejenigen, welche annehmen, daß das kalkarme resp. entkalkte Knochengewebe im wesentlichen neugebildeter Knochen sei.

Es ist natürlich, daß man die Ursache der Entkalkung des Knochens in der Gegenwart einer Säure gesucht hat.

Auf Grund der älteren Versuche von C. Schmidt und Weber nahm man an, daß die Osteomalacie auf einer rein chemischen Auslaugung der Kalksalze des Knochens durch Milchsäure beruhe, man wollte dieselbe teils im Mark, teils im Harn nachgewiesen haben. C. O. Weber fand bei Osteomalacie saure Reaktion des Knochenmarks, welches Milchsäure enthielt. Auch Drivon fand bei der Analyse osteomalacischer Knochen Milchsäure und eine auffallende

Verminderung der anorganischen Stoffe, während die organischen entsprechend vermehrt waren. Huppert erhielt bei der Analyse osteomalacischer Knochen als auffälliges Resultat phosphorsaures Eisenoxyd.

Heitzmann behauptete sodann, durch fortgesetzte subkutane und innerliche Verabreichung von Milchsäure bei Fleischfressern (Hunden, Katzen) zuerst Rachitis, bestehend in Epiphysenschwellung der Röhrenknochen und Verdickung der knöchernen Rippenenden, später Osteomalacie und bei Pflanzenfressern (Kaninchen, Eichkätzchen) ohne rachitisches Vorstadium sofort Osteomalacie erzielt zu haben. Nach Heitzmann beruhen Rachitis und Osteomalacie auf identischen Ursachen. Dasselbe schädliche Agens erzeugt nach Heitzmann bei jungen Tieren Rachitis, werden sie älter, Osteomalacie. Die Angaben Heitzmanns bezüglich der Osteomalacie und Rachitis erzeugenden Kraft der Milchsäure sind von Roloff, Heiss, Toussaint und Tripier, Hofmann, Höxter, Beck, Siedamgrotzky, Hofmeister u. a. widerlegt worden, nachdem schon Nencki und Sieber gezeigt hatten, daß die von Schmidt angewandten Methoden des Nachweises von Milchsäure im Harn nicht beweisend waren. Besonders Heiss hat die Fütterungsversuche Heitzmanns widerlegt. Heiss hat einem Hunde 308 Tage lang im ganzen 2286 g Milchsäure verabreicht, Harn und Kot wurden während der ganzen Zeit gesammelt. Die Sektion des getöteten Tieres ergab durchaus normale Knochen, und dieser anatomische Befund wurde durch die chemischen Analysen in jeder Beziehung unterstützt. Die Abfuhr des Kalkes durch Harn und Fäces war während der ganzen Zeit der Milchsäurefütterung nicht vermehrt. Milchsäure wurde im Harn nicht gefunden oder nur in Spuren. Interessant war, daß bei einem ausgewachsenen Fleischfresser der Bedarf an Kalk und Magnesia sehr gering ist, im vorliegenden Falle pro Tag 0,0429 Kalk = 0,03 % des im Körper vorhandenen Kalks und 0,0671 Magnesia = 3 % der vorhandenen Magnesia. Auch Höxter hat in 2 Fällen von Osteomalacie, einer puerperalen und einer nicht puerperalen Form, Harnanalysen ausgeführt. Milchsäure konnte niemals nachgewiesen werden. Beck hat sich ebenfalls auf Grund seiner Harnanalysen, besonders wegen der gefundenen geringen Mengen von Ammoniak in einem Falle von frischer puerperaler Osteomalacie, gegen die Theorie der „Säurevergiftung" ausgesprochen. Siedamgrotzky und Hofmeister prüften ebenfalls die Einwirkung dauernder Milchsäureverabreichung auf die Knochen der Pflanzenfresser. Eine lösende Wirkung war besonders bei jungen wachsenden Tieren nicht zu verkennen, weniger bei ausgewachsenen. Die lösende Wirkung der Milchsäure entwickelte sich nach Siedamgrotzky und Hofmeister vorwiegend auf die Mineralsubstanzen, besonders auf Kalk und Phosphorsäure, während Magnesia fast vollkommen unberührt blieb. Auch die organische Knochengrundsubstanz wurde verringert. Aber die lösende Wirkung der Milchsäure ist gering, sie erzeugt nach Siedamgrotzky und Hofmeister weder Rachitis noch Osteomalacie, vielleicht kann aber durch Milchsäure mit sonstiger schlechter Nahrung bei Pflanzenfressern resp. bei Tieren, welche eine Prädisposition zu Rachitis und Osteomalacie besitzen, Rachitis und Osteomalacie entstehen. Toussaint und Tripier erklären auf diese Weise die Resultate Heitzmanns, weil er bei solchen prädisponierten Tieren

experimentierte. Nach dem heutigen Stande unserer Kenntnisse darf die Milchsäuretheorie der Osteomalacie als definitiv erledigt angesehen werden.

Petrone betont den gesteigerten Gehalt des Harns an Salpetersäure, nach ihm ist die Osteomalacie durch den von Schlössing und Münz beschriebenen, Salpetersäure erzeugenden Mikroorganismus bedingt, eine Ansicht, welche nicht genügend gestützt ist. In einem von Kobler beobachteten Falle einer nicht puerperalen Osteomalacie mit hochgradigen Veränderungen an fast sämtlichen Knochen ergab die Untersuchung der Blutasche eine beträchtliche Vermehrung der Schwefelsäure und eine Verringerung des Natrons auf weniger als die Hälfte der Norm.

Aber eine bei Osteomalacie im Blute zirkulierende abnorme Säure braucht man gar nicht anzunehmen, viel näher liegt es, an die Wirkung der Kohlensäure zu denken; es wäre möglich, daß es sich bei der Osteomalacie um entzündliche Vorgänge mit reichlicher Vaskularisation und reger Kohlensäurebildung handelt, wofür ja auch die Hyperämie der osteomalacischen Knochen spricht. Ich habe experimentell gezeigt, daß die Kohlensäure in statu nascendi den Knochen bei Bluttemperatur entkalkt. Auch v. Winckel betont, daß für die Entstehung der Osteomalacie eine verminderte Alkaleszenz des Blutes wichtig sei. Gegen die Säuretheorie der Osteomalacie spricht aber, daß die Harnuntersuchungen nicht immer eine gesteigerte Abfuhr von Erdphosphaten ergeben, was man nach der Säuretheorie erwarten müßte.

Fehling nimmt auf Grund der so überraschenden Heilungen der Osteomalacie durch die Entfernung der Ovarien an, daß die weibliche resp. puerperale Osteomalacie besonders durch eine krankhaft erhöhte Tätigkeit der Ovarien mit reflektorischer Erregung der Vasodilatatoren der Knochen hervorgerufen wird; infolge der reflektorischen Erweiterung der Knochengefäße komme es zu passiver Hyperämie und später zur Resorption des Knochens. Hier könnte die letztere teils durch die Einwirkung der Kohlensäure, teils auch mechanisch, besonders durch den vermehrten arteriellen Blutstrom, bedingt sein. Die Osteomalacie ist nach Fehling im wesentlichen eine Angioneurose der Knochen, eingeleitet durch trophische Störungen der Eierstocksnerven. Sie zeige eine gewisse Aehnlichkeit mit Struma und Morbus Basedowii. Jedenfalls beweisen die günstigen Erfolge der Exstirpatio utero-ovarica nach Porro und der Kastration, daß zwischen Osteomalacie und Ovarien ein Kausalkonnex besteht. Schauta sieht den Heilerfolg der Kastration bei der Osteomalacie nicht in dem Wegfall der Ovarien, sondern in dem der Menstruation.

Auch Kassowitz hält bei der Osteomalacie und der Rachitis die Blutüberfüllung in den Knochen, die erhöhte Saftströmung und die dadurch bedingte Einschmelzung der Knochenbälkchen, besonders in der Spongiosa, sowie die verminderte Ablagerung von Kalksalzen für die wesentlichste Ursache. Bei der Osteomalacie und der Rachitis handelt es sich nach Kassowitz teils um vermehrte Resorption resp. um Osteoporose, teils um Apposition nicht verkalkenden Knochengewebes, und die Ursache beider ist die entzündliche Veränderung des Marks und des Inhaltes der Gefäßkanälchen mit Er-

weiterung der vorhandenen Blutgefäße und Bildung neuer Gefäße. Je ausgebildeter dieser Prozeß, um so weicher sind die Knochen, um so ähnlicher sind die rachitischen Knochen den osteomalacischen. Rachitis und Osteomalacie sind nach Kassowitz nicht zu trennen, sondern identische Krankheitsprozesse, und der einzige Unterschied zwischen rachitischen Kinderknochen und dem osteomalacischen der Erwachsenen ist der, daß bei diesen die normale endochondrale und periostale Knochenapposition bereits vor längerer Zeit aufgehört hat und hier die Krankheitserscheinungen in Wegfall kommen.

Nach Kehrer handelt es sich bei der Osteomalacie um eine vom Eierstock aus erzeugte Erkrankung des Blutes. Ascoli fand keine Aenderung des Stoffwechsels der erdigen Salze und auch keine Störung des allgemeinen Stoffumsatzes, nach ihm beruht die puerperale Osteomalacie auf einer veränderten Ernährung der Knochenzelle in der Regel infolge eines von der Genitalsphäre ausgehenden reflektorischen Nervenreizes.

v. Winckel betont ätiologisch besonders die verminderte Alkaleszens des Blutes. Eine Hyperämie der Uterusadnexe hat er wie Fehling bei der Kastration nicht konstatieren können.

Die Untersuchung der Ovarien hat bei der Osteomalacie keine konstante ätiologisch verwertbare Befunde ergeben. Scharfe, Löhlein u. a. fanden keine besonderen histologischen Veränderungen der Ovarien bei der Osteomalacie. Löhlein konnte bei der puerperalen Osteomalacie weder in den Knochen noch in den Ovarien Bakterien durch Kulturen oder Schnitte nachweisen. Rossier untersuchte die Ovarien in 3 Fällen von Osteomalacie und fand als einzige Veränderung eine hyaline Degeneration einzelner Stellen des Bindegewebsgerüstes und der Gefäßwandungen. Schottländer fand in den Eierstöcken von drei wegen Osteomalacie mit gutem Erfolg kastrierten Frauen die als Angiodystrophie beschriebenen Veränderungen, d. h. Vergrößerung des Organs, Vermehrung und hyaline Erkrankung der Gefäße, Fehlen von Primordialfollikeln, kleincystische Degeneration der Grafschen Follikel, leicht entzündliche Vorgänge und Blutungen ins Stroma. Heyse zeigte, daß degenerative Zustände an den Ovarialnerven, großer Reichtum an Nerven und Gefäßen, sowie hyaline Degeneration der Gefäßwände bei Osteomalacie nicht immer vorhanden sind. Dasselbe bestätigt Bulius, welcher die erwähnten Veränderungen an den Ovarien für zufällige Befunde erklärt.

Die seltene Osteomalacie der Männer und der nicht schwangeren, nicht stillenden Frauen beruht nach Cohnheim im wesentlichen auf Verdauungs- resp. Resorptionsstörungen mit verminderter Resorption von Kalk. Traumen werden auch als Ursache für diese Osteomalacie angegeben. Die virile Osteomalacie ist nach der vorliegenden Literatur besonders in Wien (9 Fälle) und im Rheintal (6 Fälle) bei Männern im Alter von 30—50 Jahren beobachtet worden; aus Norddeutschland ist kein Fall bekannt (F. Hahn).

Nach unserem heutigen Standpunkte ist es noch nicht möglich, die Entstehung der Osteomalacie klar und bestimmt zu erklären, die bisherigen anatomischen und chemischen Untersuchungen genügen nicht, um — ganz allgemein gesagt — teils das Weichwerden, die

Kalkverarmung der osteomalacischen Knochen, teils die gleichzeitig stattfindende mangelhafte Verkalkung der erkrankten Knochen zu erklären. Wir können nur sagen, daß die biologischen Eigenschaften des Knochengewebes bei der Osteomalacie vollkommen verändert sind. Auch Höxter nimmt auf Grund seiner Harnanalysen eine Alteration des Stoffwechsels bei der Osteomalacie an. Der osteomalacische Knochen hat die Fähigkeit eingebüßt, die Kalksalze festzuhalten, der Kalk verschwindet nicht nur, sondern er wird auch in ungenügender Menge abgelagert. Diese vermehrte Resorption des Kalkes resp. des Knochengewebes und die verminderte Ablagerung der Kalksalze sind wahrscheinlich durch dieselbe Ursache bedingt, welcher Art dieselbe ist, wissen wir heute noch nicht. Die Hyperämie der osteomalacischen Knochen scheint auf einen entzündlichen Vorgang hinzuweisen, und bei dieser Hyperämie kann die Kohlensäure bei der Auflösung und mangelhaften Ablagerung der Kalksalze eine wichtige Rolle spielen. Es ist wahrscheinlich, daß es ätiologisch verschiedene Formen der echten Osteomalacie gibt. Zuweilen ist wohl das multiple Myelom (s. § 116, Geschwülste) fälschlich als Osteomalacie beschrieben worden. Ich erinnere ferner an die sonstigen, nicht puerperalen Formen der Osteomalacie. Dazu kommt, daß, wie auch Virchow betont hat, die Osteomalacie in pathologisch-anatomischer Hinsicht ebenfalls große Verschiedenheiten darbietet und dieselbe keineswegs ausschließlich auf Entkalkung der Knochen beruht.

§ 75. Symptomatologie und klinischer Verlauf der Osteomalacie. — Auf die Symptomatologie und den klinischen Verlauf der Osteomalacie können wir hier nur ganz kurz und im wesentlichen nur mit Rücksicht auf das Becken eingehen. Wir berücksichtigen auch hier zunächst vorzugsweise die puerperale Osteomalacie (die Osteomalacie der Schwangeren und Wöchnerinnen). Dieselbe beginnt während der Schwangerschaft oder während des Wochenbetts mit ziehenden, reißenden Schmerzen im Becken bez. in der unteren Rumpfhälfte. In den unteren Thoraxabschnitten ist häufig eine subjektive Schmerzempfindung analog dem Gürtelgefühl bei beginnender Tabes vorhanden. Die Knochen des Beckens und des Lendenteils der Wirbelsäule sind druckempfindlich, und die aktive Beherrschung der Muskeln des Beckens und Oberschenkels nimmt gradatim ab, so daß lähmungsartige Zustände (Pseudoparalysen) und wirkliche Lähmungen, besonders des M. iliopsoas (Köppen), auftreten. Seltener beginnt die Krankheit in der ersten Schwangerschaft oder im ersten Wochenbett, in der Regel erst nach wiederholten Schwangerschaften. Nach Casati (Mailand) kam unter 7719 Geburten 62mal = 0,80% Osteomalacie vor, unter den 62 osteomalacischen Frauen war nur eine Primipara, die übrigen 30 bis 40 Jahre alten Patientinnen hatten mindestens drei Kinder gehabt. Die Knochenerweichung nimmt stets am Becken seinen Anfang, und so lange dieselbe noch nicht nachweisbar ist, wird das Leiden oft mit Rheumatismus oder mit beginnender Rückenmarkserkrankung verwechselt, bis dann die Veränderungen in der Form der Knochen die richtige Diagnose ermöglichen. An Rückenmarkserkrankung, z. B. an beginnende Tabes, denkt man zuweilen wegen des erwähnten Gürtelgefühls,

wegen des eigentümlichen, watschelnden Ganges, wegen der Muskelschwäche oder Lähmungen und der meist vorhandenen Erhöhung der Sehnenreflexe. Am Becken finden sich für Osteomalacie charakteristische Schmerzpunkte, welche bei rheumatischen Leiden gewöhnlich nicht schmerzhaft sind, wie z. B. die Tubera ischiadica. Meist klagen die Kranken im Beginn über Schmerzen beim Sitzen, die Sitzbeinhöcker sind spontan oder bei Druck schmerzhaft. Bald zeigen sich dann am Becken noch andere Schmerzpunkte spontan oder bei Druck, und das Becken wird zunehmend deform, ebenso wird der untere Teil der Wirbelsäule, der Thorax und das Brustbein schmerzhaft. Das osteomalacische Becken haben wir bereits S. 438 ff. beschrieben und in Fig. 90 u. 91 abgebildet. Abgesehen von den charakteristischen Veränderungen des Beckens ist die oft in wenigen Wochen erfolgende Abnahme der Körperlänge (s. Fig. 92 u. 93 S. 440—441), z. B. um 30 cm und mehr, ferner die Muskelschwäche zuerst der unteren Extremitäten, dann der gesamten Muskulatur bemerkenswert. Charakteristisch ist gewöhnlich, daß die Kranken die Oberschenkel nicht abduzieren können, teils wegen der Muskelschwäche, teils wegen der Coxa vara osteomalacica, d. h. weil der Schenkelkopf und der Schenkelhals eine stärkere Neigung zur Femurachse hat und der erstere daher tiefer steht; auch ist die Pfanne und der Trochanter mehr nach vorn und innen gerückt. So lange die Kranken noch gehen können, also im Beginn der Osteomalacie, ist der Gang ein eigentümlich watschelnder, ähnlich wie bei Luxatio femoris congenita. Dieser watschelnde Gang ist teils durch die Nachgiebigkeit der Beckenknochen und des oberen Endes des Femur, teils durch die Insuffizienz der Muskulatur bedingt. Nach v. Renz und Köppen ist die Hauptursache dieses watschelnden Ganges eine Lähmung des M. iliopsoas. Köppen hat in 4 Fällen von Osteomalacie eine Lähmung des M. iliopsoas konstatiert, Knochen und Nervenstämme waren druckempfindlich. Köppen glaubt, daß diese Muskelerkrankung durch dieselbe Ursache bedingt sei wie die Osteomalacie und sich schon zu einer Zeit vorfinde, wo noch keine Knochenverkrümmungen ausgebildet seien. Zuweilen sind die Schmerzen nach Köppen genau im Verlaufe eines Nerven wie bei Neuralgien, was durch die Annahme einer Kompression der Nerven in den Intervertebrallöchern erklärt werden könnte. Diese Kompression geschieht nach meiner Ansicht wahrscheinlich durch die erweichten und daher zusammengesunkenen Wirbel. Fehlen die direkten Lähmungen, dann dürfte die mangelhafte Fixation des Femur an dem nachgiebigen Becken durch die geschwächte Muskulatur als Ursache des watschelnden Ganges besonders in Betracht kommen, weil sich die Patientinnen beim Gehen gleichsam rasch von einer Coxa auf die andere werfen müssen, um nicht das Gleichgewicht zu verlieren.

Fieber ist im Beginn der Krankheit gewöhnlich nicht vorhanden, später aber beobachtet man nicht selten Fiebersteigerungen, meist mit intermittierendem Charakter.

Die Osteomalacie kann im Anschluß an eine einzige Schwangerschaft, an ein einziges Wochenbett die höchsten Grade erreichen, so daß die Kranken stets an das Bett gefesselt sind, nicht gehen, stehen oder sitzen können und marastisch unter Verdauungsstörungen, Nephritis, Anasarka, Ascites sterben. Auch die Entbindung kann zur Todes-

ursache werden, obgleich, wie schon erwähnt, die osteomalacischen Becken, die schon erwähnten Gummibecken, so dehnbar sind, daß bei hochgradigster Beckenenge die Geburt des Kindes relativ leicht erfolgen kann.

Die akuten Fälle sind die Ausnahme, gewöhnlich ist der Verlauf mehr chronisch. Sehr häufig macht die Krankheit Pausen, im Anschluß an eine neue Schwangerschaft bricht dann die scheinbar geheilte Krankheit wieder mit erneuter Heftigkeit aus. Die leichteren Fälle können vollständig ausheilen.

Die Knochendeformitäten sind sehr wechselnd, je nachdem die Kranken längere Zeit noch stehen, gehen und sitzen, oder frühzeitig liegen. Im ersteren Falle entstehen unter dem Einfluß der Körperbelastung statische Deformitäten des Beckens, der Wirbelsäule, des Thorax, der unteren Extremitäten. In liegender Stellung bilden sich die Deformitäten je nach der Art der Lagerung, z. B. mehr oder weniger asymmetrisch, aus.

Die Prognose der puerperalen Osteomalacie ist ungünstig, wenn dieselbe durch eine erneute Schwangerschaft wieder zum Ausbruch kommt; letztere ist daher nach Möglichkeit zu verhindern. Spontanheilungen der Osteomalacie kommen vor, wie besonders v. Winckel zuerst nachwies. Die früher weichen und dehnbaren Knochen werden durch erneute Ablagerung von Kalksalzen wieder fest. Das neue Knochengefüge wird gewöhnlich sehr dicht, sklerotisch, hier und da bilden sich am Becken, z. B. im Bereich der Articulatio sacroiliaca, an der Wirbelsäule u. s. w., Osteophyten oder Knochenbrücken. Sodann wird die Prognose quoad vitam sehr wesentlich durch den Verlauf der Geburt und des Wochenbetts beeinflußt. Zuweilen hat man infolge der Dehnbarkeit der osteomalacischen Beckenknochen, der sog. osteomalacischen Gummibecken, trotz hochgradiger Verengerung noch einen natürlichen Geburtsverlauf beobachtet. Im allgemeinen aber ist der Geburtsverlauf bei der Osteomalacie doch sehr ungünstig. Nach Litzmann hatten von 72 Frauen, welche während ihrer Osteomalacie schwanger wurden, nur 21 eine natürliche Entbindung, 38 keine. Bei 16 Frauen wurde die Perforation und bei 40 der Kaiserschnitt, 1mal die Symphyseotomie ausgeführt; 7mal erfolgte Ruptura uteri und 4 starben unentbunden, 2mal wurde die künstliche Frühgeburt eingeleitet.

Für die Diagnose der Osteomalacie ist besonders wichtig die oben geschilderte Gangart, die Muskelschwäche, die Lähmung des Iliopsoas (Köppen), die Schmerzpunkte am Becken, besonders bei Druck auf die Tubera ischiadica, die Messung der Conjugata und der Körperlänge. Nur im Beginn der Krankheit sind Verwechslungen möglich, die Diagnose der ausgebildeten Osteomalacie ist nicht schwer. Differentialdiagnostisch kommen im Beginn der Osteomalacie und in leichteren Fällen besonders Rheumatismus und Rückenmarkserkrankungen in Betracht, die letzteren, wie v. Renz mit Recht betont hat, wegen der Muskelschwäche besonders der unteren Extremitäten, infolge der Steigerung der Sehnenreflexe, des watschelnden Ganges, des Gürtelgefühls u. s. w.

§ 76. Die Behandlung der puerperalen Osteomalacie. – In leichteren Fällen mit Neigung zu spontaner Heilung und in den Anfangsstadien ist die Behandlung ähnlich wie bei Rachitis, sie besteht vor allem in der Darreichung einer guten, nahrhaften Kost, ferner in Lebertran, Kalk, Eisen, China, Phosphor, Pyrogallussäure, Arsenik resp. arseniger Säure, in der Anwendung von Solbädern (Kehrer, Löhlein) oder Salzbädern (6—10 kg Salz auf die Wanne). Besonders gute Erfolge werden wie bei der Rachitis durch lange, z. B. 6—18 Monate fortgesetzte Darreichung von Phosphorlebertran (1—2 mg bis 5 mg Phosphor pro die) nach Kassowitz, Latzko, Chrobak, Sternberg, Kosminski u. a. erzielt. Man gibt den Phosphor auch bei Erwachsenen am besten mit Lebertran (Phosphor 0,05 : 100,0 Ol. jecoris aselli, 2mal täglich einen Kaffeelöffel voll). Kosminski hat 13 Fälle von schwerer Osteomalacie mit Phosphor behandelt, die Dosis pro die betrug bis 0,01 mit Lebertran. Die Behandlung dauerte 6—18 Monate. Die Patientinnen konnten sämtlich ihre tägliche Arbeit wieder aufnehmen. Zwei der mit Phosphor geheilten Fälle waren vorher ohne Erfolg kastriert worden. Zwei Frauen wurden wieder schwanger, bekamen aber kein Rezidiv der Osteomalacie, ihre Knochen blieben fest, sie waren dauernd durch Phosphor geheilt. Neumann empfiehlt besonders die Phosphorsäure, weil er bei den Harn- und Kotuntersuchungen bei Osteomalacie fand, daß die Abgabe von Phosphorsäure im ersten Stadium und auf der Höhe der Krankheit sehr bedeutend war, während im Heilungsfalle die Phosphorsäure im Körper und in den Knochen sehr fest gehalten wurde.

Senator, welcher eine von den Ovarien ausgehende, der Schilddrüsenerkrankung analoge Beeinflussung des Stoffwechsels anzunehmen geneigt ist, wandte längere Zeit Schilddrüsenpräparate, besonders Thyraden an, dann vor allem Eierstockspräparate, das Oophorin. Die Erfolge mit Oophorin waren günstig, Senator empfiehlt daher letzteres für die Behandlung der Osteomalacie. Trotz der merklich gesteigerten Ausfuhr von Kalk durch Harn und Fäces während der Anwendung des Oophorin erfolgte doch eine merkliche Besserung. Die Stoffwechseluntersuchungen ergaben, daß der ganze Stoffwechsel in gewissem Sinne dem eines Hungernden glich. Latzko, J. Schnitzler und Bernstein haben in 6 Fällen von Osteomalacie durch Anwendung von Oophorintabletten von Kühen und Schweinen keinen Erfolg gesehen.

Zuweilen soll die elektrische Behandlung günstig gewirkt haben (Marocco u. a.). Auch Fehling gibt zu, daß die galvanische Behandlung der Osteomalacie möglicherweise erfolgreich sein könne.

Etwaige ungünstige hygienische Verhältnisse der Wohnung, Ernährungsstörungen, Konstitutionsanomalien u. s. w. sind möglichst zu beseitigen. Auch hierdurch hat man rasche Besserung resp. Heilung der Osteomalacie erzielt. Stillenden Frauen ist die Ernährung ihres Kindes durch die Mutterbrust zu verbieten, und man muß sie auf die Gefahren aufmerksam machen, daß bei einer erneuten Schwangerschaft die Krankheit wahrscheinlich in höherem Grade auftritt.

Von hohem Interesse sind die in neuerer Zeit durch Entfernung der Ovarien erzielten Heilungen der Osteomalacie. Porro, Fochier, Levy u. a. hatten beobachtet, daß durch die von Porro

wegen Schwangerschaft bei Osteomalacie empfohlene Amputatio uteroovarica die Knochenweichheit sich besserte, ja vollständig heilte. Infolge dieser überraschenden Erfolge empfahl Fehling die operative Entfernung der Ovarien behufs Heilung der Osteomalacie, weil er glaubte, daß durch diese allein die Krankheit geheilt werden könne. Wie wir S. 446 sahen, entsteht nach Fehling die puerperale Osteomalacie vor allem durch eine Hyperaktivität der Ovarien; die Gefäßdilatationen der Knochen werden dadurch reflektorisch beeinflußt, es kommt zu einer passiven Hyperämie und infolgedessen zur Resorption der Knochensubstanz. Die Osteomalacie ist nach Fehling eine Angioneurose der Knochen, eingeleitet durch trophische Störungen der Eierstocksnerven. Daher die heilende Wirkung des Kaiserschnittes nach Porro und der Kastration. Im Januar 1887 führte Fehling seine erste Kastration wegen Osteomalacie mit dem besten Erfolge aus. Seit dieser Zeit ist die Kastration vielfach wegen Osteomalacie ausgeführt worden, und es hat sich ergeben, daß der Erfolg der Kastration unmittelbar nach der Operation fast stets ein guter ist, die Schmerzen hören zuweilen sofort nach der Operation auf, die Knochen werden fester, die Kranken werden wieder gehfähig u. s. w. Der Erfolg nach der Operation kann ein so überraschender sein, daß die Kranken nach Entfernung der Ovarien oft schon nach 3—5 Wochen geheilt entlassen werden können. Die weitere Besserung ist verschieden, sie kann in vollkommene Heilung übergehen, zuweilen aber bleibt die definitive Besserung vollständig aus. Petrone, welcher die Ursache der Osteomalacie in dem von Schlössing und Münz beschriebenen, Salpetersäure erzeugenden Mikroorganismus sucht, glaubt, daß der Erfolg im wesentlichen der Narkose und nicht der Operation zuzuschreiben sei, weil durch die Chloroformdämpfe die Salpetersäurebildung verhindert werde. Einen Fall schwerster Osteomalacie hat er durch tägliche Darreichung von 2 g Chloralhydrat in 3 Wochen so weit geheilt, daß die Patientin wieder gehen und ihre häusliche Arbeit verrichten konnte. Die vor der Kur im Harn befindliche Salpetersäure verschwand schon am 5. Tage. Die Ansicht, daß die Osteomalacie durch die Mikroorganismen der Nitrifikation bedingt sei, ist nicht genügend bewiesen. Nach Latzko, welcher die Wirkung der Chloroformnarkose in 10 Fällen von Osteomalacie experimentell prüfte, hat die Narkose nur eine vorübergehende Besserung zur Folge, trotzdem hält er die versuchsweise Anwendung derselben für berechtigt. Im allgemeinen steht bezüglich der Kastration wohl so viel fest, daß man, wie auch v. Winckel empfiehlt, die operative Entfernung der Ovarien nur in hochgradigeren Fällen von Osteomalacie ausführen wird, in welchen die vorher anzuwendenden sonstigen Behandlungsmethoden erfolglos geblieben sind. Bei Schwangeren mit Osteomalacie wird man wohl öfter die Entfernung des Uterus und der Adnexe nach Porro vornehmen. v. Velits empfahl die Sectio caesarea in Verbindung mit der Kastration.

Die Geburt ist bei Schwangeren mit Osteomalacie nach allgemeinen geburtshilflichen Regeln zu leiten, bezüglich welcher ich auf die Lehrbücher der Geburtshilfe verweise.

Frakturen werden durch entsprechende Verbände geheilt; innerlich gibt man Phosphor und Kalkpräparate in der bereits S. 451 erwähnten Weise.

§ 77. Die nichtpuerperalen Formen der Osteomalacie. — Auf die nichtpuerperalen Formen der Osteomalacie können wir nur ganz kurz eingehen, aber wir müssen dieselben hier mit Rücksicht auf ihre Entstehung und ihren Verlauf kurz erwähnen, weil auch sie gelegentlich ähnliche Erkrankungen der Beckenknochen hervorrufen wie die puerperale Osteomalacie.

Im wesentlichen unterscheiden wir folgende Hauptformen der nichtpuerperalen Osteomalacie, welche man mit Rücksicht auf die am Becken vorkommenden Deformitäten und sonstigen Erkrankungen besonders auch in differentialdiagnostischer Hinsicht kennen muß.

I. Die infantile und jugendliche Osteomalacie in der Wachstumsperiode. — Wir haben bereits früher betont, daß zwischen Osteomalacie und Rachitis kein wesentlicher Unterschied besteht, beide Erkrankungen sind nicht voneinander zu trennen, sie unterscheiden sich nur insofern, als die Osteomalacie im wesentlichen am ausgewachsenen Skelett, die Rachitis an den wachsenden Knochen auftritt. In schweren Fällen von Rachitis in der Wachstumsperiode können daher bei Kindern und jugendlichen Individuen analoge Erweichungen der Knochen auftreten, wie bei der echten Osteomalacie der Erwachsenen. Die histologischen Untersuchungen der Knochen bei infantiler Osteomalacie ergeben wohl im wesentlichen hochgradige Rachitis (Hermann u. a.). Aber wie besonders v. Recklinghausen in neuerer Zeit (1897) betont hat, gibt es doch eine Osteomalacie des Kindesalters, bei welcher die echten rachitischen Proliferationszonen der Knorpel und die Verdickungen der Epiphysen ganz fehlen oder nur wenig im Verhältnis zu der ausgeprägten Weichheit und Biegsamkeit der Knochen vorhanden sind.

Den angeblich ersten, sicher konstatierten Fall von infantiler Osteomalacie beschrieb J. H. Rehn im Jahre 1878 und schloß hieran 1882 noch weitere 6 Fälle. Intrauterine Osteomalacie sämtlicher Knochen, namentlich des Beckens, bei einem ausgetragenen weiblichen Kinde beschrieb R. Jürgens. Burry sah ausgesprochene Osteomalacie bei einem 8 Monate alten Mädchen und Elben bei einem 2jährigen Mädchen. Nach Rehn ist die infantile Osteomalacie nicht sehr selten. Sämtliche kranken Kinder waren 1—2 Jahre alt, befanden sich also in der Periode des energischsten Körperwachstums. Syphilis war in keinem Falle nachweisbar. In ätiologischer Beziehung ist auffallend, daß alle Kinder Rehns und auch der übrigen erwähnten Autoren weiblichen Geschlechts waren, nur 1 Fall von Siegert betrifft einen Knaben. Sämtliche Kranke wurden schlecht ernährt, erhielten phosphorsäure- und kalkarme Kost. Das charakteristische Symptom der Krankheit besteht in abnormer Weichheit und Biegsamkeit der großen Röhrenknochen mit häufigen Infraktionen derselben, das ganze Skelett ist auffallend atrophisch, Symptome von eigentlicher Rachitis können vollständig fehlen. Die Pseudoparalysen sind gewöhnlich sehr deutlich.

Die Prognose dieser infantilen Osteomalacie ist günstiger als die der Erwachsenen. Von den sechs Patientinnen Rehns starben zwei an Bronchitis und Bronchopneumonie.

Zuweilen aber verläuft diese infantile resp. jugendliche Osteomalacie in der Wachstumsperiode relativ rasch tödlich. A. Péron

und Meslay beobachteten einen derartig schweren Fall von Osteomalacie bei einem 15jährigen Mädchen, welches nach 2jähriger Dauer der Krankheit starb. Außer den großen Zehen waren sämtliche Knochen erkrankt. Im wesentlichen sterben die jugendlichen osteomalacischen Patientinnen wohl an interkurrenten Krankheiten, so z. B. auch eine Patientin von J. Jones, welcher eine schwere Osteomalacie bei einem 18jährigen Mädchen beobachtete. Die Kranke hatte die größte Zeit ihres Lebens unter den ungünstigsten hygienischen Verhältnissen gelebt. Die Osteomalacie war wahrscheinlich im Anschluß an eine Malariaintoxikation aufgetreten. Die 18jährige Patientin war bei ihrem Tode nur 3 Fuß 9 Zoll lang und wog so viel wie ein etwa 4jähriges Kind.

Berger beschrieb einen interessanten Fall von Osteomalacie bei einem 20jährigen Manne, welcher sich vor 4 Jahren wegen doppelseitigen Genu valgum vorstellte; es wurde die linksseitige suprakondyläre Osteotomie nach Mac Ewen ausgeführt und 3 Wochen nach der Operation zeigten sich die ersten Zeichen der progressiven Osteomalacie (Schmerzen, Zittern, Krampfanfälle in den Muskeln, Wachstumsstörungen u. s. w.). Die Röntgographie ergab etwa $1^3/_4$ Jahre nach der Operation, daß die osteomalacischen Knochen der beiden gekrümmten, verdrehten und um 10 cm gegen früher verkürzten Beine, welche wie runzelige Lappen ohne fühlbare Knochen auf dem Bett lagen, für Röntgenstrahlen gänzlich durchlässig waren. Das Becken war quer verengt. Die Osteomalacie ging dann auch auf die oberen Extremitäten über, nach weiteren 2 Jahren hatte sich der Körper um 54 cm verkürzt. Der Kranke wurde zu einem unförmlichen Krüppel und konnte nur in Drahtschienen existieren. Therapeutisch wurden Kalksalze, Phosphor, Lebertran, Chloroformierungen ohne Erfolg angewandt. Auf den Vorschlag Bergers, den Zustand durch doppelseitige Kastration wie beim weiblichen Geschlecht zu bessern, ging Patient nicht ein.

Berger teilt noch einen analogen Fall aus der französischen Literatur mit, wo sich auch die Osteomalacie im Anschluß an eine ähnliche Knochenoperation entwickelte.

In beiden Fällen Bergers war wohl das Genu valgum bereits das erste Zeichen der beginnenden Osteomalacie. Beide Fälle sind seltene Beispiele einer hochgradigen virilen Osteomalacie des jugendlichen Alters. Klinisch ist noch in dem von Berger selbst beobachteten Falle bemerkenswert, daß während des frühen Stadiums der Knochenerweichung an allen Extremitäten neben heftigen Schmerzen die Muskeln intensiv erkrankt waren; zuerst traten Krämpfe auf, dann Kontrakturen, Tremor, und schließlich verloren die Muskeln schnell ihre Funktionsfähigkeit.

Robin stellte in dem Falle Bergers und in einem anderen Falle von Osteomalacie Respirations- und Stoffwechselversuche an. Erstere ergaben in nüchternem Zustande eine Vermehrung der Kohlensäurebildung neben Verminderung der Sauerstoffabsorption in den Geweben; während der Verdauung fehlte die normale Steigerung der Kohlensäure fast ganz, während die Sauerstoffabsorption in den Geweben stark stieg. Die Stoffwechseluntersuchungen ergaben eine Herabsetzung der Oxydation der Stickstoffkörper, Erhöhung der unvollkommenen

Oxydationsprodukte, starke Vermehrung der Kalkausscheidung, Verminderung der totalen Phosphorausscheidung, Vermehrung der Ausscheidung der Erdphosphate und keine wesentliche Aenderung der gepaarten Schwefelsäuren. Hieraus ergibt sich für die Therapie, die Oxydation der Stickstoffsubstanzen zu steigern, die Fixierung des Kalkes in den Geweben zu bessern und den Phosphorstoffwechsel zu heben, besonders durch zweckmäßige Diät, Besserung der Verdauung, passende Kalk- und Phosphorpräparate (Fluorcalcium, Hypophosphite, Glyzerophosphate) etc.

Sehr wahrscheinlich ist die infantile Osteomalacie und überhaupt die Osteomalacie der Wachstumsperiode durch sehr verschiedene Ursachen bedingt, vor allem aber handelt es sich wie bei der Rachitis um eine Ernährungsstörung der Knochen bei wachsenden Individuen, welche schlecht ernährt werden, ungesund wohnen, nicht genügend frische Luft genießen u. s. w.

Die Behandlung der infantilen resp. jugendlichen Osteomalacie ist ähnlich wie die der eigentlichen (puerperalen) Osteomalacie (s. § 76 S. 451 ff.), im wesentlichen aber dieselbe wie bei der Rachitis, sie besteht vor allem in guter Ernährung, in der Darreichung von Kalk, Eisen (Kalkeisensirup), Lebertran, Phosphor, Solbädern, in der Sorge für frische Luft, für gesunde, trockene Wohnung u. s. w. Den Phosphor und Lebertran gibt man am besten zusammen als Phosphorlebertran (0,01 Phosphor auf 100,0 Ol. jecoris aselli, 2—3mal täglich einen Eßlöffel voll, bei älteren Kindern und jugendlichen Individuen entsprechend mehr, z. B. 0,03—0,05 : 100 Lebertran). Auch die sonstigen in § 76 S. 451 ff. empfohlenen therapeutischen Maßnahmen kommen eventuell in Betracht. Nach Bedarf sind die Knochen durch Verbände vor Verletzungen resp. Infraktionen zu schützen.

II. Die Osteomalacie bei Männern und nicht schwangeren Frauen im mittleren Lebensalter. — In einem Teil der Fälle handelt es sich hier um die v. Recklinghausensche oder Pagetsche Knochenkrankheit. Die echte Osteomalacie der Männer und nicht schwangeren Frauen im mittleren Lebensalter ist sehr selten, sie entwickelt sich zuweilen im Anschluß an Traumen oder an heftige Erkältungen.

Thiem beobachtete eine Osteomalacie nach einem Trauma bei einer 37jährigen nicht schwangeren Frau, welche durch Sturz mit einer Graslast auf dem Rücken beim Ueberschreiten einer hohen Schwelle zu Boden stürzte und eine Schenkelhalsfraktur erlitt. Letztere heilte in der üblichen Zeit. Nach mehreren Wochen zeigte sich zunehmend eine typische Osteomalacie der verschiedenen Knochen mit Ausnahme des Beckens. Besonders auffallend war die Vorbuckelung des Thorax nach vorn und hinten; die Körperlänge sank von 167 cm auf 142.

Die chemischen und mikroskopischen Untersuchungen von Langendorff und Mommsen in einem seit 6 Jahren bestehenden und zu einem gewissen Stillstand gekommenen Falle von viriler Osteomalacie bei einem 38jährigen Manne der Czernyschen Klinik ergaben im wesentlichen, daß es eine perniziöse progressive Knochenerweichung gibt, welche nicht auf einer von den Markräumen aus stattfindenden Säureeinwirkung beruht, vielmehr ihren Grund in einer sehr komplizierten Störung des gesamten Stoffwechsels des Knochengewebes

hat. Die Riesenzellen bewirken wahrscheinlich die Resorption des Knochengewebes, sie sind vielleicht der Wegnerschen Ansicht entsprechend Gefäßwandsprossen. Die Genese der im roten Knochenmark vorkommenden rundlichen jungen Bildungszellen ist unbekannt. Die kleinen, Netze bildenden Zellen sind vielleicht direkt aus den Knochenzellen hervorgegangen. Die Cysten im Knochenmark sind wahrscheinlich durch Blutungen infolge leichter Traumen entstanden.

Wulff beobachtete eine progressive virile Osteomalacie bei einem sonst gesunden 26jährigen Soldaten aus gesunder Familie, welcher unter rheumatischen Schmerzen in der Lendengegend und in den Gelenken der unteren Extremitäten erkrankte. Dann entstanden mehrfache Frakturen, z. B. beider Oberschenkel, beider Oberarme und der Clavicula, und unter allgemeiner Erweichung des Skeletts inklusive des Schädels erfolgte $^3/_4$ Jahre nach Beginn der Krankheit der Tod, im wesentlichen infolge von Respirationslähmung durch den erweichten Brustkorb. Die Körperlänge hatte sich um 31 cm vermindert. Die Extremitätenknochen stellten weiche Schläuche dar, sie bestanden aus Periost mit spärlichen Resten von Corticalis, an Stelle des Markes fand sich eine blauschwarze, dünnflüssige, pulpöse Masse. Die Gelenkkapseln waren verengt und geschrumpft. Das Becken zeigte einen kindlichen Habitus, es bestand im wesentlichen nur aus Periost und Bändern. Die Schädelknochen waren elastisch weich.

Gussmann sah bei einem Mitglied der freiwilligen Feuerwehr nach heftiger Erkältung bei einem Brande in sehr kalter Nacht Osteomalacie auftreten. Der bis dahin gesunde Mann hatte lange Zeit in tiefem Eiswasser gestanden. Der Kranke erlag nach 10 Jahren seiner schweren Osteomalacie, welche besonders das Becken und die Wirbelsäule hochgradig befallen hatte.

Taruffi beobachtete bei einem 30jährigen, stets unter den elendesten Verhältnissen lebenden Manne hochgradige Osteomalacie, welche mit großen multiplen Osteomen des Beckens, der beiden unteren Extremitäten und der rechten oberen Extremität verbunden war. Die Osteome waren jüngeren Datums, sehr reich an Mark und mit nur dünner Knochenschale versehen.

Die Behandlung dieser Osteomalacie ist nach den in § 76 S. 451 ff. ausgeführten Grundsätzen durchzuführen.

III. Die Osteomalacie bei Nervenkrankheiten und im höheren Alter (neurotische und senile Osteomalacie). — Bei dieser neurotischen Knochenerweichung infolge von chronischen Erkrankungen des Zentralnervensystems (Tabes, Syringomyelie, Myelitis chron., chronische Gehirnkrankheiten, Pachymeningitis chronica u. s. w.) des männlichen und weiblichen Geschlechts handelt es sich um eine neuropathische (trophoneurotische) Ernährungsstörung der Knochen, welche teils durch Osteoporose, d. h. durch die Bildung sehr brüchiger Knochen, teils durch echte Osteomalacie, d. h. durch die Entstehung kalkarmer, biegsamer Knochen, charakterisiert ist. Die letztere tritt hier besonders am Becken zu Tage, wahrscheinlich entsteht auch hier die Verbiegung der Beckenknochen besonders infolge der Belastung derselben beim Gehen und Sitzen. Bei dieser neurotischen Osteoporose resp. Osteomalacie sind oft auch die bekannten,

so charakteristischen chronischen deformierenden Gelenkerkrankungen (Arthropathien, Arthritis deformans) vorhanden, welche ebenfalls neuropathischen (trophoneurotischen) Ursprungs sind.

Auch die senile Osteoporose resp. Osteomalacie ist wohl im wesentlichen neurotischen Ursprungs, wenigstens findet sie sich besonders bei alten Leuten mit nicht mehr intaktem Zentralnervensystem. Die eigentliche senile Osteomalacie bei intaktem Nervensystem ist wohl sehr selten. Masing hat einen derartig seltenen Fall bei einem 58jährigen Fräulein beobachtet. Solche Kranke können besonders im Beginn große diagnostische Schwierigkeiten bereiten. In solchen Fällen ist nach Masing für die Frühdiagnose im Beginn der Krankheit, d. h. bevor abnorme Biegsamkeit der Knochen vorhanden ist, besonders wichtig die Unmöglichkeit, dauernden Druck auf den Knochen zu ertragen, daher ist Stehen, Liegen und Sitzen auf harter Unterlage schmerzhaft, beim Sitzen auf weicher Unterlage ist der Druckschmerz geringer. An sich sind die Knochen nicht schmerzhaft, wie z. B. bei der Osteomyelitis, sondern nur bei Druck, bei Belastung.

Schabad berichtete über eine senile Osteomalacie bei einem 62jährigen Taglöhner, welcher etwa 1 Jahr nach Beginn der Erkrankung starb. Die Hauptsymptome waren: heftige Kreuzschmerzen und sehr behinderter Gang. Die Sektion ergab, daß das Becken, Caput femoris, das Brustbein und die Rippen in der bekannten Art der Osteomalacia rubra verändert waren. Die übrigen Knochen durften nicht untersucht werden.

Auch die senile Osteomalacie ist zuweilen mit deformierender Arthritis, in seltenen Fällen mit Synovitis haemorrhagica multiplex (C. O. Weber) kombiniert.

Tendlan hat über eine hochgradige senile Osteomalacie bei einer 62jährigen Frau berichtet, welche 3 Jahre zuvor zunehmende ischiasartige Schmerzen empfand, schief und kleiner wurde. Es bildete sich eine starke Kyphoskoliose der Brust- und Lendenwirbelsäule aus, die Rippen waren stark verbogen und deformiert, das Brustbein winklig geknickt, die Rippenbogen berührten die Crista ossis ilei. Das Becken hatte die typische Schnabelform, das Promontorium sprang stark vor. Die Extremitätenknochen waren nicht wesentlich verändert, die Muskeln schlaff, atrophisch, bei der Untersuchung derselben stellten sich schmerzhafte Kontraktionen ein. Die elektrische Untersuchuag ergab eine quantitative Herabsetzung für den konstanten und faradischen Strom. Im Urin fand sich wenig Eiweiß, kein Bence-Jonessches Eiweiß. Durch die Darreichung von Kalk- und phosphorsauren Salzen, Phosphor in Emulsion und mit Lebertran, durch die Anwendung von Solbädern und Extensionsverbänden wurde die Kranke so weit gebessert, daß sie ohne Unterstützung trippelnd gehen konnte.

IV. Osteomalacia chronica deformans mit Cysten, fibrösen Herden und Geschwulstbildungen, tumorbildende Ostitis deformans nach v. Recklinghausen. — Wir haben bereits erwähnt, daß bei der puerperalen Osteomalacie zuweilen multiple Cystenbildung vorkommt. Diese Cysten im Knochenmark bilden sich wohl meist aus Blutungen, sie sind den apoplektischen Cysten des Gehirns vergleichbar. Die fibrösen Herde resp. Fibrome entstehen durch bindegewebige Umwandlung des Fettmarks

in Fasermark. Die geschwulstartigen Bildungen im Knochenmark bestehen teils in braunroten Riesenzellensarkomen, teils in multiplen blaßgrauen, knötchen- oder follikelartigen, weichen lymphoiden Bildungen. Besonders v. Recklinghausen hat diese seltene höchst interessante Skeletterkrankung bei einem 40jährigen Maurer und bei einer 66jährigen Frau genauer beobachtet und beschrieben.

Fig. 94.

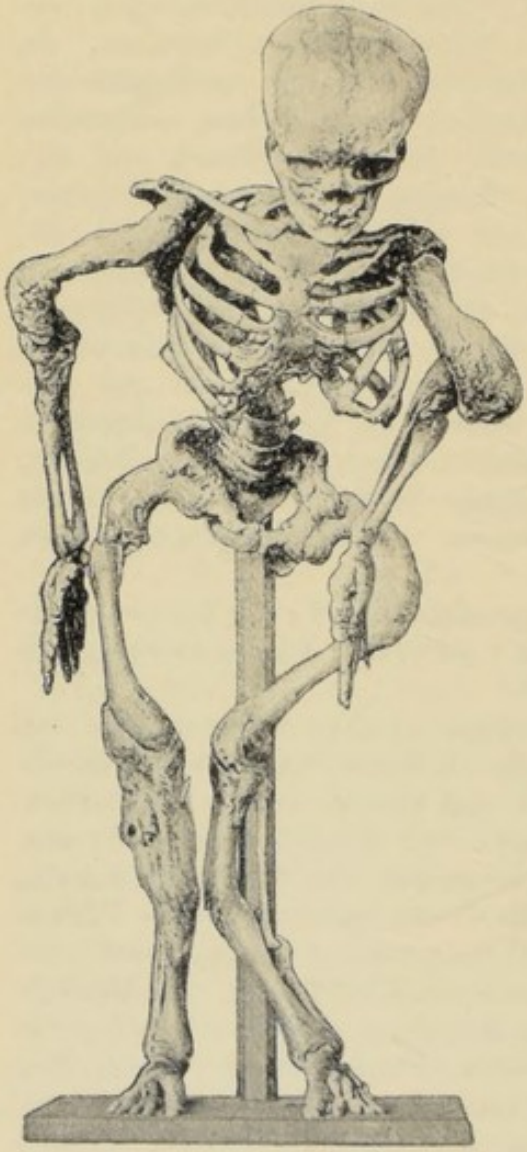

Skelett einer 40jährigen Frau mit deformierender Ostitis mit Tumoren nach v. Recklinghausen.

Ferner gehört hierher ein früherer Fall von Ziegler, eine Beobachtung von Albertin und Hirschberg. Der Fall von Hirschberg betraf eine 35jährige Dienstmagd mit Osteomalacie, Erweichungscysten, mehrfachen Frakturen und Riesenzellensarkom der Tibia. In dem Falle von Albertin handelte es sich um eine abnorme Form allgemeiner osteomalacischer Knochenerweichung mit stellenweise großen geschwulstartigen Auftreibungen, mit cystenartigen Hohlräumen, mit Schwund der soliden Textur des Knochengewebes und Bildung eines faserigen, fächerigen Markgewebes bei einer 35jährigen Frau. Das Skelett einer 40jährigen Frau mit dieser deformierenden Osteomalacie resp. Ostitis nach v. Recklinghausen ist in Fig. 94 abgebildet.

Bezüglich der genaueren Beschreibung der so interessanten Osteomalacia chronica deformans mit fibrösen Herden, Cysten und Geschwulstbildungen, der „Ostitis fibrosa osteoplastica“ nach v. Recklinghausen verweise ich auf die Arbeit v. Recklinghausens: Die fibröse oder deformierende Ostitis, die Osteomalacie und die osteoplastische Karzinose in ihren gegenseitigen Beziehungen. Festschrift zum 71. Geburtstage Rudolf Virchows, Berlin 1891. Bezüglich des Wesens der Krankheit sei nur kurz bemerkt, daß das Knochengewebe sich in eine unvollkommene Knochensubstanz, in derbes Bindegewebe umwandelt, welches auf der Vorstufe zum eigentlichen Knochengewebe gleichsam stehen bleibt („Ostitis fibrosa osteoplastica“ v. Recklinghausen). Die braunroten Riesenzellensarkome sitzen stets in dem neu entstandenen fibrösen Gewebe oder nehmen die ganze Dicke des Knochens ein. In vielen Knochen finden sich in den braunen Stellen der Schnittfläche multiple, ganz kleine bis stecknadelkopfgroße glattwandige Cysten, in einzelnen Fällen, z. B. in einer Rippe, fand sich eine erbsengroße Cyste und in einem benachbarten braunen

Rippentumor eine kirschkerngroße Cyste. Die fibröse Umwandlung des Knochens und die braunen Sarkome in dem fibrös-ostitischen Gewebe zeigen sich im Skelett überall da, wo der Knochen der stärksten Belastung, der hochgradigsten Druck- und Zugkraft ausgesetzt ist.

V. Osteomalacia chronica deformans hypertrophica (Pagets Knochenerkrankung), Ostitis ossificans diffusa (Lanceraux), Osteomalacie hypertrophique bénigne (Vincent), Pseudo-rachitisme sénile (Pozzi). —

Diese von Paget zuerst beschriebene, der eben erwähnten v. Recklinghausenschen Knochenaffektion sehr verwandte, seltene Knochenerkrankung ist charakterisiert durch spontan entstehende, allmählich zunehmende Verkrümmungen und Verdickungen der Knochen bei Erwachsenen beider Geschlechter, meist im späteren Alter im Bereich des 50. Lebensjahres, seltener früher, z. B. im Bereich des 28.—30. Lebensjahres. Die Krankheit befällt besonders die Diaphysen der langen Röhrenknochen, am häufigsten der unteren Extremitäten und der Schlüsselbeine, ferner des Schädeldachs, der Rippen und der Wirbelsäule. Das Becken ist wenig verändert, nur die Cristae iliacae sind verdickt, die Durchmesser des Beckens sind meist etwas vergrößert, nur in seltenen Fällen hat man die für Osteomalacie typische Kartenherzform beobachtet. Die Knochen der Hände und Füße sind in der Regel nicht verdickt und nicht verkrümmt. Trotz der Verbiegungen und Verdrehungen der Knochen sind Spontanfrakturen selten, besonders dann, wenn sich in den erkrankten Knochen nach längerem Bestande solitäre oder multiple Sarkome entwickeln, wie bei der geschilderten v. Recklinghausenschen Knochenkrankheit. Die Funktionsstörungen der erkrankten Knochen sind meist beträchtlich. Von sonstigen Krankheitserscheinungen sind besonders zu erwähnen die Erschwerung der Atmung, z. B. infolge der Hypertrophie der Knochen, Störungen von seiten des Zentralnervensystems (Schmerzen in den erkrankten Gliedern, besonders in den Beinen, Kopfschmerzen, Schwindel, Gedächtnisschwäche u. s. w.). Die Krankheit endigt meist nach langjährigem Verlauf tödlich und zwar am häufigsten durch interkurrente Krankheiten, besonders der Respirationsorgane, der Nieren, des Herzens (Atheromatose), durch solitäre oder multiple Sarkome etc.

Die mikroskopischen Befunde in den Knochen resp. im Knochenmark sind nach v. Recklinghausen und Stilling ähnlich wie bei der v. Recklinghausenschen Knochenkrankheit, so daß beide Krankheitsformen mehr oder weniger ineinander übergehen. Bei der Pagetschen Knochenkrankheit ist die Neigung zu Verkrümmungen hochgradiger, dagegen sind die Spontanfrakturen viel seltener als bei der v. Recklinghausenschen Affektion. Bei der Pagetschen Knochenkrankheit findet ferner eine beträchtlichere Neubildung von Knochengewebe seitens des Periosts und des Markes statt, und dieses neugebildete Knochengewebe bleibt lange kalklos, so daß die Osteomalacie in den früheren Stadien der Krankheit sehr in den Vordergrund tritt. Später bilden sich in dem osteoiden Gewebe durch reichlichere Kalkablagerung sklerotische Knochenherde. Nach v. Recklinghausen handelt es sich im wesentlichen um einen entzündlichen Krankheitsprozeß (Ostitis resp. Osteomyelitis fibrosa).

Die Aetiologie der Pagetschen und v. Recklinghausenschen Knochenerkrankung ist bis jetzt noch vollkommen dunkel. Die Behandlung ist eine symptomatische. Jodkali, Quecksilber, Arsen, Chinin u. s. w. sind erfolglos geblieben. Gegen die Schmerzen gibt man Narcotica. Chirurgische Eingriffe sind mit Rücksicht auf die schweren Ernährungsstörungen kontraindiziert. Auch die Anwendung von Stützapparaten stößt bei den verkrümmten Gliedern auf Schwierigkeiten.

V. Schmieden hat in der deutschen Zeitschrift für Chir. Bd. LXX S. 207 einen genau beobachteten Fall von Osteomalacia chronica deformans hypertrophica bei einer 58jährigen, nicht luetischen Frau beschrieben. Zwei Photogramme zeigen die äußere Ansicht, zwei Skiagramme die abnorme Architektur des kranken Knochens, und eine kolorierte Tafel gibt ein gutes histologisches Knochenbild. Im Knochengewebe sind die Spongiosaknochenbälkchen am Rande dicht besetzt mit Riesenzellen, welche im Howshipschen Lakunen liegend die Resorption des Knochens ausführen. Die Markräume enthalten nur noch an vereinzelten Stellen normales Fettmark. Meist ist der Markraum verödet und durch Bindegewebe ersetzt. Der Knorpel wird vorwiegend durch Granulationsgewebe zerstört wie bei Arthritis deformans.

Die Frage, ob es auch eine lokale Osteomalacie gibt, ist besonders von Paget und Bonnet bejaht worden. Sie unterscheiden eine lokale und allgemeine Osteomalacie, welche zwar durch verschiedene Ursachen hervorgerufen werden, anatomisch aber nicht getrennt werden dürfen. Die anatomischen Veränderungen beruhen bei beiden auf einer Gleichgewichtsstörung im Kalkgehalt des Knochens zu Gunsten der Auflösung und Fortschwemmung der Kalksalze. Die lokale Osteomalacie ist durch Traumen und Entzündungen (Tuberkulose etc.) bedingt, die allgemeine durch Ernährungsstörungen des Gesamtorganismus. Nach meiner Ansicht kommt eine echte Osteomalacie einer einzigen umschriebenen Knochenstelle des Skeletts nicht vor, es hat sich vielmehr bei der genaueren Untersuchung solcher Fälle herausgestellt, daß es sich im wesentlichen in solchen Fällen um Erweichung des Knochens durch eine Neubildung (Karzinom, Sarkom, Tuberkulose u. s. w.) handelt.

Die sog. krebsige Osteomalacie (Osteomalacia carcinomatosa) entsteht durch mehr oder weniger zahlreiche karzinomatöse Metastasen in den Knochen, besonders nach Karzinom der blutreichen Schilddrüse infolge Einbruchs des Karzinoms in die Blutbahn, ferner nach Karzinom des Hodens, der Prostata und der Mamma. Von 50 Karzinomen der Schilddrüse waren nach Hinterstoißer 10 und von 20 Fällen von Paget ebenfalls 10 durch Knochenmetastasen ausgezeichnet, während z. B. Gussenbauer und v. Winiwarter bei 903 Magenkarzinomen niemals Metastasen in den Knochen beobachteten, wenn man von den Fällen allgemeiner Karzinose absieht.

Thomsen sah sehr ausgedehnte Metastasen im Becken, in den Wirbeln, Rippen und in den oberen Hälften beider Oberarme und Oberschenkel bei einer 40jährigen Frau nach zweimaliger Operation eines Carcinoma mammae. Ritchie beobachtete nach der Exstirpation eines Carcinoma mammae dextrae kein örtliches Rezidiv, aber nach 6 Jahren und 8 Monaten entstanden Schmerzen im Rumpf und in den

Extremitäten, bedingt durch Veränderungen der Thorax- und Beckenknochen. Die Sektion zeigte eine Erweichung der genannten Knochen durch Karzinommetastasen. Durch das Eindringen der Karzinomzellen in die Knochen waren dieselben ähnlich verändert wie bei Osteomalacie.

Bezüglich der Karzinommetastasen in den Beckenknochen bei der sog. Osteomalacia carcinomatosa verweise ich auf § 118, Geschwülste. Hier sei nur hervorgehoben, daß die Knochen nach Eindringen der Karzinomzellen mikroskopisch in der Tat ähnliche Veränderungen zeigen wie bei der echten Osteomalacie, so daß die Bezeichnung Osteomalacia carcinomatosa gerechtfertigt erscheint. Auch makroskopisch können sich die Knochen ähnlich verhalten wie bei der echten Osteomalacie.

XII. Kapitel.

Echinococcus des Beckens

(s. das Literaturverzeichnis Nr. XVI).

§ 78. Ueber das Vorkommen, den Sitz und die pathologisch-anatomischen Veränderungen beim Beckenechinococcus. — Der Echinococcus kommt entweder primär in den Beckenknochen oder in den Weichteilen des Beckens, besonders im Bindegewebe oder in den Beckenorganen vor und geht von dem einen Gewebe auf das andere über. Im allgemeinen ist der Echinococcus des Beckens in Gegenden, wo Echinococcus überhaupt häufiger vorkommt, gar nicht so selten.

Die Taenia Echinococcus lebt bekanntlich im Darmkanal des Hundes als viergliedriger Parasit von 4 mm Länge. Beim Menschen kommt nur der Blasenwurm dieser Tänie meist nach Einführung von Tänieneiern mit der Nahrung in den Darmkanal vor. In den Organen, wo sich der Embryo festsetzt, vor allem in der Leber, bilden sich dann die charakteristischen Blasengeschwülste von zuweilen beträchtlicher Größe. Die Blase besteht aus einer lamellös geschichteten, sehr elastischen Cuticula, an deren Innenfläche eine körnige Parenchymschicht aufliegt. Aus der letzteren entstehen die sog. Brutkapseln, und auf diesen entwickeln sich die Köpfchen, die Skolices, in mehrfacher Zahl. Die Echinococcusblase bleibt entweder einfach, oder es bilden sich durch exogene und endogene Proliferation Tochterblasen. Eine andere Form des Echinococcus ist der E. multilocularis, welcher z. B. in der Leber nur kleine hirsekorngroße bis erbsengroße Blasen in größerer Zahl in einer diffusen derben, schwieligen Bindegewebsmasse bildet. Dieser multilokuläre Echinococcus findet sich ganz besonders in den Knochen. Nach den neueren Untersuchungen ist diese verschiedenartige Entwicklung des Echinococcus im wesentlichen wohl nur durch die Struktur der Knochen bedingt.

Am Becken findet man den Echinococcus entweder, wie gesagt, primär in den Weichteilen der Außen- oder Innenfläche des Beckens oder in den Knochen.

Der Echinococcus der Beckenweichteile an der Außenfläche des Beckens sitzt entweder unmittelbar unter der Haut oder tiefer im Bindegewebe resp. in oder unter den Muskeln (Blandin, Cailleux, Maas), und zwar ist er an der Außenfläche des Beckens entweder primär entstanden oder eine Echinococcusgeschwulst der Becken- resp. der Bauchhöhle ist z. B. durch die Incisura ischiadica major allmählich nach außen gewachsen. In den Weichteilen der Beckenhöhle sitzt der Echinococcus besonders im retroperitonealen Zellgewebe, und zwar bei Männern mit Vorliebe zwischen Blase und Mastdarm, beim Weibe besonders zwischen Rektum und Vagina. In der Med. Times vom 7. April 1860 werden 33 Fälle von

Echinococcus verschiedener Körperstellen erwähnt, darunter 9 des Beckenbindegewebes. Zuweilen handelt es sich um primären Echinococcus der männlichen und besonders der weiblichen Genitalorgane.

Auch in der Blasenwand selbst entwickelt sich zuweilen der Echinococcus. Legrand hat im Anschluß an eine von ihm beobachtete kolossale, von der vorderen Blasenwand ausgehende Echinococcuscyste bei einem 36jährigen Patienten, welche durch Laparotomie und Einnähen der Sackwand in die Bauchwunde geheilt wurde, 16 weitere einschlägige Beobachtungen zusammengestellt. Es ergibt sich aus denselben, daß Echinococcus nicht nur im subserösen Gewebe der Blase, sondern auch in deren Muskularis und Submukosa sich entwickeln kann. Zum Teil handelte es sich in den betreffenden Fällen um zufällige Leichenbefunde. Häufig war der Echinococcus der Blase mit Echinococcus an anderen Körperstellen verbunden.

Anknüpfend an die Inauguralabhandlung von Legrand hat dann Tuffier 40 Beobachtungen von Echinococcuscysten des subperitonealen Bindegewebes oberhalb der Prostata zwischen Blase und Mastdarm gesammelt. Da das Bauchfell an der hinteren Blasenwand durch die wachsende Geschwulst leicht abgeschoben wird und nur nach vorn durch das Ligamentum vesicale med. festgehalten wird, so gleichen die von diesen Echinococcuscysten hervorgerufenen Lageveränderungen der Beckeneingeweide zwar anfangs denen, welche ein starker Mastdarmtampon hervorruft, d. h. die Blase wird entsprechend in die Höhe geschoben. Bei weiterem Wachstum treten aber die Cysten jederseits vom früheren Urachus resp. von dem genannten Ligament auch zur vorderen Blasenwand in Beziehung. Gleichzeitig können sie so innig mit der Blasenwand verwachsen, daß es scheint, als seien sie in der Blasenwand entstanden. Tuffier meint, daß ein derartig nahes Verhältnis der Cysten zur Blase die Sectio hypogastrica (Sectio alta) rechtfertige.

Im kleinen Becken können sich große Cysten ausbilden und die Harn- und Kotentleerung mehr oder weniger behindern. Die Beckenorgane werden verdrängt, zuweilen werden sie durch die im kleinen Becken sitzenden Echinococcuscysten infolge von Adhäsionen verzogen. In einem Falle von Küppers z. B. war die Harnblase bei einem 31jährigen Schäfer durch einen Beckenechinococcus nach oben ausgezogen, und in einem Falle von Chrobak war der Uterus 14 cm nach oben in die Länge gezogen. Die Cysten können sich eventuell mit Eiterung komplizieren und in die Blase, in den Mastdarm, Uterus oder in die Scheide u. s. w. perforieren. Ins Cavum peritonei perforiert der Echinococcus gewöhnlich nicht, er bleibt immer unter dem Bauchfellüberzug.

Zuweilen entspringen Echinococcuscysten der Beckenhöhle nicht in letzterer, sondern sie stammen aus der Bauchhöhle, z. B. von der Leber, und haben sich bis in das kleine Becken ausgebreitet. In einem von W. A. Freund und Chadwick beobachteten Falle hing ein Echinococcus der Leber bis in den Douglas hinab.

Nach Dolbeau hat Davaine zuerst 25 Fälle von Echinococcus des kleinen Beckens gesammelt.

Besonders häufig ist der Echinococcus der weiblichen Beckenhöhle resp. der weiblichen Genitalorgane. Schatz stellte

66 Fälle von Echinococcus des weiblichen Beckens resp. der weiblichen Genitalorgane aus der Literatur zusammen, und zwar 14 des Uterus, 7 der Ovarien, 7 der Ligamenta lata, 2 zwischen Blase und Vagina, 22 der hinteren Blasenwand und 14 des Beckeneinganges. Schatz selbst sah unter 7000 weiblichen Genitalkranken 6 sichere und 3 wahrscheinliche Fälle von Echinococcus, welche mit Ausnahme von 2 Fällen multiple Echinokokken waren. Hierdurch wird die Angabe Leuckarts bestätigt, daß die bisher am Menschen beobachteten Fälle von multiplem Echinococcus fast ausnahmslos das weibliche Geschlecht betroffen haben. W. A. Freund berichtete über 19 Fälle von Echinococcus des weiblichen Beckens. Nach Schatz und W. A. Freund breitet sich der Parasit im Zellgewebe des weiblichen Beckens ähnlich wie ein parametritisches Exsudat subperitoneal aus und verdrängt entsprechend die Nachbarorgane. Zuweilen werden, wie schon erwähnt, die Beckenorgane, z. B. die Blase oder der Uterus, durch die wachsende Echinococcuscyste infolge von Adhäsionen verzogen, z. B. nach oben in die Länge gezerrt, wie in den S. 463 angeführten Fällen von Küppers und Chrobak.

Bei Schwangeren hat man infolge von Beckenechinococcus entsprechende Behinderung der Geburt beobachtet. Wiener und Hausmann haben über 10 derartige Fälle (9 aus der Literatur) berichtet. Fast alle Echinococcussäcke lagen zwischen Vagina und Rektum oder seitlich neben dem Uterus im subserösen Gewebe. Fluktuation und Hydatidenschwirren war wegen der großen Spannung der Wände fast nie nachweisbar, Reposition der Geschwulst wegen des subserösen Sitzes und der zahlreichen Adhäsionen nie möglich, die Diagnose konnte mit Sicherheit nur durch Punktion gestellt werden.

Der Echinococcus der männlichen Beckenhöhle und der männlichen Genitalorgane ist seltener.

Zuweilen hat man größere, jahrelang bestandene Echinococcusgeschwülste im kleinen Becken, z. B. zwischen Blase und Mastdarm oder zwischen Vagina und Mastdarm, zufällig bei der Sektion gefunden, ohne daß während des Lebens irgendwelche Beschwerden bestanden, wie z. B. in dem S. 470 erwähnten Falle von A. Viti, wo ein seit 45 Jahren bestehender großer Echinococcus des Beckens zwischen Blase und Mastdarm keine Funktionsstörungen derselben veranlaßte.

Der multiple Echinococcus der Becken- und Bauchhöhle kann, wie v. Alexinsky experimentell zeigte, durch Ausfluß einer primären Cyste irgend eines Organes entstehen. Die Blasen des Echinococcus entwickeln sich nicht nur aus den herausgefallenen Tochterblasen der primären Cyste, sondern auch aus ihren Brutkapseln und Skolices. Auch durch eine Probepunktion und bei der Operation eines Echinococcus können Echinococcuskeime in die Becken- und Bauchhöhle eingeimpft werden und zu der Entstehung von multiplen Echinococcusgeschwülsten resp. zu Rezidiven Veranlassung geben. v. Alexinsky hatte unter seinen 7 Impfversuchen bei Tieren 4 erfolgreiche. Er benutzte zu seinen Versuchen klare Echinococcusflüssigkeit oder Flüssigkeit der Tochterblasen, welche Brutkapseln und Skolices enthielt, und goß sie in die Bauchhöhle von Tieren.

Der primäre Echinococcus der Beckenknochen ist viel seltener als der primäre Echinococcus der Weichteile, d. h. des Becken-

bindegewebes, der Muskeln und der Organe der Beckenhöhle. In den Beckenknochen lokalisiert sich der Echinococcus besonders im Knochenmark. Nach der Statistik von Viertel, Réczey und E. Hahn verteilen sich 36 Fälle von Knochenechinococcus folgendermaßen: 8 der Tibia, 7 des Humerus, 6 des Beckens, 5 des Femurs, je 4 des Schädels und der Wirbelsäule, je 1 der Phalangen sowie des Femurs und der Tibia zu gleicher Zeit. Von 52 Fällen von Knochenechinococcus betrafen nach M. Gangolphe 26 die langen Röhrenknochen (11 Humerus, 8 Tibia, 6 Femur, 1 Phalanx) und 18 die platten Knochen (11 Becken, 4mal Schädel, je 1mal Schulterblatt, Sternum, Rippen). Nach Targett und Doebbelin sind bis zum Jahre 1898 78 Fälle von Knochenechinokokken beschrieben worden, von diesen 78 Fällen entfallen 23 Fälle auf die Beckenknochen, das Verhältnis der Beckenknochenechinokokken zu denjenigen des übrigen Skeletts beträgt demnach 1 : 3,4. Von diesen 23 Fällen betrafen 19 das Becken allein, in 3 Fällen war die Erkrankung vom Femur auf das Becken übergegangen und in 1 Fall waren außer dem Becken noch zahlreiche andere Knochen erkrankt. In 1 Fall fand sich noch eine solitäre Blase im rechten oberen Lungenlappen und in 2 anderen Fällen je eine solche in der Leber.

Der sehr schleichend verlaufende Knochenechinococcus entwickelt sich zuweilen im Anschluß an Traumen; wahrscheinlich werden die im Blut zirkulierenden Echinokokkenkeime in gequetschten oder sonst irgendwie verletzten Geweben eher aus dem Blute abgesetzt und festgehalten.

Die Knochenechinokokken stellen im allgemeinen langsam wachsende, indolente, in späteren Jahren aber zuweilen schmerzhafte Geschwülste resp. Anschwellungen dar, welche anfangs das Bild eines zentral entstandenen Knochentumors, später das einer Knochencyste darbieten. Das Leiden bleibt zuweilen mehrere Jahre lang latent und die Geschwulstbildung ist längere Zeit gering. Die Schmerzen können lange Zeit fehlen, und wenn sie vorhanden sind, so werden sie als tiefsitzende, dumpfe Schmerzen angegeben, sie sind ganz verschieden von den Schmerzanfällen bei syphilitischen Knochenerkrankungen. Die bald größeren, bald kleineren Blasen durchbrechen gewöhnlich nach längerem Bestand die Corticalis, gelangen in die umgebenden Weichteile, z. B. in die Muskeln, Gefäße, Nerven oder in ein benachbartes Gelenk, z. B. ins Iliosakralgelenk, ins Hüftgelenk, in die Symphyse. Perforation eines Knochenechinococcus ins Hüftgelenk beobachteten H. Fischer, Viertel, Fricke, Rokitansky, Réczey, Trendelenburg u. a. In anderen Fällen, wie z. B. in einem Falle von Schnitzler, greift ein primärer Echinococcus des Oberschenkelkopfes auf das Hüftgelenk und das Becken über. Bei Zerstörung der Pfanne durch Echinococcus erleidet das betreffende Bein gewöhnlich eine beträchtlichere Verkürzung, wenn der Schenkelkopf in die Beckenhöhle eindringt. In den Weichteilen bilden sich meist größere Blasen als im Knochen, und nun erst wird das Leiden oft erst erkannt. Zuweilen kommt es in der Umgebung des Knochens zu Abszeßbildung. Solche Abszesse haben natürlich nach der Inzision keine Neigung zur Heilung, die wahre Art des Leidens wird in solchen Fällen leicht verkannt, die Krankheit kann z. B. mit luetischer oder tuberkulöser Knochenentzündung resp. Nekrose verwechselt werden, um so mehr als die charakteristischen Echinococcus-

blasen oder -bläschen vollständig fehlen können. In einem Falle v. Bardelebens wurde eine seit etwa 4 Monaten bestehende Anschwellung der Leistengegend inzidiert und Eiter entleert. Erst bei einem späteren Verbandwechsel zeigte sich in der Operationswunde ein blasenförmiges Gebilde, welches sich als Echinococcus erwies. Bei der näheren Untersuchung fand sich an der Darmbeinschaufel eine Knochenauftreibung, welche von außen eröffnet wurde; es ergab sich eine mit Echinococcus erfüllte Knochenhöhle, welche ausgeräumt und so zur Heilung gebracht wurde. Der Eiter ist bei Echinococcus zuweilen auffallend reich an Cholestearin, was in diagnostischer Beziehung von Wert sein kann.

Der Knochenschwund ist zuweilen sehr bedeutend (s. Fig. 95 und 96), gewöhnlich wird der Knocheu zunehmend zerstört, ohne daß

Fig. 95.

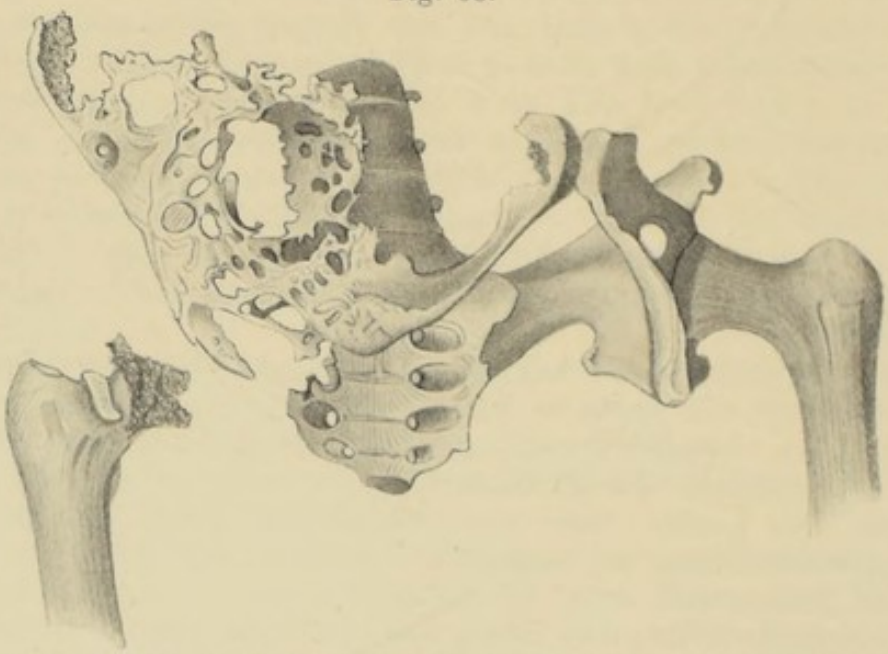

Echinococcus des Beckens mit bedeutendem Knochenschwund an der rechten Beckenhälfte und am rechten Caput femoris bei einer 25jährigen Bäuerin nach H. Fischer und Viertel.

sich größere Sequester bilden. Letztere kommen aber doch in Ausnahmefällen vor.

Die schädigende Einwirkung des Echinococcus auf das Knochengewebe ist besonders von M. Gangolphe, Targett u. a. genauer untersucht worden, sie ist eine doppelte. Einmal wird der Knochen, besonders das kompakte Knochengewebe und das Mark, durch den Druck der allmählich, aber beständig wachsenden und sich vermehrenden Cysten usuriert, eine Usur, welche Cruveilhier mit der durch Aneurysmen vollführten Usur des Knochens in Parallele stellte. Die Knochenwand wird immer dünner und schließlich bald früher, bald später, z. B. erst nach mehreren Jahren, perforiert. Die zweite Schädigung besonders der spongiösen Knochensubstanz besteht darin, daß durch das stetige Vordringen der Bläschen den eingeschlossenen Knochenpartien die Blutzufuhr abgeschnitten wird, und sie so der Nekrose verfallen. So entstehen die, wie gesagt, meist kleineren, selten größeren Sequester und das ulzeröse Aussehen der Knochen-

höhlen. Zuweilen fehlen die Sequester. Die Blasen erzeugen nach Targett, welcher 17 Fälle von Knochenechinococcus untersuchte, im Knochen nicht, wie in der Leber, eine besondere Wandschicht, dieselbe kommt, wenn sie vorhanden ist, nur durch eitrige Infektion des Blaseninhaltes zu stande. Charakteristisch für Echinococcus des Knochens und klinisch sowie diagnostisch bedeutungsvoll ist, daß gewöhnlich eine reaktive Knochenneubildung durch das Periost nicht stattfindet, daher an den Röhrenknochen die häufigen Spontanfrakturen, durch welche das Leiden sich erst bemerkbar macht. Eine Ausnahme bildet in dieser Beziehung ein Fall von Schnitzler, wo der erkrankte obere Teil des Femurknochens durch Knochenneubildung enorm aufgetrieben war.

Bekanntlich hat man bisher immer angenommen, daß der Knochenechinococcus vorzugsweise als multilokulärer,

Fig. 96.

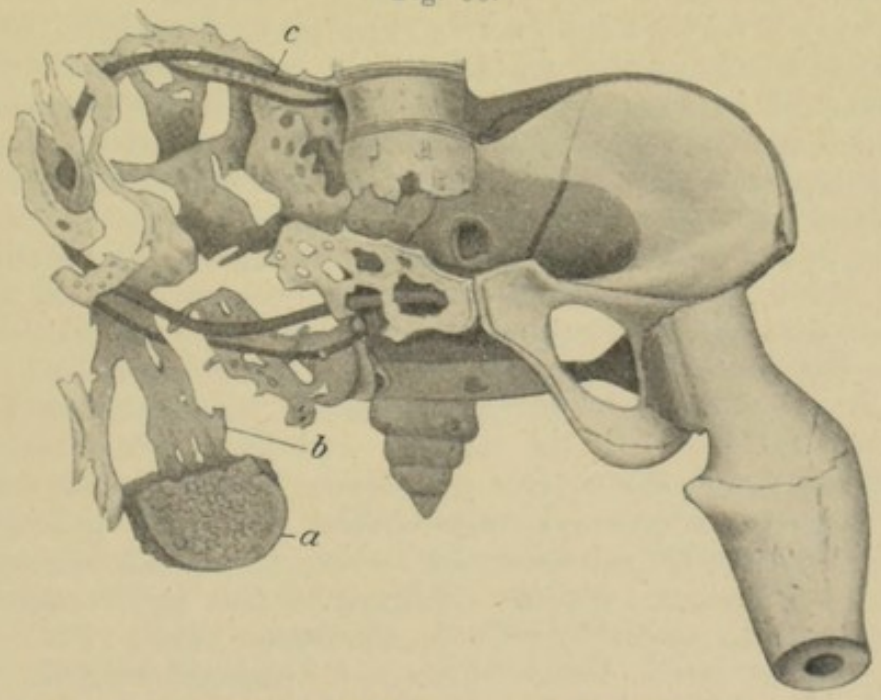

Zerstörung der rechten Beckenhälfte durch Echinococcus bei einer 25jährigen Fleischerstochter nach Réczey. a der poröse, zum Teil zerstörte rechte Schenkelkopf; b Weichteile, welche den Schenkelkopf halten; c stellt den eingezogenen Draht dar, um die einzelnen Knochenreste nach der Mazeration des Beckens zusammenzuhalten.

kleinblasiger Echinococcus vorkomme. Virchow hat zuerst diesen multilokulären Echinococcus in der Leber beobachtet und genauer beschrieben. Der multilokuläre Echinococcus ist charakterisiert durch die Bildung zahlreicher kleiner und kleinster Bläschen in einem bindegewebigen Stroma. Man findet in der Leber teils kleinere, alveolenartige, zellige Räume, teils auch größere, alten Abszessen ähnliche Kavernen mit Gewebstrümmern und entzündlichen Produkten aber ohne lebende Parasiten. Die Geschwulst des multilokulären Echinococcus breitet sich oft nach Art einer Ulzeration aus. Nach Virchow ist die multilokuläre Form des Echinococcus von der unilokulären nicht spezifisch verschieden, es handelt sich um dieselbe Tänie, welche sich je nach der Art des befallenen Gewebes, je nach den äußeren Verhältnissen und Medien, in welchen sie sich befindet, entweder als multilokulärer Echinococcus oder als Echinococcus hyda-

tidosus entwickelt. Andere dagegen, z. B. Mangold, sind infolge ihrer Züchtungsversuche der Ansicht, daß die Tänie des multilokulären Echinococcus von derjenigen des unilokulären verschieden ist.

Die Bläschen beim multilokulären Knochenechinococcus sind meist steril, sog. Acephalocyten, lebende Parasiten, Skolices und Hakenkränze sind nur selten nachweisbar. Nach Doebbelin wurden in den 23 von ihm mitgeteilten Fällen von Beckenknochenechinococcus nur 1mal durch v. Bardeleben Skolices und Hakenkränze nachgewiesen. Dagegen läßt sich die Diagnose besonders nach der charakteristischen Zusammensetzung der Membranen stellen, wie z. B. in dem S. 472—473 erwähnten Falle von Benda und Brentano, welche eine zutreffende makroskopische und mikroskopische Beschreibung eines multilokulären Beckenknochenechinococcus gegeben haben. Auch beim multilokulären Knochenechinococcus bilden sich schließlich große Fibrinsäcke mit Knochentrümmern als Inhalt oder in ihrer Wandung.

Was die Häufigkeit des Vorkommens des multilokulären Knochenechinococcus anlangt, so wurde nach Doebbelin unter seinen 23 zusammengestellten Fällen von Beckenknochenechinococcus nur 1mal die unilokuläre, großblasige Form angetroffen. Nach M. Gangolphe wurde derselbe unter 37 Fällen von Knochenechinococcus 32mal beobachtet, nur 5mal war der gewöhnliche, in den Weichteilen und in der Leber so überwiegend häufigere, großblasige, eincystische Echinococcus vorhanden. In der neueren Zeit hat man mit Recht bezüglich dieses angeblich so häufigen Vorkommens des multilokulären Knochenechinococcus berechtigte Zweifel geäußert. In der Tat stimmt die Beschreibung des angeblich multilokulären Knochenechinococcus nicht vollständig mit der von Virchow bezüglich des multilokulären Leberechinococcus gegebenen überein, ja der sog. multilokuläre Knochenechinococcus unterscheidet sich sehr wesentlich von dem multilokulären Echinococcus der Leber, wie auch Abée auf Grund seiner Untersuchungen bestätigt. Vierordt hält das Vorkommen des multilokulären Knochenechinococcus überhaupt nicht für erwiesen. Wilms, welcher einen Echinococcus der Lendenwirbelsäule und der Beckenknochen genauer untersuchte, fand histologisch ein schlauchartiges Wachstum des Knochenechinococcus, und er erklärt diese Wachstumsweise wie Virchow mit Recht als eine Folge des anatomischen Knochenbaues. Im Knochen selbst können sich nur kleine und kleinste Echinococcusblasen bilden, sobald letztere aber den Knochen durchbrochen haben und in die Weichteile herausgetreten sind, dann kommt es zur Bildung von großen Blasen. Zu ähnlichen Schlüssen kommt Doebbelin. Auch ich bin der Meinung, daß die multilokuläre Form des Knochenechinococcus im wesentlichen nur durch die Art des Knochenbaues bedingt ist resp. vorgetäuscht wird, daß es sich in der Tat nicht um den typischen multilokulären Echinococcus handelt, wie er in der Leber vorkommt. Bei Tieren hat man den multilokulären Echinococcus überhaupt noch nicht beobachtet. Und nach den Statistiken von Davaine und Neißer ist der multilokuläre Echinococcus auch beim Menschen außerordentlich selten, denn unter 1162 Fällen von Echinococcus fanden sich nur 8 Fälle von typischem multilokulären Echinococcus.

Was das Vorkommen des Echinococcus an den einzel-

nen Beckenknochen betrifft, so findet er sich am häufigsten am Darmbein, in der Pfannengegend und am Kreuzbein, seltener am Sitz- oder Schambein. Von den 23 von Doebbelin zusammengestellten Fällen von Beckenechinokokken war das Darmbein in 15 Fällen befallen, in 10 Fällen war das Os sacrum, in 6 Fällen das Os pubis, in 4 Fällen das ischii allein oder mit anderen Beckenknochen zusammen erkrankt. Die Größe der Knochenechinokokken ist selten über Faustgröße, ist aber die Neubildung in die Weichteile durchgebrochen, dann kann dieselbe natürlich eine beträchtliche Ausdehnung annehmen. Aus den Fig. 95 u. 96 S. 466—467 geht hervor, daß die Zerstörung im Knochen eine beträchtliche werden kann. Fast stets bricht die Neubildung, wie schon erwähnt, in das Hüftgelenk durch, oder umgekehrt ein Echinococcus des Oberschenkels geht auf die Pfanne und das Becken über, was unter den 23 Fällen von Beckenechinokokken 3mal beobachtet wurde.

§ 79. Symptomatologie, Diagnose und Prognose des Beckenechinococcus. — Das klinische Bild des Beckenechinococcus ist je nach dem primären Sitz desselben, ob in den Weichteilen oder im Knochen, anfangs natürlich verschieden. Der Echinococcus der Weichteile stellt im wesentlichen eine tiefer oder oberflächlicher sitzende, die Beckenorgane, besonders die Blase und den Mastdarm komprimierende cystische Geschwulst dar, der Knochenechinococcus bildet am Becken weniger eine Geschwulst, hier tritt mehr die Eiterung oder das Bild einer Hüftgelenksentzündung, einer Knochenentzündung, einer Karies und Nekrose in den Vordergrund. Um das klinische Bild des Beckenechinococcus möglichst prägnant zu beschreiben, seien kurz einige Fälle hier angeführt.

Von Echinokokken der Weichteile der Beckenhöhle seien besonders folgende 19 Fälle hervorgehoben. Es handelt sich fast ausschließlich um Echinococcus des subserösen Bindegewebes der Beckenhöhle, 4mal um Echinococcus des Musc. iliopsoas (Blandin, Cailleux [2 Fälle] und Maas). Das Alter der Kranken schwankte zwischen 20—66 Jahren.

Dolbeau sah einen Echinococcus im kleinen Becken bei einem 26jährigen Manne. Die Cyste prominierte hühnereigroß auf der rechten Seite des Afters und erstreckte sich auf der rechten Seite des Rektums, welches ganz zusammengedrückt war, so hoch in das Becken hinauf, daß die obere Grenze nicht von unten erreicht werden konnte. Die Kotentleerung war erschwert, der Harn konnte nur durch Katheter entleert werden, das Allgemeinbefinden war ungetrübt. Durch Punktion wurden 250 ccm einer klaren, eiweißfreien Flüssigkeit ohne Blasen und ohne Skolices entleert. Nach der Punktion erfolgte Entzündung und Eiterung, daher wurde inzidiert, und es erfolgte trotz Schüttelfrost, Fieber und einer Pleuropneumonie Heilung unter Ausstoßung der Mutterblase.

Einen analogen Fall wie Dolbeau sah Georg Fischer bei einem 20jährigen Zimmergesellen, welcher ebenfalls an Harnbeschwerden litt. Der Katheter ergab in der Pars membranacea ein Hindernis, er entleerte trüben, alkalischen Urin. In der Tiefe der rechten Unterbauchgegend in der Nähe der Mittellinie und per rectum fühlte man eine weiche, schmerzhafte, apfelgroße Geschwulst, welche

sich am Damm rechts neben dem After in Form einer handtellergroßen, flachen, druckempfindlichen Stelle vorwölbte. Hier wurde durch Probepunktion klare Flüssigkeit entleert. Inzision mit Annähung des Sackes, Heilung.

A. Viti konstatierte bei einem 49jährigen Schuhmacher einen seit dem 4. oder 5. Lebensjahre beobachteten großen Tumor im Hypogastrium.

Der sonst immer sehr gesund gewesene Kranke starb in der allgem. med. Klinik in Gießen unter den klinischen Erscheinungen einer Gehirnkrankheit. Bei der Sektion ergab sich, daß der erwähnte Tumor eine große Echinococcuscyste war, welche zwischen Blase und Mastdarm entsprang, mit beiden fest verwachsen war und ein Gewicht von 940 g hatte. Blase und Mastdarm waren ganz gesund. Die Geschwulst hatte 45 Jahre lang bestanden, ohne daß die Funktion der Blase und des Mastdarms alteriert war, und ohne daß sonstige beachtenswerte Symptome bestanden.

Tuffier beobachtete bei einem 27jährigen Manne eine bis über den Nabel reichende, fluktuierende Echinococcusgeschwulst, welche den Katheterismus unmöglich machte, welche aber durch Einführung eines Explorateurs in die Urethra und gleichzeitige Untersuchung per rectum als eine vom retrovesikalen Raum ausgehende Cyste trotz des negativen Ergebnisses einer 3mal wiederholten Punktion erkannt wurde.

Nach Freilegung der vorderen Blasenwand nach Art der Sectio alta wurde das Ligamentum vesicale med. durchtrennt, die Blase nach unten geklappt, der Echinococcussack eröffnet, entleert und in die vordere Bauchwunde eingenäht. Heilung.

Einen ähnlichen Fall sah Fenwick bei einem 25jährigen Patienten, dessen Diagnose er durch eine Probepunktion per rectum machte. Fenwick wollte dieselbe Operation wie Tuffier ausführen, doch starb der Kranke vorher infolge des durch die Sektion nachgewiesenen hochgradigen Nierenschwundes, bedingt durch die Harnstauung.

In einem von Lunn bei einem 66jährigen Manne beobachteten Echinococcus zwischen Blase und Mastdarm wurde erst durch die Sektion die richtige Diagnose gestellt.

Bei dem Kranken war in den letzten beiden Jahren wegen Harnbeschwerden resp. Harnverhaltung mehrfach die Punctio vesicae suprapubica vorgenommen worden. Nach der Entleerung der Blase konnte man Dämpfung und Hervorwölbung in der Regio hypogastrica nachweisen und kurz vor dem Tode per rectum eine weiche Masse hinter der Blase. Im Urin reichlich Eiweiß und Eiter infolge eines Blasendivertikels und der chronisch entzündeten und erweiterten Harnleiter und Nierenbecken. Die kindskopfgroße, dreieckige, mit der Basis nach oben gerichtete Echinococcuscyste war intraperitoneal vorn mit der Blase, hinten mit den Därmen verwachsen.

Karewski hat über 2 Fälle von retroperitonealen Echinokokken berichtet.

Eine 35jährige Frau litt nach einem Wochenbett an linksseitigen Kreuzschmerzen, die für rheumatische gehalten wurden, sie konnte nur noch mühsam in skoliotischer Haltung gehen. Als sich eine lumbale Vorwölbung zeigte, welche in Bauchlage verschwand, außerdem Eiter und Eiweiß im Harn gefunden wurden, legte K. in der Annahme eines perinephritischen Abszesses die Niere mittels des Simonschen Schnittes bloß und stieß nach Durchtrennung einer dicken Schwarte unterhalb derselben

auf Eiter und Echinococcusblasen. K. nimmt an, daß der Echinococcus erst im Wochenbett zur Vereiterung gekommen ist.

Der zweite Fall betrifft einen 55jährigen Mann, welcher seit Jahren an Schmerzen in der Lumbalgegend litt und wegen Ischias behandelt wurde. Schließlich entwickelte sich in der rechten Bauchseite ein höckeriger Tumor vor der Blase und hinter dem Darm. Die Probepunktion ergab Echinokokken. Durch Inzision oberhalb des rechten Ligamentum inguinale (Pouparti) wurde eine große mit Eiter erfüllte Höhle freigelegt, welche noch eine breite Gegeninzision erforderte.

W. A. Freund und Chadwick beschrieben 4 Fälle von Echinococcus im weiblichen Becken.

Im 1. Falle handelte es sich um Echinococcus der hinteren Uteruswand und im Beckenzellgewebe mit Durchbruch in Blase und Mastdarm, im 2. und 3. Falle fand sich Echinococcus im Bindegewebe des kleinen Beckens und wahrscheinlich im Ovarium, ferner gleichzeitig in der Leber, Milz und im Netz. Interessant war der Sektionsbefund im 4. Falle, hier hing ein Echinococcussack von der Leber bis in den Douglas hinein.

Echinococcus des Douglas mit hochgradiger Verengerung des Beckens und dadurch bedingtem Geburtshindernis beobachtete Wiener. Die Geschwulst wurde vom Rektum und von der Vagina aus punktiert und der abgestorbene Fötus perforiert. Am folgenden Tag starb die Patientin an Peritonitis. Die Sektion ergab, daß es sich um Echinococcus handelte. Wiener hat, wie schon erwähnt, im Anschluß an seine Beobachtung noch 6 und Hausmann noch weitere 3 analoge Fälle von Beckenechinokokken bei Schwangeren mit entsprechender Behinderung der Geburt zusammengestellt.

Slawjansky fand bei einer 35jährigen Frau im Becken eine kugelige, deutlich fluktuierende Geschwulst von Mannskopfgröße, seitlich ziemlich beweglich, aber mit der vorderen Bauchwand verwachsen, eine Verbindung resp. ein Zusammenhang mit dem Uterus bestand nicht, so daß ein Ovarientumor unwahrscheinlich war. Es wurde der Bauchschnitt gemacht, die Punktion ergab Echinococcus. Entleerung des Sackes, Vernähung der Sackwand mit den Wundrändern der vorderen Bauchwand. Heilung.

Chrobak beobachtete einen kolossalen Echinococcus des subserösen Beckenbindegewebes und der Leber; der erstere füllte das ganze Becken aus und hatte den Uterus auf 14 cm in die Länge gezerrt. Der Echinococcus der Leber ließ sich ausschälen, der des Beckens nur zum Teil, er wurde per vaginam drainiert. In der Rekonvaleszenz machte sich noch eine Gastroenterostomie nötig. Heilung.

A. Martin entfernte mit glücklichem Erfolg bei einem 26jährigen Mädchen einen Echinococcussack im Bereich der Innenfläche der linken Darmbeinschaufel und der Bauchwand. Patientin war als 11jähriges Kind wegen dieses Blasenwurms mit Drainage des Sackes behandelt worden, im letzten Jahre war dann die Geschwulst wieder gewachsen. Genesung ohne Störung.

Von Echinococcus der Beckenknochen habe ich unter Benutzung der Vorarbeiten, besonders von Doebbelin, welcher 23 Fälle sammelte, folgende 25 Fälle zusammengestellt. Zu den 23 von Doebbelin zusammengestellten Fällen füge ich noch zwei Beobachtungen von Brentano und Benda, sowie von Abée hinzu, der erstere Fall

wurde geheilt, der letztere betrifft die Untersuchung eines sog. multilokulären Knochenechinococcus nach einem Leichenpräparate. 9 Fälle betrafen das weibliche und 13 das männliche Geschlecht, in 3 Fällen ist das Geschlecht nicht angegeben. Nur vier Personen wurden geheilt.

Von Echinokokken des Darmbeins finden sich in der Literatur die 5 Fälle von v. Bardeleben, Thomas, aus dem St. George's Hospital, von Doebbelin und Brentano. Der Fall v. Bardelebens betrifft ein 23jähriges Mädchen.

Patientin wurde am 17. April 1883 in die chirurgische Klinik der Charité aufgenommen, sie hatte im November 1882 geboren. Im Januar 1883 wurde zuerst eine Anschwellung in der linken Leistengegend bemerkt. Durch Inzision am 17. April 1883 wurde dicker Eiter entleert, und ein Fistelgang dicht über dem Ligamentum inguinale führte in die Tiefe zur oberen Beckenapertur. Am 3. Mai wurde im Verband eine Echinococcusblase gefunden. Durch Erweiterung der ersten Inzision und durch Bloßlegung und Ausmeißelung des Knochens im Bereich der Crista iliaca wurde eine größere Knochenhöhle im Darmbein mit unzähligen erbsen- bis taubeneigroßen Echinococcusblasen freigelegt, mit dem scharfen Löffel entleert und drainiert. Heilung.

Doebbelin berichtete über einen durch König geheilten Knochenechinococcus des Beckens (Darmbeins) bei einem 35jährigen Arbeiter.

Der Kranke hatte 4 Monate vor der Aufnahme Schmerzen in der rechten Leistengegend und dann im Oberschenkel verspürt. Nach 2 Monaten trat eine Beule innen von der Spina iliaca ant. sup. auf, welche bei einer Punktion Eiter entleert und zu einer entzündlichen Anschwellung der Umgebung führte. Durch einen Schnitt von der Spina nach unten wurde der Echinococcussack gründlich entleert, ausgeschabt und der erkrankte Knochen (des Darmbeins) bis ins gesunde Knochengewebe weggemeißelt; Tamponade, Heilung ohne Fistel in $1^1/_2$ Monaten. Bei der Operation fanden sich einige erbsengroße, mit winzigen, perlenartigen Bläschen gespickte Sequester und eine kirschkerngroße helle Echinococcusblase. Auch die erkrankte Spongiosa war, wie die Sequester, in großer Ausdehnung mit kleinen perlgrauen Bläschen infiltriert und mürbe.

Thomas sah bei einer 23jährigen Frau einen Echinococcus im Bereich der Articulatio sacroiliaca dextra.

Unter dem M. glutaeus max. war eine elastische tiefsitzende Geschwulst fühlbar, welche seit etwa 3 Jahren begonnen hatte. Durch Inzision wurde klare Hydatidenflüssigkeit entleert. Wegen septikämischer Erscheinungen wurden breite Inzisionen gemacht, dann wurde bei einer dritten Operation eine große Echinococcusgeschwulst mit zahlreichen kleinen Blasen freigelegt, das rechte Hüftbein war größtenteils zerstört. Tod.

Im Museum des St. George's Hosp. findet sich nach Targett unter Nr. 14B. ein Echinococcus des Os ilium, welcher in die benachbarten Weichteile durchgebrochen war, besonders im M. psoas und in den tiefen Gesäßmuskeln sind zahlreiche Blasen vorhanden. Im Knochen selbst fanden sich nur kleinste Bläschen und Eiter. Der Echinococcus stammte von einem 59jährigen Fleischer und war an der Hinterfläche des Oberschenkels spontan aufgebrochen. Tod durch Pneumonie.

Brentano beobachtete 1899 einen Knochenechinococcus bei einem 61jährigen Maler, welcher vor etwa 6 Jahren nach einem Fall auf die rechte Hüfte eine kleine Geschwulst auf der Höhe des rechten Darmbeinkammes bemerkte.

Nach etwa 5 Jahren brach die allmählich gewachsene Geschwulst auf und entleerte 1½ Liter Eiter. Wenige Tage darauf Aufnahme ins Krankenhaus, wo ein etwa dreimannsfaustgroßer Tumor an der Hinterfläche der rechten Darmbeinschaufel von der Articulatio sacroiliaca bis zum Trochanter major nachgewiesen wurde. Der Tumor war uneben, höckerig, teils knorpelhart, teils weich resp. prallelastisch, wenig verschiebbar, mit der Haut nur im Bereich einer erbsengroßen Perforationsstelle verwachsen; aus letzterer entleerten sich eigentümliche, krümelige, dem gekochten Reis ähnliche Massen. Rauher Knochen war mit der Sonde nicht nachweisbar, ebensowenig Blasen oder Knochendetritus. Entfernung der von der Crista iliaca ausgehenden Geschwulst in toto. Heilung. Die Art der Geschwulst wurde nach der Operation durch Benda im wesentlichen erst durch die mikroskopische Untersuchung festgestellt. Das Geschwulstpräparat bestand aus einem fast kindskopfgroßen Sack, dessen Wand an verschiedenen Stellen eine weiße geschwulstartige Masse und Cysten mit reiskornartigen Körpern enthält. An letzteren sind frische Membranen, keine Skolices oder Haken nachweisbar. An Schnittpräparaten wird die Diagnose Echinococcus multilocularis gestellt. Auch an Schnittpräparaten wurden keine Haken gefunden, aber die Zusammensetzung der Membranen war für Echinococcus charakteristisch, so daß kein Zweifel bestand. Es handelte sich ferner um zottenartige Wucherung der übrigen sterilen Membranen in einem bindegewebigen Stroma. Letzteres ist teils nekrotisch, teils mit einem riesenzellenhaltigen Granulationsgewebe durchsetzt. Vielfach sind Zerstörungen des Parasitengewebes erkennbar, an anderen Stellen skolexartige Gebilde, aber ohne Hakenkranz.

Von Echinokokken des Schambeins erwähnt Doebbelin einen Fall von Denonvilliers.

47jährige Frau. Weicher, schmerzloser, ungefähr faustgroßer Tumor am oberen und inneren Teile des Oberschenkels. Es wurde ein Lipom oder ein chronischer Abszeß diagnostiziert. Durch Inzision wurde Eiter entleert. Tod 3 Tage post operationem. Die Sektion ergab einen Abszeß hinter den Schambeinen und dem linken Foramen obturat., welcher nach dem Oberschenkel durchgebrochen war, linker horizontaler Schambeinast entblößt und mit Hydatidencysten infiltriert. Von hier erstreckten sich die Cysten nach dem absteigenden Schambeinast und nach der Pfanne, welche an zwei Stellen perforiert war. Die Echinococcuscysten waren nicht von einer Muttercyste umschlossen, sondern infiltrierten das spongiöse Gewebe der affizierten Knochenpartien.

Echinococcus des Kreuzbeins beschrieben Mazet, Duplay und Morat, Gangolphe und Pollailon sowie Wood. Ein weiterer Fall findet sich in den Guy's Hospital Reports Vol. I S. 343, so daß im ganzen 5 Fälle vorliegen. Die Echinokokken des Kreuzbeins gehen mit Vorliebe auf den Sakral- resp. Wirbelkanal über. Nur ein Kranker (Fall von Gangolphe und Polaillon) wurde geheilt, hier war der Sakral- resp. Wirbelkanal intakt, in den übrigen letal verlaufenen 4 Fällen war der Sakral- resp. Wirbelkanal erkrankt.

Duplay und Morat beobachteten bei einer 63jährigen Frau eine etwa seit 7 Jahren bestehende, doppelfaustgroße, weiche, fluktuierende Geschwulst an der Hinterfläche des Kreuzbeins, etwas nach rechts von der Mittellinie; der Tumor war auch vom Rektum aus fühlbar.

Die Geschwulst war in der letzten Zeit rascher gewachsen, hatte zuerst Schmerzen im Bereich des N. ischiadicus, dann zunehmende Paraplegie

veranlaßt. Durch Inzision wurden etwa 2 Liter Eiter und eine sehr große Zahl von Echinococcusblasen und durch eine zweite Inzision unterhalb des Tuber ischiadicum einige Sequester entleert. Die Abszeß- resp. Geschwulsthöhle ließ sich bis in den Sakralkanal verfolgen, das Kreuzbein war entsprechend kariös. Tod am 4. Tage nach der Operation unter raschem Kräfteverfall. Die Sektion ergab zwei miteinander kommunizierende Echinokokkengeschwülste außerhalb und innerhalb des Sakralkanales.

Fall von Wood: Eine 45jährige Frau wurde wegen rheumatischer Schmerzen in den Beinen und im Rücken ins Hospital aufgenommen. Tod im Koma, nachdem vorher Inkontinenz der Blase und eine motorische und sensible Paraplegie aufgetreten war.

Die Sektion ergab Echinococcus des Sakralkanales im Bereich der drei obersten Sakralwirbel, nach oben sich bis zur Höhe des letzten Lendenwirbels erstreckend. Die Geschwulst setzte sich durch das erweiterte Foramen sacrale ant. I und II auf die Vorderfläche des Kreuzbeins fort, die Austrittsstellen des 2. und 3. Sakralnerven bedeckend. Der ganze Geschwulstsack war mit kleinen Tochterblasen gefüllt. Ferner fanden sich einzelne freie Echinococcuscysten und vermehrte Flüssigkeit in den Rückenmarkswänden und im Gehirn, im rechten Leberlappen saß eine Echinococcuscyste von 4 Zoll Durchmesser.

In den Guy's Hospital Reports Vol. I S. 343 wird folgender Fall von Echinococcus des Kreuzbeins bei einem 17jährigen, an eitriger Cystitis, Pyelonephritis und Dekubitus der hinteren Fläche des Kreuzbeins gestorbenen Manne beschrieben.

Die Sektion ergab an der Hinterfläche des Kreuzbeins ein großes Loch. In der Beckenhöhle fand sich eine kleinapfelgroße dickwandige Cyste, welche retroperitoneal von dem oberen Teil des Kreuzbeins entsprang, den Blasengrund komprimierte und das Rektum seitlich verdrängte. Der aufgeschnittene Sack enthielt etwa 40—50 stecknadelkopf- bis kleinwalnußgroße Echinococcusbläschen, welche sich durch das Foramen sacrale ant. dext. I in den Sakral- und Wirbelkanal fortsetzten und hier die Rückenmarkshäute und die Cauda equina komprimierten. Karies der beiden ersten Lendenwirbelkörper, welche mit kleinsten Bläschen durchsetzt waren, Karies der vorderen Kreuzbeinfläche an der Ursprungsstelle des Sackes.

Mazet beschreibt das Präparat eines Echinococcus des Kreuzbeins und des unteren Teils des Wirbelkanales bei einem Manne, welches sich im Dupuytren-Museum befindet.

Das untere Ende des Wirbelkanales war mit Echinococcuscysten erfüllt, das Kreuzbein kariös. Der Kreuzbeinkanal kommunizierte durch eine Oeffnung im hinteren Teile des Knochens nahe der Mittellinie mit einer Abszeßhöhle oberhalb der Spina iliaca sup. post., welche während des Lebens des Mannes inzidiert worden war; es wurde außerordentlich viel Eiter entleert. Tod einige Zeit nach der Inzision. Während des Lebens war keinerlei Paraplegie vorhanden.

Gangolphe und Polaillon berichten über einen Echinococcus des Kreuzbeins bei einer 33jährigen Handschuhnähterin, welche seit 4 Jahren an heftigen Schmerzen in der rechten Hüfte und im rechten Bein litt und etwa seit einem Jahre eine langsam wachsende Anschwellung an der Hinterfläche des Kreuzbeines bemerkt hatte.

Die fluktuierende Geschwulst saß im Bereich des obersten Sakralwirbels zu beiden Seiten der Gesäßrinne und erstreckte sich nach der Lumbalgegend, sie war von roter, entzündeter Haut bedeckt. Die Stuhlentleerung war zuweilen schmerzhaft. Kein Fieber. Diagnose durch Probepunktion. Durch zwei Inzisionen Eiter, Echinococcusblasen und Knochenfragmente entleert. Im Kreuzbein fand sich eine große Höhle, per vaginam fühlte man das vorgewölbte Kreuzbein, von der Hinterfläche des Kreuzbeins konnte man durch ein Loch in die Beckenhöhle gelangen. Heilung unter profuser Eiterung und Abstoßung mehrerer großer Sequester in 7 Monaten. Die mikroskopische Untersuchung der Sequester ergab, daß sie mit kleinsten Bläschen infiltriert waren.

Echinococcus mehrerer Beckenknochen zum Teil mit Erkrankung des Femurs, der Wirbelsäule oder sonstiger Knochen beobachteten Pihan, Fischer und Viertel, Fricke, Rokitansky, Stanley, Réczey, Trendelenburg, Schwarz, Schnitzler, Wilms und Abée. Ferner findet sich je ein Fall im St. Bartholmew's Hospital Mus. Ser. I Nr. 215 und in den Guy's Hospital Reports Vol. I S. 334. In Frorieps Kupfertafeln (Tafel 440 Fig. 1 u. 2) ist ein Fall abgebildet von zahlreichen, im ganzen Skelett befindlichen Echinococcusherden, unter anderen waren auch beide Darmbeine erkrankt. Ich erwähne besonders folgende 14 Fälle, sämtliche Kranke mit Ausnahme von zwei gingen an ihrem Leiden zu Grunde.

Die Beobachtung von Pihan betrifft einen ausgedehnten Echinococcus des rechten Darmbeins mit Zerstörung der Pfanne und des Caput femoris dextri, der Articulatio sacroiliaca, des Kreuzbeins, der Lendenwirbel und der Streckmuskeln der Wirbelsäule.

Ein 27jähriger Soldat erlitt durch Sturz vom Pferde eine schwere Quetschung des rechten Gesäßes und der rechten Hüfte ohne nachweisbare Verletzung der Knochen oder des Hüftgelenks. Nach 2 Monaten konnte Patient nur mit einer Krücke und unter großen Schmerzen in der rechten Hüfte etwas gehen. $2^1/_2$ Jahre nach dem Unfall war eine starke, druckempfindliche, fluktuierende Geschwulstbildung des Gesäßes mit Verkürzung, Flexion, Abduktionskontraktur und Bewegungsbeschränkung des rechten Beines und Schmerzen im Hüftgelenk vorhanden, so daß man Koxitis mit starker Verkürzung des Beins annehmen konnte. Durch Inzision der glutäalen Geschwulst wurde eine sehr große Menge Eiter entleert. 9 Wochen nach der Operation Tod unter fieberhaften Erscheinungen. Die Sektion ergab eine große, Eiter, Echinococcuscysten und Sequester enthaltende Höhle im rechten Darmbein, die Corticalis war an der weitesten Stelle bis zu 6,5 cm auseinander gedrängt, sehr dünn und mit zahlreichen Löchern, durch welche sich Echinococcuscysten in die Muskeln des Beckens und Gesäßes ausgebreitet hatten. Durch die zerstörte Pfanne war das obere Ende des rechten Femurs bis zum kleinen Trochanter in die Beckenhöhle eingedrungen, das Caput femoris zum größten Teile zerstört. Außerdem Karies und Echinococcusblasen in der Articulatio sacroiliaca dextra, in der Vorderfläche der beiden ersten Sakralwirbel und in einigen Lendenwirbeln. Der Wirbelkanal war frei. Durch die Foramina sacralia hatten sich Echinococcuscysten auf die hintere Beckenfläche und in die Streckmuskeln der Wirbelsäule ausgebreitet. Keine Kompression der lumbalen und sakralen Nerven, keine Cysten an sonstigen Körperstellen.

H. Fischer und Viertel beobachteten den in Fig. 95 S. 466 abgebildeten Fall von Beckenknochenechinococcus mit Perforation ins Hüftgelenk bei einer 25jährigen Bauerntochter.

Die Patientin war in ihrem 12. Lebensjahre beim Wassertragen auf dem Eise so heftig hingestürzt, daß sie nach Hause getragen werden mußte. Seit dieser Zeit bestanden heftigere Schmerzen in der rechten Hüfte. 2 Jahre vor der Aufnahme in die Klinik Fischers fiel Patientin wieder auf die rechte Hüfte, wodurch die Schmerzen und Schwellung der letzteren sich sehr verschlimmerten. Etwa 1 Jahr später bemerkte Patientin eine taubeneigroße Geschwulst nach außen von der Schamfuge in der rechten Leistengegend. 8 Wochen später zeigte sich eine hühnereigroße, weiche, fluktuierende Geschwulst nach innen und unten von der Spina iliaca ant. sup. Bei der Aufnahme in die Klinik Fischers am 2. Mai 1872 fand sich bei der kräftig gebauten Patientin mit blühender Gesichtsfarbe im Bereich der rechten Leistengegend oberhalb und unterhalb des Ligamentum inguinale (Pouparti) eine flache, fluktuierende, schmerzlose, wenig verschiebbare Geschwulst, durch welche die Bewegungen des rechten Hüftgelenks aktiv und passiv behindert waren. In der Höhe der rechten Spina iliaca anterior inf. eine zweite ähnliche Geschwulst, welche durch Druck zum Verschwinden gebracht werden kann; in der Tiefe fühlt man dann deutlich kariösen Knochen, ferner deutliches Schwirren. Die Haut über der Geschwulst ist normal und verschiebbar. In der Tiefe der Fossa iliaca fand sich ferner ein mit der zuletzt erwähnten Geschwulst zusammenhängender ähnlicher Tumor. Erst durch eine zweite Probepunktion wurden charakteristische Echinococcusmembranen zu Tage gefördert. Die Untersuchung der inneren Genitalien ergab nichts Abnormes. Im Anschluß an die Punktion kam es zu Eiterung und Fieber, es wurde daher eine gründliche Spaltung und Entleerung des Echinococcus vorgenommen und gegen 3 Liter eiterartige Flüssigkeit mit Echinococcusblasen entleert. Unter kopiöser Eiterung mit meist hohem Fieber starb die Kranke am 12. Juni 1872. Durch die Sektion wurde das in Fig. 95 S. 466 abgebildete Becken gewonnen.

Einen ähnlichen Fall von Beckenknochenechinococcus beobachtete Fricke (Schmidts Jahrbücher 1839) bei einem 60jährigen Manne.

Patient war vor 19 Jahren auf dem Eis gestürzt, worauf sich Schmerzen und Geschwulst in der Gegend des rechten Hüftgelenks ausbildeten. Tod durch hektisches Fieber. Die Sektion ergab eine ausgedehnte Zerstörung der Beckenknochen durch Echinococcus im Bereich des rechten Hüftgelenks und der rechten Beckenhälfte mit Durchbruch in die Weichteile (im Bereich des M. iliopsoas und der Bursa subiliaca). Die Echinococcusgeschwulst im rechten Darmbein, Sitzbein und horizontalen Schambeinast war faustgroß und hatte die kortikalen Schichten der genannten Knochen entsprechend auseinander gedrängt, welche meist nur dünne, beim Betasten knisternde Knochenplättchen darstellten. Die im Knochen befindlichen Bläschen, perlen- bis taubeneigroß, waren Acephalocysten mit glatter Innenwand ohne Anhängseln.

Der nachfolgende Fall von Beckenknochenechinococcus von Rokitansky ist ähnlich wie die von Fischer-Viertel und Fricke mitgeteilten Beobachtungen.

Bei einem 42jährigen Manne fand sich das linke Darmbein in einen mannsfaustgroßen fibrösen Sack verwandelt, welcher neben zahlreichen kleinen und größeren, an der inneren Wand des Sackes haftenden Knochenstücken mit hirsekorn- und nußgroßen Echinococcusblasen gefüllt

war. Kleinere derartige Säcke saßen am Scham-, Sitz- und Kreuzbein, in die Beckenhöhle entsprechend vorragend. Die genannten Blasen waren teils freie Blasen, teils saßen sie als einzelne kleinere Bläschen oder zu mehreren zusammen in dem Gewebe des bloßgelegten und vielfach zertrümmerten Knochens. Der Boden der Pfanne war auch hier völlig aufgezehrt, so daß der Schenkelkopf in einen die Stelle derselben einnehmenden Echinococcussack hineinragte.

Im St. Bartholm. Hosp. Mus. Ser. 1 unter Nr. 125 findet sich nach Gurlt, Viertel und Doebbelin ein Fall von Beckenknochenechinococcus, wo der größte Teil des Darmbeins aufgetrieben und ausgehöhlt und an vielen Stellen der Knochen auch nach außen hin gänzlich resorbiert ist. Die ganze Höhle ist mit Hydatidencysten angefüllt, welche sich auch in die Beckenhöhle, das Kreuzbein und den Spinalkanal erstrecken und die Pfannenwand durchbrochen haben.

Stanley berichtet über einen Fall von Beckenknochenechinococcus des Darm- und Kreuzbeins und des Sakral- resp. Spinalkanals bei einer 54jährigen Frau, welche unter allgemeinem Kräfteverfall nach Inzision der dicht über der rechten Articulatio sacroiliaca sitzenden, seit etwa 5 Jahren bestehenden Geschwulst starb.

Im Innern des rechten Darm- und Kreuzbeins wurden zahlreiche Echinococcusbläschen gefunden, die Spongiosa war in beiden Knochen zerstört, die dünne Corticalis auseinandergedrängt. Der Knochen mehrfach perforiert, und durch diese Löcher waren die Echinococcusblasen in die benachbarten Weichteile gedrungen. Ferner zahlreiche Hydatiden im Spinalkanal, im M. erector trunci und eine Echinococcuscyste an einem Ovarium. Das Präparat dieses Falles findet sich unter Nr. 541 im Museum des Bartholmew's Hospital.

Réczey sah bei einer 25jährigen Fleischerstochter eine seit 4 Jahren bestehende Anschwellung in der rechten Glutäalgegend, welche allmählich wuchs, so daß bei der Aufnahme der Kranken je eine große fluktuierende Geschwulst an der rechten Hinterbacke, an der Außenseite des rechten Oberschenkels und vorn in der Gegend der Spina iliaca ant. sup. vorhanden war.

Eine vorgenommene Punktion ergab eitrige Flüssigkeit. Als nach einigen Tagen Echinococcusblasen abgingen, wurden Inzisionen gemacht. Tod nach 3 Monaten an Pyämie. Die Sektion ergab, daß das rechte Darmbein von Blasen ganz durchsetzt und bis auf ein netzförmiges Balkenwerk usuriert war; die rechte Hälfte des Kreuzbeins mehrfach durchlöchert, mit Eiter und hier und da mit Tochterblasen durchsetzt. Die Pfanne fehlt, kleinere Cysten im oberen Femurende, das Caput und Collum femoris von der Diaphyse gelöst und in die Beckenhöhle eingedrungen (s. Fig. 96 S. 467, welche das betreffende Becken nach der Mazeration darstellt). Im rechten oberen Lungenlappen eine apfelgroße Echinococcuscyste.

Trendelenburg machte bei einem 30jährigen Manne wegen vermeintlicher Coxitis die Hüftgelenksresektion. Bei der Operation zeigte sich, daß es sich um einen Echinococcus der rechten Beckenhälfte mit Perforation in das rechte Hüftgelenk handelte.

Es fand sich eine über faustgroße Knochenhöhle, welche einen daumengroßen, mit stecknadelkopf- bis linsengroßen Echinococcusbläschen durchsetzten Knochensequester, mehrere kleinere Sequester und eine Menge freier Echinococcusblasen enthielt. Um möglichst freien Sekretabfluß zu gewinnen, resezierte T. nicht nur den Schenkelkopf, sondern auch den Hals und die Tronchanteren. Der Kranke war zur Zeit des Berichtes nahezu geheilt.

In einem von Schwarz beobachteten Falle waren bei einem Kranken mit Hüftgelenksankylose das Darmbein, die Pfannengegend und das obere Ende des Femurs durch Echinococcus fast gänzlich zerstört. Ein Abszeß in der Leistengegend war durch Inzision eröffnet und ausgekratzt worden. 20 Tage später entleerten sich Echinococcusblasen. Tod an Sepsis.

In einem Falle von Schnitzler griff ein primärer Echinococcus des Oberschenkelkopfes auf das Becken über.

28jähriger Mann mit einer großen, inoperabelen Geschwulst der oberen drei Viertel des linken Oberschenkels mit Uebergreifen auf die linke Beckenhälfte. Das Leiden hatte beim Beginn vor 10 Jahren eine Koxitis vorgetäuscht. Die Geschwulst brach spontan auf, der Kranke starb infolge der sich anschließenden Verjauchung. Die Sektion ergab eine enorme Auftreibung und Zerstörung der oberen zwei Drittel des Femurknochens durch Echinococcus, das Hüftgelenk war vom Caput femoris aus zerstört, das gesund gebliebene untere Diaphysenende, welches osteomalacisch erweicht war, war von dem oberen erkrankten Knochenteil des Femurs scharf abgesetzt. Von der Pfanne griff der Echinococcus auf das Darmbein und den horizontalen Schambeinast über. Große extraperitoneale Eiterhöhlen in der Fossa iliaca bis gegen die Schambeine hin, Echinococcuscysten und jauchigen Eiter enthaltend. Im Kreuzbein ein dünnwandiger Echinococcussack mit vielen erbsengroßen Echinococcusbläschen.

In den Guy's Hospital Reports Vol. I S. 334 findet sich nach Targett und Doebbelin folgender Fall von Beckenknochenechinococcus:

Ein 38jähriger Mann wurde mit großen Anschwellungen in der Leistenbeuge und am Oberschenkel in das Krankenhaus aufgenommen. Durch Inzisionen wurden Echinococcusblasen mit vielem braunen Eiter entleert. Nach Entfernung eines vom Femurkopf stammenden Sequesters wurde eine Pfannenperforation festgestellt. Das Becken fühlte sich sehr bröcklig an. Schließlich trat Hüftgelenksankylose mit Verkürzung der Extremität von ungefähr 3 Zoll ein. Endausgang?

Wilms beschrieb aus der Leipziger chirurgischen Klinik einen extraduralen Echinococcus der Lendenwirbelsäule, der Weichteile der Darmbeinschaufel und des Kreuzbeins bei einem 20jährigen Manne mit Paraplegie.

Durch Resektion der Bogen mehrerer Lendenwirbel und eines Teils des Os sacrum wurden die Blasen entfernt. Später mußte noch ein Teil des Beckenknochens wegen multipler Knochenechinokokken entfernt werden. Tod 2½ Jahre nach Beginn der Krankheit. Die Diagnose konnte erst gestellt werden, als außer den Lähmungserscheinungen sich die sekundären Tumoren in der Lendengegend zeigten. Ganz ähnlich war es bei 22 von Wilms gesammelten Fällen von Echinococcus der Wirbelsäule.

Abée untersuchte das Präparat eines multilokulären Echinococcus des Beckens und des Oberschenkels, welcher sich sehr

wesentlich von einem anderen, histologisch genau untersuchten Falle von multilokulärem Echinococcus der Leber unterschied, im übrigen aber sich ähnlich verhielt wie die sonstigen in der Literatur beschriebenen Knochenechinokokken.

Die Diagnose des Echinococcus der Weichteile und Knochen des Beckens kann, wie aus mehreren oben mitgeteilten Fällen hervorgeht, auf große Schwierigkeiten stoßen, ganz besonders beim Knochenechinococcus, wo die Diagnose zuweilen erst durch die histologische Untersuchung des Präparates nach der Operation gesichert werden konnte. Mit Bestimmtheit kann die Diagnose am Lebenden gewöhnlich erst dann gestellt werden, wenn die weichen fluktuierenden, meist indolenten Geschwülste deutlich nachweisbar sind, das sog. charakteristische Hydatidenschwirren zeigen und durch die Probepunktion spezifische Bestandteile des Echinococcus (Membranteile, Skolices, Hakenkränze) gewonnen werden. Der letztere Nachweis ist, wie wir sahen, beim primären Knochenechinococcus in der Regel nicht möglich oder wenigstens nur in den späteren Stadien, wenn der Knochenechinococcus in die umgebenden Weichteile durchgebrochen ist.

Die Beckenknochenechinokokken bilden gewöhnlich sehr langsam wachsende indolente Geschwülste oder Auftreibungen im Bereich der Darmbeinschaufel, der Spina ant. sup., der Inguinalgegend, des Hüftgelenks, des Kreuzbeins, der Gesäßgegend. Zuweilen sind mehr entzündliche Tumoren vorhanden, wenn die Geschwülste mit Ulzeration resp. Eiterung kompliziert sind. Differentialdiagnostisch kommt besonders die gummöse Osteomyelitis und eine bösartige Neubildung in Betracht. Spontanfrakturen entstehen bei Beckenknochenechinokokken seltener als bei Echinococcus der langen Röhrenknochen.

Die Knochenechinokokken sind gewöhnlich erst dann diagnostizierbar, wenn der Knochen usuriert, die Blasen, wie schon gesagt, in die Weichteile durchgebrochen sind und das Hydatidenschwirren fühlbar ist, oder wenn durch spontanen Durchbruch u. s. w. ein Teil des Sackes resp. seines Inhaltes nach außen entleert wird. Zuweilen, wie z. B. in dem Falle von Brentano und Benda, wurde die Diagnose erst durch die mikroskopische Untersuchung sicher festgestellt, in einem Falle von Lunn erst durch die Sektion.

Die Echinokokken der weiblichen Beckenhöhle kann man leicht mit Myomen, Ovarientumoren u. s. w. verwechseln. Kaltenbach diagnostizierte in einem Falle multiple subseröse Myome, fand bei der Operation aber multiple Echinokokken im Netz, am Darm und im Becken.

In jedem Falle von Beckengeschwulst ist natürlich eine genaue Anamnese und eine sorgfältige kombinierte äußere und innere Untersuchung per rectum und per vaginam nötig.

Mit der Probepunktion sei man vorsichtig, da die Gefahr einer sekundären Peritonitis und Einimpfung von Keimen in die Bauch- und Beckenhöhle nicht gering ist. Die Probepunktion soll nur unmittelbar vor oder während der Operation gemacht werden. Fenwick machte bei einem retrovesikalen Echinococcus bei einem 25jährigen Manne die Probepunktion per rectum und sicherte sich so die Diagnose.

Die Prognose der Beckenechinokokken ist nicht günstig. Von

großer Bedeutung für die Prognose ist der Sitz des Echinococcus, sodann ist wichtig, ob es sich um eine isolierte Erkrankung der Weichteile resp. der Knochen handelt, oder ob noch andere Organe der Becken- resp. Bauchhöhle ergriffen sind. Am günstigsten ist die Prognose beim Echinococcus der äußeren Weichteile des Beckens und im Zellgewebe des kleinen Beckens, wenn die Cyste für die Operation günstig liegt. In anderen Fällen ist die Prognose ungünstig. Von 25 Fällen von Echinococcus im kleinen Becken, welche Davaine sammelte, wurden nur 5 geheilt, in den anderen Fällen wurde das Leiden meist nicht erkannt, und es trat der Tod besonders durch Urinverhaltung resp. Urämie oder durch andauernde Eiterung mit Pyämie und Sepsis, z. B. nach der Punktion der Cyste, ein. Schlecht ist auch die Prognose des Knochenechinococcus. Mit wenigen Ausnahmen starben die Kranken nach der Operation meist infolge der übermäßigen Eiterung. Nach Doebbelin beträgt die Mortalität 82%; von den von mir gesammelten 25 Fällen wurden nur 4 geheilt (84% Mortalität). Das einzige Mittel, um die Kranken zu retten, ist natürlich die Operation, welche so radikal als möglich ausgeführt werden muß. Nach E. Hahn sind, abgesehen von den Beckenechinokokken, auch die sonstigen, nicht operierten Knochenechinokokken sämtlich gestorben.

§ 80. Die Behandlung des Beckenechinococcus. — Dieselbe ist natürlich nur eine operative, sie besteht in der möglichst radikalen Beseitigung der Parasiten. Die Punktion mit nachfolgender Injektion von Alkohol, Jod oder Sublimatlösung nach Baccelli paßt nur für ganz bestimmte Fälle (s. S. 482), meist ist die Punktion bei Beckenechinococcus aussichtslos, zuweilen geradezu wegen der Gefahr der Eiterung, der Pyämie und Sepsis lebensgefährlich. Die Operation ist verschieden, je nach dem Sitz der Geschwulst.

Bei leicht zugänglichem Echinococcus der äußeren bedeckenden Weichteile wird man die Cyste am besten durch einfachen Schnitt eröffnen, entleeren und falls die Enukleation des Sacks auf Schwierigkeiten stößt, letzteren eventuell nach Annähung in die Operationswunde tamponieren und unter antiseptischer Nachbehandlung sich spontan abstoßen lassen. Auf diese Weise heilte z. B. G. Fischer den S. 469 erwähnten Fall durch Inzision vom Damm aus.

Beim weiblichen Geschlecht kann man Echinokokken der Beckenhöhle von der Scheide aus eröffnen (Schatz, Muratow u. a.). Muratow heilte bei einer 60jährigen Frau einen bis zum Nabel reichenden Echinococcus des Beckenzellgewebes mit hochgradigen Stuhl- und Harnbeschwerden durch Inzision der hinteren Scheidenwand, Tamponade und zeitweilige Ausspülung mit 2%iger Karbolsäure. Die Diagnose hatte zwischen Ovarialcyste und Echinococcus geschwankt; wegen des tiefen Sitzes der Geschwulst sollte dieselbe von der Scheide aus entfernt werden. Die Punktion ergab eine klare seröse Flüssigkeit ohne Hakenkränze. 3 Tage nach der Punktion wurde wegen Fiebers durch die hintere Scheidenwand inzidiert und eine große Zahl von Echinococcusblasen von verschiedener Größe entleert.

Zuweilen kann man die Echinokokken enukleiren. Schmidt berichtet über einen Fall von multiplen Echinokokken im

Netz, am Darm und im Becken, welche Kaltenbach für subseröse Myome gehalten hatte. Die Echinokokken ließen sich enukleieren, und es wurde auf diese Weise Heilung erzielt.

Chrobak schälte einen großen Echinococcus der Leber aus, ein sehr großer, das ganze Becken ausfüllender Echinococcus des subserösen Beckenbindegewebes ließ sich nur zum Teil entfernen, der Rest des Sackes wurde per vaginam drainiert. Es erfolgte Heilung.

In geeigneten Fällen wird man den einzeitigen Bauchschnitt machen, den Sack entleeren, die Sackwand in die Bauchhöhle einnähen, falls die Enukleation nicht möglich ist. Slawjansky heilte bei einer 35jährigen Frau einen mannskopfgroßen Echinococcus durch Laparotomie, Punktion, Entleerung des Sackes und Einnähen der Sackwandung in die Bauchwunde. In derselben Weise heilte die ganz enorme Echinococcuscyste bei einem 36jährigen Patienten in dem Falle von Legrand, ferner der Fall von Küppers.

In geeigneten Fällen wird man nach Bobrow die aseptische Ausräumung der Cyste, Abschluß derselben durch fortlaufende Naht und Versenkung in die Beckenhöhle anwenden. Auf diese Weise haben Bobrow, Garrè u. a. sogar sehr große Echinokokkenhöhlen der Leber nach aseptischer Ausräumung primär verheilt. In schwer zugänglichen und mit Tochterblasen gefüllten Cysten können allerdings leicht Rezidive eintreten.

Retrovesikale Echinococcuscysten kann man nach Tuffier nach Freilegung der vorderen Blasenwand wie bei Sectio alta, nach Abtrennung des Ligamentum vesicale med. und nachdem die Blase nach unten geklappt ist, eröffnen, entleeren und durch Einnähen der Sackwand in die Bauchwunde heilen. Den perinealen resp. vaginalen Weg (beim Weibe) möchte ich beim retrovesikalen Echinococcus im allgemeinen mehr empfehlen.

J. Rotgans heilte bei einem 40jährigen Steinhauer einen Echinococcus zwischen Blase und Rektum pervesikal. Nach Durchschneidung der Vorder- und Hinterwand der Harnblase, welche wie eine Haube über die Geschwulst ausgezerrt war, wurde der Echinococcussack ausgeschält, wobei aber ein Stück der Wand zurückblieb, so daß unter Leitung eines metallenen Katheters eine Drainöffnung im Damm angelegt wurde; Naht der hinteren Blasenwand. Nach Ausstoßung eines Stücks der Echinococcusmembran durch die Blasenbauchfistel erfolgte vollkommene Heilung. J. Rotgans empfiehlt mit Recht die von ihm angewandte Operationsmethode nicht, sondern den natürlichen von Segond u. a. angewandten Weg durch den Damm.

Zuweilen muß man sich durch Knochenresektion den Weg zur Geschwulst bahnen. Ratimow machte in einem Falle behufs Erreichung eines Echinococcus die temporäre Aufklappung des Kreuzbeins.

H. Maas heilte einen über kindskopfgroßen Echinococcus des Musc. iliopsoas im rechten Beckeneingang durch Doppelpunktion mit zwei Troikarts nach G. Simon, und nachdem infolge der Punktion der Echinococcussack mit der Bauchwand verwachsen war, wurde zwischen den beiden Punktionsstellen inzidiert und der Sack

entfernt. Es erfolgte innerhalb 21 Tagen unter fieberlosem Verlauf und geringer Eiterung vollkommene Heilung.

Baccelli hat mit günstigem Erfolg Echinococcuscysten punktiert und dann Sublimatlösung injiziert. Garrè punktierte nach Baccelli eine im kleinen Becken verwachsene Cyste (per rectum) und injizierte Sublimatlösung; nach einem Jahr war von dem Tumor nichts mehr nachzuweisen. Langenbuch hat dieses Verfahren ebenfalls warm empfohlen, es darf aber, wie auch Garrè mit Recht betont, nur dann angewendet werden, wenn die Echinococcuscyste gegen das Peritoneum durch Verwachsungen völlig abgeschlossen ist, was allerdings in der Regel der Fall ist.

Die Knochenechinokokken sind in den vorgeschrittenen Fällen für den chirurgischen Eingriff meist sehr ungünstig, sie können gewöhnlich nur durch radikale Entfernung des ganzen Knochenherdes mittels des scharfen Löffels, am besten durch Resektion des Knochens in der gesunden Umgebung mittels Hammer und Meißel, der Knochenzange oder der Drahtsäge geheilt werden.

XIII. Kapitel.

Angeborene und erworbene Deformitäten des knöchernen Beckens

(s. das Literaturverzeichnis Nr. XVII).

§ 81. Allgemeine Bemerkungen über Entstehung und Einteilung der Beckendeformitäten. — Die Formentwicklung des Beckens ist am gründlichsten von Fehling, Jürgens und Waldeyer studiert und beschrieben worden, ferner sind nach dieser Richtung die Arbeiten von Litzmann, Kehrer, C. Hennig, J. Veit, Lauro, Schliephake, Turquet, Konikow u. a. hervorzuheben.

Vollkommen symmetrische Becken sind selten, ja sie kommen nach den sorgfältigen Untersuchungen von C. Hasse gar nicht vor. Die rechte Beckenhälfte ist nach Hasse und Waldeyer etwas größer als die linke und steht mit der rechten Körperhälfte etwas vor, dagegen steht die linke Beckenhälfte infolge der meist etwas größeren Länge des linken Beins etwas höher.

Die eigentlichen Beckendeformitäten, welche besonders Kehrer experimentell an Tieren durch verschiedene Eingriffe zu erzeugen suchte, sind teils angeborene Mißbildungen, teils erworben infolge von Verletzungen und Erkrankungen des Beckens, z. B. infolge von Frakturen und Luxationen (s. §§ 18—30), infolge von Entzündungen der Knochen und Gelenke (s. §§ 65—72), infolge von Osteomalacie (s. §§ 73—77), von Echinococcus (s. §§ 78—80), infolge von Geschwülsten (s. §§ 113—119) u. s. w.

Die durch Erkrankung der Gelenkverbindungen des Beckens verursachten Beckendeformitäten sind zuerst besonders von Gurlt 1854 eingehend und übersichtlich geschildert worden. Gurlt hat die Veränderungen des Beckens durch Erkrankung des Sakrolumbargelenks (Spondylolisthesis), der Steißbeingelenke, des Iliosakralgelenks, der Schambeinfuge und am ausführlichsten die durch Erkrankung des Hüftgelenks bedingten abnormen Beckenformen genau beschrieben. Bezüglich der letzteren Beckendeformitäten hat er besonders diejenigen geschildert, welche durch Ankylose, Malum senile, Koxitis, kongenitale und traumatische Luxationen und durch Frakturen bedingt sind. Von den Erkrankungen der Schamfuge berücksichtigt er besonders den angeborenen Mangel derselben, die Verknöcherung der Intervertebralscheiben, die Wucherung von Osteomen und Enchondromen und die Frakturen. Unter den zahlreichen zusammengestellten Fällen befinden sich viele mit sorgfältigen Messungen der Durchmesser des Beckens.

Die Erschlaffung (Lockerung, Diastase) der Beckenverbindungen im Bereich der Iliosakralgelenke und der Symphyse haben wir bereits früher in § 30 S. 141 ff. und § 72 S. 434 erwähnt.

Zuweilen entwickeln sich abnorme Beckenformen im Anschluß an Operationen im Kindesalter, welche am Becken oder an den unteren Extremitäten vorgenommen wurden, wie es Kehrer auch experimentell an Tieren zeigte. L. Dumas beobachtete ein enges Becken, welches sich nach einer im 3. Lebensjahr vorgenommenen hohen Oberschenkelamputation entwickelt hatte.

Nach Reiner entstehen besonders durch die operative Bildung einer künstlichen Pfanne bei kongenitaler Hüftgelenksluxation schrägverengte Becken mit entsprechender Beeinträchtigung des Geburtsverlaufes infolge von Wachstumsstörungen. Reiner hält daher die Epiphysengegend des jugendlichen Beckens für ein Noli me tangere und warnt vor der blutigen Herstellung der Pfanne.

Eine häufige Ursache der Beckendeformitäten besteht in der ungleichen (abnormen) Belastung des Beckens durch die Wirbelsäule und die unteren Extremitäten; auf diese Weise bilden sich, wie wir sehen werden, allmählich die verschiedensten Beckendeformitäten aus, ganz besonders bei gleichzeitiger Erkrankung der Beckenknochen und Beckengelenke, vorzugsweise auch bei Rachitis, welche schon an sich für die Entstehung abnormer Beckenformen von größter Wichtigkeit ist. Das häufige Vorkommen abnormer Beckenformen in manchen Gegenden ist besonders durch Rachitis und sonstige endemische Knochenkrankheiten bedingt.

Besonders häufig sind nach Müller die abnormen Beckenformen resp. die engen Becken in der Schweiz, weil dort so viele Halbkretinen vorkommen, deren Knochenbildung und Knochenwachstum nicht normal ist.

Landois glaubt nach dem Befunde am Becken einer jungen Bajadere, welche schon im frühen Kindesalter puella publica war, daß die weibliche Beckenform durch zu frühzeitige Ausübung des Koitus alteriert werden kann, weil bei mangelnder Konsolidation der Knochen die den Schoßbogen begrenzenden Knochen infolge des Koitus auseinandergedrängt würden und das Kreuzbein nach hinten gedrückt werde. Dementsprechend war der Befund an dem betreffenden Becken, welches einem Alter von 12 Jahren entsprach, aber in seinem weiblichen Typus schon sehr ausgeprägt war. Am auffälligsten war die relativ sehr bedeutende Erweiterung der unteren Beckenapertur.

Die Zahl der verschiedenen abnormen Beckenformen ist eine sehr große, sie sind natürlich vor allem für den Geburtshelfer vom größten praktischen Interesse. Es ist daher begreiflich, daß die Beckendeformitäten besonders von den Gynäkologen am weiblichen Becken studiert worden sind. Die Geburtshelfer haben von jeher die Methodik der Messung der Beckenneigung und der Beckendurchmesser vorzüglich ausgebildet und dem praktischen Bedürfnisse bestens angepaßt.

Nach Litzmann, Schröder, Runge, Zweifel und besonders nach Waldeyer lassen sich die Beckendeformitäten resp. die abnormen Beckenformen in folgender Weise übersichtlich einteilen: 1. das stark geneigte Becken, 2. das schwach geneigte Becken, 3. das hohe Becken, 4. das weite Becken und 5. das enge Becken. Das enge Becken ist entweder allgemein gleichmäßig verengt (Zwergbecken, infantiles Becken und viriles Weiberbecken etc.) oder ungleichmäßig verengt mit entsprechender Formabweichung (gerad-, quer-

oder schrägverengtes Becken). Geradverengte Becken sind das sog. einfach platte Becken, das rachitisch platte Becken, das spondylolisthetische Becken und das Doppelluxationsbecken. Zu den querverengten Becken gehört das kyphotische Becken, das Trichterbecken, das querankylotische, das osteomalacische und pseudoosteomalacische Becken. Schrägverengte Becken sind das schrägankylotische, koxalgische und skoliotisch-rachitische Becken. Als besondere Arten des abnormen Beckens führt Waldeyer folgende auf: 1. Spaltbecken, 2. Stachelbecken, 3. Dislokationsbecken, 4. Kallusbecken und 5. Geschwulstbecken.

§ 82. Kurze Beschreibung der wichtigsten Beckendeformitäten. — Bezüglich der genaueren Beschreibung dieser zahlreichen Beckendeformitäten verweise ich vor allem auf die Lehrbücher von Schröder (Olshausen-Veit), Runge, Zweifel, ferner auf die Originalarbeiten von Litzmann, Breisky, W. A. Freund, Waldeyer u. a. Wir müssen uns hier auf eine kurze Beschreibung beschränken und folgen dabei in erster Linie der übersichtlichen Darstellung Waldeyers in seinem ausgezeichneten Werke „Das Becken etc." (l. c.).

Die abnorme zu große und zu geringe Beckenneigung, welche meist schon durch die Haltung des betreffenden Individuums zu erkennen ist, erschwert in den höheren Graden die Geburt insofern, als bei zu starker Beckenneigung der Eintritt des Kopfes des Fötus in das kleine Becken behindert ist, während bei zu schwacher Beckenneigung der Austritt des Kopfes aus dem Beckenausgange beeinträchtigt ist.

Ein zu hohes Becken (Pelvis alta) ist besonders dann anzunehmen, wenn die Kreuzbeinlänge und die Höhe der Symphyse das Mittelmaß um 2 cm und mehr überschreiten. Beim zu hohen Becken kann die Austreibung des Kindes verzögert und operative Eingriffe können dadurch erschwert werden.

Beim weiten Becken (Pelvis ampla) sind sämtliche Beckenmaße in annähernd gleichem Verhältnisse durchschnittlich um 1—3 cm vergrößert, höhere Ueberschreitungen kommen kaum vor. Vollständig gleichmäßige Erweiterungen gibt es nach Dohrn wohl kaum. Beim zu weiten Becken können besonders sog. Sturzgeburten und Lageabweichungen des Kindes vorkommen.

Bezüglich der verschiedenen engen Beckenformen sei kurz folgendes hervorgehoben.

Das allgemein gleichmäßig verengte Becken (Pelvis aequabiliter angusta) ist seltener als das ungleichmäßig verengte (Pelvis inaequabiliter angusta). Das allgemein gleichmäßig verengte Becken ist charakterisiert durch eine gleichmäßige Verkleinerung sämtlicher Maße der sonst normalen Beckenform; die Kreuzbeinkrümmung ist häufig geringer.

Beim sog. Zwergbecken (Pelvis nana) sinkt die Conjugata obstetricia unter 6 cm hinab bei relativ gleicher Verkürzung der übrigen Durchmesser.

Das infantile Weiberbecken (Pelvis infantilis) ist durch eine verringerte Geräumigkeit des Beckens, besonders in der Quere, und durch ein meist schmäleres Kreuzbein charakterisiert.

Das virile Weiberbecken (Pelvis virilis) zeigt eine mehr männliche Beckenform, d. h. die Knochen sind massiger, die Darmbeine stehen mehr senkrecht, der Schambogen ist eng, und die Beckenhöhle ist mehr trichterförmig.

Die Individuen mit kindlicher und männlicher Beckenform zeigen häufig auch in ihrem sonstigen Körperhabitus etwas Kindliches oder Männliches.

Die bei weitem am häufigsten vorkommende und praktisch wichtigste abnorme Beckenform ist das ungleichmäßig verengte Becken (Pelvis inaequabiliter angusta), welches, wie wir sahen, nach Litzmann entsprechend den Hauptmaßen des Beckeneinganges eingeteilt wird. Wir unterscheiden das geradverengte Becken mit vorwiegender oder alleiniger Verkürzung der Conjugata obstetricia, das querverengte Becken mit Verkleinerung des Querdurchmessers und das schrägverengte Becken mit Verkürzung eines der schrägen Durchmesser.

Die geradverengten Becken zerfallen nach Litzmann, Waldeyer u. a. in die 1. einfach platten Becken, 2. das rachitisch platte, 3. das spondylolisthetische Becken und 4. das Doppelluxationsbecken.

Das einfach platte Becken (Pelvis plana simplex), von H. Betschler zuerst 1832 genauer beschrieben, ist die häufigste abnorme Beckenform, die Konjugaten sind in allen Beckenebenen verkürzt, im übrigen ist das Becken normal. Die Entstehungsursache ist unbekannt, man hat diese abnorme Beckenform schon beim Fötus beobachtet.

Beim rachitisch platten Becken (Pelvis plana rachitica) ist die Conjugata aditus pelvis verkürzt, der Querdurchmesser vergrößert, die Darmbeinschaufeln sind flach, der Schambogen ist auffallend groß, das Kreuzbein steht tief, das Promontorium nach vorn. Das rachitisch platte Becken, welches nächst der vorigen die häufigste Beckendeformität ist, entsteht nach Waldeyer im wesentlichen durch Einwirkung der Rumpflast und des Muskelzuges auf die weichen rachitischen Knochen, während Fehling, Schliephake u. a. diese mechanische Entstehung weniger betonen, sondern die rachitisch platten Becken vor allem als in der Entwicklung zurückgebliebene Beckenformen betrachten.

Außer der oben kurz geschilderten platten Form des rachitischen Beckens kommen nach Waldeyer u. a. noch vielfach abweichende Formen vor, z. B. das allgemein ungleichmäßig verengte rachitische Becken, das rachitisch-skoliotische Becken, das pseudoosteomalacische Becken u. s. w.

Das spondylolisthetische Becken (Pelvis spondylolisthetica) entsteht nach Neugebauer, H. Chiari, Waldeyer u. a. ganz allmählich durch ein Vor- und Abwärtsgleiten des letzten Lendenwirbelkörpers mit der an letzterem befindlichen Wirbelsäule auf den ersten Kreuzbeinwirbelkörper unter allmählicher Lockerung der Symphysis lumbosacralis, und zwar verschiebt sich entweder der ganze letzte Lendenwirbel, oder nur der 5. Lendenwirbelkörper mit dem vorderen Bogenstück und den an ihm sitzenden Processus articulares superiores, während der Processus spinosus lumbalis V mit dem

die Processus articulares lumbales inferiores V tragenden hinteren Bogenstücke in ihrer richtigen Lage und Verbindung bleiben. Die Verschiebung des ganzen 5. Lendenwirbels ist nach H. Chiari vor allem durch mangelhafte Entwicklung der lumbosakralen Gelenkfortsätze bedingt, während bei der partiellen Gleitung von Neugebauer eine Entwicklungsanomalie im Bereich der Pars interarticularis des Wirbelbogens nachgewiesen wurde, wo eine Trennung, eine Spaltbildung bestehen bleibt. Der Spalt verläuft so, daß die oberen Gelenkfortsätze mit dem Wirbelkörper, die unteren mit dem Processus spinosus in Verbindung bleiben. Beim Vorwärtsgleiten werden die in der Spalte vorhandenen Bandmassen mehr oder weniger in die Länge gezogen; diese Bandmassen können später verknöchern. Waldeyer sah eine solche kongenitale Trennung („Spondylolysis") am 5. Lendenwirbel ziemlich häufig ohne Spondylolisthesis.

Traumen können die veranlassende (sekundäre) Ursache zu Spondylolisthesis sein. Als weitere sekundäre Ursache der Deformität muß dann noch eine vermehrte Belastung, z. B. das Tragen schwerer Lasten u. s. w., hinzukommen, um die Spondylolisthesis zur Ausbildung zu bringen. Die Spondylolisthesis kommt auch einseitig vor.

Das spondylolisthetische Becken zeigt folgende Eigentümlichkeiten: die Conjugata obstetricia, vom vorspringendsten Punkte der Lendenwirbelsäule zur Symphyse gezogen, sinkt in schwereren Fällen unter 6 cm, so daß der Kaiserschnitt indiziert ist. Bei der Vaginaluntersuchung kann man eventuell die Teilungsstelle der Aorta erreichen und die Seitenflügel des 1. Kreuzbeinwirbels über dem oberen Rand des herabgesunkenen 5. Lendenwirbels abtasten. Die Haltung der betreffenden Individuen ist ganz charakteristisch (s. Fig. 97 u. 98 S. 488): der Bauch ist verkürzt, die Hüften sind verbreitert, die Lendenwirbelsäule ist lordotisch verbogen, die Glutäalgegend tritt abnorm vor, die Beckenneigung ist gering oder fehlt vollständig, eine vom Kranken eingenommene Kompensationsstellung, damit der Schwerpunkt des Rumpfes nicht zu weit nach vorn gerückt wird.

Von der allmählich entstehenden, chronisch verlaufenden, echten Spondylolisthesis ist wohl zu unterscheiden die analoge Deformität, welche durch Frakturen des Kreuzbeins oder durch Frakturen und Luxationen der Lendenwirbelsäule vorgetäuscht werden können (s. Fig. 97 und 98). Ebenso können durch Karies im Bereich der letzten Lendenwirbel und des ersten Kreuzwirbels ähnliche Deformitäten entstehen (s. S. 488 und Fig. 99 S. 489, Pelvis obtecta).

Zum geradverengten Becken gehört noch das Doppelluxationsbecken.

Das Doppelluxationsbecken (Pelvis luxatione bilaterali deformata) bei angeborener doppelseitiger Hüftgelenksluxation ist charakterisiert durch eine Abplattung des Beckens von vorn nach hinten, es entsteht mehr ein sog. Sitzbecken, weil die Kinder später stehen und gehen lernen, so daß der Gegendruck der Oberschenkel sich am Becken weniger geltend macht. Die Conjugata vera ist etwas verkleinert, die Beckenneigung ist stark vermehrt, die Darmbeinschaufeln stehen abnorm steil, die Querdurchmesser des Beckeneinganges und besonders des Beckenausganges sind vergrößert. Bei einseitiger

kongenitaler Hüftgelenksluxation entstehen wohl im wesentlichen ähnliche Veränderungen, wie beim koxalgischen (schrägverengten) Becken (s. S. 491).

Zu den querverengten Becken gehören 1. die kyphotischen Becken, 2. die Trichterbecken, 3. die osteomalacischen Becken, 4. die pseudoosteomalacischen Becken und 5. die querankylotischen Becken.

Fig. 97.

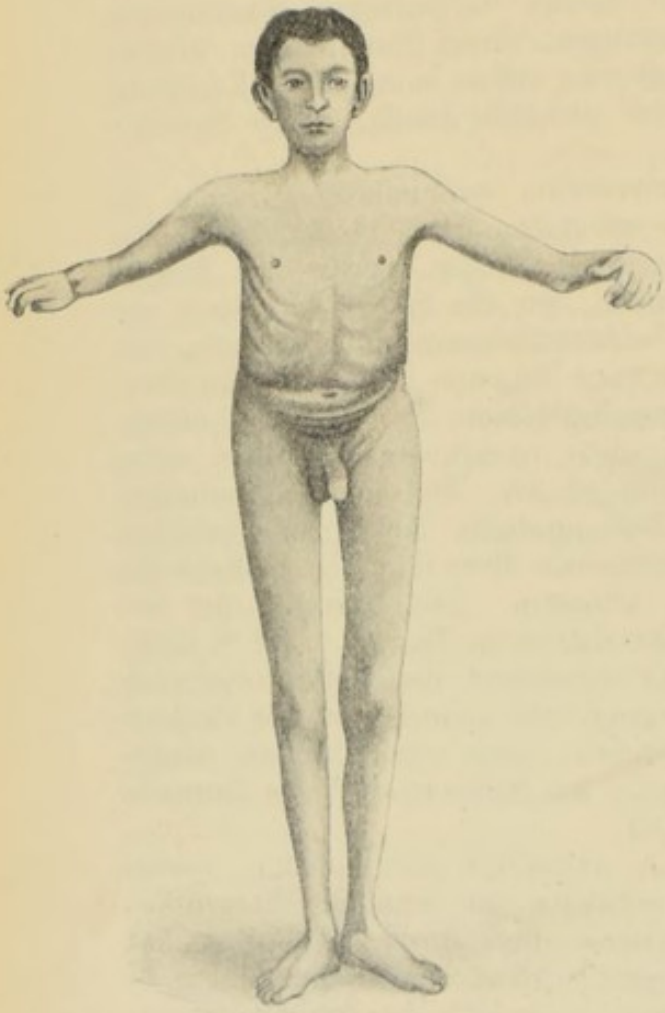

Fig. 98.

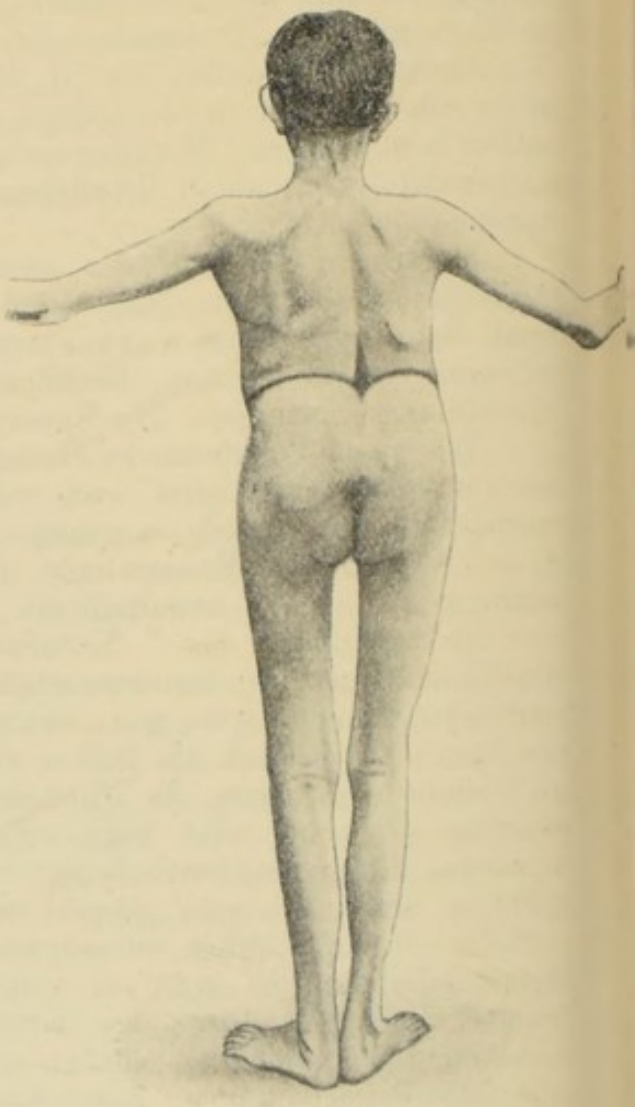

Spondylolisthesis, durch Fraktur der Lendenwirbelsäule bei einem 15jährigen Oekonomen vorgetäuscht. Infolge Ueberfahrens durch einen mit Hafer beladenen Lastwagen waren mindestens drei Lendenwirbel in den Beckenraum herabgetreten, die Lendenwirbelsäule lag vor der vorderen Fläche des Kreuzbeins (Beobachtung von Volkmann und Leser).

Das kyphotische Becken (Pelvis cyphotica) bei Kyphose der Wirbelsäule ist um so mehr ausgeprägt, je tiefer, d. h. je näher dem Becken sich letztere befindet. Das kyphotische Becken ist ein Trichterbecken und ähnelt der kindlichen Beckenform. Der gerade und schräge Durchmesser des Beckeneinganges sind erweitert, dann wird das Becken von der Beckenhöhle bis zum Beckenausgang besonders im Querdurchmesser allmählich zunehmend enger. Das Kreuzbein ist länger, schmäler und häufig weniger gekrümmt. Die höchsten Grade des kyphotischen Beckens nähern sich dem spondylolisthetischen Becken, d. h. die kypho-

tische Brustlendenwirbelsäule liegt über dem Beckeneingange, die Beckenhöhle wird gleichsam von der Wirbelsäule überdacht (Pelvis obtecta, s. Fig. 99).

Fig. 99.

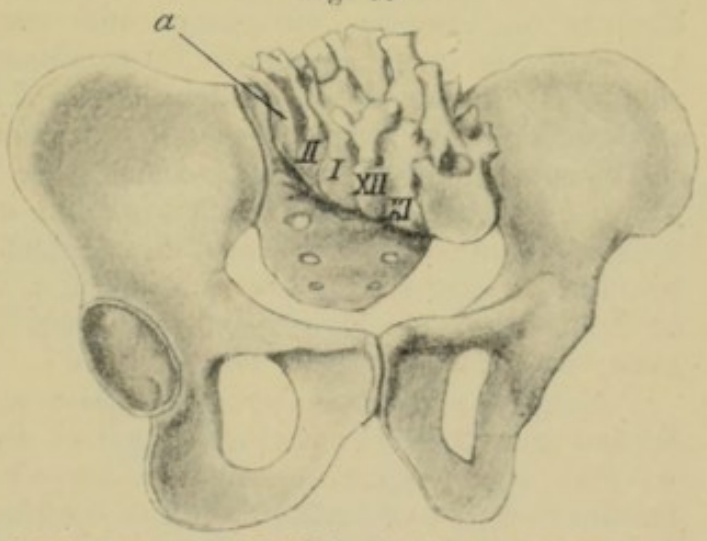

Pelvis obtecta nach Fehling infolge von Lumbosakralkyphose der Wirbelsäule von einer 28jährigen Schwangeren, gestorben nach Sectio caesarea. XI u. XII elfter und zwölfter Brustwirbel. I u. II erster und zweiter Lendenwirbel, a Reste der drei übrigen durch Karies zerstörten Lendenwirbel.

Das Trichterbecken (Pelvis infundibuliformis) entsteht auf verschiedene Weise, Trichterbecken sind z. B. das eben erwähnte kyphotische Becken, das S. 485 u. 486 erwähnte infantile und virile Becken.

Das osteomalacische Becken (Pelvis osteomalactica) ist S. 438—440 beschrieben. Wir sahen, daß die sehr charakteristische Formveränderung des osteomalacischen Beckens („Schnabelbecken", „Omegabecken") im wesentlichen durch den Druck der Rumpflast und durch den Gegendruck der Oberschenkelköpfe beim Gehen, Stehen und Sitzen entsteht.

Durch schwere und lange bestehende Rachitis kann in derselben mechanischen Weise eine ähnliche Deformität des Beckens entstehen (das pseudoosteomalacische Becken, Pelvis pseudoosteomalactica).

Fig. 100.

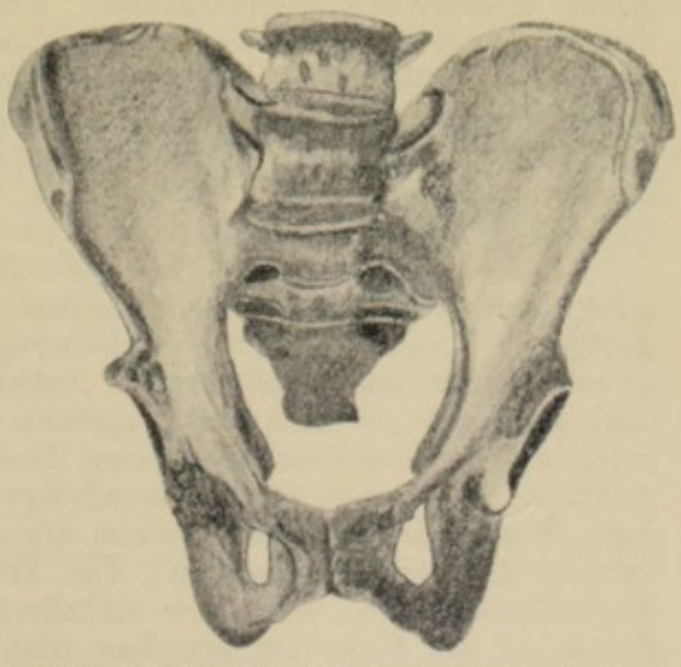

Beiderseitige Ankylose der Articulatio sacroiliaca mit Querverengung des Beckens in allen Beckenebenen (querankylotisches Robertsches Becken nach Fig. 145 S. 668 des Schröderschen Lehrbuches und nach Fig. 39 S. 146 „Das Becken" von Waldeyer).

Das querankylotische (Robertsche) Becken (Pelvis cum ankylosi transverse coarctata, s. Fig. 100) ist charakterisiert durch hochgradige Verengerung sämtlicher Querdurchmesser, das Kreuzbein steht abnorm tief, es zeigt statt der konkaven eine konvexe Querkrümmung, die beiden Hälften der Linea terminalis verlaufen fast parallel. Die wesentlichste Ursache dieser abnormen, von Robert zuerst 1842 beschriebenen Beckenform ist nach Waldeyer u. a. die mangelhafte Ausbildung beider Seitenteile des Kreuzbeins im Bereich der Articulatio sacroiliaca, ja diese

Seitenteile (die Kostalstücke) können gänzlich fehlen. In fast allen bis jetzt beschriebenen Fällen bestand vollständige beiderseitige Ankylose des Iliosakralgelenks. Infolge des erheblichen Tiefstandes des Kreuzbeins nimmt Waldeyer an, daß die Ankylose nicht die primäre Ursache sei, sondern, wie gesagt, eine ursprüngliche Bildungsanomalie, z. B. vielleicht eine mangelhafte Entwicklung der Knochen und der Bänder, infolge deren das Kreuzbein beim ersten Einwirken der Rumpflast nach abwärts gedrückt wird. Weshalb nun stets die beiderseitige Ankylose des Iliosakralgelenks eintritt, vermag auch Waldeyer nicht zu erklären. Wir wissen aber nach Beobachtungen an anderen Gelenken, daß falsche Gelenkstellungen zu Ankylose führen. Daß auch durch beiderseitige Erkrankungen der Articulatio sacroiliaca, z. B. durch akute Osteomyelitis im Kindesalter mit Epiphysenlösung, das Robertsche Becken entstehen kann, ist natürlich leicht verständlich.

Litzmann und Albrecht haben je ein querverengtes weibliches Becken mit kongenitalem Defekt der drei letzten Sakralwirbel und sämtlicher Steißwirbel beschrieben. Die Querdurchmesser waren außerordentlich verkleinert, während die geraden Durchmesser des Beckens entsprechend verlängert waren. Die Ursache für die Entstehung dieser Beckendeformität beruht nach Albrecht darauf, daß der Schwanz vom 3. Sakralwirbel an kaudalwärts nicht zur Ausbildung gelangt ist, nur der 2. Sakralwirbel hat sich noch in allerdings ebenfalls modifizierter Form bilden können. Dieselbe Mißbildung kommt nach Albrecht zuweilen in noch höheren Graden bei Huftieren und Raubtieren vor, so daß das ganze Sakrum und selbst eine verschiedene Zahl von Lendenwirbeln fehlen können. Solche Becken mit mangelhafter Ausbildung des sakrokaudalen Abschnittes der Wirbelsäule bezeichnet Albrecht als dyspygische Becken.

Die schrägverengten Becken (s. Fig. 101 u. 102) zeigen folgende gemeinsame Eigenschaften: Verkürzung des einen schrägen Durchmessers, schräger Verlauf der Conjugata vera, ungleiche Größe der beiden seitlichen Beckenhöhlenabteilungen, Verschiebung des Promontorium nach der engeren Beckenabteilung, während die Symphyse nach der weiteren Beckenhälfte disloziert ist. Zu diesem schrägverengten Becken gehören nach Waldeyer u. a. die schrägankylotischen, koxalgischen und skoliotisch-rachitischen Becken.

Das schrägankylotische Becken (Pelvis cum ankylosi oblique coarctata, Fig. 101) entsteht besonders durch einseitige ungenügende Ausbildung der Kreuzbeinflügel im Bereich des Iliosakralgelenks meist mit nachfolgender Ankylose des letzteren. Der Entwicklungsdefekt ist entweder angeboren oder erworben, z. B. durch frühzeitige primäre Entzündung eines Iliosakralgelenks mit nachfolgender Ankylose. Geringere Grade der schrägverengten Becken können schon nach Waldeyer entstehen, wenn der obere Kreuzwirbel ein lumbosakraler Uebergangswirbel ist. Fig. 101 zeigt die charakteristischen Eigentümlichkeiten, besonders auffallend ist der kleinere Kreuzbeinflügel auf der Seite der Ankylose des Iliosakralgelenks, die steilere, höhere und nach rückwärts verschobene Stellung des Hüftbeins auf der erkrankten Seite mit entsprechendem Hochstand der Pfanne. Ist die Deformität durch frühzeitige Entzündung eines Iliosakralgelenks

mit Synostose des letzteren bedingt, dann fehlt nach Waldeyer die Hüftbeinverschiebung. Die Conjugata vera ist etwas vergrößert, die queren Durchmesser sind in allen Beckenebenen verkleinert, besonders im Beckenausgange. Oft findet sich die Verengerung des Beckenausganges auf der anderen (entgegengesetzten) Seite der Synostose, also z. B. bei linksseitiger Synostose des Iliosakralgelenks rechts (E. Braun, Olshausen).

Fig. 101.

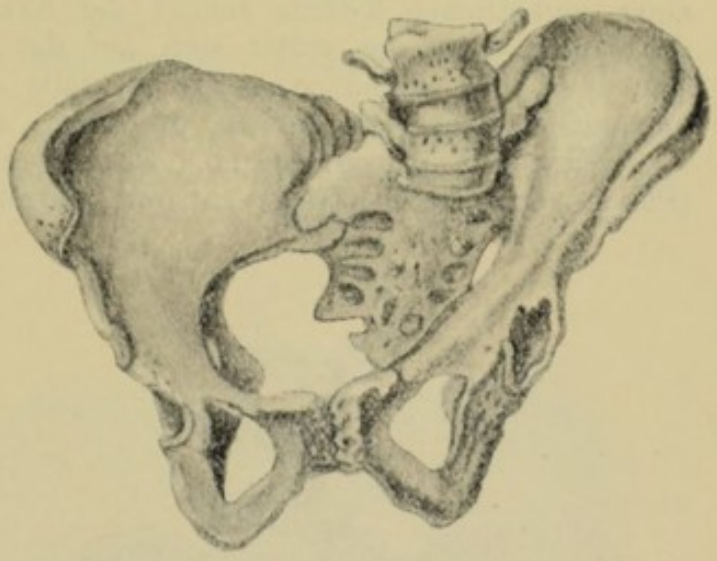

Ein schrägverengtes Becken mit Entwicklungsdefekt des linken Kreuzbeinflügels und Ankylose der linken Articulatio sacroiliaca (nach Fig. 40 S. 117 des Werkes von Waldeyer „Das Becken").

Diese schrägverengten Beckendeformitäten entstehen im wesentlichen am wachsenden Becken durch die beim Gehen und Stehen sich ausbildende Skoliose der Wirbelsäule nach der kranken Seite und durch verstärkten Gegendruck in der Pfanne resp. des Oberschenkels der erkrankten Seite.

Das koxalgische Becken (Pelvis coxalgica, s. Fig. 102) entsteht am häufigsten durch Coxitis tuberculosa, aber auch nach jeder anderen Abnormität, welche mechanisch ähnliche Zustände verursacht. Wie aus Fig. 102 hervorgeht, ist die Beckenhälfte der kranken Seite atrophisch und ist mehr geneigt als die gesunde (Hofmeister). Auf der gesunden Beckenseite entstehen durch Ueberdruck seitens des Oberschenkelkopfes in der Pfanne beim Gehen und Stehen infolge der stärkeren Belastung analoge Veränderungen, wie beim schrägankylotischen Becken auf der kranken Seite (s. Fig. 101). So begreift es sich, daß beim koxalgischen Becken sehr verschiedene Beckenformen vorkommen, daß die Verengung vorzugsweise bald auf der kranken, bald auf der gesunden Beckenseite sitzt, je nachdem bald mehr der Ueberdruck des gesunden Beines beim Gehen, bald mehr die Atrophie der Knochen der kranken Seite zur Geltung kommt. Oft entsteht sekundär Ankylose des dem Druck am meisten

Fig. 102.

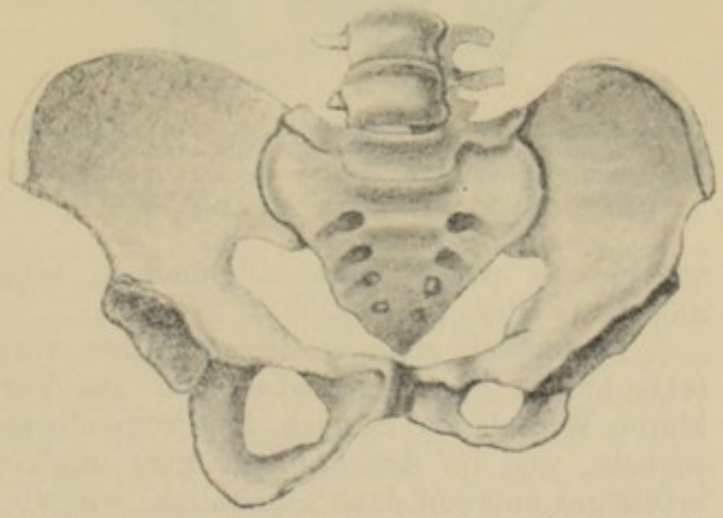

Schrägverengtes (koxalgisches) Becken mit Hypoplasie der linken Beckenhälfte infolge einer in der Jugend überstandenen Coxitis tuberculosa sinistra.

ausgesetzten Iliosakralgelenks. Küstner beschrieb ein interessantes Becken mit linksseitiger, in sehr jugendlichem Alter entstandener Hüftgelenksluxation und gleichseitiger Ankylose des (linken) Iliosakralgelenks, weil die betreffende Person bald nach der Luxation ohne hohe Sohle unter dem kranken Bein umhergegangen war und sich dabei stark hinkend auf das kürzere luxierte Bein gestützt hatte. Bei einer eigentlichen Koxitis schont der Kranke infolge der Schmerzen das kranke Bein, er stützt sich auf das gesunde Bein, daher findet sich hier die sekundäre Ankylose, falls sie zur Ausbildung kommt, bekanntlich fast stets auf der gesunden, am meisten belasteten Seite.

Das schrägverengte rachitisch-skoliotische Becken (Pelvis rachitico-scoliotica) entsteht durch Skoliose der Brustwirbelsäule mit kompensierender Lendenkreuzbeinskoliose, die verengte Beckenhälfte findet sich auf der konvexen Seite der letzteren.

Fig. 103.

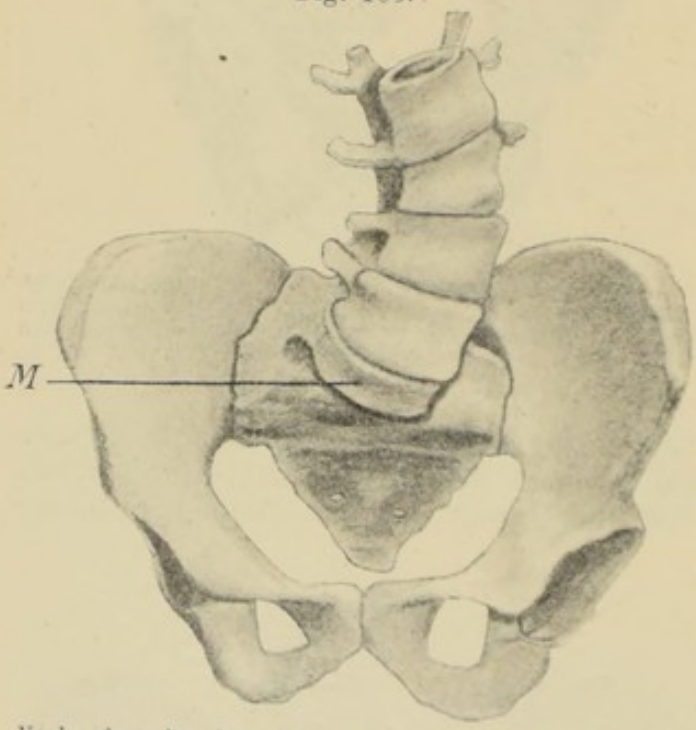

Vorhandensein eines asymmetrischen unklaren Wirbels am Promontorium, d. h. Mißbildung des ersten Kreuzbeinwirbels (M) mit Asymmetrie des Beckens infolge abnormer Belastungsrichtung nach H. v. Meyer.

Wie wir S. 490—491 betont haben, können asymmetrische resp. schrägverengte Becken durch ungleiche Ausbildung der Kreuzbeinflügel, durch Mißbildung der Kreuzbeinwirbel oder durch das Vorhandensein eines unklaren Lenden- oder Kreuzbeinwirbels am Promontorium entstehen und zwar besonders unter dem Einfluß einer abnormen Belastungsrichtung. Besonders H. v. Meyer hat einige hierher gehörige Fälle asymmetrischer, schrägverengter Beckendeformitäten infolge von Mißbildungen der Sakralwirbel beschrieben, welche ich wegen ihres allgemeinen Interesses hier kurz mitteilen möchte (s. Fig. 103—105).

Es handelt sich in diesen Fällen vorwiegend um einseitige Defekte am 1. Kreuzbeinwirbel, um das Vorhandensein eines sog. unklaren Wirbels im Bereich des Promontoriums, eines sog. Uebergangswirbels, und im Anschluß an diese ungleiche Ausbildung der Kreuzbeinflügel entsteht dann allmählich, wie wir schon betont haben, infolge der abnormen Belastung ein asymmetrisches, schrägverengtes Becken. In Fig. 103 ist der unklare Wirbel im Bereich des Promontoriums der 1. Kreuzbeinwirbel, denn über ihm befinden sich fünf Lendenwirbel und unter ihm vier Kreuzbeinwirbel. Der 1. Kreuzbeinwirbel M (Fig. 103) ist keilförmig gestaltet, d. h. links niedriger als rechts, der rechts vorhandene starke Seitenteil des 1. Kreuzbeinwirbels fehlt links. Die Schieflage resp. Keilform des 1. Kreuzbeinwirbels wird noch vermehrt

durch eine analoge Deformität des 2. Kreuzbeinwirbels. Als Folge dieser Keilform, dieser ungleichen Höhe des 1. und 2. Kreuzbeinwirbels ist eine linkskonvexe Lendenskoliose mit Lordose entstanden, welche infolge des abnormen Belastungsdruckes die Schieflage des 2. Kreuzbeinwirbels verursacht und auch die angeborene Keilform des 1. Kreuzbeinwirbels immer mehr noch vermehrt hat. So ist allmählich eine Asymmetrie des Beckens entstanden.

Fig. 103 steht in einem interessanten Gegensatz zu Fig. 104. Auch hier ist der unklare asymmetrische Wirbel am Promontorium der 1. Kreuzbeinwirbel, welcher zu einer einseitigen falschen Belastung des Kreuzbeins resp. des Beckens geführt hat. Während aber in dem 1. Falle der stärkere Druck sich in seinen Wirkungen auf der linken Seite zeigte, wo sich der freie Processus transversus befindet, ist in diesem 2. Falle die Wirkung des stärkeren Druckes auf der rechten Seite des mit dem Kreuzbeine verbundenen Processus transversus zu erkennen. Die Lendenwirbelsäule ist als Ganzes nach rechts gerückt, die rechte Kreuzbeinhälfte ist infolge dieser falschen Belastung niedriger als die linke, das Becken ist entsprechend asymmetrisch.

Fig. 104.

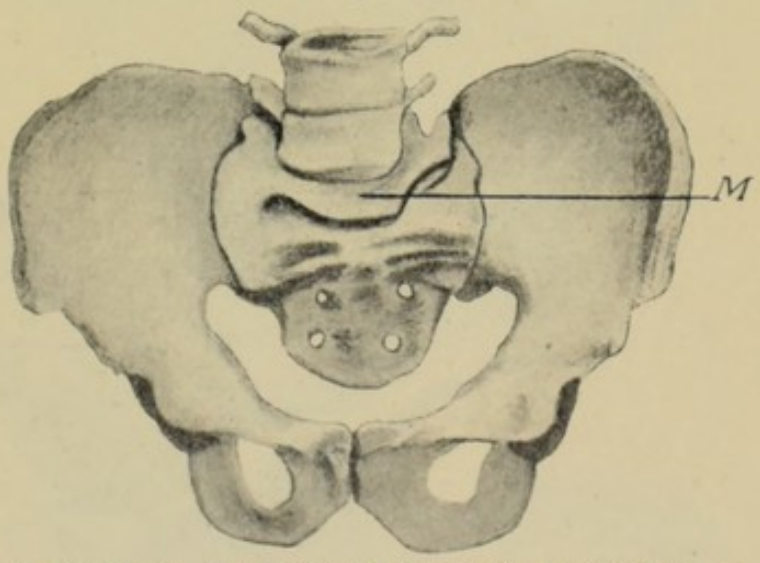

Vorhandensein eines unklaren asymmetrischen Wirbels am Promontorium (M), d. h. Mißbildung des ersten Kreuzbeinwirbels mit Asymmetrie des Beckens infolge abnormer Belastungsrichtung nach H. v. Meyer.

Von hohem Interesse ist das in Fig. 105 abgebildete Becken, welches wohl als ein Unikum bezeichnet werden darf. Die rechte Pfanne ist nach vorn senkrecht unter die Wirbelsäule gestellt, um auf diese Weise die Belastung allein auf das rechte Bein zu übertragen. Die Ursache dieser hochgradigen Deformität beruht auf zwei zusammenwirkenden Umständen: 1. auf einem Bildungsmangel des 1. Kreuzbeinwirbels, welcher nur in seiner linken Hälfte vorhanden ist, während die rechte mit ihren Fortsätzen vollkommen fehlt; 2. ist links eine Luxatio coxae congenita vorhanden, die eigentliche Pfanne ist durch Knochenwucherungen obliteriert, und oberhalb der Pfanne findet sich eine neugebildete seichte Gelenkfläche von beträchtlichem Umfange, auf welcher sich der hinten und innen stark abgeflachte Gelenkkopf bewegte. Infolge dieser rudimentären Bildung des 1. Kreuzbeinwirbels und der Luxatio coxae congenita sinistra mußte das rechte Bein vor allem die Belastung resp. Unterstützung des Rumpfes übernehmen, und durch diese abnorme Belastung entstand die rechtskonvexe Lendenskoliose, die Asymmetrie des Beckens mit gerade nach vorn gerichteter rechter Pfanne senkrecht unter der Wirbelsäule.

Asymmetrische, eventuell schrägverengte Becken entstehen nach

Dürr, Raab u. a. auch durch einseitige Assimilation des letzten Lendenwirbels mit dem Kreuzbein. Ist die Assimilation beiderseitig, dann wird die Regelmäßigkeit des Beckens nicht gestört. Diese Assimilation des 5. Lendenwirbels kommt dadurch zu stande, daß sich im Ligamentum iliolumbale ein Knochenfortsatz, gleichsam eine Rippe nach dem Kreuzbein hin bildet.

Das Spaltbecken (Pelvis fissa, s. Fig. 106 u. 107 nach Litzmann) ist eine angeborene Beckenmißbildung, bei welcher die Schamfuge fehlt, die Diastase zwischen den beiden defekten Schambeinstümpfen ist entweder durch Bindegewebe ausgefüllt, oder letzteres fehlt, die Spalte klafft, und man trifft sofort auf das prävesikale Bindegewebe und die Harnblasenwand. In den höheren Graden ist Ectopia

Fig. 105.

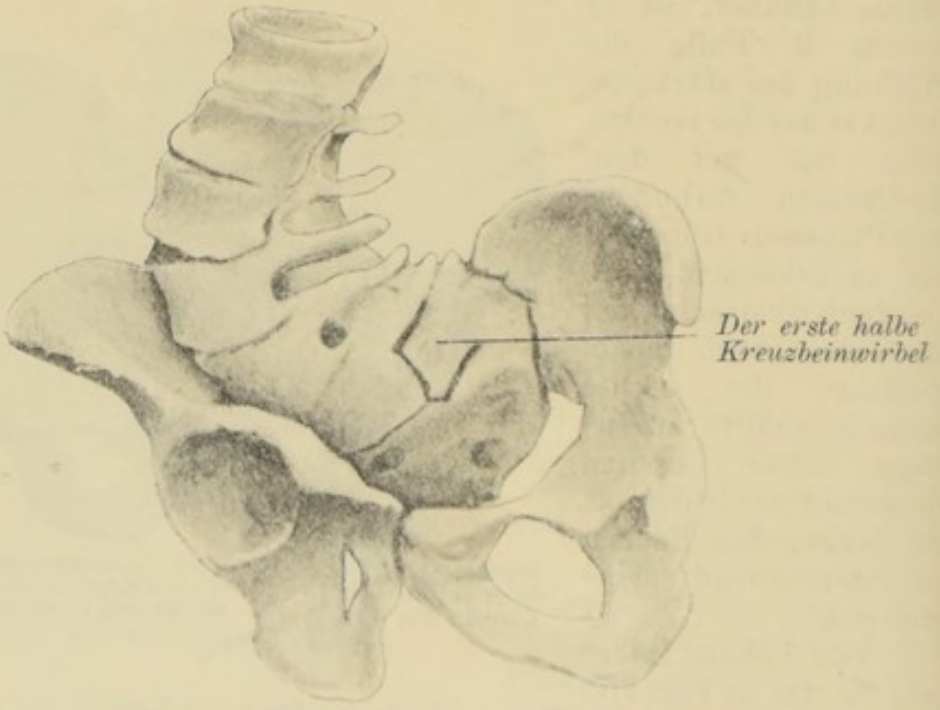

Mißbildung des ersten Kreuzbeinwirbels mit hochgradiger Deformität (Asymmetrie) desBeckens, entstanden unter dem Einfluß abnormer Belastungsrichtung (nach H. v. Meyer).

vesicae vorhanden. Das Kreuzbein ist nach vorn geneigt, steht tiefer als normal, ebenso das Promontorium. Schauta beschrieb ein Spaltbecken ohne Ectopia vesicae bei einer II-para, welche einmal leicht geboren hatte. Das Becken war allgemein verengt, Rachitis fehlte, ebenso waren anderweitige Mißbildungen nicht vorhanden.

Hier mögen auch kurz die Spaltbildungen im Bereich der hinteren Beckenwand im Kreuzbein erwähnt werden. Dieselben sind verschieden hochgradig, besonders bei der Spina bifida (s. diese S. 497 ff.). Sie finden sich vor allem an der hinteren Kreuzsteißbeinwand, zuweilen auch an der vorderen Kreuzbeinwand. In seltenen Fällen fehlt das Kreuzsteißbein mehr oder weniger vollständig, z. B. bei angeborenen Sakrococcygealtumoren (Schmidt, Wertheim, Buxtorph, Fowler u. a., s. Kap. XVII, §§ 106—109). Bezüglich der Beckendeformität durch kongenitalen Defekt der untersten Sakralwirbel und sämtlicher Steißbeinwirbel s. auch S. 502 Fig. 108.

Das Stachelbecken (Acanthopelis von ἄκανθος, Stachelpflanze und πέλις, Becken, Kilian) entsteht durch die Bildung spitzer, stacheliger Knochenauswüchse an verschiedenen Stellen des Beckens, besonders auch an rachitischen Becken. Nach Waldeyer kommen solche spitze oder mehr stumpfe Knochenauswüchse besonders an folgenden Stellen des Beckens vor: an der Eminentia retropubica, an der Crista pectinea, an der Ansatzstelle des Musc. psoas minor und des Musc. piriformis, am Kreuzbein, am Promontorium und an der vorderen Fläche der Articulatio sacroiliaca (s. Fig. 88 S. 435). Solche Knochenwucherungen können natürlich die Geburt behindern oder durch Druck auf die Beckenorgane schädlich wirken. Bei der Lehre von den Exostosen werden wir auf die Stachelbecken zurückkommen.

Fig. 106.

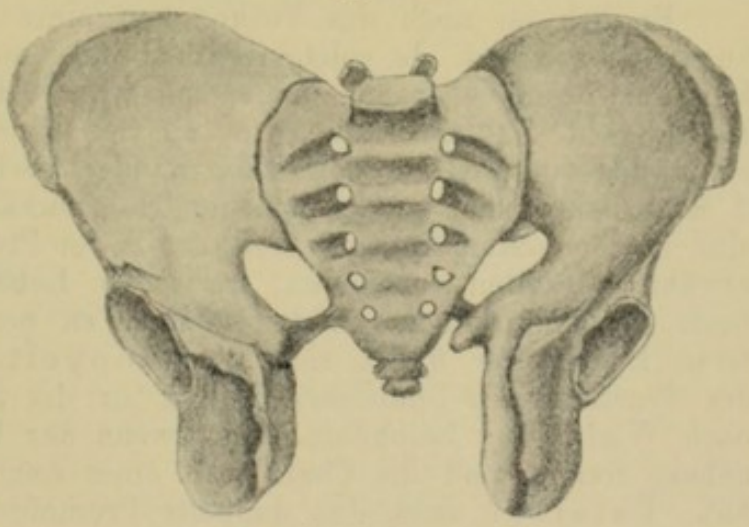

Spaltbecken.

Zu den sog. Stachelbecken gehört auch das von Virchow 1859 beschriebene allgemein verengte Becken mit „Arthritis nodosa“ bei einer 25jährigen Frau, welche wenige Tage nach ihrer zweiten, durch Kephalotrypsie beendigten Geburt gestorben war. In dem in allen Beckendurchmessern verengten Becken fanden sich zahlreiche Knochenwucherungen, z. B. in der Form von Ueberbrückungen zwischen dem letzten Lendenwirbel und dem Kreuzbein und von diesem zum Steißbein, so daß diese sämtlichen Knochen zu einer starren Knochenmasse vereinigt waren. Am deutlichsten zeigte sich die Knochenneubildung rechts vom Promontorium, wo eine starke Knochenleiste zum Kreuzbein herablief. Auch an anderen Stellen des Beckens waren dieselben Knochenneubildungen sichtbar, besonders z. B. auch im Bereich der Articulatio sacroiliaca, der Symphyse und der Foramina obturatoria (s. auch S. 434).

Fig. 107.

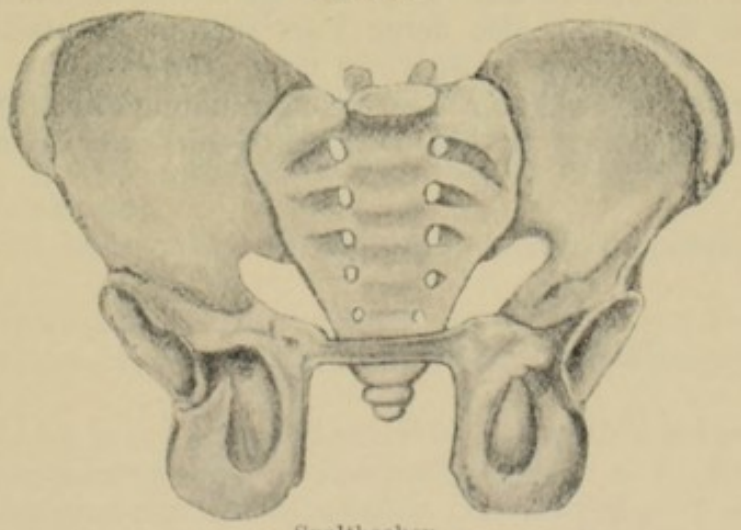

Spaltbecken.

Die Stachelbecken bilden den Uebergang zu dem durch Kalluswucherungen nach Frakturen bedingten sog. Kallusbecken (Pelvis calle deformata) und zu dem durch Geschwülste verursachten sog. Geschwulstbecken (Onkopelis von ὄγκος, Geschwulst und πέλις, Becken,

Waldeyer). Durch beide Beckenanomalien können hochgradige Deformitäten resp. Verengerungen des Beckens entstehen. Bezüglich der Kallusbecken verweise ich auf die Lehre von den Beckenfrakturen (S. 48 ff.), die sog. Geschwulstbecken werden wir bei den verschiedenen Geschwülsten genauer kennen lernen (s. Kap. XVII—XIX § 106—119).

Als Dislokationsbecken (Pelvis dislocatione deformata) bezeichnet Waldeyer diejenigen abnormen Becken, welche durch deform (mit Dislokation) geheilte Frakturen und nicht reponierte Luxationen des Beckens bedingt sind.

Endlich sei noch das Vorkommen eines doppelten Promontoriums erwähnt. In solchen Fällen findet sich, wie wir schon früher kurz hervorgehoben haben, außer dem wahren Promontorium am oberen Rand des 1. Sakralwirbels resp. an der Synchondrosis lumbosacralis ein zweites unteres Promontorium an der Verbindung des 1. mit dem 2. Kreuzbeinwirbel, an der Synchondrosis sacralis I. Nach R. Jürgens sind in den ersten Lebensjahren stets zwei Promontorien an den eben erwähnten Stellen vorhanden, im 4.—5. Lebensjahre vereinigen sich beide Promontorien zu einem einzigen an normaler Stelle. Im späteren Lebensalter findet sich das doppelte Promontorium an der Synchondrosis lumbosacralis und an der Synchondrosis sacralis I nach Waldeyer besonders dann, wenn der 1. Kreuzwirbel frei oder nahezu frei ist und die Charaktere eines Lendenwirbels angenommen hat. Paterson fand das doppelte Promontorium unter 265 Fällen 33mal, es ist häufiger bei Männern als bei Weibern. In den von Waldeyer beobachteten Fällen der Berliner Sammlung ziehen von beiden Promontorien aus vorspringende Knochenbildungen zur Linea terminalis, so daß dann also deren Pars sacralis ebenfalls doppelt ist.

Auf die Diagnose und praktische Bedeutung der zahlreichen erwähnten Beckendeformitäten können wir nicht näher eingehen, sie gehören vor allem in das Gebiet der Geburtshilfe.

XIV. Kapitel.

Spina bifida lumbosacralis et sacralis

(s. das Literaturverzeichnis XVIII).

§ 83. Allgemeine Bemerkungen über die am Becken vorkommenden Mißbildungen und angeborenen Geschwülste. — Uebersicht und Einteilung derselben. — Die angeborenen Geschwülste der Kreuzsteißbeingegend, die sog. Sakraltumoren wurden wohl zuerst 1818 von Meckel, 1840 von Ammon, 1858 von Lotzbeck, dann 1860 von Schwarz, 1861 von Förster und 1862 von Braune genauer geschildert und zum Teil übersichtlich klassifiziert. Dann haben besonders Virchow, Molk, Ahlfeld, E. v. Bergmann, Pannwitz, Marchand, Middeldorpf, v. Recklinghausen, Kümmell, Feldmann, Permann, Calbet, Muscatello, Ziegler, Joachimsthal, Wilms, Lachaud, Borst, Stolper, Kiderlen, Bockenheimer, Lexer u. a. wichtige Beiträge geliefert, und mehrere der genannten Autoren haben teils eine mehr klinische, teils pathologisch-anatomische oder genetische Einteilung der verschiedenen angeborenen Sakrococcygealtumoren vorgeschlagen.

Es würde uns zu weit führen, wollten wir alle die verschiedenen Einteilungsversuche hier gebührend berücksichtigen. Die älteren Klassifizierungen der angeborenen Sakraltumoren können wir vollständig übergehen, nur von den neueren Einteilungen möchte ich diejenigen von E. v. Bergmann, Marchand, Calbet, Lachaud, Borst, Stolper und Wilms erwähnen.

E. v. Bergmann hat die angeborenen Sakraltumoren in folgender Weise eingeteilt:

1. Tumoren, welche mit dem Sakralkanal kommunizieren (Spina bifida, Spina bifida occulta, und Geschwulstbildungen bei derselben).

2. Tumoren, welche nicht mit dem Rückenmark oder seinen Häuten zusammenhängen. Hierher gehören z. B. die cystokavernösen Lymphangiome und die teratoiden Geschwülste.

3. Die Teratome. Diese teilt v. Bergmann in vier Unterabteilungen:

a) Einfache Dermoide; b) zusammengesetzte Dermoide teils mit, teils ohne Zusammenhang mit dem Wirbelkanal, ersteres vor allem bei den hinter dem Kreuzbein gelegenen Dermoiden; c) unzweifelhafte parasitäre Geschwülste teils mit, teils ohne Zusammenhang mit dem Wirbelkanal, wie bei den Tumoren unter b; d) Cystosarkome, d. h. im Gegensatz zu den drei zuerst genannten Unterabteilungen der Teratome ausgesprochen maligne Tumoren von gemischtem Bau, aber ohne deutliche Fötalteile; ihr Lieblingssitz ist die vordere Kreuzbeinfläche, und sie kommunizieren niemals mit dem Spinalkanal.

Nach Marchand zerfallen die in der Gegend des Os sacrum und Os coccygis vorkommenden kongenitalen Geschwülste in drei Hauptgruppen:

1. cystische Geschwülste, welche mit dem Rückenmark und seinen Häuten in Verbindung stehen (Spina bifida cystica).

2. Solide Tumoren, meistens Lipome und Fibrome, welche in fester Verbindung mit dem Kreuz- und Steißbein aus der Tiefe hervorwachsen. Auch diese Tumoren beruhen auf Entwicklungsanomalien. Ein Teil dieser fibrolipomatösen Wucherungen hängt mit einer Spina bifida occulta zusammen. In dieselbe Gruppe setzt Marchand auch die schwanzartigen Anhänge der Steißgegend, die sog. Schwanzbildungen.

3. Die sog. Sakralteratome. Hierher gehören zunächst alle Geschwülste der Sakrococcygealgegend, welche auf eine rudimentär gebliebene Anlage einer zweiten Frucht, eines zweiten befruchteten Eichens oder eines abgetrennten Teiles eines solchen, auf befruchtete Richtungskörperchen, zurückzuführen sind, es entsteht ein subkutaner Parasit, ein subkutaner Zwilling an dem besser resp. gut entwickelten Autositen. Hierher sind ferner zu rechnen die vollkommenen und unvollkommenen Doppelmißbildungen, die Bildung überzähliger Extremitäten in der Steißgegend u. s. w. Außer diesen Teratomen infolge einer rudimentär gebliebenen zweiten Frucht zählt Marchand hierher auch die monogerminalen teratoiden Mischgeschwülste, welche aus verschiedenen, am unteren Rumpfende vorkommenden Geweben (Nervengewebe, Flimmerzellen, Drüsenschläuche, Muskel-, Knorpel-, Knochen- oder Bindegewebe u. s. w.) bestehen und von der zuerst erwähnten Teratomform, vom Foetus in foetu, streng zu scheiden sind. Zwischen den unigerminalen und den bigerminalen (parasitären) Sakraltumoren kommen aber Uebergangsformen vor, so daß in dem einzelnen Falle die Diagnose schwierig sein kann, ob wir es mit einer unigerminalen Mischgeschwulst oder mit einem Foetus in foetu zu tun haben.

Calbet, welcher von der falschen Voraussetzung ausgeht, daß alle komplizierten angeborenen Sakraltumoren fötale Inklusionen sind, unterscheidet: 1. Tumeurs d'origine parasitaire, 2. Appendices caudiformes, 3. Cystes dermoides (fistules et dépressions), 4. Spina bifida sacralis.

Lachaud, welcher eine grosse Zahl von angeborenen Geschwülsten der Kreuzsteißbeingegend mit zwei eigenen Beobachtungen (Cystosarkom und multilokuläres Cystom) zusammengestellt hat, teilt die kongenitalen Sakraltumoren in vier Klassen: 1. Fötale Einschließungen, 2. Spina bifida sacralis, 3. Schwanzbildungen, 4. Neoplasmen. Lachaud meint, daß die fötale Inklusion, der Foetus in foetu, nicht das Resultat der Einschließung eines Fötus in einen anderen sei, sondern nur durch die abnorme Entwicklung eines Keimblattes oder eines Teiles eines Keimblattes hervorgerufen sei.

Borst macht folgende, vor allem das genetische Prinzip berücksichtigende, durchaus zweckmäßige Einteilung der angeborenen Sakraltumoren:

1. Die verschiedenen Formen der Wirbelspalte, d. h.

die verschiedenen Formen der reinen Spina bifida cystica (Meningocele, Myelomeningocele, Myelocystocele, Myelocystomeningocele), ferner die durch Tumoren (Angiome, Fibrome, Lipome, Gliome etc.) komplizierte Spina bifida cystica und endlich die verschiedenen Formen der Spina bifida occulta.

2. Die Tumoren, welche Störungen der komplizierten Entwicklungsvorgänge am unteren Stammesende des Embryo ihre Entstehung verdanken. Hierher gehören: a) die reinen Dermoide, b) die wahren Schwanzbildungen und c) die teratoiden Mischgeschwülste ohne Inhalt von Organen, welche nicht von Bildungen des unteren Stammesendes abgeleitet werden können.

3. Die Tumoren, welche der Implantation eines zweiten Keimes ihren Ursprung verdanken. Hierher gehören die vollkommenen Doppelmißbildungen, die unvollkommenen Verdoppelungen (subkutane und freie Parasiten) und die teratoiden Mischgeschwülste, welche deutliche fötale Organe enthalten, die nicht vom unteren Stammesende gebildet werden können.

4. Tumoren, deren Genese zweifelhaft ist. Hierher rechnet Borst: a) Degenerationen der Steißdrüse, b) eine Reihe von Lipomen und c) cystische Lymphangiome.

Stolper unterscheidet:

1. Geschwülste, welche entstehen durch Störungen im Zusammenschluß der embryonalen Komponenten des unteren Stammesendes. Hierher gehören: a) die Dermoidcysten und Dermoidfisteln (dorsal und ventral); b) die mit Wirbelspalte verbundenen Aussackungen des Rückgratinhaltes (dorsal und ventral) einschließlich der Spina bifida occulta.

2. Geschwülste durch doppelte Keimanlage, und zwar: a) vollkommene Doppelbildungen, b) unvollkommene Doppelbildungen (freie, subkutane Parasiten), c) parasitäre cystische Mischgeschwülste (die Teratome alter Terminologie), embryoide Geschwülste.

Wilms macht folgende genetische Einteilung der Doppelmißbildungen, fötalen Inklusionen und Embryonen:

1. Entwicklung zweier auf einer Keimblase sich bildenden Anlagen mit teilweiser Verwachsung: a) gleichwertiges Wachstum, Doppelbildung (symmetrische Form), b) frühzeitiges Zurückbleiben des einen (unsymmetrische Form), c) Einschluß des Parasiten, Inklusion.

2. Auf einer Keimblase entwickelt sich eine Anlage, die überproduzierte Furchungskugeln beiseite schiebt und einschließt: a) die eingeschlossene Furchungskugel entwickelt sich schon sehr früh mit der autositären Anlage, so daß dann gewöhnlich auffallend vollkommene Bildungen resp. Inklusionen bei der Geburt vorhanden sind; b) die Furchungskugel ruht mehr oder weniger lange im Organismus, das Wachstum wird erst veranlaßt durch eine Gelegenheitsursache, oft erst im fertigen Organismus; die meisten Fälle von Bauchhöhleninklusionen, die Keimdrüsenembryome und embryoiden Geschwülste gehören hierher.

Ich möchte folgende Einteilung der sog. angeborenen Sakraltumoren vorschlagen:

1. Die verschiedenen Formen der Wirbelspalte, der Spina bifida cystica und occulta, und die mit diesen resp.

mit dem Rückenmark und seinen Häuten zusammenhängenden Geschwulstbildungen (Angiome, Lymphangiome, Fibrome, Myome, Fibromyome, Lipome, Fibrolipome, Gliome, Sarkome u. s. w.).

2. Geschwülste und geschwulstartige Bildungen infolge von Entwicklungsstörungen oder Wucherungen der am unteren Stammesende des Embryo vorkommenden Organe resp. Gewebe (Medullarrohr, Chorda, Darm [Schwanzdarm], Muskel-, Bindegewebe- und Skelettanlage), mit Ausnahme der bei der Spina bifida vorkommenden Tumoren. Hierher rechne ich die Dermoide und die Dermoidfisteln, die echten, einfachen, meist gutartigen, nur ausnahmsweise bösartigen (sarkomatösen) Geschwülste und die unigerminalen teratoiden Mischgeschwülste, ferner die Schwanzbildungen.

3. Geschwülste resp. Mißbildungen, welche durch eine zweite Keimanlage bedingt sind. Hierher gehören die Teratome infolge Rudimentärbleibens einer zweiten Fruchtanlage mit deutlich fötalen Organen, welche am unteren Stammesende unter normalen Verhältnissen nicht gebildet werden, die unvollkommenen Verdoppelungen (subkutane und freie Parasiten) und die vollkommenen Doppelmißbildungen.

Ist der Parasit infolge hochgradiger Verkümmerung sehr wenig ausgebildet oder unentwickelt geblieben, so kann die Entscheidung, ob es sich um eine parasitäre Doppelbildung (Foetus in foetu) oder um eine unigerminale Mischgeschwulst handelt, wie schon gesagt, schwierig sein. In solchen Fällen wird man vor allem den Rat von Borst befolgen und nur dann einen Parasiten, eine Implantation eines zweiten befruchteten Keimes oder Keimteiles annehmen, wenn sich in der Geschwulst Organteile vorfinden, welche sonst am Kaudalstück des Embryo nicht vorkommen resp. sich hier nicht bilden können. Besonders Bonnet, Marchand, Wilms und Borst haben sich um die Lehre von den Mischgeschwülsten durch grundlegende Arbeiten verdient gemacht.

Wie man die parasitären Geschwülste durch eine zweite Keimanlage, den echten Foetus in foetu, von den unigerminalen teratoiden Mischgeschwülsten nicht immer streng abgrenzen kann, so kommen natürlich auch sonstige Uebergangsformen zwischen den Tumoren der drei anderen von mir oben aufgestellten Hauptgruppen der angeborenen Sakraltumoren vor.

Die Teratome infolge einer zweiten Keimanlage bilden gewöhnlich bei der Geburt des Autositen schon größere Geschwülste, in welchen man teils weiche, teils feste, teils cystische Partien durch Betasten feststellen kann.

Früher hat man die Sakralteratome vielfach als rudimentäre Formen der Pygopagie aufgefaßt. Marchand hat aber gezeigt, daß die fötale Anlage, welche zur Bildung eines sakralen Teratoms führt, von vornherein in der Amnionhöhle des Autositen fixiert gewesen ist und sich in Verbindung mit letzterem und nachträglich von seiner Haut umschlossen entwickelt hat. Diese Bedingungen würden nach Marchand am besten erfüllt werden, wenn die Anlage des Teratoms, wie schon erwähnt, ein befruchtetes Eichen oder ein abgetrennter Teil eines solchen ist, jedenfalls von sehr viel geringerer Größe als das Ei, aus

welchem der Autosit hervorgeht. Am wahrscheinlichsten ist es nach Marchand, daß es sich um ein befruchtetes Richtungskörperchen handelt.

Das häufige Vorkommen von unigerminalen teratoiden Mischgeschwülsten in der Kreuzsteißbeingegend, welche nicht durch Implantation einer zweiten Frucht, sondern durch Wucherung gewisser Gewebsteile an der Schwanzspitze des Embryo bedingt sind, ist leicht verständlich, da wir wissen, daß am unteren Rumpfende des Embryos verschiedenes undifferenziertes Gewebsmaterial zur Genüge vorhanden ist. Hier können sich Geschwülste aus den dicht beieinander liegenden Resten des Medullarrohrs, der Chorda, des Darms (Schwanzdarms), aus Muskel-, Bindegewebs- und Skelettanlagen bilden, anderseits können die verschiedenen Gewebsarten in eine sich entwickelnde, anfangs einfache Geschwulst eingeschlossen werden und weiter wachsen. Nervöse Wucherungen und Flimmerepithelcysten entstehen besonders aus Resten des Medullarrohrs bez. des Zentralkanales, sie bilden gleichsam den Uebergang zu den sakralen Meningocelen. Drüsenschlauchähnliche Bildungen entstehen vom Schwanzdarm, epitheliale von Chorda-, Darm- und Medullarresten, Muskelfasern können sich aus den im Kaudalstück des Embryo befindlichen Ursegmenten bilden u. s. w. Hier handelt es sich, wie gesagt, nicht um eine verkümmerte zweite fötale Anlage, sondern im Gegenteil um die unigerminale Wucherung fötaler Gewebsreste der einen vorhandenen Frucht. Mit der zunehmenden Erkenntnis dieser letzteren Tatsachen ist das Vorkommen der wirklich bigerminalen (parasitären) Sakraltumoren infolge Implantation eines zweiten befruchteten Keimes, des Foetus in foetu, immer seltener geworden.

Eine Reihe von angeborenen Sakraltumoren, deren Genese zweifelhaft war, hat man mit Luschka auf die von diesem entdeckte Steißdrüse zurückführen wollen. Es hat sich aber immer mehr gezeigt, daß man die Bedeutung der Steißdrüse nach dieser Richtung hin sehr überschätzt hat, wie besonders z. B. auch Marchand, Arnold, M. B. Schmidt u. a. bewiesen haben.

Endlich hat man diejenigen Fälle von angeborenen Sakraltumoren, welche durch die Bildung zahlreicher zum Teil sehr großer Cysten in einem sarkom- oder fibromähnlichen Gewebe charakterisiert sind, fälschlich als sakrale Cystosarkome bezeichnet und sogar als besondere Geschwulstgruppe klassifiziert. Sie sind tatsächlich keine Sarkome, wie besonders auch Virchow, Marchand, Borst u. a. mit Recht hervorgehoben haben. Ich habe diese Tumoren daher auch in meiner obigen Einteilung nicht als besondere Gruppe hervorgehoben.

Wir werden das große Gebiet der angeborenen Sakraltumoren und der sonstigen Mißbildungen im Bereiche des Beckens in folgender Weise abhandeln.

I. Spina bifida lumbosacralis und sacralis in ihren verschiedenen Formen, einschließlich der Spina bifida occulta.

II. Schwanzbildungen.

III. Vollkommene und unvollkommene Doppelmißbildungen im Bereich des Beckens: a) Allgemeines über die Entstehung der Mißbildungen; b) spezielle Lehre von den Mißbildungen des Beckens mit Rücksicht auf die vollkommenen und unvollkommenen

Doppelmißbildungen, die Bildung accessorischer Extremitäten am Becken u. s. w.

IV. Fötale Inklusionen (bigerminale Sakraltumoren, Foetus in foetu, inkludierte [subkutane] Parasiten).

V. Unigerminale Sakraltumoren und sonstige angeborene Geschwülste (Dermoidcysten etc).

§ 84. Die verschiedenen Formen der Spina bifida. — Wir beschäftigen uns hier im wesentlichen nur mit der Spina bifida lumbosacralis und sacralis. Unter Spina bifida versteht man bekanntlich alle kongenitalen Spaltbildungen der Wirbelsäule und des Kreuzbeins. Der Grad der Knochenspalte ist sehr verschieden, entweder so hochgradig wie in Fig. 108, oder der Knochenspalt stellt nur eine feine Oeffnung dar, wie z. B. in Fig. 109. Die Mißbildung ist ziemlich häufig, auf 1000 Geburten kommt etwa ein mit Spina bifida behaftetes Kind. In England starben nach dem Londoner Komitee für die Erforschung der Spina bifida im Jahre 1882 649 Kinder an Spina bifida, davon 612 im ersten Lebensjahre. Der Name Spina bifida stammt von Tulpius, welcher 1641 die erste sichere und genauere Beschreibung nebst Abbildung einer Spina bifida gab. Tulpius erwähnt

Fig. 108.

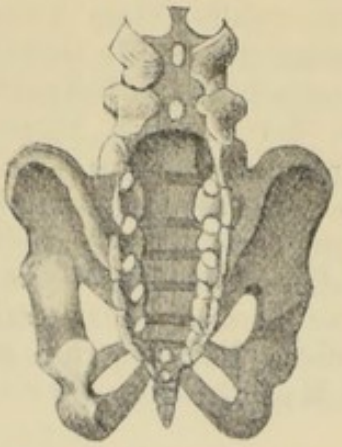

Spina bifida lumbosacralis. Große Knochenspalte im Bereich des letzten Lendenwirbels und sämtlicher Sakralwirbel, deren Bogen vollständig fehlen (nach W. Busch).

Fig. 109.

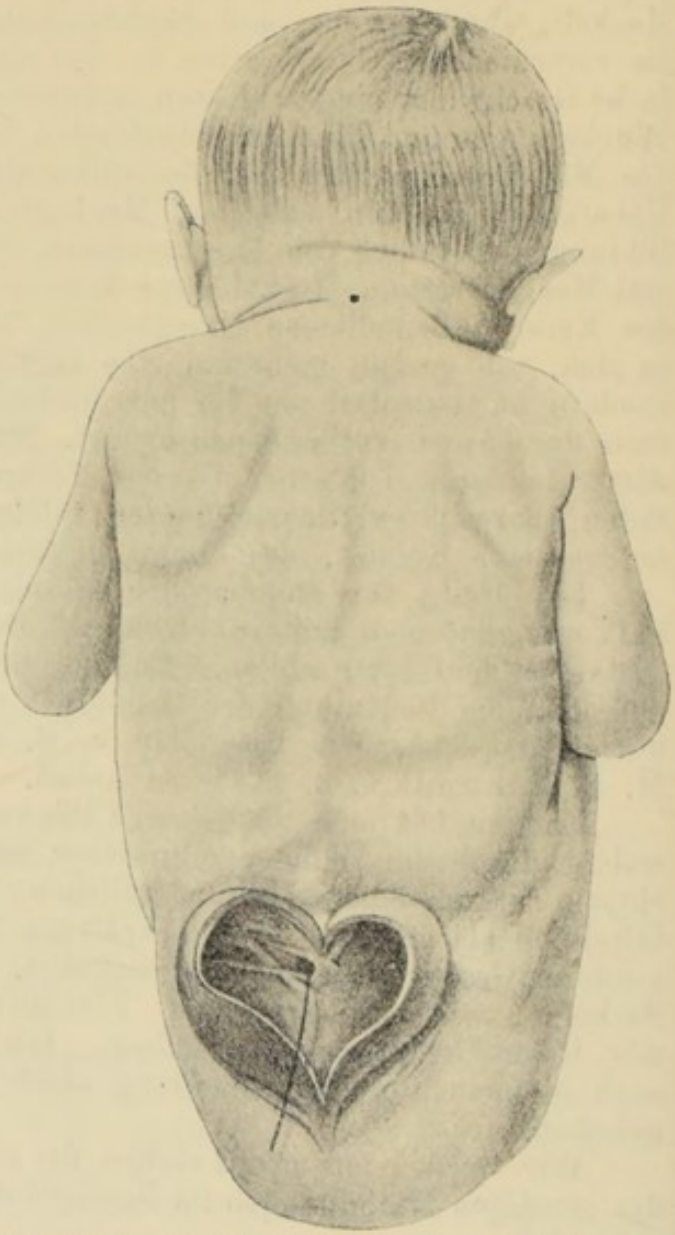

Der Sack einer Meningocele sacrolumbalis bei einem neugeborenen (ausgetragenen) Mädchen ist geöffnet, die Sonde liegt in der ziemlich engen Kommunikationsöffnung, welche zwischen dem 4. und 5. Lendenwirbel in den Spinalkanal führt (nach Braune).

6 Fälle seiner eigenen Beobachtung. Von älteren Mitteilungen verdienen dann noch diejenigen von Fr. Ruysch (1696), von Apinus (1702), von Mayer (1712), von Schrader, Mauchard, Trewius u. a. hervorgehoben zu werden. Manche Autoren waren sich bezüglich des Leidens aber gar nicht klar, einzelne sprachen sogar die Vermutung aus, daß die Geschwulst der Spina bifida mit der Blase zusammenhing und Urin enthalte. Die erste gründliche Bearbeitung der Spina bifida stammt von Morgagni (lib. I Ep. XII, 9—16).

Die genauere Kenntnis der verschiedenen Formen der Spina bifida verdanken wir vor allem v. Recklinghausen, dann ferner Marchand, Hildebrand, W. Koch, Muscatello u. a.

Wir unterscheiden zunächst zwei Hauptformen der Spina bifida: die eine Art ist die offene Wirbelspalte (Rachischisis, Spina bifida aperta), d. h. es handelt sich hier um einen offenen Defekt der Wirbelsäule resp. des Kreuzbeins, in dessen Grunde man die mit einer glatten Membran bedeckten Wirbelkörper sieht. Der Knochendefekt ist mit partieller oder totaler Amyelie und Adermie verbunden. Bei der Rachischisis (Rückenspalte) ist der Schluß der Medullarplatte zum Rohr ganz oder teilweise nicht zu stande gekommen, das Rückenmark bildet eine entsprechende Platte und nachträglich geht die Rückenmarksubstanz zu Grunde, so daß nur noch die weichen Rückenmarkshäute den Spalt des Wirbel- resp. des Sakralkanals in Form einer Membran auskleiden, von deren vorderem Umfang die Rückenmarksnerven entspringen. Infolge des nicht zu stande gekommenen Schlusses des Medullarrohrs bleibt auch die Ausbildung der Wirbelbogen und der Schluß der Membrana reuniens posterior aus.

Die Rachischisis ist teils eine totale im Bereich des ganzen Rückenmarks, teils eine partielle, z. B. im lumbosakralen, dorsalen oder cervikalen Teil der Wirbelsäule resp. des Rückenmarks. Die isolierte cervikale Rachischisis ist gewöhnlich, ja wohl stets mit Kranioschisis verbunden.

Die Entstehung der Rachischisis aus einem primären Hydrops des Medullarrohrs ist nach Marchand ganz unhaltbar, auf diese Weise kann niemals die beschriebene Form entstehen. In manchen Fällen weist eine starke Knickung der Wirbelsäule auf die Entstehungsart hin. Bezüglich der genaueren Beschreibung der Rachischisis siehe § 85 S. 504 ff., die Aetiologie ist in § 91 S. 524 ff. besprochen.

Bei der zweiten Hauptart der Spina bifida ist ein geschlossener, nach außen vorragender Sack, eine Art von Cystenbildung vorhanden (Fig. 109, Fig. 110 u. 111), wir nennen sie mit Marchand Spina bifida cystica oder Hydrorhachis. Zwischen diesen beiden Hauptformen der Rachischisis und der Spina bifida cystica gibt es mehrfache Uebergänge. Ferner gibt es Fälle, in welchen die Ansammlung der Flüssigkeit auf das Innere des Rückenmarkskanales beschränkt bleibt (Hydrorhachis interna s. incolumis, Hydromyelus); die Ausdehnung betrifft entweder das ganze Rückenmark oder ist nur auf umschriebene Stellen beschränkt. Beim totalen Hydromyelus ist die Ausdehnung des Rückenmarkskanales nicht gleichmäßig, sondern hier mehr, dort weniger. Die wichtigsten Formen der eigentlichen Spina bifida cystica sind die Myelocele (Myelomeningocele), die Myelocystocele (Myelocystomeningocele), die Me-

ningocele (Hydromeningocele). Hierzu kommt noch die Spina bifida occulta ohne äußere sichtbare Sackbildung. Bezüglich der genaueren Beschreibung dieser verschiedenen Formen der Spina bifida verweise ich auf §§ 86—90 S. 506 ff.

§ 85. Die Rachischisis (Spina bifida aperta) mit besonderer Berücksichtigung der Rachischisis lumbosacralis und sacralis. — Die schon S. 503 kurz charakterisierte Rachischisis

Fig. 110.

Spina bifida cystica (Myelomeningocele) bei einem 8 Tage alten Mädchen, gestorben 4 Wochen alt an zunehmender Atrophie.

Fig. 111.

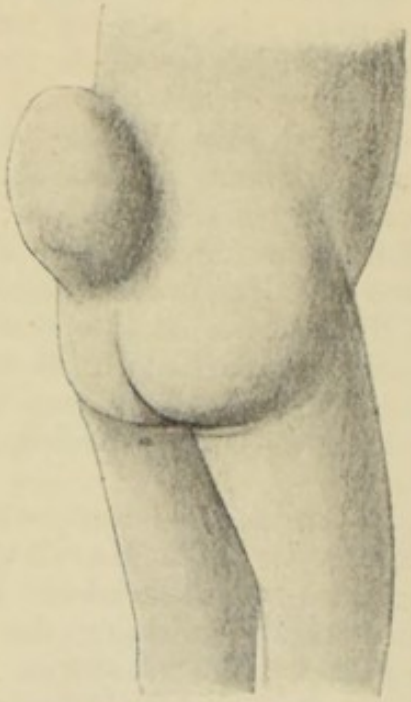

Spina bifida cystica (Meningocele) lumbosacralie bei einem 2 Monate alten Mädchen.

(Spina bifida aperta) kommt an jeder Stelle der Wirbelsäule vor, am Hals (R. cervicalis) oder an den übrigen Teilen der Wirbelsäule (R. dorsalis, dorsolumbalis, lumbosacralis oder R. sacralis), ferner als Spaltung der ganzen Wirbelsäule (R. totalis). Im letzteren Falle ist meist auch eine entsprechende Mißbildung des Schädels (Cranioschisis) vorhanden. Wir beschäftigen uns hier nur mit der Rachischisis lumbosacralis.

Der anatomische Befund bei der Rachischisis lumbosacralis ist folgender. Die Bogenteile der Lenden- und Kreuzwirbel fehlen vollständig (s. Fig. 108) oder sie sind nur als seitliche Fortsätze beider-

seits vorhanden. Die Lendenwirbel zeigen meist eine kyphotische Verbiegung. Die Haut fehlt im Bereich der Knochenspalte vollständig, letztere ist mit einer feuchten rötlichen Membran ausgekleidet. Diese Membran ist die flach ausgebreitete Pia mater mit mehr oder weniger noch vorhandenen Resten des nicht als Rohr geschlossenen Rückenmarks. Die Reste der Rückenmarksanlage bilden meist einen lockeren, sehr gefäßreichen Gewebsstreifen in der Mitte der Membran, die Area medullovasculosa v. Recklinghausens. Der bläulich weiße Saum von narbenähnlicher Beschaffenheit an der Uebergangsstelle der Epidermis in die seröse Membran ist die Area epithelioserosa v. Recklinghausens, dieselbe liegt locker auf der Dura mater und kann durch Flüssigkeit von ihr abgehoben sein. Die Spinalnerven inserieren sich an der Vorderfläche der Membran, sie endigen in den eventuell vorhandenen Resten der Rückenmarkssubstanz. Meist sind die Lenden- und Kreuzwirbel hinten gespalten, in seltenen Fällen findet man eine Spaltung der Wirbelkörper (R. anterior) mit oder ohne gleichzeitige R. posterior. Fast stets sind bei Rachischisis im Bereich der Knochenspalte Entwicklungsanomalien der Wirbelkörper vorhanden, z. B. Unregelmäßigkeiten der Verknöcherung, Verschmelzung der Wirbelkörper, Verminderung ihrer Zahl, unvollkommene Bildung u. s. w.

Fischer beschrieb aus dem pathologisch-anatomischen Institut von Marchand 3 Fälle von Rachischisis lumbosacralis, welche sämtlich eine starke kypholordotische Krümmung der Wirbelsäule zeigten, deren Höhe ungefähr der Mitte des Defektes entsprach. Auch diese Fälle waren durch dieselbe Unregelmäßigkeit der Knochenkerne der Wirbelkörper mit partieller Verwachsung und Bildung eines in den Spinalkanal hineinragenden Vorsprunges charakterisiert, und zwar in 2 Fällen am oberen, in einem am unteren Ende des Defektes. In den beiden ersten Fällen zeigte das Rückenmark oberhalb des Defektes eine vollständige Spaltung oder Zweiteilung, dementsprechend bildete die Area medullovasculosa zwei parallel verlaufende Gewebsstreifen, welche nach oben in die beiden Rückenmarkshälften übergingen. Auch in diesen Fällen war mehr oder weniger reichliche Flüssigkeit zwischen der Dura und der medulloserösen Membran angesammelt.

Diese Fälle von partieller Rachischisis bilden den Uebergang zur Spina bifida cystica, zur Myelocele (s. § 87 S. 509 ff.) und unterscheiden sich nach Marchand eigentlich nur dadurch von letzterer, daß das Mark nur in geringem Grade hervortritt und ein größerer Teil desselben nicht ausgebildet ist.

Die oben erwähnte Spaltung oder Zweiteilung (Verdoppelung) des Rückenmarks (Diastematomyelie, Olivier) kommt nach Olivier, Cruveilhier, v. Recklinghausen, Taruffi, Beneke, Marchand, D. Fischer, Humphry, Steffen, Sulzer, Wieber, Ménard u. a. sowohl bei Rachischisis als bei Spina bifida cystica (s. S. 506 ff.) vor. Als Ursache der Zweiteilung des Rückenmarks fand sich besonders ein dornartiger, von den Wirbelkörpern in den Spinalkanal vorragender Vorsprung; unterhalb des Knochenvorsprungs vereinigte sich das Rückenmark in einigen Fällen wieder. Kollmann fand, wie Marchand erwähnt, eine Zweiteilung am unteren Ende des

Rückenmarks, dessen beide Hälften in zwei dicke Wülste am Boden des Sackes der Spina bifida übergingen.

Dammann hat eine ausgedehnte Rachischisis anterior und posterior der verkürzten Wirbelsäule und des Kreuzbeins bei einem 8monatlichen weiblichen Fötus beschrieben. Der relativ große Kopf war stark nach hinten geneigt, saß unmittelbar den Schultern auf und schien bei äußerster Kürze der Wirbelsäule in die Beckenknochen überzugehen, die hintere Haargrenze erreichte fast die Crista iliaca, ähnlich wie bei einem Schimpansen. Sämtliche Hals- und Brustwirbel waren vorn und hinten gespalten, erstere waren bis auf den Atlas nur durch Knochenkerne vertreten; die Hals- und die obersten Brustwirbel beteiligten sich an der Bildung eines großen Foramen magnum, das Hinterhauptsbein bedeckte den obersten Teil der Wirbelspalte. Die Lendenwirbel waren normal, die Kreuzbeinwirbel hinten gespalten. Das Rückenmark war nur 3 cm lang. Außerdem bestanden zwei Herniae diaphragmaticae mit Verlegung des größten Teils der Därme in die Thoraxhöhle, wahrscheinlich bedingt durch Zug des mit den Hirnhäuten verwachsenen Oesophagus. Eine Erklärung der Entstehung der ausgedehnten Rachischisis vermag D. nicht zu geben.

§ 86. Spina bifida cystica mit besonderer Berücksichtigung der Spina bifida cystica lumbosacralis und sacralis. — Wie die Rachischisis, so kommt auch die Spina bifida cystica an den verschiedenen Stellen der Wirbelsäule vor (Sp. bifida cystica cervicalis, dorsalis, dorsolumbalis, lumbosacralis und sacralis). Bei weitem am häufigsten ist die Spina bifida cystica lumbosacralis und sacralis. Nach A. Wernitz saß die Mißbildung in 245 Fällen 127mal im Bereich der Lendenkreuzbeingegend, 53mal war das Kreuzbein allein betroffen, die übrigen 65 Fälle verteilten sich in ziemlich gleicher Häufigkeit auf die übrigen Teile der Wirbelsäule. Je nach der verschiedenen Beteiligung des Rückenmarks und seiner Häute an der Mißbildung unterscheiden wir die Meningocele, Myelocele und Myelocystocele (Syringomyelocele der Engländer).

Die Meningocele stellt eine nur aus den Rückenmarkshäuten gebildete Ausstülpung dar, welche durch eine Lücke des Wirbel- resp. Sakralkanals hervortritt, und zwar meist hinten oder seitlich, sehr selten vorn durch einen Wirbelkörperspalt. Zuweilen ragt das Rückenmark in Form eines kleinen Fortsatzes in die Knochenlücke hinein.

Bei der Myelocele tritt das flächenhaft ausgebreitete Rückenmark durch einen partiellen Defekt der Wirbelbogen nach hinten hervor und geht an den Rändern wie bei der Rachischisis in die Haut des Rückens über. An der ventralen Fläche findet sich zwischen Dura und Pia mater eine Ansammlung von Flüssigkeit. Das untere Ende des Rückenmarks tritt eventuell in den Wirbelkanal zurück und reicht abnorm weit nach abwärts. Aber bei der häufigsten Form der Myelomeningocele, bei der M. lumbosacralis, tritt das untere Ende des Rückenmarks selbst durch die Lücke der Wirbelbogen und ist mit den äußeren Weichteilen verbunden. Die Haut ist über dem prolabierten Teile des Rückenmarks meist nicht geschlossen.

Bei der Myelocystocele ist der prolabierte Teil des Rückenmarks durch Flüssigkeitsansammlung ausgedehnt.

Diese drei Hauptformen können sich kombinieren, z. B. durch Kombination der Myelocele und Meningocele entsteht die Myelo-

meningocele und durch Kombination der Myelocystocele mit der Meningocele die Myelocystomeningocele oder Hydromyelomeningocele (v. Recklinghausen). Die Kombinationsformen sind häufiger als die reinen, nicht kombinierten Hauptarten. Am häufigsten ist die Myelocele und Myelomeningocele, am seltensten die reine Cystenbildung im Rückenmark, die Myelocystocele; auch die cystische Ausdehnung der Rückenmarkshäute, die Meningocele, ist viel seltener, als man früher angenommen hat.

Bezüglich der genaueren Beschreibung der Myelocele (Myelomeningocele), der Myelocystocele (Myelocystomeningocele resp. Hydromeningocele) und der Meningocele verweise ich auf §§ 87—89 S. 509 ff.

Das Rückenmark reicht, wie wir sahen, bei Spina bifida zuweilen abnorm weit nach abwärts, besonders wenn das Rückenmark bei der Spina bifida sacralis an den häutigen Bedeckungen adhärent ist. Beim späteren Wachstum der Wirbelsäule wird das Rückenmark gedehnt. Durch gleichzeitigen Druck der gespannten Häute auf die obere Kante des Wirbelbogendefektes kann sich vielleicht der letztere infolge von Druckschwund vergrößern.

Zuweilen fehlt das Rückenmark bei Spina bifida vollständig, teils wegen Aplasie der Medullarplatte, teils wegen Entwicklungsstörung der wohl angelegten Medullarplatte.

Nicht immer ist eine offene Knochenspalte, ein Knochendefekt vorhanden, vielmehr kann der Geschwulstsack, besonders bei der Meningocele, auch gestielt zwischen den Processus spinosi oder seitlich durch die Intervertebrallöcher zum Vorschein kommen. Pannwitz z. B. beschrieb (l. c. 1884) eine gänseeigroße Hydromeningocele, deren Stiel zwischen dem untersten Lenden- und dem obersten Kreuzbeinwirbel hervortrat; ein Knochendefekt war nicht vorhanden.

Anderseits kommen Knochendefekte im Bereich des Kreuzbeins vor ohne Spina bifida. Litzmann und Albrecht beobachteten kongenitalen Defekt der letzten Sakral- und sämtlicher Steißwirbel ohne Spina bifida, beide Beckenmißbildungen sind bereits in § 82 S. 490 u. 494 (Beckendeformitäten) erwähnt.

Statt eines einfachen Sackes findet man zuweilen, besonders bei Meningocelen, vielkammerige cystische Bildungen, welche man sich mit Marchand, Kroner, Borst u. a. entstanden denken kann durch cystische Dilatation subarachnoidealer Räume mit Persistenz septenartiger Scheidewände zwischen den letzteren, wie z. B. in einem von Marchand und Kroner beschriebenen Falle. Verödet in solchen Fällen die Verbindung mit dem Wirbelkanal, dann bieten solche Tumoren das Bild selbständiger Geschwülste dar, welche man als cystische Lymphangiome, als Cystenhygrome aufgefaßt hat, besonders wenn sich auch die Knochenspalte sekundär geschlossen hat oder die Säcke zwischen zwei Wirbelbogen oder durch Intervertebrallöcher zum Vorschein kommen. Ich bin mit Borst der Meinung, daß manche Cysten an der ventralen und dorsalen Fläche der Kreuzbeingegend als abgeschlossene Meningocelensäcke aufzufassen sind. Borst hat einen hierher gehörigen Fall beobachtet bei einem $^1/_4$jährigen Kinde, welches wegen Meningocele sacralis operiert worden war. Hier fand sich vor dem rudimentären Kreuzbein eine viel-

kammerige Cyste (Meningocele), bei welcher der Zusammenhang mit der Dura undeutlich geworden war.

Die in der Spina bifida cystica befindliche Flüssigkeit ist mit der Cerebrospinalflüssigkeit identisch, d. h. sie ist wasserklar, von salzigem Geschmack, wenig eiweißhaltig und von geringem spezifischen Gewicht (1005—1008).

Verschiedene Analysen der Flüssigkeit zweier Fälle von Spina bifida cystica ergaben nach Marchand:

986,88	bis	989,80	Wasser,
10,20	„	13,28	feste Stoffe, und zwar
0,55	„	2,46	Albumin,
2,0	„	2,83	Extraktstoffe,
7,20	„	8,21	lösliche Salze,
0,45	„	1,15	unlösliche Salze.

Die Analysen verschiedener Cerebrospinalflüssigkeiten von C. Schmidt, Hoppe-Seyler u. a. ergaben 980—989,5 Wasser und 10,5—20 feste Substanz. Der von Schmidt betonte, für Cerebrospinalflüssigkeit angeblich charakteristische hohe Kaliumgehalt ist nach Hoppe-Seyler nur dann vorhanden, wenn die Flüssigkeiten der Leiche entnommen sind. Zucker ist in der Cerebrospinalflüssigkeit und in der Flüssigkeit der Spina bifida nicht vorhanden, wohl aber findet man Zucker, wenn die Flüssigkeit infolge einer Punktion oder durch entzündliche Erscheinungen verändert worden ist.

Ob der hydrostatische Druck des Liquor cerebrospinalis bei Spina bifida cystica vermehrt ist oder nicht, darüber sind die Ansichten geteilt, Quincke konnte in einigen Fällen eine Steigerung desselben nachweisen. v. Bergmann hat den Druck in einer Spina bifida cystica (Meningocele) bei einem $^3/_4$jährigen Kinde mittels eines besonderen Troikarts gemessen, welcher mit dem Manometer eines Kymographion verbunden war. Die Kurven zeigten wie am Gehirn respiratorische und pulsatorische Erhebungen. Der durchschnittliche Druck betrug in der Ruhe 15 mm Hg, beim Schreien 20 mm Hg (= 200—300 mm Wasser), bei Druck auf die große Fontanelle stieg er sofort auf 26—30 mm, bei Tieflagerung des Kopfes und Erhebung der Beine fiel der Druck in der Spina bifida auf 10 bis 12 mm Hg.

Nur selten sind die Geschwülste bei Spina bifida so groß, daß sie ein Geburtshindernis bilden. Die größten Tumoren beobachtet man bei mit Geschwülsten kombinierten Wirbelspalten (s. Fig. 121—129 S. 535—539). Wie wir später sehen werden, kompliziert sich die Spina bifida cystica und aperta zuweilen mit den verschiedensten Geschwülsten, sie sind vorwiegend gutartiger Natur, zuweilen aber maligne Bildungen. Von besonderem Interesse sind die mit Spina bifida gleichzeitig vorkommenden teratoiden Mischgeschwülste. Den Uebergang zu den eigentlichen Geschwülsten bilden gleichsam die S. 507 erwähnten Cystenhygrome oder cystischen Lymphangiome, welche aus vielkammerigen Meningocelen hervorgehen können. Von besonderem Interesse ist ferner die Komplikation der Spina bifida cystica mit Hydrocephalus und mit sonstigen Mißbildungen, auf welche wir ebenfalls später zurückkommen werden.

In der Regel nehmen die Geschwulstsäcke der Spina bifida cystica

bald schneller, bald langsamer zu. Zuweilen aber bleiben die Geschwülste dauernd klein, wie z. B. in Fig. 112, ja es kann mehr oder weniger eine Spontanheilung eintreten, besonders dann, wenn die nicht zu große Geschwulst von Cutis und Unterhautfettgewebe bedeckt ist und mit dem Wirbelkanal nur durch eine enge Oeffnung kommuniziert. In solchen Fällen findet man in der Lendenkreuzbeingegend kleinere, derbe, nicht deutlich cystische Geschwülste oder polypöse, lipomartige Anhängsel, welche nicht deutlich mit dem Spinalkanal zusammenhängen, oder man sieht sogar eine fast glatte Hautdecke über der kaum nachweisbaren Knochenspalte. Diese Fälle bilden die Uebergänge zur Spina bifida occulta.

Fig. 112.

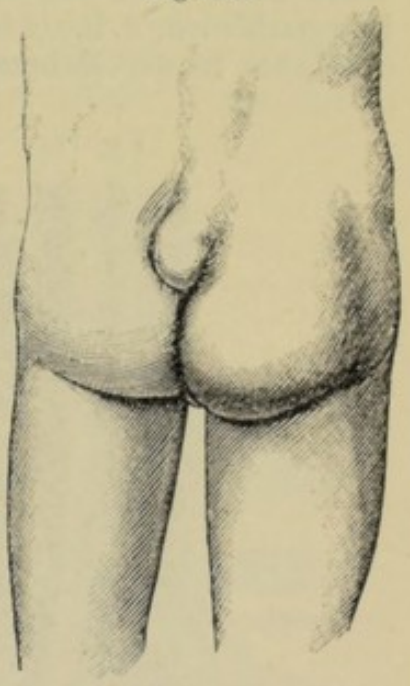

Kleine Spina bifida sacralis bei einem 22jährigen Manne (nach Marchand).

Bei der Spina bifida occulta fehlt ein äußerlich sichtbarer Geschwulstsack, die Knochenlücke ist meist gering und von außen oft wenig nachweisbar, das untere Ende des Rückenmarks reicht sehr weit nach abwärts und ist gewöhnlich im Sakralkanal innig mit Fettgewebe, Bindegewebe und Muskulatur zu einer geschwulstartigen Masse verbunden (s. das Nähere in § 90 S. 517 ff.).

Houel hat 1878 eine Spina bifida cystica sacrolumbalis mit gleichzeitiger Exostose des Wirbelkanals beschrieben, und er hält die Exostose für die Ursache der Spina bifida, weil sie die Vereinigung der Wirbelbogen verhindert habe. Durch die Exostose war wie bei Rachischisis das Rückenmark in der Ausdehnung von 2 cm in zwei Teile gespalten.

Das betreffende Präparat findet sich in der Sammlung von Amiens. Der Tumor von etwa Eigröße sitzt dem Ende der Wirbelsäule und dem Anfang des Kreuzbeins auf, er kommuniziert durch eine $1^1/_2$ cm lange und 1 cm breite Oeffnung mit dem Wirbelkanal. In letzterem findet sich ausgehend von der Oberfläche des 3. und 4. Lendenwirbels und von der Zwischenwirbelscheibe derselben eine spitze, dreieckige, knorpelige Exostose von 12 mm Höhe und 11 mm Durchmesser an der Basis. Dieselbe ragt mit ihrer Spitze in die Oeffnung der Wirbelbogen resp. in den Cystensack hinein und trennt das Rückenmark in der Länge von 2 cm in zwei Teile, welche sich unterhalb der Geschwulst wieder vereinigen.

§ 87. Myelocele und Myelomeningocele mit besonderer Berücksichtigung der M. lumbosacralis und sacralis. — Wie wir schon erwähnten, ist die Myelocele und besonders die Myelomeningocele lumbosacralis, d. h. die Kombination der Myelocele und Meningocele in der Lendenkreuzbeingegend, die bei weitem häufigste Form der Spina bifida cystica. Der pathologisch-anatomische Befund der Myelomeningocele lumbosacralis ist nach Marchand folgender. Gewöhnlich findet man, z. B. beim Neugeborenen, genau in der Mittellinie der unteren Lenden- und oberen Kreuzbeinwirbel — zuweilen etwas höher oder tiefer — eine meist

rundliche Geschwulst von verschiedener Größe, z. B. beim Neugeborenen bald nur nußgroß, bald aber von der Größe eines Taubeneies oder kleinen Apfels und darüber (s. Fig. 110 S. 504 und Fig. 114 S. 511). Zuweilen nimmt die Geschwulst die ganze Sakralgegend ein. Die äußere Beschaffenheit dieser fluktuierenden, mehr oder weniger prallen Geschwulst ist verschieden, d. h. sie ist entweder von normaler, glatter Haut bedeckt, oder aber in der Mehrzahl der Fälle fehlt die normale Hautdecke im Bereich des konvexen Teils der Geschwulst, man findet hier in der Mitte die S. 505 erwähnte gerötete, gefäßreiche Area medullovasculosa, diese ist umgeben von der mehr narbenähnlichen, weißlichen oder bläulichen, mit zarter Epidermis überzogenen Zona epithelioserosa, welche dann in die Zona dermatica, d. h. in die eigentliche angrenzende normale Hautdecke übergeht. Im Bereich der Zona dermatica, also an der Basis der bald breit, bald mehr gestielt aufsitzenden Geschwulst fühlt man meist einen umgebenden harten Knochenrand, d. h. die Seitenteile des nicht geschlossenen Wirbelkanals. Zuweilen ist ein solcher Spalt im Knochen aber nicht fühlbar, z. B. bei sehr enger Kommunikation der Spina bifida cystica mit dem Wirbelkanal oder bei praller Füllung der Geschwulst. Wird im letzteren Falle die Geschwulst aber durch Punktion teilweise entleert, dann ist eventuell die Knochenspalte fühlbar.

Fig. 113.

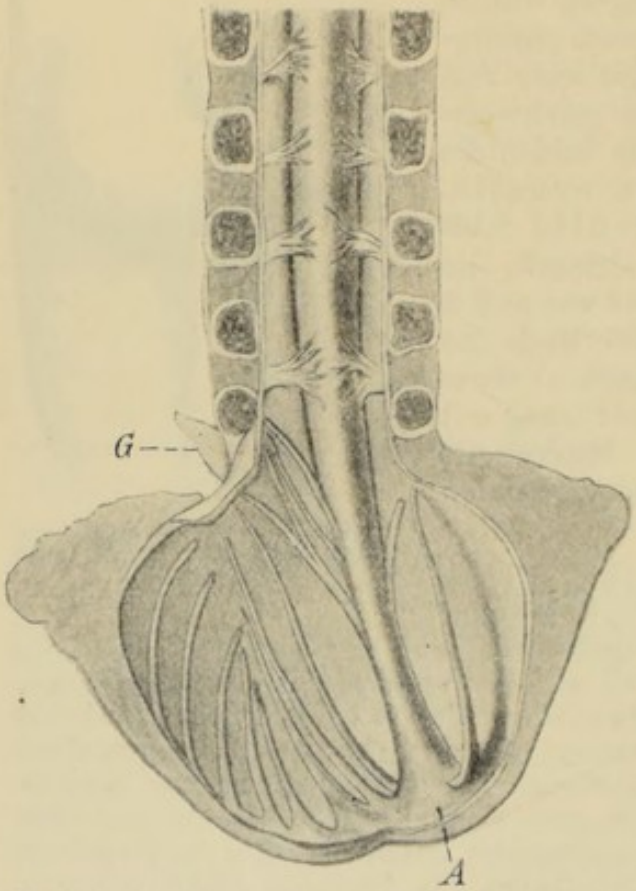

Myelomeningocele lumbosacralis von hinten her geöffnet. Die Dornfortsätze und Bogen der fünf nächst oberen Wirbel sind fortgenommen, so daß man das Rückenmark deutlich sieht. Der Sack der Myelomeningocele lumbosacralis ist neben der Mittellinie der Länge nach aufgeschnitten, und die beiden Hälften sind zurückgeschlagen. Das verdickte Ende des Rückenmarks ist bei A mit der etwas eingezogenen Stelle des Sackes verwachsen, und von hier aus steigen die Sakral- und Lumbalnerven zurück in die Höhe. Bei G ein Ganglion jenseits der Austrittsstelle der betreffenden Nerven außerhalb des Sackes (nach R. Virchow, Geschwülste Bd. I S. 181).

Die Mißbildung des Knochens besteht bei der Spina bifida lumbosacralis in einem Defekt der Processus spinosi und der angrenzenden Teile der Wirbelbogen, so daß eine offene Rinne von verschiedener Ausdehnung vorhanden ist (s. Fig. 108 S. 502). Der Defekt kann z. B. nur die beiden unteren Lendenwirbel betreffen, meist aber geht er auch auf den oberen Teil des Kreuzbeins über, oder endlich er betrifft nur das letztere. In hochgradigen Fällen von Spina bifida lumbosacralis kann die Knochenspalte nach unten bis in den normalen Hiatus sacralis und nach oben bis an die Brustwirbel reichen.

Das nähere Verhalten des Rückenmarks bei der Myelocele und Myelomeningocele ist nach Virchow und Marchand folgendes. Eröffnet man den Geschwulstsack von hinten oder seitlich, oder macht man einen sagittalen Durchschnitt, so sieht man gewöhnlich das in Fig. 113 u. 114 abgebildete Verhalten des Rückenmarks und seiner Nerven. Man sieht das Rückenmark aus dem oberen geschlossenen Teile der Wirbelsäule hervortreten und dann in die Wand des Sackes bogenförmig übergehen. Eine eigentliche Cauda equina existiert nicht, das Ende des Rückenmarks spitzt sich nicht zu, sondern inseriert sich dick und breit an der Innenfläche des Sackes. Außerdem erblickt man mehr oder weniger zahlreiche Nervenwurzeln teils an der Innenwand des Sackes, teils frei in der Höhle desselben, sie scheinen von dem fixierten Ende des Rückenmarks zu entspringen und verlaufen sämtlich rückwärts nach oben zu den höher gelegenen Intervertebrallöchern, indem sie die Sackwand durchbohren. Die Spinalganglien liegen außerhalb des Sackes. Nach v. Recklinghausen ist nicht das eigentliche untere Ende des Rückenmarks an der Sackwand adhärent, sondern ein mehr oder weniger größerer Teil der unteren Rückenmarkspartie oberhalb des Filum terminale.

Die Sackwandung geht kontinuierlich in die Dura mater über. Die Flüssigkeit im Sack befindet sich gewöhnlich zwischen der Sackwandung und dem hier hervortretenden Teil des Rückenmarks.

Fig. 114.

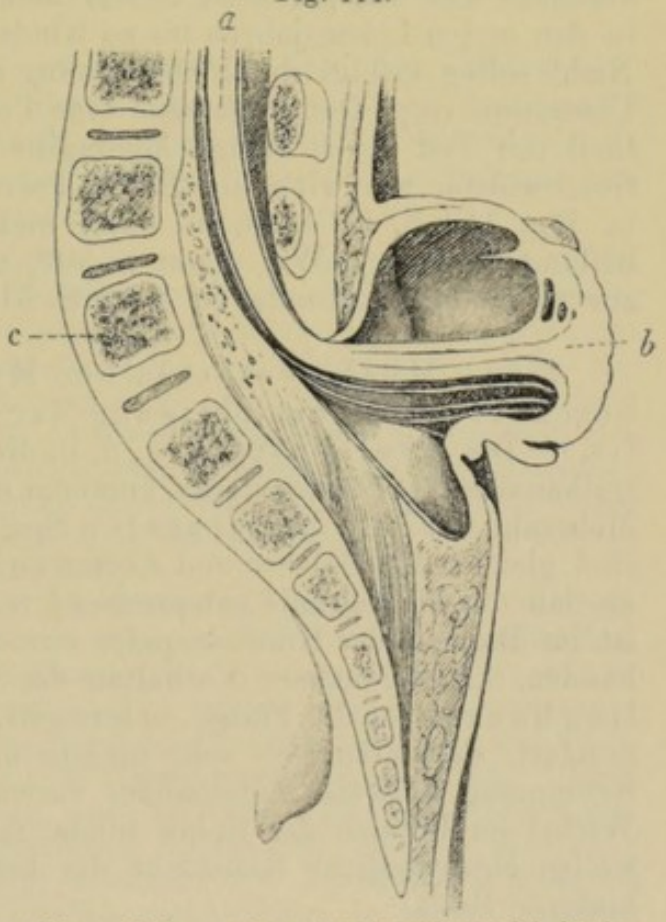

Spina bifida cystica (Myelomeningocele) lumbosacralis bei einem 14 Tage alten Kinde. Medialer Sagittalschnitt, natürliche Größe. a Medulla spinalis, welche mit ihrem unteren Ende in der Mitte der cystischen Ausstülpung bei b festhaftet. Die Nervenstämme gehen in rückläufiger Richtung durch den Sack zurück, c Körper des fünften Lendenwirbels (Promontorium). Nach Marchand.

Die mikroskopische Beschaffenheit der Sackwandung ist besonders von Hofmokl, Tourneux, Martin, Marchand, v. Recklinghausen u. a. genauer untersucht worden, dieselbe ist natürlich verschieden je nach der untersuchten Stelle und je nach der Art der Spina bifida. Im allgemeinen ist nach v. Recklinghausen bezüglich der Mehrzahl der Fälle von Myelomeningocele daran festzuhalten, daß auf der Höhe des Tumors die Dura mater gänzlich fehlt, hier liegt im Bereich der S. 510 erwähnten Area medullovasculosa die nach außen gekehrte Innenfläche der Pia mater frei zu Tage. Im Bereich der Area epithelioserosa (s. S. 510) ist dann die Pia mater von einer zarten Epidermislage bedeckt. Aber dieses besonders durch

v. Recklinghausen betonte Verhalten der Dura mater und Pia mater ist nicht in allen Fällen von Myelocele und Myelomeningocele vorhanden, z. B. nicht in den beiden in Fig. 113 u. 114 nach Virchow und Marchand abgebildeten Fällen, ferner auch dann nicht, wenn der Sack von Haut und Unterhautfettgewebe vollständig bedeckt ist.

Bleiben die neugeborenen Kinder mit Spina bifida cystica resp. mit Myelocele und Myelomeningocele lumbosacralis resp. sacralis am Leben, dann erfolgt gewöhnlich nach der Geburt eine allmähliche Zunahme der Geschwulst, die Füllung wird praller, und die Sackwandung verdünnt sich entsprechend immer mehr. So können die Geschwülste in den ersten Lebensjahren bis zu Kindskopfgröße und mehr anwachsen. Nicht selten erfolgt durch Quetschung bei der Geburt oder später durch Ulzeration resp. Gangräneszenz eine Perforation der Geschwulst, eventuell mit Tod durch eitrige Meningitis spinalis. Zuweilen bleiben die Geschwülste, wie wir schon S. 509 hervorgehoben haben, dauernd klein (s. Fig. 112 S. 509), ja es kann mehr oder weniger eine Spontanheilung eintreten. Wir sahen S. 509, daß diese Fälle die Uebergänge zur Spina bifida occulta (s. § 90 S. 517 ff.) bilden.

§ 88. Myelocystocele und Myelocystomeningocele mit besonderer Berücksichtigung der M. lumbosacralis und sacralis. — Die Myelocystocele, d. h. die cystische Erweiterung des Zentralkanales des Rückenmarks kommen nach v. Recklinghausen in der Mehrzahl der Fälle bei lateralen Spalten der Wirbelsäule vor. Häufig sind gleichzeitig Defekte und Asymmetrien der Wirbelkörper vorhanden, so daß die Wirbelsäule entsprechend verkürzt und verkrümmt ist; meist ist im Bereich der Knochenspalte eine Skoliokyphose und Lordose vorhanden. Das genauere Verhalten der Wirbelkörper hat v. Recklinghausen in 11 Fällen untersucht, die Zahl derselben war vermindert, sie waren teils sehr niedrig und im Bereich der kyphotischen Krümmung teilweise miteinander verwachsen. An der Dorsalseite der Wirbel im Bereich der Spina bifida fand v. Recklinghausen zuweilen eigentümliche Keilstücke der betreffenden Wirbel mit breiterer hinterer Basis.

Die Sackwandung der Myelocystocele und Myelocystomeningocele besteht in der Regel aus einer normalen Hautdecke mit Unterhautfettgewebe und Fascie, dann folgen die weichen Häute des Rückenmarks, welche nach Marchand im Gegensatz zur Meningocele an ihrer Innenfläche mit Zylinderepithel ausgekleidet sind. Am inneren Umfang der Cyste fand v. Recklinghausen meist an der ventralen, seltener an der dorsalen Fläche eine Area medullovasculosa als Rest der Rückenmarkssubstanz. Nervenstränge fehlen im Innern des Sackes, sie entspringen nach Marchand stets am äußeren Umfang der Cyste. Es bestehen somit wichtige anatomische Unterschiede gegenüber der Myelocele und Myelomeningocele. Da die Geschwulst resp. Cyste von normaler Haut und Fascie bedeckt ist, so ist anzunehmen, daß die Cyste von innen herausgewachsen ist und die äußere Hautdecke vor sich her geschoben hat.

Wie die sonstigen Formen der Spina bifida cystica, so kommen auch die Myelocystocelen und Myelocystomeningocelen an allen Stellen des Rückenmarks vor, ganz besonders auch als M. lumbosacralis und

sacralis im Bereich der Lenden- und Kreuzbeingegend. Meist entwickelt sich die Cyste am dorsalen Umfang des Rückenmarks nach hinten, in selteneren Fällen aber auch nach vorn am ventralen Umfang, so daß man mit Muscatello zwei Formen, eine M. dorsalis und ventralis, unterscheidet. In einem Falle von Virchow war der Sack lateralwärts vorgestülpt, das Rückenmark ging am oberen und unteren Umfang der Cyste in den mit einer wässerigen Flüssigkeit erfüllten Sack über.

v. Recklinghausen hat, wie schon erwähnt, 11 Fälle von Myelocystocelen beschrieben, 10 davon waren mit Bauchblasendarmspalte kombiniert.

Zwischen Myelocystocelen und Myelocelen kommen Uebergangsformen vor und zwar nach v. Recklinghausen und Marchand zuweilen in der Weise, daß die Myelocyste gegenüber der Myelocele in den Hintergrund tritt. Hierher gehören zwei Beobachtungen von Marchand und v. Recklinghausen.

Der Fall, welchen v. Recklinghausen genauer untersuchte, ist folgender. Es fand sich in der Lendengegend eines 23tägigen Mädchens mit Spaltung der Wirbelbögen vom 2. Lendenwirbel nach abwärts eine apfelgroße, längliche, mit Epidermis bedeckte, mit Flüssigkeit erfüllte Geschwulst. Die mikroskopische Untersuchung ergab, daß unmittelbar unter der Epidermis im Bereich der sehr verdünnten Stelle der Cystenwand eine spärliche Lage eines lamellär geschichteten Bindegewebes (Arachnoidealschicht) vorhanden war, nach innen davon fand sich ein dünnes Lager deutlicher Rückenmarkssubstanz, welche an der Innenfläche mit einer Schicht niedriger Zylinderepithelien bedeckt war.

Der analoge von Marchand untersuchte und von Fischer beschriebene Fall ist folgender. Es handelt sich um ein 20 Wochen altes Mädchen, welches nach Jodinjektion in die Geschwulst gestorben war. Auch hier verhielt sich das Rückenmark ganz ähnlich wie in dem eben erwähnten Falle v. Recklinghausens. Der Lendenteil des Rückenmarks trat durch den vom 4. Lendenwirbel bis zum 2. Kreuzbeinwirbel reichenden Defekt der Hinterwand nach außen hervor, und das untere Ende des Conus medullaris kehrte wieder in den Sakralkanal zurück, so daß eine Knickung oder Schleifenbildung bestand. Der außerhalb des Wirbelkanals gelegene Teil des Rückenmarks war beträchtlich geschwollen, in seiner Substanz sehr verändert und am hinteren Umfang innig mit den äußeren Weichteilen verwachsen, während seitlich noch eine ziemlich weite Höhle zwischen Rückenmark und Wandung vorhanden war. Der angeschwollene Teil des Rückenmarks enthielt aber an der Umbiegungsstelle ebenfalls eine glattwandige, kaum kirschgroße Höhle. Die Geschwulst war von normaler Haut und Unterhautzellgewebe bedeckt.

Von besonderem Interesse ist auch ein Fall, welchen Virchow beobachtete: Der eine wässerige Flüssigkeit enthaltende und in der Mitte der Dorsalgegend sitzende Sack war nicht in der Mittellinie, sondern lateralwärts vorgestülpt, im oberen und unteren Umfang des Sackes war das Rückenmark vorhanden.

§ 89. Meningocele (Hydromeningocele) lumbosacralis et sacralis. — Die vorzugsweise am unteren Ende der Wirbelsäule, in der Lumbosakralregion sitzende Meningocele (Hydromeningocele, s. Fig. 115) stellt eine Vorstülpung der Rückenmarkshäute ohne Beteiligung des Rückenmarks dar, sie bildet mit meist wasserklarer Flüssigkeit erfüllte, fluktuierende Säcke von verschiedener Größe, welche gewöhnlich

mit normaler Haut bedeckt sind. Durch sekundäre Wucherung der Gewebsbestandteile, durch Geschwülste u. s. w. kann das äußere Aussehen der Meningocele sehr verändert werden. Die umgebenden Weichteile werden durch die sich immer mehr vorstülpenden Säcke entsprechend zur Seite geschoben. Bei praller Füllung der Säcke ist die Haut oft stark gespannt, so daß der Sack spontan oder nach Traumen oder nach Gangrän der Haut bersten kann. Der Sack der Meningocele tritt nur selten in der Mittellinie der Wirbelsäule oder des Kreuzbeins hervor, sondern meist seitlich, in seltenen Fällen auch nach vorn (Meningocele anterior, s. Fig. 116 S. 516). Der vorgestülpte Sack steht gewöhnlich durch eine verschieden weite Oeffnung in der Wirbelsäule oder im Kreuzbein mit dem Wirbel- resp. Sakralkanal in offener Verbindung (s. Fig. 109 S. 502), zuweilen aber fehlt die Spaltbildung im Knochen, so daß also keine eigentliche Spina bifida vorhanden ist.

Fig. 115.

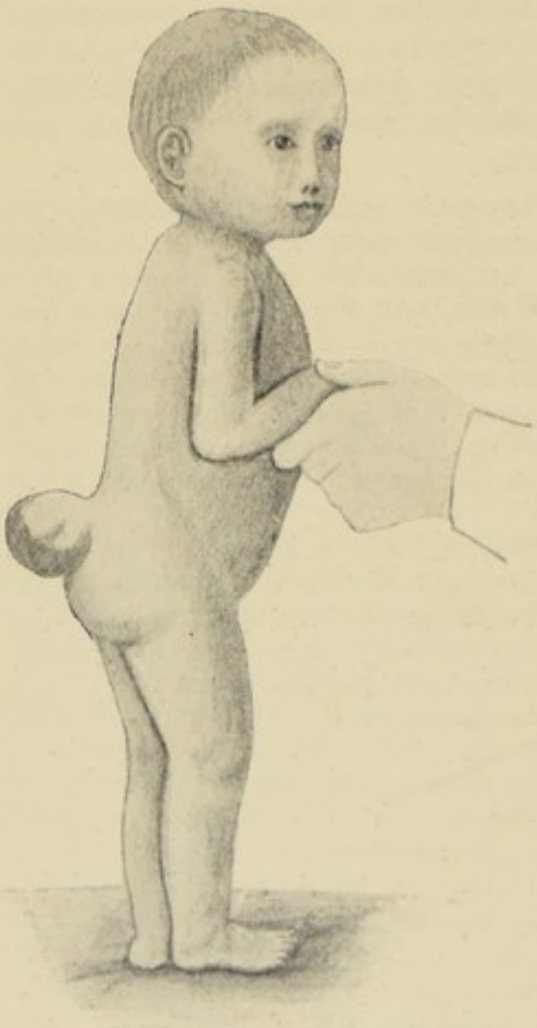

Spina bifida sacralis (Meningocele sacralis) bei einem $2\frac{3}{4}$ Jahre alten Knaben.

Das Verhalten der Knochenspalte, des Knochendefektes ist verschieden. Entweder tritt die Meningocele zwischen zwei Wirbelbogen nach außen oder im Bereich der hinteren oder vorderen Intervertebrallöcher, oder endlich an der Austrittsstelle der Meningocele ist ein Defekt einer oder mehrerer Bogen der Lenden- oder Kreuzbeinwirbel vorhanden. Ferner kommt es vor, daß der Meningocelensack direkt aus dem Hiatus sacralis sich vorstülpt. Auch an den Wirbelkörpern kommen Abnormitäten vor, sie können in der Mitte gespalten sein (Rachischisis anterior), oder Teile der Wirbelkörper fehlen vollständig.

Die Größe der Cysten ist bei der Meningocele meist beträchtlicher als bei den anderen, bis jetzt besprochenen Formen der Spina bifida cystica, zum Teil wohl deshalb, weil die betreffenden Individuen länger am Leben bleiben. Daher erklärt es sich, daß anfangs kleine Cysten allmählich die Größe eines Kinds- oder Mannskopfes erreichen.

Was das Vorkommen der, wie gesagt, besonders in der Lendenkreuzbeingegend sitzenden Meningocele betrifft, so hat man ihre Häufigkeit früher entschieden übertrieben, wie besonders auch Marchand, Taruffi, Prescott Hewett, Bayer, Muscatello u. a. betonen. Taruffi fand unter 181 Fällen von Spina bifida cystica nur 24 Meningocelen und Prescott Hewett unter 20 Fällen nur 1.

Die genauere anatomische Beschaffenheit der Cysten der Meningocele spinalis, besonders der M. lumbosacralis und sacralis, ist nach Marchand folgende. Ihre Innenfläche ist in der Regel glatt, spiegelnd, sie kommunizieren meist durch eine enge Oeffnung mit dem subduralen Raum. Die Dura mater geht in die Wand des Sackes über, sie ist meist verdickt, aber weich und nach außen mit den äußeren Bedeckungen fest vereinigt. Eine besondere Arachnoidealschicht läßt sich in der Regel nicht nachweisen. Durch die Kommunikationsöffnung treten einzelne oder mehrere Nerven, welche entweder in der Wandung des Sackes weiter verlaufen, oder sie ziehen frei durch die Höhle der Cyste und biegen hier zuweilen schlingenförmig um (Cruveilhier, Kroner, Marchand), ähnlich wie wir es schon S. 510—511 bei der Myelomeningocele beschrieben haben. Das letztere beobachtet man besonders dann, wenn die Kommunikationsöffnung einem Intervertebralloch entspricht. Tritt dagegen die Meningocele durch den Hiatus sacralis des Kreuzbeins nach außen, dann pflegt das Filum terminale des Rückenmarks in den Sack überzugehen (L. Fleischmann). Zuweilen sind die Cysten infolge von Bildung abgeschnürter Höhlen mehrkammerig. Meningocelen können, wie wir schon früher angedeutet haben, besonders mit Myelocystocelen verwechselt werden, ja ihre Unterscheidung kann schwierig sein. In solchen Fällen ist nach v. Recklinghausen das Vorhandensein von Zylinderepithel an der Innenfläche der Cyste entscheidend für Myelocystocele.

Für uns sind die rein sakralen Meningocelen von besonderem Interesse, bei diesen ist auch das Verhalten der Wirbelsäule bez. des Kreuzbeins und vor allem die verschiedene Art der Beteiligung des Kreuzbeins an der Mißbildung bemerkenswert, daher mögen hier einige Fälle kurz hervorgehoben werden.

Ungewöhnlich große Meningocelen der Sakralgegend bei 17jährigen Mädchen, welche spontan oder nach einem Stoß platzten und zum Tode führten, beobachteten Budgen, Velpeau und Cruveilhier. Virchow und Förster sahen eine Meningocele der Kreuzbeingegend von 62 cm Umfang bei einem 23jährigen weiblichen Individuum, welches nach mehrfachen Punktionen der Geschwulst an eitriger Meningitis starb. Der Sack kommunizierte durch einen engen dickwandigen Kanal mit dem Sakralkanal, die Bogen des Kreuzbeins, mit Ausnahme des ersten, fehlten, ebenso die rechten Hälften der Körper des 3., 4. und 5. Kreuzbeinwirbels; das Steißbein war mit der Spitze nach rechts verbogen und verschloß so zum Teil die Oeffnung, aus welcher der Sack der Meningocele nach außen hervortrat. Auch in diesem Falle glaubte man anfangs, wie in sonstigen Fällen, daß es sich um eine Blasenhernie (Hernia vesicae ischiadica) handle.

Ein sehr interessanter Fall von Meningocele sacralis anterior wurde von Marchand (nebst Krankengeschichte von Kroner) beschrieben (s. Fig. 116). Ein 20jähriges Mädchen mit angeborenem rechtsseitigen Pes varus klagte nach einem Falle über ziehende Schmerzen und bemerkte seitdem eine allmählich zunehmende Geschwulst im Leibe, auch stellten sich Kopfschmerzen, Uebelkeit und Brechneigung ein. Spiegelberg konstatierte bei der Untersuchung in der gynäkologischen Anstalt in Breslau eine umfangreiche cystische Geschwulst im kleinen Becken, durch welche der Uterus in die Höhe gehoben wurde, und vermutete daher eine Cyste des Ligamentum latum. Durch eine Punktion von der Scheide aus werden 3000 ccm wasserklarer, dünner Flüssigkeit entleert, welche 1,007 spezifisches Gewicht hatte, fast frei von Eiweiß war und bei der mikroskopischen

Untersuchung nur spärliche, platte Epithelzellen erkennen ließ. Da die Cyste sich nach kurzer Zeit wieder füllte, wurde die Punktionsöffnung erweitert und drainiert; Tod sehr bald unter meningitischen Erscheinungen. Bei der Sektion fand sich eine das ganze kleine Becken einnehmende, etwa zweifaustgroße cystische Geschwulst, durch welche der zweihörnige Uterus nach aufwärts gedrängt war. Die mit Blut erfüllte Cyste war im Bereich der Kreuzbeinaushöhlung fest verwachsen, und hier fand sich ein enger Kanal, welcher ziemlich in der Mittellinie unterhalb des ersten Kreuzbeinwirbels schräg nach aufwärts in den Spinalkanal führte und direkt in die Höhle der Dura mater überging. Die Auskleidung des Kanals und die Wand der Cyste erwiesen sich als direkte Fortsetzung der Dura mater, das Rückenmark reichte ungewöhnlich weit nach abwärts und war an seinem unteren Ende gespalten. In der Wand des Kanals verlief ein Nervenstamm, welcher sich noch eine Strecke weit in die Cyste fortsetzte, sodann aber nach außen trat. Es fand sich außerdem eine eitrige Meningitis, welche sich vom Rückenmark nach aufwärts bis in die Schädelhöhle fortsetzte. An dem mazerierten Becken waren sämtliche Wirbelbögen intakt, dagegen war der Körper des ersten Sakralwirbels in der Mitte gespalten, die beiden Hälften waren durch Bandmasse vereinigt; von dem Körper des zweiten Sakralwirbels fehlte die rechte Hälfte und der hierdurch entstandene Defekt war mit dem ersten vorderen Sakralloch vereinigt (s. Fig. 116). Das rechte Bein war atrophisch, der Fuß verkürzt und in hochgradiger Klumpfußstellung.

Fig. 116.

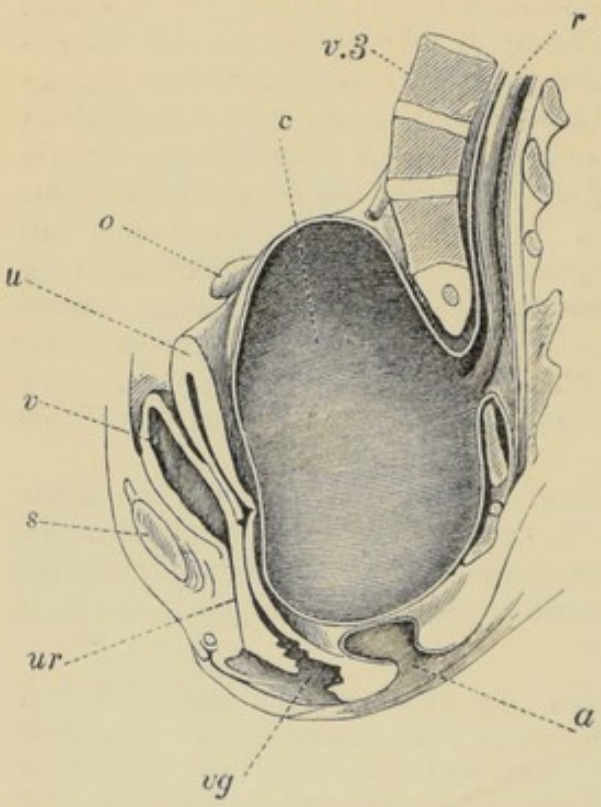

Meningocele sacralis anterior mit Rhachischisis anterior. 1/4 der natürlichen Größe. Sagittalschnitt des Beckens. c Cyste, r Rückenmark, o Ovarium, u Uterus, v Blase, ur Urethra, s Symphyse, vg Vagina, a Anus, v.3 Vertebra lumbalis III (nach Marchand).

Aehnliche Fälle von Meningocele sacralis anterior haben Bryant, G. Thomas, Hugenberger, Emmet, Hofmokl, Newbigging, Hewett (W. Koch), Löhlein u. a. beschrieben.

Der von Bryant beobachtete Fall von Meningocele sacralis anterior, welcher durch gleichzeitige Schwangerschaft kompliziert war, ist nach dem Referat in Canstatts Jahresbericht 1858, IV, p. 25, folgender: Eine 25jährige Frau mit einer in ihrer Größe zu verschiedenen Zeiten wechselnden Bauchgeschwulst wurde schwanger und gebar unter großen Schwierigkeiten. Nach 4 Tagen trat Exitus letalis ein, und die Sektion ergab eine vordere Spina bifida in der Mitte des Kreuzbeins, gebildet von den Rückenmarkshäuten.

In einem Falle von Hofmokl ragte der Sack der Meningocele anterior in die Fossa iliaca, und in dem von Hugenberger mitgeteilten Falle wölbte sich der mit dem Sakralkanal kommunizierende Sack in das kleine Becken vor.

In dem Falle Löhleins bildete der große mit dem Sakralkanal zu-

sammenhängende Sack einer Meningocele sacralis anterior ein schweres Geburtshindernis. Schließlich erfolgte trotz der nach mehrfacher Punktion eingetretenen Eiterung des Sackes Heilung.

Der von Marchand erwähnte Fall von G. Thomas betrifft eine 19jährige Frau, bei welcher nach vaginaler Aspiration von 8 Unzen heller, eiweißfreier Flüssigkeit aus einer in der Kreuzbeinaushöhlung festhaftenden Cyste heftiger Kopfschmerz und Fieber eintrat. Nach 6 Monaten Inzision der Cyste und Vernähung mit der Vagina, nach 26 Stunden Tetanus und bald darauf Tod.

In einem angeblich durch Urämie tödlich geendigten Falle von Emmet fand sich eine das Becken vollständig ausfüllende Cyste, welche mit dem Spinalkanal in offener Verbindung stand, an der Innenfläche des Sackes war ein Netz von Nerven sichtbar; die drei unteren Wirbel des Kreuzbeins waren auf der rechten Seite defekt.

Bezüglich der nach Kontusionen der Kreuzbeinlendengegend vorkommenden sog. Meningocele spinalis spuria traumatica verweise ich auf § 31 S. 147—151. Wir haben dort gesehen, daß die obige Bezeichnung für die größte Mehrzahl der Fälle nicht richtig ist, daß es sich vielmehr gewöhnlich um subkutane Lymphextravasate handelt.

§ 90. Spina bifida occulta. — Bei der sog. Spina bifida occulta, deren genaue Kenntnis wir vor allem v. Recklinghausen verdanken, ist äußerlich weder eine deutliche Wirbelspalte, noch eine cystische Geschwulst bemerkbar. Die Mißbildung kommt in der größten Mehrzahl der Fälle in der Sakral- oder Lumbosakralregion vor, und man findet dann hier ganz besonders einen abnormen Haarwuchs (Trichosis s. Hypertrichosis), wie z. B. in den Beobachtungen von v. Recklinghausen, Kellner und Joachimsthal, Fig. 117, 118 u. 120. Zuweilen ist die Haut narbenartig eingezogen, verdickt, oder sie bildet einen kleinen Hautwulst, einen polypösen Hautanhang, eine kleine Geschwulst, wie z. B. in dem Falle von Joachimsthal (s. Fig. 120).

Fig. 117.

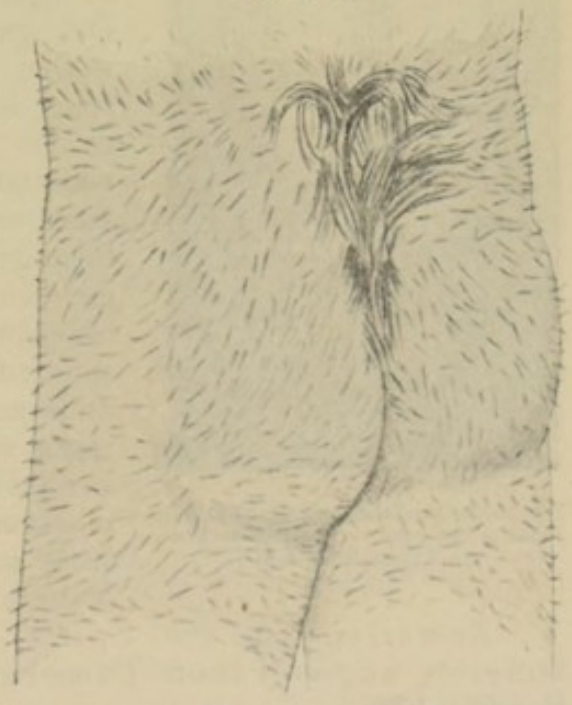

Hypertrichosis sacrolumbalis mit Spina bifida occulta sacralis (nach F. v. Recklinghausen).

Was den Sitz der Spina bifida occulta anlangt, so findet sich dieselbe, wie gesagt, fast stets in der Regio lumbosacralis resp. sacralis. In einem von Virchow, Maass und Joachimsthal beschriebenen Falle fand sich die Spina bifida occulta mit einem 27 cm langen, dichten, dunkelblonden Haarzopf im Bereich des 2. bis 5. Brustwirbels einer 20jährigen Dame (Miß Bell Carter aus Blue Bank, Kentucky, U. St., „Dame mit der Pferdemähne"). Ferner fand v. Recklinghausen bei zwei Föten neben einer Myelocystocele der Lendengegend und einer Bauchblasendarmspalte je eine Spina bifida

occulta der Brustwirbelsäule. Auch der Fall von Reiner betrifft eine Spina bifida occulta der Brustwirbelsäule.

Bei genauerer Betastung findet man an der Stelle der Spina bifida occulta meist in der Tiefe eine kleine Lücke in einem oder in mehreren Wirbelbogen des Kreuzbeins oder der Lendenwirbelsäule. Zuweilen sitzt die Spalte im Bereich des Hiatus sacralis.

Fig. 118.

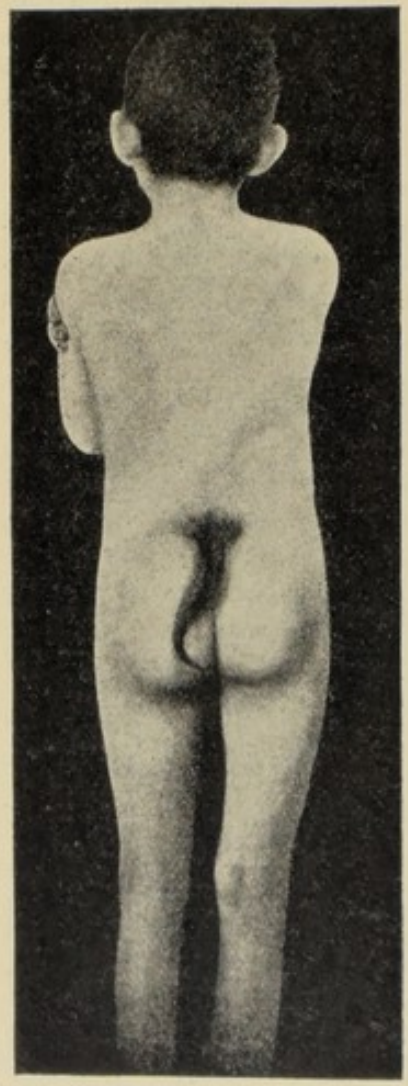

Trichosis lumbalis mit Spina bifida occulta bei einem 14jährigen Knaben (nach Kellner).

Das genauere anatomische Verhalten ist bei der Spina bifida occulta folgendes. In den meisten Fällen ist das Rückenmark nach v. Recklinghausen, Marchand u. a. stark verlängert, das untere Ende desselben reicht bis in den Kreuzbeinkanal hinab und geht hier in Form einer geschwulstartigen fibro- oder myolipomatösen Masse in die äußeren Weichteile über (s. Fig. 119 nach v. Recklinghausen). In diesem fibro- oder myolipomatösen Gewebe finden sich in der Regel mehr oder weniger deutlich erkennbare Reste des Rückenmarksendes resp. der Cauda equina. Besonders v. Recklinghausen, Ribbert, Bohnstedt u. a. fanden in dem geschwulstartig veränderten Rückenmark bei der Spina bifida occulta quergestreifte Muskelfasern (s. Fig. 119). Die geschwulstartige Masse, welche zuweilen mit einer entsprechenden Erweiterung des Spinalkanales verbunden ist, geht in der Regel an der Stelle der oben erwähnten äußeren Hauteinziehung in Form einer verschieden breiten oder mehr strangförmigen Verbindung in das Unterhautzellgewebe und die Haut über. Die Cauda equina ist entweder gar nicht vorhanden oder findet sich unterhalb der geschwulstartigen Veränderung des Rückenmarks mehr oder weniger ausgebildet (Fig. 119). Die Nerven verlaufen von dem verlängerten Rückenmarksende teilweise in aufsteigender Richtung zu den entsprechenden Intervertebrallöchern.

Zuweilen ist die Spina bifida occulta mit größeren äußeren angeborenen Tumoren kombiniert (s. Fig. 121—129, S. 535—539).

Die sonstigen Symptome bestehen bei der Spina bifida occulta meist in mehr oder weniger erheblichen Störungen der Motilität und Sensibilität in einer oder in beiden unteren Extremitäten, weil die Nervenstränge im Bereich der geschwulstartigen Degeneration des Rückenmarks nicht intakt sind. Besonders häufig ist paralytischer Klumpfuß vorhanden, ferner bestehen Störungen der Blasen- und Mastdarmfunktion meist in der Form der Incontinentia urinae et alvi und

als Folgezustände der Sensibilitätsverminderung resp. der Anästhesie Gewebsnekrosen, Geschwüre, z. B. in der Form des sog. Mal perforant du pied u. s. w.

Die schweren, auf zentralen Veränderungen beruhenden Störungen treten bei der Spina bifida occulta meist erst später, zwischen dem 9.—17. Lebensjahre auf. Die Ursache hierfür beruht wahrscheinlich in

Fig. 119.

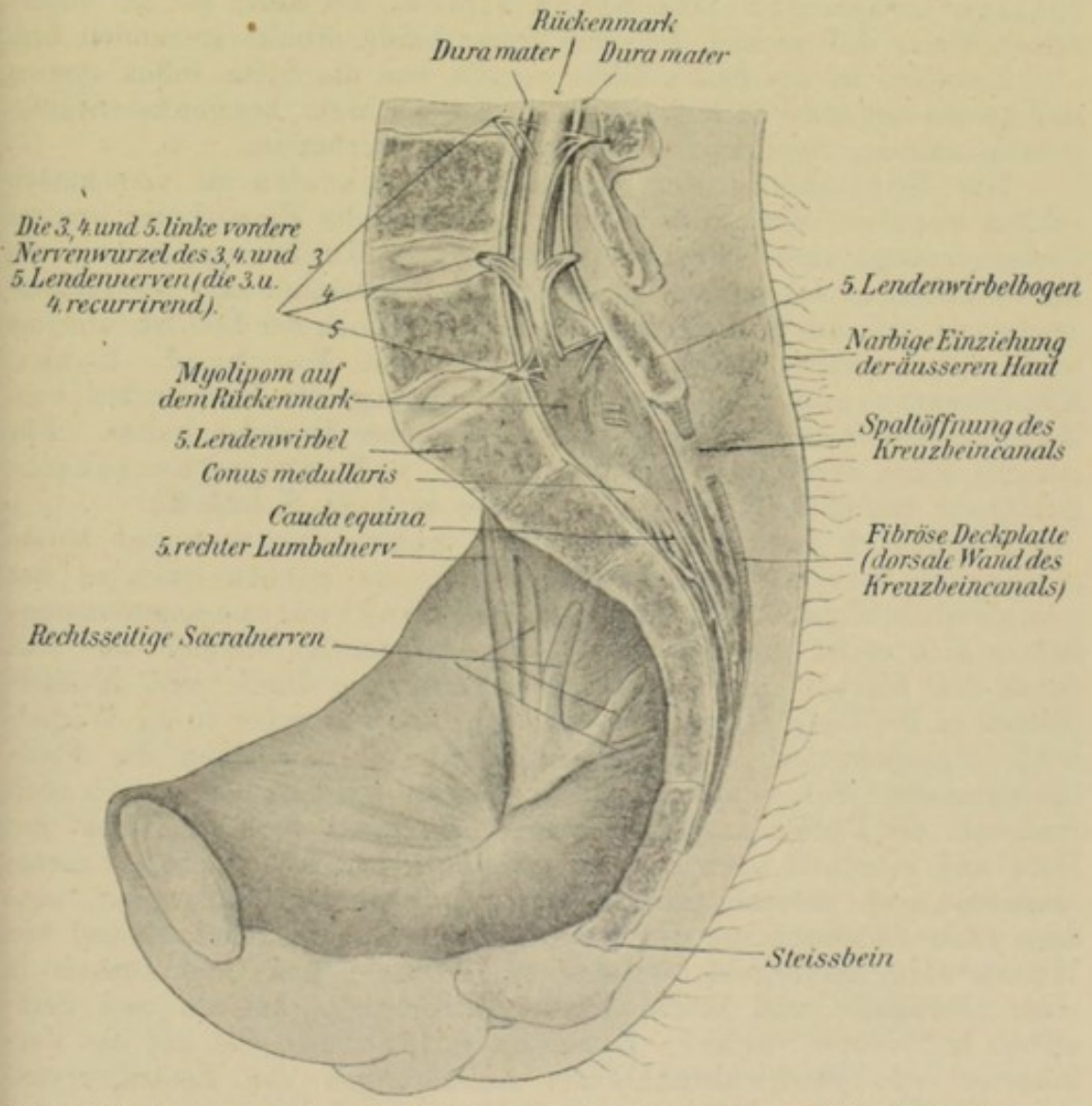

Spina bifida sacralis occulta mit Myolipom des Canalis sacralis und Hypertrichosis sacro-[illegible] lumbalis (s. Fig. 117) bei einem 25jährigen Schuhmacher (nach v. Recklinghausen).

der Verwachsung der Haut mit dem Rückenmark. Nach Katzenstein wird das mit den äußeren Weichteilen verbundene Rückenmark durch den Zug, welcher beim Körperwachstum von der Haut ausgeübt wird, immer mehr in die Länge gezogen, so daß der Rückenmarksquerschnitt entsprechend gedehnt, verringert wird. Je größer das Körperwachstum, um so ungünstiger ist nach Katzenstein die Wirkung.

Interessant ist eine Beobachtung von Katzenstein, welche die Beziehungen zwischen Spina bifida occulta und Meningocele betrifft. In einem Falle hatte sich eine Meningocele im fötalen Leben spontan

entleert; infolge von entzündlichen Verwachsungen sammelte sich die Flüssigkeit nicht wieder an, in dem leeren Sack entstand aber eine Fettwucherung ex vacuo.

J. Eröss fand bei einem neugeborenen Kinde eine kleine, dünngestielte Geschwulst in der Mittellinie der Wirbelsäule, welche nur aus Haut und einem in derselben verlaufenden narbenartigen Strange bestand. Letzterer setzte sich an die Ränder einer kleinen Knochenlücke im Bogen des 4. Halswirbels. Eröss deutet den Fall als eine im fötalen Leben geheilte Spina bifida, ich halte es für wahrscheinlicher, daß es sich um eine Spina bifida occulta gehandelt hat.

Zuweilen ist die Spina bifida occulta wie die Spina bifida cystica und aperta mit anderen Mißbildungen, Hasenscharte, kongenitaler Hüftgelenksluxation, Syndaktylie, Klumpfuß etc., verbunden.

Die Entstehung der Spina bifida occulta ist verschieden erklärt worden. Virchow betont besonders die Einwirkung amniotischer Stränge und Entzündungsprozesse, v. Recklinghausen ein Mißverhältnis zwischen dem Wachstum der Wirbelsäule und des Rückenmarks, so daß das Rückenmark, wie es tatsächlich der Fall ist, abnorm weit nach abwärts reicht. Ich möchte mit Marchand, Ranke, Katzenstein u. a. die mangelhafte Trennung des Hornblattes vom Medullarrohr in erster Linie für die primäre Ursache halten. Für manche Fälle dürfte aber gewiß auch die v. Recklinghausensche Erklärung zutreffend sein (s. das Nähere in § 91 S. 524 ff.).

Bezüglich der Entstehung der mehr oder weniger komplizierten Geschwulstbildung bei Spina bifida occulta hat man ziemlich allgemein die Ansicht v. Recklinghausens angenommen, daß es sich meist um geplatzte Myelomeningocelen handelt und daß durch den hierbei stattfindenden Narbenzug die Haut- und Muskelplatten in die Tiefe gezogen werden. Aus den von außen in die Wirbelhöhle transponierten Gewebskeimen entwickelt sich dann die fibrolipomyomatöse Geschwulstmasse. Der Tumor wuchert häufig auch noch innerhalb der Rückenmarkshäute weiter, da meist auch ein Defekt der Dura und eventuell auch der Pia vorhanden ist. Aber nicht nur mesoblastische resp. mesenchymale Gewebskeime werden transponiert, sondern auch Abkömmlinge des Ektoblast, wie aus der Beobachtung von Muscatello hervorgeht, welcher ein Dermoid und Cholesteatom in einer thorakalen und lumbosakralen Wirbelspalte bei ein und demselben Individuum vorfand. Besonders Hildebrand hat auf das Vorkommen von geschwulstähnlichen Anhäufungen von Zentralnervensubstanz (Gliome) aufmerksam gemacht.

Die mit der Spina bifida occulta so oft verbundene abnorme Haarbildung, Hypertrichosis s. Trichosis, hat, wie wir auch bei der Lehre von der Schwanzbildung (§§ 94—97) sehen werden, schon lange die Aufmerksamkeit besonders der Anthropologen erregt. Ornstein, Ecker, Geyl und vor allem Bartels haben sich genauer mit der abnormen Behaarung der Kreuzsteißbeingegend beschäftigt. Nicht immer ist mit dieser abnormen Behaarung eine Spina bifida occulta verbunden, dagegen ist bis jetzt fast in jedem Falle von Spina bifida occulta abnorme Behaarung konstatiert worden, sie fehlte unter 42 sicheren Fällen nur in den vier Beobachtungen von Bohnstedt, Kirmisson, Sainton und Joachimsthal.

Bezüglich der Entstehung der Hypertrichosis bei der Spina bifida occulta hat man verschiedene Hypothesen aufgestellt. Ornstein und Geyl fassen dieselbe als atavistischen Prozeß auf, Virchow als chronischen Entzündungsvorgang, durch welchen auch die Störung der Knochen- und Muskelbildung bedingt sei. v. Recklinghausen erklärt die Hypertrichosis als Teilerscheinung einer allgemeinen, im Bereich der Spina bifida vorhandenen Hyperplasie, durch welche auch die exzessive Bildung von Fett- und Muskelgewebe bedingt sei. Muscatello, Curtius, Borst u. a. betonen bezüglich der Entstehung der Hypertrichosis mit Recht besonders nervöse resp. trophoneurotische Einflüsse. Muscatello erinnert an das Vorkommen von abnormen Behaarungen der Haut nach Resektion von Nerven (Meyer, Michelson), Curtius weist auf die Beziehung der Hypertrichosis zu Myelitis und Neuritis hin. In der Tat möchte ich mit Borst, Muscatello und Curtius annehmen, daß es sich bei der Hypertrichosis vor allem wohl um trophoneurotische Einflüsse handelt, welche mit den durch den Tumor verursachten Veränderungen des Rückenmarks und den von diesem abgehenden Nerven in Zusammenhang stehen.

Bezüglich der in der Literatur vorliegenden Fälle von Spina bifida occulta sei kurz folgendes hervorgehoben.

Joachimsthal hat bis 1895 einschließlich seiner 5 eigenen Beobachtungen 38 Fälle aus der Literatur gesammelt. Dieselben sind mitgeteilt von Virchow (4 Fälle), Fischer, Sonnenburg, Lücke, v. Recklinghausen, Kirmisson, Brunner, Ribbert (4 Fälle), v. Bergmann, Joachimsthal (5 Fälle), Jones, Sainton, Thorburn, Bland Sutton (2 Fälle), Taruffi, Curtius (2 Fälle), Schou, Muscatello (2 Fälle), Saalfeld, Bohnstedt, Fürst und Rotgans (2 Fälle). Hierzu füge ich noch die 4 Fälle von Katzenstein (2), Reiner und Kellner, so daß sich die Zahl der sicheren Fälle auf 42 erhöht. Ferner finden sich noch unter den Schwanzbildungen (s. §§ 94—97) und den angeborenen Sakraltumoren (s. §§ 106—109) mehrere, allerdings zum Teil zweifelhafte Fälle. In § 92 sind mehrere Fälle von Spina bifida occulta mitgeteilt, welche mit größeren äußeren Tumoren kombiniert sind.

Von den eben erwähnten Fällen seien kurz folgende hervorgehoben.

In dem Falle von Virchow (1875) fand sich an der Leiche einer 24jährigen Frau eine Spina bifida occulta lumbosacralis mit ungewöhnlicher Behaarung. An Stelle der Dornfortsätze der oberen Kreuzbeinwirbel war eine harte Membran vorhanden, und nachdem diese durchschnitten war, lag unmittelbar die Dura mater spinalis frei. Auch die vier unteren Lendenwirbel waren nicht ganz geschlossen.

F. Fischer berichtete 1883 über eine Spina bifida occulta mit abnormer Behaarung der Lendengegend bei einem 9½jährigen Knaben. Die Länge der Haare schwankte zwischen 5 und 14 cm. Der Processus spinosus des 9. Lendenwirbels war nicht fühlbar, an seiner Stelle fand sich eine Grube, die Processus spinosi des 2. und 3. Lendenwirbels waren verkümmert und wichen nach links von der Mittellinie ab. Auch zwischen den Processus spinosi des 3. und 4. Halswirbels befand sich genau in der Mittellinie ein Haarschopf mit fast 17 cm langen Haaren, an den Halswirbeln selbst war aber nichts Abnormes zu konstatieren.

In dem Falle von Sonnenburg (1884) lag die Spina bifida occulta im Bereich des 2.—5. Lendenwirbels eines 16jährigen Mädchens, an der betreffenden Stelle war ein reichliches Fettpolster mit 6—8 cm langen schwarzen Haaren.

Lücke fand (1885) bei einem 9jährigen Mädchen mit kongenitaler Hüftgelenksluxation eine starke dunkle Behaarung und eine kleine Knochenspalte am letzten Lendenwirbel.

Von besonderem Interesse ist der von F. Fischer und v. Recklinghausen 1886 beschriebene, bereits früher erwähnte und in Fig. 117 u. 119 S. 517 u. 519 abgebildete Fall einer Spina bifida occulta sacralis mit Hypertrichosis bei einem 25jährigen Manne, welcher infolge eines neurotischen Fußgeschwürs gestorben war. Im Alter von 1½ Jahren war angeblich ein Tumor in der Gegend des Kreuzbeins abgebunden worden. Die Sektion ergab, daß die abnorme Behaarung (s. Fig. 117) genau über einer Spina bifida occulta sacralis lag, an Stelle der Kreuzwirbeldornfortsätze fand sich eine fibröse Deckplatte. In dem teilweise erweiterten Rückgratskanal war das Rückenmark um die Höhe von 5 Wirbeln verlängert und nach hinten und seitlich (besonders nach links) durch ein Myofibrolipom eingescheidet (s. Fig. 119), welches sich nach oben und vorn deutlich als Tumor aus dem Niveau des Rückenmarks heraushob, sich aber nach hinten und außen der knöchernen und häutigen Wandung anschmiegte und mittels eines besonderen Stranges durch eine unterhalb des Processus lumbalis V in der Deckplatte gelegene Lücke mit der Narbe der Haut zusammenhing. Die letztere lag inmitten der Hypertrichosis und stammte wohl von der früher abgebundenen Geschwulst.

Aehnlich wie dieser Fall v. Recklinghausens ist die von Ribbert mitgeteilte Beobachtung einer Spina bifida occulta lumbosacralis. Auch hier fand sich eine analoge geschwulstähnliche Bildung über der Knochenspalte, welche durch die letztere zum Rückenmark zog und dieses einscheidete.

C. Brunner beschrieb 1887 eine Spina bifida occulta lumbalis mit abnormer umschriebener, zum Teil lockiger Behaarung bei einem 30jährigen Manne. Im Bereich der Hypertrichosis fand sich eine flache Grube. Das rechte Bein war atrophisch, der Patellarsehnenreflex fehlte rechts fast vollständig, links war er normal; rechtsseitiger Pes varus mit Mal perforant und Anästhesie der umgebenden Haut. An dem nach Pirogoff amputierten Fuße fand Klebs eine hyperplastische Neuritis mit reichlicher Bildung markloser Nervenfasern von embryonalem Typus, von den älteren markhaltigen Nervenelementen waren nur wenige übrig geblieben, sie waren gänzlich degeneriert.

E. v. Bergmann stellte 1890 der Berliner med. Gesellschaft ein 8jähriges Mädchen mit Spina bifida occulta und Hypertrichosis lumbosacralis vor.

Joachimsthal demonstrierte 1891 in der Berliner med. Gesellschaft ein sonst gut entwickeltes 5jähriges Mädchen mit einer doppelseitigen kongenitalen Hüftgelenksluxation und einer Spina bifida occulta lumbosacralis mit abnormer Behaarung und einer kaum kirschgroßen Geschwulst unterhalb der behaarten Stelle (s. Fig. 120). Im Bereich des 3. und besonders des 4. Lendenwirbelbogens ist eine deutliche Knochenlücke zu fühlen, die Processus spinosi des 5. Lendenwirbels und der Kreuzwirbel sind nicht deutlich fühlbar. Die kleine, etwas vorragende, über der Knochenspalte liegende Geschwulst verschwand bei der Vorwärtsbeugung des Rumpfes. Joachimsthal läßt es unentschieden, ob die Geschwulst den Uebergang zu einer Spina bifida cystica darstellt, oder ob eine ähnliche lipomatöse Bildung wie in dem v. Recklinghausenschen oben angeführten Falle innerhalb des Wirbelkanales vorliegt. Ich möchte annehmen, daß der Fall von Joachimsthal ein Analogon zu der Beobachtung v. Recklinghausens darstellt, um so mehr, als ja in dem letzteren Falle in der Kindheit ebenfalls eine äußerlich sichtbare, vorragende Geschwulst abgebunden worden sein soll.

Eine Spina bifida occulta dorsalis fand sich im Bereich des 2. bis

5. Brustwirbels bei einer 20jährigen „Dame mit der Pferdemähne“ (Miß Bell Carter aus Blue Bank, Kentucky, U. St.), sie wurde von Maas in der Berliner anthropologischen Gesellschaft (l. c.) vorgestellt und ist von Joachimsthal in Virchows Archiv Bd. 131 S. 493 abgebildet und beschrieben. Im Bereich der Wirbelspalte sitzt ein bis 27 cm langer dunkelblonder Haarzopf.

Fig. 120.

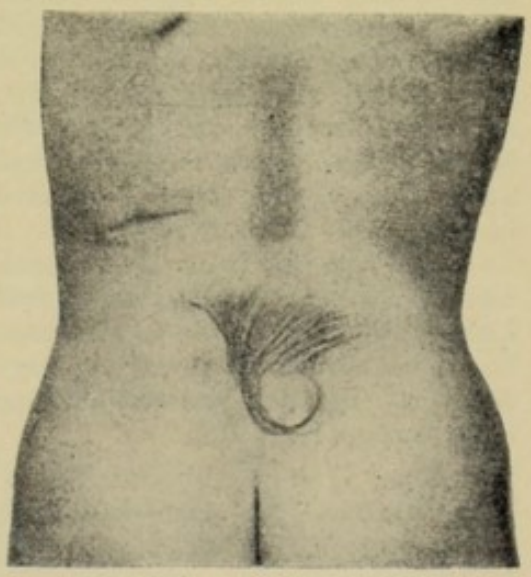

Spina bifida occulta lumbosacralis mit Hypertrichosis und einem kleinen Tumor bei einem 5jährigen Mädchen mit doppelseitiger angeborener Hüftgelenksluxation (nach Joachimsthal).

Endlich hat Joachimsthal in der Sitzung der freien Vereinigung der Chirurgen Berlins am 10. Juni 1895 über eine besondere Form der Spina bifida occulta lumbosacralis ohne Trichosis bei einem 9jährigen Mädchen berichtet. Der Fall unterscheidet sich von den sonstigen Beobachtungen einmal durch die seitliche Lage des Knochendefektes, durch das Fehlen der Hypertrichosis, ferner durch die Ueberbrückung der Wirbelspalte mittels einer Knochenleiste, wodurch im gewissen Sinne nach Joachimsthal eine Spontanheilung der Spina bifida angedeutet sei.

Möglicherweise hat es sich in diesem Falle nicht um eine Spina bifida occulta gehandelt, sondern um eine eigenartige Exostosenbildung, wie auch Sonnenburg in der Diskussion hervorgehoben hat.

Die Spina bifida occulta lumbosacralis mit Hypertrichosis, welche J. Schou (Kopenhagen) 1894 beschrieb, wurde bei einem 14jährigen Mädchen mit Skoliose seit dem 7. Lebensjahre beobachtet. Die Knochenspalte im 5. Lendenwirbel und in den obersten Sakralwirbeln war so groß resp. lang, daß sie drei Fingerkuppen aufnahm. Druck auf die Spalte war schmerzlos.

Der in Fig. 118 S. 518 abgebildete Fall von Spina bifida occulta mit Trichosis sacrolumbalis von Kellner betraf einen 14jährigen Knaben, einen Idioten der Hamburger Idiotenanstalt zu Alsterdorf. Der Umfang der behaarten Stelle betrug 45 cm, der Durchmesser 13 cm, die Länge des Haarzopfes 30 cm. Die Haut der behaarten Stelle ist wie in anderen Fällen normal. Der Haarzopf saß im Bereich des gespaltenen 4. und 5. Lendenwirbels. Aeußerlich ließ sich die Knochenspalte nicht feststellen, sondern nur durch Röntgenaufnahme (Albers-Schönberg).

R. Sainton beschrieb eine Spina bifida occulta sacralis bei einem $8^1/_2$jährigen Knaben mit Incontinentia vesicae und großer Schwäche der unteren Extremitäten; die letzteren sind atrophisch, mit Fußkontrakturen und partiellen motorischen und sensiblen Lähmungen versehen. In der rechten seitlichen Kreuzbein- resp. Glutäalgegend fand sich eine kaum sichtbare Anschwellung mit nabelförmiger Einziehung und strangartiger Fortsetzung in die Tiefe. Das Kreuzbein endigt scharfrandig $1^1/_2$ cm vom After entfernt, das Steißbein fehlt.

v. Recklinghausen hat 3 Fälle von Spina bifida occulta anatomisch untersucht, wo die Diagnose am Lebenden unmöglich war und nur die genauere anatomische Präparation das Vorhandensein einer Spina bifida occulta ergab.

Katzenstein hat 1901 2 Fälle von Spina bifida occulta lumbalis beschrieben. In beiden Fällen wurde Katzenstein durch atypische se-

kundäre Störungen auf das primäre Leiden aufmerksam. Der 1. Fall kam zu ihm wegen einer schlaffen Lähmung des rechten Beines, Atrophie und Auswärtsrotation desselben bei Erhaltung der Reflexe, weshalb eine typische Kinderlähmung ausgeschlossen werden konnte. Im 2. Falle bestanden bei einem 17jährigen Manne schwere trophische und sensible Störungen der beiden unteren Extremitäten, besonders links. Von diesen kongenitalen bez. in sehr früher Jugend auftretenden Störungen trennt K. die bei Spina bifida occulta zur Zeit des größten Körperwachstums zur Beobachtung kommenden, z. B. Incontinentia urinae et alvi. Nach K. sind diese Störungen, wie schon erwähnt, bedingt durch den Zug eines zwischen Haut und Rückenmark befindlichen Stranges. K. hat seinen Patienten durch Exstirpation dieses Stranges und Abpräparieren desselben von der Dura mater von seiner seit 6 Jahren bestehenden Incontinentia urinae et alvi befreit.

Der von Reiner 1901 beschriebene interessante Fall einer Spina bifida occulta der Brustwirbel betraf ein 7jähriges Mädchen mit progressiver Lähmung der Beine und Blasenstörungen. Die Reflexe waren gesteigert. Die Diastase der doppelt angelegten Processus spinosi betrug stellenweise 4—5 cm. Um den Zustand zu bessern, wurde die Operation versucht, aber ohne Erfolg (s. S. 562).

Die Diagnose der Spina bifida occulta ist am Lebenden nicht immer möglich. Auf das Vorhandensein einer Spina bifida occulta weisen vor allem hin die meist vorhandene Hypertrichosis mit oder ohne äußere Geschwulstbildung, mit oder ohne narbenartige Einziehung der Haut, die eventuell deutlich nachweisbare Knochenlücke im Bereich der Dornfortsätze und Bogen der Lenden- und Kreuzwirbel und vor allem die sekundären Störungen (sensible, motorische und trophische Störungen an den unteren Extremitäten, Incontinentia urinae et alvi etc.).

Die Prognose der Spina bifida occulta ist ungünstig in jenen Fällen, wo trophische Störungen, Geschwüre, Blasenstörungen etc. vorhanden sind, weil hier, wie Katzenstein mit Recht betont, stets die Gefahr einer Sepsis droht. Die bei der Spina bifida occulta vorhandenen sekundären Störungen können durch die Behandlung resp. Operation besonders dann nicht beeinflußt werden, wenn sie angeboren sind oder durch jahrelang bestehende Rückenmarksveränderungen verursacht sind. Dagegen können die später auftretenden Störungen, welche durch Druck oder Zerrung des Rückenmarks infolge des Körperwachstums bedingt sind, durch Operation gebessert werden. In solchen Fällen hat man durch die Operation beachtenswerte Erfolge erzielt (Jones, Maass, Katzenstein, s. das Nähere § 93 S. 562, Behandlung der Spina bifida occulta).

§ 91. Die Aetiologie der verschiedenen Formen der Spina bifida. — Die Entstehung der Spina bifida ist vielfach diskutiert und sehr verschieden gedeutet worden. Welches ist die primäre Veränderung, die Spaltbildung der Wirbelsäule oder die Ansammlung von Flüssigkeit? Für ein richtiges Verständnis der Aetiologie der Spina bifida sind natürlich die entwicklungsgeschichtlichen Tatsachen von größter Bedeutung, es dürfte sich daher empfehlen, wenn wir uns hier kurz die Entwicklungsgeschichte des Rückenmarks und der Wirbelsäule vergegenwärtigen.

Die Entwicklungsgeschichte des Zentralnervensystems und der Wirbelsäule lehrt uns folgendes. Nach Kölliker, His u. a. bildet

die sog. Medullarplatte die erste Anlage des Zentralnervensystems. Diese lange, mäßig breite Medullarplatte hängt seitlich ununterbrochen mit dem Hornblatte zusammen, sie wandelt sich allmählich in einen Halbkreis um, dessen nach der Rückenseite offene Rinne die Rückenfurche und dessen Begrenzungsränder die Rückenwülste heißen. Allmählich schließt sich die Rinne am Kopf und Rumpf, und es entsteht ein zusammenhängendes Medullarrohr, welches in seinem hinteren, d. h. unteren Ende etwas länger offen bleibt. Beim menschlichen Embryo ist die Bildung des Medullarrohrs bereits in der 3. Woche beendigt, der Embryo besitzt zu dieser Zeit eine Länge von 2—3 mm.

Das Mark besteht nach Kölliker, Bidder, Kupfer u. a. nach der Schließung der Rückenfurche aus einem Kanal, dessen Wandungen von ganz gleichartigen, radiär gestellten Zellen gebildet sind. In zweiter Linie bildet sich in dieser Wand eine Scheidung in zwei Lagen, von denen die äußere zur grauen Substanz sich gestaltet, während die innere als Auskleidung des Zentralkanales erscheint. Die weiße Substanz erscheint später als die graue Substanz und ist eine äußere Belegung derselben, welche unzweifelhaft vorzugsweise von den Zellen der grauen Substanz geliefert wird. Zuerst sind vier paarig angeordnete Stränge mit einer weißen Kommissur vorhanden.

Aus der weiteren Entwicklung des Markes resp. des Rückenmarkes und der Wirbelsäule ist nun mit Rücksicht auf unsere Frage bezüglich der Entstehung der Spina bifida folgendes wichtig: Während der Schließung des Medullarrohres vereinigt sich über dem letzteren auch das Hornblatt und dann wachsen von den Urwirbeln aus die Rückenplatten zwischen Medullarrohr und Hornblatt. Die Häute des Rückenmarks sind nach A. Kölliker Bildungen der Urwirbel, nicht der Medullarplatte oder des oberen Keimblattes. Nach Schluß der Rückenplatten in der Mittellinie bilden sich in denselben die knorpeligen Anlagen der Wirbelbogen, auch die knorpelige Anlage der Wirbelkörper ist bereits in sehr früher Zeit bei Embryonen von 1 cm Länge erkennbar. Die Entwicklung der Wirbelsäule geschieht in folgender Weise. Der Bildung der Wirbelsäule und des Skelettes überhaupt geht bekanntlich die Entstehung der Rückensaite, der Chorda dorsalis, voraus, eines nach Kölliker zum Knorpelgewebe gehörigen, vom Achsenstrange und somit vom Ektoderma abstammenden Gewebstranges. Die Chorda dorsalis ist der Vorläufer der Wirbelsäule, letztere ist zuerst häutig, und zwar bildet sich diese häutige Wirbelsäule, wie schon oben angedeutet, aus den zu beiden Seiten der Chorda dorsalis gelegenen Urwirbeln. Die tieferen und an das Rückenmark angrenzenden Teile der Urwirbel oder die eigentlichen Urwirbel können in ihrer Hauptmasse nach A. Kölliker zur Umhüllung der Chorda und des Rückenmarks verwendet werden und hierbei in eine zusammenhängende Masse verschmelzen, welche man häutige Wirbelsäule genannt hat. An dieser häutigen Wirbelsäule findet sich nach A. Kölliker 1. ein Achsengebilde in Form eines dicken ungegliederten Stranges als Vorläufer der Wirbelkörper, in seiner ganzen Länge die Chorda dorsalis enthaltend, und 2. unmittelbar damit zusammenhängende häutige Ausläufer nach oben, die sog. Membrana reuniens superior oder die häutigen Wirbelbogen, welche eine vollständige Scheide um das Rückenmark darstellen und nur da unterbrochen sind, wo in der Gegend der späteren Foramina intervertebralia die großen Spinalganglien liegen.

Nachdem die häutige Wirbelsäule eine kurze Zeit bestanden hat, wandelt sich dieselbe in die knorpelige Wirbelsäule um, indem nunmehr die ersten Anlagen der einzelnen bleibenden Wirbel auftreten. Diese Umwandlung der gleichmäßigen, ungegliederten häutigen Wirbelsäule in die knorpelige geschieht nach A. Kölliker so, daß in dem die Chorda dorsalis umgebenden Achsengebilde durch histologische Differenzierung rings

um die Chorda herum Knorpelgewebe auftritt und sich auch eine Strecke weit in die häutigen Bogen hinein entwickelt. So entstehen wie aus einem Gusse zahlreiche Anlagen knorpeliger Wirbelkörper mit dazu gehörigen knorpeligen Wirbelbogen, welche anfangs an der Dorsalseite nicht vereinigt sind, sondern das Rückenmark in großer Breite unbedeckt lassen. Der nicht zu den knorpeligen Wirbelanlagen sich umbildende Teil der häutigen Wirbelsäule bildet die Ligamenta intervertebralia und die übrigen Wirbelbänder.

Die Verknorpelung der Wirbelsäule beginnt beim Menschen nach A. Kölliker im Anfange des 2. Monats, und schon in der 6.—7. Woche ist eine vollständige Säule von knorpeligen Körpern mit dünnen häutigen Ligamenta intervertebralia vorhanden. Die Chorda bleibt anfangs noch erhalten, beginnt jedoch nun im Inneren der Wirbelkörper zu verkümmern. In den Wirbelbogen schreitet die Verknorpelung langsam weiter. Im 3. Monate wachsen die mit den Wirbelkörpern stets verbundenen knorpeligen Wirbelbogen weiter gegen die obere Mittellinie, jedoch ist auch um diese Zeit der Wirbelkanal in der Lumbal- und Sakralgegend sowie in der Halsgegend noch ziemlich weit offen, während am Rücken die Bogen der Dorsalwirbel schon zur Berührung gekommen sind.

Im 4. Monate kommt dann die vollkommene Vereinigung der Bogen zu stande, und um diese Zeit ist der knorpelige Wirbel, dessen Verknöcherung schon begonnen hat, in allen Teilen vollkommen ausgebildet, wie am späteren knöchernen Wirbel. An den Steißbeinwirbeln bilden sich die Bogenteile entweder gar nicht oder nur sehr unvollkommen. Die Sakral- und die letzten Steißbeinwirbel verschmelzen noch im knorpeligen Zustande untereinander.

Das Rückenmark reicht beim Embryo noch im 3. Monate bis an das Ende des Spinalkanales, bis in die Gegend des Steißbeins, wo es kegelförmig zugespitzt mit einer kleinen Anschwellung endigt. In der letzteren findet sich als Fortsetzung des Zentralkanales eine Höhlung. Ein Filum terminale ist noch nicht vorhanden. Später rückt dann das Rückenmark allmählich mehr in die Höhe, so daß sein Ende, der Conus medullaris, sich in der Höhe des 1. oder 2. Lendenwirbels befindet.

Von den zahlreichen Erklärungen der Entstehung der Spina bifida seien besonders folgende hervorgehoben.

Nach Meckel, Fleischmann u. a. ist die Spina bifida eine Hemmungsbildung infolge einer mangelhaften Bildungsenergie der Gewebe.

Nach Ruysch, Rokitansky, Förster, Ahlfeld u. a. ist der Knochendefekt bedingt durch Ausdehnung der Rückenmarkshäute durch Flüssigkeit oder durch hydropische Ausdehnung des Medullarrohrs (Hydromyelie) resp. durch das Bersten eines mit Flüssigkeit gefüllten Sackes, wie es z. B. besonders auch bei der offenen Rachischisis mit oder ohne Anenkephalie vorkommt. Marchand hält die Annahme eines primären hydropischen Zustandes bei der Spina bifida auf Grund der Beobachtungen besonders von Cruveilhier und Virchow für sehr zweifelhaft, obgleich Rudolphi Embryonen mit starker hydropischer Ausdehnung des Medullarrohrs (Hydromyelie) beschrieben hat. Daß durch Vorstülpung eines mit Flüssigkeit gefüllten Sackes eine Vereinigung der betreffenden Wirbelbogen verhindert werden kann, soll nicht bestritten werden, aber wie kommt es dann zur Verwachsung des Rückenmarks, seiner Häute und seiner Nerven mit den äußeren Bedeckungen? Auch ist wohl zu bedenken, daß die Menge

der angesammelten Flüssigkeit oft zu gering ist, als daß dadurch eine Vereinigung der Wirbelbogen verhindert werden könnte. Mit Recht haben daher Cruveilhier, Virchow, Ranke, W. Koch u. a. zuerst betont, daß es sich wenigstens in einem Teil der Fälle von Spina bifida vorzugsweise um eine primäre Verwachsung des Rückenmarks und der Nerven mit der Haut oder um eine unvollkommene Trennung des Medullarrohrs vom Hornblatt handelt.

In der neueren Zeit ist die Aetiologie der Spina bifida besonders durch die entwicklungsgeschichtlichen Studien und durch genauere Untersuchungen von frühen Stadien unserer Mißbildung gefördert worden. Hier verdienen vor allem die Untersuchungen von Dareste, Tourneux, Martin, Lebedeff, v. Recklinghausen, Ranke, Marchand, W. Koch, Hofmokl, Hildebrand u. a. Erwähnung. Hildebrand hat 27 Präparate von Spina bifida eingehend untersucht. Von besonderer Wichtigkeit sind ferner die experimentellen Untersuchungen von Oellacher, Richter, O. Hertwig und Kollmann.

Nach Tourneux, Martin und W. Koch handelt es sich bei der Spina bifida um eine mangelhafte oder unvollständige Trennung der Medullarplatte vom Hornblatt infolge einer Bildungshemmung der Rückenplatten. Nach Dareste ist die Spina bifida im wesentlichen durch eine Hemmungsbildung der Rückenplatten infolge eines besonderen Zustandes des Zentralnervensystems bedingt.

Das Londoner Komitee kam zu dem Schluß, daß es sich am wahrscheinlichsten bei der Spina bifida um einen primären Bildungsdefekt derjenigen Teile der Mesoblasten handle, welche den Wirbelkanal bilden.

v. Recklinghausen und nach ihm Muscatello, P. Bockenheimer u. a. betonen besonders die Aplasie der Wirbelsäule infolge eines Wachstumsmangels der mesoblastischen Gebilde (Membrana reuniens superior bez. Haut- und Muskelplatten). Diese lokale Aplasie des Mesoderms ist nach v. Recklinghausen als Bildungsmangel schon in der Zeit der ersten Embryonalanlage, des Blastoderms, aufzufassen; entweder erreichen die symmetrischen Hälften nicht den Anschluß aneinander, oder sie enthalten Mängel, welche ihre Wachstumsenergie herabsetzen. Auf diese Weise entstehen nach v. Recklinghausen Spaltungen der ursprünglich einfachen Embryonalanlage. Kommt die mediane Vereinigung der bilateralen Anlage der Wirbelsäule nicht zu stande, so entsteht nach v. Recklinghausen in den höheren Graden die Rachischisis mit flach ausgebreiteter Medullarplatte, in den geringeren Graden die Myelomeningocele, bei welcher die Pia mit dem aufliegenden Markrest aus der Wirbelrinne wahrscheinlich durch einen Hydrops emporgehoben wird. Die Myelocystocele und Myelocystomeningocele dagegen wird nach v. Recklinghausen durch mangelhaftes Wachstum der Wirbelsäule in der Längsrichtung verursacht, wofür besonders auch die Kleinheit der Wirbelkörper, das Fehlen von Wirbelteilen oder ganzer Wirbel, sowie sonstige Bildungsanomalien der Wirbel sprechen. Das normal wachsende und zum Rohr geschlossene Rückenmark wird nach v. Recklinghausen in der zu kurzen Wirbelsäule zu lang, es verbiegt sich, und an der Stelle der größten Knickung entsteht eine partielle Aus-

sackung des Medullarrohrs durch die vorhandene Wirbelspalte infolge von Wirbelbogendefekten.

Diese Entstehungsweise der Spina bifida im Sinne v. Recklinghausens hat vielen Beifall gefunden.

Besonders Muscatello, Bockenheimer u. a. schließen sich bezüglich der Entstehung der Spina bifida im wesentlichen der Ansicht v. Recklinghausens an.

Die Myelocele ist nach Bockenheimer eine Entwicklungshemmung, deren geschwulstartige Vorwölbung dadurch zu stande kommt, daß auf der ventralen Seite des Rückenmarks ein Hydrops entsteht, welcher das Rückenmark aus dem Wirbelkanal hervordrängt. Die auf der Kuppe der Geschwulst sitzende Zona medullovasculosa stellt die Reste des gespaltenen Rückenmarks dar, welches stark gedehnt, degeneriert und durch intra- wie extrauterine Prozesse vernichtet worden ist.

Die Myelocystocele ist nach Bockenheimer ebenfalls eine Bildungshemmung, aber später entstanden als die Myelocele, d. h. nach der 3. Woche, so daß eine normale Vereinigung des Rückenmarks und der Haut oder des Ektoderms besteht, während die Verbindung der Dura mater und der Wirbelsäule oder des Mesoderms mangelhaft ist. Die bruchartige Vorstülpung des Rückenmarks erklärt sich aus dem ungleichen Wachstum der Wirbelsäule und des Rückenmarks im Sinne v. Recklinghausens, von welchen das letztere normal, die erstere zu langsam wächst. An der Stelle der Vorwölbung der Medulla spinalis kommt es durch Knickung derselben zur Degeneration und zu Transsudation innerhalb des Zentralkanales, wodurch das Rückenmark noch mehr geschädigt wird und noch mehr entartet.

Die Meningocele, welche unter 63 Fällen von Bockenheimer nur 5mal vorhanden war, entsteht nach Bockenheimer durch Entwicklungshemmung der Wirbelsäule und der Dura mater. In den meisten Fällen sind keine Nerven im Sack, sie können aber in denselben hineingezerrt werden. Bei genauerer Untersuchung hat sich aber mehrfach ergeben, daß man oft Meningocelen vor sich zu haben glaubte, während es sich um die häufigere Form der Spina bifida, um eine Myelocystocele, handelte, deren Entstehung nach Bockenheimer die oben angegebene ist.

Außer der Hypothese v. Recklinghausens und seiner verschiedenen Anhänger kommt vor allem die Erklärungstheorie Marchands in Betracht, ja nach meiner Ansicht hat Marchand die verschiedenen Erklärungsversuche der Entstehung der Spina bifida am besten mit den vorliegenden entwicklungsgeschichtlichen und pathologisch-anatomischen Tatsachen in Einklang gebracht, und ich schließe mich seiner Hypothese bezüglich der Aetiologie der verschiedenen Formen der Spina bifida in folgender Weise an. Nach Marchand erklären sich die geschilderten pathologisch-anatomischen Veränderungen bei der Rachischisis und der Spina bifida cystica am einfachsten aus der Annahme einer unvollkommenen Trennung der Medullarplatte vom Hornblatt, deren Vorkommen durch Beobachtungen am Embryo bewiesen ist. Auch Ranke, W. Koch u. a. nehmen diese Art der Entstehung der Spina bifida an. Von dem Sitz und der Ausdehnung der affizierten Stelle wird es dann abhängen,

ob eine Spina bifida cystica oder eine Rachischisis entsteht. Ist die Anomalie, d. h. die unvollkommene Trennung der Medullarplatte vom Hornblatt, auf das unterste Ende des Embryos beschränkt, wie z. B. in einem Falle von Tourneux und Martin, dann bildet sich nach Marchand eine Myelocele lumbosacralis. Das Medullarrohr schließt sich am unteren Ende, wie wir aus der Entwicklungsgeschichte wissen und schon früher betont haben, zuletzt. Bei unvollkommener Trennung der Medullarplatte vom Hornblatt bleibt dann diese Stelle länger offen als normal, oder sie bleibt dauernd als Medullarplatte bestehen. Infolge der bleibenden Verbindung der Medullarplatte mit dem Hornblatt und mit Teilen des mittleren Keimblattes wird das untere Ende des Medullarrohrs so fixiert, daß es während des Wachstums der Wirbelsäule nicht der Norm entsprechend in die Höhe rücken kann, wie es entwicklungsgeschichtlich geschieht und S. 526 hervorgehoben wurde. Am hinteren Umfange des Medullarrohrs können sich daher die Rückenplatten an der betreffenden Stelle in der hinteren Mittellinie nicht vereinigen, d. h. es entsteht eine dauernde Spalte der Wirbelbogenteile. Kommt es später nicht zur Ueberhäutung, so entsteht eine sog. Spina bifida aperta. Die Ansammlung von Flüssigkeit ist nach Marchand bei der Spina bifida cystica sicher eine sekundäre Erscheinung. Auch die Bildung einer primären hydropischen Ausdehnung des Medullarrohrs, eines partiellen Hydromyelus in der Kontinuität der Medulla spinalis, ist, wie Marchand mit Recht betont, schwer verständlich. Nimmt man dagegen an, daß sich die Trennung der Medullarplatte von dem Hornblatt verzögert oder verhindert ist, daß die Medullarplatte sich an dieser Stelle erst zu einer Zeit schließt, in welcher das übrige Rückenmark bereits zu einem Rohr umgewandelt ist, so begreift man leicht, daß es an dieser nachgiebigen Stelle leicht zu Flüssigkeitsansammlung mit Ektasie des Rückenmarksrohrs oder zu Spaltbildungen und zu Flüssigkeitsansammlungen in der Substanz des Rückenmarks selbst nach W. Koch kommt. Die Erweiterung des Medullarrohrs nimmt dann allmählich zu, und es entstehen schließlich dauernde sackförmige Bildungen.

Die eigentlichen Ursachen der Entstehung der Spina bifida sind uns vollständig unbekannt, alle Erklärungsversuche sind nur hypothetisch. Jedenfalls handelt es sich nicht immer um dieselbe Ursache, vielmehr kommen entsprechend den einzelnen Formen der Spina bifida verschiedene Ursachen in Betracht.

Gewiß sind in einem Teil der Fälle mechanische Ursachen wirksam, z. B. ganz besonders bei der Entstehung der Rachischisis. Zur Erklärung der partiellen Rachischisis lumbodorsalis nimmt Marchand eine frühzeitige mechanische Einwirkung auf den Embryonalkörper an, wofür besonders die Verschiebung der Knochenkerne hinweise, wie es ähnlich bei traumatischen Verletzungen der ausgebildeten Wirbelsäule vorkommt. Auch die mit starken Verschiebungen und Deformitäten der Wirbelkörper verbundenen Fälle von Myelocystocele möchte ich mit Marchand nur durch mechanische Störungen erklären, welche ihrerseits aber wieder von einer anderen Ursache, z. B. von einer abnormen Bildung des Amnions u. dergl., abhängen können.

Auch die Fälle von Knickung und Schleifenbildung des Rückenmarks erkläre ich wie Marchand vorzugsweise durch eine gering-

fügige mechanische Veranlassung mit dadurch bedingter unbedeutender Knickung oder Faltung des Medullarrohrs, außerdem möchte ich aber auch die Möglichkeit eines mangelhaften Längenwachstums der Wirbelsäule nach v. Recklinghausen für einen Teil der Fälle annehmen. Infolge solcher Knickung und Faltung des Medullarrohrs entstehen dann sekundär die übrigen Veränderungen der Spina bifida, besonders der mangelhafte Schluß der Bogenteile der Wirbel, die Verwachsung mit den äußeren Teilen und die Höhlenbildung in dem prolabierten Teile des Rückenmarks.

Gewiß kommen noch verschiedene sonstige Ursachen bei der Entstehung der Spina bifida in Betracht, man hat z. B. sog. innere Ursachen, die Vererbung, psychische Einflüsse von seiten der Mutter u. s. w. besonders früher ätiologisch sehr betont. Aber diese Ursachen sind uns noch weniger verständlich als die äußeren resp. mechanischen.

Die experimentelle Erzeugung der Spina bifida ist besonders von Richter, Kollmann, O. Hertwig u. a. durch die Einwirkung verschiedener Schädlichkeiten auf die Eier, z. B. durch Luftabschluß, Temperaturschwankungen, durch Ueberhitzung des Brutapparates u. s. w., angestrebt worden. Richter erzielte durch Temperaturschwankungen aus 58 resp. 32 Eiern drei Embryonen mit kleiner Spina bifida im Bereich der oberen Brustwirbelsäule und Exenkephalie, zwei mit Exenkephalie allein. Kollmann sah durch Ueberhitzung des Brutapparates bei Keimscheiben der Ente Störungen des Canalis neurentericus, teils kleine Erweiterungen, teils Spalten durch die Hälfte der Embryonalanlage und in 2 Fällen sogar Spaltbildung durch die ganze Embryonalanlage. O. Hertwig endlich beobachtete bei Froscheiern infolge gewisser Schädigungen eine vom Urmund ausgehende Spaltung mit Zweiteilung der Rückenwülste und der Markanlage, Ergebnisse, welche aber nicht ohne weiteres für höhere Tiere Gültigkeit beanspruchen können.

Was die Zeit der Entstehung der verschiedenen Formen der Spina bifida anlangt, so sind alle Autoren, z. B. besonders Marchand, v. Recklinghausen, v. Bergmann, Muscatello, Hertwig, Arnold u. a., darüber einig, daß die Mißbildung schon sehr frühe, in der ersten Zeit der Embryonalanlage zu stande kommt. Nach His erfolgt der Schluß des Medullarrohrs schon Ende der dritten Woche, es muß also zu dieser Zeit die zeitlich der Myelocele vorangehende Rachischisis schon ausgebildet sein. v. Recklinghausen verlegt die Entstehung der Spina bifida in die Zeit der ersten Embryonalanlage, des Blastoderms, Muscatello in die Periode des ersten Auftretens der Mesenchymanlage, bei manchen Formen in die Zeit der beginnenden Wirbelbildung, bei der Rachischisis und Myelomeningocele in die Periode der ungeschlossenen Medullarrinne. Nach Arnold bildet sich die Spina bifida zu einer Zeit, in welcher die Anlage der Ursegmente und die Trennung derselben in Myotom und Sklerotom sich ausbildet. Hertwig, welcher, wie oben erwähnt, an Froscheiern experimentell Teilung der Wirbelsäule und des Rückenmarks erzielte, verlegt die Entstehung unserer Mißbildung bereits in den Gastrulationsprozeß unter Bildungshemmung des Mesoderms; infolge unvollständigen Verschlusses des Urmundes entstehe eine Teilung der Chorda dorsalis und der Medullarplatte.

§ 92. Klinischer Verlauf, Prognose und Diagnose der Spina bifida lumbosacralis und sacralis. — In der Mehrzahl der Fälle von Spina bifida tritt gewöhnlich mehr oder weniger bald nach der Geburt der Tod ein. Nach dem Londoner Komitee starben 1882 in England 649 Kinder an Spina bifida und zwar 612 von denselben im ersten Lebensjahre. Von 90 nicht operierten Kindern mit Spina bifida starb nach A. Wernitz die Mehrzahl innerhalb der ersten Wochen, nur 20 wurden über 5 Jahre alt. Der Verlauf der Spina bifida hängt in erster Linie von der Art derselben ab, d. h. besonders ob und wie sich das Rückenmark selbst an der Sackbildung beteiligt. Ferner ist die Größe der Geschwulst und die äußere Beschaffenheit der Sackwandung prognostisch wichtig. Zuweilen platzt der Sack schon bei der Geburt, so daß das Kind im Anschluß daran stirbt. Bleibt ein Kind mit Spina bifida nach der Geburt am Leben, so nimmt der Umfang der Geschwulst gewöhnlich bald rascher, bald langsamer zu, und infolge dieses kontinuierlichen Wachstums kann auch in solchen Fällen teils spontan, teils durch Traumen oder infolge zunehmender Hautnekrose, infolge von Ulzerationen u. s. w. der Tod durch Platzen der Geschwulst eintreten; die Kranken sterben teils infolge der Schädigung des Zentralnervensystems durch den Abfluß der Cerebrospinalflüssigkeit, teils durch Meningitis spinalis purulenta. Gewöhnlich erfolgt in solchen Fällen der Exitus letalis unter Konvulsionen und Sopor. Nicht selten tritt der Tod infolge der Behandlung, besonders infolge operativer Eingriffe ein.

Am günstigsten verlaufen natürlich die reinen Meningocelen im Bereich der Lendenkreuzbeingegend mit normaler Hautdecke. Derartige Individuen, besonders weiblichen Geschlechts, haben ein Alter von 17—20 Jahre und mehr erreicht. Auch diese Kranken sterben meist infolge spontaner oder traumatischer Ruptur des Sackes oder infolge operativer Behandlung. Auch bei Myelocelen hat man eine längere Lebensdauer beobachtet, besonders wenn es sich um kleine derbe Geschwülste der Lumbosakralgegend mit enger oder undeutlicher Kommunikation mit dem Spinalkanal handelt. Diese prognostisch günstigen Myelocelen stellen gleichsam Uebergangsformen zu der in § 90 S. 517 ff. beschriebenen Spina bifida occulta.

In seltenen Ausnahmefällen hat man Spontanheilung beobachtet, indem sich z. B. im Anschluß an Traumen und entzündliche Prozesse oder spontan die Kommunikationsöffnung mit dem Spinalkanal schloß und der Sack zunehmend obliterierte. v. Bärensprung, Camper Crampton, Curtius, Ferris und Hewett haben derartige Spontanheilungen beobachtet. Gherini hat über folgenden Fall berichtet. Bei einem 17jährigen Individuum brach eine Spina bifida cystica sacralis nach spontaner Exulzeration auf und schrumpfte allmählich zu einem schlaffen, gefalteten, eingezogenem, dem Kreuzbein adhärenten Hauttumor zusammen. Ob bei diesen vermeintlichen Spontanheilungen stets wirklich eine Spina bifida und nicht eine sonstige Geschwulst resp. Cyste vorgelegen hat, bleibt gewiß eine offene Frage.

Unter den eigentlichen klinischen Symptomen der Spina bifida kommen natürlich in erster Linie die Störungen seitens des zentralen und peripheren Nervensystems in Betracht.

Wir erwähnen zuerst den so häufig vorhandenen Hydrocephalus,

welcher teils angeboren, teils im extrauterinen Leben, z. B. nach Operationen, entsteht. Dieser Hydrocephalus ist wohl im wesentlichen durch eine stärkere Transsudation von Cerebrospinalflüssigkeit aus den Plexus chorioidei bedingt. Bei Druck auf die Geschwulst der Spina bifida sieht man nicht selten eine deutliche Emporhebung, ein Anschwellen der großen Fontanelle. Im Gegenteil konstatiert man ein Zusammensinken der großen Fontanelle resp. eine Abnahme des Hydrocephalus, wenn der Sack der Spina bifida durch Punktion oder Inzision entleert wird. Anderseits kann umgekehrt nach der Operation resp. Heilung oder nach Aufhören der Absonderung der Spina bifida der Hydrocephalus rasch zunehmen, und dieser Hydrocephalus kann allmählich zum Tode führen. In einem von Marchand untersuchten Falle erreichte der Hydrocephalus nach dem Aufhören der Absonderung aus der Spina bifida einen ganz enormen Umfang. Einen analogen Fall beobachtete Morgagni. Es ist auch vorgekommen, daß zuerst ein Hydrocephalus auftrat, und daß dann eine natürlich schon vorgebildete Spina bifida cystica immer deutlicher wurde. Einen derartigen Fall beobachteten z. B. Genga und Lancisi: bei einem hydrocephalischen Knaben zeigte sich einen Monat nach der Geburt eine Spina bifida cystica, nach deren Punktion die Flüssigkeit bei Druck auf den Kopf hervorsprudelte; es soll dann nach Morgagnis Angabe Heilung eingetreten sein.

Zwischen der Spina bifida cystica und dem Hydrocephalus besteht stets eine innige Beziehung, es ist eine offene Kommunikation zwischen dem Zentralkanal des Rückenmarks, den Ventrikeln und den Subarachnoidealräumen des Gehirns vorhanden. Bei Druck auf die Geschwulst der Spina bifida wölbt sich meist die große Fontanelle vor, die Kinder werden unruhig, schreien, die Extremitäten zeigen Zuckungen, zuweilen treten, besonders bei zu starkem Druck, allgemeinere Krämpfe ein.

Gewöhnlich ruft jeder stärkere Druck auf eine mit dem Spinalkanal in genügend offener Verbindung stehende Spina bifida cystica derartige üble Erscheinungen hervor, besonders auch bei älteren Kindern und jüngeren Erwachsenen, welche von einem Gefühl von Angst, Schwindel, Neigung zu Ohnmacht, Uebelkeit und eventuell ebenfalls bei stärkerem Druck von Zuckungen der Extremitäten oder allgemeinen Krämpfen befallen werden. Bei einem von Curtius beobachteten Knaben mit Spina bifida cystica sacralis erzeugte der Druck auf letztere ein Gefühl von allgemeiner Wärme resp. Schweißausbruch. E. v. Bergmann erzeugte durch Druck auf eine Spina bifida cystica (Meningocele) bei einem 1¼jährigen Kinde sofort Schlaf mit Pulsverlangsamung von (100—120 auf 40—50), die Atemzüge waren tief und regelmäßig. Bei stärkerem Druck wurde die Respiration unregelmäßig, es trat Cheyne-Stokessche Atmung ein.

Bezüglich der Entstehung des Hydrocephalus bei der Spina bifida muß man eine primäre und sekundäre Form unterscheiden. Die erstere ist angeboren, d. h. durch intrauterine Ursachen entstanden; nach Muscatello handelt es sich bei diesem angeborenen Hydrocephalus besonders um Syphilis. Der sekundäre, im extrauterinen Leben aufgetretene Hydrocephalus und die plötzliche Zunahme des kongenitalen Hydrocephalus

sind nach Muscatello besonders die Folge angeborener oder erworbener Kontinuitätstrennungen der Hautbekleidung der Geschwulst. Ganz besonders entsteht auf diese Weise auch der postoperative Hydrocephalus und der Hydrocephalus nach Ulzeration des Sackes. Im wesentlichen handelt es sich bei dem sekundären Hydrocephalen des extrauterinen Lebens nach Muscatello um eine Meningitis diffusa serosa infolge einer pyogenen Infektion ähnlich wie nach chronischen Eiterungen des Mittelohrs und des Felsenbeins. In den chronisch verlaufenden Fällen führt diese Meningitis diffusa serosa zu Hydrocephalus internus, die akute Form führt zu Exitus letalis durch akutes Meningealödem. Daher sind die Endresultate der Operationen einer Spina bifida ulcerata meist ungünstig, weil gewöhnlich entweder die akute Meningitis oder der Hydrocephalus sofort nach der Operation einsetzen. Trotzdem wird man in solchen Fällen doch noch die Operation versuchen (s. S. 545).

Die Nervenstörungen bei der Spina bifida lumbosacralis sind teils Rückenmarks-, teils Wurzelsymptome, sie bestehen vorzugsweise in Alteration der Blasen- und Darmfunktion, besonders in Incontinentia urinae et alvi, in Erloschensein der Kremasterreflexe, in sonstigen motorischen und sensiblen Störungen der von den unteren Lumbal- und Sakralwurzeln innervierten Gebieten, und zwar in verschiedenem Grade von motorischer und sensibler Schwäche bis zu vollständiger Lähmung meist mit entsprechenden Kontrakturen an den unteren Extremitäten. Zuweilen hat man ausgesprochene Thermoanästhesie und Analgesie bei völlig erhaltener taktiler Sensibilität in den betreffenden, von den Lumbal- resp. Sakralwurzeln innervierten Hautgebieten konstatiert (Minor). Infolge der Nervenstörungen ist oft Hautdekubitus vorhanden.

Außer den bereits erwähnten peripheren Nervenstörungen können auch die Knochen auffallende Veränderungen zeigen. Man hat ein Zurückbleiben der Knochenbildung beobachtet, die langen Röhrenknochen der Extremitäten sind oft atrophisch und mit abnorm weiten Markhöhlen versehen, so daß leicht Frakturen entstehen (Riez u. a.).

Nicht selten ist die Spina bifida mit anderen Mißbildungen kompliziert, und diese Komplikationen verursachen eventuell den Tod des Kranken oder beeinträchtigen das Leben. Ich erwähne hier besonders das Vorkommen einer analogen Mißbildung am Schädel, von Anenkephalie, von Hasenscharte und sonstigen Spaltbildungen am Schädel, Klumpfuß, Luxatio femoris congenita, Luxatio patellae congenita, Syndaktylie u. s. w.

Zuweilen kompliziert sich die Spina bifida cystica und aperta, wie schon kurz erwähnt wurde, mit wirklichen Geschwülsten. Den Uebergang bilden gleichsam die S. 507 erwähnten Cystenhygrome oder cystischen Lymphangiome, welche aus vielkammerigen Meningocelen hervorgehen können. Ein Teil dieser Fälle sind in der Tat cystische echte Lymphangiome (Hildebrand).

Die wirklichen Tumoren, welche sich mit Spina bifida cystica und aperta kombinieren, entstehen teils vom Rückenmark, teils von der Dura oder Arachnoidea, teils von den sonstigen Gewebebestandteilen in der Umgebung der Mißbildung. So hat man Angiome (Berger,

Sperling, de Ruyter, Muscatello, Hildebrand), Fibrome und Fibromyome (Bärensprung, v. Recklinghausen, Berger u. a.), Lipome (v. Recklinghausen, de Ruyter, Johnson, Jefferson u. a.), Gliome des Rückenmarks (Hildebrand) und teratoide Mischgeschwülste der verschiedensten Art (s. diese) beobachtet. Die Geschwülste sind meist gutartige, seltener maligne (sarkomatöse und karzinomatöse) Neubildungen. Kornalewski fand bei einem $3^1/_2$ Monate alten gestorbenen Mädchen eine Meningocele sacralis mit einer cystogliosarkomatösen Geschwulstmasse. Hierher gehören auch die Geschwulstbildungen, welche bei Spina bifida occulta vorkommen, bezüglich deren wir auf den klassischen Fall v. Recklinghausens auf S. 519 Fig. 119 hinweisen. Die mehr oder weniger komplizierte Tumorbildung bei der Spina bifida occulta entsteht, wie wir schon erwähnten, nach v. Recklinghausen meist im Anschluß an geplatzte Myelomeningocelen. Durch den hierbei stattfindenden Narbenzug werden die Haut- und Muskelplatten in die Tiefe gezogen und aus den in den Wirbelkanal transponierten Gewebskeimen bildet sich die meist fibrolipomyomatöse Geschwulstmasse. Aber nicht nur mesoblastische resp. mesenchymale Gewebe können bei der Spina bifida occulta verlagert werden, sondern auch Abkömmlinge des Ektoblast, wie aus den Beobachtungen von Muscatello, Kaufmann, Wette u. a. hervorgeht, welche Dermoidcysten beschrieben haben (s. auch §§ 110—112, Dermoidcysten). Muscatello fand ein Dermoid und ein Cholesteatom in einer Spalte der Lenden- und Brustwirbelsäule. Kaufmann fand ein großes Dermoid über dem ersten Kreuzwirbel, ein dünner Stiel zog vom Dermoid zur Wirbelsäule, und wahrscheinlich war eine Spina bifida lumbalis vorhanden. Wette beschrieb eine extradural gelegene Dermoidcyste des Wirbelkanales, im Bereich des Dornfortsatzes des zweiten Kreuzbeinwirbels war eine Knochenlücke vorhanden, durch welche eine mit dem Dermoid nicht in Zusammenhang stehende Hautfistel nach außen zog.

Von besonderem klinischen Interesse sind die mit größeren, äußerlich sichtbaren angeborenen Tumoren komplizierten Fälle von Spina bifida sacrolumbalis. Diese kongenitalen Tumoren sind teils einfache Tumoren, teils unigerminale teratoide Mischgeschwülste der Kreuzsteißbeingegend, teils bigerminale fötale Implantationen (subkutane Parasiten). Braune hat neun unigerminale kongenitale Geschwülste der Kreuzsteißbeingegend zusammengestellt, welche mit dem Sakralkanal in Zusammenhang standen resp. mit Spina bifida cystica oder Spina bifida occulta kombiniert waren, darunter befinden sich drei zweifelhafte „Cystosarkome“ und sechs gutartige Tumoren. Die Fälle sind nur sehr ungenau untersucht, gleichwohl seien dieselben hier kurz angeführt.

Braune (l. c. 1862) untersuchte ein Präparat des Meckelschen Museums in Halle und erklärt dasselbe für ein Cystosarkom resp. für eine sarkomatöse Degeneration der Dura mater spinalis mit Hydrorrhachis sine spina bifida; die herniöse Ausstülpung der Dura mater spinalis fand durch den Hiatus sacralis statt.

Ferner untersuchte Braune im Verein mit Zenker die von Ammon in seinem Werke über angeborene chirurgische Krankheiten S. 50 Tafel XI Fig. 10 u. 11 abgebildete angeborene Sakralgeschwulst bei einem ausge-

tragenen Mädchen (s. Fig. 121 und Fig. 122) und bezeichnet dieselbe als Cystosarkom; es ergab sich ferner eine Spina bifida sacralis und der von Ammon als Kreuzbeinende bezeichnete Punkt b (s. Fig. 122) erwies sich als ein aus dem erweiterten Spinalkanal frei hervorragender Geschwulstzapfen von derselben Beschaffenheit wie die „hodenförmigen" cystoiden Sarkommassen bei c c c.

Eine dritte von Braune untersuchte angeborene, am Steißbein hängende, ebenfalls mit dem Spinalkanal in offenem Zusammenhang stehende Geschwulst bei einem totgeborenen 7monatlichen weiblichen Fötus bezeichnet er als „Zottengeschwulst". Der feinere anatomische Bau der von Braune untersuchten Geschwülste ist nach unseren heutigen histologischen Forderungen nicht genügend festgestellt, und die Fälle sind daher in pathologisch-anatomischer Beziehung kaum verwertbar.

Fig. 121.

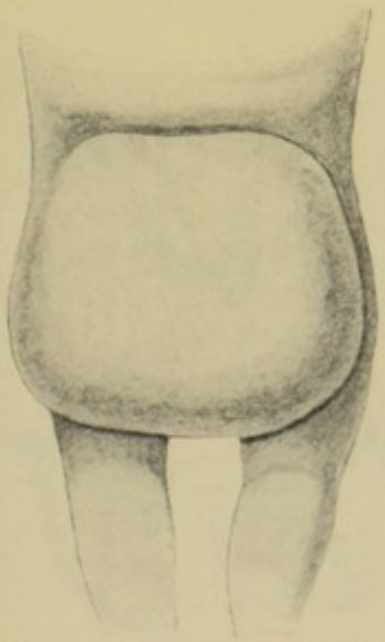

Kopfgroße angeborene Sakralgeschwulst („Cystosarkom") mit Spina bifida sacralis bei einem ausgetragenen Mädchen (nach v. Ammon, Angeborene chirurgische Krankheiten, Tafel XI, Abbildung 10).

Fig. 122.

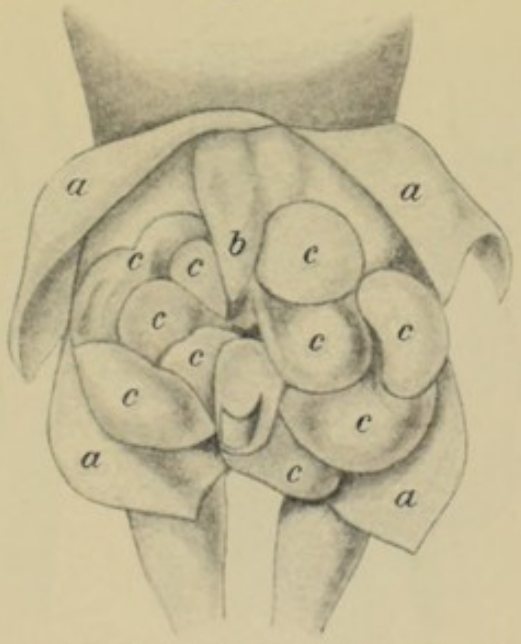

Dieselbe Geschwulst nach Abtragung der Hautdecken. a a a a nach außen zurückgeschlagene Hautlappen, b ein aus dem erweiterten Sakralkanal frei hervorragender Geschwulstzapfen, c c c c „hodenförmige" cystoide Sarkommassen nach Braune l. c., Tafel VIII und S. 42—43.

A. Johnsohn (l. c. 1857) beobachtete bei einem Kinde eine angeborene mit den Rückenmarkshäuten zusammenhängende Sakralgeschwulst, über dessen genauere Beschaffenheit ich keine Angaben fand. Die Geschwulst wurde exstirpiert, es trat Heilung ein, und die vor der Exstirpation vorhandenen Konvulsionen hörten auf. 6 Wochen nach der Heilung starb das Kind an Peritonitis.

In Fig. 123 und Fig. 124 ist die von Heineken (l. c. 1809) beobachtete, mit dem Spinalkanal zusammenhängende angeborene Sakralgeschwulst (Sarkom?) abgebildet, das Nähere ergibt sich aus den Abbildungen nebst Unterschriften. Die an der hinteren Fläche der Kreuzbeinwirbel angeheftete Geschwulst hing noch mit einer Cyste im kleinen Becken unterhalb der Teilung der Bauchaorta zusammen.

Im Jahrbuch für Kinderheilkunde von Mair (l. c. 1859) wird die Exstirpation eines angeborenen Lipoms der Kreuzbeingegend bei einem 10monatlichen Kinde beschrieben, bei welchem nach der Beschreibung unserer heutigen Anschauung entsprechend sicher eine Spina bifida

occulta vorhanden war. Es trat Heilung per primam intentionem ein, und die vorhanden gewesenen Konvulsionen schwanden.

Auch in dem von Middeldorpf 1858 beobachteten und von Braune (l. c. p. 46—47) kurz beschriebenen Falle von angeborener lipomatöser breitaufsitzender Sakralgeschwulst bei einem $^3/_4$ Jahr alten Mädchen dürfte es sich um Spina bifida occulta gehandelt haben; das Kind starb 2 Tage nach der teilweisen Exstirpation des über einer fluktuierenden Stelle liegenden Cystolipoms an Meningitis spinalis.

Ein Fall von Geschwulstbildung bei Spina bifida (wahrscheinlich occulta), von Lotzbeck, Bruns sen. und Braune nicht richtig gedeutet, ist die in Fig. 125 und Fig. 126 abgebildete Beobachtung aus dem Jahre 1855; das Nähere ergibt sich aus den Abbildungen nebst den Unterschriften.

Fig. 123.

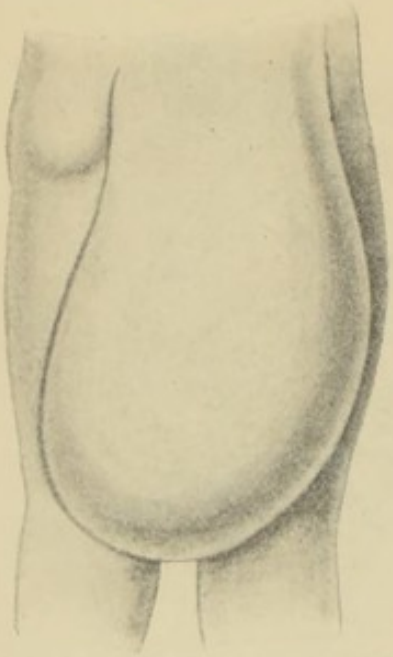

Angeborene Steißgeschwulst (Sarkom? der Dura mater) mit gleichzeitiger Hydrorrhachis bei einem neugeborenen Mädchen, von hinten gesehen. Punktion, Inzision wegen rapiden Wachstums der Geschwulst, Tod nach 12 Tagen. Beobachtung von Heineken — Kopie nach Himly, Geschichte des Foetus in foetu, Tab. VI.

Fig. 124.

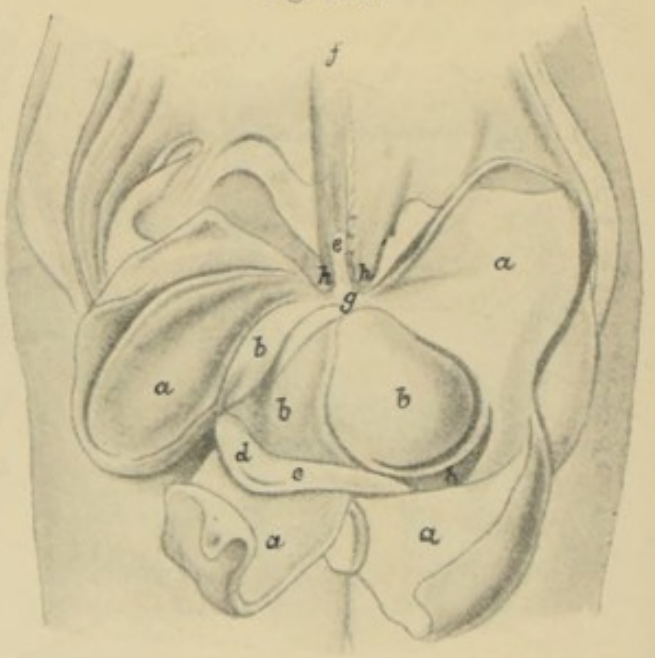

Beobachtung von Heineken. Die in Fig. 123 abgebildete Geschwulst aufgeschnitten und von hinten gesehen. aaaa die vier zurückgeschlagenen Lappen der Hautdecke, bbbb vier „hodenförmige" Körper mit drüsigem Gewebe, c und d ein Sack mit eiweißhaltiger Flüssigkeit und hydatidenförmigen Körpern (bei d Inzision dieses Sackes), e Steißbein, f Rückenmark, g Dura mater, welche bei hh in die innere fibröse Haut des großen Sackes übergeht.

Die von Quadrat (l. c. 1841) beschriebene angeborene Geschwulst der unteren Kreuzbeingegend bei einem ausgetragenen Mädchen („Hydatiden an der unteren Partie des Rückenmarks") ist nicht genügend untersucht, vor allem fehlt die Angabe, wo die cystöse Geschwulst der Rückenmarkshäute aus dem Wirbel- resp. Sakralkanal nach außen hervordrang; eine eigentliche Spina bifida scheint nicht vorhanden gewesen zu sein.

Von den sonstigen, in der neueren Literatur befindlichen Mitteilungen über Geschwulstbildungen bei Spina bifida hebe ich außer den bereits erwähnten besonders noch die Lipome hervor, welche v. Recklinghausen zusammenstellte (Fälle von Athal Johnson, Jefferson, Bergmann, Chiari, Bachmann, Reiner, Mair, Bartels u. a.). Endlich hat de Ruyter in neuerer Zeit eine An-

zahl von Lipomen bei Spina bifida beschrieben. Mit Recht hat v. Recklinghausen betont, daß man bei Lipomen der Kreuzsteißgegend und bei sog. Schwanzbildungen (s. diese §§ 94—97) an die Möglichkeit einer vorhandenen Spina bifida, besonders auch an Spina bifida occulta denken soll.

Lehrreich ist in dieser Beziehung folgende Beobachtung von A. Jefferson (l. c. 1883).

Ein 4jähriges Kind mit Incontinentia urinae hatte einen angeborenen soliden Sakraltumor seitlich von der Wirbelsäule auf der Hinterbacke, welcher für ein Lipom gehalten wurde. Da der Tumor in letzter

Fig. 125.

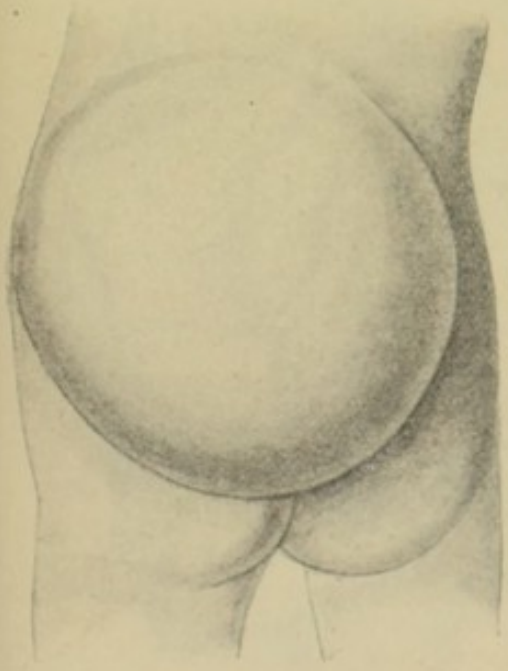

Angeborenes Fibroid der Dura mater spinalis (sacralis) bei einem 12jährigen Mädchen mit Spina bifida. Partielle Exstirpation, Tod 10 Tage post operationem an Konvulsionen (wahrscheinlich an Meningitis). Beobachtung von Bruns und Lotzbeck, Die angeborenen Geschwülste der Kreuzbeingegend, Tafel I, S. 18.

Fig. 126.

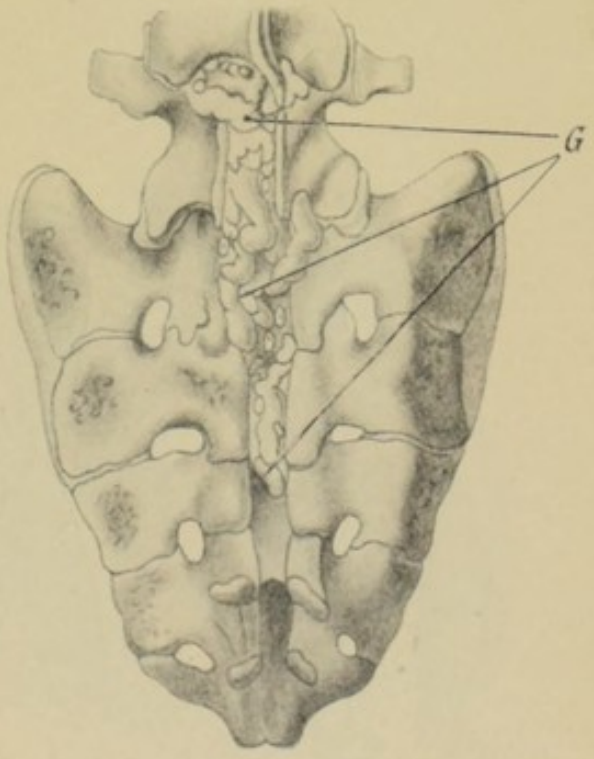

Das präparierte Kreuzbein des Falles von Bruns und Lotzbeck (s. Fig. 125) mit den bei der Operation zurückgelassenen Geschwulstresten (G), welche sich in einer angeborenen offenen Spalte (Spina bifida) sämtlicher Bogen des Kreuzbeins und des 5. Lendenwirbels befinden und der Dura mater fest aufsitzen. Die Geschwulstreste bestehen aus einem fibrösen, netzartig verflochtenen, hirnwindungenähnlichen Gewebe.

Zeit stärker gewachsen und schmerzhaft geworden war, wurde die Exstirpation des vermeintlichen Lipoms vorgenommen. Die vorher stattgefundene Probepunktion ergab keine Flüssigkeitsansammlung. Nach Inzision der Fettmassen behufs Exstirpation des Lipoms wurde in der Tiefe eine Cyste eröffnet, aus welcher sich etwa 15 ccm klarer Flüssigkeit ergoß. Naht, Verband, welcher am 3. Tage völlig durchnäßt war, ob durch Urin oder Wundflüssigkeit blieb unentschieden. Tod am 5. Tage post operationem. Die Sektion ergab eine Spina bifida sacralis, die taubeneigroße Cyste kam unter dem Proc. spinosus des ersten Sakralwirbels zum Vorschein, das untere Ende des Rückenmarks war an der Cystenwand adhärent. In den Hirnventrikeln und im Wirbelkanal kein Liquor, Hirnsinus und Gefäße, Plexus chorioid. strotzend gefüllt. Todesursache: Ausfluß des Liquor cerebrospinalis mit sekundärer Hirnkongestion. Der diagnostische

Irrtum wäre wohl vermieden worden, wenn die vorhandene Incontinentia urinae mehr beachtet worden wäre.

Günstiger war folgender von Temoin operierter Fall, wo ein Zusammenhang des kindskopfgroßen Lipoms der Lumbalgegend mit dem Wirbelkanal nicht mehr nachweisbar war.

D. Témoin exstirpierte bei einem 8monatlichen Mädchen ein kindskopfgroßes angeborenes Lipom in der Mittellinie der Lendenwirbelgegend, welches bei der Geburt des Kindes kaum nußgroß gewesen war und einer Spina bifida ähnelte. Bei der Operation zeigte sich, daß der Stiel der Geschwulst zwischen zwei Wirbeln in die Tiefe drang, er folgte aber, ohne zu zerreißen, einem leichten Zuge und ließ sich in toto exstirpieren. Genesung.

Fig. 127.

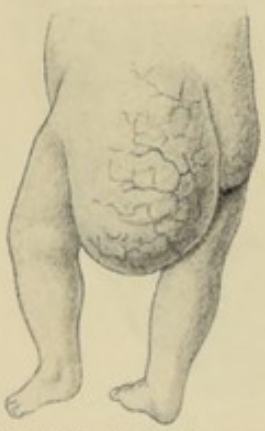

Inkludierter Steißparasit bei gleichzeitiger Spina bifida sacralis (nach Himly).

Fig. 128.

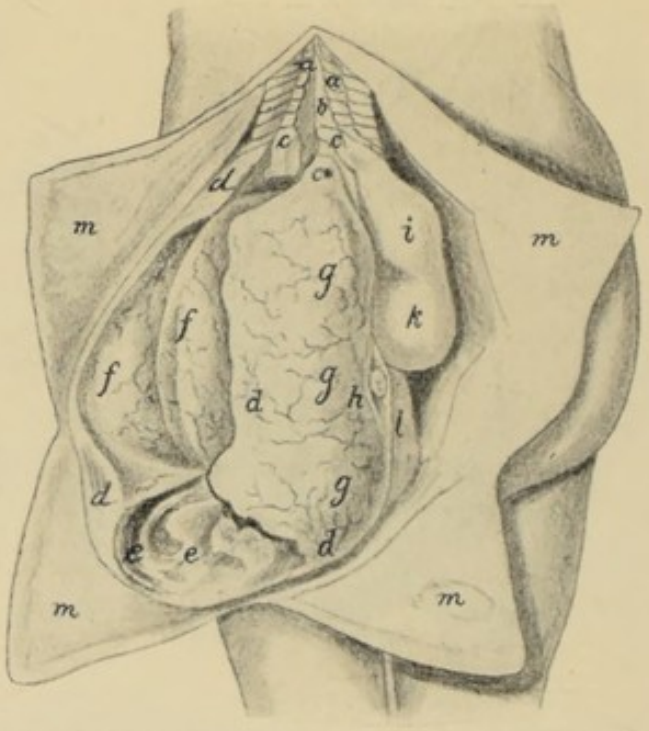

Inkludierter Steißparasit aus Fig. 127 (aufgeschnitten). a a die nicht geschlossenen Sakralwirbel (Spina bifida sacralis), b Rückenmark, c c Knorpelring (durchschnitten), c* Anheftungsstelle der Geschwulst, d d aufgeschnittene Kapsel der Geschwulst, e e gangränös gewordene Geschwulstteile, f f sarkomartiger Teil, g g Cysten, h Backzahn, i kleiner Geschwulstsack mit Fötusrudimenten, k geschlossenes Hygrom.

Von mit Spina bifida kombinierten angeborenen teratoiden Mischgeschwülsten resp. fötalen Inklusionen oder Doppelbildungen erwähne ich folgende 8 Beobachtungen von Himly, Fleischmann, Virchow, Garcia Lopez, Simmonds, Bornemann, Föderl und Kornalewsky.

1. Fall von Himly (l. c. 1831); Sakralparasit mit Spina bifida sacralis (s. Fig. 127 u. 128). Das ½jährige Mädchen war mit einem apfelgroßen Sakraltumor geboren, welcher allmählich bis zu Kindskopfgröße anwuchs, so daß er breitbasig aufsitzend bis zu den Kniekehlen herabhing. Der teils aus Flüssigkeit, teils aus festen Knollen bestehende Tumor wurde 4mal punktiert, dann wurde ein Ligaturtroikar durch die Geschwulst gelegt behufs allmählicher Entleerung und Obliteration, das

Kind starb infolge der sich anschließenden Entzündung und Eiterung mit Kompression des linken Ureters. Die Sektion ergab eine hoch hinaufreichende Cyste der Beckenhöhle, welche unten durch die Incisura ischiadica dextra mit der Perinealgeschwulst zusammenhing. Es bestand Spina bifida aller Sakralwirbel, das sonst normale Rückenmark war ohne Cauda equina und durch eine abnorme tiefe Furche gespalten. Von dem rudimentären Steißbein ging die fibröse Hülle des Geschwulstkonglomerates des Perinealtumors aus, in letzterem fanden sich Cysten, eine durch die Punktion verjauchte sarkomartige Bildung, Gesichtsknochen und ein Backenzahn.

Fig. 129.

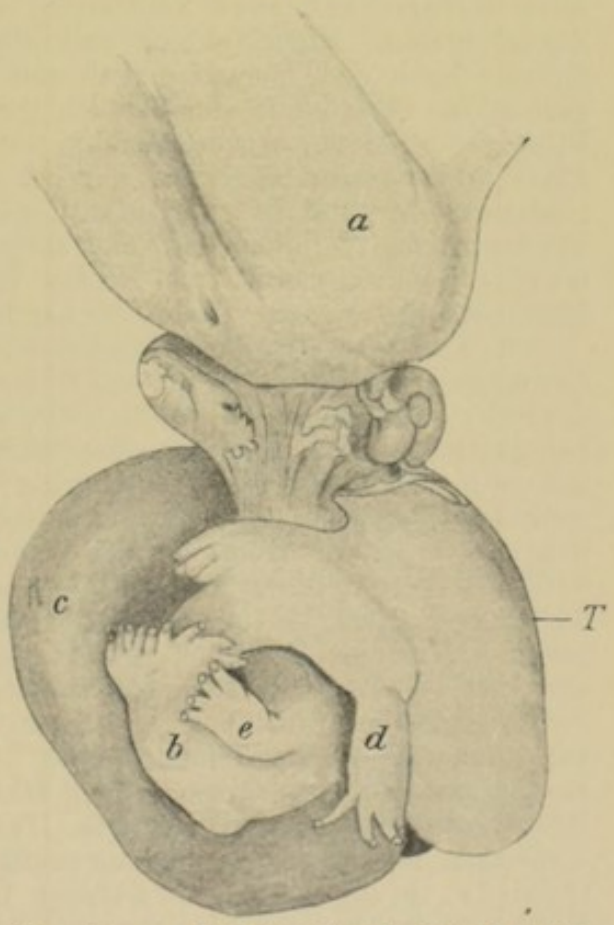

Neugeborenes Mädchen (a) mit einem kongenitalen Steißtumor (T) resp. Steißparasit, welcher Darm sowie obere und untere Extremitäten enthält. Beim Versuch einer Ligatur um die Basis des Tumors traten Konvulsionen ein; Komplikation des Tumors mit Spina bifida wahrscheinlich. Tod am 9. Tage. b verwachsene Beine mit 9 Zehen; c eine einzelne Zehe; d ein Unterarm mit 4 Fingern, desgl. bei e, aber weniger entwickelt. Außerdem enthielt die Geschwulst noch einen Sack mit Dünndärmen, in welchen sich Meconium vorfand, ferner drei Cysten, eine derselben war vielleicht eine Spina bifida cystica (Beobachtung von Fleischmann, Der Foetus in foetu, Nürnberg 1845, S. 25).

2. Beobachtung von Fleischmann (l. c. 1845). In diesem Falle ist das gleichzeitige Vorhandensein einer Spina bifida nicht ganz sicher festgestellt worden. Trotzdem sei die Beobachtung hier angeführt. Es handelt sich um einen unzweifelhaften Fall von Foetus in foetu (s. Fig. 129). In der Geschwulst fanden sich obere und untere Extremitäten und Meconium enthaltender Dünndarm. Wahrscheinlich war, wie gesagt, Spina bifida des Autositen vorhanden. Nach einem Versuch, die Geschwulst durch Ligatur zu entfernen, traten Konvulsionen ein, und das Kind starb 9 Tage alt.

3. Virchow (l. c. 1857). Spina bifida sacralis mit fötaler Inklusion bei einem totgeborenen Mädchen, kindskopfgroß, Anus durch die auch auf die vordere Fläche des Kreuzbeins und Steißbeins übergegangene Geschwulst nach vorn verdrängt. Spina bifida der unteren Kreuzbeinwirbel, Dura mater und Filum terminale und einige Nerven der Cauda equina setzten sich in die Geschwulst fort. Die Geschwulst enthielt teils cystoide Massen, teils markige knollige Gebilde, dem Gehirn eines neugeborenen Kindes sehr ähnlich, mit gyriartigen Erhebungen; Nervenfasern und Ganglien wurden nicht gefunden, sondern nur eine weiche Grundsubstanz mit zahlreichen großen und kleinen Kernen und Zellen wie an der Peripherie der grauen Substanz des Kleinhirns. Außerdem fanden sich in der Geschwulst Knorpel- und Knochenfragmente mit einer fibrösen Masse an Stelle des roten Marks, erbsen- bis dattelkerngroße dünnwandige, mit gelber Flüssigkeit erfüllte Höhlen und größere mit Ausbuchtungen versehene Säcke, von welchen einer bei der Geburt geplatzt war, einzelne mit Härchen versehen, verschiedene Stellen hatten deutlich den Bau der Cutis (Epidermis, Bindegewebe, Talgfollikel, Schweißdrüsen).

4. Garcia Lopez (l. c. 1857). Angeborener Sakraltumor (Duplicitas inferior incompleta) mit sehr wahrscheinlicher Spina bifida lumbosacralis. Operation, Tod 6 Wochen nach der Operation. Rechtzeitig geborenes, sonst wohlgebildetes Kind mit einem von normaler Haut überzogenen angeborenen Sakraltumor mit einem 1 cm dicken Stiel am Vereinigungspunkt des Os sacrum mit dem letzten Lendenwirbel (Spina bifida lumbosacralis?). Entfernung der Geschwulst durch Ligatur. In der Geschwulst fand sich ein unvollständig entwickelter Fötus in einer zarten, serosaähnlichen Membran eingeschlossen, derselbe bestand aus zwei vollständig ausgebildeten unteren Extremitäten, Sexualorganen, Regio pubica und glutaea. Die obere Hälfte des Fötus fehlte. Nach der Operation blieb eine Oeffnung zurück, aus welcher klare geruchlose Flüssigkeit abfloß, nach Schluß der Oeffnung Ansammlung von Flüssigkeit (Liquor cerebrospinalis) unter der Haut; Wiederaufbruch dieser Flüssigkeitsansammlung, Tod 6 Wochen nach der Operation. Sektion nicht gestattet. Der Fall ist, wie gesagt, nach meiner Ansicht als unvollständige Verdoppelung (Duplicitas inferior incompleta) zu deuten und nicht, wie Garcia Lopez meint, als Foetus in foetu, da nur Teile des unteren Stammesendes in dem Tumor vorhanden waren.

5. Fall einer fötalen Inklusion oder richtiger einer Duplicitas inferior incompleta mit Spina bifida von Simmonds (l. c. 1880; Klinik von Esmarch). Ein Knabe, 9 Wochen alt, zeigte eine große angeborene Kreuzbeingeschwulst mit einer Knochenplatte, welche in einen rudimentären Fuß mit zwei Zehen mit Nägeln überging; an der größeren Zehe saß seitlich noch eine nagellose Zehe. Eine rudimentäre Extremität war passiv beweglich, aktiv nicht. Oberhalb des Tumors klaffte die Wirbelsäule (Spina bifida). Wegen dieser Kombination mit Spina bifida wurde nur der untere Teil des Tumors und der Fortsatz resp. die rudimentäre Extremität amputiert. Tod am 3. Tage. Die Untersuchung des Tumors ergab, daß er aus zwei Höhlen bestand, aus einem Hydrorrhachissack und aus einer zweiten größeren mit der erwähnten Knochenplatte, welche sich als ein verkümmertes Becken herausstellte. Diese in Fettgewebe liegende, mit Epithel ausgekleidete Cyste enthielt 50 cm lange, teils leere, teils mit weißem Brei (verfetteten Zellen) erfüllte Darmschlingen mit Mesenterium. Außerdem fanden sich im Tumor rudimentäre hoden- oder nierenartige Gebilde, in der Nähe der äußeren Genitalien des Parasiten lag ein mit Epithel ausgekleideter bohnengroßer Sack, die Harnblase, in welche die oberhalb des Penis mündende Urethra führte. Die Nerven des Tumors entsprangen aus den Sakralnerven des Autositen, ebenso die Arterien. Die erwähnte Knochenplatte war ein rudimentäres Becken, die rudimentäre Extremität war eine linke untere, sie bestand aus Hüftgelenk, Oberschenkel, Tibia, knorpelartigen Gebilden (Fußwurzelknochen) und zwei Zehen mit je drei Phalangen und einer seitlich aufsitzenden Zehe. Fibula und Patella fehlten. Zwischen den einzelnen Skeletteilen des Parasiten waren Muskeln und Sehnen ausgespannt.

6. Fall von Steißparasit (Foetus in foetu) mit Spina bifida von Bornemann (l. c. 1883): Neugeborenes, ausgetragenes Mädchen mit Spina bifida sacralis cystica und daneben lag auf der Wirbelsäule ein breiter abgeplatteter Knochen, welcher in einem Winkel von etwa 45° von der Unterlage abhebbar war. Dieser Knochen ging nach rechts in eine rechte obere Extremität (Oberarm, vier Mittelhandknochen und vier Finger ohne Daumen) über; aktive Bewegungen dieser Extremität waren nicht zu konstatieren. Am 40. Tage nach der Geburt Amputation dieser Extremität. Heilung. Der Humerus der Extremität artikulierte in einer wirklichen Pfanne mit der Skapula, welche zwischen oberem und mittlerem Drittel amputiert war. Es fand sich eine Fossa supraspinata, ein Processus coracoideus, ein Akromion und im Gelenk des letzteren saß die gut ausgebildete Clavicula,

deren Brustbeinende einen durch die Amputation abgetrennten Knochenkörper (vielleicht das Manubrium sterni) besaß.

7. O. Föderl beschrieb aus der Klinik Gussenhauers „eine Intrafötation mit Hernia lumbalis und Spina bifida occulta" bei einem 1jährigen Mädchen. Im Bereich des 3. u. 4. Lendenwirbels fand sich eine hühnereigroße Geschwulst, an deren Kuppe, vorgefallenem Mastdarm ähnelnd, gewulstete Schleimhaut lag. Rechts von der Geschwulst saß eine reponible, Darm enthaltende Hernia lumbalis. Die Untersuchung der exstirpierten Geschwulst ergab eine Intrafötation, welche neben einer Dünn- und Dickdarmschlinge ein teratoides Kystom und in dem umgebenden Fettgewebe Lymphdrüsen, Knorpel, Pacinische Körperchen und Ganglien neben reichlichen Nerven und Gefäßen enthielt. Die Obduktion des Mädchens ergab ferner eine wahre Zwillingsbildung des Rückenmarks, so daß der Fall wohl als partielle Verdoppelung des unteren Stammesendes mit Teratom aufzufassen ist. Es fanden sich zwei Coni terminales, drei Rückenmarksquerschnitte mit drei voneinander getrennten Zentralkanälen bis zum oberen Sakralmark; der rechts liegende gehörte dem angeblichen Foetus in foetu an, die beiden anderen der vorhandenen Spina bifida. Die bei der Hernia lumbalis gefundene Cyste wird als abgeschnürte Spina bifida cystica (Hydrorrhachis) gedeutet, durch deren Entwicklung Muskeldefekte entstanden sind, welche zur Bildung der Hernie führten.

8. Kornalewski (l. c. 1877) beschrieb eine kindskopfgroße angeborene Sakralgeschwulst (teratoide Mischgeschwulst) mit Spina bifida sacralis (Meningocele) bei einem im Alter von $3^1/_2$ Monaten gestorbenen Mädchen. Die Sektion ergab, daß der Tumor mit breiter Basis der hinteren Kreuzbeinfläche und der Gegend der Nates aufsaß. Der Tumor hing bis zu den Kniekehlen herab. Die makro- und mikroskopische Untersuchung ergab, daß die cystöse Geschwulst eine Meningocele sacralis mit cystogliosarkomatösem Gewebe war.

Die Diagnose der Spina bifida cystica ergibt sich aus dem Gesagten, sie ist in den typischen Fällen meist leicht zu stellen. Schwieriger ist die Unterscheidung der einzelnen Formen, bezüglich deren genaueren Beschreibung ich auf §§ 87—89 S. 509 ff. verweise. Die Spina bifida occulta ist in § 90 S. 517 ff. und die Rachischisis (Spina bifida aperta) in § 85 S. 504 ff. beschrieben.

Die anatomische Diagnose der einzelnen Formen der Spina bifida cystica kann am uneröffneten Sack nicht immer gestellt werden, besonders ist die Unterscheidung z. B. einer Meningocele von einer Myelocystocele schwierig. Stets beachte man die in §§ 87—89 S. 509 ff. beschriebenen äußeren Formunterschiede, besonders auch bezüglich der verschiedenen Hautdecke, und die sonstigen Störungen bei den Myelocelen, Myelocystocelen und Meningocelen nebst ihren Kombinationsformen.

Für eine reine Meningocele (Hydromeningocele) spricht das Fehlen von Lähmungen und einer zentralen nabelförmigen Einziehung bei Spina bifida lumbosacralis infolge der nicht vorhandenen Insertion des Filum terminale des Rückenmarks an der Innenwand des Sackes. Ferner sind die Meningocelen gewöhnlich mehr gestielt, meist von normaler Haut bedeckt und treten durch eine kleinere Knochenlücke nach außen, ja letztere kann fehlen, indem die Cyste durch die Intervertebrallöcher resp. zwischen den Processus spinosi nach außen tritt. Die reinen Meningocelen sind selten, und bei der Eröffnung des Sackes findet man oft die in § 88 S. 512 ff. beschriebene Myelocystocele (Myelocystomeningocele).

Für Myelocelen (Myelomeningocelen) sprechen folgende Umstände: Die äußere Sackwandung resp. Hautdecke hat gewöhnlich die in § 87 S. 509 ff. beschriebene Beschaffenheit, der Knochendefekt ist meist größer, das Zentrum des Sackes ist eingezogen infolge Anheftung des Filum terminale des Rückenmarks, es besteht ausgesprochener Hydrocephalus, Lähmung von Blase und Mastdarm, eventuell auch der unteren Extremitäten, oft beobachtet man Kontrakturen an den unteren Extremitäten (Klumpfuß, Spitzfuß, Kniekontrakturen), periodische Zuckungen oder allgemeine eklamptische Anfälle u. s. w.

Hyrtl erinnert in seinem Handbuch der topographischen Anatomie (Bd. II S. 139, 5. Aufl. 1865) an 2 Fälle, wo man bei angeborener Spaltung des Kreuzbeins den Mastdarm in einer Geschwulst unter der Haut fand. Die Meningocele sacralis kann auch mit einer Hernia ischiadica verwechselt werden (W. Koch).

Bei der Exstirpation von Geschwülsten, besonders von Lipomen der Kreuzsteißbeingegend, denke man stets an das gleichzeitige Vorhandensein einer Spina bifida, besonders einer Spina bifida occulta, d. h. an den Zusammenhang der Geschwülste mit dem Wirbelkanal. Zuweilen ist die Spina bifida, und zwar nicht bloß die Spina bifida occulta, sondern auch die Spina bifida cystica erst bei der Operation der vermeintlichen harmlosen Geschwulst erkannt worden, und ein derartiger diagnostischer Irrtum hat den betreffenden Patienten mehrfach das Leben gekostet.

§ 93. Behandlung der Spina bifida cystica und occulta der Kreuzsteißbeingegend. — Von den verschiedenen Formen der Spina bifida ist nur bei der Spina bifida cystica und zuweilen auch bei der Spina bifida occulta eine erfolgreiche Behandlung möglich, bei der Spina bifida aperta resp. Rachischisis dagegen nicht.

Wir beschäftigen uns zuerst mit der Behandlung der Spina bifida cystica lumbosacralis et sacralis.

Früher war die Behandlung der Spina bifida cystica eine ungenügende, ja die Mißbildung galt lange in der Mehrzahl der Fälle für ein Noli me tangere. Seit der anti- und aseptischen Periode der Chirurgie ist die operative Radikalbehandlung der Spina bifida cystica immer mehr ausgebildet worden. Die früheren Behandlungsmethoden der Spina bifida, wie z. B. die wiederholte Punktion mit und ohne Kompression, die Kompression allein, die Elektrolyse, die Ligatur, die Inzision mit und ohne Kompression u. s. w. sind seit der anti- und aseptischen Periode der Chirurgie mit Recht verlassen worden. Auch die von der Londoner Kommission 1885 als beste und gefahrloseste Behandlungsmethode empfohlene Punktion mit nachfolgender Jodinjektion wird in neuerer Zeit nur noch selten angewandt und droht der Vergessenheit anheimzufallen. Die gegenwärtig vorwiegend ausgeübte Radikalbehandlung besteht kurz gesagt in möglichster Exzision des Sackes mit Erhaltung und Reposition der nervösen Bestandteile in den Wirbelkanal, falls es möglich ist. Der Knochendefekt wird entweder durch Weichteile oder durch Knochen geschlossen. Der osteoplastische Verschluß wurde zuerst 1885 von J. Dollinger mit günstigem Erfolg ausgeführt. Dann folgten Senenko, Bobroff u. a. Auch die Heteroplastik ist mit Erfolg angewandt worden (Slajmer, Freeman u. a.).

Die Behandlungsmethode der Spina bifida steht aber nicht immer im Belieben des Arztes, sie wird vielmehr sehr wesentlich durch die Art des einzelnen Falles beeinflußt.

Die Endresultate der Behandlung resp. der Operation der Spina bifida sind im allgemeinen nicht allzu günstig, sie sind aber in der neueren Zeit infolge der besseren operativen Technik und der zweckmäßigeren Auswahl der Fälle besser geworden. Wenn man aber bedenkt, daß die Prognose der Spina bifida cystica — sich selbst überlassen — sehr ungünstig ist (s. S. 531), so muß man die Erfolge der operativen Behandlung und der früher häufig angewandten Jodinjektion nach Morton, Brainard u. a. immer noch als relativ günstig bezeichnen. Die besten Dauererfolge erzielt man durch die Radikaloperation natürlich in jenen Fällen, wo kein Hydrocephalus und keine Lähmungen bestehen, d. h. wenn das Zentralnervensystem möglichst intakt ist.

Die statistischen Angaben über die Erfolge der Behandlung der Spina bifida cystica lauten sehr verschieden, besonders bezüglich der Radikaloperation, sie sind bis jetzt noch wenig brauchbar. Ich glaube, daß besonders die Dauererfolge der Behandlung der Spina bifida cystica durchaus nicht so günstig sind, wie man nach den vorliegenden statistischen Mitteilungen annehmen möchte, weil die ungünstig verlaufenden Fälle häufig, ja meistens nicht bekannt werden und die geheilten Fälle sehr oft zu frühe ohne genügende Beobachtungszeit mitgeteilt werden. Aus diesem Grunde gibt auch die Uebersicht von Wernitz keine richtige Vorstellung bezüglich der tatsächlichen Endresultate der Behandlung der Spina bifida.

Wernitz hat 1880 in seiner Inauguraldissertation (Dorpat) 153 Fälle von Spina bifida zusammengestellt, welche nach verschiedenen Methoden behandelt wurden. Es wurden behandelt:

Mit Kompression . . .	4,	davon geheilt	4,	gestorben	0,
„ Punktion	57,	„ „	17,	„	40,
„ Injektion	55,	„ „	42,	„	13,
„ Ligatur	16,	„ „	10,	„	6,
„ Inzision	5,	„ „	2,	„	3,
„ Exzision	8,	„ „	6,	„	2,
„ Amputation . . .	5,	„ „	4,	„	1,
„ plastischer Operation	3,	„ „	1,	„	2.
Summa:	153,	davon geheilt	86,	gestorben	67.

Birkholz hat 1885 84 Fälle von Spina bifida cystica zusammengestellt, davon wurden 42 operiert und 42 nicht operiert. Von den 42 Operierten wurden 21 geheilt (50 %), 3 nicht geheilt, 18 starben (42,8 % Mortalität). Von 25 durch Punktion und Jodinjektion Behandelten wurden 12 geheilt, 10 starben. Von den 42 nicht operierten Fällen heilten 2 spontan, nur 1 Patient lebte bis zum höheren Alter ohne Beschwerden.

Bradford und Powers stellten die seit der Untersuchung der Londoner klinischen Gesellschaft 1885 gesammelten Fälle für die Zeit von 1886—1892 zusammen, von 34 operierten Fällen betrug die Mortalität 22,5 %, von 15 mit Jodinjektion behandelten 26 %.

Hildebrand, welcher mit Recht für die Radikaloperation der

Spina bifida mit dem Messer eintritt, hat 1893 87 Fälle mit 64 (73,5 %) Heilungen zusammengestellt, welche sämtlich in den letzten zwei Dezennien (vor 1893) operiert worden sind. Ueber 13 in der Göttinger Klinik operierte Fälle von Spina bifida cystica hat er genauer berichtet, und zwar über 10 Meningocelen, 3 Myelocystocelen; 3 starben infolge der Operation, 10 wurden geheilt, von welchen 1 bald nach der Entlassung starb, 8 Kinder lebten und waren gesund, darunter 2 mit Myelocystocelen. Das dritte operierte Kind mit Myelocystocele lebte zwar noch 3 Monate nach der Operation, hatte aber ein Rezidiv und hochgradigen Hydrocephalus.

A. Hansson hat 1895 aus der Literatur 150 mit Exzision behandelte Fälle von Spina bifida cystica aus der Zeit der Antiseptik gesammelt. Von diesen sind 15 von Professor Berg, 10 von anderen schwedischen Aerzten nach Bergs Methode operiert. Von diesen 25 Operierten sind 16 geheilt, 9 gestorben; es handelte sich um 22 Myelomeningocelen (7 gestorben), 2 Meningocelen (1 gestorben) und 1 Myelocystomeningocele (gestorben). Die Sterblichkeit sämtlicher 150 Fälle betrug 29 %.

J. Curchod hat 1897 im Anschluß an eine von Wiesmann durch Ablösung, Abbindung und Abtragung des Durasackes und Uebernähung des Stumpfes mit Katgut und Hautnaht geheilte Spina bifida bei einem 23jährigen Manne 54 mit Erfolg und 15 ohne Erfolg operierte Fälle von Spina bifida zusammengestellt.

C. Bayer hat 1901 (l. c.) über 31 eigene Beobachtungen von Spina bifida sacralis resp. lumbosacralis berichtet, von welchen 17 operiert wurden. Von den 17 operierten Fällen wurden 6 geheilt, 4 davon mit Bestehenbleiben der Lähmungen, 7 andere Geheilte starben später an interkurrenten Krankheiten oder an zunehmendem Hydrocephalus, 4 starben gleich oder bald nach der Operation. Nach C. Bayer sterben etwa 59 % jener Fälle, welche die Operation überstehen, in nicht allzu ferner Zeit nach der Operation. Im allgemeinen ist nach C. Bayer in 41 % der Fälle die Spina bifida durch Operation geheilt worden.

G. B. Schmidt berechnet 1902 nur 18 % Dauerheilungen nach der Radikaloperation der Spina bifida, d. h. von 50 radikal operierten Fällen wurden nach den Mitteilungen von Bayer, Hildebrand und v. Bergmann (Bockenheimer) nur 9 (18 %) dauernd geheilt, 16 (32 %) starben im Anschluß an die Operation, 25 (50 %) wenige Monate später.

Ich kann über die Zahl meiner Dauerheilungen durch Radikaloperation und Jodinjektion gar keine zuverlässigen Angaben machen, da sich die geheilten Kinder ausnahmslos der späteren Kontrolle entzogen haben.

Sachtleben hat 1903 über 30 Fälle von Spina bifida cystica der Breslauer chirurgischen Klinik berichtet, 27 Kinder gehörten den ersten Lebensmonaten an, je ein Patient war 5, 8 und 24 Jahre alt. Von diesen 30 Fällen von Spina bifida cystica, von welchen 28 der Lendenkreuzbeingegend und nur 2 der Halswirbelsäule angehörten, wurden 18 radikal operiert. Von diesen 18 Fällen wurden 12 als lokal geheilt entlassen, 5 waren vollständig gesund, die übrigen 7 dagegen waren mit verschiedenen mehr oder weniger schweren Störungen

behaftet. Von allen 18 Operierten lebten 1903 nur noch 6, 3 davon waren vollkommen gesund, die anderen litten an Blasenlähmung bez. Blasenschwäche. 2 von den vollkommen gesunden Operierten sind an einer interkurrenten Krankheit gestorben. Nach Sachtleben wurde also in 38,9 % der Fälle ein befriedigendes operatives Resultat erzielt.

Die Todesursachen nach der Behandlung resp. Operation der Spina bifida bestehen besonders in akuter Meningitis und in den ungünstigen Folgezuständen für das zentrale Nervensystem, vor allem in zu reichlichem Abfluß von Cerebrospinalflüssigkeit und in Shock. Nicht selten tritt nach der Operation zunehmender Hydrocephalus ein, welcher zu Exitus letalis führt.

Von den verschiedenen Behandlungsmethoden der Spina bifida cystica beschäftigen wir uns zuerst mit der Radikaloperation derselben, welche gegenwärtig, wie gesagt, von allen therapeutischen Verfahren am häufigsten ausgeführt wird.

Die Ansichten bezüglich der Indikation und Kontraindikation der Radikaloperation sind noch geteilt. Im allgemeinen hat man die Indikation zur Operation eingeschränkt, dieselbe aber bei jeder Form der Spina bifida cystica ausgeführt, also bei der Meningocele, Myelocele und Myelocystocele nebst ihren Mischformen. Im allgemeinen gelangen wohl die Myelocelen und Myelocystocelen nebst ihren Mischformen am häufigsten zur Operation, weniger die nur selten vorkommenden reinen Meningocelen, bei welchen der chirurgische Eingriff aber am einfachsten ist und am häufigsten die besten Dauererfolge erzielt werden.

Es ist entschieden zweckmäßig, nicht jeden Fall von Spina bifida zu operieren. Sind schwere Lähmungen vorhanden oder besteht gleichzeitig Hydrocephalus, so sehe ich von der Operation ab, da diese Komplikationen durch letztere nicht gebessert werden. In den für die Operation geeigneten Fällen operiere ich eventuell so bald als möglich nach der Geburt.

Wie wir bereits früher betont haben, sind die Operationsresultate der Spina bifida ulcerata, der Spina bifida mit Kontinuitätstrennungen der Hautdecke meist ungünstig, weil so leicht akute Meningitis oder Hydrocephalus internus nach der Operation entsteht. Trotzdem bin ich dafür, in solchen Fällen doch noch die Operation zu versuchen, ganz besonders wenn die Kontinuitätstrennung resp. Ulzeration noch beschränkt ist, noch nicht lange besteht und noch keine Symptome von Hirnhautentzündung oder Hydrocephalus bestehen. In solchen Fällen darf man hoffen, durch die Operation, d. h. durch die Entfernung des Eiterherdes, den Eintritt einer akuten oder chronischen Meningitis (Hydrocephalus) zu verhüten.

C. Bayer hat die Indikation zur Operation gegen früher eingeschränkt, er operiert jetzt nur noch 1. wenn kein ausgesprochener Hydrocephalus besteht, 2. wenn Lähmungen fehlen, und 3. wenn die genau klinische Untersuchung keine komplizierten anatomischen Verhältnisse des Sackes ergibt. Bayers Operation besteht im wesentlichen darin, daß er den Sackinhalt möglichst schont und über dem genähten und entsprechend versorgten inneren (meningealen) Sack eine plastische Verschiebung der Rückenmuskulatur vornimmt und über diesem Verschluß die Haut vernäht.

An der v. Bergmannschen Klinik werden nach Bockenheimer

alle drei Arten der Spina bifida cystica, also die Myelocele, Myelocystocele und Meningocele nebst ihren Mischformen radikal operiert, aber ebenfalls mit Auswahl der Fälle. Hydrocephalus und schwere Lähmungen kontraindizieren die Operation, leichtere Lähmungen, z. B. von Blase und Mastdarm, geringere nervöse Störungen an den Extremitäten bilden keine Kontraindikation gegen die Operation. Mit Recht betont Bockenheimer, daß besonders die Meningocelen so frühe als möglich operiert werden sollen, weil sie platzen können oder weil später zuweilen Lähmungserscheinungen auftreten; auch ist es möglich, daß sie sich in eine Spina bifida occulta umbilden (Katzenstein). Von 8 Myelocelen, bei welchen die Indikationsstellung zur Operation am schwierigsten ist, wurden nach Bockenheimer in der v. Bergmannschen Klinik 3 geheilt, von 9 Myelocystocelen dagegen 7. Im ganzen wurden von 63 Fällen von Spina bifida cystica (34 Myelocelen, 24 Myelocystocelen, 5 Meningocelen) der v. Bergmannschen Klinik nach Bockenheimer nur 20 (8 Myelocelen, 9 Myelocystocelen und 3 Meningocelen) operiert, 7 (35 %) starben im Anschluß an die Operation, 13 (65 %) wurden geheilt entlassen.

An der Halleschen Klinik wurden nach W. Richter (1895) von 17 Fällen 10 operiert (7 geheilt, 3 gestorben ohne Meningitis).

Broca ist kein Freund der operativen Behandlung der Spina bifida, er operiert eigentlich nur, wenn der Sack zu platzen droht. Von 10 operierten Fällen endeten 3 tödlich durch Infektion. Bei 3 geheilten trat Hydrocephalus ein, gegen welchen die Chirurgie machtlos ist. Nach Broca ist die Hydrocephalie nach der Operation fast unausbleiblich, ganz besonders bei rasch wachsenden Geschwülsten, weshalb in solchen Fällen jede Operation zu verwerfen ist. Auch de Rouville, Walther, Rochard, Guinard, Picqué u. a. sahen Hydrocephalus nach glücklich verlaufener Operation bald früher, bald später auftreten, sie empfehlen nur solche Kranke zu operieren, welche mehrere Jahre alt sind und keine Störungen der Intelligenz und keine Lähmungen zeigen; auch müsse der Sack eine normale Hautbedeckung haben.

Bezüglich der Technik der Radikaloperation (Exzision) der Spina bifida cystica sei kurz folgendes hervorgehoben.

Die Radikaloperation (Exzision) der Spina bifida cystica besteht — kurz gesagt — in jedem Falle zunächst in seitlicher Inzision des Sackes, in Beckenhochlagerung der Kranken, damit der Ausfluß von Liquor cerebrospinalis und die Druckerniedrigung im Schädel möglichst verhindert wird. Aus demselben Grunde soll man während der Operation den Wirbelkanal mit Mull tamponieren. Findet sich nach der Inzision des Sackes eine reine Meningocele, so wird man den Sack derselben von der äußeren Haut abpräparieren und möglichst exzidieren; etwaige verwachsene Nerven wird man schonen und reponieren, falls es möglich ist, anderenfalls werden sie abgeschnitten, da sie bei der reinen Meningocele physiologisch unwertig sind. Die Knochenspalte wird je nach ihrer Größe verschieden geschlossen, entweder durch Ligatur der gestielt aus dem kleineren Spalt hervortretenden Rückenmarkshäute resp. der inneren Sackwand, oder durch Naht der letzteren, oder man benutzt den Sackrest zur Tamponade des Knochendefektes, oder endlich man macht bei größeren

Knochendefekten die Osteoplastik, indem man die seitlichen Knochenteile (Bogenreste) beweglich macht und nach der Mittellinie verschiebt (Dollinger u. a.), oder man bildet gestielte Periostknochenlappen aus der nächsten Umgebung, z. B. vom Darmbein (Bobroff u. a.). Außer dieser Autoplastik kann man die Knochenspalte auch heteroplastisch, z. B. durch Zelluloidplatten (Slajmer) oder Silberdrahtnetze (Freeman), schließen. Bezüglich der Auto- und Heteroplastik siehe das Nähere S. 550—554. Berg, Bayer, Nicoll, Schmidt u. a. sehen von jeder Knochenoperation ab, sie schließen den Knochendefekt durch den Sackrest und durch Muskelfascienlappen (s. das Nähere S. 548—549). Nach der eventuell mehrfachen Naht durch den Sackrest, die Muskeln und die Fascien folgt die Hautnaht; aseptischer Deckverband und am besten erhöhte Bauchlage der Operierten für die nächste Zeit.

Bei der Myelocele und Myelomeningocele inzidiert man ebenfalls seitlich, und zwar nach Hildebrand am besten quer, um sich über den Verlauf der Nerven im Sack zu orientieren. Laufen sie frei durch den Sack, dann umschneidet man die Area medullovasculosa, reponiert sie in die Wirbelrinne, schneidet das Ueberschüssige des Cystensackes weg und verfährt dann weiter, wie wir es eben für die Meningocele beschrieben haben. Laufen die Nerven in der Wand des Sackes, dann darf man die Area medullovasculosa nicht umschneiden, weil auf diese Weise die in der Sackwand verlaufenden Nerven verletzt würden; hier muß man die ganze Innenwand des Sackes, d. h. den Meningensack, frei präparieren, reponieren und dann ebenfalls weiter operieren, wie wir es S. 546 und oben für die reine Meningocele angegeben haben.

Bei der Myelocystocele und Myelocystomeningocele verfährt man am besten so, daß man, wie Hildebrand empfohlen hat, die großen Säcke wie die Meningocelen behandelt, also möglichst wegschneidet. Kleine Säcke kann man ganz unoperiert lassen, weil sie meist mit normaler Haut bedeckt sind. Wachsen sie, dann präpariert man die Haut ab, reponiert den entleerten Sack in die Wirbelrinne und verfährt dann weiter nach den S. 546 und oben gegebenen Regeln.

Die Frage, inwieweit man die im Sack der Spina bifida sacrolumbalis und sacralis vorhandenen Nervenstämme bei der Operation erhalten soll oder nicht, wird verschieden beantwortet. Ist ihre Erhaltung möglich, so wird man es tun und dieselben in den Wirbelkanal reponieren. Ist ihre Erhaltung unmöglich, dann sind sie zu entfernen, vor allem dann, wenn die unteren Extremitäten nicht gelähmt sind. Besonders muß man diejenigen Nervenbündel schonen, welche den Sack durchsetzen und dann in den Wirbelkanal zurückkehren, weil sie meist von funktioneller Bedeutung sind.

Monod sah sich genötigt, bei der Radikaloperation einer lumbalen Spina bifida cystica bei einem 6jährigen Knaben einen Nervenstrang von der Dicke eines mittelstarken Federhalters, welcher quer durch den Cystensack zog und sich am Scheitel des letzteren inserierte, zu resezieren, da seine Reposition unmöglich war. Bei der Durchschneidung des Stranges zuckte das narkotisierte Kind zusammen; nach der Heilung zeigte sich keine Spur einer Lähmung.

Auf Grund dieser und einiger anderer analoger Beobachtungen

schließt sich Monod der Ansicht Polaillons an, daß die in die Wand der Spina bifida ausstrahlenden Nervenstämme nur dann für die unteren Extremitäten von Bedeutung sind, wenn diese gelähmt sind, anderenfalls aber mit ihrer Innervation nichts zu tun haben, so daß man sie im Notfalle zerstören dürfe. Hierfür sprechen auch einige Autopsien, welche ergaben, daß der N. ischiadicus und N. femoralis oberhalb der Spina bifida vom Rückenmark abgingen. Jedoch ist wohl zu bedenken, daß, wie schon gesagt, zuweilen Nervenbündel die Höhle der Spina bifida durchsetzen, um wieder in den Wirbelkanal zurückzukehren und dann von funktioneller Bedeutung sein können, so daß sie geschont werden müssen.

In jedem Falle von Spina bifida cystica ist die stark verdünnte Haut des Sackes zu entfernen und nur derbere Haut resp. Hautmuskellappen als Bedeckung zu benutzen.

Ist ein größerer Knochendefekt vorhanden, so empfehle ich, wie gesagt, denselben osteoplastisch zu schließen, ausgenommen bei frühzeitiger Operation, z. B. gleich nach der Geburt. Hier wird man im allgemeinen den operativen Eingriff so einfach als möglich gestalten, um so mehr, als sich nach der Heilung solcher Fälle die Knochenlücke spontan knöchern schließen kann. Eine knöcherne Verschließung des Knochendefektes durch Hetero- oder Autoplastik wird man nach Bedarf auch später noch vornehmen können. Larger zeigte 1898 auf dem französischen Chirurgenkongreß eine geheilte Spina bifida lumbosacralis, welche er vor 3 Jahren 24 Stunden nach der Geburt des Kindes operiert hatte. Die Lücke im Knochen hatte sich allmählich spontan vollständig geschlossen. Bis auf eine leichte Parese der Beine war das Kind vollkommen gesund. Mit Recht empfiehlt auch Larger die Operation der Spina bifida bald nach der Geburt, bevor es zu Infektion der die Cyste bedeckenden Haut kommt und auch er rät, bei solcher frühzeitiger Operation von komplizierteren operativen Eingriffen behufs Schließung des Knochendefektes abzusehen.

Wichtig ist ferner, daß der Verschluß resp. die Naht der Meningen und der Haut nicht in derselben Ebene liegen, sondern in verschiedener Linie, weil dadurch das nachträgliche Ausfließen des Liquor cerebrospinalis erschwert wird.

E. Laplace operiert nach einer Mitteilung aus dem Jahre 1891 die Spina bifida je früher je lieber nach der Methode von Robson (London): Inzision des Sackes, Naht desselben und mehrfache Naht der Muskeln und Haut über dem Sack. Baird operiert ebenfalls nach Robson und hat von 20 Fällen 16 geheilt, Senenko heilte auf dieselbe Weise von 30 Fällen 24.

C. Bayer empfiehlt eine doppelte Wandbildung bei der Operation der Spina bifida, d. h. Deckung des verkleinerten und für sich genähten Meningensackes mit einem Fascien- oder Muskellappen mit nachfolgender Hautlappennaht. Das Bestreben, durch Osteoplastik einen knöchernen Verschluß herzustellen, hält Bayer für nicht zweckmäßig, teils weil die Operation dadurch kompliziert wird, teils weil es meist an dem nötigen Knochenmaterial fehle.

John Berg hat nach A. Hansson (1895) seit 1884 folgendes, später von Bayer, Hildebrand u. a. ebenfalls ersonnene Operations-

verfahren bei Spina bifida angewandt: Seitliche bogenförmige Schnitte in deutlicher Zona dermatica, Ablösung der Haut bis zur Basis der Geschwulst. Eröffnung der Cyste in der Mitte eines dieser Hautschnitte und Untersuchung ihrer inneren Wand. Bei reiner Meningocele ohne Beteiligung der Nervenelemente einfache Ligatur an der Basis, Exzision und Hautnähte. Bei Myelocele resp. Myelomeningocele liegen die Nervenelemente zuweilen so, daß man ohne ihre Beschädigung nach Verlängerung der Hautschnitte aus der Cystenwand jederseits ein halbmondförmiges Stück ausschneiden kann, dann wird der an der Area medullovasculosa noch gebliebene Rand der Zona epithelioserosa mit einem von der Innenseite des lateralen Hautlappens gelösten Meningeallappen vereinigt. Wenn aber die stets zu schonenden Nervenelemente so liegen, daß eine derartige Exzision der Cystenwand nicht gestattet ist, dann werden nur die Epidermisinseln auf der Cystenwand medianwärts vom Hautschnitt mit Messer oder Schere entfernt. Die Hautschnitte werden oberhalb und unterhalb der Geschwulst vereinigt, die einzelnen Teile der Cyste in den Wirbelkanal versenkt und die Haut darüber durch Naht vereinigt. Berg macht abwechselnd tiefe (feine) Silkwormnähte und oberflächliche feine Seidennähte. Wenn nötig, werden große laterale Entspannungsnähte gemacht. Bei Myelocystocele und Myelocystomeningocele ist das Verfahren fast genau dasselbe.

J. N. Nicoll berichtete 1899 über 32 radikal operierte Fälle von Spina bifida, 7 endeten letal innerhalb des ersten Monats nach der Operation. Nicoll weist zur Operation gebrachte Kinder prinzipiell nicht zurück. Finden sich Nervenstränge im Sack, so entfernt er nur diejenigen Teile der Sackwand, welche frei von Nerven sind, während die nervenhaltigen durch Inzisionen längs den Nervensträngen in Streifen geschnitten, so von innen her angefrischt und dann in den Wirbelkanal reponiert werden. Zur Deckung des Knochendefektes bevorzugt er Muskelfascienlappen und Hautlappen.

G. B. Schmidt operierte 3 Fälle von Spina bifida cystica mit gutem Erfolg in folgender Weise: Zunächst wird der Sack intakt von der Haut frei präpariert, dann durch Punktion entleert, involviert und als organischer Tampon für den Verschluß der Knochenlücke benutzt. Darüber wird die Haut mittels Zapfennaht vernäht.

Die Technik der Operation in der v. Bergmannschen Klinik ist nach der Mitteilung von Bockenheimer aus dem Jahre 1902 folgende. Bei den Meningocelen und Myelocystocelen wird der Sack möglichst exstirpiert, bei der letzteren ist die Resektion des degenerierten Rückenmarks bis an die Knochenlücke meist ohne Nachteile möglich. Schwieriger ist bekanntlich die Operation bei der Myelocele. Die nervösen Bestandteile des Sackes werden möglichst in den Wirbelkanal reponiert, was zuweilen bekanntlich wegen der Enge des Wirbelkanals und wegen vorhandener, meist nur sehr blutig zu entfernender Lipome schwierig, ja unmöglich ist. Zur Deckung genügt nach Bockenheimer die Vernähung der Hauträndер, doch empfiehlt Bockenheimer auch den Bayerschen Muskellappen und die Knochenplastik teils als Auto-, teils als Heteroplastik.

Bezüglich des Verschlusses des Knochendefektes durch

Osteo- und Heteroplastik erwähne ich aus der vorliegenden Literatur besonders folgende Fälle.

Dollinger hat zuerst 1886 den Knochendefekt bei der Spina bifida cystica durch Naht der nach der Mittellinie verschobenen seitlichen Stümpfe der Wirbelbogen des 5. Lendenwirbels mit günstigem Erfolg geschlossen. Der Fall ist folgender.

5jähriges Mädchen mit einer Hydromeningocele spinalis lumbalis von 36 cm Umfang, mit beiderseitigem spastischem Klumpfuß und Incontinentia urinae et alvi. Die Begleiterscheinungen verschwanden nach einer Punktion der Cyste, traten aber wieder auf nach Füllung des Sackes.

Bei der Operation wurde der Sack nach Spaltung desselben und nach Abschneidung einiger aus der Oeffnung im 5. Lendenwirbelbogen hervortretenden Nerven exstirpiert. Dann wurde die Dura am Rande der Knochenöffnung etwas abgelöst, sie zog sich in den Wirbelkanal zurück; das Loch in der Dura wurde vernäht. Die beiden Stümpfe der Wirbelbogen des 5. Lendenwirbels wurden an ihrer Basis so weit gelockert, daß sie sich einbrechen und gegen die Mitte hin bis zur Berührung nähern ließen. Naht derselben, Hautnaht. Heilung unter nekrotischer Abstoßung eines talergroßen, dünnen Hautstückes. Die Fußkontrakturen schwanden, der Urin konnte nach der Operation bis zu einer Menge von 100—150 g gehalten werden.

Von den im wesentlichen nach Dollingers osteoplastischer Methode operierten Fällen erwähne ich noch diejenigen von V. Rochet, A. Cuneo, J. Halban und Koslowski.

V. Rochet heilte (1893) eine Spina bifida bei einem 3½jährigen Mädchen nach der osteoplastischen Methode von Dollinger durch Einbrechen der Bogenreste der gespaltenen Wirbel an ihrer Basis und Vereinigung derselben in der Mittellinie durch periostale Nähte. Der Sack wurde in toto mit dem spinnwebenartigen Netz von Nervenfasern und einem dickeren Gewebsstrang exzidiert. Nach Rochet sind solche Nervenfasern physiologisch unwichtig und können entfernt werden, falls sie sich nicht abpräparieren lassen. Im allgemeinen ist Rochet sonst auch für sorgfältige Schonung der nervösen Gebilde, wenn es möglich ist. Es erfolgte Heilung ohne nervöse Störungen, obgleich am 8. Tage bei der Entfernung der Nähte ein Teil der Wunde aufplatzte und 6 Wochen lang eine Fistel mit Ausfluß von Liquor cerebrospinalis bestehen blieb.

Rochet hat dann 1898 über 3 weitere Fälle von Spina bifida berichtet, welche erfolgreich durch osteoplastischen Verschluß der Wirbelsäule im wesentlichen nach Dollinger operiert wurden. Mit Recht legt Rochet Gewicht darauf, daß der Sack nicht zu nahe am Wirbelkanal reseziert wird, daß man vielmehr jederseits einen genügend breiten Streifen stehen lassen soll und seine freien Ränder sorgfältig vernäht, damit der so gefährliche Ausfluß von Cerebrospinalflüssigkeit vermieden wird. Zur osteoplastischen Deckung des Knochendefektes benutzte Rochet stets je einen von jeder Seite entnommenen schmalen Periostknochenlappen von den seitlichen Knochenvorsprüngen, wo sich die Sehnen der Rumpfstrecker ansetzen. Obwohl in jedem Falle Heilung erfolgte, hat doch jeder Patient gefiebert, ein Kind sogar stark deliriert. Der Knochenverschluß der Wirbelspalte war in allen 3 Fällen ein vollständiger, in einem Falle seit 5 Jahren, in den anderen seit 2 Jahren.

A. Cuneo hat (1895) das Dollingersche osteoplastische Operationsverfahren in einem Falle von Hydromeningocele in folgender Weise angewandt: Nach Umlegen der elastischen Konstriktion um die Basis der

Geschwulst Längsspaltung derselben. Die innere Wand enthielt keine Nervenelemente. Der Sack wird sorgfältig von der Haut abpräpariert und schließlich an der Basis abgeschnitten, und durch Katgutnaht wird der Wirbelkanal geschlossen. Die unregelmäßig viereckige Knochenspalte (3 : 2 cm) im Bereich des 4. und 5. Lumbalwirbels wurde in folgender Weise geschlossen: Die den Spalt begrenzenden Knochenlamellen wurden nach möglichster Mobilisierung und nach querem tiefem Kerbenschnitt nach der Mittellinie zu gebogen und durch Naht in der Mittellinie vereinigt. Darüber Hautnaht nach Entfernung der überschüssigen Teile. Es erfolgte Prima intentio, aber das 7 Wochen alte Kind starb an Enteritis. Die exzidierte Hydromeningocele hatte einen Durchmesser von 14½ cm und an der Basis 37 cm im Umfang, der Maximalumfang betrug 49 cm.

J. Halban demonstrierte 1899 der k. k. Gesellschaft der Aerzte in Wien ein 5monatliches Kind, bei welchem er am 13. Lebenstage eine kleinapfelgroße Spina bifida sacralis (Myelomeningocele) durch osteoplastische Operation nach Dollinger beseitigt hatte. An den unteren Extremitäten war seinerzeit die Sensibilität deutlich herabgesetzt, es bestand Paralyse im Bereich der Sprunggelenksmuskulatur, die Muskulatur der Hüft- und Kniegelenke war vollständig funktionsfähig; kein Hydrocephalus, keine Blasenlähmung. Die Operation wurde unter Schleichs Infiltrationsanästhesie in folgender Weise vorgenommen: Umschneidung des Sackes durch zwei seitliche Bogenschnitte, Eröffnung des Sackes, in welchem sich die Cauda vorfand; ein Teil der von letzterer ausgehenden Nerven waren mit der Innenwand des Sackes verwachsen. Eine Reposition war unmöglich, daher wurde die Cauda equina entsprechend weggeschnitten, der Rückenmarksstumpf reponiert und die Meningen darüber vernäht. Dann wurde jederseits von den Rändern je ein 1 cm breiter Periostknochenlappen mit einem feinen Meißel abgemeißelt, gegen die Mitte geschoben und durch einige Nähte vereinigt, darüber Hautnaht. Prima intentio. Der Kreuzbeindefekt ist bei dem jetzt 5 Monate alten Kinde vollkommen knöchern geschlossen, der Nervenstatus ist unverändert, Hydrocephalus ist nicht eingetreten.

Koslowski heilte (1901) eine hühnereigroße, birnförmig gestielte Spina bifida cystica — wahrscheinlich eine Meningocele — durch Abtragung der Geschwulst und durch Verschluß der Knochenlücke durch mediane Vereinigung der Wirbelbogen, welche er mit der Knochenzange durchtrennt und dadurch beweglich gemacht hatte.

Auch das Verfahren von Senenko lehnt sich an die Osteoplastik Dollingers an. Senenko hat seine Methode 1889 zuerst in folgender Weise angewandt.

Senenko führte längs den Seitenrändern des Defektes zwei Schnitte bis zum Knochen und meißelte von diesen Rändern zwei Knochenstücke ab, etwa 2 cm breit, aus den rudimentären Sakralwirbelbogen und der Tuberositas posterior ossis sacri bestehend, ließ sie aber oben und unten mittels Weichteilen mit den umliegenden Geweben in Zusammenhang; die so hergestellten Knochenbrücken drängte er gegen die Mittellinie zusammen und vernähte sie durch Knochennaht. Nach 4 Monaten stellte die hintere Fläche des Sakrum eine kontinuierliche Knochenfläche dar.

Senenko hat dann 1895 über 4 Fälle von Spina bifida sacralis berichtet, welche er osteoplastisch operiert hat. In 3 Fällen bildete er jederseits nach der Exstirpation des Sackes durch Hilfschnitte brückenförmige Lappen mit Einschluß von Periost und einer abgemeißelten Knochenschicht, vereinigte sie in der Mittellinie und verschloß so den Sakralkanal. Zwei Patienten wurden geheilt, ein 6monatliches Mädchen starb plötzlich am

7. Tage unmittelbar nach dem Verbandwechsel bei günstigem Wundverlauf wahrscheinlich infolge von plötzlichem zu reichlichen Abfluß von Cerebrospinalflüssigkeit. In dem 4. Falle mußte der osteoplastische Verschluß der Knochenspalte etwas modifiziert werden, weil der Sakralkanal so flach war, daß der Stumpf der amputierten Myelomeningocele nicht reponiert werden konnte. Es wurden unter Verziehung der Weichteilwundränder von der Seite her gegen den Rand des Sakralkanales dünne, ca. 2 cm breite Periostknochenlappen abgemeißelt, dieselben um ihre Ernährungsbrücke gegen die Mittellinie gedreht und dachsparrenartig hinter der flachen Rinne des Sakralkanales vereinigt, was vollkommen gelang.

Das Endresultat bestand in dem letzten Fall in bedeutender Besserung der Blasen- und Mastdarmfunktion. Der zuerst operierte Patient war zur Zeit der Operation 15 Jahre alt, er wurde 5 Jahre post operationem untersucht, es ergab sich folgendes: Trotz Abtragung von mit dem Sack verwachsenen Nervenfäden Beseitigung der Schwäche in den Beinen und der Kontraktion der Kniegelenke, der Schmerzen im Rücken und Nacken und der Incontinentia alvi, während die Incontinentia urinae in abgeschwächtem Maße fortbestand.

Der andere geheilte Fall war eine reine Meningocele.

Bobroff deckte 1892 den Knochendefekt einer Spina bifida (Myelomeningocele) sacralis bei einem 8jährigen Knaben durch einen Knochenlappen von der Crista iliaca, welcher mit dem M. erector trunci in Zusammenhang blieb. Die Operation wurde in folgender Weise ausgeführt.

Durch zwei sichelförmige Schnitte wurde ein Teil der Hautdecken des Sackes entfernt, mehrere Nervenstränge der Cauda equina und das mit der Innenwand des Sackes verwachsene untere Ende des Rückenmarks wurden 1 cm weit von der Innenfläche abgeschnitten und in den Wirbelkanal versenkt. Exstirpation der Innenmembran des Sackes, dann Schnitt nach rechts und oben längs dem Rande der Crista iliaca, Abpräparierung des M. glutaeus magnus, Abmeißelung eines 3 cm langen, 2 cm breiten und 1 cm dicken Knochenstückes nebst Periost. Dieser mit den Weichteilen (M. erector trunci etc.) in Verbindung gelassene Knochenlappen wurde auf den Knochendefekt der Spina bifida sacralis so heruntergeklappt, daß die mit Knochenhaut bedeckte Fläche dem Wirbelkanal zugekehrt war. Die Defekträndер wurden angefrischt, der Knochenlappen wurde dem Knochendefekt, in welchen man die Zeigefingerspitze bequem einführen konnte, gut angepaßt und durch zwei Knochennähte befestigt. Hautnaht mit Drain im unteren Wundwinkel, Bauchlage des Kranken in den nächsten Wochen. Vollkommene Konsolidation des transplantierten Knochenstückes. Besserung der Incontinentia ani et vesicae in den nächsten 5 Monaten.

Das eben beschriebene Verfahren von Bobroff hat vor der Methode von Dollinger und Senenko den Vorzug, daß man bei Spina bifida sacralis und lumbosacralis von der Crista iliaca stets einen beliebig großen, guternährten, gestielten Knochenlappen abmeißeln kann. Bei Spina bifida der oberen Lendenwirbel oder der Brustwirbel kann man eine oder zwei Rippen zur Bildung des Bobroffschen Knochenlappens verwenden. Man wird diesen Knochenlappen medianwärts mit den Weichteilen in Verbindung lassen und ihn dann durch einen Spalt in den Weichteilen in der Nähe der Processus transversi der Wirbel hindurchführen und auf den Wirbeldefekt auflegen.

Nach Bobroff operierten mit günstigem Erfolge Sklifosoffski, Diakonoff, Postnikow u. a.

Sklifosoffski schloß (1894) den Knochendefekt durch eine gestielte Knochenplatte nach Bobroff aus dem Os ilium. Das keulenförmig an der Innenwand des Sackes inserierte Rückenmarksende wurde von der Sackwand abgetrennt und an seine normale Stelle reponiert. Der kleine Patient litt an trophischen Störungen in den unteren Extremitäten mit einem Mal perforant am Fuß. Das Geschwür heilte nach der Operation, die Anästhesie schwand, ebenso die unwillkürliche Defäkation.

Diakonoff heilte nach einem Bericht von L. Minor (1895) bei einem 10jährigen Knaben eine Spina bifida cystica sacralis von 36 cm Umfang durch Exzision und Osteoplastik nach Bobroff. Der mit dem Sack verwachsene Conus medullaris des Rückenmarks wurde bei der Operation intakt gelassen. Die Nervensymptome (Incontinentia urinae et alvi, Erloschensein beider Kremasterreflexe, Thermoanästhesie und Analgesie bei völlig erhaltener taktiler Sensibilität in den von den unteren Sakralwurzeln innervierten Hautbezirken) blieben nach der Operation resp. Heilung unverändert bestehen, nur die Anästhesie in der vorderen Hälfte des Penis und der hier befindliche Dekubitus verschwanden.

Postnikow machte 1897 die osteoplastische Radikaloperation einer Spina bifida nach der Bobroffschen Methode in folgender Weise.

Es handelte sich um eine von einem Lipom bedeckte Myelomeningocele bei einem 4jährigen Kinde. Nach Reposition des freigelegten Sackes und Exstirpation des Lipoms wurde zur Deckung des Knochendefektes im Bereich des 4. und 5. Lendenwirbels und 1. Kreuzbeinwirbels von der Squama ossis ilium die Ansatzstelle des M. glutaeus magnus unter Schonung des Periosts abgelöst und ein der Wirbellücke entsprechend großes Knochenstück abgemeißelt. Das an einer Seite von Periost bedeckte Knochenstück wurde am inneren Rande mit den Weichteilen in Verbindung belassen und dann so in die Lücke gestülpt, daß das Periost nach innen in den Wirbelkanal zu liegen kam, während die Spongiosa nach außen gekehrt war. Mit dem Messer wurden dann die Enden der rudimentären Bogen des 4. Lenden- und 1. Kreuzbeinwirbels abgeschnitten und mit zwei Seidennähten jederseits an die Knochenplatte angenäht. Dann wurde die Wunde geschlossen und verbunden. Nach 8 Tagen wurden die Hautnähte entfernt, es erfolgte prima intentio und in wenigen Wochen völlige Heilung.

In Fällen, wo die Schließung des Knochendefektes durch Autoplastik nicht möglich ist, empfiehlt sich eventuell die Heteroplastik, z. B. mittels Zelluloidplatten (Slajmer), wie Fraenkel (Wien) zuerst für die Schließung von Schädeldefekten mit Erfolg ausgeführt und empfohlen hat. Man kann auch toten (ausgekochten) Knochen, Filigrannetze oder feine Silberdrahtnähte resp. Silberdrahtnetze (Witzel, Gleich, Freeman) zur Schließung von Knochendefekten verwenden. Die Heteroplastik mittels Zelluloidplatten hat sich besonders bei Knochendefekten am Schädel, am Oberkiefer, an der Orbita und am Ringknorpel bewährt. Aber es sind auch Mißerfolge bekannt. So erwähnt Slajmer einen Fall, wo sich die Zelluloidplatte ohne bekannte Ursache unter Eiterung ausstieß, der Defekt wurde dann durch Autoplastik knöchern geschlossen. In einem anderen Falle (komplizierte Schädelfraktur) heilte die primär nicht ganz mit Haut zu überdeckende Platte doch ein, nachdem 2 Wochen später die übriggebliebene Hautlücke durch Hautplastik geschlossen war. Nach 3 Monaten traten epileptische Anfälle mit Erhebung der Platte ein. 1 Jahr nach der ersten Operation wurde die Platte dann wegen dieser epileptischen Krämpfe entfernt, und es zeigte sich, daß sie in einer fibrösen Hülle eingebettet lag, welche mit der Dura und indirekt mit dem Gehirn

verwachsen war. Die Schädellücke wurde dann auch hier durch Autoplastik (durch einen gestielten Periostknochenlappen aus der Tabula ext.) geschlossen, und die Epilepsie besserte sich.

E. Slajmer hat zuerst in 2 Fällen von Spina bifida den Knochendefekt mit günstigem Erfolg durch Zelluloidplatten geschlossen. Im 1. Falle handelte es sich um eine reine Meningocele im Bereich der unteren Lendenwirbel eines $1^1/_2$jährigen Kindes. Der Fall war 1899 seit 3 Jahren ohne Störungen geheilt. Der 2. Fall betraf eine Spina bifida cystica lumbalis bei einem 6jährigen Kinde mit spastisch-paralytischem Gange, Blasen- und Mastdarmlähmung, Muskelatrophie der unteren Extremitäten und herabgesetzter Sensibilität. Auch dieses Kind war zur Zeit des Berichtes (1899) bereits über 2 Jahre geheilt, die Blasen- und Mastdarmlähmung war unverändert, der Gang hatte sich gebessert, und das Kind war geistig frischer.

Freeman heilte (1902) bei einem 7 Wochen alten Kinde eine dem Platzen nahe, gänseeigroße Spina bifida cystica lumbosacralis durch elliptische Umschneidung und Abtragung der Haut und des Sackes. Das Rückenmark wurde nebst einigen Nervensträngen in den Wirbelkanal reponiert, ebenso der Sackrest, darüber wurde (ohne Naht des letzteren) der Wirbelkanal durch ein Netzwerk kreuz und quer gezogener Silberdrähte geschlossen; die letzteren heilten reaktionslos ein.

Mayo Robson (Leeds) schloß 1883 die Knochenspalte bei Spina bifida eines 6tägigen Kindes nach Nahtvereinigung der Meningen dadurch, daß er auf letztere die osteogene Schicht des Periosts vom Stirnbein und Femur eines eben getöteten Kaninchens unter antiseptischen Kautelen implantierte und über dem Periost die Hautlappen vereinigte. Heilung. Nach 4 Monaten war an Stelle der Spina bifida eine derbe lineare Narbe mit einer flachen Einziehung, durch Knochen war aber die Knochenspalte noch nicht geschlossen.

Parascandolo schloß (1897) bei einem 16jährigen Patienten den Knochendefekt einer Hydromeningocele lumbalis durch ein Knochenstück aus dem Schulterblatt eines Kaninchens. 2 Jahre später war der Knochen resorbiert, man fühlte bei dem geheilten Kranken an der früheren Stelle der Spina bifida lumbalis eine derbe, strangförmige Narbenmasse.

Von denjenigen Fällen, in welchen bei der Spina bifida cystica nur Weichteiloperationen ohne plastische Deckung des Knochendefektes ausgeführt wurden, seien folgende im wesentlichen in chronologischer Reihenfolge erwähnt. In sämtlichen 35 Fällen mit Ausnahme eines Falles von Wieting (s. S. 557) wurde die Exzision der Spina bifida cystica vorgenommen.

1. Wernitz teilt 1880 einen Fall von Spina bifida mit, in welchem W. Koch die Exzision mit nachfolgender plastischer Weichteildeckung des Knochendefektes mit gutem Erfolge vornahm.

2 u. 3. Löbker exzidierte (1884) eine Spina bifida cystica lumbalis nach Abschnürung des Stieles durch fünf Matratzennähte, es erfolgte völlige Heilung. In einem zweiten ebenso operierten Falle von Spina bifida lumbosacralis starb der betreffende 5 Monate alte Knabe am 4. Tage nach der Operation. Gleich nach der Operation trat Lähmung der Beine auf, und die Sektion ergab, daß die jedenfalls am Sack adhärente Cauda equina quer durchtrennt worden war.

4. E. v. Bergmann exstirpierte mit Ausgang in Heilung eine mehr

als mannsfaustgroße reine Meningocele sacralis. Das völlig geheilte Kind wurde 1885 auf dem Deutschen Chirurgenkongreß vorgestellt. Bezüglich der sonstigen in der v. Bergmannschen Klinik operierten Fälle verweise ich auf S. 545—546.

5 u. 6. Clutton berichtete 1885 über 2 Fälle. Er exzidierte mit Ausgang in Heilung zwei typische Sakralmeningocelen bei erwachsenen weiblichen Individuen, trotzdem in dem einen Falle die Operationswunde am 11. Tage aufplatzte und reichlich Cerebrospinalflüssigkeit ausfloß. Beide Meningocelen hingen nur durch einen feinen Stiel mit dem Wirbelkanal zusammen, und die Beschwerden vor der Operation bestanden nur in heftigen Kopfschmerzen bei Druck und beim Liegen auf der Geschwulst.

7. Borelius berichtet 1887 über einen Fall von Spina bifida cystica (Meningocele) lumbosacralis, welcher durch Exstirpation und Hautlappenbildung geheilt wurde.

8. Hurd exzidierte 1889 bei einem 17monatlichen Kinde den Sack einer Spina bifida cystica lumbosacralis, welche die Ausbreitung der Cauda equina enthielt, es erfolgte Heilung.

9 u. 10. Ceci heilte (1891) bei einem 5jährigen Kinde eine Hydromeningocele sacrolumbalis durch subkutane Umschnürung mit Katgut mit nachfolgender Exstirpation des Sackes. Nach 3 Monaten wurde das Kind als vollkommen geheilt vorgestellt. In einem zweiten Falle wurde auf dieselbe Weise dasselbe günstige Resultat erzielt.

11. Ch. A. Powers entfernte 1892 bei einem 35jährigen Manne eine angeborene lumbale Meningocele, welche in der Kindheit keine Störungen verursacht hatte; erst im 15. Lebensjahre zeigten sich beginnende, im 20. Jahre fortschreitende ataktische und paretische Zustände. Eine nachweisbare Kommunikation mit dem Rückenmarkskanal bestand zur Zeit der Operation nicht mehr. Zuerst trat nach der Exstirpation scheinbare Besserung ein, später entstand wahrscheinlich zunehmende Hydromyelie.

12. Walther exstirpierte 1892 bei einem neugeborenen Kinde 4 Stunden nach der Geburt den Sack einer reinen Hydromeningocele sacralis mit einem Knochenspalt von etwa 2 mm im Durchmesser und unterband den Stiel des Sackes. Es erfolgte Heilung ohne Störung.

13. Poncet exzidierte 1892 nach Durand bei einem 20 Monate alten Kinde eine sehr große Hydromeningocele sacralis mit Ausgang in Heilung. In Aethernarkose wurden zuerst mit dem Troikar 2 Liter einer blutigen Flüssigkeit entleert, dann Inzision des leeren Sackes, Exzision des größten Teiles desselben, Verschluß der Knochenöffnung im unteren Teile des Os sacrum (von nur 2 mm Durchmesser) durch Naht, Exzision der überschüssigen Haut, Hautnaht in Längsrichtung. Heilung in 5 Tagen ohne Zwischenfall.

14. Kirmisson sah 1892 eine Spina bifida lumbalis bei einem 15 Tage alten Mädchen nach der Exzision heilen, obgleich die Hautwunde trotz absolut aseptischen Verlaufs beim Entfernen der Nähte am 7. Tage völlig auseinanderplatzte. Die in dem Sack enthaltenen Nervenzweige waren sorgfältig in den Wirbelkanal reponiert worden.

15 u. 16. Groner berichtet 1893 über zwei durch Exzision geheilte Fälle von Spina bifida cystica; der eine Fall wurde 1888 operiert und war 1892 noch völlig geheilt, der zweite Fall (7 Monate altes Kind) wurde 1892 operiert.

17. Ricard heilte durch Operation (1893) eine ungewöhnlich große Spina bifida cystica lumbalis bei einer 25 Jahre alten Patientin. Die Geschwulst hatte einen Umfang von 57 cm, war 40 cm lang, 25 cm breit und 20—25 cm dick. Durch Druck auf die Geschwulst ließen sich in den letzten Jahren die früher vorhanden gewesenen cerebralen Störungen (Kopfschmerzen, Krampfanfälle mit Neigung zu Ohnmachten) nicht mehr hervorrufen. Die Haut wurde vom Sack abpräpariert, um den Stiel des letzteren legte R. in der Meinung, daß er obliteriert und rein bindegewebiger Natur sei,

eine Klammer, mußte sie aber sofort entfernen, weil heftige Krämpfe in den unteren Extremitäten auftraten, die Patientin sehr blaß wurde und die Atmung aussetzte. Nach Inzision des Sackes zeigte sich, daß der Sack ziemlich breit mit dem Wirbelkanal kommunizierte, dicke Nervenstränge in die Sackwand ausstrahlten, andere schlingenförmig umbiegend in den Wirbelkanal zurückkehrten. Erstere wurden durchtrennt, letztere reponiert, der Sack exstirpiert, sein Stumpf vernäht. Heilung ohne Lähmung, 10 Monate nach der Operation war die Operierte völlig gesund.

18. Isnardi operierte laut Bericht aus dem Jahre 1893 bei einem 23 Monate alten Kinde mit Ausgang in Heilung eine apfelgroße Cyste der Sakrococcygealgegend, welche sich als Spina bifida erwies. Die Cyste war geplatzt, und der starke Verlust an Liquor cerebrospinalis und zeitweilige Eiterungen hatten das Kind sehr geschwächt. Um den Stiel der Cyste hoch genug abbinden zu können, wurde eine entsprechende Resektion des Kreuzbeinrandes vorgenommen.

19. Marcy operierte 1895 mit günstigem Ausgange bei einem 18-jährigen Mädchen eine 19 Zoll lange und 18 Zoll breite Spina bifida cystica, er empfiehlt die Operation in folgender Weise: Durch elliptische Umschneidung und Präparation wird der uneröffnete Sack bis an seine Basis freigelegt und dann mittels eines Troikars sehr langsam entleert; hierbei empfiehlt Marcy ebenfalls, den Kopf wegen der stattfindenden Druckverminderung im Schädel tief zu lagern. Dann wird der Sack eröffnet, und nachdem die an seiner inneren Wand etwa befindlichen Nervenelemente losgelöst und in den Wirbelkanal reponiert sind, vom Assistenten so angezogen, daß man die Wände längs der Basis mit einer doppelten fortlaufenden Naht fest gegeneinander nähen kann. Hierbei ist darauf zu achten, daß durch die Naht keine Nekrose entsteht. Dann folgt die Abtragung der Sackwand über der Naht, Einstülpung der Schnittränder und Naht derselben, Uebernähung des ganzen Stumpfes mit der Fascie des Quadratus lumborum und zum Schluß Naht der übrigen Weichteile und der Haut. Das Abpräparieren der Fäden der Cauda equina hatte eine vorübergehende Inkontinenz zur Folge.

20. Fall von Wiesmann, von J. Curchod 1897 mitgeteilt. Spina bifida cystica (Meningocele) bei einem 23jährigen Manne, geheilt durch Ablösung, Abbindung und Exzision des Durasackes, Uebernähung des Stumpfes mit Katgut, dann Hautnaht. Von besonderem Interesse ist, daß die anfangs faustgroße Spina bifida cystica (Meningocele) infolge eines heftigen Stoßes rasch bis zu Mannskopfgröße anwuchs. Gleichzeitig schloß sich die Kommunikation mit dem Subarachnoidalraum.

21. L. Corazza berichtete 1897 über die Heilung einer apfelgroßen, nur mit einem dünnen Stiele mit dem Wirbelkanal kommunizierenden Spina bifida cystica (Meningocele) lumbalis bei einem 4monatlichen Kinde durch Exzision der Cystenwände, Reposition der vorgefundenen Nervenbündel, Naht der Pia und Dura, sowie der Haut. In der ersten Nacht nach der Operation traten drei eklamptische Anfälle ein, dann aber erfolgte Heilung.

22—24. W. A. Thiele berichtete 1900 über 3 operierte Fälle. Er operierte 1896 bei einem 3 Tage alten Knaben eine kopfgroße Myelomeningocele lumbosacralis mit großem Knochendefekt in den Bogen der beiden letzten Lumbal- und der beiden obersten Sakralwirbel; Haut entzündet. Naht des Sackhalses, Amputation des Sackes nebst Inhalt, Deckung durch Muskelaponeurose nach Bayer, Tampon in den unteren Wundwinkel, Hautnaht. Heilung per secundam intentionem; Patient entzog sich nach 2 Wochen der weiteren Behandlung. — 1897 operierte T. einen analogen Fall durch Tabaksbeutelnaht an der Basis des Sackes, Resektion des Sackes, Tamponade der Höhle. Schließung des Knochendefektes durch Osteoplastik sollte später erfolgen, doch starb Patient 2 Tage nach der Operation. — Der dritte 1898 operierte und geheilte Fall betraf eine Myelomeningocele

bei einem 9½jährigen Mädchen. Der Knochendefekt wurde nach Senenko (s. S. 551) mit Platten aus den linken Hälften des 4. und 5. Lendenwirbelbogens geschlossen, darüber wurde noch ein Muskelaponeurosenlappen gelegt.

25—27. J. Wieting hat 1900 über 7 Fälle von Spina bifida cystica sacralis resp. lumbosacralis berichtet, von welchen drei operierte Fälle von besonderem Interesse sind.

Bei einem 5 Tage alten Kinde drohte eine Meningocele sacralis zu platzen, es wird daher zur Operation geschritten, um so mehr, als Lähmungen fehlten. Es wird aus der Cyste ein Queroval geschnitten, so daß beiderseits normale Hauträndер waren. In der Längsrichtung fand sich die Cystenwand mit einer darunter gelegenen zweiten kleineren Cyste verwachsen, nach deren Spaltung und Entleerung im Grunde derselben das Rückenmark zu Tage trat. Katgutnaht dieser zweiten Cystenwand über dem Rückenmark, dann Hautnaht. Heilung per primam, das Kind stirbt aber 8 Wochen post operationem an Enteritis.

Bei einer 22jährigen Patientin entstand im Anschluß an die Operation einer mannskopfgroßen Meningocele sacralis eine totale Paraplegie der beiden unteren Extremitäten und Blasen-Mastdarmlähmung, deren Entstehung Wieting auf die bei der Auslösung des Sackes stattgefundene Zerrung der Nervenstränge zurückführt.

Bei einem 22jährigen Manne war im Alter von ¾ Jahren die Cystenflüssigkeit aus einer Meningocele sacralis entleert worden, sie hatte sich nicht wieder angesammelt, und dennoch hatten die paralytischen Zustände an den unteren Extremitäten in letzter Zeit wieder zugenommen.

28. Bartz hat (1890) nach der Methode von Schmidt einen 9 Jahre alten Knaben mit gutem Erfolge operiert, indem er den uneröffneten Sack bis zur Bruchpforte abpräparierte, am unteren Ende punktierte, invertierte und in sich vernähte. Der sich einrollende Sack bildete einen festen Tampon.

Ich glaube mit Bartz, daß sich die Methode von Schmidt für den Verschluß großer Knochendefekte besonders in solchen Fällen empfiehlt, wo weder die Hetero- noch die knöcherne Autoplastik anwendbar ist.

29. De Rouville heilte laut Bericht aus dem Jahre 1901 bei einem 19 Monate alten Kinde eine apfelsinengroße, ziemlich schnell gewachsene Spina bifida lumbalis ohne plastischen Verschluß des Knochendefektes, indem er die Sackwand von der Haut ablöste und mit Ausnahme des Teiles, wo Nervenfäden sichtbar waren, reszierte. Der nervenhaltige Sackrest wurde in den Wirbelkanal reponiert und die Operationswunde durch Silberdrahtnähte geschlossen. Heilung per primam. 19 Monate nach der Operation war ein leichter Hydrocephalus, aber mit nur geringen Störungen der geistigen und körperlichen Entwicklung nachweisbar. — Auch Broca, Walther, Rochard, Guinard, Picqué u. a. sahen Hydrocephalus nach der Exzision der Spina bifida cystica eintreten.

30. Potherat entfernte (1902) mit günstigem Erfolg bei einem 9 Tage alten Kinde eine reine Meningocele, 3 Monate nach der Operation war das Kind noch völlig gesund.

31. Letoux exzidierte nach einer Mitteilung im Jahre 1902 bei einem 8 Monate alten Kinde mit beginnendem Hydrocephalus eine 10 cm hohe und 13 cm breite Spina bifida cystica lumbalis, welche dem Durchbruch nahe war. Es erfolgte Heilung. Das spätere Schicksal des Kindes ist unbekannt.

32—35. Van Buren Knott hat nach einer Mitteilung im Jahre 1902 4 Fälle von Spina bifida erfolgreich operiert und zwar 2 Meningocelen und 2 Myelomeningocelen. In den beiden ersteren Fällen fehlten nervöse Störungen, in dem einen Falle von Myelomeningocele bestand Lähmung des Sphincter ani und der unteren Extremitäten, bei der anderen Myelo-

meningocele war Anästhesie der Unterschenkel vorhanden. In allen 4 Fällen gelang der Verschluß gut, und die Lähmungen resp. Anästhesien verschwanden gänzlich.

Van Buren Knott empfiehlt, größere Knochendefekte nicht osteoplastisch zu verschließen, sondern nur durch Ueberlagerung der mobilisierten seitlichen Muskeln, und beim Vernähen der Meningen, der Muskeln und Haut die Nahtlinien nicht an dieselbe Stelle zu legen, sondern in verschiedene Ebenen, damit der Ausfluß des Liquor cerebrospinalis möglichst verhindert wird. Aus demselben Grund soll man auch während der Operation den Wirbelkanal mit Gaze tamponieren.

Außer der Radikaloperation der Spina bifida cystica durch Exzision sind besonders früher noch verschiedene andere Methoden angewandt worden, um die Mißbildung zu beseitigen.

Am häufigsten hat man die Schrumpfung der Spina bifida cystica durch Jodinjektion nach Morton, Brainard u. a. angestrebt. Das Londoner Komitee für Erforschung der Behandlung der Spina bifida hat besonders die Einspritzung der Mortonschen Jodglyzerinlösung empfohlen.

J. Morton rät, seine Methode in folgender Weise ohne Narkose auszuführen: Punktion mit feinem Troikart an normaler, nicht verdünnter Hautstelle seitlich von der Mittellinie und entfernt von einer etwaigen Einziehung, dann werden, nachdem etwas Flüssigkeit entleert ist, je nach der Größe der Spina bifida cystica 2—4 g, selten mehr als 7,5 g Jodglyzerinlösung (0,5 Jod, 1,5 Jodkalium, 30,0 Glyzerin) langsam injiziert. Nur in seltenen Fällen hat Morton eine doppelt so starke Lösung angewandt. Beim Herausziehen der Kanüle wird die kleine Wunde durch seitlichen Druck zwischen zwei Fingern geschlossen gehalten und mit Kollodium bestrichen, bis ein Aussickern von Flüssigkeit nicht mehr stattfindet, was sehr wichtig ist. Schließlich antiseptischer Schutzverband. Die früher empfohlene Probepunktion hat Morton später aufgegeben. Oft genügt eine Injektion. Zeigt sich nach 3 Wochen keine Schrumpfung und kein Verschluß der Kommunikationsstelle mit dem Wirbelkanal, dann wird die Injektion wiederholt. Selten waren mehr als drei Injektionen notwendig. In vereinzelten Fällen ist sofort nach dem Einstich oder in den ersten 2 Tagen der Tod durch plötzlichen Kollaps meist unter Cyanose oder akuter Meningitis eingetreten, man soll daher die Angehörigen auf diese Möglichkeit aufmerksam machen. Zuweilen folgt der Jodinjektion eine heftige lokale und allgemeine (fieberhafte) Reaktion, auch hat man Paralysen der unteren Extremitäten beobachtet.

Während Morton seine Jodinjektionen ohne Einschränkung in jedem Falle von Spina bifida cystica und in jedem Alter — besonders auch bei kleinen Kindern möglichst früh in der zweiten Hälfte des ersten Monats — ausführt, hat die Kommission der London Clinical Society folgende Fälle als nicht geeignet für die Mortonschen Jodinjektionen bezeichnet:

1. Fälle, bei welchen zweifellos das Rückenmark sich in den Sack fortsetzt, was sich durch nabelartige Einziehung oder Bildung einer Längsfurche bemerkbar macht.
2. Fälle mit sehr dünnen, ulzerierenden Hautdecken.
3. Fälle, wo eine Ruptur des Sackes schon einmal erfolgt ist.
4. Fälle, wo sich bei Druck eine deutliche Wechselwirkung

zwischen dem Sack der Spina bifida cystica und der großen Fontanelle zeigt.

5. Kinder in sehr frühem Alter (unter 2 Monaten).

J. Morton hat 1887 in der zweiten Ausgabe seines 1877 zuerst erschienenen Werkes über die Behandlung der Spina bifida 71 Fälle ausführlicher mitgeteilt, welche nach seiner Methode mit Jodglyzerininjektionen behandelt wurden. Die Erfolge sind günstig, Morton berechnet 83% Heilungen. Von den 29 von Morton selbst behandelten Fällen wurden 19 (79,3%) geheilt, 10 (20,3%) starben. Die London Clinical Society hat ebenfalls 71 Fälle, nach Mortons Methode behandelt, gesammelt, 45mal erfolgte Heilung (63,3%), 5 Patienten wurden gebessert, 5 blieben ungebessert, 27 starben (38%) und zwar 7 an Meningitis, 5 an Shock, 7 an Marasmus, 2 an Konvulsionen, 2 an gleichzeitigem Hydrocephalus, 1 an Diarrhöe, 3 an unbekannten Störungen. Alle diese statistischen Angaben geben natürlich bezüglich der wirklichen Dauerheilungen keinen sicheren Aufschluß.

Brainard injiziert nach teilweiser Aspiration des Cysteninhaltes 2—8 g einer wässerigen Jodlösung (0,25 Jod. pur., 0,75 Kal. jodat. und 30,0 Aq. dest.), läßt dann die Injektionsflüssigkeit wieder abfließen und füllt den Sack schließlich mit sterilisiertem destilliertem Wasser. Statt der wässerigen Jodlösungen und der Jodglyzerinlösungen hat man auch alkoholische Jodlösungen angewandt. Ich bevorzuge die Mortonsche Jodglyzerinlösung, steche stets, natürlich unter strengster Asepsis, an der Basis der Geschwulst ein, wo die Haut derber ist, entleere durch Aspiration einen Teil des Cysteninhaltes und injiziere dann die Jodglyzerinlösung unter Kompression der Knochenspalte mittels des Fingers, damit die Jodlösung nicht in den Wirbelkanal einläuft. Ich empfehle die Jodinjektionen in solchen Fällen, wo die Radikaloperation aus irgend einem Grunde nicht möglich ist, wo die Wirbelspalte relativ klein und ein normaler Hautüberzug vorhanden ist. Auch v. Langenbeck, Ellis, Watt, v. Esmarch, Gould, Moniorvo, Löbker, Richter u. a. haben auf Grund günstiger Erfahrungen die Jodinjektionen empfohlen. Nach einer Mitteilung von Moniorvo aus dem Jahre 1884 wurden von 36 Fällen, welche teils nach Brainard, teils nach Morton mit Jodinjektion behandelt wurden, 30 geheilt, 6 endeten letal.

W. Koch empfahl 1882, die Jodinjektionen nicht in die Cyste selbst zu machen, sondern nur in das Parenchym der Cystenwandungen, wodurch ebenfalls eine Schrumpfung des Sackes erzielt werde. Auch die Punktion hält W. Koch besonders bei der Myelocele für bedenklich.

Mehrfach hat man, besonders bei reinen Meningocelen, durch einfache Entleerung der Flüssigkeit durch Punktion resp. Aspiration Heilung infolge Verödung der Cyste beobachtet (West u. a.), meist aber erfolgte der Tod. Nach Wernitz wurden von 57 Fällen 17 geheilt, 40 endeten tödlich, nach E. Laplace waren unter 46 Fällen 30 Todesfälle. Nach einer einfachen Punktion füllt sich der Sack gewöhnlich in 24—36 Stunden wieder. Zuweilen ist die Punktion infolge der intrakraniellen Druckverminderung von tiefem Sopor gefolgt (Ranke, Hofmokl), welcher schwindet, sobald sich der Sack wieder mit Flüssigkeit gefüllt hat. v. Bergmann erzeugte dagegen umgekehrt durch vermehrten Druck auf eine Spina bifida cystica

(Meningocele spinalis) bei einem 1¼jährigen Kinde sofort Schlaf mit Pulsverlangsamung, bei weiterer Steigerung des Druckes wurde die Atmung unregelmäßig. Hier mag noch folgender Fall erwähnt werden, welcher anfangs mit Punktion, dann in anderer Weise behandelt wurde.

W. Whitehead heilte nach einer Mitteilung aus dem Jahre 1885 bei einer 27jährigen Frau eine nur durch eine enge Oeffnung mit dem Wirbelkanal kommunizierende Hydromeningocele lumbosacralis von 22 Zoll Umfang in folgender etwas bedenklichen Weise. Der Fall lehrt, daß ein Kranker auch trotz der unzweckmäßigsten Behandlung geheilt werden kann. Nach Entleerung von etwa 360 ccm seröser Flüssigkeit durch Punktion mittels eines Troikarts floß durch die mit Kollodium bedeckte Stichstelle in den nächsten 24 Stunden fortgesetzt Liquor cerebrospinalis ab, bis die Geschwulst ganz klein geworden war. Es folgten Kopfschmerzen, Nausea, Erbrechen, Retentio urinae etc. Diese Erscheinungen dauerten auch fort, nachdem Whitehead durch den Tumor unter antiseptischen Kautelen zuerst ein Pferdehaar und 3 Tage später statt des letzteren zwei Silberdrähte durchgezogen und einen Gazeverband angelegt hatte. Fast 3 Wochen lang Aussickern von Liquor cerebrospinalis, 2 Monate lang schwere Störungen des Allgemeinbefindens (Fieber, Schmerzen längs der Wirbelsäule, Muskelkrämpfe etc.). Nun zog Whitehead über die ganze Oberfläche der Geschwulst mit dem Glüheisen Aetzstreifen und strich Kollodium darüber. Sofort hörten die bedrohlichen Erscheinungen auf. Durch Punktion wurde zuerst klare Flüssigkeit, dann Eiter entleert. Nun Inzision und Tamponade der Cyste mit Jodoformgaze. Nach 7 Wochen Heilung ohne Beschwerden, welche auch weiter fortdauerte.

Die einfache Inzision des Sackes ergab nach E. Laplace (1891) in 23 Fällen 7 Todesfälle, nach Wernitz wurden von 5 Fällen 2 geheilt, 3 endeten tödlich.

W. Koch empfahl 1882, wiederholte Exzisionen zungenförmiger Hautstreifen mit nachfolgender Naht vorzunehmen und dadurch den Cystensack zur Schrumpfung zu bringen.

Die Umschnürung oder Abbindung der Spina bifida cystica durch teils elastische, teils gewöhnliche Ligatur, die Abklemmung des Sackes mittels der Klammer nach Rizzoli sind ebenfalls mit Recht verlassen, sie haben nur bei deutlich gestielten reinen Meningocelen ihre Berechtigung. Wer das veraltete Verfahren noch anwenden will, sollte sich stets vorher durch Inzision von der Art der vorliegenden Spina bifida cystica überzeugen. Aus der Literatur seien folgende Fälle angeführt, wo die Umschnürung der Spina bifida cystica angewandt wurde; sie ergab nach Wernitz und E. Laplace in 16 Fällen 6 Todesfälle.

Giraldès berichtete 1876 über 2 Fälle von Spina bifida cystica, welche durch einfache Ligatur geheilt wurden.

Mouchet heilte 1876 bei einem neugeborenen Kinde eine faustgroße, bis nahe an die Kniekehle herabreichende Spina bifida cystica sacralis (Meningocele ohne Lähmungen) durch eine am 2. Tage nach der Geburt angelegte elastische Ligatur, nachdem die Cyste vorher durch Punktion entleert war. Am 18. Tage Heilung, und nach weiteren 14 Tagen war an der Stelle des früheren Tumors eine feste, gegen den Knochen eingezogene Narbe vorhanden.

In einem zweiten Falle von Spina bifida cystica lumbalis machte Mouchet ebenfalls bei einem neugeborenen Kinde gleich am Tage der Geburt die elastische Ligatur unter drei durchgestochenen feinen Nadeln ohne vor-

herige Entleerung der Geschwulst, da dieselbe nur wenig gefüllt war. Am 4. Tage wurden nur die Nadeln entfernt. Am 8. Tage Exitus letalis unter Brechdurchfall infolge schlechter Ernährung, da an der Spina bifida nichts Pathologisches nachzuweisen war.

Ob in dem zuerst von Mouchet operierten Falle wirklich eine Spina bifida sacralis von so abnormer Größe vorgelegen hat, erscheint mir zweifelhaft, möglich ist jedenfalls, daß es sich um einen nicht mit dem Sakralkanal kommunizierenden angeborenen Sakraltumor gehandelt hat. Ferner ist zu bemerken, daß eine so frühzeitige Operation gleich nach der Geburt in diesem Falle wenig empfehlenswert war.

Périer erwähnte im Anschluß an die beiden Fälle von Mouchet in derselben Sitzung der Soc. de chirurgie de Paris (1876) noch 4 von anderen Chirurgen mittels der elastischen Ligatur behandelte Fälle von Spina bifida mit 2 Heilungen.

Laroyenne heilte 1876 eine etwa orangengroße Spina bifida cystica bei einem 3 Monate alten Kinde durch eine nur mäßig angezogene elastische Ligatur, welche unter zwei kreuzweise durch die Basis der Geschwulst eingestochene Nadeln angelegt wurde; letztere wurden nach Anlegung der Ligatur wieder entfernt. Abfall des Tumors am 20. Tage; es blieb eine flache Narbe von der Größe eines Fünffrankenstücks zurück.

Polaillon mußte in einem Falle die elastische Ligatur wegen fortwährenden Schreiens des Kindes und wegen des Eintritts von Kontrakturen und Konvulsionen nach 2 Tagen wieder aufgeben.

V. Cavagnis wandte 1883 die elastische Ligatur bei einer gestielten Spina bifida lumbalis eines 2tägigen Kindes an, welches aber nach 10 Tagen an interkurrentem Bronchialkatarrh starb. Der Sektionsbefund ergab Heilung resp. Verschluß der Knochenlücke durch Bindegewebe.

A. Turetta heilte 1884 eine gestielte, kleinapfelgroße Spina bifida cystica bei einem 2 Monate alten, gut entwickelten Kinde durch elastische Ligatur. In den ersten Tagen bestanden leichte Temperatursteigerungen, Erbrechen und Zuckungen in den Extremitäten, dann war das Befinden normal. Abfall der Ligatur mit dem Tumor am 12. Tage, am 27. Tage völlige Heilung.

Parona berichtete 1889 über 2 Fälle von Spina bifida cystica, welche durch elastische Ligatur geheilt wurden, ein Patient starb an akuter Meningitis spinalis.

Rizzoli empfahl die Abklemmung des Sackes mittels einer Klammer mit parallelen Branchen, ähnlich der Dupuytrenschen Darmschere. Der abgeklemmte Sack wird der Gangrän überlassen, die geklemmten inneren Blätter des Sackes verkleben. F. Parona hat 1876 über 4 derartig behandelte reine Meningocelen berichtet (2 Fälle von Rizzoli, 1 Fall von Nicoli und einer von Parona selbst behandelt). 3 Fälle heilten ohne Störung, in einem derselben bildete sich sogar ein knöcherner Verschluß. In dem von Parona behandelten Falle öffnete sich, als am 5. Tage die Klammer entfernt werden sollte, die verlötete Stelle an der Basis der Geschwulst, und es floß Cerebrospinalflüssigkeit aus. Erneute Anlegung der Klammer, 3tägiges Fieber mit Symptomen spinaler und cerebraler Reizung, Abfall des gangränösen Sacks samt der Klammer am 10. Tage, Heilung.

Durch Kompression hat man nach Wernitz in 4 Fällen Heilung erzielt.

J. F. Davidson wandte bei einem neugeborenen Kinde mit Spina bifida lumbosacralis, welche am 3. Tage nach der Geburt spontan rupturiert war, Schwammkompression mit gutem Erfolg an. Das der Wundhöhle adaptierte Schwammstück war mit 2½ %iger Karbolsäurelösung imprägniert, mit Protektivsilk bedeckt und durch Heftpflaster

befestigt. Nach mehreren Tagen war die Wunde geheilt, und 8 bis 9 Monate später wurde vollkommenes Wohlbefinden konstatiert.

Die Behandlung der Spina bifida occulta. — Die Spina bifida occulta gibt nur in Ausnahmefällen zu einer besonderen Therapie Veranlassung. Die angeborenen Störungen können bei derselben durch Operation wohl nicht gebessert werden, wohl aber die später auftretenden, welche durch Druck oder Zerrung des Rückenmarks infolge des Körperwachstums bedingt sein können, wie besonders aus den beachtenswerten Beobachtungen von Jones, Maass und Katzenstein hervorgeht. Dieselben lehren, daß sich bei Spina bifida occulta die Operation in der Tat besonders dann empfiehlt, wenn die vorhandenen Krankheitserscheinungen auf eine Kompression oder Zerrung des Rückenmarks hinweisen.

In dem von Jones 1891 l. c. mitgeteilten Falle von Spina bifida occulta bei einem 22jährigen Manne mit spastischer Lähmung beider Beine ergab die Operation, daß die Cauda equina durch einen horizontalen Strang in der die Knochenlücke verschließenden Membran eingeschnürt war. Durch Beseitigung dieser Störung wurde die Lähmung beseitigt.

H. Maass hatte ebenfalls einen guten operativen Erfolg bei einem 3jährigen Kinde mit Spina bifida occulta lumbalis mit spastischer Parese beider Beine, Pes valgus beiderseits, so daß das Stehen nur mit Unterstützung unter den Armen möglich war. Ferner bestanden trophische Störungen, besonders am linken Bein, und häufiger Mastdarmvorfall; die Urinsekretion war nicht gestört. Im Bereich der Spina bifida occulta fand sich Hypertrichosis und ein größeres Lipom. Die Operation bestand zunächst in Entfernung dieses Lipoms. Dann fand sich vom 12. Brustwirbel bis zum 5. Lendenwirbel ein Knochendefekt, welcher in der Mitte fast 3 cm weit klaffte; der Rückgratskanal war durch eine fibrös-muskulöse Platte geschlossen, sie zeigte mehrere tiefe, querverlaufende Furchen. Die letzteren wurden durch Einkerbung der fibrösmuskulösen Platte am linken Rande des Knochendefektes ausgeglichen, der Wirbelkanal wurde aber nicht eröffnet, Hautnaht über Jodoformtampon, Heilung in 14 Tagen. ½ Jahr nach der Operation war die spastische Parese vollkommen verschwunden, das Kind konnte ohne Unterstützung stehen und gehen, ohne in den Kniegelenken einzuknicken; die Stellung der Beine war gebessert. Die trophischen Störungen am linken Bein waren nicht gebessert, die Wachstumsdifferenz zwischen beiden Füßen war sogar deutlicher als früher. Wahrscheinlich bestand außer der Kompression des Rückenmarks eine Läsion der trophischen Zentren in den Vorderhörnern, worauf die Operation ohne Einfluß ist.

Katzenstein beseitigte 1901 bei einem 17jährigen Manne mit Spina bifida occulta die vorhandene Incontinentia urinae et alvi durch Operation, indem er einen Verbindungsstrang zwischen Haut und Rückenmark exstirpirte und den schädlich wirkenden Zug am Rückenmark aufhob.

In dem 1901 von Reiner mitgeteilten Falle (s. S. 524) blieb die Operation erfolglos. Es ergab sich bei letzterer der überraschende Befund, daß die den Knochendefekt deckende Membran vollständig verknöchert war, und diese hatte in Gemeinschaft mit einer unter ihr liegenden lipomatösen Geschwulst die spinale Drucklähmung erzeugt. Durch Entfernung der Knochenplatte wurde trotz der reaktionslosen Heilung der Operationswunde keine Besserung erzielt.

XV. Kapitel.

Ueber sog. Schwanzbildung beim Menschen

(s. das Literaturverzeichnis XIX).

§ 94. Allgemeine Bemerkungen über Vorkommen, Entstehung und Einteilung der sog. Schwanzbildungen. — Die Frage nach dem Vorkommen von Schwanzbildungen beim Menschen ist vielfach seit den ältesten Zeiten diskutiert worden. Schon in den Schriften des Altertums, z. B. bei Herodot, Plinius, Ptolemaeus u. a., finden sich meist sehr übertriebene Angaben über das Vorkommen von geschwänzten Menschen. Nach der Vorstellung der Alten waren Schwanzmenschen bei manchen Völkerschaften Afrikas und Asiens, besonders in Indien und auf den indischen Inseln, außerordentlich häufig.

Im Mittelalter wurden die zum Teil märchenhaft übertriebenen Angaben des Altertums mit großer Bereitwilligkeit weiter verbreitet, und bis in das 19. Jahrhundert hinein wurde von Reisenden ohne sachgemäße Kritik allzu oft den Erzählungen von Negerstämmen oder von arabischen und indischen Händlern bezüglich des häufigen Vorkommens von Schwanzmenschen und geschwänzten Menschenstämmen Glauben geschenkt. Ganze Völkerschaften sollten mit Schwänzen versehen sein. Bald aber zeigte sich, daß alle diese übertriebenen Schilderungen auf Täuschungen beruhten, die manchen Völkern angedichteten Schwänze entpuppten sich zum Teil als harmlose, bei Festen als Schmuck getragene Tierschwänze, als Schmuckgegenstände aus Bastfasern u. s. w., kurz als sog. Kostümschwänze (Bartels). Ueber solche Kostümschwänze bei Völkern in Afrika, auf Java, Sumatra u. s. w. haben besonders Schweinfurth, Morlang, Mohnike u. a. berichtet.

In der neueren Zeit ist die Frage der Schwanzbildung beim Menschen vorzugsweise von Mohnike, M. Bartels, Virchow, W. His, A. Ecker, Rauber, Hennig, Freund, Fr. Keibel, Waldeyer u. a. studiert worden. Die Frage, ob beim Menschen unter Umständen ein Gebilde auftreten kann, welches seinem Sitz und seiner Form die Bezeichnung als Schwanz zu rechtfertigen vermag, ist entschieden auf Grund der jetzt vorliegenden Beobachtungen zu bejahen. Die andere Frage dagegen, ob ganze Menschenstämme mit freien Wirbelschwänzen existiert haben oder noch vorkommen, muß nach unserem heutigen Wissen verneint werden. Besonders M. Bartels hat die genauesten Untersuchungen über das Vorkommen von Menschenschwänzen angestellt.

Aus der Entwicklungsgeschichte wissen wir besonders seit den Untersuchungen von W. His, A. Ecker und Fr. Keibel, daß der menschliche Embryo im ersten bis dritten Monat einen äußerlich vorstehenden Schwanz besitzt. Nach Keibel verläuft die Grenzlinie

für das proximale Ende des Embryoschwanzes von der Mitte des 30. Urwirbels oder des 30. Segmentes zum hinteren Ende der Aftermembram (s. Fig. 130). Statt der früheren Bezeichnung Urwirbel ist gegenwärtig die Bezeichnung Segmente üblich, da die Urwirbel nicht nur die Wirbelanlagen, sondern u. a. auch die Muskelanlagen sind. Jede Wirbelkörperanlage reicht von der Mitte eines Segmentes bis zur Mitte des nächstfolgenden. Die Anlage des ersten Schwanzwirbels oder Steißbeinwirbels ist an der Mitte des 30. Segmentes, während der letzte Kreuzbeinwirbel von der Mitte des 29. bis zur Mitte des 30. Segmentes reicht. Jenseits dieser Linie fand Keibel außer den drei Segmenten der Steißwirbel hinter dem 33. Segment an der sog. Endknospe noch einen Zellenrest, aus welchem noch weitere Kaudalsegmente hervorgehen konnten (s. Fig. 130). Im Einklang hiermit steht die Tatsache, daß gelegentlich eine vermehrte Zahl von Kaudalwirbelanlagen beob-

Fig. 130.

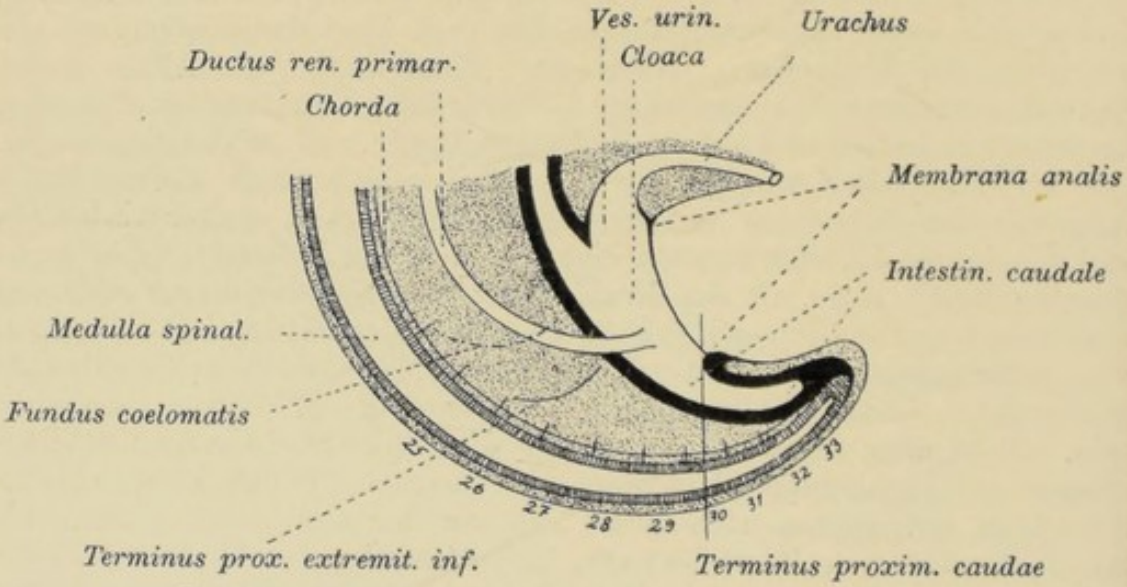

Embryo humanus longit. 4 mm. Pars caudalis (nach Keibel).

achtet worden ist, Fol und Phisalix fanden z. B. neun Kaudalwirbelanlagen, welche sich aber nicht vollkommen erhalten. Nach Steinbach sind sechs Kaudalwirbel sehr selten, nach ihm kommen bei Männern fünf und bei Weibern vier oder höchstens fünf vor. Diese geringere Zahl der Steißbeinwirbel beim Weibe ist für das weibliche Becken resp. für die Funktion der weiblichen Geschlechtsorgane und für den Verlauf der Geburt durchaus zweckmäßig.

Wichtig ist ferner, daß nach Keibel in das Kaudalstück der menschlichen Embryonen außer dem Medullarrohr und der Chorda auch der Darm (Schwanzdarm) übergeht, und daß das Kaudalstück hinter der Aftermembran beginnt (s. Fig. 130), ganz so wie bei denjenigen Tieren, welche dauernd einen äußeren Schwanz besitzen. Außer diesem äußeren Schwanz finden sich bei Tieren noch einige innere verborgene Wirbel, weshalb M. Braun einen inneren und einen äußeren Schwanz unterscheidet, was mit Berücksichtigung der Verhältnisse beim Menschen in der Tat von Bedeutung ist.

Der äußere menschliche Embryonalschwanz besteht nach Wal-

deyer (s. Fig. 131) nach dem Beginn der Wirbelentwicklung aus einem wirbelhaltigen und aus einem wirbellosen Teil, in welchen letzteren sich jedoch noch Chorda und Medullarrohranlage fortsetzen (s. Fig. 130). Der wirbelfreie Abschnitt, der Schwanzfaden nach W. His, geht normalerweise bald zu Grunde. Im 3.—4. Fötalmonat ragt dann nach Waldeyer der wirbelhaltige Teil des Embryonalschwanzes wie eine kleine, flache, dreiseitige Erhabenheit, nur von der Haut bedeckt, etwas hervor und bildet so den Steißhöcker (Ecker). Auch dieser Schwanzteil wird dann immer mehr zu einem inneren, indem er sich nach Waldeyer und Keibel nach vorn umkrümmt und infolge der bedeutenden Entwicklung der Glutäalmassen in der Tiefe verschwindet.

Fig. 131.

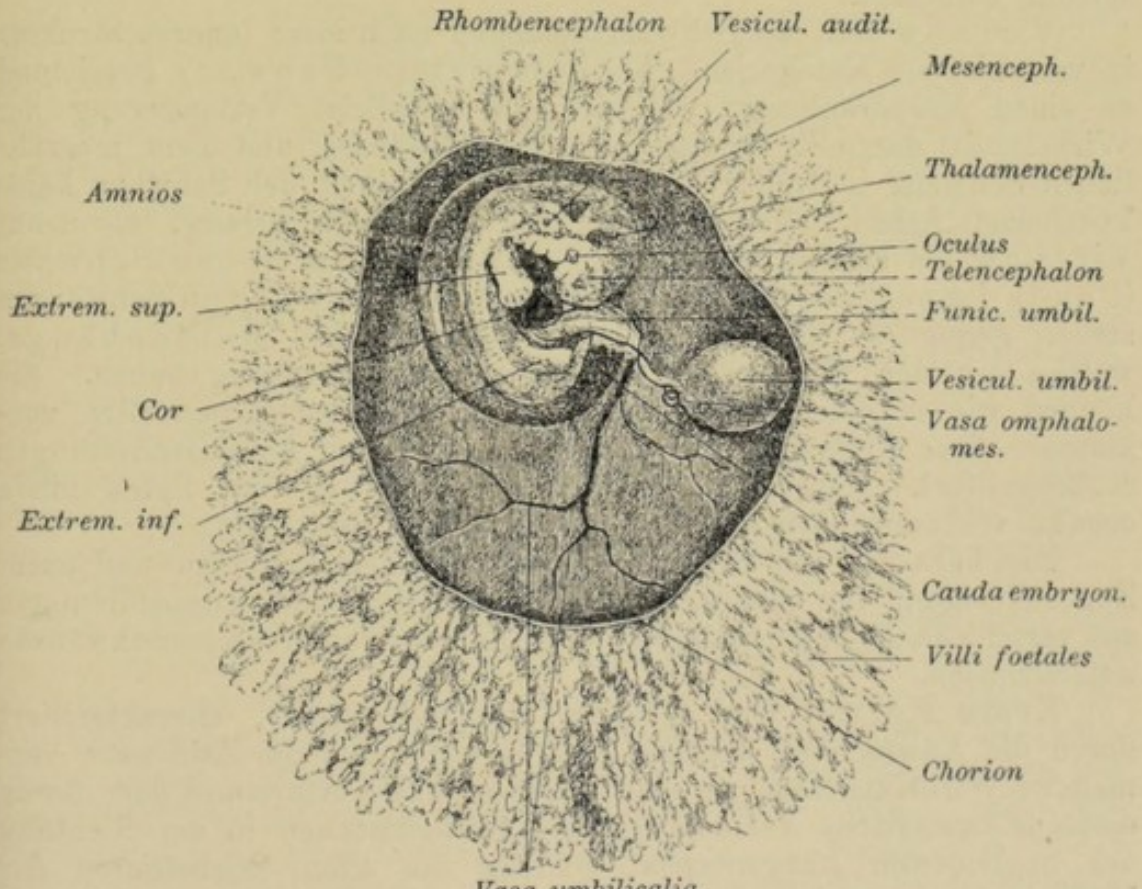

Embryo humanus longit. 11 mm (Museum Instit. anatom. I Berolin.) nach Waldeyer.

Aus diesen entwicklungsgeschichtlichen Tatsachen ergibt sich, daß der Mensch während einer gewissen Zeit seines Embryonallebens einen äußeren mit Wirbeln versehenen Schwanz (Wirbelschwanz) besitzt. Im späteren Leben ist das Steißbein des Menschen mit den zugehörigen Weichteilen nach Waldeyer als ein dem Schwanze der Tiere homologes Kaudalstück zu betrachten, d. h. der Mensch besitzt, wie Virchow betonte, einen inneren „Wirbelschwanz". Hierzu kommt noch, daß beim Menschen nach J. Lartschneider, Kollmann, F. Blum und Waldeyer auch die Schwanzmuskulatur der Säugetiere zum Teil als rudimentäre Muskeln nachweisbar sind.

In relativ seltenen Fällen hat man nun in der Tat beim Menschen auch im späteren Leben äußere freie Schwänze von verschiedener

Länge beobachtet und zwar teils Knochen (Steißwirbel) enthaltende Schwänze, teils knochenlose, weiche Schwänze. In einem größeren Teil der Fälle handelt es sich um Pseudoschwänze, d. h. um schwanzähnliche (polypöse) Hautanhänge oder um gestielte Geschwülste der Steißgegend, besonders viele Lipome, Fibrome oder Fibrolipome.

Die sorgfältigsten Untersuchungen über die Schwanzbildung beim Menschen haben M. Bartels und R. Virchow angestellt. Die grundlegenden, sehr fleißigen Arbeiten von Bartels finden sich im 13. u. 15. Bd. des Archivs für Anthropologie S. 1 ff. und S. 45 ff. Bartels hat zuerst die verschiedenen beobachteten menschlichen Schwänze übersichtlich gruppiert und nach Form, Länge und Zusammensetzung eingeteilt.

Virchow teilt die Schwanzbildungen nach ihrer inneren Struktur in verschiedene Kategorien. Als kompletten Schwanz bezeichnet er einen Körperanhang, welcher eine wirkliche Verlängerung der Wirbelsäule darstellt, analog den Tierschwänzen und dem menschlichen Schwanz in früher Embryonalzeit. Enthält der Schwanz keine knöcherne Achse, aber einen fibrösen zentralen Strang, so nennt Virchow ein solches Gebilde einen unvollkommenen Schwanz (Cauda imperfecta). Diesen beiden Arten von wahren Schwänzen stehen gegenüber die nur schwanzähnlichen Hautanhänge, welche mit der Wirbelsäule gar keinen Zusammenhang haben. Sie können wie in der Steißgegend auch an anderen Körperstellen vorkommen, ihre Entstehung wird von Virchow auf Amniosanheftungen zurückgeführt. Außerdem erwähnt Virchow die bei Spina bifida occulta vorkommenden schwanzähnlichen Bildungen.

Bartels hat auf Grund umfassender Literaturstudien und unter Zugrundelegung von genauer beobachteten Fällen von Schwanzbildungen aus verschiedenen Jahrhunderten fünf Formen von Menschenschwänzen unterschieden.

Erste Form. Die echten Tierschwänze, charakterisiert durch die Anwesenheit deutlich differenzierter und der Zahl nach vermehrter Wirbelknochen, sie sind entweder durch Atavismus oder durch einfache numerische Vermehrung der Wirbelknochen in der Richtung des gegliederten Längentypus, welcher bei allen Wirbeltieren das Maßgebende ist, entstanden.

Zweite Form. Die Stummelschwänze ohne knöchernen Inhalt, charakterisiert durch ihre kurze, gedrungene, konische Gestalt und durch ihren unverknöcherten und nicht in Wirbelkörper differenzierten Inhalt, analog dem menschlichen Embryoschwanz, welcher durch Hemmungsbildung gleichsam persistiert. Sie entstehen durch Hemmungsbildung in der Zeit nach der dritten Woche und vor Beginn des vierten Monats, in welcher Zeit der Embryo noch geschwänzt ist.

Dritte Form. Die angewachsenen Schwänze, charakterisiert durch ihre dreieckige Form mit nach unten gerichteter Spitze und durch ihr Verwachsensein mit der Kreuzsteißbeinregion. Sie sind als der letzte Ueberrest des menschlichen Embryoschwanzes, des Steißhöckers, zu betrachten und entstehen durch Hemmungsbildung in der Steißhöckerperiode des Embryos, also ungefähr im Beginn des vierten

Monats des embryonalen Lebens. Der Steißhöcker persistiert infolge dieser Hemmungsbildung.

Vierte Form. Die langen dünnen Schwänze von der Schweineschwanzform, charakterisiert durch ihre relative Länge, ihre nicht selten gedrehte Spitze und besonders durch den Mangel differenzierter und verknöcherter Wirbel. Diese weichen, freien Schwänze entstehen nach Bartels durch Wachstumssteigerung des Embryoschwanzes, so daß derselbe nicht schrumpft und verschwindet, sondern im Gegenteil sich vergrößert und persistiert. Die Zeit ihrer Entstehung fällt nach der dritten Woche und vor Beginn des vierten Monats des intrauterinen Lebens, wo der Embryo normalerweise einen Schwanz besitzt.

Fünfte Form. Die Stummelschwänze mit knöchernem Inhalt, charakterisiert durch ihre kurze, gedrungene, konische Form und durch die Anwesenheit deutlich differenzierter und verknöcherter Wirbelkörper, welche jedoch die normalen Steißbeinwirbel der Zahl nach nicht übertreffen; sie entstehen nach Bartels durch Wachstumssteigerung der Steißbeinteile (Wirbelkörper und Zwischenwirbelgewebe) jenseits des Anfangs des vierten Fötalmonats bis vor Beginn des neunten Monats, wo nach C. Hennig das Steißbein seine nach vorn konkav gekrümmte Richtung annimmt.

Besonders Bartels hat die Literatur über das Vorkommen von Schwänzen bei Eingeborenen in außereuropäischen Ländern, der sog. exotischen Menschenschwänze, genauer studiert und unterscheidet mit Recht das Vorkommen geschwänzter Völker und das Auftreten vereinzelter Schwanzmenschen unter einer ungeschwänzten Bevölkerung. Das letztere ist besonders in Europa wissenschaftlich festgestellt worden. Das erstere ist mehrfach von Reisenden irrtümlicherweise behauptet worden, und es hat sich ergeben, daß es sich hier, wie schon erwähnt, vorzugsweise um sog. Kostümschwänze handelte, d. h. um schwanzartige Ausschmückung der Körper von wilden Völkern. In anderen Fällen ist die Angabe von dem Vorkommen geschwänzter Menschenstämme von anderen Reisenden nicht bestätigt worden. Dieses gilt besonders von den Mitteilungen des Missionars George Brown aus dem Jahre 1876 bezüglich des Vorkommens einer geschwänzten Menschenrasse im Innern von Neubritannien. Der Schwanz soll nach den ihm gemachten Mitteilungen seitens der Eingeborenen in Blanche Bay auf Neubritannien unbeweglich und steif sein, so daß sich die Leute vor dem Hinsetzen ein Loch in den Sand graben müßten, weil sie sonst stürben, falls der in hohem Ansehen stehende Schwanz abbreche. Schwanzlose Kinder würden sofort getötet, um nicht allgemeinem Gespött ausgesetzt zu werden. Brown selbst hat keinen geschwänzten Menschen gesehen.

Bartels hat das gesamte in großer Fülle vorliegende literarische Material bezüglich des Vorkommens geschwänzter Menschen in den verschiedenen Ländern mit erstaunlichem Fleiße zusammengestellt und gesichtet.

Wir besitzen außer den eben erwähnten, Neubritannien (Polynesien, Australien) betreffenden Mitteilungen besonders noch Nachrichten über geschwänzte Menschen im Bereiche des Amazonen-

stromes, in Feuerland und in anderen Gegenden von Amerika. Besonders bemerkenswert sind z. B. die Angaben von Castelneau über die Schwänze der Uginas, Indianer im äußersten Westen Brasiliens. Der Geistliche Jose de Santa-Thereza Ribeiro sah nach dem Bericht von Castelneau resp. des Paters Naronha einen Indianer mit einem fingerdicken längeren Schwanz, er war mit glatter und unbehaarter Haut bedeckt. In Rio de Janeiro wurde nach Bartels das Skelett eines angeblich prähistorischen Menschen gefunden, dessen Rückgrat eine 2 Fuß lange Verlängerung, somit einen förmlichen Schweif hatte. Dieser Befund ist von hervorragendem Interesse.

Ueber das Vorkommen von Schwanzmenschen in Afrika liegt bis in die neueste Zeit eine große Zahl von Berichten vor, die ältesten Nachrichten stammen von Plinius und Pausanias. Ich verweise bezüglich der genaueren Angaben auf die Arbeit von Bartels im Archiv für Anthropologie Bd. XV. Die größte Zahl der afrikanischen Berichte bezieht sich auf die Niam-Niam oder die Mala Ghilanee, Völkerschaften, von welchen es erwiesen ist, daß ihre angeblichen Schwänze nur Kostümschwänze sind. In anderen Fällen handelt es sich um geschwänzte Affen, nur hie und da wurden, wie in Europa, Schwanzbildungen bei einzelnen Menschen beobachtet.

Auch die Angaben über das Vorkommen geschwänzter Menschen in Asien hat Bartels mit großem Fleiße gesammelt. Sieht man hier ebenfalls von den Selbsttäuschungen oder Uebertreibungen der Berichterstatter ab, so bleiben auch hier tatsächlich Fälle von Schwanzbildungen bei Menschen unter gewissen Einschränkungen bestehen. Die Berichte über das Vorkommen von Schwanzmenschen beziehen sich nach Bartels besonders auf die Bewohner von Trapezunt, Kurdistan, Turkestan, auf Indien, auf Japan, China, auf die asiatische Inselwelt u. s. w.

Am besten bekannt sind die in Europa beobachteten Schwanzbildungen.

Bartels hat die verschiedenen, aus den verschiedenen Erdteilen in so großer Fülle vorhandenen Angaben über Schwanzbildungen im 15. Bande des Archivs für Anthropologie auf Tafel I kartographisch dargestellt. Die Anzahl der angeblich beobachteten Fälle beträgt nach Bartels mindestens 116, genau läßt sich die Zahl nicht angeben. Vielleicht sind dieser Zahl noch über 70 Fälle hinzuzufügen.

Was die Verteilung der Schwanzmenschen nach den beiden Geschlechtern anlangt, so ist nach Bartels in den 116 Fällen in 48 Fällen das Geschlecht nicht angegeben, unter den übrigbleibenden 68 Schwanzmenschen waren 52 männliche und nur 16 weibliche. Auch unter den 42 Fällen unbestimmten Geschlechts scheinen die Männer nach der Art der Berichte bei weitem die Mehrzahl zu bilden. Dieses Prävalieren der männlichen Schwanzmenschen ist gewiß von besonderem Interesse.

So ergibt sich also, daß das Vorkommen von Schwanzmenschen über die ganze Erde verbreitet ist, während die frühere oder jetzige Existenz von geschwänzten ganzen Menschenstämmen nach unseren gegenwärtigen Kenntnissen nicht erwiesen ist.

Wir wollen nun aus der vorliegenden Kasuistik einige Fälle der verschiedenen Schwanzformen etwas genauer betrachten und werden

dabei der oben angegebenen Einteilung der Menschenschwänze nach Bartels folgen; wir unterscheiden vor allem angewachsene und freie (echte) Schwänze und sodann die verschiedenen Formen der falschen Schwänze oder Pseudoschwänze.

Wir beschäftigen uns zunächst mit derjenigen Schwanzform, welche Bartels als angewachsenen Schwanz bezeichnet hat.

§ 95. Die angewachsenen Schwanzbildungen (Bartels). — Nach Bartels finden sich in der Literatur 9 Fälle von angewachsenen Schwänzen, sie wurden beobachtet von Bartels (6 Fälle), von Labourdette, Monod und A. Ecker. Ich füge diesen 9 Fällen noch einen 10. Fall hinzu, welcher von H. W. Freund genauer beschrieben wurde und nach verschiedenen Richtungen hin von besonderem Interesse ist. Diese verschiedenen 10 Fälle von angewachsenen Schwänzen sind nicht alle identisch, sondern bieten mancherlei Besonderheiten dar. Vielleicht gehört auch der S. 574 von Ecker beobachtete Fall und ein dritter von demselben Autor kurz erwähnter Fall (s. S. 574) hierher, so daß dann 12 Fälle von angewachsenem Schwanz vorliegen.

Fig. 132.

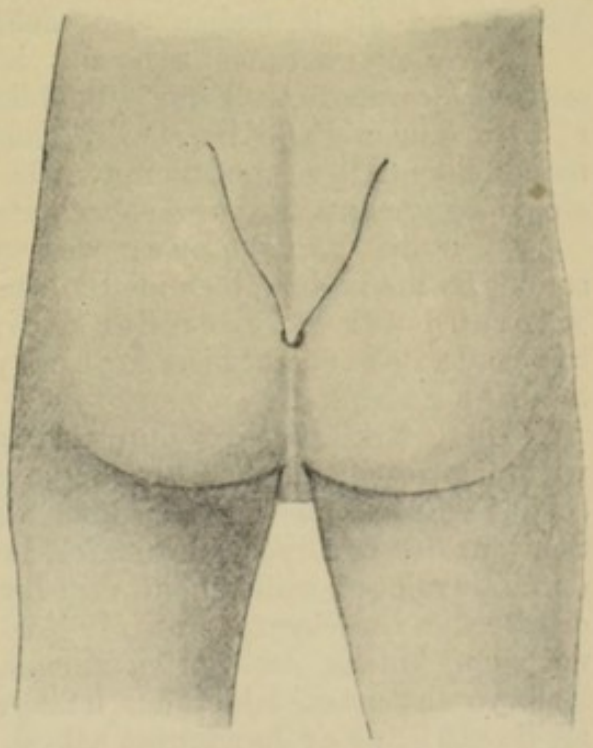

3 Tage alter Knabe mit angewachsenem Schwanze nach Bartels (Archiv für Anthropologie Bd. XIII Tafel I Fig. 1, im Text S. 7 Fall Nr. 1).

Die angewachsenen Schwänze (s. Fig. 132—136) haben die Eigentümlichkeit, daß sie in ihrem ganzen Umfang oder wenigstens in ihrer größten Ausdehnung mit ihrer unteren Fläche im Bereich des Kreuz- und Steißbeins angewachsen sind, während alle anderen Schwänze das hintere Körperende in der Längsrichtung frei überragen und daher freie Schwänze genannt werden. Diese angewachsenen Schwänze bilden in der Regio sacrococcygea ein dreiseitiges Hautfeld, welches meist bilateral symmetrisch liegt, zuweilen aber auch ein wenig nach der Seite verschoben ist. Sie beginnen mit breiterer Basis am unteren Ende der Regio sacralis und verlaufen allmählich sich verjüngend in Form einer Raphe nach der Aftergegend, wo sie in einer Spitze endigen; die Afteröffnung ist zuweilen noch von ihnen bedeckt. Das beschriebene dreieckige Hautfeld der angewachsenen Schwänze ist seitlich von zwei nach unten konvergierenden Furchen begrenzt und dadurch von der übrigen Haut der Hinterbacken deutlich unterschieden. Sodann sind sie in ihrem ganzen Verlaufe trotz ihrer innigen Verschmelzung mit der Gegend des Kreuz- und Steißbeins über das Niveau der umgebenden Haut erhaben, in einigen Fällen betrug die Erhebung über das Niveau der Nachbarteile mehr als $^1/_2$ cm. Nach oben geht

die Schwanzhaut ohne deutliche Grenze in die Haut des Rückens über. Unter dem angewachsenen Schwanz fühlt man die normalen Knochenteile des Kreuz- und Steißbeins. Die Breite der Schwanzwurzel betrug nach Bartels bei Kindern 0,5—1,3 cm, bei Erwachsenen $2^1/_2$ cm, die Länge bei Kindern $1^1/_2$—$2^1/_2$ cm, bei Erwachsenen 7—8 cm. Meist fanden sich verschiedene blinde, teils median, teils lateral gelegene Grübchen im Bereich des Hautdreiecks vor. Die in der Medianlinie an der Schwanzspitze gelegenen Grübchen sind mit Ecker und Bartels als Fovea coccygea zu deuten. In 3 Fällen aber lagen nach Bartels die Grübchen lateralwärts von der Mittellinie und zwar einmal an der Basis des Dreiecks und zweimal im Verlauf der Seitenfurchen. In einem Falle von Bartels war sogar in jeder der beiden Seitenfurchen ein solches Grübchen vorhanden. In diesen Fällen sind die Grübchen also nicht als Foveae coccygeae zu deuten.

Der angewachsene Schwanz ist besonders bei kleinen Kindern gesehen worden, er kann allmählich vollständig verschwinden, wie z. B. in einem Falle Bartels, anderseits kann er aber auch bis in das höhere Alter persistieren, wie wiederum ein von Bartels bei einem 49jährigen Manne beobachteter Fall lehrt.

Was die Entstehung des angewachsenen Schwanzes betrifft, so faßt Bartels denselben als Hemmungsbildung auf, entstanden während der Periode des Steißhöckers, d. h. er ist als der bis in das extrauterine Leben persistent gebliebene Steißhöcker zu erklären.

Diese Erklärung ist durchaus zutreffend, wenn wir uns die entwicklungsgeschichtlichen Vorgänge kurz vergegenwärtigen. Wir sahen S. 564—565, daß der frei über das hintere Leibesende vorragende Schwanz des Embryos gewöhnlich im vierten Monat des fötalen Lebens durch Involution vollständig verschwunden ist, indem er gleichsam in das Becken zurückgezogen wird. Am Ende des dritten Monats, zuweilen noch am Anfang des vierten Monats, also vor dem Verschwinden des Embryoschwanzes, bildet der letztere ein Gebilde, welches A. Ecker als Steißhöcker bezeichnet hat, d. h. man sieht wie beim angewachsenen Schwanz ein mit der Unterlage der Kreuzsteißbeinregion verwachsenes, über die Nachbarhaut etwas erhabenes Hautdreieck mit nach unten gerichteter Spitze, dessen obere Basis in die Haut des Rückens ohne besondere Grenze übergeht und seitlich von nach unten konvergierenden Furchen begrenzt ist.

Wie aus den Abbildungen in Fig. 132—136 und aus den S. 571 ff. beschriebenen Fällen hervorgeht, ist die äußere Erscheinungsform des angewachsenen Schwanzes resp. des persistierenden Steißhöckers natürlich verschieden. Nach Bartels sind die verschiedenen Bilder des angewachsenen Schwanzes im wesentlichen davon abhängig, ob derselbe in den Anfangsstadien oder in den Endstadien der fötalen Steißhöckerperiode entsteht. Das Kreuz- und Steißbein sind stets normal gebildet, und der angewachsene Schwanz ist stets knochenlos, weil der Steißhöcker mit der Bildung der knöchernen Wirbelsäule resp. des Kreuz- und Steißbeins nichts zu tun hat. Die oben erwähnte Fovea coccygea entsteht nach Ecker dadurch, daß die Spitze des Steißbeins sich gegen die Hautdecke anstemmt, bevor sich das Os coccygis der Norm entsprechend nach vorn umkrümmt.

Zuweilen ist, wie aus den einzelnen Fällen hervorgeht, der angewachsene Schwanz mit Entwicklungsstörungen der Afteröffnung und des Urogenitalsystems verbunden, z. B. mit Kleinheit der Afteröffnung, Asymmetrie des Penis, Bauch-Blasen-Genitalspalte etc., weil in der Zeit, wo der Embryoschwanz verschwindet, die Afteröffnung und das Urogenitalsystem sich bildet. Persistiert der Steißhöcker infolge irgendwelcher Störungen als angewachsener Schwanz, so ist es natürlich leicht begreiflich, daß dadurch auch die normale Ausbildung des Afters und des Urogenitalsystems beeinträchtigt werden kann. Von den vorliegenden 10 Fällen waren nur in 3 Fällen die oben erwähnten Entwicklungsstörungen des Anus und des Urogenitalsystems vorhanden, in 7 Fällen waren die genannten Organe nicht mißgebildet.

Die 10 Fälle von angewachsenem Schwanz seien hier im Auszug kurz mitgeteilt.

Der erste in Fig. 127 abgebildete Fall eines sog. angewachsenen menschlichen Schwanzes wurde von Bartels 1873 beobachtet.

1. Bartels wurde im Januar 1873 zu einem 3 Tage alten, kräftig entwickelten Knaben gerufen, welcher noch keinen Stuhlgang entleert hatte, die Nahrung verweigerte und bereits mehrmals Erbrechen gehabt hatte. Der Leib war trommelartig aufgetrieben. Die Gesäßregion bot das in Fig. 132 wiedergegebene Bild, d. h. die das Steißbein bedeckende Haut bildete eine dreiseitige, mehrere Linien erhabene Verdickung, welche jederseits durch eine deutliche Furche von der Haut der Hinterbacken abgesetzt war. Das spitze untere Ende dieser Hautverdickung liegt scheinbar gerade über der Afteröffnung, diese teilweise bedeckend. Die Schwanzspitze setzt sich unmittelbar in die als erhabene Leiste erscheinende Raphe des Perineums fort. Die genauere Untersuchung ergab, daß die scheinbare Afteröffnung aus zwei nicht miteinander kommunizierenden Oeffnungen bestand, daß die links von der Schwanzspitze liegende Oeffnung eine enge, blind endigende Hauttasche von etwa 3 Linien Tiefe darstellte, während die rechte, ebenfalls sehr enge Oeffnung die eigentliche Afteröffnung darstellte, nach deren operativer Erweiterung eine große Menge von Meconium sich entleerte. Das Kind war sonst normal gebildet. Vollkommene Heilung.

Fig. 133.

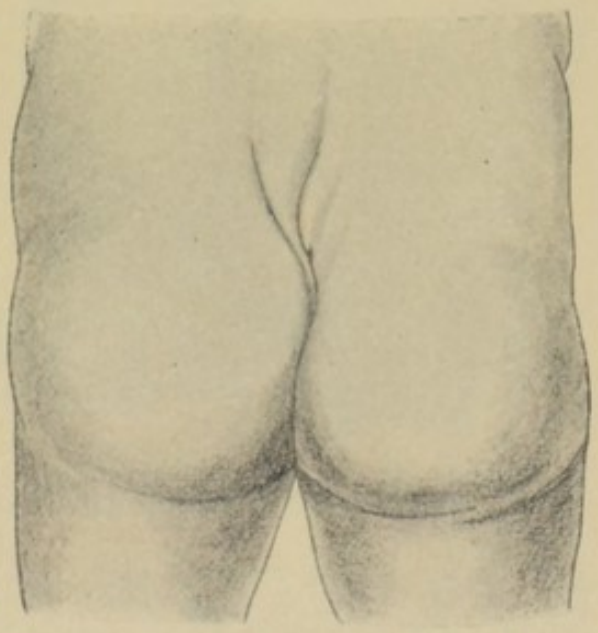

Ein angewachsener Schwanz bei einem 5 Monate alten Knaben (nach M. Bartels und Fr. Werner).

Der Schwanz enthielt keinen Knochen, ob außer der Haut noch sonstiges Gewebe in ihm enthalten war, konnte Bartels nicht feststellen.

2. Bartels hat dann noch einen zweiten Fall von angewachsenem Schwanz im Verein mit Fr. Werner beobachtet und im Archiv für Anthropologie Bd. XIII S. 411 ff. näher beschrieben (s. Fig. 133). Auch hier fand sich bei dem 5 Monate alten Knaben in der Kreuzsteißbeingegend wieder das charakteristische, durch zwei seichte, nach unten konvergierende Hautfurchen umschriebene Hautdreieck mit nach unten gerichteter Spitze. Oben

geht das Hautdreieck ohne sichtbare Grenze in die Haut des Rückens über. Die Färbung und sonstige Konsistenz des dreieckigen, übrigens nicht ganz bilateral symmetrischen Hautfeldes sind normal. Als Verlängerung der Dreieckspitze verläuft in der Medianlinie eine schmale erhabene Hautleiste nach abwärts, gleichsam eine Raphe, welche an der Steißbeinspitze endigt. Das Hautfeld ist nicht behaart. After und Genitalorgane sind normal gebildet, wodurch sich dieser Fall von zwei anderen Beobachtungen Bartels unterscheidet, bei welchen der angewachsene Schwanz mit einer Hemmungsbildung im Bereich der Genitalafterregion verbunden war.

3. Fall von Bartels, beobachtet 1881. Neugeborenes Mädchen mit schmalem langgestreckten dreieckigen Hautfeld, bilateral symmetrisch gelegen, die Spitze liegt nahe am hinteren Afterrande, die Basis geht ohne deutliche Grenze in die Rückenhaut über, die seitliche Grenze wird durch zwei seichte, stark konvergierende Furchen gebildet. Auf dem etwa 2 cm langen und an der Basis noch nicht $^1/_2$ cm breiten, über das Niveau der Nachbarhaut etwas erhabenen Hautdreieck fanden sich drei Härchen von fast 1 cm Länge. Das Kind war sonst normal gebildet, ebenso die Eltern und Geschwister. Als das Kind 3 Monate alt war, war der angewachsene Schwanz vollkommen verschwunden.

Fig. 134.

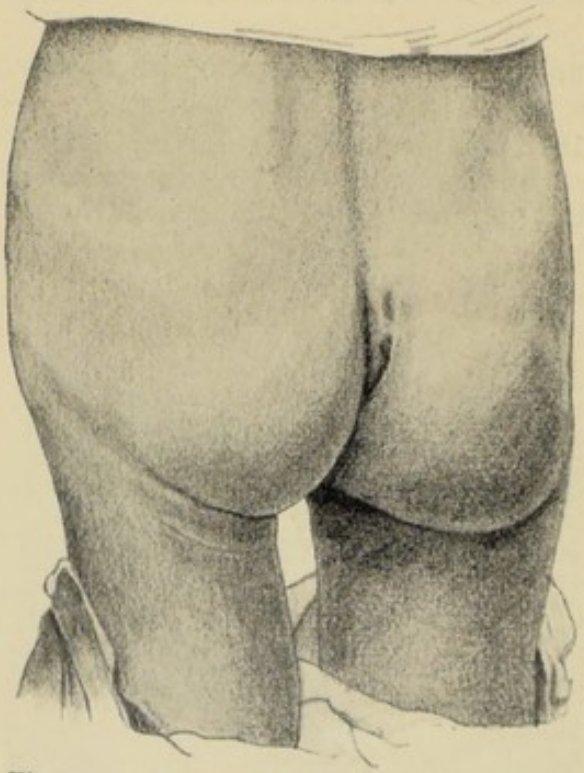

Ein angewachsener Schwanz bei einem 49jähr. Manne (nach M. Bartels).

4. Fall von Bartels, beobachtet mit Fr. Werner 1881. 6 Monate altes Mädchen mit einer etwas abweichenden Form eines angewachsenen Schwanzes. Derselbe lag nicht in der Mitte der Kreuzsteißregion, sondern war schräg nach rechts verzogen. Das an der Basis 1 cm breite Hautdreieck reicht nicht bis zum After, sondern seine Spitze liegt am oberen Ende der Crena clunium, hart an einer kleinen seichten Grube, welche als Fovea coccygea aufzufassen ist. Die linke, $1^1/_2$ cm lange Grenzfurche geht in die Crena clunium nach unten über, die rechte, nur 1 cm lange Grenzfurche bildet mit der Medianlinie des Körpers nach oben einen Winkel von 45°. Kind sonst normal gebildet.

5. Fall von Bartels, beobachtet 1882 mit Lassar. 4jähriger Knabe mit großem, behaartem Naevus der Gesäßgegend. In der Kreuzsteißgegend unterhalb eines 1 cm breiten Haarbüschels markiert sich ein $^1/_2$—$^3/_4$ cm über die Nachbarhaut hervorragender dreieckiger, median gelegener, angewachsener Schwanz von der bekannten Form, an der Basis 13 mm breit, die Seitenfurchen 33 mm lang, die Spitze endigt scheinbar etwas oberhalb des Afters, nach Auseinanderhalten der Hinterbacken aber sieht man, daß von der abgerundeten Spitze des Schwanzes noch eine schmale Hautleiste bis zum hinteren Afterrand verläuft. Der After ist trichterförmig eingezogen und rings von unregelmäßigen Hautleisten und Papillen umgeben. Am Perineum eine starke Raphe. Die Knochen des Kreuz- und Steißbeins sowie die Genitalien sind normal.

6. Fall von Bartels, beobachtet mit Prof. Bernhardt (s. Fig. 134).

49jähriger Mann, gracil gebaut und an einem schweren Nervenleiden erkrankt. Das Hautdreieck des angewachsenen Schwanzes ist nicht ganz symmetrisch, da die eine Seite etwas verbogen ist. Die in die normale Rückenhaut ohne Grenze übergehende Basis ist $2^1/_2$ cm breit, die lateral etwas ausgebogene linke Hautfurche ist 8 cm lang, die rechte, schräg verlaufend, ist 7 cm lang. Ungefähr in der Mitte der rechten Dreiecksfurche liegt ein Grübchen mit vier Querfältchen und einem 2 cm langen, narbenähnlichen, auf dem 2. Steißwirbel aufliegenden Streifen, welcher in die bis zur Spitze des Steißbeins verlaufende Raphe übergeht. Die Spitze des angewachsenen Schwanzes liegt in der Crena clunium verborgen und geht mittels des erwähnten Narbenstreifens in die Raphe über. Nur die kurze Strecke zwischen der Steißbeinspitze und dem hinteren Rande des Afters ist behaart, die Raphe dagegen, das dreieckige Schwanzfeld und die ganze Kreuzsteißbeingegend sind ohne jede Spur von Behaarung.

7. Fall, von Labourdette 1808 beobachtet, dem ersten Falle von Bartels analog. Das Kind war zweifelhaften Geschlechts, hatte eine Bauch-Blasen-Genitalspalte und starb etwa 5 Wochen alt. Die deutlich vorspringende, dreieckige, mit der Unterlage verwachsene Schwanzfläche war durch Furchen jederseits von der Nachbarschaft abgegrenzt. Die Schwanzspitze reichte auch hier bis zum After, war aber etwas länger als in dem ersten Falle von Bartels.

8. Fall, beschrieben von Monod (l. c.), aber nicht richtig gedeutet. 6 Wochen alter Knabe, sonst normal gebildet und gesund, mit einem typischen, angewachsenen Schwanze ohne Skeletteile im Sinne Bartels, durch Operation glücklich in der Klinik von Gosselin entfernt. Das exstirpierte Schwänzchen zeigte Monod in der Mai-Sitzung 1869 der anthropologischen Gesellschaft in Paris. Die genauere Beschreibung findet sich in den Bulletins de la soc. d'Anthropologie de Paris, Tome IV, deuxième série. Séance du 13. Mai 1869, p. 407—411 und bei Bartels, Archiv für Anthropologie Bd. XV S. 100.

Ferner gehören hierher noch zwei Beobachtungen von A. Ecker, welcher dieselben als „embryonale Ueberbleibsel in der Regio sacrococcygea" beschreibt. Ecker meint, daß seine 2 Fälle eine gewisse äußere Aehnlichkeit mit den von Bartels als angewachsene Schwänze beschriebenen Beobachtungen hätten, während sie anderseits auch wieder an die von ihm „Glabella" und „Foveola coccygea" genannten Formen sich anschließen. Bartels zählt mit Recht den folgenden Fall von Ecker zu den angewachsenen Schwänzen; Ecker selbst beschreibt den Fall folgendermaßen:

9. Fall, beobachtet von A. Ecker 1881 (s. Fig. 135). „Neugeborener Knabe. In der Kreuzsteißbeingegend findet sich eine dreieckige, seitlich von zwei Hautfalten begrenzte, etwas erhabene Stelle, deren scharf abgesetzte Spitze nach unten gerichtet ist, während die Basis ganz allmählich in die übrige Haut der betreffenden Gegend übergeht. Die Spitze des Dreiecks senkt sich in ein Grübchen ein. Auf dem Dreieck verlaufen einige seichte Rinnen nach abwärts, während von dem Grübchen aus eine etwas erhabene Raphe nach dem After verläuft. Daß das untere Grübchen einer Foveola coccygea entspricht, ist wohl nicht zu bezweifeln, ungewöhnlich ist nur, daß eine dreieckige Stelle etwas erhaben ist, und diese — vielleicht durch stärkere Krümmung des Kreuz- und Steißbeins bedingte — Beschaffenheit ist es, welche eine gewisse Achnlichkeit mit der von Bartels beschriebenen Bildung erzeugt."

Auch der zweite von A. Ecker bei einer 40jährigen Frau beschriebene Fall erinnert in seiner äußeren Form an einen angewachsenen

Schwanz (s. Fig. 136), Bartels selbst erwähnt diesen Fall nicht unter den von ihm zusammengestellten 9 Fällen von angewachsenem Schwanz. A. Ecker beschreibt den Fall folgendermaßen:

„Hier findet sich ebenfalls eine von zwei Hautwülsten und entsprechenden Rinnen begrenzte dreieckige, übrigens nicht ganz symmetrische Hautstelle (s. Fig. 136). Dieses Dreieck ist jedoch nicht erhaben und sticht durch hellere Farbe, glattes, fast schleimhautartiges Aussehen und vollständige Haarlosigkeit von der ziemlich stark braun pigmentierten umgebenden Haut ab. Hier ist wohl die Analogie mit Glabella und Foveola coccygea nicht zu bezweifeln, und nur die ganz dreieckige Form mit den konvergierenden Hautwülsten erinnert einigermaßen an die von Bartels beschriebene Bildung."

Fig. 135.

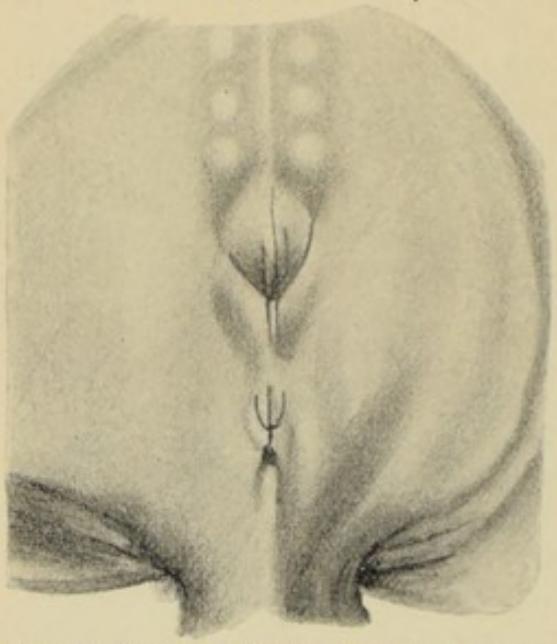

Angewachsener Schwanz bei einem neugeborenen Knaben (nach A. Ecker).

Fig. 136.

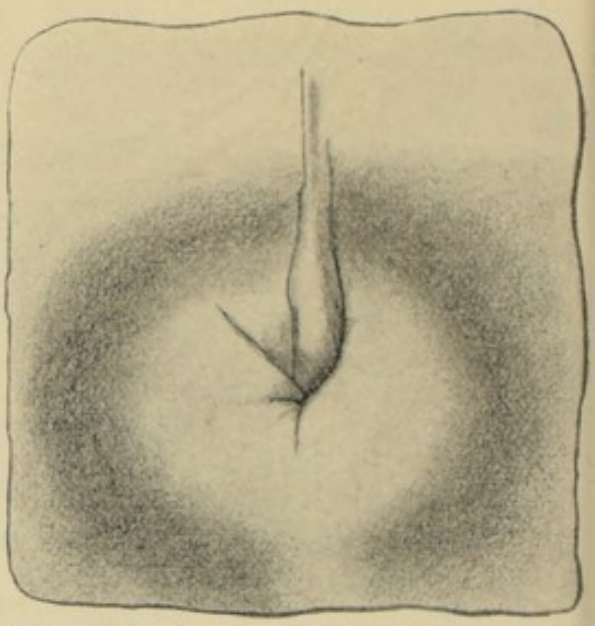

Wahrscheinlich angewachsener Schwanz bei einer 40jährigen Frau (nach A. Ecker).

Einen ganz ähnlichen Fall hat dann A. Ecker noch an der Leiche eines einige Tage alten Mädchens gesehen, ohne ihn aber näher zu beschreiben.

H. W. Freund hat ebenfalls einen weichen angewachsenen Schwanz von besonderer Form beschrieben, welcher durch Sektion genauer aufgeklärt wurde. Der Schwanz bestand im wesentlichen aus Fett und Bindegewebe. Der Schwanz bietet aber die interessante Besonderheit dar, daß zwischen Os sacrum und dem knorpeligen Os coccygis eine vollständige Gelenkverbindung besteht, welche durch ein linsenförmiges, aus dem obersten Steißbeinwirbel hervorgehendes Knorpelstück hergestellt wird. Das aus fünf Wirbeln bestehende Steißbein ist verlängert und nach außen resp. hinten gekrümmt. Diese abnorme Krümmung des Os coccygis nach hinten ist außerordentlich selten. Mit Recht rechnet Freund seinen Fall zu den weichen angewachsenen Schwanzbildungen und betrachtet ihn als eine Uebergangsform zu den wahren Schwänzen. Aus der Beschreibung Freunds sei außer dem eben Gesagten noch folgendes hervorgehoben:

10. Fall von H. W. Freund: 5jähriger, sonst gesunder Knabe mit einer dreieckigen, mit der Spitze nach abwärts gerichteten, geröteten Erhabenheit der Haut, in der Kreuzsteißbeingegend seitlich durch nach dem Anus hin konvergierende Rinnen begrenzt. Die Basis des dreieckigen Gebildes lag etwas über der Steißbeinspitze und ging nach oben ohne sichtbare Grenze in die Haut des Rückens über. Die abgerundete Spitze des Hautdreiecks war von der Basis 1½ cm entfernt und vom Anus etwa 1 cm. Oberhalb des angewachsenen Schwanzes fanden sich seichte Furchen und in der Spitze des Schwanzes war ein 5 mm langes und einige Linien tiefes, blind endigendes Grübchen vorhanden. Die Haut des angewachsenen Schwanzes war ohne Behaarung und ohne sonstige Abnormitäten, der Schwanz fühlte sich wie ein Lipom an. Der Anus war normal, an den Genitalien fand sich eine ziemlich bedeutende Hydrocele congenita, Hoden und Penis waren ungewöhnlich stark entwickelt.

Der Knabe starb 5 Monate alt an Keuchhusten, und die nun von Freund vorgenommene Untersuchung des angewachsenen Schwanzes ergab die bereits S. 574 erwähnten interessanten Besonderheiten.

§ 96. Die freien Schwanzbildungen. — Wir gehen nunmehr zu der zweiten Kategorie der von Bartels unterschiedenen Schwanzform, zu den sog. freien Schwänzen, über, und das hier vorliegende Beobachtungsmaterial ist ein relativ sehr reichhaltiges. Diese freien Schwänze lassen sich in die vier S. 566—567 von Bartels aufgestellten Schwanzformen einreihen, sie sind also teils echte Tierschwänze, teils lange dünne Schwänze von der Schweineschwanzform, teils Stummelschwänze mit und ohne knöchernen Inhalt.

Mit Vorliebe werden von den einzelnen Beobachtern die beim Menschen beobachteten Schwänze mit Tierschwänzen verglichen, und so sind nach Bartels besonders folgende Tierschwänze beim Menschen beschrieben worden: der Pferdeschwanz von größerer und kleinerer Form, der Ochsenschwanz und Kuhschwanz, der Hirschschwanz, der Antilopenschwanz, der Ziegenschwanz, der Schafschwanz, der Schwanz vom Fettschwanzschaf, der Schweineschwanz, der ungestutzte und gestutzte Hundeschwanz, der Katzenschwanz, der Affenschwanz und der Schildkrötenschwanz. Wie aus dieser Benennung hervorgeht, sind die Schwänze meist entsprechend behaart, in anderen Fällen, wie z. B. beim Schweineschwanz oder Schildkrötenschwanz, sind sie haarlos. Unter den behaarten Schwänzen sind gewiß manche als Sakraltrichosen zu deuten, wie wir sie besonders bei der Spina bifida occulta beobachten. In Fig. 118 S. 518 ist ein derartiger typischer Fall abgebildet, es handelt sich hier also nicht um eigentliche Schwanzbildungen. Die mit Tierschwänzen verglichenen Schwanzbildungen des Menschen gehören nicht zu der Form der echten Tierschwänze, sondern zum Teil auch in die anderen von Bartels aufgestellten Kategorien

Die Länge der beim Menschen beobachteten freien Schwänze wird sehr verschieden angegeben, sie schwankt zwischen 5—7½—30 bis 50 cm, die Dicke zwischen wenigen Linien bis zu 3—5 cm. Die überlangen Schwänze sind als immerhin mögliche Täuschungen mit Vorsicht aufzunehmen.

Die Zusammensetzung der Schwänze ist verschieden, sie bestehen, wie wir sehen werden, vorzugsweise aus Weichteilen, d. h. aus Haut, Fett und Bindegewebe, nur in Ausnahmefällen enthalten sie

Knorpel oder Knochen, gewöhnlich ohne Vermehrung der Steißwirbel. Zuweilen hat man kontraktile resp. erektile Schwänze beschrieben, in solchen Fällen hat man, wie wir sehen werden, als Ursache dieser Erektilität teils Muskeln, teils nur zahlreiche, sich verästelnde Arterien mit dicker Muscularis im Innern der Schwänze gefunden.

Ueber die Entstehung der Schwänze beim Menschen hat man zum Teil die abenteuerlichsten Erklärungen gegeben. Wer sich für diese verschiedenen Ansichten interessiert, den verweise ich auf die von Bartels im Archiv für Anthropologie Bd. XV S. 117—120 gegegebene Darstellung. Für uns möge die S. 563 ff. gegebene wissenschaftliche Erklärung genügen. Wir halten im wesentlichen an den drei von Bartels in ätiologischer Beziehung gegebenen Kategorien der freien Schwänze beim Menschen fest:

1. Schwanzbildung durch Atavismus, echte Tierschwänze.
2. Freie Schwanzbildung durch Hemmungsbildung und
3. freie Schwanzbildung durch Wachstumssteigerung.

Was zunächst die freien Schwänze durch Atavismus, die echten Tierschwänze, betrifft, so verlangt Bartels mit Recht als wesentliches Charakteristikum derselben, daß sie in ihrem Inneren deutlich differenzierte und vermehrte Schwanzwirbel knöcherner oder knorpeliger Natur besitzen. Nur in diesem Falle werden wir einen beim Menschen auftretenden Schwanz als ein dem Tierschwanz analoges, durch Rückschlag (Atavismus) entstandenes Gebilde ansehen können, von der sonstigen Form und Länge des Schwanzes ist ganz abzusehen, weil diese ja auch bei den einzelnen Tieren sehr verschieden sind. Ist die Zahl der Wirbelkörper nur derjenigen des normalen Steißbeins gleich, also vier oder fünf, oder ist sie geringer, oder besteht der Schwanz nur aus Weichteilen, dann können wir nicht von Atavismus sprechen und müssen auf diese Erklärung verzichten. Ein solcher freier Schwanz im Sinne Bartels ist bis jetzt beim Menschen noch nicht mit Sicherheit beobachtet worden. Scheinbar gehören hierher u. a. die durchaus anfechtbaren Fälle von Bartholinus, Percy, Thirk, Braun, Lissner, Hennig und Rauber. Diese Fälle mögen hier kurz beschrieben werden, bezüglich sonstiger Beobachtungen verweise ich auf die Arbeit von Bartels in Bd. XV des Archivs für Anthropologie S. 45 ff.

Thomas Bartholinus erzählt in seinen Historien: Parens noster — puerum in Fionia natum retulit caudam habuisse, ex productis auctisque numero ossibus cartilaginibusque coccygis ossis. In diesem Falle sollen also die Steißbeinwirbel wirklich vermehrt gewesen sein.

Fall von Percy. Ein Kuhschwanz bei einem erwachsenen weiblichen Individuum mit 4 Brüsten machte am Ende des vorigen Jahrhunderts in Paris großes Aufsehen. Voltaire erwähnt den Fall ganz kurz, Percy beschreibt denselben im Dictionnaire des sciences médicales im Artikel Multimamme in folgender Weise: „Avant de quitter le chapitre des quadrimammes, nous avertisons les lecteurs curieux qu'ils trouveront dans le Dictionnaire philosophique de Voltaire, article monstre, l'histoire surprennante d'une femme, qui non seulement avait quatre mamelles, tant grosses que petites, mais que portait de plus au croupion une sorte d'excroissance couverte de peau et de poils assez long et chevelu à son extrémité, laquelle ressemblait à une queue de vache, et qui peutêtre n'était autre chose, qu'un de ces prolongement de coccyx, tels qu'on en voit dans certaines peuplades,

et en particulier parmi les sauvages de Borneo. Cette femme incroyable, extraordinaire attira, comme on peut croire, tout Paris à la foire Saint-Germain, où l'on paya fort chère pour la voir." Bartels sagt mit Recht, daß mit dieser Beschreibung wenig anzufangen sei, um so mehr, als Percy und Laurent in dem Artikel Queue in demselben Dictionnaire die Beobachtungen von menschlichen Schwänzen als auf Irrtum beruhend bezeichnen.

Beobachtung von Thirk in Brussa: Schwanz bei einem 22 Jahre alten Kurden. Beschreibung wenig verständlich. Der Zustand des ungeheuren Aftergebildes ist folgender: „Auf dem letzten Kreuzbeinwirbel erhebt sich fast senkrecht aufsitzend ein knotiger, runder, etwa zollanger Schwanzwirbel; der Kopf dieses Wirbels ist am unteren Ende stark prominierend, gleichsam eine stark hervorstehende Gelenkpfanne bildend, in welcher das eigentlich erste Schwanzglied sich befindet; an diesem ist das untere Ende ebenso stark verdickt, um das zweite, ebenfalls zollange Glied aufzunehmen, und so jedes folgende, deren es vier gibt. An dem Ende des untersten 4. Schwanzbeinwirbels sitzen vier, etwas mehr als zollange, etwa 14 Linien breite Schwanzstücke auf, die durch das Gefühl genau zu unterscheiden sind, aber keine Gelenkigkeit besitzen und ein Ganzes bilden. In der Mitte dieses untersten ist ein neuer, ungefähr 5 Zoll langer, runder, dünner, elastischer Ansatz fühlbar, der sich abermals in ein kleineres, vierteiliges Schwanzstück erweitert, das in der fettzellstoffigen Masse beweglich ist. Von diesem geht abermals eine nur etwa $1^1/_2$—2 Zoll lange, ebenfalls elastische Verlängerung aus, die sich endlich in ein am Ende etwas zugespitztes, fast dreieckiges, hartes Knochenstück verliert" u. s. w. Die Schwanzbildung war mit 6 großen und 17 kleinen Fisteln versehen, die Kreuzbeingegend kariös. Der Umfang des frei beweglichen, mit normaler Haut bedeckten Schwanzgebildes betrug in seinem größten Umfang über 33 Pariser Zoll, an der Basis etwas über 29 Zoll, der Durchmesser 10 bis 12 Zoll. Die Art des Falles ist nach der Beschreibung schwer verständlich, vielleicht hat es sich hier ursprünglich um eine Schwanzbildung mit vermehrter Steißwirbelbildung gehandelt, wie auch Förster in seinem Werke über Mißbildungen anzunehmen geneigt ist.

Fig. 137.

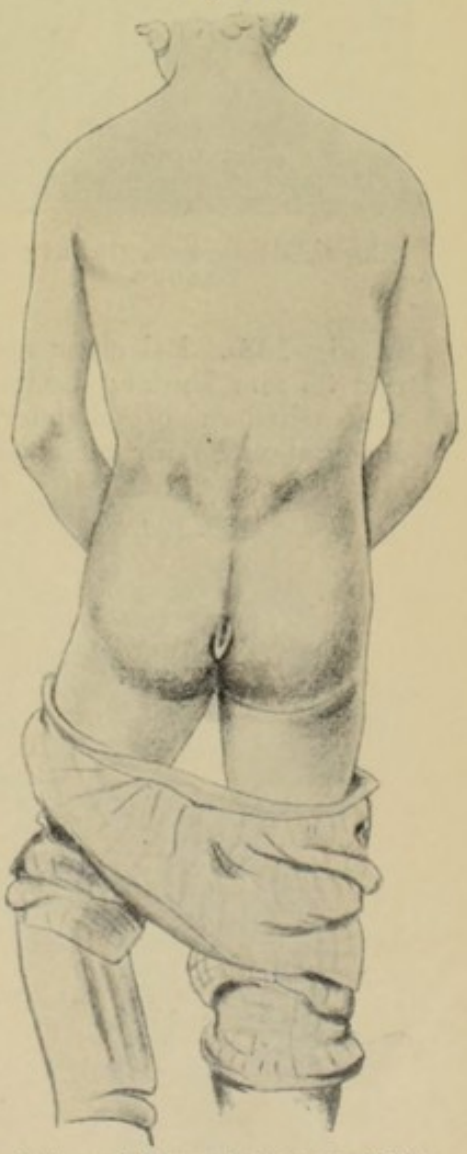

Schwanzbildung bei einem 21jähr. Manne (nach M. Braun).

Fall von M. Braun (s. Fig. 132): 21jähriger Esthe, W. Möddaroigas, mit einer Schwanzbildung am Steißbein, zwischen den Nates verlaufend und hier 2—2,5 cm breit und weiter nach unten in einen kleinen Zipfel endigend. Der letztere weicht etwas nach links ab und besitzt eine ebenfalls nach links gerichtete Hautfurche, deren unteres Ende sich in einen kleinen Blindsack fortsetzt. Nach oben verstreicht die im ganzen 22 bis 25 mm lange Furche allmählich, während sie unten einige Millimeter vor der Spitze des Schwanzes endigt. Beim Betasten fühlt man deutlich die drei letzten Steißwirbel, von denen die beiden

untersten in der schwanzähnlichen Verlängerung gelegen sind. Braun hält diesen Fall für eine echte und vollkommene Schwanzbildung mit Glabella und Foveola coccygea. Ob die Schwanzwirbel hier vermehrt waren, halte ich für nicht bewiesen, da der Schwanz von Braun nur durch die Haut hindurch betastet wurde, sonst aber nicht genauer untersucht worden ist.

Fig. 138.

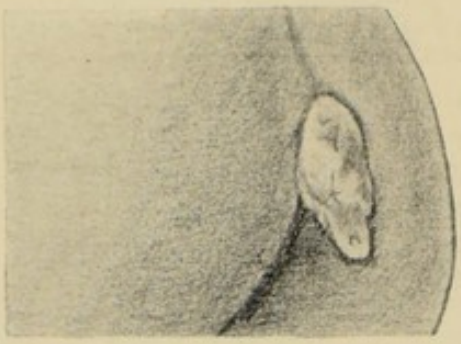

Schwanzbildung nach Hennig und Rauber.

Beobachtung von Lissner: Neugeborenes Mädchen mit einem schwanzförmigen Anhang in direkter Fortsetzung der Wirbelsäule, in welchem fingerphalangenähnliche harte Körper fühlbar waren. Als das Mädchen 13½ Jahre alt geworden war, hatte der Schwanz eine Länge von 12½ cm erlangt, und die harten Körper waren noch zu fühlen. Ob die Schwanzwirbel hier vermehrt waren, ist nicht erwiesen, da nur eine Untersuchung resp. Palpation durch die Haut hindurch stattfand.

Fall von Hennig und Rauber (s. Fig. 138). Bei einer neugeborenen Peromela war in dem 27 mm langen und 35 mm Umfang besitzenden Schwanze ein knorpeliger zentraler, aus fünf Gliedern bestehender Wirbelanhang vorhanden. Rauber hält die Knorpelstücke für veränderte Steißwirbel, man könnte sie auch mit den in Lissners Fall vorhandenen fingerphalangenähnlichen Knochenstücken in Parallele stellen (s. die genauere Beschreibung in Virchows Archiv Bd. 105 S. 83).

Fig. 139.

Embryo mit einem angeblich bis in die Nähe des Nabels reichenden dünnen Schwanz, beobachtet von Fleischmann (nach Ecker und Gerlach).

Der von Bartels zuerst in diese Kategorie von Schwanzbildungen gezählte Fall von Fleischmann (s. Fig. 139) hat sich bei einer nachträglichen Untersuchung nach M. Bartels gar nicht als Schwanzbildung erwiesen, sondern als Pseudoschwanz, d. h. als Appendix der kleinen Schamlippe. Der Fall mag trotzdem hier kurz beschrieben werden.

Fall von Fleischmann (s. Fig. 139). Dieser Fall betrifft einen menschlichen weiblichen Embryo, welchen Fleischmann auf der Naturforscherversammlung in Erlangen 1840 demonstrierte, es ist die relativ längste Schwanzbildung und das jüngste Individuum. Das Ende der Wirbelsäule ging in einen wirklichen Schwanz über, welcher an der Basis eine Linie im Durchmesser hatte, dann immer dünner wurde, um schließlich haarförmig im Bereich des Nabels zu endigen. Hielt man den Fötus gegen das Licht, so schimmerten im ersten Dritteil des 8 Linien langen Schwanzes fünf dunkle Punkte durch die zarte Haut, welche für die Wirbel und die Fortsetzung des eigentlichen Rückgrats gehalten werden mußten. Das Ende des Schwanzes war rein häutig, sehr zart und durchsichtig. Ecker beschreibt diesen geschwänzten Embryo des anatomischen Museums in Erlangen ebenfalls: Kopfsteißlänge des Fötus

77 mm, Länge des schwanzähnlichen Anhanges 13 mm. Der außerordentlich feine und dünne Schwanz schlägt sich am Bauche in die Höhe bis in den Bereich des Nabels u. s. w.

Gerlach hat dann diesen Fleischmannschen Embryo später ebenfalls genauer untersucht (Gegenbauers Morpholog. Jahrb. Bd. VI S. 106), und in einer Nachschrift erklärt Bartels, daß in diesem Falle, wie schon oben erwähnt, überhaupt keine Schwanzbildung vorgelegen habe, sondern nur ein Appendix der kleinen Schamlippe, welcher auf derselben Stufe stehe wie der Appendix am Schenkel des Elsholtzschen Kindes (s. Fig. 145 S. 584). Gerlach hält trotzdem auf Grund seiner Untersuchung die Schwanznatur des Gebildes aufrecht, welches nur aus Weichteilen ohne Knorpel- oder Knocheneinlagerung bestand.

Ueberblicken wir die in der Literatur vorhandenen, als Tierschwänze beschriebenen Schwanzbildungen des Menschen, so kann man auch heute noch mit Bartels und Waldeyer sagen, daß das Vorkommen von tierschwanzähnlichen Bildungen mit deutlich differenzierten und vermehrten Schwanzwirbeln beim Menschen mit Sicherheit noch nicht bewiesen ist.

Die zweite Kategorie der freien Schwänze ist nach Bartels durch Bildungshemmung bedingt. Wie wir sahen, entstehen auch die S. 569 bis 575 beschriebenen angewachsenen Schwanzbildungen ebenfalls durch Bildungshemmung. Nach Bartels stammen diese angewachsenen Schwänze aus der Steißhöckerperiode. Die den angewachsenen Schwanz verursachende Hemmung erfolgt, nachdem der S. 563—565 beschriebene embryonale Schwanz sich bereits zum Steißhöcker umgebildet hat, also ungefähr am Beginn des vierten embryonalen Monats. Die angewachsene Schwanzform ist das Analogon des Steißhöckers und enthält weder verknöcherte noch differenzierte Wirbel. Ferner gehören nach Bartels in diese Kategorie der Schwanzbildung durch Hemmungsbildung die freien Schwänze aus der Periode vor der Bildung des Steißhöckers. Diese freien Schwänze haben, wie aus Fig. 140—142 hervorgeht, eine kurze, gedrungene, konische Gestalt mit unverknöchertem und nicht in Wirbelkörper differenziertem Inhalte. Sie beruhen im wesentlichen auf dem Ausbleiben der Bildung knorpeliger und knöcherner Wirbeläquivalente in dem embryonalen Schwanze, und entstehen nach Bartels in der Zeit nach der dritten Woche und vor Beginn des vierten embryonalen Monats, weil zu der zuletzt genannten Zeit bereits die Umbildung des embryonalen Schwanzes in den Steißhöcker stattfindet. In diese Kategorie gehören nach Bartels die Fälle von Vrolik (s. Fig. 140), Neumeyer (s. Fig. 141) und von Niemeyer (s. Fig. 142).

Fig. 140.

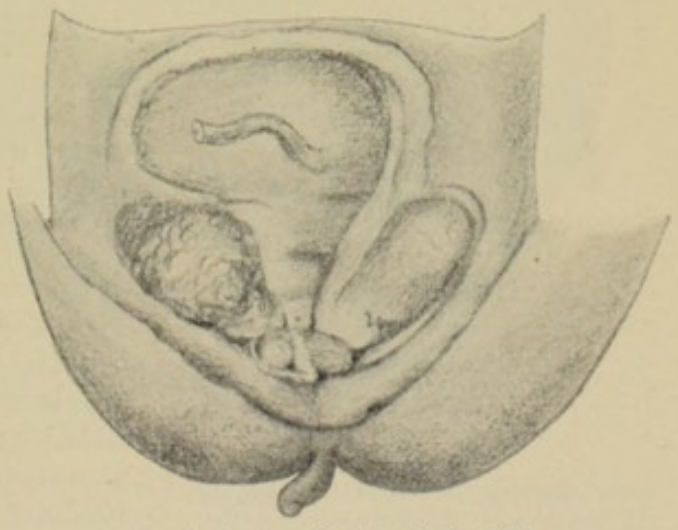

Geschwänztes Kind nach Vrolik.

Diese 3 Fälle sind kurz folgende:

Beobachtung von Vrolik (s. Fig. 140): 22 Tage altes Kind (wahrscheinlich männlichen Geschlechts) mit Bauchharnblasenspalte und angeborenem Verschluß des Afters behaftet; am unteren Kreuzbeinende fand sich ein freier Anhang, welchen Vrolik einfach als Papilla cutanea bezeichnet. Die Schwanzbildung war etwa 3—3,5 cm lang, eine sonstige nähere Beschreibung fehlt. Der Fall ist in Vroliks berühmtem Werke Tabulae ad illustrandam embryogenesin auf Tafel 31 Fig. 4 bei Besprechung der sog. Kloakenbildungen abgebildet.

Beobachtung von Neumeyer (Cincinnati), beschrieben von A. Ecker im Archiv für Anthropologie Bd. XII S. 152 Fig. 9 (s. Fig. 141): 38 Tage alter Knabe (Zwillingskind mit einem wohlgebildeten Mädchen), mit Hypospadie und Atresia ani geboren, letztere durch Operation glücklich beseitigt. Die Schwanzbildung saß in der Gegend des Steißbeins, war von normaler Haut überzogen, $1^1/_2$ Zoll lang, an der Basis mehrere Linien dick, nach dem Ende zu allmählich dünner werdend. Der sich härtlich anzufühlende Schwanz bewegte sich bei nur geringen Reizungen auf dem Kreuzbein. Fast in der Mitte des Schwanzes saß noch ein kleines Anhängsel von etwa 6 Linien Länge. Diese Teilung der Schwanzspitze wurde nach Bartels bis jetzt noch in keinem anderen Falle beobachtet.

Fig. 141.

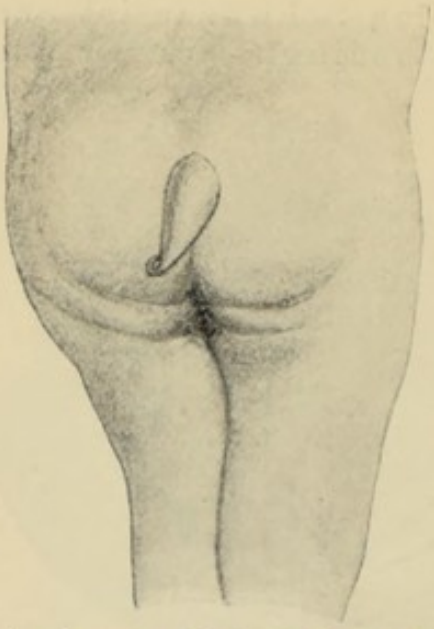

Geschwänzter Knabe, 38 Tage alt, beobachtet von Neumeyer (Cincinnati), beschrieben von A. Ecker im Archiv für Anthropologie Bd. XII S. 152 („Der Steißhaarwirbel“ etc.).

Beobachtung von Niemeyer (s. Fig. 142): Neugeborenes, ausgetragenes Mädchen (Zwillingskind mit einem gesunden Mädchen). Mißbildung der äußeren Genitalien, welche nur ein runzeliges Tuberkulum zeigten. Atresia vaginae et ani, der Mastdarm endete blind. Uterus duplex. Die halbfingerlange Schwanzbildung bestand aus fibrösem Gewebe und saß an der Stelle der verschlossenen Anusöffnung.

Die dritte Kategorie der von Bartels unterschiedenen Schwanzbildungen entsteht durch Wachstumssteigerung, sie wird am häufigsten beobachtet. Diese Schwanzbildungen entstehen teils in der Periode des embryonalen Schwanzes, also vor der Differenzierung der Steißbeinwirbel, teils in einer späteren embryonalen Zeit, d. h. nach dem Verschwinden des embryonalen Schwanzes und des Steißhöckers, also nach dem Beginne des vierten Monats.

Die Schwanzbildungen aus der Periode des embryonalen Schwanzes vor der Differenzierung der Steißbeinwirbel stellen meist weiche, langgestreckte Schwänze dar, sog. Schweineschwanzform, Knorpel- oder Knochenbildung im Inneren fehlt. Die Haut des Schwanzes zeigt zuweilen stärkere Behaarung, das Gewebe des Schwanzes besteht aus Bindegewebe, Fett, Gefäßen und Nerven, in einzelnen Fällen fand sich ein zentraler Strang quergestreifter Muskelfasern, von der Basis bis zur Schwanzspitze verlaufend. Mehrfach wird berichtet, daß solche Schwänze mit quergestreiften Muskelfasern im Inneren sich bei Reizungen bewegten, sich kontrahierten und erigierten,

wie z. B. in den beiden von Wyss und Hagenbach beobachteten Fällen (s. S. 585—586). Diese weichen freien Schwänze dürften, wie Bartels betont, durch vermehrtes Wachstum der bindegewebigen und kutanen Anlagen des embryonalen Schwanzes entstehen, bevor die Wirbelbildung stattgefunden hat. Waldeyer reiht sie den S. 576 ff. erwähnten Tierschwänzen an, welchen sie auch in ihrer äußeren Form ähnlich sind.

Die Schwänze aus der späteren embryonalen Periode nach begonnener Wirbelbildung, also nach dem Verschwinden des embryonalen Schwanzes und des Steißhöckers nach dem Beginne des vierten Monats sind nach Bartels meist kurze Stummel mit knöchernem Inhalte, welcher aber durch die normale, nicht vermehrte Zahl der Steißbeinwirbel verursacht wird. Auch diese Form kann nach Waldeyer den Tierschwänzen homologisiert werden, denn auf die Zahl

Fig. 142.

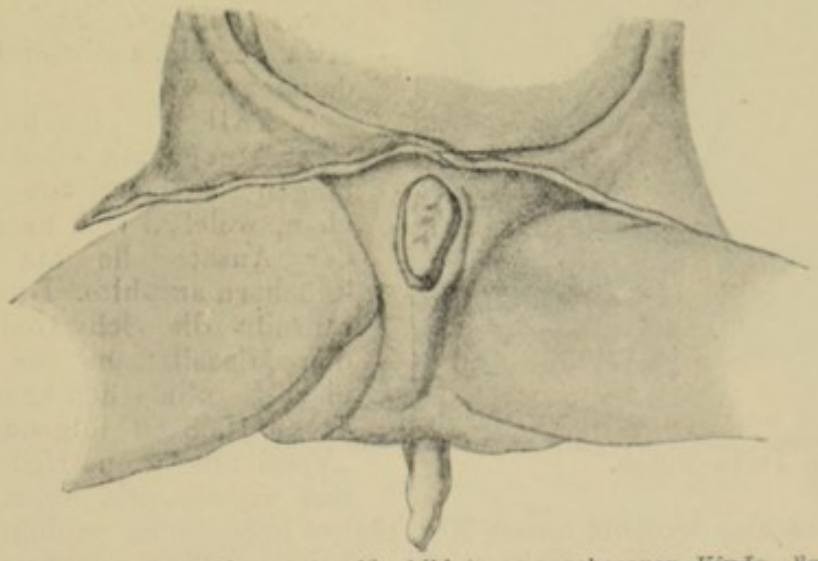

Schwanzbildung bei einem auch sonst mißgebildeten neugeborenen Kinde, beobachtet von C. E. Niemeyer ohne nähere Angaben (nach Ahlfeld, Mißbildungen, Atlas Tafel XXI Fig. 11, im Text S. 114—115).

der Wirbel komme es bei der Entscheidung, ob eine Schwanzbildung vorliegt, nicht an. Anderseits meint Waldeyer, daß man diese Form, falls sich die Wirbel nicht vermehrt zeigten, auch zu den Bildungshemmungen rechnen könne, weil es nicht zu der normalen Vorwärtskrümmung des Steißbeins gekommen wäre. Nach Waldeyer gehören vielleicht die S. 577—578 erwähnten neueren Fälle von Braun, Lissner und Rauber hierher. Bartels reiht in diese Kategorie von Schwanzbildung in erster Linie den Fall von Ornstein, ferner vielleicht auch die Fälle von Lochner, Zollikofer, Wilson und Trithemius.

Die Fälle von Ornstein, Lochner, Zollikofer, Wilson und Trithemius sind kurz folgende.

Fall von Ornstein. 26jähriger, für den Militärdienst ausgehobener Grieche (Fig. 143). Unterhalb der Kreuzbeingegend findet sich ein etwa 5 cm langer, halbzylinderförmiger Fortsatz, von unbehaarter Haut überzogen, während die Kreuzbeingegend selbst auffallend behaart ist. Die Schwanzbildung fühlt sich im Inneren knorpelig an. Der Ausgangspunkt

der Schwanzbildung scheint die Verbindungsstelle des ersten falschen Steißbeinwirbels mit dem zweiten zu sein, welcher letztere dem Volumen einer etwas großen plattgedrückten Erbse gleichkommt. Außer den zwei Stücken dieses Knochens unterscheidet man noch undeutlich ein drittes, linsengroßes, ein viertes oder fünftes ist nicht vorhanden. Von der 5 cm betragenden Länge der Schwanzbildung kommen etwa $2^1/_3$ cm auf den freien und $2^2/_3$ cm auf den unter der Haut fortlaufenden Teil derselben. Die Schwanzbildung ist in ihrem frei herabhängenden Teile etwas beweglich und bei einer schwachen, schnellenden Bewegung runzelt sich etwas die Haut, als ob „ein eingeschrumpfter Musculus coccygeus“ hier in Tätigkeit treten wollte. Die Breite dieser Steißbeinverlängerung ist beinahe dieselbe wie ihre Länge, die Breite des freien Endes ist etwas geringer und entspricht etwa der eines mittleren Mannesdaumens.

Fig. 143.

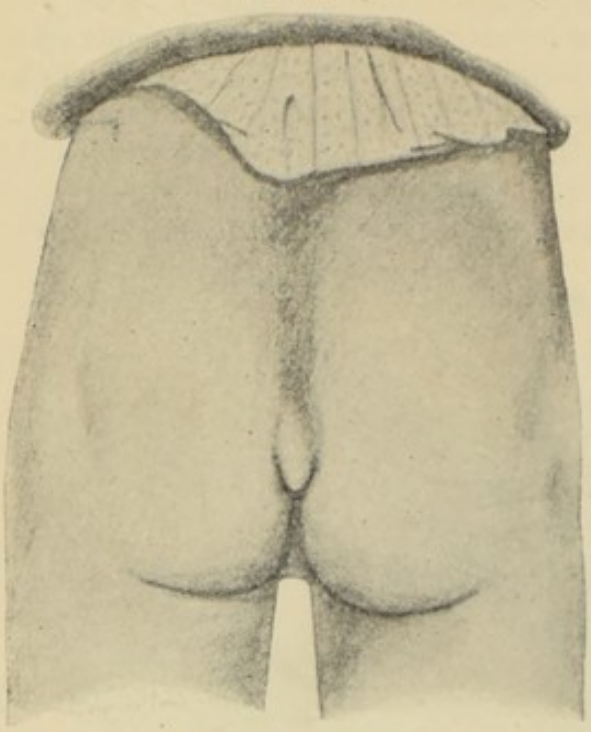

Schwanzbildung bei einem 26jährigen, für den Militärdienst ausgehobenen Griechen nach Ornstein (Athen).

Fall von Lochner: 8jähriger Knabe mit einem 6—8 cm langen schmerzlosen Schwänzchen, welches sich nach innen an der Ansatzstelle am Steißbein knöchern anfühlte. Lochner beschreibt die Schwanzbildung in den Miscellaneen der Leopoldinisch-Carolinischen Akademie vom Jahre 1868 in folgender Weise: „Visui tunc prope Hedram se offert excrescentia oblonga, cylindrica, rigiduscula, deorsum tamen intra clunes inflectenda, paululum mobilis, doloris expers, longitudine digiti medii, crassitii pollicis, ejusdem cum cute coloris, consistentiae introrsum versus osseae.“ Und weiter heißt es dann in dem beigefügten Scholium: „In nostra observatione — — excrescentia orta, ab osse coccygis extrorsum vergente cartilagineque prolongata et adaucta.“ Lochner verweigerte zur großen Freude der Eltern die Amputation des Schwanzes, weil derselbe außer der Unbequemlichkeit beim Sitzen keine Beschwerden machte.

Der Fall von Zollikofer ist nicht genauer beschrieben, er wird nur von Lochner erwähnt, welcher sagt, daß sein Freund Zollikofer einen ganz ähnlichen Fall von Schwanzbildung bei einem Knaben in Basel beobachtet habe, wie er selbst.

Fall von Wilson, veröffentlicht in Dublin Press and circular 1869, von Bartels aber nach dem Bericht des Dr. Wilson an Dr. Jagor in der Zeitschrift für Ethnologie Bd. XII, Verhandlungen, S. 74 erwähnt: 28jähriger kräftiger Mann aus Gozzo, Assistent des Leuchtturmes in Malta, mit einem $3^1/_2$—4 Zoll langen Schwanz, spitz zugehend, von der Dicke eines kleinen Fingers und am Ende mit spärlichen, aber starken borstigen Haaren besetzt. Der Schwanz enthielt keine Knochen, sondern fühlte sich knorpelig an.

Fall von Trithemius, Abt von St. Jacobi in Würzburg, nach Bartels die älteste Beobachtung in Europa. Trithemius sagt in seiner Chronik vom Kloster Hirsau (1335): „Et ego pauperem vidi mendicum quondam in terra Mosellana, cujus spina dorsi caudam in extremitate circa posteriora

habebat in longitudinem unius ferre digiti excrescentem.“ Trithemius erzählt weiter, daß der arme Bettler wegen des ungewöhnlichen Schauspiels von vielen bewundert worden sei.

In die andere S. 580—581 kurz beschriebene Kategorie der Schwanzbildung durch Wachstumssteigerung aus der Periode des embryonalen Schwanzes vor der Differenzierung der Steißbeinwirbel reiht Bartels die Fälle von Greve und Averdam, Elsholtz, Schenck von Grafenberg, Blankart und König. Ich möchte noch die beiden Fälle von Hagenbach und Wyss hinzufügen, vielleicht gehören auch die Beobachtungen von Gosselin und Laforque hierher.

Diese Beobachtungen sind kurz folgende.

Fall von Greve und Averdam: Neugeborener Knabe mit einem Schwanz des Steißbeins, welcher von Dr. Averdam circa 8 Wochen nach der Geburt des Kindes amputiert wurde (s. Fig. 144). Nach Averdam soll der Schwanz bei der Berührung mit einer Nadelspitze etwas Bewegung gezeigt haben. Der amputierte Schwanz wurde Virchow und Bartels zur näheren Untersuchung zugeschickt, die Länge desselben (als Spirituspräparat) betrug $7^1/_2$ cm. Bartels sagt über den Schwanz noch folgendes (Archiv für Anthropologie Bd. XIII S. 18): „Der Schwanz ist an der Basis ungefähr so dick wie ein Blaustift und drehrund, wird dann etwas dicker und nach einer Seite ziemlich stark ausgebaucht und etwas von der Senkrechten abweichend. Dann verjüngt er sich wieder und rollt sich, schließlich nur noch die Dicke eines Notizbuchbleistiftes darbietend, zu einem fast vollständigen Kreise auf“ u. s. w. Durchmesser der dicksten Stelle etwa 1 cm. Haut stark gerunzelt und höckerig infolge der gegen 30 Jahre andauernden Spirituseinwirkung, mit zahlreichen, zum Teil längeren Wollhärchen bedeckt. Die Schwanzspitze war frei von Haaren. Virchow hat dann eine genauere makroskopische und histologische Untersuchung des Schwanzgewebes vorgenommen und seine Untersuchungsresultate in seinem Archiv für pathologische Anatomie Bd. 79 Heft 1 S. 176—180, Berlin 1880 mitgeteilt. Ich hebe aus denselben besonders folgendes hervor. Der von sehr derber, dicker Cutis überzogene Schwanz bestand im wesentlichen aus Fettgewebe und Bindegewebe; Muskeln, Knochen, Knorpel oder Chordagewebe waren nicht nachweisbar, in der Mitte, d. h. in der Achse des Schwanzes verlief ein von einer Art von Fascie umhüllter zentraler Strang, welcher aus großlappigem, losem Fettgewebe von weißlicher Farbe, mit gelblichen Längsstreifen zusammengesetzt war. In dem großzelligen Fettgewebe fanden sich hie und da an junge Muskelzellen erinnernde gelblich gefärbte Gebilde, Querstreifung war aber nicht zu erkennen. Die erwähnten gelben Streifen erwiesen sich bei der mikroskopischen Untersuchung als dickwandige, mit einer stärkeren Muscularis ausgestattete Blutgefäße (Arterien). Um die Gefäße herum lag loses Bindegewebe mit schönen Faserzellen und feinen elastischen Fasern. Ob die Chorda verschwunden ist, oder ob sie sich in Fettgewebe verwandelt hat, steht dahin. Jedenfalls war keine Spur eines spinalen Gebildes mehr vorhanden.

Fig. 144.

Bei einem Knaben etwa 8 Wochen nach der Geburt von Averdam amputierter Schwanz, mit feinen Härchen bedeckt, $7^1/_2$ cm lang, 1 cm im Durchmesser an der Basis, beobachtet von Greve (Oldenburg) u. näher beschrieben von Virchow und Bartels (Virchows Archiv Bd. 72 S. 129 und Archiv f. Anthropologie Bd. XIII S. 18).

Fall von Elsholtz aus dem Jahre 1669 l. c. (s. Fig. 145): Während der Geburt gestorbenes mißgebildetes Mädchen; linksseitiger Vorfall der

Baucheingeweide, der linke Arm spitzte sich nur zu einem Finger zu, Spaltfüße mit vier Zehen, Verwachsung des linken Unterschenkels mit dem Bauche. An der Innenseite des rechten Oberschenkels in der Nähe des Kniegelenks ein langer, schwanzartiger Gewebsfortsatz und am Steißbein ein etwas kürzerer wirklicher Schwanz, an der Basis etwas breiter, sich dann allmählich nach der Spitze hin verjüngend, behaart, geschlängelt, einem Schweineschwanz ähnlich. Bartels führt aus der Beschreibung der Schwanzbildung von Elsholtz folgende Stelle an: „Verum et ex interno femore prodibat, simulque malleolo interno connectebatur caudam suillam oblongam referens corpus, et quidem glabrum: qualem caudulam, sed breviorem et pilosam, etiam prope anum in coccygis extremitate haud sine stupore contemplabamur."

Fall von Johann Georg Schenckius von Grafenberg, Sohn des berühmten Johannes, beschrieben 1609 l. c., s. auch Bartels l. c.

Fig. 145.

Schwanzbildung bei einem während der Geburt gestorbenen Mädchen mit sonstigen Mißbildungen nach Elsholtz.

Fig. 146.

Geschwänztes, ausgetragenes Kind nach J. G. Schenck von Grafenberg.

(Fig. 146): Ausgetragenes Kind (ohne Angabe des Geschlechts), am 2. Mai 1597 in Köln a. Rhein geboren, zwei große Tumoren im Nacken und eine ähnliche Geschwulst in der Kreuzbeingegend, wahrscheinlich eine Meningocele occipitalis und eine Spina bifida sacralis. Die Beine waren in ihrer ganzen Ausdehnung miteinander verwachsen, am linken Fuße fehlten sämtliche Zehen, dagegen fand sich an demselben ein ohrartiger Anhang. In der Steißbein- resp. Analgegend fand sich das in Fig. 146 abgebildete Schwänzchen von ziemlicher Länge. „Retro, ubi natura anum denegaverat, cauda suilla cernebatur."

Fall von Stephan Blancart. Die kurze Beschreibung des Schwanzes von Blancart l. c. 1681 (Leipzig 1690) ist nach Bartels folgende:

„Ein Mann mit einem Schwantze. Die Historienschreiber erzehlen uns: daß in Eyland Bornes Menschen mit Schwäntzen sein sollten: aber uns praesentirte sich vor etlichen Jahren eine Manns-Persohn, der ein

Schwantz hinten von dem Osse Sacro, ohngefehr eine Spanne lang, herabhangen hatte."

Diese kurze Beschreibung ist natürlich sehr wenig brauchbar.

Fall von König (l. c. 1691). Auch dieser Fall ist nur sehr kurz beschrieben und nicht weiter verwertbar. Bartels (l. c.) entnehme ich folgende Notiz: „Auch Emanuel König beruft sich auf den Fall von Blancart und sagt: „Idem nos in puero cujusdam Iurium Doctoris in vicina nostra degentis observasse et vidisse meminimus, cui similiter, sed spithamae dimidiae saltem longitudine, cauda ab osse coccygis elongebatur."

Fall von Gosselin (s. Fig. 147). Auch über diesen Fall habe ich keine genaueren Angaben in der Literatur gefunden. Die Abbildung habe ich Gould and Pyle, Anomalies and curiosities of medicine, London and Philadelphia 1898 S. 278 entnommen, wo nur gesagt ist, daß Gosselin in seiner Klinik bei einem Kinde eine 10 cm lange Schwanzbildung beobachtet habe.

Fig. 147.

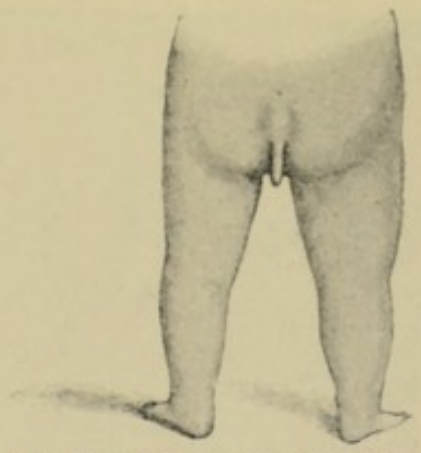

10 cm lange Schwanzbildung bei einem Kinde, beobachtet von Gosselin (nach Gould und Pyle, Anomalies and curiosities of medicine, London and Philadelphia 1898 S. 278).

Hier sei nur noch daran erinnert, daß der S. 573 erwähnte, von Monod bei einem 6 Wochen alten Knaben beobachtete angewachsene Schwanz ebenfalls in der Klinik von Gosselin exstirpiert wurde.

Wahrscheinlich gehört auch der Fall von Laforgue hierher, welcher bei einem Neugeborenen in der Steißbeingegend einen 6 cm langen, frei herabhängenden Schwanz beobachtete. Derselbe war an der Basis kleinfingerdick, am Ende noch etwas stärker, und behinderte die Defäkation. Die Cauda wurde daher exstirpiert, es erfolgte Heilung. Genauere Angaben über die Untersuchung des Schwanzes fehlen resp. sind mir nicht zugänglich. Es dürfte sich um einen freien, weichen Schwanz gehandelt haben.

Beobachtung von E. Hagenbach: ½jähriger, kräftiger Knabe mit verschiedenen Mißbildungen (rechtsseitiger Klumpfuß, Mangel der vier ersten rechten Zehen, auffallend große Genitalien etc.). Rechts neben dem After eine 7 cm lange Schwanzbildung, welche mit einem 1 cm dicken Stiele am rechten Rand des Anus entspringt und sich nach dem Ende zu allmählich zuspitzt. Die Schwanzbildung, von normaler Haut mit kurzen Lanugohärchen bedeckt, schwillt beim Schreien des Kindes an, wird bläulichrot und streckt sich, während er in Ruhelage des Kindes schlaff herabhängt. Ferner zeigt das Schwänzchen sowohl spontan, als auch besonders beim Kitzeln in der Analgegend wurmartige Bewegungen, welche allerdings nicht so hochgradig sind, „daß man von ‚Wedeln' reden kann". Der Stiel fühlt sich derber an als die Spitze, ein Zusammenhang mit dem Steißbein war nicht vorhanden. Das Schwänzchen wurde am Stiele abgebunden und mit dem Messer abgetragen. Heilung. Die mikroskopische Untersuchung des Kaudalanhanges ergab, daß er aus einem zentralen, aus Bindegewebe und quergestreifter Muskulatur bestehenden Strang zusammengesetzt war, welcher im wesentlichen den Stiel bildete, während sich im Kopf oder im Ende des Schwanzes hauptsächlich nur Fettgewebe fand. Knorpel oder Knochen war nicht vorhanden.

Beobachtung von O. Wyss, beschrieben von E. Hagenbach l. c. (s. Fig. 148), sehr ähnlich wie der vorige Fall: 2½jähriger Knabe, sonst vollkommen gesund und von gesunden Eltern abstammend. Am linken Umfange des Anus hängt eine 3,5 cm lange und 0,5 cm breite Schwanzbildung, an der Basis am dicksten, sich dann allmählich verjüngend, von

normaler Haut mit Wollhärchen überzogen, von derber Konsistenz. Beim Kitzeln am Anus oder bei Kneifen des Schwänzchens kontrahiert sich dasselbe, und zwar biegt sich die distale Hälfte ventral bis zu einem rechten Winkel gegen das proximale Stück; zugleich rückt die Basis etwas nach vorn. Amputation des Schwanzes. Die genauere Untersuchung ergab einen zentralen Muskelstrang, welcher bis in die Schwanzspitze verlief. Der Muskelstrang bestand aus zirka 12 Bündeln quergestreifter Muskulatur von sehr verschiedener Stärke, welche einen zentralen Bindegewebsstrang umgaben. Knorpel oder Knochen oder ein Lumen war in der Cauda nirgends nachweisbar. Das den Muskelstrang umgebende zellarme Bindegewebe enthält dickwandige Gefäße, Kapillaren, glatte Muskulatur und in der Nähe der Haut zahlreiche Schweißdrüsenknäuel. Die Hautdecke ist normal, mit Haarbälgen und Talgdrüsen versehen.

Fig. 148.

3,5 cm lange und 0,5 cm dicke kontraktile Schwanzbildung bei einem 2½jährigen Knaben mit quergestreiften Muskelfasern bis in die Schwanzspitze, beobachtet von O. Wyss (nach E. Hagenbach).

§ 97. Die Pseudoschwänze. — Zum Schluß noch einige Worte über die falschen Schwänze, die sog. Pseudoschwänze, welche Schwanzbildungen vortäuschen und durch verschiedene abnorme Bildungen bedingt sein können.

Zunächst können Schwanzbildungen durch angeborene Geschwülste der Sacrococcygealgegend vorgetäuscht werden. Ich verweise bezüglich der genaueren Schilderung dieser angeborenen Sacrococcygealtumoren auf §§ 106—109.

Bartels ist geneigt, die S. 577 beschriebene Schwanzbildung, welche Thirk bei einem Kurden beobachtete, als parasitäre Steißgeschwulst zu deuten und daher diesen Fall aus der Reihe der echten Schwanzbildungen vollkommen zu streichen. Für eine angeborene parasitäre Steißgeschwulst spricht in der Tat die große Ausdehnung des Fettschwanzes und die eigentümlich gebildeten Knochen in demselben, welche als verkümmerte Becken- oder Extremitätenknochen gedeutet werden können. Vielleicht gilt dasselbe auch von den S. 578 beschriebenen Fällen von Rauber, Hennig und Lissner, wo sich phalangenähnliche Knochenbildungen in dem Schwanz vorfanden.

Hierher gehört sicher der Pseudoschwanz, welchen Artur Jacob in den Dublin Hospital Reports beschrieben hat und Bartels im Archiv für Anthropologie Bd. XV S. 122 in extenso mitteilt. Der betreffende junge Mann besaß einen stark behaarten Schwanz von der Größe einer Männerfaust, welcher ihn besonders beim Sitzen sehr belästigte. Der Schwanz wurde daher exstirpiert. Bei der Operation mußte eine knöcherne Verbindung mit der Wirbelsäule durchtrennt werden. Die genauere anatomische Untersuchung ergab, daß es sich nicht um eine wirkliche Schwanzbildung, sondern um eine parasitäre

Steißgeschwulst mit einem eingeschlossenen Fußwurzel-, Mittelfuß- und den entsprechenden Zehenknochen handelte.

Ferner können falsche Schwanzbildungen, besonders Haarschwänze bei Spina bifida, vor allem bei Spina bifida occulta mit Trichosis lumbosacralis s. sacrococcygealis vorkommen. Typische Beispiele haben wir S. 517 ff. erwähnt und in Fig. 117 u. 118 S. 517—518 abgebildet. Auch diese Form von Pseudoschwänzen ist leicht verständlich, und es ist nicht nötig, näher darauf einzugehen. Aus der neueren Literatur möchte ich nur folgenden Fall von Sernow (1901 l. c.) anführen, welcher hierher gehört.

Ein 24jähriger Laienbruder eines griechisch-katholischen Klosters zeigte eine Schwanzbildung im Bereich des 1. Sakralwirbels von 6 cm Länge, spiralig aufgerollt, mit dichten Haaren besetzt, einem Schweineschwänzchen ähnlich. Nach der Amputation der Schwanzbildung ergab es sich, daß dieselbe nur aus Haut und Fett bestand, Muskeln und Knochen fehlten, so daß also dieser Schwanz in die Kategorie der weichen Schwänze gehört. An der Ansatzstelle des Schwanzes fand sich eine Lücke in dem betreffenden, nicht vollständig entwickelten Sakralwirbelbogen, so daß Sernow mit Recht vermutet, daß es sich hier um eine falsche Schwanzbildung handelt, welche als erste Entwicklungsstufe einer Hernia spinalis (Spina bifida) erklärt werden könne. Im vorliegenden Falle habe, wie Sernow meint, keine hernienartige Ausstülpung der Rückenmarkshäute stattgefunden, sondern nur die Haut und das Unterhautzellgewebe hätten sich wahrscheinlich sackartig ausgebuchtet. Berücksichtigt man die in diesem Falle vorhandene starke Behaarung (Trichosis), dann möchte ich annehmen, daß es sich hier in der Tat um eine Spina bifida occulta (s. diese S. 517 ff.) gehandelt hat.

Fig. 149.

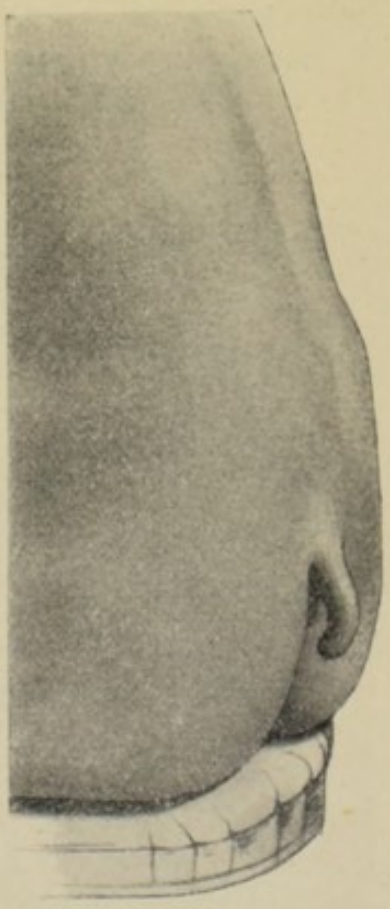

Pseudoschwanz (Lipoma pendulum caudiforme) bei einem 18jährigen Schreiber nach M. Bartels.

Auch den von Bartels mitgeteilten Fall von Pseudoschwanz, von Lipoma pendulum caudiforme (s. Fig. 149), möchte ich als Spina bifida lumbosacralis occulta deuten, auch hier war ein seitlicher Defekt der Wirbelbogen vorhanden. Der Fall sei daher hier im Auszug kurz mitgeteilt.

Bei einem 18jährigen Schreiber fand sich in der Kreuzbeinregion links von der Mittellinie der in Fig. 149 abgebildete Appendix, welcher einem Schwanze zum Verwechseln ähnlich sah, etwa fingerdick, 6,5 cm lang, mit spärlichen, 4 cm langen Haaren besetzt. Es handelte sich um ein gestieltes Lipom. Ein strangartiger Fortsatz des Lipoms drang in die Tiefe bis zum Kreuzbein. Nach der Exstirpation des Lipoms durch Rose konnte man die Kuppe des Zeigefingers in die Ansatzstelle der Neubildung an der Wirbelsäule legen, wo eine deutliche Pulsation der freiliegenden Dura nachweisbar war. Der mehr seitlich gelegene Kochendefekt, wo die Dura freilag, entsprach der Lücke zwischen dem linken Ligamentum iliolumbale und

dem Ligamentum iliosacrale profundum und wurde von folgenden Knochen umgrenzt: unten von der Ala ossis sacri, oben vom Processus transversus des letzten Lendenwirbels, median vom Processus articularis des letzteren und lateralwärts von der Spina posterior superior der Darmbeinschaufel. Eine Meningocele war nicht vorhanden, es handelt sich eben um eine echte Spina bifida lumbosacralis occulta mit etwas seitlichem Knochendefekt. Lipome, Myolipome, Cavernome u. s. w., besonders auch mit Haarbildung, sind gerade bei dieser Spina bifida occulta mehrfach beschrieben worden. Wie wir Fig. 117 u. 118 S. 517 u. 518 sahen, ist zuweilen nur eine abnorme Haarbildung, ein Haarschwanz ohne äußere Geschwulst vorhanden (s. auch Fig. 120 S. 523).

Die in Fig. 149 abgebildete Geschwulst bestand nur aus Haut und Fettgewebe. Die Heilung verlief nach der Exstirpation ohne Störung. Ob die Neubildung angeboren oder erworben war, wird nicht gesagt. Wahrscheinlich war das Lipom in seinen Anfängen im Bereich des Wirbelkanals angeboren, wie das gewöhnlich bei der Spina bifida occulta der Fall ist, später ist dasselbe dann immer mehr nach außen gewachsen und hat schließlich die in Fig. 149 wiedergegebene schwanzartige Form angenommen.

Daß zuweilen auch durch sonstige verschiedene kongenitale oder postfötal entstandene echte Geschwülste der Sakral- und Coccygealgegend Schwanzbildungen vorgetäuscht werden können, ist wohl leicht begreiflich, besonders z. B. durch gestielte Lipome, Fibrome oder sonstige gestielte Tumoren der verschiedensten Art. Auch hier möge es genügen, einige typische Beispiele zu erwähnen.

Fig. 150.

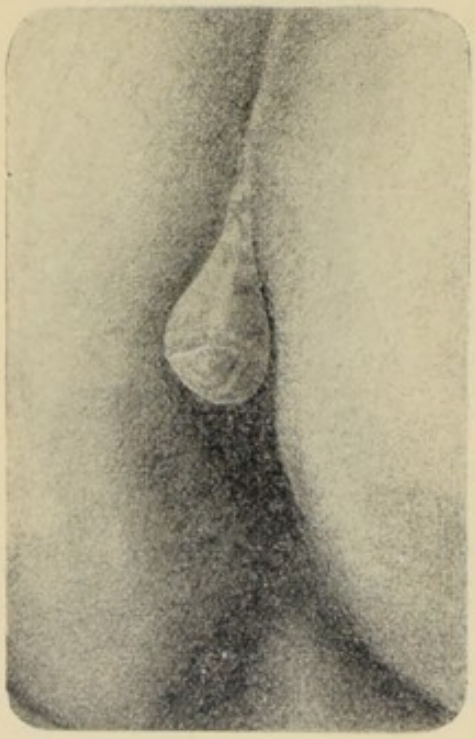

Schwanzähnliche Neubildung (gestieltes Fibrolipom) der Haut an der Steißbeinspitze bei einem 50jährigen Manne (nach Bartels).

De Ruyter beobachtete den folgenden Fall eines angeborenen gestielten Steißtumors. Bei einem 22jährigen gesunden Mädchen fand sich ein angeborener birnförmiger Sakralanhang von 8 cm Länge, am oberen Ende betrug der Umfang 15 cm, am unteren 18 cm, das Gewicht der Geschwulst betrug 85 g. Der schwanzartige Tumor hing wie ein Geldbeutel frei herab, bedeckte den After und mußte bei jeder Stuhlentleerung in die Höhe gehoben werden. Der schmerzlose Tumor fühlte sich wie festes Hautgewebe an, zeigte keine Fluktuation und hatte in der Mitte einen knorpeligen Strang von der Dicke eines gewöhnlichen Stahlfederhalters, welcher sich nach oben bis unter das Steißbein verfolgen ließ. Um welche angeborene Geschwulstbildung es sich gehandelt hat, wird nicht angegeben.

Bartels beobachtete bei einem sonst gesunden, kräftigen 50jährigen Manne eine nicht angeborene schwanzartige Neubildung am Steißbein, welche vollkommen eine schwanzartige Verlängerung der Wirbelsäule vortäuschte (s. Fig. 150). Die polypöse, nicht angeborene, gestielte Neubildung war allmählich seit einigen Jahren zur Größe einer Pflaume gewachsen, und nach der Exstirpation ergab sich, daß es sich um eine Lipoma fibrosum pendulum der Haut der Steißbeinspitze handelte.

Einen ähnlichen Pseudoschwanz beschrieb Virchow.

Hierher gehört auch der S. 587 erwähnte Fall von D. N. Sernow.

Zuweilen kommen schwanzförmige Gebilde an abnormen Körperstellen vor, welche im wesentlichen polypöse Hautanhänge darstellen. Hierher gehört der S. 578 Fig. 139 abgebildete Fall von Fleischmann, wo ein Appendix der kleinen Schamlippe einen Schwanz vortäuschte, ähnlich wie der Hautanhang am Schenkel des Elsholtzschen Kindes (s. Fig. 145 S. 584).

Bekanntlich findet man an verschiedenen Körperstellen solche kongenitale Hautanhänge oder Geschwülste, als Mißbildungen, als abnorme Gewebsverlagerungen, welche zum Teil auf mangelhaften Verschluß der Schlußlinien im embryonalen Körper zurückzuführen sind, z. B. im Bereich der dorsalen Schlußlinie, der Anlagen des Gesichts und Halses, der ventralen Schlußlinie am hinteren Leibesende u. s. w.

Roloff beschrieb einen daumenlangen, schwanzartigen Appendix des Darmbeins in der Nähe des Kreuzbeins.

Chiari beschrieb 2 Fälle von hierher gehörigen kongenitalen polypösen Hautanhängen an der Raphe perinei.

Der erste Fall betraf einen neugeborenen Knaben, welcher in der Mitte der Raphe einen erbsengroßen, mit einem 1 cm langen Stiele versehenen polypösen, kugligen Anhang trug. Derselbe bestand aus normaler Haut mit ihren einzelnen Bestandteilen (Epidermis, Papillen, Talg- und Schweißdrüsen etc.) und spärlichem Fettgewebe.

Im zweiten Falle fand sich bei einem 22 Wochen alten Mädchen eine angeborene, nußgroße, kuglige, kurzgestielte Geschwulst am vordersten Abschnitt der Raphe perinei. Auch dieses Gebilde bestand nur aus Haut mit ihren einzelnen Bestandteilen und Fettgewebe.

Daß auch abnorme Knochenvorsprünge in der hinteren Körperregion einen Schwanz vortäuschen können, lehrt die in Fig. 151 S. 590 abgebildete Beobachtung von M. Bartels. Es ist derselbe 49jährige Mann, dessen angewachsener Schwanz als Fall VI von Bartels und Bernhardt beobachtet und in Fig. 134 S. 572 abgebildet ist. Wenn dieser Patient sitzt, dann verschwindet der im Stehen sehr deutliche angewachsene Schwanz durch Spannung der Rücken- und Gesäßhaut vollständig, es markieren sich die Processus spinosi und diejenigen des Kreuzbeins sehr deutlich, und die stark konvexe Oberfläche des obersten Steißbeinwirbels springt wie ein Schwanzstummel abnorm stark vor.

Wir sind am Schluß unserer Abhandlung über Menschenschwänze und kommen zu dem Resultat, daß an dem Vorkommen von Schwanzbildungen beim Menschen nicht zu zweifeln ist. Wir haben gesehen, daß ein sehr reichliches Material über Menschenschwänze vorliegt, daß aber gut beschriebene und anatomisch genau untersuchte Fälle nicht allzu häufig sind. Eine allgemein gültige, strikte Definition, was man unter einem Schwanze zu verstehen hat, ist vom vergleichend-anatomischen Standpunkte wohl nicht möglich. Wir haben Schwänze im allgemeinen alle jene Bildungen genannt, welche das hintere Körperende resp. das Steißbeinende überragen. Das Vorkommen der Knorpel oder Knochen enthaltenden, atavistisch zu deutenden Menschenschwänze als Analoga echter Tierschwänze mit deutlich differenzierten und vermehrten Schwanzwirbeln ist bis jetzt beim Menschen noch nicht er-

wiesen. Damit soll aber nicht gesagt werden, daß solche Fälle nicht doch noch beobachtet werden.

Die Frage, ob ganze Menschenstämme mit freien Wirbelschwänzen existiert haben oder noch existieren, muß nach dem heutigen Stand unseres Wissens verneint werden. Bartels meint, daß mit dem Fortschreiten unserer geographischen und ethnographischen Kenntnis vielleicht noch ganz sicher solche Schwanzmenschen gefunden werden, d. h. Völkerschaften, bei welchen durch Vererbung die Schwanzbildung nicht ein vereinzeltes, sondern ein allgemeines Vorkommnis ist.

Fig. 151.

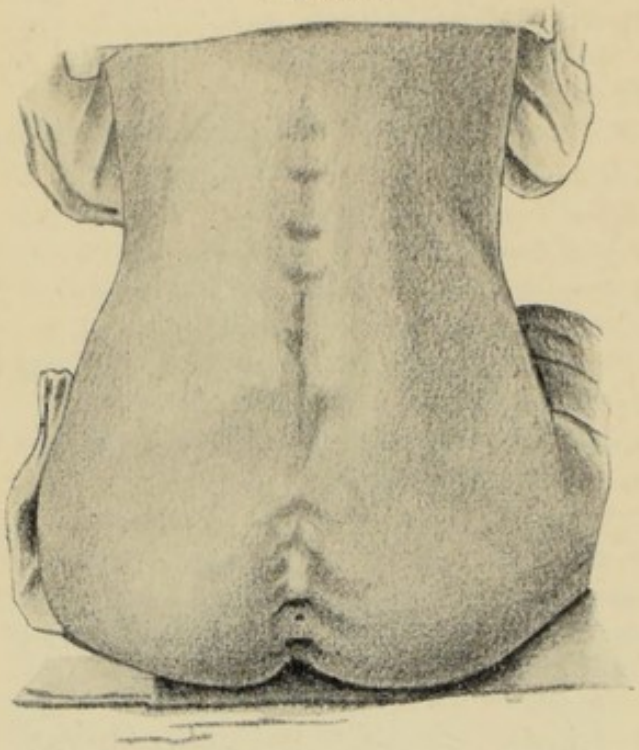

Scheinbarer Stummelschwanz bei einem 49jährigen Manne, bedingt durch abnorme Dicke des obersten Steißbeinwirbels (nach Bartels).

Bezüglich der Diagnose und der Behandlung der Schwanzbildungen beim Menschen brauche ich nach dem Gesagten und besonders nach der Mitteilung der verschiedenen Art von Fällen nichts mehr hinzuzufügen. Nur das möchte ich betonen, daß man sich vor einer etwa vorzunehmenden Amputation oder Exstirpation eines schwanzartigen Appendix im Bereich des Steißbeins und Kreuzbeins möglichst sorgfältig über die Natur desselben orientieren soll. Vor allem wird man bei der Exstirpation auch an die Möglichkeit denken, daß das schwanzartige Gebilde mit dem Wirbelkanal in offener Verbindung stehen kann, wie es besonders bei der Spina bifida occulta vorkommt (s. S. 517 ff.).

XVI. Kapitel.

Die Doppelmißbildungen im Bereich des Beckens

(s. das Literaturverzeichnis XX).

§ 98. Allgemeine Aetiologie der Mißbildungen. — Von den Mißbildungen des Beckens haben wir bereits in Kapitel XIII bis XV S. 483 bis S. 590 die angeborenen Deformitäten des knöchernen Beckens, die Spina bifida lumbosacralis und sacralis sowie die sog. Schwanzbildungen genauer geschildert. Wir kommen nunmehr zu dem großen Gebiet der Doppelmißbildungen, der vollkommenen und unvollkommenen Verdoppelungen im Bereich des Beckens. Zum besseren Verständnis derselben seien zuvor einige hierher gehörige allgemeine Bemerkungen über die Entstehung der Beckenmißbildungen gestattet. Wir folgen hier vor allem der ganz vorzüglichen Darstellung, welche Marchand bezüglich unseres Themas in Eulenburgs Realenzyklopädie in geradezu klassischer Weise gegeben hat. Ferner verdienen hier die Arbeiten von Ahlfeld rühmend hervorgehoben zu werden, deren Studium mir ebenfalls von größtem Nutzen gewesen ist.

Unter Mißbildungen versteht man alle auffallenden Abweichungen von dem normalen Bau des Organismus infolge einer intrauterinen Bildungsstörung. Wir unterscheiden mit Marchand u. a. primäre und sekundäre Mißbildungen, die ersteren beruhen auf Störungen der ersten Bildung, die letzteren entstehen während des intrauterinen Lebens an den bereits gebildeten Teilen. Die hochgradigste Entstellung der Körperform nennen wir Monstrum. Je schwerer die Mißbildung, desto frühzeitiger ist sie im allgemeinen entstanden, wie z. B. besonders auch die Doppelmißbildungen.

Die Ursachen der Mißbildungen sind teils innere infolge einer fehlerhaften Beschaffenheit des männlichen oder weiblichen Keimes oder beider, teils äußere, d. h. durch mechanische oder physikalisch-chemische Einwirkung auf eine vorher normale Anlage bedingt. Durch äussere Ursachen kann die Entwicklung, das Leben der Embryonen in der verschiedensten Weise beeinträchtigt werden, so daß die Frucht eventuell abstirbt. Hierher gehört besonders die schädliche Einwirkung von mechanischen Einwirkungen resp. Traumen, z. B. Erschütterung, Stoß, Fall, Druck u. s. w. Ferner können verschiedene physikalisch-chemische Einwirkungen einen schädlichen Einfluß ausüben. Durch Temperaturdifferenzen, durch zu starke Wärme oder Abkühlung hat man Mißbildungen erzeugt oder die Frucht zum Absterben gebracht (Panum, Dareste, Richter, Gerlach u. a.). Dasselbe gilt von der Einwirkung der Elektrizität, von der mangelhaften Zufuhr von Sauerstoff, von sonstigen

direkten und indirekten Einwirkungen von seiten des mütterlichen Organismus (Chemikalien, Medikamente, Gifte, psychische Einwirkungen, z. B. Schreck u. s. w.).

Die inneren Ursachen infolge fehlerhafter Beschaffenheit der Keimsubstanzen sind nach Marchand im wesentlichen, ja vielleicht immer ererbt. Die Vererbung vieler Mißbildungen ist in der Tat zur Genüge bekannt, zuweilen ist sie nur scheinbar vorhanden und durch ganz bestimmte lokale Ursachen der Mutter bedingt. Alle Versuche, die erbliche Uebertragung von erworbenen Eigenschaften, also auch der Bildungsanomalien, zu erklären, stoßen auf große Schwierigkeiten und sind, wie auch Marchand betont, nur reine Hypothesen.

Zuweilen treten zu den Entwicklungsstörungen durch innere Ursachen noch äußere schädliche Einflüsse in dem eben kurz angegebenen Sinne hinzu, wie z. B. bei den für die Entwicklung des Embryos so wichtigen Anomalien der Eihäute.

Sämtliche Mißbildungen zerfallen bekanntlich in einfache (autositäre) und in Doppelmißbildungen, je nachdem es sich um ein Individuum handelt oder um zwei, sehr selten um drei mehr oder weniger vollständige Individuen, welche miteinander in Verbindung stehen.

Bei der Entstehung der Mißbildungen des Beckens spielen dieselben Vorgänge eine hervorragende Rolle, wie sie auch bei anderen Mißbildungen bekannt sind.

Die allgemeinen Vorgänge bei der Entstehung der Mißbildungen sind nach Marchand folgende.

Eine große Zahl von Mißbildungen ist bekanntlich 1. durch Bildungshemmung bedingt. Die Hemmungsbildungen sind nach Marchand teils mechanische Bildungshemmungen, teils als Mißbildungen durch spontanen Stillstand aufzufassen. Die Hemmungsbildungen betreffen nicht nur den Embryo allein, sondern auch seine Adnexa (Panum, Dareste, Marchand). Nach Dareste ist die Mehrzahl der einfachen Mißbildungen durch eine Hemmungsbildung des Embryos und seiner Adnexa bedingt. Eine Hemmungsbildung ist z. B. die Spina bifida lumbosacralis und die Spina bifida überhaupt (s. § 84 ff. S. 502 ff.).

Eine zweite Kategorie von Mißbildungen des Beckens entsteht 2. durch Spaltung und Verdoppelung, d. h. Teile, welche ursprünglich einfach angelegt sind, können sich verdoppeln und doppelt angelegte Teile können doppelt bleiben, anstatt sich zu vereinigen. Im letzteren Falle ist die Verdoppelung nicht das Wesentliche, sondern die Hemmung der Vereinigung, die sog. Spaltung. Bei Vorhandensein eines doppelten Penis z. B. ist jeder nur eine Hälfte eines normalen Penis, die beiden Hälften haben sich nicht vereinigt. Die meisten dieser Spaltbildungen sind nach Marchand Hemmungsbildungen. Der höchste Grad der Doppelbildung ist die Verdoppelung der Achsengebilde, es entstehen dann die Doppelmißbildungen.

Abgesehen von der Verdoppelung durch Spaltung oder Mangel der Vereinigung können dann noch sog. Spaltbildungen durch andere Ursachen entstehen, z. B. durch Platzen eines blasig ausgedehnten Hohlorgans.

Ein weiterer Vorgang, durch welchen Mißbildungen entstehen, ist

3. die Abschnürung, d. h. kleinere oder größere Teile einer Organanlage werden abgetrennt und können sich dann selbständig weiter entwickeln und eventuell z. B. auch zu Geschwulstbildungen Veranlassung geben. Durch abgespaltetes, abgeschnürtes Bildungsmaterial können vor allem auch überzählige Teile entstehen.

Die Bildung überzähliger Teile geschieht also teils durch sog. Spaltung, teils durch Abschnürung von Bildungsmaterial und sodann noch 4. durch übermäßige Produktion von Bildungsmaterial an sich, durch vermehrte Bildungsenergie, durch exzessives Wachstum. Das Wesentliche bei der Bildung überzähliger Teile ist nach Marchand ein vermehrtes und abnorm gelagertes Bildungsmaterial, welches allerdings durch Abspaltung oder Abschnürung von einer einfachen Anlage entstehen kann, aber nicht notwendig zu entstehen braucht.

Zu der Bildung überzähliger Teile gehören die Geschwülste aus kongenitalen Anlagen, überzählige Zähne, Kiefer, Nasen, Brustwarzen, Beckenknochen, Finger, Zehen u. s. w.

Zuweilen sitzen die überzähligen Teile an ganz abnormen Stellen des Körpers, so daß es sich weder um Abschnürung, noch um Dislokation oder um Theromorphie handeln kann. Marchand erwähnt besonders z. B. das Vorkommen von überzähligen Extremitäten am Kopfe von Enten, das von Windle (Journal of anat. and physiol. XXVIII) beschriebene Vorkommen eines überzähligen erektionsfähigen Penis mit behaartem Mons veneris in der linken Lendengegend eines sonst normalen Mannes, den von Windle zitierten Fall von Tsortis, welcher bei einem 21jährigen Soldaten auf einer Erhabenheit unterhalb des einen Schulterblatts ein fast ganz ausgebildetes weibliches Genitale mit zwei großen behaarten Schamlippen, einer Art rudimentärer Vagina und Andeutung einer Klitoris gesehen haben will.

Diese Fälle von heterologer Ueberzahl stellt Windle der homologen gegenüber, sie sind wohl nur durch fötale Implantation zu erklären, es handelt sich um parasitäre Doppelbildungen.

Die oben erwähnten Geschwülste aus kongenitalen Anlagen kommen ganz besonders auch am unteren Stammesende des Embryos vor, wo teratoide Mischgeschülste durch Wucherung des verschiedenen hier angehäuften, abgespalteten Bildungsmateriales (Chorda, Medulla, Schwanzdarm u. s. w.) entstehen. Diese „autochthonen Teratome" infolge der Entwicklung und Dislokation abnormer Keime an einem Embryo stellen wir mit Arnold den heterochthonen Teratomen gegenüber, bei welchen sich fötale Organe vorfinden, welche nur aus einem zweiten Keime entstanden sein können. Die ersteren sind, wie schon § 83 S. 497 ff. erwähnt wurde, unigerminalen Ursprungs, die letzteren bigerminaler Herkunft. Die bigerminalen Teratome sind als parasitäre Doppelbildungen aufzufassen, sie bilden den Uebergang zu den wirklichen mehr oder weniger vollkommenen Doppelmißbildungen.

5. Dislokation, Verlagerung, Verschleppung einzelner abgelöster Organteile, ja selbst größerer Körperabschnitte kann sowohl an der Oberfläche des Körpers als im Inneren zu abnormen Bildungen, besonders auch zu Geschwülsten Veranlassung geben.

Als weitere häufige Ursachen von Mißbildungen seien noch er-

wähnt 6. die Verschmelzung und Verwachsung, 7. die Atrophie und Verkümmerung und 8. die Hypertrophie oder das exzedierende Wachstum.

Die Verwachsung kann eine ganz oberflächliche (epitheliale) sein, oder sie ist eine innigere, eventuell eine vollkommene Verschmelzung zu einem einzigen Ganzen.

Die Atrophie oder Verkümmerung beruht teils auf mangelhafter Nahrungszufuhr, auf Behinderung der Blutzufuhr oder auf Mangel an Bildungsmaterial. Auf diese Weise entstehen atrophische Embryonen, oder einzelne Teile des Embryos bleiben rudimentär, ja sie können gänzlich verschwinden, wie wir es z. B. von den fötalen Amputationen wissen.

Die Hypertrophie, das exzedierende Wachstum beruht auf den gegenteiligen Faktoren wie die Atrophie, d. h. besonders auf einem abnorm reichlichen Anlagematerial, auf übermäßiger Blutzufuhr, auf besonderen Wachstumsreizen, auf abnormer Verteilung von Bildungsmaterial vor oder nach der Geburt des Embryos.

Eine wichtige Ursache für die Entstehung von Mißbildungen sind bekanntlich Anomalien der Eihäute.

Vor allem wissen wir, daß besonders durch Störungen in der ersten Entwicklung des Amnions die normale Bildung des Embryos sehr beeinträchtigt werden kann, und daß auch später nach Ablauf der ersten Wochen lokale Bildungsanomalien durch das Amnion verursacht werden. Besonders Panum und Dareste haben durch interessante Versuche und eingehende Studien die hohe Bedeutung der Entwicklungsanomalien des Amnions für die Entstehung von Mißbildungen gezeigt. Von den Entwicklungsstörungen des Amnions als Ursache von Mißbildungen kommen nach Marchand besonders folgende in Betracht: abnorme Flüssigkeitsansammlung in der Amnionhöhle (Hydramnion, Hydrops amnii), abnorme Engigkeit des Amnions, lokale Bildungshemmung (Engigkeit des Amnions), amniotische Verwachsungen und amniotische Bänder und Fäden).

§ 99. Die Doppelmißbildungen (Monstra duplicia). — Die Doppelmißbildungen teilen wir mit Marchand in zwei große Gruppen, 1. in Doppelmißbildungen, welche aus zwei miteinander vereinigten mißgebildeten Körpern bestehen, oder 2. aus einem teilweise doppelten Körper zusammengesetzt sind, d. h. wir unterscheiden zwischen dem bei weitem am häufigsten vorkommenden vollständigen Doppeltsein (Duplicitas completa) und dem unvollständigen (Duplicitas incompleta).

Die dreifache Mißbildung von drei Körpern ist sehr selten. Bei diesen Monstra triplicia handelt es sich nach Marchand in der Regel um die Vereinigung einer Duplicitas completa mit einer Duplicitas incompleta. Die vollständige dreifache Mißbildung (Triplicitas completa) ist nach Marchand sehr selten.

Bei der Duplicitas completa sind zwei Körper so miteinander verwachsen, daß sie einen teilweise gemeinsamen, oft sogar scheinbar einfachen Körper bilden, und zwar ist die Doppelbildung nach Mar-

chand entweder ganz oder annähernd gleichmäßig ausgebildet (äquale Doppelbildung), oder ungleichmäßig (inäquale Doppelbildung). Im letzteren Fall ist der eine Körper, der sog. Autosit, kräftig entwickelt, während der andere, der sog. Parasit, unvollständig oder ganz rudimentär bleibt. Das Wesentliche der Doppelmißbildungen ist nicht die Verdoppelung, sondern die Verwachsung. Je nach dem Sitz der Verwachsung oder des Getrenntseins der beiden Körper unterscheidet man die Duplicitas parallela, d. h. die Parallellagerung der Längsachsen und Vereinigung der mittleren Körperteile, die Duplicitas anterior, bei welcher die vorderen Körperteile doppelt, d. h. getrennt, die hinteren verwachsen sind, und die Duplicitas posterior, d. h. die Trennung der hinteren oder unteren Körperteile bei Verwachsung der vorderen Körperenden.

Bei der Duplicitas incompleta ist im wesentlichen ein einfacher Körper vorhanden, er ist nur doppelt am vorderen resp. oberen Ende der Achse (D. incompleta anterior oder superior) oder am hinteren bez. unteren Ende (D. incompleta posterior oder inferior). Die unvollständige hintere Verdoppelung ist nach Marchand wahrscheinlich eine Unterart der vollständigen Verdoppelung. Bei der Verdoppelung können sich die doppelt angelegten Teile sehr ungleichmäßig entwickeln, so daß es schwer sein kann, die Mißbildung als Doppelbildung zu erkennen. Das zweite Individuum kann so verkümmern, daß nur wenige Organteile zur Entwicklung kommen. Stets ist für die Annahme einer Doppelbildung der Nachweis notwendig, daß die betreffenden Organe oder Organteile sich an heterogenen Stellen des Autositen finden, wo sie sich unter normalen Verhältnissen nicht bilden können. Finden sich z. B. in einer angeborenen Sakralgeschwulst Organteile des Kopfes, z. B. Gehirnsubstanz, oder Lungengewebe oder eine obere Extremität u. s. w., so ist damit das Vorhandensein eines zweiten verkümmerten Keimes, einer fötalen Implantation (Foetus in foetu) bewiesen. Dagegen würde eine Verdoppelung des Beckens oder die Bildung einer accessorischen unteren Extremität am Becken nicht für das Vorhandensein eines zweiten Individuums sprechen, sondern als Bildungen überzähliger autochthoner Teile durch ein vermehrtes und abnorm gelagertes Bildungsmaterial, durch exzessives Wachstum, durch Abspaltung oder Abschnürung erklären. Ebenso können durch Entwicklungsstörungen am unteren Stammesende des Embryos durch Wucherung des hier befindlichen verschiedenen Bildungsmateriales (Chorda, Schwanzdarm, Medulla, Ursegmente u. s. w.) die interessantesten Mischgeschwülste entstehen, welche man früher als heterochthone (bigerminale) Teratome infolge der Implantation eines zweiten Keimes erklärte, während sie tatsächlich autochthone (mono- oder unigerminale) Teratome sind. Nur dann ist eine angeborene Sakralgeschwulst bigerminaler (parasitärer) Natur, d. h. durch Implantation eines zweiten Keimes bedingt, wenn sich, wie gesagt, solche Organteile in derselben finden, welche sich am unteren Stammesende nicht bilden können.

§ 100. Die Entstehung der Doppelmißbildungen und der Doppelbildungen überhaupt. — Diese Frage ist natürlich sehr vielfach diskutiert worden. Nach der Ansicht verschiedener Autoren

handelt es sich bei den Doppelmißbildungen um eine ursprünglich einfache Embryonalanlage, welche sich gespaltet, verdoppelt hat, nach anderen dagegen sollen zwei ursprünglich getrennt gewesene Anlagen miteinander verwachsen sein. Die frühere Annahme von der Verwachsung zweier Eier oder sogar ausgebildeter Embryonen ist ganz aufgegeben, an ihre Stelle ist die Verschmelzung zweier frühzeitiger Embryonalanlagen oder Keime getreten.

In der neueren Zeit hat besonders Ahlfeld die Ansicht vertreten, daß die Doppelmißbildungen und die Doppelbildungen überhaupt auf einer frühzeitigen wirklichen Spaltung einer einfachen Anlage beruhen, während besonders B. Schultze, d'Alton, Panum, Dareste, Rauber u. a. glauben, daß die Doppelmißbildungen durch Verwachsung oder Verschmelzung einer ursprünglich doppelten Anlage entstehen. Durch die modernen großen Fortschritte der Entwicklungsgeschichte sind beide Theorien, sowohl die Spaltungstheorie wie die Verwachsungstheorie, sehr wesentlich modifiziert worden, wir wissen heute, daß zwei bereits in der Entwicklung vorgeschrittene embryonale Anlagen im früheren Sinne weder verwachsen noch sich spalten können. Für die Erklärung der Entstehung der Doppelmißbildungen sind besonders die neueren Beobachtungen an Fisch- und Vogeleiern verwertet worden, so frühzeitige entsprechende Erfahrungen bezüglich der Doppelbildungen bei Säugetieren und Menschen fehlen leider vollständig. Für die Entstehung der Doppelbildungen ist der weibliche Keim (das Ei) und der männliche Keim (das Spermatozoon) in gleicher Weise von Bedeutung. Marchand unterscheidet drei Möglichkeiten der Verdoppelung beim Menschen nach den Erfahrungen am Vogelei:

1. In **einem** Ei sind zwei vollständig getrennte oder mehr oder weniger innig verbundene Dotter mit je einem Fruchthof (Keimfleck) infolge einer Teilung der Eizelle in einem frühen Stadium. Beide Keime können sich unabhängig voneinander entwickeln, meist aber geht einer derselben frühzeitig zu Grunde. Dieser Fall ist nach Dareste und Marchand für die Entstehung von Doppelmißbildungen nicht zu verwerten.

2. Es ist ein Dotter vorhanden mit zwei getrennten Fruchthöfen (Keimflecken), was einer Verdoppelung des Keimbläschens im Eierstocksei entspricht. Durch eine Befruchtung können sich beide Keime entwickeln. Auch dieser Fall kommt nach Marchand nur ausnahmsweise bei der Entstehung von Doppelmißbildungen in Betracht.

3. Es ist nur **ein** Keimfleck vorhanden, auf welchem sich mehrere Embryonalanlagen entwickeln. Dieses ist nach Marchand die Regel bei den Doppelbildungen.

Beim Menschen entspricht dem unter 1. erwähnten Vogelei mit doppeltem Dotter das Vorhandensein von zwei Eiern in einem Follikel. Die beiden Eier würden aber getrennt oder gemeinschaftlich in den Eileiter gelangen und daher sich bei weiterer Entwicklung wie gewöhnliche einfache Eier aus zwei Follikeln verhalten und zu Doppelmißbildungen keinen Anlaß geben.

Die unter 2. erwähnte Verdoppelung des Keimbläschens ist beim Menschen und bei Säugetieren sehr selten. Marchand erwähnt ent-

sprechende Beobachtungen von Kölliker (Ei aus dem Ovarium eines 7monatlichen Mädchens), von Nagel (Neugeborener und Fötus), Coste (Kaninchenei), Thomson (Katze) und bei niederen Tieren.

Zur normalen Befruchtung ist ein einziges Spermatozoon notwendig. Der Kopf des in das Ei eingedrungenen Spermatozoon wandelt sich unter Aufquellung und Strukturveränderung bekanntlich in den männlichen Vorkern um, während der nach Ausstoßung der Richtungskörperchen im Ei zurückgebliebene Rest des Keimbläschens zum weiblichen Vorkern wird. Die beiden Vorkerne, anfangs verschieden groß, nähern sich, verwandeln sich in zwei Gruppen von schleifenförmigen Chromosomen, diese zu einem Aequatorialstern, und nach erfolgter Längsspaltung der Chromosomen werden die beiden so entstandenen Doppelsterne zu den beiden ersten Furchungskernen, und gleichzeitig teilt sich der Dotter in die ersten Furchungskugeln. Das Wesentliche bleibt stets die vollständige Vereinigung des weiblichen und männlichen Kernes und die stets sich wiederholende Teilung bei der Bildung der Furchungszellen.

Nach Marchand muß man für verschiedene Gruppen von Doppelmißbildungen eine ganz verschiedene Entwicklung annehmen. Marchand unterscheidet genetisch zwei Hauptgruppen von Doppelmißbildungen, die symmetrischen und unsymmetrischen.

Die allgemeinen Eigenschaften der symmetrischen Doppelmißbildungen sind nach Marchand folgende.

Die beiden verwachsenen Individuen sind in den meisten Fällen einander sehr ähnlich. Leben solche Doppelmißbildungen, wie z. B. die ungarischen Schwestern, die Schwestern Christine und Millie (s. Fig. 154 u. 155 S. 604) u. a., lange genug, so zeigt es sich, daß dieselben sowohl in physiologischer als auch in psychologischer Beziehung bis zu einem gewissen Grade voneinander unabhängig waren.

Die Doppelmißbildungen sind gleichen Geschlechts ebenso wie die eineiigen Zwillinge. Die seltenen gegenteiligen Angaben bezüglich des Vorkommens von Doppelmißbildungen mit verschiedenem Geschlecht sind ungenau und daher mit Vorsicht aufzunehmen, da wir wissen, daß die Beschaffenheit der äußeren Genitalien für das Geschlecht nicht beweisend ist. Nach verschiedenen Statistiken, z. B. nach v. Haller, Meckel, Foerster, Taruffi u. a. überwiegt das weibliche Geschlecht, besonders für die Gesamtsumme der Dicephali, für die Diprosopi, die Syncephali, die Ischiopagi, die Pygopagi und die Thorakopagi, während umgekehrt die Epigastrii und die Acephali überwiegend häufiger männlichen Geschlechts sind.

Die Verwachsung der beiden Körper einer Doppelmißbildung betrifft stets gleichartige, aber nicht immer gleiche Teile, d. h. der Schädel verwächst mit dem Schädel, das Gehirn mit dem Gehirn, die Leber mit der Leber u. s. w., aber nicht immer sind es genau dieselben Teile dieser Organe. Durch die Verwachsung zweier Anlagen entsteht stets eine gegenseitige Störung der Entwicklung.

Doppelmißbildungen sind sehr häufig mit anderen Mißbildungen bei einem oder bei beiden Individuen vorhanden, welche unabhängig von der Verwachsung der Individuen durch besondere örtliche Ursachen, durch Raumbeengung und die dadurch begünstigten amniotischen Verwachsungen u. s. w. entstehen, z. B. die Lippen- und Gaumenspalte,

die Hypospadie u. s. w. Findet sich z. B. eine Lippengaumenspalte bei beiden verwachsenen Individuen, so liegt dieselbe vorwiegend bei beiden Individuen symmetrisch.

Das Verhalten der Eihäute und der Placenta ist folgendes. Sämtliche Doppelmißbildungen haben ebenso wie die eineiigen Zwillinge ein einfaches (gemeinsames) Chorion. Auch das Amnion ist bei den Doppelmißbildungen einfach, während es bei den getrennten Doppelbildungen (Zwillingen) ursprünglich meist doppelt ist, aber nachträglich einfach wird. Dasselbe gilt von den Acardiaci. Der Nabel ist entweder einfach (monomphale Doppelmißbildungen) oder doppelt (diomphale Doppelmißbildungen). Die Placenta ist bei den Doppelmißbildungen fast stets einfach. Das geschilderte Verhalten der Eihäute bei den Doppelmißbildungen beweist, daß die Doppelmißbildungen wohl ausnahmslos aus einem Ei hervorgehen.

Die Ursache der Entstehung von Doppelbildungen aus einem Ei ist bekanntlich eine sehr schwierig zu beantwortende Frage, auf welche wir hier nicht näher eingehen können. Marchand gelangt zu der Ansicht, daß die weitaus größte Zahl der symmetrischen Doppelmißbildungen aus einer mehr oder weniger weitgehenden Verschmelzung zweier ursprünglich getrennter Embryonalanlagen auf einer Keimblase hervorgeht, während die unvollständige vordere Verdoppelung durch dichotomisches Wachstum (Bifurkation) gebildet werde. Bei der unvollständigen hinteren Verdoppelung handelt es sich nach Marchand wahrscheinlich um zwei ursprünglich getrennte Anlagen (Primitivstreifen), welche sehr bald in eine einfache Anlage übergehen.

Auf ein näheres Eingehen der Bildungsweise der symmetrischen äqualen Doppelmißbildungen müssen wir verzichten. Von größerer Bedeutung für die Beckengegend sind dagegen die inäqualen (parasitären) Doppelmißbildungen. Hier handelt es sich im wesentlichen um ursprünglich vollständig symmetrische Anlagen, von welchen die eine nachträglich infolge verschiedener Ursachen in der Entwicklung zurückgeblieben oder verstümmelt resp. zum Teil verschwunden ist. Hierher gehört z. B. der Fall von Home, welcher einen wohlausgebildeten Kopf auf dem Scheitel des Autositen beobachtete, und der Fall von Doenitz, in welchem noch ein halber Rumpf mit einigen Extremitäten und einem Nabelschnurrest vorhanden war.

Bei den asymmetrischen Doppelmißbildungen, bei den echten parasitären Doppelbildungen ist die Anlage des Parasiten ganz rudimentär und sehr unregelmäßig entwickelt und wird vom vollständiger ausgebildeten Individuum, vom Autositen, ernährt, es handelt sich um eine Implantatio oder Inclusio foetalis, einen Foetus in foetu. Nach Marchand sind hier zwei Gruppen zu unterscheiden: 1. die intraamniotisch entstandenen äußeren oder subkutanen (sehr selten in der Schädelhöhle vorkommenden) Parasiten und 2. die extraamniotischen von der Brust und Bauchwand umschlossenen Parasiten. Zu der ersteren Gruppe gehören vor allem die sog. Sakralparasiten, welche wir bei der Lehre von den angeborenen Sakraltumoren genauer beschreiben werden, und die als Epignathus im weiteren Sinne bezeichneten Formen. Ein solcher Sakralparasit (Pygomelus) liegt als mehr oder weniger umfangreiche, cystische, zusammengesetzte Geschwulstbildung teils ventral vom Kreuzsteißbein im Körper des Auto-

siten eingeschlossen, teils finden sie sich — aber seltener — in Hautsäcken, welche an der Spitze des Steißbeins oder an der vorderen oder hinteren Fläche des Kreuzbeins befestigt sind; sie müssen also, wie Marchand mit Recht betont, in der frühsten Zeit der Entwicklung am hinteren Ende des Primitivstreifens in der Gegend der Aftermembran innerhalb des Amnions fixiert gewesen und mit der Krümmung des Schwanzendes an dessen ventrale oder dorsale Fläche gelangt sein. Die Erklärung der bekanntlich an verschiedenen Körperstellen vorkommenden Inclusio foetalis ist zum Teil sehr schwierig, sie wurde z. B. beobachtet am Kopfteil des Autositen im Bereich der Kiemenbogen, am Nacken, Rücken, in den Bauchwandungen, in der Bauchhöhle u. s. w., bei weitem am häufigsten aber in der Kreuzsteißbeingegend als sog. Sakraltumoren. Nur solche Geschwülste am unteren Stammesende des Embryos sind als fötale Inklusionen aufzufassen, welche solche fötale Organe oder Organteile enthalten, die sich am unteren Rumpfende sonst nicht bilden können. Zuweilen, z. B. wenn der Parasit sehr wenig entwickelt ist, ist diese Unterscheidung sehr schwierig. In der neueren Zeit hat sich aber immer mehr gezeigt, daß Geschwülste, welche man früher fälschlich als Sakralparasiten der Kreuzsteißbeingegend angesehen hat, in der Tat durch Entwicklungsstörungen des an der Schwanzspitze des Embryos dicht nebeneinander liegenden undifferenzierten Gewebsmateriales (Medullarrohr, Chorda, Schwanzdarm, Muskel- und Skelettanlagen) bedingt sind. Diese mono- oder unigerminalen Mischgeschwülste mit sehr buntem Bau sind von den eigentlichen bigerminalen Mischgeschwülsten, den eigentlichen fötalen Inklusionen, wie schon gesagt, zu trennen.

Diese parasitären Anlagen verhalten sich gleichsam wie ein Ovum in ovo. Früher hatte Marchand eine solche zweite Anlage auf ein zweites vorhandenes Keimbläschen zurückgeführt, er hat dann diese Vermutung fallen gelassen. In neuerer Zeit hat Marchand die Ansicht ausgesprochen, daß es sich bei der Entstehung solcher kleinen rudimentären Anlagen neben der Hauptanlage um eine ungleiche Teilung der Eizelle handelt. Eine solche ungleichmäßige Teilung der Eizelle kommt bekanntlich bei der Bildung der Richtungskörperchen vor. Die Bildung der Richtungskörperchen ist nach Sobotta, Marchand u. a. als eine auf mitotischem Wege stattfindende ungleiche Teilung des Eies aufzufassen. Wird ein Richtungskörperchen, welches in der Tat alle Elemente eines Eies enthält, befruchtet, so würde daraus eine sehr kleine rudimentäre Keimblase hervorgehen und dieses rudimentäre Ei würde in dem Amnion der größeren Anlage eingeschlossen sich weiter, aber nur rudimentär entwickeln. Diese Erklärung Marchands bezüglich der Entstehung fötaler Inklusionen, besonders auch der Sakralparasiten, erscheint uns in der Tat als eine sehr zutreffende. Auf diese Weise versteht man dann auch die sehr merkwürdigen fötalen Inklusionen in der Schädelhöhle durch Aufnahme einer solchen sehr kleinen rudimentären Anlage vor Schluß des Medullarrohres in dasselbe, ferner die Implantationen isolierter fötaler Teile (Extremitäten, Genitalien etc.), endlich das Vorkommen von mehrfachen fötalen Inklusionen u. s. w. Im letzteren Falle würde es sich nach Marchand um eine Wiederholung desselben Vorganges oder um eine nachträgliche Teilung eines Richtungskörperchens handeln.

In Fig. 152 ist die Bildung eines intraamniotischen Parasiten schematisch nach Graf v. Spee und Marchand erläutert.

Die Bildung der Richtungskörperchen, welche in der neueren Zeit besonders von Sobotta bei Säugetieren sehr genau studiert wurde, ist bekanntlich eine Erscheinung der Reifung des Eies und geht der Befruchtung voraus. Der Prozeß scheint bei allen untersuchten Tierarten im wesentlichen derselbe zu sein. Gewöhnlich bilden sich bei den Säugern zwei Richtungskörperchen, durch mitotische Teilung kann ein drittes entstehen (s. Fig. 153).

Fig. 152.

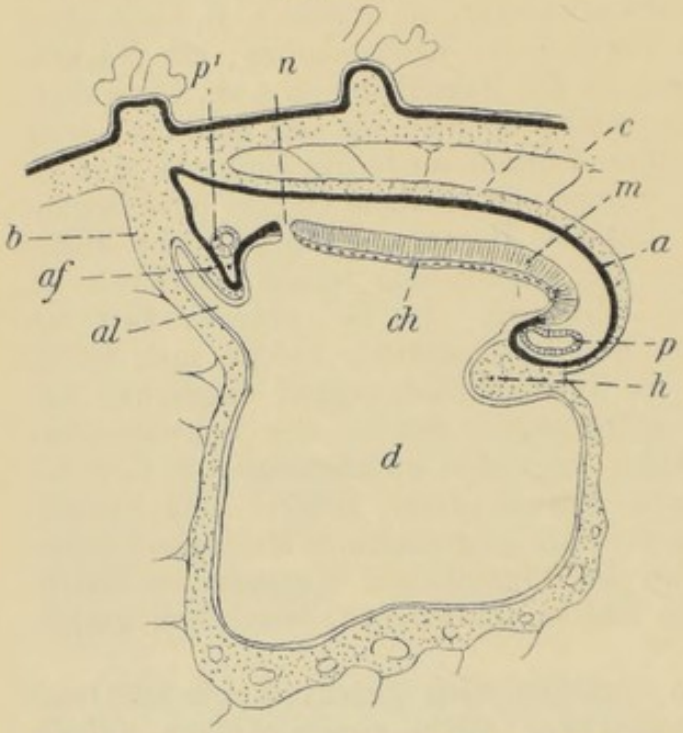

Schematische Darstellung zweier parasitärer Anlagen (p Epignathus und p¹ Sakralparasit) in Verbindung mit dem menschlichen Embryo in einem frühen Entwicklungsstadium nach Graf von Spee (Archiv für Anat. und Physiologie. Anat. Abteilung 1891) und Marchand (Eulenburgs Realenzyklopädie Bd. XV Mißbildungen S. 504) unter Hinzufügung der Fasern des Magma zwischen Chorion, Amnion (a) und Dottersack (d). Das Mesoderm ist fein punktiert, das Ektoderm des Embryo, das Amnion (a) und Chorion durch eine dicke schwarze Linie, das Entoderm durch eine Doppellinie, die Chorda (ch) durch eine punktierte Linie bezeichnet. m Medullarplatte, a Amnion, d Dottersack, ch Chorda, af Gegend der Aftermembran, h Gegend der Herzanlage, darüber die primitive Rachenmembran mit der parasitären Anlage p; al Allantoisgang, b Bauchstiel, n Canalis neurentericus.

Das erste Richtungskörperchen entsteht bereits im Ovarium, das zweite in der Tube während des Eintrittes und der beginnenden Umwandlung des Spermatozoon. Nach der Bildung des zweiten Richtungskörpers erfolgt dann die Bildung des männlichen und weiblichen Vorkernes, der männlichen und weiblichen Chromosomen, der ersten Furchungsspindel und die erste Teilung des befruchteten Eies. Die Richtungskörper sind nach Sobotta u. a. wohlausgebildete Zellen, ja sogar reife Geschlechtszellen mit reduzierter Chromosomenzahl, gleichsam abortive Eier. Es ist nun nach Marchand, Sobotta u. a. sehr wahrscheinlich, daß auch einmal ein Richtungskörper befruchtet wird und daß dieses gleichsam rudimentäre Ei resp. diese rudimentäre Keimblase, von der gemeinsamen Zona pellucida eingeschlossen, sich weiter entwickelt. Wird diese rudimentäre Anlage auf der größeren Keimblase in der Gegend der Keimscheibe durch Vermittlung des Ektoderms fixiert, so begreift man mit Marchand leicht, daß das rudimentäre Ei von Anfang an alle weiteren Veränderungen in Verbindung mit dem größeren und in dem Amnion des letzteren eingeschlossen durchmachen wird. Auf diese Weise erklären sich dann auch nach Marchand durch eine solche sehr kleine rudimentäre Anlage die Entstehung fötaler Inklusionen in der Schädelhöhle durch Aufnahme derselben in das nicht geschlossene Medullarrohr, ferner die Implantationen isolierter fötaler Teile (Extremitäten, Genitalien etc.).

Ueber die feineren Vorgänge bei der Reifung und Befruchtung des Wirbeltiereies und über die Bildung der Richtungskörper sei hier im wesentlichen nach den eingehenden Angaben Sobottas folgendes hervorgehoben (s. Fig. 153). Sobotta hat sich um die Erforschung

der zuerst von Bischoff 1842 und 1845 beim Kaninchen und Hund, dann 1848 von F. Müller gesehenen Richtungskörperchen ganz besonders verdient gemacht. F. Müller hatte die fraglichen Gebilde zuerst Richtungsbläschen genannt, weil er glaubte, daß sie die Richtung der ersten Furche des Eies bestimmten. Der Name Richtungskörper hat sich dann immer mehr eingebürgert, weniger die Bezeichnung Polkörper (globule polaire Robin). Mit Rücksicht auf die Lehre von den Richtungskörpern, der Reifung und Befruchtung des Wirbeltiereies empfehle ich besonders die außerordentlich sorgfältigen Untersuchungen Sobottas über die Befruchtung und Furchung des Eies der Maus (Archiv für mikroskop. Anat. Bd. 45, 1895), ferner seine Arbeit über die Reifung und Befruchtung des Wirbeltiereies (Ergebnisse der Anat. und Entwicklungsgeschichte, herausgegeben von Fr. Merkel und

Fig. 153.

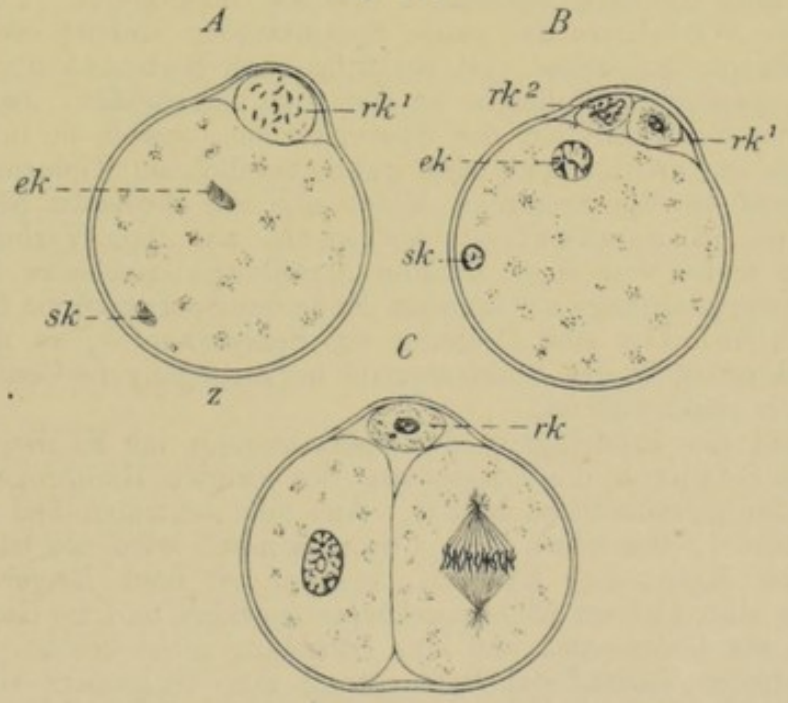

Das Ei der Maus (nach Sobotta und Marchand) in drei verschiedenen Entwicklungsstadien A, B, C. rk Richtungskörper, rk¹ und rk² erster, zweiter Richtungskörper, ek Eikern, sk Spermakern. A Stadium nach Abstoßung des ersten Richtungskörperchens rk, dessen Kern noch in eine Anzahl von Chromosomen aufgelöst ist; die Vorkerne des Eies sind in der Bildung begriffen, der Kopf des eingedrungenen Spermatozoon ist noch wenig vergrößert. B zeigt zwei Richtungskörper, der Kern des ersten (rk¹) ist im Ruhezustand, der des zweiten (rk²) zeigt noch Reste der Mitose. Eikern (ek) und Spermakern (sk) haben sich sehr vergrößert. C zeigt das Ei mit den beiden ersten Furchungskugeln, deren eine sich zur Teilung anschickt.

R. Bonnet, Wiesbaden 1896; mit zahlreichen Litteraturangaben) und über die Bedeutung der mitotischen Figuren in den Eierstockseiern der Säugetiere in der Festschrift der phys.-med. Gesellschaft zu Würzburg 1899.

Die Richtungskörper der Wirbeltiere sind im allgemeinen kürzere, häufig abgeplattete zellige Gebilde mit einem Kern oder einer kernähnlich zusammengeballten Chromosomengruppe innerhalb einer an Dotterelementen armen, aber von solchen nicht völlig freien Protoplasmamasse.

Die Richtungskörper entstehen durch einen karyokinetischen Teilungsvorgang des sog. Keimbläschens, d. h. des Kerns der reifenden Eizelle. Die karyokinetische Figur, welche dabei entsteht, nennt man die erste Richtungsspindel. Die zweite Richtungsspindel bildet sich bei Wirbeltieren ebenso wie bei wirbellosen aus dem Rest der ersten (nach Ablauf der Teilung) ohne ein dazwischenliegendes Kernruhestadium.

Das erste Richtungskörperchen bildet sich fast ausnahmslos vor der Befruchtung, d. h. es wird vor Eintritt des Spermatozoon ausgestoßen, das

zweite nachher. Die Bildung resp. Ausstoßung des zweiten Richtungskörperchens erfolgt überhaupt nicht ohne Befruchtung, d. h., wenn die Befruchtung des Eies ausbleibt, geht letzteres mit der zweiten Richtungsspindel zu Grunde.

Die Zahl der Richtungskörper schwankt bei Säugern zwischen 1 und 3. Die beiden Richtungskörper sind bei Wirbeltieren häufig verschieden groß, der erste ist dann immer größer als der zweite.

Das Eindringen der Spermatozoen in die Eier der Wirbeltiere erfolgt meist an besonders präformierten Stellen der Eisubstanz, und zwar stets in eine dotterarme oder dotterfreie plasmatische Substanz, welche sich z. B. am Neunaugenei (Calberla, Kupfer, Benecke) und am Krötenei (Kupfer) aktiv hervorwölbt, um das Spermatozoon aufzunehmen (Kopulationshügel, Cône d'attraction Fols, Empfängnishügel). Zum Teil ist bereits in der Eischale, z. B. bei Knochenfischen, eine für das Eindringen der Samenfäden bestimmte Oeffnung vorhanden (die sog. Mikropyle). Die Frage, ob in das Ei der Wirbeltiere das ganze Spermatozoon eintritt oder nur Kopf und Verbindungsstück allein, ist vorläufig nach Sobotta noch nicht allgemein zu entscheiden, vielleicht ist das auch verschieden. Jedenfalls verschwindet der Schwanzfaden des Spermatozoon, soweit er in das Ei mit eingedrungen ist, spurlos und wird wahrscheinlich im Eiplasma aufgelöst. Aus dem Kopf des Spermatozoon bildet sich ein chromatischer Klumpen, der Samen- oder männliche Vorkern, aus dem Verbindungsstück entsteht ein meist von einer dichten Strahlung umgebenes Centrosoma. Während letzteres anfangs am hinteren Ende des Spermatozoon liegt, erfolgt alsbald nach Sobotta eine Drehung des Spermakopfes, so daß das aus dem Verbindungsstück des Spermatozoon hervorgegangene Centrosoma nun dem Eiinnern zugekehrt ist.

Während des Eindringens des Spermatozoon ins Ei der Wirbeltiere erfolgt nach Sobotta die Losstoßung des zweiten Richtungskörpers auf dem Wege der gewöhnlichen Mitose. Aus dem zentralen Teil der zweiten Richtungsspindel, besonders ihrer Chromosomen, wird ein bald größerer, bald kleinerer Kern, der Eikern, welcher oft noch längere Zeit seine Beziehungen zum zweiten Richtungskörper bewahrt und im Gegensatz zum Spermakern ein Centrosoma und eine Strahlung nicht besitzt.

Im weiteren Verlauf der Befruchtung nun vergrößern sich die Vorkerne, an die Stelle ihres meist maulbeerförmigen Zustandes tritt für eine gewisse Zeit ein Stadium der Ruhe, d. h. eine Kugelform derselben. Der weibliche Vorkern ist nach Sobotta immer größer als der männliche, sie können dann beide aber so ähnlich werden, daß sie nicht voneinander zu unterscheiden sind.

Aus den Vorkernen entsteht dann bei einer Reihe von Wirbeltieren durch Verschmelzung beider (Konjugation) ein einziger Kern, der erste Furchungskern mit zwei meist an entgegengesetzten Seiten anliegenden Sphären, die geteilten Spermasphären (Typus Seeigel). Bei anderen Wirbeltiereiern erfolgt nach Sobotta kein Ruhestadium in Gestalt eines Furchungskernes, sondern es entstehen die Chromosomen der ersten Furchungsspindel getrennt in den Vorkernen, und die Teilstücke der Spermasphäre bilden direkt die Pole der ersten Furchungsspindel (Typus Ascaris). Zwischen beiden Formen gibt es vielleicht Uebergänge.

Bezüglich der Entstehung der ersten Furchungsspindel sei hervorgehoben, daß letztere bekanntlich aus dem Furchungskern durch gewöhnliche Mitose sich bildet, ihre Chromosomen sind zur Hälfte mütterlichen, zur Hälfte väterlichen Ursprungs, sie lassen sich aber nach Sobotta bei keinem Wirbeltier, bei welchen sie aus den ruhenden Kernen entstehen, als solche unterscheiden.

Bei manchen Säugern, wahrscheinlich bei den Reptilien und Cyclostomen (Petromyzon), vielleicht auch bei den Selachiern treten die getrennt in den

Vorkernen entstandenen Chromosomenhälften zur Aequatorialplatte der ersten Furchungsspindel zusammen. Die Centrosomen der ersten Furchungsspindel stammen bei allen Wirbeltieren und bei fast allen wirbellosen vom Centrosoma des Spermatozoon ab. An den Furchungsspindeln der meisten Wirbeltiere sind dieselben nicht punktförmig, sondern große Kugeln.

Zur normalen Befruchtung bedarf es nur eines einzigen Spermatozoon, aber bei wirbellosen und bei Wirbeltieren kommt eine physiologische Polyspermie bei großen dotterreichen Eiern vor. Die in das Ei der Wirbeltiere überzählig eingedrungenen Spermatozoen machen zunächst dieselben Veränderungen durch wie die befruchtenden, d. h. sie bilden sich zu Kernen mit Strahlungen (zu sog. Nebenspermakernen) um. Später teilen sie sich meist noch weiter, sie werden aber dabei an den Rand des Keimes gelagert und gehen wahrscheinlich in dem angrenzenden Dotter zu Grunde.

Sobotta hat die Ansichten über die Entstehung der Doppelbildungen in folgender Weise übersichtlich zusammengestellt.

Abgesehen von den älteren Theorien der Entstehung der Verdoppelung durch Spaltung, Bifurkation (Gerlach), Verwachsung kommen nach ihm in Betracht:

1. Die Befruchtung zweikerniger Eizellen, von Kölliker, O. Schultze und v. Franqué beobachtet. Nach O. Schultze können Doppelbildungen auch aus „überreifen" Eiern entstehen, welche kurz vor der Befruchtung eine Fragmentation erfahren.

2. Die selbständige Entwicklung von Blastomeren aus den ersten Stadien der Furchung.

3. Das Vorhandensein einer doppelten Embryonalanlage auf der Keimblase. Je nach der Nähe oder Entfernung solcher Areae embryonales können partiell verwachsene oder völlig getrennte eineiige Zwillinge entstehen und zwar im Endstadium der eigentlichen Furchung vor Entstehung der eigentlichen Embryonalanlage. Sobotta ist geneigt, an doppelte Gastrulation zu denken.

Wilms hat folgendes Schema für die Entstehung der Doppelmißbildungen, fötalen Inklusionen und embryoartigen Geschwülste aufgestellt:

1. Zwei Anlagen auf einer Keimblase (mit teilweiser Verwachsung): a) gleichwertiges Wachstum: Doppelbildung (symmetrische Form); b) frühzeitiges Zurückbleiben der einen Anlage (unsymmetrische Form); c) Einschluß des Parasiten, Inklusion.

2. Eine einzige Anlage auf einer Keimblase, Ueberproduktion von Furchungskugeln: a) frühzeitige Entwicklung der Blastomere in der autositären Anlage (fötale Inklusion mit auffallend vollkommener Entwicklungsreife); b) verspätete eventuell erst postfötal einsetzende Entwicklung der Blastomere (fötale Inklusionen, Embryome und embryoide Geschwülste mit geringerer Entwicklungsreife).

Die eigentlichen fötalen Inklusionen sind, wie schon erwähnt, von den Teratomen resp. unigerminalen Mischgeschwülsten und von den Dermoidcysten nicht streng zu trennen, hier kommen Uebergangsformen vor, so daß die Entscheidung schwierig ist, ob wir es mit einer bigerminalen (parasitären) oder unigerminalen Bildung zu tun haben. Auf die beiden Arten der Dermoide, die einfachen und zusammengesetzten Dermoide des Beckens werden wir an anderer Stelle näher eingehen.

Wir berücksichtigen nun zunächst die oben kurz charakterisierten symmetrischen Doppelmißbildungen (Monstra duplicia), die Gemini conjuncti, bei welchen die beiden Körper miteinander verwachsen sind. Marchand unterscheidet zwei Gruppen der Gemini

conjuncti: die Gemini conjuncti aequales oder die Duplicitas aequalis, bei welcher beide Körper gleichmäßig ausgebildet sind, und die Gemini conjuncti inaequales oder Duplicitas inaequalis, bei welcher der eine Körper, der Parasit, in der Entwicklung mehr oder weniger zurückgeblieben ist und von dem anderen vollständiger ausgebildeten Individuum, dem Autositen, ernährt wird. In seltenen Ausnahmefällen hat man Drillings- und Mehrfachbildungen beobachtet. Diese Drillings- und Vierlingsbildungen können in derselben Weise eingeteilt werden, wie die Doppelbildungen resp. Doppelmißdungen. Mehr als drei miteinander verwachsene Individuen sind meines Wissens noch nicht beobachtet worden.

Fig. 154.

Die beiden ungarischen Schwestern Helena und Judith, 1701 in Ungarn geboren, gleichzeitig gestorben im Alter von 22 Jahren. Vollkommene pygopage Doppelbildung (nach Geoffroy Saint-Hilaire, welcher sehr ausführliche Mitteilungen über diesen Fall von Pygopagus gegeben hat).

Fig. 155.

Die beiden Negerschwestern Millie und Christine, geboren 1851 in Columbus County, Nord-Carolina (nach Pancoast und Gould and Pyle, Anomalies and curiosities of medicine. London and Philadelphia 1898 S. 179).

Von den verschiedenen symmetrischen Doppelmißbildungen berücksichtigen wir nur die wichtigsten und natürlich ausschließlich diejenigen der Beckengegend, d. h. vor allem zunächst die Conjunctio inferior, bei welcher die beiden mehr oder weniger vollkommen ausgebildeten Körper im Bereich des unteren Körperendes resp. des Beckens verwachsen sind. Hierher gehört besonders der Pygopagus, Ischiopagus und Iliothorakopagus (Dicephalus, Xiphodymus, Ischiothorakopagus).

§ 101. Der Pygopagus (Fig. 154 u. 155). — Bei der Pygopagie, welche sehr selten vorkommt, sind die beiden Körper im Bereich der dorsalen Beckengegend bez. des Kreuzsteißbeins verwachsen, so

daß sich die beiden Individuen den Rücken zukehren. Bei der Pygopagie handelt es sich um zwei Anlagen, nicht um eine dichotomisch geteilte, wie besonders auch durch die doppelt vorhandenen Genitalanlagen und die beiden Mastdärme bewiesen wird. Es liegen nur spärliche Untersuchungen über Pygopagi vor. Im allgemeinen sind die anatomischen Verhältnisse folgende. Oft ist nur ein Kreuzbein und ein Steißbein für beide Körper vorhanden, oder das Kreuzbein ist im oberen Teil doppelt oder vollständig doppelt, so daß sich nur ein Steißbein vorfindet. Der Nabel ist doppelt, die Wirbelsäule ist ebenfalls doppelt, und diese Verdoppelung der letzteren kann auch auf den oberen Teil des Kreuzbeins übergehen. Beide Rückenmarke gehen an ihrem unteren Ende ineinander über. Marchand fand in einem Falle an der Vereinigungsstelle einen gemeinsamen Conus mit Filum terminale. In demselben Falle setzte sich die Bauchaorta des einen Fötus unmittelbar in die des anderen fort, ebenso hingen die beiderseitigen Venae cavae miteinander zusammen. Ferner sind doppelt die Darmbeine und die Symphysis ossium pubis. Bei der am häufigsten vorkommenden Pygopagie weiblichen Geschlechts sind die weiblichen Harn- und Geschlechtsorgane doppelt mit Ausnahme der Vulva, welche die beiden mehr oder weniger verschmolzenen, nach vorn gerichteten Clitorides enthält; Vagina, Uterus, Harnröhre und Blase sind doppelt. Die Afteröffnung ist einfach, die Mastdarme sind doppelt, und zwar beginnt das Rektum für jedes Individuum gewöhnlich dicht oberhalb der gemeinschaftlichen Afteröffnung.

In einem Falle von Pygopagie männlichen Geschlechts waren nach Marchand Penis und Harnröhre einfach, in dem einfachen Skrotum lagen aber vier Hoden. Dasselbe beobachtete Normand an dem männlichen Pygopagus Louis-Pierre; in dem abnorm großen Skrotum waren vier Hoden, der Penis, die Harnröhre und der After waren beiden gemeinsam. Die Kinder starben 9 Tage alt. Die Pygopagen sind, wie gesagt, vorwiegend weiblich, von 13 Fällen, welche ich in der Literatur fand, waren 7 weiblich und 3 männlich, in 2 Fällen ist das Geschlecht nicht angegeben; in einem Falle sollen weibliche und männliche äußere Genitalien vorhanden gewesen sein.

Aus der sehr wenig umfangreichen Kasuistik des nur sehr selten vorkommenden Pygopagus möchte ich in Anlehnung an die Angaben von Braune und Ahlfeld folgendes hervorheben. Braune erwähnt 7 Fälle, beschrieben von Torkos, Treyling, Ramsbotham, Walter und Barkow, Wolff, Normand und Paré.

Die ältesten Fälle stammen aus den Jahren 1475 und 1486, sie sind von Paré (l. c.) und Licetus (l. c.) beschrieben. Die 1475 geborenen beiden Mädchen kamen nach Paré in Verona zur Welt und ließen sich, da die Eltern arm waren, für Geld sehen. Sodann wurde 1486 nach Paré und Licetus im Dorfe Rorbach bei Heidelberg ein Pygopagus geboren, jedes der beiden Kinder soll männliche und weibliche äußere Genitalien gehabt haben. Ueber die Lebensdauer dieser beiden Fälle habe ich keine näheren Angaben gefunden.

Dann folgen der Zeit nach die Fälle von Treyling (l. c. 1700), von Torkos und Werther (l. c. 1701), von Wolff (l. c. 1778), Normand (l. c. 1818), Molitor (l. c. 1826), Walter (l. c. 1828), dann die mehrfach, z. B. von Ramsbotham (l. c. 1855), Simpson

(l. c. 1869), Jackson (l. c. 1869), Virchow (l. c. 1873), Tardien und Laugier (l. c. 1874) untersuchten amerikanischen Pygopagen Millie-Christine, dann die Fälle von Joly und Peyrat (l. c. 1874), der oben erwähnte Fall von Marchand (l. c.) und von Tynberg (l. c. 1895). Der von Treyling beschriebene weibliche Pygopagus starb in Wien 1700 im Alter von 4 Monaten infolge des Versuchs, die beiden Mädchen operativ zu trennen; sie waren auf der hinteren Fläche des Steißbeins verwachsen, so daß nur ein Steißbein vorhanden war, während sich zwei Kreuzbeine vorfanden. Der von Wolff beschriebene, im Gouvernement Twer in Rußland geborene Pygopagus, dessen Geschlecht in der mir zugänglichen Literatur nicht angegeben ist, lebte 2 Monate, der von Normand beschriebene männliche Pygopagus Louis-Pierre wurde 9 Tage alt, der weibliche, von Molitor beobachtete Pygopagus Rosalie-Maria wurde 25 Tage alt, beide Mädchen starben nacheinander in der kurzen Zeit von zwei Minuten. Der weibliche Pygopagus, von Walter und Barkow beschrieben, und der ebenfalls weibliche von Joly und Peyrat wurden tot geboren. Am längsten gelebt haben bis jetzt die beiden ungarischen Schwestern Helena-Judith, sie starben im 22. Lebensjahre, ferner die beiden am 11. Juli 1851 in Columbus County (Nord-Carolina) geborenen Negerschwestern Millie-Christine, sie wurden noch 1874, also 23 Jahre alt, von Tardien und Laugier lebend untersucht; wie alt sie wurden, vermag ich nicht zu sagen. Dasselbe gilt von den ebenfalls längere Zeit leben gebliebenen böhmischen Schwestern Rosalia-Josepha, welche am 20. Januar 1878 in Skerychow in Böhmen geboren wurden. Endlich vermag ich nicht zu sagen, ob der von Tynberg am 27. Mai 1895 in der County medical Society in New York demonstrierte lebende Pygopagus gegenwärtig noch lebt.

Bezüglich der beiden am ältesten gewordenen Pygopagenpaare Helena-Judith und Millie-Christine sei folgendes hervorgehoben.

Die beiden ungarischen Schwestern Helena und Judith (siehe Fig. 154) wurden am 26. Oktober 1701 zu Szony in Ungarn geboren. Helena wurde zuerst bis zum Nabel geboren, 3 Stunden später folgten die Füße und der Körper der Judith verbunden mit dem der Helena. Beide waren im Bereich des Kreuzbeins verwachsen, so daß sie sich den Rücken zukehrten. Die Mutter gab nach Torkos an, daß sie im Beginn der Schwangerschaft canes coeuntes, arctius cohaerentes et capitibus erga se invicem quodammodo conversos gesehen und dadurch unangenehm berührt worden sei.

Das sonstige Verhalten von Helena und Judith war folgendes. Der gemeinsame After lag zwischen dem rechten Schenkel der Helena und dem linken der Judith. Der Drang zur Stuhlentleerung war bei beiden gemeinsam und zu gleicher Zeit, die Urinentleerung erfolgte getrennt. Es war nur eine Vulva vorhanden.

Interessant war im späteren Leben das verschiedene Verhalten der beiden Schwestern bezüglich einzelner Krankheiten.

Im 6. Lebensjahre befiel Judith eine linksseitige vorübergehende Paralyse, sie blieb aber seit dieser Zeit schwächer an Körper und Geist und litt häufiger an nervösen Alterationen, während sich Helena in jeder Beziehung gut entwickelte. Beide überstanden gleichzeitig Pocken und Röteln, Helena erkrankte allein an Pleuritis, Judith an Malaria. Die eine litt zeitweilig an Katarrh und Kolik, während die andere verschont blieb. Die Menses begannen im 16. Lebensjahre, sie zeigten sich aber nicht immer zu gleicher

Fig. 156.

Mehrere Monate alter Ischiopagus tetrapus (Jones twins), geboren am 24. Juni 1889 in Tipton County, Indiana, U. St., gestorben am 19. und 20. Februar 1891 in St. John's Hotel in Buffalo (nach Huff, Philadelphia med. Times 1870 und Gould and Pyle l. c. S. 183).

Zeit und waren verschieden stark. Am 8. Februar 1723, also im 22. Lebensjahre, wurde Judith von heftigen Krämpfen mit nachfolgendem Koma befallen und starb am 23. Februar. Während dieser Zeit hatte Helena Fieber und wurde häufig besinnungslos. Beide Schwestern starben fast zu gleicher Zeit im Verlauf von 1—3 Minuten in Preßburg im Kloster der St. Ursulaschwestern, wo sie die letzten Jahre ihres Lebens zugebracht hatten.

Die Sektion ergab, daß vom 2. Kreuzbeinwirbel an nur ein Os sacrum und ein Steißbein vorhanden war. Die beiden Vaginae mündeten in eine gemeinsame Vulva, die Klitoris, die Nymphen und Urethra waren doppelt vorhanden. Die beiden Darmkanäle vereinigten sich in der Höhe des Kreuzbeins zu einem gemeinschaftlichen Rektum resp. Anus. Die Aorta und Vena cava inferior waren von der Abgangsstelle der beiden Iliacae an — d. h. also die Beckengefäße — nur einfach vorhanden.

Die beiden von Ramsbotham 1855, Simpson 1869, Jackson 1869, Virchow 1873, Tardien und Laugier 1874 untersuchten Negerschwestern Millie-Christine wurden im Juli 1851 in Nordcarolina leicht geboren; ihr Vater war ein Neger, die Mutter eine Mulattin, oder sie sollte von Schwarzen und Indianern abstammen; die Hautfarbe von Millie-Christine war bronzefarben. Sie waren am unte-

Fig. 157.

Ischiopagus tetrapus, von vorn gesehen, nach Levy (l. c. 1857) und Ahlfeld, Atlas Tafel XIII Fig. 1.

ren Ende des 1. Kreuzbeinwirbels bis zum Steißbeinende etwas seitlich so verwachsen, daß sie sich einen Kuß geben konnten. Sie hatten ebenfalls wie Helena-Judith einen gemeinschaftlichen After, dagegen je eine Scheiden-

Fig. 158.

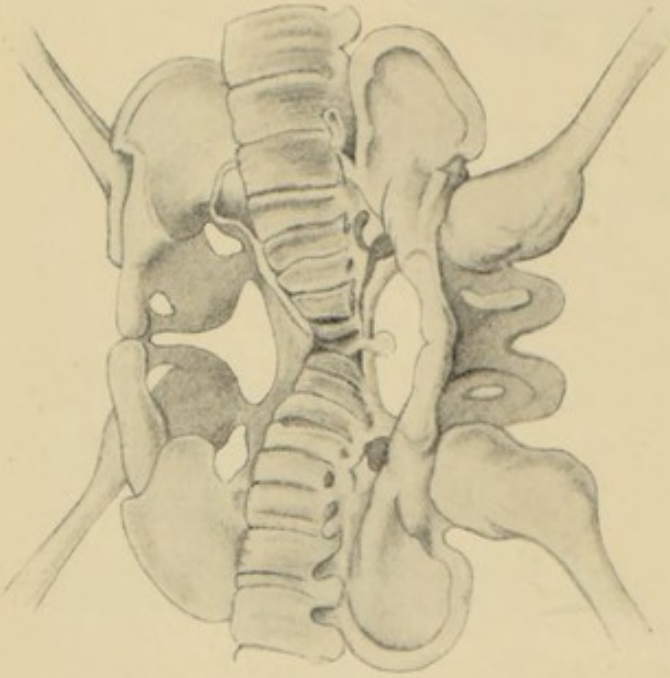

Das präparierte Becken des Ischiopagus tetrapus von Fig. 157 im Falle von Levy l. c.

Fig. 159.

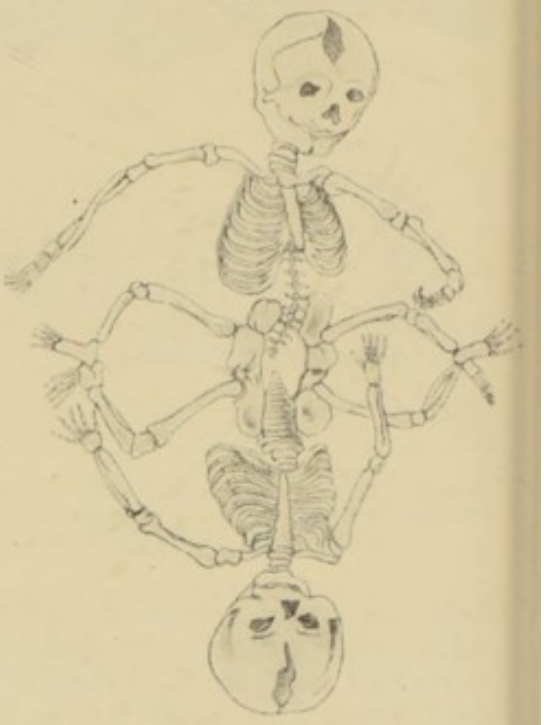

Skelett eines Ischiopagus tetrapus nach Prochaska 1786 und Ahlfeld, Atlas Tafel XII Fig. 11.

und Harnröhrenmündung. Eine genauere Untersuchung der Genitalien wurde nicht gestattet. Die Mädchen waren sehr intelligent, sie menstruierten, urinierten und gingen zu Stuhl zu gleicher Zeit, konnten aber auch gesondert

Fig. 160.

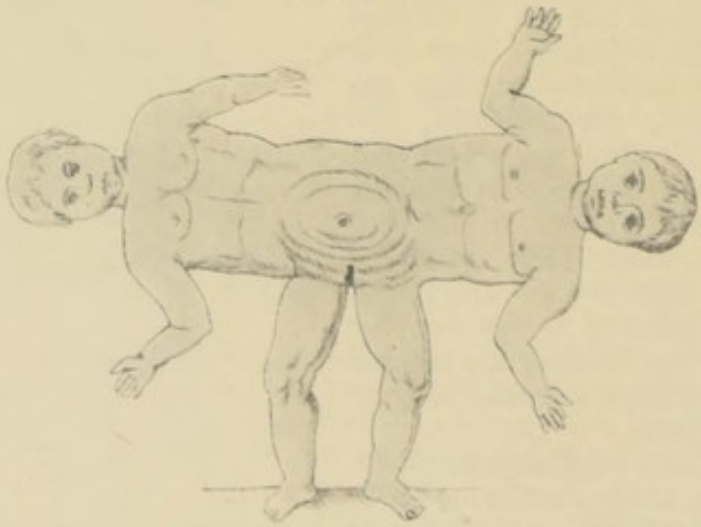

Ischiopagus dipus nach Fortunius Licetus und Ahlfeld, Atlas Tafel XII Fig. 2. Die weibliche Doppelbildung soll am 26. Oktober 1664 in England geboren worden sein und 2 Tage gelebt haben. Verdoppelung aller Organe bis zu den Lebern, dagegen sollen nur zwei Nieren vorhanden gewesen sein.

Harn und Kot entleeren. Die Herz- und Respirationstätigkeit war unabhängig voneinander, ebenso die Bewegung der unteren Extremitäten, ihre Sensibilität ist aber insofern gemeinschaftlich, als die Berührung an der unteren Extremität gemeinschaftlich gefühlt wird. Das Rückenmark vereinigte sich wahrscheinlich im Lendenteil.

§ 102. Der Ischiopagus (s. Fig. 156—163). — Der Ischiopagus ist die zweite Doppelmißbildung, welche in das Gebiet des Beckens gehört; die beiden Körper sind in der ventralen resp.

Fig. 161.

Ischiopagus tripus nach Valentini (1699) und Ahlfeld, Atlas Tafel XII Fig. 3.

Fig. 162.

Ischiopagus tripus, der dritte Fuß ist ein Doppelfuß mit zehn Zehen nach Fortunius Licetus l. c. 1665 und Ahlfeld, Atlas Tafel XII Fig. 7.

Fig. 163.

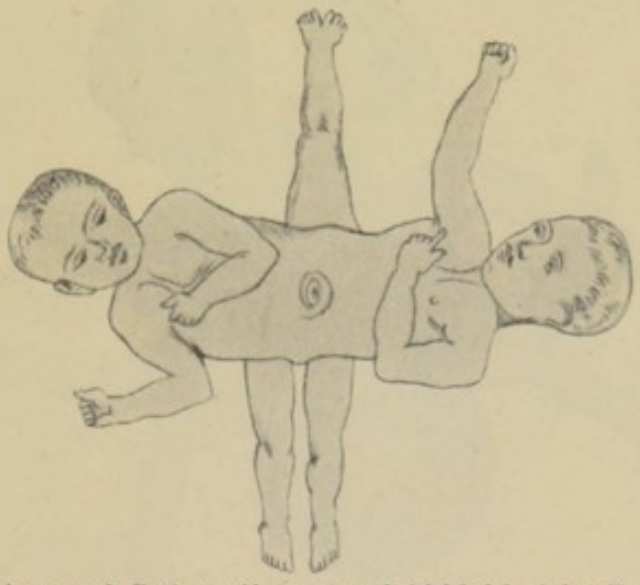

Ischiopagus tripus nach Dubreuil (1827) und Ahlfeld, Atlas Tafel XII Fig. 8.

ventrolateralen Beckengegend vereinigt, der Nabel ist gewöhnlich einfach. Die beiden Körperachsen bilden miteinander einen mehr oder weniger stumpfen Winkel oder eine gerade Linie; im letzteren Falle ist der Nabel einfach (s. Fig. 156, 157, 160 u. 163), im ersteren doppelt (s. Fig. 161). Die Beckenhöhle ist in der ausgebildeten Form beiden

Individuen gemeinschaftlich, die ventralen Flächen der Kreuzbeine stehen einander gegenüber, die Schambeine sind miteinander verbunden (s. Fig. 158 u. 159 S. 608).

Fig. 164.

Ischiopagus parasiticus mit großem Nabelschnurbruch (nach Tiedemann l. c. und Ahlfeld, Atlas Tafel XIII Fig. 7).

Fig. 165.

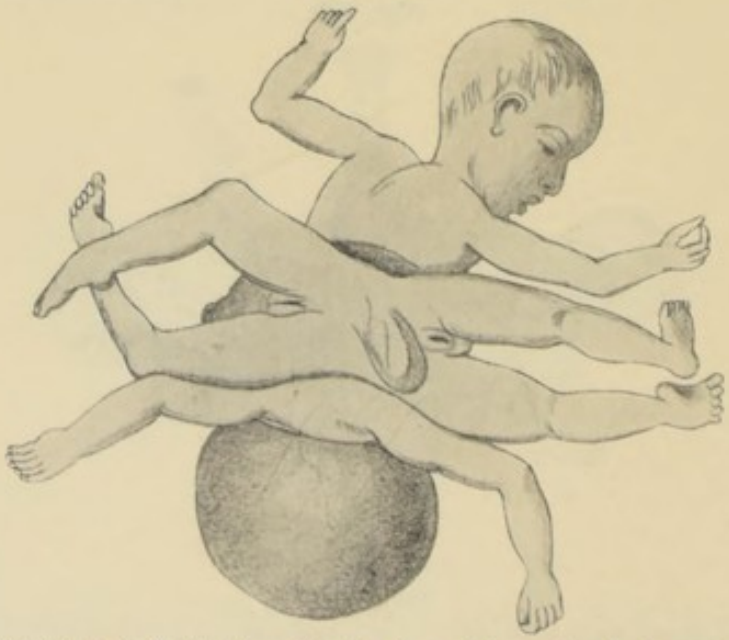

Ischiopagus parasiticus mit Nabelschnurbruch, in welchem der hydrocephalische Kopf des Parasiten liegt (nach Knatz l. c. 1856 und Ahlfeld, Atlas Tafel XIII Fig. 10).

Der After ist einfach oder doppelt, die vorderen Bauchwandungen gehen ohne Grenze ineinander über, die äußeren Genitalien sind doppelt angelegt, jedoch beiden Körpern gemeinschaftlich. Die Ausbildung der beiden Individuen ist entweder gleich gut (s. Fig. 156 u. 157 S. 607),

oder die Entwicklung des einen Individuums oder beider ist mehr oder weniger beeinträchtigt, das letztere z. B. besonders dann, wenn die beiden

Fig. 166.

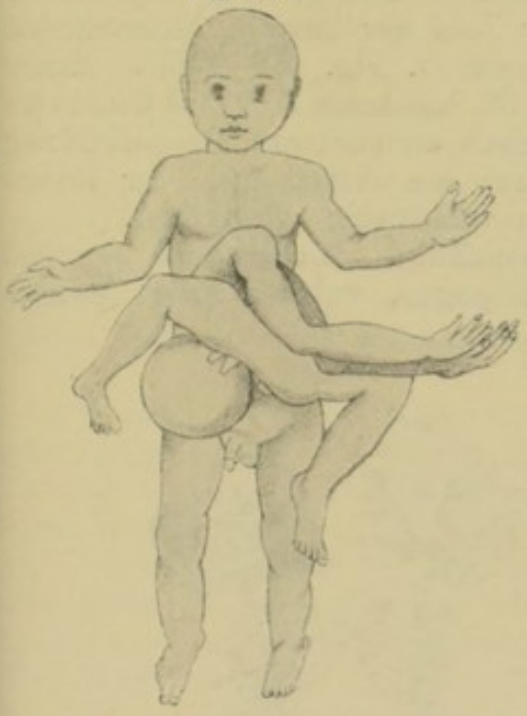

Doppelbildung (Ischiopagus parasiticus) mit sehr gut entwickelten oberen und unteren Extremitäten im Bereich des Beckens mit Nabelschnurhernie nach Brückmann und Ahlfeld, Atlas Tafel XVII Fig. 8.

Fig. 167.

1jähriger Knabe mit einem Parasiten im Bereich des Beckens (Ischiopagus parasiticus) nach Rambur l. c. 1827 und Ahlfeld, Atlas Tafel XVII Fig. 10.

Fig. 168.

Ischiopagus parasiticus, nicht Triplicitas incompleta, da die vermeintlichen dritten unteren Extremitäten Arme sind (nach Jagor l. c. und Ahlfeld, Atlas Tafel XIII Fig. 9).

Körper durch ventrolaterale Vereinigung mehr genähert sind. Auch kommen Atresien und sonstige Mißbildungen vor. Die unteren Extremitäten verhalten sich verschieden, sie sind entweder vollständig entwickelt,

oder die beiden einander benachbarten Extremitäten verschmelzen zu einer einfachen, so daß z. B. ein Fuß mit 10 Zehen vorhanden ist, oder endlich es sind nur zwei einfache untere Extremitäten vorhanden, d. h. das eine Bein gehört dem einen, das andere dem zweiten Individuum. Auf diese Weise entsteht je nach der Zahl der unteren Extremitäten der Ischiopagus dipus, tripus und tetrapus (s. Fig. 156—163). Einen Ischiopagus tripus, ähnlich wie in Fig. 163, beschrieb Achille Chercan (l. c. 1845). Die am Steiß und Unterleib verwachsene Doppelbildung besaß rechts zwei Beine, links ein Bein, die oberen Teile der beiden Individuen (Kopf, Hals, Thorax) waren vollständig ausgebildet.

Ischiopagen sind nur selten lebensfähig. Marchand erwähnt einen von Purnay beschriebenen Ischiopagus, welcher einige Monate

Fig. 169.

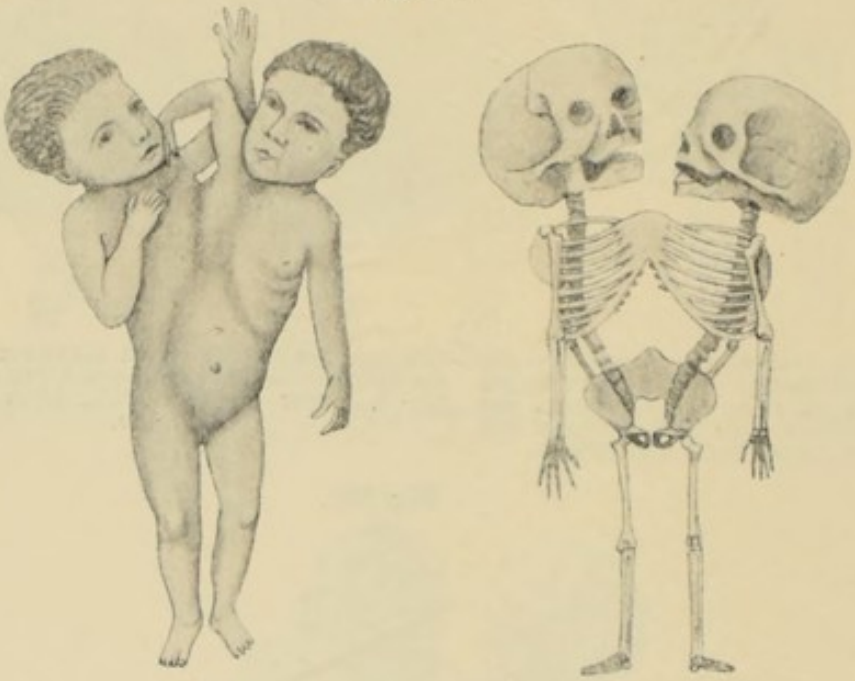

A B

Ritta und Christina (Iliothoracopagus s. Dicephalus tetrabrachius dipus), geboren am 23. März 1829, gestorben 8 Monate alt. B zeigt das Skelett der beiden Zwillinge nach dem Tode. Das Becken, die unteren Extremitäten sind nur einfach vorhanden (nach Gould and Pyle l. c. S. 185).

lebte. B. Schultze demonstrierte in der deutschen Gesellschaft für Gynäkologie 1888 einen weiblichen Ischiopagus, welcher zugleich mit einem dritten lebenden Mädchen geboren war; der eine Fötus starb 41 Stunden nach der Geburt, der andere nach 48 Stunden. Nach Ahlfeld gibt es kein Beispiel, in dem die Mißbildung über 1 Jahr alt geworden wäre.

Ist beim Ischiopagus der eine der beiden Körper nur rudimentär entwickelt, dann entsteht der Ischiopagus parasiticus s. truncatus. Kopf und Thorax des einen Individuums können gänzlich fehlen, so daß nur die Extremitäten vorhanden sind. In einigen Fällen war ein großer Nabelschnurbruch vorhanden. In Fig. 164—168 sind mehrere derartige Fälle von Ischiopagus parasiticus s. truncatus abgebildet. In Fig. 164—166 sind Nabelschnurhernien vorhanden. In Fig. 164 bildet der Nabelschnurbruch über der gemeinsamen Bauchhöhle eine große Blase.

In allen Fällen von Ischiopagus parasiticus finden sich auch Teile des oberen Körpers, z. B. obere Extremitäten, Thoraxteile, ja eventuell im Bauch des Autositen ein Kopf, wie z. B. in Fig. 165, wo der hydrocephalische Kopf des Parasiten in dem Nabelschnurbruch liegt. Hierdurch unterscheidet sich der äußerlich oft ähnliche Dipygus parasiticus resp. die parasitäre Duplicitas inferior s. posterior vom Ischiopagus parasiticus.

Genauere Angaben über diese Fälle fehlen zum Teil.

Zum Ischiopagus parasiticus s. truncatus gehört wohl auch die von Chabelard (l. c. 1746) beschriebene unvollkommene Doppelbildung, wo sich auf dem letzten Rückenwirbel eines sonst wohl gebildeten Kindes ein parasitärer Kopf mit einem zwei Querfinger breiten Halse vorfand. Das Gesicht des Parasiten war zur Erde gewandt.

§ 103. Der Iliothoracopagus (Dicephalus; Ischiothoracopagus nach Förster, Xiphodymus nach Geoffroy St. Hilaire). — Bei dieser Doppelmißbildung im Bereich der Beckengegend sind, wie Fig. 169 u. 170 zeigen, die beiden Anlagen im Bereich des ganzen Rumpfes ventral oder häufiger ventrolateral vereinigt. Die Wirbelsäule ist doppelt. Die Beckenknochen verhalten sich verschieden. Gewöhnlich sind die beiden Becken im Bereich der einander genäherten, rudimentär gebliebenen Darmbeine verwachsen, während die beiden anderen Darmbeine mit den dazu gehörigen unteren Extremitäten gut ausgebildet sind. Die hinteren Darmbeinteile fehlen zuweilen gänzlich, so daß dann die Verwachsung durch die Kreuzbeine gebildet wird. Der After und die äußeren Genitalien sind einfach. Der Darmkanal ist im oberen Teil doppelt, im unteren einfach. Die Vereinigung im Bereich des Thorax ist gewöhnlich so, daß ein gemeinsames vorderes Sternum besteht und an der gemeinsamen Rückenfläche die Rippen ineinander übergehen. Die Köpfe sind stets getrennt (Dicephalus).

Fig. 170.

Iliothoracopagus s. Dicephalus tetrabrachius dipus, Justina-Dorothea, welche 6 Wochen lebten, dann ohne vorherige Erkrankung plötzlich innerhalb einer Viertelstunde starben (nach Andreas Emmenius [1627] und Ahlfeld, Atlas Tafel XII Fig. 1).

Die oberen und unteren Extremitäten verhalten sich folgendermaßen: Die beiden oberen einander genäherten Extremitäten sind entweder vollkommen ausgebildet (I. tetrabrachius, s. Fig. 169 u. 170), oder sie sind verschmolzen zu einer vollkommen ausgebildeten Extremität (I. tribrachius) oder es sind nur zwei Extremitäten vorhanden (I. dibrachius). Die verschmolzene obere Extremität oder diese oder jene obere Extremität kann rudimentär bleiben, ja die einander zugekehrten

oberen Extremitäten können gänzlich fehlen. Dasselbe gilt bezüglich der unteren Extremitäten, sie sind entweder vollkommen ausgebildet (I. tetrapus), oder zwei einander zugekehrte Unterextremitäten sind verschmolzen (I. tripus) oder fehlen (I. dipus s. Fig. 169 u. 170). Ein sehr seltener Fall von Iliothoracopagus s. Dicephalus tetrabrachius tetrapus ist in Fig. 171 abgebildet nach Alcock, die Körperachsen sind so miteinander verbunden, daß sie sich am Nabel im rechten Winkel treffen resp. sich hier kreuzen. Die Organe der Brusthöhle sind nach Marchand beim Iliothoracopagus je nach dem Grade der Vereinigung vollständig doppelt ausgebildet, oder die beiden Herzen sind zwar getrennt, liegen aber in einem einfachen Herzbeutel.

Von länger am Leben gebliebenen Iliothoracopagen sind besonders bekannt die in Fig. 169 abgebildeten, von Serres beschriebenen

Fig. 171.

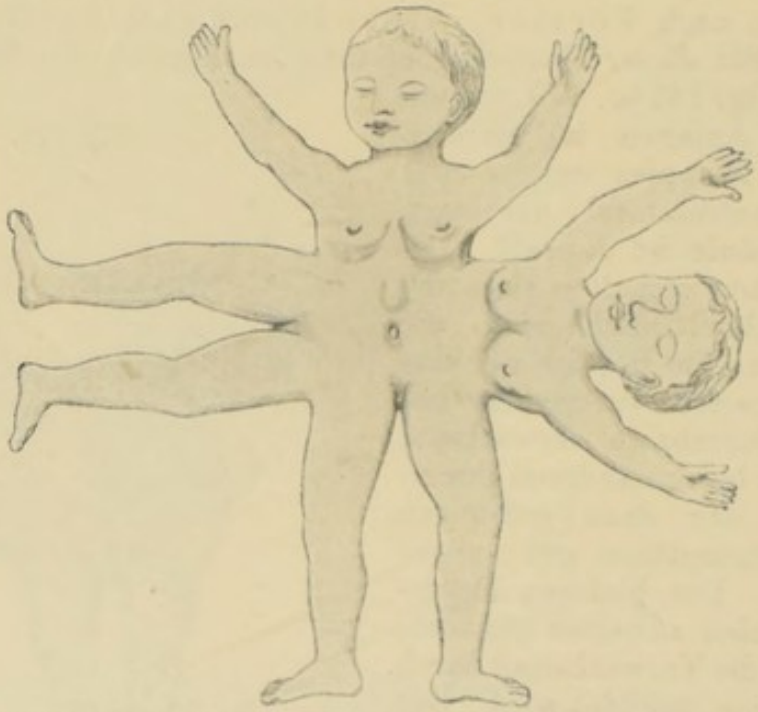

Eine höchst seltene Form eines Iliothoracopagus s. Dicephalus tetrabrachius tetrapus nach Alcock und Ahlfeld, Atlas Tafel XIII Fig. 11.

Schwestern Ritta-Christina, welche 8 Monate alt wurden, sodann die im Jahre 1877 geborenen, von Virchow 1886 und 1891 lebend untersuchten Gebrüder Tocci.

§ 104. Die verschiedenen Formen der Duplicitas inferior s. posterior (Dipygus). — Das Gegenteil von der bis jetzt besprochenen Duplicitas superior s. anterior, bei welcher stets in den gut ausgebildeten Fällen zwei getrennte Köpfe vorhanden sind, ist die Duplicitas inferior s. posterior, bei welcher die betreffende Doppelmißbildung nur einen Kopf besitzt, während der untere Körperteil mehr oder weniger doppelt ist (Dipygus). Diese Verdoppelung im Bereich des Beckens betrifft entweder nur das Becken und ist entweder vollständig oder unvollständig (rudimentär), oder die Verdoppelung erstreckt sich weiter nach oben oder nach unten, d. h. die Wirbelsäule und die unteren Extremitäten sind vollständig oder unvollständig

(rudimentär) doppelt. Auch bei dieser Duplicitas inferior, bei diesem Dipygus, kommen ganz rudimentäre Formen vor, so daß der eine Zwilling, d. h. die Beckenknochen und die unteren Extremitäten, mehr oder weniger unvollkommen (parasitär) ausgebildet ist (Dipygus parasiticus). Diese rudimentären, parasitischen Formen der Duplicitas inferior (Dipygus) erinnern äußerlich sehr an den bereits beschriebenen Ischiopagus parasiticus, nur mit dem Unterschied, daß beim Dipygus parasiticus stets ein Kopf und nur rudimentäre Beckenteile und unvollkommen ausgebildete untere Extremitäten vorhanden sind, während beim Ischiopagus (Iliothoracopagus) parasiticus infolge der oberen Verdoppelung vom rudimentären Zwilling Teile des Kopfes, der Arme und des oberen Rumpfes mehr oder weniger ausgebildet sind.

Die Verdoppelung am Beckenende bei einfachem Oberkörper (Duplicitas incompleta inferior, Dipygus) kommt nur

Fig. 172.

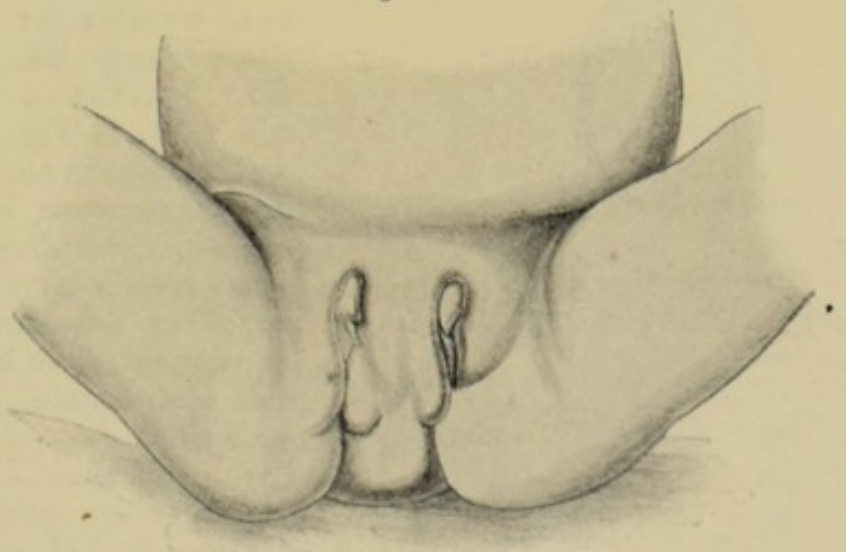

Verdoppelung des Beckens (Dipygus) mit Verdoppelung der äußeren Genitalien, Spaltung der Lendenwirbelsäule bis zum 3. Lendenwirbel und des Rückenmarks in zwei Partes sacrales (Duplicitas posterior s. inferior incompleta) nach Suppiger 1878 l. c. und Ahlfeld, Atlas Tafel XIV Fig. 8.

selten vor und ist, wie Marchand mit Recht betont, genetisch schwer zu erklären, wenn man bedenkt, daß schon bei der ersten Bildung des Primitivstreifens die Anlage der einfachen Chorda, des Enddarmes und damit auch die Allantois gegeben ist. Wahrscheinlicher als die nachträgliche Verdoppelung dieser einmal angelegten Teile ist es, daß von vornherein dicht nebeneinander zwei konvergierende Primitivstreifen entstehen, welche sich bei weiterem Wachstum vereinigen und einen einfachen Kopfteil bilden.

Ich erwähne zunächst die Verdoppelung des Beckens mit Verdoppelung der äußeren Genitalien, welche sehr selten ist. Hierher gehört zunächst folgender in Fig. 172 abgebildeter Fall von Suppiger (l. c. 1878).

Katharina Kreszentia Kaufmann, geboren am 24. Mai 1876 in Winikon (Kanton Luzern), besaß zwei deutlich ausgebildete äußere Genitalien, durch die Raphe voneinander getrennt: jederseits zwei große und zwei kleine

Schamlippen, eine Klitoris, ein Hymen, eine Urethra, eine Vagina, ein Anus. Die Sektion des im Februar 1878 an einer Pneumonie gestorbenen Kindes ergab noch folgendes: Aeußerlich, wie gesagt, zwei vollständig ausgebildete Genitalien, der Mastdarm ist bis zum Cöcum doppelt angelegt und mündet rechts in die Vagina, links in die Vulva mit enger Oeffnung. Das Becken ist durch eine sagittale Peritonealfalte in zwei Hälften geteilt, deren jede eine Harnblase und einen einhörnigen Uterus mit zugehöriger Tuba und Ovarium enthält. Nur zwei Nieren sind vorhanden. Die Wirbelsäule ist doppelt vom 3. Lendenwirbel ab, diese Spaltung geht bis zum Steißbein, wo der Abstand 3,5 cm beträgt. Das Rückenmark teilt sich in zwei partes sacrales. Die Schamfuge bildet eine 4,4 cm breite knorpelige Masse. Die Beschreibung des Beckens ist ungenau.

Zuweilen ist die Spaltung des Beckens resp. des unteren Stammesendes des Embryo, wie gesagt, nach oben und unten eine hochgradigere, d. h. das Becken und die untere oder ganze Wirbelsäule ist gespalten, und es ist eine Verdoppelung der unteren Extremitäten vorhanden, wie z. B. in Fig. 173. Zuweilen zeigt in solchen Fällen der gemeinsame Kopf (Syncephalus) der Duplicitas inferior mehr oder weniger eine doppelte Zusammensetzung, es entsteht dann bekanntlich die interessante Form des Janus resp. Janiceps (Syncephalus [Förster]).

Fig. 173.

Spaltung des Beckens und der Wirbelsäule bis zum Kopfe (Syncephalus) bei einem neugeborenen Kinde nach Ahlfeld, Atlas Tafel XIV Fig. 11.

Hierher gehört ferner die in Fig. 174 abgebildete, von Wells (l. c. 1888) beobachtete Verdoppelung des unteren Körperteiles vom 3. Lendenwirbel an nach abwärts, d. h. mit Doppelbecken und zwei gut ausgebildeten accessorischen Extremitäten.

In einer weiteren Kategorie von Fällen ist die Spaltung des Beckens mehr nach unten als nach oben ausgeprägt, d. h. die Wirbelsäule ist einfach, im Bereich des Beckens ist eine mehr oder weniger ausgebildete Doppelbildung mit einer oder mit zwei accessorischen unteren Extremitäten vorhanden.

Nur selten sind die accessorischen unteren Extremitäten so gut ausgebildet wie in Fig. 173 u. 174, oft ist die Ausbildung derselben mehr oder weniger rudimentär, ebenso die der Beckenknochen. Diese rudimentären Formen bilden sogar bei der Verdoppelung des unteren Körperendes bei weitem die Mehrzahl, so daß der Dipygus parasiticus

im Gegensatz zu der parasitären Duplicitas superior s. anterior viel häufiger vorkommt.

Hierher gehört zunächst der in Fig. 175 abgebildete, von Burggraeve 1866, Verrier 1874, Liebmann 1877 und Ahlfeld 1877 untersuchte und beschriebene Fall der Blanche Dumas.

Blanche Dumas (s. Fig. 175), geboren 1860, von Ahlfeld (l. c. 1877) im Alter von 17 Jahren untersucht, zeigte eine solche Verbreiterung des Beckens, daß ein gewöhnlicher Baudelocquescher Tasterzirkel die Cristae iliacae nicht erreichen konnte. Der Verbreiterung resp. Verdoppelung des Beckens entspricht eine Vermehrung der unteren Extremitäten, links und rechts ist je eine gut entwickelte äußere untere Extremität vorhanden, neben dem linken äußeren Bein ist innen ein ziemlich gut ausgebildetes,

Fig. 174.

Frau M., 20 Jahre alt, mit Verdoppelung des Körpers vom 3. Lendenwirbel an nach abwärts (nach Wells, Americ. Journal of obstetr. New York 1888 S. 1266 und Gould and Pyle l. c. S. 195).

Fig. 175.

Blanche Dumas, geb. 1860, mit Verdoppelung des Beckens, accessorischen unteren Extremitäten und überzähliger Brustdrüse, im Alter von 17 Jahren (nach Ahlfeld l. c. S. 89 und Atlas Tafel XIV Fig. 9).

an die Symphyse ohne Gelenk angeheftetes und nur passiv bewegliches überzähliges Bein sichtbar, während neben dem rechten Bein nur ein Stumpf sichtbar ist. Zwischen den beiden Extremitätenpaaren finden sich rechts und links die Zugänge zum Darm, zum Harn- und Geschlechtsapparat, nach Aussage der Begleiter menstruiert das Mädchen aus beiden Geschlechtsöffnungen. An dem Extremitätenstumpf links findet sich vorn in der Inguinalgegend eine überzählige Mamma mit Warze, und an der hinteren Anheftungsstelle des überzähligen Beins ragt eine große Warze hervor, welche von den Begleitern als männliches Glied ausgegeben wurde.

Einen neueren Fall einer partiellen Doppelbildung des Beckens mit überzähligem Beine am rechten Oberschenkel bei einem lebenden Knaben beschrieb Geuer (l. c. 1890). Die dritte untere Extremität war nur rudimentär entwickelt, hatte einen vierzehigen Fuß, der Hallux fehlte, während der rechte Oberschenkel 6 Zehen hatte und deformiert war. An dem ungewöhnlich breiten Becken fand sich eine

5—6 cm breite Symphysenspalte, unter dem Ende des linken Schambeins saß ein Penis mit etwas unsymmetrischem Skrotum mit nur einem (linken) Hoden, nach hinten schloß sich die Afterspalte mit enger Afteröffnung an. Rechts von der Mitte fand sich eine einer großen Schamlippe gleichende Hautfalte und daneben eine 2,5 cm lange weibliche Scheide mit länglich runder Oeffnung von 2 cm Durchmesser, in welche von oben eine gut entwickelte Portio hineinragte. Medianwärts von der Schamlippe fand sich eine zweite Afterspalte ohne Afteröffnung. Von der Mitte des Kreuzbeins verlief ferner eine Knochenleiste zum rechten Rande des vorderen offenen Beckenringes. Außerdem war ein großer Nabelschnurbruch vorhanden, in der Mitte der rechten Inguinalgegend saß ein Gebilde wie eine Mamilla.

Es handelt sich also um eine partielle Doppelbildung und nicht um eine einfache Tripodie.

Fig. 176.

João Baptista dos Santos, geboren den 5. September 1845 mit einer accessorischen unteren Extremität, aus zwei verwachsenen Beinen bestehend, $3|_4$ Jahre alt, mit doppeltem Penis (nach Acton, Med. chir. Transactions 1846, Vol. 29 S. 101 und Ahlfeld, Atlas Tafel XIX Fig. 2).

Fig. 177.

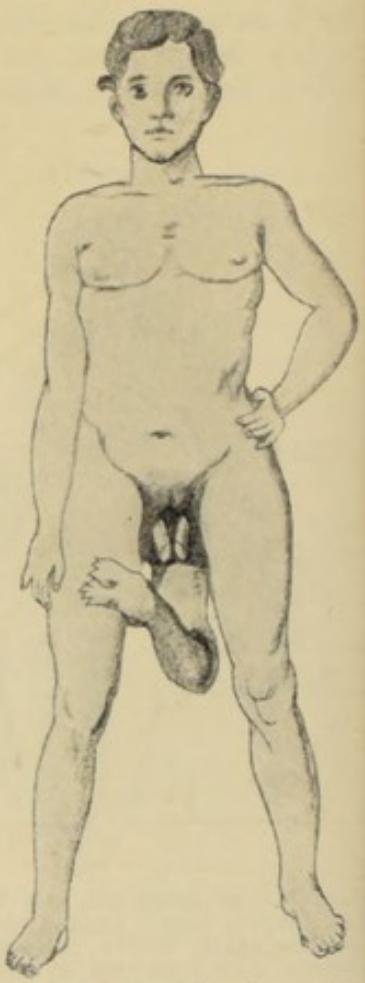

João Baptista dos Santos (s. Fig. 176) im Alter von 20 Jahren (nach Ahlfeld, Atlas Taf. XIX Fig. 3 und Bulletin général de thérap. méd. et chir. 1865 Juillet).

Diese Beobachtung von Geuer schließt sich, abgesehen von dem höchst eigentümlichen Verhalten der Genitalorgane, ganz an die älteren von Braune und Ahlfeld gesammelten Fälle an, welche, vielleicht mit Ausnahme der Tripodie in dem Falle von Schmerbach (s. Fig. 191 u. 192 S. 629), sämtlich als partielle Doppelbildungen aufzufassen sind. Besonders gehören auch diejenigen überzähligen Extremitäten, welche mit angeborenen, fötale Teile einer zweiten Frucht enthaltenden Sakraltumoren zusammen vorkommen, zu den partiellen (parasitären) Doppelbildungen.

Hierher gehört ferner der interessante, mehrfach beschriebene Fall des 34jährigen João Baptista dos Santos mit vollständig verdoppeltem, sehr großem und völlig funktionsfähigem Penis, doppeltem Skrotum

mit je einem Hoden und einer überzähligen, aus zwei verschmolzenen Beinen bestehenden unteren Extremität an der Dammgegend mit zwei miteinander verwachsenen Füßen. Beide sich gleichzeitig erigierenden Penes hatten je eine Harnröhre, welche zu gleicher Zeit ejakulierten und urinierten. Fig. 176 stellt João Baptista dos Santos im Alter von 9 Monaten nach Acton (l. c. 1846 und Gorré 1846) und Fig. 177 im Alter von 20 Jahren nach Ahlfeld, Atlas Tafel XIX Fig. 3, dar.

Hier mag noch ein anderer Fall von Verdoppelung des Penis angeführt werden, obgleich derselbe streng genommen nicht hierher gehört. Jenisch (l. c.) beobachtete ein walnußgroßes Teratom in der Gegend des fehlenden Afters bei einem sonst wohl gebildeten reifen Knaben mit doppeltem Penis mit zwei Harnröhren, welche in eine gemeinsame Blase führten. Der Darm mündete in die Blase. Ob Verdoppelung des Beckens bestand, ist nicht angegeben.

Fig. 178.

Tripes Heisterbacensis nach Liesching, Inaug.-Diss., Tübingen 1755 (nach Ahlfeld, Atlas Tafel XIX Fig. 6).

Von den unvollständigen (parasitären) Doppelbildungen im Bereich des Beckens, welche durch die Gegenwart eines parasitischen, aus Teilen des Beckens und der unteren Extremität bestehenden Zwillings am Becken charakterisiert sind, gibt es eine größere Zahl von Fällen. Ich erwähne in chronologischer Reihenfolge besonders folgende Beobachtungen von Tripodie resp. rudimentärer unterer Verdoppelung.

Haller erwähnt 8 Fälle von Tripodie (Op. min. III S. 50).

Geoffroy St. Hilaire (s. Hohl l. c. S. 78) sah ein sonst normales Kind mit dem Rudiment eines zweiten Beckens mit verschmolzenen Oberschenkeln und doppelten Unterschenkeln.

Plancus (de monstris S. 50) sah ein nach aufwärts gerichtetes accessorisches Bein am Becken.

Duméril (l. c.) sah nach Geoffroy St. Hilaire ein 14 Jahre altes Kind mit drei Beinen, und Licetus hat (l. c. 1634) eine Tripodie abgebildet. Endlich sah Harté (l. c. 1755) eine überzählige untere Extremität, welche in der rechten Regio iliaca eingefügt war.

Ueber den in Fig. 178 abgebildeten Tripes Heisterbacensis von Liesching (l. c. 1755) habe ich in der mir zugänglichen Literatur nähere Angaben nicht gefunden, trotzdem möchte ich denselben hier

anführen als partielle untere Verdoppelung, wofür besonders auch außer der accessorischen unteren Extremität die auffallende Verbreiterung des Beckens spricht. Nach der Abbildung erscheint es möglich, daß die Mißbildung mit einer Sakralgeschwulst oder mit einer Spina bifida cystica verbunden war.

Von sonstigen Fällen von unvollkommener unterer Verdoppelung (Dipygus parasiticus) erwähne ich noch die Beobachtungen von Behn (l. c. 1827), Garvens (l. c. 1841), Sandifort (l. c.), Fäsebeck (l. c. 1842), Tarler (l. c. 1842), Berigny (l. c. 1844 und 1846), v. Bär (l. c. 1845), Virchow (l. c.), d'Alton (l. c. 1853), Ancelet (l. c. 1869), Lanceraux (1875) und Gross (1877).

Fig. 179.

Dipygus parasiticus, gestorben 15 Wochen alt. Der männliche Parasit enthielt ein rudimentäres Becken (ohne Kreuz- und Steißbein), an den Darmbeinen inserieren die beiden Oberschenkel; ferner waren vorhanden die äußeren Geschlechtsteile, ein Hoden, eine Harnblase nebst einer Niere, ein Stück Darm, welches nach oben blind endigte, nach unten in die Blase mündete (nach Fäsebeck l. c. 1842 und Ahlfeld, Atlas Tafel XVIII Fig. 2 und S. 96 Text).

Behn (l. c. 1827): Ein totgeborener Knabe mit einer accessorischen unteren Extremität. Braune und Geoffroy St. Hilaire halten entgegen der von Behn gegebenen Erklärung mit Recht nicht den links befindlichen Beinstumpf für das accessorische Bein, sondern das mittlere, welches mit dem rechten Bein eine Drehung und Verwachsung eingegangen ist.

In dem Falle von Garvens (l. c. 1841) hing die dritte Extremität bei vorhandener Schambeinspalte nach der Nachuntersuchung des Präparates durch Braune nicht am Schambein, sondern ohne Gelenkverbindung an der inneren Fläche des deform gebildeten linken Darmbeins.

Der genauer untersuchte interessante Fall von unterer rudimentärer Doppelbildung von Fäsebeck (l. c. 1842) ist folgender (s. Fig. 179): Der Knabe starb 15 Wochen alt. Im unteren Teil des Parasiten fand sich ein rudimentäres Becken ohne Kreuz- und Steißbein. Die beiden Oberschenkelbeine des Parasiten inserierten an den Darmbeinen. Der After fehlt, die äußeren Geschlechtsteile, ferner Niere, Blase, ein Hoden und ein Stück Darm sind vorhanden. Die Harnsekretion fand während des Lebens unabhängig vom Autositen statt. Das erwähnte, nach oben blind endigende Darmstück mündete nach unten in die Harnblase. Ernährt wurde der Parasit durch die in den Stiel resp. in das Becken desselben eintretende federkieldicke Art. mammaria interna sinistra, welche unterhalb des Processus ensiformis hervortrat und nach Eintritt in den Parasiten sich in die Arterien für die beiden Schenkel und weiter für die Niere und Blase des Parasiten teilte. Ein Zweig der Arterie ging durch den Stiel des Parasiten zurück in die Nabelschnur, indem sie um den Nabelring des Autositen herumbog. Nach der Stellung des Parasiten zum Autositen ist es wahrscheinlich, daß eine Torsion des Stieles des Parasiten stattgefunden hat.

Einen ähnlichen Fall wie Fäsebeck, aber mit höherer Anheftung (unterhalb des Processus ensiformis bis zum Nabel reichend), hat nach Ahlfeld (l. c. S. 96 und Atlas Tafel XVIII Fig. 1) Sandifort (Museum anatom. Academiae Lugduno-Batavae Bd. 2, Tafel CXXV) mitgeteilt. Der-

selbe findet sich abgebildet und kurz beschrieben in Ahlfelds Mißbildungen (Atlas Tafel XVIII Fig. 1 und Text S. 96).

Tarler (l. c. 1842): Ein Mädchen hatte in der linken Lendengegend bis gegen den Steiß hin ein zweites Becken mit unteren Extremitäten, so daß also eine Verdoppelung des unteren Körperskeletts vorhanden war. Das accessorische Becken von gleicher Größe wie das normale war mit Hinterbacken und einer blind endigenden, $^1/_2$ Linie tiefen Afteröffnung in der Kerbe zwischen den Hinterbacken versehen und durch Bandmassen verschiebbar angeheftet. Das Steißbein war deutlich fühlbar, an Stelle der Genitalien waren nur Hautfalten vorhanden. Oberschenkel und Unterschenkel normal, Klumpfüße.

Fig. 180.

Rudimentäres überzähliges Becken mit accessorischen unteren Extremitäten (Dipygus parasiticus) nach Bär (Bulletin de l'Acad. de St. Pétersbourg. Tom. VI. Sciences nat. IV. 1845, S. 166 Tafel X Fig. 1, und Ahlfeld, Atlas Tafel XVIII Fig. 7).

Fig. 181.

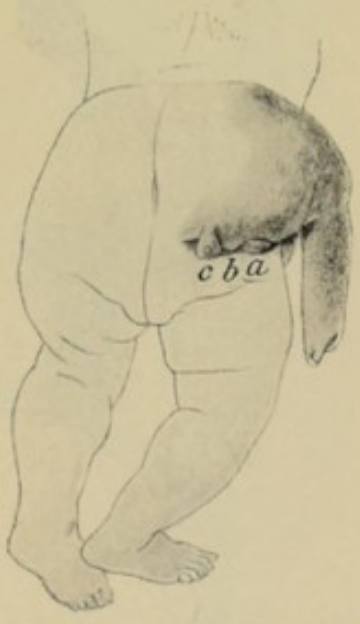

Rudimentäre untere Verdoppelung mit accessorischem Hüftbein, welches der rechten Hälfte des in zwei Hälften geteilten Kreuzbeins aufsitzt, und mit einem überzähligen rudimentären Bein nach Bär (doppelleibige Mißgeburten). Petersburg 1845. a b c brustwarzenähnliche Gebilde.

Berigny (l. c. 1844): 22 Tage altes, sonst normal gebildetes Mädchen mit einem verkümmerten Parasiten am unteren Stammesende, welcher Darm, Afteröffnung und Klumpfüße besaß.

Der so interessante Fall von Dipygus parasiticus von v. Bär (l. c. 1845) ist in Fig. 180 abgebildet. Das reif geborene Mädchen lebte kurze Zeit. In die Schamfuge waren zwei rudimentäre Darmbeine mit zwei unteren Extremitäten eingefügt. Im Parasiten fand sich ein in die Steißkerbe ausmündender rudimentärer Darm. Die Geschlechtsteile waren äußerlich doppelt, innerlich fehlten sie. Die sehr große Blase des Autositen hatte zwei Ausführungsgänge, von welchen einer zu den Geschlechtsteilen des Parasiten führt. Der Nabel besteht aus einer bläschenförmigen Erhöhung, in welcher das geteilte Dotterbläschen liegt, eine größere Hälfte für die größere Frucht, eine kleinere für den Parasiten.

Ich reihe hier gleich noch einen zweiten interessanten Fall von unvollkommener (parasitärer) Duplicitas inferior (Dipygus parasiticus) an, welchen v. Bär (l. c. 1845) ebenfalls beschrieben hat (s. Fig. 181 u. 182). Die rudimentäre untere Verdoppelung dieses Falles ist ähnlich wie diejenige der Blanche Dumas, welche wir S. 617 beschrieben haben.

Fig. 182.

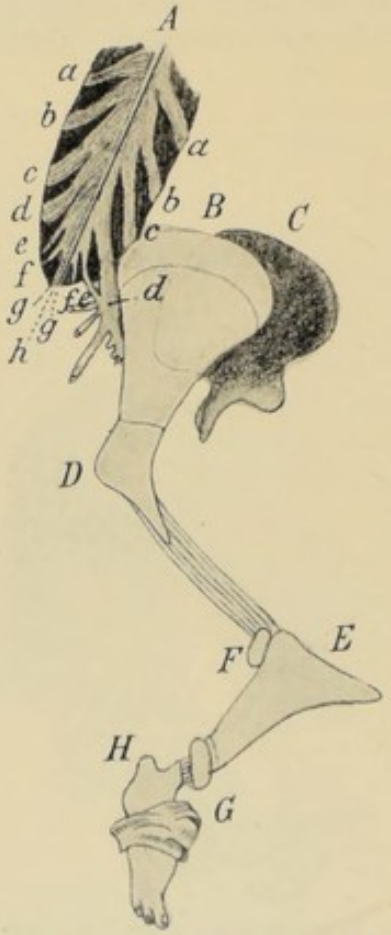

Das accessorische Bein in Fig. 181 (nach Bär). A Sakralkanal. B Accessorisches Hüftbein. C Normales rechtes Hüftbein. D Rudimentäres Femur. E Tibia. F Rudimentäre Fibula. G Talus. H Calcaneus. a a vierter Lumbalnerv, b b fünfter Lumbalnerv, c c erster Sakralnerv, d d zweiter, e e dritter, f f vierter und g g fünfter Sakralnerv, h Endfaden (Filum terminale).

Fig. 183.

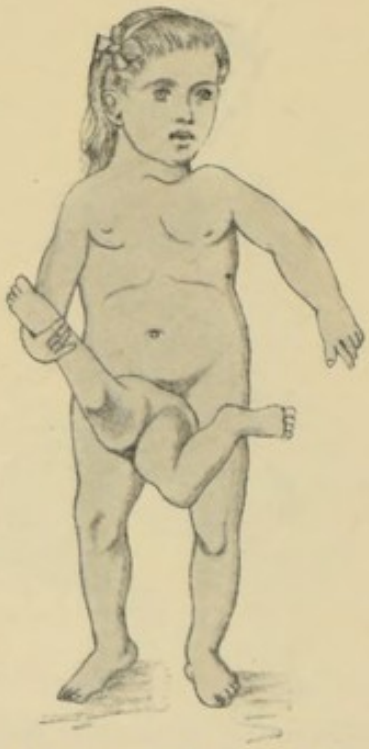

5 Jahre altes Mädchen, mit einem Knaben zusammen geboren, am Schambein rudimentäres Becken mit zwei gut ausgebildeten Beinen (nach Lanceraux l. c. und Ahlfeld, Atlas Tafel XVIII Fig. 6).

v. Bär (l. c. 1845): Ausgetragener Hemicephalus mit einem dritten Bein, welches nicht als mittleres, sondern als überzähliges rechtes auf der Seitenfläche des durch eine Rinne in zwei Hälften geteilten Kreuzbeins angeheftet ist und zwar mittels eines accessorischen Hüftbeins (s. Fig. 181 u. 182). Das letztere geht ohne Gelenkverbindung in ein rudimentäres, unten in Bandmasse auslaufendes Femur über, dann folgt eine unförmliche Tibia mit rudimentärer Fibula; der Fuß besteht aus Sprungbein, Fersenbein und Vorderfuß mit unvollständig ausgebildeten Zehen. Außerdem findet sich in der Inguinalgegend des accessorischen Beines ein Hode oder Eierstock und drei milchdrüsenartige Gebilde. Die sonst normale Medulla spinalis war

rechts etwas dicker als links und vom rechten dickeren zweiten Nerv. sacralis ging ein Nerv. ischiadicus zur accessorischen Extremität.

Was das Vorkommen von accessorischen Milchdrüsen bei der Duplicitas inferior incompleta dieses Falles und der Blanche Dumas (s. S. 617) betrifft, so hat bereits v. Bär hervorgehoben, daß bei Tieren an der Basis überzähliger Hinterfüße sehr oft accessorische Milchdrüsen vorkommen. Beim Menschen sind die Inguinalmilchdrüsen sehr selten. Solche überzählige Milchdrüsen haben sogar zur Ernährung von Kindern gedient. Hierher gehört z. B. die Beobachtung von Robert (Magendies Journal de physiol. T. VII Nr. 2), nach welcher Therese

Fig. 184.

Dipygus parasiticus; der Parasit wurde mit Erfolg entfernt (nach Gross, Les monstres doubles parasitaires, Nancy 1877 S. 17, und Ahlfeld, Atlas Tafel XVIII Fig. 4). Nähere Angaben fehlen.

Fig. 185.

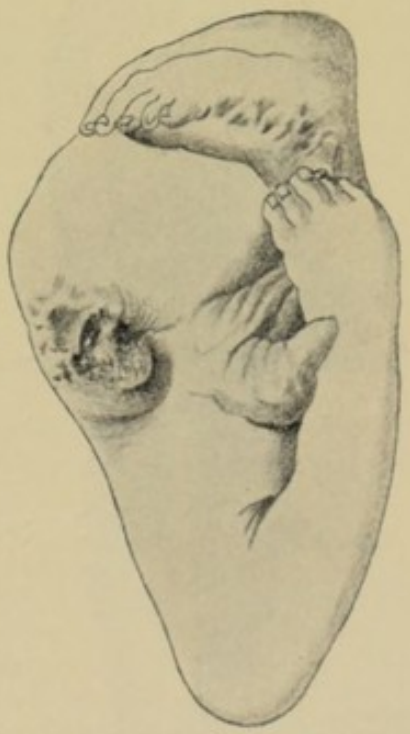

Der weggenommene Parasit in Fig. 184 (nach Gross und Ahlfeld l. c.).

Ventre außer zwei gewöhnlichen Brustdrüsen am Schenkel eine so reichlich Milch sezernierende accessorische Mamma besaß, daß sie 6 Jahre lang drei fremde Kinder neben den eigenen nährte. Ihr Sohn pflegte unter die Röcke der Mutter zu kriechen, um dort stehend oder knieend sich zu sättigen. Die Mutter der Therese Ventre hatte eine dritte überzählige Brustwarze auf der rechten Seite des Thorax.

Virchow (Monatsschrift für Geburtskunde IX S. 259) sah im Spessart einen 18jährigen Menschen mit einem dritten, in der Sakralgegend angehefteten Bein, welches beim Sitzen untergeschoben werden mußte. Ueber das Verhalten des Beckens ist nichts angegeben.

In dem Falle von d'Alton (l. c. 1853) fand sich das überzählige Bein am Becken eines Hemicephalus mit Spina bifida.

Der Fall von Ancelet (l. c. 1869) betrifft ein 5 Wochen altes, sonst normal gebildetes Mädchen. Es fand sich 5 cm unterhalb des Nabels eine

von Haut überzogene Geschwulst, auf welcher zwei rudimentäre untere Extremitäten saßen; in der Geschwulst war ein rudimentäres Becken fühlbar (s. das Nähere in Virchow-Hirsch, Jahresbericht 1869, I, S. 164).

Aehnlich wie die Beobachtung von Tarler und Bär ist der von Lanceraux (l. c. 1875) beschriebene und in Fig. 183 abgebildete Fall. Das 5jährige Mädchen, mit einem Knaben zusammen geboren, wurde 1874 von Depaul demonstriert. Am Schambein fanden sich die Rudimente eines Beckens mit zwei gut ausgebildeten überzähligen Beinen.

Ueber den in Fig. 184 u. 185 abgebildeten, von Gross l. c. 1877, S. 17 beschriebenen Fall von Dipygus parasiticus habe ich genauere An-

Fig. 186.

Fig. 187.

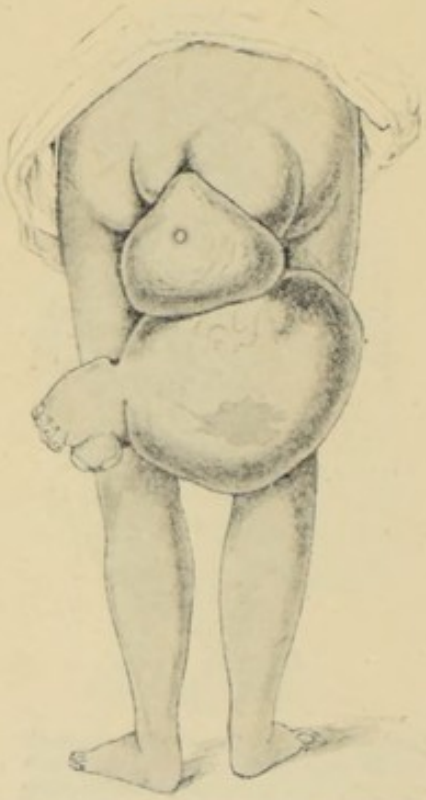

Mädchen Anna Maria Przesomyl mit einer angeborenen Steißgeschwulst, nach deren Oeffnung im 3. Lebensjahr ein drittes monströses Bein zum Vorschein kam. Fig. 186 Patientin im Alter von 16 Jahren, Fig. 187 im Alter von 20 Jahren. Operation durch Pitha. S. Prager Vierteljahrsschrift 1850 Bd. XXV, und Behrend und Hildebrand, Journal für Kinderheilkunde 1846 Bd. VI S. 75.

gaben in der Literatur nicht gefunden. Der Fall ist von Ahlfeld l. c. S. 96 erwähnt und im Atlas auf Tafel XVIII Fig. 4 u. 5 abgebildet.

In einer weiteren Kategorie von Fällen sind die accessorischen Extremitäten im Bereich des Beckens nicht in ihrer ganzen Ausdehnung frei sichtbar, sondern in angeborenen Sakraltumoren vollständig oder nur zum Teil eingeschlossen. Mit solchen accessorischen Extremitätenknochen finden sich dann gewöhnlich noch sonstige Fötalteile des von der Haut des Autositen bedeckten Sakralparasiten. Im Verlauf des weiteren Wachstums solcher Sakralparasiten können dann die subkutanen Extremitäten die Hautdecke der Geschwulst durchbrechen und äußerlich immer mehr sichtbar werden.

Auf diese Fälle von extremitätenhaltigen angeborenen Sakraltumoren werden wir später bei letzteren noch zurückkommen. Verschiedene charakteristische Fälle von derartiger unvollständiger unterer Verdoppelung mit Bildung accessorischer unterer Extremitäten möchte ich aber gleich hier anreihen. Hierher gehört z. B. eine Beobachtung von Pacini, ein mehrfach von Ammon, Lotzbeck, Schwarz, Förster und Pitha beobachteter Fall, ferner die Beobachtungen von Richardson, Hesselbach, Puchstein, Ancelet, Trapp und Neugebauer, es handelt sich in sämtlichen Fällen um teilweise oder vollständig inkludierte, unvollständige untere Verdoppelung (Duplicitas inferior incompleta).

Fall von Pacini (l. c. 1843): Ein Mädchen, bald nach der infolge der Mißbildung sehr schwierigen Geburt gestorben, hatte eine sehr große Sakralgeschwulst, welche aus zwei Beinen mit dem Darmbein und aus einer großen von der vorderen Fläche des Kreuzbeins entspringenden, bis zum Nabel reichenden Cyste bestand.

In dem Falle von Pitha (s. Fig. 186 u. 187), welcher auch von Ammon, Lotzbeck, Schwarz und Förster erwähnt wird, brach die angeborene Sakralgeschwulst des sonst wohlgebildeten Mädchens im 3. Lebensjahre auf und ließ unter Entleerung von wässeriger Flüssigkeit ein monströses Bein hervortreten. Dasselbe wuchs wie das Mädchen und wurde schließlich von Pitha durch Operation entfernt. Die Untersuchung des Beins ergab, daß der Unterschenkel eine Tibia und zwei Wadenbeine enthielt, so daß vielleicht zwei Beine an ihrer inneren Fläche verschmolzen waren.

Richardson (l. c. 1859): Gestielte angeborene Sakralgeschwulst mit einem tibiaähnlichen Knochen in dem vorzugsweise aus Fett, Gefäßen und Nerven zusammengesetzten Gewebe und einer aus zwei Phalangen (Zehen) und einem Nagel bestehenden kleinen Extremität an der oberen Seite des Tumors (s. Fig. 188). Die Geschwulst wurde nach Anlegung einer Ligatur um den Stiel abgeschnitten. Heilung.

Fig. 188.

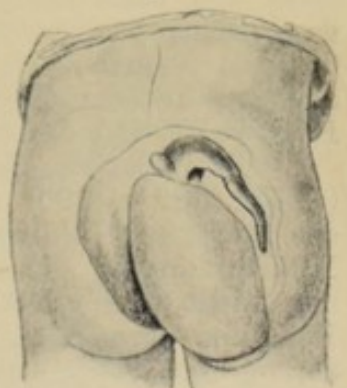

Eine angeborene Steißgeschwulst mit Extremitätenknochen, beobachtet von Richardson (l. c. 1859).

In dem Falle von Hesselbach (l. c.) fand sich bei einem totgeborenen Kinde eine Steißgeschwulst, aus welcher nach hinten und nach vorn je ein rudimentärer Fuß hervorragte.

Aehnlich ist die Beobachtung von Puchstein (l. c. 1861), welche einen Knaben betrifft. Derselbe hatte außer Defekten an den Genitalien eine Steißgeschwulst mit zwei Beinen, von welchen die Plattfüße nach unten frei vorragten; der Knabe wurde $^1/_4$ Jahr alt.

E. Ancelet beschrieb (l. c. 1869) folgenden interessanten Fall eines Sakralparasiten, welcher in mehrfacher Beziehung von Interesse ist.

Die 24jährige Mutter, welche außer zwei normalen Kindern ein mit Spina bifida sacralis behaftetes Mädchen geboren hatte, behauptete, sich zu Anfang ihrer Schwangerschaft an einem beinlosen Jahrmarktskünstler „versehen“ zu haben. Das den Parasiten tragende, 5 Wochen alte Mädchen kam lebend zur Welt und war sonst normal gebildet. Der Parasit sitzt in der Regio pubica 5 cm unter dem Nabel und stellt eine rundliche, weiche, von Haut überzogene, 13 cm lange und 20 cm Umfang besitzende Geschwulst dar. Auf der Geschwulst sieht man zwei rudimentäre untere Extremitäten, weiter abwärts findet sich eine Falte mit zentraler Vertiefung, welche viel-

leicht die äußeren Genitalien andeutet. In der Hauptmasse der Geschwulst sind deutlich knöcherne Teile fühlbar, besonders ein Becken ohne Os pubis, welches mittels des Os sacrum dem Os pubis des Autositen aufsaß. Beide unteren Extremitäten des Parasiten sind im Hüftgelenk beweglich, sie enthalten deutlich Knochen, die linke ist nach oben und rechts gerichtet, die rechte hängt vor dem linken Oberschenkel des Autositen herab. Spitzwinklige Kontraktur der weniger vollkommen ausgebildeten Unterschenkel, Pedes varo-equini, der linke Fuß 4zehig (große Zehe mit 2 Nägeln), der rechte Fuß 5zehig (1. und 5. Zehe mit angedeuteter Spaltung). Die accessorischen Extremitäten waren von ansehnlicher Größe, der eine Oberschenkel war sogar länger als der des Autositen. Das Wachstum des Parasiten hielt gleichen Schritt mit dem des Kindes selbst. Spontane Bewegungen des Parasiten waren nicht vorhanden. Kneifen desselben bewirkte Schmerzensäußerungen des Autositen.

Fall von Trapp und Neugebauer (l. c. 1880). Ein Knabe war mit einer Blase am Kreuzbein geboren, welche platzte; es trat im 6. Lebensjahre ein drittes Bein hervor, welches aber im Wachstum zurückblieb. Das Bein wurde amputiert, Heilung. Nähere Angaben fehlen.

Ferner reihe ich hier die Beobachtung von Garvens und Braune an, welche eine in die Bauchhöhle eines neugeborenen Knaben eingeschlossene untere Extremität betrifft (s. Fig. 189 u. 190). Das Kind war auch mit sonstigen Mißbildungen (Nabelhernie, Inversio vesicae) versehen. Der Fall ist nach Braune kurz folgender:

Das Präparat stammt aus dem Meckelschen Museum in Halle; wurde zuerst von Garvens in seiner Dissertation (l. c. Halle 1841) beschrieben, dann von Braune nachuntersucht. Es handelt sich um einen im 8. Monat der Schwangerschaft geborenen, einige Minuten nach der Geburt gestorbenen Knaben. Das zweite nachfolgende Kind war ein Mädchen, welches 9 Monate lebte und dann an Keuchhusten starb. Der Knabe zeigte außer der accessorischen rudimentären unteren Extremität noch verschiedene Mißbildungen, besonders eine große Nabelhernie, Inversio vesicae, Defekte und abnorme Ausmündungen des Darmes und eine Spina bifida der unteren Brustwirbel und des Kreuzsteißbeins.

Die genauere Untersuchung des accessorischen rudimentären Beins (s. Fig. 189 u. 190) ergab folgendes. Dasselbe war von hinten her in das Peritoneum hineingestülpt, dieser Peritonealüberzug hing mit dem der Milz zusammen. Dieser Peritonealüberzug ist zum Teil wegpräpariert, und man sieht in Fig. 189 nur den unteren Teil desselben am rudimentären Bein und die von hier aus nach oben ziehenden, erhaltenen ligamentösen Stränge des Peritoneums; im übrigen ist das rudimentäre Bein in der vorgefundenen eigentlichen Lage, nach abwärts hängend, gezeichnet worden. Die Knochenteile der Wirbelsäule und des linken Darmbeins sind gelb gezeichnet. In Fig. 190 ist das Bein nach aufwärts geschlagen und allein für sich gezeichnet. Man sieht, daß das unförmliche Darmbein des Fötus (Fig. 190, 6) durch eine tiefe, nach unten offene Furche vom Kreuzbein (8) getrennt und nur durch eine Knochenbrücke (Fig. 190, 7) mit dem untersten Lendenwirbel verbunden ist. Das accessorische Bein geht ohne Gelenk aus dem deformen linken Darmbein hervor, besteht aus einem 1 cm langen Femur (Fig. 190, 1), aus dem Kniegelenk, aus einer 4 cm langen Tibia (Fig. 190, 2) und aus einem in Varusstellung befindlichen Fuß (Fig. 190, 3 Fußwurzel, 4 Metatarsus, 5 rudimentäre Phalanx). An der Phalanx inserierte sich die umhüllende Membran in Form eines frei endigenden Fadens. Auch an den eigentlichen Beinen des Fötus waren Klumpfüße vorhanden. Der accessorische Fuß konnte flektiert und adduziert werden, sonstige Bewegungen

Fig. 189.

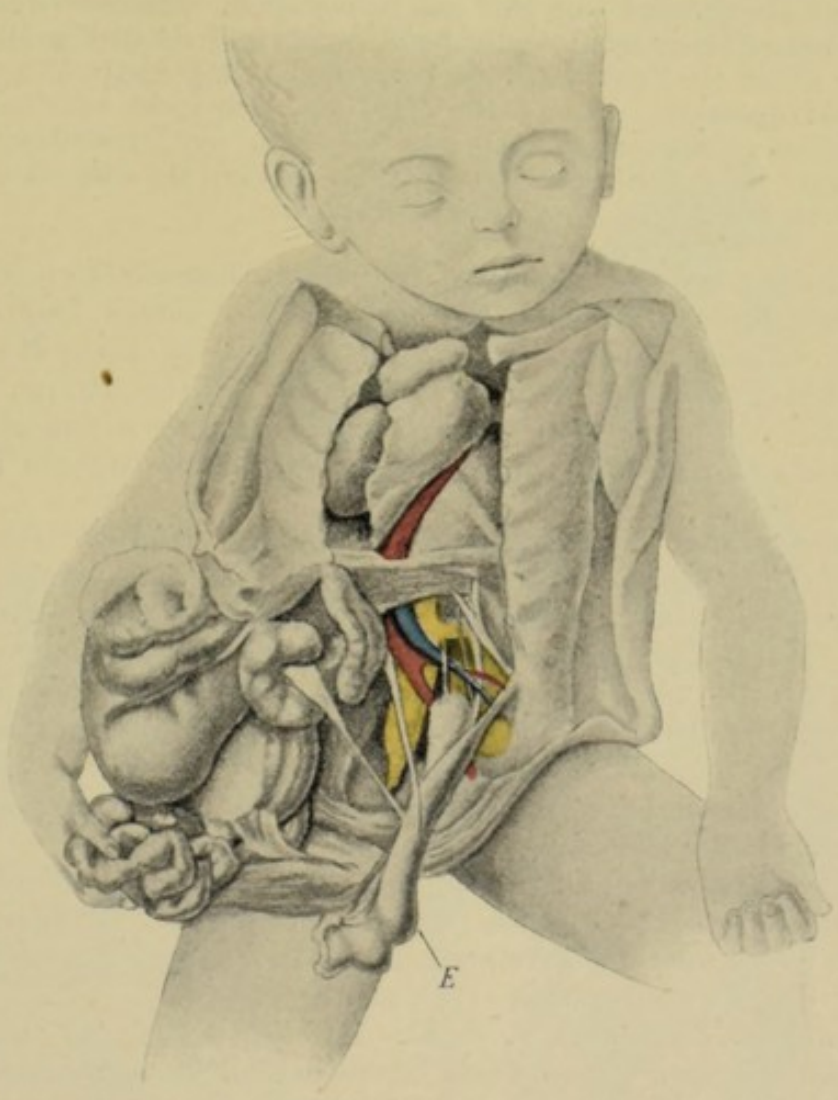

Neugeborener Knabe mit verschiedenen Mißbildungen (Nabelhernie, Inversio vesicae, Defekte und abnorme Ausmündungen des Darmes, Spina bifida, Klumpfüße) und einer dritten rudimentären unteren Extremität (E) in der Bauchhöhle (nach Garvens l. c. und Braune l. c. Tafel XX). Knochen (Wirbelsäule und linkes Darmbein) gelb, Arterien rot, Venen blau.

Fig. 190.

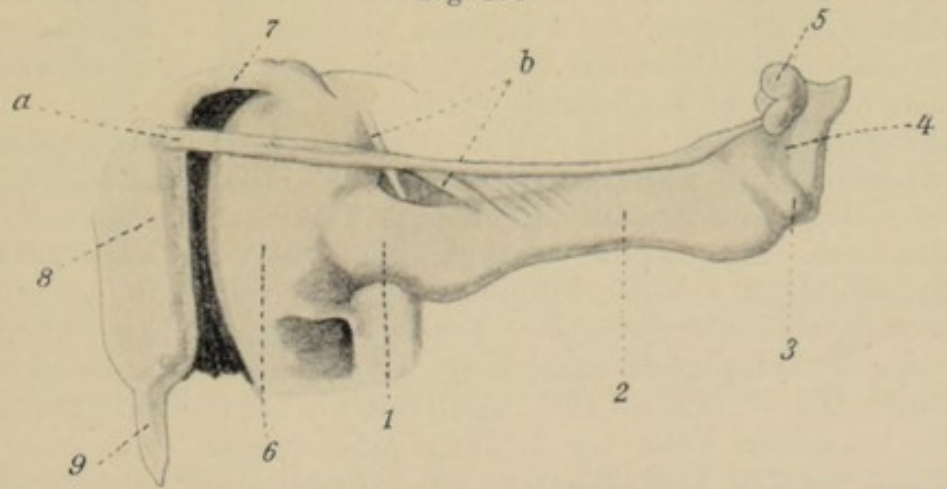

Die accessorische untere Extremität mit ihrer Insertionsstelle aus Fig. 189 (nach Braune). 1 Oberschenkel, 2 Unterschenkel, 3, 4, 5 in Varusstellung befindlicher Fuß. 6 Deformes Darmbein des Fötus. 7 Knochenbrücke, welche zur Lendenwirbelsäule führt. 8 Kreuzbein, 9 Steißbein. a Rest der Peritonealhülle, welche sich in Form eines frei endigenden Fadens an der rudimentären Phalanx inseriert, b Nerven, welche zur accessorischen Extremität gehen.

waren nicht möglich. Im oberen Teil des Beins waren zwei Muskeln vorhanden. Der eine Muskel zog über das Kniegelenk, der andere ging von der Bauchwand des Fötus zum Unterschenkel herab und ist in Fig. 189 bis zum Uebergang unter die Peritonealhülle rot gefärbt. Die Gefäßverteilung (s. Fig. 189: Aorta rot, Vena iliaca blau) ließ sich nicht vollständig nachweisen, besser gelang, aber auch nur teilweise, die Darstellung der zum accessorischen Bein ziehenden Nerven (Fig. 190 b), sie stammten von den Lumbalnerven resp. vom Nerv. obturatorius sin.

Wir haben die Verdoppelung der unteren Extremitäten im Bereich des Beckens im wesentlichen als rudimentäre untere Doppelbildung (Duplicitas inferior s. posterior) aufgefaßt, wie es auch Marchand tut. Es bleiben aber noch vereinzelte Fälle übrig, welche mit größter Wahrscheinlichkeit auf Spaltung einer einfachen Extremitätenanlage beruhen und als echte unigerminale Tripodie zu erklären sind.

Hierher gehört nach Marchand ein von Haller zitierter Fall eines 10jährigen Knaben mit einem überzähligen Bein, welches hinter der rechten Hüfte saß, ferner der von Schmerbach (l. c. 1860) beschriebene dreibeinige Knabe von 15 Jahren, welchen Förster ebenso deutet, Ahlfeld und Taruffi aber als parasitische Doppelbildung auffassen (s. Fig. 191 u. 192). Der betreffende 14jährige Knabe benutzte, wie aus den Abbildungen hervorgeht, beim Gehen und Stehen die mittlere, etwas kürzere untere Extremität und schlug die äußere nach hinten in die Höhe.

Bei Säugetieren und Vögeln hat man ebenfalls Verdoppelung ganzer Extremitäten beobachtet (Gurlt, Ercolani), häufiger noch bei Amphibien (Fröschen und Tritonen), und zwar zuweilen auch mit Verdoppelung der Beckenknochen (Cavanna).

Valenti (s. Taruffi l. c. S. 411 III) beschreibt das Skelett eines erwachsenen Mannes, dessen beide Oberschenkel an der medialen Seite einen gelenkkopfartig endigenden Ast abgaben. Der Fortsatz am rechten Oberschenkel war größer als der letztere. Die Patella und Fibula fehlten beiderseits, die Füße waren sehr deformierte Klumpfüße.

§ 105. Die mehrfachen Mißbildungen. — Bezüglich der mehrfachen Mißbildungen, der Drillinge, Vierlinge u. s. w., können wir uns kurz fassen, wir betonten bereits, daß mehr als drei verwachsene Individuen noch nicht beobachtet wurden.

Was zunächst die Trigemini conjuncti (Drillingsmißbildungen) betrifft, so sind sie sehr selten, Taruffi hat 20 Fälle zusammengestellt, darunter aber nur 8 zum Teil noch zweifelhafte Fälle beim Menschen. Marchand erwähnt einen Fall von vollständiger Drillingsmißbildung von der Forelle, d. h. drei vollständige nur durch den Dotter miteinander verbundene Embryonen nach Klaussner, dann das in der Froriepschen Sammlung befindliche Drillingsskelett vom Lamm (nach Gurlt) und ein ähnliches Skelett in der Gießener Sammlung.

Alle bekannten Fälle von Drillingsmißbildungen sind nach Marchand mit wenigen Ausnahmen unvollständige, es handelt sich um Triplicitas incompleta. Marchand erwähnt besonders die entsprechenden Beobachtungen von Lereboullet und Klaussner an Fischembryonen (Hecht und Salmo salvelinus und Salmo fario). In

den 5 Beobachtungen von Klaussner an Salmo salvelinus und Salmo fario handelt es sich im wesentlichen um eine anfangs einfache Anlage mit dichotomischem Wachstum des Kopfendes und nochmaliger Dichotomie des einen der beiden Enden.

Fig. 191.

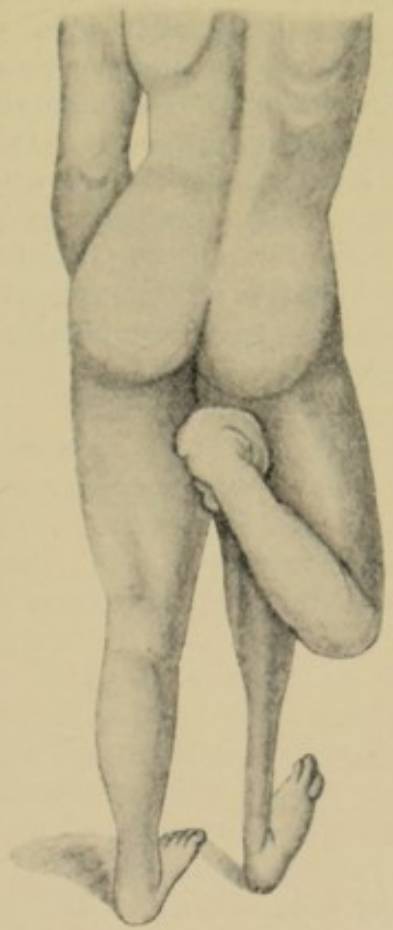

Fig. 192.

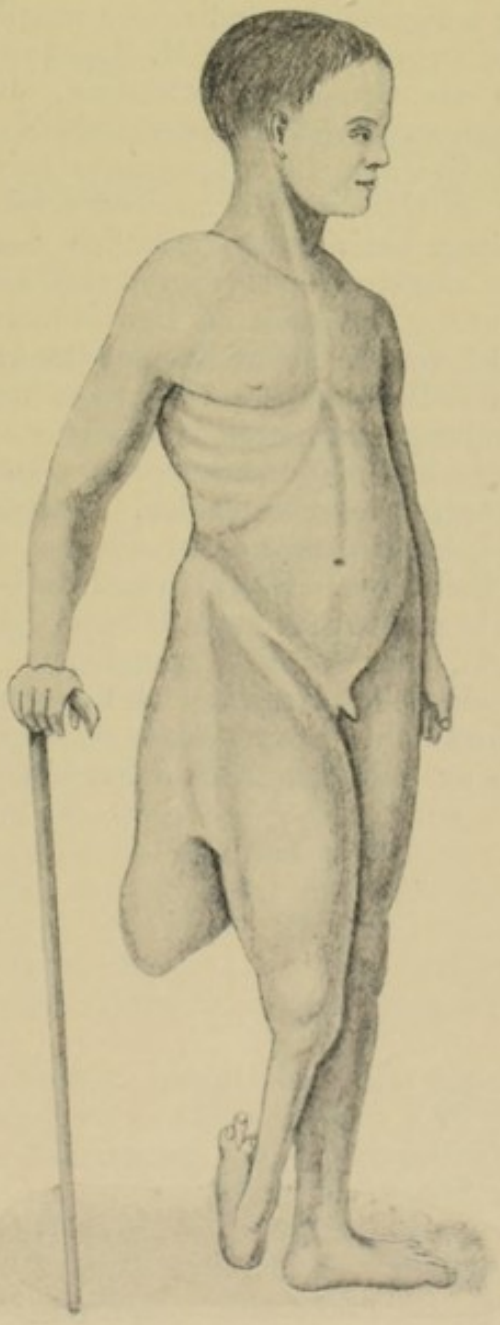

14jähriger Knabe (Georg Lippert) mit einer accessorischen dritten unteren Extremität, Fig. 191 Hinteransicht, Fig. 192 Seitenansicht. Die accessorische untere Extremität ist in der Steißgegend beweglich eingelenkt und mit dem rechten Oberschenkel nur häutig verbunden. Der Unterschenkel der accessorischen Extremität ist im Kniegelenk stark flektiert, die Patella fehlt, der unförmlich gebildete Fuß enthält 6 Zehen. Das eigentliche rechte Bein besitzt einen sehr atrophischen Unterschenkel, einen deformen Hackenfuß (Pes calcaneus) mit nur 3 Zehen und wird wie ein Stelzfuß gebraucht (nach Schmerbach, Würzburger med. Zeitschrift 1860 S. 369).

In anderen Fällen handelt es sich um eine vollständig doppelte Anlage mit unvollständiger vorderer Verdoppelung der einen. Hierher gehört nach Marchand der am genauesten von Reina und Galvagni beschriebene Fall eines Iliothoracopagus tribrachius dipus

männlichen Geschlechts, an dessen einem Körper im Bereich der verdoppelten Halswirbelsäule zwei Köpfe saßen.

Die Behandlung der beschriebenen Mißbildungen, der mehrfachen und der Doppelmißbildungen geschieht nach allgemeinen chirurgischen Grundsätzen.

Nur in Ausnahmefällen wird die operative Trennung zweier gleichmäßig ausgebildeter Individuen möglich sein, am leichtesten wohl noch bei den Pygopagen. Mit M. Baudouin möchte ich zunächst in solchen Fällen als Grundsatz aufstellen, daß jedem Individuum die gleiche Aussicht auf Erhaltung des Lebens gesichert sein muß und daß das eine Individuum im allgemeinen keine Einbuße an Geweben resp. Organen zu Gunsten des anderen erleiden darf. Ist dagegen das Leben des einen Individuums ernstlich bedroht oder ist der Tod desselben bereits eingetreten, so ergibt sich hieraus eine Indicatio vitalis für die Abtrennung des anderen Individuums.

Bei verschiedenen Doppelbildungen ist natürlich die Trennung der beiden Individuen von vornherein unmöglich, teils wegen der Art der Verbindung, teils weil sich letztere nicht genau feststellen läßt, oder weil uns bezüglich verschiedener Doppelbildungen die genaueren anatomischen Kenntnisse fehlen. In zweifelhaften Fällen könnte man durch eine explorative Operation die Art der Verbindung der beiden Individuen feststellen. Freyling, Schönfeld, König, Böhm, Biandet, Bugnion, Doyen und Chapot-Prévost haben Trennungen teils versucht, teils wirklich ausgeführt. Wer sich für diesen Gegenstand interessiert, den verweise ich bezüglich des Näheren auf die Arbeit von M. Baudouin, Les monstres doubles autositaires opérés et opérables — Revue de chirurgie XXI. Jahrgang Nr. 5.

XVII. Kapitel.

Die angeborenen Geschwülste der Kreuzsteißbeingegend, die sog. angeborenen Sakraltumoren im engeren Sinne

(s. das Literaturverzeichnis XX, ferner XVIII u. XIX Spina bifida und Schwanzbildungen und XXI Dermoidcysten).

§ 106. Die verschiedenen Formen der angeborenen Sakraltumoren im engeren Sinne. — In § 83 S. 497 ff. haben wir eine Uebersicht über die verschiedenen Mißbildungen und angeborenen Geschwülste der Sakralgegend im weiteren Sinne gegeben. Nachdem wir S. 502 ff. die Spina bifida lumbosacralis et sacralis, S. 563 ff. die sog. Schwanzbildungen und S. 591 ff. die Doppelmißbildungen im Bereich des Beckens besprochen haben, bleiben nunmehr nur noch die eigentlichen angeborenen Sakraltumoren übrig.

In § 83 S. 497 ff. und § 98 S. 591 ff. haben wir zwei große Gruppen der eigentlichen angeborenen Sakraltumoren unterschieden: 1. die bigerminalen fötalen Inklusionen, d. h. die Geschwülste resp. Mißbildungen aus einem zweiten befruchteten Keim (die Sakralparasiten, der Foetus in foetu) und 2. die uni- oder monogerminalen Sakraltumoren durch Wucherung bez. Entwicklungsstörung der am unteren Stammesende befindlichen verschiedenen Gewebsarten. Die letzteren sind teils teratoide Mischgeschwülste, teils einfache cystöse oder solide Tumoren.

Die Entstehung dieser beiden Hauptarten der angeborenen Sakraltumoren haben wir bereits in § 83 S. 497 ff. und in § 98 S. 591 ff. näher besprochen. Bezüglich der Entstehung der (bigerminalen) fötalen Inklusionen, des Foetus in foetu haben wir uns den Ansichten Marchands angeschlossen, daß diese Mißbildung wahrscheinlich aus einem befruchteten Richtungskörperchen entsteht (s. S. 600 ff.). Wilms nimmt an, daß es sich dabei um eine versprengte Blastomere handelt. Die unigerminalen angeborenen Kreuzsteißbeingeschwülste bilden sich durch Wucherung resp. Entwicklungsstörungen der verschiedenen am unteren Stammesende des Embryo vorkommenden fötalen Gewebsresten (Medullarrohr, Chorda, Darm [Schwanzdarm], Muskeln und Skelettanlagen) ohne Implantation eines zweiten befruchteten Keimes. Wir betonten ferner und werden das später noch genauer sehen, daß zwischen den fötalen Inklusionen und den unigerminalen Mischgeschwülsten resp. Entwicklungsstörungen der Sakralregion mannigfache Uebergangsformen vorkommen, so daß bei ganz rudimentär gebliebenen fötalen Inklusionen die Entscheidung sehr schwierig sein kann, ob wir es

mit einem Foetus in foetu (Sakralparasiten) oder mit einem unigerminalen Teratom zu tun haben. Die Grenze zwischen dem Foetus in foetu und den aus einem Keim entstandenen teratoiden Geschwülsten ziehen wir mit Borst, Wieting, Engelmann und den meisten neueren Autoren in der Weise, daß wir folgende Forderung aufstellen: Bei einer wirklichen fötalen Inklusion müssen Organe oder wenigstens erkennbare Organreste von solchen Organen vorhanden sein, welche nicht von dem hinteren Leibesende des Embryo gebildet werden und daher nicht auf Keimversprengung, fötale Abschnürung oder abnorme Entwicklung solcher Organteile zurückzuführen sind, die bei normaler Entwicklung sich zurückbilden und verschwinden (Nasse). Nicht entscheidend für die Annahme einer bigerminalen Geschwulstbildung, eines implantierten zweiten befruchteten Keimes (Foetus in foetu) ist es, wenn, wie Stolper und Hoppe meinen, in einer sakralen teratoiden Mischgeschwulst sämtliche drei Keimblätter vertreten sind, da wir wissen, daß am unteren Stammesende des Embryo bis zu einer gewissen Zeit Reste sämtlicher Keimblätter vorhanden sind. Früher hat man das Gebiet der fötalen Inklusionen der Sakralregion viel weiter gefaßt, es hat sich aber immer mehr gezeigt, daß es sich sehr oft nicht um Sakralparasiten, sondern um unigerminale Mischgeschwülste infolge von Entwicklungsstörungen der fötalen Gewebsreste am unteren Stammesende des Embryo handelt. So ist das Vorkommen von tatsächlichen fötalen Inklusionen der Sakralgegend immer mehr eingeschränkt worden. Schon Förster hat darauf hingewiesen, daß nicht alle angeborenen Mischgeschwülste am unteren Stammesende als fötale (parasitische) Implantationen aufzufassen sind, daß sie vielmehr in der Mehrzahl der Fälle monogerminale Bildungsanomalien der fötalen Gewebsreste am Schwanzende des Embryo sind. Von den neueren Autoren sind es besonders Calbet, Stolper und Hoppe, welche im Gegensatz zu der größten Mehrzahl der modernen Autoren das Gebiet der fötalen Inklusionen sehr weit fassen. Calbet, welcher 107 Fälle von angeborenen Geschwülsten der Kreuzsteißbeingegend zusammenstellte — darunter fünf eigene Beobachtungen — kommt zu dem Ergebnis, daß die große Mehrzahl der angeborenen Geschwülste der Kreuzbeingegend in ein und dieselbe Gruppe gehören und als verkümmerte parasitäre Embryoanlagen, als wahre Intrafötationen zu deuten seien. Aehnlich ist die Ansicht von Stolper und Hoppe. Wir haben bereits früher diese Ansicht als unrichtig zurückgewiesen und halten an der oben angegebenen Grenze zwischen uni- und bigerminalen Tumoren fest.

Baumgarten nimmt einen vermittelnden Standpunkt bezüglich der Unterscheidung der bigerminalen und unigerminalen Teratome insofern ein, als er die „Fötustheorie“ der „Aberrationstheorie“ nicht so scharf gegenüberstellt, da auch die Bildung der als Foetus in foetu bezeichneten Form von Doppelmißbildung auf übermäßiger Wucherung einer Keimanlage beruhen könne.

Früher glaubte man, daß das Vorkommen von Darmschlingen, eines Darmstückes oder von Darmgewebe in einem angeborenen Sakraltumor ohne weiteres für eine parasitäre Neubildung, für einen Foetus in foetu spreche. Wir wissen gegenwärtig aber, daß das nicht zutreffend ist. Middeldorpf hat meines Wissens zuerst darauf auf-

merksam gemacht, daß die in angeborenen Sakraltumoren vorkommenden Drüsenzellen und das Drüsen- resp. Darmgewebe vor allem vom postanalen Rest des Darmrohrs, vom sog. Schwanzdarm, abstammen können und daß daher darmhaltige Sakraltumoren nicht ohne weiteres zu den fötalen Inklusionen zu zählen sind, sondern unigerminalen Ursprungs sein können (s. das Nähere § 108 S. 657).

Finden sich augenartige Bildungen in einer Sakralgeschwulst, so muß man, wie Borst mit Recht betont, in ihrer Deutung sehr vorsichtig sein, es handelt sich in solchen Fällen nicht immer ohne weiteres um eine fötale Augenblase bigerminalen Ursprungs. Die Pigmentierung findet sich teils an bindegewebigen Zellen, teils in polyedrischen resp. kubischen Zellen, welche den Retinazellen sehr ähnlich sind. Ferner hat man Cysten beobachtet, deren Belag aus pigmentierten Epithelzellen bestand. Lütkemüller, Hamel, Kümmell, Spöndly und Borst haben solche Fälle beschrieben. Hennig sah in einem Sakraltumor ein höher organisiertes augenartiges Gebilde, welches fast alle Schichten der normalen Retina enthielt. Findet man solche höher organisierte augenartige Gebilde in einem Sakraltumor, wie Hennig, dann ist ein solches, wie auch Borst meint, bigerminalen Ursprungs. Im übrigen muß man bezüglich der Pigmentbildung in Sakraltumoren an die von M. B. Schmidt aufgestellte Hypothese erinnern, daß zwar die Produktion pigmentierten Zylinderepithels als physiologische Funktion eines beschränkten Abschnittes des embryonalen Medullarrohrs aufgefaßt werden muß, daß aber unter abnormen Verhältnissen die Uebertragung dieser Fähigkeit auf andere, auch entfernte Teile derselben Anlage angenommen werden darf.

Finden sich Zähne oder Zahnlagen in sakralen teratoiden Mischgeschwülsten, wie z. B. in den Fällen von Port, Krönlein, Danzel, Skórczewsky u. a., dann möchte ich mit Borst solche Geschwülste zu den bigerminalen zählen.

Die Bildung rudimentärer Extremitäten wird man durch Implantation eines zweiten Keimes erklären, wenn noch andere Organteile vorhanden sind, welche sich am unteren Stammesende des Embryo sonst nicht bilden. Fehlen dagegen sonstige parasitäre Organteile, findet sich z. B. am Becken ein dritter Femurknochen mit oder ohne Andeutung von Beckenknochen, so wird man solche Fälle nach Analogie der Polydaktylie für eine Polymelie erklären, wie auch Kiderlen, Borst u. a. betont haben. Schwieriger wird die Entscheidung, wenn sich am Becken nur Teile einer oberen Extremität ohne sonstige Parasitenorganteile finden. Ottos Fall von Fingerbildung auf einer Sakralgeschwulst rechnen Förster, Schultze und Schwarz zu den Doppelbildungen, da man sich nicht denken könne, daß ein Finger sich aus einem Keime einer unteren Extremität bilde, immerhin ist aber in solchen Fällen die Annahme gestattet, daß der scheinbare Finger, die scheinbare obere Extremität auch eine mißgebildete Zehe resp. untere Extremität sein kann.

Bezüglich der Bildung accessorischer Extremitäten, der Duplicitas inferior und der Doppelmißbildungen überhaupt verweise ich auf §§ 98—105 S. 591 ff. Zwischen den angeborenen Sakraltumoren und den bereits § 104 S. 614 ff.

beschriebenen unvollkommenen unteren Doppelbildungen (Duplicitas inferior s. posterior) gibt es zahlreiche Uebergangsformen.

Von den beiden Hauptgruppen der angeborenen Sakraltumoren berücksichtigen wir nun zunächst die fötalen Inklusionen, den Foetus in foetu, dann die unigerminalen Sakralteratome und die sonstigen angeborenen Geschwülste der Kreuzsteißbeingegend. Im letzten Paragraphen dieses Kapitels (§ 109) werden wir dann kurz die Symptomatologie, Diagnose und Behandlung der angeborenen Sakraltumoren zusammenfassen.

§ 107. Die fötalen Inklusionen der Kreuzsteißbeingegend, der Foetus in foetu (Sakralparasit). — Von den parasitären Geschwülsten (fötalen Inklusionen) möchte ich aus der Literatur besonders folgende 82 Fälle vorwiegend in chronologischer Reihenfolge kurz mitteilen und zwar 78 der Kreuzsteißbeingegend und 4 der Bauchhöhle. In einzelnen Fällen ist es fraglich, ob es sich um fötale Inklusionen oder um unigerminale teratoide Mischgeschwülste handelt. Von diesen 82 Fällen möchten wir etwa 37 als zweifelhafte inkludierte Föten bezeichnen, zum Teil die Geschwülste direkt als unigerminale teratoide Mischgeschwülste infolge von Entwicklungsstörungen am unteren Stammesende des Embryo deuten. Zuweilen sind die fötalen Inklusionen mit Spina bifida kombiniert (Himly, Virchow, Fleischmann). Eine unzweifelhafte fötale Inklusion ist folgende Beobachtung von A. Wills (l. c.) und E. J. Huxham (l. c.) 1748.

1. Die Sakralgeschwulst des neugeborenen Mädchens war größer als der Körper des Kindes. Der nach vorn gedrängte After befand sich unmittelbar unter den Schamteilen. Das Kind starb am 15. Tage infolge von Vereiterung der Geschwulst nach einem Einstich. In der Geschwulst fand sich außer Cysten, Knorpeln, schwanz- und hodenartigen Bildungen besonders ein hals- und kopfartiges Gebilde mit einem großen und kleinen Gehirn, Mund, Zunge, Ohr, aber ohne Augen und Nase.

2. J. D. (l. c. 1748). Die vom Gesäß bis zu den Füßen eines neugeborenen Mädchens herabhängende Sakralgeschwulst platzte nach einigen Tagen, und eine Hand mit fünf Fingern und ein Fuß mit fünf Zehen wurden sichtbar. Nach Abstoßung der sich zum Teil in das Becken erstreckenden Geschwulstmasse trat Heilung ein, welche noch nach 2 Monaten konstatiert wurde.

3. Wagner (l. c. 1757). Mädchen mit angeborener, bis zur Kniekehle reichender Steißgeschwulst, mit einem Arm mit zwei Fingern am oberen äußeren Teile und zwei warzenförmigen Erhabenheiten an der entgegengesetzten Seite, an der inneren Seite der Geschwulst lag der After. Das Kind starb 1½ Jahr alt.

4. Osiander (l. c. 1801). Neugeborener Knabe mit intra partum geplatzter und teilweise entleerter kindskopfgroßer Sakralgeschwulst, welche die Geburt erschwerte und die Form eines Kindskopfes hatte; sie war mit Haaren besetzt, eine Stelle glich einem geschlossenen Auge. Spina bifida war nicht vorhanden. Exstirpation der Geschwulst, Heilung in 4 Wochen. Genauere Angaben über die Geschwulst fehlen, daher ist dieser Fall nicht ganz sicher, obgleich die makroskopische Beschreibung der Geschwulstform für die Annahme eines Sakralparasiten spricht.

5. Wohlfarth (l. c. 1811). 3½ Pfund schwere, von Haut bedeckte Sakralgeschwulst bei einem 1799 bei Hanau geborenen, ausgetragenen Knaben. Der After war durch die Geschwulst nach vorn gedrängt, das

Steißbein nach hinten verbogen. In der Geschwulst fand sich ein mit einer käsigen klebrigen Masse bedeckter, in trübem gelblichen Wasser schwimmender kleiner Fötus, welcher aus einer fleischigen, aus Haut, Muskeln, Knorpeln, Knochen und Sehnen zusammengesetzten Masse bestand und an dem einen Ende einen unvollkommen entwickelten Kopf hatte. Der Fötus hing nur an einer Stelle durch Gefäße und ligamentöses Zellgewebe mit den umhüllenden Häuten zusammen.

6. Kubitz (l. c. 1814). Totgeborenes Mädchen mit einer großen Sakralgeschwulst, aus welcher während der Geburt gegen 5 Pfund klare Flüssigkeit abgeflossen war; in der nicht näher untersuchten Geschwulstmasse fanden sich kleine Bruchstücke von Händen und Füßen mit sehr mannigfaltigen Knochenfragmenten.

7. Fattori (l. c. 1815). Ein 7monatlicher weiblicher totgeborener Fötus mit einem Parasiten in der Bauchhöhle und einem zweiten in der Steißgegend.

Der Bauchhöhlenfötus lag in einem besonderen Sack, welcher die Därme verdrängt hatte und in das Becken bis zum Uterus reichte. Der Steißfötus fand sich in einem von der rechten Hinterbacke des Autositen entspringenden, von normaler Haut überzogenen Sack, in welchem sich eine placentaartige Masse ohne Nabelschnur befand, ferner mehr oder weniger vollkommen ausgebildete Extremitäten, Darm und Gewebsteile, welche Lungen und einem Herzen glichen.

8. Naudin (l. c. 1816). Große angeborene Sakralgeschwulst bei einem wenige Monate nach der sehr erschwerten Geburt gestorbenen Kinde. Naudin fand das Kind mit Kopf und Schultern bereits geboren, als Ursache des Geburtshindernisses ergab sich ein Sakraltumor. Naudin konnte nur mit Mühe das Kind entwickeln. Der Tumor war fast größer als der Rumpf des Autositen. An der linken Seite der Geschwulst ragten ein Fuß und eine Hand hervor, darunter ein zweiter Fuß mit nur 3 Zehen und außerdem 3 Finger. Die Geschwulst bildete eine kopfartige solide Rundung, enthielt Muskelsubstanz, Knorpel und eine gehirnartige Bildung. Die noch im knorpeligen Zustande befindlichen Extremitätenknochen waren an die hintere Fläche des Kreuzbeins angeheftet. Die Geschwulst saß zum Teil auch in der Beckenhöhle.

9. Wedemeyer (l. c. 1826). Totgeborener 6—7monatlicher männlicher Fötus mit großem Hautbeutel am Steiß, derselbe enthielt ein placentaähnliches Gebilde, welches durch Gefäße oder Fäden mit einem zweiten, hochgradig verwesten Fötus zusammenhing; derselbe bestand aus Kopf, Gesicht, Gehirn, aus Rudimenten von Eingeweiden und mehreren Knochen (Kreuzbein, Wirbel). Alles lag in einer mazerierten fleischähnlichen Masse.

10. Mayer (l. c. 1827). Neugeborener, sonst normal gebildeter etwa 7 Monate alter Zwillingsbruder mit einer bei der Geburt zerrissenen Steißgeschwulst, infolgedessen Exitus letalis einige Minuten post partum. Die von normaler Haut überzogene Geschwulst (s. Fig. 193) enthielt zwei Abteilungen: 1. die geplatzte Cyste und 2. darüber lag ein mehrfächeriger Sack mit sarkomähnlicher, hirnartiger Masse, Magen, Därmen, Mesenterium, Nerven, Ganglienzellen, Gefäßen und wirbelähnlichen, mit Periost überzogenen Knochen. Die Geschwulst reichte auch zwischen Kreuzbein und After in die Beckenhöhle hinein. Die Art. sacralis med., stärker als die Iliaca communis, ging in die Geschwulst über, außerdem ging ein feiner Nerv der Cauda equina in die Geschwulst, so daß dieselbe vielleicht mit dem Rückenmark in Verbindung stand.

11. Guyon (l. c. 1827). Mehr als kopfgroße Sakralgeschwulst bei einem ausgetragenen totgeborenen Kinde. Der Tumor enthielt einen Kopf, die Knochen des Beckens, ein Femur und mehrere andere unförmliche Knochen.

12. Ollivier und Capuron (l. c. 1827). Intra partum zerrissene, zum Teil von dünner Haut überzogene, etwa kindskopfgroße Sakralgeschwulst bei einem totgeborenen ausgetragenen Mädchen. Die Geschwulst resp. der Fötus hing gleichsam an einem aus Bindegewebe und stärkeren Arterien (von der Art. sacralis media) gebildeten Stiele. An letzterem hing eine rotbraune, unförmliche, teils von einer serösen weißen Membran, teils von behaarter Cutis überzogene Masse, in welcher sich mehrere Knochenstücke (eines davon dem Os ethmoidale ähnlich), ein rudimentärer Dickdarm, Cysten, placentaartige Massen, Knorpel- und Knochenfragmente (z. B. eine Phalanx) fanden.

13. Schaumann (l. c. 1839). Reifes totgeborenes Mädchen mit zwei inkludierten Föten, der eine Parasit fand sich in einem ab-

Fig. 193.

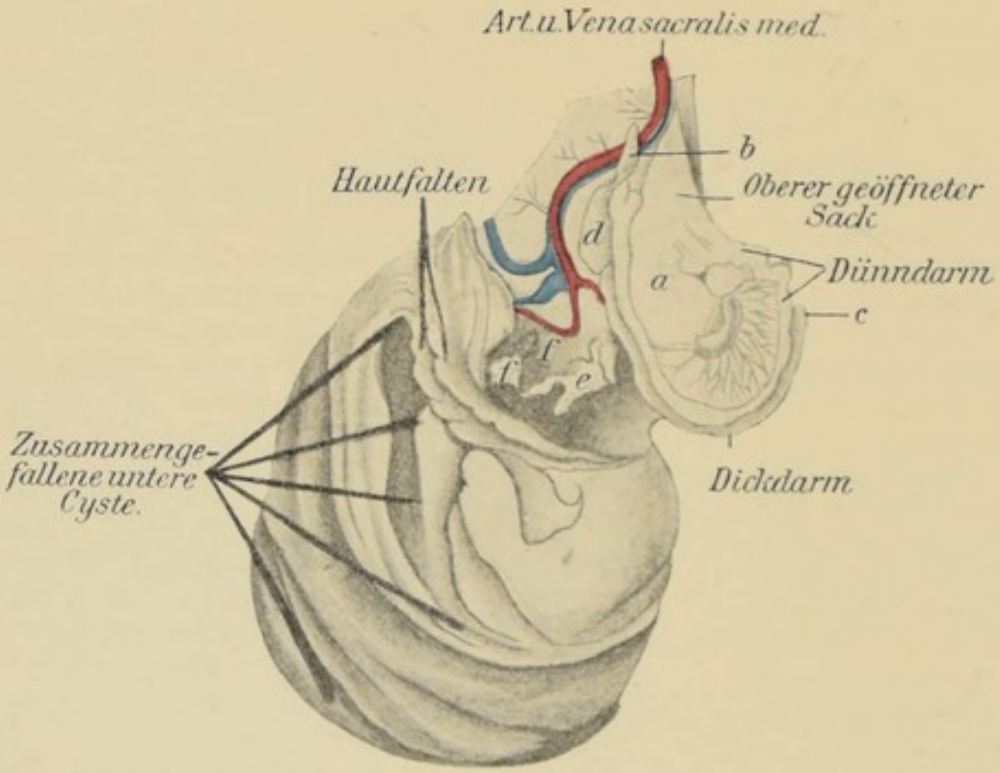

Angeborene Steißgeschwulst (inkludierter Fötus) bei einem Zwillingsbruder, Ruptur der Geschwulst intra partum, Tod. In dem oberen geöffneten Sack fanden sich Magen (a), Dünndarm (bei b blind endigend), Dickdarm (bei c blind endigend), Cöcum (d), Mesenterium (e), wirbelähnliche, mit Periost überzogene Knochen (f), ferner Nerven, Ganglienzellen, Gefäße (Beobachtung von Mayer, Gräfes und Walthers Journal 1827 Bd. X S. 88).

dominalen retroperitonealen Sack, der zweite in einem mit letzterem zusammenhängenden Steißtumor (s. Fig. 194).

14. Charvet (l. c. 1840). Ein 8monatlicher weiblicher totgeborener Fötus mit einer angeborenen Geschwulst der Kreuzsteißgegend, bestehend aus einer Cyste, aus festen Geschwulstteilen, mit einer Hand nebst Schulterblatt u. s. w.

15. Kömm (l. c.). Angeborener Sakraltumor bei einem 17jährigen Mädchen. Spontaner Aufbruch, Ohnmachten, Tod. Im Tumor fand sich ein Skelett mit Haut, Haaren und Brustwarzen. Genauere Angaben fehlen.

16. Simmonds (l. c. 1841). Neugeborenes Mädchen mit einer Steißgeschwulst, so groß wie der ganze Körper des Autositen. In der Geschwulst fühlte man beckenähnliche Knochen, äußerlich waren zwei krumme Füße sichtbar, oben und hinten lag der imperforierte After. Tod des Kindes am Ende des zweiten Lebensjahres nach Ulzeration

des Tumors. Die Sektion ergab, daß die mit der Spitze des Steißbeins zusammenhängende Geschwulst Beckenknochen, mit Meconium er-

Fig. 194.

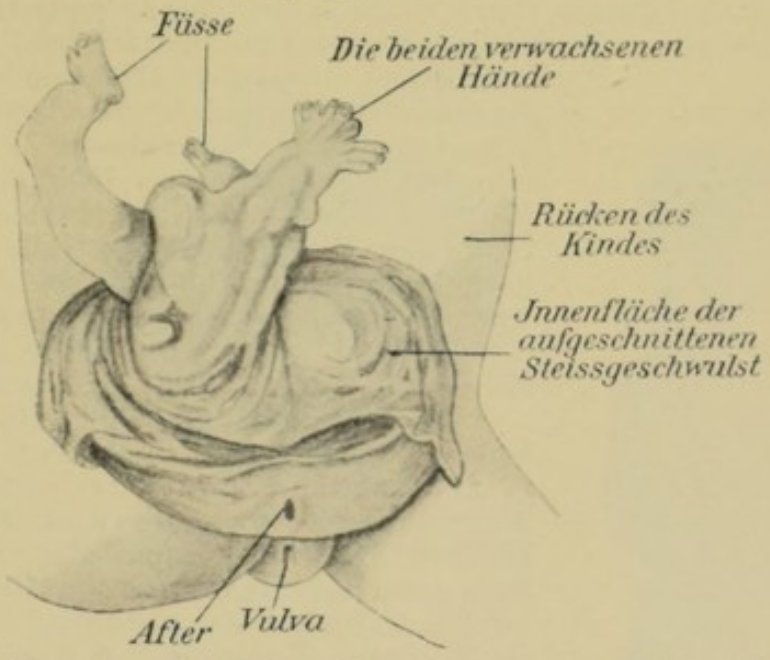

Reifes totgeborenes Mädchen mit zwei inkludierten Föten, der erste Fötus findet sich in einem abdominalen retroperitonealen Sack, der zweite in einem mit letzterem zusammenhängenden Steißtumor der rechten Hinterbacke und des Perineums. Die Abbildung stellt die aufgeschnittene Steißgeschwulst dar, in welcher die beiden Füße und die beiden verwachsenen Hände des Fötus sichtbar sind (nach Schaumann, Diss. inaug. de foetu in foetu, Berlin 1839, und Ammon l. c. S. 140. Suppl.-Tafel Fig. 3 u. 4).

füllten Darm, Fett, zwei Tibiae, einen Fuß, eine deforme Hand und einen unförmlichen Knochen enthielt. Es ist möglich,

Fig. 195.

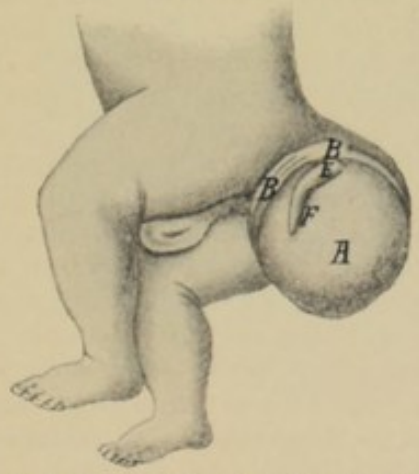

Eine fingerhaltige Steißgeschwulst (A). BB präputiumartiger Hautumschlag. E und F frei hervorragende Finger (nach Geller, Diss. inaug. de tumore coccygeo. Bonn 1856).

Fig. 196.

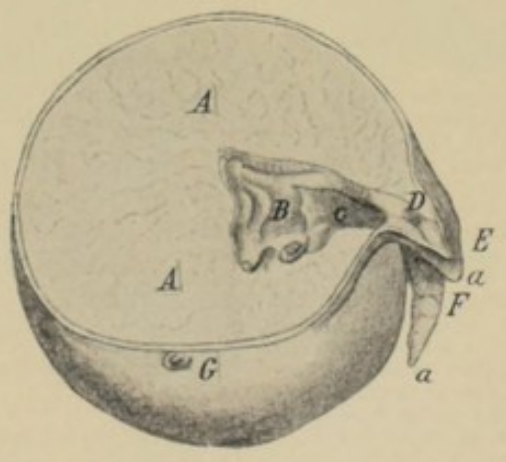

Ansicht der durchschnittenen Geschwulst von Fig. 195 (nach Geller l. c.). A Fettgewebe. B—C Knochen. D Metacarpus. E und F Phalangen. a a klauenförmige, konische Nägel. G ein weiches Gebilde („Molluscum").

daß die angeblich deforme Hand ein zweiter mißgestalteter Fuß war, so daß es sich dann um eine unvollständige Doppelmißbildung des unteren Körperendes (Becken und untere Extremitäten) handeln und sich dieser Fall an die bereits in § 104 S. 612 ff. erwähnten Fälle anreihen würde.

17. Otto (l. c. S. 330 Nr. 594, 1841). Männlicher 7monatlicher Fötus, der Sakraltumor war größer als der Kopf des Kindes. Der Tumor besteht aus drei verschiedenen Abteilungen und ist nach meiner Ansicht in der Tat eine fötale, allerdings sehr rudimentäre Inklusion; es fanden sich in dem Tumor Cysten, ferner ein Sack mit einer knochenartigen Hülle und in demselben eine „eiweißartige" Masse, Knochenstückchen, Fett, Haarlocken, zwei Zähne, diese sämtlichen Gebilde hingen mit der Knochenhülle zusammen; die Zähne waren in einen besonderen Sack eingeschlossen.

Fig. 197.

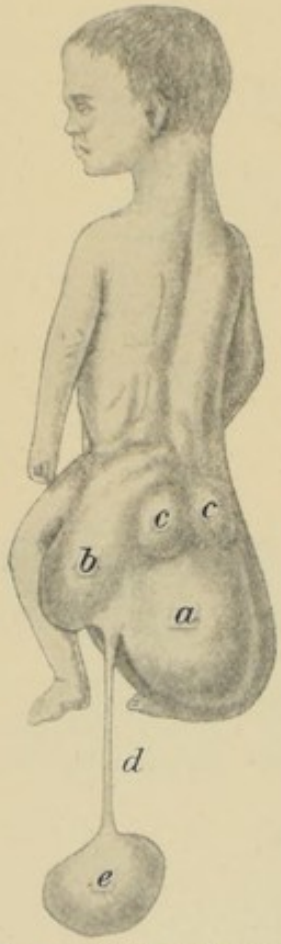

Neugeborener Knabe mit angeborenem „Hygroma cysticum perineale" und mit Foetus in foetu, während der Geburt gestorben. a und b Cystengeschwülste, c c zwei teigartig anzufühlende Knoten; der rundliche Geschwulstknollen e hängt durch den drehrunden Strang d mit der oberen Cystengeschwulst zusammen (Beobachtung von Luschka, Virchows Archiv Bd. XIII S. 111).

18. Laugier (l. c. 1855). 11 Monate altes Mädchen mit einem gestielten inkludierten Steißparasiten; Exstirpation, Heilung, welche noch konstatiert wurde, als das Kind 2 Jahre alt war. Die Geschwulst bestand aus Fettgewebe, Cysten und einer behaarten kopfähnlichen Masse und wirbelähnlichen Knochen.

19. Geller (l. c. 1856). Orangengroße angeborene Fettgeschwulst mit Cysten und Fötusresten (welche?) und zwei einem Zeige- und Mittelfinger gleichenden Fingern in der hinteren Fläche des Kreuzbeins eines ohne Kunsthilfe geborenen Knaben (s. Fig. 195). Da die rasch wachsende Geschwulst zu bersten drohte, exstirpierte sie Wutzer. Heilung nach 5 Wochen. Fig. 196 zeigt einen Durchschnitt der exstirpierten Geschwulst mit den eingelagerten Knochen B und C, dem Metacarpus D, den Fingerphalangen E und F mit den klauenförmigen Nägeln a a. Zweifelhafter Fall, weil die Beschreibung zu ungenau ist.

20. Lotzbeck (l. c. S. 34, 1858). Inkludierter Steißparasit, Exstirpation, Heilung. 6 Monate altes Mädchen mit einer angeborenen, allmählich gewachsenen Geschwulst am Gesäß. Bei der Exstirpation ergab sich eine knorpelige Verwachsungsstelle mit der hinteren Fläche des normal gebildeten Kreuzbeins. Unter Eiterung Heilung, welche noch $^1/_2$ Jahr post operationem konstatiert wurde. Die Geschwulst bestand teils aus gallertigen, verschieden großen Cysten, teils aus Bindegewebe mit eingelagerten, stellenweise untereinander zusammenhängenden Knochenstücken, mit einem kleinen Humerusknochen mit Epiphysen. Die Cysten waren verschieden, einzelne waren mit Flimmerepithel ausgekleidet, eine andere war ein Dermoidsack mit Schweißdrüsen, an einer Stelle fand sich eine mit meconiumartigem Inhalt ausgekleidete Schleimhautcyste. — Abgesehen vom „Humerusknochen" ein zweifelhafter Fall.

21. Michael Reiner (l. c. 1858). Gestielte beträchtliche Steißgeschwulst, welche die Geburt des Kindes erschwert hatte. Die Geschwulst enthielt einen zweiten verkümmerten Fötus, welcher aus einer prototypen Kopfblase, aus Brust- und Bauchhöhle ohne Eingeweide, aus zwei rudimentären Knochenstückchen und einem verkümmerten Fuß bestand. Am 49. Lebenstage wurde die Geschwulst am 4. Tage nach Anlegung einer immer fester angezogenen Seidenligatur abgeschnitten; nach 4 Wochen fast vollständige Heilung.

22. Luschka beschrieb (l. c.) folgenden interessanten Fall von

Foetus in foetu mit Hygroma cysticum perineale (siehe Fig. 197—199).

Ein kräftiger Knabe starb infolge einer großen Steißgeschwulst durch Geburtsverzögerung intra partum. Am unteren Stammesende fand sich

Fig. 198.

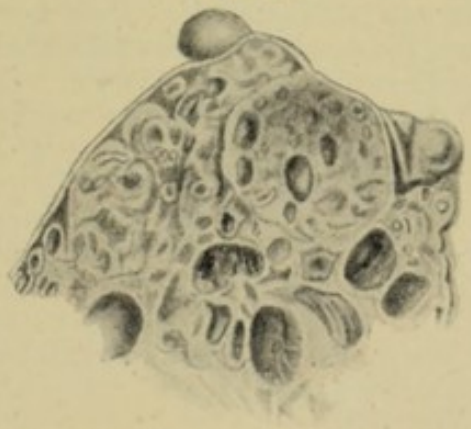

Durchschnitt durch einen Teil der Cystengeschwulst bei a und b (s. Fig. 197 nach Luschka), man sieht größere und kleinere Cysten.

Fig. 199.

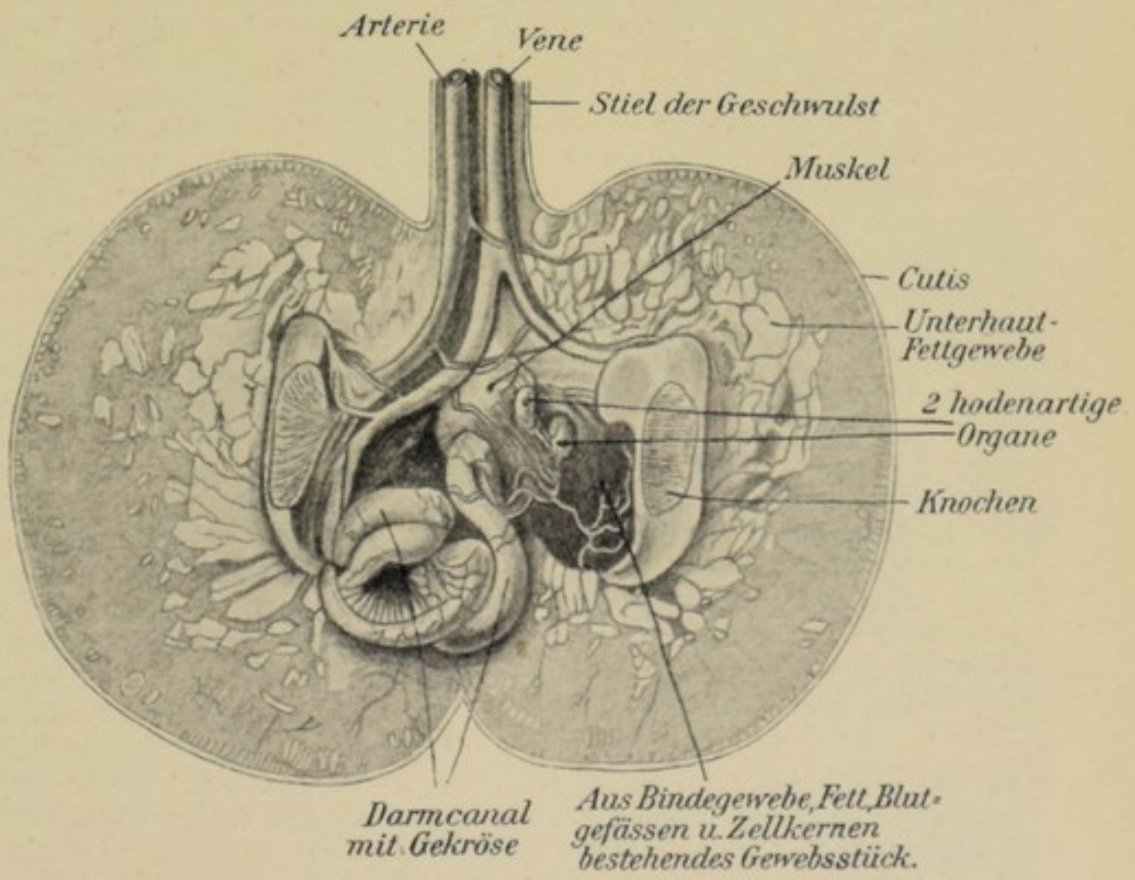

Durchschnitt durch den in Fig. 197 mit e bezeichneten Geschwulstknollen resp. Parasiten, welcher Muskeln, Knochen, Darmkanal mit Gekröse, zwei hodenartige Organe und ein aus Bindegewebe, Fett, Blutgefäßen und Zellenkernen bestehendes Gewebsstück enthält (Beobachtung von Luschka l. c.).

eine große breit aufsitzende Geschwulst und ein zweiter Geschwulstknoten stand mit letzterer durch einen Strang in Verbindung. Die größere Geschwulst saß im Bereich des Dammes resp. des Beckenausganges, Kreuz- und Steißbein waren hinten frei fühlbar, aber stark nach rückwärts und

nach oben verdrängt. Die Geschwulst hatte die in Fig. 197 abgebildete rundliche, sackartige Form, reichte bis zur rechten Ferse, links bis zur Mitte der Wade und fühlte sich teils fluktuierend, teils teigartig an. Die Hautdecke war zum Teil sehr verdünnt. Durch Punktion an zwei stark fluktuierenden Stellen werden etwa 500 ccm klarer gelber Flüssigkeit aus zwei getrennten Cystenräumen entleert. Ferner enthielt die größere Geschwulst zahlreiche andere Cysten mit „sarkomatöser" Zwischensubstanz. Der Strang, welcher zu dem zweiten (unteren) Geschwulstknollen führte (s. Fig. 197), enthielt eine rabenfederdicke Vene und Arterie. Der Geschwulstknollen selbst bestand aus Cutis mit fettreichem Unterhautzellgewebe und im Inneren fand sich eine von knorpelig-knöcherner Wandung umgebene Höhle mit mehreren verschiedenen Eingeweiden, besonders fand sich ein 3 mm dickes und 10,5 cm langes Darmrohr mit einer Art von Gekröse, mit Arterien- und Venenzweigen, ferner ein hoden- oder nierenähnliches Gebilde, eine dicke bläulichrote Bildung aus fibrillärem Bindegewebe mit vielen Zellkernen und Fettblasen, ferner Muskelsubstanz, ein zungenbeinartig geformtes Knorpelstück, kreuzbeinartig geformte Knochen u. s. w. (s. Fig. 199).

23. Alessandrini und Paolino (l. c. 1859) beobachteten auf beiden Afterbacken eines 36 Stunden alten Kindes, dessen Geschlecht nicht angegeben ist, zwei etwas abgeplattete Steißtumoren, zwischen welchen sich der Rest einer regelrecht unterbundenen, rudimentären Nabelschnur befand. Der Tumor der linken Afterbacke schien mit den Beckenknochen in Zusammenhang zu stehen, man fühlte in demselben einige Knochen. Der Tumor auf der rechten Afterbacke war gestielt und trug auf seiner oberen Hälfte einen normal geformten Finger. Dieser Tumor war von einem Chirurgen abgetragen worden und wurde von Alessandrini untersucht. Die Geschwulst bestand aus normaler Hautdecke, aus Fettgewebe und aus mehreren zylindrischen, der Länge nach aneinander gereihten fünf knorpelig-knöchernen Gebilden. Das erste derselben, schon von außen sichtbar, war wie ein normales Fingerglied, die nächsten beiden waren phalangenartig, aber noch einmal so lang als die Phalange eines Neugeborenen, das vierte Gebilde war noch länger, das fünfte hatte keine regelmäßige Form und war mit keinem normalen Knochen zu vergleichen. Ueber die andere Geschwulst und das weitere Schicksal des Kindes fehlen nähere Angaben. Zweifelhafter Fall einer fötalen Inklusion, da die angeblichen Finger auch Zehen gewesen sein können. Im letzteren Fall würde es sich um eine rudimentäre untere Verdoppelung handeln.

Fig. 200.

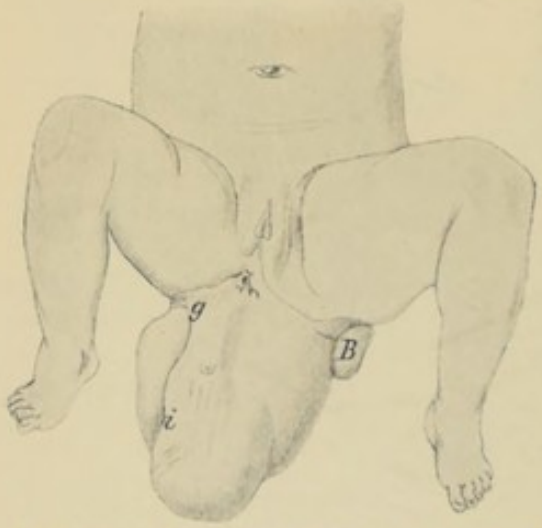

Steißparasit nach Schwarz (l. c. 1860). B vorspringender fester Knollen, g Hautfalte, i behaarte Partie.

24. Schwarz (l. c. 1860). Fötalteile enthaltende, mit normaler Haut überzogene Steißgeschwulst bei einem neugeborenen Mädchen (s. Fig. 200). Exstirpation wegen beginnender Gangräneszenz 47 Stunden nach der Geburt durch Roser. Heilung unter Eiterung in 5 Wochen. Die Geschwulst enthielt im unteren Teile eine Cyste, ferner Schädelrudimente, Darm mit Zylinderepithel, aber ohne Zotten, mit Mesenterium und Peritoneum, viel Bindegewebe und Fett, aber keine Nerven und Gefäße.

25. Schwarz erwähnt noch einen Fall von Dikson (l. c. 1850). In dem Sakraltumor fand sich ein wohlausgebildeter kurzer, mit Gelenken versehener Arm. Weitere Angaben konnte ich nicht erlangen.

26. Braune (l. c. 1862, S. 38, Präparat Nr. 814 des Berliner anat. Museums von Reichert, Katalog S. 99, Nr. 28). Ausgetragenes Mädchen mit sehr großer angeborener, bis über die Hacken herabhängender gestielter Steißgeschwulst ohne genauere Untersuchung. Die Geschwulst bestand makroskopisch aus sarkomartigen Massen, Cysten, zottigem Gewebe, aus mehreren vereinzelten Knochen, welche zum Teil Röhrenknochen, z. B. Vorderarmknochen, „ähnelten". Wegen der ungenauen Untersuchung nicht ganz sicherer Fall.

27. Senftleben beobachtete 1867 folgenden Fall:

Ein 2 Tage alter Knabe hatte einen gestielten, dem Perineum aufsitzenden Tumor, welcher sich in das Becken nach dem Kreuzbein hin erstreckte. Aus der Spitze des vorwiegend aus Fett und Bindegewebe bestehenden Tumors ragte eine rudimentäre Hand hervor. Bei der Operation wurde die Peritonealhöhle des Autositen eröffnet, Därme fielen vor, trotzdem Heilung. War die rudimentäre Hand in Wirklichkeit ein rudimentärer Fuß, dann handelte es sich um eine verkümmerte untere Doppelbildung.

28. Böhm (l. c. 1868/72) exstirpierte bei einem $^3/_4$jährigen Knaben eine zweifellose bigerminale (parasitäre) Steißgeschwulst etwa von der Größe einer Faust eines 12jährigen Kindes; bei der Geburt des Knaben war die Geschwulst nur apfelgroß gewesen.

Bei der Operation in Narkose ergab sich, daß die Geschwulst bis zum Promontorium reichte. Die exstirpierte 336 g wiegende Geschwulst hatte eine dreilappige Form, der rechte Lappen bestand aus größeren und kleineren Cysten, der linke enthielt mit einem deutlichen Gekröse versehene, Meconium enthaltende Darmschlingen (Cöcum mit Proc. vermiformis und Dünndärme), der mittlere Lappen bildete einen derben Sack, in ihm fand sich eine gut entwickelte Hand, ein gut entwickelter Vorderarm mit zwei Knochen und mit einer Hand mit fünf Fingern, der Daumen war etwas rudimentär entwickelt. Das eine Ende des Darmes mündete in den mittleren Lappen, in welchem der Vorderarm mit der Hand lag. Das Kind starb.

29. Depaul entfernte 1869 mit glücklichem Erfolg einen gestielten Steißparasiten bei einem neugeborenen Mädchen. Der 30 cm lange und 26 cm breite Tumor inserierte an der Steißbeinspitze und hing zwischen den Schenkeln herab, das Gewicht betrug 470 g. An der dem Stiele entgegengesetzten Fläche fanden sich viele lange Haare, in der Mitte war ein ohrartiges Rudiment, seitlich ein afterartiges Gebilde mit einem 6 cm langen Kanal, welcher sich als ein Darmrohr erwies. Auf einer anderen Seite des Tumors sah man einen rudimentären Samenstrang. Unter dem Darmrohr enthielt der Tumor einen starken quergestreiften Muskelstrang, unförmliche Knochen sowie Knorpel, darunter zwei lange Knochen, befestigt an einem knorpeligen Kopfe.

30. Freyer (l. c. 1873) entfernte leicht und mit gutem Erfolg bei einem über 1 Jahr alten Mädchen einen etwa zweifaustgroßen angeborenen Steißtumor, welcher innerhalb eines Jahres um das Doppelte gewachsen war. Die Verbindung der Geschwulst mit den Nates bestand nur aus Haut und Fascie. Naht der Wunde, Heilung. Der aus Lipomgewebe mit fibrösen Strängen bestehende Tumor enthielt flache, den gewölbten Schädelknochen ähnliche Knochen, einen $^3/_4$ Zoll langen und $^1/_2$ Zoll breiten Knochen, zwei Darmstücke, eine hirnartige Masse und viele einfache Cysten, von welchen eine mit Schleimhaut ausgekleidet war.

31. Eine mannsfaustgroße fötale Inklusion der Steißbeingegend beschrieb Krönlein (l. c. 1876) bei einem 2 Tage alt gewordenen Mädchen, welches in die Langenbecksche Klinik aufgenommen wurde. Die Obduktion und Untersuchung der Sakralgeschwulst ergab folgendes. Der von intakter Haut überzogene Tumor zeigte auf dem Durchschnitt ein sehr buntes Aussehen. Makroskopisch ließen sich an demselben fettige und knorpelige Partien unterscheiden, ein deutliches Rudiment eines halben Unterkiefers mit mehrfachen Zahnanlagen war vorhanden, mikroskopisch fand sich herdweise eingelagerte graue Hirnsubstanz, in welcher sich mehrfache cystische und mit Flimmerepithel ausgekleidete Räume zeigten, ferner Schleimgewebe und quergestreifte Muskelfasern. Die übrigen Organe des Autositen boten nichts Abnormes.

32. Broca (l. c. 1876) entfernte bei einem 16jährigen Mädchen einen angeborenen kleinfaustgroßen Tumor der Kreuzsteißbeingegend, ob mit gutem Erfolg, ist in dem Bericht nicht angegeben. Die stark vergrößerte Art. sacralis media, welche die Blutzufuhr zu der Geschwulst vermittelte, wurde unterbunden. Der Tumor erwies sich als eine fötale Inklusion, welche aus vielen kleinen Cysten von verschiedenem anatomischen Bau bestand. Einige Cysten waren mit einer Flimmerepithel tragenden Mucosa ausgekleidet, welche an Bronchialschleimhaut erinnerte. Außerdem fand sich ein Knochen mit mehreren Knorpelstücken, welche einem rudimentären Thorax ähnelten.

33. Fall von Rizzoli (1877). Ein neugeborenes Kind, dessen Geschlecht nicht angegeben ist, zeigte außer einer Nabelhernie einen teils vom rechten, vorzugsweise aber vom linken Gesäß ausgehenden, aus zwei Lappen bestehenden Steißtumor, teils hart, teils weich und fluktuierend. An der unteren Partie war eine 2 cm große Stelle mortifiziert, und hier führte eine Oeffnung in eine entleerte Cyste. Durch Schreien des Kindes wurde der Tumor nicht größer. Anlegung der Ligatur um den Stiel, Abtragung der Geschwulst. Es zeigte sich eine Spina bifida sacralis, trotzdem allmähliche Heilung der Wunde. Der Tumor bestand aus größeren Lappen, vorwiegend aus Bindegewebe und Fett, ferner enthielt er einen kleinen dreieckigen knorpeligen Körper. Der kleinere Geschwulstlappen enthielt drei Cysten, eine war mit Darmschleimhaut, eine andere mit Magenschleimhaut ausgekleidet, die dritte Cyste hatte als Auskleidung eine zarte Haut mit Schweißdrüßen und Pacinischen Körperchen, sie enthielt einen gut entwickelten, aus drei Phalangen und einem Karpusknochen bestehenden Finger. Im Bindegewebe in der Nähe dieser drei Cysten lag ein kleiner dreispitziger Knochen. Muskelfasern enthielt der Tumor nicht.

34. E. Sonnenburg (l. c. 1883) exstirpierte bei einem 5jährigen Mädchen eine extremitätenhaltige angeborene kindskopfgroße Sakralgeschwulst, welche er als eine inkludierte Doppelbildung (als einen subkutanen Parasiten) deutet, der Tumor saß mit einem fibrösen Stiele am Kreuz- und Steißbein auf. Nach Spaltung des Sackes entleerte sich außer trüber Flüssigkeit ein freier Körper, welcher sich als eine $7\frac{1}{2}$ cm lange Knorpel- und Muskelgewebe enthaltende rudimentäre (wahrscheinlich obere) Extremität herausstellte. Die phalangenartigen Knochen der Extremität waren durch ein Gelenk verbunden, der eine Knochen war 5, der andere 2 cm lang, der größte Umfang der Extremität betrug $5\frac{1}{2}$ cm. Außerdem fand sich im Geschwulstsack ein locker adhärenter, faustgroßer, aus Fett- und Bindegewebe bestehender Tumor, an dessen Scheitel zwei eigentümlich weiße, cystenartige Gebilde saßen. Eine Kommunikation des Tumors mit dem Spinalkanal oder der Beckenhöhle war nicht nachweisbar. Langsame, aber ohne Zwischenfälle stattfindende Heilung. Zweifelhafter Fall,

da außer der rudimentären Extremität von nicht ganz bestimmter Form sonstige sichere fötale Gebilde fehlen.

35. Kleinwächter hat (l. c. 1888) über einen interessanten, von Zaloziecki mit Glück operierten Fall von Kreuzbeinparasiten (s. Fig. 201 u. 202) berichtet und noch 33 ähnliche Fälle aus der Literatur zusammengestellt. Die Beobachtung Kleinwächters und Zalozieckis ist folgende:

Fig. 201.

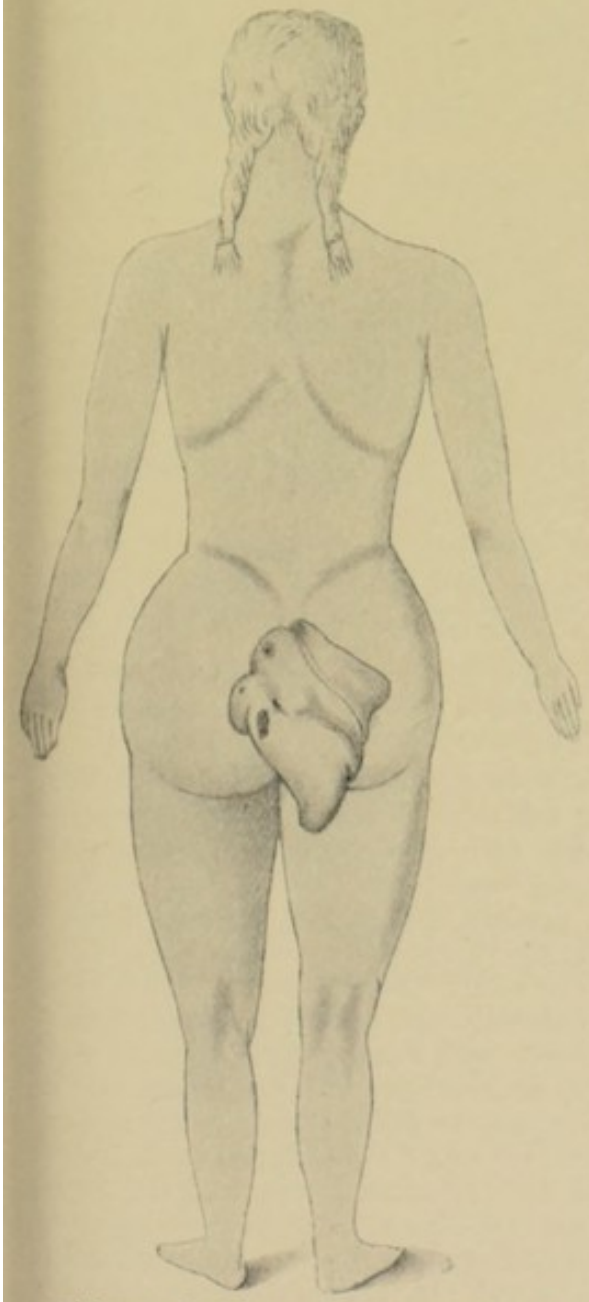

17jähriges Mädchen mit einem angeborenen Kreuzbeinparasiten (nach Kleinwächter, Prager Zeitschrift für Heilkunde Bd. IX S. 25 ff.).

Fig. 202.

Das Skelett des Parasiten in Fig. 201 von rechts und hinten gesehen. Dasselbe lag muskel- und nervenlos vollkommen nackt eingebettet in der lipomatösen Grundmasse des Tumors, welcher außerdem noch einige atheromartige Cysten, Lymphdrüsen und ein Gebilde enthielt, welches einer rudimentär ausgebildeten Mundhöhle und Zunge glich. Das Skelett bestand aus einem rudimentär angelegten Becken und einer verhältnismäßig gut entwickelten rechten unteren Extremität, aus dem linken Oberkiefer mit Zähnen u. s. w (nach Kleinwächter l. c.).

17jährige Rumänin, sonst wohlgebildet, zeigte den in Fig. 201 abgebildeten angeborenen, allmählich an Umfang zugenommenen Sakraltumor von 21 cm Länge und 18 cm größter Breite, der Umfang betrug 44 cm. In der letzten Zeit war der Tumor wund geworden, eiterte, und da Patientin

heiraten wollte, wünschte sie die operative Beseitigung des Tumors, welche von Dr. Zaloziecki in etwas über ½ Stunde ausgeführt wurde. Heilung (nach dem Krankenbericht des Primararztes Dr. Offner).

Der Steißparasit stellte ein rudimentär angelegtes Becken dar, welches eine rechte untere, verhältnismäßig gut entwickelte Extremität trug und nach links zu mittels der linken Beckenhälfte mit einem massigen Knochen in innigster Verbindung stand, der nach abwärts und außen in ein linkes Oberkieferbein mit Zähnen auslief. Dieses muskel- und nervenlose Skelett lag nackt eingebettet in der lipomatösen Grundmasse des Tumors, welche außer dem Skelett noch einige mit einem atheromartigen Inhalte gefüllte Cysten, Lymphdrüsen und ein Gebilde enthielt, welches einer rudimentären Mundhöhle sowie Zunge glich. Die Verbindung zwischen dem Autositen und Parasiten wurde durch ein fibröses Band gebildet, welches bei der Operation durchtrennt wurde.

36. Eine unzweifelhaft parasitäre Neubildung infolge Implantation eines zweiten befruchteten Keimes (Foetus in foetu) beschrieb Tusini (l. c. 1896). Die kopfgroße Geschwulst in der Kreuzsteißgegend eines 34 Tage alten Kindes bestand aus Gehirnwindungen mit Pia und Arachnoidea, welche in einem fötalen Schädel eingeschlossen waren, aus einer Schilddrüse, Nervenganglien und Muskeln. Eine braun pigmentierte Stelle zeigte unter dem Mikroskope die charakteristischen Merkmale eines atrophischen Auges.

Tusini wirft im Anschluß an diesen Befund die Frage auf, ob solche parasitären Teratome durch Veränderung in der primitiven Segmentation des diplogenetischen Eies oder durch Abänderung in der Entwicklung und Insertion der Allantois entständen.

37. E. Hagen-Torn (l. c. 1899) hat über einen unzweifelhaften Fall von rudimentärer Entwicklung eines zweiten Embryo (Foetus in foetu) berichtet.

Die angeborene Geschwulst der Sakrococcygealgegend im Bereich des Steißbeins und der rechten Hinterbacke wurde von Weljaminow bei einem 16jährigen Bauer mit Ausgang in Heilung (2½ Monate post operationem) entfernt. Als Patient 8 Jahre alt war, entstand eine sich später wieder schließende Fistel, aus welcher sich eine größere Menge von klarer Flüssigkeit entleerte. Die Geschwulst bestand teilweise aus einer festen lipomartigen Masse, teils aus einem größeren Konvolut von 130 cm langen Darmschlingen von 6—15 cm Lichtung, welche mit Peritoneum viscerale bekleidet waren, ein Mesenterium hatten und meconiumähnlichen Inhalt besaßen. Auch ein Gebilde, welches einem stark entwickelten Processus vermiformis nebst Blinddarm glich, war vorhanden, ferner eine magenähnliche Bildung. Den blinden Sack überragte eine lipomartige Masse mit 4 Cysten. In einer Cyste fand sich eine atheromähnliche Masse mit kurzen Härchen. Die mikroskopische Untersuchung der Wand der größten Cyste, welche einem unentwickelten Herzen mit Muskelrändern und trabekelartigen Leisten glich, ergab ein überraschendes Resultat. Neben glatten Muskelfasern und jungem Bindegewebe sah man Drüsen mit kubischem Epithel; in den Drüsen fanden sich homogene körnerförmige Massen, welche mit Eosin sich wie Schilddrüsenkolloid rosa färbten; stellenweise sah man Schleimdrüsen, Zylinderepithel, zum Teil Flimmerepithel. Ein brustbeinartiges Gebilde bestand aus Knorpel. Im Fett fanden sich fibröse Stränge und Muskelgewebe, ferner Nerven mit Myelinmantel, endlich fibrom-, sarkom- und myosarkomartiges Gewebe.

38. Linser beschrieb (l. c. 1901) außer 4 Fällen von unigerminalen Sakralteratomen (s. diese) eine ausgesprochene fötale Inklusion der Sakralgegend. Dieser Sakralparasit enthielt ein embryonales Rücken-

mark, Nervenfasern, Ganglienzellen, eine Thyreoidea, einen Magen, Nierengewebe, einen Oesophagus, eine Trachea mit Lungengewebe.

39. W. D. Dobromysslow hat (l. c. 1902) außer zwei teratoiden Mischgeschwülsten einen zweifellosen Sakralparasiten beschrieben, welcher aus zahlreichen Cysten von verschiedenem Charakter mit Haaren, mit zylinderförmigem, plattem und gemischtem Epithel, aus zahlreichen Knochen- und Knorpelbildungen, sowie aus lymphoidem Gewebe und Drüsen bestand. Eine Bildung glich einer pathologisch veränderten Schilddrüse, zwei andere zeigten den Bau einer Nebenniere, in der Nähe der einen lag ein sympathisches Ganglion; endlich fand sich ein embryonaler Respirationsapparat.

40—43. Giani beschreibt (l. c. 1903) 4 Fälle von Sakralteratomen, welche er sämtlich als Doppelmißbildungen (subkutane Parasiten) auffaßt. Im ersten Falle fand sich außer einer fötalen Rachenanlage eine rudimentäre Unterextremität, im zweiten Falle eine als Kehlkopf gedeutete fötale Anlage, im dritten waren angeblich Pankreas- und Darmteile vorhanden, und der vierte Fall erwies sich als eine angeborene große Cyste ohne charakteristische Befunde. Wahrscheinlich sind von diesen 4 Fällen nur die beiden ersten und vielleicht der dritte als bigerminale fötale Inklusionen zu deuten, während der vierte Fall sicher und vielleicht auch der dritte unigerminale Mischgeschwülste sind.

In manchen angeborenen Sakraltumoren hat man eigentümliche Bewegungen beobachtet, und zwar nicht nur bei fötalen Inklusionen, sondern auch bei unigerminalen Geschwulstbildungen, welche Muskelfasern enthielten. v. Bergmann fand bei einer vor dem Kreuzbein gelegenen angeborenen Geschwulst in dem fibro-, myxo-, lipomatösen, adeno- und sarkomatösen Parenchym massenhaft embryonale quergestreifte Muskelfasern eingelagert und führt auf diese die beobachteten Bewegungen zurück. Hierher gehört besonders das Schliewener Kind und die Beobachtungen von Ahlfeld, Stolper, Treves, Paulicky, Pannwitz, Hoppe u. a. Ich führe hier die Fälle gleich zusammen an, und zwar sowohl die fötalen Inklusionen wie die unigerminalen, Muskelfasern enthaltenden Teratome.

44. Ueber das Schliewener Kind (s. Fig. 203) haben Preuss, v. Langenbeck und Virchow berichtet.

Das Mädchen wurde Anfang 1869 ohne Kunsthilfe von einer 34jährigen Frau, Mutter dreier gesunder Kinder, geboren. Die zweifaustgroße Sakralgeschwulst ließ im Inneren lebhafte Bewegungen erkennen. Im Inneren der Geschwulst fühlt man harte Teile, welche wahrscheinlich einem eingeschlossenen Fötus angehören, und Preuss vermutet, daß die Bewegungen von ihm ausgehen, teils aber auch in der Haut resp. in einem Muskelstratum unter der Haut stattfinden. Auch Virchow erklärt, daß die Bewegungen in der Geschwulst von besonders innervierten Muskelmassen ausgeführt werden, welche in Verbindung mit knorpeligen und knöchernen, deutlich durchzufühlenden Teilen sind. Virchow nimmt an, daß es sich um einen eingeschlossenen rudimentären Zwilling handelt, und daß möglicherweise einmal Rudimente von Körperteilen, z. B. eine dritte Unterextremität aus der Geschwulst zu Tage treten werde.

45. Auch Ahlfeld beobachtete analoge Bewegungen in einem angeborenen Steißtumor eines ausgetragenen, sonst wohlgebildeten Mädchens, wie sie bei dem Schliewener Kinde von Preuss, v. Langenbeck und Virchow beschrieben wurden. Die Bewegungen

bestanden in bald regelmäßig, bald unregelmäßig wiederkehrenden Zuckungen, welche häufig längere Zeit hindurch rhythmischer Art waren und sich meist wellenförmig in der Oberfläche des Tumors fortsetzten. Ahlfeld hält den vorliegenden Sakraltumor für einen zweiten Fötus.

46. Treves (l. c. 1882) entfernte bei einem Kinde, dessen Alter nicht angegeben ist, einen angeborenen Sakraltumor mit rudimentären Organen eines Zwillings. Die Geschwulst war von normaler Haut überzogen und bestand aus Fett mit Schleimcysten, Darmstücken und Knochen mit Knorpel überzogen. Auf dem Tumor saßen fünf brustwarzenähnliche Fortsätze, welche rudimentären Fingern ähnelten. Diese Gebilde zeigten z. B. bei Einwirkung der Kälte deutliche Reflexbewegungen, und zwar ganz besonders das größte derselben.

Fig. 203.

Das Schliewener Kind mit angeborener kontraktiler Sakrococcygealgeschwulst (nach Virchow).

Fig. 204.

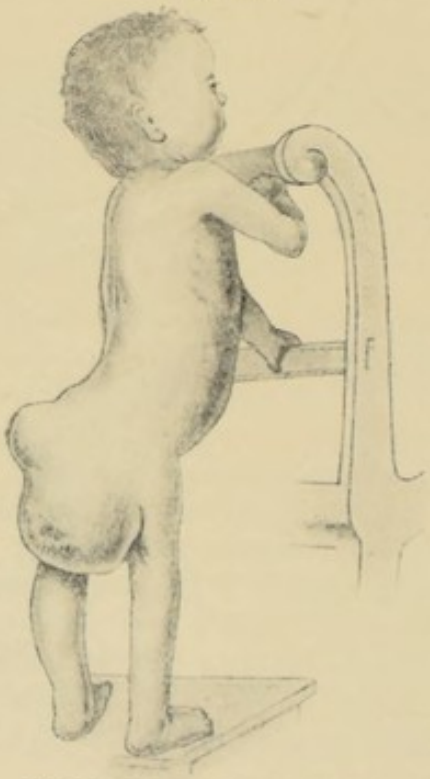

Kindskopfgroße kontraktile angeborene Steißgeschwulst bei einem 2½jährigen Mädchen (nach Stolper).

47. Aehnlich wie der Fall von Treves ist der von Paulicky beschriebene. Es handelte sich um einen mannskopfgroßen Sakraltumor mit einer 3 cm langen Fistelöffnung, welcher einen palpierbaren Röhrenknochen enthielt. Die Geschwulst zeigte auf Reize ähnliche Bewegungen wie das Schliewener Kind. Trotz eingetretener Heilung der Operationswunde starb das Mädchen am 14. Lebenstage. Es ist unsicher, ob es sich hier um eine fötale Inklusion handelte.

48. Ein Seitenstück zu dem Schliewener Kinde von Preuss und Virchow, zu dem Gohliser Kinde Ahlfelds ist das in Fig. 204 abgebildete 2½jährige Kind (Marie Czirka), welches Stolper beschreibt. Die Geschwulst war bei der Geburt des Mädchens hühnereigroß, im Alter von 2½ Jahren dann kindskopfgroß. Nach Entleerung von etwa 200 ccm wasserklarer, zellfreier seröser Flüssigkeit durch Punktion ließen sich beim Schreien des Kindes durch die ganze Geschwulst hindurch Kon-

traktionen sehen und fühlen. Die Operation der Geschwulst wurde von den Eltern verweigert, daher ist nicht festgestellt worden, ob es sich um eine fötale Inklusion oder um eine Muskelfasern enthaltende, unigerminale, teratoide Mischgeschwulst gehandelt hat. Auch das weitere Schicksal des Kindes ist unbekannt.

Daß tatsächlich auch in unigerminalen teratoiden Mischgeschwülsten infolge des Gehaltes an quergestreiften Muskelfasern Bewegungen teils spontan, teils infolge äußerer Reize ausgelöst werden können, beweisen außer den S. 645 angeführten Beobachtungen v. Bergmanns die beiden folgenden von Pannwitz (l. c. 1884) beschriebenen Fälle aus der königlichen chirurgischen Klinik in Berlin.

Es handelt sich um zwei angeborene Sakralteratome (monogerminale Mischgeschwülste), von welchen der eine Tumor bei einem Neugeborenen, der andere bei einem 7 Wochen alten Kinde in der Größe eines Kindskopfes neben dem Os coccygis beobachtet wurde. Beide saßen mit ihrer Hauptmasse der Vorderfläche des Kreuzbeins auf und lagen so zwischen Rektum und Os sacrum, daß das Steißbein nach hinten und die Analöffnung nach vorn und unten verdrängt war. Die nicht mit dem Rückgratskanal kommunizierende Geschwulst bei dem 7 Wochen alten Kinde enthielt neben fibrösem und lipomatösem Gewebe so reichlich quergestreifte Muskelfasern, daß die Geschwulstmassen zuckten und auf elektrische Reizung sich gleichsam aufbäumten. Auch an der Sakralgeschwulst des Neugeborenen waren Zuckungen infolge von Berührung mit kalten Gegenständen deutlich nachweisbar.

Von durchaus zweifelhaften fötalen Inklusionen der Kreuzsteißbeingegend möchte ich noch kurz folgende Fälle anführen. Wir sahen, daß bereits unter den bisher angeführten 47 Beobachtungen mehrere (wahrscheinlich 11) keine inkludierten parasitären Doppelbildungen waren, sondern nur unigerminale Entwicklungsstörungen am unteren Stammesende des Embryo.

49. Ollivier und Martin (l. c. 1827). Zweifelhafter Fall einer fötalen Inklusion: doppeltkopfgroße Steißgeschwulst bei einem Knaben, welcher am 5. Tage nach der schweren Geburt starb. Der Tumor enthielt Knochen, drüsige Massen und Cysten. Genauere Angaben fehlen.

50. Otto (l. c. 1841). Ueberzähliger, aus drei Phalangen bestehender, 1½ Zoll langer Finger mit Nagel am Os coccygis hinter dem After eines 3 Monate alten Mädchens auf einem runden lipomartigen Tumor. Operation. Heilung.

Förster, Schwarz und Schultze haben diesen Fall mit zu den fötalen Inklusionen gerechnet, weil ein Finger nicht aus dem Keime der unteren Extremitäten entstehen könne. Es ist aber auch möglich, daß es sich hier um eine überzählige Zehe gehandelt hat, da die Aehnlichkeit zwischen Zehen und Fingern bei pathologischen Gebilden sehr groß sein kann.

51. Emmerich (l. c. 1847). Zweifelhafter Fall einer fötalen Inklusion: Eine 5½ Pfund schwere angeborene Kreuzbeingeschwulst bei einem 20 Jahre alten Mädchen, welche seit dem 12. Lebensjahre fistulös jauchte, so daß die Exstirpation von Emmerich vorgenommen werden mußte. Bei der Exstirpation ergab sich, daß die Geschwulst im wesentlichen zwischen den Glutäen, dem Steißbein und Mastdarm entsprang und daß ein Knochen der Geschwulst durch feste Ligamente mit der vorderen Fläche des Kreuzbeins zusammenhing. Heilung erst nach ½ Jahre. Emmerich faßt die Geschwulst als Foetus in foetu auf, was aber zweifelhaft ist, da sie nur

aus Fett, Cysten, drei eingelagerten Knochen und blaßrötlichem Gewebe bestand. Außerdem enthielt sie Haare und Eiter. Genauere Angaben fehlen.

52. Holm (l. c., nach Vrolik l. c. 1849). Neugeborenes Mädchen, dessen Geburt (am 30. November 1846) durch eine kopfgroße Steißgeschwulst erschwert war. Das Kind starb 1 Jahr alt, der Tod stand in keinem Zusammenhang mit der allerdings allmählich noch gewachsenen Geschwulst. Vrolik untersuchte die Geschwulst, welche aus Fett, blutige Flüssigkeit enthaltenden Cysten, einzelnen quergestreiften Muskelfasern, Knorpel und Knochenstückchen bestand, d. h. es handelte sich wahrscheinlich um eine typische Mischgeschwulst, nicht um eine fötale Inklusion, wie Vrolik und Holm annehmen.

53. Schuh (l. c. 1855). 9jähriges Mädchen mit angeborener, allmählich bis zu Kindskopfgröße angewachsener Sakralgeschwulst (darmhaltige Mischgeschwulst), Exstirpation. Heilung. Bei der Operation ergab sich, daß die Geschwulst mit dem Kreuzbein ligamentös, mit dem Steißbein durch einen fingerdicken Knochenbalken verwachsen war. Verbindung mit dem Sakralkanal bestand nicht. Im Inneren des Tumors lagen Darmstücke, Nerven ohne bestimmte Anordnung, Knochen ohne bestimmte Form, Fett, Bindegewebe. Zweifelhafter Fall einer fötalen Inklusion, wahrscheinlich Mischgeschwulst durch Entwicklungsstörung des Schwanzdarms.

54. Joseph (l. c. 1857). Angeborene Sakralgeschwulst über der hinteren Fläche des Kreuzbeins bis zur Regio coccygea bei einem 17jährigen Kaufmannssohn mit Incontinentia alvi et urinae, Gefühl von Mattigkeit in den Füßen und schlechter Ernährung der unteren Extremitäten. Früher sollen Knochen- und Knorpelstücke ausgestoßen worden sein. Exstirpation des Tumors, wobei sich der Kreuzbeinkanal als völlig normal und geschlossen erwies; nach 5 Wochen Patient geheilt entlassen. Die Geschwulst war ein fibröses Lipom, in welchem ein mit Periost überzogener Knochen frei lag, welcher der rechtsseitigen Clavicula eines 3½jährigen Kindes glich. Zweifelhafter Fall einer fötalen Inklusion, sehr wahrscheinlich unigerminale Geschwulst.

55. Virchow (Monatsschrift für Geburtskunde Bd. IX, S. 262). Mehr als kindskopfgroße, lappige Sakralgeschwulst mit einem Fuß mit zwei großen Zehen an der Oberfläche und dickdarmähnlichen, blind endigenden Darmschlingen im Inneren bei einem wahrscheinlich totgeborenen Kinde. Wahrscheinlich rudimentäre untere Doppelbildung mit Entwicklungsstörung des Schwanzdarms.

56—59. J. Lütkemüller beschrieb (l. c. 1875) vier angeborene Sakraltumoren und erklärte dieselben für cysto-sarkomatöse Wucherungen, welche im Bereich einer fötalen Inklusion und durch diese angeregt entstanden seien. Wahrscheinlicher erscheint es mir nach der Beschreibung, daß es sich in sämtlichen 4 Fällen um unigerminale teratoide Mischgeschwülste ohne fötale Inklusion gehandelt hat.

60. Köhler (l. c. 1877) beschreibt eine angeborene Sakralgeschwulst bei einem 5jährigen Mädchen, welche er als Sakralparasit, als rudimentär gebliebenen Zwilling deutet. Die Geschwulst entsprang am oberen Rande des Kreuzbeins und hing bis über die Analöffnung herab. Der Tumor fühlte sich mit Ausnahme von zwei harten Stellen weich an. Bei der Geburt des Kindes war noch eine Cyste im unteren Teile der Geschwulst vorhanden gewesen, sie war durch Punktion dauernd beseitigt worden. Eine Spina bifida lag nicht vor. Eine nähere Untersuchung der als Sakralgeschwulst, als rudimentär gebliebener Zwilling gedeuteten Geschwulst fand nicht statt. Zweifelhafter Fall.

61. Fall von Macnamara (l. c. 1882). Genauere Angaben über diesen Fall fehlen. Kleinwächter sagt nur (l. c. S. 18): Kongenitaler Tumor

von fötaler Struktur, entfernt vom Sacrum eines Kindes. Zweifelhafter Fall einer fötalen Inklusion.

62—63. Beyer beschrieb (l. c. 1885) folgenden angeborenen Sakraltumor: Die angeborene cystöse Geschwulst der Kreuzsteißbeingegend zeigte infolge des intrauterinen Druckes einen Hautdefekt, sie enthielt rudimentäre Füße mit teilweise wohlausgebildeten Zehen, Fußwurzelknochen, Nervenstränge, glatte Muskelfasern, drüsige, mit Schleimhaut ausgekleidete Organe, welche Beyer für in der Entwicklung zurückgebliebene Reste des fötalen Darms hält. Auch den zweiten von Beyer beschriebenen Fall von kongenitalem Sakraltumor erklärt er für eine unvollkommene Doppelbildung mit Intrafötation, es handelt sich um ein Cystofibrosarcoma myxomatodes mit drüsigen Wucherungen, welche mit verschiedenartigem Epithel ausgekleidet sind. In diesem Fall dürfte es sich um eine unigerminale Mischgeschwulst vorwiegend des Schwanzdarms gehandelt haben, auch der erste Fall ist nicht ohne weiteres als eine bigerminale fötale Inklusion zu deuten, sondern eher als eine unvollständige Verdoppelung des unteren Stammesendes mit Entwicklungsstörung des Schwanzdarmes.

64. Buzzi beschrieb (l. c. 1887) einen angeborenen Tumor der Sakralregion, welcher hühnereigroß zwischen Mastdarm und Kreuzbein saß, mit dem Steißbein verwachsen war und den After unter entsprechender Kompression verdrängt hatte. Die Exstirpation des von einer Kapsel umgrenzten Tumors war leicht, es erfolgte Heilung. Die mikroskopische Untersuchung ergab ein buntes Allerlei von fötalen Geweben resp. Organen, welche Buzzi als Andeutungen eines zweiten Organismus, als Foetus in foetu auffaßt, während ich es für möglich halte, daß es sich nur um eine unigerminale Mischgeschwulst gehandelt hat.

Auch die nachfolgenden neueren Beobachtungen von Stolper, Hoppe und Penzo muß ich zu den zweifelhaften Fällen von fötaler Inklusion zählen, ja ich halte es für das Wahrscheinlichste, daß es sich hier um unigerminale teratoide Mischgeschwülste infolge von Entwicklungsstörungen am unteren Stammesende des Embryo handelt. Sämtliche genannten Autoren deuten ihre Fälle als inkludierte Parasiten. Die interessanten und genau untersuchten, prinzipiell wichtigen Fälle sind kurz folgende.

65. Stolper (l. c. 1899) exstirpierte mit gutem Erfolg bei einem 5 Monate alten Mädchen ein scheinbar einfaches angeborenes Lipom der Steißgegend (s. Fig. 205), welches sich aber als Mischgeschwulst mit Darm-, Drüsen- und Nervengebilden erwies (s. Fig. 206). Stolper faßt den Tumor, wie gesagt, ohne genügende Berechtigung als fötale Inklusion auf, nach unserer S. 632 gegebenen Definition handelt es sich wahrscheinlicher um eine Entwicklungsstörung, um eine unigerminale teratoide Mischgeschwulst.

66. Stolper exstirpierte die in Fig. 207 abgebildete große angeborene Steißgeschwulst bei einem 5 Monate alten Mädchen, welches noch am Abend des Operationstages starb. Beim Schreien des Kindes zeigte der Tumor wellenförmige Bewegungen. Die Geschwulst ließ sich verhältnismäßig leicht, fast ohne Blutverlust ausschälen, der relativ sehr breite Stiel saß in der Gegend der dorsalen Kreuzsteißbeinverbindung fest. Das normal gebildete Steißbein lag außerhalb des Tumors. Der große Tumor bestand teils aus Cysten mit wasserheller Flüssigkeit, teils aus solidem Gewebe, in welchem sich regellos durcheinander die verschiedensten Gewebsarten fanden, besonders glatte und quergestreifte Muskelfasern, Fettgewebe, Bindegewebe, drüsige Gebilde, Cysten mit Platten- und Zylinderepithel, Darmschleimhaut (s. Fig. 208), Knorpel-

herde, nervöses Gewebe mit wenig Ganglienzellen, aber reichlichen Gliamassen.

Auch diese Geschwulst dürfte nach dem S. 632 aufgestellten Prinzip

Fig. 205.

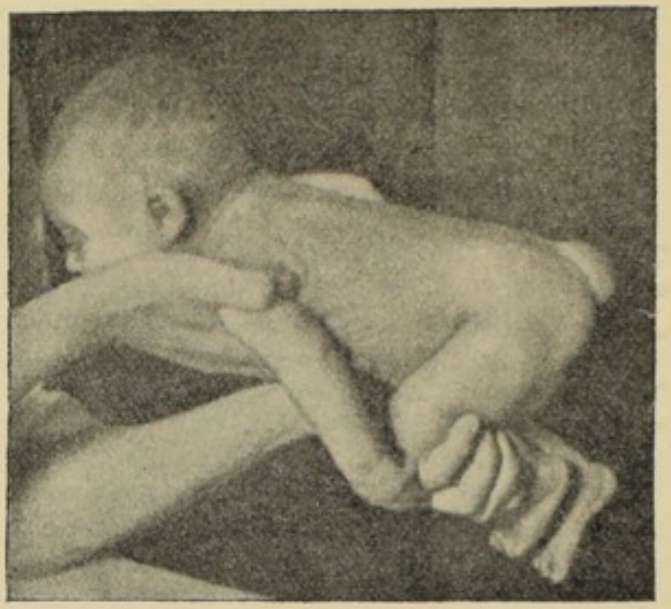

Steißgeschwulst bei einem 5 Monate alten Mädchen. Exstirpation. Heilung (nach Stolper).

Fig. 206.

Durchschnitt durch die Geschwulst in Fig. 205. c Spalträume mit Zylinderepithel, b Bindegewebe, g gliöses Gewebe (nach Stolper).

monogerminalen Ursprungs und kein Foetus in foetu sein, wie Stolper glaubt, da sie nur solche Teile enthielt, welche sich am unteren Stammesende durch Entwicklungsstörungen bilden können. Die gefundene embryonale Zentralnervensubstanz kommt auch in unigerminalen teratoiden Mischgeschwülsten vor, das Darmgewebe stammt vom Schwanzdarm.

67. Stolper exstirpierte ferner mit gutem Erfolg eine zweifaustgroße Steißgeschwulst bei einem 9 Tage alten Mädchen. Es fand sich ein cystischer Tumor mit Darm- und Nervengewebe, lymphadenoidem und lymphangiomatösem Gewebe (s. Fig. 209). Die Geschwulst, in welcher außer Cystenbildung Abkömmlinge aller drei Keimblätter zu finden waren, war von dem sonst normal gebildeten unteren Wirbelsäulenende resp. vom Kreuzsteißbein leicht ablösbar. Die Mischgeschwulst ist

Fig. 207.

Steißgeschwulst bei einem 5 Monate alten Mädchen, Exstirpation, Exitus. Mischgeschwulst, teils aus Cysten, teils aus solidem Gewebe (glatten und quergestreiften Muskelfasern, Fett, Bindegewebe, Knorpelherden, drüsigen Gebilden, Darmschleimhaut und Nervengewebe) bestehend (Beobachtung von Stolper).

Fig. 208.

Durchschnitt durch eine darmwandähnliche Stelle der Cystenwand; a und b die Längs- und Ringmuskulatur, c Submucosa, d eingelagerte Follikel, e Schleimhaut mit Lieberkühnschen Krypten, Darmdrüsen u. s. w. (Beobachtung von Stolper).

aus denselben Gründen wie der vorige Fall eine unigerminale Entwicklungsstörung des unteren Stammesendes, besonders des Schwanzdarms, nicht, wie Stolper meint, bigerminaler Natur (Foetus in foetu).

68. 69. Stolper beschrieb ferner zwei Sakraltumoren, welche sich in der Sammlung des pathologischen Instituts zu Breslau fanden und ebenfalls wahrscheinlich keine fötale Inklusionen, sondern teratoide Mischgeschwülste sind. In dem einen Falle bestand die angeborene Mischgeschwulst aus zahlreichen Cysten mit Darm-, Glia-, Muskel- und Knochengewebe im Zentrum und reichlich epidermoidalen Gebilden. Die kindskopfgroße Geschwulst hatte bei der Geburt ein Geburtshindernis bewirkt. Der zweite Tumor ist ganz ähnlich zusammengesetzt, es ist ebenfalls eine vielcystische Steißgeschwulst von Kindskopfgröße bei einem Knaben. Die Geschwulst war mit der vorderen Fläche des Kreuzbeins fest verwachsen, verlor sich in der Tiefe des Beckens und konnte von Dr. Heidelberg nur partiell exstirpiert werden.

Endlich sei noch kurz angeführt, daß Stolper zufällig bei einem 3jährigen Knaben eine apfelgroße, in der Medianfurche liegende prallelastische Steißgeschwulst fand, in welche die nicht vom After tastbare Steißbeinspitze überzugehen schien. Eine Punktion ergab nur wenig klare, seröse Flüssigkeit, die Operation wurde abgelehnt. Spätere Nachrichten über das Kind fehlen, die Struktur der Steißgeschwulst konnte nicht festgestellt werden.

Fig. 209.

Angeborene Mischgeschwulst der Kreuzsteißbeingegend. a b c d e Cystenwand: a Epidermis, b subkutanes Fett, d langfaserige gefäßreiche Schicht mit glatten Muskelfasern, e einschichtiges, vielfach von Becherzellen unterbrochenes Zylinderepithel, f Spaltraum, g Gliagewebe (Beobachtung von Stolper).

70. Zweifelhafter Natur ist auch die von Hoppe (l. c. 1903), dem Assistenten Stolpers, als fötale Inklusion beschriebene mannsfaustgroße Sakralgeschwulst bei einem reifen totgeborenen Knaben (s. Fig. 210). Die Mischgeschwulst bestand, wie Hoppe besonders betont, aus Bestandteilen sämtlicher drei Keimblätter, aus Anhäufungen kleiner Drüsenkanälchen, dem Nierengewebe gleichend (s. Fig. 211), Nervengewebe von hirngyrusähnlichem Bau (s. Fig. 212), darmwandartige Bildungen und osteoides Gewebe. Wir haben zur Genüge betont, daß das Vorkommen von Bestand-

teilen sämtlicher drei Keimblätter in einer Geschwulst nicht ohne weiteres zu der Annahme einer fötalen Inklusion berechtigt, da auch in unigerminalen teratoiden Mischgeschwülsten des unteren Stammesendes des Embryo sämtliche drei Keimblätter vertreten sein können.

Auch die mikroskopischen Bilder in Fig. 211 u. 212 sieht man in unigerminalen teratoiden Mischgeschwülsten, und man darf Fig. 212 nicht ohne weiteres als hirnartige Bildung ansprechen. Solche Anhäufungen von embryonaler Zentralnervensubstanz, von grauer und weißer Substanz, können auch von Medullarresten am Kaudalende des Embryo aus entstehen.

71. Penzo beschreibt (l. c. 1903) eine im wesentlichen ventral in der Excavatio sacralis eines 6jährigen Kindes sitzende angeborene Sakralgeschwulst, welche er als parasitäre Doppelmißbildung auffaßt. Die Geschwulst zeigte mikroskopisch Elemente aller drei Keimblätter und eine Art von rudimentärem Auge. Bezüglich der augenartigen Bildungen ist, wie wir S. 633 betonten, Vorsicht geboten, sie sprechen nicht ohne weiteres für den bigerminalen Ursprung einer Geschwulst. Ich zähle daher diesen Fall zu den zweifelhaften fötalen Inklusionen.

Fig. 210.

Totgeborener reifer Knabe mit einer angeborenen Geschwulst der Kreuzsteißbeingegend (nach Hoppe).

Fig. 211.

Angeborene Kreuzsteißbeingeschwulst (nach Hoppe).

Zuweilen sind die inkludierten Föten der Kreuzsteißbeingegend wie die unigerminalen sakralen Mischgeschwülste mit Spina bifida des Autositen kombiniert. S. 538 ff. erwähnten wir derartige Beobachtungen von Himly, Fleischmann, Virchow, Garcia Lopez, Simmonds, Bornemann und O. Föderl. Es handelte sich in diesen Fällen zum Teil tatsächlich um fötale Inklusionen bei gleichzeitig vorhandener Spina bifida des Autositen, zum Teil aber wahrscheinlich um eine inkludierte Duplicitas inferior incompleta mit unigerminalem Teratom, also nicht um einen Foetus in foetu. Einschließlich der

zweifelhaften fötalen Inklusionen von Garcia Lopez, Simmonds und O. Föderl würden wir also den bisherigen 71 Fällen diese 7 noch (als Fall 72—78) hinzufügen müssen.

Zum Schluß möchte ich noch einen interessanten Fall von echter fötaler Inklusion der Bauchhöhle bei einem 7 Wochen alten Mädchen erwähnen, welchen Lexer beschrieben hat. Obgleich die Beobachtung nicht zur Beckenchirurgie gehört, so möchte ich denselben doch des allgemeinen Interesses halber hier erwähnen und abbilden (Fall 79, s. Fig. 213). Der Tumor hatte sich im Eingang der Bursa epiploica entwickelt, saß unter der Leber und war am Lig. hepatoduodenale mit mehreren größeren Gefäßen befestigt. Außer verschie-

Fig. 212.

Angeborene Kreuzsteißbeingeschwulst (nach Hoppe).

denen sonstigen Gewebsbildungen (Andeutungen des Darmtractus und der Atmungswege) fand sich vor allem eine Kopfanlage (s. Fig. 213).

Obgleich die Operation gut verlaufen, starb das Kind bald nach der Operation. In einem anderen Falle von fötaler Implantation bei einem 11jährigen Knaben verlief die Operation günstig. Dieser Fall ist meines Wissens der einzige erfolgreich operierte Fall eines Foetus in foetu der Bauchhöhle.

Von sonstigen interessanten fötalen Inklusionen der Bauchhöhle erwähne ich besonders die 3 Fälle von Highmore, Marchand, Wright und Wylie. In dem ersteren Falle von Highmore (Fall 80) starb der betreffende 15 Jahre alte Knabe unter Schmerzen, starker Anschwellung des Leibes und Magendarmblutungen. Einmal hatte der schon seit dem 7. Lebensjahre leidende Knabe geäußert, er habe etwas Lebendiges im Leibe. Bei der Sektion fand sich ein $4\frac{1}{2}$ Pfund schwerer Geschwulstsack, welcher mit dem Duodenum verwachsen war.

In dem Sack fand sich ein unvollständiger Fötus mit verkrümmtem Rumpf, zwei oberen und einer unteren Extremität. Der Kopf fehlte, nur Gehirnteile und ein Rest der Kopfhaut mit langen Haaren war vorhanden. Der Fötus hing durch einen kurzen dicken Nabelstrang mit der Sackwand zusammen. Marchand (Fall 81) fand eine abdominale fötale Inklusion zufällig bei der Sektion eines 33jährigen

Fig. 213.

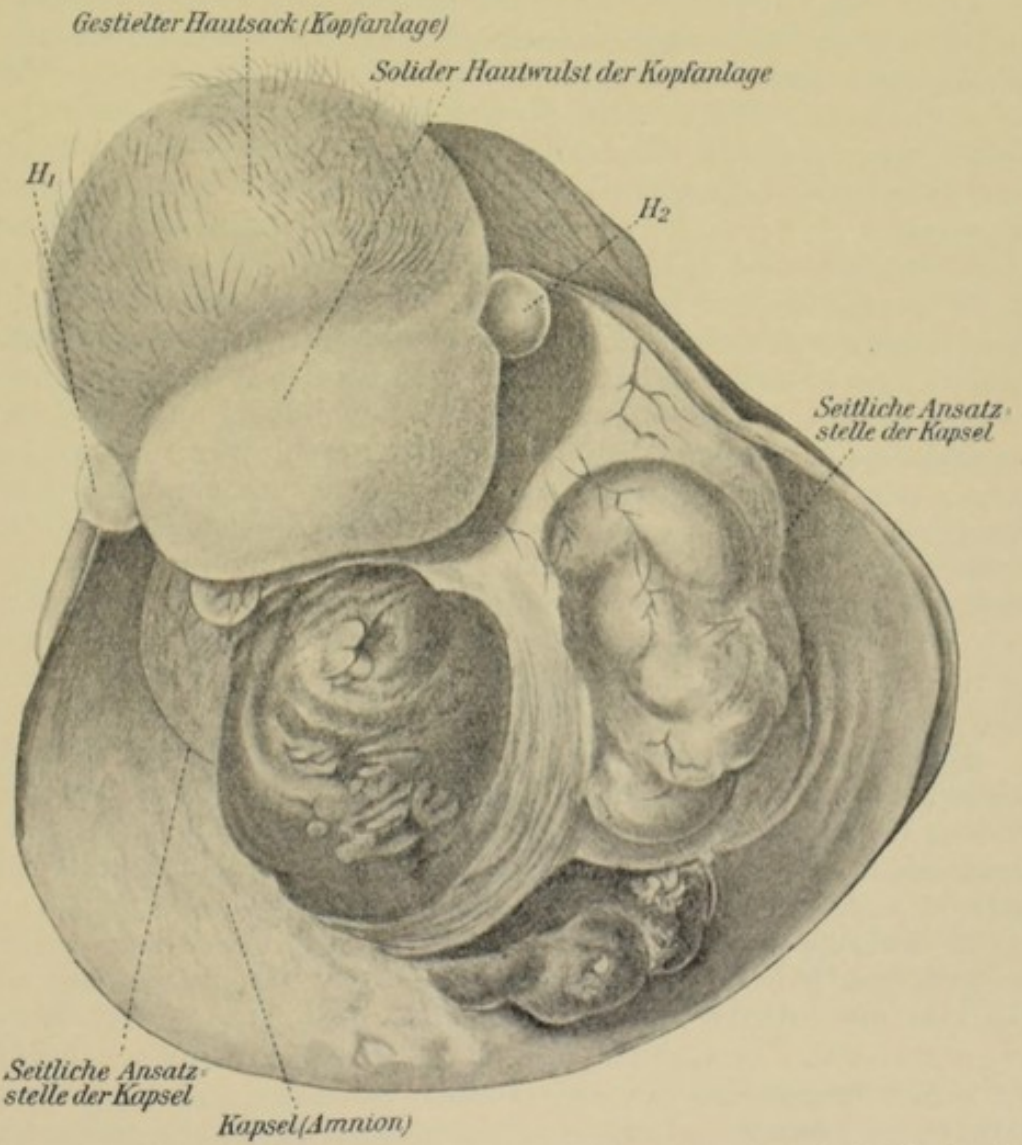

Fötale Inklusion der Bauchhöhle. In einer amnionähnlichen Abkapselung fand sich eine Kopfanlage mit sonstigen verschiedenen Gewebsbildungen (Andeutungen des Darmtraktus und der Atmungswege). Vorderansicht des Tumors nach aufgeschnittener Kapsel. H_1 kleine Dermoidcyste, H_2 Hauthöcker aus Haut und subkutanem Fettgewebe (nach E. Lexer l. c.).

Phthisikers, faustgroß zwischen der Aorta und der linken Niere. Die interessante Beobachtung ist in der Breslauer ärztlichen Zeitschrift Nr. 21, 1881, beschrieben. Wright und Wylie beschrieben (l. c. 1900) einen Foetus in foetu der Bursa omentalis (Fall 82).

Bezüglich der Symptomatologie, Prognose, Diagnose und Behandlung der fötalen Inklusionen verweise ich auf § 109 S. 667 ff., wo wir dieselben im Verein mit den sonstigen angeborenen Geschwülsten der Kreuzsteißbeingegend besprechen werden.

§ 108. Die uni- oder monogerminalen angeborenen Sakraltumoren (die teratoiden Mischgeschwülste und die sonstigen einfacheren Tumoren). — Nachdem wir in § 107 S. 634 ff. die eine Hauptform der angeborenen Sakraltumoren, die bigerminalen fötalen Inklusionen (die Sakralparasiten, den Foetus in foetu) abgehandelt haben, wenden wir uns nunmehr zu den uni- oder monogerminalen Sakraltumoren, welche teils teratoide Mischgeschwülste, teils einfachere, teils cystöse, teils solide Tumoren bilden.

Die angeborenen unigerminalen teratoiden Mischgeschwülste der Kreuzsteißbeingegend sind im wesentlichen als Entwicklungsstörungen des unteren Stammesendes aufzufassen, sie entstehen, wie wir schon in § 83 S. 497 ff. und in § 106 S. 631 ff. auseinandergesetzt haben, durch Wucherung der am Schwanzende des Embryo dicht beieinander befindlichen verschiedenen Reste von undifferenziertem embryonalen Gewebsmaterial (Medullarrohr, Chorda, Darm [Schwanzdarm], Muskel- und Skelettanlagen).

Wie verschiedene Beobachtungen lehren, kann durch Wucherung einer einzigen restierenden fötalen Gewebsart am Schwanzende des Embryo eine einfache entsprechende Geschwulst resp. Cyste entstehen. Werden in eine solche anfangs einfache Neubildung noch andere fötale Gewebskeime am unteren Stammesende eingeschlossen und wachsen sie weiter, oder handelt es sich von vornherein um eine Entwicklungsstörung, eine Wucherung der verschiedenen fötalen Gewebsreste am Schwanzende des Embryo, dann entstehen entsprechende teratoide Mischgeschwülste mit den mannigfachsten Geweben der sämtlichen drei Keimblätter. Solche teratoide Mischgeschwülste bestehen teils aus Weichteilen der verschiedensten Art, teils aus Knorpel- und Knochenbildungen.

Eine fötale Inklusion, die Implantation eines zweiten befruchteten Keimes, darf, wie wir früher betont haben, nur dann angenommen werden, wenn in dem angeborenen Sakraltumor solche Organe oder Organteile vorhanden sind, welche sich am unteren Stammesende des Embryo unter normalen Verhältnissen nicht bilden können. Diese Grenze zwischen den fötalen Inklusionen und den teratoiden Mischgeschwülsten haben wir bereits S. 632 in Uebereinstimmung mit der Mehrzahl der neueren Autoren, besonders auch mit Borst, Wieting, Engelmann u. a. aufgestellt, wir haben aber auch betont, daß zwischen den beiden Hauptarten der angeborenen Sakraltumoren Uebergangsformen vorkommen, so daß es in einem gegebenen Falle sehr schwierig, ja unmöglich sein kann, zu entscheiden, ob es sich um eine bigerminale Bildung, eine fötale Inklusion, oder um eine monogerminale teratoide Mischgeschwulst handelt, ganz besonders dann, wenn sich ein sehr rudimentär entwickelter Sakralparasit (Foetus in foetu) vorfindet.

Nicht nur am unteren Stammesende kommen unigerminale Teratome mit regellos durcheinander geworfenen Geweben vor, sondern auch an den verschiedensten anderen Körperstellen, z. B. am Kopfe, in der Schädelhöhle, im Gehirn, am Plexus chorioideus der Gehirnventrikel, am Halse, in der Bauchhöhle u. s. w.

Das histologische Bild der unigerminalen Sakralgeschwülste, der teratoiden Mischgeschwülste ist ein sehr mannigfaltiges. Drüsenschlauchähnliche Bildungen, darmhaltige Geschwülste entstehen z. B.

vom Schwanzdarm, epitheliale Gebilde überhaupt von Chorda-, Darm- und Medullarresten, Muskelfasern können sich aus den im Kaudalstück des Embryo befindlichen Ursegmenten bilden. Nervöse Wucherungen und die Ausbildung von Flimmerepithelcysten entstehen besonders von Resten des Medullarrohrs bez. aus dem Zentralkanal; diese Cysten bilden gleichsam den Uebergang zu den sakralen Meningocelen.

Von besonderem Interesse sind die Wucherungen der embryonalen Zentralnervensubstanz resp. der Medullarreste in Mischgeschwülsten am unteren Stammesende des Embryo. Zuweilen sieht man makroskopisch und mikroskopisch Bildungen, daß man hirnartige, aus weißer und grauer Substanz bestehende Gewebsbestandteile vor sich zu haben glaubt, und manche Autoren, z. B. Stolper, Hoppe u. a. (s. S. 649—653), haben in solchen Fällen mit Unrecht ohne weiteres das Vorhandensein eines inkludierten Fötus, eines zweiten befruchteten Keimes angenommen.

Früher hat man, wie schon kurz erwähnt, auch die darmhaltigen Tumoren ohne weiteres fälschlich für fötale Inklusionen erklärt. Besonders Middeldorpf hat zuerst darauf aufmerksam gemacht, daß diese Bildungen unigerminale Entwicklungsstörungen des postanalen Darms, des Schwanzdarms sein können.

Bezüglich dieses Schwanzdarms sei entwicklungsgeschichtlich folgendes hervorgehoben. Wir wissen nach den Untersuchungen von Kowalewski, Kölliker, His, Balfour u. a., daß bei einigen niederen Wirbeltieren (Ascidien, Amphioxus, Plagiostomen, Teleostiern) sich in einem gewissen Fötalstadium der Enddarm hinter der späteren Analöffnung ein Stück weit in den Schwanzabschnitt des Körpers hineinerstreckt und zwar dort, wo Darm und Nervenrohr durch den Ductus neurentericus in Verbindung stehen. Dieser postanale Darmabschnitt oder Schwanzdarm ist nach Kölliker, His und Balfour ein integrierender Bestandteil des embryonalen Darmrohrs; derselbe bildet, nachdem von der Aftergegend ein papillenförmiger Fortsatz ausgegangen ist, vom Darmkanal gegen die Haut hin eine terminale blasenförmige Erweiterung, welche durch einen engeren Stiel mit dem übrigen Kanal zusammenhängt. Die Wände der Blase und des Stieles sind mit Zylinderepithel bekleidet. Später wird dann der Schwanzdarm zu einem soliden Zellstrang und verschwindet wie der Ductus neurentericus, die Verbindung des Darms mit dem Medullarrohr, vollständig. Tritt diese Obliteration des postanalen Darms nicht ein, dann kann er zu einem Darmgebilde auswachsen.

Aus dem Schwanzdarm und dem Canalis neurentericus, der Verbindung des Schwanzdarmrohrs mit dem Endmark, entstehen wohl besonders die ventralen (präsakralen), meist cystenhaltigen, nie mit dem Wirbelkanal kommunizierenden Sakralteratome, während die dorsalen Teratome häufiger Nerven und Nervengewebe enthalten, von der Medullaranlage resp. von fötalen Resten des Medullarrohrs abstammen und in solchen Fällen vorzugsweise mit dem Wirbelkanal, eventuell mit einer ausgesprochenen Spina bifida zusammenhängen. Das in solchen Neubildungen des Schwanzdarms vorkommende Darmstück oder Darmgewebe kann sich sehr verschieden verhalten, man findet teils nur Andeutungen von Darmgewebe, teils cystöse Bildungen mit Darmschleimhaut, teils ausgebildete Darmabschnitte mit oder ohne meconiumartigen Inhalt. A. Broca und M. Cazin beschrieben zwei durch erfolgreiche Operation bei Kindern von 6 Wochen bez. 4 Jahren

gewonnene Präparate, in welchen sich nur kleine Darmabschnitte vom Durchmesser etwa einer Gänsefeder in einem umfangreichen, mit zahlreichen Cysten durchsetzten Bindegewebe befanden. Das Darmstück zeigte Schleimhaut mit echten schlauchförmigen Drüsen und Becherepithel, eine Submukosa mit Muscularis mucosae und endlich eine doppelte Tunica muscularis, die Cysten waren dagegen mit prismatischem Flimmerepithel ausgestattet. Dieser Bestandteil der Geschwülste stammte wahrscheinlich vom Ependym resp. vom Canalis neurentericus, der Verbindung des Schwanzdarms mit dem Endmark.

Einfache und mehrfache Cysten der Sakralgegend können auch durch Abschnürung von Hydrorrhachissäcken entstehen. Zuweilen sind diese Cysten mit sonstigen eigentlichen Geschwülsten oder mit Foetus in foetu, mit fötaler Inklusion (s. § 92 S. 531 ff., Fälle von Himly, Fleischmann, Virchow u. a.) kombiniert.

Diejenigen Fälle von angeborenen Sakraltumoren, welche durch die Bildung zahlreicher, zum Teil sehr großer Cysten in einem sarkom- oder fibromartigen Gewebe charakterisiert sind, werden fälschlich als sakrale Cystosarkome bezeichnet; es sind tatsächlich keine Sarkome, wie besonders auch Virchow, Marchand und Borst mit Recht hervorgehoben haben.

Der Inhalt der angeborenen Cysten der Sakralregion ist bald klar, farblos oder gelblich gefärbt, bald schleimig oder rahmartig, wie z. B. in einem Falle von Holmes, oder endlich es finden sich cholesteatomartige, atheromartige Massen mit oder ohne Härchen, d. h. es handelt sich um Dermoidcysten (s. diese S. 680 ff.). Die Flimmerepithelcysten entstehen, wie wir sahen, besonders aus Resten des Medullarrohrs bez. des Zentralkanals. Zuweilen findet sich neben dem Zylinderepithel in den Cysten auch geschichtetes Pflasterepithel als Auskleidung; solche Cysten entstehen wahrscheinlich von dem oben erwähnten Canalis neurentericus (Fletcher, Waring u. a.).

Wie Hildebrand möchte ich alle Cysten mit Zylinderepithel oder kubischem Epithel auf den Postanaldarm zurückführen, und die Uebergänge von Platten- in Zylinderepithel erklären sich aus dem Epithelwechsel des Schwanzdarms oder nach Borst aus den Resten des Schwanzdarms und des Canalis neurentericus. Auch durch Zusammenfluß zweier mit verschiedenem Epithel ausgekleideten Cysten können Cysten mit teils plattenförmigem, teils zylindrischem Epithel entstehen, wie besonders auch Kiderlen betont hat.

Zuweilen sind die teratoiden Mischgeschwülste, wie wir schon S. 645 beschrieben haben, so reich an quergestreiften Muskelfasern, daß solche Geschwülste spontan oder auf elektrische, thermische oder mechanische Reizung eigentümliche Bewegungen zeigen. Wie wir S. 645—647 gesehen haben, handelt es sich in einem Teil dieser Fälle um inkludierte rudimentäre Föten.

Die Knorpel und Knochen enthaltenden angeborenen Sakraltumoren sind teils unigerminale Bildungen, teils aber fötale Implantationen, wenn sie außer den Knorpel- und Knochenbildungen noch solche fötale Organe oder Andeutungen von solchen enthalten, welche nicht vom unteren Stammesende gebildet werden. Derartige wirkliche fötale Inklusionen mit Extremitätenknochen und sonstigen Knochenbildungen haben wir S. 634 ff. erwähnt. Finden sich nur untere

Extremitäten und Beckenteile in einer angeborenen Sakralgeschwulst, so handelt es sich um eine inkludierte vollständige oder unvollständige untere Doppelbildung (s. S. 614 ff.). Hierher gehören die S. 625 ff. erwähnten Beobachtungen von Pacini, Pitha, Ammon, Lotzbeck, Schwarz, Förster, Richardson, Hesselbach, Puchstein, Ancelet, Trapp und Neugebauer.

In den S. 540 erwähnten Fällen von Garcia Lopez und Simmonds war die inkludierte Duplicitas inferior mit Spina bifida verbunden. Solche Fälle von inkludierten unteren Extremitäten bez. vollständigen oder unvollständigen Doppelbildungen hat man früher ebenfalls fälschlich als fötale Inklusionen gedeutet. Finden sich in angeborenen Sakralgeschwülsten obere oder untere Extremitätenknochen mit sonstigen Organteilen, welche sich am unteren Stammesende unter normalen Verhältnissen nicht bilden können, so wird man solche Fälle, wie gesagt, mit Recht zu den bigerminalen Mißbildungen zählen, d. h. es handelt sich dann um einen inkludierten zweiten verkümmerten (parasitären) Fötus. Wir betonten ferner schon, daß mißgestaltete Zehen und Finger, verkümmerte obere und untere Extremitäten in Sakraltumoren leicht verwechselt werden können. Die einfachste resp. rudimentärste Form einer inkludierten unteren Verdoppelung unigerminaler Genese ist gleichsam das Vorhandensein einer Zehe in einer angeborenen Sakralgeschwulst, wie z. B. in einem Falle von Arthur Jacob (l. c. 1827).

Fig. 214.

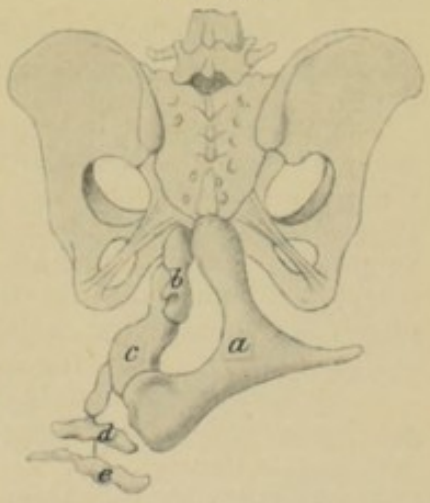

Knochenteile einer angeborenen Steißgeschwulst nach Porta (l. c. 1852). a ein von Porta als abnorm großer Wirbelbogen gedeuteter Knochen, b und c zwei Knochen von der Form einer Clavicula, c d e aneinandergereihte kleinere Knochen ohne bestimmte Form.

Bezüglich der Deutung der in Sakraltumoren vorkommenden Knochen muß man jedenfalls sehr vorsichtig sein. In dieser Beziehung erwähne ich hier auch folgende Beobachtung von Porta (l. c. 1852).

21jähriges Bauernmädchen mit einer sehr großen angeborenen Geschwulst der hinteren Kreuzbeingegend. Exstirpation, Tod an Pleuritis am 8. Tage post operationem. Die Mischgeschwulst bestand aus Fettgewebe mit eingelagerten Knochen infolge Entwicklungsstörungen des atrophischen Schwanzbeins. Der Hauptknochen, am Kreuzbein eingelenkt, hatte die Form eines triangulären Wirbels, zwei Knochen sahen wie eine Clavicula aus, die im Fettgewebe liegenden drei kleineren unregelmäßigen Knochen waren durch Ligamente vereinigt. Braune rechnet diesen Fall zu den Steißparasiten, richtiger ist wohl die Annahme von Porta selbst, daß die Knochen durch Entwicklungsstörung des atrophischen Schwanzbeins entstanden sind, also unigerminaler Natur sind, weshalb ich diesen Fall hier anführe.

Eine Reihe von Sakraltumoren, deren Genese zweifelhaft war, hat man mit Luschka auf die von diesem entdeckte Steißdrüse zurückführen wollen, aber es hat sich immer mehr gezeigt, daß man die Bedeutung dieser Steißdrüse nach dieser Richtung hin sehr überschätzt hat.

Die von Luschka entdeckte, konstant vorkommende Steißdrüse liegt dicht vor der Steißbeinspitze in einer kleinen Lücke der Faserung

des M. levator ani. Sie ist länglichrund, linsenförmig, höchstens 4 mm lang, 3 mm breit und 2,5 mm dick, hat eine graurötliche Farbe und eine derb elastische Konsistenz. Zuweilen besteht sie aus 5—6 isolierten hirsekorngroßen Körperchen. Ihre Drüsenkörperchen hängen mit Zweigen der Art. sacralis media und Art. sacralis lateralis sowie mit Fädchen des Ganglion coccygeum zusammen. In dem bindegewebigen, kernreichen Stroma der Drüse findet man Drüsenbläschen, ähnlich wie bei den echten Blutgefäßdrüsen, ferner schlauch- und röhrenförmige Hohlgebilde, welche zuweilen knospenartige Verlängerungen führen und blind endigen. Die Blasen sind von verschieden großen Zellen, darunter auch Flimmerzellen erfüllt. Die vom Ganglion coccygeum herrührenden Nerven der Drüse zeigen zuweilen Pacinische Körperchen und lösen sich nach ihrem Eintritt in das Drüsenparenchym in ein reiches netzförmiges Nervengeflecht auf. Luschka sah mehrmals Nervenfäden mit unipolaren Ganglienzellen in der Drüse endigen.

Was die Funktion der Steißdrüse betrifft, so vermutete Luschka, daß sie zu der Tätigkeit des Sympathicus in inniger Beziehung stehe.

In pathologischer Beziehung glaubte Luschka, daß die Steißdrüse besonders zu der Bildung von Cystengeschwülsten Veranlassung geben könne.

Nach Luschka haben sich dann besonders Krause, Arnold, Banks, Sertoli, Meyer, Macalister u. a. mit der Anatomie der Steißdrüse beschäftigt, sie kommen zu verschiedenen Ergebnissen. Krause hat im wesentlichen die Angaben Luschkas bestätigt, er bezweifelt aber die Richtigkeit von Luschkas Angaben über die Endigung von Nervenfäden in Ganglien innerhalb der Drüse und hält die rings um die Schläuche der Steißdrüse unmittelbar gelegene Fasersubstanz nicht wie Luschka für Bindegewebe, sondern für glatte Muskelfasern.

Nach Arnold und Meyer sind die vermeintlichen Drüsenschläuche der Steißdrüse lokale Erweiterungen feiner Arterien mit knäuelförmigen Windungen (Glomeruli), so daß die Steißdrüse in inniger Beziehung zum Gefäßsystem steht. Abweichend von Arnold fand Meyer die Erweiterungen mit einem mehrschichtigen Epithel ausgekleidet. Arnold und Meyer leugnen ferner wie Krause die Verbindung der Nerven mit Ganglienzellen in der Drüse, die Nervenfäden verlieren sich vielmehr in der Muskelfaserschicht um die Drüsenschläuche. Arnold konnte bei verschiedenen Tieren die Bildung eines abgesonderten Organs nicht konstatieren.

Nach Sertoli ist die Steißdrüse ein spezifisches drüsiges Organ, gebildet aus einem fibrösen Stroma mit eingelagerten, von Zellen erfüllten Hohlgebilden von sehr verschiedener Form und Größe, in welche Blutgefäße eintreten und sich in ihnen verzweigen.

Nach Macalister besteht die Steißdrüse aus einer gemeinsamen fibrösen Kapsel, aus aneurysmatischen Gefäßen mit besonderer muskulöser Kapsel und einem auskleidenden Epithel, ferner aus Nervenfasern und Zellen, welche zum Teil ebenfalls nervöser Natur sind.

Wie besonders Arnold, M. B. Schmidt, Marchand u. a. gezeigt und hervorgehoben haben, hat man die Bedeutung der von Luschka entdeckten Steißdrüse bezüglich der Entstehung der angeborenen Sakraltumoren sehr überschätzt, ihre tatsächliche Beziehung zu den kongenitalen Kreuzsteißbeingeschwülsten ist sehr gering, ja überhaupt recht zweifelhaft. Im allgemeinen ist der Aufbau der angeborenen Sakraltumoren mit der Gewebsstruktur der Steißdrüse kaum vereinbar. Die neuere Forschung hat gezeigt, daß sich die angeborenen Sakraltumoren, besonders die monogerminalen Mischgeschwülste, aus drüsigen, nervösen, mit Zylinderepithel ausgekleideten Geweben, aus Knorpel, glatten und quergestreiften Muskelfasern aufbauen, daß sie Bildungsanomalien des verschiedenartigen, am

Schwanzende des Embryo vorhandenen indifferenten fötalen Zellenmaterials sind, wie wir S. 656 ff. betont haben.

M. B. Schmidt konnte in 2 Fällen von angeborenen Sakraltumoren von dem Typus der Cystosarkome die intakte Steißdrüse neben der Geschwulst frei präparieren.

Jacobson hat die Entwicklung der Steißdrüse studiert. Jacobson findet die erste Anlage der Drüse bei einem Fötus von 15 cm (Ende des 4. Monats) in Gestalt eines kleinen ovalen Häufchens epithelähnlich angeordneter polygonaler Zellen unmittelbar ventralwärts von der Steißbeinspitze. Bindegewebszüge mit spärlichen Kapillaren bilden eine Art Kapsel um sie herum. In dem Organ selbst finden sich um diese Zeit keine Blutgefäße, dagegen zahlreiche Nervenfasern, welche im Zusammenhang mit dem Sympathicus stehen.

Im zweiten Stadium der Entwicklung der Steißdrüse am Ende des 5. Embryonalmonats (Fötus von 24 cm Totallänge) findet eine starke Vermehrung der Blutbahnen statt, so daß die Zellhaufen der Drüse von zahlreichen größeren Arterien und Kapillaren netzartig durchzogen werden. Im Inneren des Organs findet sich bis jetzt noch kein Bindegewebe, sondern nur Andeutungen von Septen vom Rande her. Erst später dringt das Bindegewebe so in die Drüse ein, daß dieselbe in einzelne Läppchen geteilt wird.

Die Steißdrüse liegt während ihrer Entwicklung stets ventral zur Wirbelsäule. Außer der Hauptanlage können weiter cranialwärts ebenfalls ventral von der Wirbelsäule im engen Anschluß an den Sympathicus und die Art. sacralis media kleine Bildungen desselben Baues wie die Hauptdrüse sich finden, welche wahrscheinlich aus derselben Quelle stammen wie letztere.

Fig. 215.

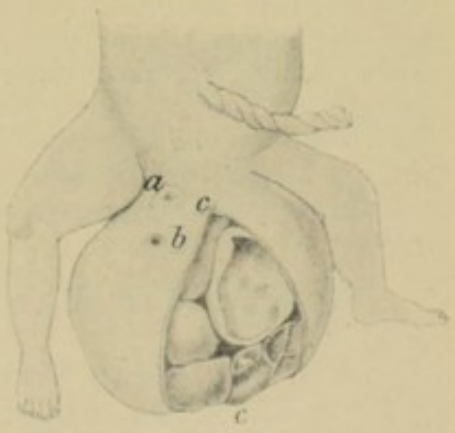

Angeborene Steißgeschwulst nach Meckel (de monstris S. 40 Tafel 4 Fig. 4). a Vulva, b Anus, c c Schnitt durch die Hautdecke des Tumors, um das „cystoide sarkomatöse" Innere der Geschwulst sehen zu können.

Braune hat „als geschwulstartige Degenerationen der Luschkaschen Steißdrüse" 7 Fälle beschrieben. Dieselben sind dadurch charakterisiert, daß sie sich mehr an die vordere Fläche des meist nach hinten umgebogenen Kreuz- und Steißbeinendes ansetzen und natürlich mit dem Spinalkanal nicht in Zusammenhang stehen. Sämtliche Fälle, mit Ausnahme der Beobachtung von Heschl, haben aber wahrscheinlich mit der Luschkaschen Steißdrüse nichts zu tun, sondern sind wohl richtiger als Entwicklungsstörungen der verschiedenen fötalen Gewebsreste am unteren Stammesende zu deuten. Leider sind die Fälle nur ungenau untersucht, trotzdem seien sie hier kurz angeführt.

1. Fall. Angeborene Sakralgeschwulst (s. Fig. 215) bei einem totgeborenen 7monatlichen weiblichen Fötus der Meckelschen Sammlung, von Braune nachuntersucht und als cystoides Sarkom bezeichnet.

2. Fall. Ausgetragenes Mädchen mit einer angeborenen Steißgeschwulst (Berliner Museum Nr. 3081, Katalog S. 99 Nr. 22), von Braune nachuntersucht. Die Geschwulst ist nach Braune „von sehr kompliziertem Bau, stellenweise sarkomartig, stellenweise karzinomatös".

3. Fall. Steißbeingeschwulst am unteren Ende des nach hinten umgebogenen Kreuzbeins und Steißbeins bei einem ausgetragenen Mädchen, größer als der Kopf des Kindes, im Besitz von Virchow. Nach der Be-

schreibung von Braune haben wir es wohl nicht mit einer Degeneration der Steißdrüse, sondern mit einer typischen unigerminalen Mischgeschwulst zu tun, welche quergestreifte Muskelfibrillen, Knorpelteile, Drüsenschläuche und Cysten mit epidermisartiger Auskleidung und papillären Exkreszenzen enthielt.

4. Fall. Angeborene Steißgeschwulst bei einem nicht völlig ausgetragenen Mädchen (Museum der Anatomie zu Jena Nr. 175), von Braune als „gemischtes Enchondrom" bezeichnet.

5. Fall. Angeborene Steißgeschwulst bei einem ausgetragenen Mädchen (Berliner Museum Nr. 10467, Katalog S. 99 Nr. 19), von Braune untersucht und als Cystosarkom bezeichnet.

6. Fall. Wittich und Wohlgemuth (l. c. 1855): Sakralgeschwulst bei einem totgeborenen 7monatlichen weiblichen Fötus; die Geschwulst ist wohl als eine unigerminale, aus Cysten, hie und da aus Knochengewebe und medullarsarkomartigen Knoten bestehende Mischgeschwulst aufzufassen.

Der 7. Fall stammt von Heschl (l. c. 1860), hier ist eine Beziehung des Tumors zur Steißdrüse, wie schon erwähnt, möglich. Ausgetragenes totgeborenes Mädchen mit doppelter Hasenscharte, Wolfsrachen, Atresia ani, doppeltem Uterus und doppelter Scheide. Der untere Teil des Mastdarms fehlte, vor dem unteren Ende der Steißbeinspitze fand sich ein walnußgroßer Tumor, einer gelappten Speicheldrüse ähnlich, durchsetzt von hanfkorn- bis bohnengroßen Höhlenbildungen, welche mit einer cholesteatomartigen Masse erfüllt waren. Nach Heschl handelt es sich um eine cystenartige Degeneration (fötale Hypertrophie) der Luschkaschen Steißdrüse.

Bezüglich der Schwanzbildungen verweise ich auf § 94 bis § 97 S. 563 ff.

Die mit Spina bifida kombinierten Sakraltumoren sind bereits § 92 S. 533 ff. beschrieben.

Nach Tourneux und Herrmann, welche über die Entwicklung des untersten Endes des Medullarrohrs beim Menschen und bei verschiedenen Tieren genaue Untersuchungen angestellt haben, entwickeln sich die meisten kongenitalen Sakraltumoren aus den „Vestiges coccygiens".

Im Anfang des 3. Monats verlängert sich das untere Ende des Medullarrohrs des Fötus bis zum Ende der Wirbelsäule. Das Endsegment der Medulla entspricht dem letzten Steißwirbel, ist leicht verdickt und an seiner hinteren Seite mit den tieferen Schichten der Haut verwachsen. Im weiteren Verlauf des 3. und 4. Monats wächst die Wirbelsäule schneller als die Weichteile, so daß infolgedessen der Coccygealteil schleifenförmig gebogen wird. Von den Enden dieser Schleife atrophiert und verschwindet das eine, während der dorsalwärts gebogene Teil als Zellhaufen, als „Vestiges coccygiens" persistiert. Diese Vestiges coccygiens entwickeln sich nach Tourneux und Herrmann dann weiter zu Haufen von sphärischen und polyedrischen Zellen, von welchen fibröse Bündel (Ligamentum caudale) nach dem Ende des Steißbeins ziehen. Vom 6. Monat ab atrophieren diese Zellhaufen, die Regio anococcygealis verlängert sich, die Haut, welche den Vestiges coccygiens gegenüberliegt, bleibt durch Fasern des Lig. caudale an die Steißbeinspitze fixiert. In Fällen, wo die Fasern eine Ausdehnung der Haut nicht gestatten, entsteht eine höhlenförmige Vertiefung (Fossette coccygienne) ohne Haarfollikel, aber mit reichlichen Schweißdrüsen.

In neuerer Zeit haben sich außer Borst besonders Wieting und Engelmann für die vorwiegend unigerminale Herkunft der angeborenen Sakraltumoren ausgesprochen.

Nach Engelmann gibt sich die Herkunft der Sakraltumoren aus den Resten der fötalen Medullaranlage durch das Ueberwiegen der Neuroglia zu erkennen. Die Neuroglia findet sich vorzugsweise an den Stellen, wohin die größte Wachstumsenergie des Tumors gerichtet ist, sie tritt dabei in Formen auf, ähnlich wie bei der Syringomyelie und anderen pathologischen Prozessen des Zentralnervensystems. Die Neuroglia bildet gleichsam dabei die Matrix für die in ihr eingeschlossenen Abkömmlinge der anderen Keimblätter, welchen durch ihre Wucherung der Weg zu einer Weiterentwicklung gebahnt ist.

Die außerhalb der Glia sich differenzierenden Keimblätter liefern, wie Engelmann betont, infolge der ihnen innewohnenden Wachstumstendenz zunächst gewisse, der Norm entsprechende Bildungen, es entstehen aber durch Wachstum eines Keimes nur organähnliche Gebilde, nur Zufallsprodukte, oder es findet ein wirres Durcheinanderwuchern mehrerer Keimblattelemente statt.

Engelmann nimmt mit Recht den bigerminalen Entstehungsmodus der angeborenen Sakraltumoren des Foetus in foetu nur für die Tumoren an, welche wirkliche Doppelbildungen und fertige, dem hinteren Stammesende nicht entsprechende Organe enthalten.

Aus der so reichhaltigen Kasuistik der unigerminalen angeborenen Sakraltumoren seien besonders folgende Fälle kurz erwähnt. Ich verweise in dieser Beziehung vor allem auch auf die Arbeiten von Braune und von Calbet, welcher 107 Fälle zusammengestellt hat. Eine große Zahl der früheren Beobachtungen ist nur sehr mangelhaft beschrieben.

Teratoide sakrale Mischgeschwülste mit den verschiedensten Gewebsbestandteilen sämtlicher drei Keimblätter beschrieben Slevogt, Gemmil, Rudolphi, Schmidt, Schwarz, Busch, Schumacher, Buxtorph, Otto, Stanley, Gruber, Günther, Baum, Meinel, Holm, Snell, Mombert, Hohl, Knopf, Lehmann, Schuh, Wertheim, Pitha, Brak, Förster, Lotzbeck, Elsässer, Voss, Mauthner, Peu, Simpson, Beitter, Braune, Selzer, Strassmann, Geinitz, Bartscher, Preuss, Stage, Ahlfeld, Panas, Taruffi, Menzel, Surmay, Walzberg, Schreiber, Fletcher, Waring, Brodowski, Schuchardt, Virchow, v. Bergmann, Jastreboff, Hildebrand, Reymann, Ganz, Hofmokl, Kümmell, Freyer, Middeldorpf, Kühnemann, Fowler, Buzzi, Hennig, Czerny, Ritschl, Jordan, M. B. Schmidt, Russel, Hamen, Wanner, Spöndly, Lütkemüller, Nasse, Giglio, Kiderlen, M. Zeller, Wulf, Pfaehler, E. Frank, Permann, Stolper, Linser, Hagenbach, Dobromysslow, Graff, J. Wieting, Hoppe, Penzo, Giani, Engelmann u. a.

Zu den unigerminalen teratoiden Mischgeschwülsten gehören wahrscheinlich auch die in neuester Zeit von Stolper und Hoppe als fötale Inklusionen beschriebenen Geschwulstbildungen. Diese Beobachtungen sind bereits S. 649—653 unter den zweifelhaften fötalen Inklusionen erwähnt, sie gehören aber wahrscheinlich hierher, wie andere schon in § 107 S. 634 ff. erwähnten Fälle.

Darmhaltige Tumoren infolge von Entwicklungsstörungen des Schwanzdarms (s. S. 657) beschrieben Blizard, Middeldorpf, Freyer, Spöndly, Ganz, Rudolphi, Fletcher, Waring, Kiderlen, d'Arcy Power, Linser, Kraske, Nasse, v. Bergmann, Broca, Cazin, Stolper u. a. Wie schon erwähnt, hat man diese Fälle

früher fälschlich für fötale Inklusionen gehalten, bis besonders Middeldorpf ihre Entstehung vom Schwanzdarm hervorhob. Dieser Schwanzdarm, welcher, wie wir S. 657 sahen, sich nach der Entstehung des Afters zurückbildet, ist als Enddarm reich an Follikeln, woraus sich das Vorkommen zahlreicher lymphatischer Follikel in solchen verschieden geformten Darmschläuchen erklärt. In den Fällen von Fletcher, Waring und Rudolphi handelte es sich um maligne Bildungen. Von den darmhaltigen Tumoren seien kurz folgende erwähnt.

Blizard (l. c. 1841): Darmhaltige angeborene, fast bis an die Füße reichende Sakralgeschwulst bei einem 2jährigen Mädchen, Exstirpation, Heilung. Die von normaler Haut überzogene Geschwulst bestand aus Bindegewebe mit einem eingelagerten, $3^1/_2$ Zoll langen, dickdarmähnlichen Darmstück mit einem Processus vermiformis, ferner fand sich ein Knochen von unbestimmter Form.

K. Middeldorpf beschrieb eine hühnereigroße angeborene Sakralgeschwulst (Mischgeschwulst) bei einem 1jährigen Kinde, welche im wesentlichen aus Fettgewebe mit eingesprengten kleinen gewundenen Darmabschnitten mit zahlreichen lymphatischen Follikeln bestand.

Freyer und Spöndly sahen ganze Konvolute von Darmschlingen, Gang fand in seinem Falle ein 7 cm langes Stück Dickdarm.

Rudolphi beschrieb einen angeborenen glandulären, malignen Sakraltumor, welcher bei der Geburt des Kindes klein war, dann aber bis zum Tode desselben in einem Jahre bis zu Kindskopfgröße gewachsen war. Der Tumor bestand aus einer offenbar bösartigen, infiltrativ gewucherten Geschwulstmasse, ferner aus einem myxomatösen und endlich aus einem cystischen Anteil. Die Hauptmasse war von drüsenähnlicher Beschaffenheit mit Zylinderepithel. Am wahrscheinlichsten scheint der bösartige Tumor seinen Ausgang von einem abgeschnürten Teil des Schwanzdarms genommen zu haben.

Fletcher und Waring beschrieben einen angeborenen Sakraltumor bei einem 2jährigen Kinde; nach glücklicher Operation trat ein Rezidiv ein, welchem das Kind erlag. Der Tumor erwies sich als ein wahrscheinlich vom Schwanzdarm ausgegangenes Adenokarzinom, kombiniert mit Cystenbildung.

In klinischer und anatomischer Beziehung ist der von Kiderlen beschriebene, von Schede operierte Fall einer teratoiden angeborenen darmhaltigen Sakralgeschwulst bei einer 24jährigen unverheirateten Patientin von besonderem Interesse.

Bei der Aufnahme der Kranken bestand hohes Fieber, die linke Hinterbacke, mehr als doppelt so groß als die rechte, war gerötet, infiltriert und deutlich fluktuierend, die Geschwulst ließ sich bei der Rektaluntersuchung im Becken nicht abgrenzen und hatte die Beckenorgane entsprechend verdrängt. Anfangs wurde ein Abszeß angenommen, dann ein Sarkom. Bei der Operation wurde durch eine 10 cm lange, quere, 4 cm nach oben und außen vom After beginnende Inzision eine große Höhle eröffnet, aus welcher sich 2—3 Liter brauner jaucheähnlicher trüber Flüssigkeit entleerte und deren Wandung mit Darmschleimhaut bedeckt zu sein schien. Nach Entfernung der Cystenkapsel von der vorderen Fläche des Kreuzbeins kam ein zweiter im Beckenbindegewebe sitzender nierengroßer und nierenförmiger Tumor zum Vorschein, welcher mit einer homogenen, weißgelben, käsigen Masse mit feinen Härchen erfüllt war. — Makroskopische Diagnose: Enterokystom und Dermoidcyste. Patientin wurde geheilt. — Die mikroskopische Untersuchung des ersten Tumors ergab, daß derselbe

durch Entwicklungsstörungen am unteren Stammesende bedingt und seine parasitäre Natur auszuschließen war. Die Wand der großen Cyste zeigte alle Schichten der Darmwandung, es fanden sich Konglomerate von Cysten und Cystchen, Drüsenschläuche, Züge glatter Muskelfasern, Ganglienzellen, Bindegewebe und Fettgewebe. Im wesentlichen ist der Tumor wohl als Entwicklungsstörung des Schwanzdarms zu erklären. Der zweite Tumor war eine Dermoidcyste.

Nasse hat aus der v. Bergmannschen Klinik 4 Fälle von ventral gelegenen Sakralteratomen beschrieben, welche er im wesentlichen auf Entwicklungsstörungen von postanalen Resten des Schwanzdarms zurückführt.

D'Arcy Power versuchte bei einem 2 Monate alten Mädchen vergebens durch Laparotomie eine angeborene bis zum Nabel reichende Cyste des Beckens zu entfernen, die Geschwulst hatte zu Urinverhaltung geführt. Das Kind starb 2 Tage nach der unausführbaren Entfernung der Geschwulst. Die Sektion ergab eine große, an der rechten Seite des Mastdarms adhärente Cyste, deren Stiel sich im Bindegewebe zwischen Rektum und Steißbein verlor. Die Cyste enthielt noch 30 g schleimiger Flüssigkeit, ihre Innenwand war mit flimmerndem Zylinderepithel ausgekleidet, die Cilien waren auffallend lang und stark. Im übrigen ergab sich, daß der Tumor durch cystöse Entartung des Schwanzdarms entstanden war.

Linser hat 5 Fälle von angeborenen Sakraltumoren beschrieben, 4 davon sind unigerminale Teratome, der 5. Fall ist eine fötale Inklusion und wurde S. 644—645 erwähnt. 3 Fälle erklärt er für Entwicklungsanomalien des Schwanzdarms, im 4. Falle fanden sich Bildungen beider Komponenten des Canalis neurentericus, d. h. ausgesprochenes Gliagewebe neben cystenartigen und epithelialen Gebilden des Schwanzdarms.

Von den reinen Cystengeschwülsten (Sakralhygromen) hat Braune einschließlich zweier eigener Beobachtungen 17 Fälle zusammengestellt. Diese gutartigen Geschwülste sitzen meist an der hinteren Kreuzbeinfläche, kommen aber auch an anderen Stellen der Steißgegend vor und bestehen aus einfachen oder mehrfachen Cysten mit fibröser Wandung, epithelialer Auskleidung und flüssigem, gewöhnlich eiweißhaltigem Inhalt. In einem Teil der Fälle handelt es sich um cystöse Degeneration des Schwanzdarms oder um abgeschnürte Hydrorrhachissäcke.

Multiple sakrale Cystenbildungen wurden beschrieben von Saxtorph, Löffler, Verdier, Trowbridge, Gläser, Veling, Wormald, Simpson, Meinel, Braune, Strassmann, Coulon u. a. Derartige Sakralcysten können eine beträchtliche Größe erreichen (siehe Fig. 216 u. 217) und die Geburt behindern. Nicht selten platzen sie intra partum oder müssen punktiert werden, um die Geburt zu ermöglichen. Die beiden Beobachtungen von Strassmann und Coulon, welche zwei große „Cystenhygrome" betreffen, seien hier kurz mitgeteilt.

Strassmann (l. c. 1861, s. Fig. 216): Cystengeschwulst bei einem gleich nach der Geburt gestorbenen Mädchen. Der Cystensack war durch einen festen Bindegewebsstrang an den geschlossenen Hiatus sacralis angeheftet. Die Cystengeschwulst saß teils an der hinteren, teils an der vorderen Kreuzbeinfläche (zwischen Sacrum und Rektum), das Steißbein war nach innen disloziert.

Coulon (l. c. 1861, s. Fig. 217): Cystengeschwulst der Sakralgegend bei einem 13 Tage alten Mädchen, welches 5 Tage später an erysipelatöser Entzündung der Geschwulst starb. Letztere hing durch fibröse Stränge am Steißbein.

Ein Teil der Sakralcysten entsteht, wie gesagt, durch cystöse Degeneration abgeschnürter Meningocelen. Braune hat 5 Fälle von Sakralcysten zusammengestellt, welche er als abgeschnürte Hydrorrhachissäcke auffaßt. Es sind das die Fälle von Clarke, Krieger, Schindler und zwei von Braune selbst untersuchte Präparate. In dem Falle von Schindler, welcher von Gläser, Lotzbeck und Strassmann zu den Cystenhygromen gerechnet wird, wurde nach erfolgloser Punktion mit nachfolgender Jodinjektion durch Ligatur Heilung erzielt, in dem Falle von Krieger trat der Tod nach Punktion

Fig. 216.

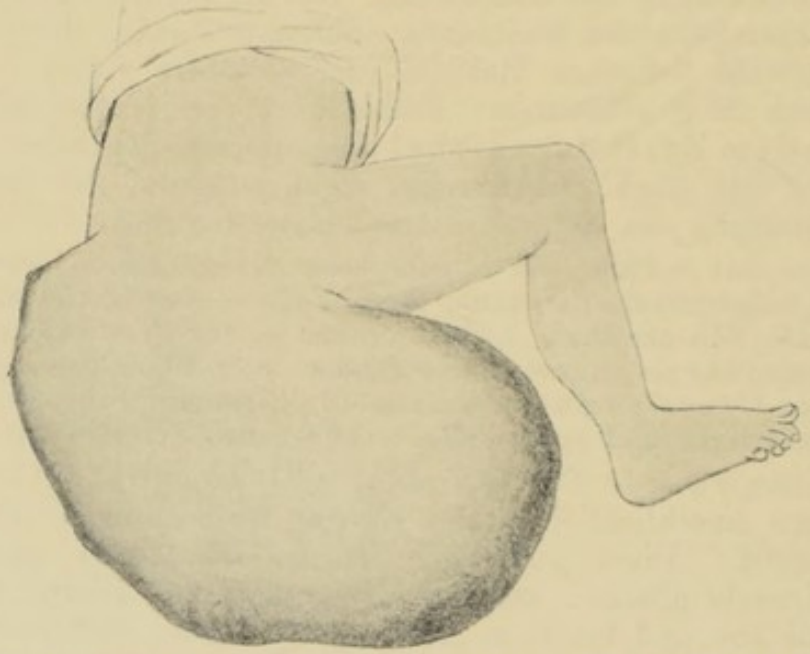

Angeborene Steißgeschwulst („Cystenhygrom") bei einem ausgetragenen, gleich nach der Geburt gestorbenen Mädchen (nach Strassmann, Monatschrift für Geburtskunde 1861).

ein. Der Fall von Clarke starb nach Ruptur des Sackes. Auch Trowbridge beschrieb (l. c. 1829) eine angeborene sehr große Cystengeschwulst, welche er als abgeschnürte Meningocele auffaßt.

Maligne (metastasierende) Formen beschrieben Otto, Schumacher, Braune, Mombert, Lotzbeck, Fletcher und Waring (s. S. 664), Rudolphi (s. S. 664), E. Frank, Czerny, H. Graff u. a. In einem Teil der Fälle, wie z. B. in dem nachfolgenden Falle von Graff, handelte es sich um nachträgliche maligne Entartung eines anfangs gutartigen angeborenen Teratoms.

H. Graff exstirpierte in der Bonner Klinik bei einer 34jährigen Frau eine fast kindskopfgroße, zwischen Mastdarm und Kreuzbein sitzende Geschwulst, welche er, wie mir scheint, mit vollem Recht als angeborenes Teratom mit adenokarzinomatöser Degeneration deutet. Die Kranke starb 3 Monate nach der Operation an Rezidiv resp. an zunehmender Kachexie. Die Geschwulst bestand im wesentlichen aus zwei Cysten, die eine — straußeneigroße — Cyste

erwies sich als Dermoidcyste, der andere — enteneigroße — Hohlraum zeigte eine solidere Bauart, er enthielt außer verkalktem resp. osteoidem Gewebe drüsenschlauchartige, atypische Zellwucherungen mit schleimiger Degeneration und Nekrose. Im Gewebe der Zwischenwand zwischen beiden Cysten fanden sich glatte Muskelfasern, hyaliner Knorpel, Fettgewebe und eine Knocheninsel. Analoge Fälle sahen nach Graff auch Mongomery, Biermann und Yamagiva.

§ 109. Symptomatologie, Prognose, Diagnose und Behandlung der angeborenen Geschwülste der Kreuzsteißbeingegend. — Bezüglich der Symptomatologie der angeborenen Geschwülste der Kreuzsteißbeingegend, der in §§ 107 u. 108 S. 634 ff. und

Fig. 217.

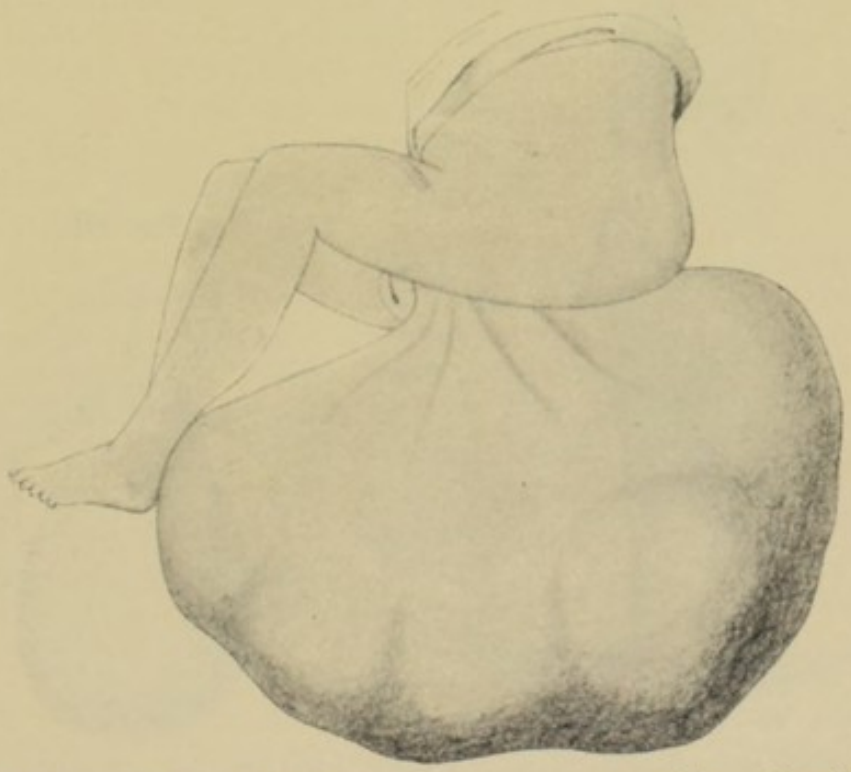

Angeborener Sakrococcygealtumor („Cystenhygrom") bei einem 13 Tage alten Mädchen, gestorben an Erysipel der Geschwulstdecke, beobachtet von Coulon (Gaz. hebdomad. 1861, 18. Janvier).

S. 656 ff. beschriebenen fötalen Inklusionen und unigerminalen (teratoiden) Tumoren können wir uns nach dem in §§ 107 u. 108 S. 634 ff. Gesagten kurz fassen. Bezüglich der Schwanzbildungen verweise ich auf § 94 bis § 97 S. 563 ff. und bezüglich der Dermoidcysten auf § 110 bis § 112 S. 680 ff. Die Symptome der angeborenen Sakraltumoren werden besonders durch den Sitz und die Größe derselben bestimmt, sie sind natürlich dementsprechend sehr verschieden.

Was den Sitz resp. den Ursprung der angeborenen Sakraltumoren, besonders auch der unigerminalen Teratome betrifft, so kann man drei Prädilektionsstellen unterscheiden; nach der Skala der Häufigkeit des Vorkommens sind dieselben folgende: 1. die Vorderfläche des Kreuz- und Steißbeins (ventrale Tumoren); 2. die Steißbeinspitze und 3. die hintere Fläche des Kreuzbeins.

Der präsakrale Ursprung der angeborenen Sakraltumoren ist häufiger

als man früher angenommen hat. Kiderlen stellte in seiner verdienstvollen Arbeit 119 Fälle von teilweise oder ganz präsakral sitzenden teratoiden Geschwülsten zusammen und fügte zu diesen während der Korrektur seiner Arbeit noch 3 Fälle (2 von Skutsch und 1 von Luksch) hinzu, so daß er über 122 Fälle berichtet. Statistisch verwertet werden aber in seiner Arbeit nur 119 Fälle.

Was das Vorkommen der angeborenen Sakraltumoren je nach dem Geschlecht betrifft, so stimmen alle Autoren darin überein, daß das weibliche Geschlecht bei weitem am häufigsten befallen wird. In den 62 von Braune zusammengestellten Fällen war 41mal das Geschlecht angegeben, 33 davon betrafen das weibliche und nur 8 das

Fig. 218.

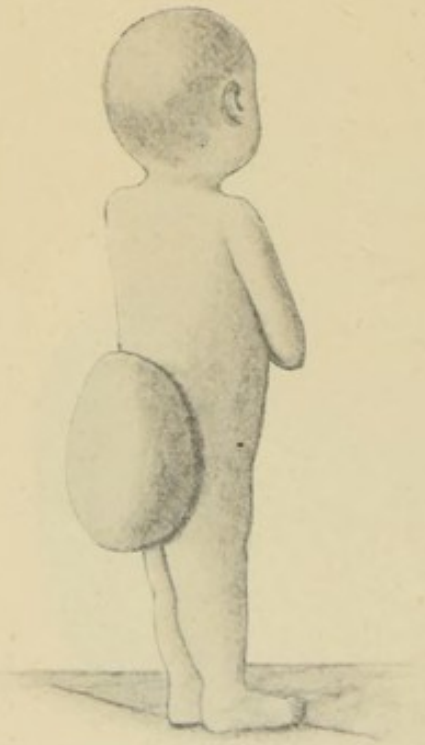

Angeborene Sakrococcygealgeschwulst bei einem sonst gesunden 2jährigen Mädchen.

Fig. 219.

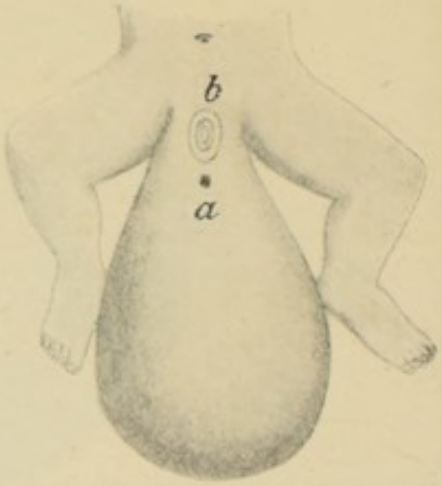

Mädchen mit angeborener Steißgeschwulst, Dislokation des Afters (a) nach vorn, b Geschlechtsteile (nach W. Busch).

männliche Geschlecht. Molk fand unter 59 Fällen 44 Mädchen, 15 Knaben, Calbet unter 203 Fällen 126 Mädchen und 40 Knaben und Kiderlen unter 105 präsakralen Steißgeschwülsten, wo das Geschlecht bestimmt war, 84 Mädchen und nur 21 Knaben. Die meisten Knaben hat Taruffi zusammengestellt, nämlich 40 unter 96 Fällen, dagegen 53 Mädchen. Der Grund für das Ueberwiegen des weiblichen Geschlechtes ist meines Wissens unbekannt.

Die äußere Form der angeborenen Geschwülste der Kreuzsteißbeingegend ist sehr wechselnd, wie aus den früher abgebildeten Fällen zur Genüge hervorgeht. Die Tumoren sitzen teils breitbasig auf, wie in Fig. 218, oder sind mehr gestielt, wie in Fig. 219. Die gestielten Tumoren sind natürlich leichter durch Operation zu entfernen als die breit aufsitzenden, allseitig verwachsenen Geschwülste. Zuweilen glaubt man einen Tumor der letzteren Art vor sich zu haben, bei der

Operation resp. der Präparation der Geschwulst ergibt sich aber, daß dieselbe mittels eines deutlichen Stiels am Kreuz- oder Steißbein inseriert und leicht zu entfernen ist.

Die Größe der Geschwülste ist, wie aus den früheren verschiedenen Abbildungen hervorgeht, sehr wechselnd. Nicht selten haben die Geschwülste bereits bei der Geburt der Kinder eine solche Größe, daß sie ein Geburtshindernis abgeben und die Geburt nur durch Punktion der Geschwulst oder auf sonstige Weise (Kaiserschnitt, Embryotomie etc.) ermöglicht werden kann. Zuweilen führt die Größe der Geschwulst bereits während der Schwangerschaft zu ernsten Gefahren für die Mutter, so daß spontan Frühgeburt eintritt oder künstlich herbeigeführt werden muß. Braune fand unter 62 Fällen 16 Frühgeburten und Calbet unter 107 Fällen 19 Frühgeburten toter Föten (meist vor dem 6. Monat), in 10 Fällen wurden ausgetragene Kinder totgeboren, 7 starben während der Geburt, und 16 innerhalb des ersten Jahres ohne Operation. Nach Coudère waren unter 29 Fällen 6 Frühgeburten und nach Molk unter 81 Fällen 29 totgeborene Kinder (10 Frühgeburten). Kiderlen fand unter den 119 von ihm zusammengestellten Fällen 10 totgeborene Frühgeburten, 5 totgeborene reife Kinder, 3 während der Geburt gestorbene Kinder.

Eine große Zahl der Kinder mit angeborenen Sakraltumoren sterben im ersten Lebensjahre. Von den 98 Fällen, welche Taruffi zusammenstellte, starben 52 unoperiert innerhalb eines Jahres, darunter waren 10 totgeborene Kinder. Nach Calbet werden $^3/_5$ der Kinder mit angeborenen Sakraltumoren nicht über 1 Jahr alt, und nach Kiderlen starben von 119 Fällen 38 unoperiert innerhalb des ersten Jahres. Bleibt das Kind nach der Geburt am Leben und wächst die Geschwulst mehr oder weniger rasch, so entstehen besonders bei intrapelvilem resp. präsakralem Sitz entsprechende Druckerscheinungen auf Blase und Mastdarm, auf den Uterus, auf den Plexus sacralis u. s. w. Druckgangrän, Gewebsnekrosen können zu Aufbruch der Geschwulst nach außen, zu Eiterungen, Fistelbildungen u. s. w. führen. Péan sah nach Entfernung einer cystischen präsakralen Mischgeschwulst eine mehrjährige Paraplegie beider Beine vollkommen verschwinden. Nicht selten brechen die Geschwülste von der Beckenhöhle aus in die Beckenorgane, besonders in das Rektum, seltener in die Blase durch.

Das Wachstum der angeborenen Sakraltumoren geschieht bald schneller, bald langsamer. Zuweilen nimmt das Volumen ganz plötzlich rapid zu, z. B. in der Pubertät oder im späteren Alter, meist im Anschluß an irgend eine Gelegenheitsursache, besonders nach einem Trauma, z. B. nach einem Stoß oder Fall. Rudolphi sah bei einer 55jährigen Frau einen angeborenen Sakraltumor, welcher im 27. Lebensjahre nur faustgroß war, vom 49. Lebensjahre an im Anschluß an eine Kontusion durch Fall sehr schnell wachsen. Die Geschwulst hatte schließlich im 55. Lebensjahre eine solche Größe erreicht, daß die Patientin das Bett nicht verlassen konnte, wenn sie nicht durch besondere Tragapparate die Steißgeschwulst unterstützte. Auch Kirmisson berichtete über einen enorm großen kongenitalen cystischen Tumor der Steißgegend bei einer älteren Person.

Große angeborene Geschwülste der Kreuzsteißbein-

gegend sind bei Erwachsenen oder älteren Individuen selten, weil die Kinder mit kongenitalen Sakraltumoren meist frühzeitig sterben oder die Geschwulst mit günstigem Erfolg exstirpiert wird. Braune erwähnt außer einer eigenen Beobachtung 4 Fälle von Larrey, Birkett, Simpson und Dresselhuis, Kiderlen im Anschluß an seine 24jährige Patientin 12 Fälle von angeborenen Sakraltumoren bei Individuen im Alter von 14—55 Jahren, nämlich die Fälle von Anonyme de Bohème (14 J.), Bumann (15 J.), Mand (17 J.), Simpson (18 J.), Kleinwächter, Lüche, Calbet (19 J.), Broca (20 J.), v. Bergmann (22 J.), Walzberg (26 J.), P. Schmidt (40 J.) und Braune (55 J.). Die Fälle sind zum Teil früher beschrieben, z. B. der Fall von Kleinwächter S. 643, derjenige von Kiderlen S. 664. Die Beobachtung von Braune betrifft ein seit frühester Kindheit bestehendes, wahrscheinlich angeborenes Cystolipom bei einer 55jährigen Frau. Da die kongenitale Natur des Tumors nicht ganz sicher ist, so ist derselbe in § 119 (Sonstige verschiedene Tumoren des Beckens) S. 779—780 beschrieben worden. Dagegen gehören noch hierher: das von Graff exstirpierte, S. 666 erwähnte Teratom mit adenokarzinomatöser Degeneration bei einer 34jährigen Frau und die analogen Beobachtungen von Montgomery, Biermann und Yamagiva, die S. 669 erwähnten Fälle von Rudolphi und Kirmisson.

Zuweilen hat man statt der allmählich zunehmenden Beschwerden akute Verschlimmerungen mit heftigen Leibschmerzen, Erbrechen, Meteorismus beobachtet, so daß ein Ileus vorgetäuscht werden kann, ganz besonders dann, wenn der im Becken sitzende Tumor äußerlich nicht sichtbar ist.

Mehrfach hat man eigentümliche, teils spontane, teils durch elektrische, thermische oder sonstige Reize hervorgerufene Bewegungen in angeborenen Sakraltumoren beobachtet, wie z. B. in den bereits S. 645—647 erwähnten Fällen von v. Bergmann, Virchow, Ahlfeld, Treves, Paulicky, Stolper und Pannwitz. Solche Bewegungen sprechen, wie wir schon betont haben, nicht ohne weiteres für einen inkludierten zweiten Fötus, sie kommen auch an unigerminalen Mischgeschwülsten vor, welche reichlich quergestreifte Muskelfasern enthalten.

Unter den Komplikationen, welche bei den angeborenen Geschwülsten der Kreuzsteißbeingegend vorkommen, ist das gleichzeitige Vorhandensein einer Spina bifida von besonderer Bedeutung, wie wir bei der Schilderung der letzteren zur Genüge hervorgehoben und näher beschrieben haben (s. § 92 S. 533 ff.).

Auch das gleichzeitige Vorkommen von sonstigen Mißbildungen bei Kindern mit angeborenen Sakraltumoren, z. B. von Hasenscharte, Syndaktylie, angeborener Hüftgelenksluxation, Klumpfuß u. s. w., haben wir bereits früher erwähnt.

Zuweilen hat man bei angeborenen Sakraltumoren gleichzeitig Hernien beobachtet, wie z. B. in dem Falle von Föderl (s. S. 541). Meinel fand bei der Operation einer angeborenen Cystengeschwulst der Steißgegend eine Hernie, welche er reponierte. Das Kind starb 16 Tage nach der Operation. Bei der Sektion zeigte sich, daß der hühnereigroße, mit der Geschwulst verwachsene Bruchsack nicht reponiert worden war.

In mehreren Fällen sah man bei angeborenen Sakraltumoren partiellen

oder sogar vollständigen Mangel des Steißbeins und des Kreuzbeins. Schmidt, Wertheim, Buxtorph, Fowler u. a. haben derartige Beobachtungen mitgeteilt. In dem Falle von Wertheim hörte die Wirbelsäule bei dem neugeborenen reifen Mädchen mit kindskopfgroßer Cystengeschwulst der Steißgegend am letzten Lendenwirbel wie abgeschnitten auf, das Kreuz- und Steißbein fehlten, auch die übrigen Beckenknochen waren unvollkommen verknöchert. In der Placenta fand sich ein zweiter 4monatlicher Fötus. Schmidt fand bei der Sektion eines 2 Monat alten Mädchens mit rapid gewachsener angeborener Sakralcyste statt des fehlenden Kreuz- und Steißbeins einen Wirbel mit Knorpelplatten.

Zuweilen hat man zwei inkludierte Föten gefunden, wie z. B. in den S. 635 und S. 636 erwähnten Fällen von Fattori und Schaumann, wo eine fötale Inklusion der Bauchhöhle und eine zweite am Steiß vorhanden war. Die nachträgliche maligne (sarkomatöse oder karzinomatöse) Entartung einer anfangs gutartigen angeborenen Sakralgeschwulst haben wir bereits S. 666—667 erwähnt. In einem Falle von Czerny entwickelte sich aus einem Sakraldermoid ein Hautkarzinom.

Die Prognose der angeborenen Geschwülste der Kreuzsteißbeingegend ist natürlich je nach ihrer Art, ihrem Sitz, ihrer Größe und nach dem Alter der Patienten sehr verschieden. An sich sind ja die angeborenen Sakraltumoren fast stets gutartige Tumoren, nur in den seltensten Ausnahmefällen hat man, wie S. 666 erwähnt wurde, maligne Geschwülste beobachtet, welche durch großen Zellenreichtum und entsprechend rasches Wachstum, zum Teil mit Metastasenbildungen, charakterisiert waren.

Viele Kinder mit angeborenen Sakraltumoren sterben, wie wir S. 669 sahen, bereits in utero oder während der Geburt resp. sehr bald nach derselben. Haben die Kinder das erste Lebensjahr überschritten, so wird die Prognose im allgemeinen günstiger. Calbet fand unter 107 Fällen von angeborenen Sakraltumoren nur 3 spontan gestorbene Patienten, welche über 1 Jahr alt waren und Kiderlen unter 119 präsakralen Tumoren nur 2. In der Literatur finden sich, wie wir S. 670 sahen, mehrere Fälle von Sakraltumoren, deren Träger 14—55 Jahre alt waren. Aber die Zahl dieser Fälle ist im Verhältnis zu dem häufigen Vorkommen der angeborenen Sakraltumoren nicht groß.

Die Art des Tumors beeinflußt die Prognose in folgender Weise. Die ungünstigste Prognose haben die rasch wachsenden unigerminalen Mischgeschwülste, welche man früher fälschlich als Cystosarkome bezeichnete; Kinder mit derartigen Geschwülsten sind meist nicht lebensfähig, sie sterben teils schon in utero, teils während der Geburt oder bald nach derselben. Nach Molk starben wegen dieser mangelnden Lebensfähigkeit von 12 Kindern dieser Art 2 vor der Geburt, 10 in den ersten 4 Monaten nach derselben. Calbet zählt unter 83 Fällen 50 Todesfälle in utero, intra partum und bald nach der Geburt. Die Prognose der fötalen Inklusionen ist günstiger, die betreffenden Kinder haben eine größere Lebensfähigkeit; nach Calbet starben von 24 Fällen 9 wegen mangelnder Lebensfähigkeit, nach Molk von 25 12.

Im späteren Verlauf wird die Prognose der Sakraltumoren von den verschiedensten Umständen beeinflußt, besonders vom größeren oder

geringeren Wachstum, von der Art der Behandlung (Operation), von komplizierenden Folgezuständen (Traumen, Ulzerationen, Aufbruch, Eiterungen, maligne Degeneration, Stuhl- und Harnbeschwerden u. s. w.), Verhältnisse, welche wir hier nur kurz andeuten möchten, nicht aber genauer zu beschreiben brauchen. Auf die prognostische Bedeutung der Behandlung resp. der Operation der Sakraltumoren werden wir bei der Therapie noch genauer zurückkommen. In seltensten Ausnahmefällen hat man, wie z. B. in dem nachfolgenden Falle von C. Powers, zunehmende Verkleinerung des Tumors, ja Spontanheilung beobachtet.

C. Powers sah 1897 bei einem 3monatlichen, sonst gesunden Knaben eine angeborene Sakralgeschwulst von der Größe eines Kopfes eines 6jährigen Kindes. Die Geschwulst nahm die ganze hintere Kreuzbeingegend ein und war von verschiedener Konsistenz, sie fühlte sich teils cystisch, teils fest und knotig an. Bei tiefer Tastung glaubte man im Kreuzbein eine Lücke zu fühlen. Sensible oder motorische Lähmungen bestanden nicht. Von einer Operation wurde abgesehen. Die Geschwulst verkleinerte sich in den nächsten Jahren spontan ganz allmählich, so daß sie im Alter von $3^3/_4$ Jahren nur noch mannsfaustgroß war und statt des früheren Durchmessers von 17 Zoll jetzt nur noch einen solchen von 5 Zoll zeigte. Powers glaubt die Geschwulst als Doppelbildung auffassen zu müssen und hofft, daß durch zunehmende Schrumpfung vollständige Spontanheilung eintritt. Der Knabe war sonst ganz gesund, unterschied sich, abgesehen von der Geschwulst, in nichts von seinen Altersgenossen. Das Sitzen machte keine Beschwerden.

Die Diagnose einer vorhandenen Sakralgeschwulst des Fötus noch während der Schwangerschaft dürfte sehr schwierig sein. Intra partum ist die Diagnose bei einer verzögerten Geburt eher möglich und die richtige Erkennung des Geburtshindernisses ist natürlich in solchen Fällen von der größten Bedeutung. Ist das Kind geboren, dann ist die Diagnose der typischen, im Bereiche der hinteren Kreuzsteißbeingegend gelegenen Geschwülste natürlich leicht, schwieriger ist die Erkennung der ventral in der Beckenhöhle gelegenen Tumoren, so lange sie noch klein sind. Die genauere anatomische Diagnose eines jeden Tumors ist natürlich nur durch eine eingehende histologische Untersuchung möglich.

In jedem Falle von angeborenem Sakraltumor, mag er präsakral oder dorsal liegen, wird man möglichst festzustellen suchen, ob der Tumor mit dem Wirbelkanal zusammenhängt oder nicht. Eine Verwechslung oder ein Uebersehen eines derartigen Vorkommnisses kann, wie wir sahen, bedenkliche Folgen nach sich ziehen und dem Kranken das Leben kosten. Besonders kann eine Hydromeningocele sacralis anterior mit Defekt der Sakralwirbel oder bei Austreten des Duralsackes durch ein vorderes Foramen sacrale mit einem präsakralen Teratom verwechselt werden. Wir sahen S. 533 ff., daß nicht selten Spina bifida sich mit angeborenen Geschwülsten der Kreuzsteißbeingegend kombiniert. Zuweilen schicken die angeborenen Sakraltumoren, wie z. B. in einem Falle von Schönborn, stielartige Fortsätze bis an oder in den Wirbelkanal mit oder ohne offene Kommunikation mit dem Subduralraum. Der Fall von Marchand und Kroner, eine Hydromeningocele sacralis anterior betreffend, welche für eine Cyste des Ligamentum latum gehalten wurde, ist sehr lehrreich.

Das 20jährige Mädchen ging nach der Punktion mit nachfolgender Spaltung und Drainage von der Scheide aus an Cerebrospinalmeningitis am 20. Tage nach der Inzision zu Grunde. Die Sektion stellte die Sachlage fest. Bezüglich des Näheren verweise ich auf S. 515—516 (Spina bifida). Jedenfalls ist die Angabe v. Bergmanns, daß präsakrale Cysten oder fötale Inklusionen nicht mit dem Sakralkanal kommunizieren, nicht für alle Fälle zutreffend, seltene Ausnahmefälle kommen vor. Bei mit dem Duralsack kommunizierenden Cysten resp. Geschwülsten treten bei Druck auf dieselben Erscheinungen von Hirndruck, stärkere Spannung der großen Fontanelle, Unruhe, Konvulsionen etc., auf; bei Erwachsenen werden sich ebenfalls entsprechende Druckerscheinungen des Zentralnervensystems, Kopfschmerzen u. s. w. zeigen. Aber allzu großer Wert ist auf diese Erscheinungen nicht zu legen, da sie zuweilen bei tatsächlichen ventralen und dorsalen Hydrorrhachiscysten nicht nachweisbar waren, wie z. B. in den Fällen von Krieger und Schreiber. Bestehen Lähmungserscheinungen der unteren Extremitäten, der Blase, des Mastdarms, sonstige Mißbildungen, z. B. besonders paralytischer Klumpfuß u. s. w., so wird man mit größter Wahrscheinlichkeit eine Spina bifida annehmen müssen. Nicht immer ist, wie wir sahen, bei Spina bifida lumbosacralis posterior eine nachweisbare Knochenspalte vorhanden. Pannwitz z. B. beschrieb eine gänseeigroße Hydromeningocele lumbosacralis, deren Stiel zwischen dem untersten Lenden- und dem obersten Kreuzbeinwirbel hervortrat, ein Knochendefekt war nicht vorhanden. So ist es erklärlich, daß man mehrfach bei der Operation glaubte, einen typischen angeborenen cystösen Sakraltumor vor sich zu haben, während es sich in der Tat um eine Spina bifida cystica (Meningocele) handelte, wie z. B. in den Fällen von Schindler, Krieger und Clarke. Der Kranke von Schindler wurde geheilt, die Patienten von Krieger und Clarke starben, der eine an Meningitis spinalis, der andere infolge von Ruptur des angenommenen Sakraltumors, in Wirklichkeit aber infolge des Ausflusses von Liquor cerebrospinalis.

Fig. 220.

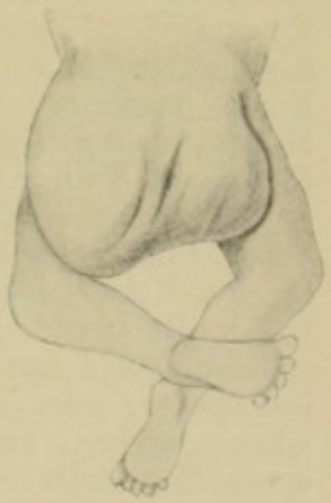

Angeborene Sakralcyste bei einem Fötus, bedingt durch einen abgeschnürten Hydrorrhachissack bei Spina bifida nach Schmiedel u. Braune l. c. Tafel XI Fig. 6.

In anderen Fällen besteht tatsächlich ein Knochendefekt im Bereich der Lendenkreuzbeinwirbel, so daß man glaubt, die vorhandene cystöse Geschwulst sei eine typische Spina bifida cystica, während man tatsächlich eine nicht mit dem Wirbelkanal kommunizierende Sakralcyste findet; in solchen Fällen liegt die Annahme nahe, daß die Sakralcyste eine abgeschnürte Meningocele ist, wie z. B. in dem Falle von Braune und Schmiedel (s. Fig. 220). In allen Fällen, wo die Spina bifida cystica nicht von normaler Haut bedeckt ist, sondern die charakteristische Area medullo-vasculosa zeigt, erkennt man sofort die Spina bifida.

Von größter Wichtigkeit, besonders auch mit Rücksicht auf die vorzunehmende Operation, ist eine genaue Feststellung der Lage, des Ursprungs des Tumors, und vor allem wird man sich durch bimanuelle

Untersuchung per vaginam und rectum nach vorheriger Entleerung der Blase eventuell durch Katheter zu orientieren suchen, ob und wie weit der Tumor in die Beckenhöhle hineinreicht, ob eine feste Verwachsung mit den Beckenorganen oder mit der vorderen Fläche des Kreuzsteißbeins besteht. Läßt man während der Untersuchung per rectum am freien Ende des Tumors ziehen, so gibt die Mastdarmwand bei Verwachsungen des Tumors mit dem Rektum entsprechend nach, oder man fühlt sonstige sich anspannende strangförmige Verbindungen.

Bei ganz im Becken sitzenden präsakralen Tumoren kommen differentialdiagnostisch außer der bereits erwähnten Meningocele spinalis sacralis anterior besonders die verschiedenen Beckenabszesse, Senkungsabszesse, Ovarialcysten, Hydronephrosen, Nierengeschwülste, retroperitoneale Tumoren u. s. w. in Betracht. Bei frei herabhängenden Steißgeschwülsten ist auch an Hernien oder an die Kombination der Steißgeschwülste mit Hernien zu denken.

Die Behandlung der angeborenen Geschwülste der Kreuzsteißbeingegend. — Die Behandlung der angeborenen Sakraltumoren muß zuweilen bereits vor der Geburt des betreffenden Kindes beginnen, indem z. B. wegen hochgradiger Beschwerden der Mutter die Frühgeburt eingeleitet werden muß, wie z. B. in den Fällen von Tourneux, Schilling u. a.

In anderen Fällen wurde die Geburt des Kindes durch die vorhandene Sakralgeschwulst verzögert oder unmöglich, so daß bei Gefahr für die Mutter das Kind durch Embryotomie getötet werden mußte, wie z. B. in den Fällen von Beumer, Lütkemüller u. a. In anderen Fällen zerriß oder platzte die Geschwulst bei der Extraktion des Kindes, oder der Tumor riß ganz vom Kinde ab und blieb im Uterus stecken, von wo er durch spätere Wehen ausgestoßen oder durch Kunsthilfe entfernt werden mußte. Bei solchen verzögerten Geburten wurde die Ursache der Geburtsbehinderung teils sofort, teils erst nach Beendigung der Geburt richtig erkannt. Am leichtesten ist die Erkennung einer Sakralgeschwulst wohl im allgemeinen bei Steißlagen.

Wird eine cystische Sakralgeschwulst intra partum richtig erkannt, so kann man sie eventuell durch Punktion so verkleinern, daß die weitere Verzögerung der Geburt aufhört.

In anderen Fällen wird die Geburt eines gesunden Kindes durch eine angeborene, besonders präsakral gelegene Sakralgeschwulst der Mutter verhindert oder unmöglich gemacht. Auch in solchen Fällen hat man bei cystischen Tumoren durch Punktion derselben, z. B. vom Mastdarm aus, die Geburt eines lebenden Kindes ermöglicht (Sänger, Braune), in anderen Fällen blieb die Punktion erfolglos, und die Geburt mußte durch Kraniotomie des Kindes beendigt werden (Page, Biernacki).

Mehrfach ist trotz eines präsakralen Sakraltumors der Mutter oder trotz eines größeren Tumors des Kindes die Geburt mit oder ohne Kunsthilfe glücklich für Mutter und Kind verlaufen.

Nach der Geburt eines Kindes mit angeborenem Sakraltumor wird man zunächst nur in dringenden Fällen, wo Gefahr im Verzug ist, die Frühoperation vornehmen. Kann man warten, so wird man das entschieden tun. Die Operation ist entweder eine palliative oder besser

eine radikale. Die Palliativoperation besteht vor allem in Punktion mit oder ohne Injektion von Jodtinktur bei cystischen Tumoren oder in Inzision mit nachfolgender Drainage. Beide Palliativverfahren haben bei Kindern und Erwachsenen nur in vereinzelten Fällen Heilung bewirkt, meist waren sie erfolglos oder führten durch Verjauchung zum Tode. Auch die Ligatur ist veraltet. Die beste Behandlungsmethode ist daher die Exstirpation des Tumors. Man wird dieselbe, wenn möglich, nicht in zu frühem Alter der Kinder vornehmen. Es ist besser, das widerstandsfähigere Alter abzuwarten, wie auch Phocas rät, welcher in 2 Fällen bei einem 5jährigen und einem 22 Monate alten Kinde umfangreiche Sakrococcygealteratome mit glücklichem Erfolge exstirpierte. Oft wird man natürlich, z. B. wegen Kompression der Blase, des Mastdarms, wegen Gangrän der Wandung, wegen Entzündungserscheinungen u. s. w. mit der Operation nicht warten dürfen.

Die wichtigsten Indikationen zur Operation, besonders zur Exstirpation der angeborenen Kreuzsteißbeingeschwülste bestehen in ihrem zunehmenden Wachstum, in dadurch bedingten Beschwerden des Autositen, in Erkrankungen, welche den Tumor befallen, z. B. Ulzeration, Vereiterung, Gangränescenz, sonstige entzündliche Prozesse u. s. w. In seltenen Ausnahmefällen ist durch Entzündung und Vereiterung des Parasiten Spontanheilung eingetreten.

Vor der Operation eines jeden angeborenen Sakraltumors ist möglichst festzustellen, ob der Tumor mit dem Wirbelkanal resp. Sakralkanal kommuniziert oder nicht. Am häufigsten ist diese Kommunikation bei mit Cysten komplizierten Sakraltumoren und besonders bei den früher fälschlich als Cystensarkome beschriebenen, rasch wachsenden Mischgeschwülsten beobachtet worden. Für eine Kommunikation des Tumors mit dem Sakral- oder Wirbelkanal spricht besonders, wenn bei Kompression des Tumors der Träger desselben gewisse Hirnerscheinungen, z. B. Anschwellen der Fontanellen, Schmerzen, Konvulsionen oder gar Somnolenz u. s. w. zeigt. Aber diese Erscheinungen können, wie wir bereits betont haben, vollständig fehlen, und doch kann der Tumor mit dem Wirbelkanal in offener Verbindung stehen, wie z. B. in den Fällen von Himly und Rizzoli.

Sodann ist wichtig, vor der Operation die Art der Verbindung des Sakraltumors mit der Kreuzbeingegend festzustellen, ferner ob und wie weit die Geschwulst sich in das Becken erstreckt. Stets ist auf die Lage des Afters, der Genitalien, des Kreuzbeins und Steißbeins, auf etwaige Abnormitäten derselben, sowie auf die Gefäßverteilung u. s. w. zu achten.

Die Prognose der Operation ist im allgemeinen nicht ungünstig, besonders wenn nach vorheriger genauer Untersuchung die jedem einzelnen Falle entsprechende Operationsmethode ausgewählt wird. Die Prognose der Operation ist im allgemeinen bei dorsalen, nicht mit dem Wirbelkanal kommunizierenden Kreuzsteißbeintumoren am besten, wenn der Tumor nicht allzu groß ist und der operative Eingriff nicht zu frühe vorgenommen wird. Kommuniziert der Tumor mit dem Wirbelkanal resp. Sakralkanal, reicht er weit ins Becken präsakral hinauf, ist er hier mit der Umgebung entsprechend verwachsen, so ist die Prognose der Operation natürlich ungünstiger. Daß die fälschlich als Cystosarkome beschriebenen Mischgeschwülste bezüglich der Operation eine ungünstigere Prognose haben

als die fötalen Inklusionen, halte ich nicht für erwiesen. Daß solche Cystosarkome keine eigentlichen Sarkome sind, haben wir bereits mehrfach betont, es wird das auch bewiesen durch eine Beobachtung von Menzel, der eine derartige ins Becken hinaufreichende Sakralgeschwulst nur partiell exstirpierte; die zurückgelassenen Tumormassen stießen sich dann unter Eiterung aus, und es erfolgte Heilung.

Von den verschiedenen statistischen Angaben bezüglich der Prognose der Operation erwähne ich folgende. Nach Kleinwächter starben von 29 operierten Sakralparasiten 7 = 24,13 % Mortalität. Von diesen 7 Todesfällen waren 5 Fälle mit Spina bifida kombiniert, so daß nach Abzug dieser 5 Fälle nur 2 Todesfälle auf 24 operierte Sakralparasiten kommen. Von diesen 2 Todesfällen ist einer durch die durchaus irrationelle Operationsmethode bedingt, so daß auf 23 Fälle nur 1 Todesfall übrig bleibt (4,34 % Mortalität). Nach Taruffi wurden von 31 Fällen 17 geheilt; nach Molk von 29 18; nach Calbet waren unter 53 operierten Fällen 25 Heilungen, 9 Besserungen (davon 5 mit Fisteln) und 16 Todesfälle. Nach Kiderlen wurden von 119 ganz oder teilweise präsakral sitzenden angeborenen Tumoren 66 operiert, von welchen 11 starben.

Die Operationsresultate der nach dem 1. Lebensjahre Operierten sind im allgemeinen günstiger als die der früher Operierten, wie besonders auch aus der Statistik Kiderlens hervorgeht. Unter den 66 operierten Fällen seiner 119 Fälle finden sich 15 im ersten halben Jahre Operierte mit 8 Heilungen und 7 Todesfällen, 2 im zweiten halben Jahre Operierte mit 1 Heilung und 1 Todesfall und 42 nach dem ersten Jahre Operierte mit 33 Heilungen, 6 unvollständigen Heilungen (mit Fisteln) und nur 3 Todesfällen. Es ist leicht verständlich, daß die Kinder, welche mit ihrem Sakraltumor in das 2. Lebensjahr eintreten oder noch älter werden, günstigere Operationsfälle sind. Die ungünstigeren Fälle sterben vor oder während der Geburt oder in den ersten Lebensmonaten. Trotzdem wird man in ungünstigen Fällen die Frühoperation wagen, um ein Kind zu retten, das ohne Operation verloren ist. Von den im 1. Lebensjahre ohne Operation Gestorbenen hätten gewiß noch manche durch die Operation gerettet werden können. Durch die aseptische Operationsmethode sind die Resultate der operativen Behandlung in neuerer Zeit, im Vergleich zu früher, natürlich besser geworden.

Was die Art der Operation betrifft, so wurde nach Kleinwächter, welcher nur die Sakralparasiten berücksichtigt, in 17 Fällen von 29 die Exstirpation ausgeführt, mit nur einem Todesfall (Porta); das betreffende 23jährige Mädchen starb am 8. Tage post operationem an einer akuten Pleuritis (infolge einer Erkältung). In 3, wahrscheinlich in 4 Fällen wurde der Tumor resp. Parasit amputiert mit einem Todesfall (Simmonds, 9wöchentlicher Knabe).

In 8 Fällen wurde die gegenwärtig als aufgegeben zu betrachtende Ligatur angewandt, davon endeten 4 Fälle letal infolge Abbindens eines Hydrorrhachissackes.

In 3 Fällen wurde die Punktion ausgeführt, sämtliche Fälle verliefen letal.

In den übrigen 5 Fällen ist die Operationsmethode nicht genauer angegeben.

Von den 34 Fällen Kleinwächters kommen 19 = 65,52 % auf das weibliche und nur 10 = 34,48 % auf das männliche Geschlecht, in 5 Fällen ist das Geschlecht nicht angegeben.

Von den in früherer Zeit mit Glück exstirpierten Fällen von angeborenen Sakraltumoren erwähne ich den in Fig. 221 u. 222 abgebildeten Fall einer großen Sakralgeschwulst, welche Veling 1846 mit günstigem Erfolg exstirpierte. Der Fall ist kurz folgender.

4 Wochen altes Mädchen mit einer angeborenen, aus mehreren

Cysten bestehenden Sakralgeschwulst (s. Fig. 221), durch welche die Geburt erschwert worden war. Nach Entleerung von 820 g seröser Flüssigkeit durch Punktion wurde die ganze Cystenmasse unter Hautlappenbildung exstirpiert, Heilung, welche auch später noch konstatiert wurde (s. Fig. 222).

Czerny beobachtete im Anschluß an die Punktion einer angeborenen Sakralgeschwulst die Entwicklung eines ulzerösen Kankroids bei einer 55jährigen Frau. Im 46. Lebensjahre der Patientin hatte ein Arzt eine Punktion der angeborenen Sakralgeschwulst gemacht, die Oeffnung schloß sich nicht, es entwickelte sich allmählich ein im Alter von 55 Jahren über Handteller großes ulzeröses Kankroid mit zuweilen heftigen Blutungen. Der Tumor wurde in der Klinik von Billroth exstirpiert, und Czerny erklärte die angeborene Geschwulst für eine Intrafötation, welche ich aber nach unseren gegenwärtigen Kenntnissen wahrscheinlich ebenfalls für einen unigerminalen Tumor halten möchte, da er keine Organteile enthielt, welche sich am unteren Stammesende nicht bilden können.

Fig. 221.

Angeborener Sakraltumor („Cystenhygrom") nach Veling (Essai sur les tumeurs enkystées, Strasbourg 1846) vor der Operation.

Fig. 222.

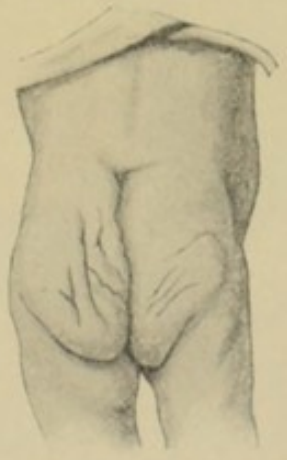

Hinteransicht des Kindes aus Fig. 221 nach der Operation resp. Heilung.

Der Tumor enthielt Cysten mit Flimmerepithel, atheromartige Cysten, Colloidcysten, Drüsenschläuche, ähnlich den Lieberkühnschen Drüsen, und die eigentliche Grundlage der Geschwulst bildeten Knorpelmassen, welche Czerny für ein eigentümlich gestaltetes „Knorpelskelett" hält.

Linser berichtete über 5 Fälle von angeborenen Sakraltumoren, von welchen 4 durch die Exstirpation dauernd geheilt wurden, nur ein schwächliches Kind starb nach der Operation an Entkräftung. 3 Fälle betrafen das kindliche Alter, in einem Falle handelte es sich um ein 13jähriges Mädchen und in einem anderen um einen 46jährigen Mann.

Die Exstirpation der angeborenen Geschwülste der Kreuzsteißbeingegend kann natürlich sehr verschieden ausgeführt werden, vor allem wird man unterscheiden müssen die Entfernung der an der hinteren Kreuzsteißbeinfläche sitzenden dorsalen Tumoren und derjenigen, welche im Beckeninneren und präsakral ihren Ursprung haben.

Zuweilen scheint es sich um schwierig zu entfernende, allseitig verwachsene Geschwülste zu handeln, bei der Operation aber ergibt sich, daß der Tumor am Kreuzbein gestielt ist und leicht exstirpiert

werden kann, wie z. B. in der Beobachtung von Holm und Vrolik (s. Fig. 223 u. 224).

Am leichtesten ist natürlich die Abtragung der gestielten Steißtumoren, welche in die Beckenhöhle nicht eindringen. Stets wird man bei der Operation vorsichtig den Stiel bis zu seiner Anheftungsstelle verfolgen und hier mit dem Messer unter entsprechender Blutstillung abtragen. Immer wird man auf eine eventuelle Kommunikation mit dem Sakralkanal achten. Von der Anwendung der Ligatur und des Ecrasements wird man als veraltet absehen, auch der Galvanokauter ist weniger empfehlenswert.

Fig. 223.

Mannskopfgroße angeborene Steißgeschwulst bei einem Mädchen, gestorben 1 Jahr alt. Die Mischgeschwulst bestand aus Fett, Cysten mit blutiger Flüssigkeit, aus einzelnen quergestreiften Muskelfasern, Knorpel- und Knochenstückchen (Beobachtung von Holm und Vrolik, welche den Fall als fötale Inklusion auffassen. — Tabulae ad illustrandam embryogenesin, Amsterdam 1849, Tab. 100).

Fig. 224.

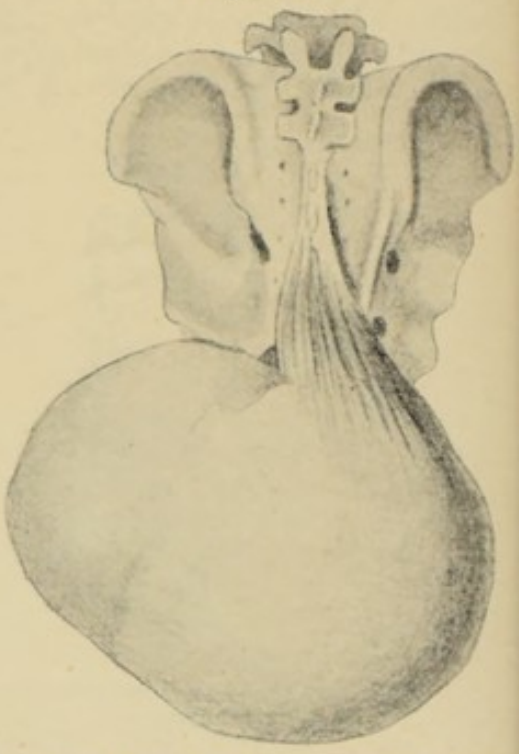

Hintere Ansicht des Beckens mit der frei präparierten Ansatzstelle der angeborenen Sakrococcygealgeschwulst in Fig. 223 (nach Holm und Vrolik).

Größere dorsal gelegene, nicht gestielte Tumoren wird man nach allgemeinen Regeln exstirpieren.

Die Operation der ventral gelegenen Teratome ist zum Teil recht schwierig, zuweilen konnten die hoch in das Becken hinaufreichenden Geschwülste nicht vollständig exstirpiert werden. Nasse hat über fünf Operationen bei ventral gelegenen Sakralteratomen in der v. Bergmannschen Klinik berichtet. Es handelte sich in 4 Fällen um ventrale Teratome (monogerminale Mischgeschwülste), welche Nasse vor allem von postanalen Resten des Darms (Schwanzdarms) ableitet; in einem Falle lag ein einfaches ventrales Dermoid vor. Bezüglich der Operation der präsakralen (ventralen) Sakraltumoren verweise ich besonders auf die Arbeit von Kiderlen und auf dessen S. 664 erwähnten Fall.

Die teilweise oder vollständig in der Beckenhöhle sitzenden angeborenen Sakraltumoren können in verschiedener Weise zugänglich gemacht werden, wir werden darauf bei der Exstirpation der Beckenhöhlentumoren und der Dermoidcysten näher eingehen (s. Kapitel XVIII—XX). Hier erwähne ich nur kurz folgendes. Im allgemeinen wird die Wahl der Operationsmethode durch den Sitz des Tumors bestimmt. Ist der Tumor irgendwo besonders deutlich prominent und fühlbar, so wird man an dieser Stelle eingehen. Sehr zweckmäßig ist für die Exstirpation präsakraler Tumoren die seitliche sagittale Perineotomie mit Durchschneidung des einen Levator ani nach Sänger (s. S. 810), in anderen Fällen ist man mit Vorteil parasakral mit oder ohne Resektion des Kreuzbeinrandes vorgegangen, oder man benutzte einen queren retroanalen Dammschnitt oder den perinealen queren Trapezschnitt (Zuckerkandl). Die Kreuzbeinresektionen in jeder Form (temporäre und nicht temporäre) soll man möglichst unterlassen, sie machen stets den operativen Eingriff zu einem schwereren. Auch durch Sagittalschnitt von der Steißbeinspitze bis zum After mit oder ohne Entfernung des Steißbeins, durch einen Schnitt vom Tuber ischiadicum zur Steißbeinspitze (Hegar) kann man Beckenhöhlengeschwülste entfernen. Die Exstirpation des Steißbeins ist oft sehr zweckmäßig. Nur bei hoch in das Becken hinaufreichenden Geschwülsten kann die Laparotomie notwendig werden. Zuweilen wird man von der Bauchhöhle aus (extra- oder intraperitoneal) und von unten operieren müssen. Die Beckenorgane sind natürlich stets nach Möglichkeit zu erhalten, ganz besonders auch die Kontinuität des Mastdarmrohres.

Bei großen Geschwülsten kann man unter Umständen in mehreren Sitzungen die Exstirpation stückweise vornehmen. Oder man operiert, z. B. bei hoch in das Becken hinaufreichenden Geschwülsten, bei nicht ganz geklärter Sachlage in zwei Sitzungen, wie z. B. in dem S. 644 erwähnten Falle eines Foetus in foetu der Beckenhöhle von Hagen-Torn, welche Weljaminow mit günstigem Erfolg in zwei Sitzungen exstirpierte.

Bezüglich der Operation der Doppelbildungen, z. B. der Pygopagen u. a., verweise ich auf S. 630.

XVIII. Kapitel.

Die Dermoidcysten, Dermoidfisteln und Hauteinstülpungen der Beckengegend

(s. die Literaturverzeichnisse XXI u. XX — angeborene Geschwülste der Kreuzsteißbeingegend).

§ 110. Allgemeine Bemerkungen über die Dermoidcysten. — Unter Dermoidcysten verstehen wir bekanntlich ein- oder mehrfächerige Cysten, deren Wandung analog der äußeren Haut aufgebaut ist, d. h. die Wand besteht aus Bindegewebe, welches nach innen in den Papillarkörper mit geschichtetem Pflasterepithel übergeht. Letzteres ist analog der Epidermis, und man kann das Stratum corneum, Stratum granulosum, das Rete Malpighi deutlich unterscheiden; ferner sind Haarbälge, Haare, Talgdrüsen und oft auch Schweißdrüsen vorhanden. Der Inhalt der Dermoidcysten besteht gewöhnlich aus einer von Haaren mehr oder weniger durchsetzten breiigen, seltener mehr öligen oder serösen Masse, welche mikroskopisch aus Epithelzellen, Cholestearintafeln, Fettkristallen und Fettröpfchen besteht. Zuweilen sind die Dermoidcysten so reich an Haaren, daß sie den größten Teil des Inhaltes bilden, man findet dann ganze Büschel von Haaren und zwar nicht nur Wollhärchen, sondern lange, meist dunkle Haare. Im allgemeinen entspricht die Beschaffenheit der Haare in den Dermoidcysten den Haaren der betreffenden Körperstelle, wie besonders Heschl betont hat; so finden sich in den Dermoiden der Bartregion Barthaare, in den Dermoiden der Augenlider wimperähnliche Haare, an Körperstellen mit kleinen Wollhaaren, z. B. im Bereich des Processus mastoideus, Wollhaare. In den Dermoiden der Kreuzsteißbeingegend hat man besonders bei auch sonst stark behaarten Menschen Büschel von längeren schwarzen Haaren gefunden. Im Inhalt und in der Wandung finden sich nach Goldmann auch Riesenzellen, zuweilen in größerer Menge, sie sind genetisch als Fremdkörperriesenzellen zu deuten.

Die Entstehung der Dermoide durch eingestülpte resp. abgeschnürte oder verlagerte Hautkeime ist wohl zuerst von Remak richtig gedeutet worden, sie finden sich als angeborene Entwicklungsanomalien daher überall mit Vorliebe an denjenigen Körperstellen, wo während der fötalen Entwicklung eine solche Abschnürung leicht vorkommen kann, also besonders beim Verschluß von fötalen Spalten, Furchen und Vertiefungen der Körperoberfläche des Embryo und bei der Entwicklung derjenigen Organe, welche aus ektodermalen Einstülpungen hervorgehen. So erklärt sich das häufige Vorkommen der Dermoide im Bereich der embryonalen Spalten, z. B. im Gesicht, am Halse, Hinterhaupt, an den Verbindungsstellen zwischen Epidermis (Ektoderm) und tiefer gelegenen Teilen, z. B. mit der Medullarplatte,

besonders im Bereich der Kreuzsteißbeingegend, ferner an allen Körperstellen, wo überhaupt unter normalen Verhältnissen ektodermale Einstülpungen vorkommen. Der geringste Grad dieser dermoiden Entwicklungsstörungen sind angeborene Hauteinstülpungen, Dellen, Hautfisteln, Hautkanäle, welche mit Vorliebe im Bereich der Sakrococcygealgegend vorkommen (s. § 112 S. 695 ff.). Aus diesen angeborenen Hautfistelgängen können allmählich durch Verschluß der Mündung geschlossene Dermoidcysten entstehen. In anderen Fällen führt die mehr oder weniger lange angeborene Hautfistel in eine Hautbucht, d. h. in eine Dermoidcyste. In einer dritten Kategorie findet sich unter der Hauteinstülpung im tieferen subkutanen Gewebe, wie wir sehen werden, eine geschlossene Dermoidcyste, welche mit der angeborenen Hautfistel in keiner Kommunikation steht, wie z. B. in dem typischen Falle von Wette (s. S. 699).

Aber nicht nur durch diese Einstülpungen resp. Abschnürungen von Hautkeimen entstehen Dermoide, sondern auch dadurch, daß verlagerte embryonale Ektodermgebilde irgendwo in abnormer Weise persistieren.

Von den echten Dermoidcysten trennen wir mit Borst u. a. die Epidermoide, deren Wandung nur aus Bindegewebe mit einem mehrschichtigen Plattenepithel an der Innenfläche besteht, während Talg-, Schweißdrüsen und Haare vollständig fehlen. Der Inhalt dieser Epidermoidcysten besteht aus einem Brei abgestoßener Epidermiszellen. Hierher gehört auch das dem Dermoid sehr nahestehende und durch Uebergangsformen mit ihm verbundene Cholesteatom, in welchem man größere Mengen von glänzenden Epidermisschuppen findet, welche sich zu größeren Körpern zusammenschichten.

Die Epidermoide entstehen nicht durch Abschnürung resp. Einstülpung eines ganzen Hautkeimes; sondern dadurch, daß sich nur Epidermis abgeschnürt hat, was allerdings von Ribbert u. a. bestritten wird. Nach Ribberts Versuchen kann auch mit Cutis versprengtes Epithel drüsen- und haarlos bleiben, und anderseits können nach Ribbert in dem verlagerten Hautteil selbst Drüsen und Haarbälge sich zurückbilden. Nach Török entstehen die Epidermoide durch eine spätere fötale Abschnürung eines Hautkeimes, die Dermoide dagegen durch eine frühzeitige. Die Epidermoide kommen im wesentlichen wohl mit Vorliebe an denselben Stellen vor wie die Dermoide, auch im Bereich des Zentralnervensystems, z. B. am unteren Ende des Rückenmarks resp. des Wirbelkanales in der Lumbosakrococcygealgegend.

Nicht immer aber bleibt der abgesprengte und verlagerte Haut- oder Epithelkeim an derselben Körperstelle liegen, er wird oft weit disloziert. So erklärt sich eine Reihe heterotoper Dermoide in verschiedenen Körperorganen.

Endlich seien hier kurz noch die postembryonal entstandenen sog. traumatischen Epithelcysten im kutanen und subkutanen Bindegewebe oder in Organen, z. B. im Auge u. s. w., erwähnt, welche durch Verlagerung von Epidermiszellen im Anschluß an Stichverletzungen, an sonstige Traumen oder nach eingedrungenen Fremdkörpern entstehen.

Borst u. a. trennen von diesen durch embryonale oder postembryonale Verlagerung von Epidermiskeimen entstehenden Epidermoid-

cysten die durch Verschluß von Talgdrüsenausführungsgängen und sekundäre Ektasie von Talgdrüsen sich bildenden Atherome oder Balggeschwülste, welche in wechselnder Größe in der Cutis, seltener subkutan an den verschiedensten Körperstellen, besonders aber am behaarten Kopfe vorkommen. Die Atherome bestehen aus einem mit Plattenepithel ausgekleideten bindegewebigen Sack ohne Drüsen und Haare, der Inhalt ist der bekannte durch angestautes Talgdrüsensekret bedingte Grützebrei. Nach anderen Autoren, z. B. nach Chiari, Török, Franke u. a., sind nicht alle Atherome Retentionscysten der Talgdrüsen, vielmehr sei ein Teil derselben durch angeborene Abschnürung und Verlagerung von Epidermiszellen bedingt, ganz besonders die tiefer im subkutanen Gewebe ohne Zusammenhang mit der äußeren Haut liegenden Atherome, sowie diejenigen, welche an Körperstellen vorkommen, wo gar keine Talgdrüsen vorhanden sind. Diese neoplastischen Atherome werden daher von den follikularen Atheromen (Retentionscysten) von mehreren Autoren getrennt. Auch ein Teil der sog. traumatischen Epithelcysten soll nach Franke durch embryonale Verlagerung von Epidermiskeimen entstehen.

Außer den einfachen gewöhnlichen Dermoiden gibt es auch zusammengesetzte Dermoide mit einem komplizierteren Bau, so daß man die verschiedenartigsten Gewebe findet. Man beobachtet teratoide Mischgeschwülste resp. Teratome, welche Uebergänge zu den fötalen Inklusionen infolge Entwicklung eines zweiten befruchteten Keimes darstellen. Diese zusammengesetzten Dermoide resp. Teratome finden sich ganz besonders am vorderen und hinteren Stammesende, wo Derivate sämtlicher drei Keimblätter in nächster Nähe zusammenliegen und in eine Geschwulstwucherung mit hineingezogen werden können. Entwickelt sich hier z. B. durch Wucherung eines abgeschnürten Hautkeimes ein Dermoid, so können am unteren Stammesende auch andere hier befindliche Gewebsreste in die Dermoidcyste mit eingeschlossen werden und zu teratoiden Mischgeschwülsten Veranlassung geben. So ist es begreiflich, daß interessante Kombinationen der Dermoidcysten mit sakralen teratoiden Bildungen vorkommen. Wir haben diese unigerminalen Mischgeschwülste bereits früher S. 656 ff. genauer beschrieben. Wir betonten § 106 S. 631 ff. auch, daß es zuweilen sehr schwierig, ja unmöglich sein könne, unigerminale Mischgeschwülste von parasitären Tumoren infolge fötaler Implantationen (Foetus in foetu) zu unterscheiden. Zuweilen kombiniert sich auch eine tatsächliche fötale Inklusion, ein Foetus in foetu mit einer Dermoidcyste (s. § 107 S. 634 ff. die fötalen Inklusionen).

§ 111. Die Dermoidcysten der Beckengegend. — Die Dermoidcysten der Beckengegend teilen wir, abgesehen von den Dermoiden der Beckenorgane, nach ihrem häufigsten Sitz und ihrer Genese in zwei große Gruppen, in die oberflächlich gelegenen Dermoide der dorsalen Sakrococcygealgegend und in solche des Bindegewebes der Beckenhöhle. Bezüglich der Dermoidgeschwülste der Beckenorgane verweise ich auf die betreffenden Abschnitte der Deutschen Chirurgie. Die Entstehung dieser Dermoidcysten an der hinteren Fläche des Kreuzsteißbeins und im Bindegewebe der Beckenhöhle ist folgende.

Was zunächst die Entstehung der an der hinteren (dorsalen) Fläche der Kreuzsteißbeingegend vorkommenden Dermoidcysten anlangt, so gehören sie genetisch mit den hier relativ häufig beobachteten Hautdellen, Hautgruben und Hohlgängen resp. Fisteln (s. § 112 S. 695 ff.) zusammen. Diese sämtlichen Bildungsfehler entstehen durch vollständige oder unvollständige Abschnürung von Hautkeimen beim Schluß der hinteren Rückenfurche, wie es von Marchand, Lannelongue, Wette, Wendelstadt, Stolper, Mallory, Herrmann, Tourneux und besonders eingehend von Aschoff geschildert worden ist. Zu diesen Entwicklungsstörungen ist am kaudalen Teile des Embryo reichlich Gelegenheit gegeben, wenn man bedenkt, daß das Hornblatt mit der Medullarplatte verbunden ist, daß bei der Abtrennung der Wirbelsäule von der Haut leicht Verwachsungen mit dem unterliegenden Skelett bestehen bleiben. Diese Verwachsungen zwischen Haut und dem Skelett, z. B. in Form von fibrösen Strängen, können sich später zunehmend lockern, oder aber sie bleiben bestehen. Wenn man die Entwicklungsvorgänge am unteren Stammesende überblickt, so begreift man auch leicht, daß Dermoidcysten sich auch mit Spina bifida kombinieren können, daß gelegentlich Dermoide im Wirbelkanal vorkommen. Aschoff führt die einfachen Dermoide der dorsalen Kreuzsteißbeingegend ebenfalls auf die medianen Verwachsungsvorgänge in folgender Weise zurück. Es bleibt beim Schluß des Urmundes vorn und hinten eine Stelle erhalten, an welcher sich Ekto- und Entoderm berühren resp. ineinander übergehen; die vordere, kranial und dorsal gelegene Stelle ist die des Canalis neurentericus, die hintere die Kloakenmembran. Aus dem dazwischen liegenden Abschnitt wächst der Steißhöcker hervor, in welchen sich Rückenmark, Wirbelsäule und ein Teil des Darmrohrs hinein erstrecken. Während die Schwanzwirbelsäule sich später wieder zurückbildet, verschwindet auch der ventral von ihr gelegene sog. Postanaldarm. Der auf der dorsalen Seite liegende Schwanzteil des Rückenmarks krümmt sich nach oben und rückwärts um, bildet also eine U-förmige Schleife, deren einer Endpunkt mit der Haut in Verbindung steht. Allmählich verschwindet das Verbindungsstück der Schenkel, bis zuletzt auch der dorsale Teil, die Vestiges coccygiens von Tourneux und Herrmann, zu Grunde geht. Die Stelle, an welcher die Verbindung mit der Haut besteht und welche durch fibröse Stränge mit dem Os coccygis verbunden bleibt, ist nach Aschoff die Fovea coccygea (s. § 112 S. 695). Hiernach begreift man, daß leicht Teile des Ektoderms mehr oder weniger in die Tiefe gezogen resp. verlagert werden, und daß teratoide Kombinationsformen, dermoide Mischgeschwülste (zusammengesetzte Dermoide) entstehen, wenn die oben erwähnten Gewebszellen resp. Organe am unteren Stammesende nicht der Norm entsprechend sich zurückbilden, sondern durch weitergehende Entwicklungsstörungen ebenfalls in Wucherung geraten und in Dermoide oder umgekehrt Dermoidcysten in diese Wucherungen eingeschlossen werden.

Die tiefer gelegenen subkutanen Dermoide der Genitoperinealregion, d. h. von der Spitze des Os coccygis bis zum Anus und von letzterem bis zum Geschlechtshöcker, stehen genetisch in innigster Beziehung zur Kloakenbildung, ebenso wie die hier vorkommenden Cysten, welche mit mehrschichtigem, Becherzellen enthaltendem Zylin-

derepithel ausgekleidet sind (Marchadier, Mermet, Born, Borst, Nagel, v. Mihalkowicz, Reichel, Retterer, Aschoff u. a.). Auch hier ist es leicht verständlich, daß bei den so komplizierten Entwicklungsvorgängen leicht epitheliale Keime abgesprengt werden können, aus welchen teils epidermoidale, teils mit Zylinderzellen ausgekleidete Cysten entstehen können. Wichtig ist nach dieser Richtung auch, worauf Aschoff besonders hingewiesen hat, daß die aus der Urogenitalplatte hervorgehende Harnröhrenschleimhaut resp. die ektodermale Platte teils Epidermis, teils Schleimhaut bilden; auch können aus den bei der Kloakenbildung beteiligten entodermalen Geweben Schleimhautcysten entstehen.

Die Dermoide des Beckenbindegewebes im Beckeninneren, welche weder mit den Ovarien noch mit der Wirbelsäule oder der äußeren Haut in Zusammenhang stehen, können nach Borst durch Hauteinstülpung vom Damm her entstehen, die höher, im retroperitonealen Bindegewebe, in der Nierengegend, in der Niere selbst und in den Ligamenta lata gelegenen Dermoide können von dem teilweise aus dem Ektoderm abstammenden Wolffschen Gange hergeleitet werden (Wilms, Lexer, Zweifel, Bardenheuer, Krogius, Madelung, Marchand, Gottschalk).

Bezüglich der intraperitonealen Dermoide sei nur kurz hervorgehoben, daß dieselben nach der Ansicht verschiedener Autoren hauptsächlich Embryome im Sinne Wilms', d. h. Eierstocksdermoide sind.

Die Dermoidgeschwülste der Geschlechtsdrüsen werden von verschiedenen Autoren, z. B. von Duval, Wilms, Pfannenstiel, Kroner u. a., auf spontane Entwicklung von Ovarialeiern bezogen. Aber Eier, welche dieser Entwicklung fähig sind, unterscheiden sich gewiß von vornherein von normalen Eiern. Marchand ist daher mehr geneigt, einen abnormen Anteil des befruchteten Keimes, einer Furchungskugel, als Ursprung dieser Tumoren anzunehmen.

Im scharfen Gegensatz zu der parthenogenetischen Theorie von Wilms steht mit zweifellos gewichtigen Gegengründen Bandler, nach welchem die Ovarialdermoide keine selbständige Gruppe der Dermoide bilden, sie entstehen vielmehr durch Keimversprengung vom Wolffschen Körper. Die Vorniere, Urniere und der Wolffsche Gang sind durch ihre Lage im Mesoderm, ihre Verbindung zwischen Ektoderm und Cölom, durch ihre Beteiligung an der Entwicklung des Ovariums u. s. w. fähig, ektodermale und mesodermale Zellen bis an oder in das Ovarium mitzuschleppen und dort entsprechende Produkte, besonders auch mit Flimmerepithel ausgekleidete Bildungen hervorzubringen. Die Dermoidcysten des Ovariums enthalten Produkte des Ektoderms und Mesoderms, Entodermprodukte fehlen, ebenso als innere Organe, als fötale Inklusion zu deutende Gewebsanordnungen.

Bezüglich der Symptomatologie, des klinischen Verlaufs und der Diagnose der Dermoide der Beckengegend sei folgendes hervorgehoben.

Was zunächst die Dermoide an der hinteren Fläche des Kreuzsteißbeins betrifft, so sind dieselben infolge ihrer oberflächlichen Lage häufig traumatischen Insulten oder sonstigen Schädigungen ausgesetzt, sie komplizieren sich daher leicht mit Entzündungen und brechen nach außen auf, so daß Fisteln vorhanden

sind. In anderen Fällen sind angeborene Hautgänge, Hauteinstülpungen im Bereich der hinteren Fläche des Kreuzsteißbeins mit oder ohne Dermoidcysten vorhanden (s. § 112 S. 695 ff.).

Alle Dermoide der dorsalen Kreuzsteißbeinfläche und der Dammgegend wachsen gewöhnlich sehr langsam, so daß sie oft erst im späteren Leben eine ansehnliche Größe erreichen. Schneider, Lannelongue, Gangolphe, Kutz u. a. haben größere Dermoide der hinteren Fläche des Kreuzbeins beschrieben. Kutz hat über ein Dermoid von der Größe einer doppelten Mannsfaust an der Hinterfläche des Kreuzbeins bei einer 53jährigen Frau berichtet, die Geschwulst hatte bei der Geburt nur die Größe eines kleinen Knötchens gehabt. Sonnenburg sah an der Hinterfläche des Kreuzbeins ein Dermoid, welchem ein aus Fasergewebe bestehender Schwanz aufsaß.

Zuweilen kombinieren sich Dermoidcysten im Bereich der Kreuzsteißbeingegend mit Spina bifida. Muscatello fand ein Dermoid und ein Cholesteatom in einer Spalte der Lenden- und der Brustwirbel.

Kaufmann beschrieb ein großes Dermoid im Bereich des ersten Kreuzbeinwirbels, ein dünner Stiel zog von diesem Dermoid zur Wirbelsäule, und mit größter Wahrscheinlichkeit war ein Defekt im Bereich der Processus spinosi der Lendenwirbelsäule vorhanden.

J. Bland Sutton beobachtete eine Dermoidcyste in der Sakralgegend, welche unmittelbar einer Spina bifida occulta aufsaß.

Von besonderem klinischen Interesse sind die ventral vom Kreuzsteißbein im Bindegewebe der Beckenhöhle gelegenen Dermoidgeschwülste. Die Dermoide des Beckenbindegewebes sind besonders von Sänger, de Quervain, v. Bergmann, Skutsch, Lennander, Zweifel u. a. genauer beschrieben worden. Sänger hat 1890 von den Dermoidcysten des Beckenbindegewebes die bis dahin bekannten 11 Fälle aus der Literatur im Anschluß an einen eigenen Fall zusammengestellt und zwar die Fälle von Birkett, Mannel (2), Deahna, Walzberg, Weinlechner, Solowjew, E. Küster, Emmet, Trzebicky, v. Biernacki. Zu diesen 12 Fällen hat de Quervain 1898 noch eine eigene Beobachtung beim Manne und 4 bei Weibern von Page, Schulze, Hoefer und Colonna hinzugefügt. Nach Skutsch, welcher 2 Fälle mitteilte, waren bis 1899 19 Fälle von Dermoidcysten der Beckenhöhle bekannt, bei welchen der primäre Sitz im Beckenbindegewebe durch die Operation oder Sektion sichergestellt ist. Nur der Fall von de Quervain betrifft ein männliches Individuum, alle übrigen wurden beim weiblichen Geschlecht beobachtet. Diesen 19 Fällen füge ich noch die Beobachtungen von Pannwitz und v. Bergmann (4 Fälle), Meyer (2), Czerny und Nasse hinzu, welche von Sänger, de Quervain und Skutsch nicht berücksichtigt worden sind, ferner aus der neueren Zeit die Beobachtungen von Lennander, Krogius, Luksch, Steffeck und Czyzewicz. Nur die 3 Fälle von Czyzewicz, Pannwitz und de Quervain betrafen das männliche Geschlecht, die übrigen das weibliche. Es handelte sich vorwiegend um vereiterte Dermoide. In dem von Pannwitz beschriebenen Falle der v. Bergmannschen Klinik erstreckte sich das große, zwischen Kreuzbein und Mastdarm eines 6jährigen Knaben sitzende vereiterte, einen Haarzopf enthaltende

Dermoid auch auf die dorsale Fläche des unteren Teils des Kreuzbeins, es war sehr fest mit letzterem und dem Mastdarme verwachsen. In den 4 Fällen v. Bergmanns handelte es sich ebenfalls um zum Teil vereiterte Dermoide der Kreuzsteißbeinaushöhlung. Die von Meyer beschriebenen beiden Fälle von ventralen Kreuzbeindermoiden sind nur ungenau beobachtet. Czerny exstirpierte mittels der sakralen Methode ein anderweitig jahrelang erfolglos mit Inzision und Ausschabung behandeltes Beckenhöhlendermoid bei einer Frau. In einem von Nasse beobachteten, im Beckenbindegewebe vor dem Kreuzsteißbein gelegenen Dermoid handelte es sich um eine ganze Reihe von miteinander kommunizierenden Dermoidcysten. Bezüglich der übrigen Fälle verweise ich auf S. 688—689 (Czyzewicz) und auf S. 692—694.

Zu diesen 32 Fällen kommen ferner noch diejenigen, welche fälschlich als primäre Dermoide der Beckenorgane beschrieben wurden, während es sich wahrscheinlicher um Dermoide handelte, welche primär im Beckenbindegewebe entstanden und dann in die betreffenden Organe, z. B. in die Blase, ins Rektum, in den Uterus, durchgebrochen waren. Hierher gehören wahrscheinlich die Fälle von Cousot, Bartlett und Martini, ferner die 5 Fälle von Dermoid des Rektums von Snyers, Danzel, Gelstrom, Börninger und Barker. In manchen Fällen von angeblich einfacher Eiterung im Bereich des Uterus, der Blase und des Mastdarms handelt es sich zuweilen in Wirklichkeit um durchgebrochene Dermoide. Snyers hat über die Ausstoßung eines gestielten Dermoids wahrscheinlich des Beckenbindegewebes durch einen Riß des Mastdarms während der Geburt berichtet. Hierher gehört auch ein analoger Fall von Gelstrom, welchen Sänger mit Recht so deutet, daß auch hier ein Dermoid des Beckenbindegewebes durch einen Riß im Mastdarm und in der Scheide bei einer entbundenen IV-para ausgetreten ist. Die angeblich primären Dermoidcysten der Scheide stammen nach Sänger ebenfalls aus dem Beckenbindegewebe, von wo sie in das paravaginale Gewebe resp. in die Vagina vordringen. Zuweilen wachsen Dermoidcysten aus der nächsten Umgebung in die Beckenhöhle hinein. Hierher gehört ein Fall von Bryk: Eine aus drei Cysten bestehende, am rechten Trochanter major festsitzende Dermoidgeschwulst drang von außen durch die Incisura ischiadica in das Becken hinein und konnte nur teilweise exstirpiert werden.

Von den im übrigen retroperitonealen Bindegewebe vorkommenden Fällen von Dermoidcysten seien besonders die Fälle von Peaslee, Bardenheuer und Zweifel erwähnt. In dem sehr interessanten Falle von Zweifel handelte es sich um eine 18jährige Kranke mit einer großen, vom Zwerchfell bis in die Beckenhöhle heruntereichenden Geschwulst, welche den Douglasschen Raum weit in die Scheide vorbuchtete. Bei der Operation ergab sich, daß der untere Pol der Geschwulst die nach abwärts verdrängte Niere war. Die Geschwulst mit über 20 Pfund schwerem fettartigen Inhalt wurde mit der Niere nach Spaltung des Mesenteriums des Colon descendens aus dem retroperitonealen Raume ausgeschält, die Därme wurden reponiert, die Bauchhöhle geschlossen und glatte Heilung erzielt.

Nach Funke entwickeln sich die retroperitonealen Dermoide beim Weibe besonders in einer Linie, welche der Bahn des Descensus ovarii entspricht, sie zeigt eine Abzweigung hinter dem Mastdarm und längs

des Lig. rotundum nach dem Leistenkanal hin. Diese Dermoide, welche meist nur ektodermale und mesodermale Bestandteile enthalten, stammen nach Funke vom Keimepithel oder von versprengten Resten desselben ab. Die in einzelnen Fällen, z. B. von Zweifel, beobachtete Lage der Niere unterhalb der Tumoren scheint für diese Hypothese zu sprechen.

Sänger teilt die Dermoide des Beckenbindegewebes besonders in hoch und tiefer sitzende Dermoide, die ersteren sind häufiger kompliziertere Mischgeschwülste, so daß sie an Teratome erinnern, während die tief gelegenen vorwiegend reine (einfache) Dermoide sind.

de Quervain trennt die Dermoide des Beckenbindegewebes in solche, welche unterhalb und oberhalb des M. levator ani liegen. Die ersteren sitzen meist median zwischen Mastdarm und Scheide, die letzteren gewöhnlich im retrorektalen Bindegewebe, und zwar häufiger links als rechts. In seltenen Fällen finden sich Dermoide im Bindegewebe zwischen dem Peritoneum des Douglas und Levator ani und noch seltener im Ligamentum latum. Jedenfalls entwickeln sich die meisten Dermoide des Bindegewebes im kleinen Becken hinter dem Mastdarm, und zwar, wie gesagt, häufiger links. Dieser überwiegend linksseitige Sitz der Dermoide des retrorektalen Bindegewebes steht nach Sänger wahrscheinlich in irgend einem Zusammenhang mit der Linkslage des Mastdarms.

Die Größe der Dermoidcysten des Beckenbindegewebes schwankt zwischen der eines Tauben- und Hühnereies bis zu Kinds- und Mannskopfgröße und darüber. Die größte von Deahna beobachtete Dermoidcyste ragte von der Nähe des Afters bis zur Mitte zwischen Nabel und Schoßfuge. In der Mehrzahl der Fälle ragen die Geschwülste nur wenig in das große Becken hinauf.

Die Form der Dermoidcysten des Beckenbindegewebes ist meist rundlich oder oval, zuweilen finden sich seitliche Buchten und Ausstülpungen. Mehrfach fand man zwei oder mehrere Cysten hinter- oder übereinander.

Die anatomische Beschaffenheit der Dermoide des Beckenbindegewebes und der Kreuzsteißbeingegend ist folgende. Am häufigsten handelt es sich um die einfachen Formen, welche mikroskopisch die S. 680 ff. angegebene Struktur zeigen. Seltener beobachtet man kompliziertere Tumoren, teratoide Mischgeschwülste (siehe § 108 S. 656 ff.) oder fötale Inklusionen (s. § 107 S. 634 ff.). Bei den Mischgeschwülsten überwiegt entweder die Dermoidcyste oder das Gewebe der Mischgeschwulst. Wie wir schon früher betont haben, ist es im einzelnen Falle oft schwierig, zu entscheiden, ob wir es bei den Mischgeschwülsten mit einer unigerminalen teratoiden Geschwulst zu tun haben oder mit einem Foetus in foetu. Hierher gehört eine ganze Reihe von Fällen, z. B. von Krönlein, Port, Skörezewsky, Schmidt u. a. Von besonderem Interesse ist der von Schmidt in seiner Dissertation (Greifswald 1889) beschriebene folgende Fall. Bei einem 3½jährigen Mädchen fanden sich in der Kreuzbeingegend mehrere Fisteln, welche in eine haarhaltige Dermoidcyste führten. Letztere stand mit einer Geschwulst in Verbindung, welche einen nach der Wirbelsäule hinziehenden Stiel besaß und aus Fett, Bindegewebe, Muskeln, Knorpel und Gallertgewebe mit zahlreichen Pigmentzellen und Cysten bestand. Die letzteren waren von Zylinderepithel ausgekleidet

und mit fettiger Gallerte von dunkelgelber bis brauner Farbe erfüllt. Der Zylinderzellenbelag der Cysten war von zahlreichen Mündungen tubulöser Drüsengänge durchsetzt. Bezüglich des Näheren der oben angeführten Fälle, der teratoiden Mischgeschwülste und des Foetus in foetu verweise ich, wie gesagt, auf § 107 S. 634 ff. und auf § 108 S. 656 ff.

Charakteristisch für die Dermoide besonders der Beckenhöhle ist, daß sie gewöhnlich infolge der Hyperplasie des Beckenbindegewebes nach längerem Bestand eine dicke Bindegewebskapsel besitzen, wodurch die Exstirpation derselben mehr oder weniger erleichtert wird.

Das Wachstum der Beckendermoide ist gewöhnlich ein sehr langsames, nur selten ein rascheres.

Von den oben angeführten 32 Fällen von sicher primären Dermoiden des Beckenbindegewebes — ohne Berücksichtigung der in die Beckenorgane (Rektum, Blase, Uterus) durchgebrochenen Dermoide — betrafen, wie wir sahen, nur 3 das männliche Geschlecht. Warum die Dermoide des Beckenbindegewebes fast ausschließlich beim weiblichen Geschlecht vorkommen, ist unbekannt. Es ist aber möglich, daß beim Manne die so langsam wachsenden Beckendermoide mehr übersehen werden als beim weiblichen Geschlecht, wo sie vor allem infolge Behinderung der Geburt zur Beobachtung kommen.

Die wichtigsten Symptome der Beckenhöhlendermoide bestehen natürlich darin, daß sie mit ihrem zunehmenden Wachstum entsprechend ihrer Größe und ihrem Sitz die Beckenorgane verdrängen, also beim Manne den Mastdarm und die Harnblase nebst der Harnröhre eventuell bis zu vollständiger Stuhl- und Harnverhaltung. Im Falle von de Quervain war die ganze Blase nach oben gedrängt. Der Blasenhals kann fest gegen die Symphyse gepreßt werden, der Mastdarm wird nach vorn gedrängt. Beim weiblichen Geschlecht wird die Harnblase und der Uterus meist nach oben verschoben, die Scheide wird gewöhnlich abgeplattet und nach unten verdrängt. Bei größeren Geschwülsten wird die ganze Dammgegend entsprechend vorgewölbt und beim Weibe kann die Verdrängung und Kompression der Scheide so hochgradig sein, daß eine Vaginaluntersuchung mit dem Finger nicht möglich ist.

Die eigentlichen Beschwerden bei den Dermoiden des Beckenbindegewebes bestehen, wie schon erwähnt, eventuell in Behinderung der Harn- und Stuhlentleerung, in Schmerzen beim Sitzen, falls sich die Geschwülste nach dem Damm zu vorwölben, in Zirkulationsstörungen und Schmerzen bei Druck auf die Gefäße und Nerven. Bei hartnäckiger Ischias soll man auch an Beckendermoide denken.

Beim weiblichen Geschlecht ist vor allem die Behinderung des Geburtsaktes durch Dermoide des Beckenbindegewebes hervorzuheben.

Wie die dorsalen Dermoide der Kreuzsteißbeingegend, so können auch die Dermoide der Beckenhöhle nach außen durchbrechen, ganz besonders natürlich die vereiterten Dermoide. In solchen Fällen findet man Fisteln besonders in der Dammgegend, wie z. B. in dem in neuerer Zeit von Czyzewicz (l. c. 1902) mitgeteilten Falle. Es handelte sich um ein retrorektales Dermoid bei einem 23jährigen Manne; in der glutäalen Mittellinie befanden sich sieben stecknadelkopfgroße Oeffnungen, durch welche die Sonde 1 cm tief in einen gemeinsamen Hohlraum gelangte. Bei der Operation fand sich ein taubenei-

großes, mit dicker eiterartiger Flüssigkeit und einem Knäuel schwarzer Haare angefülltes retrorektales Dermoid des Beckenbindegewebes.

Aus dem Gesagten ergibt sich, daß die Dermoide des Beckenbindegewebes anatomisch und klinisch eine wohl charakterisierte selbständige Gruppe von Beckengeschwülsten bilden, welche ganz besonders zu Geburtshindernissen Veranlassung geben. Gerade für den Geburtshelfer ist es von der größten Wichtigkeit zu wissen, daß es außer den Eierstocksdermoiden auch Dermoide des Beckenbindegewebes gibt, welche richtig erkannt werden müssen, da sie eine ganz andere Behandlung als jene erfordern.

Für die Diagnose der Dermoide des Beckenbindegewebes ist besonders die Tatsache wichtig, daß sie im Gegensatz zu den Tumoren der Beckenorgane weniger beweglich sind. In jedem Falle wird man eine sorgfältige bimanuelle Untersuchung vornehmen. Die Probepunktion ist möglichst zu vermeiden, ganz besonders diejenige vom Rektum aus. Ist eine Probepunktion notwendig, dann wird man sie am besten unmittelbar vor der Operation machen.

Charakteristisch für Dermoide ist die mehrfach von verschiedenen Autoren hervorgehobene Formbarkeit derselben durch Kneten infolge des teigigen, glaserkittartigen Inhaltes, d. h. man kann geschlossenen Dermoiden mit derartigem Inhalt durch Kneten eine verschiedene Form geben ähnlich wie Glaserkitt. Ferner kann man nicht selten bei festem Druck auf die Geschwulst ein eigentümliches Gefühl oder richtiger eine Art von Krepitation, ein Haarknistern konstatieren, wenn die Geschwulst außer Epithel, Fettmassen und Detritus eine größere Menge von Haaren und Flüssigkeit enthält.

Die Differentialdiagnose zwischen Eierstocksdermoid und dem Dermoid des Beckenbindegewebes ist mit Rücksicht auf die Behandlung, z. B. intra partum, von der größten Wichtigkeit. In allen Fällen, wo man intra partum eine durch Risse in der Scheide und im Mastdarm vorgefallene Dermoidcyste ohne Reaktion oder trotz bestehender Eiterung glücklich entfernte, oder wo man mit gutem Erfolg eine Punktion einer Cyste vornahm und trotz Eiterung das Bauchfell nicht infiziert wurde, dürfte es sich, wie Sänger mit Recht betont, stets um Dermoidcysten des Beckenbindegewebes und nicht des Eierstocks gehandelt haben. Die Eierstocksdermoide liegen meist genau zwischen Mastdarm und Scheide, buchten die hintere Scheidenwand nach vorn und unten, die Beckendermoide dagegen sitzen mit Vorliebe hinter dem Rektum, d. h. zwischen letzterem und dem Kreuzsteißbein entweder in der Mittellinie oder etwas seitlich, und sie wachsen mehr nach dem Beckenausgange zu, so daß sie die Dammgegend nicht selten deutlich vorbuchten.

Die Unterscheidung der retroperitonealen Dermoidcysten von den Ovarialdermoiden ist zuweilen, wie z. B. die interessante S. 686 erwähnte Beobachtung von Zweifel lehrt, durchaus unmöglich.

Nicht selten wird die richtige Diagnose der Dermoide der Beckenhöhle erst bei der Operation gestellt.

Eine besondere diagnostische Schwierigkeit können auch die Dermoidfisteln im Bereich des Kreuzsteißbeins bereiten, wenn sie mit entzündlichen Prozessen verbunden sind. In solchen Fällen kommt man leicht zu der irrtümlichen Annahme, daß es sich um tuberkulöse

Herderkrankung am Kreuzbein handelt. In solchen Fällen wird man, wie auch Gussenbauer u. a. betont haben, besonders auf folgende Symptome achten. Zunächst finden sich häufig stecknadelkopfgroße Grübchen, in der Regel eins bis zwei genau in der Mittellinie distal von der entzündlichen Anschwellung, sie stellen meist blind endigende Epitheleinsenkungen dar, können aber auch mit der tiefer liegenden eiternden Dermoidhöhle kommunizieren. Ferner spricht ganz besonders für Dermoidfisteln der Nachweis von meist feinen, lanugoartigen Haaren in den Fisteln und von verfetteten oder verhornten Plattenepithelien im Eiter resp. im Detritus bei der mikroskopischen Untersuchung. Dieser Nachweis von Haaren und Plattenepithelzellen ist geradezu pathognomonisch (s. das Nähere bezüglich der angeborenen Hauteinstülpungen und Fisteln der Kreuzsteißbeingegend in § 112 S. 695 ff.).

Die Prognose der Dermoide der Beckengegend, besonders des Beckenbindegewebes, ist durchaus günstig, wenn in jedem Falle je nach dem Sitz und der sonstigen Beschaffenheit der Geschwulst eine zweckentsprechende Operationsmethode gewählt wird, mittels welcher der Cystenbalg gut extraperitoneal ausgeschält werden kann. Nach der Ausschälung ist das Geschwulstbett ausgiebig zu drainieren resp. zu tamponieren.

Praktisch wichtig ist die Tatsache, daß die Dermoidcysten gelegentlich in Karzinom übergehen können, und zwar sowohl die geschlossenen Cysten wie die ulzerösen resp. fistulösen. Es handelt sich gewöhnlich um Plattenepithelkrebse infolge krebsiger Entartung der Epidermis der Dermoidcysten, aber es können wohl auch von den übrigen Epithelzellen der Dermoide, z. B. von den Hautdrüsen aus, Drüsenkarzinome entstehen. L. Peters fand in der Wand eines Dermoidcystoms ein vom Epithel der Wandung ausgehendes Plattenepithelkarzinom. Sonst war nirgends ein Karzinom zu konstatieren.

W. Kopfstein beobachtete 1901 bei einem Manne eine kindskopfgroße, von normaler Haut bedeckte, fluktuierende Geschwulst der Sakralgegend, angeblich nach Kontusion des Kreuzbeins entstanden. Die Operation ergab eine epidermale Cyste mit karzinomatöser (kankroider) Degeneration. Infolge des Traumas war ein Epidermisfragment ins subkutane Gewebe verpflanzt worden, aus dem Fragment hatte sich eine Dermoidcyste entwickelt und in dieser ein Kankroid.

Aehnliche Fälle sind von Franke (2) und Wolff (1) beobachtet worden.

Die Behandlung der Dermoide der Beckengegend besteht vor allem in Exstirpation derselben, die Inzision und Drainage sind durchaus unsicher und daher zu verwerfen. Zuweilen war die Totalexstirpation der Beckendermoide nicht möglich, der Rest der Geschwulst stößt sich dann entweder durch Eiterung ab, oder es bleibt eine Fistel.

Die Wahl der Operationsmethode hängt im wesentlichen vom Sitz und von der Ausdehnung der Geschwulst ab. Am leichtesten ist die operative Entfernung der an der Hinterfläche des Kreuzsteißbeins sitzenden, oberflächlichen, einfachen Dermoidgeschwülste, sie geschieht nach allgemein chirurgischen Regeln; schwieriger ist die Exzision der mit Mischgeschwülsten, fötalen

Inklusionen oder Spina bifida kombinierten Dermoidcysten der Sakrococcygealgegend. Bei jeder Geschwulst im Bereich der dorsalen oder ventralen Fläche des Kreuzbeins denke man an die Möglichkeit, daß die Geschwulstbildung mit dem Sakral- resp. Wirbelkanal in offener Verbindung stehen kann. Bezüglich der Operation der Spina bifida lumbosacralis und der mit ihr kombinierten Geschwülste verweise ich auf § 93 S. 542 ff.

Die Exstirpation der Dermoide des Beckenbindegewebes resp. der Beckenhöhle kann in verschiedener Weise ausgeführt werden. Im allgemeinen wird man stets reine Weichteiloperationen vorziehen und von Knochenresektionen absehen.

Geschwülste mit wesentlich perinealer Entwicklung wird man vom Damm aus entfernen, während die eigentlichen im kleinen Becken sitzenden Dermoide am besten durch seitliche Perineotomie nach Sänger exstirpiert werden (s. das Nähere § 122 S. 810, Operationen am Becken).

Man kann auch in der Mittellinie des Dammes oder durch Querschnitt prä- oder retroanal in die Beckenhöhle eingehen (s. § 122 S. 804 ff.).

Durch Resektion des Steißbeins kann man sich eventuell den Zugang zur Geschwulst erleichtern.

Lennander empfiehlt beim Weibe zur Ausschälung der Dermoide des Beckenbindegewebes vor allem die Kolpoperineotomie im Gegensatz zu den anderen Operationsmethoden, z. B. im Gegensatz zu dem prä- resp. retroanalen queren resp. transversalen Perinealschnitt und zum Parasakralschnitt. Bei dieser Kolpoperineotomie führt man einen Schnitt durch den linken oder eventuell durch den rechten Teil der Vagina und weiter links oder eventuell rechts von der Raphe perinei am After vorbei, legt die Geschwulst frei, schält sie aus, tamponiert und drainiert an günstigster Stelle das Geschwulstbett des Beckens.

Für weniger weit nach abwärts reichende Tumoren des Beckeninneren empfiehlt de Quervain den Parasakralschnitt, welcher sich ihm in seinem Falle (s. S. 694) sehr bewährt hat (s. das Nähere § 122 S. 814). Czerny hat ein Dermoid der Beckenhöhle und ein mit Carcinoma recti kompliziertes Dermoid des Ovariums durch die sakrale Methode nach Kraske, Herzfeld und Hochenegg (s. § 122 S. 819) verhältnismäßig leicht entfernt. Auch intraperitoneale Tumoren kann man bekanntlich vom Damme aus oder parasakral exstirpieren. Eventuell wird man die perineale und parasakrale Methode kombinieren, auch kann die extraperitoneale abdominale Ausschälung mit der perinealen oder parasakralen vereinigt werden. Zuweilen wird man zweizeitig operieren müssen, wie es z. B. de Quervain in seinem schwierigen Falle (s. S. 694) mit Recht getan hat. Immer wird man bei kombinierten Operationsverfahren wohl die Operation stets am Damme oder parasakral beginnen. In einem Falle wurde ein Dermoid der Beckenhöhle, welches fälschlich für einen Ovarientumor gehalten wurde, durch Laparotomie entfernt.

Große retroperitoneale Dermoide, welche sich weit in die Bauchhöhle nach oben erstrecken, wird man eventuell transperitoneal per laparotomiam ausschälen müssen, wie es z. B. Zweifel getan hat, eventuell wird man auch hier eine kombinierte intra- und extraperitoneale Methode anwenden.

Fast stets handelt es sich bei der Operation der Dermoidcysten der Beckenhöhle um ältere Individuen. Zuweilen aber finden sich auch bei Kindern schon größere Dermoide, so daß die Operation bereits in den ersten Lebensjahren notwendig wird. Clutton sah eine größere Dermoidcyste zwischen Mastdarm und Steißbein bei einem 3jährigen Kinde. Pannwitz beschrieb eine zwischen Os sacrum und Rektum bei einem 6jährigen Knaben gelegene kongenitale Dermoidcyste, welche sich entzündet hatte und, nachdem sie zum Aufbruch gekommen war, mit Glück in der Klinik v. Bergmanns exstirpiert wurde.

Bildet ein Dermoid ein Geburtshindernis, so wird man vor allem den Ursprung desselben festzustellen haben, d. h. man wird untersuchen, ob es sich um ein Dermoid des Ovariums oder des Beckenbindegewebes handelt. Im ersteren Falle empfiehlt Sänger entweder die sofortige Beseitigung der Geschwulst durch Ovariotomie und dann die Geburt naturgemäß vor sich gehen zu lassen, oder man macht zuerst den Kaiserschnitt und schließt daran sofort die Ovariotomie, wie es Breisky und Hagedorn getan haben. Ist das Kind abgestorben und will man die Laparotomie während der Geburt vermeiden, so empfiehlt Sänger mit Recht statt der trotz aller Antisepsis gefährlichen Punktion die Inzision und Vernähung des Cystenschlitzes mit der Scheidenwunde nach Fritsch. Die Dermoidcysten des Beckenbindegewebes können gefahrloser punktiert werden, aber auch hier ist, wenn möglich, die Exstirpation und zwar vom Damme aus durch seitliche Perineotomie nach Sänger das zweckmäßigste Verfahren, nachdem man durch eine Probepunktion die Art der Geschwulst festgestellt hat.

Um die verschiedenen Methoden der Exstirpation der Dermoide der Beckenhöhle kurz zu illustrieren, seien hier einige Fälle aus der Kasuistik mitgeteilt. Bezüglich der genaueren Beschreibung der verschiedenen Methoden der Exstirpation von Beckenhöhlengeschwülsten verweise ich auf § 122 S. 804 ff.

Page exstirpierte mit Ausgang in Heilung durch queren Schnitt in der hinteren Dammgegend eine 3 Pfund (engl.) schwere, bis zur Nabelhöhe reichende extraperitoneale Dermoidcyste des Beckenbindegewebes bei einer 47jährigen Frau, welche sieben Geburten und zwei Aborte durchgemacht hatte. Die Geschwulst wurde zuerst nach der fünften Geburt, vor 20 Jahren bemerkt. Vor 11 Jahren mußte bei der letzten Geburt wegen Behinderung derselben durch die Geschwulst die Kraniotomie gemacht werden. Das Rektum war stark komprimiert, der Uterus in die Höhe geschoben. Durch Probepunktion vom Rektum aus wurde die Diagnose Dermoidcyste sichergestellt, es trat hierauf Fieber ein, Exstirpation. Heilung.

Schulze berichtet über zwei von Krevet in Mühlhausen exstirpierte retrorektale Dermoidcysten bei einer 38jährigen, seit 6 Wochen schwangeren Frau, welche 7 Geburten durchgemacht hat; die letzte Geburt verlief sehr langsam. Bei der Geburt soll die Hebamme eine Geschwulst bemerkt haben. Es wurde eine Probepunktion vom After aus vorgenommen und nach 2 Monaten die Operation, weil die Frau seit 6 Wochen schwanger war. Es fanden sich bei der Operation zwei Dermoidcysten hinter dem Rektum, die eine taubeneigroß unterhalb des M. levator ani, die andere hühnereigroß oberhalb desselben. Ausschälung beider Cysten mittels medianen Schnittes am hinteren Teil des Dammes. Heilung. Normaler Verlauf der Schwangerschaft und Geburt.

Hoefer beschrieb eine in der Klinik von Fehling exstirpierte Dermoidcyste des Beckenbindegewebes bei einer 37jährigen Frau, welche

dreimal normal ohne Kunsthilfe geboren hatte, das letzte Mal vor einem Jahr. Diese Geschwulst, welche seit 6 Jahren bemerkt worden war, wölbte die linke Glutäalgegend kindskopfgroß vor, die Vagina war nach rechts verschoben. Die Probepunktion ergab eine Dermoidcyste, welche mittels Perineotomie mit Ausgang in Heilung ausgeschält wurde.

Skutsch hat 2 Fälle von Dermoidcysten des Beckenbindegewebes beschrieben und in folgender Weise operiert.

In dem einen Falle handelte es sich um eine 28jährige schwangere Frau, welche bereits vier Schwangerschaften durchgemacht hatte, drei davon normal ohne Kunsthilfe, die letzte war eine Fehlgeburt im 3. Monat vor 9 Monaten. Bei der Aufnahme der Frau in die Jenenser Klinik am 27. Januar 1897 fand Skutsch eine große cystische Geschwulst im retrorektalen Bindegewebe. Es wurde besonders an Echinococcus gedacht, zumal die Patientin aus einer Gegend stammte, wo Echinococcus häufiger vorkommt.

Am 19. Februar 1897 gibt Patientin an, Kindesbewegungen zu fühlen (letzte Menstruation 1. bis 3. Oktober 1896), Herztöne nicht hörbar. Corpus uteri überragt etwas die Nabelhöhe.

Da der Tumor bei der bevorstehenden Geburt Schwierigkeiten bereiten mußte, beschloß Skutsch, die Operation noch während der Schwangerschaft vorzunehmen, was am 20. Februar 1897 geschah. Die Geschwulst wird durch seitliche Perineotomie nach Sänger (s. § 122 S. 810) freigelegt, es muß aber auf eine vollständige Auslösung der Cyste verzichtet werden, nur der untere Teil wird ausgelöst und abgetragen, der obere Teil wird zurückgelassen und im unteren Drittel der Hautwunde durch Seidenknopfnähte an die Haut angenäht. Tamponade, Naht des übrigen Teils der Operationswunde. Heilung mit wenig sezernierender Wundhöhle. Die Schwangerschaft verlief bis an das normale Ende, Geburt und Wochenbett ohne Störung. Heilung mit wenig sezernierender Fistel $1^3/_4$ Jahr nach der Operation konstatiert.

Der 2. Fall von Skutsch betraf eine 22jährige Frau, welche vor etwa 13 Monaten eine normale Geburt und 3 Wochen vor der Aufnahme in die Jenenser Klinik einen Abort im 2. Monat der Schwangerschaft gehabt hatte. Die Dermoidcyste wird durch seitliche Perineotomie nach Sänger vom Cavum ischiorectale aus vollkommen ausgeschält. Tamponade, partielle Hautnaht. Heilung.

Von besonderem Interesse ist das Resultat der chemischen Untersuchung des Cysteninhaltes, in beiden Fällen fand sich Pepton in erheblicher Menge, ein bisher bei Dermoidcysten noch nicht beschriebener Befund.

Steffeck hat eine kindskopfgroße retrorektale Dermoidcyste des Beckenbindegewebes durch seitliche Perineotomie freigelegt und ausgeschält.

Lennander hat folgenden Fall von Dermoidcyste des Beckenbindegewebes operiert. Bei der 26jährigen Frau waren drei Geburten durch die Geschwulst erschwert gewesen. Schließlich war der größte Teil der Beckenhöhle durch die Geschwulst erfüllt, so daß die Scheide kaum für den tastenden Finger durchgängig war. Der Uterus war von normaler Größe und lag oben der Geschwulst an. Durch die S. 691 beschriebene Kolpoperineotomie wurde die Geschwulst exstirpiert und Heilung erzielt, so daß nach $2^1/_2$ Jahren eine leichte Entbindung möglich wurde.

Luksch hat aus der Klinik Nicoladonis über einen bemerkenswerten Fall von großer Dermoidcyste des Beckenbindegewebes berichtet, welche bei einer 39jährigen Frau aus dem kleinen Becken fast bis zum Nabel heraufreichte. Der Uterus war nach vorn gedrängt, es bestand Fistelbildung in der Gegend des Afters, die Stuhl- und Urinentleerung waren erschwert, aus der Vagina entleerte sich ein übelriechender eitriger Ausfluß. Nach Resektion des Steißbeins fanden sich drei Dermoidcysten und

zwar zwei nur nußgroße und eine sehr umfangreiche Cyste. Sämtliche Cysten wurden nach Resektion des Steißbeins von unten her ausgeschält, die große Cyste nach Entleerung von etwa 1 Liter erbsensuppenartiger Flüssigkeit mit käsigen Bröckeln, Cholestearinkristallen u. s. w. durch Einschnitt von unten exstirpiert. Nach Ausschälung der Cysten Tamponade, Heilung. Die mikroskopische Untersuchung der drei Cysten ergab, daß alle Dermoide waren.

Krogius exstirpierte eine große retrorektale Dermoidcyste durch parasakrale Inzision mit Resektion des Steißbeins (s. § 122 S. 814 ff.), die Cystenwand wurde nur teilweise entfernt. Die 26jährige Patientin wurde geheilt.

Colonna exstirpierte mittels parasakraler Operationsmethode (s. § 122) mit Ausgang in Heilung eine Dermoidcyste des Beckenbindegewebes bei einer 28jährigen Frau, welche vor 6 Jahren ihre erste, normal verlaufene Geburt durchgemacht hatte. Das Rektum war nach rechts verdrängt, der Uterus nach oben; die Geschwulst reichte nach abwärts bis 4 cm oberhalb des Anus.

Czerny entfernte mittels der sakralen Methode (s. § 122 S. 818 ff.) bei einer Frau eine jahrelang erfolglos mit Inzision und Ausschabung behandelte Dermoidcyste des Bindegewebes der Beckenhöhle, ebenso ein mit Carcinoma recti kompliziertes Dermoid des Ovariums.

Die Exstirpation der außergewöhnlich großen retroperitonealen Dermoidcyste, welche Zweifel transperitoneal per laparotomiam mit Ausgang in Heilung ausführte, ist bereits S. 686 erwähnt worden.

Zuweilen wird man bei ungünstigen äußeren Verhältnissen, bei lokalen Komplikationen und bei schlechtem Allgemeinbefinden des Kranken die Exstirpation der Beckendermoide nicht in einer Sitzung ausführen können.

de Quervain exstirpierte in drei Zeiten ein Dermoid des Beckenbindegewebes bei einem 58jährigen, sehr heruntergekommenen Manne, welches sich wegen seiner Harnbeschwerden einen falschen Weg gebohrt hatte, so daß der Katheterismus unmöglich war. Es handelte sich um ein retrorektales Dermoid, welches die Blase so gegen die Symphyse gedrückt hatte, daß schon seit längerer Zeit Harnbeschwerden mit schließlich vollständiger Retentio urinae bestanden. Mit Rücksicht auf das schlechte Allgemeinbefinden, den falschen Weg resp. die dadurch mögliche Infektionsgefahr wurde in drei Sitzungen operiert. Die dreizeitige Operation war folgende: 1. Extraperitoneale Bloßlegung des großen Beckenhöhlendermoids durch einen Querschnitt drei Querfinger breit über dem linken Lig. Pouparti, Annähung der Cystenwand an die Haut, Entleerung des Dermoids mit ausgiebiger Drainage. Nach Entleerung des Dermoids konnte Patient sofort wieder spontan urinieren, die Gefahr der Harninfiltration konnte nun verhindert werden. Die zweite Operation bestand in weiterer extraperitonealer Ausschälung der Cyste von oben, vom Abdomen her, nach Erweiterung des Hautschnittes über dem linken Lig. Pouparti, und durch die dritte Operation wurde der Rest der Cyste von unten her durch einen längeren parasakralen Schnitt (1 cm hinter dem After beginnend, bis über das untere Ende des Kreuzbeins) mit Durchtrennung des Lig. sacrotuberosum und sacrospinosum ausgeschält. Die Wunde wurde durch zwei Drains und je einen Jodoformgazestreifen von oben und unten drainiert. Heilung.

Gangolphe exstirpierte eine zweifaustgroße Dermoidcyste der Kreuzsteißbeingegend bei einem 30jährigen Manne, welcher die Geschwulst erst seit 2 Jahren bemerkt hatte. In der Wand der Cyste fanden sich keine drüsige Bildungen, auch fehlten Haare, weshalb Gangolphe annimmt, daß die Cyste durch Einstülpung resp. Abschnürung vor dem 3. Fötalmonat entstanden sei.

§ 112. Die angeborenen Hauteinstülpungen und Fisteln der Kreuzsteißbeingegend. — Die hier in Betracht kommenden Bildungsfehler sind entweder Hautgruben resp. Hautdellen oder blind endigende verschieden lange Hautgänge mit oder ohne seitliche Sprossen bez. Divertikelbildungen oder endlich Fistelöffnungen, welche mit Dermoidcysten kommunizieren. Dieselben liegen genau in der Mittellinie in der Kreuzsteißbeingegend, sie reichen nach unten bis etwa 1 cm von der Afteröffnung. Wette fand unter 15000 Kranken nur 7 mit epidermoidaler Sakralfistel. Ich glaube aber, daß die verschiedenen Formen der angeborenen Sakralfisteln häufiger sind, als man bisher angenommen hat.

Wir haben bereits in § 111 S. 683 hervorgehoben, daß die sakrococcygealen Hautdellen, Hautgänge und Fisteln genetisch zu den geschlossenen Dermoidcysten in engster Beziehung stehen.

Mit Rücksicht auf die Entstehung dieser Hauteinstülpungen möchte ich hier in anatomischer und entwicklungsgeschichtlicher Hinsicht noch folgendes erwähnen. Da, wo die Steißbeinspitze unter der Haut in der Tiefe verschwindet, findet sich beim Fötus häufig der von Ecker zuerst beschriebene Haarwirbel oder Steißhaarwirbel (Vertex coccygeus). Gegen die Zeit der Geburt entsteht meist unter langsamem Schwunde des Haarwirbels eine haarlose Stelle, die Steißbeinglatze (Glabella coccygea), welche nach Waldeyer (Das Becken, S. 146) als dünnere, gefäßärmere Hautpartie in der Gegend des Hiatus sacralis oberhalb des Vertex coccygeus liegt und schon im 4.—7. Fötalmonat deutlich sichtbar ist. Durch Einsinken der gesamten Glabellahaut oder des untersten Teiles derselben entsteht die Foveola coccygea (Foveola retroanalis, Luschka, Anatomie des Beckens, S. 57), welche zuweilen als mehr oder weniger tiefes Grübchen bestehen bleibt, so daß sie bei Erwachsenen, vor allem bei jüngeren Weibern, im Bereich der Steißbeinspitze zu konstatieren ist. Besonders Lawson Tait, Luschka u. a. haben Grübchen von 5—8—10 mm gesehen. Nach Ecker fand Lawson Tait das Grübchen deutlich ausgeprägt bei 23 % von einigen hundert Weibern, bei 22 % war es schwach angedeutet und bei 55 % gar nicht. Schuele in Illenau untersuchte auf Eckers Veranlassung 88 Männer auf das Vorkommen der Foveola coccygea und fand sie 16mal mehr oder weniger deutlich, in 5 Fällen aber sehr ausgesprochen vorhanden. Nach Després finden sich die Foveolae sacrococcygeae teils als in der Medianlinie verlaufende Rinnen, teils als seitliche Hautdellen bei Neugeborenen in einem Drittel der Fälle; Lannelongue fand sie bei 130 Kindern 95mal, bei 960 Erwachsenen im Verein mit Heurtaux nur 42mal, zuweilen zugleich mit anderen Mißbildungen, z. B. mit Deformität des Steißbeins, Spina bifida, Lippengaumenspalten, Mißbildungen der Ohrmuschel u. s. w. In den 95 Fällen bei Neugeborenen resp. jüngeren Kindern fand Lannelongue die Foveola sacrococcygea 29mal am Kreuzbein, 38mal an der Verbindung zwischen Kreuz- und Steißbein und 28mal an der Spitze des Steißbeins, stets mindestens 1 cm von der Afteröffnung entfernt. In 12 Fällen fand Lannelongue mehrere Hautdellen.

Nach Ecker ist die in der Gegend des Hiatus sacralis liegende Glabella gleichsam eine untere Fontanelle, d. h. die späteste

Schlußstelle des Wirbelkanales. Die Foveola coccygea entsteht wahrscheinlich dadurch, daß bei der später auftretenden Krümmung des fötalen Kreuz- und Steißbeins nach vorn die besonders mit letzterem verbundene Hautdecke trichterförmig eingezogen wird. Ecker weist in dieser Beziehung besonders auf die feste Verbindung der Steißbeinspitze mit der Haut durch das Ligamentum caudale hin und erinnert ebenfalls an die eben erwähnte Tatsache, daß das beim Fötus anfangs gerade Kreuzsteißbein sich dann später zunehmend nach vorn krümmt und ventral entsprechend konkav und dorsal konvex wird.

Die Genese dieser Hauteinstülpungen der Sakrococcygealgegend hat man verschieden erklärt, zum Teil recht umständlich und gekünstelt. Wir haben dieselbe bereits S. 683 bei der Entstehung der sakrococcygealen Dermoidgeschwülste angedeutet.

Wenn man die verschiedenen Grade dieser Hauteinstülpungen von den einfachsten Gruben und Einstülpungen der Haut bis zu den ausgesprochensten Dermoidcysten, bis zu gleichzeitiger Spina bifida betrachtet, so muß man unwillkürlich zu der Annahme gelangen, daß diese nur graduell verschiedenen Bildungsanomalien der Sakrococcygealgegend genetisch durchaus zusammengehören, daß sie bedingt sind durch Entwicklungsstörungen beim Schluß der Rückenplatten, wie besonders Lannelongue, Wendelstadt, Wette, Aschoff u. a. bereits hervorgehoben haben. Der Rückenmarkskanal schließt sich durch Einstülpung des Ektoderms, und es besteht anfangs zwischen äußerer Haut und der Auskleidung des Kanals ein Zusammenhang, welcher durch die sich dazwischen schiebenden, vom mittleren Keimblatt aus gebildeten Wirbel getrennt wird. Bleibt dieser Zusammenhang zwischen Medullarrohr und äußerer Haut länger als normal bestehen, hat die Haut vor ihrer Trennung vom Rückenmarkskanal bereits Hornepithelien, Drüsen und Haare gebildet, so verstehen wir leicht die Entstehung von Gruben, Fisteln und geschlossenen Dermoidcysten. In dem einen Fall werden wir dann Hauteinstülpungen mit bereits fertiger Cutis vorfinden, in anderen Fällen dagegen ist die Haut noch nicht vollständig ausgebildet. Wird die Trennung der Medullarplatte vom Hornblatt überhaupt verhindert, bleibt sie unvollkommen, dann entsteht bekanntlich der höchste Grad der Spaltbildung, die Rachischisis und die Spina bifida. Ein schönes Beispiel von Kombination der Hauteinstülpung mit Spina bifida occulta und Dermoid im Sakralkanal hat Wette mitgeteilt (s. S. 699—700).

Daß unsere Anomalie so häufig in der Sakrococcygealgegend vorkommt, erklärt sich aus dem Umstande, daß der Abschluß des Medullarrohrs resp. der Rückenfurche im Bereich der Kreuzsteißbeingegend sich unter normalen Verhältnissen überhaupt verzögert, daß er zuletzt stattfindet.

Die häutige Auskleidung der Hauteinstülpungen resp. Fisteln zeigt verschiedene Phasen der differenzierenden Tätigkeit der Epidermis, worauf besonders Wette hingewiesen hat. In einem Teil der Fälle ist die Hautanomalie mit Haarbälgen, Haaren, Talg- und Schweißdrüsen versehen, in anderen Fällen fehlen diese so gut wie vollständig.

Die Hautfisteln der Sakrococcygealgegend sind als Analoga der Halskiemenfisteln und Halskiemencysten zu betrachten, sie finden sich wie diese zuweilen mit anderen Mißbildungen zusammen, z. B. des

Ohrs, Schädels, des Steißbeins etc. Nach Heurtaux sind die sakrococcygealen Hautfisteln zuweilen ererbt.

Die Entstehung der einfachen und zusammengesetzten Dermoidcysten der hinteren Kreuzsteißbeingegend haben wir S. 683 ff. angegeben.

Mallory hat durch Serienschnitte an verschiedenen Embryonen von 3—4—6 Monaten nachgewiesen, daß zwischen äußerer Haut und Steißbein sich mikroskopische, von Zylinderepithel ausgekleidete Hohlräume finden, welche dicht unter den Haarbälgen liegen, selbst aber keine Haaranlage enthalten. Diese mit Epithel ausgekleideten Räume hält Mallory mit Recht für Reste, welche beim Verschluß der Rückenwülste resp. des Medullarrohrs noch übrig geblieben sind und zu der Entstehung von Cysten, Dermoiden und Dermoidfisteln Veranlassung geben können, ähnlich wie die aus unvollständig verschlossenen Kiemenbogen hervorgehenden sog. tiefen Atherome des Halses.

Terrillon will die von ihm in 3 Fällen beobachteten Dermoidfisteln resp. angeborenen lumbosakralen Hautfisteln an der Basis des Os sacrum von den Fisteln in der Analsteißbeingegend getrennt wissen, aber wohl mit Unrecht. Terrillon stellt drei Hypothesen bezüglich der Entstehung der angeborenen lumbosakralen Hautfisteln auf: entweder entspreche die Stelle dem Schluß der hinteren Wirbellamellen, sie stelle gewissermaßen einen hinteren Nabel dar, oder es handle sich um den geringsten Grad einer Spina bifida, oder endlich es könne eine kongenitale Mißbildung entsprechend der Schwanzendigung gewisser Tiere vorliegen. Diese Erklärung ist gewiß eine zu gekünstelte, richtiger ist, auch hier eine Störung beim Schluß der hinteren Rückenfurche als Ursache anzunehmen.

Bezüglich der Symptomatologie der kongenitalen Hauteinstülpungen und Fisteln der Kreuzsteißbeingegend möchte ich kurz folgendes bemerken.

Die angeborenen Hauteinstülpungen und Fisteln der Kreuzsteißbeingegend sind, wie gesagt, entweder blind endigende Hautgänge, gleichsam vertiefte Foveolae sacrococcygeae, oder mit Dermoidcysten zusammenhängende Fisteln. Durch Verschluß oder Abschnürung solcher Hauteinstülpungen können geschlossene Dermoidcysten entstehen.

Wette unterscheidet drei Grade der kongenitalen Hauteinstülpungen der Sakrococcygealgegend: 1. die S. 695—696 beschriebene sog. Foveola sacrococcygea, 2. die Fistula sacrococcygea und 3. die epidermoidale Sakrococcygealcyste.

Die Größe der Oeffnungen der Hautgänge und Fisteln ist sehr verschieden, meist sind sie nur für feine Sonden durchgängig, und die Kranken sind ohne Beschwerden, sie wissen nichts von ihrer Abnormität, bis sie durch entzündliche Komplikationen infolge verschiedenster Ursachen zum Arzt geführt werden, wie z. B. ein 40jähriger Herr, welchen ich vor kurzem wegen einer angeborenen Hautfistel mit sekundärer phlegmonöser Entzündung operierte. Von einer abnorm weiten angeborenen Hautfistel berichtet Lannelongue; die Oeffnung war bei einem Manne so groß, daß die Frau desselben, als sie die Körpertemperatur ihres Gatten per anum messen wollte, das Thermometer aus Versehen nicht in den Anus, sondern in die angeborene Steißfistel steckte. Die angeborenen Kreuzsteißbeinfisteln endigen, wie gesagt, entweder blind, es sind einfache Hautkanäle, für welche es gewöhnlich charakteristisch ist, daß sie durch einen ligamentösen Ge-

websstrang mit dem Kreuzsteißbein zusammenhängen. In einer zweiten Kategorie von Fällen aber führen die Hautfisteln in mehr oder weniger größere Ausbuchtungen oder Höhlen, d. h. in Dermoidcysten, welche meist mit charakteristischem Inhalt, d. h. mit einem Brei von verfetteten Epithelien, Cholestearinkristallen, Wollhärchen oder längeren Haaren u. s. w., gefüllt sind. Aehnlich ist natürlich auch der Inhalt der längeren einfachen Hautfisteln, aber in viel geringerer Menge.

Die entzündlichen Komplikationen der einfachen und der mit ausgesprochenen Dermoidcysten verbundenen angeborenen Kreuzsteißfisteln entstehen vor allem im Anschluß an Traumen, durch Druck, Reibung, Unreinlichkeit u. s. w., ganz besonders dann, wenn sich die äußere Fistelöffnung mehr oder weniger verlegt, so daß sich der von den Hautdrüsen (Talgdrüsen) gelieferte Inhalt immer mehr ansammelt.

Durch Verschluß des Ausführungsganges der Hautdellen, der Hautgänge, können geschlossene Retentionscysten (Dermoidcysten) entstehen. Després, Chenantais, Beale, Delens, Routier, Prochnow, Ceci, Wette, Wendelstadt, Stolper u. a. haben derartige Fälle mitgeteilt. Ist der Verschluß anfangs ein unvollständiger, so wird zunächst nur ein ungenügender Abfluß des in den Hautdrüsen gebildeten Hautsekretes stattfinden, der Hohlraum dehnt sich aus und infolge der stärkeren Ausdehnung des Hautganges kann die Mündung klappenartig verlegt werden, schließlich kann die Mündung verwachsen, und es entsteht eine allseitig geschlossene Dermoidcyste. Auf verschiedene Weise kann eine solche Hautöffnung sich verschließen, z. B. durch entzündliche Prozesse an der Mündung oder im Ausführungsgange, durch Unreinlichkeit, durch Eindickung des Talgdrüsensekretes, ähnlich wie aus einem Comedo eine Atheromcyste, eine Balggeschwulst entsteht.

In anderen Fällen sind die Dermoidcysten nicht, wie eben beschrieben, sekundär aus den Hauteinstülpungen und Hautgängen durch Verschluß der Mündungsstelle entstanden, sondern umgekehrt, die Dermoidcyste ist die primäre Bildung, sie bricht spontan oder im Anschluß an entzündliche Prozesse, Traumen u. s. w. nach außen auf, und es entsteht so aus der vorher geschlossenen Dermoidcyste eine solche mit einer Hautfistel.

Aus der vorhandenen Kasuistik möchte ich besonders die Beobachtungen von Wendelstadt, Wette, Mallory-Warren, Prochnow, Reclus und Terrillon anführen.

Wendelstadt hat 1885 über 3 Fälle von angeborenen Hauteinstülpungen und haarhaltigen, mit Epithel ausgekleideten Fisteln in der Sakrococcygealgegend berichtet. Sämtliche drei Patienten waren erst durch entzündliche Prozesse auf ihre angeborenen Hauteinstülpungen resp. Fistelgänge aufmerksam gemacht worden und hatten deshalb ärztliche Hilfe aufgesucht.

In dem ersten Falle handelte es sich um einen 17jährigen Mann, welcher vor etwa einem Jahre eine Anschwellung links in der Kreuzbeingegend bemerkt hatte; dieselbe brach nach einem halben Jahre spontan auf und eiterte seit dieser Zeit fistulös. Außer dieser in mittlerer Höhe des Kreuzbeins, 1½ cm von der Mittellinie entfernt liegenden Fistel, welche in der Richtung nach unten zum Os coccygis führte, fanden sich noch genau in der Mittellinie zwischen den Nates sechs feine Hauteinstülpungen, die am tiefsten gelegene war noch etwa 3 cm vom Anus entfernt, entsprach

etwa der Steißbeinspitze und war etwa 6 mm lang. Durch Spaltung und energisches Ausschaben der Fistelgänge wurde Heilung erzielt. In den ausgekratzten Massen fanden sich Wollhaare.

Aehnlich war der zweite Fall, auch hier suchte der 30jährige Mann die ärztliche Hilfe auf wegen einer seit längerer Zeit bestehenden fistulösen Eiterung in der Sakralgegend. Hier waren außer der eiternden Fistel zwei Hautfisteln genau in der Gesäßspalte im Bereich des Os coccygis vorhanden. Nach Spaltung der Fisteln ergab sich, daß sämtliche drei Fistelgänge in eine 1,5 cm lange und 0,5 cm breite Höhle mit sprossenartigen seitlichen Divertikeln ausmündeten. Die Höhle und Divertikel waren von Wollhaaren erfüllt, welche in ein dichtes Knäuel verfilzt waren. Auch hier wurde durch Spaltung der Fistelgänge und energisches Ausschaben mit dem scharfen Löffel Heilung erzielt.

Der dritte Fall betraf einen 25jährigen Mann mit außerordentlich starkem Haarwuchs am ganzen Körper. Auch hier war wieder derselbe Befund. Eine schmerzhafte Anschwellung der Gesäßspalte war spontan aufgebrochen und eiterte seit längerer Zeit fistulös. Etwa zwei Querfinger breit über dem oberen Ende der Gesäßspalte fand sich eine mit zwei Fistelöffnungen versehene nußgroße, schmerzhafte Anschwellung, und zwei Querfinger unterhalb dieses entzündlichen Tumors führte eine Hauteinstülpung in letzteren. Durch Exstirpation der ganzen erkrankten Hautpartie einschließlich des Hautkanals wurde Heilung erzielt. Auch hier fanden sich reichlich Haare, in dem Gange z. B. lag ein Büschel von etwa 70 dunklen Haaren von etwa 3 cm Länge.

Fig. 225.

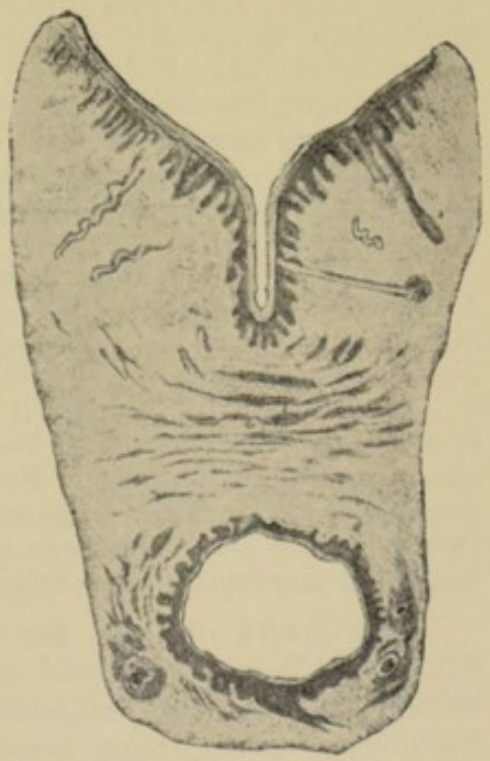

Trichterförmige Hauteinstülpung in der Mittellinie des untersten Teiles des Os sacrum mit einer unterliegenden subkutanen Dermoidcyste bei einem 27jährigen Manne (nach Th. Wette, Jenenser chirurg. Klinik).

Wette hat 1894 7 Fälle von Hauteinstülpungen der Sakrococcygealgegend mitgeteilt und zwar 5 bei weiblichen Individuen und 2 bei Männern, darunter findet sich ein interessanter Fall von Hauteinstülpung mit Dermoid im Wirbelkanal. Die weiblichen Individuen waren 15, 19, 20, 22 und 25 Jahre alt, die Männer 23- und 27jährig. Fast alle Kranke kamen ohne richtige Diagnose infolge entzündlicher Komplikationen in die Jenenser Klinik, man hatte Furunkel u. s. w. diagnostiziert, Inzisionen gemacht, welche natürlich nicht zur Heilung führen konnten. Bei einem 27jährigen Herrn fand sich unterhalb der Hauteinstülpung im subkutanen Bindegewebe eine geschlossene Dermoidcyste (s. Fig. 225). Dieser Fall lehrt, daß man bei der Operation der sakrococcygealen Hauteinstülpungen das unterliegende Gewebe bis auf den Knochen gründlich exstirpieren soll, wenn man vollständige Heilung erzielen und abgeschlossene Hohlräume in der Tiefe nicht zurücklassen will.

Von besonderem Interesse ist ein von Wette beschriebenes Dermoid im Sakralkanal bei einem 15jährigen Mädchen. Dieser Fall ist ätiologisch mit Rücksicht auf die Entstehung der Dellen und Fisteln der Sakrococcygealgegend von Bedeutung, er lehrt, daß, wie schon erwähnt, Dermoidcysten, Dellen und Fisteln der Sakrococcygealgegend mit Spina bifida zusammen

vorkommen, ja daß gleichsam die Dellen und Einstülpungen der Haut den geringsten Grad der Spina bifida bilden, worauf schon Terrillon aufmerksam gemacht hat.

Der in der Jenenser Klinik beobachtete Fall von Wette ist folgender: Das 15jährige Mädchen hatte seit der Geburt in der Rima ani ein kleines Grübchen. Ein Jahr nach dem Ueberstehen eines Typhus traten Schmerzen im Kreuzbein auf, welche bis in das Knie ausstrahlten. Bei der Untersuchung der Patientin fand sich in der Gegend des zweiten Kreuzbeinwirbels in der Mittellinie ein kleines Grübchen, von welchem aus ein Gewebsstrang sich in die Tiefe fortsetzte. Bei der Operation ergab sich ein von dem Grübchen ausgehender feiner Kanal, welcher durch eine fünfzigpfennigstückgroße, durch Bindegewebe verschlossene Knochenlücke in der Reihe der Dornfortsätze des Kreuzbeins in den Wirbelkanal verlief. Im Wirbelkanal fand sich eine walnußgroße extradurale Dermoidcyste; eine Kommunikation des Fistelganges mit letzterer war nicht nachweisbar. Exstirpation der Dermoidcyste. Heilung.

Mallory erwähnt ein Präparat von Warren, in welchem sich ein $^1/_2$ Zoll langer, stricknadeldicker Kanal der Sakralgegend fand, der in der Medianlinie an beiden Enden auf die Hautoberfläche ausmündete, mit Pflasterepithel ausgekleidet war, aber keine Drüsen oder Haarfollikel enthielt.

Prochnow fand bei einem Manne mit verschiedenen untereinander kommunizierenden Hautgängen der Sakralgegend nach Spaltung der Fisteln ein Knäuel von schwarzen Haaren in einem Hohlraum, es handelte sich gleichsam um ein schlauchförmiges Dermoid mit seitlichen Divertikeln resp. Sprossenbildungen.

Reclus fand eine 5 cm lange, zwischen Anus und Steißbein in der Afterspalte befindliche, blind endigende angeborene Fistel mit geringer Sekretion, welche er zum Darmkanal in Beziehung bringt. Vielleicht handelte es sich um eine Fistel des Schwanzdarms (s. S. 657).

Terrillon beobachtete 3 Fälle von angeborenen Hautfisteln von etwa 3 cm Länge in der Lumbosakralgegend an der Basis des Os sacrum mit entzündlichen Komplikationen, infolge deren sämtliche drei Kranke ärztliche Hilfe aufgesucht hatten. Eine Kranke verweigerte die Operation, die beiden anderen (Männer) wurden durch Spaltung der Hautfisteln mit Exstirpation des Sackes geheilt; letzterer erwies sich als Dermoid.

Die Behandlung der einfachen und komplizierteren Dermoidfisteln der Kreuzsteißgegend mit oder ohne entzündliche Erscheinungen besteht, wie aus den mitgeteilten Fällen hervorgeht, in Spaltung und energischer Ausschabung derselben mit dem scharfen Löffel, oder noch besser in vollständiger Exstirpation derselben bis auf den Knochen, damit alle Gänge, auch die tiefer gelegenen, sicher entfernt werden.

Gussenbauer rät, die Dermoidfisteln der Kreuzsteißgegend mit dem Thermokauter zu spalten und die Cystenwände, falls sie nicht exstirpiert werden können, nur energisch auszuschaben.

XIX. Kapitel.

Die sonstigen Geschwülste, besonders der Beckenknochen und der sie bedeckenden Weichteile

(s. das Literaturverzeichnis XXII, ferner die Literaturverzeichnisse XVIII—XXI, Geschwulstbildungen bei Spina bifida, angeborene Sakraltumoren, Schwanzbildung und Dermoidcysten).

§ 113. Allgemeine Bemerkungen über die Entstehung, Symptomatologie, Diagnose und Behandlung der Beckengeschwülste. — Nachdem wir in §§ 83—112 S. 497—700 die im wesentlichen angeborenen Geschwülste der Beckengegend, die angeborenen Sakraltumoren, die sog. Schwanzbildungen und die Dermoidcysten genauer beschrieben haben, bleiben uns nunmehr nur noch die eigentlichen, vorwiegend erworbenen Geschwülste der Beckenknochen und der sie bedeckenden Weichteile übrig. Bezüglich der Geschwülste der Beckenorgane verweise ich auf die betreffenden Abschnitte der deutschen Chirurgie.

Die Geschwülste der Beckengegend kann man in drei große Gruppen einteilen: 1. die Tumoren des Beckeninneren, 2. diejenigen an der Außenfläche des Beckens und 3. die teils an der Außenfläche und teils im Cavum pelvis sitzenden Geschwülste. Bei dem Wachstum der Beckengeschwülste aus dem Cavum pelvis nach außen und umgekehrt kommen besonders die natürlichen Foramina des Beckens, z. B. die Incisura ischiadica major und minor, das Foramen obturatum, ferner die anatomische Anordnung des Beckenbindegewebes, der Muskeln, Fascien und Bänder in Betracht, wie wir es in §§ 61 u. 62 S. 350 ff. für die Ausbreitung der Beckenabszesse genauer beschrieben haben. Bei bösartigen Tumoren werden die vorhandenen Gewebsschranken natürlich oft durchbrochen, zerstört, wie es auch bei Abszessen vorkommen kann.

Die Entstehung der Beckengeschwülste ist eine Frage der allgemeinen Pathologie resp. der Geschwulstlehre überhaupt, und können wir auf dieselbe hier nicht näher eingehen, bei den einzelnen Formen der Beckengeschwülste werden wir auf sie, so weit es nötig ist, zurückkommen. Nur bezüglich der für die Unfallgesetzgebung so wichtigen Entstehung der Beckengeschwülste im Anschluß an Traumen möchte ich kurz folgendes hervorheben.

Die Frage nach der Entstehung der Tumoren nach Traumen ist viel umstritten. In jüngster Zeit hat besonders C. Löwenthal unter Bollingers Leitung in einer sehr fleißigen Arbeit und unter Zusammenstellung einer größeren Zahl von Fällen nachzuweisen versucht, daß das Trauma als direkte Ursache der Geschwulstbildung in der Tat anzusehen ist. Nach Heinatz, welcher

unter 1906 Fällen 233 fand, wo Geschwülste nach Traumen entstanden waren, bildet das Trauma an und für sich die Geschwulst nicht, wohl aber wirkt es prädisponierend. Unter 325 Sarkomen waren 66 (20,3 %) traumatische, unter 819 Karzinomen 124 (15,1 %), unter 46 gemischten Geschwülsten 4 = 8,6 %, unter 716 gutartigen 39 = 5,4 %, unter den letzteren waren am häufigsten die Neurome und Angiome. Die früheren statistischen Angaben über die Häufigkeit der traumatischen Genese der Geschwülste schwanken sehr und zwar zwischen 2,5—25 %, sie sind verschieden mit Rücksicht auf gutartige und bösartige Tumoren, wie besonders aus den Arbeiten von Würz, Rapok, Ziegler, Löwenthal, v. Büngner, Lengnick, Machol, Sandhövel, Kemp, Wolff, Liebe u. a. hervorgeht. Ich verweise bezüglich der Angaben dieser Autoren auf mein Lehrbuch der allgemeinen Chirurgie 9. Aufl., 1904, S. 738 ff. Ich will hier nur hervorheben, daß nach Löwenthal sich in 316 Fällen von Sarkom der verschiedensten Körperstellen ein vorausgegangenes Trauma nachweisen ließ; nach Ziegler waren unter 171 Sarkomfällen 35 wahrscheinlich im Anschluß an ein einmaliges Trauma entstanden. Im allgemeinen ist der Wert solcher statistischer Angaben gering, sie sind nur mit Vorsicht zu benützen. Besonders bei der Lehre von den Osteomen, Exostosen, den Fibromen und Sarkomen des Beckens werden wir sehen, daß mehrfach bestimmt angegeben wurde, daß sich im direkten Anschluß an ein einmaliges Trauma, z. B. nach einer Quetschung, die Geschwulst entwickelt habe. Besonders Büge, Mersch, König, Tegeler (s. S. 764) und Dorn haben Sarkome nach einem einmaligen Trauma beschrieben. Aus der neuesten Literatur erwähne ich außer den in §§ 114—119 S. 711 ff. angeführten Fällen folgende Beobachtungen von Kaufmann, Löwenthal und Ziegler, in welchen Beckengeschwülste im direkten Anschluß an ein Trauma entstanden sein sollen.

Kaufmann berichtet über folgenden Fall: Bei einem 36jährigen Güterarbeiter entstand nach Quetschung der Kreuzbeingegend durch eine schwere Kiste ein Sarkom des Kreuzbeins. Sofort nach dem Unfall waren Schmerzen vorhanden, 4 Wochen später war der Kranke bettlägerig und starb 4 Monate nach dem Unfall an Sarkom des Kreuzbeins; seine Witwe erhielt 3000 Fr. Entschädigung.

In dem Falle von Löwenthal handelte es sich um einen 23jährigen Soldaten, welcher im Dezember 1880 beim Längssprung über den Kasten auf das Gesäß fiel. Im Februar 1881 klagte der Kranke über Schmerzen bei der Harnentleerung, dann trat unfreiwillige Entleerung des (normalen) Harns und Stuhles auf. Anfang Mai war eine rasch wachsende Geschwulst im Becken fühlbar, Anfang Juni trat eine Lähmung im Gebiet des rechten N. peroneus auf, nachdem schon vorher die motorische Kraft des rechten Beines herabgesetzt war und Schmerzen in der Wade aufgetreten waren; auch war der Kranke zuweilen auffallend verwirrt, hatte Halluzinationen, welche Ende Juni besonders bemerkt wurden. Der Kranke starb am 9. Juli 1881, die Sektion ergab ein großes Spindelzellensarkom, durch welches das Kreuzbein und die beiden Darmbeinschaufeln zum Teil kariös waren.

Ziegler berichtete von einem 35jährigen Manne, bei welchem nach Stoß gegen einen Amboß eine entsprechende Anschwellung des Kreuzbeins entstand; diese Schwellung ging allmählich zurück, ein Sarkom trat an ihre Stelle.

Nach meiner Ansicht liegt die Frage bezüglich der traumatischen Entstehung der Geschwülste besonders mit Rücksicht auf die Unfall-

gesetzgebung folgendermaßen. Zunächst wird man unterscheiden zwischen der Einwirkung eines einmaligen Traumas und mehrfacher traumatischer Reizung. In allen Fällen von angeblich traumatischer Genese einer Geschwulst ist es in der Regel schwer oder gar nicht zu entscheiden, ob das Trauma allein und direkt die Ursache der Geschwulstbildung ist, oder ob zwischen der Verletzung und der Neubildung nur ein indirekter, d. h. prädisponierender Zusammenhang besteht. Nach Borst wirkt das Trauma nur indirekt, d. h. es gibt die Gelegenheitsursache ab, durch welche ein etwa vorhandener wachstumsfähiger Keim zur Entfaltung kommen kann. Im allgemeinen habe ich dieselbe Ansicht wie Borst, aber mit folgender Einschränkung. Nach meiner Ansicht ist es zwar noch nicht bewiesen, daß durch ein Trauma allein eine Neubildung entstehen kann, aber die Möglichkeit ist unbedingt zuzugeben und läßt sich auch mit unseren theoretischen Anschauungen bezüglich der Geschwulstgenese in Einklang bringen. Ich führe hier nur die Entstehung der teils gutartigen, teils sarkomartigen sog. Kallustumoren nach Frakturen an. Zuweilen ist allerdings hier gewiß die Fraktur die Folge eines schon vorhandenen Sarkoms. In der Unfallpraxis gibt es bezüglich der traumatischen Genese der Geschwülste keine allgemein feststehende Regel, man wird jeden einzelnen Fall für sich betrachten müssen und feststellen, ob in der Tat das Unfallgesetz Anwendung finden darf, d. h. ob der betreffende Kranke wegen einer „Unfallgeschwulst" wirklich zu entschädigen ist oder nicht. Ich empfehle nach dieser Richtung hin ganz besonders das Handbuch der Unfallverletzungen von C. Kaufmann (Stuttgart 1897, 2. Aufl.) als Führer und Ratgeber.

Die Beckenhöhlengeschwülste entstehen besonders von den Knochen, vom Beckenbindegewebe, von den Lymphdrüsen, von den Blut- und Lymphgefäßen resp. deren Gefäßscheiden, von den Fascien, Bändern, Muskeln u. s. w., sie sitzen retroperitoneal, was für ihre regelrechte Operation unter entsprechender Ablösung des Bauchfells wichtig ist. Am häufigsten handelt es sich um solide Tumoren. Länger bestehende gutartige, retroperitoneale, solide Tumoren neigen allzu oft zu sarkomatöser oder karzinomatöser Entartung. Primäre Karzinome, z. B. im Beckenbindegewebe, können in seltenen Fällen auch von versprengten resp. restierenden Epithelzellen z. B. der Wolffschen Gänge entstehen. Die Cysten der Beckenhöhle sind vorwiegend kongenitaler Natur, wie z. B. die Dermoidcysten (s. diese §§ 110—112 S. 680 ff.), oder sie sind durch Echinococcus (s. §§ 78—80 S. 462 ff.) bedingt.

Die Geschwülste an der Außenfläche des Beckens entstehen ebenfalls teils von den Knochen, teils von den hier befindlichen Weichteilen und den Hautdecken, sie können eine beträchtliche Größe erreichen. Am seltensten geben die Muskeln und die Schleimbeutel zu Geschwulstbildung Veranlassung. Wie an anderen Körperstellen, so können auch die in § 60 S. 337 ff. beschriebenen Hygrome der Beckengegend in seltenen Fällen sarkomatös entarten.

Die Symptome der Beckengeschwülste sind verschieden, je nach ihrem Sitz und ihrem größeren oder geringeren Wachstum. Die Folgeerscheinungen besonders der Beckenhöhlengeschwülste bestehen vor allem in entsprechender Verdrängung und Kompression der

Beckenorgane, der Nerven, der Gefäße mit entsprechenden, zuweilen sehr hochgradigen Zirkulationsstörungen an den unteren Extremitäten.

Das Wachstum der Beckengeschwülste scheint besonders durch Traumen, durch interkurrente Krankheiten mit andauernder Bettlage, durch vermehrte Blutzufuhr, durch Schwächung des Organismus u. s. w. beschleunigt zu werden.

Bei langsam wachsenden Beckengeschwülsten kann lange Zeit vergehen, bis eigentliche objektive Beschwerden eintreten. Die letzteren beginnen besonders dann, wenn der Tumor, wie gesagt, durch zunehmenden Druck auf die anliegenden Organe, besonders auf das Rektum, die Harnblase, die Nerven und Gefäße, vorzugsweise die größeren Venen, Sekundärerscheinungen hervorruft. Dann kommt es zu Harn- und Stuhlbeschwerden, eventuell zu vollständiger Harn- oder Stuhlverhaltung, zu Oedem der unteren Extremitäten, zu Bewegungsbeschränkungen der unteren Extremitäten namentlich bei Tumoren im Bereich der Hüftgegend, des M. iliopsoas u. s. w. Durch Druck auf die Beckennerven können entsprechende Lähmungen der unteren Extremitäten im Bereich des N. ischiadicus, femoralis etc. entstehen; einzelne nervöse Bezirke der Beckengegend sind gefühllos. Oft sind die nach den Beinen ausstrahlenden Schmerzen derartig, daß längere Zeit die Diagnose Ischias oder Rheumatismus gestellt wird.

Die Zirkulationsstörungen im Gefäßgebiet der unteren Extremitäten können bei Beckentumoren einen hohen Grad erreichen. Mehrfach hat man durch Platzen der entstandenen Varicen an den Beinen hochgradige Blutungen beobachtet.

Bezüglich der Störung der Harnsekretion durch Beckentumoren sei folgendes hervorgehoben:

Besonders Uteau hat in einer fleißigen Arbeit 40 Fälle zusammengestellt, wo durch Beckengeschwülste resp. deren Metastasen vollständige Harnverhaltung infolge von Kompression, Knickung oder Verlagerung des Harnleiters, der Blase und Harnröhre eingetreten ist. Der Harnleiter kann in seltenen Fällen total obliterieren. Die Anurie verläuft meist nicht unter akuten Erscheinungen, sondern häufiger unter Exazerbationen mit größeren oder kürzeren Zwischenräumen relativen Wohlbefindens.

Beim weiblichen Geschlecht kommt als eine wichtige Folgeerscheinung der Beckengeschwülste besonders die Erschwerung oder vollständige Behinderung einer naturgemäßen Geburt in Betracht, wie wir es schon bei der Lehre von den Beckendermoiden hervorgehoben haben. Hierher gehören z. B. die Beobachtungen von Wegscheider, E. Martin, Mosler, G. Braun, Putegnat, Haber, Ribbin, Behm, Zweifel, Hofmeier, Swaagmann, E. Copemann, Massarenti, v. Hecker, Toporski, Porak, Fergusson Lees, Rissmann, Finzi, Wallace, Goder, v. Swiecicki, Drew, Bidone, Kaufmann, Kramer u. a.

Es handelte sich in diesen Fällen um die verschiedensten Beckengeschwülste. Entweder starben Mutter und Kind infolge der Geburt, oder das Kind mußte geopfert werden, um das Leben der Mutter zu retten. In Ausnahmefällen konnte durch Reposition oder durch Punktion resp. Platzen von Cysten eine für Mutter und Kind günstige Geburt ermöglicht werden, oder die Geschwulst wurde schon vor der

Geburt während der Schwangerschaft mit vollkommenem Erfolg entfernt (Kramer u. a.). Toporski hat über 6 Fälle von Komplikation des Geburtsaktes durch Beckengeschwülste in der Breslauer Klinik berichtet. In 3 Fällen wurde die Kranioklasie gemacht, in 1 Falle von letzteren wurde nachträglich noch laparotomiert (†), einmal wurde der eingeklemmte Tumor reponiert, und 2mal wurden Cysten von dem Scheidengewölbe her inzidiert. Bezüglich des näheren verweise ich auf die verschiedenen Beckentumoren, besonders auf die Enchondrome, Osteome, Fibrome und Sarkome nebst ihren Mischgeschwülsten (s. auch S. 707 ff. Behandlung der Geschwülste). Goder sammelte 1895 aus der Literatur 81 Fälle von verschiedenen Beckengeschwülsten, welche eine operative Entbindung notwendig machten.

Die Diagnose der Beckengeschwülste ist in jedem einzelnen Falle durch sorgfältige äußere und innere Untersuchung bezüglich des Ursprunges und der Art der vorliegenden Geschwulst so genau als nur möglich festzustellen. Die Art des Tumors ergibt sich zuweilen erst bei der Operation, während oft die Diagnose leicht ist. Jedes Symptom soll sorgfältig beachtet werden. Bei chronischer Ischias soll man bei Fehlen sonstiger Erscheinungen auch an die Möglichkeit einer den Ischiadicus komprimierenden Geschwulst denken. Mehrfach hat man gefäßreiche pulsierende Sarkome mit Aneurysmen, weiche (fluktuierende) Fibrome oder Sarkome mit Abszessen verwechselt. Ich exstirpierte bei einem 30jährigen Manne einen mannskopfgroßen Tumor der Beckenhöhle, welcher sich als Hämatocele herausstellte. Probepunktionen und Probeinzisionen sollen zur Sicherung der Diagnose im allgemeinen nur kurz vor oder während der Operation vorgenommen werden. Probeinzisionen in gefäßreiche Sarkome haben zu den bedenklichsten Blutungen Veranlassung gegeben. Besonders bei Knochentumoren ist die Röntgendurchleuchtung wichtig.

Die gutartigen Fibrome des Beckens finden sich meist dort, wo das Periost fester am Knochen haftet, ferner an Knochenvorsprüngen, wo sich Muskeln ansetzen. Die bösartigen Geschwülste, z. B. die verschiedenen Arten der Sarkome, sitzen meist am Darm- und Kreuzbein, seltener am vorderen Beckenknochenring, sie sind teils periostalen, teils myelogenen Ursprungs. Zuweilen entstehen sie primär in den Weichteilen. In jedem zweifelhaften Falle von Geschwulst der Becken- resp. Bauchhöhle wird man den Tumor durch aseptische Operation bez. Probelaparotomie freilegen und dann je nach dem Befund verfahren.

Mit Beckengeschwülsten können gelegentlich in die Beckengegend dislozierte Bauchorgane verwechselt werden, z. B. besonders Wanderniere, Wandermilz mit oder ohne krankhafte Veränderungen derselben. Coomans und de Cnaep fanden bei einem an Ileus gestorbenen 40jährigen Frauenzimmer die Milz in der rechten Fossa iliaca liegend, durch feste Pseudomembranen mit der vorderen Bauchwand und den Eingeweiden verbunden. In der Umgebung war eine frische Peritonitis vorhanden. Die dislozierte Milz komprimierte das Ende des Ileum, so daß Darmverschließung eingetreten war. Die Gefäße der Milz bildeten einen mehrmals gedrehten, nicht gespannten Strang, welcher sich vom Hilus zum linken Hypochondrium hinzog.

Hierher gehören ferner die seltenen Fälle von dystoper Beckenniere. Müllerheim, Cragin, Hochenegg u. a. haben über derartige interessante Fälle berichtet. Als Paradigma sei der Fall von Hochenegg hier mitgeteilt.

Die 52jährige Patientin litt hauptsächlich an hartnäckigster Stuhlverstopfung, so daß nur alle 10—14 Tage trotz Abführmittel und Massage Stuhl erfolgte. Die Frau hatte viermal abortiert resp. Frühgeburt gehabt, dreimal war die Schwangerschaft beendigt, die sehr langwierigen Geburten erfolgten stets in Steißlage. Seit 20 Jahren keine Geburt mehr, Zunahme der Stuhlbeschwerden und verschiedener nervöser Erscheinungen. Bei kombinierter Untersuchung fand sich eine Geschwulst im kleinen Becken, welche für ein Myom gehalten und von Schauta mittels hinteren Vaginalschnittes entfernt werden sollte. Wider Erwarten fanden sich Uterus und Adnexe normal, die fragliche Geschwulst lag retroperitoneal zwischen Mastdarm und der vorderen Fläche des Kreuzbeins. Die Scheidenwunde wurde geschlossen, und 2 Tage später wurde der Tumor von Hochenegg auf sakralem Wege wie bei hochsitzenden Mastdarmkarzinomen bloßgelegt. Die angebliche Geschwulst war eine nicht vergrößerte, ja abnorm kleine, in der Kreuzbeinaushöhlung liegende Niere, welche exstirpiert wurde. Tamponade des Nierenbettes mit Jodoformgaze. Die Heilung war durch psychische Erregungszustände — vielleicht infolge einer Jodoformintoxikation — vom 4. Tage an 14 Tage lang gestört. Die früheren Beschwerden wurden durch die Entfernung der Beckenniere vollkommen beseitigt, die Stuhlentleerung erfolgte meist spontan und ausgiebig, die Harnsekretion war normal, die nervösen Erscheinungen gingen zurück.

Die Beckenniere zeigte von kongenital verlagerten Nieren wesentliche Formabweichungen, sie war fast dreieckig, plump, kuchenförmig, an der oberen Hälfte embryonal gelappt, ihre Länge betrug 8 cm, die Breite 7 cm, die Dicke 3 cm. An der ebenen vorderen Fläche lag der Hilus, die hintere Fläche lag der Kreuzbeinhöhlung innig an und war entsprechend konvex geformt. Die Beckenniere war kleiner als normal, und infolge dieses Umstandes glaubte Hochenegg, daß sicher noch eine zweite Niere vorhanden war. Letzteres war in der Tat richtig; bei Nierendystopie kann es sich vor allem um Hufeisenniere handeln, so daß die zweite Niere fehlt. Von 9 operierten Fällen gingen 3 an Anurie infolge Fehlens der anderen Niere zu Grunde. Daher empfiehlt sich stets vorher eine Harnleitersondierung, welche bei Verdacht auf Nierendystopie bei einer retroperitonealen Geschwulst des kleinen Beckens auch insofern diagnostisch wertvoll ist, als man aus der Kürze und dem Verlauf des zu der dystopen Niere ziehenden Harnleiters dann leicht die wirkliche Sachlage erkennt. Mit Ausnahme eines Falles von Müllerheim sind alle Fälle von Beckennieren unter falscher Diagnose operiert worden.

Was die Behandlung der dystopen Niere betrifft, so wird man dieselbe nach vorherigem Nachweis einer zweiten, normal funktionierenden Niere in allen jenen Fällen exstirpieren, wo die dystope Niere erkrankt ist oder bedeutende Beschwerden macht, besonders bei Stuhlverhaltung mit Schädigung des Allgemeinbefindens, Urinbeschwerden, bei Geburtsbehinderung u. s. w. In einem Falle von Cragin bildete die Beckenniere ein unüberwindliches Geburtshindernis.

Die Art des operativen Vorgehens hängt natürlich von der Lage der dystopen Niere ab. Mit Hochenegg möchte ich im allgemeinen den sakralen Weg empfehlen, da die Beckenniere hauptsächlich in der Gegend der Articulatio sacroiliaca oder in der Kreuzbeinaushöhlung stets retroperitoneal liegt. In den 8 operierten Fällen wurde siebenmal die Laparotomie ausgeführt, welche nicht empfehlenswert ist. Dieselbe ist schwieriger und wegen der Lage der Gefäße gefährlicher, wenn man, wie gesagt, bedenkt,

daß die Niere retroperitoneal an der oben erwähnten Stelle liegt und die zahlreichen Gefäße von vorne in die Niere einmünden.

Zuweilen hat man statt des angenommenen Chondroms, Osteoms, Fibroms oder Sarkoms eine Extrauterinschwangerschaft, ein Lithopädion gefunden. Besonders bekannt ist nach dieser Richtung das von Orth (1720), Camerer (1721) und Kieser (1854) beschriebene „Steinkind von Leinzell". Das Präparat wurde 1720 bei der Sektion einer 94jährigen, 1629 geborenen Frau gefunden. Dieselbe hatte 1674 alle Erscheinungen der Schwangerschaft gezeigt. Die Wehen traten rechtzeitig ein, gingen aber endlich nach 3 Wochen vorüber, und es blieb nur ein aufgetriebener Leib mit Schmerzen und einem Gefühl von Schwere zurück. Die Frau gebar später unter mancherlei Beschwerden zwei gesunde Kinder. In einer Schale verkalkter Lamellen fanden sich die Reste der verschiedenen Organe des Fötus, meist durchsetzt von Pigment, teils von diffusem zitronen- oder goldgelben Pigment, teils von dunkelbraunrotem und schwarzem Farbstoff. Bezüglich der Details verweise ich auf die Beschreibungen von Orth, Camerer und Kieser; wir müssen es uns auch versagen, auf die Beschreibung anderer Lithopädien einzugehen.

Die Prognose der Beckengeschwülste wird bedingt in erster Linie durch den anatomischen Charakter des betreffenden Tumors, durch seinen Sitz, seine Größe und durch das Allgemeinbefinden des Kranken. Je früher eine aseptische Entfernung einer Beckengeschwulst stattfindet, um so besser. Wir werden auf die Prognose der Beckentumoren bei den einzelnen Geschwulstarten näher eingehen. Von den verschiedenen Beckentumoren werden wir folgende einer genaueren Besprechung unterziehen: 1. die Chondrome (Enchondrome) und Osteome, 2. die Fibrome, 3. die Sarkome, 4. die Endotheliome, 5. die Karzinome, 6. die sonstigen teils soliden, teils cystösen Geschwülste der Beckengegend nebst ihren Mischformen.

Die Prognose der Operation der Beckengeschwülste, besonders der gutartigen, z. B. der Fibrome, der Enchondrome und Osteome, hat sich seit der antiseptischen Periode wesentlich gebessert. Während derartige Operationen früher meist unglücklich verliefen, sind seit der Antisepsis bereits eine größere Zahl von zum Teil sehr schwierigen Fällen von Beckenenchondromen günstig verlaufen. Ungünstig dagegen ist auch heute noch die Prognose der bösartigen Beckengeschwülste, der Sarkome. Von 6 Fällen von Beckenknochengeschwülsten Gussenbauers verliefen fünf Sarkome nach längerer oder kürzerer Zeit infolge von Rezidiven letal, einer davon während der Operation infolge profusen Blutverlustes, dagegen wurde in einem Fall ein 2 kg schweres Enchondrom durch Operation dauernd beseitigt. Von besonderem Interesse ist der S. 721 erwähnte Fall eines Beckenenchondroms von Drew, welcher die Geschwulst bei einer Kreißenden intra partum mit glücklichem Ausgang entfernte.

Die Behandlung der Beckengeschwülste besteht in aseptischer Exstirpation derselben nach allgemeinen Regeln. Bezüglich der Operationstechnik sei kurz folgendes hervorgehoben; sie ist natürlich verschieden bei reinen Weichteil- und Knochentumoren, bei Geschwülsten an der Außenfläche des Beckens oder im Cavum pelvis. Man bedenke, daß die Geschwülste des Cavum pelvis, welche vom Knochen, vom

Beckenbindegewebe, den Lymphdrüsen, Gefäßen, Muskeln etc. ausgehen, extraperitoneal sitzen und unter Ablösung des Bauchfells ohne Eröffnung der freien Bauchhöhle exstirpiert werden können. Allzuweite Ablösungen des Bauchfells sind aber oft bedenklicher als die Operation durch die freie Bauchhöhle.

Von größter Wichtigkeit für die Operation ist das Verhalten der Basis eines Beckentumors. Man wird in jedem Falle die Basis, die Ursprungsstelle des Tumors nach Möglichkeit abtasten und sich vergewissern, ob die Operation überhaupt möglich ist, ob man im stande ist, den Tumor abzutrennen. v. Bergmann ist der Meinung, daß man von den Knochengeschwülsten des Beckeninneren nur die rasch wachsenden Exostosen und Enchondrome operieren soll, falls dieselben hart, fest und so gut lokalisiert sind, daß sie sich umgreifen und bis zu ihrem Ursprung verfolgen lassen.

Bei der Exstirpation von größeren Beckengeschwülsten wird man eventuell die Blutung am besten durch die in § 54 S. 311—312 beschriebene intraabdominale manuelle Kompression der Aorta oberhalb der Bifurkation beherrschen. Durch Kompression der Art. iliaca communis wird nur eine Beckenhälfte blutleer. Durch diese intraabdominelle Kompression besonders der Aorta kann man die sonst so blutreiche Auslösung von Beckengeschwülsten nahezu blutleer gestalten.

Besonders bei Sarkomen der Beckenknochen sind ausgedehnte Knochenresektionen notwendig, eventuell muß eine ganze Beckenhälfte mit der betreffenden unteren Extremität entfernt werden, wie z. B. in den Fällen von Salistschef, Morestin, Nanu, Savariaud u. a. Bezüglich der Technik dieser Exarticulatio interilio-abdominalis verweise ich auf § 125 S. 831 ff.

Bei allen malignen Tumoren der Beckengegend sind nach Möglichkeit alle benachbarten Lymphdrüsen zu exstirpieren, auch wenn sie nachweisbar noch nicht erkrankt zu sein scheinen.

Bei Geschwülsten der Beckenhöhle dringt man in letztere entweder nur durch Weichteilschnitte von den Bauchdecken aus, vom Damm, von der Fossa ischiorectalis, parasakral etc., oder man erleichtert sich den Zugang durch Knochenresektionen, z. B. des Steißbeins, des Kreuzbeins, der vorderen Beckenwand u. s. w. (s. das Nähere § 122 S. 804 ff.). Im allgemeinen soll man Knochenresektionen möglichst vermeiden und nur durch Weichteilschnitte in das Beckeninnere zu gelangen suchen. Man exstirpiert dann die Beckenhöhlengeschwülste extraperitoneal unter entsprechender Ablösung des Bauchfells, z. B. von den Bauchdecken resp. von der Leistengegend aus oder transperitoneal per laparotomiam.

Vom Damm aus kann man nach Hegar, Otto Zuckerkandl und M. Sänger in das Cavum pelvis subperitoneal und eventuell in die freie Bauchhöhle vordringen und Geschwülste exstirpieren (s. das Nähere § 122 S. 807 ff.). Vor allem empfiehlt sich für die Exstirpation von höhergelegenen Beckentumoren oberhalb des M. levator ani und der Fascia pelvis die Perineotomie nach M. Sänger (s. § 122 S. 810) oder nach Otto Zuckerkandl (s. § 122 S. 808).

Bei allen Operationen im kleinen Becken, besonders auch bei der Ausschälung größerer Geschwülste kann man auf sehr innige Ver-

wachsungen der Tumoren stoßen, besonders auch mit der Blase und Darm, weshalb es sich empfiehlt, nach Entfernung einer Geschwulst im kleinen Becken den Mastdarm, die Flexur, die Harnblase etc. auf etwaige Verletzung zu prüfen und eventuell entsprechend zu behandeln. Lauenstein fand an der Hinterwand einer ausgeschälten Geschwulst unerwartet ein größeres Wandstück der Flexur. Die Flexur wurde durchtrennt, das periphere Ende derselben geschlossen und das zentrale zur Bildung eines künstlichen Afters verwendet. Es erfolgte Heilung.

Sollte bei der Exstirpation von Beckengeschwülsten der Ureter verletzt werden, so wird man Risse, Durchreißungen oder Durchschneidungen mit Naht behandeln und dann die Verletzungsstelle extraperitoneal möglichst in die Nähe der äußeren Wunde lagern, hier fixieren und mit Jodoformgaze tamponieren. Ist die Naht nicht möglich, fehlt z. B. ein größeres Stück des Harnleiters, so wird man wohl am besten zunächst eine Harnleiterfistel anlegen und dann später, nach Heilung der Beckengeschwulstoperation, die betreffende Niere exstirpieren, falls eine Implantation des Ureters in die Blase oder in den Darm (Dickdarm oder Rektum) nicht möglich ist. Bezüglich des näheren verweise ich auf mein Lehrbuch der speziellen Chirurgie Bd. II, S. 27 ff., wo die Behandlung der Harnleiterverletzungen genauer angegeben ist.

Vereiterte Geschwülste des Beckens, besonders Cysten wird man, falls ihre Exstirpation auf Schwierigkeiten stößt, nach Péan möglichst ausgiebig freilegen, den Geschwulstsack vorziehen, an die Haut annähen und dann unter breiter Eröffnung des Sackes gründlich entleeren, desinfizieren und drainieren resp. tamponieren.

Bei der Exstirpation von Leistentumoren wird man besonders die Vorschriften von Kirmisson, Rupprecht und Sprengel befolgen. Die Exstirpation der erkrankten Lymphdrüsen in der Leiste und in der Beckenhöhle nach Rupprecht und Sprengel haben wir bereits in § 64 S. 391 ff. beschrieben. Besondere Vorsicht ist notwendig bei allen tiefer sitzenden Tumoren der Leistengegend, welche mit den großen Gefäßen verwachsen sind. Oft kann man die Tumoren von der Art. und Vena femoralis, von den Vasa iliaca ohne Verletzung derselben ablösen, zuweilen aber ergibt sich bei der Operation, daß die Schonung der großen Gefäße nicht möglich ist. Wird nur die Vena femoralis am Lig. inguinale oder die Vena iliaca ext., communis oder hypogastrica verletzt, so wird man in erster Linie die Blutung durch Venennaht (s. S. 202—204) zu stillen suchen, damit möglichst das Lumen der Vene erhalten bleibt. Der Vorschlag, bei Verletzungen der Vene die korrespondierende Arterie zu unterbinden, ist nicht mehr aufrecht zu halten. Am ungünstigsten ist die gleichzeitige Verletzung beider Gefäße im Bereich des Lig. inguinale (Pouparti), weil dann Gangrän der unteren Extremität zu fürchten ist. Hier wird man ebenfalls in erster Linie die Gefäßnaht versuchen, besonders bei jüngeren Individuen. Läßt sich bei einer Geschwulst der Leistengegend voraussehen, daß die Vasa femoralia oder iliaca bei der Operation nicht geschont werden können, so wird man unter Umständen von der Exstirpation des Tumors absehen müssen. In jedem Falle von Naht oder Unterbindung der Vasa femoralia oder iliaca im Bereich des Lig. inguinale wird man die Bildung des Kollateralkreislaufes durch Suspension des betreffenden Beines

zu erleichtern suchen, ganz besonders bei Unterbindung der Vena femoralis am Ligamentum inguinale.

Die Verletzung der Art. und Vena femoralis unterhalb des Abganges der Profunda bei der Exstirpation von Leistentumoren bedarf keiner Erwähnung, die Behandlung geschieht nach allgemeinen Regeln, und hier ist die Bildung des Kollateralkreislaufs nicht erschwert.

Bei der Exstirpation von Geschwülsten der Glutäalgegend ist die Blutung mit größter Sorgfalt zu stillen, man bedenke besonders auch die ungünstige Prognose nicht sachgemäß vorgenommener Unterbindungen der Glutäalgefäße (s. S. 252 ff.).

Findet sich bei Schwangeren eine die bevorstehende Geburt behindernde Beckengeschwulst, so stehen der radikalen Entfernung der Geschwülste des Beckeninneren wohl meist unüberwindbare Hindernisse entgegen, wie auch Schauta mit Recht betont. Bei Tumoren mit flüssigem Inhalt kann man durch Punktion eine derartige Verkleinerung der Geschwülste erzielen, daß eine Geburt möglich wird. Zuweilen wird die Geburt durch Platzen von Cysten intra partum ermöglicht, wie z. B. in 2 Fällen von Porak. Bei soliden Beckengeschwülsten hat man mehrfach mit gutem Erfolg die Geschwulst von der Scheide aus über den Beckeneingang reponiert und dann die Geburt mit oder ohne Kunsthilfe beendigt. Ist das nicht möglich, dann hat man meist bei Geburtsbehinderung die Sectio caesarea oder die Tötung des Kindes durch Perforation vorgenommen. Kramer hat mit gutem Erfolg für Mutter und Kind am Ende des 6. Schwangerschaftsmonats eine Exostose an der hinteren Fläche des Schambeins vom Beckenausgange her beseitigt, so daß die betreffende II-para 3 Monate und 12 Tage nach der Operation ohne ärztliche Hilfe von einem gesunden Kinde entbunden wurde. Bei der ersten Schwangerschaft war dieselbe Frau kreißend in die Behandlung Kramers gekommen, durch Sectio caesarea wurde ein lebendes Kind geboren.

Bezüglich der geburtshilflichen Therapie bei im kleinen Becken eingeklemmten Tumoren verweise ich unter anderem auf die neueste Arbeit von H. Fehling im Archiv für Gynäkologie Bd. LXXII, 1904, S. 268 ff.

Als Folgezustände nach der Exstirpation von Beckengeschwülsten, besonders mit Resektion der Beckenknochen, kommen auch Hernien in Betracht, z. B. Sakral- und Iliakalhernien (Gussenbauer u. a.).

In allen Fällen, wo die Radikaloperation einer Beckengeschwulst nicht mehr möglich ist, wird man die Beschwerden der Kranken durch eine symptomatische Therapie zu beseitigen suchen. Bei Störungen der Harnsekretion resp. bei Anurie durch eine inoperable Beckengeschwulst ist in geeigneten Fällen die Anlegung einer Nieren- bez. Harnleiterfistel empfehlenswert.

Zuweilen hat man bei inoperabeln bösartigen Geschwülsten der Becken- resp. Bauchhöhle nach der Laparotomie bez. nach Beseitigung des Ascites durch Eröffnung der Bauchhöhle ähnlich wie bei der Tuberkulose eine Wachstumshemmung, ja eine Verkleinerung der Geschwulst und Besserung des Allgemeinbefindens gesehen. Wölfler, Rosenheim, Hahn, Czerny, Krönlein, H. W. Freund, Kayser, Tillmanns u. a. haben derartige Beob-

achtungen gemacht. Es scheint, daß in solchen Fällen von Besserung oder sogar von Heilung bei Sarkomen und Karzinomen unter besonderen Umständen unbekannte Faktoren eine günstige, wahrscheinlich biochemische Einwirkung entfalten. Auf diese Weise kann das Leben der Kranken mit bösartigen Tumoren spontan verlängert werden. Tatsächliche Heilung wie bei der Bauchfelltuberkulose kommt bei bösartigen Tumoren auf diese Weise nach meiner Ansicht nicht vor, beobachtet man sie doch, dann war wohl die Diagnose falsch, d. h. es hat sich nicht um maligne Tumoren gehandelt, sondern um andere Neubildungen, besonders um Lues.

§ 114. Die Chondrome (Enchondrome) und Osteome (Exostosen, Enostosen) des Beckens. — Die Knorpelgeschwülste (Chondrome, Enchondrome oder Ekchondrosen) bestehen am häufigsten aus hyalinem Knorpel mit mehr oder weniger Bindegewebe an der Oberfläche und im Innern der Geschwulst, seltener vorwiegend aus Faser- oder Netzknorpel. Die Zahl, Form und Größe der Knorpelzellen sind sehr wechselnd. Man unterscheidet besonders klein- und großzellige Enchondrome. Die Enchondrome entstehen besonders dort, wo Knorpel unter normalen Verhältnissen vorkommt, am Becken also besonders im Bereich der Epiphysen und der Gelenke vorwiegend bei jugendlichen Individuen. Außer dem Knorpel bildet das Knochenmark, das Periost, der Knochen und verschiedene Formen von Bindegewebe die Matrix für die Enchondrome. Die vom Knorpel ausgehenden Knorpelgeschwülste nennt man auch Ekchondrosen. Heteroplastisch kommen Enchondrome resp. enchondromatöse Mischgeschwülste auch an Stellen resp. in Organen vor, wo sich normalerweise kein Knorpel findet, wie z. B. im Hoden, in der Parotis etc.

Das Enchondrom ist im wesentlichen eine gutartige Geschwulst, doch werden wir auch Metastasen kennen lernen. Häufig erleiden die Enchondrome regressive Metamorphosen, besonders Verfettung, schleimige Erweichung, Cystenbildung. In anderen Fällen beobachtet man zunehmende Verkalkung oder Verknöcherung, d. h. aus dem Chondrom wird immer mehr ein Osteom. Durch vermehrte Wucherung der Knorpelzellen entstehen endlich Sarkome. Nicht selten beobachtet man am Becken die verschiedensten chondromatösen Mischgeschwülste.

Die Größe der Knorpelgeschwülste ist sehr verschieden, gerade am Becken hat man ganz beträchtliche Tumoren gesehen. Nicht selten treten sie multipel an verschiedenen Körperstellen zu gleicher Zeit auf.

In hohem Alter sind die Enchondrome sehr selten. Gussenbauer beobachtete bei einem 80jährigen marastischen Greise zwei mannsfaustgroße Chondrome, das eine am linken Darmbein, das andere am Brustbein, ob das eine Chondrom durch Metastase entstanden war, oder ob sich beide durch gemeinsame Ursache unabhängig voneinander entwickelt hatten, war fraglich.

Die Osteome bestehen entweder aus reinem Knochengewebe, oder sie sind Mischgeschwülste, vor allem enthalten sie sehr häufig Knorpel. Im Gegensatz zu den geschwulstartigen Neubildungen der Knochen, den Osteomen im weiteren und den Exostosen im

engeren Sinne, nennen wir die flachen diffusen Hypertrophien resp. Knochenauflagerungen, Hyperostosen oder Osteophyten, die umschriebenen Knochenneubildungen im Inneren des Knochens, in der Markhöhle, Enostosen; die letzteren sind sehr selten. Virchow rechnet zu den Enostosen auch die Exostosen der Knochenhöhlen, z. B. der Sinus frontales, wo sie sich aus den hier relativ lange bestehenden Knorpelresten entwickeln. Zuweilen sitzen die Osteome resp. Exostosen als getrennte, bewegliche, parostale Bildungen im Periost, in einer Sehne oder im Muskel im Bereich ihrer Insertion am Knochen oder weiter entfernt davon.

Wenn wir von Exostosen sprechen, so verstehen wir darunter Geschwülste, welche im weiteren Sinne zu den Osteomen gehören und aus Knochensubstanz mit oder ohne Knorpel bestehen, bald überwiegt

Fig. 226.

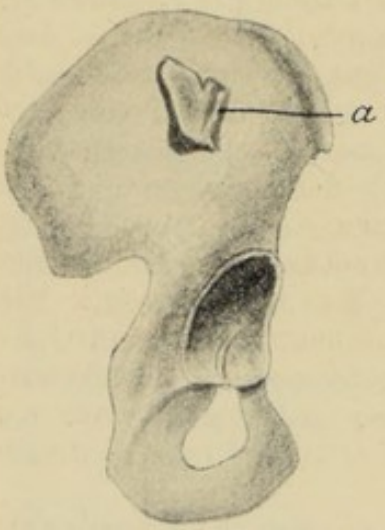

Blattförmige Exostose a (Osteophyt) an der äußeren Fläche des rechten Os ilium (Sammlung des patholog.-anatomischen Instituts zu Leipzig).

Fig. 227.

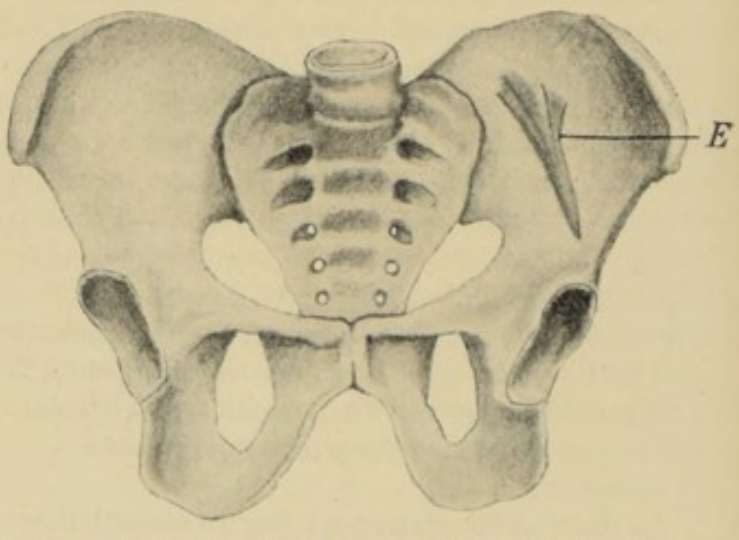

Stachelförmige Exostose (E) des linken Os ilium (Sammlung des patholog.-anatomischen Instituts zu Leipzig).

mehr der Knorpel, bald der Knochen. Auch die rein knöchernen Exostosen sind oft verknöcherte Enchondrome.

Am Becken hat man die verschiedenen Formen der Exostosen resp. Osteome beobachtet, sowohl die kompakten wie die spongiösen (Exostosis compacta und spongiosa), ferner die elfenbeinerne Form (E. eburnea) und die spongiöse mit einer wirklichen Markhöhle mit Knochenmark (E. medullosa). Am Becken finden sich die knorpeligen und knöchernen Exostosen besonders im Bereich der Knorpelfugen (s. S. 12—14, Anatomie), z. B. in der Gegend der Articulatio sacroiliaca, der Symphysis pubis der Scham- und Sitzbeinäste etc.

Die Form und Größe der Beckenexostosen resp. Chondrome und Osteome ist eine sehr mannigfaltige, ich verweise auf Fig. 226 bis 231, ferner auf Fig. 232—236 S. 725—733. Man beobachtet teils kleinere blattförmige, knopfartige, stachel-, fingerförmige Bildungen (s. Fig. 226, 227), teils große Tumoren, welche fast die ganze Beckenhöhle ausfüllen (Fig. 228) und noch darüber hinauswachsen, teils

im Beckeninneren, teils außen sitzen. Man hat Osteochondrome des Beckens von 20—40 Pfund beobachtet. In The Lancet 1856 (27. Dezember) ist ein 37 Pfund (englisch) schweres Enchondrom des Beckens mit einem Umfang von 103 cm bei einem 35jährigen Manne beschrieben, welches erst vor 2 Jahren zuerst bemerkt wurde. Es bestand hochgradiges Oedem der Beine und vollkommene Verstopfung, die Oberschenkel waren flektiert. Die Geschwulst setzte sich in den Kanal der Lendenwirbelsäule fort, trotzdem bestand keine Paralyse.

Wie bei der normalen Knochenbildung, so entstehen auch die Exostosen resp. Osteome entweder aus präformiertem Knorpel oder aus der osteogenen Schicht des Periosts. Als dritte Form von Osteomen werden wir dann noch jene kennen lernen, welche unabhängig vom Knochen heteroplastisch in den inneren Organen (Lunge, Parotis, Ge-

Fig. 228.

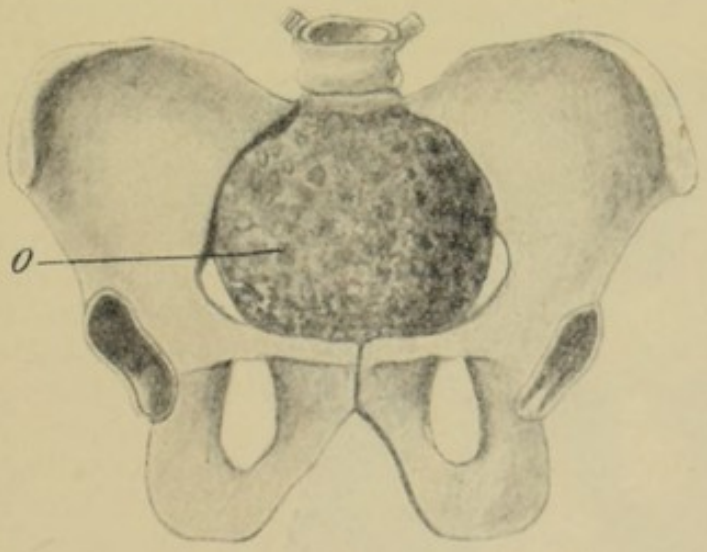

Ein fast die ganze Beckenhöhle ausfüllendes Osteom (O) des Kreuzbeins (Sammlung des patholog.-anatomischen Instituts in Leipzig).

Fig. 229.

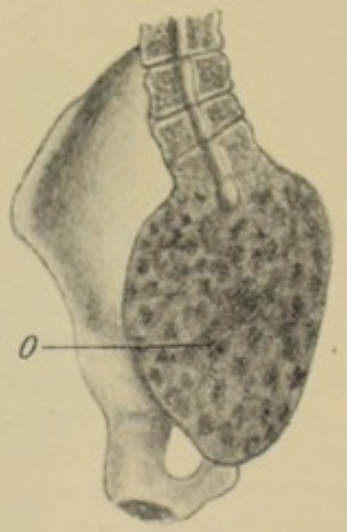

Sagittaler Durchschnitt durch das Osteom (O) des Kreuzsteißbeins in Fig. 228 (Sammlung des patholog.-anatom. Instituts zu Leipzig).

hirnhäute etc.) oder in den Weichteilen, z. B. in der Haut, in den Muskeln, in Sehnen, Fascien, Bändern, durch Verknöcherung des Bindegewebes resp. von Knorpel entstehen und zwar mit oder ohne nachträgliche Verschmelzung des neugebildeten Knochens mit den Skelettknochen. Die heteroplastische Osteombildung in Weichteilen resp. in inneren Organen beruht entweder auf angeborener oder erworbener (z. B. traumatischer) Verschleppung von Knorpel oder von Periost, oder aber es findet tatsächlich vor allem nach Traumen mit entsprechendem Bluterguß teils auf entzündlichem Wege, teils als wahre Geschwulstbildung eine Verknöcherung statt.

Entsprechend der beiden Hauptformen der Knochenbildung aus Knorpel und aus Bindegewebe resp. Periost unterscheiden wir vor allem mit Marchand u. a. die knorpeligen und die nichtknorpeligen Exostosen resp. Osteome. Die knorpeligen, d. h. chondrogenen Exostosen finden sich vor allem dort, wo der Knochen sich aus Knorpel bildet, d. h. wo Knorpel vorhanden ist. Daher ihre Häufigkeit im Bereich des Intermediärknorpels der Extremitäten, in der Nähe

der verschiedenen Knorpelfugen des Beckens. Aber die knorpeligen Exostosen entstehen nicht nur in der Nähe der normalen Knorpelepiphysen, sondern auch dort im Knochen, wo sich Knorpelreste erhalten haben. So ist es begreiflich, daß die Exostosen vorwiegend im jugendlichen Alter in der Zeit des Knochenwachstums entstehen. Im späteren Leben, im Greisenalter bilden sich ebenfalls gelegentlich Knorpelwucherungen, welche dann verknöchern und zu den mannigfaltigsten Knorpel- und Knochenauswüchsen Veranlassung geben, vor allem z. B. bei der Arthritis deformans, beim Malum senile, wo gerade am Becken im Bereich des Hüftgelenks Exostosen vorkommen (s. Fig. 230).

Die chondrogenen Exostosen bestehen besonders im Anfang ihrer Entstehung vorwiegend aus Knorpel, sie verknöchern dann immer mehr, so daß schließlich nur noch eine verschieden dicke Schicht hyalinen Knorpels vorhanden ist und zwar meist am freien Ende desselben. Diese Knorpelschicht kann schließlich vollständig verschwinden.

Fig. 230.

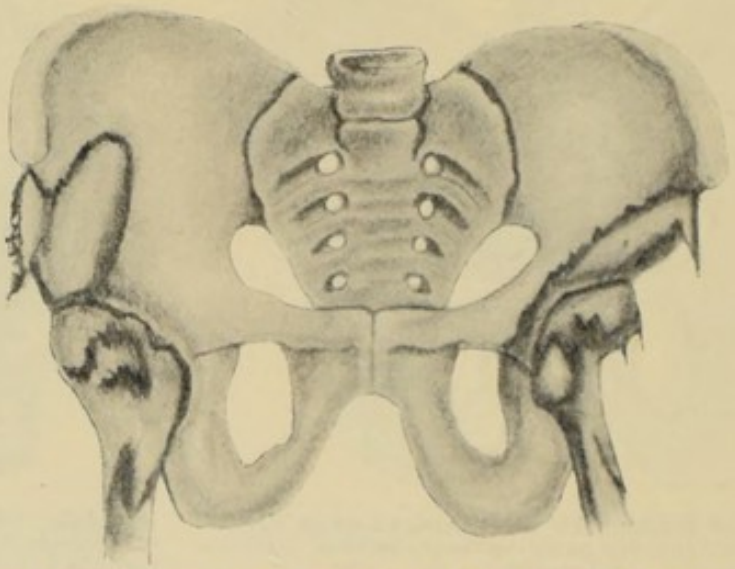

Knorpel- und Knochenwucherungen am Becken im Bereich beider Hüftgelenke bei Malum senile coxae (Sammlung des pathologisch-anatomischen Instituts zu Leipzig).

Die knorpeligen Exostosen kommen entweder solitär nur an einer Skelettstelle, z. B. am Becken, vor, oder aber man beobachtet multiple Exostosen an verschiedenen Körperstellen, oft ziemlich symmetrisch. Mit der Exostosenbildung ist zuweilen eine Wachstumsstörung der betreffenden Knochen verbunden. Zuweilen bilden sich Exostosen wieder allmählich zurück und können gänzlich verschwinden (Hartmann, Rubinstein). In anderen Fällen hat man Umwandlung der Exostosen in bösartige (sarkomatöse) Tumoren beobachtet (Chiari).

Ein Teil der knorpeligen Exostosen besitzen eine synoviale Umhüllung, in welche sie mit ihrem überknorpelten freien Ende hineinragen wie die Epiphysen in ein Gelenk. Diese Exostosis bursata entwickelt sich nach v. Recklinghausen wie die Schleimbeutel besonders dort, wo die Weichteile über der Exostose verschieblich sind, also besonders unter den Muskeln. In anderen Fällen handelt es sich um eine von einem Gelenk, z. B. vom Kniegelenk, von der Articulatio sacroiliaca, abgeschnürte Synovialtasche mit einem darin befindlichen freien Gelenkkörper oder mit einer festsitzenden Exostose des Gelenkknorpels.

Die knorpeligen Exostosen bilden sich, ganz allgemein ausgedrückt, nach Virchow im Anschluß an einen lokalen „Reiz", welcher z. B. traumatischer Natur sein kann. Nach C. O. Weber sollen sich die Exostosen in etwa der Hälfte der Fälle nach Traumen entwickeln. Mehrfach hat man knorpelige und nichtknorpelige Exostosen als Kallustumoren im Anschluß an Frakturen beobachtet. Ich sah eine große Exostose nach Infraktion des Sitzbeines. Hier kann sich auch im Periost Knorpel bilden, ebenso kann im Periost durch anhaltenden Druck Knorpel entstehen (Virchow). Sodann spielt die Heredität, d. h. eine ererbte Konstitutionsanomalie bei der Bildung der Exostosen eine wichtige Rolle, vor allem bei den multiplen Exostosen (C. O. Weber, Reinicke u. a.). In dem interessanten Falle von Weber (s. S. 724) waren Großvater, Vater, zwei Söhne und eine Tochter befallen, während eine zweite Tochter ganz gesund war. Reinicke hat aus der Literatur 36 Fälle von multiplen Exostosen mit sicher konstatierter Erblichkeit zusammengestellt. In einem Falle war die Krankheit in fünf Generationen beobachtet worden, in 2 Fällen bei vier Generationen, in 15 Fällen bei drei, in 12 Fällen bei zwei Generationen und in 6 Fällen bei mehreren Geschwistern. Zuweilen entwickeln sich die Exostosen bei Rachitis.

Die nicht knorpeligen Exostosen entstehen vor allem im Periost und sodann unabhängig vom Periost im Bindegewebe als sog. parosteale Exostosen. Die letzteren kommen als heteroplastische Osteome in den Weichteilen in inneren Organen vor. Die periostalen und parostealen Knochenwucherungen, welche ebenfalls solitär oder multipel beobachtet werden, entstehen besonders im Anschluß an einmalige oder mehrfache Traumen (Reitknochen, Exerzierknochen) oder an chronisch entzündliche Prozesse, nach Erkältungen, im Verlauf der Syphilis, der Gravidität u. s. w. Zuweilen entstehen sie auch spontan ohne bekannte Ursache. Als bemerkenswertes Beispiel einer rheumatischen Entstehung multipler Exostosen an den verschiedensten Knochen, besonders auch am Becken, erwähnt Virchow in seinem Werke über die krankhaften Geschwülste Bd. II, S. 83 den von Ebert beobachteten Fall, wo ein 10jähriger Knabe nach Sturz ins Wasser an einem heftigen, fieberhaften Gelenk- und Muskelrheumatismus und an zahlreichen spongiösen Exostosen erkrankte (s. das Nähere S. 734).

Das Wachstum der Exostosen ist sehr verschieden, zuweilen bleiben sie mehr oder weniger stabil, häufig wachsen sie plötzlich schneller. In anderen Fällen bilden sie sich, wie schon erwähnt, zurück oder werden zu bösartigen Sarkomen. Durch Traumen oder spontan können sich die Exostosen abstoßen. Ich fand in der Stirnhöhle einer 53jährigen Bäuerin derartige losgelöste tote Osteome.

Die parostealen Exostosen entwickeln sich, wie gesagt, teils solitär, teils multipel entweder vom Periost aus und gehen auf die Sehnen, Muskeln, Bänder über, teils aber entstehen die Osteome primär im Muskel, besonders im Anschluß an Traumen resp. an Blutergüsse im Muskel. Auch durch Verschleppung von Periost- und Markzellen bez. von Osteoblasten können heterotopisch Osteome entstehen. Bezüglich der so verschieden erklärten traumatischen Muskelverknöcherungen verweise ich auf S. 153—155. Ich glaube, daß die primären Vorgänge im Bindegewebe stattfinden und daß die zellige Proliferation desselben

bedeutungsvoll ist. Der Ossifikation, welche teils nach dem endochondralen, teils periostalen Typus stattfindet, geht das von Münchmeyer beschriebene Stadium der bindegewebigen Induration voraus.

Ganze Muskeln können durch Myositis ossificans verknöchern. In der Sammlung des pathologischen Institutes zu Breslau befindet sich nach Marchand ein Becken mit einer sehr umfangreichen, unregelmäßig gestalteten Exostose des linken Darmbeines, welche deutlich die Form des Iliopsoas erkennen läßt. Hier mag auch folgende von Salman beschriebene Verknöcherung des M. iliopsoas erwähnt werden, welche in der Berliner chirurgischen Universitätsklinik beobachtet wurde.

Ein 13jähriger Schüler erkrankte plötzlich am 12. April 1892 früh beim Erwachen nach bis dahin vollständigem Wohlbefinden unter heftigen Schmerzen in der rechten Leistengegend und Bewegungsstörung des rechten Beines. In der rechten Leistengegend bildete sich eine allmählich zunehmende Geschwulst, beim Gehen bestanden heftige Schmerzen. Ob Fieber vorhanden war, kann Patient nicht angeben. Bei der Aufnahme in die Klinik fand man in der rechten Inguinalgegend unter der abhebbaren, mäßig geröteten Haut eine zweifingerbreite, unter dem Lig. inguinale beginnende, sich handbreit nach oben über das Ligament erstreckende, wenig druckempfindliche, scheinbar fluktuierende Vorwölbung. Aktive Bewegungen des im Hüftgelenk flektierten und etwas abduzierten Beines sind nicht möglich, passive nur unter Schmerzen, besonders schmerzhaft ist die forcierte Streckung. Fieber nicht vorhanden. Wirbelsäule normal.

Bei der Operation am 2. Mai 1892 fand sich nach Inzision parallel dem Lig. inguinale (Pouparti) daumenbreit oberhalb der Spina ein völlig degenerierter M. iliopsoas mit Ausnahme des Ursprungs und des Ansatzes. Der Muskelbauch war in eine gelbliche, weiche, speckähnliche Masse mit deutlich eingelagerten umschriebenen Herden von linsen- bis markstückgroßen Knochenmassen verwandelt, zwischen und in den degenerierten Massen waren noch Reste von Muskelsubstanz vorhanden. Entfernung der degenerierten Teile des Muskels, Jodoformgazetamponade, am 15. Juni geheilt entlassen. Patient stellte sich am 8. Oktober 1892 und 20. Februar 1895 wieder vor, er war ohne Beschwerden, das rechte Bein war gut beweglich.

Konetschke fand ein Osteom des Musc. glutaeus maximus, welches vor vielen Jahren durch Fall auf das Gesäß entstanden war (siehe S. 154 Muskelverknöcherungen).

Ebstein sah bei einem Paralytiker außer einem Osteom des linken Hüftbeinkammes ein zweites im M. iliopsoas (s. S. 734—735).

Hierher gehört ferner ein interessanter Fall von Exostosenbildung, bedingt durch ossifizierende Myositis nach Knochenbrüchen bei einem an Nephritis und eitriger Cystitis verstorbenen 59jährigen Handarbeiter, welchen Max Lange beschrieb (s. Fig. 231).

An der Basis des Os sacrum erhebt sich rechts und links je eine kleine knöcherne Leiste mit muldenartig ausgeschliffener Hinterfläche als Widerlager für den fünften Lendenwirbel. Die linke Beckenschaufel ist kräftiger ausgebildet als die rechte und steht in steilerem Winkel zur Horizontalen als jene. An der Innenfläche der linken Darmbeinschaufel fällt eine 2 cm breite Knochenscheibe mit knopfartig endigendem Grat auf, an der Spina iliaca ant. inf. ist ein 5 cm langer und 2 cm breiter Knochenwulst vorhanden. Das rechte Hüftbein zeigt an der Außenfläche des Darmbeins einen 2 cm hohen Knochenwall, ein zweiter Knochengrat zieht von der Incisura ischiadica major bis dicht an die Spina iliaca ant. inf. mit verschiedenen

Vorsprüngen und Vertiefungen. Die größten Knochenwucherungen finden sich im Bereich der rechten Pfanne und des rechten Trochanter major. Das rechte Foramen obturat. ist fast vollständig durch Knochenwucherungen verdeckt u. s. w.

Fig. 231.

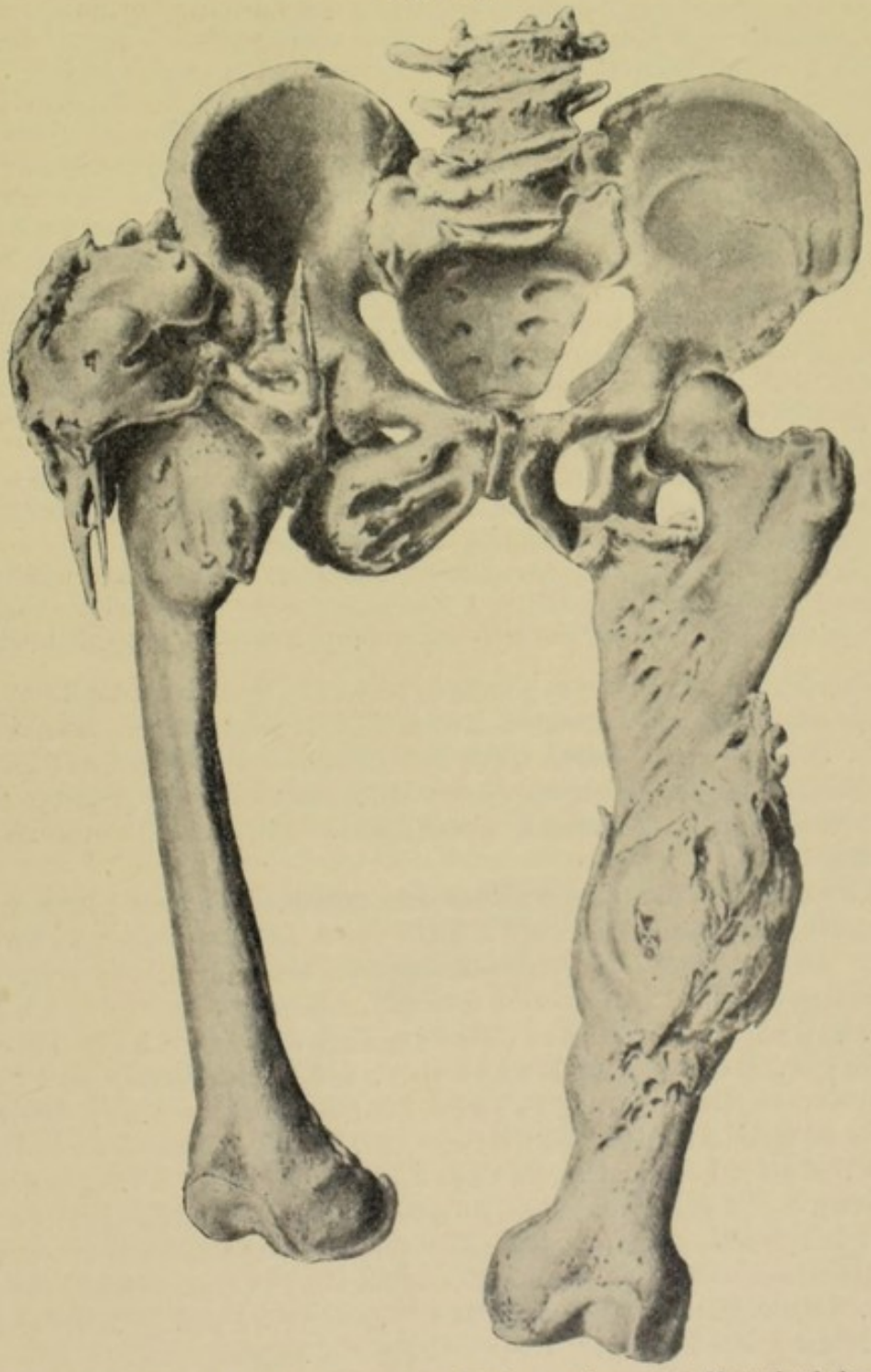

Exostosenbildung an den Lendenwirbeln, am Becken und an den Oberschenkeln, bedingt durch ossifizierende Myositis nach Knochenbrüchen (nach Max Lange).

Der Fall wird von M. Lange mit Recht als multiple Exostosenbildung aufgefaßt, bedingt durch ossifizierende Myositis nach Knochenbrüchen des rechten Schenkelhalses und der linken Femurdiaphyse mit besonders auch in die Beckenmuskeln ausstrahlender Bildung von Kallus- resp. Knochenmassen.

Nach Virchow, Nasse u. a. haben die kartilaginären Exostosen und die Enchondrome im wesentlichen dieselbe Genese. Beide Affektionen treten hauptsächlich während der Entwicklungsperiode der Knochen fast genau an denselben Lieblingsstellen, d. h. im Bereich der transitorischen Knorpelfugen auf, sie werden nicht selten vererbt, erscheinen multipel und sind mit Wachstumshemmungen und Verbiegungen der Knochen verbunden. Beide — die Exostosen und Enchondrome — sind wahrscheinlich durch Unregelmäßigkeiten in der Verknöcherung des transitorischen Knorpels bedingt. Hierfür sprechen besonders auch die zwischen Exostosen und Enchondromen vorkommenden Uebergangs- und Kombinationsformen. Freilich ist diese Frage bezüglich der einheitlichen Genese der Exostosen und Enchondrome nach meiner Ansicht nicht so leicht zu entscheiden, und manche Unterschiede zwischen Exostosen und Enchondrome sind vorhanden, z. B. hören die Enchondrome nicht wie die Exostosen mit Beendigung des Knochenwachstums auf zu wachsen, können im Gegensatz zu den Exostosen bösartig werden u. s. w. Warum verknöchern die Enchondrome nicht? Welches sind die eigentlichen Ursachen ihrer Entstehung? Die früher so betonte Bedeutung der Rachitis hat man wohl mit Rücksicht auf die Entstehung der Enchondrome und Exostosen überschätzt. Richtiger ist vielleicht die Annahme einer embryonalen Anlage oder Prädisposition.

Benneke erklärt die multiplen kartilaginären Exostosen als Knochendeformitäten der Wachstumsperiode, welche durch Zersplitterung der Wachstumsenergie und durch mechanische Momente bedingt sind.

J. Latour hat durch intravenöse Injektion von Bakterienkulturen experimentell multiple („infektiöse") Exostosen hervorgerufen, welche besonders in den Epiphysengegenden recht voluminöse Geschwülste bildeten.

Bezüglich der Symptomatologie der Enchondrome und Osteome des Beckens verweise ich auf die allgemeinen Angaben in § 113 S. 703 ff. Am besten wird das klinische Verhalten der Osteome und Enchondrome des Beckens durch Mitteilung charakteristischer Fälle aus der vorliegenden Kasuistik geschildert. Die letztere ist ziemlich reichhaltig.

Braunstein trennt die Exostosen und Enchondrome und hat von ersteren 16 und von letzteren 32 Fälle aus der Literatur zusammengestellt. Die ersteren Fälle von Exostosen sind beschrieben von Regnoli-Rognetta (2), Virchow (2), Ebert, Broca, Kraus, Sayre, Duplay, v. Hecker, Ebstein, Leydig (Haber), M. Ribbin, Behm, Zweifel und Henking, die Enchondrome von Paget, Flaubert, A. Cooper, Dolbeau (4), Letenneur und Dolbeau, Colson und Dolbeau, Francois, C. O. Weber, Bardeleben, Fichte, de la Camp (2), Mulert, Dalrymphe, v. Bergmann, Wartmann, Marcuse, Beaudoux und A. Stadfeld (2). Die restierenden 9 Fälle finden sich ohne Angabe des Beobachters erwähnt in den Berichten der Soc. anat. 1834, 1848/49, 1861 und 1866, im Arch. de méd. 1840, VIII, p. 228 und 1844 unter A. V. p. 503, in der Soc. de chir. Mars 1852 und in Lancet 1856, 27. Dez.

Zu diesen von Braunstein gesammelten 48 Fällen von Enchondromen und Osteomen resp. Exostosen füge ich unter Zusammenfassung der nicht gut zu trennenden Exostosen und Enchondrome noch 50 Fälle hinzu. Diese von mir gesammelten 50 Fälle wurden beobachtet von A. Cooper, John Lever, G. Braun, Kempo, Jenner, Dintler, Leopold, Gillette, Müller, Rissmann, Copemann, Finzi, Wallace, Drew, Crevelli, H. Braun, Zeltner, Hofmeier, Bill-

roth (3 Fälle), Sée, Taruffi, v. Swiecicki, Domke, Virchow, Tillmanns (5 Fälle), Gussenbauer (2 Fälle), Pfeiffer, v. Noorden, Wilms, Benneke, Kramer, Forward, Marchand, Salman, M. Lange, Konetschke, Eve, Potter, Péan, Clark, Schauta (2 Fälle) und Ajevoli.

Unter diesen 98 Fällen von Chondromen resp. Osteomen finden sich acht partiell cystös erweichte Chondrome, und zwar die Fälle von Dalrymphe, de la Camp, Fichte, Jenner, Francois, Marcuse, Billroth und Zweifel-Bostroem. Ferner füge ich noch folgende chondromatöse resp. osteale Mischgeschwülste hinzu, und zwar fünf Chondrosarkome (Rokitansky, Bartscher, Braunstein, Czerny, Levings), ein Chondromyxom (P. Berger) und ein Chondrofibrom (Wiltshire). Im ganzen habe ich also 105 Chondrome bez. Osteome des Beckens zusammengestellt. Diese 105 Fälle verteilen sich bezüglich ihrer Ursprungsstelle in folgender Weise: 26 Fälle betreffen das Darmbein, 15 das Kreuzbein, 3 die Articulatio sacroiliaca, 16 das Schambein, 4 das Sitzbein. In 7 Fällen nahm ein Osteom resp. Chondrom zwei oder mehrere Beckenknochen ein. In 11 Fällen waren zwei oder mehrere Exostosen an verschiedenen Stellen vorhanden; darunter ist ein Fall von Osteom der Knochen (des Darmbeins) und der Weichteile resp. des M. iliopsoas (Ebstein). In den Muskeln resp. Weichteilen allein saßen 2 Osteome bez. Chondrome. In 21 Fällen ist die Ursprungsstelle des Osteoms resp. Enchondroms nicht angegeben.

Bezüglich der histologischen Struktur der Chondrome fehlen in den meisten Fällen genauere Angaben, so daß sich die Fälle nach dieser Richtung hin nicht verwerten lassen.

Die durch die Enchondrome und Osteome des Beckens bedingten Folgeerscheinungen bestehen vor allem in den S. 703 ff. bereits beschriebenen Symptomen infolge der Kompression resp. Verdrängung der Beckenorgane, der männlichen und weiblichen Harn- und Geschlechtsorgane, des Rektums, der Gefäße und Nerven. Beim weiblichen Geschlecht wird vor allem der Geburtsakt beeinträchtigt.

In den nachfolgenden 14 Fällen von Haber, Ribbin, Behm, Zweifel, Copemann, Hofmeier, v. Hecker, A. Stadfeld, Rissmann, v. Swiecicki, Kramer und Drew war die Geburt durch Enchondrome resp. Osteome des Beckens behindert. In der Mehrzahl der Fälle saßen die Knorpel- resp. Knochengeschwülste im Bereich der hinteren Beckenwand bez. des Kreuzbeines, und der Kaiserschnitt machte sich notwendig; derselbe verlief meist tödlich. v. Swiecicki, welcher den Kaiserschnitt mit günstigem Erfolg für Mutter und Kind ausführte, sammelte bis 1890 aus der Literatur 12 Fälle von Beckenenchondromen, in welchen die Geschwulst ein derartiges Geburtshindernis abgab, daß die Sectio caesarea indiziert war; nur in 5 Fällen wurde der Kaiserschnitt mit glücklichem Erfolg für Mutter und Kind ausgeführt.

Ich erwähne von diesen Fällen von Sectio caesarea wegen Beckenenchondrom resp. Osteom kurz folgende:

Haber berichtet in seiner Dissertation 1830 über eine spongiöse, mit Kavernen versehene höckerige Exostose im Bereich der Vorderfläche der drei oberen Kreuzbeinwirbel bei einer im 7. Monat schwangeren Frau. Die Geschwulst, welche angeblich nach Stoß im 15. Lebens-

jahre entstanden war, verdrängte und komprimierte den Uterus, die Blase und den Mastdarm. Sectio caesarea, Tod nach wenigen Tagen. Die Sektion ergab die oben beschriebene Exostose.

M. Ribbin (l. c. 1831): Den größten Teil des Beckens einnehmende, teils glatte, teils höckerige Exostose an der Vorderfläche des Os sacrum bei einer 26 Jahre alten schwangeren Frau. Sectio caesarea, Exitus letalis.

Behm (l. c. 1854): Eine höckerige, spongiöse, fast das ganze kleine Becken ausfüllende Exostose im Bereich der ganzen Vorderfläche des Os sacrum bei einer etwa 26jährigen Frau, welche heftigste, besonders auch nach dem linken N. ischiadicus ausstrahlende Schmerzen hatte. Bei der ersten Geburt vor etwa 3 Jahren mußte die Kraniotomie gemacht werden. Dann rasches Wachstum des Tumors während dieser 3 Jahre, erneute Schwangerschaft, Sectio caesarea, Tod nach wenigen Tagen. Die Sektion ergab die oben erwähnte, große Exostose, welche durch die Incisurae ischiadicae majores und minores besonders links nach außen gewachsen war und auch die hintere Fläche des Kreuzbeines teilweise bedeckte. Ferner erstreckte sich der Tumor vom Canalis sacralis bis zur Uebergangsstelle des Rückenmarks in das Filum terminale.

Die interessante Beobachtung von Zweifel (l. c.) ist folgende:

Eine bis dahin gesunde schwangere Frau hatte außer Stuhlverstopfung keine Beschwerden gehabt. Behinderung der Geburt. Der betreffende Arzt schwankte zwischen der Annahme eines Beckentumors oder einer Einkeilung des Kopfes eines ersten Zwillingskindes. Später wurde ein breitbasig der Vorderfläche des Kreuzbeines aufsitzender, unbeweglicher Tumor konstatiert; zwischen Symphyse und Geschwulst konnten der Zeige- und Mittelfinger nicht nebeneinander eingeführt werden, Sectio caesarea. Exitus letalis. Die von Bostroem ausgeführte Sektion ergab eine das ganze kleine Becken erfüllende, an der Vorderfläche des Kreuzbeines breitbasig aufsitzende multilokuläre Cyste mit teils knöcherner teils weicherer (fibröser) Wandung, welche den Mastdarm seitlich verdrängt und die Ureteren stark komprimiert. Die Wandungen der mit gallertigem Inhalt erfüllten Cysten bestehen aus fibrösem Gewebe mit eingelagerten Knochenplättchen. In der Nähe des zweiten Kreuzbeinwirbels fanden sich in der Geschwulst Knorpelherde, in deren Zentrum bei mikroskopischer Untersuchung reiner hyaliner Knorpel mit dilatierten Knorpelhöhlen zu sehen war, während in der Peripherie mehr streifiges resp. osteoides gefäßhaltiges Gewebe nachweisbar war.

C. v. Hecker beobachtete eine Exostose infolge langdauernder Koxitis bei einer Schwangeren. Der Beckenraum war durch die Knochengeschwulst so hochgradig verengert, daß die Geburt durch Kaiserschnitt beendigt werden mußte. Ausgang?

Fall von Rissmann. Sectio caesarea wegen Beckenenchondrom mit tödlichem Ausgang.

v. Swiecicki berichtete über ein kindskopfgroßes Chondrom des Darmbeins im Bereich der rechten Articulatio sacroiliaca bei einer 32jährigen Frau am Ende der Schwangerschaft. Als v. Swiecicki die Patientin sah, hatten die Wehen bereits begonnen. Er fand eine die größere Hälfte des Beckens ausfüllende Geschwulst, und da eine Beendigung der Geburt auf natürlichem Wege unmöglich war, so machte v. Swiecicki den Kaiserschnitt; es wurde ein lebendes Kind geboren und die Mutter geheilt.

A. Stadfeld (l. c. 1880): Apfelgroße, knollige feste Geschwulst des Ramus horizontalis ossis pubis bei einer 25jährigen Erstgebärenden. Wendung mit nachfolgender Extraktion eines 3150 g schweren gesunden Kindes; normales Wochenbett (Oktober 1876). 20. Juni 1877 kam die abgemagerte Frau mit einem besonders nach dem Beckeninneren gewachsenen

Tumor wieder in die Entbindungsanstalt. Harn- und Stuhlentleerung sehr behindert, Menstruation seit 8 Wochen nicht mehr vorhanden. Tod unter zunehmender Kachexie im September 1877. — Die Sektion ergab ein alveoläres, vom Periost ausgegangenes Enchondrom im Bereich des Foramen obturat. sin., welches teils nach außen, teils in das kleine Becken gewachsen war und letzteres fast ganz ausfüllte, eine schmale Rinne für Blase, Vagina und Rektum übrig lassend. Im Uterus fand sich ein 4monatlicher Fötus.

A. Stadfeld (l. c. 1880): Eine Frau wurde in erster Schwangerschaft vor 3 Jahren durch Perforation wegen Beckenenge entbunden. Es trat eine zweite Schwangerschaft ein, und es wurde nunmehr eine gestielte, teils harte, teils weiche knollige Geschwulst nachgewiesen, welche mit einem Stiel an dem Knorpel zwischen 5. Lendenwirbel und 1. Kreuzbeinwirbel saß, um den Stiel beweglich war und den Beckeneingang faustgroß erfüllte. Man nahm ein cystisches Enchondrom oder Fibrom an. Die Größe der Gebärmutter entsprach dem 2. Schwangerschaftsmonat. Es wurde die Vornahme einer vorzeitigen künstlichen Frühgeburt beschlossen, wenige Tage zuvor aber erfolgte spontane Frühgeburt, der Kopf des Kindes rückte an der Geschwulst vorbei vor, das 1875 g schwere Kind starb nach einigen Stunden. Später wurde weiteres Wachsen der Geschwulst bei der nicht schwangeren Frau nachgewiesen.

Hofmeier (l. c.): Bei einer 2½ Stunden post partum unter Blutung Gestorbenen fand sich ein vom Promontorium ausgehendes, nach unten in eine scharfe Kante auslaufendes Osteom. Der Körper und der linke Querfortsatz des 5. Lendenwirbels waren mit dem Kreuzbein knöchern verwachsen. Entsprechend dieser Exostose war die hintere Vaginalwand im Douglasschen Raume eingezogen und verwachsen.

In den beiden nachfolgenden Fällen mußte der Fötus durch Embryotomie resp. Perforation des nachfolgenden Kopfes nach der Wendung getötet werden.

Arch. de méd. 1844. A. V. p. 503: Faustgroßes, teils hartes, teils prall elastisches faustgroßes Enchondrom an der Innenfläche der Symphyse einer zum 10. Mal schwangeren 38jährigen Frau. Embryotomie, Tod 36 Stunden post partum.

In einem Falle von Copemann handelte es sich um eine „große knochenharte Geschwulst“ der vorderen linken Beckenwand bis nahe an das Promontorium reichend. Es mußte die Perforation des nachfolgenden Kopfes nach der Wendung gemacht werden, die Frau genas.

Drew und Kramer entfernten mit günstigem Erfolg für Mutter und Kind die Geschwulst, durch welche die Geburt behindert wurde, der letztere intra partum, der erstere während der Schwangerschaft, nachdem er bei der vorhergehenden Geburt bei derselben Frau die Sectio caesarea gemacht hatte. Die Beobachtung von Drew stammt aus dem Jahre 1805, Kramer operierte 1898.

Drew (l. c. 1805): Das Beckenenchondrom füllte bei einer Kreißenden das ganze Becken aus, so daß eine naturgemäße Geburt unmöglich war. Drew ging von einem rechtsseitigen Dammschnitt aus auf den Stiel der Geschwulst ein, durchtrennte ihn und löste dann stumpf die Geschwulst aus. Dann wurde die Frau durch Zange entbunden und vollständig geheilt. Drew war so vorgegangen, weil er 1 Jahr zuvor einen ähnlichen Fall gesehen hatte bei einer Frau, welche unoperiert infolge von Urinbeschwerden an Urämie zu Grunde gegangen war. Die Sektion lehrte, daß sich auch hier nach Durchschneiden des schmalen Stieles die Geschwulst leicht hätte ausschälen lassen, eine Operation, welche man nicht gewagt hatte.

W. Kramer (l. c. 1898): Exostose an der hinteren Fläche des rechten Schambeines bei einer 21jährigen I-para, welche kreißend ins Krankenhaus gebracht wurde. Da eine naturgemäße Geburt wegen der Exostose nicht möglich war, machte Kramer zunächst mit gutem Erfolg für Mutter und Kind die Sectio caesarea und riet der Patientin, behufs Entfernung der Exostose rechtzeitig wieder zu kommen. Die Frau erschien aber erst am Ende des 6. Monats einer zweiten Schwangerschaft. Die mannsfaustgroße Exostose an der hinteren rechten Schambeinfläche wurde vom Beckenausgang aus durch einen Schnitt zugänglich gemacht, welcher parallel und 2½ cm nach außen vom rechten Labium majus 15 cm lang von oberhalb der Symphysis pubis nach abwärts verlief. Dann Abmeißelung der Exostose, Tamponade der Wunde mit Jodoformgaze, Hautnaht. Nach 4 Wochen geheilt entlassen. 69 Tage nach der Operation wurde die Frau ohne ärztliche Hilfe von einem kräftigen Kinde entbunden.

Die mannsfaustgroße Exostose bestand aus spongiösem Knochen und war von einer 2 mm dicken hyalinen Knorpelschicht überzogen.

Besonders die Cystenenchondrome des Beckens, von welchen ich 6 Fälle anführe, können eine beträchtliche Größe erreichen, in dem nachfolgenden Falle von Fichte reichte ein enormes Cystochondrom bis unter den Rippenbogen und hatte die Außenfläche des linken Darmbeins und Kreuzbeins etc. überwuchert. In dem Falle von de la Camp wog das Cystochondrom 20 Pfund, in dem Falle von Jenner 15 Pfund. Die erweichten Enchondrome sind es vor allem, welche zuweilen zu Metastasen Veranlassung geben können, wie z. B. in der klassischen Beobachtung von C. O. Weber (s. S. 724 ff.).

Fichte (l. c. C. O. Weber, S. 98, Beobachtung 24 — Tübinger chirurgische Klinik): Enormes Cystochondrom im Bereich der linken Becken- und Bauchhöhle eines 58jährigen Handwerkers mit Fraktur des Schenkelhalses nach Fall. Die Geschwulst setzte sich nach oben unter den linken Rippenbogen fort und erstreckte sich in Form fausthoher Wucherungen über die Außenfläche des linken Darm- und Kreuzbeins. Durch Punktion einer fluktuierenden Stelle handbreit links vom Nabel werden 82 Unzen einer kaffeebraunen, dünnflüssigen, zerfallene Blutkörperchen enthaltenden Flüssigkeit entleert. Nach 8 Tagen nochmalige Entleerung von 50 Unzen Flüssigkeit durch Punktion. Kontinuierliches Fieber, rascher Kräfteverfall, Tod 8 Tage nach der zweiten Punktion. Die Sektion ergab, daß die Geschwulst einen großen Teil des Kreuzbeins und linken Darmbeins zerstört hatte. Die Untersuchung des Tumors ergab ein von Höhlen durchsetztes Enchondrom (Cystochondrom) mit Knochenherden.

De la Camp (l. c.): Eine 38jährige, syphilitische Frau hatte vor ca. 3 Jahren eine harte Geschwulst in der Nähe der Spina iliaca ant. sup. bemerkt, welche der Arzt durch Umschläge zu erweichen versuchte. Die Geschwulst wuchs, platzte auf, entleerte stinkenden Eiter mit von Knorpel umhüllten Knochenstücken, Tod 3 Wochen nach dem Aufbruch der Geschwulst. Die Sektion ergab, daß die 20 Pfund schwere Geschwulst vom rechten Hüftbein ausging und nach oben bis 3½″ unterhalb der letzten Rippe reichte, war 2½′ lang und 2″ breit und überragte nach allen Richtungen das rechte Hüftbein. Die Untersuchung durch Marchand ergab ein teilweise verknöchertes, teils aus erweichten Hohlräumen bestehendes Enchondrom, dessen Knorpelsubstanz Chondrin, kein Glutin enthielt. Die Geschwulst wurde der Sammlung der Buschschen geburtshilflichen Klinik in Berlin übergeben.

Donald Dalrymphe (l. c.): Cystisch erweichtes Enchondrom der Beckenknochen bei einem 40jährigen Manne, dessen Vater wegen

eines großen Osteochondroms des Radius von Martineau operiert worden war und dessen Bruder an „Knochenerweichung" litt. Auch andere Verwandte waren nicht gesund.

Ein Cystenenchondrom im Bereich der Articulatio sacroiliaca beobachtete Billroth bei einem 50jährigen Herrn. Bei der Punktion der deutlich fluktuierenden, kindskopfgroßen Geschwulst entleerte sich eine dunkelbraunrote, zäh schleimige Flüssigkeit, in welcher sich viele sagokornartige Körper befanden, welche sich bei der mikroskopischen Untersuchung als aus hyalinem Knorpel bestehend erwiesen. Die Geschwulst sollte vor 13 Jahren im Anschluß an eine Verletzung entstanden sein. Das weitere Schicksal des Kranken ist unbekannt.

Jenner sah bei einer 36jährigen Frau ein 15 Pfund schweres Cystochondrom, welches wahrscheinlich von der Articulatio sacroiliaca dextra ausging. Im Innern der Geschwulst fanden sich zahlreiche cystische Erweichungsherde. Der Tumor war in den letzten 2 Jahren rascher gewachsen. Die Patientin starb an Erysipelas, welches im Anschluß an die dritte Punktion einer cystisch erweichten Geschwulststelle entstand.

Francois (l. c. 1876): Bei der Sektion einer 74jährigen Frau fand man ein großes höckeriges Beckenenchondrom mit einer cystisch entarteten Partie, welche eine große Menge einer schokoladenfarbigen Flüssigkeit enthielt. Während des Lebens der Patientin war die Diagnose auf einen multilokulären, fibrocystischen Tumor des Ovariums gestellt worden.

Im Anschluß an die cystös erweichten Enchondrome und Osteoenchondrome möchte ich hier kurz eine Beobachtung v. Bramanns anführen, welcher eine cystöse Degeneration des Skelettes bei einer 34jährigen Frau beschrieb. Nach Virchow sind die Knochencysten, abgesehen von den parasitischen (s. §§ 78—80 S. 462 ff. Echinococcus), Umbildungsprodukte früher solider Neubildungen wie in Geschwülsten anderer Organe. Der betreffende Fall v. Bramanns, welchen ich übrigens nicht zu den Enchondromen resp. Osteomen des Beckens mitgezählt habe, ist kurz folgender:

Die betreffende 34jährige Patientin litt nach drei normalen Entbindungen während der vierten Gravidität an heftigen Schmerzen im Kreuz und in den Unterextremitäten. Im 7. Monat der Schwangerschaft hatte sie eine schwere Frühgeburt und bot dann unter mehreren Spontanfrakturen an den Extremitäten im Verlauf der nächsten $1^1/_2$ Jahre nach der Frühgeburt zunehmend das typische Bild der Osteomalacie dar. Bei der Sektion fand sich große Weichheit der Knochen, besonders des Beckens, der Rippen, Wirbel und bedeutender Schwund der Corticalis der Röhrenknochen. In den Knochen fanden sich zahlreiche größere und kleinere erbsen- bis walnußgroße Cysten.

Enchondrome des Beckens mit Metastasen infolge Einbruchs in die großen Beckenvenen beschrieben Mulert, C. O. Weber, Virchow, v. Noorden u. a. Ferner erwähne ich kurz die beiden folgenden Fälle aus der Soc. anat. de Paris 1861 und 1866.

Soc. anat. 1861: Höckeriges, teils weiches, teils hartes Enchondrom bei einer 32jährigen Wäscherin im Bereich der Fossa iliaca interna mit Vorwölbung der Analgegend. Kachexie. Tod. Knorpelknoten in den benachbarten Muskeln, in den Leistendrüsen und der Vena femoralis.

Soc. anat. 1866: Enchondrom an der Außen- und Innenfläche der Darmbeinschaufel mit Fortsetzung in den Wirbelkanal und in die Vena

femoralis bei einem Manne. Ob hier infolge des Einbruchs in die Vena femoralis Metastasen vorhanden waren, ist nicht gesagt, aber sehr wahrscheinlich.

Von besonderem Interesse sind die Beobachtungen von Mulert und C. O. Weber.

Mulert (l. c. 1852): Enormes Beckenenchondrom mit Metastasen, welches bei einem 50jährigen Zuckerbäcker fast die ganze Unterleibshöhle und das Beckeninnere ausfüllte. Beschwerden besonders seit 4 Jahren. Tod unter zunehmendem Marasmus und hektischem Fieber im St. Jakobshospital zu Leipzig. Die Sektion ergab ein höckeriges, lappiges, 10 Pfund schweres, gallertweiches Enchondrom, welches am linken horizontalen Schambeinast entsprang und die Bauchhöhle fast gänzlich ausfüllte. An verschiedenen Stellen in der Bauchhöhle fanden sich $^1/_2$—2 Zoll lange gallertige Knorpelherde, auf der konvexen Seite der Milz eine talergroße Knorpelschicht und in der Milz ein nußgroßer Knorpelknoten, welcher mit dem Knorpelherd der Milzkapsel nicht zusammenhing. Die Metastasen zeigten dieselbe Struktur wie die Muttergeschwulst, welche teils aus hyalinem, teils aus gelatinös und fettig entartetem Knorpelgewebe, teils aus Knochengewebe bestand; sie war durchzogen von strahligen Bindegewebszügen, vielfach war ein alveolärer Bau vorhanden.

C. O. Weber beobachtete folgenden in Fig. 232 abgebildeten, sehr bemerkenswerten Fall von hereditären symmetrischen Exostosen und Enchondromen am ganzen Skelett, mit einem großen erweichten Beckenenchondrom, welches durch Perforation in die Beckenvenen zu embolischen Knorpelmetastasen in den Lungen und der Leber führte.

Der 25jährige Weinbauer hatte etwa seit dem 10. Lebensjahre Knochenauswüchse an den unteren Epiphysen beider Oberschenkel und den oberen beider Unterschenkel bemerkt, welche dann auch an anderen Körperstellen, besonders an den Rippen, am Brustbein, an der linken Scapula auftraten. Die große Geschwulst am vorderen Beckenring im Bereich des linken Sitzbeins will Patient erst seit einem Jahre bemerkt haben, sie hatte den Umfang des Kopfes eines 10jährigen Knaben, reichte nach aufwärts bis unter das Poupartsche Band, die Leistendrüsen waren geschwollen, der Mastdarm war nach rechts verschoben; die Konsistenz war teils hart, teils knitternd, teils weich pulsierend. Es wurde ein gefäßreiches Enchondrom diagnostiziert und von der Operation abgeraten. Nach 4 Monaten (April 1865) kehrte Patient in die Klinik zurück, die Geschwulst des Beckens war enorm nach innen in die Beckenhöhle, nach außen nach dem Damm und nach oben unter entsprechender Verdrängung der Nachbarteile gewachsen. Dieses rapide Wachstum blieb in den nächsten Monaten, so daß die Geschwulst bis zum unteren linken Rippenbogen reichte, infolge von Verstopfung der Vena femoralis trat ein hochgradiges Oedem des linken Beins ein. Der Kranke starb unter zunehmendem Kräfteverfall am 26. August 1865, also etwa 4 Monate nach seiner zweiten Aufnahme in die Klinik.

Aus dem Sektionsbefund sei folgendes hervorgehoben: Am Skelett fanden sich außer dem großen Beckenenchondrom die in Fig. 232 wiedergegebenen zahlreichen symmetrischen Exostosen der Extremitäten, ferner an der Schädelbasis, am Brustbein, an der Vorderfläche der Rippen in der Nähe der Knorpelansätze, an den Schlüsselbeinen u. s. w. Die Beckenlymphdrüsen waren knorpelig degeneriert, in der linken Vena iliaca communis fand sich an der Einmündungsstelle der Vena hypogastrica ein taubeneigroßer, aus weißer knorpeliger Masse bestehender Thrombus. An der Vena iliaca ext. fanden sich zwei Stellen, wo das Enchondrom die Gefäßwand perforiert

hatte, ebenso waren andere Beckenvenen perforiert und mit Knorpel erfüllt. Im rechten Vorhof und rechten Ventrikel des Herzens fand sich ein bohnen-

Fig. 232.

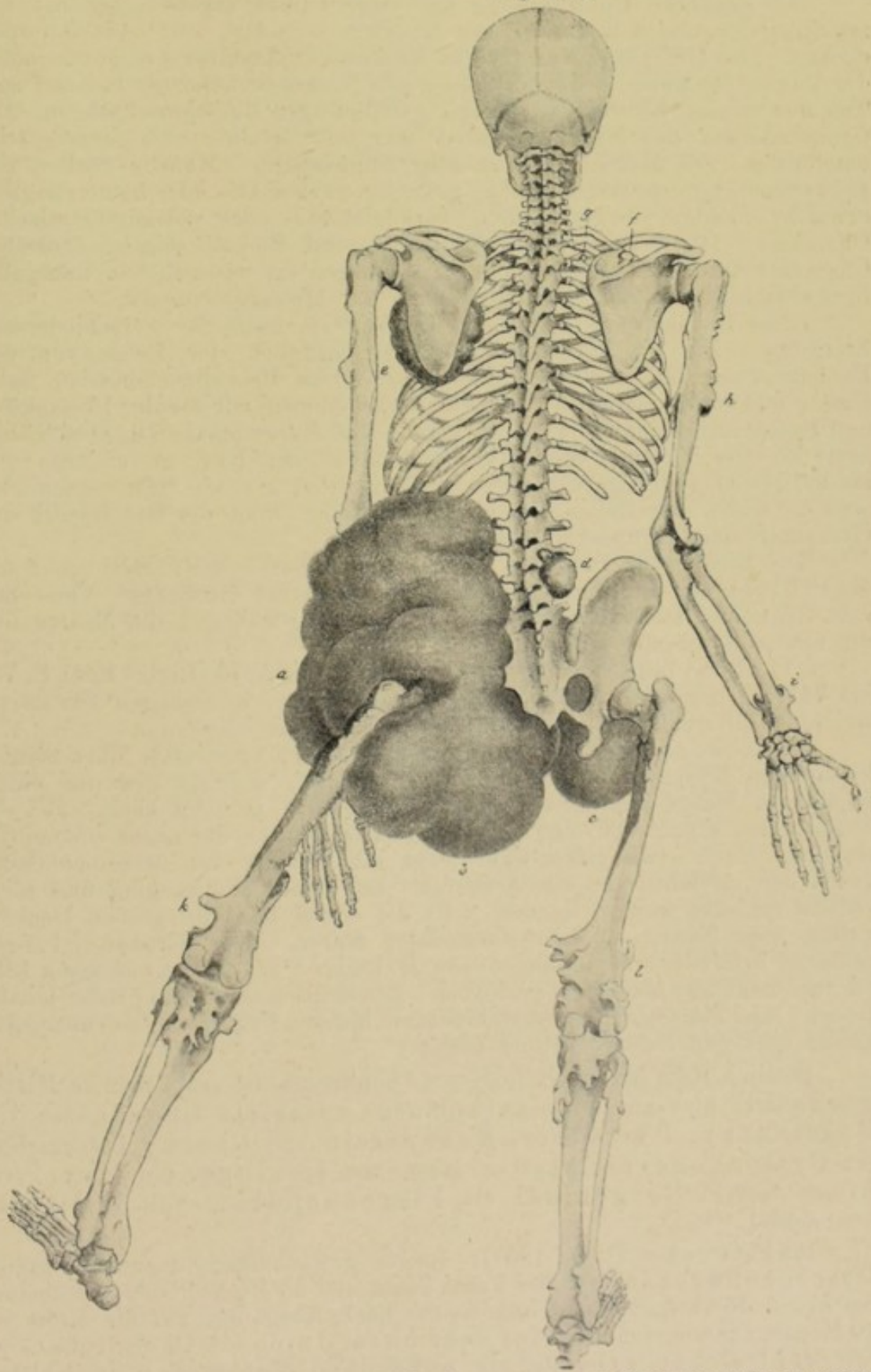

Hereditäre symmetrische Exostosen und Enchondrome am ganzen Skelette; großes erweichtes Beckenenchondrom. Perforation der Beckenvenen. Embolische Knorpelmetastasen in den Lungen und der Leber. 25jähriger Mann (Otto Weber, Virch. Arch. Bd. 35).

großer, gallertknorpeliger Embolus, zahlreiche knorpelige Emboli in beiden Lungen. In der Leber mehrere bis bohnengroße Knorpelknoten, welche sich um verstopfte Zweige der Pfortader gebildet hatten.

Die genauere Untersuchung der Geschwülste ergab folgendes: Die multiplen Exostosen bestanden aus Knochen teils mit, teils ohne Knorpeldecken. Den Charakter eines reinen hyalinen Enchondroms zeigt besonders der Tumor der linken Scapula. Das große Beckenenchondrom bestand zum Teil aus reinem Knorpelgewebe mit gefäßhaltigen Bindegewebszügen. Die Grundsubstanz des Knorpelgewebes war teils hyalin, teils faserig oder netzförmig. Die Zellenform war sehr mannigfaltig. Manche Stellen des Beckenenchondroms waren glasig, gallertig, myxomatös oder hämorrhagisch erweicht, andere zeigten einen sarkomatösen oder teleangiektatischen Charakter. Die verschiedenen Thromben und Emboli zeigten denselben Charakter wie die Muttergeschwulst, sie waren im wesentlichen knorpelig, ihre verschiedenen Zellen glichen denen der Muttergeschwulst.

Diese Beobachtung von C. O. Weber ist nach den verschiedensten Richtungen hin ein klassisches Beispiel bezüglich der Lehre von den Enchondromen und multiplen Exostosen. Das Beckenenchondrom hatte zunehmend einen malignen Charakter angenommen mit lokaler Destruktion und Metastasenbildung wie bei Sarkomen und Karzinomen. Die Geschwulst hatte an verschiedenen Stellen einen sarkomatösen Bau, an anderen war sie auffallend gallertig oder myxomatös erweicht u. s. w. Sehr verschieden war die Form der Zellen, an einzelnen Stellen trug die Geschwulst den Charakter eines Zylinderepithelkarzinoms.

Von besonderem Interesse ist sodann der Fall mit Rücksicht auf die Heredität der multiplen Exostosen, da auch der Großvater, Vater und eine Schwester an Knochenwucherungen litten, während die Mutter und die zweite Schwester frei waren.

Virchow beschrieb in den Charité-Annalen 1878 (Berlin 1880, S. 736 bis 741) ein malignes Enchondrom mit multiplen, knorpeligen Exostosen, welche wohl auch als Metastasen gedeutet werden können.

v. Noorden beschrieb ein von Mikulicz operiertes, über mannskopfgroßes Enchondrom des linken Darmbeins, welches sich bei einem 46jährigen Manne seit etwa 3 Jahren zunehmend gebildet hatte. Bei der Exstirpation ergab sich eine 8 cm lange Insertion an der Linea innominata sinistra. Nach etwa einem Jahre war ein Rezidiv von derselben Größe vorhanden, welches von der Articulatio sacroiliaca sin. ausging und nicht radikal entfernt werden konnte, weil die Aorta und die großen Beckengefäße vom Tumor zu sehr umwachsen waren. Der Kranke ist nach späteren brieflichen Mitteilungen von Mikulicz an Domke Anfang 1893 an zunehmendem Marasmus gestorben. Die Sektion ergab ein großes lokales Rezidiv und Metastasen in verschiedenen inneren Organen. (Genauere Angaben über den Sektionsbefund fehlen.)

Endlich füge ich noch folgende chondromatöse resp. osteale Mischgeschwülste hier an: vier sarkomatös entartete Chondrome von Rokitansky, Bartscher, Braunstein und Czerny beschrieben, ein Cystochondro-Osteosarkom von Levings, ein Myxchondrom von P. Berger und ein Fibrochondrom von Wiltshire beobachtet.

Rokitansky (l. c. 1857): Rasch gewachsenes, mannskopfgroßes Osteochondrosarkom der Fossa iliaca und im Bereich des Acetabulum, bei einem 45jährigen Mann unmittelbar nach Ausgleiten auf die Hüfte vor 10 Monaten entstanden. Bei der Sektion fand sich ein Chondrosarkom mit zahlreichen erbsen- bis nußgroßen Metastasen in beiden Lungen und in den Bronchialdrüsen von demselben osteochondrosarkomatösen Bau wie die Muttergeschwulst.

Bartscher (l. c. 1861): Angeborener fester Tumor sacralis im Bereich der linken Hälfte des ersten Kreuzbeinwirbels, nach unten sich über das Steißbein und den Anus erstreckend. Es ergab sich ein 6 Pfund schweres Chondrocystosarkom, welches exstirpiert wurde. Vollständige Heilung des Kindes.

Braunstein berichtete über ein von Trendelenburg exstirpiertes Chondrosarkom, welches bei einem 29jährigen Schreiner aus der Gegend der Articulatio sacroiliaca sinistra nach außen über die Darmbeinschaufel und nach innen ins Becken gewachsen war. Der Kranke hatte den Tumor vor etwa 6 Monaten als kleine daumendicke Geschwulst an der Außenfläche des linken Darmbeins bemerkt, die Neubildung war dann rasch unter heftigen, nach dem linken Bein ausstrahlenden Schmerzen gewachsen. Bei der Operation am 25. Januar 1888 wurde zuerst von einem Kreuzschnitt aus die äußere (glutäale) Partie des Tumors entfernt, dann von einem Schnitt parallel dem Poupartschen Bande unter Ablösung des Peritoneums der innere Tumor, und zwar unter entsprechender Meißelresektion der erkrankten Darmbeinschaufel und des Kreuzbeins. Tamponade mit partieller Naht. Entlassung des Patienten am 5. Mai mit nur noch wenig sezernierender, sonst gut geheilter Wunde, keine Beschwerden beim Gehen. Endausgang nicht angegeben.

Ein Chondrosarkom des unteren Endes des Os sacrum beobachtete Czerny. Das Kreuzbein wurde bis zum 2. Sakralwirbel reseziert, ebenso wurde die rechte Tuberositas ossis ilium entfernt. Bei der Operation wurde die 3. Wurzel des Plexus sacralis verletzt, sie konnte nicht geschont werden, weil sie mitten durch den Tumor ging. Nach Entfernung des Tumors blieb dauernde Lähmung der Blase und des Mastdarms sowie Schwäche der unteren Extremitäten zurück, und die Patientin starb $1^1/_2$ Jahr nach der Operation an Rezidiv.

A. H. Levings beschrieb ein vom äußeren Periost der rechten Beckenschaufel ausgegangenes großes Cysto-Osteochondrosarkom, welches sich bei einem 24jährigen Manne wahrscheinlich im Anschluß an einen Stoß gegen das rechte Darmbein im Eisenbahnwagen entwickelt hatte und zunehmend gewachsen war. Die Geschwulst wurde von einem Schnitt aus entfernt, welcher hinter der Mitte der Crista iliaca begann, letzterer entlang bis zur Spina anterior superior geführt wurde und dann am inneren Rande des M. sartorius 6 Zoll nach unten und nun rückwärts bis zur Kreuzung mit dem Femur unterhalb des Trochanters verlief. Der Knochen wurde an der Ursprungsstelle nur mit dem scharfen Löffel ausgeschabt. Die Heilung war in 24 Tagen vollständig.

Die Geschwulst bestand aus weichem, mit Cysten durchsetztem Gewebe, in welchem sich Knorpel- und Knochenplatten fanden. Das weiche Gewebe war mikroskopisch aus kleinen Rundzellen zusammengesetzt.

P. Berger entfernte bei einem sehr heruntergekommenen 49jährigen Manne mit gutem Erfolg ein ungewöhnlich großes Chondromyxom des Beckens, welches die linke Fossa iliaca, die Lendengegend und einen Teil des Hypochondriums ausfüllte. Die große Geschwulst reichte von der Crista iliaca bis unter die unteren Rippen, von der Wirbelsäule bis zwei Querfinger breit nach rechts von der Mittellinie und ging mit breitem Stiel von der Gegend der linken Articulatio sacroiliaca aus. Die Vasa iliaca und der N. femoralis waren nach vorn gedrängt, und durch Druck auf letzteren bestanden unerträgliche Schmerzen sowie eine völlige Lähmung des M. quadriceps. Wider Erwarten gelang die eigentlich nur versuchsweise unternommene Operation. Trotz langdauernder Eiterung trat vollkommene Heilung des Patienten ein.

A. Wiltshire sah bei einer Schwangeren ein großes Fibrochondrom, welches von einer Articulatio sacroiliaca entsprang und die Geburt nicht behinderte, weil der Tumor nicht im kleinen Becken lag.

Die sonstigen Fälle von Osteomen und Chondromen des Beckens ordnen wir im wesentlichen nach ihrer Sitzstelle. Nicht genauer angegeben ist der Sitz in 14 Fällen.

Von den Enchondromen und Osteomen im Bereich des vorderen Beckenringes (des Schambeins, Sitzbeins und in der Nähe des Hüftgelenks) erwähne ich folgende 21 Fälle:

A. Cooper erwähnt einen Fall von Exostose des Os pubis mit Harnverhaltung; die Einführung des Katheters war unmöglich, der Kranke starb 24 Stunden post operationem. Aehnlich ist ein von John Lever beobachteter Fall.

Regnoli und Rognetta: Eigroße Exostose an der Vorderseite des linken horizontalen Schambeinastes bei einem 50jährigen Tischler, nach Kontusion entstanden, mit krampfartigen Schmerzen im linken Bein. Operation, Heilung.

Arch. de méd. 1840, VIII, p. 228: 27jähriger Mann mit einem bis zur Grenze des mittleren und unteren Drittels des Oberschenkels reichenden Enchondrom des Schambeins, seit 5 Jahren angeblich nach Sturz auf die Dammgegend entstanden, teils hart und knöchern, teils weich, eindrückbar, Harnsekretion etwas erschwert infolge Deviation der Harnröhre. Operation, Tod nach 24 Stunden.

Flaubert: Enormes Enchondrom des linken Schambeins (Körper und Ast) besonders an der vorderen Fläche.

Lee exstirpierte mit günstigem Erfolg bei einer 41jährigen Frau ein seit 10 Jahren bestehendes, anfangs langsam, dann rascher gewachsenes Enchondrom des Schambeins.

Wartmann: Chondrom des rechten absteigenden Schambeinastes bei einem 51jährigen Manne, vor Jahren im Anschluß an einen Tritt von einem Ochsen entstanden, allmählich zu Kindskopfgröße gewachsen; sie behinderte schließlich das Gehen. Exstirpation des pilzartig gestielten, unter den Adduktoren sitzenden Tumors nach vorheriger Unterbindung der Art. obturatoria durch Lücke. Heilung in 3 Wochen. Die höckerige Geschwulst bestand teils aus hyalinem Knorpel mit Bindegewebszügen, teils aus herdförmigen Kalkablagerungen, teils aus erweichten Partien im Inneren.

Hille berichtete über die erfolgreiche Exstirpation eines Chondroms des rechten Ramus descendens ossis pubis.

Duplays Fall ist von Havage (l. c. 1882) beschrieben: Eine apfelgroße Exostose bei einem 37jährigen Manne, ohne bekannte Ursache am rechten Schambein entstanden. Da der Kranke durch die allmählich wachsende, mit 2 Vorsprüngen versehene Geschwulst zunehmende Schmerzen beim Gehen und Stehen, im Hoden, im Leib und Rücken hatte, wurde dieselbe exstirpiert. Heilung nach Erysipel.

Kempo berichtete über ein großes Enchondrom, welches vom rechten Os pubis entsprang und in 2 Jahren, besonders aber in den letzten Monaten sehr rasch gewachsen war, so daß der Tumor fast das ganze kleine Becken ausfüllte und die Blase stark nach links verdrängt hatte.

Pfeiffer beschrieb ein von Heineke mit Glück operiertes großes Enchondrom des linken horizontalen Schambeinastes.

Schauta beobachtete die in Fig. 233 abgebildete Exostose im Bereich der Symphyse.

Ein selten großes Chondrom des Beckens beschrieb Zeltner nach dem Sektionsbefunde bei einem 54jährigen an Schwindsucht und doppelseitiger Hydronephrose verstorbenen Manne. Die umfangreiche knollige Geschwulstbildung saß im Bereich der Symphyse, der hori-

zontalen Schambeinäste und des linken absteigenden Schambeinastes, mehrere Knollen waren auch durch das Foramen obturatum hindurchgewachsen. Die Geschwulst, welche in der Form eines schwangeren Uterus aus dem Becken hervorragte, erwies sich mikroskopisch als reines Chondrom.

Ajevoli berichtet über die erfolgreiche Exstirpation einer solitären, vom Os pubis ausgegangenen und in die große Labie hineingewachsene Exostose bei einer 17jährigen Virgo. Die Exostose bestand aus spongiösem Knochen und war von hyalinem Knorpel überzogen.

Fig. 233.

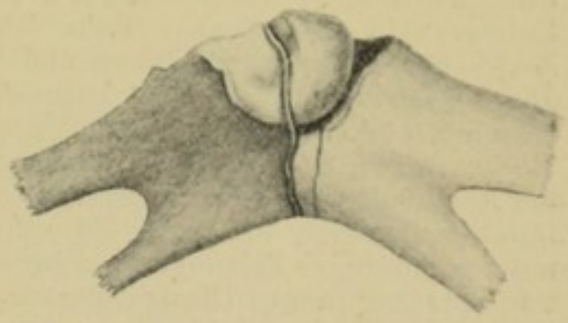

Walnußgroße Exostose am oberen Rande und an der hinteren (inneren) Fläche der Symphysis pubis, von hinten (innen) gesehen, durch die Knorpelfuge der letzteren deutlich in eine kleinere linke und größere rechte Hälfte getrennt. Rachitisches Becken (nach Schauta).

In den nachfolgenden 4 Fällen von Regnoli, Dolbeau, Billroth und Tillmanns saß das Chondrom resp. Osteom im Bereich des Sitzbeins.

Regnoli: Sehr schmerzhafte knorpelige Exostose am absteigenden Sitzbeinast bei einem 43jährigen Lastträger, ohne bekannte Ursache entstanden.

Dolbeau: Enormes, den größten Teil des Beckeninneren ausfüllendes, bis in die Bauchhöhle reichendes Enchondrom des linken Sitzbeines bei einem Manne.

Billroth: Ein teils nach außen, teils nach innen in die Beckenhöhle gewachsenes Enchondrom des aufsteigenden Sitzbeinastes. Tod des Kranken am 7. Tage post op. an Sepsis.

Tillmanns: 20jähriger Mann mit einem faustgroßen Osteochondrom des Ramus ascendens ossis ischii, vor 3 Jahren nach Fall auf das Gesäß entstanden. Vielleicht hatte bei dem Fall auf das Gesäß eine Infraktion des aufsteigenden Sitzbeinastes stattgefunden, so daß es sich wahrscheinlich um einen sog. Kallustumor handelte. Nach Bloßlegung der Geschwulst wurde dieselbe mit Hammer und Meißel entfernt, es erfolgte reaktionslose, dauernde Heilung. Die mikroskopische Untersuchung ergab ein typisches Chondrom mit verknöcherter Basis.

In den nachfolgenden 3 Fällen von Marcuse, Gillette und Wilms fand sich das Enchondrom bezw. Osteom im Bereich des Scham- und Sitzbeins.

Marcuse: Mannskopfgroßes Enchondrom im Bereich des rechten Scham- und Sitzbeins bei einem 16jährigen Mädchen, vor 4 Jahren zuerst bemerkt, spontan entstanden, abgesehen von der Behinderung des Gehens durch die bis zur Mitte des rechten Oberschenkels reichende, das rechte Schambein nach oben überragende Geschwulst sonst keine Beschwerden. Abmeißelung der höckerigen harten Geschwulst mit Erhaltung der Kontinuität des Scham- und Sitzbeins durch Lücke, Heilung nach 3 Monaten ohne Funktionsstörung. Die Geschwulst war ein lappiges, von zum Teil gefäßhaltigen Bindegewebszügen durchzogenes, reines hyalines Enchondrom mit großen Knorpelkapseln und mit durch Einschmelzung entstandenen Höhlenbildungen, es war wahrscheinlich von der Knorpelfuge zwischen Scham- und Sitzbein ausgegangen.

Gillette sah eine eigroße Exostose an der Grenze des absteigenden Schambein- und aufsteigenden Sitzbeinastes, mit heftigen Schmerzen im Hoden und Samenstrang der betreffenden Seite.

Die Exostose wurde mittels des Meißels entfernt, es erfolgte Heilung bis auf eine noch zu erwartende Abstoßung eines Sequesters.

M. Wilms hat über ein großes Beckenenchondrom aus der Leipziger Klinik berichtet. Bei einer 45jährigen Frau hatte sich im Verlauf von 3 Monaten ein großes Enchondrom im Bereich der beiden oberen und unteren Schambeinäste sowie des unteren Sitzbeinastes beiderseits entwickelt. Trotz der Vorwölbung des Tumors nach der Beckenhöhle hin waren Blase und Harnröhre intakt und nur verdrängt. Die Geschwulst wurde in Beckenhochlagerung, nachdem die Haut über dem Tumor schürzenartig heruntergeklappt war, unter Resektion des vorderen Beckenringes, d. h. nach Durchmeißelung des oberen Schambeinastes nahe am Acetubulum und des unteren Sitzbeinastes etwas nach innen vom Tuber ischii beiderseits, entfernt. Es erfolgte reaktionslose Heilung, allerdings unter eigenartigen Störungen von seiten des Zentralnervensystems, besonders von Sprachstörungen (Paraphasie etc.), welche vielleicht Folge der längeren Narkose in Beckenhochlagerung waren.

Die mikroskopische Untersuchung des Tumors ergab ein reines Enchondrom.

Trotz des Fehlens des vorderen Beckenringes konnte die Patientin 1 Jahr nach der Operation 1 Stunde lang ohne auszuruhen gehen und hatte keine Beschwerden.

Enchondrome resp. Osteome im Bereich des Darmbeins beobachteten Dolbeau, Virchow, Gussenbauer (2 Fälle), v. Bergmann, Beaudoux, H. Braun, Müller, Rißmann, Finzi, Wallace, Domke, Crevelli, Marchand und Tillmanns (2 Fälle). In den Berichten der Société anatomique (1834 und 1848) finden sich folgende beiden Fälle:

Soc. anatomique 1834: Enchondrom an der Innen- und Außenseite des Darmbeines.

Soc. anatomique 1848: Hühnereigroßes Enchondrom des Darmbeins in der Nähe der rechten Articulatio sacroiliaca bei einer 30jährigen Frau.

Dolbeau: Enchondrom der Tibia bei einer Frau. Amputatio cruris, Tod an Pyämie nach 6 Wochen. Die Sektion ergab ein Enchondrom des linken Os ilium (Soc. anatomique 1859).

Virchow (Krankhafte Geschwülste Bd. 2, S. 11): Aelterer Mann mit einer mannskopfgroßen, vorzugsweise nach außen gewachsenen Exostose des Darmbeines. Die von derbem Periost mit Knorpelinseln bedeckte knöcherne Exostose zeigte im Innern umfangreiche Markhöhlenbildung.

Gussenbauer beobachtete 2 Fälle von Chondromen des Darmbeins:

1. Seit 1 Jahre nach Trauma entstandenes enormes, kopfgroßes, höckeriges, hartes, viellappiges, hyalines, 2 Kilo schweres Enchondrom von 55 cm basalem Umfang des rechten Darmbeines (s. Fig. 234) bei einer 46jährigen Frau. Subperiostale Ausmeißelung der Geschwulst mit entsprechender Resektion der Knochenbasis, Unterbindung der Art. glutaea sup., Heilung. In den ersten Tagen nach der Operation waren infolge zu starken Druckes des Verbandes auf den Blinddarm bedrohliche Erscheinungen von Darmverschluß eingetreten. Nach 2 Jahren noch Rezidivfreiheit konstatiert. Es hatte sich aber zunehmend eine Hernia iliaca gebildet, da Patientin die verordnete Schutzbandage abgelegt hatte.

2. Mannsfaustgroße, harte, höckerige Chondrome des linken Darmbeines und Brustbeines bei einem 80jährigen marastischen Manne, sie hatten sich unter Schmerzen seit etwa 12 Wochen entwickelt. Ob beide Geschwülste infolge gemeinsamer Ursache entstanden waren, oder ob das eine Chondrom das primäre, das andere das sekundäre war, bleibt fraglich. Von einer Operation wurde wegen des senilen Marasmus abgesehen.

Von besonderem Interesse ist folgender durch v. Bergmann operierte Fall eines Enchondroms des linken Darmbeins:

v. Bergmann exstirpierte mit glücklichem Ausgang bei einem 10jährigen Mädchen ein Beckenchondrom des Darmbeines in der Nähe der Articulatio sacroiliaca resp. der Linea arenata int. sin. mit Unterbindung der Arteria und Vena iliaca communis sinistra extraperitoneal. Der Hautschnitt war der von Pirogoff für die Ligatur der Art. iliaca communis empfohlene, er verlief in einer Linie, welche man sich vom vorderen Ende der 6. Rippe bis zur Grenze des äußeren und mittleren Drittels des Lig. inguinale (Pouparti) gezogen denkt. Die Operation konnte extraperitoneal durchgeführt werden, die Entfernung des Enchondroms gelang nach Unterbindung der Vasa iliaca communia leicht durch einen einzigen Meißelschlag. Drainage, Naht der Bauchdeckenwunde, Heilung der Wunde nicht ganz per primam. 6 Monate nach der Operation wurde vollständiges Wohlbefinden konstatiert.

Fig. 234.

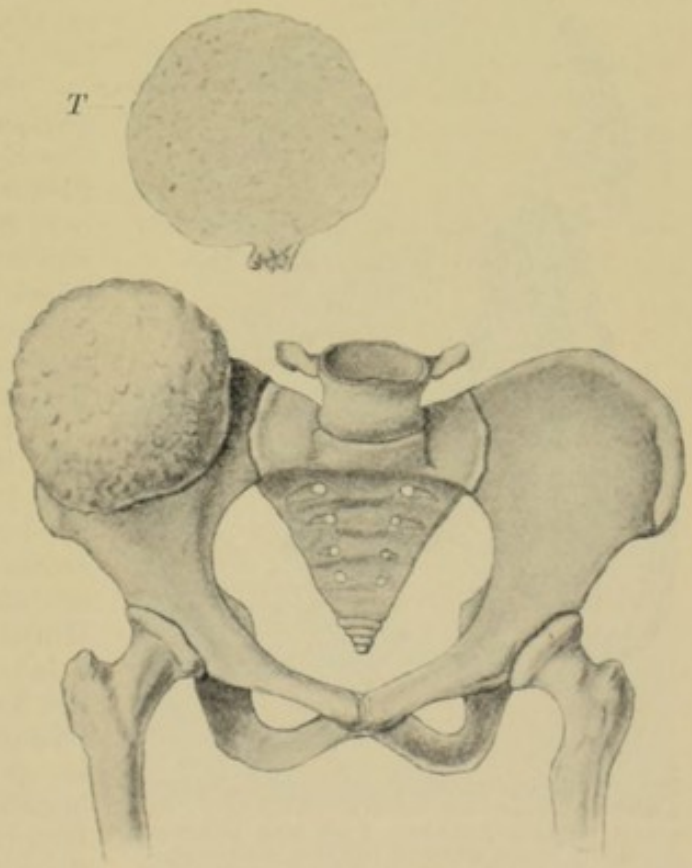

Enchondroma ossis ilium dextri bei einer 46jährigen Frau. Exstirpation mittels entsprechender Resektion des Knochens. Heilung. T der exstirpierte Tumor (nach Gussenbauer).

Beaudoux hat über ein durch Thiriar glücklich exstirpiertes Chondrom des rechten Darmbeines berichtet. Die betreffende 34jährige Frau hatte vor 5 Jahren eine leichte Hemmung in der rechten Hüfte mit Schmerzen bemerkt. Vor 2½ Jahren sah sie eine stetig wachsende nußgroße Geschwulst im Bereich der Crista iliaca dextr. Die ärztliche Untersuchung ergab dann einen kindskopfgroßen, harten, unverschieblichen, leicht höckerigen Tumor in der rechten Fossa iliaca, auf der Crista iliaca und nahe der Articulatio sacroiliaca, nach unten bis zum Sitzbein reichend, der größte Durchmesser betrug 25 cm. Mittels Hohlmeißel und stellenweise stumpfer Gewalt gelang die Entfernung ohne Nebenverletzung. Mikroskopisch bestand der Tumor aus hyalinem Knorpel, durchzogen von Bindegewebszügen.

De la Camp (l. c.): Enchondrom des Beckens bei einer 30jährigen Wärterin in der Klinik von Busch (Berlin), welche 3 Monate vor dem Tode auf das Kreuzbein gefallen war und seit dieser Zeit an heftigen, nach dem rechten Bein ausstrahlenden Schmerzen gelitten hatte. Die Kranke starb unter verschiedenen nervösen Symptomen. Die Sektion ergab ein von der Articulatio sacroiliaca dextra ausgehendes, der inneren Oberfläche des Darmbeines aufsitzendes, hartes, höckeriges Enchondrom, welches aus Knorpel mit vielen fibrösen Gewebszügen bestand. An der Verbindungsstelle des letzten Lendenwirbels mit dem Kreuzbein war eine ähnliche Geschwulst in der Entstehung begriffen.

Braun berichtete über eine griffel- resp. fingerförmige Exostose der Spina iliaca ant. inf. dextri (s. Fig. 235), welche so über das Hüftgelenk parallel dem Femurschaft des 18jährigen Patienten gewachsen war, daß eine totale Ankylose des Hüftgelenks vorgetäuscht wurde. Das gelenkkopfartig aufgetriebene Ende der Exostose war von Knorpel überzogen. Nach der Abmeißelung der Exostose war das Hüftgelenk sofort in allen seinen Bewegungen völlig frei.

Fig. 235.

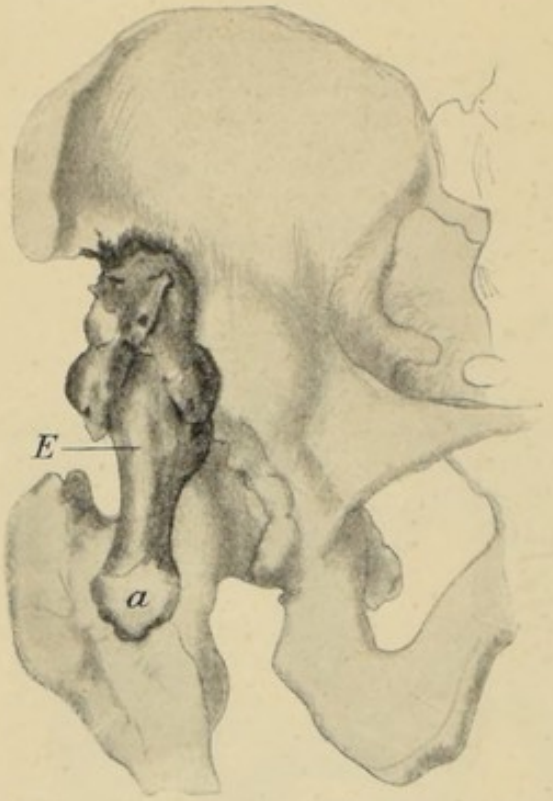

Finger- resp. griffelförmige Exostose (E) mit Knorpelüberzug am unteren Ende (a) bei einem 18jährigen Manne, 9 cm lang und von der Spina iliaca anterior inferior dextra ausgehend (nach H. Braun).

Ein großes, annähernd kugeliges Enchondrom der rechten Darmbeinschaufel bei einem 21jährigen Soldaten beschrieb Müller. Der Tumor bestand aus Knorpel- und Knochengewebe und war durch Septa in mehrere Abteilungen geteilt. Analoge Fälle von Beckenenchondromen resp. Osteomen beschrieben Rißmann, Finzi und Wallace.

Domke beschrieb ein großes von Hadra operiertes Enchondrom der Innenseite des Darmbeins bei einer 30jährigen Frau. Die Geschwulst hatte sich vielleicht im Anschluß an eine starke Kontusion der Hüfte entwickelt, welche Patientin 6 Jahre vor der ersten Wahrnehmung des Tumors erlitten hatte. Die Entfernung der 860 g schweren, 12 cm im größten Durchmesser messenden breitbasigen Geschwulst war nur unter Resektion eines 15 cm langen und 6 cm breiten Stückes der Darmbeinschaufel möglich. Es erfolgte glatte Heilung bis auf eine erbsengroße Fistel, aus welcher sich später noch zahlreiche Knochensplitter ausstießen. 1 Jahr später war Patientin noch rezidivfrei. Die Geschwulst erwies sich als ein reines, teils aus hyalinem Knorpel, teils aus Fasern bestehendes Enchondrom.

Crevelli berichtete über eine nicht sehr große Exostose der Fossa iliaca externa sin. bei einem 33jährigen Manne. Die Geschwulst hatte sich im Anschluß an ein Trauma unter heftigen, nach dem Oberschenkel ausstrahlenden Schmerzen in der linken Glutäalgegend gebildet. Es entstand eine auffallende Deviation der Wirbelsäule, durch Kontraktur der rechtsseitigen Lumbalmuskeln war der Rumpf ganz nach rechts gezogen. Bei der Operation ergab sich, daß die nicht sehr große Exostose an der Incisura ischiadica entsprang, sie hatte den N. glutaeus sup. komprimiert. Es trat völlige Heilung ein.

Endlich gehören hierher die in Fig. 226, 227 u. 228 S. 712 u. 714 abgebildeten, von mir beobachteten Exostosen des Darmbeins und der S. 716 erwähnte Fall von Marchand.

Außer den bereits S. 719 ff. beschriebenen 8 Fällen von Exostosen (Chondromen, Osteomen) des Kreuzbeins erwähne ich hier noch folgende 6 Fälle von G. Braun, Dintler, Schauta, Broca, Kraus, Sayre und einen aus den Berichten der Société anatomique (1849).

Soc. anatomique 1849: Enchondrom im Bereich der oberen Kreuzbein- und unteren Lendenwirbel.

G. Braun sah ein kindskopfgroßes Enchondrom des Os sacrum bei einer 70jährigen Frau und ferner einen faustgroßen Tumor am Promontorium und oberen Kreuzbeinteil.

Dintler beschrieb ein von der vorderen und hinteren Fläche des Kreuzbeins ausgegangenes, teils in dem Beckeninneren, teils in der Glutäalgegend sitzendes, über mannskopfgroßes Enchondrom, welches sich bei einem 56jährigen Landmann im Verlauf von einem Jahr und mehreren Monaten allmählich entwickelt hatte. Die Krankheitserscheinungen während des Lebens bestanden besonders in Neuralgia ischiadica sinistra, Parese der linken unteren Extremität und Ischurie.

Schauta sah die in Fig. 236 abgebildete knopfförmige, nußgroße Exostose am Promontorium einer 64jährigen Frau.

Ferner erwähne ich hier kurz nach Braunstein die 3 Fälle von Kreuzbeinexostosen von Broca, Kraus und Sayre. Der Fall von Broca (l. c.) betrifft eine hühnereigroße Exostose an der hinteren Fläche des Kreuzbeins, eine zweite kleinere Exostose saß an der Vorderfläche. Kraus sah bei einer Frau eine dreilappige Exostose an der vorderen Seite des Os sacrum, das Beckeninnere zum Teil ausfüllend. Sayre erwähnt in seiner These ebenfalls eine Exostose der vorderen Fläche des Kreuzbeins bei einer 27jährigen Frau.

Das in Fig. 228 u. 229 S. 713 abgebildete Osteom betrifft das Kreuz- und Steißbein.

Fig. 236.

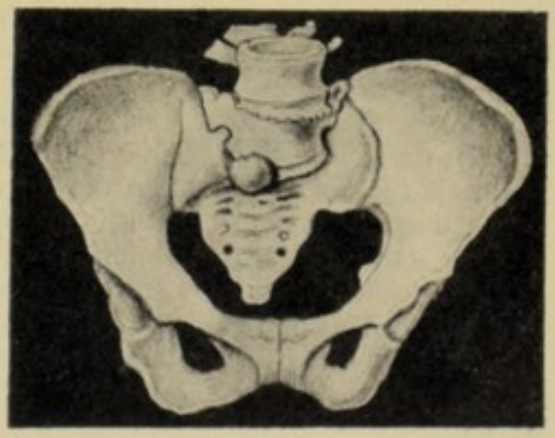

Knopfförmige, nußgroße Exostose rechts am Promontorium bei einer 64jährigen Frau, gestorben an Marasmus (nach Schauta).

Zwei resp. mehrere, an verschiedenen Stellen des Beckens entspringende Exostosen (Chondrome, Osteome) mit und ohne sonstige multiple Exostosen an anderen Körperstellen beschrieben Ebert, Virchow, Billroth, Taruffi, Leopold, Henking, Benneke und Ebstein. Ferner gehören hierher die S. 724 bereits erwähnte interessante Beobachtung von C. O. Weber, von M. Lange (s. Fig. 231 S. 717) und Tillmanns (s. Fig. 230 S. 714).

Billroth (l. c.): Ein teils außen, teils in der Beckenhöhle sitzendes Enchondrom bei einer 29jährigen Köchin. Der äußere, vom Ramus horizontalis ossis pubis. sin. ausgehende Tumor war mehr als mannskopfgroß, der ebenso große Tumor in der Beckenhöhle inserierte, wie sich bei der Operation ergab, an der Innenfläche des Darmbeines. Die Kranke litt an heftigsten Beschwerden infolge von Kompression der Blase und des Mastdarms, daher wurde die Operation unter Anlegung eines Aortenkompressoriums gewagt. Die Ansatzstelle des äußeren Tumors war etwa dem Querschnitt des Vorderarmes eines Erwachsenen gleich, der innere Tumor konnte nur nach stundenlanger Operation und unter großem Blutverlust nach Resektion des linken Scham- und Sitzbeines an seiner sehr breiten Basis an der Innenfläche des Darmbeines entfernt werden. Tod an Kollaps im Anschluß an die Operation, vielleicht beschleunigt durch eine Transfusion mit menschlichem Blut.

Taruffi fand bei einem unter elenden Verhältnissen 30 Jahre alt

gewordenen Manne außer kolossalen multiplen Osteomen des Beckens, der rechten Oberextremität und beider Unterextremitäten eine hochgradige Osteomalacie. Die Osteome waren jüngeren Datums, sehr reich an Mark und von dünner Knochenschale, Taruffi schließt daraus auf einen inneren Zusammenhang zwischen den beiden Affektionen, wobei er dem Mark eine wesentliche Rolle zuschreibt.

Leopold beschrieb ein schräg verengtes Becken mit Synostose der rechten Articulatio sacroiliaca mit mehreren Exostosen resp. Osteophyten im Bereich der beiden Cristae iliacae, ferner fand sich eine kleine Exostose median vom linken Tub. iliopectineum und oberhalb der Spina iliaca anterior sup. sin. Die größte 8 cm lange Exostose saß an der Innenfläche des linken Darmbeines. Das Kreuzbein war mit der Lendenwirbelsäule und die Wirbelkörper der fünf Lendenwirbel waren unter sich durch Knochenbrücken verbunden.

Virchow (s. Geschwülste Bd. II, S 74) sah zwei Beckenexostosen im Bereich des rechten Hüftgelenks bei einem 52jährigen an Phthisis pulmonum gestorbenen Manne, beide Exostosen waren durch eine mit Synovia reichlich gefüllte Gelenkhöhle getrennt. Die beiden Exostosen hatten zusammen die Größe des Kopfes eines 6jährigen Kindes, die eine saß in der Gegend des fehlenden Acetabulums, die andere entsprach dem Kopf und Hals des Femur, welche ebenfalls nicht mehr nachzuweisen waren.

Virchow erwähnt sodann in seinem Werke über Geschwülste (Bd. II, S. 83) den von Ebert (l. c. 1862) beobachteten Fall multipler Exostosen als ein Beispiel für die „rheumatische" Entstehung multipler Exostosen, welche sich bei einem 10jährigen Knaben nach Sturz ins Wasser unter den Erscheinungen eines heftigen fieberhaften Gelenk- und Muskelrheumatismus mit gastrischen Störungen entwickelten. Bald nach dem Unfall zeigten sich Auftreibungen an den Knochenenden der Extremitäten und Rippen, welche für rachitische gehalten wurden. $^3/_4$ Jahre später stellten sich wieder sehr heftige Schmerzen und Fieber ein, am Kreuzbein zeigte sich eine hügelige Auftreibung, und außerdem fanden sich mehr als 20 Exostosen an den verschiedensten Knochen. Nach einer Reihe von Exacerbationen, welche stets neue Exostosen erzeugten, starb der Kranke an Pericarditis und Pleuritis. Die Sektion ergab multiple, fast ausschließlich spongiöse Exostosen. Die Beckenknochen waren dicht mit Exostosen besetzt.

Multiple Exostosen sahen ferner Henking und Benneke.

Henking beschrieb folgenden Fall von multipler Exostosis cartilaginea bei einem 34jährigen Manne, welche schon in sehr jungen Jahren bemerkt wurde. In der rechten Schenkelbeuge saß eine vom Becken ausgehende mannskopfgroße, höckerige Geschwulst, bei deren Operation der Patient starb. Bei der Sektion fanden sich fast an allen Knochen kartilaginäre Exostosen, von der Gegend des Intermediärknorpels ausgehend, nur der Schädel war bis auf zwei kleine Geschwülstchen am Clivus Blumenbachii frei. Die große Beckengeschwulst bestand aus einem Knorpelüberzug, dann folgte eine verkalkte Partie, dann spongiöser Knochen.

Benneke beobachtete bei einem 43jährigen Manne multiple kartilaginäre Exostosen besonders des Beckens, der Clavicula, der Scapula, des rechten Vorderarms, an den Mittelhandknochen und Fingern, an den unteren Extremitäten im Bereich der Kniegelenke und den Metatarsalknochen. Auffällig war die Kleinheit der Arme und Beine, die Länge des Mannes betrug nur 154 cm. Die Mutter und eine Schwester des Mannes sollen eine ähnliche Erkrankung gehabt haben.

Ebstein: Bei einem an Peritonitis gestorbenen Paralytiker fand sich ein Osteom des linken Hüftbeinkammes und ein zweites umschriebenes Osteom im linken M. iliopsoas, welches mit dem Proc. trans-

versus des 3. und 4. Lendenwirbels durch eine Art von Gelenk verbunden war. Das Psoasosteom war sekundär dadurch entstanden, daß das Darmbeinosteom die Muskelfasern des Psoas auseinander gedrängt, stetig gedrückt und gereizt hatte (Virchow). Das primäre Osteom des Hüftbeinkammes hatte der Kranke seit seiner Kindheit bemerkt und als Folge einer Kontusion bezeichnet.

In folgenden 14 Fällen kann ich teils die Ursprungsstelle und teils den sonstigen Verlauf der Enchondrome resp. Osteome nicht genauer angeben.

A. Cooper entfernte mit günstigem Erfolg ein größeres Beckenenchondrom.

Soc. de chir. 1852, Mars: Teils hartes, teils fluktuierendes Enchondrom in der rechten Inguinalgegend. Operation. Ausgang?

The Lancet 1856, 27. Dezember: 37 Pfund (englisch) schweres Beckenenchondrom (s. das Nähere S. 713).

Bardeleben (1851), C. O. Weber (l. c. S. 95, Beobachtung 19): Entwicklung eines rasch wachsenden Enchondroms des Beckens im Bereich der linken Hinterbacke im Anschluß an einen Sturz bei einem 17jährigen Bauer. Die vollständige operative Entfernung durch Bardeleben (1851) erwies sich als unmöglich, die Operation blieb unvollständig.

Colson und Dolbeau: Kleinkindskopfgroßes, seit 15 Jahren entstandenes Enchondrom des Beckens, nach der rechten Analgegend sich vordrängend, bei einem 48jährigen Manne. Exstirpation, Heilung.

Dolbeau: 2 Fälle von Enchondrom des Beckens. 1. Hartes, höckeriges Enchondrom bei einer 26jährigen Frau nach Sturz entstanden. Stuhlverhaltung. 2. Enchondrom oder Osteosarkom (?) bei einem 58jährigen Manne, Punktion, Fieber, zunehmende Kachexie.

Letenneur und Dolbeau (l. c.): Gefäßreiches Enchondrom im Trigonum inguinale dext. bei einem 32jährigen Manne nach Sturz auf die rechte Hüfte rasch entstanden. Vorübergehende Pulsationserscheinungen, so daß man eine Zeitlang an Aneurysma oder an ein gefäßreiches myelogenes Sarkom dachte. Sehr starkes Oedem, Tod durch hektisches Fieber.

Paget (l. c.): Der Sohn eines Vaters mit Enchondrom des Radius ging an Beckenenchondrom zu Grunde.

Ueber folgende Fälle von Beckenenchondromen waren mir nähere Angaben nicht zugänglich, sie wurden beschrieben von Forward (1881/82), Ewe (1886), Potter (1887), Péan (1888), Clark (1889).

Die Behandlung der Chondrome und Osteome des Beckens besteht in operativer Entfernung derselben nach den in § 113 S. 707 ff. und in § 122 S. 804 ff. (Operationen und Verbände am Becken) angegebenen Regeln, gewöhnlich durch Abmeißelung. Oft muß eine entsprechende Resektion der betreffenden Beckenknochen vorgenommen werden, vor allem bei malignen (sarkomatösen) Chondromen und Osteomen. Die Blutung wird man bei größeren Tumoren eventuell am besten durch intraabdominelle Digitalkompression der Aorta abdominalis oberhalb ihrer Bifurkation oder der Iliaca communis beherrschen (s. § 54 S. 309 ff.).

Von der größten Wichtigkeit für die operative Entfernung der Exostosen ist die Art ihrer Insertion, vor allem ob sie breitbasig oder mehr gestielt aufsitzen. In letzterem Falle ist die Operation im allgemeinen leichter, während bei breitbasigem Ursprung zuweilen ein entsprechendes Stück des betreffenden Beckenknochens mitentfernt werden muß. Nach der vorliegenden Kasuistik sind auch die großen Exostosen resp. Osteome häufiger mehr oder weniger gestielt, seltener

sitzen sie breitbasig auf. In Gussenbauers Fall betrug die Basis des Enchondroms 55 cm an Umfang, trotzdem verlief der Fall günstig.

Findet sich eine Knorpel- oder Knochengeschwulst des Beckens bei einer Schwangeren, so wird man nach den S. 710 angegebenen Regeln verfahren.

Die Prognose der Operation der Enchondrome und Osteome ist nicht ungünstig. Von den von mir gesammelten, zum Teil allerdings nur ungenau mitgeteilten 105 Fällen wurden 30 radikal operiert, es starben infolge der Operation oder an Rezidiven 6, in 2 Fällen ist der Ausgang unbekannt resp. unsicher, geheilt wurden 22 und zwar die Fälle von A. Cooper, Regnoli-Rognetta, Duplay, Colson-Dolbeau, Sée, Wartmann (Operateur Lücke), Hille, Gillette, Crevelli, H. Braun, Domke (Operateur Hadra), Tillmanns, Pfeiffer (Operateur Heineke), Beaudoux (Operateur Thiriar), v. Bergmann, Gussenbauer, Wilms, Kramer, Marcuse (Operateur Lücke), P. Berger-Levings und Ajevoli. In dem Falle von Braunstein aus der Bonner Klinik Trendelenburgs ist der Endausgang nicht angegeben, die Kranke wurde mit noch nicht vollständig geheilter Wunde entlassen, es handelte sich um ein malignes Chondrom (Chondrosarkom), so daß ein Rezidiv möglich war, wie z. B. in den Fällen von Czerny und v. Mikulicz, deren Kranken die Operation ebenfalls gut überstanden, aber später an Rezidiv zu Grunde gingen. In den übrigen Fällen ist der Tod teils ohne Operation, teils infolge ungenügender Operation eingetreten, in einem großen Teil der Fälle ist der Verlauf unbekannt.

Die Operation in den geheilten Fällen war zum Teil recht schwierig und umfangreich, v. Bergmann z. B. mußte die Art. und Vena iliaca communis unterbinden, weil sie von Geschwulstmassen so umgeben waren, daß ihre Erhaltung unmöglich war (s. S. 731). Drew und Kramer (s. S. 721—722) operierten mit Glück für Mutter und Kind bei einer Schwangeren.

Die Zahl der operierten Fälle ist nicht groß, auch ist es natürlich, daß im wesentlichen nur die glücklich verlaufenden Operationsfälle mitgeteilt werden, während die letal endigenden nicht bekannt werden. Somit ist die Beweiskraft der oben angegebenen Heilungszahl gewiß eine sehr geringe.

§ 115. Die Fibrome des Beckens. — Die Fibrome des Beckens sind, wenn man von den Fibromen besonders der weiblichen Genitalorgane absieht, nicht häufig, sie kommen in den beiden Hauptformen des Fibroma durum und des Fibroma molle vor. Zwischen dem harten Fibrom mit derber, dichter, straffaseriger Grundsubstanz und spärlichen spindelförmigen Zellen und dem weichen Fibrom mit reichlich entwickelten Zellen und Gefäßen im areolären, lockeren, maschigen, fibrillären Gewebe gibt es bekanntlich viele Uebergänge, und so entstehen die verschiedenen Bezeichnungen je nach dem Verhalten, z. B. der Blut- und Lymphgefäße, der Grundsubstanz bei hartem und weichem Fibrom. Die Bezeichnungen Fibroma teleangiectaticum, Fibroma cavernosum, Fibroma lymphangiectaticum, cysticum, petrificum, ossificans, myxomatodes, Fibrom mit Verkalkung u. s. w. sind uns alle geläufig. Borst trennt das Fibroma ossificans von der

eigentlichen Mischgeschwulst des Osteofibroms. Beim Fibroma ossificans ist die Verknöcherung eine accidentelle Erscheinung, beim Osteofibrom dagegen produziert die Geschwulst Bindegewebe und Knochengewebe, und das Auftreten des letzteren gehört zu den wesentlichen Tendenzen des neoplastischen Prozesses. Dasselbe gilt vom Fibroma myxomatodes und Fibromyxom, auch diese sind in demselben Sinne voneinander zu trennen; beim Fibroma myxomatodes ist das Auftreten von Schleimgewebe eine sekundäre Erscheinung, nicht so bei der Kombinationsgeschwulst des Fibromyxoms. Uebrigens wird oft ein ödematöser Zustand in den Fibromen fälschlich für Schleimmetamorphose gehalten.

Die Fibrome entstehen überall da, wo fibrilläres Bindegewebe vorkommt, in der Haut, im Unterhautbindegewebe, im intermuskulären, intertendinösen, subserösen, submukösen Gewebe, im Periost, in den Fascien, in den Nervenscheiden, in den Beckenorganen, besonders den Ovarien, am Uterus u. s. w.

Zu den harten Fibromen gehören auch die Keloide, welche teils spontan, teils im Anschluß an Narben entstehen. Sie kommen nach Verneuil u. a., wie wir sehen werden, gelegentlich besonders in der Leistengegend vor. Das Keloid stellt bekanntlich eigentümlich derbe, schwielige, oft strahlig angeordnete, narbige Hautwülste dar, welche histologisch aus dichtem faserigen Bindegewebe mit verdickten Gefäßen und mit spärlichen, schmalen, spindeligen Zellen oder Kernen bestehen, die den Faserzügen parallel verlaufen oder den homogenen Balken platt aufliegen. Man hat vielfach über die Entstehung, über die Ursachen der Keloide diskutiert. Hier sei nur hervorgehoben, daß ich mit Lubarsch, Borst u. a. die Unterscheidung zwischen traumatischen (narbigen) und spontanen Keloiden nicht für richtig halte, man hat sie mit Recht in der neueren Zeit immer mehr fallen lassen. Beim spontanen Keloid soll der Papillarkörper intakt sein. Die Grundursache zur Keloidbildung mit seiner charakteristischen Neigung zum Rezidivieren suche ich mit Lubarsch nicht in einer traumatischen Schädlichkeit, sondern in einer entsprechenden Gewebsdisposition. Im allgemeinen glaube ich mit Borst, daß das Narbenkeloid nur in seltenen Fällen eine echte Geschwulst ist, sondern daß es meist ein in besonderer Weise hypertrophiertes Narbengewebe darstellt, wenn auch histologisch eigentlich ein Unterschied zwischen dem eigentlichen (sog. spontanen) Keloid und der hypertrophischen Narbe nicht besteht.

Was die spezielle Lehre von den Beckenfibromen betrifft, so beschäftigen wir uns hier nur mit den Fibromen der Beckenknochen, des Beckenbindegewebes, der Fascien, Bänder, der Muskeln, der sonstigen Weichteile an der Außen- und Innenfläche des Beckens. Bezüglich der Fibrome der Beckenorgane, der männlichen und weiblichen Harn- und Geschlechtsorgane, sowie des Mastdarms verweise ich auf die betreffenden Abschnitte der deutschen Chirurgie.

Die größte Mehrzahl dieser Beckenfibrome geht vom Beckenbindegewebe, von den Fascien, Bändern und vom Periost der Beckenknochen aus, in der Haut der Beckengegend, besonders der Leistengegend, entstehen vor allem die Keloide.

Die Fibrome des Beckens entspringen teils von der Außen-, teils von der Innenfläche des Beckens und können, wie wir sehen werden,

eine beträchtliche Größe erreichen, sie wachsen teils von der Beckenhöhle nach außen, teils umgekehrt von der Außenfläche nach dem Beckeninneren.

Die Symptome der Beckenfibrome sind dieselben, wie wir sie in § 113 S. 703 ff. kurz für die Beckengeschwülste beschrieben haben, sie bestehen vor allem in Verdrängung und Kompression der Beckenorgane, besonders der Harn- und Geschlechtsorgane, des Mastdarms, der Nerven, der Blut- und Lymphbahnen etc. Das Wachstum der reinen Fibrome ist gewöhnlich ein sehr langsames, beschleunigt wird es durch die Schwangerschaft, wie z. B. in dem Falle von Putegnat (s. S. 739). Auch die verschiedenen Mischformen wachsen rascher, besonders die Fibrosarkome (s. § 116 S. 744 ff., Sarkome).

Bezüglich der Kasuistik der Fibrome der Beckenknochen, des Beckenbindegewebes und der äußeren und inneren Weichteildecke sei folgendes bemerkt.

Braunstein stellte bis 1888 10 Fälle von Fibrom des Beckens aus der Literatur zusammen, welche von M. Smith, Tillaux, Depaul, Nicaise, W. A. Leslie, Reveridge, Massarenti, Copemann, Fayrer und Tansini beschrieben worden sind. Ich füge zu diesen 10 Fällen noch diejenigen von Wegscheider, Obtulowicz, G. Braun, Putegnat (2 Fälle), Riedinger, Bollini, Dowell, Paneo, Stern (3 Fälle), Bidone, Stolper, Diegner und Jacobsthal. Hierzu kommen noch die Fibrome resp. Fibromyome der Leistengegend (1 Fall von Kleinwächter und 6 von Duplay) sowie die Keloide Verneuils (zwei Beobachtungen von Liron, eine von Neelsen) hinzu, so daß ich im ganzen über 36 Fälle berichte. In der Mehrzahl der Fälle waren die Kranken 20—40 Jahre alt. Der jüngste Patient, welcher infolge seines nicht erkannten Beckenfibroms durch Harnverhaltung zu Grunde ging, war erst 19 Monate alt (Fall von Smith, s. S. 739). Die Größe der Fibrome war zum Teil eine beträchtliche (s. Fig. 238 S. 741). Man hat Beckenfibrome von über 30 Pfund beobachtet.

In den nachfolgenden 8 Fällen von Beckenfibromen bildete der Tumor ein schweres Geburtshindernis, so daß viermal der Kaiserschnitt ausgeführt werden mußte; fünf Frauen starben, davon drei Frauen infolge von Sectio caesarea, eine durch Peritonitis nach Zangengeburt und eine nach vorgenommener Wendung des totgeborenen Kindes. In dem Falle Wegscheider wurde das Fibrom mit glücklichem Ausgang für Mutter und Kind intra partum reponiert. Bezüglich des durch Bidone ausgeführten Kaiserschnitts und der Beobachtung von G. Braun fehlen mir nähere Angaben.

In dem Falle von Wegscheider wurde bei der 34jährigen III-para im Beginn der Geburt das im kleinen Becken fühlbare kindskopfgroße Fibrom nach oben reponiert und mit glücklichem Ausgang für die Mutter das Kind lebend extrahiert. Vielleicht ging das Fibrom vom Uterus aus, so daß dieser Fall, streng genommen, nicht hierher gehört; ich habe ihn aber doch berücksichtigt, weil der Ursprung des Fibroms vom Uterus nicht sicher war.

In einem Falle von E. Copemann war bei einer V-para die Geburt durch ein Fibrom des kleinen Beckens behindert, es wurde die Wendung gemacht, das Kind tot geboren, und die Frau starb am nächsten Tage post partum.

G. Braun beobachtete ein großes Fibrom des Ligamentum sacrospinosum, der Spina ischiadica und der Membrana obturatoria bei einer Schwangeren, so daß die Geburt durch den Tumor sehr erschwert wurde.

Einen analogen Fall von Fibrom im Bereich der Membrana obturat., des Lig. sacrospinosum und des Ramus descendens ossis pubis sin. sah Putegnat bei einer 30jährigen schwangeren Frau; wegen Behinderung der Geburt wurde der Kaiserschnitt mit letalem Ausgange ausgeführt. Ebenso verlief ein zweiter von Putegnat mitgeteilter Fall von Kaiserschnitt am 7. Tage nach der Operation tödlich, hier handelte es sich ebenfalls um ein kindskopfgroßes Fibrom im Bereich der Kreuzbeinaushöhlung, besonders in der Gegend der rechten Articulatio sacroiliaca, der Membrana obturat. und des Lig. sacrotuberos. Die Geschwulst war im 4. Monat der Schwangerschaft bei der Reposition des retrovertierten Uterus nicht gefunden worden, so daß man also ein sehr rasches Wachstum des Fibroms während der Schwangerschaft annehmen muß.

Massarenti beschrieb ein gefäßreiches, weiches Fibrom des Periosts der horizontalen, stark verdickten Schambeinäste mit schnellem Wachstum bei einer 28jährigen schwangeren Frau. Massarenti mußte durch die Geschwulst hindurch den Kaiserschnitt machen, dem die Patientin 3 Tage post operationem erlag.

Bidone beobachtete bei einer Schwangeren ein kindskopfgroßes Fibrom im Bereich des linken Os pubis, welches wahrscheinlich vom interstitiellen Bindegewebe des M. obturator internus ausgegangen war und die Geburt derart behinderte, daß der Kaiserschnitt ausgeführt wurde. Ausgang?

Depaul (l. c. 1877): 1260 g schweres Fibrom der hinteren Beckenwand bei einer Schwangeren, der Tumor hatte sich aus den linken Foramina intervertebralia der beiden letzten Lendenwirbel und aus dem Canalis sacralis des dritten Sakralwirbels (links) heraus entwickelt. Der Durchmesser betrug 33 cm. Der Tumor bildete ein Geburtshindernis, die Frau starb nach der Entbindung durch die Zange an Peritonitis.

Von Fibromen des Periosts der Beckenknochen erwähne ich folgende zehn Beobachtungen von Leslie, Smith, Tillaux, Nicaise, Riedinger, Dowell, Paneo, Tansini, Fayrer und Stolper.

W. A. Leslie (l. c. 1862): Angeborenes, 13 Pfund schweres Fibrom, welches bei einem 16jährigen Hinduknaben im Bereich des Kreuz- und Steißbeins entsprang und beinahe bis zum Knie herabhing. Bis zum 15. Lebensjahre geringe Beschwerden, dann aber Schmerzen und Geschwürsbildung an der Oberfläche. Exstirpation. Heilung. Infolge der langjährigen Belastung des Beckens durch die Geschwulst war eine leichte Beckenverschiebung entstanden.

M. Smith (l. c. 1873): Nicht diagnostiziertes Beckenfibrom bei einem 19 Monate alten Kinde, welches an Urinverhaltung litt. Katheterismus unmöglich. Zwischen der Blase und dem Rektum war eine harte Masse fühlbar, welche man für einen im Blasenhals eingeklemmten Stein oder für einen Bluterguß infolge der verschiedenen Versuche zu katheterisieren hielt. 2mal Entleerung der Blase durch Punktion, Tod 4 Tage später. Bei der Sektion fand sich ein unregelmäßig geformtes Fibrom, welches vom Periost des Scham- und Sitzbeins ausging und die Urethra fest gegen das linke Sitzbein gedrückt hatte.

Tillaux (l. c. 1875): Kindskopfgroßes Fibromyxom des Steißbeins bei einem 47jährigen Manne, welches seit 20 Jahren langsam

ohne Schmerzen gewachsen war, dann aber zu Ischias und seit 5 Monaten zu Störungen der Defäkation geführt hatte. Die Konsistenz des Tumors teils hart, teils elastisch, die Geschwulst ist beweglich, hat das Rektum nach vorn gegen das Schambein gedrängt, die Blase ist ebenfalls zusammengedrückt. Exstirpation, Heilung in 6 Wochen.

Nicaise (l. c. 1878): Beckenfibrom im Bereich des Tuber ischiad. bei einem 69jährigen Manne, welcher seit 2 Jahren an rechtsseitiger Hemiplegie, Hypertrophie der Prostata, Incontinentia urinae und Verstopfung litt. Die von vorn nach hinten sehr bewegliche, bei Druck schmerzlose, harte, gleichmäßige Geschwulst liegt rechts vom Anus in der rechten Dammgegend unter normaler Haut und reicht nur bis zur Gegend der Prostata. Keine Behandlung.

Riedinger beschrieb 1879 ein Fibrom der Crista iliaca, Bollini 1881 ein kolossales, mit Glück operiertes Beckenfibrom, M. F. V. Dowell 1882 ein Fibrom des Os sacrum, Paneo 1882 ein Fibrom des Kreuzsteißbeins, Herz 1884 ein Fibrom der Beckenwand.

Fig. 237.

Großes Fibrom, ausgehend von der Vorderfläche des Kreuzsteißbeins einer 42jährigen Frau (nach Stolper).

Auch Tansini beschrieb ein von Bottini operiertes, sehr großes, rapid gewachsenes Fibrom an der Vorderseite des Beckens bei einem 20jährigen Manne, welcher vor 2 Jahren an der Innenseite des linken Oberschenkels eine kleine Geschwulst bemerkte. Die von Bottini ausgeführte Operation ergab, daß das Fibrom dem Periost des aufsteigenden Sitzbein- und absteigenden Schambeinasts unbeweglich aufsaß, die Art. femoralis prof. verlief in einer Rinne des Tumors und mußte unterbunden werden. Heilung ohne Störung in einem Monat.

Fayrer exstirpierte mit glücklichem Erfolg ein Fibrom des Sitzbeins unter den Adduktoren.

Stolper exstirpierte bei einer 42jährigen Frau mit gutem Erfolg ein großes Fibrom (s. Fig. 237), welches von der Vorderfläche des Kreuzsteißbeins ausging. Daß der Tumor angeboren war, ließ sich nicht feststellen. Der Stiel der Geschwulst wurde durch einen vorderen und hinteren Hautschnitt zunehmend freigelegt und schließlich stumpf von dem Periost der vorderen Fläche des Steißbeins und des Kreuzbeins ohne Nebenverletzung, besonders der Nerven, abgelöst.

Fibrome des Beckenbindegewebes resp. der Beckenfascie beschrieben Stern (3 Fälle), Reveridge und Obtulowicz (5 Fälle).

Stern hat in seiner Dissertation (1876) 3 Fälle von extraperitonealen, im Beckenbindegewebe entstandenen Fibromen aus der v. Langenbeckschen Klinik beschrieben. Die Geschwülste waren nach verschiedenen Richtungen gewachsen und daher von unregelmäßiger Form.

Im ersten Falle ließ sich die mannskopfgroße Geschwulst, welche bei einem 20jährigen Mädchen im Bereich des rechten Labiums

und Perineums nach außen hervortrat, aus dem Becken herausziehen. Heilung unter Eiterung.

Der zweite Fall betraf einen zweifaustgroßen Tumor, welcher bei einer 36jährigen Frau einen ähnlichen Sitz hatte wie im ersten Falle, er ließ sich ebenfalls vollständig extraperitoneal vom Damme aus exstirpieren. Es erfolgte langsame Heilung.

Die dritte Kranke, 36 Jahre alt, mit einem sehr großen Fibrom des Beckenbindegewebes (s. Fig. 238), ging an Septikämie zu Grunde. Das Fibrom war wohl von dem das Kreuzbein umgebenden Bindegewebe ausgegangen und war mit einem Lappen nach dem Perineum

Fig. 238.

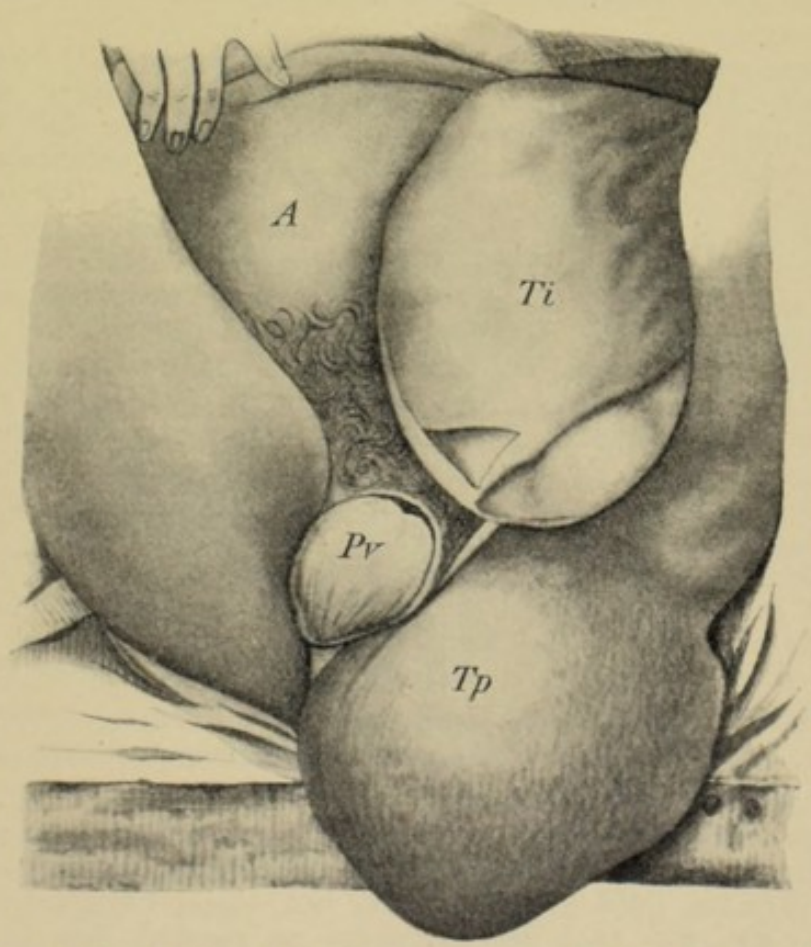

Weiches extraperitoneales Fibrom des Beckenbindegewebes mit Geschwulstfortsätzen nach außen nach dem Perineum (Tp) und der linken Inguinalgegend (Ti) bei einer 36jährigen Frau, gestorben an Sepsis nach Exstirpation des inguinalen Tumorteiles. A Abdomen, Ti Tumor inguinalis, Tp Tumor perinealis, Pv Prolapsus vaginae (nach Krönlein, Jahresbericht der Klinik v. Langenbecks, ebenfalls beschrieben von Stern in seiner Dissertation).

hin gewachsen (s. Fig. 238 Tp), ein anderer hatte sich über dem Schambein hinübergeschlagen und war, dem Laufe der Schenkelgefäße folgend, in der linken Inguinalgegend (s. Fig. 238 Ti) erschienen, und ein dritter bildete einen großen, subserösen Abdominaltumor (s. Fig. 238 A). Die Vagina war prolabiert (s. Fig. 238 Pv). 4 Tage nach Exstirpation des Tumors in der linken Schenkelbeuge abortierte Patientin, förderte einen 4—5 Monate alten Fötus zu Tage, und 9 Tage später starb sie an Septikämie.

Ein sehr großes, retroperitoneales Fibrom (Fibroma durum) beschrieb Reveridge. Der betreffende 29jährige Patient war unter rascher Zunahme der Stauungserscheinungen an Lungenödem gestorben. Bei der Sektion ergab sich, daß der Thoraxraum infolge des sehr hohen

Standes des Zwerchfells sehr verkleinert war. Das Becken und die ganze untere Hälfte der Bauchhöhle waren von einem großen Tumor von annähernd konischer Gestalt und glatter Oberfläche ausgefüllt, die Eingeweide waren vollständig in die obere Partie der Bauchhöhle verdrängt. Unten war der überall mit dem Peritoneum überzogene Tumor fest verwachsen mit der hinteren Fläche der Blase und vorn teilweise durch frische Adhäsionen mit der Bauchwand verklebt. Nach hinten erstreckte sich die Geschwulst bis zum Os sacrum und bis zur rechten Seite der Lendenwirbel, durch einen Stiel war sie am rechten Beckenrande befestigt. Der Umfang des Tumors betrug in der senkrechten Richtung 37 Zoll, in der horizontalen 28½ Zoll. Beide Ureteren waren mit der Geschwulst verwachsen, beide Nieren atrophisch, die in ihrem Lumen verkleinerten rechten Iliakalgefäße lagen ebenfalls in dem Tumor eingeschlossen, ebenso ein Teil der Beckennerven.

Ein enorm großes Fibrom der Dammgegend beobachtete Obtulowicz. Der 50jährige Mann bemerkte vor 3 Jahren eine kleine, harte Geschwulst am Perineum, welche so rasch wuchs, daß sie bei der Aufnahme ins Hospital dreimannskopfgroß war und bis unterhalb der Kniegelenke reichte; der Umfang betrug 103 cm, der längste Durchmesser 41, der kleinste 31 cm. An der Basis fühlte sich der Tumor fest an, an der Peripherie war Fluktuation vorhanden. Bei der Rektaluntersuchung fühlte man einen strangartigen Zusammenhang mit der Fascia perinei profunda. Behufs Verkleinerung der Geschwulst und Beseitigung der Harn- und Defäkationsbeschwerden wurden durch Punktion 26 Pfund übelriechenden Eiters entleert. Dann erfolgte bald darauf durch Obalinski Exstirpation der Geschwulst, deren Stiel hoch hinauf ins Cavum ischiorectale reichte. Anfangs guter Verlauf, dann Nekrose der Hautlappen und Tod 4 Wochen nach der Operation an zunehmender Erschöpfung. Die bei der Operation entfernte Geschwulst wog noch 6 Pfund 13 Lot, so daß also das Gesamtgewicht inklusive 26 Pfund Eiter über 32 Pfund betrug. Die Sektion ergab noch kleine Fibrome an der Varolsbrücke, am Zwerchfell und in den Nieren. Die mikroskopische Untersuchung der in der Tat vom tiefen Blatt der Fascia perinei ausgehenden Geschwulst ergab ein reines Fibrom.

In seltenen Fällen entwickeln sich die Fibrome primär in den Muskeln, z. B. im Musc. iliopsoas. Hierher gehören 2 Fälle von Diegner und Jacobsthal.

Diegner beschrieb aus der Königsberger chirurgischen Klinik ein fast faustgroßes Fibrom des M. iliacus, welches bei einer 47jährigen Frau von Braun 1893 extraperitoneal von einem Längsschnitt von der Spina iliaca ant. sup. nach der Symphyse zu parallel dem Lig. inguinale (Pouparti) exstirpiert wurde. Patientin starb 2 Monate 23 Tage post operat. zu Hause nach Aufbruch der Narbe und Entleerung von viel Eiter infolge einer nicht genau zu ermittelnden Todesursache.

H. Jacobsthal beschrieb aus der Königsberger chirurgischen Klinik ein kleinfaustgroßes Myxofibrom des M. psoas bei einem 26jährigen Manne. Der Tumor schien von der Niere auszugehen, er wurde daher von einem Schnitt wie zur Freilegung der Niere unter Abschiebung des Bauchfells extraperitoneal von Braun exstirpiert (1901). Heilung, welche auch nach mehr als 1 Jahr post operat. festgestellt wird.

Im Bereich des Leistenkanals kommen extraperitoneal besonders Fibrome und Fibromyome vor, welche mit Vorliebe vom Lig. rotundum ausgehen, wie z. B. in einem Falle von Kleinwächter. Duplay hat im Anschluß an einen eigenen Fall noch weitere 5 Fälle aus der Literatur zusammengestellt, in welchen es sich um dicht unter der Haut extraperitoneal gelegene Fibrome resp. Fibromyome der Leisten-

gegend bei Frauen handelte. Die Geschwülste setzten sich stielförmig in den Leistenkanal fort und gingen wohl sämtlich vom Lig. rotundum aus.

Der von Duplay operierte Fall betraf eine 52jährige Frau, welche seit 8 Monaten oberhalb der rechten Schamlippe bis zur Spina iliaca ant. eine rasch bis zu Straußeneigröße gewachsene Geschwulst bemerkt hatte. Bei der Operation fand sich ein kleinfingerdicker Stiel, welcher sich vom Tumor in den Leistenkanal fortsetzte. Heilung. Die mikroskopische Untersuchung ergab Fibromyom.

Unter dem Namen Chéloide inguinale spontanée (Verneuil) der Inguinalhaut beschreibt Liron 2 Fälle aus der Klinik Verneuils, welche in die Gattung der rezidivierenden tuberösen Fibrome gehören.

In dem einen Falle handelte es sich um eine 57jährige Frau, welche zuerst 1865 eine höckerige Geschwulst in der linken Inguinalgegend bemerkte. Innerhalb der Zeit von 1865—1876 wurde die stets rezidivierende, immer größer gewordene, unregelmäßige, höckerige, einer stark hypertrophischen Narbe ähnliche Hautgeschwulst der linken Inguinalgegend 6mal exstirpiert. Zwei Knoten der Geschwulst hatten die Größe einer Nuß resp. eines Apfels. Schließlich hatte die Geschwulst bei der sechsten Exstirpation sich mehr nach dem Mons veneris und den Schamlippen hingezogen. In der Nähe der größeren Knoten waren einige rötliche, wenig erhabene Plaques, ähnliche Plaques fanden sich bei der letzten Operation auch in der rechten Inguinalgegend. Endausgang nicht angegeben.

In dem zweiten Falle hatte sich bei einer 60jährigen Frau aus einer Warze der rechten Inguinalgegend eine ähnliche knotige Geschwulst wie im ersten Falle gebildet. Die Warze fing im 12. Lebensjahre an, sich zu röten und zu wachsen, und in der Umgebung zeigten sich kleinere Knoten. Schließlich war die Haut der ganzen rechten Inguinalgegend der 60jährigen Frau von kleineren und größeren Plaques und Knoten besetzt. Die größten Knoten wurden mit dem Thermokauter entfernt.

Die mikroskopische Untersuchung ergab, daß die sehr derben und festen, beim Durchschneiden knirschenden Geschwülste im wesentlichen aus eigentümlich angeordneten Bindegewebszügen bestanden.

An die von Liron beschriebenen Fälle von Chéloide spontanée der Inguinalhaut (Verneuil) reihe ich eine analoge Beobachtung Neelsens, welcher aber die Neubildung nicht als Keloide im Sinne Verneuils, sondern als ein von den tiefen Schichten der Inguinalhaut ausgegangenes Fibrosarkom deutet.

Die betreffende 44jährige Frau bemerkte zuerst vor 30 Jahren in der Haut der linken Inguinalgegend zwei Knötchen, welche sich vor 7 Jahren allmählich vergrößerten, während sich zugleich in der Umgebung neue Knötchen bildeten, so daß schließlich in der linken Regio hypogastrica und iliaca im Bereich der Spina iliaca ant. sup. bis zum Tuberculum pubis eine diffuse, höckerige, scheibenförmige, von der Unterlage abhebbare Hautgeschwulst vorhanden war. Die aus einer Menge isolierter bis haselnußgroßer Knoten bestehende Geschwulst war zum großen Teil stark pigmentiert. Exstirpation der Geschwulst und Entlassung der Kranken mit noch nicht ganz vernarbter Granulationsfläche (Rostocker Klinik).

Die Behandlung der Beckenfibrome geschieht nach allgemein gültigen Regeln. Die Exstirpation ist indiziert, wenn die Geschwülste durch ihren Sitz oder durch ihr Wachstum, ihre Größe hochgradige Funktionsstörungen hervorrufen, oder wenn man infolge

einer rascheren Größenzunahme eine maligne (sarkomatöse) Umwandlung annehmen muß. Man warte mit der Operation nicht zu lange. Bezüglich der allgemeinen Technik und mit Rücksicht auf das Verfahren bei Schwangeren verweise ich auf das in § 113 S. 707 ff. Gesagte, ferner auf § 122 S. 804 ff., wo die verschiedenen Methoden angegeben sind, um mit und ohne Resektion der Knochen in das Beckeninnere zu gelangen. In geeigneten Fällen, z. B. bei gestieltem Fibrom, wird man die Ligatur, die galvanokaustische Schlinge etc. anwenden. Bezüglich der nicht operativen Behandlung bei inoperabeln Fällen, z. B. der Injektionen, der Elektrolyse, der medikamentösen Therapie etc., verweise ich auf mein Lehrbuch der allgemeinen Chirurgie, 9. Auflage, 1904, S. 746 ff.

§ 116. Die Sarkome der Beckengegend. — Unter Sarkom versteht man gegenwärtig ganz allgemein eine zellreiche Bindesubstanzgeschwulst, während das Karzinom eine epitheliale Neubildung ist.

Die Aetiologie der Sarkome ist vielfach diskutiert worden. Das Trauma in der verschiedensten Art hat man, wie wir sehen werden, oft als Ursache für die Entstehung von Beckensarkomen angesehen. § 113 S. 701—703 haben wir bereits die traumatische Entstehung der Geschwülste besprochen und ihre Möglichkeit im einzelnen Falle zugegeben; ich verweise auf das dort Gesagte.

Die ätiologische Bedeutung der Protozoen (Amöben, Sporozoen) ist zum mindesten fraglich, jedenfalls noch nicht geklärt. Die von Jürgens durch Protozoenimpfung erzielten Geschwülste waren wahrscheinlich keine echten Sarkome, sondern vielleicht Neubildungen entzündlicher (infektiöser) Natur.

Am wahrscheinlichsten ist es, daß sich die Sarkome aus embryonalen, bei der Entwicklung nicht gebrauchten oder mangelhaft differenzierten Gewebskeimen entwickeln, aus Gewebszellen, welche sich von den normalen unterscheiden und bei der Sarkombildung stets aus sich selbst sich vermehren und wachsen.

Am Becken kommen die verschiedenen Sarkomformen vor, Rundzellensarkome, Spindelzellensarkome, Riesenzellensarkome, ferner Mischgeschwülste (Fibrosarkome, Myxosarkome, Liposarkome, Chondrosarkome und Osteosarkome). Bei diesen Mischgeschwülsten ist die Menge des Sarkomgewebes sehr wechselnd.

Die Osteosarkome der Beckenknochen gehen entweder vom Periost oder vom Knochenmark aus.

Die periostalen Sarkome entstehen meist von der Innenfläche des Periosts (Kambiumschicht), so daß anfangs gewöhnlich eine Periostkapsel vorhanden ist, welche dann später von der Geschwulst durchbrochen wird. Sodann entstehen auch von der Faserschicht des Periost faszikulär gebaute kleinzellige Spindelzellensarkome, welche zuweilen Riesenzellen enthalten (Rindfleisch, Borst). Die periostalen Sarkome des Beckens bilden — am häufigsten am Darmbein — dem Knochen aufsitzende Tumoren von wechselnder Konsistenz, von weißer oder weißrötlicher Farbe, die Zellen sind spindelig oder rund, Riesenzellen sind selten. Der Gehalt an Knochen, Knochenknorpel (Osteoidgewebe) und

verkalkten Partien ist natürlich sehr wechselnd. Je weicher ein Osteosarkom ist, um so rascher wächst es, und um so eher entstehen Metastasen.

Die vom Knochenmark des Beckens ausgehenden (myelogenen) Sarkome sind meist weiche, sehr gefäßreiche, oft pulsierende Tumoren, so daß Aneurysmen vorgetäuscht werden, sie finden sich ebenfalls wie die periostalen Sarkome am häufigsten am Darmbein. Die myelogenen Sarkome, welche sich übrigens nach Virchow nur seltener in der eigentlichen Markhöhle entwickeln, sind teils Rundzellen-, teils Spindelzellen- oder großzellige Sarkome mit verschiedenen Zellformen, sie enthalten fast stets Riesenzellen. Nach Borst sind die gemischtzelligen myelogenen Sarkome am häufigsten.

Auch periostale Sarkome können in seltenen Ausnahmefällen markzellenartiges Gewebe enthalten (v. Hansemann). Borst fand in einem interessanten Falle von periostalem, teilweise verkalktem Osteoidsarkom außer Markzellenhaufen sogar hämatoblastische Elemente.

Die myelogenen resp. zentralen Sarkome der Beckenknochen treiben zunächst die Rinde des Knochens entsprechend auf, die letztere wird immer dünner, so daß sie schließlich bei Fingerdruck hier und da einknickt (sog. Pergamentknittern), und schließlich wird die Knochenschale von der Geschwulst durchbrochen. Die Knochenschale der myelogenen Sarkome entsteht nach Borst und Rindfleisch nicht durch Dehnung und Verschiebung der Knochensubstanz, sondern durch Apposition von Knochenmasse vom Periost her, während innen durch die wachsende Geschwulst der Knochen entkalkt und resorbiert wird.

Besonders P. Berger und Thévenot haben die gefäßreichen pulsierenden Sarkome, die sog. Knochenaneurysmen, für Knochenendotheliome (s. § 117 S. 771 ff.) erklärt, welche allerdings noch keine fest umschriebene und gut zu definierende Geschwulstgruppe gegenüber den anderen malignen Knochentumoren bilden. Anatomisch nehmen die Knochenendotheliome nach P. Berger ihren Ursprung direkt im Knochengewebe selbst, welches sie rapid fortschreitend zerstören; sie gehen meist nicht auf die Weichteile über. Die Knochenendotheliome sind weiche, gefäßreiche, pulsierende, mit hämorrhagischen Herden durchsetzte Tumoren. Ob sie vom Endothel der Blutgefäße oder dem der lymphatischen Räume ausgehen, ist nach P. Berger fraglich.

Thévenot faßt die pulsierenden Sarkome resp. die sogen. Knochenaneurysmen nicht so einheitlich auf wie P. Berger, und entsprechend der verschiedenen Genese ist nach ihm auch die Prognose derselben ganz verschieden, im wesentlichen sind sie aber maligne Tumoren. Es handelt sich nach Thévenot hier teils um Riesenzellensarkome, teils um ausgesprochene Angiome, Endotheliome u. s. w. Die Endotheliome der Knochen teilt Thévenot in die eigentlichen Endotheliome und die Peritheliome mit oder ohne hyaline Degeneration. Die Peritheliome entstehen nach Thévenot von den die Blutgefäße umhüllenden Lymphgefäßscheiden, die Geschwulstzellen stehen also bei diesen nicht mit dem Gefäßlumen resp. dem Blut in direkter Berührung, wie es bei den vom Gefäßendothel ausgehenden Endotheliomen der Fall ist. Nach Thévenot besteht also das wichtigste anatomische Unterscheidungsmerkmal zwischen den beiden endothelialen Geschwulstarten in der Anordnung der Zellstränge im Bereich der Blutgefäße. Gegenüber den anderen Knochengeschwülsten sollen sich die beiden Endotheliomarten durch die regelmäßige Form der Zellen ohne Teilkerne, durch

das Fehlen der Riesenzellen, der Knochenlamellen und durch die Nichtbeteiligung der Bindegewebszüge an der Geschwulstbildung unterscheiden.

Zuweilen gehen Sarkome der Weichteile, der Bauch- resp. Beckenorgane durch kontinuierliches Wachstum sekundär auf die Beckenknochen über. In anderen Fällen sind die sekundären Beckenknochensarkome durch Metastase bedingt.

Das multiple Myelom, eine sehr verschieden aufgefaßte und benannte Erkrankung des roten Knochenmarks (Becken, Wirbelsäule, Rippen, Schädeldach etc.) besteht in der Bildung multipler pulpöser oder konsistenterer, dunkelroter oder graurötlicher bis graugelber Herde, welche den Knochen allmählich zum Schwund bringen, so daß sie bis unter das Periost und durch letzteres hindurch in die nächste Umgebung durchbrechen. Es entstehen Verkrümmungen, Infraktionen und Frakturen der erkrankten Knochen. Die Blutzusammensetzung der Kranken ist meist gestört, es besteht eine auffallende Anämie, charakteristisch ist ferner Albumosurie.

Der histologische Befund ist beim multiplen Myelom ebenfalls entsprechend dem wechselnden klinischen Bilde verschieden, man fand teils lymphoide Hyperplasien des Knochenmarks, teils sarkomartige Struktur, bald aber Tumoren, ähnlich wie das rote Knochenmark beschaffen u. s. w. Auch gelbgrüne, chloromartige Neubildungen wurden beschrieben (O. Schmidt, Waldstein), während das echte Chlorom nicht im Knochenmark, sondern vorzugsweise im Periost entsteht (s. S. 748). Vom myelogenen Sarkom unterscheidet sich das Myelom nach Borst durch die Abwesenheit der Myeloplaxen, durch das primäre gleichzeitige multiple Befallenwerden des Markes, durch das Beschränktbleiben auf den Knochen und die fehlende Metastasenbildung.

Jedenfalls hat man, wie Borst mit Recht betont, bis jetzt unter dem Namen multiples Myelom sehr verschiedenartige Prozesse zusammengefaßt, teils wirkliche primäre Sarkome des Knochenmarks, teils endotheliale Tumoren (Lymphangioendotheliome, Peritheliome, intravaskuläre Hämangioendotheliome), ferner Knochenmarksveränderungen bei perniziöser Anämie, bei Leukämie und Pseudoleukämie. Es muß der Zukunft vorbehalten bleiben, hier Ordnung und Klarheit zu schaffen. Nach Borst werden die typischen, reinen Fälle von multiplem Myelom am besten der aleukämischen Lymphombildung (Pseudoleukämie) zugerechnet und als besondere (myelogene) Form derselben aufgefaßt.

Nach P. Vignard und L. Gallavardin besitzen die multiplen Myelome der Knochen klinisch und histologisch eine durchaus charakteristische Sonderstellung, sie sind früher teils als Sarkome, Lymphosarkome und Endotheliome beschrieben worden. Typisch ist das gleichzeitige multiple Auftreten zahlreicher Geschwülste in den Knochen mit rotem Mark, Eingeweidemetastasen fehlen, sie wachsen rapid unter Auflösung der Knochensubstanz und bestehen fast ausschließlich aus polyedrischen Zellen mit dunkelgefärbten Kernen, welche große Aehnlichkeit mit nicht granulierten Myelocyten haben, als deren Abkömmlinge sie gedeutet werden. Von pathognomonischer Wichtigkeit ist nach Vignard und Gallavardin das Vorkommen des Bence-Jonesschen Körpers im Harn, einer Albumose, welche sich beim Kochen löst und bei Abkühlung auf 50—60° ausfällt.

Unter der Bezeichnung Angiosarkom (Angioma sarcomatosum) hat man sehr verschiedenartige gefäßreiche Geschwülste zu-

sammengefaßt. Diese Angiosarkome sind nach Borst vor allem Endotheliome (s. § 117 S. 771 ff.), und wir schließen uns dieser Ansicht voll und ganz an. Die Angiosarkome, die plexiformen Angiosarkome sind in der Tat teils intravaskuläre Blutgefäßendotheliome, teils Lymphgefäßendotheliome, teils perivaskuläre Endotheliome (Peritheliome), und der Name Angiosarkom sollte völlig aufgegeben werden, da jedes Sarkom in seinem weiteren Wachstum in engster Beziehung zu den Blutgefäßwandungen steht.

Zuweilen kommen in der Beckengegend Melanosarkome vor. Ich sah ein nicht mehr operierbares, beinahe mannskopfgroßes Melanosarkom der linken Leistengegend, welches sich weit in das Becken hinein erstreckte und sich allmählich aus einer Pigmentwarze bei einem 60jährigen Fräulein entwickelt hatte.

Die Melanosarkome sind gleichsam die sarkomatöse (maligne) Abart der gutartigen Melanofibrome, der pigmentierten Warzen und Mäler, sie wachsen sehr rasch, sind meist weiche (medullare), braune bis tiefschwarze Geschwülste mit hochgradiger Neigung zu örtlicher Destruktion und Metastasenbildung. Die Neigung zu allgemeiner Verbreitung des Melanoma sarcomatosum im Körper erklärt sich aus der innigen Beziehung desselben zu den Blutgefäßen, in deren Umgebung sie wachsen und in welche sie eindringen. Sehr häufig beobachtet man auch Metastasen in den Lymphdrüsen durch Eindringen der Geschwulstzellen in die Gewebsspalten und Lymphwege.

Die Melanosarkome entwickeln sich bekanntlich mit Vorliebe an Körperstellen mit pigmentbildenden Bindegewebszellen, vor allem an der Haut und der Chorioidea des Auges. Besonders häufig entstehen sie aus pigmentierten Warzen, Mälern und aus sonstigen kongenitalen Pigmentablagerungen. Nach Unna und seinen Schülern gibt es auch epitheliale Melanokarzinome, während man sonst ziemlich allgemein annimmt, daß die melanotischen Geschwülste stets bindegewebiger Abkunft sind.

Histologisch sind die Pigmentsarkome teils alveolär (karzinomähnlich) gebaute, groß- und rundzellige Sarkome, teils Spindelzellensarkome, teils Tumoren, deren Zellen mit den typischen Chromatophoren große Aehnlichkeit haben. Nicht selten sieht man verzweigte Zellen und pigmentierte Riesenzellen. Der Gehalt der Geschwulstzellen an Pigment ist sehr schwankend. Letzteres bildet teils eine feine amorphe Masse, teils kleine rundliche Körnchen, teils größere Klumpen, entweder in den Zellen, oder frei zwischen denselben. Aber nicht nur die Geschwulstzellen sind bei Melanosarkomen pigmentiert, sondern oft auch Wanderzellen, junge Gewebszellen, autochthone spindelförmige Bindegewebszellen, ferner Endothelzellen der Kapillaren und Lymphgefäße.

In chemischer Beziehung ist das Pigment in den Melanosarkomen nicht gleichwertig, die chemische Beschaffenheit und Genese desselben ist vielfach diskutiert worden. Das eigentliche melanotische Pigment ist meist eisenfrei, resistent gegen Mineralsäuren und schwefelhaltig. Außerdem findet sich in Melanomen infolge von Blutungen hämatogenes Pigment. Wahrscheinlich ist alles Pigment in Melanosarkomen in letzter Linie hämatogener Abkunft (M. B. Schmidt), so daß die frühere scharfe Trennung von Blutfarbstoffpigment und autochthonem Pigment („Gewebsfarbstoff", Abel) nicht gerechtfertigt

ist (Borst). Unter normalen Verhältnissen bildet sich Pigment sowohl im Epithel als in Bindegewebszellen (Post), beides soll morphologisch verschieden sein. Wie sich die Pigmentbildung bei den Melanosarkomen vollzieht, diese Frage läßt sich vorläufig noch nicht entscheiden. Vielleicht ist bei der Melanosarkombildung eine Ueberproduktion von Farbstoff vorhanden (M. B. Schmidt), auch ist der reichliche Blutzerfall bei der Melanosarkomentwicklung wohl in Betracht zu ziehen (v. Recklinghausen). Rindfleisch sieht in der Pigmentbildung bei Melanosarkomen einerseits eine ererbte Eigenschaft der betreffenden Geschwulstzellen, anderseits betont er eine örtliche Mehrbildung von Pigment als Motiv zur geschwulstmäßigen Proliferation (Reizwirkung, Borst); für letzteres spricht vielleicht die häufige sarkomatöse „Entartung" von Warzen und Mälern.

Zu den Pigmentsarkomen gehören auch die Chlorome, jene grünlichen, lymphomartigen Geschwülste mit retikulärem Stroma und eingelagerten einkernigen Rundzellen; sie entwickeln sich mit Vorliebe vom Periost der Schädel- und Gesichtsknochen, seltener vom Periost der Rumpfknochen (Rippen, Wirbelsäule) oder vom Knochenmark. Die Chlorome treten gewöhnlich multipel auf. In einem Falle von Dock fanden sich die grünlichen, teils graurötlichen Tumoren im Bereich der ganzen Wirbelsäule, auf dem Perikranium, in der Orbita, in den Sinus der Dura mater. Nach Chiari und Huber ist das feinkörnige, stark lichtbrechende Pigment in den Geschwulstzellen ein Fettpigment („Lipochrom"), nach v. Recklinghausen und O. Schmidt beruht die eigentümliche Farbe auf Parenchymfärbung, nach Waldstein ist der Farbstoff hämatogener Herkunft.

Zuweilen kommen in der Beckengegend Lymphosarkome vor, d. h. sarkomatöse Geschwülste, deren Struktur dem lymphatischen Gewebe ähnlich ist. Hierher gehört auch das eigentliche Sarkom der Beckenlymphdrüsen, wobei aber daran festzuhalten ist, daß nicht jedes von Lymphdrüsen ausgehende Sarkom ein Lymphosarkom im eigentlichen Sinne des Wortes, d. h. mit lymphadenoider Struktur, ist. Neben diesen lymphadenoiden Sarkomen kommen an den Lymphdrüsen — abgesehen von den sekundären Sarkomen — auch primäre großzellige Rundzellensarkome, Spindelzellensarkome, alveoläre Sarkome u. s. w. vor. Mit Borst fassen wir also den Namen Lymphosarkom so auf, daß damit nicht der Ausgangspunkt, sondern die Struktur der betreffenden Geschwulst ausgedrückt werden soll.

Die eigentlichen Lymphosarkome sind, wie gesagt, Rundzellensarkome mit kleinen oder mittelgroßen Rundzellen, analog den Lymphocyten und den größeren Lymphzellen, hier und da mit follikelartiger Anhäufung derselben. Die Rundzellen liegen in einem zartfaserigen Retikulum, welches zusammen mit den Gefäßen und Bindegewebsresten das Stroma der Sarkome bilden. Die Zellen der Lymphosarkome stammen wahrscheinlich von den Lymphocyten ab. Nach Borst hängen die Lymphocyten genetisch mit den Endothelien zusammen. Die Lymphosarkome, d. h. diese eigentlichen Sarkome des lymphatischen Gewebes entstehen überall da, wo sich lymphadenoides Gewebe findet, also besonders in den Lymphdrüsen, im Rachen, in den Tonsillen, in den submukösen Geweben, im Knochenmark, in der Milz. Am Becken kommen sie in den Beckenlymphdrüsen und im Knochenmark der Beckenknochen vor.

Von diesen eigentlichen Sarkomen des lymphatischen Gewebes trennen wir mit Borst u. a. die sarkomartigen Geschwulstentwicklungen, welche im Lymphdrüsensystem, seltener im Knochenmark und in der Milz vorkommen. Hierher gehört besonders die progressive, teils weiche, teils fibromatöse Geschwulstbildung (Hyperplasie) der Lymphdrüsen, die sog. generalisierte Lymphosarkomatose, welche man mit den verschiedensten Namen belegt hat und zuerst besonders am Halse, dann auch in der Leisten- und Beckengegend beobachtete. Die echten Rundzellensarkome mit lymphadenoider Struktur hat man primäre Sarkome der Lymphdrüsen (Billroth, Orth), lokales Drüsensarkom (Langhans), Lymphosarkom (Ziegler, v. Winiwarter, Perls) genannt, die klinisch bösartigen Formen der Lymphdrüsenhyperplasie dagegen malignes Lymphom (Billroth, v. Winiwarter, Perls), malignes Lymphosarkom (Langhans), aleukämisches (malignes) Lymphadenom (Orth). Hier herrscht noch große Unklarheit, man hat rein entzündliche (infektiöse) Hyperplasien mit echten Geschwulstbildungen zusammengeworfen. Außer den rein entzündlichen Hyperplasien sind auch die leukämischen Schwellungen der Lymphdrüsen und der Milz abzutrennen, schwieriger ist dagegen die Beziehung der aleukämischen (pseudoleukämischen, malignen) Lymphome bei der Hodgkinschen Krankheit zu den Geschwülsten festzustellen. Besonders Borst hat in seinem Werke über die Geschwülste diese schwierige Frage erörtert, auf welche wir hier als außerhalb unseres Themas liegend nicht näher eingehen können.

Zuweilen kommen sarkomatöse Formen des Leiomyoms und Rhabdomyoms vor.

Das Leiomyoma sarcomatosum (Leiomyosarkom) ist nicht häufig und gewöhnlich durch langgestreckte Spindelzellen charakterisiert, welche teils den spindeligen Bindegewebszellen, teils den glatten Muskelzellen gleichen. Metastasen sind nicht immer vorhanden. Ob sich die glatten Muskelzellen bei dieser sarkomatösen Entartung in Sarkomzellen verwandeln, ist nicht sicher bewiesen. Zuweilen entwickelt sich in einem Leiomyom sekundär ein gewöhnliches Sarkom mit Rundzellen und Spindelzellen (Dobbertin), so daß es sich dann um eine typische Mischgeschwulst handelt.

Das Rhabdomyosarkom der quergestreiften Muskelfasern (Rhabdomyoma sarcomatosum) ist häufiger als das Sarkom des glatten Muskelgewebes (Leiomyosarkom). Die Geschwulstzellen bilden teils Züge von zum Teil verflochtenen Bündeln, teils diffuse regellose Wucherungen, und neben fast ausgereiften Muskelfasern finden sich embryonale Formen derselben. Außer gestreiften Zellelementen sieht man auch ungestreifte. Nach Marchand u. a. ist eine Metaplasie glatter Muskelfasern in quergestreifte möglich in dem Sinne, daß sich unter besonderen Umständen aus einem unentwickelten, zunächst zur Bildung glatten Muskelgewebes bestimmten verlagerten Keime außer glatten auch quergestreifte Muskelelemente entwickeln können. Nach O. und E. Hertwig ist die Entwicklung quergestreifter Muskelfasern lediglich die Folge einer lokalen, funktionellen Differenzierung. Borst spricht sich gegen eine derartige Metaplasie aus und denkt beim Vorhandensein von quergestreifter Muskulatur an Stellen, wo sie nicht hingehört, zunächst stets an eine Keimverlagerung von seiten des Mye-

loms oder von dessen Derivaten. Die in Rhabdomyosarkomen so häufig neben den quergestreiften Muskelzellen vorkommenden ungestreiften oder längsgestreiften Muskelzellen sind nach Borst wahrscheinlich nicht identisch mit wirklichen glatten Muskelzellen, sondern können auch ungestreifte, noch nicht völlig gereifte und fertig differenzierte Abkömmlinge quergestreiften Muskelgewebes sein.

Zuweilen handelt es sich bei den Rhabdomyosarkomen um Mischgeschwülste, d. h. um eine Kombination von gewöhnlichem Spindelzellensarkom mit einem sarkomatösen Rhabdomyom, ähnlich wie bei Leiomyosarkom.

Das Neurosarkom (Neuroma sarcomatosum) entsteht vom endo- bezw. perineuralen Nervenbindegewebe, es ist gewöhnlich ein Fibrosarkom, Spindelzellen- oder Sternzellensarkom (Myosarkom), entweder primär entstanden oder sekundär durch sarkomatöse Entartung vorher gutartiger solitärer oder multipler (plexiformer) Nervengeschwülste, vor allem der Fibrome. Die seltenen wahren Neurome bilden nach Borst wahrscheinlich keine sarkomatöse Abart, wenigstens sind die vorliegenden Beobachtungen nicht einwandfrei. Vielleicht darf man aber gewisse Sarkome der Nerven, welche aus Fasern und Spindelzellen bestehen, mit Billroth als echte amyelinische Neurosarkome, als sarkomatöse Neurome mit geringster Gewebsreife auffassen.

Bezüglich der Symptomatologie und Diagnose der eben beschriebenen verschiedenen Arten der Beckensarkome verweise ich auf das in § 113 S. 703 ff. Gesagte. Das klinische Bild wird am besten geschildert, wenn wir die vorhandene ziemlich reichhaltige Kasuistik der Beckensarkome gebührend berücksichtigen und typische Fälle kurz mitteilen. Oft ist die richtige Diagnose erst bei der Operation gestellt worden. Punktionen und Probeinzisionen zur Feststellung der Diagnose sind besonders bei den sehr gefäßreichen, mit Aneurysmen verwechselten Sarkomen bedenklich. Thomson mußte die Art. iliaca communis wegen heftiger Blutung nach Probeinzision in ein Beckenknochensarkom transperitoneal unterbinden. Die Größe der Beckensarkome ist zuweilen eine sehr beträchtliche, wie besonders auch Fig. 239 lehrt.

Wir berücksichtigen hier nur die Sarkome der Beckenknochen und der sie bedeckenden Weichteile, bezüglich der Sarkome der Beckenorgane, der männlichen und weiblichen Harn- und Geschlechtsorgane sowie des Mastdarms verweise ich auf die betreffenden Abschnitte der Deutschen Chirurgie.

Braunstein hat bis 1888 im ganzen 61 Fälle von Beckensarkomen zusammengestellt. Diese 61 Fälle wurden beschrieben von Stanley (2), John Adams, Lawrence, Huguier, Shekelton, Fergusson, Fussel, Havage (7), de Soyre, Anger, Rokitansky, Senftleben (2), Bartscher, Billroth (2), Nasse, Andrée, Rieder, Doll, Krönlein (2), Toporski, Volkmann, Braunstein (3) und Jaffé. Die übrigen 26 Fälle finden sich beschrieben in den Berichten der Soc. anatomique de Paris 1827—1874 (20), in Lancet (3) und je 1 Fall in den Berichten der Lyoner med. Ges. 1865—1866, in der Revue mensuelle de méd. et de chir. 1878, p. 102 und in der Gaz. hebdomad. 1853, p. 460 (s. das Literaturverzeichnis). Von diesen zuletzt genannten 26 Fällen ist mir die Nennung des Autors resp. Beobachters nicht möglich

gewesen. Zu diesen 61 Fällen Braunsteins füge ich noch 66 Fälle hinzu, so daß ich über 127 Fälle berichte. Die von mir noch zusammengestellten Fälle wurden beschrieben von Porta, Guthrie, Pennell, Kastagir, Smith, Swaagmann, Beckermann (Maas), Death, Margarit, Chiari (2 Fälle), Lossen, Beaunez, Cornil, Mersch, Dewandre, Reuling, Brandt, Kümmell, Heine, Dorn, Klopfer,

Fig. 239.

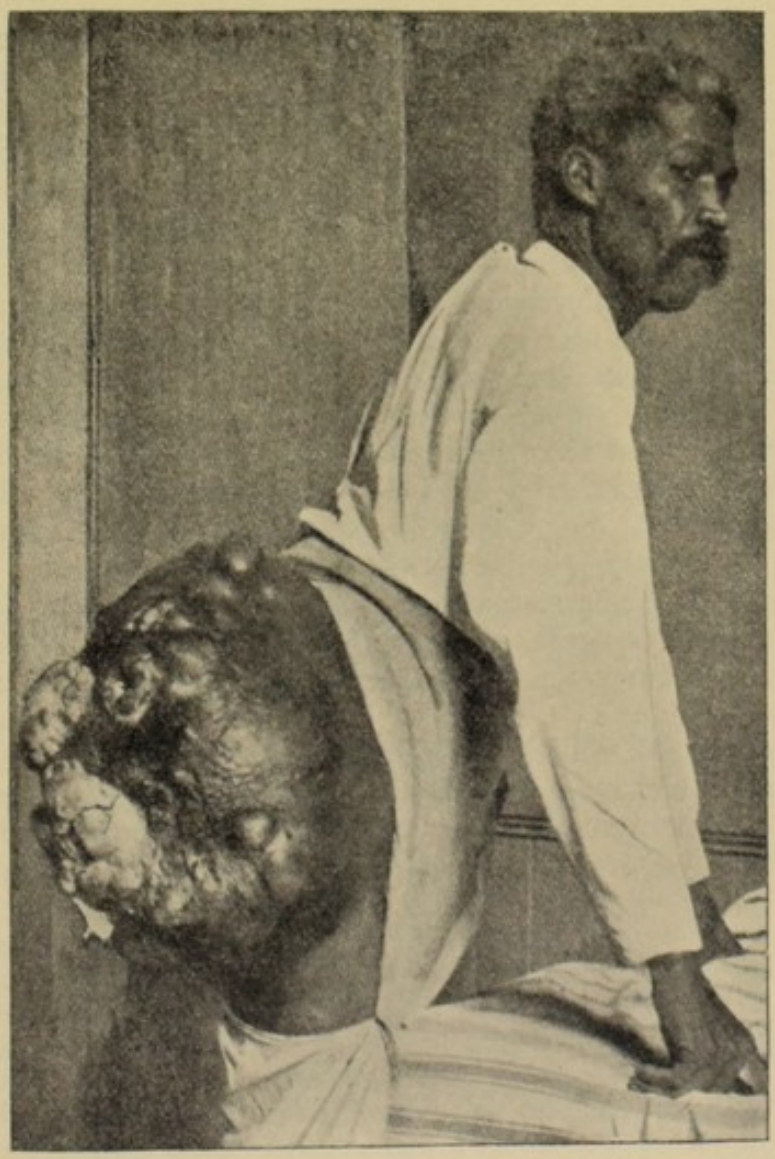

Enormes Sarkom der rechten Glutäalgegend bei einem Neger (nach W. Keen und White). Aus Gould and Pyle, Anomalies and curiosities of medicine, London and Philadelphia 1898, Tafel X S. 772—775.

Köhler, Ruge, Nierle, Krause, Fergusson Lees, Tegeler, Kaufmann (2 Fälle), Piqué, Salistschef, Oppizzi, Czerny und Simon (4 Fälle), Czerny (2 Fälle), Girard, Peham, Gussenbauer (5 Fälle), Kermauner, E. Martin, Keen und White, Körte, Löwenthal, Ziegler, Kocher, Roux, Levings, Steinthal, Gangolphe und Duplant, Jaboulay, Faure, Nanu, Savariaud, Morestin, Bardenheuer, Davis, A. Martina und O. Zeller. Von diesen 127 Fällen sind bereits fünf sarkomatös entartete Chondrome

(Chondrosarkome) (Rokitansky, Bartscher, Braunstein, Czerny und Levings) S. 726—727 bei den Enchondromen erwähnt.

Von diesen 127 Sarkomen fallen 116 auf die Beckenknochen und nur 11 auf die Weichteile (Beckenbindegewebe und Muskeln). Das Alter der Kranken schwankte zwischen 6 Monaten und 68 Jahren, die meisten Fälle betreffen das jugendliche und mittlere Lebensalter. 52 Fälle wurden beim männlichen und 49 Fälle beim weiblichen Geschlecht beobachtet. In den übrigen Fällen ist das Geschlecht nicht angegeben.

Wir beschäftigen uns zunächst mit den Sarkomen der Beckenknochen. Einschließlich der bereits S. 726—727 erwähnten fünf Chondrosarkome sind es, wie gesagt, 116 Fälle, und zwar 53 des Darmbeins, 22 des Kreuzbeins und 4 des Schambeins. Auf das Sitzbein beschränkte Sarkome habe ich in der Literatur nicht gefunden, weil die hier entstehenden Sarkome rasch auf das Schambein übergehen, daher finden sich mehrere Sarkomfälle des Sitz- und Schambeins. Zwei oder mehr Beckenknochen waren in 20 Fällen befallen. In den übrigen Fällen ist die Ursprungsstelle nicht angegeben. Das klinische Bild, die Prognose dieser Beckenknochensarkome ist sehr ungünstig. Nur in seltenen Ausnahmefällen wurde durch die Operation Heilung erzielt, und ob sie dauernd war, ist meist nicht festgestellt. In der Regel sind die Kranken mit Beckenknochensarkomen zu spät zur Operation gekommen, so daß eine Operation nicht mehr möglich war, sie starben unoperiert, die anderen gingen infolge der Operation oder an Rezidiven zu Grunde. Die relativ beste Prognose haben wohl die myelogenen Sarkome der Knochen, ja hier kommt in Ausnahmefällen durch Verfettung und schleimige Erweichung Spontanheilung vor, wie z. B. in zwei Beobachtungen von Chiari.

In folgenden 17 Fällen handelte es sich um sehr gefäßreiche pulsierende Sarkome der Beckenknochen, so daß zum Teil ein Aneurysma angenommen wurde. Mehrere Patienten starben infolge dieser falschen Diagnose, von einer Heilung wird überhaupt nicht berichtet.

Stanley (l. c. 1845): Pulsierendes Sarkom des rechten Os ilium bei einer Frau, welches für ein Aneurysma gehalten wurde, Ligatur der Art. iliaca ext. Tod 5 Monate nach der Operation.

Stanley (l. c. 1845) beobachtete ein pulsierendes Sarkom des linken Darmbeins bei einem 42jährigen Manne, welcher seit 10 Jahren eine ähnliche Geschwulst an den Weichteilen des Oberarms hatte. Die Beckengeschwulst wurde für ein Aneurysma gehalten, es wurde die Ligatur der Art. iliaca communis vorgenommen; der Kranke starb am 3. Tage post operationem an Peritonitis. Bei der Sektion ergab sich ein Sarkom mit Metastasen in Herz, Lunge und in den Bronchialdrüsen.

Lancet 1852 I, p. 194: Myelogenes pulsierendes Sarkom der Fossa iliaca des linken Darmbeins wird für ein Aneurysma gehalten. Ligatur der Art. iliaca ext., Tod. Sektion ergab Sarkom.

Huguier stellte in der Société de chirurgie de Paris (8. Dezember 1852) eine 36jährige Frau mit einem gefäßreichen, pulsierenden Osteosarkom des rechten Darmbeins vor; von einer operativen Entfernung der Geschwulst wurde mit Rücksicht auf den Sitz der Geschwulst und des noch unveränderten Allgemeinbefindens der Kranken abgesehen. Die Punktion ergab nur Blut.

Gaz. hebdomad. 1853, p. 460: Ein für Aneurysma gehaltenes pulsierendes Sarkom der Fossa iliaca des rechten Darmbeins bei einem 59jährigen Manne, welcher zuerst wegen Rheumatismus behandelt wurde; dann schmerzhafter Tumor der Analgegend. Wegen der Diagnose Aneurysma Ligatur der Art. iliaca dextra, Tod.

Fergusson (l. c. 1854) beobachtete bei einem 54jährigen Manne mit Spontanfraktur des Femur ein gefäßreiches pulsierendes Sarkom des linken Os ilium, so daß man ein Aneurysma vermutete. Die Sektion des 56jährigen Mannes ergab aber das erstere und Metastasen in den Lungen und Nieren.

In 2 Fällen von pulsierenden gefäßreichen Sarkomen der Beckenknochen, von Porta und Guthrie beobachtet, waren die Gefäßgeräusche und Pulsationen so hochgradig, daß man Aneurysma annahm und die Art. iliaca communis resp. die Art. hypogastrica unterband.

Senftleben (l. c. 1860): Mannskopfgroße pulsierende Geschwulst in der rechten Leistengegend eines 46jährigen Mannes, dem Aufbruch nahe, weil der vermutliche „Abszeß" mit Kataplasmen behandelt worden war. Es wurde ein Aneurysma diagnostiziert, daher die Art. femoralis und später die Iliaca ext. unterbunden; die Pulsation hörte kurze Zeit auf. Profuse Hämorrhagien infolge ulzeröser Verjauchung des Tumors. Die Sektion ergab ein zellenreiches Sarkom der rechten Hüftgelenkspartie mit wenig faseriger Interzellularsubstanz, welches das Acetabulum und besonders den rechten Schenkelhals und die Trochanteren zerstört hatte; hinter der Pfanne im Beckeninneren fand sich eine zweite Geschwulstmasse ohne direkten Zusammenhang mit der Hauptgeschwulst.

Société des sciences méd. de Lyon (Mém. et compt. rend. 1865 bis 1866): Myelogenes, pulsierendes Sarkom des rechten Os ilium bei einem Manne seit etwa 1 Jahre, im Anschluß an einen Sturz auf die Lendengegend entstanden. Ischias. Oedem am ganzen Beine, rasch zunehmende Kachexie. Tod.

Billroth (l. c. 1869) beschrieb 2 Fälle von pulsierendem Sarkom des Beckens: 1. 46jährige, blasse, abgemagerte Frau, nicht mehr operierbares, pulsierendes, rasch wachsendes Sarkom der vorderen rechten Beckenhälfte, bis tief in das Beckeninnere fühlbar, nach Ausgleiten vor ½ Jahre allmählich entstanden, am 23. November 1860 in die Klinik (Zürich) aufgenommen, gestorben in ihrer Heimat am 28. Juli 1861. 2. 43jähriger, kleiner, schwächlicher Minenarbeiter, aufgenommen 22. März 1866, verspürte beim Heben eines schweren Steines im August 1862 plötzlich einen heftigen Schmerz in der rechten Seite der Kreuzbeingegend, diese Schmerzen wechselten sehr bis Januar 1864, wo sie sehr heftig wurden und der Kranke hinten in der Kreuzbeingegend eine schmerzhafte Anschwellung fühlte. Patient wurde teils in der Heidelberger, teils in der Züricher Klinik behandelt. Tod am 14. April 1867. Der Sektionsbefund war folgender: Sarcoma teleangiectodes cysticum ossis ilium dextri, metastatische Sarkome in beiden Lungen und Pleurablättern, Tumor lienis, Sarkom der Schilddrüse, metastatische myxosarkomatöse Geschwulst im Markraum der dritten linken Rippe. Mikroskopisch erwies sich der Tumor als ein sehr gefäßreiches alveoläres Sarkom.

Billroth erwähnt ferner im Archiv für klin. Chir. 1869 Bd. XI, S. 248 ein von Heine beobachtetes pulsierendes Beckenknochensarkom.

G. Oppizzi beobachtete ein gefäßreiches pulsierendes Sarkom des Darm- und Kreuzbeins im Bereich der Articulatio sacroiliaca und des Tuber ossis ischii. Man vermutete ein Aneurysma und unterband daher die Art. iliaca interna. Ausgang?

Ph. Jaffé (l. c. 1874): Pulsierendes Sarkom des linken Darmbeins. 25jähriger Seilergeselle erkrankte vor etwa ½ Jahre an zunehmenden Kreuzschmerzen, besonders in der linken Gesäßhälfte. Vor etwa 4½ Monaten wurde eine Geschwulst über der linken Hinterbacke von einem Mitgesellen zufällig bemerkt. Bei der Aufnahme in die Heidelberger Klinik fand Simon eine fast faustgroße pulsierende Geschwulst auf der Außenfläche des linken Darmbeins, die Diagnose schwankt zwischen Sarkom und Aneurysma der Art. glutaea sup. Erb, welcher Aneurysma annahm, machte innerhalb 8 Wochen 3mal die Elektropunktur ohne Verkleinerung der Geschwulst und ohne Besserung der Schmerzen. Dann sehr blutige Operation durch Simon, bei welcher sich herausstellte, daß die Geschwulst nur partiell entfernt werden konnte. Tod an demselben Tage. Die Sektion (durch Arnold) ergab: Sarkom des linken Darmbeins mit Usur der linken Darmbeinschaufel im ganzen Dickendurchmesser. Metastatische Sarkomknoten in beiden Lungen, Anämie sämtlicher Organe.

Einen lehrreichen Fall von gefäßreichem Myeloidsarkom der linken Beckenhälfte beobachtete Mersch bei einem 30jährigen Manne, welcher nach einem Sturz anhaltende, in das linke Bein ausstrahlende Schmerzen der linken Gesäßgegend hatte und monatelang an Ischias behandelt worden war. Es zeigte sich dann ein kleiner pulsierender Tumor, welcher anfangs für ein Aneurysma gehalten und mit Injektionen von Liquor ferri sesquichlor. behandelt wurde. Bei den Injektionen traten schwere Erstickungserscheinungen auf. Der Tumor wuchs, komprimierte Mastdarm und Blase und führte zu Spontanfraktur der linken Darmbeinschaufel. Der Kranke starb 9 Monate nach der Aufnahme. Die Sektion zeigte, daß die ganze linke Beckenhälfte von der Geschwulst eingenommen war; das Kreuzbein war usuriert, von der linken Darmbeinschaufel war nur noch ein 3 cm breites Stück der Crista übrig.

Ueber das von Dewandre beschriebene gefäßreiche Myeloidsarkom des Beckens fehlen mir nähere Angaben.

Zuweilen sind die Beckenknochensarkome mit entzündlichen Erscheinungen kombiniert und so weich, daß man einen Abszeß vermutet hat. Hierher gehört z. B. folgende Beobachtung von Havage.

Havage (l. c. 1882): Großer fluktuierender Tumor im Bereich der Außenfläche der rechten Articulatio sacroiliaca bei einem 16jährigen abgemagerten Mädchen mit Schwellung der sichtbaren Lymphdrüsen. Es wurde eine rechtsseitige Sakrokoxalgie mit Ostitis des Os ilium dext., tiefem Abszeß und symptomatischer Ischias diagnostiziert. Eine Punktion ergab nur Blut. Fieber, Dekubitus am Kreuzbeine, zunehmende Kachexie, Tod. Die Sektion ergab ein Sarkom der rechten Articulatio sacroiliaca, welches durch die Incisura ischiadica in das Beckeninnere gewachsen war. Der N. ischiadicus von der Geschwulst umwachsen, aber intakt, Eiter im linken Kniegelenk. S. auch die Fälle von Gussenbauer (S. 758) und Peham (S. 765).

In folgenden 6 Fällen bildete ein Beckenknochensarkom ein schweres Geburtshindernis, vier Frauen starben, in einem Falle waren mir nähere Angaben nicht zugänglich. In dem Falle von Zeller wurde 2mal mit günstigem Erfolg der Kaiserschnitt gemacht, schließlich wurde dann das periostale Beckenknochensarkom mit Ausgang in Heilung exstirpiert.

R. Shekelton (l. c. 1853): Seit 6 Jahren bestehendes Sarkom der Vorderfläche des Os sacrum, welches bei fünf Geburten störend gewirkt hatte. Bei der sechsten Geburt füllte die Geschwulst das Beckeninnere so

aus, daß die Embryotomie gemacht werden mußte. Exitus letalis. Die Sektion ergab, daß der Tumor unter Zerstörung der vorderen Kreuzbeinfläche sich in den Wirbelkanal vor der Cauda equina ausgebreitet hatte.

E. Martin berichtete (1855) über ein Beckensarkom mit Metastasen bei einer 31jährigen III-para, welches wahrscheinlich im Anschluß an einen Sturz von einer Treppe vor etwa 3 Jahren entstanden war und ein hochgradiges Geburtshindernis bildete. Die Untersuchung ergab eine mäßig harte Geschwulst in der Aushöhlung des Kreuzbeins, eine zweite im vorderen Teile des Beckens hinter dem rechten horizontalen Schambeinast, die linke Beckenhälfte war freier als die rechte. Ferner zeigten sich Geschwülste auf den Rippen, in der rechten Weiche, der rechte Augapfel war vorgetrieben. Die Geschwülste wuchsen schnell, blieben weich, es bestand Incontinentia urinae, Dekubitus, Ikterus, Oedem u. s. w. Schließlich wurde in Fußlage ein 4 Pfund schweres, 16½" langes, totfaules Kind geboren, dessen Rumpf und Kopf durch die Beckenenge resp. durch die Geschwulst ganz plattgedrückt waren und dessen Kopfknochen aus ihren Verbindungen getrennt waren. Die Mutter starb 4 Tage post partum unter Kollaps. Die Sektion ergab („fungöse") Sarkomknoten im Hinterhaupt, auf der Dura mater, in der rechten Augenhöhle, an der rechten 1. Rippe, in den Lungen, Nieren. Das in Jena aufbewahrte Becken war durch die Sarkomwucherungen in allen Gelenken sehr beweglich. Die größte (zweimannsfaustgroße) Sarkomgeschwulst saß an den Aesten des rechten Schambeins und füllte ⅔ der Beckenhöhle aus, eine kleinere Geschwulst entsprang vom linken Seitenflügel des Kreuzbeins innen im Becken, ferner fanden sich apfelgroße Geschwülste auf der Außenfläche jeder Darmbeinschaufel, kleinere an einzelnen Stellen des Darmbeinkammes, an der rechten Spina ischiadica, an den Körpern des 1., 2. und 8. Brust- und des 2. Lendenwirbels.

In dem Fall von Swaagmann (l. c. 1863) fand sich bei einer 43jährigen IV-para, welche 58 Stunden nach der schweren Geburt eines toten Kindes gestorben war, ein in der letzten Zeit sehr rasch gewachsenes Sarkom mit teilweiser Verkalkung im Bereich des ganzen rechten horizontalen Schambeinastes und des Foramen obturat., die Gelenksverbindungen der Beckenknochen waren sehr locker, besonders die linke Articulatio sacroiliaca.

Toporski (l. c. 1884): 25jährige, gesund aussehende, kräftige Frau, bei welcher in der geburtshilflichen Klinik in Breslau die Diagnose: Gravidität im Beginn des 5. Monats, kompliziert durch einen Beckentumor oberhalb des linken Schambeins, gestellt worden war (6. Dezember 1882). Nach Hause entlassen. Am 24. April 1883 wurde Patientin kreißend in die Klinik wieder aufgenommen. Kranioklasie, normaler Verlauf des Wochenbetts. Am 4. Juni 1883 wurde Patientin behufs Entfernung des Beckentumors wieder in die Klinik aufgenommen. Es wurde nun der kindskopfgroße Tumor oberhalb des linken Schambeins durch Laparotomie entfernt, beträchtliche Blutung, Drainage des subperitonealen Geschwulstbettes durch ein nach der Vagina hin eingelegtes Drainrohr, Operationsdauer 2 Stunden, Tod der sehr anämischen Patientin am 5. Tage post operationem an fieberlosem „protrahiertem Shok" resp. an Anämie. Die mikroskopische Untersuchung des Tumors ergab Myxosarkom.

In dem Falle von Fergusson Lees (1895) bildete ein Sarkom des Kreuzbeins das Geburtshindernis. Ausgang?

O. Zeller hat in der Sonnenburgschen Klinik ein Fibromyxo-

sarcoma cysticum der Beckenhöhle bei einer 38jährigen Frau mit Ausgang in Heilung exstirpiert. Vorher war 2mal wegen der das kleine Becken verlegenden Geschwulst der Kaiserschnitt ausgeführt worden. Die umfangreiche Neubildung füllte das kleine Becken fast ganz aus und ragte handbreit über die Symphyse, Blase und Uterus empordrängend. Bei der Exstirpation ergab sich, daß die retroperitoneal sitzende Geschwulst periostalen Ursprungs war und ohne Beckenresektion nach Spaltung des Bauchfells und unter Erhaltung des darüber ziehenden, daumendick erweiterten Ureters und der Vasa iliaca entfernt werden konnte. Die rechte mit Eiter erfüllte Tube wurde ebenfalls entfernt. Naht des hinteren Bauchfellschlitzes, Drainage des Geschwulstbettes, Heilung. Seit $1^1/_2$ Jahren kein Rezidiv.

Von primären Darmbeinsarkomen erwähne ich folgende 45 Fälle.

Unter den 20 Fällen von Sektionsbefunden bei Beckenknochensarkomen, welche sich ohne genauere Angaben in den Berichten der Société anatomique de Paris (1827—1874) finden, sind folgende zwölf Darmbeinsarkome: 1. Seit etwa 1 Jahre bestehendes Sarkom der Fossa iliaca des linken Darmbeins, ein gleicher Tumor rechts, mit rheumatischen Schmerzen in den unteren Extremitäten begonnen. Spontanfraktur beider Oberschenkelknochen, Beckenknochen sehr brüchig, Nerven nicht alteriert (1827). — 2. Seit 6 Jahren bestehendes Sarkom des linken Darmbeins bei einem 50jährigen Manne, wegen Ischias behandelt. Muskeln und Nerven degeneriert (1827). — 3. Seit 3 Jahren bestehendes Sarkom des linken Darmbeins, auf den Trochanter major übergegangen bei einem 45jährigen Mann. Linkes Darmbein zerstört und durch ein myelogenes fluktuierendes Sarkom ersetzt. Hals und Kopf des Femur teilweise zerstört und hinter das Schambein getreten. Metastase in der Niere (1833). — 4. Seit 1 Jahre bestehendes Sarkom des rechten Darmbeins bei einem 68jährigen Manne, Kompression des N. ischiadicus, partielle Zerstörung des Lig. teres, weniger des Femurkopfes (1839). — 5. Seit 3 Jahren bestehendes Sarkom des rechten Darmbeins bei einer 43jährigen Frau, 3 Jahre lang an Ischias behandelt, schließlich Oedem des rechten Beins und Diarrhöe. Arterien und Nerven des Plexus lumbalis komprimiert, in der Vena iliaca ext. dextr. ein beweglicher Thrombus, Obliteration der Vena saphena durch einen großen Thrombus (1841). — 6. Seit 2 Jahren bestehendes Sarkom der Fossa iliaca des linken Darmbeins bei einem 51jährigen Manne, gleichzeitig ein Tumor des rechten Femur (1852). — 7. Sarkom des rechten Os ilium bei einem 25jährigen Manne seit 8 Monaten nach Sturz vom Pferd, der Tumor hat auch den oberen Teil des Os sacrum, die beiden letzten Lendenwirbel und die Rückseite der Gelenkpfanne ergriffen (1856). — 8. Sarkom des linken Os ilium seit 3 Monaten bei einem 19jährigen Manne. Metastasen in der Wirbelsäule und in den Rippen (1857). — 9. Sarkom des rechten Os ilium bei einem 52jährigen Manne seit 1 Jahre, nach der Leiste zu gewachsen (1857). — 10. Sarkom des Darmbeins in der Nähe des Hüftgelenks, unter den Erscheinungen von Coxitis vor 6 Monaten bei einem 18jährigen Manne begonnen, später Tumor in der Fossa iliaca (1866). — 11. Myelogenes weiches Sarkom des linken Os ilium bei einem 30jährigen Manne seit 1 Jahre. Punktion, 8 Tage später Tod. Metastasen in den benachbarten Muskeln und in den inneren Organen (1867). — 12. Sarkom des linken Os ilium bei einem 41jährigen Manne seit 1 Jahre. Metastasen in einigen Lymphdrüsen, Infarkt in der Milz (1867).

J. Adams (l. c. 1852): Kindskopfgroßes Sarkom des rechten Os ilium bei einem 18jährigen Manne, seit etwa $3^3/_4$ Jahren im Anschluß an einen Stoß vor 4 Jahren entstanden. Rasches Wachstum.

Lavrence (l. c. 1852): 23jähriger Mann mit myelogenem Sarkom des linken Trochanter major femoris und des linken Darmbeins, wahrscheinlich an ersterem entstanden.

Lancet 1872, II, p. 742: Seit etwa 6 Monaten bestehendes, rasch wachsendes Sarkom an der Innenfläche des linken Os ilium mit Kompression der Vasa iliaca, der Nerven (Ischiadicus) und Erschwerung des Urinierens bei einer 40jährigen Frau. Bei der Sektion ergab sich, daß die Vasa iliaca und der linke Ureter in den Tumor eingeschlossen waren, der Ureter war vollkommen undurchgängig.

Revue mensuelle de méd. et de chir. 1878, p. 102: Rasch gewachsenes, angeblich erst seit 6 Monaten bestehendes Sarkom des rechten Darmbeins bei einer 28jährigen schwangeren Frau mit heftigen Schmerzen im rechten Bein. Schmerzen nach der Geburt immer heftiger. Exitus letalis. Sektion ergab Metastasen in der Lunge und Nieren.

Lossen beschrieb 1879 ein periostales Fibrosarkom der Fossa iliaca sin. bei einer 28jährigen Frau, angeblich nach Fall vor 6 Jahren entstanden. Der Tumor stand mittels eines daumendicken Stieles mit der Spina iliaca ant. sup. in Verbindung und hatte sich im wesentlichen als Bauchdeckentumor entwickelt; ein handgroßes Stück Bauchfell wurde mit dem Tumor entfernt. Naht des Bauchfells, Drainage des Geschwulstbettes, Heilung, welche etwa 4 Monate post op. noch konstatiert wurde.

Fussel (l. c. 1880): Seit 9 Monaten wegen heftiger Ischias behandelter 33jähriger Mann. Mehrere Schüttelfröste. Dann zeigte sich eine rasch wachsende, harte, schmerzhafte Anschwellung an der Außen- und Innenfläche der linken Darmbeinschaufel mit zunehmendem Oedem des linken Beins. Harn- und Stuhlentleerung erschwert, Tod an Pleuropneumonie nach 1monatlicher Behandlung. Die Sektion ergab ein Sarkom der Innen- und Außenfläche des linken Os ilium mit Usurierung des Knochens, mit Kompression der benachbarten Nerven und Gefäße, mit Verstopfung der Vena iliaca communis und externa und Metastasen in der Lunge. Pneumothorax.

Havage teilt (l. c. 1882) folgende 5 Fälle von Sarkomen des Darmbeins mit: 1. Ein 34jähriger Mann wurde vor etwa 8 Monaten auf der Straße von einem plötzlichen sehr heftigen Schmerz in der linken Hüftgegend befallen, daß er umfiel und hinkend, auf einen Stock gestützt, nach Hause ging. Nach 2—2½ Monaten Schmerzen bis zum linken Knie resp. Fuß, auch schmerzhafte Ausstrahlungen nach dem rechten Bein. Harte Anschwellung der rechten Inguinaldrüsen. Bei dem wegen Ischias, Intermittens und Rheumatismus behandelten, abgemagerten Manne wurde nun ein faustgroßer, bei Druck sehmerzhafter Tumor an der Innenfläche des linken Darmbeins in der Nähe der Articulatio sacroiliaca konstatiert, der Tumor wuchs rasch nach den beiden Fossae iliacae hin, zunehmende Kachexie, auf Wunsch nach Hause entlassen. — 2. Sarkom der Fossa iliaca des linken Darmbeins bei einer 54jährigen Frau, seit 4—5 Monaten zuerst Schmerzen nach der Nierengegend und Gefühl von Müdigkeit mit Oedem am linken Bein. Der Tumor wurde anfangs für eine luetische Periostitis gehalten und ohne Erfolg antiluetisch behandelt. Zunehmende Kachexie, Exitus letalis zu Hause 14 Tage nach der Entlassung. — 3. Großes Sarkom der Fossa iliaca des rechten Darmbeins mit Schwellung an der ganzen Außenfläche der rechten Darmbeinschaufel. Fieber, Koma, Aphasie, Hemiplegie, Exitus letalis. — 4. Sarkom der Fossa iliaca des linken Darmbeins und Sakrococcygealgegend seit 4 Monaten bei einem 6 Monate alten Mädchen, mit sehr raschem Wachstum. Stuhlverstopfung, Retentio urinae. Aehnliche Geschwulst am Kopfe. Rasch zunehmender Marasmus, Tod. — 5. Sarkom des Darmbeins im Bereich der Fossa iliaca bei einem 11jährigen Mädchen, seit 7 Monaten wegen

Ischias mit Hyperästhesie und Muskelkontrakturen behandelt. Punktion des vermeintlichen Abszesses. Sarkomatöse Zellen entleert. Tod. Metastasen in den Knochen und inneren Organen.

Braunstein (l. c. S. 147, 1888) hat einschließlich des S. 727 erwähnten Chondrosarkoms drei in der chirurgischen Klinik in Bonn beobachtete Darmbeinsarkome mitgeteilt: 1. Sarkom der linken Beckenschaufel bei einem 46jährigen Bauer, exstirpiert mit teilweiser Resektion des linken Darmbeins von Witzel. 5 Tage später Exitus letalis. — 2. Sarkom des Humerus bei einer 40jährigen Frau. Bei der Sektion fand sich ein Sarkom des Darmbeins. — 3. Chondrosarkom des Darmbeins im Bereich der Articulatio sacroiliaca (s. § 114 S. 727). Ebenso sind die Chondrosarkome von Levings und Rokitansky bereits S. 726 u. 727 erwähnt.

Doll (l. c. 1888): 22jährige Frau mit erst seit wenigen Wochen bemerkter, rasch wachsender, höckeriger Geschwulst an der Außen- und Innenfläche des rechten Os ilium, teils von derber, teils weicher Konsistenz. Per rectum ist die Beckenhöhlengeschwulst nicht erreichbar. Exstirpation der Geschwulst durch Czerny am 17. Dezember 1878 mit entsprechender Resektion der Darmbeinschaufel unter 4%igem Karbolspray, Dauer der Operation 2½ Stunden, ca. 40 Seidenligaturen. Starker Kollaps nach der Operation, Tod am 19. Dezember 1878 an Sepsis. Sektion: Septikämie, jauchige Infiltration der Weichteile der rechten Hüfte und des rechten Oberschenkels, metastatische Sarkomknoten in der rechten Lunge. Die Geschwulst des rechten Darmbeins erwies sich als gefäßarmes, teilweise erweichtes Chondrosarkom.

Köhler berichtete 1888 über ein Sarkom des Darmbeins, welches 1 Monat nach der Operation rezidivierte, so daß 2 Monate später der Tod erfolgte.

Gussenbauer beschrieb 1890/91 fünf Sarkome der Beckenknochen, davon betreffen drei das Darmbein und zwei das Kreuzbein (s. S. 762).

1. Gänseeigroßes Melanosarkom an der Innenfläche des rechten Darmbeins bei einer 45jährigen Frau, welches unter nach dem Knie ausstrahlenden Schmerzen in der Hüfte seit 1½ Jahren gewachsen, aber erst vor etwa 8 Wochen tastbar geworden war. Die Konsistenz der Geschwulst war so weich, daß man an einen tuberkulösen Senkungsabszeß denken konnte, wofür aber sonstige Anhaltspunkte fehlten. Bei der Operation ergab sich ein zerfallenes melanotisches Sarkom, welches sich von der inneren Darmbeinfläche auf den horizontalen Schambeinast, den absteigenden Sitzbeinast und bis gegen die Beckenwand des Hüftgelenks erstreckte. Radikale Entfernung der Geschwulst wegen hochgradiger Blutung unmöglich. Tod 2 Monate post operationem infolge von Verjauchung der rasch wieder gewachsenen Geschwulst mit Metastasen in den inguinalen, iliakalen und retroperitonealen Drüsen.

2. Myelogenes alveoläres Rundzellensarkom an der inneren und äußeren Fläche der linken Darmbeinschaufel eines 25jährigen Tagelöhners, angeblich innerhalb eines Jahres nach Verletzung entstanden. Probepunktion der beiden weichen elastischen Geschwülste. Entfernung der Geschwulst unter Resektion eines Stücks der Darmbeinschaufel. Heilung. Nach 3 Monaten Tod durch Selbstmord, wahrscheinlich infolge eines Rezidivs.

3. Unoperierbares, medullares, periostales Rundzellensarkom mit herdweiser Nekrose des rechten Darmbeins, mit sekundären Sarkomknoten im Sartorius, Tensor fasciae latae und in den inguinalen und iliakalen Lymphdrüsen bei einer 24jährigen Frau.

Dorn hat (1895) über ein von Schönborn mit Resektion des Darmbeins operiertes Fibrosarkom berichtet und hat aus den letzten Jahrzehnten zehn analoge Operationen zusammengestellt.

Simon hat in dem Jahresbericht der Heidelberger Klinik für 1897 über 4 Fälle von Sarkom des Darmbeins (2 männliche, 2 weibliche) berichtet.

Der erste Patient verweigerte die Operation.

Bei einem zweiten Kranken wurde wegen ausgedehnten Sarkoms der Beckenschaufel zuerst die Exarticulatio femoris nach vorheriger Unterbindung der Iliakalgefäße vorgenommen, und 14 Tage später wurde der Tumor mit der rechten Beckenhälfte unter Durchtrennung des Ramus horizontalis des Os pubis und des Ramus ascendens des Os ischii und Auslösung in der Articulatio sacroiliaca exstirpiert. Tod am Abend im Kollaps. Die Sektion ergab: Anämie, Lungenhypostase, keine Bauchfellverletzung, keine Metastasen.

Fig. 240.

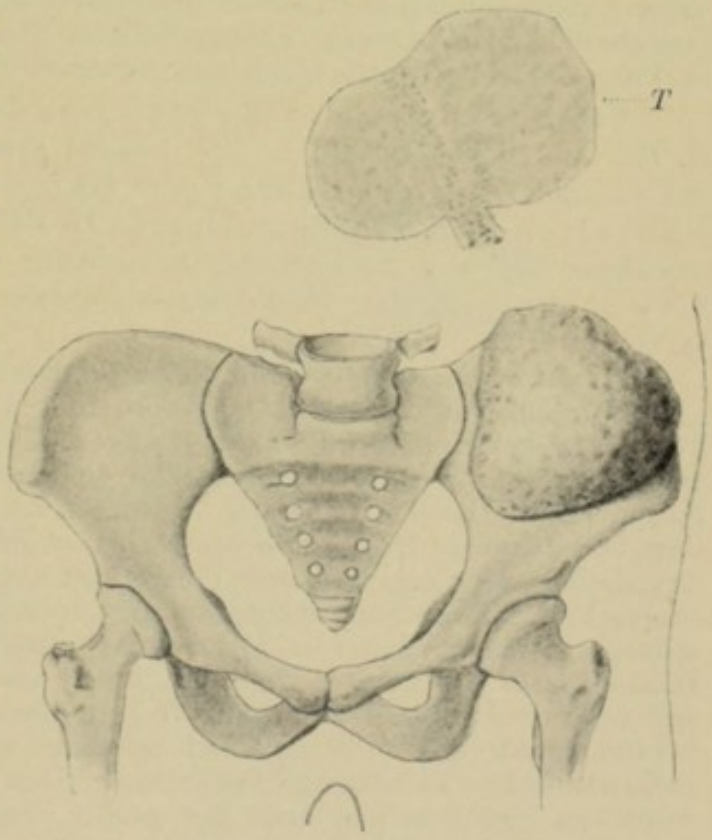

Sarcoma ossis ilium sinistri bei einem 25jährigen Tagelöhner. Exstirpation mittels entsprechender Knochenresektion. Heilung. Wahrscheinlich Rezidiv. Suicidium. T der Durchschnitt des exstirpierten Tumors (nach Gussenbauer).

Der 3. Fall betraf ein ins kleine Becken gewuchertes Sarkom des Darmbeins bei einer 35jährigen Frau, nicht mehr operierbar. Behufs Milderung der Schmerzen und sonstiger Beschwerden wurde nur ein Teil des Tumors exstirpiert und der vordere Ast des N. femoralis durchschnitten, aber ohne wesentliche Besserung.

Im 4. Falle handelte es sich um ein Rezidiv eines 1895 und 1896 auswärts operierten Sarkoms bei einer 29jährigen Frau. Es wurden nur Palliativoperationen (Ausschabungen, Chlorzinkätzungen, Injektion von sterilisierten Filtraten von Staphylococcus-Prodigiosuskulturen) ohne wesentlichen Nutzen vorgenommen.

Steinthal erwähnt S. 853 des Handbuches für praktische Chirurgie (Bd. II) ein Sarkom der rechten Darmbeingrube, welches wegen raschen Kräfteverfalls und hohen Alters des Kranken nicht operiert wurde. Die Sektion zeigte, daß die Exstirpation der gut abgekapselten Geschwulst technisch nicht allzu schwierig gewesen wäre, sie ließ sich leicht vom Knochen abheben.

Die Sarkome des Darmbeins, welche Jaboulay, Nanu, Savariaud und Morestin beobachteten und infolge der vorgenommenen Exarticulatio interilio-abdominalis tödlich endigten, sind in § 125 S. 836—838 bei Gelegenheit dieser Operation erwähnt, ebenso S. 832 der von Faure mitgeteilte Fall von Osteosarcoma ossis ilium, wo die Exarticulatio interilio-abdominalis beabsichtigt war, aber wegen zu hochgradiger Blutung nicht ausgeführt werden konnte.

A. Martina berichtete (1903) aus der Grazer Klinik über die Exstirpation eines Beckenmelanoms bei einem 52jährigen Manne, welchem vor 2 Jahren eine kleine pigmentierte Warze der Vorhaut entfernt worden

war. 3 Monate vor der Aufnahme in die Klinik wurde eine faustgroße Geschwulst an der rechten Darmbeinschaufel dicht oberhalb der Hüftpfanne bemerkt. Durch Punktion und Inzision entstand eine schwere, kaum stillbare Blutung. 4 Tage später Exstirpation des Tumors unter Rückstreifung des Bauchfells und Resektion eines dreieckigen, die ganze Darmbeinschaufel einnehmenden Knochenstückes. Stillung der ziemlich starken Blutung durch Thermokauter. Kochsalzinfusion, Tamponade, rasche Heilung. Tod 2½ Monate nach der Operation (wahrscheinlich infolge von Metastasen) unter Lungenblutung nach vorheriger reichlicher Expektoration von blutigen Gewebsstücken und rascher Abmagerung zu Hause. Die histologische Untersuchung der Geschwulst ergab ein typisches Melanom.

Von Sarkomen des Kreuzbeins führe ich außer den § 113 S. 702 und § 114 S. 726 u. 727 bereits erwähnten Fällen von Kaufmann und Ziegler, Czerny und Bartscher, sowie dem Falle von Shekelton (s. S. 754) noch folgende 16 Fälle an. Der ebenfalls S. 702 erwähnte Fall von Sarkom des Kreuzbeins und beider Darmbeine von Löwenthal ist den Sarkomen mehrerer Beckenknochen zugezählt (s. S. 766 ff.).

Reuling beschrieb (1868) eine kindskopfgroße „Blutcyste", ein „Hämatom" im Kreuzbein, beobachtet in der Gießener Klinik von Wernher bei einer etwa 50jährigen Frau. Die Konsistenz der Geschwulst war unter der verdünnten Bauchdecke gummiähnlich, hier und da deutlich fluktuierend. Der Tumor wurde in kurzen Zwischenräumen zweimal punktiert und das erste Mal ½ Schoppen, das zweite Mal 2 Schoppen rotbrauner, sirupdicker, sehr eiweißreicher Flüssigkeit entleert, welche bei der mikroskopischen Untersuchung geschrumpfte rote und auffallend viel weiße Blutzellen, amorphes Hämatoidin, Faserstoffschollen und Detritus enthielt. Wegen Blutung nach der zweiten Punktion wurde verdünntes Eisenchlorid injiziert und ein Druckverband angelegt. 5 Tage darauf starb die Patientin. Die Sektion ergab, daß an Stelle des Kreuzbeins ein nach vorn und hinten sich vorbauschender, zweifaustgroßer fibröser Sack vorhanden war, an welchem unten das Steißbein und oben der größte, noch erhaltene Teil des ersten Kreuzbeinwirbels aufsaß. Der Sack enthielt lockere Blutgerinnsel, eine Menge Knochengrus und kleine Partikel sehr porösen, sonst normalen Knochengewebes. Ein Zusammenhang mit größeren oder kleineren Gefäßen war nicht vorhanden. Reuling deutet den Fall als eine Art hämorrhagischer Ostitis, welche zu Erweichung und vollständiger Zerstörung des Knochens führte, eine Auffassung, welcher sich auch Volkmann als Referent anschließt.

Ich halte es für wahrscheinlich, daß es sich in dem von Reuling beschriebenen Falle doch um ein Sarkom gehandelt hat. Solche destruierende Blutcysten des Beckens mit sarkomatöser Wandung, mit sehr spärlichem sarkomatösen Gewebe entstehen vorzugsweise im Knochenmark. Einen analogen Fall von multiplen sarkomatösen Cysten des Beckenbindegewebes beschrieb Cornil.

de Soyre (l. c. 1875): Weiches, fast fluktuierendes Sarkom des Kreuzbeins bei einer 29jährigen Frau seit etwa 3½ Jahren unter Schmerzen gewachsen. Nach einer Punktion schien sich der Tumor rascher zu vergrößern. Nicht operiert.

Volkmann exstirpierte (1876) mit günstigem Erfolg unter partieller Meißelresektion des Kreuzbeins mit Eröffnung des Sakralkanals dicht unter dem zweiten linken Foramen sacrale post. mit Erhaltung des rechten, 2 cm breiten Kreuzbeinrandes und des Steißbeins ein schaliges, hühnereigroßes, myelogenes Riesenzellensarkom des Kreuzbeins bei einer 23jährigen kräftigen Frau. Der stark in das Rektum prominierende Tumor saß an der linken unteren Hälfte des Os sacrum und erzeugte beim

Gehen, Stehen und Sitzen heftige Schmerzen. Der Hautschnitt verlief parasakral im Bereich der Articulatio sacroiliaca bis zur Steißbeinspitze. Nach der Operation resp. Heilung bestanden Schmerzen im Rektum bei jeder Defäkation, und die Patientin konnte den Urin nicht so lange halten wie früher, Beschwerden, welche aber immer mehr abnahmen. Endausgang?

Rieder (l. c. 1878): 50jährige Frau mit einem Tumor der rechten Beckenhälfte, welcher von der vorderen Kreuzbeinfläche in die Beckenhöhle herabzusteigen scheint. Plötzlich gestorben, bevor eine genaue Diagnose gestellt war. Die Sektion ergab ein Spindelzellensarkom, welches vom Periost des Kreuzbeins ausgegangen war. Dieselben Geschwulstmassen fanden sich in den Beckenvenen, dem rechten Herzen und in der Lungenarterie.

Fig. 241.

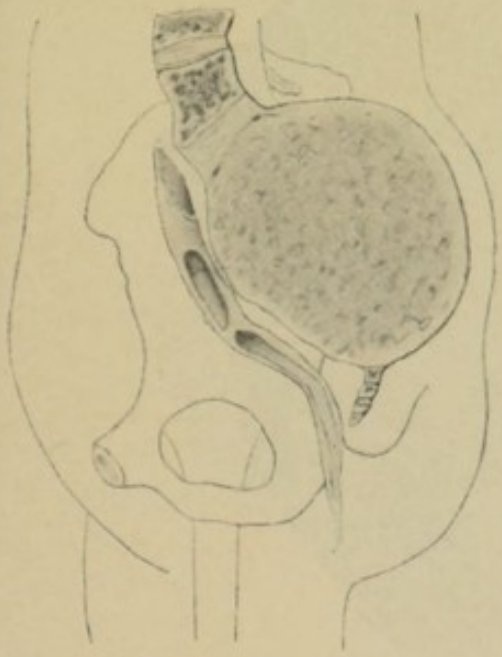

Myxosarcoma ossis sacri bei einem 47-jährigen Schlosser. Exstirpation unter Resektion des Os sacrum, gestorben an Rezidiv (nach Gussenbauer).

Fig. 242.

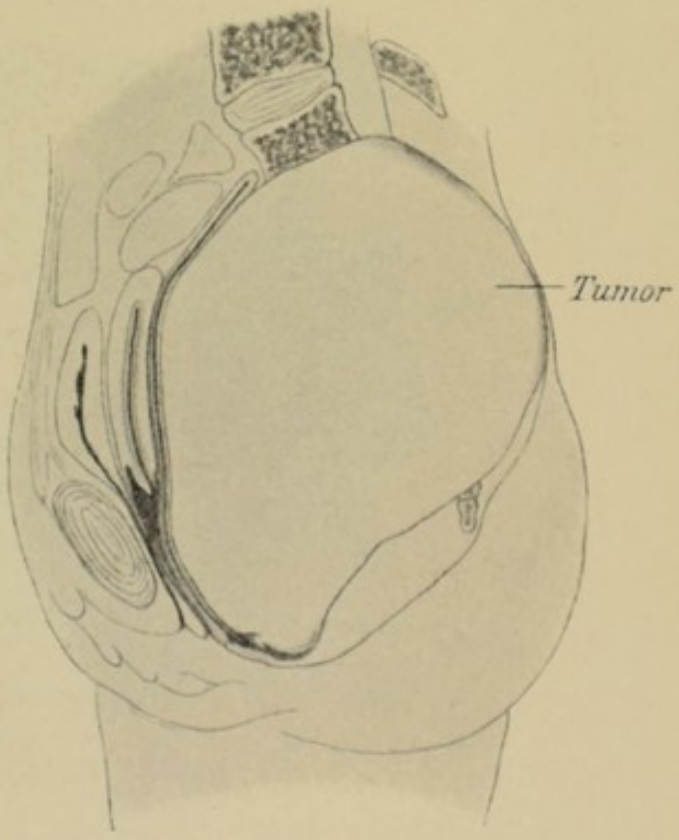

Myelogenes Sarkom des Os sacrum bei einer 33-jährigen Kaufmannsgattin. Versuch einer Exstirpation. Exitus letalis intra operationem (nach Gussenbauer).

Havage (l. c. 1882): Sarkom des Kreuzbeins mit Kompression der Cauda equina bei einer 50jährigen Frau, welche seit mehreren Monaten an neuralgischen Schmerzen, Stuhlverstopfung, Magen- und Urinbeschwerden, Schwäche in beiden Beinen, dann an Diarrhöe und Incontinentia urinae litt. Sakralgegend sehr schmerzhaft. Bei der Rektaluntersuchung findet sich unter dem Promontorium eine prallelastische, sehr schmerzhafte Geschwulst. Tod unter Zunahme der erwähnten Erscheinungen und raschem Marasmus. Die Sektion ergibt ein Cystosarkom der vorderen Sakralfläche, welches das Kreuzbein durchwachsen und die Nerven der Cauda equina umwuchert hatte; das Sarkom war auf das rechte Os ilium übergegangen.

Beaunez exstirpierte (1888) mit glücklichem Ausgange bei einem 56jährigen Patienten ein vor 8 Jahren zuerst bemerktes Sarkom der Kreuzsteißbeingegend mit Resektion eines Teils des Kreuzbeins. Dauerheilung?

Gussenbauer: Kindskopfgroßes, teils festes, teils weiches, höckeriges Myxosarkom vorwiegend der rechten Hälfte des Kreuzbeins eines 47jährigen Schlossers, innerhalb $1^3/_4$ Jahren im Anschluß an ein Trauma entstanden (s. Fig. 241). Entfernung der Geschwulst unter entsprechender Resektion des Kreuzbeins mittels querer Durchmeißelung im 1. Kreuzbeinwirbel. Die im 1. Kreuzbeinwirbel noch vorhandenen Geschwulstreste wurden mittels Hohlmeißelzange entfernt. Tamponade des Kreuzbeinkanals, Drainage, partielle Naht. Heilung unter Eiterung und Bildung einer Hernia sacralis in $2^1/_2$ Monaten. Die Sakralhernie machte das Tragen eines Bruchbandes notwendig und verursachte Retentio urinae et alvi. Nach mehrmaligen Rezidivoperationen starb Patient $2^1/_4$ Jahre nach der ersten Operation. Sektion: Myxosarkom des Kreuzbeins, welches

Fig. 243.

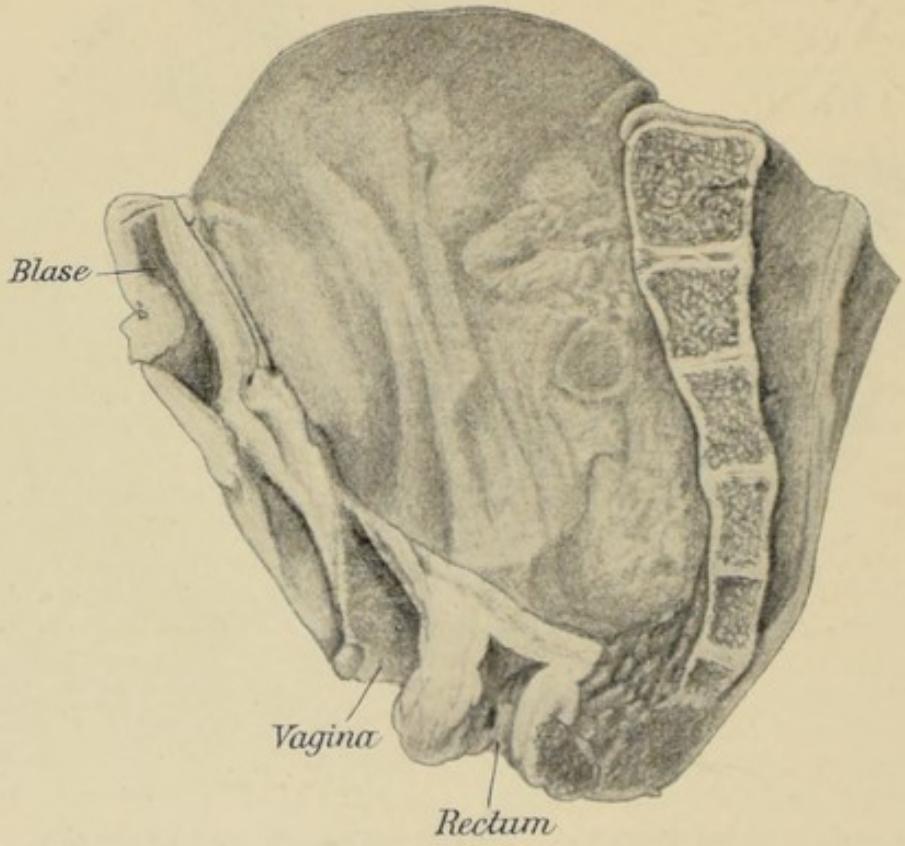

Periostales Sarkom, von der Innenfläche des Kreuzbeins ausgehend, bei einem $1^3/_4$jährigen Mädchen (nach Steinthal).

in die Lendenwirbelsäule und in die linke Gesäßgegend übergegangen war, Lungentuberkulose, Magengeschwür, Blasenstein und Blasenkatarrh.

Gussenbauer. 2. Fall: Knochenhartes, stellenweise eindrückbares myelogenes Riesenzellensarkom des Kreuzbeins einer 33jährigen Frau mit hartnäckigster Stuhlverstopfung und Harnverhaltung (s. Fig. 242). Versuch einer Exstirpation durch Resektion des Kreuzbeins, Tod vor Beendigung der Operation infolge der starken Blutung. Es ergab sich, daß das Riesenzellensarkom bis in den 5. Lendenwirbel und in den Wirbelkanal gewachsen und mehrfach in den Mastdarm durchgebrochen war.

Aehnlich wie der in Fig. 242 abgebildete Fall von Gussenbauer ist eine Beobachtung von Steinthal. Derselbe sah das in Fig. 243 wiedergegebene Sarkom der Innenfläche des Kreuzbeins bei einem $1^3/_4$jährigen Mädchen; die Abbildung ist Seite 852 des Handbuchs der praktischen Chirurgie (Bd. II, 1. Aufl.) entnommen, sonstige nähere Angaben fehlen.

Chiari beschrieb zwei Sarkome des Os sacrum. In dem einen Falle handelte es sich um ein myelogenes Riesenzellensarkom mit Verfettung und schleimiger Erweichung, in dem anderen Falle um ein wahrscheinlich spontan geheiltes, zentrales Sarkom des Kreuzbeins. Im letzteren Falle fand Chiari nur eine erweichte Masse, kein eigentliches Sarkomgewebe mehr, im übrigen glich dieser Fall in Bezug auf Lage und Form der Geschwulst vollkommen dem ersten.

Fig. 244.

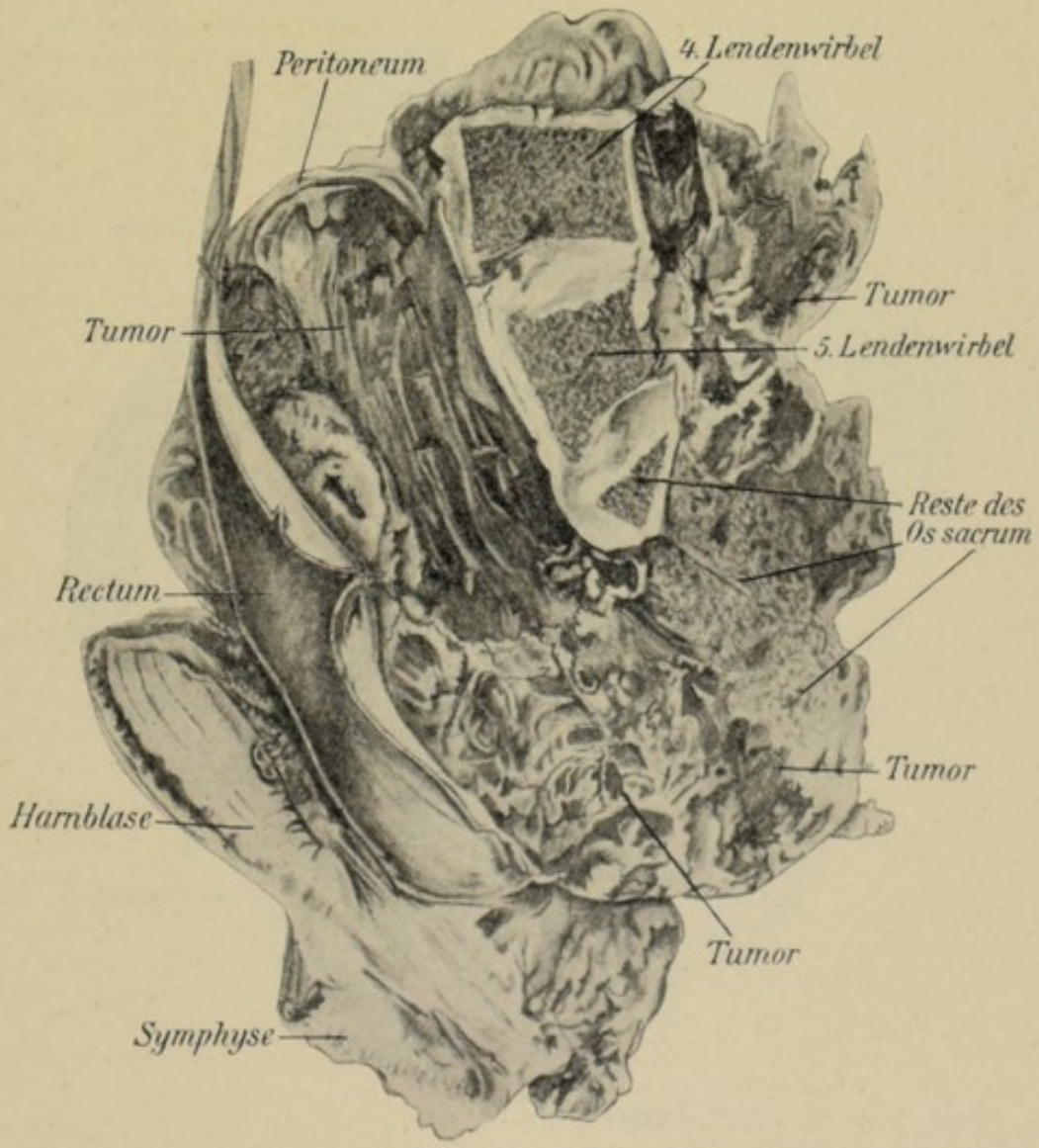

Myelogenes Rundzellensarkom des Kreuzbeins bei einem 15jährigen Schiffsjungen, sagittaler Durchschnitt des Tumors, rechter Teil des Tumors (nach Tegeler, Beobachtung von Helferich und Grawitz).

Körte exstirpierte im Oktober 1893 bei einer Dame ein nach Trauma entstandenes Myxosarkom des Kreuzbeins, welches mit der Haut noch nicht verwachsen war, den Mastdarm aber plattgedrückt hatte. Die kapselumschlossene Geschwulst ließ sich nach Resektion des Kreuzbeins und Durchtrennung des Levator ani und der Beckenfascie gut auslösen; das erkrankte Kreuzbein wurde 4 cm unter der Verbindungslinie der Spinae iliacae post. sup. durchgemeißelt, die Wundfläche desselben ausgekratzt und verschorft. Unter Tamponade und späterer Naht erfolgte Heilung ohne Störung der Darmfunktion. Nach einem Jahre wurde ein seitlich von der

glatten straffen Narbe entstandenes Rezidiv leicht entfernt, welches durch eingelagerten Faserknorpel etwas derber war als das ursprüngliche Myxosarkom.

Kümmell hat (1895) über ein Spindelzellensarkom des Kreuzbeins und des Wirbelkanals bei einem 47jährigen Manne berichtet. Zuerst wurde das Spindelzellensarkom am Kreuzbein exstirpiert und 2 Jahre später eine extradural gelegene, ähnliche Geschwulst aus dem Wirbelkanal in der Höhe des 3. Brustwirbels entfernt, nachdem schon vollständige

Fig. 245.

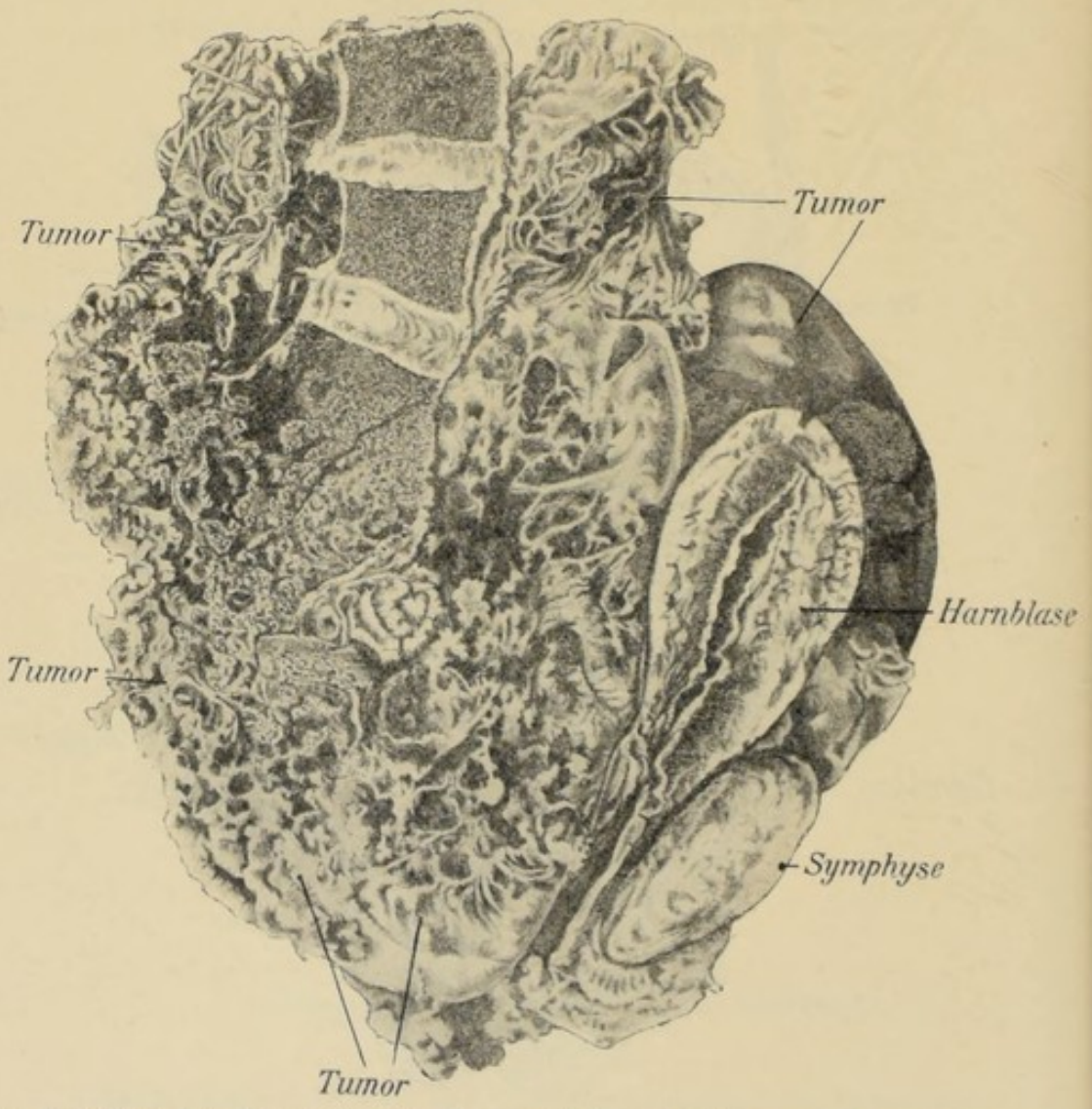

Myelogenes Sarkom des Kreuzbeins bei einem 15jährigen Schiffsjungen. Linker Teil des sagittalen Durchschnitts (nach Tegeler, Beobachtung von Helferich und Grawitz).

Lähmung der Beine und Sphinkteren eingetreten war. 2 Monate nach der letzten Operation konnte Patient das Bett verlassen, und nach einem halben Jahre ohne Stock längere Zeit umhergehen.

Tegeler beschrieb (1897) ein myelogenes Rundzellensarkom des Kreuzbeins (s. Fig. 244 und Fig. 245) bei einem 15jährigen Knaben, welches in etwas mehr als Jahresfrist nach Fall auf die Kreuzbeingegend bis zur Nabelhöhe gewachsen war. Der Knabe hatte an einem Seil gezogen, glitt aus und fiel mit seiner hinteren Kreuzbeingegend auf eine Waschtonne (Ende September oder Anfangs Oktober 1895). Am 25. Februar 1896 wurde der Knabe in die chirurgische Klinik in Greifswald aufgenommen, wo bei

dem bereits sehr heruntergekommenen Patienten ein nicht mehr operierbarer maligner Tumor des kleinen Beckens, ausgehend vom Kreuzbein, konstatiert wurde. Am 19. Oktober erfolgte unter zunehmendem Kräfteverfall, Dekubitus des Kreuzbeins mit partieller Verjauchung des Tumors, hohem Fieber, heftigen Schmerzen u. s. w. der Tod. Die Sektion ergab das in Fig. 244 und Fig. 245 auf dem Durchschnitt wiedergegebene myelogene Rundzellensarkom des Kreuzbeins, welches vom Tumor fast gänzlich durchwachsen und zum Teil zerstört war. Der Tumor füllte fast das ganze Becken aus, die Darmbeine und die sonstigen Beckenknochen waren intakt. Die genaue mikroskopische Untersuchung des Tumors ergab ein myelogenes Rundzellensarkom, welches wahrscheinlich frühzeitig die Knochenschale durchbrochen, das Kreuzbein nach allen Richtungen durchwachsen, perforiert und zersplittert hatte.

H. Peham beschrieb ein unter ziemlich starken Schmerzen in wenigen Monaten entstandenes kindskopfgroßes Riesenzellensarkom des unteren Kreuzbeinendes, welches in der Albertschen Klinik mit günstigem Erfolg bei einem 17jährigen Manne exstirpiert wurde. Man hielt die fluktuierende Geschwulst für einen kalten Abszeß, erst bei der Operation ergab sich die Geschwulst, welche von der Beckenmuskulatur scharf abpräpariert werden mußte, vom Mastdarm sich aber leicht stumpf ablösen ließ. Schließlich wurde der knöcherne Stiel in der Höhe des 3. Kreuzwirbels abgemeißelt. Tamponade, sekundäre Naht, Heilung ohne nervöse Ausfallserscheinungen. In der Knochenlücke bildete schließlich der Mastdarm im Bereich der Steißgegend bei der Inspiration eine entsprechende blasenartige Vorwölbung.

Kermauner beschrieb (1899) ein kindskopfgroßes Alveolarsarkom des Kreuzsteißbeins bei einem 43jährigen Manne innerhalb 7 Monaten im Anschluß an Fall auf das Gesäß entstanden. Beim Abtragen der Geschwulst in der Klinik Nicoladonis durch Payr wurde der Kreuzbeinkanal breit eröffnet. Tamponade. Ungestörte Heilung ohne Sensibilitäts- und Motilitätsstörungen. 1½ Jahre nach der Operation war der Patient noch gesund und arbeitsfähig.

Die mikroskopische Untersuchung der Geschwulst ergab, daß das Alveolarsarkom wahrscheinlich von der Dura mater ausgegangen war.

Von Sarkomen des Schambeins erwähne ich die 3 Fälle von Anger, F. Krause und Piqué.

M. Th. Anger (l. c. 1852): Sarkom des absteigenden Schambeinastes, nach dem Oberschenkel hin gewachsen bei einem 28jährigen Manne. Exstirpation und Kauterisation mit dem Ferrum candens. Rezidive.

F. Krause exstirpierte (1895) bei einem 33jährigen Arbeiter ein mannsfaustgroßes, von der hinteren Fläche des linken horizontalen Schambeinastes ausgegangenes periostales Sarkom, welches den Knochen in seinem Bereich mehr oder weniger völlig zerstört hatte. Die Breite des durch die Knochenresektion entstandenen Defektes im vorderen Beckenring, d. h. des linken horizontalen Schambeinastes und des oberen Abschnittes des linken absteigenden Schambeinastes, der Symphyse und der nächsten Teile des rechten Schambeins betrug 7,5 cm. Die Wunde heilte ohne Störung, und Patient konnte mit fester Narbe arbeitsfähig entlassen werden. Nach fast einem Jahre, während dessen Patient schwere Arbeit verrichtete, trat plötzlich beim Eisabladen unter heftigem Schmerz im Bereich der Narbe eine Hernie (Eingeweide, besonders Blase) hervor, welche wegen der weiten Bruchpforte durch keine Bandage zurückzuhalten war. Daher schloß F. Krause den Defekt des vorderen Beckenrings osteoplastisch nach Anfrischung desselben durch Implantation eines entsprechenden Knochenstücks von der vorderen Fläche der linken Tibia mit Periost, es war 7,8 cm lang,

2,3 cm breit und etwa 1 cm dick, es wurde durch periostale Katgutnähte befestigt, darüber versenkte Katgutnaht der Weichteile, Hautnaht, Naht der Hautwunde an der Tibia. Am 22. Tage nach der Operation erster Verbandwechsel. Vollkommene Heilung.

Piqué exstirpierte (1895) mit günstigem Erfolg ein sehr voluminöses Sarkom des Schambeins unter Resektion der Symphyse und einer Partie des absteigenden Schambeinastes. Der Versuch, eine Prothese anzubringen, mißlang. Die Patientin konnte trotz des Defektes im vorderen Beckenring gut gehen.

Von Sarkomen zweier oder mehrerer Beckenknochen erwähne ich außer den bereits S. 702, 753 u. 754 zitierten Fällen von Löwenthal, Oppizzi, Mersch u. a. noch folgende 14 Fälle.

Sektionsberichte der Société anatomique de Paris 1827—1874 über Sarkome mehrerer Beckenknochen: 1. Sarkom des Kreuzbeins und beider Darmbeine bei einer 24jährigen Frau, seit 10 Monaten vom Kreuzbein ausgegangen, bald nach dem Wochenbett bemerkt, rascher Kräfteverfall, am linken Femur ebenfalls ein Sarkom (1850). — 2. Sarkom des rechten Os ilium und sacrum seit 4 Monaten bei einem 18jährigen Manne. Metastasen in inneren Organen (1857). — 3. Sarkom des rechten Os ilium bei einer 49jährigen Frau seit 4 Jahren. Ischias, Zerstörung der Gelenkpfanne mit Eintritt des Kopfes in die Beckenhöhle unter Erhaltung der Synovialis. Metastasen in den Sakral- und Lumbalwirbeln (1860). — 4. Sarkom des linken Oberschenkels, am linken und rechten Os ilium mit Metastasen in der Wirbelsäule und am Schädel bei einem 61jährigen Manne seit 18 Monaten (1861). — 5. Sarkom des Os ilium dextr. mit Uebergang auf den rechten Oberschenkel, das Kreuzbein und die Lendenwirbelsäule bei einem 10jährigen Mädchen seit 6 Monaten, unter den Erscheinungen einer Coxitis begonnen. Vena cava inf. obliteriert durch einen voluminösen Thrombus, Metastasen in der Leber und Lunge (1866). — 6. Sarkom des rechten Os ilium und sacrum bei einer 67jährigen Frau seit 6 Monaten. Tumor auf die Articulatio sacroiliaca und das obere Drittel des Femur übergegangen. Allgemeine Sarkomatose (1873). — 7. Sarkom des rechten Darmbeins bei einer Frau seit 8 Monaten mit Uebergang auf das obere Femurende. Metastasen im 3. Lendenwirbel, in einer Rippe und in den Nieren (1874). — 8. Sarkom des linken Os ilium bei einem 57jährigen Manne, seit 4 Monaten mit Ischias begonnen. Metastasen im Kreuzbein, in einigen Lumbal- und Dorsalwirbeln (1874).

Andrée (l. c. 1874): 20jähriger Soldat mit der Diagnose Blasenkatarrh und Striktur der Harnröhre in Behandlung genommen. Per anum findet sich ein großer unbeweglicher Tumor der rechten Beckenhöhle im Bereich der Articulatio sacroiliaca dextra, in der rechten Hinterbacke ist ebenfalls ein Tumor fühlbar, welcher mit dem Tumor der Beckenhöhle in Verbindung steht. Rapides Wachstum unter heftigen Schmerzen, Oedem des linken Beins, Harnbeschwerden, fieberhafter Marasmus und Dyspnoe mit blutigen Sputa. Tod nach 3½monatlicher Lazarettbehandlung. Die Sektion ergab Sarkom der rechten Darmbeinschaufel, des Kreuzbeins und der Glutäalgegend, sarkomatöse Thromben in den Beckenvenen, Sarkomknoten im Beckenbindegewebe, im Bereich des Ureters, des Mastdarms, des Blasenhalses und in den Leistendrüsen.

Senftleben (l. c. 1860): Rasch wachsendes Sarkom des Beckeninneren bei einem 15jährigen Mädchen. Tod unter schnell zunehmendem Marasmus 3½ Monate nach dem Erscheinen der Geschwulst. Die Sektion ergab, daß das knotige, harte Sarkom die Höhle des Beckens völlig ausfüllte, mit dem Kreuzbein, dem linken Darm- und Sitzbein ver-

wachsen war; das Os ilium war zum Teil zerstört, die Vena iliaca communis war bis in ihre Nebenzweige und bis in die Vena cava inf. mit Geschwulstmassen erfüllt, außerdem noch mehrfache Metastasen.

Krönlein (l. c. 1875/76): Medullares Myxosarkom der Beckenknochen und der Leistengegend einer bereits sehr heruntergekommenen 34jährigen Frau. Bei der Operation ergab sich, daß die weit ins Becken-innere reichende Geschwulst nicht mehr entfernbar war, daß das weiche, fast zerfließende Sarkom den linken Ramus ascendens ossis ischii und den Ramus descendens ossis pubis bereits vollkommen zerstört und sämtliche von diesen Beckenknochen entspringende Muskeln durchsetzt hatte. Es wurde nur der zugängliche Teil der Geschwulst teils mit dem Messer, teils mit dem scharfen Löffel entfernt (6. August 1875). Patientin wurde schließlich am 28. September 1875 auf Wunsch nach Hause entlassen, wo sie der profusen Jauchung der großen Wundhöhle voraussichtlich bald erlegen ist.

Nasse (l. c. 1878): Multiples, primäres, periostales Sarkom der Beckenknochen bei einem Manne mit Stuhlverstopfung und Urinretention. Bei Rektaluntersuchung fand sich eine hochgradige Verengerung des Mastdarms, und auf der Vorderseite fühlte man ziemlich bewegliche erbsen- bis haselnußgroße Knoten. Diagnose: Carcinoma recti. Tod am 8. Mai 1878. Die Sektion ergab bezüglich des Beckens folgendes: Becken plump, groß, Promontorium etwas nach rechts verschoben, Periost überall teils höckerig, teils gleichmäßig verdickt, in seinen tieferen Schichten mit zahllosen kleinen Hohlräumen versehen, besonders auf beiden Flächen der Beckenschaufeln. Außerdem an verschiedenen Stellen des Beckens umschriebene Tumoren und zwar ein gänseeigroßer teils fester, teils weicher Tumor, welcher das linke Foramen ovale fast ganz ausfüllt, in die Beckenhöhle vorragt und nach oben bis zum Tub. pubicum reicht. Ein kleinerer, weicher Tumor sitzt am oberen Rande des rechten Foramen ovale, ein apfelgroßer, weicher Tumor an der Außen- und Innenfläche in der Mitte der rechten Darmbeinschaufel mit Perforation der letzteren, ein walnußgroßer, weicher Tumor auf der Mitte der Außenfläche des linken Darmbeins und nach vorn noch ein zweiter kleinerer Tumor. Zwei kirschgroße Geschwülste sitzen an der linken Spina iliaca post. sup. und an der Außenfläche zwischen der rechten Pfanne und Incisura ischiadica major. Die hintere und vordere Fläche des Kreuz- und Steißbeins sind von flachen, weichen Geschwülsten bedeckt, welche auch auf die Ansatzstellen der Ligamenta spinoso- und tuberosacralia übergehen.

Lancet 1878 II, p. 649: Seit 6 Monaten bestehendes Sarkom der rechten Beckenhälfte bei einer 35jährigen Frau, während der zehnten Schwangerschaft mit Schmerzen im rechten Bein und in der Lendengegend begonnen. Symptome von Karies der Articulatio sacroiliaca, Oedem und Lähmung des rechten Beins. Die Autopsie ergab Sarkom des rechten Os ilium, sacrum und eines Lendenwirbels.

Das von Salistschef mit günstigem Ausgange durch Exarticulatio interilio-abdominalis entfernte Sarkom der rechten Beckenknochen und des rechten Oberschenkels ist § 125 S. 836 (Exarticulatio interilio-abdominalis) erwähnt.

Endlich erwähne ich noch die Beckenknochengeschwülste, welche Pennell (1880), Kastagir (1881), Smith (1881), Beckermann (1885, von Maas operiert), Death (1888) und Margarit (1888) mitgeteilt haben, nähere Angaben standen mir nicht zur Verfügung.

Bezüglich der Sarkome der die Beckenknochen bedeckenden Weichteile hebe ich noch kurz folgendes hervor.

Die primären Sarkome des retroperitonealen Zellgewebes sitzen meist nicht in der eigentlichen Beckenhöhle, sondern höher oben in der Bauchhöhle. Besonders Williams und G. Naumann haben

eine größere Zahl derartiger Sarkome zusammengestellt, Williams z. B. 84 Fälle. Sie wachsen auffallend rasch, oft hat ein Trauma vorher stattgefunden.

Cornil beschrieb (1887) einen Fall von multipler sarkomatöser Cystenbildung, ausgegangen vom subperitonealen Bindegewebe des Beckens. Die sehr verschieden großen Cysten erfüllten den größten Teil des Beckens, die Ligamenta lata und die Oberfläche des Uterus. Histologisch erwiesen sich die Cysten als sarkomatöse, die aus Sarkomgewebe bestehenden Wandungen waren sehr zerreißliche Membranen, welche cystenartige Bildungen erzeugt hatten. Der Inhalt der Cysten war vorwiegend hämorrhagisch.

Kaufmann beschrieb (1898) ein kleinfaustgroßes Angiosarkom, welches von den Gefäßen des retroperitonealen Bindegewebes in der Gegend der linken Articulatio sacroiliaca ausgegangen war und, mit einem Stiel vom Promontorium herabhängend, ein Geburtshindernis abgegeben hatte. Der Tumor wurde ausgeschält. Der Uterus und die Adnexe waren normal.

Brandt beschrieb (1894) ein von Slawjanski beobachtetes, primär im Parametrium entstandenes Rundzellensarkom mit tödlichem Ausgange, welches zu spät diagnostiziert wurde und nicht operiert werden konnte. Der Tumor hatte den Uterus umwachsen, die Fascia iliaca durchbrochen und den M. iliopsoas durchsetzt.

In seltenen Fällen entwickeln sich Sarkome primär in den Muskeln des Beckens, z. B. besonders im Musculus iliopsoas. Ich erwähne folgende 4 Fälle.

Marcus beschrieb in seiner Dissertation (Würzburg 1894) ein abszedierendes Sarkom des M. psoas, welches die Symptome eines Psoasabszesses gemacht hatte. Wie Jacobsthal mit Recht hervorgehoben hat, handelte es sich hier wahrscheinlich nicht um ein primäres Sarkom des M. psoas, sondern um ein primäres Sarkom der Mesenterialdrüsen mit Metastasen in beiden Psoasmuskeln.

Chamousset beobachtete ein Sarkom des M. psoas, bezüglich dessen ich keine näheren Angaben machen kann.

Diegner beschrieb aus der chirurgischen Klinik zu Königsberg ein faustgroßes Fibrosarkom des linken M. psoas bei einer 31jährigen Frau, extraperitoneal exstirpiert von Braun. Die Patientin starb an Rezidiv 6 Monate 22 Tage post operationem (1893).

N. Jacobsthal beschrieb aus der Göttinger chirurgischen Klinik ein etwa mannsfaustgroßes Spindelzellensarkom des Musc. iliacus bei einem 37jährigen Manne; die Geschwulst wurde von Braun 1902 im Krankenhaus in Hage bei Norden extraperitoneal exstirpiert, Hautschnitt oberhalb des Hüftbeinkammes am Außenrande des Musc. sacrolumbalis beginnend, nach unten und innen bis über die Mitte des Lig. inguinale (Pouparti). Exitus letalis ca. $5^1/_2$ Monate post op. an großen Rezidivknoten.

Ein malignes Leiomyom der Beckenhöhle beobachtete Gangolphe und Duplant (1900) bei einer 33jährigen Frau, welche während ihrer dritten sonst normal verlaufenden Schwangerschaft eine rasch wachsende Geschwulst der linken Beckenhälfte bemerkte. Die Kranke starb bald nach ihrer Aufnahme in die Klinik unoperiert unter Ascites, Oedemen und hochgradiger Dyspnoe.

Die Sektion zeigte eine 7 kg schwere, das ganze kleine Becken ausfüllende Geschwulst, welche mit dem atrophischen Uterus und vielfach mit den Därmen verwachsen war. Im Peritoneum parietale fanden sich zahlreiche metastatische Knötchen, ebenso waren in Leber und Lunge Metastasen vorhanden. Die Geschwulst und Metastasen zeigen genau dieselbe Struktur, sie bestanden aus glatten Muskelfasern. Der Ausgangspunkt der

Geschwulst ist nicht so leicht festzustellen, sie dürfte entweder aus versprengten glatten Muskelfasern im Beckenbindegewebe entstanden sein oder, wie die Verfasser meinen, zum Ovarium oder Lig. latum in Beziehung gestanden haben.

Davis beobachtete ein Sarkom der Cauda equina und gibt eine tabellarische Uebersicht über 19 Fälle von Geschwülsten derselben. Der von Davis operierte Kranke zeigte motorische und sensible Lähmungen im Gebiet des 3. Lenden- bis 5. Sakralnerven, besonders ausgesprochen war die Anästhesie an den unteren Gliedmaßen. Die Beschwerden hatten etwa vor 10 Monaten begonnen. Die Operation war folgende: Schnitt einige Zentimeter über und unter dem 4. Lendenwirbel. Rechts neben der Wirbelsäule und vor den Wirbelbogen fand Davis eine unregelmäßige spindelförmige Geschwulst, welche sich in den Wirbelkanal fortsetzte; nach Resektion zweier Wirbelbogen ergab sich, daß die Geschwulst in die Rückenmarkshäute überging. Die 30 g schwere, $6 \times 4 \times 2{,}5$ cm große Geschwulst wurde nebst einem Stück der Rückenmarkshäute resp. der Cauda equina exstirpiert. Die mikroskopische Untersuchung ergab Sarkom. 3 Monate post operationem zunehmende Verschlimmerung der Krankheitserscheinungen. Ueber das Ergebnis unmittelbar nach der Operation ist nichts gesagt.

Bei einem Ischiaskranken, bei welchem Bardenheuer seine S. 329 beschriebene Neurinsarkoklesis machte, fand er ein gänseeigroßes Myxosarkom des ersten Sakralnerven, welches gut exstirpiert werden konnte.

Das Vorkommen von Hautsarkomen in der Leistengegend haben wir bereits in § 115 S. 743 bei den Keloiden erwähnt. Hierher gehört noch folgender Fall eines Sarkoms im Bereich der Leisten-Labialgegend, welchen Krönlein beobachtete.

Krönlein (l. c. 1875/76): Faustgroßes Myxosarkom in der rechten Inguinolabialgegend einer 44jährigen Frau, welches von der Patientin zuerst vor 3 Jahren als taubeneigroße harte Geschwulst in der Regio pubis, rechts vom Mons veneris bemerkt wurde. Die Geschwulst wurde von einem Arzte in der Folgezeit von der Vagina aus punktiert und später inzidiert; jedesmal wurde blutige Flüssigkeit entleert. Die Exstirpation verlief günstig, es wurde die Geschwulst samt der Hautdecke und einiger verdächtig aussehender Leistendrüsen exstirpiert (13. Januar 1876). Am 6. März 1876 wurde Patientin geheilt entlassen.

Die Behandlung der beschriebenen Sarkome der Beckenknochen und Beckenweichteile besteht in möglichst frühzeitiger Exstirpation nach allgemeinen Regeln. Die Operationsprognose der Beckensarkome ist nach den bis jetzt vorliegenden Ergebnissen eine relativ ungünstige, weil die Kranken häufig erst zum Chirurgen kommen, wenn eine operative Radikalbehandlung erschwert oder überhaupt nicht mehr möglich ist.

Die Exstirpation der Beckensarkome geschieht nach den in § 113 S. 707 ff. gegebenen Regeln, vor allem wird man, wenn nötig, die Blutung durch intraperitoneale Digitalkompression der Aorta abdominalis oder der Iliaca communis beherrschen (s. § 54 S. 311—312). Bezüglich der verschiedenen Operationsmethoden, um mit oder ohne Resektion der Beckenknochen in das Beckeninnere vorzudringen, verweise ich auf § 122 S. 804 ff. (Operationen am Becken). Sarkomatöse Lymphdrüsen werden nach § 64 S. 391 ff. exstirpiert.

Czerny exstirpierte zwei maligne Beckentumoren mittels der sakralen Methode (s. § 122 S. 818 ff.). In dem einen Falle handelte es sich

um ein Rezidiv nach Sarkom des Uteruskörpers zwischen Blase und Mastdarm, infolge Kompression der beiden letzteren Organe bestanden hochgradige Beschwerden. Durch eine sakrale Palliativoperation wurde der Tumor möglichst mittels des scharfen Löffels beseitigt, so daß die Patientin wenigstens einige Monate Linderung hatte.

Eine nicht erwartete, überraschende Heilung erzielte Czerny in einem von der Articulatio sacroiliaca ausgehenden malignen, nicht näher bezeichneten (wahrscheinlich sarkomatösen) Tumor, welcher die Nachbarorgane der Frau vollständig verdrängte. Der Tumor wurde durch sakrale Operation freigelegt, mittels des scharfen Löffels enukleiert und schließlich die Ursprungsstelle mit Chlorzink kauterisiert. Die für verloren gehaltene Patientin erschien nach Jahr und Tag wieder in blühender Gesundheit und war frei von Rezidiv.

Bei Beckenknochensarkomen muß man oft ausgedehnte Resektionen des Knochens vornehmen, eventuell eine ganze Beckenhälfte resezieren, wie es z. B. Roux und Kocher in je einem Falle von Beckensarkom mit gutem funktionellem Erfolg getan haben.

Girard beobachtete (1896) nach Exarticulatio femoris wegen Sarkoms ein Rezidiv des letzteren am Becken. Nach etwa einem Jahre wurde daher mit gutem Erfolg das Os ilium, ischii und pubis mit Erhaltung des Symphysenteils exstirpiert. Ein halbes Jahr später war noch kein Rezidiv vorhanden, und die Funktion der inneren Organe war nicht gestört.

Zuweilen hat man eine Beckenhälfte mit der zugehörigen unteren Extremität entfernt, d. h. man machte die Exarticulatio interilio-abdominalis, bezüglich deren Technik ich auf § 125 S. 831 ff. verweise. Hierher gehören die Fälle von Jaboulay, Salistschef, Nanu, Savariaud, Morestin u. a. Nur der Fall von Salistschef verlief günstig. S. das Nähere S. 836—838.

In der Klinik von Czerny wurde nach dem Jahresbericht von Simon in einem Falle die Exarticulatio interilio-abdominalis zweizeitig ausgeführt, d. h. zuerst die Exarticulatio femoris, und 14 Tage später wurde die rechte Beckenhälfte mit dem Tumor entfernt; Tod am Abend im Kollaps (s. S. 759). Girard entfernte fast 1 Jahr nach der Exarticulatio femoris wegen Sarkomrezidivs das Os ilium, ischii und pubis mit Erhaltung der Symphyse, 1½ Jahr nach der Operation war der Patient noch rezidivfrei.

Bezüglich der sonstigen Operationstechnik verweise ich auf die mitgeteilten Fälle.

§ 117. Die Endotheliome der Beckengegend. — Die Endotheliome sind eine gut charakterisierte Geschwulstgruppe, welche man früher teils zu den Sarkomen, teils zu den (epithelialen) Karzinomen gerechnet hat; sie gehen besonders von den Endothelien der Blut- und Lymphwege aus. Wie wir S. 745 sahen, haben besonders P. Berger und Thévenot die gefäßreichen pulsierenden Knochensarkome für Endotheliome erklärt. Man hat den Endotheliomen infolge ihrer verschiedenen histologischen Struktur zahlreiche Namen gegeben, besonders z. B. Epitheliom, Angiosarkom, Sarcoma plexiforme, Carcinoma sarcomatosum, Endothelkrebs, Bindegewebskrebs, Endothelsarkom, Alveolärsarkom u. s. w., die beste Benennung ist und bleibt Endotheliom (Golgi 1869), um dessen Erforschung sich zuerst be-

sonders v. Recklinghausen und Köster, dann Sattler, Robin, Schulz, Neumann, Golgi, Kolaczek, R. Volkmann, Borst u. a. verdient gemacht haben.

Ueber die Natur, das Wesen der Endothelien hat man in neuerer Zeit vielfach diskutiert. Die einen halten an dem scharfen Gegensatz zwischen den aus dem Keimblatt des Bindegewebes (Parablast) entstehenden Endothelien und den aus dem Ekto- resp. Entoderm abstammenden echten Epithelien fest, während andere, besonders Anatomen und Embryologen, aber auch Pathologen diese strenge genetische Scheidung zwischen Endo- und Epithel nicht annehmen und beide Zellarten mehr vom morphologischen Standpunkte aus zusammenfassen. Marchand empfiehlt, rein morphologisch als Epithel genetisch verschiedenartige Zellen zu bezeichnen, welche ein sog. Zellgewebe ohne eigentliche Interzellularsubstanz bilden. Solche Zellen könnten sowohl freie Oberflächen bekleiden oder Hohlräume ausfüllen und anderseits ihre epitheliale Anordnung aufgeben, ohne ihre genetische Bedeutung zu verlieren. Den Ausdruck Endothel will Marchand auf die Auskleidungszellen der Blut- und Lymphgefäße beschränken. Als allgemeinen Ausdruck für zellige Oberflächenbekleidungen empfiehlt Marchand die Bezeichnungen Deckschicht, Deckzellen oder Epithem, z. B. Epithem der Serosa, Epithem der Gefäße. Ferner könne man die genetischen Beziehungen bei dieser morphologischen Auffassung des „Epithels" durch Zusätze, wie epi-, meso- und hypoplastisch, oder durch die betreffende Organbezeichnung, z. B. Neuroepithel, ausdrücken.

Es würde uns zu weit führen, wollten wir uns auf eine eingehendere Diskussion dieser interessanten Frage bezüglich der Natur und des Wesens der Endothelien im Vergleich zu den Epithelien einlassen. Ich möchte nur betonen, daß ich im allgemeinen mit Borst, v. Recklinghausen u. a. die platten Zellenlagen, welche die serösen Höhlen, die meningealen Lymphräume, die Innen- und Außenflächen der Blut- und Lymphgefäße sowie die Spalten und Lymphräume des Bindegewebes austapezieren, nach wie vor als Endothelien bezeichne und daß von ihnen die als Endotheliome bezeichneten Neubildungen ausgehen. Außer dieser anatomischen Einheit der Endothelien besitzen dieselben auch eine physiologische Gemeinsamkeit, besonders wichtige sezernierende und resorbierende Eigenschaften, welche vielleicht sich zum Teil infolge ihrer Lage an den Wandungen von serumumspülten Räumen erklären (Heidenhain, Hamburger, Orlow, Thoma, Siebel, Marchand, Borst u. a.). Durch diese physiologische Eigenschaften werden die Endothelien den Epithelien nähergerückt und von den eigentlichen Bindegewebszellen abgesondert. Mit Recht betont Borst, daß diese interessante Zwischenstellung der Endothelien für die Beurteilung aller pathologischen Vorgänge an den Endothelien überaus wichtig ist.

Die entwicklungsgeschichtliche Bedeutung der Endothelien ist leider noch nicht genügend aufgeklärt. Im allgemeinen nimmt man an, daß sie vom mittleren Keimblatt abstammen, aber über die Entwicklung des letzteren sind ja die Ansichten sehr geteilt (O. Schultze, O. Hertwig, Waldeyer, v. Kölliker, Kolossow, Sobotta, Rabl, Gegenbaur, Marchand, Ribbert, Thoma, Borst u. a.). Manche wollen die serösen Deckzellen und das Endothel der Blut- und Lymph-

gefäße von einem epithelialen Keimblatt (Endoblast) ableiten, während die namhaftesten Autoren sowohl die Bindesubstanz wie die Gefäße gemeinsam aus dem Mesenchym entstehen lassen. Aber dieses Zurückgehen in die entwicklungsgeschichtliche Vorzeit der Zellen hat für die Beurteilung pathologischer Vorgänge nur einen bedingten Wert, wichtiger ist es, die krankhaften Vorgänge an den fertigen, ausdifferenzierten Zellformen zu studieren. Und wenn man das tut, dann muß man mit Borst u. a. zu der Annahme einer Zusammengehörigkeit aller Endothelien zum Bindegewebe gelangen, daß wir z. B. nicht zwischen „Epithel" der serösen Höhlen und dem Endothel der Blut- und Lymphgefäße unterscheiden können. Alle Endothelien gehören zusammen mit Rücksicht auf ihre geschwulstbildenden Prozesse, als Bindegewebsbildner z. B. bei der Wundheilung, bei der sog. Organisation des Gefäßthrombus, bei chronischen Entzündungen, anderseits mit Rücksicht auf die Bildung von Granulationszellen, epitheloiden Zellen und Riesenzellen bei pathologischen Vorgängen u. s. w. Die Endothelien besitzen, wie Borst mit Recht betont, eine Zwitternatur, indem sie einmal Bildner von Bindesubstanz sind, anderseits weitgehender epithelähnlicher Metamorphose fähig sind.

Wenn wir also mit Borst u. a. annehmen, daß die sämtlichen Endothelien eine besonders modifizierte Gattung von Bindegewebszellen darstellen, Bindegewebszellen eigentümlicher Art zum Teil infolge ihrer Lage am Ufer plasmatischer Ströme, so ist es gewiß berechtigt, wenn wir den von dieser besonderen Zellart ausgehenden Geschwülsten einen Sonderplatz im onkologischen System einräumen. Nach dem Gesagten begreift sich auch, daß die Endothelgeschwülste histologisch sich sehr verschieden verhalten, bald wie Fibrome oder Sarkome, bald wie epitheliale Gewächse erscheinen, so daß die Differentialdiagnose recht schwierig sein kann, und zwar sowohl mit Rücksicht auf die gewöhnlichen Sarkome, als die (epithelialen) Karzinome. Dazu kommt noch, daß gerade die Endotheliome durch schleimige, hyaline, amyloide Degenerationen, sowie durch Glykogenbildung ausgezeichnet sind (Lubarsch, v. Driessen u. a.). Auch beobachtet man eigentümliche zelluläre Schichtenbildungen.

Klinisch sind die Endotheliome durch langsames Wachstum, durch eine sehr beschränkte Neigung zu Metastasenbildung, dagegen durch eine ausgesprochene lokale Rezidivfähigkeit charakterisiert.

Borst teilt die Endotheliome in Hämangioendotheliome und Lymphangioendotheliome. Die Hämangioendotheliome sind teils perivaskuläre Neubildungen oder Peritheliome, teils intravaskuläre, d. h. eigentliche Hämangioendotheliome. Als dritte Hauptgruppe der Hämangioendotheliome müßte man noch die Endotheliome der serösen Deckzellen (Cölomendotheliome) hinzufügen, aber es ist vorläufig noch nicht entschieden, ob die fraglichen Geschwülste sich tatsächlich aus den Bekleidungszellen der serösen Oberflächen entwickeln.

Das Lymphangioendotheliom tritt teils als Saftspaltenendotheliom, teils als Lymphgefäßendotheliom auf, häufig kombinieren sich beide. Die Zellzylinder und Zellstränge sind teils solid, teils mit Lumina versehen, so daß sie an tubulöse Drüsen, an Adenome erinnern (Endothelioma tubulare, Ziegler, Adenoma endothe-

liale, v. Hansemann). In anderen Zellsträngen beobachtet man hyaline Massen, welche besonders Sattler beim sog. Cylindrom beschrieb. Auch kavernöse und cystische Bildungen kommen vor. Die in einem bindegewebigen Stützgerüst liegenden Zellstränge geben den Endotheliomen im allgemeinen einen alveolären krebsähnlichen Bau, ganz besonders die von größeren Lymphräumen ausgehenden Endotheliome, so daß v. Hansemann von Carcinoma endotheliale spricht; die Differentialdiagnose zwischen Epitheliom und Endotheliom kann daher sehr schwierig, ja zuweilen kaum möglich sein. In solchen Fällen soll man vor allem die ersten Stadien des Geschwulstprozesses untersuchen und feststellen, daß die fragliche Geschwulst von den Endothelien und nicht von den Epithelien ausgegangen ist. Auch der Mutterboden der Geschwulst ist in diagnostischer Beziehung wichtig.

In anderen Fällen stellt das Endotheliom sarkomartige Bildungen dar (Endothelsarkom, Sarcoma endotheliale, v. Hansemann). Mit Borst möchte ich solche Fälle nicht Endothelsarkom oder Alveolärsarkom nennen, sondern Endothelioma alveolare bezw. diffusum oder proliferans, um damit zu sagen, daß es sich um eine alveolär gebaute oder eine sehr zellreiche, diffus infiltrierende, endotheliale Geschwulst handelt. Von sonstigen Formen erwähne ich noch die Fibroendotheliome (Endothelioma fibrosum), das fascikuläre und plexiforme Endotheliom u. s. w. Eine besondere Form des Endothelioms ist vor allem auch das Endotheliom der serösen Häute, der sog. Endothelkrebs (E. Wagner, Schulz, A. Thierfelder, Glockner). Die Mischtumoren der Endotheliome sind zuweilen sehr kompliziert gebaut, besonders ist das Auftreten von Hyalin, Schleimgewebe und Knorpel im Stützgerüst dieser Endotheliome bemerkenswert.

Was das Vorkommen der Lymphangioendotheliome betrifft, so finden sie sich in den verschiedensten Organen und Körpergegenden, ganz besonders in den Speicheldrüsen, vor allem in der Parotis, dann an der äußeren Haut, an den serösen Membranen, an den Häuten des Zentralnervensystems, an den Geschlechtsdrüsen, Knochen u. s. w.

Die Hämangioendotheliome (Angiosarkome, Waldeyer, Kolaczek) teilen wir mit Borst, wie gesagt, in Hämangioendothelioma intravasculare s. simplex und in Hämangioendothelioma perivasculare s. Perithelioma. Borst schlägt mit Recht vor, die Bezeichnung Angiosarkom ganz aufzugeben.

Beim intravaskulären Hämangioendotheliom bilden den Mutterboden der Geschwulst vorwiegend kapillare Blutgefäße, welche in regelloser, häufig plexiformer Anordnung und in den verschiedensten Stadien von Ektasienbildung in den Aufbau der Neubildung übergehen. Man glaubt oft Drüsendurchschnitte zu sehen, welche sich aber als mit roten Blutkörperchen erfüllte Blutgefäße erweisen (Angioepitheliome Marchands). Auch beim Lymphangioendotheliom kommen infolge von Hämorrhagien bluterfüllte Zellschläuche vor, wenn das Blut in die Zellwucherungen des Lymphangioendothelioms eindringt (Braun, Volkmann, Borst u. a.). Solche auf der Grenze zum Angiom stehende, rein intravaskuläre Endotheliome der Blutgefäße sind nach Borst sehr selten.

Die Hämangioendotheliome des Knochens, z. B. auch des Beckens, sind früher mehrfach als primäre epitheliale Geschwülste, als Karzinome beschrieben worden, ebenso hat man an anderen Organen, z. B. an den Hoden, Nieren etc., Adenome und Karzinome beschrieben, welche Endotheliome der Blutgefäße waren. Einen typischen Fall von multiplem intravaskulären Endotheliom fast aller Knochen des Skeletts hat Markwald mitgeteilt. Es fanden sich alle Uebergänge von soliden, epithelartigen Zellsträngen zu mit Blut und mit zylindrischen Endothelzellen erfüllten Röhren, hier und da mit kavernöser Ektasie der drüsenschlauchartig aussehenden Blutkapillaren. Nach Borst gehören vielleicht die Fälle von Rustizky, Zahn, Kahler, Klebs, Wieland u. a. hierher, welche teils als Myelom, Angiosarkom oder multiple Sarkome beschrieben worden sind.

Die von den Blutgefäßen ausgehenden Knochenendotheliome sind weiche, hämorrhagische, pulsierende Geschwülste, welche zum Teil mit einer Knochenschale versehen sind und mehrfach für Aneurysmen gehalten wurden. Charakteristisch ist häufig der starke Fettgehalt und die Glykogeninfiltration der kubischen oder zylindrischen Geschwulstzellen (Ritter, Borst u. a.). Von sonstigen intravaskulären Endotheliomen der Knochen erwähnt Borst (l. c. S. 340) noch die Fälle von Nauwerck, Narath, Zahn und Runge.

Die perivaskulären Hämangioendotheliome, die Peritheliome (Borst) sind in der Literatur als Angiosarkome, plexiforme Angiosarkome, peritheliale Angiosarkome, Perithelsarkome und perivaskuläre Endotheliome, ferner wegen der häufigen hyalinen und schleimigen Entartungen der Gefäße als Myxome, Myxosarkome, Cylindrome etc. beschrieben. Sie entstehen vor allem von der Außenseite der Gefäße, nicht wie die intravaskulären Hämangioendotheliome von der Innenseite der vorwiegend kapillaren Blutgefäße. Im übrigen entstehen auch hier alveoläre, plexiforme (sarkomartige und karzinomatöse) Gewebsanordnungen, wie beim Haemangioendothelioma intravasculare s. simplex. Die Zellen der Peritheliome sind ebenfalls zuweilen glykogenhaltig. Durch die häufig vorkommende hyaline Metamorphose der Gefäßwände kann es schließlich zur Verödung und Obliteration der Gefäße kommen und der peritheliale Charakter der Neubildung mehr oder weniger zerstört werden, wie es besonders bei den sog. Cylindromen beobachtet worden ist (Sattler).

Peritheliome der Knochen beschrieben Jaffé, Kocher, Hildebrand, Billroth, Sudhoff, Driessen u. a., von der Muskulatur Tillmanns, Volkmann. Bezüglich der genaueren Darstellung verweise ich auf die Arbeiten von Kolaczek, v. Hippel, Tillmanns, Volkmann, Barth und auf die Lehre von den Geschwülsten von Borst.

In seltenen Fällen kombiniert sich das Endotheliom in seinen verschiedenen Formen tatsächlich mit Sarkom (Borst). Zur Feststellung der Diagnose bei sarkom- oder karzinomartigen Bildern wird man durch Untersuchung der jüngsten Geschwulstpartien den wahren (endothelialen) Charakter der Geschwulst nachzuweisen suchen.

Zu den Endotheliomen gehören zum Teil auch das schon erwähnte sog. Cylindrom (Billroth, Sattler), das Psammom und Cholesteatom, welche sämtlich keine einheitliche Geschwulstgattungen bilden,

sondern hyaline, sandartige oder cholestearinreiche Metamorphosen der Gewebsstruktur verschiedener Geschwülste darstellen; dieselben kommen sowohl bei epithelialen wie desmoiden Geschwülsten vor. In einem Teil der Fälle handelt es sich allerdings um exquisite Endotheliome. Besonders die Cylindrome sind nach Borst oft hyaline Lymphangioendotheliome und hyaline Peritheliome, sie kommen vorwiegend im Bereich der Orbita, in der Parotis- und Submaxillargegend, an den Hirn- und Rückenmarkshäuten, an den serösen Häuten, besonders am Peritoneum, ferner an der Haut u. s. w. vor. Birch-Hirschfeld und Zahn beschrieben ein Cylindrom des Knochens (Wirbelsäule).

Das eigentliche Psammom (Sandgeschwulst — Virchow) ist nach Borst eine endotheliale Neubildung vorzugsweise der Meningen; sandartige Beimengungen kommen außerdem in den verschiedensten Geschwülsten vor, so gibt es Psammofibrome, Psammosarkome, Psammocystoadenome, Psammokarzinome etc. Die Entstehung der Sand- resp. weißlichen Kalkkörper von wechselnder Form ist eine verschiedene, sie bilden sich durch Verkalkung teils von Zellen, teils von Bindegewebsbündeln und Gefäßen, besonders nach vorheriger hyaliner Degeneration.

Uns interessiert hier besonders ein von Borst (Geschwülste I, S. 379—381) beobachteter Fall von multipler Psammombildung im Peritoneum bei einer 69jährigen Frau mit den Residuen einer alten ausgebreiteten adhäsiven Peritonitis. Im ganzen Peritoneum zerstreut fanden sich flache, meist rundliche oder ovale, weißliche oder grauweißliche Erhabenheiten, kleine Tumoren, von deren Schnittfläche sich bröcklige, weiße, sandartige Massen mit dem Messer herausholen ließen. Die mikroskopische Untersuchung ergab eine im Anschluß an eine chronische Entzündung aufgetretene Wucherung der Lymphgefäßendothelien des Peritoneums mit reichlicher Bildung von meist konzentrisch geschichteten Kalkkörpern. Borst möchte mit Recht dieses multiple Psammom in das Grenzgebiet zwischen den einfach entzündlichen und echten geschwulstmäßigen Neubildungen verweisen.

Mit dem Namen Cholesteatom (Joh. Müller) oder Perlgeschwulst (Cruveilhier) hat man teils entzündliche Neubildungen, teils wahre Geschwülste zusammengefaßt, welche teils epidermoidaler, teils epithelialer, teils endothelialer Natur sind. Abgesehen von der Lieblingsstelle der Cholesteatome, den weichen Häuten des Zentralnervensystems, im Gehörorgan etc., finden sie sich im Bereich des Beckens besonders in der Harnblase und Urethra, in den Hoden, Ovarien, in den Knochen und in der Haut. Die Cholesteatome stellen im allgemeinen charakteristische Bildungen von weißem, seidenartigem Glanze, von trockener, bröckliger Beschaffenheit und geschichtetem, feinblätterigem Bau dar. Histologisch bestehen sie aus teils kernlosen, teils kernhaltigen, den Epidermiszellen resp. Epidermisschüppchen ähnlichen Elementen, welche fest aufeinander gepreßt sind, ferner aus Cholestearin in wechselnder Menge, Detritus mit Fettkörnchenzellen und Fettsäurenadeln. Nach Borst handelt es sich beim Cholesteatom teils um endotheliale Gewächse, teils um eine epitheliale resp. epidermoidale und dermoide, den Dermoidcysten verwandte Neubildung. Die epidermoiden und dermoiden cholesteatomartigen Geschwülste entstehen heterolog durch Verlagerung von Epidermis oder eines mehr oder weniger kompletten Hautkeimes. Borst möchte den Namen Chole-

steatom in erster Linie für homologe endotheliale Geschwülste reserviert wissen.

Bezüglich der Symptomatologie, Diagnose und Behandlung der Endotheliome verweise ich auf das in § 113 S. 703 ff. bezüglich der Beckengeschwülste Gesagte. Die histologische Diagnose ergibt sich aus dem S. 772 ff. Gesagten.

§ 118. Die Karzinome der Beckengegend. — Die Karzinome der Beckengegend, die malignen Epitheliome, sind — abgesehen von den anderweitig beschriebenen Karzinomen der Beckenorgane — teils primäre Hautkrebse, teils sekundäre resp. metastatische Neubildungen in den Beckenknochen und besonders in den Lymphdrüsen. Durch Uebergreifen eines Karzinoms der nächsten Umgebung oder durch Krebsmetastasen können die Beckenknochen in ausgedehntem Grade zerstört werden (s. Fig. 246). Zuweilen beobachtet man ähnliche Veränderungen wie bei der Osteomalacie (sog. krebsige Osteomalacie). Primäre Karzinome können in nicht epithelhaltigen Organen, also in den Beckenknochen, nur in Ausnahmefällen, z. B. durch traumatische Absprengung resp. Wucherung von Epithel in die Knochen, z. B. im Anschluß an eine Knochenfissur, entstehen (R. Volkmann, K. Franze, C. Maier u. a.). Die zuweilen scheinbar primären Knochenkarzinome haben sich bei der Sektion als metastatische Krebse infolge eines primären Karzinoms in einem epithelhaltigen Organ herausgestellt. Karzinomatöse Knochenmetastasen beobachtet man besonders nach Karzinom der blutreichen Schilddrüse infolge Einbruchs des Krebses in die Blutbahn, ferner nach Karzinom des Hodens, der Prostata und Mamma. Von 50 Karzinomen der Schilddrüse waren nach Hinterstoisser zehn und von 20 Fällen nach Paget ebenfalls zehn durch Knochenmetastasen ausgezeichnet, während z. B. Gussenbauer und v. Winiwarter bei 903 Magenkarzinomen niemals Metastasen in den Knochen beobachteten, wenn man von den Fällen allgemeiner Karzinose absieht.

Fig. 246.

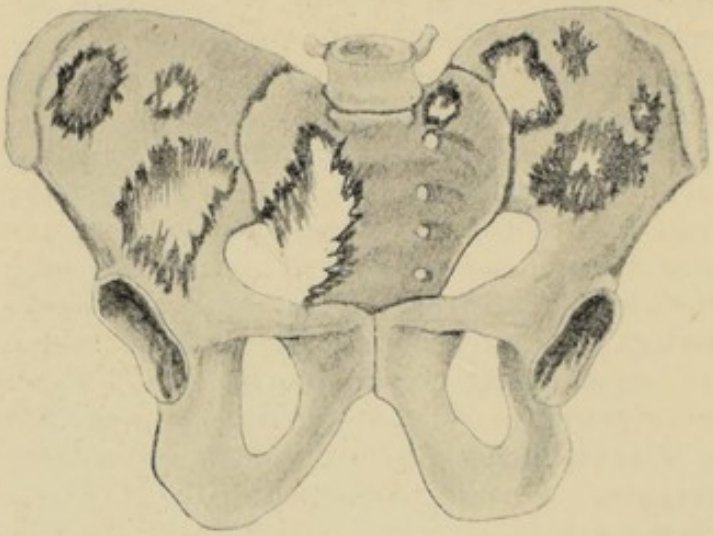

Zerstörung der Beckenknochen durch multiple maligne Geschwulstmetastasen (Sammlung des pathologisch-anatomischen Instituts zu Leipzig).

Am häufigsten lokalisieren sich an den Beckenknochen die Metastasen im Darmbein. Wilberforce Smith sah sie in einem Falle vor allem im Bereich der Beckenknochen um das Hüftgelenk herum und im Schenkelhals.

Virchow beschrieb (1900) einen interessanten Fall von multiplen krebsigen Knochenmetastasen im Anschluß an ein Carcinoma ventriculi mit Metastasen nur in den benachbarten Lymphdrüsen, während

die sonstigen inneren Organe frei von Krebsherden waren. Die karzinomatösen Metastasen im Knochen erwiesen sich als eigentümliche Erweichungscysten, welche mit einer blutigen Pulpa erfüllt waren und namentlich in den Wirbelkörpern zu einer hochgradigen Einschmelzung geführt hatten. Die mikroskopische Untersuchung ergab, daß die Erweichungscysten aus epithelialen (karzinomatösen) Wucherungen resp. Metastasen hervorgegangen waren. Solche Fälle sind lehrreich und beweisen, daß lokale Knochenleiden oft nur durch die Sektion richtig aufgeklärt werden.

Die oben erwähnte krebsige Osteomalacie des Beckens und anderer Knochen beschrieben besonders Thomsen und Ritchie.

Fall von Thomsen: Krebsige Osteomalacie bei einer 40jährigen, zweimal wegen Carcinoma mammae operierten Frau. Die Dauer der Erkrankung betrug 12 Jahre, und die Erscheinungen am Knochensystem begannen mit Schmerzen in den Hüftgelenken, einer geringen schmerzhaften Verdickung der rechten Crista iliaca und einer Senkung der rechten Beckenhälfte. Im weiteren Verlauf (10 Jahre nach dem ersten Auftreten des als Knoten in der Mamma nachgewiesenen Karzinoms) zeigte sich eine motorische Lähmung der rechten Gesichtshälfte und Zunge mit Schwäche in beiden Beinen, dann mehrfache Spontanfrakturen im Bereich des linken Trochanters, des linken Oberschenkels, des linken Oberarms, des rechten Oberschenkels an zwei Stellen und des linken Schenkelhalses; das untere Ende des Kreuzbeins prominierte stark nach hinten. Die Sektion ergab ausgedehnte karzinomatöse Metastasen im Perikranium, an der Dura mater, an der Schädelbasis, in der Leber, Milz, besonders aber im Knochensystem, und zwar vor allem im Becken, in den Wirbeln, Rippen, in der oberen Hälfte der Femora und Humeri, im rechten Taluskopf und in einem etwa handtellergroßen Teil des Schädeldaches. Die Konsistenz der Knochen war teils elastisch biegsam und leicht schneidbar, teils brüchig. Die Wirbelsäule war S-förmig gekrümmt, die Beckenhöhle verkleinert und durch einen starken Eindruck vom rechten Acetabulum her deformiert. Die stattgefundenen Frakturen an den Oberschenkel- und Oberarmknochen waren noch nachweisbar. Aus allen so veränderten Knochen ließ sich ein weißlicher Saft ausdrücken, welcher mikroskopisch aus massenhaften polymorphen, kernhaltigen Zellen bestand; die mikroskopische Untersuchung von Knochenschnitten zeigte dichte Faserzüge mit reichhaltiger Einlagerung solcher Zellen.

Fall von Ritchie: Karzinommetastasen resp. Osteomalacia carcinomatosa, besonders in den Becken- und Thoraxknochen, nach Carcinoma mammae bei einer 55jährigen Frau. Die Patientin war im Alter von 47 Jahren wegen Carcinoma mammae (mit Ausräumung der Achselhöhle) operiert worden. Ein lokales Rezidiv blieb aus, aber nach 6 Jahren und 8 Monaten traten plötzlich heftige Schmerzen im Rücken und in den Extremitäten auf, das Becken und die Thoraxknochen zeigten zunehmend die für Osteomalacie charakteristischen Veränderungen. Im 56. Lebensjahre starb Patientin, und die mikroskopische Untersuchung der Knochen ergab, daß es sich um das Eindringen von Karzinomzellen in den Knochen handelte und daß die Knochen in ähnlicher Weise wie bei der echten Osteomalacie verändert waren. Dieser Fall lehrt wie andere ähnliche Beobachtungen, daß Karzinomzellen längere Zeit symptomlos im Knochen verweilen können.

In einer weiteren Kategorie von Fällen gehen gutartige angeborene oder erworbene epitheliale Geschwülste der Beckenhaut, angeborene Sakraltumoren und die in §§ 110—112 u. S. 680 ff. beschriebenen Dermoidcysten und Dermoidfisteln in Karzinom über. S. 690 haben wir

die Fälle von Peters, Kopfstein, Franke und Wolff erwähnt. Czerny sah im Anschluß an die Punktion einer angeborenen Sakralgeschwulst ein ulzeröses Kankroid entstehen (s. S. 677).

H. Graff exstirpierte (1902) in der Bonner Klinik bei einer 34jährigen Frau ein fast kindskopfgroßes retrorektales, wahrscheinlich angeborenes Teratom mit adenokarzinomatöser Degeneration, die Patientin starb 3 Monate nach der Operation an Rezidiv resp. an zunehmender Kachexie (s. das Nähere S. 666, angeborene Sakralgeschwülste).

Im Zellgewebe der Beckenhöhle können primäre Karzinome von epithelialen Zellresten ausgehen, welche sich durch entwicklungsgeschichtliche Vorgänge abgeschnürt haben. Bei der Lehre von den angeborenen Sakraltumoren haben wir karzinomatöse, teils krebsartige Geschwulstbildungen kennen gelernt (s. § 106 bis 109 S. 631 ff.).

v. Herff fand (1899) einen bohnengroßen primären Karzinomknoten im Beckenzellengewebe, welchen er aus Resten des Wolff-Gärtnerschen Ganges ableitet. Der Tumor hing bei der 42jährigen V-para, welche an Reflexion und Pelveoperitonitis gelitten und eine Vaginofixation durchgemacht hatte, oberhalb des linken Scheidengewölbes dicht an der Cervix, mit welcher er durch lockeres Bindegewebe verbunden war. Der Krebsknoten wurde mittels weiter Umschneidung des Vaginalgewölbes exstirpiert. Heilung. Die Beckenorgane waren sämtlich gesund. Die epitheloiden Zellen des Karzinomknotens zeigten mikroskopisch keinen Zusammenhang mit den Zellen des umgebenden Bindegewebes oder mit Endothelien. Da v. Herff keinen anderen primären Krebs fand, so nimmt er mit Rücksicht auf die Lokalisation des Tumors die oben erwähnte Entstehung an.

Marchall beobachtete (1879) bei einer 58jährigen Frau einen Tumor in der rechten Fossa iliaca bis oberhalb der Crista iliaca mit Fistelöffnungen an letzterer und in der Leistengegend, aus welchen sich eine teils eitrige, teils schleimig zähe Masse entleerte. Die Kranke hat im 14.—18. Jahre einen Abszeß in der Hüfte gehabt, war dann aber gesund geblieben bis vor 2 Jahren, wo sie den Tumor zuerst bemerkte. Die Sektion der nach 5 Wochen gestorbenen Frau ergab, daß der fistulöse Tumor, welcher auf dem Durchschnitt aus zahlreichen bis erbsengroßen Colloidcysten mit derben Bindegewebssträngen bestand, mit dem Coecum und Processus vermiformis verwachsen war; der M. iliopsoas war in die Tumormasse übergegangen, keine Lymphdrüsenschwellung, keine Metastasen. Histologisch bot der Tumor das Bild eines Colloidkrebses. Art und Entstehung des Falles ist nicht ganz klar.

Die Behandlung der Karzinome der Beckengegend besteht in Exstirpation derselben nach allgemeinen Grundsätzen (s. auch § 113 S. 707 ff.). Die Exstirpation karzinomatöser Beckenlymphdrüsen haben wir bereits § 64 S. 391 ff. beschrieben. Bezüglich der verschiedenen Methoden mit und ohne Knochenresektion in das Beckeninnere zu gelangen, verweise ich auf § 122 S. 804 ff.

§ 119. Sonstige verschiedene Tumoren der Beckengegend. — Von den sonstigen Tumoren der Beckengegend erwähne ich zunächst die Lipome, welche teils als gestielte, schwanzartige Neubildungen (s. § 94—97 S. 563 ff. und Fig. 149 und 150 S. 587

und 588), teils als größere Fettgeschwülste der äußeren Weichteildecke oder subperitoneal im Beckeninneren vorkommen.

Fouché beobachtete (1867) ein kopfgroßes gestieltes Lipom zwischen dem großen Trochanter und dem vorderen Darmbeinstachel, welches sich mittels Durchtrennung des Stieles durch den Ekraseur leicht entfernen ließ. Jos. Prochnow sah ein kolossales Lipom der linken Gesäßbacke.

Krönlein beschrieb im Jahresbericht der v. Langenbeckschen Klinik und Poliklinik 1875/76 im Supplementheft zum 21. Bande des Archivs für klin. Chirurgie 2 Fälle von Lipom der Beckengegend.

In dem 1. Falle fand sich bei einer 40jährigen Frau ein mannskopfgroßes, hängendes Lipom der rechten Glutäalgegend, welches in 11 Jahren von Bohnengröße rechts vom Anus zu dem erwähnten Umfange gewachsen war. Vor 4 Wochen war Patientin infolge einer sonstigen Krankheit bettlägerig geworden, durch Druck entstand Gangrän und Jauchung der Geschwulst. Daher wurde das Lipom am 20. Dezember 1875 unter Durchtrennung des armdicken Stieles exstirpiert; Patientin wurde am 21. Januar 1876 geheilt entlassen.

Der 2. Fall betraf ein gänseeigroßes Lipom unterhalb der Crista iliaca bei einem 34jährigen Landwirt, es wurde exstirpiert und der Patient 3 Wochen nach der Operation geheilt entlassen.

Zuweilen handelt es sich um Cystolipome, wie z. B. in dem nachfolgenden Falle von W. Braune.

W. Braune beschrieb (1862) das in Fig. 247 abgebildete große Cystolipom im Bereich der hinteren Fläche des Kreuzsteißbeins und des Gesäßes. Die seit frühester Kindheit bestehende, vielleicht angeborene Geschwulst war bei der 55jährigen Frau so groß, daß letztere weder gehen noch sitzen konnte und sich daher schließlich zur Operation durch Günther entschloß. Durch Punktion wurden 9 Liter einer dünnflüssigen, braungelben, mit Fettropfen bedeckten Masse entleert, dann wurde ein Einschnitt gemacht, welcher ergab, daß die Geschwulst im wesentlichen aus einer einfachen Cyste und Fettgewebe bestand, die Frau war aber so erschöpft von dem bisherigen operativen Eingriff, daß von einer Abtragung der Geschwulst abgesehen wurde. 48 Stunden nach der Operation starb die Patientin wahrscheinlich an Sepsis unter zunehmendem Kollaps. Die Sektion lehrte, daß die Exstirpation leicht ausführbar gewesen wäre.

Fig. 247.

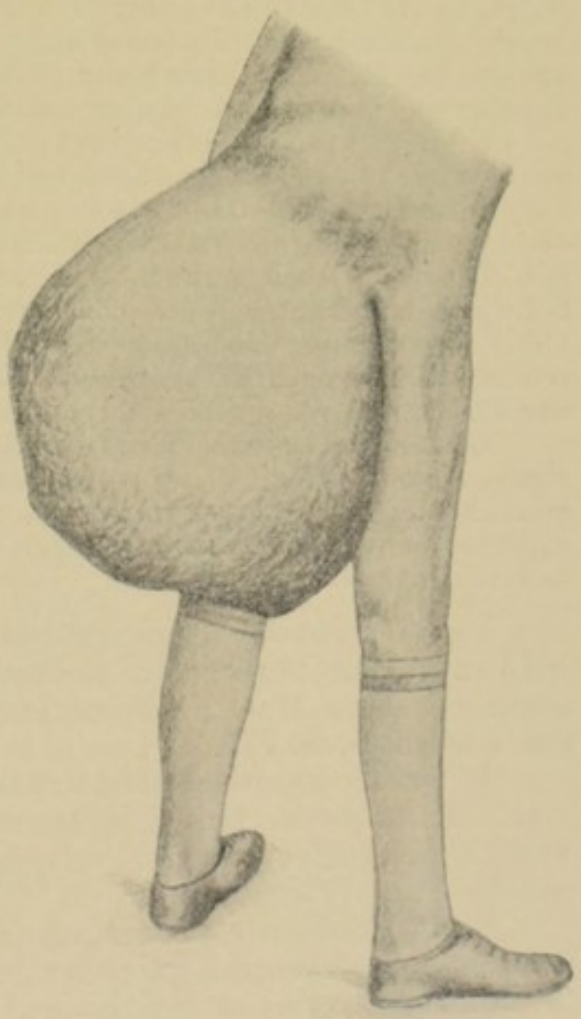

Cystolipom der Sakral- und Gesäßgegend bei einer 55jährigen Frau (nach W. Braune).

Die retroperitonealen Lipome, von welchen Heinricius

1900 35 Fälle zusammengestellt hat, sind selten, sie entwickeln sich seltener im retroperitonealen Fettgewebe des Beckens, häufiger hinter dem Colon ascendens und dem Blinddarm. Der betreffende Darmteil ist meist nach vorn oder auf die linke Seite verschoben.

In Ausnahmefällen rezidivieren die retroperitonealen Lipome. Heinricius hat 1904 zwei derartige Fälle mitgeteilt, bei welchen das Rezidiv in der Tat an der Stelle der ursprünglichen Geschwulst auftrat. Die Größe der retroperitonealen Lipome ist zuweilen beträchtlich.

Douglas entfernte mit günstigem Erfolg bei einer 31jährigen Jungfrau ein 14½ Pfund schweres retroperitoneales Lipomyxom durch Laparotomie; die Geschwulst war teilweise sarkomatös entartet. Die Patientin hatte unter hartnäckigen Koliken, andauernder Stuhlverstopfung und entsprechender Anschwellung des Leibes gelitten.

König jun. exstirpierte (1900) ein 22 Pfund schweres, retroperitoneales, wahrscheinlich im Beckenbindegewebe im Bereich des Douglas entstandenes Lipom bei einem 44jährigen Manne. Als Wahrscheinlichkeitsdiagnose war ein Exsudat mit Tumor, vielleicht auch eine ausgedehnte tuberkulöse, tumorartige Schwartenbildung mit Verwachsungen angenommen worden. Die Bauchhöhle wurde unter Einlegung eines Jodoformgazetampons durch Naht geschlossen, Tod nach 6 Tagen unter Kollaps. Die Sektion ergab Atherom der Coronararterie, braune Atrophie des Herzens, alte tuberkulöse Herde.

Lexer exstirpierte (1901) mit Ausgang in Heilung bei einem 54jährigen Manne ein 10,5 kg schweres retroperitoneales Lipom der Bauchhöhle, das Beckenbindegewebe war frei, so daß der Fall eigentlich nicht hierher gehört. Es handelte sich um multiple Lipome, alle Geschwülste konnten nicht entfernt werden.

Von den sonstigen Geschwülsten erwähne ich sodann die Cystenbildungen im Bereich des Beckens, besonders der Beckenhöhle. Bezüglich des von Braune beobachteten Cystolipoms an der Außenfläche des Beckens s. S. 779.

Die retroperitonealen Cysten zerfallen in seröse, Blut-, Lymph- resp. Chyluscysten, ferner in Dermoid- und Echinococcuscysten. Bezüglich der beiden letzteren verweise ich auf §§ 78—80 S. 462 ff. und auf §§ 110—112 S. 680 ff.

Blutcysten der Beckengegend können auch aus Hämatomen infolge von Verletzungen entstehen, beim Weibe besonders auch durch Verletzungen während der Geburt.

F. Craven Moore beschrieb ein multilokuläres retroperitoneales, durch Obduktion gewonnenes Cystoadenom und kommt zu dem Schluß, daß die im retroperitonealen Raume sich entwickelnden Cystoadenome morphologisch und genetisch mit den Cystoadenomen der Ovarien und Hoden zusammengehören und daß sie sich teils aus an Ort und Stelle gebliebenen, teils aus versprengten Resten der Wolffschen Gänge entwickeln.

Zwei seltene retroperitoneale Lymphcysten hat Narath beschrieben (1895), ein Fall gehört hierher, in dem anderen handelte es sich um eine mannskopfgroße retroperitoneale Chyluscyste der oberen Bauchhöhle, sie war unterhalb der Nierengefäße zwischen Ureter und Vena spermatica entstanden.

Der andere hierher gehörige Fall ist folgender:

Ein 22jähriges Mädchen zeigte eine über mannsfaustgroße, seit 2 Jahren bestehende Geschwulst am Oberschenkel, welche fluktuierte, leeren Perkussionsschall gab, durch Druck verkleinert werden konnte und deutlichen Anprall beim Husten zeigte; im Bauch war kein Tumor nachweisbar. Eine sichere Diagnose konnte nicht gestellt werden. Bei der Operation fand sich eine dünnwandige Cyste zwischen Extensoren und Adduktoren, welche mit einem Stiel durch die Lacuna musculorum, dann zwischen dem Iliacus und Psoas retroperitoneal fast bis zur Lendenwirbelsäule reichte. Die Cyste konnte vollständig entfernt werden. Heilung.

Der Cysteninhalt betrug ca. 1 Liter, war leicht getrübt, enthielt sehr viel Eiweiß, fein verteiltes Fett, Cholestearin und Lymphzellen. Der mehrfach ausgebuchtete einkammerige Cystensack hatte keine glatte Innenfläche, sondern zeigte eine Reihe von verschieden gestalteten Fortsätzen. Narath glaubt, daß die Cyste ursprünglich retroperitoneal lag und dann, einem kalten Abszeß gleich, nach außen durch die Lacuna musculorum gewachsen sei. Ein kalter Abszeß war sicher auszuschließen, die genaue Untersuchung ergab vielmehr eine ursprünglich multilokuläre Lymphcyste, welche dann durch Vergrößerung der einzelnen Räume, Verdünnung, Usur und Nekrose der Zwischenwände einkammerig mit noch restierenden Fortsätzen und brückenförmigen Strängen wurde.

An der Innenwand von Lymphcysten beobachtet man die besonders von Narath beschriebenen nekrotischen Prozesse mit Verlust des Endothels und Veränderung des Inhaltes. An der Innenwand, besonders an den hier oft befindlichen, verfetteten und nekrotischen Strängen und Fortsätzen findet man reichlich Cholestearinkristalle mit Riesenzellen, Bilder, wie sie Salzer u. a. bei Fremdkörpercysten beschrieben hat. Der durch die nekrotischen Prozesse veränderte Inhalt der Lymphcysten wirkt auf die bindegewebige Wand in der Tat wie ein Fremdkörper, es entsteht eine chronische Entzündung mit einem eigentümlichen Granulationsgewebe, welches nach der Innenfläche hin einen bald dickeren, bald dünneren und nicht scharf abgegrenzten Belag von endotheloiden Zellen trägt.

Einen analogen Fall wie Narath beschrieb H. Strehl (1899) bei einem 20jährigen Knecht, welcher in der Königsberger Klinik operiert wurde.

Der Kranke litt an einer nach Gonitis tuberculosa entstandenen rechtsseitigen Kniekontraktur, und am oberen Teil des linken Oberschenkels lag zwischen den Extensoren und Adduktoren eine über faustgroße fluktuierende Geschwulst, welche sich bis unter das Lig. Pouparti verfolgen ließ und anscheinend sich noch in die Bauchhöhle erstreckte. Der Fall glich vollkommen der von Narath beschriebenen Lymphcyste, nur mußte man hier wegen der früheren Gonitis tuberculosa auch an einen tuberkulösen Senkungsabszeß denken, obgleich der Patient sonst vollkommen gesund war. In der Tat ergab sich ein tuberkulöser Senkungsabszeß, welcher mit Inzision und Jodoformglyzerininjektion behandelt wurde. Die mikroskopische Untersuchung eines exzidierten Stücks der angeblichen Cystenwand ergab deutlich tuberkulöses Gewebe. Im übrigen erwies sich die Abszeßwand, ihr Inhalt u. s. w. genau so wie in dem Falle von Narath, so daß Strehl meint, daß es sich auch in diesem um Tuberkulose gehandelt haben dürfte.

Ferner gehört hierher folgende Beobachtung von de Forest Willard und W. Spiller.

De Forest Willard und W. Spiller beschrieben (1901) eine eigentümliche cystische Geschwulst der Leistengegend

unter der Art. femoralis, so daß man an Aneurysma dachte. Die Operation legte eine weit ins Becken reichende Cyste frei, welche vollgepfropft war mit ganz eigentümlichen freien Körpern, die keinem bekannten pathologischen Produkte glichen. 3 Monate später starb Patient an einer Nephritis. Die genaue Untersuchung der bei der Sektion für ein Sarkom gehaltenen Geschwulst ergab Tuberkulose, und die freien Körper wurden auf eigentümliche Degenerationsvorgänge im Muskel zurückgeführt. Der Fall ist nach Ansicht der Verfasser ein Unikum.

Frank beschrieb (1894) einen Fall von retroperitonealer Chyluscyste und eine retroperitoneale Parovarialcyste. Die Cysten ließen sich gut ausschälen. Bei Chyluscysten muß man sich vor allem vor der Darmverletzung hüten.

Ferner erwähne ich kurz die von Sarwey (1898) mit glücklichem Erfolg ausgeschälte, von den Chylusgefäßen ausgegangene retroperitoneale Chyluscyste bei einem 11jährigen Mädchen.

Der Tumor war in 4 Jahren 4mal punktiert worden. Der sehr dünnwandige Tumor erstreckte sich im retroperitonealen Bindegewebe des Beckens hinauf bis zum Pankreas. Der Cysteninhalt bestand aus einer Emulsion feinster Fettröpfchen mit einer eiweißreichen Flüssigkeit ohne verdauende Fermente. Die Cystenwand enthielt kein Pankreasgewebe, ihre Innenwand war mit Endothel ausgekleidet. Sarwey nimmt, wie gesagt, an, daß die Cyste von den Chylusgefäßen ausgegangen ist.

Solman beschrieb (1890) eine von der Lumbosakralgegend ausgehende kindskopfgroße Mesenterialcyste mit rahmartigem Inhalt bei einer 21jährigen ledigen Frau. Der Fall gehört eigentlich nicht hierher, mag aber seiner Ausgangsstelle wegen hier kurz erwähnt werden.

Die Cyste wurde transperitoneal durch Laparotomie nach Spaltung des vorderen Mesenterialblattes stumpf ausgeschält. Die Untersuchung der Geschwulst ergab eine einfächerige glattwandige Cyste, deren Innenseite mit einschichtigen endothelartigen Zellen ausgekleidet war. Die Cystenwand selbst bestand aus fibrösem, mit zahlreichen Rundzellen und freien Lymphspalten durchsetztem Bindegewebe. Die Cystenflüssigkeit enthielt zahlreiche Fettkügelchen, Fettkristalle, Fibrinflocken und weiße Blutkörperchen.

Bouilly beschrieb Cysten und Fibrome des Cavum praevesicale Retzii, in einem Falle wurde ein Tumor durch eine eingekapselte Gewehrkugel vorgetäuscht.

Von besonderem Interesse sind die in der Leistengegend und im Leistenkanal beim männlichen und weiblichen Geschlecht vorkommenden Geschwülste, teils cystöse Scheintumoren, teils wirkliche Neubildungen. Wir fassen beide hier zusammen und müssen uns mit einer ganz kurzen Darstellung begnügen.

Von den cystösen Bildungen der Leistengegend resp. im Leistenkanal sei hier kurz an die Hydrocelen des männlichen und weiblichen Geschlechts erinnert, obgleich sie nicht zu den eigentlichen Geschwülsten gehören.

Beim Manne kommen im Bereich des Leistenkanals die verschiedenen bekannten Formen der Hydrocele oder Hämatocele vor, also die Hydrocele oder Hämatocele des Samenstrangs in einem nicht verödeten Rest des Processus vaginalis in verschiedener Ausdehnung des Leisten-

kanals resp. des Samenstranges, zuweilen kommunizierend mit einer Hydrocele testis oder Hydrocele resp. Hämatocele abdominalis (Hydrocele s. Haematocele communicans s. bilocularis). Zuweilen entsteht die Hydrocele des Samenstranges resp. des Leistenkanales aus Resten des Wolffschen Körpers, in solchen Fällen ist die Wandung der Cyste mit flimmerndem Zylinderepithel und Einlagerung tubulöser Drüsen charakterisiert.

Die intraabdominelle Hydrocele resp. Hämatocele kommuniziert entweder mit einer Hydrocele des Samenstranges oder sie ist allein für sich in verschiedener Größe vorhanden. Die intraabdominellen Hydrocelen resp. Hämatocelen liegen gewöhnlich zwischen den Bauchdecken und dem Peritoneum, also präperitoneal in der Leistengegend resp. in der seitlichen Bauchgegend. Solche intraabdominelle Hydrocelensäcke entstehen entweder durch zunehmendes Wachstum einer Hydrocele funiculi spermatici oder sie beruhen auf sonstigen angeborenen Entwicklungsanomalien, z. B. auf Divertikelbildung des Processus vaginalis peritonei, ähnlich wie bei der Hernia praeperitonealis, oder auf Entwicklungsstörungen des Giraldèsschen Organes, z. B. auf Persistieren seiner Schläuche (Vollbrecht).

Ich habe eine mannskopfgroße intraabdominelle rechtsseitige Hämatocele beobachtet. Der Fall ist kurz folgender:

Bei einem 30jährigen Manne fand ich eine hinter der rechten vorderen Bauchwand im Bereich der Fossa iliaca extraperitoneal gelegene mannskopfgroße Blutcyste, welche der Anamnese nach sich früher in das Skrotum hinein fortsetzte und hier mehrfach punktiert worden war. Ich hielt daher die Blutcyste für eine Hydrocele resp. Haematocele abdominalis. Bei der Exstirpation der Cyste ergab sich, daß die Rückwand derselben zum Teil sehr fest mit dem Peritoneum und mit einer Darmschlinge verwachsen war. Von der einfachen Inzision und Drainage resp. Tamponade wurde wegen zum Teil hochgradiger Verkalkung der Cystenwand abgesehen. Der Kranke starb an Peritonitis.

Die Hydrocele muliebris s. feminina stellt bekanntlich cystische Geschwülste der weiblichen Inguinalgegend im Processus vaginalis peritonei, in dem sog. Diverticulum Nuckii dar. Eine wichtige Gelegenheitsursache zur Entstehung der Hydrocele muliebris bilden Veränderungen am Lig. rotundum während der Schwangerschaft, Geburt und Wochenbett (W. Wechselmann). Auch hier kommen wie beim Manne mit der Bauchhöhle kommunizierende Formen vor. Zuweilen hat man die Hydrocele feminina des Leistenkanals mit Netzbrüchen, mit eingeklemmten Hernien, mit leeren Bruchsäcken, mit Cysten der Bartholinischen Drüsen u. s. w. verwechselt. Besonders vereiterte Hydrocelen können mit entzündeten eingeklemmten Hernien verwechselt werden.

Die Behandlung der Hydrocele muliebris besteht in Exstirpation derselben, am besten mit exaktem Nahtverschluß des meist erweiterten Leistenkanals behufs Vermeidung von Leistenhernienbildung (Wölfler, Gerke, Verfasser). Wie beim Manne, so kommt auch beim Weibe eine Hämatocele genau in derselben Weise vor.

Nicht jede Cyste im Leistenkanal oder intraabdominal in der Nähe desselben ist beim männlichen und weiblichen Geschlecht ohne weiteres als Hydrocele oder Hämatocele infolge seröser oder blutiger Flüssig-

keitsansammlung in einem nicht verödeten Processus vaginalis peritonei aufzufassen. Die sonstigen Cystenbildungen entstehen von Resten des Canalis Nuckii und des Wolffschen Körpers (mit Flimmerepithel), die spermahaltigen von einem Vas aberrans, vom Giraldèsschen Organe; die parasitären Cysten sind vor allem durch Echinococcus bedingt (s. § 78—80 S. 462 ff.).

Die Behandlung der erwähnten verschiedenen Cystenbildungen, der Hydrocelen und Hämatocelen besteht in Exstirpation derselben, ist letztere z. B. bei intraabdominellen nicht gut ausführbar, dann wird man inzidieren und tamponieren.

Wie die Cysten, so haben auch die eigentlichen Geschwülste im Leistenkanal und intraabdominal resp. subperitoneal in der Nähe des Leistenringes eine sehr verschiedene Entstehung, man hat Lipome, Fibrome, Myxome, Enchondrome, Myome, Sarkome, Dermoidcysten u. s. w. beobachtet. Wir haben dieselben bereits in §§ 110—112 S. 680 ff. und in §§ 113—118 S. 701 ff. beschrieben.

Heydemann beobachtete (1895) ein taubeneigroßes Fibromyom des rechten Lig. rotundum im Bereich des Lig. inguinale (Pouparti) resp. des rechten Leistenringes. Durch Exstirpation wurde Heilung erzielt.

Smith beschrieb (1898) ein intraligamentöses Myom, welches in den Leistenkanal prolabiert war und sich hier eingeklemmt hatte.

Noll berichtete über 3 Fälle von Cysten des Lig. rotundum im Leistenring. In dem einen Falle hatte sich eine gänseeigroße Cyste des Lig. rotundum vor dem Leistenkanal eingeklemmt, und es war zu einer Entzündung gekommen; durch Ausschälung der infizierten Cyste wurde Heilung erzielt. Im zweiten Falle wurde eine dreifache Cyste des Lig. rotundum dextr. im Leistenkanal exstirpiert, und im dritten Falle handelte es sich um eine einfache eigroße Cyste.

Guinard exstirpierte (1898) ein apfelgroßes, reines Fibromyom, welches am Lig. rotundum saß und aus dem Leistenring in die große Labie herabhing. In einem zweiten Falle handelte es sich um ein in den inneren Leistenring zurückschiebbares Fibromyom des Lig. rotundum, welches ebenfalls exstirpiert wurde. Guinard hat 18 analoge Fälle aus der Literatur gesammelt.

Blumer beschrieb ein eigroßes cystisches Adenomyom des Lig. rotundum bei einer 47jährigen Frau, es wurde nach 20jährigem Bestehen aus der Gegend des rechten Leistenringes exstirpiert. In einem gefäßreichen Muskelgewebe fanden sich spärliche Drüsen von cytogenem Bindegewebe umgeben; keine Pseudoglomeruli. Im Anschluß an seinen Fall hat Blumer die Literatur über die Adenomyome zusammengestellt.

Auch A. Bluhm hat (1898) über ein pflaumengroßes lymphangiektatisches Cystofibrom des Lig. rotundum mit Muskelgewebe und drüsigen Einschlüssen, also über ein Adenomyom analog dem Falle von Blumer berichtet. Durch Exstirpation wurde Heilung erzielt.

Hierher gehört auch ein Fall v. Recklinghausens, welcher (1899) ein cystisches Adenomyofibrom des Lig. rotundum beschrieb.

Endlich erwähne ich noch die von Weber und Rosinski (1899) beschriebenen Tumoren des Leistenkanals resp. des Lig. rotundum.

Weber beschrieb 2 Fälle von Myomen. In dem einen Falle war ein zweiknolliges Myom vorhanden, welches in dem einen Knollen sarkomatös entartet war. Einen dritten Fall deutet er als Fibroma lymphangiectodes, welches aber vielleicht ein Adenofibromyom war, da cystöse Hohlräume und verschiedenartig gewundene, untereinander kommunizierende Kanäle mit stark verdicktem Endothel vorhanden waren, welche Weber aber als erweiterte Lymphgefäße deutet.

Rosinski exstirpierte in zweimaliger Operation ein rezidivierendes eigroßes lymphangiektatisches Adenomyom des linken Lig. rotundum im Leistenkanal. Außerdem bestand ein Uterusmyom. Zwischen den Muskeln und Bindegewebsfasern lagen zahlreiche, mit Endothel bekleidete Hohlräume und drüsige Einschlüsse mit hohem Zylinderepithel.

Aschoff beschrieb (1899) ein mandelgroßes Adenofibrom der Leistengegend einer 42jährigen Frau, welches frei von Muskelgewebe war. Die zahlreichen eingesprengten epithelialen Cystchen und Drüsen zeigten eine nicht gerade typische Anordnung. Pseudoglomeruli fehlten, Flimmerung war nur spärlich nachweisbar, dagegen bestand reichliche Konkrementbildung. Aschoff erklärt den Tumor für eine Urnierengeschwulst. Aschoff fand bei acht Föten, sowohl beim männlichen wie weiblichen Geschlecht, im Leistenkanal niemals Urnierenreste, hält aber ein solches Vorkommen doch für möglich.

Das von Tuffier exstirpierte zweifaustgroße Lymphangiom der rechten Leiste mit Varicen der Lymphgefäße (Lymphadenocele) ist bereits S. 393 erwähnt.

Von sonstigen Tumoren der Beckengegend erwähne ich noch folgende:

Czerny beobachtete ein selten großes, angeborenes plexiformes Neurom des Rückens resp. der Lumbal- und Sakralnerven, welches über die Gesäßgegend und besonders über den rechten Oberschenkel herabhing (s. Fig. 248). Der Fall ist kurz folgender:

Therese Geng stammte aus einer Familie, in welcher elephantiasisartige Neubildungen in mehreren Generationen erblich waren, und die Geschwulst der Th. G. glich in mancher Beziehung vollkommen dem bei der Mutter in ihrem 32. Lebensjahre exstirpierten Tumor, welcher in der Gegend der oberen Brustwirbel saß, 38 Pfund wog und einen Umfang von 32 Zoll hatte. Die Tochter Th. G. wurde angeblich mit einer kleinen Geschwulst am Rücken geboren, welche im 6. Lebensjahre schon faustgroß war und dann bis zum 25. Lebensjahre gewaltig gewachsen war. In dieser Zeit wurde von Hecker ein gestielter Teil der Geschwulst am 14. Juni 1871 amputiert. Im Januar 1872 bot der Tumor das in Fig. 248 wiedergegebene Bild dar. Infolge der Last der Geschwulst bestand eine Skoliose, die rechte Beckenhälfte war nach abwärts gezogen, so daß das rechte Bein um mehrere Centimeter verlängert war. Eine operative Entfernung der großen Geschwulst erwies sich als unmöglich, und unter remittierendem Fieber, starker Lymphsekretion, Abszeßbildungen (zum Teil nach Jodinjektionen) u. s. w. wurde das Allgemeinbefinden immer schlechter, so daß schließlich am 15. März 1873, also im Alter von etwa 27 Jahren, der Tod eintrat.

Die Sektion und genauere anatomische Untersuchung der Geschwulst ergab, daß es sich im wesentlichen um eine embryonale Hyperplasie des subkutanen Gewebes handelte, daß die Hauptmasse des Tumors teils aus Myxomgewebe, teils aus Fett und faserigem Bindegewebe bestand, daß dieselbe von einem Kanalsystem großer Lymphräume und erweiterter

Blutgefäße durchzogen war und sich reich an plexiformen Neuromsträngen und Neuromknoten erwies. Die Neurome bestanden in der Hauptmasse aus Bindegewebe mit eingestreuten Ganglienzellen und markhaltigen Nervenfasern. Wie Fig. 249 lehrt, erstreckten sich die neuromatösen Anschwellungen im Verlauf des Plexus lumbalis bis ans Rückenmark, letzteres selbst war gesund.

Dieser Fall ist im wesentlichen als primäres plexiformes Neurom zu deuten, d. h. der Krankheitsprozeß begann in den Nerven

Fig. 248.

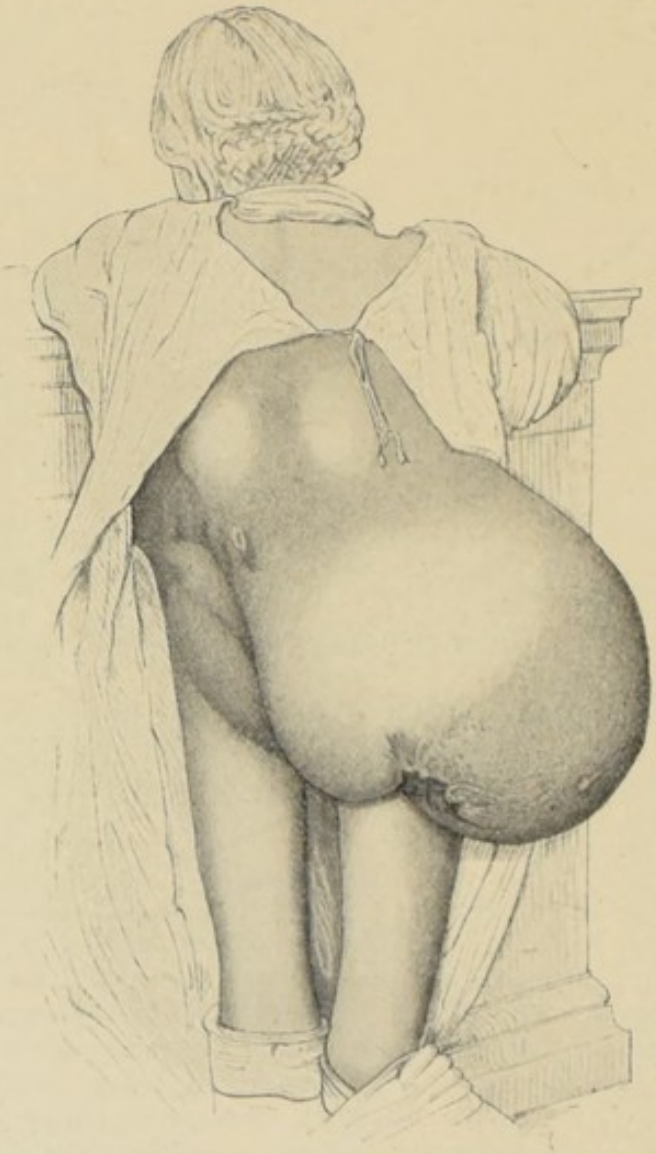

Elephantiasis congenita mit plexiformen Neuromen — Elephantiasis neuromatosa des Rückens — (nach Czerny).

der Haut und Unterhaut, und nachdem diese Nervenerkrankung, diese neuromatöse Degeneration in einem Nervenbezirk einen gewissen Grad erreicht hatte, erkrankte sekundär die Haut und Unterhaut des betreffenden Bezirks. So degenerierten allmählich successive die verschiedenen Aeste der Lumbal- und Sakralnerven, dann die Oberschenkelnerven.

J. B. Roberts beobachtete eine multiple, myxofibromatöse Geschwulstbildung des N. ischiadicus bei einem 39jährigen Manne, welcher vor 14 Jahren drei kleine Geschwülste an der Außenseite des linken Kniegelenks beobachtet hatte. Dieselben

wurden vor 6 Jahren exstirpiert und wurden damals als „zellige Geschwülste“ bezeichnet. Kurze Zeit darauf war wieder eine Geschwulst in der Kniekehle fühlbar. Bei der Inzision fand sich eine Geschwulst

Fig. 249.

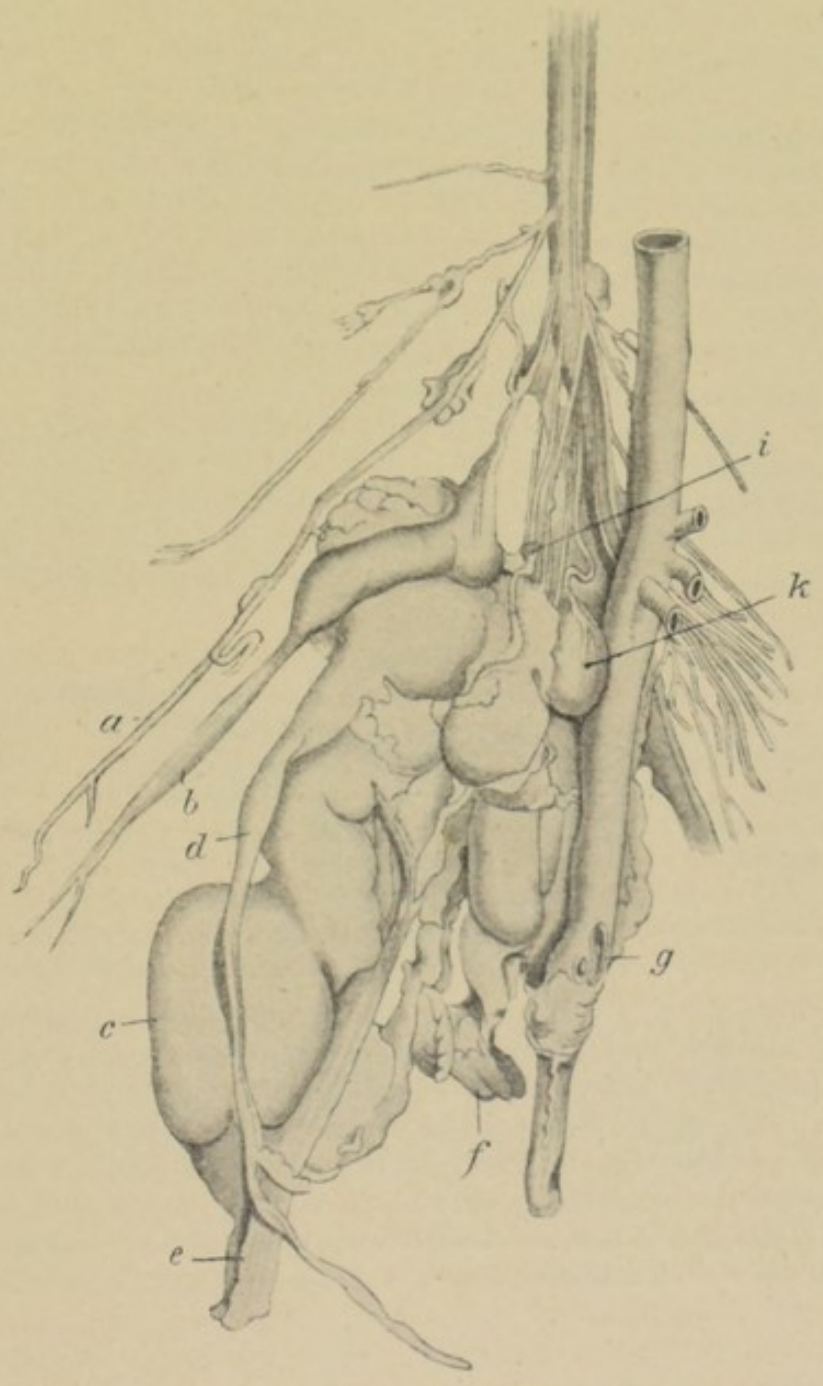

Rückenmark und Plexus lumbalis dexter ($^1/_3$ der natürlichen Größe) aus der Geschwulst in Fig. 248. a Nervus iliohypogastricus, b N. ilioinguinalis, c N. genitofemoralis, d N. cutaneus ext., e N. femoralis, f N. obturatorius, g Aorta (Teilungsstelle in die Iliaca). i und k sind die Neurome, welche innerhalb des Wirbelkanales lagen (nach Czerny).

im N. popliteus, und weiter ergab sich, daß der ganze N. ischiadicus bis zu seiner Austrittsstelle aus dem Becken mit vielen derartigen Geschwülsten durchsetzt war, sie gingen vom Bindegewebe des Nervenstammes aus, erwiesen sich histologisch als Fibromyxome und ließen sich ohne nachteilige Folgen aus dem Nerven ausschälen.

Einen außerordentlich seltenen Fall von quergestreiftem Myom im N. ischiadicus hat Orlandi beschrieben (1895). Bei der Sektion einer 68jährigen Frau mit angeborener doppelseitiger Hüftgelenksluxation und vollständiger Muskelatrophie der vom N. ischiadicus versorgten Beinmuskeln fanden sich zwei scheinbar neuromartige Anschwellungen des N. ischiadicus an der Vereinigungsstelle mit dem Plexus sacralis und in der Kniekehle. Bei der mikroskopischen Untersuchung der beiden Knoten ergab sich, daß dieselben aus Nervenfasern und aus äußerst reichlichen quergestreiften Muskelbündeln bestanden. Nach der beigefügten Kasuistik über die Rhabdomyome scheint dieser Fall der erste an einem Nerven beim Menschen zu sein; beim Tiere ist ein Fall von Rhabdomyom des N. vagus bekannt.

Von sonstigen Tumoren der Beckennerven erwähne ich noch die von Williamson beobachtete retroperitoneale Geschwulst, welche vom Sakralplexus ausging, über welche mir aber keine näheren Angaben zur Verfügung stehen.

L. Rehn beschrieb (1891) ein Lymphangioma cavernosum des Sakralkanals mit Kompression der Cauda equina und entsprechend hochgradigen Schmerzen bei einem sonst gesunden 19jährigen Schlosser. Die Geschwulst wurde nach Aufmeißelung des Sakralkanales resp. des Wirbelkanales bis über den 5. Lendenwirbel mit Ausgang in Heilung entfernt.

Das Leiden hatte sich ohne Fieber, ohne Trauma etc. allmählich spontan innerhalb 2 Jahren entwickelt, war lange für rheumatisch gehalten worden, bis dann schließlich das ganze Symptomenbild die Wahrscheinlichkeitsdiagnose eines Tumors im Sakralkanal ermöglichte. Dieser Symptomenkomplex war folgender: hochgradigster Schmerz in der Mitte des Kreuzbeinknochens, so daß Patient nur liegen konnte, umschriebene große Schmerzempfindung bei Druck und Beklopfen der Mitte des Kreuzbeins, Steifigkeit und Schwäche im Rücken, Parese der Blase und des Mastdarms, Fehlen der Patellarreflexe, Muskelschwäche der unteren Extremitäten, keine Zeichen von Lues, Tuberkulose, Fehlen eines Traumas, keine Ataxie u. s. w.

In der Raphe des Dammes resp. der äußeren Geschlechtsorgane beobachtet man besonders Atherome und angeborene Cysten infolge von Störungen bei der Vereinigung der Genitalfalten (Englisch). Durch Ruptur solcher Cysten entstehen zuweilen Fisteln in der Raphe, welche nur unter die Haut und nicht in die Tiefe führen. Ferner kommen am Damme, gewöhnlich seitlich von der Raphe, Lipome, Angiome und Retentionscysten der Cowperschen Drüsen vor. Bezüglich der Entzündungen der Dammgegend verweise ich auf S. 357 ff.

XX. Kapitel.

Operationen und Verbände am Becken

(s. das Literaturverzeichnis XXIII).

§ 120. Die Lagerung der Kranken bei Operationen und Verbänden am Becken. — Für die Lagerung des Kranken bei Operationen und Verbänden am Becken hat man die verschiedensten Operationstische und sonstige Hilfsmittel ersonnen. Ein sehr zweckmäßiger, von mir benützter Operationstisch ist der in Fig. 250 abgebildete Operationstisch nach Stelzner, mit den in Fig. 251 und 252 dargestellten leicht stellbaren Beinhaltern mit Kugelgelenken nach Göpel. Dieser Operationstisch erlaubt, den Kranken leicht in die verschiedensten Lagen zu bewegen, wie aus Fig. 253—257 hervorgeht.

Fig. 250.

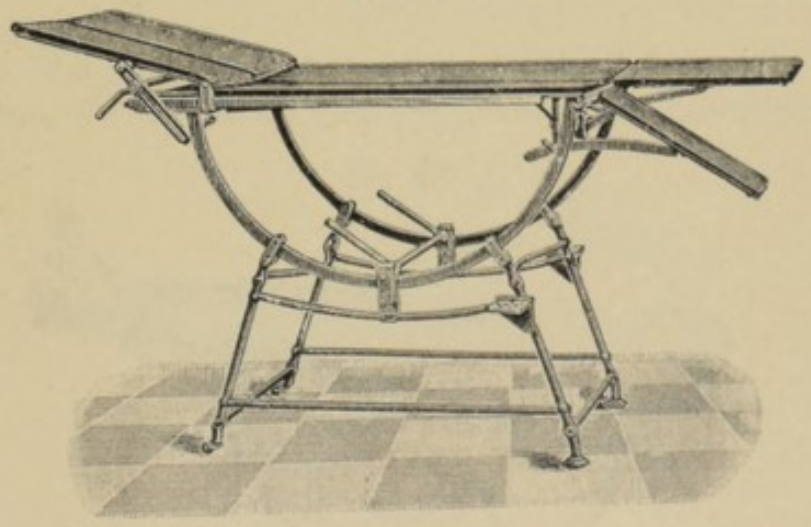

Operationstisch nach Stelzner (Knoke & Dressler, Dresden) von 195 cm Länge mit beweglichem Kopf- und Extremitätenstück und für Beckenhochlagerung.

Göpel empfiehlt neuerdings den von Richard Chemnitz in Leipzig, Leplaystraße 6, angefertigten Operationstisch (s. Fig. 258 S. 793), welcher es ermöglicht, die verschiedenen Operationslagen ohne Berührung des Kranken, ohne Gefährdung der Asepsis rasch und bequem herbeizuführen, besonders auch dadurch, daß durch eine einfache Kurbeldrehung die beiden Beinhalter mit den unteren Extremitäten gehoben und gesenkt werden können. Der Preis des Operationstisches mit sämtlichem Zubehör beträgt 600 Mark.

Von sonstigen neueren Operationstischen erwähne ich noch diejenigen von Braatz, Moszkowicz und Stein. Der Operationstisch von Braatz ist sehr zweckmäßig und dem von Stelzner (s. Fig. 250)

ähnlich. Der Operationstisch mit einfacher Hebevorrichtung, z. B. für die Hochlagerung der Lendengegend, von L. Moszkowicz ist im Zentral-

Fig. 251.

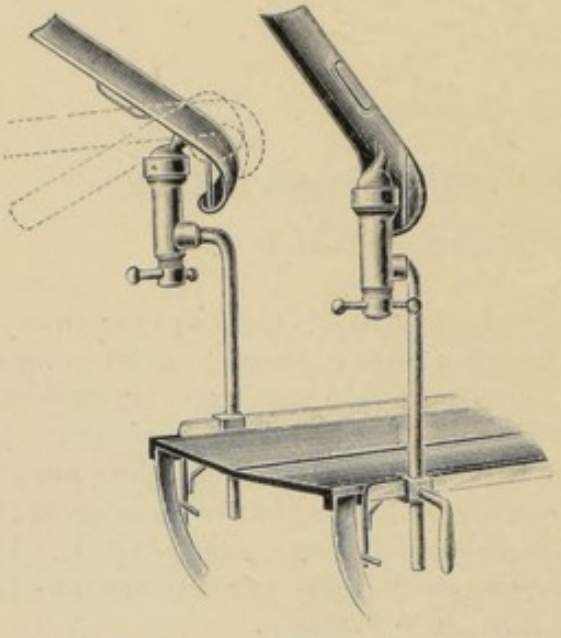

Beinhalter mit Kugelgelenk für verschiedene Stellungen nach Goepel, die Schnallriemen sind der Deutlichkeit halber weggelassen — zu beziehen durch Knoke & Dressler in Dresden.

Fig. 252.

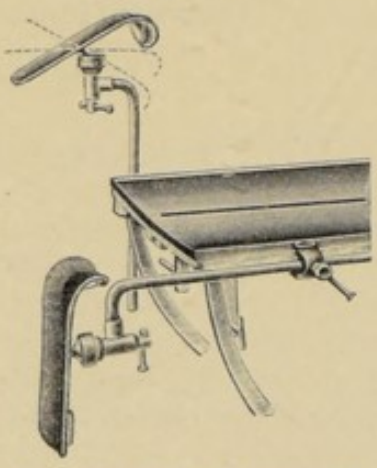

Beinhalter mit Kugelgelenk nach Dr. Goepel in verschiedener Stellung.

blatt für Chirurgie 1904 Nr. 20, S. 632 abgebildet und beschrieben. Die Lendengegend wird ähnlich wie in Fig. 260 S. 798 nach Kelling

Fig. 253.

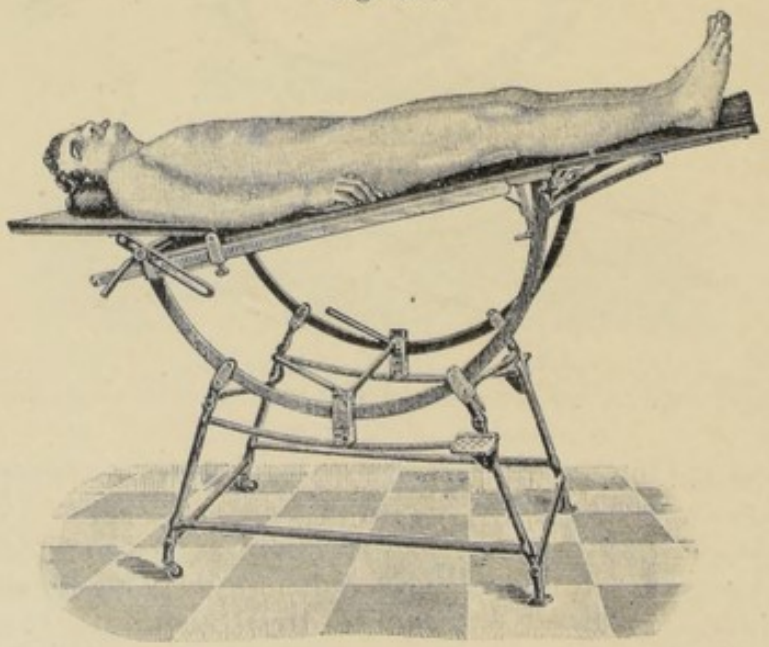

Schräglagerung mit höher gelagerten unteren Extremitäten.

in die Höhe gehoben. Albert E. Stein konstruierte einen neuen Operationstisch mit einer besonderen Vorrichtung zur Extension und zur Anlegung von Rumpfgipsverbänden; derselbe ist beschrieben und abgebildet im Zentralblatt für Chirurgie 1903 Nr. 40, S. 1105—1108.

E. Kurz hat zwei einfache, leicht transportable Vorrichtungen für die Beckenhochlagerung und Steinschnittlage in

Fig. 254.

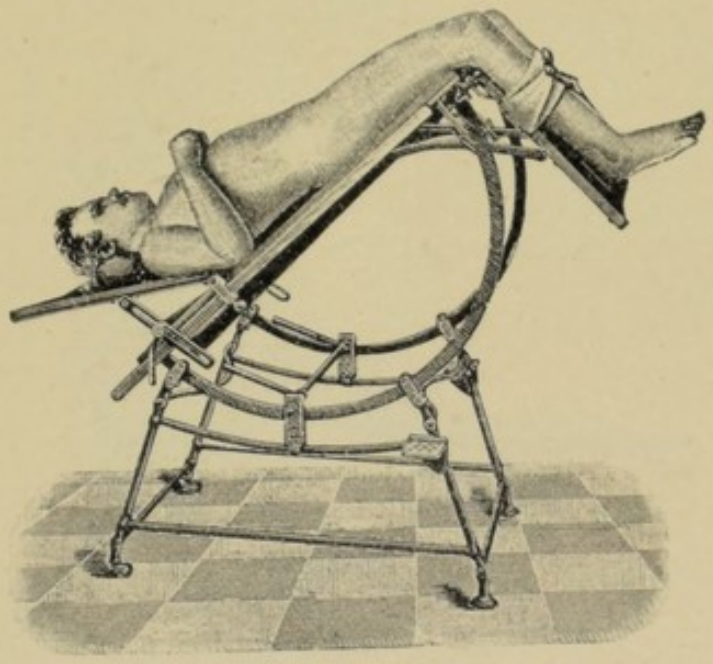

Beckenhochlagerung.

der Privatpraxis angegeben. Die letztere Vorrichtung besteht aus einem ca. 86 cm langen und 56 cm breiten Brett, an dessen einem

Fig. 255.

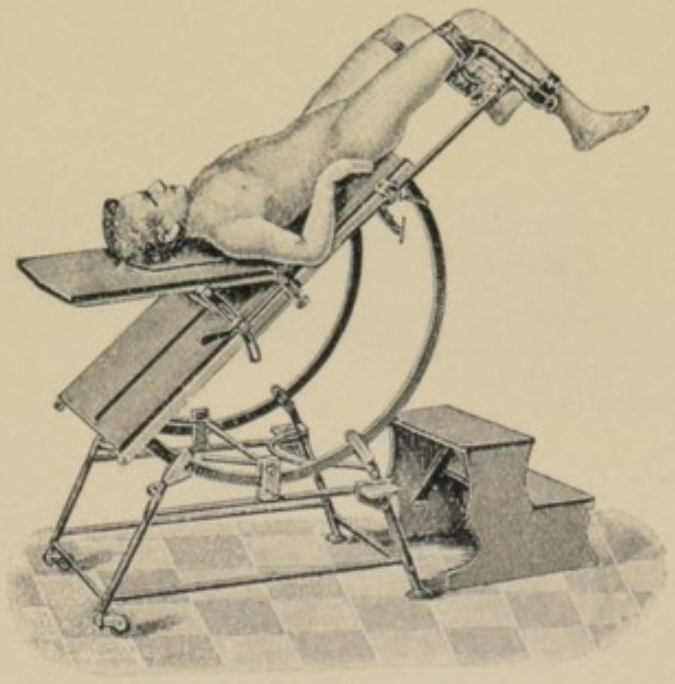

Steile Beckenhochlagerung.

Ende zwei Blöcke mit eisernen Rohrstücken für die Beinhalter angebracht sind. Der Apparat für die Beckenhochlagerung besteht aus zwei durch Scharniere miteinander verbundenen Holzplatten von 52 resp. 58 cm

Länge und je 50 cm Breite; in das freie Ende der oberen kürzeren Platte werden zwei an glatten Eisenstäben befestigte Beinhalter gesteckt. Zur Befestigung der Vorrichtungen am Tisch dienen einige Klammern.

Fig. 256.

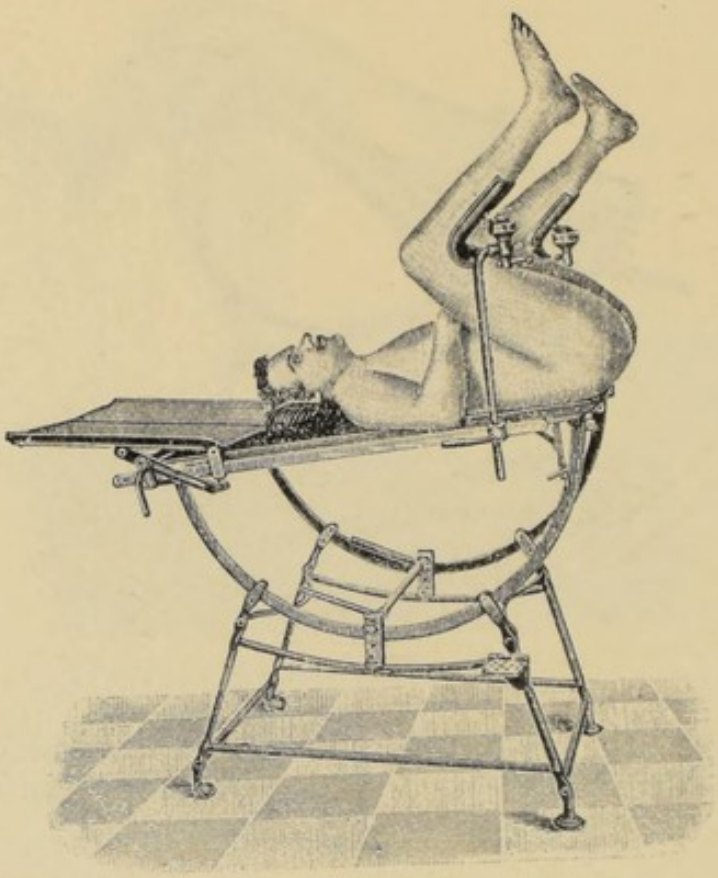

Sog. Steinschnittlage unter Anwendung von Göpels Beinhaltern (s. Fig. 251 und 252).

Fig. 257.

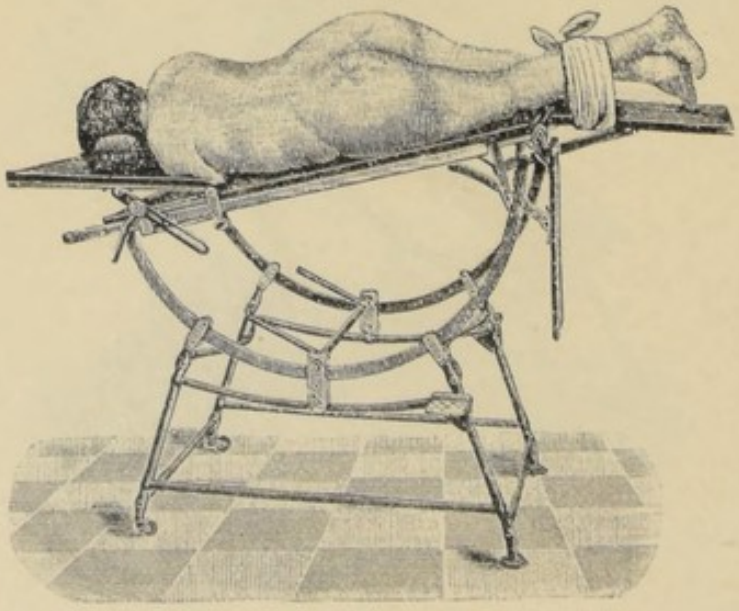

Lagerung des Kranken für sakrale Operationen mit erhöhtem Becken, einem leicht gesenkten und einem gänzlich heruntergelassenen Beinlager (Operationstisch nach Stelzner, gefertigt von Knoke & Dressler, Dresden).

Fritz König hat an seinem Operationstisch eine Nebenvorrichtung zur Erleichterung von Operationen und Verbänden anbringen lassen (s. das Nähere im Archiv für klinische Chirurgie Bd. LXIX S. 650—656).

Von den verschiedenen Lagerungen der Kranken bei Operationen im Bereich des Beckens erwähne ich zunächst die Beckenhochlagerung (s. Fig. 253—255 und Fig. 257). Dieselbe ist durch Trendelenburg in die Praxis eingeführt worden, wenn sie auch schon früher von den alten Chirurgen z. B. bei der Taxis eingeklemmter Brüche und von Freund bei der Exstirpation des karzinomatösen Uterus angewandt und empfohlen wurde. Trendelenburg empfahl die Beckenhochlagerung ursprünglich nur für die Operation des hohen Steinschnittes, dann benützte er dieselbe aber seit 1887/88 immer mehr, besonders

Fig. 258.

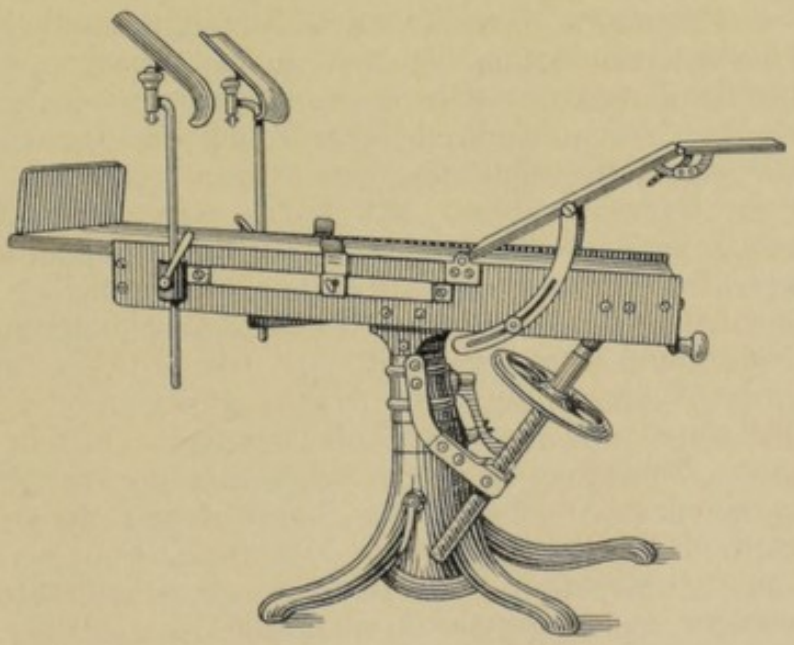

Operationstisch für Beckenhochlagerung und jede andere Lagerung nach Goepel, angefertigt von Richard Chemnitz in Leipzig.

auch bei Laparotomien. J. Kocks hat übrigens die Priorität für die Beckenhochlagerung bei Operationen mit geöffneter Bauchhöhle für sich in Anspruch genommen und dieselbe 1890 bei fast allen intraperitonealen Operationen empfohlen.

Die Beckenhochlagerung ist in ihren verschiedenen Graden von der einfachen Schräglagerung in Fig. 253 bis zu den steileren Formen in Fig. 254 und 255 gegenwärtig bei Operationen, Untersuchungen und Demonstrationen im Bereich des Beckens und der Bauchhöhle ganz allgemein in Gebrauch.

Die der Beckenhochlagerung vorgeworfenen Nachteile sind teils übertrieben, teils tatsächlich nicht vorhanden resp. vermeidbar, wie z. B. Verletzungen der Blase, Einfließen von Eiter aus der Beckenhöhle, aus dem Bereich des Wurmfortsatzes u. s. w. in die obere Bauchhöhle. Gewisse Nachteile der Beckenhochlagerung gibt es aber in der Tat, und auf diese möchte ich etwas näher eingehen.

Was zunächst die gefürchtete Blutüberfüllung des Gehirns betrifft, so ist dieselbe bei jüngeren Individuen gefahrlos, ja für die Erzielung einer guten Narkose unter Umständen nützlich, bei alten Leuten aber dürften dadurch Apoplexien entstehen können. Bei alten oder sehr fetten Personen mit Atheromatose der Gefäßwände sei man mit der Beckenhochlagerung vorsichtig, ebenso bei allen Individuen jeden Alters, deren Herz und Lunge, deren Zirkulationsapparat nicht in Ordnung ist, wie besonders auch Kraske hervorgehoben hat, welcher auf verschiedene Gefahren der Beckenhochlagerung aufmerksam machte. v. Eiselsberg, Dührssen, Rotter u. a. sahen Apoplexie besonders bei Fettleibigen. Es ist ja a priori leicht begreiflich, daß die andauernde Beckenhochlagerung mit entsprechender Tieflage des Kopfes und Rumpfes leicht bedenkliche Störungen der Blutzirkulation im Gehirn, in der Lunge, ja am Herzen selbst hervorrufen kann, aber wir wissen, daß das nur ausnahmsweise bei Kranken vorkommt. Kraske sah 2 Todesfälle nach hohem Steinschnitt in Beckenhochlagerung bei zwei in den vierziger und fünfziger Jahren stehenden Kranken, welche beide an degenerativen Veränderungen des Herzfleisches litten und durch Ueberfüllung des Herzens und durch den hohen Druck der Blutsäule der Vena cava inf. eine akute irreparable Dilatation des Herzens erlitten. Mit Recht warnt daher Kraske vor der Anwendung der Beckenhochlagerung bei Herzkranken, besonders bei durch degenerative Prozesse geschwächtem Herzmuskel.

Auf einen wichtigen Uebelstand der Beckenhochlagerung hat zuerst Schauta 1892 aufmerksam gemacht, auf die Gefahr der Achsendrehung des Darmes bei der Dislokation der Eingeweide. Schauta hat über zwei derartige Fälle berichtet. In dem einen Falle trat die innere Einklemmung durch Achsendrehung des Darmes nach einer supravaginalen Amputation des Uterus wegen Myom mit extraperitonealer Stielbehandlung bei einer 40jährigen Frau ein, das andere Mal nach einer Exstirpation des rechten adenokarzinomatösen Ovariums mit gleichzeitiger supravaginaler Amputation des schlaffen Uterus bei einer 47jährigen Frau. Im letzteren Falle gelang es zwar durch Wiedereröffnung der Bauchhöhle, die innere Inkarzeration zu heben, trotzdem aber trat doch sehr bald nachher der Tod infolge einer (wahrscheinlich embolischen) Pneumonie ein. Nach Schauta zeigen die verlagerten Darmschlingen ein verschiedenes Verhalten bei noch offenen, nur zugehaltenen Bauchdecken und bei durch Naht geschlossenen. Im letzteren Falle gehen die Darmschlingen nicht so leicht in ihre normale Lage zurück, sondern können links von der Leber liegen bleiben und zwar so, daß die vordere Fläche des Mesenteriums nach hinten gedreht und die Darmschlingen proximalwärts vom Mesenterium liegen, nicht distal, wie es die Norm ist; Schauta empfiehlt daher, die Lage der Eingeweide vor Schluß der Bauchhöhle in folgender Weise in Ordnung zu bringen. Nach Beendigung der Operation werden noch bei hochliegendem Becken sämtliche tiefgreifende Bauchnähte angelegt, aber nicht geknotet. Nach Anlegung sämtlicher Nähte werden die Ränder der Bauchwunde etwas auseinander gezerrt, die Bauchwand wird vorgezogen und nun zunächst das Becken horizontal gesenkt, dann aber werden außerdem noch die Schulter und der Kopf gehoben und an den Organen der Bauchhöhle wird eine leichte Schüttelbewegung vorgenommen.

Auf diese Weise gehen die Eingeweide vollständig in ihre normale Lage zurück, und nun erst wird bei horizontaler Lagerung der Kranken der Schluß der Bauchhöhle vorgenommen. Seit Schauta diese Regeln befolgte, hat er keine innere Einklemmung durch Achsendrehung des Darmes wieder beobachtet.

Den Angaben Schautas stimme ich vollständig bei und achte bei jeder Bauchoperation mit Dislokation der Därme darauf, daß die normale Lage derselben kontrolliert und im wesentlichen nach den von Schauta angegebenen Regeln hergestellt wird.

Ganz besonders ist eine schädliche Verlagerung der Eingeweide mit eventuellem Verschluß des Darmes bei großem Fettreichtum des Netzes, des Mesenteriums und der Appendices epiploicae zu fürchten, worauf besonders Kraske aufmerksam gemacht hat. Kraske sah im Anschluß an Sectio alta bei einem sehr fetten 63jährigen, sonst gesunden Manne vorübergehend die Erscheinungen eines mechanischen Darmverschlusses, wahrscheinlich im Bereich der Flexur, welche aber am 4. Tage plötzlich spontan zurückgingen, als schon die Eröffnung des Leibes beabsichtigt war. Der Kranke genas. In einem anderen Falle sah Kraske nach Sectio alta bei einem 58jährigen, sehr kräftigen, fetten Manne schwere Erscheinungen einer inneren Einklemmung mit Blutbrechen und hochgradigem Meteorismus. Am 4. Tage nach der Operation wurde der Leib eröffnet, es fand sich das sehr fettreiche und deshalb schwere Netz zwerchfellwärts unter der Leber zu einem Klumpen zusammengeballt und hatte eine Torsion des Querkolons verursacht, so daß es ganz undurchgängig war. Bei der Rücklagerung des Kranken war dann das zusammengeballte Netz im subhepatischen Raume durch die wieder beckenwärts sinkende Leber festgehalten worden, so daß die Torsion des Querkolons bestehen blieb. Trotz Beseitigung der Darmeinklemmung ging der Kranke an zunehmender Schwäche bald zu Grunde. Bei der Sektion fanden sich in der Magenschleimhaut der kleinen Kurvatur, besonders in der Nähe des Pylorus, zahlreiche linsen- bis zehnpfennigstückgroße Hämorrhagien, in deren Mitte die Schleimhaut meist ulzeriert war.

Uebrigens kann man nicht jeden Fall von Ileus nach Laparotomien auf die Beckenhochlagerung zurückführen, derartige Fälle kommen bekanntlich auch ohne Beckenhochlagerung nach Laparotomien vor.

Kraske hat noch hervorgehoben, daß bei sehr korpulenten Menschen auch der Druck der schweren Eingeweide gegen die Unterfläche der Leber zu Stauungen in der Pfortader und zu Stauungen und Hämorrhagien in der Magenschleimhaut Veranlassung geben könne. Kraske erklärt so die mehrfach nach Operationen in Beckenhochlagerung vorgekommenen Magenblutungen. Aber solche Magen- und Darmblutungen hat man auch ohne Beckenhochlagerung nach Laparotomien beobachtet (v. Eiselsberg, Rotter). v. Eiselsberg erklärt die nach Bauchoperationen von ihm beobachtete Hämatemesis durch Verschleppung von Thromben infolge rückläufiger Embolie.

Auch der Druck der fettreichen Eingeweide auf das Zwerchfell, auf Herz und Lunge dürfte nach meiner Ansicht schädlich wirken können.

Jedenfalls hat Kraske recht, wenn er empfiehlt, die Beckenhochlagerung bei sehr korpulenten Menschen mit Vorsicht und nur möglichst kurze Zeit anzuwenden und nach vollendeter Operation durch eine erhöhte Rückenlage der Kranken und durch Vermeidung zu fester, den Bauch komprimierender Verbände die Rücklagerung der dislozierten Eingeweide zu fördern.

Bakes beobachtete bei einem Equilibristen, welcher alle seine Produktionen auf den Händen gehend ausführte, infolge seines Berufes eine Verlagerung des ganzen Netzes nach oben in den subhepatischen Raum und Fixation daselbst durch Verwachsungen. Durch einen operativen Eingriff wurden die Beschwerden beseitigt. Bakes erklärt die von Kraske beobachtete Netzverlagerung bei Beckenhochlagerung in derselben Weise.

Von sonstigen bei Beckenhochlagerung beobachteten übeln Folgeerscheinungen, welche sich aber durch die richtige Anwendung der Methode vermeiden lassen, erwähne ich noch folgende.

Madlener und Witthauer sahen Lähmungen des N. peroneus infolge des Druckes der Beinhalter bei Beckenhochlagerung. Die Entstehung dieser Lähmungen wird man leicht durch richtige Anwendung der Beinhalter vermeiden.

Madlener, M. Graefe und Caspersohn beschrieben Zellgewebsemphysem der Bauchdecken nach Laparotomien in Beckenhochlagerung; sie nehmen an, daß bei Beckenhochlagerung mehr Luft als sonst in die Bauchhöhle gelangt und daß diese Luft, wenn sie nicht vor Anlegung der Bauchnaht aus der Bauchhöhle entfernt wird, infolge der Brechbewegungen zwischen den Peritonealnähten ins Zellgewebe gepreßt werde. Einen besonderen Nachteil hat dieses Zellgewebsemphysem für die Operierten nicht gehabt.

Wilms berichtete über eigentümliche Störungen des Zentralnervensystems, welche vielleicht durch eine längere Narkose in Beckenhochlagerung behufs Exstirpation eines Beckenenchondroms bedingt waren. Vor allem traten Sprachstörungen (Paraphasie) in den Vordergrund, d. h. die 45jährige Patientin verwechselte Buchstaben und einzelne Worte, wiederholte einmal Gesprochenes mehrmals, selbst ohne Zusammenhang mit den an sie gerichteten Fragen.

Mit Rücksicht auf die erwähnten mehr oder weniger durch die Beckenhochlagerung bedingten Gefahren und Nachteile empfehle ich besonders folgende Vorsichtsmaßregeln. In jedem Falle beherzige man die Regel, die Beckenhochlagerung nur so lange anzuwenden, als es unbedingt notwendig ist, und benutze nur solche Operationstische, welche es gestatten, die verschiedenen Operationslagen bequem und rasch herbeizuführen, wie wir es S. 789 ff. beschrieben haben. Nach dieser Richtung ist der Stelznersche und der von Göpel empfohlene, von Wilhelm Chemnitz in Leipzig angefertigte Operationstisch mit den zweckmäßigen, durch Kurbeldrehung beweglichen Beinhaltern sehr zweckmäßig (s. Fig. 250—252 und Fig. 258 S. 789—790 und S. 793).

Die Narkose beginne ich in horizontaler Lage, mache dann die eigentliche Operation in Beckenhochlagerung und beende dieselbe wieder in horizontaler Lage. Bei Beckenhochlagerung lasse ich den Kopf nie ganz tief, sondern möglichst etwas erhöht, mehr horizontal legen. Tritt Erbrechen ein, so ist sofort die Beckenhochlagerung zu beseitigen,

damit nicht etwa erbrochene Massen in die Lunge aspiriert werden und die Entstehung einer Schluckpneumonie vermieden wird. Bei Laparotomien wird man sich vor Schluß der Bauchhöhle von der normalen Lage des Netzes, der Eingeweide nach den S. 794—795 angegebenen Regeln überzeugen, entferne die in größerer Menge in die Bauchhöhle eingedrungene Luft u. s. w. Stets schließe man die Bauchwunde in Horizontallage des Kranken. Um Ileus zu vermeiden, empfiehlt Sprengel prophylaktische Magenausspülungen. Peroneuslähmungen wird man durch zweckmäßige Beinhalter verhüten. Lauenstein benutzt eine

Fig. 259.

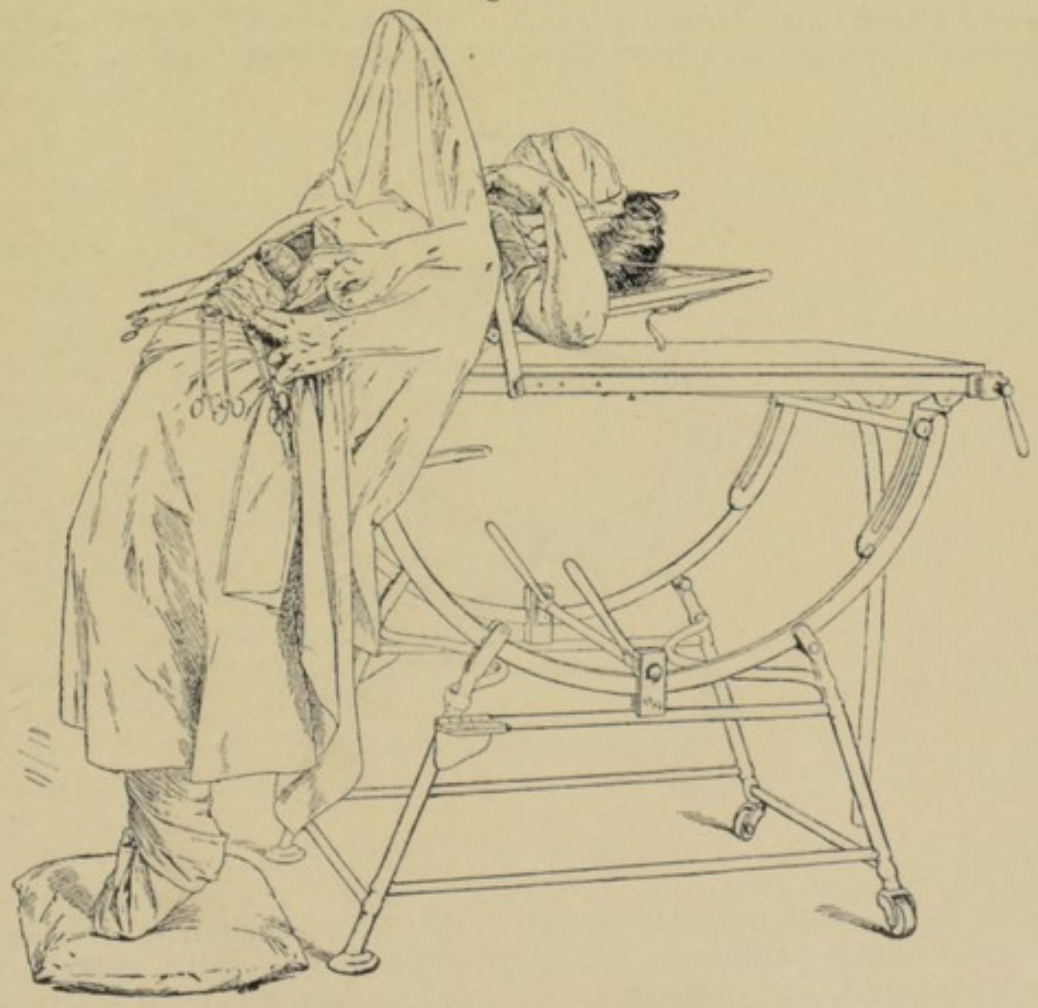

Beckenhängelage bei horizontalem Rumpf für Operationen in der Nähe des Zwerchfells (nach G. Kelling).

besondere Schulterstütze, um den Druck der Beinhalter bei Beckenhochlagerung zu entlasten.

Das Gegenteil der Beckenhochlagerung ist die Beckenhängelage bei horizontalem Rumpf, welche Kelling besonders für Operationen in der Nähe des Zwerchfelles empfohlen hat (s. Fig. 259), z. B. bei ausgiebigen Magenresektionen, bei Operationen an der Oberfläche der Leber, am Zwerchfell selbst u. s. w. Die Lagerung ist derjenigen der Anatomen nachgeahmt, wenn sie die Muskulatur des Zwerchfells präparieren wollen. Sie lagern die Leiche mit dem Oberkörper etwa horizontal, der Rumpf wird in der Lendengegend annähernd rechtwinklig gebeugt, so daß das Becken und die Füße senkrecht

herabhängen. Die Bauchhöhle wird auf diese Weise gleichsam aufgeklappt. Kelling benützt zu dieser Lagerung den Stelznerschen Operationstisch (s. Fig. 250 S. 789), an welchem behufs dieser Lagerung einige kleine Vorrichtungen angebracht werden müssen. Bekanntlich ist an diesem Operationstische die Platte, auf welcher der Oberkörper des Patienten ruht, über den ganzen Tisch verschieblich. Am oberen Rande dieser verschiebbaren Platte sind zwei Knöpfe angebracht, an diesen wird der Gurt befestigt, welcher den Oberkörper des Patienten festhält. Der Gurt läuft, unter dem Hals des Kranken gekreuzt, von den Knöpfen über beide Schultern, dann durch die Achselhöhle quer über den Rücken. Die Platte mit dem Oberkörper des Patienten wird bis an den Fußrand des Tisches gerückt. Die Beinhalter werden schräg nach unten gestellt, und der Patient wird so befestigt, daß die Wirbel-

Fig. 260.

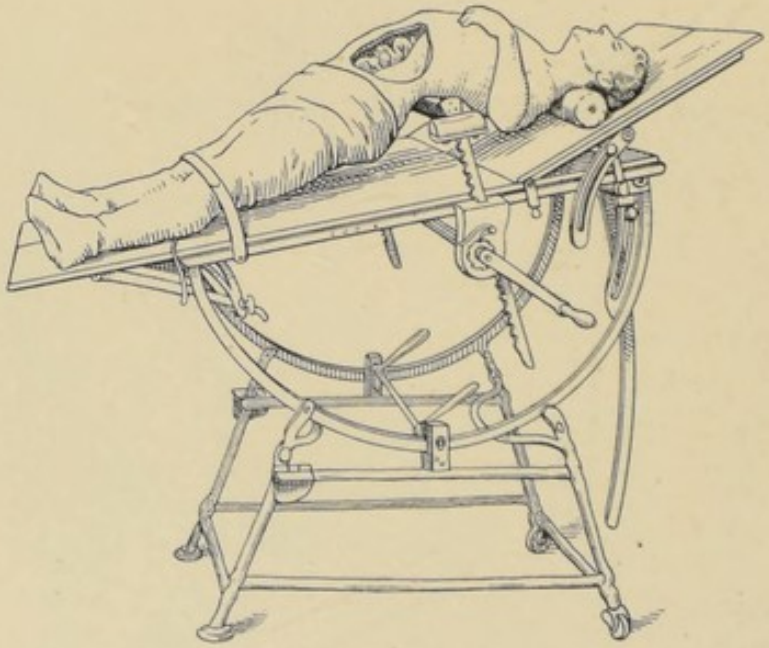

Beckenhängelage nach Kelling.

säule im Lendenteile gebeugt wird und die Beine nach unten hängen. Die Oberschenkel werden an den Beinhaltern angeschnallt. Damit die Zwerchfellgegend gut zugänglich ist, wird zu dem Schnitt in der Linea alba vorher ein ausgiebiger Querschnitt hinzugefügt. Derselbe geht etwa von der Spitze der 12. Rippe quer über den Bauch nach der Mitte zu. Die Eingeweide werden mit einer sterilen Serviette bedeckt, damit sie nicht herausfallen. Auf Wunsch kann die Beckenhängelage des Kranken während oder nach der Operation leicht in die Rückenlage gebracht werden und umgekehrt.

In der neueren Zeit macht Kelling die Beckenhängelage nach Fig. 260, d. h. der Patient wird so gelagert, daß er mit der Höhlung des Rückens auf einer gut gepolsterten, am Operationstische befestigten Holzleiste liegt und mit einem Riemen oberhalb der Kniegelenke am Operationstisch befestigt wird. Das Fußende des Tisches muß etwas mehr gesenkt werden, als es die Abbildung zeigt. Als Operationstisch eignet sich auch hier der Stelznersche und als Lagerungsleiste für

den Rücken eine Beckenstütze, z. B. die Königsche Beckenstütze, an welcher man anstatt des Brettes für Verbandzwecke eine schmale, gut gepolsterte Holzleiste anbringen läßt; die letztere wird durch Schrauben festgehalten.

Von sonstigen Lagerungen der Kranken erwähne ich außer der gewöhnlichen Rückenlage mit gespreizten Oberschenkeln, der halbsitzenden Lage und der in Fig. 256 S. 792 abgebildeten sog. Steinschnittlage noch die Seitenlage und die Knieellbogenlage. Die Seitenlage (s. Fig. 257), die sog. englische Gebärlage, wird sehr vielfach bei Untersuchungen und Operationen, z. B. besonders im Bereich des Kreuzbeins, angewandt. Die Knieellbogenlage ist für manche Untersuchungen und Operationen, z. B. des Mastdarms, der Harnblase, für gynäkologische Zwecke, für die Operation von Blasenscheidenfisteln etc., wertvoll.

Um Verbände um das Becken und den oberen Teil des Oberschenkels bequem anzulegen, bedienen wir uns mit Vorteil der sog. Beckenstützen, welche man im Notfalle durch ein unter die Lendenkreuzbeingegend gelegtes festgepolstertes Kissen, durch eine Fußbank oder die Hand eines Assistenten ersetzen kann.

Die eigentlichen Beckenstützen sind teils einfache Stützapparate für die Lendenkreuzbeingegend, teils solche mit besonderen Zugvorrichtungen. Von den einfachen Beckenstützen erwähne ich besonders die schmale, gepolsterte, fußbankartige nach v. Volkmann, diejenige von Stille, Katzenstein und Braatz. Die Beckenstütze von Katzenstein ist im Zentralblatt für Chirurgie 1899, Kongreßbeilage S. 157—159 und diejenige von Braatz ibidem S. 869 bis 870 beschrieben und abgebildet.

Durchaus zweckmäßig ist die in der v. Bergmannschen und in meiner Klinik angewandte einfache Beckenstütze aus vernickeltem Stahlguß von M. Borchardt, deren Anwendung sich aus Fig. 261—263 ergibt. Von den drei von C. Dähne in Firma H. Windler, Berlin, Friedrichstr. 133a hergestellten Formen bevorzuge ich die mittlere in Fig. 261.

Oft muß man Verbände am Becken und der unteren Extremität unter Extension und Kontraextension anlegen, was man bei genügender Assistenz unter Anwendung der einfachen Beckenstützen mit Extension und Kontraextension an den Beinen und Armen ausführen kann (siehe Fig. 262 und 263). Besser sind hier aber die Beckenstützen mit Zug- resp. Gegenzugvorrichtung. Hierher gehören die Beckenstützen resp. Lagerungsapparate nach v. Bardeleben, Billroth, P. v. Bruns, Ollier, v. Esmarch, Cusco, das Extensionsbrett von Lücke, die Zugbeckenstützen von Girard und Kaufmann, die Extensionstische von Heusner und Schede etc. Der Vorzug derartiger Apparate beruht in der Entbehrlichkeit mehrfacher Assistenz und in der garantiert gleichmäßigen Extension während der Anlegung und Erhärtung des Verbandes. Der hierher gehörige Apparat von P. v. Bruns ist bereits in Fig. 80 S. 416 abgebildet; in Fig. 81 S. 416 befindet sich auch die Abbildung von Dittels Stützapparat bei Beckenverbänden nach der Beschreibung von Moritz Schustler.

Besonders bei Kindern benutze ich vielfach mit Vorteil zum Anlegen von fixierenden Verbänden am Becken den Lagerungsapparat von

U. Grosse (s. Fig. 264 und 265), derselbe ist aus den Abbildungen verständlich. Der Apparat besteht aus einem gepolsterten Holzkasten

Fig. 261.

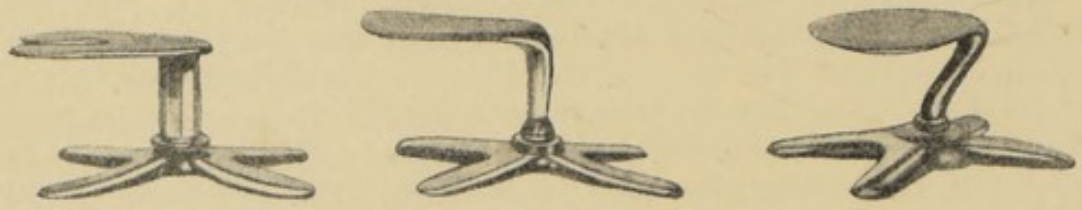

Beckenstützen nach M. Borchardt.

Fig. 262.

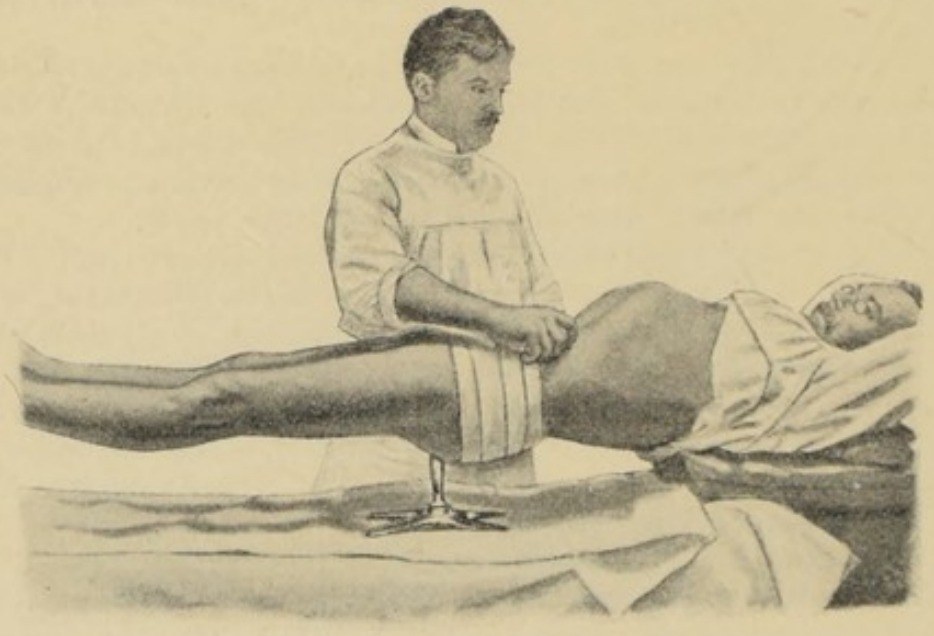

Beckenstütze nach M. Borchardt.

Fig. 263.

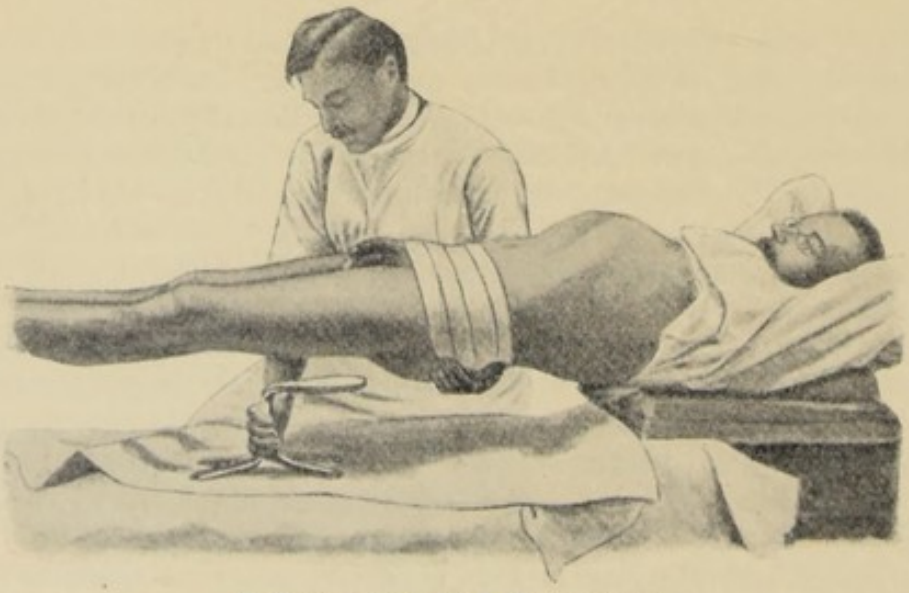

Beckenstütze nach M. Borchardt.

für den Thorax mit verschiebbarer Kopfstütze und einer ebenfalls verschieblichen senkrechten Eisenstange mit Beckenstütze. So kann der

Apparat für die verschiedensten Körpergrößen angewandt werden. Der Holzkasten ist 30 cm hoch, 40 cm breit und 20 cm tief, d. h. entsprechend der Längsachse des aufgelegten Körpers lang. Der nur 6 kg schwere Apparat kann auf jedem Tisch aufgestellt werden (s. Fig. 264 und Fig. 265) und ist durch die Firma Baumgartel in Halle a. d. Saale für 30 Mark zu beziehen.

v. Hacker hat in der Wiener klinischen Wochenschrift 1889 Nr. 14, S. 274 einen Extensionsapparat zur Anlegung von das Becken umfassenden Gipshosen beschrieben; man kann eine länger dauernde Extension mittels dieses Apparates anwenden und gleichzeitig Gehilfen

Fig. 264.

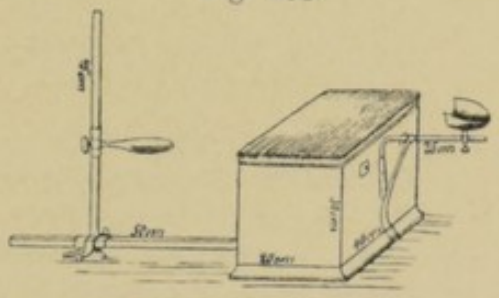

Lagerungsapparat für die Anlegung von fixierenden Beckenverbänden nach U. Grosse.

Fig. 265.

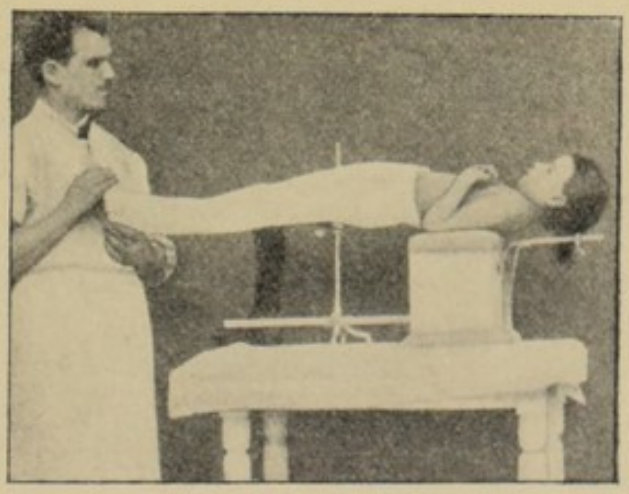

Lagerungsapparat für die Anlegung von fixierenden Beckenverbänden nach U. Grosse.

sparen. Die Extensionsvorrichtung ist an einer der gewöhnlichen Beckenstützen (mit vertikalem Stab und Kreuzbeinplatte) angebracht; die Extension wird durch eine eiserne T-Stange bewirkt, welche in einer langen Röhre vor- und rückwärts geschoben und durch eine Schraube fixiert werden kann. Bezüglich der genaueren Beschreibung verweise ich auf die Originalmitteilung in der Wiener klinischen Wochenschrift 1889 Nr. 14, S. 274.

Wieting empfiehlt zur Anlegung von Beckengipsverbänden die senkrechte (vertikale) Schwebe. Zunächst wird dem Kranken in liegender Stellung eine gut sitzende Filzhose angepaßt, welche Becken, Bauch und krankes Bein umfaßt. An dieser Filzhose wird mittels eines freischwebenden Ringes der Patient in einem gewöhnlichen Beelyschen Rahmen suspendiert, während gleichzeitig eine Gewichtsextension an den Beinen nach abwärts zieht. Kontrakturen werden besonders auch durch

Anbringung horizontal wirkender Züge korrigiert. Die Vorzüge dieses seit 4 Jahren im Hamburger Krankenhaus Eppendorf mit Vorliebe angewandten Verfahrens bestehen in Einfachheit und Billigkeit des Apparates, in ruhiger, vollkommen schmerzfreier Hängelage der allseitig zugänglichen Kranken. Die Tubera tragen allein die Extension. Narkose kann allerdings bei dieser vertikalen Suspension nicht angewandt werden.

Fig. 266.

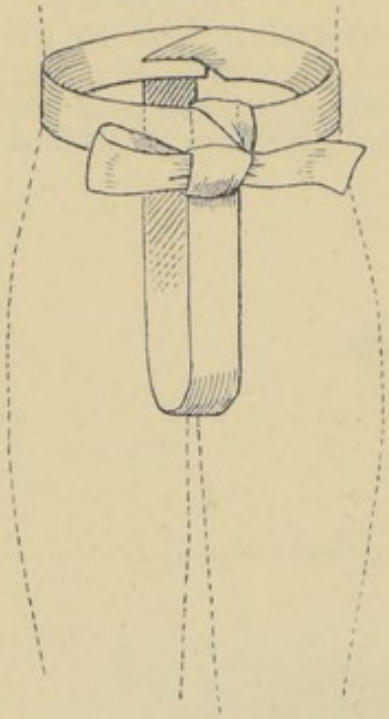

T-Bandage nach W. O. Green.

Auch bei der Anlegung des Beckengipsverbandes in horizontaler Extension läßt Wieting zunächst eine Gipshose anfertigen, zwei Stricke gehen von derselben nach dem Kopfende des Tisches und werden dort fixiert. Kopf und Schultern liegen auf einem Kissen, der Rumpf wird nur durch eine das Becken umfassende vertikale Schlinge gehalten; an den Beinen wirkt wieder ein Gewichtszug.

Die Lagerung der Kranken mit schweren Beckenverletzungen ist bereits S. 108—112 beschrieben, dort sind auch in Fig. 54—57 die betreffenden Betten und Krankenhebeapparate abgebildet.

Bezüglich der Technik der Beckenverbände verweise ich auf die betreffenden Lehrbücher von Sonnenburg, Hoffa, Tillmanns u. a.; es würde uns zu weit führen, wollten wir auf dieselbe näher eingehen. Von den verschiedenen sog. T-Bandagen für die Beckengegend möchte ich die von W. O. Green in neuerer Zeit empfohlene erwähnen, welche aus einem Stück ohne Knöpfe und Nähte besteht (s. Fig. 266).

§ 121. Uebersicht über die wichtigsten Operationen an den Beckenknochen und den sie bedeckenden Weichteilen (Haut, Muskeln, Bindegewebe, Schleimbeutel, Blut- und Lymphgefäße, Lymphdrüsen und Nerven) an der Außenfläche des Beckens und in der Beckenhöhle. — Die wichtigsten Operationen sind bereits früher beschrieben, ich erwähne besonders folgende: 1. Die Operationen bei Beckenfrakturen, § 28 S. 108—118. 2. Die Operationen bei Luxationen (Diastasen) des Beckens, § 29 S. 126, 129, 134, 137, 139, 141, § 30 S. 143—144, 145. 3. Die Operationen bei den Verletzungen (Kontusionen, Wunden) der Weichteile, § 31 S. 151—152, § 32 S. 153, 155, § 35 S. 174—175. 4. Die Operationen bei Schußwunden, § 38 S. 192—197. 5. Die Operationen bei Verletzungen, Aneurysmen und sonstigen Krankheiten der Blutgefäße, § 39 S. 202—204, § 40 S. 211—217. 6. Die Operationen bei Verletzungen der Iliakalgefäße, § 41 S. 218—224 und § 42 S. 231—251. 7. Die Operationen bei Verletzungen und Aneurysmen der Glutäalarterien, § 43 S. 259—260 und § 44 S. 263—270. 8. Die Operationen bei Verletzungen und Aneurysmen sonstiger Beckengefäße (Art. pudenda int., Art. obturatoria, Art. uterina, Art. spermatica int., Art. epigastrica inferior,

Art. circumflexa ilium profunda etc.), § 45 S. 270—272. 9. Die Operationen bei den sonstigen Krankheiten der Blutgefäße, § 46, S. 272—276. 10. Die Operationen bei der Unterbindung der Iliakalarterien und ihrer Aeste, § 47 S. 277—280. 11. Die Unterbindung der Art. iliaca communis, § 48 S. 280 bis 288. 12. Die Unterbindung der Art. iliaca externa, § 49 S. 288—293. 13. Die Unterbindung der Art. hypogastrica, § 50 S. 294—298. 14. Die Unterbindung der Glutäalarterien (Art. glutaea superior und inferior), § 51 S. 299—304. 15. Die Unterbindung sonstiger Beckenarterien (Art. pudenda interna, epigastrica inferior, circumflexa ilium profunda, iliolumbalis, obturatoria, testicularis, spermatica interna etc.), § 52 S. 304 bis 307. 16. Die Operationen an den Beckenvenen, § 53 S. 307—309. 17. Die Kompression der Beckenblutgefäße, § 54 S. 309—312. 18. Die Operationen bei Verletzungen und Krankheiten der Beckennerven, § 58 S. 325—332. 19. Die Operationen bei akuten und chronischen Entzündungen der Weichteile an der Außenfläche des Beckens, § 59 S. 334 und 336. 20. Die Operationen bei akuten und chronischen Entzündungen der Schleimbeutel, § 60 S. 340—350. 21. Die Operationen bei Beckenhöhleneiterungen (Beckenabszessen), § 63 S. 374, 378—391. 22. Die Exstirpation erkrankter Beckenlymphdrüsen, § 64 S. 391—396. 23. Die Operationen bei den akuten und chronischen Entzündungen der Beckenknochen und Beckengelenke, die Resektionen der Beckenknochen, § 65 S. 406—409, § 66 S. 409 bis 411, § 67 S. 413, § 68 S. 415—416, § 71 S. 426—434, § 72 S. 434—435. 24. Die Operationen bei der Osteomalacie, § 76 S. 451—452, § 77 S. 455—461. 25. Die Operationen bei Echinococcus, § 80 S. 480—482. 26. Die Operationen bei Spina bifida cystica lumbosacralis et sacralis, § 93 S. 542 bis 562; bei Spina bifida occulta S. 562. 27. Die Operationen bei sog. Schwanzbildungen, §§ 95—97 S. 569—590. 28. Die Operationen bei Mißbildungen, §§ 101—105 S. 604—630. 29. Die Operationen bei angeborenen Sakraltumoren, §§ 107 bis 109 S. 634—679. 30. Die Operationen bei Dermoidcysten, § 111 S. 690—694; bei angeborenen Hauteinstülpungen und Fisteln der Kreuzsteißbeingegend, § 112 S. 698—700. 31. Die Operationen bei sonstigen Geschwülsten, § 113 S. 707—711, § 114 S. 716—736, § 115 S. 738—744, § 116 S. 752—771, § 117 S. 776, § 118 S. 776—779, § 119 S. 779—788.

Es bleibt somit nur noch wenig bezüglich der Operationen am Becken übrig, besonders die Punktion des Sakralkanales zu diagnostischen und therapeutischen Zwecken, die Symphyseotomie und die Exarticulatio interilio-abdominalis bei Geschwülsten und ausgedehnter Beckenkaries. Ferner möchte ich noch mit Rücksicht auf die Exstirpation von Beckenhöhlengeschwülsten die verschiedenen operativen Zugangswege zur Beckenhöhle mit und ohne Resektion der Beckenknochen beschreiben; bezüglich der Entleerung von Beckenabszessen ist dasselbe schon in § 63 S. 374, 378—391 und in §§ 69—71 S. 406—434 geschehen. Die sog. Tre-

panation der Darmbeinschaufel bei Beckenabszessen ist S. 380 bis 381 beschrieben, die Resektion der Symphysis ossium pubis S. 428, die Resektion der Pfanne S. 428—430, die Resektion der Articulatio sacroiliaca S. 431—433.

§ 122. Die verschiedenen operativen Zugangswege zur Beckenhöhle, die Bloßlegung der Beckenorgane mit und ohne Resektion der Beckenknochen. — Wir beschäftigen uns zunächst mit den Operationsmethoden, welche ohne Operationen am Knochen nur durch Weichteilschnitte in das Beckeninnere vordringen. Man hat dieselben in neuerer Zeit mit Recht

Fig. 267.

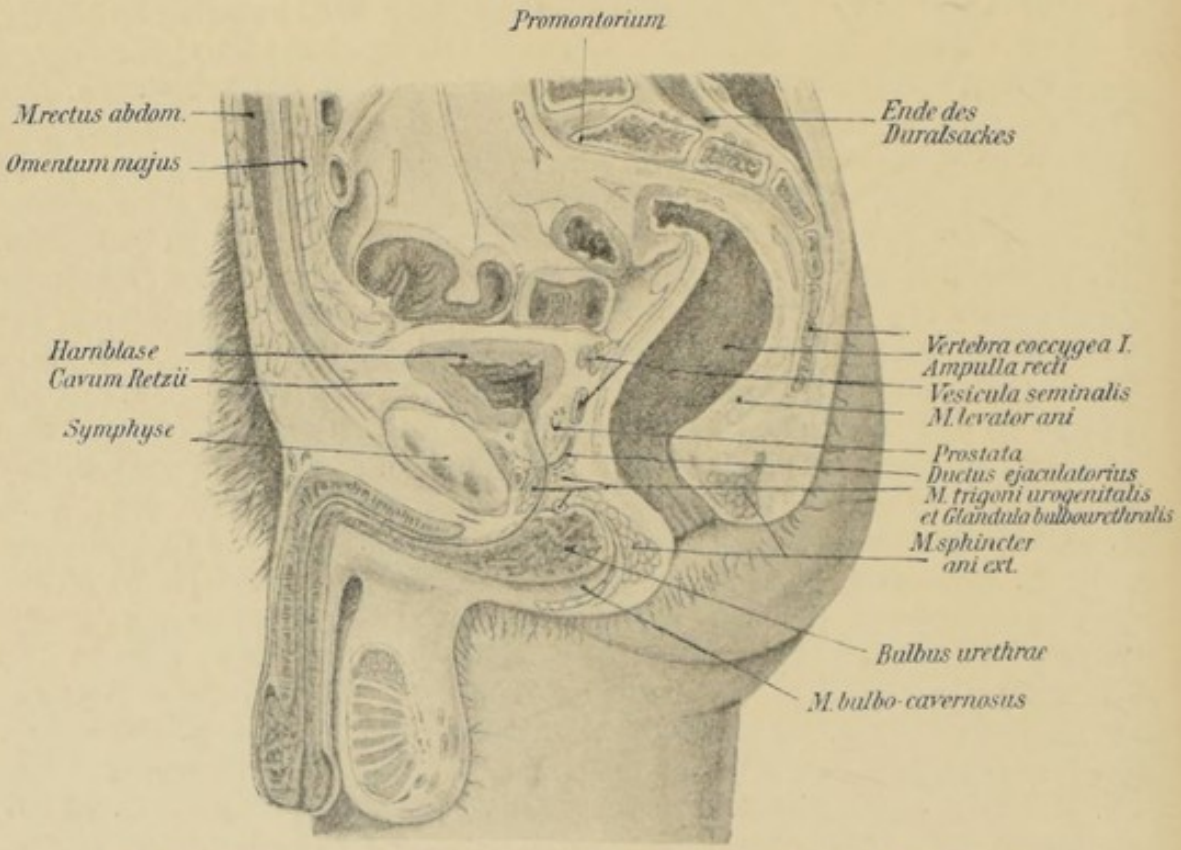

Medianschnitt des männlichen Beckens. Rechte Hälfte (nach Waldeyer).

immer mehr bevorzugt, die Resektionen am knöchernen Becken werden nach Möglichkeit vermieden, und man hat die Erfahrung gemacht, daß man auch beim männlichen Geschlecht ohne Knochenoperationen weit in das Beckeninnere vordringen und die Beckenorgane genügend zugänglich machen kann. Zur besseren Uebersicht der Beckenorgane mögen die beiden Medianschnitte des männlichen und weiblichen Beckens in Fig. 267 und 268 nach Waldeyer dienen.

I. Die verschiedenen Weichteiloperationen, um ohne Knochenresektionen in die Beckenhöhle zu gelangen.

Wir beginnen mit den Weichteiloperationen im Bereich der vorderen Bauch- resp. Beckenwand, um von hier aus in die Beckenhöhle zu gelangen, sie sind teils intra-, teils extraperitoneale Operationen.

Wir erwähnen zunächst die intraperitoneale Eröffnung der Beckenhöhle per laparotomiam durch Längsschnitt in der Linea alba, durch queren suprasymphysären Schnitt und durch sonstige Schnittführungen im Bereich der vorderen und seitlichen Bauchwand, von deren näherer Beschreibung wir absehen, da sie mehr in das Gebiet der Bauchhöhlenchirurgie gehören. Die Operationen bei intraperitonealen Verletzungen der Beckenorgane sind bei den Frakturen S. 115 ff. beschrieben, die intraperitoneale Unterbindung der Vasa iliaca S. 287, 292—293 und 297—298, die intraperitonealen Operationen an den Beckennerven, z. B. am Sympathicus, S. 329—330, bei Beckenhöhleneiterungen § 63 S. 378 ff. u. s. w.

Fig. 268.

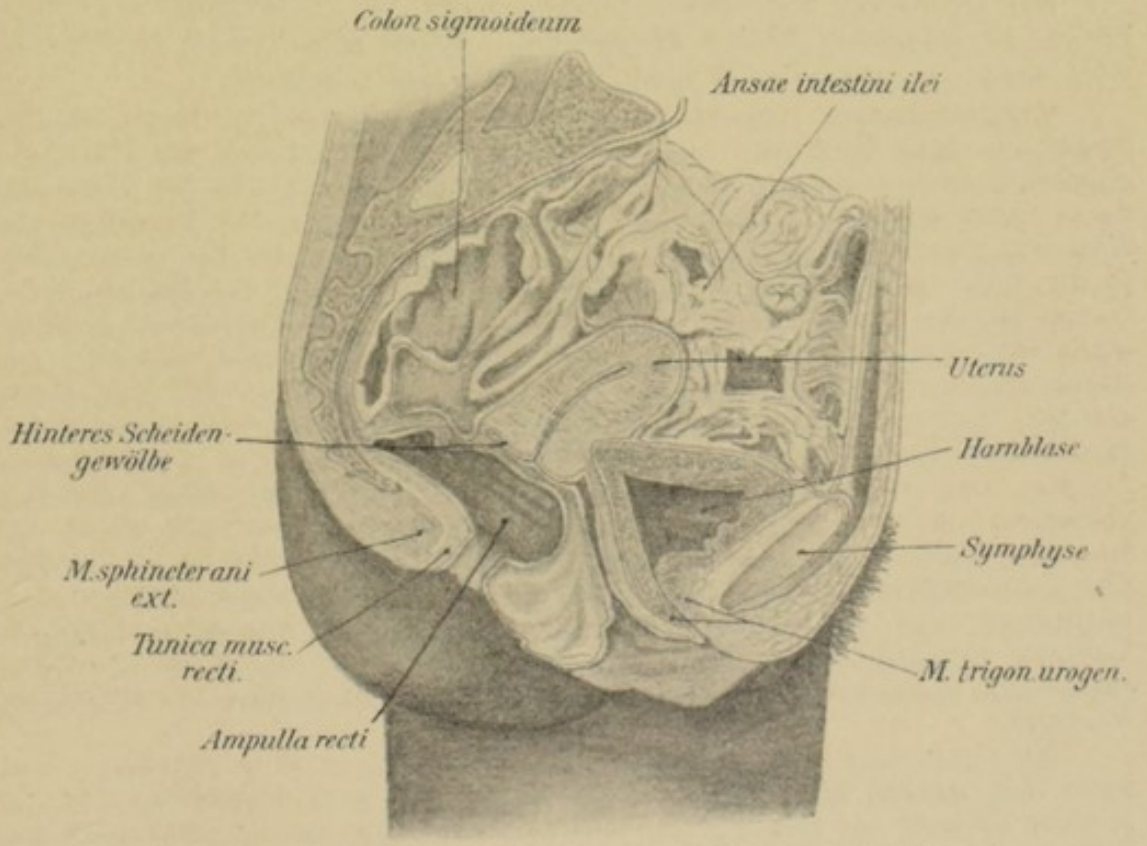

Medianschnitt des weiblichen Beckens. Linke Hälfte (nach Waldeyer).

Extraperitoneal dringen wir von der vorderen und seitlichen unteren Bauchwand unter entsprechender Ablösung und Zurückschiebung des Bauchfells in die Beckenhöhle ein, wie wir es z. B. bei der Sectio alta tun und wie wir es besonders bei der extraperitonealen Unterbindung der Vasa iliaca (s. S. 285—287, 290—292, 296—297), bei der extraperitonealen Eröffnung der Abszesse (s. § 63 S. 378 ff.) und bei der Exstirpation von außerhalb des Bauchfellsackes gelegenen Geschwülsten (s. § 113 S. 707 ff.) u. s. w. beschrieben haben.

Bardenheuer empfahl (1889) den extraperitonealen queren Symphysenschnitt zur Feststellung der Diagnose von Tumoren des kleinen Beckens resp. zur extraperitonealen Ausschälung derselben. Zweimal entfernte Bardenheuer intraligamentöse Cysten ganz extraperitoneal, einmal den größten Teil der Blase. Auch zur extraperi-

tonealen Ligatur der Art. iliaca ext. und hypogastrica eignet sich dieser Schnitt.

Im allgemeinen sind ausgedehnte Ablösungen des Peritoneums nicht unbedenklich, und eine transperitoneale Probelaparotomie ist gewiß zuweilen gefahrloser. Bestehen dagegen feste Verwachsungen, dann dürfte die Bardenheuersche extraperitoneale Methode vorzuziehen sein.

A. Mackenrodt hat (1902) durch seine für verschiedene Krankheiten prinzipiell wichtige und planvolle Laparotomia hypogastrica extraperitonealis sich einen sehr übersichtlichen Zugang zum Beckenbindegewebe verschafft; das Verfahren hat außerdem den Vorzug, daß die Gefahr der Peritonitis und der Bindegewebsphlegmone durch eine ausreichende Wundversorgung der großen Beckenbindegewebswunden möglichst ausgeschaltet wird.

Die Operation wird beim Weibe, z. B. bei Gebärmutterscheidenkrebs, in folgender Weise ausgeführt. Beim männlichen Geschlecht wird man in entsprechend modifizierter Weise vorgehen.

Zungenförmiger Schnitt durch die Muskelansätze der Recti an der Symphyse ohne Eröffnung des Bauchfells. An der Grenze der Recti abdominis geht der Schnitt extraperitoneal in die Höhe bis in die Zone der Spina iliaca ant. sup. Eröffnung des Bauchfells über der Blasengrenze, Anheftung der Blasenwand mit einigen Suturen unter der Symphyse, Abbindung der Adnexe und Abschneidung derselben von der Beckenwand. Vernähung des Bauchfells der vorderen Bauchwand auf die hintere Beckenwand über den Mastdarm hinweg quer von einer Seite zur anderen, dadurch Abschluß der Bauchhöhle. Entfernung des Uterus mit den Parametrien, Zurückschieben des seitlich im Becken den Wänden anhaftenden Bauchfells, Entfernung des ganzen Bindegewebes mit den eingebetteten Drüsen. Die Wundversorgung ist folgende: Ein Gazedrain wird über den Mastdarm nach der Scheide herausgeleitet, darüber wird die Blase mit Blasenbauchfell hinübergezogen und mit der hinteren Beckenwand vernäht. Die Drüsenhöhlen werden mit Mikuliczschen Tamponbäuschchen fest ausgestopft und diese breit durch die Seitenschnitte des zungenförmigen Lappens herausgeleitet. Annähung der abgetrennten Recti an die Symphyse mit versenkten Silberdrahtnähten. Hautmuskelnähte mit Silkfäden, Verband.

Bei Carcinoma recti ist Mackenrodt denselben Weg gegangen, man kann den ganzen Mastdarm, ja das Kolon mit dem zugehörigen Bindegewebe so hoch als beliebig auslösen und das Ende in den Sphinkter einnähen, ebenso kann man die hypogastrischen und inneren Leistendrüsen und alle zum Mastdarm gehörigen Beckendrüsen radikal ausräumen.

Zuweilen muß man den abdominalen Weg mit dem sakralen, perinealen resp. vaginalen kombinieren, um die Beckenorgane genügend freizulegen, wie es z. B. Rotter, Sasse u. a. behufs Exstirpation hochsitzender Karzinome des Mastdarms und des Colon pelvinum mit Erfolg getan haben. Je nach der Art des Falles beginnt man extra- oder intraperitoneal vom Abdomen aus und beendigt die Operation sakral, parasakral resp. perineal oder vaginal, oder man macht die Operation in umgekehrter Reihenfolge. Bezüglich der Beschreibung der perinealen, vaginalen und parasakralen Methoden verweise ich auf die nachfolgenden Angaben.

Langenbuch empfahl (1888) die Sectio alta subpubica, um sich zwischen dem unteren Rand der Symphyse und der Peniswurzel ohne Nervenverletzung einen Zugang zur Beckenhöhle resp. zur Blase

zu schaffen. Die Operation hat als solche wenig Beachtung gefunden, immerhin aber ist diese Zugangsstelle zum männlichen und weiblichen Becken zuweilen von Wert, z. B. auch für diagnostische Zwecke und zur Drainage von Abszessen des Cavum praevesicale Retzii. Beim Manne wird die Operation in folgender Weise ausgeführt, beim weiblichen Geschlecht ergibt sie sich, den anatomischen Verhältnissen entsprechend, leicht von selbst.

Der Λ-förmige Hautschnitt verläuft von der Mitte der Symphyse in gerader Linie nach abwärts, um dann in zwei Seitenschnitte entsprechend den Rändern des Schambogens abzubiegen. Nach Durchtrennung des Lig. suspens. wird dasselbe stark nach abwärts gezogen, dann werden das Lig. arcuat. pubis und seitlich das Lig. transversum pelvis durch kurze, dicht am Knochen geführte Schnitte abgetrennt. Die oberen vorderen Ansätze der Corpora cavernosa penis an das Lig. transvers. pelvis werden unblutig gelockert, ihr Zusammenhang mit dem Knochen soll intakt bleiben. Bei der Durchtrennung des Lig. arcuat. pubis ist die Verletzung der Vena dorsalis penis und des die vordere Blasenwand bedeckenden Venenplexus durch nicht zu tiefes Eindringen mit dem Messer zu vermeiden. Nach Durchtrennung resp. Abtrennung des Lig. arcuat. pubis und des Lig. transvers. pelvis erweitert man den Zugang zum Becken stumpf, zuerst vorsichtig mit dem Elevatorium, dann mit einer passenden Zange und gewinnt so eine im senkrechten Durchmesser etwa 4—5 cm weite Zugangsöffnung zu dem vorderen unteren Blasenabschnitt. Will man die Blasenwand eröffnen, so muß man vorher den die Blasenwand deckenden Plexus pubicus impar. stumpf zerteilen und sich durch Einführung einer festen Sonde die Harnröhrenmündung markieren; etwa 1 cm oberhalb der letzteren durchsticht man dann die vordere Blasenwand mit einem schmalen, mit seiner Klinge nach aufwärts gerichteten Messer und erweitert den Schnitt eventuell nach aufwärts, teils mit dem Messer, teils stumpf.

Langenbuch hat seine Sectio alta subpubica zur Untersuchung der Harnblase, zu Drainagezwecken und behufs Entfernung von Steinen und Geschwülsten aus der Harnblase empfohlen. Durch eine etwa stattfindende Verletzung der Vena dorsalis penis ist eine Schädigung des Erektionsmechanismus des Penis nach Langenbuch nicht zu fürchten. Der Vorschlag Langenbuchs basiert auf richtigen anatomischen Voraussetzungen (Waldeyer, Henle).

Einen vorzüglichen Zugang zur Beckenhöhle gewährt beim männlichen und weiblichen Geschlecht der Damm. Besonders Hegar, Otto Zuckerkandl und M. Sänger empfahlen vom Damm aus unter Schonung des knöchernen Beckens und seiner Bänder das Cavum subperitoneale pelvis zu erreichen und vom Cavum Douglasii her die freie Bauchhöhle.

Hegar hat zuerst bei Frauen vom Damme aus parametrische Abszesse durch einen Schnitt vom Tuber ossis ischii bis zur Steißbeinspitze eröffnet. Nach Durchtrennung der Cutis und oberflächlichen Fascie dringt man stumpf mit dem Finger bis zur unteren äußeren Fläche des Levator ani. Bei Verletzung der von der Art. pudenda ausgehenden Art. haemorrhoidalis inferior und media können dieselben leicht unterbunden werden. Auch die obere Fläche des Levator ani kann man in größerer Ausdehnung mit den Fingern freilegen. Schließlich wird die dünne Schicht der Muskelfasern und die zarte Fascia pelvis ebenfalls leicht stumpf durchtrennt, so daß man dann unmittelbar auf die parametrischen Eiteransammlungen stößt.

Man kann nach Hegar auch intraperitoneale, z. B. von gonorrhoischer Salpingitis ausgehende Abszesse vom Damme aus durch das Cavum ischiorectale eröffnen. Hier liegen aber die Verhältnisse schwieriger, weil man sich hier nach Durchtrennung des Beckenzwerchfelles noch durch das 1½—2 cm hohe Cavum subperitoneale hindurcharbeiten muß, bevor man auf das Bauchfell stößt. Stets soll man sich mehr gegen die Mitte, gegen den Mastdarm halten, um nicht die im lateralen Teile des Cavum subperitoneale liegenden großen Gefäßstämme und den Ureter zu verletzen.

Beim Manne wird man im wesentlichen in derselben Weise die akuten und chronischen Abszesse des Beckens im Bereich der Harnblase und des Mastdarmes vom Damme aus eröffnen. Bezüglich der Behandlung der Beckenabszesse beim männlichen und weiblichen Geschlecht verweise ich auf S. 378 ff.

Otto Zuckerkandl hat 1889 in Anlehnung an eine ähnliche Methode von Dittel aus dem Jahre 1874 in planvoller Weise folgen-

Fig. 269.

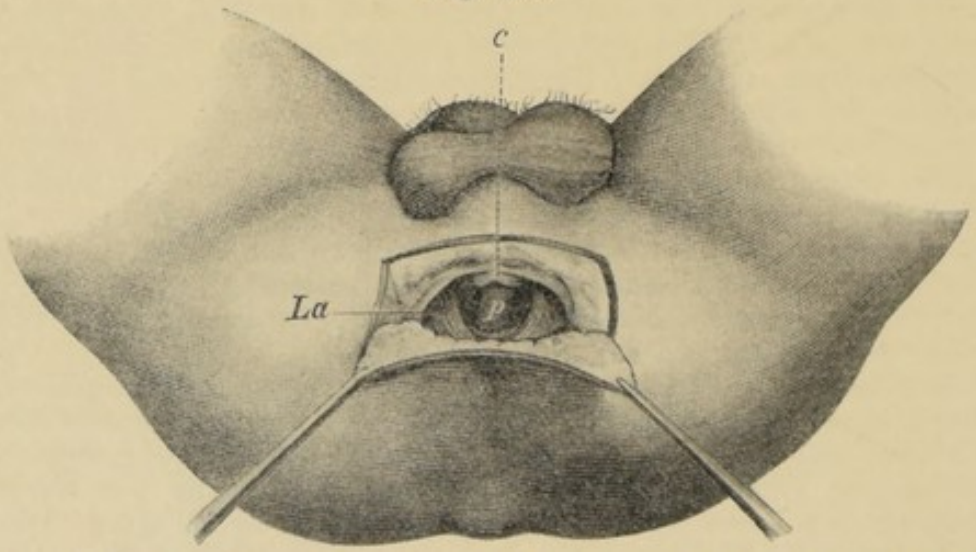

Bloßlegung der Beckenhöhle vom Mittelfleisch aus (nach Otto Zuckerkandl) beim Manne.

den perinealen Weg zum Beckeninnern vorgeschlagen. Die Operation wird beim Manne in folgender Weise ausgeführt: Bildung eines Hautlappens durch /‾\-förmigen Lappenschnitt (Trapezschnitt) nach Fig. 269, der 7 cm lange Querschnitt liegt 3 cm vor dem Anus, die nach hinten divergierenden Seitenschnitte reichen bis an die Sitzknorren. Nach Bloßlegung des Sphincter ani ext. dringt man in das bindegewebige Spatium rectoprostaticum, dann rectovesicale, beim Weibe in den rektovaginalen Raum, trennt rechts und links die Ansätze des M. levator ani vom Mastdarm und löst jetzt je nach der beabsichtigten Operation Prostata, Blase, Samenblasen resp. Vagina vom Rektumstumpf ab. An die Umschlagstelle des Peritoneum gelangt, kann man dasselbe quer spalten und hat jetzt die obere Partie des Rektum bis zur Flexur bequem zugänglich, ebenso kann man beim Weibe den nach rückwärts gestülpten Uterus samt den Tuben, Ovarien und breiten Mutterbändern vor die Wunde ziehen. Zuckerkandl empfiehlt sein Operationsverfahren besonders für Mastdarmresektionen, für Uterusexstirpationen und für die Prostatektomie.

Auch mittels der in Fig. 270 angegebenen Schnittführung kann man im wesentlichen in ähnlicher Weise wie nach Zuckerkandl in das Beckeninnere vordringen.

Zuweilen genügt ein einfacher Längsschnitt in der Raphe oder seitlich von derselben nach Art der Sängerschen Perineotomie (s. S. 810), um in den unteren Teil der Beckenhöhle zu gelangen.

A. Stieda hat über 2 Fälle aus der v. Eiselsbergschen Klinik berichtet, in welchen bei Männern ganz bedeutende, bis zum Nabel reichende, abgesackte peritonitische eitrige Exsudate durch Eindringen zwischen Blase und Mastdarm vom Damm aus mit Ausgang in Heilung entleert wurden. In beiden Fällen war oberhalb des Afters die vordere Mastdarmwand durch eine elastische Resistenz tastbar herabgedrängt. Im ersten Falle hatte die Krankheit vor 14 Tagen unter perityphlitischen Erscheinungen begonnen, der zweite war unter allmählich zunehmenden Leibschmerzen bis zur Zeit der Operation verlaufen. In Steinschnittlage wurde in beiden Fällen ein leicht gebogener Querschnitt daumenbreit vor dem

Fig. 270.

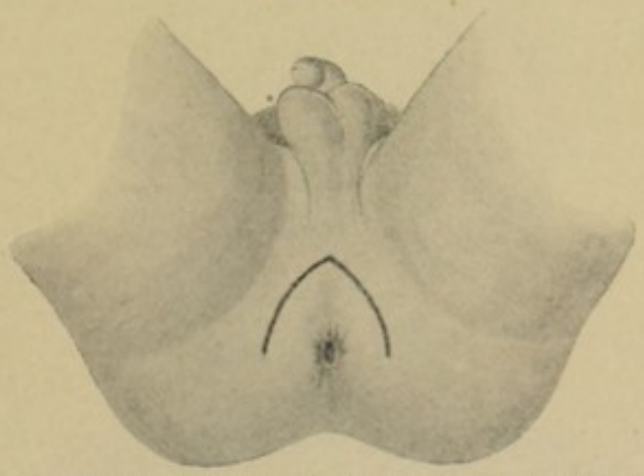

Bloßlegung der Beckenhöhle vom Mittelfleisch aus beim Manne.

After gemacht, dann zwischen Sphincter ani ext. und Bulbus in die Tiefe bis zur vorderen Mastdarmwand vorgedrungen und diese unter Leitung zweier in das Rektum geführter Assistentenfinger bis zur Vorwölbung freigelegt. Nach Eiteraspiration durch eine Probepunktionsspritze Inzision, Eiterentleerung, Drainage etc. Im zweiten Fall bildete sich eine kotentleerende Mastdarmfistel, welche sich spontan schloß.

Beim Weibe wird die Operation nach Otto Zuckerkandl in folgender Weise ausgeführt, um z. B. die karzinomatöse Gebärmutter und auch sonstige Geschwülste zu exstirpieren. Der Damm wird in seiner Mitte quer gespalten, die beiden seitlichen, in stumpfem Winkel abgehenden Schenkel des /‾\-förmigen Schnittes reichen bis zum hinteren Rande der Sitzknorren. Das Septum rectovaginale wird dann unter Durchtrennung der Ansätze des Musculus levator ani an den Mastdarm bis zum Bauchfelle des Douglasschen Raumes stumpf getrennt, und nach querer Eröffnung des letzteren wird der Uterus umgekippt und in den Mastdarmscheidenraum gezogen; dann Abbindung und Abtrennung der Ligamenta lata, Ablösung der Blase vom Collum uteri nach querer Eröffnung des Peritoneum der Plica vesicouterina und des vorderen Scheidengewölbes, zuletzt Abbindung der Parametrien und

Durchtrennung des hinteren Scheidengewölbes. Dieses perineale Verfahren nach Otto Zuckerkandl hat sich für andere operative Zwecke vorteilhafter erwiesen, als gerade für die Exstirpatio uteri, auch kann man die perineale Methode mit der vaginalen kombinieren behufs Exstirpation von Beckengeschwülsten. Ferner kann man statt des ursprünglichen /⁀\-förmigen Schnittes einen bogenförmigen oder queren Dammschnitt von einem Sitzknorren zum anderen ausführen. In Fig. 271 ist der Situs nach Spaltung des Dammes durch einen Querschnitt von dem einen Sitzknorren zu dem anderen nach M. Sänger abgebildet.

Fig. 271.

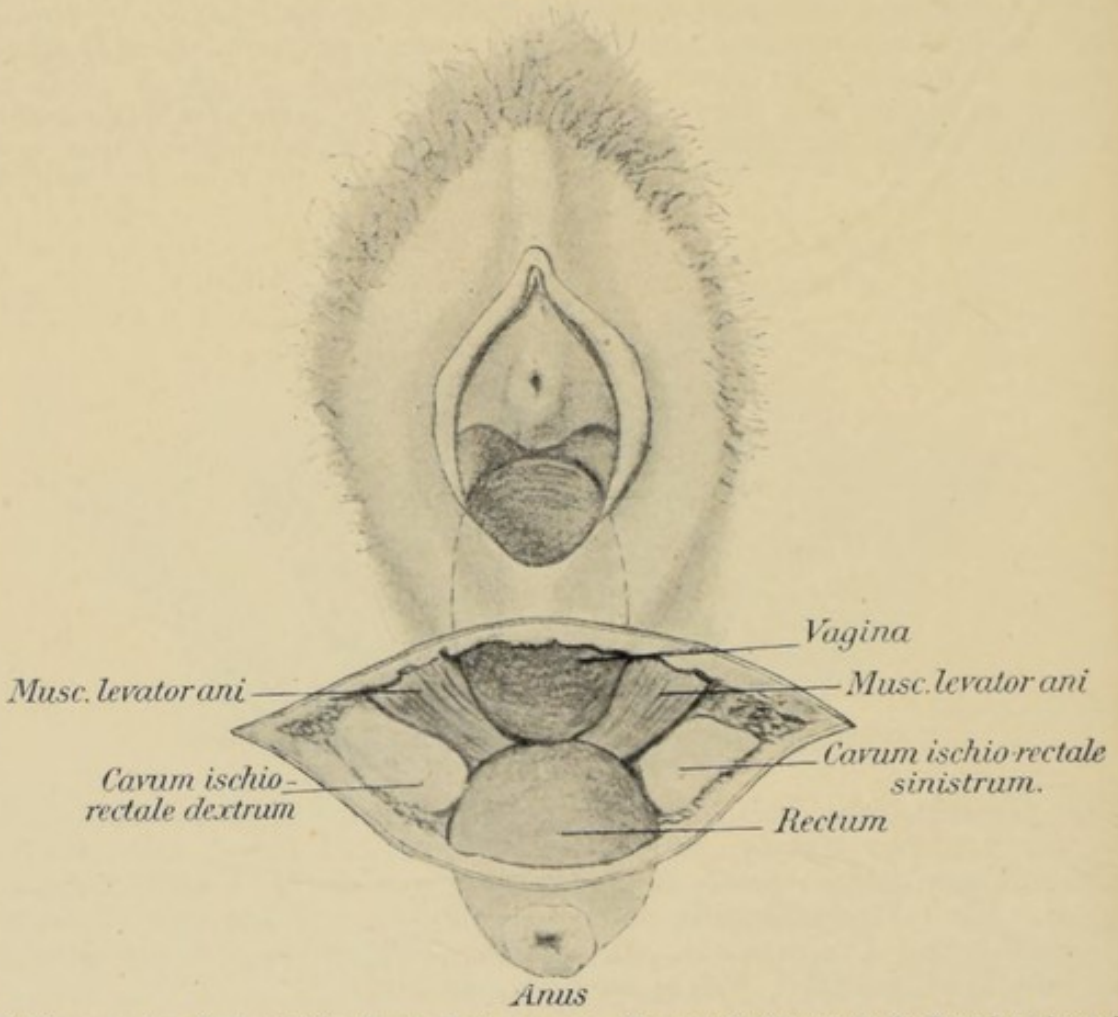

Bloßlegung der Beckenhöhle durch Perineotomie (Trapezschnitt) nach O. Zuckerkandl beim Weibe, Situs nach Spaltung des Dammes durch einen von Sitzknorren zu Sitzknorren reichenden Querschnitt (nach M. Sänger).

Will man höher in die Beckenhöhle des Weibes vordringen, um z. B. oberhalb des Levator ani und der Fascia pelvis subperitoneal sitzende Tumoren, Dermoidcysten etc. zu exstirpieren, dann empfiehlt sich vor allem die Perineotomie nach M. Sänger. Bei dieser von Sänger 1889 empfohlenen Perineotomie macht man in der Mitte zwischen Tuber ischii und After den in Fig. 272 abgebildeten, etwa 8 cm langen Längsschnitt durch Damm und Beckenboden, beim Weibe vom Labium majus dextrum bis etwa 2 cm über den Anus hinaus, bei schichtweiser Präparation gelangt man sehr leicht in das Cavum ischiorectale und subperitoneale, welches man vollständig überblicken

kann. Verletzungen der Blase, des Mastdarms, des Uterus, der Scheide und der seitlich liegenden großen Gefäße und des Ureters lassen sich leicht vermeiden, wenn man die in den einzelnen Fällen vorhandene Verschiebung der genannten Gebilde durch eine Geschwulst richtig berücksichtigt. Schon vor der Durchtrennung des Diaphragma pelvis ist die Höhle des Cavum ischiorectale gut zugänglich und nach sagittaler Durchtrennung des Levator ani kann man am normalen Becken die ganze Hand bis hinauf zum Bauchfell führen, Nebenverletzungen sind, wie gesagt, kaum möglich.

Fig. 272.

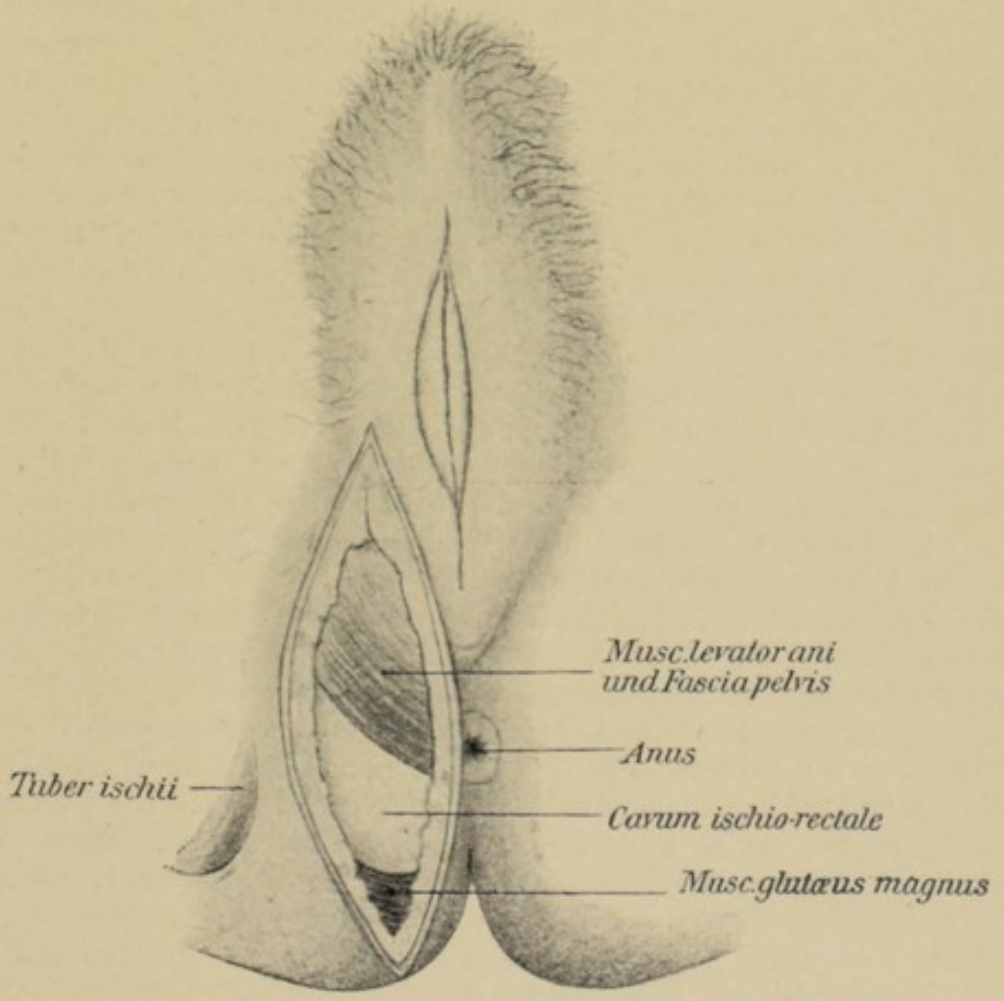

Perineotomie nach Sänger.

Bezüglich der beiden Operationsmethoden von O. Zuckerkandl und M. Sänger sei noch folgendes bemerkt.

Der Vorzug des Dammquerschnittes nach O. Zuckerkandl ist beim Weibe die durch ihn stattfindende Trennung der Scheide vom Mastdarm und die dadurch ermöglichte ausgiebige beiderseitige Freilegung des Cavum ischiorectale und subperitoneale pelvis vom Mastdarm bis zum Bauchfell des Douglas und weiter bis in die freie Bauchhöhle behufs Exstirpation von Beckengeschwülsten der verschiedensten Art, vor allem für die in der Mittellinie liegenden. Für die Mehrzahl der Beckengeschwülste, besonders für die mehr seitlich liegenden, aber auch für die median sitzenden ist der eben beschriebene Sänger-

sche seitliche sagittale Perinealschnitt in der Längsrichtung von oben nach unten ohne Spaltung des Septum rectovaginale, ohne doppelte Durchtrennung der Musculi levatores ani die bei weitem beste Dammoperationsmethode. Die möglichste Erhaltung der Musculi levatores ani, der Hauptmuskelmasse des Beckenbodens, ist für die Integrität des Beckensitus von der größten Wichtigkeit, man wird ihn daher möglichst intakt lassen, ihn eventuell bei der Sängerschen Operation nur zur Seite schieben oder den durchtrennten M. levator ani wieder zusammennähen.

Auch beim Manne kann man den Sängerschen Perinealschnitt bei Beckengeschwülsten, bei Abszessen (s. S. 378 ff.) u. s. w. mit großem Vorteil anwenden, auch hier ist der sagittale Längsschnitt im allgemeinen vorteilhafter als der Querschnitt nach Zuckerkandl. Die Harnblase, die Ureteren können vom Damme aus gut erreicht werden. Für die transversale oder sagittale Perineotomie eignen sich je nach ihrer mehr medianen oder lateralen Lage, abgesehen von der Totalexstirpation der Gebärmutter, vor allem Geschwülste des Cavum ischiorectale und Cavum subperitoneale pelvis (Cysten, feste Geschwülste, Abszesse, Hämatome, Fremdkörper), ferner weitere retro- und intraperitoneale Geschwülste und Cysten, hochgelegene Mastdarmblasenfisteln, Mastdarmscheidenfisteln, die Atresia ani, die Atresia vaginalis und vesicalis, die Hernia perinealis, ferner Krankheiten und Verletzungen des Mastdarmes, der Blase, der Prostata und ihrer Umgebung, endlich Geschwülste der Knochen, Gelenke und Bänder des Beckens u. s. w.

In sehr zweckmäßiger Weise kann man vom Damme aus nach Dieffenbach und Rehn in den prä- und retrorektalen Beckenraum und eventuell weiter in die Bauchhöhle gelangen, ohne Teile des Knochens entfernen zu müssen. Rehn hat diese Methode in Anlehnung an Dieffenbach in erster Linie nur für die Exstirpation des karzinomatösen Rektums empfohlen, sie eignet sich aber auch für andere Operationen, z. B. an der Prostata, an den Samenblasen, der Blase, für Beckenabszesse u. s. w. Die Operation wird in folgender Weise ausgeführt: Längsschnitt in der Raphe des Perineums bis zum After bis auf den Musc. levator ani, dann stumpf zwischen den Fasern des letzteren bis in den prärektalen Raum, vorsichtige stumpfe Lösung der Fascia recti propria von den Samenblasen, der Blase und der flottierenden Peritonealfalte. Letztere wird, wenn notwendig, eröffnet. Will man nun auch den retrorektalen Raum eröffnen — wie es bei der Exstirpatio recti natürlich geschehen muß —, dann macht man einen hinteren Schnitt vom Anus aus seitlich am Steißbein hin bis an das Kreuzbein, dringt von hier paracoccygeal und parasakral in den retrorektalen Raum ein und verfährt dann weiter je nach der beabsichtigten Operation, auf welche wir hier nicht weiter eingehen.

Mit der Rehnschen Operation kann man nach Bedarf noch die Entfernung des Steißbeins und Kreuzbeinrandes nach Kraske (s. S. 819) verbinden.

Schelkey dringt behufs Exstirpatio recti durch einen den Anus hinten umkreisenden, von einem Sitzhöcker zum anderen ziehenden Schnitt retrorektal ein, durchschneidet das Rektum kurz oberhalb des

Sphinkter und bildet dann einen nach vorn zurückklappbaren Muskelhautlappen. Das Rektum liegt dann frei zu Tage, kann beliebig weit nach oben abgelöst werden, ebenso kann man erkrankte Drüsen in der Umgebung des Mastdarms, in der Kreuzbeinaushöhlung entfernen. Nach Beendigung der Operation wird das zentrale Ende des Mastdarms, welches sich ohne Spannung gut herabziehen läßt, mit dem analen bogenförmigen Lappen wieder in situ unter sorgfältiger Drainage vernäht. Das Verfahren hat sich auch bei einem Neugeborenen mit Atresia recti von 4 cm Länge bewährt. Die Methode kann nach Bedarf mit der Exstirpation des Steißbeines und der lateralen Kreuzbeinresektion nach Kraske (s. S. 819) kombiniert werden.

Bei Abszessen und einfacheren Geschwülsten im retrorektalen Gewebe geht man zwischen Mastdarm und Steißbeinspitze ein.

Depage empfiehlt folgenden Weg zum kleinen Becken, welcher sich an die Dittel-O. Zuckerkandlsche Methode anlehnt und als eine modifizierte Schelkeysche Operation anzusehen ist: Steinschnittlage mit Beckenhochlagerung, Tamponade der Afteröffnung. Querschnitt über der Spitze des Steißbeins mit zwei vertikalen Seitenschnitten an den beiden Endpunkten des Querschnittes, so daß ein **H**-förmiger Hautschnitt entsteht. Der hintere Lappen wird nach Bedarf abpräpariert, dann, wenn notwendig, Resektion des Steißbeins und eventuell eines Teils des letzten Kreuzbeinwirbels, Durchschneidung des Levator ani; bei der Exstirpatio recti wird der Mastdarm entsprechend herabgezogen.

An die Dammoperationen schließe ich die perineovaginale Methode Schuchardts und die „paravaginale" von Dührssen. Beide Methoden sind völlig identisch und die Priorität gebührt wohl Dührssen, welcher seine paravaginale Schnittmethode lange vor Schuchardt anwandte. Dieser perineovaginale resp. paravaginale Weg zur Beckenhöhle empfiehlt sich besonders für die Exstirpation komplizierter Fälle von Uteruskarzinom, wo die vaginale Hysterektomie auf Schwierigkeiten stößt. Der Schnitt beginnt nach Schuchardt links zwischen hinterem und mittlerem Drittel der entsprechenden Schamlippe, umkreist in schwach nach außen konvexem Bogen den After, zwei Finger breit von ihm entfernt bleibend, und endigt etwa in der Höhe der Steißbeinspitze resp. in der Kreuzbeingegend. Der Schnitt wird besonders in seinem vorderen Teile, im Fettgewebe des Cavum ischiorectale vertieft, bis die Scheidenwand freiliegt. Dann Spaltung der Scheide in der Längsrichtung von unten nach oben bis zum Gebärmutterhalse. Die Beckenhöhle ist nun leicht zugänglich und die weitere Operation richtet sich je nach der Art des Falles, der Uterus wird z. B. wie bei der vaginalen Methode exstirpiert.

Beim weiblichen Geschlecht ist der typische und einfachste Weg zur Beckenhöhle der vaginale durch das hintere oder vordere Scheidengewölbe oder durch beide zugleich, eventuell mit entsprechender Umschneidung der Portio vaginalis, wie z. B. bei der vaginalen Exstirpation des Uterus und seiner Adnexe. Bezüglich der genaueren Beschreibung der Technik der verschiedenen vaginalen Operationen (Kolpotomie, Kolpocöliotomie, vaginale Laparotomie etc.) verweise ich auf die betreffenden Abschnitte der Deutschen Chirurgie.

Ein weiterer Weg zur Beckenhöhle ist der parasakrale. Auch hier berücksichtigen wir zunächst nur die reine Weichteiloperation ohne Knochenresektion. Die Kranken befinden sich in der in Fig. 257 S. 792 abgebildeten rechts- oder linksseitigen Lage. Man dringt neben dem Kreuzbein je nach der Art des Falles in die rechte oder linke Beckenhöhle, z. B. nach der Methode von Emil Zuckerkandl, Wölfler u. a.

Emil Zuckerkandl empfahl (1889) folgende parasakrale Operationsmethode: Rechte Seitenlage, Hautschnitt von der linken Tuberositas iliaca, hart am linken Rande des Kreuzbeins in leicht nach rechts geschwungenem Bogen gegen das Cavum ischiorectale sin. hin, wo derselbe in der Mitte zwischen Sitzbeinhöcker und Rektum endet. Der Glutaeus maximus, das Lig. sacrospinosum und sacrotuberosum, der M. coccygeus, eventuell ein hinteres Stück des Levator ani werden vom Kreuzbein hart an ihren Ansätzen abgelöst resp. in ihrer Mitte durchschnitten, worauf der extraperitoneale Teil des Mastdarms zum Vorschein kommt. Durch Eröffnung des Douglas kann man die weiblichen Beckenorgane zugänglich machen.

Einen ganz ähnlichen Schnitt wie Emil Zuckerkandl hat Wölfler angegeben und hat denselben bei Rektum- und Uterusexstirpationen bewährt gefunden. Wölfler operiert im Gegensatz zu Zuckerkandl in linker Seitenlage und bevorzugt die rechtsseitige Operation.

Koch hat perityphlitische Abszesse des Douglas durch einen parasakralen Schnitt entleert.

Wie schon oben erwähnt wurde, kann man in verschiedener Weise die parasakrale Methode mit anderen kombinieren. Hochenegg hat noch den Dammschnitt zu dem parasakralen Schnitt nach Bedarf hinzugefügt, um nach Freilegung der vorderen Vaginalwand von der Vagina aus den Uterus zu exstirpieren. P. Müller spaltet nur die Scheide, aber nicht den Damm. Czerny hat diesen Weg zum Beckeninneren ebenfalls, z. B. zur Heilung einer Vesikovaginalfistel und zur Exstirpation eines kindskopfgroßen Myosarkoms des linken Lig. sacrouterinum, benutzt, indem er den hinteren Vaginal- und Damm- resp. Parasakralschnitt ausführte.

II. Ueber Resektionen der Beckenknochen behufs Freilegung der Beckenorgane.

In verschiedener Weise kann man sich durch Resektionen am knöchernen Becken den Zugang zur Beckenhöhle verschaffen, z. B. um Abszesse zu entleeren und zu drainieren oder Geschwülste zu exstirpieren. Wie wir schon S. 804 hervorgehoben haben, soll man Resektionen der Beckenknochen möglichst vermeiden und stets versuchen, nur durch Weichteilschnitte in das Becken zu gelangen. Wir unterscheiden die Knochenresektionen des vorderen, seitlichen und hinteren (sakrococcygealen) Beckenringes.

Im vorderen Beckenringe hat man folgende Beckenknochenresektionen empfohlen, um den Zugang zur Beckenhöhle zu erleichtern.

B. Credé hat zuerst die partielle Resektion der Symphyse behufs Erleichterung der Freundschen Uterusexstirpation empfohlen. Dann folgte Helferich, welcher 1888 die partielle Resektion der Symphyse als Hilfsmittel für Operationen an der Harnblase vorschlug. Beide Operationen nach Credé und Helferich werden in folgender Weise ausgeführt.

Um die Festigkeit des Beckenringes nicht zu gefährden, soll man sich auf die Wegnahme der oberen Hälfte der Symphyse beschränken. Nach einem entsprechenden Querschnitt wird mittels scharfer breiter Meißel der bloßgelegte Knochen subperiostal seitlich neben den Tubercula pubis und horizontal in einer Linie, welche ungefähr den oberen Teil des Foramen obturatum jederseits quer verbindet, durchtrennt und entfernt. Auf diese Weise behält der vordere Beckenring noch genügend Halt und anderseits ist ein breiter Zugang zur Vorderfläche der Blase geschaffen.

Helferich hat sein Verfahren in 2 Fällen von Tumoren der Harnblase, in 1 Falle von tuberkulöser Karies der Symphyse mit Vorteil angewandt. Bei einem Manne waren $^5/_4$ Jahre nach der Exstirpation eines Blasenkarzinoms keine Beschwerden vorhanden, die Narbe war gut und die Festigkeit des Beckenringes hatte nichts eingebüßt.

Die partielle Resektion der Symphyse nach Credé und Helferich ist nur selten indiziert, durch Beckenhochlagerung und Querschnitt oberhalb der Symphyse kann man auch ohne Symphysenresektion gut zur Blase und zum Uterus gelangen.

Heydenreich machte in 1 Falle von Blasengeschwulst die partielle Resektion der Symphyse, weil die Zugänglichkeit zur Harnblase durch eine Leistenhernie und dadurch bedingten Tiefstand der vorderen Bauchfellfalte sehr beschränkt war.

Koch hat 1888 vorgeschlagen, aus dem unteren Teil des vorderen Beckenringes ein Knochenquadrat von $4^1/_2$—5 cm subperiostal und mit Erhaltung des Perichondriums an der Hinterfläche der Symphyse auszumeißeln, und zwar so, daß der obere Symphysenrand in einer Stärke von 2—$2^1/_2$ cm und jederseits eine Knochenspange als vordere Umrandung des Foramen obturatum erhalten bleiben. Koch wollte auf diese Weise den durch Langenbuchs Sectio subpubica (s. S. 806 bis 807) gewonnenen Raum vergrößern, z. B. besonders für die Behandlung von schweren Blasenkatarrhen, Harnverhaltung bei Prostatahypertrophie mit erschwertem Katheterismus, von ungünstig sitzenden Blasentumoren und gewissen traumatischen Harninfiltrationen, z. B. nach Beckenfrakturen.

Auch dieser Vorschlag hat eine allgemeinere Anwendung nicht gefunden. Nur Heusner hat nach Abmeißeln der unteren Hälfte der Symphyse und der absteigenden Schambeinäste 1903 eine Prostatotomia infrapubica ausgeführt und 1904 im Zentralblatt für Chirurgie Nr. 8 S. 217 beschrieben. Heusner hat sich nachträglich an der Leiche davon überzeugt, daß man auch ohne Wegnahme von Knochen die Prostata unter dem Schambogen vorziehen kann, wenn man sie gehörig von der Innenseite der Schambeine ablöst.

Koch empfahl zweizeitig vorzugehen, d. h. zuerst als Voroperation die partielle Knochenresektion zu machen und dann später die betreffende eigentliche Operation vorzunehmen.

Sodann könnte man in geeigneten Fällen die Beckenhöhle durch Resektion der Symphyse ähnlich wie bei Tuberkulose derselben zugänglich machen. Diese Resektion ist bereits S. 428 beschrieben.

Nach Resektionen des vorderen Beckenringes ist Stehen und Gehen zuweilen trotz größerer Knochendefekte ohne Beschwerden gut möglich. Wilms berichtete über eine 45jährige Frau, welcher

in der Leipziger Klinik ein Beckenenchondrom (s. S. 730) unter Resektion des vorderen Beckenringes entfernt worden war. Ein Jahr nach der Operation konnte die Frau ohne auszuruhen eine Stunde lang gehen und hatte keine Beschwerden. Auch die Beobachtungen von Piqué, Bardenheuer, Tillmanns u. a. lehren, daß die Funktion der unteren Extremitäten nach Resektion der Symphysis ossium pubis und des absteigenden Schambeinastes gut sein kann.

F. Krause schloß (1895) einen 7,5 cm großen Defekt des vorderen Beckenringes nach Exstirpation eines periostalen Sarkoms durch Implantation eines entsprechend großen Knochenstücks der linken Tibia (nebst Periost) und erzielte vollständige Heilung. Die Osteoplastik hatte sich wegen einer plötzlich im Bereich der Narbe entstandenen Hernie notwendig gemacht (s. das Nähere S. 765—766).

In verschiedener Weise hat man versucht, sich durch temporäre partielle oder totale Resektionen im Bereich des vorderen Beckenringes den Zugang zum Beckeninnern frei zu machen.

v. Bramann hat nach einem Längsschnitt in der Linea alba zwei Knochenstücke mit den beiden Ansatzstellen der Musculi recti am oberen Schambeinrande abgemeißelt, um einen Blasentumor zu exstirpieren, und nach Beendigung der Operation wurden die abgemeißelten Knochenstücke mit den Ansatzstellen der Recti wieder an ihrer normalen Stelle fixiert, wo sie wieder fest anheilten.

P. Niehans empfahl 1888 in folgender Weise das kleine Becken, besonders die Blasengegend durch temporäre osteoplastische Resektion der vorderen knöchernen Beckenwand zugänglich zu machen.

Vertikale Inzision im unteren Teil der Linea alba bis zur Symphyse, dann um die Peniswurzel herum durch die Schenkeldammfalte bis etwa zur Mitte des aufsteigenden Sitzbeinastes; beim weiblichen Geschlecht wird das Lig. rotundum durchschnitten, beim Manne dagegen muß der quer in der Wunde verlaufende Samenstrang mit dem Hoden aus dem Skrotum ausgelöst und temporär nach außen in ein aseptisches Tuch gelegt werden. Nach Abhebelung des Periostes wird die Mitte des aufsteigenden Sitzbeinastes durchgemeißelt. Nun kleine Inzision auf dem horizontalen Schambeinast, dicht am Innenrand der Vena femoralis, Durchschneidung des M. pectineus und Periostes auf der oberen vorderen Fläche des Knochens, Durchmeißelung des letzteren nach sorgfältiger Abhebelung des Periostes. Hierauf Durchtrennung der Symphyse mit dem Messer oder Meißel und nun Ablösung der Weichteile an der Innenseite des absteigenden Schambeinastes hart am Knochen bis zur Durchtrennungsstelle im aufsteigenden Sitzbeinast; unter Abziehen des resezierten Knochenstücks wird das Diaphragma urogenitale am absteigenden Schambeinast angespannt, und vorsichtig ohne Verletzung der Vena dorsalis penis, der Zweige der Art. und Vena et Nerv. pudend. comm. werden die Weichteile mit dem Schwellkörper und dem Musc. ischiocavernosus hart am Knochen abgelöst. Nun legt man den resezierten Knochenteil nach außen um und hat freien Zugang zum kleinen Becken, besonders zur Blase, zum Blasenhals, zur Harnröhre, Prostata, dem unteren Teil des Ureters, des Mastdarms, beim Weibe zum Uterus u. s. w. Nach Beendigung der Operation wird der osteoplastische Torflügel wieder zurückgebracht und in normaler Stellung durch Katgutsymphysennaht befestigt; sorg-

fältige Drainage besonders auch der retrosymphysären Wundhöhle im Cavum Retzii. Der Hoden und Samenstrang werden schließlich wieder in ihre normale Lage gebracht, Naht der äußeren Wunde mit Drainage, eventuell je nach der Art des Falles mit partieller Tamponade.

Niehans hat sein Verfahren in einem Falle von Naht einer Blasen-Kotfistel bei einer 38jährigen Frau bewährt gefunden. Dieser Fall ist aber nicht vollständig mitgeteilt, auch riß die Katgutnaht der Symphyse 3 Tage nach der Operation, und der „Torflügel" öffnete sich wieder unter dem seitlichen Druck der Schwere des Oberschenkels; ob und wie Heilung erfolgte, ist nicht gesagt.

Manz empfahl 1904, durch temporäre osteoplastische Symphysenresektion in folgender Weise den Zugang zum kleinen Becken zu gewinnen (s. Fig. 273):

Bogenförmiger, nach abwärts konvexer Hautschnitt durch die obere Grenze der Penishaut, unterhalb und etwas nach außen vom Tuberculum pubicum beginnend und endigend. Vorsichtige Abtrennung der Peniswurzel vom Knochen. Ist die Kante des Schambogens erreicht, dann wird von hier aus beiderseits die Drahtsäge hinter dem absteigenden Schambeinaste nach dem innersten Punkte des Foramen obturatum geleitet und der Knochen durchtrennt. Dann Abhebelung des Periostes des horizontalen Schambeinastes entsprechend den Linien in Fig. 273, d. h. von dem Endpunkte der ersten Durchsägung am Foramen obturat. bis zur Außenseite des Tuberculum pubicum, subperiostale Durchsägung des horizontalen Schambeinastes entsprechend dieser Linie mit der Drahtsäge. Klappt man nun die in Fig. 273 angedeutete, an ihrem breitbasigen Weichteillappen hängende Knochenplatte nach oben, so liegt der Inhalt des kleinen Beckens sehr gut frei und können Operationen an Blase, Prostata, Harnröhre, Mastdarm, an den weiblichen Genitalorganen u. s. w. bequem ausgeführt werden. Schließlich wird der Hautknochenlappen wieder heruntergeschlagen, sein knöcherner Anteil durch vier Drahtnähte mit den Schambeinstümpfen vereinigt, der prävesikale Raum unter dem Schambogen hindurch drainiert und die Haut genäht. Im Bedürfnisfalle empfiehlt Manz, die infrapubische Drainage noch durch eine zweite zu unterstützen, welche unmittelbar über der Symphyse durch ein zwischen den Rektusinsertionen angebrachtes Knopfloch auszuführen wäre.

Fig. 273.

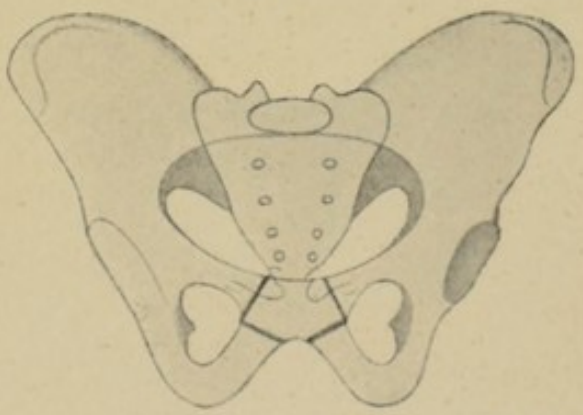

Temporäre osteoplastische Symphysenresektion behufs Freilegung des kleinen Beckens (nach O. Manz).

Beim Weibe macht man die Drainage des retrosymphysären Cavum praevesicale Retzii am besten so, wie sie Zweifel für die Symphyseotomie empfohlen hat (s. S. 826).

Manz hat sein Verfahren am Lebenden noch nicht erprobt.

Seitlich dringt man durch Resektion im Bereich des Darmbeins und der Pfanne in die Beckenhöhle ein. Die Resektion der

Pfanne ist S. 429—430 beschrieben, die Trepanation des Darmbeins nach hinten und oben vom Hüftgelenk behufs Drainage von Beckenabszessen und die sonstigen Resektionen am Darmbein S. 380—381 und 427. Wenn möglich, wird man den Knochen stets subperiostal mit Hammer und Meißel, Knochenzangen oder Sägen entfernen.

Von hinten im Bereich der Kreuzsteißbeingegend kann man in der verschiedensten Weise durch Knochenresektion in das Beckeninnere gelangen.

Die Resektion der Articulatio sacroiliaca haben wir bereits S. 431—433 beschrieben.

Kocher empfahl zuerst 1874 in Anlehnung an Verneuil und Denonvilliers die Exstirpation des Steißbeins behufs der Exzision des karzinomatösen Rektum. Denonvilliers und Verneuil hatten dieselbe Operation bei Atresia ani congenita zuerst angewandt. Auch bei Beckenenge, z. B. beim Trichterbecken, bei lumbo-sakral-kyphotischen Becken mit Ankylose des Steißbeins haben Sänger, v. Heidecken u. a. das Steißbein exstirpiert. Am häufigsten wurde die Coccygektomie bei Coccygodynie vorgenommen. Das Steißbein wird von einem Längsschnitt aus vom Kreuzbein bis in die Nähe des Anus, immer hart am Knochen schneidend, entfernt (s. das Nähere S. 331—332).

Einen größeren Zugang zum Beckeninneren erhält man durch den parasakralen Schnitt nach Zuckerkandl-Wölfler (1889) und durch die Resektion von Teilen des Kreuzbeins mit Exstirpation des Steißbeins. Kraske hat zuerst 1885 für die Exstirpation hochsitzender Mastdarmkarzinome die laterale Resektion des Kreuzbeins empfohlen. Sodann sind Bardenheuer, Heineke, Roux, Gussenbauer, Rehn, Hochenegg, Rydygier u. a. durch verschiedene Methoden der Kreuzbeinresektion in das Beckeninnere vorgedrungen, vor allem behufs Exstirpation des karzinomatösen Mastdarms. Hochenegg, Herzfeld, Gersuny, Hegar, Wiedow, v. Beck, Czerny, Goldmann, Schede u. a. benutzten dann die Steißkreuzbeinresektion besonders zur Exstirpation von Uteruskarzinomen, für die Salpingo-Oophorektomie und zur Entleerung chronischer Beckenabszesse. Herzfeld, P. Müller, Hochenegg u. a. haben dann später mit Recht immer mehr, besonders bei gynäkologischen Operationen, die Resektion am Kreuzbein eingeschränkt, ja schließlich sie ganz aufgegeben und sich zum Teil mit der Exstirpation des Steißbeins begnügt.

Czerny hält mit Recht den sakralen Weg behufs Freilegung des weiblichen Beckens, z. B. behufs Exstirpatio uteri, für gefährlicher als den vaginalen und beschränkt die Indikation für die sakrale resp. parasakrale Methode im wesentlichen auf Fälle mit enger Vagina, auf Affektionen des Parametriums, auf Komplikationen mit kleineren Geschwülsten des Uterus, der Tuben oder der Parametrien. Der vaginale Weg bleibt beim Weibe immer der typische Weg, um in das Beckeninnere zu gelangen, ganz besonders bei Erkrankung der Genitalorgane. Mit der sakralen Methode können aber jedenfalls noch eine Reihe von Fällen, z. B. von Uteruskarzinom, operiert werden, welche vaginal und parasakral nicht operierbar sind. Ferner empfiehlt sie sich nach Czerny für Geschwülste des Uteruskörpers, für manche Geschwülste des Beckens, z. B. Dermoide, für Krankheiten der Parametrien, beim Manne für

paravesikale Tumoren, für Erkrankungen im Bereich der Prostata und Samenblasen u. s. w.

Nach meiner Meinung ist die Zukunft der sakralen Methode gesichert, und es werden sich, wie auch Czerny betont hat, die Indikationen des sakralen Weges zum Beckeninneren noch vermehren. Schon jetzt wissen wir, daß wir beim Manne und Weib mittels des sakralen Weges noch Krankheiten des Beckeninneren uns gut zugänglich machen können, welche auf andere Weise nicht operierbar sind. Mit Schede u. a. empfehle ich, die sakralen Operationen stets in Beckenhochlagerung mit Seitenlage (s. Fig. 257 S. 792) auszuführen.

Bezüglich der Technik der verschiedenen Methoden der Kreuzsteißbeinresektion sei folgendes hervorgehoben:

Die Resektion des linken Kreuzbeinrandes mit Exstirpation des Steißbeins nach Kraske wird in folgender Weise ausgeführt: Der Kranke liegt anfangs in rechter Seitenlage (Beckenhochlagerung), die Beine werden stark an den Bauch angezogen. Der Hautschnitt in der hinteren Raphe beginnt in der Nähe des Afters und endigt etwa auf der Mitte des Kreuzbeins. Man dringt sodann bis auf den Mastdarm ein, legt linkerseits den Rand des Kreuzbeins frei, exstirpiert das Steißbein und durchtrennt beiderseits die Insertionen des Lig. sacrotuberosum und sacrospinosum am Kreuzbein (s. Fig. 9 S. 10). Nun reseziert man, indem man den lateralen Wundrand stark nach links und außen ziehen läßt, mit dem Meißel ein Stück vom linken Seitenrande des Kreuzbeins und zwar bogenförmig; man beginnt in der Höhe des Foramen sacrale post. III und meißelt dann in nach links konkavem Bogen nach unten am unteren Rande des 3. Kreuzbeinloches vorbei und durch das 4. hindurch bis zum linken unteren Kreuzbeinhorn. Auf diese Weise werden keine Nerven verletzt, der ventrale Ast des 3. Sakralnerven wird geschont, der Sakralkanal nicht eröffnet. Die weitere Ausführung der Operation, z. B. die Exstirpation des Mastdarms, geschieht nun in Rückenlage des Kranken mit erhöhtem Steiß, von deren Beschreibung wir absehen, da wir hier nur die Resektion der Beckenknochen resp. die Eröffnung der Beckenhöhle berücksichtigen.

Hochenegg hat die Kraskesche Methode in folgender Weise modifiziert. Hochenegg macht die ganze Operation in linker Seitenlage des Kranken mit im Hüft- und Kniegelenk gebeugten, an den Rumpf angezogenen Beinen. Der Hautschnitt verläuft mit nach rechts konvexem Bogen von der Mitte der linken Articulatio sacroiliaca über die Mittellinie bis zum rechten Rande des Steißbeins sofort bis auf den Knochen. Entfernung des Steißbeins und des linken Flügels des Kreuzbeins mit Meißel, Knochenzange oder Säge. Will man das Becken noch höher hinauf eröffnen, so reseziert man auch noch den rechten Kreuzbeinflügel unter dem 4. oder 3. Sakralloch. Handelt es sich um tiefer sitzende Erkrankungen, so genügt die Exstirpation des Steißbeins.

Herzfeld empfiehlt abweichend von Hochenegg, den Hautschnitt an der rechten Seite bei Knieellbogenlage der Kranken auszuführen.

Bardenheuer exstirpiert den unteren Teil des Kreuzbeins quer unter den beiden 3. Sakrallöchern in Steinschnittlage mit Beckenhochlagerung. Der Hautschnitt verläuft in der hinteren Raphe vom After

bis zur Mitte des Kreuzbeins, eventuell wird noch ein Hautschnitt in der vorderen Raphe hinzugefügt. Nach Freilegung des Steißbeins und der hinteren unteren Kreuzbeinfläche wird das Lig. sacrotuberosum und Lig. sacrospinosum beiderseits dicht am Kreuzbeinrand abgetrennt, das Steißbein exstirpiert und das Kreuzbein unter den beiden 3. Sakrallöchern quer mit einer Knochenschere exstirpiert, so daß man mit der ganzen Hand in die Beckenhöhle eindringen kann.

Czerny operiert in folgender Weise. In Seitenlage des Patienten wird ein parasakraler, nach innen konvexer Schnitt — rechts oder links, je nach der Art des Falles — ausgeführt, das Kreuzbein wird quer durchtrennt und der 5. und fast die Hälfte des 4. Sakralwirbels entfernt. Das 3. Sakralloch soll intakt bleiben. Nach Durchtrennung der Beckenfascie und des M. levator ani dringt man stumpf am Rektum vorbei zu der Douglassche Falte, eröffnet das Peritoneum u. s. w. Soll der Uterus hervorgezogen und unter Abbindung der Ligamente exstirpiert werden, so muß vor der sakralen Operation das Scheidengewölbe umschnitten werden. Auch die Blase kann leicht abgelöst werden, nach Bedarf werden die Ureteren unter guter Besichtigung frei präpariert u. s. w. Nach Beendigung der Operation wird das Peritoneum durch fortlaufende Katgutnaht geschlossen, die Wunde mit Jodoformgaze oder Jodoformdocht tamponiert und die Hautwunde zum größten Teile vernäht.

Die Eröffnung der Douglasschen Furche läßt sich, wie auch Czerny betont, rechts vom Mastdarm schneller und unblutiger machen als links.

Um einen breiten Zugang zu den Organen des kleinen Beckens zu gewinnen, machte Rose nach Maass in 6 Fällen die Resektion resp. Amputation des vorher vorn und hinten von der Weichteildecke entblößten Kreuzbeins in der Höhe der Incisura ischiadica major resp. quer durch die 2. Sakrallöcher („Coeliectomia posterior") und sah danach niemals Störungen in der Innervation der Beckenorgane, speziell nicht der Blase, obgleich die Nerven der Cauda equina durchtrennt wurden. 3 Fälle gingen im Anschluß an den großen Eingriff zu Grunde, aber der eröffnete Wirbelkanal zeigte keine entzündlichen oder sonstige Veränderungen. Rose legt bei der Resektion des Kreuzbeins besonderen Wert darauf, daß das letztere bei der Resektion mit der Knochenschere gleichsam zugequetscht wird, um auf diese Weise sofort eine Art von Verschluß des eröffneten Wirbelkanales zu erzielen.

Die von Rose operierten Fälle betreffen drei Karzinome des Mastdarmes bez. der Flexur mit einem Todesfall und drei schwere, auf anderem Wege nicht mehr operable Karzinome des Uterus mit zwei Todesfällen.

Der Zugang zur Beckenhöhle und nach Eröffnung des Peritoneum ist natürlich nach der Roseschen Operation ein sehr ergiebiger. In einem Falle konnte bei der Untersuchung auf Karzinom der Flexur bequem die Milz palpiert werden. Die Blutung aus der Knochenwundfläche ist infolge der Anwendung der Knochenschere auffallend gering.

Die Methoden von Schelkey und Depage, welche nach Bedarf mit Exstirpation des Steißbeins und mit der queren

oder lateralen Kreuzbeinresektion verbunden werden, haben wir bereits S. 812 und S. 813 beschrieben.

Wie nach Laparotomien, so kommt es auch nach Eröffnung des Bauchfellraumes von der Kreuzbeingegend aus bez. nach Kreuzbeinresektionen in seltenen Fällen zu einer hernienartigen Vorwölbung resp. zu einer sakralen Hernie. Hochenegg hat unter den 114 nach der sakralen Methode operierten Fällen mit Eröffnung des Bauchfells 3mal die Entwicklung einer Sakralhernie nur bei Frauen — nie bei Männern — beobachtet, was jedenfalls mit der Weite und der Neigung des weiblichen Beckens zusammenhängt. Die 3 Fälle von Sakralhernien wurden bei 67 operierten Frauen beobachtet, sie waren wahrscheinlich durch mangelhaften Schluß der Bauchfellücke entstanden. Um solche Hernien zu verhindern, empfiehlt es sich, nach sakralen Operationen eine entsprechende Stützbandage tragen zu lassen, z. B. einen breiten, gutsitzenden Gürtel, von welchem hinten in der Mitte senkrecht nach unten ein handbreites Gummiband abgeht, welches nach vorn gespalten unter den Beinen durchgezogen und vorn wieder am Bauchgurt befestigt wird.

In einem Falle von Sakralhernie mußte Hochenegg wegen hochgradiger Beschwerden die Radikaloperation ausführen, der Erfolg war ein vollkommener.

Gussenbauer sah in dem S. 762 erwähnten Falle eine Sakralhernie, welche das Tragen eines Bruchbandes notwendig machte und zu Retentio urinae et alvi führte.

Sodann hat man durch temporäre Resektion des Steißkreuzbeins resp. durch Bildung von Weichteilknochenlappen das Beckeninnere bloßgelegt. Man erlangt auf diese Weise einen gut übersichtlichen Zugang zum Becken, um z. B. hochsitzende Karzinome des Mastdarms, den karzinomatösen Uterus, Geschwülste des Douglas etc. zu exstirpieren, falls z. B. die vaginale Methode nicht mehr möglich ist. Dieses gilt besonders von den Methoden von Hegar, Rehn, Levy, Schlange und Rydygier; die letztere ist im wesentlichen dieselbe wie diejenige von Rehn. Aber ich halte im allgemeinen die temporären Resektionen des Steiß- und Kreuzbeins nicht für zweckmäßig und habe sie vollständig aufgegeben, wie es Rehn, wenn ich nicht irre, ebenfalls getan hat. Die temporären Resektionen des Kreuzsteißbeins dürften gegenwärtig nur noch sehr selten ausgeführt werden. Die Heilungsdauer wird verlängert, es kann Nekrose des Knochens eintreten, wodurch langwierige Eiterungen entstehen; ferner können hinter dem zurückgelagerten Knochendeckel infolge von sonstigen Weichteilnekrosen, Nahtzerreißungen u. s. w. schwere Eiterungen, Kotfisteln u. s. w. vorkommen, kurz die Methode hat ihre großen Bedenken gegenüber allen denjenigen, wo auch nach der Operation die ganze Wunde gut übersehen und drainiert werden kann.

Heineke hat zuerst 1888 empfohlen, das Steißbein temporär in folgender Weise zu resezieren. Man macht einen Medianschnitt von der Mitte des Kreuzbeins bis zur Steißbeinspitze und sägt nach geringer Abpräparierung der Hautränder mit einer feinen Blattsäge das Steißbein in der Mittellinie von oben nach unten durch. Nach Durchtrennung der Verbindungen des Steißbeins mit dem Kreuzbein werden die beiden Hälften des Steißbeins mit Haken auseinandergezogen. Nach Bedarf wird noch der linke Kreuzbeinrand nach Kraske weggenommen.

Levy und nach ihm Schlange machen die temporäre Kreuzsteißbeinresektion mit Erhaltung des Beckenbodens und des

M. sphincter ani und klappen den Hautknochenlappen nach unten um. Levy empfahl die Operation zuerst 1888 in folgender Weise: Der 8—10 cm lange Hautschnitt verläuft quer über das Kreuzbein, fingerbreit oberhalb der Cornua coccygea in der Höhe des 3. oder 4. Sakralloches; von jedem Ende dieses Schnittes führt man dann einen 8 cm langen senkrechten Schnitt gerade nach unten durch Haut und M. glutaeus maximus bis in die Höhe des Anus, von diesem drei Querfinger entfernt bleibend. Da in den seitlichen Schnitten die N. haemorrhoidales inf. durchtrennt werden, also Lähmung des zwar erhaltenen Sphinkters entsteht (Arnd), so empfiehlt es sich, die Lateralschnitte unten nur durch die Haut zu führen, nach oben aber allmählich zu vertiefen, so daß die unteren, sich an das Kreuzbein ansetzenden Fasern des M. glutaeus und das Lig. sacrotuberosum und sacrospinosum beiderseits dicht am Knochen durchschnitten werden.

Levy hat dann 1893 seine eben beschriebene Methode aus dem Jahre 1888 modifiziert. Er macht jetzt einen Bogenschnitt über das untere Ende des Kreuzbeins, welcher, an den Seiten parallel den Fasern des M. glutaeus maximus verlaufend, in seiner Verlängerung an einem Punkt etwa 5 cm lateralwärts vom Tuber ischiad. zu liegen kommt und Haut und oberflächliche Fascie in seiner ganzen Länge durchtrennt. Von den Kreuzbeinhörnern sucht man sich jetzt das 4. Foramen sacrale, unterhalb dessen die sehnigen Gewebsmassen der Hinterfläche des Kreuzbeins durchschnitten werden. Dann stumpfes Auseinanderdrängen der Fasern des M. glut. maximus, Freilegung des Lig. sacrotuberosum, Spaltung desselben, Abdrängung der Weichteile von der Vorderfläche des Kreuzbeins, quere Durchsägung desselben mit der Kettensäge. Der Hautknochenlappen wird nun nach unten umgeklappt, eventuell wird man noch die sich anspannenden Fasern des Lig. sacrospinosum und des M. coccygeus einkerben. Nach Bedarf kann man noch Knochen vom oberen Kreuzbeinende abtragen.

Schlange operiert im wesentlichen nach derselben Methode.

Hegar bildet einen Weichteilknochenlappen durch V-förmigen Schnitt auf der hinteren Fläche des Kreuzbeins mit der Basis nach oben; die seitlichen Schenkel des Schnittes beginnen beiderseits 1 cm unter der Spina iliaca post. inf. und treffen an der Steißbeinspitze zusammen. Das Kreuzbein wird quer (unter Erhaltung des Periosts an der Vorderfläche des Sakrum) subkutan durchsägt oder durchgemeißelt; der Weichteilknochenlappen mit der Kreuzbeinspitze und dem Steißbein wird nach oben umgeklappt.

Roux hat 1889 die temporäre Steißkreuzbeinresektion bei zwei Mastdarmresektionen und Uterusexstirpationen bewährt gefunden. Roux macht einen Türflügelschnitt und klappt den Knochenweichteillappen nach der Seite um und näht ihn nach vollendeter Operation wieder ein. Die resezierten Knochenteile heilten in allen Fällen wieder ein.

Rehn hat 1890 auf dem Berliner Chirurgenkongreß seine Methode der temporären Resektion des Kreuzbeins behufs Exstirpation hochsitzender Mastdarmkarzinome empfohlen. Rydygier hat dieselbe Methode $2^3/_4$ Jahre später 1893 im Zentralblatt für Chirurgie S. 1 beschrieben, er hatte die frühere Mitteilung Rehns übersehen. Diese temporäre Kreuzbeinresektion nach Rehn und Rydygier wird in folgender Weise angeführt: Hautschnitt a b (s. Fig. 274) an der linken Seite des Kreuzbeins, 1 cm vom Knochenrande unterhalb der Spina iliaca post. sup. beginnend, bis über die Spitze des Steißbeins und nach Bedarf weiter nach abwärts, dann Querschnitt c d (s. Fig. 274) über das Kreuzbein unterhalb des 3. Kreuzbeinloches, also zwei Finger breit oberhalb der Verbindungsstelle des Steiß- und Kreuzbeins, und in diesem Querschnitt wird dann das Kreuzbein mit dem Hammer und Meißel durchtrennt, so daß ein seitlich gestielter, dreieckiger Weichteilknochenlappen entsteht, der nach entsprechender Durch-

trennung der Weichteile wie ein Türflügel nach rechts und unten umgeklappt wird.

Rehn hatte seine Methode für die Exstirpatio recti in zwei Zeiten empfohlen, d. h. 10 Tage nach der eben beschriebenen Freilegung des Beckenraumes wird die Resektion und Naht des Mastdarmes ausgeführt, um der Gefahr der Kotphlegmone zu entgehen.

Fig. 274.

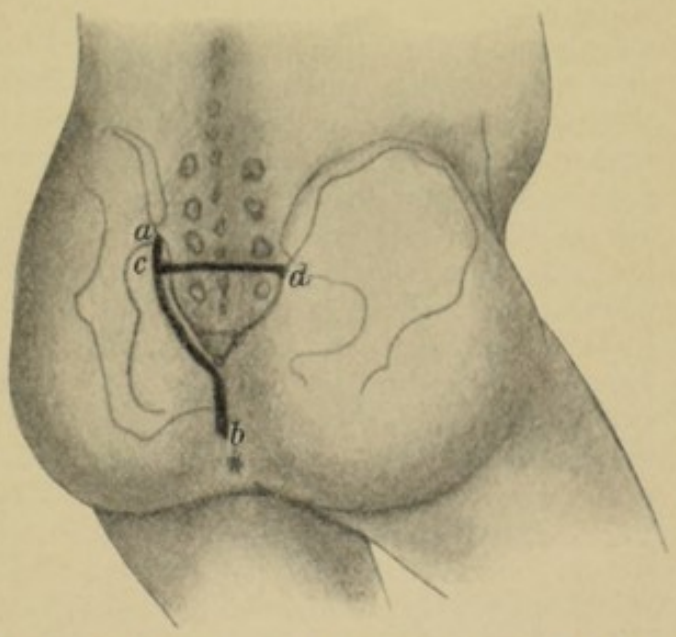

Temporäre Resektion des Kreuzsteißbeins behufs Freilegung der Beckenorgane nach Rehn und Rydygier.

Gussenbauer durchtrennte das Kreuzbein und Steißbein mit der Stichsäge in der Mitte von oben nach unten, dann das Kreuzbein oben quer und klappte die beiden Kreuzsteißbeinhälften nach den Seiten auseinander.

Jeannel hat 1890 folgende temporäre Resektion des Kreuzbeins behufs Freilegung der Beckenorgane beschrieben. Das Kreuzbein wird quer zwischen dem 2. und 3. Foramen sacrale durchtrennt, dann macht Jeannel einen zweiten queren Schnitt über die Articulatio sacrococcygea, ohne diese Verbindung zu durchschneiden, verbindet beide Querschnitte median durch einen vertikalen Schnitt und halbiert in letzterem das resezierte Kreuzbeinstück. Nach Zurückklappen der beiden Kreuzbeinstücke liegt das Operationsfeld im Becken frei, und nach beendeter Operation werden die Knochenflügel wieder eingenäht. Jeannel hebt besonders als Vorteil seiner nur an der Leiche ausgeführten Methode hervor, daß der Ansatz des Steißbeins und seiner Muskeln sowie die Lig. sacroiliaca und sacrotuberosa intakt bleiben.

§ 123. Die Symphyseotomie (Pubiotomie, Hebotomie). — Wir beschäftigen uns mit der Symphyseotomie (Pubiotomie, Hebotomie) nur vom chirurgischen Standpunkte aus, bezüglich der geburtshilflichen Bedeutung der Operation verweise ich auf die Lehrbücher der Geburtshilfe und besonders auf die verschiedenen Schriften Zweifels, auf die Mitteilungen von Morisani, Pinard, Piccinini, Freund, Leopold, Gigli, van de Velde, Döderlein u. a.

Unter der Symphyseotomie versteht man bekanntlich die Spaltung der Symphysis pubis vor allem bei Beckenenge, um durch eine entsprechende Erweiterung des Beckens die natürliche Geburt eines ausgetragenen Kindes zu ermöglichen.

Die erste Symphyseotomie wurde nach Zweifel mit günstigem Erfolg am 1. Oktober 1777 von Sigault im Verein mit Alphonse le Roy ausgeführt, nachdem er schon 9 Jahre zuvor die Möglichkeit und Berechtigung der Operation in seiner Dissertation nachgewiesen hatte. Sigault ist also der eigentliche Erfinder der Symphyseotomie. Die Frau, an welcher Sigault am 1. Oktober 1777 die erste Operation ausgeführt hatte, wurde am 7. Dezember der Faculté de médecine

in Paris als geheilt vorgestellt. Das Kind wurde, da es mit den Füßen vorlag, extrahiert und kam lebend zur Welt.

Seit der ersten Empfehlung und Ausführung der Symphyseotomie durch Sigault hat man sehr vielfach über den Wert der Operation pro et contra diskutiert, sie kam und verschwand. Nach der ersten erfolgreichen Symphyseotomie Sigaults fand dieselbe eine begeisterte Aufnahme, um dann bald direkt verworfen zu werden. Und gegenwärtig sind die Ansichten der Geburtshelfer immer noch sehr geteilt. Die Gegner der Operation haben stets besonders betont, daß die Symphyseotomie teils eine ungenügende Erweiterung des Beckens bewirke, teils aber eine nicht ungefährliche Operation sei, z. B. besonders auch infolge der eventuellen Zerreißung der benachbarten Weichteile. Die meisten deutschen Geburtshelfer bevorzugen bei Beckenenge die in ihren Erfolgen so sehr befriedigende Konkurrenzoperation der Symphyseotomie, die Sectio caesarea. Erst die Antisepsis hat der Symphyseotomie, wie so mancher anderen Operation, ihre Gefahren genommen und dadurch auch wieder mehr Anerkennung verschafft. In der neueren Zeit sind es besonders Morisani, Pinard und Zweifel, welche die Symphyseotomie wieder zu Ehren gebracht haben. Die guten Erfolge, welche zuerst Morisani in Neapel und Pinard in Paris an der Clinique Baudelocque mit der Symphyseotomie erzielt haben, bewirkten, daß die Operation in Italien und besonders in Frankreich allgemein von den Geburtshelfern in geeigneten Fällen ausgeführt wird. In Deutschland ist besonders Zweifel für die Symphyseotomie eingetreten, aber trotz seiner Empfehlung hat sich die Operation in Deutschland noch keine allgemeine Anerkennung verschafft, im Gegenteil, sie ist noch verpönt. Im Jahre 1902 hat Zweifel über 46 Symphyseotomien berichtet mit 3 Todesfällen (7 % Mortalität). In dem ersten Falle erfolgte der Tod durch Zersetzung des Sekretes in der hinteren Wundtasche und in den beiden anderen durch Infektion während der Geburt. Mit der zunehmenden Verbesserung der Technik, besonders der Nachbehandlung, sind die Gefahren der Operation geringer geworden, so daß Zweifel eine Reihe von 35 Symphyseotomien in der Leipziger Frauenklinik ohne Todesfall ausführte. Wie die Nachuntersuchungen von Abel ergaben, haben sämtliche geheilten Frauen ihre volle Geh- und Arbeitsfähigkeit wieder erlangt. Die Mortalität hängt im wesentlichen — natürlich abgesehen von der aseptischen und regelrechten Ausführung der Operation — von der Nachbehandlung ab, und zwar nach Zweifel vor allem von der richtigen Versorgung resp. Drainage der hinteren Wundtasche im Spatium praevesicale.

Was die Indikation der Symphyseotomie betrifft, so empfiehlt sich nach Zweifel die Operation bei voraussichtlich normalem Kinde bei plattem engem Becken bis zu einer unteren Grenze von 6,75 cm Conjugata vera; bei allgemein verengten Becken und allgemein verengten platten Becken rückt die untere Grenze ungefähr um 1 cm höher. Die obere Grenze ist nach Zweifel dem Ermessen des Arztes freigegeben. Im allgemeinen ist nach Zweifel die Indikationsgrenze zur Symphyseotomie zwischen den platten Becken von 8,5 bis 6,75 cm und bei den allgemein verengten zwischen 9—7,5 Conjugata vera. Unter 6 cm Conjugata vera kommt nach Zweifel nur noch

der Kaiserschnitt in Frage. Jedoch ist hier nicht der Ort und liegt auch außerhalb meiner Beurteilung, die Indikationen der Konkurrenzoperationen der Symphyseotomie, des Kaiserschnittes, der Embryotomie und der künstlichen Frühgeburt, zu berücksichtigen.

Die Symphyseotomie darf selbstverständlich nur dann ausgeführt werden, wenn die Beweglichkeit der Articulatio sacroiliaca noch vorhanden ist.

Durch die Symphyseotomie wird das Becken im queren Durchmesser mehr erweitert als in dem geraden, und es wird nach Zweifel u. a. nur bei denjenigen platten Becken eine ausreichende Erweitung erzielt, deren Conjugata vera nicht unter 6,75 cm beträgt; bei noch stärker verengten Becken kann nach der Symphyseotomie die Gefahr einer Ueberdehnung resp. einer Kapselverletzung der Sakroiliakalgelenke entstehen. Gewöhnlich weichen die Ossa pubis nach der Symphyseotomie ungefähr 4 cm auseinander.

Die Technik der Symphyseotomie ist folgende:

Bei der ersten von Sigault und Le Roy ausgeführten Symphyseotomie wurde die Haut über der Symphysis pubis in der Längsrichtung von oben nach unten gespalten, die Fascie freigelegt, die Linea alba oberhalb der Symphyse so weit gespalten, daß ein Finger hinter der Symphyse eingeführt werden konnte. Unter Deckung dieses Fingers wurde nun der Knorpel der Schamfuge durchtrennt.

Zweifel macht die Symphyseotomie in folgender Weise: Längsschnitt in horizontaler Lage der Kranken mit nach abwärts hängenden Beinen im Bereich des Mons veneris resp. der Symphyse, Abklemmung und Unterbindung jedes spritzenden Gefäßes, stumpfe Freilegung der Fascie und Durchschneidung des untersten Teiles der Linea alba, so daß man einen Finger hinter die Symphyse einführen kann. Einlegung eines weiblichen Katheters in die Harnröhre. Anschneiden des Symphysenknorpels von vorn in der Richtung von oben nach unten mit einem spitzen Messer, nach Vorschneiden einer Furche schiebt man einen Finger hinter die Symphyse und vollendet nun mit einem geknöpften Messer ganz allmählich die Durchtrennung der Symphyse unter dem Schutze des hinter dieselbe eingeführten Fingers. In dem Augenblicke, wo die letzte Faser des Ligamentum arcuatum unter einem leichten Knirschen durchschnitten ist, weichen bei hängenden Beinen die beiden Ossa pubis ungefähr 4 cm auseinander. Gleichzeitig erfolgt durch Zerreißung des Plexus venosus pudendalis und des Corpus cavernosum clitoridis eine Blutung, welche durch Tamponade mit Jodoformgaze zwischen den beiden Schambeinen gestillt wird.

Die Kreißende wird nun in ein Bett gebracht oder bequem auf einem Tisch horizontal gelagert, und man wartet dann den natürlichen Verlauf der Geburt ab oder greift der Art des Falles entsprechend, z. B. durch Wendung und Extraktion, geburtshilflich ein. Die Regel ist, daß man bei Kopflage nach Zweifel die spontane Entwicklung der Geburt abwarten soll; durch Anlegung der Zange kann man eher schaden als nützen.

Nach Beendigung der Geburt und nach Entfernung des Gazetampons wird die Symphysis pubis wieder durch Naht vereinigt, nachdem durch einen Assistenten die Knorpel der Ossa pubis durch festen Druck auf die Hüftbeine und unter Einwärtsrotation der Beine anein-

ander gebracht worden sind. Zweifel macht die Naht des Symphysenknorpels mit Krönigschem Chromsäurecumolkatgut. Der Katgutfaden wird an jedem Ende mit einer halbkreisförmigen Nadel versehen und Zweifel sticht von innen nach außen, faßt möglichst viel vom Knorpel und den Fascien und knotet gleich die erste Naht, um die Blutung zu stillen; etwa 4—5—6 Nähte genügen. Nun wird die retrosymphysäre Wunde resp. das Cavum praevesicale Retzii sorgfältig mittels Tupfer von den Blutgerinnseln befreit und durch die Schamlippe unter Vermeidung der Scheide drainiert, indem man ungefähr fingerbreit von der durchschnittenen Schamfuge die Harnblase etwas nach hinten abdrängt, eine Kornzange, eine Perforationsdrainagezange, einen Troikart u. s. w. nach dem hinteren Drittel der linken Schamlippe vorschiebt und das Drain nach Durchtrennung der Haut einlegt. Auf diese Drainage der retrosymphysären Wundtasche legt Zweifel mit Recht einen großen Wert. Die Durchgängigkeit des Drains wird durch Durchspülung mit abgekochtem Wasser festgestellt. Damit das Drain nicht aus der Wunde herausfällt, wird sein oberes, gerade bis zur Nähe des Lig. pubicum superius reichendes Ende mit einem Silkwormfaden versehen, der letztere über einen Gazebausch geschlungen, aber nicht geknotet, damit man am 4. Tage die Schlinge leicht öffnen, die Gaze entfernen und mit dem Verkürzen des Drains beginnen kann. Das Drain wird täglich um 1 cm verkürzt, der Silkwormfaden am oberen Ende wird jedesmal mit etwas Sublimatlösung desinfiziert, bevor man ihn in die Granulationen versinken läßt.

Auch die präsymphysäre Wunde wird durch Einlegung eines kleinen Drains drainiert und darüber die Haut durch Naht vereinigt. Das präsymphysäre Drain wird ebenfalls vom 4. Tage an gekürzt.

Zweifel macht sämtliche Nähte mit Katgut.

Nach Heilung der Wunde stehen die Wöchnerinnen gewöhnlich nach 17—21 Tagen auf.

Döderlein hat 1904 über vier günstig verlaufene Symphyseotomien berichtet, die Operationswunde heilte teils mit, teils ohne Knochennaht vollkommen gut.

Pinard, welcher die Symphyseotomie in Frankreich wieder rehabilitiert hat, operiert in folgender Weise. Die Kranke liegt in Steinschnittlage, der Operateur steht zwischen den Schenkeln der Frau. Der etwa 8 cm lange Hautschnitt verläuft genau in der Mittellinie und endet dicht oberhalb der Klitoris. Nach Durchtrennung der Weichteile oberhalb der Symphyse geht man mit dem Zeigefinger in das prävesikale Gewebe und läßt denselben bis zur Beendigung der Operation hier liegen, um die Blase zu schützen. Nun wird die knorplige Symphyse in der Richtung von vorn nach hinten mit einem kräftigen Resektionsmesser gespalten, dann durchschneidet man die dahinter liegende Bandmasse (Lig. infrapubic.) mit kurzen Messerschnitten. Nun weichen die Schambeine auseinander, ihr Abstand muß mindestens 4 cm betragen, ist aber oft erheblich mehr. Nun wird die Wunde mit antiseptischer Gaze oder Watte tamponiert und der Geburtsakt mittels Zange oder Wendung beendigt. Ist die Nachgeburt heraus, so tamponiert Pinard die Scheide mit Jodoformgaze, entfernt den Tampon aus der Wunde und schließt letztere durch Naht, und zwar

zuerst die Weichteile, dann die beiden Symphysenhälften durch vier tiefe Silberdrähte. Verband mit Jodoformgaze.

Die Nachbehandlung ist folgende. Für die ersten 8 Tage wird die Patientin in eine Bonnetsche Rinne resp. Drahthose oder in ein eigens konstruiertes Bett gelegt, damit die Beckenknochen zusammengedrückt werden. Am 8. Tage werden die Nähte entfernt, die Kranken bleiben aber volle 3 Wochen im Bett liegen.

A. Pinard hat bis 1894 über 26 Fälle von Symphyseotomie mit 25 Heilungen und 1 Todesfall an Septikämie berichtet, so daß die Mortalität ca. 4% beträgt. Nebenzufälle während der Schnittführung und Erweiterung des Beckens hat Pinard nicht gesehen. Bei der Extraktion des Fötus erfolgte 2mal eine Ruptur der vorderen Vaginalwand, welche nach Tamponade der Scheide mit Jodoformgaze primär verheilte. In einem Falle entstand bei der Extraktion eine Verletzung der Blase mit nachfolgender Blasenscheidenfistel, welche noch operiert werden mußte. Seit der Einführung der Symphyseotomie hat Pinard die Embryotomie und die künstliche Frühgeburt vollständig verlassen. Auch die hohe Zange bei Beckenenge darf nicht mehr angelegt werden, weil sie nach Pinard gefährlicher ist als der Symphysenschnitt. Die Wahl schwankt also bei hochgradiger Beckenenge nur noch zwischen Symphyseotomie und Kaiserschnitt.

Piccinini empfahl 1874 bei Verengerungen des Beckens von 65—80 mm Conjugata vera die subkutane Symphyseotomie, welcher gleich darauf die Extraktion der Frucht mit der Zange folgen soll. Von 19 Frauen starben 4, 15 blieben am Leben, und von 19 Kindern wurden 16 lebend geboren.

Bezüglich der Technik der Symphyseotomie sei noch folgendes kurz hervorgehoben: Statt des Längsschnittes im Bereich der Haut der Symphyse hat Zweifel früher einen queren gemacht. Zweifel hat denselben aber als unzweckmäßig verlassen, weil bei dem Querschnitt größere Venen verletzt und unterbunden werden müssen und hierdurch störende Oedeme der großen Schamlippen entstehen.

Das Auffinden des Knorpels gelingt zuweilen nicht sofort. Zweifel empfiehlt, die Verschiebbarkeit der Schamfuge mit den aufgelegten Fingern einer Hand festzustellen, während gleichzeitig ein Bein der Patientin gehoben und gesenkt wird. Ferner ist darauf zu achten, daß die Kreißende genau symmetrisch liegt. Stößt man mit dem Messer trotzdem auf Knochen, so wird man meist etwas mehr seitlich den Knorpel finden. Einmal mußte Zweifel die Stichsäge anwenden, um einen Knochenvorsprung an der Symphyse zu durchtrennen.

Bei der Durchtrennung des Lig. arcuatum ist vor allem eine Verletzung der Harnröhre durch Benutzung eines geknöpften Messers unter Deckung mit einem Finger zu vermeiden.

In neuerer Zeit ist der Symphyseotomie in der Pubiotomie resp. Hebotomie eine Konkurrenzoperation entstanden, durch welche vielleicht die Symphyseotomie allmählich verdrängt wird. Gigli hat den früheren Vorschlag von Champion und Stoltz ausgeführt, indem er mit seiner Drahtsäge die Durchtrennung des Beckens nicht in der Schamfuge, sondern seitwärts neben der Symphyse im Knochen vornahm. Die Vorzüge dieser Pubiotomie oder Hebotomie (van de Velde) bestehen nach Gigli, van de Velde, Pestalozza und Döderlein besonders

darin, daß der besser ernährte Knochen rascher heilt und daß die Verletzung des Beckens aus der Medianlinie und damit aus der Nähe der Blase, Harnröhre, Scheide und aus dem Gebiet des blutreichen unteren

Fig. 275.

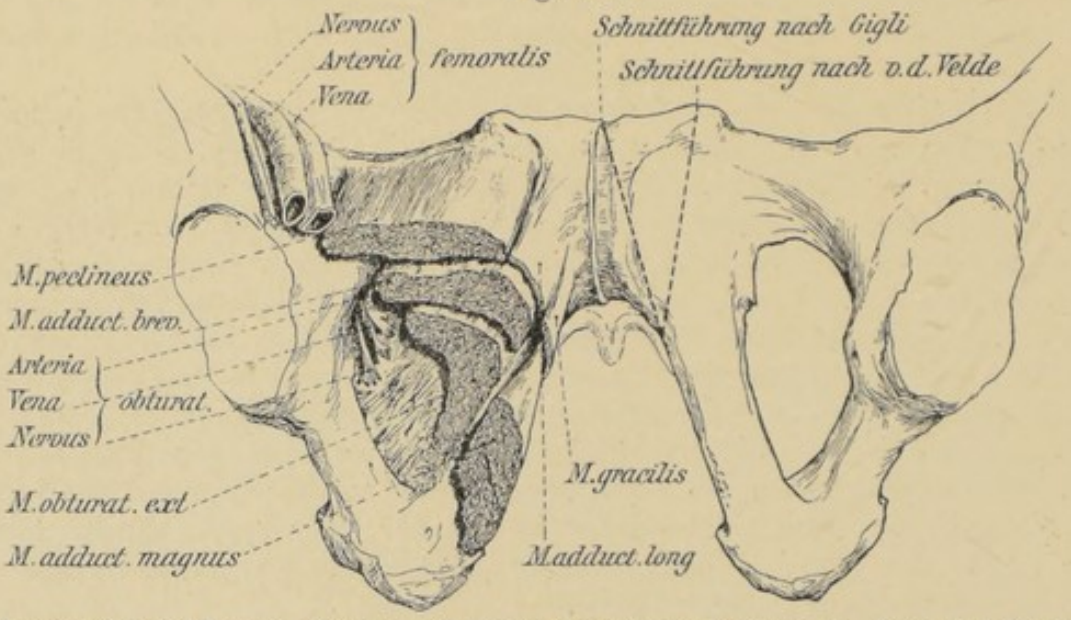

Topographie der Muskeln, Nerven und Gefäße der rechten Beckenseite, links sind die Schnittführungen nach Gigli und van de Velde angegeben (nach Döderlein, gezeichnet nach einem Leichenpräparat von Assistenzarzt Dr. Werner).

Fig. 276.



Instrument zum Führen von Giglis Drahtsäge nach Döderlein.

Schambogenwinkels entrückt ist. Der Harn- und Genitalapparat kann geschlossen zur Seite rücken. In Fig. 275 sind die Schnittführungen nach Gigli und nach van de Velde (nach Werner und Döderlein) angegeben. Mit dieser Pubiotomie resp. Hebotomie haben besonders Gigli, van de Velde, Pestalozza, Döderlein u. a. günstige Erfolge erzielt. Döderlein hat bis 1904 19 günstig verlaufene Hebotomien aus der Literatur zusammengestellt.

Die Technik der Pubiotomie resp. Hebotomie ist folgende. Die Schnittführungen nach Gigli und van de Velde sind, wie schon gesagt, in Fig. 275 angegeben. Van de Velde durchtrennt nur Haut und Fettgewebe vom Tuberculum pubicum bis zur Mitte der großen Labie, Gigli durchschneidet die gesamten Weichteile vom oberen Rand der Symphyse ebenfalls etwa bis zur Mitte der großen Labie. Der Knochen wird mit der Giglischen Drahtsäge durchsägt, welche man von unten nach oben mittels einer Nadel

oder mittels des in Fig. 276 abgebildeten Instrumentes nach Döderlein hinter den Knochen führt.

Döderlein hat mit gutem Erfolg in 3 Fällen die subkutane Osteotomie in folgender Weise gemacht. Oben am Tuberculum pubis wird eine quere Oeffnung zum Einführen des Fingers gemacht, dann bahnt man sich unter Abdrängen des retropubischen Gewebes den Weg für die Nadel in Fig. 276 und führt sie zwischen Finger und Knochen von oben nach unten (s. Fig. 277). Durch die Erhaltung der Weichteile an der vorderen Beckenwand wird zwar die Erweiterung des Beckens etwas beeinträchtigt, aber die Spreizweite bis zu 5 cm erwies sich als genügend. Stärkere subkutane Blutungen wurden nicht beobachtet. Döderlein sieht bei seiner subkutanen Osteotomie von jeder Drainage ab, die beiden kleinen Wunden werden durch Naht geschlossen. Als Verband genügte im letzten Falle ein einfacher Heftpflastertourenverband, ein eigentlicher immobilisierender Verband war nicht nötig. Bei der offenen Pubiotomie resp. Hebotomie wird man mit Jodoformgaze oder Drainröhren drainieren und durch Verbände immobilisieren. Die Geburt soll man entsprechend dem Rat von Zweifel möglichst spontan ablaufen lassen und nur in Ausnahmefällen je nach der Art der Sachlage operativ eingreifen.

Fig. 277.

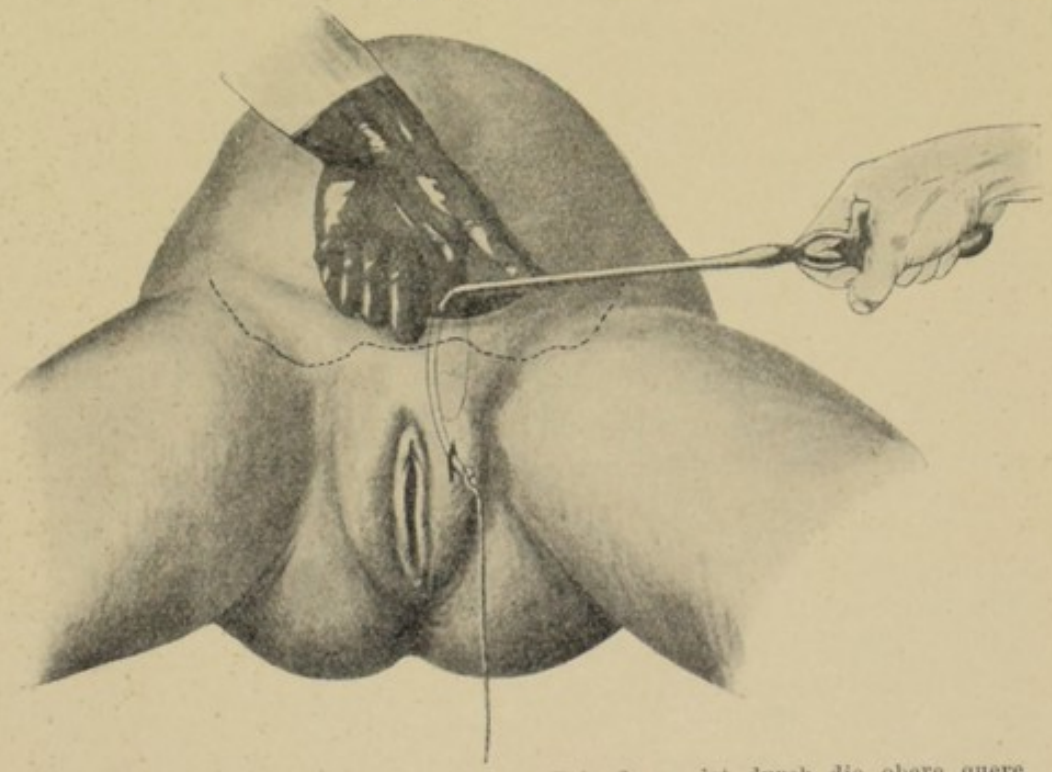

Subkutane Hebotomie nach Döderlein. Der linke Zeigefinger ist durch die obere quere Wunde am Tuberculum pubicum dicht an der hinteren Wand des horizontalen Schambeinastes nach abwärts geführt, der zwischen dem Finger und dem Knochen eingelegte Drahtsägenführer ist zum Durchziehen der Säge bereit (nach einer Operation gezeichnet von Assistenzarzt Dr. Werner).

Erst weitere Erfahrungen werden zeigen, ob die beschriebene offene oder subkutane Durchtrennung des Knochens, die Pubiotomie resp. Hebotomie, gegenüber der Symphyseotomie den Vorzug verdient oder nicht.

Fenomekow und Kotschelkow haben an der Leiche und an Tieren zwei Operationsmethoden ausgebildet, um die durch die Symphyseotomie erzielte Erweiterung des Beckens dauernd zu erhalten. Der Hautschnitt verläuft in einem nach unten konvexen Bogen von einem Tuberculum pubis zum anderen. Dann wird im Zusammenhang mit dem Hautlappen entweder aus der ganzen Höhe der Symphyse ein Keil mit oberer Basis von 3—4 cm Breite ausgelöst, die untere Hälfte desselben entfernt und die obere bis an den Schambogen nach unten verlagert. Oder aber es wird nur aus der oberen Hälfte der Symphyse ein rechtwinkliges Stück von derselben Breite im Zusammenhang mit dem Hautlappen ausgemeißelt, darauf in der unteren Hälfte die Symphyseotomie ausgeführt, die Knorpelflächen abgetragen und schließlich das oben ausgelöste Knochenstück zwischen den auseinander gedrängten Schambeinästen fixiert. Ist das Lig. arcuatum dabei hinderlich, so muß es durchtrennt werden. Außerdem fallen nur noch einige Fasern der beiderseitigen langen Adduktoren in den Weichteilschnitt, und zuweilen müssen die Obliqui ext. leicht eingekerbt werden, um die Verlagerung des resezierten Knochenstückes zu erleichtern. Das äußere Ansehen der Schamspalte und des Scheideneinganges soll nicht verändert werden; die Operation soll technisch nicht schwierig sein. Die Verfasser nennen ihre Operation „Pubiotomie autoplastique par glissement". Nach den von Fenomekow und Kotschelkow mitgeteilten Zahlen ist die erzielte Beckenerweiterung nur gering, die durch die Operation erzielte Verlängerung der Conjugata vera schwankte zwischen 0,9—1,5 cm.

Müller und v. Noorden machten den Vorschlag, bei Beckenverengerungen, besonders des Beckenausganges, statt der totalen Symphyseotomie in geeigneten Fällen nur eine Diszision des Lig. arcuatum inferius resp. des Knorpels vorzunehmen. Besonders Jaffé hat sich gegen diese partielle Symphyseotomie ausgesprochen.

§ 124. Die Punktion des Sakralkanals. — Die Punktion des Wirbelkanals resp. Subarachnoidealraumes desselben wird bekanntlich teils zu diagnostischen, teils zu therapeutischen Zwecken, z. B. behufs Kokainisierung des Rückenmarks zwischen dem 3. und 4. oder 4. und 5. Lendenwirbel, vorgenommen, wo eine Verletzung des Rückenmarks durch die Spitze der Punktionskanüle unmöglich ist, da dasselbe bei Erwachsenen nur bis zum 2., bei Kindern im 1. Lebensjahre nur bis zum 3. Lendenwirbel reicht. Die im Liquor cerebrospinalis flottierenden Nervenbündel der Cauda equina weichen der Nadel aus. Bezüglich der nicht hierhergehörigen Technik der Lumbalpunktion und der Kokainisierung des Rückenmarks verweise ich auf die Chirurgie der Wirbelsäule und des Rückenmarks in meinem Lehrbuch der speziellen Chirurgie, 8. Auflage, § 150 S. 780—781.

Chipault empfahl 1901 die Lumbalpunktion nicht im Bereich der Zwischenräume der Lumbalwirbel, sondern im lumbosakralen Zwischenraume zu machen, weil dieser geräumiger und von leicht bestimmbaren, palpabeln Anhaltspunkten umgeben sei, auch gelange man direkt in den Subarachnoidealraum und eine Verletzung der Nervenwurzeln sei unmöglich.

Chipault empfiehlt die lumbosakrale Epiduralpunktion in der Weise auszuführen, daß man die Cornua sacralia als Anhaltspunkt für den Einstich in den Sakralkanal benutzt, die Nadel dann an der Hinterwand des Kanals wenigstens 5 cm nach oben führt, weil man so am besten eine Verletzung der an der Vorderwand des

Kanals liegenden Nerven vermeide. Es ist notwendig, möglichst hoch hinauf zu injizieren, weil die Nervenwurzeln und ihr Venensystem segmentweise angeordnet sind, weil ferner das epidurale, in bindegewebigen Fächern eingeschlossene, mehr flüssige Fett der Injektionsflüssigkeit Widerstand leistet.

Cathelin hat Injektionen verschiedener Flüssigkeiten, besonders von Kokainlösungen und physiologischen Kochsalzlösungen, in den epiduralen Raum zwischen der Dura mater des Rückenmarks und dem Periost des Wirbelkanales vom Hiatus sacralis aus zu therapeutischen Zwecken vorgenommen. Dieser Raum ist spaltförmig und im ganzen Verlauf des Wirbelkanals von vielen weiten, unter sich kommunizierenden Venen durchsetzt, nur in seiner untersten Partie erweitert er sich. Der Duralsack hört in der Höhe des unteren Randes des 2. Sakralwirbels auf, unterhalb dieser Stelle wird die ganze Breite des Wirbelkanals von dem epiduralen Raum eingenommen. In diesen letzteren macht nun Cathelin seine Injektionen vom Hiatus sacralis aus, welcher nur von einer fibrösen Membran und der Haut bedeckt ist. Cathelin glaubt, daß in diesen Raum injizierte Flüssigkeiten von dem reichlichen Venennetz leicht und rasch resorbiert werden; der Raum soll nach der etwas anfechtbaren Berechnung von Cathelin eine 10mal größere Resorptionsfläche als das Unterhautbindegewebe bei den subkutanen Injektionen haben.

Cathelin hat seine Injektionen besonders bei Ischias und anderen Neuralgien, dann besonders bei Krankheiten der Harnwege vorgenommen. Analgesie wie bei der Bierschen Kokainisierung des Rückenmarks läßt sich durch die Cathelinschen Injektionen nicht erzielen. Cathelin teilt 79 ausführlich wiedergegebene Krankengeschichten mit, welche die günstigen Erfolge bei folgenden Affektionen beweisen sollen: bei Incontinentia urinae der Kinder und Erwachsenen, bei psychopathischer Inkontinenz, bei Pollutionen, bei Impotenz und bei Neurasthenie der Harnwege. Die Art der injizierten Flüssigkeit, welche keine große Rolle spielt, bestand meist in Kochsalzlösung. Cathelin erklärt die günstige Wirkung durch einen „Traumatismus", durch einen Shok, welcher auf den unteren Teil des Rückenmarks ausgeübt wird. Die Krankengeschichten zeigen in der Tat oft auffallende Besserungen, welche aber bei den vorwiegend neurasthenischen Patienten auch durch Suggestion erklärt werden können. Ich bin auf die zum mindesten eigentümliche Behandlungsmethode Cathelins etwas näher eingegangen, nicht um sie zur weiteren Prüfung zu empfehlen, sondern im Gegenteil, um sie abzulehnen. Dasselbe läßt sich auf einfachere Weise erzielen.

§ 125. Die Exarticulatio interilio-abdominalis. — Die Auslösung einer Beckenhälfte im Sakrococcygealgelenk und der Symphysis ossium pubis mit gleichzeitiger Entfernung der zugehörigen unteren Extremität, die Exarticulatio interilio-abdominalis, haben wir bereits mehrfach erwähnt, z. B. besonders bei den Geschwülsten und bei ausgedehnter Karies des Beckens und Oberschenkels. Nicht immer hat man die Beckenhälfte in der Symphysis pubis und in der Articulatio sacroiliaca exstirpiert, wenn möglich wird man die Symphyse und das Sakrococcygealgelenk erhalten und die Knochen in ihrer Nähe durchsägen.

Der erste, welcher die Exarticulatio interilio-abdominalis (1889) ausführte, war nach Gayet und Salistschef Billroth, aber dieser tödlich verlaufene Fall ist nicht genauer beschrieben, so daß Jaboulay im Jahre 1894 den ersten Fall von Exarticulatio interilio-abdominalis veröffentlicht hat. Dann folgten die weiteren Fälle von Cacciopoli (1894), von Girard (1895), Bardenheuer (1897), Czerny (1897), Girard (2 Fälle), von Jaboulay (noch 2 Fälle), Salistschef (1898), Nanu (1900), Kadjan (1900), Gallet (1901, 2 Fälle), Savariaud (1902), Morestin (1903) und Christel (1903).

Von diesen von mir in der Literatur gefundenen 17 Fällen überstanden 5 die Operation und zwar 2 von Girard und je 1 Fall von Bardenheuer, Salistschef und Christel, die übrigen 12 Patienten starben meist bald nach der Operation an Shok resp. an zunehmendem Kollaps, in 3 Fällen erfolgte der Tod durch Infektion (Sepsis). Die beiden von Girard geheilten Kranken starben 6—8 Monate nach der Operation an Rezidiven der Sarkome. Die Mortalität der Operation beträgt also bis jetzt 70,58 %. In 13 Fällen handelte es sich um Sarkom am oberen Teile des Oberschenkels oder am Becken, in 4 Fällen (Girard, Bardenheuer, Gallet, Christel) um eine schwere tuberkulöse Affektion des Hüftgelenks mit Uebergang auf weitere Teile des Os innominatum.

Faure beabsichtigte die Exarticulatio interilio-abdominalis bei einem 19jährigen Mädchen wegen eines gewaltigen Osteosarcoma ossis ilium auszuführen. Nach medianer Laparotomie und temporärer Ligatur der Aorta und Art. iliaca communis erfolgte eine solche hochgradige Blutung, daß die Operation nicht fortgesetzt werden konnte. Exitus letalis.

Bezüglich der Indikation zur Vornahme der Exarticulatio interilio-abdominalis sei folgendes bemerkt. Die Entfernung einer Beckenhälfte mit der zugehörigen unteren Extremität ist, wie schon aus den kurz angeführten Operationsfällen hervorgeht, als ultimum refugium indiziert bei malignen Geschwülsten des oberen Teils des Oberschenkels und des Beckens, z. B. besonders im Bereich der Pfanne, wo die Exarticulatio coxae allein oder die Entfernung einer Beckenhälfte nicht mehr genügt, um eine radikale Heilung zu ermöglichen, ferner bei ausgebreiteten entzündlichen Prozessen der Beckenknochen und des Oberschenkels, bei ausgedehnter tuberkulöser Karies, wo es gilt, den Kranken rasch von den Nachteilen einer konsumierenden Eiterung zu befreien, und wo die Resektion der Pfanne oder die Exstirpation einer Beckenhälfte ungenügend ist. Man wird die so eingreifende lebensgefährliche Operation nur dann vornehmen, wenn der Kranke ohne dieselbe dem sicheren Tode verfallen ist.

Die Exarticulatio interilio-abdominalis ist eine analoge Operation wie die Entfernung eines Armes mit dem zugehörigen Schultergürtel (Scapula und Clavicula). Auch diese Operation hat ceteris paribus dieselben Indikationen wie die analoge Operation am Becken, auch durch diese Operation ist schon mehrfach ein Kranker, z. B. mit malignen Neubildungen, vor dem sicheren Tode bewahrt geblieben.

Bei schon länger bestehenden Sarkomen wird man kaum die Kranken durch die Operation dauernd heilen, da bereits Metastasen vorhanden

sein können, ohne daß irgendwelche Symptome dafür sprechen. So fand sich bei dem nach der Operation an Kollaps gestorbenen Kranken Cacciopolis ein Sarkomknoten im Oberlappen der rechten Lunge, und in dem ebenfalls letal geendigten Falle Kadjans ergab die Sektion unerwartet Metastasen in der Pleura, besonders rechts, und einen Sarkomknoten im rechten unteren Lungenlappen. Die beiden Sarkomkranken Girards, welche die Operation glücklich überstanden hatten, starben doch 6—8 Monate nach der Operation an Metastasen. Ich glaube daher, daß die Operation weniger bei Sarkomkranken als bei ausgedehnter fistulöser tuberkulöser Karies des Beckens und des Oberschenkels, wo eine konservative Operation nicht mehr möglich, indiziert ist.

Bezüglich der Technik der Exarticulatio interilioabdominalis sei kurz folgendes hervorgehoben. Die Wahl der Operationsmethode wird natürlich durch die Art des vorliegenden Falles sehr beeinflußt, besonders auch durch die Ausdehnung der Krankheit nach dem Beckeninneren. Die Operation muß so rasch und so unblutig als möglich aseptisch ausgeführt werden, um die Shokwirkung nach Möglichkeit zu verringern. Von großer Wichtigkeit ist die Herstellung der Blutleere des betreffenden Beins, damit dieses Blut dem Kranken erhalten bleibt. Nach Bedarf wird man bei der Operation die Blutung durch die S. 311—312 beschriebene intraperitoneale Digitalkompression der Aorta abdominalis oberhalb ihrer Bifurkation beherrschen. Durch Kompression einer Art. iliaca communis wird nur die betreffende Beckenhälfte blutleer.

Die von den einzelnen Operateuren angewandte Schnittführung war sehr verschieden, sie hängt von der Art des Falles ab. Jaboulay bildete einen großen hinteren Lappen, Cacciopoli einen vorderen, Girard einen kleinen inneren und größeren hinteren Lappen, Bardenheuer einen großen äußeren und kleinen inneren Hautmuskellappen, Salistschef einen komplizierteren Lappen „en raquette", Savariaud einen inneren großen Lappen u. s. w. (s. das Nähere bei den einzelnen Operationsfällen). Die Bildung eines äußeren und inneren Hautmuskellappens dürfte sich am meisten empfehlen.

Bezüglich der Notwendigkeit der präventiven Blutstillung sind alle Operateure einig, sie wurde aber verschieden ausgeführt. Sie bestand teils in der Unterbindung der Art. und Vena iliaca communis (Jaboulay, Nanu u. a.), teils in der isolierten Ligatur der Art. und Vena iliaca ext. und hypogastrica, teils endlich nur in der Unterbindung der Art. und Vena iliaca ext. (Morestin). Die letztere dürfte meist ungenügend sein. Die Unterbindung der Venen ist notwendig, um die Blutung während der Operation zu verringern und rückläufige Nachblutungen zu verhindern. Nach Unterbindung der Art. und Vena iliaca communis sah Nanu Gangrän des Lappens und der Operationswunde, er hält daher die Ligatur der Art. und Vena iliaca ext. und hypogastrica für empfehlenswerter. Man dringe behufs Ligatur der Vasa iliaca subperitoneal zu den Gefäßen vor.

Im weiteren Verlauf der Operation folgt man, wenn möglich, am besten den Ratschlägen Girards und Bardenheuers, deren Fälle günstig verliefen, d. h. man suche nach der Unterbindung der Vasa iliaca die Symphysis pubis und mit ihr die Ansatzstellen der

Musc. recti abdominis, das Diaphragma urogenitale mit dem Corpus cavernosum und den Muskeln intakt zu lassen, indem man den horizontalen Schambein- und aufsteigenden Sitzbeinast nach ihrer Freilegung durchsägt. Der Oberschenkel wird vorher exartikuliert oder als Hebel zur Verrenkung des Os ilium in der Articulatio sacroiliaca benutzt. Wenn möglich erhält man, wie gesagt, letztere ebenfalls und durchsägt oder durchmeißelt das Darmbein in der Nähe des Sakroiliakalgelenks, am besten an der schmalsten Stelle zwischen Incisura ischiadica und Spina iliaca anterior inferior, wie auch Kadjan empfiehlt.

Bezüglich der Naht ist zu bemerken, daß man durch Vernähung der Fascia pelvis mit der Fascia iliaca, des Psoasstumpfs mit den tieferen Adduktoren, der Glutaei mit der oberflächlichen Schicht der Adduktoren, der Fascia lata ext. mit der Fascia lata int. und der Hautwundränder der beiden Lappen einen festen Wall gegen die stark andrängenden Eingeweide bilden soll, um die Entstehung eines Bauchbruches zu verhüten.

Nach der Heilung der Wunde wird dem Kranken eine entsprechende Prothese verordnet, mittels welcher Gehen und Stehen ermöglicht wird. Bardenheuer fand folgende Prothese zweckmäßig. Dieselbe besteht aus zwei ledernen Kapseln, welche das gesunde und kranke Becken umgreifen, sie werden durch zwei über die Schultern gehende Gurte getragen. An der festen ledernen, nach unten konvexen Kapsel artikuliert um eine Querachse, welche in der Höhe des Hüftgelenks der anderen Seite liegt, ein künstliches Bein. Die Verbindung desselben mit der Kapsel ist eine recht solide. Die beiden Kapseln sind durch Schnüre vereinigt. Der Gang ist durchaus sicher. Die Patientin Bardenheuers konnte schon am 3. Tage mit zwei Stöcken allein herumgehen, und schließlich genügte nur ein Stock.

In geeigneten Fällen empfehle ich die zweizeitige Operation, und zwar zuerst die Exarticulatio coxae und dann später die Exstirpation der zugehörigen Beckenhälfte, eventuell mit Erhaltung der Symphysis pubis und der Articulatio sacroiliaca. Czerny machte in einem Falle von Darmbeinsarkom nach dem Bericht von Simon zuerst die Exarticulatio femoris nach vorheriger Unterbindung der Iliakalgefäße und 14 Tage später wurde der Tumor mit der rechten Beckenhälfte unter Durchtrennung des Ramus horizontalis ossis pubis und des Ramus ascendens ossis ischii und Auslösung in der Articulatio sacroiliaca exstirpiert. Der Tod erfolgte am Abend des Operationstages im Kollaps (s. das Nähere S. 759). Girard entfernte das Os ilium, Os ischii und pubis mit Erhaltung des Symphysenteils wegen eines Sarkomrezidivs fast 1 Jahr nach der Exartikulation des Oberschenkels im Hüftgelenk. Es erfolgte gute Heilung ohne Funktionsstörung der inneren Organe. Diese Operation Girards ist natürlich als eine beabsichtigte zweizeitige Exarticulatio interilio-abdominalis nicht anzusehen.

Die Entfernung einer Beckenhälfte macht man nach der Exarticulatio femoris entweder wie bei der einzeitigen Exarticulatio interilio-abdominalis (s. die einzelnen Fälle der Exarticulatio interilio-abdominalis S. 835 ff.) oder in folgender Weise nach Kocher und Roux.

Kocher und Roux entfernten mit gutem funktionellem Erfolg

eine Beckenhälfte von einem oberen Bogenschnitt aus, welcher am großen Trochanter beginnt, zur Spina anterior superior gerade nach aufwärts verläuft, dann im Bogen entlang der Crista iliaca zur Spina iliaca posterior inferior nach abwärts zieht, um auf dem unteren seitlichen Teile des Kreuzbeins zu endigen. Von diesem Schnitt aus werden die Weichteile eventuell mit dem Periost vom Knochen abgelöst. Kocher resezierte noch den Oberschenkelkopf. Der betreffende Patient Kochers konnte ohne Stock, wenn auch stark hinkend, gehen.

Wir gehen nunmehr zur kurzen Mitteilung der in der Literatur befindlichen 17 Fälle von Exarticulatio interilio-abdominalis über, die beiden zweizeitig ausgeführten Fälle von Czerny und Girard haben wir bereits erwähnt. Alle übrigen wurden einzeitig operiert. Ich erwähne zuerst die vier glücklich verlaufenen Operationen von Bardenheuer, Girard und Salistschef.

Der glücklich verlaufene, von Bardenheuer wegen ausgedehnter Beckenkaries nach Coxitis tuberculosa operierte Fall ist von O. Wolff 1897 l. c. beschrieben. Bardenheuer unterband bei der 46jährigen Patientin zuerst extraperitoneal die Vasa iliaca ext. und hypogastrica, dann wurde unter Bildung eines äußeren und inneren Hautmuskellappens der Oberschenkel in typischer Weise exartikuliert, und schließlich folgte als dritter und letzter Akt die Entfernung der erkrankten Beckenhälfte. Der Fall ist kurz folgender.

Die 46jährige Patientin litt an einer seit dem 1. Lebensjahre bestehenden Coxitis mit sekundären Eiterungen des Darmbeins, sie war sehr geschwächt durch Albuminurie (1/2‰), die Leber war vergrößert (speckig entartet?). Operation in Cloroformnarkose am 15. Jan. 1897. Unter Vermeidung der Fisteln wird ein großer äußerer Hautlappen, ein kleiner innerer mit dem Messer vorgezeichnet. Schrägschnitt oberhalb des Lig. Pouparti von der Spina ant. sup. nach dem horizontalen Schambeinast hin. Der Schnitt umkreist die in seiner Mitte liegende Fistel. Ablösung des Peritoneum vom Iliopsoas war wegen der Verwachsungen schwierig, was aber ohne Verletzung des Bauchfells gelang. Die Vasa iliaca ext. und hypogastrica waren durch den abgehobenen Psoas medianwärts verdrängt und schwer zu erreichen, doppelte Unterbindung derselben und Durchschneidung zwischen den Ligaturen. Exarticulatio femoris unter Bildung eines äußeren und inneren Hautmuskellappens ohne nennenswerte Blutung. Vom Foramen obturatum aus wird der horizontale Schambeinast isoliert und mit der Giglischen Säge ganz nahe an der Symphysis ossis pubis durchtrennt, ebenso der absteigende Sitzbeinast. Der Iliopsoas wird teils scharf, teils stumpf vom Darmbein resp. von dem unter ihm liegenden Abszeß abgelöst, die an den Cristae iliacae ansetzenden Muskeln werden durchtrennt. Das Darmbein mit den Scham- und Sitzbeinteilen wird nun mit großer Gewalt aus der Articulatio sacroiliaca herausluxiert. Da sich der aufsteigende Sitzbeinast auch als tuberkulös erwies, wurde derselbe noch nachträglich reseziert. Blutstillung, versenkte Faszien- und Muskelnähte, Hautnaht, Drainage; Dauer der Operation 60 Minuten. Reaktionsloser Verlauf, erster Verbandwechsel nach 3 Tagen am 18. Januar, Wechseln der 3 Drainröhren. Mitte Februar war die Wunde bis auf zwei talergroße Granulationsstellen geheilt, die Albuminurie war nicht mehr nachweisbar.

Die Patientin wurde am 26. April 1897 im ärztlichen Verein zu Köln vorgestellt, ein Bauchbruch war nicht eingetreten. Am 1. Mai wurde die Kranke mit einer zweckmäßigen Prothese geheilt entlassen, mit letzterer konnte sie ohne Beschwerden mit einem Stock gut gehen.

Girard operierte im wesentlichen in derselben Weise wie Bardenheuer, 1mal wegen Beckenkaries, 2mal wegen Sarkom des Oberschenkels bezw. des Beckens. Die beiden letzteren Fälle überstanden, wie schon erwähnt, die Operation, gingen aber später, 6 resp. 8 Monate post operationem, an Rezidiven zu Grunde.

Der erste mit einigen Modifikationen nach Jaboulays Methode geheilte Fall von Salistschef (1898) ist folgender.

38jähriger Mann mit seit 2 Jahren bestehendem periostalen Sarkom der rechten Beckenknochen. Der Tumor reichte nach oben bis zum Nabel, nach unten griff er auf den rechten Oberschenkel über. Operation am 8. Dezember 1898. Schnitt vom Ende der 12. Rippe zur Spina iliaca ant. sup., dann über dem Lig. Pouparti zum Tub. pubis bis auf das Bauchfell. Unterbindung der Art. iliaca communis. Bildung eines ovalären hinteren Lappens durch einen Schnitt durch die Oberschenkeldammfalte zum Tuber ischiad., dann horizontal nach hinten und dann hinter dem Trochanter major nach oben zur Mitte der Crista iliaca. Durchtrennung der Symphyse nach Abtrennung der Weichteile, Ablösung der Weichteile vom Becken, Durchtrennung des M. psoas, des N. femoralis, der Vasa et nervi obturator. und des Nervengeflechts. Durchschneidung der Bänder der Articulatio sacroiliaca, womit die Operation beendigt ist. Blutstillung, Naht der Muskeln, Hautnaht, Drainage, Heilung zum Teil unter Eiterung. Im Anfang konnte der Harn nicht gleich gelassen werden, sonst keine Beschwerden. Das periostale Sarkom wog nach der Härtung ohne den Inhalt eines 12 : 10 cm großen Erweichungsherdes 6 kg.

In dem Falle von Christel, welchen Dreist (l. c.) mitteilt, handelte es sich um eine ausgedehnte Coxitis tuberculosa bei einem 2jährigen Mädchen. Exarticulatio interilio-abdominalis am 15. Juli 1903. Typischer Schnitt zur extraperitonealen Ligatur der Art. iliaca communis, letztere wird durch mit Gummi überzogene Klemmen so lange abgeklemmt, bis sämtliche größeren Gefäße unterbunden sind. Zweiter Schnitt entlang der Glutaealfurche am Trochanter major vorbei zum Tub. pubicum (als hinterer Glutaeallappen). Es erfolgte nur eine ganz unbedeutende Blutung aus einem Seitenaste der Art. sacralis. Der Verlauf war bis zur Mitteilung durch Dreist „ziemlich günstig". Christel will den Fall nach der Heilung selbst mitteilen.

Die tödlich verlaufenen Fälle von Exarticulatio interilio-abdominalis sind folgende. Zunächst erwähne ich die drei von Jaboulay wegen Sarkom operierten Fälle, sie endeten sämtlich letal.

Der 1. Fall Jaboulays, von Gayet (l. c. 1895) beschrieben, betraf einen 66jährigen Mann mit einem Osteosarkom des Oberschenkels. Exarticulatio interilio-abdominalis mit präventiver Ligatur der Art. iliaca communis in der unten und S. 837 beschriebenen Weise. Dauer der Operation 60 Minuten, sehr geringe Blutung. Tod an Sepsis 36 Stunden post operationem.

Ueber den 2. Fall hat Jaboulay auf dem Congrès de chirurgie 1898 selbst berichtet. Es handelte sich um ein Sarcoma ossis ilium. Operation in derselben Weise wie im 1. Fall (s. S. 837). Gangrän des großen hinteren Lappens im Ernährungsbezirk der Art. hypogastrica; Tod nach 5 Tagen an Sepsis.

Auch der dritte, in derselben Weise operierte Fall Jaboulays, endete tödlich, nähere Angaben stehen mir nicht zur Verfügung.

Von den 3 Fällen mag nur die Operation in dem ersten von Gayet mitgeteilten Falle beschrieben werden. Jaboulay operierte in folgender

Weise. Nach vorausgegangener Unterbindung der Iliakalgefäße von dem typischen Schnitt aus wird die Oberschenkelhaut zirkulär umschnitten, dann von diesem Schnitt aus zwei Schnitte seitlich nach oben, innen gegen das Os pubis, außen gegen die Spina iliaca; Bildung eines hinteren Hautlappens. Zurücklegung des Samenstranges, Freilegung der Symphyse unter sorgfältiger Schonung der Blase und der Corpora cavernosa. Aufklappung der Symphyse, Abtrennung der Weichteile von der Innenfläche des Os ilium, welches durch Abziehung des Beins herausgedreht wird, wobei eine zu gewaltsame Luxation und vor allem eine dadurch entstehende starke Zerrung der großen Nerven zu vermeiden ist. Die nun klaffende Articulatio sacroiliaca kann von vorn nach hinten getrennt werden, und schließlich werden die Weichteile von der äußeren Fläche des Darmbeins von hinten nach vorn abgelöst. Naht der Wunden. Operationsdauer 60 Minuten. Tod 36 Stunden post operationem an Septikämie.

Die von Cacciopoli (Neapel) 1894 ausgeführte ebenfalls letal verlaufene Exarticulatio interilio-abdominalis betraf ein großes Sarkom der rechten oberen Femurepiphyse, welches bei einem 17jährigen Manne nach oben bis zur Crista iliaca reichte. Metastasen waren nicht nachweisbar. Die Operation wurde in folgender Weise ausgeführt: Bildung eines vorderen Lappens, Unterbindung der Art. iliaca communis und der Vena iliaca ext., Isolierung des Samenstranges, Durchtrennung der Symphyse. Ablösung des Corpus cavernosum und der übrigen Weichteile vom Os ilium, Eröffnung und Auslösung der Articulatio sacroiliaca mit Durchtrennung der Weichteile an der Rückseite.

Nach Beendigung der Operation, welche 45 Minuten gedauert hatte, war das Befinden des Kranken leidlich, dann trat bald der Tod unter schweren Erscheinungen des Shoks ein. Bei der Sektion fand sich ein kleiner Sarkomknoten im Oberlappen der rechten Lunge.

Nanu operierte in Aethernarkose wegen eines Myxosarkoms der linken Beckenhälfte und des Oberschenkels, seit etwa 16 Monaten bestehend und heftige Schmerzen verursachend. Die Operation geschah in folgender Weise: Nach Herstellung der Blutleere im linken Bein Bildung eines vorderen Lappens, dessen Basis vom Tubercul. pubis zur Spina iliaca post. sup. reicht, Ablösung des Bauchfells, extraperitoneale Unterbindung der Art. iliaca communis nebst der Vene, Bildung eines großen hinteren Hautmuskellappens, Entfernung der linken Beckenhälfte, beim Os pubis beginnend, was durch kräftigen Zug am Bein sehr erleichtert wird. Naht und Drainage durch den hinteren Wundwinkel. Gangrän der ganzen Wundfläche und des gesunden Fußes. Tod nach 20 Tagen. Die Sektion ergab einen Thrombus von der Unterbindungsstelle der Art. iliaca communis bis zur Bifurkation der Aorta mit Embolie der Art. iliaca der anderen Seite. Nanu empfiehlt infolge dieses Befundes die isolierte Unterbindung der Art. iliaca ext. und hypogastrica. Die Geschwulst (Myxosarkom) ging vom Darmbein aus und hatte Scham- und Sitzbein, Kopf und Hals des Femur ergriffen.

A. A. Kadjan machte 1900 die Exarticulatio-interilio-abdominalis bei einem 25jährigen Studenten wegen eines kleinzelligen Sarkoms im oberen Teil des linken Femur, 2—3 Finger über das Lig. Pouparti reichend. Nach Unterbindung der Art. und Vena iliaca ext. löste Kadjan die kranke Beckenhälfte von der gesunden unter Durchsägung der Symphyse, weil die Sarkommassen das Scham- und Sitzbein umwucherten, also nicht partiell (medial) zu erhalten waren. Es erfolgte eine beträchtliche Blutung aus dem M. iliacus und glutaeus. Es wurde ein hinterer Hautmuskellappen gebildet. Das Peritoneum blieb uneröffnet. Naht der Bauch- und Rückenmuskeln, dann der Haut. Dauer der Operation 1½ Stunde. Es gelang, den hochgradig kolabierten Kranken 2 Tage lang am Leben zu erhalten. Bei der Sektion fand man unerwartet Metastasen in der Pleura,

besonders rechts, und einen Sarkomknoten im rechten unteren Lungenlappen.

Gallet operierte 1901 (l. c.) bei zwei am Tage der Operation gestorbenen Patienten mit ausgedehnter Tuberkulose der Beckenknochen resp. Sarcoma femoris in folgender Weise:

1. Inzision parallel der Inguinalfurche, zweifingerbreit über derselben vom Os pubis bis hinter die Spina iliaca ant. sup. Extraperitoneale Unterbindung der Art. und Vena iliaca ext., sowie der Art. hypogastrica in der Höhe der Linea innominata.

2. Umschneidung eines hinteren Lappens. Freilegung des vorderen Teils der Crista iliaca und des Beckenknochenrandes bis zur Eminentia iliopectinea. Durchschneidung der Gefäße zwischen zwei Ligaturen, subperiostale Freilegung der Articulatio sacroiliaca von innen.

3. Exartikulation in diesem Gelenk mit Hammer und Meißel.

4. Exartikulation der Symphyse unter Schonung des Lig. rotundum resp. des Funiculus spermaticus und der Rektusansätze. Besser durchsägt man den horizontalen und absteigenden Schambeinast. Bildung des hinteren Lappens, der dann nach vorn geschlagen wird. Drainage, Naht.

Savariaud machte 1902 die Exarticulatio interilio-abdominalis wegen eines sanduhrförmigen Sarkoms, welches sich bei einem 7jährigen Mädchen im Bereich des Darmbeins vom Foramen ischiadicum maj. zur Hälfte nach innen, zur Hälfte in die Hinterbackenmuskulatur entwickelt hatte. Die Operierte starb wenige Stunden nach der Operation. Die richtigere Operation wäre wohl eine entsprechende Resektion des Os coxae gewesen.

H. Morestin führte 1903 die Exarticulatio interilio-abdominalis mit tödlichem Ausgange wegen eines Sarkoms der Darmbeinschaufel aus. Lappenbildung en raquette nach Salistschef (s. S. 836), Unterbindung der Vasa iliaca ext., Durchtrennung der Symphyse nach Ablösung der Rektussehne, sodann des Bandapparates der Articulatio sacroiliaca zunächst unter Beugung und Adduktion, dann vorsichtige Abduktion des als Hebel dienenden Oberschenkels. Operationsdauer 50 Minuten. Tod der Kranken am Abend des Operationstages unter zunehmendem Kollaps.

WELLCOME LIBRARY INSTITUTE