

Perandren : hormona testicular sintética / CIBA.

Contributors

Ciba (Firm)

Publication/Creation

[1938?]

Persistent URL

<https://wellcomecollection.org/works/c7aa8seh>

License and attribution

Conditions of use: it is possible this item is protected by copyright and/or related rights. You are free to use this item in any way that is permitted by the copyright and related rights legislation that applies to your use. For other uses you need to obtain permission from the rights-holder(s).

**wellcome
collection**

Wellcome Collection
183 Euston Road
London NW1 2BE UK
T +44 (0)20 7611 8722
E library@wellcomecollection.org
<https://wellcomecollection.org>

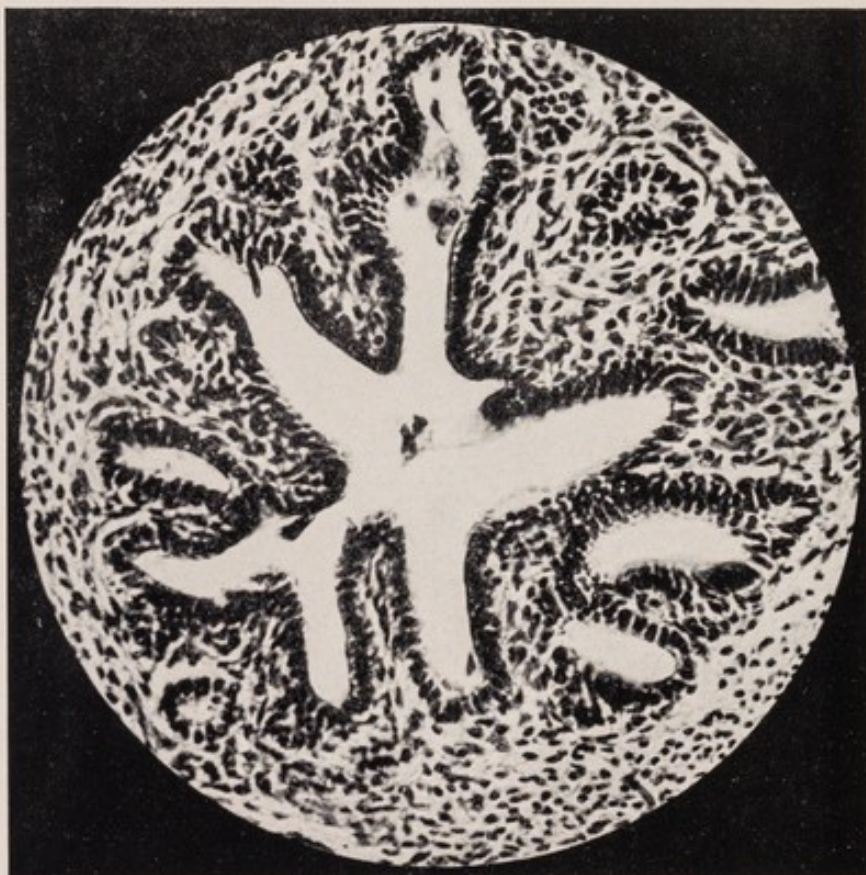
Perandren Hormona testicular sintética

Comprobación de la actividad

I.

Corte de la vesícula seminal de la rata macho castrada, animal testigo (aumento 320 veces)

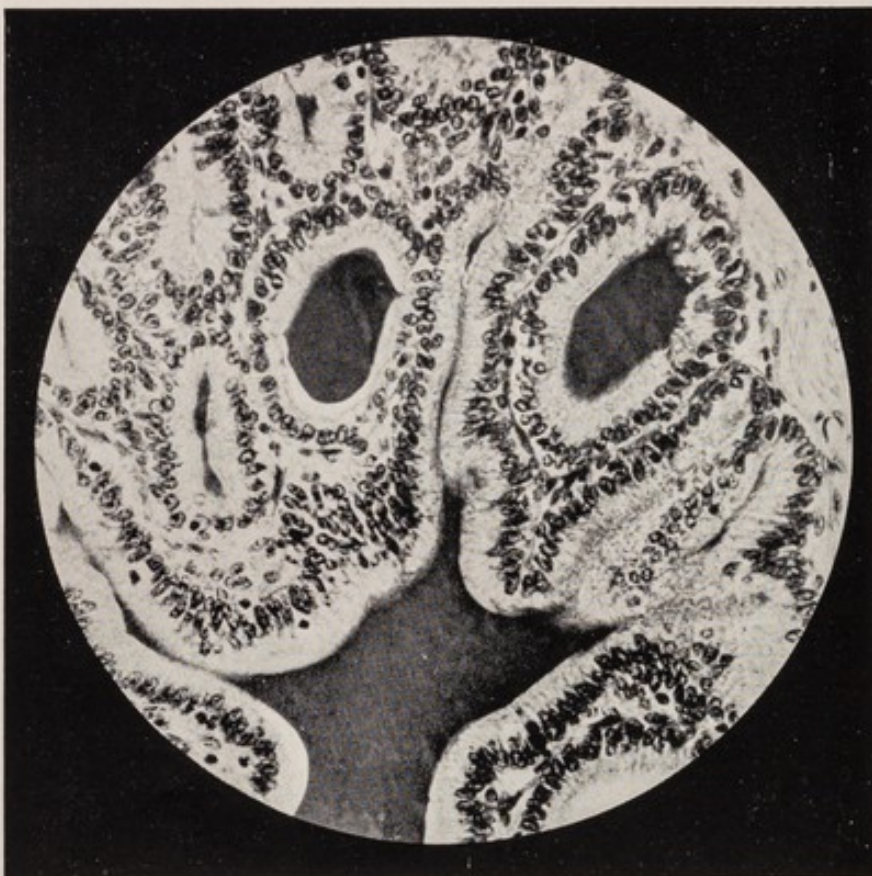
Células epiteliales cúbicas, borde protoplasmático muy delgado, sin granulaciones secretorias. Lumen con líquido incoagulable.




II.

Corte de la vesícula seminal de la rata macho castrada, 11 días después de una sola inyección de 2 mg. de Perandren (aumento 320 veces)

Células epiteliales cilíndricas con núcleo en la base, borde protoplasmático ancho, numerosas granulaciones secretorias. Lumen contiene líquido coagulable.

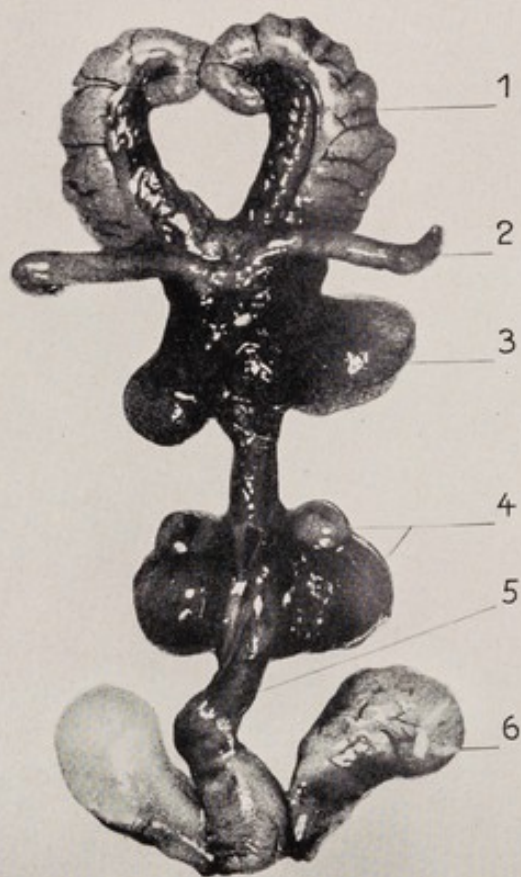




III.

Organos anejos sexuales de la rata macho castrada, animal testigo (aumento 12 veces)

1. Vesículas seminales (peso 14 mg.)
2. Cordón espermático
3. Próstata
4. Glándulas de Cowper
5. Pene
6. Glándulas prepuciales



IV.

Organos anejos sexuales de la rata macho castrada, 11 días después de una sola inyección de 2 mg. de Perandren (aumento 12 veces)

1. Vesículas seminales (peso 265 mg.)
2. Cordón espermático
3. Próstata
4. Glándulas de Cowper
5. Pene
6. Glándulas prepuciales

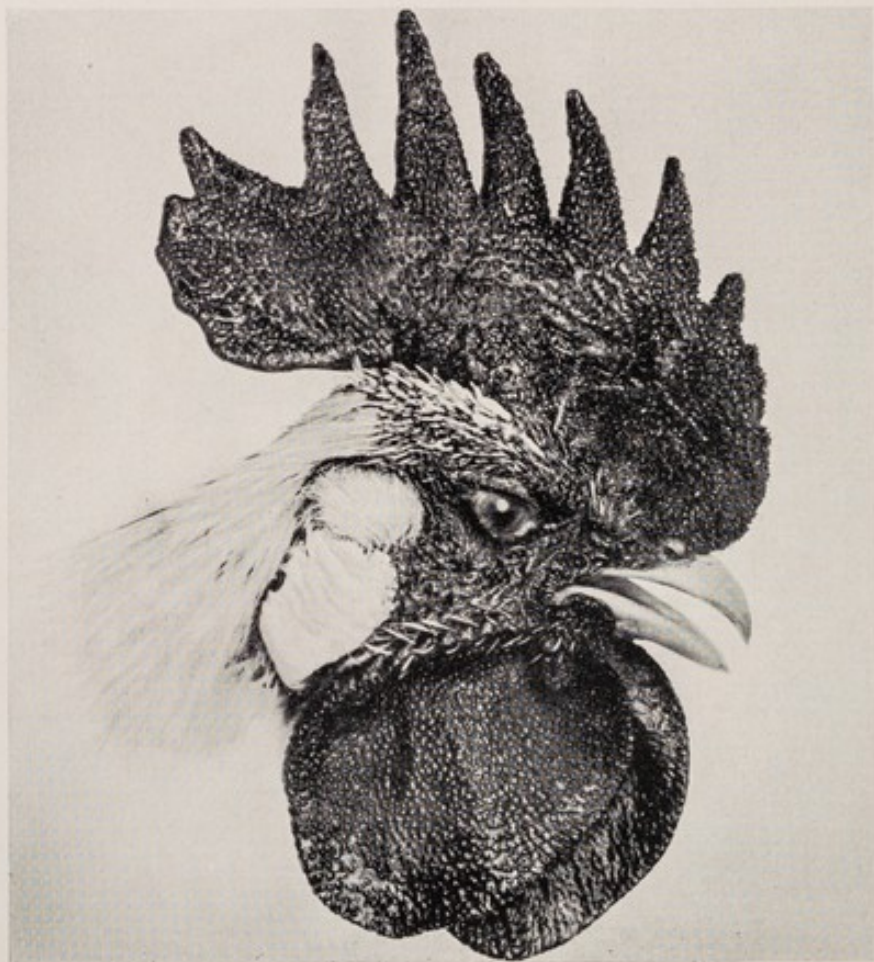V.


Capón antes del tratamiento. Cresta atrofiada, con escasa irrigación sanguínea. Superficie 660 mm.² Carúnculas de la barba y de la oreja atrofiadas.



VI.

El mismo capón después del tratamiento por el Perandren: pincelación durante 2 semanas. Notable aumento del volumen de la cresta, fuerte irrigación sanguínea y grandes granulaciones. Superficie 6500 mm.² Carúnculas de la barba y de la oreja completamente desarrolladas.






VII.

A. Polluelo (raza Leghorn blanca) de 18 días. Pesa 80 g. Cubierto de plumón, sin indicios de cresta.

B. Polluelo testigo, no tratado, de 38 días. Peso 150 g. Apenas comienza a aparecer la cresta.



VIII.

Polluelo de 38 días. Ha recibido dos inyecciones de 5 mg. de Perandren; pesa 312 g. Plumaje transformado, cresta y carúnculas de la barba completamente desarrolladas.

Perandren Propionato de testosteron, Hormona testicular sintética.

Indicaciones principales:

Insuficiencia testicular, Hipertrofia prostática, Climaterio viril

Presentación:

caja de 4 ampollas de 1 cm.³ con 5 mg.
caja de 4 ampollas de 1 cm.³ con 10 mg.
caja de 2 ampollas de 1 cm.³ con 25 mg.

Productos "Ciba"