

Diagnostik der chirurgischen Krankheiten / Von d. E. Albert.

Contributors

Albert, Eduard, 1841-1900.

Publication/Creation

Wien : A. Hölder, 1887.

Persistent URL

<https://wellcomecollection.org/works/qr9fs5vj>


License and attribution

This work has been identified as being free of known restrictions under copyright law, including all related and neighbouring rights and is being made available under the Creative Commons, Public Domain Mark.

You can copy, modify, distribute and perform the work, even for commercial purposes, without asking permission.



Wellcome Collection
183 Euston Road
London NW1 2BE UK
T +44 (0)20 7611 8722
E library@wellcomecollection.org
<https://wellcomecollection.org>



V. 9. CA 20



22102157713

Med

K42595



Digitized by the Internet Archive
in 2016

<https://archive.org/details/b28137425>

50.
DIAGNOSTIK

DER

CHIRURGISCHEN KRANKHEITEN.

VON

D^{R.} E. ALBERT

K. K. O. Ö. PROFESSOR UND VORSTAND DER ERSTEN CHIRURGISCHEN KLINIK
AN DER UNIVERSITÄT WIEN.

VIERTE GÄNZLICH UMGEARBEITETE AUFLAGE.

MIT 47 HOLZSCHNITTEN.

WIEN, 1887.

ALFRED HÖLDER

K. K. HOF- UND UNIVERSITÄTS-BUCHHÄNDLER.

I., ROTHENTHURMSTRASSE 15.

16244825

ATROZOLIN

v. 2. 1960

WELLCOME INSTITUT FÜR PHARMAZIE

Alle Rechte insbesondere das der Uebersetzung vorbehalten.

301281

WELLCOME INSTITUTE LIBRARY	
Coll.	weIMOmec
Call	
No.	W0



INHALT.

	Seite
I. Abnorme Kopfhaltungen und die ihnen zu Grunde liegenden Krankheiten	1
II. Verletzungen des Schädels, des Hirns und ihre primären Folgen	16
III. Die entzündlichen Complicationen der Schädelverletzungen	31
IV. Die Geschwülste am Schädel	39
V. Gesicht, Gesichtsschmerz	43
VI. Die chirurgischen Krankheiten der Augen-, der Nase- und der Stirnhöhle	51
VII. Die Krankheiten der Kieferknochen und des Kiefergelenkes	59
VIII. Die Krankheiten der Mund- und Rachenhöhle	67
IX. Die Geschwülste des Halses und der Parotisgegend	75
X. Schlingbeschwerden. — Stenosen des Oesophagus	89
XI. Stenose der Luftwege und andere Athembeschwerden	101
XII. Verletzungen des Thorax	116
XIII. Geschwülste am Thorax und in der Mamma	126
XIV. Verletzungen der Schulter	135
XV. Entzündungen und Geschwülste in der Umgebung des Schultergelenkes	143
XVI. Die Verrenkungen im Ellbogengelenke und die Fracturen dieser Gegend	151
XVII. Entzündliche Geschwülste in der Gegend des Ellbogens	163
XVIII. Verletzungen der Hand	167
XIX. Die entzündlichen Geschwülste der Hand	173
XX. Einige diagnostische Bemerkungen über Bauchgeschwülste. Die Abscesse der Bauchgegend	180
XXI. Einige der chirurgisch wichtigen Bauchtumoren	187
XXII. Die Hernien im Allgemeinen	193
XXIII. Incarceration der Hernien und incarcerationähnliche Zustände	202
XXIV. Diagnose der Schichten und der Abnormitäten bei der Herniotomie	218
XXV. Die Scrotaltumoren	223
XXVI. Von den sogenannten Urinbeschwerden. Krankheiten der Blase, der Harnröhre	236

	Seite
XXVII. Ueber einige Zustände, die bei verschiedenen Erkrankungen der Blase vorkommen können	249
XXVIII. Von den Krankheiten des Penis und der Vulva	259
XXIX. Die Krankheiten des Rectums	263
XXX. Verletzungen der Hüfte	272
XXXI. Entzündliche Processe der Hüfte	280
XXXII. Die entzündlichen Geschwülste am Kniegelenke	286
XXXIII. Verletzungen des Kniegelenkes	290
XXXIV. Die entzündlichen Geschwülste des Sprunggelenkes und seiner Umgebung	297
XXXV. Die Verletzungen am Fusse	301
XXXVI. Verletzungen der Wirbelsäule	305
XXXVII. Die Tuberculose der Wirbel	310

I.

Abnorme Kopfhaltungen und die ihnen zu Grunde liegenden Krankheiten.

Als die Gebrüder Weber die Mechanik der physiologischen Kopfhaltung untersuchten, gingen sie von der Frage aus, wodurch die ruhige Gleichgewichtslage des Kopfes bedingt werde. Mit einem sehr schlagenden Versuche haben sie diese Frage auch gelöst. Sie schnitten einen Kopf im Gelenke zwischen Atlas und dem Hinterhauptbein ab und stellten ihn mit den Gelenksflächen der Hinterhauptcondylen auf die Basalfläche eines aufrechtstehenden dünnen Cylinders; der Kopf verharrte ruhig in seiner Gleichgewichtslage. Daraus folgt, dass es eine Stellung wenigstens gibt, in welcher der Kopf ohne Intervenienz von Muskelkräften, ohne Beihilfe von Bänder-
spannung, bloß durch physikalische Verhältnisse des Gleichgewichts, in Ruhe, und zwar in labilem Gleichgewichte gehalten werden kann.

Diese Haltung ist diejenige, bei welcher das Gesicht geradeaus nach vorne und kaum ein Merkliches nach oben sieht. Physikalische Erwägungen ergeben, dass bei dieser Stellung des Kopfes der Schwerpunkt desselben ein wenig nach vorne vor der Unterstützung liegen muss, und dass eine geringe Kraft, die hinter der Unterstützung nach abwärts zieht, im Stande ist, den Kopf in der Ruhelage auf seiner Stütze zu erhalten, wenn z. B. der Stamm nach vorne geneigt wird. Als eine solche Kraft ist nach H. Meyer der „Tonus der Nackenmuskulatur“ anzusehen. Was unter dem Tonus zu verstehen sei, ist allerdings eine offene Frage; aber Thatsache ist es, dass bei hohen Schwächezuständen der Nackenmuskulatur der Kopf nach vorne überfällt.

Auf der Klinik meines Lehrers v. Dumreicher beobachtete ich ein Mädchen, welchem in Folge anstrengenden Nähens der Kopf so weit nach vorne gesunken war, dass das Kinn dem Sternum anlag und hier sogar eine Decubitusstelle erzeugte. Die Untersuchung ergab keine Abnormitäten an der Halswirbelsäule, aber die Nackenmuskulatur war nahezu verschwunden; die zwei Wülste, die seitwärts der Dornfortsätze durch die Nackenmuskulatur gebildet werden, waren vollkommen verschwunden. Wenn man den Kopf sanft emporhob, so war kein Hinderniss vorhanden und nur Furcht an der Patientin zu sehen; die Bewegungen des Kopfes und der Halswirbelsäule liessen sich sämtlich ausführen, und wie man den Kopf sich selbst überlassen wollte, fühlte man, dass er wie eine todte Masse nach vorne überstürzen würde. Allmähig brachten wir den Kopf in aufrechte Stellung, weil beim plötzlichen Aufrichten die Patientin eine schmerzhaft Spannung an den Gebilden der vorderen Halsgegend fühlte, fixirten dann den Kopf mittelst der Glisson'schen Halsschlinge auf einem Stützapparate, wendeten Elektrizität an, und nach einiger Zeit war in die Nackenmuskulatur so viel Kraft wiedergekehrt, dass die Patientin den Kopf frei zu tragen im Stande war. Einen ganz analogen Fall behandelte v. Dumreicher vor Jahren bei einem hochbetagten Manne, dem in Folge allmähig zunehmender Schwäche der Nackenmuskeln der Kopf bis aufs Sternum gesunken war.

Diese pathologische Erfahrung bestätigt direct die obige Annahme von der Wirkung der Nackenmuskeln, das einfachste Beispiel der pathologischen Kopfhaltung, die an die einfachste physiologische Thatsache anknüpft.

Wie wird der Kopf bewegt?

Wir unterscheiden:

1. Die Nickbewegungen; diese geschehen in dem Gelenke zwischen Occiput und Atlas.
2. Die Drehbewegungen; diese geschehen um die Axe des Epistropheus.
3. Die Neigebewegungen; diese werden durch bogenförmige Ausbiegungen der ganzen Wirbelsäule vermittelt.

Dazu muss noch hinzugefügt werden, dass die Drehung des Kopfes, die um die Axe des Zahnfortsatzes geschieht, noch weiter geführt werden kann, wenn wir die Halswirbelsäule torquieren, was ja ihre Gelenke bis zu einem gewissen Grade erlauben. Wenn wir bei ganz starrer Halswirbelsäule den Kopf drehen, so können wir ziemlich weit nach rechts und links blicken; wollen wir den Kopf

noch weiter umdrehen, so führen wir eine Torsion der Halswirbelsäule aus und spüren dieselbe an einer schmerzhaften Spannung. Wollen wir uns gänzlich umsehen, so müssen wir auch den Stamm drehen.

Auch die Nickbewegungen (das Vorwärts- und Rückwärtsbewegen) des Kopfes können wir bei vollkommen aufrechter Haltung der Halswirbelsäule in ziemlich grossem Umfange nur in dem Hinterhauptsgelenke ausführen; wollen wir die Bewegung noch weiter führen, so krümmen wir die Halswirbelsäule entsprechend, indem wir ihr oberes Ende nach vorne oder nach rückwärts bewegen.

Diese sämtlichen Bewegungen haben nun ihre natürlichen Grenzen in den Hemmungsvorrichtungen der Gelenke. Wenn eine Gewalt die Bewegung über ihre Grenzen hinaus erzwingt, so kann das nur auf Kosten der Hemmungsvorrichtungen geschehen; diese letzteren müssen also gesprengt werden. Dadurch entstehen die Diastasen der Wirbel (Sprengen der wechselseitigen Verbindung ohne Verschiebung) und die Luxationen (Sprengen mit Verschiebung).

Mitunter wirkt aber die Gewalt so und trifft solche Widerstände, dass nicht die Verbindungen der Wirbel untereinander, sondern die Wirbelknochen selbst gesprengt werden und eine Fractur vorliegt.

Bei dem complicirten Bau der Halswirbelsäule und bei ihrer gleichzeitigen hochgradigen Beweglichkeit lässt sich im Voraus erwarten, dass auch Combinationen von Fracturen mit Diastasen und Luxationen vorkommen müssen, und die Erfahrung bestätigt dies.

Man unterscheidet an der Halswirbelsäule folgende Luxationen:

1. Luxatio capitis, die Verrenkung zwischen Kopf und Atlas; bisher nur in zwei Fällen constatirt; in dem einen derselben, wo das Individuum noch fünf Monate lebte, war der Kopf unbeweglich mit dem Scheitel nach vorne gerichtet und ruhte mit dem Kinne auf dem Brustbein.
2. Luxation des Atlas. Es ist nur ein einziger unanfechtbarer Fall beobachtet worden, wo der Atlas sich um den Epistropheus so gedreht hatte, dass er auf der einen Seite vollständig, auf der anderen unvollständig die Verbindung seiner absteigenden Fortsätze sprengte.
3. An den übrigen Halswirbeln unterscheidet man

a) beiderseitige	}	Verrenkungen.
b) einseitige		

Die bilateralen geschehen entweder so, dass die Verschiebung rechts und links in demselben Sinne erfolgt, und zwar entweder nach vorne oder nach hinten (es wird hierbei der obere Wirbel als der verrenkte angesehen); — oder es geht die Verschiebung im rechtsseitigen Gelenke nach vorne, im linksseitigen nach hinten (oder umgekehrt), d. h. der Wirbel dreht sich um seine verticale Axe und sprengt dabei die Gelenksverbindung seiner beiden Gelenksfortsätze (des rechten und des linken) in entgegengesetztem Sinne.

Die einseitigen Verrenkungen sind vollständig oder unvollständig, d. h. der eine Gelenksfortsatz verlässt seinen unteren Gespan vollständig oder schiebt sich nur bis auf seinen obersten vordersten Punkt.

An welche Anhaltspunkte hält sich also der Arzt, um zwischen den genannten Zufällen zu unterscheiden?

Wir betrachten den Fall einer vollständigen bilateralen Verrenkung. Da die Gelenksverbindung zwischen den auf- und absteigenden Fortsätzen der Halswirbel in einer von unten und hinten nach vorne und oben geneigten Fläche stattfindet, so muss die Gewalt den oberen (verrenkten) Wirbel auf dieser schiefen Fläche von unten hinauf bewegen und über den höchsten, zugleich vordersten Punkt der Gelenkfläche des unteren Wirbels hinüberheben, worauf dann die verrenkte Partie nach vorne hinüberraht. In zwei derartigen, von Ph. von Walter beobachteten Fällen stellte sich der Kopf so, dass er den Raum zwischen den beiden Schultern berührte. Es ist klar, dass diese Verletzung Zerreißen der übrigen Befestigungen der Wirbel untereinander und eine solche Verengung des Rückgratcanals voraussetzt, dass sich in Folge der Rückenmarksquetschungen Parese des darunterliegenden Körperabschnittes einstellt. Diagnostiziert wird diese Verletzung aus der Unterbrechung der Reihe der Querfortsätze, indem man nachweist, dass oberhalb einer bestimmten Stelle die Reihe der Querfortsätze vor der Reihe der darunter liegenden steht. *Ueberprüfung fr. 800*

Um uns das Bild einer einseitigen Luxation zu construiren, halten wir uns gegenwärtig, dass, während die Gelenkfläche des absteigenden Fortsatzes des einen Wirbels auf der Fläche des aufsteigenden Fortsatzes des darunterliegenden Wirbels bei Rotationsbewegungen linkerseits hinaufgeht, sie rechterseits heruntergehen muss. Wird die Bewegung über das physiologische Mass hinaus geführt, so

kann — um in dem Beispiele fortzufahren — linkerseits der absteigende Querfortsatz des oberen Wirbels über den aufsteigenden des unteren hinüberspringen, und dann ist eine complete Luxation fertig. Richet hat solche Fälle durch Nekroskopie verificirt. Es war bei dem einen Falle das Gesicht nach rechts gedreht, das Kinn ruhte fast auf der rechten Clavicula; die Wirbelsäule war oberhalb der verletzten Stelle nach hinten convex gestaltet. Diagnostisch entscheidend ist der Nachweis der Continuitätstrennung in der Reihe der Querfortsätze, und es ist klar, dass man bei Untersuchung der Wirbelkörper vom Rachen aus wird constatiren können, wie die oberhalb der Luxation gelegenen Wirbel vor den unteren und quer gestellt sind. Dass auch hier Erscheinungen der Rückenmarksquetschung vorhanden sind, ist sehr begreiflich.

In differentialdiagnostischer Beziehung wichtig sind aber jene Fälle, bei welchen der verrenkte Wirbel auf der Spitze des aufsteigenden Fortsatzes seines nächst unteren Nachbars sich aufspießt — eine sogenannte unvollkommene Luxation der einen Seite. Ich sah einen solchen Fall bei Schuh und einen bei v. Dumreicher, den ersteren noch als Student.

Der Fall betraf die Köchin eines berühmten Physiologen, welche sich diese unvollkommene Verrenkung an einem Morgen durch plötzliches Umdrehen des Kopfes im Bette zuzog. Der Kopf war nach rechts geneigt und gedreht; die rechte Seite der Halswirbelsäule concav, die linke convex, Hals und Kopf vollkommen unbeweglich; auf dem höchsten Punkte der Convexität linkerseits war eine schmerzhafteste Stelle an den Querfortsätzen; die Muskeln der concaven Seite waren nicht gespannt; ausstrahlende Schmerzen längs des Plexus brachialis. Schuh nahm die Einrichtung vor und sie gelang sofort. Die peripheren Erscheinungen sind in anderen Fällen anderer Art, es kommt z. B. zu vasomotorischen Störungen, indem die eine Kopfhälfte lebhaft geröthet und wärmer erscheint.

Interessant ist es nun, mit diesem Falle von Schuh, der alle diagnostischen Merkmale enthält, folgenden Fall von Dupuytren zu vergleichen.

Ein fünfzehnjähriger Bursche hatte beim Wechseln der Wäsche eine heftige Bewegung gemacht, wonach er in der Nackengegend sogleich einen starken Schmerz empfand und ein deutliches Krachen hörte. Sein Kopf neigte sich zur linken Seite, verblieb in dieser Stellung und war keiner Bewegung fähig.

Die Aerzte diagnosticirten eine unvollkommene Verrenkung und schickten den Kranken zu Dupuytren. Dieser fand den Kopf stark nach der linken Seite gebeugt, die Dornfortsätze der ersten Wirbel hervorspringend, den Hals auf der entgegengesetzten Seite abgerundet; der Kranke hatte hier heftige Schmerzen, die noch stärker wurden, wenn er den Kopf in die Höhe richten wollte. Er beklagte sich ferner über eine Taubheit, ein Stechen in der rechten Schulter, dem Arm derselben Seite, konnte nicht gut schlingen und den Kopf weder drehen, noch beugen. Die grosse Anzahl von Aerzten und Studenten, welche der Klinik beiwohnten, theilten die Annahme der Luxation. Anders Dupuytren. Er diagnosticirte einen Rheumatismus der Halsmuskeln und liess auf der linken Seite des Halses blutige Schröpfköpfe setzen. Schon der andere Morgen zeigte die Richtigkeit der Diagnose; denn der Zustand des Kranken war so gebessert, dass man an die früheren Symptome nicht hätte glauben können, wenn man sie nicht gesehen hätte. Die Beweglichkeit der Halswirbelsäule war hergestellt.

Wie hat aber Dupuytren seine Diagnose motivirt? In den Leçons orales, aus denen dieser Fall entnommen ist, steht eine sonderbare Motivirung. Dupuytren sagte: „Bei diesem jungen Menschen vermuthe ich deshalb eine rheumatische Ursache, weil er als Bursche in einer Weinhandlung alle Tage in den Keller gehen und daselbst bleiben muss, und weil er mehrmals rheumatische Schmerzen gehabt hat.“ Der ausserordentlich streng denkende Dupuytren hat offenbar seinen Vorstellungsgang nicht gut genug reproducirt. Der Kranke bot in den Erscheinungen eine Incongruenz mit dem Bilde der Luxation; das nahm Dupuytren sofort wahr, eine Luxation war es nicht; für das andere, für Rheumatismus, sprachen positive Momente. Was war es denn aber, was die Incongruenz bewirkte? Möglicherweise der Grad der falschen Stellung, also blos ein quantitatives Merkmal, und damit ist Ihnen nicht geholfen. Möglicherweise war es aber ein Merkmal, welches in dem Luxationsfalle von Schuh mit den Worten hervorgehoben wurde: die Muskeln der concaven Seite nicht gespannt. Vielleicht waren die Muskeln der kranken Seite in dem Dupuytrenschen Falle ja gespannt und der grosse Kliniker vergass es hervorzuheben. Für Sie bleibe wichtig die Lehre, dass bei der incompleten einseitigen Luxation die Muskulatur der concaven Seite erschlafft ist. Ist sie straff gespannt, dann liegt eine Luxation nicht vor. Für alle Fälle bleibt Ihnen noch ein Merkmal. Wenn Sie den Kranken narko-

tisiren, dann bleibt bei der Luxation die Bewegungsbeschränkung, solange Sie nicht einrichten, während bei Rheuma freie Beweglichkeit erscheint. Es könnte aber ein Fall vorkommen, wo die rheumatisch erkrankten Muskeln nicht so auffallend gespannt wären, dass Sie sich trauen würden, eine Entscheidung zu treffen. Dann untersuchen Sie auf Schmerzhaftigkeit. Bei der Luxation ist der schmerzhafteste Punkt an der höchsten Convexität; bei Rheumatismus müssten die Muskeln der concaven Halsseite schmerzhaft sein.

Dass man überhaupt in die Lage kommt, zu erwägen, ob Luxation oder Rheumatismus vorhanden ist, das rührt daher, dass die rheumatischen Schmerzen und die daraus folgenden steifen Haltungen oft bei einer plötzlichen Bewegung ausbrechen.

Jene rheumatischen Lendenschmerzen, die wir Lumbago nennen, heissen deutsch: der Hexenschuss. Der Schmerz tritt wie ein Blitz ein und damit die steife Haltung. Dupuytren bemerkte — und die tägliche Erfahrung beweist es tausendfach — dass Lumbago oft auftritt, während man in den Wagen einsteigt; der Betroffene sieht sich dann um, ob er nicht von hinten verwundet wurde. Rheuma und Trauma sind also im Momente der Entstehung sehr ähnlich. Wenn wir nur wüssten, was Rheuma ist! So schleppen wir den Ausdruck schon durch Jahrtausende fort, ohne einen rechten Begriff davon zu haben.

So erfreulich es ist, zu wissen, wie man die Diagnose einer Halswirbelluxation stellt, so wenig befriedigend sind unsere Kenntnisse über die Symptome bei den Fracturen derselben. Es muss ein ganz günstiger Zufall sein, wenn man die Beweglichkeit eines Wirbelstückes entdeckt. In einem anderen Falle wird die Diagnose vielleicht leicht möglich sein, wenn sich an der gebrochenen Wirbelsäule eine so eigenthümliche Difformität zeigt, dass sie nur durch Zerbrechen gewisser Theile des Wirbelsystems erklärt werden kann. Man glaube aber nicht, dass das allgemeine Merkmal der Fracturen — die abnorme Beweglichkeit — hier ^{nicht} zu finden ist. Wohl am Cadaver; aber am Lebenden ist in der Regel eine starre Haltung vorhanden. Mitunter erschliesst man die Fractur daraus, dass nach Einwirkung einer entsprechenden Gewalt nicht das Bild einer Luxation vorliegt, aber doch andere schwere Zeichen, wie z. B. Quetschung des Rückenmarks,

so dass eine Verschiebung der Theile der Wirbelsäule vor sich gegangen sein muss.

Bezüglich der Contusion merken Sie sich einen Fall von Stromeyer, der Ihnen die Diagnose klar macht. Es handelte sich um eine Contusion, bei welcher der Kopf so stark nach hinten gehalten wurde, dass man an eine doppel-seitige Luxation — wie die von Walther — glauben konnte. Eine ausgesprochene krankhafte Muskelspannung im Nacken erleichterte die Diagnose und nach 24 Stunden war die Beweglichkeit wieder hergestellt.

Demselben Autor verdanken wir das Beispiel einer anderen Verletzung. Es ist das ein Fall von Zerreissung der Bänder zwischen dem fünften und sechsten Halswirbel, die bei der Nekroskopie entdeckt wurde. Während des Lebens war der Hals nach jeder Richtung sehr mühsam beweglich.

Von einer ganz besonderen Kopfhaltung sprechen Guérin und Stromeyer. Bei schwächlichen Kindern soll auf ein leichtes Trauma der Kopf eine Stellung einnehmen, bei welcher er auf eine Seite sinkt und sich nach der entgegengesetzten dreht. Man kann ihn sehr leicht in die normale Stellung bringen, aber er sinkt wieder zurück. Da keine Muskelspannung wahrzunehmen ist, so kann man keinen Krampf annehmen; da die anderen Halsmuskeln kräftig agiren so besteht keine Lähmung. Die beiden Autoren nehmen daher eine atonische Subluxation zwischen Atlas und Epistropheus an.

Bei Fracturen der obersten Wirbel kommt noch eine merkwürdige Erscheinung vor, die Sie aus dem folgenden Beispiele entnehmen wollen.

Als Cooper bei Cline war, erhielt ein Mädchen einen heftigen Schlag auf den Nacken, wonach sie bei jedem Versuche, über sich zu blicken, genöthigt war, ihre Hände an den Kopf zu legen und denselben nach und nach gegen den Gegenstand hin zu erheben. Wenn sie nach einem unter ihr befindlichen Gegenstande sehen wollte, so legte sie ihre Hände unter ihr Kinn und führte damit den Kopf herunter. Stieß ein anderes Kind im Spielen gegen sie an, so brachte diese Erschütterung unangenehme Empfindungen hervor, und sie lief an einen Tisch oder an eine andere Stelle, wo sie ihren Kopf auflegen und ihr Kinn mit den Händen unterstützen konnte, bis die durch den Stoss erzeugte Aufregung vorüber war. Das Kind lebte zwölf Monate nach der Verletzung. Bei der Section fand Cline den Atlas quer durchbrochen, aber keine Verschiebung. Bei dem Versuche, den Kopf zu erheben, verliess der zahnförmige Fortsatz seine natürliche Lage und zog einen Theil des Atlas zurück; wenn sich der Kopf nach vorne neigte, so wurde das Rückenmark gedrückt.

Das bemerkenswertheste Symptom dieses Falles ist darin zu finden, dass das Kind, wenn es den Kopf nach vorne stark neigen wollte, dies mit den Händen that. Es überliess also den Kopf seiner

Muskulatur nicht; es fühlte sich unsicher; die Section klärt über den Grund auf. Wir kommen gleich auf Analoges.

Hiemit hätten wir jene Zustände besprochen, wo die Plötzlichkeit des Auftretens die ganze Betrachtung beherrscht, wo also nur auf ein Trauma, ein acutes Rheuma gedacht wird.

Als selbstverständlich werden wir es auch erachten, wenn Jemand, der einen Anthrax am Nacken hat, den Kopf steif hält; hier und ebenso bei acuten Drüsenschwellungen am Halse, bei Phlegmonen u. dgl. wird die Kopfhaltung nicht der Ausgangspunkt unseres Raisonnements sein, sondern uns nebenbei als eine selbstverständliche Folge der Erkrankung erscheinen, die wir äusserlich erblicken.

Nehmen wir nun einen chronischen Fall. Ein Individuum trage den Kopf schon längere Zeit steif, vermeide jede Drehung und Neigung des Kopfes, könne nicht umblicken, ohne sich mit dem ganzen Körper umzudrehen. Wie werden wir die Diagnose stellen?

Von anatomischen Betrachtungen ausgehend, werden wir offenbar an eine Erkrankung der Muskeln, oder der Knochen, oder der Gelenke denken. Oder wir können uns das Schema abkürzen und nur an Zweierlei denken: an eine Krankheit der bewegenden oder der bewegten Organe. Thatsächlich wird diese Vereinfachung des Schemas auch dem klinischen Bedürfnis besser entsprechen. Denn jene so häufige und gefährliche Krankheit der passiven Bewegungsorgane, um welche es sich zunächst handelt — das Pott'sche Uebel, die Wirbelcaries — geht entweder von den Gelenken der Wirbelsäule aus oder von den Wirbelkörpern; und es ist uns nicht stets möglich, zu bestimmen, welcher von den beiden Ausgangspunkten im gegebenen Falle anzunehmen ist. Wir begnügen uns dann, zu sagen, es handle sich um Caries, Ostitis oder Periostitis der Halswirbel, wie dies ältere Collegen so bezeichnen; wir wissen, dass unter dem einen oder anderen von diesen Namen immer derselbe, anatomisch vielgestaltige tuberculöse Process zu verstehen sei. Pott'sches Uebel, Caries der Wirbel u. s. w. ist daher einfacher als Tuberculose der Wirbel zu bezeichnen.

Je nach dem Stadium der Krankheit werden wir nun verschiedene Symptome aufsuchen müssen, um aus der unbeweglichen Haltung des

Kopfes auf das Pott'sche Uebel schliessen zu können. Diese Zeichen sind folgende:

1. Es ist an der einen Seite des Halses eine Auftreibung der knöchernen Theile durchzufühlen und zugleich Schmerzhaftigkeit bei Druck auf den Knochen wahrzunehmen. Diese dem Gefühle auffällige scheinbare Dickenzunahme des Knochens beruht indessen in der Wirklichkeit meist auf Schwellung der mit dem knöchernen Apparate verwachsenen Weichtheile.
2. ^{entweder} Oder es ist die aufgetriebene Partie der Halswirbelsäule zugleich länger. Die Folge davon wird die sein, dass die kranke Seite convex, die gesunde concav werden muss. Die Halswirbelsäule besitzt also eine seitliche, bogenförmige Krümmung und der Kopf wird zugleich geneigt gehalten. ^{oder} Kam es aber schon zu cariöser Zerstörung der Wirbel auf der einen Seite, so wird das Entgegengesetzte eintreten können; die zerstörte Partie wird kürzer, die Halswirbelsäule auf der kranken Seite concav, und der Kopf wird starr nach der kranken Seite gehalten. Die kranke Seite wird immer diejenige sein, auf welcher die Veränderung der Knochen zu constatiren ist. Im ersten Falle ist es die Verdickung und die Schmerzhaftigkeit; im zweiten Falle die Zerstörung und die Symptome eines Abscesses, der bei dem einseitigen Sitze der Entzündung seitlich sich ausbildet und entweder in der seitlichen Halsgend oberhalb der Clavicula zum Vorschein tritt, oder gar durch den grossen Spalt im Bindegewebe, der dem Durchtritt der Axillargefässe und des Plexus dient, sich in die Achselhöhle erstreckt.
3. In anderen Fällen werden wir eine Drehung der Wirbelsäule constatiren können; die schmerzhaft, aufgetriebene Partie tritt zugleich etwas vor, und Sie können in manchen Fällen vom Rachen aus durchföhlen, wie die Wirbelkörper der einen Seite prominenter sind, ja mitunter, wie zwischen zwei Wirbelkörpern eine kleine Stufe gebildet ist; dann ist der Sitz der Tuberculose wahrscheinlich in den Wirbelgelenken.

4. Oder wir werden — und das ist der häufigste Befund — einen schmerzhaften, im weiteren Verlaufe gar prominenten Dornfortsatz constatiren — ein Zeichen von höchster Wichtigkeit, zugleich ein Beispiel, wie oberflächliche Zeichen zur Deutung tieferer Vorgänge verwendet werden können. Da nämlich das Pott'sche Uebel am häufigsten an der vorderen Seite der Wirbelkörper unter der Fascia longitudinalis anterior entsteht, so wird an der Vorderseite des Wirbels die entzündliche Zerstörung des Knochens am raschesten erfolgen. Die Last des Kopfes wird den Wirbel zumeist an der Vorderseite drücken, und dieser gewinnt daher mit der Zeit eine keilförmige Gestalt — vorne niedriger, hinten höher. Der nächst obere und der nächst niedere Wirbel liegen daher auf zwei nach vorne convergirenden Ebenen, und es muss der Dornfortsatz des kranken Wirbels prominiren. Ist der kranke Wirbelkörper vom Rachen aus erreichbar, so wird seine vordere Seite auf Druck schmerzhaft sein.
5. Im weiteren Verlaufe des soeben erwähnten Falles kann es gar zur Bildung eines retropharyngealen Abscesses kommen, der sich durch Athem- und Schlingbeschwerden andeuten wird und als elastische Geschwulst an der hinteren Rachenwand auch gut gefühlt werden kann.
6. Es unterstützen auch entferntere Erscheinungen die Diagnose. An den Austrittsstellen der Rückenmarksnerven wird die Entzündung der Umgebung auch auf die Nerven einen Einfluss haben, theils durch den Druck der Geschwulst, theils durch Hintübergreifen des Processes auf die Nerven selbst. Es wird also zu Störungen im Bereiche der Nerven kommen. Die Erfahrung hat gezeigt, dass diese Störungen höchst selten motorischer Natur sind; meist sind es Neuralgien, und zwar Occipitalneuralgien oder Cervicalneuralgien beim Sitze der Krankheit in den oberen, Brachialneuralgien beim Sitze in den unteren Halswirbeln.
7. Ist das Individuum entschieden von dyskrasischem Aussehen.

Die aufgezählte Reihe enthält gewissermassen die Summe der wichtigsten Symptome der Tuberculose der Halswirbelsäule. An einem bestimmten Individuum sind aber vielleicht nur zwei oder drei dieser Symptome vorhanden. Es handelt sich also darum, anzugeben, bei welchem Minimum von Symptomen man schon auf Tuberculose der Halswirbel diagnosticirt. Die Antwort ist leicht. Wenn bei einem anämischen Individuum, namentlich des jüngeren Alters, eine steife Haltung des Kopfes und Schmerzhaftigkeit eines Dornfortsatzes vorkommt und der Zustand sich allmählig entwickelt hat, so entspricht das in der Regel der Tuberculose der Körper der Halswirbel; die Wirbelsäule ist dabei weniger concav oder gar convex.

Wenn die Halswirbelsäule an ihrer Concavität eingebüsst hat, so ist schon eine relative oder, besser gesagt, virtuelle Kyphose vorhanden. Weit seltener ist die Tuberculose der Halswirbelgelenke mit ihrer Torsionsstellung und vollkommener, allmählig entstandener Steifheit.

Eine ganz eigenthümliche Haltung des Kopfes tritt bei jener Erkrankung auf, welche Leyden als Rust'sche Krankheit zu benennen vorgeschlagen hat. Diese Erkrankung ist nur ein specieller Fall des Pott'schen Uebels, es ist die Caries der obersten Halswirbel, ganz besonders jene Caries, die primär in dem Gelenken zwischen Atlas und Processus odontoideus auftritt. Der Verfasser der „Arthrokakologie“, der hochverdiente Rust, hat diese Erkrankung sehr anziehend geschildert, und es verdient diese Krankheit irgend eine specielle Bezeichnung, nicht nur weil die cariöse Zerstörung der Wirbelsäule in der Nähe der lebenswichtigen Centra des Rückenmarks die höchsten Gefahren bringt, sondern auch weil die Symptome der Krankheit höchst interessant sind und eine Diagnose mit höchster Wahrscheinlichkeit zulassen. Da die Drehbewegung des Kopfes derart geschieht, dass der Atlas mit dem auf ihm ruhenden Kopfe sich um den vertical stehenden Zahnfortsatz des zweiten Halswirbels in horizontaler Ebene hin und her bewegt, so ist es klar, dass bei Entzündung dieses Gelenkes die drehende Bewegung des Kopfes vollständig aufgehoben sein wird. Die nickende Bewegung des Kopfes findet aber in dem Gelenke zwischen Atlas und Hinterhaupt statt; diese wird wenigstens

nicht vollständig aufgehoben sein. Die Unmöglichkeit der Drehbewegung neben der gleichzeitigen Möglichkeit, Nickbewegungen auszuführen, ist also der eine diagnostische Wink. Den zweiten gibt der Patient selbst durch seine Kopfhaltung. Er hält den Kopf — mit den Händen, sobald er aus der sitzenden in die liegende Stellung übergeht, und umgekehrt; ja, manche Kranke heben den Kopf bei ihren Haaren, wenn sie sich aufrichten. In unerklärlicher Weise ahnen sie, oder suchen sie wenigstens unbewusst die Gefahr zu vermeiden, welche eine plötzliche Bewegung hervorbringen könnte. Schliesslich gehen aber doch die meisten plötzlich daran zu Grunde, dass der Zahnfortsatz luxirt oder abbricht und das Rückenmark sofort zerquetscht. Ein wichtiger prognostischer Wink, wenn Sie aus den gegebenen Symptomen auf diesen Sitz der Krankheit schliessen. Aeussere Symptome sind wegen der tiefen Lage der Theile nicht vorhanden.

Leyden hat constatirt, dass dasselbe Krankheitsbild vorhanden ist, wenn der Processus odontoideus von Carcinom oder Sarcom ergriffen ist, wie ja nicht anders zu erwarten, nur lassen die Schmerzen in der Ruhelage nicht nach und tritt das Leiden bei Erwachsenen auf; es ist zudem sehr selten. Ich habe es in einem Falle als secundäres gesehen, indem ein Oberkiefersarcom selbst auf die obersten Wirbel gegriffen hat.

Hiemit hätten wir die Krankheiten der Knochen besprochen, welche zu einer abnormen Kopfhaltung führen. Wenn wir zu den bewegenden Apparaten übergehen, so wird uns vor Allem eine Erwartung plausibel erscheinen. Wir werden nämlich von vorneherein annehmen, dass bei der Contractur eines Muskels keine Unbeweglichkeit des Kopfes und der Halswirbelsäule vorhanden sein wird, sondern nur eine ganz bestimmte Bewegungsbeschränkung. Denken wir uns einen Sternocleidomastoideus contract, so wird ein bestimmter Widerstand jenen Bewegungen entgegengesetzt, bei welchen die Insertionspunkte des contrahirten Muskels von einander entfernt werden müssten. Nach den übrigen Richtungen werden die Bewegungen frei bleiben. Diese Anschauung ist die leitende, wenn man prüft, ob das Hinderniss im Muskel liegt oder anderwärts.

Von allen Muskelerkrankungen, die eine bestimmte pathologische Kopfstellung erzeugen, ist eben die Contractur des Kopfnickers die häufigste und interessanteste. Man denkt auch bei dem Namen Caput obstipum, Torticollis, in erster Linie an diesen Zustand. Die Wirkung des Kopfnickers ist bei einseitiger Contraction die, dass er den Kopf nach seiner Seite neigt und nach der entgegengesetzten dreht. Bei Contractur desselben wird daher das Ohr der kranken Seite gegen die Schulter genähert, während das Kinn der gesunden Schulter zugekehrt erscheint. Endlich senkt sich das Hinterhaupt etwas tiefer. Die übrigen Symptome dieser Krankheit vorausgesetzt, wird es sich in differentialdiagnostischer Beziehung nur darum handeln, in einem gegebenen Falle zu entscheiden, ob die Contractur des Muskels das primäre oder secundäre Uebel ist. Denn auch die Pott'sche Krankheit kann ein ganz ähnliches Bild hervorrufen, wenn sie mit einer skolio-tischen Verbiegung der Halswirbelsäule ausgeheilt ist. Dann springt der Kopfnicker, dessen Insertionspunkte einander lange Zeit genähert waren, ebenso als harter Strang hervor; er ist auch wirklich in Contractur, d. h. verkürzt. In einzelnen solcher Fälle kann der blosse Anblick Sie auf die richtige Spur leiten. Ist bei starr vorspringendem Sternocleidomastoideus der Kopf zwar nach derselben Seite geneigt, aber nicht nach der entgegengesetzten gedreht, so wird Ihnen sofort der Gedanke aufkommen, dass es sich um keine primäre Contractur handelt, und Sie werden durch Untersuchen der Wirbelsäule auf ihre Difformität und auf die Art der Bewegungsbeschränkung Ihre Vermuthung erhärten, dass es sich um ^{deuten auf} einen abgelaufenen Knochenprocess handelt. Ist die Contractur des Kopfnickers primär, so sind alle Bewegungen frei, bei denen der Kopfnicker nicht gespannt wird. Dieses Caput obstipum ist dann ein rein muskuläres und fast ausnahmslos ein angeborenes, entweder ante partum durch eine bestimmte Kopflage des Fötus in utero bedingt oder intra partum durch Zerrung und Entzündung des Muskels.

Ein anderer Zweifel kann aufkommen, wenn eine Contractur des Sternocleidomastoideus im späteren Alter erworben wird. Sie würden wohl auf ein Leiden der Halswirbelsäule schliessen, und es

ist ganz richtig, dass es Fälle von Spondylitis deformans — analog dem malum coxae — gibt, bei welchen eine Schiefheit des Halses eintritt. Sie finden dann eine Schmerzhaftigkeit der Gelenke an der Halswirbelsäule, eine Auftreibung der Gelenksfortsätze und oft ein Knacken bei Bewegungen. Doch könnten Sie von einer älteren Dame getäuscht werden. Es kommt Krampf und Contractur des Kopfnickers auch bei Hysterie vor, und die Kranke gibt beim Untersuchen Schmerz an den Halswirbeln an. In solchen Fällen besteht aber ein Missverhältniss zwischen der hochgradigen Contractur und der geringen wechselnden Schmerzhaftigkeit an der gar nicht difformen, nur schief gestellten Wirbelsäule, und es sind noch andere hysterische Zeichen aufzufinden.

Ich wurde zu einem eilfjährigen Mädchen gerufen, bei welchem der eine Arzt die Diagnose auf Pott'sches Uebel, der andere auf einen Muskelspasmus stellte. Der Kopf stand so stark nach rechts geneigt, dass die Wange der Schulter förmlich aufruhte. Am Nacken waren die Dornfortsätze mehrerer Wirbel etwas empfindlich; sonst nichts zu finden. Der Kopf liess sich aus seiner falschen Lage gar nicht zurückbringen, bei jedem Versuche klagte das Mädchen über Schmerzen, und man konnte demnach die Muskeln dieser Seite auf ihre Spannung gar nicht untersuchen. Jener Arzt, der die Diagnose auf Spasmus stellte, führte an, dass das Mädchen sehr kräftig gebaut, nicht anämisch, erblich nicht belastet sei; es war in der That ein dralles, muskulöses Mädchen; — ferner, dass sich die hochgradige Contracturstellung in sehr kurzer Zeit entwickelte; — dass man keine Deformität, keinen Zerstörungsprocess an der Wirbelsäule nachweisen könne; — dass die schmerzhaften Punkte wechseln. Ich konnte dieser Ansicht nur beitreten. Nach Monaten verschwand der Krampf. Wie es sich herausstellte, hatte der Vater des Mädchens — ein ungewöhnlich nervöser Mann — dieselbe Krankheit in der Jugend durchgemacht.

Es gibt noch andere neuropathische Contracturen der Halsmuskulatur. Das Erkennen ihres Sitzes ist immer erleichtert durch die straffe Spannung des contracten Muskels. Bei Contractur des Cucullaris ist der Kopf nach der kranken Seite und nach hinten geneigt, die Schulter etwas gehoben und nach innen gezogen. Beim tonischen Krampf des Splenius capitis ist der Kopf ebenfalls nach der kranken Seite und nach hinten geneigt und das Kinn der Schulter derselben Seite genähert. Beim Krampfe beider Sternocleidomastoidei ist der Kopf gegen die Brust gesenkt, beim Krampf der tiefen Nackenmuskeln nach hinten gebeugt.

Wie wichtig die Beurtheilung der Kopfhaltung ist, mag noch folgendes Beispiel beleuchten.

Als ich einmal in Wien meinen Lehrer v. Dumreicher supplirte, wurde mir gemeldet, dass man ein Kind hereintrage, an welchem die Tracheotomie vorzu-

nehmen sei. Ich unterbrach sogleich die Vorlesung, das Kind wurde hereingebracht und zeigte in seinem Athmen wirklich die Erscheinungen einer Stenose der Luftwege in höchst bedeutendem Grade. An Croup zu denken wäre das Natürlichste gewesen. Aber das Kind hielt den Kopf nicht nach rückwärts gestreckt, wie die croupkranken Kinder, sondern nach vorne gebeugt und bewegte ihn nicht im Mindesten. Dieser Umstand und das blasse Aussehen des Kindes erweckten in mir beim ersten Anblicke den Gedanken, dass hier Caries der Halswirbel und ein Retropharyngealabscess vorliege, der die Ursache der Athemnoth sei. Rasch griff ich in den Nacken und fand einen prominenten Dornfortsatz. Nun ging ich mit den Fingern der linken Hand in den Rachen, fand wirklich eine elastische Vorwölbung der hinteren Rachenwand, führte mit der rechten Hand ein Tenotom ein und schlitze den Abscess. Das Ganze war das Werk weniger Secunden. Die Athemnoth nahm rasch ab und ich konnte nun mein Handeln den Zuhörern gegenüber motiviren.

II.

Verletzungen des Schädels, des Hirns und ihre primären Folgen.

Es ist zu allen Zeiten als eine höchst merkwürdige Thatsache hervorgehoben worden, welchen unberechenbaren Verlauf die Verletzungen am Schädel nehmen. Gewaltige, penetrirende Verletzungen mit Zermalmung ganzer Gehirntheile können heilen, und das oft ohne dauernden Nachtheil für die Functionen des Körpers; und auf der anderen Seite kann ein Schlag auf den Kopf, der den Betroffenen gar nicht niederwirft, der eine kleine Wunde der weichen Schädeldecken hervorbringt, nach einiger Zeit zu Erysipel und Meningitis mit lethalem Ausgange führen. Die Antiseptik hat in neuerer Zeit auch hier ausserordentlich segensreich gewirkt, indem sie, rechtzeitig angewendet, die Eiterung verhindern kann. Ich habe diese Bemerkung darum vorausgeschickt, um gleichsam schon in diesem Gedankengange anzudeuten, dass bei Verletzungen der Schädelhöhle — ebenso wie bei jenen der Brust- und Bauchhöhle — die ersten antiseptischen Massnahmen der genaueren Diagnose sogar vorausgehen müssen.

Man kann die Schädelverletzungen so eintheilen:

1. Verletzungen der weichen Schädeldecken; 2. Verletzungen des Schädels; 3. Verletzungen des Schädelinhalts (des Gehirns, seiner Häute, der Blutgefäße, der Hirnnervenstämme).

Jede dieser Verletzungen kann entweder subcutan oder offen sein. Im letzteren Falle spricht man von einer Wunde.

Demnach unterscheiden wir Wunden der Schädeldecken, des Schädels, des Gehirns und seiner Häute. Nach dem verletzenden Werkzeuge theilen wir diese Wunden wieder in Stich-, Hieb-, Riss-, Quetsch-, Schusswunden u. dgl. Die Verletzung kann mit einem beträchtlicheren Substanzverluste verbunden sein; das beste Beispiel ist der Abhieb (bei den Alten Aposkeparnismos); in Cavalleriegefechten kommt es vor, dass ein scharfes Schwert, eine Damascenerklinge den Schädel abkappt, so dass etwa am Seitenwandbeinhöcker eine aus den weichen Schädeldecken, dem Schädelknochen und dem darin liegenden Gehirntheil bestehende Kugelkappe vom Kopfe weggehauen wird, so dass diese Theile wegfliegen.

Die subcutanen Verletzungen sind repräsentirt durch Quetschungen der Schädeldecken mit Blutbeulen, Brüche des Schädels, Quetschungen und Rupturen des Gehirns, Zerreissungen der inneren Blutgefäße (traumatisches Blutextravasat), der Nervenstämme im Inneren des Schädels; dann kommen aber noch zwei eigenthümliche Formen hinzu: die Compression des Gehirns und die Erschütterung desselben.

Die ganze Aufmerksamkeit des Arztes, der eine Schädelverletzung in Behandlung nimmt, richtet sich selbstverständlich in erster Linie darauf, ob nicht eine innere Verletzung des Schädels, also vor Allem, ob nicht eine Gehirnverletzung vorliegt.

Liegt eine Schädelwunde vor, so wird selbstverständlich die directe Untersuchung mit dem Auge und eventuell der Sonde oder dem Finger vorgenommen. Liegt aber keine Wunde vor, ist also die Verletzung subcutan, so kann die Verletzung des Gehirns nur aus gewissen Functionsstörungen erschlossen werden.

Es empfiehlt sich daher, dass wir sofort auf diesen schwierigen Fall eingehen und uns mit der Frage beschäftigen, aus welchen Zeichen man auf Verletzung des Gehirns schliessen kann.

Quetschungen, Risse, Zertrümmerungen, Zusammenhangstrennungen des Gehirns überhaupt, mögen sie subcutan durch den Splitter eines Knochenbruches u. dgl. verursacht oder mögen sie als offene Verwundung des Hirns vorliegen, sind immer locale Läsionen, d. h. sie betreffen nur eine umschriebene Portion des Organs; in der Regel ist es die Gehirnrinde, welche verletzt ist.

Bei der Compression und Commotion ist aber das ganze Gehirn betroffen. Die beiden letzteren Formen repräsentiren die diffusen Läsionen.

Da die Functionen des Hirns an discrete, circumscriphte Theile seiner Masse gebunden sind, so können wir in thesi die Zerstörung einer Hirnpartie aus dem Ausfalle derjenigen Functionen erschliessen, die von dieser Partie aus regulirt werden. Leider aber kennen wir die discreten Centren noch zu wenig, und darum sind die Diagnosen der **Localverletzungen des Hirns** aus dem blossen Ausfall der Functionen nur in gewissen Fällen zu stellen.

Doch wollen wir Einiges andeuten. Wenn ein Soldat einen Schädelschuss in die Schläfe bekommen hatte und er wird auf der anderen Körperseite hemiplegisch, so werden wir auf die Zerstörung der motorischen Rindencentra schliessen. Wenn ein Verletzter aphasisch wird, so werden wir auf Zerstörung eines Theiles der linken Hemisphäre schliessen können, jenes Theiles nämlich, der als Broca'sche Stelle oder als Sprachcentrum bekannt ist. Ist der Facialis gelähmt, so werden wir auf Zerstörung des Centrums des Facialis schliessen, wenn die Lage der Wunde dafür spricht, dass nicht der Stamm des Nerven, sondern die Hirnrinde an entsprechender Stelle getroffen ist.

Die Lähmungen sind indessen nicht der einzige Ausdruck einer localen Läsion. Sie sind allerdings der Ausdruck der Vernichtung oder der Unthätigkeit eines Centralapparates. Aber ein bestimmter Centralapparat kann durch die Verletzung auch so getroffen und beeinflusst sein, dass er mit Reizungserscheinungen antwortet. Es kann

ein Knochensplitter ein Centrum zerstoehen und vernichtet haben, während er die nächstliegenden Centra blos reizt. Ferner kann die der Verletzung folgende Reaction der Umgebung ebenfalls Reizungserscheinungen hervorbringen.

Es ergibt sich daraus Folgendes. Ganz umschriebene Lähmungen oder ganz umschriebene Reizungserscheinungen, vor Allem aber die Combination beider deuten auf eine locale Läsion.

Die umschriebenen, d. h. auf einzelne Muskelgruppen ausgedehnten Lähmungen nennt man Monoplegien; die auf einzelne Muskelgruppen beschränkten Krämpfe nennt man Monospasmen. Breitet sich der Krampf von der ursprünglich ergriffenen Muskelgruppe auf andere Gruppen aus, so bezeichnet man den ursprünglichen Krampf als Protospasmus.

Darnach werden folgende, beispielsweise angeführten Combinationen als Ausdruck verschiedener localer Hirnläsionen aufzufassen sein.

1) Aphasie mit Parese des Facialis und der oberen Extremität; Proto- und Monospasmen des Facialis; Hemiplegie; Hemiplegie mit Spasmen in den gelähmten Gliedern; Aphasie mit Protospasmen der oberen Extremität und Hemiplegie. *1) Broca's delu o med? af centrale*

Man wird sich einzelne dieser Combinationen erklären können, wenn man bedenkt, dass die Centra der Extremitäten räumlich neben einander liegen und dass auch das Centrum des Facialis und das Sprachcentrum in der Nähe liegt.

Erwägt man, dass die Spasmen durch Reizung entstehen und dass diese Reizung bald zur Erschöpfung des Centrums führen kann, oder dass eine secundäre entzündliche Zerstörung des anfänglich nur gereizten Centrums entstehen kann, so wird man auch begreifen, dass den Protospasmen Lähmung der betreffenden Muskelgruppe folgen kann.

Von den diffusen Gehirnstörungen ist die Erschütterung die weitaus häufigste. Wie schon die Bezeichnung andeutet, denkt man hiebei an eine rasche Verschiebung der kleinsten Theile des Gehirns; die Anlässe sind: Schlag auf den Kopf, Fall auf den Kopf.

Wenn wir einen mittleren Grad von Gehirnerschütterung annehmen, so finden wir die folgende Combination von auffälligen Symptomen:

1. Sofort nach der Gewaltwirkung stürzt der Kranke zusammen und bleibt bewusstlos liegen; er erwacht nach 5 Minuten, einer Viertelstunde.
2. Sofort oder erst nach dem Erwachen stellt sich Erbrechen ein und kann sich in den nächsten Stunden wiederholen.
3. Der Puls ist verlangsamt; man zählt 60, 56 oder 48 Schläge u. dgl. in der Minute.

In einem solchen Falle ist auch die Respiration verlangsamt, der Körper ist etwas kühler, und wenn der Kranke erwacht, so bleibt er längere Zeit schwer besinnlich, er liegt schläfrig und unthätig da, spricht nicht, regt sich nicht.

Die geringsten Grade der Hirnerschütterung sind dadurch gegeben, dass der Kranke nach der Gewaltwirkung betäubt wird. Es vergeht ihm Hören, Sehen, Denken, er fällt nieder, erwacht aber bald aus seiner Bewusstlosigkeit. Ein leichter Schwindel, Sausen und Klingen vor den Ohren, Muskelschwäche, Kopfschmerz bleiben einige Stunden zurück und der Zustand verliert sich an demselben Tage oder am nächsten von selbst.

Hohe Grade von Erschütterung des Gehirns sind ein sehr schweres Krankheitsbild. Die Bewusstlosigkeit kann selbst Stunden lang anhalten; der Kranke liegt wie todt da; der Arzt trifft ihn noch in comatösem Zustande, so dass seine Muskeln vollständig gelähmt erscheinen und auf Sinnenreize keine Reaction sich zeigt, oder es ist ein soporöser Zustand da, aus welchem der Kranke nur für Augenblicke zu erwecken ist. Der Körper ist blass, kühl; die Respiration schwach, oberflächlich; der Puls klein, unregelmässig, meist schon verlangsamt. Auf diesen Zustand folgt allmählig eine Erholung, der Körper wird warm, die Respiration tiefer, der Puls voller, das Gesicht geröthet, das Bewusstsein und die Motilität kehrt wieder und der Kranke wird im Gegensatz zum blassen Aussehen im ersten Stadium eher geröthet. Ein Symptom bleibt nun im Vordergrund oft

Tage lang; es ist die Verlangsamung des Pulses, der bis auf 40 Schläge zurückgehen kann und dabei voll und hart ist. Mit seiner Rückkehr zur normalen Frequenz vergehen auch noch die anderen Symptome, der Kopfschmerz zumal, das Ohrensausen, die Schläfrigkeit und träge Sprache des Kranken.

Das Charakteristische der Hirnerschütterung liegt also vornehmlich in dem vorübergehenden Zustande der Depression. Treten Reizungserscheinungen ein oder steigert sich die Depression, so hat man es mit keiner *Commotio cerebri* allein zu thun, sondern mit einer andern Läsion des Gehirns.

Eines hebe ich nur hervor. Bewusstlosigkeit, und wenn es sich auch nur um eine einige Augenblicke dauernde Betäubung handelt, muss vorhanden gewesen sein, wenn man überhaupt von Gehirnerschütterung sprechen darf; diese ist also das nothwendigste Merkmal. Das objectivste ist die Pulsverlangsamung.

Die *Compressio cerebri*, der Hirndruck (nicht zu verwechseln mit dem normalen Druck, unter welchem das Hirn steht) entsteht dadurch, dass der Schädelinhalt um einen neuen Factor vermehrt wird. Am einfachsten ist die Vorstellung dieser Sachlage bei einer Hämorrhagie im Schädelinnern, z. B. bei der Zerreißung der *Arteria meningea media*. Zu dem vorhandenen Schädelinhalt (Hirn, Liquor) kommt noch das austretende Blut, und man denkt sich, dass nun in dem starren Schädelgehäuse das Gehirn einen Druck von der neuen Inhaltsmasse erleiden muss. Zu einer ähnlichen Vorstellung gelangt man, wenn man sich eine umschriebene Fractur des Schädels mit Impression des herausgebrochenen Stückes denkt; da wäre wohl nicht der Schädelinhalt um einen neuen Factor vermehrt, aber der Schädelraum für den normalen Inhalt zu klein. Die Relation ist dieselbe.

Als Folgen der *Compressio cerebri* gelten: Nystagmus, Erbrechen, Störungen der Circulation (Pulsverlangsamung) und Respiration, allgemeine Krämpfe, Coma, Tod.

Das sind jedoch die Symptome des an Thieren künstlich gewonnenen Experimentalbildes.

Frägt man nach dem am Krankenbette gewonnenen Bild, so kann man sich an folgende zwei Formen halten.

Wenn man bei Individuen, die an Hernia cerebri leiden, die Bruchgeschwulst comprimirt, so dass der Inhalt des Schädelgehäuses vermehrt und mithin der intracranielle Druck gesteigert wird, so bemerkt man nebst einigen convulsivischen Bewegungen ein Versinken in Sopor; der Puls verlangsamt sich bedeutend.

Wenn die Arteria meningea media zerreisst, so sieht man, dass der Kranke anfangs eine Lähmung der Extremitäten der entgegengesetzten Seite erfährt, dass aber dann die Lähmung allgemein wird, während auch das Bewusstsein schwindet; der Puls wird verlangsamt.

Das Gemeinsame der klinischen Bilder ist also die Aufhebung der willkürlichen Bewegungen und des Bewusstseins; die Pulsverlangsamung.

Die Lehre vom Hirndrucke steht heutzutage in einer scharfen Discussion, und es erscheint mir nicht angezeigt, schwankende oder unfertige Lehren vorzutragen. Ich beschränke mich daher darauf, das klinische Bild gestreift zu haben, welches der Lehre vom Hirndruck gegenübergestellt werden kann.

Wenn eine Theorie nicht fertig vorliegt, so hält man sich an die bisherige Tradition. Wie lautet diese?

Wenn bei einer Schädelverletzung das Bewusstsein, das sofort nach der Gewaltwirkung verloren gegangen war, zurückkehrt, so athmet man auf und spricht von Gehirnerschütterung. Geht das Bewusstsein nach einem freien Zwischenraume bald wieder verloren, so stellt man sich vor, dass nun eine Blutung inzwischen stattgefunden, die einen so hohen Grad erlangt, dass das Gehirn gedrückt wird. Kehrt das Bewusstsein nach der Verletzung nicht zurück, obwohl der Kranke Tage und Tage weiterlebt, bestehen Lähmungen, und findet man eine Impression des Schädels, so denkt man sich, das Hirn werde von dem eingedrückten Fragmente comprimirt. Endlich kehrt doch das Bewusstsein zurück, die Lähmungen gehen zurück — nun denkt man, das Gehirn habe sich dem Drucke accommodirt, oder ein gleichzeitig vorhandenes Blutextravasat habe sich inzwischen resorbirt.

Dass hiebei jene Fälle ausgeschlossen sind, wo in Folge der Schädelverletzung ^{Kranien} Meningitis und mit ihr Bewusstlosigkeit und Lähmungen ^{vorhanden} sind, ist selbstverständlich. Es wird immer vorausgesetzt, dass wir die Bewusstlosigkeit und die Lähmung aus der Raumbeengung im Schädel ableiten.

Wenn wir nun mit diesen diagnostischen Voraussetzungen an die Wirklichkeit herantreten, so stossen wir vor Allem auf eine schwierige Thatsache. Wir finden nämlich vielleicht in der Mehrzahl der Fälle locale Läsionen und Hirndruck combinirt. Es kann auch nicht anders sein. Druckerscheinungen können primär nach einer Verletzung nur auftreten, entweder durch eine eingedrückte Knochenpartie, und dann wird sehr häufig auch eine locale Läsion des Hirns vorhanden sein, oder durch grösseres Extravasat, und dann wird die Gewalt auch sehr häufig Läsionen des Gehirns verursacht haben.

Die Schwierigkeit löst sich aber in der Regel bald auf. Eine grosse Reihe von Fällen verläuft nämlich so, dass die diffuse Hirnläsion, und zwar die Erschütterung, die Primäraffection ist, nach deren Ablauf dann die Localläsion sich im Symptomencomplex geltend macht. Der Verletzte zeigt also ¹⁾ Bewusstlosigkeit, Erbrechen, verlangsamten Puls. Aber bald oder später vergeht die Bewusstlosigkeit; folglich ist kein Hirndruck da. Nun zeigt sich ^{2) etc.} Aphasie oder Hemiplegie, oder Monoplegie bei wiedererlangtem Bewusstsein; es ist also eine locale Läsion vorhanden.

Nur eine Schwierigkeit besteht in solchen Fällen noch. Manche Zeichen einer localen Läsion, z. B. die Lähmung im Gebiete eines Gehirnnerven, kann aber auch auftreten, ohne dass das Gehirn selbst verletzt wäre. Wenn bei einer Fissur, die durch die Schädelbasis geht, ein Gehirnnerv zerrissen wurde oder gedrückt wird, so werden seine Functionen ausfallen. Es kann also Blindheit, Taubheit, Anosmie, Lähmung des Facialis, Abducens u. dgl. auftreten. Dasselbe wird geschehen, wenn durch Schuss oder Stich einer von den Nerven während seines Verlaufes verletzt wurde. Da man oft auch aus der localen Untersuchung nicht sofort entscheiden kann, ob der verletzende Gegenstand bis in die Schädelhöhle eindrang, so wird der Zweifel,

ob ein Nerv oder ob ein Centrum verletzt ist, erst durch eine umständliche Combination behoben werden können.

Nehmen wir den Fall eines eingedrungenen Körpers, z. B. eines Projectils an, und dass irgend eine circumscripte Lähmung im Gebiete eines Kopfnerven gleichzeitig vorhanden sei. Dann liegen unter gewissen Voraussetzungen zwei Möglichkeiten vor; entweder ist eine Gehirnpartie oder es ist ein Kopfnerv selbst verletzt. Wenn nämlich die Kugel in der Schläfengegend eindrang, so kann der Opticus oder ein Gehirntheil, drang sie in der Ohrgegend ein, so kann der Acusticus oder Facialis oder aber ihre Centra verletzt sein. In solchen Fällen steht also die Frage so: ist die Lähmung eine centrale oder eine periphere? Die Neuropathologen haben sich vielfach bemüht, diese für die Diagnostik der Nervenkrankheiten so wichtige Frage im Princip zu lösen, d. h. aus gewissen functionellen Merkmalen zu entscheiden, wann die Lähmung eines Nerven einen peripheren und wann sie einen centralen Ursprung besitzt. Wenn beispielsweise nicht alle vom Facialis versorgten Muskeln gelähmt sind, so dass der Frontalis und Orbicularis fungiren, und wenn dabei die Reaction der gelähmten Muskeln gegen die Elektrizität erhalten ist, so schliessen die Neuropathologen auf eine centrale Störung. Allein diese Lehren sind noch nicht genug entwickelt, um für den Chirurgen ganz verlässliche Anhaltspunkte abzugeben. Von grosser Wichtigkeit bleiben immer die anatomischen Kenntnisse der Nervenbahnen. Wenn bei einer Verletzung z. B. die Functionen zweier oder mehrerer Nerven eingestellt sind, die an einem bestimmten Punkte der Schädelbasis in der Nähe verlaufen, deren Centra im Gehirn aber weit auseinanderliegen, so kann man nicht anders schliessen, als dass die Verletzung an jener Stelle einen Sitz habe, wo die Nerven beisammen verlaufen. Treten zu der Störung einer Kopfnervenfunction noch derlei Störungen im Gebiete der Spinalnerven, z. B. Hemiplegie, so wird der nächste Schluss immer der sein, dass das Gehirn verletzt sein müsse. Nach diesen Formeln muss dann der vorliegende Fall discutirt werden.

Die auseinandergesetzten Regeln der Diagnostik wollen wir nun an einigen Beispielen erörtern.

Facialis-
erkrankung:
grenzen bei
den -
degeneration-
tion. -

Ein fünfzigjähriger Mann wurde auf der Gasse in bewusstlosem Zustande gefunden und ins Spital gebracht. Man fand bei ihm eine über dem linken Seitenwandbeine befindliche, bis ans Periost dringende gerissene Wunde der Schädeldecken in der Ausdehnung von etwa zwei Zoll. Die Kleider und der Bart waren von erbrochenem Mageninhalt verunreinigt, der Puls zählte etwa 72 Schläge. Der Kranke sah blass aus, und wenn man ihn stark anrief, murmelte er unverständliche Worte. Da das Erbrochene nach Alkohol roch, derselbe Geruch auch stark aus dem Munde des verwahrlosten Kranken drang, so entstand die Frage, ob die Bewusstlosigkeit und das Erbrechen Zeichen des Rausches oder der Gehirnerschütterung seien. Das blassse Aussehen des Kranken konnte durch die Kälte der Herbstnacht erklärt werden. Als der Kranke verbunden wurde, deutete er durch einige unfläthige Protestationen gegen den Schmerz beim Verbinden schon an, dass sein Zustand der minder gefährliche sei, und dies wurde zur Gewissheit, als man ihn eine Stunde später im warmen Bette mit geröthetem Antlitz selig schnarchen sah und der Puls auf 84 Schläge sich gehoben hatte.

Diesem Bilde gegenüber bieten die Betrunknen mit Gehirnerschütterung ein anderes Aussehen. Vor Allem ist der Puls verlangsamt, die Respiration nicht schnarchend, sondern oberflächlich, nicht hörbar, das Gesicht bleibt länger blass und sein Ausdruck klagend, eine Antwort ist in der Regel nicht herauszubringen. Stöhnen oder Seufzer verrathen ein tieferes Leiden.

Auf die Klinik wurde ein Mann gebracht, der von einer hohen Leiter auf den Kopf aufgefallen war. Der Mann war längere Zeit bewusstlos geblieben, aber im Spital gab er schon seinen Namen an und wusste von dem Vorgefallenen auszusagen. Er erbrach sich unter unseren Augen mehrmals. Der Puls zeigte nur 46 Schläge in der Minute. Man bemerkte aber, dass der Kranke auch aus dem rechten Ohre und aus der Nase blute; die Blutung aus dem Ohre war ziemlich heftig; die Lider des rechten Auges waren blutig suffundirt; die Conjunctiva nirgends sugillirt. Die rechte Gesichtshälfte starr, faltenlos, während die linke tiefe Falten und normales Muskelspiel zeigt. Das rechte Auge kann nicht geschlossen werden. Blickt man in den Mund und lässt man den Kranken laut ein A sagen, so runzelt sich die linke Hälfte der Uvula, die rechte nicht.

Wir haben es hier erstlich mit Gehirnerschütterung zu thun, denn das Bewusstsein war geschwunden, der Puls entschieden verlangsamt, Erbrechen war aufgetreten. Wir haben es aber auch mit einer Fissura baseos cranii zu thun. Die Blutung aus Ohr und Nase und die Lähmung des rechten Facialis lässt keine andere Deutung zu. Ja, wir können sagen, dass die Fissur durch das rechte Felsenbein geht; wir können sogar behaupten, dass sie an einer so hohen Stelle ver-

läuft, wo der Nervus petrosus superficialis major noch nicht abgegeben ist, da der Gaumen gelähmt erscheint; es müsste denn sein, dass die Fissur den Facialis etwas tiefer und dann noch den Nervus petrosus superficialis major trifft.

Dieses Verhalten forderte natürlich noch weiter auf zu prüfen, ob der Kranke auf dem Ohre hört. Bei näherer Prüfung zeigte sich, dass er hier taub ist. Es ist also auch der Acusticus verletzt, d. h. die Leitung ist in ihm unterbrochen. Die Fissur sitzt also im Meatus auditorius internus.

Hätten wir einen subconjunctivalen Bluterguss, der unter unseren Augen zunimmt, so hätten wir sagen können, die Fissur setze sich in das obere Dach der Orbita fort, so dass die Blutung aus dem Knochen bis unter die Conjunctiva vordringt.

Im Allgemeinen ist eine **Basalfractur** sicher vorhanden, wenn aus dem Ohre oder aus der Nase Gehirnmasse oder Liquor cerebrospinalis sich entleert. Dass die Gehirnmasse als solche durch mikroskopische Untersuchung agnoscirt werden muss, ist selbstverständlich. Bezüglich des Liquor cerebrospinalis könnte nur im ersten Augenblick ein Zweifel obwalten. Es könnte beispielsweise aus dem Ohre, wenn das Trommelfell verletzt ist, Blutserum aus einem Coagulum oder eine von einer Ohrerkrankung herrührende seröse Flüssigkeit ausfliessen. Allein der weitere Verlauf klärt auf. Der Liquor cerebrospinalis — durch geringen Eiweiss- und starken Chlornatriumgehalt charakterisirt — fliessen tagelang und in grossen Mengen ab. Bei einem von Kelly mitgetheilten Falle ergossen sich vom zweiten bis zum vierzehnten Tage, wo der Ausfluss aufhörte, nahezu 300 Unzen. Jedoch auch schon im Beginne wird man Zeichen finden können, welche auf die Natur der Flüssigkeit schliessen lassen. Der Liquor cerebrospinalis fliesst nämlich rascher ab, wenn der Kopf nach der Seite des verletzten Trommelfelles geneigt wird, und auch, wenn tief expirirt wird.

Tritt also zur Lähmung eines Gehirnnerven Ausfluss von Liquor cerebrospinalis hinzu, dann beziehen wir die Lähmung des Nerven — insbesondere des durch das Felsenbein ziehenden Facialis und Acu-

sticus — auf die Basalfractur. Wenn aus dem Ohre oder der Nase, oder aus dem Rachen oder aus allen diesen Höhlen Blutung stattfindet und zugleich ein Gehirnnerv gelähmt ist, dann ist eine Basalfractur im höchsten Grade wahrscheinlich, insbesondere wenn die Blutung aus dem Ohre länger andauert. (Einfach wahrscheinlich ist die Basalfractur unter der letzteren Voraussetzung auch dann, wenn kein Gehirnnerv gelähmt ist.) Hätten wir aber bei bestehenden Zeichen von Gehirnerschütterung und Lähmung eines Gehirnnerven gar keine Zeichen von Basalfractur, dann wäre die Möglichkeit einer Contusion des Gehirns nicht ausgeschlossen.

Einem fünfunddreissigjährigen Manne fiel ein Mauerstein auf die rechte Scheitelgegend. Durch zehn Minuten Bewusstlosigkeit, dann Kopfschmerz und Schwindel. In vier Tagen verloren sich die letztgenannten Erscheinungen, aber der linke Arm konnte seit der Verletzung nicht ordentlich bewegt werden. Am vierten Tage traten plötzliche Zuckungen in diesem Arme auf . . .

Ich erzähle den weiteren Verlauf nicht; aus dem Mitgetheilten aber geht hervor, dass primär eine ganz mässige Hirnerschütterung vorhanden war. Da seit der Verletzung eine Monoparese des linken Armes bestand, so muss eine locale Läsion der rechten Hirnhälfte stattgefunden haben, und zwar ist die Läsion im Bereiche des oberen Theiles der beiden Centralwindungen zu vermuthen. Die am vierten Tage aufgetretenen Krämpfe hängen von dem um die Verletzungsstelle entwickelten reactiven Vorgange ab.

Endlich noch ein Bild. Ich erzähle einen Fall von Tillaux.

Ein Mann wurde von einem Fiaker überfahren und ohne Hautwunde, ohne Knocheneindruck am Schädel, ohne Störung des Allgemeinbefindens in das Hospital gebracht. Schon nach sechs Stunden trat eine Lähmung der linken, dann eine Lähmung der rechten Extremitäten, endlich Coma und Tod nach drei Tagen ein. Bei der Nekroskopie fand man einen Bluterguss zwischen dem linken Scheitelbein und der Dura in einer Gewichtsmenge von 140 Gramm, so dass das Gehirn ganz plattgedrückt war. In dem rechten Gehirnlappen war das Gehirn durch Contrecoup contundirt.

Untersuchen wir den Fall diagnostisch. Da die Lähmungsercheinungen in einer so rapiden Weise sich steigerten, so konnten sie nur auf eine Quelle hinweisen, die selbst rasch zunimmt; also auf eine arterielle Blutung. Dass die Arteria meningea media auch bei unver-

letztem Schädel zerreißen kann, ist erwiesen, ja sie kann auf der dem Schläge entgegengesetzten Seite durch die Gestaltsveränderung des Schädels zerreißen. Es kann auch ein Sinus reißen und Blutung aus ihm erfolgen, aber nie eine so hochgradige. Warum traten aber die Lähmungserscheinungen nicht sofort ein? Das ist eben bei Verletzung der Arteria meningea charakteristisch. Das Blut muss zuerst die Dura vom Knochen im grösseren Umfange loslösen, bevor es dieselbe ausbauchen und so auf das Gehirn Druck ausüben kann; dann treten aber die Druckerscheinungen rasch ein. Warum trat zuerst Lähmung der linken Körperseite ein, da doch die Verletzung auch linkerseits war und mithin durch Compression der linken Hemisphäre eher eine rechtsseitige Hemiplegie zu erwarten gewesen wäre? Wahrscheinlich darum, weil in der rechten Gehirnhemisphäre durch die Contusion eines Theiles derselben die Circulation schon behindert war und mithin die Druckerscheinungen sich dort eher geltend machen konnten. War die Lähmung der linken Körperseite nicht etwa die Folge jener rechtsseitigen Hirnquetschung? Nein! denn dann hätte die Hemiplegie sofort nach der Verletzung auftreten müssen.

Dieses wären beiläufig jene Typen, die in der gewöhnlichen Praxis vorkommen.

Wir wenden uns nun zur localen Untersuchung der Schädelverletzung. Naturgemäss macht es einen grossen Unterschied, ob die Verletzung eine subcutane oder eine offene ist. Subcutane Fracturen am Schädel können ebenso verlaufen wie subcutane Fracturen der Rippen oder des Beckens, das heisst, wenn die Gewalt nicht eine tödtliche Verletzung der betroffenen eingeschlossenen Organe bewirkt hat, so heilt die Fractur mit oder ohne Störung gewisser Functionen. War die Verletzung des in der Schädelhöhle (und beziehungsweise Brust- und Beckenhöhle) eingeschlossenen Organes an und für sich tödtlich, so verschlägt es ja nichts, ob die Fractur eine subcutane oder eine offene war. Man kann also sagen, dass auch bei bedeutenden subcutanen Schädelfracturen die Hoffnung auf einen günstigen Ausgang vorhanden ist, während bei selbst unbedeutenden offenen Fracturen die Besorgniss eines unglücklichen Ausganges uns nicht verlässt. Ist

die innere Verletzung keine tödtliche, so hängt bei Wunden der Verlauf in erster Linie von der Antisepsis ab. Das ist das Um und Auf der ganzen Sache. Jede Untersuchung muss also nur unter strenger Antisepsis vor sich gehen.

Was soll bei der Wunde untersucht werden? Die Frage reducirt sich praktisch wirklich darauf, ob eine beschränkte Impression vorhanden ist oder nicht. Ist sie da, so trepanirt, respective elevirt man. Oder es ist ein fremder Körper da, der wird entfernt. Die ganze Untersuchung hat also nur diese zwei Punkte zu berücksichtigen. Die Untersuchung ist dann in vielen Fällen ein Theil des therapeutischen Eingriffes.

Findet man die Splitterung beschränkt, so entferne man alle beweglichen Splitter und glätte den Umfang der Wunde.

Findet man ausgedehnte Fracturen, so entferne man die losen Splitter, enthalte sich aber umfänglicherer Elevationen, Resectionen, Extractionen; findet man bloss Fissur, so lege man blos den antiseptischen Verband an.

Bei den subcutanen Verletzungen beschränkt sich die locale Untersuchung hauptsächlich auf folgende Fälle:

Erstlich jene, wo entschieden werden soll, in welcher Schichte eine Blutbeule sitzt; zweitens wenn die Blutbeule tief sitzt, ob der Knochen eingedrückt ist.

Man merke hiebei auf folgende Zeichen. Eine Blutbeule, die gleich unter der Haut sitzt, prominirt stark, ist prall und lässt sich mit der Haut verschieben; ein subaponeurotisches oder subperiostales Hämatom hingegen ist vor Allem sehr ausgebreitet, weil es die Galea local nicht vorbauchen kann, es ist also flach, schlaff und sitzt fest. Man könnte die Frage noch weiter detailliren. Man könnte fragen, wie man ein subaponeurotisches von einem subperiostalen Extravasat unterscheiden könnte. Eine eingestochene Nadel könnte darüber Aufschluss geben. Liesse sich die eingestochene Nadel auf einer rauhen Fläche am Grunde herumführen, so wäre der Knochen blossgelegt, das Extravasat also subperiostal.

Bei der zweiten Frage, ob der Knochen innerhalb einer tief-sitzenden Blutbeule eingedrückt ist, kann sich der geübte Finger auszeichnen. Ein tiefes, besonders ein subperiostales Extravasat besitzt oft oder in der Regel einen härtlichen Wall. Wenn nun der untersuchende Finger den Wall prüft und, ihn übersteigend, nach innen von demselben in die Blutbeule hineintastet, so kann leicht die Täuschung entstehen, als ob der Knochen innerhalb eingedrückt wäre. Das Gefühl ist geradezu ein unheimliches. Wenn man aber einige Fälle untersucht hat, so verliert sich die Unsicherheit. Der Wall bei Extravasat ist nämlich dadurch bedingt, dass an der Grenze der Blutbeule das anliegende Gewebe mit Blut infiltrirt ist. Der Wall wird daher mit dem Finger eindrückbar, ja in manchen Fällen an der einen oder andern Stelle vollkommen wegdrückbar sein — selbst unter einem äusserst feinen Gefühl des Knisterns durch die Reibung der Bluteoagula im Maschenwerke der Gewebe. Man scheue sich vor dieser Untersuchung nicht, weil dem Kranken ja kein Schaden entstehen kann.

Zum Schlusse noch einige Kleinigkeiten.

Wenn bei einer Hiebwunde des Schädels an einer Stelle mit grosser Krümmung die Länge des Knochenspaltes gross ist, kann man im Allgemeinen vermuthen, dass die Wunde in der Mitte penetrirend sein dürfte; eine Vermuthung, die gewissermassen eine geometrische Evidenz besitzt.

Wenn bei einer Schnittwunde der weichen Schädeldecken die Hautränder nicht klaffen, so hat die Verletzung nur die Haut getroffen. Klafft aber die Wunde, dann ist die Galea mit durchtrennt. Das ergibt sich aus einer anatomischen Erwägung. Die Galea wird von ihren Muskeln im Bereiche des Spaltes auseinandergezogen und wegen der straffen Verbindung mit ihr auch die Cutis.

Wenn bei einer Schusswunde an der dem Einschussloche gegenüberliegenden Seite eine Sugillation oder eine Geschwulst vorhanden ist, so kann das Projectil unter dieser Stelle sitzen. So fand Larrey eine Kugel, indem er auf die Sugillation einschnitt.

Wenn bei einer Lücke im Schädel die Dura unverletzt blossliegt und die Hirnpulsation nicht zu sehen ist, so deutet das auf Anämie des unmittelbar darunter liegenden Gehirnthteils oder auf Gehirnquetschung oder auf ein Blutextravasat unter der Dura. Die Anämie kann bedingt sein durch ein zwischen Knochen und Dura eingekeiltes Knochenstück. Die Quetschung hebt die Pulsation darum auf, weil der gequetschte Theil durch Zerstörung der Gefässe in der Circulation behindert ist. Besteht ein Blutextravasat unter der Dura, so wird die Färbung der Stelle bläulicher sein.

III.

Die entzündlichen Complicationen der Schädelverletzungen.

In vielen Fällen hängt es von der richtigen Durchführung der Antisepsis ab, ob sich zu einer penetrirenden Schädelverletzung eine eitrige Entzündung des Schädelinhalts hinzugesellt; in vielen Fällen ist aber eine verlässliche Antisepsis nicht möglich, so z. B. bei den Fissuren der Schädelbasis, welche in die Paukenhöhle, in die Nasenhöhle hineinreichen und wegen der gleichzeitigen Schleimhautrisse für das Eindringen der Eiterungscoccen zugänglich sind.

Meningitis, Hirnabscess, Sinusphlebitis sind die hauptsächlichsten Formen der gemeinten Complicationen. Diese Krankheiten kommen in der chirurgischen Praxis aber auch bei anderen Anlässen vor. So gesellt sich zur Tuberculose des Felsenbeins leicht ein Abscess der in der Nähe gelegenen Hirnthteile, oder eine eitrige Meningitis; bei Phosphornekrose kann sich der Process bis auf das Keilbein erstrecken und dann eine eitrige Meningitis hervorrufen; bei Erysipel der Schädeldecken kann die Infection entlang den Emissarien in die Schädelhöhle vordringen und hier eitrige Meningitis (auch mit Sinusthrombose) herbeiführen; ein analoger Vorgang kann von einem Furunkel des Gesichtes ausgehen. Nach Resectionen der Kopfnerven sah man die

Infection entlang den Nervenscheiden in die Schädelhöhle vordringen; ich sah sogar einen Fall von beiderseitiger Thrombose des Sinus cavernosus mit lethaler Meningitis, wo die Section aufdeckte, dass die Infection von einem cariösen Zahn ausgegangen war.

Von den drei Hauptformen der secundären Entzündung im Innern des Schädels — der Meningitis, dem Hirnabscess, der Sinuseiterung — bietet der Abscess des Gehirns das grösste Interesse, weil die Eröffnung eines solchen eine Cause célèbre der Chirurgie bildet. Zwar ist die Zahl der misslungenen Diagnosen und zwecklosen Trepanationen gross, aber eben darum werden die bekannten Fälle gelungener Diagnose und erfolgreicher Eröffnung des Abscesses den Operateuren zum grossen Ruhme angerechnet. Und doch müsste man sagen, dass die diagnostische Geschicklichkeit eines und desselben Chirurgen in mehreren aufeinander folgenden Fällen bald angestaunt, bald angezweifelt werden könnte, und vielleicht beides mit Unrecht. Wir besitzen eben gar kein vollkommen sicheres Zeichen für die Diagnose eines Hirnabscesses. Am häufigsten wurde die Eröffnung eines Hirnabscesses bei Fremdkörpern vorgenommen. Aber da leitet der Fremdkörper den Chirurgen. Wenn man den fremden Körper, der im Schädelknochen steckt, entdeckt, ihn entfernt und Eiter nachfliessen sieht, dann besteht das ganze Verdienst eben darin, dass man den fremden Körper entdeckt und entfernt, allenfalls die Wunde im Knochen auch erweitert hat; der Abscess hat sich selbst gezeigt. Wir haben hier den chronischen Abscess des Gehirns im Auge, der anatomisch dadurch charakterisirt ist, dass er in einer pyogenen Membran eingeschlossen und somit in die Hirnmasse förmlich wie eine Cyste eingelagert ist. Man nennt ihn im Hinblick auf die pyogene Membran darum auch den Balgabscess des Hirns.

Welches sind nun die Zeichen eines Hirnabscesses? Wenn man sich die Sache nach den allgemeinen Grundsätzen der Erfahrung überlegt, so würde man zunächst erwarten, dass die Zerstörung einer bestimmten Hirnpartie durch Abscess circumscriphte Lähmungen hervorbringen müsse, genau so wie es bei Zerstörung durch Apoplexie der Fall ist. Das ist auch ganz richtig. Ohne die Symptome eines kranken

Herdes im Gehirn (Lähmung ohne oder mit Convulsionen) können wir sicher nicht die Diagnose eines Hirnabscesses stellen. Aber einerseits ist dieses Zeichen auch der gelben Erweichung einer Hirnpartie nach Contusio cerebri gemeinsam, andererseits hat die Erfahrung gelehrt, dass ganz ansehnliche Hirnabscesse monatelang, jahrelang bestehen können, ohne dass der Kranke im geringsten in seinen Functionen gestört wäre. Erst zum Schluss, wenn der Abscess des Marklagers in den Ventrikel oder nach aussen durch die weichen Meningen durchbricht, treten rasch die lethalen Enderscheinungen ein. Die zweite Erwartung, die man a priori aufstellen müsste, dass die Eiterung im Gehirn durch die Spannung im Herde zu Druckerscheinungen führen müsste, erfüllt sich auch nicht; ^{allgemein} die vorige Bemerkung, wie Kranke mit Hirnabscessen scheinbar gesund umhergehen können, beweist dies. Allerdings können durch eine geringe Druckzunahme im Schädel (Hyperämie) die Druckerscheinungen sofort auftreten.

Der chronische oder eingebalgte Gehirnabscess lässt sich aus seinem Verlaufe vermuthen. Nach einer Kopfverletzung, die von geringeren primären Cerebralsymptomen begleitet war, tritt eine Epoche von ungestörtem Befinden des Kranken ein, welche Monate, selbst Jahre umfassen kann. Dann treten zeitweise oder anhaltende Kopfschmerzen auf, die einen insbesondere charakteristischen Werth besitzen, wenn sie von der Stelle der Verletzung ausgehen. Der Kranke leidet an Schwindel und zeitweisem Erbrechen, besonders wenn er mit dem Kopfe rasch eine Bewegung macht. Periodisch treten Convulsionen und besonders Abends Fieberanfalle hinzu. Schon zu dieser Zeit kann der Abscess diagnosticirt werden, wenn etwa aus einer kleinen Oeffnung im Schädel neben einem eingedrungenen fremden Körper Eiter abfließt. Dann ist man ja aufgefordert zu untersuchen, zieht etwa den fremden Körper oder einen nekrotischen Knochensplitter aus, Eiter kommt nach, wir sondiren und kommen in die Tiefe. Nun erweitern wir die Oeffnung im Knochen, sehen vielleicht einen kleinen Schlitz in der Dura, spalten ihn, und die grosse Abscesshöhle entleert sich. Oder es kommt zu schweren Zufällen. Es kommt ein schwerer Fieberanfall, Convulsionen verschiedenster Art, der Kopfschmerz wird

furchtbar, der Kranke delirirt und es treten Lähmungen ein. Insbesondere wenn Hemiplegie auf der der Verletzung entgegengesetzten Seite eintritt, ist die Wahrscheinlichkeit eines Gehirnabscesses bei einem derartigen Gesamtverlauf des Leidens ziemlich gross. Hat man im Vertrauen auf seine Diagnose die Trepanation vorgenommen und den Abscess eröffnet, so können die Erscheinungen sofort aufhören. Lässt man dem Leiden seinen Lauf, so kommt es unter Convulsionen und hohem Fieber zu Sopor, Trachealrasseln und Tod.

Einen ganz besonders interessanten Befund gibt die Pachimeningitis suppuratoria externa, wenn sie nicht weiter übergreift. Heineke erzählt einen Fall der Art, bei welchem es zu keiner Weiterverbreitung der Entzündung auf die Sinuse und die weichen Hirnhäute kam. Nach einem Schlage auf den Kopf traten Fiebererscheinungen und Kopfschmerzen auf. Es entstand eine Geschwulst, welche eröffnet, Eiter entleerte. Durch eine kleine Lücke im Knochen konnte man ins Innere der Schädelhöhle gelangen. Man meisselte eine grössere Oeffnung heraus und kam auf eine Abscesshöhle zwischen Knochen und Dura mater. Da der Fall nicht bis zu Ende beobachtet wurde, so ist es erlaubt, auch anzunehmen, dass es sich eigentlich um eine traumatische Nekrose des Knochens gehandelt hatte, der dann auf beiden Seiten von Eiter umspült war. Aber wenn zu der Zeit, wo man die Eröffnung machte, meningitische Erscheinungen vorhanden gewesen wären, hätte man im ersten Augenblicke denken können, es liege ein Hirnabscess vor. Und nur der Augenschein, dass die Dura unverletzt vorhanden war, hätte eine solche Annahme ausgeschlossen.

Die **Sinusphlebitis** ist den diagnostischen Erhebungen viel zugänglicher. Wenn auch ihre Gesamterscheinungen denen der Meningitis gleichen, so haben wir dennoch dreifache Anhaltspunkte, diese zwei Krankheiten zu unterscheiden. Erstlich kann uns der Ausgangspunkt leiten. Wenn wir nämlich im Verlaufe eines Eiterungsprocesses im Gesichte oder an den weichen Schädeldecken Phlebitis an einer äusserlich zugänglichen Vene constatiren, und es treten meningitische Erscheinungen hinzu, so ist der Schluss berechtigt, dass die Entzündung sich der Vene entlang auf natürlichem Wege bis in den Sinus fortgepflanzt hat. Zweitens bedingt die anatomische Beziehung der Sinuse zu Nerven und Venen gewisse äussere Erscheinungen, die auf einen bestimmten Sinus hinweisen. Drittens treten im Verlaufe der Sinusentzündung zu den Symptomen der Meningitis noch die

Erscheinungen der Pyämie hinzu, also Schüttelfröste, Icterus, metastatische Pneumonie oder Pleuritis, Empyeme der Gelenke u. dgl. 3)

Es bleibt also nur übrig, noch jene peripheren Erscheinungen anzuführen, welche auf die Phlebitis eines bestimmten Sinus schliessen lassen. Da der Oculomotorius, der Trochlearis und der erste Ast des Quintus auf dem Sinus cavernosus, der Abducens durch denselben verläuft, so treten bei Entzündung dieses Blutleiters folgende Erscheinungen von Seite der Nerven auf: Schmerz in der Frontal- und Supraorbitalgegend, Ptosis des oberen Lides, Strabismus; die Cornea wird glanzlos und kann erweichen. Da aber die Augenvenen ihr Blut in den Sinus cavernosus entleeren, entsteht durch die Stauung Oedem der Lider und der Bindehaut, Prominenz und Starrheit des Bulbus. Treten die Erscheinungen auch auf der anderen Seite auf, so hat der Process von dem Sinus der einen Seite auf jenen der anderen hinübergegriffen. Wenn die Phlebitis im Sinus transversus auftritt, so können sofort, wenn die Entzündung auf den oberen Bulbus der Vena jugularis übergreift, die durch das Foramen jugulare austretenden Nerven von dem Thrombus und der entzündlichen Schwellung der Umgebung gedrückt und gelähmt werden. Es kann also zu auffallender Pulsbeschleunigung oder zu grossen Schwanken der Pulsfrequenz, Stimmlosigkeit, Unvermögen zu schlingen und zu räuspeln kommen, kurz zu auffallenden Erscheinungen im Gebiete des Vagus, Accessorius und Glossopharyngeus, insbesondere zu Krämpfen. Wenn die Entzündung in der Vena jugularis interna fortschreitet, so schwillt die Halsseite an, die Jugularis externa wird ausgedehnt, die Gegend der Schwellung äusserst schmerzhaft. Bei Entzündung des Sinus longitudinalis superior hat man Nasenbluten und allgemeine epileptiforme Krämpfe, sowie Schmerzen auf dem Scheitel beobachtet. In einzelnen exquisiten Fällen wird man nach diesen Anhaltspunkten das Fortschreiten der Entzündung von einem Sinus auf den andern constatiren können. d)

Im Wesen verschieden von der Sinusphlebitis ist die Sinusthrombose. Da jedoch die meisten Fälle von Sinusthrombose durch Zerfall des Thrombus zur Sinusphlebitis führen, so liesse sich nur die e)

diagnostische Frage aufwerfen, ob man die Thrombose der Sinuse schon erkennen kann, bevor die secundäre Entzündung eingetreten ist. In einzelnen Fällen könnte man sie vermuthen, und zwar dann, wenn äussere Erscheinungen der inneren Stauung, also stärkere Prominenz des Bulbus mit Oedem der Lider und Injection der Conjunctiva u. s. w. — oder ungleiche Füllung der Venae jugularis externae u. dgl. vorhanden sind; wenn ferner die Cerebralsymptome: Erbrechen, Kopfschmerz, Delirien rasch eingetreten sind und wieder nachlassen, wobei sie sich wiederum schnell einstellen können; endlich wenn ein nichtentzündlicher Anlass vorhanden ist: Marasmus (marantische Thrombose) oder ein Tumor, von dem dann angenommen wird, er habe den Sinus comprimirt oder sei hineingewuchert.

Die Erscheinungen der **Meningitis** nach Traumen und beim Uebergreifen einer benachbarten Entzündung auf die Hirnhäute unterscheiden sich nicht von jenen, die bei der Meningitis aus anderen Gründen auftreten.

Man trennt auch auf chirurgischem Gebiete die Meningitis der Hemisphären von jener der Basis cerebri und spricht daher von einer Convexitäts- und einer Basal- oder Basilarmeningitis. Wenn auch vielleicht die bisnun gewonnenen Unterscheidungsmerkmale nicht absolut verlässlich sind, so ist doch ihre Erörterung sehr anregend und kann zu weiteren Aufschlüssen führen. Gerade die dem Chirurgen vorkommenden Fälle sind nämlich in einer Beziehung klar, insofern als man den localen Ausgangspunkt (Schädelwunde, Caries, Nekrose des Schädels) des Processes kennt und somit auch annähernd eruiren kann, wie die aufeinanderfolgenden Symptome im Verlaufe dem räumlichen Fortschreiten des Processes entsprochen haben mochten.

Bei jeder Meningitis unterscheiden wir ein Stadium der Reizung und ein Stadium der Depression.

Im Reizungsstadium bemerkt man an dem Kranken psychische Aufregung, Steigerung der Pulsfrequenz, Steigerung der Temperatur, Convulsionen, Contracturen, Hyperästhesien, Kopfschmerz.

Im Depressionsstadium macht die psychische Aufregung der Bewusstlosigkeit Platz; in der motorischen Sphäre treten die Lähmungen

in den Vordergrund; selbst Reflexbewegungen bleiben aus; Urin und Koth gehen unwillkürlich ab; das Fieber bleibt, aber der Puls wird langsam; die Respiration ist schnarchend. Erst zum Schlusse wird die Respiration schnell, der Puls wieder frequenter und frequenter.

Man muss sich aber vorstellen, dass die Convulsionen als Reizsymptom mit anderweitigen Lähmungen als Depressionssymptom vorhanden sein können; auch muss man merken, dass nicht etwa gerade jene Muskelgruppen, die früher gereizt waren, später gelähmt sein werden. So schematisch ist die Sache nicht. Es können Contracturen, Convulsionen und Lähmungen gleichzeitig vorhanden sein, z. B. Ptosis eines Lides, Strabismus und klonische Krämpfe der Extremitäten. Es können Muskelgruppen gelähmt werden, die früher gar nicht convulsivisch zuckten. Die Scheidung in die zwei Stadien beruht vielmehr auf dem Gesamteindrucke, den der Kranke macht; im ersten Stadium ist er erregt, er delirirt; im zweiten Stadium ist er comatös, soporös.

Was nun die Hemisphärenmeningitis auszeichnet, ist der Eintritt der Hemiplegie oder wenigstens der Hemiparese. Man erklärt sich das durch die Annahme, dass die Entzündung der weichen Hirnhäute die unmittelbar darunter liegenden motorischen Centralapparate der Hirnrinde ausser Function setzt. Bergmann hat hiefür eine Analogie aufgestellt; er meint, dass sich die Sache so verhalte wie am Darne, wo die Entzündung der Serosa (Peritonitis) eine Lähmung der darunterliegenden Muscularis hervorbringe. Die Basalmeningitis verläuft hingegen ohne Hemiplegie.

Im Ganzen merke man sich, dass die Meningitis eine vielgestaltige Krankheit ist. Da sie bei einer Schädelverletzung sowohl primär (in den ersten Tagen nach dem Trauma) als auch secundär (in der zweiten, dritten Woche) auftreten kann, so sei man auf ihre Symptome aufmerksam und in der Prognose sehr vorsichtig.

Bemerkt man, dass der Verletzte eine auffallende Unruhe an den Tag legt, dass er die Verbandstücke vom Kopfe wegreisst, dass er knirscht, spuckt, dass er auf Befragen über Kopfschmerzen klagt,

so nehme man das ja nicht leicht. Steigt die Temperatur rascher an, so ist die Besorgniss um so gegründeter. Tritt Erbrechen ein, so wird man nächsten Tages schon Ptosis oder Facialislähmung an dem Kranken bemerken oder vom Wartpersonale hören, dass der Kranke Convulsionen hatte; dann ist die Meningitis schon da.

In gewissen Fällen kann man sich am Beginne des Reizungsstadiums täuschen. Wenn z. B. ein Fall von Basalfractur mit heftiger Hirnerschütterung vorhanden ist, so kann die Aufregung des Kranken vielleicht der Beginn der primären Meningitis, aber auch das heftigeren Hirnerschütterungen folgende Erregungsstadium bedeuten, welches bei zweckmässiger Behandlung (Ruhe, Kälte, Abführmittel, bei hartem und sehr rarem Pulse auch ein Aderlass) bald vorübergeht.

Ich will einen Fall erzählen, der mir im Beginne meiner chirurgischen Praxis vorgekommen ist. Als ich im Wiedener Krankenhause unter Lorinser diente, lag auf der Abtheilung eine Frau von über 50 Jahren, die an Tuberculose und Caries des Calcaneus litt. Auf einmal war sie über Nacht hemiplegisch. Lorinser sah sie an drei auf einander folgenden Tagen bei der Morgensvisite im Vorübergehen, griff nur auf den Puls und liess die Zunge zeigen. Am dritten Tage starb die Patientin. Als wir fragten, welche Todesart wir im Todtenscheine anmerken sollen, dictirte er Meningitis. Wir waren erstaunt, als bei der Section wirklich eitrige Meningitis vorgefunden wurde, und waren begierig zu erfahren, wie Lorinser aus einer scheinbar so oberflächlichen Beobachtung die Diagnose stellen konnte. Die Belehrung, die uns wurde, kann auch Ihnen gelten. „Da die Kranke keine Erkrankung der Circulationsorgane aufwies, aber an Caries und Tuberculose litt, so war eine Apoplexie unwahrscheinlich; der plötzliche Eintritt der Hemiplegie ist allerdings auffallend, aber ihre Intensität nahm continuirlich zu, denn am ersten Tage streckte die Kranke die Zunge wohl etwas schief aus, aber am zweiten Tage viel schief und noch mehr am dritten Tage; dieses wies auf einen sich langsam steigernden Process, also Entzündungsprocess; am dritten Tage wurde bei der Kranken, die schon wochenlang fieberte, der Puls bei Zunahme der Lähmungserscheinungen verlangsamt. Hättet Ihr die Kranke besser beobachtet, so hättet Ihr noch andere Zeichen der Meningitis

gewiss entdeckt.“ Wirklich erfragten wir dann von einer Bettnachbarin der Kranken, dass in der Nacht auch Convulsionen aufgetreten waren, welche die Wärterin nicht gemeldet hat.

IV.

Die Geschwülste am Schädel.

Am Schädel gibt es eine Reihe sehr interessanter Geschwülste.

Allen voran geht an Bedeutung die Hernia cerebri. Wie bei jeder anderen Hernie unterscheidet man beim Gehirnbruch eine Pforte, einen Bruchsack und einen Bruchinhalt.

Die Pforte eines Hirnbruches wird dadurch gebildet, dass die normale Vereinigung zweier oder mehrerer Schädelknochen ausbleibt, so dass an der Stelle eine Lücke vorhanden ist, und man bezeichnet die Hernie nach den Knochen, deren Nichtvereinigung die Existenz der Bruchpforte bedingt, z. B. Hernia naso-ethmoidalis, spheno-orbitalis.

Den Bruchsack bildet die Dura mater.

Der Bruchinhalt ist verschieden:

- a) Er kann aus einer mit dem Liquor der subarachnoidealen Räume gefüllten blasigen Vortreibung der Arachnoidea bestehen — Meningocele.
- b) Aus einem Theil des Grosshirns, in welchem sich jedoch die Hirnkammer fortsetzt — Cenencephalocele.
- c) Aus einem Theile des Gehirns, jedoch mit der Complication, dass die Fortsetzung der Hirnkammer durch Schwund der sie deckenden Hirnsubstanz in den Bruchsack offen ausmündet.

Die Bruchhüllen einer Hernia cerebri sind die weichen Schädeldecken; sie sind bei kleinen Hernien von normalem Aussehen, bei grossen in der Regel verdünnt; sie können aber auch durch Oedem oder durch Fettbildung verdickt sein und zeigen mitunter eigenthümliche, an den Nabel erinnernde Runzelungen.

Es kommt vor, dass ein Hirnbruch sich gegen die Schädelhöhle abschliesst; es wächst hinter ihm seine eigene Bruchpforte zu; geschieht dies bei den sagittalen Hirnbrüchen, dann stellt er eine cystische Geschwulst vor, welche in der Gegend vor der grossen Fontanelle in einer Knochenmulde unbeweglich sitzt und einen doppelten Inhalt aufweist: oberflächlich ist eine seröse Flüssigkeit (die Arachnoidealflüssigkeit, respective Liquor cerebro-spinalis) und in der Tiefe eine salbenähnliche Masse (die umgewandelte Hirnsubstanz).

Nebstdem gibt es Cysten über der Dura, die durch einen Knochenspalt nach aussen prominiren.

In zweiter Linie sind die mit dem Innern des Schädels zusammenhängenden Bluteysten zu erwähnen. Entweder sind es Ausstülpungen der Blutleiter (des Sinus longitudinalis durch die Pfeilnaht, des Confluens sinuum im Occiput), und dann sind sie wirklich den Hirnbrüchen analog, so dass man sie ganz passend Cephalhämatocelen nennt; oder es sind Zerreissungen der durch die Diploë ziehenden Venen, so dass eine dem Aneurysma traumaticum spurium analoge Geschwulst entsteht, welche ich daher Varix traumaticus spurius benenne.

In die dritte Linie stellen wir das **Sarkom der Dura mater** — eine Geschwulst, welche nach Durchwucherung des Schädelknochens nun unter den weichen Schädeldecken sich rascher verbreitet und in ihrem weiteren Wuchern auch die Haut exulceriren kann.

Die genannten Geschwülste haben das Gemeinsame, dass sie aus dem Schädelinnern hervorgehen oder mit dem Schädelinnern einen directen Zusammenhang haben. Sie bilden die erste Gruppe.

Es folgen nun naturgemäss jene Geschwülste, die von den Knochen des Schädeldgewölbes ausgehen. Wenn wir von den Syphilomen und den metastatischen Gewächsen absehen, die, wie Kundrat bemerkte, namentlich gerne zu einem primären Schilddrüsentumor hinzutreten, so ist diese Gruppe repräsentirt durch das **Sarcoma diploës.** ^{1/}
ein von dem Marke der diploëtischen Räume ausgehendes, nach aussen und nach innen vorwucherndes, im Ganzen seltenes Sarkom. ^{2/} Hat es im gegebenen Falle die Vitrea durchbrochen, so kann es auf die Dura hinüberwuchern und wird demnach in seinem Verhalten einem Sarkom ^{3/}

der Dura mater, welches den Schädel perforirt, zum Verwechseln ähnlich sehen. In der That hat man lange Zeit beide Geschwulstformen verwechselt.

Eine ganz eigene Stellung nimmt das Hämatom des Schädels ein, indem es zwischen Periost und Knochen lagert.

Die dritte Gruppe bilden jene Geschwülste, welche in den Schädeldecken sitzen: die Atherome und die Dermoideysten, die cavernösen Angiome, die cirsoiden Aneurysmen, die Papillome, Lipome u. dgl. Diese dritte Gruppe bietet keine differentialdiagnostischen Schwierigkeiten. Nur zwischen Atherom und Dermoideyste tritt eine differentialdiagnostische Frage auf; sie ist aber sehr leicht: die Dermoideyste ist angeboren, sitzt in der Umgebung des Auges, namentlich am Orbitalrand, ist praller als die Atherome, häufig weniger beweglich und in einer seichten Knochendelle sitzend. —

Auch das Cephalhämatom der Neugeborenen bietet im Allgemeinen keine besonderen Schwierigkeiten. Es tritt am Neugeborenen auf, es sitzt auf einem Scheitelbeine und überschreitet nie die Grenze der Naht; im Uebrigen ist es rundlich, nierenförmig, birnförmig, selbst füllhornförmig. Die Geschwulst ist deutlich elastisch und von einem Walle umgeben. Wenn sich später von dem durch den Bluterguss abgehobenen Perioste Knochenlamellen bilden, so ist dieser Wall knöchern, ja die Knochenbildung kann über einen grossen Theil der Geschwulst fortschreiten, so dass man das Gefühl des Pergamentknitterns erhält, wenn man die Geschwulst betastet. Da mitunter auch bei ganz jungen Kindern Tuberculose des Scheitelbeins mit einem bedeutenden subperiostalen Abscesse vorkommt, so wäre eigentlich nur nach dieser Richtung hin eine differentialdiagnostische Erwägung anzustellen. Aber die tuberculösen Abscesse sind immer weit schlaffer, nie bieten sie auch nur eine Andeutung von Knochenbildung und sind nicht unmittelbar nach der Geburt vorhanden.

Ein schwieriges Problem entsteht hingegen, wenn es sich darum handelt, ob Sarkom der Dura mater oder Sarkom der Diploë.[?]

Denken wir uns eine nach ihren übrigen Merkmalen augenscheinlich sarcomatöse, dem Schädel aufsitzende Geschwulst, welche

leise pulsirt. Ein Sarkom der Dura mater pulsirt schon darum, weil sich demselben die pulsatorischen Hirnbewegungen mittheilen. Ein Sarkom der Diploë kann pulsiren vermöge seines Gefässreichthums.

J/ Da werden wir vor Allem untersuchen, ob sich die Geschwulst niederdrücken lässt; ist das der Fall, so handelt es sich wohl um ein Sarkom der Dura, welches wir mittelst des Druckes durch die weite Schädellücke, die es bei seinem Durchwuchern gesetzt hatte, durchgezwingt haben; in demselben Augenblicke, wo uns die Probe gelungen ist, wird auch die Erscheinung des Hirndruckes eintreten.

N/ Nehmen wir an, die Geschwulst lässt sich nicht zurückdrängen; dann kann sie noch immer ein Sarkom der Dura sein; es braucht nur gross genug zu sein. Dann untersuchen wir sorgfältig, ob irgendwo über dem Tumor eine Knochenlamelle vorhanden ist. Diese spricht entschieden für ein Sarcoma diploës; sie ist der Rest der äusseren Lamelle, die durch die Expansion des Tumors emporgehoben wurde. Namentlich wird eine am Rande des Tumors fühlbare knöcherne Decke desselben, sei sie auch noch so klein, die genannte Bedeutung haben, denn ein Sarcoma diploës bietet dieses Verhalten nie.

IV/ Einigermassen sprechen auch subjective Symptome für ein Sarcoma durae matris, und zwar insbesondere Kopfschmerz, Schwindel, Erbrechen, die zu einer Zeit da waren, wo noch keine äussere Geschwulst vorhanden war.

Nun kommt jene Gruppe von Geschwülsten in Betracht, die wir Eingangs als erste Gruppe hinstellten und bei denen ein directer Zusammenhang mit der Schädelhöhle vorhanden ist.

Eine mit dem Schädel communicirende Bluteyste (Ektasie eines Sinus, ein Varix traumaticus spurius), also eine Cephalhämatocele, bietet folgende Charaktere dar:

1. Die bläuliche Färbung deutet den Blutinhalte an; 2. die Cephalhämatocele wechselt ihr Volum in sehr weiten Grenzen; sie schwillt rasch an, wenn man den expiratorischen Druck im Thorax bedeutend steigert, und das Blut entleert sich aus ihr rasch, wenn der Druck im Thorax sinkt; 3. ihre Compression erzeugt nie die Erscheinung des Hirndruckes.

Eine Vernunftfrage: Wie wäre ein gewöhnlicher Varix einer Vene der Schädeldecken von einer Cephalhämatocele zu unterscheiden? Man könnte beide in folgender Weise unterscheiden:

Wenn man sie ganz oder theilweise entleert hat und hierauf circulär comprimirt, so schwillt der Varix der Venen in den Schädeldecken beim Husten, Schreien, tiefen und langen Exspiriren nicht an. Die Cephalhämatocele aber schwillt auch bei circulärer Compression der Umgebung an, weil sie ihr Blut nicht aus den comprimibaren äusseren Venen erhält, sondern entweder aus einer Vene im Schädelknochen, oder aus dem Sinus longitudinalis superior. Beim Varix traumaticus spurius findet man überdies den Knochen an der Verletzungsstelle uneben.

Eine, sagen wir, klassische Hernia cerebri bietet folgende Merkmale:

1. Sie ist eine entschieden cystische Geschwulst (rundlich, fluctuirend, durchscheinend).
2. Sie zeigt die respiratorischen und die pulsatorischen Bewegungen des Gehirns, die ersteren niemals in jenem grossen Umfange wie die Cephalhämatocele.
3. Ihre Compression erzeugt die Erscheinung des Hirndruckes.
- ~~4. Sie ist angeboren.~~
- 4.5. Ihr Standort ist mannigfaltiger als der der Sinusektasie und kommt an anderen Orten vor als der Varix traumaticus spurius.
- 5.6. Sie ist angeboren (ausnahmsweise gibt es nach schweren Schädeltraumen auch erworbene Hirnbrüche).

V.

Gesicht, Gesichtsschmerz.

Der erste Ovariomotomist unserer Zeit, T. Spencer Wells, bildet in seinem Werke über die Krankheiten der Eierstöcke einen Gesichtsausdruck ab, der sonst als Facies uterina unter den Aerzten beschrieben

wurde, den er aber als *Facies ovariana* bezeichnet wissen will. „Die Abzehrung, die fast entblösten Muskeln und Knochen, der Ausdruck der Angst und des Leidens, die gefurchte Stirn, die eingesunkenen Augen, die offenen, scharf abgegrenzten Nasenlöcher, die langen, zusammengepressten Lippen, die hängenden Mundwinkel und die tiefen Falten, welche sich um diese Winkel krümmen, bilden zusammen ein charakteristisches Bild.“ So lautet die Beschreibung, die Spencer Wells der Abbildung hinzufügt — eine Beschreibung, die allerdings ihrer Allgemeinheit wegen kaum in irgend Jemandem das Bild hervorrufen wird, welches eine einmalige Anschauung der Wirklichkeit dem Gedächtnisse tief einprägt. So präcis aber auch das Bild wäre, so wird gleichwohl Niemand auf den Gesichtsausdruck hin die Diagnose eines *Cystovariums* stellen wollen, ja selbst nicht die Diagnose eines Leidens der Geschlechtsorgane. Gleichwohl hat das Beispiel für den Anfänger etwas Ansprechendes, weil dahinter etwas Bedeutsames verborgen liegt. Sollte es denn nicht eine pathologische Physiognomik geben?

Nachdem Duchenne uns in einem grossen und höchst interessanten Werke die schönsten Beobachtungen über den Mechanismus der Physiognomie mitgetheilt hat, ist eine pathologische Physiognomik schon dermalen ein lösbares Thema. In der That haben wir Versuche dieser Art schon zu verzeichnen, beispielsweise die hübsche Abhandlung von König: „Das Gesicht des Tetanischen.“ Die ärztliche Praxis verfügt seit jeher über eine grössere Zahl von charakteristischen Beobachtungen. Nicht zu reden von der *Facies Hippocratica* der alten Aerzte, kennen die praktischen Aerzte ganz wohl den Gesichtsausdruck eines an Magenkrebs Leidenden; der hysterische Blick, das tuberculöse Aussehen ist selbst den Laien bekannt, Kranke mit Herzfehlern erkennt der Internist oft auf den ersten Anblick. Ein Oedem des Lides verräth oft zuerst den *Morbus Brightii*, und solcher Beispiele gibt es viele. Wie das Irrenhaus seinen Kaulbach gefunden, so könnten manche Krankheitsformen selbst im Porträt des Kranken erkenntlich sein.

Doch alle Beobachtungen dieser Art können nicht zur Begründung einer Diagnose führen, wohl aber zur Aufstellung derselben. Wenn der logische Process, den der Diagnostiker durchführen muss,

zur ersten Voraussetzung hat, dass die Krankheitsmerkmale aufgefunden, dass die Abweichungen von der Norm wahrgenommen werden, so ist kein Zeichen zu gering, kein Symptom zu unterschätzen. Eum laudo, sagt Celsus, qui quam plurimum percipit. Ich halte es für zweckmässig, Ihnen in einigen Beispielen zu zeigen, wie ein einziger Blick auf das Gesicht des Kranken der ganzen diagnostischen Untersuchung zu Hilfe eilt und welche wichtigen Nebenmomente er zur Berücksichtigung bringt.

Wenn ein Kranker sich wegen Heiserkeit vorstellt und Sie sehen eine auf der Stirn feststehende Narbe und eine verzogene Pupille, so werden Sie wohl an Syphilis denken, und die ganze Fragestellung bekommt sofort eine bestimmte Richtung.

Ein anderer Fall. Jemand bricht den Unterschenkel. Sie machen die Diagnose ganz richtig und legen die Extremität provisorisch auf einen Petit'schen Stiefel. In der Nacht springt der Kranke auf, reisst den Verband weg, springt auf seinem gebrochenen Fusse herum, und es ist ein grosses Glück, wenn die Umgebung erwacht und ihn ohne weiteres Unglück ins Bett zurückzubringen vermag. Hätten Sie die Trinkermiene des Mannes beobachtet, würden Sie an den möglichen Ausbruch des Delirium tremens gedacht, eine sichere Wartung besorgt, ja eventuell auch einen anderen Verband angelegt haben! — Ein alter Herr brach während des Spazierens den Oberschenkel, jedoch nicht, wie es den Greisen durch einen Fehltritt geschieht, am Collum, sondern am Schaft. Als v. Dumreicher zu dem Kranken gerufen wurde, bemerkte er an ihm einen Strabismus geringen Grades. Sofort griff er dieses Symptom auf und fragte nach der Dauer dieses Zustandes. Die Auskunft lautete, dass das Schielen seit vierzehn Tagen vorhanden sei. Die Diagnose lautete: Fractur wegen carcinomatöser Degeneration des Knochens und ein Carcinom an der Schädelbasis. Die Nekroskopie bestätigte die Diagnose.

Der Nasenrachenpolyp ist eine Erkrankung des Pubertätsalters und kommt fast nur bei männlichen Individuen vor. Sehr häufig bewirkt das Leiden kolossale Blutungen. Da der Nasenrachenraum von der Geschwulst verschlossen ist, so athmen die Kranken durch den offenen Mund. In einigen Fällen schon brachte mich der Anblick der Individuen auf die Vermuthung, dass es sich um dieses Leiden handle; denn die Physiognomie wird eigenthümlich stupid und schläfrig; dazu die Anämie und das Alter des Individuums; vollends wenn der Kranke nur einige Worte spricht, merkt man auch an der Stimme, dass im Rachen eine Geschwulst vorhanden sein müsse.

Jemand kommt mit einer Halsgeschwulst, die sich sofort als ein maligner Tumor der Lymphdrüsen herausstellt. Woher? Alte Leute aus den niederen Volksclassen geben selbst auf Befragen eine unvollständige Anamnese. Der ge-

übte Blick sieht sofort eine Narbe an der Unterlippe, und erst jetzt stellt sich heraus, dass an der Unterlippe ein Epitheliom vorhanden war, das ausgeschnitten wurde. Die Lymphdrüenschwellung ist eine consecutive, von dem Epitheliom abhängige.

Vollends im Verlaufe der chirurgischen Erkrankungen, dann im Verlaufe der operativen Verletzungen deckt der geübte Blick im Gesichte des Kranken wichtige Anhaltspunkte auf. Bei den Kopfverletzungen wurde schon angeführt, welch' ominöse Bedeutung ein plötzlich eingetretener Strabismus, eine Ptosis haben kann. Ich erzähle Ihnen auch hier einige Beispiele.

Ich behandelte einen jungen, hochgebildeten Mann, der einen Anthrax am Gesässe hatte. Im Verlaufe des Anthrax trat Seitenstechen auf; der mit mir behandelnde Internist diagnosticirte Pleuritis. Die Complication konnte auch zufällig sein. Tags darauf fand man auch Zeichen von Infiltration des Lungenparenchyms selbst; also Pleuropneumonie. Da kein Schüttelfrost aufgetreten war, konnte die Pleuropneumonie septisch sein; aber dazu passte das übrige Bild nicht. Nun zeigte sich am folgenden Tage icterische Färbung; Zeichen von Pneumonie in kleineren Herden traten auch an entfernteren Stellen auf. Trotzdem dass kein Schüttelfrost überhaupt auftrat, stellten wir die Diagnose auf Pyämie, indem wir uns auf den Lungenbefund und den Icterus stützten. Die Nekroskopie zeigte, dass die Lunge von Metastasen förmlich durchsetzt war.

Eine Frau hatte ein melanotisches Sarkom am Rumpfe. Bei einer Morgenvisite bemerkte ich ein auffälliges Tieferstehen des einen Mundwinkels. Facialis paralyse! Da wird sich also in der Hirnrinde eine melanotische Ablagerung bilden. Bald kamen auch in der That andere Lähmungen, Convulsionen und Tod und die Section zeigte Tumoren im Gehirn.

Bei einem üppigen Mädchen von zwanzig Jahren trat spontane Entzündung des linken Ellbogengelenkes auf. Die hintere Gegend des Gelenkes wurde pastös, kugelig gerundet. Trotz des blühenden Aussehens des Mädchens stellte Dumreicher sehr frühzeitig, noch vor der kugeligen Anschwellung, die Diagnose auf beginnende Caries des Gelenkes. Das Mädchen war lichtblond, von durchscheinender Hautfarbe und hatte auf beiden Hornhäuten kleine Trübungen. In der Jugend hatte sie an skrophulöser Augenentzündung gelitten. Inde! Der Arm musste auch später amputirt werden.

Und so könnte man zahlreiche Beispiele anführen, wie die Beachtung einer scheinbar geringfügigen Abweichung zur Aufsuchung neuer Symptome, zur richtigen Deutung der aufgefundenen Zeichen leitet. Schädel- und Gesichtsbildung, Hautfarbe, Blick, Stand der

Augen, Formation der Nase, Mundhaltung und Sprache, das Muskelspiel des Gesichtes u. s. w. müssen in jedem Falle beachtet werden, und Sie werden Ihre Beobachtungsgabe immer mehr verschärfen, wenn Sie derlei Momente der Beobachtung unterziehen. Wir sprechen nun von der Diagnose der Krankheiten im Gesicht und lassen davon die Krankheiten der Kauorgane und der Mundhöhle für die nächste Vorlesung.

Beginnen wir mit einer Gesichtskrankheit par excellence, mit dem Fothergill'schen Gesichtsschmerz (Prosopalgie, Tic douloureux).

Die diagnostischen Fragen, die der Arzt bei dieser Krankheit zu beantworten hat, sind folgende: 1. Liegt überhaupt eine Neuralgie des Trigeminus vor? 2. Welche Ausbreitung hat sie, d. h. welche Zweige des Trigeminus sind krank? 3. Welche Ursache der Krankheit ist anzunehmen? Was den ersten Punkt betrifft, so ist die Beantwortung wahrlich nicht schwer; schwieriger ist der zweite Punkt; noch schwieriger der dritte.

Ueberlegt man sich die Sache vom rein anatomischen Standpunkte, so wird es Einem klar, dass ein entzündlicher Schmerz auf das entzündete Gebiet ausgedehnt sein wird. Ist ein Knochen entzündet, so wird der Schmerz im Bereiche des entzündeten Knochens empfunden. Ist ein Muskel erkrankt, so wird der Schmerz an seine Ausbreitung gebunden sein. Ist das Zellgewebe entzündet, so wird sich die Schmerzhaftigkeit weder an die anatomische Ausbreitung eines Knochens, noch an die eines Muskels, noch die eines Nerven binden, sondern der diffusen Ausbreitung des Bindegewebes entsprechen. Ist aber der sensible Nerv krank, so wird der Schmerz in der Ausbreitung seiner Verästelung empfunden, sich also weder durch die bestimmte Begrenzung eines Knochen- oder Muskelgebietes charakterisiren, noch die Grenzen der Ausbreitung des Nerven im Allgemeinen überspringen, dem Bindegewebe gegenüber. Die Beschränkung des Schmerzes auf die Ausbreitung einer bestimmten Nervenbahn wird also das erste wichtigste Symptom der Neuralgie sein.

Die klinische Erfahrung liefert ein zweites wichtiges Moment zur Stellung der Diagnose. Im Allgemeinen ist es bekannt, dass ent-

zündlicher Schmerz erstens dauernd ist, zweitens auf Druck sich steigert. Dem gegenüber behält die Neuralgie einen eigenthümlichen Charakter. Die neuralgischen Schmerzen sind erstens nicht dauernd, sondern sie treten paroxysmenweise auf, zweitens gibt es nur schmerzhaft Punkte auf Druck, während bei der Entzündung das ganze Gebiet des Entzündungsprocesses auf Druck schmerzhaft ist.

Endlich liefert die klinische Erfahrung auch einen quantitativen Massstab. Bei entzündlichen Processen ist die Schmerzhaftigkeit in einem bestimmten Verhältnisse zum Druck, zur Schwellung, zu den übrigen Symptomen. Bei Neuralgien kann die geringste Störung, ein leichter Druck, das Oeffnen des Mundes, ein Trunk, ein lautes Wort die heftigsten Anfälle verursachen, denen sofort ein normaler Zustand folgt. Und weiter: es gibt Fälle, wo der Druck auf den Nerven den Schmerz sogar lindert. Wir können also zur Charakteristik des neuralgischen Leidens Folgendes bemerken:

Die Neuralgie ist an eine bestimmte Nervenbahn gebunden, sie tritt in Anfällen auf, der Schmerz ist seiner Heftigkeit nach unverhältnissmässig gross. Der neuralgische Anfall bietet überdies durch eine ganze Reihe von Begleiterscheinungen, die sich in mannigfacher Combination hinzugesellen — Hyperästhesie der Haut im ergriffenen Bezirke anfangs, Anästhesie bei älteren Neuralgien, krampfartige Contractionen einzelner Gesichtsmuskeln, Röthung der Conjunctiva, gesteigerte Thränensecretion, Speichel- und Nasenschleimfluss u. dgl. — ein ungemein charakteristisches Bild, zu welchem keine andere schmerzhaft Erkrankung passt.

Auf die zweite Frage: welche Aeste des Trigeminus ergriffen sind, ist die Antwort nicht schwer, wenn der Schmerz eben in der Ausbreitung eines einzigen Astes wüthet.

Man wird auf Grund anatomischer Kenntnisse also folgendermassen diagnosticiren:

1. Eine Neuralgia supraorbitalis, wenn der Schmerz in der Stirne, der Nasenwurzel und dem oberen Augenlide verbreitet ist.
2. Eine Neuralgia infraorbitalis bei Schmerz im unteren Augenlide, den Seitentheilen der Nase, der Wange und der Oberlippe.

3. Eine Neuralgia Nervi alveolaris superioris bei Schmerz in der oberen Zahnreihe.
4. Eine Neuralgia Nervi subcutanei malae bei Schmerz in der Jochbein- und vorderen Schläfegegend.
5. Eine Neuralgia Nervi alveolaris inferioris bei Schmerz der unteren Zahnreihe.
6. Eine Neuralgia Nervi lingualis bei Schmerz in der Zunge und der Schleimhaut der Mundhöhle.
7. Eine Neuralgia Nervi auriculo-temporalis bei Schmerz in der Schläfengegend und am Ohre.

Dies dürften die häufigsten Formen isolirter Zweig neuralgien sein. Wenn man blos einer anatomischen Anschauung folgt, so erscheint es von vornherein als ungemein klar, dass der grösseren peripherischen Ausbreitung der Schmerzen auch eine grössere Zahl erkrankter Aeste, d. i. ein mehr centraler Sitz der Krankheit entspricht.

Legen wir beispielsweise die Bezirke 2 und 3 zusammen, so würden wir bei Ausbreitung der Schmerzen über das untere Lid, die Wange, den Seitentheil der Nase, die Oberlippe und die obere Zahnreihe annehmen müssen, es sei nicht nur der Ramus infraorbitalis, sondern auch der Ramus alveolaris superior krank oder der Stamm des zweiten Astes an einer Stelle, bevor er die beiden Zweige und nachdem er den zygomaticus abgegeben hat. Wäre auch noch der Bezirk 4 ergriffen, der Schmerz also in der Jochbein- und vorderen Schläfegegend verbreitet, dann würden wir sagen, auch der subcutaneus malae sei krank, oder der Stamm des zweiten Astes, bevor er den zygomaticus abgegeben, also der ganze zweite Ast. Hienach könnten wir nach den aus der Anatomie bekannten peripheren Ausbreitungsbezirken den Sitz der Neuralgie jedesmal bestimmen. In der Haut sind ja die drei Aeste durch folgende Linien demarkirt. Eine Linie, die vom Scheitel über den vorderen Rand des Planum temporale zum äusseren Augenwinkel, von da zum inneren und zur Nasenspitze geht, grenzt das Gebiet des Stirnastes vom zweiten Aste ab; eine Bogenlinie vom Mundwinkel gegen den äusseren Augenwinkel trennt die Gebiete des zweiten und dritten Astes.

In der That darf die anatomische Kenntniss der Astfolge und der Verbreitungsbezirke des Par quintum nie fehlen, wenn man den Sitz der Neuralgie bestimmen soll. Doch ist diese Kenntniss allein durchaus nicht zureichend. Die einzige Thatsache, dass der Schmerz auch auf benachbarte Nervenbahnen irradiirt wird, lässt bei der Untersuchung sofort die Frage aufkommen, ob Irradiation stattfindet oder nicht, und wenn ja, welcher Zweig der primär erkrankte ist. Man nimmt bei der Entscheidung dieser Frage in der Regel auf folgende Momente Rücksicht: 1. Die Neuralgie beginnt im primär erkrankten Nerven, im weiteren Verlaufe erst kommt es zur Irradiation auf andere Bahnen. 2. Der primär erkrankte Nerv schmerzt bei jedem Anfalle, im irradiirten Nerven bleibt der Schmerz öfter aus. 3. Der einzelne neuralgische Anfall beginnt im primär erkrankten Nerven, erst auf der Höhe des Paroxysmus gesellt sich der irradiirte Schmerz hinzu und verschwindet früher als der Hauptschmerz. 4. Der irradiirte Schmerz ist weniger intensiv.

Ueber die diagnostische Verwerthung der berühmten Valleix'schen *Puncta dolorosa* — der schmerzhaften Punkte an den Austrittsstellen der Nervenstämme — liegen die Meinungen so auseinander, dass wir dieselben nicht heranziehen wollen.

Ist es gelungen, zu entscheiden, ob Irradiation stattfindet oder nicht, so taucht die weitere Frage auf, ob die Neuralgie eine periphere oder eine centrale sei. Leider aber reichen unsere Kenntnisse zur Beantwortung dieser Frage nicht aus. Wenn die Neuralgie auf einen einzigen Zweig beschränkt ist, und wenn man eine periphere Ursache (Trauma, heftige Verkühlung) nachweisen kann, wird man eine periphere Neuralgie anzunehmen geneigt sein; findet man neben der Neuralgie noch andere Symptome einer Gehirnerkrankung, wird man zur gegentheiligen Annahme gedrängt.

Mehr als dieses zu behaupten, wäre der Wahrheit Gewalt anthun, und selbst das Gesagte, so wenig Anhaltspunkte es gibt, ist vielleicht zuviel gesagt.

Was endlich die letzte Frage — nach der Ursache der Neuralgie — betrifft, so können hier nur Andeutungen gegeben werden. Neu-

ralgien, die den Typus einer Intermittens haben — besonders im Supraorbitalis — rühren von Malariainfection her und Chinin hat dann glänzende Erfolge. Ueberhaupt wird man ex juvantibus noch am meisten auf die Aetiologie geführt. Einen ²cariösen Zahn, einen ³im Knochen steckenden fremden Körper, eine ⁴Narbe, einen Tumor, eine entzündliche Schwellung des Knochens, den ein Nerv passirt, werden wir immer als Causalmoment berücksichtigen müssen. Bei Abwesenheit solcher localer Ursachen werden wir auf ein ³früher stattgehabtes Trauma, auf einen sehr ⁶heftigen Temperaturwechsel, auf eine ⁷Intoxication mit Mercur unser Augenmerk richten. Endlich werden wir auch ⁸Anämie, Hysterie, entfernte Störungen (Leberleiden, Unterleibskrankheiten überhaupt) als Ursachen zu erwägen haben und aus der eingeleiteten Therapie dann und wann nachträglich die Aetiologie bestimmen.

VI.

Die chirurgischen Krankheiten der Augen-, der Nasen- und der Stirnhöhle.

Von den Krankheiten der Augenhöhle kommen dem Chirurgen nach der heute entwickelten Arbeitstheilung nur einige in die Hände und somit kann hier gewissermassen nur fragmentarisch Einiges zur Besprechung gelangen.

Die orbitalen Blutergüsse sind häufig. Man glaubte, dass Blutergüsse, welche einige Stunden nach der Verletzung unter der Bindehaut erscheinen, die Diagnose auf einen Sprung im Orbitaldache rechtfertigen. Genauere Untersuchungen haben aber ergeben, dass solche Ecchymosen auch aus den Orbitalgefässen stammen können, ja dass ihre Quelle im Innern ^{aus} der Schädelhöhle liegen kann, indem sie entweder durch das Foramen opticum oder den vorderen Theil der Fissura superior in die Orbita hinein sich ergiessen können. Man wird also bei einem nach einer Verletzung eingetretenen Exophthal-

probat Blutergüsse^{4} auch*

mus oder einer schiefen Verdrängung des Bulbus mit subconjunctivalen Ecchymosen nicht ohneweiters schliessen dürfen, dass das Orbitaldach gebrochen sei. Aber man wird bei Basalfissuren in der Regel Recht behalten, wenn man so schliesst; denn bei Basalfissuren ist die häufigste Ursache dieser Blutung eine Fortsetzung der Fissur in das Orbitaldach.

Wenn neben diesen Erscheinungen zugleich Emphysem vorhanden ist, welches durch Schneuzen den Exophthalmus noch steigert, dann kann man bestimmt sagen, dass die innere oder untere Orbitalwand vollends durchgebrochen sei und mit der Nasenhöhle communicirend Suffusionen der Lidhaut rühren von Gefässzerreissungen vor der Fascia tarso-orbitalis her, indem diese das Vordringen der Ecchymosirungen aus hinter ihr liegenden Theilen verhindert.

Tiefdringende Wunden, wenn sie unrein sind, — heftige Aetzungen namentlich mit Lösungen, die durch einen Gewebsriss ins peribulbäre Gewebe diffundiren, bringen oft eine rasche Abscedirung des orbitalen Zellgewebes hervor — den acuten **Orbitalabscess**. Auch im Verlaufe eines Erysipels kann ein solcher sich entwickeln; ebenso kann er als pyämische Metastase auftreten.

Einseitig Die gröberen charakteristischen Zeichen desselben sind: Schwellung der Bindehaut (Chemose), ödematöse Schwellung und Röthung der Lider, Exophthalmus, das nur einseitige Auftreten der Schwellung; Schmerzhaftigkeit des Bulbus auf Druck.

Bei den genannten Processen ist das Zellgewebe der Orbita der Sitz der Phlegmone, und es ist daher begreiflich, dass der Bulbus direct nach vorne gedrängt wird. Tiefe Entspannungsschnitte, die man an mehreren Stellen durch die Fascia tarso-orbitalis macht, müssen frühzeitig angebracht werden.

Sind die Erscheinungen des acuten Orbitalabscesses vorhanden, findet aber die Verdrängung des Bulbus hierbei nicht direct nach vorne statt, sondern nach der Seite, so wird man bei ganz spontanem Auftreten des Processes, falls es sich um ein Individuum handelt, das noch in der Periode des Wachsthums steht, wohl nur an Osteomyelitis spontanea diffusa denken können. Gewiss ist ein solches Vorkommen

sehr selten; ich habe es nur einmal gesehen; das Stirnbein war in seiner lateralen Partie der Sitz des Processes; der Knochen am Margo und jenseits desselben waren auf Druck am empfindlichsten; bald traten noch auf anderen Punkten des Skeletes, zumal an den unteren Extremitäten osteomyelitische Herde auf.

Chronische Abscesse, die im Verlaufe der Knochentuberkulose in der Orbita auftreten, verdrängen selbstverständlich den Bulbus nicht direct nach vorne, weil sie, in einer pyogenen Membran eingeschlossen, niemals in das diffuse Zellgewebe der Orbita durchbrechen; der spontane Durchbruch kann dann in den Bindehautsack oder nach aussen erfolgen. Mitunter ist die Knochencaverne am Margo orbitalis so gelagert, dass der Abscess gar nicht anders als noch vor der Fascia tarso-orbitalis durch die Lidhaut aufgeht.

Dasselbe Raisonement, welches man aus der Verdrängung des Bulbus auf den Sitz des Orbitalabscesses macht, stellt man an, wenn es sich um einen Orbitaltumor handelt. Die Geschwülste, die hinter dem Bulbus sitzen, verdrängen denselben direct nach vorne; ^{oder} die zur Seite des Bulbus lagernden Tumoren verdrängen ihn nach der entgegengesetzten Richtung; ist der Bulbus nach einer Seite und nach vorne gedrängt, so lagert die Geschwulst zum Theile seitwärts, zum Theile hinter dem Bulbus. Der Tumor selbst kann entweder frei in der Orbita liegen und beweglich sein (Myxome, Cyliindrome, Angiome) — oder er geht von dem Knochen aus (Sarkome des Stirnbeins, Osteome desselben, Sarkome des Oberkiefers) — oder er geht von den benachbarten pneumatischen Höhlen aus (Tumoren des Antrum Highmori, der Stirnhöhle).

Es ergibt sich hieraus, wie wichtig die Beurtheilung des Standes des Bulbus ist bei Tumoren, die sich in seiner Nachbarschaft entwickeln; handelt es sich z. B. um ein Oberkiefersarkom und ist Exophthalmus da, so können wir daraus entnehmen, dass ein Theil des Tumors hinter dem Bulbus hinaufwuchert, und wir erlangen hiedurch eine Vorstellung über seine Ausbreitung in einer Tiefe, die der directen Untersuchung nicht zugänglich ist.

Bei malignen Tumoren kommt noch ein weiteres Moment in Betracht. Handelt es sich um eine gutartige Geschwulst, so wird die

Bewegung des Bulbus möglicherweise gehindert sein, immer aber in einer solchen Richtung und in einem solchen Grade, der rein mechanisch, aus der Lage und der Grösse des Tumors abgeleitet werden kann. Liegt aber ein maligner Tumor vor, der auf alle Texturen übergreift, so wird bald der eine oder andere Muskel von dem Tumor fixirt und die Excursion des Bulbus nach dieser Richtung hin vollends aufgehoben. Greift der Tumor auf den Bulbus selbst über, so wird dieser bald so fixirt, dass keine Excursionen desselben mehr stattfinden können.

Das Sehorgan wird vom Chirurgen bei zahlreichen, auch entfernten krankhaften Zuständen der grössten Aufmerksamkeit gewürdigt. Der Ptosis bei Meningitis wurde schon Erwähnung gethan; bei derselben Krankheit wird auch Schielen beobachtet. Bei Facialisparalyse aus chirurgischen Gründen tritt der Lagophthalmus auf. Bei Traumen des Rückenmarks, bei Traumen des Sympathicus, bei bösartigen, auf den Sympathicus übergreifenden Tumoren der Schilddrüse wird das Verhalten der Pupille und der Stand des Bulbus beachtet u. s. w.

An der Nase bieten die Geschwürsformen diagnostische Schwierigkeiten. Krebsige, lupöse und syphilitische Knoten und die aus ihnen hervorgehenden Zerstörungen der Nase werden im Allgemeinen leicht von einander zu unterscheiden sein. Von Krebsen kommen an der Nase zumeist solche mit weniger bösartigem Verlaufe zur Beobachtung; die Kliniker haben für dieselben auch eigene Bezeichnungen gewählt, die zum Theile noch im Gebrauche sind — Ulcus rodens — Schuh's flacher Krebs, Hautkrebs. — Wir werden den Krebs daran erkennen, dass er in vorgeschrittenen Stadien eine in der Regel nicht sehr tief gehende, aus unregelmässigen, fleischigen rothen Wärzchen bestehende, glänzende Ulcerationsfläche, die, wenn mit keinen irritirenden Salben bedeckt, nur wenig dünnes Secret absondert, darbietet, und dass dieselbe sich ebenso hart anfühlt wie der nur wenige Linien breite, zumeist aus Einzelknötchen zusammengefügte Rand. Abgesehen davon, dass wir diese Neubildung gewöhnlich nur bei im Alter Vorgerückten antreffen, werden wir auch bemerken können, dass weder Lupus, noch Syphilis einen so langsamen Verlauf beobachten. Bei diesen langsam verlaufenden Krebsen müssen wir gerade auf eine Erscheinung, welche den Unerfahrenen so leicht irre-

leiten kann, besonders aufmerksam sein: es sind das nämlich an einzelnen Stellen oft zu beobachtende Ueberhäutungen. Lassen wir uns durch diese Symptome ja nicht täuschen, wir laufen sonst Gefahr, die zum Handeln günstigste Zeit zu versäumen. Diese Ueberhäutungen sind nur eine Verhornung der Epithelzellen des Canceroids; sie sind also nur das pathologische Zerrbild der normalen Epidermisbildung. Die alten Aerzte verfielen in den Irrthum, in dieser scheinbaren Ueberhäutung eine Heilungstendenz zu erblicken, und curirten nun wie angestachelt darauf los, immer in der Absicht, den vermeintlichen Heiltrieb der Natur zu unterstützen. Ganz falsch! Uebrigens gilt das Gesagte für alle Hautcanceroiden. Nimmt der Krebs nach mehrjährigem Bestande eine malignere Form an, oder führt er sich sofort mit einem bösartigen Charakter ein, dann unterscheidet er sich klinisch von dem anderer Regionen nicht. Die in der Nasenhöhle auftauchenden Krebse sind bösartiger als das Canceroid; vergessen wir nicht, dass hier auch Zottenkrebse zum Vorschein kommen, welche in unvermerkter Weise in der Highmorshöhle sich entwickelten.

Lupus der Nase werden wir leicht erkennen; es handelt sich hier um zerstreute oder zu Bogenlinien aneinander gereihte, durch die verdünnte und glänzende Haut bläulichroth durchschimmernde nadelkopfgrosse Knötchen, oder um grössere, mit Schuppen bedeckte, welche an der Nase am häufigsten zu Zerfall (Lupus exulcerans) führen und trotz oft sehr lebhafter und excessiver Wärzchenbildung (Lupus hypertrophicus) schliesslich doch bedeutende Zerstörungen setzen. Die Lupuswucherung breitet sich auch auf die Nasenschleimhaut aus — Perforationen des Septum mobile sind nicht so selten — und kann ausnahmsweise auch Rachen und Gaumen erfassen. Neben diesen Veränderungen findet man gewöhnlich an anderen Stellen flache oder gestrickte Narben, die ihrerseits wieder den Sitz neuer Lupuseruptionen abgeben können. Halten wir dieses Bild fest und bedenken wir, dass es jugendliche Individuen sind, die von dieser Krankheit befallen zu werden pflegen; dann ist eine Täuschung nicht leicht möglich.

Syphilitische Knoten an der Nase und die aus ihnen resultirenden Verschwärungen können der Diagnose unter Umständen

Schwierigkeiten setzen. Die Verwechslung mit Lupus ist bei jugendlichen Individuen mit hereditärer Form leicht möglich, während bei älteren Subjecten auch noch die Verwechslung mit Krebs leicht stattfinden könnte. Finden wir am übrigen Körper Zeichen concomittirender oder abgelaufener Syphilis, dann entfällt jede Schwierigkeit; wo aber solche Zeichen, wie bei hereditärer Syphilis, fehlen, da werden wir aus der Beschaffenheit der Knoten, noch mehr aber der aus ihnen hervorgegangenen Geschwüre Anhaltspunkte genug zur Differentialdiagnose erlangen. Die syphilitischen Knoten sind grösser, einzelnstehend und weich (elastisch). Die Knoten des flachen Krebses sind klein, derb und zu einer scharf umschriebenen Fläche mit einem Walle an einander gereiht — die Lupusknoten können wohl auch gross und weich, oder klein und an einander gereiht erscheinen, dabei aber werden wir immer auch jene einzelnstehenden und diffus zerstreuten, bläulichroth durch die Haut durchschimmernden Knötchen wahrnehmen. Syphilitische Ulcerationen an der Nase sind übrigens sehr häufig von Zerstörungsprocessen in der Nasenhöhle — zum Unterschiede von Lupus sind hier Zerstörungen des Septum osseum häufiger — und in den anderen benachbarten Höhlen gefolgt. Das syphilitische Geschwür übernarbt manchmal von der einen Seite her, während der gegenüberliegende Rand ein neues Infiltrat darbietet, das immer wieder zerfällt. Diese Art der partiellen Ueberhäutung führt zu einer Geschwürsform, die als serpiginöse bekannt ist.

Von den Geschwülsten, die in der Nase vorkommen, sind die häufigsten die Schleimpolypen. Eine Verwechslung derselben mit anderen Zuständen kommt sonderbarerweise häufig vor. Es kommen beispielsweise am Septum kleine, rundliche, graulich durchscheinende Abscesse von Perichondritis vor, die auf den ersten Anblick — man kann es nicht leugnen — dem rundlichen Ende eines Polypen ähnlich sehen. Aber ihre breite Basis, ihr Sitz am Septum, ihr rasches Entstehen und besonders, wenn dies der Fall ist, das gleichzeitige symmetrische Vorkommen an beiden Seiten des Septum führt zur Diagnose. Angestochen entleeren sie Eiter. Bei Kindern denke man immer an einen fremden Körper, der durch seine rundliche Gestalt

und glänzende Oberfläche, wenn er hoch sitzt, das Auge täuschen kann; man untersuche also immer mit der Sonde. Anfänger verwechseln häufig mit dem Nasenpolypen jene wulstigen Verdickungen, die sich an der Schleimhaut des unteren Randes der grossen Muschel bilden. Die gemeinten Wülste an der Muschelschleimhaut sind aber roth — nicht grau oder graugelblich wie der Polyp — oder sie sind, wenn sich in ihnen ein cavernöses Blutgefässsystem entwickelt hat, dunkelroth; sie sitzen lateral, sie sind unbeweglich, sie sind nicht kugelig gewölbt, sie sind derber.

Die Schleimhautpolypen können in einer Nase in Unzahl vorkommen. Möge ihre Masse noch so gross sein; die Nase selbst wird durch sie nicht aufgetrieben; die Nasenbeine werden niemals vorgewölbt. Ich glaubte bisher, diesen Satz bedingungslos aussprechen zu können. Ich habe aber nach Hunderten und Hunderten von Beobachtungen doch eine Ausnahme gesehen. Item! Nehmen Sie an, es komme unter Hunderten von Fällen einmal eine Ausnahme vor. Exceptio firmat regulam! Wenn man also sieht, dass die eine Nasenhälfte breiter ist als die andere, dass das eine Nasenbein mehr frontal steht, dass das Nasenloch dieser Seite auffällig vergrössert, stärker verzogen ist, so muss man daran denken, dass es sich um etwas Anderes handelt als um einen Schleimpolypen. In der Regel wird es sich um ein Sarkom handeln, und zwar pflegen es sehr weiche Sarkome zu sein, die von der Schädelbasis herunterwachsen. Sie kommen in der Regel bei Individuen reiferen Alters vor; ich sah solche auch bei Kindern. Vollends wird die maligne Natur des fraglichen Gebildes angedeutet, wenn an einer umschriebenen Stelle der Haut der Nase jene feinen stern- und netzförmigen Zeichnungen von Blutgefässen auftreten, die wir auch sonst über malignen Neubildungen in der Haut auftreten zu sehen gewohnt sind. In Fällen dieser Art wird wohl auch die eine oder die andere Lymphdrüse unterhalb des Unterkieferrandes geschwellt sein.

Falls nach den angegebenen Merkmalen auf eine maligne Neubildung in der Höhle der Nase zu schliessen ist, wird man nie unterlassen, den Nasenrachenraum zu untersuchen, den Stand des Bulbus genau zu prüfen und sich auch zu orientiren, ob nicht solche

Erscheinungen vorhanden sind, welche auf einen Ursprung des Gebildes von der Schädelbasis hindeuten würden; davon wird noch die Rede sein.

Dass Hirnbrüche in die Nasenhöhle vorgedrungen sind und hier ihrer glatten, rundlichen Oberfläche wegen für Polypen gehalten werden konnten, sei per parentheses bemerkt.

Die Fortsetzung der Nasenhöhle, die Stirnhöhle, ist besonders in neuerer Zeit wieder von den Chirurgen vielfach beachtet worden. Die Krankheiten derselben treten erst dann zu Tage, wenn eine Ausdehnung der Höhlen, also eine Geschwulst sichtbar geworden ist. Die Ausdehnung der Stirnhöhle bringt nicht nur eine Vorwölbung an der Stirne hervor, sondern auch eine solche in die Orbita hinein, und zwar entsteht bei Kindern eine Vorwölbung der Nasenseite der Orbita, mithin im weiteren Verlaufe Verdrängung des Bulbus nach aussen, bei Erwachsenen aber eine Vorwölbung auch des Orbitaldaches, mithin auch eine Verdrängung des Bulbus nach unten. Die Ursachen der Ektasie sind: Blutansammlung (sehr selten), Empyem, Hydrops, Neugebilde. Man kann eine Diagnose nur dann stellen, wenn es sich um einen acuten entzündlichen Process handelt. Es kommt ein solches Empyem unter schweren Erscheinungen zu Stande: Frost, Delirien, Schielen, und die Krankheit führt manchmal zum Tode durch Aufbruch in die Schädelhöhle. Der Neubildung gegenüber wird also die Diagnose nicht schwer sein, wohl aber gegenüber anderen entzündlichen Processen in der Umgebung, und dies besonders dann, wenn der Process langsamer abläuft. Dann kann beispielsweise, wenn der Durchbruch gegen die Orbita stattfindet, das Bild einer Periostitis der Orbita auftreten. Statt aller Andeutungen diene Ihnen ein Beispiel, mit welchem Scharfsinne Stromeyer die Diagnose machte. Es handelte sich um einen zweifelhaften Fall. Aus der Schwere der Anfangerscheinungen, aus dem heftigen Schmerze der einen Kopfhälfte und der Trockenheit der Nasenhälfte derselben Seite schloss Stromeyer auf ein Empyem der Stirnhöhle. Als dann durch das andere Nasenloch sich spontan Blut und Eiter entleerte, war die Diagnose bestätigt, da der Aufbruch nach der Stirnhöhle der gesunden Seite erfolgte.

VII.

Die Krankheiten der Kieferknochen und des Kiefergelenkes.

Die Traumen des Kiefergerüsts sind der Besichtigung so zugänglich, dass hier kaum je diagnostische Zweifel ernsterer Art auftauchen können. Alles lehrt der Anblick und selbst der Laie wird in der Regel wissen, ob der Kieferknochen gebrochen ist oder nicht.

Handelt es sich um eine Fractur, so ist die stufenförmige Unterbrechung der Zahnreihe, die abnorme Beweglichkeit, der Riss in das Zahnfleisch und in die Schleimhaut, das Unvermögen, zu beissen, so ersichtlich, dass ein differentialdiagnostisches Problem gar nicht vorliegen kann.

Auch bezüglich der Luxation des Kiefergelenkes ist nur Weniges zu bemerken. Diese Verletzung, die durch weites Oeffnen des Mundes entsteht, ist die einzig traumatische Luxation, bei welcher kein Kapselriss entsteht; das Gelenksköpfchen verschiebt sich innerhalb der Kapsel über das Tuberculum interarticulare nach vorne und kann nun nicht zurück. Sofort tritt ein Symptom auf, welches keine andere Verletzungsform dieses Theiles besitzt. Der Kranke kann nämlich den Mund nicht schliessen. Das ist also pathognostisch.

An dem plötzlichen Unvermögen, den Mund zu schliessen, ist die Luxation so leicht zu erkennen, dass ein Beinbrucharzt in Böhmen, wenn ein Kranker mit dem charakteristisch offenen Munde ins Zimmer trat, die Luxation sofort erkennend, die Gewohnheit hatte, aufzuspringen und sich mit erhobener Faust auf den Kranken zu stürzen; dieser erschrak und in dem Momente richtete sich die Luxation ein.

Die Luxation kann einseitig oder beiderseitig sein. Dies ist nicht schwer zu erkennen. Ist die Luxation beiderseitig, so steht eine zwischen den Schneidezähnen des verrenkten Kiefers gezogene Verticallinie genau in der Sagittalebene des Körpers. Ist die Verrenkung nur einseitig, so neigt sich diese Linie mit ihrem oberen Ende nach der kranken Seite. Hat der Kranke keine Schneidezähne oder keine

Zähne überhaupt, so beachte man, dass der Unterkiefer an der kranken Seite vom Oberkiefer weiter nach unten absteht als auf der gesunden Seite, oder mit anderen Worten, dass eine durch den Rand des Unterkiefers gelegte Ebene nicht horizontal steht, sondern nach der kranken Seite abwärts geneigt ist. Das ist nur eine andere Bestimmung derselben Lageveränderung. Tastet man in der Gegend des Unterkiefergelenkes, so findet man bei der Verrenkung die Stelle hohl, und das Köpfchen lagert vor dieser hohlen Stelle. Zugleich ist der verrenkte Kiefer etwas nach vorne gerückt, die Kinngegend erscheint wie verlängert, der Speichel fließt ab, das Reden ist behindert.

Während also die Luxation des Unterkiefers ausgezeichnet ist durch das Unvermögen, den Mund zu schliessen, und durch dieses einzige Symptom charakterisirt wird, ist der entgegengesetzte Zustand, das Unvermögen, den Mund zu öffnen, die **Kieferklemme** (Ankylostoma) ein Zeichen sehr verschiedener Zustände. Am häufigsten ist die Kieferklemme ein Symptom der Periostitis des Unterkiefers in Folge von Caries der hinteren Zähne. Heftige Zahnschmerzen, darauf Schwellung der Wange, Mundsperrre — das ist ja das typische, tausendfach wiederkehrende Bild. Dass der Zahnschmerz in der Regel aufhört, wenn die Schwellung auftritt, ist eine alte Beobachtung. Dasselbe Bild kann der erschwerte Durchbruch eines Weisheitszahnes bieten, und demnach muss bei Individuen des entsprechenden Alters auf diesen Process immer Bedacht genommen werden. Auch phlegmonöse Entzündungen anderer Art, die in der Umgebung des Gelenkes, selbst in der Umgebung des Unterkieferastes vorkommen, können Kiefersperre bedingen, so z. B. eine phlegmonöse Angina. In allen diesen Fällen handelt es sich um acute, aus anderweitigen Zeichen eruirbare Processe. Sehr einfach ist die Sache zu erkennen, wenn ausgebreitete Narben in der Mundhöhle (nach Stomatitis) das Abziehen des Unterkiefers verhindern. Ebenso einfach ist der Fall, wenn Krebse vom Oberkiefer zum Unterkiefer herab oder umgekehrt sich entwickeln und dann wie eine starre Spange die Bewegung hindern.

Es ist klar, dass auch bei Entzündung des Masseters die Kieferklemme vorkommt, wie ich es nach einem Steinwurf gegen die Wange

sah; dann ist der Muskel nicht nur gespannt und brettartig hart, sondern auch empfindlich an jenen Stellen, die von der äusseren Contusion nicht bedeckt sind, insbesondere beim Untersuchen von der Mundhöhle aus.

Sind keine extraarticulären Gründe der Kieferklemme vorhanden, so muss man an eine Entzündung des Kiefergelenkes selbst denken. ⁶⁾ Nach Scarlatina kommt beispielsweise eine Entzündung im Kiefergelenke dann und wann vor. Die Caries des Felsenbeines schreitet auch ab und zu bis hart an das Kiefergelenk vor. Man wird in solchen Fällen Schmerzhaftigkeit der Gelenksgegend nachweisen können, welche in Verbindung mit der bestehenden Contractur und beim Mangel anderweitiger Momente die Diagnose sichert.

Wenn die Kieferknochen schon darum, weil sie die Zähne tragen, so vielfach der acuten Entzündung ausgesetzt sind, die von der Caries der Zähne ausgeht, so sind sie noch mehr in Mitleidenschaft gezogen bei jenen Arbeitern, die sich mit der Fabrikation der Phosphorzündhölzchen beschäftigen. Die directe Einwirkung der Phosphordämpfe auf den Kiefer bewirkt eine ganz eigenthümliche Periostitis, die sich dadurch charakterisirt, dass an der Aussenfläche des Periostes sehr mächtige Bindegewebsbildung in Form einer dichten Schwiele auftritt, während an der Innenfläche hie und da in ansehnlicher Ausdehnung neuer Knochen producirt wird. Inzwischen stirbt aber der Unterkiefer ab und er erscheint dann in jener aussen schwieligen, innen stellenweise knöchernen Kapsel eingebettet, von ihr aber durch Eitermassen vielfach geschieden und umspült. Die Zähne fallen schon im Beginne des Processes bald aus, das Zahnfleisch zieht sich dann alsbald zurück, und so sieht man am Unterkiefer die Alveolen mitunter wie eitergefüllte Näpfe da nackt zu Tage liegen. Die dichte Schwiele wird hie und da vom Eiter auch nach aussen durchbrochen; selbstverständlich geschieht dies langsam und unter sehr grossen Schmerzen; darum finden sich bei dem Prozesse auch Fistelgänge unter dem Kieferrande, die reichlichen Eiter absondern und direct auf den nekrotischen Knochen führen. Am Oberkiefer kommt ein Aufbruch nach aussen meines Wissens nicht vor; auch ist da die

äussere Schwellung nicht so bedeutend, wie am Unterkiefer. An der Grenze der ersichtlichen Nekrose sind die benachbarten Zähne wacklig und man sieht bei diesem Befunde oft sehr bald, dass die äussere Schwellung und mit ihr Hand in Hand die Nekrose fortschreitet.

Diagnostisch ist also die **Phosphornekrose** gegenüber der durch phlegmonöse, im Verfolge der Zahncaries auftretenden Periostitis mit Nekrose im Ganzen schon aus dem Gesamtbilde zu errathen. Ich lege Gewicht darauf, dass bei der phlegmonösen, oft nach einem schweren Zahnziehen oder Zahnausbrechen erfolgenden Periostitis der nekrotische Knochen nie in so ausgedehnten Strecken sichtbar und vom Zahnfleisch entblösst ist, wie bei der Phosphornekrose.

*alten zur
s. u. Epithe-
om. -*

In Verlegenheit könnte ein Anfänger kommen, wenn er bei einem grossen Geschwür, welches von der Wange her und etwa auch noch von dem Boden der hinteren Mundhöhle auf den Unterkiefer greift, innerhalb des Geschwüres einen nekrotischen Theil des Unterkiefers findet. Es gibt nämlich Fälle, wo Epitheliome, die von der Wange oder vom Mundhöhlenboden auf den Unterkiefer übergreifen, einen Theil des Knochens sequestriren. Ich selbst habe mehrere Fälle der Art gesehen. Anfänger pflegen rascher im Urtheil zu sein und diagnosticiren Nekrose. Aber bei Nekrose wird viel Eiter secernirt; es ist eine Knochenwucherung vom Perioste da, die den Sequester einschliesst, die Durchbruchstelle nach innen ist nicht gross; die Granulationen sind weich. Bei einem Epitheliom ist eine grosse Geschwürfläche da, deren Grund und deren Ränder hart sind; keine Eitersecretion, auch keine Mundsperrre. Die Nekrose ist freilich auch vorhanden, aber die ursprüngliche Krankheit ist das Epitheliom.

Eine andere Berufserkrankung der Knochen, die ebenso wie die Phosphornekrose zuerst in Wien beobachtet und erkannt wurde, die Ostitis der Perlmutterdrechsler oder Conchiolin-Ostitis, kommt am Oberkiefer nicht vor, wohl aber nicht selten am Unterkiefer (nebst dem aber auch an zahlreichen anderen Stellen des Skelets). Sie ist dadurch charakterisirt, dass der Knochen sich oft enorm verdickt und nach Ablauf einiger Wochen wieder abschwilt, ohne dass eine Spur der Erkrankung zurückbleiben würde. Es kommt nur äusserst selten zur Eiterung; fast immer bildet sich die Verdickung ohne jegliche Betheiligung der Weichtheile an dem Processe zurück; die Haut ist also nicht geröthet, die den Knochen umgebenden Weichtheile zeigen ein normales Verhalten. Der Process geht am Unterkiefer vom

Gelenksende herunter; er lässt das Gelenk und den Processus coronoideus frei. Es kommt zu keinem Ankylostoma. Aus dem Gesagten ergibt sich, dass es sich bei der Diagnose nur darum handeln könnte, ob nicht ein centrales, den Knochen auftreibendes Neoplasma vorliegt.

Allein die Conchiolin-Ostitis verläuft unter heftigen Schmerzen, rascher als ein gutartiges Neoplasma sich entwickelt, und schreitet nach abwärts fort.

Noch eine ganz eigenthümliche Erkrankung hat einen ihrer Lieblichkeitssitze im Bereiche der Kiefer, zumal des Unterkiefers. Es ist die **Aktinomykose.** Der Strahlenpilz dringt gewiss neben den Zähnen oder durch frische Zahnlücken in die den Unterkiefer deckenden Weichtheile und bewirkt bei seiner fortschreitenden Ansiedlung ausgebreitete, die Weichtheile geradezu unheimlich durchwühlende Fistelbildungen. Er greift aber auch den Knochen selbst an und bringt eine fistulöse Zerstörung desselben hervor. Aeusserlich sieht man, während der Process entwickelt ist, Abscesse, Geschwüre, Fistelbildungen. Das spontane Auftreten, die Schmerzlosigkeit der einzelnen Abscesse, die häufig violette Färbung der Decken erinnert an Tuberculose. Für Scrophulose hat man die Aktinomykose thatsächlich auch oft ausgegeben, so lange die Krankheit nicht erkannt war. Allein die grosse Zahl der Herde, die gerade nur in der Wange und am Halse einseitig vorkommen, während am Körper keine tuberculösen Processe vorhanden sind, namentlich keine Drüenschwellungen; die ausgesprochene gesunde Beschaffenheit des Individuums, der Mangel der hereditären Belastung und die eigenthümliche Beschaffenheit des gelbe Körnchen führenden Eiters lassen uns auf Aktinomykose schliessen, welche allerdings durch den mikroskopischen Nachweis des Strahlenpilzes erst erhärtet werden muss.

Bei den **Neoplasmen** der Kiefer ist eine gesonderte Betrachtung der beiden Knochen nothwendig.

Am Unterkiefer lässt sich das verschiedene Verhalten der periostalen (aufsitzenden) und der myelogenen (centralen) Tumoren oft sehr gut beobachten. Der centrale Tumor bläht den Knochen auf; die Unterkieferflächen werden also convex, der Unterkieferrand ab-

gerundet; bei noch weiterer Blähung prominirt also die Geschwulst nicht nur nach aussen, sondern auch nach innen gegen die Mundhöhle. Der Knochen wird endlich verdünnt und schliesst den Tumor wie eine dünne, nachgiebige, das Gefühl des Pergamentknitterns erzeugende Schale ein; diese kann an einer Stelle sogar verschwinden, so dass man hier eine Lücke findet. Es sind in der Regel weiche Sarkome, welche unter diesem Bilde vorkommen; sie entwickeln sich rasch, in Monaten, und in der Regel bei jüngeren Individuen und Kindern. Die Drüsen schwellen verhältnissmässig spät an. Entscheidend ist das Vorhandensein der vollständigen, oder durchbrochenen oder nur in Resten vorhandenen Knochenschale. Der periostale Tumor hingegen sitzt dem Knochen auf, er prominirt also nur an der Aussenseite, während die der Mundhöhle zugewendete Fläche des Unterkiefers keine Vorwölbung zeigt; der Unterkieferrand ist vielleicht noch scharf zu fühlen, während der Tumor bis an denselben herabreicht oder ihn nach unten überwölbt. Dann ist die Sache ja klar. Weniger klar erscheint sie, wenn der Unterkieferrand von der Geschwulst überwachsen ist, also eine Abrundung zeigt. Dann ist der Mangel einer Vorwölbung an der Innenseite noch immer ein sehr starkes, ja fast entscheidendes Argument für einen periostalen Tumor. Aber ein periostaler Tumor kann die äussere Fläche, den Rand und auch die innere Fläche des Kiefers einnehmen, so dass er den Unterkiefer gleichsam umfasst, während dieser ganz intact in dem Tumor central sitzt. Dann ist eben der Mangel des Pergamentknitterns an der Oberfläche des Tumors, also der Mangel einer jeglichen Spur der Knochenschale, entscheidend. -

a) Am Oberkiefer tritt wiederum der Gegensatz zwischen den Tumoren des Antrums und jenen des Oberkieferknochens hervor. Ein Tumor des Antrums wuchert nach der Richtung des geringsten Widerstandes; er dringt also gegen die Nasenhöhle vor; er wölbt die dünne Wand der Fossa canina vor; er hebt den Boden der Orbita empor und verdrängt somit den Bulbus nach oben und lateralwärts; er kann von der Nasenhöhle aus, die er occupirt hatte, auch bei den Choanen hinanwuchern und noch immer kann die untere dicke Wand

der Highmorhöhle intact sein. Liegt aber ein Tumor vor, der den Alveolarfortsatz substituirt, so dass an der Stelle desselben bei vollkommenem Abgang der Zähne eine stellenweise exulcerirte Geschwulstmasse vorliegt, und greift diese auch auf den harten Gaumen hinüber, so dass dieser von dieser Seite her in Form von Buckeln sich vorwölbt, während der Bulbus seinen Stand behält und die Fossa canina gar nicht vorgewölbt erscheint — so handelt es sich augenscheinlich um einen Knochentumor.

Nun kommen Fälle vor, wo alle Zeichen einer Antrumgeschwulst vorhanden waren und wo der Durchschnitt des exstirpirten Oberkiefers zeigt, dass der Tumor doch vom Knochen selbst ausgegangen war, indem er in der dünnen diploëtischen Schichte zwischen den beiden dünnen Knochenlamellen der vorderen Kieferwandung sich entwickelt hatte. Da hat er aber nach Durchwucherung der hinter ihm liegenden Knochenlamelle das Antrum erreicht, nun ein ungehindertes Wachsthum fortgesetzt und sich so verhalten wie ein Tumor des Antrums selbst.

Ein häufig wiederkehrendes Bild ist das folgende: Die Fossa canina ist vorgewölbt; die Geschwulst ist rundlich, scharf umschrieben, schmerzlos, ist langsam entstanden und fluctuirt. Diese Summe von Merkmalen genügte ehedem, um die Diagnose auf **Hydrops antri Highmori** zu stellen. Heute wissen wir, dass es sich hiebei um dreierlei Zustände handeln kann: um eine Zahncyste, um einen chronischen Abscess unter dem Perioste, um Cystenpolypen des Antrum.

Bei allen diesen Zuständen kann die knöcherne Wand, welche die Geschwulst nach vorne begrenzt, so dünn geworden sein, dass sie wie Pergament eindrückbar ist.

Wir verstehen unter Zahncysten solche Cysten, die sich beim abnormen Wachsthum der definitiven Zähne aus dem Schmelzsäckchen gegen den Oberkiefer hin entwickeln und sehr oft den betreffenden Zahn, der gar nicht zum Durchbruche kam, einschliessen.

Die chronischen subperiostalen Abscesse sind seltener. Sie können aber bei jahrelangem Bestehen — ich sah einen Fall von 13jähriger Dauer — ein solches Aussehen gewinnen, dass man an einen Abscess gar nicht denkt. Wenn nämlich das den Abscess deckende Periost zu Knochenbildung angeregt wurde

und diese neugebildeten Knochenlamellen sich ^{gehen} verdünnen, so entsteht Pergamentknittern und man glaubt, die vordere Kieferwandung vor sich zu haben. Auch ist in diesen Abscessen der Eiter meist serös, manchmal schleimig. Die Geschwulst schmerzt auch nicht.

isk. odontomyriostitis al. (inosa)
Auf eine Zahncyste diagnosticirt man, wenn bei langsamem Entstehen der Geschwulst einer oder mehrere definitive Zähne gar nicht zum Vorschein gekommen sind.

Fehlen diese Merkmale, so kann man die Diagnose nur bei der Operation machen, und zwar wird nach der Spaltung der Geschwulst bei Schleimpolypen eine polypöse Wucherung, bei Zahncysten der zurückgebliebene Zahn, bei subperiostalem chronischen Abscess Eiter zu finden sein und bei beiden Zuständen eine in die offene Höhle injicirte Flüssigkeit beim Nasenloche nicht herausfliessen. Früher hatte man bei diesen Zuständen in der Regel auf Hydrops antri Highmori diagnosticirt. War Fluctuation und Pergamentknittern vorhanden, so war die Diagnose fertig. Man stellte sich vor, dass der Hydrops antri Highmori durch Verstopfung des Ausführungsganges und Retention des Secretes entsteht. Aber ein solcher Zustand ist durch klare anatomische Befunde nicht verificirt.

Analoge Befunde kommen auch am Unterkiefer vor; nur ist hier selbstverständlich der eine Fall — Schleimpolypen — ausgeschlossen. Es kann sich also nur um eine Zahncyste oder um einen chronischen subperiostalen Abscess handeln. Innerhalb dieser Alternative ist die Beurtheilung dieselbe wie am Oberkiefer.

Einen eigenthümlichen Gang nehmen in ihrem Wachstume die Retromaxillartumoren. Sie wachsen um den Oberkiefer an der Aussenseite herum. Sie erscheinen unter dem Masseter, unter dem Jochbogen, in der Schläfegegend, selbst im Rachenraum und in der Orbita, verdrängen hiemit den Bulbus, aber die Oberkieferhöhle zeigt keine Vorwölbung, der Alveolarbogen ist nicht verdickt, der Gaumen nicht herabgedrängt; man muss beim Untersuchen der Geschwulst zu der Vorstellung kommen, sie sei dem Oberkiefer förmlich aufgelöthet. Eine Verwechslung wäre möglich und scheint schon vorgekommen zu sein mit Parotidengeschwülsten.

VIII.

Die Krankheiten der Mund- und Rachenhöhle.

Die Untersuchung der Gebilde der Mundhöhle wird sehr häufig vorgenommen und führt wirklich oft zu werthvollen Aufklärungen. Schon der Anblick der Lippen lehrt Manches. Dem Internisten ist ein Herpes labialis oft Waffe genug, um eine Diagnose auf Typhus zu stürzen; der Chirurg beherzigt eine aufgedunsene Oberlippe sehr ernst, wenn es sich um die Frage handelt, ob ein Kind nicht „Anlagen“ zur Scrophulose besitzt. Das Zahnfleisch ist nicht nur bei Stomatitis, Scorbut und Anämie zu untersuchen; es hat mich einmal vor einer grossen Verlegenheit bewahrt. Ein Kind mit einer Hasenscharte sollte operirt werden; ich besah das Zahnfleisch und fand an demselben Zeichen, dass zwei Zähne bald durchbrechen werden, weshalb ich den Eltern rieth, später zu kommen. Beim Durchbruch der Zähne bekam das Kind Convulsionen. Als mir das gesagt wurde, meinte ich, man solle mit der Operation noch warten, bis das Kind grösser werde. Die Eltern gingen aber zu einem anderen Chirurgen und verschwiegen das Vorgefallene. Der Chirurg operirte die Hasenscharte, noch in der Nacht traten Convulsionen auf und am nächsten Tage war das Kind eine Leiche. Bei Verdacht auf Syphilis muss ja die ganze Schleimhaut der Mundhöhle und des Rachens umständlich durchforscht werden, und was hart geleugnet wird, verräth oft das Zungenepithel. „*Labia custodiunt scientiam, lingua loquitur iudicium.*“ Doch muss der praktische Arzt mit den Zeichen auf Syphilis vorsichtig umgehen. Hat er sie wahrgenommen, so braucht er es dem Kranken nicht mitzutheilen; hat er sie fälschlich imputirt, so kann er einen hitzigen Patienten sich zum schädlichen Feinde machen. Die Schwerhörigkeit kann man oft durch Tonsillotomie beseitigen; darum muss man den Einfall haben, in die Mundhöhle zu sehen. Bei Halsdrüsenanschwellungen ist, wie wir später sehen werden, die genaue Inspection der Mundhöhle oft im Stande, den localen Ursprung der sympathischen Schwellung

nachzuweisen. Und solcher Beispiele gibt es eine Menge. Auch des Zungenbeleges müssen wir noch ganz kurz erwähnen. Man muss mit Stromeyer übereinstimmen, dass das weltverbreitete Besehen der Zunge bei der Visite unter hundert Fällen einmal oder einigemal auf die Entdeckung einer Störung führen kann, und dass man es daher nicht verwerfen möge. Allerdings kommt es beim Chirurgen mehr darauf an, die Wunde anzuschauen und ihren Zustand beurtheilen zu können. Es ist aber immer befriedigend, zu sehen, wenn in Harmonie mit dem Wundzustande, mit dem Befunde mittelst des Thermometers, mit der Beschaffenheit des Harns auch der abnorme Zustand der Zunge, die Trockenheit derselben oder der pathologische Beleg schwindet. Bei jenen Erysipelen, die mit den sogenannten gastrischen Erscheinungen beginnen, mit Brechneigung und mit massigem braunen Zungenbelege, hat v. Dumreicher gewöhnlich ein Brechmittel angeordnet, und ich kann versichern, dass die Kranken immer auffallend erleichtert wurden. Heute im Zeitalter der Laparotomien sehen wir Alle die Zunge der Operirten an und sie sagt uns viel.

Wenn wir uns den Gegenständen der localen Diagnose zuwenden, so müssen wir zunächst an die so häufigen Geschwüre der Mundhöhle denken.

Wir würden einer sehr praktischen Eintheilung folgen, wenn wir die Geschwüre der Mundhöhle in fötide und nicht fötide eintheilen wollten, weil der Foetor ex ore ein so aufdringliches Symptom ist, dass es den Gedankengang des Arztes sofort beherrscht.

Nicht weniger praktisch wäre die Eintheilung nach den Regionen. Kommen ja die secundären syphilitischen Geschwüre, die brandigen Geschwüre bei Diphtheritis am Gaumen — die scorbutischen Geschwüre und jene von Mundfäule am Zahnfleisch — das Nomageschwür, das Geschwür bei Pustula maligna an der Wange — der Carbunkel wohl nur an der Lippe — die Aphthen an der Wangenschleimhaut, am Boden der Mundhöhle, am Zahnfleische zerstreut vor.

Allein es scheint noch praktischer, die Geschwüre nach verschiedenen Hauptmerkmalen in gewisse Gruppen einzutheilen, weil

sie unter Erscheinungen auftreten, die nur die Annahme eines Geschwürs dieser bestimmten Gruppe zulassen.

Wenn bei einem an Scarlatina erkrankten Individuum auf einmal auf den Tonsillen, am Gaumen, auf den Bögen desselben, auf der Uvula Auflagerungen entstehen, die am dritten oder vierten Tage unter aas-
haftem Geruche, unter beträchtlicher Schwellung der Hals- und Nacken-
drüsen, bei sehr schweren Allgemeinerscheinungen brandig zerfallen, so weiss man, dass es nur **Diphtherie** sein kann. Dieselbe Krank-
heit kann auch ohne Begleitung des Scharlachs als primäre Krankheit
vorkommen.

Die leichtere Form dieser Erkrankung, der Rachencroup, der mit viel milderem Allgemeinerscheinungen einhergehen kann, ist dadurch ausgezeichnet, dass an den Tonsillen kleinere weisse Auflagerungen vorkommen. Man verwechsle diese beiden Krankheiten nicht mit jener Form der Angina, welche als **folliculäre Angina** oder Herpes der Tonsillen bezeichnet wurde. Die Allgemeinsymptome können dieselben sein, ebenso die mässige Schwellung der Halsdrüsen. Das Aussehen der Tonsillen kann aber nur im Beginne ähnlich sein. Bei der folliculären Angina sind die Tonsillen geschwellt, geröthet und mit zahlreichen gelblichen Punkten besetzt. „Die Tonsillen sehen aus wie der gestirnte Himmel,“ sagt Stromeyer. Diese gelben Punkte bestehen aus Eiter, Schleim, Pilzen und verstopfen die Lacunen der Tonsillen. Sie entsprechen also nach ihrer Grösse, Zahl und dem fast regelmässigen gegenseitigen Abstände den Lacunen und kommen daher nur an den Tonsillen und nur an den Stellen der Lacunen vor. Die croupösen Auflagerungen sind aber bezüglich ihres localen Vorkommens und ihrer Grösse nicht an diese Bedingung geknüpft, und entscheidend ist, dass sie auch auf den Gaumenbögen, am weichen Gaumen und auf der Uvula vorkommen.

Eine zweite Gruppe von Zuständen, die mit den anderen Geschwürprocessen in gar keine Beziehung gebracht werden können, sind die grossen, durch ungemein pralle Infiltration der Umgebung ausgezeichneten brandigen Geschwürsbildungen der Wangen, besonders in der Nähe der Mundwinkel. Bei Erwähnung der weithin verbreiteten,

brettartig harten Infiltration werden wir wohl zunächst an den Anthrax denken, aber wir wollen den gar nicht einherbeziehen, weil er sich eigentlich zu den Geschwürsprocessen in der Mundhöhle gar nicht zählen lässt. Er geht ja von der Cutis aus, erstreckt sich auch auf das subcutane Zellgewebe, perforirt aber nie, so dass er nie zur Bildung eines Geschwüres in der Mundhöhle Veranlassung gibt. Auch die Pustula maligna, die gerade an den unbedeckten Stellen der Haut vorkommt, kann hier nicht in Betracht kommen, da sie an der Cutis mit einer Pustel und rascher Schorfbildung beginnt — der, nebenbei gesagt, gegen die Umgebung deprimirt, hart, geruchlos und von einem Bläschenhof umgeben ist — worauf erst dann eine pralle Schwellung eintritt, die jedoch nicht zu einem perforirenden Zerfalle führt.

Die Zustände, die hier gemeint werden, sind die Noma und die hochgradige Stomacace mercurialis. Bei diesen Zuständen, die in der Mundhöhle beginnen, kann es zu grosser Zerstörung der Weichtheile der Wange, des Zahnfleisches, der Knochen kommen. Sie lassen sich folgenderweise unterscheiden.

Die Noma kommt nur bei Kindern und nur nach einer schweren, sehr schwächenden Krankheit, nach Pocken, Scharlach, Typhus, Cholera u. dgl. vor. Hierbei ist das Wörtchen nach zu betonen, mit anderen Worten, die Noma kommt nur bei Reconvalescenten vor. Es tritt plötzlich eine ausgebreitete bis in die Oberlippe, oder auch bis in die Unterlippe einerseits, bis in das untere Lid andererseits hinreichende, wachsartig bleiche, fettig glänzende, schmerzlose Schwellung der Wange auf; an der Innenseite der Wange ist ein kleines gangränöses Geschwür; demselben entsprechend findet man in der äusseren Geschwulst ein hartes Infiltrat. Rasch verbreitet sich von dem Geschwüre aus der brandige Zerfall der Wange in ihrer ganzen Dicke, des Zahnfleisches, selbst der Alveolarfortsätze, so dass ein bis in die Mundspalte hineinreichendes grosses Loch entsteht. Die Stomatitis mercurialis erkennt man aus dem Mangel der vorausgegangenen schweren Erkrankung, aus der positiven Thatsache, dass Mercur in grossen Mengen genommen wurde, und hauptsächlich aus dem Umstande, dass die Cutis unversehrt bleibt,

während sie bei Noma in sehr kurzer Zeit, in zwei bis drei Tagen, zerstört sein kann. Die Noma ist eine in den meisten Fällen tödtende Krankheit. Die Kräfte sinken; Delirien, profuse Diarrhöen, Oedem der Füße gehen dem Tode voraus. Die mercurielle Stomacace ist hingegen ein langsamerer, allerhöchst selten tödtender Process.

Durch einen anderen gemeinsamen Boden und eine gewisse Aehnlichkeit stehen sich zwei Zustände nahe. Es ist dies die scorbustische Affection des Zahnfleisches und jene, die bei der Mundfäule vorkommt. Beide Processe gehen fieberlos einher, beginnen am Zahnfleisch, bringen einen üblen Geruch hervor, führen zur Schwellung und Erweichung, Schmerzhaftigkeit des Zahnfleisches und Lockerung der Zähne. Man kann sie aber gut unterscheiden. Bei **Scorbut** ist das Zahnfleisch dunkel, bläulich, sehr geschwollen, so dass es oft die Zahnkronen überwuchert, spontan und auf den leichtesten Druck blutend, und sind am übrigen Körper Zeichen des Scorbut. Bei der **Stomacace** ist das Zahnfleisch röthlich und mit einem ausgesprochenen gelblichen Saum versehen, der aus einem Brei besteht; dasselbe zerfällt geschwürig und entblösst die Zahnwurzeln. Derselbe gelbliche Saum findet sich in einem förmlichen Abdruck an der Wangenschleimhaut, sowohl dem Oberkiefer als auch dem Unterkiefer entsprechend. Die Wangenschleimhaut, die Lippen sind geschwollen, die Zunge belegt und die Affection verschwindet auf Gebrauch von chlorsaurem Kali mitunter schon in zwei bis drei Tagen.

Ganz kleine Geschwürchen von scharfer Begrenzung und gelblichem Grunde, die in der Mundhöhle bei Frauen namentlich, oft regelmäßig bei den Menses wiederkehren, könnten den Verdacht auf venerische Erkrankung aufkommen lassen, und diese Vermuthung wäre beim Unerfahrenen um so leichter anzunehmen, wenn er bei der Untersuchung der Genitalien denselben Befund antreffen würde, was manchmal wirklich vorkommt. In diesem Falle muss man weltklug sein. Die Geschwürchen können eher ganz unschuldige **Aphthen** sein, und man erkennt es an der grossen Empfindlichkeit, welche den Frauen beim Sprechen, Kauen, Lachen hinderlich ist, an dem lebhaft

rothen Saume, und vor Allem daran, dass die Geschwürchen ohne jede Therapie in einigen Tagen heilen.

Auch bei Kindern kommt ein unreines Geschwür unter der Zunge oder an der Zungenspitze vor, welches leicht verdächtigt werden könnte, zumal es neben dem speckigen Grunde auch infiltrirte Ränder besitzen kann und oft sehr schwer heilt. Es ist gleichwohl von ganz unschuldiger Natur und hängt mit den Dentitionsvorgängen zusammen.

Was die Zunge anbelangt, werden uns zweierlei pathologische Vorkommnisse interessiren: 1. die Geschwüre, 2. die Knoten.

Die Geschwüre an der Zunge sind sehr mannigfacher Natur und ihre Diagnose bildet eines der schwierigsten Capitel der Chirurgie. Selbst der erfahrenste Diagnostiker wird nicht umhin können, in schwierigen Fällen auf das alte diagnostische Kunststück „ex juvantibus et nocentibus“ zurückzugreifen, während in den einfacheren Fällen die Diagnose ohne weithergeholte Behelfe sofort gestellt werden kann. Die an der Zunge vorkommenden Geschwüre sind traumatisch, syphilitisch, carcinomatös, tuberculös, lupös — der Mehrzahl nach also symptomatisch. Schon daraus folgt, dass bei vielen Zungengeschwüren der Diagnostiker auch auf entfernte Merkmale greifen wird.

Ein tuberculöses Geschwür wird man überhaupt vermuthen können, wenn das Individuum den ^{bei} tuberculösen Habitus bietet. Es ist aber nicht richtig, wie man noch vor kurzer Zeit glaubte, dass das Individuum bereits im vorgeschrittenen Zustande der Phthise sein müsse. Chvostek hat sogar ein primäres Tuberkelgeschwür der Zunge beobachtet. An ein carcinomatöses Geschwür wird man denken, wenn das Individuum dem reifen oder vorgerückteren Alter angehört. (Es kommt auch in den Vierziger Jahren vor.) Auf Zeichen von Syphilis wird man in den meisten Fällen fahnden, weil diese Krankheit kein Lebensalter schont. Man darf aber durchaus nicht glauben, dass in jedem Falle eine umfassende Combination angestellt werden müsste, um die Diagnose zu stellen. Das ist durchaus nicht der Fall. Ein ausgehntes, die Spitze und einen Theil des linken Seitenrandes der Zunge einnehmendes Geschwür, welches uns als Krebs zur Operation

geschickt wurde, haben die meisten Zuhörer sofort als nicht krebsig erkannt, einfach aus dem Grunde, weil das Geschwür jahrelang bestand, die Zunge dabei nicht fixirt wurde, keine Halsdrüsenanschwellung wahrnehmbar war und das Individuum nicht kachektisch aussah. Eine ausgesprochene Härte des Geschwürgrundes und eine einzige sehr derb geschwollene, nicht schmerzhaftige Halsdrüse derselben Seite bei einem Individuum reiferen Alters wird in Jedermann nur den Gedanken eines Carcinoms aufkommen lassen. Ein kleineres Geschwür am Zungenrande, der Zacke eines cariös ausgefressenen Zahnes gegenüber, wird in den meisten Fällen traumatisch sein.

An welche Anhaltspunkte hat man sich also bei der Diagnose zu halten?

1. An die Oertlichkeit. Ein Geschwür am Zungenrücken wird im Allgemeinen nicht traumatischer Natur sein; es müsste denn ein eigenthümliches Trauma eingewirkt haben, was aus der Anamnese zu erheben ist, oder es müsste eine bestimmte locale Ursache gefunden werden, wie ein nekrotisches Stück des harten Gaumens, oder ein abnorm hinter der oberen Zahnreihe gewachsener Zahn mit Zahnstein oder cariösen Zacken. — Ein Geschwür an der Dorsalfläche der Zungenbasis wird kaum ein syphilitisches sein, weil sich diese meist vorne — bei Cunnilinguis an der Spitze als primäre, oder an den Rändern, überhaupt also vorne halten.

2. An die Ausbreitung des Geschwüres. Ein Geschwür, welches weit auf den Mundhöhlenboden, auf das Zahnfleisch übergreift, wird kaum ein traumatisches oder tuberculöses sein, leichter ein syphilitisches, noch eher ein cancröses; die tuberculösen Geschwüre sind immer klein; ein sehr grosses wird also nicht tuberculös sein.

3. An die Beschaffenheit der Ränder. Der Krebs hat einen sehr harten, das syphilitische Geschwür einen weicheren, sehr scharfen, das tuberculöse Geschwür einen buchtig zackigen, unterminirten Rand. Das traumatische Geschwür kann höchstens durch lange Reizung einen härtlichen schmerzhaften Rand erlangen.

4. An den Grund. Das traumatische Geschwür wird, wenn man die Schädlichkeit entfernt, bald zu einer rein eiternden Fläche; das

syphilitische Geschwür hat einen speckigen Grund und reinigt sich auf den Gebrauch von Jodkalium; das Krebsgeschwür enthält oft epitheliale Zapfen, die man auf Druck entleeren kann; das tuberculöse Geschwür zeigt mit der Loupe eingestreute grauliche Knötchen; lebhaft rothe, leicht blutende Knötchen papillären Baues neben Geschwürchen, die aus dem Zerfall der ersteren entstehen, sind der Charakter des Lupus.

Viel schwieriger noch zu diagnosticiren sind umschriebene **Knoten** in der Zungensubstanz. Als ein in die Muskelmasse tief eingebetteter, von normaler Schleimhaut bedeckter harter umschriebener Knoten kann hier ein Abscess, ein Gumma, ein Krebsknoten auftreten, und man darf ja nicht glauben, dass die Fluctuation hier deutlich ist. Ein circumscripiter Abscess — Fluctuation fühlt man bei ihm, wie gesagt, kaum je, wenn er in der Tiefe sitzt — ist sehr schmerzhaft; der Schmerz nimmt mit zunehmendem Drucke zu; in der Regel ist der Abscess mandelgross. Das Gumma ist nicht schmerzhaft. Der Krebsknoten ist nur etwas empfindlich, ausnahmsweise schmerzhaft. Nun reichen augenscheinlich diese Zeichen nicht aus. Man muss noch andere Momente heranziehen. Das Alter hat dann eine entscheidende Bedeutung; wenn das betreffende Individuum jung ist, dann wird es sich um keinen Krebs handeln. Im reifen und im hohen Alter können aber alle genannten Zustände vorkommen. Da nimmt man noch die Untersuchung des Individuums vor; anderweitige Zeichen von Lues sprechen dann für ein Gumma. Ist keine Lues vorhanden, so ist die Zeit, binnen welcher sich der Knoten entwickelt hat, von grosser Bedeutung. Ein Abscess entsteht in acht bis vierzehn Tagen; ein Krebsknoten gedeiht zu einer entsprechenden Grösse erst in längerer Zeit. Eine kleine, runde, harte, schmerzlose Lymphdrüse am Halse spricht für Krebs.

Nun kommen an der Zunge noch andere seltene Knoten vor: ein Tuberkelknoten, ein Knoten von Aktinomykose, ein Lipom, ein Fibrom. Die Fibrome kommen aber immer an der Oberfläche vor, sind selbst flach, klein (etwa einen Quadratcentimeter gross) und bestehen Jahre lang. Ein Lipom ist elastisch und hat sich im Laufe

von Jahren entwickelt. Der Tuberkelknoten kommt nur bei gleichzeitiger Tuberculose anderer Organe (Lunge, Knochen oder Gelenke) vor und ist exulcerirt. Ich meine hier die seltenen Fälle von größeren Knoten, nicht die weit häufigeren tuberculösen Zungengeschwüre, von denen die Rede war. Ein isolirter Herd von Aktinomykose lässt sich nur per exclusionem erkennen. Der Fall, der bei uns auf der Klinik vorkam und richtig diagnosticirt wurde, verrieth sich daran, dass das Individuum jung (also kein Carcinom) und gesund (also keine Tuberculose und keine Syphilis) war und dass der Knoten längere Zeit bestand (also kein Abscess). ∴ *Aktinomykosis.* —

Da der Zungenkrebs bei Weibern ausserordentlich selten ist, so kommt bei der Diagnose der Zungenknoten auch dieser Moment in Betracht.

Ist ein Zungentumor exulcerirt, so handelt es sich um Krebs, oder Tuberculose, oder um Syphilis. Dann tauchen in der Regel keine besonderen Schwierigkeiten der Diagnose auf.

IX.

Die Geschwülste des Halses und der Parotisgegend.

Für die meisten Anfänger resultiren aus den complicirten topographischen Verhältnissen am Halse gewisse Schwierigkeiten in der Beurtheilung der Halstumoren. Für den anatomisch geschulten Arzt aber sind gerade die complicirten Verhältnisse eine reiche Quelle von Merkmalen, indem die Beziehungen der Geschwulst zu den Nachbarorganen reichlicher, daher die Prämissen auf die Lagerung, den Ausgangspunkt, die Ausdehnung in der Tiefe und die Verbindungen der Geschwulst zahlreicher sind. Doch lässt sich wohl behaupten, dass es einfache Merkmale gibt, nach denen man die meisten Geschwülste des Halses erkennen kann. Wer die Gabe der Intuition besitzt, wer das Gesamtbild einer Erscheinung in ihren wesentlichen Zügen auffasst und behält, wird sich diagnostisch immer besser zurechtfinden

als derjenige, der nur die einzelnen Symptome isolirt mustert und prüft, wie etwa die auseinandergeworfenen Stücke einer baulichen Construction. Dieffenbach nannte dieses anschauliche Auffassen die Autopsie und rühmte es Rust nach, dass dieser mit Eifer seine Schüler darin einübte. So wollen wir die Geschwülste in Gruppen an uns vorüberziehen lassen, wie sie, alle pathologischen Systeme durchkrenzend, die Lebenspraxis liefert.

Vor Allem scheiden wir eine Gruppe aus: die angeborenen Halstumoren. Durch seine Gesamterscheinung frappirt vor Allem das angeborene Cystoid des Halses: **Hygroma cysticum colli congenitum**. Es ist dies nach Köster's Untersuchungen eine Ektasie der Lymphgefäße und stellt hiemit eine aus einzelnen fluctuirenden, zusammenhängenden Abschnitten bestehende Geschwulst dar, welche meist in der Submaxillargegend zuerst auftritt und durch ihr rapides Wachsthum eine schnelle Ausbreitung über die Wange hinauf, über den Hals hinunter erlangen kann. Da die cystischen Erweiterungen im oberflächlichen und tiefen Zellgewebe sitzen, so werden die einen deutlicher fluctuiren und selbst mit verdünnter Haut überzogen sein, während die anderen ihres tiefen Sitzes wegen die Fluctuation nicht so deutlich merken lassen werden. Die Haut ist überdies in manchen Fällen elephantiasisch verdickt. Das congenitale Auftreten, die Multiplicität der Ektasien, das rasche Wachsthum charakterisiren diese Geschwulstform hinlänglich.

Auch einfache Cysten kommen angeborener Weise vor. Sie stehen mit den Entwicklungsvorgängen der Halsorgane in Verbindung, und man weiss, dass sie aus der Erweiterung eines an beiden Enden obliterirten Kiemenganges entstehen. Es wird dadurch verständlich, wieso sie an drei Stellen vorkommen: oberhalb des Zungenbeins, unterhalb desselben einwärts vom Kopfnicker, endlich in der Fossa supraclavicularis. Man hat sie daher **Kiemengangscysten** genannt. Auch der unbestimmte Ausdruck Hydrocele colli wurde für sie in ungenauer Weise verwendet. Hat sich der Kiemengang nach innen zu geschlossen, nach aussen aber nicht, so kommt es zur Bildung einer angeborenen Halsfistel.

Den embryonalen Bildungsvorgängen verdanken ihren Ursprung auch die von Weinlechner zuerst beschriebenen **knorpeligen Hautanhänge** am Halse; es sind dies kleine, in der Regel symmetrisch entwickelte kleine Hautanhängsel, in deren Innerem ein knorpeliges Körperchen eingeschlossen ist — wohl ein Rest des Kiemenbogens.

Drittens kommen bei Neugeborenen auch Strumen vor, welche ebenso diagnosticirt werden wie bei den Erwachsenen.

Endlich möchte ich noch auf eine in den ersten Tagen nach der Geburt auftretende Halsgeschwulst aufmerksam machen, deren Diagnose, wie ich mich in zwei Fällen, die ich gesehen habe, überzeigte, den Anfängern unüberwindliche Schwierigkeiten gemacht hat. Es ist dies eine längliche, den Sternocleidomastoideus ganz oder zum grössten Theile einnehmende, feste, pralle, gut begrenzte Geschwulst. Ob sie schmerzhaft ist oder nicht, können Sie aus dem Neugeborenen nicht herausbringen. Manchmal schreit aber das Kind bei der leisesten Berührung doch in auffälliger Weise, wenigstens in den ersten Tagen, so dass man einen entzündlichen Vorgang annimmt. Es ist auch nichts Anderes als eine **Myositis** des Sternocleidomastoideus nach einer schweren Geburt, besonders wenn der nachfolgende Kopf bei einer Steissgeburt mit grosser Gewalt herausgezogen werden muss. Der Kopf kann dabei auf die gesunde Seite hinübergedrängt sein, was wohl berücksichtigt werden muss, da man leicht voraussetzen könnte, es müsste der entzündete Kopfnicker verkürzt sein, wie etwa der entzündete Psoas, und den Kopf nach seiner Seite ziehen. Das ist hier durchaus nicht nothwendig. Nicht weniger Schwierigkeiten stellen sich dem Anfänger dar, wenn bei einem Neugeborenen an einer oder mehreren Stellen im Kopfnicker selbst harte Schwellungen vorhanden sind. Noch Dieffenbach stellte die ersten Fälle, die er sah, als etwas Neues, noch nicht Beobachtetes seinen Zuhörern vor. Es sind dies **Zerreissungen** des Sternocleidomastoideus nach einer schweren Geburt. Meistens kommen die Eltern mit dem Kinde erst einige Tage nach der Geburt zum Arzte und dieser nimmt leicht eine Adenitis an. Die feine Bemerkung Dieffenbach's: „Die Sache hat dann frappante Aehnlichkeit mit soeben conglutinirten

Brüchen der Clavicula; den Bruch übersehen die Eltern, den Callus aber nicht, mit dem sie zum Arzte gehen, um ihn zu fragen, was das sei, ob etwa eine Drüse?“ beweist, dass schon im Jahre 1830, in welchem Dieffenbach's Mittheilung im Rust'schen Handbuch erschienen war, die Eltern dieselbe chirurgische Anschauungsweise hatten wie die heutigen Eltern.

Wenn wir uns nun zur Diagnostik der Halsgeschwülste im späteren Lebensalter wenden, so folgen wir gar keinem strengen Einteilungsprincip und folgen nur gewissen Bildern.

An Häufigkeit — in gewissen Gegenden — an Umfang, Beschwerden, Complicirtheit der pathologisch-anatomischen Darstellung und reichhaltiger Terminologie, wie auch an operativem Interesse stehen die **Strumen** den übrigen Halsgeschwüren voran.

Der Praktiker fragt: 1. Ist eine Geschwulst der Schilddrüse vorhanden? welcher Art ist sie?

Ein Tumor gehört der Schilddrüse an, 1. wenn er unter den die Schilddrüse bedeckenden Muskeln liegt; wenn der Tumor nur etwas grösser ist und sich auch seitlich entwickelt, so ist es hauptsächlich der auch bei den grimmigsten Feinden der Anatomie einer grossen Popularität sich erfreuende Sternocleidomastoideus, der über ihn zieht und sich vom Tumor abheben lässt, wenn man den Muskel an seiner oberen oder unteren Insertion anpackt; 2. wenn der Tumor ein körniges Gefüge besitzt, oder in dem körnigen Gefüge der Schilddrüse, das ihn unmittelbar umgibt und sich bis an ihn verfolgen lässt, eingebettet liegt; 3. wenn er bei Schlingbewegungen auf- und absteigt. Nun sollen wir noch die Art der Struma angeben. Bei dieser Bestimmung des Tumors können wir behaupten:

- a) dass es eine Struma parenchymatosa ist, wenn der ganze Tumor aus nahezu gleichmässigen kleinen Körnern besteht;
- b) dass es eine Struma cystica ist, wenn wir in der körnigen Substanz einen runden, kugeligen, streng begrenzten, elastischen, fluctuirenden Knoten durchfühlen;
- c) dass ein Knoten (oder mehrere) ^{gelatinös} gelatinös entartet sind, wenn ein rundlicher, gut begrenzter, elastisch weicher Knoten hervor-

tritt, der trotz der oberflächlichen Lage keine Fluctuation zeigt. Der Entscheid zwischen einem gelatinösen Knoten und einer Cyste ist fast unmöglich, wenn das fragliche Gebilde seiner tieferen Lage wegen keine deutliche Fluctuation zeigt;

- d) dass es eine Struma fibrosa ist, wenn wir grössere, sehr derbe Lappen finden, an deren Peripherie ein kleinkörniges Gefüge nachzuweisen ist, da mit der Entwicklung des interstitiellen Bindegewebes und einer Sklerose eine Wucherung der Follikel an der Peripherie des Struma einhergeht;
- e) dass es eine Struma vasculosa ist, wenn neben ausgedehnten äusseren Venen eine Compressibilität des Tumors mit sofortiger Wiederfüllung bei nachgelassenem Drucke zu constatiren ist. Findet man zahlreiche Arterien pulsirend und rauschend, können Sie natürlich sagen, dass die Arterien erweitert und reichlich entwickelt sind (Struma aneurysmatica);
- f) dass es endlich eine Struma maligna ist, wenn der Tumor bei einem Individuum höheren Alters vorkommt, derb ist, rasch wächst, die Haut oder die Muskeln fixirt hat. Es kann sich dann um ein Sarcom oder ein Carcinom handeln. Das auffallend rasche Wachsthum in letzter Zeit ist das auffälligste Merkmal der Malignität. Dazu kommt noch ein wichtiges Merkmal: die grosse Schmerzhaftigkeit bei Abwesenheit jeglicher Entzündungserscheinungen; die Schmerzen sitzen in dem Kropfe selbst oder treten auch in der Schulter, im Hinterkopfe auf. Mitunter erschliesst man das Merkmal der Malignität, das Uebergreifen auf benachbarte Texturen, aus einer Sympathieuserscheinung (Pupillenveränderung, Bulbusstand), oder aus auffälligen Venen-erweiterungen über dem Sternum (wegen Compression oder Obliteration von Halsvenen).

Nun kommt ein zweites sehr häufiges Bild: die Kettengeschwülste. So wollen wir jene Halstumoren nennen, die in ganzen Ketten vorkommen, und zwar ist es von vorneherein ersichtlich, dass damit die **Tumoren der Lymphdrüsen**, die ja in Ketten angelagert am Halse vorkommen, gemeint sind. Diese Geschwülste entsprechen

also ihrer anatomischen Lage nach den Gruppen, oder wie es unsere geschäftsbeflissene Zeit nennt, Paketen der Lymphdrüsen: den Drüsen unter dem Unterkieferwinkel, jenen in der Fossa carotica zwischen dem Knopfnicker und Schlundkopf, endlich jenen, welche hinter dem Kopfnicker um die Jugularis herum bis in die Oberschlüsselbeingrube sich erstrecken. Oft sind alle diese drei Gruppen, selbst beiderseits, zu ansehnlichen, aus sehr vielen streng begrenzten Knollen zusammengesetzten Tumoren angeschwollen, während in anderen Fällen neben einer sichtbaren Schwellung etwa unterhalb des Unterkiefers der betastende Finger am inneren Rande des Kopfnickers, in der oberen Schlüsselbeingrube derselben Seite, oder auf der entgegengesetzten, oder am Nacken eben den Beginn der Kettenbildung wahrnehmen kann. Bei Weitem vorwiegend eine traurige Krankheit der Kinder des jugendlichen Alters und häufig in den Kreisen des Elends, repräsentiren sie das Bild der Scrophulose, des socialen Elends. Wir werden als aufmerksame Aerzte immer die Nasen-, Mund- und Rachenhöhle des Individuums untersuchen, um zu finden, ob nicht ein cariöser Zahn, ein Geschwür, ein heftiger Katarrh als locale Veranlassung zur Infection und Schwellung der Drüsen beschuldigt werden könnte.

Ist das Individuum gesund und für die tuberculöse Infection nicht geeignet — wir müssen annehmen, dass der Bacillus nicht jeden Menschen inficiren kann — so wird im Verfolge eines geschwürigen Processes am Kopfe die eine oder andere Lymphdrüse anschwellen, aber die Schwellung wird sich zurückbilden. Hat eine ausgiebige Invasion von Eiterungscocccen stattgefunden, so wird es zu einer eiterigen Lymphadenitis kommen, die acut verläuft. Die tuberculöse Infection der Lymphdrüsen führt aber zu chronischer Schwellung und häufig Verkäsung und Vereiterung der Drüsen; nach dem Aufbruche entstehen dann die charakteristischen, mit violetten, weit unterminirten, scharfen Rändern versehenen tuberculösen Drüsengeschwüre, und wenn diese ausheilen, die charakteristischen multiplen, strahligen, mit vorspringenden Leisten oder winzigen Hautanhängen versehenen Narben der Scrophulösen.

In jedem dieser Fälle muss man dem peripheren Ursprunge der Erkrankung nachspüren, sowie man bei den Bubonen dem syphilitischen Geschwüre an den Genitalien nachspürt. Man muss dabei vor Augen haben, aus welchen peripheren Gebieten die verschiedenen Lymphdrüsen des Halses ihre Lymphe beziehen.

Wir müssen nun einer eigenthümlichen Erkrankung der Lymphdrüsen erwähnen, welche von Billroth als **malignes Lymphom** bezeichnet wurde, da der Beginn des Leidens zumeist am Halse beobachtet wird. Es tritt eine Schwellung einer ganzen Gruppe von Lymphdrüsen auf; die einzelnen Drüsen sind in dem geschwellten Paket isolirt durchzufühlen, beweglich, übrigens weicher oder härter, was nicht wesentlich ist. In der Regel tritt zuerst eine Schwellung in der Submaxillargegend auf; dann folgt eine vor dem Kopfnicker, dann eine in der Fossa supraclavicularis. Die Geschwülste können ganz kolossal werden. Es treten bald auch auf anderen Körperstellen solche Schwellungen auf und die Individuen gehen in etwa zwei Jahren zu Grunde, ob man die Drüsen extirpirt oder nicht. Wenn man bei einem Befunde, wie der eben erwähnte, keine lokalen und allgemeinen Gründe der Schwellungen aufzufinden vermag, so kann man die Diagnose auf maligne Lymphome stellen.

Ich möchte Sie jedoch ganz besonders aufmerksam machen, die Malignität dieser Tumoren nicht nach jenen diagnostischen Anhaltspunkten zu beurtheilen, die wir sonst benützen, um eine Geschwulst als eine maligne zu bezeichnen. Alle Einwände gegen diese Anhaltspunkte und gegen die Bezeichnung „maligner Tumor“ konnten die Chirurgen bisher nicht abbringen, sie aufrechtzuhalten, und wir thun nicht anders. Wenn wir bei einer Schwellung der Lymphdrüsen constatiren würden, dass sie bald fixirt ist, bald auf andere Organe, also auf Muskeln oder Haut übergreift, wenn das Wachsthum ein schnelles ist, so wissen wir, dass ein solcher Tumor entweder ein Sarcom oder ein Carcinom ist, und zwar immer von schlechter Prognose. Wir halten an dieser Erfahrung fest und müssen es den Pathologen überlassen, zu entscheiden, ob in Lymphdrüsen ein Cancer in primärer Weise vorkommen kann; wir nennen die Geschwulst eine maligne. In diesem Sinne ist das maligne Lymphom ganz anders zu verstehen. Seine Malignität äussert sich nicht im Uebergreifen auf benachbarte Gewebe und raschem Wachsthum, sondern sie besteht in einer anderen lethalen Einwirkung auf den Organismus.

Wir haben demnach, wenn wir uns für die nichtentzündlichen Schwellungen der Lymphdrüsen des Ausdruckes Lymphom bedienen, ein Lymphoma simplex, ein Lymphoma serophulosum, ein Lymphoma malignum. Unterschieden hievon ist das Lymphosarcom — d. i. Sarcombildung in einer Lymphdrüse.

Wir können an dieser Stelle die feststehenden Halstumoren einschalten. Es sind Sarkome, die von der Wirbelsäule ausgehen und entweder seitlich auswachsen, oder directer nach vorne prominieren und die Organe vor sich drängen und dadurch Schlingbeschwerden, Athembeschwerden verursachen können. In therapeutischer Beziehung sind sie ein Noli me tangere; in diagnostischer Beziehung möchte nur bemerkt werden, dass man sich bei der Untersuchung ja nicht durch eine scheinbare Beweglichkeit täuschen lasse, indem die Geschwulst auch einen dünneren Stiel haben kann und dann Beweglichkeit vortäuscht. Ueber die Natur dieser allerdings seltenen Geschwülste kann nach den allgemeinen Grundsätzen nur im speciellen Falle entschieden werden.

Wenn wir nun zu den isolirten Tumoren des Halses übergehen, so können wir wohl eine gewisse systematische Diagnostik durchführen, deren Gang auch für die übrigen Körperregionen im voraus in gewisser Beziehung ein Vorbild ist. Wir untersuchen zunächst, ob der Tumor solid ist oder fluctuirend. Fluctuirt er, oder ist er unzweifelhaft elastisch, so enthält er Flüssigkeit. Diese kann Cysteninhalt, Blut, Eiter sein. Wenn der Inhalt Blut ist, dann muss die Geschwulst compressibel oder entleerbar sein und ist entweder ein Blutschwamm oder eine Blutcyste, oder ein Aneurysma. Der Blutschwamm ist als eine nicht streng umschriebene, flaumweich anzufühlende, mit bläulich durchscheinenden Hautgefässchen gesprenkelte Geschwulst nicht zu verkennen; eine bluthältige Cyste, deren Inhalt sich entleeren lässt, springt als rundlicher Tumor deutlich vor; ein Aneurysma pulsirt. Wenn also der Tumor weder compressibel, noch pulsirend ist, dann ist sein Inhalt kein reines Blut, weder venöses, noch arterielles. Er kann nun Eiter enthalten, oder einen trüben Cysteninhalt, oder klare Flüssigkeit. Die letztere ist sofort

durch ihre Transparenz charakterisirt und der Tumor ist bestimmt eine Cyste. Ein Zweifel entsteht also dann, wenn der Tumor nicht Blut enthält und nicht diaphan ist. Was kann er nun sein? Eine nicht durchscheinbare cystische Geschwulst (z. B. ein Atherom), oder ein vergrößerter Schleimbeutel, oder ein kalter Abscess, da beim heissen Abscess die Entzündungserscheinungen so dominiren, dass er mit den gemeinten Geschwülsten nicht verwechselt werden kann. Aber auch nicht jeder kalte Abscess kann hier gemeint sein, sondern nur ein tiefer gelegener, rundlicher, streng begrenzter, etwas praller Abscess, und das könnte wohl nur eine vereiterte Lymphdrüse sein. Dann halte man sich an folgende Punkte: 1. Kommt eine so langsame, fast schmerzlose Vereiterung nur bei lymphatischen Individuen vor; 2. wird in der Regel bei genauerem Untersuchen doch die eine oder die andere Lymphdrüse in der Nähe geschwellt sein; 3. ist die Geschwulst schon im Beginne nicht unter einer gewissen Grösse gewesen, da die Lymphdrüse zunächst rasch anschwellt und dann langsam vereiterte; eine Balggeschwulst kann aber schon als kaum erbsengrosse Geschwulst deutlich gefühlt worden sein; 4. findet man bei einer vereiterten Lymphdrüse doch hie und da resistenteren Stellen und die Gestalt ist nicht streng kugelig. Die Schleimbeutelhygrome wiederum sind durch ihre Lage (entweder vor dem Schildknorpel, oder unterhalb des Zungenbeins auf beiden Seiten symmetrisch) und ihre Unbeweglichkeit ausgezeichnet; insbesondere der Schleimbeutel unter dem Zungenbein ist als flache Geschwulst von der Cyste durch seine Gestalt, der vor dem Schildknorpel befindliche rundliche durch seine Weichheit charakterisirt, und wenn er Reisskörner enthält, an dem Reibegeräusche erkennbar.

Eine Vernunftfrage! Wie wäre zu unterscheiden, ob ein entzündeter Schleimbeutel vor dem Schildknorpel, oder eine vor dem Kehlkopfe vorkommende vereiterte Lymphdrüse vorliegt? Ein solches Dilemma wäre nur denkbar, wenn wir annehmen, dass die Lymphdrüse langsam eiterig schmolz und nun beim Durchbruch durch die Haut schmerzhaft wird. Denn ein längerer früherer Bestand einer weichen Geschwulst muss ja angenommen werden, da der Schleimbeutel erst nach längerer Entwicklung sich entzünden könnte. Dann hätten wir folgende Anhaltspunkte: 1. das Individuum; eine langsame schmerzlose Vereiterung einer

Lymphdrüse kommt nur bei Scrophulose vor, Schleimbeutel bei muskulösen Individuen; 2. bei Entzündung eines Schleimbeutels entstehen plötzlich heftige, klopfende Schmerzen, Oedem, Röthe der Haut; die aufbrechende Lymphdrüse eines Scrophulösen bewirkt eine ganz circumscribte Röthung der Haut, tritt sehr allmählig auf und veranlasst keine klopfenden Schmerzen, auch kein Fieber, welches bei Schleimbeuteleiterungen meist vorhanden ist.

Die grossen, schlafferen kalten Abscesse am Halse kommen wohl nur bei Knochenleiden vor, insbesondere bei Krankheiten der Wirbelsäule, und dann sind die Zeichen der letzteren vorhanden.

Wir haben nun Einiges von den bluthältigen Tumoren zu bemerken. Es kommen nur solche vor, die mit den Blutgefässen communiciren, also auf Druck entleerbar sind. Es sind entweder Blut-cysten, die mit Venen zusammenhängen, oder grosse Varices, oder **Aneurysmen**. Dort, wo auf Compression der abführenden Vene eine Schwellung der Geschwulst eintritt, ist ihr Zusammenhang mit der Vene klar, während das Aneurysma durch seine Pulsation ausgezeichnet ist. Wir können also sagen, dass ein compressibler Tumor Blut, ein solcher mit Pulsation arterielles Blut enthält, also ein Aneurysma ist, sei es ein wahres, sei es ein falsches. Wir hätten dadurch also für gewisse Fälle ein sehr einfaches Schema und einen streng logischen Process des Diagnosticirens. Für die Aneurysmen wäre dann differentialdiagnostisch nur noch zu bestimmen, welches Gefäss sie betreffen.

Der cavernöse Blutschwamm wäre, ausserdem dass er comprimierbar ist, auch durch äussere Merkmale als flache, unregelmässige, doch nicht eigentlich fluctuirende Geschwulst zu charakterisiren. Allein das Denken ist leicht, das Machen ist schwer. Die Compressibilität einer Halsgeschwulst zu constatiren, ist manchesmal eine grosse Kunst.

Wir haben vorausgesetzt, dass auch die Pulsation als ein eindeutiges Merkmal hingestellt werden kann, welches die Diagnose eines Aneurysma rechtfertigt, sobald die Geschwulst auch entleerbar ist. Auch darüber kommen Bemerkungen nachgehinkt, welche sich erst in der Praxis wohl würdigen lassen. Diese Bemerkungen laufen darauf hinaus, dass wir in manchen Fällen zu dem so einfachen, so ein-

leuchtenden logischen Raisonnement gar nicht gelangen werden. Wir werden schon beim Untersuchen in die grösste Verlegenheit kommen und werden weder wissen, ob die Geschwulst entleerbar — cum grano salis gesagt, eigentlich ist sie nur comprimierbar — noch ob sie selbst pulsirt. Denn ein Aneurysma lässt sich gar nicht so leicht entleeren, und bei den Aneurysmen der Carotis unterlassen wir ja ein heftiges Drücken und Kneten der Geschwulst zu diagnostischen Zwecken. Zwar hat Fergusson das Kneten des Sackes als Heilmethode angewendet, aber einem noch lebenden, glänzend wirkenden Chirurgen, dem Professor Esmarch in Kiel, passirte das Unglück, dass ein Patient ^{keine} nach der Untersuchung hemiplegisch ^{wurde} wurde und auch starb, und die Section wies nach, dass weite Thrombosirungen peripherwärts als Folge des Knetens aufgetreten waren. Der Kranke ist also an den Folgen einer Untersuchung mit den Fingern gestorben! Andererseits kann die Geschwulst, über welche wir zu entscheiden haben, mitgetheilte Pulsation zeigen. Ein Abscess, dessen Gestalt und Lage die Geschwulst einem Aneurysma ähnlich machen kann, kann auch Pulsation zeigen; dann werden wir noch immer, besonders bei öfterer Untersuchung, die wahre Pulsation von der falschen unterscheiden können, und zwar dadurch: 1. dass die Geschwulst keine Pulsation zeigt, wenn wir dieselbe bei zweckmässiger Halsstellung von den Seiten und nicht über der Arterie untersuchen oder sie verschieben; 2. dadurch dass die Geschwulst bei jeder Diastole der Arterie zwar gehoben, aber nicht grösser wird; 3. dass sie keine Geräusche zeigt.

Allein alle Merkmale eines Aneurysma: Pulsation, diastolisches Anschwellen der Geschwulst und Geräusche können vorhanden sein, und doch ist der fragliche Tumor kein Aneurysma. Es kann nämlich ein mit sehr reichlichen Gefässen versehenes Neoplasma vorliegen. Dann ist die Diagnose ungemein schwer. Entleerbar ist ein solches Neoplasma allerdings nicht, aber es lässt sich, da es weich ist, etwas zusammendrücken, und wir haben dann eine unbestimmte Wahrnehmung.

Mehr verlässlich ist die Beachtung des Pulses; bei einem grossen Aneurysma retardirt sich der Puls in den periphersten Zweigen des

Pulsa-
Cystosar-
(Abs! i)

Gefäßes um ein Zeittheilchen, während ein Neoplasma in der Nähe der Carotis oder Subclavia das nicht bewirken kann. Kennen wir überdies die Entwicklung der Geschwulst, so können wir aus ihr wichtige Anhaltspunkte gewinnen. Ein Neoplasma solcher Art entwickelt sich rasch, das Aneurysma sehr langsam; der Kranke wird uns auch in manchen Fällen sagen, die Geschwulst sei anfangs ein derber Knoten gewesen, der erst später weicher geworden ist und immer deutlicher pulsirte, und das harmonirt mit der Annahme eines Tumors; denn das Aneurysma ist weich und pulsirt vom Beginne an. Würde ein pulsirender Tumor bei Schlingbewegungen sich mitbewegen, dann ist er sicher kein Aneurysma; darauf hat schon A. Cooper aufmerksam gemacht.

In manchen Fällen tauchen Zweifel auf, von welchem grossen Halsgefässe ein Aneurysma ausgehe, eine Frage, deren Wichtigkeit einleuchtet, wenn es sich um eine wenn auch periphere Unterbindung handelt. Wenn das Aneurysma an der Theilungsstelle der Carotis sitzt, so kann man zweifeln, ob es von der Carotis interna oder externa ausgehe; der Zweifel hat für die Unterbindung des Stammes, die man dann machen würde, keine Bedeutung. Handelt es sich aber um ein Aneurysma am Ursprunge der Carotis, so wären die Zweifel, ob es der Subclavia, oder Carotis, oder Anonyma angehört, von grosser Bedeutung; Irrthümer sind hier auch von Erfahrenen begangen worden. Das wichtigste Zeichen ist die Verspätung des Pulses in den peripheren Zweigen jenes Arterienstammes, der den Sitz des Aneurysma bildet.

Die Geschwülste in der Ohrspeichelgegend können bezüglich ihres Ausgangspunktes selbst den erfahrensten Diagnostiker täuschen, und zwar gilt das nicht nur von den Gewächsen, sondern auch von manchen entzündlichen Schwellungen. Die endemische **Parotitis** gibt, wie aus den sonderbaren Volksbenennungen derselben hervorgeht, ein dem Laien charakteristisches Bild. Wenn wir auch aus dem Namen Ziegenpeter, Bauernwetzeln oder Mumps weder auf den Sitz, noch auf die Histologie der Krankheit schliessen können, so ist schon der Ausdruck Tölpelkrankheit aufklärender, da er kaum anders

zu deuten, als dass das Aussehen des Kranken cretinartig ist; die Bezeichnung Wochentölpel verbreitet sich sogar in klinischem Geiste über die Dauer der Krankheit. Durch die sehr rasche und bedeutende Schwellung der Parotisgegend der Halsdrüsen wird, besonders wenn die Entzündung symmetrisch auf beiden Seiten eintritt, der Hals unförmlich, oft breiter als der Kopf, und das gibt dem Kranken, der überdies schwer sprechen kann und oft Speichel aus dem Munde fließen lässt, weil ihn das Schlucken schmerzt, der auch den Kopf nicht umdrehen kann und daher unbeholfen erscheint, das Aussehen eines Tölpels — inde nomen. In einem Falle von dieser Art werden wir in der Diagnose kaum irren können; denn in wenigen Tagen schwellen die Lymphdrüsen niemals zu dieser Grösse heran. Wenn wir die Krankheit jedoch im Beginne antreffen, so halten wir uns an folgende Symptome: Unter plötzlich eingetretenem Fieber, oder gar nach einem Schüttelfrost, empfindet der Kranke Schmerzen hinter dem Unterkieferaste, unterhalb des Ohres; daselbst tritt eine Geschwulst auf, welche an die Stelle der Vertiefung vor dem Kopfnicker eine Hervorwölbung setzt; die Geschwulst ist auf Druck schmerzhaft, nicht begrenzt, die Haut nicht geröthet, eher blässer, von wachsartigem Aussehen. Der Kranke vermeidet höchst ängstlich das Oeffnen des Mundes, weil er dadurch die Geschwulst drücken und sich grosse Schmerzen verursachen würde. Die meisten Kranken werden von Ohrensausen und Ohrenklingen gepeinigt. Die Mundhöhle der kranken Seite ist entweder wegen unterdrückter Speichelsecretion trocken, oder es fliesst hier reichlicher Speichel aus, der manchmal trüb und übelriechend ist. Dieser ganze Symptomencomplex liesse sich höchstens noch auf die Entzündung jener Lymphdrüsen beziehen, welche unter der Fascia parotideo-masseterica liegen. Da es deren zahlreiche gibt, die selbst auch in das Gewebe der Parotis eingebettet sind, und deren Entzündung ein Mitleiden der Parotis — Abnormität der Secretion — leicht erklärlich machen könnte, so erscheint die Diagnose zwischen diesen beiden Zuständen sehr schwer. Aber schon im Beginne der Entzündung leitet den Arzt der Umstand, dass das Gewebe der Parotis in ihrer ganzen äusseren Ausdehnung körnig und schmerzhaft anzu-

fühlen ist; später entscheidet die rasche Zunahme der grossen Schwellung, die so verhältnissmässig ist, dass sie auf die ganz kleinen Lymphdrüsen nicht bezogen werden kann. Vergeht die Schwellung ohne Eiterung, so ist der Fall noch klarer bewiesen, da nur eiternde, tiefgelegene Drüsen eine grössere Geschwulst hätten hervorbringen können. (Wenn die Krankheit endemisch ist, oder wenn nach der Parotisschwellung eine Hodenschwellung auftritt, dann unterliegen die Fälle ohnehin keinem Zweifel.)

Aber es gibt eine andere Art von Geschwülsten, die mit der Parotis zusammenhängen und die fast immer noch verkannt wurden. Es sind dies die sogenannten Speichelgeschwülste, oder, wie v. Bruns sie richtiger nennt, **Speichelganggeschwülste**. Sie entstehen durch eine locale Erweiterung des Speichelganges und Anhäufung von Speichel in dem Sacke und erreichen in der Regel nur eine geringe Grösse. Wenn gar keine entzündlichen Erscheinungen vorhanden sind, dann wird die strengbegrenzte, fluctuirende, oft pralle Geschwulst am ehesten mit einer Balggeschwulst verwechselt werden können; ist das Individuum scrophulös, auch mit einem kalten Abscesse. Sind entzündliche Symptome da, wird man einen Abscess vermuthen. Die irrthümliche Spaltung einer solchen Geschwulst wird daher zur Bildung einer Speichelfistel führen; und da diese nicht leicht zu heilen sind, soll der Irrthum vermieden werden.

Lässt sich die Geschwulst etwa zum Theile entleeren, dann wird ohnehin dieses Symptom auffordern, den Speichelgang vom Munde aus zu sondiren und den Fall weiter zu beobachten. Sonst aber gebe man vorzüglich darauf acht, ob die Geschwulst beim Kauen, Sprechen, auf Genuss von salzigen oder scharfen Substanzen nicht stärker wird, indem durch reichlichere Secretion des Speichels ein Zufluss des letzteren in den Sack erfolgt. In zweifelhaften Fällen wird eine Probepunktion vom Munde aus entscheiden.

Folgender Fall war diagnostisch interessant. Ein Mann, an die vierzig Jahre alt, kam auf die Klinik mit einer flachrundlichen, halb wallnussgrossen Geschwulst der Parotisgegend; die Geschwulst scharf umschrieben, fluctuirend, Haut unverändert; der Mann robust. Also kein kalter Abscess. Folglich Atherom. So diagnosticirte der Student voreilig. Ich demonstrirte ihm aber,

dass der Tumor an der Basis unbeweglich ist und die Haut nicht jene Gefässnetze zeigt, die bei so grossen Atheromen im Gesichte nie fehlen. Ich diagnosticirte Speichelcyste. Die Punction ergab auch Cysteninhalt.

Die soliden Tumoren der Parotisgegend bieten der Diagnose oft unübersteigliche Schwierigkeiten. Selbstverständlich gilt das nur von den Tumoren, die in die Tiefe der Fossa parotidea greifen und wenig verschiebbar sind. Am meisten hilft hier noch genaues Erheben der Anamnese. Eine Geschwulst, die im Beginn äusserlich als kleiner, beweglicher Knoten vorsprang und mit dem Wachsthum in die Tiefe unbeweglicher wurde, wird nicht von der Parotis ausgegangen sein. Eine Geschwulst, die anfangs als ganz flache, nicht umschriebene Prominenz der Parotisgegend vorhanden war und erst später in prominirenden Höckern nach aussen wuchs, wird von der Parotis ausgegangen sein. Das ist aber auch Alles, was an Charakteristischem allgemein gegeben werden kann.

*Obs! Swulsteria ramascodius (ob. a. maligna tumores, le
cystos. d.) - Videre Swulsteria parotis: Chondrom, Fibrom
und Sarkom, Cylindrom o. s. v. -*

X.

Schlingbeschwerden. — Stenosen des Oesophagus.

Schon vor hundert Jahren gruppirte in einer gekrönten Preisschrift ein Amsterdamer Arzt, van Geuns, die Disphagie in zwei Arten. Er unterschied die erschwerte Deglutition von der erschwerten Transglutition. Bei der ersteren kann der Kranke den Schlingact einleiten, aber das Genossene bleibt im Oesophagus stecken; bei der zweiten findet der Bissen oder die Flüssigkeit schon auf dem Wege von den Lippen zum Schlunde ein Hinderniss, das Genossene kann an den Oesophagus nicht übermittelt werden, ist es aber einmal darin, so gleitet es unbeanständet in den Magen. Diese Eintheilung hat einen praktischen Werth, da die Krankheiten, die das erschwerte Kauen, Formiren und Transportiren des Bissens zum Symptome haben, ganz anderer Art sind als die Krankheiten, welche ein Hinderniss im Oesophagus bedingen. Dort handelt es sich zumeist um Paresen, da ja

*Paresis
Nervus
laryngeus
Stricture
Oesoph*

das Kauen und Wälzen des Bissens und seine Uebermittlung an den Oesophagus Muskelthätigkeiten sind; hier zumeist um Stricturen, da der Oesophagus im normalen Zustande ein offenes, wie Mikulicz durch Oesophagoskopie von oben und Maydl durch Endoskopie von einer Magenfistel aus fanden, ein klaffendes Rohr ist, in welches der Bissen nur hineingepresst zu werden braucht. Zum Verständniss der Symptome reicht also eine einfache Vorstellung aus. Da das Schlingen einerseits die Durchgängigkeit des ganzen Canals von den Lippen bis an die Cardia voraussetzt, andererseits durch die Arbeitsfähigkeit jener Muskeln bedingt ist, die das Genossene durch diesen Canal durchpressen, so wird man immer die Hauptfrage dahin richten, ob eine Stricture vorhanden ist oder nicht. Die Inspection des Mund- und Rachenraumes und die Sondirung der Speiseröhre werden uns immer eine Stricture entdecken lassen, und es wird sich dann nur um ihre Details handeln. Ist keine Stricture vorhanden, so handelt es sich wohl nur um Störungen der Muskulatur oder es fällt uns schon bei der Inspection irgend ein Hinderniss in den ersten Passagen auf.

Vor Allem aber möge hervorgehoben werden, dass eine Stricture des unteren Oesophagusendes bestehen kann, und dass selbst Aerzte den Fall als eine Magenkrankheit auffassen können. Ein so unbegreiflich scheinender Irrthum erklärt sich eben nur aus der Unterlassung der Sondirung.

Trousseau erzählt, dass eine Frau jahrelang an einem vorgeblichen Magenübel behandelt wurde und stark herabgekommen war, bis man durch Sondiren des Schlundes eine Verengung der Speiseröhre entdeckte, worauf die Frau binnen wenigen Wochen vollkommen hergestellt wurde.

Steiger erzählt einen ähnlichen Fall. Ein Herr litt an häufigem Erbrechen von Speisen und Schleim, an Würgen und angeblichen Magenkrämpfen. Das Alter des Patienten, die Abmagerung desselben und die Decoloration des Gesichtes liessen die Annahme eines Magencarcinoms gelten, da der Kranke immer behauptete, gut schlucken zu können. Doch entdeckte die Sonde eine bedeutende Verengung des Oesophagus an der Cardia, die allerdings, wie sich später herausstellte, carcinomatöser Natur war.

Die Sondirung des Oesophagus ist also das allerwichtigste diagnostische Mittel. Da sie aber nicht immer zugegeben wird, so ist es erwünscht, Zeichen zu haben, welche auf die eine oder die andere

Krankheit hindeuten. Wäre die Auscultation des Oesophagus von unanfechtbarer Sicherheit, so würde sie für eine vorläufige Diagnose von grossem Werthe sein. Es ist indessen, bis auf solche Ausnahmefälle, wie die obigen, in den meisten Fällen möglich, aus den Angaben des Kranken selbst die Diagnose auf Stricture zu stellen. Ist ein bestimmter Anlass bekannt, z. B. das Verschlucken und Steckenbleiben eines fremden Körpers, oder eine vorausgegangene Verätzung, so braucht man ja den Kranken nur zuerst Flüssiges und dann Festes geniessen zu lassen, um es anzusehen, wie entweder das Genossene zurückgewürgt wird, oder wie der Kranke auf eine bestimmte Stelle am Halse deutet und behauptet, dass das Verschluckte dort stecken geblieben sei und drücke. In solchen Fällen wird aber auch die Sonde entweder sofort angewendet, wie bei fremden Körpern, oder sie wird später angewendet werden müssen, wie bei Stricturen. Später, sage ich, da man bei Aetzungsstricturen erst dann sondiren darf, wenn die verletzten Stellen vernarbt sind, und das kann man aus dem Umstande erschliessen, dass kein blutiger Eiter mehr ausgebrochen oder ausgewürgt wird.

Setzen wir daher einen Fall, wo sich die Schlingbeschwerden ohne einen bestimmten Anlass eingestellt haben, und wo eine sofortige Untersuchung des Oesophagus nicht nothwendig ist. Der Kranke erzählt uns, dass er seit einiger Zeit bemerke, wie ihm feste Speisen in der Speiseröhre stecken bleiben. Er gibt in der Regel an, wo der Bissen stecken bleibe, und bemerkt, dass er ihn durch Nachtrinken erweichen und dann hinunterspülen könne. Oder der Kranke kann auch dies nicht mehr; er vermag nur Flüssiges zu schlingen und auch dieses nur in geringen Mengen. Wie er ein halbes Glas Wasser schnell heruntertrinkt, wird es sofort in einem raschen Stosse herausgebrochen, aber einen Löffel voll verträgt er. Hat das Individuum nicht schon im Beginne getrachtet, durch Genuss von Milch, Eiern und derlei Mitteln von grossem Nährwerth seinem Stoffverbrauche zu genügen, so ist es auch schon abgemagert. Wenn dieses Individuum in höherem Alter steht; wenn Sie bei Untersuchung des Halses, der Brust- und Bauchhöhle keine Geschwulstbildung nachweisen können, so werden Sie in den meisten Fällen die richtige Diagnose gestellt haben, indem

Sie ein **Carcinom des Oesophagus** annehmen. Unterstützt wird diese Annahme, wenn Sie eine oder mehrere Supraclaviculardrüsen hart, geschwellt und schmerzlos finden, wenn zeitweise an derselben Stelle, wo das Hinderniss sitzt, spontane Schmerzen auftreten, wenn beim Zurückwürgen des Genossenen dann und wann Spuren von Blut zum Vorschein kommen, wenn in letzter Zeit übler Geruch aus dem Rachen dringt. Findet man im Erbrochenen unter dem Mikroskope carcinomatöse Partikeln, so ist die Diagnose erhärtet. Sie werden in der Annahme eines Carcinoms nicht beirrt, wenn der Kranke angibt, dass er zeitweise Erleichterung seiner Beschwerden verspüre. Stücke des Carcinoms können verjauchen, dann ist die Passage frei, aber in kurzer Zeit wuchert das Gebilde nach, und dieser Vorgang kann sich einige-mal wiederholt haben; im Ganzen aber nehmen die Beschwerden doch continuirlich zu, und zwar entsprechend einem Zeitraume, in welchem die Carcinome erfahrungsgemäss zu einer entsprechenden Grösse heranwuchern, also binnen einigen Monaten. Ich habe mich bei Vorhandensein solcher Symptome bis jetzt noch nicht in der Annahme eines Carcinoms getäuscht gefunden. Ueberhaupt muss hervorgehoben werden, dass die Diagnose auf ein Carcinom des Oesophagus in den allerseltensten Fällen evident gemacht werden kann. Die Drüsen-schwellung kommt ausserordentlich selten vor; Partikelchen der Geschwulst, die man zur mikroskopischen Untersuchung verwenden könnte, kriegt man nie zu Gesicht. Und doch stellen wir die Diagnose mit einer an Gewissheit grenzenden Wahrscheinlichkeit. Sobald wir nämlich, durch die bestimmten Angaben des Kranken geleitet, die Sonde zur Hand nehmen und eine Stricture nachweisen, so argumentiren wir folgenderweise: Das Individuum ist in jenem Alter, wo das Carcinom in der Speiseröhre auftritt; die Stricture ist ohne bekannten Anlass, also spontan entstanden; sie hat stetig und in einer relativ so kurzen Zeit zugenommen, dass wir sie nur aus dem Wuchern des Carcinoms erklären; andere Leiden gibt der Kranke nicht an. Die ganze Argumentation passt also nur auf das Carcinom. Wir werden natürlich nur Eines noch auszuschliessen haben: Compression des Oesophagus durch eine Geschwulst.

Das Oesophaguscarcinom kann sich in verschiedener Höhe des Organs entwickeln. Am häufigsten sitzt es in dem unteren Theil; der Satz lautet vielleicht genauer, wenn man sagt, es sitze am häufigsten an irgend einem Punkte des Oesophagus, der unterhalb der oberen Brustapertur liegt.

Bei einem in der Höhe des Ringknorpels vorfindlichen Hindernisse denke man auch an jene seltenen Fälle, wo die Platte des Ringknorpels abnorm gross ist. Es sind derlei Fälle mit ganz kolossalen Schlingbeschwerden beobachtet worden.

Eine spontane Strictur des Oesophagus kann auch durch Syphilis entstehen; jedoch ist ein solches Vorkommen gegenüber den Carcinomen ausserordentlich selten.

Klar liegen die Ursachen der Stricturercheinungen zu Tage, wenn ein Tumor am Halse den Oesophagus comprimirt, und es wäre hiebei nur zu erinnern, dass Strumen bei Frauen auch periodisch wiederkehrende Schlingbeschwerden geringeren Grades mit sich bringen können, wenn zur Zeit der Menses auch im Struma Congestion und Schwellung auftritt.

Schwieriger ist schon die Diagnose einer Compressionsstenose des Oesophagus durch Tumoren im Brustraum, und es ist klar, dass hier die diagnostischen Mittel der inneren Medicin den Ausschlag geben.

Das Gegentheil der Strictur ist die Erweiterung. Manchmal kommt die Erweiterung als Folge der Strictur vor. Der oberhalb der Strictur befindliche Theil des Oesophagus erweitert sich in seiner ganzen Strecke und in mässigem Grade.

Daneben gibt es eine selbstständige Erweiterung, die man **Ek-tasie** nennt. Der Oesophagus erweitert sich zu einem weiten, geschlängelten, darmähnlichen Rohre, und zwar mit Verdickung oder Verdünnung seiner Häute. Dann sammeln sich die verschluckten Speisen in dem Rohre an und gehen Zersetzungsprocesse ein; die Speisen werden erbrochen, Aufstossen von mitunter stinkenden Gasen belästigt den Kranken; es können nach dem Essen Symptome eines lästigen Druckes in der Brust entstehen. Die Aetiologie eines solchen Zustandes ist dunkel. Es scheint, dass es sich in den meisten Fällen um Paralysen handelt. Die älteren Chirurgen sprachen von diesem

1) Schling mit
brochet
2) Schling mit
brüt korzen
3) mid mot

Retrophary
abscesser,
tumor l. pra
pi kotor, se
Aneurysse
foi att et la
affektione
Siller l. tu

Ap. har aneurysmer, mediastinaltumör af annan art ds. cancer
com i lymfkörtlar, eller i andra affektione i hals- o. l. pleurae

Obs! vid
vertikal

Zustande als einer Atonia oesophagi. Einer der besten medicinischen Schriftsteller des sechzehnten Jahrhunderts, Felix Platter, litt selbst mehrere Jahre daran. Willis erzählt von einem Manne, der schon sechzehn Jahre lang mit diesem Zustande lebte, indem er die Speisen mit einem an einem Fischbeinstäbchen befestigten Schwämmchen hinabstiess. Der Zustand muss sich mit der Sonde erkennen lassen, wenn er einigermaßen hochgradig ist. Im Wiener Museum ist ein Oesophagus aufbewahrt, welcher einen Mannesarm aufnehmen kann. In einem solchen Oesophagus kann die Sonde wohl weitere Excursionen machen. Aeltere Autoren sprechen bei der Atonia oesophagi — *gulae imbecilitas* kommt bei Galen vor — von einem äusserst anämischen Zustande der Rachenschleimhaut, und ein solcher Befund würde im gegebenen Falle, wenn etwa ein Trauma — eine Erschütterung des Thorax — vorausgegangen war, die Annahme eines paralytischen Ursprunges stützen.

Die umschriebene, locale Erweiterung der Speiseröhre nennt man **Divertikel**. Derselbe kann cylindrisch oder spindelförmig, oder sackähnlich sein. Gerade die letztere Form, wobei der Divertikel zu einer neben dem Oesophagus liegenden und in ihr mündenden Tasche geworden ist, bietet das grösste chirurgische Interesse. Er kann durch Ulceration, oder durch Zug schrumpfender Lymphdrüsen, die in der Nähe des Oesophagus liegen, erzeugt sein. Daneben gibt es aber auch Divertikel, deren Entstehung ins fötale Leben zurückreicht; hieher gehören die im Niveau der Bifurcationsstelle der Trachea gelegenen Oesophagusdivertikel. Ist nun der Divertikel von einer gewissen Grösse, so erzeugt er Beschwerden. Die Speisen gleiten zum Theil in den Magen, zum Theil in den Divertikel, der am Halstheil oder in der Nähe des Magens sitzen kann, und mit der zunehmenden Füllung des Divertikels hat der Kranke auch eine bestimmte Empfindung über den Sitz desselben. Am Halse erzeugt der Divertikel dann eine sichtbare Geschwulst, die das eigenthümliche Anfühlen eines Vogelkropfes bietet. Der Kranke kann in dem einen Falle diesen Divertikel ausdrücken oder anstreichen, in anderen Fällen kann er durch eine bestimmte Haltung des Halses und der Brust den Zugang

*ap. Pulsione
tuberculat p. b. h.
a. v. d. h. p. an
of oesophagus
muskeltrödar
i. l. a. v. v. w. v. v.
d. v. a. g.*

zum Divertikel ganz oder zum Theile sperren, so dass die Speisen dann ganz gut hinabgehen. Der Sonde geht es dann wie dem Bissen; *Cave!* einmal gleitet sie ganz gut in den Magen, ein andermal geräth sie in die Ausbuchtung und kommt nicht vorwärts. Ein ganz eigenthümliches Phänomen tritt bei manchen derart Erkrankten ein. Die Speisen kommen nach dem Essen ohne Würgen oder Erbrechen wieder in den Mund, wie bei den Wiederkäuern. Einer der berühmtesten medicinischen Forscher, zugleich eine parlamentarische Grösse, sprach seine politische Gegenpartei als Wiederkäuer an und entging nur dadurch dem Ordnungsrufe, dass er auf die Erscheinung des Wiederkäuens als eines menschlichen Gebrechens hinwies. Doch muss bemerkt werden, dass das Wiederkäuen auch unabhängig von einem Divertikel vorkommen kann.

Weinlechner macht die wichtige Bemerkung, dass bei dem Wachsthum des Divertikels seine Einmündungsstelle allmählig eine andere Lage annimmt. Wenn man also den Kranken längere Zeit beobachtet und häufig untersucht hat, so findet man, dass die Stelle, wo die Sonde das Hinderniss findet, mit der Zeit eine andere Tiefe einnimmt.

Eine ohne Veranlassung entstehende und ganz allmählig sich steigende Stricture kann durch einen Oesophaguspolypen erzeugt werden. Da auch die Schlundsonde nichts weiter entdeckt als einen Widerstand, so muss die Diagnose des **Polypen** gegenüber einer anderen Neubildung aus eigenthümlichen Zeichen gestellt werden. Diese Anhaltspunkte fließen aus dem Sitze und der Beweglichkeit des Polypen. Da er sich in der Rückseite des Kehlkopfes entwickelt, so ist oft im Beginne des Leidens Heiserkeit vorhanden gewesen, und der Kehlkopfspiegel kann später vielleicht eine Veränderung in der Stellung der Theile des Kehlkopfes nachweisen. Mit vorgeschrittenem Wachstume wird der Polyp beweglicher; er erzeugt neben behindertem Schlingen Würgen, sowohl beim Schlingen, als auch zur Zeit, wo man nichts genießt. Ganz charakteristisch ist die Erscheinung, dass dann und wann nach dem Würgen, wenn der Polyp hinaufgewürgt wird und sich über den Aditus ad laryngem legt, heftige Erstickungsanfälle erfolgen können und selbst Erstickungstod. Entscheidend ist

in allen Fällen das Sichtbarwerden des Polypen oder seine Beweglichkeit, die die eingeführte Sonde mitunter fühlt.

Sowie es eine krampfhaftige Stricture der Harnröhre gibt, so besteht ohne Zweifel auch eine krampfhaftige Verengung des Oesophagus. Am verständlichsten sind jene Fälle, wo eine Fissur in der Schleimhaut der Speiseröhre vorhanden ist. Wenn an der sehr empfindlichen Stelle derselben ein Bissen vorbeigleitet, kann ein Reflexkrampf eintreten. Manche Chirurgen melden, dass sie in solchen Fällen das bestimmte Gefühl hatten, wie die Sonde vom Oesophagus festgehalten wurde. Das Krankheitsbild erinnert dann an jenes der Fissura ani, wo ebenfalls ein Reflexkrampf des Sphincters besteht; ferner an den Vaginismus, wo ein Reflexkrampf des Constrictor cunni vorhanden ist. Man hat diese Krankheit darum auch **Oesophagismus** genannt.

Wenn sonst noch Krampf des Oesophagus vorkäme, so ist es klar, dass eine durch denselben bewirkte Stenose durch einen häufigen Wechsel zwischen vollständiger Permeabilität und vollständigem Verschlusse zu charakterisiren wäre. Wo diese Symptome auftreten, ist allerdings kaum ein Zweifel mehr. Allein da diese Stricture bei Hysterischen, Hypochondrischen vorkommt, so wird ihre Symptomatologie sehr verschieden sein. Vor Allem wird eine Hysterische sehr viele Symptome angeben. Bald kann sie nur Warmes, bald nur Kaltes, bald Festes, bald Flüssiges, bald gar nichts geniessen; sie fürchtet, es wachse ihr die Speiseröhre zu und sie müsse Hungers sterben; oder sie traut sich gar nichts zu nehmen, um nicht sofort ersticken zu müssen. Der erfahrenere Arzt wird nach einigen Minuten des Zuhörens wissen, woran er ist. In allen Fällen bleibt ihm die Untersuchung mit der Sonde als Entscheidung übrig. Meist aber hebt eine gegen den Grund der Hysterie gerichtete, oft auch nur eine psychische Cur die Symptome, bevor eine Untersuchung nothwendig ist.

Boyer erzählt von einer Dame, die nur mit Schwierigkeit und Furcht feste Speisen zu schlingen vermochte, dass er sie dadurch heilte, dass er einen ganzen Monat hindurch zweimal des Tages an ihren Mahlzeiten theilnahm und sie allmählig überzeugte, wie eitel ihre Angst sei. Sauvages behandelte einen solchen Fall mit der Anordnung eines täglichen kalten Bades und des Genusses von Milchspeisen. Alii aliter. Alte Schriftsteller merken auch an, dass manche

Patienten nur grosse Mengen von Flüssigkeiten auf einmal und schnell verschlingen, aber nicht langsam und in kleinen Absätzen trinken. Man kann das noch heutzutage ohne bestimmten Verdacht auf Hypochondrie beobachten, und zwar auf Commersen, besonders bei den sogenannten Fischen.

Neben dem Carcinoma oesophagi ist nichts trauriger als das Bild eines retroösophagealen Abscesses. Es kann sich ein solcher ¹⁾ in chronischer Weise von Caries der Wirbelkörper entwickeln. Die Sache kann dann nicht zweifelhaft sein, da man das ursprüngliche Leiden an der Wirbelsäule (kyphotische Prominenz eines oder mehrerer Stachelfortsätze u. s. w.) nachweisen kann. Die Schlingbeschwerden nehmen ganz allmählig zu, und die eingeführte Sonde kommt auf einen schmerzhaften Punkt, der der Sitz des Hindernisses ist. Oder es kann ein solcher Abscess ²⁾ durch Perforation von Seite eines steckengebliebenen fremden Körpers erzeugt werden. Die Literatur enthält eine Zahl von sehr traurigen Fällen dieser Art, wo ein geringfügiger fremder Körper in das retroösophageale Zellgewebe durchgebrochen ist und hier Verjauchung desselben mit letaler Mediastinitis, Pleuritis, Pericarditis erzeugt hat. Endlich kann ein solcher ³⁾ Abscess auch in acuter Weise idiopathisch auftreten. Obwohl die Stricturerscheinungen im Oesophagus zur Diagnose des Processes unumgänglich nothwendig sind, so sind es doch die angedeuteten schweren Folgen, die in den Vordergrund treten. Da dieselben bei entzündlicher Stricture, analog den periurethralen Abscessen, ⁴⁾ bei Carcinoma oesophagi in Folge spontanen Durchbruches auftreten können, oder durch unglückliches Sondiren beim besten Willen und grössten Geschick hervorgebracht werden, so müssen wir ihnen einige Aufmerksamkeit schenken. Der Durchbruch kann in das Mediastinum, in die Pleura, in die Lunge, in den Bronchus stattfinden, oder gar in ein grosses Blutgefäss, in welchem letzterem Falle der Tod rasch eintritt. Die Erscheinungen sind in den übrigen Fällen immer sehr schwer. Hat die Perforation in die Luftwege stattgefunden, so würde man Emphysem der Haut als eine unmittelbare Folge erwarten. Doch ist dieses nicht nothwendig, weil vor dem Durchbruche schon die Schichten so verklebt sein können, ^{besonders} dass die Luft in die Gewebemaschen nicht einzudringen vermag. Bei

Durchbruch in Folge unglücklichen Sondirens tritt aber das Emphysem häufiger auf. Charakteristisch ist das Husten und Herausbefördern verschluckter Substanzen sofort oder bald nach dem Schlingact. Wenn der Husten sofort erfolgt, wird man eine kurze und weitere Communication vermuthen; tritt er erst später ein, dürfte eine längere gewundene, engere Communication vorhanden sein. Hat der Durchbruch in die Lunge selbst stattgefunden, so tritt bald Pneumonie auf; Pleuritis oder Mediastinitis wiederum, wenn der Durchbruch in die Pleura oder ins Mediastinum stattgefunden.

Der höchste Grad von Strictur des Oesophagus ist die vollständige Verschliessung desselben. Eine relative Undurchgängigkeit desselben, d. h. die Unmöglichkeit, auch das dünnste Instrument durchzubringen, kommt sowohl bei Narbenstricturen, als auch bei Compressionsstenosen vor, und es gibt Fälle, wo auch das Wasser kaum in Tropfen durchgeht. Für diese Fälle möge die Bemerkung in Erinnerung bleiben, dass mitunter eine Lageveränderung des Patienten hinreicht, die Passage für eine dünne Sonde zu eröffnen. Bei Neugeborenen ist die Aufmerksamkeit auf etwas Anderes zu lenken. Es kommt nämlich angeborenerweise ein vollständiger Verschluss, d. h. eine blinde Endigung des Oesophagus vor. In solchen Fällen wird die Untersuchung mit einem elastischen Katheter sofort aufklären, dass das Kind unrettbar verloren ist, wenn man nicht eine Gaströtomie ausführt.

In den nächsten Lebensmonaten kommt wohl nur eine Form von Transglutationsbeschwerden vor, und selbst diese ist eine Seltenheit. Gerade darum mache ich darauf aufmerksam, weil man im gegebenen Falle kaum auf die Annahme verfallen würde, dass ein solches Leiden zu dieser Zeit schon vorhanden sei. Ich meine den **retropharyngealen Abscess**, von dem wir schon an einem früheren Orte sprachen. Die Kinder fallen durch eine unbeweglich starre Kopfhaltung auf, es tritt Nasenskatarrh ein, der Gaumen ist geschwellt und in der seitlichen Halsgegend hinter dem Unterkieferaste entsteht oft eine schmerzhaftige Schwellung. Wenn nach den Schlingbeschwerden, die so gross sein können, dass Alles, was genossen wird, sofort, wie das Kind es verschlingen will, durch Mund und Nase zurück heraus-

geschleudert wird, auch erschwertes Athmen und manchmal Suffocationsanfälle auftreten, dann dürfte es schon als grobe Unaufmerksamkeit zu bezeichnen sein, wenn der Arzt die Untersuchung der hinteren Rachenwand mit dem Finger unterlassen würde. Bei grösseren Kindern kann man durch genauere Untersuchung noch feststellen, ob die Knochen der Halswirbelsäule Veränderungen zeigen, die auf Caries der Wirbelkörper deuten, oder ob wenigstens Theile der Wirbel schmerzhaft sind.

Eine besondere, zumeist dem Kindesalter zukommende Transglutitionsbeschwerde tritt in Folge der **diphtheritischen Lähmung** auf, sei es, dass einfache Diphtherie, oder diese im Verlaufe von Scarlatina vorausgegangen war. In der ersten bis vierten Woche nach der Heilung der Geschwüre tritt näselnde Sprache ein, oft bis zur vollkommenen Unverständlichkeit. Beim Schlingen kommen namentlich die Flüssigkeiten durch das sogenannte „sich verkutzen“ unter Hustenstössen bei der Nase heraus; seltener kommt es vor, dass eine vollkommene Unmöglichkeit, zu schlingen, auftritt. Da die Lähmung nur den Gaumen betrifft, so bleiben Lippen und Zunge vollkommen functionstüchtig. Aber das Gaumensegel hängt unbeweglich herunter. Kitzelt man es, so treten keine Reflexbewegungen ein, und lässt man das Kind Vocale aussprechen, so rührt sich der weiche Gaumen ebensowenig wie bei Schlingversuchen. Die Kenntniss dieser Thatsachen genügt wohl, die Diagnose zu stellen.

Scharf unterschieden ist diese Lähmung von der **Paralysis glossopharyngolabialis**, einer Krankheit, die wir erst seit dem Jahre 1860 aus Duchenne's Untersuchungen kennen und die auch Bulbärparalyse heisst, weil ihr eine Erkrankung des Bulbus medullae zu Grunde liegt. Der erstere Name deutet an, auf welche Gebiete sich die Lähmung erstreckt. Da der Gaumen gelähmt ist, wird natürlich das Schlingen ebenso unmöglich wie bei der diphtheritischen Lähmung. Aber lange zuvor sind allmählig andere Erscheinungen eingetreten. Die Zunge hat beim Kauen und beim Sprechen schon ihre Functionen eingebüsst, sie kann den Bissen nicht im Munde herumwälzen; die Zungenlaute können gar nicht ausgesprochen werden, so

*Forlunio
Kann diesen
Tupfer
Vytire oyou
Accomodat
3) Letzttrante
4) Andringere
hjärtat m*

dass längere Zeit vor den Schlingbeschwerden die Sprache einen eigenthümlichen Charakter hat, den wir nachahmen können, wenn wir mit einem Finger die Zunge niederdrücken und dann mit dem Finger im Munde zu sprechen versuchen. Dann kommt ein häufiges Ausspucken von Mundschleim, als erstes Zeichen der Unmöglichkeit zu schlingen; ferner tritt das Unvermögen ein, die Lippen zu spitzen, und ein eigenthümlicher starrer Gesichtsausdruck zeichnet die Physiognomie aus. Endlich kommt es zur Glottisparalyse und die Kranken gehen nach einer ein- bis dreijährigen Dauer der Krankheit zu Grunde.

Die im Oesophagus stecken gebliebenen Fremdkörper bilden für die Therapie ein Capitel voll Schwierigkeiten. Die Therapie sollte zunächst durch die Diagnostik geleitet werden. Bei vollkommen gesicherter Diagnose könnte indessen das therapeutische Problem noch immer seine unübersteiglichen Schwierigkeiten haben: wie erst, wenn die Diagnose mangelhaft ist. Und das ist in der That häufig der Fall. In einer von Professor Adelman gelieferten Zusammenstellung finden wir vier Fälle verzeichnet, wo bei der Diagnose des Zustandes an einen Fremdkörper überhaupt gar nicht gedacht wurde; in fünfzehn anderen Fällen gelang es trotz aller angewendeten diagnostischen Hilfsmittel nicht, die Diagnose bestimmt zu stellen! Man muss im Allgemeinen zufrieden sein, wenn man findet, dass an einer Stelle des Oesophagus ein Hinderniss sitzt, und dass dieses Hinderniss unter Zuhilfenahme der Anamnese ein Fremdkörper ist; in vielen Fällen wird man die Natur dieses Hindernisses aus dem Anschlag der Sonde bestimmen können, d. h. man wird finden, dass das Hinderniss kein organisches Gewebe ist. Die Fremdkörper bleiben mit Vorliebe an den drei engen Stellen sitzen: am Isthmus, im Niveau des Foramen oesophageum des Zwerchfells und an der Cardia. Die feinen spitzen Körper bleiben häufig im Rachen stecken, und man muss daher vor Allem den Rachenraum gründlich untersuchen. Zur Untersuchung des Oesophagus selbst wählt man Fischbeinsonden mit einem Elfenbeinknopf. Duplay hat eine biegsame metallene Sonde angegeben, an deren vorderem Ende eine Silberolive, an deren hinterem Ende eine Metalltrommel zur Verstärkung des Schalles, der bei Berührung des

Fremdkörpers entstehen kann, angebracht ist. Ein wirklich segensreicher Fortschritt ist die Oesophagoskopie; von dieser ist insbesondere auf dem Gebiete der Fremdkörper viel zu erwarten, und das ganz bestimmt. Die Fremdkörper können den Oesophagus nicht nur verstopfen, sondern auch perforiren. Die Perforation kann weiter auch mittelst des Untersuchungsinstrumentes geschehen. Endlich kann die Perforation auch durch ein verjauchendes Carcinom, durch ein Geschwür entstehen. Woran erkennt man die Perforation? Auf diese Frage lässt sich eine allgemeine Antwort nicht geben. Mitunter erkennt man sie an einem rasch auftretenden Hautemphysem; ein andermal an der Blutung, wobei nicht nur an das durch den Mund entleerte Blut gedacht wird, sondern auch daran, dass z. B. am Halse ein falsches Aneurysma rasch entsteht; so fand Anandale ein Aneurysma der Arteria thyreoidea inferior, veranlasst durch einen perforirenden Fremdkörper; ein drittes Mal zeigt sich die Perforation an der rasch auftretenden Mediastinitis und Pleuritis. *(Abscessbildung)*

Es sind auch einige Fälle von rasch verlaufender spontaner Ruptur des Oesophagus beobachtet worden. Es waren meist kräftige Männer, Gewohnheitstrinker, welche nach einer vorausgegangenen Mahlzeit von dem rasch tödtenden Zufalle ereilt wurden. Der Oesophagus dürfte immer schon erkrankt gewesen sein. Die Symptome waren: Würgen und Erbrechen, dann fixirter Schmerz an der Rissstelle (an der Cardia), Gefühl des herannahenden Todes, Collaps, schwere respiratorische Störung, Zellgewebsemphysem, welches sich rasch von der Schlüsselbeingegend auf den Körper ausbreitete.

XI.

Stenose der Luftwege und andere Athembeschwerden.

Fabricius ab Aquapendente, der Nachfolger Fallopi's, Lehrer der Anatomie und Chirurgie in Padua, ein eifriger Lobredner der Bronchotomie, that von dieser Operation den Ausspruch, dass der Arzt, der sie vollführt, dem Gotte Aeskulap gleiche. Die Operation wird bei einer lebensgefährlichen Stenose des Kehlkopfs oder der Luftröhre

gemacht, um der atmosphärischen Luft einen künstlichen Weg zu eröffnen. Sie kann selbstverständlich nur dann einen Erfolg haben, wenn die Eröffnung unterhalb der verengten Stelle des Luftrohrs ausführbar ist. Das ist der Fall bei allen Larynx- und den höher gelegenen Trachealstenosen. Man macht mitunter die Tracheotomie auch oberhalb der verengten Stelle, und zwar dann, wenn es sich um eine solche Compression der Trachea handelt, dass ein eingeführtes federndes oder starres Rohr die Trachea auszuspannen vermag.

Die Trachealstenosen kann man in drei Gruppen bringen. Es handelt sich nämlich entweder:

1. um die Verstopfung des Lumens von Innen her — Obturation;
2. um die Compression von aussen;
3. um solche krankhafte Veränderungen der Wandung, welche das Lumen des Rohrs wesentlich beeinträchtigen — Stricturen im engeren Sinne.

Die Obturationen finden am häufigsten durch fremde Körper statt; ferner kann hierher der Croup gerechnet werden, da die massenhaften Membranen, die der Process liefert, das Lumen vorübergehend ganz ausstopfen können.

Die Compressionsstenosen gehen aus: von fremden Körpern in der Umgebung der Trachea, von Extravasaten, von Geschwülsten der Schilddrüse, der Thymus, der Speiseröhre, der Lymphdrüsen, des Sternums, der Clavicula, der Wirbelsäule, von Aneurysmen.

Die Erkrankungen der Wandungen sind ihrem Wesen nach mannigfaltig. Wir können die exsudativen Flächenprocesse, Croup und Diphtheritis, welche mittelst des gesetzten Productes das Lumen verengen, auch hierher rechnen, weil sie mit Schwellung der Wandung einhergehen; dann gehören hierher Schwellungsprocesse in den Parenchymen, die durch das Product selbst, wie bei Abscess, die Lichtung verlegen, oder gleichzeitig auch durch die begleitenden Oedeme dasselbe bewirken (perichondritische Eiterungen, Nekrosen, syphilitische, tuberculöse, typhöse Larynxgeschwüre, Entzündungen in der Umgebung des Kehlkopfes); dann chronische Infiltrations- und Verdickungs-

processe; weiterhin die Narbenbildung in Folge ulceröser Zerstörung; endlich Neubildungen, die von der Wandung ins Lumen hineinragen.

In der Minderzahl der Fälle verhält es sich so, dass eine schon vorhandene geringe Beengung der Luftröhre ganz allmählig bis zu dem gefährlichen Grade sich steigert; am einleuchtendsten ist dieser Hergang bei der Narbenstrictur. Am häufigsten tritt die Gefahr plötzlich auf und überrascht den Kranken und den Arzt. Für das Eindringen fremder Körper gilt letzteres als selbstverständlich; bei den Compressionsstenosen ist es in der Regel eine katarrhalische Schwellung der Kehlkopf- und Luftröhrenschleimhaut, die in Verbindung mit der vorhandenen Verengung plötzlich gefährliche Stenose hervorbringt; bei den entzündlichen Processen ist man in der Regel auf Stenose gefasst, aber ihre gefahrdrohenden Erscheinungen überrumpeln den Kranken sehr oft ganz plötzlich, entsprechend den unberechenbaren Vorgängen im Entzündungsherde.

Wodurch ist nun die lebensgefährliche Stenose, der stenotische Anfall, selbst charakterisirt?

Wer ein einziges Mal in seinem Leben ein croupkrankes Kind im Anfall der heftigen Dyspnoë gesehen hat, vergisst das Bild niemals. Es gehört dieser Zustand zu denjenigen, welche auf das Gemüth einen tiefen Eindruck machen. Der erste Anblick eines an Stenose Leidenden zeigt die furchtbare Anstrengung, die er macht, um Luft zu gewinnen. Er ist thätig, er arbeitet. Das Kind zumal ringt nach Luft, bäumt sich auf, schlägt um sich, kriecht förmlich an der Wand hinauf, um bald in die Kissen zurückzusinken. Es ist sich des Hindernisses bewusst, greift nach dem Halse oder in die Rachenhöhle. Die grösste Angst, die Verzweiflung selbst ist in seinem Antlitz zu sehen; es hat zum Weinen und Schreien keine Zeit, es ist stumm. Nur die tiefen, pfeifenden, gedehnten Inspirationen sind laut und im ganzen Zimmer vernehmbar. Analysirt man diesen schweren Zustand, so findet man, dass die Nasenflügel bei der Inspiration fliegen, id est, dass sich die Nasenlöcher erweitern. Es geschieht dies durch active Verkürzung der Muskeln, da sonst die Nasenflügel wie Ventile zuschlagen und die Nasenlöcher verengen oder verschliessen würden. Alle Muskeln,

die zur Erweiterung des Thorax dienen, sind zur kräftigsten Anstrengung aufgeboten und arbeiten mit voller Kraft. Die Halsmuskeln sind gespannt, das Zwerchfell zieht den unteren Umfang des Thorax ein, kann aber nicht herabgehen und es entsteht im Epigastrium eine charakteristische tiefe Grube bei jeder Inspiration. Doch Alles umsonst; nur eine geringe Menge Luft pfeift durch die verengte Stelle in die Lunge. Da die Croupmembranen auch die Expirationen verhindern können, so wird durch die expiratorische Anstrengung das Blut aus dem Thorax ausgepresst, und überwiegt dieses Moment, so ist auch Cyanose da, während sonst das Kind bleich ist. Hat in diesem Stadium die innere Medicin ihre Mittel erschöpft und steigt die Athemnoth, so wird der Chirurg gerufen, und jetzt ist es an ihm, dem Gotte Aeskulap würdig zu gleichen. Hat auch die Tracheotomie nicht genützt, so wird das Kind bei zunehmender Athemnoth ruhiger, die Athemzüge flacher, die Inspiration weniger laut, das Kind ist unempfindlich gegen Nervenreize, es ist mit Kohlensäure vergiftet und der Tod macht dem Jammer ein Ende.

Die active Anstrengung des Kranken, um Luft zu bekommen, die tiefe, von einem Geräusch begleitete Inspiration, die Spannung der auxiliären Inspirationsmuskeln, die Grube in Scrobiculo cordis sind die hervorstechendsten Zeichen des stenotisch-dyspnoëtischen Anfalles.

Setzen wir einen Fall, in welchem das chirurgische Handeln von dem glänzendsten Erfolge begleitet sein kann, den eines fremden Körpers.

Ein Kind wird hereingebracht mit den Zeichen der höchsten Stenose, und es wird angegeben, dass der Anfall plötzlich in voller Stärke aufgetreten sei, während das Kind zuvor ganz gesund war. In einem solchen Falle wird man an nichts Anderes denken können als an einen fremden Körper, der in die Luftwege gerathen ist. Das Erste ist, in den Rachen zu greifen, um nachzusehen, ob der Körper nicht etwa im Aditus ad laryngem sitzt und extrahirt werden kann. Ist das nicht der Fall und hat man wegen der Schwere der Erscheinungen keine Zeit, laryngoskopisch zu untersuchen, so bleibt nichts

übrig, als so rasch als möglich die ^{Tracheo-}~~Broncho-~~tomie zu machen. So wurde einmal auf die Klinik von Schuh ein Kind in grösster Erstickungsgefahr gebracht mit der Angabe, es sei ganz gesund, habe mit Steinchen gespielt und plötzlich den Anfall bekommen. Schuh besann sich nicht einen Augenblick, griff zum Messer, machte sofort die Tracheotomie, und es flog gleich ein Steinchen aus der Wunde heraus. Kann man aber noch eine Untersuchung vornehmen, so wird man vor Allem, wenn es ausführbar ist, laryngoskopisch zu untersuchen trachten. Ist diese Untersuchung nicht durchführbar, so ist man in manchen Fällen durch Auscultation des Kehlkopfes, der Trachea, der Lungen im Stande, irgend ein charakteristisches Geräusch des auf- und abfliegenden Körpers, der an die Wandungen anschlägt, wahrzunehmen. Von einem gewissen Werthe wäre auch ein blutig tingirtes Sputum, das durch Anritzen der Schleimhaut von einem rauhen Körper abgeleitet werden könnte; noch bedeutungsvoller würde ein Hautemphysem auf die Verwundung der Schleimhaut hinweisen. Auf den Werth dieses Symptoms hat zuerst Louis in der Mitte des vorigen Jahrhunderts aufmerksam gemacht.

Nicht anders wäre die Situation, wenn ein fremder Körper im Oesophagus stecken bliebe und auf die Trachea so drücken würde, dass Stenose entsteht. Es geschieht dies während des Essens, wenn ein zu grober Bissen stecken bleibt. Nicht gar selten fällt auch ein falsches Gebiss in den Schlund. Bei so plötzlicher, mit grosser Cyanose einhergehender Erstickungsnoth ist es also geboten, rasch den Schlund zu untersuchen.

Es ist im Allgemeinen kaum denkbar, dass bei einem unmittelbar zuvor gesunden Menschen heftige Erstickungszufälle auftreten würden ohne einen fremden Körper. Die Anfälle bei Neurosen des Kehlkopfes — Spasmus glottidis — die in den ersten Lebensjahren vorkommen, treten auch mit einem Schlage auf, aber bevor der Arzt kommt, kann der Anfall vorüber sein; das Kind ist wieder munter. In anderen Fällen bleibt die Athemnoth stundenlang. In den meisten Fällen wird man aus den äusseren Umständen sicher schliessen können, dass es sich um einen fremden Körper nicht handeln kann.

So beispielsweise, wenn das Kind am Arme der Mutter, ohne mit einem Gegenstande zu spielen, plötzlich den Anfall bekam. Sind schon kurze Anfälle vorausgegangen, so ist die Krankheit eo ipso charakterisirt. Schwieriger ist die Sache, wenn bei einem Kinde die Erscheinungen der Stenose bei einem mehrtägigen Unwohlsein auftreten. Dann kann es sich um *Laryngitis crouposa*, *Laryngitis catarrhalis*, *Oedema glottidis*, oder um einen fremden Körper handeln. Monti erzählt, es sei ihm einmal ein Kind vorgestellt worden mit der Angabe, dass es seit drei Tagen an Croup leide. Das Kind hatte einen bellenden Husten, eine croupartige Respiration, war vollkommen aphonisch und bekam einen hochgradigen Erstickungsanfall. Doch war ein fremder Körper, eine kleine Metallschnalle, in der Glottis eingekeilt, die mit dem den Glottiseingang untersuchenden Finger entdeckt wurde. Aber, wie gesagt, in den meisten Fällen wird die Anwesenheit eines fremden Körpers erschlossen werden können, wenn die Erstickungsanfälle auftraten, ohne dass Heiserkeit oder Uebelbefinden vorausgegangen war. Aehnliche Erscheinungen dürften indess auftreten, wenn bei einem Kinde *Oedema glottidis* entsteht.

Die *Laryngitis crouposa* und *Laryngitis catarrhalis* gehen mit Fieber einher, und es treten die stenotischen Erscheinungen erst nach Vorboten auf. In manchen Fällen ist die Unterscheidung beider kaum möglich. Da aber die stenotischen Erscheinungen bei der katarrhalischen Form nie zur Asphyxie führen, so ist in Rücksicht auf Tracheotomie wünschenswerth, die diagnostischen Anhaltspunkte zur Unterscheidung beider zu kennen.

Bei Croup hat man vor Allem die Pseudomembranen, die entweder nur ausgehustet werden, oder auch auf den Tonsillen wahrgenommen werden können; dann kommen die stenotischen Erscheinungen nehmen langsam und progressiv zu; bei der katarrhalischen *Laryngitis* treten die stenotischen Erscheinungen plötzlich ein, entwickeln sich rasch und dauern kurz. Beim aufsteigenden Croup hat man nach den Erscheinungen einer *Bronchitis crouposa*, die mit rasch sich entwickelnder cadaveröser oder cyanotischer Färbung der Haut und mit den Zeichen der Kohlensäurevergiftung einhergeht, in den nächsten

Tagen auch Larynxerscheinungen wie beim Croup. Die Auscultation ergibt stellenweise die Abwesenheit von Athmungsgeräuschen ohne Dämpfung und vorübergehende Rasselgeräusche. Es gehen die meisten Kinder zu Grunde und ist von der Tracheotomie kaum etwas zu erwarten.

Wir gehen zu einer anderen Voraussetzung. Nehmen wir einen Erwachsenen an, welcher noch den Tag zuvor gesund war. Man trifft bei ihm Stenosenerscheinungen, ohne dass am Halse die geringste Schwellung wahrzunehmen wäre. Sein Rachen ist frei, die Organe in der Mundhöhle vollkommen gesund. Er kann noch sprechen. Aufrecht im Bette sitzend, den Hals gestreckt, beantwortet er Ihre Fragen mit lispelnder, heiserer Stimme rasch und kurz. Wir fragen ihn, ob er die letzten Tage zuvor Schmerz im Kehlkopfe, veränderte Stimme oder vollständige Heiserkeit und Husten beobachtet habe. Die Fragen lauten bejahend, und wir haben mithin erhoben, dass eine Laryngitis catarrhalis besteht. Dann können wir wohl nur annehmen, dass es sich um ein collaterales Glottisödem handelt. Wir haben noch Zeit, laryngoskopisch zu untersuchen, und sehen die aryepiglottischen Falten zu förmlichen Säcken geschwellt. Ist die Untersuchung mit dem Spiegel unmöglich, dann gibt die Fingeruntersuchung vom Munde aus bei stark vorgestreckter Zunge Aufschluss; man fühlt die Wülste ganz gut. In einem solchen Falle untersuchen wir den ganzen Körper, ob nicht irgendwo Oedem vorhanden sei. Leute, die an Morbus Brightii leiden, können in Folge einer Laryngitis Oedem der Glottis bekommen. Individuen dieser Art bekommen z. B. ein grosses Oedem der Lider, wenn sie geweint haben. Indess ist es bekannt, dass bei Nierenerkrankungen auch Athembeschwerden anderer Art plötzlich auftreten können, denen man den Namen des Asthma urinosum gegeben und die man im pathologischen Schema neben das Asthma bronchiale gesetzt hat. Solche Fälle sah man öfters. Ich sah einen, wo neben einer mässigen Compressionsstenose der Trachea durch Struma, Morbus Brightii bestand, der die heftigen Anfälle von Athembeschwerden erklärte.

In neuerer Zeit bedient man sich auch des Ausdruckes Oedema laryngis, weil die Glottis eine Spalte ist und eine Spalte nicht schwellen kann. Der Autor

der ersten systematischen Beschreibung dieser Krankheit, Bayle, verstand unter Glottisödem eine nicht entzündliche seröse Infiltration des submucösen Gewebes um die Glottis. Später fand man, dass die häufigsten Fälle von Glottisödem gerade entzündlichen Ursprungs sind, und man trug dieser Erkenntniss auch in der Terminologie Rechnung; man sprach demnach von einer Laryngitis submucosa purulenta, oder einer Laryngitis oedematosa oder einer Laryngitis phlegmonosa — Ausdrücke, die das Grundleiden bezeichnen und somit richtiger sind.

Ausnahmsweise kann aber die grösste Lebensgefahr, die acuteste Infiltration des submucösen Zellgewebes ohne jede vorgängige Erkrankung auftreten. Insbesondere kann solches vorkommen, wenn sich ein fremder Körper am Kehlkopfeingang einspiessst.

Ziemssen erzählt Fälle dieser Art. Ein Arbeiter schlang das Mittagessen rasch hinunter, wurde plötzlich von grosser Athemnoth befallen und starb. Die Section ergab Glottisödem durch Einspiessung eines Knochenstückes in den Kehlkopfeingang. In einem anderen Falle entstand das Oedem durch Einspiessung der Rippe eines Tabakblattes, in einem dritten durch Einspiessung eines Holzsplitters.

Häufig entwickelt sich das Oedem sozusagen in subacuter Weise, d. h. in mehreren Tagen, ja Wochen, kommt es zu einer sich immer steigernden Stenose und man hat Zeit, die Entwicklung des Zustandes zu beobachten. Aber heimtückisch ist die Sache immer; mitten in der Beobachtung des Falles kann man auf einen geringen Reiz hin von den furchtbarsten Erscheinungen überrascht werden.

Es kann ein ganz winziger Abcess an irgend einer Stelle der Umgebung des Kehlkopfeingangs vorhanden sein, und — Minuten entscheiden über das Leben des Betreffenden. Das ganze vorausgehende Krankheitsbild bestand in stechenden Schmerzen, welche beim Schlingen sich steigern, in Empfindlichkeit des Kehlkopfes auf Druck, in mässigem Hustenreiz. Auf einmal kann die Athemnoth zunehmen. Man fürchtet vielleicht nicht das Aeusserste, da in vielen Fällen die Gefahr vorübergeht; sie geht auch vielleicht wirklich vorüber; aber das nächste Mal steigert sich die Athemnoth so plötzlich, dass nur ein rasches Eingreifen den Kranken rettet.

Von einer sehr verschiedenartigen Bedeutung sind die Fälle von Perichondritis laryngea. In anatomischer Beziehung muss man

die Localisation berücksichtigen. Der hochverdiente Türck, gleich verdient um die Pathologie des Rückenmarks wie um die Laryngoskopie, hat in seiner ungewöhnlich genauen Weise studirt, wie sich das Krankheitsbild gestaltet, wenn der Sitz des Processes in einer Giesskanne, oder im Schildknorpel oder im Ringknorpel ist. Für den Anfänger wäre die Verfolgung dieser Punkte schwierig, zumal die laryngoskopischen Bilder entscheidend sind. Es genüge Folgendes. Die Perichondritis laryngea ist, seltene Fälle abgerechnet, meistens die Folge von Verschwärungen typhöser, syphilitischer, tuberculöser, krebsiger Natur. Wir kommen demnach auf das Grundleiden, auf die **Larynxgeschwüre**, zu sprechen.

Am seltensten sind die Typhusgeschwüre, zumal in der neueren Zeit, wo die Kaltwasserbehandlung das Grundleiden in seinem Verlaufe milder gestaltet hat. Man fasst den Process als eine Art von Decubitus auf und stellt ihn geradezu in Parallele mit dem Decubitus am Kreuzbein, an den Trochanteren u. s. w.

Die Tuberculose des Larynx tritt in der Regel zu einer schon entwickelten Tuberculose der Lungen hinzu. Selten tritt sie als erste Eruption auf. Die tuberculösen Geschwüre des Larynx scheinen im Detail ihrer Entwicklung erhebliche Verschiedenheiten aufzuweisen. Wenn wir die klinischen Erscheinungen mit Rücksicht auf die Stenose betrachten, so können wir kurz sagen, dass weiter gediehene Ulcerationen hauptsächlich an jenen Theilen des Organs zu treffen sind, die bei der Phonation und Deglutition am meisten insultirt werden; die Geschwüre sitzen also in der Schleimhaut der Stimmbänder, in der Interarytänoidregion, über den Santorinischen Knorpeln, an den Ligamenta aryepiglotticis, die Geschwüre greifen tief, legen die Knorpeln bloss, eröffnen die Gelenke, bringen die blossgelegten Theile zur Nekrose und können die oberen Theile des Kehlkopfes in umfänglichster Weise zerstören.

Die Syphilis befällt den Kehlkopf in mannigfaltiger Weise; hieher gehören der syphilitische Katarrh, die breiten Condylome, Gummien, Ulcerationen. Die tiefgreifenden Geschwüre, hervorgehend aus dem Zerfall der Gummien, sind es, welche die Stenose erzeugen, wenn sie in Vernarbung übergehen. Ihre räumliche Ausbreitung ist oft eine imposante. Kehldeckel, Aryknorpel, Stimmbänder, Trachealknorpel können ihr Sitz sein, und die resultirenden Narben zeichnen sich durch die Mannigfaltigkeit ihrer Formen aus (Leisten, Vorsprünge, diaphragmaähnliche Membranen u. s. w.).

Im Allgemeinen ist es bei einer vorhandenen oder drohenden Stenose nicht schwer zu sagen, welcher Natur der die Stenose bedingende Ulcerationsprocess ist. Die typhösen Ulcerationen entwickeln

sich im Verlaufe der Typhuserkrankung, die tuberculösen Geschwüre kommen bei gleichzeitigem Lungenleiden an phthisischen Individuen vor. In Fällen, wo es sich um eine schwierigere Differentialdiagnose zwischen Phthisis und Syphilis handelt, also dort insbesondere, wo die Lungenaffection fehlt, findet man werthvolle Anhaltspunkte in folgenden Momenten:

Die syphilitischen Veränderungen verlaufen im Allgemeinen schmerzlos; nur bei rascher, fortschreitender Destruction wird bei Druck von aussen und beim Schlingacte Schmerz empfunden; aber diesem Stadium der Schmerzhaftigkeit ging eine Epoche voraus, wo die Stimme wesentlich gestört war, wo aber ein schmerzloser Husten vorhanden und das Schlingen unschmerzhaft war.

Bei phthisischer Larynxverschwärung ist hingegen in der Regel ein brennender Schmerz vom Anbeginn der Ulceration vorhanden, ein Schmerz, der durch Sprechen, Schlingen und beim Aushusten der Secrete stark gesteigert wird. Insbesondere ist das ausserordentlich schmerzhaft Schlingen charakteristisch. Die Leute sind beim Essen und Trinken wahre Märtyrer.

Bedeutende Schlingbeschwerden sind im Verlaufe der Kehlkopfsyphilis nur dann vorhanden, wenn schon ausgiebige Defecte der Epiglottis bestehen; bei tuberculöser Ulceration kommen Schlingbeschwerden sehr frühzeitig vor und treten sehr häufig geradezu in den Vordergrund; der Kranke klagt am meisten über den unerträglichen Schmerz beim Schlingen.

Die verschiedensten Beziehungen zur Stenose ergeben sich bei den Neubildungen im Kehlkopf.

Wenn wir mit der schlimmsten, dem Carcinom, beginnen, so ist bei diesem, als die erste Erscheinung, eine den anderen Zeichen oft lange Zeit vorausgehende Heiserkeit hervorzuheben. Wenn wir also bei einem Individuum höheren Alters sehen, dass ohne eine entzündliche Erkrankung Heiserkeit auftritt, die hartnäckig aller Therapie trotzt und gewissermassen continuirlich zunimmt, so werden wir schon das Gefühl der Besorgniss haben müssen, dass eine Texturveränderung in den Stimmbändern langsam vor sich gehe. Treten nun spontane reissende Schmerzen im Kehlkopfe, im Pharynx, ja, was bemerkens-

werth ist, im Ohre auf, so werden wir an die lancinirenden Schmerzen bei Carcinomen erinnert. Sehen wir ja doch z. B., dass bei Schilddrüsen-carcinomen ausstrahlende Schmerzen in den Schultern, am Rücken vorkommen. Vollends gerechtfertigt wird unsere Besorgniss, wenn sich allmählig die Erscheinungen der Kehlkopfstenose entwickeln, wenn also der Kranke anfangs nur bei stärkeren, später auch bei geringeren Anstrengungen, endlich permanent an Dyspnoë leidet; denn dann müssen wir an ein wucherndes Neugebilde denken. Finden wir vor dem Kopfnicker eine harte Lymphdrüse, so ist unsere Diagnose fast gesichert und kaum wird uns die Untersuchung mit dem Kehlkopfspiegel desavouiren; zu der Zeit spricht auch schon die entschiedene Abmagerung des Kranken für die Bösartigkeit des Tumors.

Ganz anders wird unser Raisonement ausfallen, wenn es sich um einen Polypen handelt. Diese vielgestaltigen Tumoren kommen vor Allem auch bei den gesündesten Individuen vor; doch nicht in der Jugend; immer nur bei Erwachsenen. Als exquisit gutartige Gebilde werden sie auch ein sehr langsames Wachsthum beobachten. Da sie an den Stimmbändern vorkommen, und zwar sowohl an ihrer oberen, wie an ihrer unteren Fläche, und da sie die umgebende Schleimhaut in einem katarrhalischen Reizungszustande erhalten, so wird eine Alteration der Stimme kaum je ausbleiben, und diese wird durch Anstrengung noch vermehrt werden. Bis dahin zeigen sich keine Symptome von klarer Bedeutung; denn ein im mittleren Alter stehender Mensch kann auch in Folge eines chronischen Katarrhs dieselben Symptome aufweisen. Stellen wir uns nun vor, dass der Polyp bei seinem Wachstume gestielt wird, so ergibt sich hieraus die Möglichkeit, dass der Polyp seine Lage, soweit der Stiel erlaubt, wechseln kann; er kann endlich in die Rima glottidis hineinfallen und hier eingeklemmt werden. Mit dieser Erscheinung wird nun die Symptomatologie klar. Tritt nach einer längeren Zeit, wo die vorangegangenen Symptome andauerten, plötzlich eine — nach der Grösse des Gebildes verschieden hochgradige — Stenose auf, um vielleicht in wenigen Augenblicken zu verschwinden, und wiederholt sich die Erscheinung in derselben Art, so können wir gegründeterweise nur

auf einen beweglichen Körper, bei Ausschluss eines Fremdkörpers also auf ein gestieltes Gewächs schliessen. Oft lautet die Angabe des Kranken ganz bestimmt dahin, dass er zeitweise, bei dem stenotischen Anfalle, einen fremden Körper fühle.

Ein Kranker von Lieutaud starb plötzlich an Erstickung, als er sich aus dem Bette vorgebeugt hatte, um etwas vom Boden aufzuheben. — Der erste von v. Bruns auf endolaryngealem Wege (1861) entfernte Polyp sass breitgestielt, birnförmig, unter dem linken Stimmband.

Die häufigste Neubildung des Kehlkopfes scheint das Papillom zu sein. Sein Vorkommen ist an bestimmte Qualitäten des Individuums gebunden. Erstlich ist es das Kindesalter und das Pubertätsalter, in welchem dieses Neugebilde häufig vorkommt (Anhaltspunkt dem Carcinom gegenüber); zweitens ist es häufig mit einer anämischen und lymphatischen Körperbeschaffenheit combinirt (Anhaltspunkt dem Polypen gegenüber). Die Neubildung kann die ganze Innenfläche des Kehlkopfes bedecken; der ursprüngliche Ausgangspunkt sind in der Regel die Stimmbänder. Störungen der Stimme, Gefühl eines steckenden fremden Gebildes, Hustenreiz und relativ schnell und continuirlich zunehmende Stenose sind die Haupterscheinungen des Leidens.

Es ist klar, dass bei den heutigen Mitteln die Untersuchung mit dem Kehlkopfspiegel die Diagnose sicherstellen muss. Aber soweit eine rationelle Diagnostik möglich ist, wird der Praktiker nach den angegebenen Merkmalen auch ohne diese Untersuchung eine vorläufige Wahrscheinlichkeitsdiagnose stellen können.

Ein höchst interessantes, aber wohl nur dem Specialisten zugängliches Gebiet ist das der Lähmungen. Wir heben hier den einen wichtigen Fall der Lähmung beider Musculi cricoarytaenoidei postici hervor, welcher zur Folge hat, dass die Glottis nicht mehr zur Inspiration eröffnet und somit die Gefahr der Erstickung gesetzt wird. Die Krankheit entwickelt sich allmählig, meist ohne Katarrh und Stimmstörung, und es springt in die Augen, dass die Expiration unbehindert vor sich geht — also kein mechanisches Hinderniss vorhanden!

Als ein entgegengesetztes Beispiel heben wir die doppelseitige Lähmung des Nervus recurrens hervor, welche — ein seltener Befund — fast mit Sicherheit ohne laryngoskopische Untersuchung diagnosticirbar erscheint. Absolute Stimmlosigkeit, dabei keine Dyspnoë bei ruhigem Athmen, Unmöglichkeit eines kräftigen Hustens und Expectorirens und dabei das Herausdringen eines kräf-

tigen Luftstromes aus dem Munde des Kranken sind die charakteristischen Zeichen dieser Erkrankung.

Die Hysterie ist zwar auch eine Krankheit, aber die hysterischen Frauen können noch Nachmittags „ganz gesund“ herumgehen und Nachts wird man zu einem dyspnoischen Anfall gerufen, der eine Stenose der Luftwege annehmen liesse. Man wird kaum je in wahrhaften Schrecken versetzt. Die Krankheit ist in der Regel zu entlarven. Der hysterische Blick, das Augenrollen, die Angabe, dass auch Schlingbeschwerden plötzlich aufgetreten sind — das geben die Hysterischen in der Regel an — das Kollern in den Gedärmen, zeitweise Verzerrungen des Gesichts, Krämpfe u. dgl. constituiren das Bild eines hysterischen Anfalles. Wenn man mit einiger Geschicklichkeit, die nur die Erfahrung und Menschenkenntniss geben kann, eine Antwort von der Kranken bekommt, so merkt man an der Stimme, dass keine Larynxerkrankung vorliegt. Oft gibt die Kranke gleich einige Sätze von sich und fragt mitleidflehend, ob sie nicht ersticken werde. Während dieser Zeit ist keine Dyspnoë vorhanden. Auf einmal kommt der Anfall wieder u. s. w.

Ich heilte solche Anfälle einmal dadurch, dass ich — nach Verständigung der Umgebung — einige Instrumente auf ein Tischchen neben die Kranke legte und erklärte, wenn die Anfälle noch stärker kommen sollten, müsse doch eine Operation vorgenommen werden. Die Anfälle blieben aus.

Bei anscheinend ganz gesunden Individuen kann ein stenotischer Anfall ohne jede mechanische Verlegung der Luftwege auftreten. Ich musste einmal bei einem jungen Mädchen die Tracheotomie wegen grösster Erstickungsgefahr sofort vornehmen, obwohl ich kein Oedema glottidis entdeckte; es trat auch Erleichterung ein, aber in den nächsten Tagen entwickelte sich Pneumonie, die Kranke starb und man fand Larynx und Trachea vollkommen frei; von Glottisödem auch keine Spur, aber einen ungemein starken Hydrocephalus. Solche Fälle sind vorläufig dunkel. Einen ganz analogen Fall sah ich bei einer Irnsinnigen in Innsbruck.

Schwieriger ist schon die Diagnose der Tracheostenosis per compressionem bei Tumoren, insbesondere bei manchen Strumen. Einmal kommt es vor, dass Frauen mit Struma während der Menstruation an heftigeren Athembeschwerden leiden, während sie eben noch den Tag zuvor geringere Beschwerden hatten. Da hat die Sache keine Gefahr; kalte Umschläge auf den Hals können den Blutgehalt der Schilddrüse mindern und die Beschwerden mässigen. In anderer Richtung kommen Fälle vor, wo sehr geringe Grade von Tracheostenose zur Asphyxie führen können, und wo die Erklärung in einem anderen Momente gesucht werden muss. Namentlich der junge Demme hat in dieser Richtung werthvolle Untersuchungen und Beobachtungen

angestellt und hervorgehoben, dass neben der Compression zugleich Neurosen des Kehlkopfes durch Vermittlung des Nervus recurrens auch bei Kröpfen vorkommen können. Von Carcinomen war das seit früher bekannt, und besonders Lebert hat die wichtigsten Angaben darüber gemacht. Vor Allen hat aber in neuerer Zeit Professor Rose dargethan, dass die durch Strumen hervorgebrachte Compression der Trachea eine solche Gefahr bietet, dass man mit Recht von einem Kropftode sprechen kann. Die Knorpelsubstanz der Trachealringe erleidet nämlich eine Texturänderung, eine Erweiterung, welche bewirkt, dass die Luftröhre keinen kreisförmigen Querschnitt mehr besitzt, sondern einen spaltförmigen; sie bekommt die Form einer Säbelscheide. Nun reichen blosse Halsbewegungen hin, eine so erweichte Trachea so zu verziehen, dass ihr Lumen minimal wird.

Erwägt man die Thatsache, dass neben der Compression der Trachea zugleich auch Compression des einen Bronchus durch ein Drüsenconvolut, oder Respirationsstörungen von Seite der consecutiv erkrankten Lunge bestehen können, so wird in einem bestimmten Falle das Krankheitsbild sehr complicirt ausfallen können. Die Analyse der Symptome kann nur unter Zuhilfenahme genauer physikalischer Untersuchung des Thorax vorgenommen werden. Treten die Erscheinungen von Stenose bei einem Struma auf, so hat man vor Allem die Frage zu beantworten, ob sie von der Compression abhängen. Man achte dabei auf folgende Momente: 1. Muss durch sorgfältige Untersuchung der Mund- und Rachenhöhle eine Erkrankung ausgeschlossen werden, welche Stenosen des Larynx bedingen kann. Bezüglich des Larynx ist das Prüfen der Stimme wichtig. Bei reiner Stenose ist Aphonie nicht vorhanden und auch die Stimmveränderung unterscheidet sich von jener bei primitiven Larynxaffectionen. Ist eine laryngoskopische Untersuchung des Kehlkopfes möglich, so entscheidet diese sofort, ob der Larynx verengt ist; in günstigen Fällen kann der Geübte sogar die Stenose der Trachea sehen. 2. Man untersuche die Lage des Kehlkopfes und der Trachea. Bei bedeutender Verdrängung, Verbiegung oder Knickung ist in loco zu auscultiren. Das bei der Respiration auftretende Pfeifen ist charakteristisch.

3. Man beachte, dass bei einem auch kleineren Tumor am Halse eine beträchtlichere substernale Fortsetzung desselben existiren könne, welche sich bei Percussion des Sternums eventuell constatiren lässt. 4. Man eruire aus der Anamnese, ob dysphagische Beschwerden seit längerer Zeit vorhanden sind, in welchem Falle bei einer auch wenig prominenten äusserlichen Geschwulst retrotracheale Entwicklung derselben anzunehmen ist. Sondiren des Oesophagus dürfte seltener einen ganz positiven Aufschluss geben. 5. Eine directe Aufklärung gibt der Catheterismus der Trachea, wenn der laryngoskopische Befund negativ war.

Von diesen Punkten wäre insbesondere einer hervorzuheben, und zwar die Auscultation. Das pfeifende Geräusch zeigt sein Maximum bei der Inspiration und ist schon hiedurch etwas verschieden von den Geräuschen bei Katarrh, Asthma, Emphysem, welche vorzüglich bei der Expiration auftreten, mit denen es sonst eine grosse qualitative Aehnlichkeit haben kann; ferner hört man das inspiratorische Pfeifen vorzüglich über der Mittellinie vorne und hinten zwischen den Schulterblättern.

Eine weitere Frage richtet sich dann nach dem Vorhandensein einer Complication.

Eine solche Frage wäre brennend, wenn bei vorhandenen ausgesprochenen Stenosenerscheinungen hohen Grades die Erwägung zu machen wäre, ob die Tracheotomie indicirt sei. Ohne Erfolg müsste die Tracheotomie bleiben, wenn die Verengerung auch noch jenseits der Trachea sich ausbreitet. Man kann auf diesen Umstand schliessen, wenn die eine Lunge nicht athmet, indem der Bronchus obturirt oder comprimirt ist, oder wenn wenigstens neben einer substernalen Dämpfung vermindertes Lungenathmen dieser Seite mit bronchialem Pfeifen an der angenommenen Stricturstelle vorkommt und der Thoraxumfang dieser Seite geringer ist.

Alles in Allem genommen, erhellt es zur Genüge, dass nur zwei Punkte von Wichtigkeit sind. Einmal handelt es sich darum, zu erkennen, dass Stenose da ist. Nur bei dieser wird das laute Stenosen-geräusch entstehen, durch dieses ist eben das Athmen bei Stenose

ausgezeichnet; bei allen anderen Respirationsbeschwerden, ob sie nun auf Verkleinerung der Athmungsflächen (Oedem, Pneumonie, Pneumothorax) oder auf Verminderung der Athmungsbewegungen (Emphysem, Krampf und Lähmung des Zwerchfells, ausgedehnte Lähmungen der Respirationsmuskeln), oder auf Circulationsstörungen beruhen — wird wohl Orthopnoë zugegen sein, aber kein Stenosengeräusch wird hervorgebracht. Der stenotische Anfall ist also durch den Stridor, der asthmatische durch den Stertor bezeichnet. Zweitens erhellt es, dass die Diagnose des Grundleidens in den meisten Fällen das ausschlaggebende Moment ist, welches über die Chancen des chirurgischen Eingriffes entscheidet, und das betrifft die Medicin, sobald die Stenose jenseits des Messergebietes liegt.

XII.

Verletzungen des Thorax.

Bei den Verletzungen am Thorax werden wir die Besprechung unter einem Gesichtspunkte durchführen, der der Praxis am meisten entspricht. Es ist etwas Anderes, wenn man zu einer offenen Wunde am Thorax gerufen wird und wenn man zu einer subcutanen Verletzung kommt. Im ersteren Falle muss man oft zu einem raschen Handeln sich entschliessen, im letzteren Falle kann man länger zuwarten. Die Verletzungen ersterer Art, wenn sie nicht an und für sich tödtlich sind, verlaufen auch unendlich viel günstiger als jene der anderen Art.

Vor Allem ist hervorzuheben, dass auch bei subcutanen Verletzungen die Lunge, das Herz, die grossen Gefässstämme der Brust, die arteriellen Gefässe der Thoraxwandung, also die Mammaria interna oder eine Intercostalis zerrissen sein können. Ja, nicht nur diese, sondern auch das Zwerchfell, die Leber und die Milz können ohne äussere Wunde beträchtliche Verletzungen erleiden. Es ist von vorne-

herein klar, dass solche Verletzungen nur durch dislocirte Fragmente der gebrochenen Rippen hervorgebracht werden. Wenn Jemand mit der Brust zwischen die Puffer zweier Eisenbahnwaggon geräth, oder von einem schwer beladenen Wagen überfahren wird, wenn beim Abladen ein schweres Fass über Einen rollt, oder wenn er bei einer Rauferei niedergeworfen wird und Fusstritte bekommt, so ist es klar, dass die enormen und rasch wirkenden Gewalten die Fragmente tief gegen die Leibeshöhlen treiben und hier unberechenbare Quetschungen, Risse, Sprengungen, Spiessungen der wichtigsten Organe hervorbringen können. Zwar ist die Zerreissung einer Lunge, ja auch des Herzens beobachtet worden, ohne dass ein Fragment in dieselben eingetrieben worden wäre, und sind die Fälle als Sprengung der Organe durch Zusammendrücken des Thorax aufzufassen, aber ein solcher Fall ist eine der grössten Raritäten, und es erstrecken sich daher unsere Betrachtungen nur auf die Fälle von Rippen- und Sternumfracturen.

Die erste Frage, die wir uns stellen, lautet daher, wie man eine **Rippenfractur** erkennt. Am leichtesten zu erkennen ist eine Comminutivfractur, ein Bruch, bei dem ein oder mehrere Stücke aus der Rippe herausgeschlagen sind. Dann sieht man das wichtigste Zeichen der Fractur — die widernatürliche Beweglichkeit — schon äusserlich. Indem der Kranke ein- und ausathmet, sieht man vor der Bruchstelle und hinter derselben die Zacken des vorderen und hinteren Rippenstückes unter der Haut sich heben, oft so, als ob sie dieselbe aufspiesen wollten, während das herausgeschlagene Mittelstück in einer Vertiefung liegt und kleinere Bewegungen macht. In solchen Fällen hört man oft beim ruhigen Zulauschen crepitirende, kurz knarrende Geräusche. Legt man die Hand auf, so kann man das herausgebroschene Stück niederdrücken und auch auf- und abwärts ein wenig bewegen. Sind mehrere Rippen in dieser Weise gebrochen, so sieht man oft von Weitem, dass die Thoraxwandung an einer Stelle abgeplattet ist; hier findet man die Bruchstücke.

Ein ebenso unzweifelhaftes Bild gewähren jene Fracturen der Rippen, bei denen die Bruchstelle einen Vorsprung nach aussen oder nach innen bildet, sei es, dass eine, oder dass mehrere Rippen

gebrochen sind. Im letzteren Falle bilden die Bruchlinien einen förmlichen Grat, der aus der Convexität des Thorax vorspringt, oder, bei Dislocation nach innen, eine wahrnehmbare Vertiefung.

Nicht minder ersichtlich ist das Verhältniss, wenn sich die Fragmente über einander geschoben haben, wenn also eine *dislocatio ad longitudinem* besteht. Dann muss nothwendig die eine Rippe tiefer liegen als die andere, und der untersuchende Finger gelangt auf die Stufe und kann die Bruchzacken des oberflächlicher liegenden Fragmentes fühlen.

Ueber derlei augenscheinlich klare Fälle und ihre Varietäten wollen wir nicht weiter sprechen. Setzen wir lieber den zweifelhaftesten Fall. Fragen wir: Wie ist die Fractur einer Rippe noch zu diagnosticiren, wenn weder abnorme Beweglichkeit, noch Crepitation, noch Dislocation zu constatiren ist. In einem solchen Falle halte man sich an folgende Zeichen: 1. Der Kranke athmet in anderer Weise, und zwar oberflächlich. Auscultirt man, so wird gefunden, dass statt der deutlich unterscheidbaren Inspirations- und Expirationsgeräusche ein mehr continuirliches Sausen zu hören ist. Wenn man einen starken Vergleich machen wollte, so kommt es Einem so vor, als ob man ein grosses Schneckengehäuse oder eine schneckenförmig gewundene Muschel am Ohre halten würde, welche ja ein ähnliches Summen wahrnehmen lassen. 2. Hat der Kranke an einer bestimmten Stelle Schmerz auf Druck. 3. Empfindet er auf derselben Stelle beim tiefen Inspiriren ein heftiges Stechen. 4. Zeigt sich eine Erscheinung, welche sonderbarer Weise in den gangbarsten und besten Handbüchern gar nicht erwähnt oder wenigstens nicht genug hervorgehoben wird. Wenn man nämlich diejenige Rippe, an welcher die Schmerzhaftigkeit bei localem Drucke empfunden wird, an ihrem hinteren oder vorderen, oder abwechselnd an dem einen und dem anderen Ende drückt, so entsteht an der weit entfernten Fracturstelle derselbe heftige Schmerz, der bei tiefem Inspiriren oder bei Druck auf die Fracturstelle selbst vorhanden war. 5. Bestätigt ein in den nächsten Tagen aufgetretenes pleuritiches Reiben in der Umgebung der angenommenen Fractur die Diagnose. Um noch die Zahl der gebrochenen Rippen bestimmen zu

können, merke man sich: 1. dass das Schulterblatt die zweite bis siebente, die Brust einer Jungfrau die dritte bis sechste Rippe deckt; 2. dass die Spitze des Ellbogens bei herabgelassenem Oberarm die Mitte der neunten Rippe trifft; 3. dass die Brustwarze an der vierten Rippe liegt. Nach diesen fixen Punkten wird man die Zahl der Rippe bestimmen können.

Bezüglich der **Fracturen des Sternums** ist nicht viel zu sagen. Von den ausserordentlich seltene[n] Längsfracturen desselben abgesehen, sind die Querbrüche, dann die Diastasen zwischen Manubrium und Körper, zwischen Körper und Schwertfortsatz nicht zu erkennen, wenn jegliche Dislocation, Beweglichkeit und Crepitation fehlt, oder wenn eine beträchtliche Geschwulst die Bruchstelle deckt, sei es Emphysem, Hämatom oder späterhin ein Abscess. Wahrscheinlich vorhanden wird die Fractur sein, wenn der Kranke im Momente der Gewalt ein Krachen gehört hat, wenn er mit vorgebeugtem Kopfe und in halb aufrecht sitzender Stellung ohne Beschwerden verharret, hingegen beim Aufrichten des Kopfes, bei Hustenstössen, bei Druck auf die Enden des Sternums einen heftigen Schmerz mit constantem Sitze angibt. Sind Verbildungen, d. h. Formveränderungen am Sternum vorhanden, ohne Zeichen der Beweglichkeit, so darf man aus ihnen nicht ohneweiters schliessen, dass eine Fractur vorhanden ist, weil solche auch aus anderen Gründen vorhanden sein können. (Insbesondere ist zu erinnern, dass auch ein angeborner Längsspalt am Sternum vorkommt.) Ueber die anderen Fälle, in welchen Verschiebung, Crepitation, Beweglichkeit oder wenigstens Federn des einen Stückes vorkommen, allgemeine Vorschriften zu geben, ist unmöglich und überflüssig. Die objectiven Zeichen sind nicht zweideutig. Nur so viel sei erinnert, dass man auf die Stellung der Rippen Acht zu nehmen hat. Findet man beispielsweise die zweite Rippe einer- oder beiderseits aus ihrer Sternalverbindung herausgesprengt und dabei, derselben Stelle entsprechend, Zeichen einer queren Trennung des Sternums, so besteht eine Diastase zwischen Manubrium und Corpus. Bei Diastasen am Processus xyfoideus, der, nebenbei bemerkt, auch verschiedene Krümmungs- und Grössenanomalien besitzen kann, hat man beobachtet,

dass die Patienten erbrechen, wenn man den Fortsatz gegen die Bauchhöhle zu hineindrückte.

Die subcutanen Verletzungen des Herzens und der grossen Gefässe sind in der Regel von einem augenblicklichen oder rasch eintretenden Tode begleitet. „Ein Frauenzimmer wurde zwischen einer Mauer und einem schwer beladenen Wagen gequetscht und starb fast augenblicklich. Es fanden sich einige Rippen gebrochen und in die Lunge eingetrieben; das Pericardium von Blut ausgedehnt, die Vena cava superior fast vollständig quer von der rechten Auricula cordis abgerissen.“ So und ähnlich lauten die Berichte in der Literatur. In einzelnen Fällen trat der Tod nach Stunden ein. Noch vor der Section könnte man, wenn man sich es a priori überlegt, die Diagnose auf eine Verletzung des Herzens stellen, wenn eine schnell zunehmende Dämpfung in der Umgebung desselben zu constatiren wäre. Aber die Erfahrung hat noch keinen derartigen Fall zur Illustration beigebracht.

Ebenso ergeht es der diagnostischen Speculation, wenn man an die Verletzung einer Intercostalarterie denkt. Wenn man eine nach der Verletzung auftretende und von da an zunehmende Dämpfung über der Lunge der betroffenen Seite, ein Schwirren an der Bruchstelle und zunehmende Erscheinungen einer inneren Blutung vor sich hätte, würde man wohl berechtigt sein, eine Zerreiſung der betreffenden Intercostalarterie anzunehmen. Aber das Bild ist nur erfunden. Wohl aber wäre eine Ruptur der Intercostalarterie post festum leicht diagnostisirbar, wenn im weiteren Verlaufe ein nach der Brusthöhle eindrückbares Aneurysma sich herausbildet. Ein solcher Fall ist schon vorgekommen.

Die bekannten Fälle von Zerreiſung des Zwerchfells erlauben keine diagnostisch verwerthbaren Regeln zu ziehen. Dass die Leber durch eine Rippenfractur verletzt war, konnte man in einem Falle mit Sicherheit diagnostizieren, weil es sich um eine offene Fractur handelte und die Leber blosslag. In einem anderen Falle war die Leber bei subcutaner Rippenfractur verletzt und abscedirte, und doch trat kein Icterus und keine Schüttelfröste ein.

Die subcutanen Verletzungen der Lunge und der Pleura gehören zu den häufigsten Vorkommnissen bei grösserer Gewalteinwirkung auf den Thorax und lassen sich darüber bestimmte diagnostische Untersuchungen anstellen. Wenn Jemand nach einer solchen Gewalteinwirkung bei vorhandenem Rippenbruche mehrere Tage lang Blut aushustet, ohne weitere Erscheinungen aufzuweisen, so kann man immer annehmen, dass das Lungenparenchym gequetscht oder zerrissen sei. Derlei kann vorkommen, ohne dass die Pleura pulmonalis zerrissen wäre; aber man darf nicht behaupten, dass sie nicht zerrissen war, weil die Folge ihrer Zerreiſung, ein Pneumothorax, wenn

er in geringerem Grade vorhanden war, sehr bald verschwinden kann. Ist aber Pneumothorax oder Hämatopneumothorax nachweisbar, dann ist gar kein Zweifel, dass auch die Pleura pulmonalis verletzt sein muss. Ob auch die Pleura costalis zerrissen ist? Unter unserer Voraussetzung einer Rippenfractur wird die Pleura costalis auch zerrissen sein. Doch ist ein Fall bekannt, wo die dritte und vierte Rippe links und die dritte Rippe rechts bloß in ihrer äusseren Fläche gebrochen, die Pleura costalis nirgends verletzt und doch ein rechtsseitiger Pneumothorax vorhanden war, indem die Lunge geplatzt war. Dieser Fall ist eine der allerseltensten Ausnahmen. Einfach praktisch genommen, wird die Pleura costalis bei Pneumothorax fast immer mit den Rippen mitverletzt sein, und ihre Verletzung wird positiv nachgewiesen, wenn auch ein subcutanes Emphysem vorhanden ist. Doch hat es mit dem Emphysem seine eigene Bewandniss. Wenn das Emphysem sich rasch ausbildet und weithin verbreitet, so gilt es als häufigeres Vorkommniss, dass die Pleura costalis und pulmonalis zwar verletzt, aber doch in der Pleurahöhle keine Luft angesammelt ist. Die Erfahrung lehrt nämlich, dass in den Fällen, wo die Pleurahöhle durch Adhäsionen geschlossen ist, sich das Emphysem rascher zu entwickeln pflegt, so dass in kurzer Zeit, in einer halben Stunde, der ganze Körper emphysematös aufgebläht sein kann. Doch darf man daraus keine allgemein gültige Regel machen. Es kommt ein rasches Emphysem auch mit Pneumothorax vor, der jedoch nicht zu entdecken ist, wenn die emphysematöse Schwellung den Thorax bedeckt. Manchmal zeigt sich das Emphysem als eine umschriebene Geschwulst, welche bei jeder Respiration aufgebläht wird, abwechselnd sich senkend und hebend, während gleichzeitig das Emphysem am Halse, am Kopfe, an den Armen, am Scrotum u. s. w. sich fortentwickelt. Wir haben also Zeichen der Verletzung der Lunge und der Pleuren: die Hämoptoë, den Hämatothorax, den Pneumothorax, das Emphysem in mannigfachen Combinationen.

Hieran wären noch einige kleine Bemerkungen anzureihen. Dass die isolirte Fractur eines Rippenknorpels eine Seltenheit ist, weiss man seit Langem; eine noch grössere Rarität ist die Luxation einer Rippe

aus dem Sternocostalgelenke und die Luxation der Knorpel der zwei untersten wahren und der drei obersten falschen Rippen aus ihrer wechselseitigen gelenkartigen Verbindung. Der Zweifel kann bei einem solchen Falle dahin gerichtet sein, ob die Rippe an der Grenze zwischen Knorpel und Knochen getrennt ist — die sogenannte Diastase — oder im Knochen nahe am Knorpel, oder im Knorpel nahe am Knochen. Ueber diesen Zweifel können wir und der Kranke ruhig einschlafen, und ich würde es nicht für gerechtfertigt halten, wenn man um der blossen Diagnose willen Akeidopeirastik anwenden wollte. Dass man den Callus einer Fractur nahe der Knorpelgrenze mit der rhachitischen Auftreibung der Rippen — dem sogenannten Rosenkranze — verwechseln könnte, halte ich auch für den Fall eines vollständigen Mangels an anamnetischen Daten für kaum möglich, da der Rosenkranz beiderseitig ist und mit seitlicher Abplattung des Thorax vorkommt, abgesehen von den Zeichen der Rhachitis am übrigen Körper.

Dass Rippenfracturen auch durch Muskelaction entstehen, muss erwähnt werden. Es ist solches vorgekommen bei heftigem Niesen nach einer genommenen Tabakprise. Dass Sternumfracturen durch Muskelaction, beispielsweise beim heftigen Verarbeiten der Geburtswehen, vorkommen können, erwähnt jeder Anatom bei Vorlesungen über die Muskeln und ist daher bekannt. Bei auffallend geringem Anlasse wäre nicht zu vergessen, ob nicht eine Fragilitas ossium aus speciellem Grunde vorhanden ist, und in dem Falle, wo man erst zur Zeit eines entwickelten Callus die Sache sieht, ist es bei alten Leuten gerathen, mit der Prognose vorsichtig zu sein, weil ein Carcinom, das von der Rippe ausgeht, den Bruch veranlasst haben und nun wuchern könnte.

Nicht zu vergessen ist, dass ein grosses Extravasat an der Thoraxwand [auch bei Schulterverletzungen vorkommen könne. So berichtet Pitha einen höchst interessanten Fall derart: Ein „brodlaib-grosses“ Extravasat sass an der Thoraxwand nach Verletzung der Schulter. Die Nekroskopie ergab — von den Details des Falles abgesehen — die Abreissung der Arteria subscapularis aus dem Stamme der Brachialis.)

Nun gehen wir an die Besprechung der **offenen Thoraxwunden**.

Unzweifelhaft penetrirend ist die Wunde,

1. wenn ein Theil der Lunge vorgefallen ist (Prolapsus pulmonis). In frischem Zustande ist eine solche Lunge sofort erkennbar, ist auch lufthältig, daher knisternd; später wird die Lunge eingeklemmt und stirbt brandig ab. Wenn an dem vorliegenden Theile der zugeschärfte Rand oder ein Lappeneinschnitt noch erkennbar ist, wird dies zur Diagnose verwendet;
2. wenn aus der Wunde Luft ein- und ausströmt;
3. wenn Pneumothorax oder Hämato-pneumothorax besteht;
4. wenn man aus der Wunde einen steckenden Körper auszieht, der seiner Lage und Länge nach nothwendig die Thoraxwandungen perforirt haben muss.

Zweifelhaft kann die Sache sein, wenn nur Emphysem besteht.

Es kommt erwiesenermassen Emphysem am Thorax auch bei nicht-penetrirenden Wunden vor, indem durch die Athembewegungen der Thoraxwände Luft in die Wunde aspirirt wird. Dann darf die Sonde nicht in Anwendung kommen. Nicht herumwühlen darf man in der Wunde, sondern man muss sie schliessen. Der Zweifel gilt nur vor dem Richter. In den meisten Fällen spricht das Emphysem für eine penetrirende Verletzung, da das aspirirte Emphysem nur selten vorkommt und nur eine sehr geringe Ausdehnung besitzt.

Zweifelhaft kann die Sache ferner sein, wenn nur Bluthusten vorhanden war und kein Pneumothorax besteht. Der Pneumothorax kann verschwunden sein. Dann ist eben die penetrirende Verletzung nur wahrscheinlich, und es kommt auf die genaueste Würdigung der Umstände an, ob diese Wahrscheinlichkeit mit anderweitigen Gründen gestützt werden kann.

Ist die Lunge an der Stelle der Verletzung adhärent, so kann wiederum Hämoptoë vorausgegangen sein, ohne dass Pneumothorax besteht; dann ist aber wohl Emphysem vorhanden.

In anderer Richtung können sich Zweifel erheben, ob bei einer erwiesenermassen penetrirenden Verletzung und bei beträchtlicher Blutung die Arteria intercostalis, oder bei Wunden am Sternum die

Arteria mammaria intestinalis verletzt ist. Wir können gleich sagen, dass die Verletzung dieser Gefässe, auf deren Annahme man durch den zunehmenden Hämothorax und durch die Symptome der inneren Hämorrhagie geleitet wird, nur dann mit Sicherheit zu diagnosticiren ist, wenn wir das spritzende Gefäss in der Wunde sehen oder mit dem Finger den warmen Strahl an der Verlaufsstelle des Gefässes durchfühlen können.

Mit wahren Bienenfleisse hat Georg Fischer die Wunden des Herzens und des Herzbeutels, die in der Literatur verzeichnet stehen, zusammengetragen und kritisch gesichtet. Es ergibt sich aus seiner Arbeit, dass es kein einziges pathognomisches Symptom gibt, welches mit absoluter Sicherheit eine Herzwunde diagnosticiren lässt. Schon Dupuytren erzählt einen Fall, wo ein Kranker mit einem 5 Zoll langen Ende eines Degens im Herzen ins Spital kam, weder Schmerz noch Athemnoth verrieth, einen ruhigen Puls, sicheren Gang und unveränderte Gesichtszüge aufwies. Der Kranke starb nach 22 Stunden, das rechte Herzohr und die Lunge waren verletzt. Unzweifelhaft ist die Verletzung des Pericards oder des Herzens vorhanden, wenn die Wunde desselben gesehen oder gefühlt werden kann. Bamberger konnte bei einer Verletzung des Pericards mit dem Finger die Gestalt- und Lageveränderung des Herzens bei seinen Bewegungen studiren. Ollenroth that dasselbe und sah eine 6 Linien lange, flache Wunde an der Herzspitze. Die Diagnose einer Abreissung des Herzens — es ist schon vorgekommen, dass das abgerissene Herz durch die Wunde hinausflog — ist eine anatomische, keine chirurgische mehr. Im Allgemeinen sprechen sich alle Chirurgen aus, dass zur Constatirung dessen, ob eine Wunde in das Pericardium oder in das Herz dringe, die Sondirung nicht vorgenommen werden darf. Nur dort, wo es sich um einen eingedrungenen fremden Körper handelt, kommt die Sonde zur Verwendung, aber als Hilfsinstrument zur Extraction. Wenn nun einerseits die Sonde nicht verwendet werden soll, so muss man anderseits bei Verletzungen in der Herzgegend auf die geringfügigsten Zeichen Acht haben. Die Localität der Verletzung, die primären Einwirkungen — als äusserste Angst, Besinnungslosigkeit, Todesahnung —

dann die weiteren, als Ohnmacht, Kälte des Körpers, Zittern, kalter Schweiß, und die Percussions- und Auscultationsergebnisse und die Beobachtungen des Pulses werden in vielen Fällen gestatten, eine Wahrscheinlichkeitsdiagnose zu stellen.

Eine Eröffnung des Herzbeutels kann bestimmt diagnosticirt werden, abgesehen von der Untersuchung mit der Sonde oder mit dem Finger, wenn unter Ausschluss einer Pleuraeröffnung Pneumopericardium eintritt, indem die Luft mit dem verletzenden Instrumente eingedrungen war. Durch sehr genaue Combination kann man Herz- wunden von Wunden der grossen Gefässe unterscheiden.

Ein Beispiel von Rupprecht. Ein Maler stach sich einen Dolch bis an das Heft in die Herzgegend. Der Dolch wurde ausgezogen und es floss dunkles Blut ab. Da das Blut nicht schaumig war und keine Luft austrat, wurde die Lungenverletzung ausgeschlossen. Da alle venösen Gefässe, die hätten verletzt sein können, der Richtung des Instrumentes entsprechend, nur unter gleichzeitiger Verletzung der Lunge verletzt sein konnten, wurde die Diagnose auf eine Verletzung des rechten Ventrikels gestellt.

Verletzungen der Speiseröhre — etwa durch Bojonnetstiche, Messerstiche u. dgl. — können sicher erkannt werden, wenn aus der Wunde an der Brust die genossenen Substanzen herausfliessen. Mit grösster Wahrscheinlichkeit könnte eine solche Verletzung vermuthet werden, wenn beim Mangel des eben angeführten Zeichens eine vorhandene Dämpfung, die in erster Zeit auf Blutung, später auf ein Exsudat bezogen werden kann, jedesmal beim Geniessen von Nahrung oder Trank rasch zunimmt, oder wenn der Kranke nebst dem eigenthümlichen Gefühle beim Hinabschlingen in erster Zeit Blut, später Eiter ausbricht und die Dämpfung dabei abnimmt. —

Wunden des Zwerchfells kann man nur vermuthen aus den Schmerzen bei grösseren Contractionen derselben während des Hustens, Erbrechens, aus heftigem Schluchzen, und es ist klar, dass diese Erscheinungen bei einer penetrirenden Verletzung der Brust vieldeutig sind. Sicher wäre ein grosser Riss im Zwerchfell vorhanden, wenn man das Eintreten von Baucheingeweiden in den Brustraum diagnosticiren könnte, wenn also eine Hernia diaphragmatica entstanden wäre. Wie schwer aber eine solche Diagnose sein muss, ergibt sich

aus einer einfachen Erwägung. Wenn gashältige Baueingeweide in den Brustraum treten, so kann der tympanitische Schall und die Verdrängung des Herzens bei einem vorhandenen Pneumothorax zweideutig sein, und nur die Verrückung der Leberdämpfung in die Magen-gend, wenn der Magen in den Thorax getreten ist und die Leber verrückt hat, würde die Diagnose stützen; insbesondere würden dann Incarcerationserscheinungen zu den genauesten Erhebungen auffordern, die bei den Hernien besprochen werden.

Bei Schussverletzung des Thorax tritt die Thatsache in den Vordergrund, dass die primären Symptome ungemein gering sein können, auch wenn das Projectil die Lunge durchschossen hat. Nimmt man dazu die Thatsache, dass der Weg, den das Projectil nimmt, geradezu unberechenbar ist, so ergibt sich daraus, dass die diagnostischen Schwierigkeiten bald nach der Verletzung sehr gross sind. Man hat eben kein Emphysem, keinen Pneumothorax vor sich und ist in der Regel auf das Symptom des Bluthustens angewiesen, um einen Lungenschuss zu vermuthen. Auf die so unbedeutenden primären Symptome folgt aber in einer grossen Zahl von Fällen verbreitete schauerliche Jauchung — wenn mit dem Projectil unreine Stoffe eingedrungen sind. Wo das Projectil sitzt, das ist in vielen Fällen eine nicht zu beantwortende Frage. Als Beispiel glücklicher Diagnose erwähne ich nur, dass Stromeyer in einem Falle von Schussverletzung, als neben den Zeichen eines pleuritischen Ergusses auch Schmerzen in der Gegend der Wirbelsäule und Krämpfe des Zwerchfells aufgetreten waren, die Diagnose stellte, die Kugel sei auf dem Boden der Brusthöhle. Die Diagnose wurde bei der Section bestätigt.

XIII.

Geschwülste am Thorax und in der Mamma.

Abscesse am Thorax, seien sie acute, seien sie chronische, können die interessantesten diagnostischen Beziehungen bieten und sind darum die nachfolgenden Erörterungen besonders für den Anfänger von

Bedeutung und ihre Kenntniss lohnend. Vorerst könnte in dem einen oder anderen Falle die Frage auftauchen, ob man es überhaupt mit einem Abscesse oder einer anderen Flüssigkeit führenden Geschwulst zu thun habe. Besonders wichtig wäre die Frage, wenn es sich um die Diagnose zwischen Abscess und Aneurysma handeln würde. Ein solcher Fall ist möglich, da ein Abscess in der Nähe des Herzens pulsiren kann, andererseits ein Aneurysma am Thorax nicht zu pulsiren braucht und auch keine Geräusche zeigen muss. Pulsirt die Geschwulst, dann hat man zu untersuchen, ob sie compressibel ist, ob sie im Momente der Arteriediastole nicht nur gehoben wird, sondern auch anschwillt. Kommt man zu keiner Klarheit und gibt auch die Anamnese keinen Aufschluss, dann wird man eine Explorativpunction mit der feinsten Nadel schon als ein kleines Wagniss betrachten können und den Einstich daher unter Hautverschiebung machen.

Ein anderer Fall wäre der: chronischer Abscess oder eine Bursa mucosa — wie ich in einem Falle sah, wo die Flüssigkeit unter dem Pectoralis major sass. Einem chronischen Abscess sind doch anfangs Entzündungserscheinungen vorausgegangen, man findet Schmerzhaftigkeit an dem einen oder anderen Skeletbestandtheile, an einer Rippe, am Schlüsselbein, am Schulterblatte u. s. w., ferner ist das Individuum, wenn der Abscess kalt, d. i. schmerzlos ist, von lymphatischer Diathese: bei einem abnormen Schleimbeutel findet man sehr scharfe Grenzen, plattere Gestalt, kräftige Muskeln, sehr langsame, jahrelange Entwicklung, Hydatidenreiben, keine Schmerzen an Knochen.

Ein weiterer Fall ist folgender: Es besteht eine Geschwulst, die tympanitisch klingt. War ein Trauma vorausgegangen, so kann eine Hernia pulmonis vorliegen. Diese ist reponibel und dadurch sofort charakterisirt. Oder es ist ein Abscess, der Gase enthält. Dann ist die Geschwulst nicht reponibel, aber man hat bei der Percussion und Palpation auch das Gefühl des Quatschens, man fühlt, dass Luft und Flüssigkeit angesammelt ist. Man findet solche Abscesse beim Durchbruch von Cavernen; mitunter kommt es auch beim Psoasabscess vor, dass neben dem Durchbruche am Schenkel noch ein zweiter in der Lendengegend erfolgt; dann kann vor dem Durchbruche dieser obere

Theil des Abscesses über den untersten Rippen lagern und gerade so wie ein subseröser Abscess Gas enthalten, welches aus den Därmen durch Diffusion hineingelangt; oder es kann ein solcher Abscess, wenn er weit weg von dieser Stelle an einem anderen Punkte durchgebrochen, äussere Luft aspirirt haben. Alles das sind sehr seltene Dinge.

Hat man aus bestimmten Merkmalen erkannt, dass es sich um einen Abscess handelt, so ist die Frage zu beantworten, von welcher Schichte er ausgeht. Der Abscess kann in der Pleurahöhle entstanden sein — ein durchbrechendes Emphysem; oder im subpleuralen Raum — ein peripleuritischer Abscess; oder von der Rippe und dem Sternum — bei Periostitis, Caries, Nekrose dieser Knochen; oder im Zellgewebe unter oder zwischen den Muskeln, oder im subcutanen Zellgewebe.

Man entscheidet die Frage über den Sitz des Abscesses durch folgende Erhebungen:

Ein Abscess, der oberhalb der Muskelschichte sitzt, prominirt an allen Punkten stark, lässt die Faserung des Muskels nur beim tieferen Eindrücken unter der Flüssigkeit erkennen und tritt in seinen Contouren noch deutlicher hervor, wenn der darunterliegende Muskel activ contrahirt wird.

Ein Abscess, der unter dem Muskel sitzt, prominirt undeutlicher, lässt die über ihn ziehenden Muskelfasern dem Tastsinne erkennen; man fühlt also zuerst die Faserstränge und beim tieferen Eindrücken die Flüssigkeit. Zieht sich nun der Muskel zusammen, so wird die Prominenz der Geschwulst geringer, weil der Muskel den Abscess plattdrückt, und zugleich wird die Spannung der Abscesshöhle bedeutend grösser.

Die Evidenz des submusculären Sitzes zeigt sich am schönsten, wenn der Abscess an einer oder zwei Stellen schon in das subcutane Zellgewebe durchgebrochen ist. In einem solchen Falle kann man bei erschlafitem Muskel den Theil des Inhalts, der ausserhalb des Muskels sitzt, unter den Muskel zurückdrücken, und wie sich der Muskel activ zusammenzieht, tritt der entleerte Theil wieder mit beträchtlicher Spannung sehr deutlich hervor.

Bezüglich der am Knochen festsitzenden Abscesse ist zu bemerken, dass bei ihnen selbstverständlich die Merkmale des submusculären Sitzes vorhanden sein müssen, dass sie sich von den einfach submusculären Abscessen durch einen am Knochen festsitzenden Wall unterscheiden. Da aber einfache Zellgewebsabscesse unter den Muskeln äusserst selten vorkommen, so kann man sagen, dass die Mehrzahl der submusculären Abscesse vom Knochen ausgeht. Dieser Satz gilt auch von den sogenannten Senkungsabscessen. Man findet beispielsweise einen Abscess unter dem Pectoralis major, und es zeigt sich kein Wall, der den Abscess an seiner Peripherie mit der Unterlage verbinden würde. Gleichwohl kann man für die grösste Mehrzahl der Fälle behaupten, er gehe vom Knochen aus, jedoch von einem entfernteren, und da heisst es, die Rippen höher oben, die Clavicula, den Rabenschnabelfortsatz u. s. w. zu untersuchen, ob man an ihnen Auftreibung, Schmerzhaftigkeit findet. Die Erhebung der Anamnese wird dann zeigen, dass der Schmerz zuerst an einer entfernten Stelle vorhanden war. Hat ein vom Knochen ausgehender Abscess den darüber liegenden Muskel zerstört, so lässt sich die angegebene Prüfung auf den submusculären Sitz nicht anstellen. Dann wird man nebst dem Walle noch finden, dass der Finger sich augenscheinlich tiefer eindrücken lässt, als die Muskelschicht liegt. Diese Erscheinung hat Werth bei jenen Abscessen, die ohne Wall sind, wie viele scrophulöse Abscesse. Man vergesse überdies bei Abscessen unter der Clavicula nie, das Sternoclaviculargelenk auf abnorme Beweglichkeit und Crepitation zu prüfen, weil durch die Constatirung, dass dieses Gelenk zerstört ist, die Diagnose wesentlich vollständiger wird.

Die in der Brusthöhle entstandenen Abscesse, das Empyem und der peripleuritische Abscess kommen in chirurgischer Beziehung dann in Betracht, wenn sie eine äusserlich prominirende Wölbung bilden. Dem Empyem gegenüber hat nun ein peripleuritischer Abscess folgende Zeichen: Nicht alle Intercostalräume sind ausgedehnt, sondern nur diejenigen, welche in der Umgebung der Fluctuation gelegen sind; die weiter entfernten sind durch Zusammenrücken der Rippen eher verengt. Die Spannung der Flüssigkeit nimmt bei der Expiration zu.

Die Dämpfung hat nicht die charakteristische Begrenzungslinie wie beim Erguss in die Pleura. Dieses Merkmal wird vor Allem schlagende Beweiskraft haben, wenn man unterhalb und oberhalb der Dämpfung durch Percussion und Auscultation nachweist, dass die Lunge dort athmet. Endlich verdrängt der peripleuritische Abscess die Organe nicht.

Die Diagnose der Thoraxabscesse ist etwas schwieriger, wenn sie hinter der weiblichen Brustdrüse sitzen. Am häufigsten dürfte der Fall vorkommen, dass man zweifelt, ob man es mit einem Neugebilde der Brustdrüse oder einem Abscesse von den Rippen zu thun habe. Das Entscheidende ist die Beweglichkeit oder Unbeweglichkeit der Geschwulst. Gerade beim Erheben dieses Merkmals pflegt man sich zu täuschen. Man hält die Geschwulst für beweglich und stellt die Diagnose einer Neubildung. Nun, da gibt's nur einen Rath: gut zu untersuchen, namentlich mit den Fingerspitzen die Basis des Tumors zu umgehen. Lässt er sich von der Basis nicht wegdrängen, sitzt er fest, so wird man mit der einen Hand an der Basis, mit der anderen Hand die Brustdrüse fassend und bewegend, endlich doch constatiren, dass die zwei Gebilde von einander unabhängig sind und dass keine Neubildung der Mamma besteht. Dann könnte höchstens die Frage auftauchen, ob ein von den Rippen ausgehendes Neoplasma oder ein Rippenabscess vorliegt, was aus der Fluctuation, und wenn diese zweifelhaft sein sollte, aus der Schmerzhaftigkeit der Rippen, aus der Anamnese u. s. w. entschieden wird.

Belehrend für den Anfänger ist die Diagnostik der **Abscesse der Mamma.**

Velpeau, der einen sehr erfahrenen und scharfen Blick für das Detail hatte, unterschied drei Hauptformen, jede mit zwei Unterarten. Wir wollen die drei Hauptformen besprechen.

Ein subcutaner, vor der Mamma gelegener Abscess prominirt aus der Wölbung der Brustdrüse wie ein kleineres Kugelsegment, das auf eine grössere Halbkugel aufgesetzt wäre, bildet sich rasch, ist sehr bald und überall gleichmässig weich und bricht rasch auf; die Brustdrüse ist dabei nicht hart.

Ein Abscess im Parenchym der Brustdrüse zeigt sich anfangs als ein harter, nicht gut begrenzter Knoten in der Drüse selbst; allmählig wird die Haut auf einem Punkte fixirt, später roth, und dann ist an einer oder der anderen Stelle undeutliche, weiterhin unter zunehmender Röthung der Haut und grossen, sehr grossen Schmerzen auch deutliche Fluctuation, indem sich der Contour der ganzen Milchdrüse gegen diesen Punkt etwas zuspitzt.

Ein retromammärer Abscess hat aber folgende Erscheinungen zur Folge: wie man die Brustdrüse nur ansieht, kann man ihn schon vermuthen. Ihre Stellung und ihre Form sind geändert. Sie steht aufrecht, hängt nicht herab wie die andere Drüse und ist halbkugelig. Die Fluctuation findet man oberhalb der Brustdrüse. In einzelnen, weniger stürmisch aufgetretenen Fällen kann man dann folgende schöne Untersuchung anstellen, welche auf das Wechseln der Fluctuation abzielt. Man drückt die Brustdrüse in ihren unteren Quadranten etwas an die Unterlage an; die Fluctuation ist oben deutlicher. Man drückt die Brustdrüse in ihren oberen Quadranten an; die Fluctuation kann unten auftreten — ein Verhalten, welches an und für sich klar ist. Solche Abscesse öffnen wir nicht unten an der abhängigsten Stelle, sondern oben. Denn wenn wir unten eröffnen, sinkt nach Entleerung der Höhle die Brustdrüse auf die Unterlage und der Eiter kann nicht abfliessen. Wir könnten höchstens ein starres Rohr unten anlegen, aber rationeller ist es, den Abscess oben zu eröffnen. Bei stürmischer Entwicklung unterwühlt der Eiter die Gewebe bis an das Sternum hin.

Die **Tumoren der Mamma** sind — eben ihrer Häufigkeit, Zugänglichkeit und leichten Demonstrirbarkeit wegen — beim klinischen Unterrichte in der Regel diejenigen Objecte, an denen der Anfänger die Diagnostik der Geschwülste lernt.

Bei Tumoren ist das Merkmal der Malignität — ein Begriff, den wir in der klinischen Praxis mit Recht beibehalten — am ersichtlichsten darin, dass der Tumor auf die benachbarten Texturen schrankenlos übergreift, sie gleichsam aufzehrt und substituirt. Ein maligner Tumor der Mamma greift also nach vorne auf die Haut, nach hinten auf den Brustmuskel, noch weiter auf die tieferen Schichten der Brustwand,

auf die Rippen, dann endlich auf die Pleura und selbst auf die Lunge über. Dieses schrankenlose Wachsthum geschieht aber auch mit einer relativen Geschwindigkeit; ein Krebsknoten erreicht eine bestimmte Grösse — sagen wir die eines Eies — in Monaten; ein Lipom die gleiche Grösse in Jahren. Endlich tritt bei den malignen Tumoren bald eine Infection der nächsten Lymphdrüsen ein, nämlich jener Drüsen, zu denen der Lymphstrom aus dem erkrankten Organe geht.

Denken wir uns also ein Carcinoma mammae in schon vorgeschrittenem Stadium seiner Entwicklung, so wird es etwa folgendes Bild geben: Ein ganseigrosser, harter, an der Peripherie stellenweise schärfer, stellenweise weniger scharf begrenzter Knoten, der die äusseren Quadranten der Brustdrüse einnimmt und an einer wallnussgrossen Stelle aufgebrochen ist; die Aufbruchsstelle zeigt einen vertieften, mit einem schmierigen Beleg versehenen Grund und harte, lebhaft rothe, unregelmässig granulirte, stellenweise umgeworfene Ränder. Um die Aufbruchsstelle herum ist die Haut etwas verdünnt und nicht mehr faltbar. Die Brustwarze ist verbreitert und eingezogen. Der Tumor ist nach allen Richtungen hin verschiebbar. In der Achsel findet man eine Gruppe von runden, harten, nicht schmerzhaften noch verschiebbaren Lymphdrüsen. Die Krankheit besteht seit einem Jahre; — aufgebrochen ist die Geschwulst nach einigen Wochen. Hier ist die Malignität ersichtlich aus dem Uebergreifen auf die Haut und die folgende Exulceration, aus dem relativ raschen Wachsthum und der Infiltration der Achseldrüsen.

Die obige Beschreibung lässt nur noch darüber im Unklaren, ob der Tumor nicht auch auf die hinter der Mamma gelegenen Gewebe übergreift. Auf die Rippen greift er gewiss nicht, da er verschiebbar ist; aber den grossen Brustmuskel kann er schon ergriffen und fixirt haben. Wie prüfen wir das? Auf folgende Weise: Ist der Brustmuskel erschlafft, so wird er mit dem Tumor mitgehen und dieser somit Verschiebbarkeit zeigen; ist der Muskel aber passiv gespannt, so wird der Tumor an seiner Beweglichkeit einbüssen, und zwar dann, wenn wir den Tumor in der Richtung der Faserung des Muskels zu verschieben trachten; weit weniger oder gar nicht in der auf die

Faserung senkrechten Richtung, da der Muskel ja doch nie so angespannt werden kann, dass er sich nicht hin und her bewegen liesse; die gespannteste Saite schwingt ja senkrecht auf ihre Axe!

Angenommen, unser Tumor wäre mit dem Pectoralis verwachsen, so ist ein Uebergreifen auf die benachbarten Gewebe nach zwei Richtungen hin sichergestellt. Hätten wir ihn vor drei Monaten untersucht, so wäre er wahrscheinlich bei passiv gespanntem Pectoralis — wir erzielen diese Spannung durch eine maximale Abduction des Armes — selbst in der Richtung der Faserung dieses Muskels verschieblich gewesen. Aber seine Malignität hätte er doch schon verrathen daran, dass die Haut an einer Stelle verdünnt und unverschiebbar war. Und hätten wir ihn noch früher gesehen, so hätte sich die Malignität vielleicht daran gezeigt, dass zwar die Haut noch verschiebbar, keine einzige Achseldrüse infiltrirt, aber die Warze eingezogen war. Diese Einziehung der Warze geschieht dadurch, dass der Tumor mit den Ausführungsgängen der Milchdrüse frühzeitig verwächst; indem er als Scirrhus in seinem Centrum atrophirt und schrumpft, zieht er an den Ausführungsgängen wie an Zügeln und die Warze wird daher niedriger.

Der Schrumpfungsvorgang, der im Scirrhus vor sich geht, zeigt sich oft auch an der Stellung des ganzen Organs. Während die andere Mamma welk herabhängt, ist die vom Scirrhus befallene in der Regel hinaufgezogen. Nicht selten zeigt die Oberfläche der Drüse an einer Stelle eine kleine Vertiefung, den sogenannten Krebsnabel; an dieser Stelle hat dann der Krebs die Haut ergriffen und zieht sie ein. Oder es zeigen sich an einer Stelle mehrere Runzeln der Haut; wenn nämlich das Uebergreifen auf die Haut von der Tiefe her an mehreren etwas auseinander liegenden Stellen stattfindet, faltet sich die Haut unter Wirkung des Schrumpfungsvorganges an den Zwischenstellen. Somit erblicken wir in der Lage des Organes, in der Stellung und Niedrigkeit der Warze, in dem Krebsnabel — namentlich, wenn die soeben erwähnten Runzelungen der Haut vorhanden sind, ist der Ausdruck am meisten gerechtfertigt — immer denselben Vorgang der centralen Atrophirung der Krebsmasse.

Das Carcinoma mammae kommt bei Frauen um das 40. Lebensjahr, mitunter auch schon im dritten Lebensdecennium vor; man wird also bei einem jüngeren Individuum es nicht mit einem Carcinom zu thun haben.

Aber es gibt mitunter chronische, an ein Puerperium anschließende Mastitiden, die diagnostische Schwierigkeiten bieten. Ich habe Chirurgen, die Tausende von Mammatumoren gesehen haben, in Zweifeln erblickt. Im gegebenen Falle, wenn das Individuum eben an der Altersgrenze steht, wo Carcinome vorkommen, wenn die Begrenzung undeutlich ist, die Resistenz bedeutend, noch keine harte, schmerzlose Drüse aushilft und die Haut faltbar ist, ist der Zweifel gross. Ruhe der Mamma in einem Suspensorium mammae, mässige Kälte, eine Jodsalbe wird dem Carcinom nicht schaden, der chronischen Mastitis nützen. Von sehr grosser Wichtigkeit ist in solchen Fällen das Verhalten der Brustwarze. Eine evidente Einziehung derselben spricht entschieden für ein Carcinom.

Die Sarkome der Mamma sind weitaus viel seltener. Als ihr hervorstechendstes Merkmal könnte das angesehen werden, dass sie zwar in relativ kurzer Zeit zu bedeutender Grösse heranwachsen, aber dabei dennoch nicht aufbrechen. Mit den Carcinomen theilen sie also ein sehr rasches Wachsthum, aber sie brechen weit langsamer auf. Ein Carcinom von halber Mammagrösse ist in der Regel aufgebrochen; ein Sarkom von Kindskopfgrösse kann noch immer subcutan lagern.

Das Kystoadenosarkom repräsentirt die Kolossaltumoren der Mamma. Es ist an dem Vorhandensein entschieden fluctuirender Protuberanzen an seiner Verschiebbarkeit und seiner langsamen Entwicklung zu erkennen. Bei Kolossaltumoren platzen mitunter einzelne Cysten, die Haut anderer aber ist gespannt, sehr injicirt, einzelne Achseldrüsen infiltrirt, aber der Tumor bleibt den Muskeln gegenüber verschiebbar. Kleinere Kystoadenosarkome (Cystosarkome) verrathen sich an der tuberosen Oberfläche mit stellenweiser Fluctuation, an der Verschiebbarkeit, strengsten Begrenzung. Ganz im Beginne lässt sich die Geschwulst an ihrer strengen Begrenzung und acinösen Oberfläche erkennen.

Bei jüngeren Frauen kommen lateral neben der Brustdrüse oder in ihr — mitunter multipel — kleine, scharf begrenzte, etwas elastische, ausserordentlich verschiebbare Adenome vor.

Die **Tuberculose** der Mamma ist nicht gar so selten, als man früher meinte. Ein oberflächliches tuberculöses Hautgeschwür über der Mamma sieht man sogar öfters. Weniger häufig sind die im Parenchym eingebetteten tuberculösen Cavernen der Mamma. Sie stellen einen Knollen vor, der an der Oberfläche höckerig und hart erscheint, aber doch eine tiefe Fluctuation zeigt; die Achseldrüsen sind dann gewiss geschwellt, aber nicht klein, rund und hart, sondern gross, ovoid und fluctuirend oder gar aufgebrochen; daneben andere Zeichen der Tuberculose vorhanden.

XIV.

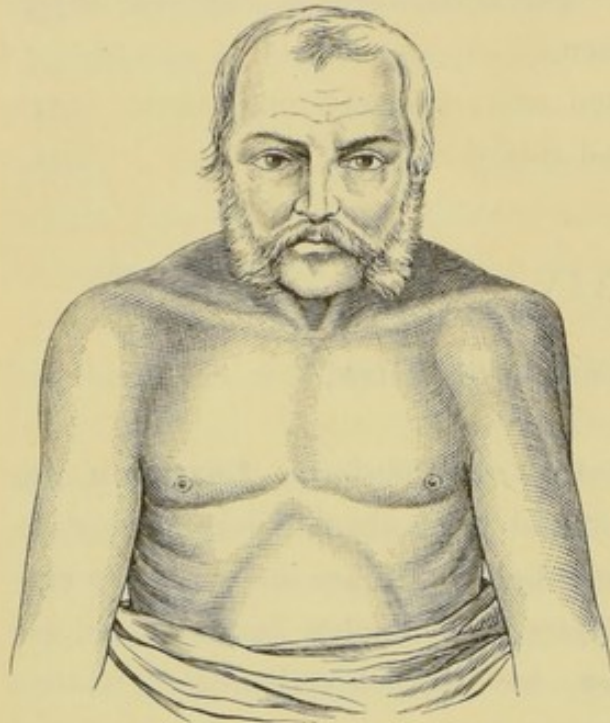
Verletzungen der Schulter.

Dass es noch Aerzte gibt, die eine einfache **Luxation im Schultergelenke** nicht erkennen, ist mir unbegreiflich. Wenn Jemand eine solche einmal in seinem Leben gesehen hat und nur eine Idee von der Lage des Gelenkskopfes im normalen Zustande und bei der Verrenkung besitzt, so kann er eine wirklich vorhandene Luxation nicht verkennen.

Es gibt aber andere Verletzungen an der Schulter, die einen Anfänger etwas in Zweifel versetzen können, und um dieser willen ist die nachfolgende Auseinandersetzung nothwendig. Ich habe an 200 Luxationen des Schultergelenkes gesehen und bei der Hälfte ungefähr beobachtet, wie sich der Anfänger in der Diagnostik dabei benimmt. Ich kann sagen, dass in jenen Fällen, wo ein halbwegs einfach denkender Anfänger an der Existenz einer Luxation zweifelt, sie auch wirklich nicht vorhanden ist. So sprechend, so augenfällig sind die Erscheinungen.

Wenn der Kranke ins Zimmer tritt, den Kopf nach einer Seite geneigt, den verletzten Arm mit dem gesunden stützend, so macht der Praktiker schon die Hypothese einer schweren Schulterverletzung. Hat der Kranke seinen Leib bis zum Gürtel abwärts entblösst, so werfen wir einen Blick auf die Stellung des Armes und die Richtung der Oberarmaxe. Bei der *Luxatio praeglenoidea* und der *subglenoidea* — und nur diese betrachten wir — ist der Oberarm abducirt und die Axe desselben, die im normalen Zustande bei allen Stellungen immer ins Gelenk fallen muss, geht in ihrer gedachten Verlängerung neben dem Gelenke, und zwar medianwärts von demselben und schneidet das Schlüsselbein. Während unser Blick so die Axe des Oberarmes verfolgt, streift er die *Fossa infraclavicularis*. Diese ist in ihrem lateralen Antheile entweder voller, oder wir sehen geradezu eine kugelige Vorwölbung, wenn der Kopf des Oberarmes dicht unter dem Rabenschnabelfortsatze steht. Wer diese Vorwölbung sieht, greift ja unwillkürlich hin, betastet den harten runden Körper und überzeugt sich, dass er sich bei passiven

Fig. 1.



Bewegungen mit dem Oberarme mitbewegt, dass es also nur der Oberarmkopf sein könne. Sieht man aber den Kopf nicht dort vorspringen, sei es, dass er in der Achselhöhle tiefer steht (*Luxatio subglenoidea seu axillaris*), so greife man nur an der Aussenseite der Schulter dicht unter dem Acromion beherzt mit einigen Fingerspitzen tief hinein. Ist die Schulterwölbung abgeflacht, so hat der Blick schon die Luxation diagnosticirt. Ist aber der Kranke sehr dick, oder ist ein bedeutendes Blutextravasat da, so kann die Schulterwölbung so stark sein wie auf der gesunden Seite; aber immer wird man mit dem obigen

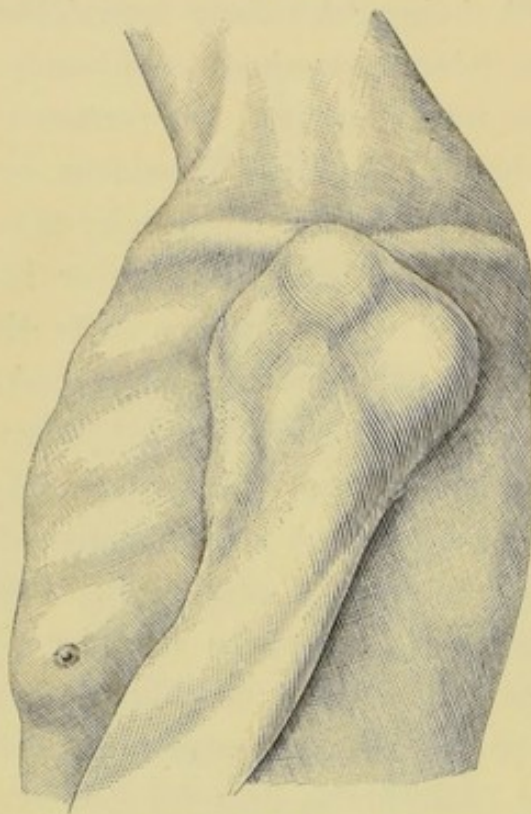
Bewegungen mit dem Oberarme mitbewegt, dass es also nur der Oberarmkopf sein könne. Sieht man aber den Kopf nicht dort vorspringen, sei es, dass er in der Achselhöhle tiefer steht (*Luxatio subglenoidea seu axillaris*), so greife man nur an der Aussenseite der Schulter dicht unter dem Acromion beherzt mit einigen Fingerspitzen tief hinein. Ist die Schulterwölbung abgeflacht, so hat der Blick schon die Luxation diagnosticirt. Ist aber der Kranke sehr dick, oder ist ein bedeutendes Blutextravasat da, so kann die Schulterwölbung so stark sein wie auf der gesunden Seite; aber immer wird man mit dem obigen

Griffe nachweisen können, dass unter dem Acromion eine leere Grube ist, dass also der Kopf seinen Platz verlassen hat, und man braucht nur von der Achselhöhle aus nach ihm zu suchen und findet ihn ganz gewiss dort. Sollte aber das Fettlager und die Suffusion ganz ungemein gross sein, so dass unser Urtheil beirrt wäre, so prüfen wir nur die Beweglichkeit. Das luxirte Gelenk ist starr, namentlich erfährt der Versuch, den Ellbogen an den Stamm anzulegen, einen starren Widerstand.

Im frischen Falle, wo sich noch keine Schwellung ausgebildet hat, und in veralteten Fällen, wo jede Schwellung schon verschwunden ist, muss man die Diagnose mit einem Blicke machen. Die veränderte Axenstellung, die Abflachung der Schulter, die flache Prominenz der vorderen Achselhöhlenwandung sind so sprechende, miteinander stimmende Zeichen, dass der Zustand für das Auge unverkennbar ist. Und doch mache ich mir zur Regel, bevor ich im frischen Falle die Diagnose ausspreche, auch dann noch mit dem Tastsinne einen Punkt zu untersuchen. Es kommen nämlich Luxationen vor, bei denen nachträglich der Kopf in der luxirten Stellung vom Schafte des Oberarmes abgebrochen ist. Es ist also zu prüfen, ob der Oberarmkopf bei passiven Bewegungen des Oberarmes mitgehe oder nicht. Und siehe da, alle Zeichen einer Luxation können vorhanden sein, der soeben erwähnte Griff belehrt mich ausserdem, dass der Kopf in der luxirten Stellung nicht abgebrochen ist — und doch muss nicht eine Luxation vorhanden sein. Es kommt nämlich vor, dass das Schulterblatt an seinem Halse abbricht, so dass der grösste Theil des Schulterblattes das grössere Bruchstück, die Cavitas glenoidea aber das äussere, ganz kleine Fragment bildet; an diesem letzteren hängt nun, normal in die Cavitas glenoidea eingelenkt, der ganze Arm und fällt oder stellt sich so, dass alle Symptome der Luxation in der täuschendsten Weise nachgeahmt sind. Man könnte sagen, er sei dem Stamme gegenüber wirklich luxirt, habe aber seine Pfanne mitgenommen. Nun ist auch dieser Zustand zu diagnosticiren. Wenn man nämlich den Arm packt und ihn mit seinem oberen Ende nach aussen bewegt, so kann man sofort die normale Configuration herstellen, wie man aber

auslöst, stellt sich die alte Position wieder her. Oder man hat der Annahme einer Luxation zufolge einen Einrichtungsversuch vorgenommen. Es geht überraschend leicht, aber sofort fällt der Arm in seine Stellung zurück, und das kann sich einigemal wiederholen. Meist ist auch ein querer, aber nicht nachweisbarer Schulterblattbruch, oder auch ein Bruch des Acromion dabei vorhanden. Den letzteren kann man nachweisen, indem bei kräftigerem Andrücken auf das Ende des

Fig. 2.



Acromion Beweglichkeit gespürt wird. Es ist also die Diagnose dieses Zustandes möglich. Nun könnte man sagen, es sei dieses Diagnosticiren ein sehr unvollkommenes, da man den Zustand zuerst für eine Luxation hält, also eigentlich nicht diagnosticirt, und erst nachträglich bei dem Einrichtungsversuche das Unrichtige der gestellten Diagnose wahrnimmt. Kann man den Zustand nicht schon früher erkennen? Wenn eine Luxation vorliegt und das Individuum mager ist, so kann man hinten unter der Spina scapulae den hinteren Rand der Pfanne durch-

tasten. Wo also dieses Symptom vorhanden ist, dort lässt sich die Fractura colli scapulae ausschliessen.

Es wurde in dem soeben Gesagten kein Unterschied gemacht, ob der Kopf unter den Rabenknochen oder in die Achselhöhle verrenkt ist. Der Unterschied wäre ohne praktische Bedeutung, da die Symptome nur in geringen Nuancen differiren, die Einrichtungsmethoden aber dieselben sind. Wer indess die Diagnose stellt, dass eine Luxation vorhanden ist, der ist sofort auch im Stande, zu sagen, welche Form derselben vorliegt. Findet sich der Kopf knapp unter dem Rabenknochen, so besteht eine Luxatio praeglenoidea oder

subcoracoidea; liegt der Kopf nicht hier, sondern deutlich in der Achselhöhle, so besteht eine Luxatio infraglenoidea.

Die seltene Luxatio intracoracoidea lässt sich, da die Stellung dieselbe ist wie früher, dadurch unterscheiden, dass man den Kopf des Oberarmes jenseits, d. h. medianwärts von dem Processus coracoideus unter dem Schlüsselbeine sieht und tasten kann.

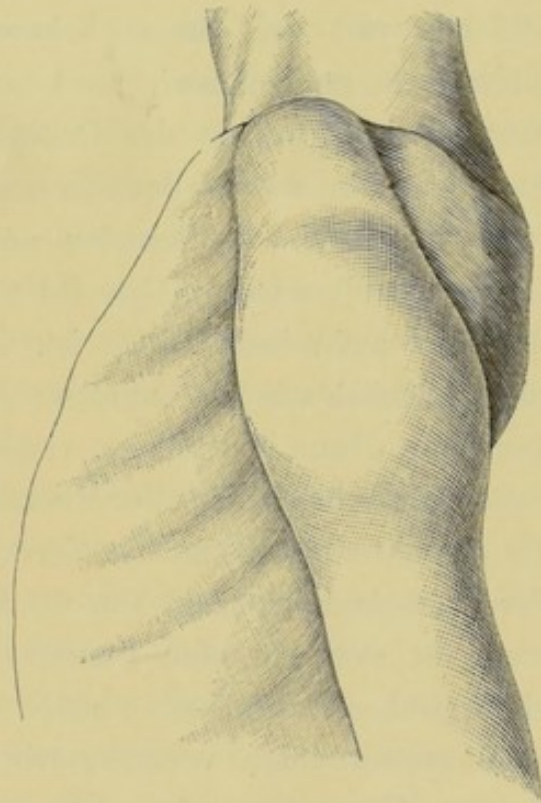
Die ausserordentlich seltene Luxatio retroglenoidea charakterisirt sich durch eine einwärts rotirte Haltung der Extremität und Prominenz des Kopfes an der Rückseite der Schulter unterhalb der Spina scapulae (Fig. 2).

Die Luxatio erecta Middendorff's ist unverkennbar; der Oberarm, fast senkrecht aufwärts gehalten, stützt sich am Kopfe, und das Caput humeri steht in der Achselhöhle.

Eine äusserst seltene Varietät ist die Luxation nach oben; der Humeruskopf dringt (siehe Fig. 3) zwischen Rabenknochen und Acromion nach oben.

Da man bei der Diagnose einer Verletzung auch ihre Complicationen angeben muss, so erinnere ich noch daran, dass alle Sectionsbefunde bei der Luxatio humeri gezeigt haben, dass vom äusseren Tuberculum ein Stück abbricht. Es kann sich aber ereignen, dass vom Kopfe ein grösseres Stück abbricht, und zwar ein äusseres, während der Arm sich luxirt, und dass dann die Frage entstehen kann, ob man den Zustand eine Fractur mit Luxirung des einen Bruchstückes oder Luxation mit Abbrechen eines grösseren Fragmentes nennen soll. Vor Allem müssen wir die Diagnose machen, und sie wird möglich sein, wenn wir in der Gelenksgegend ein bewegliches

Fig. 3.



Knochenstück unter dem Acromion nachweisen. Dann richten wir den luxirten Theil ein, und dann nennen wir es, wie wir wollen.

Eine andere Complication wäre die gleichzeitige Fractur der Clavicula, die selbstverständlich durch die weiterwirkende Gewalt erst entstehen kann, wenn der Oberarm sich schon luxirt hat.

Weitere Complicationen sind Zerreißungen oder starke Quetschungen der Nerven. Diese werden wir nachträglich aus den neuralgischen Schmerzen, aus der Anästhesie und motorischen Lähmungen von Fall zu Fall zu diagnosticiren haben.

Wer nicht combiniren kann, wer auf ein einziges Symptom zu viel gibt und von diesem beherrscht wird, kann selbst bei evident anderen Zuständen noch an Luxation denken. Die Abflachung der Schulter bei Atrophie des Deltoides verleitete mehr als Einen, eine Luxation, oder wie es dann in charakteristisch verschämter Ausdrucksweise heisst, eine Subluxation anzunehmen. Ich habe derlei falsche Diagnosen oft erlebt. Aber ein Griff unter das Acromion zeigt, dass der Kopf auf seinem Platze ist. Die Atrophie des Deltoides entsteht nicht plötzlich wie die Luxation; der atrophirte Deltoide bildet ausserdem eine dünne Muskellage, verglichen mit dem Muskel der anderen Seite. Die Abweichung der Oberarmaxe in der Art, wie wir sie oben als charakteristisch für die Verrenkung bezeichnet haben, wird wieder einen Anderen nicht von der Idee einer Luxation abbringen, auch wenn es sich um eine Fractur handelt. Bei den **Fracturen** am chirurgischen Halse, insbesondere wenn die Bruchlinie von innen oben nach aussen unten verläuft, tritt eine solche Stellung des langen unteren Fragmentes ein. Die Schulterwölbung ist allerdings nicht verändert, doch das kann, wie wir sagten, auch bei der Luxation vorkommen, und darum zweifelt der Zaghafte, der sich nicht traut, unter dem Acromion zu untersuchen, ob der Oberarmkopf an seiner Stelle sei, und auch derjenige, der seinen Sinnen nicht traut. Nur für solche sei die Bemerkung gemacht, dass ja die Bruchzacken des unteren Stückes dann von der Achselhöhle aus oder von vorne her durch den Pectoralis durchzufühlen und nicht zu verkennen sind. Für denjenigen, der Augen zum Sehen hat, wird oft ein eckiger Contour

andeuten, dass nicht der runde Kopf, sondern eine Bruchzacke von der Tiefe her gegen die Weichtheile andrängt. Manchmal ist die Haut förmlich angespiesst. An eine Luxation wird man selbstverständlich gar nicht denken dürfen, wenn der Oberarm ruhig herabhängt und adducirt ist. Dann handelt es sich darum, ob eine Fractur des Oberarmes in der Nähe des Gelenkes vorhanden ist oder eine blosse Contusion. Hier ist allerdings das Zeichen der Crepitation von grossem Werthe. Es handelt sich dann darum, an welcher Stelle die Crepitation, id est die Bruchlinie sitzt. Kann man eine exacte Messung vornehmen und ergibt sich keine Verkürzung, so ist eine schiefe Fractur am Halse unwahrscheinlich. Es kann dann der Kopf vom Schafte abgebrochen sein. Verificirt wird eine solche Vermuthung, wenn man nachweist, dass bei fixirtem Kopfe die Rotationsbewegungen, die man mit dem Oberarme macht, den Kopf nicht beeinflussen. Diese Untersuchung ist aber nicht leicht. Wenn eine grosse Geschwulst vorhanden ist, dann ist sie geradezu unmöglich und man muss einige Tage warten. Selbst dann, nach dem Ablaufe der Geschwulst, wird man mehrere Male genauer untersuchen müssen, um bestimmt aussagen zu können „e pur si muove“.

Bei Kindern bricht *ceteris paribus* der Kopf in der Epiphysenlinie ab; dann hat man das Gefühl der Knorpelcrepitation und, worauf Pitha Gewicht legt, eine eigenthümliche Stellung des Oberarmes, indem der Ellenbogen etwas nach rückwärts geführt ist.

Oder es kann der äussere Rollhügel abgebrochen sein. Man wird darauf schliessen, wenn vorne knapp unter dem Acromion Mitbewegung des Kopfes bei Rotation mit dem Arme gefühlt wird, wenn aber an der lateralen Seite des Gelenkes unter dem Acromion ein knöcherner Theil gefühlt wird, der sich nicht mitbewegt, endlich wenn die active Rotation nach innen möglich, jene nach aussen unmöglich ist.

Bei alten Leuten sind vom äusseren Tuberculum oft nur die Insertionsfacetten der Auswärtsroller abgehoben. Dann hat man neben der Functionsstörung noch das Gefühl eines kleinen, beweglichen Knochenstückchens.

Weitere Vorschriften über die Untersuchung kann man nicht geben. Es kommt immer darauf an, zur Zeit, wo eine Geschwulst vorhanden ist, wenigstens die Luxation nicht zu verkennen. Bei Fracturen, die zweifelhaft sind, schadet es dem Kranken nicht, wenn er die nähere Diagnose in suspenso lässt, eher könnte es dem Arzte nachtheilig sein. Gewisse Formen der Fracturen am Schultergelenke sind aber für Niemanden diagnosticirbar. So sind in Gurlt seltene Fälle angeführt, bei welchen nur Absprengungen am Kopfe im Gelenke stattfanden, und ein Fall, wo der abgebrochene Kopf sich so gedreht hat, dass seine überknorpelte Fläche gegen die Bruchfläche des unteren Fragmentes sich gestellt hatte.

Die Brüche des Schlüsselbeines sind im Ganzen und Grossen nicht zu verkennen. Auch wenn man das charakteristische Herabsinken der Schulter nach innen, unten vorne nicht auffassen würde, fühlt man ja an dem oberflächlich liegenden Schlüsselbeine die Bruchstelle und bei mehreren Bruchstücken auch ihre Zahl. Nur bei Kindern, wo quere, subperiostale Brüche vorkommen, fühlt man die Bruchstelle nicht und ebenso nicht bei jenen Fracturen, die beim Acromialende der Clavicula vorkommen. Dann hat man neben der localen Schmerzhaftigkeit bei Druck (öfters auch Sugillation) Schmerz an derselben Stelle bei Bewegungen des Oberarmes und ebenso bei Bewegungen mit der Clavicula, die man neben dem Sternum anfasst und zu bewegen sucht, endlich noch Unmöglichkeit, den Arm activ zu heben.

Anfänger habe ich bei Luxation der Clavicula am Acromialende zweifeln gesehen, ob nicht eine Fractur vorhanden sei. Wenn das Acromialende nach oben (immer ist das Ende zugleich nach hinten gerichtet) verrenkt ist, kann dieser Zweifel einigermaßen gerechtfertigt sein. Man braucht aber nur zu messen, um zu sehen, dass die Strecke vom Sternalende bis zu dem unter der Haut vorragenden Acromialende genau so lang ist wie das ganze Schlüsselbein der gesunden Seite. Der Finger kann überdies unterscheiden, dass an dem fraglichen herausstehenden Knochenende keine scharfen Zacken wahrzunehmen sind. Schwieriger zu erkennen ist die Luxation des acro-

mialen Endes unter das Acromion. Die Diagnose kann nur durch genaues Betasten erhoben werden. Man findet eben das Acromion an seiner inneren Seite frei herausragen. Das Schlüsselbein verliert sich darunter. Von den Brüchen des Processus coracoideus, der Scapula lässt sich eben nur sagen, dass man durch Betasten die abnorme Beweglichkeit und Crepitation entdecken muss.

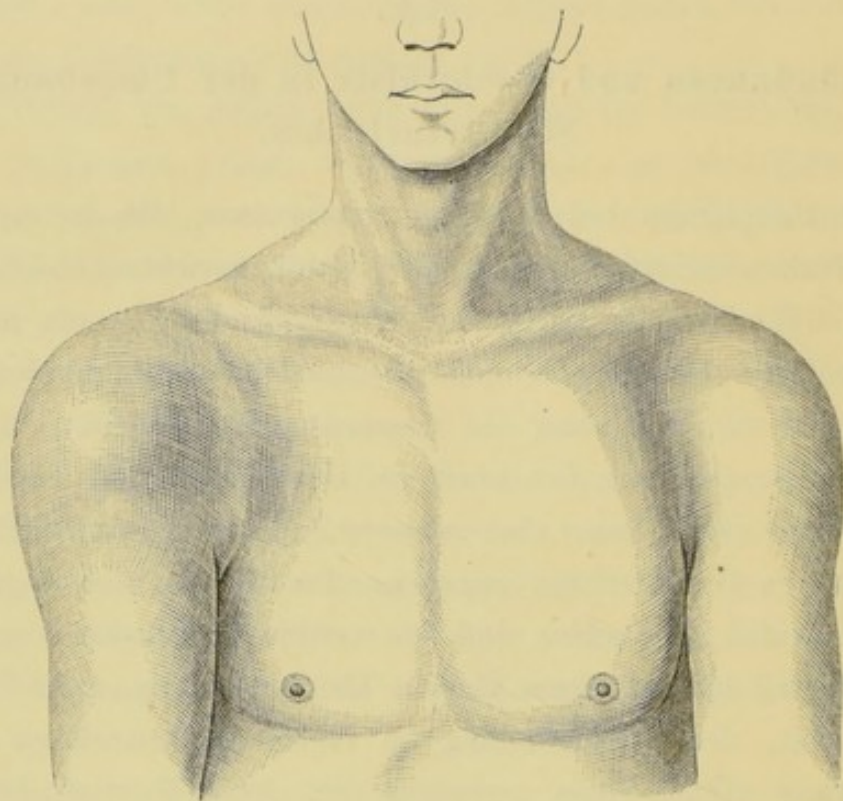
XV.

Entzündungen und Geschwülste in der Umgebung des Schultergelenkes.

Die Hauptfrage bei Entzündungsprocessen, die in der Gegend eines Gelenkes auftreten, wird immer dahin gerichtet, ob die Entzündung im Gelenke oder ausserhalb, ob der Process ein intra- oder extraarticulärer sei. Die Gebilde, die um das Schultergelenk herum gelagert sind — man kann sie zusammen das Gelenksbett nennen, analog der Bezeichnung Bruchbett bei Hernien — sind ziemlich mannigfaltig, und es ist daher eine grössere Zahl von extraarticulären oder periarticulären Geschwülsten gegeben. Da Muskelabscesse als selbstständiges Leiden sehr selten sind, so werden die Muskeln, welche die Kapsel überall bis auf einen kleinen Theil bedecken, nicht diejenigen Gebilde sein, deren Entzündung zu einem periarticulären Abscesse Veranlassung gibt. Allein zwischen den Muskeln und der Kapsel sind noch Schleimbeutel, und es wird also vorzugsweise der eine oder der andere Schleimbeutel oder das Zellgewebe zwischen der Kapsel und den Muskeln, wenn diese Gebilde in Eiterung übergehen, einen wahrhaft perisynovialen Abscess erzeugen. Die Schleimbeutel, die hier in Betracht kommen, sind: die Bursa subdeltoidea, die Bursa subacromialis und die Bursa subscapularis, von welchen die letztere aber ihres fast constanten Zusammenhanges mit der Gelenkshöhle wegen als Divertikel der Kapsel aufgefasst werden kann. Ein zweites Divertikel schiebt die Kapsel in Form eines Zipfels der Sehne des langen

Bicepskopfes nach. Ausserdem gibt es, namentlich am Processus coracoideus, zahlreiche kleinere, von Gruber genauer beschriebene Bursae. Die Erkrankungen dieser Bursae sind nicht selten. Es kommen in ihnen acute und chronische seröse Ergüsse und vorzugsweise auch eiterige Metastasen vor. Ferner kommen am oberen Ende des Humerus tuberculöse Cavernen vor, welche extraarticulär unter dem Deltoides durchbrechen und sich somit verhalten wie ein Erguss in die Bursa subdeltoidea.

Fig. 4.



Die Exsudation in eine Bursa subdeltoidea wird also bloß den Deltoides vorwölben; die Exsudation in die Bursa subacromialis wird nur eine knapp unterhalb des Acromions sicht- und fühlbare Geschwulst geben, und die Exsudation in eine Bursa subscapularis, wenn diese mit dem Gelenke nicht communicirt, wird eine Geschwulst in der Achselhöhle, zumal bei erhobenem Oberarme erkennen lassen. Diesen auf nur eine Gelenksgegend beschränkten Processen gegenüber, glaubt man, gibt die Füllung der Kapsel des Gelenkes ein viel

complicirteres Bild, da die sehr weite Kapsel eine namhafte Geschwulst setzen muss. Und doch ist dem nicht einfach so, wie man meinen möchte. Das Empyem oder der Hydrops einer Bursa subdeltoidea oder ein kalter Abscess unter dem Deltoides verleiht der ganzen Schultergegend eine viel grössere Entstellung als das grösste Exsudat in der Kapsel selbst. Durch die Ansammlung der Flüssigkeit unter dem Deltoides wird nämlich der letztere von der Kapsel abgehoben, und die ganze Schulterwölbung ist ungemein und in voller rundlicher Gestaltung vermehrt. Tritt aber im Gelenke selbst eine reichliche Ansammlung von Exsudat auf, dann wölbt sich die Deltoidesgegend — die äussere Schultergegend — nie vor, weil das starke Band, das hier aussen in der Regel eingewoben ist, sich nicht ausbauchen lässt. Die Kapsel gibt im Gegentheile am leichtesten hinten nach, und dort ist, und zwar unterhalb der Spina scapulae, an der hinteren Gelenkgegend die Fluctuation am deutlichsten. Hier ist auch der Ort, wo bei Tuberculose des Schultergelenkes der Durchbruch am ehesten stattfindet. Man lasse sich also ja nicht durch die Vorwölbung der Deltoidesgegend verführen, eine Schultergelenksentzündung sofort zu diagnosticiren. Diese muss aus anderen Symptomen erschlossen werden.

Man würde, der Analogie mit den anderen Gelenken gemäss, zunächst auf die pathognomonische Stellung reflectiren. Das Experiment und die anatomische Erwägung ergibt, dass die pathologische Mittellage des Gelenkes diejenige ist, bei welcher der Oberarm etwas abducirt, etwas nach vorne gerichtet und nach aussen rotirt ist. Die Erfahrung aber zeigt, dass man bei Entzündungen des Schultergelenkes, auch wenn das Exsudat ansehnlicher ist, diese pathologische Mittellage — die pathognomonische Stellung — nicht vorfindet. Ich habe sie aber im Beginne heftiger traumatischer Entzündungen schon gesehen, allerdings maskirt durch eine Neigung des Körpers, id est Concavität der Wirbelsäule nach der verletzten Seite hin. Der Grund davon ist einfach der, dass auch in der herabhängenden Lage des Humerus die Fasern der Kapsel nicht torquirt, sondern nur etwas gefaltet sind, dass also diese Lage nahezu ebenso gut ertragen wird als die experimentell geforderte und erwartete pathologische Mittelstellung.

Wenn also auch die pathognomonische Stellung nicht vorhanden ist, was ist es, was die Diagnose der Schultergelenksentzündung sichert? Es ist mit einem Worte die Fixirung des Gelenkes. Gerade so wie bei Coxitis das Becken und der Oberschenkel in einer bestimmten relativen Lage gehalten werden, sobald sich das Gelenk entzündet, ebenso wird auch die Scapula und der Humerus in einer bestimmten Lage gegeneinander fixirt. So wie man also bei Coxitis sagt, das Becken gehe mit, ebenso sagt man bei Entzündung des Schultergelenkes, die Scapula geht mit.

Der Praktiker greift daher zuerst nach diesem Zeichen; er legt die Finger der einen Hand auf das Schulterblatt, erfasst mit der anderen Hand den Oberarm und versucht nun mit dem letzteren verschiedene Bewegungen auszuführen. Geht die Scapula überall mit, dann handelt es sich um Gelenksentzündung. Man muss dabei wissen, dass unter ganz normalen Umständen die Scapula bei gewissen Bewegungen auch mitgeht; namentlich die Bewegungen in der Sagittal- und Frontalebene, wenn der Arm über den Horizont hinauskommt, gehen nur unter Mitbewegung des Schulterblattes vor sich, und selbst die Elevation unter dem Horizonte veranlasst eine Mitbewegung. Allein wenn man die Scapula fixirt, so lassen sich die Rotationen, die Bewegungen in der Sagittalebene und geringe Bewegungen in der Frontalebene ausführen, ohne dass die Scapula sich mitbewegt.

Schon bei Entzündungen um das Gelenk herum wird die freie Bewegung des Oberarmes eingeschränkt, und zwar nach jenen Richtungen, bei welchen Schmerz entsteht, während die anderen Bewegungen frei bleiben. Ist aber die Beweglichkeit völlig aufgehoben, d. h. geht die Scapula bei jeder Bewegung mit, so handelt es sich um Entzündung des Schultergelenkes. (Die Ankylose ist als Folge derselben mit eingerechnet.) Dieses Symptom ist also das hauptsächlichste.

Durch die Fixirung des Gelenkes ist die Excursionsfähigkeit des Oberarmes im Raume sehr wesentlich beschränkt. Doch kann die obere Extremität immerhin noch unter Mitbewegung der Schulter nach gewissen Richtungen hin ausgreifen. Es geht eine gewisse Abduction vor sich, ein bestimmter Grad der Elevation in der Sagittalebene und

ein geringer Grad von Rotation. Dadurch, dass sich Abduction mit Elevation in der Frontalebene combinirt, der Arm also in einer zwischen diesen Bewegungsrichtungen diagonal gelegenen Richtung erhoben wird, ist die Erhebung des Armes noch weiter möglich. Fragen wir, wodurch die Grenze dieser Bewegungen bestimmt wird? Die Antwort ist sehr leicht; da alle diese Bewegungen im Sternoclaviculargelenke der kranken Seite stattfinden, so ist der Umfang dieser Bewegungen bestimmt durch den Umfang der Bewegungen, die im Sternoclaviculargelenke möglich sind. Bei chronisch und fast schmerzlos verlaufenden Entzündungen, also vorzüglich bei Caries der Scrophulösen, wird daher das Sternoclaviculargelenk sehr in Anspruch genommen, da trotz der Caries viele Bewegungen und Verrichtungen schmerzlos ausgeführt werden können, und das Sternoclaviculargelenk bekommt mit der Zeit einen grösseren Bewegungsumfang. In solchen Fällen sieht man auch die Clavicula in ihrem Brustbeingelenk mehr nach vorne getreten und in toto beweglicher, was mit zu der Symptomatologie dieser Form von Entzündung gehört.

Wir haben also an dem Symptom der Mitbewegung des Schulterblattes ein Factum von entscheidender Wichtigkeit, und das Erste, was man bei der Differentialdiagnose der Entzündungen dieser Gegend trifft, ist eben dieser Punkt. Nun kann die zweite Frage behandelt werden. Angenommen, es sei eine fluctuirende Geschwulst vorhanden und es wäre zu bestimmen, ob die Flüssigkeit dem Gelenke angehöre oder nicht. Diese Frage erledigt jene Fälle, wo neben einem mit geringem Exsudat eingehenden Entzündungsprocesse des Gelenkes zugleich ein anderweitiges Exsudat gesetzt wird. Man geht hiebei so vor: Ein massenhaftes Exsudat, das der Kapsel angehört, wird an zwei Punkten gefühlt: an der Rückseite des Gelenkes unter der Spina scapulae und an der Innenseite desselben in der Achselhöhle; ein mittelgrosses Exsudat wird nur hinten gefühlt, hier bricht auch bei Eiterung das Gelenk auf; niemals aber wird durch einen Erguss im Gelenke der Deltoides vorgewölbt.

Es muss jedoch bemerkt werden, dass eine starke Füllung der Kapsel selten vorkommt. Aber auch Tuberculose des Schultergelenkes,

bei welcher die fungös entartete Kapsel den Anschein einer Kapsel-füllung erregen könnte, ist merkwürdiger Weise eine Seltenheit. Im Schultergelenke kommen eben zumeist Entzündungen ohne besondere Schwellung vor. In der Regel kann man daher den Nachweis einer Gelenksentzündung nur durch die vollständige Fixirung des Gelenkes und die Schmerzhaftigkeit in seiner ganzen Ausdehnung führen.

Die in der Praxis vorkommenden mächtigeren Ergüsse in das Schultergelenk sind durch folgende Formen repräsentirt:

1. Eiterungen nach offenen Wunden des Gelenkes (Hieb- und Schusswunden).

2. Durchbrüche ins Gelenk (besonders bei Osteomyelitis spontanea, ab und zu bei tiefen Phlegmonen).

Auch in diesen beiden Fällen dominirt die Fixirung des Gelenkes die Symptome; in beiden Fällen kommt es aber auch in der Regel zu einer allgemeinen Schwellung der Gelenksgegend, da nicht nur das Kapselinnere, sondern auch das Gelenksbett den Sitz der Eiterung bildet.

Dauert die Eiterung längere Zeit, so können sich selbstverständlich Fisteln in verschiedenen Richtungen bilden; auch kommt es zur Vereiterung der Knorpelüberzüge, daher zur Erscheinung einer rauhen Crepitation bei Bewegungen des Gelenkes und in manchen Fällen zu so bedeutenden Zerstörungen des Kapselapparates, dass der Halt des Gelenkes verloren geht und man den Oberarm an der Cavitas glenoidea hin- und herschieben kann.

Heilt der Eiterungsprocess aus, so erfolgt eine Ankylosirung des Gelenkes. Wenn wir nun einen alten, ausgeheilten Fall von Schultergelenksankylose zu beurtheilen hätten, (so hätten wir folgende Möglichkeiten vor uns:

1. ausgeheilte traumatische Eiterung,
2. ausgeheilte Osteomyelitis des oberen Humerusendes,
3. ausgeheilte Tuberculose des Gelenkes,
4. ausgeheilte Gelenkseiterung in Folge von Perforation eines tiefen phlegmonösen Herdes.

Wie könnten wir diese Fälle richtig deuten?

Eine von diesen Möglichkeiten ist reichlich charakterisirt, nämlich die Osteomyelitis, und zwar durch folgende Züge: acute, an Typhus erinnernde Initialerkrankung während der Wachstumsperiode; multiple Abscesse, eventuell spontaner Abgang von Knochensplittern oder Entfernung derselben durch Nekrotomie, oder Bestand von einzelnen Knochenfisteln mit Sequestern, oder festsitzende Narben; Verdickung und Deformation des oberen Humerusendes; Verlängerung des Humerusknochens.

Die letztgenannten Veränderungen am Knochen sichern die Diagnose gegenüber der tiefen Weichtheilsphlegmone, welche auch mit einem schweren Initialstadium einhergehen kann.

Eine offene Gelenksverletzung wird aus der Anamnese bekannt sein; beim Mangel jeder Anamnese wäre der Sitz der Narbe, eventuell ihre Form (bei Hieben) der Phlegmone gegenüber von Wichtigkeit.

Die Tuberculose verläuft ohne acutes Initialstadium, ohne Verlängerung und ohne Verdickung des Knochens; das Individuum ist dyskrasisch; es finden sich anderweitige tuberculöse Localprocesse vor.

Wir haben noch der Achselhöhlenabscesse zu gedenken, weil die tieferen Formen derselben zu den Gebilden der Schulter in näherer Beziehung stehen. Eine Beziehung solcher Art wurde schon angedeutet. Wie am Hüftgelenke, kommt es auch beim Schultergelenke selbst bei periarticulären Entzündungen mitunter zur Fixirung des Gelenkes, und es kann eine beschränkte Ankylose daraus resultiren. Eine weitere Beziehung ist der Durchbruch des Abscesses in die Gelenkshöhle, die auch erwähnt wurde.

Velpeau theilte die Abscesse der Achselhöhle in oberflächliche oder knotige Zellgewebsabscesse, in das phlegmonöse Erysipel, d. i. Eiterung des subcutanen Zellgewebes, in die Eiterung der Lymphdrüsen und in die tiefe Zellgewebsentzündung.

Die erste Form ist charakterisirt durch mehrere kleine, an der behaarten Haut der Achselhöhle prominirende erbsen-, bohnergrosse

Abscesse. Die Entzündung der Lymphdrüsen erkennt man an der umschriebenen, knolligen Geschwulst, in deren Umfang einzelne härtere Stellen, die noch nicht eiterig geschmolzenen Partien der Drüse oder des Drüsenpaketes. Beide Formen sind also durch die circumscribte Form der Schwellung charakterisirt. Die oberflächliche und die tiefe Phlegmone sind diffuse Processe, die an der inneren Fläche des Oberarmes, an der Seite der Brust, an der Schulter zugleich ausgebreitet sein können, und es handelt sich also hauptsächlich darum, zu entscheiden, ob die Phlegmone oberflächlich oder tief sei. Da die eine Form in die andere übergehen kann, da die Eröffnung in beiden Fällen so zeitlich als möglich geschehen muss, so hat diese Unterscheidung in Bezug auf das Handeln keine besondere Wichtigkeit. Prognostisch aber ist der Unterschied jedenfalls von Bedeutung. Die tiefen Achselhöhlenabscesse sind berüchtigt. Der Sohn des berühmten J. L. Petit starb an einem solchen, und schon ältere Schriftsteller erzählen von den Verheerungen, welche solche Abscesse durch Eiterversenkung anrichten. Velpeau hebt die Bahnen hervor, welche von solchen Abscessen eingeschlagen werden. Sie können, dem grossen Gefässspalt folgend, längs des Plexus nach der Oberschlüsselbeingrube sich senken, oder nach vorne in die Unterschlüsselbeingrube, oder nach rückwärts zwischen dem Latissimus dorsi, dem Trapezius, Rhomboideus und Serratus major. Bei manchen Abscessen kommt eine solche Versenkung nach allen drei Richtungen vor. Noch gefährlicher sind die Versenkungen ins Mediastinum oder Durchbrüche in die Pleura; der lethale Ausgang tritt dann immer ein. Wenn als Grenze zwischen den diffusen oberflächlichen und diffusen tiefen Achselabscessen die Fascie genommen wird, so werden wir die oberflächlichen und tiefen Abscesse ebenso unterscheiden wie die oberflächlichen und subfascialen Phlegmonen anderwärts. Schwere allgemeine Anfangserscheinungen, grosses Oedem der Umgebung, längere Zeit keine deutliche Fluctuation bei ungemeiner Schwellung und Spannung der ganzen Gegend, sind als Zeichen eines tiefen Eiterungsherd aufzufassen. Es kommen noch die regionären Merkmale hinzu, und die sind im Obigen angedeutet. Wenn wir unter der Fascia coraco-

clavicularis, in der Oberschlüsselbeingrube, in der Obergrätengrube die Spannung oder weiterhin Fluctuation nachweisen können, dann ist der Sitz des Abscesses auch gewiss ein tiefer. Senkungen unter die Oberarmmuskeln kommen auch vor, aber seltener.

Zum Schlusse noch eine Kleinigkeit, das sogenannte Scapularkrachen. Man beobachtet manchmal bei völliger Intactheit des Gelenkes, aber gleichzeitigen Schmerzen bei Bewegungen desselben ein sehr lautes und rauhes Knarren über dem unteren Theile der Scapula. Es beruht darauf, dass das Schulterblatt mit den Rippen in Berührung kommt, nachdem durch einen chronischen Entzündungsprocess die dazwischenliegende Muskulatur usurirt und die Knochen uneben geworden sind.

XVI.

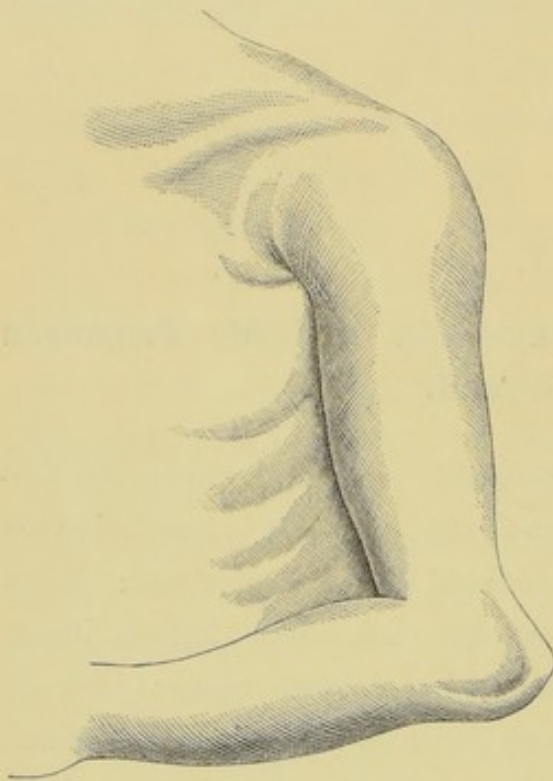
Die Verrenkungen im Ellbogengelenke und die Fracturen dieser Gegend.

Zahlreich und diagnostisch interessant sind die subcutanen Verletzungen des Ellbogengelenkes und der dasselbe constituirenden Knochenenden. Von Luxationen kommen hier folgende vor: Beide Vorderarmknochen können verrenkt werden nach hinten, aussen, innen, vorne, in allen diesen vier Fällen beide im gleichen Sinne; oder sie können beide verrenkt werden, jedoch jeder in einem anderen Sinne, der Radius nach vorne, die Ulna nach hinten (divergirende Luxation); endlich können beide nach vorne verrenkt werden, aber dabei eine solche Drehung erfahren, dass die Concavität des Processus coronoideus ulnae bei nahezu gestreckter Vorderarmstellung nach hinten sieht (Umkehrungsluxation). Das macht sechs Formen aus. Dazu kommen zwei unvollständige Verrenkungen beider Knochen: die nach aussen und die nach innen; macht acht Formen. Der Radius allein kann in drei Richtungen verrenkt sein: nach aussen, nach hinten oder nach vorne. Endlich kann auch die Ulna allein nach hinten

verrenkt werden, und so entsteht ein geschlossenes Schema von zwölf Luxationsformen. Von allen diesen Formen kommt die erste am häufigsten vor, die Verrenkung beider Vorderarmknochen nach hinten; häufiger kommen dann noch die Luxationen des Radius vor; endlich ist es sicher, dass die unvollständigen seitlichen Luxationen bei Kindern häufiger vorkommen, als bisher geglaubt wurde. Die übrigen Formen sind selten.

Von Fracturen kommen in differentialdiagnostischer Beziehung in Betracht: die Fractur des unteren Humerusendes, häufig und in

Fig. 5.



ihrem Bilde der häufigen Verrenkung beider Knochen nach hinten ähnlich, weshalb uns die Differentialdiagnose beider Zustände in erster Linie beschäftigen wird; dann die Fractur des einen oder anderen Condylus humeri; dann die Fractur des Processus coronoideus ulnae; die Fractur des oberen Radiusendes; endlich die Trennung des Humerus in der Epiphysenlinie bei Kindern.

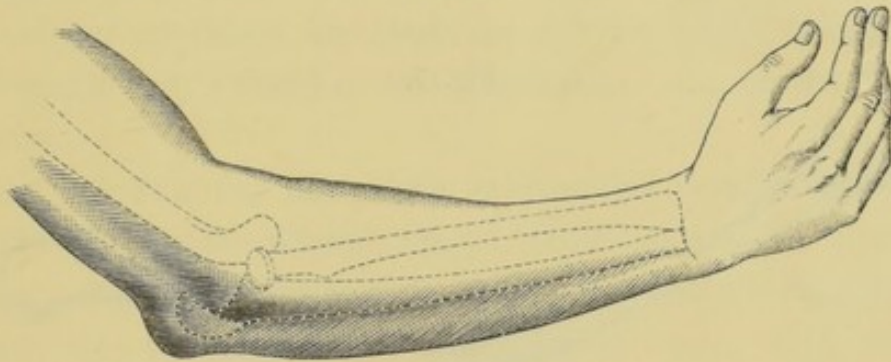
Die Fractur des Olecranon werden wir nebenbei erwähnen, da sie kaum welche differentialdiagnostische Erhebungen veranlassen dürfte.

Man sieht also, dass in diesem Capitel recht viele Combinationen angestellt werden können.

Beschäftigen wir uns zunächst mit der Diagnose des schon angedeuteten häufigen Falles. Es kommt ein Kranker mit Verletzung des Ellbogengelenkes an, die er durch einen Sturz, z. B. vom Wagen, erlitten hat. Die ganze Gegend des Gelenkes ist von einer beträchtlichen, die Contouren vollständig deckenden, am Oberarm hinauf und am Vorderarm herunter sich erstreckenden Geschwulst eingenommen.

Wenn der Kranke, bis auf den Gürtel entblösst, dasteht, so werden wir zunächst einen Blick auf die Länge der Extremität werfen. Sie ist verkürzt; mit dem Augenmass erkennen wir, dass die Verkürzung zwei Centimeter beträgt. Das Gelenk befindet sich in einer schwachen Beugung, wie man sagt, Viertelbeugung. Die grosse Unart, oder vielmehr Planlosigkeit des Anfängers, auf jede kranke Stelle gleich mit der Hand hinzufahren, herumzudrücken, herumzukneten, kann ich nie genug tadeln. Man wird gleich einsehen, wie die planvoll angelegte Untersuchung das Herumtappen mit der Hand auf ein Minimum einschränkt. Wir schauen also so lange, so lange wir noch mit

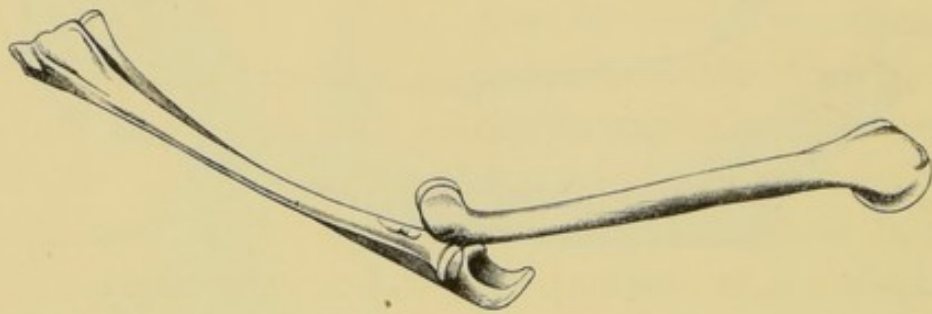
Fig. 6.



dem Auge etwas entdecken können. Das Wichtigste, was uns in die Augen fallen kann, ist die Stellung der Vorderarmaxe zur Oberarmaxe. Wir sehen an unserem Kranken, dass die Axe des Vorderarmes parallel zu sich selbst nach hinten, also streckwärts, verrückt erscheint. Dieses wichtige Symptom bezeichnen die Chirurgen auch mit anderen Worten. Manche sagen: „Die Axe des Oberarmes und jene des Vorderarmes schneiden sich tiefer unten.“ Es ist immer dasselbe gesagt. Zeichnen wir uns einen stumpfen Winkel auf in der Gestalt (\lrcorner), dass der vertical stehende Schenkel die Oberarmaxe, der andere die Vorderarmaxe andeute, zeichnen wir daneben eine andere Verticale mit derselben Bedeutung; die andere Gerade, durch welche die Vorderarmaxe bezeichnet wird, lassen wir etwas tiefer in einer parallelen Stellung gehen (\lrcorner), so haben wir das Verhältniss schematisch angedeutet. Ob wir nun sagen, die Vorderarmaxe ist parallel zu sich selbst nach

hinten verrückt, oder ob wir sagen, die Oberarmaxe schneidet jene des Vorderarmes an einem tieferen Punkte des letzteren — wir bezeichnen damit immer dasselbe Verhalten. Aus dem Anblick der Figur werden wir nun sofort ableiten, dass der uns beschäftigende Fall eine Luxation sein dürfte. Wenn wir aber bedenken, dass beim queren Abbrechen des unteren Gelenksendes des Humerus der Vorderarm mit dem an ihm in Gelenksverbindung stehenden unteren Fragmente des Humerus dieselbe Stellung einnehmen kann, so sind alle bisher aufgefassten Zeichen: Verkürzung, Stellung, Axenverhältniss beiden Zuständen gemeinsam. Um nun die Entscheidung zu treffen, genügt ein einziger Griff. Man fasse den Vorderarm und bringe ihn in Beugstellung. Tritt bei rechtwinkliger Beugung ein

Fig. 7.



starrer, unüberwindlicher Widerstand ein, so haben wir es mit keiner Fractur zu thun, sondern mit der Luxation. Wenn wir es etwa einem Collegen, der der Sache nicht traut, noch zur Evidenz nachweisen wollen, so verfahren wir in folgender Weise. Wir suchen den Epicondylus medialis auf, dessen Vorsprung ja auch bei sehr grosser Geschwulst durchzufühlen ist, dann den Epicondylus lateralis, der etwas schwer durchzufühlen ist. Im normalen Zustande liegen die beiden Epicondylen und die Spitze des Olecranon in einer einzigen Geraden, wenn der Vorderarm nahezu rechtwinkelig gebeugt ist. Bei der Luxation aber muss die Spitze des Olecranon über den Condylen um so viel höher liegen, als die Verkürzung beträgt, also bei mittelgrossen Erwachsenen um zwei bis drei Centimeter. Wollen wir dieses Verhalten in evidentester Weise zeigen, so stellen wir uns vor den Kranken,

bringen beide Ellbogengelenke, das gesunde und das kranke, in eine nahezu rechtwinkelige Beugung und vergleichen beide, indem wir beide Gelenke von der Streckseite her umgreifen, den Mittelfinger an den Epicondylus medialis, den Daumen an den Epicondylus lateralis, den Zeigefinger an die Spitze des Olecranon legen. Am gesunden Gelenke liegen unsere drei Finger in einer Geraden, am verrenkten in einem Dreiecke, indem der Zeigefinger die höhergelegene Spitze des Olecranon markirt. Damit ist allerdings nur bewiesen, dass die Ulna verrenkt ist. Es muss noch evident gemacht werden, dass der Radius verrenkt ist. Normaler Weise liegt der Radius einen Daumen breit unter dem Epicondylus lateralis; bei der Luxation ist diese Stelle leer, und die Delle, die die Gelenksfläche des Radius bildet, ist hinter dem Condylus zu fühlen und legitimirt sich als solche übrigens durch Mitbewegung bei Pronation und Supination, die passiv vorgenommen wird.

Bei der Fractur haben wir ganz andere Verhältnisse, wir können über den rechten Winkel beugen, über den geraden hinaus überstrecken. Die beiden Epicondyli liegen mit dem Olecranon in einer Geraden; das Radiusköpfchen ist an seiner Stelle. Wir haben nur noch die Bruchstelle zu finden. Fassen wir die beiden Condyli, id est das untere Fragment an, so lässt es sich hin und her schieben, denn die Stelle der abnormen Beweglichkeit befindet sich ja oberhalb der Epicondylen, und wir hätten ja nur zu untersuchen, ob nicht eine T-förmige Fractur vorhanden ist, d. h. ob an den queren Bruch, der das untere Ende vom Schafte des Humerus abtrennt, nicht auch ein senkrechter Bruch sich anschliesst, der das untere Ende noch in zwei Bruchstücke trennt. Da werden wir auch die wechselseitige Beweglichkeit oder nur Crepitation nachweisen.

Das Bild einer frischen Verrenkung ohne Geschwulst, oder das einer veralteten ist so sprechend, dass man es auf ein einmaliges Untersuchen hin nie mehr vergisst und auch nie vergessen darf. Man kann es auch am Cadaver durch Ueberstreckung und nachherige Beugung mit Hinausdrängen des Vorderarmes erzeugen. Dann sieht man jene Zeichen, die als charakteristisch für die Luxation überall

ausführlich angegeben sind: die Beugeseite des Vorderarmes erscheint kürzer, am Oberarm die Streckseite; die Tricepssehne zieht in einem nach hinten concaven Bogen zum Olecranon, welches stark nach rückwärts vorspringt und dadurch zwei Gruben neben sich bildet; das Radiusköpfchen lässt den hinteren Halbkreis seines Gelenksendes hervorlugen; vorne fühlt man die Trochlea, insbesondere ihren medialen Rand; der quere Durchmesser des Gelenkes ist unverändert u. s. w.

Nun erwarte ich, dass man mir folgenden Einwand macht. Wenn es sich nur darum handelt, ob Luxation beider Vorderarmknochen oder Fractur des unteren Humerusendes vorhanden ist, dann wollen wir glauben, dass das Hinderniss bei der Beugung über den rechten Winkel ein schlagendes Symptom ist; aber wer sagt uns in unseren diagnostischen Nöthen, dass es sich nur um einen von diesen beiden Zuständen handle? Und müssen wir dann nicht wieder von vorne untersuchen?

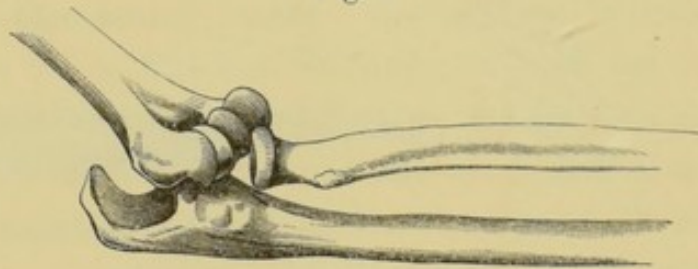
Wollen wir diesen Einwand prüfen. Die seitlichen Luxationen beider Vorderarmknochen sind unverkennbar auf den ersten Anblick. Der Vorderarm hat seinen Platz verlassen und sich daneben, innen oder aussen, gestellt. Die Axe des Vorderarmes und die des Humerus laufen nebeneinander. Die Extremität hat diese Gestalt: \sphericalangle . Von dieser Form wollen wir also nicht weiter reden; sie kann nicht mit den gemeinten Zuständen verwechselt werden. — Die Luxation beider Vorderarmknochen nach vorne zeichnet sich wiederum auf den ersten Anblick durch die spitzwinkelige, starre Beugestellung aus und ist schon dadurch ausgeschlossen. — Die Umkehrungsluxation springt durch die enorme Pronation in die Augen, und man greift unwillkürlich nach dem Vorsprung an der Vorderseite des Gelenkes, um ihn mit Staunen als die periostale Seite des Olecranon zu erkennen, und greift dann, einem nothwendigen Gedankengange folgend, an die Rückseite des Gelenkes und findet dort die Stelle vom Olecranon verlassen. — Bei der divergirenden Luxation springen nebst der ungemeinen Verkürzung die auseinandergewichenen Enden des Radius und der Ulna in die Augen. — Bei der isolirten Luxation der Ulna (Fig. 8) hat der Vorderarm ebenfalls eine pathognomonische Stellung. Er ist in

Streckstellung starr und die Axen des Vorderarmes und des Oberarmes bilden einen gegen die Medianebene offenen stumpfen Winkel, wie etwa die untere Extremität bei *Genu varum* es zeigt.

Sämmtliche genannten Zustände geben einen anderen Anblick und schreiben förmlich einen ganz anderen Gang der Untersuchung vor. Es bleiben also nur die Radiusluxationen und die incompleten Vorderarmluxationen übrig. Die Radiusluxationen aber zeigen eine besonders auf der Radialseite entwickelte Schwellung. Die hintere Luxation des Radius erlaubt allerdings auch nur eine Beugung bis zum rechten Winkel und ist dadurch von der gemeinten Oberarmfractur unterschieden; von der Luxation beider Vorderarmknochen unterscheidet sie sich durch den Mangel der Verkürzung schon beim

Anblick. Die vordere und äussere Luxation des Radius hemmen in einigen Fällen die Bewegung, in anderen nicht, aber wiederum ist keine Verkürzung

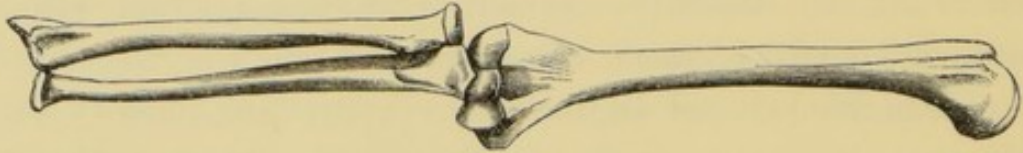
Fig. 8.



da, wenn man nur über die Ulna misst. Es bleiben daher nur die incompleten Vorderarmluxationen übrig, und von diesen muss gestanden werden, dass sie allerdings diagnostische Schwierigkeiten bieten. Der beste Beweis dafür ist der Umstand, dass sie in der neueren Zeit häufiger beobachtet werden. Während in einer vor etwa zwei Decennien erschienenen classischen Arbeit Streubel's über die Ellbogenluxationen nur vereinzelte Beobachtungen als grösste Seltenheit citirt sind, hat Pitha in seiner Abhandlung über die chirurgischen Krankheiten der Extremitäten schon drei eigene Beobachtungen angeführt; Hüter allein hat acht Fälle gesehen, zumeist veraltete, nicht eingerichtete, wahrscheinlich verkannte; ich selbst habe drei Fälle auf der Dumreicher'schen Klinik und seitdem viele andere gesehen, und allenthalben weiss man nun, dass diese früher verkannte Verletzung bei Kindern sogar häufig vorkommt. Die incomplete Luxation geschieht entweder nach innen oder nach aussen, d. h. radial- oder ulnarwärts.

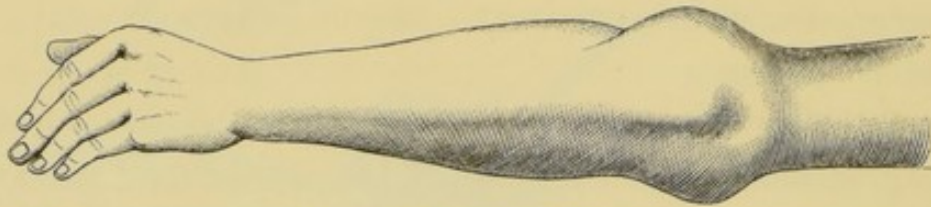
Die bei weitem häufigere Form ist die nach aussen. Die Vorderarmknochen stellen sich so, dass der Radius von der Eminentia capitata nach aussen springt und dicht an derselben unter dem Epicondylus lateralis stehen bleibt, ohne eine namhafte Prominenz zu bilden. Die Ulna geht um die halbe Breite der Trochlea nach aussen, so dass die Medianebene der Fossa sigmoidea den medialen Rand der Trochlea

Fig. 9.



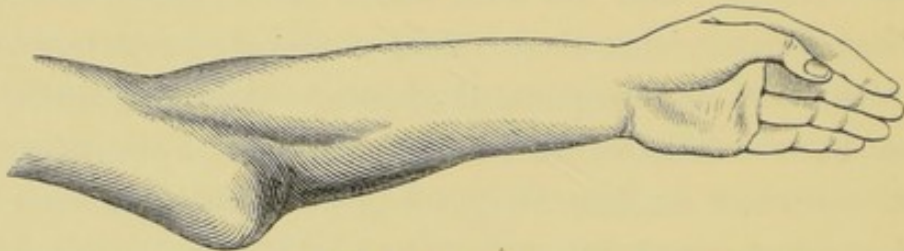(Rechter Arm.)

Fig. 10.



(Linker Arm von aussen.)

Fig. 11.



(Linker Arm von innen.)

überspringt. Fast in allen Fällen reisst dabei das Ligamentum laterale internum ein Stück des Epicondylus medialis ab. Nur in wenigen Fällen fehlte dieser Umstand. Gerade die kleine Bruchfläche, die am inneren Condylus zu fühlen ist, verleitet Einen zur falschen Diagnose. Als ich den ersten Fall sah, war ich wirklich in Verlegenheit. Die Schwellung maskirte das Gelenk ziemlich; Verkürzung war keine vorhanden, die Beugung ging über den rechten Winkel ohne Hinderniss von statten, ja man konnte sie in grösserem Umfange ausführen

als auf der gesunden Seite. Dadurch war die Luxation beider Vorderarmknochen nach rückwärts unbedingt ausgeschlossen, nicht aber die Humerusfractur. In einzelnen Fällen hat man aber bei dieser Form auch starres Hinderniss beobachtet. Dann reicht der Mangel jeglicher Verkürzung noch immer vollends hin, die Luxation nach hinten auszuschliessen. Aber ich dachte bei meinem Falle an eine Fractur des unteren Humerusendes; ich fühlte ja eine Bruchzacke. Aber die fehlende Verkürzung? Nun, es kommen auch quere oder wenig schiefe Brüche am unteren Oberarmende ohne Verkürzung vor. Ich habe deren einige gesehen, die genau in den Epicondylus medialis fielen. Die Verschiebung geschieht dann nicht nothwendig ad longitudinem, sondern ad latus; das untere Bruchstück verschiebt sich mit dem Vorderarm etwas auswärts, ohne Verkürzung, und einwärts ragt die Bruchzacke des oberen Fragmentes hervor. Die seitliche Verschiebung bedingt dann eine solche Stellung der Axen, wie sie bei der incompleten Luxation nach aussen vorkommt. Die Aehnlichkeit der äusseren Zeichen ist also sehr gross. Da kann nur die Palpation entscheiden. Bei der incompleten Luxation findet man unterhalb der scharfen Zacke, wenn der Epicondylus medialis abgerissen ist, oder unter dem Epicondylus medialis selbst, wenn er stehen geblieben ist die mediale Hälfte der verlassenen Trochlea, bei grosser Geschwulst mindestens ihren steilen medialen Rand vollkommen deutlich, und dieser Theil ist unbeweglich, unter ihm ist eine nachgiebige Grube, weil der Processus coronoideus die Gegend verlassen hat. Der Umstand eben, dass man unterhalb der Bruchzacke ein unbewegliches Knochenstück wahrnimmt, zeigt Einem eine Incongruenz in der Annahme einer Fractur des unteren Humerusendes, und bald hat man es herausgebracht, dass dieses unbewegliche Stück eben die verlassene Trochlea ist. So ist es mir ergangen.

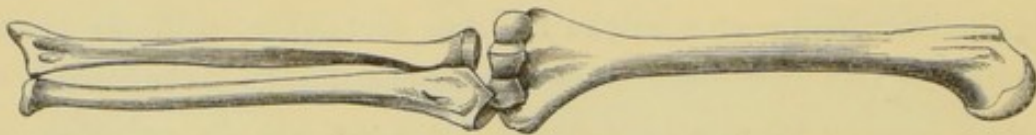Wie ist es nun mit der incompleten Luxation nach innen?

Da hat die Medianebene des Processus coronoideus die mediale steile Begrenzungskante der Trochlea übersprungen, der Radius die Eminentia capitata verlassen und steht auf einem Theil der Trochlea tief in Weichtheilen verborgen. Es besteht keine Verkürzung und ist

die Beugung nicht gehindert. Das entscheidende Symptom ist das, dass man den medialen Rand der Fossa sigmoidea ulnae unter dem Epicondylus medialis frei fühlt.

Indem wir also das charakteristische diagnostische Moment hervorheben, können wir sagen: die übrigen Symptome vorausgesetzt, finden wir durch einen Griff, ob es sich um eine incomplete Vorderarmluxation nach aussen, oder um eine solche nach innen handelt. Wir brauchen nur in der inneren Gelenksgegend, unterhalb des Condylus medialis zu untersuchen. Bei der incompleten Luxation nach aussen tastet man hier die Trochlea, bei jener nach innen die Fossa sigmoidea. Der freie Rand der Trochlea bildet eine nach vorne convexe, jener der Fossa sigmoidea eine nach vorne concave Linie. Man

Fig. 12.



(Rechter Arm.)

braucht nur die das Ellbogengelenk constituirenden Knochen vom Skelet herunterzunehmen und kann sich nach dem Gesagten die Verhältnisse ganz einfach illustriren.

Wir haben also gesehen, dass die Luxation beider Vorderarmknochen nach rückwärts — eine, nochmals sei es gesagt, häufige und, nochmals sei es geklagt, häufig verkannte Verletzung — ganz leicht erkannt werden kann.

Es gibt aber zwei Zustände, die wir noch nicht erwähnt haben und die mit dieser Luxation eine grosse Aehnlichkeit besitzen können.

Bei Kindern kommt nämlich eine traumatische Lösung der Oberarmepiphyse vor. Die Trennungslinie verläuft da unterhalb der Epicondylen; das ganze untere Bruchstück besteht nur aus Trochlea und Eminentia capitata. Es ist nun klar, dass bei diesem Zustande der Vorderarm sammt dem unteren Bruchstücke nach hinten sich stellen kann. Dann prominirt das Olecranon rückwärts, ist auch höher gestellt, der Radius hat seinen Platz verlassen, Verkürzung ist

vorhanden. Das Bild ist also luxationsähnlich. Man betastet nun den Stand der Spitze des Olecranon und findet sie wirklich oberhalb der Epicondylen; die relative Lage des Olecranon zu den Epicondylen ist verändert, und man schliesst also, dass eine Luxation vorhanden sein müsse. Nun prüft man, ob die Beugung über den rechten Winkel geht, und siehe da — es ist kein Hinderniss. Man stösst also auf einen Widerspruch in den Symptomen der Luxation. Gerade dieses Moment ist entscheidend. Die Stellung der Theile wie bei der Luxation, die Beweglichkeit wie bei einer Fractur, das ist eben das Charakteristische des Epiphysenabbruches.

In anderen Fällen tritt bei dieser Verletzung eine entgegengesetzte Verschiebung des Vorderarmes sammt der abgebrochenen Epiphyse, nämlich nach vorne, ein. Dann findet man die Rückseite des Gelenkes vom Olecranon verlassen, daselbst eine quere Trennungslinie, die aber unterhalb der Epicondylen verläuft. Die Reposition ist sehr leicht.

Eine zweite Form der Verletzung, die mit der Luxation Aehnlichkeit besitzt, ist die Fractur des Processus coronoideus ulnae. Es sind bis nun wenige Fälle derart bekannt, ich selbst habe auch einen gesehen; doch ist kein ganz reiner Fall dieser Verletzung beobachtet; immer war noch eine andere Verletzung vorhanden, wenn auch das Abbrechen des Processus coronoideus das Auffälligste der Verletzung war. Das frappante, sofort fesselnde Symptom ist die starke Hervorragung des Olecranon. Man prüft seine Stellung und findet wirklich, dass es weit oberhalb der Condylen steht. Wenn man nur an den Zustand sich erinnert, so würde ein Griff unter den äusseren Epicondylus zeigen, dass der Radius seinen Platz nicht verlassen hat. Es bliebe dann nur noch die Annahme einer isolirten Luxation der Ulna übrig. Thatsächlich ist auch die Ulna luxirt, aber in Folge dessen, dass der Processus coronoideus, mittelst dessen sie um die Trochlea umgehakt ist, abgebrochen wurde. Der reinen Luxation der Ulna gegenüber fällt die Stellung des Vorderarmes auf; er ist nicht ulnarwärts so adducirt wie bei dieser Verletzung. Entscheidend ist allerdings das Auffinden des abgebrochenen und mithin beweglichen

Processus selbst in der Ellbogenbeuge. Dazu sind aber, wie Pitha sagt, feine Finger nothwendig. Indess reicht ein anderes Symptom aus. Die Ulna lässt sich nämlich herabziehen, die Prominenz des Olecranon verschwindet rückwärts; aber wie der Zug nachlässt und man eine kleine Beugung ausführt, gleitet das Olecranon wieder nach oben und hinten, und das alte Bild ist wieder vorhanden.

Ich muss noch Einiges über die isolirten Luxationen des Radius nachtragen. Wir haben hervorgehoben, dass sie durch den Mangel der Verkürzung von der Luxation beider Vorderarmknochen sofort zu

Fig. 13.


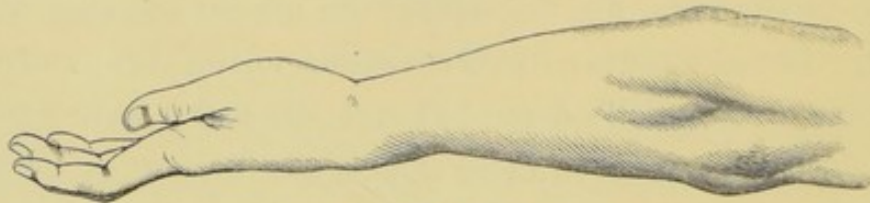


Fig. 14.



(Vordere Radiusluxation.)

unterscheiden sind, auch wenn eine grosse Geschwulst das Gelenk allseits bedeckt und die Radiusluxation die Beugung über den rechten Winkel verhindern würde, was eben nicht constant ist. Unter der Annahme einer grossen Geschwulst kann ich auch keinen anderen Anhaltspunkt geben, als eine genaue Palpation der äusseren Seite des Gelenkes. Man kann das luxirte Radiusköpfchen nicht verkennen. In frischen Fällen sieht man es sogar äusserlich (bei äusserer und hinterer Verrenkung), oder man sieht den äusseren Oberarmcondyl in allen seinen Contouren (bei vorderer Luxation). Aber eines kann man übersehen. Es kommt nämlich häufig mit der Radiusluxation auch eine Fractur der Ulna vor, beiläufig in der Mitte. Diese übersieht man, oder umgekehrt, man nimmt die Fractur der Ulna wahr,

übersieht aber die Radiusluxation. Dagegen schützt nur eine gute Erinnerung an das eben Gesagte.

Bei isolirten Fracturen des einen oder des anderen Condylus des Oberarmes hat man eben keine pathognostische Stellung, keine Verkürzung, keine unüberwindliche Bewegungshemmung; da heisst es gut betasten. Dasselbe muss man von der Fractur des Radius unterhalb seines Köpfchens sagen. Das Symptom, dass bei Fractur das Köpfchen sich während der Pro- und Supination nicht mitbewegt, kann sehr leicht täuschen, wenn keine bedeutende Dislocation besteht. In der Regel ist aber diese vorhanden und das obere kurze Bruchstück steht fast quer mit der Bruchzacke gegen die Ulnarseite.

XVII.

Entzündliche Geschwülste in der Gegend des Ellbogens.

Das mit einem flüssigen Erguss gefüllte Ellbogengelenk bietet folgende wesentliche Symptome. Es steht zunächst in einem Beugewinkel von etwa 120° ; das ist die Mittellage des Gelenkes, die pathognostische Stellung. Von den Durchmessern desselben ist nur der eine, und zwar der von der Beugefalte zur Spitze des Olecranon gezogene, also der antroposteriore oder sagittale, um ein eben Merkliches vergrössert, und zwar darum, weil bei starker Füllung des Gelenkes die vordere Kapselwand um Weniges von der Trochlea und von der Eminentia capitata abgehoben wird. Die am meisten charakteristischen Veränderungen des Aussehens finden sich an der Streckseite. Während hier normaler Weise zu beiden Seiten des Olecranons Furchen zu sehen sind, erscheinen diese bei gefülltem Gelenke nicht nur verstrichen, sondern durch Wülste ersetzt; hier ist nämlich die Kapsel am dünnsten, am weitesten und kann somit vom Ergusse am leichtesten vorgewölbt und bei längerem Bestande sogar ausgedehnt werden. Ein aufmerksames Auge wird auch in der Gegend des Radiohumeralgelenkes, also fingerbreit unter dem Epicondylus lateralis,

die Contouren der Knochen maskirt finden, indem der Erguss auch das Radiusköpfchen umgibt. Alle diese Zeichen kann man auch am Cadaver studiren, wenn man nach Anbohrung des Olecranon eine Canüle bis in die Gelenkhöhle vorschiebt und diese letztere mit Wasser füllt.

Dass in einem gegebenen Falle die beschriebenen Veränderungen in vivo von einem flüssigen Ergusse herrühren, wird daran erkannt, dass die erwähnten Wülste neben dem Olecranon deutliche Fluctuation bieten. In manchen Fällen, und zwar dort, wo der Erguss ein mächtiger ist, lässt sich auch zeigen, dass der Inhalt des einen Wulstes mit jenem des anderen communicirt; indem man den einen zusammendrückt, wird der andere praller. Eine solche Erscheinung beweist direct, dass der Erguss im Gelenke ist, indem die Communication nur vor dem Olecranon stattfinden kann und dieses ja mit seiner Knorpelfläche in die Gelenkhöhle sieht.

Das ist das Bild der **serösen Ergüsse**, die nach einem Trauma, bei Rheumatismus vorkommen. Bietet das Individuum die Zeichen des phthisischen Habitus, ist erbliche Belastung nachweisbar, sind anderweitige tuberculöse Herde nachzuweisen, so muss, auch wenn ein Trauma vorausgegangen war, noch die Möglichkeit einer Synovitis serosa tuberculosa vorschweben und die Prognose sich darnach richten; in der Regel wird der weitere Verlauf es bestätigen, dass man mit der Befürchtung Recht hatte; es entwickeln sich früher oder später deutlichere Zeichen einer tuberculösen Erkrankung des Gelenkes. In solchen Fällen ist auffallende Druckempfindlichkeit ganz beschränkter Punkte an den knöchernen Constituentien, z. B. am Olecranon, frühzeitig ein ominöses Zeichen.

In der Regel hebt aber die **Tuberculose** des Ellbogengelenkes nicht mit einem flüssigen Ergusse an, sondern mit einer Schwellung der Kapsel selbst (Fungus). Die Erscheinungen, die hiedurch hervorgebracht werden, sind den eben beschriebenen ganz gleich — eine einzige ausgenommen: die zu beiden Seiten des Olecranon vorhandenen Wülste fluctuiren nämlich nicht. Indem also das Aussehen des Gelenkes derart ist wie bei Kapselfüllung und dennoch keine

Fluctuation nachweisbar ist, kann es sich nur um eine Kapselschwellung handeln; nicht Flüssigkeit, sondern Gewebe liegt vor — das elastisch-weiche Gewebe des Fungus.

Meistens kommen die Kranken zum Arzte zu einer Zeit, wo die Charaktere der Gelenkstuberculose noch ausgesprochener sind. Schon auf den ersten Blick bemerkt man, dass die Streckseite des Gelenkes kugelig zugerundet ist; weder das Olecranon, noch die beschriebenen Wülste sind zu sehen, sondern eine Abrundung der Gegend, in welcher die Contouren untergegangen sind; die Haut hat einen matten Glanz und die Schwellung fühlt sich teigig an. In dieser Zeit pflegt auch schon etwas seitliche Beweglichkeit im Gelenke vorhanden zu sein, daher der Arm vom Kranken gestützt wird.

In noch auffälligerer Weise verräth sich die Natur des Processes, wenn die das Gelenk umgebende Schwellung spindelförmig gestaltet, nach dem Oberarme und dem Vorderarme zu sich ganz allmählig verjüngt; da umwuchert der Fungus die Knochen weithin, die Ränder sind schon zerstört, häufig auch schon Crepitation der vom Knorpel entblösten Gelenkkörper wahrnehmbar; in der Regel ist hie und da in der fungösen Masse die eiterige Schmelzung derselben an einer scharf umschriebenen Fluctuation nachweisbar. Oder es ist gar ein derartiger Abscess schon aufgebrochen und die Aufbruchstelle hat sich in ein an der violetten Färbung seiner dünnen, scharfen und weithin unterminirten Ränder erkennbares tuberculöses Geschwür verwandelt. Bilder dieser Art sieht man namentlich bei Kindern sich rasch entwickeln.

Wenn die Tuberculose des Ellbogengelenkes von den Gelenkkörpern ausgeht (Knochentuberculose), so pflegt sich häufig relativ bald ein kalter Abscess innerhalb der allgemeinen Schwellung zu entwickeln; umgekehrt kann man aus der Lage des Abscesses auf den Knochenherd schliessen, insbesondere findet man bei einem Abscesse, der dem Olecranon hinten aufsitzt, sicher eine Caverne in letzterem selbst; die lateralen Theile der unteren Humerusepiphyse sind, wie es scheint, häufiger der Sitz von Cavernen als die medialen; nicht selten sind auch die Cavernen in Radiusköpfen.

Ab und zu verläuft auch am Ellbogengelenke die Tuberculose in äusserst chronischer Weise. Man findet die Wülste neben dem Olecranon, sie fluctuiren nicht; es ist Bewegungsbeschränkung vorhanden und doch dauert die Krankheit seit einem oder zwei Jahren. Es kann sich dann, wenn der Process spontan sich entwickelt hatte, nur um die Alternative handeln, ob Tuberculose, ob Arthritis deformans. Für Arthritis deformans spricht die hochgradige Prallheit jener Wülste neben dem Olecranon, die starken Reibegeräusche im Gelenke, eine Auftreibung des Radiusköpfchens, harte Unebenheiten in der Gegend des oberen Kapselansatzes an der Hinterseite des Oberarmes.

Bei acuten Entzündungen im Ellbogengelenke kann mitunter die Frage auftauchen, ob es sich um Gelenkrheumatismus oder um Osteomyelitis spontanea diffusa des unteren Humerusendes handelt. Die Frage wird um so schwieriger, wenn nicht nur die Gelenkgegend angeschwollen, sondern auch ein wirklicher Erguss im Gelenke selbst nachweisbar ist; denn die Osteomyelitis beginnt ja manchmal mit einem Ergusse in dem benachbarten Gelenke. Seitdem man weiss, dass die Osteomyelitis auch jenseits der ersten 24 Lebensjahre vorkommt, wird der Zweifel auch bei Menschen reiferen Alters aufstossen. Natürlich dauern die Zweifel nur eine gewisse Zeit; denn sobald sich Zeichen der Eiterung einstellen, kann es sich um keinen Rheumatismus mehr handeln. Aber noch vordem wird ein ausgebreitetes Oedem am ganzen Vorderarme und die enorme Schmerzhaftigkeit des Knochens auf Druck für Osteomyelitis sprechen; sollte gleichzeitig eine anderweitige, von einem Gelenke entferntere Knochenanschwellung auftreten, so ist an dem Vorhandensein der Osteomyelitis (multiplex) kein Zweifel mehr.

In Betreff der entzündlichen, extraarticulären Schwellungen am Ellbogen gibt es wenig zu bemerken. Die Entzündung der Bursa olecrani, ein — wegen der schnell sich entwickelnden Eiterversenkungen nach dem Vorderarme — mitunter schwerer Process, ist an der circumscribten, eben die Ausdehnung der Bursa einnehmenden Fluctuation sofort erkenntlich. Bei chronischer Hydropsie derselben

ist das Reiben in ihr als Folge der Excrescenzen an der Wand und der freien Reiskörperchen nicht misszuverstehen. Bei blossen Contusionen dieser Gegend kann sich ein traumatisches Hämatom der Bursa entwickeln, in welchem man ein noch feineres, weiches Reiben von den Blutgerinnseln wahrnimmt.

An der Innenseite des Gelenkes kommen am untersten Ende des Sulcus bicipitalis acute und chronische Abscesse vor, die von Denjenigen verkannt werden, welche nicht wissen, dass es hier eine Glandula cubitalis gibt. Der Abscess kann nahezu hühnereigross werden und wird dem Gelenke nie gefährlich.

Bei metastatischen Processen kommen auch Abscesse um die Kapsel herum, besonders an der Vorderseite vor. Wenn nicht gleichzeitig auch Empyem des Gelenkes vorhanden ist, so kann man aus dem plötzlichen Schmerz in der Gelenksgegend, aus der allerdings geringen Schwellung an der Beugeseite mit Integrität der hinteren Gegend einen solchen Abscess bei vorhandener Pyämie erkennen.

XVIII.

Verletzungen der Hand.

Mit der reichlicheren Gliederung, welche die Extremität am Carpus annimmt, tritt auch ein grösserer Reichthum an pathologischen Processen auf. Das bisherige Schema wird plötzlich bereichert durch die ganz interessanten Krankheiten der Sehnenscheiden, die um das Handgelenk und an den Fingern sich vorfinden. Dazu kommt noch das selbstständige Capitel der Verletzungen des Daumens, der für seine Dignität durch die berüchtigten Luxationen seiner ersten Phalanx büssen muss. Eine speciell an der Hand vorkommende Krankheit — die Dupuytren'sche Contractur — macht die Hand noch interessanter. Wenn die sinnige Naturbetrachtung eines Carus in der Hand geradezu einen Seelenausdruck herausgefunden haben wollte,

so hat der Arzt zu dieser Physiognomik der Hand noch das pathologische Capitel hinzuzufügen. In der That haben die französischen Neuropathologen die charakteristischen Haltungen und Formen der Hand bei Lähmungen der Hauptnervenstämme mit den Terminis der Physiognomik bezeichnet, indem sie z. B. von der Hand des pathetischen Predigers sprechen, während der Chirurg die gesunde Prosa der Schuster- und Tischlerwerkstätte aus der schwieligen Haut über dem Hohlhandabscesse studirt, die panaritienreichen Waschweiber und Dienstboten curirt und die schlaflosen Nächte dieser Patienten durch Incisionen beendet, deren Tiefe von seiner diagnostischen Tüchtigkeit zeigen soll.

Fig. 15.

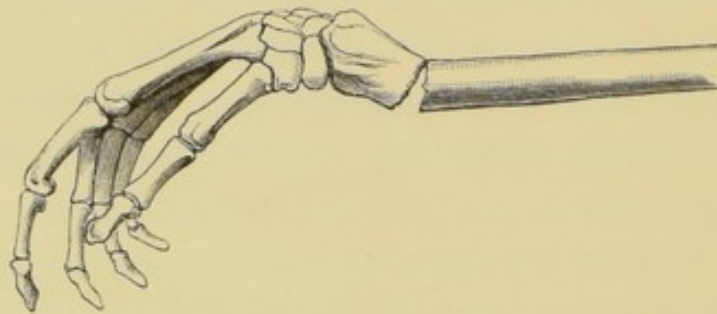
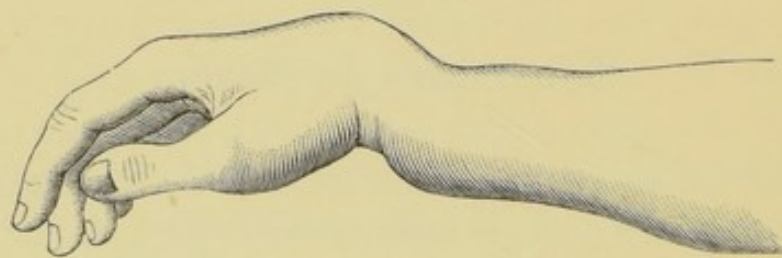


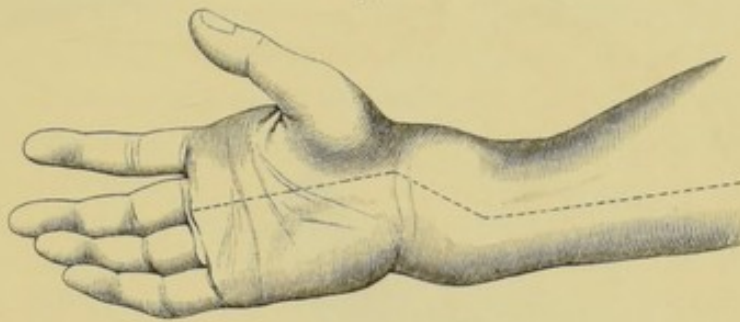
Fig. 16.



Von Verletzungen ist zunächst der **Bruch des Radius** an seinem unteren Ende hervorzuheben. Durch directe Gewalt kann der Radius an jedem Punkte brechen; durch Contrecoup bricht er beim Falle auf die ausgestreckte Hand knapp oberhalb des Gelenkes. Er bricht eigentlich nicht; er reisst. Wenn man bei dorsalflectirter Hand auffällt, wird das Ligamentum carporadiale volare aufs Aeusserste gespannt; es reisst aber nicht selbst, sondern reisst den Radius entzwei, so dass das untere Gelenksende an ihm hängen bleibt. Die Fractur

wird sehr oft von unkundigen Aerzten verkannt. „Man hat oft seine liebe Noth, den Aerzten das Vorhandensein des Bruches begreiflich zu machen,“ klagt der erfahrene Pitha mit zu viel, viel zu viel Sanftmuth. Und doch sind die Erscheinungen gar nicht so geringfügig. Wie nämlich der Bruch entsteht, tritt das obere Bruchstück, nahezu der ganze Radius, mit seinem Bruchende gegen die Beugeseite des Vorderarmes, das untere Fragment mit der an ihm hängenden Hand steht dorsalwärts. Daraus wird das Hauptsymptom sehr leicht abzuleiten sein, es entsteht nämlich eine flache Wölbung der Beugeseite des Unterarmes gleich über dem Handgelenke und ihr entsprechend eine Grube an der Dorsalseite. Ist die Dislocation grösser, so sieht man eine förmliche Axenknickung des Vorderarmes an seiner radialen

Fig. 17.



Seite. Wenn man in die Grube an der Dorsalseite hineindrückt, so wölbt sich die Geschwulst an der Beugeseite stärker. Das wäre nicht möglich, wenn der Radius nicht gebrochen wäre; wie könnte man denn durch den intacten Radius durchdrücken? Die Stellung der Hand ist nicht immer gleich, meist ist, wenn der Kranke den Vorderarm frei ausstreckt, Ulnarflexion vorhanden. Ein guter Blick erkennt auch eine geringe Supinationsstellung. Halten wir uns indess immer nur an das Hauptsymptom: Vorwölbung an der Beugeseite oberhalb des Handgelenkes, Grube an derselben Stelle auf der Streckseite und abnorme Beweglichkeit. Wer an dieser nicht genug hat und à tout prix auch die Crepitation wahrnehmen will, martert unnütz den Kranken.

Bei vielen Radiusfracturen bietet die Extremität eine charakteristische Ansicht, wenn man nur die Volarseite betrachtet. Es tritt eine in Fig. 17 durch die punktirte Linie angedeutete Axenknickung auch in der volaren Ansicht auf.

Warum wird die Krankheit verkannt? Wenn die Dislocation gering ist, erkennt man die Fractur nicht und sagt, es sei eine Verstauchung; ist die Dislocation gross, glaubt man an eine Verrenkung. Die älteren Chirurgen sprachen häufiger von der Luxation der Hand auf der Dorsalseite; in der neueren Zeit kommt sie nicht so oft vor. Der Grund davon ist schon von Dupuytren richtig angegeben worden. Die meisten Fälle der Alten waren nichts Anderes als Radiusfracturen mit grosser Dislocation.

Fig. 18.

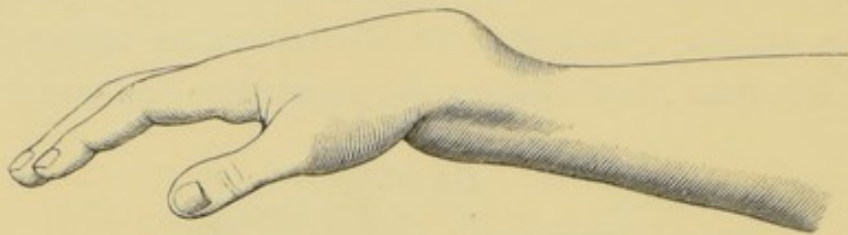
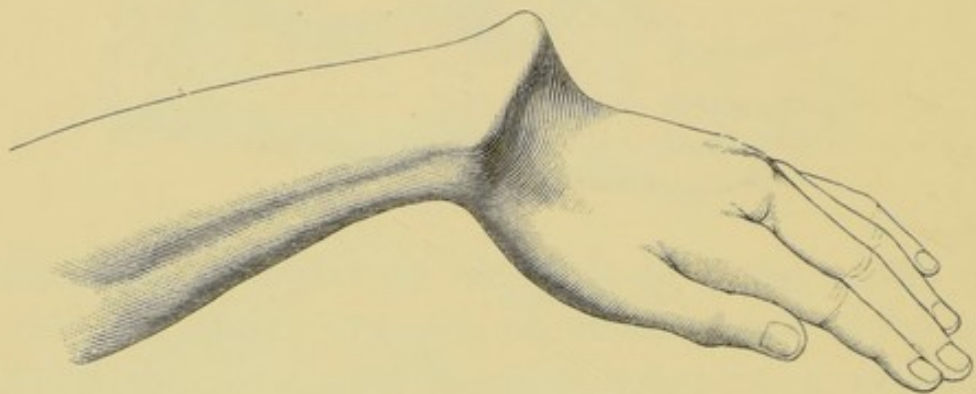


Fig. 19.



Doch gibt es unzweifelhaft beobachtete **Luxationen der Hand**. Am leichtesten kann eine Luxation der Hand, und zwar zwischen Radius und Carpus so erfolgen, dass der Carpus mit der Hand dorsalwärts sich aufstellt; viel seltener kommt das Umgekehrte vor. Ob nun die eine oder die andere Form vorliegt, vom Radiusbruche wird jede dieser Luxationen dadurch zu unterscheiden sein, dass die Distanz zwischen dem Processus stiloideus radii und einem beliebigen Punkte an der Hand bei der Fractur normal, bei der Luxation wesentlich verkürzt ist. Eine genaue Betastung lehrt das Weitere. Bei der dorsalen Luxation (Fig. 18) fühlt man am Dorsum der Handgelenksgegend

den nach oben convexen Contour der ersten Carpusreihe, an der volaren Seite den nach unten concaven Rand der Gelenksfläche des Radius. Bei der volaren Luxation (Fig. 19) umgekehrt.

Als eine grosse Seltenheit haben wir bei einem zweijährigen Kinde die Trennung der unteren Radiusepiphyse nach einem Falle auf die Hand beobachtet. Es kommt häufig vor, dass bei kleinen Kindern, die an der Hand gezerrt werden, eine unklare Verletzung vorliegt; das Kind hält den Arm ruhig, und wenn man es bei der Hand nimmt, schreit es. Der Arzt untersucht ein Gelenk nach dem andern, richtig findet er, wie Goyrand hervorhebt, im Ellbogengelenke ein Reiben und lässt kalte Umschläge auf den Ellbogen machen. Indess sitzt die Verletzung am Carpus und besteht entweder in einer Ruptur der dorsalen Bänder oder, wie Goyrand beobachtete, in einer Luxation des unteren Ulnoradialgelenkes. Da unter allen Umständen durch Extension der Hand und einen Druck auf das Dorsum carpi die Einrichtung gelingt und der Schmerz sofort verschwindet, so wollen wir nicht auf die Frage eingehen, ob die Goyrand'sche Ansicht von der Luxation des Ulnoradialgelenkes mit Verschiebung des Zwischenknorpels richtig ist. Aber merken muss man sich die Sache, da der Anlass zur Zerrung des Kindes an der Hand häufig ist. Hat ja Bogumil Goltz in der Mutter, die mit der einen Hand das fallende Kind auffängt, mit der anderen Hand zugleich den überlaufenden Milchtopf vom Feuer wegstellt, eine wahre, hundertfach vorkommende Scene entworfen.

Bei Erwachsenen kommt die Luxation des unteren Ulnagelenkes als Complication der besprochenen Radiusfractur nicht gar selten vor. Das Bild ist unverkennbar: das Ulnaköpfchen schaut heraus, während die ganze Hand radialwärts verrückt und abducirt ist. Und doch — *incredibile et horribile dictu* — wurde auf die v. Dumreicher'sche Klinik ein Mann gebracht, der von den Aerzten draussen an Gelenksrheumatismus behandelt wurde, bei dem man auf den ersten Blick beiderseits eine Radiusfractur, mit dieser Luxation der Ulna sah und unter dem linken Kniegelenke noch eine Fractur der Tibia entdeckte, welche mit deutlicher Dislocation verbunden war. Der Mann wurde dazu noch verschüttet und doch — Rheumatismus.

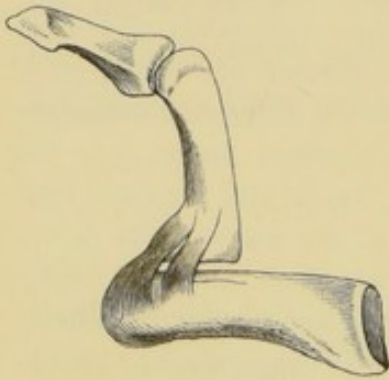
Bei Greisen sei man im Falle einer Radiusfractur vorsichtig in der Prognose. Es kommen im hohen Alter Fracturen mit Sprüngen bis ins Handgelenk hinein vor, und dann tritt Ankylose ein. Wir erkennen den Zustand daran, dass am zweiten, am dritten Tage trotz Ruhe und Verband die Schwellung nicht abnimmt, sondern grösser wird und um das Gelenk herum sich ausbreitet, welches schmerzhafter und schmerzhafter wird. Bei einem Arbeiter habe ich überdies auch eine T-förmige Fractur des unteren Radiusendes gesehen, welche ohne Ankylose ausheilte.

Von den Luxationen einzelner Carpusknochen, von den Fracturen der Metacarpen, der Phalangen ist nur das zu bemerken, dass sie

durch die Palpation entdeckt werden müssen; mithin brauchen wir uns nicht in eine differential-diagnostische Erörterung einzulassen.

Dafür müssen wir von den **Luxationen des Daumens** Einiges bemerken. Die häufigste ist die dorsale. Die erste Phalanx des

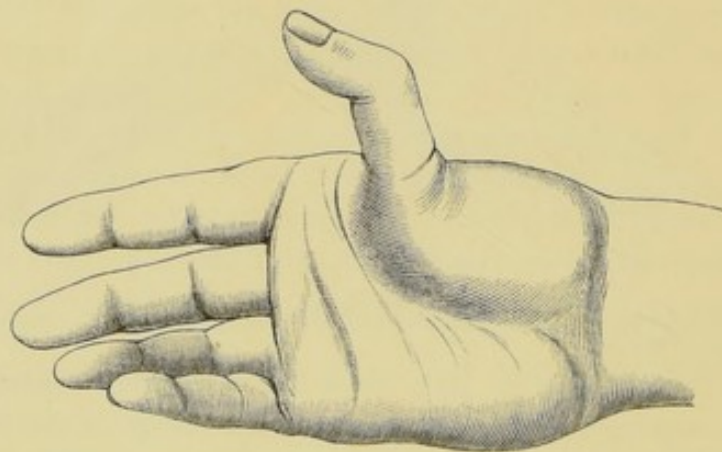
Fig. 20.



Daumens stellt sich auf den Rücken des Metacarpus, und ihre Axe bildet mit jener der letzteren einen fast senkrechten Winkel, das Interphalangealgelenk ist gebeugt. Bekannt ist die Thatsache, dass die meisten Anfänger in diesem Momente den Irrthum begehen, das Metacarpusköpfchen, welches im Ballen prominirt, für das obere Ende der Phalanx zu halten und mithin eine volare Luxation anzunehmen.

Fasst man den Daumen und legt ihn aus der Ueberstreckung in gerade Streckstellung, so verschwindet der Irrthum, indem dann die Axe der ersten Phalanx nicht mehr in jenen Vorsprung fällt, den man für das untere Ende der Phalanx gehalten hat. Sel-

Fig. 21.



tener ist die volare Luxation. Es steht dann die erste Phalanx des Daumens im Ballen, und zwar entweder an der radialen oder an der ulnaren Seite des Mittelhandknochens, der Daumen ist verkürzt, das Interphalangealgelenk gebeugt. Charakteristisch ist überdies, dass bei der ulnovolaren Stellung der Daumen prominirt, bei der ulnoradialen supinirt ist.

XIX.

Die entzündlichen Geschwülste der Hand.

Ein deutlich wahrnehmbarer Erguss kann im Bereiche des Carpus nur im Radiocarpalgelenke vorkommen. Die Verhältnisse, die er bedingt, kann man in cadavere studiren, wenn man das Gelenk mittelst einer schiefen Durchbohrung des Radius füllt. Ab und zu sieht man auch in vivo einen mächtigen Erguss in dieses Gelenk und ist erfreut, die Uebereinstimmung des klinischen mit dem experimentellen Befunde wahrzunehmen. Ich hatte einige Male die Gelegenheit hierzu. Die Hand stand in geringer Abduction und am Dorsum carpi wölbte sich ein flacher, fluctuirender Wulst hervor, an dessen oberer Grenze man die dorsale Kante der Gelenkfläche des Radius deutlich fühlen konnte. Fasste man die Hand und drückte dieselbe gegen den Radius an, so spannte sich der fluctuirende Wulst bedeutend an. Zwischen Radius und Carpus bestand überdies abnorme Beweglichkeit in geringem Masse. In beiden Fällen ging nach Ablauf der entzündlichen Symptome die Resorption unter Anwendung von Druck gut vor sich. Die Diagnose der Entzündung des Carpusgelenkes in toto ist aus ähnlichen Symptomen nicht zu stellen, weil sich kein entzündlicher Erguss von constatirbarer Menge in den straffen Gelenken ansammeln kann. In Wirklichkeit kommt eine diffuse Schwellung der ganzen Gelenksgegend vor und dann entsteht die Frage: Ist die Geschwulst extra- oder intraarticulär?

In den zwei häufigsten Fällen, welche die Praxis liefert, löst sich die Frage auf ätiologischem Wege. Der Rheumatismus und die Tuberculose sind intraarticuläre Processe; eine Schwellung des ganzen Carpus, die im Laufe des Rheumatismus, oder eine solche, die als augenscheinlich tuberculöser Process auftritt, wird also intraarticulär sein. Bei subcutanen Traumen wird es Zweifel geben. Aber auch hier ist die Frage häufig belanglos. Eine Contusion wird die extraarticulären Theile sicher, die intraarticulären vielleicht auch treffen;

eine Distorsion wird umgekehrt sicherlich als eine Gelenksverletzung aufgefasst werden, wenn auch ein extraarticulärer Bluterguss dabei vorhanden sein mag. In diesen Fällen hat es wirklich nicht viel zu bedeuten, ob man im Stande ist, zu sagen, ob und in welchem Grade die oder die Theile der so complicirt gebauten Handwurzel innerhalb ihrer straffen, gelenkigen Verbindungen oder ausserhalb derselben verletzt sind.

Anders freilich bei Wunden und bei phlegmonösen Eiterungen. Führt die Wunde ins Gelenk? Hat die Phlegmone das Gelenk eröffnet? Eine directe Antwort verschafft die Sondenuntersuchung; bei längerem Bestande der traumatischen oder der phlegmonösen Eiterung wird die abnorme Beweglichkeit des Carpus und die Crepitation dahin aufklären, dass Bänder zerstört, dass Knorpelüberzüge verjaucht sind.

Das früher nur gestreifte Bild der **Tuberculose des Carpus** ist in entwickelten Fällen auf den ersten Blick unverkennbar. Die Hand hängt in Volarflexion; der Kranke muss sie stützen; die Finger sind in allen Gelenken gestreckt, weil der Kranke ihre Bewegung seit längerer Zeit aufgegeben hat. Der Carpus ist geschwollen, mitunter so, dass er breiter ist als der Metacarpus; das Oedem erstreckt sich über das Dorsum carpi und eine Strecke am Vorderarme hinauf; die Hand ist wie eine Riesenhand. Zahlreiche Fisteln an der Rückseite, an der Ulnar- und Radialseite, mit wuchernden Granulationen verlegt, entleeren einen dünnen Eiter. Fasst man den Radius mit einer, den Metacarpus mit der anderen Hand, so kann man seitliche Bewegungen ausführen und fühlt oft Crepitation.

Aber auch in früheren Stadien wird man die Tuberculose des Carpus aus der Beschaffenheit des Individuums, aus dem spontanen Auftreten, aus dem langsamen Verlauf, aus der diffusen Schwellung, welcher alle entzündlichen Erscheinungen fehlen, vermuthen müssen. Da die Tuberculose auf den Carpus übergreifen kann, einmal von der Spongiosa des unteren Endes des Radius, ein andermal von der spongiösen Basis eines Metacarpus, so wird man in frühzeitigen Stadien neben der diffusen Carpalschwellung noch wahrnehmen, dass ihre

grösste Entwicklung in dem einen Falle dem unteren Radiusende, in dem anderen der Basis eines Metacarpus entspricht.

Bezüglich der acuten Prozesse ist die Frage, ob Rheumatismus, ob Osteomyelitis des unteren Radiusendes — hier ist sie häufiger als am unteren Humerusende — vorliegt, nach jenen Anhaltspunkten zu beantworten, die beim Ellbogengelenke erwähnt wurden.

Eine besondere Form eines periarticulären Processes bilden die **Hygrome** der carpalen Synovialscheiden. An der Beugeseite liegt zwischen dem Ligamentum carpi volare und der Gelenkkapsel die grosse carpale Scheide der Fingerbeuger; neben ihr die Scheide des Daumenbeugers. Die carpale Scheide erstreckt sich etwa einen Zoll aufwärts auf den Vorderarm; in der Vola geht ihre Begrenzung in einer schrägen Linie von der Basis des Daumenballens gegen das Metacarpophalangealgelenk des kleinen Fingers. Eine Geschwulst dieser Scheide muss also diese Charaktere besitzen: 1. die den genannten Grenzen entsprechende Ausbreitung und Form, 2. muss sie vom Ligamentum carpi volare eingeschnürt erscheinen, so dass der eine Theil der Geschwulst oberhalb des Carpus am Vorderarm, der andere in der Vola ist, beide durch eine Furche am Carpus quer eingeschnürt. Fluctuirt die Geschwulst, so besteht ein Hydrops in der Regel mit vielen Reiskörperchen; ist sie nur elastisch, kann man den Inhalt der volaren Hälfte in die andere Hälfte am Vorderarme nicht hinüberdrängen, so hat man es mit dem sogenannten Fungus, d. h. Wucherung von Granulationsgewebe ohne Eiterung zu thun, ein Zustand, den ich nur bei lymphatischen Individuen angetroffen habe. Bei Eiterung dieser Scheide ist nebst heftigem Fieber eine blaurothe Färbung der Haut der Vola und ein grosses Oedem des Dorsum metacarpi vorhanden. Leicht bricht der Eiter längs den Sehnen am Vorderarme durch und breitet sich rasch nach aufwärts aus.

Dieses geschieht manchmal bei den sogenannten Panaritien, weshalb wir sogleich von diesen sprechen wollen.

Während das Wort Panaritium ursprünglich eine Entzündung um den Nagel bedeutete, benannte man allmählig alle eiterigen Entzündungen an den Fingern mit diesem nichtssagenden Namen. Wenn

man von der Entzündung der Nagelwurzel absieht, welche durch ihre Beschränkung auf die Ausdehnung des genannten Gebildes sich charakterisirt, hat man es vornehmlich mit drei Formen von Erkrankungen zu thun: mit einer Zellgewebsphlegmone, mit einer Sehnenscheideneiterung, mit einer Periostitis der Phalanx. Man kann sich, um die Diagnose stellen zu können, auf folgende Weise orientiren: Die Periostitis wird sich im Allgemeinen auf eine Phalanx, und zwar in ihrem ganzen Umfange erstrecken; es wird also eine Schwellung vorhanden sein, die eine ganze Phalanx ringsum betrifft. Die Eiterung einer Sehnenscheide wird der anatomischen Ausbreitung der letzteren folgen, also nur an der Beugeseite sich ausdehnen und über alle Phalangen setzen. Die Phlegmone des Zellgewebes endlich wird sich weder auf eine Phalanx, noch auf die Ausbreitung einer Sehnenscheide beschränken, sondern dem Zellgewebe überhaupt folgen. In präcisen Fällen wird also der blosse Anblick eine sofortige Entscheidung ermöglichen. So wird man, wenn die Schwellung und Röthung die Radialseite eines Fingergliedes, oder die Dorsalseite zweier Fingerglieder, oder die Beugeseite und Ulnarseite zweier Glieder einnimmt, natürlich vermuthen müssen, dass die Entzündung einem Gewebe angehört, welches an den genannten Theilen je zugleich sich erstreckt, also dem Bindegewebe. Da die Ausbreitungen des Periosts und des Bindegewebes bekannt sind, so bleibt also nur übrig, bezüglich der Ausbreitung der Sehnenscheiden eine orientirende anatomische Bemerkung vorauszuschicken. Die Sehnen der Fingerbeuger haben zweierlei Synovialscheiden: die phalangealen und die carpalen. Die phalangealen Scheiden bilden ein cylindrisches Rohr, in welchem sich die Sehnen der Fingerbeuger so bewegen wie der Stachel eines Trokars in der Canüle; sie sind nach oben, gegen das Handgelenk geschlossen und an die Sehne befestigt. Damit also eine Bewegung in ihnen stattfinden könne, sind diese Befestigungen in Form von Duplicaturen ausgeführt, welche sich bei der Bewegung auf- und zufalten. Der Ort, wo diese Duplicaturen sich befinden, also die obere Grenze der Scheide, liegt nicht weit von der Mitte der Hohlhand. Eine eiterige Entzündung dieser Scheiden muss also von der Endphalanx

an über die Beugeseite aller drei Phalangen aufwärts bis zur Mitte der Hohlhand sich erstrecken.

Am Daumen und am kleinen Finger sind Ausnahmeverhältnisse vorhanden. Der kleine Finger hat keine nach oben abgeschlossene Scheide, sondern eine, die mit der grossen carpalen Scheide zusammenhängt. Der Daumen aber behauptet seine bevorzugte selbstständige Stellung den übrigen Fingern gegenüber dadurch, dass er eine eigene Carpalscheide besitzt, und dass diese mit seiner phalangealen zusammenhängt. Daraus folgt, dass die Entzündungen der Sehnen-scheiden des ersten und letzten Fingers gefährlicher sein werden als die der übrigen Finger; die des Daumens kann sich wegen der erwähnten Communication der grossen gemeinschaftlichen Carpalscheide mittheilen.

Wenn in Wirklichkeit eine eiterige Entzündung der Sehnen-scheide des kleinen Fingers sich der grossen carpalen Scheide durch das kleine zwischen der Sehne des oberflächlichen und des tiefliegenden Beugers befindliche Loch mitgetheilt hat, so wird man dieses Ereigniss dadurch constatiren können, dass die Entzündung rasch nahezu über die ganze Vola und jenseits des Handgelenkes unter dem Ligamentum carpi volare auch auf die unterste Partie der Beugeseite des Vorderarmes sich erstreckt hat. Die Farbe der Haut der Vola ist dunkelkupferroth und zugleich entwickelt sich ein bedeutendes collaterales Oedem am ganzen Handrücken.

Aber auch von den phalangealen Scheiden der anderen Beuger kann sich, wenn auch nicht im Wege einer directen Communication, so doch im Wege einer dissecirenden Eiterung, die die Sehne begleitet — die Entzündung auf die grosse carpale Scheide ausbreiten. Der Durchbruch des Eiters erfolgt dann nicht durch die mächtige Palmaraponeurose, sondern es findet der Eiter seinen Weg zwischen den Metacarpusknochen und bricht am Dorsum auf, sehr oft zwischen dem vierten und fünften Metacarpusknochen, nahe ihren Köpfchen; oder er bricht auch, wie gesagt wurde, nach dem Vorderarme durch.

Die oben angegebene Diagnose zwischen den verschiedenen Arten des Panaritiums lässt sich in der Regel machen. Man hüte

sich aber, die Prognose so zu stellen, dass man bei einem tendinösen Panaritium etwa sagen würde, nur die Sehne werde im schlimmsten Falle sich abstossen; nie kann man sagen, ob nicht auch ein Knochenstück oder ganze Phalangen absterben können.

In manchen Fällen kann man aber die Diagnose nicht stellen, ob ein Sehnenscheidenpanaritium oder eine Periostitis vorliege oder vorgelegen sei. Nach Ablauf der ersten Erscheinungen ist es zwar Regel, dass in einem unförmlich angeschwollenen, wurstförmig vergrößerten Finger mit zahlreichen Durchbruchstellen an allen Punkten eine, zwei oder alle drei Phalangen abgestorben liegen. Aber es kommen ausnahmsweise auch Sehnenscheideneiterungen mit enormer Verdickung des Fingers und vielen Fisteln vor, wo die Phalangen nicht nekrotisch sind. Man untersuche also immer mit der Sonde die Fisteln und mit der Hand die Beweglichkeit der interphalangealen Gelenke, bevor man die Prognose stellt. Wenn das eine oder das andere Gelenk abnorme Beweglichkeit besitzt mit einem matten Reiben und die Fisteln auf keinen rauhen Knochen führen, so kann Ankylose eintreten, ohne dass sich ein Theil der Phalange austossen müsste.

Die gemeinschaftliche carpale Scheide der Fingerstrecker am Dorsum carpi ist höchst selten der Sitz einer Eiterung; häufiger ist sie hydropisch. Sie ist klein und läuft nach dem Metacarpus hin in vier Zipfeln aus, was für die Geschwulst in derselben charakteristisch ist.

Die Hydropsien der anderen Sehnenscheiden und Schleimbeutel sind am Carpus leicht zu diagnosticiren, wenn man nur die Lage und Länge der einzelnen Sehnenscheiden, die hier angeordnet sind, kennt. Der geringen Wichtigkeit wegen gehen wir auf die Details nicht ein. Wohl aber mache ich ganz besonders auf Eines aufmerksam. Es kommt Jemand zu uns mit der Angabe, dass ihm die Hand beim Arbeiten weh thue. Er kann die Stelle nicht genau angeben. Wir untersuchen sein Handgelenk, keine Schwellung, keine Veränderung der Weichtheile, keine Spur einer Entzündung. Wir halten es für einen leichten Rheumatismus, oder den Mann für einen Simulanten.

Ein anderer Arzt fasst beim Untersuchen zufällig den Vorderarm oberhalb des Gelenkes und prüft mit der anderen Hand die Bewegungen des Handgelenkes. Dieser Zufall führt ihn zur Entdeckung der wahren Krankheit. Er spürt mit der Hand, die den Vorderarm umfasst, ein Schnurren. Es ist dann crepitirende Entzündung der Sehnenscheiden vorhanden. Sie kommt am häufigsten an den Sehnen der drei Daumenmuskeln vor, die quer über das Dorsum des unteren Theiles des Vorderarmes ziehen.

Zum Schlusse kommen wir auf die Ganglien zu sprechen. Man unterscheidet bisher dreierlei Formen derselben. Man findet an den Leichen Erwachsener um das Handgelenk herum kleine, bis erbsengrosse Colloideysten, die der Gelenkscapsel anliegen. Wenn diese Cysten sich vergrössern — und sie erreichen die Grösse von höchstens einer Nuss — so stellen sie ein Cystenganglion dar. Weiter hat man beobachtet, dass entweder präformirte Kapselausbuchtungen oder pathologische Kapselausstülpungen sich ausdehnen, mit einem zähen Inhalt füllen und ein Ganglion darstellen. Das sind die Gelenksganglien. Endlich wird eine Sehnenscheide hydropisch, und diese Form nennt man Hygrom der Sehnenscheide oder, wenn nur ein Theil derselben sich ausgestülpt hat, ein Sehnenscheiden-ganglion.

Man muss daher bei einem Ganglion zuerst die Gattung bestimmen. Es ist dazu eine genaue Kenntniss der Sehnenscheiden nothwendig. Wenn ein Ganglion zwischen den Sehnen liegt, durch keine Muskelbewegung in seiner Spannung beeinflusst wird und sich nicht im Mindesten entleeren lässt, so ist es ein Cystenganglion. Lässt es sich aber *ceteris paribus* durch anhaltenden Druck entleeren oder nachweisbar weicher machen, so ist es ein Gelenksganglion. Entspricht es seiner länglichen Gestalt nach einer bestimmten Sehnenscheide, verdeckt es diese Sehne und spannt es sich an, wenn die Sehne passiv gespannt wird — bei Streckern also durch Beugung der Hand — so ist es ein Sehnenscheidenhygrom. Ist es bei diesen Charakteren rundlich und sitzt es an der Pforte, das heisst am oberen oder unteren Ende dieser Sehnenscheide, so ist es ein partielles

Hygrom oder Sehnenscheidenganglion. Die Unterscheidung der letzteren beiden Arten hat keine praktische Wichtigkeit.

Es soll nicht verschwiegen werden, dass die Existenz wahrer Sehnenscheidenganglien neuester Zeit bestritten wird, und zwar auf berücksichtigenswerthe Beobachtungen hin.

In äusserst seltenen Fällen kommt ein Ganglion in acuter Weise zu Stande; wahrscheinlich liegt immer eine vorausgegangene crepitirende Entzündung der betreffenden Sehnenscheide zu Grunde. Die Verwechslung eines solchen mit einem Abscesse — wegen des Entzündungsschmerzes — und Eröffnung wäre verhängnissvoll. Man merke sich, dass bei einem acuten Ganglion trotz der bedeutenden Schmerzen und der allerdings geringeren Schwellung der Umgebung die Haut nicht geröthet ist, und dass der Schmerz nicht klopfend ist, wie bei Abscessen.

Ueber den Fungus in den dorsalen Scheiden wird man sich nach denselben Anhaltspunkten richten, die wir für die grosse Carpusscheide angegeben haben. Wir haben den Fungus auch an den phalangealen Scheiden gesehen. Er bricht selbst durch, unter Schmerzen, entleert aber keinen Eiter, vernarbt an der kleinen Stelle sogar, aber die elastische Geschwulst bleibt.

XX.

Einige diagnostische Bemerkungen über Bauchgeschwülste. Die Abscesse der Bauchgegend.

Denken wir uns eine Geschwulst im Bauche und abstrahiren wir von allen übrigen Merkmalen, die topographischen ausgenommen. Welche Anhaltspunkte haben wir, um ihren Sitz anzugeben?

Die Geschwulst kann präperitoneal, intraperitoneal oder retroperitoneal sein.

Da können wir im Allgemeinen Folgendes bemerken: Eine retroperitoneale Geschwulst ist unbeweglich. Eine intraperitoneale

Geschwulst ist beweglich und macht jene Bewegungen bei der Respiration mit, welche die Bauchorgane überhaupt machen. Eine präperitoneale Geschwulst ist beweglich, geht aber bei der Respiration nicht auf- und abwärts wie das Zwerchfell, die Leber, die Milz u. s. w., sondern vor- und rückwärts, wie die Bauchwandung selbst.

Jeder, der mehrere Geschwülste des Bauches untersucht hat, wird sich aber bald überzeugt haben, dass das Urtheil über die Bewegungsrichtung der Geschwulst mitunter recht schwierig ist. Es muss also getrachtet werden, noch andere Anhaltspunkte zu gewinnen. Auf solche kommt man auf Grund naheliegender Erwägungen.

Wenn die Geschwulst präperitoneal ist, so muss sie entweder im subserösen Raum, oder vor der Fascia transversalis, oder zwischen den Muskeln, oder vor den Muskeln liegen. In allen diesen Fällen wird aber der Zusammenhang mit der Bauchwandung ein derartiger sein, dass die Geschwulst bei allen Körperlagen dieselbe Situation zu dem Theile der Bauchwandung behalten wird, an dem sie inserirt ist. Da aber die Bauchwandung selbst so schlaff sein kann, dass ein mit ihr zusammenhängendes Gebilde bei verschiedenen Körperlagen hin und her fallen kann, so wird es noch nothwendig sein, die Bauchmuskulatur zur Anspannung bringen zu lassen, um die Geschwulst, falls sie in derselben gelagert ist, zu fixiren. Würde es sich dabei herausstellen, dass die Geschwulst bei angespannter Bauchmuskulatur (bei Wirkung der Bauchpresse) dennoch ihren Ort wechselt, so könnte sie nur intraperitoneal sein. (Eine solche Lageveränderung des Tumors könnte allerdings nicht durch Palpation ermittelt werden, weil die im Augenblicke straff contrahirte Bauchmuskulatur ein Durchtasten nicht zulässt; wohl aber könnte die Percussion darüber aufklären, ob die Geschwulst ihren Platz verändert habe oder nicht. Eine langgestielte Cyste des linken Ovariums könnte z. B. ganz gut nach rechts fallen, wenn sich die Kranke bei contrahirter Bauchmuskulatur nach rechts legen würde, und die Dämpfung würde dann von links nach rechts verschoben sein.)

Noch ein weiteres Moment ist leicht ersichtlich. Eine Geschwulst, die hinter den Muskeln liegt, wird in dem Momente, wo die Bauch-

presse wirkt, hinter die Muskelschichte zurückgedrängt, sie verschwindet also, oder wird wesentlich flacher, und über ihr wird das prall sich anfühlende System der Muskelfaserung erkennbar sein. Eine Geschwulst, die vor der Muskulatur liegt, wird im Momente der Zusammenziehung der Muskeln nur noch mehr vorgedrängt, also deutlicher sichtbar werden. Ist sie im letzteren Falle auch bei contrahirter Muskulatur noch deutlich verschiebbar, so wird sie nicht einmal mit den Muskelscheiden zusammenhängen, also rein subcutan sein.

Bis daher geht die, sozusagen, abstracte Diagnostik.

In der Praxis aber drängen sich schon im Beginne der Untersuchung noch ganz andere Merkmale auf.

Erstlich ist es häufig auf den ersten Blick klar, ob eine entzündliche Geschwulst vorliegt, oder eine Neubildung. Ein Tumor, der im Laufe eines Puerperiums unter Fieber und Schmerzen entstanden ist, wird uns sofort an einen von den Genitalien oder ihrer Umgebung ausgehenden Abscess denken lassen; ein im Laufe der Jahre ohne bekannte Ursache, ohne Fieber, ohne Schmerzen entstandener Tumor derselben Gegend wird wohl nur ein Neoplasma sein.

Zweitens ist namentlich bei kleineren Geschwülsten die Beziehung zu dem betreffenden Organ oft eine so augenfällige, dass das differentialdiagnostische Problem im Vorhinein sehr eingeengt erscheint. Finden wir in der Pylorusgegend einen kleinen harten Knoten und ist Magenerweiterung vorhanden, so wird unser Gedankengang sofort nur nach dem Pyloruscarcinom sich richten.

Weiterhin kommen noch die Functionsstörungen in Betracht, die bei einem vorhandenen Tumor oft im Vordergrunde stehen: das Erbrechen beim Pyloruscarcinom, die Darmstenose bei Darmcarcinom, die Menorrhagien und Metrorrhagien bei Myomen des Uterus u. dgl.

Ferner kommen in Betracht entferntere Erkrankungen, so z. B. wird eine tuberculöse Kyphose der Lende bei einer vorhandenen fluctuirenden Geschwulst der Unterbauchgegend sofort die Frage nahe rücken, ob es sich nicht um einen von den Wirbeln ausgehenden kalten Abscess handle.

Weiters werden die Grösse und die gröberen Merkmale des Tumors selbst das diagnostische Raisonement sofort beherrschen; ein Pyloruscarcinom wird nie kopfgross sein; ein knochenharter Tumor des Uterus wird ein verkalktes Myom sein.

Mit einem Worte: die Differentialdiagnose wird meistens schon beim ersten Anblick nicht das ganze Schema aller möglichen Bauchtumoren zu berücksichtigen haben, sondern immer nur kleinere Gruppen.

Wir wollen zunächst von den am Bauche vorkommenden Abscessen sprechen.

Zu den oberwähnten, topographischen Zeichen, die sich auf die Schichte, in welcher der Abscess sitzt, beziehen, kommen bei der Bestimmung über den Ursprung und die Bedeutung derselben noch wichtige Erfahrungsthatfachen über die Wege welche gewisse Abscesse bei ihrer Ausbreitung nehmen, in Betracht. Seitdem durch Henke eine genauere Kenntniss der Bindegewebsanordnung zwischen den Organen verbreitet wurde, haben auch einzelne Chirurgen, wie König, Soltmann, Schlesinger, Injectionsversuche in das Bindegewebe an jenen Stellen gemacht, wo gewisse typische Abscessformen vorzukommen pflegen. Die Resultate der Injectionsversuche stimmen ziemlich gut mit den Befunden am Krankenbette und in der Leiche überein, so dass wir sagen können, viele der genannten Abscesse verfolgen constante und erklärliche Ausbreitungsrichtungen.

Weitere Aufschlüsse ergeben sich aus der Initialerkrankung, aus der Art des Verlaufes, aus mannigfachen Beziehungen zu den Nachbarorganen.

Nehmen wir an, wir hätten ein Individuum, bei welchem sich unter Fiebererscheinungen, Stuhlverstopfung und Erbrechen eine Geschwulst der rechten Ileocoecalgegend mit grosser Empfindlichkeit bei Druck plötzlich entwickelt hätte. Aeusserlich sieht man kaum eine Prominenz dieser Gegend, die Haut ist vollkommen normal. Das Erste, was wir thun, ist die Untersuchung mittels der Percussion; wir finden einen tympanitischen Schall über der Geschwulst; bei näherem Betasten zeigt sich die Geschwulst vollkommen unbeweglich. Wir

können dann sagen, dass die Geschwulst retroperitoneal ist; vor ihr liegt ja das Coecum. Während bei den anderen retroperitonealen Geschwülsten die Därme seitwärts treten, so dass der Tumor bis an die Bauchwandungen heranreicht, kann das Coecum vor einer hinter ihm gelegenen Geschwulst nicht ausweichen und erzeugt tympanitischen Schall. Ferner können uns noch einige weitere Zeichen orientiren. Der Kranke empfindet ausstrahlende Schmerzen am Schenkel, sein Hüftgelenk stellt sich in eine Beugung geringsten Grades. Oder es tritt durch Druck auf die Vena iliaca Oedem des Beines auf. Das deutet auf einen retroperitonealen Sitz. Das ist die von Oppolzer so benannte **Paratyphlitis**. Der Abscess kann sich hinauf gegen die Niere, nach abwärts bis an das Poupart'sche Band und selbst unter dieses erstrecken, indem er den Blutgefässen folgt.

Sehr ähnliche Erscheinungen bietet die *circumscrip*te, nur auf die Umgebung des Coecums beschränkte Peritonitis, die sogenannte **Perityphlitis**, nur ist das Auftreten stürmischer; über der Geschwulst findet man keinen tympanitischen Klang, und Oppolzer pflegte hervorzuheben, dass die Geschwulst sich etwas niederdrücken lasse, indem sie ja vor dem Coecum liege und auf demselben wie auf einem elastischen Kissen aufruhe.

Ist das Coecum selbst entzündet — und es kommt dies am häufigsten bei Obstipationen vor, daher **Typhlitis stercoralis** — findet man in der Fossa iliaca dextra eine länglich-rundliche, mit ihrer Längsaxe der Verlaufsrichtung des Colon ascendens entsprechende, mitunter glatte, mitunter höckerige, schmerzhaftige Geschwulst, die unter ähnlichen Erscheinungen wie die früher genannten zwei Formen nach mehrtägiger Stuhlverstopfung aufgetreten war.

Man sieht also, dass man dort, wo sich die Form der Geschwulst durch Abtasten ermitteln lässt, die Diagnose zwischen Typhlitis, Perityphlitis und Paratyphlitis durchführen könne. Nur muss bemerkt werden, dass die Palpation wegen der grossen Schmerzhaftigkeit selten in entsprechender Weise vorgenommen werden kann.

Nehmen wir einen anderen Fall an. Es handle sich um eine Wöchnerin. Unter Schüttelfrost, oder ohne dieses Initialsymptom geht

die Temperatur in die Höhe, spontane Bauchschmerzen treten auf, die untere Gegend des Bauches ist auf Druck so empfindlich, dass man die combinirte Untersuchung von aussen und innen gar nicht vornehmen kann, Meteorismus und Erbrechen tritt auf. Hier ist kein Zweifel, dass es sich um eine Perimetritis oder **Parametritis** handelt. Stirbt die Kranke nicht, so kann man später entscheiden, ob der gebildete Abscess intra- oder extraperitoneal sitze. Sitzt z. B. der von der Scheide erreichbare Tumor seitlich, dem Uterus dicht anliegend, oder durch eine kleine Furche von ihm getrennt, erstreckt er sich in die Darmbeingrube, so ist er in der Regel ein extraperitonealer. In vielen anderen Fällen ist die Frage nicht zu entscheiden.

In einer Reihe von Fällen entdeckten wir einen Abscess, von dem weder der Kranke, noch die Umgebung desselben eine Ahnung hatte. Es ist schon aus dieser Bemerkung zu entnehmen, dass es sich um die langsam entstehenden Senkungsabscesse bei Tuberculose der Wirbelkörper handelt. Die Kinder insbesondere werden von den Eltern auf die Klinik gebracht, um wegen der Schwäche der Extremitäten und eines Buckels untersucht zu werden. Es ist tagtäglich zu sehen, wie wir in einem jeden solcher Fälle das grosse Becken untersuchen, ob nicht ein **Psoasabscess** sich entwickelt hat. Man kann diesen unter der gemachten Voraussetzung einer diagnosticirten Caries der Lendenwirbelsäule erkennen: 1. wenn der Oberschenkel in starker Beugstellung gegen das Becken gestellt ist; 2. wenn nach allen übrigen Bewegungsrichtungen das Hüftgelenk frei ist und nur gegen die Streckung ein solcher Widerstand gesetzt ist, dass das Becken sich mitbewegt; 3. wenn man oberhalb des Poupart'schen Bandes stärkere Resistenz in der Tiefe und eine längliche Geschwulst dem Psoas entlang durchfühlt. In manchen Fällen sind die Erscheinungen noch sprechender. Man findet oberhalb des Poupart'schen Bandes Dämpfung, man fühlt daselbst Fluctuation, unterhalb des Poupart'schen Bandes eine ödematöse Haut oder gar auch eine grössere Schwellung, die fluctuirt und mit der fluctuirenden Geschwulst oberhalb des Poupart'schen Bandes communicirt. Es muss gleich bemerkt werden, dass Psoasabscesse auch seitlich in der Nähe des

Darmbeinkammes durchbrechen können, was aber seltener der Fall ist; dass sie auch in den subserösen Raum vordringen und dass sie selbst Senkungen bis in die Gesässmusculatur verbreiten können. In allen Fällen ist die Form der Hüftgelenkcontractur das entscheidende Kennzeichen.

Eine ganz besonders interessante Form sind die **subserösen Abscesse** der Fossa iliaca. Sie liegen zwischen dem Peritonäum und der Fascia iliaca und entwickeln sich bald in etwas stürmischerer, bald in schleichender Weise ohne besondere Schmerzhaftigkeit und ohne Fiebererscheinungen. Auch diese Abscesse sind weitaus am häufigsten nur Senkungsabscesse und bilden sich bei Tuberculose der Wirbelkörper aus. Die Gestalt und Grösse, auch der Sitz ist insofern verschieden, als sie manchmal mehr der vorderen Bauchwand, ein andermal mehr der hinteren anliegen, ein drittes Mal mehr gegen das kleine Becken sich ausbreiten, so dass sie von der Vagina oder vom Rectum aus gefühlt werden. Man diagnostinirt den subserösen Sitz des Abscesses auf folgende Weise: Der subfasciale Sitz wird ausgeschlossen durch den Mangel jeder Contractur im Hüftgelenke und durch die deutlichere Prominenz. Von einem peritonealen Abscesse unterscheidet sich der subperitoneale durch den Mangel der peritonitischen Erscheinungen im Beginne, durch die vollständige Unbeweglichkeit der Geschwulst beim Verschieben und bei der Respiration. Positiv kann der subperitoneale Sitz des Abscesses nachgewiesen werden, wenn der Abscess der vorderen Wandung des Bauches anliegt und das Peritoneum parietale derselben langsam so in die Höhe abgehoben hat, dass die Respirationlinie, d. h. die Grenze, bis wohin die Bewegung der Bauchwände bei der Respiration sichtbar ist, nach oben verschoben ist: unterhalb dieser Grenze ist dann Dämpfung und Fluctuation, und man kann den Abscess hier aus freier Hand eröffnen. Man wird es aber in der Regel schon wegen der Nachblutung in die Abscessshöhle vorziehen, präparando in die Tiefe zu dringen.

Es gibt Fälle, wo ein Psoasabscess ohne die erwähnte Contractur der Hüfte verläuft. Dann wird man ihn von dem subserösen Abscesse an der länglichen Form unterscheiden können.

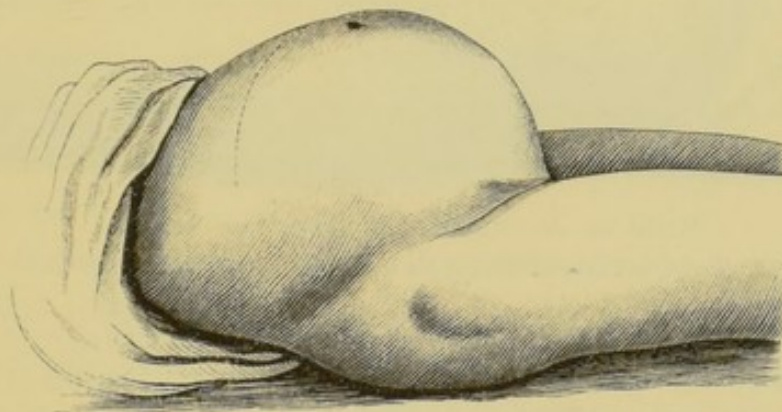
Dass man bei Bauchabscessen, namentlich wenn sie ein atypisches Verhalten zeigen, an Aktinomykose denken müsse, haben die Erfahrungen der letzten Jahre erwiesen.

XXI.

Einige der chirurgisch wichtigsten Bauchtumoren.

Nehmen wir an, es handle sich um eine Frau, die mit einer bedeutenden Geschwulst im Bauch behaftet — etwa so gross, dass die Frau von den Leuten für hochschwanger gehalten wird — von uns untersucht werden soll.

Fig. 22.

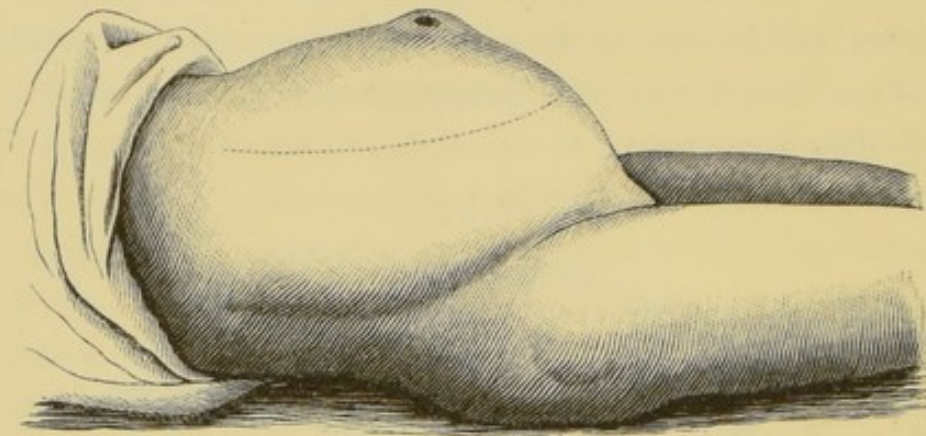


Einfache Ovariumcyste.

Indem wir die Frau auf den Untersuchungstisch sich niederlegen und entblößen lassen, finden wir bei der Inspection, dass der Bauch kugelig ausgedehnt ist, der Nabel nicht vorgetrieben erscheint, die Decken keine Abnormität bieten. Schon die Inspection belehrt uns, dass es sich um keinen Ascites handeln dürfte, denn bei Ascites ist der Bauch nicht kugelig, sondern breit; die Flüssigkeit nimmt, wenn sich das kranke Individuum niederlegt, die tiefsten Punkte im Bauchbeckenraume ein, während die Därme obenauf schwimmen; es treten somit die Flanken hervor und meist ist auch der Nabel ausgedehnt.

Es könnte sich aber um blosse Auftreibung der Gedärme mit Gasen handeln — Meteorismus intestinalis. Bei sehr schlaffen Bauchwandungen und magerem Zellgewebe würden wir dann vielleicht einzelne Schlingencontouren sehen; bei straffen Bauchwandungen und vielem Fette würde aber der Bauch kugelig erscheinen. Wir brauchen nun nur den Unterleib zu percutiren; der überall tympanitische Schall erweist das Vorhandensein des Meteorismus; findet sich über einem grossen Theile des Bauches leerer Schall, so ist ein Tumor vorhanden.

Fig. 23.



Seitliche Ansicht des Bauches bei Ascites.

(Die punktirte Linie deutet an, bis wohin die Flüssigkeit hinaufreicht.)

Bei hysterischen Frauen kommen auch Phantomtumoren vor. Man bezeichnet damit eine kugelige Vorwölbung der unteren Bauchgegend, die der betreffenden Person das Aussehen verleiht, als ob sie schwanger wäre. Beim Palpiren bemerkt man über dieser Vorwölbung eine merkwürdige Resistenz, so dass man selbst an das Vorhandensein der Schwangerschaft oder eines Tumors denkt. Aber die Gegend klingt tympanitisch und in der Narkose verschwindet die Spannung der Theile und die früher dagewesene Form des Unterbauches. Das Ganze war ein Phantomgebilde — inde nomen.

Der leere Schall weist nur die Abwesenheit von Luft nach; ob ein Solidum oder ein Fluidum vorliegt, können wir nur durch Untersuchung auf Fluctuation ermitteln. Angenommen, es sei im Gebiete des leeren Schalles überall Fluctuation. Somit ist Flüssigkeit da.

Indem wir nun die Grenze zwischen dem Gebiete des tympanitischen und jene des leeren Schalles durch Percussion ermitteln und etwa mit Kreide oder Tinte markiren, finden wir, dass die Dämpfung

nach oben hin und nach der einen, z. B. der rechten Seite zu, einen convexen Contour besitzt, so dass die eine Flanke tympanitisch klingt. Das kann kein Ascites sein, denn bei **Ascites** bildet die Grenzlinie des leeren Schalles einen nach oben concaven Contour; andererseits geben bei Ascites beide Flanken einen leeren Schall. Schon der nach oben und nach der einen Seite convexe Contour des Dämpfungsgebietes lässt uns vermuthen, dass die nachgewiesene Flüssigkeit abgesackt, in einem Balge enthalten ist. Um dies zur Evidenz nachzuweisen, lassen wir die Kranke die rechte Seitenlage einnehmen. Wir finden, dass die rechte Flanke, die bei der Rückenlage tympanitischen Klang gab, denselben auch jetzt gibt. Wäre Ascites vorhanden, so wäre die Flüssigkeit bei der rechten Seitenlage nach rechts herübergeströmt und wir hätten in der rechten Flanke Dämpfung, in der linken einen tympanitischen Schall wahrgenommen. Die Schallverhältnisse bleiben aber bei unserer Kranken constant; die rechte Flanke gibt tympanitischen, die linke leeren Schall auch in der rechtseitigen Körperlage. Es ist also der Beweis vollgiltig erbracht, dass die Flüssigkeit nicht im freien Peritonäalcavum, sondern in einem Sacke eingeschlossen ist.

Die Percussion hat ergeben, dass zwischen der Leber und der Milz einerseits und dem Dämpfungsgebiete der fraglichen Geschwulst andererseits eine Zone tympanitischen Schalles vorhanden ist. Mit jenen Organen kann also die Geschwulst keinen Zusammenhang haben. Auch die Magengrenze konnten wir durch Percussion ermitteln; auch da fand sich kein Zusammenhang zwischen dem Magen und dem Tumor. Wohl fanden wir, dass die drei genannten Organe höher stehen; das Zwerchfell ist hinaufgedrängt; die Darmschlingen sind in den oberen Bauchraum hinaufgezwängt, den unteren occupirt die Geschwulst. Die Dämpfung hat unten keine Abgrenzung; also senkt sich der Tumor wohl ins Becken hinab. Wäre die Dämpfung auch nach der linken Flanke hin convex abgegrenzt und somit in der linken Flanke tympanitischer Schall vorhanden, so hätten wir an zwei Zustände denken müssen: an Schwangerschaft und an die ausgedehnte Blase. Wir müssen an diese zwei Zustände umsomehr denken, als es

bekannt ist, dass schwangere Frauen dem Bauchschnitte unterzogen wurden, in der Meinung, es liege eine Geschwulst vor, dass ferner unter derselben Voraussetzung auf den Operationstisch Frauen niedergelegt wurden, bei denen sich nur eine Harnverhaltung vorfand. Man vergesse also nie, dass diese zwei Zustände für den Arzt, der sie übersehen würde, eine Gefahr involviren, eine Gefahr für seinen Ruf. In dem angenommenen Falle aber erstreckt sich die Dämpfung in die linke Flanke hinein und selbst in der Lende ist kein tympanitischer Klang vorhanden.

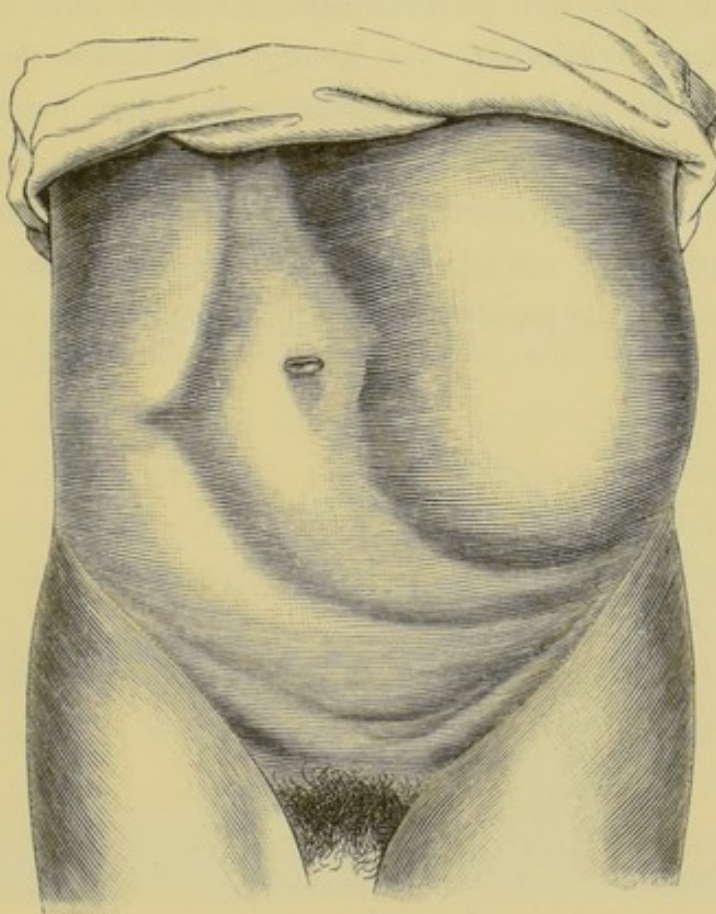Da bei Frauen die Ovariencysten eine häufige Erkrankung sind, so wird man schon jetzt die Annahme machen können, dass es sich um eine **Cyste des linken Ovariums** handle. Man wird nun per vaginam untersuchen. Der Uterus ist beweglich, steht normal. Die Menses sind spärlich, aber regelmässig; der Tumor hat sich im Laufe eines Jahres entwickelt; im Beginne merkte die Kranke, dass ihr Leib unten seitwärts grösser wurde. Nie waren Schmerzen vorhanden. Würde man die Kranke in Narkose mit voller Hand vom Rectum aus untersuchen, so würde man das rechte Ovarium finden, das linke nicht.

Das wäre ein typischer Fall. Aber die Praxis liefert uns nicht immer klare, sondern mitunter die dunkelsten Fälle.

Nehmen wir den Fall an, dass der Bauch durch Ascites enorm ausgedehnt ist; dann ist es möglich, dass die Flüssigkeit vor den Därmen liegt, da ja diese durch das Mesenterium festgehalten werden und mithin nicht bis an die vordere Bauchwand sich begeben können. Dann hat man vorne Dämpfung; ebenso in dem Falle, wenn durch chronische Peritonitis Netz und Gedärme rückwärts fixirt sind. Umgekehrt kann bei einer Ovariencyste der Ton vorne tympanitisch werden, wenn sie eine Communication mit dem Darne eingegangen. Nebst der Anamnese entscheidet dann objectiv die Punction, die chemische und mikroskopische Untersuchung des Inhaltes. Paralbumin in der entleerten Flüssigkeit spricht für Ovariencyste, Fibrin für Ascites; epitheliale Zellen für ein Neoplasma, Lymphkörnchen für Ascites.

Bei abgesackter Flüssigkeit im Bauchfell kann das Bild begreiflicherweise jenem eines Cystovariums sehr ähnlich werden. Die erfahrensten Ovariotoomisten wurden irreführt und fanden nach der Incision abgesacktes Exsudat, oder Krebs, oder Tuberculose des Netzes u. s. w. Spencer Wells macht aufmerksam, „dass alle Fälle, wo die Bauchwand dünn, gespannt oder ödematös ist, wo Anasarka, allgemeine Abzehrung, kachektisches Aussehen, freie Flüssigkeit in der Bauchhöhle besteht, und besonders wenn Abmagerung und Schmerzen schneller und heftiger auftreten, Verdacht erwecken sollten“.

Fig. 24.



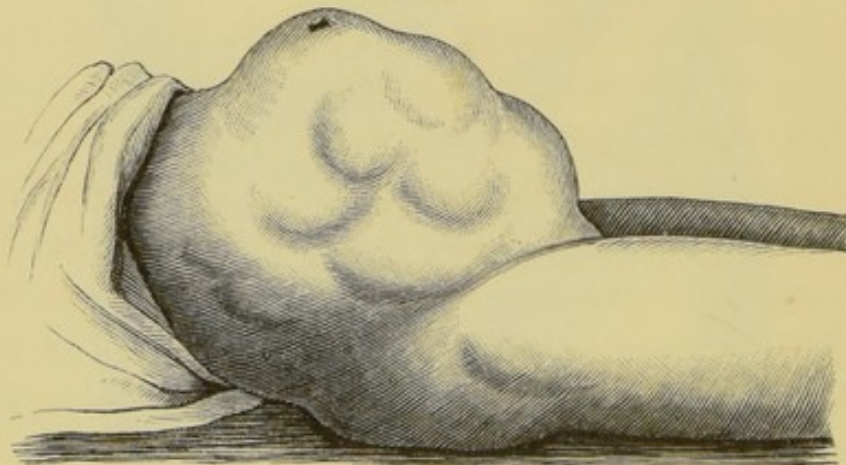
Linksseitige Hydronephrose.

Ebenso wichtig ist die Differentialdiagnose zwischen Eierstockgeschwülsten und **Nierengeschwülsten**. In manchen Fällen ist die Diagnose unmöglich. Ich erlebte es als Student, dass die berühmtesten klinischen Lehrer in Wien einen Fall für Cystovarium hielten,

der nach dem Tode als kolossale Hydronephrose erkannt wurde. In anderen Fällen kann man die Diagnose machen. Insbesondere kann die Simon'sche Untersuchung durch den Mastdarm dazu führen, dass man beide Ovarien normal findet, und so ihre Erkrankung ausschliesst. Man achte auf Folgendes: Da die Nierengeschwulst retroperitoneal in der Nierengegend entsteht, so wächst sie von rückwärts oben nach innen unten und drängt die Gedärme vor sich, während die Ovariumsgeschwulst die Gedärme hinter sich hat. Erstere hat immer das Colon vor sich und dieses lässt sich durch Füllung desselben mit Luft erheben. In der Lendengegend hinten ist immer dumpfer Schall. Eine Hydronephrose kann sich plötzlich oder zeitweise zum grossen Theil durch die Blase entleeren. Es kommt dies auch bei Eierstockgeschwülsten vor; auch diese können in die Blase bersten und sich entleeren. In solchen Fällen kann die Untersuchung der Flüssigkeit Aufschluss geben. Nierentumoren gehen endlich mit Störungen von Seite der Niere einher, mit Hämaturie, Albuminurie, Nierenkolik u. dgl.

In neuerer Zeit hat man auch bewegliche Hydronephrosen beobachtet; man braucht sich nur vorzustellen, dass die Krankheit an einer Wanderniere entsteht.

Fig. 25.



Höckeriges Cystoid.

Nehmen wir nun den Fall an, dass sich schon bei der Inspection ein höckeriger Tumor zeigte, der bei der Palpation als ein Solidum, als ein aus vielfachen Höckern zusammengesetzter derber Tumor erkannt wurde, der ins Becken hineinreicht und, wie die Patientin angibt, auch von unten heraufgewachsen ist.

Es kann sich da vornehmlich um zwei Formen der Geschwülste handeln: um Uterusmyome oder um Ovarialkystome, bei denen die Masse des Gewebes über die Masse der Flüssigkeit überwiegt. Die Uterusmyome sind an ihrer grösseren Derbheit, mitunter an einzelnen knochenartigen Abschnitten, und insbesondere daran erkennbar, dass die Uterushöhle bei der Untersuchung entschieden, oft ganz enorm verlängert ist, indem der Uterus beim Wachsen des Myoms in die Länge gezogen wurde; untersucht man die Portio vaginalis, so bewegt sich diese präcis mit, wenn man mit dem Bauchtumor Bewegungen ausführt; auch geht die Entwicklung dieser Tumoren mit Dysmenorrhö, Menorrhagien und Metrorrhagien einher.

XXII.

Die Hernien im Allgemeinen.

Da zu einer Hernie 1. ein Bruchinhalt, 2. ein Bruchsack, 3. eine Bruchpforte gehört, so würde von der Diagnose der Nachweis aller drei Bestandtheile gefordert. Bei einfachen Fällen kann dieser Nachweis leicht geliefert werden. Nehmen wir an, die Geschwulst klinge tympanitisch, vergrößere sich bei der Wirkung der Bauchpresse (beim Husten, Drängen u. s. w.) und lasse sich reponiren, so haben wir ein Eingeweide nachgewiesen, und sogar ein bestimmtes, den Darm; es bleibt nach der Reposition ein schlaffer Sack zurück, der, zwischen zwei Fingerspitzen hin und her gewalkt, die glatte Innenfläche einer Serosa erkennen lässt, also der Bruchsack ist; endlich können wir, die Decken einstülpend, in einen Canal mit dem Finger eindringen, ja mit der Spitze selbst in die Bauchhöhle gelangen und dort bei Hustenstößen den Anprall der Gedärme spüren und somit die Configuration des Bruchcanals und der Bruchpforte untersuchen. In solchen Fällen tauchen keine diagnostischen Schwierigkeiten auf. Nehmen wir die Reponibilität der Geschwulst im Gedanken hinweg, so

fällt sofort auch die Möglichkeit aus, den Bruchsack nachzuweisen. Denken wir uns, die Geschwulst sei irreponibel und klinge nicht tympanitisch, ja sie sei überhaupt kein Darm, sondern Netz oder Ovarium, so entsteht sofort der Zweifel, ob wir in dem Inhalte der Geschwulst ein Baueingeweide bestimmt zu erkennen im Stande sind. Endlich kann die Geschwulst so breit aufsitzen, dass wir an ihre Basis nicht gelangen können, um wenigstens nachzuweisen, dass eine Bruchpforte existirt, in welche sich die Geschwulst fortsetzt. Während also in einigen, und sagen wir gleich in den meisten Fällen der Nachweis einer Hernie leicht ist, kommen andererseits Fälle vor, in welchen man schon umständliche Untersuchungen machen muss. Wenn beispielsweise an der vorhandenen Geschwulst nicht mit Bestimmtheit ein Eingeweide erkannt werden kann, wird das andere Moment, die Fortsetzung der Geschwulst in eine Bruchpforte, eventuell in die Bauchhöhle, schwer ins Gewicht fallen; umgekehrt wird der Nachweis, dass das Vorliegende ein Baueingeweide sei, entscheidend sein, wenn wir auch nicht im Stande sein sollten, die Bruchpforte oder den Bruchsack direct nachzuweisen. Es ist klar, dass der letztere Fall die Sache sofort entscheidet. Es handelt sich also darum, zu wissen, wie man im Inhalte der Geschwulst ein Baueingeweide erkennt.

Bei den gewöhnlichen Hernien, den kleinen oder mittelgrossen Leisten-, Schenkel-, Nabelhernien, liegt Netz, Darm oder beides vor. Das Netz fühlt man als ein aus Strängen bestehendes, mit kleinen Läppchen besetztes Gebilde durch, insbesondere schön fühlt man es bei Nabelhernien; bei Repositionsversuchen muss man Stück für Stück zurückdrängen, der Schall ist leer. Bei Darmbrüchen ist tympanitischer Schall wenigstens zeitweise, der Kranke bemerkt oft Gurren in der Geschwulst, sie schlüpft rasch zurück und gurrt bei der Reposition. Wenn beides vorhanden ist, liegt auch das Netz vor, und zwar vor dem Darne, gerade so wie in der Bauchhöhle, oder es hüllt das Netz den Darm ein. Eine Leistenhernie, seltener eine Schenkelhernie, kann auch das Ovarium enthalten. Man fühlt dann einen an Grösse und Gestalt dem Ovarium ähnlichen Körper, welcher sich mitbewegt,

wenn man mit dem Uterus grössere Bewegungen vornimmt. Ueberdies sind erfahrungsgemäss die Ovarien in Brüchen auf Druck empfindlich und schwellen in manchen Fällen zur Zeit der Menstruation unter Schmerzen deutlich auf.

Die Blasenbrüche sind doppelter Art. Entweder fällt der Scheitel der Blase in einen regelrechten Bruchsack vor, oder es drängt sich der peritonäumlose Theil der Blase, im subserösen Raum vorrückend, seitlich heraus. In beiden Fällen wird eine Compression der vorliegenden Geschwulst Harndrang verursachen, sich beim Uriniren entleeren und eventuell auch einen durch die Urethra in die Blase eingeführten Katheter aufnehmen.

Selten ist der Magen ein Theil des Bruchinhaltes, gemeinschaftlich mit dem Netze oder auch dem Colon transversum. Die Diagnose lässt sich machen, wenn man constatirt, dass ein Theil der Geschwulst sofort nach dem Essen sich gefüllt hat und nun dumpfen Ton gibt, und wenn man beim Schlucken von Flüssigkeiten in der Bruchgeschwulst das Eintreten derselben aus dem glucksenden Geräusche hört.

Bei grossen Eventrationen können mehrere Organe der Bauchhöhle den Inhalt bilden. Ja es kann in einer Hernie ein ganzer Mensch liegen, ob auch mehrere, davon ist mir nichts bekannt. Der Uterus kann nämlich den Inhalt einer Hernie bilden, dort geschwängert werden und die ganze Schwangerschaft durchmachen. Sonst kann ein Theil der Leber, des Magens u. s. w. in der Eventration vorgelagert sein. Wie man dann die Organe, die im Bruchsacke liegen, erkennt, ist nicht schwer zu abstrahiren. Das im Bruchsacke ganz oder theilweise liegende Organ muss ja seinen normalen Lagerungsort verlassen haben; dort ist also mit Palpation, mit Percussion u. s. w. in selbstverständlicher Weise zu untersuchen und seine Abwesenheit nachzuweisen.

Wenn wir nun die am häufigsten vorkommenden Hernien in Betracht ziehen, so ergibt sich die Frage, mit welchen Geschwülsten ein Leistenbruch, ein Schenkelbruch, ein Nabelbruch überhaupt verwechselt werden könnte.

Die **Leistenhernie** kann in differentialdiagnostischer Beziehung in zwei Capiteln abgehandelt werden. So lange sie unvollständig ist, d. h. noch im Leisten canale liegt, oder so lange sie nur in der Umgebung des Leistenringes verweilt, wird sie mit einer kleinen Gruppe

von Geschwülsten verwechselt werden können, die wir Inguinalgeschwülste nennen wollen. Ist sie aber beim Manne bis in das Scrotum herabgestiegen, so steht sie einer grossen Gruppe von Geschwülsten gegenüber, die wir Scrotaltumoren nennen. Zwar wird sie nur mit einigen wenigen Scrotaltumoren wirkliche Aehnlichkeit haben; wir werden dies in dem Capitel über Scrotaltumoren besprechen.

Welche Möglichkeiten liegen also vor, welche die Diagnose einer Inguinalgeschwulst erschweren würden?

Vor Allem dieser Fall. Es liegt eine Geschwulst vor, die aus kleinen Lappen und Strängen besteht; sie fühlt sich so an wie eine Netzhernie, und man kann sie ein wenig in die Tiefe schieben, scheinbar reponiren. Untersucht man den Leisten canal, so dringt ein Fortsatz von der Geschwulst in denselben hinein. In diesem Falle kommt wohl Alles auf das Anfühlen der Geschwulst an. Eine sehr geübte Hand wird vielleicht aus dem Gefühle entnehmen, dass es Netz, oder dass es nicht Netz sei. Es kann nämlich eine Fettgeschwulst sein, sei es dass es die sogenannte bruchartige Fettgeschwulst oder der sogenannte Fettbruch sei.

Der Unterschied beider Geschwülste liegt in Folgendem: Fettbruch (Adipocele) hat einen Bruchsack; eröffnet man diesen, so findet man seine Höhle leer; die Hinterwand wird von einer knolligen Masse vorgewölbt; diese lagert im subserösen Raume und ist unbeweglich. Bruchartige Fettgeschwulst ist ein Lipom in der Nähe einer Bruchpforte; manchmal umwuchert es einen leeren oder einen obsoleten Bruchsack; die Fettmasse reicht also von vorne bis an das Peritoneum heran.

Uns selbst kam ein Fall von sehr feinlappigem und weichem Inguinallipom vor, welches mehr als zwei Fäuste gross war, ins Scrotum herabreichte und die Leistenöffnung verdeckte. Nach dem Gefühle hielt ich es für eine Netzhernie mit Fettwucherung im Netz, weil ich so längliche Lappen fühlte, dass ich sie für Netzstränge hielt. Das Gefühl hatte mich getäuscht. Nur ein allerdings wichtiges Zeichen bestimmte mich, die Möglichkeit einer Fettgeschwulst hervorzuheben und die Diagnose in suspenso zu lassen. Es waren kleine Fettläppchen knapp unter der Haut neben der Geschwulst und von ihr getrennt vorhanden.

Ein zweiter Fall wäre folgender: Man fühlt im Leistencanal eine rundliche Geschwulst, die mässig prall ist und beim Husten einen Stoss ertheilt. Setzen wir noch, dieser Stoss sei nicht sehr deutlich. Wer das Scrotum nicht ansieht, kann bei vorhandenem Kryptorchismus den vordringenden Hoden für eine Hernie halten. Bei allen Inguinaltumoren muss man also das Scrotum auf seinen Inhalt untersuchen. Eine genaue Untersuchung des Gebildes bei erschlafften Bauchdecken und das eigenthümliche Gefühl des Patienten kann den Nachweis bringen, dass das Gebilde eben der im Scrotum vermisste Hode ist. Sonderbarerweise kommt es vor, dass der Samenstrang in das Scrotum hinabsteigt, dort umbiegt und zu dem Leisten- oder Bauchhoden zurückgeht. Auch kann der Processus vaginalis peritonei ins Scrotum herabreichen und dort eine grössere Menge Serum enthalten, so dass eine besondere Form der Hydrocele existirt, während der Hode in der Leiste sich befindet. Endlich kann neben dem Leistenhoden auch noch eine Scrotalhernie vorhanden sein — ein Verhalten, welches bei Einklemmung der Hernie von besonderem Interesse sein könnte.

Hat der Leistenhode durch einen entzündlichen Process oder durch ein Neoplasma seine Grösse und Gestalt verändert, so könnte man zweifeln, welcher Art die vorliegende Geschwulst sei. Professor Szymanowski litt selbst an krebsiger Entartung eines Leistentestikels und starb an Recidive, nachdem Pirogoff ihn operirt hatte. Kennt man die Thatsache, dass der Leistentestikel häufig entartet, genau so wie nach Englisch auch das Ovarium in einem Bruchsack häufig krank gefunden wird, so wird man bei Kryptorchismus dieser Seite zunächst an ein Neoplasma des retenirten Hodens denken, aber die specielle Diagnose der Art wird immer sehr schwer sein.

Manchmal combinirt sich mit der malignen Degeneration eines Leistenhodens ein seröser Erguss in der Scheidenhaut, so dass der degenerirte Hode von einer Hydrocele umgeben ist. Der Erguss ist in der Regel nicht mächtig, so dass man durch die Flüssigkeitsschicht hindurch den vergrösserten derben Hoden durchfühlt. In der Regel sind schon die entsprechenden Lymphdrüsen infiltrirt. Diese liegen retroperitoneal in der Nierengegend und sind von vorne her durchzufühlen.

Ein anderer zweifelhafter Fall wäre der, dass man eine derbe, begrenzte, schmerzhaft, nicht reponible, aber verschiebbare Geschwulst vor sich hätte, während der Hode an normaler Stelle sitzt. Es kann sich dieses ereignen bei kleinen Netzbrüchen, wenn sie von einem Bruchbände gedrückt oder durch ein anderes Trauma zur entzündlichen Schwellung gebracht werden. Es schwillt das entzündete Netz zu einer so ausserordentlich derben Geschwulst an, dass derjenige, der es das erste Mal sieht, nicht glaubt, das Netz könne so hart sein. Unter Beobachtung von Ruhe schwillt es aber in einigen Tagen ab, und man kann es reponiren. Die Diagnose macht man zumeist aus der sehr grossen Verschiebbarkeit des harten Kollens, und daraus, dass man einen Strang fühlt, der zu diesem Knollen zieht und sich mit ihm bewegt. In der Regel ist aber bei einer solchen Hernie früher auch Darm vorgelagert gewesen und der Kranke gibt genau die Symptome einer dagewesenen Hernie an.

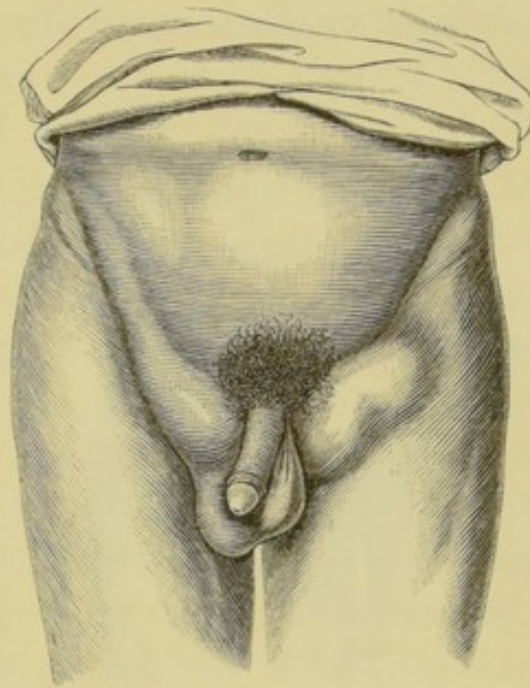Auch im Bette der **Cruralhernie** kommen Geschwülste vor, welche eine diagnostische Erörterung verlangen. Hier kommen augenscheinlich andere pathologische Zustände in Betracht. Die Drüsen in der Umgebung des Schenkelcanals sind zahlreich, es kommen hier Gefässgeschwülste vor, Abscesse brechen hier durch, und so kann man annehmen, dass mitunter ein Fall vorkommen könne, der einzelne Symptome der Hernie imitirt.

Mit welchen Geschwülsten könnte also ein Schenkelbruch verwechselt werden? Zunächst mit einem Leistenbruche. Wenn der Leistenbruch bis in das Scrotum oder in das grosse Labium hinabgestiegen ist, dann wird in der Regel der erste Anblick die Aufklärung bringen. Ist aber der Leistenbruch vor dem äusseren Ringe stehen geblieben, so kann der Anfänger wohl in Zweifel gerathen.

Schon A. Cooper hat angegeben, dass die Lage der Spina pubis gegen die Hernie die Sache entscheidet. Ein Bruch, der nach innen und oben von der Spina pubis liegt, ist ein Leistenbruch; der Schenkelbruch liegt nach unten aussen. Dieses Merkmal lobt auch Linhart und hebt hervor, dass es ihn nie im Stiche gelassen habe. In leichten Fällen braucht man nicht einmal den Schamhöcker aufzusuchen. Man sieht sofort, dass die Geschwulst unter dem Poupart'schen Bande

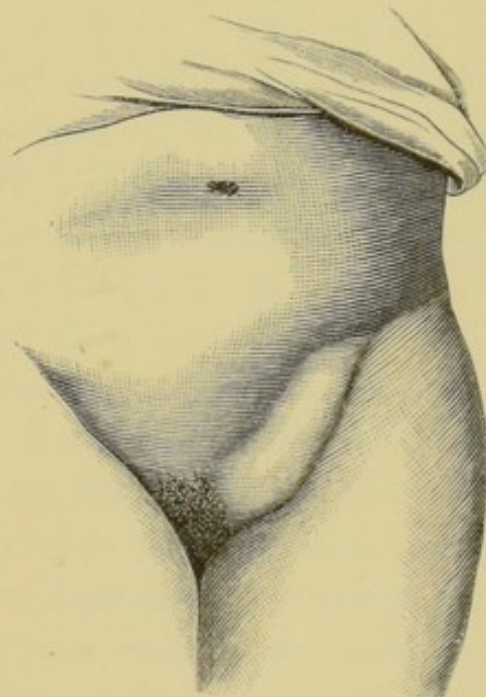
(Cruralhernie) oder oberhalb desselben liege (Inguinalhernie). Es gibt aber schwierigere Fälle. Es ist beobachtet worden, dass Leistenbrüche, statt in das Scrotum zu gehen, eine abnorme Richtung genommen haben und im Schenkelbug sich ausbreiteten, und umgekehrt, dass Cruralhernien nach oben innen gegen den Leistenring oder gegen das Labium majus vorgedrungen waren. In solchen Fällen reponirt man die Hernie und sieht, ob sie aus dem Leisten canale oder aus dem Schenkel canale wieder heraussteigt. Ist sie nicht reponibel, so lässt man den Patienten husten und sieht, ob die Gegend des Leistencanals sich vorwölbt. Ist dieses Symptom nicht deutlich, so sucht man an der Innenseite der Arteria cruralis den Schenkelcanauf, spannt die Bruchgeschwulst an und untersucht, ob sie einen hineingehenden Stiel hat, oder ob sie sich von hier wegdrängen lässt, und dieselbe Untersuchung nimmt man am Leistenringe vor, indem man mit dem Finger in den Leistencanal vordringt. Die Varietäten des Schenkelbruches, die Hernie von Cloquet, die von Laugier u. s. w. können wir wegen ihrer Seltenheit und der Unmöglichkeit einer genauen Diagnose in vivo übergehen.

Fig. 26.



Rechts H. inguinalis, links H. cruralis.

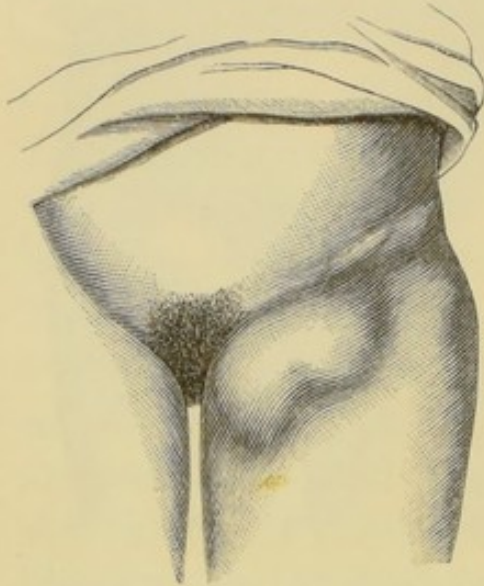
Fig. 27.



Hernia inguinalis.

Auch die Diagnose der *Hernia obturatoria* ist schwer. Sie ist von der *Cruralhernie* durch den *Musculus pectineus* getrennt. Ge-

Fig. 28.



Hernia cruralis.

leitet wird man auf die Annahme der *Hernia obturatoria*, wenn auch über ausstrahlende Schmerzen an der Innenseite des Schenkels bis zum Knie, oder auch bis in die grosse Zehe geklagt wird.

Von den anderen, nicht herniösen Geschwülsten dieser Gegend, die dem Unkundigen für Hernien imponiren könnten, erwähnen wir folgende. Wir setzen dabei selbstverständlich voraus, dass die Geschwulst keinen tympanitischen Klang gebe und klein sei. *Varices* der *Vena saphena* oder

cruralis verschwinden auf den allerleisesten Druck ohne Gurren, füllen sich wieder sofort, haben oft eine bläuliche Farbe und kommen in Verbindung mit *Varicen* am Ober- und Unterschenkel vor. Dem Anfänger imponirt in der Regel der Umstand, dass sie beim Schreien und Husten sich vergrössern. Wer einen exacten Beweis liefern wollte, dass die Geschwulst ein *Varix* sei, der kann bei liegender Stellung des Kranken die Gegend oberhalb der kleinen Geschwulst comprimiren. Nach längerer guter Compression schwillt der *Varix* an; man darf aber selbstverständlich nicht die Arterie comprimiren. Noch evidenter wird die Sache, wenn man bei der Compression auch unterhalb der Geschwulst längs der Vene hinauf gegen den *Varix* streicht, so dass man den Inhalt der Vene förmlich in den *Varix* hinauf entleert, worauf dieser anschwillt.

Eine geschwollene tiefe Leistendrüse kann schon umständlichere Untersuchungen erfordern, hauptsächlich darum, weil sie sich in die Tiefe drücken lässt und so die Repositionsfähigkeit vortäuscht. Man muss trachten, das Gebilde zwischen zwei Fingern zu fassen, und dann lässt man den Kranken husten. Die Geschwulst wird nicht

praller, die Volarfläche der Finger fühlt keinen Stoss. Man muss dabei sehr aufmerksam sein, weil der eine Finger an seiner Nagelseite den Bauchwandungen so anliegen könnte, dass er den Stoss der Bauchwandung fühlt.

Selbst ein unter dem Leistenbande vordringender Psoasabscess könnte den Anfänger beirren. Die Geschwulst ist reponibel, allerdings in anderer Weise; sie weicht nicht plötzlich zurück, sondern ist langsam entleerbar und spannt sich beim Husten an. Aber dann findet man Fluctuation oberhalb des Poupart'schen Bandes, welche der vorliegenden Geschwulst sich mittheilt, dann die pathognomonische Stellung und eventuell Caries der Wirbel. Cysten, die in der Inguinalgegend vorkommen, sind von Hernien zu unterscheiden durch den Mangel des Anpralles und eventuell durch die Durchscheinbarkeit; Lipome, die hier bis an das Peritonäum reichen können, an dem Mangel jeden Anpralles bei seitlicher Compression.

Nabelbrüche könnten kaum mit etwas Anderem verwechselt werden als mit Bauchbrüchen, deren Pforte sehr nahe dem Nabelringe wäre. Die Sache scheint kaum einer Besprechung werth und doch gibt sie Anhaltspunkte zur Uebung im diagnostischen Denken. Es kann ein Spalt in der Bauchwandung unmittelbar am Nabelring sitzen, eine Hernie durchgelassen haben, und wir sollen entscheiden, ob die Bruchpforte der Nabelring oder ein Spalt in der Bauchwand ist. Man hält sich an folgende Zeichen: 1. die wahre Nabelhernie ist rundlich, die Ventralhernie länglich; 2. bei der Ventralhernie ist die Nabelnarbe stark seitlich, nicht auf der Höhe der Geschwulst; 3. ist die Bruchpforte beim Nabelbruche rund, bei dem Bauchbruche ein Spalt.

Bei der grossen Seltenheit eines Nabelschnurbruches wird es genügen, nur kurz an ihn zu erinnern. Grosse Brüche sind unverkennbar, sie können einen Theil der Leber enthalten, und man tastet den Inhalt ganz gut durch; die Geschwulst ist reponirbar, vergrössert sich bei Expirationen und beim Schreien wird sie prall. Kleine Nabelschnurbrüche könnten aber übersehen werden. Es ist daher

nothwendig, dass wir gut Acht haben, ob am Nabel des Neugeborenen eine reponirbare Wulstung besteht.

Für Hernien an seltenen Stellen (in der Bauchwandung, am Foramen obturatorium, am Foramen ischiadicum u. s. w.) gelten die allgemeinen diagnostischen Zeichen der Hernie.

Zwerchfellshernien, die nicht incarcerirt sind, werden sehr selten diagnosticirt. Bei Erscheinungen innerer Incarceration darf man auf sie nicht vergessen; ebenso nicht bei Verletzungen, wenn eine mögliche Ruptur des Zwerchfells ihr Entstehen herbeiführen konnte. Sagen wir es aber gleich heraus, dass sie in der Regel am Secirtische diagnosticirt werden. Wäre die Hernie sehr gross, dann hätte man allerdings Wahrscheinlichkeitssymptome für ihr Vorhandensein, als: Athembeschwerden, Compression der Lunge einer Seite und Magenton im Thorax dieser Seite, Verdrängung des Herzens, Verrückung der Leberdämpfung, da in der Regel der Magen den Inhalt der Hernia diaphragmatica mit bilden hilft. Die manuelle Untersuchung des Bauches durchs Rectum nach G. Simon könnte zur weiteren Orientirung, eventuell Reposition führen.

XXIII.

Incarceration der Hernien und incarcerationenähnliche Zustände.

Wenn ich von dem Muth eines Chirurgen erzählen höre, wenn gesagt wird, er habe Erfolge, denn er wage auch etwas — dann wünsche ich mir den Mann zu sehen, wie er sich einem Falle gegenüber stellen würde, in welchem incarcerationenähnliche Erscheinungen und zugleich eine oder mehrere irreponible Hernien an dem kranken Individuum zur Beobachtung kommen. Ob er dann den Muth haben wird zu sagen: „Keine von den Hernien ist incarcerirt und ich mache keine Herniotomie.“ Zur Ausführung einer noch so eingreifenden Operation gehört heutzutage kein Muth mehr; zur Unterlassung einer

lebensrettenden Operation gehört ein Muth der Ueberzeugung, welcher nur aus den gediegensten Beobachtungen und aus sehr genauer Combination geschöpft werden kann. Darum halte ich den gesetzten Fall für einen solchen, in welchem sich die tüchtige Erfahrung eines Chirurgen wohl bewähren kann. Diese Eigenschaft selbst im höchsten Grade vorausgesetzt, gibt es dennoch Fälle, wo die Frage, ob der vorliegende irreponible Bruch incarcerirt sei, oder ob die Erscheinungen der Incarceration auf anderen Ursachen beruhen, nicht zu lösen ist. Ins Praktische übersetzt, heisst dieser Satz: In zweifelhaften Fällen ist zu operiren. Die grössten Herniologen haben geirrt und haben eine nicht incarcerirte Hernie blossgelegt; die erfahrensten Chirurgen haben wirklich incarcerirte Hernien nicht entdeckt oder verkannt. Die Fälle waren eben sehr zweifelhaft. In der jetzigen Besprechung muss also immer festgehalten werden, dass die diagnostischen Anhaltspunkte nur für klare Fälle gelten; in zweifelhaften Fällen, in dubiis, nulla libertas, sondern Herniotomie. Klar aber ist der Fall nur, wenn auffallende Incongruenzen der Erscheinungen bestehen, so grelle Incongruenzen, dass die Annahme einer Hernia incarcerata nicht gerechtfertigt werden kann. Es wird daher nützlich sein, wenn wir die Erscheinungen der Incarceration in Kurzem feststellen.

Vor Allem bemerke ich Eines. Kein Experimentator, kein Histologe hat festgestellt, dass es sich bei einer Incarceration um „Entzündung“ der vorliegenden Schlinge handle. Nur einzelne Kliniker sprechen von der Entzündung des eingeklemmten Bruches. Wenn man den Stiel einer Geschwulst abbindet, oder wenn man den Finger mit einem Faden fest umschnüren würde, so sehen wir an dem peripher von der Ligatur gelegenen Theile doch keine Entzündung, sondern Stase und Gangrän. Mit Vorstellungen dieser Art betrachtet, zeigt auch die eingeklemmte Schlinge dem Unbefangenen keine Entzündungsercheinungen. Wir sehen sie dunkelroth, kastanienbraun, stellenweise suffundirt, am Incarcerationsringe oder an einer Knickungsstelle grau, oder endlich ganz collapsirt pulpös, gangränös. Die im Bauche liegenden Abschnitte des Darmes, die an das absterbende Stück anstossen, die können sich entzünden; der Bruchsack kann sich entzünden, wenn die Schlinge gangränös wird, und alle deckenden Schichten entzünden sich dann rasch, so dass es zur Abscedirung kommt, aber an dem eingeklemmten Theile sehen wir nur Stase oder Gangrän. Es ist daher die Unterscheidung der sogenannten Einklemmungsstadien, des Stadiums der Hyperämie, der Entzündung und der Gangrän gar nicht möglich.

Uns liegen zwei Hauptfragen vor: 1. Ist diese Hernie eingeklemmt? 2. Ist sie schon gangränös?

Die Zeichen der **Einklemmung** theilen wir ein in locale, abdominale, allgemeine.

Die localen Zeichen der Einklemmung sind folgende. Die Hernie ist vor Allem nicht reponibel. Während der Kranke sie früher leicht zurückbrachte, ist es ihm nun nicht mehr möglich. Der Arzt selbst findet, dass die Hernie sich nicht zurückschieben lässt. Gleichzeitig tritt eine bedeutendere Spannung der Bruchgeschwulst auf, wenn der Inhalt Darm ist, und nur auf diesen Fall erstrecken sich unsere Betrachtungen; die Spannung nimmt vor unseren Augen von Stunde zu Stunde rascher oder langsamer zu. Die Geschwulst ist etwas empfindlich; am Halse derselben und namentlich in der Gegend der Bruchpforte, besonders oberhalb derselben — wenn wir von Leisten- und Schenkelbrüchen sprechen — ist beim Drücken in die Tiefe bedeutender Schmerz vorhanden. Die Bruchpforte ist für den Finger nicht durchgängig und manchmal sieht und fühlt man an der Bruchpforte eine straffe Einschnürung der Bruchgeschwulst. Die Erscheinungen der Percussion klären auf, ob Gase im Darne vorhanden sind oder nicht. Andere wesentliche Zeichen an der Geschwulst erzeugt die blosse Incarceration nicht.

Die abdominalen Symptome sind folgende: der Bauch treibt sich allmählig auf, es ist Meteorismus vorhanden und dieser nimmt allmählig zu. Von der Bruchgeschwulst hinauf, besonders aber um den Nabel herum, treten spontane, kolikartige Schmerzen auf; auf Druck ist der Bauch blos empfindlich, später auch schmerzhaft. Einige Zeit nach dem Eintritt der Einklemmung fängt der Kranke an zu erbrechen; in der Regel mit Leichtigkeit. Zuerst wird der Mageninhalt ausgebrochen, dann kommt eine grünliche, bittere, also gallige Flüssigkeit, endlich fäculent riechender Darminhalt, in manchen Fällen wirkliches Kotherbrechen. Der Stuhl ist angehalten. Da dieses Symptom erst bei einiger Dauer der Einklemmung constatirt werden kann, so muss man die Undurchgängigkeit des Darmcanals aus einem anderen Symptom zu constatiren suchen, und dieses wichtige Zeichen

besteht darin, dass vom Kranken keine Winde abgehen, auch wenn er sich anstrengt, solches zu bewirken.

Die Allgemeinerscheinungen sind nicht von besonders schlagender Natur. Der Kranke fühlt anfangs in der Regel nur Unbehagen, dann Angst; sein Puls wird beschleunigt; durch das wiederholte Erbrechen wird der Kranke schwach und matt, die Extremitäten werden im weiteren Verlaufe kühl, der Puls schnell, klein, aussetzend; die Gesichtszüge verfallen; die Nase wird spitz, die Augen hohl, die Gesichtsfarbe cadaverös, kalte Schweisse treten auf, und der Kranke stirbt an Erschöpfung, wenn ihn rechtzeitige Hilfe nicht rettet, oder wenn er nicht eine Riesenatur besitzt, um die Gangrän des eingeklemmten Darmes, den Durchbruch nach aussen und damit die Entleerung des Darminhaltes zu überstehen. Dass dieses Ereigniss eingetreten, kann man nur aus localen Zeichen der Bruchgeschwulst erkennen. Bedeutendes Oedem und entzündliche Röthe der Haut, Schwellung aller Schichten ausserhalb des Bruchsackes, so dass bei kleinen Hernien die Geschwulst breiter, flacher wird, und ein Knistern beim Befühlen der Geschwulst zeigen an, dass in der Tiefe abgestorbene Gewebe liegen und die reactive Eiterung eingeleitet sei. Man erkennt also die Gangrän der eingeklemmten Hernie an dem Vorhandensein einer Phlegmone des Bruchbettes mit dem Zeichen der Jauchung.

Sämmtliche Zeichen der Einklemmung beobachten eine bestimmte Aufeinanderfolge und eine quantitative Beziehung zu einander. Anfangs, wenn die Bruchgeschwulst noch nicht besonders gespannt und an der Bruchpforte schmerzhaft ist, ist auch die Aufgetriebenheit des Bauches eine mässige; spontan erbrochen wird ein- bis zweimal innerhalb einiger Stunden, nur wenn der Kranke trinkt — und der Durst wird immer grösser — erbricht er das Genossene sofort; das Allgemeinbefinden ist kaum gestört. Mit zunehmender Dauer der Einklemmung wird die Spannung der Geschwulst grösser, die Schmerzen heftiger, der Bauch mehr aufgetrieben, schmerzhafter, das spontane Erbrechen häufiger, der Puls beschleunigter. Man kann diese bestimmte zeitliche und graduelle Beziehung der Symptome unter einander die Harmonie der Einklemmungserscheinungen nennen.

Es hängt nun von mannigfaltigen, zum Theil unbekanntem Bedingungen ab, in welcher Schnelligkeit die Reihe der Symptome abläuft. Es sind Fälle constatirt, wo die Einklemmung in einigen Stunden zum Tode geführt hat, wo das Erbrechen Schlag auf Schlag erfolgte, die Schmerzen sehr bedeutend, der Verfall ein sehr rascher war. In anderen Fällen dauert die Einklemmung viele Tage lang, selbst über eine Woche; die Erscheinungen verlaufen langsam. Für die Mehrzahl der Fälle können wir annehmen, dass am Schlusse des zweiten Tages, am dritten Tage schon hohe Gefahr der Gangrän drohe. Man kann sich zur Bezeichnung dieses Verhaltens im Ablaufe der Ausdrücke *peracute*, *acute*, *subacute* Einklemmung bedienen. Nur muss man nicht vergessen, dass gewisse locale Befunde an der Hernie schwerer in die Wagschale fallen als etwa der Grad des Schmerzes oder die Zahl der Vomitionen. Hernien, die sehr gespannt sind, einen sehr schmalen Hals besitzen, einen engen Canal passiren (Schenkelcanal, beim Weibe der Leistencanal), stark eingeschnürt erscheinen, werden eher der Gangrän verfallen können als solche, die unter entgegengesetzten Bedingungen stehen, und fordern daher den Chirurgen auf, rascher zu handeln. Es kommen allerdings selten Fälle vor, wo bei einer mehrere Tage vorhandenen Incarceration kein Erbrechen auftritt. Die Spannung der Hernie, die Irreponibilität, die Schmerzhaftigkeit an der Bruchpforte, die Stuhlverstopfung bestehen. Da heisst es, den localen Zeichen folgen und operiren. Ich war sehr überrascht, als ich bei einer fünftägigen Einklemmung, diesem Grundsatz folgend, trotz der Abwesenheit des Erbrechens operirte und die typischste Einklemmung fand.

Ausnahmsweise kann das eine oder das andere Symptom bei wirklicher Einklemmung abweichen oder fehlen. Wenn auch Stuhlverstopfung und Erbrechen in der Symptomenreihe der Einklemmung obenan stehen, so kann ausnahmsweise doch Stuhlentleerung während der Incarceration eintreten.

Erstlich kann die Stuhlentleerung aus dem unterhalb der Einklemmung gelegenen Darmabschnitte erfolgen, was wohl nur auf ein verabreichtes Klysma eintritt. Ferner kann die Einklemmung an und

für sich derart sein, dass die Passage im Darmlumen nicht vollständig aufgehoben ist. Wenn der Processus vermiformis, wenn ein Divertikel des Dünndarmes angeboren oder erworben eingeklemmt ist (Littre'sche Hernie), dann ist es möglich, dass Darminhalt an der incarcerationierten Stelle durch den offengebliebenen Rest des Darmlumens durchgeht. Aber auch unter dieser Voraussetzung wird Stuhlverstopfung beobachtet. In einem überall angeführten Falle von Dieffenbach waren cholera-ähnliche Diarrhöen; dasselbe beobachtete Goyrand. Dieffenbach, der über sechshundert Herniotomien ausführte, erzählt zwei Fälle, wo in den Einklemmungssymptomen das Erbrechen fehlte, aber ein Sopor eintrat; beide Fälle betrafen Greise. Bei dem einen fand man eine rothe eingeklemmte Darmschlinge, und nach Erweiterung der Bruchpforte erwachte der Kranke aus seinem Sopor. Nicht selten sind die Fälle, wo die Schmerzen im Bauche sehr unbedeutend sind; kräftige Bauern klagen oft nicht viel, und im Glauben, dass sie sich den Magen verdorben haben, gehen sie zu Fuss zum Arzte. Ich weiss einen Fall, wo ein ausserordentlich kräftiger Mensch zu einem Arzte eine Stunde Weges weit ging, schon einen Tag lang erbrach und eine sehr heftige Einklemmung besass, ohne die mindeste Schwäche zu zeigen. Erst bei Repositionsversuchen, die der Arzt an dem stehenden Menschen vornahm, fiel dieser nach einer längeren Weile ohnmächtig um und nun ging die Hernie leicht zurück.

Ist blos das Stück einer Darmwand eingeklemmt (Darmwandbruch oder Lateralbruch), so kann es zum vollständigen Aufheben des Darmlumens kommen; die Schlingenschenkel pflegen parallel zu liegen; gerade da kommen die heftigsten Incarcerationen vor. Ein Bruch des Wurmfortsatzes oder eines Divertikels (Darmanhangsbruch) kann schon gangränös sein und doch ist noch Stuhl da.

Aus allem dem ergibt sich, dass bei einem abnormen Verlauf der Incarceration die Irreponibilität der Hernie, ihre Spannung und die Schmerzhaftigkeit an der Bruchpforte — also die localen Symptome — von der grössten Bedeutung sind. Insbesondere die Spannung der Hernie ist von Bedeutung. Danzel, ein sehr erfahrener Kenner der Hernien, nennt diese Spannung „eigenthümlich“.

Sie ist es in der That, aber man kann dieses Gefühl mit Worten nicht mittheilen; man muss die Hernien selbst befühlen.

Es liegt in dem Letztgesagten die Antwort auf die Frage, wie man bei Vorhandensein mehrerer irreponibler Hernien an einem Individuum mit Incarcerationserscheinungen diejenige Hernie bestimmt, welche eingeklemmt ist.

Nun treten wir an die Frage heran, wie man sich zu benehmen habe, wenn bei einem Kranken incarcerationähnliche Erscheinungen auftreten, also vor Allem Stuhlverstopfung, Erbrechen, Bauchschmerzen. Es werden auf medicinische Kliniken Kranke gebracht mit angeblicher Peritonitis, und man entdeckt eine eingeklemmte Hernie; umgekehrt kommen auf chirurgische Kliniken Fälle behufs der Taxis oder Herniotomie, und es ist eine nicht eingeklemmte Hernie, wohl aber Peritonitis da. Das erste, was der Arzt in allen Fällen thun muss, ist die Untersuchung der typischen Bruchpforten, ob dort eine Geschwulst vorhanden sei, ob diese Geschwulst eine Hernie, ob diese Hernie eingeklemmt sei. Schon das Absuchen der gewöhnlichen Bruchpforten erfordert einige Uebersicht. Man darf nicht nur die Pforten der häufig vorkommenden Hernien, also den Leistencanal, den Schenkelcanal, die Nabelgegend untersuchen, sondern muss sich immer gegenwärtig halten, dass auch eine *Hernia obturatoria, ischiadica* vorkommen kann. Zeigt sich an den Bruchpforten nichts, so muss man immer noch suchen, ob nicht eine *Hernia ventralis* vorliegt, die an einer beliebigen Stelle der Bauchwand ausgetreten sein konnte. Es ist klar, dass die Auffindung einer ganz kleinen Hernie sehr grosse Schwierigkeiten bereiten kann, wenn die Bruchpforte tief und das Individuum etwa noch sehr fettreich ist. Eine kleine Hernie, die eingeklemmt ist, besitzt aber immer pralle Consistenz und glatte Oberfläche; die Schmerzhaftigkeit an der Bruchpforte tritt als ein weiter orientirender Wink hinzu, und so dürfte man in den meisten Fällen die Geschwulst doch zu entdecken im Stande sein. Im allgemeinen Krankenhause in Wien hat man einmal eine *Hernia ischiadica* bei Einklemmungserscheinungen angenommen, weil am Gesässe eine tympanitisch klingende Stelle gefunden wurde. Ich bemerke den Fall,

um aufmerksam zu machen, dass über dem ischiadischen Loch ein tympanitischer Schall immer zu finden ist, wenn das Individuum nicht gerade übermässig dick ist, dass also das Zeichen trägt.

Ist aber die Hernie grösser, so kann sie als Geschwulst nicht übersehen werden.

Hat man gar keine Geschwulst entdeckt, so kann gleichwohl noch eine innere Incarceration vorliegen, und es ist eben eine weitere Frage, wie der betreffende Chirurg bei innerer Incarceration zu handeln entschlossen ist.

Nehmen wir geradezu diesen Fall an. Mit welchen Zuständen könnte eine innere Incarceration verwechselt werden?

Zunächst mit Peritonitis. Es gibt Fälle von Darmverschliessung, bei denen sich rasch eine ausgebreitete Peritonitis entwickelt, so zwar, dass die wichtigsten Symptome derselben, der grosse Schmerz auf den geringsten Druck und das Fieber in den Vordergrund treten und man die Stuhlverstopfung und das Erbrechen auf Rechnung der Peritonitis setzt. Selbst da wird man eine ziemlich bestimmte Vermuthung aufstellen können, wenn das Erbrechen um keinen Preis weicht, ärger wird und sogar zum Kotherbrechen sich steigert. Man könnte einwenden, dass das wichtigste Symptom der Peritonitis eigentlich der Nachweis ihres Productes, also der Nachweis eines entzündlichen Ergusses in der freien Bauchhöhle wäre. Gerade in einem solchen Falle aber kann man kaum eine Dämpfung nachweisen, weil das Exsudat zwischen den sehr ausgedehnten Darmschlingen liegt. Wir schliessen auf den Entzündungsvorgang aus dem Berührungsschmerze und dem Fieber. Das unstillbare Erbrechen, insbesondere das Kotherbrechen bei vollständiger Unmöglichkeit, Gase und Koth zu entleeren, deutet wieder den Darmverschluss an und unterscheidet die Krankheit von einer einfachen Peritonitis, mag sie rheumatisch sein oder durch Perforation des Darmes entstehen. Insbesondere dem letzteren Zustande gegenüber ist der Verlauf der Darmverschliessung ein anderer. Die Perforation tritt mit furchtbar raschem Collapsus des Kranken ganz plötzlich auf; die Darmverschliessung mit Peritonitis hat ihre Vorboten: kolikartige Schmerzen, Erbrechen, darauf erst

Aufgetriebenheit des Bauches, dann Berührungsschmerz, Fieber und — Erbrechen immerfort. Der Process dauert viele Tage lang. In einem solchen Falle dürfte die chirurgische Hilfeleistung kaum Erfolg haben. Wohl aber wird die Frage, ob bei einer inneren Incarceration, die ohne acute Peritonitis verläuft, Laparotomie zu machen sei, nie von der Tagesordnung abgesetzt werden können, und diese Fälle sind glücklicher Weise oft zu diagnosticiren. Der Zustand entwickelt sich langsam und fieberlos. Kolikschmerzen und Aufgetriebenheit des Bauches sind die ersten Symptome, welche der Kranke mit einem Hausmittel zu vertreiben sucht, ohne seinen nahen Tod zu ahnen. Ein bitterer Schnaps, ein Schweissmittel, ein starker Spaziergang, ein Abführmittel werden versucht, aber der Stuhl bleibt aus und auf das Abführmittel erfolgt Erbrechen. Der Kranke tröstet sich immer, dass er sich „verdorben“ habe. Es kommen Kolikschmerzen mit Erbrechen und immer noch kein Stuhl; der Arzt wird gerufen. „Wehe ihm“, ruft Niemeyer aus, „wenn er nicht gründlich auf Hernien untersucht hat!“ Wir haben angenommen, dass er diesen Fluch nicht verdient, dass er den Unterleib gut untersucht hat, dass er den Mastdarm hoch hinauf explorirt hat, ob nicht harte Kothmassen oder ein anderes Gebilde ihn verschliesse. Man findet nichts. Aber Stuhlverstopfung, Meteorismus, Erbrechen! — Das darf nie leicht genommen werden. Es entwickelt sich bald das schauerliche Bild der Darmverschliessung in seiner grauenhaften Düstlichkeit, ein Bild, das Watson und Niemeyer *classico calamo* entworfen haben. Solche Kranke müssen furchtbar leiden. Der Leib wird immer mehr aufgetrieben, endlich fassförmig, das Zwerchfell wird nach oben gedrängt, man sieht an der Oberfläche des Bauches die Darmschlingen sich wälzen und aufsteigen unter Kollern und Knurren und kolikartigen Schmerzen, aber das Darmcontentum wird nicht nach unten entleert, es kommt zum Kothbrechen, das Aussehen des Kranken wird geisterhaft, der Puls klein, endlich stirbt der Kranke an Erschöpfung.

Das Bild ist mit Peritonitis nicht zu vergleichen: anfangs nicht, denn der Kranke hat keine Schmerzen auf Berührung des Unterleibes und kein Fieber, er liegt nicht ruhig, sondern wechselt die Lage,

wälzt sich hin und her; später nicht, denn es kommt auch zu keiner Exsudation, überall ist tympanitischer Schall und das Koth-erbrechen dauert an. Der Process kann über acht Tage lang dauern.

Wodurch im speciellen Falle die Darmverschliessung herbeigeführt wurde, ist schwer zu entscheiden. Auf Invagination kann man schliessen, wenn zeitweise doch ein Wind abgeht oder etwas Darminhalt und daneben Blut. Positiv ist die Invagination nachgewiesen, wenn man sie vom Mastdarme aus mit der Hand erreicht oder gar sieht. Nachträglich kann sie als solche auch erkannt werden, wenn ein Stück des Darmrohrs sich abgestossen hat und mit dem Stuhl abgegangen ist, wie ich einen Fall derart als Student auf der Oppolzer'schen Klinik gesehen habe.

Die übrigen Zustände, die den Darmverschluss herbeiführen können, lassen sich der Uebersicht wegen in folgender Weise gruppieren: 1. Die verschliessende Ursache liegt ausserhalb der Darmwandung, und dahin gehören die inneren Incarcerationen durch Netzstränge, pseudomembranöse Stränge, durch Löcher im Mesenterium, Netz, durch Zwerchfellspalten, endlich die Incarcerationen in natürlichen Oeffnungen, wie im Foramen Winslowii, in der Fossa subcoecalis u. s. w. 2. Die verschliessende Ursache ist in der Darmwand zu suchen; dahin zu zählen sind die Verschlingungen, die Verknotungen, die Achsendrehungen der Därme; dann die Stricturen des Darmes, insbesondere durch Carcinome des Rectums. Beide Ursachen wirken zusammen, wenn ein System von Darmschlingen den Volvulus eingeht und mit seinem Mesenterium ein anderes System comprimirt. 3. Die verschliessende Ursache liegt im Lumen; dahin gehören die Anfüllung des Darmes mit unverdauten Speisen, mit Darmconcrementen, Gallensteinen, Spulwürmern, fremden Körpern. Es kann auch ein in einer grossen alten Hernie vorliegendes Darmstück in dieser Weise unwegsam werden. So operirte Larrey eine Hernie, welche durch Spulwürmer verschlossen war; er strich die Spulwürmer aus, und die Einklemmungssymptome vergingen. Solche und ähnliche Fälle beweisen, dass es eine Art Darmverschluss in einer Hernie gibt,

die der Species der „kothigen Einklemmung“ des alten Richter genau entspricht.

Wie man die Art und den Sitz des Darmverschlusses diagnostizieren kann, darüber kann man nur Andeutungen geben. In einzelnen Fällen concurrirt eine Menge von Momenten zusammen, welche die Diagnose ermöglichen, in anderen Fällen bleibt die Art und der Sitz des Verschlusses unbestimmbar. Wenn bei einem Individuum schon längere Zeit Stuhlverstopfung und zeitweises Erbrechen mit Meteorismus vorhanden war, wenn diese Beschwerden allmählig zunahmen, wenn der Koth dünner und dünner abging, das Individuum älter ist, kachektisch aussieht, wird man auf ein Carcinoma schliessen können, besonders dann, wenn man durch die Palpation eine Härte entdecken kann, oder vom Rectum aus die Stricture erreicht, oder wenn die Geschwulst an einer Stelle des Bauches prominirt. So wurde v. Dumreicher zu einer angeblich incarcerirten Nabelhernie gerufen und fand ein Carcinom des Colon transversum, dem Durchbruche nahe.

Ganz anders werden wir uns die Sache vorstellen, wenn die Erscheinungen sich ohne Vorboten eingestellt haben. Angenommen, wir hätten einen Kranken mit Symptomen von Darmverschluss, die sich rasch entwickelt haben, und bei diesem Kranken sei früher einmal eine Herniotomie vorgenommen worden, bei welcher ein an der Bruchpforte angewachsenes Netz vorgefunden wurde. Hier wird die nächste Vermuthung dahin lauten, dass das an der Bruchpforte angeheftete Netz der Sitz der Darmeinklemmung sei. Wenn bei dem Kranken eine Peritonitis vorausgegangen war und später einmal plötzlich Darmverschluss auftritt, so wäre die nächste Vermuthung, dass pseudomembranöse Stränge eine Einklemmung verursacht haben, insbesondere wenn der Kranke angibt, seitdem oft an hartnäckigen Stuhlverstopfungen gelitten zu haben, was auf Knickungen der durch die angenommene Peritonitis zusammengewachsenen Schlingen zu beziehen wäre.

Betreffend den Ort der Einklemmung wäre hervorzuheben, dass vor Allem die manuelle Untersuchung des Rectums nach Simon in

erster Linie von Werth ist. Wie Simon zeigte, kann man mit den Fingern bis in die Flexura sigmoidea kommen und, diese aufhebend, noch höher im Bauche herumtasten, so dass die Finger der Hand unter dem Schwertfortsatz gefühlt werden. Man kann dann einen Strang, der durch die Bauchhöhle zieht, ein härteres, zusammengeballtes Convolut u. s. w. fühlen.

Auch von aussen kann man manchmal eine resistenterere Stelle tasten, die bei zunehmender Auftreibung etwa unbeweglicher ist als die sich wälzenden Schlingen; an dieser Stelle traten etwa auch die ersten Schmerzen auf.

Endlich kann man durch Einspritzen von Wasser ins Rectum, durch Aufblasen der Därme von da aus manchen Aufschluss bekommen, der im Zusammenhalte mit den übrigen Symptomen von Werth ist.

Während sich die genannten Zustände für den Erfahrenen bald, für den Unerfahrenen endlich doch als innere Incarceration oder Darmverschluss demaskiren, ist die Situation anders, wenn eine irreponible Hernie mit Erbrechen und Stuhlverstopfung, oder auch mit Schmerzen im Bauche vorgefunden wird. Hier denkt man an die positive, unanfechtbare Indication: eine eingeklemmte Hernie zu operiren. Man fürchtet, den richtigen Zeitpunkt zu versäumen, oder man fürchtet andererseits eine nicht eingeklemmte Hernie umsonst blossgelegt zu haben. Noch ärger kann die Verlegenheit werden, wenn eine Geschwulst vorliegt, die vielleicht gar keine Hernie ist, dann scheut man sich vor dem Vorwurf, ein Lipom etwa mit einer Hernie verwechselt zu haben.

Uns handelt es sich vornehmlich darum, ob es möglich ist, im gegebenen Falle zu sagen, es bestehe keine Incarceration. Es gibt solche Fälle.

Setzen wir zuerst voraus, es sei eine Hernie vorhanden, die schon längere Zeit besteht und immer beweglich war. Auf einmal wurde sie bei irgend einem Anlasse schmerzhaft und irreponibel. Bald darauf musste der Kranke erbrechen. Wir fanden eine unzweifelhafte Darmhernie im Scrotum, denn die Geschwulst gibt einen

tympanitischen Schall. Sie ist zugleich ziemlich gespannt und schmerzhaft. Repositionsversuche verträgt der Kranke wegen der Schmerzhaftigkeit nicht. Wir geben ihm eine passende Lage und appliciren eine subcutane Morphiumeinspritzung. Der Kranke schläft ein; am Morgen des folgenden Tages erfahren wir, es sei kein Erbrechen vorgekommen und seien Winde abgegangen. Wir untersuchen die Geschwulst von Neuem, sie ist an allen Punkten schmerzhaft, in der Gegend der Bruchpforte, insbesondere oberhalb derselben, sind keine Schmerzen vorhanden. Während wir untersuchen, bemerken wir ein feines Knistern, „wie wenn man weichen Schnee zusammendrücken würde“. Dieses Knistern ist uns ja schon von einem andern Zustande her bekannt. Wenn wir bei einer Hydrocele die Jodinjektion vorgenommen haben, bemerkten wir am zweiten oder dritten Tage dasselbe Reibegefühl. Was war es dort? Es bedeutete die **adhäsive Entzündung**; es war die entzündliche Production, welche die glatte Serosa bedeckt hat und das knisternde Gefühl hervorrief. Kann denn an der Serosa des Darmes, des Bruchsackes nicht derselbe Process vorkommen? Er muss dort vorkommen, denn wir kennen ja neben den freien Brüchen auch angewachsene, wir kennen ja Bruchsäcke, die mit dem Darne fast vollkommen verwachsen sind. Einmal kann diese Verwachsung ohne alle Beschwerden vorkommen, ein andermal tritt Erbrechen und Schmerzhaftigkeit der Hernie auf. Das Erbrechen darf uns nicht Wunder nehmen. Nach den Untersuchungen von Claude Bernard, von Brown-Séguard wissen wir ja, dass Reizungen des Peritonäums, der Bauchwand, der Baueingeweide, zum Erbrechen führen können. Und in der That erbricht unser Patient nach vorgenommener Untersuchung. Es beunruhigt uns nicht weiter. Wir haben ein entzündliches Product im Bruchsacke nachgewiesen; wir sehen keine Schmerzhaftigkeit, die auf einen Punkt — die einklemmende Stelle — beschränkt wäre, sondern über die ganze Bruchgeschwulst verbreitete Schmerzen. Wir können warten. In der That kommt an demselben Tage eine Stuhlentleerung; der Bauch treibt sich nicht auf, es sind keine Schmerzen im Bauche vorhanden; der Kranke ist sonst ganz wohl; nur ab und zu, einmal im Tage, erbricht

derselbe. Das Reiben an der Hernie hört auf; das Erbrechen kehrt nicht wieder; Appetit und Stuhl ist in der Ordnung, und die Empfindlichkeit der Hernie verschwindet. Dafür ist die früher freie Hernie zu einer angewachsenen geworden.

In einem anderen Falle tritt der Symptomencomplex in derselben Weise auf, bis auf den Befund an der Bruchgeschwulst. Die Hernie enthält nachweisbar Netz und statt des Reibens tritt eine unverhältnismässig rasche Schwellung der Geschwulst auf, es zeigt sich sehr deutliche Fluctuation und sogar Durchscheinbarkeit. Hier hat evident eine rasche Exsudation in den Bruchsack stattgefunden. War die frühere Entzündung eine adhäsive, so ist die letztere eine exsudative. Sowie der Internist eine adhäsive Pleuritis aus dem pleuralen Reiben, eine exsudative aus der Dämpfung diagnosticirt, so kann man hier die adhäsive Entzündung aus dem Reiben, die exsudative aus dem fluctuirenden, durchscheinenden Inhalt nachweisen. In beiden Fällen ist aber der Darmcanal durchgängig, der Bauch nicht aufgetrieben, nicht schmerzhaft, das Erbrechen steigert sich nicht in demselben Tempo, wie sich bei der Einklemmung die localen, abdominalen und Allgemeinsymptome steigern. Es ist ein Widerspruch in dem Bild der Incarceration.

Ein anderer Fall. Es besteht eine irreponible Hernie, Stuhlverstopfung und Erbrechen. Wenn wir den Kranken untersuchen, überrascht uns die Aufgetriebenheit des Bauches, die sorgfältige Ruhe, mit welcher der Kranke seine Lage einhält, das flache Athmen, die enorme Empfindlichkeit des Bauches bei leisester Berührung, während die Hernie weich und unschmerzhaft ist. Hier haben wir einen Widerspruch der abdominalen Symptome mit den localen. Wenn die Hernie nicht da wäre, hätten wir sofort die Diagnose auf **Peritonitis** gestellt. Nun befragen wir den Kranken und erfahren, dass er Tags zuvor einen Schüttelfrost gehabt habe, dass ungemein heftige Bauchschmerzen aufgetreten seien, ohne dass die Bruchgeschwulst selbst schmerzhaft gewesen wäre; Winde gingen noch ab. Wir messen die Temperatur und finden 40°. Das ist doch nicht das Bild der Einklemmung. Wir warten wieder; es kommt an diesem Tage kein

Erbrechen mehr, am nächsten können wir schon das Exsudat in der freien Bauchhöhle nachweisen. Das ist das Bild der acuten diffusen Peritonitis. Bei einer acuten partiellen Peritonitis gehen aber Symptome einer anderen Erkrankung voraus, die Symptome einer Typhlitis, eines Magen- oder Duodenalgeschwürs, oder es ist bei Perforation durch ein Darmgeschwür Tuberculose oder Typhus da. Immer findet man, mit Ausnahme der Irreponibilität der Hernie, — wir setzen sie ja als angewachsen voraus — einen Mangel der localen Symptome, finden aber positive Symptome anderwärts; allgemeine grosse Schmerzhaftigkeit des ganzen Bauches, Fieber und später freien Erguss bei allgemeiner — umschriebene, grosse Schmerzhaftigkeit, baldige locale Dämpfung und Fieber bei partieller Peritonitis. Der Process beginnt nicht mit Schmerzen am Bruche, sondern mit Schmerzen im Bauche. Das Erbrechen hört auf, der Darmcanal entleert wenigstens Winde, während bei der Einklemmung das Erbrechen sich steigert und zum Kotherbrechen wird.

Eine andere Reihe von Fällen lässt sich durch die Annahme herstellen, dass an einer Bruchforte eine Geschwulst vorliegt, über die man Zweifel haben kann, ob sie eine Hernie sei; daneben tritt Erbrechen auf und stellt sich etwa auch Stuhlverhaltung ein. Solche Fälle insbesondere bilden das sogenannte **Pseudoétrangement**. Ein Beispiel dafür gibt der eingeklemmte Testikel. Es kommt vor, dass der im Leistencanale befindliche Testikel entzündlich anschwillt, oder dass er bei einem bestimmten Anlasse in den Leistencanal hinaufschlüpft und schmerzhaft wird und nun Erbrechen sich hinzugesellt. Man muss dieses Vorkommen sich merken, damit man gegebenen Falles nicht vergesse, das Scrotum auf Kryptorchismus zu untersuchen, wie wir schon anderwärts bemerkt haben. In der Regel steigert sich auch da das Erbrechen nicht, wird nie zum Kotherbrechen, der Bauch bleibt weich, wird nicht aufgetrieben, Winde oder Stuhl gehen noch ab. Doch wurden Fälle beobachtet, wo Erbrechen, einmal selbst Kotherbrechen und Stuhlverstopfung vorhanden war, so dass man die Geschwulst blosslegen musste; dies ist dann um so gerechtfertigter, als hinter dem Leistentestikel eine Hernie eingeklemmt sein kann. Ein

anderes Beispiel ist die Entzündung von Inguinaldrüsen. Auch hierbei findet man eine prallere, schmerzhaftere, irreponible Geschwulst, Erbrechen, Stuhlverstopfung. Da man ein auffallendes locales Symptom vor sich hat, wird man eher zur Herniotomie schreiten, und siehe da, man entdeckt entzündete Drüsen; die Herniotomie verwandelt sich in eine Exstirpation der Drüsen. Solcher Fälle sind schon einige vorgekommen.

Diese Erfahrungen wurden in manchen Fällen verhängnissvoll für den Kranken. Schon Laharpe passirte es, dass er den Bruchschnitt machte, Drüsen entdeckte und peritoneale Reizung annahm. Bei der Section zeigte sich, dass hinter der Drüse eine kleine Hernie eingeklemmt war. Es wiederholte sich dieses schon einigen Operateuren, z. B. Danzel.

Ein weiteres Beispiel geben die Entzündungen leerer Bruchsäcke ab. Es ist insbesondere durch Danzel festgestellt, dass die Entzündung leerer Bruchsäcke incarcerationähnliche Erscheinungen hervorbringen kann. Gerade in diesem Falle kann die Täuschung gross werden; eine Geschwulst liegt vor, und der Kranke gibt durch bestimmte Symptome an, dass er mit einer Hernie behaftet war.

In allen diesen Fällen gilt der Satz, dass bei Zunahme des Erbrechens, bei Stuhlverstopfung operirt werden muss. Hat man keine Hernie gefunden, so hat man in der Regel einen andern Zustand beseitigt; fand man die Einklemmung, so ist der Kranke gerettet. „Findet Ihr eine Einklemmung am Tage, so soll sie bis zum Sonnenuntergang, findet Ihr sie in der Nacht, so soll sie bis zum Sonnenaufgang behoben sein,“ sagt Stromeyer seinen Schülern.

XXIV.

Diagnose der Schichten und der Abnormitäten bei der Herniotomie.

Der Rath Malgaigne's, man schneide bei der Herniotomie so lange, als man darf, ist eine Umschreibung des Themas, um welches es sich eigentlich hier handelt. Denn es will sagen, schneide so weit, bis du an den Darm kommst, und verletze diesen ja nicht. Es spitzt sich also die Frage dahin zu, woran erkennt man den Darm? Schon Saviard, der als Operateur des Hôtel-Dieu in Paris am Ende des 17. Jahrhunderts wirkte, schrieb über diese Frage. Pitha behandelte sie vortrefflich. Und ein bewährter praktischer Arzt, Pauli, der vor einigen Jahren starb, hinterliess eine Abhandlung darüber, die, wie es mir scheint, die treffendsten und vollständigsten Angaben darüber enthält. Da aber der Darm doch im Ganzen nur mit dem Bruchsack verwechselt werden könnte, so stellen wir uns zwei Fragen: 1. Woran erkennt man den Bruchsack? 2. Woran erkennt man den Darm? Diese Eintheilung ist von Wichtigkeit, weil Denjenigen, der die Herniotomie das erste Mal ausübt, die Zweifel beschleichen, wenn er am Bruchsack angelangt ist. Aber auch schon früher kann manches Bedenken auftauchen, besonders bei solchen Hernien, welche über dem Bruchsacke wenig Schichten oder deren zu viel haben. Linhart hat, dem Vorgange A. Cooper's folgend, die Schichten, die sich zwischen Fascia superficialis und dem Bruchsacke finden, bei allen Hernien als Fascia propria bezeichnet, während Cooper diesen Namen nur für die Schenkelhernie eingeführt hatte. Alle diese Schichten, mögen sie ursprünglich nur bindegewebiger oder auch muskulöser Natur gewesen sein, bilden im Ganzen ein Stratum, das sich allerdings in viele Blätter zerspalten lässt. Man erkennt dieses Stratum daran, dass es nach Durchtrennung der Fascia superficialis eine circumscripte, streng begrenzte Hülle um die Hernie bildet. Während die Fascia superficialis, wenn sie gar nicht oder nicht ganz durchschnitten ist, im Grunde der Wunde sich mitbewegt, sobald man die Hautränder hin-

und herschiebt, hat die Bewegung der Hautränder auf die Fascia propria keinen Einfluss. Allerdings muss bemerkt werden, dass die Hernien in Bezug auf die Mächtigkeit der Fascia propria sehr differiren. Die Nabelbrüche haben den Schenkelbrüchen gegenüber eine sehr wenig entwickelte Fascia propria. Ferner kommt es auch auf den Bestand der Hernie an; lange bestehende Brüche haben eine dickere, kurz bestehende eine dünne Fascia propria. Diese Abschätzung wird ein erfahrener Herniolog in den allermeisten Fällen in Rechnung bringen; der Anfänger in der chirurgischen Praxis braucht aber nur so viel Anhaltspunkte, um den Bruchsack und den Darm zu unterscheiden. Man halte also folgende Regeln im Gedächtniss. Wenn man nach Durchtrennung der Fascia superficialis die circumscribte Bruchgeschwulst vor sich sieht, so trenne man weiter nur schichtenweise, indem man von jeder Schichte einen Kegel aufhebt, anschneidet, und in den Schlitz die Hohlsonde einfühend, auf der letzteren schneidet. So lange man mit dem Nagel des linken Zeigefingers und Daumens noch feine Schichten leicht emporheben kann, die, gegen das Licht gehalten, durchscheinend sind, so lange ist nicht zu befürchten, dass man den Darm verletzt. Wenn man nur diese Regel befolgt, so wird man endlich an eine Schichte kommen, nach deren Verletzung, indem man den feinen emporgehobenen Kegel anschneidet, plötzlich ein dünner Strahl von Flüssigkeit herausspritzt oder sich ein Fettklümpehen hervordrängt. Dann hat man in der Regel soeben den Bruchsack eröffnet. Man erweitere nun die feine Oeffnung so weit, bis man den Finger einführen kann, und erweitere dann auf dem Finger. Die Flüssigkeit, die abfloss, war Bruchwasser, das Fett, das sich vordrängte, erweist sich als ein Netzklümpehen. Nur ausnahmsweise verhält es sich anders. Die Flüssigkeit konnte der Inhalt einer Cyste am Bruchsack, oder einer erweiterten Bindegewebslücke, oder einer Hydrocele (incystirte Hernie) sein. Man wird in diesen Fällen eine abgeschlossene leere Höhle finden, und die Hernie liegt dann tiefer.

In vielen Fällen wird aber der Anfänger noch vor der Eröffnung des Bruchsackes stutzen. Er wird ein rundes Gebilde vor sich

sehen, das ihm Verlegenheiten bereitet, ob er es als Darm oder Bruchsack anzusehen habe. Man überlege, dass der Darm Spiegelglätte besitzt und nie Fett an seiner Oberfläche trägt; der Bruchsack ist matt und hat oft flache Fettklumpchen an sich. Ferner zeigt der Darm niemals eine pellucide Stelle, während man solche an Bruchsäcken, zumal an der abhängigsten Stelle, sehr oft sieht. Würden alle diese Punkte nicht aufklärend genug vorhanden sein, so untersuche man mit dem Tastsinne. Man hebe zunächst ein Fältchen auf; gelingt es und ist dies überdies durchscheinend, so trenne man es ohneweiters. Manchmal ist aber der Bruchsack dick; dann wird man beim Aufheben der Falte, wenn man dieselbe zwischen den Fingern hin- und herbewegt, die glatte Berührung zweier seröser Flächen spüren, während, wenn man eine Darmfalte zwischen den Fingern hin- und herbewegt, die zwei Schleimhautflächen, die an einander bewegt werden, sammetartiges Anfühlen geben. Weiterhin, wenn man die Falte zwischen den Fingerspitzen hält und zugleich in die Tiefe drückt, wird man, wenn es der Bruchsack ist, noch unter ihm ein gespanntes Gebilde, den Darm, durchfühlen.

Endlich gehe man gegen die Bruchpforte. Wäre man schon am Darne, also im Innern des Bruchsackes, so kommt man zum incarcerirenden Ringe — einem so scharfen Ringe, dass dessen Anfühlen unvergesslich bleibt, während man ausserhalb des Bruchsackes keinen so scharfen, in glatte Wandungen ringsum übergehenden Ring findet.

Endlich gibt es noch Merkmale, die in manchen Fällen sofort entscheidend sind. So wird man z. B., wenn die fragliche Vorlagerung Sanduhrform oder Einkerbungen besitzt, sofort sehen, dass es nur der Bruchsack sein könne, dessen Genesis schon in seiner diesfälligen Form ausgesprochen ist; oder wenn man beispielsweise die Bruchpforte eingeschnitten hat und nach Zurückweichen der Geschwulst eine leere Tasche findet, so ist es der Bruchsack; bleibt die Geschwulst, so ist es ebenfalls der Bruchsack; aber dann weiss man, dass die Einklemmung wahrscheinlich von seinem Halse bedingt ist. Am allerleichtesten ist der Bruchsack vom Darne zu unterscheiden, wenn der erstere durchsichtig ist. Dieffenbach traf bei den mehr

als 600 Herniotomien, die er machte, einen solchen Fall, wo der Bruchsack sehr dick und glasartig war, so dass man die Darmschlingen hindurch sah. Eine so schöne Erscheinung ist aber auch selten.

Ist man im Ganzen darüber klar, ob der Bruchsack eröffnet ist oder nicht, so handelt es sich darum, auch noch an dem Bruchinhalte gewisse diagnostische Proben abzulegen.

Vor Allem: Wie erkennt man, dass die Darmschlinge an einer kleinen Stelle gangränös ist oder gangränös wird? Eine gangränöse Stelle ist grau, ist kalt, ist collabirt, glänzt nicht mehr. Auch eine schwärzliche Stelle, die nicht mehr glänzt, wird gangränös werden, und der Operateur muss seine Vorsichtsmassregeln treffen.

Die anderen diagnostischen Fragen lassen sich nicht im Allgemeinen besprechen. Die Sache läuft auf Casuistik hinaus. Wattmann eröffnete eine Hernie, es floss Koth heraus. Sofort glaubte er den Darm eröffnet zu haben. An der Geschwulst war eine strangförmige Fortsetzung, die nahm er für den Wurmfortsatz, das Gebilde also für den Blinddarm an. Nun ging er mit dem Finger hinein und kam in eine Spalte; die nahm er für die Ileocöcalklappe. Alles passte also. Und doch war der vermeintliche Blinddarm der Bruchsack, der vermeintliche Wurmfortsatz ein Bindegewebsstrang, die vermeintliche Ileocöcalklappe ein Riss in einer vorliegenden Dünndarmschlinge. Dies zeigt uns die Möglichkeit grosser Schwierigkeiten. Wenn Skey in einer Hernia femoralis Netz und Gallenblase vorgefunden hat, muss man nicht sofort überzeugt sein, dass man auf das Unerwartetste stossen kann? Ganz recht hat Danzel, wenn er den Aphorismus aufstellt: „Bei jeder Herniotomie sei man auf neue Erfahrungen gefasst.“

Doch möchte ich auf zwei allgemeine Punkte aufmerksam machen. Jeden Netzklumpen untersuche man sorgfältig; es kann eine Darmschlinge darin verborgen sein. Nach geschehener Reposition gehen wir bei jeder Herniotomie mit dem Finger in die Bauchhöhle und umkreisen die ganze Peripherie der Bruchpforte, ob sie ganz

frei ist, ziehen dann den Finger zurück und suchen im Bruchsacke herum, ob er kein Diverticulum besitzt. Haben wir nichts entdeckt, dann können wir ruhig von dannen gehen; haben wir es unterlassen, dann kehren wir in den nächsten Stunden einige Male zum Kranken zurück und lauschen, von verdienten Gewissensbissen gefoltert, ob die Incarcerationserscheinungen nicht weiter fortdauern. Was da die Ursache sein kann, ist ungemein verschieden. Ausführliche Belehrungen darüber finden wir in der classischen Abhandlung von Streubel „Ueber die Scheinreduction“. Von der Herniotomie sagt Danzel: „Ihre klar ausgesprochene und unabweisbare Nothwendigkeit, ihre Sicherheit und die schnelle Hilfe, die sie bringt, das sind die Attribute, welche jedem Wundarzt die Herniotomie so lieb und werth machen.“ Wenn wir auch so denken werden, dann nehmen wir jenes Buch und — *nocturna versate manu, versate diurna!*

Zum Schlusse noch eine Bemerkung. Eine besondere Form der Scheinreduction ist die Massenreposition. Irgend Jemand könnte das Unglück haben, die incarcerirte Hernie sammt dem Bruchsacke reponirt zu haben, dann dauert die Incarceration im Bauche fort. Man hat schon viele solche Fälle diagnosticirt und operirt. Die Diagnose macht man daraus: 1. dass eine irreponible Hernie mit Incarcerationserscheinungen da war, 2. dass die Taxis schwer ging, 3. dass dieselbe auf einmal — vielleicht unter einem krachenden Geräusche — ohne Gurren gelang, 4. dass die Incarcerationserscheinungen fortdauern, 5. dass man durch sorgfältige Inspection des Bauches, insbesondere bei Leistenbrüchen auch des Scrotums, eine Einziehung sieht; bei Leistenbrüchen rückt auch der Hoden hinauf; 6. dass man in der Nähe der Bruchpforte den Bauch an einer Stelle praller findet. Manchmal gelingt es durch Husten, die Hernie wieder zum Vorschein zu bringen. Wenn nicht, muss der Schnitt gemacht werden, und man findet den ganzen Sack im präperitonälen Raume. Er wird vorgezogen, geöffnet und die Einklemmung behoben.

XXV.

Die Scrotaltumoren.

Man mache es sich zur Regel, bei jedem Tumor des Scrotums in erster Linie zu bestimmen, welcher Seite er angehört. In leichten Fällen zeigt das der Anblick; in zweifelhafteren Fällen ist es die gesunde Seite, die die Aufklärung gibt. Die Seite, wo nur der Hode und seine adnexen Organe zu finden sind, ist die gesunde. Ob sie die rechte oder linke sei, zeigt das Verfolgen des Samenstranges bis zum Leistencanal. Es gibt Scrotaltumoren — z. B. Eventrationen — wo diese Untersuchung nothwendig ist, da die Raphe verstrichen, der gesunde Hoden nach irgend einer Richtung verzogen oder verdrängt sein kann. Man wird bei dieser Untersuchung auch darüber klar, ob beide Hoden vorhanden sind oder nicht.

Die zunächst folgende diagnostische Manipulation besteht darin, dass man die Begrenzung des Tumors am Leistenring prüft. Angenommen, der Arzt stehe zur rechten Seite des liegenden Kranken, so gehe er mit den vier letzten Fingern der linken Hand unter das Scrotum und lade auf sie den fraglichen Tumor; der Daumen wird vorne auf die Geschwulst in der Gegend des Leistenringes gelegt. Wenn man nun, mit dem Daumen vorne, mit dem Zeigefinger rückwärts drückend, die Geschwulst prüft, gleichsam zwischen diesen zwei Tastflächen gleiten lässt, so wird man sich ein Urtheil bilden, ob man nur den Samenstrang und seine Bedeckungen oder noch ein anderes Gebilde fühlt, ferner ob im ersteren Falle der Samenstrang normal oder anomal erscheint. Angenommen, es ergebe sich bei dieser Manipulation, dass die Geschwulst in den Leistencanal eindringt, oder dass wir unsicher sind, ob wir den Samenstrang allein oder noch ein anderes Gebilde zwischen den Fingern haben, was bei sehr fettleibigen Individuen immerhin vorkommen kann. Es liegt dann eine doppelte Möglichkeit vor. Entweder ist die Geschwulst im Leistencanale selbst abgegrenzt, oder sie erstreckt sich in die Bauchhöhle. Bis in die Bauchhöhle kann sich erstrecken vor Allem eine Hernie,

dann die Hydrocele des offengebliebenen *Processus vaginalis peritonaei*, dann die sogenannte Hydrocele *bilocularis*. Diese drei Geschwulstformen haben manche gemeinsame Punkte: sie können zum Theil oder gänzlich reponirt werden, sie werden bei Rückenlage kleiner, sie geben auch einen Stoss beim Husten. Freilich ist die Reponibilität von verschiedener Art; die Hernie entweicht plötzlich und oft unter Gurren, wenn sie Därme enthält; die Flüssigkeit im offengebliebenen Scheidenfortsatz entrinnt langsam auf stetigen Druck, und mitunter hat man dabei das Gefühl des Rieselns, welches die Flüssigkeitswirbel am Eingange des Sackes verursachen; die Hydrocele *bilocularis* lässt sich nur theilweise gegen die Bauchhöhle zu entleeren. Es ist aber wünschenswerth, andere Zeichen zu wissen, welche in klarerer, unzweideutiger Weise die Diagnose ermöglichen. Als solche hat man folgende: der tympanitische Schall der Geschwulst weist eine Hernie nach; die Durchscheinbarkeit schliesst eine Hernie aus. Es bleibt also noch der Unterschied zwischen Hydrocele des offenen Scheidenfortsatzes und der Hydrocele *bilocularis*. Die letztere bildet eine Flüssigkeitsansammlung in der *Tunica vaginalis communis*; die in ihrer Höhle angesammelte Flüssigkeit kann also nur in einem extraperitonäalen Raume der Beckenhöhle sich ausbreiten und muss dort eine Abgrenzung haben, während die Flüssigkeit des *Processus vaginalis peritonaei* ins *Cavum peritonaei* reponirbar ist, also in eine relativ unbegrenzte Höhle sich verliert. So entsteht die Hydrocele *bilocularis* aus einem Blutergusse. Es gibt aber eine Hydrocele *bilocularis*, die aus einer oben verwachsenen Hydrocele *processus vaginalis* oder einer gewöhnlichen Hydrocele entsteht, wenn der Hydrocelensack übermässig sich ausdehnt und dabei nach oben gegen die Beckenhöhle ein Divertikel bildet. Im ersteren Falle ist die Flüssigkeit im Becken vom Bindegewebe, im letzteren von einer serösen Haut, dem Beckendivertikel des oben abgeschlossenen *Processus vaginalis peritonaei*, eingeschlossen. Charakteristisch ist immer die deutliche Begrenzung im Becken. Thatsächlich findet man bei dieser Form der Hydrocele, welche von den Franzosen auch Hydrocele *en bissac* genannt wird, in der Darmbeingrube eine begrenzte, fluctuirende Geschwulst, deren

Inhalt man in den scrotalen Antheil theilweise entleeren kann, und umgekehrt, so dass der Druck auf den scrotalen Theil die intraabdominelle Partie spannt, und umgekehrt. Dieses Zeichen sichert vor Verwechslung mit den beiden anderen Geschwülsten und ist entscheidend, ob nun der Inhalt der Hydrocele bilocularis ein seröser oder blutiger, oder gar eiteriger ist. Insbesondere werthvoll ist dieses Zeichen der angewachsenen und momentan gasfreien Hernie gegenüber, die ja dann auch nur theilweise reponirbar ist. Der Anprall beim Husten ist bei einer Hernie, wie gesagt, ein viel präciserer, directerer; die deutliche Abgrenzung der Geschwulst im Becken schliesst aber die Hernie unzweideutig aus.

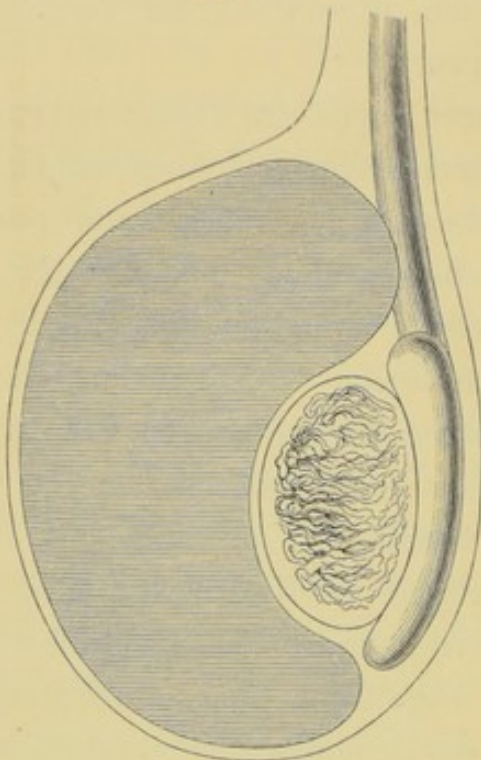
Andere Geschwülste, die vom Scrotum gegen den Bauch ziehen, braucht man in differentialdiagnostischer Beziehung den genannten drei Formen gar nicht gegenüberzustellen, da man ihre Natur aus anderweitigen Zeichen kennt. Ein Hodenneugebilde maligner Art, welches dem Samenstrang entlang durch den Leistencanal hinaufwuchert, ist uns als solches schon aus anderen Gründen klar; die Varicocele ist ebenfalls als solche schon aus ihrem Aussehen und Anfühlen erkenntlich. Höchstens könnte Jemand bei Varicocele an einen Netzbruch noch denken, weil beide strangförmig angeordnet sind. Aber die leichte Compressibilität der Ektasien bei Varicocele und ihr stärkeres Anschwellen beim Druck auf die centralen Theile derselben, das bläuliche Durchscheinen der wie Vogeldarm sich anführenden Venen, die gleichzeitigen Phlebektasien der Scrotalhaut selbst schützen vor Verwechslung.

Wenn wir durch den Mangel der Reponibilität, der gänzlichen oder theilweisen Entleerbarkeit, des Anpralles bei Hustenstößen bestimmt haben, dass die Geschwulst nicht über den Leistencanal hinaus bis in die Bauchbeckenhöhle sich erstreckt, tritt dann die andere Möglichkeit ein: die Geschwulst ist im Leistencanale selbst begrenzt. Es kommen Hydrocelen vor, die das Scrotum ausfüllen und erst hoch oben im Leistencanale abgegrenzt sind. Ist die Geschwulst mehr cylindrisch, der Hoden an ihrem unteren Ende umgreifbar oder von ihr gar deutlich sichtbar abgegrenzt, so ist die deutlich elastische,

diaphane Geschwulst eine Hydrocele funiculi spermatici. Ist die Geschwulst birnförmig nach oben sich verjüngend oder rundlich, der Hode nicht auffindbar, so ist die Geschwulst eine gewöhnliche Hydrocele der Tunica vaginalis propria. Man kann dann die Geschwulst mitunter auch aus dem Leistenkanale etwas herunterziehen und ihre obere Begrenzung deutlicher umgehen.

Es ist bei einer Hydrocele nicht immer möglich, die Translucität nachzuweisen, da der Sack stark verdickt, selbst mit Knochen-

Fig. 29.



Hydrocele testicularis seu vaginalis
(gewöhnliche Hydrocele).

platten versetzt sein kann. Die Durchscheinbarkeit ist der Charakter einer rein serösen Ausscheidung. Verdickung der Wände deutet auf eine plastische Form der chronischen Entzündung der Tunica vaginalis, aus welcher die Hydrocele hervorging. Alle übrigen Zeichen vorausgesetzt, kommt man dann nur in die kleine Verlegenheit, nicht sagen zu können, ob der Inhalt rein serös oder blutig ist. Aber eine Flüssigkeitsansammlung in der Scheidenhaut des Hodens besteht in diesen Fällen immer. Eine Hämatocele der Scheidenhaut kann nur entstehen, wenn Hydrocele vorhanden war. Die andere Form der Hämatocele, die Haematocele funiculi spermatici, be-

steht in einem blutigen Erguss in das Bindegewebe um den Samenstrang herum, welches sich in das subseröse Gewebe des Beckens fortsetzt. Man könnte diese Hämatocele die Hämatocele der Tunica vaginalis communis nennen, und wir brauchen uns nur an die eben besprochene Hydrocele bilocularis zu erinnern, um uns die Vorstellung dieser Hämatocele zu bilden. Nach einer directen Gewalteinwirkung tritt ein Bluterguss rasch zunehmend auf, der vom Scrotum aus sich bis in die Beckenhöhle erstreckt und dort abgegrenzt erscheint. Aus

diesem Blutergusse kann dann durch den Abkapselungsprocess die eine Form der Hydrocele bilocularis hervorgehen. Die eben entstandene, vielleicht unter unseren Augen noch wachsende Geschwulst, oft mit blutiger Suffusion der äusseren Decken verbunden, wird nicht mit einer Hydrocele verwechselt werden können. Das Resultat der eventuellen Abkapselung ist aber eine Hydrocele, eben die eine Form der Hydrocele bilocularis.

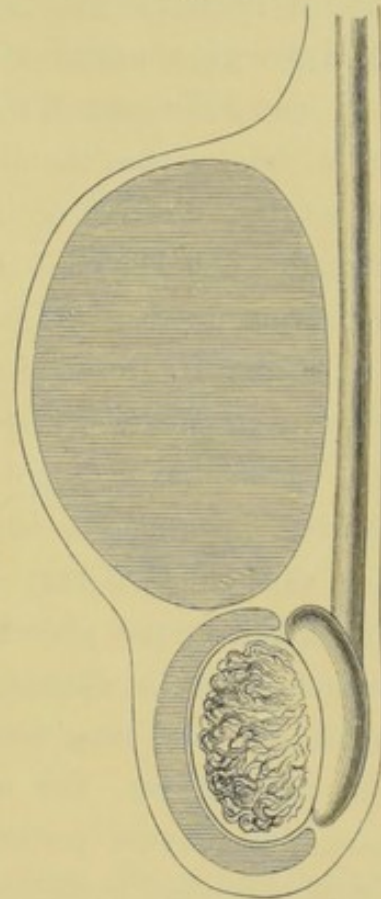
Neben der einfachen Hydrocele funiculi spermatici kommt auch eine multiloculäre vor. Der Name will nichts Anderes besagen, als dass anstatt einer einzigen, an der Oberfläche glatten, im Uebrigen cylindrischen, birnförmigen oder rundlichen Hydrocele des Samenstranges eine solche aus mehreren Knollen zusammengesetzte sich vorfindet, welche die übrigen Charaktere der Hydrocele besitzt.

Es gibt noch eine diffuse Hydrocele des Samenstranges; man versteht darunter ein Oedem des Zellgewebes des Samenstranges. Es ist aber bis jetzt ein einziger Fall unzweifelhafter Natur beobachtet worden. Die Angaben älterer Autoren über diese Form sind wohl so zu deuten, dass es sich um eine Hydrocele bilocularis oder multilocularis handelte.

Es kann nun nicht schwer fallen, [die Diagnose complicirter Zustände zu stellen, wenn nicht ganz ausserordentliche Fälle vorliegen.

Die einfachste Complication ist die mit Hernien. Es kann eine Hydrocele tunicae vaginalis (oder Hydrocele vaginalis schlechtweg) bestehen und oberhalb derselben eine Hernie sich entwickelt haben. Dann hat man oben einen reductiblen oder tympanitischen, oder wenn beides nicht — bei angewachsener, nicht gashältiger Hernie — wenigstens einen unter der Wirkung der Bauchpresse stehenden, also beim

Fig. 30.



Hydrocele funiculi.

Husten anprallenden, undurchscheinenden — unten einen diaphanen, fluctuirenden, nicht anprallenden Tumor, wobei der Hoden verborgen ist. Oder man hat unten den Hoden, darüber einen begrenzten diaphanen, fluctuirenden, noch weiter oben einen herniösen Tumor; dann ist Hydrocele funiculi spermatici mit Hernie da. Sehr merkwürdig sind jene Fälle, wo der Bruchsack sich in einen Hydrocelensack einstülpt, sei es, dass die Hydrocele eine vaginalis oder eine funicularis ist, so dass die Hydrocele die Hernie so umgibt wie etwa die Tunica vaginalis den Hoden. (In der Regel steigt die Hernie hinter der Hydrocele hinab.) Das ist die incystirte Hernie A. Cooper's.

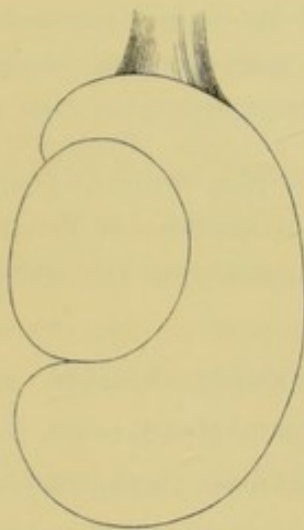
Unter Hydrocele hernialis versteht man einen Bruchsack, der mit grosser Menge Flüssigkeit gefüllt ist. Der Bruchsack kann leer sein, dann hat man eine diaphane, fluctuirende Geschwulst, welche gänzlich unentleerbar ist, wenn der Bruchsack vom Cavum peritonaei sich abgeschlossen hat; oder die Geschwulst lässt sich entleeren, die Flüssigkeit strömt aber langsam wieder zurück, wenn das Individuum aufsteht und herumgeht, oder es tritt in die Höhle auch ein Eingeweide ein, und man findet eine Hernie, deren unterer Theil fluctuirt und pellucid ist. Bei einem Kinde wird dann gesagt, dass in eine nach dem Cavum peritonaei offengebliebene Hydrocele vaginalis — Offenbleiben des Processus vaginalis peritonaei — auch ein Eingeweide herausgetreten ist, der Bruchsack ist der Processus vaginalis peritonaei. Bei einem älteren Individuum wird anamnestisch zu erheben sein, ob in dem Bruchsacke der Hernie durch eine Entzündung des Bruchsackes seröse Exsudation stattgefunden hat.

Kehren wir zu unserem früheren Ausgangspunkte zurück. Angenommen nun, Leistencanal und Samenstrang seien frei, es liege eine Schwellung des Hodens selbst vor, so verfahren wir am praktischesten, wenn wir die acut entzündlichen, die chronisch entzündlichen und die nichtentzündlichen Geschwülste von einander trennen.

Bei einer **acuten Entzündung** am Hoden — Röthung und Oedem der Haut, lebhafte Druckschmerzen, spontane Schmerzen, Vergrösserung des Hodens — wird wohl am meisten gefehlt, indem man eine Nebenhodenentzündung mit einer Hodenentzündung verwechselt


oder einen acuten Erguss in die Scheidenhaut des Hodens für Orchitis nimmt. Es ist nicht schwer, die Diagnosen zu machen. Man hat nur folgende Vorstellung festzuhalten. Der entzündete Nebenhode bildet eine bis daumendicke, nach vorne concave und harte, schmerzhaftige Geschwulst, in deren Concavität eben der Hode sitzt. Man findet also in der prallen Geschwulst vorne eine rundliche, weiche und

Fig. 31.



a)

Fig. 32.



b)

Schematische Darstellung des Verhaltens bei Epididymitis. Bei *a*) ist der Kopf, bei *b*) die Cauda des Nebenhodens stärker geschwollen.

etwas weniger empfindliche, an Grösse dem gesunden Hoden entsprechende Stelle, es ist der Hoden selbst, der in den entzündeten Nebenhoden eingebettet ist.

Bei Orchidomeningitis findet man um den Hoden herum deutliche Fluctuation, und es ist charakteristisch, dass man bei geschicktem Fixiren des Hodens durch die ihn umgebende Flüssigkeitsschichte ihn selbst auf dem Grunde dieser Schichte durchfühlt. Ist rückwärts der Nebenhode in seinen einzelnen Strängen erkennbar, so ist Orchidomeningitis allein da. Ist, wie gewöhnlich, der Nebenhode auch geschwollen, so findet man die Fluctuation nur vorne und etwas seitlich.

Die Orchitis ist selten und ist durch den Mangel der Merkmale der Epididymitis und Orchidomeningitis charakterisirt. Es ist nämlich

vorne keine Fluctuation, rückwärts liegt der Nebenhode, normal oder etwas härter. Oft aber ziehen diese beiden Zustände mit ihr einher, indem zur Orchitis noch Epididymitis und dann Orchidomeningitis hinzutritt, und man schliesst auf gleichzeitige Orchitis aus den sehr heftigen Schmerzen, die spontan und auf Druck vorhanden sind, sowie aus der Schwellung des ganzen Samenstranges, soweit man ihn verfolgen kann, und aus einem heftigen Lendenschmerz, zumeist aber doch aus der fühlbaren Vergrösserung des Organes selbst.

Früher stellte man sich häufig vor, dass die Orchitis nur unter enormen Schmerzen einhergehen und zu keiner besonderen Schwellung des Organes führen kann, weil der Hode in der festen Albuginea eingeschlossen ist; man nahm demgemäss an, es könne eine heftige Entzündung nur zum eiterigen Durchbruch oder zur Gangrän führen. Das ist unrichtig. Der Hode kann in wenigen Tagen auf das Doppelte anschwellen und bald wieder abschwellen. In Mumpsepidemien kommen derlei Orchitisfälle vor. Der Nebenhode verlängert sich hierbei, entsprechend der Verlängerung des Hodens selbst.

Bedeutende diagnostische Schwierigkeiten können entstehen, wenn ein im Leistencanal zurückgebliebener Hode oder Nebenhode sich entzündet. Da dabei einklemmungsähnliche Begleiterscheinungen auftreten können, werden wir später noch davon sprechen und gehen jetzt zu den **chronisch entzündlichen** Tumoren des Hodens und seiner Adnexa über.

Jahrelang kann eine schleichende Entzündung im Hoden ihren Sitz haben und in diffuser Form eine Vergrösserung des Organes von sehr beträchtlichem Umfange hervorbringen, oder es kann sich an einer circumscribten Stelle ein chronischer Abscess entwickeln. Da oft keine Ursache auffindbar ist, da oft auch gar kein acutes Stadium vorausgegangen ist, da die entzündlichen Symptome oft sehr gering sind, so ist es klar, dass man sowohl an die Möglichkeit eines Neugebildes, als auch einer Hydrocele mit enorm verdickter Scheidenhaut denken kann, besonders wenn es sich um die diffuse Form handelt. Als Anhaltspunkte in so zweifelhaften Fällen hat man folgende Zeichen: Eine Hydrocele, die mit Schwellung des Hodenparenchyms selbst verwechselt werden könnte, hat gewiss sehr harte Stellen ihres Balges, so harte, wie sie bei chronischer Orchitis nicht vorkommen,

da hier nur etwas weichere und etwas derbere Stellen vorkommen, und ferner ist bei Orchitis der Nebenhode eher zu fühlen als bei Hydrocele, wo er sich bald verbirgt. Einer Neubildung gegenüber kann man keine unterscheidenden Merkmale angeben; man müsste eine bestimmte Neubildung nennen. Bei rasch gewachsenem, d. h. in einigen Monaten entstandenem Tumor könnte man an ein malignes Neugebilde denken; bei einem solchen ist aber die Wucherung vielleicht schon auf den Nebenhoden, auf den Samenstrang übergegangen und sind die Drüsen infiltrirt. Es sind, wohlgemerkt, nicht die Leistendrüsen, die bei Hodentumoren anschwellen, sondern die in der Nähe der Niere gelegenen retroperitonealen Drüsen. Bei einem längere Zeit bestehenden Tumor wird wieder die Annahme eines Adenoms oder Kystoms die einzig mögliche sein. Neben den bestimmten Erscheinungen, die im einzelnen Falle sehr sprechend sein können, ist besonders darauf zu achten, dass bei Neugebilden längere Zeit ein langsames, dann plötzlich ein rascheres Wachsthum auftritt, dass der Tumor schwer ist, dass bei diesen gutartigen Gewächsen die Cutis nicht die geringste Abnormität besitzt u. dgl.

Zu den chronisch entzündlichen Tumoren gehören auch die käsige (tuberculöse) Degeneration des Nebenhodens und die Hodensyphilis. Die Tuberculose des Nebenhodens ist so ziemlich unverkennbar. Ohne jeden Anlass bildet sich rasch eine bedeutende knotige Anschwellung des Nebenhodens, schmilzt an einer Stelle, bricht durch, entleert Eiter von schlechter Beschaffenheit, heilt nicht zu — und das Individuum fühlt bei diesem ganzen Prozesse keinen grossen Schmerz. Auch bei Druck auf die harten Knoten äussert der Kranke keinen Schmerz. Später wird der zweite Nebenhode, die Vasa deferentia, die Samenblasen, die Prostata von ähnlichen Schwellungen betroffen. Sehr interessant sind die Fälle, wo nach einem Tripper käsige Nebenhodenentzündung auftritt und von da aus acute Miliartuberculose sich entwickelt.

Die syphilitische Entzündung befällt den Hoden selbst und theilt mit der käsigen Entzündung des Nebenhodens den Charakter, dass sie schmerzlos verläuft. Der Hode ist nicht schmerzhaft auf

Druck, und die Erweichungsherde brechen schmerzlos durch unter sehr spärlicher Secretion. Die allgemeinen Zeichen der Syphilis bestätigen die Diagnose.

Die **Neubildungen** am Hoden sind entweder feste Geschwülste, oder flüssigkeithältige Tumoren, dann solche, die an manchen Stellen augenscheinlich Flüssigkeit, an anderen Stellen solide Massen enthalten.

Fig. 33.

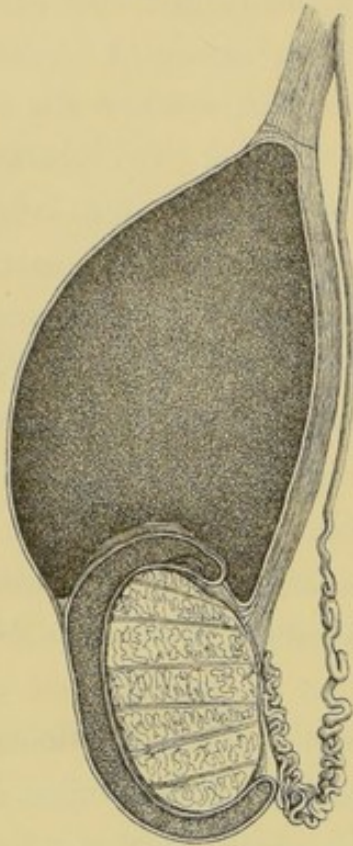
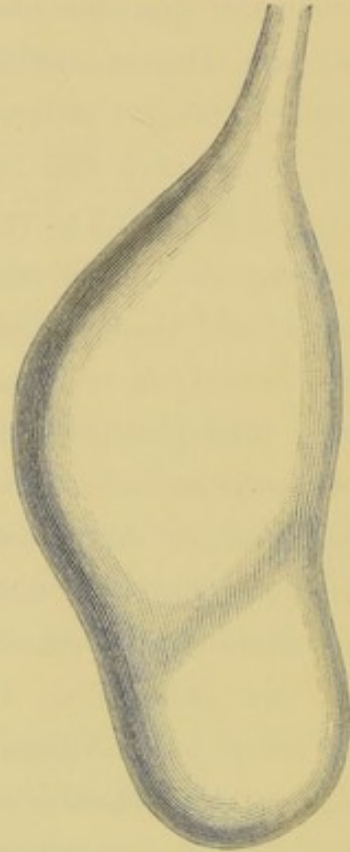


Fig. 34.



Spermatocele.

Von den flüssigkeithältigen Tumoren erwähnen wir die Spermatocele.

Wenn wir die Diagnose einer Hydrocele der Scheidenhaut gemacht haben, und die Punction ergibt eine Flüssigkeit, in welcher Spermatozoen vorkommen, so nennen wir den Zustand eine Hydro-spermatocele und erklären uns den Befund dadurch, dass eine Spermatocele in die Hydrocele hinein sich entleert hat. Was ist nun eine Spermatocele? Es ist am einfachsten, mit Kocher anzunehmen, dass die Spermatoceleen Retentionscysten sind, die sich an einem

Punkte vom Rete des Hodens bis zum Vas deferens entwickeln können. Nur dann, wenn sie grösser sind, haben sie eine klinische Bedeutung. In diagnostischer Beziehung kann man sie der Fluctuation und der Durchscheinbarkeit wegen nur der Hydrocele vaginalis oder funicularis gegenüberstellen. Von der ersteren unterscheidet sich die Spermatocele dadurch, dass bei dieser der Hode an seiner vorderen Fläche und den Seitenflächen deutlich gefühlt wird, während gerade die Vorderfläche und die Seiten des Hodens bei Hydrocele von der Flüssigkeit umgeben sind.

Von der Hydrocele des Samenstranges lässt sich die Spermatocele dadurch unterscheiden, dass die letztere zwischen dem Hoden und Nebenhoden gelagert erscheint, so dass vorne an der Geschwulst der Hode, hinten der Nebenhode liegt, wobei der letztere von der Geschwulst nicht isolirbar ist, während er bei Hydrocele von dem Sacke sich isoliren lässt. Pitha hat auf die Form der Geschwulst aufmerksam gemacht: die Spermatocele mit dem an ihrem unteren Ende befindlichen Hoden sieht birnförmig aus, das schmale Ende der Birne nach unten gedacht. Wenn auch zugegeben werden muss, dass Hydrocelen eine ähnliche Gestalt haben können, so wird man doch immer bei der erwähnten Configuration der Geschwulst an Spermatocele denken und sich durch Probepunction vom Gehalte der Flüssigkeit an Samenfäden zu überzeugen trachten, bevor man einen therapeutischen Eingriff macht.

Was die soliden Tumoren des Hodens betrifft, so ist seit jeher der Unterschied zwischen Sarcocoele und Fungus aufgestellt worden. Sarcocoele war eine gutartige Geschwulst überhaupt; war eine bestimmte physikalische Eigenschaft des Tumors nebstdem auffallend, so konnte man dazu noch eine Nebenbestimmung hinzufügen, man sprach dann z. B. von Chondrocele, von Osteocoele. Unter Markschwamm des Hodens verstand man, wie die Namen Cancer mollis testis, Breihode, das englische Pulpy testicle beweisen, weiche, sehr rasch wuchernde Hodentumoren, deren Bösartigkeit so gut bekannt war, dass man zu Zeiten den Satz aufstellte, jene Kranken, die nicht operirt werden, seien länger am Leben zu erhalten als die castrirten.

Heutzutage operirt man die gutartigen und die bösartigen Hodentumoren in gleicher Weise, und für das Bedürfniss des Praktikers wäre es hinlänglich, wenn er nur die Diagnose „Neugebilde überhaupt“ zu stellen im Stande wäre. Selbst das ist in manchen Fällen nicht leicht. Wenn beispielsweise eine Periorchitis haemorrhagica besteht, d. h. eine ungemein starke Verdickung der Scheidenhaut mit einer mässigen Menge Flüssigkeit in ihrer Höhle, so kann man sie sehr leicht mit einem Neugebilde des Hodens oder mit Hodensyphilis verwechseln.

Einem meiner Freunde, der als erfahrener Diagnostiker und virtuoser Operateur alles Lob verdient, passirte das Unglück, dass er in einem Falle, wo die übereinstimmende Diagnose mehrerer Chirurgen auf Chondroma testis lautete, die Castration nach der Methode von Zeller vornahm, d. h. den Hoden mit dem ihn bedeckenden Theile der Scrotalhaut mit einem Messerzug abschnitt. Es fand sich aber nur eine Hydrocele haemorrhagica vor. Andere Operateure, wie Desgranges, Baum, Kocher erlebten es, dass nach der Incision einer solchen Hydrocele durch den entzündlichen Reiz ein im Keim verborgener Fungus des Hodens oder Nebenhodens rasch zu wuchern anfing, sich demaskirte und die Castration schliesslich doch nothwendig machte.

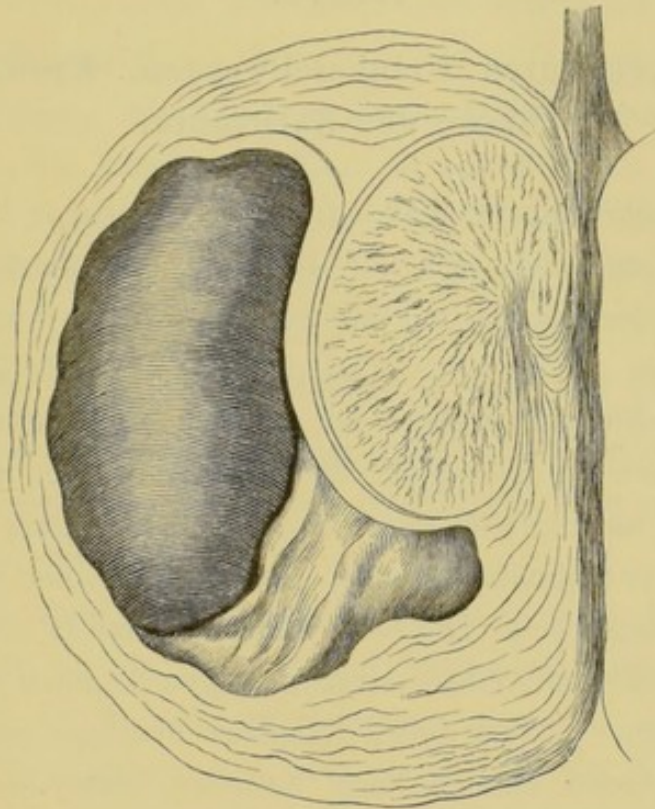
Der Praktiker wird heute in unklaren Fällen in der Regel zuerst die Hodensyphilis durch Juvantia zu eruiren oder auszuschliessen trachten, wenn der Tumor nicht ausgesprochen hart ist. Ist er härter, so wird man bei beschlossener Castration nicht die Methode von Zeller anwenden, sondern die Geschwulst blosslegen und durch eine Incision die Diagnose sichern nach dem Grundsatz: Operire deinen Nächsten so, wie du selber wünschest operirt zu werden.

Wie verhält es sich nun in klaren Fällen?

Ein maligner Tumor des Hodens verräth sich nicht anders als die bösartigen Geschwülste anderer Organe. Rasches Wachsthum, frühzeitiges Uebergreifen vom Hoden auf den Nebenhoden und umgekehrt, dann auf den Samenstrang, sehr frühzeitige Infiltration der Retroperitonealdrüsen, Fixirung der Haut, Durchbruch durch dieselbe — das sind die Zeichen der Malignität. Retroperitoneale Drüsen untersuche man immer, weil sie, wie gesagt, sehr frühzeitig anschwellen.

Geschwülste, die fluctuirende und härtere Stellen gleichzeitig besitzen, sonst rasch wuchern, aber dabei den Nebenhoden und den Samenstrang nicht ergreifen, keine secundären Drüsenschwellungen bewirken, kann man als „Cystoide“ bezeichnen; man stelle jedoch die Prognose nicht absolut günstig.

Fig. 35.



Periorchitis prolifera.

Eine angeborene Geschwulst, die härtere und daneben fluctuirende Stellen aufweist, ist bestimmt ein Teratom, d. h. eine Geschwulst, die normale, anderweitig vorkommende Gewebe enthält, z. B. Cutis, Schleimhaut, Muskel, Nerven, selbst Knochen mit Periost und Mark; die fluctuirenden Stellen können verschiedenartige Flüssigkeiten enthalten: Schleim, Serum, Atherombrei.

Es gibt aber auch derbe Teratome. Man kann die Geschwulst als Teratom bezeichnen, 1. wenn sie angeboren ist, 2. wenn der Hode an ihr zu fühlen ist — denn die Teratome entwickeln sich neben dem Hoden, 3. wenn der Tumor aufbricht und etwa Haare,

Zähne oder imitirte Skelettheile ausstösst. So viel von den Scrotaltumoren. Kehren wir zur Betrachtung der Geschwülste an den anderen Bruchpforten zurück.

XXVI.

Von den sogenannten **Urinbeschwerden, Krankheiten der Blase, der Harnröhre.**

In der Mehrzahl der Fälle von Erkrankungen der Blase und der Harnröhre bedienen sich die Kranken des Ausdruckes „Urinbeschwerden“, der ebenso unbestimmt ist wie der Ausdruck „Kopfleiden“, oder der gar beliebte „Unterleibsleiden“. Es ist ein ganzes Heer von Krankheiten, welche mit solchen Ausdrücken bezeichnet werden, und auch die Symptome, die Urinbeschwerden selbst, können ausserordentlich mannigfaltig sein. Es geht nicht immer an, insbesondere nicht in der Ordinationsstunde, den Kranken sofort zu entblößen und local zu untersuchen. Die Zeit, während derer er sich auskleidet, kann man überdies mit einem zweckmässigen Examen ausfüllen, um sich zu orientiren. Behufs dieses Examens überlege man Folgendes: Die Urinbeschwerden können darin bestehen, dass der Kranke den Urin nicht halten kann (*Incontinentia urinae*, *Enuresis*), oder dass er ihn nicht entleeren kann (*Retentio urinae*, *Ischuria*), oder dass er ihn nur mit zum Theile mannigfaltigen abnormen Symptomen entleeren kann (*Dysuria*). Auf den ersten Anblick sieht man, wie wesentlich verschiedene Krankheiten diesen Hauptsymptomen zu Grunde liegen können. *Incontinenz* kann verursacht sein durch Lähmung des Schliessmuskels, durch eine Blasenfistel, durch einen in die Blasenmündung ragenden Stein, durch callöse Degeneration der Blasenmündung u. s. w. *Retentio urinae* kann beruhen auf Blasenlähmung, auf Krampf des Schliessmuskels, auf *Strictur* der Harnröhre, auf einem fremden Körper in derselben, auf *Compression* derselben durch einen Tumor, oder ein Knochenfragment, oder die dislocirte Gebär-

mutter u. s. w., also auf Zuständen, die dem Verlaufe und dem äusseren Anlasse nach sehr verschieden sein können, und die auch mit den verschiedensten Situationen, in welchen man den Kranken trifft, einhergehen können. Ein vom Gerüste herabgefallener, bewusstlos daliegender Patient mit Harnverhaltung erregt sofort einen anderen diagnostischen Gedankengang als ein Patient, der in die Wohnung des Arztes kommt und ja alle Mittel zur Geheimhaltung seines Zustandes sichtlich ergreift.

Die Symptome der Dysurie sind äusserst verschieden. Gerade hier muss man ein sorgfältiges Examen anstellen, um auf bestimmte, unzweideutige Vorstellungen zu kommen. Man kann eine gewisse Ordnung ins Examen hineinbringen, wenn man folgende Punkte berücksichtigt:

1. ob der Zustand ein frischer ist oder seit langem besteht?
2. ob der Kranke fiebert oder nicht? Durch diese zwei Punkte engt man schon die Unzahl der Möglichkeiten auf eine kleinere Gruppe ein;
3. ob die Zahl der Blasenentleerungen in einer bestimmten Zeit grösser ist als im normalen Zustande? Bekanntlich variirt dieser Punkt bei verschiedenen Personen ausserordentlich. Die Frage richtet sich also darnach, ob der Kranke bemerkt, dass er seit einer gewissen Zeit auffallend häufig die Blase entleeren muss, ob seine Blase also eine geringere Capacität besitzt;
4. ob und welche Schmerzerscheinungen bei einer einzigen Entleerung vorkommen, ob ein schmerzhafter Drang zum Uriniren vorhanden ist; ob während des Urinlassens Schmerz in der Harnröhre besteht oder nicht; ob der Schmerz zu Ende des Urinflüssens heftiger wird;
5. wie der Strahl abfliesst: ob er eine gehörige Projection und Kraft hat, oder ob er schwach herabfällt, oder ob Träufeln vorhanden ist; insbesondere ob der Strahl gewunden und zersplittert ist und wie lange die Mictio dauert;

6. ganz insbesondere, ob bei einer einzigen Urinentleerung die Erscheinungen nicht etwa so wechseln, dass der Strahl einige Momente dünn, dann dick fließt, dann plötzlich unterbrochen wird, um dann wieder mehr oder weniger behindert zu fließen, mit kürzeren Worten, ob bei einer einzigen Urinentleerung nicht etwa die Symptome der Stricturirung aller Grade vorkommen?
7. welches die Beschaffenheit, d. h. Farbe, Durchsichtigkeit, Consistenz, Geruch des Urins ist, insbesondere ob er Blut enthält?
8. ob nicht die Functionen anderer, benachbarter Organe gestört sind, ob nicht Stuhlbeschwerden, bei Frauen ob nicht auch Menstrualbeschwerden vorhanden sind?

Wenn man diese Punkte erhoben hat, so kann man in manchen Fällen die Diagnose durch Combination der erhobenen Symptome fast zweifellos machen.

Wenn beispielsweise der Kranke angibt, dass er etwa seit einem Jahre zeitweise blutigen Harn entleert, dass er bei einer einzigen Urinentleerung von Moment zu Moment bald ungehinderten Harnabfluss, bald einen verdünnten Strahl, bald völlige Unterbrechung des Strahles wahrgenommen hat, wenn er selbst hinzufügt, dass eine Veränderung in der Körperstellung mitunter das Hinderniss behebt — so können wir füglich keinen andern Schluss machen, als dass ein fremder Körper in der Blase, ein Harnstein, durch die verschiedene Lage, die er dem Orificium urethrae internum gegenüber einnimmt, die verschiedenen Grade des Verschlusses der Harnröhre bei einer einzigen Urinentleerung bewirke. Allerdings können wir auch eine gestielte Geschwulst in der Blase unter diesen Voraussetzungen annehmen. Diese sind ausserordentlich selten. Dann muss eben die Sondenuntersuchung und die mikroskopische und chemische Analyse des Urins aufklären.

Wenn in einem andern Falle der Kranke angibt, er spüre jede Viertelstunde, ja alle fünf Minuten einen heftigen Urindrang, so dass

er aus dem Bette springen muss, wenn dann nur einige Löffel, ja einige Tropfen Urin entleert werden, wenn der Kranke selbst diesen geringen Erfolg nur um den Preis grosser Angst, unter heftigem Sch weiss und mit Hilfe der sonderbarsten Manipulationen und Körperstellungen erringt, so können wir nur an Cystitis oder concentrische Blasenhypertrophie in Folge von Stricturen denken. Um vorab zwischen diesen beiden Zuständen zu entscheiden, brauchen wir nur zu fragen, ob der Zustand plötzlich eingetreten ist oder sich allmählig entwickelt hat. Die concentrische Hypertrophie tritt erst nach länger bestehender und hochgradiger Harnverengerung auf, und der Kranke schildert uns die einzelnen Epochen seines Leidens, so dass wir das allmähliche Anwachsen der Beschwerden nur aus einem chronisch wirkenden Causalmomente erklären können. Die Cystitis tritt plötzlich auf, die Begleiterscheinungen sind schwererer oder leichter Art; Fieber, manchmal auch Erbrechen, typhöse Prostration begleitet das Eintreten eines schweren Katarrhs, und dann kommt der Kranke nicht zu uns ins Haus. Im leichteren Falle weiss der Kranke, wenn er die ersten Erscheinungen überstanden hat, genug zu erzählen, wie plötzlich ihn die Krankheit überfallen hat, wie plötzlich er einen schmerzhaften Drang zum Uriniren, Fieberschauer und eine qualvolle Nacht mit stetigem Tenesmus überstanden, während noch Tags zuvor die Symptome fehlten. Es könnte aber sein, dass ein lange bestehender chronischer Blasenkatarrh plötzlich exacerbirte. Dann haben wir allerdings auch das Bild einer langwierigen Krankheit mit den mannigfaltigsten Symptomen und zum Schlusse den unüberwindlichen Tenesmus, wie bei der concentrischen Blasenhypertrophie. Aber der Urin ist bei Katarrh brennend heiss, flammig, zeitweise auch blutig, alkalisch.

Um ein weiteres Beispiel anzuführen, werden wir bei einer Frau in den Jahren, die zwischen dem Jungfernkranze und dem Mutterkränzchen liegen, an den Uterus denken. Wir werden bei Dysmenorrhö und Sterilität die Anteflexion im Auge haben; klagt die Kranke über Kreuzschmerzen, Blutungen, Stuhlbeschwerden, wird uns die Retroflexion vorschweben.

Alles in Allem kann man sagen, dass das diagnostische Thema durch die äussere Situation, durch das Alter, durch das Geschlecht des Kranken, durch die Dauer der Krankheit immer so eng gefasst ist, dass wir in der Regel nur zwischen ganz wenigen, einander ähnlichen Zuständen die Differentialdiagnose zu stellen haben. Die Untersuchung der Blasengegend durch Percussion, die Palpation der Urethra von aussen, der Prostata und der Blase vom Mastdarm aus, die Scheidenexploration beim Weibe, die chemische und mikroskopische Untersuchung des Urins, die Katheterisirung endlich verhelfen uns zur Bestätigung und näheren Detaillirung jener diagnostischen Vermuthung, welche sich in den meisten Fällen schon aus dem Examen ergab.

Wir wollen nach diesen einleitenden Bemerkungen das Nähere ausführen, indem wir die krankhaften Zustände in gruppenweiser Zusammenstellung betrachten.

Die erste Gruppe bilden die **Verletzungen** der Harnröhre und jene der Blase.

Die subcutanen Verletzungen der Harnröhre sind entweder Quetschungen oder Risse. Der Riss wird angenommen, wenn nebst dem Zeichen einer Gewalteinwirkung — Sugillation und Schmerzhaftigkeit an einer Stelle der Harnröhre — Blut aus der Harnröhre herausfliesst. Blosser Quetschung nehmen wir an, wenn kein Blut aus der Urethra fliesst, und wenn der Kranke beim Uriniren an der gequetschten Stelle Schmerzen und ein Hinderniss empfindet.

Eine subcutane Ruptur der Blase kündigt sich an, wenn nach einer heftigen Gewalteinwirkung, die bei gefüllter Blase stattgefunden hat, Drang zum Uriniren sich einstellt, aber weder der Kranke selbst auf normalem Wege, noch der Arzt mittelst des Katheters eine entsprechende Menge Urins, sondern nur eine ganz geringe Menge desselben mit Blut entleert. Hat sich der Urin in den retroperitonealen Raum ergossen, treten später die Erscheinungen der Urininfiltration ein; war die Blase sammt dem peritonealen Ueberzug geborsten, so stellt sich Peritonitis ein.

Unklar bleiben häufig jene Fälle von Dysurie oder Retentio urinae, die bei Beckenfracturen eintreten, ohne dass ein Anhaltspunkt vorhanden wäre, eine

Verletzung der Blase oder eine Compression der Urethra durch die Fragmente anzunehmen.

Bei offenen Verletzungen kann der stetige Abfluss des Urins durch die Wunde, nach aussen oder in den Mastdarm im Allgemeinen nur auf Blasenverletzung, der nur während der Urinentleerung stattfindende Ausfluss des Urins durch die Wunde nur auf Harnröhrenverletzung bezogen werden. Die vollständige Constatirung des Factums geschieht natürlich durch directe Untersuchung der Wunde mit Finger oder Sonde bei eingeführtem metallischen Katheter.

Diese Constatirung ist nothwendig, denn wenn der Verletzte schon früher an Incontinentia urinae gelitten hatte, wird auch aus einer Harnröhrenwunde der Urin beständig abträufeln können.

Wir können an dieser Stelle nicht umhin, den Anfänger dringend aufmerksam zu machen, dass er bei Verletzungen am Kopfe und an der Wirbelsäule, bei Gehirnerschütterung ja nicht auf das Katheterisiren vergesse. Es ist verzeihlich, wenn den Anfänger die schwere locale Verletzung recht angelegentlich beschäftigt und ihm viel Kopfzerbrechen macht, aber es ist unverzeihlich, wenn er vergisst, die Blase zu entleeren oder sich wenigstens nach derselben zu erkundigen.

Eine zweite Gruppe von Krankheiten wollen wir bilden, indem wir **acut auftretende** Strangurie mit oder ohne Ischurie voraussetzen.

Fiebert der Kranke und treten vornehmlich die Erscheinungen einer qualvollen Strangurie in den Vordergrund mit Entleerung von einigen Tropfen eines flammigen oder auch blutigen Urins, so denke man an eine acute Cystitis, oder Prostatitis, oder einen Abscess in der Blasenwandung. Alle diese Zustände treten in acuter Weise auf, und die Allgemeinerscheinungen können von der schwersten Art sein: typhöse Prostration, Erbrechen, Singultus, Coma, Sopor. Bei Prostatitis war aber schon auch die Stuhlentleerung behindert; es waren stechende, von der Prostata gegen die Symphyse, gegen die Lende, gegen den Oberschenkel ausstrahlende Schmerzen da, oder der Kranke fühlt sie unter unseren Augen. Untersuchen wir den Mastdarm, so finden wir die Prostata sehr vergrössert, ausserordentlich schmerzhaft, hart, oder auch schon elastisch.

Bei Abscess in der Blasenwandung fühlt man in der Blasen-
gegend eine Geschwulst, die dumpfen Schall gibt, schmerzhaft ist,
auch undeutlich fluctuiren kann und nach Entleerung der Blase zu-
rückbleibt. Bei Fehlen dieser Erscheinungen bleibt nichts übrig, als
eine acute Cystitis anzunehmen.

Andere acut auftretende Fälle von Ischurie und Strangurie ver-
rathen sich beim ersten Untersuchen. Eine heftige blennorrhische
Urethritis wird man ja aus dem Ausflusse erkennen. Eine trauma-
tische Cavernitis ist ja durch ihren Anlass und durch die äusserlich
sichtbare Schwellung, Verkrümmung des Gliedes schon auffallend.
Bei einem Greise wird man die Prostata auf Hypertrophie untersuchen.
Beckentumoren endlich, die durch Compression der Harnröhre
Ischurie erzeugen können, sind eo ipso bei der Rectaluntersuchung
auffallend. Wahre Ischurie tritt bei ihnen doch nur dann auf, wenn
die von ihnen verdrängte, verkrümmte Harnröhre durch einen Insult
zur Schwellung gebracht wird.

Eine weitere Gruppe bilden die **chronischen** Fälle von Dysurie.
Hieher gehören vor Allem die Harnröhrenstricturen.

In manchen Fällen gibt der Kranke keine so prägnanten Sym-
ptome an, dass wir aus dem Examen die Diagnose stellen könnten;
in anderen Fällen sind die Beschwerden geradezu eindeutig. Der
Kranke gibt uns an, er habe vor einer gewissen Zeit — es kann
lange Jahre her sein — einen Tripper gehabt; nach einem Jahre
oder später habe er bemerkt, dass der Act einer einzigen Blasen-
entleerung allmählig länger gedauert habe; später sei auch ein häufi-
gerer Harndrang aufgetreten; dann habe er auf den Urinstrahl förm-
lich warten müssen, indem dieser nur auf Anstrengungen erschien
und auch sichtlich verändert war; aus der Harnröhre komme ein
trübes Tröpfchen heraus; bei der Ejaculation empfinde der Kranke
einen Stich in der Tiefe der Blase und es käme der Same nicht im
spritzenden Strahle heraus; endlich sei auch der Urin trübe. In dieser
Symptomenreihe haben wir das ganze Bild einer langsam zunehmen-
den Verengung der Harnröhre. Die Symptome des behinderten
Urin- und Samenabflusses zeigen uns die Abnahme der Lichtung; das

trübe Tröpfchen, welches Fäden enthält, deutet uns den Katarrh in dem retrostricturalen Theil der Harnröhre an; der trübe Urin rührt von dem die Strictur begleitenden chronischen Blasenkatarrh her.

Es erübrigt nun, die Untersuchung der Harnröhre vorzunehmen. Das erste ist die Palpation. Man tastet die Urethra mit Daumen und Zeigefinger in der ganzen Ausdehnung, soweit sie zugänglich ist, ab und kann oft die Stelle der Strictur, die Länge und die Consistenz derselben ermessen. Das Gefühl ist deutlicher, wenn man früher eine Metallsonde eingeführt hat und über ihr die Urethra auf Consistenz prüft. Es muss betont werden, dass nur ein metallisches Instrument zur Untersuchung verwendet werden darf. Es empfiehlt sich am besten, eine Steinsonde zu nehmen, und zwar die dickste, die das Lumen der betreffenden Urethra zulässt. Man kann dann keine Strictur übersehen und findet sicher den Ort, wo die Strictur beginnt, oder bei mehreren Stricturen den Sitz der ersten. Hierauf greift man zu einer dünneren Nummer und so fort bis zu jener, welche die Strictur passiren kann. Statt der gewöhnlichen Steinsonden kann man auch Sonden wählen, die an der Spitze eine kleine Olive tragen, man kann dann beim Zurückziehen der Sonde die Länge der Strictur abschätzen, indem die Olive bei ihrem Rückwege durch die Strictur zurück von dieser fester umklammert wird. Ist die Strictur ausserordentlich eng, so füllt man die Harnröhre mit dünnen Darmsaiten aus und versucht eine nach der anderen durchzubringen. Eine von ihnen liegt gewiss der Strictur gegenüber.

Ueber einige Punkte dieser Symptomatologie wollen wir noch Bemerkungen machen. Aus der Art und Weise, wie der Urinstrahl alterirt wird, kann man mitunter Schlüsse auf den Sitz und die Beschaffenheit der Strictur bilden. Einer der erfahrensten Chirurgen auf dem Gebiete der Stricturen, Professor Dittel in Wien, gibt darüber folgende Belehrung: Eine Strictur, die hinten sitzt und weit ist, gibt einen ziemlich dicken, aber ohne Bogen matt zu Boden fallenden Strahl; ist sie eng, kommt der Urin in kleinen, von einander getrennten Tropfen an. Die vorne gelegenen Stricturen bedingen eine grössere Geschwindigkeit des Abflusses, und zwar ist die Strictur

eng und kurz, wenn der Strahl zersplittert ist, mässig lang, wenn er mit kurzem Bogen fliesst. Das spontane Nachtropfen nach der Urinentleerung deutet auf eine Dilatation hinter der Strictur. Wenn nebstdem auch in der Zwischenzeit fortwährendes Harnträufeln besteht, so kann man nur schliessen, dass der äussere muskulöse Verschlussapparat der Blase entweder in den Callus der Strictur aufgenommen und umgewandelt ist — und dies kommt bei alten, äusserlich auch fühlbaren, ausgedehnten Stricturen vor — oder dass er gelähmt ist, und das kommt bei nicht alten, kurzen, im häutigen Theil sitzenden Stricturen vor.

Weiter gehören hieher die Fälle von Blasensteinen. Die an Lithiasis vesicalis Leidenden geben an, es komme dann und wann Blut aus der Blase; dass sie einen dumpfen Schmerz im Perinäum fühlen, dass sie beim Fahren und Reiten heftige Schmerzen fühlen. Ganz besonders charakteristisch ist, dass der Urinstrahl wechselt. Stellt sich der Kranke zum Uriniren hin, so geht der Strahl beispielsweise einige Secunden ganz gut, auf einmal wird er unterbrochen, dann kommen einige Tropfen, dann geht der Strahl eng, dann etwa breiter, wieder enger, und abermals geht er gar nicht, um gleich darauf wieder mit voller Kraft oder in mannigfacher Stärke zu fliessen, und so können sich alle Grade der Behinderung, vom unbehinderten Abfluss bis zur völligen Verhinderung bei einem einzigen Pissen beobachten lassen. Jeder Steinkranke wird überdies erfahren haben, dass gewisse Manipulationen die Urinentleerung erleichtern, dass eine veränderte Körperstellung sehr oft zur Behebung des Hindernisses beiträgt. Liefert die Anamnese die erwähnten Daten, dann kann man sofort die Steinsonde als das zweckmässigste Instrument zum Untersuchen herausholen. Man wählt natürlich das dickste Instrument, das in die Harnröhre des Kranken ohne Schmerz eingebracht werden kann, um sich über die Urethra selbst Aufklärung zu verschaffen; um zu sehen, ob sie normal weit, ob sie mit Stricturen behaftet, ob die Prostata hypertrophirt ist u. dgl. Schon beim Betrachten des Gliedes wird man oft das verlängerte Präputium, an welchem der Kranke zu zerren pflegt, beachten, oder man wird aus vorhandenen einge-

zogenen Narben auf Fisteln und Stricturen schliessen, die durch den Abgang von Steinchen früher hervorgebracht sein können.

Gelangt man ohne Anstand in die Blase, so kann man mit einigen Bewegungen des Instrumentes rasch mehrere Aufschlüsse erhalten. Indem man das Instrument zunächst gegen die hintere Blasenwand und dann zurückbewegt, zweitens das Instrument drehend nach rechts und links bewegt, hat man nicht nur nach dem Stein gesucht, sondern auch über die Capacität der Blase, eventuell, wenn man beim Bestreichen ihrer Wandung stark entwickelte Trabekeln gefühlt hat, auch über den Zustand der Blasenwand selbst eine bestimmte Vorstellung gewonnen, ja man kann mitunter selbst die Empfindlichkeit des Individuums bemessen.

Was den Stein selbst betrifft, so ist es wünschenswerth, über seine Lage, seine Grösse, seine Gestalt, seine Härte und seine chemische Zusammensetzung eine Aufklärung zu gewinnen. Jeder dieser Punkte hat eine wichtige Bedeutung.

Was zunächst die Lage betrifft, so ist nebst der räumlichen Bestimmung derselben noch zu eruiren, ob der Stein eine wechselnde oder eine constante Lage besitzt.

Wenn der Stein bei mehreren Untersuchungen immer an derselben Stelle getroffen wird, wenn bei eingeführter Sonde der Kranke die Lage wechselt und der Stein an derselben Stelle bleibt, wenn man immer eine gleich grosse Stelle des Steines mit der Sonde bestreichen kann, wenn die Blutungen und die Harnbeschwerden entweder von Haus aus, oder seit einer bestimmten Zeit auffallend gering sind, dann ist anzunehmen, dass der Stein in einem Divertikel sitzt. Manchmal ereignet es sich, dass der Stein mit dem Chirurgen förmlich Verstecken spielt. Heute findet man ihn, morgen nicht; der eine hat ihn gleich gefunden, der nächste Arzt nicht und bezweifelt dessen Existenz. Mehrere ergötzliche Geschichten dieser Art pflegte v. Dumreicher zu erzählen. Ja er beobachtete einmal, als er Wattmann bei einem Steinschnitte assistirte, dass der Stein in der eröffneten Blase nicht zu finden war. Die Blase hatte sich partiell zusammengezogen, sanduhrförmig abgeschnürt, die obere Hälfte um-

fasste den Stein, die untere war leer. Auf Druck oberhalb der Symphyse liess die Blase den Stein fallen.

Ueber die Grösse und Gestalt des Steines eine ganz richtige Vorstellung zu gewinnen, ist nur dadurch möglich, dass man den Stein in mehreren Durchmessern zwischen die Branchen einer Lithotribe fasst. Man kann aber eine beiläufige Schätzung seiner Grösse auch dadurch machen, dass man ihn vom Mastdarme aus zu betasten versucht.

Die Härte des Steines ist von seiner Zusammensetzung abhängig; diese aber kann aus der chemischen und mikroskopischen Untersuchung des Harnes oft nur annähernd bestimmt werden. Die Untersuchung mit der Sonde führt zur Wahrnehmung eines Kluges, den der Stein beim Berühren gibt, und es ist eben Erfahrungssache, wie man die Arten dieses Kluges unterscheidet. Auch die Untersuchung mit der Lithotribe dient diesem Zwecke und ist insofern ergiebiger, als man nicht nur den Widerstand, den der Stein der Schraube entgegensetzt, bemessen, sondern zwischen den Branchen auch Splitter von der Oberfläche des Steines herausbefördern und untersuchen kann.

Das Verhalten der verschiedenen Steinarten gegen die Lithotribe ist folgendes:

Beim Fassen eines Phosphates hat man das Gefühl, als wenn man einen rauhen, aber eindruckbaren, sandigen Körper fassen würde.

Beim Fassen eines aus Harnsäure bestehenden Steines hat man das Gefühl eines festeren Körpers; dreht man aber die Schraube, so dringt diese etwas ein, indem sie die äusserste Schicht zerknittert, und lässt man plötzlich aus, so schnellt die Schraube nicht zurück.

Fasst man einen oxalsauren Stein, so ist der Widerstand sehr gross, man fühlt beim Zudrehen der Schraube durchaus nicht, dass sie in die Substanz des harten Körpers eindringe, und lässt man plötzlich nach, so schnellt dieselbe zurück.

Cystinsteine endlich sind so weich wie ein festeres Wachs.

Diese Untersuchungen sind von grossem Werthe, da man rundweg sagen kann, dass die chemische Untersuchung des Harnes mit

voller Bestimmtheit nur die Zusammensetzung der äussersten Schichten erkennen lässt. Allerdings trifft man durch Berücksichtigung gewisser Erfahrungen auch oft die richtige Vermuthung über die Zusammensetzung des Kernes. Doch würde uns das zu weit führen.

Weiters gehören hieher die Fälle von Innervationsstörungen der Blase. Es gibt Fälle, wo sehr grosse Harnbeschwerden vorhanden sind, wo der Kranke die grössten Anstrengungen machen muss, bevor die ersten Tropfen zum Vorschein kommen, wo der Act der Blasenentleerung sehr lange dauert, wo der Urinstrahl dünn, matt ist und wo man demnach auf das Vorfinden eines mechanischen Hindernisses gefasst ist; steht das betreffende Individuum in einem höheren Alter, so stellt man im Stillen schon die Diagnose, dass es sich um Prostatamyome handeln dürfte: man untersucht nun mit der Steinsonde, findet die Harnröhre normal weit, die Blase frei von einem Fremdkörper; man untersucht die Prostata per rectum und findet sie nicht besonders vergrössert. Womit hat man es da zu thun? Augenscheinlich mit einer Paralyse der Detrusoren. Man verschafft sich darüber in folgender Weise Sicherheit. Der Kranke wird aufgefordert, seine Blase zu entleeren, und nachdem dies geschehen, wird er kateterisirt. Während der Kranke glaubte, allen angesammelten Urin entleert zu haben, entleert sich jetzt durch den Katheter noch eine grosse Menge Urins.

Durch Krampf des Schliessmuskels können auch dysurische Erscheinungen von besonderer Intensität erzeugt werden: die krampfige Stricture.

In einem höchst interessanten Falle, den v. Dumreicher beobachtete, bestanden dieselben Erscheinungen, wie sie bei Stricture mit concentrischer Hypertrophie der Blase vorkommen. Eine Untersuchung mit der Sonde entdeckte keine Stricture; der Urin war vollkommen normal; die ganze Krankheit eine offenbare Neurose. Der Kranke wurde einfach durch moralische Kunstgriffe geheilt, indem v. Dumreicher den Kranken, der alle zehn Minuten uriniren musste, einmal in ein Gespräch von zweistündiger Dauer verwickelte, und ihm so bewies, dass er den Urin halten könne. Einen andern Fall beobachtete Dittel. Bei einem Patienten, der im Begriffe stand, eine Reise anzutreten, trat Harnverhaltung auf und der behandelnde Arzt fand ein Hinderniss. Dittel stiess auf dasselbe Hinderniss, liess den Katheter eine Viertelstunde liegen und glitt dann plötzlich in die Blase.

Einen gleichen Fall beobachtete v. Dumreicher an einem Arzte; da half $\frac{1}{6}$ Gran Morphin, um den Krampf zu heben. Nebstdem können Gemüthsbewegungen einen solchen Spasmus der Blase und Harnröhre erzeugen. Gouthrie erzählt, dass ein Advocat jedesmal vor einer wichtigen Processverhandlung, ein Geistlicher vor einer Predigt Harnbeschwerden bekam, und Dittel erwähnt eines Mediciners, der vor dem Rigorosum davon befallen wurde. Sonst leiden Mediciner und andere Leute an diesen Beschwerden — dem sogenannten Schneiden — nach dem Genusse jungen Bieres, andere nach Coitus, noch andere nach Coitus, wenn sie früher Bier getrunken haben. Auch der Harn der Pyelitiker, der Arthritiker, der Diabetiker kann die Erscheinungen einer spastischen Stricture hervorrufen, und durch Reflex entsteht sie auch bei Mastdarmfissuren, bei Würmern u. s. w.

Wir haben früher bemerkt, dass dieselben Beschwerden, wie bei Lithiasis, auch dann vorhanden sein können, wenn eine gestielte Geschwulst in der Blase liegt, und dass die Diagnose nur mit der Sonde zu machen ist. Ja selbst mit der Sonde wird man wiederholt untersuchen müssen, wenn Incrustationen der Geschwulst vorhanden sind.

Anders verhält es sich beim Carcinom der Blase, welches am häufigsten in der Form des Zottenkrebses vorkommt. Die Symptome sind die eines chronischen Blasenkatarrhs. Wenn auch die Diagnose nur aus der mikroskopischen Untersuchung einzelner abgestossener Theilchen des Neoplasmas mit Bestimmtheit zu stellen ist, so wird man eine Wahrscheinlichkeitsdiagnose stellen können, wenn das Individuum höheren Alters ist, wenn der Blasenkatarrh aller Therapie zum Trotz continuirlich schlimmer wird, wenn häufiger Blasenblutung auftritt, wenn auch bei strenger Betruhe Schmerzen vorhanden sind, wenn ein Carcinom in anderen Organen nachgewiesen werden kann, zumal in den nächsten Lymphdrüsen, und wenn sich frühzeitig eine Kachexie einstellt.

Urinbeschwerden, deren Art und deren Auftreten zu keiner typischen Krankheitsform passt, erwecken den Verdacht auf einen fremden Körper. Damit ist nicht gesagt, dass ein fremder Körper in der Blase nicht auch ganz typische Steinbeschwerden erzeugen könnte. Ist es ja mitunter erst nach Extraction der incrustirten Masse möglich, zu erkennen, was sie eigentlich ist. In anderen Fällen endlich kommen nach jahrelangem Verweilen eines fremden Körpers in der Scheide auf einmal Beschwerden beim Uriniren in der mannigfaltigsten Weise

vor, so dass das Krankheitsbild sehr complicirt ist. In jedem Falle, bei Mann und Weib, bei Jung und Alt, können die abenteuerlichsten Sachen durch Exploration mit dem Finger und der Sonde aufgefunden werden. Am begreiflichsten ist das Vorhandensein von abgebrochenen Stücken von Bougien oder Kathetern. Bei Männern werden überdies in die Harnröhre oder Blase aus onanistischen Gelüsten Bleistifte, Pinselgriffe, Strohhalme, dünne Riemenstreifen u. dgl. eingeführt; bei Weibern trifft man Nadeln aller Art, Nadelbüchsen u. dgl. an. Auch Steinchen, Glaskügelchen, Fruchtkerne werden in die Harnwege practicirt. Dieffenbach erzählt, dass bei einem Manne eine 5 Zoll lange Gabel durch den Harnröhrenschnitt aus der Blase entfernt wurde.

XXVII.

Ueber einige Zustände, die bei verschiedenen Erkrankungen der Blase vorkommen können.

Bei Strictur, bei Prostatamyomen, bei Lithiasis, bei Fremdkörpern der Blase überhaupt kommt ein begleitender Katarrh der Blase vor. Bei Lithiasis, bei Neoplasmen der Blase, bei vielen anderen Zuständen kommt Hämaturie vor. Bei allen Eingriffen auf den Harnapparat, bei Steinertrümmerung, bei Steinschnitt, ja beim blossen Katheterismus kann das sogenannte Urethralfieber eintreten. Bei Verletzungen, bei geschwürigen Perforationen der Blase, der Harnröhre, kann es zu der sogenannten Urinfiltration kommen. Nicht selten kommen dem Chirurgen auch Fälle der urämischen Intoxication des Blutes vor. Alle diese Zustände können also bei verschiedenen Erkrankungen vorkommen und sollen hier kurz besprochen werden.

Zuerst sollen die groben Zeichen der pathologischen Urinbefunde gestreift werden.

Ueber die Fäden, die in der Goutte militaire vorkommen und auch im Urin auftreten, ist zu bemerken, dass sie bei Strictur nur

einen Katarrh der Drüsenschläuche der Urethra nachweisen, dass sie auch beim Katarrh der Prostata vorkommen und bei Hypertrophie der Blase aus dieser stammen. Um zu entscheiden, woher sie stammen, beobachtet man, ob sie am Beginne des Urinirens oder am Schlusse im Urine auftreten. Man gibt also dem Kranken drei Gläser, in dem einen fängt man den ersten abfließenden, in dem andern die Hauptmenge, in dem dritten den letzten aus der Blase herausgepressten Urin auf.

Der **chronische Blasenkatarrh**, der die Stricture begleitet, kann von verschiedener Intensität sein, und es kann gleichzeitig auch schon Pyelitis, ja Nephritis sich entwickelt haben, so dass wir von der Diagnose aus dem Urinbefunde sprechen müssen.

Wir unterscheiden drei Grade des Blasenkatarrhs. Der leichteste Grad ist charakterisirt durch leichte Trübung des Harns, durch ein wolkiges Sediment nach längerem Stehen und durch die rasch, d. h. nach einer bis zwei Stunden, eintretende alkalische Reaction, wenn der Urin nicht schon beim Entleeren aus der Blase eine geringe alkalische Reaction zeigt. Die chemische Zusammensetzung desselben ist normal, das Sediment besteht aus phosphorsaurer Ammoniakmagnesia, aus Blasenepithel und den sogenannten Schleimzellen. Der zweite Grad ist charakterisirt durch den Gehalt an Eiter. Man erkennt den Eiter äusserlich daran, dass das Sediment viscid, rotzig ist und am Glase haftet, was durch die Einwirkung des kohlen-sauren Ammoniaks auf den Eiter zu erklären ist; der Harn ist eo ipso „vom Hause aus“ alkalisch, trübe, riecht ammoniakalisch. Der dritte Grad ist charakterisirt durch die Jauchung des Urins. Der stark alkalische Urin ist schmutzigbraun oder hat auch einen Stich ins Grünliche, riecht aashaft, oft auch nach Schwefelwasserstoff, und enthält Blutfarbstoffe.

Auch die **Pyelitis** hat drei Grade. Der leichteste Grad, der Katarrh der Nierenbecken, ist charakterisirt durch eine normale Menge und Farbe des Urins, der trüb ist, sauer reagirt und Spuren von Albumin enthält mit einzelnen Eiterzellen. Der zweite Grad, die eiterige Pyelitis, zeigt einen blassen trüben Harn, der ein deutlich sicht-

bares flockiges Sediment besitzt und dabei sauer reagirt. Das Sediment ist nie viscid, es besteht aus Eiter, dessen Zellen deutlich unter dem Mikroskope unterscheidbar sind, und der Albumingehalt entspricht der Menge des im Sedimente befindlichen Eiters. Als Pyelitis dritten Grades bezeichnen wir jene, die mit parenchymatösen Affectionen der Nieren complicirt ist. Der Albumingehalt ist stärker, als dem Eiter entspricht, die Harnstoffausscheidung binnen 24 Stunden geringer als im normalen Zustande.

Schwierig sind die Fälle zu beurtheilen, wo dem Urin Blut beigemischt ist — **Hämaturie**.

Da bei einer Nierenblutung das Blut nur dann im Urin erscheinen und diagnosticirt werden kann, wenn die Blutung bis in die Harncanälchen stattgefunden hat, und da weiter das Blut in den Harncanälchen gerinnt, so ist das Vorkommen von Faserstoffcylindern, die mit rothen Blutkörperchen besetzt sind, als mikroskopischer Harnbefund für die Nierenblutung charakteristisch. Wer sich viel mit Harnuntersuchungen abgegeben hat, erkennt die Nierenblutung aus dem Ansehen des Harnes, indem dieser eine schmutzig-bräunlichgelbe Farbe besitzt. Sehr sprechend ist der Befund von blutigen Coagulis, die mehrere Zoll lang und spulwurmähnlich gestaltet sind; es sind die Abgüsse der Ureteren, die unter kolikartigen Schmerzen entleert werden. Die chemische Untersuchung weist die wesentlichsten Merkmale einer Nierenaffection nach: sauren Harn; mehr Eiweiss, als dem Blutgehalte entspricht; ein geringeres specifisches Gewicht; Verminderung des Harnstoffes und der Erdphosphate u. s. w.

Die Blutung aus der Blase kommt nur bei Krankheiten der Blase vor, und es zeigt daher der Urin entweder schon Zeichen einer chronischen katarrhalischen Affection an, oder es werden Beschwerden angegeben, die auf ein bestimmtes Leiden der Blase in besprochener Weise hindeuten. Man findet also den Harn stark alkalisch, kohlen-saures Ammon enthaltend, mit dem uns bekannten viscidem Sediment, keine cylindrischen, sondern mehr rundliche, angenagte Fibringerinnungen mit eingeschlossenen Phosphaten; das Mikroskop weist Trippelphosphate und viel Blasenepithel nach; der Chemiker findet

das specifische Gewicht nicht vermindert, die 24stündige Harnstoffausscheidung ebenfalls nicht alterirt u. s. w.

Blutungen aus der Urethra sind daran erkennbar, dass reines Blut aus der Harnröhre fließt; beim Urinlassen kommt das Blut mit dem Urin unvermengt, oder der Urin enthält kleine Coagula. Ueber die Mannigfaltigkeit der Ursachen kann man aus dem früher Besprochenen klar sein.

Ueberraschend war es mir, wie mein Freund Prof. Mosetig in Wien bei einer Blutung aus der Urethra eines Mannes die Ursache aufdeckte. Es war von den gewöhnlichen Ursachen keine aufzufinden. Mosetig fragte den Kranken, ob er sich nicht das Glied abgeschnürt habe, und der Mann gestand sofort.

Urethralfieber, das ist ein englischer Terminus. In Deutschland spricht man mehr von der Reaction des Harnapparates. Was versteht man darunter?

Es ist bekannt, dass bei nervösen Individuen auf das Einführen des Katheters ein Schüttelfrost folgen kann, der ohne weitere Spuren abläuft; nach einigen Stunden ist der Kranke vollkommen wohlauf und bleibt es. Man kann das kaum anders denken, denn als einen Reflexvorgang im Nervensystem, und so kann der Name der nervösen Reaction dafür bezeichnend sein. Dem gegenüber stellt Dittel den Terminus der morbidem Reaction auf.

Bei Menschen, die an Erkrankung der Blase, der Nieren leiden, ereignet es sich, zumal auf einen Versuch, die Stricture zu dilatiren, oder auf ein blosses Sondiren der Blase — dass sie kurz nach dem Eingriffe, oder in den ersten 24 Stunden von Schüttelfrost ergriffen werden, und dass gleichzeitig die schon vorhanden gewesene Affection der Blase oder der Niere bedeutend gesteigert wird. Es folgt nun eine längere Erkrankung: Delirien, Magendarmkatarrh, typhöse Abgeschlagenheit. Bei sehr heftiger nervöser Reaction kommen zwar auch ähnliche protrahirte Nachwehen auf den Schüttelfrost, aber die Harnorgane bleiben gesund, i. e. in statu quo. Die Entscheidung, ob eine nervöse oder eine morbide Reaction vorhanden ist, wird also aus dem Harnbefunde, zumal aus der Verminderung der Harnsecretion und den chemischen und mikroskopischen Daten gemacht. Noch vor

der Constatirung des Befundes kann nach Dittel der anhaltende Kopfschmerz und der Mangel vollständiger Remission auf eine morbide Reaction schliessen lassen. Die Engländer nennen diese Reaction Urethralfieber. Wenn nach einer Verletzung der Harnröhre bei Dilationsversuchen das Urethralfieber auftritt, so nennt man diese Reaction traumatisch.

Was versteht man unter **Urininfiltration**? Wenn wir einen normalen sauren Harn in das Gewebe eines Versuchstieres injiciren, so erfolgt in der Regel keine locale Reaction, wenn der Mechanismus der Einspritzung sie etwa nicht bedingt hat. Beim Menschen zeigt es sich, dass nach manchen Operationen der saure Urin über die frische Wundfläche reichlich fliesst, und es erfolgt auch keine Reaction. Dieses hat Simon und später Menzel veranlasst, Versuche über die Einwirkung des Urins auf gesunde Gewebe anzustellen. Es zeigte sich, dass der alkalische Urin die Gewebe abtödtet, dass eine Jauchung eintritt. Ob der saure Urin, wenn er in einer bestimmten mechanischen Weise ins Gewebe getrieben wird, nicht auch das Gewebe ertödtet kann, scheint mir immer noch einer näheren Prüfung werth.

Ich habe beobachtet, dass ein gewöhnliches Klyisma aus lauem Wasser und Oel, das von einem ungeschickten Wärter einem Kranken nach Durchreisung des Mastdarmes mit der Spritze ins Gewebe um den Mastdarm herum eingespritzt wurde, ein genaues Bild der Urininfiltration mit Verjauchung des Gewebes und rascher Verbreitung über Perinäum, Scrotum und Inguinalgegend hervorgerufen hatte. Ich war von dem Geschehenen nicht unterrichtet, sah die Symptome zuerst am Perinäum, diagnosticirte Urininfiltration, fand aber die Harnorgane gesund, den Urin normal. Als der Vorfall gestanden wurde, fand ich das Loch im Mastdarme an der Stelle eines varicösen Geschwüres, und die Section wies nach, dass die Harnorgane gesund und unverletzt waren.

Sei dem, wie ihm wolle, man hat das Bild einer tiefen Jauchung vor sich, genau so wie auch in dem Falle, wenn von einer jauchenden Wunde aus die Jauche im Zellgewebe sich rasch herum verbreitet, durch die Gewebe sickert, sie infiltrirt und ertödtet. Das Bild der vom Urin infiltrirten Gegend ist — wir nehmen an, es zeigen sich die ersten Spuren am Mittelfleisch — folgendes: Das Perinäum wird geschwellt, roth, gesättigt dunkelroth, heiss und schmerzhaft, die Umgebung ist ödematös. Rasch verbreiten sich die Erscheinungen auf

das Scrotum, auf den Penis, auf den Schamberg, bauchaufwärts, schenkelabwärts u. s. w. Während neue Partien ergriffen werden, bilden sich auf den älteren Partien Blasen mit schwärzlich missfarbigem Inhalt und charakteristische dunkelblaue oder graue, am Rande oft feingezackte Flecken; das Gewebe fühlt sich hohl an, emphysematöses Knistern erscheint, es bricht urinös riechende Jauche durch, wenn man nicht zeitig genug grosse Incisionen gemacht hat. Dabei hat der Kranke einen Schüttelfrost im Beginne gehabt und das Fieber dauert an.

Der Punkt, wo die Infiltration aus den Harnorganen stattgefunden hat, ist sehr verschieden; von den Nierenbecken an bis zur Mündung der Harnröhre kann an jedem Punkte der Harnwege der Durchbruch erfolgen; ja ich sah die Urininfiltration von einem Punkte ausserhalb der Harnapparate ausgehen, nämlich von einem Geschwür an der Innenseite eines phimotischen Präputiums, was nach der sofortigen Spaltung desselben erkannt wurde. Je nachdem die Infiltration vor oder hinter der Lamina media, i. e. vor der eigentlichen Perinäalfascie oder hinter ihr stattgefunden hat, verbreitet sich die Infiltration auch auf verschiedenen Wegen. Wenn nach den Erscheinungen einer Pericystitis in der oberen vorderen Blasengegend die erysipelatöse Röthe oberhalb des Poupart'schen Bandes, oberhalb der Symphyse auftritt, nimmt man den tieferen, beim ersten Erscheinen am Perinäum, Scrotum den oberflächlichen Sitz der Perforation an, ohne dass diese Sonderung jedoch in allen Fällen durchführbar wäre.

Ueber den Zeitpunkt, wann die Urininfiltration eingetreten ist, weiss der Kranke oft Auskunft, indem er bei eingetretenem Urindränge einen Stich in der Tiefe empfunden, dabei wenig Urin mit Blut aus der Harnröhre entleert, aber doch das Gefühl der vollständigen Blasenentleerung hatte.

Die **urämische Intoxication** des Blutes, deren wahres Wesen doch noch nicht aufgeklärt ist, nehmen wir an, wenn bei einer tieferen Erkrankung der Niere oder bei mechanisch bewirkter Unmöglichkeit, den Urin auszuschcheiden, an dem Kranken in rapider oder chronischer Weise die nachfolgende Symptomenreihe auftritt. Der Kranke klagt

über Kopfschmerzen, liegt sonst schläfrig und apathisch da oder geräth in eine förmliche Schlafsucht. Dazu tritt nun Erbrechen ein, welches sehr hartnäckig sein kann, oder es erscheinen Convulsionen in Form von epileptiformen, seltener der tetanischen Anfälle. Der Kranke verfällt in vollständigen Sopor, sein Athmen wird stertorös, die Krampfanfälle wiederholen sich, und der Kranke geht an allgemeiner Paralyse zu Grunde. Indess kann die Urämie in chronischer Weise ablaufen, und es kann nach einem selbst heftigeren urämischen Anfalle wieder der normale Zustand zurückkehren, um nach Wochen oder gar Monaten wiederzukehren.

Bei erwiesener tiefer Nierenerkrankung werden in manchen Fällen Zweifel entstehen, ob die Anfälle nicht aus einem eingetretenen Gehirnödem zu erklären sind, und wir wollen uns darüber nicht verbreiten. — Ich möchte nur einen ganz speciellen Fall noch erwähnen: Ein Kranker, bei dem Nierensteinkolik wiederholt vorausgegangen war, vielleicht auch Steinchen abgegangen waren, bei dem die Niere nicht tiefer erkrankt ist, wird von Harnverhaltung befallen. Man untersucht die Blase und findet keinen Urin. Nach einigen Stunden versucht man den Urin abermals zu entleeren, man findet keinen. Wenn das nun Tage andauert und die obigen Symptome sich einstellen, so wird die Sache vermuthlich die sein, dass der Mann nur eine Niere — sogenannte Hufeisenniere — besitzt, und dass der einzige Ureter durch einen Nierenstein verstopft ist. In diesem Falle wird man nur auf Urämie schliessen.

Endlich kommen hier — als Complication vieler früherer Zustände — die **Harnfisteln** in Betracht.

Die Harnfisteln des Mannes — die Mehrzahl derselben entsteht wohl durch Stricturen — können innen in der Urethra oder in der Blase, aussen aber an sehr zahlreichen Stellen, am Penis, am Scrotum, am Perinäum, an den Hinterbacken, in der Inguinalfalte, am Schambeuge, im Hypochondrium, am Oberschenkel, im Mastdarme ausmünden.

Wir hatten einen Kranken, der in Folge einer Strictur zwei Harnröhrenfisteln, die im Mastdarme ausmündeten, mehrere am Scrotum, Perinäum, Gesässe,

eine am Oberschenkel hatte, zudem war unterhalb des Nabels ein kindsfaust-grosser, wenig schmerzhafter livider Abscess da, in dem wir sofort auch eine sich bildende Fistel erkannten. Merkwürdig ist, dass der Kranke nur wegen dieses Abscesses ins Spital kam.

Manchmal können sich bei diesen Fisteln diagnostische Schwierigkeiten ergeben. Zunächst kann die Frage entstehen, ob der Hohl-gang wirklich in die Harnröhre mündet. Wenn die in Tropfen heraus-sickernde Flüssigkeit nicht bestimmt als Urin erkannt werden kann, muss man trachten, nach Einführung einer metallischen Sonde in die Harnröhre und einer Knopfsonde in die Fistel, zu constatiren, ob die zwei Instrumente zusammenkommen. Bei gewundenen Fisteln wird man auch mit diesem Hilfsmittel nicht auskommen, und es kann nothwendig werden, gefärbte Flüssigkeiten in die Harnwege einzuspritzen, um ihr Heraussickern bei der äusseren Fistelöffnung zu constatiren. Eine zweite Frage kann sich dahin richten, ob die innere Mündung in der Harnröhre oder in der Blase liegt. Wenn der Urin nur beim Uriniren herauskommt, so ist die innere Mündung in der Urethra. Kommt aber der Urin beständig, so kann die Mündung gleichwohl auch in der Urethra liegen, wenn der Kranke aus anderen Gründen an Incontinenz leidet. Wir haben das bei den Wunden schon hervorgehoben: hier muss es umsomehr betont werden, als Harnfisteln noch eher mit Incontinenz verbunden sein können denn eine Verletzung. Das aufmerksame Sondiren kann den Entscheid bringen. Doch muss man die Sache, wie Dittel sehr richtig hervorhebt, so formuliren: dort, wo die Knopfsonde mit der Steinsonde zuerst zusammenkommt, ist die innere Mündung; denn die Knopfsonde kann auch in der Blase mit der Steinsonde zusammenkommen und dort auch das deutliche Gefühl der Berührung geben. In sehr zweifelhaften Fällen könnte auch die Einspritzung einer gefärbten Flüssigkeit in die Blase, mit Vorsicht so ausgeführt, dass nichts durch die Urethra zurückginge, Aufschluss gewähren.

Harnfisteln des Weibes können an verschiedenen Stellen ausmünden. So kann eine Ureterfistel am Bauche münden, und der erste Fall der Nephrektomie, die Simon ausführte, betraf eben eine

solche Ureterfistel, die von einer früheren an der Patientin unternommenen Operation herrührte. In der Mehrzahl der Fälle handelt es sich um Urinfisteln, die in die Scheide ausmünden, und unter diesen ist die Mehrzahl beim Geburtsact entstanden. Die Diagnose dieser Fisteln richtet sich hauptsächlich nach zwei Punkten: 1. Ist eine Fistel überhaupt vorhanden? 2. welcher Art ist sie?

Der erste Punkt erfordert nur dann eine umständlichere Untersuchung, wenn die Fistel sehr klein ist. Bei grösseren Fisteln kann der in die Scheide eingeführte Finger den Defect sofort entdecken, und wenn er entsprechend gross ist, kann man durch ihn in die Blasenöhle gelangen. Bei der Gelegenheit wird gleich die Gestalt der Fistelöffnung, die Dicke, Schärfe, Unebenheit u. s. w. der Ränder gefühlt. Aber bei ganz kleinen Fisteln muss man am Speculirtisch genau untersuchen, und mitunter kann die Existenz der Fistel nur dadurch nachgewiesen werden, dass man eine färbige Flüssigkeit in die Blase einspritzt, z. B. Milch, Tusch u. dgl., und nun zusieht, ob und wo die Flüssigkeit in die Scheide dringt.

Bezüglich des zweiten Punktes unterscheidet man 1. Harnröhren-Scheidenfisteln, und diese lassen den Urin nur während der Blasenentleerung durch, es besteht also keine Incontinenz; 2. Blasen-Scheidenfisteln, und bei diesen fliesst der Urin beständig ab; 3. Harnleiter-Scheidenfisteln, und bei diesen besteht eine Combination der Enurese mit willkürlicher periodischer Blasenentleerung. Der eine Ureter nämlich, der in die Blase mündet, füllt allmählig die Blase und diese entleert sich willkürlich. Der andere mündet in die Scheide und bedingt das Harnträufeln. Zum genauen Nachweis kann man die Fistel von der Scheide aus sondiren, die Sonde dringt tief in den Ureter ein. Noch evidenter wird der Nachweis, wenn man in die Blase eine gefärbte Flüssigkeit spritzt; dann kommt selbstverständlich von der Flüssigkeit nichts in der Scheide zum Vorschein. Es wird dabei vorausgesetzt, dass das Stück des Ureters zwischen Blase und Fistel obliterirt sei, aber auch ohne diese Annahme dürfte eine in die Blase injicirte Flüssigkeit dieses Stück des Ureters nur selten anfüllen. Mit einer krummen Sonde könnte man untersuchen, ob man von der Fistel

aus in die Blase gelangen und dort ein durch die Harnröhre eingeführtes metallisches Instrument berühren könne.

Die Harnfistel kann so gelegen sein, dass sie am *Orificium urethrae internum* ausmündet und sowohl die Harnröhre, als auch die Blase trifft. Man nennt sie dann eine Harnröhren-Blasen-Scheidenfistel. Oder es kann eine Blasen-Scheidenfistel so gelegen sein, dass der eine Begrenzungsrand derselben der unversehrte *Cervix* ist — oberflächliche *Cervicalfistel*; oder ein Theil des *Cervix* ist untergegangen und der Rest bildet den Begrenzungsrand — tiefe *Blasencervicalfistel*. Endlich kann die Fistel in den *Cervicalcanal* selbst einmünden — *Blasenuterinfistel*; der Urin oder eine eingespritzte Flüssigkeit tropft beim Muttermunde heraus.

Es ist nun auch klar, wie eine in den *Cervix* einmündende *Ureterfistel* zu diagnosticiren wäre. Es muss periodische Blasenentleerung, daneben Harltröpfeln aus dem Muttermunde vorhanden sein; eine in die Blase eingespritzte Flüssigkeit kommt beim Muttermunde nicht heraus; erweitert man den *Cervix* mit Pressschwamm, so könnte man die Fistelöffnung eventuell sehen und sondiren.

Bei Vorhandensein einer *Ureterfistel* und gleichzeitig einer *Blasen-Scheidenfistel* entfällt allerdings das Symptom der periodischen Harnentleerung. Dann ist man auf genaue Sondirung angewiesen; das in die Blase eingeführte Instrument und die in die *Ureterfistel* eingeführte Sonde berühren sich nie in der Blase; die Sonde geht überdies gegen die Nierengegend tief hinein.

Bei Knickungen und gewundenem Verlaufe des *Ureters* müsste man sich eines elastischen Katheters bedienen. In solchen Fällen dürften aber auch andere Erscheinungen eintreten, nämlich zeitweises Aufhören des Urinabflusses aus dem *Ureter* und Schmerz in der Lendengegend durch Stauung des Urins, dann plötzliche Entleerung einer grösseren Menge Urins und Aufhören der Schmerzen.

XXVIII.

Von den Krankheiten des Penis und der Vulva.

Von den krankhaften Processen am männlichen Gliede ist wenig zu sagen. Der gutartigen Neugebilde gibt es am männlichen Gliede nur wenige, und sie kommen nur als ungemene Raritäten vor, wenn wir von den Trippercondylomen absehen, die häufiger sind; der Krebs des Penis wird uns keine diagnostischen Schwierigkeiten bereiten, wenn wir das Alter des Individuums, die Härte des Geschwürs, sowohl in seinem Grunde als auch in seinen Rändern, die augenfällige Wucherung — gegenüber dem Zerstörungsprocesse bei Geschwüren — die Härte der Leistendrüsen, die Dauer des Leidens berücksichtigen. Manchmal tritt das Carcinoma penis auch in Form eines Knotens auf, der in den einen oder andern oder in beide Schwellkörper eingebettet und seiner Härte wegen sofort erkennbar ist. Häufig treten zu dem primären Krebsgeschwür der Glans gröbere Knoten in den Schwellkörpern hinzu. Bei der Paraphimose wäre zu erinnern, dass man nicht vergessen soll, nachzusehen, ob nicht eine Umschnürung des Gliedes mit einem Faden oder dergleichen vorhanden sei. Die venerischen Processe bleiben hier unbesprochen.

Die **Cavernitis** kommt nach Traumen sowohl, als auch nach Abscedirungen der Umgebung und Perforation in die Schwellkörper, allgemein also als locale, circumscripte Cavernitis vor. Das auffallendste Zeichen ist die Verkrümmung des Gliedes, indem die starke Infiltration eines Theiles des Schwellkörpers den Penis nach der andern Seite krümmt. Tritt Vernarbung ein, so erfolgt durch die Narbenschumpfung eine Krümmung in entgegengesetzter Richtung. Die allerunangenehmste Folge einer solchen Krankheit ist die Verkrümmung des Penis, die bei den Erectionen eintritt. Insbesondere wenn die Cavernitis beiderseits vernarbte, erigirt sich das Glied bis zur Narbe hin; was vor der Narbe liegt, bleibt schlaff. Als Beispiel von grosser Kühnheit erwähne ich eine Operation von v. Dumreicher, der bei einem

polnischen Juden die Verkrümmung des Gliedes durch Herausnahme eines Keiles aus dem Schwellkörper behob.

Sehr ernst sieht die Cavernitis aus, wenn sie rasch in Eiterung übergeht und eine grosse Ausbreitung besitzt; eine enorme derbe Schwellung des Gliedes bis in das Perinäum hinein, starkes Oedem der Haut des Penis und eine strenge Begrenzung — als ob die Geschwulst abgeschnitten wäre — charakterisirt die Krankheit, die dann und wann im Verlaufe einer zu energischen Behandlung des Trippers auftritt. Wenn Fluctuation eintritt, entleeren sich auf die gemachte Incision grosse Mengen Eiters.

Ein anderer Punkt, auf den ich aufmerksam mache, sind die functionellen Störungen, vor Allem die **Impotenz**. Eine sehr verbreitete Form derselben ist die psychische. Zur Erklärung derselben beruft man sich auf ein Hemmungscentrum im Lendenmark, welches auch durch Vorstellungen erregt werden kann, so dass die Erektion um so sicherer ausbleibt, je dringender man sie will. Noch im vorigen Jahrhundert wurden Fälle psychischer Impotenz als Verhexung ausgegeben.

Es gibt aber auch andere Formen, denen palpable Störungen zu Grunde liegen.

Der Arzt muss die Sache sehr ernst nehmen, wenn er ins Vertrauen gezogen wird, da psychische Störungen anderer Art und Selbstmord die Folge von Impotenz sein können. Manchmal wird dem Arzt der Zustand verschwiegen, und es gibt impotente Männer, die mit verschiedenen Klagen von einem Arzt zum andern gehen, bis sie auf einen treffen, der ihnen die Frage stellt, ob sie wohl potent seien, und zu diesem Arzte fassen sie sofort Vertrauen. Da die Kranken meist verschämt sind, so muss man ihnen die präzise Frage stellen.

Impotent kann ein Kranker sein, der den Beischlaf ausführen kann, ejaculirt, aber nicht befruchten kann. Wenn die ejaculirte Flüssigkeit keine Spermatozoën enthält, dann nennt man den Zustand Azoospermie. Der Grund kann nur in einer Erkrankung der Hoden, zumal in Atrophie oder einer Verschlussung der Samenwege, insbesondere des Vas deferens und der Epididymis nach Gonorrhöe liegen. Daraufhin ist zu untersuchen. Eine andere Form der Impotenz ist

der Aspermatismus. Der Kranke hat Erection, kann den Beischlaf vollführen, ejaculirt aber nicht. Wenn der Kranke überhaupt nie Samen ergiesst, nennt man den Zustand nach B. Schulz den permanenten Aspermatismus; bleiben die Samenergüsse nur beim Coitus aus, während Pollutionen vorhanden sind, so heisst der Zustand temporärer Aspermatismus. Dieser letztere ist offenbar weniger bedeutsam als der erstere und beruht nur auf abnormen Innervationsvorgängen. Der permanente Aspermatismus beruht, wenn keine Harnröhrenstrictur besteht, auf Verschluss der Ductus ejaculatorii, wenn auch im Urin keine Samenfäden vorgefunden werden, oder auf Deviation derselben, wenn im Urin Spermatozoën vorgefunden werden, welche beweisen, dass der Same gegen die Blase hin zurückejaculirt wird.

Endlich ist die **Spermatorrhöë** zu erwähnen. Wenn man während eines harten Stuhlgangs Samen entleert, so ist das keine Spermatorrhöë, das ist ein ungemein häufiger, fast regelmässiger Zustand; wenn Einer onanirt und dann beim Arzte über Samenfluss klagt, so ist das auch keine Spermatorrhöë, der Arzt muss nur ohne Umschweife fragen, ob der Kranke onanirt; wenn ein Dritter kommt und klagt, dass er beim Anblick eines üppigen Weibes oder bei der leise- sten geschlechtlichen Aufregung Erection mit sofortiger Ejaculation bekommt oder Ejaculation ohne Erection, so ist das eine abnorme Innervation, und andere Formen des Samenflusses gibt es kaum. Für alle Fälle scheint es, dass ein gesunder, geregelter, geschlechtlicher Verkehr mit einem sympathischen Weibe die beste Therapie ist; ebenso wie bei der psychischen Impotenz die Diplomatie eines klugen Weibes schöne und meistens dauernde Triumphe feiert.

Arm an functionellen, reich an sicht- und greifbaren Krankheiten ist die Vulva. Vor Allem müssen wir die Hernien erwähnen. Während die Leistenhernie, wenn sie ins Labium majus herabsteigt, als *Hernia labii majoris anterior* bezeichnet wird, versteht man unter *Hernia labii majoris posterior* eine Hernie, die in dem hinteren Abschnitte der Schamlippe erscheint, nachdem sie längs der Scheide und vor dem breiten Mutterband herabgestiegen ist. Senkte sich aber die Hernie hinter dem breiten Mutterband herab, so tritt sie äusserlich

am Mittelfleisch auf und wird als Perinäalhernie bezeichnet. Wenn der Inhalt einer solchen Geschwulst von Dünndärmen gebildet wird, so ist die Diagnose aus dem tympanitischen Schalle und der Reponibilität leicht zu machen, und selbst bei angewachsener Hernie wäre der Anprall beim Husten aufklärend. Wenn aber der Inhalt durch die Blase gebildet wird, so dass eigentlich kein Bruchsack vorliegt, mithin, streng genommen, von einer Hernie keine Rede sein kann, sondern eher von einem Prolapsus, dann könnte der Zustand insofern wichtig werden, als hiebei gewöhnlich Harnbeschwerden vorkommen. Man muss sich daran erinnern, um im gegebenen Falle durch Entleerung der Geschwulst mittelst des in die Blase eingeführten Katheters sich vor Verwechslungen zu schützen.

Von Anfängern wird oft die **Elephantiasis** labii verkannt. Wenn von der grossen Schamlippe eine gestielte, faust-, kopf- und darüber grosse Geschwulst zwischen den Schenkeln herabhängt, so pflegt derjenige, der sie zum ersten Male sieht, auf ein Lipom oder Fibrom zu diagnosticiren. Es ist auch ganz richtig, dass sowohl Lipome als auch Fibrome ähnlicher Gestalt und Grösse von den Labien ausgehen, aber diese Geschwülste sind der Elephantiasis gegenüber viel seltener. Bei lappiger Structur, intacter Haut und halbelastischer Consistenz wäre die Diagnose auf Lipom, bei derber Consistenz, intacter Haut und etwa noch Cystenbildung an einer Stelle die Diagnose auf Fibrom zu stellen. Ist die Geschwulst sehr gross, so kann übrigens bei dem einen wie bei dem andern die Haut an den abhängigsten Stellen ulcerirt, in der Umgebung pigmentirt, borkig, rissig, verdickt sein, aber an den centraleren Theilen wird die Haut normal und von der Lipom- wie Fibrommasse gut isolirbar sein. Bei Elephantiasis aber ist die Haut überall verdickt, stellenweise und gerade vielleicht an Stellen, die keinem besonderen Insulte ausgesetzt waren, enorm verdickt, an der Oberfläche zu Papillen ausgewachsen, selbst warzig, mit Borken, Schuppen und einem käsig riechenden Secrete bedeckt; die Geschwulst selbst hat eine ganz eigenthümliche Consistenz. Da sie nur aus Hypertrophie der Hautdecken besteht und an der Hypertrophie die Blut- und Lymphgefässe ebenso theilnehmen wie das Bindegewebe der Papillarkörper und die

Epidermis, so fühlt man in der Geschwulst derbe Stränge, stellenweise auch derbere Knollen, und daneben hat die Geschwulst eine Art Compressibilität, indem sich Blut und Lymphe aus ihren Gefässräumen ausdrücken lassen. Entscheidend ist oft der Umstand, dass die Geschwulst nach einem Erysipel aufgetreten ist, oder dass sie häufig von Erysipel befallen wurde, worauf eine raschere Volumszunahme eintrat. Die Exstirpation aller dieser Geschwüre ist sehr leicht. Wenn aber eine Geschwulst von grösserem Umfange die Schamgegend einnimmt und mit dem Beckenknochen fest verbunden ist, dann hat man wohl nur ein Sarcom vor sich, bei grosser Härte wohl ein Chondrom.

Von den cystischen Geschwülsten, die in den grossen Schamlippen sitzen, sind hervorzuheben die Retentionscysten der Bartholinischen Drüsen und ihrer Ausführungsgänge. Die strenge Begrenzung, die deutliche Fluctuation, die Schmerzlosigkeit, Unentleerbarkeit lässt sie als Cysten erkennen. Haben sie eine länglich-spindelförmige Gestalt, oder hatten sie dieselbe, so ist anzunehmen, dass sie vom Ausführungsgange ausgehen; beim entgegengesetzten Verhalten und insbesondere wenn die Gestalt eine gelappte ist, gingen sie von der Drüse selbst aus.

Carcinome an der Vulva sind selten; ihre Diagnose ebenso zu stellen wie die Diagnose der Carcinome an anderen Stellen.

XXIX.

Die Krankheiten des Rectums.

Zahlreich und wichtig sind die Krankheiten des Rectums. In allen Lebensaltern und bei beiden Geschlechtern gibt es häufige Anlässe, hier wichtige diagnostische Untersuchungen anzustellen und wichtige Operationen auszuführen.

Das Hauptwerkzeug der chirurgischen Untersuchung ist der Finger. Wir können mit der Digitalexploration im Rectum Vielerlei entdecken. Wir fühlen die Schlaffheit des Sphincters oder seine straffe

Contraction, seinen Krampf; wir fühlen die abnorme Verschiebbarkeit der Schleimhaut bei Prolapsus, die Fixirung derselben bei einem noch submucösen Carcinom; wir fühlen die Resistenz eines Carcinoms, seine offenen, jauchenden Stellen, seine Ausbreitung und Grenze; wir befühlen die Prostata, einen Theil der Harnröhre, der Blase, die Samenbläschen; wir stossen auf die bedenkliche Strictur, auf die Fistelausmündung, auf den Polypen; wir betasten vom Mastdarme aus den Uterus der intacten Jungfrau und der mit narbiger Stenose der Vagina behafteten Multipara; wir untersuchen das Kreuzbein auf seine Schmerzhaftigkeit bei Periostitis, wir entdecken Beckenabscesse, wir constatiren Fracturen des Beckens u. s. w. Der Finger entdeckt weit mehr, als der Spiegel entdecken kann.

Noch mehr entdeckt aber die ganze Hand, worauf wir schon mehrmals aufmerksam machten, und wir müssen daher über die Simon'sche manuale Untersuchung des Mastdarmes Einiges bemerken. Die Geburtshelfer wussten schon lange, dass man in tiefer Narkose vier Finger einer Hand in den Mastdarm einführen kann, um z. B. einen retroflectirten schwangeren Uterus zu reponiren. Erst Simon hatte die Energie, die ganze Hand hoch hinaufzuschieben.

Ist der Sphincter durch tiefe Chloroformnarkose gehörig erschlafft, so schiebt man erst zwei, dann vier Finger der Hand, die gut beölt sein muss, in den After ein; alsdann wird die Hand hin und her rotirt, damit der Sphincter so weit erschlaffe, dass auch der Daumen und somit die ganze Hand nachgeschoben werden kann. Wenn man die Hand in der Kreuzbeinhöhlung postirt hat, so können noch die vier letzten Finger in den dünneren oberen Theil des Rectums vorgeschoben werden, ja selbst in den Anfangstheil der Flexura sigmoidea hineindringen. Das Verfahren wurde schon in hunderten von Fällen versucht; der ganze Nachtheil desselben besteht darin, dass am nächsten Tage vielleicht noch Incontinenz besteht und kleine Einrisse in den Afterrand oder selbst in den Sphincter erfolgen. Die Breite des weiblichen Beckens erlaubt einer Hand von 25 Centimeter Umfang Zutritt in das Rectum, bei Männern kann man manchmal nur mit vier Fingern eindringen. Welche Vortheile das Verfahren besitzt, braucht nicht

des Weiteren auseinandergesetzt zu werden; man betastet ja alle Beckenorgane. Der Operateur zieht von dieser Erfahrung Nutzen, indem er in der Narkose Specula einführt, die den Mastdarm so erweitern, dass man darin bequem operiren, insbesondere nähen kann.

Wir können Simon noch für eine zweite Erfahrung dankbar sein. Die Sondirung des Dickdarmes mit elastischen Röhren ist, wie Simon zeigt, bis in das Colon ascendens möglich, wenn das S romanum eine flache Krümmung besitzt. Früher glaubte man, dass es möglich sei, auch in das Colon transversum vorzudringen, weil man die Spitze des Rohres durch die Bauchdecken rechterseits fühlte. Wie Simon zeigte, ist das nicht der Fall; man hat in solchen Fällen mit einem stark gekrümmten S romanum zu thun, und die Spitze der Sonde hebt nur den einen Schenkel desselben auf, so dass man nach rechts kommt. Nicht nur für therapeutische, sondern auch für diagnostische Zwecke ist es von Wichtigkeit, zu wissen, dass man nach Simon den ganzen Dickdarm mit Wasser füllen kann, wenn man ein Rohr nur etwas tiefer in den Mastdarm einschiebt und mit dem Klyso pomp arbeitet. Die diagnostische Bedeutung wird Ihnen sofort klar, wenn Sie nur an den Darmverschluss denken.

Endlich müssen wir noch eines Untersuchungsverfahrens gedenken, welches Esmarch besonders empfiehlt. Man kann nämlich die ganze Mastdarmhöhle überblicken, wenn man den Kranken in die Knieellbogenlage bringt und dann mit einem hohl-spatelförmigen Speculum die hintere Mastdarmwand gegen das Kreuzbein drängt.

Wenn wir zu der Besprechung der einzelnen Krankheiten des Mastdarmes übergehen, so müssen wir vor Allem der angeborenen Missbildungen erwähnen.

Wenn der Mastdarm unten blind endigt, so dass man an dem Neugeborenen sieht, wie an der Stelle der Afteröffnung nur ein Grübchen oder eine Falte sich befindet, und wie gegen diese Stelle das mit Meconium gefüllte untere Darmende beim Schreien oder beim Comprimiren des Bauches von innen andrängt, so nennen wir den Zustand **Atresia ani**. Endigt das untere Darmende höher oben, worauf wir eben daraus schliessen, dass bei der Untersuchung kein An-

drängen gefühlt wird, so heisst der Zustand *Atresia recti et ani*. Ist aber eine Afteröffnung vorhanden, die in einen oben geschlossenen kurzen Blindsack führt, so liegt eine *Atresia recti* vor. Man muss aber nicht vergessen, dass das untere Darmende auch in die Blase oder Harnröhre, bei weiblichen Neugeborenen in die Vagina ausmünden, also eine *Atresia recti vesicalis*, *urethralis* oder *vaginalis* bestehen kann. Im letzteren Falle wird das Meconium aus der Scheide abfliessen, in den beiden ersteren Fällen mit dem Urin abgehen und zwar bei *Atresia vesicalis* nur mit dem Urin, bei *Atresia urethralis* auch unabhängig von der Urinentleerung.

Nicht bei Neugeborenen, aber im frühen Kindesalter schon können mancherlei Mastdarmkrankheiten vorkommen. Erstlich der **Vorfall** des Mastdarms. Man unterscheidet einen Vorfall der Schleimhaut (*Prolapsus mucosae ani*) und einen Vorfall des Darmes. Bei dem letzteren stülpt sich der Mastdarm in seiner ganzen Dicke nach aussen um. Ist die Umschlagstelle durch den Afterrand gebildet, so ist zwischen Prolaps und Invagination ein scharfer Unterschied.

Sowohl bei *Prolapsus*, als auch bei *Invagination* hängt aus dem Mastdarm ein umgestülptes Darmrohr mit centraler Oeffnung heraus; aber bei *Invagination* kann ich, an der Aussenfläche des Rohres vordringend, ringsum in die Mastdarmhöhle kommen; bei *Prolapsus* kann ich an der Aussenfläche nur an die Aftermündung gelangen, weiter nicht; und dort sehe ich, wie sich die *Cutis* zur prolabirten *Mucosa* umstülpt. Stülpt sich aber der Mastdarm an einer höheren Stelle um, so ist begreiflich kein Unterschied zwischen einem solchen Prolaps und einer *Invagination*. Nur die Länge der *Invagination* macht den Unterschied aus.

Stülpt sich also der Mastdarm gleich oberhalb der Analportion um, so ist das eigentlich auch eine *Invagination*, aber gerade diese nennt man *Prolapsus recti*.

Ein nicht seltenes Uebel ist der **Polyp** des Mastdarms. Man muss immer an diesen zuerst denken, wenn man hört, dass bei einem Kinde häufig stärkere Blutungen aus dem Mastdarme auftreten. Die Digitaluntersuchung klärt sofort auf. Ist der Stiel der Polypen länger

geworden, so kann er bis in den After hinabgedrängt werden, und dann sind die Fäcalmassen mit einer Furche bezeichnet; bei noch längerem Stiele kann er bis vor den After hinausgedrängt und leicht für einen Hämorrhoidalknoten gehalten werden. Das Constatiren eines Stieles entscheidet die Diagnose. Dass Polypen auch bei Erwachsenen vorkommen können, ist selbstverständlich, nur die Aetiologie ist nicht immer selbstverständlich.

Demarquay beobachtete folgenden Fall: Bei einer 64jährigen Frau fand sich eine Zahl kastaniengrosser Knoten vor dem After; in ihrer Mitte ragte ein eigenthümlicher hellrother Körper vor, der die Gestalt eines Hundepenis hatte und als fibröser Polyp erkannt wurde; neben ihm sassen noch drei kleinere Polypen. Die Patientin gestand, dass sie von ihrem Manne seit mehreren Jahren zum Coitus per anum gezwungen wurde.

Häufig werden Vorfälle, sei es der Schleimhaut, sei es aller Schichten, auch Hämorrhoiden genannt. Unter **Hämorrhoidalknoten** darf man aber nur Varices des Plexus haemorrhoidalis verstehen, d. h. Knoten, die mit Blut gefüllt sind und mit den Venen des Plexus haemorrhoidalis zusammenhängen, sonst aber einen einfachen oder einen cavernösen Hohlraum einschliessen. Bloss Schleimhautfalten, die prolabiren, nennen daher manche Kliniker falsche Hämorrhoiden.

Die wahren sind also umschriebene, bläuliche, leicht blutende und durch Druck entleerbare Knoten, die nach dem Sitze in äussere und innere eingetheilt werden. Die Grenze zwischen beiden bildet die Masse des Sphincter ani. Die Begleiterscheinungen der Hämorrhoiden — der Schleimfluss, resp. der Katarrh der Mastdarmschleimhaut, die Schmerzen, die oft profusen Blutungen, das Jucken am After — sind selbstverständlich. Ernst wird der Fall, wenn ein solcher Knoten sich entzündet und einklemmt. Dann kann es zu Fieber, Singultus, Erbrechen kommen und so ein Bild der Incarceration einer Hernie entstehen. Bei der Erforschung der Ursachen der Hämorrhoiden frage man zuerst immer nach der Stuhlverstopfung und ob der Kranke nicht starke Purgantien gebraucht; dann untersuche man die Unterleibshöhle auf Tumoren und Organschwellungen; hierher gehört die Schwangerschaft; endlich vergesse man nicht auf Stricture der Harnröhre und Blasenstein, weil durch die Wirkung der Bauch-

presse beim schweren Uriniren auch Stauungen in den Hämorrhoidalvenen erzeugt werden. In vielen Fällen wird die sorgfältigste Untersuchung keinen palpablen Grund nachweisen können.

Auch **Carcinome** des Mastdarms kommen unter dem Namen Hämorrhoiden in unsere Hände, sei es, dass der Kranke sie dafür hält, oder dass ein anderer Arzt den Kranken mit diesem Namen getröstet hat. Die Erscheinungen und die diagnostischen Schwierigkeiten sind verschieden nach dem Sitze der Wucherung. Am After kommen schon äusserlich sichtbare, durch ihre Härte und durch die exulcerirte Oberfläche erkennbare Epitheliome vor. Entwickelt sich das Carcinom in der Höhle des Mastdarms, so kann man mit dem Finger gründlich untersuchen. Man findet dann eine harte Geschwulst, welche in Form einer Platte oder eines Halbringes oder eines vollständigen Ringes mit scharfer Begrenzung in der Mastdarmwand eingebettet ist. Die freie Oberfläche ist exulcerirt, das ganze Gebilde ist als Epitheliom unverkennbar. Es gibt aber auch fibröse Krebse hier, die submucös auftreten. Ist die Schleimhaut noch glatt, normal anzufühlen, aber an einer Stelle von der harten submucösen Geschwulst fixirt, so ist der Verdacht auf einen submucösen Krebs sehr gross, und man kann die Diagnose durch Ausschluss der übrigen ähnlichen Processe stellen. In manchen Fällen, besonders bei höher gelegenem Sitze, macht das Carcinom nicht den Eindruck einer Platte, also eines flachen Gebildes, sondern jenen eines Knollens, der in die Höhle des Rectums kindfaustgross u. dgl. hereinragt, an der Härte seiner Basis und an der Zerklüftung seiner jauchenden Oberfläche erkennbar ist. Endlich trifft man vorgeschrittene Fälle an, wo das Mastdarmrohr gänzlich in jauchende Carcinommassen umgewandelt ist und der Finger durch das aufs Aeusserste verengte und verlegte Lumen kaum vordringen kann. In den meisten Fällen wird wohl eine einmalige Untersuchung mit dem Finger hinreichenden Aufschluss gewähren. Bei längerem Bestande und ausgebreiteter Entwicklung treten noch andere Zeichen hinzu.

Man findet hart infiltrirte Retroperitonealdrüsen, man constatirt den heterologen Charakter der Geschwulst aus ihrem Hintübergreifen

auf benachbarte Gewebe, indem sie etwa durch ihre Ausbreitung auf das Steissbein auf diesem fixirt ist, oder durch ihre Ausbreitung auf die Blase Strangurie, Blasenkatarrh, bei Perforation auch jauchige Cystitis mit kothigem Inhalt der Blase hervorbringt, oder endlich durch neuralgische Schmerzen an den unteren Extremitäten ihre Wucherung in der Tiefe gegen die Nervenstämme zu verräth. Dass Stricturerscheinungen aller Grade dabei einhergehen, ist wohl selbstverständlich.

Bei hohem Sitze des Carcinoms gilt es, die Mastdarmhöhle dem Auge, oder mittelst der Simon'schen Untersuchung in der Narkose dem Tastsinne zugänglich zu machen. Der längere Bestand einer Darmverengung — aus den dünneren Fäces und der habituellen Stuhlverstopfung zu erschliessen — dann eine rasch zunehmende Steigerung derselben unter gleichzeitigem Abgang von Blut und jauchigen Gewebsfetzen, zeitweises Nachlassen der Stricturerscheinungen, wenn gröbere Massen abgestossen worden sind, und darauf wieder Zunahme der Erscheinungen, das sind die Symptome, die den Verlauf charakterisiren.

Es handelt sich nun um die Zustände, welche ein ähnliches Bild hervorbringen können. Dahin gehören also alle Formen der **Mastdarmstricturen**. Ihre Ursachen sind innere Geschwürsbildungen und entzündliche Processe, daher wird das charakteristische Merkmal derselben in Narbenbildung bestehen, welche beim Carcinom nicht vorkommt. Dazu treten die unterstützenden Zeichen an anderen Körperstellen, z. B. das Vorhandensein von Symptomen der Syphilis, endlich der Verlauf, indem die Strictur nur nach Ablauf eines Geschwürsprocesses allmählig aufgetreten war, während bei Carcinom, so lange es in der Submucosa eingebettet war, Stricturerscheinungen ohne Ulcerationserscheinungen vorangingen und erst mit dem Durchbruch der Neubildung die Erscheinungen des geschwürigen Zerfalls — Blutung und Jauchung — nachfolgten.

Die meisten Zweifel könnte man also hegen, wenn Stricturerscheinungen und Ulcerationssymptome gleichzeitig vorhanden wären, wie es bei offenem Carcinom sowohl, wie bei noch nicht vernarbter, also entzündlicher Strictur mit floridem Ulcerationsprocesse vorkommt.

Derlei kommt vor bei Follicularverschwrung des Mastdarms, bei Dysenterie, bei Tuberculose, bei Syphilis und bei Tripperkatarrh durch directe Infection. Insbesondere bei Syphilis und bei Dysenterie, seltener bei tuberculser Ulceration kommt es vor, dass mit dem oberflchlichen Zerfallsprocesse eine starre Infiltration der tieferen Schichten und mithin Stricturirung einhergeht. Der Ausfluss von Blut und Eiter deutet schon auf einen Geschwrsprocess; durch den Anblick des Mastdarms kann man dann die discreten, auf der Schleimhaut zerstreuten, oft zahlreichen Geschwre und Geschwrchen entdecken, deren Natur aus dem Aussehen der Geschwre, dem Verlauf, dem Anlass und der Beschaffenheit des Individuums bestimmt werden kann. Die dysenterischen Geschwre werden als solche zumeist nur aus dem Verlaufe erkannt, es ist eben Dysenterie vorhanden gewesen; der Sitz derselben sind die oberen Darmpartien. Bei tuberculsen Geschwren ist Lungenphthise vorhanden; die Geschwre sind erkennbar an den kleinen grauen oder gelblich erweichten Kntchen, die auf den buchtigen, zerfressenen Rndern sitzen, whrend an anderen Stellen kleine grauliche oder gelbliche Kntchen, an noch anderen Stellen kleine, durch den Zerfall der Kntchen entstandene, scharf umschriebene Geschwrchen verbreitet sind. Die syphilitischen Geschwre, bei denen wir ja die Voraussetzung einer schon groeren Verwstung machen, erkennt man daran, dass neben dem Zeichen der Syphilis an anderen Krpertheilen im rtlichen Befunde Gummata nachgewiesen werden knnen, und zwar so, dass man an der Grenze des Processes, d. i. zumeist nach oben, wohin die Infection vordringt, aber auch an anderen peripheren Stellen kleine bis erbsengrosse, rundliche, dunkelrothe Knoten sieht, von denen einzelne aufgebrochen sind und einen braunrothen Inhalt entleeren, whrend andere zu scharf umschriebenen Geschwren zerfallen sind. Bei sehr ausgebreiteten Verschwrungen des Mastdarms sind indessen die rtlichen Charaktere verwischt; es fehlen eben die gesunden Schleimhautstellen zwischen den disseminirten Geschwren.

Naturgemss kommen wir jetzt auf die **Mastdarmfisteln** zu sprechen. Ob eine Fistel eine complete oder incomplete ist, kann nur

durch die Untersuchung mit der Sonde entschieden werden, wenn weder Koth noch Winde durch die Fistel abgehen. Damit ist alles Wesentliche der Diagnostik gesagt. Es muss eben in jedem Falle genau untersucht werden. Nur auf einen Punkt möchte ich aufmerksam machen. Die echten Mastdarmfisteln haben ihre innere Mündung immer gleich oberhalb der Schliessmuskeln; wenn wir also, den Finger im Mastdarm, die Sonde weit hinauf ausserhalb der Mastdarmhöhle vorschieben können, oder wenn zwei oder mehrere parallel verlaufende Fistelgänge vorhanden sind, die höher hinaufreichen, dann ist ein tiefer sitzendes Leiden vorhanden; in der Regel ist es Caries des Kreuzbeins, welche wir durch die Schmerzhaftigkeit der inneren Kreuzbeinfläche oder durch den Nachweis einer elastischen Geschwulst daselbst bestätigt finden. Bei Frauen können es parametrische Abscesse sein.

Schliesslich haben wir noch des **Afterkrampfes**, der Fissura ani, zu erwähnen. Wenn ein Patient aussagt, dass er bei jedem Stuhlgang rasende Schmerzen hat, die bis stundenlang nach dem Stuhlgang noch andauern, so ist das Uebel genug charakterisirt. Bei der localen Untersuchung finden wir in den Falten des Afters einen kleinen Einriss, wie ein Haar breit, oder ein kleines Geschwürchen oder gar nichts, wohl aber einen heftigen Krampf des Sphincters und grosse Schmerzen, sowie wir einen Finger einzuführen versuchen. Die Schmerzen können so gross sein, dass kräftige Männer heulen, ja — singen.

Eine Dame, die grosse Beschwerden beim Stuhle hatte, reiste in Europa bei allen Gynäkologen herum, weil man immer eine Retroflexio uteri annahm. Als sie zu Linhart kam, erkannte dieser an der blossen Angabe, dass nach jedem Stuhlgange grosse Schmerzen stundenlang andauern, die Natur des Uebels, fand die Fissur und heilte die Dame. Das Geschichtchen ist sehr leicht zu merken.

Ueberhaupt führen die Leiden des Mastdarmes meist zu sehr grossen Qualen des Kranken. Ein alter Philolog, dem ich riesige Massen von Fäces aus dem Mastdarme herauslöffelte und dadurch das Leben fast wiedergab, seufzte dankbar: „O, wie recht hat der Arzt in Plato's Symposion, wenn er die Heilkunde als die Wissenschaft von der richtigen Füllung der Organe definirt!“

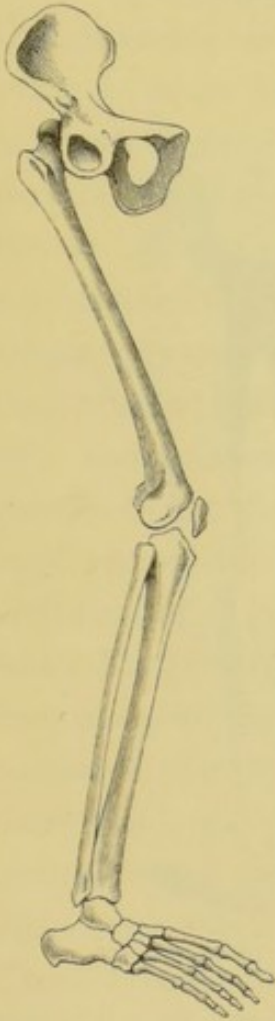
XXX.

Verletzungen der Hüfte.

Ich will gerne zugeben, dass es Fälle gibt, wo man die Diagnose zwischen einer Schenkelhalsfractur, einer Contusion des Hüftgelenkes, selbst einer Luxation der Hüfte nur nach einer umständlichen Untersuchung und sorgfältigen Combination stellen kann, da ich selbst mehr als einmal mit solchen Fällen zu thun hatte, und selbst die erfahrensten Wundärzte räumen dies auch ein. Auf der anderen Seite kann man aber nicht umhin, mit Bedauern zu constatiren, dass die Aerzte auch in einfachen, durchsichtig klaren Fällen die grössten Irrthümer zum unersetzlichen Schaden der Kranken — meist der ärmeren Leute — noch immer oft und oft begehen. In den meisten Fällen ist der Grund in unseren Einrichtungen zu suchen; es gibt bei uns noch Aerzte, die nur Doctoren der Medicin sind und mit der Chirurgie sich nie ordentlich befasst haben. Solche Aerzte begehen den Irrthum aus Unkenntniss; die einen haben keine genaue anatomische Vorstellung von dem Verhalten des luxirten Gelenkes, und die anderen begehen einen logischen Fehler, vor dem Pitha warnt mit den Worten: „Man begnüge sich nur nicht mit der vagen Idee einer Luxation, sondern stelle sich die Frage präcis auf eine bestimmte Form derselben, dann wird sich die Ausschliessung schon finden.“ Der Mann hat den Aerzten in diesem Punkte in die Seele geschaut; factisch erfährt man immer, dass der betreffende Arzt sich mit der Annahme irgend einer Verrenkung begnügt hat. Es ist pure Bescheidenheit. Das anatomische Verhalten des verrenkten Gelenkes, so viel man davon zur Diagnose zu wissen braucht, kann sich wahrlich Jedermann leicht merken. Wer das Bild, das wir am Skelete demonstrieren, in der Praxis des Receptirens vergessen sollte, der reproducire sich dasselbe in folgender Weise: Man nehme ein Stäbchen oder einen Bleistift, und der stellt bei senkrechter Haltung das Bein vor; man stecke am unteren Ende eine Nadel in der Richtung von vorne nach hinten ein, diese Nadel

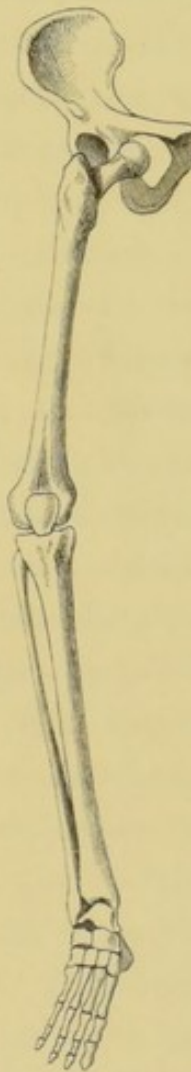stellt die Fussaxe vor; am oberen Ende stecke man eine Nadel in der Richtung von rechts nach links ein, mit dem freien Ende etwas nach oben, diese stellt den Schenkelhals vor, und klebe meinetwegen ein Wachskügelchen darauf, um auch den Schenkelkopf angedeutet

Fig. 36.



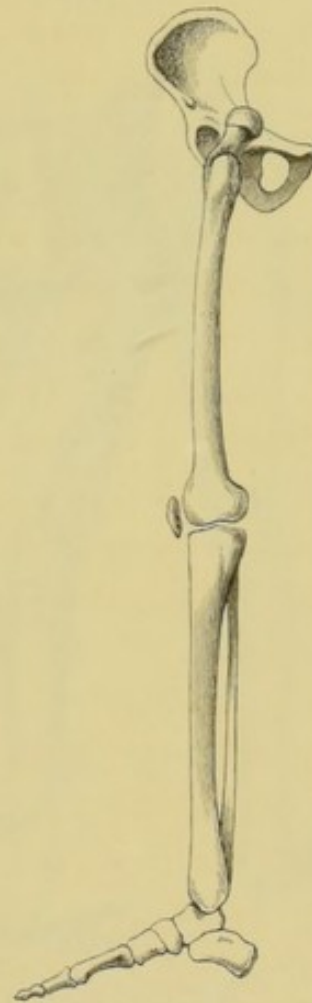
Luxatio ischiadica.

Fig. 37.



Luxatio obturatoria.

Fig. 38.

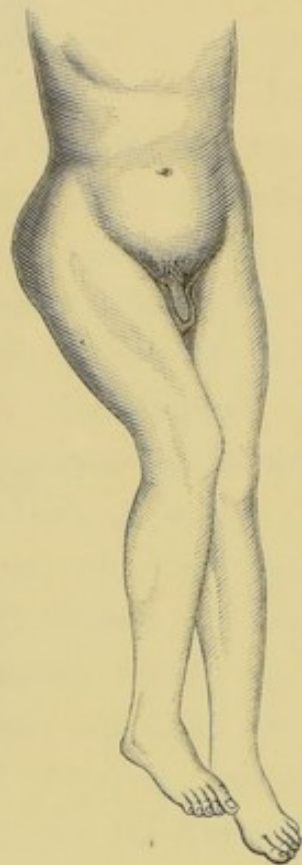


Luxatio pubica.

zu haben. Dann stelle man dieses Phantom so auf, dass es die rechte oder die linke Extremität in bestimmter Ansicht repräsentirt. Wenn man nun dieses Stäbchen zwischen zwei Fingern um seine Längsaxe rollt, so bemerkt man Folgendes: Wenn der Oberschenkelkopf nach rückwärts sich bewegt, bewegt sich die vordere Spitze der Fussaxe nach innen, die Extremität ist einwärts gerollt; geht der Ober-

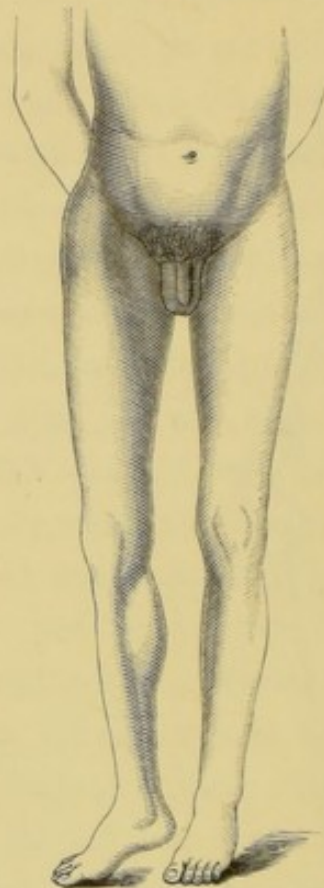
schenkelkopf nach vorne, so geht die Fussspitze nach aussen, das Bein ist auswärts gerollt. Also bei den hinteren Luxationen besteht Einwärtsrollung, bei den vorderen Auswärtsrollung des Beines. Wem das zu pedantisch vorkommt, der bedenke, dass er vielleicht in die Lage kommen wird, dieses Verhalten einem widerspenstigen, unkundigen Collegen gegenüber auseinandersetzen zu müssen.

Fig. 39.



Luxatio ischiadica.

Fig. 40.



Luxatio pubica.

Weiter bedenke man, dass bei jeder Luxation, wo der Kopf oberhalb der Pfanne liegt, eine Verkürzung, bei einer Luxation aber, wo der Kopf unterhalb zu stehen kommt, eine Verlängerung der Extremität vorhanden sein muss.

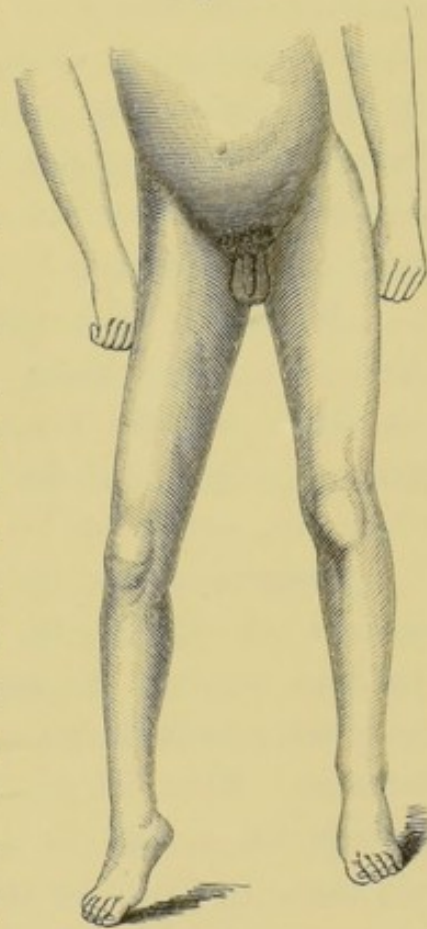
Endlich erinnere man sich, dass der Stand des Trochanter auf den Stand des Kopfes weist. Wir brauchen von dem mit einem richtigen Griff umfassten Trochanter aus nur die Richtung des Schenkelhalses zu projiciren.

Henry Bigelow, dessen hübsches und gut illustriertes Werk über Luxationen des Hüftgelenkes nun auch in deutscher Uebersetzung vorliegt, theilt die Luxationen der Hüfte in regelmässige und unregelmässige ein. Als regelmässige bezeichnet er diejenigen, bei denen das Ligamentum Bertini ganz oder nur in einem seiner Schenkel verletzt ist, so dass es auf die Stellung der Extremität durch seine Spannung noch immer einen bestimmenden Einfluss ausüben kann.

Unregelmässig sind jene Luxationen, bei welchen dieses Band ganz abgerissen ist, so dass der aus dem Gelenke herausgerissene Schenkelkopf nur der Richtung der Gewalt blindlings folgen musste. Ob nun der Ausdruck „regelmässig“ und „unregelmässig“ gut ist oder nicht, die Eintheilung entspricht einem wesentlichen Punkte. Die unregelmässigen Luxationen setzen enorme Gewaltwirkungen voraus und sind auch selten; die typischen sind häufig und erfordern eine ganz besondere und rationelle Einrichtungsmethode. Sie sind es hauptsächlich, die am Lande bei der arbeitenden Bevölkerung vorkommen. Ich unterscheide nach meinem Lehrer v. Dumreicher, der in Deutschland die ersten Verdienste um die Kenntniss der Einrichtung dieser Luxationen besitzt, nur drei: eine hintere und zwei vordere. Bei der hinteren

Luxation steht der Kopf auf dem Körper des Sitzbeins — daher *Luxatio ischiadica* — die Extremität ist einwärts gerollt, adducirt, gebeugt und verkürzt, so dass der diesseitige Fuss oberhalb des gesunden steht und ihn kreuzt. Praktisch ist es unwichtig, ob der Kopf etwas tiefer oder etwas höher steht, es bedingt nur einen grösseren oder kleineren Grad der Stellungsabweichungen; gebeugt, adducirt, einwärts gerollt ist der Schenkel dabei immer. Bei den vorderen Luxationen steht der Kopf

Fig. 41.



Luxatio obturatoria.

entweder auf dem horizontalen Schambeinaste — *Luxatio pubica* — oder auf dem verstopften Loche — *Luxatio obturatoria*. Bei beiden muss die Extremität auswärts gerollt sein, aber die anderen Unterschiede sind gross. Bei der *pubica* ist die Extremität verkürzt, im Hüftgelenke gestreckt, und man sieht oder fühlt den Oberschenkelkopf auf dem horizontalen Schambeinaste; bei der *obturatoria* ist die Extremität verlängert, im Hüftgelenke etwas gebeugt, und man fühlt nicht einmal den Kopf, er ist tief in der Muskelmasse verborgen, ja man sieht nicht einmal den Trochanter, denn dieser kam in die Hüftgelenkspfanne zu liegen. An der Stelle, wo er sonst einen Vorsprung bildet, ist eine Grube, und der blosser Anblick dieser Grube bei der angegebenen pathognostischen Stellung führt jeden Praktiker sofort auf die Diagnose.

Wir haben die Luxationen voraus besprochen, weil sie die präzisesten Symptome bilden; sie sollen uns die fixirten Bilder liefern, mit denen wir die Erscheinungen der anderen Verletzungen vergleichen wollen. Da das auffallendste Symptom die Stellung des Gliedes ist, so soll uns das der rothe Faden sein.

Nehmen wir an, der Verletzte läge da, das eine Bein gebeugt, adducirt, einwärts gerollt, so haben wir die Symptome der *Luxatio ischiadica* vor uns. Es gibt aber, allerdings sehr selten, auch Fracturen des Schenkelhalses, die mit dieser Stellung der Extremität einhergehen. Wenn ich es nicht selbst gesehen hätte, würde ich nie geglaubt haben, dass die Aehnlichkeit in der Stellung eine so grosse sein kann. Bezüglich der mitunter sehr schwierigen Differentialdiagnose merke man auf folgende Zeichen:

1. Bei einem Individuum, das im Greisenalter steht, ist eine Luxation nicht, der Schenkelhalsbruch sehr wahrscheinlich.

2. Die Wahrscheinlichkeit eines Schenkelhalsbruches ist um so grösser, wenn am Trochanter eine Sugillation besteht; dann ist der Kranke wahrscheinlich auf den Trochanter aufgefallen, und das führt einen Schenkelhalsbruch herbei.

3. Die Wahrscheinlichkeit ist bedeutend grösser, wenn man den Trochanter verbreitert fühlt; man könnte sagen Gewissheit, wenn das

Gefühl, ob der Trochanter verdickt ist, nicht so unbestimmt wäre, dass man aus Klugheit es eben nicht zum entscheidenden Moment machen darf. Dasselbe möchte ich von der Crepitation behaupten.

4. Bei einem Schenkelhalsbruch ist das Gesäss nicht verändert, bei einer Luxatio ischiadica ist es verbildet, indem die obere Gegend des Gesässes schlaffer und flacher, die untere hervorgewölbt ist, oder umgekehrt, wenn der Kopf secundär etwas höher stehen sollte.

5. An mageren Individuen fühlt man bei der Luxation, dass die Pfannengegend leer ist; wenn man nämlich von vorne her gleich unterhalb des horizontalen Schambeinastes die Resistenz der Theile untersucht, so fehlt der knöcherne Widerstand, den der Kopf dem in die Tiefe drückenden Finger entgegensetzt.

6. Entscheidend ist der Umstand, dass man bei der Verrenkung den Kopf tief im Gesässe rollen fühlt und vorne in der Pfannengegend, gleich unterhalb der Stelle, wo die Arteria femoralis über den horizontalen Schambeinast geht, den Kopf, der hier bei normaler Stellung einen festen Widerstand bietet, nicht fühlt, sondern in eine hohle Gegend greift.

Wenn irgendwo noch Zweifel beständen, so klärt die Untersuchung in der Narkose auf; der starre Widerstand, der bei der Luxation bleibt, gibt bei der Schenkelhalsfractur viel nach, und die Gradstellung des Gliedes lässt sich ohne Kraftaufwand bewerkstelligen, ohne dass ein Einschnappen zu bemerken wäre.

Nehmen wir einen anderen Fall an. Der Verletzte liegt mit auswärts rotirtem, activ unbeweglichem Beine da, das Hüft- und Kniegelenk gestreckt. Die Stellung und eine vorhandene Verkürzung würden der Luxatio pubica entsprechen. Diese aber ist sofort zu erkennen oder auszuschliessen. Man braucht nur auf das Schambein zu greifen, ob der Kopf da ist, wenn man ihn wegen Extravasat nicht gleich gesehen hat.

Angenommen, man findet ihn hier nicht, wohl aber gleich unterhalb der Spina ilium superior, den Trochanter, entsprechend der Auswärtsstellung, etwas nach hinten; dann ist es eine unregelmässige Luxation — die Luxatio supracotyloidea, von der man etwa 16 Fälle

schon beobachtet hat. Angenommen aber, man habe den Kopf gar nirgends gefühlt, dann liegt keine Luxation vor, und es handelt sich um eine Schenkelhalsfractur oder um eine blosse Contusion mit zufälliger Auswärtsrollung, oder um eine specielle Form der Beckenfractur.

Diese specielle Form ist bekannt unter dem Namen des doppelten Verticalbruches, den ihr Malgaigne gab. Es ist aus dem Becken ein schmales, hohes Bruchstück herausgeschlagen, und zwar gerade jener Theil, der die Pfanne in sich fasst. Dieses Mittelstück stellt sich etwas quer, so dass die Extremität nach aussen gerollt ist.

Dann findet man aber, den Darmbeinkamm verfolgend, eine Continuitätsunterbrechung desselben, und das herausgebrochene schmale Mittelstück ist beweglich.

Es bleibt also noch die Möglichkeit eines Schenkelhalsbruches oder einer Contusion. Wenn man positiv wüsste, dass der Kranke vor der Verletzung gleich lange Beine hatte, so würde die Constatirung einer Verkürzung die blosse Contusion ausschliessen. Da man das aber nicht immer wissen kann, da mitunter eine früher vorausgegangene Fractur des Oberschenkels oder Unterschenkels noch an der zurückgebliebenen Verbildung nachzuweisen ist, so darf man sich nicht mit einer einfachen Messung der Länge des Gliedes begnügen, sondern muss messen, ob der Trochanter höher steht. Bei stärkerer Geschwulst und geringer Verkürzung dürften vielleicht Zweifel auftauchen, und man muss die übrigen Merkmale der Fractura colli femoralis noch erheben. Neben der Auswärtsrollung, dem Schmerz, der Unmöglichkeit activer Bewegungen haben wir noch: 1. Die Crepitation, die, wenn sie gut ausgesprochen ist, von entscheidendem Werthe gegenüber der Contusion ist; 2. ein eigenes Phänomen bei Rollung des Oberschenkels. Wenn der Schenkelhals ganz ist, dann beschreibt bei der Rollung jeder Punkt des Trochanters einen Kreisbogen, dessen Radius gleich ist dem Abstände dieses Punktes vom Centrum des Gelenkkopfes; ist aber der Schenkelhals durchbrochen, dann rollt der Trochanter um die Längsaxe des Oberschenkels und die Punkte beschreiben kleinere Bögen. Doch muss ich bemerken, dass die Con-

staturung dieses Phänomens nicht ganz leicht ist; 3. einfacher ist die Sache bewiesen, wenn man bei gut fixirtem Becken durch Hinaufdrücken und Herunterziehen des Oberschenkels die Lage des Trochanters entsprechend verändern kann.

Wenn aber die Fractur mit Einkeilung und Verzahnung der Bruchstücke combinirt wäre, so entfallen viele dieser Punkte. Experimente, die von Heppner u. A. unternommen worden sind, haben ergeben, dass eine Einkeilung des abgebrochenen Halses in den Trochanter dann geschieht, wenn Fractur durch Fall auf den Trochanter entstanden ist, während durch eine Gewalt, die in der Richtung der Schenkelaxe wirkt, ein Abbrechen des Halses ohne Einkeilung erfolgt. Wenn also ein Zweifel entstehen sollte, ob Fractur oder Contusion, so wird man aus der Suffusion in der Trochantergegend und einer Verbreiterung des Trochanters auf Fractur diagnosticiren und den Fall wie eine Fractur behandeln. In einigen Tagen löst sich die Verzahnung, und die Diagnose ist dann in sicherer Weise möglich. Dieser Umstand ist in gerichtsärztlicher Beziehung wichtig.

Zur Zeit der Krinolinen warf ein höher rangirtes Mitglied der Demimonde einen alten Bettler mit der Krinoline um, und man fand einen Schenkelhalsbruch. Der Fall kam nicht vor Gericht, aber es entstand die Frage: Ist der Bettler umgeworfen worden und entstand der Bruch durch den Fall, oder hat der Bettler beim Ausweichen durch einen sogenannten falschen Tritt den Schenkelhals gebrochen — d. h. durch den Stoss der Körperlast auf den morschen Schenkelhals — so dass das Niederstürzen nach der Fractur und in Folge derselben geschah? In ähnlichen Fällen könnte man, gestützt auf die Experimente und auf die Erfahrung am Krankenbette, die damit harmonirt, sich dahin aussprechen, dass bei vorhandener Suffusion am Trochanter und Einkeilung der Schenkelhalsbruch durch directe Gewalt auf den Trochanter, also durch Auffallen entstanden ist.

Bei der Luxatio obturatoria ist die starre Stellung in Beugung, Abduction, Rotation nach aussen und die Grube in der Gegend des Trochanters so charakteristisch, dass man dieselbe Stellung bei keiner anderen Verletzung vorfindet.

Auch die im Ganzen sehr selten vorkommende untere Vertical-luxation, bei welcher der Gelenkskopf auf dem Tuberculum ischii steht, hat Merkmale, die nur ihr zukommen. Das auffallendste Symptom ist die Verlängerung der Extremität, die in medialer Stellung starr gehalten

wird; der Kopf ist nicht durchzufühlen, die Unnachgiebigkeit der Theile in der Pfannengegend lässt auch das Leersein der Pfanne nicht erkennen; aber die tiefe Stellung des Trochanters bei rigider Extremität kann nur auf Luxation bezogen werden.

XXXI.

Entzündliche Processe der Hüfte.

Wenn wir nun zu den entzündlichen Processen übergehen, die das Hüftgelenk direct oder indirect betreffen, so muss ich im voraus die Bemerkung machen, dass ich nur selten eine kurze und bündige Antwort auf die Frage bekommen habe: Wie diagnosticirt man die Entzündung des Hüftgelenkes? Es ist wahr, dass die Symptomatologie derselben reich ist, dass namentlich die pathognostischen Stellungen verschieden sein können; aber darum eben darf man das wesentlichste diagnostische Zeichen nicht vergessen. Deshalb sage ich es gleich heraus: es ist die durch Muskelaction bewirkte Fixirung des Gelenkes in der pathognostischen Stellung. Jeder geübte Praktiker diagnosticirt die Coxitis so, dass er die Stellung der Extremität ansieht, dann die eine Hand aufs Becken legt und mit der anderen Hand den Oberschenkel passiv bewegt, um zu sehen, ob das Becken mitgeht.

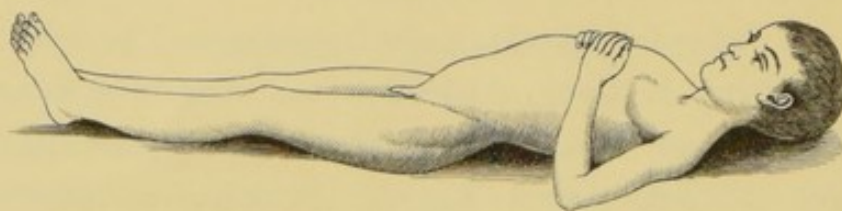
Bei einer Krankheit, die durchschnittlich zwei bis vier Jahre dauert, ist es klar, dass in den verschiedenen Stadien derselben Verhältnisse eintreten, die einen Zusatz zu unserer Angabe des wichtigsten diagnostischen Zeichens erfordern; um nur ein Moment zu berühren, wird nach Monaten auch die Kapsel an der Seite, wo sie erschlafft ist, so schrumpfen können, dass sie allein im Stande wäre, die Stellung fix zu halten. Aber wenn wir von dem Anfangsstadium zumal sprechen, so müssen wir das angegebene Zeichen festhalten. Dass die Fixirung durch Muskelkräfte bedingt ist, davon überzeugt

man sich am besten, wenn man ganz kleine, leise Bewegungen vornimmt; diese gehen ganz frei vor sich, wenn die Schmerzhaftigkeit nicht ungemein gross ist. Zu dem Zeichen der Fixirung tritt noch der Complex der übrigen Entzündungssymptome, als: Schwellung der Gelenksgegend, Schmerzhaftigkeit derselben, insbesondere Schmerz im Gelenke, wenn man den Oberschenkelknochen gegen die Pfanne andrückt u. s. w. Von besonderer Wichtigkeit ist auch der räthselhafte entfernte Schmerz, d. i. Schmerz im Knie.

Die pathognostische Stellung des Gelenkes entspricht in der Mehrzahl der Fälle der Mittellage des Gelenkes und besteht demnach in einer mässigen Beugung, Abduction und Auswärtsrollung. Diese Lage ist jedoch nur dann evident, wenn das Becken in normaler Stellung sich befindet. Durch Neigung, Senkung und Drehung des Beckens kann der Kranke aber die Stellung so maskiren, dass die Extremitäten parallel neben einander auf der Unterlage liegen. Die Bewegungen geschehen im Hüftgelenke der gesunden Seite. Neigung heisst die Vorwärtsbewegung des Beckens um die quere, Senkung die Abwärtsbewegung um die anteroposteriore, Drehung die Bewegung um die verticale Axe. Wie geschieht das? Halten wir fest, dass der fixirte Schenkel mit dem Becken sozusagen ein Ganzes bildet. Um den Schenkel aus der Beugung zu bringen, muss der Kranke das Becken neigen, bis die Extremität auf der Unterlage ruht: dieses Manöver verräth sich aber sofort dadurch, dass die Lendenwirbelsäule sich lordotisch vorwölbt. Um die Abduction zu paralysiren, muss der Patient die kranke Beckenseite senken; das ist aber sofort daran wahrnehmbar, dass die Extremität länger erscheint. Noch vor Bonnet glaubte man, sie sei wirklich verlängert; man braucht aber nur die beiden Spinae ilei zu vergleichen, um sofort zu sehen, dass die Spina der kranken Seite um so viel tiefer steht, um wie viel die Extremität länger erscheint. Misst man dann die Extremität von der Spina ilei abwärts, so findet man keine wirkliche Verlängerung, im späteren Stadium sogar wirkliche Verkürzung. Endlich kann der Kranke auch die Auswärtsrollung des Fusses maskiren, indem er das Becken dreht, d. h. im gesunden Gelenk um eine zur Körperaxe parallele Axe bewegt,

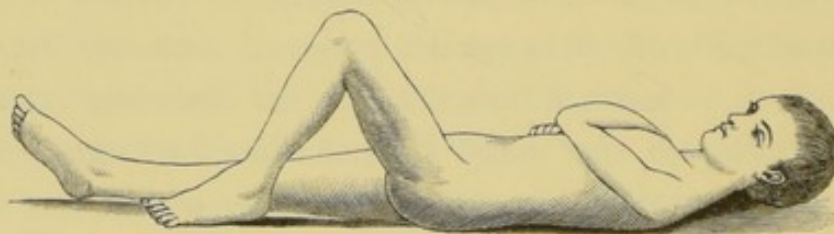genau so, wie wir es drehen, wenn wir aus der Rückenlage im Bette in eine Seitenlage übergehen. Das verräth sich aber dadurch, dass die eine, die kranke Beckenhälfte hohl liegt. In der Regel unterlässt daher der Kranke diese dritte Correctur und begnügt sich mit der Neigung und Senkung des Beckens. Wenn man daher die pathognostische Stellung herstellen will, so verfährt man in folgender Weise: Man nimmt die kranke Extremität und führt sie schonend in der

Fig. 42.



Beugstellung so weit, bis die normale Neigung des Beckens zur Körperaxe hergestellt ist, d. h. bis das Kreuz auf der harten Unterlage aufliegt und die Lendenlordose aufhört; dann führt man den Schenkel in die Abduction, bis die beiden Spinae gleich hoch stehen;

Fig. 43.



endlich wenn der Kranke auch die Rotation maskirt hat, rotirt man nach aussen, bis beide Beckenhälften gleichmässig auf der Unterlage aufruhen.

In Fig. 42 hat der Kranke die Lende lordotisch gekrümmt, das Becken stark geneigt, um den Schenkel niederlegen zu können; in Fig. 43 erscheint das Kunststück demaskirt und die pathognostische Stellung des Schenkels hergestellt.

In Fig. 44 hat der Kranke die linke Beckenhälfte stark gesenkt, um dem Beine die Parallelstellung zu geben; in Fig. 45 erscheint das

Becken normal eingestellt und dafür die pathognostische Abductionsstellung des Schenkels zur Ansicht gebracht.

In einer anderen Reihe von Fällen findet man eine andere pathognostische Stellung: Beugung, Abduction und Einwärtsrollung. Das kranke Kind legt die Extremität in zugezogener Stellung auf die gesunde hin und benützt die letztere als Stütze, förmlich als Schiene. Man muss da unterscheiden, ob diese Stellung schon primär vorhanden war oder erst später aufgetreten ist. Denn es gibt Coxitiden, die schon

Fig. 44.

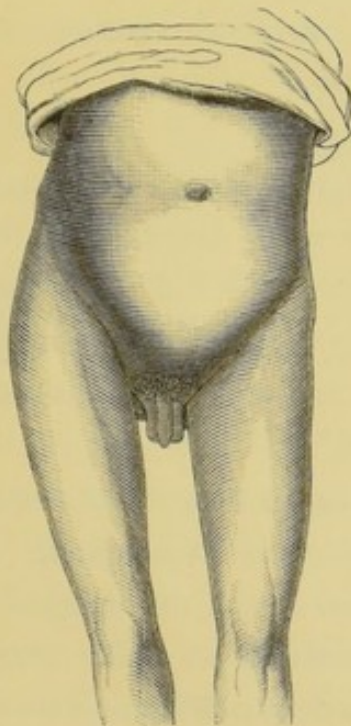
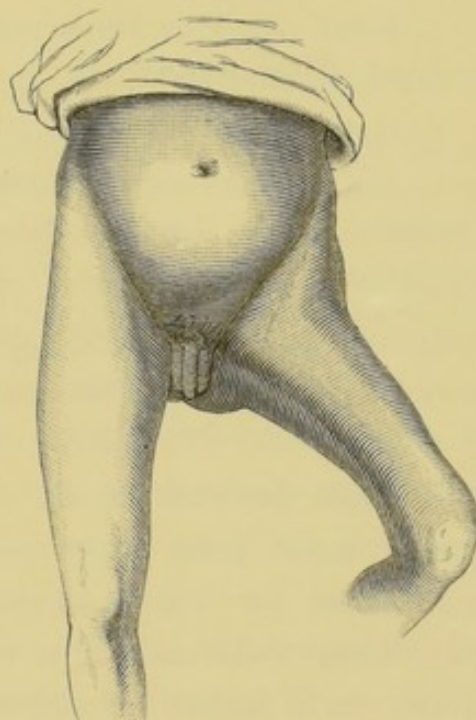


Fig. 45.



vom Beginne an mit dieser Stellung einhergehen; andererseits kommt es vor, dass ein Stadium, in welchem die erstbeschriebene Stellung mit Abduction und Auswärtsrollung da war, in das andere mit Abduction und Einwärtsrollung übergeht. Ja man formulirte geradezu die Regel, dass dem Stadium der sogenannten Verlängerung mit der ersten Stellung ein Stadium der Verkürzung mit der zweiten Form der Stellung folgt. Das ist für viele Fälle richtig; nicht für alle.

Nebst diesen zwei typischen Stellungen treten im Verlaufe mancher Coxitis noch andere Stellungen auf. Es kann z. B. die

Beugung rechtwinkelig, ja spitzwinkelig werden, es kann die Abduction so stark werden, dass der Oberschenkel vom Stamme rechtwinkelig absteht, und wiederum gibt es Fälle, wo die Stellungsveränderung in einer kaum merklichen Beugung mit starker Auswärtsrollung besteht. Immer ist es die muskuläre Fixirung des Gelenkes, die das wichtigste Symptom bildet.

Neben diesem hat die meiste praktische Wichtigkeit das Constatiren einer Verkürzung der Extremität. Bei den typischen Coxitiden des Kindesalters tritt die Verkürzung auch bald ein. Sie kann folgende Gründe haben:

1. Kann der Trochanter hinaufrücken, indem der Oberschenkelhals sich horizontal stellt.

Die Muskulatur, die vom Becken zum Oberschenkel zieht, wirkt in zwei Componenten; sie zieht den Oberschenkel hinauf und drückt ihn in die Pfanne hinein. Wenn nun der Kopf und Hals entzündlich erweicht sind und die Hüftgelenksmuskeln den Kopf gegen die Pfanne andrücken, indem sie das Gelenk fixiren, so kommt es dahin, dass der Hals unter dem Drucke schwindet, kürzer wird und der Trochanter gleichzeitig durch die verticale Componente hinaufgezogen wird, so dass er den Hals wagrecht, selbst spitzwinkelig zum Schenkelschaft stellt, und so höher zu liegen kommt als der Kopf.

2. Kann die Verkürzung in der sogenannten Pfannenwanderung begründet sein. Diese ist nichts Anderes als eine Ausweitung der Pfanne, indem der hintere obere Pfannenrand durch den Druck des Kopfes immer weiter nach oben und hinten gedrängt wird. Die Pfanne wird aus einem Kugelabschnitt ein Ellipsoid, dessen längere Axe von unten vorne nach oben hinten gerichtet ist; der Kopf und mit ihm der Trochanter rücken hinauf.

3. Kann auch schon secundäre Luxation nach hinten oder nach oben stattgefunden haben. Dabei muss man merken, dass am Gelenksende des Femur grobe Veränderungen vorgegangen sein können; Kopf difform, Hals kürzer, oder beide consumirt bis auf Reste, so dass der Trochanter allein das obere Femurende bildet.

Auf secundäre Luxation schliesst man in der Regel, wenn die Verkürzung bedeutend ist; positiv ist die Luxation da, wenn man den luxirten Kopf ausser dem Gelenke fühlt. Man muss sich nur unter

der secundären Luxation nach Coxitis etwas Anderes denken als unter traumatischer Luxation. Liest man die Befunde der Luxationen, die am Secirtische beobachtet worden sind, so sieht man, wie wesentlich anders die Verhältnisse zu sein pflegen. Da findet man einmal die Angabe, dass Kopf und Hals vollständig verschwunden, der Trochanter nach oben auf das Darmbein luxirt ist, und dabei ist die Extremität nach einwärts gerollt; in einem anderen Falle findet man nahezu dieselbe Form der Zerstörung und dieselbe Verrückung des Trochanters, die Extremität aber auswärts gerollt. Neben solchen Fällen gibt es aber andere, wo der Kopf grösstentheils erhalten, der Hals etwas verkürzt, aber beide deutlich am Gesässe zu fühlen sind.

Die Messung der Extremität ist bei Coxitis von ungemeiner Wichtigkeit. Sie ist für uns der Massstab der fortschreitenden Veränderungen an den knöchernen Constituentien des Gelenkes; sie ist aber von entscheidender diagnostischer Bedeutung anderen Zuständen gegenüber. Bei hysterischen Weibern kommt es vor, dass man ein vollkommenes Bild der Coxitis vorfindet. Es besteht die richtige pathognostische Stellung und vollkommene Fixation des Gelenkes und Schmerzhaftigkeit. Der Zustand kann monatelang dauern; aber man findet keine Verkürzung. Nur durch die fortwährende Beobachtung der Längenverhältnisse erkennt man, dass es sich um keinen Zerstörungsprocess am Gelenke handelt. Es liegt dann eine einfache Neurose vor. Bei einem tiefen Abscess, der das Gelenk umspült, kann es zu vollständiger Fixation des Gelenkes kommen. Wenn auch die pathognostische Stellung abweichend ist, so denkt man an eine ausnahmsweise Form derselben und kann nur durch die Constatirung, dass keine Verkürzung besteht, einen wesentlichen Anhaltspunkt zur Stellung der Differentialdiagnose gewinnen.

Die Fixirung des Gelenkes ist nicht der Coxitis allein eigenthümlich. Wir haben soeben gesagt, dass sie auch bei einem Abscesse in der Nähe des Gelenkes vorkommt. Man findet sie auch bei anderen Zuständen, allerdings in anderer Weise. Bei Psoritid findet man das Gelenk in Beugestellung mit einer Spur von Auswärtsrollung. Fasst man den Oberschenkel und versucht die Streckung, so geht das Becken

mit; rotirt man nach einwärts, so geschieht dasselbe; aber nach allen übrigen Richtungen ist die Bewegung frei. Bei Entzündung der Leistenröhren kommt es dann und wann vor, dass bei allen Bewegungen, bei welchen die entzündete Gegend gespannt wurde, Fixation des Gelenkes eintritt, während nach anderen Richtungen die Bewegungen frei sind. Dem gegenüber ist es auffallend, dass alle Beobachter melden, bei Entzündung des Schleimbeutels unter dem Psoas — Bursitis iliaca — sei die Streckung des Hüftgelenkes frei, obwohl bei der Streckung offenbar der Schleimbeutel comprimirt wird.

Nebenbei bemerkt, wird man den letzteren Zustand diagnosticiren, wenn man in Inguine eine quere, streng begrenzte, fluctuirende Geschwulst findet, die durch den Ileopsoas in zwei Hälften abgeschnürt ist, welche unter dem Muskel communiciren; die Geschwulst wird so gross, dass sie bis an den Darmbeinstachel heranreichen kann.

Hat man bei der Diagnose die Existenz der Coxitis nachgewiesen, so würde es sich weiter darum handeln, zu bestimmen, von welchem Gelenktheile sie ausgegangen, ob es eine Pfannen-, eine Kapsel- oder eine Femurocoxitis sei. Dies zu bestimmen, sind wir kaum je in der Lage. Nur in dem Falle, wenn nach einer raschen Steigerung der Symptome plötzlich eine Spontanluxation auftritt, die überaus leicht einzurichten ist, aber bei der geringsten Gewaltwirkung oder durch blossen Muskelzug wieder zurückkehrt, sind wir berechtigt zu vermuthen, dass eine starke Füllung der Kapsel mit Exsudat vorhanden ist, was auf eine Kapselcoxitis hinweist.

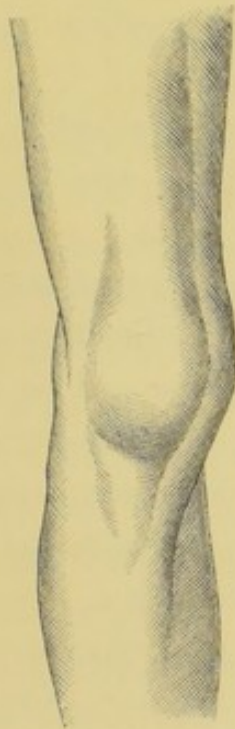
XXXII.

Die entzündlichen Geschwülste am Kniegelenke.

Indem wir an die Besprechung der entzündlichen Vorgänge im Kniegelenke gehen, nehmen wir den Fall eines acuten **Ergusses ins Kniegelenk** zum Ausgangspunkt und stellen nur die Frage, welche Erscheinungen er hervorbringt und wie es bewiesen werden kann, dass der Erguss in der Gelenkhöhle sich befindet. Wenn man

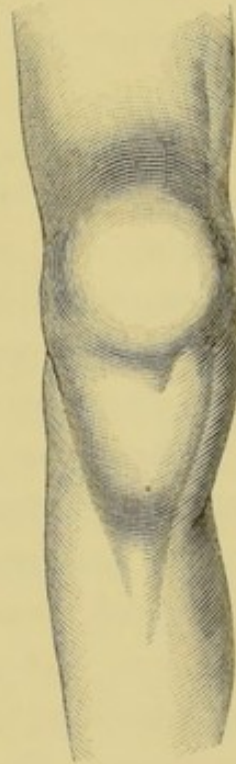die Patella an einer Leiche anbohrt und mittelst einer Canüle Flüssigkeit ins Gelenk einspritzt, so bemerkt man eine eigenthümliche Erscheinung. Man sieht, wie die Patella sich abhebt, wie die ganze Kniegelenksgegend anschwillt und wie der Unterschenkel in eine bestimmte Lage sich einstellt. Die Patella wird einfach abgehoben, indem die Flüssigkeit zwischen sie und den Schenkelknochen sich ergießt; die bestimmte Stellung erfolgt wegen einer ganz besonderen

Fig. 46.



a)

Fig. 47.



b)

Vordere Ansicht eines bei *a*) normalen, bei *b*) mit massenhaftem Erguss gefüllten Gelenkes.

Anspannung der Kapsel; die Configuration des gefüllten Gelenkes zeigt uns die Form der nun ausgedehnten Synovialhöhle, und diese Form ist charakteristisch. Während im normalen Zustande neben der Patella die bekannten Gruben sich zeigen, verschwinden diese Gruben bei gefüllter Kapsel, so dass die Conturen der Patella verwischt sind. Oberhalb der Patella tritt ebenfalls eine Schwellung auf, die bis zwei und drei Zoll am Schenkel hinaufreicht und oben mit einer nach oben

convexen Grenze aufhört. Diese obere Schwellung ist dadurch bedingt, dass der obere Recessus der Synovialis, der unter der Quadricepssehne liegt, sich auch mit Flüssigkeit füllt, da er mit der Kniegelenkshöhle durch ein weites Loch communicirt. Durch alles dieses erhält die vordere Gegend des Kniegelenkes eine gerundete, kugelige Gestalt. Genau so verhält es sich in vivo, wenn ein stärkerer Erguss ins Kniegelenk acuterweise erfolgt: die Extremität nimmt eine mässige Beugstellung an und die Configuration des Gelenkes ist von derselben Form. Man findet in der kugeligen Schwellung Fluctuation oberhalb der Patella, seitwärts an ihr, und die Communication theilt sich an allen Punkten mit.

Ist es nachgewiesen worden, dass die Gelenkshöhle mit einem flüssigen Erguss gefüllt ist, so kommt noch die ätiologische Bestimmung in Betracht.

Eine traumatische Gonitis serosa kommt nur nach starken Distorsionen oder Contusionen vor. Die rheumatische Gonitis tritt spontan auf, geht mit heftigen Schmerzen, oft mit Fieber einher und ist sehr häufig mit gleicher Erkrankung anderer Gelenke combinirt. Nie vergesse man namentlich bei heftiger, nur auf das Kniegelenk beschränkter Schmerzhaftigkeit und grosser Starrheit des Gelenkes auf die gonorrhoeische Gonitis und examinire daher die Genitalien.

Es treten aber im Kniegelenk auch in unmerklicher, chronischer Weise Exsudationen aus verschiedenen Ursachen auf. Einmal sind es leichte Rheumatismen, die im Spiele sind, ein andermal ist es die Tuberculose, die mit einer Synovitis exsudativa anhebt. Ein drittes Mal ist es deformirende Arthritis, bei der im Beginne nur ein leichter Erguss vorhanden ist. Ist das Individuum erblich belastet, sind an demselben Erscheinungen von Tuberculose vorhanden, so wird man bei der Beurtheilung und Behandlung des Falles immer das Schlimmere — die tuberculöse Natur des Processes — im Auge zu behalten haben. Eine Arthritis deformans verräth sich im weiteren Verlaufe an dem Reibegeräusch, das bei den Bewegungen des Gelenkes wahrzunehmen ist, an einer Verdickung der Kapsel, welche man insbesondere an der oberen Umschlagstelle derselben findet, an der Hartnäckigkeit des

Uebels, welches im Ganzen nur geringe Beschwerden verursacht. In exquisiten Fällen kommt es im Laufe der Jahre zu einer enormen Ausdehnung der Kapsel mit lautestem Reiben, geringen Schmerzen und dies bei Abwesenheit jeglicher Contractur.

Nehmen wir nun an, wir hätten eine Geschwulst vor uns, die ihrer Form nach unzweifelhaft der Kapsel entspricht; dabei wäre aber kein Tanzen der Patella vorhanden! Nun dann kann es sich um keinen flüssigen Erguss handeln. Da aber die Form der Schwellung doch auf die Kapsel hinweist, so liegt nicht eine Ausdehnung der Kapsel durch Flüssigkeit, sondern eine Kapselschwellung durch Gewebsbildung vor. Das geschieht nun bei **Tuberculose**. Hierbei wuchert um die Synovialis herum junges Bindegewebe, Granulationsgewebe, welches gegen das Gelenk vordringt, die Kapsel und die Bänder in sich aufnimmt und substituirt, unter die Knorpel und in den Knochen hineindringt, Tuberkeln enthält, stellenweise eiterig schmilzt und nach aussen durchbricht, so dass Fistelgänge hinein- und ins Gelenk führen. Das Endresultat ist die sogenannte Caries des Kniegelenkes. Wenn einmal Fisteln sich etablirt haben, das Gelenk abnorme Beweglichkeit besitzt, Crepitation zeigt u. s. w., dann ist der Zustand unverkennbar. Man kann ihn aber auch frühzeitig vor jeder Fistelbildung noch erkennen. Das Individuum zeigt nämlich den lymphatischen Habitus, das Knie, das noch gestreckt werden kann, ist an seiner Vorderseite kugelig abgerundet, aber nirgends zeigt sich deutliche Fluctuation, die Schwellung hat eine weiche, pastöse Consistenz, die Haut ist blass, etwas glänzend, die Schmerzen verschieden, aber frühzeitig schon seitliche Beweglichkeit im Gelenke. Der Mangel des Ergusses bei kugelliger Abrundung, die eigenthümliche Consistenz, die seitliche Beweglichkeit sind die Hauptsymptome, aus denen dieser häufig von den Epiphysen ausgehende, späterhin das ganze Gelenk zerstörende Process erkannt wird.

Bei Kindern kommt es häufiger vor, dass der ursprüngliche Herd im Knochen sitzt. Es kommt bei ihnen auch zur Ausheilung ohne Eiterung. Man findet das Kniegelenk geschwellt, aber durchaus nicht in jener Weise wie bei Exsudation in seine Höhle, sondern es finden

sich neben der Patella mehr abwärts zwei kleine elastische Wülste, aber der obere Recessus ist nicht gefüllt, die Patella flottirt nicht, also ist kein Erguss da. Frühzeitig stellt sich auch pathognostische Stellung ein, führt zur Contractur und rasch magert der Unterschenkel ab.

Manchmal gesellt sich zu der Fungusbildung auch noch eine rasche Eiterabsonderung ins Gelenk hinzu — der sogenannte kalte Abscess des Gelenkes.

XXXIII.

Verletzungen des Kniegelenkes.

Das Kniegelenk liegt ganz oberflächlich; der massige Bau und die charakteristischen, leicht durchfühlbaren Formen der articulirenden Knochen sind dem Tastsinn so verständlich, wie es an keinem zweiten Gelenke der Fall ist; die physiologischen Bewegungen desselben sind so umfänglich und andererseits einem so klaren Gesetze folgend, dass die Störungen der Bewegung in der einfachsten Weise interpretirt werden können. Dies Alles macht die Diagnose der Kniegelenkskrankheiten ungemein leicht und dem Anfänger darum beliebt, weil er auf leichte Weise Einsicht gewinnt in die Methode der Diagnostik und daher zu seinem eigenen Untersuchen und Schliessen Vertrauen fasst. Die offenen Verletzungen fordern zur unmittelbaren Untersuchung mit dem Gesichts- und Tastsinn heraus; sie bieten also nur ein casuistisches Interesse. Von ihnen kann also wenig Allgemeines gesagt werden. Es sind vielmehr nur die subcutanen Traumen, die Luxationen und Fracturen, die uns ihrer gesetzmässigen Form wegen interessiren können. Schwierig ist ihre Diagnose eigentlich niemals, auch dann nicht, wenn eine beträchtliche Schwellung des ganzen Gelenkes eingetreten ist; man muss nur ordentlich zugreifen; nur ausnahmsweise wird man bei sehr grosser Schwellung umständliche Untersuchungen anstellen müssen. Ist aber die Verletzung ganz frisch, eine Geschwulst noch nicht da, so sind die Verletzungen geradezu unver-

kennbar. Unmittelbar sieht und tastet man die Veränderungen; die Bilder präsentiren sich in eindeutiger Weise.

Die **Fracturen der Patella** kann man nie verkennen, weil man die Bruchlinie sieht und tasten kann, ob sie nun quer verläuft oder in der Länge, ob sie breit oder schmal ist. Die Luxationen der Patella sind ebenso unverkennbar. Bei den lateralen Formen sieht man ja die Fossa intercondyloidea leer, die Patella ist auf der Aussenfläche des Condylus femoris externus gelagert; den Unterschenkel dabei, wie selbstverständlich, bei Beugung nach aussen gerollt. Bei den Rotationsverrenkungen derselben ragt ja der Rand wie ein First an der Vorderseite des Gelenkes heraus, da sich die Kniescheibe um 90 Grad gedreht hat, so dass sie nicht mit ihrer Fläche aufliegt, sondern auf ihrer Kante steht.

Die **Luxationen der Tibia** — eigentlich ist es immer das Femurende, das durch den Kapselriss tritt und sich luxirt, aber da die Tibia der periphere Knochen ist, so spricht man von Tibialuxationen — geben im frischen Zustande ein imposantes Bild. Wenigen ist es gegönnt, solche Bilder zu sehen, ich selbst habe nur das Bild einer einzigen Tibialuxation gesehen; aber man kann es sich leicht construiren und an der Leiche nachmachen. Insbesondere die seitlichen Tibialuxationen gewähren einen Anblick, den die Bericht-erstatte mit einer gewissen Wärme schildern. Man denke nur, welche Deformität eintreten muss, wenn die Tibia seitwärts luxirt; die Axe des Unterschenkels steht neben der Axe des Oberschenkels, so dass die Extremität im Kniegelenke in der Art eines \hookleftarrow gebrochen erscheint; die Gelenkfläche der Tibia, von der äusserst verdünnten Haut, die durchzureissen droht, straff bedeckt, ist mit dem Auge zu erkennen; frei liegt sie da, so dass man die Finger darauf legen, oder, wie Pitha sagt, ein Trinkglas darauf stellen kann; auf der anderen Seite der Femurcondyl mit seiner Schneckenwindung leicht durchtastbar; die Patella quergestellt. Wer kann das verkennen?

Die vordere Tibialuxation, die häufigste von allen, gibt kein so auffallendes, aber immer unverkennbares Bild. Die vordere Seite des Gelenkes zeichnet sich durch die Lagerung der Patella aus; dieselbe

liegt fast auf der Gelenkfläche der Tibia; oberhalb der Patella ist eine halbmondförmige tiefe Hautfalte mit der Convexität nach oben; hinten aber springen die hinteren Flächen der Femurcondylen vor, und man kann ihre untere Fläche tasten.

Die hintere Tibialuxation, sehr selten, lässt hinten den hinteren Rand der Tibia und ihre Gelenkfläche heraustreten; die Patella ist vorne fest an das Femur angepresst; die Axe des Unterschenkels steht hinter der des Femur.

Was die Axenabweichungen betrifft, so ist es klar, dass bei den lateralen Luxationen der Anblick von vorne, bei den Luxationen nach vorne und hinten wieder die seitliche Ansicht gewählt werden muss, um sie in auffälliger Weise zu sehen. Die ausserordentlich seltenen Rotationsluxationen der Tibia endlich zeichnen sich durch die Rotationsstellung des Fusses aus; die Axe des Beines ist nicht gebrochen, aber der Unterschenkel ist um seine Axe gedreht, so dass die Fibula hinten, die innere Kante der Tibia vorne steht. Die Kniescheibe ist quergestellt, ihr Band gespannt, das Gelenk starr.

Auch die selten vorkommenden Luxationen der Fibula im oberen Tibiofibulargelenke sind sehr leicht zu erkennen. Verrenkt sich das Fibularköpfchen nach vorne, so steht es über dem Kniescheibenband, und man agnoscirt es daran, dass es mit der übrigen Fibula in Continuität steht, dass sich daran die Bicepssehne inserirt, die in einem Bogen herüberzieht. Ist es nach hinten verrenkt, so ist das Bild ebenso klar; man fühlt einen bedeutenden Vorsprung von knöcherner Härte an der Hinterseite, derselbe lässt sich in die Fibula verfolgen, die Bicepssehne ist an ihm inserirt. In beiden Fällen ist an der Stelle des Tibiofibulargelenkes eine tiefe Grube.

Selbst die Rupturen der Quadricepssehne bieten ein klares Bild. Ist die Sehne oberhalb der Kniescheibe abgerissen, so fühlt man zwischen den abgerissenen Enden eine Furche; ist ihr unterer Theil, das Ligamentum patellae proprium, zerrissen, so entsteht hier eine Furche und die Patella wird nach oben gezogen.

Bei **Fracturen des unteren Femurendes** ist die Dislocation noch bedeutender, die Verkürzung noch grösser als bei einer Luxation.

Dabei fühlt man die Bruchzacke des oberen Fragmentes oberhalb der Patella, es spiesst die Quadricepssehne oder gar die Haut; die unebene Bruchfläche des unteren Fragmentes fühlt man in der Fossa poplitea. Die isolirte Fractur eines Femurcondyls ist allerdings aus dem Aussehen nicht zu erkennen, aber durch Betasten und Auffinden der Beweglichkeit leicht nachzuweisen. Bei der sogenannten T-förmigen Fractur des unteren Femurendes, wo dieses vom Schafte quer abgebrochen und durch einen senkrechten Bruch noch in zwei Bruchstücke, den äusseren und inneren Condyl, zerbrochen ist, wird man die Abtrennung vom Femurschafte nicht verkennen können; leichter könnte man die Existenz der senkrechten Fractur übersehen. Man darf eben nicht darauf vergessen, die Beweglichkeit der Condylen gegen einander zu prüfen.

Nur eine Form der subcutanen Verletzungen im Kniegelenke kann nicht unmittelbar wahrgenommen, sondern muss durch Combination erschlossen werden. Das sind die **Risse der Gelenksbänder**.

Ich habe auf der v. Dumreicher'schen Klinik folgenden Fall beobachtet. Ein Mann, beiläufig 30 Jahre alt, von sehr hoher Statur und kräftig gebaut, zog einen Handwagen und gerieth damit zwischen zwei Tramwaywaggon. Bei fixirtem Unterschenkel bekam er von dem einen Waggon einen Stoss, so dass der Stamm nach aussen und nach vorne umfiel. Er wurde von der Stelle auf die Klinik gebracht. Der linke Unterschenkel war etwas nach innen gerollt, und man sah ganz deutlich, dass er um ein Geringes gegen die Kniekehle zu verrückt war. Diese Verschiebung der articulirenden Flächen an einander konnte aber ohne jede Gewalt behoben werden. Man konnte das Gelenk überstrecken: also waren die Kreuzbänder gerissen; man konnte den Unterschenkel stark abduciren: also war das innere Seitenband gerissen; man konnte mit dem Unterschenkel Rotationen um seine eigene Axe vornehmen, wobei der äussere Condyl der fixe Punkt war, und man konnte den Unterschenkel nicht adduciren: also war das äussere Seitenband unverletzt. Später sah ich in der Privatpraxis einen anderen Fall. Ein etwa 20jähriges Mädchen trug eine Bürde auf dem Rücken und setzte sich, um auszuruhen, an den Damm neben dem Wege, den sie ging. Als sie sich zum Weitergehen erhob und den Stamm dabei stark vorneigte, schlug der Stamm, von der Last mitgerissen, nach vorne und sofort nach aussen um. Als der behandelnde Arzt ankam, fand er das ganze Kniegelenk stark geschwollen, den Unterschenkel weit abducirt, konnte ihn überstrecken und bei Bewegung war Crepitation da. Er nahm eine Fractur oberhalb der Condylen an, richtete den Unterschenkel gerade und legte den Gypsverband an. Als er diesen nach Wochen abnahm,

erschrak er über einen ungewohnten Befund, da er ein sehr erfahrener Praktiker ist, und rief mich zum Consilium. Ich fand weder am Oberschenkel, noch am Unterschenkel eine Spur von Fractur, gar keine Verkürzung, aber den Unterschenkel in einer rotirten Stellung zum Oberschenkel gestellt und das Gelenk sehr wenig beweglich. Dabei geringer Spitzfuss. Die Rotation war nach aussen erfolgt, so dass man einen Theil der Gelenksfläche des inneren Tibiacondyls vor dem inneren Femurcondyl frei betasten konnte. Aus der Möglichkeit der Ueberstreckung und der Abduction, die im frischen Zustande da war, konnte man in dem Falle die Diagnose der ursprünglichen Verletzung machen. Während im früheren Falle die Functionen des Kniegelenkes vollkommen hergestellt wurden, blieb hier eine unvollständige Ankylose in etwas rotirter Stellung zurück. Das Erkennen des Zustandes ist also wichtig.

Seinerzeit hat es viel Aufsehen gemacht, als Stark zwei Fälle von Ruptur der Ligamenta cruciata publicirt hat. Sie werden von Pitha diagnostische Muster genannt. Es bestand in beiden Fällen folgende Symptomengruppe: Nach einem Sturz unter Hyperextension des Kniegelenkes und bei hörbarem Krachen wurde das Bein haltlos; das Gelenk konnte nicht zum Stehen festgestellt werden. Bei sitzender Stellung konnte das Knie activ und passiv gebeugt und gestreckt werden; zugleich konnte man die Tibia am Femur nach vorwärts und rückwärts verschieben; dabei Mangel jeder andern Verletzung. Das Merkwürdige daran ist eben der Umstand, dass nach erfolgtem Riss der Kreuzbänder keine vordere Tibialuxation entstand. Es sei per parenthesesim bemerkt, dass Stark's Diagnose nicht ganz richtig war. Wenn Ueberstreckung und seitliche Verschiebung möglich war, so muss auch das innere Band zerrissen gewesen sein. Die Zerreiſung des inneren Seitenbandes würde nachgewiesen, wenn man bei rechtwinkelig gebeugtem und stark nach aussen rotirtem Unterschenkel an der Stelle des Bandes, das sich sonst bei dieser Stellung stark anspannt, eine Lücke fühlen würde. Nebstdem findet man, dass sich eine geringe Abduction des Unterschenkels vornehmen lässt, und dass bei gebeugtem Knie die Rotationsbewegungen des Unterschenkels ausgiebiger vorgenommen werden können als auf der gesunden Seite, wobei man, wie schon oben angedeutet wurde, wahrnimmt, dass der fixe Punkt dieser Bewegung in dem äusseren Knorren liegt. Von Zerreiſung des äusseren Bandes ist mir kein Fall bekannt.

Wenn bei irgend einer Verletzung des Kniegelenkes grosse Schwellung desselben eintritt, so treten damit auch gewisse diagnostische Schwierigkeiten auf. Dass man einen Bänderriss leicht erkennen kann, ist schon gesagt worden. Es ist aber hervorzuheben, dass mitunter selbst Luxation und Fractur doch erst nach einer näheren Untersuchung von einander unterschieden werden kann. Diese nähere Untersuchung kann in nichts Anderem bestehen als in dem Nachweis, dass die constituirenden Gelenktheile in ihrer normalen relativen Lage sich befinden oder nicht. Wenn also die Tuberosität der Tibia und das Wadenbeinköpfchen zu einander und zu den Oberschenkelcondylen normal gelagert sind, so besteht keine Luxation, mag die Achsenknickung der Extremität noch so zweideutig sein. Am schlimmsten wäre es, wenn man bei ungemein starker Schwellung des Kniegelenkes entweder Luxation oder Fractur übersehen würde und einfache Gonitis traumatica annähme. Man muss, wenn man zu Fällen mit Schwellung gerufen wird, ordentlich untersuchen.

Mitunter kommen am Kniegelenke Anschwellungen vor, deren Natur zu bestimmen dem Anfänger schwierig fällt. Es sind dies die neoplastischen Tumoren des unteren Femurendes — die Sarkome und Osteochondrome. Namentlich bei den myelogenen Sarkomen wird der weniger Erfahrene durch die grosse Schmerzhaftigkeit des Knies und die scheinbare Lockerung des Bandapparates beirrt; er schliesst auf einen entzündlichen und insbesondere mit Hinsicht auf die Lockerung der Bänder auf einen fungösen Process. Gerade das letztere Merkmal ist aber häufig nur vorgetäuscht. Der Unterschenkel erlaubt bei Streckstellung abnorme Ad- und Abduction, aber die Bewegung findet gar nicht im Kniegelenke statt, sondern in der Sarkommasse, indem hier der Oberschenkelknochen aufgezehrt ist. Die Schmerzhaftigkeit ist aber kein entscheidendes Merkmal; gerade bei myelogenen Tumoren ist es am begreiflichsten, dass sie grosse Schmerzen verursachen, welche auch in der Ruhelage nicht nachlassen. Um sich in einem solchen Falle nicht irreführen zu lassen, muss man also noch andere Merkmale berücksichtigen. Vor Allem den Umstand, dass bei diesen Tumoren keine pathognostische Beugung des Gelenkes

vorhanden ist, die bei sehr schmerzhaften entzündlichen Processen nie fehlt. Ferner bietet die Geschwulst bei Knochentumoren eine ganz eigenthümliche Consistenz. Bei keinem der früher genannten exsudativen Prozesse und auch bei der fungösen Kapselwucherung ist die Geschwulst derb; bei Sarkomen findet man einzelne Stellen weicher, andere aber positiv derb; beim myelogenen Sarkom findet man mitunter auch an einzelnen Stellen Pergamentknittern, als Zeichen, dass noch eine verdünnte Knochenlamelle den Tumor bedeckt.

Wie bei allen Gelenken ist beim Kniegelenk endlich auch nicht zu vergessen, dass eine acute Anschwellung des Gelenkes das erste Zeichen einer Osteomyelitis spontanea des unteren Femurendes oder des oberen Tibiaendes sein kann. Das hohe Fieber, die typhöse Prostration, das weitverbreitete Oedem, die grossen bohrenden Schmerzen und namentlich der Umstand, dass es der Knochen ist, der an einer bestimmten Stelle auf Druck am schmerzhaftesten ist, orientirt uns gegenüber der Annahme eines Gelenksrheumatismus. Treten einmal die Zeichen der Eiterbildung auf, dann wird auch der letzte Zweifel behoben; denn bei Rheumatismus kommt es nicht zur Eiterbildung.

Es wird nun nicht schwer sein, die periarticulären Schwellungen zu unterscheiden. Von dem Hygroma praepatellare ist nicht viel zu sagen; die Lagerung der streng umschriebenen, elastischen, reibenden Schwellung auf der Patella ist zu charakteristisch. Etwas schwieriger zu diagnosticiren sind die tiefen Abscesse der Kniekehle. Sie können aus Vereiterung des subfascialen Gewebes oder aus Vereiterung einer hier öfter vorkommenden Lymphdrüse hervorgehen. Das Gelenk ist dabei gebeugt, aber vorne ist kein Exsudat im Gelenke, keine Knochenaufreibung, keine Schmerzhaftigkeit zu entdecken; nur die Kniekehle ist voller, prall, sehr schmerzhaft; bald röthet sich die Haut dunkelroth und Fluctuation ist nachzuweisen. Bei serophulösen Kindern und bei Phthisikern kommen am Condylus internus kalte extraarticuläre Abscesse vor, die an ihrer umschriebenen Form, an den normalen Contouren der übrigen Kniegelenksgegend, an dem Mangel des Tanzens der Patella bei deutlicher Fluctuation der Geschwulst sofort als extraarticuläre Schwellungen erkennbar sind. Die grösste

diagnostische Schwierigkeit dürften dem Anfänger die Ergüsse in den oberen Gelenksrecessus bieten, falls dieser mit der Gelenkhöhle nicht communicirt, wie es bei Kindern dann und wann vorkommt. Man hat dann eine elastische, streng umschriebene Geschwulst gleich oberhalb der Patella. Die letztere aber ist nicht emporgehoben, tanzt nicht, das Gelenk selbst ist normal configurirt. Dass die Geschwulst dem abgeschlossenen Recessus angehört, weist man dadurch nach, dass sie unter der Quadricepssehne liegt, und dieses sieht man daran, dass die Geschwulst von der Sehne flach eingefurcht ist und bei Anspannung der Sehne — also bei passiver Beugung des Knies — noch mehr eingefurcht und prall wird.

XXXIV.

Die entzündlichen Geschwülste des Sprunggelenkes und seiner Umgebung.

Das ausgezeichnete Mittel, die Configuration eines mit Exsudat gefüllten Gelenkes durch Injection der Höhle des letzteren an der Leiche zur Anschauung zu bringen, ist wohl nirgends so lohnend wie beim Sprunggelenke. Am Lebenden ist das Bild selten zu sehen; namentlich ist der chronisch entzündliche Hydrops dieses Gelenkes eine Rarität; die extraarticulären entzündlichen Processe sind hier aber sehr häufig, und darum muss das Bild festgehalten werden, um sich den letzteren gegenüber in diagnostischer Beziehung zu orientiren.

Wer nicht in der Lage war, das Bild eines **Sprunggelenkergusses** am Lebenden oder an der Leiche zu sehen, der halte an folgenden Punkten fest: Das mit Exsudat stark gefüllte Sprunggelenk zeigt einen merklich grösseren Durchmesser in der Quere, und man kann diese Zunahme mit dem Tasterzirkel durch Masse ausdrücken. Da die Knöchel an den Punkten, wo der grösste Querdurchmesser des Gelenkes sie schneidet und verlässt, nur von Haut bedeckt sind, so muss man, wenn die Haut hier normal ist, schon aus diesem Um-

stande schliessen, dass die Zunahme des Querdurchmessers entweder auf die Knochen oder auf eine Zunahme des Gelenkinhaltes zu beziehen sei. Man betaste also die Knöchel, soweit sie zugänglich sind, und ergibt sich keine Volumszunahme derselben, so wird man eo ipso zu der Annahme gedrängt, dass die Gelenkhöhle ausgedehnt sei. Dann betrachte man die Form der Schwellung. Die ausgedehnte Kapsel buchtet sich an vier Punkten aus; zwei Buckel finden sich nach vorne zu beiden Seiten der Sehnen der Strecker, die vor dem Gelenke verlaufen, mithin die Geschwulst einschnüren müssen; zwei viel kleinere Buckel sind rückwärts zu sehen, jederseits zwischen der Achillessehne und dem betreffenden Knöchel. Wenn man nun an die vorderen Buckel drückt, so müssen die hinteren gespannter werden. Umgekehrt geht der Versuch nicht so gut, weil das Niederdrücken der flachen kleinen Buckel zu wenig Ausschlag gibt; aber immerhin kann man sich überzeugen, dass die elastischen Buckel einer einzigen Geschwulst angehören. Da das Exsudat im Gelenke die Knöchel auseinanderdrängt auf Kosten der Ligamenta tibio-fibularia, die weiterhin noch dehnbarer werden, so kann man bei sehr ausgeprägten Fällen auch das Sprungbein seitlich bewegen und den sogenannten Knöchelanschlag (*bruit du choc malleolaire*) produciren; d. h. man kann mit dem Sprungbein, das in der Höhle des Gelenkes ein wenig schlottert, einen plötzlichen Ruck ausführen, so dass es an die Gelenkfläche des einen oder andern Knöchels anschlägt. Hiedurch wird die Diagnose zur Evidenz gestellt.

Die **Sehnenscheidenhydrosien**, die am Sprunggelenk vorkommen, können mit dem Gelenkshydrops nie verwechselt werden; denn sie stellen sämtlich längliche Geschwülste dar, die einer Sehne folgen. An der Vorderseite des Gelenkes verhalten sie sich wie folgt:

Die Scheide des *Tibialis anticus* fängt gute zwei Zoll oberhalb der Knöchel an und hört fast einen Zoll unterhalb derselben auf. Eine Ansammlung von Flüssigkeit in derselben gibt also eine nach aussen von der vorderen Kante der Tibia und über die Streckseite des Sprunggelenkes verlaufende wulstförmige Geschwulst.

Ein Erguss in die Scheide des Extensor digitorum communis longus bildet eine breitere Geschwulst, die vor und unterhalb des äusseren Knöchels liegt; oder die Geschwulst hat noch einen oberhalb des äusseren Knöchels gelegenen Antheil (zwischen dem Ligamentum transversum und cruciatum), und beide Antheile communiciren.

Ein Hygrom der Scheide des Extensor hallucis longus endlich tritt in Form einer am Fussrücken selbst bis an den Metacarpus I. reichenden, schmallänglichen Geschwulst auf. An der Rückseite des Gelenkes sind die Verhältnisse folgende:

Hinter dem Malleolus externus verläuft die Scheide der Peronaei. Ergüsse, die in dieselbe stattfinden, bilden längliche, nach hinten convexe Geschwülste, die bis drei Zoll oberhalb der Spitze des Malleolus externus an der Hinterseite der Fibula beginnen, im Hinabsteigen sich genau dem Malleolus externus anschmiegen und sich krümmend an der Aussenseite des Fersenbeins nach vorne und unten verlaufen. Hinter dem Malleolus internus liegen die Scheiden des Tibialis posticus, des Flexor digitorum communis und näher noch an der Achillessehne die des Flexor hallucis longus. Ergüsse in dieselben müssten an der Hinterseite der Tibia, zwischen ihrer inneren Kante und der Achillessehne als längliche Geschwülste auftreten.

Ergüsse also, die zwei Wülste vorne, zwei kleinere rückwärts haben, leiten auf Untersuchung des Gelenkes; ein Wulst vorne an die Tibia angrenzend auf Prüfen der Scheide des Tibialis anticus, vorne an die Fibula angrenzend auf die Scheide des Extensor digitorum communis; ein Wulst hinter dem unteren Ende der Fibula auf die Scheide der Peronaei, einer hinter der Tibia auf die der Beuger.

Wohl sah ich aber unterrichtete und denkende Schüler stutzen, wenn hinter dem Gelenke jederseits eine flache Schwellung zwischen der Achillessehne und dem Knöchel vorhanden war, also ein Wulst hinter der Tibia, ein Wulst hinter der Fibula, zwischen beiden die Achillessehne. Für diesen Fall merke man sich, dass dieses Vorkommniss bei Tuberculose des unteren Sprunggelenkes, der Articulatio talo-calcanea, vorkommt. Der Eiter bricht sich nach oben vor der Achillessehne beiderseits Bahn, bildet einen kalten Abscess und später

Fisteln. Hiezu kommt noch der Umstand, dass das Gelenk in seine Mittelstellung geräth, wobei der Fuss in einer leichten Supination steht. Dieses letztere Zeichen entfällt, wenn die Tuberculose an der oberen Fläche des Fersenbeins gleich hinter dem Gelenke sitzt; es bleiben dann nur die erwähnten die Achillessehne seitlich begleitenden Wülste und eine Abdrängung der Sehne nach hinten, wobei sie ihre nach hinten gerichtete Concavität gegen einen geradlinigen Verlauf umtauscht.

Hat die Tuberculose ihren Sitz an einer der Seitenflächen des Fersenbeins, so bilden sich nur flache, nicht umfängliche Abscesse an der Seite des Knochens, die bald durchbrechen und zu kleinen Fisteln werden, die zum weichen Knochen führen. Immer ist aber eine stärkere Schwellung der Umgebung vorhanden.

Analysiren wir folgenden Befund: „Die Gegend um das Sprunggelenk herum stark geschwellt, mit collateralem Oedem am Fussrücken und längs des unteren Drittels des Unterschenkels; vor dem inneren und vor dem äusseren Knöchel je eine taubeneigrosse, fluctuirende, heisse Geschwulst mit gerötheter Hautdecke; die Fluctuation theilt sich von der einen auf die andere mit, aber zwischen den beiden Geschwülsten wölbt sich die Gegend nicht vor; hinter den Knöcheln und über ihren Seitenflächen nur starkes Oedem. Beim Andrücken der Ferse gegen den Unterschenkel kein Schmerz und keine veränderte Anspannung der Geschwulst.“ Da die Region der Fluctuation durch die Strecksehnen in zwei communicirende Hälften abgeschnürt war, so lag der Eiter hinter den Sehnen. Da rückwärts am Gelenke keine fluctuirende Stelle, sondern nur Oedem vorhanden war, da auch beim Andrücken der Ferse und somit des Talus an den Unterschenkel kein Schmerz vorhanden war, da die Spannung der Geschwulst dabei sich nicht änderte, so war der Eiter auch nicht im Gelenke, er war also hinter den Sehnen und vor dem Gelenke. Diagnose: Phlegmone periarticularis anterior. Nach Eröffnung der Geschwülste kam man mit dem Finger unter die Sehnen und fühlte die Gelenkskapsel; spritzte man Carbolwasser in die eine Incisionsöffnung, so floss es bei der andern aus. Es war also Abscedirung des Zellgewebslagers vor der Sprunggelenkskapsel mit Durchbruch nach beiden Seiten wegen der grossen Spannung, die durch die Sehnen darauf ausgeübt wurde und die auch das grosse Oedem erklärt. Der Process war in 6 Tagen entwickelt, und die Heilung trat in 3 Wochen ad integrum ein.

XXXV.

Die Verletzungen am Fusse.

Es wurde die Diagnose eines Ergusses im Sprunggelenke darum früher besprochen, weil bei den so häufigen Verletzungen der Knöchelgegend nicht selten die Frage auftritt, ob ein traumatischer Erguss im Gelenke selbst auch vorhanden ist oder nicht. Namentlich bei den Contusionen und Distorsionen des Gelenkes wird jene Frage öfters aufgeworfen. Die Anhaltspunkte zu ihrer Beantwortung sind in der früheren Besprechung gegeben.

Bei der Häufigkeit der Verletzungen dieser Gegend einerseits, bei der Häufigkeit der Tuberculose der Fusswurzel andererseits ist es angezeigt, den Anfänger daran zu erinnern, dass bei Kindern, die anämisch sind oder tuberculösen Familien angehören, auch wenn ein Trauma (Fall, Verstauchung) positiv vorausgegangen war, die Möglichkeit einer nun sich entwickelnden Tuberculose nicht aus den Augen zu verlieren und darnach die Prognose mit Reserve zu stellen sei.

Aber auch die Osteomyelitis spontanea tritt häufig nach einem subcutanen Trauma auf. Die auch in strenger Ruhelage andauernden grossen Schmerzen, das starke Oedem, vor Allem aber das heftige Fieber werden schon im Beginne darauf hindeuten, dass es sich um einen schweren Process handeln dürfte; namentlich wenn lymphangioische Streifen vorhanden sind, ohne dass eine Hautverletzung zu finden ist, wird man im Zusammenhalte mit dem bedeutenden Oedem und dem hohen Fieber an eine tiefe Eiterung schon im Beginne zu denken haben.

Die einfachen Knochen- und Gelenksverletzungen sind am Fusse entsprechend dessen reicher Gliederung mannigfaltig, aber die Frequenz der einzelnen Formen ausserordentlich verschieden. Während die Knöchelbrüche zu den alltäglichen Vorkommnissen zählen, sind die Luxationen am Fusse ausserordentlich selten. Freilich nehmen wir hiebei die sogenannten Verrenkungsbrüche aus, d. h. jene falschen

Stellungen des Fusses, die durch eine Knöchelfractur bedingt sind, und die nichts Seltenes sind.

Im Tibiotarsalgelenke kommen nur zwei reine **Luxationen** vor: die Tibia luxirt sich über das Sprungbein nach vorne oder nach hinten. Wenn nämlich durch übermässige Plantarflexion die vorderen Bänder und die vordere Kapselwand reissen, so tritt durch den Kapselschlitz die Tibia nach vorne aus; der Fuss bleibt in der Plantarflexion, die Ferse erscheint länger und die Achillessehne ist nach rückwärts sehr concav, der Vorderfuss hingegen erscheint auffallend verkürzt. Umgekehrt verhält es sich, wenn durch eine übermässige Dorsalflexion die hinteren Kapseltheile reissen; dann gleitet die Tibia durch den Kapselriss nach hinten, der Fuss verharrt in der Dorsalflexion, die Ferse verschwindet, der Vorderfuss erscheint sehr stark verlängert. Durch nähere Betastung kann man die Contouren der verrückten Knochen bestimmter nachweisen.

In allerdings viel geringerem Grade können solche sagittale Verschiebungen des Unterschenkels gegen den Fuss eintreten, wenn beide Knöchel abgebrochen sind, und man muss daher bei der Behandlung derartiger Fracturen genau zusehen, ob die Ferse nicht verlängert oder verkürzt erscheint; bei gebeugtem Knie lässt sich dann leicht die richtige Stellung herbeiführen.

Seitlich kann im Sprunggelenke eine Luxation nur dann eintreten, wenn der eine oder der andere Knöchel abgebrochen ist, weshalb man den Zustand auch Verrenkungsbruch nennt. Nach innen zu geschieht derlei sehr selten; häufig nach aussen. Wir sprechen von einer äusseren Luxation, wenn der Fuss so umkippt, dass sein innerer Rand tiefer, der äussere höher zu stehen und so eine extreme Valgusstelle zu Stande kommt. Das Bild ist ganz gewaltig. Neben der Umkipfung des Fusses imponirt dem Betrachter hauptsächlich der spitze Vorsprung des unteren Tibiaendes, der an der Innenseite die Haut förmlich spießt, jeden Augenblick sie durchzureissen droht und manchmal wirklich durchreisst, insbesondere wenn der innere Knöchel abgerissen ist, so dass die Bruchfläche der Tibia herauschaut. Sehr oft wird der Kranke hereingebracht, nachdem seine Umgebung die

Luxation schon eingerichtet hat; Arbeiter und Bauern verstehen sich darauf. Immer aber hat der Fuss die Tendenz, sich zu luxiren. Dupuytren hat uns gelehrt, dass man bei diesen Fracturen den Verband in der Varusstellung anlegen müsse, um jener Tendenz vorzubeugen. Wird man über diese Tendenz nicht Herr, dann heilt die Fibul fractur bei Valgusstellung des Fusses zusammen und der Fuss ist sehr wenig brauchbar.

Ist beim Verdacht auf eine Knöchelfractur keine Dislocation des Fusses vorhanden, so ist es wegen der immer bedeutenden Schwellung nicht leicht, die Stelle der Fractur zu finden. Wenn man dem Kranken grosse Schmerzen ersparen will — und das soll man — und andererseits doch die Diagnose schon bei der ersten Untersuchung festzustellen hat, so beachte man, dass die Knöchelfracturen gewisse typische Stellen einhalten. Vom inneren Knöchel bricht oder reisst nur die Spitze ab; man wird also am inneren Knöchel nur nachzusehen haben, ob dort eine scharfe Bruchkante vorhanden sei oder nicht. Am äusseren Knöchel kommen auch Abreissungen seiner Spitze, aber auch quere Fracturen vor und diese sitzen selbst oberhalb der Ligamenta tibiofibulare, also gleich oberhalb des Sprunggelenkes. Das untere Fibularende muss also zunächst untersucht werden, wenn ein Kranker nach einem Falle nicht mehr auftreten konnte und nun mit einer starken Schwellung der Knöchelgegend zur Untersuchung daliegt. Hat man über die Situation des Fusses und des Körpers in dem Augenblicke der Verletzung einen Aufschluss, so kann man den Mechanismus und die Form der Fractur errathen. Bei starker Plantarflexion kann einer oder beide Knöchel an der Spitze abreissen; bei starker Dorsalflexion bricht der innere Knöchel in der Höhe der Gelenkfläche der Tibia ab. Bei starker Supination kann die Spitze des Fibularknöchels abreissen; bei starker Pronation kann der innere Knöchel abreissen. So reine Bewegungen kommen bei den Gewaltwirkungen indess nur selten vor. In der Regel sind combinirte Stellungen im Spiele. Starke Adduction des Vorderfusses mit gleichzeitiger Supination des ganzen Fusses kann eine Fractur des äusseren Knöchels (selbst oberhalb des Gelenkes), starke Abduction des Vorderfusses mit Pro-

nation ein Abreissen des inneren Knöchels mit sofort darauf folgender Fractur des äusseren bewirken.

Eine kurze Erwähnung verdienen noch folgende allerdings sehr seltenen Verletzungsformen:

Jener merkwürdige Knochen, der mit vier anderen Knochen articulirt und an den sich gar keine Sehne inserirt, der Talus, kann sich aus seinen complicirten Verbindungen losreissen und nach vorne oder rückwärts aus dem Sprunggelenke herausspringen, sich dabei drehen, ja er kann die Weichtheile durchreissen, aus dem Fusse herausfliegen und neben dem verletzten Individuum liegen bleiben. In diesem Falle ist die Diagnose nicht schwer. Aber auch dann, wenn die Weichtheile nicht verletzt sind, erkennt man den Talus an seinen Contouren, ob er nun hinten steht und die Achillessehne vorwölbt, oder vorne am Fussrücken steht. In jedem Fall ist die Extremität verkürzt, die Knöchel sind intact, und es bedarf nur eines genauen Betastens des vorspringenden Knochens, um in ihm den Talus zu erkennen.

Unter *Luxatio subtalica* versteht man eine Verrenkung, bei welcher Unterschenkel und Talus das eine, der übrige Fuss das andere Glied bildet. Sie findet nach innen oder nach aussen, oder nach vorne oder nach hinten statt.

Bei der inneren (medialen) steht der Fuss in starker Supination und am Fussrücken ragt der Kopf des Talus als leicht erkenntlicher Vorsprung hervor; die Knöchel umfassen ihn.

Bei der äusseren (lateralen) steht der Fuss in Pronation und am inneren Fussrande lässt sich unter dem Malleolus internus ein grosser Theil des Sprungbeins durchtasten; die Knöchel umfassen ihn.

Bei der hinteren ist der Fuss in Spitzfussstellung, die Ferse springt stark heraus, der Vorderfuss ist verkürzt und auf dem Dorsum tastet man den vorspringenden Taluskopf, der zu den Knöcheln seine normale Lage beibehält.

Bei der vorderen ist der Fuss in Dorsalstellung, die Ferse wie verschwunden, der Vorderfuss verlängert; der Talus von hinten agnoscirbar.

In allen vier Fällen ist die Tuberositas ossis navicularis gegen die Spitze des inneren Knöchels in einer der Verrenkungsrichtung entsprechenden Stellungsänderung.

XXXVI.

Verletzungen der Wirbelsäule.

Wir haben schon bei wiederholten Gelegenheiten einzelne Krankheitsprocesse an der Wirbelsäule berücksichtigen müssen; ich erinnere an die Luxationen der Halswirbel, an das Pott'sche Uebel im Nacken, an den retropharyngealen und retroösophagealen Abscess, an den Psoasabscess u. s. w. Es erübrigt uns nur, einen übersichtlichen Blick auf die Krankheiten der Wirbelsäule zu werfen.

Bekanntlich ist die Wirbelsäule ein äusserst complicirtes System von Knochenverbindungen, und man könnte demnach erwarten, dass die Traumen derselben ausserordentlich mannigfaltig sind. Die eigenthümliche Art der Verbindung bringt es aber mit sich, dass diese Erwartung nicht erfüllt wird, und es haben die Aerzte seit Hippokrates schon gezweifelt, ob es eine reine Luxation der Wirbel gäbe. Die Erfahrung hat allerdings erwiesen, dass reine traumatische Luxationen möglich sind, und zwar ist es die Halswirbelsäule, an welcher solche unzweifelhaft beobachtet wurden. Blasius hat 81 Fälle sicherer Verrenkungen der Halswirbel aus der Literatur zusammengetragen, und zwar ist es der 5. und 6. Halswirbel, deren Luxation am häufigsten erfolgt. Bemerkenswerth ist, dass dieselben Wirbel auch durch Fracturen viel häufiger beschädigt werden als alle anderen.

Das auffallendste Symptom der Luxationen der Halswirbel ist die pathognostische Kopfhaltung, und wir haben seinerzeit das Nothwendige über die Symptomatologie und die Arten der Luxationen am Halse hervorgehoben.

An den Brust- und Lendenwirbeln ist die Luxation nur unter gleichzeitiger Fractur wenigstens der Gelenkfortsätze möglich. Aus

dem von Gurlt zusammengetragenen Material ergibt sich, dass nebst den erwähnten zwei Halswirbeln, dem 5. und 6., der letzte Brust- und erste Lendenwirbel am häufigsten gebrochen wird. Der Form nach sind diese Fracturen sehr verschieden. Die einfachen Fissuren und Infracturen entziehen sich der directen Untersuchung am Lebenden, sie bringen aber auch keine anderweitigen ernsteren Symptome hervor. Schlimmer schon sind die von Middeldorpf aufgestellten Compressionsfracturen, d. h. Zermalmungen und Zerquetschungen der spongiösen Wirbelkörper; durch diese kann der Wirbelcanal verengert und das Rückenmark zerquetscht werden. Am allerschlimmsten, zugleich am häufigsten, sind die Fracturen mit Dislocation. Entweder bricht der Körper, wie das an den Brust- und Lendenwirbeln häufig ist, und das obere Fragment dislocirt sich nach vorne, oder es bricht der Bogen, wie das an den Halswirbeln vorzukommen pflegt, und das eine Fragment wird verschoben: in beiden Fällen resultirt hieraus eine Verengerung des Wirbelcanals und Compression des Rückenmarks, welche an und für sich oder im Vereine mit dem Extravasat zu Lähmungen führt. Diese letzteren verhalten sich nun verschieden. Was ihre Ausdehnung anbelangt, so ist es einleuchtend, dass sie alle Nerven betrifft, welche unterhalb der verletzten Stelle abgehen. Ihre obere Grenze wird also eine um den Thorax oder um das Abdomen gezogene Linie sein, die der peripheren Ausbreitung der nächsten oberhalb der Verletzung gelegenen Spinalnerven entspricht. Je höher die Verletzung, desto grösser also der Umfang der Lähmung. In näherer Ausführung ist demnach das Verhalten folgendes:

Bei den Brüchen der Lendenwirbel vom dritten an abwärts wird, wenn die Dislocation nicht gar zu erheblich sein sollte, in der Regel gar keine Paralyse vorhanden sein, weil der Wirbelcanal hier nur die Cauda equina einschliesst, welche aus festen und sehr beweglichen Nervenwurzeln zusammengesetzt ist, die sich der Quetschung entziehen.

Bei den Brüchen zwischen dem dritten Brust- und dem dritten Lendenwirbel wird das Rückenmark unterhalb des Abganges des Plexus brachialis verletzt; die Arme sind also frei, aber die unteren

Extremitäten, die Blase und der Mastdarm, sind gelähmt. Es entsteht also *Retentio urinae* und *alvi*, und späterhin, weil die Sphincteren, sowohl der Blase als des Rectums, dem angesammelten Inhalte doch nicht widerstehen können, auch *Incontinentia urinae et alvi*. Sind bei etwas höherem Sitze der *Fractur* auch die Bauchmuskeln gelähmt, so entsteht bald *Tympanites*, in Folge dessen das Zwerchfell hinaufgedrängt wird, und es tritt erschwerte *Respiration* ein; insbesondere ist wegen Lähmung der Bauchmuskeln die *Exspiration* behindert. Bei noch höherem Sitze können auch einige *Intercostalmuskeln* gelähmt sein, wodurch die *Athembeschwerden* noch stärker werden.

Bei den Brüchen, die oberhalb des dritten Dorsalwirbels entstehen, treten noch umfänglichere Lähmungen auf. Es ist von praktischer Bedeutung, hier etwas ins Detail einzugehen. Da der *Plexus brachialis* aus dem fünften bis achten Hals- und dem ersten Brustnerven gebildet wird, so werden bei *Fracturen* unterhalb des vierten Halswirbels Lähmungen auch der oberen Extremitäten eintreten. Da aber auch sämtliche *Intercostalmuskeln* und *Bauchmuskeln* gelähmt sind, so tritt die sogenannte *diaphragmatische Respiration* ein. Von allen Muskeln, die der *Respiration* dienen, ist nämlich nebst einzelnen Halsmuskeln das *Diaphragma* allein *functionsfähig* geblieben und besorgt den *Inspirationsact*. Die *Exspiration* ist also nur durch die mechanischen Kräfte, insbesondere aber durch die *Elasticität* des *Thorax* ausführbar. Die unmittelbare Folge ist die, dass alle Bewegungen, die eine kräftige Arbeit der *Exspirationsmuskeln* erheischen, das *Husten* und *Niesen* insbesondere, fast unmöglich sind, ein Uebelstand, der sehr ernster Art ist, wenn etwa noch ein *Bronchialkatarrh* vorhanden ist. Durch das *Intervertebralloch* zwischen dem dritten und vierten Halswirbel kommen Fasern heraus, welche den *Nervus phrenicus* constituiren; wenn also eine *Fractur* an dieser Stelle geschieht, so kann der *Nervus phrenicus* gelähmt werden und der Tod des Patienten entweder sogleich oder sehr bald nach der Verletzung eintreten. In der von Gurlt gesammelten *Casuistik* finden wir Fälle, wo dieses furchtbare Ereigniss nicht durch die *Fractur* primär herbeigeführt wurde, sondern später durch *passive Bewegungen*, die man

mit dem Kranken vornahm. Ein Kranker ist dadurch zu Grunde gegangen, dass ihn seine Tochter am Halse umschlang, ein anderer durch das Unterlegen der Hand seiner Frau behufs der Unterstützung, ein anderer dadurch, dass der Barbier beim Rasiren den Kopf des Patienten drehte.

Die Brüche am ersten und zweiten Halswirbel sind begreiflicherweise ebenfalls augenblicklich tödtlich, wenn die primäre Dislocation so gross ist, dass das Rückenmark zerquetscht ist; doch kann bei geringer primärer Verschiebung tagelang das Leben fortbestehen, bis auf einmal eine Bewegung die Katastrophe herbeiführt. Wir kennen einen Fall, wo eine Fractur des Atlas ohne gefährliche Verschiebung längere Zeit fortbestand.

Die Art der Lähmung ist eine verschiedene. Die motorische ist in der Regel ganz oder fast ganz vorhanden, während die Sensibilität der Haut gar nicht oder nur unvollkommen aufgehoben ist. Insbesondere ist hervorzuheben, dass bei Fracturen im Bereiche des Austrittes des Plexus brachialis mitunter die Paralyse der unteren Körperhälfte vollständig vorhanden sein kann, während gerade die oberen Extremitäten primär gar nicht gelähmt sind oder nur unvollständige Paresen, z. B. des einen Arms, der beiden Vorderarme, bestehen. Ferner ist hervorzuheben, dass in manchen Fällen Reflexbewegungen zum grössten Theile noch ausgelöst werden können, so dass das Kitzeln der Fusssohlen an dem gelähmten Bein Bewegungen der Zehen hervorrufen kann.

Wir haben die Lähmungen vorausgeschickt, weil sie das wichtigste und constanteste Symptom der Wirbelfracturen sind. Es ist leicht begreiflich, dass man aus der Ausdehnung der Lähmung Schlüsse auf die Beschaffenheit der Fractur machen will; bei seitlicher Verschiebung der Fragmente wird die eine Körperseite stärker gelähmt sein können als die andere u. s. w., dabei wird aber vorausgesetzt, dass nur die Dislocation der Knochen die Paralyse bedinge. In der Mehrzahl der Fälle trifft das auch zu, aber im einzelnen Falle dürfte es mehr als schwer sein, ein neben der Fractur mögliches Extravasat auszuschliessen, welches die Compression mitbewirkt.

Ausser Lähmungen können begreiflicherweise auch Reizungserscheinungen vorhanden sein: Hyperästhesien, neuralgische Schmerzen, tonische und klonische Krämpfe und fibrilläre Zuckungen der Skelettmuskeln. Bei Brüchen im Bereiche der unteren Hals- und oberen Dorsalwirbel kann sich auch Mydriasis oder Verengerung und Starre der Pupille einstellen, wie es mir in einem Falle in der Abtheilung des Professors Mosevig in Wien demonstrirt wurde — ein Verhalten, welches verständlich wird, wenn man bedenkt, dass hier ein Nervencentrum liegt, dessen Reizung auf die Pupillenweite Einfluss nimmt.

Von besonderem Interesse können die vasomotorischen Erscheinungen sein. Abgesehen von der Blässe oder wiederum Röthe einzelner Hautbezirke kommt dann und wann bei Fracturen am Cervicaltheile eine excessive Steigerung der Körpertemperatur vor. Die Beobachtung solcher Fälle hat den Anlass zu den zahlreichen, noch bei Weitem nicht abgeschlossenen Untersuchungen über den Einfluss des Centralnervensystems auf die Körperwärme geliefert. Von ähnlichem Interesse ist ein Fall, wo die Schweisssecretion eine locale Beschränkung erlitt, indem die unteren Extremitäten trocken blieben, während der obere gesunde Theil des Körpers mit Schweisstropfen bedeckt erschien. Endlich hat auch eine theoretische Bedeutung die bei Verletzung des Cervicaltheils oft sofort eintretende Ejaculation und die in der ersten Zeit nach der Verletzung sich einstellende und tagelang andauernde Erektion, die excessiv sein kann oder halb oder partiell und endlich auch beim Catheterismus sich regelmässig einstellen kann, obwohl die Harnröhre unempfindlich ist. Ollivier und in neuerer Zeit Goltz haben die physiologische Bedeutung des Phänomens bei Versuchen an Thieren untersucht.

Wir haben also eine ganz stattliche Zahl von Symptomen, welche die Wirbelfractur begleiten können. Doch ist die Diagnose mitunter sehr schwer zu stellen. Wo eine auffallende Difformität der Wirbelsäule durch Betasten von rückwärts — bei Verletzungen am Cervicaltheil auch durch Untersuchung vom Rachen aus — oder gar Crepitation nachzuweisen ist, wird die Diagnose leicht sein, und nur am Cervicaltheil wird ab und zu der Zweifel auftauchen, ob die Dis-

location auf reiner Luxation oder auf Fractur beruhe. Wo aber keine Difformität vorhanden ist, wird trotz einer bestehenden Lähmung nicht leicht entschieden werden können, ob eine Fractur oder eine Compression des Rückenmarks durch Extravasat vorhanden ist. In vielen Fällen wird die Diagnose unmöglich sein.

XXXVII.

Die Tuberculose der Wirbel.

An den Wirbeln tritt die Tuberculose nur an bestimmten Stellen auf. Am Halssegment sind es mitunter die Gelenkfortsätze; zumeist aber ist der Sitz der Tuberculose der Wirbelkörper, und zwar zunächst sein vorderer Abschnitt. Bei Kindern geht die Consumption des Wirbels rasch vor sich, und es entsteht somit bald eine Prominenz des betreffenden Stachelfortsatzes, der Pott'sche Buckel oder die anguläre Kyphose. Ist diese vorhanden, dann ist über die Natur des Uebels kein Zweifel mehr; denn die rhachitische Kyphose ist eine arcuäre, die Wirbelsäule ist bogenförmig, nach hinten convexer, und in der Regel ist auch eine kleine skoliotische Verbiegung vorhanden. Der prominente Wirbel ist bei dem Pott'schen Buckel zugleich schmerzhaft und oft kann man schon die Zeichen eines Senkungsabscesses wahrnehmen. Wohl aber kann das Leiden im Beginne verkannt werden; und das kann den erfahrensten Fachmännern ein oder das andere Mal passiren, so dass ich nicht genug betonen kann, wie aufmerksam man auf die geringsten Zeichen sein muss. Die ersten Zeichen geben in der Regel die Mütter selbst an. Das Kind beobachtet eine steife, unsichere Haltung; der Gang kann schwankend sein. Beim Aufsitzen, beim Umdrehen hat das Kind Schwierigkeiten; es setzt sich unter umständlicher Vorsicht mit steifem Rücken nieder. Wenn es etwas vom Boden auflesen soll, so biegt es die Wirbelsäule nicht, sondern geht an den Gegenstand, beugt die Hüfte und Kniee,

hockt mit steifem Rücken und hebt die Sache von der Seite auf. Es vermeidet jede Erschütterung des Rumpfes, springt und läuft nicht. Manchmal findet man schon zu dieser Zeit, wenn das Leiden seinen Sitz an den Brustwirbeln hat, einseitige oder beiderseitige Intercostalschmerzen; im letzteren Falle hat der Patient das Gefühl eines Ringes oder Reifens, der seine Brust umspannt, oder er hat ein Beklemmungsgefühl in der Gegend der Herzgrube. Es wäre schon eine ziemliche Nachlässigkeit, wenn man beim Vorhandensein dieser Symptome nicht darauf verfiel, die Wirbelsäule ganz genau zu untersuchen. Wenn man hierbei die Reihe der Dornfortsätze betastet und auf jeden einzelnen fest aufdrückt, so kommt man endlich auf einen, der auf Druck exquisit schmerzhaft ist. Copeland hat anempfohlen, mit einem warmen Schwamme über den Rücken zu fahren; es entsteht Schmerz, wenn der Schwamm über den entzündeten Wirbel zu liegen kommt. Rosenthal führt die Elektroden des constanten Stromes, beide dicht über einander, über die Reihe der Dornfortsätze; an der kranken Stelle entsteht brennender Schmerz. Wenn Schwäche der Extremitäten zu dieser Zeit schon stärker ist, so kann man oft den Versuch durchführen, dass die Schwäche sofort verschwindet, sowie man oberhalb der erkrankten Stelle das Rumpfgewicht abnimmt, indem man den Patienten etwa mit beiden Händen, die man in seine Achselhöhlen einführt, gewissermassen hebt. Natürlich gilt das nur für die Dorsal- oder Lumbalspondylitis. Beirrt kann man im Anfange werden, wenn frühzeitig die Contractur eines Gelenkes auftritt, so dass man beispielsweise eine Coxitis vor sich zu haben glaubt. Man findet nämlich das Hüftgelenk gebeugt, einen Widerstand gegen die Streckung und erklärt sich die Schwäche der Extremitäten, welche nach Angabe der Eltern vorausgegangen war, als freiwilliges Hinken. Seitdem ich weiss, dass ein ausgezeichnete Chirurg in einem solchen Falle diesen Irrthum beging, unterlasse ich es nie, im Beginne jeder Coxitis die Wirbelsäule zu untersuchen. Ein einziger Fall, wo man geirrt hat, verdriesst Einen mehr, als die vergebliche, oft augenscheinlich überflüssige Untersuchung. Lässt sich die Contractur mit sanft zunehmender Gewalt beheben, ohne besonderen Schmerz des Kranken, um bald

wieder zurückzukehren, so weiss man schon aus diesem Verhalten, dass es keine Coxitis ist.

Im weiteren Verlaufe der Krankheit kommt es zu Symptomen, die eine Verkennung unmöglich machen. Um den Zustand der Krankheit richtig zu beurtheilen, gebe man vorzüglich auf das Allgemeinbefinden des Kranken und auf folgende drei Punkte Acht:

1. Auf die locale Difformität. Wie wir schon bei der Besprechung der abnormen Kopfhaltungen erwähnt haben, ist es erfahrungsgemäss, dass beim ursprünglichen Sitze des Uebels in den Wirbelkörpern baldigst eine Kyphose auftritt, ganz besonders am Brustsegment, wo schon die normale Wirbelsäule vom Beginne des Gehens an kyphotisch sich krümmt und im Greisenalter eine gewaltige bogenförmige Ausbiegung — die senile Kyphose — erleidet. Hier ist der Gibbus — der vorspringende Dornfortsatz — am leichtesten zu constatiren. An den concaven Abschnitten — am Hals- und Lendensegment — ist die Prominenz des Dornfortsatzes des kranken Wirbels weniger deutlich zu fühlen. Am Halse kommt es zu sichtbarer Kyphose besonders bei Erkrankung der unteren Wirbel. Kommt es aber bald zu einer Torsionsstellung, so sagten wir, dass die Annahme des Krankheitsherdes in den Gelenken der auf- und absteigenden Prozesse Vieles für sich hat.

2. Auf den Congestionsabscess. Wir haben hervorgehoben, dass bei Caries der Körper der oberen Halswirbel der Retropharyngealabscess auftritt, der zu Schlingbeschwerden und später zu Athembeschwerden führt. Die Schlingbeschwerden zumal sind sehr lästig, weil bei dem fortwährenden Reize zum Schlucken das letztere sehr schmerzhaft ist. Besteht ein solcher Retropharyngealabscess, so ist der Sitz wohl nur in den Wirbelkörpern. Sind aber die auf- und absteigenden Gelenksfortsätze cariös, so bildet sich in der Regel ein seitlicher Halsabscess aus, und es kommt zu auffallenderen seitlichen Verbiegungen der Halswirbelsäule, als: Torsion, Skoliose, seitliche Knickung u. s. w. Diese Bemerkungen kann man auch auf die übrigen Abschnitte mutatis mutandis übertragen. Ein Senkungsabscess, der an der vorderen Fläche der Wirbelsäule heruntergeht, deutet an, dass

der Wirbelkörper der Sitz der Caries sei. Sowie der Retropharyngealabscess aus der Caries der oberen Halswirbel, so kann der Retroösophagealabscess aus der Caries der unteren Hals- und oberen Brustwirbel hervorgehen. Häufiger aber senkt sich der Eiter, gewundene schmale Gänge bildend, tiefer herab, ohne die Compressionsstrictur des Oesophagus hervorgebracht zu haben. Die entzündliche Verdickung der Umgebung hindert auch den Durchbruch in die Brust- oder Bauchhöhle, und so gelangt der Abscess, den grossen Gefässspalten folgend, in den Bereich des Beckens und tritt als Beckenabscess auf. Nur ausnahmsweise kommt es zu einem von lethaler Pleuritis oder Peritonitis begleiteten Durchbruche. Lambl hat ein Beispiel von Durchbruch in die Trachea beschrieben, wir haben einen Fall von Durchbruch in den Darm constatirt. Während der Wanderung gegen das Becken zu kann man den Abscess durch Percussion der Rückengegend kaum je erkennen; er bildet eben lange, gewundene, schmale Höhlen. Mit dem Eintritte ins Becken wird der eingewanderte Abscess leichter eruirbar. Man kann in dem einen Falle eine grössere Resistenz in der einen Beckenhöhle entdecken, das Kind spannt sofort die Bauchdecken fester als auf der gesunden Seite an, sobald man in die Darmbeingrube der kranken Seite tief hineinfühlen will, oder man tastet die resistente Stelle in die Tiefe. In anderen Fällen kann man durch Percussion eine Dämpfung finden oder auch schon Fluctuation nachweisen. Nur suchen muss man, und ich führe bei jedem Kinde mit Kyphose entzündlicher Natur diese Untersuchung aus. Merkwürdig ist es, dass solche Abscesse über den Sommer, besonders bei sehr zweckmässiger Behandlung, verschwinden können, um über den Winter wiederzukehren. Auch ihr Inhalt ist interessant. Man hat durch Punctionen förmlich nur reines Eiterserum entleert. Wenn ein solcher Abscess vorhanden ist und es besteht keine Beugecontractur des Hüftgelenkes, so können wir mit Bestimmtheit annehmen, dass der Abscess im subserösen Gewebe eingewandert ist; er ist ein retroperitonealer, berührt aber den Psoas nicht. Wie aber Zeichen der Psoitis vorhanden sind, dann liegt der Abscess unter der Fascia iliaca. In der Regel, fast immer, ist es die Caries der Lendenwirbelkörper,

die zu einem Psoasabscesse führt, dessen Symptome uns schon bekannt sind.

Sowie die Caries der Querfortsätze, insbesondere also der Gelenke zwischen den auf- und absteigenden Fortsätzen am Halse, zu seitlichen Halsabscessen führt, so resultiren aus der Caries der Gelenke an den Brustwirbeln Senkungsabscesse am Rücken. Der Eiter geht in einem schmalen, gewundenen Gang zwischen den zahlreichen Muskelschichten und tritt oberflächlicher auf an einer vom ursprünglichen Sitze oft entfernten Stelle, meist unterhalb derselben und mehr lateralwärts, so dass man auf den ersten Anblick nicht vermuthen könnte, dass die Eiterung von der Wirbelsäule ausgehe. Die locale Schmerzhaftigkeit beim tiefen Eindrücken zur Seite der Dornfortsätze, die Unmöglichkeit der Torsionsbewegungen an der Wirbelsäule und die normale Beschaffenheit der Rippen, der Scapula, der Darmbeine — denn von den letzteren steigen die Senkungsabscesse mitunter weiter hinauf zum Rücken — lassen die Diagnose feststellen.

3. Auf die Betheiligung des Spinalsystems. Diese betrifft die Spinalnerven, die Rückenmarkshäute und das Rückenmark selbst. Die pathologische Anatomie hat gezeigt, dass die Schwellung der entzündeten Knochenpartien auch auf die Nerven sich erstreckt, dass man an diesen die Zeichen der Neuritis und Perineuritis findet. Im vorgeschrittenen Stadium trifft man die Nerven atrophisch, und zwar kann diese Atrophie ihren Grund in der Neuritis haben, oder sie ist Folge der Degeneration des Rückenmarks selbst. Die Meningen theiligen sich an dem Processe ebenfalls durch eine Entzündung ex contiguo. Neben der Verdickung und Trübung derselben wäre insbesondere hervorzuheben, dass der Eiter, aus dem Knochen unter die Meningen gerathend, diese loslöst und Abscesse unter ihnen bildet, die das Lumen des Rückgratcanals bedeutend verengen können. Was endlich das Rückenmark betrifft, so ist das Uebergreifen der Entzündung auf dasselbe, das Eintreten einer Myelitis, ein sehr häufiges Vorkommniss. Man findet stark erweichte, mitunter förmlich zerfliessende Herde. Nach Monaten beginnt in Folge der Myelitis eine secundäre Degeneration der Markstränge, die in typischer Weise nach oben und

unten sich erstreckt und von L. Türk entdeckt wurde. Ein zweites, sehr häufiges Leiden der Medulla spinalis ist die Compression derselben, deren Anlässe aus dem Früheren verständlich sind. Es fragt sich nun, in welchen Symptomen sich diese Vorgänge äussern. Die Neuritis äussert sich klinisch als Neuralgie. Insbesondere also am Brustsegment wird der excentrische Schmerz, die Intercostalneuralgie auf die Betheiligung der Intercostalnerven zu beziehen sein. Die Meningitis hat als solche keine charakteristischen Symptome. Die Betheiligung der Medulla spinalis endlich äussert sich in der Compressionslähmung. Es wird dies begreiflich, wenn man erwägt, dass neben der Myelitis immer zugleich eine Compression, sei es durch die Knochenverschiebung, sei es durch einen in die Rückgratshöhle prominirenden Abscess, einhergeht. Die Compressionslähmung selbst aber ist als solche charakterisirt 1. durch die vorherrschende Betheiligung der Motilität, während die Sensibilität in geringerem Masse leidet; 2. durch die lebhaft gesteigerte Reflexerregbarkeit, und zwar treten die Reflexbewegungen auf der gereizten Seite ein, und nur wenn die Compression hoch oben in der Oblongata ihren Sitz hat, übergreift die Reflexwirkung auch auf die andere Seite; es kommt vor, dass auf geringes Kitzeln der Haut an den gelähmten Gliedern Bewegungen der Zehen, des Fusses, des Knie- und Hüftgelenkes, selten Erektion des Penis erfolgt; 3. durch das gänzliche oder theilweise Verschwinden der Lähmung auf Extension oder nach Anlegen eines gut stützenden Mieders.

So hat Brown-Séquard beobachtet, dass die Lähmung nach 24stündiger Extension verschwand; so hat v. Dumreicher in der Gesellschaft der Aerzte in Wien einen Fall vorgestellt, wo bei einem Schmiede, der sich kaum schleppen konnte, die Muskelschwäche sofort verschwand, als man ein gut stützendes Mieder anlegte, so dass der Kranke sofort eine Stunde Weges zurücklegte, um das Mieder zu bezahlen. Natürlich gelingt das nicht immer. Aber es wirkt wie ein Zauber, wenn man die Lähmung so beheben kann, dass man die Last derjenigen Körpertheile, die über der entzündeten Partie liegen, dem Patienten abnimmt, indem man ihn mit beiden Händen unter den Achseln hebend stützt. Ein solches Experiment überzeugt den Kranken und seine Umgebung am klarsten, dass die mechanische Behandlung wesentlich, Salben u. dgl. unnütz sind.

Bei dieser Reichhaltigkeit der Symptome ist es wohl einleuchtend, dass die Diagnose der Spondylitis im Allgemeinen keine schwere sein

kann. Wenn ein Kind mit ausgesprochener Anämie oder mit Symptomen von Scrophulose eine anguläre Kyphose mit Schmerzhaftigkeit des prominenten Wirbels besitzt, so leidet es an Spondylitis; das ist der ganze diagnostische Apparat. Schwierig kann, wie gesagt, die Diagnose nur im Beginne und insbesondere bei Erwachsenen sein. Im Beginne, das heisst so viel wie vor dem Eintritt der Difformität; ist diese einmal da, so ist an der Wirbelerkrankung kein Zweifel mehr.

Man kann im Beginne nur mit wenigen Krankheiten eine Verwechslung begehen. Der eine Fall wäre der, dass ausgesprochene Schmerzhaftigkeit eines oder mehrerer Wirbel vorhanden wäre und selbst auch Schmerzhaftigkeit bei Bewegungen der Wirbelsäule. Es kommt dies als ein hauptsächlichliches Symptom bei der sogenannten Spinalirritation vor. Allein diese kommt bei nervösen, hysterischen Personen vor; der leiseste Druck auf den Dornfortsatz ist sehr schmerzhaft, der stärkere Druck weniger, die Unbeweglichkeit der Wirbelsäule ist gering, die Symptome wechseln. Der andere Fall wäre der, dass die Symptome eines neuralgischen Schmerzes, das Gefühl eines umgelegten Reifens und später Zeichen einer Compressionslähmung vorhanden wären. Das kann bei circumscripiter Myelitis, bei Tumoren des Rückenmarks vorkommen. Allein zu der Zeit, wo die Compressionslähmung besteht, müsste bei Spondylitis schon ausgesprochene Difformität vorhanden sein; vor der Lähmung aber, wo der neuralgische Schmerz allein besteht, ist beim Rückenmarksleiden nicht jene Steifheit der Wirbelsäule vorhanden, wie sie bei Spondylitis in der Regel allen übrigen Symptomen vorangeht. Im Beginne und wohl noch längere Zeit hindurch kann die Differentialdiagnose zwischen Caries und Sarcom eines Wirbels schwanken. Die Entscheidung wird sich zumeist darauf stützen müssen, dass die Schmerzen schon im Beginn sehr gross sind, dass sie bei strengster Ruhe und zweckmässigster Behandlung nicht nachlassen, und dass sich gleichwohl die typische Deformität nicht entwickeln will.



