

# **Le cancer du sein et son traitement opératoire / par W. Sampson Handley.**

## **Contributors**

Handley, W. Sampson 1872-1962.

## **Publication/Creation**

[Bruxelles] : [H. Lamertin], [1910]

## **Persistent URL**

<https://wellcomecollection.org/works/qbufn9uf>

## **License and attribution**

Conditions of use: it is possible this item is protected by copyright and/or related rights. You are free to use this item in any way that is permitted by the copyright and related rights legislation that applies to your use. For other uses you need to obtain permission from the rights-holder(s).



Wellcome Collection  
183 Euston Road  
London NW1 2BE UK  
T +44 (0)20 7611 8722  
E [library@wellcomecollection.org](mailto:library@wellcomecollection.org)  
<https://wellcomecollection.org>







22500119626

Med

K43974





LE CANCER DU SEIN  
ET SON TRAITEMENT OPÉRATOIRE



---

AVEC UN FRONTISPICE EN COULEURS, DEUX PLANCHES DOUBLES  
ET CINQUANTE-CINQ FIGURES

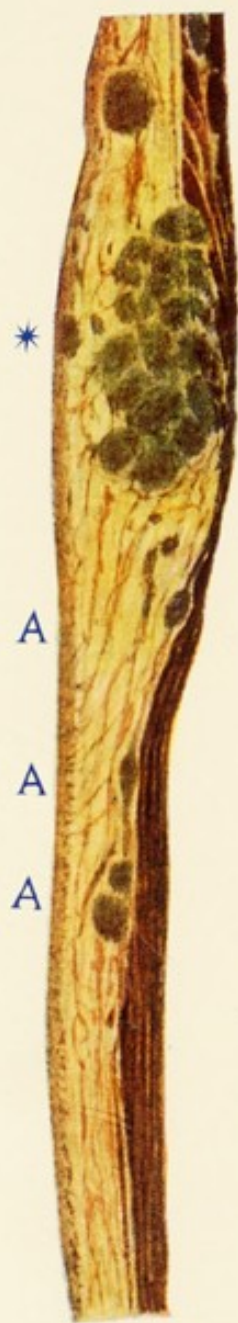
---



Digitized by the Internet Archive  
in 2016

<https://archive.org/details/b2813638x>









#### DESCRIPTION DU FRONTISPICE.

Coupe sagittale à peu près médiane, 3 mm. d'épaisseur, vue à la lumière transmise. Tissus pariétaux des régions inter mammaire et épigastrique dans un cas de cancer du sein. Grandeur naturelle. La préparation est traitée et rendue translucide suivant la méthode décrite antérieurement par l'auteur, dans « *Archives of the Middlesex Hospital*, T. III. » L'astérisque indique le niveau du mamelon. De gauche à droite, on voit la peau, la graisse sous-cutanée, l'aponévrose et les muscles : le grand pectoral en haut, le droit antérieur en bas. A la face antérieure de la gaine du droit on aperçoit des nodules cancéreux (AAA). La peau qui les recouvre est normale, toutefois, elle présente un nodule un peu au-dessus du mamelon. Les nodules aponévrotiques étaient cliniquement impalpables, l'envahissement de l'épigastre n'en était pas moins survenu. Ce cas, pris à une période plus précoce, aurait certainement bénéficié de l'opération préconisée dans le texte.

Cette préparation dérive du Cas I, Chapitre IV.

LE  
**CANCER DU SEIN**  
ET SON  
TRAITEMENT OPÉRATOIRE

PAR

**le D<sup>r</sup> W. SAMPSON HANDLEY**

Professeur au Collège Royal des Chirurgiens d'Angleterre,  
Chirurgien assistant à l'Hôpital Middlesex et Chirurgien à l'Hôpital Bolingbroke de Londres.

**ÉDITION FRANÇAISE**

PAR

**LE D<sup>r</sup> ADRIEN LIPPENS**

**PRÉFACE DE M. LE PROFESSEUR A. DEPAGE**

Professeur de Clinique chirurgicale à l'Hôpital Saint-Jean,  
D<sup>r</sup> Sc. hon. de l'Université de Sheffield.



BRUXELLES  
H. LAMERTIN, ÉDITEUR  
20, Rue du Marché au-Bois

PARIS  
A. MALOINE, ÉDITEUR  
Rue de l'Ecole-de-Médecine

1910

16791084

WELLCOME INSTITUTE LIBRARY	
Coll.	WelMOmec
Coll.	
No.	WP



## PRÉFACE

---

A l'heure actuelle, il n'est pas expérimentalement démontré que le cancer soit une maladie infectieuse ; à vrai dire, il ne manque à cette démonstration qu'un fait dont la découverte semble prochaine : la mise en évidence de l'agent pathogène ; celle-ci nous apportera la preuve depuis longtemps attendue.

La thérapeutique s'est conformée au courant d'idées qui prévaut dans la science : elle a traité le cancer comme si son origine infectieuse était démontrée, et même, l'assimilant d'ores et déjà aux autres maladies microbiennes, elle s'est préoccupée de découvrir un sérum anticancéreux.

C'était devancer les faits ; aussi ne peut-on s'étonner qu'aucun des sérums connus jusqu'à ce jour n'ait donné de résultats thérapeutiques probants ; il faut franchement reconnaître que le plus souvent ces soi-disant sérums anticancéreux ont servi moins à guérir les malades qu'à orienter, sinon même à exploiter leur confiance.

L'intervention chirurgicale précoce, logiquement indiquée par la nature même du mal, est restée le mode le plus efficace de traitement du cancer. Les modes de l'intervention sont actuellement discutés. Sans vouloir aucunement contester la valeur de la radiumthérapie, ni celle de la fulguration, je ne crois pas être dans l'erreur en disant que ces moyens adjuvants sont encore au second plan vis-à-vis des procédés opératoires nettement

chirurgicaux qui assurent l'extirpation précoce, radicale et complète du germe cancéreux.

Et la discussion porte précisément sur les précautions qu'il faut prendre pour que l'opération soit efficace, pour qu'elle prévienne sûrement les récidives. La statistique a démontré le peu de succès réel des interventions tardives; elle a mis en évidence au contraire l'opportunité des extirpations précoces et radicales dans lesquelles on traite le cancer comme une maladie originairement locale, que l'on pourrait toujours guérir, semble-t-il, si l'on agissait tout au début et largement.

Avant 1865, et même jusqu'en 1875, on ne se pressait généralement pas d'opérer les cancers du sein et trop souvent, lorsqu'enfin le chirurgien était appelé à intervenir, il s'attachait à restreindre le champ opératoire, à diminuer le traumatisme qui apparaissait comme étant par lui-même un danger.

Lorsque, grâce à l'antisepsie et surtout à la pratique de l'asepsie, les opérations parurent moins redoutables, on ne put se résoudre encore à les étendre au delà du territoire morbide proprement dit; c'est dire que l'on se bornait à enlever la tumeur cancéreuse et qu'on s'efforçait de laisser subsister une portion, la plus grande possible, de la glande mammaire; on ne s'attaquait même aux ganglions axillaires que lorsque ceux-ci étaient indurés et visiblement entrepris.

Tant que l'on agit ainsi, la récidive fut la règle et dans beaucoup de cas cette récidive fut rapide, décourageante. Le fait d'enlever résolument toute la glande mammaire et d'énucléer séparément les ganglions axillaires ne modifia pas, autant qu'on avait pu l'espérer, les résultats obtenus.



nus. Ce n'est que plus tard, après 1885, que la statistique s'améliora : ce progrès coïncida avec l'observation de la règle d'extirper le cancer du sein en masse avec la glande mammaire, avec les ganglions voisins et avec *les vaisseaux lymphatiques intermédiaires*.

De 1865 à 1875, le pourcentage des guérisons (observées trois ans après le moment de l'opération) n'atteignait que 9,4 %. De 1875 à 1885, il monte à 10 %, de 1885 à 1895, à 34,8 % et enfin de 1895 à 1905, il s'élève à 46,5 %.

L'intervention précoce et large se trouve justifiée non-seulement par cette amélioration de la statistique, mais par des données anatomo-pathologiques : il fut démontré en effet que les vaisseaux lymphatiques étaient les voies principales de la propagation du cancer. A vrai dire, on s'était, au début de l'époque dont nous parlons, préoccupé surtout des lymphatiques superficiels et la statistique des opérations sur le sein ne fut modifiée très favorablement que lorsque l'on abandonna ce point de vue trop restreint. Heidenhain, en 1889, démontra qu'une partie des lymphatiques provenant de la glande mammaire serpentaient à travers l'aponévrose et, traversant le muscle grand pectoral, allaient se jeter d'une part dans les ganglions du creux axillaire, d'autre part directement dans les ganglions sous-claviculaires; le même auteur constata que ces voies lymphatiques étaient précocement entreprises dans le cancer du sein; il préconisa l'enlèvement systématique de l'aponévrose et, le cas échéant, celui des muscles grand et petit pectoraux.

C'est lorsque les chirurgiens tinrent compte de ces données et modifièrent en conséquence leur technique dans les ablations du cancer du sein que le pourcentage

des guérisons atteignit le chiffre relativement favorable (46,5 %) que nous avons indiqué. Nous nous en rapportons ici aux statistiques de Rotter, de Styles, d'Halsted, de Watson Cheyne et nous pourrions encore en citer d'autres analogues.

Tel était l'état de la question lors de la publication du livre de Handley. Fallait-il en rester là? Nos connaissances sur la transmission de la néoplasie cancéreuse étaient-elles définitivement établies? La chirurgie avait-elle atteint les limites extrêmes de son intervention?

Telles sont les questions que Handley a cherché à résoudre. Sans se préoccuper davantage de la nature du germe cancéreux, l'auteur anglais s'est attaché à établir, d'une façon plus exacte qu'on ne l'avait fait avant lui, comment la cellule cancéreuse envahit l'organisme en se disséminant dans les voies lymphatiques. De ses recherches il a tiré des conclusions hautement intéressantes pour la chirurgie spéciale du cancer du sein.

Handley accepte le groupement classique des lymphatiques en régions, tel qu'il a été décrit par Sappey, mais il se refuse à reconnaître dans les régions décrites des entités rigoureusement distinctes. Les barrières qui séparent ces régions les unes des autres ne sont pas infranchissables, tant s'en faut : il persiste entre elles, particulièrement grâce au fascia superficialis, des communications nombreuses et étroites; en certaines circonstances la lymphe d'une région se déverse dans une région voisine.

Poursuivant ses études dans cette voie, Handley démontra, avec pièces à l'appui, que la cellule cancéreuse provenant de la région du sein se dissémine, non



seulement en suivant le courant de la lymphe vers les ganglions axillaires et sous-claviculaires, mais qu'elle se propage aussi dans d'autres directions; elle infecte le territoire lymphatique dans tout le pourtour de la tumeur, sans d'ailleurs manifester sa présence par des lésions macroscopiques. Handley explique ainsi la transmission du cancer dans l'organisme entier et il en arrive à mettre en doute la « théorie de la métastase cancéreuse par voie sanguine » universellement acceptée jusqu'ici.

Il rejette en tout cas la théorie embolique exclusive qui fait de la métastase le processus unique de la généralisation cancéreuse; à son avis les métastases (si tant est qu'il faille leur conserver ce nom) sont, la plupart du temps, indépendantes de la voie sanguine; elles résultent d'après Handley de la propagation serpigineuse et centrifuge du néoplasme par le réseau lymphatique du fascia superficialis. Ainsi la « *théorie de la perméation lymphatique* », qu'il ne faut pas confondre avec l'embolie rétrograde de Recklinghausen, se substitue dans le plus grand nombre des cas à celle de la métastase par les vaisseaux sanguins.

Il convient de signaler la grande importance des recherches de Handley surtout au point de vue du traitement chirurgical du cancer du sein; en effet, si l'on admet comme étant le plus fréquent ce mode de dissémination des cellules par le fascia superficialis, il y a lieu de modifier en certains points la technique opératoire.

D'après Handley la plupart des récidives, tant locales qu'à distance, sont dues, actuellement encore, et malgré toutes les précautions déjà prises, à l'insuffisance de l'extirpation des voies lymphatiques au pourtour de la

tumeur. Le réseau lymphatique se trouvant surtout dans le fascia superficialis, le chirurgien anglais recommande d'enlever ce feuillet sur une étendue plus grande encore qu'on ne l'a fait jusqu'à présent.

Le livre de Handley est une œuvre essentiellement consciencieuse et originale ; la théorie de la « perméation par les voies lymphatiques » nous ouvre des horizons intéressants ; elle appelle des recherches anatomiques et cliniques ; elle permettra sans doute à la thérapeutique de réaliser de nouveaux progrès. Il n'y a du reste aucune raison pour limiter cette théorie à la région pectorale ; le même principe est partout applicable et désormais il y a lieu d'en tenir compte dans la chirurgie cancéreuse en général.

L'ouvrage de Handley est très documenté, illustré par de nombreuses planches et par des figures d'une remarquable clarté qui permettent de suivre l'auteur dans ses moindres recherches et d'en apprécier toute l'exactitude.

En mettant ce livre à la portée du public médical de langue française, M. le docteur Lippens a fait une œuvre éminemment utile. Qu'il me permette, en lui adressant mes félicitations, de le remercier de s'être amicalement adressé à moi pour le présenter à ses lecteurs.

Je m'acquitte de ce devoir confraternel avec d'autant plus de plaisir qu'il me permet de rendre hommage à la fois à l'auteur de *Cancer of the Breast* et à son traducteur.

Professeur A. DEPAGE.



## PRÉFACE DE L'AUTEUR

---

« Les pages qui suivent tentent de faire reposer le traitement chirurgical du cancer du sein, actuellement encore empirique à bien des points de vue, sur des bases plus rationnelles.

J'ai considéré les questions d'étiologie, de pathogénie et de diagnostic comme dépassant le cadre de ce travail. Le but de ce livre est de présenter au chirurgien un tableau détaillé du cancer du sein, de ses ramifications microscopiques, de son mode de dissémination et de discuter sur les bases ainsi posées les méthodes de traitement chirurgical.

J'ai visé à la concision, mais le sujet est si complexe qu'il m'a été impossible de le condenser comme je l'aurais désiré.

Une place considérable est réservée à l'étude microscopique de la dissémination. Car, à mon avis, c'est là une connaissance indispensable pour le chirurgien qui désire exécuter convenablement l'opération du cancer du sein. L'œil de l'opérateur ne peut pas plus délimiter le bord invisible de la tumeur qu'il traite, qu'il n'est à même de voir les bactéries qu'il se propose d'éliminer de ses plaies. Dans le traitement du cancer, comme dans la pratique de l'asepsie, le chirurgien doit compter sur la pathologie pour y suppléer, par la représentation mentale de ce qu'il ne peut voir, représentation auprès de laquelle les lois empiriques ne sont que de vains mots.

De l'exactitude de ces conceptions mentales doivent dépendre en grande partie les résultats opératoires d'un chirurgien. Si mes espérances se réalisent, si mon procédé permet de prévenir l'envahissement épigastrique et de diminuer de 10 à 20 % le pourcentage des récidives postopératoires, ce livre sera pour ce seul motif digne de l'attention de tous les chirurgiens qui ont à traiter le cancer mammaire.

Le procédé opératoire préconisé est basé sur des faits d'ordre pathologique et n'est pas une simple variante de technique. Mon but, cependant, n'a pas été d'inventer une nouvelle opération du cancer du sein, mais plutôt de déterminer, avec l'aide de la pathologie, la valeur des procédés existants, d'en faire une sélection et d'y apporter les modifications qui me paraissent nécessaires.


Il est possible que le titre de mon livre n'en indique pas toute l'étendue au point de vue pathologique, et que la nouvelle conception de la dissémination — l'hypothèse de la perméation — présente des applications non seulement dans le cancer du sein, mais en général dans le domaine de tout carcinome qui donne naissance à des métastases. Il sera nécessaire dans l'avenir d'étudier chaque variété anatomique de cancer à ce point de vue et d'en reviser le traitement chirurgical en conformité avec les résultats obtenus. Dans l'entretemps, ainsi que le décrit l'appendice, j'ai été à même de démontrer que la perméation joue un rôle, petit il est vrai, dans la dissémination des tumeurs mélaniques, mais qui a une importance capitale dans leur traitement opératoire. »



# TABLE DES MATIÈRES

(Voir INDEX)

	PAGES.
CHAPITRE I. — INSUFFISANCE DE LA THÉORIE EMBOLIQUE ... ..	1-17
CHAPITRE II. — ETUDE CLINIQUE ET MACROSCOPIQUE DE LA DISSÉMINATION PARIÉTALE ... ..	18-50
CHAPITRE III. — VOIES PARIÉTALES DE DISSÉMINATION LYMPHATIQUE...	51-63
CHAPITRE IV. — ETUDE MICROSCOPIQUE DE LA PROPAGATION CENTRIFUGE DE PERMÉATION DANS LES PAROIS ... ..	64-106
CHAPITRE V. — DISSÉMINATION VISCÉRALE : ETUDE MICROSCOPIQUE DE L'ENVAHISSEMENT ÉPIGASTRIQUE DE L'ABDOMEN ... ..	107-123
CHAPITRE VI. — DISSÉMINATION VISCÉRALE (SUITE) : ETUDE STATISTIQUE DE L'ENVAHISSEMENT ÉPIGASTRIQUE DE L'ABDOMEN... ..	124-143
CHAPITRE VII. — DISSÉMINATION VISCÉRALE (SUITE) : ENVAHISSEMENT RÉTROPÉRITONÉAL ET DIAPHRAGMATIQUE DE L'ABDOMEN. ENVAHISSEMENT DE LA CAVITÉ CRANIENNE ... ..	144-155
CHAPITRE VIII. — PATHOLOGIE DE LA PACHYDERMIE CANCÉREUSE (ALIAS : CANCER EN CUIRASSE) ... ..	156-163
CHAPITRE IX. — OPÉRATION DE LA LYMPHANGIOPLASTIE ... ..	164-173
CHAPITRE X. — PROCESSUS NATURELS DE RÉPARATION DANS LE CANCER	174-186
CHAPITRE XI. — ANATOMIE DU SEIN ET DES GANGLIONS AXILLAIRES ...	187-190
CHAPITRE XII. — HISTORIQUE ET RÉSULTATS DES MÉTHODES OPÉRATOIRES DANS LE CANCER DU SEIN ... ..	191-196
CHAPITRE XIII. — PRINCIPES DE L'OPÉRATION DU CANCER DU SEIN ...	197-211
CHAPITRE XIV. — MÉTHODE D'ABLATION DU CANCER DU SEIN... ..	212-223
APPENDICE. — PERMÉATION LYMPHATIQUE COMME FACTEUR DE LA DISSÉMINATION DU SARCOME MÉLANIQUE, AVEC UNE NOTE SUR LE TRAITEMENT OPÉRATOIRE ... ..	224-247
INDEX ... ..	249



# TABLE DES FIGURES.

	PAGES.
FRONTISPICE. — NODULES CANCÉREUX SUR LA GAINÉ DU DROIT ...	—
FIG. 1. — DESTRUCTION D'EMBOLES PULMONAIRES CANCÉREUX ...	13
FIG. 2. — CAS DE DISSÉMINATION ÉTENDUE DE NODULES SOUS-CUTANÉS ...	23
FIG. 3. — (SHEILD). PROPAGATION CENTRIFUGE DES NODULES SOUS-CUTANÉS..	25
FIG. 4. — NODULES SOUS-CUTANÉS (AUTOPSIE, 176 [1905], HÔPITAL MIDDLESEX)	26
FIG. 5. — NODULES SOUS-CUTANÉS, CAS DU D <sup>r</sup> ROLLESTON...	28
FIG. 6. — DIAGRAMME DESTINÉ A ILLUSTRER LE MODE DE PROPAGATION DES NODULES SOUS-CUTANÉS ..	31
FIG. 7. — NODULES CANCÉREUX SUR LA GAINÉ DU DROIT, DÉMONTRÉS PAR LA MÉTHODE DE L'AUTEUR...	33
FIG. 8. — CAS DE DÉPÔTS OSSEUX ÉTENDUS..	44
FIG. 9. — DIAGRAMME DESTINÉ A ILLUSTRER LA DISTRIBUTION MAXIMALE DANS LES TERRITOIRES ENVAHIS PAR DES NODULES SOUS-CUTANÉS OU PAR DES DÉPÔTS OSSEUX ..	46
FIG. 10. — (SAPPEY). LE PLEXUS LYMPHATIQUE DE L'APONÉVROSE PROFONDE.	54
FIG. 11. — CAS DE CORRIE KEEP MONTRANT DES NODULES SOUS-CUTANÉS ...	80
FIG. 12. — SCHÉMA DESTINÉ A DÉMONTRER COMMENT LA PERMÉATION PRO- GRESSE DANS LES LYMPHATIQUES. ....	94
FIG. 13 (PLANCHE I). — BORD D'ACCROISSEMENT MICROSCOPIQUE D'UN CANCER DU SEIN..	—
FIG. 14 (PLANCHE II). — BORD D'ACCROISSEMENT MICROSCOPIQUE D'UN CAN- CER DU SEIN ..	—
FIG. 15 A 17 (PLANCHE III). — PERMÉATION. — PREMIÈRE PÉRIODE ...	—
FIG. 18 A 20 (PLANCHE IV). — DISTENSION PROGRESSIVE ET RUPTURE DE LYMPHATIQUES EN PERMÉATION...	—
FIG. 21 A 23 (PLANCHE V). — SCLÉROSE PÉRILYMPHATIQUE..	—
FIG. 24 (PLANCHE VI). — PREMIER PAS VERS LA FORMATION D'UN NODULE SOUS-CUTANÉ ...	—
FIG. 25 ET 26 (PLANCHE VII). — FORMATION DE NODULES SOUS-CUTANÉS ...	—
FIG. 27 ET 28 (PLANCHE VIII). — FORMATION DE NODULES MUSCULAIRES ..	—
FIG. 29 (PLANCHE IX). — FORMATION DE NODULES MUSCULAIRES (DERNIÈRE PÉRIODE). ....	—
FIG. 30. — ENKYSTEMENT ET DESTRUCTION DE CELLULES CANCÉREUSES PAR L'ÉPIPLOON ...	111
FIG. 31. — LA « ZONE DANGEREUSE » ...	112



	PAGES.
FIG. 32. — DESTINÉE A MONTRER LA MANIÈRE DONT LE FOIE EST ATTAQUÉ DANS L'ENVAHISSEMENT ÉPIGASTRIQUE . . . . .	113
FIG. 33. — LYMPHATIQUES EN PERMÉATION SUR LA GAINE DU DROIT.. . . .	114
FIG. 34. — NODULE CANCÉREUX MICROSCOPIQUE SUR LA GAINE DU DROIT . . . . .	115
FIG. 35. — DESSIN DESTINÉ A ILLUSTRER L'INVASION DU MUSCLE DROIT . . . . .	116
FIG. 36. — PHOTOGRAPHIE FORT AGRANDIE D'UN FRAGMENT DE LA FIGURE 35. . . . .	117
FIG. 37. — LYMPHATIQUE EN PERMÉATION DANS LE MUSCLE DROIT (PHOTOGRAPHIE). . . . .	118
FIG. 38. — ENVAHISSEMENT DES FIBRES DU MUSCLE DROIT . . . . .	118
FIG. 39. — ENVAHISSEMENT CANCÉREUX DE LA GRAISSE SOUS-PÉRITONÉALE DANS LA RÉGION ÉPIGASTRIQUE . . . . .	119
FIG. 40. — ENVAHISSEMENT CANCÉREUX DU PÉRITOINE PARIÉTAL ÉPIGASTRIQUE . . . . .	120
FIG. 41. — DESSIN CONSIDÉRABLEMENT AGRANDI D'UNE PORTION DE LA FIGURE 39 . . . . .	121
FIG. 42. — LE DERME DANS LA PACHYDERMIE CANCÉREUSE . . . . .	160
FIG. 43. — IDEM A UN FORT GROSSISSEMENT.. . . .	161
FIG. 44. — CAS DE LYMPHANGIOPLASTIE. AVANT L'OPÉRATION.. . . .	170
FIG. 45. — IDEM. UN MOIS APRÈS L'OPÉRATION.. . . .	170
FIG. 46. — AVANTAGES D'UNE CICATRICE A ANGLE DROIT PAR RAPPORT A LA LIGNE DE TENSION CUTANÉE DANS L'ABDUCTION DU BRAS.. . . .	201
FIG. 47. — POUR FAIRE RESSORTIR L'INSUFFISANCE DES MÉTHODES OPÉRATOIRES ACTUELLES, EN CE QUI CONCERNE L'ABLATION DE L'APONÉVROSE PROFONDE. . . . .	204
FIG. 48. — INCISION CUTANÉE DANS LA MÉTHODE DE L'AUTEUR AU COURS D'INTERVENTIONS POUR CAS AVANCÉS . . . . .	215
FIG. 49. — TERRITOIRE D'APONÉVROSE ENLEVÉE DANS LA MÉTHODE DE L'AUTEUR AU COURS D'OPÉRATION POUR CAS AVANCÉS. . . . .	217
FIG. 50. — DISTRIBUTION DE NODULES SOUS-CUTANÉS MÉLANIQUES . . . . .	225
FIG. 51. — EXEMPLE FOURNISSANT A L'ŒIL NU LA DÉMONSTRATION DE LA PROPAGATION DE PERMÉATION DANS LE SARCOME MÉLANIQUE.. . . .	229
FIG. 52. — ENVAHISSEMENT DES VAISSEAUX SANGUINS, RÉSULTAT DE LA PERMÉATION (DERNIÈRE PÉRIODE).. . . . .	230
FIG. 53. — RESTE DE PAROI VEINEUSE ENFOUI DANS UNE TUMEUR MÉLANIQUE.. . . .	231
FIG. 54. — PÉRIODE PRÉCÉDANT L'ENVAHISSEMENT DES VAISSEAUX SANGUINS PAR DES LYMPHATIQUES EN PERMÉATION . . . . .	237
FIG. 55. — LYMPHATIQUES EN PERMÉATION ACCOMPAGNANT DES VAISSEAUX SANGUINS NORMAUX.. . . .	240
FIG. 56. — LYMPHATIQUES EN PERMÉATION ACCOMPAGNANT DES VAISSEAUX SANGUINS NORMAUX . . . . .	240
FIG. 57. — ENGLOBELEMENT D'UN FOYER DE PROLIFÉRATION MÉLANIQUE PAR UNE MASSE DE CELLULES RONDES INFLAMMATOIRES. . . . .	242



# INDEX

	Pages.		Pages.
Abdomen, envahissement can- céreux de l' . . . . .	109-148	Artère mammaire interne —	
Cas avancés d' . . . . .	128	Branches perforantes de l'	218
Premiers stades de l' . . . . .	125		
Consécutif à l'envahisse- ment thoracique . . . . .	144-146	Banks, Sir Mitchell . . . . .	192
Cas présentant un . . . . .	127	Bashford, E. F. . . . .	12
Indépendant de l'envahisse- ment thoracique . . . . .	109	Beneke . . . . .	110
Au travers de la portion an- térieure du diaphragme. <i>Voir</i> : Envahissement diaphragmatique.		Biliaires, compression des conduits . . . . .	120
Au travers des piliers du diaphragme. <i>Voir</i> : En- vahissement rétropéri- tonéal.		Bland-Sutton, J. —	
Au travers des parois épi- gastriques. <i>Voir</i> : En- vahissement épigastri- que.		Choix des cas . . . . .	209
Adhérences péritonéales limi- tant la dissémination . . . . .	147	Dépôts pelviens . . . . .	140
Adhérences pleurales limitant la dissémination. . . . .	148-150	Bord d'accroissement micros- copique . . . . .	92-182
Age des cancéreux. . . . .	141	A distinguer du bord de la tumeur primitive . . . . .	101
Aisselle, voies d'accès sur l' . . . . .	201-214	Figures représentant le ( <i>Fig. 13 et 14</i> ).	
Toilette de l' . . . . .	209-219	Sa situation dans le plan de l'aponévrose profonde . . . . .	102
Amputation du sein . . . . .	197	Borst . . . . .	92
Anesthésique, choix de l' . . . . .	214	Boyd, Stanley . . . . .	21
Aponévrose pectorale . . . . .	192-198	Bramwell, Byron . . . . .	21-153
Aponévrose profonde —		Bras —	
Importance d'une large exérèse de l' . . . . .	47-202-216	Douleur postopératoire dans le . . . . .	214
Le bord d'accroissement microscopique siège dans l' . . . . .	92	Impotence fonctionnelle du . . . . .	199-200
Propagation centrifuge du cancer dans l' . . . . .	32-91	Œdème du . . . . .	158-209
Quantité d', à enlever ( <i>Fig. 47</i> ). . . . .	204	Pansement du . . . . .	223
Soulèvement de l', pendant l'opération . . . . .	218	Bras ligneux . . . . .	164
Arnott . . . . .	18	Opération du . . . . .	167
Artères, envahissement sarco- mateux des . . . . .	232		
		Cameron, Hector . . . . .	194
		Campiche, Paul . . . . .	18-194
		Canal médullaire, propagation du cancer au . . . . .	44
		Canal thoracique, cancer du . . . . .	91
		Capillaires lymphatiques, per- méation des ( <i>Fig. 27</i> ) . . . . .	95
		Cas inopérables. . . . .	209
		Cavité pelvienne, envahisse- ment cancéreux de la . . . . .	140

	Pages.		Pages.
Analogie avec les cancers utérin et rectal . . . .	140	Contre-indications à l'opéra- tion . . . . .	209
Importance d'un examen de la . . . . .	210	Courant lymphatique dans la dissémination . . . .	61
Résultat de l'envahisse- ment épigastrique . . . .	109-117-120-134 140	Cuirasse, cancer en . . . .	19 119-156
Stade précoce de l' . . . .	140	Contre-indiquant l'opéra- tion . . . . .	209
Stade avancé de l' . . . .	140	Hypertrophie cutanée dans le . . . . .	158
Cavité péritonéale, chute des cellules cancéreuses dans la ( <i>Fig. 40</i> ) . . . .	117-120	Pathologie exacte du . . . .	159
Cavité pleurale, modes d'en- vahissement de la . . . .	148	Stades précoces du . . . .	158
Oblitération de la . . . .	150	Cunningham . . . . .	188
Cellules cancéreuses —		Dépôts métastatiques. Voir :	
Affinité des, pour l'épithé- lium normal. . . . .	181	Dépôts secondaires.	
Dégénérées, attraction des leucocytes vers les . . . .	181	Dépôts nodulaires, formation des . . . . .	96
Destruction des		Dépôts secondaires.	
Phénomène normal. . . .	180	Continuité des, avec la tumeur primitive . . . .	96
Dans le courant sanguin . .	15	Détermination clinique des . .	209
Effet de la pression sur les .	95	Détermination de la forme . .	96-98
Effraction des, dans la ca- vité abdominale ( <i>Fig. 40</i> ) .	120	Modifications régressives dans les . . . . .	178-180
Influence de la pesanteur sur les . . . . .	139-140-144	Multiplicité des . . . . .	139
Cerveau. Dépôts secondaires dans le . . . . .	41-151	Polypoïdes des membra- nes séreuses . . . . .	110-150
Apparition tardive des . . .	152	Dentelé, grand . . . . .	208-220
Localisation des . . . . .	152	Diagnostic précoce du cancer du sein . . . . .	212
Champ opératoire —		Diaphragme —	
Délimitation du . . . . .	197	Lymphatiques du . . . . .	144
Préparation du . . . . .	213	Dépôts secondaires dans le . .	147
Cheyne, W. W. . . . .	47-156 203	Dissémination pariétale . . .	18-102
Chimie du carcinome . . . .	181	Nature centrifuge de la . . .	19
Choix des cas . . . . .	209	Sans dissémination viscé- rale . . . . .	18
Chorio-épithéliome, guérison spontanée du . . . . .	16	Son analogie avec la dartre . .	102
Cicatrice opératoire —		Dissémination viscérale . . .	107-155
Adhérence au thorax de la .	200	Conclusions de l'auteur quant à la . . . . .	107
Distension de la . . . . .	201	Importance pratique de la . .	107
Douleur au niveau de la . .	200	Dissémination au cours du sar- come mélanique. . . . .	245
Forme curviligne de la . . .	200	Distension cancéreuse des vais- seaux lymphatiques . . . .	93
Cicatrice, méthode de mobili- sation de la . . . . .	223	Douglas, J. J. . . . .	181
Colonne vertébrale —		Douglas, induration du cul- de sac . . . . .	210
Examen clinique de la . . .	210	Douleur postopératoire —	
Tumeur de la . . . . .	179	Sa prévention . . . . .	214-220
Incurvation latérale de la .	27	Traitement de la . . . . .	223
Colwell, H. A. . . . .	181		
Complications postopératoires	222		



# INDEX.

XV

	Pages.		Pages.
Drainage postopératoire . . .	220	Fémur, dépôts secondaires	
Droit, envahissement du muscle (Fig. 34-38) . . .	114	dans le . . . . .	36
Gaine du, importance de l'ablation de la . . .	207	Siège d'élection des . . .	37
Gaine du, infiltration de la (Fig. 33 et 34) . . .	66-70-84-86-120	Fischer, Émile . . . . .	181
Gaine du, méthodes d'ablation de la . . .	217	Foie, dépôts secondaires dans le —	
Dure-mère, dépôts secondaires dans la . . . . .	152	Au cours de l'envahissement épigastrique (Fig. 32) . . . . .	135
Emboles cancéreux —		Centraux, origine des . . .	138
Destruction dans les poumons des . . . . .	12 15	Fréquence des, à la surface convexe. . . . .	137-139
Thrombose, autour des . . .	12	Fréquence particulière des, au niveau du lobe gauche . . . . .	112-154
Embolie cancéreuse.		Situation des . . . . .	135-138
Au cours du sarcome mélanique . . . . .	244	Foie, perméation du . . . . .	155
Dans les ganglions lymphatiques . . . . .	53-58	Foie, son mode d'envahissement au niveau de l'épigastre. . . . .	135-139
Innocuité de l' . . . . .	16	Fractures spontanées . . . . .	34
Paradoxe . . . . .	3	Consolidation des . . . . .	45-179
Pulmonaire . . . . .	4-12		
Rétrograde, innocuité de l' . . .	58	Ganglions axillaires — voir aussi : ganglions lymphatiques —	
Envahissement épigastrique de l'abdomen . . . . .	109-143	Anatomie des . . . . .	188
Accident précoce . . . . .	130	Embolie des . . . . .	53-56-59
Association de l', avec les adhérences pleurales . . .	150	Extirpation des . . . . .	192, 219
Cas d' . . . . .	66-109-113-119-142	Ganglions cervicaux . . . . .	54
Dépôts abdominaux dans l' . . .	132	Voir aussi : sus-claviculaires.	
Dépôts hépatiques dans l' . . .	135	Mode d'envahissement des . . . . .	60
Dépôts pelviens dans l' . . .	210	Ganglions inguinaux . . . . .	54
Latence de l' . . . . .	141-205	Envahissement des . . . . .	60 85
Obstacles à l' . . . . .	202-219	Ganglions lombaires —	
Recherche clinique de l' . . .	210	Mode d'envahissement dans l'invasion épigastrique. . . . .	185
Symptômes de l' . . . . .	119-141-210	Mode d'envahissement par le thorax . . . . .	144
Envahissement rétropéritonéal de l'abdomen . . .	144	Ganglions lymphatiques —	
Importance chirurgicale minime de l' . . . . .	145	Au niveau des parois épigastriques . . . . .	149
Deux modes d'origine de l' . . .	145	Considérés comme filtres. . . . .	57
Epiploon, destruction des cellules cancéreuses par l' . . .	110	Destruction des cellules cancéreuses par les. . . . .	149-180-211
Epiploon, dépôts secondaires dans l' . . . . .	110	Dissémination, sans invasion des . . . . .	57
Résultat de l'implantation . . .	110	Foyers d'infection. . . . .	57
Polypoides . . . . .	110	Ganglions médiastinaux . . . . .	107
Erichsen, J. E. . . . .	156		
Éther, désavantages de l' . . .	214		

	Pages.		Pages.
Antérieurs, envahisse- ment des . . . . .	148	Influence de la pesanteur sur . . . . .	110-140-149
Rareté de l'envahissement des . . . . .	149	Survenant à la suite d'en- vahissement diaphragma- tique . . . . .	147
Ganglions sous-claviculaires .	188-219	Survenant à la suite d'en- vahissement épigastri- que . . . . .	110-135
Ganglions sus-claviculaires — Ablation des . . . . .	194-210	Transpéritonéale . . . . .	108
Envahissement de la plè- vre via . . . . .	149	Transpleurale . . . . .	144-149
Gladstone, Réginald . . . . .	41	Inflammation dans le cancer .	182
Godby, K. W. . . . .	62	Dans le sarcome . . . . .	228
Goldmann . . . . .	2		
Gould A. Pearce . . . . .	175-177-189-213	Jacobson . . . . .	192
Gowland . . . . .	181		
Gravitation, facteur de dissé- mination . . . . .	140-144-150	Lambeaux cutanés —	
Greffe cutanée . . . . .	222	Collection séreuse sous les . . . . .	222
Gross . . . . .	192	Mode de préparation des .	216-221
Grossmann . . . . .	189	Soins à apporter en cours d'opération aux . . . . .	216
Guérison naturelle du cancer —		Tension postopératoire dans les . . . . .	221
Adjuvant du traitement opératoire . . . . .	184	Dito. — Manière de la prévenir . . . . .	220
Attribuée à certaines mé- dications. . . . .	186	Langhans . . . . .	55
Connaissance insuffisante de la . . . . .	174	Lazarus Barlow, W. S. . . . .	95-181-194
Dans la tumeur primitive .	177	Leith, R. F. C. . . . .	153
Événement normal . . . . .	180-185	Leucocytes —	
Nature locale et partielle de la . . . . .	181	Absence de, au bord d'accroissement micros- copique . . . . .	93-97-184
Résultat de l'inflamma- tion. . . . .	183	Association des, avec les, cellules cancéreuses . . . . .	185
Guérison spontanée du cancer mammaire . . . . .	174	Attirés uniquement par les cellules cancéreuses dégénérées . . . . .	184
Erreurs rattachées à la . . .	174	Importance des, dans les processus cancéreux . . . . .	184
		Tués par les rayons X . . . . .	189
Halsted, W. S., . . . . .	47-60-192-193	Leucocytose —	
Heidenhaim, Ludwig . . . . .	53-56-99-193	Dans les vaisseaux san- guins . . . . .	184
Henry, Mitchell . . . . .	156	Voisine des lymphatiques en perméation . . . . .	70-92
Hillier, W. T. . . . .	91	Liser Lord . . . . .	192
Hopkins, F. G. . . . .	181	Lockwood, C. B. . . . .	189
Howard . . . . .	156	Lucas, R. Clément . . . . .	185
Humérus, dépôts secondaires dans l' . . . . .	37	Lunn, J. R. . . . .	44
		Lymphangite carcinomateuse .	92
Immunisation, au sujet de l' .	183		
Implantation des cellules can- céreuses —			
A la surface du foie . . . . .	135		
Entravée par les adhé- rences séreuses . . . . .	150		



# INDEX.

XVII

	Pages.		Pages.
Lymphangioplastie —		Nodules lymphatiques . . .	149-190
Cas . . . . .	168	Nodules sous-cutanés ( <i>Fig.</i>	
Dans l'éléphantiasis . . .	173	24-26). . . . .	20-97
Principes de la. . . . .	166	Association des, avec des	
Technique . . . . .	167	dépôts osseux . . . . .	46
Traitement postopéra-		Cas démontrant une vaste	
toire . . . . .	167	distribution des	
		22-25-27-85-87-153	
Mamelon —		Disparition des . . . . .	27-178
Rétraction du . . . . .	98	Immunité des parties	
Ne constitue pas le centre		distales des membres	
de la zone opératoire . . .	214	vis-à-vis des . . . . .	28-43
Topographie du . . . . .	203	Index d'une perméation	
Mann, Gustave . . . . .	181	aponévrotique . . . . .	97
Massage dans le cancer du		Non attribuable à l'embo-	
sein —		lie sanguine . . . . .	28
Nocivité éventuelle du . . .	213	Premiers stades des . . . .	97
Après l'opération . . . . .	223	Propagation centrifuge	
Membrane costo-coracoïde,		des . . . . .	21-32
division de la . . . . .	219	Signification des récurrences	
Méthode de Handley pour la		de . . . . .	202
démonstration macros-		Ulcération des . . . . .	24-30
copique du cancer dans		Nunn, T. W. . . . .	143-158-178
les tissus. . . . .	32-227		
Méthode de Stiles. — Dito . .	33	Oblique externe, muscle à en-	
Méthodes opératoires —		lever . . . . .	220
But des . . . . .	198	Œdème du bras . . . . .	158-209
de l'auteur . . . . .	212	Opérations pour cancer du	
Tissus enlevés dans la. . .	199-220	sein —	
de Banks . . . . .	192	Complications des. . . . .	222
de Cheyne . . . . .	192	Chez les vieillards. . . . .	212
de Gross . . . . .	192	Effets d', répétées . . . . .	185
de Halsted . . . . .	193	Historique des. . . . .	191
de Lister . . . . .	192	Impotence, résultat d' . . .	199
de Moore . . . . .	191	Incomplètes . . . . .	195-212
de Stiles. . . . .	192	Statistiques d' . . . . .	195
Historique des. . . . .	191	Tissus à enlever dans les. .	198
Principes des . . . . .	196	Orth . . . . .	183
Moore, Charles . . . . .	191	Os, dépôts secondaires dans	
Morris, Henry . . . . .	142-213	les. . . . .	33-43
Muscle —		Cas exceptionnels de . . . .	43
Envahissement du . . . . .	102-198-207	Fractures dues à des . . . .	34-45-179
Résection du . . . . .	207-219	Immunité des extrémités	
Muscles pectoraux —		vis-à-vis des . . . . .	38-40-43
Ablation des . . . . .	192-208-219	Lois qui régissent les. . . .	35
Adhérence de la tumeur		Pathogénie des . . . . .	39
aux . . . . .	56	Statistiques des . . . . .	35
Musculaires, fibres, envahis-		Os, territoires sous-cutanés	
sement des ( <i>fig. 38</i> ). . . . .		exposés à l'envahisse-	
		ment cancéreux. . . . .	42
		Osler, W. R. !. . . . .	179

	Pages.		Pages.
Ovaires, dépôts secondaires dans les . . . . .	117	Lois qui régissent la pro- pagation de la . . . . .	62-91-198
Plus fréquents avant la ménopause . . . . .	141	Manque de contrôle ana- tomique de la . . . . .	63-197
Fréquence . . . . .	141	Méthode de l'auteur pour détecter la . . . . .	66-98
dans l'envahissement épi- gastrique . . . . .	139-141-210	Part qui revient à la, dans la dissémination viscé- rale . . . . .	107
Peuvent constituer les seuls dépôts abdomi- naux . . . . .	141	Plan de propagation de la . . . . .	102
Owen, Edmond . . . . .	192	Propagation de la, à con- tre-courant lymphati- que . . . . .	101-134-138
Oxygène, sa valeur durant l'anesthésie . . . . .	214	Processus fuitif . . . . .	92
		Vitesse de propagation de la . . . . .	99
Pachydermie cancéreuse . . . . .	156	Vues pratiques sur la . . . . .	100-197
Pathologie de la . . . . .	158 163	Plèvre —	
Paget, Stephen . . . . .	2	Adhérences de la . . . . .	150
Paraplégie, disparition de la . . . . .	179	Perméation de la . . . . .	92-155
Peau —		Tumeurs implantées sur la . . . . .	92-149
Le cancer se propage-t il dans le plan de la . . . . .	21-97-156	Plexus lymphatiques —	
Quelle est l'étendue de, à enlever . . . . .	47-199 202	Anastomoses entre les divers . . . . .	53
Lymphatiques de la . . . . .	31-51-159	Aponévrotique profond . . . . .	32-53-163
Mode d'envahissement de la . . . . .	97	Cutané profond . . . . .	30-157
Récidives dans la . . . . .	49	Pectoral . . . . .	53
Envahissement sarcoma- teux de la . . . . .	241	Pectoral, envahissement précoce du . . . . .	56-99
Exérèse inutile de . . . . .	192-202	Sous-aréolaire . . . . .	52
Peau, incision de la —		Sous-papillaire . . . . .	51
Méthode de l'auteur (Fig. 48) . . . . .	214	Sous-séreux . . . . .	107
Dito. Sutures . . . . .	220	Sous-séreux, perméation des (Fig. 40) . . . . .	121
But . . . . .	200	Plexus sous-pleural, perméa- tion du . . . . .	92-144
Plan . . . . .	199	Poirier . . . . .	189
Ulcération . . . . .	223	Portes — dépôts dans les gan- glions —	
Péritoine épigastrique dans l'envahissement épigas- trique (Fig. 40) . . . . .	120	Au cours de l'envahisse- ment épigastrique . . . . .	136
Perméation (Fig. 15, 23) . . . . .	61	Origine des . . . . .	107-135
Cause de rupture des lymphatiques . . . . .	68-70	Peuvent constituer les pre- miers dépôts abdomi- naux . . . . .	137-146
Définition de la . . . . .	62	Producteurs de l'envahis- sement hépatique . . . . .	138
Démonstration macrosco- pique de la (Fig. 51) . . . . .	91-228	Portes, connexion lymphati- que des ganglions . . . . .	137
Latence de la . . . . .	198	Précipitines dans le cancer . . . . .	181
Les petits lymphatiques échappent à la . . . . .	91	Prédisposition des tissus . . . . .	2
Les troncs lymphatiques échappent à la . . . . .	91	Préparation de l'opéré . . . . .	213



# INDEX.

XIX

	Pages.		Pages.
Pression, rôle de la, sur les cellules cancéreuses . . . . .	95	Rodmann, Prof. . . . .	194
Pringle, J. H. . . . .	213	Rolleston, H. D. . . . .	27
Processus naturels de défense. . . . .	174	Rowntree, Cecil. . . . .	25
Propagation centrifuge du cancer . . . . .	19-196	Rupture de lymphatiques en perméation . . . . .	68-70-95
Importance de la, dans les interventions chirurgicales . . . . .	197	Sanguin, envahissement du courant . . . . .	2-17
Preuve de la, pendant la vie. . . . .	21-90	Innocuité de l' . . . . .	15
Dans les os . . . . .	33	Sappey . . . . .	51-52
Dans l'aponévrose profonde . . . . .	31	Sarcome mélanique. . . . .	224
Dans la peau . . . . .	21	Mode de propagation comparé à celui du cancer du sein . . . . .	245
Arrangement zonulaire dû à la . . . . .	96	Schmidt, M. B. . . . .	3-40-93
Rayons X —		Sclérose périlymphatique . . . . .	71-76-80-95-101
Dose excessive de. . . . .	184	Processus de guérison de la . . . . .	95-182
Influence des, sur les nodules sous-cutanés . . . . .	178	Démonstration des diverses étapes de la . . . . .	96
Emploi prophylactique des . . . . .	223	Sein —	
Récidive abdominale . . . . .	205	Anatomie du . . . . .	187
Manière d'éviter la . . . . .	207	Limites du . . . . .	187
Peut être imputable à l'opérateur . . . . .	205	Propagation du cancer dans le sein . . . . .	55
Statistique des. . . . .	206	Rapports du, avec les muscles . . . . .	188
Récidive retardée . . . . .	99	Sensibilité épigastrique . . . . .	141-210
Pariétale . . . . .	49	Shattock, S. G. . . . .	44
Statistique des cas de . . . . .	195	Sheild, M. . . . .	2-24-123
Rectum, importance de l'examen du . . . . .	210	Shock postopératoire . . . . .	220
Région épigastrique —		Manière de prévenir le . . . . .	222
Anatomie de la. . . . .	123	Snow, Herbert . . . . .	38
Point faible des parois . . . . .	124	Squiorrhe atrophique . . . . .	176
Examen clinique de la . . . . .	210	A propos de l'opération du . . . . .	210
Incision qui donne accès à la . . . . .	216	Statistiques . . . . .	124
Ablation de l'aponévrose profonde dans la . . . . .	203	Stiles Harold, J. . . . .	33-55-190-193
Signification de la présence de nodules sous-cutanés dans la . . . . .	210	Symonds, Charlein . . . . .	213
Régression spontanée —		Symptômes de l'envahissement épigastrique. . . . .	141
Dans le cancer du sein . . . . .	174-185	Symptômes éloignés dans le cancer du sein . . . . .	209
Dans le sarcome mélanique . . . . .	242	Syncytium dans le cancer. . . . .	11
Résultats opératoires . . . . .	49-194-206	Teacher, J. H. . . . .	16
Rétraction, cause de la, dans le cancer. . . . .	98	Tendeloo. . . . .	145
		Tension dans les lambeaux cutanés . . . . .	220
		Théorie embolique. . . . .	1



	Pages.		Pages.
Thérapeutique, erreurs de la.	185	Ulcères cancéreux, guérison	
Thorax, envahissement du .	148	d' . . . . .	119
Indépendant de l'envahissement abdominal . .	109	Vagin, importance de l'examen du . . . . .	210
Précautions chirurgicales contre l' . . . . .	148	Vaisseaux lymphatiques —	
Thrombose, autour des embolies cancéreux. . . .	12-15	Destruction des, par la sclérose périlymphatique ( <i>Fig. 21-23</i> ) . . .	93
Török. . . . .	148	Distension des, par les cellules cancéreuses ( <i>Fig. 18-19</i> ) . . . .	93
Traitement opératoire —		Intramusculaires, communication des . . . . .	52-82-145
Chez les vieillards. . . .	212	Intramusculaires, perméation des . . . . .	82
Choix des cas justiciables du . . . . .	209	Mammaires, trajet des . . . . .	52-189
En cas de récurrence. . . .	185	Perméation des, voir Perméation.	
Question de la laparotomie dans le . . . . .	210	Rupture des . . . . .	68-70
Réparation naturelle, adjuvant du. . . . .	184	Tronc des, rupture des . . . .	92
Traitement postopératoire .	223	Velpeau . . . . .	19-21-156
Trèves . . . . .	22-156	Walther . . . . .	18
Tumeur primitive —		Williams, Roger . . . . .	2-149
Délimitation de la. . . .	96	Wittelshofer. . . . .	148
Escharrification de la. . .	177	Wynter, W. Essex . . . . .	176
Extension invisible de la. .	199		
Constitue le centre de l'aire opératoire. . . .	198	Zahn . . . . .	2
Sclérose de la . . . . .	177	Ziegler . . . . .	160
Situation de la, importance opératoire. . . .	204-218	Zône dangereuse ( <i>Fig. 31</i> ) . .	112-187
Zones périphériques à la. .	97		
Tumeurs secondaires, voir dépôts secondaires.			

## CHAPITRE I.

### INSUFFISANCE DE LA THÉORIE EMBOLIQUE DE DISSÉMINATION.

#### Introduction.

Le sujet débattu dans les pages qui suivent peut se résumer aisément comme suit : un cancer du sein existe ; quelle sera à son égard la conduite du chirurgien ? A l'heure actuelle, l'exérèse est, en pratique, le seul traitement de confiance : de quelle façon un cancer du sein, avec toutes ses ramifications microscopiques, peut-il être enlevé complètement ? La résolution de ce problème requiert une connaissance précise des voies et modes de dissémination. Et puisque l'étude de faits évidents m'a contraint d'adopter une conception du processus de dissémination qui diffère radicalement de celle qu'on accepte d'habitude, je dois nécessairement envisager de façon assez complète les faits et les observations qui justifient ce changement d'opinion.

C'est pourquoi, toute la première partie de ce livre est consacrée au problème pathologique, sur la solution duquel doit reposer un traitement chirurgical rationnel.

#### La théorie embolique.

L'hypothèse connue sous le nom de « *théorie embolique* » paraît être une simple explication courante des métastases les plus lointaines du cancer du sein, telles qu'il s'en produit dans les viscères ou en des points éloignés des parois. A défaut de rivale, cette théorie a été longtemps en vigueur ; quelques auteurs doutent peut-être de sa valeur, mais ignorent complètement la question de la dissémination viscérale ou abandonnent le sujet sur une observation insignifiante.



D'après la théorie embolique (1), des particules dérivées de la tumeur primitive pénètrent dans le sang, elles y sont poussées par la force de la circulation vers des territoires éloignés, où leurs cellules prolifèrent et donnent naissance à des nodules secondaires.

Il n'est pas douteux que des cellules cancéreuses obtiennent fréquemment accès dans le sang, soit qu'elles y pénètrent par la voie du canal thoracique, soit qu'elles envahissent les petites veines au voisinage de la tumeur primitive. Goldmann ainsi que Roger Williams ont attiré spécialement l'attention sur cette dernière forme d'envahissement. Stephen Paget (2) fut le premier à montrer que dans cette forme simple, telle qu'elle est énoncée ci-dessus, la théorie embolique est insoutenable. Il fit remarquer que l'embolie est nécessairement un processus « impartial », auquel tous les organes sont exposés. Or, la distribution des métastases cancéreuses n'est nullement impartiale. Quelques organes sont envahis très fréquemment, d'autres ne le sont qu'à titre exceptionnel. Partant, il est nécessaire de supposer que certains organes forment un milieu favorable à l'embolie qui s'y loge, tandis que dans d'autres organes, les particules embolisées sont détruites ou mises dans l'impossibilité de se développer.

A l'appui de cette opinion : la prédisposition des tissus détermine le succès de l'invasion embolique, Paget produit quelques faits frappants. D'une part, sur 735 cas de cancer du sein, le foie montre du cancer dans 241 cas, la rate par contre n'est atteinte que dans 17 cas. D'autre part, sur 340 cas d'abcès pyoémiques, il s'en présente 66 fois dans le parenchyme hépatique et pas moins de 39 fois dans la rate.

De plus, les particules cancéreuses envahissant le sang doivent passer à travers les poumons pour gagner le système circulatoire, il semble digne de remarque que ces organes ne présentent des lésions de cancer que dans 70 cas seulement sur 735. Entre parenthèses, on peut noter que Zahn a expliqué cette immunité relative des poumons comme due au passage des particules cancéreuses de l'oreillette droite

(1) On trouvera un exposé complet de la théorie embolique et de ses difficultés in : ROGER WILLIAMS. *Diseases of the Breast*, 1894, p. 207.

SHEILD (*Diseases of the Breast*, 1898, p. 455.) paraît également se rallier à la théorie embolique.

(2) STEPHEN PAGET. *The Distribution of the Secondary Growths in Cancer of the Breast*. (*The Lancet*, 23 mars 1889.)



à l'oreillette gauche, au travers du trou ovale existant (embolie paradoxale): c'est là une explication qui n'entraîne pas la conviction.

Paget fit ressortir ultérieurement que chaque variété de tumeur primitive a sa géographie métastatique qui lui est propre. Par exemple, le cancer du sein, comparé aux autres formes de cancer, est fréquemment associé à de la fragilité et à des dépôts osseux. D'une part, les métastases cancéreuses squelettiques sont fréquentes dans les cancers du sein et du corps thyroïde; d'autre part, Gussenbauer et von Winiwarter n'en trouvèrent pas un seul exemple sur 903 cas de cancer de l'estomac. Dans le but de concilier ce fait avec la théorie embolique, Paget supposa que la prédisposition des différents tissus variait selon l'organe particulier dans lequel le cancer primitif prenait naissance.

Continuant son analyse subtile de la théorie embolique, Paget montra que certains os sont affectés habituellement dans le cancer du sein, et que d'autres, par contre, échappent invariablement. En présence de cette difficulté, il fut amené à envisager la prédisposition des tissus au cancer comme étant un facteur variable dans les différentes parties du squelette; l'humérus, par exemple, possède cette prédisposition à un haut degré, le radius, au contraire, prédisposé au même titre d'après l'hypothèse de l'embolie cancéreuse, présente une immunité naturelle pour le cancer.

L'hypothèse de l'embolie, déjà sujette à caution lorsqu'on la combine avec la doctrine de la prédisposition spécifique des tissus, semble, par une telle supposition, en être arrivée à un point critique! Il n'est certes pas douteux que, dans quelques rares cas de cancer, l'embolie par la voie sanguine est la cause réelle de la production des métastases. Tel, par exemple, le cas de R. Volk, dans lequel un cancer gastrique, après envahissement du foie, avait produit une embolie cancéreuse pulmonaire. On trouva des nodules dans les reins, le cerveau et sur des ulcères athéromateux de l'aorte thoracique. Toutefois en tant qu'explication intégrale des métastases, la théorie embolique est réduite à néant devant l'étude des distributions métastatiques. Il n'y a pas de doute, certains tissus et organes forment plus que d'autres un milieu favorable au développement de l'épithélium cancéreux; et le bel exposé de ce

fait par Stephen Paget demeure une contribution de valeur à l'étude de ce sujet. Mais cet auteur échafauda plus tard des hypothèses indispensables à la conciliation de la théorie embolique avec les faits de métastases. Ces hypothèses sont : *a*) la prédisposition des tissus dans les différents organes est variable et caractéristique pour chaque variété de tumeur primitive; *b*) dans le cancer du sein, certains os sont prédisposés, certains ne le sont point; en d'autres mots, les embolies carcinomateuses distribuées impartialement (par hypothèse) dans les différents segments du squelette sont détruites dans certains cas; dans d'autres au contraire, elles prennent pied et donnent naissance à des métastases. Devant l'absence de preuve tangible de chacune de ces hypothèses, celles-ci me paraissent aussi improbables qu'inadmissibles. Le seul argument susceptible d'être invoqué en faveur de cette opinion, est que si on n'admet pas les hypothèses précédentes, la théorie embolique ne parvient plus à expliquer grand nombre de cas de métastases. Telle est, me semble-t-il, la conclusion logique et inévitable des faits nouveaux apportés par Paget.

Parmi les plus récentes contributions à l'étude de l'envahissement du sang par le cancer, la plus appréciable est celle de M. B. Schmidt (1). Ce travail n'a pas encore attiré, en Angleterre tout au moins, l'attention que mérite sa valeur.

M. B. Schmidt examina l'état des poumons dans 41 cas de cancer. Il rejeta les cas dans lesquels les poumons étaient sains ou avaient été envahis en premier lieu par les lymphatiques et ceux dans lesquels le mode d'invasion première était douteux. Il obtint 15 cas présentant des embolies cancéreuses des petites artères du poumon. Dans tous les cas, le foyer primitif était situé dans l'abdomen.

Les cas de Schmidt méritent d'être cités ici en résumé :

*Cas 1.* — H., 37 ans. Cancer de l'estomac. Métastases seulement dans les ganglions abdominaux et dans un ganglion bronchique. Dans les deux poumons, spécialement sur le trajet des vaisseaux, les surfaces de section sont parcourues par de nombreuses et minces lignes blanches se ramifiant. Les lymphatiques sous-séreux de l'estomac sont remplis de productions cancéreuses; beaucoup de ces

(1) M. B. SCHMIDT. *Die Verbreitungswege der Karzinome*. Iena, 1903.



cellules, en particulier les cellules centrales, sont atteintes de nécrose.

Dans les poumons, grand nombre des plus petites artères, du calibre de  $\frac{3}{4}$  de millimètre ou moins, contiennent des thrombi en partie fibreux, en partie nucléaires et hyalins. Il existe également des cellules cancéreuses groupées en forme de mosaïque; elles sont presque exclusivement associées aux thrombi nucléo-hyalins, sont rarement incluses dans les thrombi fibreux, et sont quelquefois libres dans la lumière du vaisseau. Les thrombi les plus âgés contiennent tout au plus quelques cellules cancéreuses disséminées, peu de thrombi récents en sont privés. En aucun endroit hors des vaisseaux sanguins, il n'y avait trace de cancer dans le poumon.\*

*Cas 2.* — H., 37 ans. Cancer de l'estomac. Ganglions abdominaux cancéreux, rien aux ganglions bronchiques (même à l'examen microscopique). Pas d'autres métastases. Dans le parenchyme pulmonaire existent des bandes étroites, des lignes blanches délicatement ramifiées, qui suivent le trajet des petites artères et en occupent d'une façon évidente la lumière. A l'examen microscopique, on voit beaucoup de petites artères remplies d'éléments cancéreux. Les thrombi diffèrent d'âge; dans les plus vieux, quelques cellules cancéreuses se présentent d'ordinaire en petits groupes seulement; les groupes un peu plus grands montrent un agencement régulier de leurs cellules périphériques, qui contraste avec le groupement incoordonné de leurs cellules centrales. Les thrombi sont ainsi divisibles en deux couches. En certains endroits les cellules centrales sont nécrosiques. Ça et là, il existe dans le tissu fibreux de larges noyaux vésiculeux dépourvus de protoplasme : sans doute les reliquats de cellules cancéreuses.

Les thrombi récents sont faits de produits nucléaires ou hyalins, enfermant des groupes étendus de cellules cancéreuses. Les cellules situées à la périphérie montrent des mitoses et se colorent bien; par contre, les cellules centrales sont plus déchiquetées et leurs noyaux ne prennent pas les matières colorantes. La masse est souvent pénétrée par de nombreux leucocytes polynucléaires et de la sorte s'élaborent des éléments creux, formés d'une coque thrombosique pourvue d'un revêtement interne de cellules cancéreuses vivaces et d'un contenu mou. Dans ce cas-ci, quelques vaisseaux lymphatiques sont obstrués par des amas cancéreux, dont les cellules centrales montrent une nécrose avancée, tandis qu'à la périphérie on peut observer quelques mitoses; mais Schmidt ne trouva jamais dans les vaisseaux lymphatiques un stroma entre les cellules cancéreuses, ni la moindre couche



de tissu fibreux thrombosique autour d'elles. Les zones limites des lymphatiques atteints sont partout brusques, et souvent le revêtement endothélial est complètement inaltéré. Parfois le thrombus cancéreux d'une artère est uni au cancer d'un lymphatique périvasculaire par des traînées de cellules cancéreuses dans la médiane et l'adventice. Mais les veines, au voisinage desquelles on voit des lymphatiques bourrés de cancer, ne présentent jamais d'infiltration cancéreuse de leurs parois, ni de thrombose.

Dans la majorité des artères entreprises, l'invasion cancéreuse est limitée à la lumière et ne comprend ni la paroi vasculaire, ni les vaisseaux lymphatiques environnants.\*

*Cas 3.* — H., 45 ans. Cancer de l'estomac. Ganglions abdominaux cancéreux, ainsi qu'un ganglion dans le thorax. Métastases péritonéales et sous-phréniques. Point d'autres. Dans les poumons, les petites artères, du calibre de 1 millimètre ou moins, sont manifestement le siège de thrombi cancéreux, en particulier au niveau de leur bifurcation.

La majorité des thrombi sont à peu près du même âge. Ils sont fibreux et pauvres en cellules. Les cellules cancéreuses occupent une grande partie de leur aire et limitent des espaces à aspect glandulaire ou sphériques, semblables aux follicules thyroïdes, avec une paroi épithéliale à une couche et un contenu mucoïde. La paroi épithéliale montre souvent des cellules caliciformes bien formées. Il n'existe point de lymphatiques atteints de cancer, malgré la pénétration de celui-ci jusqu'à l'adventice de quelques artères. Dans les thrombi les plus jeunes, les cellules cancéreuses sont isolées ou réunies en petits groupes.\*

*Cas 4.* — H., 40 ans. Carcinome du pylore. Métastases dans les ganglions abdominaux, les capsules surrénales, le rein gauche, le foie, le ganglion thoracique voisin de la veine innommée gauche. Toutes les coupes des poumons montrent de petits processus d'envahissement, quelques-uns occupent certainement les artères, d'autres en sont très proches. A l'examen microscopique, il existe dans les poumons énormément d'artères contenant des thrombi cancéreux et de vaisseaux lymphatiques bourrés de cancer. Dans les vaisseaux lymphatiques, les cellules cancéreuses n'ont point de stroma et le centre de la masse est souvent nécrosique. En un seul endroit on pouvait constater le passage du cancer au travers de la paroi d'un lymphatique (dans une bronche).

*Cas 5.* — H., 43 ans. Cancer du pylore. Métastases dans les ganglions lymphatiques abdominaux et sus-claviculaires gauches, ainsi

que dans le foie. Poumons, péritoine et plèvres totalement dépourvus d'envahissement.

A l'examen microscopique, un nombre extraordinaire de petites artères ainsi que beaucoup de capillaires et de petites veines pulmonaires sont obstrués par des amas de cellules cancéreuses, vivaces, adhérentes les unes aux autres et présentant fréquemment des figures de mitose. Nulle part autour de ces masses cellulaires n'existe la moindre couche thrombotique.

*Cas 6.* — H., 42 ans. Cancer de l'estomac. Métastases dans les ganglions rétropéritonéaux. Quelques petites métastases sur la plèvre des deux poumons. Deux ganglions thoraciques cancéreux. On voit çà et là à la surface de section des poumons, de petits points blancs et des traînées sans lumière.

A l'examen microscopique, on constate beaucoup de cancer dans la lumière des artères pulmonaires, peu dans les veines, le moins dans les lymphatiques et seulement, dans les lymphatiques péri-artériels. Les cellules cancéreuses sont parfois nues, parfois entourées d'un thrombus nucléo-granuleux. Çà et là, il existe des thrombi fibreux dans les artérioles, confondus avec leurs parois et englobant de petits îlots de cellules cancéreuses éparpillées. En d'autres points, il y a des thrombi de tissu connectif non cancéreux. Dans les veines les cellules cancéreuses forment des cordons continus, non inclus dans du tissu thrombotique. Par hasard, on peut voir des capillaires remplis de cellules cancéreuses. Il existe des mitoses dans les vaisseaux tant sanguins que lymphatiques. L'agencement des cellules en deux couches, tel qu'il a été observé dans le Cas 2, n'est pas évident.

*Cas 7.* — F., 27 ans. Cancer de l'estomac. Métastases dans les ganglions abdominaux, rétrosternaux, sus-claviculaire gauche et médiastinal postérieur. Nodules sur le péritoine, sur la muqueuse de l'urètre, du vagin, de l'intestin et dans les muscles psoas. Petits nodules miliaires blancs dans les lobes supérieurs des poumons.

A l'examen microscopique, les petits nodules pulmonaires renferment chacun une petite artère contenant un thrombus cancéreux, celui-ci n'infiltré jamais la paroi de l'artère. L'envahissement des lymphatiques péri-artériels atteint par places le tissu pulmonaire.

Dans le reste du poumon les artérioles, en grand nombre, sont oblitérées par un tissu fibrillaire dense, où se trouve le foyer des cellules cancéreuses vivaces; il n'y a aucune infiltration des parois artérielles. Ces thrombi fibreux peuvent être poursuivis à travers les capillaires jusque dans les veines, et là aussi ils contiennent des



cellules cancéreuses. Une artère montre une paroi perforée par la propagation cancéreuse.

*Cas 8.* — F., 76 ans. Cancer de la vessie. Ganglions abdominaux cancéreux; pas d'autres métastases et en particulier pas de métastases pulmonaires.

A l'examen microscopique, il n'existe pas de cancer dans les poumons hors des vaisseaux sanguins, mais beaucoup de petites artères sont occupées par des thrombi vasculaires de tissu connectif, dans lesquels il n'y a parfois aucune inclusion d'élément étranger, parfois une ou plusieurs grandes cellules cancéreuses. Quelques artères contiennent un thrombus jeune, granuleux, englobant des groupes de cellules cancéreuses actives. Dans d'autres artères, l'obstruction est réalisée uniquement par des cellules cancéreuses, associées à une substance granuleuse; celle-ci n'est évidemment pas un caillot, mais est constituée par des cellules cancéreuses dégénérées. Seules les plus petites artères et un petit nombre de veines sont obstruées.\*

*Cas 9.* — F., 37 ans. Cancer du col utérin envahissant le paramétrium et les ovaires. Métastases dans le péritoine, les ganglions inguinaux et rétropéritoniaux, et la cinquième vertèbre lombaire. Pas d'envahissement ni du foie, ni des poumons. Dans un grand nombre d'artères pulmonaires microscopiques se trouvent des éléments cancéreux, entourés parfois de tissu thrombotique. D'autres amas sont libres dans la lumière du vaisseau et çà et là sont atteints au centre de nécrose. La paroi artérielle n'est jamais infiltrée.\*

*Cas 10.* — F., 47 ans. Cancer du col utérin. Un nodule dans l'épiploon. Métastases dans les ganglions abdominaux, les os et le canal thoracique. Pas de carcinome apparent dans les poumons ou les plèvres.

A l'examen microscopique, des thrombi cancéreux disséminés, en cours d'organisation, existent dans les artères et les veines pulmonaires. Beaucoup de veines et peu d'artères renferment simplement des cellules cancéreuses non circonscrites de tissu thrombotique. Pas d'envahissement capillaire. Il n'y a pas de cellules cancéreuses dans les poumons hors des vaisseaux sanguins.

*Cas 11.* — F., 38 ans. Cancer de la vésicule biliaire. Beaucoup de nodules dans le foie. Métastases dans les ganglions lombaires supérieurs, pas de métastases dans les ganglions sus-claviculaires. A l'œil nu, pas de métastases dans les poumons; pas d'autres métastases. Dans chaque coupe de poumon un grand nombre de vaisseaux sanguins, artères et veines, sont occupés par des cellules cancéreuses,



dont quelques-unes présentent des mitoses. Quelques cellules cancéreuses sont entourées de globules rouges inaltérés et non d'un stroma, d'autres, d'éléments thrombosiques, d'autres encore sont contenues dans un thrombus fibreux. On ne constate pas de cellules cancéreuses se frayant un chemin hors des vaisseaux.

Des cellules cancéreuses remplissent les veines sur de grandes étendues, invariablement, sans la moindre formation de stroma ou de thrombus, et sans infiltration de la paroi veineuse. On peut apercevoir ces traînées de cellules cancéreuses dans les capillaires unissant les artères et les veines infectées. Dans ce cas-ci, on ne constate pas de phénomènes régressifs des cellules cancéreuses.

*Cas 12.* — F., 67 ans. Carcinome des canaux biliaires. Métastases dans le foie, les ganglions abdominaux, le péritoine. Petits dépôts du volume d'une tête d'épingle dans les poumons.

A l'examen microscopique, les petites artères pulmonaires contiennent un grand nombre de thrombi cancéreux, dont le centre est fréquemment atteint de nécrose. Souvent la paroi vasculaire est en train de s'infiltrer. On rencontre des sections d'artères dans lesquelles la totalité de la lumière est garnie d'épithélium cylindrique; dans d'autres artères, il existe un thrombus fibreux qui limite des cavités tapissées d'épithélium cylindrique régulier. Autour de beaucoup d'artères obstruées, les lymphatiques contiennent des cellules cancéreuses formant à l'intérieur du vaisseau un revêtement uni, par places elles affectent un caractère syncytial et remplacent la couche endothéliale.

*Cas 13.* — F., 29 ans. Carcinome du rectum, infiltrant les organes voisins et entreprenant le péritoine. Métastases dans les ganglions abdominaux et sus-claviculaires gauches, sur le diaphragme et en un point du canal thoracique. Rien dans les poumons, le foie ou quelque autre organe. Dans toutes les coupes de poumon, il y a dans les artères beaucoup de thrombi en partie récents, en partie organisés et vasculaires; mais on ne trouve d'inclusions cancéreuses que dans trois artères. Dans la première, il reste un conduit en forme de faucille. Le thrombus cancéreux, limité du côté externe par la tunique élastique interne, est séparé du courant sanguin par une couche définitive d'endothélium. Dans la seconde, le cancer a pénétré la musculaire. La troisième formation cancéreuse est un nodule péri-artériel de structure alvéolaire, entourant la bifurcation d'une artère. L'artère elle-même est totalement occupée par un thrombus vasculaire formé de tissu connectif non cancéreux. Schmidt en conclut que le foyer primitif était un embole cancéreux



intra-artériel, qui a disparu lui-même, non sans avoir préalablement pénétré la paroi artérielle et avoir donné naissance au nodule péri-vasculaire. On trouva une obstruction partielle du canal thoracique par un thrombus cancéreux. \*

*Cas 14.* — F., 45 ans. Carcinome kystique mou des deux ovaires. Métastases dans le péritoine et dans les ganglions pelviens, aortiques, porte, médiastinal postérieur et sus-claviculaires gauches. Canal thoracique libre. Nodules sur les deux faces du diaphragme. Poumons et plèvres non envahis, le poumon droit presque complètement adhérent. Mort par suite d'embolie pulmonaire et de pleurésie hémorragique.

A l'examen microscopique, les foyers cancéreux sont disséminés de loin en loin dans les artères et les veines pulmonaires. Sont seuls entrepris les vaisseaux de faible calibre ( $\frac{1}{4}$  de millimètre ou moins). Dans les artères, les cellules cancéreuses sont emprisonnées dans des thrombi et on y trouve aussi des thrombi non cancéreux. Mais, dans les veines, toutes les cellules cancéreuses sont libres et bouchent la plupart du temps la veine en totalité. Parfois les cellules périphériques forment une couche régulière, cubique, apposée à la paroi interne, tandis que les cellules centrales sont disposées sans ordre. \*

*Cas 15.* — H. 63 ans. Carcinome de la prostate. Métastases dans le sternum, les côtes et les corps des première, septième, huitième et neuvième vertèbres dorsales. Un seul nodule, de 3 à 5 centimètres de diamètre, se trouvait dans le lobe inférieur du poumon droit, et quelques nodules dans le foie. Pas de métastases dans les ganglions lymphatiques ou le canal thoracique.

A l'examen microscopique, on trouva dans les petites artères pulmonaires beaucoup de thrombi fibreux oblitérants, sans inclusions cancéreuses déterminées. Quelques capillaires sont obstrués par du tissu fibreux. Sans aucun doute, il existe un groupe de cellules cancéreuses dans un thrombus artériel.

En beaucoup d'endroits les petites veines contiennent des groupes de cellules cancéreuses agglomérées placés au milieu de globules rouges. Dans une veine se trouve un thrombus nucléo-hyalin contenant des cellules cancéreuses; dans d'autres, se voit une substance hyaline claire, formée de globules comprimés.

(Dans les cas marqués d'un \*, l'infection embolique des poumons, et donc d'une manière à peu près certaine aussi l'infection du foie, s'est installée sans le moindre développement de nodules secondaires dans ces organes, ou dans le trajet du système circulatoire. — W. S. H.).

Schmidt faisait remarquer que ces quinze cas n'étaient point des cas de carcinomatose généralisée; en effet, dans la majorité, la formation de métastases était très limitée. A l'œil nu, les poumons paraissaient, en règle générale, tout à fait sains. Dans cinq cas, non seulement le tissu pulmonaire, mais les lymphatiques étaient totalement indemnes d'envahissement.

On trouvait du syncytium dans beaucoup d'emboles cellulaires nus, parfois en contact avec le sang, plus fréquemment dans les thrombi fibreux. On pouvait voir des phénomènes régressifs des cellules cancéreuses dans les thrombi jeunes. On notait d'une façon toute particulière, l'assemblage de petites cellules rondes entre et dans les cellules cancéreuses. Ces cellules rondes étaient parfois situées dans une vacuole du protoplasme des cellules cancéreuses. Quelques-unes de ces dernières étaient bourrées à tel point de ces cellules rondes qu'elles ressemblaient à des vésicules germinatives. Les noyaux de ces cellules rondes différaient des noyaux des leucocytes polynucléaires trouvés en petit nombre dans le tissu fibreux environnant, ils se composaient de granulations isolées de chromatine. Le centre d'un grand foyer cancéreux pouvait être détruit en totalité et occupé par un amas de ces cellules rondes. L'auteur a souvent noté cette invasion leucocytaire de la partie centrale dégénérée d'un amas de cellules cancéreuses.

Les conclusions générales de Schmidt ressortent mieux par la traduction de son propre texte. On verra qu'il demeure l'avocat de la théorie embolique :

« Dans le carcinome des organes abdominaux, l'embolie cancéreuse des petites artères pulmonaires se présente avec une fréquence inattendue et souvent répétée. Une petite proportion seulement de ces emboles donne naissance à des tumeurs métastatiques, ou se fraye un passage à travers la paroi du vaisseau dans les lymphatiques périvasculaires. La plupart de ces emboles, ou bien sont détruits par organisation de leur thrombus, ou bien, tout en conservant leur pouvoir d'accroissement, sont encapsulés et rendus inoffensifs. Ils peuvent pourtant à travers les thrombi organisés qui les entourent, avancer dans les



capillaires et les petites veines pulmonaires, ils peuvent ainsi donner naissance à des envahissements du système circulatoire. Tous ces phénomènes sont susceptibles de se rencontrer dans un poumon macroscopiquement inaltéré ».

On peut signaler que le travail de Schmidt, tout méticuleux qu'il soit, contient une cause d'erreur qui a échappé à cet auteur. Comme je le montrerai, un lymphatique cancéreux entrepris par une sclérose périlymphatique (voyez page 93), est très fréquemment détruit et remplacé par un cordon fibreux, dans lequel on ne peut reconnaître de nature lymphatique. Peut-être dans quelques cas rapportés par Schmidt les poumons furent primitivement envahis par la voie lymphatique et les lymphatiques cancéreux disparurent ultérieurement, après infiltration locale de la paroi vasculaire et envahissement de la lumière des veines et artères voisines. Cette objection pourrait être combattue efficacement par des injections artificielles démontrant la présence de lymphatiques normaux, proches d'embolies cancéreuses dans les vaisseaux sanguins.

Malgré cette critique, on peut admettre que le travail remarquable de Schmidt a prouvé la fréquence de l'invasion embolique du sang. Le docteur Bashford (1) a également attiré l'attention sur les embolies cancéreuses des artères pulmonaires dans les formes de cancer qui surviennent chez la souris.

L'embolie cancéreuse pulmonaire n'a pas été démontrée dans le cancer du sein, et cependant elle doit probablement se présenter parfois. Il est à noter que les 43 cas de Schmidt comprenaient deux cas de cancer du sein et que dans aucun d'eux cet auteur ne put mettre en évidence d'embolie cancéreuse dans le poumon.

Toutefois, pour démontrer la théorie embolique, il est nécessaire de prouver que cette invasion sanguine est *effective*. Il est loin d'en être ainsi, et le travail de Schmidt montre que, règle générale, l'épithélium cancéreux qui envahit le courant sanguin est seul détruit ou mis dans l'impossibilité de s'accroître. Si les tissus étaient organisés pour une résistance spécifique au cancer, il paraît probable que le sang, après le cartilage peut-être, tiendrait la plus haute place.

(1) *Scientific Reports of the Investigations of the Imperial Cancer Research Fund*, N° 2, Part II, page 38.

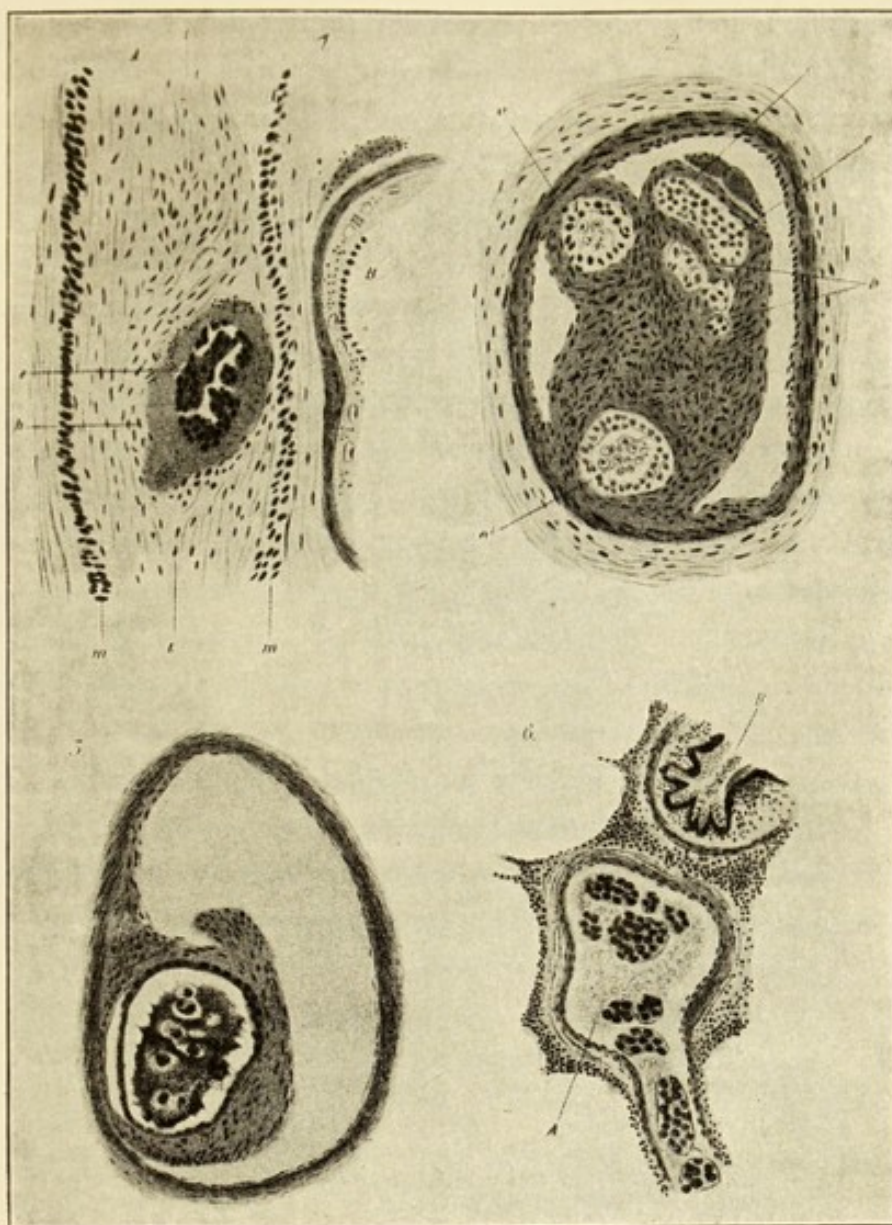


FIG. 1. — (M. B. SCHMIDT).

## DESTRUCTION D'EMBOLES CANCÉREUX LOGÉS DANS LES TRÈS PETITES ARTÈRES PULMONAIRES.

1. — Une artère, A, obstruée en partie par un vieux thrombus organisé, *t*. La partie restante de la lumière est occupée par un jeune thrombus fibreux, *h*, contenant un groupe de cellules cancéreuses, *e*. B est une bronche adjacente.

2. — Une artère contenant un thrombus de tissu connectif dans lequel existent de petits groupes de cellules cancéreuses dégénérées en voie de destruction.

3. — Une artère partiellement obstruée par un thrombus organisé contenant un amas de cellules cancéreuses dégénérées, dont la couche périphérique est seule bien conservée.

6. — Emboles cancéreux logés depuis peu dans une petite artère et libres dans le sang. Au-dessus de l'artère, A, se voit une bronche, B. L'embole cancéreux n'est pas encore circonscrit par la thrombose.



Dans douze des quinze cas d'embolie pulmonaire cancéreuse publiés par Schmidt, les poumons ne présentaient pas de nodules macroscopiques. Trois cas seulement montraient des dépôts pulmonaires visibles à l'œil nu. Dans deux de ces trois cas, il y avait présence de nodules miliaires, tandis que dans le troisième un nodule isolé siégeait dans un poumon. Il y a donc, même dans les poumons, cinq chances contre une qui s'opposent au *succès* d'une invasion cancéreuse par la voie sanguine. On pourrait dire, il est vrai, que dans les douze cas où les métastases ne se révélèrent point à l'œil nu, l'invasion était récente et se serait développée ultérieurement. Un tel argument tombe de lui-même, car, si une invasion sanguine n'arrive qu'à l'heure de la mort, ce ne peut être là un facteur important de dissémination.

Nous pouvons étudier maintenant quelles métastases (dans les quinze cas de Schmidt) se présentèrent le long du trajet du système circulatoire, indépendamment des embolies cancéreuses virtuelles existant dans les poumons. Si nous éliminons les dépôts cancéreux dans les ganglions, les métastases dans la cavité abdominale, siège primitif des tumeurs, et les métastases dans les poumons eux-mêmes, cinq cas seulement témoignent de métastases qui exigent encore une explication.

*Cas 3.* — Un nodule voisin du canal thoracique, au niveau de la quatrième vertèbre dorsale (probablement un ganglion lymphatique).

*Cas 6.* — Nodules sur la plèvre (associés à des nodules de la face inférieure du diaphragme).

*Cas 10.* — Nodules multiples dans le squelette; canal thoracique envahi.

*Cas 13.* — Nodules à la face supérieure du diaphragme; le péritoine montrait des dépôts cancéreux.

*Cas 15.* — Nodules multiples dans le squelette.

Une étude attentive montrera qu'à l'exception de deux cas, toutes les métastases existantes peuvent être aisément et naturellement expliquées par une dissémination lymphatique. En ce qui concerne les cas 10 et 15, où il y a métastases osseuses, je serai à même



de prouver que, selon toute probabilité, même les métastases à distance dans les os sont fréquemment le résultat d'une dissémination lymphatique et non sanguine.

Le travail de Schmidt démontre pourquoi l'épithélium cancéreux ne parvient pas, en règle générale, à proliférer dans le courant sanguin. Les cellules cancéreuses favorisent la thrombose, et le thrombus une fois organisé et rétracté les détruit. Goldmann trouva que la thrombose pouvait même précéder l'invasion du cancer dans une veine. Il montra également que l'envahissement des veines au voisinage de la tumeur primitive se rencontre dans des cas, trouvés après la mort totalement dépourvus de métastases. Schmidt observa, dans quatorze cas sur quinze, des éléments thrombotiques autour de quelques ou de tous les emboles cancéreux pulmonaires, il y en avait autour de tous les emboles dans sept cas. Il put suivre toutes les étapes de la destruction des emboles cancéreux dans les poumons. Particulièrement, dans un cas, il y avait de nombreux thrombi artériels, résultat probable d'embolies cancéreuses et cependant il n'y avait de cellules cancéreuses associées au thrombus qu'en un seul endroit. Dans le quinzième cas, tous les emboles cancéreux étaient dépourvus de revêtement thrombotique, et néanmoins même dans ce cas les métastases, uniquement viscérales, apparaissaient dans le foie; elles étaient donc la cause et non l'effet de l'invasion cancéreuse des poumons. Il est quelque peu surprenant, qu'en face de l'évidence recueillie par lui-même, Schmidt demeure le partisan de la théorie embolique. Je ne puis m'empêcher de songer que les auteurs qui ont étudié avec soin la théorie embolique, se sont attachés seulement à elle, parce que, en dépit de ses lacunes, aucune autre théorie ne se présentait d'elle-même.

En montrant que la présence de cellules cancéreuses dans le sang excite la thrombose et que le thrombus, qui s'organise habituellement, détruit les cellules ou les rend inoffensives, Goldmann et Schmidt semblent avoir établi un fait d'importance primordiale et totalement opposé à la théorie embolique appliquée au carcinome. Le cancer dans les vaisseaux lymphatiques, quelque loin que je l'aie poursuivi, ne favorise pas la thrombose à un tel degré; c'est là un fait sur lequel Schmidt lui-même attire l'attention. Par conséquent, il n'est pas

douteux que la dissémination du carcinome se fasse presque entièrement par les lymphatiques et non par les vaisseaux sanguins, bien que le cancer pénètre souvent dans le sang à peu près aussi vite que dans la lymphe.

Il est un fait significatif : le chorio-épithéliome, le seul carcinome qui, on le sait de façon certaine, se propage habituellement par le sang, aboutit très souvent à une guérison spontanée; fait que ne présente aucune autre forme de cancer. Dans une série de 188 cas de chorio-épithéliome, Teacher (1) rapporte quatre exemples de guérison apparemment absolue à la suite d'une opération incomplète, et huit autres cas où l'ablation de l'utérus fut favorable au rétablissement de la malade, malgré des hémoptysies témoignant de métastases pulmonaires. Il serait facile d'ajouter d'autres arguments contre la théorie embolique. Souvent on trouve le thorax rempli de productions secondaires et cependant l'abdomen en est totalement dépourvu. Ces relations existent à juste titre et sont fréquentes. Or, l'embolie sanguine doit être, de par sa véritable nature, un processus qui ne fait point de distinction; les embolies cancéreuses doivent donc être distribuées impartialement dans tous les organes. Stephen Paget avait déjà insisté sur ce fait. Pourquoi alors, dans certains cas, les embolies cancéreuses s'installent-elles seulement dans les organes abdominaux et dans d'autres uniquement dans les organes thoraciques? L'hypothèse d'une prédisposition des tissus ne tranche pas la difficulté, à moins de supposer que parfois les organes abdominaux sont prédisposés au cancer et les organes thoraciques sont résistants, tandis que d'autres fois l'inverse se produit. Je crois qu'une telle hypothèse doit être regardée comme le dernier retranchement de ceux qui défendent la théorie embolique.

Quelles conclusions devons-nous tirer quant à l'exactitude ou à l'inexactitude de la théorie embolique? Seule, elle n'est pas, à coup sûr, une explication suffisante et complète de toutes les métastases à distance dans le cancer. Comme il ressortira plus tard, mon travail a démontré que les nodules sous-cutanés rencontrés si souvent dans le cancer du sein sont dus, non à une embolie par voie sanguine, mais à la propagation du cancer le long des vaisseaux lymphatiques

(1) TEACHER. (*Journal of Obstetrics and Gynaecology*, Juillet et Août 1903.)



(**perméation**). J'ai montré également que les cavités péritonéale et pleurale sont plus ou moins envahies de façon fréquente, si pas invariable, par la perméation lymphatique et que la dispersion des particules cancéreuses au travers des cavités séreuses est un facteur important de dissémination (Chapitre V). D'ailleurs, la distribution des métastases osseuses est une preuve décisive de ce qu'elles ne sont point le résultat d'embolie par voie sanguine.

L'embolie sanguine, loin d'être un facteur dominant et primordial dans la dissémination du cancer, apparaît comme une éventualité exceptionnelle qui, même lorsqu'elle se présente, est rendue habituellement inefficace par la destruction des cellules cancéreuses, qui pénètrent dans le courant sanguin. Rarement, et dans des cas d'ailleurs douteux, l'embolie sanguine conduit à la formation de nodules secondaires. Mais les particularités de la distribution métastatique, dont il sera parlé plus tard, montrent que son importance est complètement subordonnée à la marche de la perméation lymphatique.

---

## CHAPITRE II.

**ÉTUDE CLINIQUE ET MACROSCOPIQUE  
DE LA DISSÉMINATION PARIÉTALE.****Dissémination externe (pariétale) et interne (viscérale).**

Les dépôts secondaires qui se présentent au cours d'un cancer du sein peuvent être envisagés en deux classes; la première a trait aux dépôts qui apparaissent dans les parois ou dans les membres, c'est-à-dire dans la peau, le tissu sous-cutané, les aponévroses, les muscles et les os; la seconde comprend les dépôts qui se font dans les cavités thoracique ou abdominale ou bien dans le système nerveux central.

Cette division anatomique correspond aux deux formes de dissémination, pariétale et viscérale, qui surviennent dans le cancer du sein. Habituellement elles se présentent associées. Néanmoins, cette distinction est naturelle et n'est pas une vue de l'esprit. La preuve tangible s'en trouve dans des cas tels que ceux de Arnott (1), de Walther (2) et dans celui dont le moulage existe au musée de l'hôpital Saint-Thomas (voir Fig. 8). Dans ces exemples, il y avait des métastases multiples et étendues, soit dans les os, soit dans les os et le tissu sous-cutané, mais les organes internes étaient indemnes de cancer.

Sur 470 autopsies de cancer du sein faites à l'hôpital Middlesex, Campiche et Lazarus-Barlow (3) ne trouvèrent pas moins de onze cas dans lesquels des dépôts secondaires se rencontraient uniquement dans le squelette. La genèse de tels cas est extrêmement difficile à expliquer par la théorie embolique et suggère l'idée que la dissémination viscérale est un effet secondaire et variable de la dissémination pariétale et que c'est à l'étude de cette dernière que l'on doit s'attacher en premier lieu. C'est pourquoi ce chapitre sera consacré à l'étude clinique et statistique de la dissémination pariétale.

(1) ARNOTT. *Trans. Path. Soc.* Vol. XIX, p. 356.

(2) WALTHER. *Bull. de la Soc. Anat.*, 1890, p. 423.

(3) *Archives of the Middlesex Hospital.* Vol. V, 1905, p. 97.



**Dissémination pariétale à marche centrifuge.**

Quand on trouve de petits nodules cancéreux disséminés dans la peau au voisinage d'un cancer du sein, ou bien quand les côtes adjacentes ou le sternum présentent des nodules cancéreux, il n'est point difficile de les attribuer à une propagation lymphatique locale. Mais, lorsque des nodules sous-cutanés existent sur la presque totalité de la surface du corps ou lorsque des os, éloignés du foyer primitif, tels le fémur ou le crâne, sont envahis, l'hypothèse d'une propagation lymphatique est abandonnée en faveur d'une invasion embolique par la voie sanguine. Il n'y a pas là, à mon avis, un motif suffisant pour changer d'opinion.

Que la progression centrifuge puisse embrasser une très vaste étendue au pourtour d'un carcinome, les cas de cancer en cuirasse le démontrent et entraînent la conviction. L'observation suivante, rapportée par Velpeau (1), en est un exemple :

« Parmi les malheureuses que j'ai vues dans cet état, je signalerai une dame anglaise, dont les téguments, depuis les flancs jusqu'au cou, depuis l'ombilic jusqu'au larynx, depuis les lombes jusqu'à l'occiput, avaient subi la transformation ligneuse, et qui était en outre criblée d'ulcères squirrheux, unis à une foule de bosselures cancéreuses, jusque dans les aisselles et sur les épaules. Cette pauvre femme, dont les deux bras étaient triplés en volume et durs comme du marbre, avait la respiration si *petite*, si courte, qu'elle ressemblait à une personne qu'on étrangle ou dont la poitrine est violemment prise dans un étai ; ne pouvant remuer ni les bras, ni la tête, éprouvant des douleurs atroces à tout instant. Elle offrait, quand je la vis avec le docteur Skiers, son médecin, le spectacle le plus navrant : jetant des cris perçants, appelant la mort sans pouvoir se la donner, et priant incessamment qu'on lui administrât une dose d'opium suffisante pour l'endormir à jamais ».

Dans une publication récente (2), reproduite et étendue ici, je faisais ressortir avec évidence que le cancer du sein progresse lentement d'une manière centrifuge et par continuité à partir de son point d'origine. Cette progression rappelle le mode de propagation de l'érysipèle, mais se fait à des niveaux différents. La zone d'extension

(1) VELPEAU. *Maladies du sein*. Deuxième édition 1858, p. 407.

(2) The Centrifugal Spread of Mammary Carcinoma in the Parietes and its Bearings on Operative Treatment. (*Archives of the Middlesex Hospital*. T. III, 1904, p. 27.)

dans les deux cas est plutôt limitée par deux dimensions que par trois et tend à réaliser une forme circulaire avec le foyer primitif comme centre. A ce degré, l'érysipèle s'étend essentiellement au niveau de la peau, et le cancer montre fréquemment une tendance à pénétrer plus loin dans les parois, avant d'entreprendre les organes internes.

L'infection embolique des ganglions axillaires mise à part, la zone d'infection pariétale, en tant qu'accroissement, peut être représentée grossièrement par des cercles de rayon toujours grandissant et dont la tumeur primitive constitue le centre. Dans quelques cas, l'extension centrifuge peut finalement affecter la plus grande partie de la surface du corps. Elle paraît s'installer tout à fait indépendamment d'un transport quelconque de particules cancéreuses par le courant sanguin ou lymphatique, et se faire de préférence par propagation directe le long des plus petits vaisseaux lymphatiques (PERMÉATION).

### **Extension centrifuge dans les parois.**

Il existe cinq couches dans lesquelles on peut rechercher la preuve de l'extension centrifuge d'un cancer du sein. Ce sont :

- I. — La peau.
- II. — La graisse sous-cutanée.
- III. — Les muscles.
- IV. — L'aponévrose profonde.
- V. — Les os.

Cependant, puisque les nodules sous-cutanés affectent concomitamment et la peau et la graisse sous-cutanée, de plus, puisqu'on ne connaît que peu de chose sur le cancer dans les muscles, les couches à étudier sont pratiquement réduites à trois :

- I. — La peau et la graisse sous-cutanée.
- II. — L'aponévrose profonde.
- III. — Les os.

Les dépôts secondaires dans chacune de ces couches doivent maintenant être envisagés séparément par rapport à la question de la propagation centrifuge.



I. — *La peau et la graisse sous-cutanée.*

C'est presque un axiome dans la pathologie actuelle du cancer mammaire que la peau est infectée de bonne heure et que le cancer s'y étend dans toutes les directions à partir de la tumeur primitive. Les nodules sous-cutanés, qui apparaissent si fréquemment dans le voisinage et qui peuvent ultérieurement envahir tout autour une grande zone, sont souvent considérés comme la preuve concluante de ce fait. On peut pour le moment différer la discussion de cette opinion.

Il est difficile de trouver des observations précises sur l'apparition et la progression des nodules cutanés. Cependant, il est tout à fait certain, comme Velpeau l'a démontré le premier, que ces nodules font toujours leur première apparition au voisinage immédiat de la tumeur primitive. Le fait est très rare, si pas inexistant, de trouver ces nodules au cuir chevelu, au haut du bras ou à l'abdomen, quelque temps avant qu'ils ne se soient montrés à la face antérieure de la poitrine.

Stanley Boyd<sup>(1)</sup>, dans une publication sur l'oöphorectomie comme traitement du cancer du sein, donne trois croquis très détaillés du même cas à des périodes différentes. L'extension centrifuge du territoire où apparaissent les nodules cutanés y est des plus manifestes. La tumeur siégeait au sein droit. D'abord, cinq nodules sous-cutanés firent leur apparition du côté malade à la face antérieure de la poitrine, près de la cicatrice opératoire. Ensuite, un nodule apparut au bord antérieur du grand dorsal droit. Plus tard, des nodules se montrèrent dans le haut du bras droit, à l'angle scapulaire correspondant, à la paroi antérieure de la poitrine du côté gauche, et dans la peau de l'abdomen au-dessus du creux épigastrique. A une période avancée les nodules devinrent si nombreux à la paroi abdominale jusque près du pubis, qu'il fut impossible de les compter. L'évolution d'un cas rapporté par Byrom Bramwell<sup>(2)</sup> illustre très bien la façon dont les nodules sous-cutanés apparaissent en des points successifs, de plus en plus éloignés du foyer primitif.

1) STANLEY BOYD. — On Oöphorectomy in the Treatment of Cancer of the Breast. (*British Medical Journal*, 1899, 4 février, p. 257.)

(2) BYROM BRAMWELL. (*Edinburgh Medical Journal*, juillet et août, 1894.) — On trouvera un résumé de ce cas à la page 153.

Les deux cas suivants, extraits des annales de l'hôpital Middlesex, font ressortir aussi la propagation des nodules sous-cutanés dans la région circonscrivant la tumeur initiale :

Dans le premier cas, le sein gauche présentait une tuméfaction ulcérée en partie. Tout autour, la peau était noduleuse du fait de l'existence de nombreux dépôts sous-cutanés de néo-formation; ceux-ci s'étendaient sur la face antérieure de la moitié supérieure gauche du thorax et aussi sur et au-dessus de la clavicule droite. Vers le dos, ces dépôts étaient décelables jusqu'au pli axillaire postérieur. L'épaule gauche était couverte de tumeurs nodulaires sous-cutanées et était presque immobilisée. (Protocole d'autopsie n° 59, 1901).

L'autre cas présentait une distribution plus étendue des nodules cutanés, mais néanmoins les parties distales des membres étaient indemnes. La malade était fort épuisée. Son corps présentait un aspect remarquable dû à des tumeurs cutanées nombreuses et larges ( $2\frac{1}{2}$  à 5 cm. de diamètre). Ces tumeurs occupaient principalement la face antérieure du thorax et de l'abdomen, mais existaient également au dos, à la figure, derrière la mâchoire, aux paupières et aux membres, où il faut noter spécialement leur principale distribution aux parties voisines du tronc.

A la poitrine beaucoup de nodules étaient ulcérés; d'autres étaient arrondis et faisaient un relief de plus de  $2\frac{1}{2}$  cm. Une grosse tumeur siégeait sur le sternum, et de là des traînées irrégulières de nodules semblaient s'irradier dans toutes les directions. A peu près à  $2\frac{1}{2}$  cm. à droite de la ligne blanche, et parallèlement à celle-ci, courrait une traînée apparente de nodules. On ne trouva point de métastases dans les poumons. (Protocole d'autopsie n° 52, 1902). La Figure 2 représente ce cas.

Trèves, dans *The Lancet* du 10 septembre 1887, rapporte un cas de squirrhe du sein avec de multiples nodules sous la peau, mais qui n'y étaient pas adhérents.

Dix mois avant son admission, la malade, enceinte à ce moment de deux mois, remarqua un petit nodule rond sur le sein droit. Deux mois après un nodule identique apparaissait dans le sein gauche. A l'entrée de la malade, le centre du sein droit était occupé par une



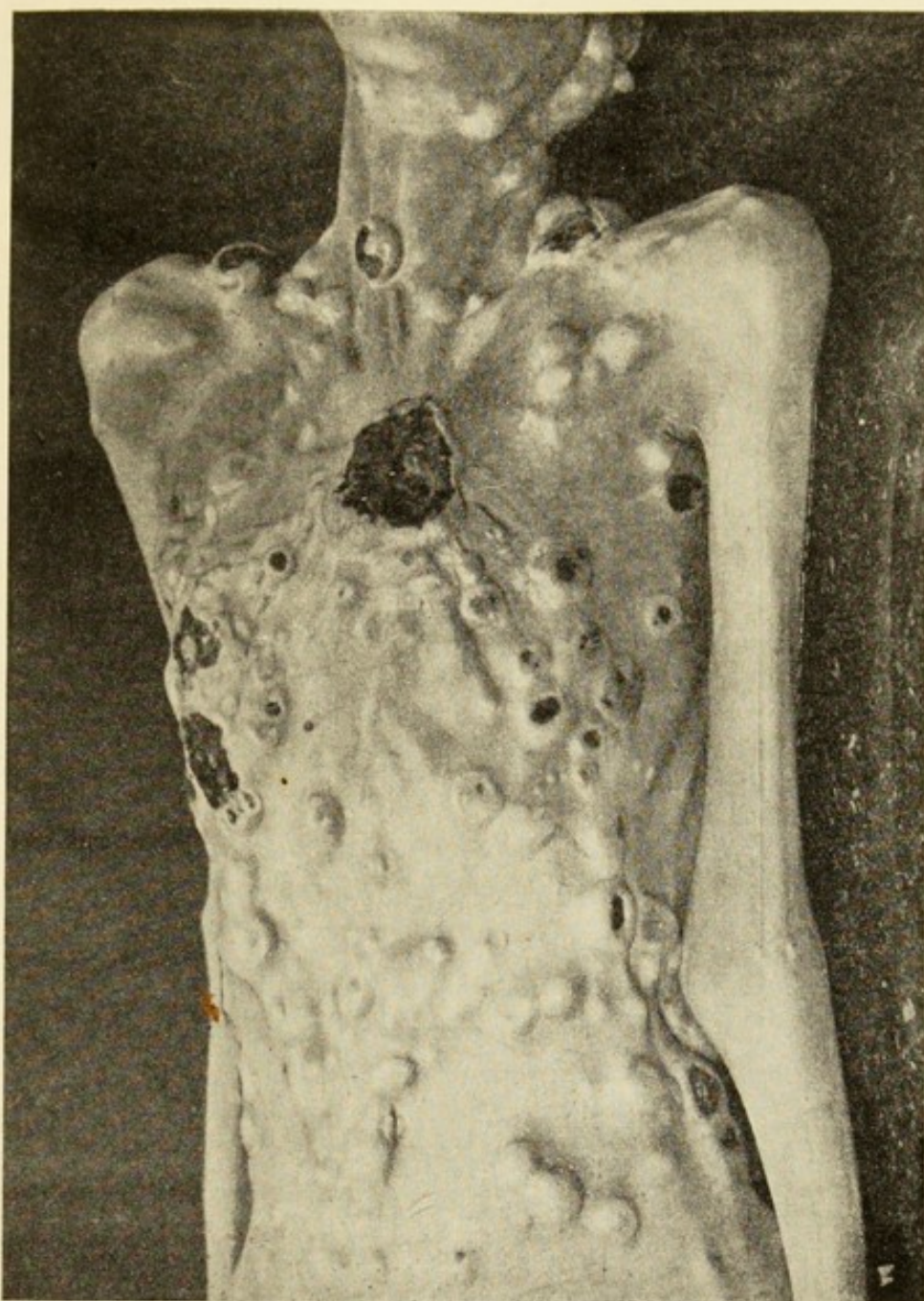


FIG. 2. — CAS MONTRANT UNE PROPAGATION CENTRIFUGE TRÈS ÉTENDUE DE NODULES SOUS-CUTANÉS (HOPITAL MIDDLESEX).

A noter l'immunité relative des membres et l'ulcération des grands nodules. On voit à la face antérieure de la poitrine un amas de nodules confluents ulcérés.



masse dure comme du marbre, formée de nodules lâchement unis, et adhérents à la peau. La tumeur était fixée au muscle pectoral sous-jacent. A une distance considérable autour de la mamelle, le tissu sous-cutané était envahi par des nodules fort disséminés. La majeure partie se trouvait entre le sein et l'aisselle; quelques-uns s'étendaient à hauteur de la clavicule, d'autres atteignaient la ligne médiane, tandis qu'on en trouvait éparpillés à la partie supérieure de l'abdomen. La peau qui recouvrait ces nodules était normale et non adhérente. Leur volume variait d'un petit plomb à une fève. Les plus grands étaient au niveau du cœur, puis ils devenaient de plus en plus petits à mesure qu'ils s'éloignaient du mamelon. Il y en avait plus de cent. Une traînée nodulaire indépendante allait du sein à l'aisselle où elle se perdait. Les nodules étaient vaguement groupés en lignes s'irradiant à partir du mamelon. Les ganglions axillaires et sus-claviculaires étaient engorgés du côté droit seulement. Le sein gauche était occupé par une tumeur semblable à celle de droite, mais elle n'adhérait ni à la peau, ni au muscle. Autour de cette tumeur existaient environ 60 nodules identiques à ceux déjà décrits, mais ne s'étendant point si loin du sein. Aucun d'entre eux n'avait atteint ni la clavicule, ni l'aisselle, ni la ligne médiane, ni la peau de l'abdomen. La patiente n'avait jamais enduré de souffrances. Les nodules s'étendant à partir de la zone mamelonnaire avaient envahi la tête.

Trèves fait remarquer que le cas fournit la démonstration exagérée du mode d'extension du squirrhe. Il assimile ce mode d'extension à la propagation lymphatique du tubercule pulmonaire et du lymphadénome. Ce cas corrobore évidemment l'opinion que les nodules cutanés sont le résultat d'une progression centrifuge. Il paraît être un exemple vrai de carcinome primaire des deux seins.

La planche III reproduit un cas de M. Marmaduke Sheild, qu'il a aimablement mis à ma disposition; elle constitue la Figure 55 de son ouvrage bien connu « Diseases of the Breast ». Je lui suis grandement reconnaissant de la permission qu'il m'a octroyée de la reproduire ici. Elle dépeint un stade moyen, ou un degré modéré, du processus de formation nodulaire. Les nodules ont progressé de façon centrifuge, de manière à comprendre une zone circulaire considérable autour de la tumeur. Plus tard, ils se sont étendus davantage dans la direction verticale que dans la direction horizontale; ce qui d'ailleurs paraît être une règle générale.

Dans le cas suivant, les nodules s'étendent sur une surface plus



vaste, mais le processus centrifuge de dissémination semble avoir perdu de sa virulence à mesure qu'il s'éloigne du foyer primitif, de telle sorte que les nodules périphériques sont peu nombreux et éparpillés.

Nécropsie n° 176, Hôpital Middlesex, 1905. L'examen fut pratiqué par M. Cecil Rowntree, à qui je suis redevable des mensurations précises et des diagrammes.

La malade était une femme émaciée, âgée de 80 ans. A la place du sein droit existait un profond ulcère, de 6 cm. (2 1/2 inches) de diamètre et de contour à peu près circulaire.

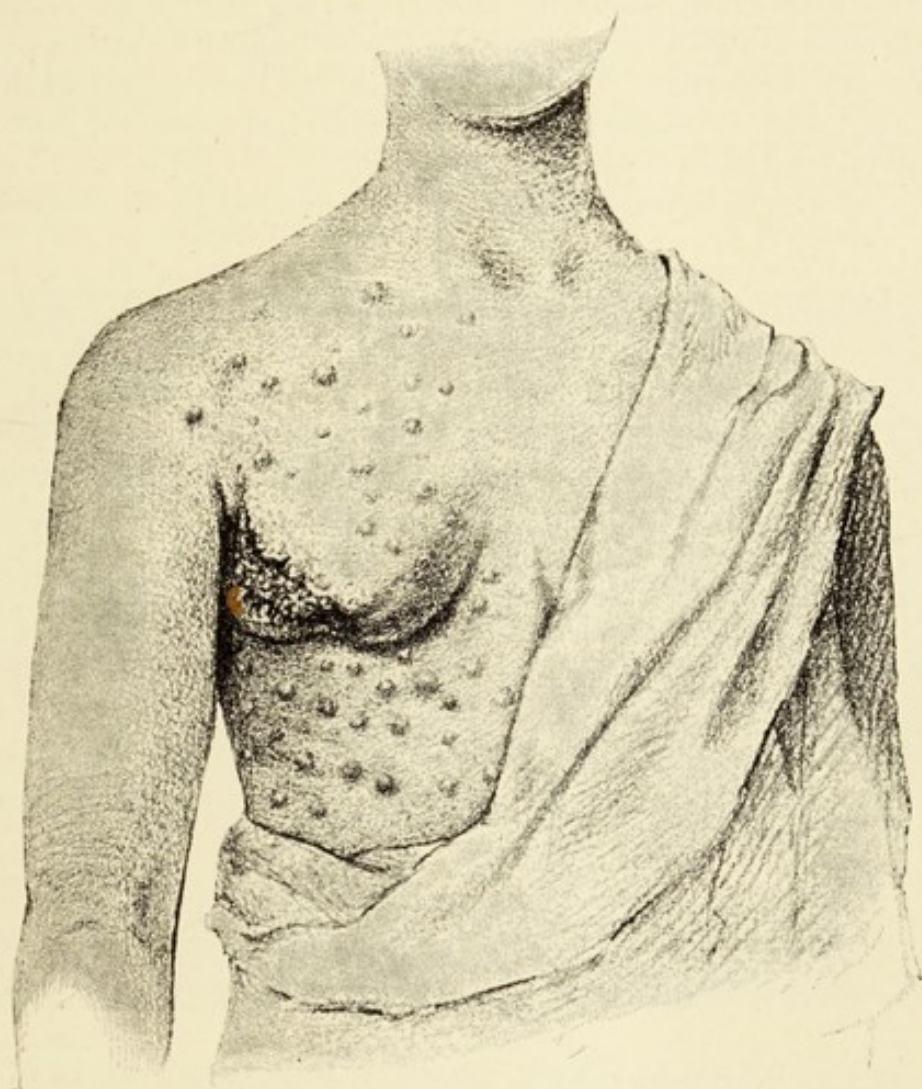


FIG. 3. — EXTRAITE DU LIVRE DE MARMADUKE SHEILD  
« DISEASES OF THE BREAST ».

La planche est reproduite ici pour montrer comment des nodules cutanés se propagent dans toutes les directions à partir de la tumeur primitive, et la circonscrivent d'une zone vaguement circulaire.

De petites tumeurs de néo-formation s'étendaient discrètement sous la peau dans toutes les directions autour de l'ulcère. D'autres nodules, disséminés épars sur le corps, existaient dans le tissu sous-cutané, librement mobile sous peau. Tous les nodules existants sont figurés dans le diagramme, qui donne également la distance en « inches » des nodules aux bords de l'ulcère. Le sein gauche était normal; le nodule représenté dans le diagramme existait dans le tissu sous-cutané près du sein. (Voir Fig. 4).

De très nombreux nodules du volume d'un pois étaient parsemés dans les deux poumons. Il existait un petit nodule à la partie supérieure de la plèvre droite; pas de liquide dans les cavités pleurales.

Dans le péritoine, au-dessus de la vessie, à peu près sur la ligne médiane, se trouvait un petit nodule, probablement de nature carcinomateuse secondaire. Dans le voisinage de l'anneau crural droit il y avait un autre nodule péritonéal, il était apparemment relié au ganglion lymphatique du canal crural.

Un choc modéré n'entraîna pas de fracture dans les os. Les clavi-

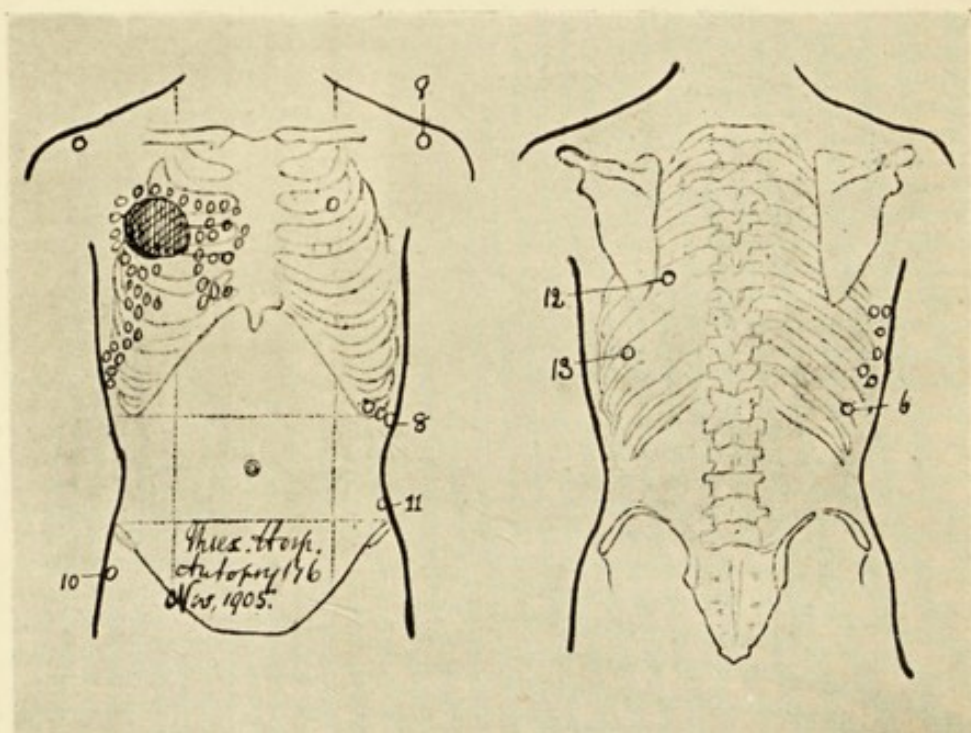


FIG. 4. — D'UNE AUTOPSIE RÉCENTE DE CANCER DU SEIN PRATIQUEE A L'HOPITAL MIDDLESEX.

Ce tableau représente tous les nodules qui existaient. Les membres en étaient totalement indemnes. Les chiffres indiquent en « inches » la distance de quelques nodules au bord de la tumeur primaire. (12 inches = 0<sup>m</sup>30479, 1 inch équivaut donc à 2,5 cm., A. L.).



cules, les côtes et les corps vertébraux furent trouvés indemnes de tumeur. Il existait une légère courbure latérale à concavité dirigée à droite. La calotte crânienne était infiltrée de productions cancéreuses néoformées ; toutefois, elles étaient limitées au diploé et ne soulevaient la surface extérieure qu'en deux endroits ; rien à la surface intérieure.

REMARQUES. — M<sup>r</sup> Rowntree avait déjà observé dans différents cas de cancer du sein une courbure latérale sans rotation de la colonne vertébrale. Dans tous les cas la courbure dorsale siégeait du côté de la tumeur primaire. Il suppose que la courbure résulte de la rétraction du foyer primitif. Cette constatation est intéressante et je la crois nouvelle.

Le cas dépeint très bien la propagation centrifuge de perméation, pour tous les nodules situés dans un cercle de 25 à 30 cm. ( 10 to 12 inches). En outre, tous les nodules plus éloignés sont libres d'adhérences à la peau sus-jacente. Tel est fréquemment le cas ; c'est même un argument puissant en faveur de la progression plus aponévrotique que cutanée du cancer du sein.

Les nodules métastatiques pulmonaires, à en juger par leur distribution uniforme et par la non-participation de la plèvre, relèvent d'une embolie par la voie sanguine.

Les nodules pelviens de seconde formation sont probablement le premier témoignage de l'envahissement épigastrique (voir page 140). La pesanteur joue évidemment un rôle en rapport avec leur position.

Le plus bel exemple de dissémination étendue que j'ai trouvé, est rapporté par Rolleston (1). La tumeur primitive était de petit volume et siégeait à la partie inféro-externe du sein gauche. Le sein fut enlevé en même temps que deux ganglions axillaires, trouvés cancéreux. Vingt et un mois après l'opération, on remarqua un petit nodule sous-cutané au-dessus de la clavicule droite. Ultérieurement de nombreux nodules se développèrent. Un an après la première récidive il en existait 105. A la même époque on percevait une masse cancéreuse dans le sein droit. Quatre mois plus tard, en suite de l'administration d'arsenic et d'extrait thyroïdien, le nombre des nodules était tombé à 78. Les ganglions axillaires et cruraux étaient augmentés de volume.

La distribution des nodules est représentée dans deux figures, montrant l'une la face antérieure, l'autre la face postérieure du corps.

(1) H. D. ROLLESTON. *A Case of Multiple Cutaneous Carcinomatosis after Carcinoma Mammæ*. (*Clinical Society's Transactions*, XXXIV, 1901, p. 206).

Les schémas démontrent manifestement la propagation centrifuge, dans le fait que *les bras au-dessous de la moitié de l'humérus et les jambes au-dessous du tiers supérieur du fémur, sont totalement indemnes de nodules*. Pour Rolleston, les nodules sont le résultat d'une dissémination par le courant sanguin. Une telle hypothèse est totalement incompatible avec l'intégrité complète des extrémités distales du corps; en effet la circulation y est terminale et les embolies non cancéreuses y manifestent dans tous les cas leurs effets les plus caractéristiques.

Il est vrai qu'il existe de nombreux nodules dans le crâne; on peut expliquer leur présence par une embolie, mais cette hypothèse n'est pas indispensable. En marquant sur la peau d'un sujet vivant la position des nodules les plus éloignés des diagrammes de Rolleston et en prenant les mensurations réelles par la voie la plus courte sur la

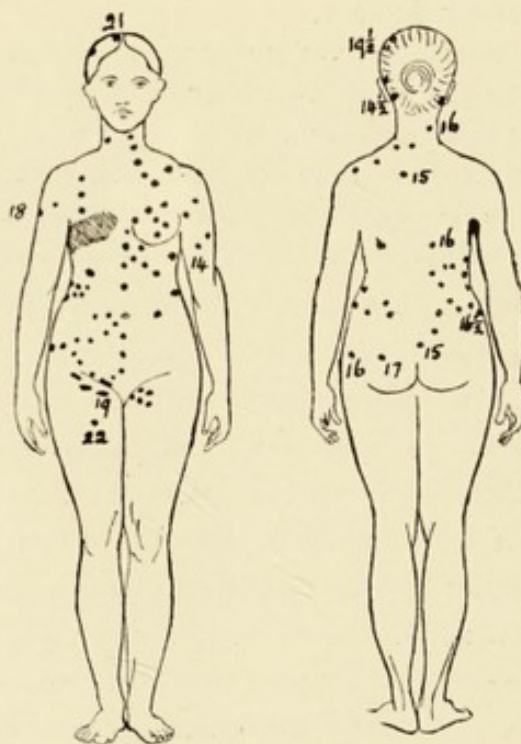


FIG. 5 — SCHÉMAS REPRÉSENTANT LA DISTRIBUTION DES NODULES SOUS-CUTANÉS DANS LE CAS DU D<sup>r</sup> ROLLESTON.

Le sein *gauche* avait été enlevé pour carcinome. La zone ombrée au niveau de la région mammaire droite représente des néo-formations secondaires adhérentes. Les chiffres donnent en « inches » la distance de quelques nodules au mamelon gauche, mensurations prises par le chemin le plus court.

Ce schéma appartient au Dr Rolleston qui me l'a obligeamment prêté.



surface cutanée, on trouvait que le nodule le plus élevé, sur le crâne au niveau du front, était distant d'environ 52 cm. (21 inches) du mamelon gauche. Le nodule le plus bas, situé à l'aîne droite, était à 55 cm. (22 inches) du même point. Le nodule le plus éloigné à droite, lorsque le bras était relevé, siégeait à 45,5 cm. (18 inches) du mamelon gauche et le plus distant à gauche, sur le bras correspondant, se trouvait à 36 cm. (14 inches) du même mamelon. Beaucoup de nodules dorsaux étaient éloignés du mamelon gauche d'environ 37,5 à 43 cm. (between 15 and 17 inches) en prenant la distance autour du thorax soit par le côté gauche, soit par le côté droit. En vérité, en regardant la partie postérieure du tronc, les bords du cercle d'infection, sinueux de par l'irrégularité de la surface, paraissent nettement délimiter une convexité qui entoure le corps et qui tend à se propager du côté dorsal droit. Les parties du dos les plus éloignées du mamelon gauche sont libres de nodules. Ce sont, bien entendu, les régions de l'épaule droite et de la fesse.

Si nous supposons qu'une petite partie du foyer primaire se trouvait en un point situé à 5 cm. de la partie interne du mamelon gauche et juste en dessous de lui, tous les nodules tombent exactement dans une zone ovale à grand axe vertical, de 55 cm. (21 1/2 inches) sur 35 (16 inches) et dont ce point forme le centre. Ces nodules se sont propagés autant vers le haut que vers le bas et autant à droite qu'à gauche. Toutefois, il faut admettre que, dans la zone des nodules, leur distribution est quelque peu irrégulière, l'intégrité de la face et de la majeure partie gauche de l'abdomen en est la preuve. Aussi, le point auquel il faut attacher la plus grande importance en tant que manifestation de la propagation centrifuge, est l'immunité absolue des segments du corps situés hors de la zone sus-indiquée, c'est-à-dire la partie distale des membres.

La répartition des nodules cutanés dans une zone quasi circulaire d'étendue très variable, dont la tumeur primitive forme le point central, est un fait caractéristique et non l'objet du hasard. De plus, la zone entreprise dans les cas les plus extrêmes qui ont été rapportés, n'est que l'extension du cercle d'envahissement, si nettement mis en lumière dans le cas de Sheild. Les membres échappent sans

aucun doute, uniquement parce que le malade meurt avant que la propagation centrifuge lente de la tumeur n'ait eu le temps de s'étendre à eux.

On remarquera que, règle générale, les nodules voisins de la tumeur primitive sont les plus gros, et que les plus éloignés sont de volume plus restreint et moins intimement adhérents à la peau. Dans quelques cas exceptionnels, les nodules cutanés peuvent s'ulcérer, comme la chose s'est présentée récemment à l'hôpital Middlesex (voir Fig. 2). Il est à noter que l'ulcération est plus marquée au voisinage immédiat de la tumeur primitive. Ces faits viennent tout à fait à l'appui de l'hypothèse de la dissémination centrifuge, puisqu'ils montrent que les nodules les plus âgés se trouvent près du centre de la zone cutanée envahie et les plus jeunes à sa périphérie.

Bien entendu, il ne vient pas un instant à l'esprit que la dissémination pariétale très étendue, telle que la montrent les cas sus-énoncés, soit autre chose qu'un événement tardif et exceptionnel, où le traitement opératoire du cancer mammaire ne laisserait à dire vrai aucun espoir. Ces cas sont publiés ici dans le but de montrer que, même avec une dissémination pariétale dans son stade le plus avancé et dans son étendue la plus grande, toutes les métastases pariétales se produisent dans une zone circulaire dont la tumeur primitive occupe le centre. On en déduit que dans les cas moyens de cancer du sein, à la période de début où l'opération est possible, c'est-à-dire avant l'apparition de quelques nodules sous-cutanés, il existe une invasion cancéreuse microscopique, limitée bien entendu à une zone circulaire plus restreinte des parois au pourtour de la tumeur. Comme on le verra plus tard, l'examen microscopique direct confirme cette conclusion.

Les cas de dépôts étendus de nodules sous-cutanés, non attribués à une dissémination embolique par la voie du courant sanguin, ont été expliqués d'habitude en supposant que le carcinome s'étend dans « le plexus lymphatique cutané profond » à la jonction du chorion et du tissu sous-cutané. Mais, on n'a pas encore fourni de preuve satisfaisante de cette hypothèse, ni même de l'existence de ce « plexus cutané profond » (voir p. 51).

La distribution inégale des nodules sous-cutanés dans une zone



régulière semble plutôt indiquer qu'ils sont les épanouissements accidentels d'une prolifération qui s'étend en réalité dans un plan plus profond. Il se peut qu'ils soient simplement l'indice d'une propagation néoplasique continue dans l'aponévrose profonde.

A l'appui de ce fait, il est digne de remarquer que Stiles a été capable de démontrer la présence de lymphatiques cancéreux dans les septa de tissu connectif qui unissent les nodules sous-cutanés à l'aponévrose profonde. Toutefois cet auteur n'a pu fournir la démonstration microscopique d'une continuité d'infection *le long de la peau* entre deux nodules voisins.

L'erreur de raisonnement qui veut que la tumeur progresse nécessairement dans la peau, parce que les nodules sous-cutanés se propagent à partir de la tumeur de façon centrifuge, peut être schématisée comme suit.

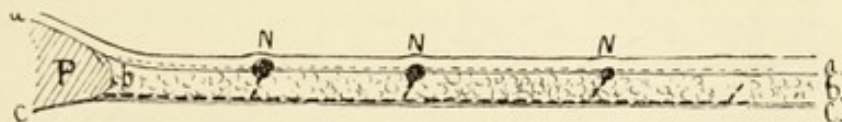


FIG. 6. — POUR MONTRER QUE LES NODULES SOUS-CUTANÉS NE PRENNENT PAS NÉCESSAIREMENT NAISSANCE PAR EXTENSION DE LA TUMEUR LE LONG DE LA PEAU.

Le schéma représente une coupe verticale des parois dans la région de la tumeur P : aa peau, bb graisse sous-cutanée, cc aponévrose profonde. Les nodules sous-cutanés N N N peuvent dériver (1) de l'extension de la tumeur dans la peau le long de la ligne faiblement pointillée, c'est la conception adoptée couramment ; ou (2) de la propagation de la tumeur dans l'aponévrose profonde le long de la ligne fortement pointillée, avec des bourgeons vers la peau qui donnent naissance à des nodules sous-cutanés. Cette manière de voir n'est pas admise, mais est correcte d'après l'auteur. Cf., Fig. 51, p. 229).

Tandis qu'il est très possible que la tumeur progresse le long de la peau dans la direction de la ligne faiblement pointillée, les nodules sous-cutanés peuvent aussi s'expliquer par l'extension de la tumeur dans l'aponévrose profonde, le long de la ligne fortement pointillée, avec çà et là des expansions vers la peau.

La question de savoir selon quel plan des parois le cancer du sein progresse *primitivement* peut être différée jusqu'après l'étude de l'infection du fascia profond et des os.

## II. — L'aponévrose profonde.

Il n'entre pas dans le cadre du présent chapitre de rechercher la preuve microscopique de la propagation du cancer le long du plexus

lymphatique de l'aponévrose. Toutefois, on peut étudier ce processus d'une manière plus ou moins microscopique par la méthode suivante. Elle présente l'avantage de rendre visibles, dans des coupes d'une certaine épaisseur, les ramifications grossières de la tumeur dans les parois, alors que le microscope n'en montre qu'un seul plan. Cette méthode est le fruit de nombreuses expériences que j'ai faites. Elle a été récemment modifiée et perfectionnée (voir Appendice p. 224).

1. Le tissu à examiner est fixé pendant quelques jours dans une solution de formaline commerciale à 5 %.
2. On prélève verticalement à la surface une tranche mince. La congélation des tissus facilite cette opération. La tranche n'aura pas plus de 3 à 4 mm. d'épaisseur, mais elle peut être assez longue. On découvrira la peau à l'un des bords, puis en dessous d'elle, la graisse sous-cutanée, l'aponévrose profonde et du muscle.
3. La tranche de tissu est colorée pendant une semaine dans une liqueur composée de neuf parties de liquide de Müller et d'une partie de formaline (liquide de Orth). Il est nécessaire de changer le liquide plusieurs fois. S'il se forme un dépôt granuleux à la surface de la coupe, on la lavera à l'eau courante.
4. La pièce est lavée à l'eau et portée dans l'alcool absolu après passage dans l'alcool méthylique.
5. Après déshydratation, on la place dans le xylol ou dans l'huile de cèdre. Elle est conservée toujours dans ce milieu.

Il n'existe malheureusement pas de coloration spécifique de l'épithélium carcinomateux, et somme toute cette méthode différencie simplement le protoplasme de son tissu connectif. Mais dans quelques cas et spécialement dans les tissus pariétaux, on n'en exige pas davantage. Les pièces obtenues par cette méthode seront examinées devant une source énergétique de lumière transmise. Les tissus protoplasmiques sont colorés en différents tons rouge-brun, tandis que la graisse, qui est rendue translucide, demeure pratiquement non colorée. Le cancer dans l'aponévrose profonde ou dans le muscle donne une coloration rouge-brun, au contraire le muscle normal donne une coloration franchement brune. La méthode n'est pas très avantageuse



pour déceler le cancer dans la peau, qui se colore elle-même quelque peu.

On aperçoit non seulement les nodules cancéreux, dans la graisse, l'aponévrose ou le muscle, mais on voit sous forme de traînées noires ramifiées, les plus gros lymphatiques atteints de cancer. (Voir Frontispice et Fig. 7). Cette méthode m'a donné de meilleurs résultats que

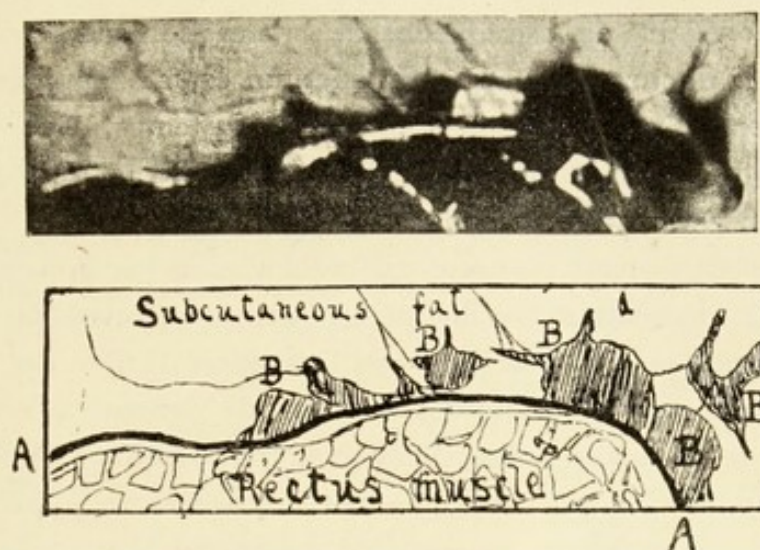


FIG. 7. — La photographie et son schéma montrent une période avancée de l'envahissement cancéreux de l'aponévrose profonde autour d'un carcinome du sein. La photographie représente une coupe horizontale des tissus (3 mm. d'épaisseur) prélevée à la partie supérieure de la paroi abdominale. La préparation est examinée à la lumière transmise. La peau est dépourvue à ce niveau de cancer, bien que des nodules sous-cutanés existassent plus haut. A la partie supérieure on voit la graisse sous-cutanée séparée du muscle par la paroi antérieure de la gaine du droit (A A). Les amas noirs (B) sont des nodules cancéreux dérivés de la néoplasie située dans les vaisseaux du plexus lymphatique de l'aponévrose. Ça et là, ils présentent des prolongements vers la peau.

La préparation a été colorée et rendue translucide par la méthode décrite dans ce livre. Je dois la photographie à M. A. Smith de l'hôpital Samaritan.

le procédé de Stiles à l'acide nitrique. Grâce à elle, on peut suivre l'extension du cancer le long de l'aponévrose profonde dans les cas où des nodules aponévrotiques sont formés.

### III. — *Les os.*

Durant une période de 30 ans (1872-1902), 329 autopsies de cancer du sein ont été pratiquées à l'Hôpital Middlesex. En éliminant les cas où les os entrepris par le cancer étaient le sternum et

les côtes, il reste 37 cas dans lesquels les os étaient le siège de dépôts secondaires ou de fracture spontanée. Le total de ces cas s'élève à 73, si l'on y ajoute ceux où le sternum et les côtes étaient envahis par la tumeur primitive.

Ces statistiques ne donnent pas des renseignements très dignes de confiance sur la fréquence avec laquelle les différents os sont affectés.

D'une manière générale, les statistiques *post-mortem* ne fournissent une preuve valable de la fréquence des métastases que dans les os exposés à la fracture spontanée. En effet, un examen approfondi du squelette se fait très rarement, et la plupart du temps, l'attention du pathologiste n'est pas attirée au delà de la colonne vertébrale, à moins d'une fracture des os longs.

Les os plats peuvent être profondément atteints par le cancer sans se briser. L'omoplate et l'os iliaque par exemple peuvent être fortement atteints sans éveiller pour cela l'attention. Il n'est pas rare de trouver les os plats du crâne comme siège de tumeurs secondaires. Ces os, il est vrai, sont habituellement examinés durant l'inspection du cerveau, et c'est pourquoi, il serait imprudent de soutenir que l'omoplate et l'os iliaque ne sont pas, au même titre, exposés aux métastases.

Tout autre est le cas des os longs. Un os long est-il cancéreux dans une grande étendue, il a bien des chances de se fracturer tôt ou tard. En effet, des fractures se produisent fréquemment en déplaçant le corps sur la table d'autopsie. Aussi, si les protocoles de nécropsie ne font pas mention de certains os longs, comme siège de métastases ou de fracture, la présomption en faveur de leur non-envahissement par des néo-formations est si considérable, qu'elle se change pour ainsi dire en certitude.

On a considéré les fractures spontanées comme révélatrices de métastases au point de fracture, que l'existence ou non de tumeur locale ait été spécifiée dans les observations.

Le tableau suivant montre la fréquence relative des métastases dans les différents os du squelette.



TABLEAU I.

MONTRANT LA FRÉQUENCE DE DÉPÔTS CANCÉREUX OU DE FRACTURE SPONTANÉE DANS 329 CAS DE CANCER DU SEIN A L'HÔPITAL MIDDLESEX. (1872-1901)

OS.		NOMBRE DE CAS.	POURCENTAGE TOTAL.
Os se trouvant en tout ou en partie dans la zone exposée aux nodules sous-cutanés.	Sternum . . . . .	30	9
	Côtes . . . . .	28	8
	Clavicule. . . . .	5	1,5
	Colonne vertébrale	12	3,6
	Os du crâne . . .	9	2,7
	Omoplate (1) . . .	1	0,3
	Fémur. . . . .	14	4,2
	Os iliaque (1). . .	0	0
Os situés en dehors de la zone exposée aux nodules sous-cutanés.	Humérus . . . . .	9	2,7
	Radius. . . . .	0	0
	Cubitus . . . . .	0	0
	Tibia . . . . .	1 (2)	0,3
	Péroné . . . . .	0	0
	Rotule. . . . .	1 (2)	0,3
	Os de la main . .	1	0,3
	Os du pied. . . .	0	0

En tenant compte des erreurs inhérentes à ce tableau et des omissions relatives aux os non exposés aux fractures spontanées, il ne s'en dégage pas moins certaines lois générales.

1. *Le danger des métastases cancéreuses dans un os croît avec sa proximité du siège de la tumeur primitive.*

Ainsi, le sternum et les côtes sont entrepris dans un nombre sensiblement égal de cas et beaucoup plus fréquemment qu'aucun autre os. Le vertex, le fémur, l'humérus et les os crâniens viennent ensuite; la clavicule forme, semble-t-il, une exception à la règle générale.

(1) Cet os, de par sa forme, est peu sujet aux fractures spontanées, et est rarement examiné en cours d'autopsie (voir page 34).

(2) Genou ankylosé, le fémur est entrepris dans toute sa longueur avec extension de la tumeur à la rotule et au plateau tibial (voir page 43).

*2. Les os distaux du genou et du coude échappent à l'invasion cancéreuse, excepté dans des cas très rares.*

Sur les soixante-treize cas de métastases ou de fracture osseuses, il existe à cette loi une exception réelle et une exception apparente. Ces deux observations seront analysées en détail plus tard.

Si les dépôts osseux doivent leur origine à des particules logées dans les vaisseaux sanguins périphériques, on peut les étudier le mieux dans les membres, régions particulièrement prédisposées à l'embolie. Si, au contraire, on admet que les métastases osseuses constituent des incidents de la propagation centrifuge par continuité du cancer, la manifestation évidente de ce fait apparaîtra également dans les membres. Pour ce motif, on peut passer sous silence les métastases dans les os du tronc et concentrer son attention sur les os longs des membres.

*(a) DÉPOTS SECONDAIRES DANS LE FÉMUR.*

Sur 329 cas, on en a rassemblé neuf dans lesquels un ou les deux fémurs, atteints ou non de fracture, étaient le siège de dépôts définis, et cinq dans lesquels il était survenu uniquement une fracture. Dans douze cas, sur les quatorze, il existait une fracture; celle-ci était bilatérale dans quatre cas.

Dans tous les cas de métastase locale ou de fracture unique, le processus pathologique siégeait au tiers supérieur de l'os; plus fréquemment un peu au-dessous, environ 5 cm. (2 inches), de la base du grand trochanter.

Cette déduction est basée sur onze des quatorze cas et la prédilection apparemment exclusive d'une tumeur cancéreuse jeune pour cette partie déterminée de l'os est un fait remarquable. L'endroit d'élection d'une fracture spontanée au cours d'un cancer du sein ne coïncide ni avec le siège habituel de la fracture fémorale sénile, celle-ci se fait au niveau du col, ni avec le point d'entrée de l'artère nutritive.

Certains indices prouvent que la base du grand trochanter est le siège habituel d'invasion du fémur, mais que, en raison de l'épaisseur de l'os à ce niveau, la fracture concomittante apparaît de



préférence un peu plus bas. Ainsi, dans le Cas XII (1) il existait une fracture transversale au niveau du tiers supérieur du fémur droit. La tumeur de néo-formation était principalement confinée à la partie supérieure de l'os; elle avait entrepris le grand trochanter, *qui était détruit en majeure partie* et avait envahi le corps un peu en dessous.

Egalement, dans le Cas VII, à l'union du corps avec le grand trochanter, il existait une masse cancéreuse du volume d'un poing d'adulte. L'os était fracturé.

Le fémur droit dans le Cas XI offrait semblable exemple. Il y avait sur le grand trochanter une tumeur secondaire, qui de plus descendait à environ 9 cm. (3 1/2 inches) au-dessous de cette apophyse.

Même dans les cas où l'infiltration du fémur est très vaste, comme dans ceux où elle s'est étendue à toute sa longueur, il y a des indices souvent manifestes que l'os a été attaqué au début près de son extrémité supérieure. Ainsi, dans le Cas XIII, le fémur droit était infiltré dans ses deux tiers supérieurs, le tiers inférieur avait échappé. Dans le Cas III, le fémur droit était déformé et remplacé en majeure partie par une tumeur; dans le tiers inférieur seul, le contour de l'os était encore décelable.

Il en ressort donc que les dépôts cancéreux secondaires dans le fémur débutent toujours dans la partie supérieure et jamais dans la partie distale de l'os. Cela prouve que le grand trochanter est le point d'invasion première.

Huit cas présentaient une fracture unilatérale du fémur. Six fois la fracture siégeait du côté de la tumeur primitive et deux fois seulement du côté opposé.

#### (b) DÉPÔTS SECONDAIRES DANS L'HUMÉRUS.

Dans six des 329 cas envisagés, un ou les deux humérus étaient le siège de dépôts. Dans cinq de ces six cas, l'attention fut attirée par la présence d'une fracture. Dans quatre autres cas, il existait une fracture, sans preuve décisive de la coexistence d'une tumeur. Le

(1) Pour les tables des cas de cancer secondaire du fémur et de l'humérus, consultez *Archives of the Middlesex Hospital*, t. III.

nombre des cas est ainsi porté à dix. Dans deux de ces dix cas, la fracture était bilatérale.

Dans les huit os différents qui présentaient une fracture dont on avait repéré le siège exact, on le trouva dans quatre cas exactement au milieu, et dans les quatre autres au tiers inférieur de l'os. Donc, la fracture survient dans les limites de la moitié inférieure de l'humérus et le siège d'élection est le milieu de l'os au niveau de l'insertion deltoïdienne.

Les dépôts de cancer dans l'humérus sont bien plus fréquents que ne le font ressortir les protocoles d'autopsie.

Snow (1) rapporte huit cas d'infiltration microscopique de l'os dans une série, non sélectionnée, de douze cas de cancer du sein examinés par lui. Le même observateur a attiré l'attention sur l'existence d'un épaissement, qu'il considère comme cancéreux, de l'épiphyse supérieure de l'humérus que l'on pourrait parfois sentir du côté de la tumeur primitive.

L'humérus atteint de cancer paraît moins exposé à la fracture spontanée que le fémur, en partie parce qu'il supporte un poids moindre, en partie, sans doute, parce qu'il est souvent protégé par un œdème dur du bras et aussi parce qu'il est fixé au côté par une rétraction de la tumeur axillaire. Partant, les statistiques *post mortem* évaluent probablement à un taux trop peu élevé la fréquence des métastases dans l'humérus, d'autant plus que cet os est exposé à des chances d'infection auxquelles le fémur n'est pas sujet, c'est-à-dire : l'envahissement direct par la propagation axillaire. Partant aussi, la fracture de l'humérus est plus fréquente du côté opposé à la tumeur primitive.

L'évidence est là pour démontrer que, règle générale, ce n'est pas l'extension directe de la tumeur axillaire qui entraîne une fracture spontanée. *Vraisemblablement l'humérus est envahi d'habitude en son milieu — insertion deltoïdienne, — et de ce point la tumeur se propage vers le haut et vers le bas le long du canal médullaire.*

La minceur relative de la moitié inférieure de l'os et son peu de protection suffisent à expliquer la production de fractures spontanées dans cette partie de l'humérus.

(1) SNOW. — The Insidious Marrow Lesions in Mammary Carcinoma. (*British Medical Journal*, 12 mars 1892, p. 548.)



(c) DÉPOTS SECONDAIRES DANS LES OS LONGS  
DES MEMBRES  
AUTRES QUE L'HUMÉRUS ET LE FÉMUR.

Ces cas peuvent être réfutés très brièvement. Dans un cas, l'omoplate était entreprise; dans un autre, la tête du tibia était envahie par l'expansion d'une tumeur avancée du fémur, probablement à la faveur d'une ankylose du genou. Dans un troisième cas, il existait des fractures spontanées de trois métacarpiens. Ces deux derniers cas seront rapportés à un autre endroit.

L'absence de publications sur la fracture spontanée dans les os distaux montre que le fait d'échapper à l'invasion cancéreuse est une réalité et non une simple apparence.

*Pathogénie des métastases osseuses.*

Il est d'opinion courante que les métastases osseuses au cours du cancer mammaire et du carcinome en général sont dues au transport de particules de la tumeur primitive par la voie du courant sanguin.

L'observation des faits semble montrer que cette conclusion est erronée et que, au même titre que les nodules sous-cutanés, les dépôts osseux sont le résultat habituel de l'extension lointaine du cancer le long du plexus lymphatique de l'aponévrose profonde. Il n'entre pas dans le cadre actuel de la discussion de rechercher si les mêmes arguments sont valables pour des cancers d'autres régions que le sein.

Ces deux hypothèses peuvent maintenant être envisagées séparément.

A. — *Les métastases osseuses sont-elles le résultat  
d'une infection sanguine ?*

(a) Un fait qui se rapporte aux tumeurs secondaires du fémur et de l'humérus semble, à première vue, attribuer leur origine à un embolie charrié dans les vaisseaux sanguins. Au début, les dépôts osseux envahissent, d'une part, le tiers supérieur du fémur, et, d'autre

part, la moitié inférieure de l'humérus. Ils apparaissent donc principalement dans ce territoire de l'os vers lequel se dirige l'artère nourricière de la diaphyse.

Serré de près, l'argument perd beaucoup de sa valeur. Le siège d'élection pour le cancer du fémur est le grand trochanter, pour l'humérus, c'est l'insertion deltoïdienne. Si le processus était embolique, on se figurerait de préférence que le siège d'élection dans le fémur serait au col, près de la ligne épiphysaire et non en un point distinct situé un peu plus bas. D'un autre côté, dans l'humérus où l'artère nourricière pénètre au-dessous du milieu de l'os, le trait de fracture habituel — l'insertion deltoïdienne — se trouve au-dessus du trou de l'artère nourricière et non en dessous, comme l'exigerait la théorie embolique.

(b) Si les dépôts osseux sont disséminés par le courant sanguin, il semble raisonnable d'objecter que les cas dans lesquels ils se manifestent doivent présenter des métastases pulmonaires avec une fréquence toute particulière.

En réalité, il n'existe de métastases pulmonaires que dans 24 % des trente-sept cas montrant des dépôts étendus dans les os ou bien des fractures spontanées, et cependant les métastases pulmonaires sont notées dans 26 % de la série entière de 329 cas. D'autre part, dans les cas présentant du cancer osseux, le foie était le siège de métastases dans 46 % des cas, tandis que sur la totalité des cas de cancer du sein il ne s'en rencontrait que dans 42 %.

Ces chiffres, somme toute, ne viennent pas à l'appui de la théorie courante qui admet la production des métastases osseuses par la voie sanguine. Il n'y a donc pas de différence appréciable quant à la production de métastases viscérales, qu'il y ait ou non présence de dépôts osseux.

Il est vrai que M. B. Schmidt (voir Chapitre I) a montré récemment comment, par hasard, de petits emboles cancéreux logés dans les poumons peuvent progresser le long des capillaires et des petites veines pulmonaires et donner ainsi naissance à une embolie, sans entraîner le moindre changement microscopique dans le poumon. Mais ces cas doivent être tenus pour exceptionnels, et ne peuvent réduire à néant l'argumentation précédente.



(c) L'argument le plus puissant contre l'infection sanguine comme cause des dépôts osseux réside dans l'absence totale de métastases dans le tibia et le péroné, le radius et le cubitus, les os de la main et du pied. Ces os sont tout aussi exposés à l'embolie que le fémur et l'humérus — probablement davantage même, vu leur plus grande proximité de la circulation périphérique — et cependant les métastases qui s'y produisent sont un événement des plus rares.

Reginald Gladstone <sup>(1)</sup> a décrit, dans *The Archives of the Middlesex Hospital*, un cas de carcinome du sein gauche dans lequel il existait des métastases osseuses dans la voûte crânienne, la clavicule droite, quelques côtes, les deux os iliaques et les os des deux cuisses. Gladstone pensait que l'invasion cancéreuse du crâne, qui pratiquement coïncidait avec le territoire de distribution des artères méningées moyennes, provenait d'une embolie cancéreuse de ces vaisseaux. Mais, malgré un examen microscopique complet et très minutieux, il ne parvint pas à découvrir le moindre embole cancéreux.

Il paraît plus probable que le crâne était envahi par « l'extension de perméation » le long des vaisseaux lymphatiques, qui, on a le droit de le supposer, suivent le trajet de l'artère méningée moyenne. N'est-il pas avéré que les lymphatiques aussi bien que les veines accompagnent fréquemment une artère et possèdent une distribution quasi identique. Et, dans le cas actuel, les vaisseaux carotidiens et les gros nerfs étaient profondément enfouis dans une production fibreuse qui s'étendait en haut dans les régions parotides et sous-maxillaires. Evidemment un néoplasme a donc envahi le voisinage immédiat du trou stylo-mastoïdien, à travers lequel la perméation peut promptement l'entraîner le long des lymphatiques dans l'intérieur du crâne.

B. — *Les métastases osseuses sont-elles le résultat d'un accroissement centrifuge le long du plexus lymphatique de l'aponévrose profonde?*

Les os les plus proches de la tumeur primitive sont le siège le plus fréquent de métastases osseuses, les os les plus éloignés le sont

(1) R. GLADSTONE. A Case of Secondary Carcinomatous Deposit in Bone, with especial reference to the Vascular Supply of the Metastases. (*Archives of the Middlesex Hospital*, t. III, 1904.)

très rarement. A première vue, ce fait peut éveiller l'idée que les métastases continuent véritablement la tumeur le long du squelette, du cancer primitif vers les extrémités distales. Mais, la dislocation du squelette en segments distincts séparés par des articulations rend une telle hypothèse insoutenable. De plus, on a déjà mis en évidence que la progression centrifuge du cancer mammaire s'installe primitivement le long de l'aponévrose profonde. Comme dans le cas des nodules sous-cutanés, l'apparition irrégulière de métastases osseuses en des territoires déterminés montre qu'elles sont des résultats accidentels et secondaires de l'infection aponévrotique. Une telle façon d'envisager les faits explique d'une manière satisfaisante l'immunité progressive des os de plus en plus éloignés du foyer primitif.

Puisqu'il n'est pas prouvé que la tumeur se propage primitivement par continuité le long du squelette, il ne faut pas espérer nécessairement que la tumeur débutera toujours à l'extrémité proximale de chaque os et s'étendra le long de toute sa longueur vers l'extrémité distale. En vérité, un moment de réflexion suffit à admettre qu'un tel événement est chose peu probable. Car, si l'humérus et le fémur sont envahis par le plexus lymphatique de l'aponévrose profonde, *la première attaque sera dirigée en ce point de l'os situé le plus près des lymphatiques de l'aponévrose profonde et par conséquent, en ce point de l'os le plus voisin de la surface cutanée.* De plus, dans les cas où un os est pourvu de deux ou plusieurs zones sous-cutanées, le siège de l'attaque première, pour concorder avec l'idée d'une progression centrifuge, doit être cette zone qui est la plus proche du tronc. Ainsi, dans l'hypothèse que nous discutons, le point d'invasion du fémur serait, et il en est ainsi, la base du grand trochanter et la partie adjacente de la ligne âpre. Le point d'envahissement de l'humérus serait, et il l'est en réalité, relativement beaucoup plus bas, à l'insertion deltoïdienne, puisque la totalité de la moitié supérieure de l'humérus est bien recouverte par des muscles.

En conclusion, l'extension centrifuge fournit une interprétation des sièges particuliers d'élection des fractures de l'humérus et du fémur, beaucoup plus satisfaisante que l'infection embolique par la voie du courant sanguin.



Il n'est point besoin d'insister encore sur l'explication que la théorie de la perméation offre de l'immunité des os distaux jusqu'au genou et au coude. Ces os échappent simplement parce que le patient meurt presque invariablement avant que la tumeur n'ait progressé suffisamment loin le long de l'aponévrose profonde pour les envahir.

### **Coïncidence des territoires exposés aux métastases osseuses et aux nodules sous-cutanés.**

On aura remarqué que *les dépôts osseux apparaissent seulement dans des os situés en tout ou en partie dans la zone sujette aux nodules sous-cutanés.*

Parmi les soixante-treize cas de dépôts cancéreux dans les os ou de fracture qui sont étudiés dans ce chapitre, il existe deux cas qui font exception apparente à cette règle générale.

1. Dans un cas, il existait des dépôts osseux dans l'humérus gauche, les deux fémurs, le tibia droit et la rotule droite. Le fémur droit était infiltré dans toute sa longueur. *L'articulation du genou droit était ankylosée*, et il y avait une tumeur au dos de la rotule et dans le plateau tibial. Il existait de l'ostéo-arthrite du genou gauche.

De par l'ankylose ostéo-articulaire du genou droit, le tibia et la rotule étaient pratiquement en continuité directe avec le fémur. Loin donc d'affaiblir l'évidence d'une progression centrifuge, ce cas la renforce.

2. Dans un autre cas, le corps se présentait sous un aspect déformé, les membres étaient fortement tordus et la colonne vertébrale incurvée. Les deux humérus étaient fracturés, le gauche au milieu de la diaphyse et le droit dans son tiers inférieur. La clavicule gauche et le fémur correspondant étaient brisés, ce dernier os à 5 cm. (2 inches) au-dessous du grand trochanter. Toutes ces fractures étaient consolidées. Les troisième, quatrième et cinquième métacarpiens droits présentaient une fracture non consolidée.

Ce cas constitue la seule exception vraie à la loi sus-énoncée. Il est très admissible que dans quelques cas exceptionnels le patient puisse survivre jusqu'à ce que l'extension centrifuge ait entrepris tous



les os du corps, et ce cas ci semble réaliser à peu près cette condition. Il importe de noter que le patient avait un pouvoir énorme de résistance et de réparation. Le fait en est démontré par la consolidation de toutes les fractures proximales. D'autre part, les fractures distales se trouvaient non consolidées, bien qu'atteignant des os dont la réparation est rapide et habituelle. La théorie de la dissémination centrifuge fait comprendre aisément cette non-consolidation des fractures métacarpiennes; en effet, l'envahissement cancéreux n'avait pu atteindre l'os qu'à une période très avancée de la maladie. L'examen attentif de ces cas montre qu'avec cette seule exception inconcluante, la loi énoncée en tête de ce paragraphe est absolue (1). *Des métastases ne se présentent pas dans des os situés entièrement en dehors de la zone exposée aux nodules sous-cutanés.* Cependant, il n'est pas tout à fait exact que les territoires des nodules sous-cutanés et des métastases osseuses coïncident absolument. Lorsqu'un os long, tel le fémur, est entrepris, la tumeur progresse rapidement le long du canal médullaire et comprend bientôt toute la longueur de l'os. D'où, les seules zones indemnes d'invasion osseuse sont les parties distales jusqu'au genou et au coude.




FIG. 8. — Photographie du moulage, N° 673, du musée de l'hôpital Saint-Thomas. Corps d'une femme morte de squirrhe du sein droit. La figure démontre l'immunité des os distaux jusqu'au genou et au coude, même à une période avancée du cancer osseux secondaire.

Le fait que des métastases osseuses ne surviennent point dans des os situés en dehors de la zone exposée aux nodules sous-cutanés

(1) M. J. R. Lunn, superintendant médical à l'infirmerie Marylebone, m'a fait part tardivement d'un cas de cancer du sein confié à ses soins, qui présentait un dépôt secondaire dans le cubitus. Je ne nie pas que dans des cas exceptionnels les dépôts osseux peuvent être le résultat d'une embolie cancéreuse artérielle ou capillaire.



peut être appuyé sur la comparaison d'un exemple extrême de chacune de ces variétés de métastases :

#### *Dépôts osseux.*

Moulage N° 673, du musée de l'Hôpital Saint-Thomas. — Corps d'une femme qui mourut d'un squirrhe du sein droit. Le squelette est fort déformé. Le sternum et les côtes se sont enfoncés jusqu'à paraître toucher à peu près la colonne vertébrale, la totalité du thorax s'est aplatie. Le bassin témoigne d'une semblable déformation. L'humérus droit et les deux fémurs ont été fracturés. L'humérus droit a été fracturé près de l'insertion du deltoïde, le fémur droit juste au-dessous de son milieu et le fémur gauche plus haut. (Voir Fig. 8, photographie du moulage de ce cas).

#### *Nodules sous-cutanés.*

Cas du Dr Rolleston, « Clinical Society's Transactions », 1901, p. 206. — Cancer du sein droit. Nodules sous-cutanés distribués irrégulièrement sur toute la surface du corps, exception faite pour les parties distales des membres. Les nodules s'étendent en bas sur le bras gauche en dessous de son milieu, sur le bras droit jusqu'au niveau du pli axillaire antérieur. Ils descendent jusqu'à l'aîne, dépassant à droite le ligament de Poupart d'un travers de main. Il survint une fracture du fémur gauche à un stade avancé de la maladie. (Voir Fig. 5).

La Figure 9 montre respectivement les territoires exposés aux nodules sous-cutanés et ceux sujets aux métastases osseuses.

L'existence d'une parenté entre les dépôts osseux et les nodules sous-cutanés ressort encore de leur fréquente association dans le même cas. Il existe des nodules sous-cutanés dans 22 % de la série totale de 329 cas, il s'en présente dans 27 % des septante-trois cas avec dépôts osseux. Ce pourcentage s'élève à 40 % pour les vingt cas qui témoignent de dépôts osseux étendus, qu'indiquent des métastases ou des fractures du fémur ou des os crâniens.

Les pages précédentes ont fourni des preuves d'une valeur considérable destinées à mettre en lumière que les nodules sous-cutanés comme les métastases osseuses, résultent d'une expansion lointaine et centrifuge du cancer dans les parois ; mais, il reste encore à élucider la question de savoir, en quelle couche des parois le cancer se propage primitivement. Le problème peut être résolu de façon défi-

nitive par l'examen microscopique (voir Chapitre IV). Toutefois, il est possible par l'étude clinique d'obtenir des indications propres à déterminer si l'accroissement centrifuge se fait le long de la peau et du tissu sous-cutané ou s'il se produit le long de l'aponévrose profonde.

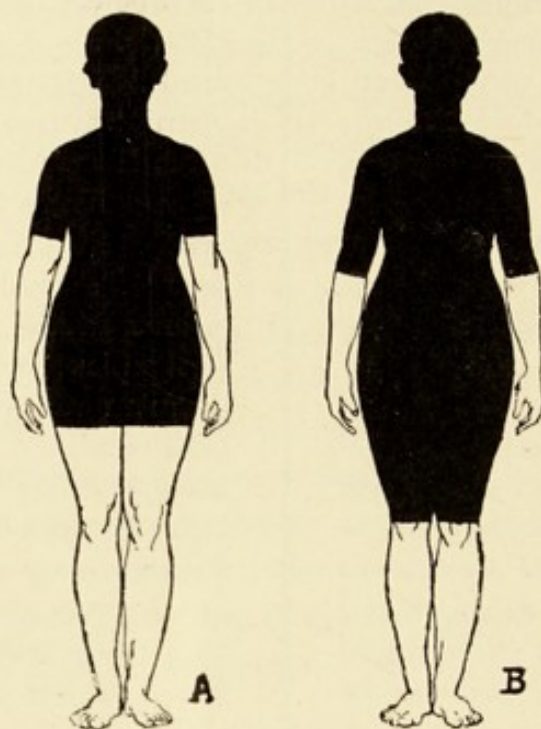


FIG. 9. — Diagrammes représentant la distribution maximale des territoires de nodules sous-cutanés et de métastases osseuses dans des cas de cancer mammaire. La partie noire dans la figure A indique la zone exposée aux nodules sous-cutanés et, dans la figure B, le territoire où se présentent les métastases osseuses.

Ce problème est de la plus haute importance pour le traitement opératoire éventuel du cancer du sein. L'ablation de la peau s'est déjà étendue dans ses extrêmes limites. Il n'est donc point surprenant que des chirurgiens, qui croient à la propagation cutanée du cancer, estiment qu'il n'est plus possible d'obtenir une amélioration des résultats actuels. Le professeur Halsted, qui systématiquement enlève une telle étendue de peau qu'il lui est impossible de réunir la plaie, dit : « Dans l'opération du cancer du sein nous ne pouvons être responsables des métastases introuvables dans la peau. En ce qui concerne la tumeur principale, l'aisselle, les muscles pectoraux et la région sus-claviculaire — en d'autres mots, pour la cicatrice dans son sens le plus étendu — nous nous estimerions responsables, mais pour



l'extirpation des métastases appelées lenticulaires et apparemment discrètes, nous n'avons point de guide. On peut écorcher littéralement le côté et la poitrine du patient et trouver, des semaines ou des mois plus tard, un ou plusieurs nodules cancéreux dans la peau du cou, du dos ou de l'abdomen. »

Le professeur Cheyne (1) d'ajouter : « Je pense que nous pouvons maintenant porter un jugement final et irrévocable sur le traitement du cancer du sein par l'opération. »

Mais, si la théorie admise de la propagation du cancer est erronée — si le cancer mammaire, au lieu de se propager le long des téguments, progresse dans l'aponévrose profonde et s'il ne produit extérieurement dans la peau que des nodules dispersés çà et là — les résultats de l'opération sont à coup sûr susceptibles d'amélioration, car il est possible d'enlever l'aponévrose profonde dans une plus vaste étendue qu'on ne l'a fait jusqu'à présent.

A mon avis, une indication importante dans cette ordre d'idées est offerte par la comparaison des méthodes opératoires et des résultats des professeurs Cheyne et Halsted. Ces deux opérateurs pratiquent une ablation large de la peau; mais, alors que Cheyne parvient généralement à réunir la plaie, Halsted recourt d'habitude à des greffes cutanées. On est en droit de supposer à coup sûr que le chirurgien américain enlève plus de peau que ne le fait son collègue anglais.

Cheyne attache une importance spéciale au « sous-tranchement » de la peau tout autour de l'incision; Halsted, au contraire, ne décolle jamais la peau pour enlever plus d'aponévrose profonde que de téguments. Dans l'opération de Halsted, les incisions cutanées « sont menées d'emblée et partout à travers la graisse ». Ensuite dans l'ablation du sein : « la masse totale, peau, sein, tissu aréolaire et graisse, *circonscrits par l'incision cutanée* (les mots en italique ne se trouvent pas dans l'original), est soulevée avec quelque force pour attirer le fascia sous-musculaire à mesure qu'il se libère de ses adhérences thoraciques aux côtes et au petit pectoral. »

Les autres divergences de vues entre les deux opérateurs n'ont pas d'importance dans la question actuelle. Je voulais insister sur ceci : Halsted enlève plus de peau que Cheyne, et ce dernier auteur pra-

(1) CHEYNE. *The Lancet*, 12 mars 1904.

tique une ablation plus étendue de l'aponévrose profonde que Halsted.

L'étude des résultats obtenus par les deux opérateurs quant à la récurrence locale donnera donc des renseignements précieux. Si le cancer progresse de manière centrifuge le long de la peau, l'ablation large du fascia profond faite par Cheyne est une précaution inutile et l'exérèse étendue de la peau pratiquée par Halsted est rationnelle. Si, au contraire, le cancer se propage le long de l'aponévrose profonde et n'envahit les téguments que secondairement, la résection étendue de la peau proposée par Halsted perd toute sa valeur, puisqu'elle néglige d'enlever très largement autour de la plaie l'aponévrose profonde infectée.

On trouvera résumés en un tableau, à la page suivante, les relevés de récurrence locale dans les deux séries de cas.

Ce tableau démontre que l'ablation d'une très large étendue d'aponévrose profonde et d'une surface moindre de peau fournit des résultats meilleurs que l'exérèse de peu de fascia et de beaucoup de téguments.

Envisageant les récurrences cutanées seules, Halsted en trouve 16 % et Cheyne 6,5 %. Si l'on adjoint à la récurrence cutanée les trois cas de récurrence locale non déterminée comme situation, le pourcentage de Cheyne s'élève à 11 %. Mais, même dans ces conditions la différence est toujours en faveur de l'opération avec ablation large de l'aponévrose profonde.

Ce tableau met en évidence que l'opérateur qui enlève la plus petite étendue de téguments, obtient cependant un pourcentage inférieur de récurrence cutanée. Un tel résultat ne peut se comprendre si le cancer se propage le long des téguments. Le chirurgien qui excise la plus petite surface d'aponévrose profonde a un pourcentage supérieur de récurrence dans la peau, en dépit d'une exérèse cutanée plus large, parce que la tumeur s'étend vers les téguments en partant de la zone infectée de l'aponévrose profonde qui a été abandonnée. Le cancer progresse premièrement le long de l'aponévrose profonde. Cette conclusion est renforcée par l'étude de la localisation des récurrences cutanées, qui apparaissent d'habitude immédiatement au delà de la limite de la zone de fascia profond enlevée. Cheyne mentionne le



TABLEAU II.

MONTRANT LES RÉSULTATS COMPARATIFS D'UNE ABLATION TRÈS LARGE (a) DE PEAU, (b) D'APONÉVROSE PROFONDE  
DANS LE CANCER DU SEIN.

OPÉRATEUR.	NOMBRE DE CAS.	CONDUITE EN CE QUI CONCERNE L'EXÉRÈSE.		POURCENTAGE DE SUCCÈS.	POURCENTAGE DE RÉCIDIVES EXTERNES.	SITUATION DES RÉCIDIVES EXTERNES.		
		PEAU.	APONÉVROSE PROFONDE.			RÉCIDIVE LOCALE, SITUATION INCONNUE.	MUSCLES PECTORAUX OU CÔTES.	Peau avoisinante.
HALSTED	50	Très large exérèse.	Exérèse en rapport avec celle de la peau, excepté vers l'aisselle, où elle est plus large.	41 %	22 %	.....	3 cas = 6 %	8 cas = 16 %
WATSON CHEYNE	61 (1 <sup>re</sup> série)	Exérèse large.	Exérèse très large.	Plus de 50 %	18 %	3 cas = 4,9 %	4 cas = 6,5 %	4 cas = 6,5 %

siège de la récurrence dans deux cas. Dans l'un d'eux, un nodule cutané s'était développé près de l'angle de l'omoplate, dans l'autre, au bord du grand dorsal. Dans quatre cas de Halsted, la récurrence se trouvait située au côté externe ou inféro-externe de la cicatrice, et dans un cas sur le sein opposé.

Ainsi donc, Cheyne enlève moins de peau que Halsted et cependant dans les cas de Cheyne les récurrences cutanées se trouvent plus loin du siège de la tumeur primitive.

Enfin, un coup d'œil sur la façon dont Halsted excise les tissus par son opération, montre que l'ablation de l'aponévrose profonde se fait à son minimum au côté interne et au côté inféro-externe du sein, endroits où se sont développés des nodules cutanés dans au moins cinq cas sur huit de récurrence tégumentaire.

---



## CHAPITRE III.

### VOIES PARIÉTALES DE DISSÉMINATION LYMPHATIQUE.

#### Anatomie des lymphatiques pariétaux.

Avant d'aller plus loin, il est nécessaire de revoir l'anatomie des lymphatiques pariétaux, qui régissent à une grande distance la propagation du cancer dans les tissus. Les lymphatiques de la peau prennent leur origine dans les papilles, et communiquent avec la couche superficielle du derme pour constituer le plexus sous-papillaire. Des vaisseaux sortent de ce plexus, traversent le derme à angle droit et longent les septa fibreux de la graisse sous-cutanée pour se déverser dans le plexus lymphatique pariétal principal, qui se trouve au niveau ou immédiatement au-dessus de l'aponévrose profonde. D'après Sappey, les lymphatiques qui drainent la peau ne forment point à la surface profonde du derme le plexus cutané profond décrit par Arnold et accepté depuis, sur la foi de son autorité, par maints auteurs.

Sappey (1) donne, des lymphatiques du derme, la description suivante :

« Si l'on partage le derme en trois couches, une superficielle, une moyenne et une profonde, on remarque que sur la plus grande partie de l'enveloppe cutanée, il (*le réseau lymphatique du derme*) se termine à l'union de la première avec la seconde. Sur quelques régions, comme la paume des mains et la plante des pieds, il descend jusque dans la couche moyenne, mais ne s'étend jamais au delà. Sur la moitié inférieure du derme, on n'observe que les troncs provenant du réseau sous-papillaire, lesquels la traversent perpendiculairement, sans s'anastomoser entre eux, et sans former sur la face adhérente de la peau le second réseau que tant d'auteurs ont admis sans l'avoir jamais vu, et qu'Arnold a eu le tort de représenter, en le composant de toutes pièces ».

(1) SAPPEY. Vaisseaux lymphatiques, p. 17.

Personnellement, j'ai examiné un grand nombre de coupes dans lesquelles les plexus sous-papillaire et aponévrotique ressortaient grâce à la présence d'épithélium cancéreux et cependant, jamais je n'ai été capable d'obtenir une preuve quelconque de l'existence du *plexus cutané profond*.

D'ailleurs, les petits affluents, qui de la surface du corps plongent verticalement dans le plexus aponévrotique, y circulent à sa face profonde au-dessus de nombreux vaisseaux au moyen desquels ce plexus communique avec les lymphatiques des tissus sous-jacents. J'ai observé fréquemment un tel passage de vaisseaux des muscles vers l'aponévrose profonde. La prédisposition particulière au cancer de quelques territoires sous-cutanés du squelette démontre que le plexus aponévrotique s'anastomose de la même manière avec les lymphatiques du périoste, partout où celui-ci se rapproche des téguments.

On prétend souvent, en suite de l'opinion autorisée de Sappey, que les lymphatiques du sein, si complètement décrits par Stiles<sup>(1)</sup> et par d'autres auteurs, s'écoulent largement dans le plexus sous-aréolaire situé superficiellement dans le sein au-dessous de la peau de l'aréole. On admet en outre, que de ce plexus partent des troncs lymphatiques qui se rendent directement aux ganglions axillaires sans entrer en relation avec le plexus aponévrotique. Si tel est réellement le cas, les communications lymphatiques du sein sont très exceptionnelles, parce que toutes les autres dépendances cutanées, telles que les glandes sudoripares, s'écoulent dans le plexus lymphatique aponévrotique, et le sein ne représente après tout qu'un groupement très développé de glandes sébacées.

Sur ce point, comme sur bien d'autres questions d'anatomie lymphatique sujettes à discussion, l'étude du cancer est à même de jeter quelque lumière. Le sein et les ganglions axillaires opposés sont fréquemment envahis dans les dernières périodes du cancer mammaire. Si l'infection gagne le côté opposé par la voie du plexus sous-aréolaire et des lymphatiques de la peau, il est évident qu'elle envahira ce plexus et la surface du sein homonyme avant d'entreprendre les ganglions axillaires correspondants. Dès lors, l'infiltration

(1) STILES. *Transactions Edin. Med. Chirurg. Society*, vol. XI, pp. 37-70.



de ce sein, superficielle et partant appréciable, précédera l'engorgement de ses ganglions axillaires. Or, j'ai rassemblé vingt-cinq cas qui présentaient du cancer des ganglions axillaires opposés et cependant le sein homonyme était demeuré normal dans neuf cas. Il est donc très vraisemblable, comme Stiles l'a fait ressortir le premier, que l'infection du sein opposé est secondaire à l'envahissement du plexus lymphatique de l'aponévrose sous-jacente. Des particules emboliques sont entraînées vers les ganglions axillaires opposés avant que l'invasion de la surface profonde du sein n'ait eu le temps de se manifester cliniquement. Si telle est la suite réelle des événements, les lymphatiques du sein, à l'égal des autres lymphatiques cutanés, doivent s'écouler principalement dans le plexus de l'aponévrose profonde (rétro-mammaire ou pectoral) et passer indirectement de là aux ganglions axillaires. Cette conclusion cadre avec les autres faits connus de dissémination et spécialement avec le travail d'Heidenhain (page 56).

### **Le plexus lymphatique aponévrotique.**

On considère souvent le plexus lymphatique de l'aponévrose pectorale comme une entité anatomique. Il n'est, en réalité, qu'une subdivision conventionnelle du plexus lymphatique de l'aponévrose profonde, dont le réseau de canaux intercommuniquants revêt tout le corps. Ce vaste plexus est subdivisé, par le plan sagittal du corps et par deux plans horizontaux qui passent respectivement par les clavicules et l'ombilic, en six territoires, trois de chaque côté, dont l'écoulement se fait suivant le cas dans les ganglions cruraux, axillaires ou inguinaux. Dans chaque territoire, une série de troncs lymphatiques part du plexus et converge vers les chaînes ganglionnaires correspondantes. La ligne, ou plus exactement la zone de séparation de deux territoires adjacents, peut s'appeler *lymphatic waterparting*. Au point de vue anatomique, c'est une zone de canaux étroits et tortueux que ne traversent jamais de troncs lymphatiques, c'est en conséquence une région où le courant lymphatique est minime et où souvent de très petites particules sont susceptibles d'être arrêtées. (Voir Fig. 10).

L'aspect général que nous avons obtenu du système lymphatique pariétal est celui d'un vaste réseau horizontal de petits canaux, étendu à la surface du corps et recevant d'innombrables petits affluents verticaux qui y amènent la lymphe de la peau et de ses dépendances. Parmi celles-ci, nous devons comprendre le sein. Par sa face profonde, le plexus reçoit des affluents des tissus sous-jacents. De ce vaste plexus, localisé dans la graisse sous-cutanée au-dessus de l'aponévrose profonde, la lymphe est charriée par six groupes de troncs lymphatiques qui drainent chacun un territoire déterminé, vers les ganglions cruraux, axillaires ou inguinaux.

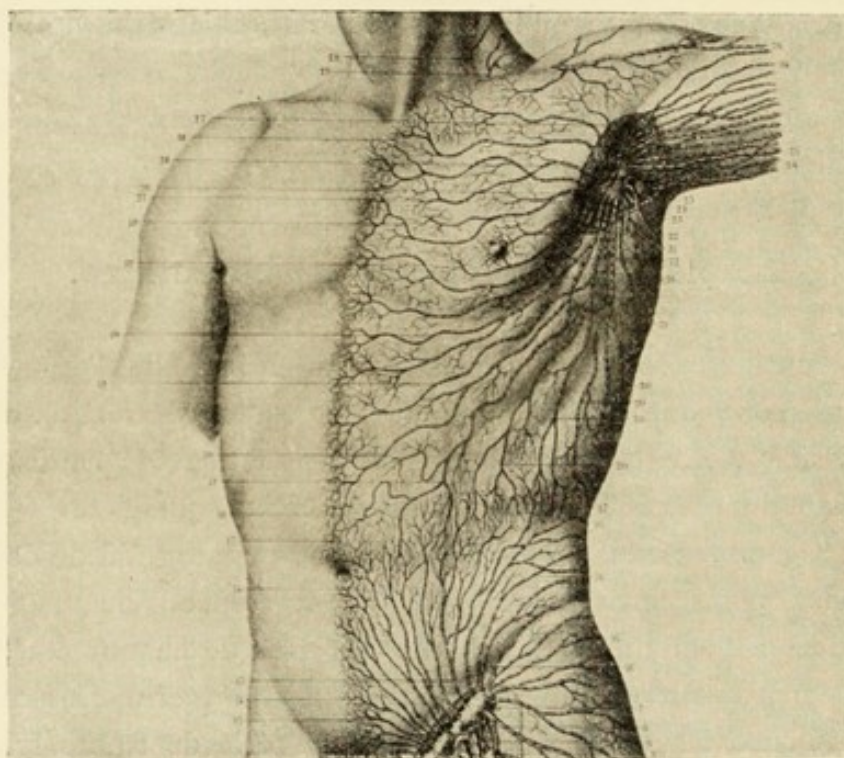


FIG. 10. — Extraite de SAPPEY, *Vaisseaux lymphatiques*. — Elle montre le plexus lymphatique (plexus lymphatique aponévrotique) qui siège à la couche la plus profonde de la graisse sous-cutanée et qui constitue la route principale de la perméation dans le cancer du sein. On voit de nombreux troncs s'échapper de ce plexus et gagner les ganglions axillaires ou inguinaux. Le long de ces troncs se produit l'envahissement embolique des ganglions, les troncs eux-mêmes échappent à l'infection jusqu'à une période très avancée. Les réseaux délicats de vaisseaux constituant le plexus aponévrotique ne sont indiqués qu'en partie dans cette figure, aussi les troncs paraissent prédominer.

Nous sommes maintenant à même de tracer la progression d'un



carcinome le long des ramifications du grand plexus lymphatique aponévrotique. Le sujet peut être subdivisé comme suit :

- (1) Dissémination dans les limites du sein.
- (2) Envahissement de l'aponévrose pectorale sous-jacente.
- (3) Embolie des ganglions axillaires et envahissement des autres ganglions lymphatiques.
- (4) Embolie rétrograde produite par un reflux du courant lymphatique.
- (5) Perméation lymphatique centrifuge.

### **Dissémination dans les limites du sein.**

Une grande partie de la littérature du cancer du sein se concentre sur ce chapitre. Je ne me propose point de m'en occuper, puisque je n'ai rien à ajouter aux travaux excellents et connus de Langhans, Heidenhain, Stiles et de beaucoup d'autres auteurs sur ce sujet. Langhans fut le premier à observer que les petits lymphatiques du sein sont envahis de bonne heure et sur une grande étendue, bien au delà du bord d'infiltration de la tumeur primitive. Cependant, Langhans est toujours resté indécis sur la question de savoir si l'envahissement lymphatique résulte d'un processus embolique ou se propage par continuité d'accroissement le long des vaisseaux. Stiles (1), qui examina une centaine de cancers enlevés opératoirement, partage la conception embolique de Langhans. Mes recherches dans les tissus extra-mammaires, où les conditions d'examen sont peut-être plus favorables, démontrent la propagation par continuité du cancer le long des lymphatiques (voir Chapitre IV) et il semble peu probable que la prolifération dans le sein soit différente.

La divergence d'opinion sur ce sujet est due principalement à l'ignorance de ce fait que les lymphatiques, le long desquels les cellules cancéreuses se sont frayées un chemin, subissent dans la suite une oblitération, abandonnant çà et là, où ce processus n'a pas eu lieu, des nodules isolés de cancer. (Voir Chapitre IV).

(1) STILES. On the Dissemination of Cancer of the Breast. (*British Medical Journal*, 1899, vol. I, p. 1452).

### **Extension de la tumeur à l'aponévrose pectorale.**

Heidenhain (1), dans douze sur dix-huit cas examinés, trouva des lymphatiques cancéreux allant du sein à l'aponévrose pectorale. Ses observations démontraient la progression habituelle du cancer le long de ces vaisseaux et le long des lymphatiques du plexus pectoral à la faveur d'un processus de propagation par continuité; d'autre part, elles prouvaient la rareté de l'infection par embolie.

C'est un fait important que de trouver des lymphatiques cancéreux dans l'aponévrose pectorale avant l'adhérence de la tumeur au muscle; un cas récent m'a permis de confirmer cette constatation. Ainsi, à une période de début, antérieure à l'adhérence à la peau et souvent antérieure à l'adhérence à l'aponévrose pectorale, une partie du plexus lymphatique aponévrotique profond (pectoral) sous-jacent à la tumeur, présente des vaisseaux gorgés de cancer. Je serai à même de démontrer que les métastases pariétales dans le cancer du sein sont particulièrement fréquentes et étendues, non point grâce à quelque prédisposition cancéreuse particulière de la peau chez les sujets atteints de cancer mammaire, mais par suite de connections intimes, dont Heidenhain prouva l'existence, entre les lymphatiques du sein et ceux du grand plexus aponévrotique.

### **Embolie dans les ganglions axillaires.**

L'envahissement embolique des ganglions axillaires survient toujours à une période précoce du cancer mammaire. Au début de l'infection ganglionnaire, on voit un petit nombre de cellules cancéreuses déposées dans les sinus sous-capsulaires au point d'entrée des lymphatiques afférents, dans lesquels le courant a charrié les cellules cancéreuses (Stiles). Elles pénètrent lentement dans l'intérieur des ganglions par une véritable progression à travers ses espaces lymphatiques. Après un laps de temps considérable, elles gagnent de la sorte les lymphatiques efférents, qu'elles franchissent jusqu'au groupe ganglionnaire voisin, soit par embolie, soit par propagation.

(1) HEIDENHAIN. Ueber die Ursachen der lokalen Krebsrecidive nach Amputatio Mammæ. (*Arch. für klinische Chirurgie*, 1899, p. 97.)



De plus, lorsque les cellules cancéreuses ont réussi à traverser la capsule fibreuse du ganglion lymphatique, elles infiltrent les tissus environnants; le ganglion perd sa mobilité et devient un foyer d'infection locale.

Les ganglions lymphatiques, tout en pouvant devenir un centre d'infection locale, mettent longtemps obstacle au progrès des quelques cellules cancéreuses qui les envahissent. Non seulement ils agissent comme filtre mécanique, mais il est évident que, pour un certain temps tout au moins, ils exercent une action destructive sur les cellules cancéreuses qui s'y trouvent, et qu'ils ne succombent à l'invasion qu'après une résistance prolongée.

L'observation clinique d'un engorgement des ganglions lymphatiques dans le cancer a attaché une importance exagérée à leur envahissement, qui, on le suppose généralement, doit constituer une étape essentielle dans le processus de dissémination. C'est pourquoi, il est important d'insister sur le fait qu'une dissémination étendue peut survenir sans aucune invasion cancéreuse permanente des ganglions lymphatiques. Les deux cas suivants en sont un exemple; dans l'un et dans l'autre, l'abdomen avait été envahi sans aucun doute, au travers des parois épigastriques. (Voir Chapitre V).

CAS 1. — Autopsie n° 215, Hôpital Middlesex, 1879. La malade, âgée de 58 ans, portait un cancer du sein gauche. Dix-huit mois après l'apparition de la tumeur, on appliqua une pâte au chlorure de zinc; la malade mourut trois ans plus tard. A la nécropsie, il existait, à l'endroit du sein gauche, une vaste ulcération cratériforme sans noyaux limitrophes, et sans infection des ganglions lymphatiques. Quelques nodules cancéreux existaient dans le foie cirrhotique.

CAS 2. — Autopsie n° 380, Hôpital Guy, 1891. La patiente, âgée de 48 ans, était atteinte de cancer du sein droit. A l'autopsie, on trouva une tumeur dure, adhérente au muscle pectoral et à la peau, mais ne l'envahissant pas. Les ganglions axillaires étaient normaux. Le foie pesait 2180 gr., il présentait de nombreux nodules blancs au niveau de la capsule et dans le parenchyme. On n'avait pas pratiqué d'opération.

L'embolie des ganglions axillaires est probablement toujours secondaire à la propagation du cancer le long des mailles du plexus

lymphatique pectoral qu'observa Heidenhain. Aussitôt que les cellules cancéreuses passent des petits vaisseaux du plexus aponévrotique dans un tronc lymphatique, elles sont entraînées par le courant vers les ganglions axillaires. Après un long retard, elles pénètrent dans ces ganglions et dans les sus-claviculaires et gagnent ainsi le courant sanguin.

La voie de dissémination que nous venons de tracer est admise couramment. Ainsi donc, il n'y a point de doute, si ce n'est pour un fait démontré par Schmidt : l'action destructive du sang sur l'épithélium cancéreux. Les particularités de la distribution métastatique (Chapitres II et VI) sont suffisantes en elles-mêmes pour montrer que les cellules cancéreuses qui parviennent dans le sang sont réduites habituellement à l'impuissance.

### **Embolie lymphatique rétrograde.**

La dissémination peut suivre cependant une autre voie.

Aussitôt l'obstruction des ganglions lymphatiques par le cancer, un courant lymphatique refluant peut franchir la ligne médiane vers les ganglions axillaires opposés, ou bien se diriger en haut vers les ganglions cervicaux ou bien encore en bas vers les ganglions inguinaux.

Quelques auteurs ont attaché une grande importance à ce facteur de dissémination. Mais l'embolie rétrograde ne peut se produire sur une grande étendue dans les troncs lymphatiques, en raison des valvules qui s'y trouvent. D'ailleurs, comme le montre la Figure 10, à la périphérie de chaque territoire lymphatique, les troncs se divisent en plexus délicats. Le courant lymphatique récurrent ne peut donc charrier des cellules cancéreuses ni en dehors du territoire lymphatique dans lequel a pris naissance la tumeur primitive, ni dans les zones contiguës, à moins que ce courant ne soit suffisamment puissant pour faire traverser aux cellules cancéreuses les réseaux de petits vaisseaux lymphatiques. Or, le faible courant des plexus est incapable d'accomplir ce travail; en effet, comme on le verra au Chapitre IV, *on ne peut déceler de foyer embolique éloigné en dehors du bord d'accroissement pariétal microscopique du cancer du sein*. Aussi, au début on ne trouve jamais de cancer dans les



ganglions axillaires opposés, le sein homonyme ou les ganglions inguinaux, comme on en rencontrerait si les cellules cancéreuses d'autres territoires lymphatiques pouvaient les envahir par embolie.

### **Cas montrant une invasion des ganglions axillaires du côté opposé à la tumeur primaire.**

L'invasion des ganglions axillaires opposés n'est pas chose extraordinaire. Toutefois, elle ne se présente qu'à une période avancée. La preuve réside dans le fait de ne l'avoir trouvée qu'une fois dans la série des cas de l'Hôpital Guy (cas précoces), pour vingt-quatre fois dans la série de l'Hôpital Middlesex (cas avancés) (1).

Dans le nombre total de 422 cas, on rencontra donc cet accident dans la proportion de 6 %; 1 % dans les cas de début, 7 % dans les cas avancés.

Ceci indique probablement que la perméation s'était étendue bel et bien au delà de la ligne médiane et que les cellules cancéreuses avaient de la sorte envahi les troncs lymphatiques qui se dirigent vers les ganglions axillaires opposés.

L'envahissement de ces ganglions est vraisemblablement plus fréquent que ne le signalent les protocoles d'autopsie.

### **Infection du sein opposé.**

On rencontra une infection du sein opposé dans soixante-six cas sur quatre cent vingt-deux, c'est-à-dire dans 15 % des cas. Ce fait existait dans 18 % des cas à l'Hôpital Middlesex (cas avancés) et dans 5 % seulement des cas à l'Hôpital Guy (cas débutants). C'est donc un accident tardif dans l'évolution du cancer mammaire.

Le retard de production de l'infection du sein et des ganglions axillaires opposés constitue une des meilleures preuves de la non-transmission des cellules cancéreuses par le courant lymphatique au travers des plexus, mais d'une réelle propagation par un processus de perméation.

(1) On trouvera page 124 les faits sur lesquels repose cette distinction entre cas précoces et avancés.

### **Infection des ganglions inguinaux.**

Les ganglions inguinaux ont présenté des dépôts secondaires dans six des cas (1,8 %) de l'Hôpital Middlesex et dans un des cas (1 %) de l'Hôpital Guy.

L'infection de la cavité abdominale ne précède pas nécessairement l'envahissement des ganglions inguinaux; en effet, elle était totalement absente dans deux cas, et dans un troisième, il existait seulement un nodule isolé dans l'abdomen. D'autre part, dans deux cas, il y avait des métastases abdominales très avancées, auxquelles vraisemblablement les ganglions inguinaux engorgés étaient secondaires.

Ces deux cas exceptés, les cinq observations qui restent témoignent à l'évidence d'une perméation aponévrotique, soit sous forme de nodules sous-cutanés (quatre cas), soit sous forme de cancer en cuirasse (un cas). Cinquante-sept pour cent des cas à ganglions inguinaux cancéreux présentaient en outre des nodules cutanés, bien que ceux-ci n'apparaissent que dans dix-huit pour cent de la totalité des cas.

J'estime que le cancer du sein infecte habituellement les ganglions inguinaux par accroissement le long des petits vaisseaux du plexus lymphatique de l'aponévrose profonde de la paroi abdominale antérieure. Aussitôt que la perméation a atteint en bas le niveau de l'ombilic, l'invasion embolique des ganglions inguinaux est possible par leurs troncs lymphatiques tributaires (Fig. 10).

### **Infection des ganglions sus-claviculaires.**

Sont mentionnés sous ce titre, tous les cas dans lesquels on a reconnu l'infection, soit dans les ganglions sus-claviculaires, soit dans les ganglions du cou. On y trouva des dépôts dans soixante et un (18 %) des trois cent vingt-neuf cas de l'Hôpital Middlesex et dans douze (13 %) des quatre-vingt-treize cas de l'Hôpital Guy, soit un pourcentage total de 17 %. Halsted a démontré que ces ganglions contiennent souvent des foyers cancéreux, tout normaux qu'ils paraissent à l'œil nu.



En général, ces ganglions ne sont augmentés de volume d'une manière appréciable que du côté de la tumeur primitive. Toutefois, dans trois cas les ganglions opposés étaient les seuls atteints et dans quatre cas, l'envahissement était bilatéral. Dans un cas, il y avait ulcération des ganglions engorgés.

Il semble possible que l'infection des ganglions sus-claviculaires puisse apparaître, indépendamment de l'envahissement des ganglions axillaires, comme résultat d'une perméation aponévrotique s'étendant au-dessus de la clavicule. S'il en était ainsi, il y aurait association fréquente de ganglions sus-claviculaires engorgés et de nodules sous-cutanés. Cependant on ne trouve ces derniers que dans 70 % des cas à ganglions sus-claviculaires, comparés au 10 % des cas globaux.

Dès lors il est évident, conformément à l'opinion admise, que les lymphatiques efférents qui vont des ganglions axillaires aux sus-claviculaires constituent les voies d'infection de ce dernier groupe de ganglions.

### **Perméation des plexus lymphatiques.**

Nous avons vu que le courant lymphatique, qu'il soit direct ou récurrent, n'est pas capable de transporter des particules cancéreuses en des endroits situés hors du territoire lymphatique dans lequel la tumeur primaire a pris naissance. Le courant lymphatique direct est débarrassé de ses cellules cancéreuses au premier groupe ganglionnaire. Le courant récurrent est filtré de même dans les fins plexus anastomotiques à travers lesquels il doit passer pour gagner les territoires lymphatiques voisins. De la sorte, le courant lymphatique est inefficace comme moyen de dissémination générale, il n'a de valeur que dans les limites du territoire lymphatique où siège la tumeur primaire. Dans quelque direction que les cellules cancéreuses tentent de quitter ce territoire, elles trouvent un filtre efficient qui leur barre la route. De quelle façon les cellules cancéreuses triomphent-elles de cette résistance interposée et envahissent-elles d'autres territoires lymphatiques? La solution de ce problème résoudrait évidemment la question de la dissémination.

Dans cet ordre d'idées, je voudrais pour un instant appeler l'atten-

tion sur la manière d'être des filtres en porcelaine à l'égard de certains microorganismes. M. Kenneth Goadby m'informe que des bactéries, qui ne peuvent sous quelque pression que ce soit traverser un filtre en porcelaine, passeront néanmoins en peu de jours, si elles demeurent dans le filtre, au travers de ses pores et en infecteront la surface extérieure. De même, grâce à leur pouvoir proliférant, les cellules cancéreuses réussissent à traverser les pores du filtre lymphatique dans lequel elles sont emprisonnées. Les cellules cancéreuses, le fait est avéré, franchissent de cette manière les ganglions lymphatiques. Mais la voie centripète d'envahissement est de peu d'importance, puisqu'elle amène en dernière étape les cellules cancéreuses dans le sang où elles disparaissent d'habitude, inoffensives.

D'une façon toute semblable, mais dans une direction inverse, par un véritable accroissement centrifuge le long des petits vaisseaux lymphatiques dans le voisinage du néoplasme primaire, les cellules cancéreuses réussissent finalement à pénétrer les délicats plexus anastomotiques qui, à la périphérie des territoires lymphatiques intéressés, barrent la route qui conduit aux territoires voisins. On trouvera la preuve de cette assertion au Chapitre IV.

J'ai cru devoir attacher le nom de *perméation lymphatique* ou plus simplement *perméation* à ce processus d'accroissement cancéreux le long des petits vaisseaux lymphatiques. Il me paraît être le facteur capital de la dissémination. Dans la dissémination embolique entreprise par voie glandulaire, les cellules migratrices sont chassées dans le sang; au contraire, les cellules cancéreuses, qui émigrent par la voie des plexus anastomotiques périphériques, passent dans les vaisseaux lymphatiques des zones adjacentes sans modifier leurs conditions d'existence. Avancant ainsi d'une manière lente et centrifuge d'un territoire lymphatique à l'autre, la perméation peut aboutir, on le conçoit, à l'imprégnation cancéreuse de tout le système lymphatique. Cet état de choses se trouve à peu près réalisé dans les cas où seules les parties distales des membres échappent à l'invasion de nodules sous-cutanés ou de dépôts osseux.

La propagation des cellules cancéreuses dans une grande étendue des plexus lymphatiques obéit aux lois qui régissent le mode



de progression d'un liquide, tel que le mercure, utilisé pour des injections lymphatiques.

Sous l'influence d'une pression, le mercure et les cellules cancéreuses suivent les passages de moindre résistance. Mais, puisque dans les cellules cancéreuses la force motrice est une pression interne résultant de leur propre prolifération, il n'est pas tout à fait correct de parler d'injection cancéreuse des lymphatiques. Le processus de perméation est plutôt réalisé par une propagation cancéreuse, grimpant à la manière d'une vrille (*tendril-like*) le long des vaisseaux. La perméation est indépendante du courant lymphatique et avance avec une égale facilité, soit dans le sens, soit à l'encontre de son courant. Ce fait offre la solution de cette énigme clinique : de voir souvent le cancer se propager dans une direction inverse de celle de la circulation lymphatique.

Il est à noter que la perméation fait route principalement le long des vaisseaux lymphatiques de calibre moyen. Elle évite au début les très petits vaisseaux et n'envahit les gros troncs lymphatiques que lorsque le courant puissant qui les parcourt a été arrêté par l'envahissement cancéreux des ganglions auxquels ils aboutissent.

Les plexus anastomotiques, qui divisent le système lymphatique du corps en territoires séparés et qui opposent de semblables barrières à la dissémination embolique rétrograde, sont impuissants à enrayer les progrès de la perméation. En fait, aussi loin qu'on le considère, tout le système lymphatique constitue un réseau unique de canaux accessibles, et l'extension lente et centrifuge de la perméation n'est limitée le plus souvent que par la mort du malade.

Il me reste maintenant à décrire les détails de ce processus et à montrer pourquoi il a échappé si complètement à l'observation.

---

## CHAPITRE IV.

## ÉTUDE MICROSCOPIQUE

## DE LA

PROPAGATION CENTRIFUGE DE PERMÉATION  
DANS LES TISSUS PARIÉTAUX.

Le présent chapitre essaie d'approfondir les processus morbides et de coordonner les résultats anatomo-pathologiques appréciables à l'œil nu avec ceux d'un examen de détail, par l'application de méthodes microscopiques à une échelle macroscopique. Ce mode de recherches est susceptible, je crois, de donner des résultats appréciables, voire même d'orienter dans une voie nouvelle l'étude de l'histologie pathologique.

Pour la facilité du lecteur, on peut récapituler ici les conclusions relatives à la dissémination pariétale (Chapitre II) :

(1) Dans le cancer du sein, l'étude des proliférations secondaires dans la peau, la graisse sous-cutanée et les os, fournit la preuve éclatante d'une propagation pariétale lentement progressive, centrifuge, quasi serpentineuse, continue avec la tumeur primaire et indépendante d'un transport par le courant lymphatique ou sanguin. Cette conclusion est basée sur les faits suivants : *a*) d'habitude on observe les premières productions secondaires au voisinage immédiat de la tumeur primitive; *b*) les dépôts secondaires progressent d'une manière graduelle et centrifuge à partir du foyer d'origine, et cependant les moitiés distales des membres jouissent en pratique d'une immunité quasi absolue.

(2) Le caractère disséminé et isolé des dépôts dans la peau et les os indique que ce n'est point le long de ces couches que la tumeur se propage primitivement.

(3) L'examen des résultats d'opérations dans lesquelles on enlève *a*) beaucoup de peau et beaucoup d'aponévrose, *b*) peu de peau et beaucoup d'aponévrose, entraîne de fortes présomptions en faveur



d'une extension pariétale primitive, non pas le long de la peau, mais le long de l'aponévrose profonde, d'où émanent secondairement des bourgeons latéraux, qui d'une part, se dirigent vers la surface pour former des nodules sous-cutanés, et qui d'autre part, pénètrent dans les tissus profonds pour constituer des dépôts musculaires et osseux.

Ces conclusions sont évidemment toutes provisoires; en effet, elles sont uniquement basées sur des preuves macroscopiques et statistiques. Toutefois, les faits s'expliquent le mieux par une propagation cancéreuse centrifuge par continuité le long des mailles du plexus lymphatique de l'aponévrose profonde, qui reçoit la majorité, si pas la totalité, des lymphatiques du sein et forme des troncs qui assurent le transport de la lymphe des parois vers les ganglions axillaires ou inguinaux. Mais, si ce processus, auquel je me suis hasardé d'appliquer le terme de *perméation*, existe parfois dans sa forme la plus évidente et semble calquer sur la distribution caractéristique de métastases visibles à l'œil nu, plus fréquemment cette preuve macroscopique est douteuse ou inexistante.

Il était donc nécessaire de confirmer l'hypothèse d'une perméation centrifuge par le contrôle du microscope. Cela fut fait par l'examen de lambeaux de tissus pariétaux, s'irradiant du bord de la tumeur primitive. Dans deux cas, dans le but de mutiler le corps au minimum, on examina une languette médiane prélevée sur le trajet de l'incision usuelle pratiquée à l'autopsie. Tout en ne suivant pas exactement une direction radiale par rapport à la tumeur, un tel lambeau suffit en pratique. Les lambeaux comprenaient les différentes couches : peau, graisse sous-cutanée, aponévrose profonde et une partie superficielle du muscle. Chaque lambeau était fixé pendant quelques jours dans une solution de formaline à 1 %, pour prévenir la disjonction de l'aponévrose profonde et des muscles, d'avec les couches sus-jacentes; on y prélevait ensuite, perpendiculairement à la peau, une languette plus mince d'environ trois millimètres d'épaisseur. Pour faire cette coupe le plus correctement possible, le lambeau était préalablement congelé.

La mince languette ainsi obtenue était sectionnée transversalement en un certain nombre de tronçons de grandeur appropriée. L'extré-

mité proximale de la tumeur était indiquée dans chaque fragment par une petite entaille cutanée. Les pièces étaient alors mises par ordre dans des bouteilles numérotées, elles étaient durcies dans l'alcool et enrobées dans la paraffine. Les coupes étaient colorées à l'hématoxyline-éosine et on obtenait de la sorte l'image microscopique de toute la longueur du lambeau original.

Dans un cas (Cas II) on fit des coupes en séries (30 à 50 coupes) de chacun des tronçons des deux lambeaux examinés. Dans ce cas, on prépara et on examina plus de 500 coupes microscopiques.

Les cinq cas, décrits ci-dessous, furent plus ou moins complètement envisagés de cette manière.

#### CAS I.

Sur le thorax, dans la région du sein droit existe une tumeur ulcérée de la grosseur d'une orange. Elle est entourée de nodules isolés et durs, qui occupent l'aisselle (sous le grand pectoral) et comblent l'aisselle droite elle-même, où ils constituent une masse qui comprime la veine axillaire et qui provoque de l'œdème du bras.

On trouve des nodules semblables dans le sein gauche. La peau qui recouvre le sternum entre les seins présente également quelques petits nodules sous-cutanés. Un gros nodule est situé sous le muscle pectoral gauche, mais il n'y a pas de ganglions dans l'aisselle correspondante. Les ganglions sus-claviculaires sont palpables du côté droit. Il n'y a pas de nodules sous la peau du dos, de l'abdomen, etc.

Trois côtes sous-jacentes au sein droit sont complètement infiltrées et la plèvre droite montre, spécialement dans sa partie pariétale, de nombreux nodules blancs et durs.

Le foie présente à sa surface quelques nodules secondaires autour du ligament rond.

Le lambeau pariétal examiné était médio-ventral. Il prenait naissance à 25 mm. de la fourchette sternale et descendait à 60 mm. au-dessus de l'ombilic.

Une languette de 3 mm. d'épaisseur, durcie et colorée dans le liquide de Orth et éclaircie dans le xylol <sup>(1)</sup>, démontrait très nette-

(1) Voir la description de cette méthode, qui m'a donné de meilleurs résultats que la méthode à l'acide nitrique de Stiles, dans *Archives of the Middlesex Hospital*, t. III, p. 35, et p. 32 de ce livre.



ment que la tumeur s'était étendue vers le bas, macroscopiquement tout au moins, non point le long de la peau, mais le long du plan de l'aponévrose profonde (voir le Frontispice).

#### EXAMEN MICROSCOPIQUE DÉTAILLÉ DU CAS I.

Prenant l'ombilic comme point fixe et remontant le long du lambeau, nous décrirons maintenant les observations faites à chaque niveau.

Les distances sont exprimées en millimètres en partant de l'ombilic. Les foyers cancéreux situés entre les niveaux de 160 et 188 mm. sont représentés sous un faible grossissement dans la Figure 13.

(1) *Niveau 0 à 60 mm.* — Tissus non examinés.

(2) *Niveau 60 à 160 mm.* — Tissus trouvés totalement indemnes de cancer.

#### **Zone de perméation aponévrotique, absence de réaction inflammatoire.**

(Voir page 95)

(3) *Niveau 160 mm.* — Deux menus lymphatiques de 60  $\mu$  de diamètre contiennent des groupes de cellules cancéreuses et sont situés sur la paroi antérieure de la gaine du droit (voir Fig. 15). Il n'existe pas de leucocytes soit dans les lymphatiques envahis, soit autour d'eux. Un tout petit vaisseau sanguin normal se trouve leur voisin.

(4) *Niveau 161.2 mm.* — Un espace béant doublé d'endothélium est situé sur l'aponévrose profonde. La comparaison avec d'autres coupes fait ressortir clairement qu'il s'agit ici d'un lymphatique duquel s'est échappé un groupe de cellules cancéreuses.

(5) *Niveau 166 mm.* — Deux lymphatiques bourrés de cellules cancéreuses sont logés dans la couche la plus profonde du tissu sous-cutané, à côté d'une artère normale. Deux tout petits nodules cancéreux, le plus grand atteint 8 mm. de diamètre, adhèrent à ces lymphatiques.

(6) *Niveau 167 mm.* — Deux lymphatiques, d'un diamètre respectif de 160 et 80  $\mu$ , sont étalés sur l'aponévrose profonde et sont

remplis de cellules cancéreuses. Il n'y a pas de leucocytes dans le voisinage. Dans le vaisseau le plus large, les cellules cancéreuses, exception faite pour celles qui siègent près de l'endothélium, sont gonflées, dégénérées, très réfringentes et se colorent imparfaitement. Les lignes de séparation entre des cellules cancéreuses adjacentes sont très nettement définies.

(7) *Niveau 172.6 mm.* — Au niveau de la gaine du droit, adhérent à des vaisseaux sanguins normaux dans lesquels on peut voir des globules rouges, se trouve un groupe de trois menus lymphatiques, le plus large a  $70\ \mu$  de diamètre; chacun d'eux contient des amas de cellules cancéreuses. A la surface de l'aponévrose, un tout petit nodule cancéreux d'environ 25 mm. de diamètre adhère à ces lymphatiques. Ces constatations portent à supposer que ce nodule doit son origine à la rupture d'un lymphatique par la masse toujours croissante des cellules cancéreuses qui s'y trouvent. Il n'y a que peu de leucocytes au voisinage des tissus envahis.

(8) *Niveau 175.6 mm.* — Sur la gaine du droit se trouve un espace ovale d'un diamètre moyen de  $250\ \mu$ ; il paraît tapissé d'endothélium. Il est rempli de cellules cancéreuses; vers le centre, celles-ci sont gonflées, hyalines, dégénérées et polygonales par l'effet d'une pression réciproque; toutefois leurs noyaux se colorent toujours parfaitement bien. La couche périphérique des cellules cancéreuses n'est pas dégénérée. Cet espace paraît être un lymphatique distendu par des cellules cancéreuses, mais pas au point de se rompre. A l'un des côtés du lymphatique existe une petite agglomération de leucocytes.

(9) *Niveau 176.9 mm.* — A la surface de la gaine du droit se trouve un lymphatique cancéreux ( $140\ \mu$  de diamètre); il est nanti d'une mince paroi, formée uniquement d'endothélium à noyaux bien colorés. Quelques cellules centrales subissent un commencement de dégénérescence. Près du lymphatique il y a un groupe de tout petits vaisseaux sanguins normaux, autour desquels se rencontrent quelques leucocytes émigrés. Il n'y a pas de globules blancs dans le voisinage immédiat du lymphatique envahi par la perméation.

(10) *Niveau 177.3 mm.* — Sur la gaine du droit se présente un lymphatique de  $90\ \mu$  de diamètre. Il est limité par de l'endothélium bien



caractérisé, et est gorgé de cellules cancéreuses qui se sont éloignées un peu des parois. Un petit vaisseau part de là, traverse directement la gaine de droit et conduit au muscle. Ce vaisseau, tapissé d'endothélium, est évidemment une branche lymphatique, que n'a pas pénétré le cancer. Il n'existe point de leucocytes près du lymphatique envahi (Fig. 16).

(11) *Niveau 178.6 mm.* — Un petit lymphatique bourré de cellules cancéreuses est étendu sur la paroi antérieure de la gaine du droit.

(12) *Niveau 182.6 mm.* — Section ovale d'un lymphatique garni d'endothélium ( $110\ \mu$  de diamètre) situé sur la paroi antérieure de la gaine du droit et rempli de cellules cancéreuses qui se colorent bien et ne montrent aucun signe de dégénérescence. Près de celui-ci existe un groupe de tout petits vaisseaux sanguins, autour desquels on aperçoit une douzaine de leucocytes émigrés.

(13) *Niveau, 182.9 mm.* — Un lymphatique de  $150\ \mu$  de diamètre, tapissé d'endothélium, est placé sur la gaine du droit et est distendu par des cellules cancéreuses. Les cellules centrales sont dégénérées, d'un côté le vaisseau lymphatique est vraisemblablement rompu et les cellules cancéreuses commencent à infiltrer le tissu adjacent. Il n'y a point de leucocytes diapédisés.

### **Zone de perméation aponévrotique avec leucocytose périlymphatique.**

(14) *Niveau 184.5 mm.* — Au niveau de la paroi antérieure de la gaine du droit existe un espace ovalaire vide, il a  $45\ \mu$  de diamètre, il est limité uniquement par un tissu fibreux raboteux, toutefois d'un côté, il paraît y avoir des traces d'endothélium. Il ne possède pas de paroi propre et ne contient que quelques globules rouges disséminés et un amas de cellules cancéreuses adhérentes en un endroit à la paroi. A la face profonde de cet espace, on voit la gaine du droit infiltrée par un amas de cellules cancéreuses tout près de la surface musculaire. Dans le voisinage, les vaisseaux sanguins sont encombrés de globules blancs et il y a un début d'invasion leucocytaire des amas de cellules cancéreuses.

Les faits observés pourraient plaider dans ce cas-ci en faveur de

l'invasion d'une veine par le cancer, mais il n'en est probablement rien. Ce grand espace n'a pas de parois définies et représente, presque à coup sûr, un lymphatique rompu par la surdistension que provoquaient les cellules cancéreuses (cf. Fig. 20). Cette rupture est accompagnée d'une légère hémorragie traumatique et d'une réaction inflammatoire qui encapsule les cellules cancéreuses. C'est à ce niveau qu'une réaction inflammatoire nette se montre pour la première fois.

(15) *Niveau 185.3 mm.* — Il y a infiltration diffuse de la gaine du droit, à peu de distance de sa face profonde, par des cellules cancéreuses isolées ou associées. Elles se colorent mal, sont entourées d'une multitude de leucocytes et sont apparemment détruites.

(16) *Niveau 186 mm.* — Un espace de 500  $\mu$  de diamètre est situé sur la paroi antérieure de la gaine du droit, il ressemble en tous points à celui décrit au niveau : 184.5 mm. Toutefois, il contient en plus de quelques globules rouges, un vaste groupe de cellules cancéreuses dégénérées. La réaction leucocytaire dans les tissus voisins (qui, comme dans le cas précédent, sont infiltrés par des amas de cellules cancéreuses) est plutôt mieux marquée. Il est à noter en outre, que beaucoup de cellules cancéreuses, même dans les très petits amas, sont complètement dégénérées en une substance hyaline non colorable.

(17) *Niveau 187 mm.* — Deux lymphatiques tapissés d'endothélium, l'un et l'autre d'environ 125  $\mu$  de diamètre, se trouvent à la surface de la gaine du droit; ils sont pénétrés par quelques cellules cancéreuses dégénérées. Une légère hémorragie s'est produite dans l'un d'eux; on ne voit pourtant pas d'effraction au niveau de la coupe. Il y a dans les tissus voisins un petit nombre de cellules cancéreuses, ainsi que quelques leucocytes émigrés.

(18) *Niveau 188.3 mm.* — Un vaste espace ovalaire (1.5 mm. dans son grand diamètre), est entouré d'une membrane propre, mais très mince; celle-ci, tout en montrant par places des traces de revêtement endothélial, paraît surtout formée de jeune tissu fibreux nucléaire, associé à des cellules cancéreuses. Il se peut faire que cet espace soit une veine entreprise par le cancer; mais presque certainement il représente un lymphatique envahi rompu, et pourvu de tissu



fibreux néo-formé. Car, dans un nodule cancéreux situé plus haut dans le muscle, il existe un espace en tout semblable qui adhère intimement à une artère et à une veine, et ni l'une ni l'autre ne sont entreprises par la prolifération.

L'espace contient un amas, actuellement rétracté, de cellules cancéreuses, qui, le remplissait sans doute complètement pendant la vie. Pourtant il existe çà et là autour de l'agglomération des cellules cancéreuses quelques globules rouges altérés. Les cellules périphériques de cet amas sont vigoureuses et se colorent bien; au contraire, les cellules centrales sont gonflées et hyalines et par places totalement converties en une substance granuleuse non colorée. Il y a une légère réaction leucocytaire dans les tissus périphériques.

(Il importe de noter que, jusqu'à ce point, le cancer s'est montré uniquement dans, sur ou juste au-dessus de l'aponévrose profonde et n'a envahi ni la peau, ni le muscle.)

### **Zone de sclérose périlymphatique, avec dépôts nodulaires précoces.**

(19) *Niveau 188.5 mm.* — Il y a dans le tissu sous-cutané une zone annulaire de tissu fibreux; elle mesure environ 125  $\mu$  de diamètre et renferme des débris cellulaires. Au centre de ces débris existent quelques cellules qui présentent tous les caractères de l'épithélium carcinomateux.

(20) *Niveau 189.5 mm.* — Exactement au-dessous, mais n'atteignant pas encore la surface du muscle pectoral aperçu à ce niveau, existe un nodule de 2 mm. de diamètre. Il est de forme conique grossière, son sommet est dirigé vers l'aponévrose profonde et lui est uni par un septum fibreux. Quelques coupes microscopiques montrent dans ce septum un lymphatique contenant un amas de cellules cancéreuses disséminées.

(21) *Niveau 190.1 mm.* — A ce niveau, dans le tissu sous-cutané sur l'aponévrose profonde, il y a une petite artère et une petite veine normales. Une petite zone circulaire de tissu fibreux leur est contiguë. Ce tissu est disposé en couches concentriques et renferme quelques débris cellulaires.

(22) *Niveau 190.1 mm. à 196.3 mm.* — Dans cette étendue, le tissu sous-cutané jusqu'au niveau de l'aponévrose profonde montre à de petits intervalles, spécialement le long des septa fibreux, des zones circulaires, ovales et longitudinales de tissu fibreux. Beaucoup d'entre elles emprisonnent soit des cellules colorées, dont la nature cancéreuse se reconnaît parfois, soit des débris cellulaires. Quelques zones sont faites entièrement de tissu fibreux. Le muscle est normal, à l'exception de un ou deux lymphatiques remplis de cellules cancéreuses.

(23) *Niveau 196.3 mm.* — A ce niveau, la peau présente du cancer pour la première fois. Il existe dans le derme deux espaces limités par de l'endothélium qui contiennent de l'épithélium cancéreux dégénéré. Tout près se trouvent quelques cellules cancéreuses interstitielles. A partir de ce point et jusqu'à 6 mm. au-dessus, la couche profonde du derme est plus ou moins envahie par l'infiltration cancéreuse; celle-ci est en partie intra-lymphatique, en partie interstitielle. L'aspect du tissu sous-cutané n'est pas modifié. Quelques-unes des zones fibreuses offrent un aspect ganglionnaire et représentent peut-être des lobules aberrants de tissu mammaire, mais tel n'est certainement pas le cas pour la majorité.

(24) *Niveau 199 mm.* — Un gros lymphatique gorgé de cancer se voit dans le tissu sous-cutané profond et adhère à l'aponévrose.

### **Zone des nodules.**

#### **Destruction des lymphatiques atteints par la « perméation ».**

(25) *Niveau 199 mm. à 224 mm.* — Dans cette région, le processus cancéreux est avancé à tel point, qu'il devient superflu de le décrire microscopiquement. A mesure que l'on remonte, les amas cancéreux deviennent plus considérables et entreprennent à la longue toutes les couches indistinctement. Toutefois, on peut découvrir çà et là des lymphatiques atteints par la perméation au milieu de dépôts nodulaires souvent isolés en apparence.

A noter que les nodules macroscopiques musculaires apparaissent à un niveau inférieur, c'est-à-dire plus loin de la tumeur que les nodules macroscopiques qui envahissent la peau.



(26) *Niveau 224 mm.* — Nous voilà arrivés maintenant au niveau approximatif du mamelon et de la tumeur primaire. Près de ce point existe un nodule cutané d'environ 1 mm. de diamètre, le seul visible à l'œil nu dans le lambeau examiné. Il est inutile de pousser plus loin la description de ce lambeau, puisque son extrémité supérieure, quoique s'étendant plus haut que la tumeur primitive, ne dépasse pas la limite de l'invasion microscopique du carcinome.

#### RÉSUMÉ DE L'EXAMEN MICROSCOPIQUE DU CAS I.

Le bord d'infiltration microscopique du cancer atteint un point situé à 3,7 cm. environ de l'appendice xiphoïde. En dessous de ce point, les tissus sont complètement indemnes d'envahissement; au-dessus, au contraire, ils présentent des foyers cancéreux à des intervalles courts et tout à fait réguliers. La limite inférieure de l'aponévrose pectorale n'a mis obstacle en aucune façon à la propagation de la tumeur vers le bas. En un point, le cancer s'est insinué dans la paroi antérieure de la gaine du droit, non loin de sa face profonde. Si on avait fait passer la coupe par la ligne blanche, on aurait vu sans doute à ce niveau des cellules cancéreuses, à une proximité de mauvais augure de la graisse sous-péritonéale et du péritoine (1).

Sur une largeur de plus de 30 mm., le bord microscopique du carcinome est situé exclusivement dans le plan où l'aponévrose profonde touche la graisse sus-jacente (voir Fig. 13).

Le tracé de l'infiltration microscopique, de la périphérie vers la tumeur primitive, présente les zones suivantes; chacune d'elles se confond graduellement dans ses voisines :

(1) *Zone de perméation du plexus lymphatique de l'aponévrose profonde.* — Cette zone offre deux subdivisions. Dans sa partie périphérique, il n'y a point de réaction inflammatoire. On voit à de courts intervalles les lymphatiques constituant le plexus sous forme d'espaces tapissés d'endothélium et contenant des cellules cancéreuses en pleine activité. Les lymphatiques ne sont point distendus et il n'y a pas de leucocytes autour d'eux. Dans la partie proximale

(1) Le sujet "*Invasion épigastrique de l'abdomen*" est traité tout au long au Chapitre V.

de la zone de perméation, les lymphatiques montrent une distension croissante par des cellules cancéreuses; celles-ci subissent elles-mêmes une dégénérescence du fait d'une augmentation de pression occasionnée par leur prolifération. Autour des lymphatiques envahis se voient des collections de cellules rondes inflammatoires. Plus près encore du bord interne de la zone s'aperçoivent de grands espaces contenant des cellules cancéreuses et quelques globules rouges. Il sera prouvé ultérieurement que ces espaces sont dus à la rupture de lymphatiques surdistendus.

(2) *Zone de sclérose autour des lymphatiques atteints par la perméation (sclérose périlymphatique), avec destruction des cellules cancéreuses dans les lymphatiques.* — Comme corollaire de ce processus, les couches attenantes — en premier lieu le muscle, ensuite la peau — présentent un début d'invasion nodulaire qui se réalise de la façon suivante :

(3) *Zone de dépôts nodulaires discrets dans toutes les couches pariétales.* — Au plus on se rapproche de la tumeur primaire, au plus les dépôts deviennent massifs et nombreux. La distribution sporadique qu'ils paraissent souvent présenter, résulte de l'oblitération fibreuse des lymphatiques atteints de perméation, qui constituent les voies de communication avec la tumeur primitive. Dans cette zone, le processus cancéreux est si avancé que ses premières étapes ne peuvent se déceler qu'aux endroits les plus proches du bord d'accroissement.

Au delà de cette zone, c'est la tumeur primaire elle-même. On peut la considérer comme un territoire d'infiltration interstitielle autour du foyer originel.

## CAS II.

A la place du sein droit se trouvait une masse fongueuse, cratéri-forme, large comme la main. Elle s'étendait en hauteur de la deuxième à la sixième côte et en largeur de la ligne para-sternale au repli axillaire antérieur. En continuité avec la tumeur, on trouvait quelques ganglions dans l'aisselle droite et il existait un œdème marqué du bras correspondant.

Indépendamment de la tumeur primitive, le sein gauche était



engorgé (probablement secondairement) et présentait une tumeur conique adhérente à la peau. Différents nodules cutanés gros comme un pois étaient disséminés au côté gauche du thorax, autour de la masse principale; il n'y avait pas d'ulcération. A gauche les ganglions axillaires étaient entrepris, mais le bras n'était pas œdématisé. Il y avait un ganglion du volume d'une noix au-dessus de la clavicule droite. La plèvre droite présentait quelques saillies blanches au niveau du sein, où deux côtes et leurs muscles intercostaux étaient complètement envahis par la tumeur. En arrière, il y avait quelques petits noyaux disséminés sur la plèvre pariétale, spécialement dans sa partie inférieure.

Les ganglions lombaires n'étaient pas engorgés, mais présentaient une section blanche, tout comme s'ils contenaient des productions cancéreuses. Un ganglion porte du volume d'une noisette paraissait nettement cancéreux. Quelques dépôts de nature maligne occupaient le bord antérieur du lobe droit du foie et quelques nodules en parsemaient le parenchyme.

On préleva deux lambeaux, l'un externe, descendant le long du bras, l'autre inféro-dorsal au niveau des lombes, de manière à établir la comparaison de deux sections radiaires du bord d'envahissement pris au hasard.

La partie proximale de ces deux lambeaux présentait à l'œil nu une série presque ininterrompue de nodules sous-cutanés, déposés à la ligne d'union du derme avec la graisse sous-cutanée et infiltrant le derme sus-jacent. Les tissus plus profonds semblaient libres d'envahissement. A première vue, il sautait aux yeux que la tumeur se propageait suivant le plan du plexus cutané profond. Cette constatation prête un intérêt particulier au cas, puisque antérieurement je n'avais rencontré aucun fait capable d'étayer l'opinion que le cancer du sein progresse le long de ce plexus hypothétique, dont l'existence est niée énergiquement par Sappey.

LAMBEAU A. — PRENANT NAISSANCE A 90 MM. DU BORD EXTERNE DE L'ULCÉRATION ET S'ÉTENDANT VERS LE BAS, LE LONG DU BRAS DROIT.

Le lambeau fut divisé en six tronçons, quatre d'entre eux furent coupés en séries. Environ 250 coupes furent examinées en tout.

*Peau.* — Il n'est pas nécessaire de décrire en détail l'état de la peau. Elle est envahie sur toute sa longueur, avec plus ou moins d'interruptions, par des nodules confluents qui vont diminuant de volume et deviennent microscopiques à 84 mm. de distance du bord de l'ulcère malin; à 1 mm. au delà de la limite microscopique du cancer dans l'aponévrose profonde on voit un dernier nodule minuscule. Passé ce point, la peau est indemne d'envahissement.

Le long des cinq sixièmes supérieurs du lambeau, la peau qui existe entre les nodules cutanés présente une invasion lymphatique et interstitielle de cellules cancéreuses. D'autre part, les 8 mm. de peau les plus éloignés de la tumeur sont indemnes de cancer, à l'exception de deux nodules cutanés isolés à la face profonde du derme.

*Tissus sous-cutanés.* — Il existe dans les tissus sous-cutanés quelques nodules visibles à l'œil nu. On voit çà et là des lymphatiques envahis et généralement adhérents aux nodules.

*Aponévrose profonde.* — Tous les foyers cancéreux trouvés dans l'aponévrose profonde sont décrits dans le paragraphe suivant. Les chiffres mentionnent les distances à partir de la lisière de l'ulcération maligne.

### **Zone des nodules; lymphatiques de l'aponévrose atteints par la perméation sclérosés en tout ou en partie.**

0 à 10 mm. — L'aponévrose manque dans le lambeau.

27.5 mm. — Sur l'aponévrose se trouvent une petite artère et une petite veine; la première est entourée d'une zone dense de tissu fibreux.

38 mm. — On voit à ce niveau une aire fibreuse environnant une petite artère et une petite veine.

45.5 mm. — Une surface ovale (1×25 mm. de diamètre) de tissu fibreux nucléaire, disposé concentriquement, circonscrit un petit nombre de cellules cancéreuses incontestablement dégénérées. C'est le foyer de cancer aponévrotique le plus rapproché de la tumeur primaire.

45.5 à 63.5 mm. — Pas de foyers cancéreux reconnaissables.



*A partir de 63.5 mm.* — On constate des foyers aponévrotiques aux points suivants :

*63.5 mm.* — Un lymphatique de  $100\ \mu$  environ de diamètre est situé près d'une petite artère. Il est bourré de cellules cancéreuses pleines de vie; en un point elles ont rompu la paroi et ont commencé à envahir les tissus environnants. Il n'y a que peu de leucocytes dans le voisinage. Dans une autre coupe de cette série, le lymphatique est remplacé par deux congénères plus petits; il s'est évidemment bifurqué.

*72.5 mm.* — Un groupe d'environ vingt cellules cancéreuses adhère à une petite veine. Quelques-unes sont dégénérées et sont vraisemblablement sur le point d'être détruites par le tissu fibreux qui les entoure.

### **Zone de perméation aponévrotique.**

*76 mm.* — Dans le tissu sous-cutané profond, un lymphatique est gorgé de cellules cancéreuses vivaces. Il a un diamètre de  $160\ \mu$  et est tapissé d'endothélium. Pas de réaction leucocytaire.

*77 mm.* — Un amas cylindrique de vigoureuses cellules de cancer ( $100\ \mu$  de diamètre minimum sur  $800\ \mu$  de diamètre maximum), est logé dans un espace garni d'endothélium. Il n'y a aucun signe de réaction inflammatoire périphérique. Il s'agit là évidemment d'un lymphatique en coupe longitudinale, puisque l'on voit des vaisseaux sanguins normaux qui lui adhèrent intimement.

<p>78 mm. 79 mm. 81 mm. 82 mm.</p>	{	<p>On aperçoit en chacun de ces points, en coupe trans- versale ou longitudinale, un étroit lymphatique envahi par la perméation. L'épithélium cancéreux ne témoigne d'aucun signe de dégénérescence. (La Figure 14 repré- sente cette région.)</p>
--	---	---

*83 à 90 mm.* — L'aponévrose n'est pas envahie par le cancer.

*Muscle.* — Tout le long de ce lambeau, le muscle paraît avoir échappé totalement à l'envahissement.

### **RÉSUMÉ DE L'EXAMEN HISTOLOGIQUE, LAMBEAU A.**

A partir du bord de l'ulcération cancéreuse en descendant le long du bras, le cancer s'était étendu microscopiquement à 83 mm. dans

l'aponévrose profonde et 84 mm. dans la peau. Au delà de ce point, les tissus ne présentaient plus de cancer et notamment aucun foyer isolé comme tel serait le résultat d'une embolie.

L'aponévrose profonde est nettement divisible dans sa longueur en deux zones :

*a)* La zone périphérique forme un étroit cordon microscopique d'environ 7 mm. de large. Les lymphatiques aponévrotiques y sont gorgés de cellules cancéreuses vivaces et ne sont pas encore rompus, ni même surdistendus par la prolifération qui s'y fait. (La Figure 14 représente cette zone).

*b)* La zone proximale, atteint une largeur d'environ 76 mm. Un processus de sclérose périlymphatique s'y installe et aboutit à la destruction des lymphatiques aponévrotiques envahis, et à leur remplacement par un solide cordon de tissu fibreux. Ce processus se voit en pleine évolution dans le foyer situé au niveau 45.5 mm., son aspect est semblable à celui représenté dans la Figure 21. Toutefois, dans la majeure partie de cette zone, la sclérose s'est implantée à ce point que l'aponévrose profonde ne montre de foyers cancéreux qu'en un nombre limité d'endroits. Les zones fibreuses indemnes de cancer, entourent plusieurs vaisseaux sanguins jusqu'à l'extrémité proximale du lambeau; elles représentent sans aucun doute la terminaison du processus de sclérose périlymphatique.

En dehors du bord de prolifération microscopique du cancer — c'est-à-dire dans la zone de perméation, — la peau ne montrait que deux tout petits nodules. Ces nodules étaient isolés l'un de l'autre. Un lymphatique envahi par le cancer remontait obliquement de l'aponévrose profonde vers un de ces nodules (voir Fig. 14). Ils n'étaient pas en connexion apparente avec la zone distale de perméation, mais ils la recouvraient simplement. C'est pourquoi l'envahissement de la peau est probablement la conséquence de l'envahissement de l'aponévrose profonde et non vice versa. Cette question sera discutée plus tard.



LAMBEAU B. — PRÉLEVÉ A 83 MM. DU BORD INFÉRO-EXTERNE DE L'ULCÉRATION CANCÉREUSE ET S'ÉTENDANT EN BAS ET EN ARRIÈRE TRANSVERSALEMENT AUX CÔTES INFÉRIEURES ET A L'APONÉVROSE LOMBAIRE.

Le lambeau fut divisé en six fragments, dont la majorité furent débités en coupes sériees; de la sorte on l'examina non seulement dans toute sa longueur, mais aussi dans une portion appréciable de sa largeur. On fit en tout 200 coupes.

Dans la description suivante, les chiffres indiquent les distances à partir du bord de l'ulcération.

*Peau.* — En ce qui concerne la peau on fit des constatations macro- et microscopiques identiques à celles du Lambeau A. La peau était envahie sur une longueur de 49 mm., c'est-à-dire sur la même distance que l'aponévrose profonde. Dans l'interstice des nodules sous-cutanés, intimement adhérents et dont le volume variait en raison inverse de leur proximité de la tumeur primitive, la peau présentait une infiltration plus ou moins étendue, soit interstitielle, soit lymphatique. Cependant, entre 36 et 49 mm., il n'y a point continuité des foyers cutanés. Dans cet intervalle, on aperçoit seulement deux nodules minuscules et à leur proximité, des lymphatiques en perméation. En outre, on n'observe pas ces nodules dans toutes les coupes.

D'une part, dans la partie distale du lambeau, l'envahissement cutané présente donc un caractère discontinu, d'autre part, dans ce même segment de lambeau, l'aponévrose profonde est entreprise par une prolifération non interrompue. Le Cas II, moins décisif toutefois à cet égard que le Cas I, met en évidence la propagation du cancer, non pas le long de la peau, mais le long de l'aponévrose profonde, d'où s'échappent des bourgeons secondaires qui se dirigent perpendiculairement vers les autres couches.

*Tissus sous-cutanés.* — On signale çà et là, la présence de quelques nodules dans la graisse sous-cutanée. Par hasard, on y rencontre un lymphatique en perméation. La base d'un nodule cutané se prolonge parfois dans les tissus profonds par l'intermédiaire d'un tel lymphatique.

*Aponévrose profonde.* — L'aponévrose profonde est atteinte par l'infiltration centrifuge du cancer le long de son plexus lymphatique. Le territoire entrepris est divisible en deux zones: une zone périphérique de perméation lymphatique et une zone proximale dans laquelle les lymphatiques atteints de perméation sont détruits en tout ou en partie par la sclérose périlymphatique.

Dans ce lambeau, deux lames aponévrotiques résistantes, séparées par une mince épaisseur de graisse, recouvrent les muscles. La plupart des lymphatiques envahis siègent dans la plus superficielle de ces lames.

### **Zone des nodules, lymphatiques en perméation sclérosés en tout ou en partie.**

0 à 7 mm. — L'aponévrose profonde fait défaut dans cette partie du lambeau.

9 mm. — Un amas arrondi de tissu fibreux nucléaire emprisonne dans ses mailles quelques cellules cancéreuses dégénérées et circonscrit probablement un lymphatique rompu, contenant de semblables cellules cancéreuses. Cette masse se trouve au point de jonction d'un septum fibreux avec l'aponévrose profonde. Au-dessus, le septum atteint la base d'un nodule cancéreux sous-cutané (Fig. 25 et 26).

10 mm. — Une production fibreuse identique, de 600  $\mu$  environ de diamètre, enferme un grand nombre de cellules cancéreuses dégénérées (Fig. 22). A l'extrémité opposée des coupes en séries prélevées de ce fragment particulier, cette zone est fibreuse en totalité et contient à peine une ou deux cellules cancéreuses (Fig. 23). Son diamètre s'est réduit à 300  $\mu$ .

14 à 19 mm. — L'aponévrose profonde manque.

25 mm. — Deux menus lymphatiques porteurs de quelques cellules cancéreuses dégénérées adhèrent à une grosse artère dans le tissu sous-cutané profond. Placé superficiellement par rapport aux précédents, un autre lymphatique possède des cellules centrales gonflées et dégénérées, tandis que ses cellules marginales se colorent bien. C'est là l'envahissement interstitiel d'un territoire bien défini



du tissu fibreux périlymphatique; toutefois, on ne constate à ce niveau aucune effraction de la paroi vasculaire. Plus près de la peau se trouve un nodule sous-cutané d'un millimètre de diamètre; il n'atteint pas le derme.

28 mm. — Un lymphatique, de 160  $\mu$  environ de diamètre, contient des cellules cancéreuses dégénérées. Un groupe de cellules cancéreuses interstitielles lui adhère; ces dernières se sont vraisemblablement échappées à la faveur d'une solution de continuité de la paroi. Quelques leucocytes avoisinent le foyer cancéreux.

29 mm. — On voit un espace, de 500  $\mu$  de diamètre, tapissé d'endothélium. Il est bourré de cellules cancéreuses dégénérées. C'est vraisemblablement un lymphatique surdistendu, mais non encore rompu.

31 mm. — Coupe ovale d'un lymphatique similaire. Dimensions : 500 sur 100  $\mu$ .

35 mm. — Un lymphatique en perméation distendu, dimensions : 600 sur 150  $\mu$ . En un point, la paroi a cédé et des cellules cancéreuses commencent à s'infiltrer dans les tissus. A cet endroit, l'amas de cellules cancéreuses va être envahi par des leucocytes.

### Zone de perméation.

35.5 mm. — Petit lymphatique cancéreux de 150  $\mu$  de diamètre.

38 mm. — Un espace, de 600 sur 200  $\mu$ , est farci de cellules cancéreuses dégénérées et est tapissé, en tous cas partiellement, d'endothélium. Dans une coupe longitudinale faite à ce niveau, on peut suivre un lymphatique en perméation à une certaine distance dans les muscles.

39 mm. — Un groupe de cellules cancéreuses, mesurant 500  $\mu$  environ de diamètre, témoigne d'une invasion leucocytaire marquée et d'une sclérose. Quelques cellules cancéreuses se montrent toujours vivaces.

43.5 mm. — Il y a un foyer de cancer d'un bout à l'autre d'une série de coupes faites à ce niveau. Toutefois, le caractère de ce foyer varie beaucoup. Dans quelques coupes, on voit un ou plusieurs cylindres de cellules cancéreuses, qui mesurent à peu de chose près

35  $\mu$  dans leur petit diamètre. Ce sont là manifestement des lymphatiques remplis, mais non distendus par des cellules cancéreuses. Dans d'autres coupes, on aperçoit un amas ovalaire de cellules cancéreuses; il mesure 200  $\mu$  environ de diamètre et laisse échapper un petit lymphatique atteint par la perméation.

49 mm. — A ce niveau, on remarque dans certaines coupes, mais non dans toutes, d'étroits lymphatiques, que des cellules cancéreuses bourrent sans les distendre. Au même niveau, il existe dans d'autres coupes encore, une agglomération ovalaire de cellules cancéreuses qui atteint 150  $\mu$  dans son petit diamètre. Peut-être ces productions représentent-elles les nodosités du plexus aponévrotique.

49 à 83 mm. — Les tissus sont indemnes de cancer dans toute leur longueur. Dans le but d'examiner le lambeau tant dans le sens de la largeur que de la longueur, on étudia avec soin une série de coupes prélevées dans ce segment jusque près de la limite d'accroissement délimitée microscopiquement. On ne trouva trace de cancer dans aucune des coupes de cette série, alors qu'il s'en trouvait dans chacune des préparations du fragment précédent.

*Muscle.* — Le muscle paraît avoir échappé totalement à l'invasion, sauf en un point. Dans certaines coupes, à 38 mm. environ de l'extrémité proximale du lambeau, on peut suivre vers le bas, à une grande distance dans le tissu musculaire, un petit lymphatique atteint par la perméation. Le point correspondant à ce lymphatique devait se trouver dans la région lombaire exactement au-dessous de la douzième côte. Vu la minceur des parois, le cancer peut envahir de la sorte la graisse périrénale et atteindre les ganglions lombaires.

Parmi 329 autopsies de cancer mammaire, faites à l'hôpital Middlesex, durant les trente dernières années, j'en trouvai six dans lesquelles les reins, les capsules surrénales ou les ganglions lombaires étaient envahis sans autres métastases abdominales et sans métastases dans le thorax. Dans trois de ces cas, il y avait des nodules sous-cutanés, indice d'une dissémination pariétale étendue. On ne trouvait des nodules sous-cutanés que dans vingt-deux pour cent de la totalité des cas. Ces faits statistiques prêtent un intérêt aux observations précédentes (Voir p. 144).



## COMPARAISON DES LAMBEAUX A ET B.

La distance absolue de la limite microscopique d'envahissement au bord de l'ulcère était dans le Lambeau A de 84 mm., dans le Lambeau B de 49 mm. En se rapportant à l'hypothèse de la perméation centrifuge, ces distances devraient être approximativement égales, mesurées à partir du point réel d'origine de la tumeur; mais ce point précis ne peut être déterminé. L'aire de la propagation centrifuge n'est pas, cela va sans dire, un cercle mathématique.

L'examen microscopique faisait ressortir l'extension plus rapide de la perméation vers le bras que dans les lombes. Mais, de part et d'autre, les constatations étaient identiques sous tous les rapports de quelque importance. L'identité qualitative de deux coupes radiaires, prises au hasard et s'éloignant de la tumeur dans des directions très divergentes, était de nature à valider quasi complètement dans ce cas particulier l'hypothèse de la perméation centrifuge.

## COMPARAISON DU CAS II AVEC LE CAS I.

Le Cas II diffère du précédent à certains points de vue importants, et cependant il suit une évolution identique. Dans le Cas II la prolifération des cellules cancéreuses était évidemment moins rapide et la réaction inflammatoire parvenait mieux à modérer et à limiter la dissémination.

Les zones délimitables autour de la tumeur primitive sont identiques à celles du Cas I, mais elles sont moins bien définies. La zone de perméation, tout en étant bien marquée dans les deux lambeaux, est très étroite; aussi, dans quelques coupes, les bourgeons cutanés appartenant à la zone de sclérose la recouvrent positivement. D'autre part, la zone des lymphatiques atteints de sclérose partielle est très large et elle se délimite mal de la zone nodulaire à lymphatiques totalement sclérosés. Ces derniers correspondent à la périphérie du vaste ulcère cancéreux et à la portion attenante des lambeaux examinés. Dans le Lambeau A, les 63 premiers millimètres ne présen-

taient qu'un seul vieux foyer de cancer sur l'aponévrose profonde. Il n'existait que deux foyers semblables dans les 28 premiers millimètres du Lambeau B.

La destruction des lymphatiques aponévrotiques en perméation s'observe mieux que dans le Cas I, ce phénomène n'y est point masqué par la formation rapide et étendue de nodules dans les couches adjacentes. L'importance capitale de ce cas réside dans le fait de mettre en évidence les étapes successives de la sclérose périlymphatique en différents points de la longueur d'un même lymphatique (Fig. 22 et 23).

### CAS III.

Squirrhe récidivant ulcéré du sein droit avec métastases dans le thorax et l'abdomen. On examina un lambeau de tissu s'étendant à partir de l'ulcère verticalement vers le bas; on y fit des coupes horizontales prélevées à divers intervalles de sa longueur. Malheureusement, il ne comprenait pas la totalité des parois dans toute son étendue. Il y avait des nodules sous-cutanés; le plus bas situé se trouvait à 20 cm. (8 inches) au-dessus de l'ombilic. Une coupe de la peau à 12 mm. (1/2 inch) au-dessus de ce nodule, entre lui et la tumeur primitive, ne présentait pas trace de cancer; donc, il n'y avait pas continuité d'infection le long de la peau. Le derme environnant le nodule n'était infiltré que dans une très petite étendue.

Douze à dix-huit mm. au-dessous de ce nodule, on trouvait les petits lymphatiques situés sur ou dans la paroi antérieure de la gaine du droit, obstrués par des rangées de cellules cancéreuses; au contraire, le tissu sous-cutané jusqu'au derme était indemne de propagation. Des coupes, au nombre de trois, prises à intervalles au-dessus de ce point, montraient une infection de l'aponévrose profonde d'autant plus avancée qu'on se rapprochait de la tumeur primaire.

Sept coupes faites à intervalles au-dessous de la limite d'infection de l'aponévrose profonde prouvaient que les tissus en aval, en tous cas à 2,5 cm. au-dessous de l'ombilic, étaient entièrement libres d'envahissement.

L'examen histologique de ce cas, tout imparfait qu'il ait été, démontrait que l'envahissement de l'aponévrose profonde s'étendait



beaucoup au delà du nodule sous-cutané le plus éloigné. Il prouvait qu'entre des métastases cutanées adjacentes, on peut trouver de la peau saine et suggérait l'idée que le processus cancéreux dans l'aponévrose profonde est une véritable expansion continue le long des vaisseaux lymphatiques. L'absence de foyers isolés, passé un niveau déterminé au-dessus duquel aucune coupe d'aponévrose profonde n'était indemne de cancer, était fort opposée à l'hypothèse embolique de la propagation du cancer dans l'aponévrose profonde.

Ce cas est publié, car certains détails viennent à l'appui des conclusions établies d'après l'étude des Cas I et II.

#### CAS IV.

Le sein droit avait été enlevé pour cancer. La cicatrice n'était pas ulcérée. Il existait un grand nombre de nodules sous-cutanés, disposés en lignes bien délimitées qui s'irradiaient de l'aisselle droite. Ils ne dépassaient pas la ligne médiane, sauf à l'abdomen, où l'on pouvait en sentir quelques petits dans l'hypocondre gauche. Une rangée nette de nodules se dirigeait directement en haut, en croisant l'union du tiers externe avec le tiers moyen de la clavicule et se continuait dans le triangle postérieur du cou. Une seconde rangée courrait horizontalement en dehors en passant sur le deltoïde. Quatre rangées de nodules, divergeantes quelque peu à mesure qu'elles descendaient, partaient de l'aisselle et se prolongeaient en arrière sur la face latérale du thorax. Une de ces rangées gagnait directement les ganglions inguinaux, elle était formée d'une demi-douzaine de gros nodules dans la région thoracique, d'un volumineux nodule isolé au niveau de l'ombilic et d'un tout petit nodule *aponévrotique*, n'intéressant pas la peau, à 7,5 cm. environ au-dessus du ligament de Poupart. Il y avait aussi des nodules dans les deux régions scapulaires et lombaires. Le sein gauche et chacun des lobes latéraux du corps thyroïde portaient un nodule néoplasique. Les ganglions axillaires, sus-claviculaires et inguinaux étaient cancéreux des deux côtés. La clavicule gauche était fracturée. Il y avait présence de métastases viscérales dans la poitrine.

L'examen histologique du cas fut incomplet. On trouvait des lym-

phatiques atteints par la perméation dans et sur l'aponévrose profonde, à 2,5 cm. au-dessus du ligament de Poupart. On voyait près de ce point un cordon vertical, évidemment un tronc lymphatique en perméation, qui descendait vers les ganglions inguinaux. Deux centimètres et demi plus haut, les tissus étaient entrepris jusqu'au derme. On découvrait également divers lymphatiques cancéreux dans des coupes prélevées à 7,5 cm. au-dessus du rebord costal, exactement à droite de la ligne médiane.

La coupe d'un nodule musculaire situé à droite de la ligne médiane, juste au-dessous du rebord costal, permettait de voir des cellules cancéreuses sises au milieu des travées fibreuses de la gaine du droit, toutefois on n'apercevait pas de lymphatiques en perméation soit à cet endroit, soit (*a*) à 2 1/2 cm. au-dessus du cartilage xiphoïde, immédiatement à droite de la ligne médiane; (*b*) à 2 1/2 cm. au-dessous de ce même cartilage; (*c*) à 5 cm. au-dessous de l'ombilic.

Dans ce cas, le processus de perméation centrifuge semble avoir récidivé autour d'un foyer cancéreux abandonné dans l'aisselle droite au cours de l'opération.

La cicatrice post-opératoire paraît avoir empêché l'extension des nodules au côté gauche du corps, néanmoins, le cas démontre leur propagation centrifuge. On voit ici la perméation aponévrotique s'étendre au delà des nodules sous-cutanés visibles et à une grande distance du foyer originel de la tumeur.

Le cas, tout imparfaitement étudié qu'il soit, est publié pour montrer sur quelle grande surface peut se répandre la perméation. Dans le Cas I, le processus de perméation, tout en envahissant la paroi abdominale, n'avait pas dépassé la séparation qui délimite les territoires lymphatiques, tributaires des ganglions axillaires, de ceux dépendant des ganglions inguinaux. Cette séparation ou zone neutre entre les territoires lymphatiques contigus répond à une ligne horizontale passant par l'ombilic. C'est une région d'anastomoses délicates, elle n'est jamais traversée par des troncs lymphatiques et est admirablement adaptée pour filtrer les quelques cellules cancéreuses qui tentent de parvenir aux ganglions inguinaux à la faveur d'un courant lymphatique récurrent. Le cas présent montre que la perméation est à même de passer au delà de cette zone neutre dans



les territoires lymphatiques adjacents. Ce fait constitue le temps essentiel de la dissémination.

L'intégrité de l'aponévrose profonde en des points voisins de la tumeur vis-à-vis de la perméation et sa présence en des endroits plus éloignés, s'expliquent par les Cas I et II; ils démontrent que la sclérose est consécutive à la perméation, que le bord d'accroissement peut avancer en cercle, mais que la manifestation tangible de la perméation disparaît au bord interne de ce cercle.

#### CAS V.

La malade se mit à souffrir pour la première fois neuf à dix mois avant son décès. Six mois avant la mort, on percevait une tumeur dans le sein gauche. Un ulcère apparut six semaines avant le dénouement. A cette époque, il existait de gros ganglions dans les deux aines et les deux aisselles et de très nombreux nodules dans le tissu sous-cutané. Les plus volumineux siégeaient près du sein ainsi qu'à la nuque; la majorité d'entre eux étaient adhérents aux téguments. Diminuant de volume et perdant leur adhésion à la peau, les nodules s'étendaient sur l'abdomen à peu près jusqu'aux plis inguinaux, toutefois, il n'en existait point aux membres inférieurs. On palpitait de très petits nodules aponévrotiques dans le bras gauche jusqu'au coude le long de la ligne des vaisseaux axillaires et dans la moitié supérieure du bras droit. Il y avait des nodules très gros au cou; quelques-uns au crâne et au côté de la face (Fig. 11).

Le tissu sous-cutané du bras gauche fournissait à la main qui le palpitait une sensation différente très appréciable au-dessus et au-dessous du coude. Au bras, on sentait les tissus nettement granuleux, abstraction faite des nodules isolément palpables; à l'avant-bras, au contraire, les tissus étaient parfaitement lisses, mous et normaux.

A l'autopsie on trouva une distribution nodulaire plus étendue encore. Les nodules étaient répartis irrégulièrement sur tout le corps, excepté aux parties distales des membres. Les plus éloignés, petites masses en saillie sur l'aponévrose profonde, étaient situés comme suit :

Au sommet du crâne, à 45 cm. de la tumeur primitive.

Au bras gauche, à 2.5 cm. au-dessus du coude, à 27.5 cm. de la tumeur primitive.

\* Au bras droit, à 2.5 cm. au-dessous du coude, à 47.5 cm. de la tumeur primitive.

\* A la cuisse gauche, à 15 cm. au-dessous de l'épine iliaque antéro-supérieure, à 45 cm. de la tumeur primitive.

\* A la cuisse droite, à 17.5 cm. au-dessous de l'épine iliaque antéro-supérieure, à 52.5 cm. de la tumeur primitive.

Au dos, le nodule le plus bas situé se trouvait sur la deuxième apophyse épineuse du sacrum, à 38.7 cm. de la tumeur primitive.

Il y avait un nodule au-dessus de l'épine iliaque postéro-supérieure droite, à 42.5 cm. de la tumeur primitive.

Il y avait un nodule au-dessus de la crête iliaque droite, à 38.7 cm. de la tumeur primitive (mensuration prise autour du côté droit du corps).

Dans les situations marquées d'un astérisque (\*), les nodules n'étaient certainement devenus appréciables que dans les derniers jours de la vie. Les plus gros étaient situés à la nuque, aux régions scapulaires, sur la face antérieure de la poitrine, et au-dessus de la clavicule gauche. Sur l'abdomen, ils étaient petits et discrètement disséminés.

Il y avait dans ce cas-ci de nombreuses métastases, mais leur distribution ne nous intéresse pas. A l'examen microscopique on porta le diagnostic d'endothéliome, type de néoplasme particulièrement propice à démontrer la propagation lymphatique, en raison de ses rapports génésiques avec les canaux lymphatiques. Les cellules, à noyaux vésiculeux, avaient un volume moyen et uniforme. Un grand nombre des cellules centrales agglomérées dans des alvéoles présentait une vacuolisation très nette. Par places, elles étaient tombées en désintégration et il n'en restait plus que des débris granuleux.

L'aspect clinique et macroscopique du cas fournissait la preuve flagrante d'une dissémination centrifuge rapide. Quelques jours avant la mort, par exemple, il n'y avait pas de nodules aux cuisses, et cependant à l'autopsie il en existait jusqu'à 15 cm. au-dessous de



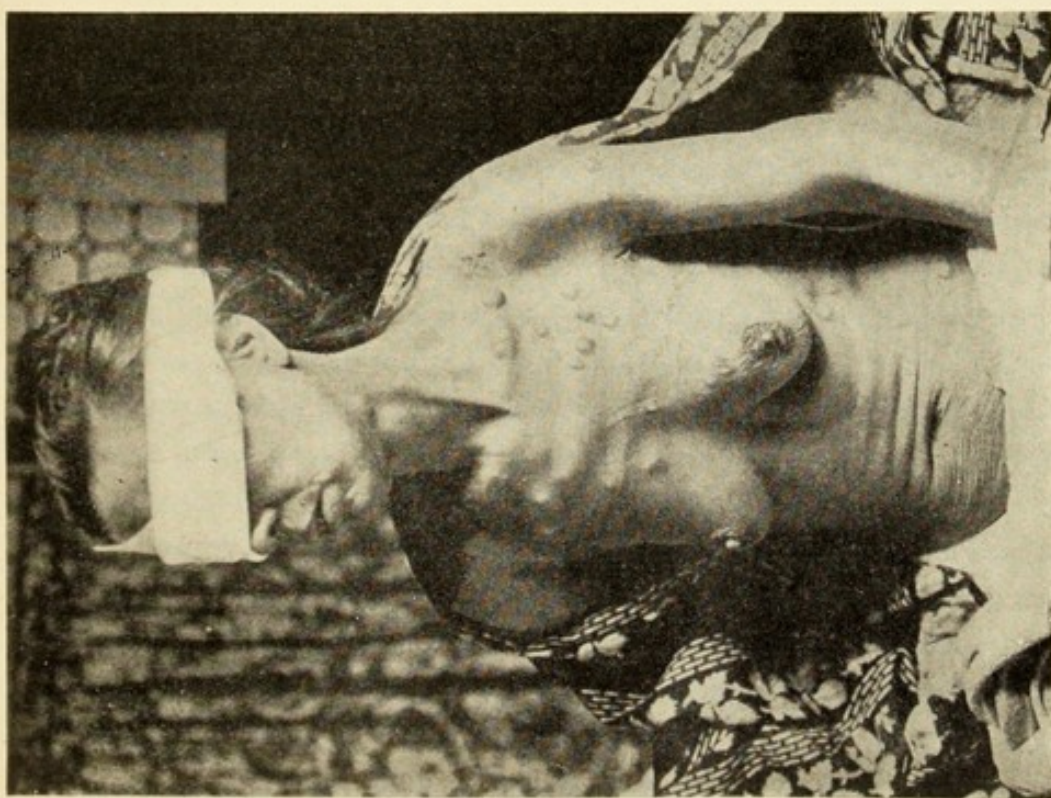
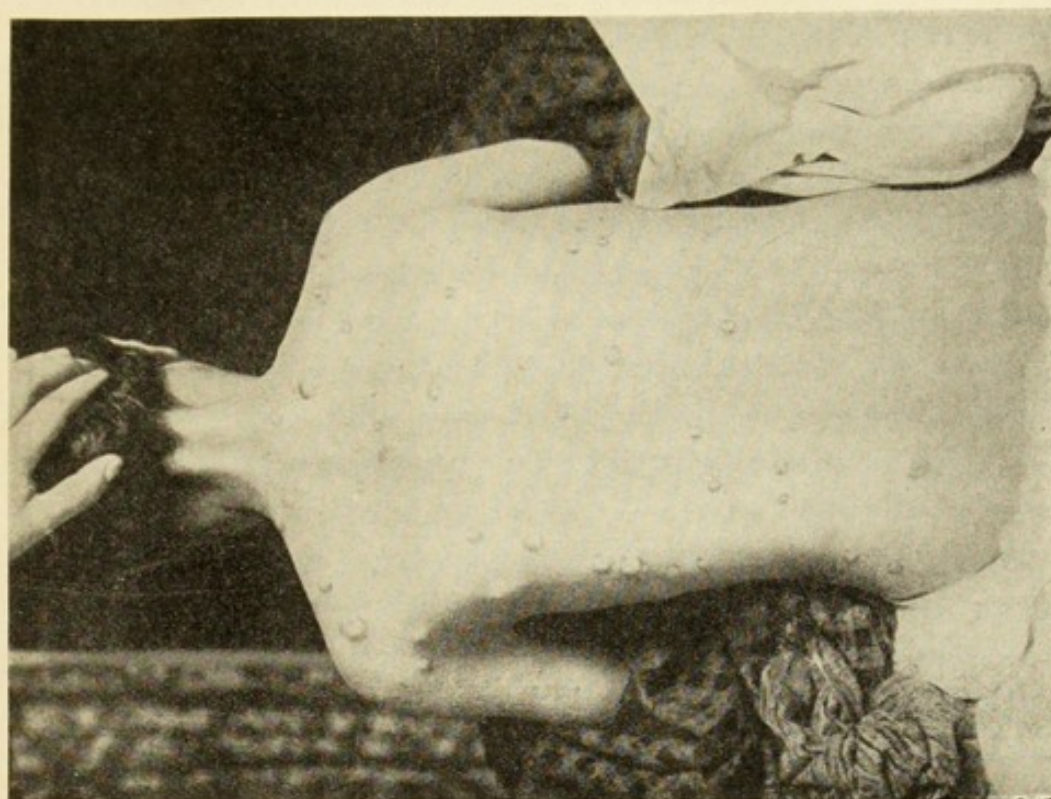


FIG. 11. — Cette figure met en évidence la propagation centrifuge des nodules sous-cutanés. C'est la photographie d'un cas de cancer au sein gauche prise par les soins de M. Corrie Keep à « Samaritan Hospital » (Cas V).



l'épine iliaque antéro-supérieure. On assistait au même phénomène dans le bras droit, tandis que les parties distales des membres inférieurs et supérieurs demeuraient totalement indemnes de nodules et parfaitement lisses à la palpation.

Les nodules qui existaient dans ce cas n'appartenaient pas au type ordinaire de nodules sous-cutanés. Quelques-uns étaient situés dans le tissu sous-tégumentaire, mais la majorité siégeait sur l'aponévrose profonde ou dans la couche superficielle des muscles. On peut noter également que les nodules les plus volumineux se trouvaient au voisinage immédiat de la tumeur et qu'ils adhéraient seuls à la peau. Aussi est-on autorisé à croire que les nodules firent leur toute première apparition unis à la tumeur primitive. Dans ce cas-ci la distribution nodulaire indique manifestement que les nodules aponévrotiques et musculaires obéissent à la même loi de propagation centrifuge qui préside à la répartition des nodules sous-cutanés vrais et des métastases osseuses (voir Chapitre II).

Dans le but d'obtenir une preuve microscopique pour ou contre l'hypothèse sus-énoncée, les lambeaux suivants de tissus pariétaux ont été prélevés et étudiés histologiquement sur toute leur longueur :

1. Un lambeau partant de l'acromion droit et descendant vers le côté externe du bras jusqu'en un point situé à 15 cm. au-dessus du poignet.
2. Un lambeau coronal de cuir chevelu, du vertex à l'oreille.
3. Un lambeau médian s'étendant sur la paroi antérieure du corps, du menton au pubis.

Les résultats de l'examen microscopique furent négatifs. On trouva beaucoup de nodules isolés, d'une part dans le tissu sous-cutané, d'autre part dans le muscle. La peau avait échappé presque tout partout à l'envahissement. On ne voyait aucun signe d'invasion des vaisseaux sanguins. On peut admettre avec beaucoup de probabilité que les muscles furent envahis en premier lieu à leur face superficielle, puisque les deux plus jeunes foyers isolés de cancer observés dans le muscle étaient précisément limitrophes de l'aponévrose sus-jacente.

En un point, dans le tissu sous-cutané un tout petit groupe isolé de cellules cancéreuses était entouré de leucocytes. Les cellules



cancéreuses étaient dégénérées, mais encore clairement reconnaissables. Tout indiquait que ce foyer était sur le point d'être détruit par phagocytose.

Après la description détaillée de ces cinq cas, je me propose maintenant d'émettre quelques considérations générales sur les processus de perméation, de sclérose périlymphatique, et de formation nodulaire, qui paraissent constituer les facteurs essentiels dans la dissémination pariétale du cancer du sein. Ces considérations sont basées sur les cas que j'ai relatés.

### LA PERMÉATION ET SES CONSÉQUENCES.

Sans doute, la propagation d'un cancer le long des vaisseaux lymphatiques n'est que le résultat d'une tendance à suivre la voie de la moindre résistance comme cela se manifeste généralement dans l'économie. Le processus semble accompagner de préférence les vaisseaux d'au moins 40 à 50  $\mu$  de diamètre; il évite pour un instant ceux d'un calibre inférieur, car la résistance y est plus grande (voir Fig. 16). Pour cette raison, l'infiltration pariétale d'un cancer du sein suit le plan de l'aponévrose profonde, là où siège le plexus lymphatique principal.

Les troncs lymphatiques échappent également à la perméation, mais pour un motif différent. Le courant lymphatique y est suffisamment puissant pour chasser à la manière d'un embole les quelques cellules cancéreuses qui y ont pénétré; mais à une période avancée, leur issue est condamnée par l'envahissement ganglionnaire ou par la compression externe sur les parois des troncs. Cette raison suffit à expliquer la rareté avec laquelle on observe le cancer dans le canal thoracique. Cependant, lorsqu'il en existe, le canal et ses affluents sont souvent convertis si manifestement en un solide cordon cancéreux <sup>(1)</sup> que le processus de perméation peut se constater à l'œil nu.

Pour reconnaître la perméation lymphatique à l'œil nu, il n'est pas même indispensable de rechercher des vaisseaux de gros calibre. Dans des conditions favorables, on peut observer le processus même dans de très petits vaisseaux lymphatiques.

(1) Voir HILLIER. — *Carcinoma of the Thoracic Duct*. (Trans. Path. Soc. 1903, p. 153).

Les cellules cancéreuses qui s'échappent dans la cavité pleurale sont aptes à s'implanter en quelque point de sa surface et à y engendrer des tumeurs secondaires pseudo-papillomateuses. Autour d'une telle greffe on peut souvent apercevoir dans un diamètre de  $2\frac{1}{2}$  à 5 cm. une zone pleurale grossièrement circulaire, opaque et légèrement épaissie. L'observation attentive y révèle un réseau de petites lignes blanches, à peine perceptibles à la vue. Le microscope démontre qu'il s'agit en l'occurrence de vaisseaux du plexus lymphatique sous-pleural remplis de cellules cancéreuses.

La petite tumeur implantée et le cercle de perméation pleurale qui l'entoure peuvent être regardés comme la représentation grossière et réduite de la tumeur mammaire primitive et de la zone d'envahissement du plexus lymphatique pariétal qui la circonscrit.

On a parfois reconnu et décrit la perméation sous la dénomination fallacieuse de *lymphangite carcinomateuse*. Borst (1) décrit ce processus dans les termes suivants :

« Une forme très intéressante de métastases dans les vaisseaux lymphatiques est celle qui porte le nom de *lymphangite carcinomateuse*. On la rencontre dans les membranes séreuses, dans le diaphragme, dans les poumons et dans le foie. Tous les vaisseaux lymphatiques de la région affectée sont bourrés de masses cancéreuses, aussi l'aspect microscopique, non seulement ressemble, mais même surpasse celui d'une injection artificielle du plexus lymphatique. »

On remarquera que Borst considère ce processus comme particulier à certains organes — par exemple, il n'admet pas son apparition éventuelle dans les lymphatiques pariétaux — et qu'il ne leur reconnaît aucune part importante dans la dissémination. Finalement on s'apercevra, je pense, que la perméation apparaît invariablement dans les lymphatiques autour de tout carcinome qui donne naissance à des métastases. On peut toutefois admettre que dans certains cas, comme dans le Cas V, la perméation ne peut se démontrer partout dans les tissus. Mais un lymphatique, le long duquel des cellules cancéreuses se sont frayées un chemin, ne persiste pas sans modifications, ni habituellement, ni nécessairement jusqu'à ce que la mort du patient procure l'occasion de l'observer. Les tissus, nous le

(1) BORST. — *Die Lehre von den Geschwülsten*. Wiesbaden, 1902, T. II, p. 712.



savons, réagissent vis-à-vis des corps étrangers. De même un processus de sclérose apparaît autour du lymphatique atteint par la perméation et arrive habituellement à détruire le cylindre très fragile des cellules cancéreuses qui s'y logent.

Des indications sur la nature de ce processus ont déjà été fournies, mais il doit être étudié maintenant avec plus de détails. Pour la commodité des références, j'ai appelé ce processus « Sclérose périlymphatique. »

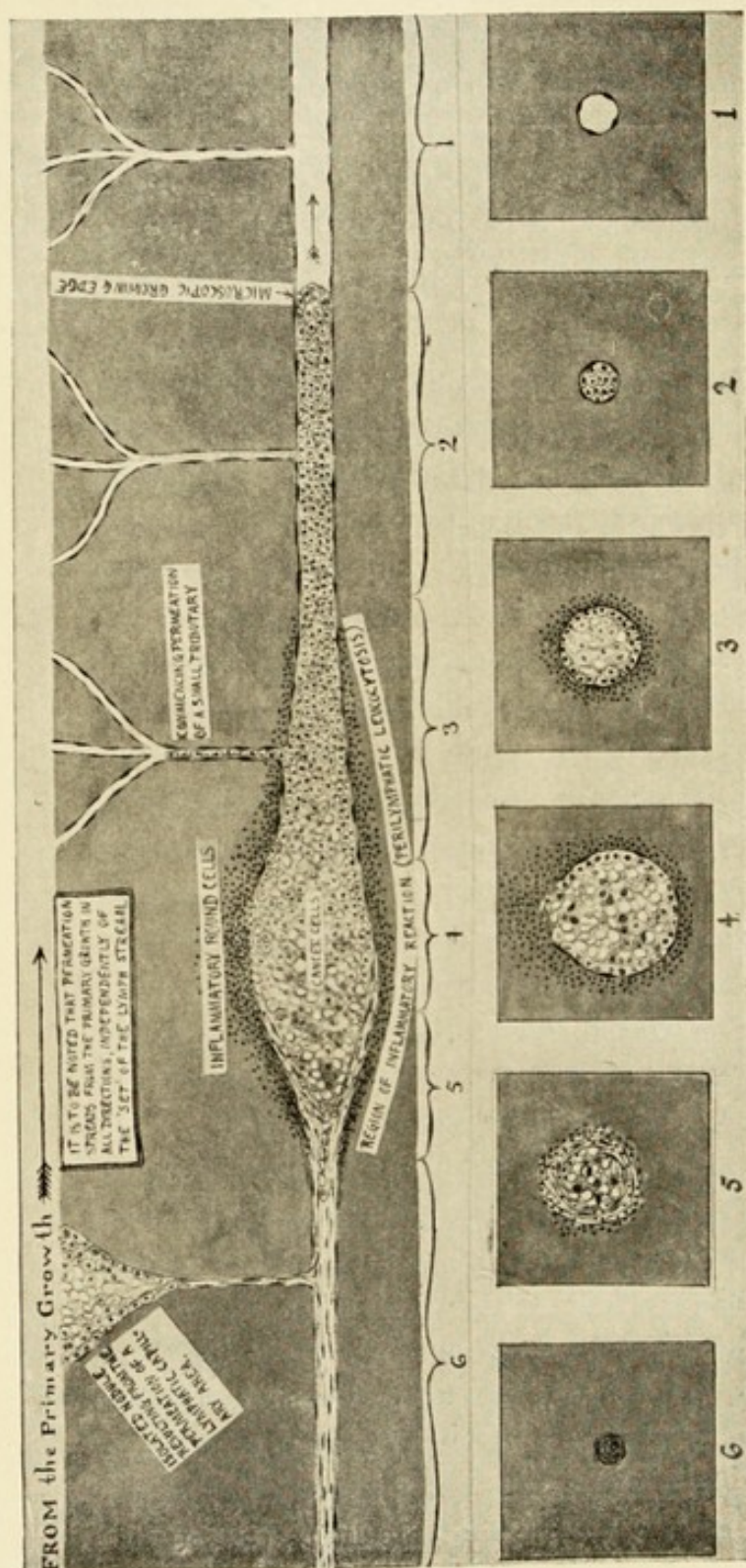
**Sclérose périlymphatique.** — M. B. Schmidt a démontré que dans un vaisseau sanguin les cellules cancéreuses provoquent la formation d'un thrombus, qui aboutit à leur destruction habituelle. Aussi loin que je les ai poursuivis, les lymphatiques n'opposent pas une telle réaction thrombotique à l'invasion cancéreuse. Au début il n'existe pas davantage de symptôme de réaction inflammatoire dans les tissus environnant un lymphatique atteint par la perméation.

De bonne heure cependant, le vaisseau élastique dans lequel les cellules cancéreuses sont situées est dilaté par leur prolifération. Il s'ensuit un processus de sclérose inflammatoire périvasculaire, analogue à celui que produit en plus grand la distension prolongée d'un organe creux comme la vésicule biliaire.

Le début de ce phénomène est annoncé par l'apparition de petites cellules rondes dans les tissus périlymphatiques.

Dans la suite, le lymphatique hyperdistendu éclate, et il en résulte souvent une légère hémorragie traumatique autour de l'agglomération fermée des cellules cancéreuses. Le cylindre d'épithélium cancéreux libéré de la sorte de toute pression est maintenant, éventualité plausible, libre d'envahir les tissus avoisinants. Mais la réaction inflammatoire, qui existe toujours, est beaucoup exagérée par la rupture du lymphatique. Une exsudation abondante issue des cellules rondes s'établit. Déjà le tissu de granulation occupe la place de ces cellules et forme aux cellules cancéreuses une nouvelle capsule bien définie. L'organisation ultérieure de ce tissu de granulation en tissu fibreux est accompagnée de rétraction de la capsule fibreuse; elle se resserre sur les cellules cancéreuses qui restent et les écrase doucement. Finalement, le lymphatique originel atteint par la perméation est remplacé par un cordon grêle de





Cfr. Fig. 15

Cfr. Fig. 19.

Cfr. Fig. 20.

Cfr. Fig. 22.

Cfr. Fig. 23.

Fig. 12.

Schéma destiné à illustrer le progrès de la perméation le long d'un petit lymphatique. On voit le lymphatique en coupe longitudinale dans la figure supérieure et en coupes transversales dans les figures inférieures. Le lymphatique est détruit finalement par la sclérose périlymphatique. — 1. Lymphatique normal, il sera envahi sous peu par les progrès de la perméation. — 2. Lymphatique pénétré par des cellules cancéreuses, mais non encore distendu. A noter l'absence de réaction inflammatoire dans cette région. — 3. Lymphatique distendu par la prolifération des cellules cancéreuses. Les cellules centrales subissent un commencement de dégénérescence. — 4. Lymphatique rompu par la prolifération des cellules cancéreuses. Cet accident est suivi d'une forte réaction inflammatoire. — 5. Amas de cellules cancéreuses dégénérées emprisonné dans une fausse capsule de tissu fibreux néoformé. — 6. Cellules cancéreuses finalement anéanties par rétraction de leur capsule fibreuse. Le lymphatique original n'est plus représenté à présent que par un cordon de tissu fibreux, les cellules cancéreuses ayant été détruites. (Voir les microphotographies des différentes périodes de ce processus aux Figures 15 à 23).



tissu fibreux dans lequel on n'aperçoit plus de cellules cancéreuses (Fig. 15 à 23).

La rupture d'un lymphatique en perméation n'engendre pas fatalement une invasion locale des tissus environnants, car les cellules cancéreuses mises en liberté sont souvent inaptes à s'accroître. Les cellules cancéreuses qui prolifèrent dans un lymphatique sont elles-mêmes exposées à cette pression nuisible qu'elles exercent sur les parois. Souvent, leur aspect gonflé, dégénéré et incolore rend compte des effets de cette pression. Fréquemment la couche de cellules en contact immédiat avec l'endothélium conserve seule des apparences de vitalité. De telle sorte qu'au moment où ces cellules cancéreuses rompent le lymphatique et sont à même d'envahir les tissus, elles ne se trouvent plus ni assez nombreuses, ni suffisamment vigoureuses pour s'opposer à la réaction inflammatoire traumatique qui s'ensuit.

En tant que moyen curatif, la sclérose périlymphatique a malheureusement quelques points faibles. En premier lieu, elle ne poursuit pas la perméation avec suffisamment de rapidité de manière à rejoindre le bord de prolifération microscopique où la perméation commence à peine <sup>(1)</sup>. En second lieu, la rétraction du tissu fibreux périlymphatique concourt à chasser les cellules cancéreuses le long des petits affluents lymphatiques, qui, en raison de la plus grande résistance qu'ils offrent, avaient jusqu'ici échappé à l'invasion. S'insinuant le long de ces vaisseaux, les cellules cancéreuses atteignent et pénètrent le réseau des capillaires lymphatiques, d'où s'échappent de petits vaisseaux. La paroi de ces capillaires se compose uniquement d'endothélium; elle est tout à fait incapable de résister à une pression telle que celle exercée par la prolifération cancéreuse. Avant l'apparition d'une réaction inflammatoire suffisante, les cellules cancéreuses rompent les capillaires et envahissent les tissus environnants. Si des cellules cancéreuses abandonnées de cette manière gagnent la périphérie du système lymphatique elles sont à même d'y donner naissance à des métastases. Celles-ci constituent souvent des nodules circonscrits. D'après mes observations cette forme est déterminée par une extension de la tumeur cancéreuse le long de tous les capillaires qui se déversent dans un lym-

(1) Pour la formation du stroma: Cfr. LAZARUS BARLOW. — *Textbook of General or Experimental Pathology*, 2<sup>e</sup> édition, p. 515.

phatique quelconque. Dans les premières périodes, le nodule délimite ce territoire lymphatique capillaire.

Les métastases qui surviennent de la sorte dans les différentes couches pariétales, toutes discrètes et éparses qu'elles soient en apparence, sont de par leur origine en continuité avec la tumeur primaire. Mais, la sclérose périlymphatique a détruit l'évidence de cette continuité.

On notera spécialement que dans leurs stades les plus précoces les processus que j'ai décrits sont visibles uniquement au bord d'accroissement microscopique et qu'à mesure qu'on se rapproche de la tumeur primitive, on les aperçoit à des stades de plus en plus avancés. Aussi, comme on pouvait s'y attendre, toutes ces étapes peuvent se retrouver dans une bonne coupe radiaire, s'étendant de la tumeur primitive à la limite de l'infiltration microscopique. Il est naturellement plus difficile de suivre tous les phénomènes sur la longueur d'un seul lymphatique. Toutefois, les Figures 22 et 23, qui présentent les périodes moyenne et pénultième de la sclérose, sont extraites d'une heureuse série de coupes du même lymphatique en différents points de sa longueur.

#### AGENCEMENT PARIÉTAL EN ZONES DANS LE CANCER DU SEIN.

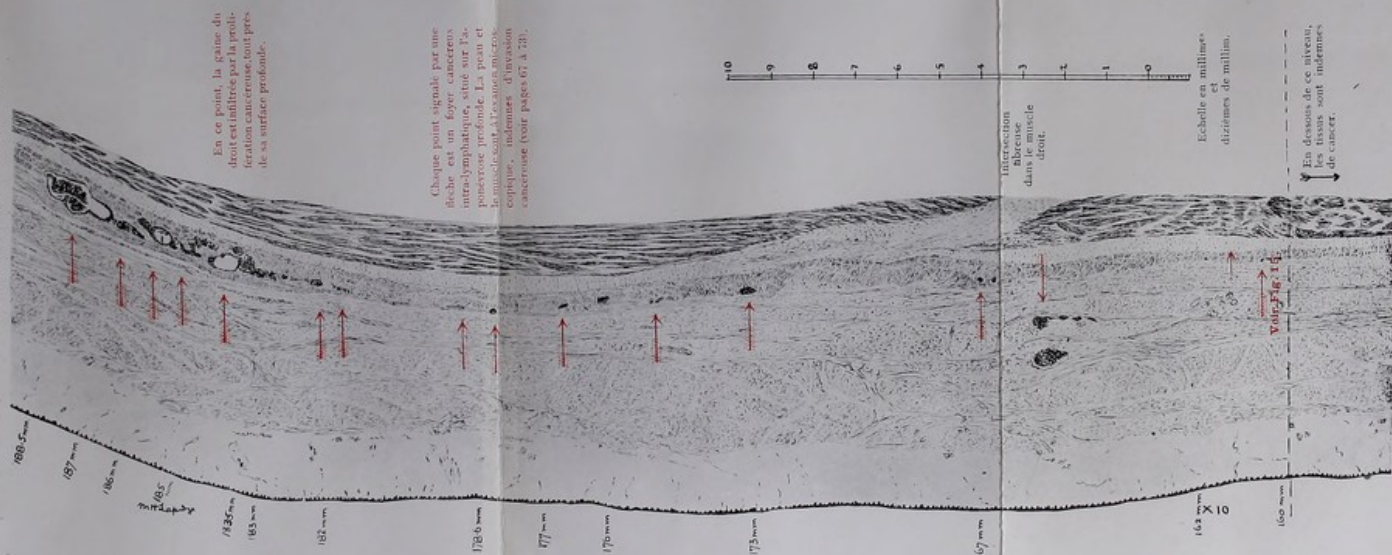
On constatera que les métastases pariétales, à l'exception des métastases emboliques, qui vraisemblablement ne surviennent que dans les ganglions lymphatiques, font en réalité partie intégrante de la tumeur primitive. L'expression « tumeur primitive » peut s'étendre d'ailleurs à la région d'infiltration interstitielle autour du foyer primaire originel. Ainsi limitée, la tumeur primitive est entourée de trois zones :

- (1) La zone des nodules isolés ou confluent, avec destruction des lymphatiques en perméation ;
- (2) La zone de sclérose périlymphatique en pleine activité. On y voit, à un stade de début, la formation de nodules de chaque côté du plexus lymphatique principal ;
- (3) La zone de perméation aponévrotique. Celle-ci est subdivisible



Région épigastrique (Gross, 10).

**Peau.** **Grais.** **Aponévrose.** **Muscle.**  
souterrain. (gaine du droit) droit.








PLANCHE II. — BORD D'ACCROISSEMENT MICROSCOPIQUE DANS UN CANCER MAMMAIRE (Cas II).

La coupe est prélevée à la région deltoïdienne du bras, dans une direction radiaire à la tumeur primitive.

Vers la tumeur primaire.



Echelle en millimètres et dixièmes de millimètre.

FIG. 14.





en une zone proximale, caractérisée par la distension et la rupture des lymphatiques et par la leucocytose périlymphatique, et une zone périphérique, dans laquelle la distension des lymphatiques est ébauchée et, partant, dans laquelle la réaction inflammatoire ne s'est point encore installée.

Même les résultats négatifs du Cas V, qui ne peuvent en aucune façon improuver les faits positifs des Cas I à IV, s'interprètent le plus facilement par la théorie de la perméation. Je ne connais point d'autre théorie susceptible d'expliquer l'extension centrifuge cliniquement si évidente dans ce cas. En ce qui concerne la preuve microscopique, il est au moins possible que les lambeaux examinés, bien qu'ils fussent longs, ne passaient pas de la zone des nodules isolés dans les zones excentriques de sclérose active et de perméation.

### **Origine des nodules sous-cutanés.**

(Voir Fig. 24 à 26, Pl. VI et VII).

Le Chapitre II a fait l'exposé de motifs non concluants en eux-mêmes, mais susceptibles de faire présumer que les nodules sous-cutanés sont des « efflorescences » du plexus lymphatique en perméation de l'aponévrose profonde et qu'ils n'impliquent pas une propagation cancéreuse dans le plan cutané. Dans le Chapitre III, cette opinion a été consolidée par les données de l'anatomie des lymphatiques pariétaux. La preuve microscopique vient de démontrer complètement qu'il en est ainsi. On a vu que le cancer se manifeste dans la peau sous la forme de nodules isolés, entre lesquels il ne paraît y avoir nulle connexion. Au contraire, l'envahissement de l'aponévrose profonde se fait à la faveur d'une propagation cancéreuse continue le long de son plexus lymphatique. Cet envahissement est d'ailleurs toujours plus étendu que celui de la peau (Cfr. Fig. 13), exception faite pour les Cas (Fig. 14) où le cancer s'étend très lentement.

Les nodules sous-cutanés dérivent d'une extension de la perméation qui, du plexus aponévrotique, s'étend le long de ses affluents cutanés et se rend de là dans le réseau des petits lymphatiques cutanés, origine de chacun de ces affluents. Dans des coupes heureuses on peut retracer le stade le plus précoce de ce processus (Fig. 24).

### **Rétraction des tissus autour d'un carcinome.**

Un des caractères cliniques les plus apparents du cancer est la forte tendance que montre la tumeur à se rétracter. Le phénomène n'est pas limité au néoplasme primaire lui-même, mais il entreprend aussi une zone considérable des tissus environnants, sains en apparence. Dans le cancer du sein, la rétraction du mamelon est une des premières manifestations de cette propension. Le sein malade est souvent plus petit que son congénère et se trouve de plus situé à un niveau supérieur, attiré qu'il est vers l'aponévrose pectorale à laquelle il adhère. Ces différentes éventualités peuvent se présenter dans un sein porteur d'un seul petit noyau.

La rétraction de la tumeur primaire est imputable, à juste titre sans aucun doute, à la contraction de son stroma. La tendance d'un carcinome à attirer les tissus apparemment sains qui l'avoisinent n'a jamais reçu d'interprétation claire et suffisante. En réalité, c'est la conséquence inévitable du processus de sclérose périlymphatique. Si, dans une grande étendue au pourtour de la tumeur, le réseau normal des vaisseaux lymphatiques est remplacé par un réseau de filaments de tissu fibreux néo-formé, donc contractile, il s'ensuit vraisemblablement un plissement et une rétraction de la zone entreprise.

### **Variabilité de la vitesse de propagation de la perméation.**

De propos délibéré, j'ai limité mes recherches sur la perméation aux cas avancés qui ont entraîné la mort du patient et à la région circonvoisine du sein.

Pour ce genre de recherches on peut aussi examiner des seins enlevés chirurgicalement. Stiles a déjà utilisé cette manière de faire avec des résultats appréciables. Les défauts de cette méthode sont les suivants : les rapports de la pièce anatomique sont altérés et détruits surtout au bord ; selon toute probabilité, la compression a fait sortir les bouchons de cellules cancéreuses qui remplissaient les lymphatiques ; enfin, il est généralement impossible dans les limites anatomiques de la pièce de prouver avec certitude par l'examen d'une large



bande périphérique de tissu normal que la marge de la prolifération microscopique du carcinome a été dépassée. De plus, la grande étendue de la glande mammaire et la complexité de sa structure normale rendent confuse et compliquée une recherche quelconque du mode de propagation du cancer.

D'autre part, dans la région circummammaire où le système lymphatique est relativement simple et où les différentes couches pariétales peuvent, chez des sujets maigres, être comprises dans le champ d'une coupe microscopique, il est possible de poursuivre méthodiquement le processus de la dissémination.

Il est tout à fait erroné d'objecter, comme l'on fait certains de mes critiques, que l'étude de cas avancés peut uniquement mettre en lumière des faits d'ordre pathologique, sans portée pratique dans le domaine chirurgical. Les recherches de Heidenhain ont démontré que la perméation aponévrotique commence de bonne heure; en effet, dans 10 seins sur 15 extirpés il trouve des lymphatiques gorgés de cancer allant de la mamelle à l'aponévrose profonde. J'ai prouvé que des lymphatiques en perméation peuvent se trouver dans l'aponévrose pectorale avant que le sein n'y adhère. Ce fait constitue une preuve manifeste de ce que la perméation aponévrotique s'installe longtemps avant que la tumeur ne devienne inopérable. D'une part, il est indubitable que dans certains cas la propagation de la perméation est lente et limitée, mais d'autre part, il est tout aussi certain, notamment par la comparaison des résultats opératoires mentionnés page 49, que dans d'autres cas — rangés encore dans la catégorie des cas opérables — le cercle de perméation aura déjà au moment de l'opération atteint un diamètre considérable.

Eu égard aux grandes variations dans la rapidité de propagation de la perméation aponévrotique, la zone de perméation trouvée dans un cas *post mortem*, peut dans un autre cas plus rapide être atteinte ou dépassée à une période précoce, au moment de l'intervention par exemple.

### **Explication des cas de récurrence tardive.**

Peut-être, dans quelques cas le bord d'accroissement microscopique dépérit sur une portion de sa circonférence, et la partie restante, à l'égal de quelques syphilides tertiaires, continue à avancer

en arc de cercle. Sans doute, assez souvent la perméation couve le long des lymphatiques, sans y donner naissance à des nodules macroscopiques. Dans de tels cas, de longues périodes d'immunité apparente peuvent être suivies de recrudescence de la prolifération en quelque point éloigné, vers lequel, dans l'intervalle, le processus de perméation avait rampé sous une forme latente et microscopique. Ce fait apporte la solution rationnelle de ce mystère irrésolu des récidives après plusieurs années de repos et de guérison apparente.

### **Perméation centrifuge au point de vue clinique.**

Les faits exposés en détail dans le chapitre précédent fournissent naturellement une base à l'élaboration de procédés opératoires. Malheureusement la limite de la prolifération microscopique n'est pas cliniquement reconnaissable et le chirurgien ne peut déterminer pour chaque cas qui se présente l'étendue du cercle de perméation. Si le cas est très précoce, elle est confinée encore dans les limites du sein. S'il est assez jeune, une petite zone seulement du plexus lymphatique pectoral, un territoire moins étendu peut-être que le diamètre du sein, est envahi. Mais si le cas, tout opérable qu'il est, est avancé, ou bien si l'épithélium prolifère avec une rapidité plus qu'ordinaire, la zone du plexus aponévrotique profond atteinte par la perméation peut avoir dépassé déjà de beaucoup la limite du sein.

Puisqu'il n'existe point actuellement de moyens cliniques satisfaisants pour délimiter la perméation aponévrotique dans un cas donné, la seule conduite digne de confiance consiste à enlever autour de la tumeur, une très grande circonférence d'aponévrose profonde et une plus petite étendue de peau.

La discussion des procédés opératoires est réservée pour un autre chapitre.

### **Résumé des conclusions.**

La dissémination est réalisée habituellement par la prolifération effective de cellules cancéreuses le long des petits vaisseaux des plexus lymphatiques « Perméation ». L'invasion embolique des ganglions



lymphatiques régionaux, tout en étant presque constante, n'entraîne l'envahissement du courant sanguin qu'après un grand retard. De plus, le travail de M. B. Schmidt démontre que les cellules cancéreuses qui arrivent dans le sang, disparaissent généralement sans donner naissance à des métastases.

La perméation s'installe à peu près aussi promptement à contre-courant qu'à courant direct. Elle se propage par les vaisseaux lymphatiques périphériques au néoplasme primaire, à peu près dans la même direction que le ferait une injection massive de liquide introduite dans les tissus au moyen d'une seringue. Si dans un cas avancé de cancer du sein, on examine la région immédiatement circonvoisine à la tumeur macroscopique primaire, on ne peut découvrir de lymphatiques en perméation. Cà et là existent des nodules néoplasiques secondaires, isolés entièrement les uns des autres et séparés de la tumeur primitive.

Toutefois, si on pousse les recherches plus loin, au delà du néoplasme primitif, par l'examen de longues coupes radiales de la peau et des tissus sous-jacents, on arrive en une région située en aval des métastases les plus éloignées visibles à l'œil nu et souvent à une grande distance de la tumeur originelle. Des recherches minutieuses feront découvrir habituellement en cet endroit ce bord d'accroissement microscopique du carcinome. Il faut distinguer le bord d'accroissement microscopique d'avec le bord d'infiltration du néoplasme primaire où se produit une invasion interstitielle des tissus environnants. Au bord périphérique d'accroissement microscopique, il n'existe pas d'infiltration interstitielle des tissus, mais le plexus lymphatique principal à cet endroit — le plexus qui siège sur l'aponévrose profonde — est atteint de part en part par la perméation, autrement dit, ses vaisseaux sont obstrués par la prolifération de trainées de cellules cancéreuses.

La disparition des lymphatiques en perméation dans la zone qui se trouve comprise entre le « *bord d'accroissement microscopique* » annulaire et la tumeur primitive est due à leur destruction, après un certain temps, par le processus de défense : la « *Sclérose périlymphatique* ». La connaissance de ce processus lève sur-le-champ la difficulté d'expliquer l'absence de lymphatiques en perméation dans

la région immédiatement voisine de la tumeur primaire visible à l'œil nu.

Le processus de perméation suit la ligne de moindre résistance et s'étend exclusivement au début dans le plan du plexus lymphatique principal où s'opère le drainage lymphatique de l'organe cancéreux. Le bord annulaire d'accroissement microscopique d'un cancer du sein se trouve donc dans le plan du plexus lymphatique sur l'aponévrose profonde ou lui est exactement superficiel. Il est revêtu de peau normale et recouvre des muscles normaux.

Cependant, si on examine les tissus en des points successifs, intermédiaires au bord d'accroissement microscopique et à la limite apparente de la tumeur primaire, on trouvera le cancer qui pénètre de plus en plus les couches adjacentes, la peau d'une part, le muscle d'autre part et qui y forme des dépôts nodulaires; toutefois ceux-ci peuvent être isolés, peu nombreux et dans quelques cas même ils peuvent manquer totalement.

Le cancer se propage donc dans les tissus pariétaux en envahissant le système lymphatique.

Le bord d'accroissement s'étend comme les ondes de l'eau en une circonférence de plus en plus grande. Le processus de réparation s'y installe et la zone de perméation offre ainsi à toutes les périodes l'aspect d'un anneau et non d'un disque. La propagation du cancer dans les tissus pariétaux est en réalité un processus aussi serpigineux que le syphilide tertiaire le plus typique. Mais dans le cancer le bord de propagation est invisible; en outre le bord d'accroissement microscopique progressif d'un cancer, par suite d'une défaillance en des points isolés du processus de défense) sclérose périlymphatique), peut abandonner en route cà et là des foyers isolés secondaires, qui donnent naissance à des métastases macroscopiques. De tels nodules, en dépit de leur isolement apparent, sont en continuité avec la tumeur primaire, mais la sclérose a détruit les lymphatiques en perméation qui formaient les voies de communication.

---

NOTE. — En rapport avec ce chapitre, le lecteur est prié de lire l'Appendice (p. 224) et d'y étudier notamment la Fig. 51 (p. 229).



## DESCRIPTION DES FIGURES (PLANCHES I A IX).

FIG. 13 (*Cas I*) montre le bord pariétal d'un cancer du sein avec propagation modérément rapide. C'est une coupe à peu près médiane des parois dans le plan sagittal, elle provient de la région épigastrique exactement au-dessous du cartilage xiphoïde. A gauche on voit la surface cutanée et à droite une couche superficielle du muscle droit. La paroi antérieure de la gaine du droit est située immédiatement au-dessus de ce muscle. Dans toute la longueur de la planche les foyers de propagation sont confinés à la surface de la gaine du droit et à la couche la plus profonde du tissu sous-cutané. En regard de chaque foyer, à la gauche de la figure, un chiffre indique le niveau en millimètres au-dessus de l'ombilic et renvoie à la description détaillée du *Cas I*. La peau et le muscle sont totalement indemnes de cancer; cependant dans la région située au-dessus de celle que représente la figure, c'est-à-dire plus près de la tumeur primaire, on trouve des nodules dans ces deux couches.

La figure montre la largeur totale de la « zone de perméation aponévrotique ».

FIG. 14 (*Gross. 25*), (*Cas II. Lambeau A*) présente le bord pariétal d'un cancer du sein de propagation lente. En haut se voit la surface cutanée, en bas au contraire une couche musculaire.

Dans la couche aponévrotique, le long de la ligne A, B, C, on voit un certain nombre de lymphatiques en coupe longitudinale. Ils sont pénétrés, mais non distendus par des cellules cancéreuses. LA FIG. 17 montre à un fort grossissement un de ces lymphatiques. Au point C se trouve la limite effective de la prolifération cancéreuse dans l'aponévrose. Dans cette coupe-ci la peau est envahie à 3 m/m environ au delà de l'aponévrose. On voit le nodule sous-cutané le plus éloigné en G. Ce nodule est rattaché à un point proximal de l'aponévrose profonde par un septum fibreux D. E. F., qui court très obliquement dans une direction distale. La figure montre la partie distale de la « zone de perméation aponévrotique ».

FIG. 15 à 23. — DIVERSES ÉTAPES DE LA PERMÉATION  
ET DE LA SCLÉROSE PÉRILYMPHATIQUE.

**Zone de perméation sans réaction inflammatoire.**

FIG. 15. (*Gross. 90*). — De la paroi abdominale, 160 m/m au-dessus de l'ombilic, la limite extrême du bord d'accroissement dans le *Cas I* (voir Fig. 13). La paroi antérieure de la gaine du droit croise la moitié inférieure du champ. A sa face superficielle on voit en coupe transversale deux lymphatiques bourrés de cellules cancéreuses. Entre eux existe un vaisseau sanguin normal. A noter l'absence de leucocytose périlymphatique.

FIG. 16. (*Gross. 60*). — Coupe semblable prélevée de la Figure 13. Un lymphatique en perméation se voit en coupe transversale. Une petite branche lymphatique, le long de laquelle la perméation ne s'est pas encore étendue, va de ce lymphatique à la paroi antérieure de la gaine du droit et s'y bifurque à sa face profonde.

(Cette figure est destinée à montrer que la perméation suit la ligne de moindre résistance, évitant pour un moment les petits lymphatiques. Aussi, le bord d'accroissement d'un cancer du sein est situé dans l'aponévrose profonde, dans le plan du plexus lymphatique aponévrotique principal).



FIG. 17. (*Gross*, 120). — Partie fortement grossie de la Fig. 14, provenant du bord d'accroissement dans le Cas II, Lambeau A. La figure montre en coupe longitudinale un lymphatique en perméation. L'endothélium lymphatique se voit nettement. Au-dessus et au-dessous du lymphatique, on voit des vaisseaux sanguins normaux, sectionnés aussi longitudinalement. L'inférieur se bifurque.

(Cette figure montre que les groupes de cellules cancéreuses observés dans les Figures 15 et 16 sont des coupes de cylindres et non des groupes isolés de cellules.

#### **Zone de perméation avec leucocytose périlymphatique.**

FIG. 18. (*Gross*, 96). — Partie fortement grossie de la Figure 13. La paroi antérieure de la gaine du droit traverse la moitié inférieure du champ. Le lymphatique en perméation que l'on voit, commence à être distendu par la prolifération des cellules cancéreuses qui s'y trouvent. Il existe près d'un vaisseau sanguin normal adjacent quelques leucocytes émigrés. Les cellules cancéreuses n'ont pas encore souffert de l'augmentation de pression intra-lymphatique.

FIG. 19 (*Gross*, 100). — Provient du Cas I. Coupe transversale d'un lymphatique en perméation, fortement distendu par la prolifération intérieure des cellules cancéreuses. En conséquence on n'aperçoit les noyaux de l'endothélium lymphatique qu'à de grands intervalles. Les cellules cancéreuses, exception faite pour la couche voisine de l'endothélium, ont souffert de la pression, elles sont gonflées, hyalines, dégénérées et de forme polygonale. Il y a une leucocytose périlymphatique modérée.

FIG. 20. (*Gross*, 72). — De la couche musculaire du Cas I. La limite de résistance à la distension offerte par la paroi du lymphatique a été dépassée, et le vaisseau a éclaté d'un côté; mais avant, résultat de l'augmentation de pression intralymphatique, les cellules cancéreuses se sont insinuées le long des petites branches lymphatiques aperçues à la partie supérieure de la figure. La rupture du lymphatique a causé une légère hémorragie et a augmenté la leucocytose préexistante. On voit donc nettement que la rupture est un phénomène antemortem. Ce fait est démontré plus loin par les altérations de dégénérescence que les globules rouges extravasés ont subies.

(Dans la figure 13, aux niveaux 182,9, 184,5, 186 et 188, 3 m/m, on peut suivre également la rupture de lymphatiques, mais à un stade plus avancé et d'une manière plus nette).

#### **Zone de sclérose périlymphatique active, avec formation nodulaire précoce.**

FIG. 21. (*Gross*, 100). — Extraite du Cas I. Les cellules cancéreuses dégénérées, libres par rupture d'un lymphatique, sont enveloppées d'une zone fibreuse infiltrée de cellules rondes; elles paraissent en voie de destruction.

(Les étapes suivantes de la sclérose furent masquées dans le Cas I par la formation abondante de nodules, mais elles sont apparentes dans le Cas II sur toute la longueur d'un même lymphatique).

FIG. 22. (*Gross*, 45). — Cas II. Lambeau B. L'amas de cellules cancéreuses dégénérées, libres de par la rupture lymphatique, est maintenant emprisonné dans une capsule de tissu fibreux néoformé, dans lequel se voient encore beaucoup de leucocytes. On aperçoit des vaisseaux sanguins normaux au bord du champ microscopique.



FIG. 23. (*Gross*. 180). — Stade pénultième de la sclérose périlymphatique. Coupe en un autre point de son trajet du lymphatique sclérosé vu dans la Figure 22. Pour faire ressortir les détails du tissu fibreux néoformé la Figure 23 est à un grossissement plus fort que la Figure 22.

Le lymphatique sclérosé s'est rétréci de la moitié environ de son diamètre. Quelques cellules cancéreuses dans les derniers stades de leur destruction persistent encore à l'état d'ilots dans le tissu fibreux rétracté. Les cellules rondes ont fait place aux cellules fusiformes du jeune tissu fibreux et des capillaires néoformés se voient çà et là dans le territoire fibreux.

### Formation de nodules sous-cutanés.

FIG. 24. — Première étape vers la formation d'un nodule sous-cutané. La figure montre la couche profonde de la graisse sous-cutanée traversée verticalement par un des septa fibreux qui unissent la peau à l'aponévrose profonde. Ces septa conduisent les lymphatiques venant de la peau. D'un petit nodule cancéreux qui se trouve sur l'aponévrose profonde on voit la perméation gagner la peau le long d'un menu lymphatique tapissé d'endothélium bien défini, on le voit sur une certaine distance dans le plan de section.

FIG. 25. (*Gross*. 20). — Extraite de la partie proximale du Lambeau B, Cas II. En haut, on voit la couche la plus profonde du derme, infiltrée d'une façon très dense par le cancer, d'autre part à la partie inférieure du champ microscopique et à gauche d'un vaisseau sanguin normal, un lymphatique sclérosé repose sur la couche aponévrotique qui traverse la figure transversalement. Dans cette région l'aponévrose profonde est pour la plus grande partie indemne de cancer et ne montre çà et là encore que des foyers cancéreux en dégénérescence, comme celui représenté dans la figure.

Les deux zones coniques sous-dermiques d'infiltration cancéreuse sont formées par l'extension de la perméation le long du faisceau de petits lymphatiques qui constituent par leur réunion un affluent vertical du plexus aponévrotique. De la zone à droite de la figure on peut suivre, à une certaine distance vers l'aponévrose, un prolongement net formé d'un affluent vertical en perméation.

FIG. 26. (*Gross*. 60). — Photographie agrandie du lymphatique sclérosé aperçu dans la Figure 25. Cf. Fig. 23.

### Formation de nodules musculaires.

Le stade précédant la formation des nodules peut être étudié dans la Fig. 20. Les cellules cancéreuses s'y étendent le long des petits affluents d'un lymphatique musculaire atteint par la perméation et rompu.

FIG. 27. (*Gross*. 100). — Montre l'extension de la perméation à l'extrême périphérie du système lymphatique. Les lymphatiques d'origine avec les faisceaux musculaires se dessinent sous forme d'une figure arborescente, avec des branches principales horizontales et des branches latérales verticales. Les fibres musculaires sont toujours normales et les lymphatiques en perméation ne sont pas sclérosés.

FIG. 28. (*Gross. 150*). — Etape suivante dans la formation des nodules musculaires. Les cellules cancéreuses envahissent et ont remplacé en partie les fibres musculaires elles-mêmes, tandis que les lymphatiques en perméation deviennent fibreux et formeront finalement partie intégrante du stroma. Un lymphatique partiellement sclérosé court horizontalement au milieu du champ.

FIG. 29. (*Gross. 20*). — En dessous et à droite on voit le bord d'un nodule musculaire complètement formé, il apparaît plus foncé que le muscle normal qui occupe la majeure partie du champ. Croisant la partie supérieure du champ, presque horizontalement, se trouve le plan de séparation entre le muscle et l'aponévrose profonde. A l'extrême droite du champ, au niveau de son bord supérieur, un lymphatique aponévrotique en perméation devient fibreux. Descendant verticalement de l'aponévrose profonde vers le nodule cancéreux dans le plan vertical qui divise en deux parties égales le champ, on voit un septum fibreux contenant un lymphatique en perméation et rompu. Le nodule cancéreux était dû vraisemblablement à l'extension de perméation dans la zone dépendante de ce lymphatique.

---



PLANCHE III. — PERMÉATION. — STADE LE PLUS PRÉCOCE.

Comme on l'observe dans les lymphatiques situés à la limite d'envahissement microscopique. Il n'y a ni distension des lymphatiques, ni réaction inflammatoire. Dans les figures 15 et 16 on voit les lymphatiques atteints de perméation en coupe transversale; dans la figure 17 en coupe longitudinale.

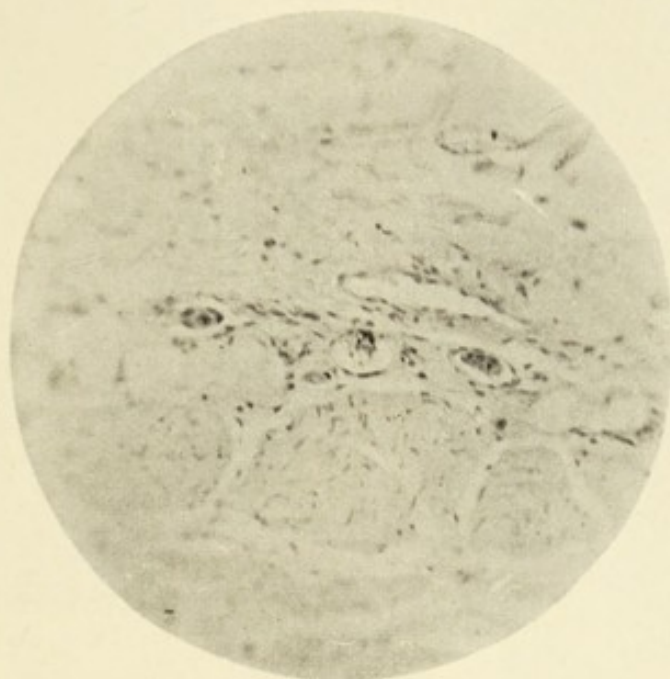

FIG. 15.

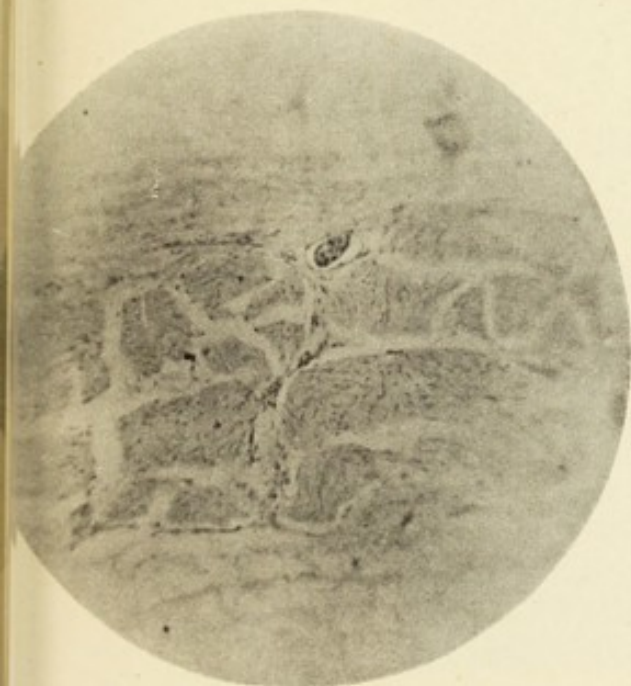


FIG. 16.

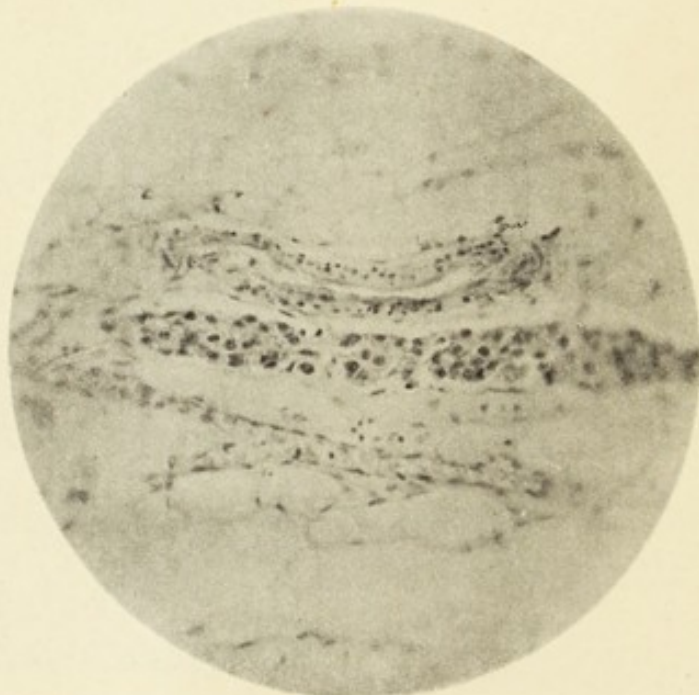


FIG. 17.






PLANCHE IV. — DISTENSION GRADUELLE ET RUPTURE  
DES LYMPHATIQUES EN PERMÉATION.

La prolifération des cellules cancéreuses distend et rompt finalement  
le lymphatique; une réaction inflammatoire s'en suit.

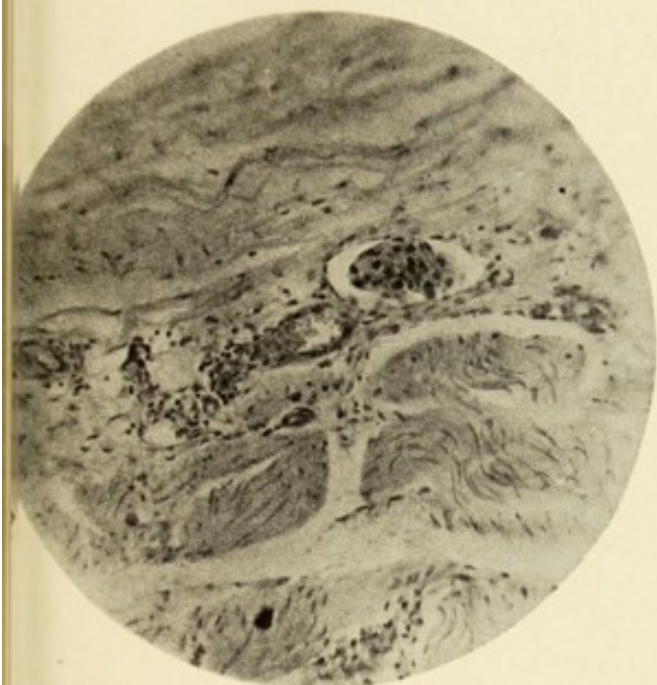


FIG. 18.

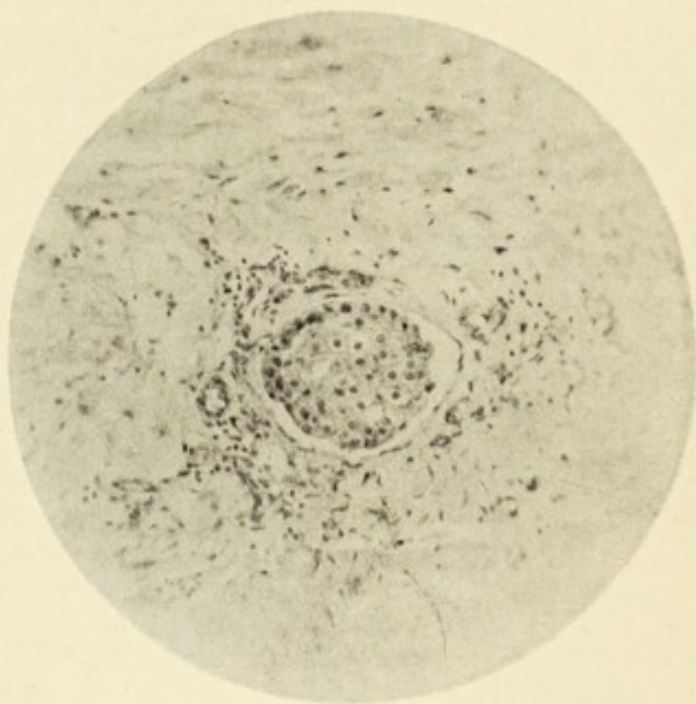


FIG. 19.

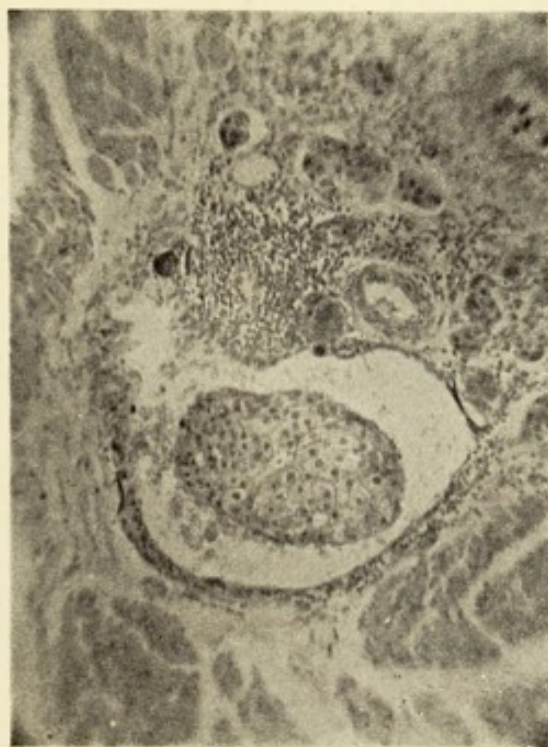


FIG. 20.






PLANCHE V. — DESTRUCTION D'UN LYMPHATIQUE  
EN PERMÉATION PAR LA SCLÉROSE PÉRILYMPHATIQUE.

Le lymphatique original est finalement remplacé par un cordon de tissu fibreux de néo-formation  
d'où les cellules cancéreuses ont entièrement disparu.

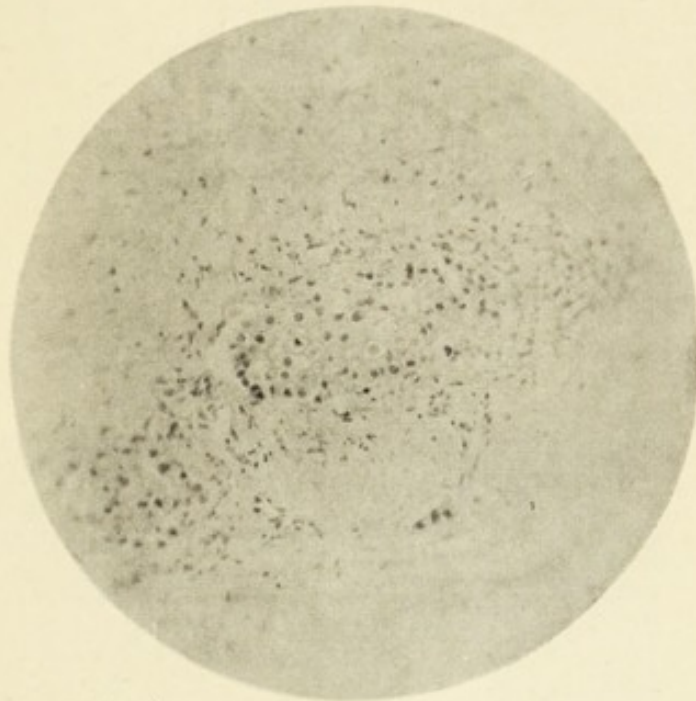

FIG. 21.

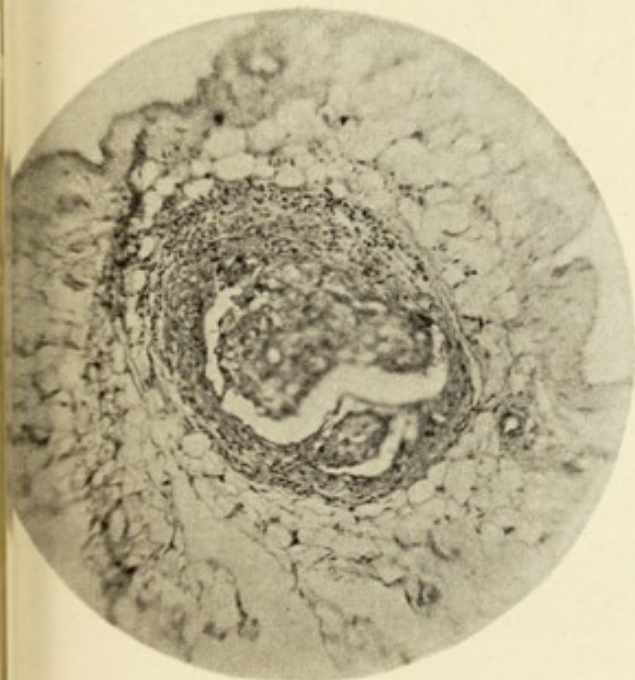

FIG. 22.

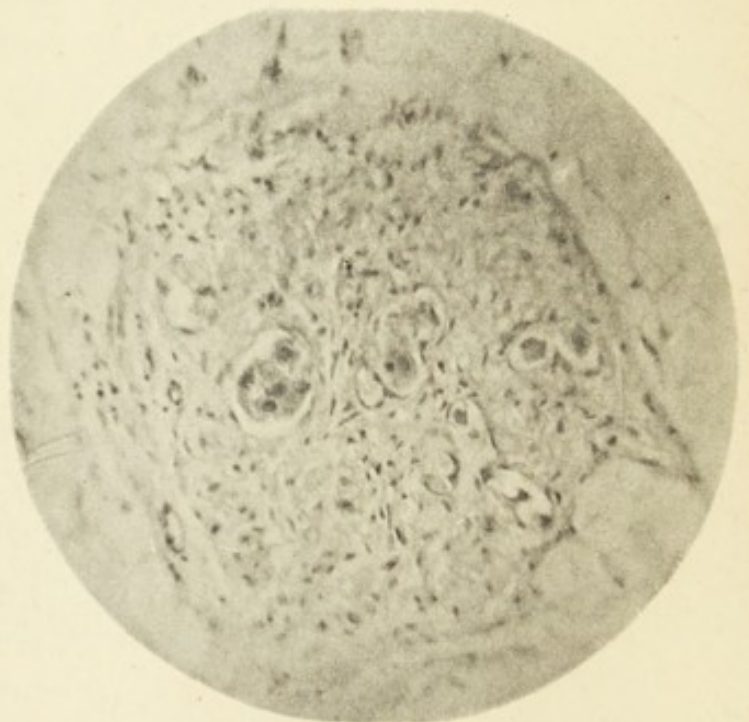


FIG. 23.

Les figures 22 et 23 sont des coupes transversales du même lymphatique à quelque distance l'une de l'autre.  
(Le grossissement est plus fort dans la figure 23 que dans la figure 22.)


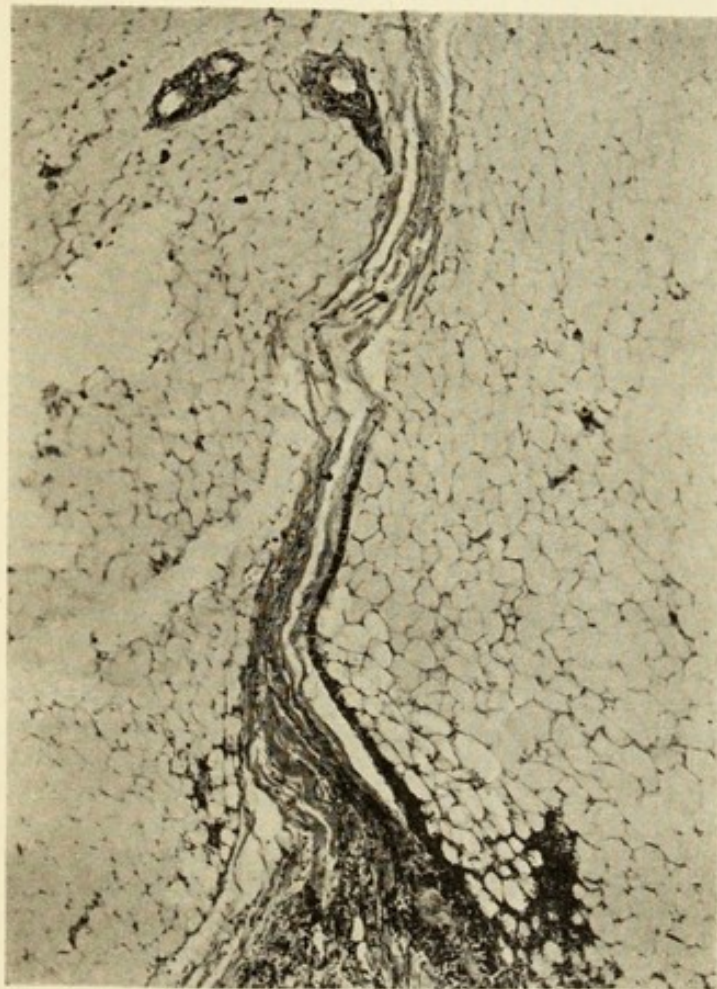




PLANCHE VI. — PREMIÈRE ÉTAPE VERS LA FORMATION  
D'UN NODULE SOUS-CUTANÉ.

Septum fibreux traversant la graisse  
sous-cutanée et conduisant un lymphati-  
que le long duquel on voit s'étendre la  
perméation de l'aponévrose profonde  
vers la peau.

— Niveau de la surface  
cutanée.



Graisse  
sous-cutanée.

Bord d'un petit nodule cancéreux  
dans l'aponévrose profonde.

FIG. 24.

— Niveau de  
l'aponévrose  
profonde.


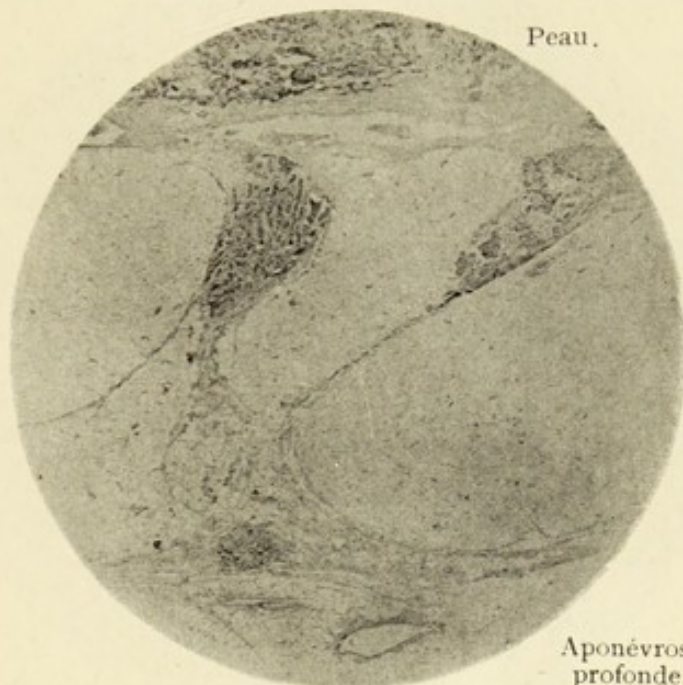




PLANCHE VII. — FORMATION DE NODULES SOUS-CUTANÉS

par extension à contre-courant de la perméation du plexus lymphatique de l'aponévrose le long des affluents cutanés.



Expansion fibreuse triangulaire sous-dermique, correspondant au paquet de petits lymphatiques cutanés, qui se réunissent pour former un affluent du plexus aponévrotique.

FIG. 25.

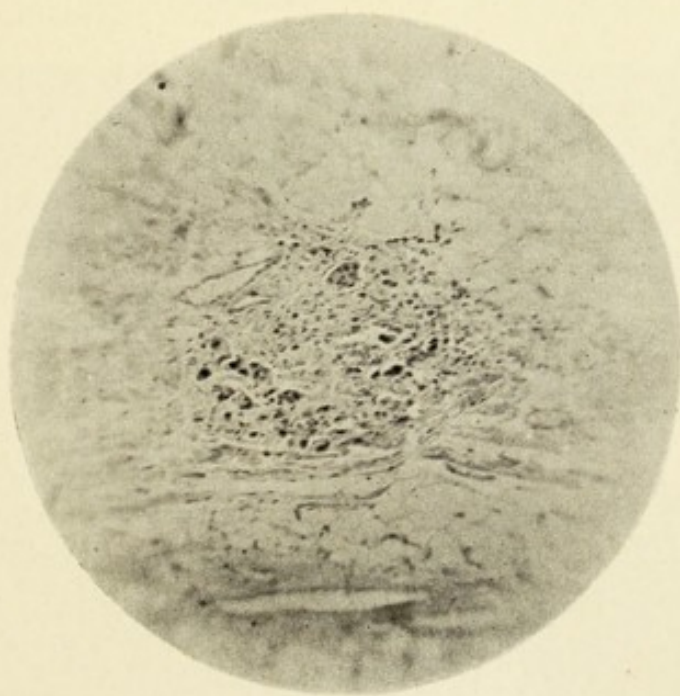


FIG. 26.






PLANCHE VIII. — FORMATION DE NODULES MUSCULAIRES

par extension à contre-courant de la perméation le long des affluents musculaires  
du plexus lymphatique de l'aponévrose.

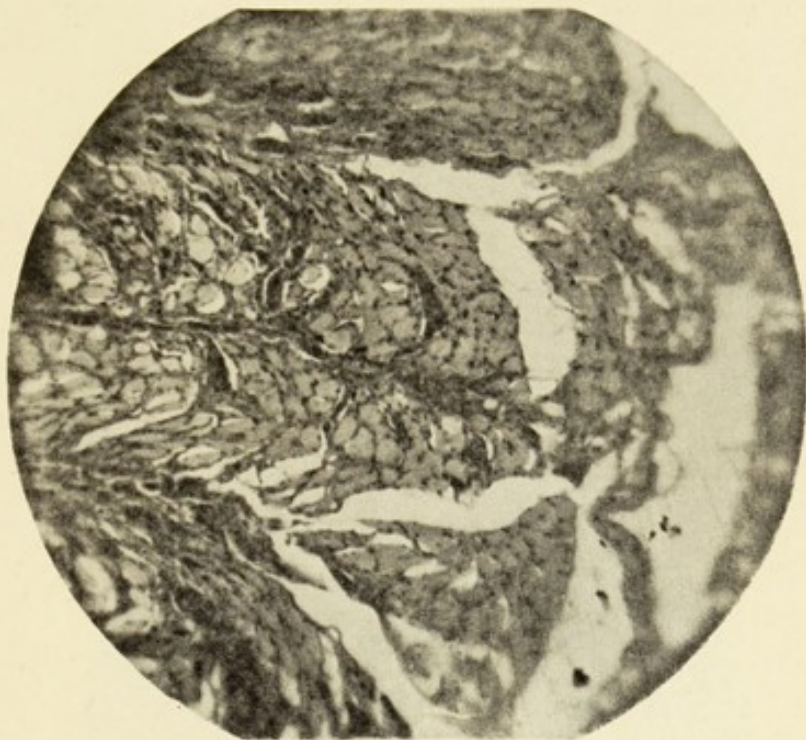


FIG. 27.

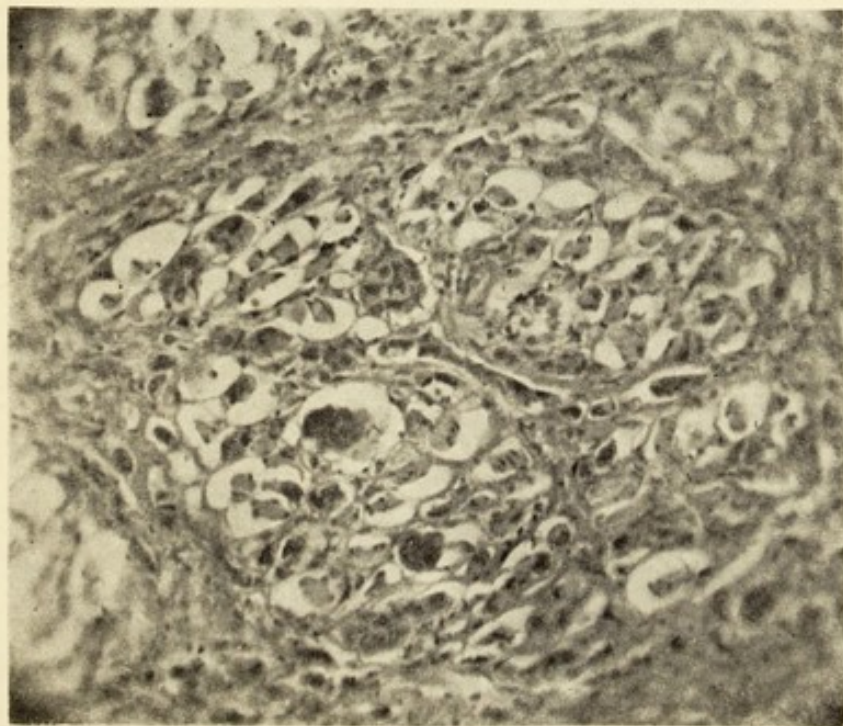


FIG. 28.






PLANCHE IX. — FORMATION DE NODULES MUSCULAIRES.

DERNIÈRE ÉTAPE.

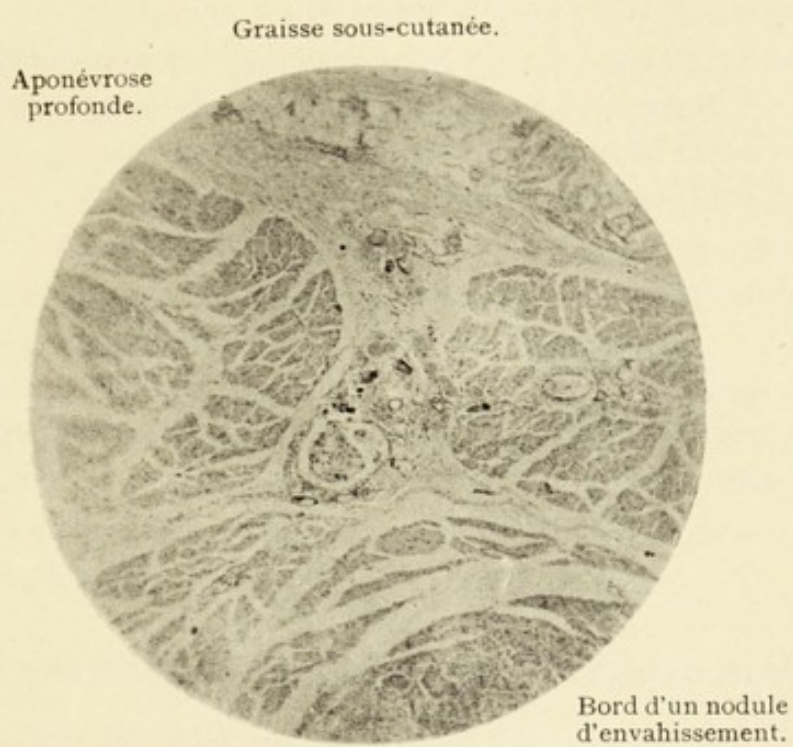



FIG. 29.





## CHAPITRE V.

### **DISSEMINATION VISCÉRALE : ÉTUDE MICROSCOPIQUE DE L'ENVAHISSEMENT ÉPIGASTRIQUE DE L'ABDOMEN.**

#### **Dissémination viscérale.**

A première vue, il peut paraître inutile d'envisager la dissémination viscérale dans un travail qui s'occupe de la pathologie du cancer du sein, surtout au point de vue de son traitement chirurgical. En effet, si étendues que soient nos connaissances actuelles, le cas est désespéré une fois des métastases formées dans les viscères. De là sans doute, le peu d'attention portée sur ce sujet et la façon trop sommaire et trop systématique avec laquelle la plupart des traités de chirurgie expliquent la dissémination par la théorie embolique.

En réalité cependant, il est d'importance capitale de dépister la manière dont le cancer atteint l'intérieur du thorax et de l'abdomen, dans le but de prévenir une catastrophe, qui toute irrémédiable qu'elle soit, peut dans certains cas être évitée par des moyens opératoires opportuns.

#### **Résumé des conclusions sur la dissémination viscérale.**

Je débiterai par un exposé franchement dogmatique des conclusions auxquelles une étude minutieuse de la question m'a conduit. Le lecteur se trouvera ainsi dès le début à même de critiquer les faits exposés dans la suite devant lui.

Dans le cancer du sein les métastases viscérales se produisent principalement par l'extension de la perméation cancéreuse le long de nombreuses petites anastomoses qui, perforant les parois, unissent le plexus lymphatique de l'aponévrose profonde aux plexus lymphatiques sous-endothéliaux de la plèvre et du péritoine et aux ganglions médiastinaux et portes. Il a déjà été démontré que dans la dissémination pariétale le facteur essentiel est la perméation centrifuge du

plexus aponévrotique. Dans la dissémination viscérale la perméation, des plexus sous-séreux principalement, joue également un rôle primordial. Mais, ces plexus sont adhérents à la surface séreuse. Aussi dans les dernières périodes de la dissémination viscérale, un nouveau facteur entre en jeu ; souvent il a même plus d'importance que la perméation. Ce facteur dominant est la chute de cellules néoplasiques dans les cavités séreuses, leur répartition soumise à l'influence de la pesanteur et des mouvements des organes, et leur implantation en des points variés sur la surface séreuse du viscère. Ce processus peut s'intituler « implantation transpéritonéale ou transpleurale ». L'apparition de la perméation et d'un envahissement ganglionnaire, issus de chacun des foyers ainsi produits, met un terme à la vie du malade.

Si cette esquisse de la dissémination viscérale répond à la réalité, il faudra démontrer :

- (a) Que l'abdomen peut être envahi indépendamment du thorax et vice versa.

Et tant pour la cavité péritonéale que pleurale il faut prouver :

- (b) Que le plexus lymphatique sous-séreux est en connexion par ses anastomoses délicates avec le plexus aponévrotique qui siège au-dessous de la graisse sous-cutanée.
- (c) Que le long de ces vaisseaux de communication, la perméation s'étend du plexus aponévrotique au plexus sous-séreux.
- (d) Qu'en conséquence, les cellules cancéreuses s'échappent dans la cavité séreuse.
- (e) Que les cellules cancéreuses sont capables de se réimplanter en différents points de la membrane séreuse et de donner ainsi naissance à des métastases.
- (f) Que si la cavité séreuse est oblitérée par des adhérences, l'implantation « trans-cœlomique » est prévenue, la dissémination différée.
- (g) Que la dissémination des métastases viscérales est telle que le fait pressentir ce mode d'origine, et plus spécialement qu'elles affectent d'abord la surface des viscères, et que, obéissant à l'action de la pesanteur, on les trouve plus abondantes aux points déclives des cavités séreuses.



### **Indépendance fréquente de l'envahissement abdominal et thoracique.**

Des métastases thoraciques se présentent sans aucune invasion abdominale dans 10 % des cas précoces et 22 % des cas avancés (voir Chapitre suivant). D'autre part, des métastases abdominales apparaissent sans entreprise du thorax dans 17 % des cas précoces et dans 11 % des cas avancés. Ce dernier fait est des plus remarquables, et l'on ne saurait trop y attirer l'attention. Conformément aux théories admises l'embolie cancéreuse qui infecte l'abdomen doit toujours avoir traversé le thorax, par la voie des vaisseaux pulmonaires. Suivant une telle hypothèse, l'invasion abdominale serait toujours secondaire à l'envahissement du thorax. Au contraire, il paraît ressortir des chiffres que j'ai relevés qu'en réalité l'envahissement de l'abdomen et l'envahissement de la poitrine sont, ou doivent être, des événements tout à fait distincts, qui demandent à être envisagés séparément. L'envahissement de l'abdomen sera étudié en premier lieu.

### **Envahissement épigastrique de l'abdomen au travers de ses parois.**

Dans le cours de l'automne 1903, j'ai assisté à l'autopsie d'un cas de cancer du sein. En voici une brève relation :

INVASION ÉPIGASTRIQUE, CAS I. — Anna F., 63 ans. Vingt et un mois avant la mort l'ablation du sein gauche et des ganglions axillaires fut pratiquée. Deux mois avant son décès la malade fut admise à nouveau pour de nombreux nodules sous-cutanés dans la région de la cicatrice, principalement au-dessous où ils atteignaient le rebord costal. Trois semaines après on sentait dans l'abdomen une grosse masse sur laquelle on porta le diagnostic de néoplasme épiploïque.

A l'autopsie on ne trouva dans le thorax ni métastases ganglionnaires, ni autres; l'abdomen par contre en présentait de très nombreuses. Le lobe gauche du foie était criblé de dépôts secondaires; dans le lobe droit, ils étaient distribués plus discrètement. La graisse péripylorique contenait de multiples nodules cancéreux. Une rangée irrégulière de nodules longeait l'insertion mésentérique de l'in-

testin grêle. Le cul de sac de Douglas était comblé par une tumeur diffuse, dans laquelle les ovaires étaient enfouis. L'épiploon paraissait normal, bien qu'un ou deux ganglions cancéreux siégeaient à sa partie supérieure. La grosse masse abdominale perçue avant la mort se montrait être une infiltration cancéreuse diffuse du mésentère, dérivée probablement des ganglions lombaires. Aucun organe rétropéritonéal n'était entrepris par le cancer.

Dans ce cas, il semble tout à fait certain que les cellules cancéreuses se sont échappées dans la cavité péritonéale et s'y sont implantées en des points variés. Les organes vêtus de péritoine étaient seuls cancéreux. L'occupation du cul de sac de Douglas par une masse diffuse néoplasique modifiant l'anatomie de la cavité pelvienne, fait rapporté quatre fois au cours de 422 autopsies, démontrait l'influence de la pesanteur sur le siège de l'implantation. L'état de l'épiploon, normal à l'œil nu, était particulièrement intéressant. Aussi, il convient d'envisager ici certains points en rapport avec les tumeurs épiploïques secondaires.

### Cancer épiploïque.

La présence d'un cancer épiploïque ne se relevait que dans 1 % des cas de cancer du sein que j'ai rassemblés. Ce fait constitue un argument décisif contre l'opinion tendante à considérer la pénétration de cellules cancéreuses dans le péritoine comme une éventualité fréquente. Mais dans le Cas I la coupe microscopique de l'épiploon, normal en apparence, le montrait bordé d'une fausse membrane chargée de cellules cancéreuses dégénérées (voir Fig. 30). L'épiploon n'échappe pas à l'implantation des cellules néoplasiques à sa surface, mais son remarquable pouvoir d'enkystement le met en état de se protéger dans la plupart des cas contre l'envahissement.

Le type le plus intéressant de cancer de l'épiploon est celui dans lequel de nombreuses productions secondaires pendent à sa surface sous forme de polypes néoplasiques, attachés qu'ils y sont par de délicats pédicules non cancéreux. Le spécimen 1227 du musée de l'hôpital Guy en est un excellent exemple. Dans de tels cas l'implantation « trans-cœlomique » se voit dans sa forme la plus précise.

Beneke, cité par Borst, aurait observé dans l'exsudat péritonéal de minuscules globules de cellules cancéreuses entourés d'une couche



organisée de lymphé avasculaire. Les cellules cancéreuses ainsi enkystées sont sans doute souvent détruites. Cependant, il en résulte parfois sur l'épiploon des tumeurs pédiculées secondaires, dont la raison se trouve dans l'adhésion de ces masses enkystées à l'épiploon et dans leur développement ultérieur. A une période plus avancée, les néoplasmes polypoïdes deviennent sessiles et envahissent le tissu épiploïque, lequel en fin de compte se présente sous forme d'une tumeur transversale qui se pelotonne au bord inférieur du colon transverse.

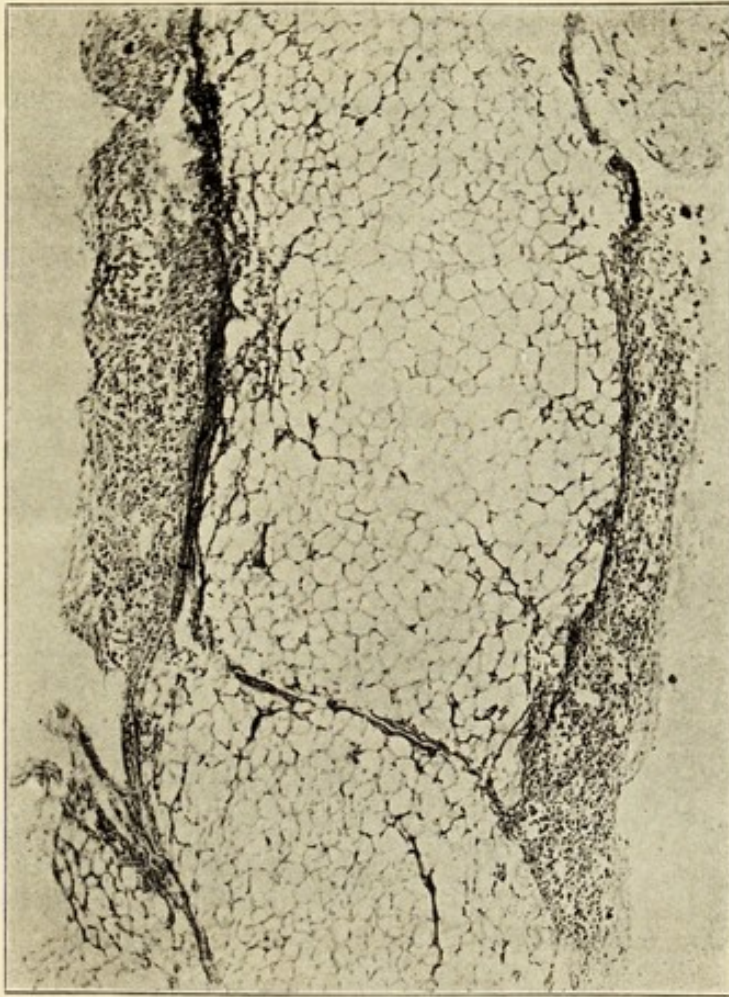


FIG. 30.

Cas d'Anna T. Coupe verticale de l'épiploon près de son bord libre. L'épiploon, qui paraissait normal à l'œil nu, est bordé d'une fausse membrane dans laquelle on voit des mailles enkystant des cellules cancéreuses. Elles sont quelque peu dégénérées, néanmoins elles envahissent çà et là le tissu épiploïque. Cette coupe, indépendamment de toute autre preuve, fournit la démonstration conclusive de la réalité de l'implantation transpéritonéale.

Pour en revenir au Cas I, le problème important qui se pose peut être défini comme suit : En l'absence d'envahissement du thorax, de quelle façon le cancer peut-il avoir accès dans l'abdomen ?

La présence de nodules sous-cutanés à un niveau aussi bas que le rebord costal gauche et la prédominance du cancer sur le lobe gauche du foie, font naître l'idée d'une invasion directe de la cavité abdominale au travers des parois épigastriques, là où le foie prend contact avec elles.

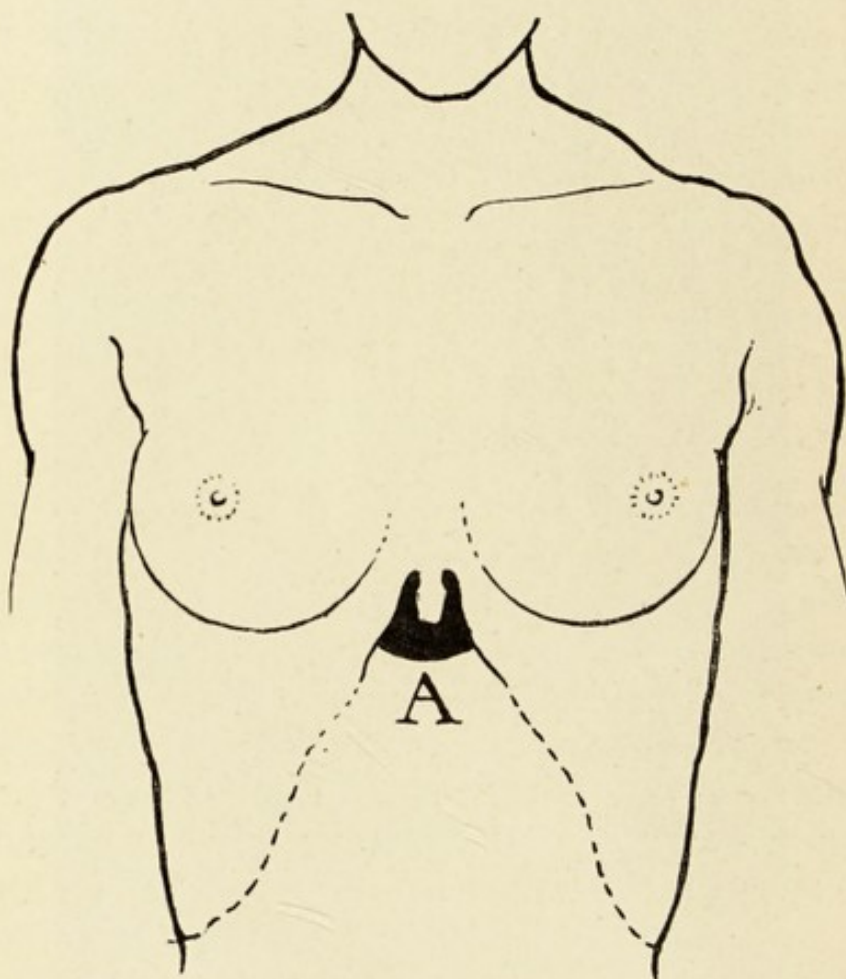


FIG. 31.

La zone (A) d'envahissement épigastrique dans le cancer du sein. Sa limite inférieure est une ligne purement artificielle. On peut appeler cette zone « l'aire dangereuse au cours du cancer du sein ».

L'occasion de mettre cette hypothèse à l'épreuve se présente d'elle-même dans les deux cas suivants. Bien que dans ces deux cas la



poitrine était envahie à l'égal de l'abdomen, la constatation *directe* d'un envahissement par ou près de la zone représentée dans la Fig. 31, entraînait la conviction.

INVASION ÉPIGASTRIQUE, CAS II. — Emilie C., 36 ans. Ablation du sein droit pour cancer pratiquée deux ans auparavant. A l'autopsie la paroi thoracique présentait un vaste ulcère cancéreux, s'étendant de la ligne médiane à l'aisselle. L'ulcère avait envahi les muscles sous-jacents et la plèvre. La plèvre gauche et le péricarde étaient également porteurs de cancer. Les ganglions axillaires, sus-claviculaires et médiastinaux postérieurs étaient cancéreux.

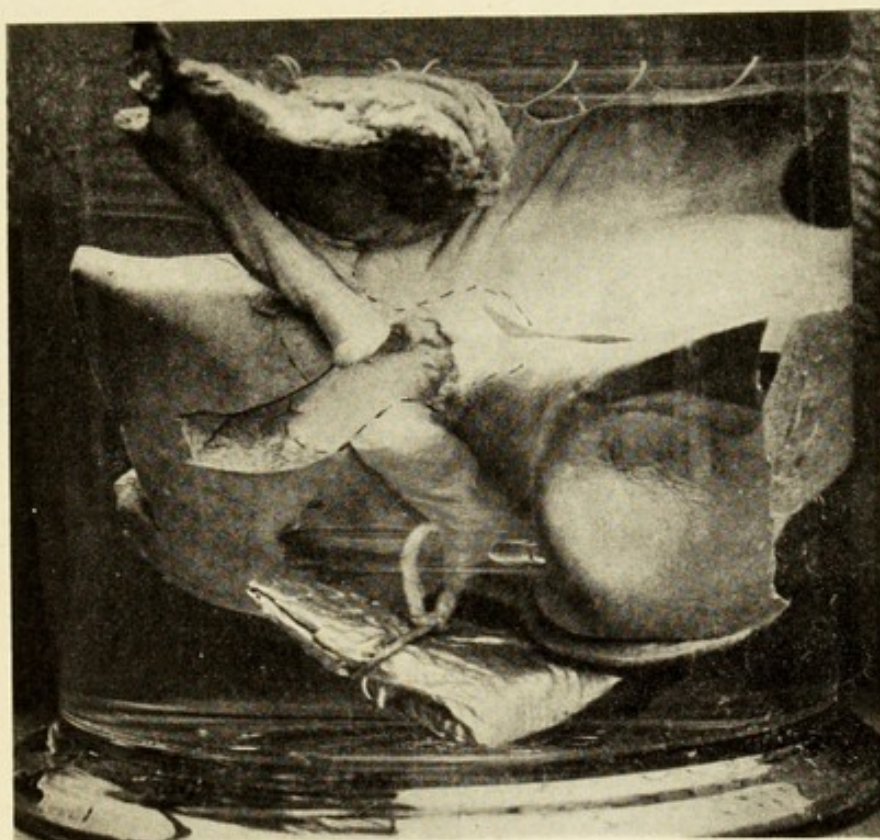


FIG. 32.

On voit le ligament rond passer dans l'échancrure ombilicale entre les lobes droit et gauche du foie. Les parties latérales et postérieure du foie ont été enlevées. Au-dessus du ligament rond, on aperçoit la couche de graisse qui sépare les deux feuillets du ligament suspenseur le long de son insertion à la paroi abdominale antérieure. Comme résultat de l'envahissement épigastrique, un gros nodule isolé de cancer (entouré d'une ligne pointillée) occupe le bord antérieur du foie au niveau de l'échancrure ombilicale. Le reste du foie était sain.



Les seules métastases viscérales consistaient en un gros noyau isolé dans le foie au niveau de l'échancrure ombilicale (voir Fig. 32) et en des nodules dans les deux ovaires.

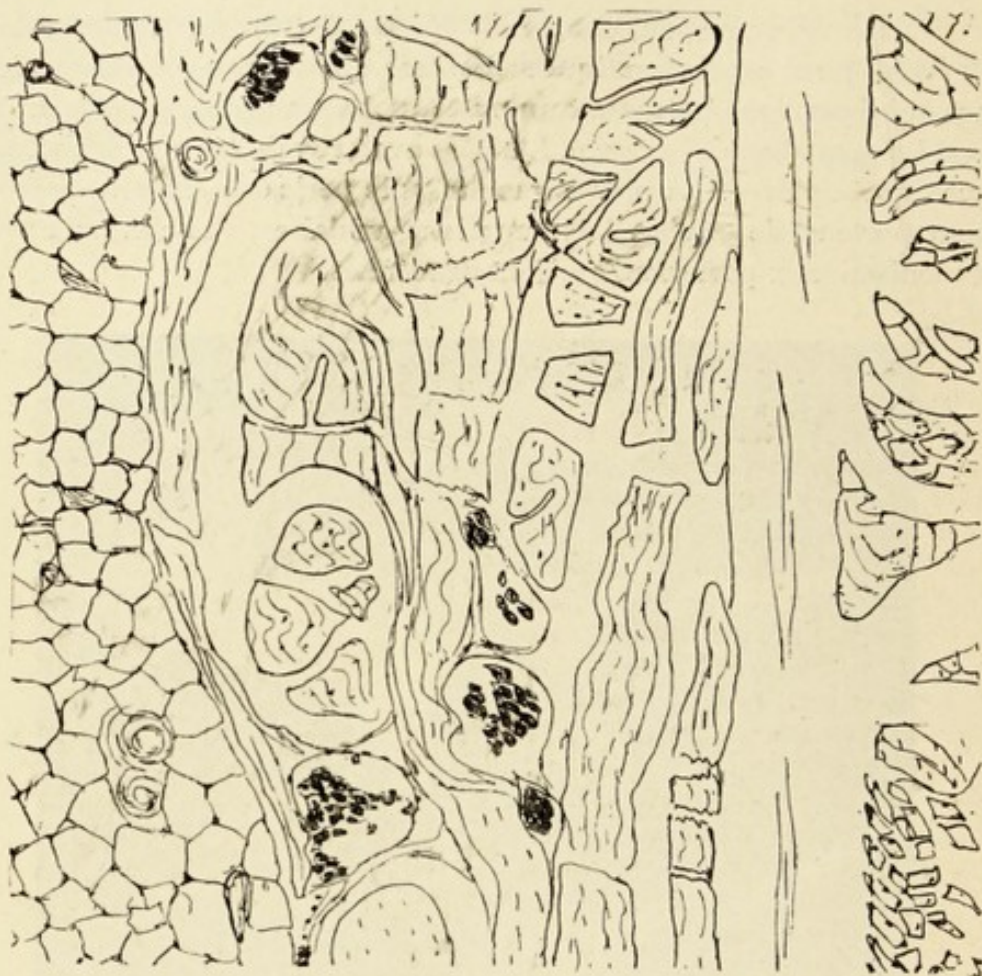


FIG. 33.

Envahissement épigastrique, Cas II. Lymphatiques en perméation obstrués par des cellules cancéreuses sur la paroi antérieure de la gaine du droit, 14 cm. au-dessus de l'ombilic.

Au voisinage de la tumeur primitive existaient quelques nodules sous-cutanés éparpillés. Le plus inférieur d'entre eux siégeait à 20 cm. au-dessus de l'ombilic. On constatait que la perméation de l'aponévrose profonde était descendue à 6 cm. 25 mm. au-dessous de ce nodule (voir Fig. 33). Un peu plus haut, on reconnaissait la présence de menus nodules cancéreux sur la paroi antérieure de la gaine du droit (voir Fig. 34). Au niveau de la pointe du cartilage xiphoïde le droit antérieur était entrepris profondément par le néoplasme, et du tissu fibreux, porteur de lymphatiques en per-



méation, se dessinait à une profondeur de 3 mm. dans le corps musculaire (voir Fig. 35, 36, 37 et 38). Dans le but de suivre le chemin parcouru par le néoplasme, on pratiqua en différents points des coupes des ligaments falciforme et rond du foie. (a) Dans une coupe d'environ 7,5 cm. de long du ligament suspenseur, parallèle à la surface convexe du foie et à distance de 6 mm., on apercevait du cancer à 3 mm. à peu près du bord antérieur du ligament. (b) Dans

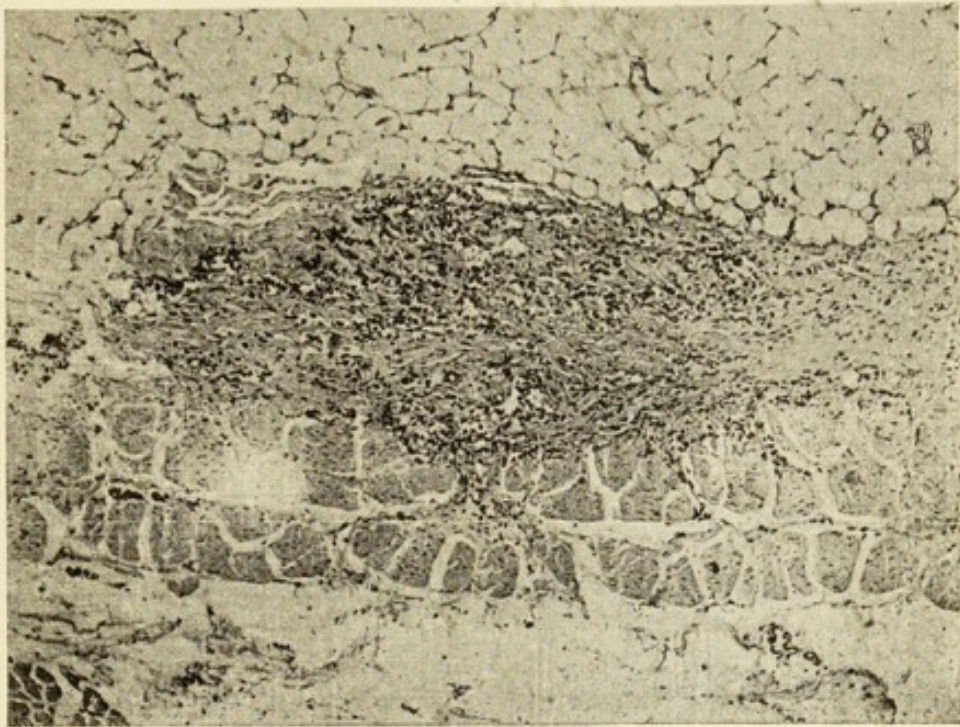


FIG. 34.

Envahissement épigastrique, Cas II. Nodule cancéreux microscopique couché sur la paroi antérieure de la gaine du droit au niveau du creux épigastrique. On voit les trainées de cellules cancéreuses passer entre les faisceaux fibreux de la gaine du droit pour aller envahir l'intérieur du muscle droit. On aperçoit une toute petite partie de la face antérieure du muscle droit à l'angle inférieur gauche de la figure.

une coupe voisine de l'ombilic, là où les parois avaient été reconnues indemnes de cancer, on n'en trouvait ni dans la grande faux du péritoine, ni dans le ligament rond. (c) Dans une coupe de ce dernier ligament immédiatement en arrière de l'échancrure ombilicale, on pouvait voir quelques cellules cancéreuses dispersées dans le tissu sous-endothélial circonvoisin. (d) Une coupe du ligament falciforme près de sa limite postérieure était indemne de cancer.

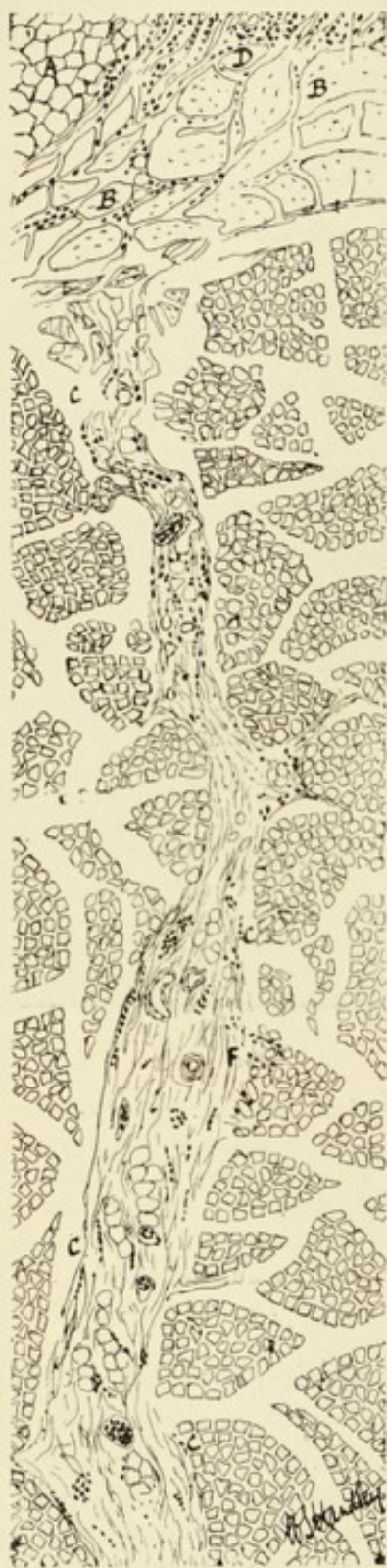

FIG. 35.

Envahissement épigastrique, Cas II. Coupe horizontale au travers du muscle droit et de la paroi antérieure de sa gaine à la région épigastrique de l'abdomen. BB, paroi antérieure de la gaine du droit; D, partie la plus profonde du nodule cancéreux qui y repose; CC, septum fibreux se dirigeant horizontalement en arrière dans le corps du muscle droit. Dans toute sa largeur cette coupe présente des lymphatiques en perméation et une infiltration cancéreuse interstitielle. Un nodule isolé de cancer existe dans le foie au niveau de l'échancrure ombilicale.



Dans ce cas on voyait (1) que la perméation aponévrotique s'était étendue considérablement au dessous du cartilage xiphoïde, (2) qu'en conséquence le muscle droit était envahi profondément par le cancer dans le creux épigastrique, (3) qu'au même niveau il existait un gros

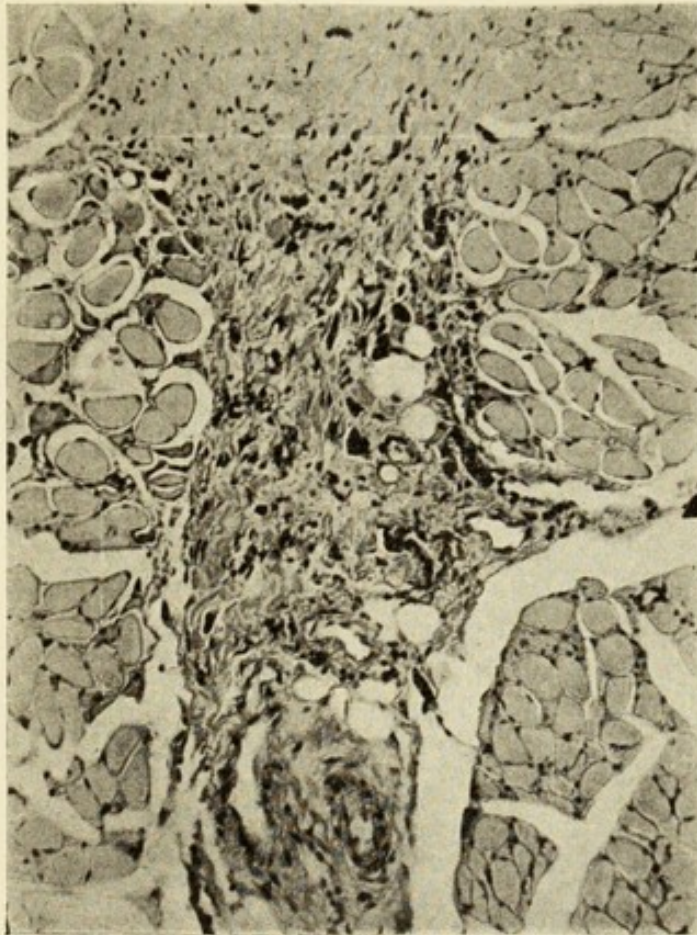

FIG. 36.

Envahissement épigastrique, Cas II. Cette microphotographie montre, à un fort grossissement, une partie du septum fibreux du muscle droit représenté dans la Fig 35. Elle est infiltrée par des traînées irrégulières de cellules cancéreuses colorées en noir.

nodule isolé dans la partie contiguë du foie. L'irruption de cellules cancéreuses dans la cavité abdominale, leur gravitation dans le bassin et leur implantation subséquente étaient prouvées par les nodules qui existaient dans les ovaires — les seules autres métastases d'ailleurs.



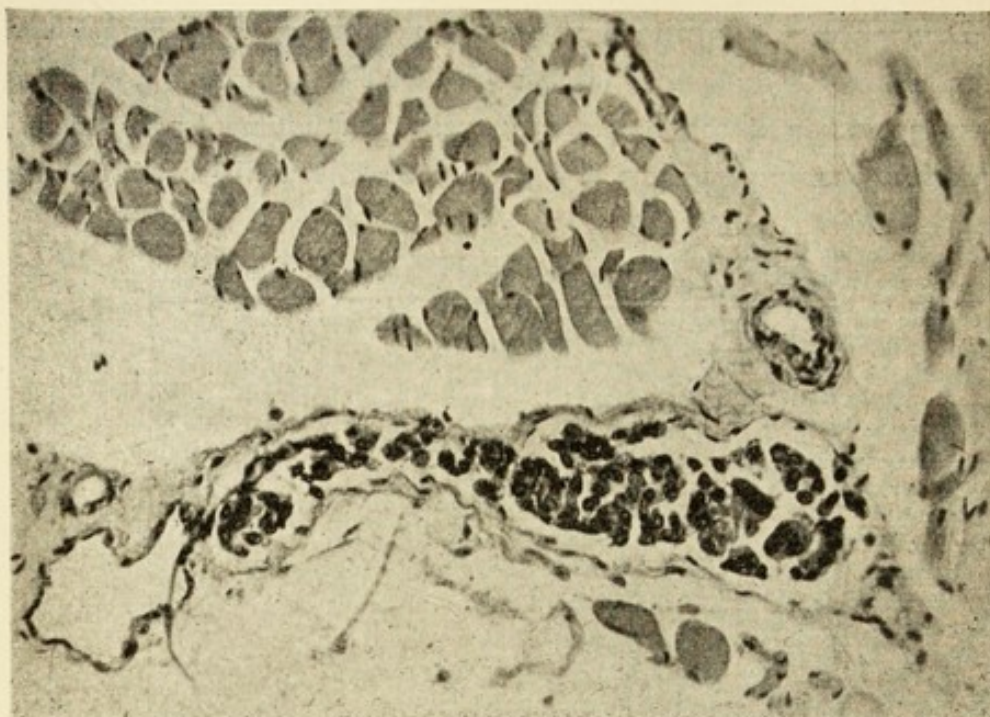


FIG. 37.

Envahissement épigastrique, Cas II. Coupe longitudinale d'un lymphatique vue à un fort grossissement. Il est bourré de cellules cancéreuses colorées en noir. Il a été prélevé dans le muscle droit au niveau de la pointe du cartilage xiphoïde. Près de ce lymphatique en perméation on voit des petits vaisseaux sanguins normaux.

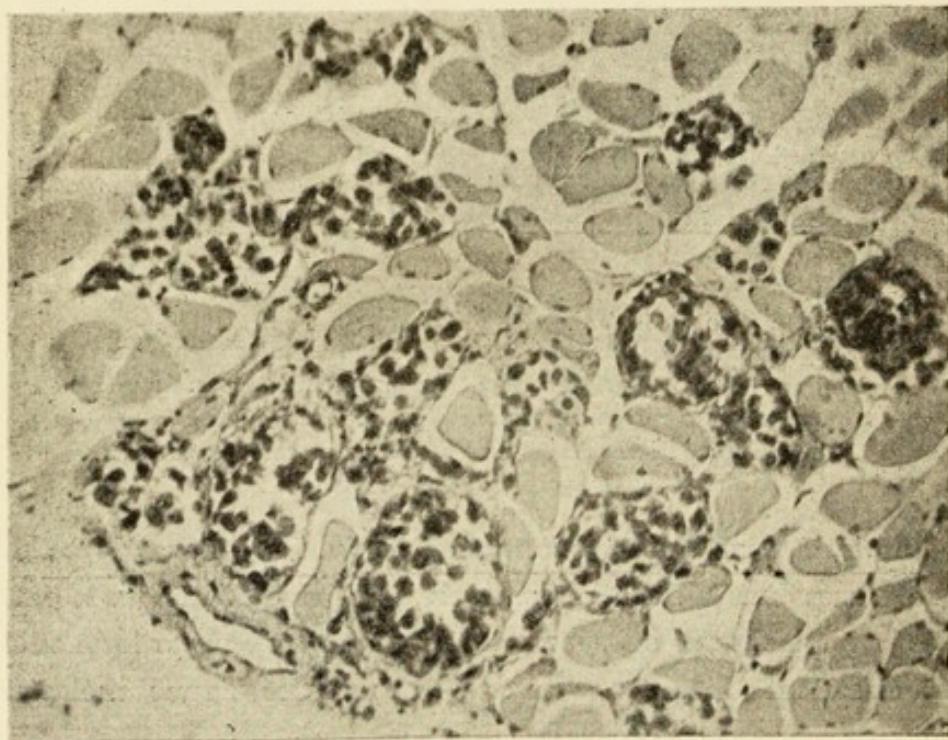
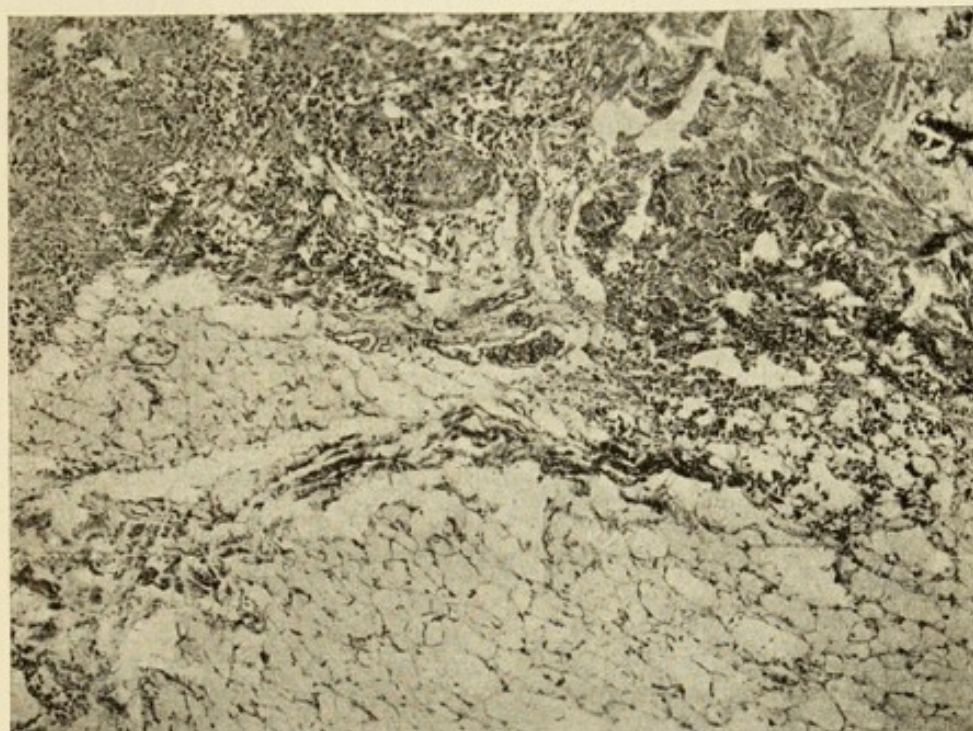


FIG. 38.

Envahissement épigastrique, Cas II. Coupe du muscle droit au niveau de la pointe du cartilage xiphoïde. Elle présente diverses étapes de l'invasion des fibres musculaires consécutive à la perméation des lymphatiques intra-musculaires. Les cellules cancéreuses prolifèrent à l'intérieur de la fibre musculaire, elles remplacent le tissu et distendent le sarcolemme.



On notera que dans ce cas, l'invasion épigastrique était vraisemblablement postérieure à l'envahissement du thorax, mais qu'elle n'en était point la conséquence. Si tel était le cas habituel, l'intérêt chirurgical de l'invasion épigastrique serait relativement faible.



Ligne  
blanche.

Graisse sous-  
péritonéale.

FIG. 39.

Envahissement épigastrique, Cas III. Coupe passant par la ligne blanche et la graisse sous-péritonéale exactement au-dessous du cartilage xiphoïde. La ligne de jonction de ces deux couches forme l'équateur de la figure. On voit des trainées et des groupes de cellules qui remplissent les interstices des faisceaux fibreux de la ligne blanche et qui débouchent ensuite dans la graisse sous-péritonéale.

INVASION ÉPIGASTRIQUE, CAS III. — Constance C., 57 ans, mourut d'un cancer du sein qui évoluait depuis deux ans. Dix mois avant la mort elle devint ictérique, et à ce moment le sein gauche était envahi par un squirrhe ulcéré et rétracté, ridant la peau avoisinante. L'examen clinique révèle un empâtement marqué, exactement au-dessous du cartilage xiphoïde, mais pas d'augmentation apparente du foie. Une masse de consistance dure envahit le sein droit peu avant la mort. A l'autopsie, il existait un cancer en cuirasse couvrant le côté gauche de la poitrine. Au moment de la mort l'ulcération de la tumeur primaire était en voie de cicatrisation. La tumeur s'était étendue au



travers de la paroi thoracique. La plèvre et le péricarde voisins présentaient de très petits nodules et quelques ganglions bronchiques étaient cancéreux. Il n'y avait point d'autres dépôts dans la poitrine. La malade ne fut pas opérée.

On voyait à la face convexe du foie, dans le voisinage du ligament falciforme quelques petits nodules cancéreux, mais il n'y en existait pas dans le parenchyme. A sa sortie, le canal hépatique était entouré et enserré par un nodule de mauvaise nature. Le sein droit présentait du cancer en un point de sa surface. Sur le péritoine pelvien siégeaient quelques petits nodules aplatis.

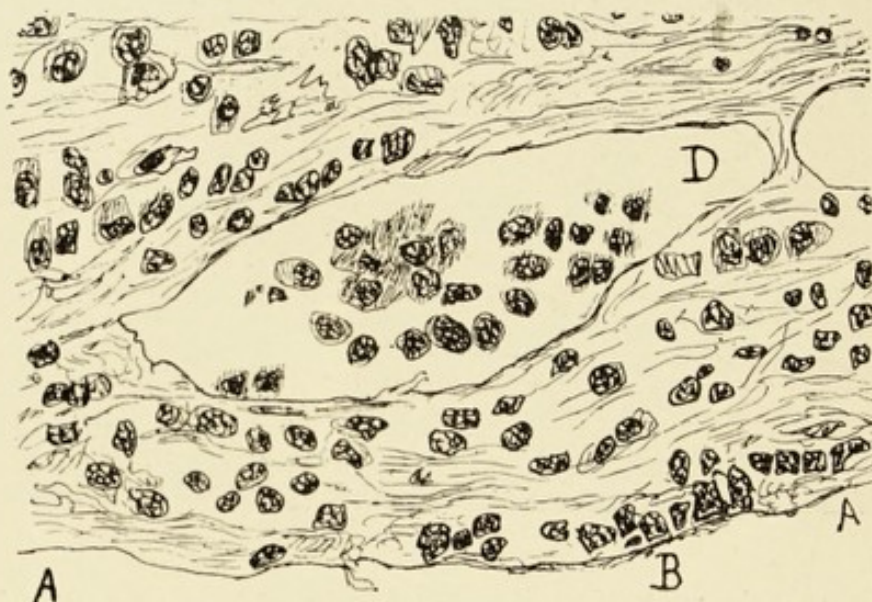


FIG. 40.

Partie de péritoine pariétal épigastrique au point opposé à la figure précédente. D est un vaisseau en perméation du plexus lymphatique sous-séreux. Les tissus sous-endothéliaux sont encombrés de cellules cancéreuses qui en B se sont évidemment échappées dans la cavité péritoniale.

On apercevait sur le péritoine pariétal au niveau de la pointe du cartilage xiphoïde un petit nombre de nodules miliaires. Au-dessus et au-dessous de ce point le péritoine paraissait normal. Il est à noter que tel était notamment le cas au niveau de l'insertion du diaphragme au cartilage ensiforme. Une coupe verticale, de toute l'épaisseur de la paroi abdominale, de la peau au péritoine, dans la région sous-xiphoïdienne permettait les constatations suivantes : (a) La peau n'était pas cancéreuse; (b) la partie profonde de la graisse sous-cutanée était fort infiltrée, les couches superfi-



cielles par contre étaient relativement indemnes de propagation; (c) l'aponévrose profonde était fort épaissie et était entreprise de part en part; (d) les faisceaux fibreux de la ligne blanche étaient rongés par la tumeur. On pouvait voir des trainées de cellules cancéreuses qui passaient entre ces faisceaux et qui débouchaient au niveau de la graisse sous-péritonéale (voir Fig. 39 et 41). L'apo-

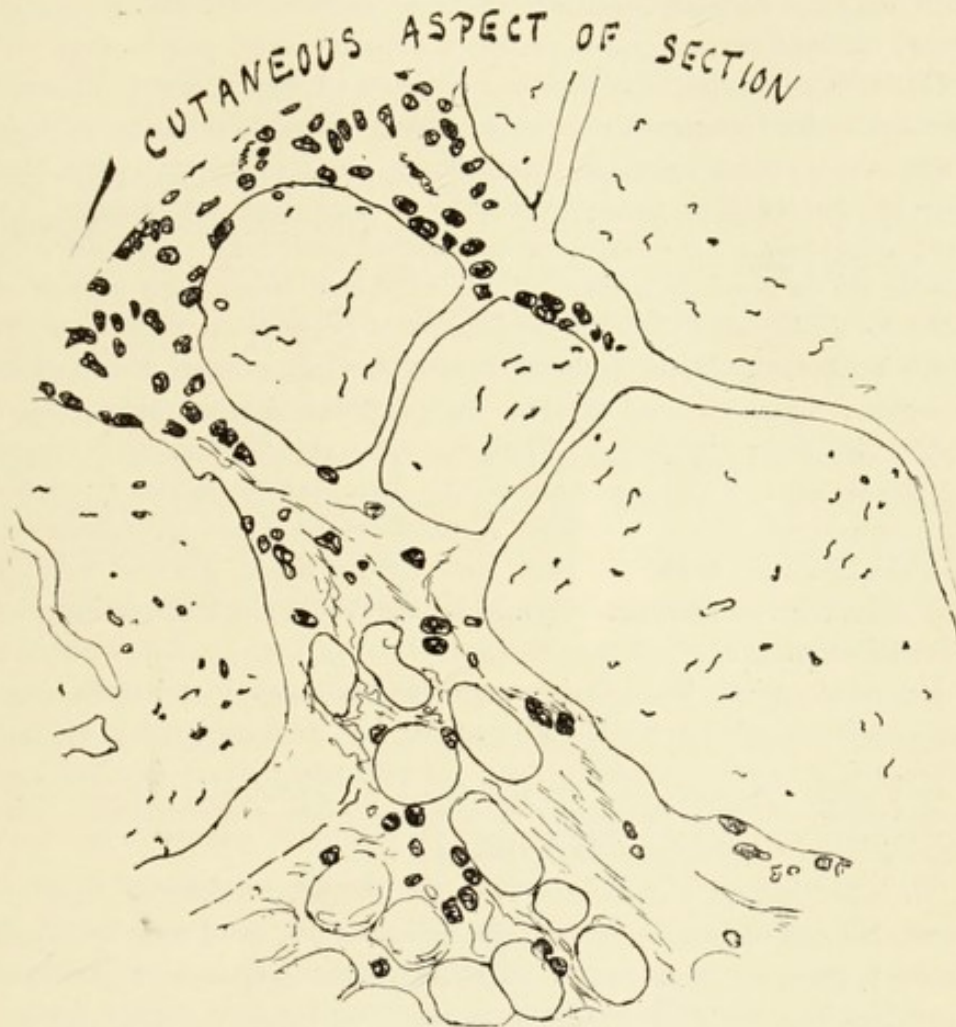


FIG. 41.

Envahissement épigastrique, Cas III. Fort grossissement d'une partie de la Fig. 39. On voit beaucoup de cellules cancéreuses logées entre les faisceaux fibreux de la ligne blanche, elles arrivent ensuite au niveau de la graisse sous-cutanée que l'on aperçoit à la partie inférieure de la figure.

névrose transverse était à peine reconnaissable à cet endroit, en tant que couche distincte; (e) la graisse sous-péritonéale présentait entre ses faisceaux de larges interstices vides, et n'était pas cancé-

reuse. Bien qu'elle ait échappé, elle ne pouvait présenter qu'une minime résistance au passage des cellules cancéreuses au travers d'elle; (*f*) le péritoine présentait de la perméation cancéreuse du plexus lymphatique sous-endothélial (voir Fig. 40); beaucoup de cellules cancéreuses se trouvaient également dans les espaces intercellulaires. Par places, l'endothélium du péritoine qui recouvrait les cellules était dégénéré. En ces endroits, des cellules cancéreuses allaient certainement pénétrer dans la cavité péritonéale.

Dans chacune des trois coupes, prélevées à des niveaux différents au travers des ligaments rond et falciforme, entre l'échancrure ombilicale et la paroi abdominale antérieure, on trouvait un petit territoire de perméation cancéreuse dans le ligament suspenseur. Les lymphatiques en perméation se trouvaient seulement dans le feuillet *gauche* de ce repli péritonéal, le feuillet sur lequel (en raison de l'attache du ligament falciforme à la paroi postérieure de la gaine du droit, à 2.5 cm à droite de la ligne médiane) le cancer devait naturellement s'étendre en partant du péritoine épigastrique. A cet endroit les deux feuillets du ligament sont séparés par une épaisse couche de graisse. Si la tumeur s'était étendue vers le bas au travers du diaphragme, on s'attendrait naturellement à un envahissement égal des *deux* feuillets. De plus, une coupe de la grande faux du péritoine, faite très en arrière sous le diaphragme, fut trouvée indemne d'envahissement.

La pénétration de cellules cancéreuses dans le péritoine était démontrée simplement dans ce cas par les quelques petits nodules déposés à la face convexe du foie. La pesanteur avait localisé quelques cellules dans la cavité pelvienne, où elles avaient donné naissance à de petits nodules péritonéaux.

On sait d'après l'anatomie, que les lymphatiques du ligament falciforme, trouvés atteints par la perméation, conduisent aux ganglions portes ou en dérivent. Aussi, on trouve dans leur voisinage immédiat un groupe de métastases attribuables sans aucun doute à la perméation centrifuge autour de ces ganglions envahis. La perméation issue de ces ganglions paraît avoir donné naissance au nodule pylorique et à celui du conduit biliaire. Un seul foyer n'a pas été étudié, c'est celui situé dans le sein droit (voir plus loin: « Invasion Rétropéritonéale »).

Ces trois autopsies, pratiquées en l'espace de trois mois, établissent dans le premier cas une forte présomption en faveur de l'envahissement épigastrique, et une preuve évidente dans les deux autres. Pendant cette période, on pratiqua en moyenne cinq autopsies de



cancer du sein aux deux hôpitaux dont il a été question. La conclusion que l'envahissement épigastrique est un événement fréquent semble donc irréfutable.

### **Anatomie du creux épigastrique.**

Personne n'a songé à admettre, même comme une hypothèse plausible, que le cancer du sein envahit directement l'abdomen au travers des parois épigastriques. Sheild dit par exemple : « Il semble à peine logique de supposer que les cancers de l'ovaire, de l'utérus ou du foie, qui surviennent parfois des années après une amputation du sein, soient de véritables récidives, dans le sens strict du mot. Leur apparition pourtant est très mystérieuse et significative et pour le moment est entourée d'obscurité. » Déjà l'anatomie de la région épigastrique établit de fortes présomptions en faveur du mode d'envahissement que je viens de décrire. D'après les recherches de Stiles, le bord inféro-interne du sein recouvre le sixième cartilage costal. En d'autres mots, cette portion de la circonférence mammaire n'est distante que 2.5 cm. environ de l'espace situé entre le cartilage xiphoïde et le septième cartilage costal. Il en résulte qu'aussitôt la perméation aponévrotique étendue à un peu plus de 2.5 cm. du bord du sein, les lymphatiques cancéreux de l'aponévrose profonde ne sont point séparés de la graisse sous-séreuse (sous-péritonéale ou sous-pleurale) par une cage osseuse épaisse de plusieurs couches, mais par une simple lame de tissu fibreux, sillonnée de lymphatiques. En effet, à la pointe du cartilage xiphoïde l'aponévrose transverse est à peine reconnaissable en tant que couche distincte, et le plexus lymphatique aponévrotique n'est séparé de la graisse sous-péritonéale que par la ligne blanche. Il n'est pas surprenant qu'au travers de ce point manifestement faible le cancer envahisse fréquemment le péritoine avant de réussir à gagner la plèvre, même en des endroits directement sous-jacents au foyer primaire.

---

## CHAPITRE VI.

**DISSEMINATION VISCÉRALE (suite) :**  
**ÉTUDE STATISTIQUE DE L'ENVAHISSEMENT**  
**ÉPIGASTRIQUE DE L'ABDOMEN.**

L'étude histologique de deux cas vient de prouver l'existence de l'envahissement épigastrique. Il est impossible d'examiner seul un nombre considérable de cas au moyen d'une méthode si laborieuse. Aussi, pour obtenir une vue d'ensemble sur le sujet, est-il indispensable de s'en référer à des protocoles d'autopsie.

**Données statistiques fournies par des cas précoces  
et avancés.**

Il sera souvent nécessaire de s'en rapporter aux données que j'ai recueillies dans les archives pathologiques des Hôpitaux Middlesex et Guy durant les trente années, 1871-1900. Ces deux documents ont été envisagés séparément avec l'intention de les comparer, puisqu'ils sont d'un caractère totalement différent. En raison du droit que possèdent les malades de séjourner dans les salles spéciales pour cancéreux de l'Hôpital Middlesex soit jusqu'à la guérison, soit jusqu'à la mort, une forte proportion d'autopsies concerne des cas qui ont eu une évolution complète. L'Hôpital Guy ne possède pas de salles spéciales pour cancéreux et, contraint par les nécessités du service, n'hospitalise pas cette catégorie de malades. D'où, dans le nombre forcément plus restreint d'autopsies pratiquées à l'Hôpital Guy, se trouve une majorité de cas à une période justiciable encore de l'intervention ou bien de décès, soit postopératoires, soit consé-



cutifs à une maladie intercurrente. 49 % des 93 cas de l'Hôpital Guy rentrent dans cette catégorie, s'opposant ainsi au 9 % des 329 cas de l'Hôpital Middlesex. Il va de soi que la grande majorité des décès postopératoires se rapportent aux débuts (pré-antiseptiques) de la période en question. Au contraire, à l'Hôpital Middlesex le nombre d'autopsies est resté quasi constant, pour les motifs spécifiés ci-dessus.

Ces deux séries de cas seront désignées sous les titres « Cas précoces » (Hôpital Guy) et « Cas avancés » (Hôpital Middlesex). Toutefois, et la chose se comprend, quelques cas avancés sont à signaler dans les archives de l'Hôpital Guy et quelques cas précoces dans celles de l'Hôpital Middlesex. On verra plus tard que la différence flagrante de caractère entre ces deux séries entraîne certaines conclusions d'une réelle importance.

### Débuts de l'envahissement épigastrique.

Les cas, dans lesquels la métastase abdominale se présente uniquement, soit dans un seul organe, soit dans des organes pairs, peuvent être considérés, non comme les exemples d'une localisation cancéreuse due au hasard, mais bien comme les points de départ de l'entreprise des organes abdominaux. Lorsqu'un seul organe est affecté, on peut en déduire que l'envahissement en est à sa période de début, à moins d'une infiltration étendue de cet organe comme tel est souvent le cas pour le foie.

Sur la totalité des cas, un seul organe abdominal ou des organes pairs sont entrepris 115 fois, c'est-à-dire, dans 27 % des cas. Le tableau ci-dessous fait ressortir la fréquence relative de l'envahissement des différents organes.

TABLEAU III.

BASÉ SUR 422 CAS DE CANCER DU SEIN ET MONTRANT DANS QUELLES PROPORTIONS, AVEC OU SANS AUTRES MÉTASTASES, UN SEUL ORGANE ABDOMINAL OU DES ORGANES PAIRS SONT ENTREPRIS PAR LE CANCER.

		CAS DE L'HÔPITAL GUY.	CAS DE L'HÔPITAL MIDDLESEX.	TOTAL.
Viscères revêtus de péritoine.	Foie. . . . .	13	77	90
	Ganglions portes .	1	1	2
	Ovaires. . . . .	1	2	3
	Utérus . . . . .	0	1	1
	Péritoine pelvien .	0	1	1
	Péritoine . . . . .	0	4	4
	Mésentère . . . . .	1	1	2
	Intestin. . . . .	1	0	1
	Rate. . . . .	0	1	1
Viscères rétro- péritonéaux.	Rein droit . . . .	0	4	4
	Rein gauche . . .	0	1	1
	Les deux reins. .	0	1	1
	Capsule surrénale droite. . . . .	0	1(?)	1(?)
	Ganglion lombaire.	0	1	1
	Vertèbre lombaire.	0	2	2
		<b>17</b>	<b>98</b>	<b>115</b>
		Sur 93 cas = 18 0/0	Sur 320 cas = 29 0/0	Sur 422 cas = 27 0/0

L'étiologie de la dissémination abdominale explique, non seulement pourquoi le foie est habituellement le point initial d'envahissement, mais aussi pourquoi les organes pelviens et à un degré moindre les ganglions portes et le péritoine sont à titre exceptionnel le premier siège des métastases.

Les dix cas dans lesquels le cancer a envahi l'abdomen en dehors du péritoine requièrent aussi une explication. C'est là évidemment un accident plus tardif que l'implantation transpéritonéale, puisqu'il ne se présente que dans la série des cas avancés. (Voir p. 144.)



### Analyse des cas en groupes.

En l'absence de preuve directe en faveur de toute autre hypothèse, on est en droit de supposer l'envahissement épigastrique dans tous les cas où le thorax a échappé à la propagation et où des métastases existent en même temps dans les viscères en rapport intime avec le péritoine.

70 cas, sur un total de 422, présentaient des métastases abdominales sans lésions thoraciques.

L'examen détaillé de ces 70 cas fait ressortir qu'ils ne constituent pas un groupe homogène, mais qu'ils se subdivisent comme suit :

- (a) Cinquante-trois cas dans lesquels les organes abdominaux en rapport intime avec la cavité péritonéale sont cancéreux. Les viscères les plus fréquemment entrepris sont le foie et les organes pelviens.
- (b) Cas dans lesquels les métastases apparaissent dans les organes rétropéritonéaux, c'est-à-dire les capsules surrénales, les reins, les ganglions lombaires, le pancréas et la partie postérieure du foie. Ces cas, au nombre de sept, se présentent exclusivement dans la série des cas avancés et seront analysés plus tard sous le titre « Envahissement rétropéritonéal ».
- (c) Cas dans lesquels l'infection abdominale est peut-être compliquée d'infection sanguine. Ce groupe comprend six cas; dans cinq cas l'infection est transpéritonéale, elle est rétropéritonéale dans un.

Il est très vraisemblable que dans ces cas (M. 241,79, M. 118,87 <sup>(1)</sup>, M. 57,88, M. 6,01, G. 375,76 et G. 273,99) l'infection sanguine était un événement tardif, et n'avait pas participé à la production des métastases abdominales, qui précédaient cette infection et s'étaient produites par les voies habituelles. Mais, afin d'éviter toute cause d'erreur, ils ont été exclus des classes *a* et *b*. Il n'est pas nécessaire de s'y attarder plus longtemps.

(1) M. 118,87, est l'abréviation de : autopsie n° 118, Hôpital Middlesex, 1887. Les cas de l'Hôpital Guy sont indiqués de même par la lettre G.

(*d*) Cas dans lesquels sont entrepris et les organes revêtus de péritoine et les organes rétropéritonéaux.

Cette classe contient quatre cas, ce sont :

M. 178,73, métastases dans le foie et le rein droit;

M. 175,83, métastases dans le foie et les reins.

M. 175,98, métastases dans le foie, la capsule surrénale gauche et les ganglions rétropéritonéaux.

G. 465,75, métastases dans le foie (nodules surtout superficiels), les deux capsules surrénales, le rein gauche.

Dans ces derniers cas, les deux groupes d'organes peuvent avoir été infectés soit en même temps, soit secondairement l'un à l'autre. On n'en peut donc rien déduire.

Nous éliminons les trois dernières classes et nous conservons les cinquante-trois cas qui constituent la classe (*a*), dans laquelle les organes en relation intime avec le péritoine présentent des dépôts métastatiques, alors que le thorax est indemne de propagation.

Dans tous les cas, il y a évidence soit (*a*) de l'implantation sur la séreuse viscérale de cellules cancéreuses qui se sont échappées dans la cavité péritonéale, soit (*b*) d'infection hépatique le long du tractus lymphatique qui part du ligament suspenseur pour aboutir aux ganglions portes. L'une et l'autre de ces éventualités peuvent survenir après la perforation du diaphragme par la tumeur intrathoracique. Mais, dans tous les cas qui nous occupent, l'envahissement de l'abdomen au travers du diaphragme (envahissement diaphragmatique) est exclu du fait de l'intégrité de la poitrine. Je serai à même de démontrer que l'infection diaphragmatique ne survient qu'avec peine et à une période très avancée de l'infection thoracique (voir p. 147). L'observation démontre que ce fait ne se présente pas au stade où l'infection thoracique est invisible. Peut-être cette dernière existe-t-elle dans quelques-uns de ces 53 cas.

Dans plusieurs observations l'infection abdominale a atteint un degré très avancé :

G. 379,75. — Cancer du sein gauche, non opéré. Dépôts dans les ganglions axillaires et cervicaux du côté gauche. Ganglions lombaires excessivement cancéreux. Mésentère parsemé de petits nodules. Grosse masse dans le voisinage de l'ovaire gauche envahissant la



trompe de Fallope. L'ovaire avait le volume d'une tête de fœtus. Le cul-de-sac de Douglas était comblé en partie par la tumeur, et il existait des nodules sur le péritoine pelvien. Les ganglions portes étaient légèrement engorgés. La poitrine était tout à fait saine.

G. 253,91. — Squirrhe du sein gauche. Une masse néoplasique entoure, sans les inclure, l'utérus et la paroi rectale. Nombreuses plaques aplaties sur le péritoine. Ganglions aortiques cancéreux. Une production cancéreuse s'étend le long du ligament rond, à quelque distance dans le foie. Pas de proliférations secondaires dans le thorax.

Dans de tels cas, si l'infection de l'abdomen reconnaît son point de départ dans le thorax, les métastases abdominales ne peuvent s'être développées à ce point, alors que les néoplasies thoraciques demeurent encore invisibles à l'œil nu.

Par voie d'exclusion, 422 malades nous ont donné un résidu de 53 cas dans lesquels l'infiltration cancéreuse des parois épigastriques semble la seule explication plausible des métastases trouvées dans l'abdomen. Ce qui revient à dire que l'envahissement épigastrique pur, indépendant de toute infection par la voie thoracique ou sanguine, se retrouve au moment de la mort dans 12 % de tous les cas de cancer du sein.

On peut déclarer avec certitude que ce pourcentage ne représente nullement le nombre total de cas dans lesquels l'envahissement épigastrique se rencontre. Il arrive souvent, après la perforation des minces parois épigastriques, que le patient survive jusqu'à ce que la tumeur infiltre aussi la paroi plus épaisse du thorax et n'en envahisse ainsi la cavité.

Les lésions thoraciques avec intégrité de l'abdomen sont plus rares et d'ailleurs l'envahissement épigastrique peut survenir indépendamment. De tels cas — cas dans lesquels l'autopsie révèle des métastases dans les cavités abdominale et thoracique — ne sont pas pris en considération pour le moment.

Il est très important de déterminer, autant que faire se peut, si l'infection épigastrique se présente, en règle générale, avant l'infiltration de la paroi thoracique par la tumeur primitive ou si une telle éventualité est exceptionnelle.

Il a été montré que les cas de l'Hôpital Guy sont principalement des cas de début, peu nombreux et qui représentent le pourcentage de

mortalité d'un très grand nombre d'interventions, tandis que les cas de l'Hôpital Middlesex sont beaucoup plus avancés. Il sera donc intéressant, pour élucider si l'infection épigastrique est un événement tardif ou précoce, de dépister dans laquelle de ces deux séries elle se présente dans sa forme pure.

Sur 53 cas d'envahissement épigastrique vrai, 37 apparaissaient chez des malades de Middlesex (329 cas) et 16 chez des patients de Guy (93 cas). La réduction en pour cent démontre que, sur 100 malades qui meurent au cours d'un cancer du sein, l'envahissement épigastrique pur se rencontre dans 17 cas, à une époque où 10 cas seulement présentent une infiltration intrathoracique. Quant aux décès après évolution complète de la maladie, l'infection épigastrique ne s'y retrouve que dans 11 cas sur 100.

TABLEAU IV.

MONTRANT LE POURCENTAGE D'INFECTION DU THORAX ET DE L'ABDOMEN DANS UNE SÉRIE DE CAS PRÉCOCES (HÔPITAL GUY) ET DE CAS AVANCÉS (HÔPITAL MIDDLESEX).

	HÔPITAL GUY (CAS PRÉCOCES).	HÔPITAL MIDDLESEX (CAS AVANCÉS).
Métastases existant dans l'abdomen et pas dans le thorax (groupe abdominal).	17 %	11 %
Infiltration dans le thorax et pas dans l'abdomen (groupe thoracique).	10 %	22 %
Métastases et dans le thorax et dans l'abdomen (groupe abdomino-thoracique).	20 %	35 %
Point de métastases (excepté dans les ganglions axillaires).	40 %	23 %
Autres cas (p. e. infection osseuse).	13 %	9 %

Conformément à toute attente, ce tableau démontre que parmi les cas précoces, beaucoup ne présentent pas de métastases et qu'il n'y a qu'un faible pourcentage de métastases thoraciques ou de métastases à la fois thoracique et abdominale.

D'autre part, la comparaison des deux groupes met en relief un



fait anormal en apparence : l'hôpital Guy possède un très fort pourcentage de cas avec infection abdominale et intégrité thoracique. Ce fait implique naturellement l'envahissement subséquent de la poitrine chez un certain nombre de malades à infection primitive localisée à l'abdomen. De tels cas rentreront ultérieurement dans le groupe « abdomino-thoracique ». Il n'est point d'autre explication susceptible d'interpréter le nombre minime d'infections abdominales isolées parmi les cas avancés. Supposons donc que les deux séries de cas diffèrent uniquement par des relations de temps, et les malades de Guy, s'ils avaient vécu longtemps assez, auraient fourni des statistiques superposables à celles de Middlesex. Aussi, dans quelques cas du groupe abdomino-thoracique, l'infection thoracique était manifestement consécutive à l'envahissement abdominal, et l'invasion viscérale primitive s'était installée au travers des parois épigastriques.

Il est évident dès lors que l'infection épigastrique de l'abdomen, précède souvent l'envahissement du thorax. Et, ce point possède une importance chirurgicale plus grande même que ne le font ressortir les 53 cas porteurs, au moment de la mort, d'une métastase abdominale.

Tous les cas dans lesquels il y a eu peut-être envahissement épigastrique, sont compris dans les groupes « abdominal » et « abdomino-thoracique ». En les additionnant, nous trouvons que dans la série des cas précoces la fréquence éventuelle de l'envahissement épigastrique était de 37 % et dans les cas avancés de 46 %.

Du peu de différence entre ces chiffres maximum, on peut conclure, sans certitude à coup sûr, que si l'envahissement épigastrique ne se produit pas dans la première période du cancer du sein, ses chances ultérieures de succès ne sont pas bien grandes. Cette conclusion découle de l'augmentation marquée du groupe thoracique dans la série des cas avancés, augmentation qui, s'il n'en était pas ainsi, devrait se manifester dans le groupe abdomino-thoracique.

Ces faits me portent à soutenir que l'apparition ou la non-apparition de l'infection épigastrique dépend, non seulement du point d'origine de la tumeur dans le sein, mais aussi, quelque peu, de l'intégrité plus ou moins grande des communications entre les lym-

phatiques hépatiques et pariétaux au niveau du creux épigastrique. L'inconstance des nodules lymphatiques trouvés parfois dans cette région prouve l'existence de telles variations.

L'augmentation du groupe thoracique dans la série des cas avancés démontre que l'infection du thorax, tout en étant plus tardive, se produit avec plus de certitude.

Il est impossible, en se basant sur des statistiques, de fixer le pourcentage total des cas dans lesquels apparaît l'infection épigastrique, soit combinée, soit isolée. Le minimum est déterminé par le nombre de cas à infection épigastrique isolée, c'est-à-dire 12 %, le maximum s'obtient par l'addition de ce chiffre au pourcentage des cas de métastases abdomino-thoraciques, c'est-à-dire 32 %, chiffres basés sur le nombre intégral de cas des hôpitaux Guy et Middlesex. Les cas à envahissement épigastrique, soit isolé, soit associé, oscillent donc entre 12 % et 44 %. A mon avis, ce dernier chiffre se rapproche plus de la réalité que le premier.

#### **Métastases abdominales dans cinquante-trois cas d'envahissement épigastrique pur.**

Puisque la plupart des cas se rangent dans le groupe des cas précoces, il n'est point surprenant que dans quarante d'entre eux, les métastases existent seulement dans un organe abdominal ou dans des organes pairs. De tels cas en sont, on le présume, à leur début, et ils acquièrent une réelle importance, car ils révèlent le point initial de l'envahissement abdominal. Le foie était entrepris dans 36 cas, les deux ovaires dans deux cas, la capsule splénique dans un cas et le bord du mésentère dans un cas. De par sa proximité du péritoine épigastrique cancéreux et de par ses relations lymphatiques avec les ganglions portes, le foie est presque toujours le premier organe attaqué. A titre exceptionnel, des cellules cancéreuses traversent la cavité péritonéale et engendrent des métastases pelviennes avant l'envahissement du foie.

Dans cinq cas sur cinquante-trois, il y avait des métastases dans deux organes abdominaux. Ces cas sont :

M. 16,76. Cancer du sein gauche. Métastases dans le foie et l'ovaire droit.

M. 195,77. Cancer du sein droit. Métastases dans le péritoine. Intestins recouverts de néoformations.



M. 141,83. Cancer du sein gauche. Métastases dans le foie et les ganglions rétropéritonéaux.

M. 31,00. Cancer du sein gauche. Métastases dans le foie et la cinquième vertèbre lombaire.

G. 4,81. Cancer du sein gauche. Métastases autour du col de la vésicule biliaire et dans un ganglion porte.

Dans les huit cas suivants, les dépôts métastatiques étaient nombreux.

TABLEAU V.

CAS DE CANCER DU SEIN AVEC ENVAHISSEMENT ÉPIGASTRIQUE ACCOMPAGNÉ DE MULTIPLES MÉTASTASES ABDOMINALES.

NUMÉROS DES CAS.	CÔTÉ DE LA TUMEUR PRIMITIVE.	SITUATION DES MÉTASTASES.
M. 50,78	Gauche	Nodules sur l'intestin. Masse néoplasique autour de l'aorte abdominale et de la veine cave inférieure.
M. 37,87	Gauche	Foie, rate, ovaires.
M. 66,91	Gauche	Deux nodules dans le foie, le péritoine pelvien, le péritoine recouvrant le fond de l'utérus.
M. 28,01	Droit	Foie (à peu près remplacé par une tumeur). Vésicule biliaire. Ganglions portes et aortiques.
G. 130,74	Droit	Ganglions portes. Quelques nodules dans le foie. Deux dans la muqueuse gastrique, près du cardia.
G. 49,75	Droit	Le foie fourmille de nodules; il pèse 3647 gr. Vésicule biliaire. Ganglions portes et aortiques. Ovaire droit et tissu graisseux circonvoisin.
G. 379,75	Gauche	Ganglions portes (légèrement). Mésentère, ovaire gauche (volume tête fœtus) et trompe de Fallope. Péritoine pelvien. Ganglions lombaires (fortement).
G. 253,91	Gauche	Une tumeur s'étend dans le foie le long du ligament rond, mais point d'autres métastases intraparenchymateuses. Masse pelvienne néoplasique. Nodule dans le conduit biliaire commun.

Le tableau suivant montre les diverses métastases qui peuvent exister dans des cas d'envahissement épigastrique pur, et leur localisation prédominante sur le foie et les organes pelviens.

TABLEAU VI.

MONTRANT LA FRÉQUENCE RELATIVE DE L'ENVAHISSEMENT DES DIVERS ORGANES ABDOMINAUX DANS CINQUANTE-TROIS CAS D'ENVAHISSEMENT ÉPIGASTRIQUE NON COMPLIQUÉ.

ORGANE AFFECTÉ.	MODE PROBABLE D'INFECTION.	NOMBRE DE CAS.	POUR-CENTAGE TOTAL.
Foie . . . . .	Contact avec le péritoine épigastrique cancéreux, ou bien envahissement secondaire dérivé des ganglions portes . .	45	84
Ganglions portes .	Envahissement des lymphatiques du ligament suspenseur à partir du péritoine épigastrique. Parfois dérivé de métastases hépatiques . . . . .	5	9
Vésicule ou conduits biliaires . . . .	Si c'est au niveau du fond de la vésicule : contact avec le péritoine épigastrique. Si c'est au col : extension de la perméation à partir des ganglions portes . . . . .	4	8
Rate . . . . .	Proximité du péritoine épigastrique infecté . . . . .	2	4
Ovaires . . . . .		6	11
Péritoine pelvien .	Particules cancéreuses tombées dans la cavité pelvienne . .	3	6
Trompe de Fallope.		1	2
Surface de l'utérus .		1	2
Mésentère . . . .	Dispersion de particules cancéreuses dans la cavité péritonéale . . . . .	3	6
Péritoine en totalité.		2	4
Péritoine intestinal .		2	4
Ganglions lombaires.	Infection ganglionnaire embolique secondaire issue d'autres métastases abdominales dans les dernières périodes de la maladie . . . . .	5	9
Vertèbres lombaires.		1	2



### **Métastases hépatiques consécutives à l'envahissement épigastrique.**

Lorsqu'un cancer du sein a atteint le péritoine épigastrique, le foie peut être entrepris par deux voies distinctes. Des cellules cancéreuses libres s'implantent à sa surface, ou bien, la perméation longe les lymphatiques qui unissent le ligament suspenseur aux ganglions portes et gagne ensuite à contre-courant l'intérieur du foie. Dans la dernière éventualité, la chute de cellules cancéreuses dans la cavité péritonéale n'est pas nécessairement évidente.

Pour simplifier les choses nous considérerons uniquement, dans l'étude de cette question, les cas dans lesquels le foie est le seul organe entrepris. 36 cas semblables se subdivisent en 3 classes : — (a) l'infection hépatique est locale et limitée, (b) elle est générale et avancée, (c) cas non classés par insuffisance de détails.

#### **Trente-six cas d'envahissement épigastrique pur dans lesquels le foie était le seul organe infecté.**

*Classe (a). — Infection hépatique locale et limitée. — Quatorze cas.*

Dans cinq cas, il y avait un seul nodule dans le foie — G. 141,84, M. 94,72 (près de la vésicule biliaire), M. 263,82, M. 41,83, M. 26,92.

Dans trois cas, il existait deux nodules dans le foie — G. 399,74 (les deux à la face supérieure), M. 176,82, M. 79,91.

Dans dix cas, il y avait quelques nodules. Dans deux cas, on les remarquait spécialement à la surface du foie — G. 214,77, G. 127,80, G. 216,85, M. 215,79, M. 232,85, M. 40,98.

M. 215, 79, était un cas particulièrement intéressant en raison de l'envahissement abdominal avec intégrité des ganglions axillaires. Ce cas n'est pas isolé, voir G. 380,91.

Mes observations personnelles, et l'examen de quelques cas dont les détails consignent la situation des dépôts hépatiques, tendent à prouver qu'ils se localisent à la surface convexe du foie. Cette preuve n'est cependant pas suffisante, car les protocoles d'autopsie sont généralement muets sur ce point.

*Classe (b). — Dépôts étendus et généralisés. — Dix-sept cas.*

Dans six cas, il y avait de « nombreux nodules », ou bien le foie était « parsemé de dépôts secondaires » — M. 66,72, M. 104,73, M. 17,84, M. 240,84, M. 138,90, M. 163,90.

Dans huit cas, il existait, peut-on dire, une infiltration générale du foie, ou bien il était criblé de gros nodules — G. 197,82, G. 46,85, G. 10,94, M. 61,72, M. 60,74, M. 130,76, M. 207,76, M. 298,99.

Voici les détails de localisation des trois derniers cas.

G. 455,90 Le foie pèse 1,530 gr. Dans le lobe gauche, sur la face convexe, existe un nodule massif blanc.

G. 30,91. Environ trente nodules blancs superficiels. Le parenchyme hépatique fibreux présente de nombreux nodules blancs néoformés.

M. 147,93. Foie parsemé de nodules ombiliqués.

*Classe (c). — Pas de détails concernant l'infection hépatique.**Cinq cas.*

De tels détails, s'ils étaient spécifiés dans toutes les observations, permettraient d'étudier avec profit la distribution exacte des métastases dans le foie au cours d'un cancer du sein. Malheureusement les matériaux manquent pour préciser la localisation des dépôts hépatiques secondaires, parce que l'attention des pathologistes n'a pas été attirée par cette question. Toutefois, les faits recueillis autorisent à conclure qu'au cours du cancer du sein, les métastases font leur première apparition dans le foie, près du ligament suspenseur. Cette conclusion concorde avec mes observations personnelles et prouve que l'envahissement épigastrique est la cause la plus fréquente des dépôts hépatiques.

**Envahissement primaire des ganglions portes  
au travers des parois épigastriques.**

Le cancer des ganglions portes est souvent le résultat de métastases hépatiques. Toutefois, il n'en est pas toujours invariablement ainsi. Le cancer des ganglions portes peut être aussi le point de départ



de dépôts dans le foie ; le fait est démontré par son apparition occasionnelle avec intégrité du foie. La relation du cas suivant en est la preuve.

Un homme âgé de 74 ans meurt d'un cancer du sein gauche datant de huit ans. Un an avant la mort les ganglions axillaires s'engorgèrent. Six mois plus tard, il fit de l'ictère. Les seuls dépôts viscéraux consistaient en une petite tumeur dans l'échancrure porte, entourant le col de la vésicule biliaire et en un nodule dans un ganglion porte.

Parmi les 53 cas d'envahissement épigastrique pur, c'est le seul qui présente un foie indemne de lésions avec présence de ganglions portes cancéreux.

Naturellement il doit être rare, lorsque le thorax n'est pas entrepris, de voir un malade mourir à une période si précoce de l'envahissement abdominal. Aussi l'observation précédente possède une valeur disproportionnée quant à la fréquence de tels cas exceptionnellement précoces.

Quelques-uns des meilleurs exemples d'envahissement des ganglions portes au cours d'un cancer du sein se trouvent parmi les cas où la tumeur primaire a envahi non seulement l'abdomen, mais aussi le thorax. Joint à l'observation précédente, ils prouvent à l'évidence que l'infection des ganglions portes peut être la cause des métastases hépatiques, sans en être la conséquence fatale.

Sur un total de 422 cas, y compris ceux à dépôts thoraciques, on trouve dans deux cas des métastases abdominales *exclusivement* localisées aux ganglions portes. Dans deux autres cas les ganglions portes étaient cancéreux, avec intégrité du foie.

### **Connexions lymphatiques des ganglions portes.**

Deux voies relient le sein aux ganglions portes :

(a) Certains lymphatiques efférents prennent leur origine à la partie antérieure de la surface convexe de chacun des lobes hépatiques, ils passent ensuite dans le ligament suspenseur au niveau de son insertion à la paroi abdominale. Ils s'infléchissent en bas et en arrière, franchissent l'échancrure ombilicale au-dessus du ligament rond, et se portent en arrière, dans le sillon de la veine ombilicale, jusqu'aux ganglions

portes. Le Cas III (Chapitre V), démontrait la connexion de ces lymphatiques avec le plexus sous-séreux du creux épigastrique, pour gagner de là, au travers de la ligne blanche, moyennant le plexus aponévrotique, les lymphatiques mammaires.

(b) Divers lymphatiques efférents partent des ganglions portes et se dirigent en avant le long du sillon de la veine ombilicale. Ils se relèvent au niveau de l'échancrure, passent entre les feuillets du ligament suspenseur, traversent le diaphragme et se terminent dans des ganglions situés à sa face supérieure, à gauche de la ligne médiane entre le péricarde et la paroi antérieure du thorax. Des lymphatiques efférents vont de ce ganglion à la chaîne mammaire interne et ainsi s'établit une communication indirecte avec le sein. La perméation peut s'étendre du sein aux ganglions portes par cette route, mais à cause des deux groupes ganglionnaires à traverser, cette voie ne peut avoir que des effets tardifs et doit s'accompagner d'une néoplasie intrathoracique avancée.

### **Envahissement central du foie par des ganglions portes cancéreux.**

Dans certains cas le foie présente une grosse masse centrale néoplasique, et sa superficie est relativement normale. D'autres fois, l'organe tout entier est considérablement augmenté de volume et est cancéreux dans toute son étendue. Souvent, dans de telles conditions, il n'existe point de métastases indiquant la chute de cellules cancéreuses dans le péritoine. Ces cas s'expliquent le plus aisément par la perméation s'étendant à contre-courant des ganglions portes cancéreux aux lymphatiques hépatiques. L'absence d'implantation transpéritonéale dans de tels cas demeure actuellement inexpiquée.

Peut-être, dans certaines circonstances, des particules cancéreuses ont-elles été charriées dans le foie par les anastomoses que l'on sait unir ses veines à celles des parois épigastriques, mais, pour les motifs déjà exposés, cette éventualité est probablement exceptionnelle.



### **Envahissement du foie par implantation de péritoine épigastrique cancéreux.**

Un malade porteur d'un cancer du sein meurt rarement à une période suffisamment précoce de l'infection hépatique, pour qu'on puisse en donner avec certitude le mode d'origine. Les cas suivants ont donc une importance énorme de par leur nombre :

CAS III, CHAPITRE V. — Le péritoine épigastrique examiné a été reconnu cancéreux (voir Fig. 40). Quelques petits nodules étaient visibles à la surface convexe du foie de chaque côté du ligament suspenseur, il n'y en avait pas dans le parenchyme.

CAS II, CHAPITRE V. — Le muscle droit, exactement en dessous du cartilage xiphoïde, était très infiltré dans toute son épaisseur (voir Fig. 35). Un gros nodule isolé, représenté dans la Figure 32, existait dans le foie au niveau de l'échancrure ombilicale.

G. 399.74. Cancer du sein gauche. Foie gras, poids 1,788 grs. Deux nodules à sa face supérieure. Un à la surface du lobe droit, l'autre sur le lobe gauche. Pas de tumeur dans le thorax, pas d'autres métastases dans l'abdomen.

G. 127.80. Cancer du sein droit. Le foie pèse 1,305 grs et présente trois petites granulations cancéreuses à sa surface, et une de 4 mm. de diamètre, également superficielle. Pas de tumeur dans le thorax, pas d'autres métastases abdominales.

M. 40.98. Cancer du sein gauche. Le foie contient quatre nodules du volume d'un shilling. Pas de tumeur dans le thorax, pas d'autres métastases dans l'abdomen.

Il est regrettable, qu'en règle générale, les protocoles d'autopsie ne donnent aucun détail relatif à la situation des nodules secondaires dans le foie. Si l'on s'y astreignait, je suis persuadé qu'on trouverait une forte proportion de cas porteurs de quelques petits dépôts dans le foie; ces dépôts sont situés à la face convexe dans le voisinage du ligament suspenseur.

Ces métastases ne peuvent s'expliquer facilement par une infection sanguine. Elles résultent certainement d'une infection par une des deux voies: soit épigastrique, soit sous-phrénique. Lorsque le thorax est indemne d'envahissement, on peut exclure la dernière voie, même en l'absence d'examen microscopique des parois épigastriques.

Il est à peine nécessaire de dire quoi que ce soit sur la dissémination ultérieure des cellules cancéreuses du péritoine épigastrique.

Signalons cependant que la multiplicité des métastases dans le cancer du sein, comparée aux autres formes de néoplasme, est due en grande partie à l'envahissement de la cavité abdominale en sa partie supérieure; en effet, la pesanteur y offre une aide précieuse pour disperser les cellules cancéreuses sur les divers organes abdominaux. La seule tumeur primaire localisée à la partie inférieure de l'abdomen, qui affecte le foie avec une fréquence à peu près égale à celle du cancer du sein, est le cancer rectal. Le riche plexus des veines hémorroïdales y procure toute facilité pour envahir le foie par le courant sanguin.

### **Dépôts pelviens dans les cas d'envahissement épigastrique.**

Deux fois sur 53 cas d'envahissement épigastrique pur, l'ovaire était le siège unique de dépôts secondaires. Parmi les huit cas d'envahissement épigastrique présentant de multiples métastases abdominales (voir Tableau V, p. 133), cinq fois la tumeur hépatique était associée à des néoplasies pelviennes. La fréquence des métastases ovariennes dans l'évolution du cancer mammaire est un fait bien connu. La théorie embolique en fournit une explication plausible, grâce à la richesse de la circulation ovarienne. Mais cette interprétation n'explique pas pourquoi les ovaires échappent parfois, alors que d'autres territoires du péritoine pelvien présentent des nodules cancéreux, comme dans le troisième cas mentionné au Tableau V. Dans un cas particulièrement heureux, je suis parvenu à déceler le premier stade de l'envahissement pelvien. L'unique dépôt secondaire visible consistait en un tout petit nodule miliaire, déposé dans le bas-fond du cul-de-sac de Douglas. L'examen microscopique en démontrait la nature cancéreuse. Je crois que chaque métastase pelvienne est le résultat de la chute de particules cancéreuses dans le bassin, et de leur implantation ultérieure sur l'un ou l'autre des organes qui s'y logent. Les ovaires paraissent offrir le terrain le plus favorable à la greffe cancéreuse (1).

(1) Voici la leçon clinique de BLAND-SUTTON, Secondary (Metastatic) Carcinoma of the Ovaries, (*British Medical Journal*, 26 mai, 1906).



A la dernière période de l'envahissement pelvien, tout le pelvis peut être rempli de cancer et son contenu enfoui. De tels cas sont susceptibles d'être aisément confondus avec un carcinome primitif du rectum ou de l'utérus, surtout lorsque la tumeur s'ulcère dans l'une ou l'autre de ces cavités. En présence de ces faits, il faut regarder avec méfiance les observations de cancer primitif double du sein et de l'utérus, ou du sein et du rectum.

Il y avait des métastases ovariennes dans 16 cas (4,8 %) à l'Hôpital Middlesex et dans 8 cas (8,6 %) à l'Hôpital Guy, soit un pourcentage total de 5,6 %.

A première vue, on comprend assez difficilement pourquoi l'infection des ovaires se rencontrerait moins fréquemment parmi les cas avancés que parmi les cas précoces. Mais, les malades de l'Hôpital Guy, opérables encore, sont relativement jeunes; ceux de l'Hôpital Middlesex sont plus âgés et beaucoup y sont admis à une période inopérable. La présence plus fréquente de métastases ovariennes dans la première série démontre peut-être simplement que les ovaires forment un milieu plus favorable à l'éclosion d'une tumeur avant la ménopause qu'après. Envisageons tous les cas de cancer du sein. 37 % existent chez des malades n'atteignant pas 50 ans lors de leur admission à l'hôpital, et 61 % environ chez des patients au-dessus de cet âge. D'autre part, 16 cas de tumeurs ovariennes secondaires sur 24 existaient chez des malades âgés de moins de 50 ans lors de leur admission. Les métastases ovariennes sont donc trois fois moins fréquentes avant la ménopause qu'après.

Ce fait est sans doute en relation avec l'atrophie et l'induration fibreuse qui surviennent à la ménopause et qui rendent l'ovaire moins accessible aux attaques du cancer.

### **Symptômes de l'envahissement épigastrique.**

A mon avis, la douleur et la sensibilité à l'épigastre permettent parfois de diagnostiquer l'envahissement épigastrique et cela même en l'absence de tuméfaction hépatique ou d'ictère. Des nodules sous-cutanés dans la région témoignent évidemment d'un envahissement épigastrique. Mais dans la grande majorité des cas, il s'installe sans

la moindre formation de nodules palpables. Les nodules représentés dans le Frontispice sur la paroi antérieure de la gaine du droit ne pouvaient être décelés cliniquement et cependant dans le cas qui a fourni cet exemple l'envahissement épigastrique existait.

Un tableau clinique vivant, de ce que je considère comme un cas pur d'infection épigastrique est donné par Henry Morris<sup>(1)</sup> dans une brochure sur le cancer consécutif à la maladie de Paget. Dans ce cas l'eczéma du mamelon datait de 1870.

Le sein gauche présentait une induration mal définie. A l'endroit du mamelon, existait une ulcération déprimée et fétide; le bord supérieur était légèrement induré et éversé, l'inférieur était ramolli. Le 30 août 1876, le sein et les gros ganglions axillaires furent enlevés. La malade quitta l'hôpital, en bonne santé, le 3 octobre 1876. En août 1877, elle mis au monde un enfant bien portant. En octobre 1877, elle fut prise de nausées, d'étourdissements, de tendances lipothymiques promptement suivies d'une forte douleur à l'épigastre. Trois jours après, elle percevait un noyau dans le ventre, près du creux de l'estomac; des douleurs lancinantes s'irradiaient dans tout le corps et jusqu'au dos. Le noyau augmenta rapidement de volume. La malade vomissait souvent un liquide verdâtre, teinté parfois de sang et avait des accès répétés de diarrhée, accompagnée de douleurs intolérables dans le rectum. A la fin de janvier 1878, l'intensité de la douleur et le volume de la tumeur s'étaient beaucoup accrus. Son corps était légèrement ictérique, la figure et les conjonctives l'étaient un peu plus. Dans la position couchée, on voyait une grosse tumeur, très dure à la palpation, qui s'étendait dans l'hypocondre droit et dans la région ombilicale, et dont le bord faisait une forte saillie à la paroi abdominale. Quelques nodules, d'une dureté osseuse, se sentaient en d'autres points de l'abdomen et les doigts déplaçaient un flot de liquide entre la paroi abdominale et la surface du foie. Les veines cutanées abdominales étaient dilatées. Une production indurée, aplatie, d'un volume d'une pièce de 1 couronne, occupait le milieu de la cicatrice dans la région mammaire gauche.

Les ganglions axillaires n'étaient pas entrepris... Elle fut admise à l'hôpital et mourut sept jours après.

A l'autopsie, pratiquée par le Dr Coupland, on trouva le péritoine abondamment parsemé de nodules cancéreux solides, et contenant beaucoup de liquide coloré par la bile. Le foie était

(1) MORRIS, H. On two Cases of Carcinoma of the Breast, preceded by so-called Eczema of the Nipple and Areola (*Med. Chir. Transactions*, T. LXIII, 1880, p. 27).



fort tuméfié, spécialement dans son lobe droit et pesait 3,065 gr. ; sa surface était inégale et noduleuse et sa capsule était épaissie, rugueuse et opaque. A la section, le parenchyme était très ferme, de consistance cartilagineuse ; il était pénétré de nodules durs, cartilagineux, blanchâtres, mal définis et marbrés de taches pigmentaires de coloration orange. De semblables productions s'étendaient dans toutes les directions autour des nodules et infiltraient le tissu hépatique, dont la lobulation était très mal définie. Il y avait quelques nodules durs, blanchâtres, aplatis dans le ligament suspenseur.

D'après le Dr Goodhart, les canaux portes étaient la voie évidente de propagation du cancer dans le foie. Il était donc entrepris probablement par la perméation issue des ganglions portes.

Dans un second cas rapporté par Morris dans la même publication, une petite saillie cordiforme se montra exactement au-dessous du cartilage xiphoïde, trois mois avant la mort. Il s'agissait sans doute d'un nodule aponévrotique. Bientôt après, apparut une douleur épigastrique, légère au début, elle se fit de plus en plus intense et s'accompagna bientôt d'hypersensibilité. Le foie était fort augmenté de volume, particulièrement dans sa partie épigastrique. A la mort du patient, quelques semaines plus tard, le foie était très infiltré par le cancer ; il pesait 2,554 gr. Les poumons présentaient une infiltration péribronchique et sous-pleurale et quelques nodules cancéreux isolés. Les deux capsules surrénales contenaient des dépôts cancéreux.

La sensibilité épigastrique apparaît comme un symptôme fréquent. Il a déjà été relevé en 1873 par T. W. Nunn (1), dans un cas où l'autopsie démontra un foie cancéreux avec intégrité des organes thoraciques — évidemment un cas d'envahissement épigastrique pur.

---

(1) NUNN, T. W. Two Cases of Cancer of the Left Breast (*Clinical Society Transactions*, 1873).

## CHAPITRE VII.

**DISSÉMINATION VISCÉRALE (suite) :****ENVAHISSEMENT RÉTROPÉRITONÉAL ET  
DIAPHRÉNIQUE DE L'ABDOMEN.****ENVAHISSEMENT DU THORAX ET DU CRÂNE.****Envahissement rétropéritonéal de l'abdomen.**

Lorsque, chose fréquente, des cellules cancéreuses parviennent dans la cavité pleurale, elles tendent, sous l'influence de la pesanteur, à s'implanter particulièrement à la partie inférieure de la plèvre pariétale postérieure, au point le plus déclive de la cavité. Puis elles franchissent par perméation le plexus sous-pleural et atteignent bientôt les lymphatiques des piliers du diaphragme. C'est là un fait de grande importance, parce que ces lymphatiques, différents en cela des autres lymphatiques du diaphragme, ne charrient pas la lymphe vers les ganglions thoraciques, mais la conduisent dans les ganglions lombaires. Parmi les 115 cas qui présentaient une seule métastase dans l'abdomen, celle-ci était localisée dans 10 cas, aux reins, aux capsules surrénales, aux ganglions ou à une vertèbre lombaires. Ces organes, ainsi que la partie postérieure du foie, sont entrepris au cours de l'envahissement rétropéritonéal et peuvent être enfouis dans une masse diffuse néoformée qui se substitue à la graisse périrénale. L'implantation transpéritonéale, pour autant qu'elle se présente, est un accident très tardif. Dans un cas des annales de Guy le pathologiste décrit ce processus comme suit : — « La maladie s'était fait route par les lymphatiques au travers de la foliole gauche du diaphragme. Un ganglion carcinomateux du volume d'une aveline se trouvait en cet endroit; une chaîne de ganglions, du même volume, pouvait se poursuivre le long de la colonne vertébrale jusqu'au bassin et aussi jusqu'à l'échancrure porte ». Le foyer primitif était au sein gauche et des métastases existaient dans la plèvre correspondante. La place me manque pour décrire ce cas, que j'ai été à même de contrôler par un examen microscopique.



L'envahissement rétropéritonéal peut suivre une autre voie. Dans six cas, à noter qu'ils appartiennent tous à la série des cas avancés (Hôpital Middlesex), on trouvait une infection rétropéritonéale en l'absence de métastases thoraciques. Trois d'entre eux étaient porteurs de nodules sous-cutanés, proportion élevée puisqu'on n'en rencontre que dans 3 % des cas précoces et dans 22 % des cas avancés. Les nodules sous-cutanés sont l'indice d'une perméation étendue du plexus lymphatique de l'aponévrose, aussi, dans les cas en question, peut-être ce processus s'était-il étendu aux lombes, et de là par la voie des lymphatiques intramusculaires, à la graisse périrénale et aux ganglions lombaires. Dans un cas, une coupe longitudinale passant exactement sous la douzième côte m'a permis de suivre un lymphatique en perméation à une certaine distance dans le muscle sous-jacent au plexus aponévrotique envahi. Il est à noter que les parois sont assez minces en cette région.

La rareté de l'envahissement rétropéritonéal parmi les cas précoces montre qu'il s'agit d'un événement tardif, dont la seule importance est le coup de grâce qu'il porte au malade, déjà condamné d'ailleurs. Cet accident est toujours précédé soit par l'envahissement thoracique, soit par une dissémination pariétale très étendue.

Au moment de mes recherches sur l'invasion rétropéritonéale, Tendeloo (1) a fait des constatations identiques relatives à l'envahissement des ganglions rétropéritonéaux, non seulement au cours du cancer, mais au cours d'autres affections du thorax. Dans divers cas d'empyème et de pyopneumothorax, il a constaté des ganglions suppurés le long de l'arc aortale abdominale, mais nulle autre part dans le ventre. Dans la tuberculose intrathoracique, il a trouvé de la phimatose de ces ganglions, à l'exception de tous les autres ganglions abdominaux.

Il rechercha la distribution des métastases dans quatre cas de cancer mammaire; dans tous, la paroi thoracique était envahie par la tumeur. Il y avait de la lymphangite carcinomateuse dans les poumons, et des métastases dans les ganglions médiastinaux et sus-diaphragmatiques. Sur le diaphragme lui-même il existait de la lymphangite carcinomateuse.

(1) TENDELOO. Lymphogene retrograde Metastase von Bakterien, Geschwulstzellen und Staub aus der Brust in der Bauchhöhle besonders in para-aortalen Lymphdrüsen. (*Münchener Medizinische Wochenschrift*, 30 Août, 1904).

En ce qui concerne l'état des organes abdominaux : —

CAS 1. Pas de métastases.

CAS 2. Métastases dans deux ganglions respectivement pré- et rétro-aortiques.

CAS 3. Un nodule dans le foie immédiatement sous la face convexe, et métastases dans les ganglions para-aortiques, jusqu'à la bifurcation de l'aorte.

CAS 4. Métastases dans le foie et les ganglions portes.

L'auteur en déduit : — « On ne peut supposer que les métastases thoraciques s'étaient produites par les vaisseaux lymphatiques et que, au contraire, les métastases abdominales coexistantes étaient survenues par la voie sanguine. Le fait de trouver les organes abdominaux, y compris le foie, en relation lymphatique immédiate avec le thorax et la situation des métastases, parlent en faveur d'une dissémination par ces canaux lymphatiques ».

Certaines constatations viennent encore à l'appui des observations de Tendeloo. Cet auteur trouva des poussières analogues à celles qui se rencontrent dans les ganglions bronchiques, dans les glandes lymphatiques para-aortiques, mais nulle autre part dans l'abdomen. Elles ont passé, en conclut-il, de la poitrine à l'abdomen par les lymphatiques; toutefois, il ne put déceler de poussières dans le diaphragme lui-même (excepté dans un cas). Il ajoute de sérieux arguments à l'appui de cette opinion.

Tendeloo croit que l'adhérence des poumons au diaphragme joue un rôle dans la production du courant lymphatique rétrograde, qui est, à son avis, la cause de l'infection des ganglions para-aortiques par des bacilles, des cellules cancéreuses ou des poussières.

Quatre cas de Tendeloo, avec présence de ganglions portes cancéreux, sont importants, parce qu'il a trouvé en même temps les ganglions rétropéritonéaux normaux. Ses recherches étaient orientées spécialement vers ce dernier groupe de ganglions, de telle sorte que les résultats négatifs de cet auteur en ce qui les concerne peuvent être acceptés implicitement. Ces observations confirment formellement mes idées sur l'envahissement épigastrique; en effet, elles démontrent que les premiers dépôts lymphatiques dans l'abdomen se retrouvent dans les ganglions portes.



**Envahissement diaphragmique de l'abdomen.**

Dans des cas exceptionnels et avancés, l'abdomen est envahi par infiltration directe de la partie antérieure du diaphragme. L'observation la mieux décrite de ce genre se trouve dans les archives de l'Hôpital Guy : —

Autopsie, n° 164, 1882, Hôpital Guy. — Le sein droit était représenté par une cicatrice opératoire en bon état; toutefois, il existait une tumeur dans les espaces intercostaux voisins. Le néoplasme primaire avait gagné le diaphragme par la plèvre pariétale antérieure; celle-ci formait dans sa partie inférieure une grosse plaque de mauvaise nature. Le foie adhérait à la face inférieure du diaphragme, et était envahi par une tumeur ressemblant à du tissu cicatriciel dense, elle plissait les couches superficielles du foie et pénétrait par bandes dans son parenchyme. Comme résultat secondaire, de nombreux nodules translucides de cancer étaient disséminés tant à l'intérieur qu'à la surface de ces organes. Aucun d'eux n'était ombiliqué.

Dans ce cas l'infection diaphragmique avait précédé de beaucoup l'infection rétropéritonéale. Le début de cette dernière était indiqué fort probablement par la présence de un ou deux nodules dans la capsule surrénale droite et par un nodule dans la gauche. La tumeur primaire siégeait au sein droit. Il y avait 400 cm.<sup>3</sup> de sang dans la plèvre droite, qui venait d'être ponctionnée avant la mort.

L'implantation transpéritonéale, qui est presque nécessairement postérieure à l'infection diaphragmique, n'avait pas fait beaucoup de progrès dans ce cas-ci. L'existence de cette implantation transpéritonéale était démontrée par de nombreux nodules blancs translucides, quelques-uns à peine visibles à l'œil nu, d'autres gros comme un pois disséminés sur le grand épiploon. La présence d'adhérences hépatiques a retardé la dissémination des cellules cancéreuses dans le péritoine. L'adhérence du grand épiploon à l'anneau interne d'une hernie inguinale a peut-être protégé également les viscères situés derrière.

Le cancer, à l'égal de l'empyème, éprouve de grandes difficultés à traverser le diaphragme de haut en bas, peut-être à cause du courant lymphatique puissant qui s'y oppose. Le diaphragme ne porte des nodules cancéreux que six fois sur 422 autopsies. Dans un cas qu'il m'a été donné d'examiner microscopiquement, la partie antérieure du diaphragme formait une lame indurée de 6 mm. d'épaisseur. Le

feuillet néoplasique était étalé en totalité sur la face pleurale du diaphragme et n'avait infiltré qu'en partie les muscles et tendons sous-jacents. Le péritoine sous-phrénique, normal à l'œil nu, présentait au microscope une légère infiltration. Les lymphatiques du ligament suspenseur du foie étaient atteints par la perméation, néanmoins cet organe était indemne de cancer. Il existait une tumeur rétropéritonéale étendue. Ce cas démontre combien l'envahissement diaphragmatique est un accident tardif et rare. A l'époque où l'envahissement rétropéritonéal, phénomène lui-même tardif, existait à un degré avancé, l'invasion diaphragmatique n'en était encore qu'à la période de début.

L'invasion diaphragmatique de l'abdomen suit une évolution identique à l'envahissement épigastrique ; en effet, dans les deux cas, les cellules cancéreuses atteignent la cavité péritonéale à peu près au même endroit, tout en empruntant des voies différentes.

### **Envahissement du thorax.**

Les procédés opératoires modernes du cancer du sein offrent toute la sécurité qu'il est possible d'atteindre contre l'envahissement du thorax. Aussi je ne me suis guère attardé beaucoup à ce sujet. Il y a cependant un ou deux points qui méritent d'attirer l'attention, à savoir : L'oblitération de la cavité pleurale retarde l'évolution de la dissémination ; c'est là, je crois, un nouveau fait d'observation qui n'est pas dépourvu d'une certaine portée thérapeutique.

#### *Envahissement des ganglions médiastinaux antérieurs.*

D'après quelques auteurs, certains lymphatiques du sein conduisent non aux ganglions axillaires, mais aux ganglions médiastinaux antérieurs. Il est très exact qu'il y ait une communication médiate entre le sein et ces ganglions par la voie du plexus lymphatique pectoral, et par les branches perforantes qui vont de ce plexus aux ganglions en question. Toutefois, on doit considérer ces branches perforantes non comme de vrais lymphatiques afférents, mais comme de simples canaux anastomotiques de petit diamètre et à courant inerte, le long desquels un transport embolique ne peut se faire. Comment expliquer autrement l'immunité relative de ces ganglions ?



L'envahissement des ganglions axillaires est un accident précoce et quasi constant. Au contraire, dans les ganglions médiastinaux antérieurs, Török et Wittelshöfer (1), au cours de 366 autopsies, n'y trouvèrent du cancer que dans 6,5 % des cas. La perméation paraît être le seul processus qui permette au cancer du sein de les atteindre. Leur immunité relative démontre ou bien que le cancer y parvient tard ou bien que les ganglions sont capables de détruire le nombre proportionnellement limité de cellules cancéreuses qui peuvent y arriver par cette voie. Ces branches perforantes, protégées qu'elles sont par les ganglions, sont vraisemblablement moins à craindre que les petites communications directes qui, d'après Roger Williams, (2) unissent le plexus lymphatique pectoral à celui de la plèvre. Les ganglions lymphatiques peuvent manifestement s'accommoder dans une certaine mesure de quelques cellules cancéreuses. Williams a attiré spécialement l'attention sur le fait qu'au temps où l'on n'enlevait point avec le sein les ganglions axillaires, les récidives n'y étaient pas si fréquentes, qu'on s'attendrait à les trouver d'après notre connaissance actuelle microscopique de l'envahissement des ganglions axillaires.

Dans cet ordre d'idées, il est peut-être intéressant de signaler un cas d'envahissement diaphragmatique de l'abdomen dans lequel, au niveau de l'angle compris entre la 7<sup>e</sup> côte et le cartilage xiphoïde, j'ai trouvé enfouis dans les tissus, un ou deux menus nodules de tissu lymphoïde contenant des cellules cancéreuses. Peut-être, ces nodules, qui ne se retrouvent pas régulièrement, avaient dans ce cas-ci protégé l'abdomen contre l'envahissement épigastrique, et avaient donné le temps à l'invasion diaphragmatique de se produire.

#### *Implantation transpleurale.*

La cavité pleurale est le plus fréquemment envahie par infiltration directe de la paroi thoracique au voisinage de la tumeur primaire. Je crois que les cellules cancéreuses y pénètrent aussi assez souvent au niveau de son sommet, par infiltration autour des ganglions sus-claviculaires infectés.

(1) TÖRÖK et WITTELSHÖFER. (*Archiv für klinische Chirurgie*, T. XXV, 1881, p. 873).

(2) ROGER WILLIAMS. *Diseases of the Breast*, p. 181.

L'importance de la chute des cellules cancéreuses dans la cavité pleurale, et de leur implantation transpleurale ultérieure, est démontrée par la grande fréquence des métastases dans la plèvre. Elles se présentent dans 38 % des 422 cas. Parfois, des dépôts pleuraux secondaires affectent une forme polypeuse, et pendent dans la cavité pleurale, retenus par de délicats pédicules non cancéreux. Dans de tels cas, on ne peut se méprendre sur la réalité de l'implantation transpleurale. Les métastases s'installent toujours plus abondantes au fond de la cavité pleurale, bien qu'elles évitent plutôt le péritoine diaphragmatique. Les protocoles d'autopsie fournissent peu de renseignements à ce sujet, l'attention n'y ayant guère été attirée.

#### *Envahissement des poumons.*

Les poumons ne présentent des métastases que dans 25 % de la totalité des cas. En règle générale, ils ont été atteints par la perméation qui s'y étend soit de la plèvre, soit des ganglions bronchiques cancéreux. Il est plutôt exceptionnel de trouver des dépôts nodulaires, tels qu'en produirait une embolie.

#### **Influence protectrice des adhérences pleurales.**

Si l'implantation transpleurale est un phénomène important, il doit être possible de démontrer que l'oblitération de la cavité pleurale empêche la dissémination dans une mesure appréciable. Les cas avancés (Hôpital Middlesex) en fourniront naturellement les observations les plus convaincantes. Il y avait des adhérences pleurales dans 37 cas sur 329. Il n'existait d'envahissement cancéreux de la plèvre que dans 11 de ces 37 cas (30 %), alors que la somme globale des cas de Middlesex présentait des lésions pleurales cancéreuses dans 44 % des observations. Dans trois des onze cas, la plèvre adhérente du côté de la tumeur, avait échappé à l'envahissement, tandis que l'autre plèvre, non adhérente, était cancéreuse.

A première vue on peut douter de la réalité de l'action protectrice des adhérences pleurales. En effet, 30 % seulement des cas porteurs



d'adhérences étaient totalement indemnes de métastases, comparés au 33 % du total des cas. Mais, l'action préservatrice de la synéchie s'étend uniquement à la cavité thoracique. Il a été démontré que, dans une forte proportion de cas, l'envahissement de l'abdomen survient non par la voie thoracique, mais directement au travers des parois épigastriques. Les adhérences pleurales ne mettent pas obstacle à ce processus — peut-être même leur résistance à l'extension en profondeur de la tumeur accélère les progrès de la perméation aponévrotique et favorise de la sorte l'envahissement épigastrique. Fait plus remarquable, 33 % des 37 cas porteurs d'adhérences pleurales étendues présentaient un abdomen entrepris par le cancer et un thorax normal, alors que 12 % de la totalité des 329 cas montraient un tel état de choses.

L'inverse est tout aussi remarquable : 22 % des autopsies faites à Middlesex témoignaient de lésions thoraciques avec intégrité de l'abdomen, 5 % seulement des cas à adhérences se présentait ainsi. Ces faits prouvent indirectement et la fréquence de l'envahissement épigastrique et la protection apportée à la cavité thoracique par les adhérences pleurales. Par ricochet, ils réduisent à néant la théorie embolique, en montrant que l'envahissement thoracique et l'envahissement abdominal sont deux accidents indépendants.

### Dépôts secondaires dans le cerveau.

Les métastases cérébrales constituent la preuve fréquente, mais non indispensable (voir p. 41), d'une infection par le courant sanguin. On en trouva dans 18 cas, c'est-à-dire à peu près dans 4 % de la totalité des observations. Dans un seul de ces cas, la mort survint à brève échéance après l'intervention. Ce fait isolé ne signifie nullement que l'opération entraîne une infection sanguine comparable à la tuberculose généralisée qui suit parfois la cure sanglante de lésions tuberculeuses. Dans trois cas, aucun détail ne spécifiait la localisation des dépôts. On les trouva le plus fréquemment dans le cervelet (7 cas). Parmi ces dernières métastases, trois occupaient le lobe droit, deux siégeaient dans le lobe médian, et la distribution des deux dernières n'était pas mentionnée. Après le

cervelet, viennent les lobes frontaux et pariétaux, affectés l'un et l'autre dans cinq cas. Une fois les dépôts étaient bilatéraux dans chacun de ces lobes. Deux cas présentaient des métastases dans le lobe frontal droit, deux dans le gauche, deux observations mentionnaient la présence de dépôts dans le lobe pariétal droit et une observation dans le lobe gauche. Les ganglions de la base étaient entrepris dans 3 cas, le lobe occipital droit dans un, et l'insulat de Reil gauche dans un dernier.

Vraisemblablement, les métastases cérébrales manifestent une certaine prédilection pour le lobe droit du cervelet.

On néglige souvent l'examen du cerveau. Aussi est-il possible que les productions cancéreuses sont plus communes que les statistiques ne le renseignent.

Un seul cas de métastase cérébrale se retrouve dans les observations intitulées « Morts postopératoires ou consécutives à des affections intercurrentes ». Ceci tend à prouver qu'elles ne font leur apparition que très tard et que l'infection sanguine est un événement terminal.

#### *Dépôts secondaires dans la dure-mère.*

On les rencontre dans 9 (2,7 %) des cas de Middlesex et dans 3 (3,2 %) des cas de Guy, soit un pourcentage global de 3 % environ. Certes, on ne les relève pas toujours, parce que la boîte crânienne n'est pas ouverte au cours de chaque autopsie.

Je crois qu'ils prennent souvent naissance par pénétration de l'os par la perméation cancéreuse du plexus lymphatique du cuir chevelu. Cette considération est basée sur leur association fréquente avec des nodules sous-cutanés, association rencontrée dans six cas sur douze. Les nodules sous-cutanés, on le sait, se montrent en moyenne dans un cas sur cinq. Le cerveau peut être indemne, alors que la boîte crânienne et la dure-mère présentent des dépôts.

Toutefois, les dépôts de la dure-mère peuvent être secondaires à des métastases cérébrales. Ils résultent alors d'une infection par la voie sanguine.



**Preuve en faveur de l'hypothèse de la « perméation »  
dans les observations de cancer du sein.**

Si l'hypothèse d'une dissémination par la perméation est fondée, il doit être possible de trouver quelque preuve en sa faveur parmi les cas relatés de cancer du sein qui ont été soumis à un examen microscopique soigneux et systématique. En règle générale, on limite les recherches à une parcelle de la tumeur primitive et à un ganglion axillaire. Je n'ai trouvé qu'un cas dans lequel une tentative sérieuse a été faite pour élucider par l'aide du microscope le problème complexe de la dissémination. Un court extrait de cette observation ne sera pas sans intérêt.

A. F. célibataire, 40 ans <sup>(1)</sup> nota en mai 1890 une tumeur dans le sein gauche. Son volume ne s'accrut point dans la suite, mais la masse devint plus dure et moins mobile. L'examen *post-mortem* démontra qu'il s'agissait d'un fibrome <sup>(2)</sup>. En octobre 1892, elle nota de nombreux petits noyaux, gros comme des plombs, douloureux, dans les deux seins et dans la peau de la face antérieure du thorax et de l'abdomen. De la diplopie, de la cécité survinrent ensuite à l'œil droit et elle se plaignit de douleurs dans la hanche gauche.

Lors de son admission, en janvier 1903, les deux seins étaient infiltrés par d'innombrables nodules durs, semblables à des pois. De nombreux nodules s'irradiaient de chaque sein. Ces chapelets nodulaires s'étendaient au-dessus de la clavicule, vers l'aisselle, au delà de la ligne médiane, et quelques-uns descendaient sur l'abdomen. Divers nodules isolés étaient déposés dans les tissus sous-cutanés de la face antérieure de la poitrine et du ventre : un groupe était localisé autour de l'ombilic ; il y en avait quelques-uns dans chaque aisselle, de chaque côté du cou, beaucoup dans les aines, et un derrière l'oreille gauche à l'union de la peau avec le cuir chevelu. Il n'y avait pas de nodules aux articulations du coude et du genou.

Ils étaient tous mobiles et recouverts de peau normale. Un nodule prélevé pour examen présentait tous les caractères du cancer squirrheux. Le foie et la rate étaient lisses et tuméfiés ; ils dépassaient l'ombilic. En février 1893, à l'examen gynécologique, quelques petits nodules, analogues à ceux qui se trouvaient sous la peau,

(1) BRAMWELL et LEITH, (*Edinburgh Medical Journal*. Juillet et août 1894).

(2) Ce peut être un exemple de tumeur carcinomateuse primaire ayant subi une sclérose complète — les cellules cancéreuses ayant été écrasées par leur stroma. — W. S. H.



se percevaient à la partie supérieure du vagin. En mars, les nodules mammaires étaient plus nombreux. En avril, on trouvait la partie supérieure du fémur gauche augmentée de volume, noduleuse et sensible à la pression. Divers petits nodules sous-cutanés se développèrent sur le dos et le tronc. La malade s'éteignit le 1<sup>er</sup> mai 1893.

L'autopsie démontra un mésentère et un péritoine parsemés de petits nodules. Le foie était lisse à sa surface, mais criblé de nodosités; tout le parenchyme de son lobe gauche paraissait uniformément infiltré, au contraire, à droite, les nodules étaient plus isolés (1).

La rate, les ovaires, les reins et les capsules surrénales présentaient des nodules siégeant surtout sous leur capsule. Le pancréas portait un nodule, l'estomac en présentait trois. Le péricarde tant viscéral que pariétal et les plèvres en étaient garnis. Le parenchyme pulmonaire était indemne de métastases (fait difficile à interpréter par la théorie embolique). La dure-mère était épaissie et infiltrée par de nombreux nodules cancéreux. Le cervelet lui-même était sain. Le tiers supérieur du fémur gauche était entrepris de part en part par des nodules cancéreux.

R. F. C. Leith a fait un examen microscopique approfondi du cas.

Les cellules cancéreuses étaient excessivement petites, avec peu de protoplasme et de grands noyaux clairs. Leur aspect témoignait d'un accroissement rapide et d'une tendance à la dégénérescence. Les détails suivants, extraits de l'observation, me semblent démontrer, indépendamment de la propagation centrifuge prouvée par l'histoire clinique du cas, que le cancer s'étendait par perméation, c'est-à-dire par un véritable accroissement le long des vaisseaux lymphatiques.

Les lymphatiques de la plèvre viscérale (et pariétale) étaient abondamment, complètement même, bourrés de cellules cancéreuses. Autour des lymphatiques, à de courts intervalles, existaient de petits territoires de prolifération cancéreuse. L'infiltration cancéreuse présentait une certaine tendance à s'insinuer le long des lymphatiques des septa interlobulaires, mais n'empiétait que légèrement sur le parenchyme pulmonaire. Çà et là, de petites hémorragies s'étaient faites dans les lymphatiques cancéreux. On ne voyait point de cellules cancéreuses dans les vaisseaux sanguins nettement reconnaissables.

Il y avait une infiltration cancéreuse généralisée des lymphatiques et des espaces qui se trouvaient entre et autour des cellules graisseuses de la couche profonde du péricarde.

(1) Puisque le lobe hépatique gauche est en contact direct avec les parois épigastriques, il arrive fréquemment, en cas d'envahissement épigastrique, que le lobe gauche présente des lésions plus étendues que le droit. — W. S. H.



Dans le foie, les lymphatiques de quelques espaces portes, particulièrement autour des veines, étaient gorgés de cellules cancéreuses. De l'avis de Leith, les métastases hépatiques étaient trop étendues pour relever d'une distribution lymphatique, mais cet auteur ne mentionne la présence de cellules cancéreuses dans aucun vaisseau sanguin.

Les lymphatiques sous-capsulaires et la rate étaient assez généralement gorgés de cellules cancéreuses. Quelques grosses veines de la pulpe splénique paraissaient contenir de petites cellules cancéreuses. D'étroits sinus remplis de sang adhéraient à la face interne de la dure-mère crânienne et se trouvaient au milieu de cellules cancéreuses.

Leith tire de ces recherches minutieuses les conclusions suivantes: En ce qui concerne le sein lui-même : « Le ou les nodules primitifs ont ainsi donné naissance à des nodules secondaires et isolés dans le même organe par une véritable métastase, qui s'était produite principalement, si pas uniquement, par les vaisseaux lymphatiques. Au microscope, ces derniers contenaient des bouchons cancéreux, les comblant en partie. Peut-être, quelque irritant inhabituel, spécifique ou chimique, dérivé de la néoplasie, précède les cellules cancéreuses dans le courant lymphatique, irrite la couche endothéliale des vaisseaux, et y produit quelque altération qui favoriserait l'implantation fréquente de nombreuses cellules cancéreuses sur leurs parois; de tels thrombi cancéreux formeraient les noyaux de nouveaux nodules. » Leith, si je le comprends bien, considérerait le courant lymphatique normal ou récurrent comme l'agent disséminateur des cellules cancéreuses le long des petits vaisseaux lymphatiques du sein.

En ce qui a trait à l'envahissement cancéreux lymphatique de la plèvre, Leith le croyait secondaire à l'embolie cancéreuse des branches pleurales des artères bronchiques. Il attribuait de même les autres métastases viscérales à l'arrêt embolique de particules charriées par le courant sanguin. En dehors des difficultés inhérentes à cette interprétation déjà exposées dans le Chapitre I, les plus minutieuses recherches microscopiques de Leith ne parvinrent pas à démontrer de façon satisfaisante, l'envahissement cancéreux des vaisseaux sanguins. A mon avis, elles fournissent au contraire, une preuve décisive de l'hypothèse de la dissémination par perméation, preuve dont la valeur est considérablement accrue par la faveur que Leith accorde à la théorie embolique.

## CHAPITRE VIII.

**PATHOLOGIE DE LA PACHYDERMIE  
CANCÉREUSE**

(appelée également cancer en cuirasse).

Le cancer en cuirasse a été bien décrit pour la première fois par Velpeau dans une de ses plus belles leçons cliniques (voir p. 19). Toutefois, longtemps avant cet auteur, en 1792, Howard, <sup>(1)</sup> le fondateur des salles de cancéreux de l'Hôpital Middlesex, a rapporté un cas de ce genre sans y attacher de nom particulier.

On voit à l'heure actuelle dans cette terrible séquelle du cancer mammaire une infiltration cancéreuse de la peau, due à la propagation de la maladie le long du plexus lymphatique cutané profond. Cette opinion paraît être tout à fait erronée.

Erichsen <sup>(2)</sup> dit à ce sujet : —

« L'infiltration cancéreuse se propage rapidement dans les téguments voisins, qui se contaminent de bonne heure; ils prennent un caractère de cuir dur ou deviennent ligneux et infiltrés; souvent ils ne se décolorent point, mais ils présentent un aspect hypertrophique; les pores cutanés s'agrandissent et leurs interstices s'élargissent. Dans d'autres cas, la peau infiltrée revêt une coloration brune ou pourpre et se recouvre de croûtes rugueuses desquamées; de manière à ressembler à l'écorce d'un vieil arbre..... J'ai vu les téguments de toute la face antérieure de la poitrine, des clavicules jusqu'au-dessous du sein et d'une aisselle à l'autre, infiltrés, durs et ressemblant à du cuir, de coloration brune et formant une cuirasse rigide, sans toutefois présenter d'ulcération ».

Watson Cheyne décrit ainsi cet état : —

« Dans d'autres cas, avant l'adhérence réelle de la tumeur cancéreuse à la peau, les téguments peuvent devenir à cet endroit œdéma-

(1) The Plan adopted by the Governors of the Middlesex Hospital for the relief of persons afflicted with Cancer. Cité à la page 346 de *The Sydenham Society's Translation of Velpeau's "Diseases of the Breast"* par MITCHELL HENRY, ancien chirurgien assistant à l'Hôpital Middlesex.

(2) ERICHSEN: *The Science and Art of Surgery*, 10<sup>e</sup> édit., t. II, p. 796.

(3) TRÈVES. *System of Surgery*, t. II, p. 814.



teux et rouges, sans qu'il y ait de véritable affection cancéreuse. Toutefois, une telle situation précède habituellement la diffusion du cancer dans la peau. C'est le cancer en cuirasse. Dans cette variété de maladie la peau sus-cancéreuse devient d'abord dure, ligneuse et rouge par suite de l'infection diffuse par des produits cancéreux du système lymphatique cutané; cet « état ligneux » peut s'étendre rapidement à tout le côté du thorax sans la moindre ulcération au début. Dans d'autres cas, la peau est entreprise moins par la tumeur cancéreuse originelle qui se propage aux téguments que par de nombreux nodules qui s'y développent, probablement à la faveur de produits cancéreux transportés le long des vaisseaux lymphatiques dans les ligaments suspenseurs et affectant le plexus lymphatique cutané profond. Cet état, dans lequel on trouve de nombreux nodules cutanés qui recouvrent le cancer du sein, aboutit généralement au cancer en cuirasse. Dans ces cas, la tumeur primaire est fréquemment de petit volume et appartient au type du squirrhe atrophique. Elle est souvent localisée sous le mamelon et l'épaississement de la peau en empêche la palpation ».

La lecture de ces descriptions fait ressortir certains faits en désaccord avec l'hypothèse courante. L'hypertrophie de la peau peut n'être qu'apparente. Il est peu probable que la peau indurée et infiltrée que l'on voit parfois au bord d'un carcinome ulcéré soit « cette peau ressemblant à du cuir, avec des pores très élargis ou couverte de croûtes qui la fait ressembler à l'écorce d'un vieil arbre ». Ce ne sont point là les caractères d'un tissu infiltré par l'épithélium cancéreux. Ce sont au contraire exactement les symptômes observés dans l'éléphantiasis provoqué par une oblitération lymphatique, de quelque origine soit-elle. Bien plus, nous savons, d'après l'opinion autorisée de Cheyne, qu'à la période prodromique du cancer en cuirasse, le microscope peut ne pas montrer d'infiltration cancéreuse de la peau épaissie.

Il est très difficile d'expliquer ces faits en admettant que le cancer en cuirasse dépend d'une invasion cancéreuse du plexus lymphatique profond — plexus dont l'existence, nous l'avons vu, est fortement mise en doute (p. 51). J'ai examiné de nombreuses coupes de la peau au voisinage de cancers du sein, et jamais je n'ai vu le néoplasme atteindre ce plexus cutané profond hypothétique. Le derme, même dans la région périphérique à un nodule sous-cutané, n'est pratiquement pas infiltré du tout par la tumeur.

Dans une de mes coupes, le bord d'une tumeur mammaire primitive ulcérée s'étend dans le tissu graisseux sous la peau très épaissie. Même à cet endroit, la limite entre le derme, absolument détruit par la tumeur, et le derme épaissi mais non cancéreux, ne constitue pas une région montrant une infection lymphatique progressive, mais bien une ligne parfaite.

Au point de vue clinique, il est tout à fait certain que la propagation étendue d'une tumeur exactement au-dessous du derme serait bientôt suivie d'une ulcération étendue. Or, dans le cancer en cuirasse, la peau, loin d'être ulcérée, est caractérisée par sa dureté et par son épaissement. Si l'ulcération apparaît, c'est bien tardivement.

En réalité, le cancer en cuirasse, en ce qui concerne la peau tout au moins, est une affection nullement cancéreuse dans ses premières périodes. Elle est identique à la pachydermie constatée dans l'éléphantiasis des Arabes, et dans quelques cas d'eczéma chronique. Toutes reconnaissent la même pathogénie, à savoir l'obstruction opposée au retour de la lymphe venant de la peau. Plus tard, cette maladie est habituellement compliquée par l'envahissement cancéreux des nodules de la peau.

Le gonflement du bras avec épaissement ligneux des téguments du côté entrepris au cours d'un cancer du sein, est un exemple moins marqué d'un état très semblable. Et jamais il n'est venu à l'idée de dire que la peau du bras était infiltrée par le cancer.

#### *Œdème du bras du côté de la tumeur primaire.*

On trouva de l'œdème du bras dans 5 % des cas de Guy et dans 16 % des cas de Middlesex. Il s'agit donc manifestement d'un accident tardif.

Nunn (1) considère l'œdème du bras dans le cancer du sein comme le résultat de l'obstruction des principaux lymphatiques par une prolifération qui s'y fait et non par une compression extérieure. Il fait observer que les veines axillaires peuvent être totalement entourées d'une masse cancéreuse, sans que pour cela le bras soit gonflé.

Dans le cancer en cuirasse et dans le « bras ligneux » il existe une

(1) NUNN. T. W. Cancer, p. 23. Glaisher, 1899.



période précoce, caractérisée par un gonflement dépressible et souvent par de la rougeur, et une période plus avancée stigmatisée par l'épaississement et la dureté ligneuse.

Ziegler (1) décrit deux types microscopiques de l'état de la peau dans l'éléphantiasis. Le premier succède vraisemblablement à des affections inflammatoires et est caractérisé par la formation d'un tissu semblable au tissu de granulation. Les lymphatiques et les tissus voisins sont gorgés de cellules lymphoïdes. Dans la seconde variété, qui suit l'obstruction lymphatique sans inflammation préalable, « le tissu est dans bien des cas, pauvre en cellules et de structure fibreuse grossière, il donne l'impression que les fibrilles normales ne sont pas tant augmentées en nombre que dans l'épaississement simple ». Cette description ajoutée à la distension des lymphatiques par des cellules rondes, reproduit à s'y méprendre l'aspect microscopique présenté par la peau dans le cas suivant de cancer en cuirasse au début :

*Cas de pachydermie précoce associée à un cancer du sein.*

Emilie S., âgée de 54 ans, fut admise en 1903 à l'Hôpital Middlesex. Elle présentait au sein gauche un carcinome dur. La tumeur existait depuis 3 ans et s'était ulcérée 14 mois avant l'admission. Elle n'était pas adhérente au pectoral. Le mamelon était rétracté et de gros ganglions existaient dans l'aisselle gauche.

A la coupe du sein après amputation, on voyait la tumeur grise, dure au bord de l'ulcère, s'infiltrer sous la peau à environ 1,25 cm. dans la graisse sous-cutanée. La tumeur était nettement délimitée et à sa limite la graisse sous-cutanée était normale. A la surface cutanée, une large languette de peau blanche, épaissie, s'étendait à 7,5 cm. environ du bord de l'ulcère, pour se terminer dans la peau saine environnante.

Les seuls tissus utilisables pour un examen formaient un lambeau de peau et de graisse sous-cutanée partant du bord de l'ulcère au travers de ce territoire de peau épaissie. Le lambeau n'atteignait pas l'aponévrose pectorale, son état ne put donc être déterminé.

La peau épaissie ne présentait pas les caractères macroscopiques de l'infiltration cancéreuse. Elle était blanche, ferme et rugueuse, contrastant par son aspect avec la dureté pierreuse de la tumeur

(1) ZIEGLER. Anatomie pathologique, 1884, p. 396.

primaire. Elle n'avait pas moins de 6 mm. d'épaisseur. La délimitation entre la tumeur ulcérée et la peau contiguë endurcie était nette et n'était nullement représentée par une large zone d'infiltration cancéreuse. Microscopiquement, la peau épaissie, même celle qui adhérait au bord de l'ulcère, ne présentait pas la moindre infiltration par des cellules cancéreuses. Le derme hypertrophié consistait simplement en tissu fibreux sans prolifération nucléaire, ni réaction inflammatoire. Toutefois, dans le voisinage des vaisseaux sanguins, on voyait des agglomérats de cellules rondes (voir Fig. 42 et 43) semblables aux cellules décrites par Ziegler dans quelques variétés de pachydermie comme indice de l'obstruction lymphatique.

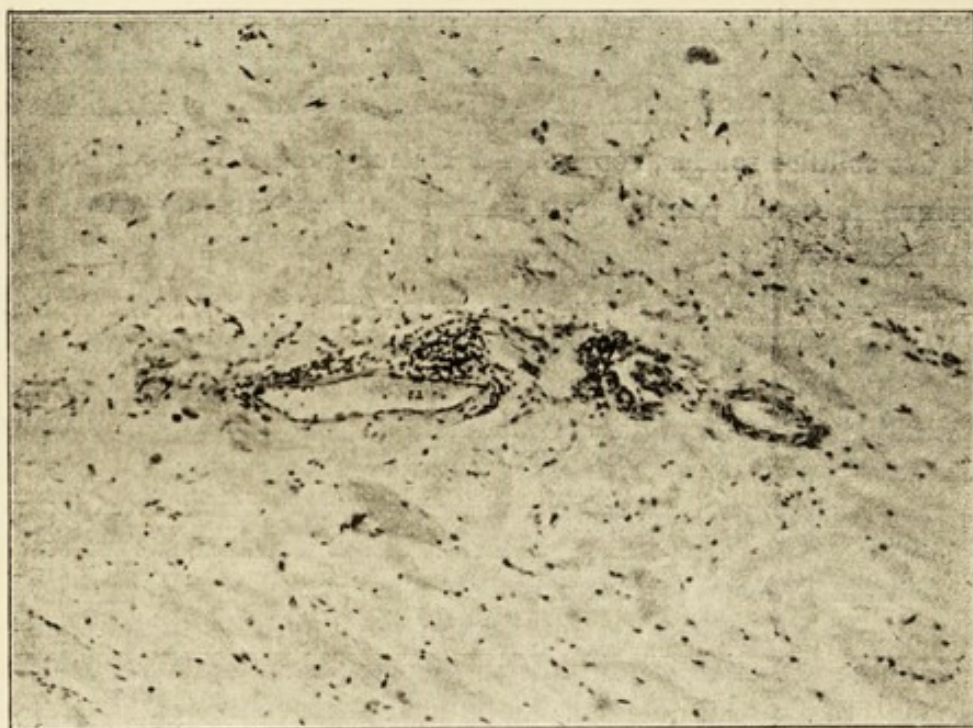

FIG. 42.

La coupe démontre les caractères microscopiques du derme dans la pachydermie cancéreuse (antérieurement « Cancer en cuirasse »). Le derme est très épaissi et fort gonflé, il présente un aspect hyalin ; toutefois, il n'y a pas d'hyperplasie nucléaire et il n'existe point d'éléments cancéreux. Cependant, les lymphatiques sont bourrés de petites cellules rondes, qui existent en grand nombre également dans le voisinage immédiat des vaisseaux sanguins. Il y a aussi une légère infiltration de cellules rondes dans les couches superficielles du derme. L'épaisseur totale de la peau (6 mm.) est totalement indemne de néoplasie.

Dans ce cas-ci, la peau mince d'un sein de femme avait atteint une épaisseur que l'on ne retrouve guère que dans la partie la plus



épaisse (région dorsale) de la peau d'un sujet mâle, et cependant elle ne présentait nulle part d'infiltration cancéreuse, mais elle offrait les caractères typiques de la pachydermie.

*Cas de pachydermie tardive associée à un cancer du sein.*

Constance C..., 57 ans, fut admise dans les salles de cancéreux le 9 janvier 1903 et mourut d'un cancer au sein gauche le 10 octobre de la même année. En 1901, la malade avait remarqué un noyau dans le sein gauche. Elle n'avait jamais été opérée. Le cas a déjà été rapporté à un autre point de vue au Chapitre II (Cas III d'envahissement épigastrique). Le sein gauche était complètement atrophie,

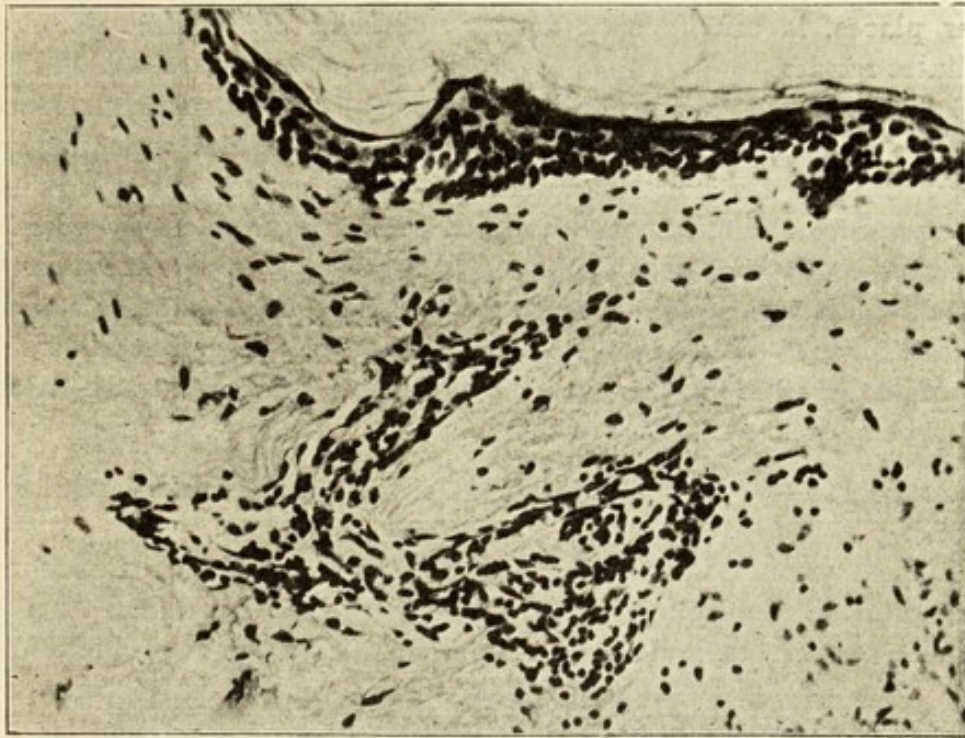


FIG. 43.

Fragment de peau pachydermique provenant du même cas, vu à plus fort grossissement. Cette coupe démontre l'oblitération des papilles qui accompagne l'épaississement énorme du derme. La section coupe une glande sébacée et le réseau lymphatique qui l'entoure est gorgé de cellules rondes. Il n'existe point d'éléments cancéreux. Les cellules des glandes sébacées et sudoripares normales se colorent très bien et peuvent avoir été prises parfois pour de l'épithélium malin.

il était représenté par une surface verruqueuse et ulcérée, ridant la peau périphérique; celle-ci présentait un cancer en cuirasse recouvrant la moitié gauche du thorax. La majeure partie du grand pectoral était atrophiée et la petite partie subsistante au niveau de son insertion était dure et infiltrée par la tumeur. Les tissus de l'aisselle étaient envahis et adhérents. Il y avait un léger gonflement du bras gauche. On ne percevait pas de ganglions engorgés au cou.

Les quatre coupes décrites ci-dessous montrent les phénomènes observés en des points variés du cancer en cuirasse : —

*Coupe 1.* — Coupe de la peau et des tissus sous-jacents du côté entrepris, prélevée sur la ligne médiane au niveau du quatrième cartilage costal.

L'épiderme est mince et atrophique, les papilles sont atrophiées. Par places, la couche superficielle du derme est infiltrée par des cellules rondes.

Les parties les plus profondes de la coupe consistent en un stroma fibreux dense, contenant des agglomérats de cellules cancéreuses. D'autre part, les couches superficielles du derme sont presque indemnes de prolifération. Les voies de communication entre l'aponévrose profonde et le tissu sous-cutané, et entre ce dernier et le derme ont été oblitérées par la tumeur; toutefois la coupe démontre clairement l'absence quasi complète de prolifération à la surface du derme et une infiltration progressivement croissante à mesure que l'on se rapproche de l'aponévrose profonde.

*Coupe 2.* — Coupe identique au niveau du premier cartilage costal.

L'épiderme et les papilles sont atrophiques. Il existe deux couches indemnes de néoformation : la partie superficielle du derme et une mince épaisseur de graisse sous-cutanée. Il n'y a pas de prolifération à la face profonde du derme, bien que la tumeur existe dans ses couches les plus profondes.

L'aponévrose profonde est fort infiltrée de cancer fibroïde. Les 5/6 inférieurs du derme sont entrepris par la tumeur située en partie dans les lymphatiques, en partie dans leurs interstices. L'aspect est exactement celui d'un nodule cutané à une période avancée.

*Coupe 3.* — Coupe verticale de la peau et des tissus sous-jacents du côté atteint, au niveau du deuxième cartilage costal, près de la ligne médiane.

Superficiellement, l'épithélium est mince, et les papilles sous-



jaçentes sont atrophiées. D'autre part, le derme est épaissi et ses fibres sont gonflées et mal définies.

Les couches superficielles du derme présentent, çà et là, une infiltration de cellules rondes, mais pas de néoformation cancéreuse. A la jonction des couches superficielle et moyenne du derme, on voit un petit groupe de cellules suspectes, situées vraisemblablement dans des lymphatiques. A l'exception de ces cellules et de quelques autres disséminées, tout le derme est indemne de prolifération, seuls quelques points de sa surface profonde sont partiellement envahis par du cancer qui se propage de dedans en dehors.

Tous les tissus sous-jacents à la graisse sous-cutanée sont occupés par une masse dense de cancer fibroïde et alvéolaire, qui a remplacé et détruit l'aponévrose profonde.

La graisse sous-cutanée, couche très mince ici, a été en grande partie envahie et détruite par la tumeur, toutefois, certains endroits n'ont pas été touchés.

*Coupe 4.* — Tissus s'étendant de la plèvre à la peau, dans le quatrième espace intercostal du côté malade.

L'épithélium et ses papilles sont atrophiés. La peau mesure 3 mm. d'épaisseur. Les couches superficielles du derme présentent une infiltration de cellules rondes. Le derme est épaissi et gonflé. En un endroit, toute son épaisseur est indemne de prolifération, y compris les couches superficielles du tissu sous-cutané, à l'exception de trois ou quatre petits groupes de cellules cancéreuses logées dans la couche profonde du derme. En un autre point, les 5/6 de l'épaisseur du derme sont infiltrés, mais, même là, il n'y a pas de prolifération dans le sixième superficiel. Tous les degrés intermédiaires existent entre ces deux extrêmes.

Tous les tissus sous-jacents à la peau présentent une infiltration cancéreuse dense; pourtant, çà et là, quelques îlots graisseux ont échappé.

### **Le siège et l'origine de l'obstruction lymphatique dans le cancer en cuirasse.**

Les preuves sus-énoncées démontrent que la pachydermie cancéreuse précoce est accompagnée et est la conséquence ou bien de l'obstruction du plexus lymphatique de l'aponévrose profonde par l'extension de la perméation cancéreuse, ou bien de la destruction réelle des vaisseaux lymphatiques du plexus aponévrotique par le processus de sclérose périlymphatique décrit au Chapitre IV.

## CHAPITRE IX.

## OPÉRATION DE LA LYMPHANGIOPLASTIE.

J'ai décrit en 1908 dans une note préliminaire <sup>(1)</sup> l'opération de la lymphangioplastie. Elle promet de devenir un appoint sérieux dans le traitement de toutes les formes d'œdème lymphatique. Dans ce paragraphe, je me propose de n'envisager l'opération qu'appliquée au traitement du « bras ligneux » dans le cancer du sein.

Parmi les complications du cancer mammaire, il n'en est pas de plus terrible que le gonflement ligneux du bras, qui survient fréquemment dans les dernières périodes de la maladie. La douleur qu'il provoque est si atroce que pour la soulager on a songé et recouru fréquemment à l'amputation. On a pratiqué avec un bénéfice temporaire des incisions dans le membre gonflé. Indépendamment de la douleur réelle et de l'insomnie qui en résultent, le désagrément et la souffrance provoqués constamment par le poids énorme de ce bras paralysé, rigide, sont des facteurs importants dans l'accumulation des misères engendrées par la maladie.

Le « bras ligneux » se rencontre dans un cas sur six de cancer du sein. On le considérait jadis comme le résultat d'une compression des veines axillaires par la tumeur, et cette manière de voir est encore admise dans quelques traités. Cependant, certains faits tendent à prouver qu'il n'en est pas ainsi. En cours d'opération pour cancer mammaire, on a souvent fait la ligature ou l'excision de la veine axillaire sans provoquer d'œdème ultérieur du bras. De plus, le « bras ligneux » apparaît fréquemment dans des cas qui ne présentent pas de néoplasie axillaire ; il est associé de préférence aux formes atrophiques du cancer. Enfin, la pathologie nous enseigne que les formes dures d'œdème ne sont pas attribuables à la seule action d'une simple obstruction veineuse.

Le « bras ligneux » résulte de l'obstruction des principaux lym-

(1) HANDLEY S. W. *Lymphangioplastie: A New Method for the Relief of Brawny Arm of Breast Cancer, and other Forms of Lymphatic Edema.* (*The Lancet*, 14 mars, 1903.) Voir aussi : (*Archives of the Middlesex Hospital* 1908, t. XII, p. 28).



phatiques axillaires par la prolifération qui s'y fait. Cette opinion contient sans doute une part de vérité ; mais elle n'explique pas pourquoi il ne s'établit point de circulation collatérale pour rétablir le cours de la lymphe dans le bras. La réponse à cette question est un corollaire à la théorie de la perméation dans la dissémination carcinomateuse, qui a été discutée à fond dans les chapitres précédents.

Il est peu probable que la perméation puisse obstruer les vaisseaux lymphatiques au point de causer de l'œdème. Mais, je l'ai démontré dans le Chapitre IV, un lymphatique en perméation est voué à la destruction par un processus de résistance organique au cancer, j'ai nommé la sclérose périlymphatique ; celle-ci aboutit à la substitution d'un cordon résistant, microscopique, fibreux au vaisseau lymphatique original.

Il devient dès lors évident que *la propagation de la perméation d'un cancer est accompagnée d'une destruction concomitante du système lymphatique*. La connaissance de ce fait fournit pour la première fois une pathogénie satisfaisante à l'œdème ligneux du bras au cours du cancer mammaire.

Le cercle de perméation, qui du sein s'étend dans le plan du plexus lymphatique de l'aponévrose profonde, atteint plus ou moins tard le bras et s'y propage. Lorsque la perméation a entrepris toute la circonférence du bras, lorsque le processus de sclérose périlymphatique lui a succédé et lorsque, éventualité fréquente, les troncs lymphatiques sont obstrués par des embolies néoplasiques dans les ganglions axillaires, le bras est totalement séparé du système vasculo-lymphatique. Il ne peut s'établir de circulation collatérale et le retour de la lymphe s'effectue bien imparfaitement par filtration dans les interstices des tissus. L'œdème du bras est donc la conséquence directe de l'isolement réel et complet du système lymphatique du membre de celui du tronc, par la transformation des lymphatiques de communication, petits et grands, en cordons solides de tissu fibreux. Cette altération affecte en premier lieu et surtout les lymphatiques du plexus de l'aponévrose profonde.

Une telle conclusion paraît enlever tout espoir de soulagement et pendant longtemps, je n'ai pu résoudre le problème. Ce qu'il faut

au membre, c'est évidemment un nouveau système lymphatique. Une pathogénie correcte est la clef d'un traitement, dit-on, cette maxime ne paraît guère pouvoir s'appliquer ici. Toutefois, je crois avoir trouvé un moyen susceptible de fournir un système lymphatique artificiel au membre; ce procédé tout grossier qu'il soit, est néanmoins efficace. Il était nécessaire d'assurer à la lymphe du territoire obstrué un écoulement permanent vers des endroits à circulation lymphatique normale. Quelques drains perforés enfouis dans les tissus ! On est certain de les trouver obstrués soit par organisation, soit par coagulation dans leur intérieur. Était-il possible de drainer le membre d'une manière permanente par attraction capillaire ?

Je possède une coupe de ligature de soie, enlevée par mon ami M. J. O. Malcolm. Cette soie avait séjourné dans les tissus péritonéaux durant dix ans. Corrodée à sa surface, la substance même du fil est intacte. De plus, des leucocytes ne peuvent évidemment pénétrer entre les fibres de la soie, puisque l'intérieur du fil est totalement indemne d'éléments cellulaires. Il n'y a pas davantage trace de coagulation des liquides organiques dans les interstices de la soie. Un gros fil de soie, non tendu, demeurera donc inabsorbé pendant quelques années, et l'absence d'organisation et de coagulation en son intérieur maintiendra son pouvoir capillaire. Fort de ces indications, je résolus d'introduire dans les tissus sous-cutanés du bras un certain nombre de fils de soie, dirigés longitudinalement à partir du poignet pour se terminer dans le tissu cellulaire lâche et sain, soit de l'aisselle, soit en dehors. Ces fils étaient disposés tout autour du bras à des intervalles convenables et étaient enfouis à demeure dans les tissus sous-cutanés. L'opération est en tous points comparable au drainage d'un terrain marécageux par des séries de tuyaux y enfouis. Le succès de cette méthode a dépassé mes espérances; toutefois, elle réclame encore la consécration du temps. L'opération est si bénigne, que si le soulagement n'était que temporaire, elle serait encore indiquée. Mais pour les motifs exposés ci-dessus, je crois que la soie conservera son action pendant quelques années.



### **Technique de la lymphangioplastie.**

L'opération est évidemment de celles qui requièrent les précautions d'aseptie les plus minutieuses. Si un seul point suppure sur le trajet du fil de soie, l'infection s'étendra rapidement à toute sa longueur. Et jusqu'à leur ablation, les fils agiront à la manière de sétons et entretiendront la suppuration. En présence d'un ulcère on n'entreprendra l'opération qu'avec hésitation, et, en tous cas, après avoir placé la surface ulcérée dans les meilleures conditions possibles. Pendant quelques jours avant l'opération, la peau du bras sera soigneusement et souvent baignée et lavée au savon et à l'eau, additionnée d'antiseptiques légers et non irritants.

J'utilise une grosse soie tubulaire. Elle est introduite par de multiples petites incisions au moyen de longues sondes résistantes qui sont poussées au travers des tissus sous-cutanés. Si l'aseptie de la peau est quelque peu douteuse, comme cela peut arriver si elle est épaissie et pachydermique, on placera une canule dans la plaie cutanée et la sonde conductrice sera introduite à travers la canule pour éviter le contact de la soie avec les lèvres de la plaie.

### **Traitement postopératoire.**

Les conduits de soie que la lymphe doit traverser pour quitter le bras, ne possèdent pas, en dépit de leur action capillaire, le pouvoir de s'opposer à la pesanteur. Aussi, le résultat de l'opération sera décevant, si l'on n'attache pas toute son attention à la position du bras. Il faut le maintenir, au moins quelques heures par jour, de telle façon que la lymphe puisse s'écouler des doigts vers l'aisselle. Une longue planche — supportée à son extrémité supérieure, soit par une table de nuit, soit par des cordes attachées à la tête du lit, et déposée à son extrémité inférieure ou axillaire sur le lit — forme un plan incliné convenable pour supporter le bras. Le coude ne sera pas fléchi. Un bandage serré sera plutôt un obstacle qu'une aide à la circulation lymphatique. Dans quelques cas, il sera avantageux sitôt la cicatrisation des plaies achevée d'enlever tout pansement.

Il n'est pas nécessaire de maintenir la position élevée, plus de deux à trois heures par jour. Certains patients la trouvent plutôt pénible.

L'opération abolit la souffrance atroce due à la stase lymphatique, mais elle n'a aucun effet sur les douleurs d'autres origines, telle, par exemple, celle que provoque la compression du plexus brachial par les ganglions engorgés. Cette opération requiert pour réussir, des cas soigneusement sélectionnés et l'appui d'une technique rigoureusement aseptique.

Les observations suivantes relatent mes premiers cas de lymphangioplastie :

#### CAS I.

La malade âgée de 56 ans fut admise dans les salles de cancéreux de l'Hôpital Middlesex le 18 janvier 1908. En 1894, on avait enlevé à l'Hôpital Chichester une partie du sein droit pour cancer. En 1896, on opéra à l'Hôpital Ste-Marie des récidives mammaire et axillaire. En 1903, deux ou trois petits noyaux furent extirpés de l'aisselle. En 1905, le bras droit gonfla ; il se paralysa petit à petit et il fut durant les trois dernières années le siège de douleurs atroces qui tenaient la malade éveillée la nuit. Lors de son admission, il n'y avait pas de manifestation cancéreuse sur le corps, sous forme de tumeurs palpables. Le mamelon droit existait encore et n'était pas rétracté, il n'y avait pas de tumeur ni dans ce qui restait du sein droit, ni dans l'aisselle. La poitrine et l'abdomen étaient indemnes de cancer. Il s'agissait évidemment d'un squirrhe atrophique qui avait évolué vers la guérison spontanée. La main et le bras droits étaient tuméfiés jusqu'au niveau de l'insertion deltoïdienne. La pression déprimait légèrement l'œdème, bien qu'il s'approchât de la variété dure. Le membre était complètement paralysé, à l'exception des troisième et quatrième doigts qui se mouvaient légèrement. La sensibilité était abolie au pouce et à l'auriculaire, mais persistait aux deuxième, troisième et quatrième doigts. La main était chaude et de coloration normale. La flexion du coude était à peine possible jusqu'à 15 degrés.

Le 1<sup>er</sup> février, sous chloroforme, j'introduisis un certain nombre de fils de soie dans le tissu sous-cutané, chacun d'eux partait du poignet et gagnait le tissu lâche de la poitrine. L'opération n'eut guère de retentissement sur l'état général. Le jour suivant le pansement était manifestement relâché. La courroie qui maintenait les doigts se trouvait également détendue et elle dut être fréquemment resserrée. Le 6 février on remarquait que le bras et la main étaient mollasses et fort diminués de volume. La peau était plus ridée et pendait en plis sur les doigts. Le 7 février la malade constatait, pour



la première fois depuis des années, une mobilité de ses articulations. Les mouvements des doigts commençaient à revenir et elle était capable de saisir très faiblement. Le bras était encore fortement paralysé. Le 10 février, l'avant-bras et la main commençaient à présenter un aspect normal, mais le bras demeurait encore gonflé. Le 19 février, l'enflure au niveau du coude, qui constituait le point déclive du membre, la malade étant couchée, s'était quelque peu accrue. Le bras fut soulevé en extension sur un plan incliné et bandé durant la nuit. Le 24 février, le bras continuait à diminuer de volume, moins rapidement toutefois qu'il ne l'avait fait au début. Malheureusement, on n'avait pas mesuré le bras avant l'opération, de telle sorte qu'on ne peut se rendre compte des progrès rapides obtenus aux premiers jours de l'opération. La réduction ultérieure de volume est mentionnée dans le tableau suivant.

	6 FÉV.	13 FÉV.	18 FÉV.	19 FÉV.	21 FÉV.	24 FÉV.	6 AVRIL
Circonférence du bras en cm. :	CM.	CM.	CM.	CM.	CM.	CM.	CM.
Au poignet. . .	18,1	17,2	16,5	15,6	16,2	15,9	15
11 1/2 cm. au-dessus du poignet.	21,2	20,3	20,6	20	19,3	18,4	16,8
Au-dessous du coude. . . .	26,2	23,7	25,6 <sup>(1)</sup>	25,3	23,4	24	23,4
22 cm. en dessous de l'acromion . . . .	27,5	22	26,2 <sup>(1)</sup>	25,9	23,7	23,4	24,3

(1) Retour au gonflement par mauvaise position du coude.

Note. — Opération pratiquée le 1<sup>er</sup> février.

En conclusion, la malade a vu ses souffrances disparaître et elle m'est très reconnaissante de l'opération. La flexion du coude atteint maintenant 110 degrés pour 15 degrés qu'elle avait à peine avant l'opération. Les mouvements de la main persistent, la malade peut tenir une épingle entre le pouce et l'index. Il serait intéressant de voir si les muscles du bras recouvrent leurs fonctions, mais jusqu'à présent il n'en est pas encore ainsi. Les mensurations du membre ont continué à fournir des résultats de plus en plus satisfaisants (8 avril 1908).

*Note.* — La malade est morte de métastases, 8 mois après l'opération, sans qu'il y eut retour de douleurs ou de gonflement dans le

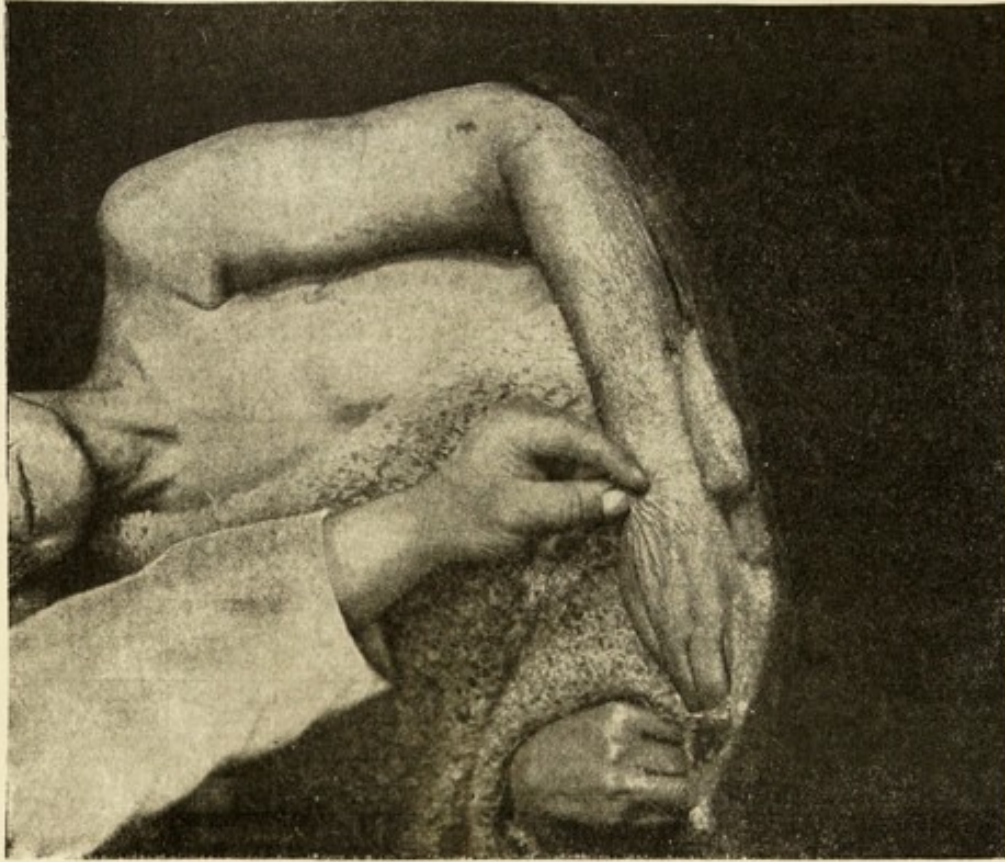


FIG. 45.

Cas II de lymphangioplastie. — Un mois après l'opération. A noter le plissement de la peau et sa souplesse lorsqu'on la pince entre deux doigts. A l'heure actuelle le coude peut être fléchi à angle

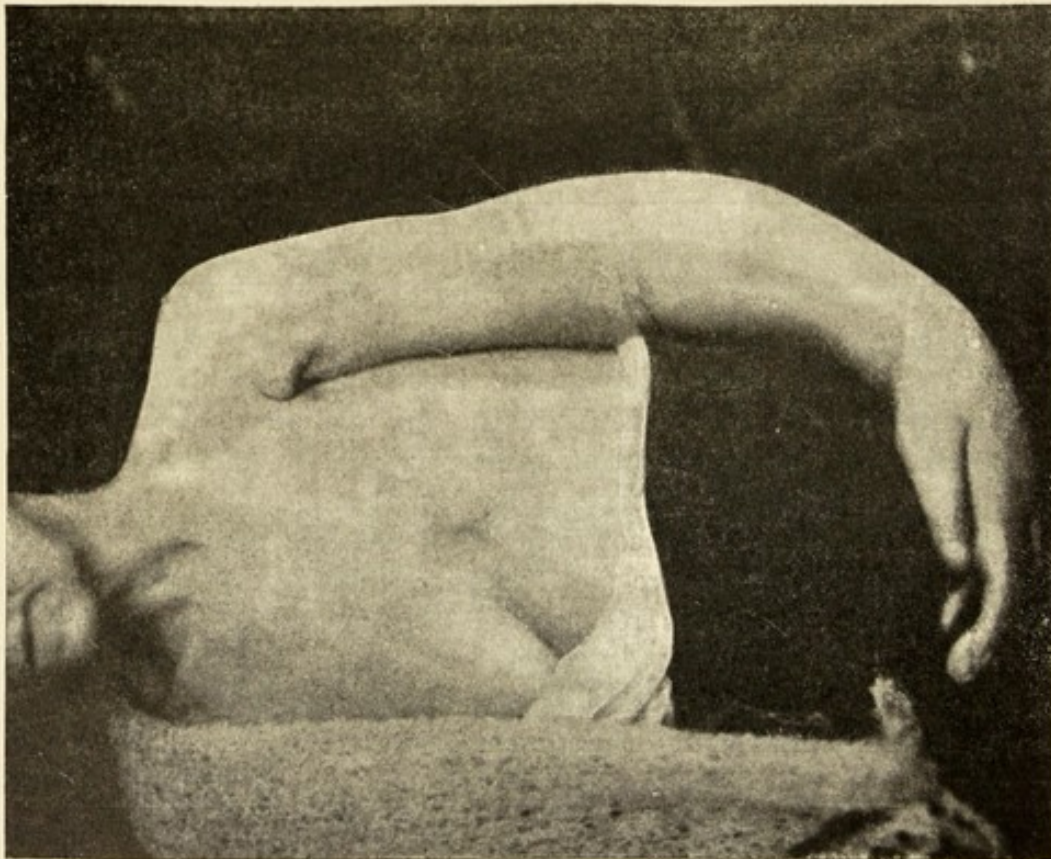


FIG. 44.

Cas II de lymphangioplastie. — Avant l'opération.



bras. Les fils de soie furent trouvés intacts après la mort et ne présentaient pas de signes de résorption.

## CAS II.

La malade, E. A., âgée de 50 ans, nota pour la première fois en 1897 un petit noyau dans le sein gauche. En 1899 Frederick Durham enleva le sein à l'Hôpital North-West de Londres. Quatre opérations pour récidives furent faites depuis; la première en 1902, la deuxième en 1904, la dernière en 1906. Elle fut admise dans les salles de cancéreux de Middlesex le 3 janvier 1908 pour récidive inopérable dans l'aisselle droite et près de la cicatrice, et pour gonflement du bras. Elle me fut aimablement envoyée par mon collègue M. John Murray. Lors de l'admission, le bras gauche et plus spécialement l'avant-bras, la main et les doigts étaient fort tuméfiés; le membre était totalement paralysé. La main est de coloration pourpre, mais les doigts sont chauds. Le gonflement du bras empêche le pouls radial de se percevoir. L'œdème se creuse légèrement sous la pression; en certains endroits, il est tout à fait dur. Par moment la douleur est très forte et prive le patient de sommeil. L'amputation avait été proposée avant son admission, son état était si pitoyable qu'elle acceptait avec plaisir la perte de son membre.

Vu la récidive axillaire et l'absence corrélatrice de peau mobile à la paroi thoracique antérieure, on décida de conduire les fils à la partie postérieure de l'aisselle. Ils se terminèrent dans le tissu sous-cutané, sur l'omoplate. On employa comme dans le cas précédent, quatre couples de fils, deux à la face antérieure et deux à l'arrière du bras.

	BRAS DROIT NORMAL.	BRAS GAUCHE				
		AVANT L'OPÉRA- TION.	3 MARS	13 MARS	18 MARS	6 AVRIL.
	CM.	CM.	CM.	CM.	CM.	CM.
11 1/2 cm. au-dessus du poignet . . . . .	18,1	23,1	19,3	17,2	16,5	17,5
Au-dessous du coude . . . . .	21,8	28,1	23,4	22,1	23,4	22,5
3,7 cm. au-dessus du coude . . . . .	21,8	31,2	25	24,7	25,3	25
20 cm. au-dessous de l'acromion . . . . .	22,5	30	25,3	25,9	24	24
Au-dessous du pli de l'aisselle . . . . .	25	26,8	28,7	28,1	27,5	26,5

Le gonflement dans ce cas-ci comme dans le précédent a diminué progressivement de bas en haut. La réduction de volume s'est manifestée en premier lieu à la main et à l'avant-bras.

La douleur atroce a disparu complètement et la malade passe de bonnes nuits. Elle paraît mieux en chair et son aspect minable a fait place à un état général plus satisfaisant. Elle a encore un peu de douleur dans l'aisselle, les progrès de la récurrence en sont la cause.

### CAS III.

La malade, L. D., âgée de 58 ans, s'aperçut d'une tumeur au sein gauche vers 1898. Trois ans plus tard on pratiqua l'ablation du sein à l'Hôpital de Londres. En 1903 et à la mi-1907, on réopéra une récurrence. En 1906, elle remarqua un début de gonflement à la main, qui gagna dans la suite le bras. Il occasionnait de fortes douleurs, des picotements dans les mains et de l'insomnie qui rendaient la vie insupportable à cette malade. Néanmoins elle put se servir très longtemps de son bras. Elle fut admise à Bird Ward le 13 avril 1908 pour subir la lymphangioplastie.

L'examen démontre une cicatrice opératoire au niveau du sein gauche. Il n'y a ni nodules dans le sein, ni ganglions axillaires. Il semble exister quelques ganglions faiblement engorgés dans la fosse infraclaviculaire. Le bras gauche est gonflé depuis les articulations interphalangiennes jusqu'au-dessous du sommet de l'acromion, où il existe une différenciation nette entre les tissus sains et les tissus œdémateux. La malade a les mouvements du bras libres et peut bouger les doigts.

Le 18 avril, après ramollissement et aseptie de la peau endurcie au moyen de lavages répétés et de compresses au lysol, on passa suivant la technique habituelle deux couples de fils de soie à la face antérieure du bras et deux à la face postérieure. La soie fut dirigée vers le pli axillaire postérieur pour se terminer sur l'omoplate, il n'y avait que peu de tissu lâche à l'avant de l'aisselle. Un fil supplémentaire fut conduit sur le biceps à partir du pli du coude jusqu'au même point. Les plaies furent fermées au crin.

Après le réveil de la malade, les doigts et la main furent attachés et le bras élevé en extension sur un plan incliné.

Le 20 avril, au pansement, le bras était manifestement diminué de volume. Le 27, les sutures étaient enlevées. Le 30 on supprimait tout pansement. La malade quittait l'hôpital le 4 mai, totalement débarrassée de ses souffrances. Le tableau suivant mentionne les mensurations avant et après l'opération du 18 avril.



	BRAS DROIT	BRAS GAUCHE			
	10 AVRIL	16 AVRIL	23 AVRIL	27 AVRIL	4 MAI
	CM.	CM.	CM.	CM.	CM.
Autour de la paume de la main . . . . .	18,7	20	21,2	21,2	21,8
11 1/2 cm. au-dessus du poi- gnet. . . . .	20	30	23,3	23,3	22,5
Au coude . . . . .	22,5	32,5	26,2	25,6	25,6
Autour du biceps . . . . .	25	35	30	30	32,5
Au-dessous de l'acromion. . .	31,2	33,7	36,2	32,5	33,7

Ces mensurations démontrent qu'en règle générale le gonflement s'atténue de bas en haut et qu'au début il peut avoir une réelle augmentation de volume dans le haut du bras. L'augmentation légère des dimensions au 4 mai, après que le patient eut quitté le lit, est imputable à la position pendante du bras. On ne peut insister assez sur la nécessité d'une position convenable pour le maintien des résultats. On doit s'attendre au retour du gonflement, si le bras n'est pas maintenu journellement en position élevée sur ce plan incliné pendant trois à quatre heures.

Cette opération m'a donné des succès dans d'autres cas encore, toutefois ils sont trop récents pour les rapporter. Dans un cas, j'ai eu un échec complet, une infiltration cancéreuse s'est produite sur le trajet des fils. Dans ce cas les fils avaient été dirigés dans des tissus cancéreux. De tels cas ne sont pas justiciables de l'opération. Enfin je puis ajouter que j'ai appliqué l'opération avec grand succès au traitement de l'éléphantiasis.

## CHAPITRE X.

**PROCESSUS NATURELS DE GUÉRISON DANS  
LE CARCINOME.**

Les éléments manquent pour étudier à fond l'évolution naturelle d'un cancer abandonné à lui-même. Aussi, ce chapitre n'est-il qu'une simple ébauche. On pourrait plus ou moins étudier le sujet au moyen d'observations soigneuses et répétées et de mensurations effectuées sur les métastases superficielles, des nodules sous-cutanés par exemple. L'insuffisance de nos connaissances actuelles sur l'évolution naturelle d'un cancer abandonné à lui-même, rend ce procédé insuffisant pour estimer la valeur précise des nouveaux remèdes anticancéreux introduits continuellement dans la pratique.

**Guérison spontanée du cancer mammaire.**

Un cancer du sein abandonné à lui-même est presque inévitablement fatal. Parfois on considère ce fait comme la preuve d'une déchéance complète de l'individu qui a perdu toute force réactionnelle contre la maladie. Cette opinion pessimiste trouve peut-être en Velpeau son plus éminent défenseur et est admise encore, grâce à l'autorité de cet auteur. N'affirme-t-il pas <sup>(1)</sup> : « Abandonné aux ressources de la nature, le cancer ne disparaît jamais. Ceux-là se trompent qui croient ou soutiennent le contraire. Leurs affirmations reposent sur des erreurs de diagnostic ou, en tous cas, sur la confusion de tumeurs de nature différente, rangées sous le titre de cancer ». Velpeau divise les cas de guérison naturelle apparente en deux classes : (a) Cancers encéphaloïdes fongueux, avec escharrification spontanée de la tumeur et peut-être cicatrisation partielle de l'ulcère qui en résulte. Dans ces cas, une partie de la tumeur échappe presque invariablement à la destruction. (b) Cancers squirrheux atrophiques qui s'ulcèrent, se dépriment, se rétractent,

(1) VELPEAU. Diseases of the Breast. (*Sydenham Society Transactions*, p. 447.)



rident la peau périphérique et finalement se recouvrent d'une pelli-cule cicatricielle. Toutefois, la cicatrice demeure sur le squirrhe qui a augmenté de volume au lieu de diminuer ou de disparaître. Ou bien encore, de nouvelles tumeurs se seront formées soit dans le voisinage, soit dans des organes plus ou moins éloignés.

— Si, conclue Velpeau, la thérapeutique devait se montrer aussi impuissante que l'organisme qui porte le cancer, il nous faudrait abandonner tout espoir, sitôt le diagnostic de la maladie posé.

Un observateur de grande expérience nous affirme donc qu'un cancer ne guérit jamais spontanément. Cependant, même l'expérience personnelle la plus vaste est insuffisante à prouver une telle négation. Depuis l'époque de Velpeau, divers cas de guérison ont été rapportés et le plus convaincant d'entr'eux, publié par Pearce Gould (1), mérite d'être cité en résumé.

La preuve de la guérison n'est pas absolue, puisque le malade est encore en vie et le proverbe disant : « Call no man happy until he is dead » s'applique particulièrement à un individu qui a été atteint de cancer.

La malade constata pour la première fois, en 1888, une petite masse dans le sein gauche. En 1890, on porta le diagnostic de squirrhe du sein et l'amputation en fut faite. La tumeur fut examinée au microscope et diagnostiquée « squirrhe mammaire typique » par deux pathologistes compétents. En juillet 1892, on débarrassa l'aisselle d'une masse suspecte. En février 1894, on enleva dans une troisième intervention des récidives nodulaires sur la cicatrice et une tumeur du sein droit. En décembre 1894, divers nodules réapparurent au niveau de la cicatrice et il s'établit une dyspnée intense. On conseilla à la malade de solliciter son admission dans les salles de cancéreux de l'Hôpital Middlesex. Le 17 janvier 1895, date de son entrée, elle présentait de nombreux nodules sur les deux cicatrices mammaires, des ganglions engorgés et durs dans les aisselles et les creux sus-claviculaires, une forte dyspnée et de l'émaciation. Un nodule secondaire apparut ultérieurement dans le fémur gauche, qui se fractura spontanément. La malade demeura en observation à l'hôpital, son état ne se modifia pas de façon appréciable jusqu'au 6 novembre 1895, époque à laquelle elle nous quitta.

En mars 1896, la situation était toujours pratiquement la même.

(1) PEARCE GOULD, A. (*Trans. Clinical Society London*, T. XXX., 1897, p. 205, et T. XXXII., 1899, p. 272). Voir aussi le cas de VELPEAU. (*Gazette des Hôpitaux*, 1885.)

Le 15 juin 1896, elle fut examinée à nouveau avec soin et voici ce que l'on constata : — Un nodule minuscule dans la peau au-dessus de la cicatrice gauche. La cicatrice droite est chéloïdienne et épaissie à son centre. Pas de ganglions engorgés, ni dans les aisselles, ni au-dessus de la clavicule. Pas de dyspnée. La cuisse gauche est déformée, mais peu douloureuse. Le 27 novembre 1896, le cas fut présenté à la « Clinical Society ». La malade boitait, sa jambe gauche étant raccourcie. On ne décelait nulle part de nodules. On notait un état quelque peu chéloïdien de la cicatrice droite.

Le 28 avril 1899, la malade était montrée à nouveau à la « Clinical Society », sa santé s'était encore améliorée; la claudication existait comme auparavant et l'état local des seins était le suivant : — « Les cicatrices sont molles et souples, et il n'y a pas le plus léger indice d'une tumeur quelconque, soit dans la paroi thoracique, les ganglions des aisselles ou du cou, soit dans le foie ou les poumons ».

Pendant son séjour à l'Hôpital Middlesex, la malade ne suivit qu'un traitement symptomatique dirigé contre la douleur, la dyspnée, etc. Il n'y eut pas de médication spéciale.

En mai 1906, M. Pearce Gould m'informe qu'il a perdu de vue momentanément sa malade. A l'heure actuelle, on n'a plus eu de renseignements à son sujet.

### **Squirrhe atrophique.**

La disparition, en apparence complète, d'un cancer à l'apogée de sa dissémination constitue naturellement un fait exceptionnel en médecine. Toutefois, les cas ne sont pas rares qui présentent une lutte prolongée et indécise entre le cancer et l'organisme. Telle est la véritable interprétation du squirrhe atrophique. Dans les formes les plus nettes de cette affection, une cicatrice ridée, à laquelle la peau peut adhérer, se constitue lentement dans le sein. La mamelle se rétracte, le mamelon s'enfonce, mais il n'apparaît pas de véritable tumeur.

Cette forme est habituellement indolore et l'attention du malade n'est attirée que par le ridement local et l'adhérence de la peau. J'ai observé récemment deux cas semblables à l'Hôpital Middlesex; une malade des salles du Dr Essex Wynter, admise pour des motifs indépendants de l'état du sein, l'autre dans ma clinique d'incurables.

Dans de tels cas, le patient peut succomber à une autre maladie,



ou bien une ulcération locale maligne, ou une tumeur métastatique peuvent emporter le malade après quelques années.

Dans les cas moins extrêmes de squirrhe atrophique, le foyer primitif atteint les dimensions d'une véritable tumeur, qui, dans la suite, diminue et disparaît ou bien ne conserve qu'un amas de tissu fibreux dense dans la partie centrale de laquelle on ne retrouve trace d'épithélium malin. La sclérose complète de la tumeur primitive ne devance ni nécessairement ni habituellement la dissémination ; toutefois, celle-ci est très lente et s'attaque plutôt à la peau, au tissu sous-cutané et aux os qu'aux organes internes.

Il nous faut envisager maintenant au point de vue clinique certains phénomènes de réparation locale et partielle dans le cancer du sein.

### **Epithéliation d'ulcères cancéreux.**

Pearce Gould (1) relate trois observations de cicatrisation complète ou partielle d'ulcères carcinomateux du sein :

CAS I. — Homme, 86 ans. Squirrhe avancé et ulcéré du sein droit. Vingt ans auparavant, on lui avait enlevé un épithélioma de la lèvre inférieure. A la partie la plus profonde de l'ulcère mammaire, un petit îlot d'épithélium cutané fait son apparition et commence à s'étendre à la surface de l'ulcère.

CAS II. — Femme, tumeur maligne du sein droit. Pas d'intervention. Il existait un vaste ulcère de mauvaise nature, qui s'étendait à l'aisselle gauche ; quelques îlots d'épithélium apparaissent à la surface. Leur développement s'est continué jusque peu de semaines avant la mort.

CAS III. — Femme, tumeur maligne du sein droit. Pas d'opération. La tumeur avait détruit complètement le sein. Lors de l'admission, en plus de nombreux dépôts secondaires dans le sein opposé, la peau, les muscles et les os du thorax et dans le foie, elle portait un large ulcère occupant l'emplacement du sein droit, le bord présentait une ligne blanche de délimitation. Graduellement l'épithélium a progressé sur l'ulcère jusqu'à guérison absolue. Dans le mois où la cicatrisation était complète, la malade mourut de

(1) PEARCE GOULD. — A Clinical Lecture on "Cases illustrating Repair in Cancer of the Breast". (*The Clinical Journal*, 9 mai, 1900).

métastases pulmonaires et hépatiques. Une coupe de la surface de l'ulcère, faite par le Dr Campbell Thomson, présentait de l'épithélium cutané normal, qui recouvrait du tissu fibreux dans lequel des reliquats caractéristiques du squirrhe originel étaient enfouis.

Dans un cas rapporté par Nunn (1), la cicatrisation de l'ulcère fut précédée par l'escharrification en masse de la tumeur. La moitié inférieure d'un cancer du sein tomba, découvrant une surface qui présentait l'aspect d'une plaie bourgeonnante en voie de cicatrisation. Dans ce cas, il semble évident que l'escharrification résultait de l'envahissement de la tumeur par des microorganismes et non de la réaction de défense des tissus normaux.

En règle générale, la cicatrisation d'ulcères cancéreux ne paraît pas retarder l'échéance fatale de la maladie. Néanmoins de tels cas prouvent, comme le dit Pearce Gould, que « nous sommes autorisés à parler de réparation dans le cancer, même dans ses périodes avancées » et cette conclusion « justifie, bien plus nous force à admettre, la possibilité de la guérison du cancer et nous donne une indication de la voie que nous avons à suivre pour entreprendre un traitement ». (2)

### Disparition de nodules sous-cutanés.

Divers chirurgiens ont observé, à plusieurs reprises, la disparition de nodules de mauvaise nature dans les tissus sous-cutanés. Sans disparaître complètement, ils peuvent aussi se rétracter et ne présenter à la coupe que du tissu fibreux. J'ai eu récemment à examiner un nodule sous-cutané de la région mammaire prélevé pour assurer un diagnostic ; il en existait d'ailleurs de nombreux. Il était constitué entièrement par du tissu fibreux. Néanmoins l'histoire du cas, l'aspect microscopique lui-même, me disaient que les nodules étaient d'origine carcinomateuse. Aucun traitement spécial n'avait été institué.

Diverses médications, l'injection d'acide acétique glacial (Moore), l'application des rayons X, déterminent une diminution et une dispa-

(1) NUNN. — Cancer, p. 24. Glaisher, 1899.

(2) PEARCE GOULD. A Clinical Lecture on "Cases illustrating Repairs in Cancer of the Breast" (*The Clinical Journal*, 9 mai, 1900).



rition des nodules sous-cutanés. Après un laps de quelques semaines ou de quelques mois un nodule détruit en apparence par l'acide acétique glacial peut réapparaître.

### **Consolidation de fractures cancéreuses.**

La consolidation de fractures cancéreuses n'est pas exceptionnelle, mais est assez rare. Les annales de l'hôpital Middlesex en relatent divers exemples durant ces trente dernières années. Dans un cas, des fractures des deux humérus, de la clavicule et du fémur gauche s'étaient réunies, bien qu'il existât des fractures non consolidées de trois métacarpiens. Comme dans la diminution de volume des nodules sous-cutanés, la sclérose des dépôts secondaires y joue sans doute le rôle principal.

### **Régression des métastases spinales.**

Osler (1) a relaté deux cas d'amendement spontané des phénomènes sympathiques d'une compression de la moelle par des métastases vertébrales. Le second de ces cas mérite d'être rapporté :

La première opération eut lieu en février 1898. En août 1899, la malade commença à ressentir la douleur habituelle à l'émergence des nerfs, et, en novembre, elle eut une atteinte de zona au côté gauche. Après un hiver de vives souffrances, elle devint tout à fait paraplégique et fut pendant des semaines gravement malade. En juillet, elle fut envoyée à la campagne, son état s'améliora. La paraplégie disparut et les incontinenances urinaire et alvine cessèrent. Elle marchait avec raideur, le dos était voûté ; mais depuis ce moment jusqu'à sa mort, en janvier 1903, elle ne fut plus paralysée. Elle prenait environ 3 gr. de morphine par jour. Lorsque la paraplégie existait, il y avait des nodules sur la cicatrice et les ganglions du cou étaient engorgés, mais ils diminuèrent progressivement de volume. Un nodule cutané s'était ulcéré et ne guérit jamais complètement, il ne lui occasionnait d'ailleurs aucune gêne. Quatre mois avant sa mort, elle eut de l'anorexie avec vomissements, de la raideur du bras droit, mais il n'y eut pas de retour de la paraplégie

(1) OSLER. — The Medical Aspects of Breast-Cancer. (*British Medical Journal*, 6 janvier, 1906).

et les tumeurs secondaires ne s'accrurent point de volume. La malade survécut de 3 à 4 ans après l'attaque de paraplégie, attribuable, sans aucun doute je crois, à une compression médullaire par un néoplasme secondaire.

### **Régression des ganglions lymphatiques cancéreux.**

Cette question importante n'a jamais été étudiée convenablement. Toutefois, il existe de sérieuses raisons de croire que l'envahissement cancéreux qui survient dans un ganglion lymphatique est souvent précédé de tentatives infructueuses d'invasion et que les ganglions possèdent un pouvoir considérable de destruction sur l'épithélium cancéreux (voir p. 56 et p. 144 etc.).

J'ai examiné des coupes de ganglions engorgés, situés près d'une tumeur cancéreuse primitive, qui n'étaient constitués que de tissu fibreux. Dans un cas avancé de cancer du sein, j'ai observé une augmentation intermittente de volume des ganglions axillaires opposés à la tumeur. Parfois ces ganglions atteignaient le volume d'une amande, et d'autres fois ils étaient tout à fait impalpables.

### **Concomitance d'un accroissement et d'une réparation dans le carcinome.**

On peut tirer une déduction très importante des recherches décrites dans le Chapitre IV. Certains processus de réparation — qui, dans des cas exceptionnels, peuvent se manifester cliniquement par la disparition de gros dépôts secondaires — constituent une étape normale de l'évolution cancéreuse. L'organisme d'un cancéreux n'est pas un milieu de culture inerte pour l'épithélium malin; au contraire, c'est un champ de bataille où se livre une lutte ardente entre les tissus normaux et cancéreux. Les forces en présence sont souvent égales et se contre-balancent à peu près parfaitement; tel est le cas du squirrhe atrophique. Toutefois, la victoire finale des cellules cancéreuses est presque toujours assurée grâce à leur pouvoir illimité de prolifération et à certaines déficiences de la défense. Aussi, sans aucun doute, dans la moyenne des cas, des myriades de cellules cancéreuses sont détruites avant que la maladie ne triomphe définitivement. Cela n'est pas une vue de l'esprit, mais un fait avéré d'une importance capitale.



Les observations de sclérose périlymphatique (voir p. 93) — destruction des lymphatiques en perméation par une réaction inflammatoire — nous portent à admettre que dans *la plupart des cas, la destruction locale de foyers cancéreux est un événement normal au cours du cancer.*

### **Preuve chimique en faveur des processus de défense.**

La preuve d'une réparation fournie par l'observation clinique manque de précision, en effet, elle ne peut nous expliquer comment ce processus s'installe. La nature exacte en peut être recherchée dans deux directions : chimique et microscopique. La première méthode en est à ses débuts; elle attend la mise au point de la question complexe de la chimie des protéides entreprise par Gowland Hopkins et Mann en Angleterre et par Emile Fischer en Allemagne.

A l'Hôpital Middlesex, Colwell, Douglas et Lazarus-Barlow entre autres, ont essayé d'appliquer empiriquement les méthodes de l'examen des précipitines dans le sang à l'étude du carcinome et, utilisant l'animal comme un tube témoin vivant, à déceler quelque spécifique dans la chimie du cancer et de trouver s'il existe une réaction chimique de défense contre le cancer. Le temps seul nous apprendra quel succès attend les efforts tentés dans cette direction. Ils constituent un progrès considérable sur les procédés imparfaits, antérieurement en vogue, pour déceler la nature essentielle des tumeurs, d'après l'analyse centésimale des éléments chimiques qui entrent dans leur composition. Actuellement, les faits tendent plutôt à démontrer qu'il n'y a rien de spécifique dans la nature chimique d'une cellule cancéreuse comparée à une cellule épithéliale normale. D'ailleurs, personne n'a découvert encore une réaction colorante spécifique de l'épithélium cancéreux. J'ai montré au Chapitre IV que la cellule cancéreuse « saine », comme on la voit au bord d'accroissement microscopique, n'est pas, en tous cas, de composition suffisamment éloignée des tissus normaux pour exciter une réaction inflammatoire ou une réaction locale appréciable, d'une nature quelconque.

### **Preuve microscopique des processus de réparation.**

Quant à la preuve microscopique d'un pouvoir de défense que présente l'organisme contre le cancer; il s'en dégage les faits suivants: La réaction de défense est locale et n'est pas constitutionnelle, elle consiste principalement en des processus d'inflammation et de néoformation de tissu fibreux. Ce sont là, je crois, les conclusions logiques des faits exposés aux Chapitres I et IV.

### **Nature locale des processus de défense contre le carcinome.**

La considération des faits cliniques de réparation dans le cancer démontre que la disparition d'un nodule cancéreux, l'épidermisation d'une tumeur primaire ulcérée, la consolidation d'une fracture cancéreuse ne permettent guère d'espérer un arrêt dans l'évolution de l'affection. Au moment où la réparation s'installe, la maladie se fraye un chemin dans d'autres directions. L'étude du bord d'accroissement microscopique du cancer conduit à la même conclusion. On voit des traînées de cellules cancéreuses « saines » proliférer activement et poursuivre leur course effrénée le long du plexus lymphatique; alors qu'en même temps, près de la tumeur primitive, on aperçoit la destruction progressive des lymphatiques en perméation.

L'ensemble de ces faits porte à croire que le processus de réparation qui se présente au cours du cancer ne correspond nullement à une immunisation de l'organisme contre l'envahissement épithélial par la production d'une substance antitoxique dans les liquides organiques. En effet, s'il en était ainsi, une telle substance devrait agir également sur toutes les cellules cancéreuses qui se trouvent dans l'économie.

### **Inflammation : Principal facteur du processus de réparation.**

Les diverses étapes de la destruction d'un lymphatique en perméation par la « sclérose périlymphatique » ont été décrites au Chapitre IV. (Voir aussi fig. 12, p. 94). Le lymphatique en perméa-



tion agit en tant que corps étranger, il est entouré de cellules rondes d'abord, de tissu fibreux ensuite. Le cylindre emprisonné des cellules cancéreuses est écrasé et détruit par la rétraction du tissu fibreux; finalement il est résorbé par phagocytose.

Quelle est la cause de cette réaction inflammatoire? Il a été démontré antérieurement qu'elle fait défaut dans les premières étapes de la perméation, c'est-à-dire au « bord d'accroissement microscopique ». Elle ne peut donc être attribuée à l'effet de produits sécrétés ou excrétés par les cellules cancéreuses comme telles. Dans le Chapitre IV, il a été établi que la sclérose périlymphatique est excitée uniquement par les cellules cancéreuses qui, en suite de la pression exercée par leur propre prolifération sur les parois du lymphatique, ont été atteintes à ce point dans leur vitalité, qu'elles agissent comme un corps étranger en contact avec les autres tissus de l'organisme (1). La cellule cancéreuse « saine » que l'on voit au bord d'accroissement microscopique, bien nourrie, non exposée à la compression, ne provoque pas de réaction leucocytaire chez les malades cancéreux, elle est tolérée au même titre qu'un hôte normal de l'économie, d'où l'échec final des essais naturels de réparation dans chaque cas de cancer.

Les faits précédents légitiment plus ou moins l'espoir de trouver la guérison du cancer dans la découverte de moyens exaltant l'activité et augmentant le nombre des leucocytes. Des efforts ont, il est vrai, déjà été tentés dans cette direction, mais il est très à craindre que les méthodes d'activation de la leucocytose seront sans effet jusqu'au jour où l'on découvrira un moyen d'empoisonner en même temps les cellules cancéreuses. D'un autre côté, seules les grosses tumeurs secondaires seront affectées, tumeurs dans lesquelles les processus qui entraînent la mort des cellules cancéreuses sont suffisamment avancés pour permettre aux leucocytes leur action efficace.

Dans le traitement du cancer, il est d'importance primordiale d'éviter tout ce qui est de nature à diminuer l'intensité de la réaction inflammatoire du malade. Par exemple, la tendance actuelle est d'appliquer aux tumeurs malignes de fortes doses de rayons X. Les rayons X, c'est chose connue, possèdent le pouvoir de tuer les

(1) ORTH est arrivé à de semblables conclusions... Ueber Heilungsvorgänge in Epithelien. (*Zeitschrift für Krebsforschung*, Vol. I, N° 5, 1904.)

leucocytes et sans doute aussi, à dose moindre, de diminuer leur activité. L'application persistante des rayons X favorise peut-être finalement la progression d'un cancer en réprimant et en s'interposant aux processus inflammatoires.

### **Influence chimiotactique des cellules cancéreuses sur les leucocytes.**

D'après mes observations, la cellule cancéreuse vivante à son stade le plus actif, non dégénérée par compression ou par quelque autre cause, exerce une influence attractive sur les leucocytes. D'autre part, une cellule cancéreuse qui subit la dégénérescence en suite d'une compression, ou bien exerce elle-même une énergique influence chimiotactique positive sur les leucocytes ou bien provoque dans les tissus avoisinants, non cancéreux, des échanges qui y attirent les leucocytes. La leucocytose qui survient dans la dernière période de la perméation n'est pas limitée aux seuls tissus périlymphatiques. Fréquemment aussi dans le voisinage les vaisseaux sanguins fourmillent de globules blancs.

L'absence d'infiltration de cellules rondes au « bord d'accroissement microscopique » est une preuve décisive contre l'ingénieuse théorie qui admet que la conjugaison d'un leucocyte avec une cellule cancéreuse est l'événement essentiel du processus cancéreux. Les observations sur lesquelles repose cette théorie ont trait vraisemblablement à des périodes de phagocytose des cellules cancéreuses.

### **Défense naturelle comme adjuvant du traitement opératoire.**

En ce qui concerne le traitement opératoire du cancer, il est de toute première importance d'obtenir une réponse définitive à la question : Le chirurgien, dans ses efforts pour déraciner la maladie, est-il en droit d'espérer ou d'attendre une aide des processus naturels? S'il faut répondre à cette question par la négative, — si une seule cellule cancéreuse vivante abandonnée au cours de l'opération doit inévitablement reproduire la tumeur, — la situation est désespérée, excepté dans les cas très précoces. Mais bon nombre de preuves ont



été fournies, qui démontrent l'existence de quelques moyens naturels, imparfaits je le veux bien, propres à défendre l'organisme contre l'envahissement épithélial et à le guérir. Aussi, est-il légitime d'opérer même dans le cas où l'extirpation idéale et complète est possible, mais paraît peu probable à réaliser. Peut-être, dans quelques cas, l'ablation de la majorité de la maladie et la réduction consécutive de la dose de poison permettent au chirurgien de décider de la victoire contre le néoplasme; toutefois, l'absence de réaction inflammatoire au « bord d'accroissement microscopique », la partie la plus exposée à être abandonnée au cours de l'opération, fait pressentir qu'un tel résultat est exceptionnel. Rien ne serait plus dangereux que se reposer sur la tendance à la guérison spontanée du cancer, ou de se servir de cette excuse pour négliger l'opération. Cela va même jusqu'à justifier une tentative d'amputation de la tumeur dans des cas confinant à la limite d'opérabilité.

### **Opérations pour récurrence.**

Dans quelques cas une diminution graduelle de la virulence du processus cancéreux ou, de préférence peut-être, une exaltation graduelle du pouvoir de résistance du patient paraît se déceler.

Il n'est pas impossible dans le fameux cas de guérison spontanée de Pearce Gould que les trois opérations pratiquées ont donné le temps au développement et au succès des propriétés naturelles de résistance et que sans ces interventions le malade aurait peut-être succombé à l'affection. Clement Lucas (1) par des opérations répétées prolongeait la vie chez un de ses malades pendant plus de huit ans. Les seules contre-indications à l'opération immédiate pour récurrence sont celles qui s'opposent à une première intervention.

### **Echecs des thérapeutiques anticancéreuses.**

D'après la théorie de la dissémination par perméation, *l'évolution d'un cancer est normalement accompagnée de processus régressifs ou curatifs*. Il n'est pas surprenant dès lors que des nodules visibles,

(1) CLEMENT LUCAS. (*British Medical Journal*, 1<sup>er</sup> septembre, 1888.)

voire la tumeur primitive elle-même, puissent se scléroser complètement de la même manière que le fait un lymphatique en perméation, sans que dans de tels cas de guérison partielle l'apparition de nouvelles métastases ne détruise bientôt l'espoir fallacieux qui était né.

L'ignorance heureuse de cette évolution naturelle du cancer a permis souvent de croire à des guérisons et de garder pendant longtemps une confiance sincère en un remède. Le processus de régression naturelle, qui dans des cas abandonnés à eux-mêmes passe habituellement inaperçu, est naturellement attribué à l'action du médicament.

---



## CHAPITRE XI.

### ANATOMIE DU SEIN ET DES GANGLIONS AXILLAIRES.

Il est inutile de détailler l'anatomie du sein, elle se trouve exposée dans tous les traités. Toutefois, certains points réclament une mention spéciale.

#### Limites du sein.

Stiles <sup>(1)</sup> a démontré au moyen de sa méthode à l'acide nitrique que le sein est un organe plus étendu qu'on ne le croyait antérieurement. Il est important d'avoir cette notion présente à l'esprit; bien que l'opération du cancer du sein ne se borne pas à « l'amputation du sein ».

La mamelle peut se diviser en quarts par des lignes verticales et horizontales, et se subdiviser ensuite par deux diamètres obliques, croisant les premiers. Le diamètre vertical s'étend du bord inférieur de la seconde côte au sixième cartilage costal, à l'endroit où celui-ci remonte vers le sternum. Le diamètre horizontal part un peu en dedans du sternum et atteint la cinquième côte sur la ligne axillaire moyenne. Un diamètre oblique quitte le bord supérieur du troisième cartilage costal, légèrement en dehors du sternum, et se porte en bas et en dehors vers la septième côte au niveau de la ligne axillaire moyenne, le second diamètre oblique se dirige de la troisième côte, un peu au delà du repli axillaire antérieur, en bas et en dehors vers le sixième cartilage costal, entre son angle et son articulation sternale. En ce qui concerne l'extrémité inférieure de ce diamètre, il est important de noter qu'elle aboutit à 2,5 cm. à peine de la « zone dangereuse », la zone de l'envahissement épigastrique.

(1) STILES. *Edinburgh Medical Journal*, juillet, 1892.

### **Rapports de la face profonde du sein avec les muscles sous-jacents.**

Les rapports du sein avec les muscles sous-jacents ont été déterminés par Stiles. L'hémisphère interne repose en totalité sur le grand pectoral ; à sa partie toute inférieure il recouvre légèrement le tendon de l'oblique externe de l'abdomen et du droit antérieur. La moitié supérieure du quart supéro-externe est située sur le grand pectoral et un petit peu sur le grand dentelé, elle s'y étend vers l'aisselle recouverte par le grand pectoral jusqu'à la troisième côte (prolongement axillaire du sein). La moitié inférieure du quart supérieur se trouve entièrement sur le grand dentelé, à l'exception d'une zone étroite adjacente au mamelon qui recouvre le grand pectoral. La moitié inférieure du quart inférieur atteint les digitations du dentelé et de l'oblique externe qui partent des cinquième et sixième côtes ; la partie voisine du mamelon se trouve sur le grand pectoral. Donc, environ un tiers du sein repose en bas et en dehors sur le bord axillaire du grand pectoral. La moitié supérieure de ce quart inférieur couvre la partie inférieure de la paroi interne de l'aisselle et est séparée de son contenu par l'aponévrose axillaire, si grasseuse en cet endroit que les ganglions lymphatiques y enfouis paraissent en contact direct avec le sein.

### **Anatomie des ganglions axillaires.**

Toutes les tentatives entreprises pour donner une description précise des ganglions axillaires ont échoué devant les variations considérables de nombre et de situation qu'ils présentent. Cunningham les divise en quatre groupes : —

- (a.) Une chaîne de six ganglions ou davantage adhère aux vaisseaux axillaires, elle part du bord inférieur du grand pectoral et reçoit les lymphatiques du bras. Les plus haut situés de ces ganglions (dénommés parfois ganglions sous-clavaires) se trouvent dans le creux de Mohrenheim sous la portion claviculaire du grand pectoral, derrière la membrane costo-



coracoïde. Ces ganglions, localisés au sommet de l'aisselle ont une importance particulière et ce pour deux raisons. Primo, ils sont parfois cancéreux même en dehors de toute atteinte des ganglions axillaires (Stiles), secondo, suivant l'observation de Pearce Gould, on néglige très souvent de les enlever, d'autant plus que leur position cachée ne les signale pas à l'attention. On ne peut d'ailleurs y avoir accès sans l'ablation de la majeure partie du grand pectoral. Lockwood (1) a attiré à nouveau l'attention sur ces soi-disant ganglions sous-claviaires, qui, d'après Grossmann, reçoivent dans 10 % des cas un affluent du sein qui s'y jette directement en traversant le grand pectoral. Cette chaîne lymphatique est décrite par Poirier (2) dans son anatomie des lymphatiques.

- (b.) Un groupe de ganglions pectoraux placés au bord inférieur du petit pectoral et à la paroi interne du thorax dans l'angle formé par les muscles pectoraux et le grand dentelé. Ils reçoivent les lymphatiques de la glande mammaire et de la paroi antérieure de la poitrine.
- (c.) Un groupe de ganglions sous-scapulaires, le long du bord inférieur du sous-scapulaire, à la paroi postérieure de l'aisselle. Les lymphatiques du dos y déversent leur contenu. Ces ganglions ne sont pas entrepris en règle générale dans le cancer du sein; toutefois, ils peuvent devenir néoplasiques dans des cas avancés.
- (d.) Leaf a décrit un groupe « central » de ganglions, logés parfois sur l'aponévrose axillaire, parfois au-dessous.
- (e) Les ganglions supérieurs de la chaîne qui s'étend dans certains cas du ganglion bicipital à l'aisselle peuvent être atteints au cours d'un cancer du sein (Lockwood).

En dehors des gros ganglions lymphatiques visibles à l'œil nu, les vaisseaux lymphatiques présentent dans leur trajet intertriqué de petits nodules de tissu lymphoïde; chacun d'eux constitue un parfait ganglion lymphatique en miniature.

(1) LOCKWOOD. C. B. An Address on Carcinoma of the Breast. (*British Medical Journal*, 27 janvier, 1906).

(2) Cet ouvrage a réveillé l'intérêt si important, mais si négligé, de l'anatomie des lymphatiques.

Si l'on n'enlève pas toute la graisse de l'aisselle, quelques-uns de ces ganglions seront infailliblement abandonnés. Grand nombre de ces minuscules ganglions peuvent, ainsi que Stiles l'a démontré, subir la dégénérescence graisseuse ; d'autre part, on peut les trouver à un haut degré de développement pendant la grossesse ou l'allaitement. Le système lymphatique ganglionnaire de l'aisselle est de fait très variable, il s'adapte de temps à autre aux conditions. Comme Stiles<sup>(1)</sup> l'a fait ressortir, il est même possible que des lobules de graisse, si le besoin s'en fait sentir, se développent dans les nodules lymphoïdes.

---

(1) STILES HAROLD. Contributions to the Surgical Anatomy of the Breast. (*Edinburgh Medical Journal*, 1892).



## CHAPITRE XII.

### HISTORIQUE ET RÉSULTATS DES OPÉRATIONS POUR CANCER DU SEIN.

La majorité des principes qui régissent les méthodes actuelles de traitement chirurgical du cancer mammaire ont été émis par Charles Moore (1), ancien chirurgien de l'Hôpital Middlesex, dans un mémoire, publié en 1867, sur l'insuffisance des opérations pour cancer. On peut donc considérer Moore comme le père de la chirurgie moderne du sein appliquée au cancer. Cet auteur démontra que la récurrence postopératoire est due non à une tare organique ou constitutionnelle, mais à l'ablation incomplète du foyer primitif et de ses nodules satellites circonvoisins. Il insista sur l'importance d'exciser en totalité la tumeur et toutes ses ramifications, sans les inciser ou les examiner durant l'opération. Pour mettre ce principe à exécution, il fit ressortir la nécessité d'enlever en masse, dans chaque cas, le sein avec les tissus voisins infectés — la peau, les lymphatiques, la graisse, le pectoral et les ganglions axillaires. Après exérèse de la peau malsaine, il disséquait les lambeaux cutanés de manière à atteindre la périphérie du sein, il le détachait alors de la circonférence vers le centre. Cependant, Moore ne précisa pas la manière dont il déterminait la limite des tissus malades à enlever et ne donna pas non plus une description exacte de sa méthode.

L'enseignement de Moore, adopté à l'Hôpital Middlesex, a rencontré beaucoup d'opposition en Angleterre, peut-être doit-on incriminer le danger immédiat — à la période préantiseptique — de l'opération qu'il proposait.

(1) MOORE, CH. On the Influence of Inadequate Operations on the Theory of Cancer. (*Transactions of the Royal Medical-Chirurgical Society*, T. I., 1867, p. 245).

Vers la fin de 1860, selon Cheyne (1), Lord Lister commença à opérer très largement. Dans la plupart des cas, il pratiquait l'exérèse étendue de la peau et l'ablation de l'aponévrose pectorale et des ganglions axillaires. Mitchell Banks (2), en 1882, recommanda l'amputation de tout le sein, de la peau qui le recouvrait, de l'aponévrose pectorale, du muscle pectoral (s'il était suspect) et l'ablation systématique des ganglions axillaires.

Même en 1887, à l'époque où Banks présenta à l'« Harveian Society » son travail préconisant l'ablation des ganglions axillaires dans tous les cas de cancer mammaire, le président de la société, M. Edmund Owen, fut le seul orateur qui partagea cette manière de voir. En Angleterre, le revirement survenu dans les idées est dû en majeure partie au travail de Stiles et aux contributions remarquables apportées dans ces dernières années par deux chirurgiens américains des plus distingués, Gross et Halsted. Leur travail était indépendant de celui de Moore.

En suite d'une minutieuse et vaste enquête statistique, Gross (1888) insista sur la nécessité d'enlever les ganglions axillaires dans tous les cas de cancer du sein. Il signala la présence fréquente de nodules isolés de tissu mammaire à quelque distance du corps de la glande. Il excisait toute la peau recouvrant la partie proéminente du sein. L'opération de Gross, tout en donnant des résultats favorables, a le défaut, capital à mon avis, de ne point enlever plus d'aponévrose que de peau. Y avait-il des nodules dans le muscle pectoral, il en réséquait une grande partie. Il enlevait le sein avant de s'attaquer au contenu de l'aisselle. Il y parvenait par une incision menée à 2 cm. environ sous le bord inférieur du grand pectoral, il évitait de la sorte le long du bord antérieur de l'aisselle la cicatrice défavorable que l'on voit encore si souvent.

Jacobson (3), en 1891, préconisa l'ablation complète de la portion sternale du grand pectoral, s'il y avait la moindre apparence de complications.

Stiles (1893) fit observer que la méthode de Gross enlevait une

(1) CHEYNE. The Treatment of Cancer of the Breast by Operation. (*The Lancet*, 12 mars, 1904).

(2) BANKS. *British Medical Journal*, 1882, T. II, p. 1138.

(3) JACOBSON. *The Operations of Surgery*, 2<sup>e</sup> édition, 1891, p. 576.



surface inutile de peau, n'assurant l'ablation ni des nodules sous-jacents, ni d'une quantité suffisante de graisse péri-mammaire. Il recommanda une incision cutanée elliptique, mesurant 10 cm. dans son plus petit diamètre et prolongée vers l'aisselle le long du bord inférieur du pectoral. Si la tumeur était excentrique, il pratiquait ultérieurement une excision cutanée en V. Le lambeau inféro-externe était alors détaché du sein ne conservant d'adhérent à la peau que ce qui était nécessaire au maintien de sa vitalité. La dissection se prolongeait jusqu'à la septième côte, sur la ligne médio-axillaire. Le lambeau supéro-interne se continuait en dedans au delà du bord du sternum et en haut atteignait à peu près la clavicule. Les parties les plus périphériques du sein devenaient ainsi accessibles, la glande avec l'aponévrose sous-jacente qui recouvre le grand pectoral, le grand dentelé et les digitations les plus supérieures de l'oblique externe, étaient désinsérés de la paroi thoracique. Les tissus axillaires étaient alors enlevés dans le même temps. De l'avis de Stiles, l'ablation complète du sein est nécessaire dans tous les cas, non pas tant en raison des altérations diffuses pré-cancéreuses comme Heidenhain en décrivait dans le sein, mais plutôt pour assurer l'extirpation des lymphatiques cancéreux que l'on trouve si fréquemment dans la glande. L'accueil favorable accordé en Angleterre au travail de Stiles est dû largement à l'approbation de Watson Cheyne, dont le premier mémoire sur ce sujet date de 1892.

Le professeur Halsted <sup>(1)</sup> (1894) par la publication de la technique complète et précise de son opération, donna une forte impulsion au mouvement en faveur d'un traitement plus radical. Il fut le premier à préconiser dans tous les cas l'exérèse de la moitié sternale du grand pectoral, et à lui revient l'honneur d'avoir converti le public médical à la nécessité de ce temps opératoire. Il recommanda la résection du petit pectoral et de la moitié claviculaire du grand pour obtenir un jour parfait sur l'aisselle. Il insista sur la nécessité de l'ablation en bloc du sein et des tissus axillaires. Il enlevait toute la peau au-dessus du sein et laissait la plaie guérir par bourgeonnement. A ce point de vue, son opération paraît inutilement grave. D'autre part, il ne libérait pas les lambeaux de

(1) HALSTED. *Annals of Surgery*, novembre 1894.



manière à réséquer l'aponévrose profonde et les lobules mammaires aberrants. Nos connaissances actuelles montrent qu'une telle opération est tout à fait insuffisante. Le travail d'Halsted a fait une profonde impression sur l'opinion anglaise; aussi, toute opération radicale de cancer du sein qui comporte l'ablation du grand pectoral est souvent décrite à tort comme une opération de Halsted. En 1904, cet auteur préconisa également l'ablation systématique des ganglions sus-claviculaires. Bien qu'il ait abandonné l'absolu de cette opinion, il estime encore qu'elle est nécessaire dans beaucoup, peut-être dans la plupart des cas de cancer du sein (1).

### Résultats comparatifs des différents procédés opératoires.

Ce serait chose fastidieuse et inutile que d'entrer dans les détails statistiques des résultats opératoires de cancer du sein. Il est oiseux d'entreprendre l'assemblage ou la comparaison de chiffres pris à différentes sources. Toutefois, il ne peut être mis en doute que les plus récentes méthodes ont diminué sensiblement les risques de récurrence. Peut-être la meilleure preuve de ce fait est-elle fournie par les statistiques homogènes d'un seul grand hôpital ou par l'expérience personnelle et l'opinion de chirurgiens qui ont une grande et longue pratique. En ouvrant la discussion sur un travail que j'ai eu l'honneur de présenter à la Société Médico-Chirurgicale de Glasgow en novembre 1905 (2), Sir Hector Cameron, donnant son opinion, disait que les méthodes opératoires les plus récentes ont amélioré notablement les résultats. Cette conclusion est basée sur une étude de Campiche et Lazarus-Barlow (3), extraite des archives de l'Hôpital Middlesex. Le résultat de leurs recherches est résumé dans le Tableau VII.

(1) Voir un intéressant travail de RODMAN (Philadelphie) sur le cancer du sein. (*British Medical Journal*, octobre, 1904).

(2) HANDLEY S. W. On the Mode of Spread of Breast Cancer in relation to its Operative Treatment. (*The Glasgow Medical Journal*, décembre, 1905).

(3) CAMPICHE ET LAZARUS-BARLOW. Malignant Diseases of the Breast, a statistical Study from the Records of the Middlesex Hospital (*Archives of the Middlesex Hospital*, T. V, 1905.)



TABLEAU VII.

COMPILÉ PAR CAMPICHE ET LAZARUS-BARLOW, MONTRANT LES RÉSULTATS COMPARATIFS DE DIFFÉRENTES MÉTHODES D'OPÉRATION DE CANCER DU SEIN PRATIQUÉES A L'HÔPITAL MIDDLESEX A DIVERSES ÉPOQUES.

NATURE DE L'OPÉRATION	NOMBRE DE CAS	POUR- CENTAGE DE MALADES PORTEURS DE RÉCIDIVES	TEMPS MOYEN ENTRE L'OPÉRATION ET LA RÉCIDIVE	MOYENNE DE SURVIE POST-OPÉATOIRE CHEZ DES MALADES PORTEURS DE RÉCIDIVES
Amputation complète ou partielle du sein seul (1858-1875) . .	200	54,5	22 mois	34 mois
Amputation du sein et excision des ganglions axillaires (1875-1895).	230	39	10,5 »	29 »
Amputation du sein et toilette de l'aisselle avec excision de l'apo- névrose pectorale, du muscle pectoral, etc., (à partir de 1894) mortalité opératoire 1,5 pour cent. . .	275	Plus de 13,8	9,9 »	26 »

Le fait saillant du Tableau VII est la diminution appréciable et progressive dans le pourcentage de cas se représentant à l'hôpital porteurs d'une récidive. Cette diminution ne peut qu'être attribuée à l'amélioration de la technique opératoire.

A première vue, les méthodes modernes comparées aux anciennes augmenteraient la rapidité de la récidive et diminueraient la durée de la survie. Heureusement, une telle conclusion appliquée à la totalité des cas est tout à fait fausse ; *elle n'est exacte qu'opposée au pourcentage continuellement décroissant des cas de récidive.*

Dans un cancer du sein opéré idéalement, la récidive ne surviendra que dans les cas à métastases viscérales existant au moment de l'inter-

vention et que la clinique ne parvient pas encore à dépister. La période de pseudo-guérison et la prolongation de la vie après une opération suivie de récurrence seront encore diminuées dans la suite. Cela ne constitue pas un argument contre les plus récentes méthodes opératoires dont l'échec est suivi d'insuccès rapide. La question essentielle n'est pas « avec quelle rapidité les récurrences s'installent-elles ? », mais bien « avec quelle fréquence ? » ; et la réponse est tout à fait favorable aux opérations radicales. D'ailleurs, comme Campiche et Lazarus-Barlow l'ont fait ressortir, des cas qui antérieurement étaient considérés comme inopérables sont abordés actuellement par le chirurgien, ce qui ne peut qu'assombrir les statistiques des méthodes modernes. Le progrès qu'elles ont réalisé est plus grand qu'il ne le paraît actuellement.

---



## CHAPITRE XIII.

### PRINCIPES DE L'OPÉRATION POUR CANCER DU SEIN.

#### **La zone opératoire doit être concentrique à la tumeur.**

Si le cancer du sein se propage par perméation centrifuge à peu près également dans toutes les directions, toutefois avec une tendance à s'étendre davantage dans certains plans par suite de la disposition des vaisseaux lymphatiques, il est un principe essentiel à observer dans son traitement opératoire, principe sur lequel, jusqu'à présent, on n'a jamais insisté. Il est indispensable que (en rapport avec le plan de la propagation) la tumeur primaire constitue toujours le centre de la masse des tissus à enlever pour amputer le sein. Ce principe est vraisemblablement applicable, non seulement au traitement du cancer du sein, mais aussi à celui de toutes les formes de carcinome ; il est évidemment subordonné aux difficultés techniques auxquelles souvent on se heurte.

#### **But de l'opération.**

Le but de l'opération du cancer du sein est, de l'avis général, d'enlever en masse toute la glande mammaire avec ses nodules aberrants, la peau qui recouvre la partie saillante du sein, l'aponévrose et le muscle pectoral, les lymphatiques qui vont de la glande à l'aisselle et les ganglions axillaires. On décrit souvent l'opération sous le nom de « amputation du sein » ; c'est là une appellation insuffisante et qui peut induire en erreur. En effet, le système lymphatique de l'organisme est une unité, un vaste réseau de canaux délicats ; aussi, les progrès de la perméation ne sont pas confinés dans le sein, ils ne sont arrêtés ni par les limites de l'aponévrose profonde, ni même par des limites anatomiques quelles qu'elles soient. L'ablation complète du sein est essentielle dans chaque cas, en raison des altérations cancéreuses possibles et de la



rapidité avec laquelle la perméation s'étend, largement et totalement au travers du réseau particulièrement riche des lymphatiques mammaires. C'est le temps indispensable, mais ce n'est point l'unique objet de l'opération pour cancer du sein.

De même, en ce qui concerne l'ablation de l'aponévrose pectorale, le plexus lymphatique qui y repose est une simple partie du plexus lymphatique de l'aponévrose profonde. Aussi, excepté pour une tumeur jeune, débutante, localisée au centre du sein, le territoire circulaire d'aponévrose en perméation peut avoir franchi, dans une direction ou dans une autre, les limites artificielles de l'aponévrose pectorale. Ce seront ces points susceptibles d'être abandonnés au cours d'une intervention que l'ablation de l'aponévrose pectorale vise principalement. Il est impossible de fixer à l'opération des limites anatomiques immuables. Ces limites varieront d'après la situation de la tumeur dans le sein.

Défini en termes généraux, le but de l'opération serait : *l'ablation intacte du territoire en perméation du système lympho-vasculaire qui entoure la tumeur primitive et des ganglions lymphatiques qui peuvent avoir été envahis par embolie le long des troncs lymphatiques du territoire en question.*

Comment peut-on apprécier les limites de ce territoire de perméation ? Il est impossible de les voir à l'œil nu, le chirurgien ne peut avoir d'autre but que de s'attaquer à une distance sûre. Naturellement, la zone de perméation centrifuge dans l'aponévrose profonde n'est pas un cercle mathématique ; elle l'est un peu plus que l'aire de propagation d'un érysipèle ordinaire. De légères variations des conditions locales, dont la nature n'est point encore connue, peuvent amener une propagation plus intense dans une direction, une progression moindre dans une autre. S'il existe un ou deux nodules sous-cutanés d'un côté de la tumeur primaire, la peau et l'aponévrose profonde seront enlevées plus largement de ce côté. Mais pour avoir toutes les garanties, il est préférable de supposer une propagation égale du cancer dans toutes les directions ; la preuve du contraire est exceptionnelle. Le territoire de propagation est circulaire et non sphérique ; en effet, la perméation tend de préférence à occuper un seul plan, celui du plexus lymphatique de l'aponévrose.



Plus tard, la perméation se propage dans les petits affluents musculaires et cutanés qui se portent verticalement dans le plexus aponévrotique ; elle envahit de la sorte les couches adjacentes à une profondeur qui atteint son maximum au niveau du centre de la tumeur primitive. Aussi le cancer du sein et ses expansions microscopiques constituent une masse affectant la forme approximative d'une lentille biconvexe. La mince circonférence de la lentille, qui dépasse souvent les limites du sein, est formée des lymphatiques gorgés de cancer du plexus de l'aponévrose et est localisée exclusivement dans le plan de ce plexus. A l'approche du centre de la lentille, qui correspond à la tumeur primaire, les couches adjacentes, le muscle sous-jacent d'une part, la graisse sous-cutanée et la peau d'autre part, sont envahies par le cancer à une profondeur de plus en plus grande.

Je décrirai en détail dans le chapitre suivant, une méthode pour l'ablation de cette masse lenticulaire de tissus, à laquelle naturellement on doit laisser adhérents la graisse et les ganglions de l'aisselle.

### **Tracé de l'incision cutanée.**

Indépendamment des questions de principe pathologique, quelques détails relatifs au tracé de l'incision cutanée, ont de l'importance au point de vue de la réunion de la plaie, du bien-être du malade et de l'utilisation ultérieure du bras.

L'opération laisse souvent une cicatrice linéaire partant du bord inférieur du grand pectoral et longeant le repli axillaire antérieur, jusqu'en un point plus au moins voisin du cartilage xiphoïde. J'ai pu observer il y a quelque temps à l'Hôpital « Samaritan » un cas démontrant les désavantages d'une telle cicatrice.

La cicatrice qui suit le bord antérieur de l'aisselle forme une saillie appréciable, une sorte de bride. Le bras ne peut se détacher du côté de plus de trente degrés et souvent même ce degré d'abduction produit une douleur s'irradiant le long de la cicatrice jusqu'à l'épaule gauche. Le patient assimile cette douleur à celle qu'il ressentirait s'il était serré dans un étau. Le malade sollicite une nouvelle opération, non pour une récurrence, mais pour être sou-



lagé de cette douleur. Indépendamment de sa tendance à limiter l'abduction, l'incision elliptique actuelle est de nature à enlever trop peu de peau dans le petit axe et une quantité inutile de peau dans le grand axe de l'ellipse.

L'incision cutanée dans le cancer du sein a un double objectif : premièrement, d'isoler, pour l'enlever, la zone de peau supposée cancéreuse, secondement, de donner un jour suffisant sur les parties profondes. On mènera l'incision, qui doit circonscrire la zone suspecte, sans s'occuper de la réunion ultérieure de la plaie. L'autre, l'incision d'accès, sera simplement linéaire et sa partie axillaire évitera le bord antérieur de l'aisselle. De plus, elle sera conduite de manière à éviter, une fois l'opération terminée, une suture verticale. Si la suture est linéaire, la tension de la peau doit s'exercer exclusivement dans une direction perpendiculaire à sa longueur. Au contraire, une ligne de suture courbe, sinueuse ou étoilée décompose la traction sur les sutures; la peau avoisinante sera sollicitée de toute part et recouvrira plus facilement la plaie.

Pendant la rétraction de la cicatrice, les désavantages de la suture linéaire verticale sont tout aussi manifestes qu'au moment de l'opération. Une cicatrice située au bord inférieur du grand pectoral, en un endroit où il est nécessaire d'avoir beaucoup de peau souple pour permettre la libre abduction, aura naturellement, quand ce muscle se contracte, une tendance spéciale à immobiliser le bras contre le côté. Les mouvements du bras ne seront libres et étendus qu'à la faveur d'une cicatrice mobile sur le squelette du thorax. L'adhérence de la cicatrice au thorax, et non l'ablation du muscle, constitue l'obstacle principal à l'abduction du bras.

Si la cicatrice est verticale, si elle est située au bord inférieur du pectoral, l'abduction du bras est parallèle à la ligne d'adhérence à la poitrine et elle est contrariée par la longueur totale de cette ligne. Dans de telles conditions il y a évidemment peu d'espoir d'obtenir une cicatrice mobile; en effet, la force qui tend à produire la mobilisation rencontre un maximum de résistance. Au contraire, si la cicatrice, ou une partie tout au moins, se trouve perpendiculaire à la ligne de tension cutanée pendant l'abduction du bras, c'est-à-dire si la résistance se trouve dans sa largeur et non dans sa longueur,



on peut espérer une cicatrice mobile. Souvent une telle cicatrice s'élargit considérablement. De linéaire qu'elle était, elle devient, au maximum de la tension, une bande large de 2,5 cm. et plus, parfois aussi mince que du papier, mais glissant aisément sur les cartilages costaux sous-jacents (voir Fig. 46). Il est possible de recourir

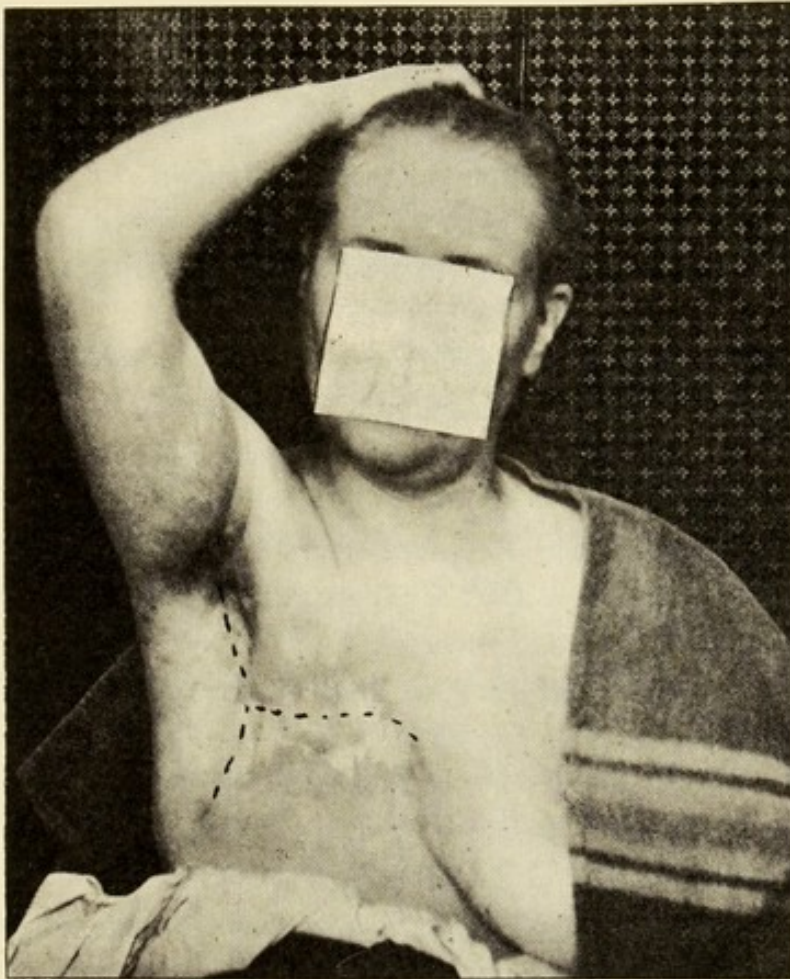


FIG. 46.

Cas opéré par Handley en 1903. Ce cas démontre les avantages d'une cicatrice qui est perpendiculaire à la ligne de tension cutanée dans l'abduction du bras. La partie horizontale de la cicatrice étoilée s'est étirée au point de former une bande de près de 2,5 cm. de largeur. La ligne verticale évite le bord antérieur de l'aisselle et se trouve dans le creux de l'aisselle. L'abduction du bras est totale.

à une incision occupant le sommet de l'aisselle et en évitant le bord antérieur, elle écarte les désavantages sus-énoncés sans faire courir de

risques au malade et sans nuire à la commodité de l'opérateur (voir le Chapitre suivant). D'ailleurs, certains opérateurs ont déjà abandonné depuis des années l'incision le long du bord antérieur de l'aisselle.

### **Exérèse de la peau.**

On n'enlèvera pas plus de peau qu'il ne le faut et on n'enlèvera pas de peau saine. Il a déjà été démontré que le cancer ne se propage pas dans le plan cutané ; néanmoins, une exérèse suffisante de la peau est nécessaire, car la tumeur qui progresse dans l'aponévrose profonde donne, après un certain temps, des expansions cutanées dans un territoire restreint. On peut réaliser ces conditions en enlevant une zone circulaire de téguments de 10 à 12,5 cm. de diamètre avec la tumeur prise comme centre.

L'exérèse cutanée très étendue pratiquée par certains chirurgiens est basée sur une fausse conception de la pathogénie de la dissémination et ne fournit pas des résultats opératoires plus satisfaisants (voir pp. 49 et 97).

Des nodules cutanés apparaissent-ils après l'opération dans le voisinage de la cicatrice ? Leur signification varie suivant qu'ils se trouvent dans la zone où l'on a enlevé l'aponévrose ou bien en dehors d'elle. Dans le premier cas, on peut les considérer comme de simples dépôts locaux — « efflorescences » — dont les racines ont déjà été enlevées, quoique au moment de l'opération elles étaient trop petites pour être décelées. Aussi, peut-on les exciser et espérer que la récurrence dans la peau avoisinante ne s'installera pas.

Dans le second cas, les nodules sous-cutanés qui apparaissent en un endroit où l'aponévrose profonde est encore intacte, indiquent une vaste extension de la tumeur dans cette dernière couche. S'ils s'étendent à plus de 7,5 cm. de la tumeur originelle, le cas peut être considéré comme désespéré et cela à cause de la grande zone d'aponévrose entreprise.

### **Exérèse de la zone d'aponévrose profonde en perméation.**

Il est heureux que le cancer du sein se propage primitivement dans les parois le long de l'aponévrose profonde et n'entreprenne la peau que secondairement. En effet, d'une part, l'exérèse cutanée a déjà



atteint ses extrêmes limites sans amélioration correspondante des résultats, mais d'autre part, il est possible d'enlever l'aponévrose profonde dans une étendue plus vaste qu'on ne le fait couramment. L'excision d'une zone circulaire maximale d'aponévrose profonde dont la tumeur primaire constitue le centre, est le temps absolument essentiel pour réaliser une opération parfaite, sauf dans les cas très précoces. Il ne s'en suit aucune difficulté technique, si les lambeaux cutanés sont suffisamment désinsérés. Stiles et Jacobson, mon ami et maître, ont insisté longuement sur l'importance de ce temps opératoire qui est de pratique courante à l'Hôpital Middlesex.

Il est significatif que l'opérateur qui obtient les plus brillants résultats opératoires accorde une importance énorme à l'exérèse d'une vaste zone d'aponévrose profonde, suivant en cela la conduite proposée par Stiles. Cheyne dit : « ..... les incisions cutanées ne seront pas menées jusqu'au muscle. Après le tracé de ces incisions, la peau et une épaisseur de graisse suffisante pour entretenir sa vitalité seront disséquées et les fibres musculaires ne seront pas mises à nu jusqu'à la clavicule en haut, la ligne médiane en avant, l'insertion des muscles abdominaux en bas et le bord du grand dorsal en arrière ». On remarquera que d'après le type que j'ai établi, — c'est-à-dire l'ablation d'une zone maximale concentrique à la tumeur — la zone d'aponévrose profonde déterminée par Cheyne est insuffisante vers le bas parce que les muscles abdominaux dépassent le rebord costal.

Les mensurations suivantes montrent la distance du mamelon à différents points du thorax chez deux patients à seins non pendants.

	MALADE N° 1	MALADE N° 2	MOYENNE
Mamelon à la pointe du cartilage xiphoïde . . . . .	10 cm.	12,5 cm.	11,25 cm.
Mamelon au point le plus proche de la clavicule . . . . .	12,5 cm.	16,25 cm.	14,35 cm.
Mamelon au point le plus proche de la ligne médiane . . . . .	8,7 cm.	11,25 cm.	10, » cm.
Mamelon au point le plus proche du grand dorsal. . . . .	—	12,5 cm.	12,5 cm.

La distance du mamelon à la clavicule peut être prise comme le rayon du cercle d'aponévrose profonde à enlever autour de la tumeur. En pratique on y arrive sans difficulté par la dissection suffisante des lambeaux cutanés et le prolongement de l'incision quelque peu vers le bas.

Si la tumeur répond au mamelon, l'aponévrose profonde à réséquer devra s'étendre : —

- En haut ... .. jusqu'à la clavicule,
- En dedans ... .. de 2,5 à 5 cm. au delà de la ligne médiane,
- En dehors ... .. immédiatement au delà du bord antérieur du grand dorsal,
- En bas ... .. *jusqu'au niveau d'une ligne horizontale menée à 5 cm. sous la pointe du cartilage xiphoïde.*

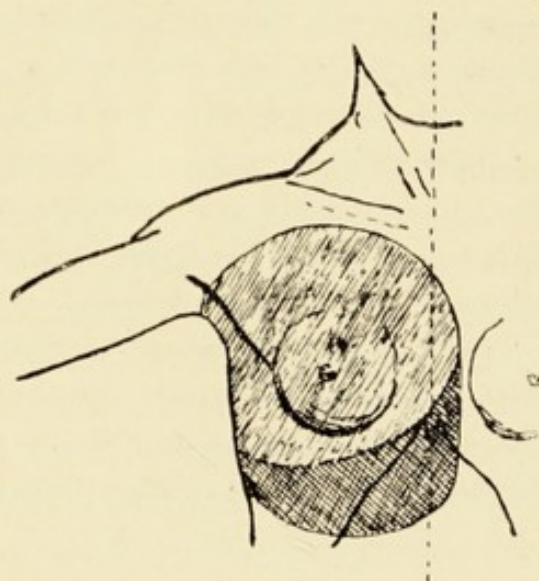


FIG. 47.

Le territoire légèrement ombré représente l'étendue d'aponévrose profonde enlevée dans l'ablation du sein, telle qu'on la pratique actuellement.

Le territoire fortement ombré représente la portion d'aponévrose qu'il faudra dorénavant enlever, pour dépasser complètement le cercle d'aponévrose profonde envahie.

La ligne qui circonscrit le tout indique l'étendue dans laquelle il faudra désinsérer les lambeaux cutanés ; bien entendu à condition que la tumeur siège sous le mamelon.

En ce qui concerne les tumeurs situées à la périphérie du sein, il est probable que le manque de coïncidence entre la zone de la pré-



sente opération et le cercle d'aponévrose infectée dans les tumeurs excentriques explique le pronostic mauvais qui s'y attache.

Le territoire de tissus enlevés ne sera concentrique au mamelon que pour une tumeur primaire qui lui est exactement sous-jacente. Si le cancer est situé au bord sternal du sein, il peut être nécessaire d'exciser l'aponévrose profonde sous la moitié interne du sein opposé. La tumeur est-elle localisée à la partie inférieure du sein, il devient indispensable d'enlever l'aponévrose abdominale fort bas vers l'ombilic. Le néoplasme siège à l'extrémité axillaire de la mamelle, on pratique l'exérèse de l'aponévrose profonde dans la région deltoïdienne, et fort en arrière sur le grand dorsal. A défaut d'avoir ces considérations présentes à l'esprit, on laissera subsister, en un point ou l'autre, le bord d'accroissement de la perméation aponévrotique.

**Récidives uniquement viscérales,  
attribuables parfois à une opération incomplète.**

On admet couramment qu'il ne faut pas attribuer à une faute opératoire les cas dans lesquels une récidive apparaît uniquement dans les organes internes, tandis que les parois demeurent indemnes de prolifération apparente. Une telle opinion n'est pas toujours fondée. Un fait mérite spécialement l'attention. Dans un nombre considérable de cas d'envahissement épigastrique, il est cliniquement impossible de sentir des nodules dans la paroi abdominale et cela même dans les dernières périodes de la maladie. Par exemple, les nodules aperçus dans le Frontispice sur la gaine du droit n'étaient pas cliniquement palpables, et cependant il y avait eu envahissement épigastrique. Une récidive post-opératoire dans les viscères abdominaux peut très bien être due à une négligence de l'opérateur qui a abandonné une portion microscopiquement envahie de l'aponévrose profonde épigastrique, alors même qu'aucun nodule sous-cutané ne manifeste l'insuffisance de l'opération, par son apparition au niveau du creux épigastrique.

Le processus cancéreux couve à la manière d'une mèche dans les

lymphatiques des parois épigastriques et peut-être finit-il par s'y éteindre complètement. Mais, dans l'intervalle, il a gagné le péritoine et y a donné naissance à une « explosion » de métastases dans la cavité abdominale où les conditions sont des plus favorables à une dissémination étendue et à une prolifération rapide de l'épithélium cancéreux.

### **Excès de récidives abdominales consécutives aux méthodes actuelles.**

Les méthodes actuelles, le fait est positif, abandonnent fréquemment de microscopiques lymphatiques en perméation dans l'aponévrose profonde de la région épigastrique. L'étude de la fréquence relative des récidives abdominale et thoracique dans les cas de Cheyne prouve péremptoirement qu'il en est ainsi. Cet auteur ne peut employer plus de précautions contre l'envahissement thoracique qu'il ne le fait, aussi, sa méthode réduit au minimum les récidives thoraciques. Mais d'autre part, le procédé de Cheyne ne tient aucun compte du danger de l'envahissement direct de l'abdomen au travers des parois épigastriques. Quelle en est la conséquence? Dans ses observations, la récidive est beaucoup plus fréquente dans le ventre que dans la poitrine.

De sa première série portant sur 61 cas, treize malades moururent, après intervention, de métastases viscérales. Ce sont : —

CAS 2. — Une tumeur abdominale développée neuf mois après l'opération. Mort 21 mois après l'intervention.

CAS 3. — Nodules dans les côtes. Tumeur médiastinale soupçonnée.

CAS 4. — Cancer secondaire de l'intestin (voir *Lancet*, 18 mars 1899).

CAS 7. — Dépôts métastatiques dans les poumons. Mort après 18 mois.

CAS 8. — Masses perçues dans l'abdomen. (Métastases dans l'ovaire?)

CAS 10. — Cancer de la plèvre. Mort 21 mois après l'opération.



CAS 17. — Dépôts dans la partie inférieure de la colonne vertébrale. Mort 21 mois après l'opération.

CAS 24. — Mort d'obstruction intestinale, avec tumeur dans l'abdomen.

CAS 33. — Douleur dorsale. Récidive probable dans les vertèbres.

CAS 38. — Récidive dans l'abdomen. Nodule sous-cutané voisin du grand dorsal enlevé dans une seconde opération.

CAS 41. — Douleur sacrée après l'opération. Dépôt médullaire probable au moment de l'opération.

CAS 56. — Faiblesse, mort après trois mois. On sentait des nodules dans l'abdomen de nature carcinomateuse sans doute.

CAS 60. — Récidive hépatique. Mort 18 mois après l'opération (*Lancet*, 18 mars 1899).

L'autopsie n'a pas été faite dans la majorité de ces cas. Mais il importe de noter que deux malades seulement (trois?) moururent avec des symptômes de récidive thoracique, par contre, dans 7 cas elle était nettement abdominale. Dans deux des trois cas qui restent il y avait récidive dans la portion *abdominale* de la colonne vertébrale, dans le troisième, elle n'y était pas localisée.

La série suivante de Cheyne présentait trois cas de récidive abdominale pour deux de récidive thoracique.

Les deux séries réunies prouvent cliniquement que la fréquence de la récidive abdominale est à celle de la récidive thoracique comme deux est à un. C'est là une proportion excessive.

Supposons même que pour quelques cas l'envahissement épigastrique existait au moment de l'opération, il est probable, à mon avis, que pour certains, une ablation plus large vers le bas de l'aponévrose profonde très au-dessous du creux épigastrique aurait devancé ou prévenu l'envahissement de l'abdomen.

### **Importance de l'excision de la partie supérieure de la paroi antérieure de la gaine du droit.**

La formule traditionnelle « ablation de l'aponévrose pectorale » et l'attention exclusivement portée sur l'envahissement embolique des ganglions axillaires, voies de dissémination, ont eu pour résultat de

négliger l'excision de l'aponévrose profonde à la partie inférieure du thorax et à la partie supérieure de l'abdomen. Or, c'est précisément à la région épigastrique que l'excision complète et soigneuse de l'aponévrose profonde est particulièrement requise pour prévenir l'arrivée de cellules cancéreuses dans la cavité péritonéale. Seuls les cancers localisés au quart supéro-externe du sein autorisent à négliger sans danger cette précaution.

### Résection du muscle.

La nécessité de la résection de couches du muscle sous-jacent à la tumeur primitive dépend de l'extension de la perméation du plexus lymphatique de l'aponévrose à ses affluents musculaires (voir pp. 95 et 102). Dans la mesure du possible la couche musculaire enlevée atteindra son épaisseur maximum au-dessous de la tumeur primitive et se fera plus mince vers la périphérie de la zone opératoire. Mais pour différents motifs, l'ablation du muscle ne peut se faire aussi conformément aux lois de la propagation par perméation qu'on ne le fait pour la peau et l'aponévrose profonde. En effet, une fois un muscle envahi par le cancer, ses contractions entraînent vraisemblablement une diffusion étendue des cellules cancéreuses dans la direction de ses fibres, entre les faisceaux musculaires; aussi le muscle entier peut-il être regardé comme suspect. Ensuite, il est inutile de creuser une portion circulaire du muscle pour obéir au principe de la perméation centrifuge; car ce qu'il en reste ne fonctionne plus utilement.

La conduite suivante en ce qui concerne la résection du muscle me paraît correcte. On enlèvera la totalité du grand pectoral, selon la recommandation de Halsted; toutefois dans les cas très précoces on pourra laisser les fibres claviculaires. La résection de ce muscle est essentielle, non seulement à cause de ses relations étroites avec le sein, mais aussi pour atteindre le sommet de l'aisselle. Le petit pectoral, qui n'est en contact avec le sein que par son bord inférieur, sera enlevé dans les cas avancés. Mais il est de beaucoup plus important de supprimer les digitations du grand dentelé, qui prennent contact direct avec la face profonde du sein (voir p. 88). Ce point de technique opératoire dans le cancer du sein a été négligé je crois.



Pour le même motif, il importe d'enlever une couche, superficielle au moins, des digitations de l'oblique externe qui s'insèrent aux cinquième et sixième côtes.

### **Exérèse des tissus axillaires.**

On admet généralement la nécessité d'une dissection minutieuse de l'aisselle et de l'ablation complète en masse avec le sein, de la graisse et des ganglions. Il n'est pas nécessaire de m'y attarder. La technique est réservée pour le chapitre suivant.

### **Choix des cas justiciables de l'opération.**

Si le seul but de l'opération était d'obtenir des statistiques brillantes, il faudrait la refuser dans tous les cas qui n'en sont pas à leur début. Mais pour chaque cas qui se présente, le chirurgien doit n'envisager que l'intérêt propre du malade, non seulement pour le guérir, mais aussi pour lui prolonger l'existence. A l'heure actuelle, les risques immédiats sont si minimes qu'il est injuste de refuser l'opération, sauf dans les cas tout à fait désespérés. Certains cas avancés ont parfois une évolution heureuse, c'est un fait sur lequel Bland-Sutton (1) a spécialement attiré l'attention. On insistera s'il s'agit de cas précoces; quant aux cas avancés, on exposera la situation au malade ou aux proches et on s'en rapportera à leur décision.

On refusera l'intervention (excepté dans des cas exceptionnels comme palliatif, ablation de tumeurs ulcérées et fétides) dans les conditions suivantes :

- (a) Lorsque la tumeur primitive a attaqué l'ossature du thorax.
- (b) En présence d'un cancer en cuirasse ou de nodules sous-cutanés ou d'infiltration cutanée situés à plus de 5 à 7,5 cm. de la tumeur primitive.
- (c) S'il y a une tumeur fixée dans l'aisselle et adhérente à ses parois.
- (d) S'il y a de l'œdème prononcé du bras.

(1) BLAND-SUTTON. *Tumours* : (Innocent and Malignant.)

- (e) Si les ganglions sus-claviculaires sont engorgés, durs et adhérents.
- (f) S'il existe des métastases osseuses ou viscérales.
- (g) S'il y a une maladie constitutionnelle incurable (tuberculose, diabète, par exemple) susceptible par elle-même d'entraîner soit la mort à brève échéance, soit de donner une issue fatale à l'opération.

Dans la recherche des métastases, il ne faudra pas négliger l'examen de la colonne vertébrale. On fera toujours un examen soigneux des parois épigastriques avant d'entreprendre l'opération. La sensibilité ou la douleur à ce niveau feront soupçonner l'envahissement épigastrique; dans de tels cas, avant l'ablation du sein, le foie sera palpé avec soin sous anesthésie, spécialement à la région épigastrique. Si l'on trouve une augmentation de volume de cet organe avec sensation irrégulière ou noduleuse, l'opération sera abandonnée. En effet, à l'heure actuelle, il est aléatoire de poursuivre le cancer dans la cavité péritonéale; une intervention quelconque est inutile dans ces cas.

La présence de nodules sous-cutanés palpables sur ou au-dessous du cartilage xiphoïde est la manifestation tangible de l'envahissement épigastrique, aussi, l'opération est contre-indiquée quand ils existent.

Il ne faut jamais oublier que le premier symptôme de l'envahissement épigastrique peut se trouver, non à l'épigastre, mais dans le bassin en raison de la chute des particules. Il faudra donc faire systématiquement avant l'opération, un examen vaginal et rectal. La douleur pelvienne, la tuméfaction des ovaires, l'empâtement du cul-de-sac de Douglas constituent de fortes présomptions que le cas est au delà de la limite d'opérabilité.

Certains cas non justiciables antérieurement de l'opération, rentrent aujourd'hui dans la catégorie des opérables. (a) Le squirrhe du type atrophique sera opéré, sauf chez des sujets très âgés et débilisés. (b) On agira de même en cas de ganglions sus-claviculaires engorgés et durs, mais encore mobiles. La toilette du triangle postérieur se fera pendant l'intervention. Je n'ai pas trouvé que ce temps opératoire augmentât beaucoup la sévérité de l'opération. Parmi



soixante-six cas de Halsted, demeurés sans récurrence après 3 ans et plus, se trouvaient neuf cas dans lesquels il avait enlevé des ganglions sus-claviculaires cancéreux. Toutefois, il faut songer que l'accès embolique des ganglions sus-claviculaires ayant été supprimé, ils peuvent, peut-être dans certains cas, détruire les petits foyers cancéreux qu'ils contenaient à ce moment.

---

## CHAPITRE XIV.

**UNE MÉTHODE D'EXTIRPATION  
DU CANCER DU SEIN.**

On ne peut s'élever avec assez d'énergie contre ces opérations partielles et incomplètes de cancer du sein, qui amènent une guérison immédiate et rapide, mais au préjudice de l'avenir des malades. De telles opérations sont pratiquées encore fréquemment. D'autre part, un risque opératoire tel que l'exploration du médiastin antérieur (ou même l'ablation habituelle des ganglions sus-claviculaires) semble présenter, au mieux des choses, un bénéfice très aléatoire en échange d'un danger inévitable.

Sans aucun doute, l'avenir de la chirurgie du sein repose autant sur un diagnostic précoce des tumeurs suspectes basé sur l'incision exploratrice et l'examen microscopique, que sur des méthodes perfectionnées permettant l'extirpation de carcinomes cliniquement bien développés.

L'opération que je vais décrire est, à mon avis, applicable à la grande majorité des malades atteints de cancer du sein qui, avec des signes cliniques apparents de carcinome, se présentent eux-mêmes pour subir le traitement chirurgical. Sans doute, dans des cas de début, une opération un peu moins étendue donnera également de bons résultats. De plus, chez des malades âgés et débilités, l'alternative entre le risque d'une ablation incomplète, et l'éventualité d'un désastre postopératoire doit être envisagée et il faut s'en inspirer en connaissance entière de la responsabilité engagée.

J'estime que l'opération que je pratique concorde beaucoup mieux avec les faits de dissémination que toute autre méthode antérieurement usitée. Actuellement j'ai employé la méthode dans un nombre considérable de cas avec une mortalité inférieure à deux pour cent. Aussi je puis la recommander en toute confiance, elle donne toutes les chances de succès et ne présente pas une très grande gravité, surtout vis-à-vis des résultats en jeu. Mais l'opération est de date trop récente encore. Quelques cas seulement datent de



plus de trois ans; je ne puis donc parler de résultats éloignés. J'ai opéré des cas jugés inopérables par d'autres chirurgiens et cependant je n'ai eu qu'une seule récurrence dans la peau avoisinante. Ce résultat est de nature à démontrer le bien-fondé de mes opinions. Dans d'autres cas de récurrence, la maladie s'est reproduite soit dans les ganglions rétrosternaux, soit dans les ganglions sus-claviculaires, soit dans le fémur (1 cas), soit dans les organes internes, c'est-à-dire en des endroits inaccessibles au bistouri du chirurgien, et qui étaient entrepris par le cancer déjà avant l'intervention.

Je ne prétends à aucune originalité en ce qui concerne quelques détails opératoires particuliers, mais je la revendique pour certains principes de la méthode que je vais décrire. Même l'ablation de la partie supérieure de la couche antérieure de la gaine du droit, temps tout indiqué pour prévenir l'invasion épigastrique, a été pratiquée antérieurement pour des motifs différents par divers opérateurs, tels que M. Henri Morris et Pearce Gould à l'Hôpital Middlesex, M. Symonds à l'Hôpital Guy et M. J. H. Pringle à Glasgow (1).

### **Préparation du malade.**

Il y a un ou deux points particuliers à mentionner en ce qui concerne la préparation du malade. On donnera quotidiennement, pendant les deux ou trois jours qui précèdent l'opération, deux grands bains chauds, non seulement dans le but d'aseptiser la peau, mais aussi pour la ramollir et l'assouplir. La veille de l'opération, on nettoiera la peau avec une compresse trempée dans une solution de 1 % de lysol, et l'on prendra soin de frotter dans la direction de la tumeur et non en sens inverse, puisque beaucoup de lymphatiques sont gorgés de cellules cancéreuses que le massage peut vraisemblable-

(1) Les motifs de ce temps opératoire fournis par Pringle sont intéressants et suggestifs. Il croit que le tissu mammaire présente un prolongement dirigé en bas et en dedans; tout comme il en existe un, dirigé en haut et en dehors vers l'aisselle. L'un et l'autre suivant la ligne où se voient des mamelles supplémentaires. Il trouve plus expéditif et plus facile d'enlever le tissu dans cette direction en excisant la paroi antérieure de la gaine du droit, il la fait dès qu'elle apparaît, et se dirige vers la ligne médiane et en bas aussi loin que faire se peut. La seule critique que je ferai, non point à la manière de faire de Pringle, mais à sa théorie, est que la ligne des mamelles supplémentaires dans les cas que j'ai observés est dirigée plutôt vers l'ombilic que vers le creux épigastrique.

ment pousser encore plus loin. Au moment de l'opération, le bras est maintenu en abduction, cependant il ne doit pas être attiré outre mesure vers le haut, c'est là, j'en suis convaincu, une des causes de douleurs axillaires persistant dans les premiers jours de la convalescence.

### **Le choix de l'anesthésique.**

Dans la plupart des cas, le chlorure d'éthyle, suivi de l'éther, administré avec la quantité d'air suffisante pour éviter la cyanose, sont les meilleurs agents pour obtenir l'anesthésie. Mais, d'après moi, l'emploi d'un stimulant circulatoire aussi énergique que l'éther d'un bout à l'autre de l'opération aboutit à une hémorragie inutile et à du shock postopératoire, qui apparaît sitôt le malade mis au lit. Après incision de la peau, le chloroforme ou le mélange éther-chloroforme est l'anesthésique de choix. La reprise de l'éther sera rarement nécessaire, surtout si l'on administre pendant le cours de l'opération, au moyen d'un tube buccal, un courant très abondant d'oxygène.

### **Description de l'opération.**

Le mode opératoire, si aisé à démontrer dans une salle d'opérations, est un peu plus difficile à décrire clairement.

IL FAUT PRENDRE TOUJOURS LE CENTRE DE LA TUMEUR, *ce qui n'est pas nécessairement le mamelon*, COMME CENTRE DE LA ZONE OPÉRATOIRE. L'ABLATION DU SEIN EST SIMPLEMENT UN TEMPS NÉCESSAIRE, MAIS N'EST PAS L'UNIQUE OBJECTIF DE L'OPÉRATION.

### **L'incision cutanée.**

L'incision de la peau atteint une profondeur suffisante pour arriver sur la graisse sous-cutanée sans la traverser aux approches de l'aponévrose profonde. Elle se compose de trois parties :

1. Une incision circulaire, telle qu'elle a été pratiquée la première fois par Mitchell Banks ; elle a 10 à 12 cm. de diamètre, le centre est occupé exactement par la tumeur qu'elle circonscrit en tissu sain. Elle s'effile vers le haut (incision 2) et vers le bas (incision 3).



2. Une incision curviligne pour donner accès dans l'aisselle. L'aisselle est ouverte par dissection d'un lambeau antérieur formé de la peau et d'une mince couche de graisse sous-cutanée ; la base du lambeau répond à la ligne axillaire antérieure. L'incision axillaire commence au bord inférieur du grand pectoral, près de son insertion ; elle se termine aussi au bord inférieur du grand pectoral, en rejoignant l'incision annulaire (1). Elle croise la base de l'aisselle, et délimite un lambeau cutané quasi semi-circulaire, dont la

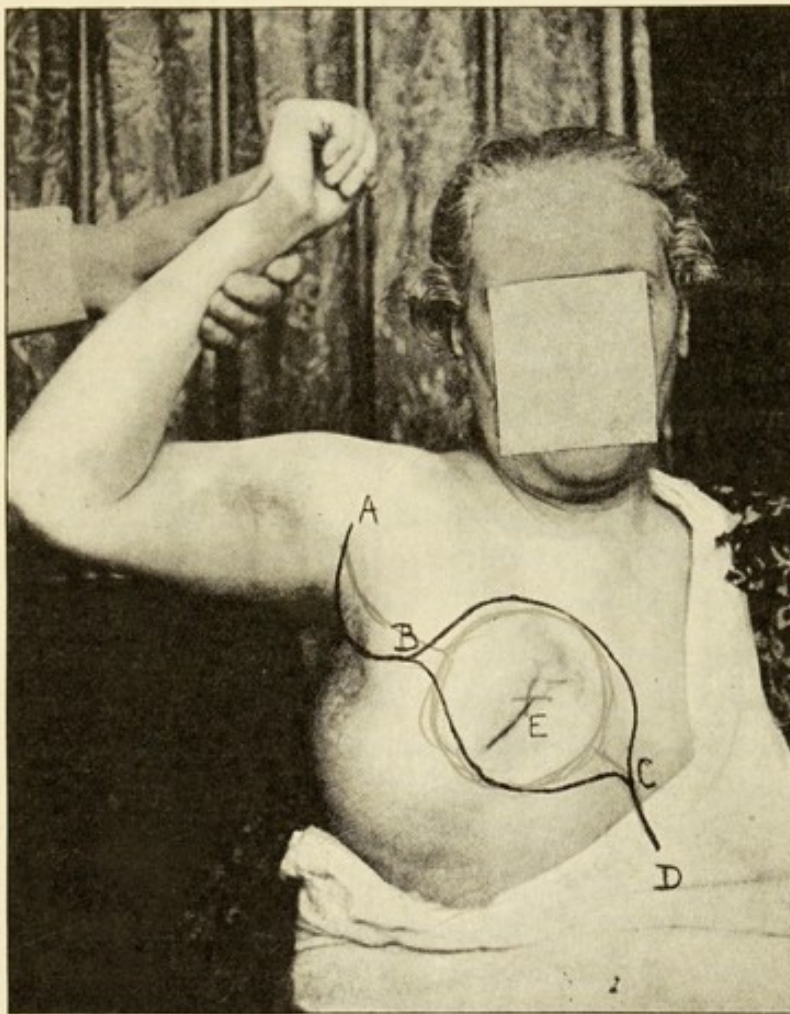


FIG. 48. INCISION CUTANÉE DANS LA MÉTHODE DE L'AUTEUR AU COURS D'INTERVENTIONS POUR CAS AVANCÉS.

B C, incision circulaire dont le centre est occupé par la tumeur primitive et qui délimite le territoire cutané à enlever ; A B lambeau axillaire ; C D prolongement linéaire de l'incision vers le creux épigastrique ; E repli cutané, dû à la rétraction de la tumeur.

convexité atteint à peu près en arrière le bord du grand dorsal. Elle assure un jour parfait dans l'aisselle et un bon drainage ultérieur.

3. Une incision linéaire descendant de la partie inféro-interne de l'incision annulaire et passant en bas à 5 cm. de la ligne blanche. Son but est de permettre l'ablation de l'aponévrose profonde à la partie supérieure de la paroi abdominale. Sans cette incision, ce temps important de l'opération ne pourrait être mené à bien.

### **Relèvement des lambeaux cutanés.**

Les lambeaux sont maintenant disséqués dans la graisse sous-cutanée, jusqu'à ce qu'ils découvrent une zone plus profonde de forme circulaire d'un diamètre de 25 à 30 cm. et dont le centre est occupé par la tumeur primitive. Les limites anatomiques exactes de cette dissection varient, bien entendu, avec la localisation de la tumeur dans le sein. L'assistant rétracte les lambeaux cutanés à mesure de leur formation et les maintient ultérieurement soigneusement enveloppés dans des serviettes chaudes fréquemment renouvelées. La négligence de cette précaution est généralement suivie de l'ulcération des bords des lambeaux.

A cette période de l'opération on n'essaiera pas d'hémostasier chaque petit point qui saigne. On pincera les vaisseaux qui jaillissent à la face profonde du lambeau cutané, mais le suintement de la surface grasseuse sous-cutanée sera arrêté facilement par compression; d'ailleurs tous les vaisseaux seront à nouveau sectionnés à un plan plus profond.

### **Délimitation de la zone d'aponévrose profonde à enlever.**

Une incision annulaire délimite suivant un diamètre de 25 cm. un cercle d'aponévrose profonde à enlever. Cette incision est maintenant conduite vers les muscles à travers la graisse sous-cutanée, à la base des lambeaux cutanés, rétractés momentanément avec force par l'assistant.



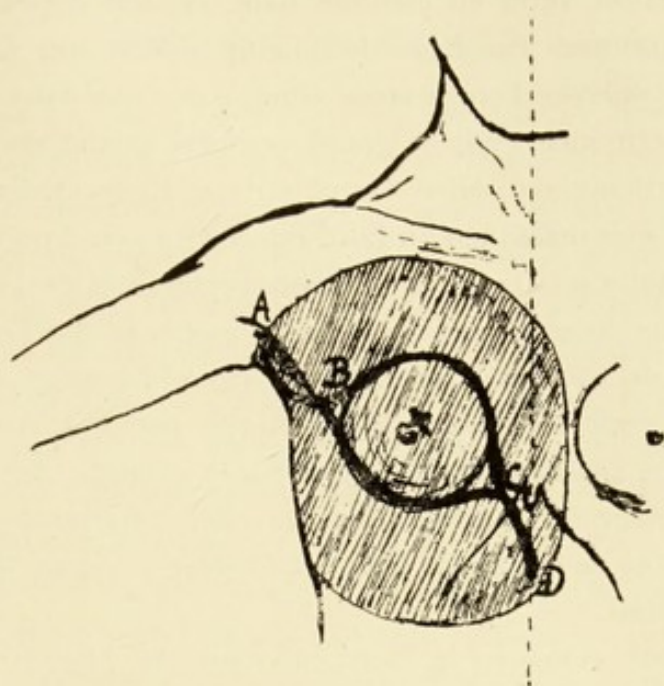


FIG. 49. LE TERRITOIRE D'APONÉVROSE PROFONDE ENLEVÉ  
DANS L'OPÉRATION DE L'AUTEUR  
POUR CAS AVANCÉS DE CANCER DU SEIN.

La zone ombrée représente le territoire d'aponévrose profonde qu'il faut enlever.

La tumeur première est, dans le cas présent, exactement au-dessus et en dedans du mamelon. La tumeur constitue toujours le centre de la zone d'aponévrose à réséquer.

### Décollement de l'aponévrose profonde des muscles sous-jacents.

La zone circulaire de graisse sous-cutanée profonde et d'aponévrose profonde qui contient vraisemblablement la zone de perméation du plexus lymphatique de l'aponévrose, est maintenant détachée quelque peu des muscles sous-jacents en allant de la circonférence vers le centre. On circonscrit ainsi d'une lisière large la masse principale, formée du sein, des muscles pectoraux et du contenu axillaire, qui doit être enlevée ultérieurement. Le bord de l'aponévrose profonde est soulevé tout autour du champ opératoire jusqu'à ce que le bistouri parvienne au bord du grand pectoral, à la limite du creux axillaire ou du bord du sein, suivant le cas.

La dissection varie en étendue dans les différentes parties du champ opératoire. En haut du champ opératoire, il ne faudra presque pas enlever d'aponévrose saine, parce que dans cette région elle sera sectionnée avec le grand pectoral quand on le séparera de son insertion claviculaire. Du côté de la ligne médiane l'aponévrose devra être disséquée du bord interne du grand pectoral opposé et du sternum. Ce faisant, les branches perforantes de l'artère mammaire interne du côté *opposé* sont sectionnées et doivent être liées. La section de ces branches implique aussi la division des lymphatiques qui vont du plexus lymphatique pectoral aux ganglions médiastinaux antérieurs ce qui ajoute une garantie de plus contre l'envahissement du thorax. (Les branches perforantes correspondantes du côté de la tumeur sont sectionnées pendant l'ablation du grand pectoral).

En ce qui concerne le bord inférieur du champ opératoire, un cercle d'aponévrose de 25 cm. de diamètre avec la tumeur prise comme centre du cercle dépasse habituellement la région épigastrique de l'abdomen. Dans cette partie de la plaie la paroi antérieure de la gaine du droit, des deux côtés de la ligne médiane, sera détachée et enlevée avec l'aponévrose profonde. Pour accomplir ce temps, la ligne blanche doit être fendue de haut en bas, dans le plan coronal. C'est particulièrement dans la région épigastrique qu'une exérèse large et soigneuse de l'aponévrose profonde est impérieusement requise, de manière à prévenir l'accès de cellules cancéreuses dans la cavité péritonéale. Dans cette partie du champ opératoire de nombreux petits vaisseaux sanguins, émergeant du droit antérieur devront être pincés.

Du côté externe du champ opératoire, l'aponévrose doit être disséquée jusqu'au bord antérieur, du grand dorsal et du grand dentelé. Plus haut, spécialement si la tumeur occupe une position externe dans le sein, l'aponévrose doit être enlevée sur le bord interne du deltoïde et jusqu'à la limite postérieure du creux axillaire, bien que la dissection y soit difficile et fatigante.



### Résection des muscles.

Si la tumeur est jeune, ou bien si elle est située fort bas dans le sein, il est sage de conserver les fibres supérieures du grand pectoral près du bord du deltoïde. A part cette exception éventuelle, la totalité du grand pectoral doit être enlevée. Il est détaché de ses insertions claviculaires, un doigt est introduit sous le muscle de manière à tirer sur ses fibres, enfin ses insertions chondrales et sternale sont rapidement séparées de haut en bas. Le muscle est détaché de la poitrine et attiré en dehors. Les nerfs thoraciques antéro-externes et les vaisseaux qui l'accompagnent sont sectionnés à leur passage dans la membrane costo-coracoïde.

Le petit pectoral s'aperçoit ; le mieux est de l'enlever, sauf dans les cas précoces. Il est séparé de son insertion costale.

Les muscles pectoraux sont détachés maintenant de leurs insertions respectives à l'humérus et à l'apophyse coracoïde, et la masse entière des tissus se porte à tomber au-dessus de l'aisselle.

### Extirpation du contenu axillaire.

La membrane costo-coracoïde, libre maintenant, est disséquée avec prudence exactement au-dessous de la clavicule, et la graisse du sommet de l'aisselle s'aperçoit. Il devient dès lors facile d'atteindre les ganglions axillaires les plus haut situés — sous-claviaires dans le sens strict du mot — qui échappent si facilement à l'attention, si on ne les recherche pas méticuleusement. La veine axillaire est recherchée à cet endroit et est isolée soigneusement de haut en bas. Au cours de la dissection, la veine sous-capsulaire et d'autres veines axillaires affluentes se présentent, elles sont pincées et ligaturées. Les nerfs sous-capsulaires sont exposés, isolés et conservés. Les parois interne et postérieure de l'aisselle sont curées de haut en bas, en préservant le nerf de Bell et la masse des tissus n'est plus retenue qu'à la partie inférieure et externe du sein qui recouvre le grand dentelé. Les digitations de ce muscle qui se trouvent en contact direct avec la surface profonde du sein sont sectionnées à leur insertion costale. La masse entière est libérée maintenant et séparée

très en arrière vers l'omoplate des mêmes digitations du grand dentelé. Une couche superficielle des digitations de l'oblique externe, qui part des cinquième et sixième côtes est excisée également.

Les parties enlevées forment une masse unique circulaire bi-convexe lenticulaire à bords minces. A son côté externe pend une masse pyramidale formée de la graisse axillaire et des ganglions. La masse est recouverte superficiellement d'un lambeau cutané central et circulaire.

### **Hémostase et drainage.**

Tout vaisseau qui n'a pas été lié ou pincé est hémostasié. Deux petits drains sont placés à travers une boutonnière pratiquée à l'extrémité inférieure des lambeaux cutanés, l'une au creux épigastrique, l'autre au bord postérieur de l'aisselle. Ces drains sont enlevés au premier pansement, vingt-quatre heures plus tard.

### **Sutures.**

On cherche maintenant la meilleure manière d'affronter les lèvres de l'incision. Le problème varie dans chaque cas, d'après la position de la tumeur dans le sein, et d'après le degré d'élasticité de la peau. L'avantage indirect le plus remarquable de l'opération devient évident. L'ablation large de l'aponévrose profonde mobilise et libère si bien la peau avoisinante que, même après l'exérèse d'un cercle de 12,5 cm. de téguments, les lèvres de l'incision peuvent être affrontées par un simple surjet de catgut fin sans tiraillement des points de suture. La tension des lambeaux cutanés est totalement évitée; or, cette tension est la cause principale d'un shock prolongé, de souffrance et de malaise, de mauvaise circulation dans les lambeaux cutanés, de réunion tardive et d'ulcération de la suture.

Souvent on se trouvera bien de réunir les lèvres en Y, dans d'autres cas on pratiquera une suture sinueuse. Dans les tumeurs du quart supéro-externe, on peut rencontrer quelque difficulté à recouvrir la plaie et dans ces cas le lambeau axillaire peut être attiré pour faciliter la réunion. Je n'ai rencontré qu'un cas dans lequel il



m'a été impossible d'affronter les lèvres de l'incision; il s'agissait d'une tumeur ulcérée du quart supéro-externe, chez une femme maigre avec des seins très petits et un thorax mal développé. On aurait dit dans ce cas que la rétraction de l'ulcération néoplasique sur la peau environnante en avait détruit l'élasticité. Cependant, le petit volume du thorax et du sein réduisait au minimum dans ce cas exceptionnel la réserve disponible de peau; les conditions n'étaient guère favorables.

### **Autre méthode de confection des lambeaux cutanés.**

Après l'incision annulaire de la peau, mais avant les incisions axillaire et épigastrique on peut éviter la dissection ennuyeuse des lambeaux cutanés par la manœuvre suivante : — Un bistouri très pointu avec une lame longue de 7,5 cm. est enfoncé dans le plan médian de la graisse sous-cutanée, en un point quelconque de l'incision annulaire le plat de la lame est parallèle à la surface cutanée. La main gauche est posée à plat sur la peau et l'assistant tire le sein du côté du manche du bistouri de manière à tendre les tissus. Grâce à un mouvement de scie, le bistouri est rapidement porté sous la peau autour de toute la circonférence de l'incision annulaire, divisant la graisse sous-cutanée en deux couches sur une zone annulaire de 7,5 cm. de large dans tous les côtés de l'incision cutanée. Les incisions axillaire et épigastrique sont alors faites et l'opération est conduite de la manière habituelle. Il faut prendre grand soin d'éviter que le bistouri ne vienne trop près de la surface cutanée et n'écorche ainsi le lambeau cutané et n'en trouble sa nutrition. Malgré le temps ménagé par l'emploi de cette méthode j'hésite à recommander « la transfixion cutanée » comme une méthode habituelle pour confectionner les lambeaux. Elle ne sera employée que lorsqu'il existe une couche épaisse de graisse et quand le chirurgien est certain de ne pouvoir écorcher les lambeaux avec la pointe de son bistouri.

### **Effets constitutionnels de l'opération.**

L'opération de cancer du sein entraîne inévitablement un certain degré de shock immédiat et peut-être celui-ci est-il légèrement augmenté par la méthode que j'ai décrite. Jamais cependant, je n'ai vu de shock dangereux pendant l'opération. Pour l'éviter, je crois qu'il est important de maintenir les lambeaux cutanés, et le thorax en général, enveloppé dans des compresses chaudes, pour autant que le permette la commodité du chirurgien. La persistance du shock pendant quelques jours après l'opération dépend presque entièrement de la tension des lambeaux cutanés et de la douleur y associée. Dans tous les cas, j'ai noté, si paradoxal que cela puisse paraître, que le shock de l'opération décrite ci-dessus disparaît beaucoup plus rapidement que le shock qui suit les opérations beaucoup moins étendues décrites dans les traités, dans lesquelles des sutures tendues sont nécessaires pour affronter les lèvres de la plaie. La guérison est rapide et jusqu'à présent je n'ai pas perdu un malade.

### **Complications.**

Les complications auxquelles j'ai eu à faire après cette opération sont rares et peu graves. La suppuration d'une plaie si étendue devrait naturellement être fréquente, mais elle l'est peu, si on prend les précautions d'aseptie nécessaires. Des greffes de Thiersch peuvent être nécessaires dans des cas exceptionnels. J'y ai eu recours deux fois, une fois pour impossibilité de recouvrir la plaie laissée par l'opération et une fois pour suppuration, sur une étendue de 10 cm. carrés au sommet d'un des lambeaux. Le patient dans ce cas était un sujet fort bronchitique avec congestion veineuse. C'est le seul cas où j'ai eu à lutter contre la suppuration des lambeaux et je l'attribue à la tension produite par la traction du sein opposé très lourd et pendant, qui avait été détruit à sa partie interne au cours de l'opération.

La seule complication qui se rencontre souvent est une légère ulcération, plus ou moins étendue des bords de l'incision. Cela peut



retarder parfois la guérison complète de quelques semaines. Elle n'est pas accompagnée de suppuration et semble occasionnée par l'envahissement local des tissus imparfaitement nourris par les bactéries de la peau.

### **Traitement postopératoire.**

Le bras n'est pas inclus dans le bandage, mais est placé en écharpe. Une injection de morphine peut être nécessaire la nuit de l'opération. On peut donner pendant quelques jours une potion contenant de petites doses de digitale et d'eau-de-vie. Si le malade a des antécédents ou des tendances bronchitiques, on le mettra dès le soir de l'opération en position demi-assise. Le pansement est changé et les drains sont enlevés après 24 heures. Le patient se lève généralement au cinquième jour. On ne permettra qu'une légère abduction du bras, tant que les fils de catgut, ne sont pas enlevés au dixième jour. L'usage libre du bras en abduction avant cette date peut être suivi d'accumulation de sérosité sous les lambeaux ou de baillement des lèvres de la plaie. Une collection séreuse peut aussi se former sous les lambeaux de la région épigastrique si les bandages se détachent. Le patient peut quitter habituellement l'hôpital ou la chambre du 14<sup>e</sup> au 21<sup>e</sup> jour. A partir de la fin de la troisième semaine il faut utiliser les moyens capables de mobiliser la cicatrice sur la poitrine. Dans ce but, le massage, pratiqué transversalement par rapport à la cicatrice, se combine utilement avec les exercices habituellement ordonnés.

Dans ces derniers temps, j'ai recommandé une petite séance de rayons X comme prophylactique contre les récidives postopératoires. L'exposition d'une durée moyenne est donnée deux fois par semaine pendant une période de 3 semaines au plus. Une irradiation plus intense n'est pas prudente à mon avis.

---

## APPENDICE.

**LA PERMÉATION LYMPHATIQUE  
FACTEUR DE DISSÉMINATION  
DANS LE SARCOME MÉLANIQUE.  
AVEC UNE NOTE  
SUR LE TRAITEMENT OPÉRATOIRE.**

## I. — INTRODUCTION.

Les sarcomes n'envahissent pas les ganglions lymphatiques. Toutefois, il y a quelques exceptions à cette règle. Dans le sarcome du testicule et de l'amygdale, dans le lympho-sarcome et dans le sarcome mélanique, quelle qu'en soit la localisation, les ganglions lymphatiques sont fréquemment entrepris. Naturellement, les canaux lymphatiques sont touchés au cours de la dissémination de ces formes exceptionnelles de sarcome.

Deux objectifs ont orienté les recherches que je vais décrire : En premier lieu, déterminer la part que prend la propagation lymphatique dans la dissémination des sarcomes sujets à envahir les ganglions lymphatiques. En second lieu, rechercher si le processus de perméation, que j'ai décrit comme jouant un rôle prédominant dans la dissémination du carcinome, peut se déceler aussi dans ces sarcomes. Pour mes recherches, j'ai choisi le sarcome du type « mélanique ». Sa coloration habituelle, noire intense, permet de reconnaître avec facilité, tant à l'œil nu qu'au microscope, de très petits foyers néoplasiques. De plus, cette variété de sarcome, qui survient fréquemment en des régions dont les lymphatiques sont des affluents du plexus aponévrotique, donne souvent naissance, à l'égal du cancer du sein, à des nodules sous-cutanés. Il est dès lors possible de comparer avec précision le mode de propagation de ces deux variétés de tumeurs dans des tissus identiques.

Vu la rareté du sarcome mélanique et la méthode de recherches employée quelque peu ingrate, ces considérations ne sont basées que sur un cas.



## II. — DESCRIPTION DÉTAILLÉE DU CAS.

**Résumé de l'autopsie.** — Nécropsie n° 186, Hôpital Middlesex, 1905. Cadavre d'une femme émaciée. A l'insertion du tendon d'Achille droit, il existe une petite cicatrice en parfait état; le sarcome mélanique primitif y fut enlevé. Dans le triangle de Scarpa du côté droit, au niveau des ganglions fémoraux, se trouve une tuméfaction énorme. Sous la peau, au-dessus et autour de cette masse, existent de très nombreuses et discrètes tumeurs nodulaires noires; elles occupent une zone de forme vaguement circulaire et d'un diamètre approximatif de 20 cm. (voir Fig. 50). Les tumeurs diminuent de plus en plus de volume à mesure qu'elles s'éloignent des ganglions fémoraux et qu'elles atteignent la peau saine, en apparence tout au moins.

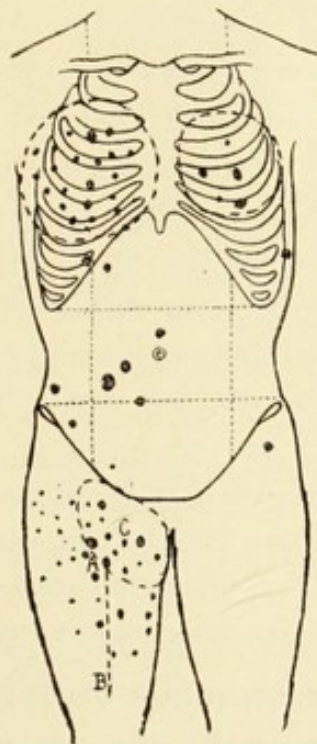


FIG. 50. — Cette figure représente tous les nodules sous-cutanés visibles à la face antérieure du corps — exception faite pour le nodule localisé à la face. La ligne pointillée AB démontre la situation et l'étendue du lambeau prélevé pour l'examen. Les cercles en pointillé au niveau des seins indiquent les tumeurs secondaires qui s'y trouvent. A noter que la tumeur était à l'aîne droite et que la majorité des nodules secondaires sont situés de ce côté du corps.

Au niveau de la dixième vertèbre dorsale, il y a un néoplasme de 7,5 cm. carrés, parsemé de semblables tumeurs cutanées.

Le sein droit est fort augmenté de volume et la peau qui le recouvre contient aussi des productions cancéreuses. Le sein gauche est moins tuméfié, mais présente le même aspect. De nombreux nodules sous-cutanés sont disséminés sur le thorax et l'abdomen. Il en existe un à la face, au niveau de la région malaire gauche. Le côté droit du corps est beaucoup plus entrepris que le gauche. Il n'y a pas de dépôts dans la peau ou le tissu sous-cutané de la jambe gauche au-dessous de la symphyse pubienne.

Il y a de nombreux dépôts dans le crâne, quelques petits nodules dans le cerveau et dans le corps thyroïde.

On trouve différents dépôts à la face postérieure du sternum. Le myocarde contient de nombreux nodules et il y en a quelques-uns de disséminés dans les poumons.

Le foie pèse 2875 gr. Les seuls viscères dépourvus de métastases sont la rate, les uretères, la vessie et l'estomac. De nombreux nodules pendent à la muqueuse de l'intestin.

Le fémur gauche est fracturé à 2,5 cm. au-dessous du grand trochanter, il est entouré d'une néoformation non pigmentée. Tous les muscles examinés présentent de petites taches de pigment mélanique. En ce qui concerne les ganglions lymphatiques : sont atteints, à droite, les fémoraux et les iliaques internes (et dans une petite étendue les ganglions lombaires), des deux côtés, les cruraux et les axillaires.

Pour étudier la propagation lymphatique dans ce cas, il était naturel de choisir les tissus dans le voisinage du plus gros paquet ganglionnaire, c'est-à-dire les tissus de l'aîne droite. On préleva un lambeau de tissus pariétaux descendant le long de la cuisse.

**Description macroscopique du lambeau.** — Le lambeau examiné mesurait 17 cm. de longueur. Il partait du bord inférieur de la tumeur qui se trouvait au niveau des ganglions inguinaux et descendait verticalement en bas sur la face antérieure de la cuisse jusqu'à 7,5 cm. au-dessus du genou. Il traversait la zone péri-inguinale des nodules sous-cutanés visibles et s'étendait en dessous (voir Fig. 50).



Le lambeau comprenait la peau, la graisse sous-cutanée, l'aponévrose profonde et une mince couche de muscle. Il fut congelé et subdivisé longitudinalement en trois lambeaux plus minces. L'un d'eux fut soumis à un examen microscopique, les deux autres, de 3 mm. d'épaisseur chacun, furent préparés pour être étudiés à l'œil nu.

**Méthode de préparation.** — Les lambeaux furent traités par la méthode que j'ai décrite en 1904 et que j'ai modifiée depuis pour mettre en évidence les nodules carcinomateux dans les tissus pariétaux en cas de cancer du sein. Pour ce faire, on prélève sur le cadavre de longs lambeaux de peau et de tissus sous-jacents, s'irradiant dans une direction déterminée à partir de la tumeur primitive; on les colore ensuite et on les rend translucides (1).

Le colorant a le défaut général, il n'est pas spécifique des tissus cancéreux. De plus, l'épreuve du temps a démontré que les préparations montées dans le xylol aux fins d'être conservées, se rétractent et perdent la netteté de leur coloration. Après deux ans, la détérioration est manifeste.

Le sarcome mélanique est idéal pour appliquer cette méthode dans toute sa simplicité; en effet, les préparations peuvent être montées sans coloration préalable. La teinte noire de cette variété particulière de tumeur équivaut à un colorant spécifique; ce qui manque précisément aux autres formes de tumeurs.

Les deux lambeaux congelés et coupés, furent placés dans l'alcool méthylique pendant douze heures et ensuite dans l'acétone pendant autant de temps, ils furent alors portés dans le xylol pendant quelques heures et finalement montés dans la paraffine liquide (parolène, B. W. et C°).

L'emploi de l'acétone comme déshydratant à la place de l'alcool absolu m'a été suggéré par le Dr Victor Bonney, et l'utilisation de la paraffine liquide comme véhicule conservateur est un progrès réalisé par M. Cecil Rowntree. A l'inverse du xylol, la paraffine liquide n'est pas volatile; de plus, elle est parfaitement transparente et rend les préparations molles et malléables au lieu de les durcir. J'ignore si elle n'exerce pas une certaine influence nuisible sur les

(1) La méthode originale est décrite à la page 32.

préparations, et si l'action de la lumière ne les décolore pas ; le temps seul tranchera la question.

**Description macroscopique du lambeau radiaire.** Le lambeau fournit à l'œil nu une jolie démonstration du processus de perméation (voir Fig. 51). Il importe toutefois que le microscope corrobore cette constatation. A l'extrémité proximale du lambeau, la translucidité des tissus est altérée par un excès anormal de tissu fibreux adventice dans la graisse sous-cutanée, c'est là l'indice d'une réaction inflammatoire provoquée par la tumeur. On voit de grosses masses nodulaires et des traînées néoplasiques, mais le réseau délicat de lignes noires aperçu vers l'extrémité distale du lambeau manque.

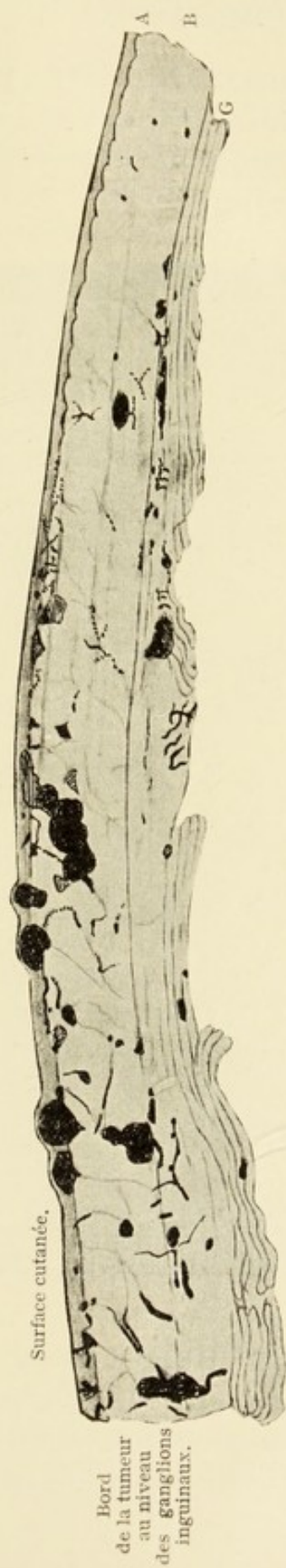
Les observations saillantes faites dans le lambeau peuvent être condensées dans le tableau suivant. Ce sont des mensurations prises à partir de l'extrémité supérieure du lambeau : —

	CENTIMÈTRES
Longueur totale du lambeau . . . . .	17
Envahissement réticulaire (intravasculaire) de l'aponévrose profonde et des couches les plus profondes de la graisse sous-cutanée qui existent dans toute la longueur	17
Envahissement nodulaire de l'aponévrose profonde . . .	13,6
Envahissement réticulaire (intravasculaire ?) de la peau .	12
Envahissement nodulaire de la peau . . . . .	10
Envahissement nodulaire du muscle . . . . .	9,5
Nodules formant des saillies palpables et visibles à la surface cutanée . . . . .	6,5

**Description microscopique du lambeau.** — Le lambeau a été divisé en divers segments. Chacun d'eux sera décrit à son tour, en partant de l'extrémité proximale pour aboutir à l'extrémité distale. On remarquera que le lambeau examiné dénote des modifications graduelles et régulières. A l'extrémité proximale, existent de gros nodules, ils envahissent les veines et les artères aussi bien que les lymphatiques. A l'extrémité distale, on ne trouve pas de vaisseaux sanguins entrepris, ni de gros nodules ; mais les lymphatiques sont bourrés de petits cylindres néoplasiques.

A noter spécialement la présence de modifications inflammatoires à





Surface cutanée.

Bord  
de la tumeur  
au niveau  
des ganglions  
inguinaux.

FIG. 51. — Image, grandeur naturelle, d'un lambeau de peau et des tissus sous-jacents vu par transparence. Il prend naissance à la tumeur principale, au niveau des ganglions inguinaux et s'étend dans une direction radiaire. Il est destiné à démontrer la propagation centrifuge de la perméation. A noter que la tumeur s'étend plus loin dans l'aponévrose profonde que dans la peau et le muscle.

A, Peau ; B, graisse sous-cutanée séparée de G, mince couche de muscle, par l'aponévrose profonde.

la partie supérieure du lambeau et leur absence à la partie inférieure. Cela témoigne de l'apparition dans le sarcome mélanique d'un processus analogue à la « sclérose périlymphatique » qui oblitère les lymphatiques carcinomateux en perméation.

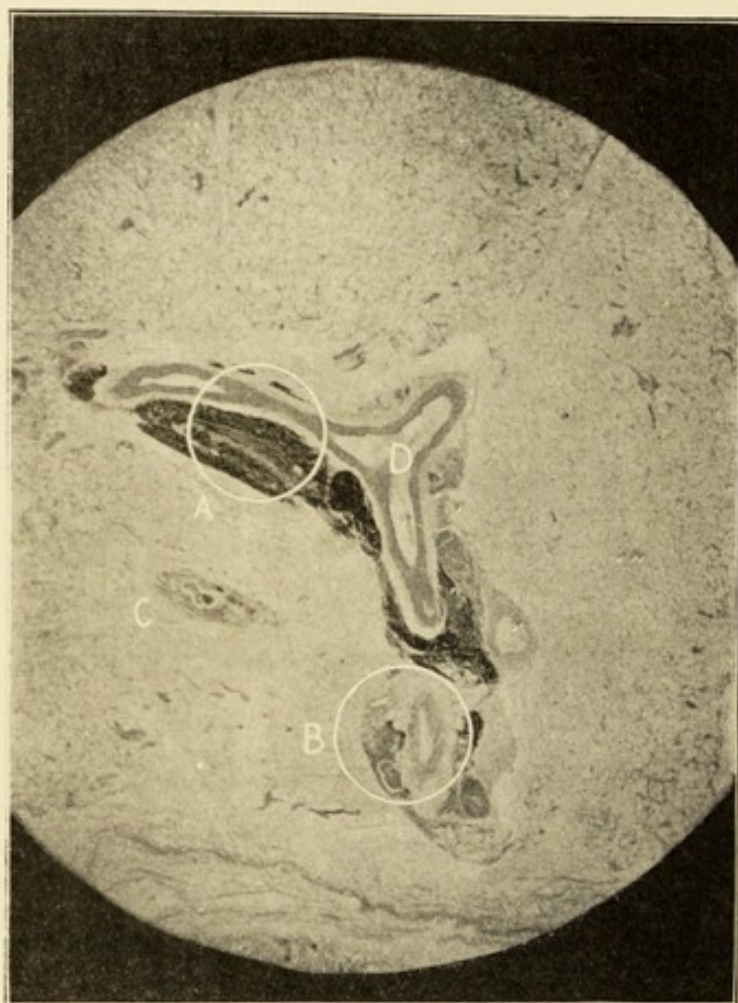


FIG. 52. (Gross. 30). — Microphotographie prise à l'extrémité proximale du lambeau près de la tumeur principale formée des ganglions inguinaux. Elle montre un cordon cylindrique de tumeur mélanique, encapsulé dans les tissus périartériels et remplaçant la veine et les vaisseaux lymphatiques satellites. D est une artère, C une petite veine renfermant un cylindre néoplasique dégénéré, infiltré de leucocytes. Les cercles A et B indiquent où furent prises les Figures 53 et 57.

*Segment I.* — A ce niveau, il y a envahissement des artères et des veines, en même temps qu'une invasion nodulaire des tissus ; il n'y a point de réticulum de petits lymphatiques en perméation. Beaucoup de lymphatiques antérieurement en perméation ont été



probablement détruits par la sclérose périlymphatique, d'autant plus que même à l'examen macroscopique les tissus sous-cutanés paraissent anormalement riches en tissu fibreux adventice.

*Muscle.* — Absent dans la coupe.

*Aponévrose profonde.* — Il n'y a qu'un foyer de cancer. Il a la forme d'un cordon et représente vraisemblablement un gros lymphatique; en effet, il se trouve à proximité d'une artère et d'une petite veine normales.

*Tissus sous-cutanés.* — Dans la graisse profonde sous-cutanée se



FIG. 53. (Gross 160) — Le cercle A de la Figure 52 fortement agrandi. En haut, on voit une coupe oblique d'une artère normale A A. Un cylindre de cellules néoplasiques GGG accompagne cette artère. GGG est le vestige de la veine satellite de l'artère AA. La présence dans ce cylindre d'une bande bien caractérisée de fibres musculaires lisses MM prouve qu'il en est ainsi. MM est sans contredit le reliquat de la paroi veineuse qui a été envahie elle-même au début par les lymphatiques adjacents en perméation (voir Fig. 54).

trouve une artère normale de volume considérable, accompagnée d'un cordon néoplasique (voir Fig. 52), qui n'est autre chose que la veine, car on peut y voir enfouis des restes de tissu musculaire (voir Fig. 53). Ce cordon remplace aussi vraisemblablement les lymphatiques satellites de l'artère en question.

Plus superficiellement, existe une artère qui n'est pas accompagnée d'une veine, celle-ci se trouve dans la coupe à une distance considérable. Elle est plus ou moins remplie, dans la partie que l'on aperçoit, par des tissus mélaniques. Elle est dirigée vers une région où l'on rencontre dans la graisse sous-cutanée, à une petite distance sous la peau, deux nodules de volume appréciable.

Quelques petits foyers de néoplasie en dégénérescence sont enveloppés de cellules rondes inflammatoires; ils existent dans le tissu fibreux périartériel.

Les septa fibreux qui unissent la peau à l'aponévrose profonde, en plus d'un ou deux tout petits foyers de cellules sarcomateuses vivaces, sont infectés dans toute leur longueur par de petits grains de pigment mélanique, et par des cellules sarcomateuses très reconnaissables, quoique dégénérées.

*Peau.* — L'envahissement cutané n'est pas uniforme, il se présente aux points où les septa fibreux touchent la peau. Les expansions terminales sous-dermiques de ces septa fibreux sont fortement infiltrées de cellules sarcomateuses.

*Fragment 2.* — Il n'y a point d'envahissement artériel dans ce fragment. En dehors de cela, l'aspect est identique à celui du fragment I.

*Muscle.* — Manque dans la coupe.

*Aponévrose profonde.* — Il y existe un ou deux groupes de cellules sarcomateuses, complètement entourés de cellules rondes inflammatoires. Une vaste agglomération de cellules sarcomateuses, qui a infiltré légèrement la graisse sus-jacente, en est à une période avancée de dégénérescence et par places, présente une véritable infiltration de cellules inflammatoires.

*Tissus sous-cutanés.* — Ce qui frappe dans la graisse sous-cutanée, c'est un gros nodule macroscopique en partie dégénéré et pénétré de cellules rondes. Deux petites artères sont enfouies au centre de



cette masse, leur tunique musculaire présente un début d'infiltration par la tumeur qui les entoure. La lumière de ces vaisseaux est indemne d'envahissement.

Il existe d'autres petits nodules dans les tissus sous-cutanés le long du trajet des septa fibreux. Une très petite masse néoplasique allongée est fortement dégénérée. Ses cellules se colorent mal et elle est entourée et infiltrée par des cellules rondes bien colorées. Ce foyer représente probablement une période intermédiaire dans le processus de sclérose périlymphatique qui a détruit les petits lymphatiques en perméation des deux coupes 1 et 2.

*Peau.* — La peau dans cette coupe présente trois gros nodules néoplasiques fort pigmentés. En plus de ces nodules, les expansions sous-dermiques de quelques septa fibreux montrent une infiltration par de la tumeur dégénérée avec des collections denses de leucocytes autour des septa envahis.

*Fragment 3.* — La multiplicité des cellules rondes caractérise cette coupe. Elles ne sont point réparties au travers des tissus, mais sont localisées en grand nombre dans les vaisseaux sanguins et aussi dans les tissus périvasculaires.

*Muscle.* — Manque dans la coupe.

*Aponévrose profonde.* — N'est pas comprise dans la coupe.

*Graisse sous-cutanée.* — Une petite artère partiellement remplie de sarcome s'aperçoit dans la couche la plus profonde du tissu sous-cutané. Par places, la tunique musculaire est infiltrée dans toute son épaisseur par des cellules sarcomateuses. Quelques cellules sarcomateuses mélangées avec des cellules rondes d'infiltration existent en dehors de l'artère. Ce fait dépend soit d'une embolie et d'une infiltration de la paroi artérielle de dedans en dehors, soit de la pénétration de la paroi par un lymphatique voisin en perméation, qui s'est sclérosé ultérieurement.

En divers points le long des septa fibreux on voit, en coupe transversale, des vaisseaux relativement gros, à parois minces et tapissés d'endothélium. Ils ne possèdent pas de tunique musculaire et sont bourrés de néoplasie. Ce sont presque à coup sûr des lymphatiques distendus.

Çà et là, se rencontrent de petites collections localisées de leuco-

cytes. Dans certaines de ces agglomérations on peut reconnaître très distinctement quelques cellules sarcomateuses dégénérées et des granulations mélaniques.

*Peau.* — La peau contient deux gros nodules sarcomateux. En divers endroits aussi, elle est infiltrée microscopiquement, mais elle ne l'est pas dans toute son étendue.

*Fragment 4.* — Comme le précédent, ce fragment présente un grand nombre de cellules rondes inflammatoires autour et dans les vaisseaux sanguins.

*Muscle.* — *Aponévrose profonde.* — N'existent pas dans la coupe.

*Tissus sous-cutanés.* — Une grosse artère se trouve au voisinage de l'aponévrose profonde, elle renferme dans sa lumière un groupe de cellules sarcomateuses libres. A l'autre extrémité de la coupe, il y a une petite artère et une veine, elles sont accompagnées par un cordon néoplasique qui paraît être un lymphatique. La couche moyenne du tissu sous-cutané est occupée par de gros nodules confluent. Les expansions terminales sous-dermiques de deux septa fibreux sont infiltrées de sarcome.

*Peau.* — La peau est, peut-on dire, indemne d'envahissement, elle présente uniquement un ou deux espaces endothéliaux (lymphatiques distendus) qui contiennent des cellules sarcomateuses.

*Fragment 5.* — Il y a encore une exsudation de cellules rondes, mais moindre que dans les coupes précédentes. Les artères sont normales à la coupe.

*Muscle.* — Une mince couche de muscle, qui forme le bord inférieur de la préparation, est totalement indemne de prolifération.

*Aponévrose profonde.* — Cinq foyers néoplasiques sont espacés le long de l'aponévrose profonde. Ils se trouvent dans de petits espaces tapissés d'endothélium. Les uns se présentent en coupe longitudinale, d'autres en coupe transversale. Par places, on voit des vaisseaux sanguins normaux immédiatement voisins de ces espaces; ce sont des lymphatiques.

*Tissus sous-cutanés.* — Des foyers intravasculaires sont disséminés le long des septa fibreux de la graisse sous-cutanée. En certains endroits, ils commencent à infiltrer les tissus environnants. Les vaisseaux porteurs de ces foyers ont des parois très minces et ne



possèdent pas de tissu musculaire propre. Les tissus périvasculaires contiennent un excès de cellules rondes. Il n'y a pas de gros nodules dans la coupe.

*Peau.* — Elle n'existe pas dans toute l'étendue de la coupe. En un point, où un septum fibreux pénètre dans le derme, il y a un début d'infiltration interstitielle des tissus fibreux du derme. Un grand lymphatique en perméation se trouve près de ce point.

*Fragment 6.* — Un petit nombre de coupes furent prélevées de ce fragment. Nulle part on ne trouva de vaisseaux sanguins envahis.

*Muscle.* — La couche musculaire est indemne de prolifération.

*Aponévrose profonde.* — Environ treize petits foyers néoplasiques se logent à intervalles le long de l'aponévrose profonde; ils se trouvent soit à sa surface, soit dans son tissu. La plupart de ces foyers paraissent être des petits vaisseaux lymphatiques, toutefois leur revêtement endothélial n'est pas nettement décelable. La structure lymphatique se retrouve aisément dans un vaste espace tapissé d'endothélium, sans tissu musculaire dans la paroi. Il renferme une masse néoplasique dégénérée, pénétrée de part en part par des cellules rondes inflammatoires, qui existent également en nombre anormal immédiatement en dehors de la paroi. A peu de distance de ce grand lymphatique une petite artère et une petite veine, l'une et l'autre normales et vues en coupe oblique, sont accompagnées par deux lymphatiques en perméation qui contiennent des cellules sarcomateuses très vivaces. Un foyer néoplasique en tout semblable — une artère et une veine normales avec deux lymphatiques — existe de l'autre côté du gros lymphatique décrit précédemment (voir Fig. 55). Il y a une leucocytose périlymphatique modérée autour de quelques-uns des lymphatiques aponévrotiques en perméation.

*Graisse sous-cutanée.* — Ça et là, dans le trajet des septa fibreux, on aperçoit de très petits cordons néoplasiques, soit en coupe transversale, soit en coupe oblique. Il semble qu'il y ait trop de tissu fibreux autour de ces foyers et l'on rencontre beaucoup de cellules rondes, non seulement dans le voisinage immédiat, mais aussi à l'intérieur même des tissus sarcomateux. Ces cordons représentent des lymphatiques en perméation à une période précoce de la sclérose.

*Peau.* — Le derme présente une légère infiltration en un ou deux points de sa couche profonde.

*Fragment 7.* — Cette coupe, comme la précédente, est caractérisée par la présence de nombreux foyers intravasculaires (intralymphatiques) espacés dans toute la longueur de l'aponévrose profonde. Le tissu sous-cutané par contre est relativement indemne de prolifération. Il n'existe pas une quantité exagérée de cellules rondes dans les tissus.

*Muscle.* — Il n'y a que quelques lambeaux musculaires dans la coupe. Ils ne sont point entrepris.

*Aponévrose profonde.* — On rencontre le long de l'aponévrose profonde six foyers. Ils sont formés soit d'espaces tapissés d'endothélium et remplis de cellules sarcomateuses, soit de petits nodules situés dans les tissus. A l'extrémité proximale de la coupe, il y a un nodule néoplasique non pigmenté qui enveloppe une petite artère et en infiltre la paroi. Le vaisseau contient des globules rouges. Ensuite, on trouve un groupe de tout petits espaces ramifiés contenant du sarcome ; il est situé entre les faisceaux fibreux de l'aponévrose profonde. Quelques-uns de ces espaces sont tapissés d'endothélium. Ils sont remplacés petit à petit par un nodule qui se met à infiltrer la graisse recouvrant l'aponévrose profonde. Puis vient une petite artère normale, aperçue en coupe longitudinale, accompagnée de deux menus cordons néoplasiques. Ces derniers siègent parfois de manière évidente dans les parois artérielles. On voit une veine normale en coupe oblique, elle est toute voisine de l'artère.

*Graisse sous-cutanée.* — Il y a peu de prolifération dans la graisse sous-cutanée. Il existe cinq ou six foyers, ils sont tous très petits. Quelques-uns se trouvent libres dans les tissus, d'autres sont inclus dans de minces parois endothéliales. Les artères et veines sont normales.

*Peau.* — La peau manque dans la coupe, sauf en un point. On y trouve un groupe de cellules sarcomateuses localisé dans un espace du dermè. Il s'agit vraisemblablement d'un lymphatique.

*Fragment 8.* — Il y a absence à peu près complète de modifications inflammatoires. Ce qui revient à dire, il n'y a qu'une légère, et peut-être pas, d'augmentation des cellules rondes dans les tissus.

*Muscle.* — En un point, vers le milieu de la coupe, il y a une microscopique collection de cellules sarcomateuses tout à côté de la



surface du muscle. Ce derme est tout partout ailleurs libre d'envahissement.

*Aponévrose profonde.* — A l'extrémité proximale de la coupe, il y

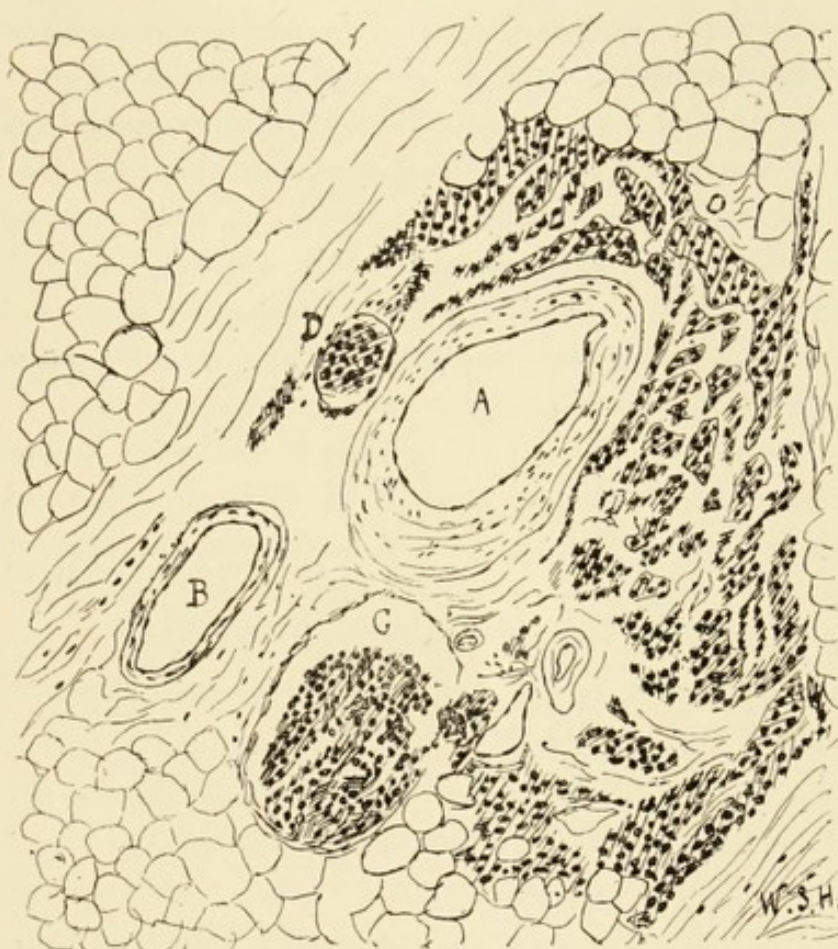


FIG. 54. — Fragment 8. Au niveau de l'aponévrose.

En cet endroit, les lymphatiques sont entrepris par la perméation ; la tumeur infiltre les tissus avoisinants, mais n'a pas encore pénétré dans l'intérieur des vaisseaux sanguins.

A est une artère, B une veine. Toutes deux sont normales, C est un espace tapissé d'endothélium (lymphatique) ; il est en perméation et la néoplasie a rompu ses parois. D est un lymphatique dont la paroi est encore intacte.

a un nodule microscopique de néoformation diffuse qui a infiltré l'aponévrose jusqu'à sa face profonde. Vis-à-vis du point où se trouve le foyer intravasculaire, il y a une collection de cellules sarcomeuses, précisément au-dessous de l'aponévrose profonde. Au niveau de deux autres foyers superficiels à l'aponévrose profonde (Fig. 54), la tumeur a infiltré les parois de deux lymphatiques en perméation

et commence à entourer les artères et les veines qui les accompagnent. Les trois autres foyers logés sur l'aponévrose sont manifestement intravasculaires. Près d'un de ces foyers, on voit de très petits vaisseaux sanguins normaux. Il ne peut donc y avoir de doute, il s'agit en l'occurrence de vaisseaux lymphatiques.

*Tissu sous-cutané.* — La graisse sous-cutanée ne présente que deux menus foyers. L'un d'eux infiltre la graisse, l'autre est apparemment intralymphatique. Ni les artères, ni les veines ne sont entreprises.

*Peau.* — Manque dans la coupe.

*Fragment 9.* — Il n'existe point de vaisseaux envahis.

*Muscle.* — La couche de muscle qui existe est indemne d'envahissement.

*Aponévrose profonde.* — Il y a présence de deux foyers néoplasiques intravasculaires sur l'aponévrose profonde. Ces foyers sont des coupes obliques de lymphatiques en perméation. On voit une artère et une veine, toutes deux normales, qui leur adhèrent. Il y a très peu de leucocytes dans le voisinage (voir Fig. 56).

*Tissu sous-cutané.* — On y rencontre deux foyers microscopiques, on ne saurait dire s'ils sont intravasculaires.

*Peau.* — La peau manque à l'extrémité distale du lambeau examiné.

### III. — DISCUSSION DES DONNÉES RECUEILLIES DANS LA COUPE II.

#### **Dissémination locale autour des ganglions inguinaux droits.**

La propagation des nodules sous-cutanés dans toutes les directions à partir de l'amas des ganglions inguinaux envahis (voir Fig. 50), indique la mise en œuvre d'un processus de propagation centrifuge locale autour de ces ganglions. La nature de ce processus est démontrée par les constatations microscopiques que nous venons de décrire. Les diverses étapes, de la plus avancée à la plus précoce, ont passé successivement sous les yeux à mesure que la coupe



radiaire s'éloignait de l'amas ganglionnaire. Puisque le lambeau a été prélevé vers le bas du membre, c'est-à-dire à l'encontre du courant lymphatique, la force du courant ne peut entrer en ligne de compte dans le processus de dissémination locale centrifuge, tout au moins en ce qui concerne les coupes radiaires examinées.

Tant la Fig. 51 que les coupes microscopiques font ressortir la continuité néoplasique du sarcome le long des vaisseaux. De plus, puisque à l'extrémité distale du lambeau les lymphatiques sont seuls envahis et les vaisseaux sanguins sont normaux, il est évident que la perméation lymphatique est le processus initial de la dissémination locale centrifuge que nous discutons et que l'envahissement des vaisseaux sanguins — existant uniquement à l'extrémité proximale du lambeau — est la conséquence du temps, mais n'est pas d'importance primordiale.

### **Envahissement des vaisseaux sanguins par les lymphatiques en perméation.**

Le sarcome mélanique tend à se propager le long des tissus périvasculaires immédiatement en dehors des vaisseaux sanguins. C'est là un fait noté par Borst. L'explication qu'il en donne est théorique : le sang est un élément nécessaire à la production de la mélanine, en conséquence les cellules sarcomateuses sont attirées vers les vaisseaux sanguins par une espèce de chimiotaxisme. L'interprétation exacte repose sur un simple fait anatomique. Les vaisseaux lymphatiques, le long desquels s'étend la perméation, circulent habituellement accompagnés d'artères et de veines.

Les figures 52 à 56 montrent les diverses phases qui aboutissent à l'envahissement des veines, puis des artères par leurs lymphatiques satellites en perméation. Dans la Figure 56, prélevée à l'extrémité distale du lambeau (Fragment 9), on voit un petit lymphatique couché près d'une petite artère et d'une petite veine. La Figure 55 (Fragment 5) présente deux lymphatiques en perméation situés à côté de vaisseaux sanguins normaux. La Figure 54 démontre la rupture de lymphatiques en perméation et la prolifération de cellules sarcomateuses autour des parois des artères et veines qui les accom-

pagnent. Dans la Figure 52 la veine a été infiltrée et détruite par le sarcome, des parties de sa paroi musculaire sont enfouies dans un cordon néoplasique qui accompagne l'artère. L'artère elle-

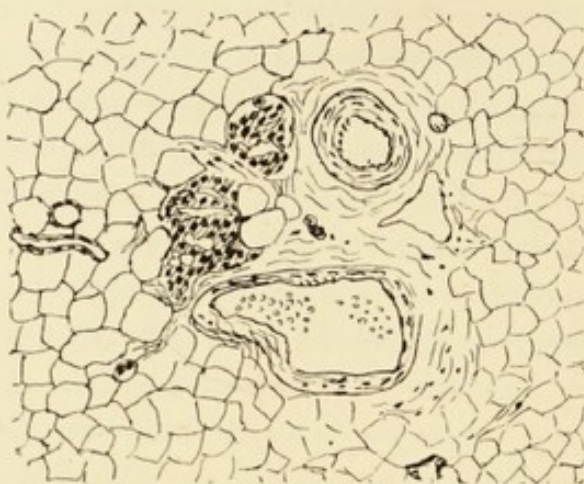

FIG. 55. — Fragment V. Au niveau de l'aponévrose profonde.

Une artère et une veine normales sont accompagnées de deux cordons néoplasiques, leurs lymphatiques satellites.

Cette figure est destinée à montrer que l'envahissement lymphatique précède l'envahissement des vaisseaux sanguins.

même demeure intacte. Le dernier degré de ce processus est démontré dans une autre coupe où l'on peut voir une artère remplie par la prolifération.

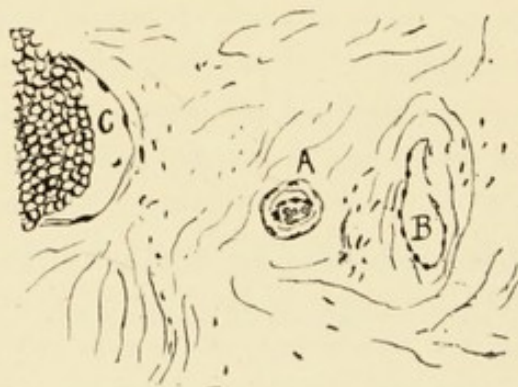


FIG. 56. — Fragment X.

Le foyer aponévrotique le plus éloigné dans le lambeau représenté Fig. 51.

A est une artériole contenant des globules rouges, B est une veinule. L'une et l'autre sont indemnes.

C est un amas circulaire de tissus sarcomateux, limité d'un côté par un espace tapissé d'endothélium. Il s'agit d'un lymphatique rompu.

On ne voit en aucun endroit de la coupe de ce fragment des vaisseaux sanguins entrepris. L'envahissement lymphatique précède donc l'envahissement des vaisseaux sanguins.



### **A propos de la propagation le long de la peau.**

Un coup d'œil jeté sur la Figure 51 démontre que la peau n'est pas envahie si largement que l'aponévrose profonde. Tout comme pour le cancer du sein, on se pose la question de savoir de quelle façon apparaît l'envahissement de la peau. La tumeur se propage-t-elle le long de cet hypothétique « plexus lymphatique cutané profond » qui siège à l'union du derme avec la graisse sous-cutanée, ainsi qu'on le prétendait jadis pour le cancer du sein? On voit entre les points situés à 10 et 12 cm. le long du lambeau un réseau net de lignes noires (Fig. 51). Un examen superficiel peut faire supposer qu'il s'agit là du « plexus cutané profond » atteint par la perméation, et que la tumeur se propage en réalité lentement dans ce plan aussi bien que dans celui de l'aponévrose profonde.

Un examen plus attentif démontre l'inexactitude d'une telle supposition. Immédiatement au-dessus du point le plus éloigné d'envahissement cutané, on voit la tumeur se faufiler vers la peau à contre-courant lymphatique, le long des affluents verticaux qui conduisent la lymphe des téguments vers le plexus lymphatique de l'aponévrose profonde. Les apparences trompeuses d'un plexus cutané profond en perméation représentent uniquement un stade plus avancé de ce processus. Comme Sappey le démontra, les vaisseaux lymphatiques originaires de la peau tout en s'entrelaçant librement, ne constituent pas un véritable plexus à la face profonde du derme. Ils s'entrelacent simplement comme les arbres voisins d'une forêt épaisse enchevêtrent leurs branches. Le seul plexus lymphatique cutané est le plexus sous-papillaire.

Comme dans le carcinome, les couches voisines du plexus lymphatique principal (aponévrotique profond) sont entreprises par l'extension à contre-courant de la perméation le long des affluents lymphatiques du plexus aponévrotique.

**Modifications régressives dans le sarcome mélanique.**

La lecture des détails microscopiques décrits aux pages 228 à 238 permet de distinguer trois zones : (a) Une zone proximale dans laquelle les lymphatiques en perméation ont été détruits sur une grande étendue. Il y existe beaucoup de tissu adventice. (b) Une zone caractérisée par la présence d'un grand nombre de cellules

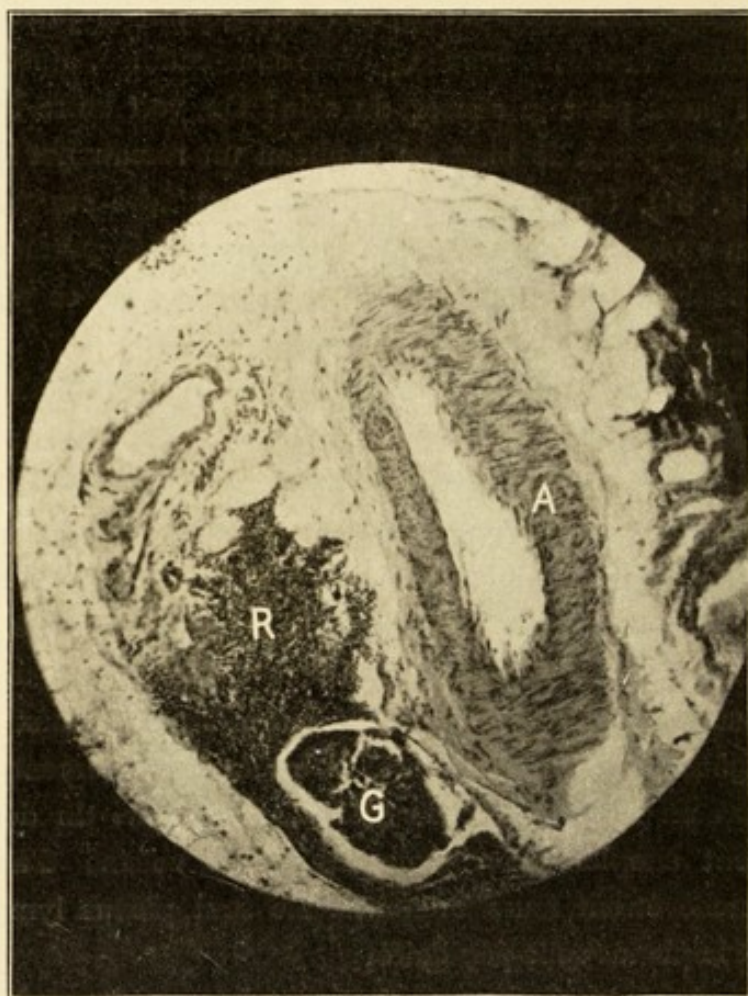

FIG. 57. (Gross 160). — Cercle inférieur B de la figure 52 fortement agrandi. Cette préparation démontre les processus de réparation qui se présentent souvent au cours de tumeurs très malignes. A est une artère normale, G un amas néoplasique situé dans un espace dépourvu de parois propres. C'est peut-être l'effet du durcissement, mais vraisemblablement il s'agit plutôt là d'un lymphatique ou d'une veine rompue. La tumeur G est entourée d'un amas compact de cellules rondes inflammatoires R. Dans les autres parties de la coupe dont provient la Fig. 57 on peut poursuivre les dernières étapes de la sclérose périlymphatique



rondes autour des foyers sarcomateux et dans les vaisseaux. (c) Une zone distale dans laquelle aucune réaction inflammatoire n'a succédé encore au processus de perméation. Ainsi, le processus de réparation, insuffisant pour assurer la guérison, existe néanmoins dans le sarcome mélanique. Les lymphatiques et les veines en perméation par le sarcome mélanique peuvent être détruits si le malade vit longtemps assez. La seule présence d'éléments sarcomateux dans les tissus normaux n'entraîne pas de réaction inflammatoire. Pourtant, lorsque les cellules sarcomateuses dégénèrent ou exercent une pression mécanique, une réaction inflammatoire s'installe; celle-ci peut aboutir à l'encapsulation et à la destruction du tissu sarcomateux. Des métastases visibles à l'œil peuvent même être éventuellement détruites de cette manière. Borst a déjà attiré l'attention sur les modifications régressives qui surviennent au cours du sarcome mélanique. La Figure 57 montre une masse dense de cellules rondes inflammatoires qui entourent et détruisent un foyer néoplasique.

### **Conclusions tirées de l'examen des tissus de la région inguinale.**

1. La distribution bien régulière des nodules cutanés autour des ganglions inguinaux droits envahis par embolie permet de conclure qu'un processus de propagation locale centrifuge, indépendant de la direction du courant lymphatique, s'est installé autour de ces ganglions.

L'examen d'un lambeau radiaire de tissus pariétaux s'étendant à partir de ces ganglions montre :

2. Que la perméation des lymphatiques est l'agent principal dans cette propagation locale centrifuge, et qu'elle se produit primitivement et dans sa plus grande étendue dans le plan du plexus lymphatique de l'aponévrose profonde.

3. L'envahissement de la peau et des muscles est attribuable à la perméation récurrente des lymphatiques, qui charrient la lymphe de ces couches vers le plexus lymphatique aponévrotique.

4. De par le fait qu'artères et veines circulent habituellement en



contiguïté intime des vaisseaux lymphatiques, la perméation lymphatique est suivie de l'infiltration des parois veineuses d'abord, des artérielles ensuite et de l'intrusion de la tumeur dans la lumière des vaisseaux sanguins. L'importance de l'envahissement des veines en ce qui concerne la dissémination dans les poumons et les tissus est manifeste.

5. La chronologie de ces divers accidents se déduit de la suite ordonnée des processus rencontrés dans le lambeau de tissu suivi de son extrémité distale au travers de la masse des ganglions qui forment le centre local d'infection.

6. Des modifications régressives, attribuables à l'inflammation engendrée par la tumeur, peuvent survenir dans le sarcome mélanique.

### **Part qui revient à l'embolie dans la production des métastases.**

La majorité des nodules cutanés ne relèvent point d'une embolie par la voie sanguine. La preuve en a été fournie. Il est intéressant de noter qu'à peu près tous les nodules sous-cutanés étaient situés du côté de la tumeur primitive. Cette distribution est incompatible avec l'origine embolique de ces tumeurs secondaires particulières et tend à y démontrer une propagation locale, point par point. D'autre part, il est probable que la plupart des dépôts viscéraux, peut-être ceux dans les seins, et quelques nodules sous-cutanés, devaient leur origine à des embolies sanguines. Une telle origine embolique se retrouve nettement dans les reins; par place, les glomérules y sont occupés par des produits mélaniques, qui, en d'autres points, ont fait effraction dans la capsule de Bowman. Bien que, d'après Stephen Paget, la « prédisposition des tissus » soit un facteur douteux dans la survie des particules embolisées, il est difficile d'expliquer autrement dans ce cas-ci l'intégrité relative des tissus sous-cutanés du côté gauche comparés à ceux du côté droit.

Aussitôt que la propagation locale dans les lymphatiques autour des ganglions fémoraux droits envahis par embolie atteint un rayon de propagation arrivant au niveau de l'ombilic — la ligne de délimita-



tion entre les territoires tributaires des ganglions inguinaux et axillaires — l'envahissement embolique des ganglions axillaires peut survenir. La propagation locale centrifuge autour de ces ganglions, atteignant un maximum dans le riche réseau lymphatique du sein, engendrerait alors les nodules sous-cutanés présents sur la poitrine et les néoplasies dans le sein.

### **Dissémination autour d'un sarcome mélanique primaire.**

Puisque dans ce cas, la tumeur primitive a été enlevée par l'opération, il n'a pas été possible d'étudier la propagation lymphatique centrifuge autour du foyer primitif; on n'a pu le faire qu'autour d'un foyer secondaire — les ganglions inguinaux droits envahis par embolie.

Ces ganglions forment le centre de réunion de gros troncs lymphatiques. Peut-être la perméation les quitte-t-elle plus rapidement que lorsqu'elle part d'un foyer primaire situé en une région plus parcimonieusement pourvue de communications lymphatiques. Au point de vue pratique, les conclusions dérivées de l'étude d'un ganglion entrepris par embolie sont applicables à la dissémination autour du foyer primitif. En effet, partout où existe un foyer néoplasique, il est en rapport avec le vaste réseau anastomotique de petits vaisseaux qui se trouve à la périphérie du système lympho-vasculaire.

### **Comparaison entre le mode de propagation du carcinome et celui du sarcome mélanique.**

Le but principal de ces recherches a été de mettre à l'épreuve les conclusions sur la propagation du cancer mammaire auxquelles j'étais arrivé antérieurement. Si le sarcome peut obtenir accès et peut exister dans les vaisseaux lymphatiques, son mode de propagation doit pouvoir, dans une certaine étendue, y être déterminé par les mêmes facteurs mécaniques qui président à la progression du cancer ou d'une injection artificielle massive.

Mes conclusions relatives à la propagation du cancer du sein



étaient nécessairement tirées des méthodes microscopiques seules, mais dans le sarcome mélanique l'examen macroscopique devient possible; aussi la Figure 51 raffermi mes conclusions précédentes, en démontrant l'identité du mode de propagation du sarcome mélanique dans les tissus pariétaux avec le mode de propagation que j'ai décelé dans le cancer du sein.

Dans les premières périodes, les processus de dissémination sont essentiellement identiques dans le cancer et dans le sarcome mélanique. La dissémination débute par l'arrivée de cellules malignes vers les petits lymphatiques. Elle est suivie par la propagation centrifuge de la perméation le long du plexus lymphatique principal dans lequel la tumeur primitive déverse sa lymphe, et par la perméation secondaire des petits affluents de ce plexus. L'envahissement embolique des ganglions lymphatiques régionaux survient et recommence autour de ce nouveau foyer la perméation. Dans l'intervalle, de façon courante dans le sarcome mélanique et parfois dans le carcinome, l'envahissement du courant sanguin s'installe soit par infiltration locale des veines par les lymphatiques en perméation, soit par des cellules malignes parties des ganglions lymphatiques envahis et charriées dans le sang le long du canal thoracique.

Arrivée à ce point, la dissémination du sarcome mélanique et du carcinome se développe respectivement dans des voies différentes. Dans le cancer, la perméation lymphatique, aidée par la chute de cellules cancéreuses dans les cavités séreuses, demeure habituellement jusqu'à la fin le facteur principal de la production des métastases. Ce fait semble dépendre de la destruction presque invariable des cellules épithéliales arrivées dans le sang.

Au contraire, les cellules mésoblastiques du sarcome mélanique sont souvent capables de se développer lorsqu'elles se trouvent dans un vaisseau sanguin. Ainsi, dans les dernières périodes du sarcome mélanique, le processus lent de perméation devient insignifiant et le malade meurt d'infection généralisée pyoémique, résultat d'une embolie sanguine. Cet accident peut survenir, mais à titre exceptionnel, dans le cancer.



## IV. — TRAITEMENT OPÉRATOIRE DU SARCOME MÉLANIQUE.


Actuellement, le principe primordial suivi dans les opérations pour sarcome mélanique est d'enlever largement la tumeur. Pour les tumeurs digitales, on pratique habituellement l'amputation. Pour les tumeurs localisées au tronc, le procédé habituel consiste, je crois, à circonscrire la tumeur à une certaine distance par une incision fusiforme allant directement jusqu'aux muscles, à libérer les tissus compris dans l'incision des muscles sous-jacents et à suturer les bords de l'incision.

Les principes qui, à mon avis, doivent régir l'opération du sarcome mélanique se déduisent directement de la Figure 47. On peut considérer cette figure comme représentant une coupe radiaire des parois prenant naissance exactement au bord de la tumeur et se perdant dans les tissus voisins.

On mènera autour de la tumeur, à distance convenable, une incision cutanée circulaire. L'incision aura une profondeur suffisante pour mettre à nu la graisse sous-cutanée. Si la chose est nécessaire, on fera deux incisions droites partant de la première et faites aux extrémités de la tumeur, de manière à faciliter le dégagement des lambeaux, ce qui constitue le temps opératoire suivant.

La peau, y compris une mince couche de graisse sous-cutanée, sera séparée maintenant des tissus profonds à 5 cm. autour de l'incision cutanée. A la limite de dissection des lambeaux cutanés, une incision circulaire atteignant le muscle entourera et isolera le territoire d'aponévrose profonde à enlever et la couche sus-jacente de graisse sous-cutanée. Ce territoire aponévrotique sera isolé des muscles jusqu'au point correspondant à l'incision cutanée. Finalement, la masse totale avec la tumeur qui en constitue le centre sera enlevée, en reséquant au bistouri une zone circulaire du muscle sous-jacent à la tumeur. Les lèvres de la plaie seront affrontées suivant la facilité. On procédera ensuite à l'exérèse des ganglions lymphatiques régionaux. On n'omettra jamais de le faire, car, à mon avis, des particules sont rapidement entraînées vers ces ganglions par le courant lymphatique tronculaire.







## ERRATA

---

Page 120, ligne 8. Au lieu de *sein droit*, lire *rein droit*.

» 121, explication fig. 41, ligne 4. Au lieu de *graisse sous-cutanée*,  
lire *graisse sous-péritonéale*.

» 122, ligne 36. Au lieu de *sein droit*, lire *rein droit*.

» 141      » 24      »      *méstastases*      » *métastases*.

» 141      » 25      »      *moins*      » *plus*.

---

