Anatomie des centres nerveux / par J. Dejerine ; avec la collaboration de madame Dejerine-Klumpke.

Contributors

Déjerine, J. 1849-1917.
Déjérine-Klumpke, Augusta Marie, 1859-1927.

Publication/Creation

Paris : Rueff, 1895-1901.

Persistent URL

https://wellcomecollection.org/works/nmkhgfhe

License and attribution

Conditions of use: it is possible this item is protected by copyright and/or related rights. You are free to use this item in any way that is permitted by the copyright and related rights legislation that applies to your use. For other uses you need to obtain permission from the rights-holder(s).

Wellcome Collection
183 Euston Road
London NW1 2BE UK
T +44 (0)20 7611 8722
E library@wellcomecollection.org
https://wellcomecollection.org

G.M. 1424



Med
K34159

Digitized by the Internet Archive
in 2016

https://archive.org/details/b28128102

ANATOMIE

DES

CENTRES NERVEUX

ANATOMIE

DES

CENTRES NERVEUX

PAR

J. DEJERINE

PROFESSEUR AGRÉGÉ A LA FACULTÉ DE MÉDECINE DE PARIS
MÉDECIN DE L'HOSPICE DE BICÊTRE
VICE-PRÉSIDENT DE LA SOCIÉTÉ DE BIOLOGIE

AVEC LA COLLABORATION DE

MADAME DEJERINE-KLUMPKE

DOCTEUR EN MÉDECINE
ANCIEN INTERNE DES HOPITAUX DE PARIS
LAURÉAT DE L'INSTITUT ET DE L'ACADÉMIE DE MÉDECINE

TOME PREMIER

MÉTHODES GÉNÉRALES D'ÉTUDE — EMBRYOGÉNIE — HISTOGÉNÈSE ET HISTOLOGIE
ANATOMIE DU CERVEAU

Avec 401 figures dans le texte dont 45 en couleurs

PARIS

RUEFF ET Cie, ÉDITEURS

106, BOULEVARD SAINT-GERMAIN, 106

—

1895

Tous droits réservés.

LOYOLA UNIVERSITY
LIBRARY
NEW ORLEANS, LA.

WELLCOME
HISTORICAL
MEDICAL
LIBRARY

WELLCOME INSTITUTE
LIBRARY
Coll. welMOmec
Call
No. WL

A LA MÉMOIRE

DE NOTRE ILLUSTRE MAITRE

VULPIAN

PRÉFACE

L'anatomie du SYSTÈME NERVEUX CENTRAL est avant tout une anatomie de texture : suivre les faisceaux qui le constituent, en établir l'origine, le trajet et la terminaison, tel est le but que se sont proposé tous ceux qui, depuis Vicq d'Azyr, ont étudié cette branche de l'anatomie ; malgré les moyens d'investigation perfectionnés dont nous disposons aujourd'hui, il reste encore, pour ce qui concerne le cerveau surtout, plus d'un point obscur à élucider.

Bien des progrès ont été accomplis dans ce domaine au cours de ces dernières années, aussi m'a-t-il semblé que le moment était arrivé, d'essayer de fixer, dans un ouvrage d'ensemble, l'état actuel de nos connaissances sur le névraxe de l'homme.

Depuis quelques années, nous assistons en effet à une véritable révolution en anatomie nerveuse. La découverte des collatérales du cylindre-axe que nous devons à Golgi, la théorie du NEURONE, basée sur les travaux de Forel, de His, de Ramon y Cajal, ont complètement modifié l'état de nos connaissances sur la structure des centres nerveux et en particulier sur les connexions des différents éléments nerveux entre eux. Aujourd'hui la théorie du réseau anastomotique de Gerlach a vécu et le système nerveux, périphérique et central, apparaît constitué par une série de neurones superposés, ne communiquant entre eux que par simple contact.

Ces données, que l'on doit regarder comme définitivement acquises, sont d'une importance capitale, et la théorie du neurone confirme, en l'expliquant, ce fait dont nous devons la connaissance à l'anatomie pathologique et à la pathologie expérimentale, à savoir : que la dégénérescence d'un faisceau encéphalique ou médullaire suit un trajet

déterminé, ne se propage pas aux faisceaux voisins et respecte les cellules nerveuses — neurones de 2e, 3e, 4e ordre, etc., — autour desquelles les fibres de ce faisceau se terminent en s'arborisant.

Si, pour ce qui concerne la structure du système nerveux chez l'embryon ou le nouveau-né, la méthode de Golgi a rendu des services considérables, il faut cependant reconnaître que, pour tout ce qui a trait à la texture proprement dite du névraxe de l'homme, nous n'avons encore jusqu'ici que deux méthodes à notre disposition. Basées toutes deux sur l'emploi des coupes microscopiques sériées, pratiquées sur des tissus normaux ou pathologiques, préalablement durcis, ces méthodes se complètent l'une l'autre, et c'est à leur emploi simultané que nous devons nos connaissances anatomiques les plus précises et les plus solides, sur les centres nerveux de l'homme.

L'emploi des coupes microscopiques sériées, en anatomie pathologique comme en anatomie normale, s'impose chaque jour davantage, et on doit de plus en plus se pénétrer de ce fait, à savoir : qu'un cerveau porteur de lésions doit être — si l'on veut en faire une étude complète et profitable — étudié par les mêmes procédés que le bulbe rachidien ou la protubérance, c'est-à-dire débité en coupes microscopiques sériées et sériées sans interruption.

C'est à ces deux méthodes que j'ai eu recours pour l'élaboration de cet ouvrage, et le matériel anatomo-pathologique que j'ai recueilli depuis plusieurs années, dans mon service de Bicêtre, m'a permis de contrôler dans un très grand nombre de cas, par la méthode des dégénérescences secondaires, les résultats fournis par l'anatomie normale.

L'ouvrage actuel diffère donc de ceux, plus ou moins similaires, publiés jusqu'ici, par l'appoint que l'anatomie pathologique fournit à l'anatomie normale. A ce titre, par conséquent, il s'adresse au médecin comme à l'anatomiste.

On trouvera dans cet ouvrage très peu de schèmes. Pour tout ce qui concerne l'anatomie normale et les dégénérescences secondaires, les dessins qu'il contient sont la représentation fidèle d'une *seule* préparation, reproduite par la photographie pour tout ce qui a trait à la morphologie cérébrale, par le calque ou la projection pour les coupes macroscopiques et microscopiques.

J'estime, en effet, que si les schèmes sont d'une réelle utilité, pour donner une représentation simple et commode du trajet de tel ou tel faisceau nettement déterminé, il faut bien reconnaître que ce n'est

pas en général de cette manière, que jusqu'ici ils ont été le plus souvent employés. On a véritablement abusé de ce mode d'enseignement, dont le principal défaut est de donner à l'élève l'habitude des solutions rapides et des généralisations hâtives, et de le laisser tout désorienté, pour ne pas dire rebuté, lorsqu'il se trouve en face d'une préparation véritable.

Du reste, si, à l'heure actuelle, l'origine cellulaire et la terminaison de tous les faisceaux encéphaliques et médullaires sont encore loin d'être établies, il n'en est pas moins vrai — ainsi qu'on le verra dans le cours de cet ouvrage — que l'anatomie normale et l'anatomie pathologique nous permettent de déterminer le trajet réel de la très grande majorité d'entre eux.

Cet ouvrage est le fruit d'une collaboration assidue de plusieurs années : ma chère femme, Mme Dejerine-Klumpke, y a contribué pour une large part; aussi ai-je tenu, et ce n'est que justice, à ce qu'il fût publié sous nos deux noms.

Je suis heureux de remercier ici tous ceux qui, depuis plusieurs années, aussi bien au lit du malade que dans mon laboratoire de Bicêtre, ont travaillé sous ma direction. Que mes internes, MM. Auscher, Chrétien, Flandre, Huet, Long, Macaigne, Mirallié, Poix, Richerolle, Sollier, Sottas, Thomas, Thuilant, Touche, Vialet, reçoivent le témoignage de ma reconnaissance; M. Vialet en particulier, pour le concours dévoué qu'il m'a plus d'une fois apporté dans la confection des coupes microscopiques sériées.

M. Gillet, l'artiste habile et consciencieux auquel sont dus les dessins de cet ouvrage, n'a jamais ménagé ni son temps ni sa peine, et je tiens à l'en remercier sincèrement.

Mes éditeurs, MM. Rueff et Cie, en se chargeant de la publication de cet ouvrage, n'ont reculé devant aucune difficulté ; je suis heureux de leur exprimer toute ma gratitude pour les soins qu'ils ont apportés dans son exécution matérielle, ainsi que pour les sacrifices qu'ils se sont imposés.

J. DEJERINE.

Paris, août 1894.

ERRATUM

Page 19, légende de la figure 3, *au lieu de :* ipo, incision pré-occipitale, *lire :* incisure pré-occipitale.

Page 49, procédé rapide de Golgi, avant-dernière ligne, *au lieu de :* dans la solution de nitrate d'argent à 75 p. 100, *lire :* à 0,75 p. 100.

Page 114, figure 56, *au lieu de :* P, *lire :* STh.

Page 182, ligne 33, *au lieu de :* fig. 101 et 115, *lire :* fig. 101 et 105.

Page 229, ligne 32, *au lieu de :* Pansini, *lire :* Pisani.

Page 466, légende de la figure 253, *au lieu de :* Lignes 86 des fig. 235 et 286, *lire :* des fig. 235 et 236.

Page 569, légende de la figure 295, dernière ligne, *au lieu de :* troisième circonvolution frontale, *lire :* les trois circonvolutions frontales.

Page 618, légende de la fig. 311, quatorzième ligne, au lieu de *fi*, sillon fimbriogodronné, *lire : fg*.

Page 680, ligne 29, *au lieu de :* chlorate, *lire :* chlorure de vanadium.

Page 698, ligne 19, *au lieu de :* (L_2 [w], *lire :* (L_2 [H]).

ANATOMIE

DES

CENTRES NERVEUX

INTRODUCTION

Le système nerveux, qui atteint chez l'homme son plus haut degré de complexité, est essentiellement un appareil de perfectionnement. Il n'est pas indispensable au fonctionnement de la vie, car les Protozoaires en sont dépourvus ainsi que les embryons des animaux supérieurs, dans les premières phases de leur développement, et, bien que chez ces êtres, les fonctions soient diffuses et rudimentaires, ils présentent cependant des phénomènes très manifestes de sensibilité et de mouvement. Or, la sensibilité constitue une propriété générale du protoplasma vivant, elle est une simple forme de mouvement, elle n'est en effet, d'après l'expression de Claude Bernard, que « la réaction matérielle à une stimulation ».

La sensibilité constitue une propriété générale du protoplasma vivant.

Au fur et à mesure que l'on s'élève dans la série zoologique, l'organisme se complique soit par le développement de l'être, soit par la supériorité hiérarchique de l'espèce. La division du travail physiologique commence à s'effectuer, et c'est alors seulement que l'on voit apparaître le système musculaire et le système nerveux, et que l'on voit certains éléments s'unir sous des formes déterminées, pour constituer les appareils de digestion, de circulation, de sécrétion, etc.

C'est chez les Cœlentérés, et en particulier chez les Éponges, que l'on trouve une première indication de système musculaire; certaines fibres du mésoderme sont en effet manifestement contractiles : Chez les Éponges calcaires, v. Lœwenfeld a décrit, dans la paroi des pores, un rudiment de système nerveux : ce sont les *cellules sensorielles* situées au sein de l'ectoderme, et disposées en couronne autour du pore; elles sont fusiformes et très petites, et émettent un fin prolongement qui se ramifie dans le mésoderme.

Cellules sensorielles de l'ectoderme.

Chez les Actinies, les cellules sensorielles de l'*ectoderme* sont situées au

milieu de cellules de soutènement et de cellules muqueuses (fig. 1, *a* et *b*). Très grêles et d'aspect fusiforme, elles sont munies à leur extrémité libre d'un seul et court bâtonnet, et donnent naissance, à leur extrémité profonde, à un fin prolongement qui se divise en un certain nombre de fibrilles délicates, formant avec les fibrilles des cellules voisines un plexus nerveux sous-épithélial très serré. Dans ce plexus nerveux qui entoure les tentacules, le disque buccal et l'œsophage, on trouve un grand nombre de cellules multipolaires. De nouvelles recherches, faites surtout à l'aide de la méthode de Golgi, montreront peut-être les connexions qu'affectent ces cellules multipolaires, avec les nombreuses fibres musculaires des mêmes régions.

Cellules musculo et neuro-épithéliales de l'endoderme.

Dans l'*endoderme* on trouve en outre, au sein de cellules glandulaires, des cellules spéciales décrites par Hertwig : ce sont les *cellules musculo-épithéliales* et les *cellules neuro-épithéliales* (fig. 1 *c* et *d*); les premières, mu-

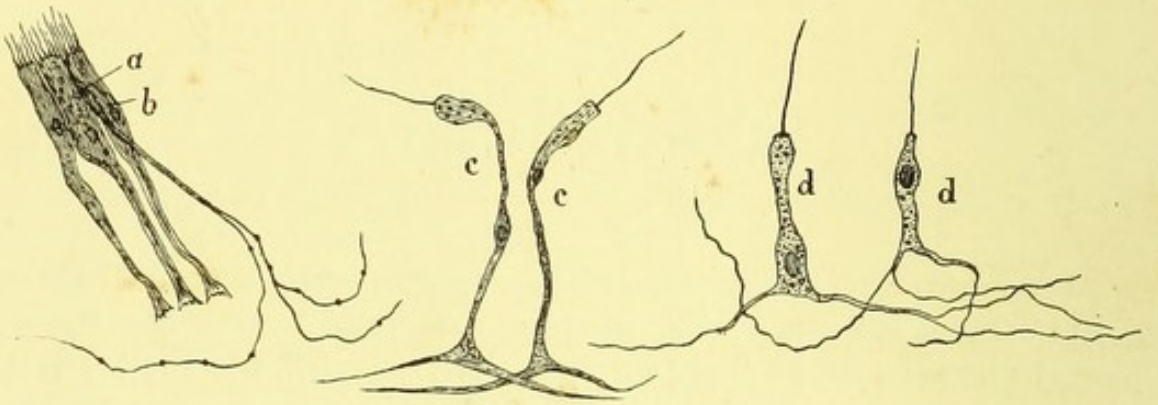

Fig. 1. — Cellules sensorielles, musculo-épithéliales et neuro-épithéliales des Invertébrés. (D'après R. Blanchard.)

a, cellule sensorielle de l'ectoderme de l'*Actinia equina*. — *b*, cellules vibratiles de soutien. — *c*, cellules musculo-épithéliales de l'endoderme. — *d*, cellules neuro-épithéliales des lames d'*Edwardsia tuberculata*.

nies à leur face libre d'un flagellum unique, s'implantent par leur face profonde sur une fibre-cellule musculaire à direction transversale; les secondes, comparables aux cellules sensorielles de l'ectoderme, émettent par leur face profonde, de fines fibrilles qui entrent dans la constitution d'un plexus nerveux sous-épithélial.

Chez l'Actinie on trouve donc deux éléments nerveux bien distincts : d'une part, la *cellule sensorielle* et la *cellule neuro-épithéliale*, affectées à la sensibilité; et, d'autre part, la *cellule multipolaire*, destinée probablement aux muscles. Chacun de ces deux éléments, constitue une véritable unité nerveuse parfaitement indépendante, un *neurône*, composé d'une cellule nerveuse dont le prolongement se ramifie.

Malgré la complexité que prend le système nerveux lorsqu'on s'élève dans l'échelle zoologique, on trouve dans toute la série des Invertébrés, ces deux ordres de neurônes nettement distincts, ainsi que v. Lenhossek l'a établi par ses recherches sur le ver de terre (fig. 2).

Neurônes périphériques et centraux des Invertébrés.

Les *neurônes périphériques* ou du *système sensitif*, occupent la périphérie du corps : leurs cellules, d'aspect fusiforme, se trouvent soit dissémi-

nées dans toute l'étendue du tégument externe, soit situées immédiatement au-dessous de ce tégument; leurs prolongements nerveux, à direction centripète, entrent en connexion avec les neurônes centraux (fig. 2).

Les *neurônes centraux* ou du *système musculaire*, ont une tendance à se réunir en petits groupes et à s'entourer d'une enveloppe commune pour former de petits *ganglions*, reliés les uns aux autres par de fines commissures, constituées par les fibrilles nerveuses.

Dans toute la série des Invertébrés, les neurônes centraux entourent

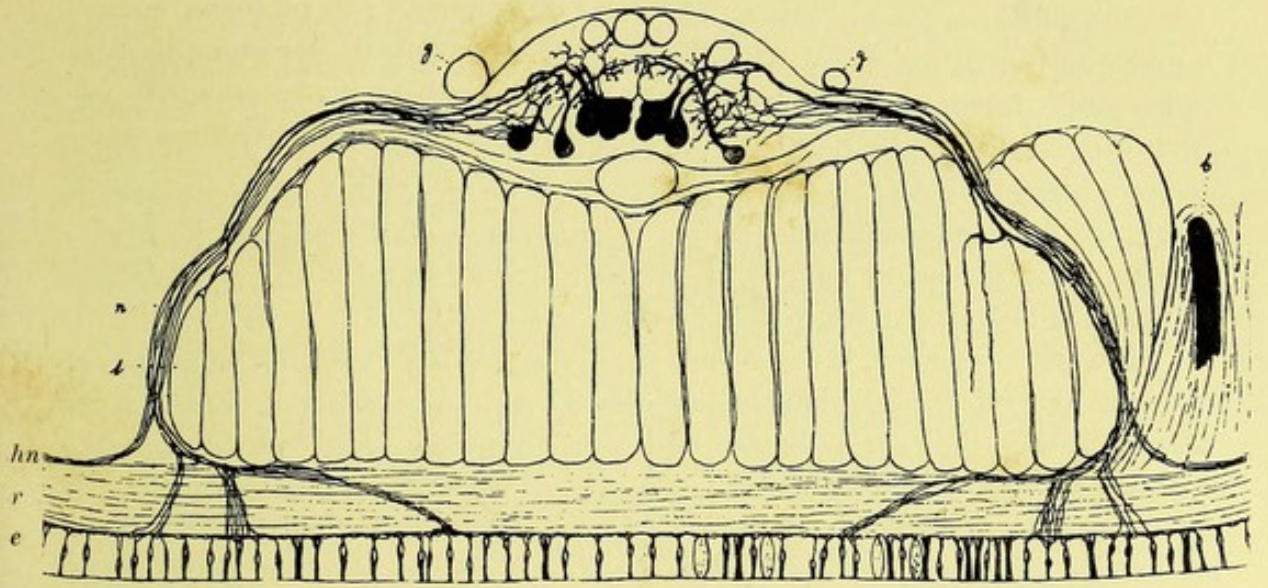

Fig. 2. — Système nerveux du lombric. Coupe transversale d'un lombric passant par un renflement ganglionnaire et deux nerfs périphériques latéraux. (D'après G. Retzius.)

e, épithélium cutané renfermant les cellules des neurônes sensitifs. — *r*, couche de fibres musculaires circulaires. — *l*, couche de fibres musculaires longitudinales. — *g*, vaisseau situé de chaque côté du ganglion à l'origine des nerfs. — *n*, nerf périphérique. Chaque nerf contient des fibres de gros calibre et des fibres de fin calibre. Les fibres de *gros calibre* ou fibres nerveuses motrices, se terminent dans les couches musculaires et prennent leur origine dans les cellules unipolaires du renflement ganglionnaire. Ces cellules entourent la substance ponctuée centrale de Leydig à laquelle leur prolongement nerveux principal abandonne de nombreuses ramifications. Les fibres de *fin calibre* (fibres nerveuses sensitives) prennent leur origine dans les cellules sensorielles bipolaires de l'épithélium cutané. Leur prolongement principal donne dans la couche sous épithéliale des ramifications collatérales à direction tangentielle, puis il traverse le nerf sans se ramifier, pénètre dans le ganglion et s'y termine par des arborisations libres dans la substance ponctuée de Leydig. Cette figure montre très nettement le trajet qu'affectent les nerfs entre les deux couches de fibres musculaires. (hn)

d'un collier nerveux l'extrémité œsophagienne du tube digestif; ce *collier œsophagien* présente plusieurs renflements ganglionnaires, et donne naissance, de chaque côté, à un cordon moniliforme situé du côté ventral de l'animal, et dont les ganglions sont réunis par de fines commissures verticales et transversales de fibres nerveuses. Ces deux cordons ganglionnaires s'anastomosent en outre au-dessus et au-dessous du collier œsophagien, et constituent la *chaîne ganglionnaire* des Invertébrés dont la situation est toujours profonde.

Les cellules des neurônes centraux peuvent affecter des formes variables : ce sont des cellules tantôt multipolaires, tantôt unipolaires, plus rarement bipolaires. Elles émettent un prolongement nerveux, à direction cen-

trifuge, c'est le prolongement *principal* ou *cylindre-axile* (Stammfortsatz des auteurs allemands), et un nombre plus ou moins considérable de *prolongements secondaires*, qui naissent soit du corps cellulaire, soit du prolongement principal. Les prolongements principaux se groupent en petits fascicules, les uns se portent à la périphérie et s'arborisent librement à la surface des muscles, les autres forment les commissures qui relient les ganglions entre eux, ils se terminent tous par des arborisations libres, soit dans le ganglion où siège la cellule d'origine (Retzius, v. Lenhossek, de Nabias), soit dans un ganglion plus ou moins éloigné. Ces arborisations terminales libres s'enchevêtrent avec celles des prolongements secondaires ainsi qu'avec celles des prolongements nerveux des neurônes périphériques; elles forment dans l'intérieur du ganglion une substance finement granuleuse, véritable feutrage de fibrilles nerveuses : c'est la *substance ponctuée centrale* de Leydig, le *neuropilème* de His; mais elles conservent toujours leur indépendance, et, les connexions qu'affectent ces neurônes les uns avec les autres se font, ainsi que Forel l'a montré, par *contact*, par contiguité et non par continuité de tissu.

Substance ponctuée de Leydig.

Chez les VERTÉBRÉS, les *neurônes périphériques* ne sont plus représentés que par le *nerf olfactif*, dont les cellules d'origine se trouvent disséminées au sein de l'épithélium de la muqueuse de Schneider. Les cellules de tous les autres neurônes sensitifs ont abandonné leur situation superficielle et se groupent ensemble de chaque côté de la colonne vertébrale, pour constituer les *ganglions cérébro-rachidiens*. Les *neurônes centraux* concourent à former l'AXE CÉRÉBRO-SPINAL ou le NÉVRAXE, connu encore sous le nom de CENTRE NERVEUX ENCÉPHALO-MÉDULLAIRE, ou de MYÉLENCÉPHALE. Logé dans la cavité osseuse cranio-rachidienne, il comprend une partie considérablement renflée, l'ENCÉPHALE, située dans la cavité cranienne et une longue tige cylindrique, la MOELLE ÉPINIÈRE, logée dans la cavité rachidienne.

Neurônes périphériques et centraux chez les Vertébrés.

Névraxe des Vertébrés.

On trouve en outre, chez les Vertébrés, un système ganglionnaire spécial, le *Système nerveux de la vie organique*, ou *végétative*, ou *système du grand sympathique*. Ce système considéré autrefois et à tort comme complètement indépendant du *système cérébro-spinal* ou *Système nerveux de la vie animale*, présente de nombreuses connexions avec ce dernier. Il en dérive au point de vue embryogénique, et, bien qu'il présente une structure un peu spéciale, ses cellules donnent naissance, comme les cellules du névraxe, à un prolongement nerveux unique qui se continue avec une *fibre de Remak*, laquelle se porte, soit dans un ganglion sympathique ou cérébro-rachidien voisin, soit dans l'axe cérébro-rachidien lui-même, soit dans les rameaux viscéraux qui se distribuent aux organes de la vie végétative.

Au fur et à mesure que l'on s'élève dans l'échelle des Vertébrés, la complexité du névraxe et en particulier de l'encéphale augmente : il atteint, chez l'homme, un degré de développement qu'on ne trouve dans aucune autre espèce vivante, et qui constitue l'élément principal de sa supériorité.

Dès qu'il apparaît dans la série zoologique, le système nerveux joue un rôle prépondérant dans les phénomènes de la vie, il étend partout son

Rôle joué par le système nerveux dans les phénomènes de la vie.

influence, sert d'intermédiaire entre les différents organes, et apparaît comme un grand régulateur de la nutrition générale. Il exerce, en effet, son pouvoir sur tous les organes, contribue à toutes les fonctions, coordonne entre elles toutes les opérations vitales, soit de la vie de relation, soit de la vie de végétation : tous les mouvements soit réflexes, soit instinctifs, soit spontanés et volontaires, impliquent l'intervention du système nerveux, et la plus simple action réflexe, comme les opérations les plus complexes de l'intelligence, ne sont que les produits et les manifestations de l'activité des différentes parties de ce système.

Or, cette activité fonctionnelle varie, non seulement d'après la conformation particulière, le mode d'agencement et de connexion réciproques des éléments centraux qui l'engendrent, mais encore d'après la spécialisation des éléments périphériques qui lui transmettent les impressions et d'après la constitution des appareils centraux qui reçoivent ces dernières.

Le mode d'agencement des différents neurônes, l'origine cellulaire, le trajet et la terminaison des différents faisceaux du névraxe, constituent donc le chapitre le plus important de l'étude anatomique des centres nerveux; ce chapitre présente encore bien des lacunes et bien des points à élucider.

L'étude anatomique du névraxe doit être envisagée à différents points de vue : La morphologie nous en est fournie par l'*Anatomie descriptive*, la structure des éléments qui le constituent est du ressort de l'*Histologie* et le mode de groupement de ces éléments entre eux, ainsi que l'étude des voies de communication qui les relient les uns avec les autres nous sont donnés par l'*Anatomie* dite de *texture*.

Dans un ouvrage sur l'Anatomie des centres nerveux, il est indispensable de décrire, avec détails, les différentes méthodes d'étude usitées en anatomie nerveuse, les progrès réalisés dans nos connaissances concernant sa structure et sa texture, ayant en effet toujours marché de pair avec les progrès effectués dans ces méthodes. L'étude du névraxe, basée sur l'examen des coupes macroscopiques pratiquées à l'état frais ou après durcissement, a donné depuis longtemps tout ce qu'elle pouvait donner. Cette méthode, qui doit être conservée en tant que méthode d'*anatomie topographique*, ne peut fournir que des renseignements insuffisants, au point de vue de l'*anatomie de texture*. Cette dernière ne peut être étudiée avec succès, qu'au moyen de plusieurs méthodes se complétant les unes les autres, et que nous passerons successivement en revue. Parmi ces méthodes il en est deux surtout, que nous avons mises à profit au cours de cet ouvrage, car elles sont de beaucoup les plus importantes. L'une est basée sur l'étude des coupes microscopiques sériées et emprunte ses procédés à l'anatomie normale, l'autre relève de l'anatomie pathologique et repose sur l'étude des dégénérescences secondaires. Cette dernière méthode s'applique mieux que toute autre au cerveau de l'homme et son emploi systématique, dans un très grand nombre de cas de lésions cérébrales localisées, recueillis dans l'Hospice de Bicêtre, nous a permis de poursuivre et d'étudier le trajet d'un

certain nombre de faisceaux encéphalo-médullaires. Le résultat de ces recherches sera exposé par l'un de nous dans un autre ouvrage ; nous mentionnerons cependant, chemin faisant, ce qui, dans ces recherches, nous a permis d'élucider tel ou tel point spécial d'anatomie cérébrale.

Plan de l'ouvrage.

Mais l'étude analytique et synthétique du névraxe, ne peut être abordée qu'avec le triple concours de l'*Embryologie*, de l'*Histogénèse* et de l'*Histologie*. Il est impossible, en effet, sans l'aide de ces sciences, de se faire une idée exacte de la morphologie, de la structure et de la texture du névraxe de l'homme adulte. Ces différents chapitres constitueront la PREMIÈRE PARTIE de l'ouvrage. La DEUXIÈME PARTIE sera consacrée au *cerveau* dont nous étudierons la morphologie, la structure histologique et la texture. Cette dernière sera étudiée à l'aide de coupes sériées macroscopiques et surtout microscopiques, pratiquées dans le sens horizontal, vertico-transversal et sagittal. Après cette description, pour ainsi dire analytique, des différentes régions du cerveau, nous en exposerons la *synthèse*. Nous passerons alors successivement en revue l'origine, le trajet et la terminaison des différents faisceaux du cerveau : *faisceaux d'association* qui relient deux régions plus ou moins éloignées de l'écorce cérébrale, *faisceaux commissuraux* qui unissent les deux hémisphères entre eux, *faisceaux de projection* enfin, dont les connexions sont beaucoup plus complexes, et qui peuvent se diviser en deux systèmes principaux. Le premier comprend les fibres de projection de l'écorce cérébrale qui unissent cette dernière aux ganglions infra-corticaux, à la protubérance, au bulbe et à la moelle épinière ; elles entrent dans la constitution de la *capsule interne* et du *pied du pédoncule* et seront étudiées avec ces régions.

Le second assure les connexions entre les ganglions infra-corticaux et les centres nerveux inférieurs (cervelet, isthme de l'encéphale, moelle épinière), il concourt à la formation de la *région sous-optique de Forel* et de *la calotte du pédoncule*, et sera décrit avec cette partie du système nerveux central.

La TROISIÈME PARTIE de cet ouvrage comprendra : le *cervelet*, l'*isthme de l'encéphale* et la *moelle épinière*. Nous procéderons ici comme pour le cerveau : Après voir exposé la morphologie, puis l'étude analytique et la structure de ces parties à l'aide de coupes microscopiques sériées, nous aborderons l'étude synthétique de leurs différents faisceaux, ainsi que l'origine de leurs nerfs respectifs.

PREMIÈRE PARTIE

CHAPITRE I

MÉTHODES USITÉES DANS L'ÉTUDE DES CENTRES NERVEUX

I. — MÉTHODES GÉNÉRALES D'ÉTUDE

Méthodes employées au commencement de ce siècle par Ruysch, Vicq-d'Azyr, Reil.

Au commencement de ce siècle la conformation extérieure et intérieure de l'encéphale était assez bien connue, il suffit, pour s'en convaincre, de parcourir l'Atlas de Vicq-d'Azyr, mais il n'en était pas de même de sa texture, et cela se comprend, si l'on réfléchit à l'imperfection des procédés dont disposaient les anatomistes d'alors. Ces procédés consistaient dans l'emploi de coupes pratiquées dans différents sens, dans la dissection à l'aide du scalpel et la séparation au moyen de pinces des fibres nerveuses, opérations pratiquées sur des tissus frais ou préalablement durcis (Ruysch, Vicq d'Azyr, Reil).

Malgré la pauvreté de ces moyens, Vicq d'Azir avait reconnu la ligne brisée, formée par la lame de substance blanche que nous désignons depuis Reil sous le nom de *capsule interne*, et avait réussi à suivre le faisceau que nous connaissons aujourd'hui sous le nom de *faisceau pyramidal,* depuis les pyramides du bulbe, jusqu'au niveau du noyau appelé aujourd'hui noyau lenticulaire (T. I, Pl. IX, XI, XII et XIII). « L'étude de cette planche XI », dit-il, « me paraît intéressante en ce qu'elle montre, mieux que toutes les descriptions possibles, les rapports de la moelle allongée et des corps pyramidaux avec la protubérance annulaire, avec les jambes et toute la substance médullaire moyenne du cerveau ».

C'est avec des méthodes aussi imparfaites que travaillèrent, au commen-

Gall, Spurzheim, Foville, Burdach, Reichert, Henle.

cement de ce siècle, Gall, Spurzheim, et plus tard, Foville père, Arnold, Burdach, Reichert, Henle; et, lorsque l'on considère les moyens qu'ils avaient à leur disposition, on est vraiment étonné des résultats qu'ils ont obtenus.

Reichert.

C'est à cette époque également, que Reichert appliqua pour la première fois l'embryogénie à l'étude de l'anatomie du système nerveux.

L'histologie qui, vers 1830, commençait à se développer, n'apporta point, tout d'abord, un grand secours à cette partie de l'anatomie. Quoique Rolando, en 1824, eût pratiqué pour la première fois des coupes minces de la substance cérébrale, et que Remak et Ehrenberg eussent découvert en 1833, le premier la cellule, le second le tube nerveux, le trajet des fibres nerveuses dans le système nerveux central restait encore inabordable aux histologistes, et l'on peut dire qu'à cette époque les données sur la texture de la moelle épinière et des centres nerveux étaient encore très hypothétiques; c'est à Stilling que revient le grand mérite d'avoir inauguré une nouvelle méthode, celle des coupes minces en séries, pratiquées après durcissement. Les travaux de Stilling, commencés en 1842, représentent un labeur immense, et sont encore aujourd'hui d'une importance fondamentale.

Remak, Ehrenberg.

Travaux de Stilling.

Méthode des coupes sériées de Stilling.

Méthode des coupes en séries. — La méthode des coupes en séries est basée sur l'examen histologique et à un faible grossissement, de coupes minces et sériées, pratiquées sur des pièces préalablement durcies; elle nous permet, par l'étude et la comparaison de coupes successives, de reconstituer, dans l'encéphale ou dans la moelle épinière, le trajet de tel ou tel faisceau déterminé, depuis son origine jusqu'à sa terminaison. A l'aide de cette méthode, aujourd'hui encore journellement employée, nous procédons, en un mot, de la même manière que les embryogénistes, reconstituant un embryon après l'avoir débité en coupes sériées. La méthode des coupes en séries a, du reste, subi, entre les mains des successeurs de Stilling, de notables perfectionnements. Le durcissement des pièces au moyen de l'alcool, a été remplacé par le durcissement dans les bichromates, et la découverte du microtome est venue simplifier singulièrement la confection des séries. Enfin la coloration des coupes par le carmin (Gerlach, 1858), et surtout l'emploi de la méthode de Weigert pour colorer les gaines de myéline (1884), ont donné à la méthode de Stilling une précision remarquable.

Perfectionnements apportés à cette méthode.

Microtome.

Coloration au carmin de Gerlach.

Méthode de Weigert.

A cette méthode sont attachés les noms de Lenhossek, Schrœder van der Kolk, Deiters, Meynert, Vulpian, L. Clarke, Luys, M. Duval, Gudden, Forel, Ganser, Flechsig, von Bechterew, Darkschewitch, Edinger, Sachs, Mahaim, Vialet, etc.

L'étude de coupes sériées, pratiquée à un faible grossissement est, en effet, la seule méthode qui nous permette d'étudier la texture si compliquée du système nerveux central. Or, tandis que la structure de ce système, a fait au cours de ces dernières années, des progrès considérables et dus à Golgi, Ramon y Cajal, Kölliker, Retzius, etc., il s'en faut de beaucoup que

nous soyons aussi avancés par rapport à sa texture, surtout en ce qui concerne le cerveau.

Application de la méthode de Stilling à l'étude de la texture du cerveau.

La méthode de Stilling, en effet, a été surtout appliquée jusqu'ici à l'étude de la moelle épinière et de l'isthme de l'encéphale, et y a donné de remarquables résultats. Par contre, dans l'étude du cerveau de l'homme, l'emploi de cette méthode se heurte à d'assez grandes difficultés et c'est pour cela sans doute que, jusqu'ici, elle n'a pas dans ce domaine fourni les résultats qu'elle est capable de donner. Appliquée au cerveau humain, elle constitue, en effet, une méthode longue, pénible, fastidieuse, exigeant un temps énorme, un labeur considérable et, comme l'opérateur agit sur de grandes surfaces, il lui faut, pour appliquer cette méthode, étudier et comparer un très grand nombre de préparations. Et cependant, malgré toutes les difficultés inhérentes à l'emploi de la méthode de Stilling, c'est encore aujourd'hui la meilleure que nous puissions employer pour étudier la texture si compliquée du cerveau.

Les résultats obtenus par la méthode de Stilling doivent être contrôlés à l'aide d'autres méthodes.

La méthode de Stilling, quelqu'excellente qu'elle soit, n'est cependant point la seule qui doive être employée. Les résultats qu'elle nous fournit, ont besoin d'être contrôlés à l'aide d'autres méthodes qui, bien que paraissant de prime abord assez différentes les unes des autres, convergent cependant vers le même but en se prêtant un mutuel appui.

Ces méthodes nous sont fournies par l'*Anatomie pathologique*, dégénérescences secondaires; l'*Anatomie de développement*, étude de l'apparition de la myéline dans tel ou tel faisceau ou méthode de Flechsig; l'*Anatomie comparée*, comparaison chez des animaux différents de parties homologues du système nerveux central; la *Pathologie expérimentale;* l'*Embryologie* et la *Tératologie*.

Méthode des dégénérescences secondaires. — Lorsqu'un nerf est sectionné, il se produit, ainsi que Nasse l'a montré en 1839, une dégénérescence de son bout périphérique. En 1852, Waller, dans ses expériences sur les racines des nerfs rachidiens, établit les lois suivant lesquelles se faisait cette dégénérescence. En pratiquant la section des deux racines d'un nerf avant leur réunion, Waller constata que la racine antérieure dégénérait dans son segment périphérique et restait normale dans son segment central; au contraire, la racine sensitive était altérée dans son segment central, le segment attenant au ganglion persistant intact. Waller arriva à l'aide de ses expériences, à conclure que le ganglion spinal est le *centre trophique du nerf sensitif*, et que la partie antérieure de la moelle épinière — nous savons aujourd'hui de par l'anatomie pathologique, que ce sont les cellules des cornes antérieures — est le *centre trophique du nerf moteur*. Cet auteur formula ainsi la loi générale de la dégénération : « *un tube nerveux dégénère lorsqu'il est séparé de son centre trophique* » et, cette découverte des centres trophiques, a été d'une importance capitale en histologie et en physiologie nerveuses.

Expériences de Waller.

Découverte des centres trophiques.

Waller avait vu d'emblée, le parti que l'on pouvait tirer de sa méthode

Emploi de la méthode de Waller en anatomie.

pour étudier certains points d'anatomie du système nerveux périphérique, et de fait cette méthode a été employée plus d'une fois, pour élucider le trajet de faisceaux nerveux traversant des plexus ou s'anastomosant entre eux.

La méthode de Waller, fut par la suite appliquée aux centres nerveux, dans le but d'y produire des dégénérescences secondaires, et partant d'étudier le trajet des faisceaux altérés, mais ici l'anatomie pathologique avait devancé l'expérimentation, grâce aux travaux de L. Türck (1850-1859) suivis de ceux de Bouchard, Charcot et Vulpian, Flechsig, Pierret, Kahler et Pick, Schultze, Brissaud, Pitres, Féré, etc. Nous savons aujourd'hui, de par l'anatomie pathologique, que certains faisceaux dégénèrent dans toute leur longueur à la suite de lésions cérébrales corticales ou centrales, ou à la suite de lésions médullaires, et nous savons aussi que les cordons postérieurs de la moelle dégénèrent à la suite de lésions des racines correspondantes (*Scléroses systématiques* de Vulpian).

Travaux de Türck, Charcot et Vulpian, Bouchard, Flechsig.

Scléroses systématiques de Vulpian

Le territoire de fibres, où se produit constamment une même dégénérescence dans telle condition donnée, est désigné sous le nom de « *Système de fibres* »; on doit aujourd'hui, grâce aux données introduites dans la science par Forel et Cajal, lui donner le nom de « *Système de neurônes* ».

Système de neurônes.

Les résultats acquis par l'étude des dégénérescences secondaires chez l'homme sont des plus importants. Leur nombre augmente chaque jour, et l'application de la méthode de Stilling — coupes sériées — à l'étude de ces dégénérescences, a permis d'étudier des faisceaux à trajet plus ou moins compliqué.

Mais, et nous tenons à le faire remarquer, s'il est possible et souvent même facile, de suivre à l'aide de cette méthode, le trajet d'un système dégénéré, par contre il n'est pas toujours très aisé, il s'en faut même de beaucoup, de suivre les fibres qui se détachent du système envisagé pour se rendre dans des systèmes voisins. La découverte des branches collatérales du cylindre-axe que nous devons à Golgi, montre en effet, que de tout tube nerveux, encéphalique ou médullaire, se détachent des fibres, qui vont se terminer dans une région plus ou moins éloignée. Or, la dégénérescence de ces dernières fibres ne peut être nettement reconnue, que lorsqu'elles sont en certain nombre, lorsqu'elles sont groupées en fascicules, ce qui est loin d'être toujours le cas.

La méthode des dégénérescences permet de suivre la partie fondamentale d'un faisceau beaucoup mieux que le trajet des fibres collatérales qui s'en détachent.

Chez l'homme arrivé à son complet développement, le résultat de lésions portant sur les centres trophiques encéphalo-médullaires ou sur le trajet des fibres nerveuses, se traduit uniquement par un processus de dégénérescence — disparition du cylindre-axe et de la myéline avec sclérose consécutive ; — dans les cas de lésion congénitale ou survenue dans le bas âge, le processus de dégénérescence est accompagné d'un arrêt de développement d'autant plus prononcé, que l'apparition de la lésion aura été plus précoce. En d'autres termes, ici, les altérations secondaires sont analogues, à celles que l'on obtient sur les animaux à l'aide de la *méthode de Gudden*.

Chez le fœtus et l'enfant les dégénérescences secondaires s'accompagnent d'un arrêt de développement.

Méthode de Flechsig, basée sur l'époque d'apparition de la myéline dans les faisceaux.

Méthode de Flechsig. — Cette méthode est basée sur le fait que, dans le système nerveux central, les différents systèmes de fibres se recouvrent de myéline, à une époque déterminée et variable suivant les faisceaux. Les anatomo-pathologistes et les embryogénistes, savaient bien qu'à la naissance ou dans les derniers mois de la vie intra-utérine, le cerveau présente une coloration toute différente de celle qu'il présentera par la suite, et que les faisceaux de la moelle épinière, ne présentent pas encore tous la coloration blanche qu'ils auront plus tard. Foville avait même très nettement constaté chez les nouveau-nés, au niveau de la partie postérieure des cordons latéraux de la moelle et en dehors des faisceaux pyramidaux, l'existence d'un faisceau distinct contenant des fibres blanches. Parrot, examinant le cerveau d'enfants nouveau-nés, montra qu'à cette époque de la vie, il existait déjà des fibres à myéline sous-jacentes au sillon de Rolando (*Anse rolandique de Parrot*).

Foville.

Anse rolandique de Parrot.

A Flechsig, revient le mérite d'avoir saisi toute l'importance de ces différences de coloration en étudiant, par la méthode des coupes en séries le cerveau, le bulbe et la moelle, dans les derniers mois de la vie intra-utérine et après la naissance. Flechsig traitait ses préparations par l'acide osmique, et toutes les parties des coupes correspondant à des faisceaux non encore développés (c'est-à-dire dont les tubes n'étaient pas encore recouverts de myéline), tranchaient par leur coloration blanche, sur les autres parties déjà développées et colorées en noir. Les nouvelles techniques de coloration des centres nerveux dues à Weigert et à Pal, ont rendu la méthode de Flechsig d'une application beaucoup plus facile. A cette méthode de Flechsig sont attachés les noms de Pierret, von Bechterew, Edinger, Darkschewitch, etc.

Difficulté d'étudier complètement à l'aide de la méthode de Flechsig un système de fibres longues.

Cette méthode, basée sur l'époque de myélinisation différente des fibres nerveuses, a rendu, entre les mains de Flechsig et de ses élèves, de très grands services, pour déterminer dans la moelle et en général dans le système nerveux central le trajet de certains faisceaux. Mais cette méthode ne présente pas une sécurité absolue, car, si le système de neurônes que l'on étudie est un système composé de fibres longues, il peut arriver que la partie de ces fibres, voisine de leurs cellules d'origine, soit déjà revêtue de myéline, alors que la périphérie en est encore dépourvue et on pourrait par conséquent être amené à croire, que cette partie périphérique n'appartient pas au même système que celui que l'on étudie (voy. *Histogénèse*).

Travaux de Leuret et Gratiolet.

Méthode basée sur l'anatomie comparée. — L'anatomie comparée a fourni, en anatomie cérébrale, de remarquables résultats, surtout au point de vue morphologique. Elle fut appliquée pour la première fois, et avec succès, à l'anatomie du système nerveux, par Leuret et Gratiolet, et la voie que ces auteurs avaient tracée fut suivie depuis par nombre d'auteurs : Meynert, Gottsche, Fritsch, Stieda, M. Duval, Rabl-Rückhard, Ziehen et Kükenthal, Spitzka, etc.

La méthode de Leuret et Gratiolet est basée sur ce fait général que,

dans la série animale tout entière, il existe un rapport constant entre le développement des organes périphériques, et le développement des parties du système nerveux central, auxquelles aboutissent les nerfs appartenant à ces organes. Pour déterminer les origines du nerf olfactif, on comparera le cerveau de divers mammifères. Chez les animaux à odorat très subtil, chez le chien par exemple, on trouvera à la face inférieure du lobe frontal un véritable lobe olfactif; ce lobe sera rudimentaire chez l'homme et chez les animaux à odorat peu développé, il fera défaut chez le dauphin, etc. De même pour la vue : la taupe possède des tubercules quadrijumeaux antérieurs extrêmement petits; chez les oiseaux, au contraire, ces tubercules, au nombre de deux seulement — tubercules bijumeaux, — sont très développés, et portent le nom de *lobes optiques*. Ces lobes optiques des oiseaux sont d'autant plus volumineux que la vue est plus perçante; c'est ainsi, par exemple, que chez les oiseaux de proie, ils sont beaucoup plus accusés que chez les gallinacés. Comme on peut le voir par ces différents exemples, l'application de l'anatomie comparée à l'étude de l'anatomie du système nerveux central peut fournir de précieux renseignements. Mais au point de vue du *trajet* des faisceaux, l'anatomie comparée a rendu relativement moins de services que pour la morphologie générale. La texture du névraxe des vertèbres inférieurs, en particulier celle des cerveaux moyen et postérieur, est le plus souvent beaucoup plus complexe que chez l'homme. A cette méthode se rattachent toutefois les noms de Stiéda, Mayser, Fritsch, Osborn, Forel, Bellonci, Ahlborn, Ad. Meyer, Honnegger, etc.

Dégénérescences secondaires expérimentales.

Méthodes expérimentales. — Méthode de Gudden. — L'expérimentation sur les animaux, a été appliquée avec succès, pour étudier au moyen des dégénérescences, le trajet des faisceaux dans le système nerveux central, et, on a pratiqué tantôt des lésions encéphaliques, tantôt des lésions médullaires, tantôt des lésions des racines ou des nerfs périphériques. (Vulpian, Schiff, Westphal, Schiefferdecker, Franck et Pitres, Löwenthal, Langley, Sherrington, Tooth, Mott, Marchi et Alghieri, Singer et Munzer, Barbaci, etc.) Appliquée dans certaines conditions, cette méthode porte le nom de *méthode de Gudden*.

Méthode de Gudden.

Méthode de Gudden. — Cette méthode diffère des autres méthodes expérimentales, en ce que, au lieu d'opérer sur des animaux adultes, on opère sur des animaux nouveau-nés, à une époque par conséquent où le système nerveux est en pleine voie de développement. On obtient ainsi des dégénérescences beaucoup plus prononcées, et à marche beaucoup plus rapide que chez l'animal adulte, ce qui tient à une activité plus grande, à cet âge de la vie, du processus de résorption cellulaire. Cette méthode, à laquelle sont attachés les noms de Gudden, Hayem, Forel, Vulpian, Ganser, Mayser, Bumm, v. Monakow, etc., et dont les résultats seront décrits plus loin en détail (voy. *Histogénèse*), est extrêmement importante. Elle est en outre d'une technique relativement facile, car, ainsi que l'a montré Gudden, l'animal nouveau-né se laisse opérer facilement, les hémorrhagies ne sont

Expérimentation sur des animaux nouveau-nés.

Importance de la méthode de Gudden.

guère à redouter et les plaies guérissent rapidement. Une fois opéré, l'animal est remis à la mamelle, on le laisse vivre un temps variable, de quatre à huit semaines ou même davantage, puis on le sacrifie. On fait durcir le système nerveux central, et on le coupe en séries au microtome d'après les procédés ordinaires. Au lieu d'opérer sur les centres on peut aussi opérer sur les nerfs périphériques, et les résultats obtenus ne sont pas moins importants.

Embryogénie et tératologie.

Méthodes basées sur l'embryogénie et la tératologie. — En examinant la conformation extérieure et intérieure du névraxe, à différentes périodes de son développement et en étudiant la manière dont se forment les diverses parties qui le constituent, on peut arriver à étudier certains points d'anatomie. Nous devons nos notions actuelles d'embryogénie humaine et comparée à Reichert, von Kölliker, Coste, His, M. Duval, Mihalkowicz, Dareste, H. Fol, Goette, Löwe, Vignal, Édinger, Phisalix, Held, etc.

Enfin, l'étude du système nerveux central dans les cas d'arrêt de développement ou de malformations (Tératologie), constitue encore une méthode importante de recherches, en montrant que tel ou tel faisceau cérébral ou médullaire, fait défaut à la suite d'arrêt de développement de telle ou telle partie de l'encéphale. A cette méthode sont attachés les noms de Flechsig, Forel et Onufrowicz, Kaufman, Hoffmann, etc.

II. — MODES DE PRÉPARATION DU SYSTÈME NERVEUX CENTRAL

Ouverture du crâne chez l'adulte à l'aide du marteau.

1. Ouverture du crane et extraction du cerveau. — Le sujet reposant sur le dos, et la tête étant maintenue soulevée à l'aide d'un billot, qui embrasse par sa concavité la partie postérieure de la nuque, le cuir chevelu est incisé suivant une ligne transversale allant d'une oreille à l'autre, et passant par le sommet de la tête. Les deux lambeaux sont rejetés l'un en avant jusqu'au niveau du bord orbitaire, et l'autre en arrière jusqu'au niveau de la protubérance occipitale externe. La calotte cranienne est ensuite enlevée, après incision horizontale des muscles temporaux. Le meilleur moyen d'enlever la calotte, est encore de la briser circulairement à l'aide du marteau, suivant une ligne passant environ à un centimètre, au-dessus de la ligne d'incision des parties molles. L'enlèvement de la calotte à l'aide du marteau, est d'un usage courant en France, et nous paraît préférable à l'emploi de la scie. Cette dernière méthode, usitée à l'étranger, a le défaut d'exposer l'opérateur à léser la corticalité, accident assez facile à produire, grâce à la différence d'épaisseur que présente la calotte cranienne suivant les régions. La scie ne doit être employée que lorsqu'il existe des lésions du crâne, fractures etc., et que l'on tient à conserver la pièce. La section du crâne une fois pratiquée, la calotte est

enlevée et détachée de la dure-mère, au moyen du crochet situé à l'extrémité du marteau.

Chez les enfants le crâne doit être ouvert à l'aide de la scie.

Chez les *jeunes enfants*, l'ouverture du crâne nécessite en général l'emploi de la scie, du fait des adhérences qui existent entre la dure-mère et le crâne, ainsi que de la mollesse du cerveau à cet âge. C'est dans ces cas, que l'on peut être amené à sectionner transversalement le crâne et le cerveau tout à la fois. On arrive cependant le plus souvent à détacher la calotte, après avoir incisé la dure-mère circulairement au niveau du trait de scie. Chez le *nouveau-né* et à plus forte raison chez le *fœtus*, l'extraction du cerveau est assez délicate, étant donnée la mollesse extrême du tissu cérébral à cette époque de la vie. La méthode qui nous paraît être la meilleure dans ces cas est la suivante : après avoir incisé et rabattu l'épicrâne comme précédemment, on incise au scapel le périoste, à la périphérie de chacune des plaques osseuses, sans intéresser les fontanelles ni la membrane suturale. On enlève ces plaques, parcelles par parcelles et, lorsque les deux os pariétaux, les deux os frontaux et l'écaille de l'occipital ont été ainsi enlevés, on plonge la tête dans une solution très faible de liquide de Müller, puis avec des ciseaux, on incise sous le liquide la dure-mère, soit circulairement, soit en croix. Dans ces conditions, il devient facile d'extraire l'encéphale qui flotte dans le liquide. Il faut avoir soin, en employant ce procédé, de ne pas léser la dure-mère en enlevant les plaques osseuses, car la moindre ouverture donne issue à la matière cérébrale.

Ouverture du crâne chez le fœtus et le nouveau-né.

Chez l'*adulte*, une fois la voûte cranienne enlevée, on examine la face externe de la dure-mère, puis on incise cette membrane, soit circulairement, soit crucialement; ce dernier procédé nous paraît être le meilleur. A l'aide de ciseaux mousses, on l'incise d'abord parallèlement de chaque côté du sinus longitudinal supérieur et chacun de ces lambeaux est divisé en deux par une incision perpendiculaire à la précédente.

Extraction du cerveau de l'adulte.

Pour extraire le cerveau, on introduit les doigts de la main gauche sous les lobes frontaux et, en soulevant légèrement le cerveau, on sectionne successivement au scalpel et en exerçant le moins de traction possible, les nerfs de la base du crâne, et la tige pituitaire. On incise ensuite à l'aide du scalpel la tente du cervelet le long du bord supérieur du rocher, tout en soutenant les hémisphères cérébraux de la main gauche. On sectionne également le reste des nerfs de la base, les deux artères vertébrales et enfin, aussi bas que possible, la moelle épinière. Les doigts de la main droite étant placés sous le cervelet, on attire à soi la masse encéphalique que l'on dépose ensuite sur sa convexité. Dans les différentes manœuvres nécessitées pour enlever le cerveau, il faut avoir grand soin — lorsque le cerveau est soulevé en arrière afin de pratiquer la section de la tente du cervelet, — d'exercer le moins de traction possible, car il est très facile dans ces conditions de léser les pédoncules, accident qui n'est pas à négliger, surtout lorsqu'il s'agit de cerveaux porteurs de lésions.

Le cerveau une fois extrait de la cavité cranienne, sera traité de différentes manières, suivant le parti que l'on en veut tirer, suivant, en d'autres

termes, que l'on fait de l'anatomie normale ou de l'anatomie pathologique.

Extraction de la moelle épinière.

2. Ouverture du rachis. — Extraction de la moelle épinière. — Le cadavre étant couché sur le ventre, on soulève la partie supérieure du tronc à l'aide d'un billot placé sous la fourchette sternale, de manière à ce que la tête pende en bas et en avant de la table d'autopsie. Les bras sont également abaissés de chaque côté de la table. A l'aide d'un couteau court et très tranchant, on pratique le long des apophyses épineuses, une longue incision allant de l'écaille de l'occipital jusqu'à la base du coccyx. On rabat la peau de chaque côté, et on détache à droite et à gauche des apophyses épineuses et des lames des vertèbres, les masses musculaires spinales. Cet enlèvement des masses musculaires doit être fait avec soin, et en raclant avec une rugine courbe les lames osseuses, de manière à enlever complètement tout le tissu musculaire. On procède ensuite à l'ouverture du canal rachidien, au moyen du rachitome d'Amussat et du marteau, méthode préférable de beaucoup, à celle qui consiste à ouvrir le canal à l'aide d'un rachitome à double lame de scie. L'épaisseur de la lame du rachitome est calculée de telle manière que, si cette lame est maintenue toujours en contact avec les apophyses épineuses, la section des lames vertébrales s'effectue suivant une ligne passant en dehors de la moelle épinière. Il suffit donc de maintenir d'une main ferme, le rachitome dans cette situation, pour ouvrir le canal rachidien sans crainte d'accident. Une fois les lames coupées de chaque côté et sur toute la longueur du canal, on applique le rachitome sur la dernière vertèbre lombaire et on sectionne transversalement à ce niveau la partie supérieure de la vertèbre. Puis, passant le crochet sous l'apophyse épineuse de cette dernière, on exerce une traction. Si l'opération a bien réussi, on doit enlever d'un seul coup et jusqu'à l'occipital, toute la paroi postérieure du canal rachidien. La moelle entourée de sa dure-mère apparaît alors dans toute sa longueur. S'il reste des esquilles dans le canal, on aura soin de les enlever avec le davier ou une pince coupante. Lorsqu'il existe des lésions de la colonne vertébrale — mal de Pott, fractures, luxations, — le rachitome à marteau sera abandonné et on ouvrira le rachis à l'aide d'une petite scie et d'un ciseau à froid. Pour extraire les *ganglions spinaux*, il sera nécessaire de mettre les trous de conjugaison à nu, en enlevant les pédicules des vertèbres au moyen d'une pince coupante. Chez le *fœtus* et le *nouveau-né*, le rachitome sera remplacé par un fort scalpel ou une pince coupante.

Le rachis ouvert, on examine la face superficielle de la dure-mère, puis on procède à l'*extraction de la moelle*, en sectionnant d'abord la queue de cheval au niveau de la dernière vertèbre lombaire. On saisit ensuite la dure-mère de la main gauche à l'aide d'une pince à dissection, et on coupe successivement les racines de bas en haut, et en relevant de plus en plus l'organe. Le procédé qui consiste à ouvrir la dure-mère par une section longitudinale, pour extraire ensuite la moelle doit être rejeté.

Lorsque l'on pratique — et c'est le cas ordinaire — l'extraction du cerveau avant celle de la moelle, il arrive constamment que, par suite de la section oblique de cette dernière, au-dessous de l'entrecroisement des pyramides, on perd un ou deux centimètres pour l'étude ultérieure de la pièce en coupes sériées. Lorsque l'on présume l'existence d'une lésion de la partie supérieure de la moelle, ou lorsque l'on veut étudier en coupes sériées l'extrémité tout à fait supérieure de cet organe, il est préférable d'ouvrir la cavité rachidienne et d'en extraire la moelle, avant de procéder à l'ouverture du crâne. On sectionnera alors la moelle perpendiculairement à son axe, au niveau de l'arc postérieur de l'atlas et, par ce procédé, la région cervicale supérieure et bulbaire inférieure pourront après durcissement être débitées en coupes sériées.

Il est souvent nécessaire, lorsque l'on pratique l'extraction d'une moelle pathologique, de prendre un point de repère, permettant, une fois la pièce durcie, de savoir exactement à quelles paires rachidiennes correspondent les coupes. Cette précaution est indispensable, dans les cas d'*atrophie musculaire limitée* ou de *compression des racines*. Pour arriver à ce résultat il suffit, la moelle étant encore contenue dans le canal rachidien, de prendre une racine comme point de repère. Nous avons l'habitude de choisir la 1re dorsale, facile à reconnaître à son volume et à ce fait que la racine qui lui succède (2e dorsale) est très grêle. Après l'avoir entourée d'un fil — qui servira de point de repère la pièce une fois durcie — on procède ensuite à l'extraction de la moelle. Pour éviter, du reste, toute cause d'erreur dans le numérotage des racines, on peut aller à la recherche du premier nerf dorsal, dans le creux sus-claviculaire, au niveau du point où il entre dans la constitution du plexus brachial. Ce nerf est toujours facile à reconnaître, car il passe par dessus la première côte. En le dénudant un peu et en exerçant sur lui une légère traction, on s'assure aisément si la racine étiquetée 1re dorsale dans le canal rachidien, correspond bien au premier nerf dorsal.

Étiquetage des racines.

Lorsqu'il s'agit de lésions portant sur la queue de cheval, il faut ouvrir la colonne vertébrale plus bas que d'habitude, jusqu'au canal sacré et enlever toute la poche dure-mérienne. Les racines restant ainsi adhérentes à la dure-mère, il est beaucoup plus facile de les étiqueter, en prenant comme point de repère la 1re dorsale ou la 1re lombaire.

3. Examen du cerveau normal et pathologique a l'aide de coupes macroscopiques. — Technique de ces coupes. — Lorsque l'on veut étudier l'anatomie du cerveau, il faut après avoir examiné sa conformation extérieure (circonvolutions, scissures, sillons, etc.), examiner sa configuration intérieure (ventricules, etc.), en pratiquant une coupe horizontale des deux hémisphères, le cerveau reposant sur sa face inférieure. Cette coupe, qui doit raser le corps calleux, constitue la coupe dite du *centre ovale de Vieussens*. Une fois cette coupe pratiquée, il suffit d'inciser la masse blanche de chaque côté et parallèlement au corps calleux, pour pénétrer dans les cavités ventriculaires.

Coupe dite : du centre ovale de Vieussens.

Lorsque l'on veut étudier non plus la morphologie proprement dite du cerveau, mais les masses ganglionnaires, ainsi que les faisceaux de substance blanche qui le constituent, il faut pratiquer, sur les hémisphères séparés l'un de l'autre sur la ligne médiane, une série de coupes dans différents sens, — horizontales, vertico-transversales et sagittales.

A dire vrai, ces coupes pratiquées à l'état frais ne sont pas très instructives, et on peut dire qu'on ne les interprète bien, qu'après avoir étudié le cerveau à l'aide d'autres procédés, c'est-à-dire sur des coupes macro et microscopiques, pratiquées au microtome sur des cerveaux durcis par les bichromates. Aussi, ne décrirons-nous pas ici les apparences multiples que présente le cerveau à l'état frais, suivant qu'on y a pratiqué des coupes dans tel ou tel sens, et nous renvoyons aux figures qui représentent, grandeur naturelle, ces mêmes coupes pratiquées sur des hémisphères durcis dans le liquide de Müller. Sous l'action de l'imprégnation chromique, les faisceaux de la substance blanche apparaissent en effet avec une netteté autrement caractérisée qu'à l'état frais. (Voy. *Coupes macroscopiques du cerveau.*)

Différenciation des faisceaux par le durcissement au bichromate.

Lorsqu'il s'agit de cerveaux atteints de lésions, il peut être nécessaire, dans beaucoup de cas, d'y pratiquer à l'état frais des coupes suivant telle ou telle direction. Nous disons il *peut* et non pas il *doit* être nécessaire d'y pratiquer des coupes, car, en face d'un cerveau pathologique, plusieurs problèmes peuvent se poser. Ou bien il existe une lésion corticale, ou bien l'écorce est intacte et la lésion ne peut être décelée qu'à l'aide de coupes, ou bien enfin la corticalité et les masses centrales sont à la fois lésées. Mais, quel que soit le siège occupé par la lésion, qu'elle soit apparente ou cachée, la question que doit se poser l'observateur est la suivante : quel usage veux-je faire de cette pièce? vais-je me contenter d'une description sommaire et macroscopique de la lésion, ou bien veux-je l'étudier complètement et, pour cela, la faire durcir dans les bichromates pour la couper ensuite au microtome?

Coupes à l'état frais de cerveaux porteurs de lésions.

Il existe, en effet, plusieurs procédés pour couper un cerveau porteur de lésions; mais la plupart ont le grave défaut de mutiler la pièce de telle manière que tout examen microscopique complet, la pièce étant durcie, devient totalement impossible. Tel est le cas en particulier pour le *procédé de Virchow*, ou pour d'autres, dérivant plus ou moins de ce dernier, et consistant à sectionner horizontalement et de dedans en dehors, la substance blanche de chaque hémisphère par une série de coupes successives, et à diviser ensuite les masses centrales, au moyen de coupes verticales plus ou moins rapprochées. Ce sont là des procédés qui doivent être complètement abandonnés.

Coupe de Virchow, inconvénients lorsque l'on veut faire durcir la pièce.

Différents procédés ont été proposés, pour sectionner à l'état frais les cerveaux porteurs de lésions, un des plus anciens est celui de Meynert.

Coupe de Meynert. — Cette coupe (fig. 4 et 5) a été employée par Meynert dans le but de peser isolément les différentes parties du tronc encéphalique (Hirnstamm) d'une part, et les différents lobes du manteau cérébral

Coupe de Meynert.

d'autre part. L'encéphale reposant sur sa convexité, l'opération se fait en trois temps :

Technique de la coupe de Meynert.

1er temps. — On soulève légèrement de la main gauche l'écorce du lobule orbitaire; un scalpel, posé à plat sur l'espace perforé antérieur, est porté horizontalement en avant de façon à entamer, sur une longueur de 3 centimètres et le long du sillon marginal antérieur de l'insula, le lobe que l'on vient de soulever. On porte ensuite brusquement le tranchant du scalpel en bas et on pénètre dans les cornes frontales des ventricules latéraux.

2e temps. — Ce temps a pour but de sectionner le pied de la couronne rayonnante du lobe fronto-pariétal. Pour atteindre ce résultat, continuant l'incision précédente, on dirige le scalpel d'avant en arrière, en suivant le sillon marginal supérieur de l'insula, tandis que la pointe chemine librement dans l'intérieur du ventricule latéral et rase la surface libre du noyau caudé. La section ne doit pas dépasser l'extrémité postérieure du sillon marginal supérieur de l'insula. On agit de même de l'autre côté.

3e temps. — On coupe le pied de la couronne rayonnante du lobe temporal. Pour cela on soulève l'extrémité libre de la pointe de ce lobe et on plonge horizontalement la pointe du scalpel, le tranchant tourné en avant, dans l'extrémité antérieure du ventricule sphénoïdal, en arrière de la circonvolution du crochet. Par un mouvement circulaire d'arrière en avant et de dedans en dehors, on rejoint l'extrémité postérieure de l'incision précédente, en suivant le bord postérieur de l'espace perforé antérieur et le sillon marginal postérieur de l'insula. On opère de même sur l'autre hémisphère. Le manteau ne tient plus alors au tronc encéphalique que par les piliers postérieurs du trigone en arrière et la lame mince du septum lucidum en avant; il suffit de sectionner ces parties pour l'en séparer.

On obtient ainsi et séparés l'un de l'autre : d'une part, le manteau des deux hémisphères réunis par le corps calleux (fig. 3) et d'autre part, le tronc encéphalique avec le cervelet (fig. 4). On sépare ensuite ce dernier organe du tronc encéphalique.

Lorsque la coupe de Meynert a été bien pratiquée, la section doit passer par le pied de la couronne rayonnante, et respecter les noyaux gris centraux. Dans ses pesées, Meynert séparait le manteau de chaque hémisphère en sectionnant le corps calleux, puis par une section passant par la scissure de Rolando, il séparait le lobe frontal du lobe pariéto-temporo-occipital.

Inconvénients de la coupe de Meynert.

La coupe de Meynert est d'un emploi peu usité chez nous; en Allemagne elle est d'un usage assez général. Cette coupe présente du reste beaucoup d'inconvénients, celui entre autres de rendre très difficile l'étude histologique des dégénérescences du centre ovale, à la suite de lésions de la corticalité. L'étude des faisceaux d'association et de projection des lobes frontaux et occipitaux — pédoncule antérieur de la couche optique, faisceau uncinatus, faisceau arqué, faisceau longitudinal inférieur, radiations optiques, etc., — pratiquée à l'aide de coupes faites après durcissement est également très difficile. Le seul avantage de la coupe de Meynert est de rendre possible,

après durcissement du tronc encéphalique, l'étude en coupes histologiques sériées, de tout ce tronc encéphalique, depuis la partie inférieure du bulbe, jusqu'au niveau du pied de la couronne rayonnante. Mais ici se présente une difficulté inhérente à la direction de l'axe de ce tronc. Cet axe en effet, n'est vertical que dans sa partie inférieure, il se recourbe peu à peu en avant, de telle sorte que sur les coupes vertico-transversales pratiquées au micro-

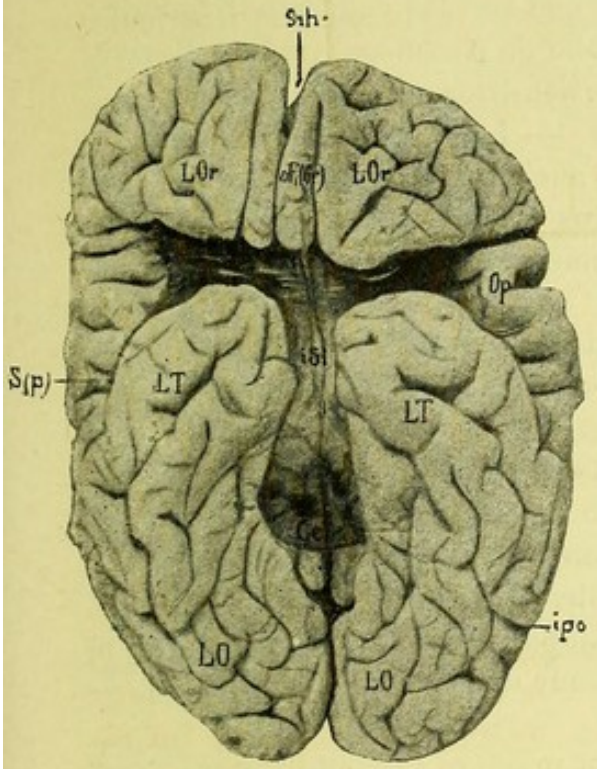

Fig. 3. — Coupe de Meynert. Manteau des deux hémisphères cérébraux réunis par le corps calleux. (D'après une photographie.)

Ce, corps calleux. — *ipo*, incision préoccipitale. — *iSl*, insertion du septum lucidum. — *LO*, lobe occipital. — *LOr*, lobule orbitaire. — *LT*, Lobe temporal. — *oF*$_1$(*Gr*), gyrus rectus (partie orbitaire de la première circonvolution frontale). — *Op*, opercule. — *Sih*, scissure inter-hémisphérique. — *S*(*p*), branche postérieure de la scissure de Sylvius.

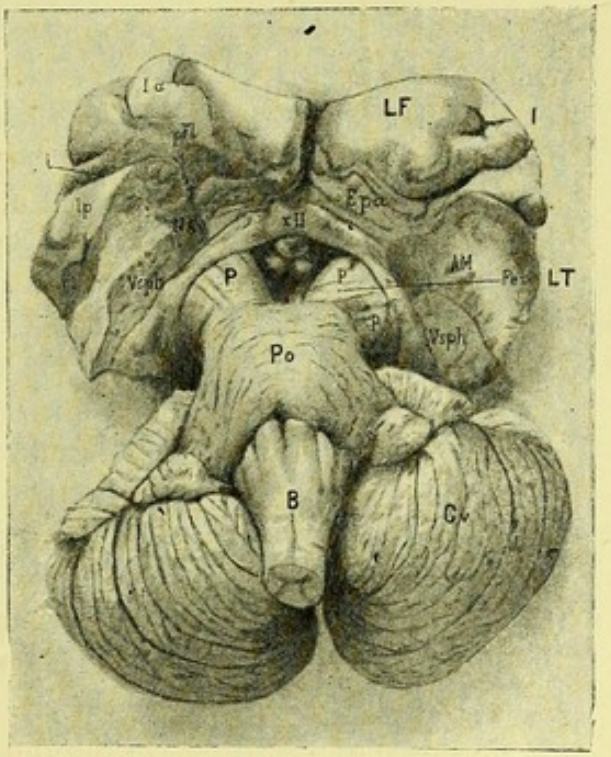

Fig. 4. — Coupe de Meynert. Tronc encéphalique et cervelet. (D'après une photographie).

AM, avant-mur, — *B*. bulbe rachidien. — *Ce*, hémispheres du cervelet. — *Epa*, espace perforé antérieur. — *Fe*, faisceau en écharpe de Féré. — *I*, insula. — *i*, sillon de l'insula. — *Ia*, circonvolutions antérieures de l'insula. — *Ip*, circonvolution postérieure de l'insula. — *LF*, lobe frontal. — *LT*, lobe temporal. — *NA*, noyau amygdalien. — *P*, pied du pédoncule. — *pFl*, pli falciforme de Broca. — *Vsph*, Ventricule sphénoïdal. — *xII*, chiasma des nerfs optiques.

tome, les surfaces de section apparaissent de plus en plus obliques par rapport à l'axe. C'est ainsi, par exemple, qu'à la hauteur des tubercules quadrijumeaux antérieurs, la coupe intéresse à la fois ces tubercules, la protubérance et les pyramides bulbaires, et pour s'orienter il faut avoir une grande habitude du procédé. Cet inconvénient peut du reste être évité, en faisant durcir *à plat* le tronc encéphalique, ainsi que l'a conseillé Meynert. Nous n'employons cette coupe que lorsqu'il existe une lésion protubérantielle ou bulbaire.

La coupe de Meynert doit être réservée pour les cas de lésion de la protubérance ou du pédoncule.

Coupes vertico-transversales. Procédé de Pitres (1877). — Dans ce pro-

Procédé de Pitres

cédé, on pratique sur l'hémisphère reposant sur sa face interne et dépouillé de sa pie-mère, une série de coupes vertico-transversales et parallèles au sillon de Rolando.

Le procédé de Pitres n'est pas applicable aux pièces que l'on veut faire durcir pour l'examen microscopique.

La méthode de Pitres, très bonne quand il s'agit de localiser des lésions du centre ovale, ne doit être employée que lorsqu'on n'a pas l'intention de faire durcir le cerveau pour le soumettre à l'examen microscopique. Elle ne peut du reste être utilisée pour l'étude des lésions de la capsule interne, étude qui n'est possible que sur des coupes horizontales.

Procédé de Nothnagel.

A la méthode de Pitres se rattache celle de Nothnagel (1879), divisant également l'hémisphère en six coupes vertico-transversales.

Coupes horizontales.

Coupes horizontales des hémisphères. — Les coupes horizontales du cerveau, sont celles qui ont été le plus anciennement connues, et celles auxquelles aujourd'hui encore on a le plus souvent recours. On les pratiquait en général, en sciant horizontalement la calotte cranienne et le cerveau tout à la fois.

Coupe de Vicq-d'Azyr

Vicq-d'Azyr en a reproduit un exemple remarquable dans la planche XI de son Atlas (1786). Dans cette figure, la capsule interne, son genou, son segment antérieur et postérieur, ses rapports avec les ganglions de la base, y sont très fidèlement reproduits. C'est à Flechsig (1877) que revient le mérite, d'avoir proposé de nouveau la mise en pratique des coupes horizontales, et d'avoir montré leur importance pour l'étude des masses centrales et de la capsule interne en particulier.

Coupe de Flechsig.

Technique de la coupe de Flechsig.

La coupe dite de Flechsig est une coupe horizontale, passant par la tête du noyau caudé et par la partie moyenne de la couche optique. (fig. 5, ligne *A B*).

La coupe de Flechsig se pratique de la manière suivante : après avoir scié la calotte cranienne à la hauteur habituelle, on laisse cette dernière en place, et on sectionne horizontalement le cerveau, au moyen d'un couteau introduit entre les bords de l'ouverture osseuse. On coupe ainsi le cerveau en bloc et de dehors en dedans.

Procédé de Brissaud.

Il est préférable, ainsi que l'a indiqué Brissaud, de pratiquer cette coupe de dedans en dehors et sur chaque hémisphère isolément. Elle est, en effet, plus facile à faire dans ces conditions. Au lieu d'une coupe à direction horizontale, Brissaud a proposé une coupe oblique en bas et en arrière, et fait passer le couteau par le milieu de la tête du noyau caudé et par le point de réunion du tiers supérieur avec les deux tiers inférieurs de la couche optique (fig. 5, ligne *X Y*).

Procédé employé par nous.

A Bicêtre, nous avons l'habitude de prendre comme point de repère de la coupe de Flechsig, le tubercule antérieur de la couche optique et l'extrémité antérieure du pli cunéo-limbique. Cette coupe est donc, comme dans le procédé de Brissaud, oblique en bas et en arrière et de plus, nous inclinons la lame du couteau légèrement en bas et en dehors. Nous obtenons de cette manière, une coupe oblique par rapport à l'axe horizontal et à l'axe vertico-transversal. La capsule interne est ainsi sectionnée dans sa plus grande étendue, le genou en est extrêmement accentué, et la coupe

intéresse les trois segments du noyau lenticulaire. Cette coupe, qui doit être pratiquée sans enlever la pie-mère, ne rend de services, de même que celle de Brissaud, qu'au point de vue macroscopique, car, comme elle passe très près de la partie supérieure de la région sous-optique, elle n'est pas à employer, s'il s'agit d'une pièce que l'on veuille faire durcir et débiter au microtome en coupes sériées. Dans ce cas il est de beaucoup préférable de revenir à la coupe horizontale de Flechsig, mais en la pratiquant par la face interne de l'hémisphère et en faisant passer le couteau plus haut que ne le fait cet auteur, c'est-à-dire par le tiers supérieur de la couche optique. On n'intéresse alors que deux des segments du noyau lenticulaire, le genou de la capsule interne est certainement moins accentué que dans la coupe à direction oblique, mais on a le grand avantage de pouvoir, une fois la pièce durcie, la couper en séries de haut en bas au microtome, et de pouvoir ainsi étudier dans toute sa hauteur, la zone de transition située entre la partie *thalamique* de la *capsule interne* et la région *sous-thalamique*. On peut par conséquent, assister au mode de formation de tous les faisceaux de cette dernière région.

Inconvénients des coupes horizontales lorsqu'elles sont trop inférieures.

Modification dans la hauteur de la coupe de Flechsig. Importance de cette modification pour obtenir, après durcissement, des coupes sériées.

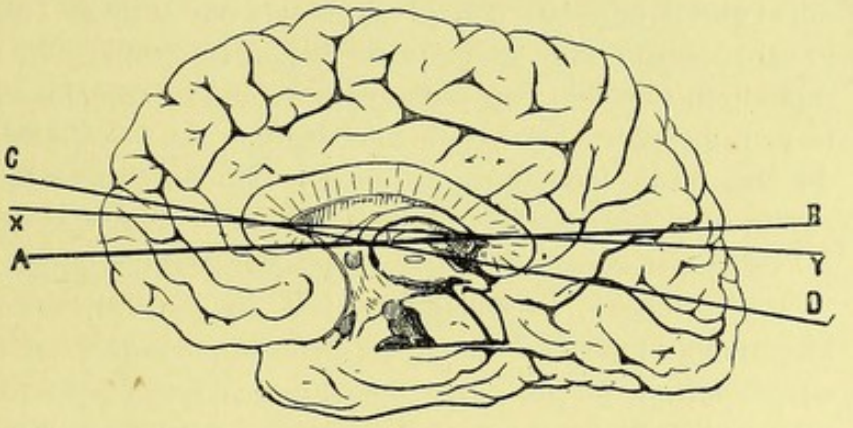

Fig. 5. — *AB*, Coupe de Flechsig. — *XY*, coupe de Brissaud. — *CD*, coupe que nous pratiquons à Bicêtre.

Du reste, quand on se propose d'étudier l'anatomie normale, il est préférable de faire durcir l'hémisphère en entier, et d'en faire durcir plusieurs à la fois. En usant des précautions que nous indiquerons plus loin — abondance de liquide, renouvellement fréquent, — on arrive toujours à en obtenir quelques-uns complètement durcis dans toute leur épaisseur.

Durcissement en bloc de l'hémisphère.

Technique des coupes à pratiquer sur un cerveau pathologique à l'état frais. — Lorsque l'on a affaire à un cerveau porteur de lésions, les procédés employés pour le couper à l'état frais, varieront nécessairement suivant le parti que l'on veut en tirer. S'il existe des lésions corticales on les reportera avec soin sur un schéma, puis on pratiquera une coupe de Flechsig ou plusieurs de ces coupes, à un centimètre de distance les unes des autres. Si la lésion est centrale, on la mettra en évidence à l'aide de ce dernier procédé, et on dessinera également la lésion sur un schéma. On peut arriver ainsi à établir, avec un degré de précision très relatif, la topographie d'une lésion corticale ou centrale, ainsi que la disposition des dégénérescences secondaires de certains gros faisceaux. Mais cette méthode a donné depuis longtemps tout ce qu'elle pouvait donner et, on ne peut

faire aujourd'hui des études exactes sur les localisations corticales ou centrales, ainsi que sur les dégénérescences secondaires, qu'au moyen de pièces durcies et coupées en séries au microtome. Voici comment, à Bicêtre, dans le service de l'un de nous, nous préparons dans ce but les cerveaux pathologiques.

Technique du procédé que nous employons dans notre service de Bicêtre.

L'encéphale extrait de la cavité cranienne et recouvert de sa pie-mère, est examiné sur toutes ses faces, pour voir d'abord s'il existe une lésion corticale. On examine également avec soin — en plaçant l'encéphale sur la convexité — l'étage inférieur des pédoncules pour voir s'il existe une dégénérescence secondaire. Ceci fait, on sépare l'isthme de l'encéphale d'avec le cerveau, en sectionnant la protubérance suivant un plan horizontal passant au-dessus de la grosse racine du trijumeau, et dirigé parallèlement à la face inférieure du cerveau. L'encéphale se trouve ainsi divisé en deux parties, l'une supérieure comprenant les deux hémisphères, les pédoncules cérébraux, la partie supérieure de la protubérance et les tubercules quadrijumeaux conservés intacts par suite de l'obliquité de la coupe, l'autre comprenant le reste de la protubérance, le cervelet et le bulbe rachidien. Ceci fait, on recherche avec soin sur la surface de section de la protubérance, s'il existe une dégénérescence du faisceau pyramidal ou du ruban de Reil, puis on sépare l'un de l'autre les deux hémisphères cérébraux.

Précautions à prendre pour séparer l'un de l'autre les deux hémisphères.

Ici se présente — lorsque la lésion n'est pas apparente à la corticalité — une difficulté très vite tranchée en général, celle de savoir quel est l'hémisphère malade. La chose a son importance, car on doit sectionner le corps calleux le plus près possible de l'hémisphère sain, afin de pouvoir mieux l'étudier au point de vue des dégénérescences, de même, qu'au niveau de la base, la coupe ne doit pas passer par l'espace interpédonculaire, mais empiéter d'au moins un centimètre sur le pédoncule normal et sur la moitié correspondante de la protubérance. Il est en général très facile de se tirer d'affaire et de voir, en examinant avec soin la surface de section de la protubérance, de quel côté siège la dégénérescence.

Différences dans la technique, suivant qu'il existe ou non une lésion corticale.

Les deux hémisphères une fois séparés l'un de l'autre, partant de ce principe qu'en anatomie pathologique comme en anatomie normale, les faisceaux nerveux doivent être étudiés de préférence, sur des coupes perpendiculaires à leur direction, nous traitons l'hémisphère malade de deux manières différentes, suivant qu'il existe ou non une lésion corticale, et les coupes que nous y pratiquons sont toujours faites en conservant la pie-mère.

Dans le cas de lésion corticale, diviser l'hémisphère en trois segments.

A. Il existe une lésion corticale. — Dans ce cas nous pratiquons les coupes suivantes (fig. 6) :

1° Une coupe vertico-transversale (*CD*) passant en arrière du bourrelet du corps calleux.

2° Une coupe également vertico-transversale (*AB*) passant en avant du genou du corps calleux.

L'hémisphère est ainsi divisé en trois segments : un postérieur compre-

nant le lobe occipital et une partie du lobe pariétal; un antérieur comprenant la partie antérieure du lobe frontal; un moyen plus volumineux que les autres, comprenant la région rolandique, la partie moyenne des circonvolutions temporales, le pied des circonvolutions frontales, les ganglions de la base, le pédoncule et la partie correspondante de la protubérance. Les segments antérieur et postérieur sont placés jusqu'à durcissement dans le liquide de Müller, et si la lésion corticale est étendue et profonde, permettant par conséquent une facile imbibition de la pièce, nous agissons de même pour le segment moyen. Dans le cas contraire, nous pratiquons sur ce tronçon moyen, une coupe horizontale (*EF*) passant par le tiers supérieur de la couche optique. Dans le premier comme dans le second cas, les pièces une fois durcies sont coupées au microtome, les segments antérieur et postérieur sont débités en séries dans le sens vertico-transversal et en entier, le segment moyen dans le sens horizontal et dans toute sa hauteur. Si ce dernier a été divisé en deux à l'état frais, les deux morceaux sont également coupés en séries toujours dans le sens horizontal. A l'aide de ce procédé, non seulement on arrive à localiser une lésion corticale avec une précision très grande, mais on peut étudier dans tout leur trajet les faisceaux atteints de dégénérescence, ce qu'il est impossible de faire avec les autres méthodes de coupes. Quels que soient le siège et l'étendue de la lésion corticale, cette division de l'hémisphère en trois segments donne de bons résultats.

Sens dans lequel on doit couper au microtome les segments une fois durcis.

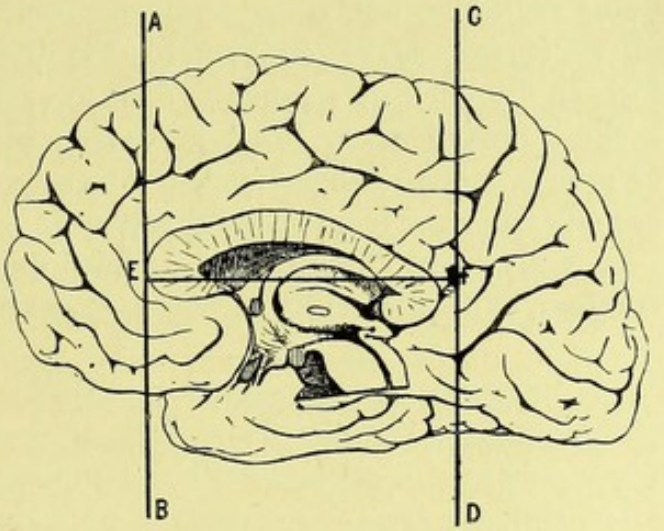

Fig. 6. — Coupes que nous pratiquons à Bicêtre sur un cerveau présentant une lésion corticale, avant de le faire durcir.

Importance de cette méthode pour l'étude des localisations et des dégénérescences.

B. Il n'existe pas de lésion corticale. — Dans ce cas nous pratiquons sur l'hémisphère une coupe horizontale passant par le tiers supérieur de la couche optique et, après avoir pris un croquis de la topographie de la lésion, les deux moitiés de l'hémisphère sont durcies dans le liquide de Müller, puis coupées au microtome. En résumé, nous pratiquons dans ce cas une coupe de Flechsig plus élevée que d'habitude. Si nous ne divisons pas ici l'hémisphère en trois tronçons, c'est que, dans le cas de lésion centrale de l'hémisphère, les seules dégénérescences vraiment importantes à étudier, sont celles des faisceaux de la capsule interne et de la région de la calotte.

Technique à suivre lorsque la corticalité est intacte.

Lorsqu'il n'existe pas de lésion corticale ou centrale, que le foyer siège dans la protubérance ou le pédoncule, on pourra reconnaître le plus souvent son existence — asymétrie et aplatissement de la région, etc., —

Dans le cas de lésion protubérantielle ou pédonculaire, employer la coupe de Meynert.

en pratiquant l'examen général de l'encéphale aussitôt après l'autopsie. Dans ce cas, pour étudier la dégénérescence des faisceaux en coupes sériées, on aura recours à la coupe dite de Meynert, et on fera durcir le tronc encéphalique en entier.

Cervelet. — Lorsque l'on veut faire durcir le cervelet, on aura soin de ne pas le séparer du tronc encéphalique, et on divisera chaque hémisphère cérébelleux de dehors en dedans, à l'aide d'une coupe horizontale. Dans le cas de lésion cérébelleuse, si cette dernière est corticale et profonde, on pourra faire durcir en bloc l'hémisphère correspondant ; dans le cas contraire, on pratiquera une coupe dans le même sens que lorsque le cervelet est normal.

Protubérance et bulbe rachidien. — On peut faire durcir ces parties en bloc, et c'est le seul procédé à employer si l'on veut obtenir des coupes sériées ; dans le cas contraire on divisera la protubérance à l'aide d'une coupe horizontale, passant par sa partie moyenne, et on pratiquera sur le bulbe rachidien une coupe analogue passant par la région moyenne des olives. Quant à la *moelle épinière*, on la divisera, si c'est nécessaire, à l'état frais en une série de segments, dont la surface de coupe passera entre les racines rachidiennes. Il est préférable de ne pratiquer ces coupes, que lorsque la moelle a déjà séjourné une semaine dans le liquide de Müller, car on évite ainsi le gonflement ultérieur des surfaces de section. Pendant l'été, nous avons l'habitude de ne faire qu'une seule section de la moelle épinière, et de plonger de suite cet organe dans le liquide de Müller.

Durcissement des centres nerveux dans le liquide de Müller.

4. Méthodes de durcissement. — Qu'il s'agisse de pièces normales ou pathologiques, l'emploi des solutions de bichromates — de potasse ou d'ammoniaque — est aujourd'hui d'un usage général pour obtenir le durcissement des centres nerveux, et nous donnons, pour notre part, la préférence au liquide de Müller.

Eau.	100 grammes.
Bichromate de potasse.	2 —
Sulfate de soude.	1 —

Nécessité d'employer de grandes quantités de liquide et de le changer souvent.

Quelle que soit du reste la solution de bichromate dont on fasse usage, il est de toute nécessité, pour obtenir de bons durcissements, d'employer de grandes quantités de liquide et de renouveler souvent ce dernier. Pour un hémisphère, il faut cinq ou six litres de liquide ; pour le cerveau de l'homme, huit à dix litres ; pour l'isthme de l'encéphale, cervelet compris, quatre à cinq litres ; pour le cervelet seul, deux litres ; pour la moelle épinière, quatre litres.

Temps nécessaire pour obtenir un bon durcissement avec le liquide de Müller.

Le renouvellement du liquide doit avoir lieu souvent, très souvent surtout les premiers jours. Nous avons l'habitude de changer le liquide tous les jours la première semaine, tous les deux jours la deuxième, tous les quatre jours la troisième et la quatrième semaine, puis toutes les semaines jusqu'à complet durcissement. Pour faire durcir un hémisphère ou un cerveau humain, il faut en moyenne — car il existe à cet égard des

différences assez grandes et dont nous ignorons les causes —, de dix, douze à quinze mois. Ce temps est nécessaire, si l'on veut obtenir d'une part une pièce suffisamment dure pour être coupée facilement, et d'autre part suffisamment imbibée de sels de chrôme, pour se prêter à de bonnes différenciations par les méthodes de Weigert ou de Pal. Pour la moelle épinière il faut de six à huit mois. On aura soin autant que possible, de tenir les pièces à l'abri de la lumière.

Influence de la température sur le durcissement.

L'état de la température influe beaucoup sur la rapidité du durcissement : on sait, en effet, depuis longtemps, que les pièces durcissent plus vite l'été que l'hiver. On peut du reste accélérer beaucoup le durcissement, en mettant dans l'étuve à 40°, le cristallisoir contenant la pièce, à condition de le fermer hermétiquement, de manière à empêcher la concentration du liquide. On peut dans ces conditions durcir un hémisphère en cinq ou six semaines ; mais d'une manière générale, nous croyons qu'il est préférable d'employer la méthode de durcissement lent.

Durcissement des cerveaux pathologiques.

Lorsqu'il s'agit de cerveaux malades, on aura soin de ne pas enlever les méninges s'il existe des lésions corticales, et de pratiquer les coupes méthodiques que nous avons indiquées plus haut. On s'exposerait, en effet, en faisant durcir l'hémisphère en bloc, à ne pas obtenir un durcissement suffisant des masses centrales, ou encore à avoir au bout de quelques mois une pièce dont le centre serait plus ou moins putréfié. Ces accidents, peu importants lorsqu'il s'agit de cerveaux sains, faciles à remplacer, sont naturellement irréparables lorsqu'il s'agit de cerveaux pathologiques.

Précautions à prendre pour éviter des déformations au cours du durcissement.

Enfin, dans l'un comme dans l'autre cas et pour éviter les déformations, on aura soin, s'il s'agit d'un seul hémisphère, de le coucher au fond du cristallisoir sur sa face interne, et s'il s'agit d'un cerveau entier, de le faire reposer sur sa convexité. Dans les deux cas, une couche épaisse d'ouate hydrophile, sera interposée entre le tissu nerveux et le fond du récipient. Afin d'éviter les déformations, conséquence d'une pression trop prolongée, on retournera la pièce fréquemment.

Technique à suivre pour le durcissement de la moelle épinière.

Pour la moelle épinière, la protubérance et le bulbe, on se servira également de liquide de Müller. La moelle sera posée à plat dans un cristallisoir, d'une contenance de quatre litres, sur de la ouate hydrophile, ou bien suspendue dans un bocal ; le liquide sera renouvelé aussi souvent que précédemment. Il est nécessaire, pour obtenir un bon durcissement, de séparer la moelle en une série de fragments, mais, ainsi que nous l'avons dit, il y a avantage à ne pratiquer ces coupes que lorsque la moelle, le bulbe, etc., ont séjourné une semaine au moins dans le liquide de Müller. Dans les cas pathologiques cependant, il y a intérêt à déterminer la topographie des lésions médullaires, ainsi qu'à pratiquer l'examen microscopique d'une parcelle du tissu malade — étude des lésions cellulaires et vasculaires, caractères histologiques de la sclérose, recherche des corps granuleux, état des racines. — Il sera donc nécessaire de pratiquer quelques coupes à l'état frais, en ayant soin d'en limiter le plus possible le nombre. On se rappellera aussi que, lorsque la moelle épinière est atteinte de

Étude histologique des lésions à l'état frais.

ramollissement — surtout lorsque la lésion est de date récente, — la moelle a perdu sa consistance sur une partie plus ou moins grande de son étendue, et que la section de l'organe au niveau des parties malades, compromet gravement le durcissement ultérieur de la pièce. On tiendra encore grand compte de l'état de la température au moment où l'autopsie est pratiquée, car la loi française n'autorisant l'ouverture des corps que vingt-quatre heures après la mort, il n'y a en général pas de temps à perdre, pendant l'époque des fortes chaleurs, si l'on veut obtenir un bon durcissement des pièces.

Durcissement des troncs nerveux.

Pour le durcissement des troncs nerveux, on emploiera la même technique que pour la moelle épinière — liquide de Müller, — ou l'acide osmique si on veut obtenir un durcissement rapide (Page 43).

Durcissement rapide obtenu par le liquide d'Erlicki.

Pour obtenir un durcissement rapide, certains liquides ont été préconisés, entre autres le liquide d'Erlicki dont voici la formule :

Bichromate de potasse.	2 gr. 50.
Sulfate de cuivre.	0 — 50.
Eau.	100 grammes.

Inconvénients de cette méthode.

Avec ce liquide on peut obtenir en huit ou dix jours le durcissement de la moelle épinière à froid, en quatre ou cinq jours dans l'étuve à 40°. Nous ne recommandons pas l'emploi du liquide d'Erlicki, car il a le grand inconvénient de ratatiner les tissus, et d'amener la formation de précipités fort gênants pour l'interprétation des coupes.

Liquide de Fol.

Pour durcir de petits fragments du système nerveux central ou périphérique, ainsi que les ganglions, on peut avoir recours au liquide de Fol.

Solution d'acide osmique à 1 p. 100. .	2	volumes.
Solution d'acide chromique à 1 p. 100.	25	—
Solution d'acide acétique à 2 p. 100. .	8	—
Eau distillée	68	—

On emploiera de grandes quantités de liquide que l'on renouvellera dès qu'il perdra sa limpidité. Les pièces y séjourneront de un à deux jours au moins, puis seront lavées dans l'eau distillée et, si on ne les coupe pas de suite, conservées dans de l'alcool à 80°.

Nécessité d'employer le microtome pour les coupes du système nerveux central.

5. Méthodes employées pour pratiquer les coupes. Inclusion des pièces. Microtomes. Méthode des coupes en séries. Montage des coupes macroscopiques. — Pour obtenir de bonnes coupes du système nerveux central, il est nécessaire de les pratiquer au microtome sur des pièces préalablement durcies. Cette pratique, indispensable pour les coupes microscopiques, nous paraît également nécessaire pour obtenir de bonnes coupes macroscopiques, car c'est le seul moyen d'obtenir des surfaces de section régulières, équidistantes et d'un répérage facile.

Méthode d'inclusion des pièces.

INCLUSION DES PIÈCES. — Pour obtenir des coupes minces des centres nerveux, il est nécessaire d'avoir des pièces non seulement bien durcies

par les bichromates, mais encore imprégnées dans toute leur épaisseur par une substance solidifiable. Un très grand progrès fut réalisé dans la technique, le jour où M. Duval introduisit en histologie, la méthode d'*inclusion au collodion*, permettant d'exécuter des coupes minces et sériées. Cette méthode de Duval est aujourd'hui en usage dans tous les laboratoires, et ce que l'on désigne sous le nom d'inclusion à la celloïdine, n'est autre chose que l'inclusion des pièces dans un collodion chimiquement pur.

Méthode de Duval. Inclusion dans le collodion.

Voici la façon de pratiquer l'inclusion avec cette méthode. La pièce est lavée pendant quelques jours — une semaine au moins s'il s'agit d'un hémisphère entier — dans de l'eau distillée, opération qui a pour but de la débarrasser de l'excès de bichromate qui par la suite ternirait le collodion. Lorsque l'eau dans laquelle baigne la pièce ne présente plus de coloration jaune, on déshydrate cette dernière, en la plaçant dans de l'alcool ordinaire, pendant un temps qui varie suivant le volume de la pièce. Trois jours suffisent pour des fragments de moelle ou de bulbe; mais pour de grosses pièces, telles qu'un hémisphère entier, il faut au moins trois semaines, quelquefois davantage. On aura soin de renouveler l'alcool aussi longtemps qu'il prendra, au contact de la pièce, une coloration jaune. Au sortir de l'alcool ordinaire, la pièce passe dans l'alcool absolu, où elle séjournera de deux à huit jours, selon son volume. Après cette déshydratation complète, la pièce est plongée pendant un temps variable — vingt-quatre heures à huit jours suivant son volume — dans un mélange à parties égales d'éther et d'alcool absolu, en vase hermétiquement clos. Elle est désormais prête pour l'imprégnation au collodion ou à la celloïdine.

Lavage de la pièce dans l'eau distillée.

Déshydratation par l'alcool ordinaire puis par l'alcool absolu.

Mélange d'éther et d'alcool absolu.

Le collodion épais de Duval, ou le collodion non riciné d'hôpital, s'emploient à consistance filante. On choisit un cristallisoir ou un flacon à large tubulure, en rapport avec le volume de la pièce à imprégner, et on place cette dernière dans la solution de collodion en ayant soin qu'elle y baigne de toutes parts. Le récipient est fermé hermétiquement de manière à empêcher complètement l'évaporation. C'est là une condition *sine qua non* pour obtenir une bonne imbibition, qui n'est possible que si le collodion reste à l'état liquide. Le séjour dans le collodion sirupeux, varie d'une à cinq ou six semaines, suivant la grosseur de la pièce. Au bout de ce temps, l'imbibition étant complète, la pièce est transportée dans une solution épaisse de collodion, contenue dans un flacon ou un cristallisoir incomplètement fermés, permettant par conséquent une évaporation lente. Le collodion s'évaporant plus vite du côté de la surface que du fond, on aura grand soin pendant cette période de changer fréquemment la pièce de position. Lorsque le collodion a acquis un degré de consistance suffisant, la pièce est collée avec du collodion, sur un morceau de bois taillé de manière à s'adapter à la pince du microtome. Si au lieu du microtome à traîneau on se sert du microtome de Gudden, on entoure de paraffine la pièce collodionnée au préalable. Lorsque l'on a affaire à de petits

Imbibition de la pièce par le collodion filant.

Emploi du collodion épais.

Inclusion de grosses pièces au collodion.

Inclusion au collodion de pièces de petit volume.

fragments de tissu nerveux — moelle épinière, troncs nerveux, — les pièces au sortir du collodion liquide, sont placées dans de petites boîtes rondes ou carrées, contenant du collodion épais. Après évaporation, on obtient des cylindres ou des tubes de collodion, contenant la pièce dans leur intérieur. Ce moyen est particulièrement recommandable si l'on se propose d'inclure à la fois la moelle et ses racines.

Emploi de la celloïdine.

Au lieu du collodion d'hôpital, on peut employer la celloïdine. Cette substance se trouve dans le commerce sous forme de plaques qui restent à l'état élastique et translucide, tant qu'elles n'ont pas subi trop longtemps le contact de l'air. Il suffit de dissoudre ces plaques, fragmentées en petits cubes d'un centimètre, dans un mélange à parties égales d'éther et d'alcool absolu, pour obtenir un liquide sirupeux, en tout point semblable au collodion, et que l'on manipule d'ailleurs de la même façon.

Il arrive parfois, surtout lorsqu'il s'agit de pièces d'un grand volume, que, malgré toutes les précautions prises, la pièce n'est pas imbibée dans toute son épaisseur; après y avoir pratiqué un certain nombre de coupes, on tombe alors sur une surface sans cohésion et qui s'effrite sous le tranchant du rasoir. Dans ce cas il faut recourir à la méthode de Duval, c'est-à-dire au *collodionnage des coupes*. On procède de la manière suivante : La surface de section bien affrontée par le couteau du microtome est d'abord complètement séchée à l'aide d'une poire de Richardson, puis, avec un pinceau, on la recouvre rapidement d'une mince couche de collodion liquide. Cette couche une fois desséchée, on pratique la coupe; on répète la même opération à chaque coupe. Cette méthode du collodionnage des coupes est très précieuse lorsqu'on veut obtenir des coupes en série, mais n'est pas applicable aux microtomes dans lesquels la pièce est maintenue sous l'eau ou sous l'alcool. Elle ne peut servir qu'avec le microtome ordinaire à traîneau.

Méthode de Duval. Collodionnage des coupes.

Méthode d'inclusion à la paraffine.

Inclusion à la paraffine. — Pour imbiber de paraffine, un fragment de substance nerveuse préalablement durcie dans les bichromates, il faut d'abord laver la pièce à l'eau distillée pendant plusieurs jours. On procède ensuite à sa déshydratation par les alcools — ordinaire et absolu — pendant un à quatre ou cinq jours et même davantage, selon son volume. La pièce est ensuite placée dans du xylol pendant douze heures — plus longtemps si elle a un certain volume, — puis de deux à quatre heures dans un mélange à parties égales de paraffine et xylol contenu dans un flacon bien bouché. Au sortir de ce bain, on place la pièce dans une cupule et on arrose avec de la paraffine fondue, mais pas trop chaude, que l'on maintient pendant une heure à l'état de fusion. On place ensuite la pièce dans un moule quelconque (boîte en papier, en carton, etc.), on verse autour d'elle de la paraffine fondue et on laisse refroidir. Lorsque le bloc tout entier a pris une teinte opaque par le refroidissement, on le colle sur un liège ou sur un morceau de bois. Pour avoir de bonnes imprégnations, il faut, en général, faire un mélange de différentes paraffines ayant des points de fusion différents — de 45° à 52°, — mélange que l'on fait à

parties égales à l'étuve. Les pièces imprégnées à la paraffine, doivent être coupées à sec et perpendiculairement à leur axe, et non pas obliquement comme avec les autres procédés d'inclusion. L'inclusion à la paraffine, permet d'obtenir des coupes plus minces que l'inclusion au collodion, mais n'est applicable qu'à de petites pièces.

L'inclusion à la paraffine n'est applicable qu'à des pièces de petites dimensions.

Les mélanges de cire et d'huile — une partie de cire pour trois parties d'huile — proposés pour les grands microtomes à cylindre, celui de Gudden entre autres, ou l'enrobement de la pièce avec de la paraffine fondue, constituent des méthodes d'enrobement, de contention, mais non d'imprégnation.

Méthode d'enrobement à la cire et à la paraffine.

Afin de bénéficier à la fois des avantages du microtome de Gudden et de l'imprégnation au collodion, nous avons eu recours à un procédé mixte — imprégnation au collodion et enrobement à la paraffine. — Ce procédé qui nous a permis d'obtenir très facilement des coupes en séries d'un hémisphère entier est le suivant : Lorsque la pièce a été suffisamment imprégnée par le collodion, et que ce dernier forme autour d'elle une couche résistante d'environ deux centimètres d'épaisseur, on pratique dans la partie inférieure de cette couche des incisions en différents sens et profondes de 1 centimètre. La pièce est ensuite plongée dans le cylindre du microtome de Gudden contenant de la paraffine fondue, et elle est orientée suivant le sens des coupes que l'on veut y pratiquer. Il n'est pas nécessaire qu'elle baigne en entier dans la paraffine, il suffit qu'elle y soit immergée d'un tiers. La paraffine pénètre entre les fentes du collodion et, lorsque la masse est solidifiée, la pièce se trouve fixée très solidement. La masse de paraffine employée dans cette opération est considérable, et subit une rétraction telle, qu'il est prudent d'attendre vingt-quatre heures avant de commencer les coupes.

Procédé mixte. Imprégnation au collodion et enrobement à la paraffine pour les pièces destinées à être coupées au microtome de Gudden.

MICROTOMES. — De tous les microtomes imaginés pour obtenir des coupes totales d'un hémisphère, le meilleur à notre avis, est encore le microtome dit de Gudden, instrument qui permet de couper un hémisphère ou un cerveau entier dans n'importe quel sens.

Le microtome que nous employons actuellement, diffère du reste beaucoup de celui imaginé par Gudden, et les modifications qui en rendent aujourd'hui l'emploi si pratique, sont dues tout entières à Forel.

Microtomes. Microtome de Gudden modifié par Forel.

Cet instrument se compose (voy. fig. 7) d'un cylindre métallique creux, enchâssé par sa partie supérieure dans une cuve en zinc, de forme rectangulaire et à parois d'une hauteur de 8 centimètres. Le corps du cylindre est situé au-dessous de la cuve ; quant à cette dernière elle repose sur le sol à l'aide de pieds, qui l'élèvent à peu près à la hauteur d'une table à écrire. Le fond du cylindre est mobile, et monte ou descend à volonté à l'aide d'une vis micrométrique, mise en mouvement au moyen d'une roue horizontale. Cette roue est dentelée, et appuie sur un ressort qui déclanche avec bruit, chaque fois qu'il est mis en contact avec une dentelure, jouant ainsi le rôle d'avertisseur, comme dans certains microtomes à glissière. Un tour complet de la roue fait agir seize fois le ressort, et monter

le fond du cylindre de la hauteur d'un pas de vis. La hauteur de ce pas étant de 1 millimètre, on peut faire monter la pièce de 1]16, 1]12, 1]8, etc. de millimètre, suivant que la fraction de tour que l'on imprime à la roue correspond à un, quatre ou huit déclanchements.

La partie supérieure du cylindre, celle qui est enchâssée dans la cuve, est constituée par un anneau en cuivre à bords plats et lisses — ou bien dans certains modèles, par un anneau de verre, — sur lequel doit glisser le couteau employé pour pratiquer les coupes. Ce couteau est d'un modèle un peu spécial. Beaucoup plus long que dans les autres microtomes, il est muni à chaque extrémité d'une poignée qui sert à le manier. Sa lame est plate inférieurement et légèrement concave sur sa face supérieure. Pour pratiquer une coupe, on saisit le couteau avec les deux mains, et on le fait glisser obliquement de gauche à droite et d'avant en arrière, en appuyant son extrémité droite, sur une règle métallique à direction diagonale, fixée dans le fond de la cuve. Avec ce microtome on coupe sous l'eau, mais on peut tout aussi bien couper sous l'alcool. Si on ne se sert pas, en général, de ce dernier procédé, cela tient à ce que la surface d'évaporation, l'été surtout, expose l'opérateur à l'intoxication par les vapeurs de l'alcool. Pendant qu'on manœuvre le couteau, les deux mains sont constamment dans l'eau; pour protéger les avant-bras, on fixe dans les angles de la cuve deux supports triangulaires en bois. On aura soin de couper sous de l'eau distillée ou préalablement bouillie.

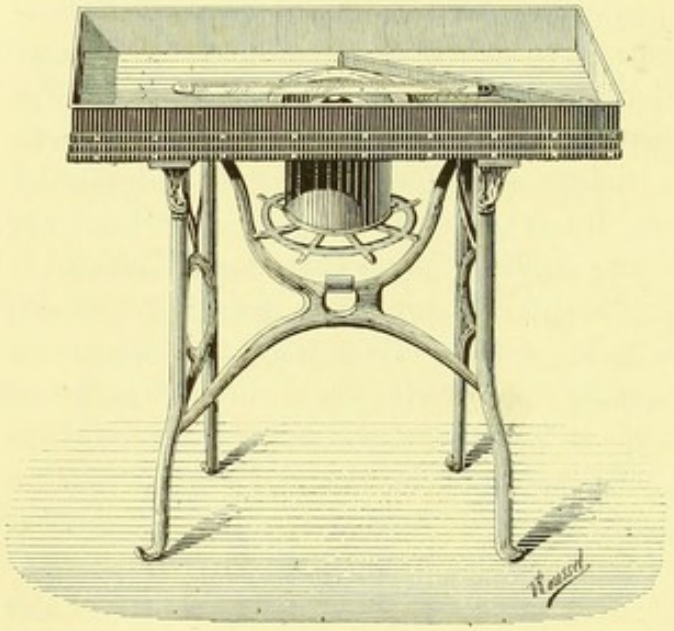

Fig. 7. — Microtome de Gudden.

Le microtome de Gudden, n'est donc en réalité qu'un gigantesque microtome de Ranvier, adapté à une cuve métallique. On en fabrique des modèles de différentes grandeurs. Dans le modèle que nous employons, le diamètre du cylindre est de 21 centimètres. Ce microtome, nous le répétons, nous paraît être jusqu'ici le meilleur que nous possédions, pour effectuer des coupes d'hémisphères entiers. Ce n'est pas que l'on n'ait imaginé, différents modèles de microtomes à traîneau, permettant de couper de larges surfaces, mais ils ont tous le grave défaut, de ne pouvoir être utilisés que pour des pièces de peu d'épaisseur — 3 à 4 centimètres au plus — et par conséquent ne permettent pas d'obtenir des coupes sériées sans interruption, coupes dont l'importance est capitale, tant au point de vue de l'anatomie normale que de l'anatomie pathologique. Au contraire, le

Microtomes à traîneau.

microtome à glissière, d'un maniement plus facile, trouve son emploi pour les coupes sériées du bulbe et de la protubérance, de la moelle épinière, de la région sous-optique et même de la capsule interne.

Méthode des coupes en série.

COUPES EN SÉRIES. — Différents procédés ont été indiqués pour obtenir des coupes sériées des centres nerveux. Le plus simple, le plus pratique et le plus communément employé, est celui de Darkschewitch. On prend du papier à filtre, suffisamment collé pour ne pas être trop poreux — autrement il concentrerait trop les solutions colorantes dans lesquelles il sera plongé avec les coupes, — et on y découpe des feuilles plus ou moins arrondies, dont le diamètre dépasse de un à deux centimètres, celui de la surface de la pièce que l'on veut couper. Chaque rond de papier est numéroté au crayon — nous verrons pourquoi à propos des colorations — et le nombre de ces ronds, sera proportionnel à l'épaisseur de la pièce placée dans le microtome. C'est ainsi que pour couper avec le microtome de Gudden un hémisphère entier dans le sens vertico-transversal, il faut compter 1 800 à 2 000 numéros. Pour des coupes de petite surface, le papier closet peut être employé de préférence au papier à filtre, mais il ne peut servir pour les grandes coupes, car étant très flexible, il se replie sur lui-même trop facilement.

Procédé de Darkschewitch.

Emploi du procédé de Darkschewitch avec le microtome de Gudden.

La série des papiers une fois préparée, on procède de deux manières, suivant que l'on opère avec le microtome de Gudden ou avec le microtome à traîneau ordinaire. Dans le premier cas, la coupe nageant dans l'eau, on la sort à l'aide d'une plaque de verre et on applique le rond de papier sur la coupe, la face du papier sur laquelle est inscrite le numéro étant appliquée sur cette dernière. On tire ensuite le papier horizontalement sur la lame de verre et la coupe reste adhérente au papier. Si on a affaire à un cerveau bien imprégné par le collodion — et c'est ce qu'il faut toujours chercher à obtenir — l'emploi de la plaque de verre est inutile, et on saisit la coupe avec la feuille de papier à filtre, en la déposant sur le côté de cette feuille qui porte le numéro d'ordre. Lorsqu'on se sert du microtome à traîneau, comme la coupe ici reste sur le couteau, on applique sur elle la lame de papier et on tire horizontalement.

Emploi du procédé de Darkschewitch avec le microtome à traîneau.

Les coupes ainsi obtenues et superposées suivant leur numéro d'ordre, on les traite ensuite par différents procédés de coloration.

Nombre des coupes que l'on colorera et moulera dans une série.

Le nombre de coupes que l'on montera dans une série, variera nécessairement suivant le but que l'on se proposera d'atteindre. Lorsqu'on fait de l'anatomie normale il faut, dans certaines régions — la région sous-optique entre autres, — colorer et monter en moyenne une coupe sur deux. Lorsqu'on étudie les dégénérescences secondaires, il faut également proportionner le nombre à la région que l'on étudie. D'une manière générale, il faut rapprocher les numéros, dès que les faisceaux approchent d'une région où ils changent de direction.

PROCÉDÉ DE CONSERVATION DES COUPES MACROSCOPIQUES PRATIQUÉES SUR DES CERVEAUX DURCIS DANS LES BICHROMATES. — Les coupes microscopiques sériées, pratiquées au microtome de Gudden, sont colorées et

montées par les procédés ordinaires. De même, lorsqu'un hémisphère a été débité au microtome de Gudden, en coupes macroscopiques sériées d'un millimètre d'épaisseur, il est avantageux de pouvoir conserver ces coupes.

Nous employons dans ce but un procédé de conservation par la gélatine stérilisée. On prépare la solution suivante :

Gélatine	250 grammes.
Eau	2000 —
Solution de sublimé à 1/10. . . .	25 cent. cubes.

On chauffe ce mélange jusqu'à dissolution complète de la gélatine, on l'éclaircit à l'aide d'un blanc d'œuf, on le filtre puis on le verse dans une cuve en porcelaine et on laisse refroidir jusqu'à 40° ou 35°.

On prend ensuite les coupes les unes après les autres et on les traite de la manière suivante : chaque coupe, reposant sur une feuille de papier à filtre numérotée, est appliquée sur une lame de verre (de vitrier), on retire la feuille de papier et on sèche la coupe à l'aide de feuilles de papier buvard, jusqu'à ce qu'elle ait acquis un degré de dessiccation suffisant pour adhérer au verre ; — on plonge ensuite la coupe et la lame dans la gélatine liquide, on recouvre d'une autre lame de verre, de dimension inférieure à la précédente, on place un poids de 500 grammes environ sur la lame supérieure et on attend la solidification de la gélatine. Puis on sort la préparation en exerçant quelques mouvements de latéralité, on la nettoie sur ses deux faces et on la borde avec de la paraffine, de la cire à cacheter dissoute dans l'alcool, ou du baume de Canada sec dissous à l'aide de la chaleur. On obtient ainsi des préparations persistantes. Cette méthode rend des services non seulement au point de vue de l'enseignement de l'anatomie topographique — coupes faciles à manier et pouvant être examinées sur leurs deux faces — mais encore au point de vue de la localisation des lésions, car il est facile de dessiner ces dernières sur la lame de verre.

Méthodes de coloration.

6. Méthodes de coloration. — Les méthodes de coloration varient suivant les éléments du système nerveux que l'on veut étudier. Les unes sont applicables à l'étude des fibres à myéline, d'autres à l'étude des cellules nerveuses et de leurs prolongements cylindre-axiles ou protoplasmiques, d'autres enfin à la névroglie, au tissu conjonctif et aux vaisseaux.

Coloration des fibres à myéline.

Méthode de Weigert.

A. COLORATION DES FIBRES A MYÉLINE. — *Méthodes de Weigert et de Pal.* — Ces méthodes ne sont applicables qu'aux pièces durcies dans les bichromates.

Méthode de Weigert. — Les coupes, munies de leur papier numéroté, doivent être placées dans la solution colorante sans subir le contact de l'eau ; aussi est-il nécessaire, lorsqu'on emploie le microtome de Gudden, de

les déshydrater pendant une heure dans de l'alcool à 90°. Elles sont ensuite plongées dans la solution suivante :

Hématoxyline	1 gramme.
Alcool absolu	10 —
Eau distillée.	90 —

Le liquide est porté à l'ébullition dans une capsule de porcelaine, puis, lorsqu'il est refroidi, on y ajoute 1 centimètre cube d'une solution de carbonate de lithine à 1/100.

Coloration des coupes d'après la méthode de Weigert.

Les coupes doivent séjourner en hiver vingt-quatre heures dans le liquide, un peu moins en été, ou une demi-heure seulement dans une étuve à 40°. Les colorations lentes de dix-huit à vingt-quatre heures nous paraissent préférables. Les coupes prennent dans cette solution une coloration d'un noir intense; elle sont soumises ensuite à l'action d'un liquide décolorant composé comme suit :

Borax.	2 grammes.
Ferri-cyanure de potassium.	2 gr. 50.
Eau distillée.	100 grammes.

Décoloration des coupes avec la méthode de Weigert.

Cette solution est en général beaucoup trop forte, surtout lorsqu'on pratique des coupes en séries, coupes qui doivent être colorées et décolorées en grand nombre à la fois, car ces coupes étant plus ou moins superposées les unes aux autres, certaines d'entre elles sont déjà trop décolorées, quand d'autres sont encore complètement noires. Nous employons la solution précédente étendue de quatre fois son volume d'eau, et mettons trois, quatre et même cinq jours à décolorer nos coupes, en changeant le liquide chaque jour, et en l'employant en grandes quantités, un litre par exemple, pour une trentaine de coupes vertico-transversales d'un hémisphère cérébral. Nous sommes certains de la sorte de ne jamais obtenir de coupes trop décolorées.

Lorsque les coupes sont suffisamment décolorées, elles présentent une apparence spéciale, qui constitue l'état dit de différenciation sur lequel est basée la méthode de Weigert. Toutes les fibres à myéline ont pris une coloration d'un noir bleuâtre, tandis que la substance grise ainsi que la névroglie, les vaisseaux et les cylindres-axes, se sont teintés en jaune tirant plus ou moins sur le brun.

Les coupes, une fois l'état de différenciation obtenu, sont lavées à l'eau distillée pendant plusieurs jours

Pour être montées, les coupes doivent subir, au sortir de la solution décolorante, les préparations suivantes :

1° Séjour prolongé dans l'eau distillée. Nous les y laissons en général trois à quatre jours en renouvelant l'eau chaque jour. Nous sommes arrivés par ce procédé, à obtenir des coupes se conservant indéfiniment sans noircir jamais.

2° Déshydratation par un séjour de deux heures dans l'alcool à 90° et d'une demi-heure dans l'alcool absolu.

Déshydratation et éclaircissement des coupes.

3° Éclaircissement des coupes à l'aide du liquide suivant dont nous devons la formule à Weigert :

Acide phénique pur (neigeux)	1 partie.
Xylol	3 parties.

Ce mélange doit être contenu dans un flacon bouché à l'émeri, et dans le fond duquel on verse du sulfate de cuivre porphyrisé et anhydre, en quantité suffisante pour former au fond du flacon une couche de 2 centimètres de hauteur. On aura soin de renouveler le sulfate de cuivre dès qu'il présentera la moindre trace de coloration bleuâtre, indiquant qu'il commence à s'hydrater.

Le xylol phéniqué de Weigert ne dissout pas le collodion.

Le liquide proposé par Weigert, et dont l'emploi est préférable aux anciens procédés d'éclaircissement des coupes — car il ne dissout pas le collodion, — ne présente pas seulement l'avantage d'éclaircir la préparation, mais il exerce encore sur cette dernière une action déshydratante. On en fait usage de la manière suivante : On verse une certaine quantité du liquide dans une assiette et on y plonge les coupes au sortir de l'alcool absolu; l'éclaircissement est pour ainsi dire instantané.

Emploi de la créosote, de l'essence de girofle ou de bergamote, pour éclaircir les coupes non imprégnées de collodion.

Le mélange de xylol et d'acide phénique de Weigert, est applicable également aux préparations traitées par la méthode de Pal ou par le carmin, mais décolore celles qui sont traitées par les couleurs d'aniline. Pour éclaircir ces dernières, on se servira d'un mélange de xylol et d'huile d'aniline. Pour les coupes provenant de pièces non imprégnées au collodion, on peut se servir comme réactif éclaircissant, de créosote, d'essence de girofle, ou de bergamote.

Montage des coupes dans le baume de Canada.

Une fois éclaircies, les coupes sont montées dans du baume de Canada dissous dans le xylol, recouvertes d'une lamelle et conservées à l'abri de la lumière. Pour les grandes coupes des hémisphères on ne peut, à cause du prix de revient, recouvrir les coupes d'une série entière avec des lames minces, ce qui du reste n'est nullement nécessaire. On se bornera à en monter une avec une lame mince, tous les dix ou tous les vingt numéros et les autres seront recouvertes d'une plaque de verre ordinaire.

Pendant ces différentes manipulations — depuis la coloration jusqu'au montage, — la coupe reste toujours appliquée sur sa feuille de papier filtre, qui ne la quitte que lorsqu'elle est déposée sur la lame de verre. S'il s'agit de coupes sériées et partant numérotées au crayon, le numéro réapparaît en même temps que la préparation se décolore. On l'inscrit aussitôt sur la préparation.

Emploi de la méthode de Weigert pour l'étude des dégénérescences secondaires.

Cette méthode de Weigert — applicable aux nerfs périphériques comme aux centres nerveux, — constitue le plus grand des progrès accomplis dans la technique histologique, pour l'étude du trajet des fibres nerveuses. Son emploi en anatomie pathologique n'est pas moins utile, et son importance est capitale pour l'étude des lésions de la substance blanche — *dégénérescences*, etc.

Coloration différente suivant les faisceaux dans la méthode de Weigert.

La coloration noir bleuâtre, que prennent à l'état normal les tubes à myéline, varie d'intensité suivant tel ou tel système de fibres. C'est ainsi en particulier que dans le cerveau, les radiations optiques de Gratiolet, prennent sous son influence une coloration beaucoup moins foncée que le faisceau longitudinal inférieur, et ces différences d'intensité de coloration sont d'une très grande importance en anatomie normale, car elles nous permettent de suivre tel ou tel système de fibres, au milieu d'entrecroisements plus ou moins compliqués.

Emploi du sous-acétate de cuivre dans la méthode de Weigert.

Pour obtenir une différenciation encore plus parfaite des fibres à myéline, Weigert a modifié sa première méthode, et imbibe d'un sel de cuivre la pièce avant de la couper. S'il s'agit d'une pièce de petit volume — moelle, bulbe, protubérance, — la pièce imbibée de collodion et fixée sur son support, est placée dans une solution saturée d'acétate neutre de cuivre, à laquelle on ajoute un volume égal d'eau distillée, puis mise à l'étuve à 40° pendant une demi-heure. Ce procédé, qui a le désavantage de racornir la pièce, n'est applicable qu'à de petits fragments de substance nerveuse, et ne peut être employé pour des coupes d'hémisphère entier. Il n'est du reste pas nécessaire de traiter la pièce par le cuivre avant de la couper, car on obtient d'aussi bons résultats — et sans racornir la pièce, — en plaçant les coupes dans la solution cuprique en question, soit une demi-heure à l'étuve à 40°, soit vingt-quatre heures à la température ambiante. Nous ferons, du reste, remarquer que l'action du cuivre n'est pas nécessaire pour obtenir une bonne différenciation, à condition que les pièces aient séjourné longtemps dans le bichromate. Aucune des préparations que nous avons faites pour l'ouvrage que nous publions ici n'a été traitée par le cuivre.

Le cuivrage des pièces n'est pas nécessaire pour obtenir de bonnes différenciations par la méthode de Weigert.

Coloration des fibres à myéline par la méthode de Pal.

Méthode de Pal. — Cette méthode n'est qu'une variante de la précédente. Les coupes sont placées dans une solution d'hématoxyline, préparée de la même manière que dans la méthode de Weigert. Si la pièce dont elles proviennent n'est pas très imprégnée par les bichromates, il sera bon de placer les coupes pendant quelques heures dans une solution de bichromate de potasse, avant de les colorer. Elles resteront dans le liquide colorant vingt-quatre heures, ou deux heures seulement si on fait usage de l'étuve à 40°. Au sortir de l'hématoxyline les coupes sont lavées dans l'eau distillée, puis placées dans la solution suivante :

Eau distillée.	400 grammes.
Permanganate de potasse.	1 gr. —

Elles séjournent dans cette solution un temps très court, d'une demi-minute à cinq minutes, et en sont retirées, lorsque la substance grise se détache nettement en brun sur le reste de la coupe qui est noir. Elles sont de nouveau lavées à l'eau distillée et placées dans la solution suivante :

Acide oxalique pur.	1 gramme.
Sulfite de potasse ou de soude. . . .	1 —
Eau distillée	200 —

Il est préférable, du reste, d'avoir dans des flacons séparés, des solutions d'acide oxalique et de sulfure de potassium, à 1 p. 100, et de mélanger par parties égales, les deux liquides au moment d'en faire usage.

Décoloration des coupes dans la méthode de Pal.

Les coupes séjournent dans ce liquide un très petit nombre de minutes (1/2 à 3), jusqu'à ce que leur coloration soit devenue bleu grisâtre. Si ce changement de coloration ne se produit pas, il faut de nouveau, et après avoir lavé les coupes à l'eau distillée, les placer dans la solution de permanganate, les laver de nouveau et les remettre dans la solution décolorante. Parfois on est obligé de répéter plusieurs fois de suite la même manœuvre. Lorsque l'état de différenciation est atteint, les coupes sont lavées longuement à l'eau distillée et traitées, pour être montées, par les mêmes procédés que dans la méthode de Weigert, — alcool, xylol phéniqué. — Les préparations obtenues par la méthode de Pal diffèrent de celles traitées par la méthode de Weigert, par ce fait que tout ce qui n'est pas fibre à myéline y est complètement décoloré — névroglie, cellules, vaisseaux, etc., — et que partant on peut colorer ces éléments, soit par le carmin ammoniacal ou le picro-carmin, le rouge de Magdala, l'éosine et surtout par le carmin acétique ou aluné. Dans la méthode de Weigert ces différents procédés de coloration ne donnent pas de bons résultats.

Avantages respectifs des méthodes de Weigert et de Pal.

L'une et l'autre de ces méthodes devront toujours être employées en anatomie normale. La méthode de Pal l'emporte sur celle de Weigert pour la coloration des très fines fibres à myéline, mais nous paraît être un peu inférieure à cette dernière pour différencier les faisceaux les uns des autres. Avec la méthode de Weigert on obtient dans les faisceaux de l'encéphale, une gamme de colorations allant, suivant les faisceaux, du bleu noir intense au brun noirâtre, plus variée, du moins d'après notre expérience personnelle, qu'avec la méthode de Pal.

En anatomie pathologique les deux méthodes doivent être généralement employées, en particulier pour tout ce qui concerne les lésions de la substance blanche, — *dégénérescences secondaires, scléroses systématisées* ou *diffuses, scléroses en plaques*, etc.

Modifications apportées à la méthode de Weigert par Vassale.

Modification de la méthode de Weigert d'après Vassale. — Ce procédé, qui a pour but de simplifier la méthode de Weigert et de la rendre d'une exécution plus rapide, consiste à mettre les coupes pendant trois à quatre minutes dans une solution très chaude d'hématoxyline à 1 p. 100. Elles sont ensuite lavées à l'eau distillée, puis plongées pendant trois à quatre minutes dans une solution saturée d'acétate neutre de cuivre. Sorties de la solution cuprique, elles sont lavées de nouveau et décolorées dans la solution de Weigert (ferri-cyanure et borax).

B. COLORATION DES CELLULES NERVEUSES ET DE LEURS PROLONGEMENTS. COLORATION DE LA NEVROGLIE, DU TISSU CONJONCTIF ET DES VAISSEAUX. — *Carmin, picro-carminate d'ammoniaque, hématoxyline. Couleurs d'aniline. Imprégnations métalliques.*

a. Carmin. — Depuis que Gerlach a introduit le carmin dans la technique, bien des formules ont été indiquées. Nous employons le plus habituellement la formule de Ranvier. Un gramme de carmin pulvérisé, est broyé dans un mortier de porcelaine avec quelques gouttes d'eau, auxquelles on ajoute un gramme d'ammoniaque. Lorsque le carmin est dissous, on ajoute 100 centimètres cubes d'eau distillée, puis on chauffe la solution au bain-marie pour enlever l'excès d'ammoniaque.

Coloration au carmin d'après Ranvier.

Les coupes sont placées dans un cristallisoir contenant de l'eau distillée, à laquelle on a ajouté de la solution précédente jusqu'à coloration fleur de pêcher ; elles y restent vingt-quatre heures. Ce procédé dit de *coloration lente* est celui qui donne les meilleurs résultats. Avec cette méthode — coloration lente dans une solution faible, — les cellules et leurs prolongements, le cylindre-axe des tubes nerveux, les septa conjonctifs, les tuniques des vaisseaux, les noyaux apparaissent colorés en rouge plus ou moins vif, et la charpente névroglique en rose pâle. Les gaines de myéline doivent rester blanches ou légèrement jaunes (bichromate). On peut rendre la coloration au carmin plus rapide, en plaçant sous le couvercle du récipient une goutte d'acide acétique, ou bien encore en chauffant au bain-marie.

Les coupes, une fois colorées, seront lavées à l'eau distillée, déshydratées par l'alcool ordinaire et l'alcool absolu, et éclaircies dans de l'essence de girofle — si la pièce dont elles proviennent n'a pas été imprégnée au collodion. — Il est à remarquer que les colorations au carmin donnent de plus beaux résultats, si la pièce n'a pas été soumise à l'action de l'alcool. Aussi, quand on veut avoir de belles colorations carminées des cellules et de leurs prolongements, est-il préférable de couper la pièce sous l'eau, après l'avoir lavée pendant un certain temps pour la débarrasser de l'excès de bichromate et sans la déshydrater. Au lieu de carmin, on peut employer le *picro-carmin* de Ranvier à 1 p. 100. Conservées à l'abri de la lumière, les coupes coloriées au carmin se maintiennent indéfiniment.

Coloration au picro-carmin de Ranvier.

Si on désire obtenir une coloration intense des noyaux, on emploie le carmin boraté, aluné ou lithiné.

Carmin-borax (Greenacher) :

Carmin-borax de Greenacher.

Carmin	0 gr. 50
Borax	2 grammes.
Eau distillée	100 —

Chauffer jusqu'à ébullition en agitant le mélange, et en ajoutant goutte à goutte de l'acide acétique dilué (5 p. 100), jusqu'à ce que le mélange vire de la coloration rouge-bleu qu'il avait au début, à celle du carmin ammoniacal. Laisser reposer le liquide pendant vingt-quatre heures, décanter et filtrer.

On colore les coupes de la manière suivante : On les lave dans l'eau distillée, et on les plonge dans la solution colorante, où elles prennent très rapidement une coloration intense et diffuse. On les traite ensuite par les procédés que voici :

1° Séjour dans un cristallisoir contenant la solution suivante :

Acide chlorhydrique.	1 gramme.
Alcool	70 —
Eau distillée	30 —

Il se produit une décoloration rapide qu'il faut surveiller.

2° Lavage à l'eau distillée. 3° Déshydratation par l'alcool absolu, éclaircissement et montage dans le baume de Canada. Avec cette méthode les noyaux présentent une coloration intense, mais les cellules sont modifiées par l'acide chlorhydrique. La coloration est en outre peu stable.

Carmin aluné de Greenacher.

Carmin aluné (Greenacher) :

Carmin.	1 gramme.
Solution d'alun à 5 p. 100. . . .	100 centim. cubes.

Chauffer et faire bouillir pendant une demi-heure. Filtrer après refroidissement.

On place les coupes dans cette solution, après les avoir préalablement lavées à l'eau distillée. Avec le carmin aluné, on n'a pas à craindre de surcolorations.

Carmin lithiné de Orth.

Carmin lithiné de Orth. — On fait dissoudre 2 parties et demie de carmin, dans 97 parties et demie de solution saturée de carbonate de lithium. Les coupes plongées dans le liquide colorant prennent une coloration diffuse, et pour localiser cette dernière sur les noyaux, on lave les coupes dans la même solution que lorsque l'on emploie le carmin boraté (alcool, acide chlorhydrique et eau).

Lorsque les coupes traitées par le carmin aluné ou lithiné doivent être montées dans le baume de Canada — et c'est le cas ordinaire,— il y a avantage à les traiter au sortir du bain colorant par le mélange suivant :

Alcool absolu.	70 centim. cubes.
Eau picriquée (saturée à froid). .	30 —
Acide chlorhydrique	10 gouttes.

Ce mélange produit une très bonne différenciation et commence la déshydratation.

Coloration de la névroglie.

Il est souvent nécessaire, en particulier dans les cas pathologiques, d'obtenir une bonne coloration de la névroglie. Jusqu'ici, nous ne possédons pas de technique qui permette de colorer exclusivement la névroglie, et dans les procédés de coloration au carmin que nous venons d'indiquer, les fibrilles de la névroglie n'apparaissent pas nettement colorées.

Coloration de la névroglie par le carmin.

Coloration en masse de Forel.

Par le procédé de la *coloration en masse* de Forel, procédé employé par Ranvier pour étudier la névroglie de la moelle épinière, et qui donne en outre de très bons résultats pour la coloration des éléments nerveux, on obtient une très belle coloration des fibrilles de la névroglie. Dans ce procédé on opère de la manière suivante : De petits fragments de substance ner-

veuse, durcis dans les bichromates, sont lavés plusieurs jours dans de l'eau distillée renouvelée chaque jour. Lorsque l'eau qui les contient ne se colore plus par les sels de chrome, on place chacun de ces fragments pendant trois à quatre semaines dans de petits flacons bien bouchés, et contenant du carmin ou du picro-carmin à 1 p. 100. Au bout de ce temps on déshydrate les pièces par l'alcool et on les inclut soit dans la paraffine, soit dans le collodion, mais de préférence dans la première de ces substances. Les coupes pratiquées au microtome, sont ensuite déshydratées et éclaircies par les procédés ordinaires, puis montées dans le baume de Canada. Par ce procédé, on obtient des préparations dans lesquelles les fibrilles de la névroglie apparaissent très nettement et très intensivement colorées, ainsi que les cellules nerveuses et les cylindre-axes.

Emploi en anatomie pathologique de la méthode de coloration en masse de Forel.

En anatomie pathologique, il est souvent utile de pouvoir différencier nettement, dans le tissu de soutènement des centres nerveux, le tissu conjonctif proprement dit de la névroglie. Sur les dissociations pratiquées à l'état frais, la différence est facile à établir par les caractères morphologiques, d'une part, par l'action de l'acide acétique qui gonfle et dissout le tissu conjonctif sans altérer la névroglie, d'autre part. Sur les pièces durcies par les bichromates et colorées par la méthode de Forel, on distingue en général très facilement à l'examen histologique, après action du carmin ou picro-carmin, les fibrilles de la névroglie d'avec les fibres du tissu conjonctif. Dans certains cas cependant il est nécessaire, pour établir nettement les différences, d'avoir recours au *procédé de Malassez et Chaslin*.

Procédé de Malassez et Chaslin.

Dans ce procédé, les coupes sont placées avant toute espèce de coloration, dans une solution de potasse à 40 p. 100 où elles séjournent un temps variant de dix à quinze minutes. Elles sont ensuite soigneusement lavées à l'eau distillée, colorées à l'aide du carmin ou du picro-carmin, et soumises à l'action de l'acide acétique concentré. Lavées de nouveau très complètement, elles sont montées directement dans la glycérine ou bien dans le baume de Canada, après déshydratation et éclaircissement. Au microscope, tout ce qui appartient au tissu conjonctif apparaît gonflé et décoloré, tandis que les fibrilles névrogliques n'ont subi aucune espèce de modification. Le procédé de Malassez et Chaslin a été employé par Chaslin dans ses études sur la sclérose cérébrale (1889), par Letulle et l'un de nous, puis par Achard dans des recherches sur les scléroses de la moelle épinière (1890).

Hématoxyline alunée. Son emploi pour la coloration des noyaux.

Hématoxyline. — Une des méthodes qui permet le mieux d'apprécier l'état des tissus annexés au parenchyme nerveux, (méninges, tissu conjonctif, névroglie, vaisseaux), et qui rend de grands services en anatomie pathologique, c'est l'emploi de l'hématoxyline alunée comme colorant cytologique.

Les tissus nerveux étant durcis dans les bichromates, les composés colorants à base de carmin ont assez peu d'affinité pour les noyaux qui se colorent au contraire très bien par l'hématoxyline. On peut ainsi déceler les infiltrations embryonnaires méningées ou périvasculaires et la disposition de tous les éléments nucléés.

La solution colorante qui nous paraît la plus favorable pour ce genre d'études est l'hématoxyline à l'alun, composée à peu près selon la formule indiquée par Boehmer.

On prépare séparément les deux solutions mères suivantes :

1re solution :

Hématoxyline cristallisée. . . .	1 gramme.
Alcool à 90°.	15 centim. cubes.

2e solution :

Alun purifié	1 gramme.
Eau distillée	300 centim. cubes.

Ces deux solutions, conservées isolément, gardent indéfiniment leurs propriétés. Elles serviront à préparer le mélange colorant, qui devra être fait huit à dix jours à l'avance, car ce n'est qu'au bout de ce temps que ce mélange fournit de bonnes élections colorantes.

On prend 50 cc. de la solution alunée à laquelle on ajoute 3 cc. de la solution alcoolique d'hématoxyline.

Le mélange exposé à l'air et à la lumière dans un vase couvert, se fonce peu à peu ; on le filtre au bout de huit jours et il est alors bon à employer. Il conserve ses propriétés pendant un à deux mois seulement.

Les coupes faites sur des pièces incluses dans le collodion, sont mises dans le mélange colorant pendant une à deux minutes ; on doit les retirer avant qu'elles aient pris une teinte foncée. En plaçant de temps en temps la coupe sous l'objectif du microscope, on constate que les noyaux prennent la coloration violette avant que le reste de la coupe se teinte. Si l'on avait dépassé ce point, on pourrait débarrasser la coupe de l'excès de matière colorante, en la lavant dans de l'eau distillée additionnée de quelques gouttes d'acide acétique. Quoi qu'il en soit, les coupes seront en dernier lieu lavées à l'eau distillée, puis déshydratées et montées d'après les procédés ordinaires.

Double coloration par l'hématoxyline et l'éosine.

Sur les coupes de tissu nerveux ainsi traitées, les noyaux sont colorés en violet, et le tissu nerveux présente une teinte légèrement grisâtre assez peu favorable à l'examen. Pour obtenir plus de netteté, on colore le fond en plaçant les coupes dans une solution aqueuse d'éosine à 5 ou 10 p. 100.

Double coloration par le carmin et l'hématoxyline.

Le mieux est de faire la double coloration avec le carmin, et dans ce cas, on devra de préférence colorer d'abord par le carmin avant d'employer l'hématoxyline. Les coupes seront placées pendant vingt-quatre heures dans un bain abondant mais faible de carmin ou de picro-carmin, (quelques gouttes de l'une ou de l'autre des solutions dans un demi-verre d'eau).

Après cette première coloration, la plupart des éléments de la coupe, tissu conjonctif, vaisseaux, tissu scléreux, cylindre-axes, cellules nerveuses, sont déjà différenciés. On y joindra la coloration violette des noyaux par le bain hématoxylique dont l'action devra être très discrète,

dans la crainte de modifier trop profondément la teinte carminée primitive. Les coupes qui auront été préalablement traitées par le picro-carmin dilué seront lavées avec beaucoup de ménagement avant l'imprégnation hématoxylique, pour respecter l'acide picrique qui s'est fixé sur la myéline. On pourra ainsi obtenir une triple coloration.

Les coupes colorées par l'hématoxyline alunée ou par l'éosine se conservent mal dans la glycérine même neutre; montées dans le baume, après déshydratation et éclaircissement dans le xylol phéniqué ou l'essence de girofle, elles possèdent au contraire une grande fixité.

Couleurs d'aniline. Méthode de Jelgersma.

b. Couleurs d'aniline. — Méthode de Jelgersma. — Cette méthode, basée sur l'emploi du « *blue-black* », fournit des préparations qui se conservent très longtemps. L'aniline *blue-black*, ne colore presque pas la névroglie et le tissu conjonctif et imprègne particulièrement les cellules, leur noyau et leur nucléole, ainsi que le cylindre-axe. Cette méthode a été recommandée par quelques auteurs, pour l'étude des cellules pyramidales de l'écorce, et pour celle des cellules de Purkinje du cervelet. En anatomie pathologique c'est aussi une bonne méthode pour l'étude des altérations cellulaires. L'aniline « *blue-black* » s'emploie en solutions aqueuses; on se sert de préférence de solutions faibles, au 1/2000e par exemple. Les coupes séjournent douze heures dans la solution puis sont traitées comme des coupes colorées au carmin.

Procédé de Schmaus.

Schmaus a modifié la méthode de Jelgersma. Il emploie une solution alcoolique de *blue-black* à 1/4 p. 100, et y ajoute une certaine quantité d'acide picrique. Les coupes sont placées dans cette solution après lavage préalable à l'eau distillée, et y séjournent une heure. Elles sont de nouveau lavées à l'eau distillée, puis déshydratées, etc. Avec le procédé de Schmaus on peut colorer des coupes traitées par la méthode de Weigert.

Méthode à la nigrosine de Luys, Gaule, Mercier.

Nigrosine. — Cette méthode employée par Luys et par Gaule, fournit les mêmes résultats que la méthode au *blue-black*, dont elle ne diffère que par la nature de la coloration qui est noire au lieu d'être bleu foncé. Mercier recommande la formule suivante :

Nigrosine	1 gramme.
Eau distillée.	100 —

Les coupes séjournent vingt-quatre heures dans cette solution, puis sont lavées successivement à l'eau distillée et à l'eau acidifiée (30 gouttes d'acide acétique pour 500 cc. d'eau distillée). Déshydratation et éclaircissement suivant les procédés ordinaires.

Coloration des noyaux par le brun de Bismarck.

Lorsqu'on se propose de colorer surtout les noyaux par une couleur d'aniline, on emploie le *brun de Bismarck* à 1 p. 300

Méthode de Nissl à la fuchsine.

Méthode de Nissl. — Cette méthode est très-importante en histologie normale et pathologique. Il faut, pour qu'elle donne de bons résultats, avoir des pièces tout à fait fraîches, que l'on divise en fragments n'ayant pas plus de 4 à 5 millimètres de côté. On place ces fragments dans de l'alcool

à 70 p. 100 pendant deux jours, puis dans l'alcool absolu pendant cinq jours. Les coupes une fois pratiquées sont plongées dans une solution saturée de fuchsine, chaque coupe étant colorée à part dans un verre de montre. On chauffe ensuite jusqu'à dégagement de vapeurs. On peut colorer à la température ordinaire, en laissant les coupes 24 heures dans la fuchsine. La coupe est ensuite placée pendant une ou deux minutes dans de l'alcool absolu, puis déposée sur une lame porte-objet et arrosée d'essence de girofle, jusqu'à ce qu'elle ne rende plus de matière colorante, ce qui s'obtient en égouttant la coupe, et en renouvelant au fur et à mesure l'essence de girofle. On la baigne ensuite dans le xylol et on la monte dans le baume de Canada. Avec cette méthode, on obtient une bonne coloration des cellules nerveuses et de leurs noyaux, ainsi que des cellules de la névroglie et des vaisseaux. Les prolongements cellulaires sont colorés moins fortement que les cellules. La myéline reste incolore. Cette méthode est en outre excellente pour l'étude du protoplasma cellulaire.

Méthode d'Ehrlich au bleu de méthylène employée sur les animaux vivants.

Méthode d'Ehrlich au bleu de méthylène. — Dans cette méthode, les nerfs sont colorés sur l'animal vivant, en injectant le bleu de méthylène dans le système vasculaire. Chez la grenouille, il suffit, pour obtenir la coloration cherchée, d'injecter la solution colorante dans le sac lymphatique dorsal. La méthode d'Ehrlich donne de précieux résultats, surtout pour l'étude du système nerveux périphérique. Dogiel et Riese l'emploient de la manière suivante : On injecte dans une veine de l'animal vivant une grande quantité de la solution suivante : Bleu de méthylène, 4 grammes ; Chlorure de sodium, 0^{gr},6 ; Eau distillée, 100 grammes. Le plus souvent l'animal succombe après l'injection ; dans le cas contraire, on le sacrifie aussitôt. L'animal est rapidement ouvert et on expose à l'air les organes que l'on veut examiner, jusqu'à ce qu'une teinte bleuâtre se produise. On fixe la coloration qui est instable avec une solution aqueuse concentrée de picrate d'ammoniaque faite à froid. On coupe avec le microtome à congélation. Certaines parties telles que la vessie, le péritoine, la langue, peuvent être examinées dans un mélange à parties égales de glycérine et d'eau, auquel on ajoute une trace de picrate d'ammoniaque.

Procédé de Dogiel et Riese.

Procédé de Retzius pour l'emploi du bleu de méthylène chez les Invertébrés.

Retzius, appliquant cette méthode à l'étude des terminaisons nerveuses chez les Invertébrés, injecte dans le corps de ces derniers, une assez grande quantité d'une solution à 0,2 p. 100 de méthylène, et au bout de quelques minutes met à nu le système nerveux en enlevant les enveloppes. Il opère sur un assez grand nombre d'animaux à la fois, et les place dans un cristallisoir permettant l'entrée de l'air, et en évitant la dessication. Il les y laisse un nombre d'heures variable. Au bout d'une heure, il commence à examiner quelques ganglions et arrive, par tâtonnements, à reconnaître au bout de combien de temps la coloration est la plus nette.

Imprégnations métalliques.

c. Méthodes d'imprégnations métalliques. — (Centres nerveux et nerfs périphériques). *Acide osmique, Chlorure d'or, Nitrate d'argent, Sublimé.*

Acide osmique.

1° *Acide osmique.* — Introduit dans la technique histologique par Max Schultze, qui lui reconnut la propriété de colorer en noir les graisses et la

myéline, l'acide osmique a été employé surtout par Ranvier. L'acide osmique peut être usité comme agent fixateur, comme agent durcissant et colorant tout à la fois, ou seulement comme agent colorant. Nous renvoyons au *Traité d'Histologie* de Ranvier, pour tout ce qui concerne l'emploi de l'acide osmique comme agent *fixateur* des éléments nerveux à l'état normal. A l'état pathologique, l'acide osmique en solution, est employé avec avantage comme fixateur, dans les dissociations à l'état frais, ainsi que pour étudier les cellules nerveuses. On expose la préparation pendant quelque temps, au contact des vapeurs d'une solution d'acide osmique à 1 p. 100, en chauffant le flacon au bain-marie.

Comme agent *durcissant* et *colorant* tout à la fois, l'acide osmique sert à étudier, à l'aide de coupes, des fragments du système nerveux central ou périphérique.

Méthode d'Exner

Méthode d'Exner. — Les pièces provenant de la moelle ou du cerveau, doivent être prises immédiatement après la mort, et coupées en morceaux ayant au maximum 1 cent. d'épaisseur. On les met dans une solution d'acide osmique à 1 p. 100, suffisamment abondante pour que son volume soit douze ou quinze fois plus considérable que celui des fragments. On change le liquide dès qu'il prend une coloration noire. Au bout de cinq ou six jours, on lave les fragments à l'eau distillée, et on les coupe directement, après les avoir collés sur un morceau de bois ou de liège, ou après les avoir imprégnés par le collodion ou la paraffine. Les coupes sont lavées à l'eau distillée, puis montées directement dans la glycérine ou dans le baume de Canada, après déshydratation et éclaircissement. Les préparations ne se conservent pas.

Procédé de Bellonci.

Bellonci a modifié de la manière suivante la méthode d'Exner : la pièce, qui doit être également de petit volume, est durcie pendant 14 à 20 heures dans une solution d'acide osmique à 1 p. 100. On pratique les coupes à la main, à l'aide d'un rasoir imbibé d'alcool. Les coupes étant lavées dans de l'eau distillée, puis plongées pendant 3 heures dans de l'alcool à 80°, sont traitées de nouveau par l'eau distillée, puis placées sur la lame porte-objet. On recouvre d'une lamelle sous laquelle on instille quelques gouttes d'ammoniaque. Par ce procédé, on obtient une coupe extrêmement transparente et dans laquelle les fibres à myéline, d'un noir intense, se détachent avec une grande netteté.

Examen des nerfs périphériques à l'aide de l'acide osmique, employé à la fois comme durcissant et comme colorant.

L'étude des troncs nerveux périphériques, à l'aide de coupes pratiquées sur les nerfs durcis dans l'acide osmique donne d'excellents résultats. On procède de la manière suivante : A l'aide d'un scalpel très tranchant, ou de préférence à l'aide d'un rasoir bien affilé, on sectionne, dans les troncs nerveux que l'on veut examiner, des fragments de 1 cent. de longueur, comprenant toute l'épaisseur du nerf et bien affrontés sur chacune de leurs faces. Ces fragments sont plongés et maintenus suspendus, dans une solution d'acide osmique à 1 p. 100 dans laquelle ils séjournent, suivant leur volume, de 24 à 48 heures. La solution d'acide osmique est maintenue à l'abri de la lumière. Au sortir de la solution, ces fragments sont inclus

Inclusion à la paraffine des tronçons de nerfs durcis et colorés par l'acide osmique.

dans la paraffine par la méthode ordinaire, puis coupés au microtome et à sec. Les coupes sont placées sur une lame porte-objet, imbibées de xylol, montées dans le baume de Canada et recouvertes d'une lamelle.

Autres procédés pour couper les tronçons de nerfs traités par l'acide osmique.

Ce procédé est un peu long et méticuleux. Nous nous servons d'habitude de l'un ou de l'autre des procédés suivants : 1° Au sortir de l'acide osmique, les tronçons de nerf sont montés dans du sureau et coupés avec le microtome à main de Ranvier; 2° Après action de l'acide osmique, les tronçons sont inclus dans le collodion par les mêmes procédés que pour les centres nerveux. Dans les deux cas, les coupes, avant d'être montées dans le baume de Canada, sont traitées comme les coupes du système nerveux central. Dans les deux cas, enfin, au sortir de l'acide osmique et avant d'être préparés pour être coupés, les fragments de nerf devront être lavés pendant plusieurs heures dans l'eau distillée, pour éviter que les préparations ne noircissent par la suite.

Importance de cette méthode en anatomie pathologique.

Le tronçon de nerf étant coupé perpendiculairement à sa longueur, on obtient ainsi de très belles images, où toutes les fibres à myéline apparaissent sous forme de petits cercles fortement colorés en noir, tandis que le reste de la coupe, tissu conjonctif, vaisseaux, a pris une coloration grisâtre. En anatomie pathologique, cette méthode est très précieuse, car elle permet d'étudier des nerfs cinq ou six jours après l'autopsie.

Étude des nerfs périphériques par le procédé de la dissociation après coloration à l'acide osmique.

L'acide osmique est enfin journellement employé pour l'étude des nerfs périphériques en solution à 1 p. 100 (Ranvier) comme agent à la fois fixateur et colorant. On procède de la manière suivante sur le nerf frais : Après avoir fendu la gaine lamelleuse, et dissocié le nerf avec des aiguilles dans une solution d'acide osmique à 1 p. 100, où il séjourne quelques heures, on le colore ensuite au picro-carmin et on monte la préparation dans la glycérine. Pour éviter le ratatinement du nerf, il est bon de fixer chaque extrémité sur une planchette de liège. L'étude des nerfs par la méthode précédente (dissociation, acide osmique, etc.), rend d'inappréciables services en anatomie pathologique, mais elle n'est guère applicable aux gros troncs nerveux de l'homme, dont la dissociation est des plus délicates et difficiles. Elle est surtout utilisable pour les troncs nerveux de petit calibre — nerfs musculaires, rameaux cutanés. — Les gros troncs doivent de préférence être examinés à l'aide de coupes transversales, après durcissement dans l'acide osmique.

Méthode de Ranvier

Voici la méthode que nous employons dans nos recherches sur les névrites périphériques : On prend, aussitôt que possible après la mort, les nerfs cutanés et musculaires dans les régions où on veut les étudier. Il est préférable, au point de vue de la facilité de la dissociation, de ne pas prendre de nerfs d'un diamètre supérieur à celui d'une aiguille à tricoter d'une moyenne grosseur. La dissociation, pratiquée dans l'eau distillée et non dans la solution d'acide osmique, — dont les vapeurs sont trop irritantes, — est faite grossièrement, mais suffisamment pour que l'acide osmique puisse pénétrer dans toute l'épaisseur du nerf. Le tronc nerveux est placé ensuite pendant vingt-quatre heures, dans une solution d'acide

osmique à 1/200, contenue dans un flacon bien bouché. Au bout de ce temps, le nerf qui a pris une coloration noire d'autant plus prononcée qu'il est moins altéré, est lavé à plusieurs reprises dans de l'eau distillée, jusqu'à ce qu'il soit complètement débarrassé de l'acide osmique, ce qui se reconnaît au fait qu'il a perdu toute trace d'odeur de cet acide. Il est alors soumis à une nouvelle dissociation un peu plus complète, puis placé pendant vingt-quatre heures dans du picro-carmin à 1 p. 100. Au bout de ce temps, il est plongé dans de la glycérine picro-carminée et dissocié complètement, faisceau par faisceau, sur la lame porte-objet, dans quelques gouttes de ce liquide. On recouvre à l'aide d'une lamelle que l'on borde avec du baume, si on désire garder la préparation. Les nerfs traités par cette méthode, peuvent être conservés pendant une quinzaine de jours dans de la glycérine picro-carminée et fournir encore, au bout de ce temps, de très bonnes préparations, avantage qui n'est pas à négliger, lorsque l'on doit examiner un grand nombre de nerfs. La même méthode est applicable à l'étude des racines spinales et de la plupart des nerfs craniens. Les préparations ainsi obtenues, se conservent très bien pendant plusieurs années (dix ans et même davantage), si on les tient dans l'obscurité.

Méthode usitée en anatomie pathologique pour étudier par le procédé de la dissociation les nerfs périphériques colorés à l'aide de l'acide osmique.

L'acide osmique, mélangé avec d'autres réactifs, a été employé comme agent durcissant et colorant. Nous ne citerons, parmi ces méthodes, que celle de *Marchi et Alghieri*, employée surtout pour l'étude des dégénérescences secondaires de cause expérimentale. Cette méthode donne de bons résultats dans les dégénérescences secondaires de date récente (trois semaines dans les cas expérimentaux), à une époque par conséquent où les tubes nerveux dégénérés, contiennent encore une assez grande quantité de myéline, réduite en boules et en gouttelettes. Dans les dégénérescences de date un peu ancienne, l'emploi de cette méthode n'est pas indiqué. Dans la méthode de Marchi et Alghieri, la pièce à examiner est réduite en très petits fragments triangulaires ou cubiques, qui sont plongés dans la solution suivante dite de *Marchi :*

Méthode de Marchi et Alghieri pour l'étude des dégénérescences de date récente.

Liquide de Müller.	2 volumes.
Solution d'acide osmique à 1 p. 100. .	1 —

Les fragments séjournent dans cette solution de cinq, sept à douze jours, puis sont lavés et montés dans le collodion. Avec cette méthode, les granulations de la myéline contenue dans les tubes malades, apparaissent sous forme de points noirs, et le tissu de soutènement prend une coloration brun clair.

2° *Méthode au chlorure d'or de Freud.* — Les pièces doivent être durcies dans le liquide de Müller ou dans le bichromate de potasse seul. Après lavage dans l'eau distillée, on pratique les coupes, que l'on soumet de nouveau à un lavage dans de l'eau distillée. On les place ensuite dans la solution suivante :

Emploi du chlorure d'or.

Solution de chlorure d'or à 10 p. 100. . . .	Parties égales.
Alcool à 95°.	

Méthode de Freud.

Elles y séjournent cinq à six heures, puis sont lavées de nouveau et très complètement à l'eau distillée. On les sort de l'eau à l'aide d'un morceau de papier-filtre — en ayant soin de ne pas les mettre en contact avec un instrument d'acier, puis on les plonge dans le mélange suivant, récemment préparé :

Potasse caustique.	1 partie.
Eau distillée.	6 parties.

Le séjour dans ce mélange ne doit pas excéder deux à trois minutes. Les coupes subissent ensuite les manipulations suivantes : 1° Lavage complet à l'eau distillée; 2° séjour pendant cinq à dix minutes dans une solution d'iodure de potassium à 10 p. 100; 3° lavage à l'eau distillée; 4° déshydratation dans l'alcool, éclaircissement dans l'essence de girofle et montage dans le baume de Canada. Avec cette méthode, les fibres nerveuses apparaissent colorées en bleu ou en rouge foncé, parfois même en noir. La méthode de Freud ne donne de bons résultats que sur des pièces très fraîchement recueillies.

Méthode d'Upson.

Méthode au chlorure d'or d'Upson. — Les pièces seront durcies dans le bichromate de potasse de préférence au liquide de Müller; après lavage à l'eau distillée, la pièce est déshydratée dans l'alcool ordinaire puis dans l'alcool à 95° que l'on renouvelle souvent. Le séjour dans l'alcool à 95° dure jusqu'à ce que la pièce ait pris une coloration verte, ce qui exige en général deux à trois semaines. On coupe ensuite la pièce au microtome, après l'avoir collée sur un liège à l'aide de quelques gouttes de collodion. Les coupes sont placées dans de l'alcool à 80°, et traitées ensuite par l'un ou l'autre des procédés suivants indiqués par Upson :

Procédé A. — Les coupes sont plongées dans la solution suivante :

Chlorure d'or.	1 gramme.
Eau distillée	100 grammes.

à laquelle on ajoute (en volume) 2 p. 100 d'acide chlorhydrique, et où elles séjournent deux heures en moyenne. Au sortir de cette solution elles sont lavées dans l'eau distillée, et séjournent une demi-minute dans la solution suivante :

Solution de potasse caustique à 10 p. 100..	5 centim. cubes.
Ferri-cyanure de potassium.	une trace.

c'est-à-dire gros comme une tête d'épingle (Mercier). Cette solution doit être préparée chaque fois.

Les coupes sont de nouveau et très complètement lavées à l'eau distillée, plongées pendant une demi-minute dans une solution de potasse caustique

à 10 p. 100, et lavées de nouveau à l'eau distillée. Chacune d'elles est placée une à une dans le liquide de réduction suivant :

Solution d'acide sulfureux. . . .	5 centim. cubes.
Teinture d'iode à 3 p. 100. . . .	10 à 15 gouttes.
Perchlorure de fer.	1 goutte.

Elles y rougissent presque instantanément. On verse rapidement le liquide de réduction, et on plonge la cupule et la coupe dans de l'eau distillée. On déshydrate la coupe à l'alcool sur le porte-objet et on l'éclaircit avec l'essence de girofle. On monte dans le baume de Canada.

Procédé B. — Préparer les deux solutions suivantes :

Solution n° 1. — Ajouter à une certaine quantité de teinture d'iode à 3 p. 100 du chlorure de zinc en quantité suffisante pour que le liquide prenne une coloration jaune.

Solution n° 2. — Préparer une solution saturée de phosphate de fer.

Les coupes, une fois pratiquées au microtome, sont placées pendant deux heures dans le liquide suivant :

Solution de chlorure d'or à 1 p. 100.	5 centim. cubes.
Solution saturée de vanadate d'ammoniaque . . .	10 gouttes.
Acide chlorhydrique	5 —

Lavage à l'eau distillée, puis action pendant une minute du liquide suivant :

Solution de potasse caustique à 10 p. 100.	5 centim. cubes.
Solution de vanadate d'ammoniaque.	1 goutte.
Solution de permanganate de potasse à 10 p. 100.	10 gouttes.

Lavage à l'eau distillée. Pendant que la coupe séjourne dans l'eau, préparer le liquide de réduction suivant :

Solution n° 1 (zinc).	15 gouttes.
Eau distillée.	3 centim. cubes.
Solution n° 2 (fer)	3 à 5 gouttes.
Solution d'acide sulfureux	3 centim. cubes.

L'acide sulfureux doit être ajouté en dernier, car c'est au moment où, par son action, il se forme un précipité, que la coupe doit être plongée dans le liquide réducteur. On termine comme dans le procédé A.

Ces deux procédés d'Upson sont très compliqués, et exigent une assez grande habitude. Mercier recommande l'emploi du procédé A qui est plus simple. Avec la méthode d'Upson on obtient des préparations dans lesquelles les cellules nerveuses et les cylindres-axes sont colorés en rouge.

Méthode de Golgi.

3° *Imprégnations par l'argent, le sublimé. Méthodes de Golgi.* — Ces méthodes sont très importantes, car elles permettent de colorer les cellules avec leurs prolongements, les fibres nerveuses avec leurs ramifications terminales, ainsi que les cellules de la névroglie.

La *méthode de Golgi au nitrate d'argent* varie, suivant que l'on veut examiner des pièces provenant de sujets adultes ou provenant au contraire d'embryons ou de nouveau-nés. De là, trois procédés, l'un lent, l'autre rapide et le troisième mixte.

Procédé lent de Golgi.

Procédé lent de Golgi (d'après Stohr et Mercier). — On fait durcir des morceaux d'écorce cérébrale, de cervelet et de moelle épinière ayant 2 à 3 centimètres de côté, dans une grande quantité de liquide de Müller — de 200 à 500 centimètres cubes. — Après un séjour de plusieurs semaines (5 à 6), pendant lesquelles on renouvellera souvent le liquide, on sort les pièces et on les soumet à l'action des solutions suivantes :

Solution *A* :

Nitrate d'argent en solution 1 p. 100. . .	25 centim. cubes.
Eau distillée.	25 —

Solution *B* :

Nitrate d'argent en solution 1 p. 100. . .	60 centim. cubes.
Eau distillée.	20 —

1° Au sortir du liquide de Müller, les pièces sont placées directement et sans lavage préalable dans un cristallisoir ou une cupule en verre. — On les arrose avec le tiers à peu près de la solution A. — Il se forme de suite un abondant précipité rouge brun et on change le liquide en versant sur les pièces le second tiers de la solution A : le précipité qui se forme est alors moins abondant. — Après avoir vidé de nouveau le cristallisoir du liquide qu'il contient, on y verse le dernier tiers qu'on jette également peu de temps après.

2° Les pièces passent ensuite dans un autre cristallisoir, sur le fond duquel on a placé un petit morceau de papier à filtrer blanc. On les arrose avec la solution B dans laquelle elles séjourneront jusqu'à nouvel ordre. Les pièces peuvent rester très longtemps, plusieurs mois, dans cette solution, sans s'altérer (Mercier).

3° On pratique ensuite les coupes à l'aide d'un rasoir mouillé avec de l'eau distillée, et on coupe des tranches perpendiculaires à la circonférence.

4° La première coupe est opaque rouge brun, elle n'est pas à employer. Les coupes suivantes sont meilleures. Elles doivent passer directement du rasoir sur le porte-objet; on enlève l'excès d'eau avec un morceau de papier à filtre, et on recouvre la coupe d'une goutte de glycérine.

Pas de couvre-objet : on examine la coupe à un grossissement faible; et à côté de nombreux précipités noirs qui ne peuvent être évités, on découvre alors les cellules et leurs prolongements. Toutes les cellules ne sont pas visibles; quelques-unes d'entre elles seulement sont imprégnées. Les coupes pratiquées plus avant dans l'intérieur de la pièce, ne présentent que de rares cellules imprégnées et n'en présentent souvent point du tout.

5° Les meilleures coupes passent du couvre-objet dans un bain d'eau distillée; elles y sont soigneusement lavées pendant une, deux ou cinq mi-

nutes. — 6° On les transporte ensuite dans le bain d'alcool absolu. — 7° Puis on les immerge pendant deux à cinq minutes dans de la créosote pure, (environ 3 centimètres cubes) puis pendant cinq à dix minutes dans 5 centimètres cubes de térébenthine. 9° On les place sur le porte-objet et on les recouvre d'une goutte de résine Dammar. *Pas de lamelle couvre-objet.* On les examine à un grossissement moyen (80 d.).

On conserve les coupes à l'abri de la lumière et dans un endroit sec. Lorsqu'elles sont sèches, on les examine à un grossissement plus fort (250-300 d.)

Procédé mixte de Golgi. — Les pièces restent quatre ou cinq jours dans le liquide de Müller, puis sont plongées dans le mélange suivant :

Solution d'acide osmique à 1 p. 100.	2 parties.
Solution de bichromate de potasse à 8 p. 100. . .	8 —

Procédé mixte de Golgi.

On les y laisse vingt-quatre à trente heures, et après les avoir séchées avec du papier buvard ou les avoir lavées à l'eau distillée, on les place pendant vingt-quatre ou quarante-huit heures, dans une solution de nitrate d'argent à 0,75 p. 100. On traite ensuite les coupes comme dans la méthode lente.

Procédé rapide de Golgi, employé par Ramon y Cajal et Kölliker.

Procédé rapide de Golgi. — Ce procédé, qui a donné de si remarquables résultats, a été employé surtout par Ramon y Cajal, Kölliker et van Gehuchten. Il ne s'applique qu'à des pièces provenant d'embryons ou de sujets nouveau-nés, recueillies immédiatement après la mort. On procède de la manière suivante : on enlève avec soin le système nerveux central en entier, moelle et cerveau, la dure-mère comprise. On étend les pièces sur une planchette, puis on ouvre la dure-mère dans toute sa longueur. Le tissu nerveux étant mis à nu, on sectionne, à l'aide d'un rasoir très tranchant, des fragments de substance nerveuse de 3 à 4 millimètres d'épaisseur que l'on place, en les maintenant à l'abri de la lumière, dans le liquide suivant, ou *mélange osmio-bichromique* de Golgi.

Solution de bichromate de potasse à 3 p. 100. . .	4 parties.
Solution d'acide osmique à 1 p. 100.	1 partie.

Le séjour dans ce bain variera, suivant que l'on se propose d'étudier la névroglie, les cellules nerveuses, les fibres nerveuses, et sa durée croît suivant l'ordre que nous venons d'énumérer. Ramon y Cajal propose pour la moelle d'un embryon humain ou d'un mammifère nouveau-né, deux à trois jours pour la névroglie, trois à cinq jours pour les cellules nerveuses, cinq à sept jours pour les filets nerveux et leurs branches collatérales. On aura soin d'employer d'assez grandes quantités de liquide, 10 à 20 centimètres cubes par fragment.

On lave ensuite les pièces à l'eau distillée, et on les plonge dans la solution de nitrate d'argent à 75 p. 100. Cajal recommande d'ajouter une trace d'acide formique à la solution d'argent, une goutte pour 100 cc. de la

solution (van Gehuchten). Cette addition d'un peu d'acide, favorise beaucoup la réduction (Cajal). Comme pour le mélange osmio-bichromique, on emploiera ici une grande quantité de la solution d'argent. Les pièces restent au moins deux jours dans le bain d'argent, et en tout cas pas plus de quatre à cinq jours. Les coupes seront ensuite pratiquées en fixant le fragment, soit dans du sureau (Cajal), soit dans le collodion, après séjour pendant un quart d'heure dans l'alcool absolu et pendant le même temps dans une solution faible de collodion. Les coupes pratiquées subissent d'abord un examen préalable au microscope, afin de voir si l'imprégnation est bien réussie, puis sont placées dans de l'alcool absolu. Dans cette méthode, comme du reste dans toutes celles de Golgi, il ne faut pas chercher à obtenir des coupes minces, mais des coupes variant entre 0,05 et 0,1 millim. (von Lenhossek). On les déshydrate rapidement dans l'alcool, on les éclaircit avec de l'essence de girofle et du xylol, et on les monte dans la résine Dammar dissoute dans le xylol. Il est nécessaire de faire sécher rapidement la résine à l'étuve, car on ne met pas de couvre-objet, pas plus dans le procédé rapide que dans les autres.

Double et triple imprégnation de Ramon y Cajal.

Pour obtenir de bonnes réductions par l'argent, R. y Cajal emploie la méthode de la *double* et même de la *triple imprégnation* et van Gehuchten a employé ce procédé pour les cellules nerveuses du sympathique. Après avoir fait une première imprégnation, comme dans le procédé rapide ordinaire que nous venons de décrire, les pièces sont lavées rapidement dans l'eau distillée, puis placées de nouveau et pendant trois jours dans le mélange *osmio-bichromique*. Sorties de ce liquide et lavées encore à l'eau distillée on les met pendant deux jours dans le bain d'argent. Pour obtenir une triple imprégnation, on recommence la même série de manipulations.

Méthode de Golgi sublimé.

Méthode de Golgi au sublimé (d'après Mercier). — Les pièces à traiter ne doivent pas avoir plus de 0,5 à 1,5 centimètres de côté. Elles plongent, jusqu'à durcissement obtenu, dans une solution de bichromate de potasse à 2 p. 100, ou dans le liquide de Müller.

a) Renouveler fréquemment la solution durcissante — Employer de grandes quantités. — A la fin du durcissement, le titre de la solution peut être porté à 2,5 p. 100, à 3 ou 4 p. 100.

Les pièces y séjournent, les plus grosses de 2, 3 à 4 mois, les plus petites de 20 à 30 jours.

b) Elles passent ensuite directement, dans une solution à 0,50 p. 100 de *sublimé corrosif* dans de l'eau distillée.

On peut également essayer des solutions de sublimé à 0,25 p. 100 et de 1 p. 100.

La réaction qui s'opère dans le liquide mercurique est plus lente que dans la solution d'argent. La solution de sublimé doit être changée tous les jours et jusqu'à ce qu'elle ne se colore plus en jaune.

c) Après 4 à 5 jours de ce traitement, on peut essayer de faire des coupes des plus petites pièces qui sont alors suffisamment imprégnées. Mais il faut attendre 8 à 10 jours avant de couper les gros morceaux. L'imprégnation

se fait tantôt un peu plus vite, tantôt plus lentement, suivant la nature de la pièce; en général on peut dire qu'elle se fait d'autant mieux, que les pièces y sont soumises plus longtemps. A la fin de la réaction, les pièces présentent à peu près l'aspect d'un tissu cérébral frais mais lavé à l'eau. Au point de vue de leur conservation, elles peuvent rester indéfiniment dans la solution de sublimé.

d) *Coupes.* — Les coupes doivent être soigneusement lavées dans de l'eau distillée, quand il s'agit de les conserver. — Pour l'étude extemporanée et sans idée de conservation, on recouvre la coupe d'un peu de glycérine.

e) Bain d'alcool absolu, — créosote ou térébenthine comme agent éclaircissant, montage dans la résine Dammar sans couvre-objet.

Les cellules et leurs prolongements sont teints en noir, comme dans la méthode au sel d'argent. Cette dernière donne des résultats plus précis, aussi l'emploi du sublimé est-il aujourd'hui peu usité.

Importance des méthodes de Golgi.

Les méthodes de Golgi ont rendu des services considérables en histologie nerveuse. C'est grâce à elles et à la méthode d'Ehrlich, que nous sommes arrivés à connaître exactement les prolongements protoplasmiques et cylindre-axiles des cellules nerveuses, ainsi que leurs modes de terminaison. Les méthodes de Golgi présentent cependant les inconvénients suivants bien résumés par Mercier.

Inconvénients de ces méthodes.

Sur une coupe traitée par ces méthodes, on constate qu'un petit nombre seulement des cellules nerveuses sont convenablement imprégnées, et que le nombre des cellules névrogliques imprégnées l'emporte sur celui des cellules nerveuses. Il existe dans les coupes de nombreux précipités qui obscurcissent les préparations et compliquent l'examen. Les cellules et leurs prolongements se ratatinent sous l'action du précipité du chromate d'argent. Les dépôts métalliques ne possédant pas l'élasticité des éléments organiques qu'ils recouvrent, ne peuvent s'adapter au mouvement de retrait que ceux-ci subissent pendant le durcissement, et il en résulte des brisures, des tassements en zig-zag. Aussi les prolongements des cellules ganglionnaires, colorées par la méthode de Golgi, ne sont-ils pas droits comme après l'emploi d'autres méthodes, mais forment une ligne brisée. Enfin, et c'est là un gros inconvénient, les chromates d'argent se résorbent facilement, leur coloration s'altère, et partant les coupes ne sont utilisables que pendant un temps limité.

En résumé, ainsi que nous avons été à même de le constater plus d'une fois, ces méthodes ne fournissent pas comme d'autres, ce qu'on est convenu d'appeler de « belles préparations » et sont, jusqu'à un certain point, assez capricieuses. Il n'en est pas moins vrai que ce sont les seules qui jusqu'ici, soient applicables à l'étude de la structure fine du système nerveux central, et les découvertes faites à l'aide de ces méthodes, ont produit une véritable révolution.

Pour parer aux inconvénients de ces méthodes, différentes modifications ont été proposées.

Modification des méthodes de Golgi. Méthode de Flechsig.

Méthode de Flechsig. — Cette méthode a pour but de combiner la méthode de Golgi au sublimé, avec un procédé permettant de colorer la myéline. Les pièces sont d'abord traitées par le sublimé comme dans la méthode de Golgi, mais les coupes sont ensuite plongées dans un bain d'alcool à 90°, puis dans le liquide colorant suivant :

Extrait de campêche du Japon.	1 gramme.
Alcool absolu	10 grammes.
Eau distillée.	900 —
Solution saturée de sel de Glauber.	5 —
Solution saturée d'acide tartrique.	5 —

Elles doivent rester dans cette solution de trois à huit jours, dans une étuve à 35°.

Les coupes sont ensuite traitées par la méthode de Pal — permanganate de potasse, solution décolorante au sulfite de potasse et à l'acide oxalique — puis placées dans la solution suivante :

Alcool absolu.	20 centim. cubes.
Solution de chlorure d'or et de potassium à 1 p. 100. .	5 gouttes.

Le séjour dans cette solution, dure jusqu'à ce que le précipité de sublimé soit devenu noir foncé, et que les faisceaux nerveux aient pris une teinte bleuâtre.

On lave rapidement les coupes dans le mélange suivant :

Eau distillée.	20 grammes.
Solution de cyanure de potassium à 5 p. 100.	1 goutte.

On les traite par l'alcool absolu, l'huile de lavande et on monte dans le baume de Canada. Avec cette méthode les fibres nerveuses apparaissent colorées en rouge, tandis que les cellules ganglionnaires et leurs prolongements sont noirs.

Méthode de Ziehe

Méthode de Ziehen. — Des fragments de système nerveux central, recueillis aussi frais que possible, sont durcis dans le mélange suivant :

Solution de chlorure d'or à 1 p. 100	Parties égales.
Solution de sublimé à 1 p. 100	

Après un séjour de quelques semaines, à trois ou cinq mois dans ce liquide — le séjour prolongé est le meilleur, — les pièces ont pris une coloration rouge-brun, et sont assez dures pour être coupées, sans qu'il soit nécessaire d'avoir recours à un enrobement spécial.

Les coupes une fois pratiquées sont plongées quelques instants dans de l'alcool, où elles prennent une coloration noirâtre. On procède ensuite à leur différenciation dans la solution de Lugol

Iode métallique.	20 grammes.
Iodure de potassium.	40 —
Eau distillée	1000 —

étendue de quatre parties d'eau. Le séjour des coupes dans la solution de Lugol varie suivant leur épaisseur. On les lave ensuite avec soin dans l'alcool absolu, on les éclaircit à l'essence de girofle et on les monte dans le baume de Canada. Éviter dans les différentes manipulations, de saisir les coupes avec un instrument métallique.

Avec la méthode de Ziehen, les fibres à myéline et sans myéline, les cellules nerveuses avec leurs prolongements cylindre-axiles et protoplasmiques, sont colorées en bleu-gris. Les noyaux et les nucléoles des cellules nerveuses sont également colorés et différenciés. Cette méthode n'est pas absolument constante.

Méthode de Greppin.

Méthode de Greppin. — Cette méthode s'applique aux coupes déjà colorées par la méthode de Golgi au nitrate d'argent. Les coupes ainsi traitées, sont placées dans une solution d'acide bromhydrique à 2 p. 100 jusqu'à ce qu'elles aient pris une coloration bleuâtre, puis lavées à l'eau distillée et à l'alcool. On les place ensuite dans une cupule contenant de l'essence de girofle, et on expose le tout, pendant quelques minutes, à la lumière solaire, aussi intense que possible. Après déshydratation et éclaircissement, on monte la préparation dans le baume de Canada, en recouvrant d'un couvre-objet. Pour obtenir une double coloration, on prend les coupes au sortir de l'essence de girofle, on les place pendant six à douze heures dans une solution d'acide chromique à 1/2 p. 100, et on les colore à l'hématoxyline selon les méthodes de Weigert ou de Pal. R. y Cajal reproche au procédé de Greppin de ne pas respecter les fines ramifications nerveuses.

Examen microscopique des coupes.

7. Examen microscopique des coupes. — L'étude des coupes microscopiques sériées doit être pratiquée, comme on le sait, à l'aide d'un faible grossissement. On peut se servir pour cette étude de la loupe à dissection de Nachet ou du microscope. Comme on doit en général — surtout lorsqu'il s'agit du cerveau — étudier des coupes présentant une large surface, il faut avoir à sa disposition un instrument qui donnant un grand champ de vision, soit muni en outre d'une platine suffisamment large, pour que l'on puisse examiner dans toute son étendue, une coupe entière d'hémisphère.

Le microscope que M. Nachet a construit d'après nos indications, remplit complètement ces conditions. Cet instrument (fig. 8) est muni d'une platine de grande dimension, en verre, placée sur un cadre (G) pouvant, au moyen d'une crémaillère, se déplacer d'avant en arrière d'une distance de 8 centimètres. Le support du corps (D) portant la partie optique, peut pivoter sur un axe situé dans la colonne C, au moyen d'une vis tangente V et donner une amplitude de marche de 14 centimètres. On peut donc examiner méthodiquement toutes les parties de la préparation et sans toucher à cette dernière, à l'aide d'un déplacement longitudinal de la platine et du déplacement transversal du tube du microscope. L'éclairage est obtenu à l'aide d'un miroir plan pour les grandes préparations, et d'un miroir concave pour les petites. Dans ce cas, la platine de verre est rem-

placée par une plaque d'ébonite, avec ouverture centrale et diaphragme iris.

Ce microscope est muni d'oculaires et d'objectifs à grand angle d'ouverture, permettant l'examen de grandes surfaces. C'est ainsi qu'avec l'ob-



Fig. 8. — Microscope de Nachet à platine mobile et axe optique tournant, pour l'étude des grandes coupes microscopiques du cerveau.

jectif n° 1, donnant un grossissement de cinq diamètres, on embrasse une surface de 50 millimètres. Avec l'objectif n° 2 et un grossissement de douze diamètres, la surface embrassée est de 18 millimètres. Avec cet instrument on peut examiner aussi les préparations avec de forts grossissements, sans avoir besoin de les recouvrir avec des lamelles minces, car les objectifs de Nachet ont un foyer plus long que ceux des autres constructeurs.

8. Reproduction des coupes. — *Dessin.* — *Appareils de projection.* — Jusqu'ici, malgré des essais parfois très heureux, la photographie n'a pas encore remplacé le dessin, pour la reproduction des coupes du système nerveux. Pour les coupes macroscopiques, les résultats si remarquables obtenus par Luys, et qui n'ont pas encore été dépassés, ne nous paraissent pas cependant égaler ceux que l'on peut obtenir d'un dessinateur habile et, pour les coupes microscopiques, il est certain que jusqu'ici, surtout lorsqu'il s'agit de reproduire de larges surfaces, l'avantage est encore resté au dessin.

Avantages du dessin sur la photographie.

Les reproches que l'on adresse au dessin, comme agent de reproduction de coupes, en particulier celui de n'avoir pas la précision mathémathique d'une photographie, peuvent être évités en usant du procédé du calque ou en dessinant la préparation au moyen d'un appareil à projection. Voici la manière dont nous avons procédé, pour dessiner les coupes macroscopiques et microscopiques reproduites dans cet ouvrage.

Dessin par le calque et par la projection.

Coupes macroscopiques. — Ces coupes ont d'abord été calquées par l'un de nous, et dans tous leurs détails sur verre dépoli. Puis, ce premier dessin, purement linéaire, était calqué de nouveau et sur papier par le dessinateur qui, ayant la préparation sous les yeux, donnait ensuite la note générale des valeurs et des tons.

Dessin des coupes macroscopiques par le procédé du calque.

Coupes microscopiques. — La chambre claire est l'instrument généralement employé pour dessiner les préparations microscopiques, et on se sert de préférence de l'excellente chambre claire de Malassez, qui fournit des images sans déformation aucune. Nous avons employé cet instrument pour dessiner nos coupes de la moelle épinière. Mais l'emploi de la chambre claire n'est possible, qu'avec des coupes présentant de petites dimensions et il est inapplicable dès que ces coupes comprennent une certaine surface. Aussi, après avoir étudié différents procédés, nous sommes-nous arrêtés à la reproduction des coupes au moyen d'un appareil à projection.

Emploi de la chambre claire de Malassez.

Cette méthode a déjà été employée dans ce but, et Edinger a construit un appareil, qui rend des services pour reproduire les coupes de petites dimensions — moelle de l'adulte, bulbe de fœtus — mais qui ne peut servir pour des coupes plus grandes. L'appareil que nous avons fait construire, permet de projeter des coupes microscopiques d'un hémisphère entier. Deux conditions sont nécessaires pour obtenir de bons résultats avec cet appareil : Il faut tout d'abord que les coupes soient minces, afin d'être facilement traversées par la lumière, et en outre qu'elles soient colorées par les méthodes de Weigert ou de Pal, méthodes qui, en différenciant fortement les faisceaux de fibres à myéline, fournissent une image autrement nette, que celle que l'on obtient par la méthode au carmin.

Dessin au moyen d'appareils de projection.

Appareil d'Edinger pour les petites coupes.

Appareil employé par nous.

Cet appareil, construit sur le principe de la lanterne magique, se compose d'une lanterne et d'un objectif à deux lentilles et à grande ouverture, et dont la mise au point se règle au moyen d'une vis à crémaillère (V). L'éclairage qui doit-être très intense — il équivaut dans notre appareil à soixante bougies — est obtenu au moyen d'une lampe à pétrole à cinq

mèches et, comme cet éclairage nécessite un puissant tirage, la lanterne doit être munie d'une très longue cheminée (fig. 9).

La préparation que l'on veut projeter est placée comme dans une lanterne magique ordinaire et, afin d'éviter qu'elle ne s'altère sous l'influence de la chaleur, on la fixe sur une cuve en verre (C), contenant une solution d'alun à 1/20e.

L'agrandissement de l'image, à l'aide de cet appareil, est nécessairement

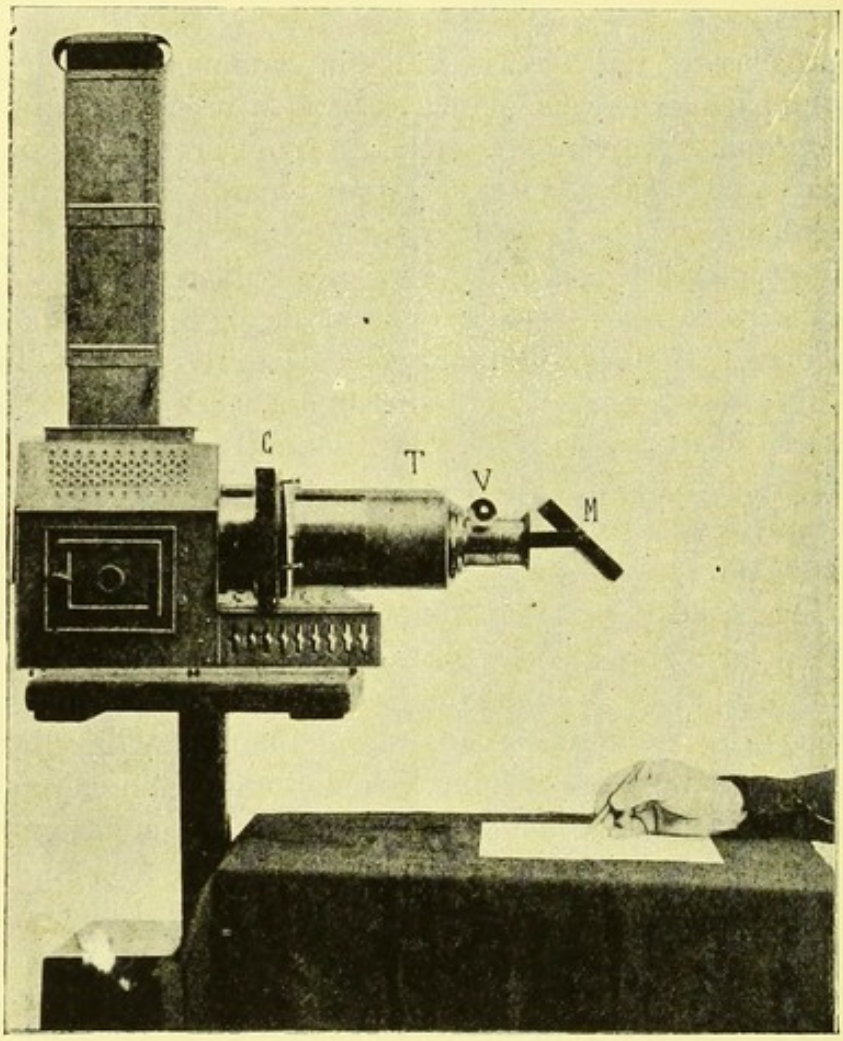

Fig. 9. — Appareil à projection employé pour dessiner nos préparations.

variable suivant que l'on veut en faire usage pour projeter une préparation dans une salle de cours, — et alors cet agrandissement peut être considérable —, ou au contraire, et c'est de cette manière que nous nous en sommes servis, l'employer pour le dessin. Dans ce cas, l'agrandissement est obtenu par un long tube à tirage (T) sur lequel est fixé l'objectif, et la mise au point s'obtient à l'aide de la vis à crémaillère (V). L'agrandissement que nous avons employé a varié suivant les coupes de 1/2 à 10 diamètres. La projection de l'image sur la table s'obtient à l'aide d'un miroir plan (M), fixé à la lentille frontale de l'objectif et incliné à 45°. Avec une bonne mise au point et un bon éclairage, on obtient avec cet appareil des images extrême-

ment nettes et qu'il est très facile de dessiner à la plume ou au crayon, dans leurs moindres détails. On obtient ainsi des contours très justes, et une mise en place absolument exacte des faisceaux nerveux ainsi que des noyaux gris. Toutefois, comme avec cet appareil on obtient un agrandissement et non un grossissement de la préparation, il faut achever le dessin de celle-ci à l'aide du microscope.

Tel est le procédé, que nous avons employé pour dessiner les préparations figurées dans cet ouvrage — celles de la moelle exceptées — et, pour continuer à nous servir de méthodes ne donnant pas de prise à l'interprétation personnelle, nous avons fait reproduire ces dessins à l'aide de la photogravure.

Bellonci. *Riserche comparative sulla struttura dii centri nervosi*, etc., Rome, 1880. — Edinger. *Zwölf Vorlesungen über den Bau der nervosen Centralorgane für Aerzte u. Studierende.* Leipzig, Vogel, 1893. — Ehrlich. *Ueber die Méthylenblaureaction. Deutsche med. Wochenschrift*, 1886. — Exner. *Sitzungsberichte der K. K. Akadémie der Wissenschaften, Wien*, 1881. — Flechsig. *Leitungsbahnen im Gehirn* 1876, *in* von Kahlden-Technik der histologischen Untersuchungen. Fischer, Iéna, 1890. — A. Forel. *Untersuchungen über die Haubenregion.* (Archiv. für Psych.), VII, 1877. — Fol (Hermann). *Lehrbuch der vergleichenden microscopischen Anat.* Leipzig, 1885. — Freud. *Arch. für Anat. und Physiologie*, p. 453, 1884. — Friedländer. *Microscopische Technik.* II. Ed Fischer, Berlin, 1884. — Golgi. *Sulla strutura delle fibre nervose midollete periferiche e centrale.* (Archiv. per les sciences medic.), 1880. Vol. V. — Du même. *Sulla fina anatomia degli organi centrali.* Milano, 1886. — Greppin. *Beitrag zur Kenntniss der Golgischen Untersuchungs Methoden.* Archiv. für Anat. und Physiol. Anat., 1889. — Jelgersma, *Anilinblueblack.* Zeitschrift fur wiss. Microscop., III, 1886. — v. Kölliker. *Zur feineren Anatomie des Centralnervensystems. Das Rückenmark.* — Zeitschrift für wissenschaftliche Zoologie. Leipzig, Engelmann, 1890. — Marchi et Alghieri. *Rivista sperimentale di Frenatria*, XI, 1885. — Mercier. *Technique microscopique des coupes du système nerveux central.* Paris, 1894. — Nissl. *Neurologisches Centralblatt.*, 1887. — H. Obersteiner *Anleitung beim Studium der nervosen Centralorgane.* Leipzig, I Ed., 1888. — Ranvier. *Traité technique d'histologie.* — Stöhr. *Compendium der microscopischen Technik und Histologie.* — Schmaus. *Technische Notizen zur Färbung der Axencylinder.* (München. med. Wochenschrift, 1891, n° 8). — Upson. *Die Upson'schen Methoden*, etc., par Mercier, *in* Zeitschrift für wiss. Microscopie, VII, 1890. — Vassale. *Una modificazione al metodo Weigert per la colorazione del centri nervosi.* (Rivista speriment. di Frenatria. etc., 1889. — Weigert. Zeitschrift für wiss Microscop., 1884, *et* Fortschritt der Medicin, 1884. — Du même. *Zur Markscheidenfärbung.* Deutsche medicinische Wochenschrift, 1891. — Ziehen. *Eine neue Farbungsmethode des Centralnervensystems.* Neurologisches Centralblatt. 1891.

CHAPITRE II

DÉVELOPPEMENT DU SYSTÈME NERVEUX[1]

I. — PREMIERS DÉVELOPPEMENTS DU NÉVRAXE

Le système nerveux naît du feuillet externe du blastoderme.

Le système nerveux tout entier, ainsi que les organes des sens, dérivent du feuillet externe du blastoderme; ce feuillet, qui fournit le revêtement épithélial du corps entier, donne naissance au niveau de sa partie axiale à l'*axe neural* ou *encéphalo-médullaire*, y compris les nerfs optiques et la rétine avec son épithélium pigmentaire, et, secondairement, aux *nerfs périphériques* et *sympathiques*.

Sillon neural.

Le premier linéament de l'axe neural apparaît, chez l'embryon de poulet, de la seizième à la dix-huitième heure de l'incubation, sous forme d'un épaississement longitudinal de l'ectoderme, le *sillon neural*, situé dans l'axe de la tache embryonnaire, en avant de la *ligne primitive;* l'existence de cette dernière est transitoire, elle disparaît en effet complètement vers la cinquantième heure de l'incubation, sans contribuer au développement d'aucune partie du corps de l'embryon.

Gouttière neurale.

Le sillon neural est limité à droite et à gauche par une crête; ces *crêtes* ou *lames neurales* ou *médullaires* (fig. 10 et 11 *a*) se soulèvent et se délimitent de bonne heure du reste de l'ectoderme; elles transforment le sillon neural en une large gouttière, la *gouttière neurale;* peu profonde au début, celle-ci se creuse bientôt d'autant plus que les lames neurales s'élèvent davantage (fig. 11 *b* et *c*).

1. Dans cette étude embryologique, nous nous efforcerons de considérer le plus possible l'embryon humain, tâche qui nous est facilitée par les travaux si importants de His. Cependant, l'étude des premières phases du développement n'a pu encore être faite chez l'homme; on doit donc s'en rapporter à ce qui se passe chez les autres Vertébrés et particulièrement chez le poulet, qui a été l'objet des recherches les plus minutieuses de la part des embryologistes. On trouvera à ce sujet tous les détails dans l'œuvre magistrale de Mathias Duval (*Atlas d'embryologie du poulet*, Paris, 1889).

Lames neurales.

Les lames neurales atteignent leur complet développement de la vingtième à la vingt-cinquième heure de l'incubation. Sur un embryon de poulet vu de dos et examiné à la lumière transmise (fig. 10), elles apparaissent dans l'aire transparente (*ap*), sous l'aspect de deux bandes opaques (4), étroites à leur partie moyenne, qui correspond aux premières protovertèbres (PV), plus larges en avant et en arrière, et séparées l'une de l'autre par une ligne claire, la *gouttière neurale* ou *médullaire* (GM). En avant les lames neurales sont limitées par le repli céphalique de l'embryon (A); en arrière elles divergent, la gouttière neurale s'élargit et encadre l'extrémité antérieure de la ligne primitive (*pp*), en formant le *sinus rhomboïdal* (SR, fig. 13).

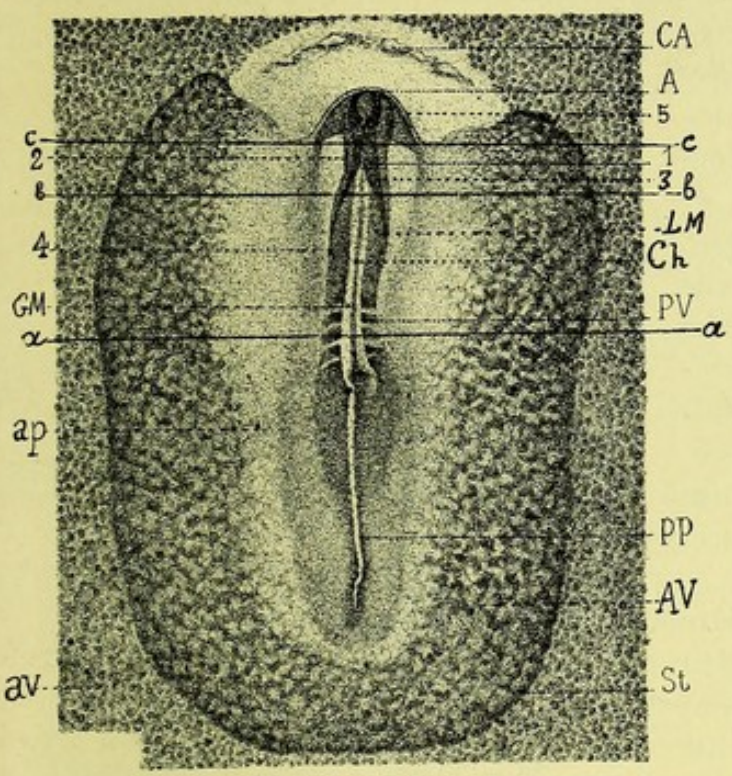

Fig. 10. — Blastoderme et embryon de poulet à la 23e heure de l'incubation, à un grossissement de 15 diamètres. (D'après Mathias Duval.)

A, extrémité antérieure du corps de l'embryon, délimitée par l'inflexion blastodermique qui dessine le pharynx ou intestin antérieur. — *ap*, aire transparente. — *av*, aire vitelline. — *AV*, aire vasculaire. — *CA*, croissant antérieur formé par une disposition particulière du bourrelet entodermo-vitellin antérieur. — *PV*, protovertèbres différenciées dans le mésoderme au-dessous des lames neurales. — *Ch*, corde dorsale. — *LM*, lame neurale ou médullaire. — 1, bord supérieur de la lame neurale droite arrivé presque au contact de sa congénère du côté opposé. — 2, limite externe de cette même lame neurale. — 3, région où la lame neurale est très peu soulevée et ne se rapproche pas encore de sa congénère du côté opposé. — 4, région où la lame neurale non soulevée délimite une large et peu profonde gouttière neurale. — 5, limites latérales de la région céphalique de l'embryon. — *pp*, ligne primitive. — *St*, sinus terminal formant les limites de l'aire vasculaire. — *a*, *b*, *c*, lignes de coupes.

Rapports de la gouttière neurale avec la corde dorsale.

La gouttière neurale repose sur un épaississement du mésoderme, la *corde dorsale* ou *notocorde* (Ch. fig. 10 et fig. 11 *a*), qui lui est intimement unie; les lames neurales sont en rapport avec les *premières protovertèbres* (PV), qui délimitent la *gouttière encéphalique* (rudiment de l'encéphale), d'avec la *gouttière médullaire proprement dite* (rudiment de la moelle épinière) (fig. 10). Dès le début de la vie embryonnaire, la gouttière encéphalique est plus large, et ses bords sont plus épais que ceux de la gouttière médullaire.

Les protovertèbres séparent la gouttière encéphalique de la gouttière médullaire.

Formation du canal neural.

Après s'être soulevées, les lames neurales marchent peu à peu à la rencontre l'une de l'autre (fig. 11, *b* et *c* et fig. 12), et finissent bientôt par arriver en contact par leurs bords libres de façon à ne plus intercepter qu'une mince fente, laquelle disparaît à son tour, de telle sorte que la gouttière fermée en arrière est convertie en un canal, le *canal neural* ou *médullaire*.

La lame cornée n'entre pas dans la constitution de l'axe cérébro-spinal.

Dans leur mouvement d'ascension les lames neurales entraînent la partie de l'ectoderme connue sous le nom de *lame cornée*, qui n'entre pas dans la constitution de l'axe cérébro-spinal, et qui donne naissance au revêtement épithélial du corps entier. La lame cornée est mince, surtout lorsqu'on la compare à l'épaisseur de la lame neurale, déjà considérable à cette période ; elle est reliée à la lame neurale, par une pièce de transition légèrement concave, désignée

Le cordon intermédiaire donne naissance aux ganglions cérébro-spinaux et sympathiques.

sous le nom de *cordon intermédiaire* ou de *cordon ganglionnaire* de His (Zwischenstrang, Ganglienstrang), de *crête neurale* de Balfour (fig. 12, GS). Ce cordon donne naissance, ainsi que M. Duval l'a montré, aux *ganglions cérébro-rachidiens* et secondairement aux *ganglions sympathiques* (cordon ganglionnaire et plexus myentérique d'Auerbach, de Meissner, etc.)

L'occlusion de la gouttière neurale, et sa transformation en un cylindre creux ouvert à ses deux extrémités, s'effectue d'abord dans la partie moyenne de la lame encéphalique, celle qui correspondra au *cerveau moyen* (fig. 10). De ce point, elle se propage rapidement en avant et en arrière, et atteint l'extrémité antérieure du canal encéphalique, à une époque où le canal médullaire est encore complètement ouvert (fig. 13) ; lorsque l'occlusion s'effectue à l'extrémité caudale de ce dernier, le canal encéphalique a déjà subi d'importantes modifications.

Occlusion de la gouttière neurale et formation du cerveau moyen.

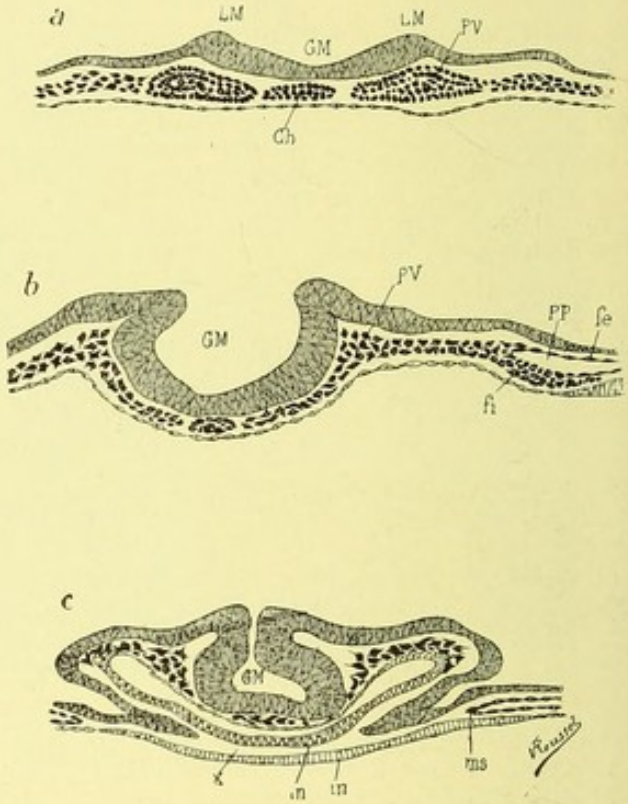

Fig. 11. — Trois coupes transversales du même embryon passant par les lignes *a*, *b*, *c*. (D'après Mathias Duval.)

PV, protovertèbres. — *GM*, gouttière médullaire. — *LM*, lames médullaires. — *Ch*, corde dorsale. — *PP*, fente pleuro-péritonéale. — *fi*, lame fibro-intestinale. — *fe*, lame fibro-cutanée. — *x*, fovea cardiaca. — *ms*, double lame mésodermique qui plus tard viendra s'étendre dans la fovea cardiaca. — *in*, lames entodermiques.

Les *ouvertures* des extrémités antérieure et postérieure du canal encéphalo-médullaire, ne se présentent pas sous le même aspect : tandis que l'ouverture postérieure est très large et d'aspect losangique, l'ouverture antérieure se réduit à une étroite *fente vertico-médiane*, peu étendue, dont les bords se continuent directement avec le feuillet ectodermique (fig. 13).

Apparition des vésicules encéphaliques primitives.

Vésicules encéphaliques primitives. — Pendant que s'effectue l'occlusion de la gouttière neurale dans la région céphalique, et que son extrémité antérieure présente encore cette étroite fente vertico-médiane, le canal

encéphalique se dilate (fig. 14) et paraît bientôt constitué par trois renflements, séparés par deux légers étranglements. Les étranglements sont assez accentués sur les parois latérales du canal encéphalique; ils le sont moins sur la paroi dorsale ou *voûte*, et presque pas sur la paroi ventrale ou *base*. Les renflements répondent à la première ébauche des trois *vésicules encéphaliques primitives*, et sont connus sous les noms de *vésicules encéphaliques antérieure, moyenne et postérieure*, ou de *première, deuxième* et *troisième vésicules encéphaliques* (fig. 14, V_1, V_2, V_3). Ces trois vésicules représentent, des segments homologues et de même valeur du canal encéphalique. Elles ont été appelées pour cette raison, *vésicules principales, vésicules primitives* ou *vésicules du tronc encéphalique*, par opposition aux *vésicules secondaires*, telles que les *vésicules oculaires primitives, les vésicules des hémisphères*, celles du *bulbe*, du *cervelet*, etc., dont le développement est plus tardif, et qui procèdent soit par division, soit par bourgeonnement, des première et troisième vésicules encéphaliques. La *vésicule encéphalique antérieure*, donnera naissance au *cerveau* proprement dit, c'est-à-dire aux *hémisphères cérébraux*, aux *corps opto-striés* et à toute la région qui entoure le *troisième ventricule;* la *vésicule encéphalique moyenne*, aux *pédoncules cérébraux* et aux *tubercules quadrijumeaux*, c'est-à-dire, à la région de l'*aqueduc de Sylvius*. La *vésicule encéphalique postérieure*, à la *protubérance annulaire*, au *cervelet* et au *bulbe rachidien*, c'est-à-dire à la *région du quatrième ventricule*.

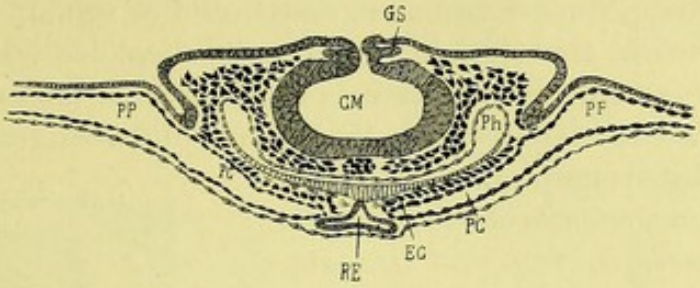

Fig. 12. — Coupe transversale d'un embryon de poulet de la 26e heure de l'incubation, passant à peu près au même niveau que la coupe *b* de la fig. 10, c'est-à-dire au niveau de la fosse cardiaque. (D'après Mathias Duval.)

CM, canal neural ou médullaire. — *GS*, ganglion spinal. — *EC*, premiers rudiments des cellules du tube endothélial du cœur. — *PC*, portion péricardique de la cavité pleuro-péritonéale. — *Ph*, pharynx. — *PP*, cavité pleuro-péritonéale. — *RE*, Pochette ectodermique de la face inférieure de la tête.

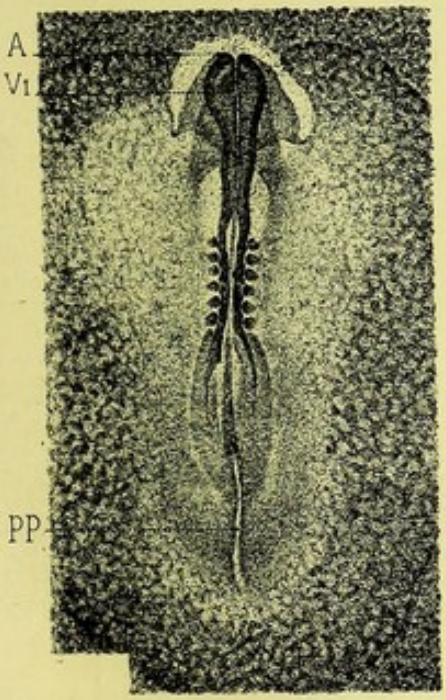

Fig 13. — Blastoderme et embryon de poulet à la 25e heure de l'incubation. Grossissement de 13 diamètres. (D'après Mathias Duval.)

A, extrémité antérieure de la tête. — *pp*, ligne primitive. — *V1*, vésicule cérébrale. Cet embryon a six proto-vertèbres nettement délimitées.

Rôle des vésicules dans le développement du système nerveux central.

Au moment de son apparition, la *vésicule encéphalique primitive anté-*

Vésicule antérieure.

rieure, affecte la forme d'un court fuseau (fig. 13), et présente à son extrémité antérieure, la *fente vertico-médiane* qui donne accès dans sa cavité. Puis la vésicule grossit, elle se renfle, devient sphérique, s'élargit ensuite transversalement et son diamètre transverse devient le double de son diamètre antéro-postérieur; elle affecte la forme caractéristique d'un marteau (fig. 14, Vo), et ses volumineux diverticules latéraux, représentent les premiers rudiments des *vésicules oculaires primitives*.

Fermeture de la fente vertico-médiane et apparition de la lame terminale antérieure.

Dès que les vésicules oculaires primitives apparaissent, la *fente vertico-médiane* se ferme rapidement, et au devant de la vésicule close, l'ectoderme du côté droit se continue directement avec celui du côté gauche. A la place de la fente vertico-médiane on trouve une mince lame suturale, la *lame terminale embryonnaire primitive* ou *antérieure*, qui constitue le point de fusion des parois ventrale et dorsale avec les parois latérales droite et gauche du canal encéphalique. Cette lame n'est pas une formation persistante, mais donne naissance par bourgeonnement, ainsi que nous le verrons plus loin, aux *vésicules des hémisphères cérébraux*. Chez beaucoup d'embryons de vertébrés, elle présente pendant un temps plus ou moins long un orifice d'aspect ombiliqué, le *neuro-pore* de His, dernier vestige de la fente vertico-médiane de la vésicule encéphalique antérieure.

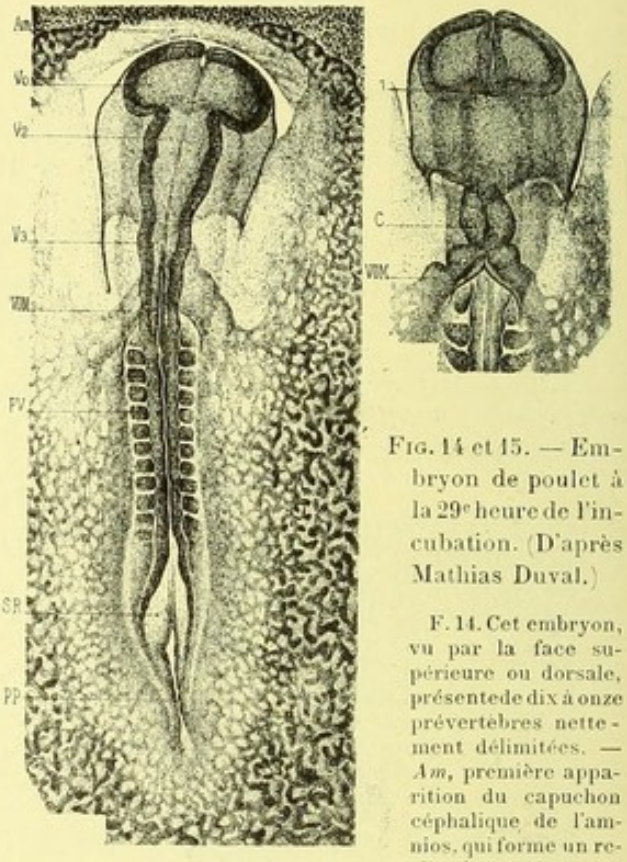

Fig. 14 et 15. — Embryon de poulet à la 29e heure de l'incubation. (D'après Mathias Duval.)

F. 14. Cet embryon, vu par la face supérieure ou dorsale, présente de dix à onze prévertèbres nettement délimitées. — *Am*, première apparition du capuchon céphalique de l'amnios, qui forme un repli prêt à venir recouvrir la tête. — *Vo*, épanouissement latéral de la vésicule encéphalique antérieure (future vésicule oculaire primitive). — *V2*, seconde vésicule encéphalique. — *V3*, troisième vésicule encéphalique. — *VOM*, veine omphalo-mésentérique. — *PV*, prévertèbres. — *SR*, Sinus rhomboïdal, c'est-à-dire partie postérieure du canal médullaire largement ouvert et encadrant la partie antérieure de la ligne primitive *pp*.

Fig. 15. Région céphalique de ce même embryon vue par la face intérieure ou ventrale. — 1, bord antérieur de la première vésicule encéphalique qui se courbe vers le bas. — *C*, cœur. — *VOM*, veine omphalo-mésentérique.

Neuro-pore de His.

Accroissement spécial de la vésicule encéphalique antérieure. Travaux de Dareste.

Dareste a particulièrement appelé l'attention, sur le mode d'accroissement en largeur de la vésicule encéphalique antérieure, et sur l'époque de la fermeture de sa fente vertico-médiane. Cet accroissement n'est pas produit par l'épaississement et la dilatation seuls des parois primitives; il se fait en grande partie au dépens de la partie de l'ectoderme adjacente aux bords de la fente; l'ectoderme à ce niveau se trouve peu à peu entraîné et transporté des bords de la fente, vers les parties latérales de la vésicule. C'est pour permettre cette migration, ce glissement particulier de l'ecto-

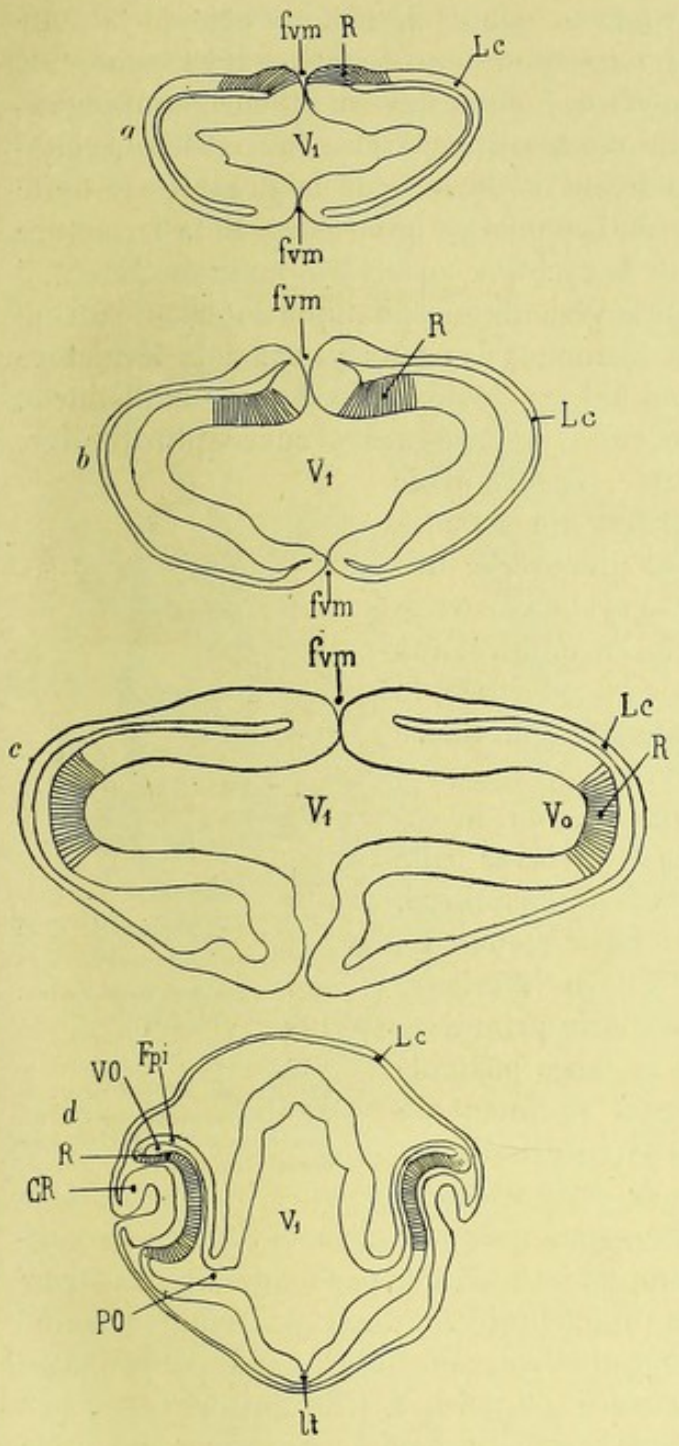

FIG. 16. — Schémas destinés à montrer le déplacement des cellules rétiniennes et le développement de la première vésicule encéphalique. Les schemas *a* et *b* représentent le premier développement de la vésicule encéphalique primitive antérieure ; le schema *c* représente les vésicules oculaires primitives, et le schema *d*, les vésicules oculaires secondaires.

CR, cristallin. — *Fpi*, feuillet pigmentaire de la vésicule oculaire secondaire. — *fvm*, fente vertico-médiane. — *Lc*, lame cornée. — *lt*, lame terminale embryonnaire. — *PO*, pédicule oculaire. — *R*, cellules rétiniennes (*a*, *b*, *c*,) et feuillet rétinien de la vésicule oculaire secondaire (*d*). — V_1, première vésicule encéphalique. — *Vo*, vésicule oculaire primitive. — *VO*, vésicule oculaire secondaire.

(Ces schémas ont été construits à l'aide de figures empruntées à l'Atlas d'embryologie de Mathias Duval.)

derme, que la première vésicule encéphalique reste ouverte, jusqu'après la formation des vésicules oculaires primitives. Dès que les lèvres de la fente sont soudées, l'agrandissement des parois de la vésicule ne peut plus se faire que par une multiplication active de ses cellules. Si, pour une raison quelconque, cette fente s'oblitère prématurément, le mouvement de glissement de l'ectoderme ne peut se produire, et ce fait entraîne des modifications profondes dans le développement de la tête de l'embryon. La première conséquence de cette fermeture prématurée est la *cyclopie;* celle-ci entraîne à son tour : 1° un changement dans la structure de la *bouche*, qui devient triangulaire ; 2° une atrophie et une situation anormale de l'*appareil olfactif*, qui se réduit à une cavité unique et médiane sans communication avec le pharynx, située au-dessus de l'œil unique, à l'extrémité d'un appendice inconstant, la *trompe* des monstres cyclopes ; 3° un *arrêt de développement complet des vésicules des hémisphères*, c'est-à-dire une absence totale des circonvolutions cérébrales, du corps calleux, du trigone, du corps strié et des ventricules latéraux.

Les monstres cyclopes résultent d'une fermeture prématurée de la première vésicule encéphalique.

Dareste a montré en outre, que les cellules embryonnaires qui donnent

naissance aux rétines, se trouvent, au début, de chaque côté de la fente vertico-médiane (fig. 16). Les deux rétines sont donc à cette époque, très rapprochées l'une de l'autre ; plus tard, lorsque la vésicule encéphalique antérieure grandit, les cellules rétiniennes sont reportées aux extrémités latérales de la vésicule, et la rétine droite est séparée de la gauche, par toute l'étendue de la lame terminale embryonnaire antérieure. Si la fermeture anormale de la fente qui entraîne la cyclopie, se fait très prématurément, il se forme à la partie antérieure de la vésicule encéphalique antérieure un œil unique, formé par les éléments fusionnés des deux yeux ; si la fermeture est plus tardive, l'œil unique contient les éléments de deux yeux distincts, soudés en partie l'un à l'autre ; si, enfin, la fermeture est encore plus tardive, tout en étant cependant prématurée, il peut y avoir deux yeux complètement distincts, situés l'un à côté de l'autre et renfermés dans une orbite unique. Les différentes variétés de la cyclopie correspondent donc, ainsi que Dareste l'a montré, aux différentes époques auxquelles s'est effectuée, la fermeture prématurée de la fente de la première vésicule encéphalique primitive.

La cyclopie et ses différentes variétés.

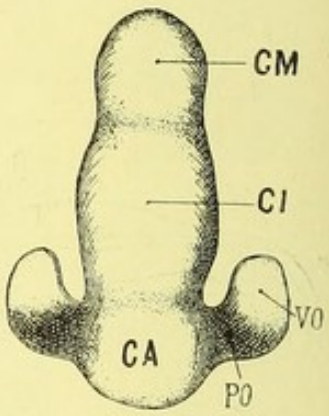

Fig. 17. — Encéphale d'un embryon humain d'environ trois semaines, vu du vertex. (D'après W. His.)

CA, cerveau antérieur. — **CI**, cerveau intermédiaire. — **CM**, cerveau moyen. — *PO*, pédicule oculaire. — *VO*, vésicule oculaire primitive.

Étranglement des vésicules oculaires primitives.

Les *vésicules oculaires primitives*, dont la cavité communique largement au début avec celle de la vésicule encéphalique antérieure primitive, s'en séparent de bonne heure. Elles restent en communication avec la partie antéro-inférieure de la vésicule encéphalique antérieure primitive, par l'intermédiaire d'un court et large pédicule creux, le *pédicule oculaire*, premier rudiment du *nerf optique* ; leur partie supéro-postérieure est au contraire nettement séparée de cette vésicule.

Formation du nerf optique.

La vésicule oculaire primitive, appliquée par sa paroi externe ou convexe contre le feuillet ectodermique, ne conserve pas longtemps sa forme globuleuse (fig. 16, *c*). La face profonde du feuillet ectodermique donne naissance, par suite d'une prolifération de ses cellules, à une petite masse pleine, premier rudiment du *cristallin* (fig. 16, *d*, CR), qui est peu à peu enchâssé dans la vésicule oculaire primitive, laquelle se creuse en cupule pour le recevoir. La paroi externe ou *rétinienne* (R) de la vésicule oculaire, de convexe qu'elle était, devient concave et s'applique sur la paroi interne qui donne naissance au *feuillet pigmentaire* (Fpi) ; la cavité s'aplatit, et se réduit à une étroite fente, qui communique encore au début, avec la cavité de la vésicule encéphalique antérieure primitive, mais qui bientôt se transforme en une simple fente lymphatique. La *vésicule oculaire secondaire* est dès à présent constituée (fig. 16, *d*, côté gauche du schema). Le *pédicule oculaire* (PO), futur nerf optique, s'allonge et s'étire. Vers la troisième semaine de la vie embryonnaire, son axe forme, avec celui de la vésicule oculaire (VO), un angle presque droit (fig. 17 et 21) et ainsi s'ex-

Formation du cristallin.

Vésicule oculaire secondaire.

plique l'insertion excentrique du nerf optique sur la rétine. Au niveau de sa base d'implantation sur la vésicule encéphalique antérieure primitive, le pédicule oculaire présente deux *crêtes* plus ou moins saillantes dont l'une est *antérieure* et l'autre *postérieure* (fig. 18). La crête antérieure, connue sous le nom de *crête* ou de *lame basilaire* de His (Basilarleiste) (fig. 18, LB), se porte obliquement en arrière et en dedans vers le plancher de la vésicule encéphalique antérieure primitive; elle se réunit à celle du côté opposé, immédiatement en arrière de la lame terminale embryonnaire, en formant *la lame du nerf optique* de Goette (Sehnervenplatte), laquelle donnera naissance au *chiasma des nerfs optiques*. La crête postérieure, connue sous le nom de *crête latérale* de His (fig. 18, LL) (Seitenleiste), se porte en haut et en arrière, et se perd sur les parois latérales de la vésicule encéphalique antérieure primitive. Ces crêtes préparent pour ainsi dire, le trajet que suivront les futures fibres optiques pour se porter de la rétine au chiasma (crête basilaire, faisceau optique croisé) et de la rétine aux centres optiques ganglionnaires primaires (crête latérale, faisceau optique direct). Au niveau du pédicule oculaire, la crête basilaire est séparée de la crête latérale par une gouttière profonde (Foc), ouverte en bas et en arrière, qui s'étend depuis la vésicule encéphalique antérieure primitive jusqu'à la vésicule oculaire secondaire. Vers la fin de la quatrième semaine, la gouttière est très profonde, et la vésicule oculaire secondaire affecte la forme d'un fer à cheval ouvert en bas et en arrière, dont la branche antérieure est en connexion, par l'intermédiaire du pédi-

Pédicule oculaire et ses deux crêtes.

La crête basilaire correspond au faisceau optique croisé; la crête latérale au faisceau optique direct.

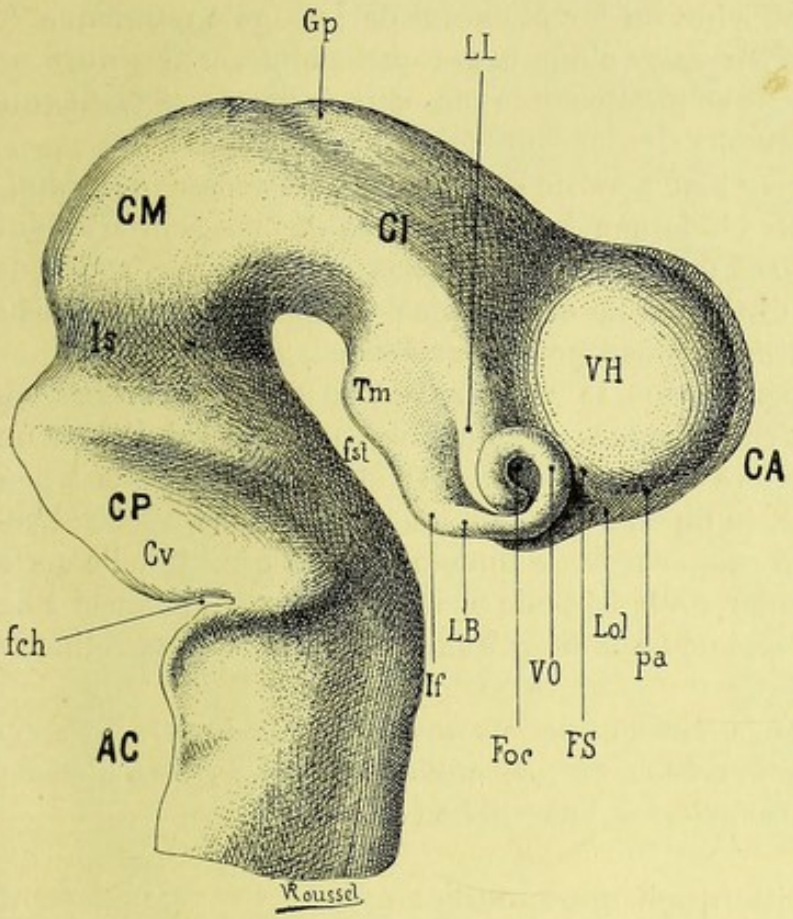

FIG. 18. — Encéphale d'un embryon humain d'environ quatre semaines (6,9 mm.), vu de profil. (D'après W. His.)

AC, arrière-cerveau. — **CA**, cerveau antérieur. — **CI**, cerveau intermédiaire. — **CM**, cerveau moyen. — **CP**, cerveau postérieur. — *Cv*, cervelet. — *fch*, fente choroïdienne. — *Foc*, fente oculaire primitive. — *FS*, fosse sylvienne. — *fst*, fente en forme de selle. — *Gp*, glande pinéale. — *If*, infundubilum. — *Is*, isthme du cerveau. — *LB*, lame basilaire. — *LL*, lame latérale. — *Lol*, lobe olfactif. — *pa*, prolongement antérieur de la fosse sylvienne. — *Tm*, tubercule mamillaire. — *VH*, vésicule des hémisphères. — *VO*, vésicule oculaire secondaire.

cule oculaire, avec la crête basilaire, et la branche postérieure avec la crête latérale (fig. 18). Au fur et à mesure que le pédicule oculaire s'allonge et s'étire, la gouttière se transforme en une fente profonde et étroite, la *fente oculaire primitive*, improprement désignée sous le nom de *fente choroïdienne*. La moitié antérieure de cette gouttière est parcourue par l'*artère centrale de la rétine* et sa branche *hyaloïdienne*. Après la formation de ces vaisseaux, les deux branches du fer à cheval de la cupule rétinienne se soudent entre elles; si, par suite d'une cause quelconque, cette suture ne s'effectue pas, on se trouve en présence de l'anomalie de développement connue sous le nom de *colobome*.

Fente oculaire primitive.

Sa persistance donne lieu au colobome.

La fente oculaire primitive persiste dans la partie antérieure du pédoncule oculaire, jusque vers le milieu du deuxième mois, mais, elle n'atteint plus en général en dedans sa base d'implantation cérébrale; de sorte que l'on peut dès à présent distinguer au nerf optique rudimentaire, un segment antérieur *vasculaire* et un segment postérieur *non vasculaire*.

Changement d'orientation du pédicule oculaire et ses conséquences.

Dès qu'il s'est un peu allongé, le pédicule oculaire se porte en bas, en dedans et en avant; il s'en suit que la cupule rétinienne, d'abord dirigée un peu obliquement en arrière et en dehors (fig. 19 et 21), se porte peu à peu en avant et se place vers la fin du deuxième mois au-dessous du lobe olfactif. Il subit en outre un mouvement de torsion sur son axe, de telle sorte que le segment postérieur de la vésicule oculaire, donne naissance à la partie temporale et le segment antérieur à la partie nasale de la rétine et de son feuillet pigmentaire.

Les deux axes optiques, forment vers la fin du deuxième mois de la vie intra-utérine, un angle de près de 90°; cet angle diminue vers le troisième mois, puis les deux axes deviennent parallèles (His).

Vésicules encéphaliques secondaires.

Vésicules encéphaliques secondaires. — Après l'étranglement des vésicules oculaires primitives, les trois vésicules encéphaliques primitives, subissent d'importantes modifications qui conduisent à la formation de quatre, puis de cinq vésicules, grâce à la subdivision de la troisième et de la première vésicule primitive.

La troisième vésicule encéphalique forme le 4e ventricule.

La *troisième vésicule encéphalique* (fig. 19 et 20, AC et CP) s'évase ; elle prend l'aspect d'un fuseau allongé et se continue insensiblement avec la moelle épinière, tandis qu'elle est nettement séparée de la deuxième vésicule encéphalique par une partie rétrécie, comme étranglée, l'*isthme du cerveau postérieur* (Is) de His. Elle se caractérise surtout par l'amincissement et la forme losangique d'une partie de sa voûte, qui devient la *membrane obturatrice du quatrième ventricule* (MoV), et par l'existence de quatre à six plis sur ses parois latérales. Ces plis, dont trois siègent en avant, et un, quelquefois deux, en arrière de la *vésicule auditive* (VA), tiennent très probablement au plissement que subit le tube encéphalique, dont le développement est plus rapide que celui de la cavité cranienne; ils n'ont en effet qu'une existence transitoire, et font complètement défaut chez les embryons un peu développés (fig. 19 et 20).

Les *vésicules auditives* se produisent de chaque côté de la troisième vésicule encéphalique par invagination de l'ectoderme dans le mésoderme. Vésicules auditives.

Fig. 19.

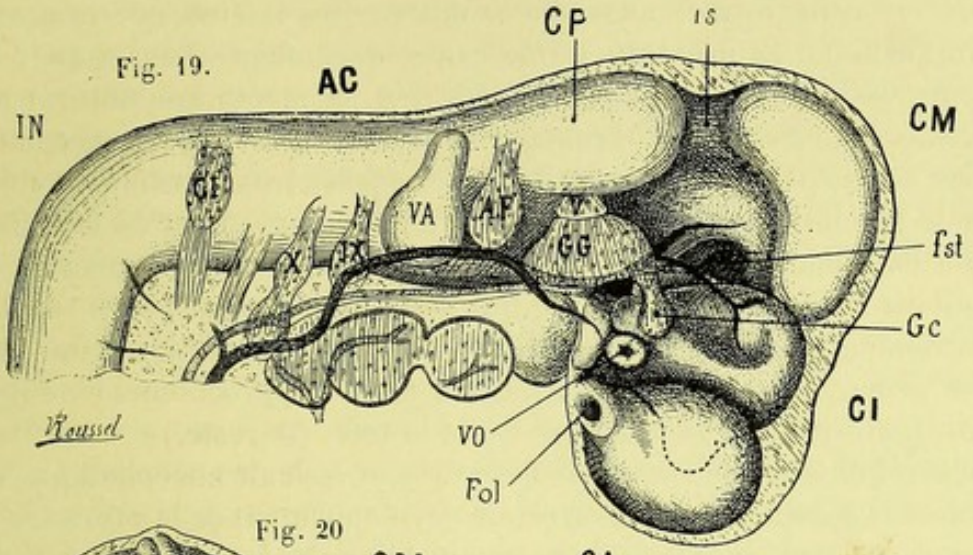

Fig. 20

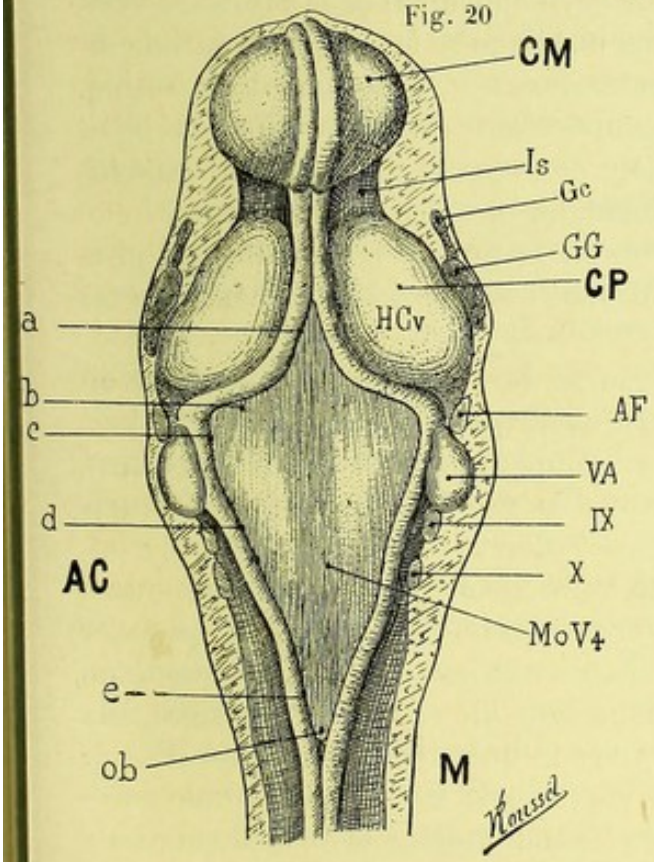

Fig. 21

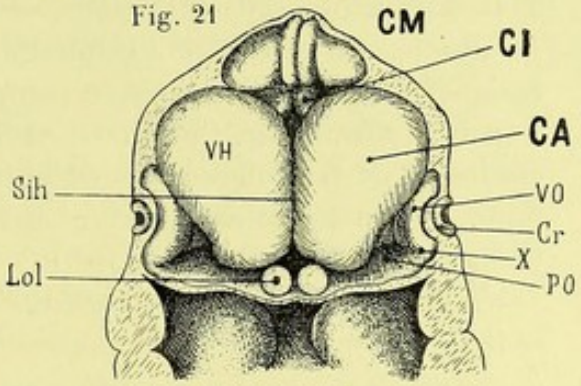

Fig. 19, 20, 21. — Encéphale et ganglions cérébraux d'un embryon humain d'environ quatre semaines. (D'après W. His). — Fig. 19. Encéphale vu de profil. — Fig. 20. Encéphale vu par la face dorsale. — Fig. 21. Encéphale vu de face.

AC, arrière-cerveau. — *AF*, ganglion acoustico-facial. — **CA**, cerveau antérieur. — **CI**, cerveau intermédiaire. — **CM**, cerveau moyen. — **CP**, cerveau postérieur. — *Cr*, cristallin. — *Fol*, fossette olfactive. — *fst*, feute en forme de selle. — *GG*, ganglion de Gasser. — *Gc*, ganglion ciliaire. — *GI*, ganglion du premier nerf cervical. — *HCv*, hémisphère cérébelleux. — *IN*, inflexion de la nuque. — *Is*, isthme du cerveau postérieur. — *Lol*, lobe olfactif. — **M**, moelle épinière. — *Mo V4*, membrane obturatrice du 4e ventricule. — *PO*, pédicule oculaire s'insérant à angle droit (x) sur la vésicule oculaire secondaire. — *Sih*, scissure inter-hémisphérique. — *V*, trijumeau. — *VH*, vésicule des hémisphères. — *VO*, vésicule oculaire secondaire. — *X*, ganglion du pneumo-gastrique. — *IX*, ganglion du glosso-pharyngien. — La ligne pointillée de la fig. 19 indique la limite antérieure du cerveau intermédiaire et la profondeur du sillon semi-lunaire.

Elles donnent naissance à l'épithélium qui tapisse l'oreille interne, et, bien que complètement indépendantes par leur formation de l'axe neural, elles sont cependant accolées à la troisième vésicule encéphalique dont elles déforment la cavité (fig. 20).

Ces vésicules qui n'apparaissent, d'après Dareste, qu'après l'évasement de la troisième vésicule encéphalique et la formation de la membrane obturatrice du quatrième ventricule, entrent plus tard en connexion avec l'*oreille moyenne*, formée aux dépens des parties latérales de la première fente branchiale. Si par suite d'une cause quelconque l'évasement de la troisième vésicule encéphalique n'a pas lieu, la membrane obturatrice du quatrième ventricule ne se forme pas et la troisième vésicule encéphalique conserve son aspect tubulé primitif, qui rappelle très exactement celui de la moelle épinière (fig. 13 et 14.) L'arrêt de développement de la troisième vésicule encéphalique a pour résultat d'entraver le développement de la tête, qui est beaucoup moins large que dans l'état normal; il en résulte un rapprochement des deux vésicules auditives et la production d'une monstruosité grave, l'*otocéphalie*, caractérisée par le rapprochement ou la réunion médiane des oreilles au-dessous de la tête. (Dareste.)

L'arrêt de développement de la troisième vésicule encéphalique donne naissance à l'otocéphalie.

Différentes combinaisons de l'otocéphalie avec l'arrêt de développement de la première vésicule encéphalique.

Cet arrêt de développement de la troisième vésicule encéphalique, est le plus souvent accompagné d'un arrêt de développement de la première vésicule encéphalique, dont la fente vertico-médiane se ferme prématurément. Si la fermeture est très précoce, et antérieure à la formation de la rétine, on observe la variété d'otocéphalie connue sous le nom de *triocéphalie* et caractérisée : 1° par l'absence complète des yeux et de l'appareil olfactif, 2° par la formation d'une tête rudimentaire encadrée d'une seule oreille médiane, 3° par un état rudimentaire de la première vésicule encéphalique, qui ne donne naissance ni aux couches optiques, ni aux hémisphères cérébraux.

Si la première vésicule encéphalique se développe incomplètement on se trouve en présence d'un *monstre otocéphale cyclope*. Si enfin, le développement de cette vésicule est normal et complet, on se trouve en présence de la variété de monstres otocéphaliens dite *sphénocéphalie*, dans lesquels le développement des yeux et de l'appareil olfactif est normal.

La troisième vésicule encéphalique donne naissance par sa paroi ventrale à la protubérance annulaire, et au bulbe rachidien ; par sa paroi dorsale au cervelet et à la membrane obturatrice du quatrième ventricule.

Le *plancher* ou la *paroi ventrale* de la troisième vésicule encéphalique, donne naissance en avant, à la *protubérance annulaire*, en arrière, au *bulbe rachidien;* la *paroi dorsale* ou la *voûte* s'épaissit considérablement en avant pour former le *cervelet* (HCv), tandis qu'elle se réduit en arrière, à la mince *membrane épithéliale* qui recouvre le quatrième ventricule (MoV$_4$). L'inégal développement que prend la voûte de la troisième vésicule encéphalique, a conduit les embryologistes à subdiviser cette vésicule en deux vésicules secondaires, dont l'antérieure porte, dans la nomenclature de v. Baer, le nom de *cerveau postérieur proprement dit*, de *quatrième vésicule cérébrale* ou de *métencéphalon* (CP), et la postérieure celui *d'arrière-cerveau*, de *cinquième vésicule cérébrale*, d'*épencéphalon* ou de *myélencéphalon* (AC.)

Cette subdivision de la troisième vésicule encéphalique n'est justifiée qu'au niveau de la voûte; elle est insignifiante au niveau du plancher et des parois latérales, où les deux vésicules secondaires délimitent une seule et même cavité, le *quatrième ventricule*.

La *deuxième vésicule encéphalique* grossit rapidement ; elle prend une forme sphérique chez les oiseaux, hémisphérique chez les mammifères et ne subit aucune subdivision ; son plancher donne naissance aux *pédoncules cérébraux*, sa voûte aux *tubercules quadrijumeaux*, sa cavité se rétrécit et forme l'*aqueduc de Sylvius ;* elle porte désormais le nom de *cerveau moyen* (**CM**), *vésicule des tubercules quadrijumeaux*, *mésencéphalon*, et ne subira par la suite que peu de modifications. Nettement délimitée de la troisième vésicule encéphalique, par l'*isthme du cerveau postérieur* de His (Is), elle est séparée de la partie postérieure de la vésicule cérébrale antérieure primitive, par un sillon curviligne assez accentué, le *col du cerveau intermédiaire* de His (cCI.) (fig. 24).

La deuxième vésicule encéphalique forme par sa cavité l'aqueduc de Sylvius, par son plancher les pédoncules cérébraux, par sa voûte les tubercules quadrijumeaux.

La *vésicule encéphalique antérieure primitive*, donne naissance par bourgeonnement de sa paroi antérieure ou *lame terminale embryonnaire primitive*, à une nouvelle vésicule, petite, impaire et insignifiante au début, mais qui prend par la suite un grand développement (fig. 17, **CA**). La vésicule mère portera désormais, d'après la classification de von Baer, le nom de *cerveau intermédiaire*, (**CI**) *vésicule des couches optiques*, *vésicule thalamique* ou *thalamencéphalon* ; la vésicule fille, celui de *cerveau antérieur*, (**CA**) *vésicule cérébrale antérieure*, *vésicule des hémisphères* ou *prosencéphalon*.

La vésicule encéphalique antérieure se dédouble en cerveau intermédiaire ou vésicule des couches optiques et cerveau antérieur ou vésicule des hémisphères.

L'extrémité antérieure un peu pointue du *cerveau intermédiaire*, pénètre à la façon d'un coin dans le *cerveau antérieur*, de telle sorte que la paroi interne de la vésicule des hémisphères, s'adosse à la surface extérieure du cerveau intermédiaire, dont elle est séparée par un *sillon semi-lunaire* d'autant plus profond, que la vésicule des hémisphères est plus développée (fig. 19). L'extrémité inférieure de ce sillon n'atteint pas le plancher de la vésicule cérébrale antérieure primitive, de telle sorte que la *base* ou *portion axiale* du cerveau antérieur, se continue insensiblement avec la *base* du cerveau intermédiaire ; ces deux cerveaux circonscrivent ainsi une seule et même cavité, le *troisième ventricule*.

Ces deux vésicules circonscrivent une seule cavité, le troisième ventricule.

Cette pénétration en forme de coin, du cerveau intermédiaire dans le cerveau antérieur, et l'adossement des parois qui en est la conséquence, est un fait important à retenir, car la paroi du cerveau intermédiaire donnera naissance à la *couche optique*, celle du cerveau antérieur à une partie du *corps strié*, et ainsi se trouve préparée dès le début de la vie embryonnaire, l'union intime que l'on observera par la suite entre les corps opto-striés (fig. 52 à 63).

L'adossement de leurs parois explique l'union intime des corps opto-striés.

Le *cerveau intermédiaire* est un peu aplati latéralement ; ses épaisses *parois latérales* donnent naissance aux *couches optiques* dans leur moitié supérieure, et aux *régions sous-thalamiques* de Forel dans leur moitié inférieure (fig. 22). La *paroi supérieure* ou *voûte*, se réduit en avant à l'état d'une mince membrane épithéliale, que recouvre la future *toile choroïdienne ;* en arrière elle forme la *glande pinéale* et la *commissure postérieure*. Sa *paroi inférieure* ou *plancher*, mince également, constitue le plancher du troisième ventricule, et présente de très bonne heure deux légères saillies ; la saillie

Constitution du cerveau intermédiaire.

antérieure correspond au futur *infundibulum*, la postérieure aux futurs *tubercules mamillaires* (fig. 22).

Le vésicule des hémisphères est d'abord impaire et médiane.

La *vésicule des hémisphères*, impaire, médiane et insignifiante au début, est plus haute que large (fig. 17); vue de profil, elle affecte la forme d'une cornue ou d'une poire légèrement courbée sur son axe qui embrasse par sa concavité la partie antérieure et supérieure des vésicules oculaires primitives (fig. 23, 24). Étroite à sa base d'implantation, qui est située immédiatement en avant de la vésicule oculaire primitive, la vésicule des hémisphères s'élargit en avant et en haut, où elle se continue avec la paroi supérieure du cerveau intermédiaire (fig. 17 et 18).

Formation de la grande scissure interhémisphérique.

Vers la fin de la quatrième semaine, un repli mésodermique médian et antéro-postérieur, la *faux primitive* du cerveau, déprime la paroi antérieure de la vésicule des hémisphères, et divise cette dernière en deux moitiés latérales, l'une droite, l'autre gauche. La dépression médiane ainsi produite, porte le nom de *grande scissure interhémisphérique* ou *fente interhémisphérique* (fig. 21); en avant elle n'atteint pas la *portion axiale* de la vésicule des hémisphères; en arrière, elle se continue avec les deux *sillons semi-lunaires*, qui séparent de chaque côté le cerveau antérieur du cerveau intermédiaire. Le *fond* de la scissure interhémisphérique répond à la partie supérieure de la lame terminale embryonnaire; il fait saillie dans la cavité de la vésicule des hémisphères et y détermine un repli saillant, vertico-médian, le *repli falciforme* de His (Sichelfalte), qui n'atteint pas l'extrémité antérieure du cerveau intermédiaire. La scissure interhémisphérique d'une part, les deux sillons semi-lunaires d'autre part, divisent donc la vésicule des hémisphères en trois parties : 1° une petite partie impaire et médiane, le *tronc*, la *base* ou la *portion axiale* du cerveau antérieur (Wurzelgebiet, His), en continuité directe avec le plancher du cerveau intermédiaire, et qui donnera naissance aux *corps striés*, et aux parties qui limitent le troisième ventricule en avant (*lame sus-optique*); 2° deux parties latérales, paires et symétriques, d'aspect globuleux, les *vésicules hémisphériques proprement dites* ou la *région du manteau cérébral* (Mantelgebiet de His, Pallium cerebri), qui donneront naissance à l'*écorce grise* du cerveau, à la *masse blanche* sous-jacente, au *corps calleux*, au *septum lucidum* et au *trigone cérébral*.

Division de la vésicule des hémisphères en trois parties, une médiane et deux latérales.

Accroissement ultérieur énorme des vésicules des hémisphères.

Les vésicules des hémisphères sont larges et globuleuses dans leurs parties supérieure et postérieure, où elles sont séparées l'une de l'autre par toute la largeur du cerveau intermédiaire; elles convergent en avant, et ne sont plus séparées que par l'étroite *fente interhémisphérique* qui loge la faux du cerveau. Elles prendront par la suite un très grand développement et recouvriront à la façon d'un capuchon le cerveau intermédiaire, le cerveau moyen et le cerveau postérieur (fig. 21, 40, 44, 46, 66).

Au niveau de leur insertion sur la base du cerveau antérieur, les vésicules hémisphériques se rétrécissent, et, à l'intersection des deux parties, on trouve en général une dépression large mais peu profonde, premier rudiment de la *fosse Sylvienne* (FS). Un léger sillon prolonge celle-ci en avant

et sépare un petit lobe étroit, le *lobe olfactif*, du reste du manteau cérébral. (fig. 18.)

Fosse Sylvienne et lobe olfactif,

La *cavité* du cerveau antérieur comprend de même trois parties, une partie antérieure médiane et *axiale*, limitée en avant par la lame terminale embryonnaire, et qui s'ouvre en arrière dans le troisième ventricule; et deux parties *latérales* et supérieures, les cavités des vésicules hémisphéri-

La cavité du cerveau antérieur comprend également trois parties : une médiane et deux latérales, les ventricules latéraux.

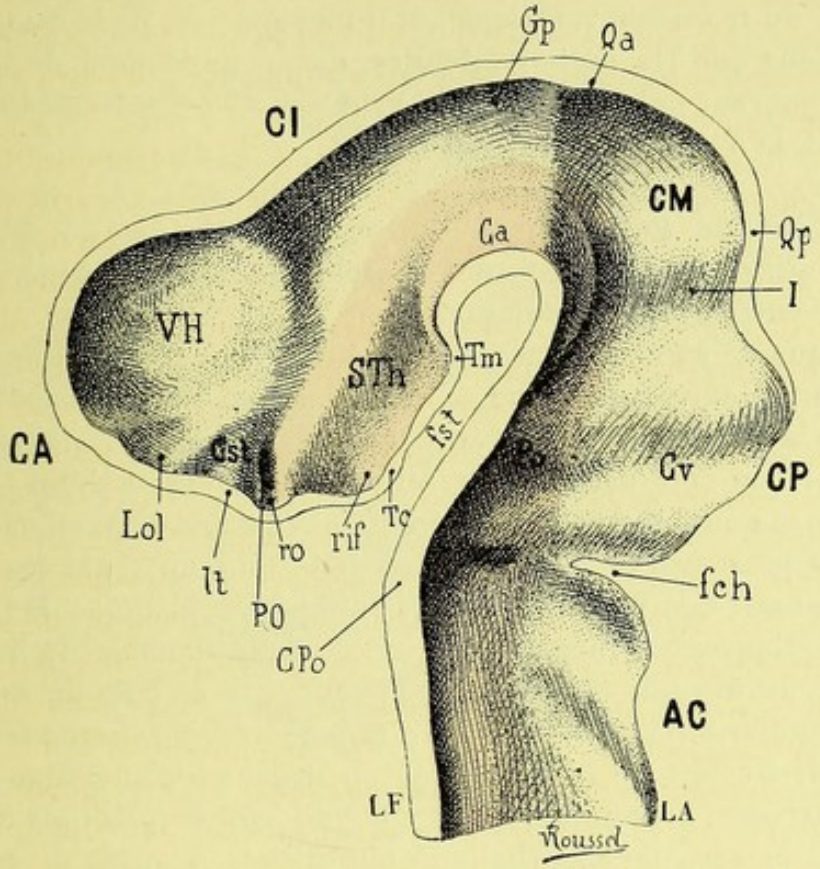

FIG. 22. — Encéphale d'un embryon humain d'environ quatre semaines (6,9 mm.). Section vertico-médiane de l'encéphale de la fig. 18 (D'après W. His.). La lame fondamentale est colorée en rouge.

AC, arrière-cerveau. — **CA**, cerveau antérieur. — *Ca*, calotte. — **CI**, cerveau intermédiaire. — **CM**, cerveau moyen. — **CP**, cerveau postérieur. — *CPo*, courbure de la protubérance. — *Cst*, corps strié. — *Cv*, cervelet. — *fch*, fente choroïdienne. — *fst*, fente en forme de selle. — *Gp*, glande pinéale. — *Is*, isthme du cerveau postérieur. — *LA*, lame alaire. — *LF*, lame fondamentale, — *lt*, lame terminale embryonnaire. — *Lol*, lobe olfactif. — *Po*, pédicule oculaire. — *Qa*, tubercule quadrijumeau antérieur. — *Qp*, tubercule quadrijumeau postérieur. — *rif*, diverticule de l'infundibulum. — *ro*, recessus optique. — *STh*, région sous-thalamique de Forel. — *Tc*, tuber cinereum. — *Tm*, tubercule mamillaire. — *VH*, vésicule des hémisphères.

ques ou *ventricules latéraux*, qui communiquent largement au début avec le troisième ventricule par les *trous de Monro primitifs*.

Vue de la cavité ventriculaire, après ablation de sa partie supérieure, la cavité commune aux cerveaux intermédiaire et antérieur, se présente sous l'aspect d'une carène aplatie et fortement excavée, qui se continue en arrière avec l'aqueduc de Sylvius. La *lame du nerf optique* (futur chiasma) et l'embouchure des deux pédicules optiques, séparent la partie qui appartient au cerveau intermédiaire, de celle qui appartient au cerveau antérieur. Mais cette séparation n'est pas complète, car en avant, en haut et en arrière

du pédicule optique, le plancher du cerveau intermédiaire se continue directement et sans aucune ligne de démarcation, avec la partie basale de la vésicule des hémisphères.

Les trous de Monro primitifs, s'arrêtent bientôt dans leur développement, tandis que les parties environnantes, qui donnent naissance au corps strié, s'accroissent considérablement; la partie basale de la cavité du cerveau antérieur, se réduit alors à une mince fente, qui entre définitivement dans la constitution du troisième ventricule, et il ne persistera de la cavité du cerveau antérieur que les parties latérales, qui, sous le nom de *ventricules latéraux*, s'ouvrent dans le troisième ventricule par l'intermédiaire d'une étroite fente, le *trou de Monro définitif*.

Les inflexions de l'encéphale embryonnaire tiennent à plusieurs causes.

Inflexions de l'encéphale embryonnaire (fig. 23, 24). — Ces diverses modifications des vésicules encéphaliques, ne s'accomplissent pas sur un tube encéphalique rectiligne.

A l'époque de sa formation, l'axe du tube neural est rectiligne, et son extrémité antérieure correspond, à la partie moyenne de la fente verticomédiane de la première vésicule encéphalique primitive. Mais le tube neural, s'incurve du côté de la face ventrale de l'embryon avant l'occlusion complète de la gouttière encéphalique, et l'axe longitudinal affecte la forme d'une ligne plusieurs fois coudée. Les inflexions du canal encéphalique tiennent, soit aux courbures que subit l'extrémité céphalique de l'embryon, soit au développement inégal de la voûte et du plancher du névraxe. La

Courbure du vertex ou inflexion cérébrale antérieure.

première courbure qui apparaît, est connue sous le nom de *courbure du vertex* (Scheitelkrümmung de His) ou *d'inflexion cérébrale antérieure* (Kölliker); elle divise le tube encéphalique en deux segments, l'un antérieur, l'autre postérieur : le premier répond à la vésicule encéphalique antérieure, le second à la vésicule encéphalique postérieure. L'angle de cette cour-

La saillie du vertex représente le point culminant de l'axe encéphalo-médullaire.

bure, connue sous le nom de *saillie du vertex* (Sheitelhöcker de His), représente un angle droit vers la fin de la troisième semaine de la vie embryonnaire; il correspond à la partie moyenne de la deuxième vésicule encéphalique, et occupe le point culminant de l'axe encéphalo-médullaire. Cette courbure s'accentue rapidement; l'antéversion de la première vésicule encéphalique primitive (fig. 15) devient une véritable antéflexion, à tel point que vers la quatrième et la cinquième semaine de la vie embryonnaire, la base du cerveau intermédiaire devient parallèle à celle du cerveau postérieur proprement dit, dont elle est séparée par une fente étroite mais très profonde, comparée à une selle (Sattelspalte de His; fst, fig. 18, 19, 23, 24) et dans laquelle la base du crâne membraneux, envoie un repli connu sous le nom de *pilier moyen du crâne* de Rathke ou de *pilier antérieur du crâne* de Kölliker. La lèvre antérieure de la fente, est formée par la région des futurs tubercules mamillaires et par l'infundibulum du troisième ventricule; la lèvre postérieure, par la future protubérance annulaire. Le fond de la fente, connu sous le nom de *fosse de Tarin*, s'élargit dans le sens antéro-postérieur; il correspond au futur espace per-

foré postérieur et donne naissance à deux diverticules ou fossettes; l'antérieur s'insinue entre les tubercules mamillaires, le postérieur formera un *trou borgne*, compris entre les futurs pédoncules cérébraux et le bord supérieur de la protubérance annulaire.

Par suite du rapprochement des deux lèvres de cette fente, la saillie du

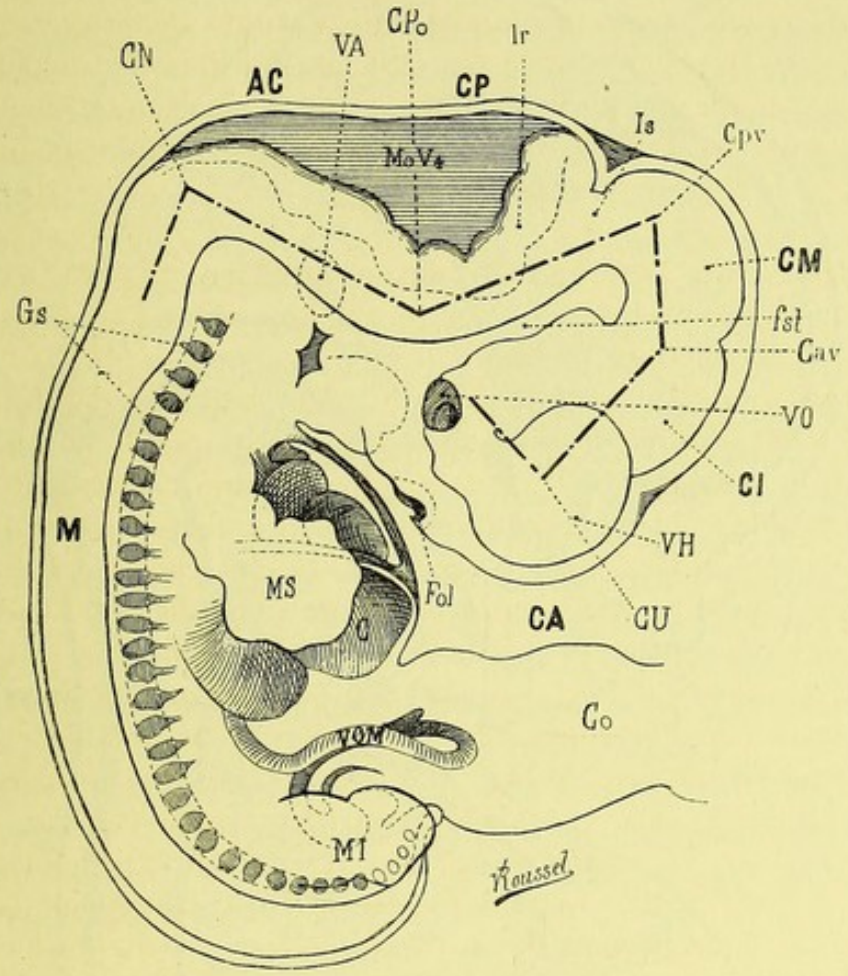

Fig. 23. — Embryon humain de 12,4 mm. de longueur âgé d'environ quatre semaines et demie. Dessiné d'après nature après éclaircissement par l'essence de girofle. (D'après W. His.)

AC, arrière-cerveau. — *C*, cœur. — **CA**, cerveau antérieur. — **CI**, cerveau intermédiaire. — **CM**, cerveau moyen. — *CN*, courbure de la nuque. — *Co*, cordon ombilical. — **CP**, cerveau postérieur. — *Cav*, courbure antérieure du vertex. — *CPo*, courbure de la protubérance. — *Cpv*, courbure postérieure du vertex. — *CU*, courbure unciforme. — *fst*, fente en forme de selle. — *Fol*, fossette olfactive. — *Gs*, ganglions spinaux. — *Is*, isthme du cerveau postérieur. — *Ir*, lèvre rhomboïdale. — **M**, moelle. — *MI*, membre inférieur. — *MoV4*, membrane obturatrice du 4e ventricule. — *MS*, membre supérieur. — *VA*, vésicule auditive. — *VH*, vésicule des hémisphères. — *VO*, vésicule oculaire secondaire. — *VOM*, vaisseaux omphalo-mésentériques.

vertex s'élargit dans le sens antéro-postérieur; elle présentera dorénavant deux bords : l'*angle antérieur* et l'*angle postérieur* (fig. 23). L'*angle postérieur*, situé au voisinage du bord postérieur du cerveau moyen, correspond à la plus grande largeur de ce dernier; très ouvert vers la troisième semaine de la vie embryonnaire, où il mesure, d'après His, 120°; il augmente rapidement, se transforme en angle droit, puis en angle aigu, et mesure 50° vers la moitié de la cinquième semaine et 30° à la fin du deuxième mois. L'*angle antérieur du vertex*, occupe la partie antérieure du

Dédoublement de la saillie du vertex en angle antérieur et postérieur.

cerveau moyen, puis empiète sur la partie postérieure du cerveau intermédiaire ; il s'ouvre au fur et à mesure que l'angle postérieur se ferme.

De très bonne heure et pendant que les *courbures du vertex* s'ébauchent,

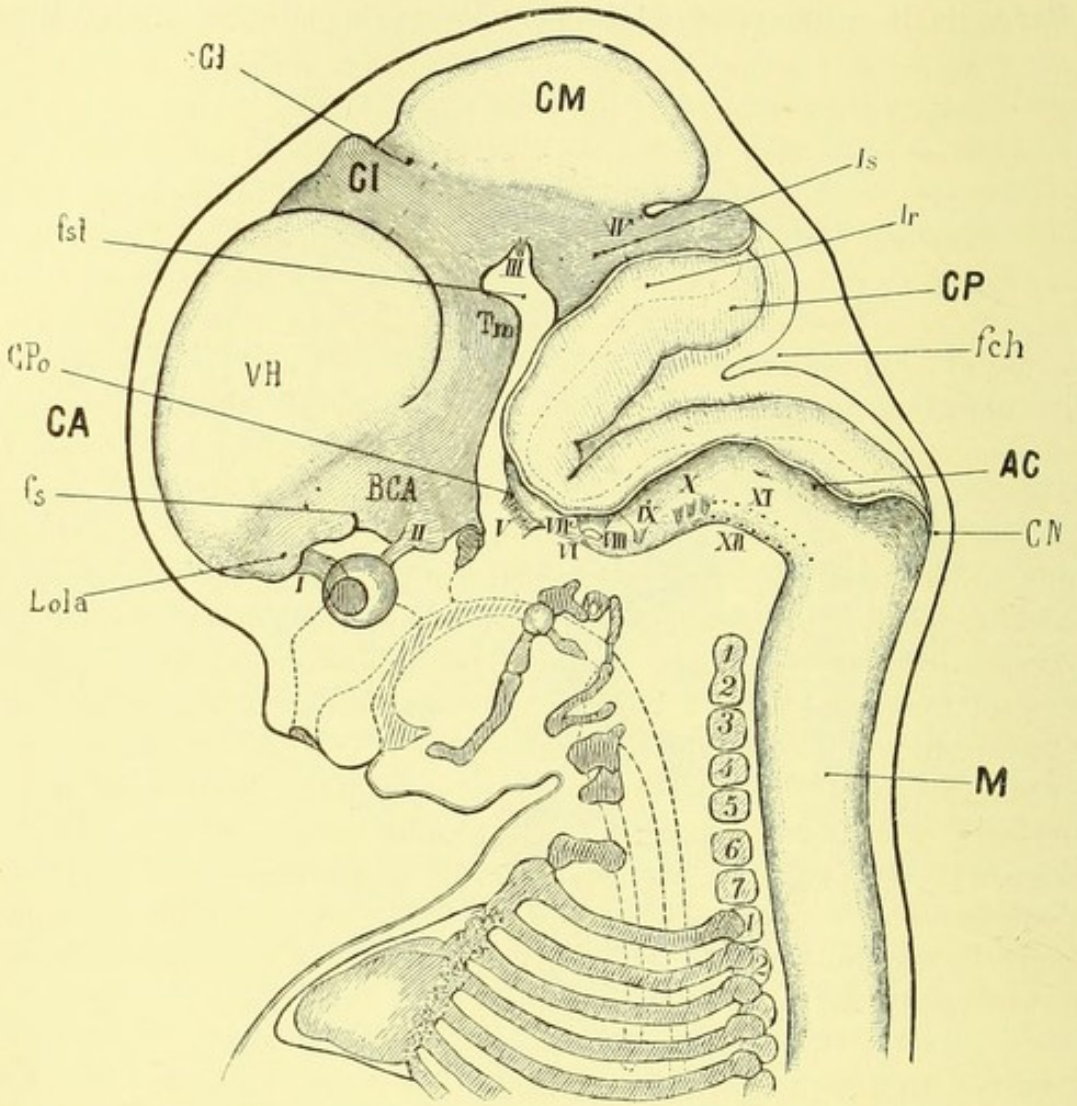

Fig. 24. — Embryon humain de sept semaines (D'après W. His.). La membrane obturatrice du 4e ventricule présente de légères hachures ; la ligne à double contour représente la ligne d'insertion des tænias du 4e ventricule ; la ligne pointillée, la profondeur du sillon labial externe.

AC, arrière-cerveau. — *BCA*, base du cerveau antérieur. — **CA**, cerveau antérieur. — *cCI*, col du cerveau intermédiaire. — **CI**, cerveau intermédiaire. — **CM**, cerveau moyen. — *CN*, courbure de la nuque. — **CP**, cerveau postérieur. — *CPo*, courbure de la protubérance. — *fch*, fente choroïdienne. — *fs*, fissura serotina. — *fst*, fente en forme de selle. — *Is*, isthme du cerveau postérieur. — *lr*, lèvre rhomboïdale. — *Lola*, lobe olfactif antérieur. — **M**, moelle. — *Tm*, tubercule mamillaire. — *VH*, vésicule des hémisphères. — *I*, nerf olfactif. — *II*, nerf optique. — *III*, nerf moteur oculaire commun. — *IV*, nerf pathétique. — *V*, nerf trijumeau. — *VI*, nerf moteur oculaire externe. — *VII*, nerf facial. — *VIII*, nerf acoustique. — *IX*, nerf glosso-pharyngien. — *X*, nerf pneumogastrique. — *XI*, nerf spinal. — *XII*, nerf grand hypoglosse.

apparaît une troisième courbure, à concavité ventrale également, et qui tient au développement prédominant que prend la voûte de la vésicule des hémisphères par rapport au plancher : c'est l'*inflexion unciforme*, la *courbure en crochet* de His (Hackenkrümmung). Elle appartient en propre au tube encéphalique, et entraîne la formation de chaque côté de la vésicule encé-

phalique antérieure primitive de deux saillies, les futures *vésicules oculaires primitives*. Celles-ci doivent être considérées, suivant His, comme de véritables *auricules de flexion*, assez comparables aux auricules qui se forment lorsqu'on infléchit un tube en caoutchouc creux (His).

Inflexion unciforme ou courbure en crochet; ses rapports avec les vésicules oculaires primitives.

Une troisième courbure à concavité ventrale apparaît au niveau de la nuque, à l'union de l'arrière-cerveau et de la moelle épinière : c'est la *courbure* de la nuque, l'*angle nuchal;* elle relève de l'inflexion en avant de toute la tête de l'embryon. Peu développée vers la troisième semaine de la vie embryonnaire, elle augmente rapidement et atteint son maximum vers la sixième semaine. A cette époque, l'axe de la moelle allongée forme avec celui de la moelle épinière, un angle de près de 65°. A partir de ce moment, la tête se redresse peu à peu et la courbure nuchale diminue, sans disparaître toutefois complètement.

Courbure de la nuque.

Une quatrième courbure à concavité dorsale, apparaît enfin au niveau de la troisième vésicule encéphalique primitive. C'est la *courbure du pont de Varole*, ou la *courbure de la protubérance*. Grâce à cette courbure, le quatrième ventricule s'élargit, la voûte du cerveau postérieur s'applique presque sur la voûte de l'arrière-cerveau (fig. 24), et les parties latérales du cerveau postérieur s'étirent en forme d'auricules, pour former les *diverticules* ou *recessus latéraux* du quatrième ventricule. L'*angle pontique* correspond très exactement à l'émergence du trijumeau. La courbure du pont est en rapport direct avec le développement du cervelet : très accentuée chez l'homme, elle est à peine marquée chez les batraciens et les cyclostomes, dont le cervelet reste à l'état rudimentaire.

Courbure du pont de Varole.

Cette courbure est en rapport avec le développement du cervelet.

Les angles de toutes ces courbures, sont très accusés vers la fin du deuxième mois de la vie embryonnaire; ils s'ouvrent et diminuent peu à peu dans le troisième mois, de telle sorte que l'angle pontique, par exemple, devient très obtus au cours du quatrième mois.

Cavités du névraxe embryonnaire. — Les courbures de l'axe neural et les modifications que subissent les parois des vésicules encéphaliques, entraînent nécessairement des altérations dans la forme de la cavité du tube encéphalo-médullaire.

Chez un embryon de la quatrième semaine, la *cavité* de la *moelle épinière* affecte la forme d'une fente antéro-postérieure aplatie latéralement (fig. 25) ; elle est limitée par deux *parois latérales* épaisses, volumineuses, réunies par deux parties minces commissurales, les *sutures* ou *commissures primitives*, dont l'une correspond au *plancher* (P), l'autre à la *voûte* (V). Un léger *sillon longitudinal latéral*, plus rapproché de l'extrémité dorsale de la moelle que de son extrémité ventrale, divise les épaisses parois latérales de la moelle épinière en deux segments inégaux, l'un *ventral*, l'autre *dorsal*. Le segment ventral, le plus grand, désigné par His sous le nom de *lame fondamentale*, est le lieu d'origine de tous les nerfs moteurs ; le segment dorsal, connu sous le nom de *lame alaire*, reçoit les terminaisons centrales de tous les nerfs sensitifs.

Cavité de la moelle épinière.

Lame fondamentale.
Lame alaire.

Plancher du canal neural.

Les commissures primitives restent minces pendant toute la vie; la *commissure ventrale* ou *plancher* du canal neural, de date ancienne, appartient à la partie axiale des lames neurales, et relie les deux lames fondamentales. La commissure *dorsale*, la *voûte* du canal neural, de formation plus récente, représente la suture des deux lames neurales et réunit les

Voûte du canal neural.

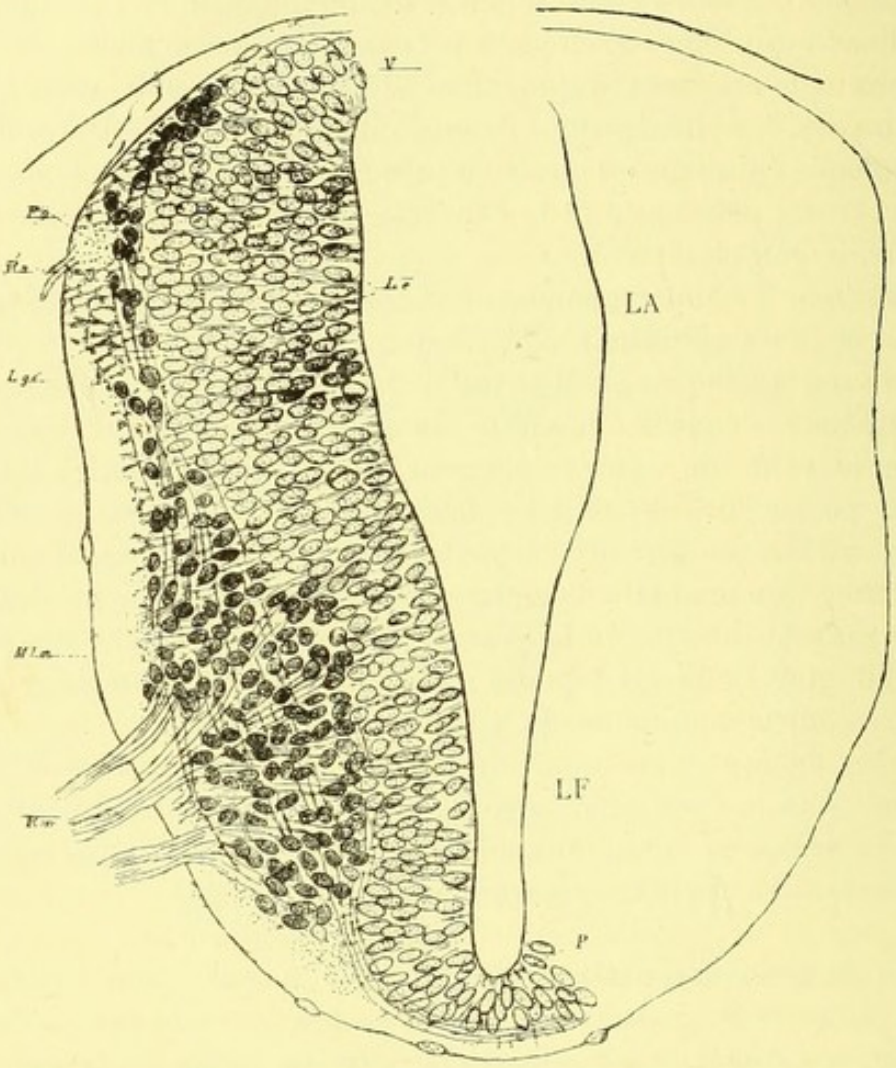

Fig. 25. — Coupe transversale de la moelle d'un embryon humain d'environ quatre semaines et mesurant 6,9 mm. (D'après W. His.)

Fo, faisceau ovalaire ou postérieur. — *LA*, lame alaire. — *LF*, lame fondamentale. — *Le*, lame épendymaire (Innenplatte). — *Lge*, lame grise externe (äussere Mantelschicht). — *Mlm*, membrane limitante méningée. — *P*, plancher. — *Rm*, racine motrice. — *Rs*, racine sensitive. — *V*, voûte.

deux lames alaires. La lame alaire et la lame fondamentale se réunissent à angle obtus; elles font saillie dans l'intérieur de la cavité médullaire, qu'elles réduisent en avant et en arrière à une étroite et profonde fente longitudinale.

Cavité de l'arrière-cerveau et du cerveau postérieur.

Au niveau de l'*arrière-cerveau* et du *cerveau postérieur* (fig. 32), la cavité du canal encéphalique devient prismatique, grâce à l'interposition entre les bords postérieurs de la moelle, de la membrane obturatrice du quatrième

ventricule. La forme est en général celle d'un prisme à cinq pans, sauf au niveau de la plus grande largeur de la membrane obturatrice, où la forme de la cavité se rapproche de celle d'un prisme à trois pans.

Cavité de l'isthme et du cerveau moyen.

Mais cet aspect se perd plus haut, et l'*isthme du cerveau postérieur* comme le *cerveau moyen*, ne sont plus formés que par deux demi-cylindres, réunis par un bord antérieur et un bord postérieur saillants. La cavité circonscrite par le *cerveau intermédiaire*, paraît large par rapport à ce qu'elle sera plus tard; cette cavité, très irrégulière, donne naissance à de nombreux diverticules (fig. 22). En bas et en arrière, elle communique avec l'infundibulum, de chaque côté et en avant, elle se continue avec la cavité des *pédicules oculaires*. En bas, elle communique avec les *cavités des lobes olfactifs;* en avant, elle se continue avec les *ventricules latéraux*. Les *ventricules latéraux* et le *troisième ventricule*, forment une cavité commune subdivisée seulement par un léger étranglement, qui délimite les larges *trous de Monro primitifs*.

Cavité du cerveau intermédiaire et ses diverticules.

Les *sillons longitudinaux latéraux* de la moelle épinière peuvent être poursuivis dans toute la longueur du tube encéphalo-médullaire. Ils sillonnent le plancher du quatrième ventricule et l'aqueduc de Sylvius, forment au niveau du cerveau intermédiaire le *sillon de Monro*, et se terminent au niveau du trou de même nom. Ils séparent, dans leur long trajet, la lame fondamentale encéphalique de la lame alaire. La séparation de ces deux lames correspond en avant, au chiasma et aux bandelettes des nerfs optiques; quant à la rétine, elle naît de la lame fondamentale : elle est donc morphologiquement, l'analogue de la corne antérieure de la moelle et des noyaux moteurs de l'œil (His).

Vue d'ensemble sur les cinq vésicules et leurs transformations ultérieures.

Les cinq vésicules encéphaliques représentent donc, toutes les parties constituantes de l'axe encéphalique. Le CERVEAU ANTÉRIEUR donnera naissance aux *hémisphères cérébraux*, aux *corps striés*, au *corps calleux* et au *trigone;* le CERVEAU INTERMÉDIAIRE aux *couches optiques*, à la *région sous-optique* et à toutes les parties qui constituent le *plancher* et la *voûte du troisième ventricule;* le CERVEAU MOYEN, aux *tubercules quadrijumeaux* et à la *calotte des pédoncules cérébraux;* le CERVEAU POSTÉRIEUR, au *cervelet* et à la *protubérance;* l'ARRIÈRE-CERVEAU au *bulbe rachidien*. La cavité du cerveau antérieur formera les *ventricules latéraux;* celle du cerveau intermédiaire, le *troisième ventricule;* celle du cerveau moyen, l'*aqueduc de Sylvius;* celle des quatrième et cinquième vésicules, le *quatrième ventricule*.

Avant de passer à l'étude du développement ultérieur des parties constituantes de l'axe encéphalo-médullaire, nous résumerons dans le tableau suivant, les différentes parties qui se développent aux dépens de son plancher, de sa voûte et de ses parois latérales.

TABLEAU DES DIFFÉRENTES PARTIES DU NÉVRAXE DÉRIVÉES DE CHAQUE VÉSICULE ENCÉPHALIQUE, AVEC LES NERFS CRANIENS CORRESPONDANTS

NÉVRAXE.		PLANCHER.	PAROIS LATÉRALES. — LAME FONDAMENTALE	PAROIS LATÉRALES. — LAME ALAIRE	VOUTE.	CAVITÉS.
Moelle épinière.		Septum antérieur de la moelle.	Corne antérieure, commissure grise antérieure. Cordon antérieur, partie antérieure du cordon latéral. Noyaux d'origine de tous les nerfs moteurs rachidiens.	Col et corne postérieurs, commissure grise postérieure. Cordons postérieurs et partie postérieure des cordons latéraux à l'exception du faisceau pyramidal. Noyaux de terminaison de tous les nerfs sensitifs rachidiens et d'une partie du trijumeau.	Partie postérieure du septum postérieur de la moelle.	Canal central de l'épendyme.
3e Vésicule encéphalique primitive.	ARRIÈRE-CERVEAU.	Raphé.	Calotte du bulbe. Noyaux d'origine des nerfs moteurs du bulbe : grand hypoglosse, XIIe paire; spinal, XIe paire; partie motrice du pneumogastrique, Xe paire; facial, VIIe paire; moteur oculaire externe, VIe paire.	Pédoncules cérébelleux inférieurs. Noyaux des cordons de Goll et de Burdach. Systèmes des olives inférieure et supérieure. Tubercule acoustique. *Ala cinerea :* noyau de terminaison de la partie sensitive des nerfs mixtes glosso-pharyngien, IXe paire et pneumogastrique, Xe paire. Noyaux de terminaison de la partie cochléaire de l'auditif, VIIIe paire et d'une partie du trijumeau, Ve paire.	Membrane obturatrice du 4e ventricule. Obex, tænia du 4e ventricule.	4e Ventricule.
	CERVEAU POSTÉRIEUR PROPREMENT DIT.	Raphé.	Calotte protubérantielle. Noyaux d'origine de la partie motrice du trijumeau, Ve paire.	Cervelet. Pédoncules cérébelleux moyens. Noyaux de terminaison de la partie vestibulaire de l'auditif, VIIIe paire et d'une partie du nerf trijumeau, Ve paire.	Vermis. Valvules de Tarin.	
	ISTHME DU CERVEAU POSTÉRIEUR.	Raphé.	Partie supérieure de la calotte protubérantielle. Noyau d'origine de la petite partie motrice descendante du trijumeau, Ve paire. Noyau d'origine du nerf pathétique, IVe paire.	Pédoncules cérébelleux supérieurs.	Valvule de Vieussens.	
2e Vésicule encéphalique primitive (CERVEAU MOYEN).		Raphé. Substance perforée postérieure.	Calotte des pédoncules cérébraux. Noyau d'origine du moteur oculaire commun, IIIe paire.	Tubercules quadrijumeaux antérieurs et postérieurs. Faisceau triangulaire de l'isthme (Ruban de Reil latéral).	Membrane unissante des tubercules quadrijumeaux.	Aqueduc de Sylvius.
1re Vésicule encéphalique primitive.	CERVEAU INTERMÉDIAIRE.	Partie antérieure de la substance perforée postérieure. Tuber cinereum et infundibulum du 3e ventricule.	Région sous-optique de Forel. Tubercules mamillaires. Corps genouillés externe et interne. Bandelette et chiasma des nerfs optiques. Rétine.	Couches optiques. Commissure molle.	Commissure postérieure, glande pinéale, tænia thalamii, ganglion de l'habenula, membrane obturatrice du 3e ventricule.	3e Ventricule.
	CERVEAU ANTÉRIEUR.	Lame sus-optique.	N'existe pas.	Écorce cérébrale, lobes olfactifs et masse blanche sous-jacente. Faisceau pyramidal. Corps calleux, trigone cérébral, septum lucidum. Commissure antérieure. Corps strié. Lobule de l'insula.		Ventricules latéraux.

II. — DÉVELOPPEMENT ULTÉRIEUR DU NÉVRAXE

1. — MOELLE ÉPINIÈRE

Au commencement du deuxième mois, les parois latérales de la moelle épinière se coudent légèrement, et ce changement de direction entraîne une déformation du canal central, qui n'affecte plus la forme d'une fente antéro-postérieure aplatie latéralement (fig. 25), mais celle d'un fer de lance.

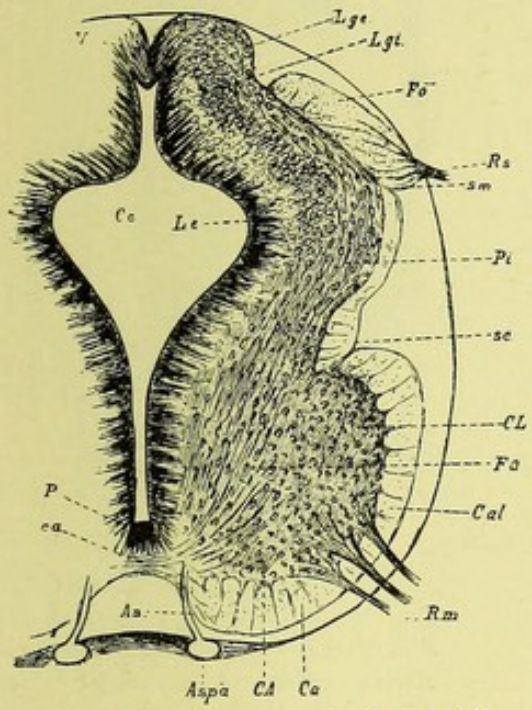

Fig. 26. — Coupe transversale de la région dorsale supérieure de la moelle d'un embryon humain d'environ quatre semaines et demie, mesurant 12,5 mm. de longueur. (D'après W. His.)

As, artère du sillon. — *Aspa*, artère spinale antérieure. — *CA*, corne antérieure. — *Ca*, cordon antérieur. — *ca*, commissure blanche antérieure. — *Cal*, cordon antéro-latéral. — *Cc*, canal central. — *CL*, corne latérale. — *Fa*, formation arquée. — *Fo*, faisceau ovalaire postérieur. — *Le*, lame épendymaire. — *Lge*, lame grise externe. — *Lgi*, lame grise interne. — *P*, plancher. — *Pi*, pièce intermédiaire. — *Rm*, racine motrice. — *Rs*, racine sensitive. — *sc*, sillon cylindrique. — *sm*, sillon marginal. — *V*, voûte.

La cavité présente par conséquent quatre sillons, deux *médians* étroits et profonds, et deux *latéraux* beaucoup plus larges. Le sillon *médian postérieur*, de moitié moins profond que l'*antérieur*, présente une extrémité fourchue, qui tient à une légère pénétration de la *voûte* dans le canal central (fig. 26).

Déformation de la cavité médullaire en fer de lance.

Les sillons latéraux divisent les épaisses parois latérales du tube médullaire en deux moitiés inégales : l'une *antérieure*, cylindrique, la *lame fondamentale* de His (Grundplatte, vorderer Markcylinder) ; l'autre *postérieure*, prismatique, la *lame alaire* de His (Flügelplatte, hinteres Markprisma).

Ces deux parties sont réunies l'une à l'autre par une *pièce intermédiaire*, d'aspect losangique (Schaltstück de His).

La *lame fondamentale*, fortement saillante en avant, est limitée en arrière par un sillon profond, le *sillon cylindrique* (Cylinderfurche) (sc). Elle donne naissance à la *commissure grise antérieure* (P), à la *commissure blanche antérieure* (ca), à la *corne antérieure* (CA), aux *cordons antérieurs* (Ca), à la partie antérieure des *cordons latéraux* (Cal) et à la moitié antérieure de la *formation arquée* (Fa), et renferme tous les noyaux d'origine des nerfs moteurs.

Lame fondamentale.

Lame alaire.

La *lame alaire* est prismatique; elle donne naissance à la *corne postérieure* et reçoit les *terminaisons des racines des nerfs sensitifs*. Ces racines forment, en abordant la moelle épinière, un petit faisceau longitudinal, à section ovalaire, le *cordon postérieur primitif* ou *cordon ovalaire* de His (Fo), premier vestige des *cordons de Burdach*.

Pièce intermédiaire.

La *pièce intermédiaire* (Pi) est losangique; elle occupe la partie antérieure élargie du canal central et s'étend du bord antérieur du faisceau ovalaire, dont elle est séparée par le *sillon marginal* de His (sm) (Randfurche), au sillon cylindrique de la moelle (sc). Elle donne naissance au *col de la corne postérieure*, à la *colonne de Clarke*, au *processus reticularis* et à la *partie postérieure du cordon latéral* (Hinterseitenstrang). Dans cette région apparaîtront plus tard le *faisceau pyramidal croisé* et le *faisceau cérébelleux direct de Flechsig*.

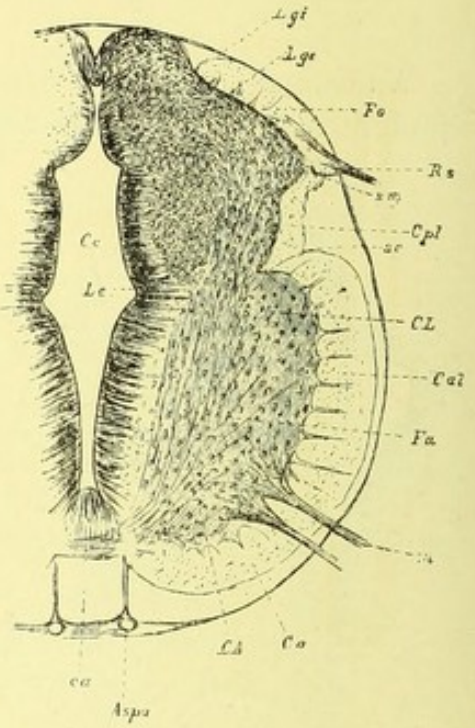

Fig. 27. — Coupe transversale de la région dorsale supérieure de la moelle d'un embryon humain d'environ 5 semaines mesurant 13,8 mm. de longueur. (D'après W. His.)

Aspa, artère spinale antérieure. — *CA*, corne antérieure. — *Ca*, cordon antérieur. — *ca*, commissure antérieure. — *Cal*, cordon antéro-latéral. — *Cc*, canal central. — *CL*, corne latérale. — *Cpl*, cordon postéro-latéral. — *Fa*, formation arquée. — *Fo*, faisceau ovalaire postérieur. — *Le*, lame épendymaire. — *Lge*, lame grise externe. — *Lgi*, lame grise interne. — *Rm*, racine motrice. — *Rs*, racine sensitive. — *sc*, sillon cylindrique. — *sm*, sillon marginal.

Développement considérable des cordons antérieurs.

Les cornes antérieures prennent bientôt un développement considérable; elles se tordent un peu sur leur axe et envoient leurs racines motrices, non plus directement en dehors, mais en avant; leur partie postérieure, connue sous le nom de *corne latérale* (CL), envoie de nombreuses fibres dans les cordons antéro-latéraux. Les cordons antérieurs et antéro-latéraux, se développent au fur et à mesure que la substance grise embryonnaire s'accroît. Les cordons antérieurs font à peine saillie au début de chaque côté de la commissure antérieure (fig. 26 et 27); ils prennent bientôt un développement considérable et déterminent en avant de la commissure antérieure, la formation d'un sillon médian, le futur *sillon médian antérieur*, d'autant plus accentué et d'autant plus profond, que les cordons antérieurs sont plus volumineux (fig. 28, 29, 30).

Apparition du sillon médian antérieur.

Les cornes et les cordons antérieurs précèdent toujours dans leur évolution, les cornes et les cordons postérieurs. Les cornes postérieures sont encore informes (fig. 26, 27, 28), alors que les cornes antérieures et latérales sont déjà nettement accentuées. Vers la fin du deuxième mois, la *corne postérieure* subit un mouvement de torsion tel, que sa face dorsale ou postérieure devient interne; le cordon *ovalaire* ou *postérieur*, qui représente le futur cordon de Burdach, l'entoure alors complètement (fig. 29),

Torsion de la corne postérieure.

et la corne postérieure commence à se délimiter de sa portion cervicale. En même temps, se produisent des modifications importantes dans la partie postérieure du canal central. Celui-ci s'oblitère d'arrière en avant, par apposition des parois latérales, puis se retire peu à peu de la surface vers l'intérieur, et finit par ne plus occuper vers le troisième mois de la vie embryonnaire, qu'un espace relativement petit au centre de la moelle (fig. 29 et 30).

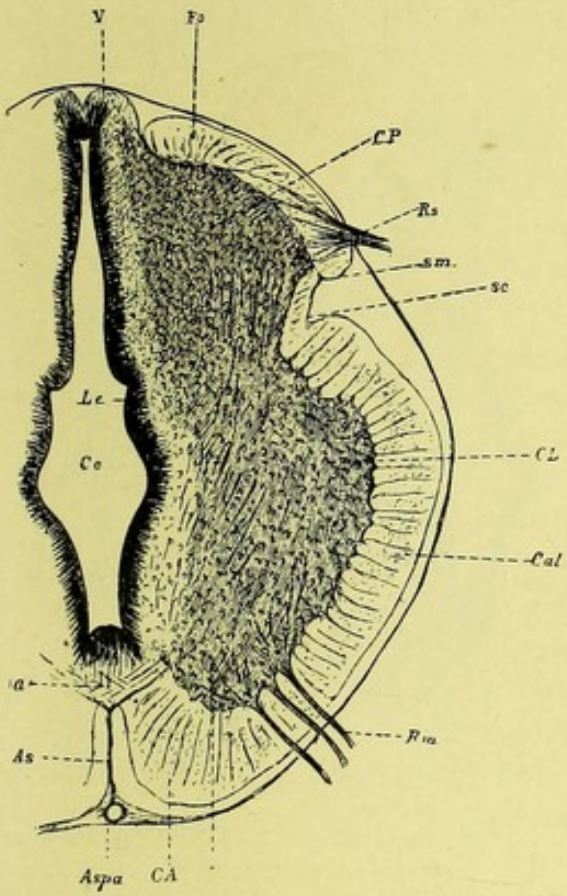

FIG. 28. — Coupe transversale de la région dorsale supérieure de la moelle d'un embryon humain d'environ sept semaines et demie, mesurant 18,5 mm. (D'après W. His.)

As, Artère du sillon. — *Aspa*, artère spinale antérieure. — *CA*, corne antérieure. — *Ca*, cordon antérieur. — *ca*, commissure antérieure. — *Cal*, cordon antéro-latéral. — *Cc*, canal central. — *CL*, corne latérale. — *CP*, corne postérieure. — *Fo*, faisceau ovalaire postérieur. — *Rm*, racine motrice. — *Rs*, racine sensitive. — *sc*, sillon cylindrique. — *sm*, sillon marginal. — *V*, voûte.

Le canal central se termine alors en arrière par une pointe étroite, qui s'insinue entre les cordons postérieurs et donne insertion à un cordon névroglique le *septum postérieur* (fig. 30), lequel s'étend jusqu'à la surface de la moelle légèrement déprimée à ce niveau. Cette dépression correspond au sillon médian postérieur, lequel ne peut être comparé au sillon médian antérieur ni embryologiquement, ni morphologiquement.

Septum postérieur.

Sillon médian postérieur.

Entre le septum postérieur et le faisceau ovalaire, apparaît le cordon de Goll, dont le tissu de soutènement est formé aux dépens des éléments des deux parois juxtaposées du canal central; les fibres du cordon de Goll n'apparaissent que fort tardivement. L'apparition de la *commissure grise postérieure* est également tardive, et concorde avec la disparition complète du prolongement postérieur effilé du canal central.

Cordon de Goll.

Commissure grise postérieure.

L'évolution de la substance grise et de la substance blanche de la moelle s'effectue de haut en bas; vers le troisième mois de la vie intra-utérine, la moelle cervicale présente déjà les apparences de la moelle lombaire de l'enfant, tandis que les cornes et les cordons sont à peine ébauchés dans les régions médullaires inférieures. La moelle cervicale est donc toujours, à un stade de développement plus avancé que la moelle lombaire, laquelle conserve, même chez l'adulte, un caractère foetal par rapport à la moelle cervicale. (His.)

Les *renflements cervical* et *lombaire* sont déjà ébauchés vers le deuxième mois de la vie embryonnaire; ils correspondent exactement au premier

Renflements cervicaux et lombaires.

rudiment des membres, mais ces rapports changent ultérieurement. La moelle épinière s'étend en effet au début, jusqu'à l'extrémité des vertèbres caudales, et pendant le deuxième et le troisième mois, son accroissement est parallèle à celui de la colonne vertébrale.

Rapports de la moelle avec le canal rachidien.

A partir du quatrième mois, le développement de la colonne vertébrale s'accélère, et la moelle, ne conservant plus ses rapports avec les vertèbres inférieures, semble remonter. Ce changement de rapport s'effectue très lentement : la moelle n'affecte en effet ses rapports définitifs avec la colonne vertébrale qu'après la naissance, car, au sixième mois, elle s'étend encore jusqu'au canal sacré, et au moment de la naissance jusqu'à la troisième vertèbre lombaire. Mais si la moelle semble remonter, par contre, les racines médullaires et les lepto-méninges s'allongent et s'accroissent dans les mêmes proportions que la colonne vertébrale. Au début, les racines médullaires se détachent à angle droit de la moelle, pour se porter vers les trous de conjugaisons des vertèbres correspondantes; elles conservent cette direction dans la région cervicale, et deviennent légèrement obliques en bas et en dehors dans la région dorsale. Dans les régions lombaire et sacrée, les racines s'allongent au fur et à mesure que la moelle semble remonter, et prennent une direction d'autant plus oblique qu'elles appartiennent à des régions plus inférieures. Les racines lombo-sacrées, qui effectuent un long trajet à l'intérieur de la colonne rachidienne, forment par leur ensemble la *queue de cheval*, et les lepto-méninges constituent le *filum terminale*, qui s'insère au sommet du sacrum.

Rapports des racines médullaires avec la colonne vertébrale.

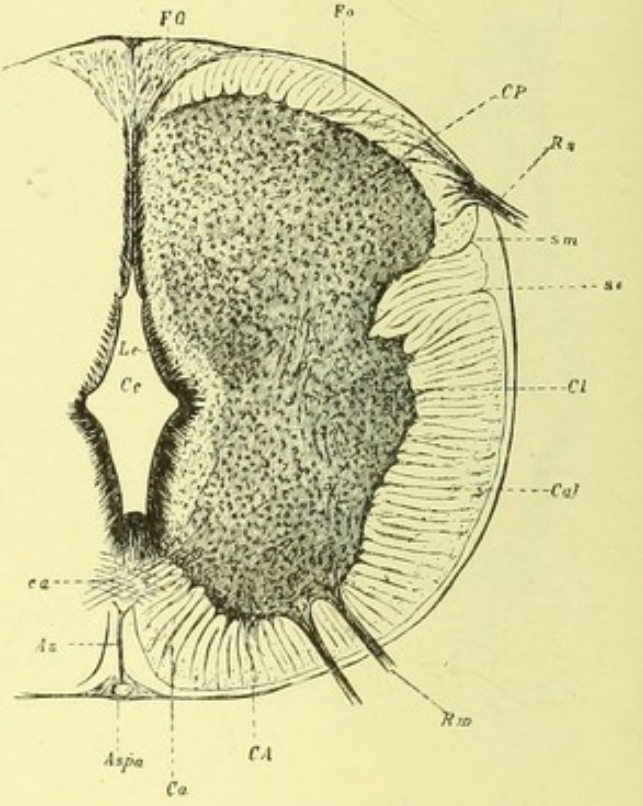

Fig. 29. — Coupe transversale de la région dorsale supérieure de la moelle d'un embryon humain de huit semaines et demie, mesurant 24 millim. de longueur. (D'après W. His.)

As, artère du sillon. — *Aspa*, artère spinale antérieure. — *CA*, corne antérieure. — *Ca*, cordon antérieur. — *ca*, commissure antérieure. — *Cal*, cordon antéro-latéral. — *Cc*, canal central. — *CL*, corne latérale. — *CP*, corne postérieure. — *FG*, faisceau de Goll. — *Fo*, faisceau ovalaire postérieur. — *Lc*, lame épendymaire. — *Rm*, racine motrice. — *Rs*, racine sensitive. — *sc*, sillon cylindrique. — *sm*, sillon marginal.

Queue de cheval et filum terminale.

Membrane limitante méningée.

Pénétration des vaisseaux dans la moelle embryonnaire. — Immédiatement après l'occlusion de la gouttière neurale, l'encéphale et la moelle épinière, se trouvent situés dans un canal tapissé d'une membrane

conjonctive lisse, la *membrane limitante méningée* de His, ou *pie-mère rudimentaire*, qui n'adhère au tube encéphalo-médullaire qu'au niveau de sa voûte. En dehors de la membrane limitante méningée, on trouve les *vaisseaux méningés*, qui proviennent dans la région rachidienne, des vaisseaux inter-costaux et dans la région crânienne, de l'aorte. Dans l'une et l'autre région ils apparaissent, vers la quatrième semaine de la vie embryonnaire, au niveau du plancher du canal neural, qu'ils entourent bientôt d'anneaux presque complets. Puis apparaissent, de chaque côte de la ligne médiane, des artères anastomotiques longitudinales : ce sont d'abord les deux *artères spinales antérieures* (fig. 26, 27); réunies l'une à l'autre par de nombreuses anastomoses transversales puis les *artères spinales postérieures*.

Les vaisseaux méningés proviennent des intercostales et de l'aorte.

Apparition ultérieure des artères spinales antérieures et postérieures ou systèmes artériels longitudinaux.

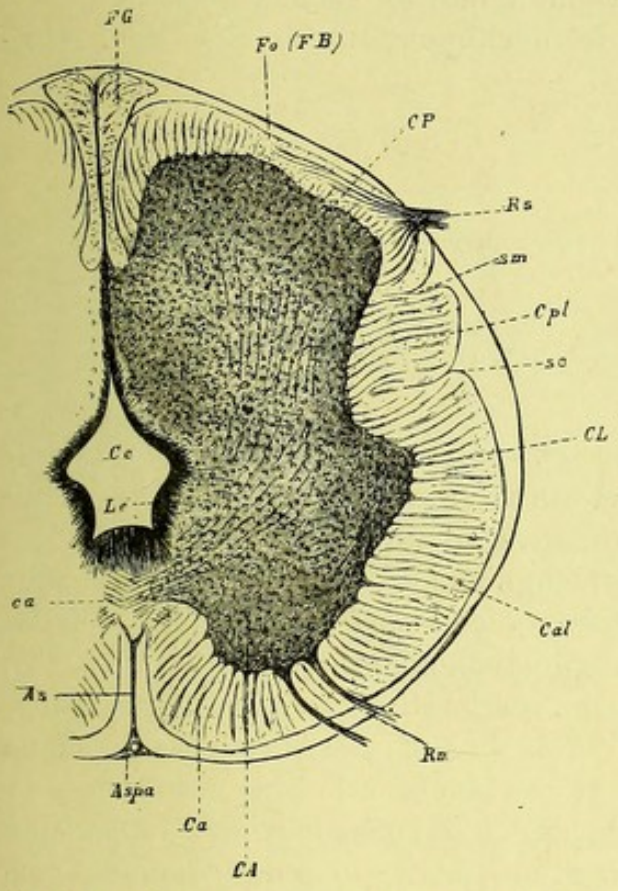

Fig. 30. — Coupe transversale de la moelle de la région dorsale supérieure d'un fœtus humain de 3 mois. (D'après W. His.)

As, artère du sillon. — *Aspa*, artère spinale antérieure. *CA*, corne antérieure. — *Ca*, cordon antérieur. — *ca*, commissure antérieure. — *Cal*, cordon antéro-latéral. — *Cc*, canal central. — *CL*, corne latérale. — *CP*, corne postérieure. — *Cpl*, cordon postéro-latéral. — *FG*, faisceau de Goll. — *Fo (FB)*, faisceau ovalaire postérieur ou faisceau de Burdach. — *Le*, lame épendymaire. — *Rm*, racine motrice. — *Rs*, racine sensitive. — *sc*, sillon cylindrique. — *sm*, sillon marginal.

Ces deux systèmes artériels longitudinaux, donnent naissance à de nombreux bourgeons vasculaires, qui pénètrent dans l'intérieur de la moelle.

Les branches qui naissent des artères spinales antérieures, et qui constituent les futures *artères du sillon médian antérieur* de la moelle, abordent la partie antérieure de la moelle; — elles divergent bientôt, se portent de chaque côté de la commissure antérieure, en dedans de la corne antérieure, à laquelle elles abandonnent une branche collatérale, puis se dirigent en arrière et atteignent la ligne de pénétration des racines postérieures (fig. 85).

Les deux artères spinales antérieures et les deux *artères du sillon médian antérieur*, se rapprochent de la ligne médiane et se fusionnent l'une avec l'autre vers la sixième ou la septième semaine (His), pour donner naissance à une seule *artère spinale antérieure*, impaire et médiane, et à une seule *artère du sillon médian antérieur* (fig. 28, 29, 30).

Fusion des artères spinales antérieures en une seule.

L'apparition des *artères spinales postérieures* est plus tardive que celle des antérieures. Elles abordent la moelle un peu en avant du point de péné-

tration des racines postérieures, et se portent vers l'extrémité postérieure de l'artère du sillon médian antérieur.

Apparition tardive des artères des racines antérieures et des artères radiées.

Les artères qui pénètrent dans la moelle par les racines antérieures, apparaissent encore plus tardivement, de même que les artères radiées, destinées aux parties latérales et postérieures de la moelle; elles ne se montrent guère avant le troisième mois de la vie embryonnaire. Les artères cérébro-spinales s'entourent de bonne heure de canaux périvasculaires, dont les parois sont formées par le myelospongium de His (Voy. *Histogénèse*, p. 138 et suiv.).

2. — VÉSICULE ENCÉPHALIQUE POSTÉRIEURE PRIMITIVE

Cerveau rhomboïdal (Rautenhirn, His).

Vésicule du quatrième ventricule. Sa voûte forme la membrane obturatrice du quatrième ventricule.

Le *cerveau postérieur* et l'*arrière-cerveau*, qui procèdent de la troisième vésicule encéphalique primitive, et qui circonscrivent une seule et même cavité, la *cavité du quatrième ventricule*, sont surtout caractérisés par leur aspect losangique et par l'amincissement d'une partie de leur voûte, connue sous le nom de *membrane obturatrice du quatrième ventricule*. Les bords de la membrane obturatrice sont irrégulièrement losangiques (fig. 20, p. 67); on peut leur considérer trois parties : une partie *moyenne* (*c*), une partie *supérieure* (*a* et *b*) et une partie *inférieure* (*d* et *e*). Les bords sont parallèles au niveau de la partie moyenne qui correspond à la plus grande largeur de la cavité du quatrième ventricule (fig. 20 (*c*); dans leur partie supérieure les bords se portent transversalement en dedans (*b*), puis obliquement en haut et en dedans (*a*), et se réunissent à angle très aigu, au niveau de l'isthme du cerveau postérieur; ils donnent naissance aux *hémisphères cérébelleux* et aux *pédoncules cérébelleux supérieurs*.

Ses bords donnent naissance, en haut, aux hémisphères cérébelleux et aux pédoncules cérébelleux.

La partie inférieure des bords est beaucoup plus étendue que les parties supérieures ou moyennes; elle se dirige d'abord en bas et très légèrement en dedans (*d*), puis se coude à angle obtus, pour converger brusquement et se réunir à angle aigu (*e*) à celle du côté opposé; elle donne naissance aux *corps restiformes* et aux *pyramides postérieures du bulbe*. Chez l'embryon du deuxième mois, l'angle inférieur de la membrane obturatrice atteint la courbure de la nuque, c'est-à-dire l'extrémité supérieure de la moelle épinière. Chez le nouveau-né et chez l'adulte il en est séparé par toute la hauteur de la partie inférieure du bulbe.

En bas, aux corps restiformes et aux pyramides postérieures du bulbe.

Lorsque la courbure du pont apparaît (fig. 18, 22, 23, 24), la voûte du cerveau postérieur s'applique peu à peu sur la voûte de l'arrière-cerveau, dont elle n'est plus séparée que par une fente profonde et étroite, la *fente choroïdienne* (*fch*), qui livre passage à la *toile choroïdienne inférieure*, et recouvre les *plexus choroïdes* du quatrième ventricule. Le plancher s'élar-

git, les parois latérales s'étirent au niveau des plis de flexion en forme d'auricules, dans lesquelles la cavité du quatrième ventricule se prolonge, en formant de chaque côté le *recessus latéral du quatrième ventricule*. Le plancher est alors divisé en deux parties inégales, triangulaires, opposées par leur base. La partie inférieure ou *bulbaire*, appartient à l'arrière-cerveau; la partie supérieure ou *protubérantielle*, au cerveau postérieur proprement dit. Un *sillon* profond, *médian* et *longitudinal*, la *tige du calamus scriptorius*, divise le plancher du quatrième ventricule en deux moitiés latérales; il se continue en haut avec le sillon médian antérieur de l'aqueduc de Sylvius, et en bas avec celui du canal de l'épendyme. Chaque moitié latérale du plancher du quatrième ventricule, se subdivise en deux segments par un second sillon longitudinal, irrégulier et peu profond (fig. 31). Ce *sillon latéral* (*sl*) du plancher du quatrième ventricule, fait suite au sillon latéral du canal de l'épendyme, et se continue en haut avec le sillon de même nom de l'aqueduc de Sylvius. Il délimite, comme au niveau de la moelle, la lame fondamentale située en dedans, de la lame alaire située en dehors. Peu profond au niveau de la partie bulbaire, le sillon latéral s'élargit dans la partie protubérantielle, immédiatement au-dessus de la courbure pontique pour former la fossette antérieure (*fovea anterior*) du plancher du quatrième ventricule.

Formation des recessus latéraux du quatrième ventricule.

Division du plancher en portion bulbaire et portion protubérantielle.

Sillon médian antérieur.

Sillon latéral.

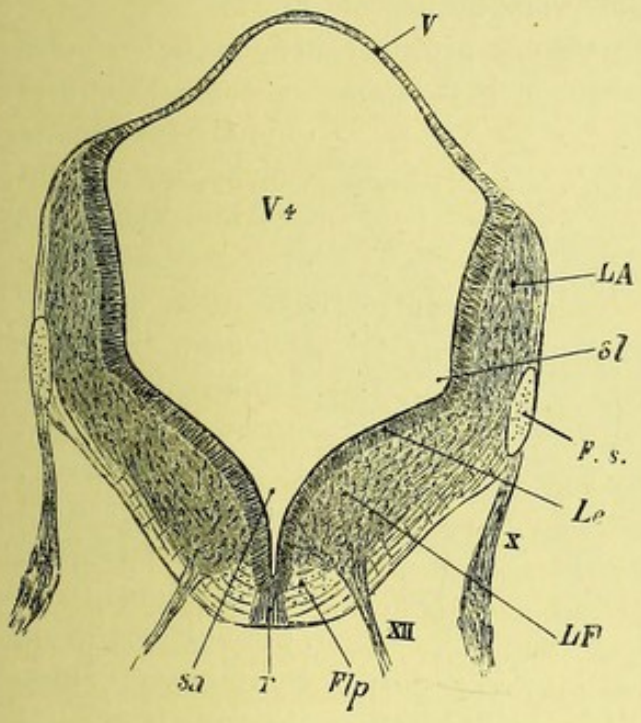

Fig. 31. — Coupe transversale de la vésicule encéphalique postérieure primitive d'un embryon humain de 10mm,2 âgé d'environ quatre semaines et demie. (D'après W. His.)

Flp, faisceau longitudinal postérieur. — *Fs*, faisceau solitaire. — *LA*, lame alaire. — *LF*, lame fondamentale. — *Le*, lame épendymaire. — *sa*, sillon antérieur du 4e ventricule, — *sl*, sillon latéral du 4e ventricule. — *r*, raphé. — *V*, voûte. — *V4*, 4e ventricule, — *X*, pneumogastrique. — *XII*, grand hypoglosse.

La *lame fondamentale* fait saillie dans le quatrième ventricule, et constitue de chaque côté du sillon médian, les *funiculi teretes* des anciens auteurs; elle affecte dans sa partie bulbaire, où elle est connue sous le nom d'*aile blanche interne*, la forme d'un triangle rectangle et répond au noyau d'origine du *nerf grand hypoglosse*. Dans sa partie protubérantielle, elle forme une saillie arrondie, l'*eminentia teres* proprement dite, qui correspond au futur *genou du nerf facial*.

Lame fondamentale et noyaux d'origine qui lui correspondent.

Le noyau d'origine du nerf grand-hypoglosse, est situé sur le prolongement de la colonne grise de la *corne antérieure* de la moelle. Cette colonne fournit en outre dans la région protubérantielle le noyau du *nerf moteur*

oculaire externe et plus haut, au voisinage de l'aqueduc de Sylvius, le noyau du *nerf pathétique*.

Sur le prolongement de la colonne grise de la *corne latérale* de la moelle, on voit naître dans la région bulbaire, les noyaux d'origine des fibres *motrices* des nerfs *spinal*, *pneumo-gastrique* et *glosso-pharyngien ;* et dans la région protubérantielle, le noyau d'origine du *facial* et le noyau d'origine de la *partie motrice du trijumeau*. Ces noyaux ne constituent dans la protubérance que des îlots séparés, tandis que dans la région bulbaire, ils forment une colonne nucléaire ininterrompue.

Couche grise de la substance réticulée.

La lame fondamentale du bulbe et de la protubérance, donne en outre naissance à la *couche grise* disséminée de la *substance réticulée*. Les fibres qui naissent de cette couche, concourent à former une partie des *fibres longitudinales de la substance réticulée*, ainsi que les *fibres arciformes internes* du bulbe et de la protubérance, qui s'entrecroisent au niveau du raphé, et qui constituent l'homologue de la commissure antérieure de la moelle ; enfin, entre le raphé et le noyau d'origine du grand-hypoglosse, ces fibres forment, après entrecroisement au niveau du raphé, un petit cordon blanc, longitudinal, le *cordon antérieur primitif* de His (primäre Vorderstrangfeld), le futur *faisceau longitudinal postérieur* de la calotte, l'homologue du cordon antérieur de la moelle. Au fur et à mesure que la couche grise de la substance réticulée s'accroît, le cordon antérieur primitif de His s'étend d'avant en arrière, et on y peut alors distinguer deux faisceaux, le *faisceau longitudinal postérieur* en arrière, et la *formation blanche réticulée* en avant (Vorderstrangstheil der Formatio reticularis de Flechsig, Formatio reticularis alba).

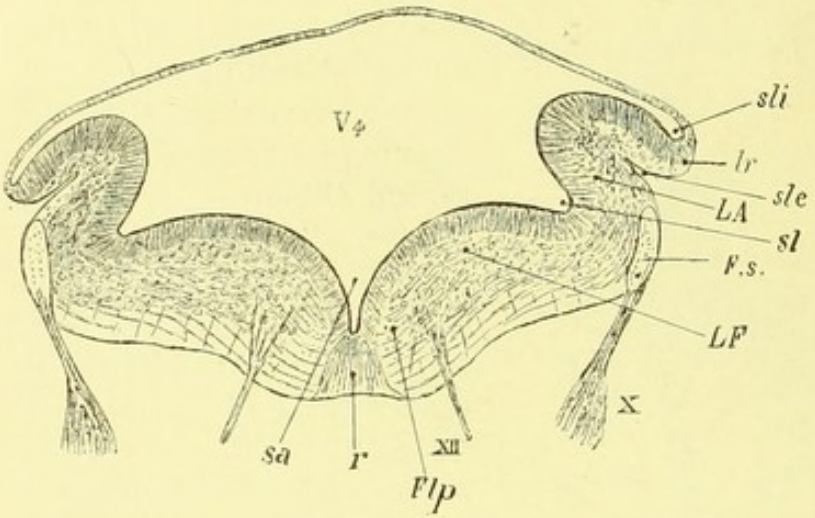

Fig. 32. — Coupe transversale de la vésicule encéphalique postérieure primitive d'un embryon humain de 9mm,1, âgé d'environ quatre semaines et demie. (D'après W. His.)

Flp, faisceau longitudinal postérieur. — *Fs*, faisceau solitaire. — *LA*, lame alaire. — *lr*, lèvre rhomboïdale. — *LF*, lame fondamentale. — *r*, raphé. — *sa*, sillon antérieur du 4e ventricule. — *sle*, sillon labial externe. — *sli*, sillon labial interne. — *sl*, sillon latéral du 4e ventricule. — *VI* 4e ventricule. — *XII*, hypoglosse. — *X*, ganglion du pneumo-gastrique.

Faisceau longitudinal postérieur et formation blanche réticulée.

Lame alaire et ses modifications.

La *lame alaire* reçoit les racines de la partie *sensitive des nerfs glosso-pharyngien, pneumo-gastrique et spinal*. Ces racines, adhérentes à la paroi inférieure du recessus latéral du quatrième ventricule, forment à la surface extérieure de la lame alaire, un petit faisceau longitudinal à section ovalaire, connu sous le nom de *faisceau solitaire* (Tractus solitarius), *faisceau*

respiratoire (fig. 33, Fs), et qui est l'homologue du faisceau de Burdach de la moelle épinière.

Dans la région du quatrième ventricule, la lame alaire subit d'importantes modifications. Verticale au début (fig. 31) et formant avec la lame fondamentale un angle presque droit, la lame alaire se porte peu à peu en dehors, au fur et à mesure que la courbure pontique s'accentue, et que la troisième vésicule encéphalique primitive s'évase. Bientôt, au cours de la cinquième semaine, son extrémité externe, celle qui donne insertion à la membrane obturatrice, se recourbe en dehors en formant une sorte de crochet (fig. 32). On peut alors considérer à la lame alaire deux segments,

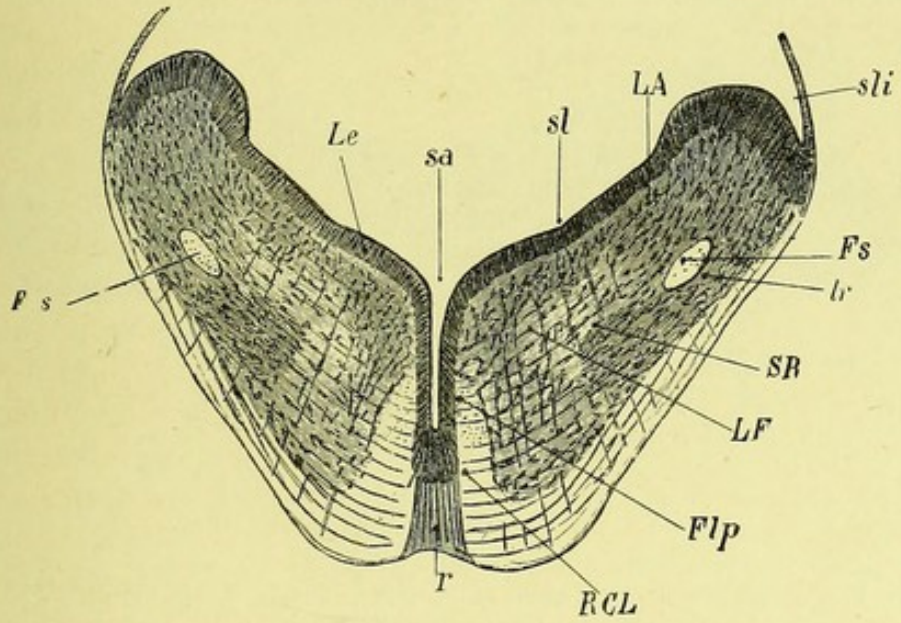

Fig. 33. — Coupe transversale du bulbe d'un embryon humain de 13mm,8, âgé d'environ cinq semaines. (D'après W. His.)

Flp, faisceau longitudinal postérieur. — *Fs*, faisceau solitaire. — *LA*, lame alaire. — *tr*, lèvre rhomboïdale. — *LF*, lame fondamentale. — *Le*, lame épendymaire. — *RCL*, restes du cordon latéral. — *sa*, sillon antérieur du 4e ventricule. — *sl*, sillon latéral du 4e ventricule. — *sli*, sillon labial interne. — *SR*, substance réticulée.

l'un interne *vertical* en connexion avec la lame fondamentale (Partie jugale, Wangentheil de His), l'autre externe, recourbé en forme de crochet, la partie labiale ou *lèvre rhomboïdale* de His (Lippentheil, Rautenlippe). La *lèvre rhomboïdale* est séparée du segment *jugal* par un sillon à concavité ventrale, le *sillon labial externe* de His (sle); elle est séparée de la membrane obturatrice par un second sillon à concavité dorsale, le *sillon labial interne* (sli) de His, qui s'ouvre dans le quatrième ventricule.

1° Le *segment jugal* ou *vertical* de la lame alaire donne naissance :

Noyaux qui naissent de la lame alaire dans le bulbe et dans la protubérance.

a) Dans la *région bulbaire* du quatrième ventricule, au *noyau du cordon de Goll*, à l'*aile grise* et au *tubercule acoustique*. Ces deux dernières formations font partie du plancher du quatrième ventricule; le *tubercule acoustique* occupe sa plus grande largeur; l'*aile grise* (*ala cinerea*) représente un petit triangle isocèle, gris, légèrement déprimé, situé au-dessous du tubercule acoustique et adossé par sa base à l'aile blanche interne. En

avant et en arrière du tubercule acoustique, on trouve en général, une petite fossette plus ou moins accentuée, la *fovea anterior* et la *fovea posterior* du plancher du quatrième ventricule; la fossette postérieure correspond assez exactement à l'aile grise.

b) Dans la *région protubérantielle*, le segment jugal de la lame alaire forme au voisinage de l'aqueduc de Sylvius, le *locus cœruleus* ou *substantia ferruginea*.

Lèvre rhomboïdale.

2° La *lèvre rhomboïdale* est très irrégulière (fig. 24) : étroite à son origine au niveau de l'angle inférieur du quatrième ventricule, elle s'élargit rapidement à la partie moyenne du bulbe, diminue de nouveau au niveau de la plus grande largeur du quatrième ventricule, se renfle encore pour atteindre

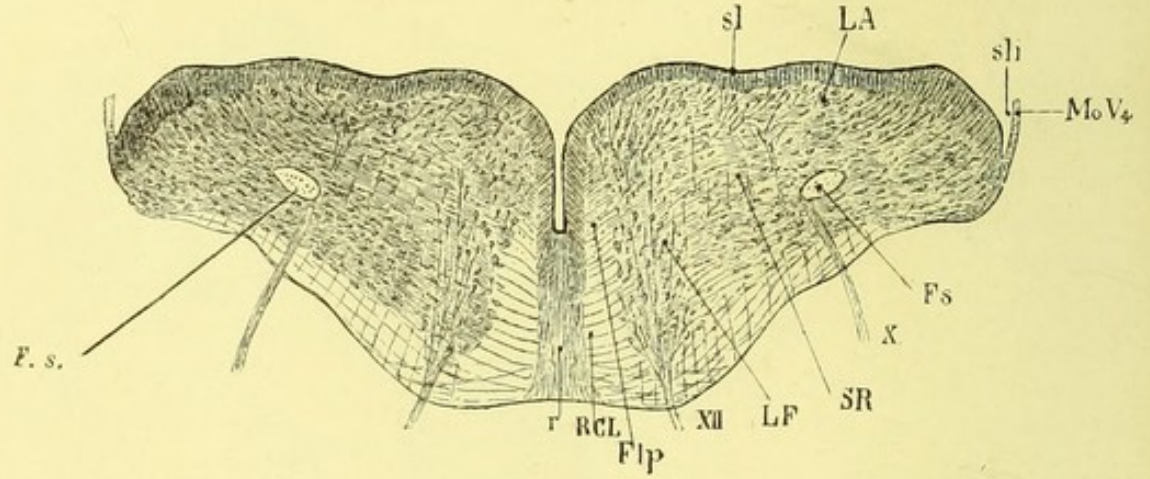

Fig. 34. — Coupe transversale du bulbe d'un embryon humain de 13mm,6, âgé d'environ cinq semaines. (D'après W. His.)

Flp, faisceau longitudinal postérieur. — *Fs*, faisceau solitaire. — *LA*, lame alaire. — *LF*, lame fondamentale. — *MoV4*, membrane obturatrice du 4e ventricule. — *RCL*, restes du cordon latéral. — *sl*, sillon latéral du 4e ventricule. — *sli*, sillon labial interne. — *SR*, substance réticulée. — *X*, pneumo-gastrique. — *XII*, grand-hypoglosse.

sa plus grande dimension dans la région protubérantielle, et se termine enfin en pointe au-dessous de l'isthme du cerveau postérieur. Le sillon labial externe ne représente au niveau de la région bulbaire qu'un sillon transitoire; il disparaît en effet rapidement, grâce à la soudure précoce du segment labial au segment jugal de la lame alaire, et la lèvre rhomboïdale cesse alors d'être une formation indépendante (fig. 33, 34).

Soudure de la lèvre rhomboïdale au segment jugal de la lame alaire.

Après la soudure de la lèvre rhomboïdale au segment jugal, les cellules de ces régions émigrent et se portent en avant et en dedans; elles passent, les unes en avant, les autres en arrière du faisceau solitaire, et viennent se placer en avant de la couche grise disséminée de la substance réticulée et du noyau d'origine du grand-hypoglosse (fig. 33).

Émigration des cellules de la lèvre rhomboïdale; noyaux qui en naissent

Elles donnent naissance : *a*) dans la *région bulbaire* à l'*olive bulbaire*, ou olive inférieure, aux *noyaux juxta-olivaires*, aux *noyaux du cordon de Burdach*, aux *noyaux des cordons latéraux*, aux *noyaux arqués des pyramides* et à la *substance gélatineuse de Rolando*. — Les fibres de ces cellules

forment les *fibres arciformes internes* du bulbe, le *système des fibres olivaires*, le *corps trapézoïde*, la *couche inter-olivaire* et le *corps restiforme*.

b) Dans la *région protubérantielle*, la lèvre rhomboïdale fournit l'*olive protubérantielle*, la *substance gélatineuse de Rolando*, les *fibres arciformes internes* de la protubérance, le *corps trapézoïde*, enfin la *lame du cervelet*.

Les olives bulbaire et protubérantielle, ainsi que les noyaux juxta-olivaires, sont donc morphologiquement l'homologue du cervelet, des tubercules quadrijumeaux, des couches optiques et des hémisphères cérébraux, formations qui appartiennent toutes à la lame alaire.

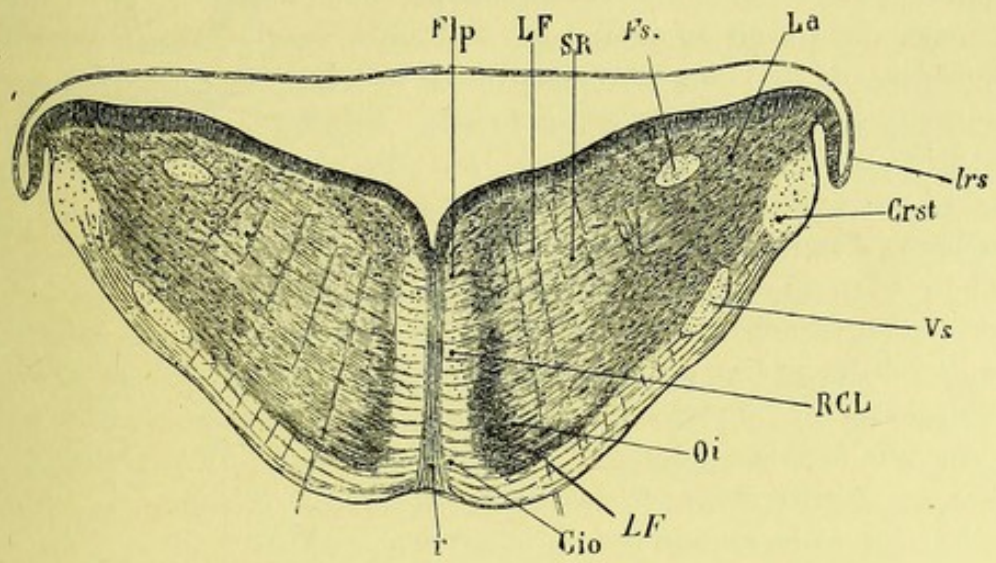

Fig. 35. — Coupe transversale du bulbe d'un embryon humain d'environ six semaines. (D'après W. His.)

Cio, couche inter-olivaire. — *Crst*, corps restiforme. — *Flp*, faisceau longitudinal postérieur. — *Fs*, faisceau solitaire. — *LA*, lame alaire. — *lrs*, lèvre rhomboïdale secondaire. — *LF*, lame fondamentale. — *Oi*, olive inférieure ou bulbaire. — *r*, raphé. — *RCL*, restes du cordon latéral. — *SR*, substance réticulée. — *Vs*, racine spinale du trijumeau.

La *racine sensitive du trijumeau* apparaît plus tardivement, elle forme au niveau de la substance gélatineuse de Rolando, un second faisceau ovalaire, l'homologue du faisceau solitaire, s'unit intimement au début au *faisceau cérébelleux direct* de Flechsig, et forme avec lui le *tractus intermedius* de His. Ces faisceaux sont bientôt recouverts par les fibres arquées superficielles du bulbe (fig. 35).

Le *corps restiforme* apparaît à la partie externe de la lame alaire, vers la fin du deuxième mois; un sillon profond, le *sillon restiforme*, le délimite en dehors et le sépare de la *lèvre rhomboïdale secondaire*, ou *lèvre membraneuse*,qui se continue avec la membrane obturatrice du quatrième ventricule et donne naissance au *tænia du quatrième ventricule* (fig. 35).

Apparition tardive des fibres longitudinales des pyramides.

Ce n'est que vers le quatrième mois de la vie intra-utérine, qu'apparaissent au niveau du bulbe et de la protubérance, les *fibres longitudinales* des *pyramides*, que recouvrent les fibres arquées les plus superficielles. La *région de la calotte* précède donc dans son développement le faisceau pyramidal. Les parties constituantes du bulbe et de la protubérance, sont

LOYOLA UNIVERSITY

Le développement du bulbe et de la protubérance se fait de la profondeur à la superficie.

en effet d'autant plus précoces dans leur développement, qu'elles sont plus rapprochées du plancher du quatrième ventricule, et réciproquement les parties qui apparaissent les dernières, occupent en même temps les couches les plus superficielles.

Développement du cervelet et de ses différentes parties constituantes.

Dans la *région protubérantielle*, la lame alaire donne naissance à la *lame du cervelet*. Le rudiment du *cervelet* apparaît sous la forme d'une lamelle courbe, qui réunit en arrière les deux auricules de flexion, qui constituent les recessus latéraux du quatrième ventricule (fig. 36).

La partie moyenne de la lame cérébelleuse, donne naissance au *vermis* ou lobe moyen du cervelet; son bord postérieur ou tranchant est peu à peu refoulé à la façon d'un doigt de gant dans l'intérieur du quatrième ventricule, grâce à la formation de la fente choroïdienne, et entraîne avec lui la partie adjacente de la membrane obturatrice (fig. 44). Celle-ci se raccourcit à sa partie moyenne, par suite du développement considérable que prend le vermis, tandis que ses parties latérales forment deux petites valvules semi-lunaires, les *valvules de Tarin*. Quant au vermis, il affecte la forme d'une lame recourbée sur son axe horizontal, dont la face superficielle constitue le *vermis superior*, et la face profonde le *vermis inferior*.

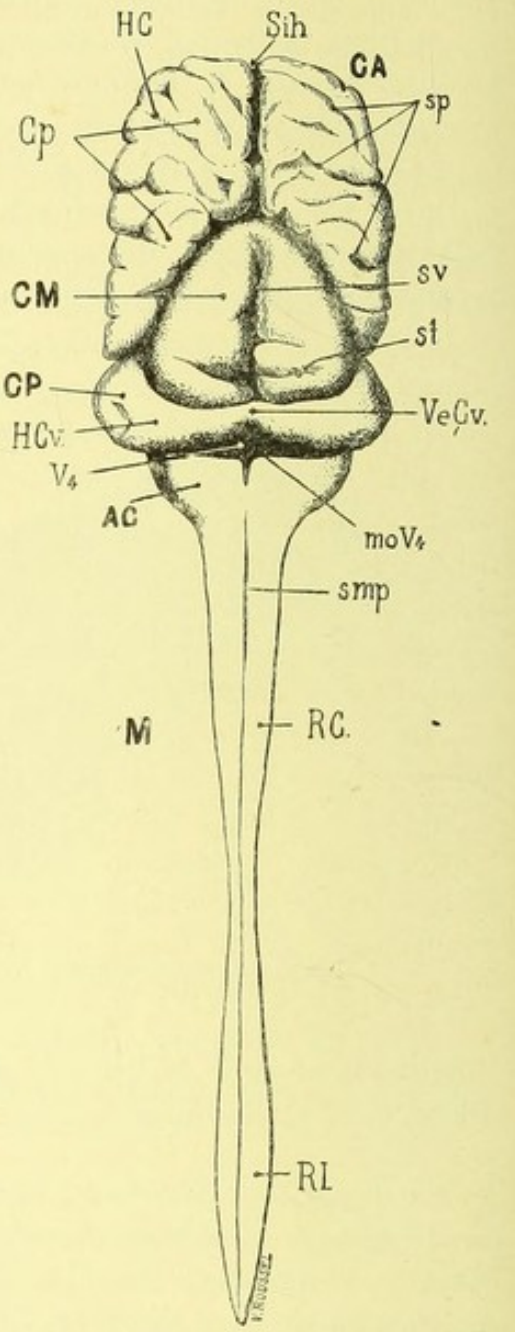

Fig. 36. — Moelle et encéphale d'un embryon humain d'environ trois mois, vus par la face postérieure. (Dessiné d'après nature.)

AC, arrière-cerveau. — **CA**, cerveau antérieur. — **CM**, cerveau moyen. — **CP**, cerveau postérieur. — *Cp*, circonvolutions primitives. — *HC*, hémisphère cérébral. — *HCv*, hémisphère cérébelleux. — **M**, moelle. — *moV4*, membrane obturatrice du 4e ventricule. — *RC*, renflement cervical de la moelle. — *RL*, renflement lombaire de la moelle. — *Sih*, sillon inter-hémisphérique. — *smp*, sillon médian postérieur. — *sp*, sillons primitifs. — *st*, sillon transverse du cerveau moyen. — *sv*, sillon vertical du cerveau moyen. — *VeCv*, vermis du cervelet. — *V4*, 4e ventricule.

Vermis.

Le cervelet s'épaissit de bonne heure au niveau du *vermis*, qui présente déjà vers le troisième mois de la vie intra-utérine, trois à quatre sillons et circonvolutions; les sillons des *hémisphères cérébelleux* n'apparaissent que vers le milieu du quatrième mois. Sur la face inférieure des hémisphères cérébelleux, on voit cependant apparaître dès la fin du deuxième mois et le commencement du troisième, trois saillies, dont l'inférieure forme le rudi-

ment du *recessus latéral du quatrième ventricule*, la moyenne, le *flocculus*, et la supérieure, un mince bord saillant appartenant à la face inférieure du cervelet.

Vers le cinquième mois, le cervelet a atteint sa forme définitive ; quatre sillons profonds divisent, ainsi que Kölliker l'a montré, sa surface en cinq grandes régions primaires : la première région correspond à la face supérieure des hémisphères et au vermis superior ; les troisième, quatrième et cinquième régions appartiennent à leur face inférieure et au vermis inferior ; la deuxième région enfin, à cheval sur les deux faces, correspond à la partie postérieure des hémisphères et des vermis.

Hémisphères cérébelleux.

Au niveau des *hémisphères cérébelleux*, la première région donne naissance aux *ailes du lobule central* et au *lobe cunéiforme* ou *quadrilatère* ; la deuxième région fournit les *lobes semi-lunaires*, qu'un sillon secondaire subdivise bientôt en *lobe semi-lunaire supérieur* et en *lobe semi-lunaire inférieur*. La troisième région correspond au *lobe digastrique*, lequel se subdivise à son tour en *lobule grêle* et en *lobule cunéiforme*. La quatrième région fournit le *lobe tonsillaire* ou *amygdalien ;* la cinquième région enfin, le *petit lobule du pneumo-gastrique* ou *flocculus*.

Au niveau des *vermis*, la première région fournit : la *lingula* couchée sur la valvule de Vieussens, le *lobule central* qui envoie de chaque côté et en avant du lobe cunéiforme supérieur une petite languette, l'*aile du lobule central ;* puis le *monticule* ou *éminence du vermis*, qui se décompose en *sommet* (*culmen*) et en *pente* (*declivum*), et qui relie entre eux les deux lobes quadrilatères. A la deuxième région, correspond le *bourgeon terminal* ou *folium cacuminis*, qui relie les deux lobes semi-lunaires supérieurs, ainsi que le *tubercule postérieur* (*tuber valvulæ*), qui relie les deux lobes semi-lunaires inférieurs. La troisième région fournit la *pyramide*, qui relie les lobes cunéiformes inférieurs ; la quatrième région, la *luette* ou *uvula*, qui relie les amygdales ; la cinquième enfin, le *nodule*, qui constitue l'extrémité antérieure du vermis inferior, et qui est relié au lobule du pneumo-gastrique par le *pédoncule du flocculus*.

Pédoncules cérébelleux moyens.

Avec le développement des hémisphères cérébelleux, apparaissent les *pédoncules cérébelleux moyens*, dont les fibres se portent en avant et en dedans, et s'entrecroisent avec le faisceau pyramidal pour former l'*étage antérieur de la protubérance*.

Les *valvules de Tarin* s'insèrent en *dedans* au nodule, en *arrière* à la face inférieure de l'hémisphère cérébelleux, aux lobes amygdalien et cunéiforme inférieur, en *dehors* au pédoncule du flocculus ; leur bord antérieur, que l'on décrit généralement comme un bord libre, se recourbe pour se continuer avec la mince membrane épithéliale qui recouvre le plexus choroïde du quatrième ventricule (fig. 44). Ce mince épithélium se déchire facilement au niveau de son insertion sur les valvules de Tarin, de telle sorte qu'il en résulte une fente artificielle, décrite par les auteurs sous le nom de *fissure transverse cérébelleuse*.

Les *recessus latéraux* du quatrième ventricule, ou *velum medullare infe-*

Recessus latéraux du quatrième ventricule.

rior, forment de chaque côté une vésicule volumineuse et saillante vers le troisième mois de la vie intra-utérine; tandis qu'elle est complètement recouverte par les hémisphères cérébelleux au cinquième mois. Ces vésicules sont formées de deux lames appliquées l'une sur l'autre; la lame supérieure, la plus faible, s'amincit et recouvre les plexus choroïdes latéraux du quatrième ventricule, qui plongent dans les recessus latéraux. La lame inférieure est formée d'éléments nerveux, rudimentaires, adhérents aux fibres radiculaires des neuvième et dixième paires, et au pédoncule du flocculus. Plus tard, la paroi supérieure s'atrophie complètement, et il existe de chaque côté du quatrième ventricule un orifice, qu'Axel Key et Retzius ont montré ne pas être un artifice de préparation, et par lequel la cavité du quatrième ventricule communique avec l'espace sous-arachnoïdien. Un orifice analogue existe, au niveau de la partie moyenne de la membrane obturatrice du quatrième ventricule, au-dessus du calamus scriptorius; il est connu sous le nom de *trou de Magendie*. De chaque côté du trou de Magendie, au niveau de l'insertion de la membrane obturatrice, sur la lèvre rhomboïdale secondaire, on trouve dans toute la largeur du quatrième ventricule des éléments nerveux rudimentaires, qui forment, après l'ablation des plexus choroïdes du quatrième ventricule, le *tænia médullaris* et l'*obex* (verrou); ce dernier occupe l'angle inférieur de la membrane obturatrice (fig. 20, ob).

Au niveau de l'*isthme du cerveau postérieur*, la lame alaire donne naissance aux pédoncules cérébelleux supérieurs, tandis que l'angle supérieur de la membrane obturatrice, fournit la *valvule de Vieussens* ou *voile médullaire antérieur*, sur laquelle s'applique la lingula du vermis superior.

Modifications que subit le cervelet dans la série des vertébrés.

Le cervelet présente dans la série des vertébrés de très grandes modifications. Chez les poissons, les amphibies et les reptiles, il se présente sous l'aspect d'une lame médiane, la lame cérébelleuse, l'homologue du lobe moyen ou du vermis des oiseaux et des mammifères; les hémisphères cérébelleux font en effet défaut dans les trois classes inférieures des vertébrés.

La lame cérébelleuse est lisse chez les amphibies et les reptiles, mais chez les poissons et les reptiles aquatiques, l'alligator en particulier, la lame cérébelleuse présente de gros plis transversaux, qui sont d'autant plus développés et plus nombreux que l'animal est meilleur nageur (Edinger).

Chez les oiseaux et les mammifères, la lame cérébelleuse se transforme en vermis et se plisse un grand nombre de fois pour former des lobules. En même temps, apparaissent les hémisphères cérébelleux; petits et peu développés chez les oiseaux, ils prennent chez les mammifères un développement considérable et débordent de chaque côté le vermis.

Le cervelet des poissons, des reptiles et des amphibies, est en connexion avec le cerveau moyen et le cerveau intermédiaire par le *pédoncule cérébelleux supérieur*, et avec la moelle épinière par le *pédoncule cérébelleux inférieur*. Les hémisphères cérébelleux faisant défaut, il n'existe pas chez eux

de *pédoncule cérébelleux moyen*. Ce dernier n'apparaît que chez les oiseaux et devient très accusé chez les mammifères.

Les *fibres pyramidales*, qui relient l'écorce cérébrale à la moelle épinière, n'apparaissent que chez les vertébrés supérieurs (oiseaux et mammifères). Les reptiles, les amphibies et les poissons, chez lesquels le cerveau antérieur, en particulier le manteau central, est réduit à sa plus simple expression, en sont dépourvus et ne possèdent que le système des fibres de la calotte.

Nerfs qui naissent du cerveau postérieur et de l'arrière-cerveau.

Le cerveau postérieur et l'arrière-cerveau donnent naissance à neuf paires crâniennes (IVe à XIIe paires). Les nerfs moteurs prennent leur origine dans les cellules ganglionnaires de la lame fondamentale ; les nerfs sensitifs dans les cellules des ganglions crâniens ; les ganglions crâniens se développent aux dépens de la partie supérieure du cordon ganglionnaire, lequel donne de chaque côté du cerveau postérieur et de l'arrière-cerveau, trois ganglions dont deux sont situés en avant et un en arrière de la vésicule auditive (fig. 19).

Le ganglion antérieur représente le *ganglion de Gasser rudimentaire*, dont une parcelle donne naissance au *ganglion ciliaire*.

Le ganglion moyen représente le *ganglion acoustico-facial de His*, aux dépens duquel se développent : le *ganglion spiral du nerf cochléaire*, l'*intumescence gangliforme* de Scarpa du nerf *vestibulaire*, et le *ganglion géniculé du facial*.

Le ganglion postérieur se subdivise de très bonne heure, et donne naissance au *ganglion d'Andersch* du *glosso-pharyngien* et au *ganglion jugulaire* du pneumo-gastrique.

L'origine réelle des nerfs crâniens ne varie pas dans la série des vertébrés.

L'origine réelle des nerfs crâniens du bulbe et de la protubérance, est la même dans toute la série des vertébrés. Mais, si l'origine réelle est invariable, le volume des noyaux d'origine ou de terminaison, le trajet intra-encéphalique et l'origine apparente des nerfs crâniens, sont par contre extrêmement variables. C'est ainsi, par exemple, que le noyau moteur du trijumeau s'hypertrophie considérablement chez la torpille, où il forme les *lobes électriques*, et que chez les poissons, le noyau de terminaison du vague, très volumineux, forme une forte saillie dans le quatrième ventricule.

Variabilité du volume et de l'origine apparente de ces nerfs.

3. — VÉSICULE ENCÉPHALIQUE PRIMITIVE MOYENNE

Vésicule des tubercules quadrijumeaux. Cerveau moyen. Mésencéphalon (Mittelhirn).

La vésicule encéphalique moyenne subit peu de modifications.

De toutes les vésicules encéphaliques, la *vésicule des tubercules quadrijumeaux* ou des *lobes optiques*, est celle qui subit le moins de modifications. Ces dernières consistent surtout en un simple épaississement de ses parois, en particulier de la lame fondamentale, et en une diminution de sa cavité, qui se transforme en *aqueduc de Sylvius*, et qui se distingue des cavités des

Sa cavité.

autres vésicules cérébrales par son petit calibre, et l'absence de plexus choroïdes. L'aqueduc présente un *sillon médian antérieur* assez profond (fig. 37 et 38), qui se continue avec le sillon médian du plancher du quatrième ventricule, et deux *sillons latéraux* qui séparent la lame fondamentale de la lame alaire, et qui se continuent d'une part avec les sillons latéraux du quatrième ventricule et d'autre part avec les sillons de Monro.

Ses sillons.

Son plancher.

Le *plancher* du cerveau moyen, comme celui du cerveau postérieur et de l'arrière-cerveau, donne naissance aux fibres névrogliques du *raphé*, l'homologue du septum antérieur de la moelle épinière; il fournit en outre

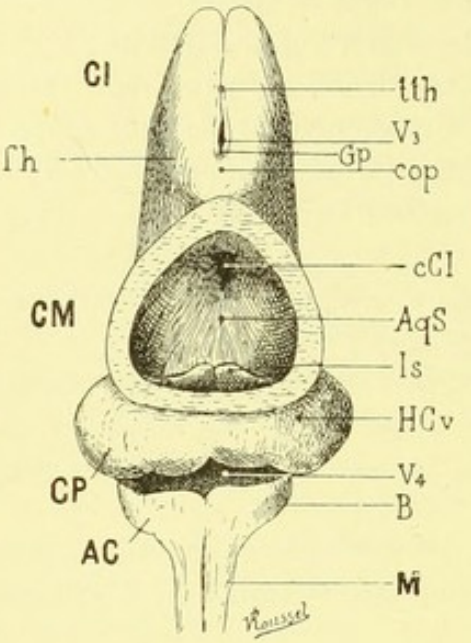

Fig. 37.

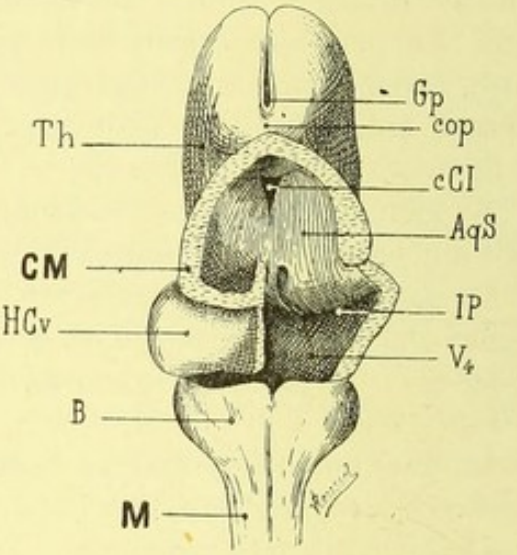

Fig. 38.

Fig. 37 et 38. — Encéphale d'un embryon humain d'environ trois mois, vu par la face postérieure après ablation des hémisphères cérébraux, de la lame des tubercules quadrijumeaux (fig. 37) et de la moitié droite de la lame du cervelet (fig. 38). (Dessiné d'après nature.)

AC, arrière-cerveau. — *AqS*, aqueduc de Sylvius. — *B*, bulbe. — **CI**, cerveau intermédiaire. — *cCI*, col du cerveau intermédiaire. — **CM**, cerveau moyen. — **CP**, cerveau postérieur. — *cop*, commissure postérieure. — *Gp*, glande pinéale, — *HCv*, hémisphères cérébelleux. — *IP*, inflexion de la protubérance. — *Is*, isthme du cerveau postérieur. — *M*, moelle épinière. — *Th*, thalamus. — *tth*, tænia thalami. — V_3, 3e ventricule. — V_4, 4e ventricule.

la mince lamelle interpédonculaire, connue sous le nom de *substance perforée postérieure* et qui fait partie du plancher du troisième ventricule. La *lame fondamentale* donne naissance, sur le prolongement de la colonne nucléaire de la corne antérieure de la moelle, au *noyau d'origine du moteur oculaire commun;* elle fournit en outre les parties constituantes de la *calotte* ou *étage supérieur* des pédoncules cérébraux.

Noyau d'origine de la troisième paire.

Mais les *pédoncules cérébraux* n'atteignent leur aspect définitif, qu'après le développement du faisceau pyramidal, c'est-à-dire vers le milieu du cinquième mois. Ils sont alors constitués par deux étages, séparés par une couche de cellules nerveuses pigmentaires, le *locus niger de Sömmering*. L'étage inférieur constitue le *pied du pédoncule*, l'étage supérieur, la *calotte* ou *tegmentum*. Le *pied du pédoncule*, qui représente le système de projec-

Pédoncules cérébraux.

Les deux étages du pédoncule.

tion de l'écorce cérébrale dans la protubérance, le bulbe et la moelle épinière, est à peine ébauché chez les oiseaux et les mammifères inférieurs; il n'atteint un grand développement que chez les primates et en particulier chez l'homme.

La *lame alaire* s'épaissit uniformément, moins toutefois que la lame fondamentale; d'abord lisse et régulièrement convexe, on y voit apparaître bientôt un sillon vertical et un sillon transversal (fig. 36), qui la divisent en quatre tubercules, les *tubercules quadrijumeaux supérieurs* et *inférieurs*, appelés encore *antérieurs* et *postérieurs*. La partie adjacente au cerveau intermédiaire, s'élève un peu au-dessus du col de ce dernier et forme une sorte de fer à cheval, dont les branches latérales se portent en divergeant en avant, et se perdent sur les parois latérales du cerveau intermédiaire (fig. 39, 40). La partie moyenne du fer à cheval répond au *tubercule quadrijumeau antérieur*, les branches latérales forment les premiers rudiments du *bras* du *tubercule quadrijumeau antérieur* et du *pulvinar*. Le tubercule quadrijumeau postérieur fournit le *ruban de Reil latéral*, ou faisceau triangulaire de l'isthme de l'encéphale, ainsi que le *bras* du *tubercule quadrijumeau postérieur*.

Tubercules quadrijumeaux.

Ruban de Reil et bras du tubercule quadrijumeau postérieur.

Très volumineux au début, où il occupe le point le plus saillant de l'encéphale, le cerveau moyen se développe par la suite moins rapidement que les hémisphères cérébraux ou cérébelleux, de telle sorte que, de superficiel qu'il était, il devient de plus en plus profond. Au troisième mois, les hémisphères cérébraux atteignent son bord antérieur; au quatrième mois, les lobes temporaux recouvrent ses parois latérales et au cinquième mois, les lobes occipitaux recouvrent complètement les tubercules quadrijumeaux.

Le cerveau moyen est recouvert progressivement par les hémisphères cérébraux.

Dans toute la série des vertébrés, la structure et les connexions de la *lame des tubercules quadrijumeaux* sont les mêmes, quoique son volume présente les plus grandes variations. Elle forme en effet les volumineux *lobes optiques* des poissons et des oiseaux et les petits *tubercules quadrijumeaux* des mammifères; mais dans toute la série des vertébrés, le *nerf optique* se termine dans la couche superficielle de la lame des tubercules quadrijumeaux, tandis que la couche profonde, donne naissance à un système sensitif qui contourne l'aqueduc de Sylvius et entre dans la constitution du *ruban de Reil*.

Variations de volume des tubercules quadrijumeaux antérieurs dans la série des vertébrés.

Lobes optiques des oiseaux.

Connexions des tubercules quadrijumeaux antérieurs avec le nerf optique.

Le *ganglion du tubercule quadrijumeau postérieur*, dont les fibres entrent également dans la constitution du ruban de Reil, existe dans toute la série des vertébrés. Ce ganglion forme chez les mammifères le *tubercule quadrijumeau postérieur*, dont les dimensions égalent à peu près celles du tubercule quadrijumeau antérieur. Chez les poissons et les oiseaux, le *ganglion du tubercule quadrijumeau postérieur* se réduit à une mince lamelle grise, qui occupe la partie inférieure de la lame des tubercules bijumeaux et ne fait pas saillie à l'extérieur.

Tubercule quadrijumeau postérieur.

4. — VÉSICULE ENCÉPHALIQUE ANTÉRIEURE PRIMITIVE.

A. — CERVEAU INTERMÉDIAIRE. — VÉSICULES DES COUCHES OPTIQUES

La vésicule des couches optiques s'aplatit de bonne heure dans le sens transversal ; ses parois latérales s'épaississent considérablement, ses

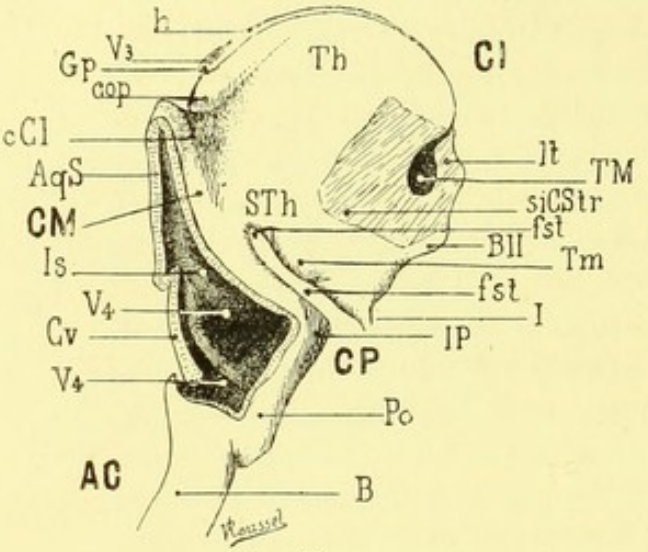

Fig. 39.

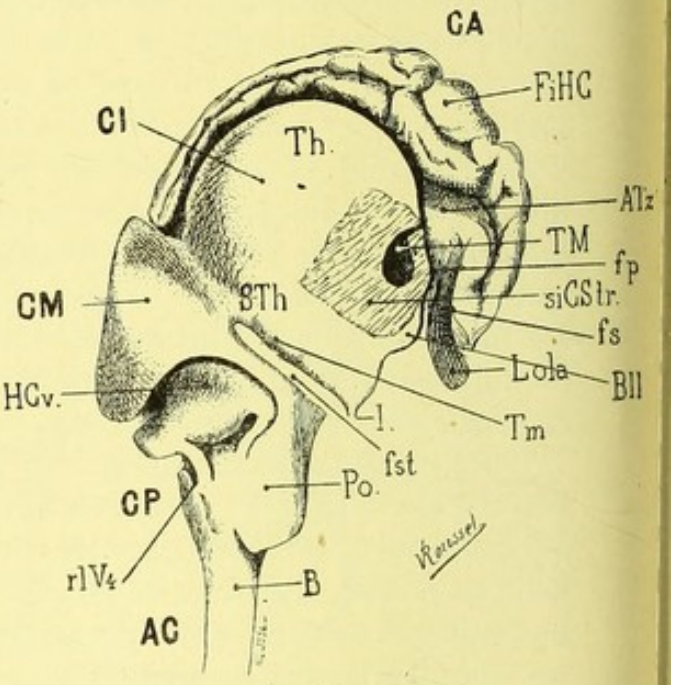

Fig. 40.

Fig. 39 et 40. — Encéphale d'un embryon humain d'environ trois mois, vu par sa face latérale droite. (Dessiné d'après nature.) La fig. 40 montre la surface extérieure de l'encéphale après ablation du cerveau antérieur du côté droit. Dans la fig. 39, la paroi latérale droite des cerveaux moyen et postérieur a été enlevée pour montrer l'aqueduc de Sylvius, l'isthme du cerveau postérieur et le 4e ventricule.

AC, arrière-cerveau. — *AqS*, aqueduc de Sylvius. — *ATz*, zone trapézoïde. — *B*, bulbe. — *BII*, bandelette optique. — **CA**, cerveau antérieur. — **CI**, cerveau intermédiaire. — **CM**, cerveau moyen. — **CP**, cerveau postérieur. — *cop*, commissure postérieure. — *Cv*, lame du cervelet. — *FiHC*, face interne de l'hémisphère cérébral. — *fp*, fissura prima. — *fs*, fissura serotina. — *fst*, fente en forme de selle. — *Gp*, glande pinéale. — *HCe*, hémisphère cérébelleux. — *I*, infundibulum. — *IP*, inflexion de la protubérance. — *Lola*, lobe olfactif antérieur. — *lt*, lame terminale embryonnaire. — *Po*, protubérance. — *rlV4*, recessus latéral du 4e ventricule. — *STh*, région sous-thalamique. — *siCStr*, surface suturale opto-striée. — *Th*, thalamus. — *TM*, trou de Monro. — *Tm*, tubercule mamillaire. — V_3, 3e ventricule. — V_4, 4e ventricule.

parois supérieures et inférieures se réduisent par contre à l'état de minces lames membraneuses.

Parois latérales. — Les épaisses *parois latérales* présentent à étudier une face *interne* ou *ventriculaire*, et une face *externe* ou *superficielle*.

Face externe du cerveau intermédiaire.

La *face externe ou superficielle* du cerveau intermédiaire, est verticale ou légèrement convexe au début (fig. 39 et 40). Son extrémité antérieure pénètre, ainsi que nous l'avons vu plus haut (fig. 19, p. 67), à la façon d'un coin dans le cerveau antérieur, et se soude dans le sillon semi-lunaire à la paroi interne de la vésicule des hémisphères. Après ablation de cette dernière, la face externe du cerveau intermédiaire présente immédiatement

en arrière du trou de Monro une surface arrondie, légèrement concave, qui correspond à la suture du cerveau intermédiaire et du cerveau antérieur, suture désignée par His sous le nom de *pédoncule du corps strié*. Comme la paroi du cerveau intermédiaire, donne naissance à la couche optique et celle du cerveau antérieur au corps strié, nous désignerons cette surface suturale sous le nom de *surface suturale opto-striée* (fig. 39 et 40, *siCStr.*). Elle représente l'axe autour duquel, se développeront les parties constituantes de la vésicule des hémisphères, à savoir : le *corps strié* et le *manteau cérébral*. Cette surface suturale opto-striée est entourée d'un arc saillant, libre dans toute son étendue, l'*arc thalamique* de His, qui contient les rudiments des saillies superficielles de la couche optique. A l'extrémité antérieure de l'arc, on constate la saillie du *tubercule antérieur* de la *couche optique;* à la plus grande convexité de l'arc correspond la *région du corps genouillé externe;* l'extrémité inférieure enfin, empiète sur la partie du cerveau intermédiaire que nous apprendrons à connaître plus tard, sous le nom de *région sous-thalamique de Forel* ou de région du corps de Luys; elle forme la future *bandelette optique* et se continue avec la crête latérale du pédicule oculaire (fig. 18). La région du corps genouillé externe est reliée au tubercule quadrijumeau antérieur, par le *pulvinar* et le *bras du tubercule quadrijumeau antérieur*. L'extrémité inférieure de l'arc thalamique est séparée du tubercule mamillaire, par le *corps genouillé interne*, peu saillant à cette époque.

Surface suturale opto-striée.

Arc thalamique.

Région sous-thalamique de Forel.

La *bandelette optique* comme le *chiasma*, se développe aux dépens du cerveau intermédiaire, et établit la limite entre ce dernier et le cerveau antérieur. La plupart de ses fibres prennent leur origine dans les cellules ganglionnaires de la rétine, mais quelques-unes proviennent, ainsi que Mihalkowicz l'a montré, des cellules du tubercule quadrijumeau antérieur, du pulvinar et du corps genouillé externe. D'après Mihalkowicz, ces dernières fibres précéderaient dans leur développement, les fibres d'origine rétinienne, car le pédicule du nerf optique est encore creux et présente un état embryonnaire, alors que l'on constate déjà des fibres nerveuses dans la bandelette et le chiasma.

Bandelette optique.

La face externe du cerveau intermédiaire ne subit par la suite que peu de modifications. Elle s'épaissit toutefois considérablement vers le quatrième mois de la vie intra-utérine, l'arc thalamique finit par devenir horizontal, et par former toute la partie de la *face supérieure* de la couche optique, recouverte par le corps du trigone et la toile choroïdienne. Étroite en avant au niveau du trou de Monro et du tubercule antérieur du thalamus, la face supérieure de la couche optique s'élargit en arrière, déborde le cerveau moyen en formant le pulvinar, puis se recourbe en bas, et se rétrécit pour se continuer avec la *bandelette optique*. Elle s'étend en largeur, depuis la voûte du cerveau intermédiaire, jusqu'au point d'insertion des plexus choroïdes des ventricules latéraux. Elle ne comprend donc, que la partie de la face supérieure de la couche optique définitive, située en dedans du *sillon choroïdien;* la petite partie externe de la face supé-

Épaississement ultérieur de la face externe du cerveau intermédiaire.

rieure de la couche optique définitive, étendue de l'insertion des plexus choroïdes au sillon opto-strié, concourt à former le plancher du ventricule latéral, et se développe aux dépens du cerveau antérieur (fig. 52-63).

La face interne du cerveau intermédiaire subit d'importantes modifications.

La *face interne* ou *ventriculaire*, concave au début, présente de chaque côté, dès la fin de la cinquième semaine, deux saillies longitudinales séparées par un sillon, le *sillon de Monro* (fig. 41 à 44, 52, 53.) La saillie supérieure correspond à la *lame alaire*, et donne naissance à la *couche optique proprement dite* ou à la *région thalamique;* la saillie inférieure correspond à la

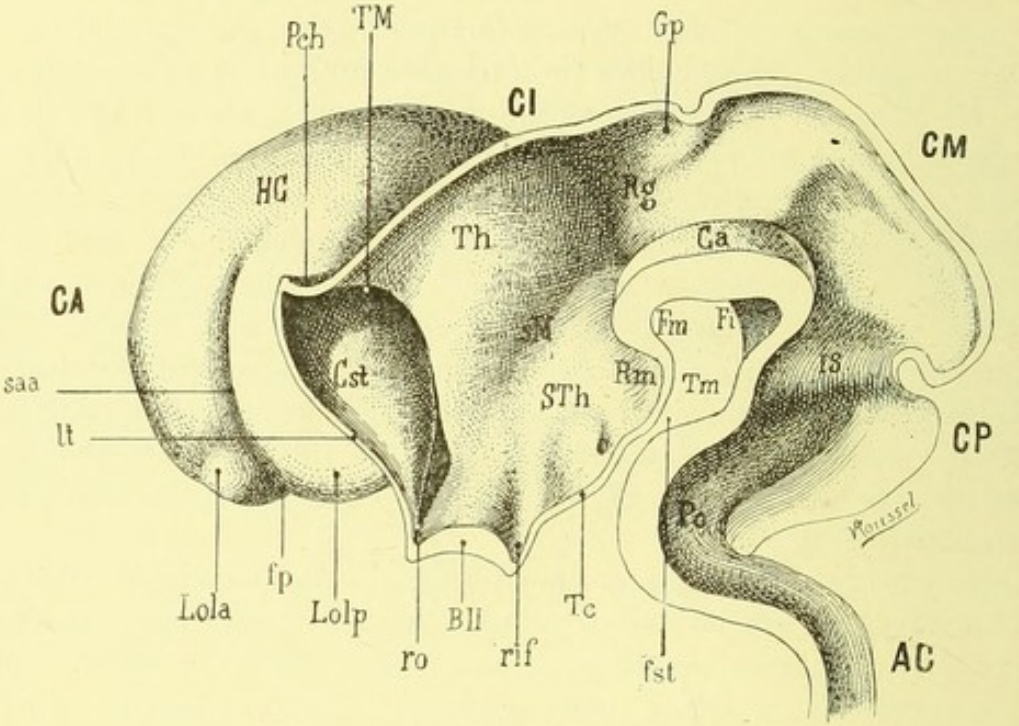

Fig. 41. — Coupe vertico-médiane de l'encéphale d'un embryon humain de 13mm,6, âgé d'environ cinq semaines. (D'après W. His.)

AC, arrière-cerveau. — *BII*, bandelette optique. — **CA,** cerveau antérieur. — *Ca*, calotte. — **CI,** cerveau intermédiaire. — **CM,** cerveau moyen. — **CP,** cerveau postérieur. — *Cst*, corps strié. — *Fi*, fossette interpédonculaire. — *Fm*, fossette inter-mamillaire. — *fp*, fissura prima. — *fst*, fente en forme de selle. — *Gp*, glande pinéale. — *HC*, hémisphères cérébraux. — *IS*, isthme du cerveau postérieur. — *Lola*, lobe olfactif antérieur. — *Lolp*, lobe olfactif postérieur. — *lt*, lame terminale embryonnaire. — *Pch*, pli choroïdien. — *Po*, protubérance. — *Rg*, recessus génículé. — *rif*, recessus de l'infundibulum. — *Rm*, recessus mamillaire. — *ro*, recessus optique. — *saa*, sillon arqué antérieur. — *sM*, sillon de Monro. — *STh*, région sous-thalamique. — *Tc*. tuber cinereum. — *TM*, trou de Monro. — *Tm*, tubercule mamillaire.

lame fondamentale, et donne naissance à la *région sous-thalamique de Forel*. Ces régions s'épaississent bientôt considérablement, de telle sorte que la paroi interne du cerveau intermédiaire, devient verticale vers la fin du troisième mois de la vie embryonnaire. Étendu de chaque côté, de l'aqueduc de Sylvius aux trous de Monro, le *sillon de Monro*, très accusé vers cette époque, fait suite en arrière au sillon latéral de l'aqueduc, tandis qu'il se continue en avant, d'une part avec l'embouchure de la cavité du pédicule oculaire, et d'autre part avec la partie inférieure du trou de Monro rétréci. Le sillon de Monro sépare donc dans toute son étendue, la lame alaire de la lame fondamentale, et son extrémité antérieure correspond assez exactement à la *lame du nerf optique*, c'est-à-dire au *futur chiasma*.

La face interne ou ventriculaire subit par la suite d'importantes modifications. La partie postérieure de la lame alaire, ou *partie rétro-thalamique* du cerveau intermédiaire fœtal, donne naissance au *pulvinar* et au *corps genouillé externe* (fig. 41-44, Rg); la partie antérieure ou *partie thalamique proprement dite*, donne naissance à la *couche optique* (Th). Celle-ci s'accroît rapidement et détermine une forte saillie dans le troisième ventricule, qu'elle réduit à l'état d'une mince fente.

Quant à la région *sous-thalamique* développée aux dépens de la *lame*

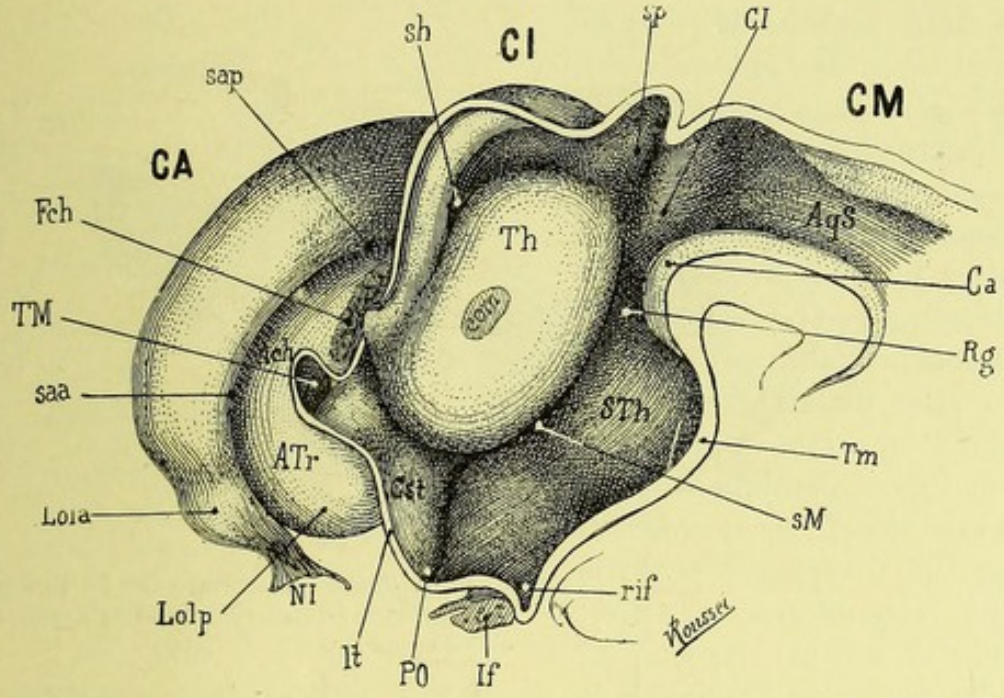

Fig. 42. — Coupe vertico-médiane des cerveaux intermédiaire et moyen d'un embryon humain d'environ sept semaines et demi. (D'après W. His.)

Ach, zône choroïdienne. — *ATr*. zone trapézoïde. — *Aqs*, aqueduc de Sylvius. — **CA**, cerveau antérieur. — *Ca*, calotte. — *cCI*, col du cerveau intermédiaire. — **CI**, cerveau intermédiaire. — **CM**, cerveau moyen. — *com*, commissure molle. — *Fch*, sillon choroïdien. — *If*, corps pituitaire. — *Lola*, lobe olfactif antérieur. — *Lolp*, lobe olfactif postérieur. — *lt*, lame terminale embryonnaire. — *NI*, nerf olfactif. — *PO*, pédicule optique recessus. — *Rg*, geniculi. — *rif*, recessus de l'infundibulum. — *saa*, sillon arqué antérieur. — *sap*, sillon arqué postérieur. —*sh*, sillon de l'habenula. — *sM*, sillon de Monro. — *sp*, diverticule sous-pinéal. — *STh*, région sous-optique. — *Th*, thalamus. — *TM*, trou de Monro. — *Tm*, tubercule mamillaire.

fondamentale, elle se continue en arrière, avec la région de la calotte du cerveau moyen. L'extrémité antérieure de cette dernière région s'unit à celle du côté opposé, immédiatement au-dessous de l'aqueduc de Sylvius et au-dessus de la région des tubercules mamillaires, par une lame transversale, le *Torus intermedius* de His, qui fait saillie dans la partie postérieure du troisième ventricule, de telle sorte que l'aqueduc de Sylvius ne communique avec la cavité de l'infundibulum, que par-dessus la saillie de la pièce intermédiaire (fig. 41.)

Soudure des deux couches optiques; formation de la commissure moyenne.

Déjà avant la fin du deuxième mois de la vie intra-utérine, les deux couches optiques se soudent sur la ligne médiane, au-dessus du sillon de Monro, pour former la *commissure molle* ou *moyenne*. Cette suture se fait chez les mammifères, sur une étendue beaucoup plus grande que chez

l'homme, de telle sorte que la cavité du troisième ventricule est fortement réduite. Le développement de la commissure moyenne, aux dépens de la suture tardive des deux lames alaires, explique comment cette commissure peut manquer dans certains cas, ou être dédoublée, ou bien encore comment, dans certaines malformations congénitales, les deux couches optiques soudées sur une grande étendue, peuvent arriver à ne former qu'une seule masse impaire et médiane.

Limites définitives de la couche optique.

Une fois développée, la couche optique est limitée en bas par le *sillon de Monro* (sM), en haut par un sillon moins profond, le *sillon du frein* ou *sillon de l'habenula* (sh), qui la sépare de la voûte du cerveau intermédiaire (fig. 42, 43). En avant, la couche optique est légèrement excavée et concourt à limiter le trou de Monro; en arrière, elle est en rapport avec un diverticule profond qui occupe la région rétro-thalamique et correspond à la partie la plus saillante de l'arc thalamique, c'est-à-dire à la *région du corps genouillé externe*. Ce diverticule porte le nom de *recessus geniculi* (His); (Rg, fig. 42, 43, 44), il reçoit en avant les sillons de l'habenula et de Monro, en haut il est en connexion avec le *diverticule pinéal* (sp), en arrière il s'ouvre dans l'aqueduc de Sylvius par un étroit canal, le *canal cervical* (cCl), qui correspond au col du cerveau intermédiaire de His (fig. 42).

Recessus geniculi de His.

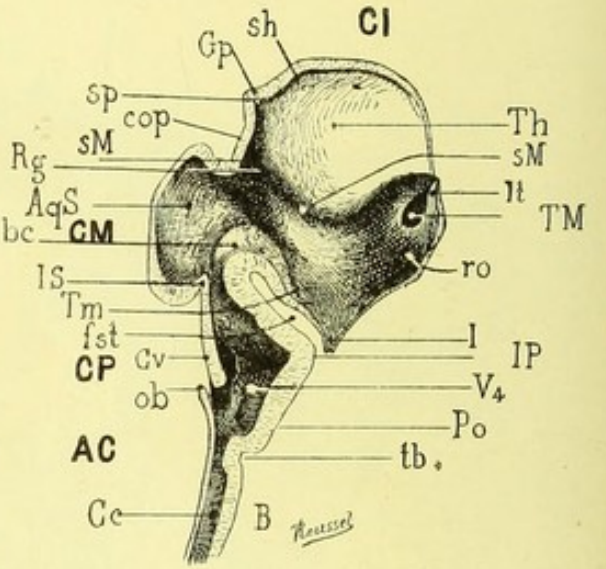

Fig. 43. — Coupe vertico-médiane de l'encéphale d'un embryon humain d'environ trois mois. (Dessiné d'après nature).

AC, arrière-cerveau. — *Aqs*, aqueduc de Sylvius. — *B*, bulbe. — *bc*, bourrelet de la calotte. — *Cc*, canal central. — **CI**, cerveau intermédiaire. — **CM**, cerveau moyen. — *cop*, commissure postérieure. — **CP**, cerveau postérieur. — *Cv*, lame du cervelet. — *fst*, fente en forme de selle. — *Gp*, glande pinéale. — *I*, infundibulum. — *IP*, inflexion de la protubérance. — *IS*, isthme du cerveau postérieur. — *It*, lame terminale embryonnaire. — *ob*, obex. — *Po*, protubérance. — *Rg*, recessus geniculi. — *ro*, recessus optique. — *sh*, sillon de l'habenula. — *sM*, sillon de Monro. — *sp*, diverticule sous-pinéal. — *tb*, trou borgne. — *Tm*, tubercule mamillaire. — *Th*, couche optique. — *TM*, trou de Monro. — V_4, 4e ventricule.

La couche optique, en se développant d'avant en arrière, réduit bientôt le *recessus geniculi* à une étroite fente curviligne, comprise entre la couche optique et l'extrémité antérieure de la calotte du cerveau moyen, et refoule en dehors la région rétrothalamique (pulvinar, corps genouillé externe), (fig. 44). Cette fente se comble peu à peu, et ainsi s'expliquent les connexions intimes que présente plus tard la calotte du cerveau moyen avec la couche optique. Le dernier vestige permanent du recessus geniculi est représenté par le *centre médian de Luys*, qui conserve d'après Flechsig, certaines particularités rappelant son origine ventriculaire.

Le centre médian de Luys est le dernier vestige du recessus geniculi.

Dans toute la série des vertébrés, les parois latérales du cerveau intermédiaire sont épaissies et allongées dans le sens antéro-postérieur; elles

renferment chez les vertébrés supérieurs, plusieurs ganglions thalamiques qui rétrécissent d'autant la cavité du troisième ventricule.

Paroi inférieure ou plancher du cerveau intermédiaire. — Le plancher du cerveau intermédiaire se transforme en une mince membrane, la *membrane basilaire* d'Aeby ou la *commissure grise de la base* de Henle. Grâce à la direction oblique de l'axe du cerveau antérieur, le plancher du troisième ventricule est oblique en bas et en avant, et sa

Le plancher du cerveau intermédiaire forme la membrane basilaire d'Aeby.

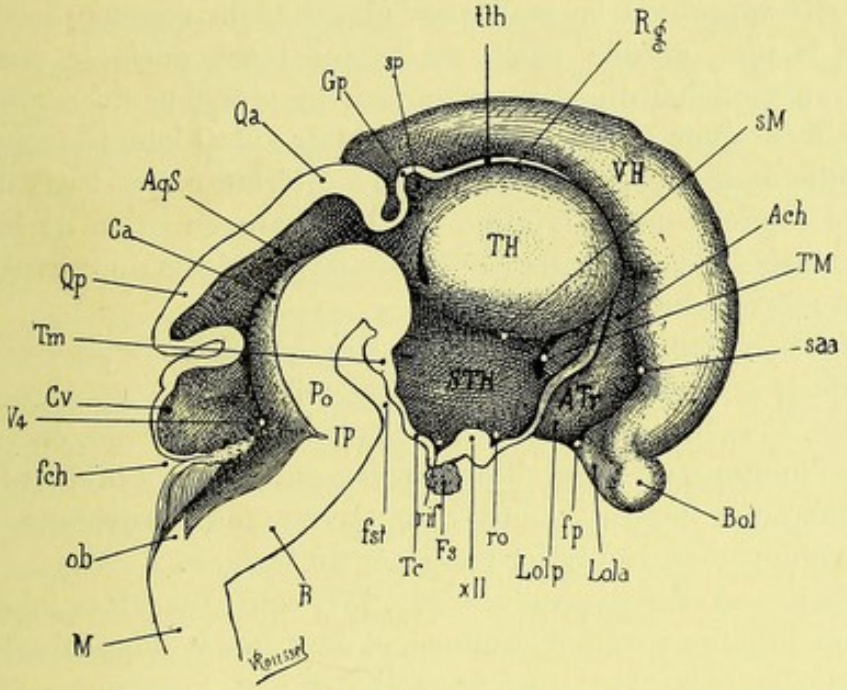

Fig. 44. — Coupe vertico-médiane de l'encéphale d'un embryon humain d'environ deux mois et demi. (D'après W. His.)

Ach, zone choroïdienne. — *ATr*, zone trapézoïde. — *Aqs*, aqueduc de Sylvius. — *B*, bulbe. — *Bol*, bulbe olfactif. — *Ca*, calotte. — *Ce*, cervelet. — *fch*, fente choroïdienne du 4e ventricule. — *fst*, fente en forme de selle. — *fp*, fissura prima. — *Gp*, glande pinéale. — *IP*, inflexion de la protubérance. — *Lola*, lobe olfactif antérieur. — *Lolp*, lobe olfactif postérieur. — *M*, moelle. — *ob*, obex. — *Po*, protubérance. — *Qa*, tubercule quadrijumeau antérieur. — *Qp*, tubercule quadrijumeau postérieur. — *Rg*, recessus geniculi. — *rif*, recessus de l'infundibulum. — *ro*, recessus optique. — *saa*, sillon arqué antérieur. — *sM*, sillon de Monro. — *sp*, diverticule sous-pinéal. — *STh*, région sous-thalamique. — *Tc*, tuber cinereum. — *Th*, thalamus. — *TM*, trou de Monro. — *Tm*, tubercule mamillaire. — *tth*, tænia thalami. — *VH*, vésicule des hémisphères. — V_4, 4e ventricule. — *XII*, grand hypoglosse. — *Fs*, Corps pituitaire.

partie la plus déclive correspond à la paroi antérieure du *tuber cinereum*. Le plancher du troisième ventricule n'est pas rectiligne, mais affecte la forme d'une ligne brisée dont le segment postérieur, presque vertical, forme la lèvre antérieure de la *fente en forme de selle* (fst) et dont le segment antérieur, presque horizontal, est en rapport avec la base du crâne (fig. 41, 42). Chez les jeunes embryons ces deux segments se réunissent à angle obtus, en formant l'*infundibulum* ou la *tige du corps pituitaire*; cet angle se ferme peu à peu; il devient droit vers la fin du deuxième mois de la vie intra-utérine, puis rapidement aigu (fig. 43, 44). Le segment *postérieur* ou *mamillaire*, donne naissance à la *substance perforée postérieure*, aux *tubercules mamillaires* et à la *partie postérieure du tuber cine-*

Les deux segments de ce plancher.

Formations qui dépendent du segment postérieur.

Formations qui dépendent du segment antérieur.

reum. Le segment *antérieur* ou *infundibulaire*, est fortement déprimé par le *chiasma des nerfs* optiques, qui sépare la *lame terminale embryonnaire* de la *partie antérieure du tuber cinereum;* il donne ainsi naissance à deux diverticules dont le postérieur constitue l'*infundibulum*, et l'antérieur le *diverticule optique* (*recessus opticus*). Dans les premiers stades de la vie embryonnaire, ce dernier communique avec la cavité du pédicule oculaire; le premier entre en connexion avec l'*hypophyse* ou *glande pituitaire*.

La *lame terminale embryonnaire* (lt, fig. 41, 42, 43, 44), légèrement déprimée au niveau de la *commissure antérieure*, ferme le troisième ventricule en avant; elle appartient en réalité au plancher du cerveau antérieur, de même que la plus grande partie de la substance perforée postérieure, appartient au plancher du cerveau moyen. Le plancher du cerveau intermédiaire affecte donc la forme d'un entonnoir aplati latéralement, étendu des tubercules mamillaires à la commissure antérieure. Il s'insère de chaque côté, sur la région sous-thalamique qui le sépare du sillon de Monro; en arrière il s'insère à l'extrémité antérieure de la calotte du cerveau moyen et au *Torus intermedius* de His.

Tubercules mamillaires.

Les *tubercules mamillaires* (*corpora candicantia*), simples et médians au début de la vie embryonnaire, restent tels chez un grand nombre de mammifères. Vers le quatrième mois de la vie intra-utérine, on voit apparaître chez l'homme, un léger sillon médian qui divise le tubercule médian en deux tubercules latéraux; ceux-ci se recouvrent de substance blanche, lors du développement du pilier antérieur du trigone.

Hypophyse; particularités de son développement.

L'*hypophyse* ou glande pituitaire (fig. 44), constitue un organe particulier dont les fonctions sont inconnues, et dont le développement présente des particularités curieuses : son *lobe postérieur* n'est autre que le diverticule de l'infundibulum, qui chez les vertébrés inférieurs conserve sa structure nerveuse toute la vie; chez les vertébrés supérieurs, au contraire, il se transforme par suite d'une prolifération pie-mérienne, en un appendice conjonctif du système nerveux central. Le *lobe antérieur*, véritable appareil glandulaire, se développe au dépens de l'épithélium pharyngé; celui-ci donne naissance à un diverticule en forme de doigt de gant qui se dirige vers le diverticule infundibulaire; bientôt le diverticule pharyngien s'étrangle au niveau de son extrémité buccale, et n'est plus en connexion avec la cavité pharyngienne que par un étroit conduit, lequel disparaît à son tour : la *poche hypophysaire* se trouve ainsi transplantée dans la cavité cranienne. Mais pour arriver dans cette cavité, elle n'a pas besoin, comme on le croyait, de perforer la base du crâne, son développement précède en effet celui de la partie préchordiale de la base du crâne. Une fois arrivée à la base du cerveau intermédiaire, la poche hypophysaire donne naissance à des diverticules filles, qui bourgeonnent dans le riche lacis vasculaire formé par la pie-mère, et donnent ainsi naissance au lobe antérieur de l'hypophyse.

Ce dernier ne se soude du reste pas forcément à l'infundibulum, il en est distinct chez les poissons, chez lesquels la paroi postérieure de l'infun-

dibulum se réduit à l'état d'une mince lamelle épithéliale, dans laquelle la pie-mère envoie un riche lacis vasculaire, analogue aux plexus choroïdes et qui constistue le *saccus vasculosus* des poissons cartilagineux.

Paroi supérieure ou voûte du cerveau intermédiaire. — La *paroi supérieure* ou *voûte*, recouvre le troisième ventricule et réunit les deux couches optiques. Un sillon transversal la sépare en arrière du cerveau moyen, en avant, elle se continue avec la lame terminale embryonnaire qui appartient au cerveau antérieur, et dont elle n'est séparée que par un léger étranglement (fig. 41, 42, 43, 44). Cette paroi supérieure se réduit à une mince lamelle, recouverte par une abondante couche de tissu conjonctif embryonnaire, dans laquelle elle envoie un diverticule en doigt de gant qui représente le premier rudiment de la *glande pinéale*, et qui divise la paroi supérieure en deux parties inégales, l'une postérieure, l'autre antérieure.

Division de la paroi supérieure en deux parties inégales.

La partie postérieure ou *rétro-pinéale* est petite et forme la *commissure postérieure;* ses fibres apparaissent de bonne heure, et relient la couche optique d'un côté à la région de la calotte du côté opposé, de là le nom de *faisceau croisé de la calotte* (Gekreutzer Haubentractus, *Tractus cruciatus tegmenti*) que lui a donné Pawlowsky. Embryologiquement, la commissure postérieure n'est pas l'équivalent des autres commissures du cerveau, telles que la *commissure antérieure* ou le *corps calleux;* ces dernières sont, en effet, des productions secondaires et tardives, dues à un processus sutural.

Partie postérieure ou rétro-pinéale et formations qui en dépendent.

La partie antérieure ou *prépinéale* de la voûte, s'étend en avant jusqu'au niveau du trou de Monro, où elle se continue avec la lame terminale embryonnaire; elle se réduit à une mince lamelle épithéliale, qui recouvre la *toile choroïdienne* et les *plexus choroïdes du troisième ventricule*. Ces derniers ne pénètrent donc pas dans l'intérieur de la cavité ventriculaire; ils en sont séparés par l'épithélium choroïdien, et affectent par conséquent avec le troisième ventricule, des rapports analogues à ceux que les vaisseaux du mésentère, par exemple, affectent avec la cavité péritonéale.

Partie antérieure ou prépinéale.

Rapports des plexus choroïdes avec la cavité du troisième ventricule.

Les bords de la membrane obturatrice du troisième ventricule s'épaississent et s'insèrent sur le bord supéro-interne de la couche optique en formant les *tænia thalami*. Immédiatement, en avant du diverticule pinéal, ils donnent naissance de chaque côté, à un ganglion constant dans la série des vertébrés, le *ganglion de l'habenula* qui reçoit le *tænia thalami*.

Glande pinéale. (*conarium*, *épiphyse cérébrale.*)

Le premier rudiment de la glande pinéale apparaît, ainsi que nous l'avons vu plus haut, sous la forme d'un diverticule en doigt de gant connu sous le nom de *processus pinéal* (Mihalkowicz), dont le fond atteint l'épiderme et dont la cavité s'ouvre dans la cavité du troisième ventricule en formant le *recessus infrapinealis* ou *diverticule sous-pinéal*.

La glande pinéale est un diverticule du troisième ventricule.

Les parois du processus pinéal sont tapissées d'un épithélium cylindrique, et donnent naissance à de petits diverticules latéraux, qui se séparent peu à peu de la paroi mère, et se transforment, avec la participation de la

Elle est formée de cellules épithéliales dégénérées.

pie-mère environnante, en *follicules clos*. Ces derniers sont tapissés d'un épithélium cylindrique et leur cavité renferme un liquide clair et transparent. Chez les oiseaux, ces follicules persistent tels quels; chez les mammifères, les cellules prolifèrent et deviennent arrondies et polygonales. Il s'agit en somme ici de cellules épithéliales dégénérées, n'ayant aucune connexion avec des fibres nerveuses et aucune analogie avec des cellules ganglionnaires.

Chez les oiseaux, la cavité du processus pinéal s'ouvre directement en bas dans la cavité du troisième ventricule. Sa paroi antérieure se continue avec la toile choroïdienne, sa paroi postérieure avec la lame nerveuse qui donne naissance à la commissure postérieure. Chez les mammifères et en particulier chez l'homme, le diverticule de la glande pinéale s'ouvre dans le troisième ventricule, non pas directement en bas, mais *en avant*. La glande pinéale est en effet entraînée en arrière, très probablement par suite du grand développement que prend le corps calleux, et elle se couche sur la lame des tubercules quadrijumeaux, au-dessus de l'embouchure antérieure de l'aqueduc de Sylvius. Des fibres nerveuses apparaissent en outre dans toute la partie inférieure du processus pinéal, et donnent naissance aux

Freins de la glande pinéale.

pédoncules ou *freins de la glande pinéale*. La paroi antérieure ne se continue pas ici directement avec la toile choroïdienne, mais se recourbe en arrière et donne naissance à un second diverticule, situé en avant du diverticule sous-pinéal et qui porte le nom de *diverticule sus-pinéal*. (Mihalkowicz). Dans la lame qui limite ce diverticule en arrière, apparaissent des fibres nerveuses, qui forment la commissure des pédoncules de la glande pinéale ou *commissure dorsale du thalamus*, laquelle relie les deux ganglions de l'*habenula*.

Le diverticule sous-pinéal, très petit chez l'homme, plus développé chez les oiseaux, se transforme chez les reptiles en un long et étroit canal, le *canal de l'épiphyse* qui se recourbe en avant, traverse un orifice de la voûte du crâne, et porte à son extrémité antérieure un organe sensoriel particulier, présentant de grandes analogies avec l'œil. Cet organe impair, découvert par Graaf et par Spencer, possède une rétine et une couche pigmentaire, et reçoit un cristallin et une cornée; il est connu sous le nom d'*œil*

Œil pariétal ou troisième œil des vertébrés.

pariétal ou de troisième *œil des vertébrés*. Il s'atrophie et disparaît chez les vertébrés supérieurs; le canal de l'épiphyse se retire dans l'intérieur de la cavité cranienne, et son extrémité ratatinée se transforme en glande pinéale.

B. — CERVEAU ANTÉRIEUR

1. — *Premier développement du cerveau antérieur. Hémisphères cérébraux et portion axiale, lame terminale embryonnaire. Ventricules latéraux et lobes olfactifs.*

Nous avons vu précédemment, que l'on doit considérer au cerveau antérieur trois parties : une petite partie impaire et médiane, la *base* ou *portion*

axiale du cerveau antérieur, et deux parties latérales beaucoup plus volumineuses, les *hémisphères cérébraux proprement dits*, le *manteau cérébral* ou *pallium*.

Portion axiale. — La surface extérieure de la *portion axiale* du cerveau antérieur constitue la *fosse sylvienne*. Très légèrement déprimée vers la fin de la quatrième semaine de la vie embryonnaire, la fosse sylvienne s'accentue les semaines suivantes, et devient d'autant plus profonde que le manteau cérébral est plus étendu.

Fosse sylvienne et sillons qui en naissent.

De très bonne heure, elle donne naissance à deux sillons qui la prolongent l'un en bas, l'autre en avant. Le *sillon antérieur* (fig. 46, 68, paFS) atteint l'extrémité antérieure du manteau cérébral et en sépare un petit lobe étroit et allongé, le *lobe olfactif*, dont la cavité communique largement au début avec celle du ventricule latéral. Le *sillon inférieur* (piFS), se porte vers la paroi antérieure de l'infundibulum et limite le lobe olfactif en arrière.

Sillon antérieur.

Sillon inférieur.

Vésicules hémisphériques, ventricules latéraux et lame terminale embryonnaire. — Les *vésicules des hémisphères* (*manteau cérébral*, *pallium*), représentent au début des vésicules creuses; libres en arrière où elles recouvrent le cerveau intermédiaire à la façon d'un capuchon (fig. 18, 24), elles sont réunies entre elles en avant, par *la lame terminale embryonnaire* ou *lame unissante*, située dans le fond de la fente inter-hémisphérique.

En se développant, chaque vésicule hémisphérique forme en avant le *lobe frontal*, en haut le *lobe pariétal*, en bas le *lobe temporal*. Le lobe temporal situé au début au-dessus de l'axe transversal qui passe par les surfaces suturales opto-striées et par les fosses sylviennes, se porte peu à peu en arrière, puis en bas et en avant, et déborde bientôt en bas la fosse sylvienne (fig. 24, p. 74). Chaque vésicule hémisphérique entoure ainsi la fosse sylvienne d'un anneau presque complet, ouvert seulement en bas et en avant, et affecte la forme d'un rein ou d'une fève, dont le hile correspond à la fosse sylvienne ou au futur *lobule de l'insula*.

Formation des différents lobes du cerveau.

Le *ventricule latéral* suit la forme générale de la vésicule des hémisphères, et entoure d'un canal presque circulaire la base du cerveau; il présente une partie moyenne ou *étage supérieur* (*cella media*), une partie antérieure, la *corne frontale*, et une partie inférieure, la *corne temporale* ou *sphénoïdale* ou *étage inférieur*. La *corne occipitale* ne se développe que beaucoup plus tardivement, en même temps que le *lobe postérieur* ou *occipital*, et représente un diverticule de la corne sphénoïdale.

Ventricules latéraux et leurs subdivisions.

Chaque vésicule hémisphérique présente deux parois, l'une *externe*, l'autre *interne*. La *paroi externe* est convexe, elle est séparée de la base du cerveau antérieur par un sillon presque circulaire, ouvert seulement en bas et en avant et qui correspond au futur *sillon marginal de l'insula*. Cette paroi externe, lisse au début, présente pendant le deuxième et le troisième mois de la vie intra-utérine, des plis plus ou moins nombreux, qui affectent tous une disposition radiée par rapport à la fosse sylvienne (fig. 45,

Paroi externe de la vésicule hémisphérique.

Plis radiés transitoires.

46, 47). Ces plis comprennent toute l'épaisseur de la paroi externe; ils sont dus à l'inégal accroissement des vésicules hémisphériques par rapport au crâne, et disparaissent complètement vers le quatrième mois de la vie intra-utérine, grâce à l'expansion rapide de la cavité cranienne. La face externe est complètement lisse vers cette époque, mais vers le cinquième mois de la vie intra-utérine, on y voit apparaître un certain nombre de sillons définitifs sur lesquels nous reviendrons. Pour nous, ces plis que nous avons pu étudier sur un embryon humain du troisième mois encore vivant, sont bien des plis primordiaux, et n'ont rien à voir avec les plis qui se produisent dans le manteau cérébral à cet âge de la vie, sous l'influence des liquides durcissants.

Paroi interne de la vésicule hémisphérique.

La *paroi interne* se réunit à angle aigu à la paroi externe, en formant le *bord supérieur de l'hémisphère*. La lame terminale embryonnaire divise la paroi interne en deux régions, l'une antérieure, l'autre postérieure; la

Sa région antérieure.

région antérieure ou *préthalamique* est verticale, elle est en rapport avec la paroi interne de l'hémisphère du côté opposé, et correspond à toute la partie du cerveau antérieur située en avant du trou de Monro (fig. 41, 42, 44).

Sa région postérieure.

La *région postérieure* ou *thalamique* correspond à la *lame falciforme* de Reichert (Sichelförmige Platte); elle est concave et recouvre toute la face externe du cerveau intermédiaire à laquelle elle est unie au niveau de la surface suturale opto-striée (fig. 58 à 63); un repli mésodermique qui fait partie de la faux primitive, et qui donnera naissance aux lacis vasculaires de la *toile choroïdienne*, la sépare du cerveau intermédiaire.

Cette région thalamique de la paroi interne subit d'importantes modifications; elle donne naissance au *globus pallidus*, à la *lame cornée* et au *noyau amygdalien* (fig. 52 à 63). Au-dessus de la surface suturale opto-striée, on y voit apparaître de bonne heure, deux plis parallèles au bord hémisphérique. Ces plis font saillie dans la cavité ventriculaire; ils partent du bord postérieur du trou de Monro, et se portent en bas vers l'extrémité inférieure du lobe temporal qu'ils n'atteignent cependant pas. Le supérieur ou *pli ammonique*, s'épaissit et donnera naissance à la *corne d'Ammon;* l'inférieur ou *pli choroïdien*, se réduit à une mince lame épithéliale qui coiffe les plexus choroïdes des ventricules latéraux. Ces deux plis, saillants dans la cavité ventriculaire, correspondent du côté de la face interne de l'hémisphère à deux sillons. Le premier sillon porte le nom de *sillon ammonique* (Ammonsfurche), de *sillon marginal* (Randfurche, Arnold), ou de *sillon arqué postérieur* de His (hintere Bogenfurche) (fig. 42, sap); le sillon inférieur, celui de *sillon choroïdien* (fig. 42, Fch). Ces deux sillons interceptent un pli arqué, le *pli marginal* de Schmidt (Randbogen), sur lequel nous reviendrons plus loin.

Naissance de la corne d'Ammon.

La région préthalamique de la paroi interne présente un sillon vertical, le *sillon arqué antérieur* de His (Vordere Bogenfurche) (fig. 41, 42, saa); il commence à la face interne du lobe olfactif, qu'il incise profondément en formant l'*incisura prima* de His, et qu'il divise en une partie antérieure, le *lobe olfactif antérieur*, et une partie postérieure, le *lobe olfactif postérieur*. Profond à son origine, le sillon arqué antérieur se porte verticalement en haut,

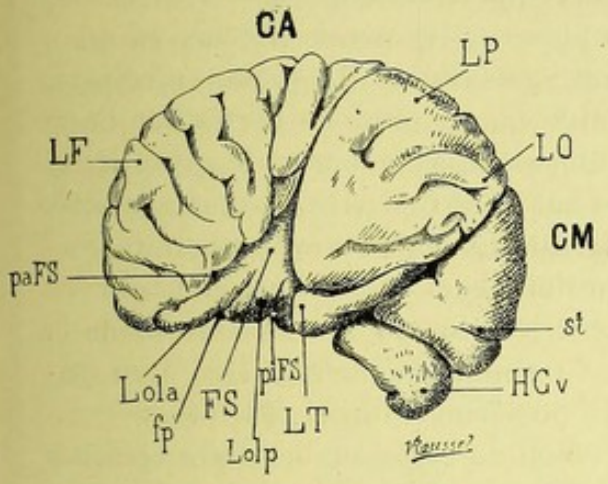

Fig. 45.

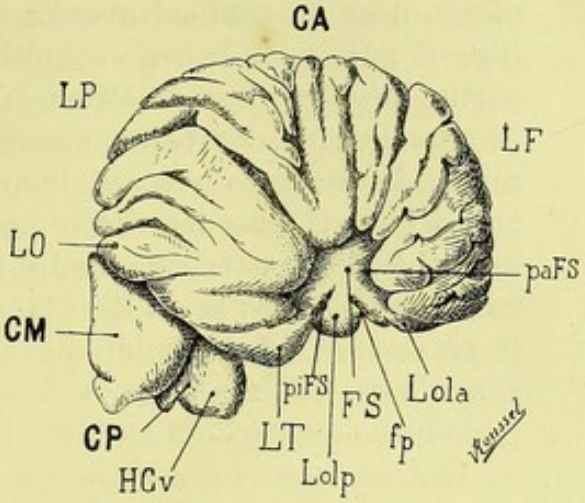

Fig. 46.

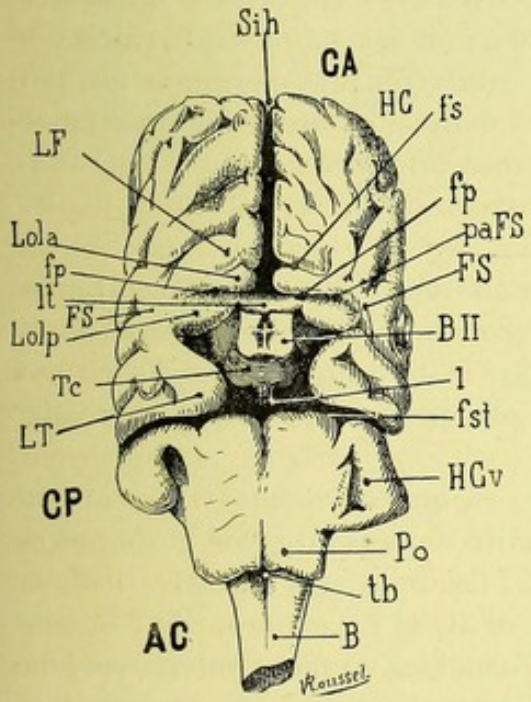

Fig. 47.

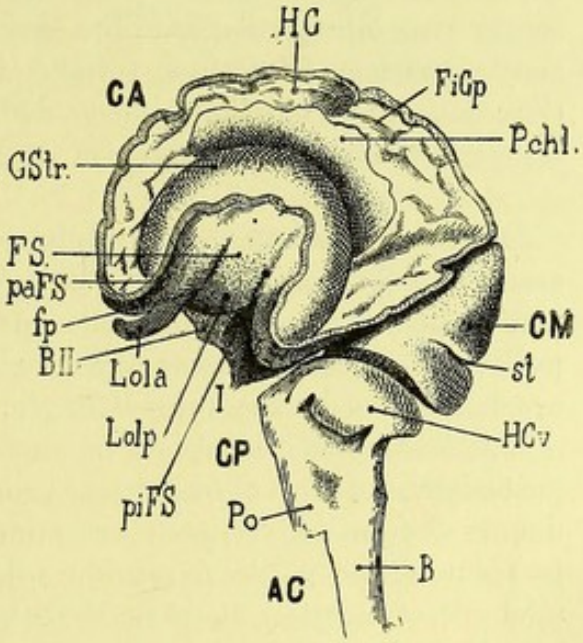

Fig. 48.

Fig. 45, 46, 47, 48. — Encéphale d'un embryon humain d'environ trois mois. (Dessiné d'après nature). — Fig. 45 et 46. Face externe droite et gauche. — Fig. 47. Encéphale vu par la face inférieure. — Fig. 48. Encéphale vu par la face latérale gauche après ablation de la paroi externe de la vésicule des hémisphères.

AC, arrière-cerveau. — *B*, bulbe. — *BII*, bandelette optique. — **CA**, cerveau antérieur. — **CM**, cerveau moyen. — **CP**, cerveau postérieur. — *CStr*, corps strié. — *FiCp*, face interne des circonvolutions cérébrales primitives. — *fp*, fissura prima. — *FS*, fosse sylvienne, — *fs*, fissura serotina. — *fst*, fente en forme de selle. — *HC*, hémisphères cérébraux. — *HCe*, hémisphères cérébelleux. — *I*, infundibulum. — *LF*, lobe frontal. — *LO*, lobe occipital. — *Lola*, lobe olfactif antérieur. — *Lolp*, lobe olfactif postérieur. — *LP*, lobe pariétal. — *LT*, lobe temporal. — *lt*, lame terminale embryonnaire. — *paFS*, prolongement antérieur de la fosse sylvienne. — *Pchl*, plexus choroïdes. — *piFs*, prolongement inférieur de la fosse sylvienne. — *Po*, protubérance. — *Sih*, scissure inter-hémisphérique. — *st*, sillon transverse du cerveau moyen, — *tb*, trou borgne. — *Tc*, tuber cinereum.

puis devient de plus en plus superficiel et se perd un peu en avant de l'extrémité antérieure du sillon choroïdien. Distinct au début du sillon ammonique, il ne se confond avec ce dernier que beaucoup plus tardivement (fig. 44). Il divise la région préthalamique de la paroi interne, en deux parties inégales : l'une antérieure, l'autre postérieure. La partie *antérieure*, la plus étendue, donnera naissance aux circonvolutions cérébrales de la région. La partie *postérieure*, plus étroite, est comprise entre le sillon arqué antérieur et la lame terminale embryonnaire. On peut lui considérer deux segments, l'un supérieur, l'autre inférieur. Le segment supérieur répond à la *zone choroïdienne* de His (Area chorioidea) et se continue en haut avec le *pli marginal* de Schmidt. Le segment inférieur, situé au-dessous de la commissure antérieure, porte le nom de *zone trapézoïde* de His (Area trapezoïdes), et appartient au lobe olfactif postérieur (fig. 41, 42, 44).

Les vésicules des hémisphères sont réunies en avant par la lame terminale antérieure.

La *lame terminale embryonnaire* s'étend du chiasma des nerfs optiques (fig. 41, 42), à la voûte du cerveau intermédiaire. Sa partie *inférieure*, impaire et médiane, répond à la zone trapézoïde de His et persiste pendant toute la vie à l'état d'une mince membrane, la *lame sus-optique* qui ferme le troisième ventricule en avant. Sa partie *supérieure* correspond à la zone choroïdienne de His; elle est plus étendue que la précédente et forme avec elle un angle obtus, dont le sommet correspond à la *commissure antérieure*. La grande scissure inter-hémisphérique la refoule en arrière en formant le *pli falciforme* de His, qui s'insinue profondément entre les corps striés, et ferme le trou de Monro en avant (fig. 42).

Lobes olfactifs. — Les lobes olfactifs antérieur et postérieur, sont creux au début et leur cavité forme le plancher de la corne frontale du ventricule latéral. Au fur et à mesure que le *sillon arqué antérieur* et en particulier l'*incisura prima* deviennent plus profonds, la séparation entre ces deux lobes devient plus distincte.

Lobe olfactif antérieur.

Le *lobe olfactif antérieur* se recourbe en arrière et forme avec le lobe postérieur, un fer à cheval dont la convexité regarde en avant et un peu en dehors et dont l'ouverture correspond à l'incisura prima (fig. 51). Il affecte la forme d'une petite pyramide aplatie d'avant en arrière, dont la base allongée et étroite s'étend de la fosse sylvienne à la paroi interne de l'hémisphère (fig. 47). Le lobe olfactif antérieur est limité en arrière par l'incisura prima de His ; en avant et en dehors par le sillon qui prolonge la fosse sylvienne en avant; en avant et en dedans par un sillon peu profond, le sillon tardif ou *fissura sérotina* de His, qui se continue en haut avec le sillon arqué antérieur et qui persiste chez l'adulte. Le sommet du lobe olfactif antérieur regarde en arrière et reçoit le *nerf olfactif*. Très petit au début, le sommet prend par la suite un assez grand développement; il se renfle pour donner naissance au *bulbe olfactif*, puis se détache de sa base d'insertion, grâce à la formation d'un pédicule creux, le *pédoncule olfactif*, d'autant plus allongé et effilé que l'on considère des embryons plus avancés en âge. Le *bulbe olfactif* regarde d'abord en bas, puis en arrière ; et sa pointe

Ses rapports avec le nerf olfactif.

Bulbe olfactif.

se place au-dessous du lobe olfactif postérieur vers la fin du deuxième mois (fig. 51); à mesure que le pédoncule olfactif s'allonge, le bulbe olfactif se redresse, puis se porte en avant pour se placer sous le lobe frontal, vers le troisième mois de la vie intra-utérine. Sa cavité, qui s'étend au début jusque dans le bulbe olfactif, se rétrécit peu à peu, puis disparaît chez l'homme; mais elle persiste chez quelques mammifères, en particulier chez les solipèdes, tels que le cheval, l'âne, etc., chez lesquels elle s'ouvre dans le ventricule latéral, en avant de la base de la tête du noyau caudé. L'étroite *base d'insertion* du lobe olfactif antérieur donne naissance, dans sa partie moyenne, au *trigone olfactif;* il forme en dehors la soi-disante « *racine* » *olfactive externe*, en dedans, la « *racine* » *olfactive interne*, ainsi que le *carrefour olfactif de Broca*, que His propose de désigner sous le nom de *zone de Broca*.

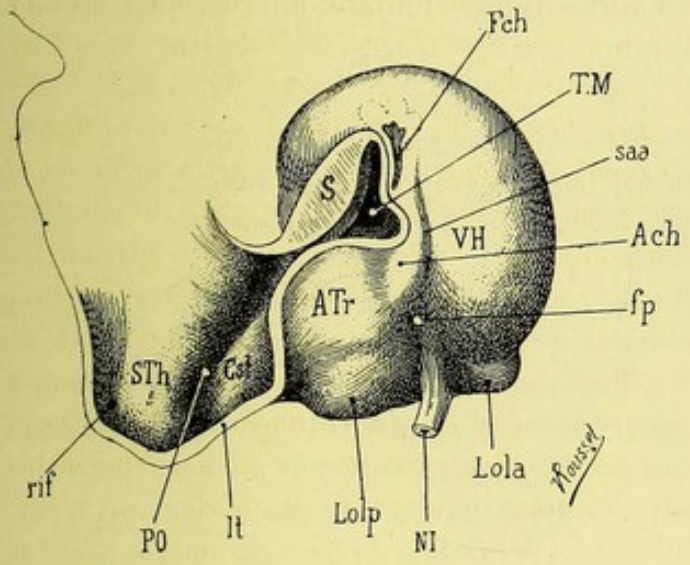

Fig. 49. — Face interne de l'hémisphère cérébral d'un embryon humain d'environ quatre semaines et demie. (D'après W. His.)

Ach, zone choroïdienne. — *ATr*, zone trapézoïde. — *Cst*, corps strié. — *Fch*, plexus choroïdes. — *fp*, fissura prima. — *Lola*, lobe olfactif antérieur. — *Lolp*, lobe olfactif postérieur. — *It*, lame terminale embryonnaire. — *NI*, nerfs olfactifs. — *PO*, pédicule oculaire. — *rif*, recessus de l'infundibulum. — *S*, surface suturale opto-striée. — *saa*, sillon arqué antérieur. — *STh*, région sous-thalamique. — *TM*, trou de Monro. — *VH*, vésicule des hémisphères.

Les *racines olfactives interne* et *externe*, représentent chez la plupart des animaux dits *osmatiques* deux circonvolutions cérébrales, la *circonvolution olfactive interne*, et la *circonvolution olfactive externe*, qui se continuent avec le *lobe limbique* de Broca. La circonvolution olfactive interne, se jette en effet sur la *circonvolution du corps calleux* (*gyrus fornicatus*), la circonvolution olfactive externe, sur la *circonvolution du crochet*.

Circonvolutions olfactives.

Un léger sillon, le sillon tardif ou *fissura serotina* de His, limite le *carrefour olfactif* en avant et le sépare du gyrus fornicatus.

Le *lobe olfactif postérieur* (fig. 47, 49), compris entre l'incisura prima de His, et le sillon qui prolonge la fosse sylvienne en bas, est situé en avant de l'embouchure du pédicule oculaire, et donne naissance à la *substance perforée antérieure* ou *espace quadrilatère de Foville* et à la *bandelette diagonale* de Broca. Il se prolonge sur la paroi interne de la vésicule des hémisphères, où il se confond avec l'*area trapezoïdes* de His (fig. 49). La substance perforée antérieure s'unit intimement à la base du corps strié, dont elle est séparée toutefois en arrière, chez l'adulte, par une mince lame de substance blanche. Quant à la *bandelette diagonale* de Broca, désignée

Lobe olfactif postérieur.

Substance perforée antérieure.

encore sous le nom de *pédoncule du corps calleux*, *pédoncule du septum lucidum*, elle correspond morphologiquement à un développement exagéré des fibres tangentielles de l'écorce et représente le *faisceau olfactif de la corne d'Ammon* de Zuckerkandl. (Voy. structure de l'écorce cérébrale).

La *cavité* du lobe olfactif postérieur s'ouvre largement au début dans la corne frontale du ventricule latéral; elle est peu à peu comblée grâce au développement considérable que prend la base du corps strié.

Parallèle de l'appareil olfactif et de l'appareil optique.

Le lobe olfactif représente donc en résumé, un appendice du cerveau antérieur, au même titre que le nerf optique et la rétine représentent un appendice du cerveau intermédiaire. Le *pédoncule olfactif* est en effet l'homologue du nerf optique, le *bulbe olfactif* l'homologue d'une partie de la rétine (de la partie dite cérébrale).

2. — *Développement des éminences ganglionnaires, (Corps strié, Globus pallidus, Noyau amygdalien, Avant-Mur.) de la Capsule interne et du Pied du Pédoncule.*

Éminence ganglionnaire. — La face ventriculaire de la portion axiale du cerveau antérieur, s'épaissit de bonne heure en avant de l'embouchure du pédicule oculaire, et donne naissance de chaque côté, à une éminence ganglionnaire, irrégulièrement triangulaire, qui fait saillie dans la cavité ventriculaire, commune encore à cette époque au cerveau antérieur et au cerveau intermédiaire. Cette éminence ganglionnaire, qui n'est, par le fait, qu'une partie modifiée de l'écorce de la base du cerveau antérieur, représente le premier rudiment du *corps strié;* celui-ci s'élève dans l'intérieur de la cavité ventriculaire, à mesure que les vésicules des hémisphères proprement dits se développent, et rétrécit en bas le grand trou de Monro primitif (fig. 41).

Développement du corps strié.

Base du corps strié et ses trois segments.

Sa large *base* d'implantation (fig. 50) s'étend de l'embouchure du pédicule oculaire à l'extrémité antérieure du lobe olfactif; on peut lui considérer avec His, trois segments qui sont : *postérieur*, *moyen* et *antérieur*. Le segment *postérieur*, correspond au sillon qui prolonge la fosse sylvienne en bas; il est compris entre la lame terminale embryonnaire et l'embouchure du pédicule oculaire, qu'il limite en avant, et atteint en bas la limite supérieure de la région infundibulaire. Le segment *moyen*, le plus large, correspond au lobe olfactif postérieur dont il rétrécit la cavité; le segment *antérieur* enfin, le plus petit, se porte directement en avant, limite en haut la cavité du lobe olfactif antérieur, et correspond au sillon qui prolonge la fosse sylvienne en avant.

Son bord supérieur.

Son bord postérieur.

Le *bord supérieur* du corps strié est en rapport avec le manteau cérébral, et correspond à la limite supérieure de la fosse sylvienne; le *bord postérieur*, libre dans sa partie inférieure où il limite en avant le pédicule oculaire, est séparé dans sa partie supérieure de la couche optique au niveau du trou de Monro, par le *sillon opto-strié*. Le *sommet* du corps strié regarde en haut et en arrière, et atteint la surface suturale opto-striée au

Son sommet.

voisinage du lobe temporal (fig. 50). Très petit au début, le sommet suit bientôt le développement du lobe temporal qui l'entraînera en arrière, puis en bas, au-dessous du niveau de la fosse sylvienne.

Vers la fin du deuxième mois de la vie intra-utérine, le *corps strié* affecte la forme si caractéristique d'un anneau ouvert en avant et en bas, forme qui est propre pour ainsi dire aux organes développés au dépens du cerveau antérieur. Cet anneau du corps strié entoure en dehors la fosse sylvienne, c'est-à-dire la région du futur insula et le lobe olfactif postérieur (fig. 48); il entoure en dedans la surface suturale opto-striée, et s'unit intimement par la suite, à la paroi interne du cerveau antérieur qui donne

Sa forme générale en anneau ouvert.

Son union à la paroi interne du cerveau antérieur.

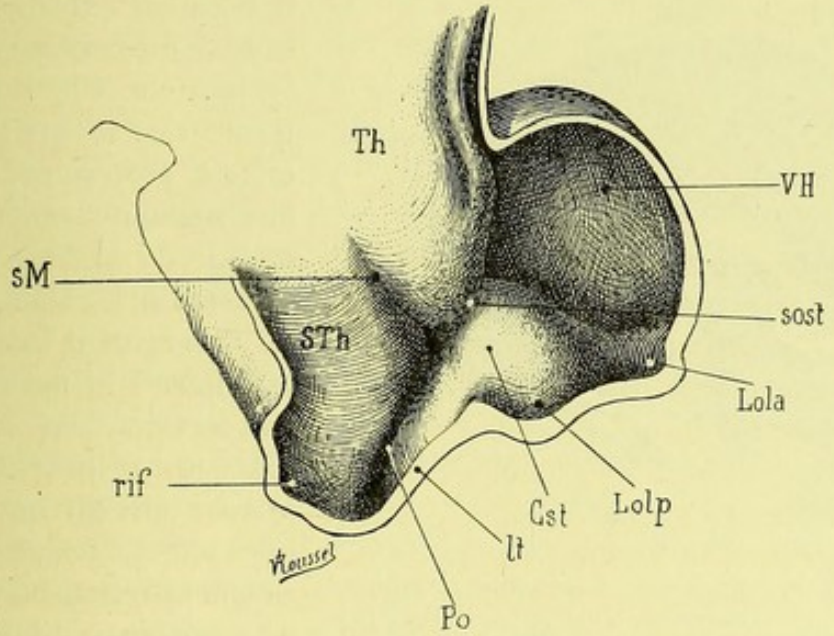

Fig. 50. — Paroi interne de l'hémisphère cérébral de l'embryon de la fig. 49, âgé de 4 semaines et demie. (D'après W. His.)

Cst, corps strié. — *Lola*, lobe olfactif antérieur. — *Lolp*, lobe olfactif postérieur. — *lt*, lame terminale embryonnaire. — *Po*, pédoncule optique. — *rif*, recessus de l'infundibulum. — *sM*, sillon de Monro. — *sost*, sillon opto-strié. — *STh*, région sous-thalamique. — *Th*, thalamus. — *VH*, vésicule des hémisphères.

naissance au *globus pallidus*, à la *lame cornée* et au *noyau amygdalien* : il en résulte que la corne frontale du ventricule latéral ne communique avec la corne sphénoïdale, que par l'intermédiaire de l'étage supérieur du ventricule latéral (fig. 52 à 63).

Le corps strié rudimentaire donnera naissance au *noyau caudé*, au *putamen*, au *globus pallidus*, à la *lame cornée* et au *noyau amygdalien*. Sa *face libre* fait une forte saillie dans le ventricule latéral; convexe dans le sens antéro-postérieur, elle est également convexe dans le sens transversal, et ses extrémités antérieure et postérieure atteignent la base du cerveau antérieur (fig. 48 et 51).

La face libre du corps strié et ses différentes parties.

L'extrémité *postérieure* ou *thalamique* est aplatie latéralement; un sillon profond la limite en dedans et en dehors. Le *sillon externe* corres-

pond au futur bord externe du ventricule latéral; le sillon interne devient le profond *sillon opto-strié*.

L'extrémité *antérieure* au *préthalamique* est plus volumineuse que la précédente; elle se bifurque en deux segments inégaux, dont l'un est interne et l'autre externe. Le *segment externe*, le plus petit, correspond au segment antérieur de la base primitive du corps strié; il suit les changements de direction du lobe olfactif antérieur, se recourbe avec celui-ci en arrière et en rétrécit la cavité; il s'unit intimement au repli falciforme de His, en particulier au futur *septum lucidum*, et cesse alors d'être libre dans la cavité ventriculaire. Le *segment interne* est plus volumineux et plus recourbé en arrière que le segment externe, il atteint la base du cerveau et comble en partie soit le recessus optique, soit la cavité du lobe olfactif postérieur, et répond aux segments moyen et postérieur de la base primitive du corps strié. Une petite partie du segment interne apparaît libre à la face inférieure du cerveau, en arrière de l'incisura prima; elle sépare le lobe olfactif antérieur du lobe olfactif postérieur, et ce rapport persiste chez l'adulte, où cette partie libre du corps strié forme le *colliculus du noyau caudé*. (Voy. noyau caudé.) La plus grande partie du segment interne s'unit intimement au lobe olfactif postérieur, dont il est séparé toutefois chez l'adulte, par une petite lamelle irrégulière de substance blanche.

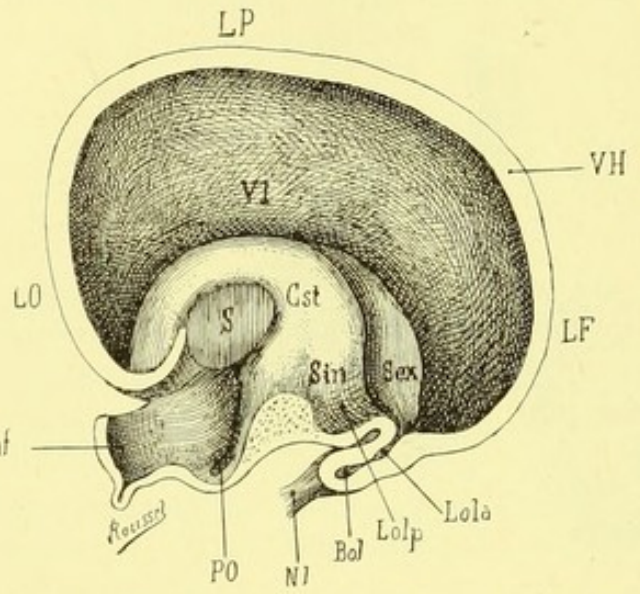

Fig. 51. — Ventricule latéral d'un fœtus humain, au commencement du troisième mois. (D'après W. His.)

Bol, bulbe olfactif. — *Cst*, corps strié. — *LF*, lobe frontal. — *LO*, lobe occipital. — *LP*, lobe pariétal. — *Lola*, lobe olfactif antérieur. — *Lolp*, lobe olfactif postérieur. — *NI*, nerf olfactif. — *PO*, pédicule optique. — *rif*, recessus de l'infundibulum. — *Sex*, segment externe du corps strié. — *Sin*, segment interne du corps strié. — *S*, surface suturale opto-striée primitive. — *VH*, vésicule des hémisphères. — *VI*, ventricule latéral.

L'union du cerveau antérieur avec le cerveau intermédiaire devient plus étroite.

Jusqu'au deuxième mois de la vie intra-utérine, la paroi interne de la vésicule des hémisphères, n'est intimement unie au cerveau intermédiaire qu'au niveau de la *surface suturale opto-striée* (fig. 49, S). Mais dès la fin du deuxième mois, et surtout pendant le troisième mois, la paroi interne de la vésicule hémisphérique s'accole au cerveau intermédiaire dans l'espace compris entre le *sillon choroïdien* et le *sillon opto-strié*. Elle se soude avec la partie externe de l'arc thalamique et avec la surface extérieure de la région sous-optique, au voisinage de la bandelette optique. On pourrait appeler cette nouvelle suture, *suture opto-striée secondaire* (fig. 54, 55, Sss), lorsqu'on la compare à la suture primaire qui s'effectue dès la fin du

premier mois de la vie intra-utérine Entre la suture opto-striée secondaire et la suture primaire, il existe un espace faisant primitivement partie du *sillon semi-lunaire* (fig. 52 à 63, ssl), au niveau duquel la surface extérieure du cerveau intermédiaire est simplement accollée au cerveau antérieur. C'est par cet espace que passeront les fibres du *segment postérieur de la capsule interne* (Cip) pour se rendre au pied du pédoncule cérébral (fig. 52 à 63).

La paroi interne de la vésicule des hémisphères, s'unit donc à la partie externe de l'arc thalamique, et le sillon choroïdien divise ce dernier en deux parties, l'une interne, l'autre externe. La partie *interne de l'arc thalamique*, la plus large, comprise entre le tœnia thalami et le sillon choroïdien est *extra-ventriculaire* (fig. 52 à 63); elle n'appartient ni au troisième ventricule ni au ventricule latéral, et elle est recouverte par la toile choroïdienne et le corps du trigone. La partie *externe*, plus petite, fait partie du plancher du ventricule latéral; elle est séparée toutefois de la cavité ventriculaire, par la paroi interne suturée du manteau cérébral, paroi qui donnera naissance à la *lame cornée*. Le sillon opto-strié, très profond au début, loge une veine, la *veine du corps strié;* il se comble peu à peu grâce au développement des *fibres de la lame cornée* (*tænia semicircularis*).

Capsule interne et pied du pédoncule. — Le corps strié ne forme au début, qu'une seule masse de substance grise que segmentent bientôt des fibres blanches. Ces fibres relient le corps strié à la couche optique et à la région sous-optique; d'autres fibres beaucoup plus nombreuses traversent le corps strié : elles proviennent du manteau cérébral, constituent la couronne rayonnante de Reil, et se rendent à la couche optique, à la région sous-optique, ou encore à des régions plus inférieures, telles que la protubérance annulaire, le bulbe et la moelle épinière. Dans leur trajet à travers le corps strié ces fibres forment la *capsule interne*. Les fibres de la couronne rayonnante affectent dans leur ensemble, comme du reste toutes les parties qui appartiennent au cerveau antérieur, la forme générale d'un anneau ouvert en bas et en avant. Elles naissent de toute la surface du manteau cérébral, abordent le corps strié entre le sillon qui le limite en dehors et le sillon marginal de l'insula, et, le divisent en une partie *intra-ventriculaire*, le *noyau caudé* et une partie *extra-ventriculaire*, le *noyau lenticulaire*.

Fibres qui traversent le corps strié.

La capsule interne divise le corps strié en noyau caudé et noyau lenticulaire.

Noyau caudé.

La partie *intra-ventriculaire du corps strié*, ou *noyau caudé* (NC), présente une extrémité antérieure, renflée, la *tête du noyau caudé* située en avant du trou de Monro et de la couche optique; elle est en connexion intime, ainsi que nous l'avons vu plus haut, avec le lobe olfactif postérieur ou *substance perforée antérieure*. L'extrémité postérieure ou temporale du noyau caudé, en constitue la *queue;* elle est effilée, suit le sillon marginal de l'insula, répond à la surface suturale opto-striée secondaire, et atteint l'extrémité antérieure de la corne sphénoïdale du ventricule latéral. A ce niveau elle se recourbe légèrement en arrière, et se renfle pour s'unir au *noyau amygdalien*.

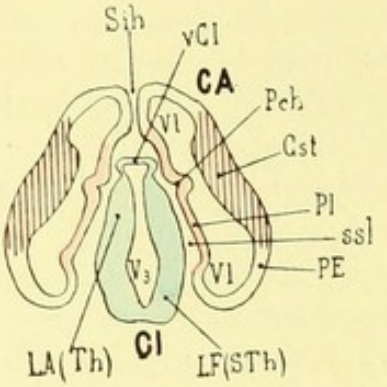

Fig. 52.

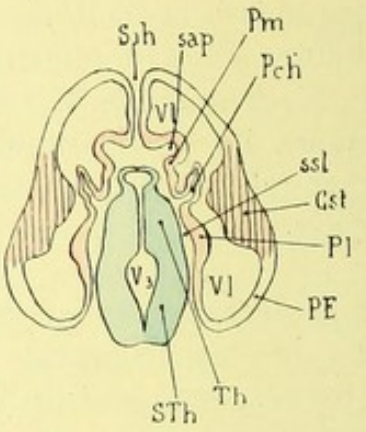

Fig. 53.

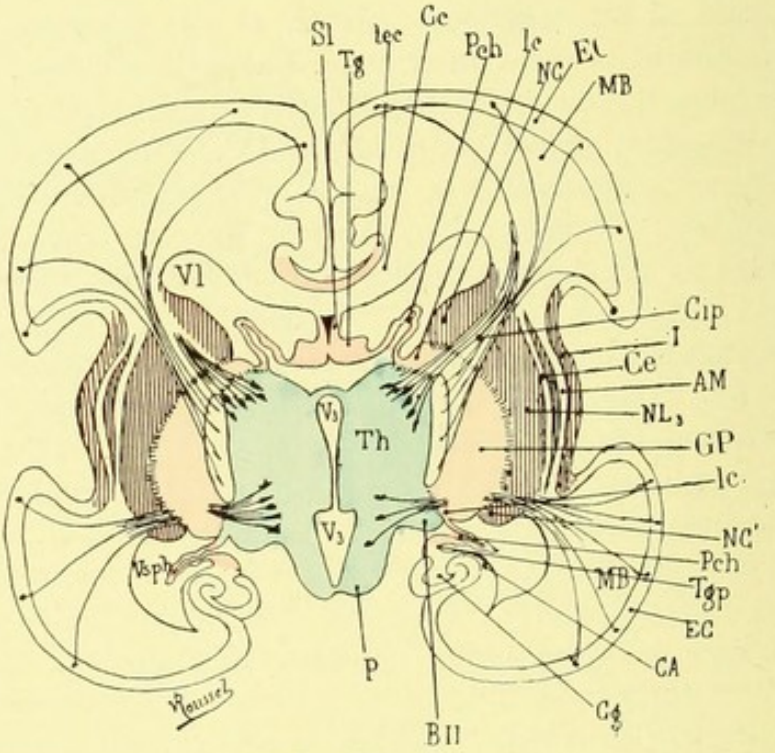

Fig. 56.

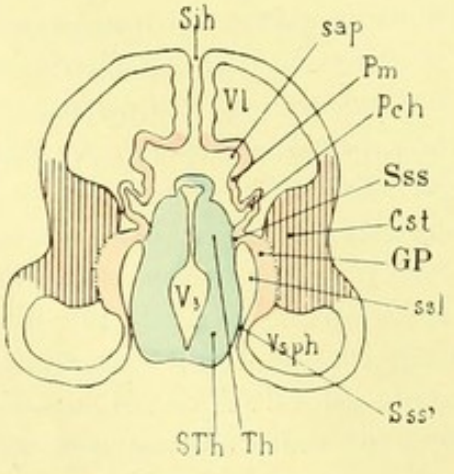

Fig. 54.

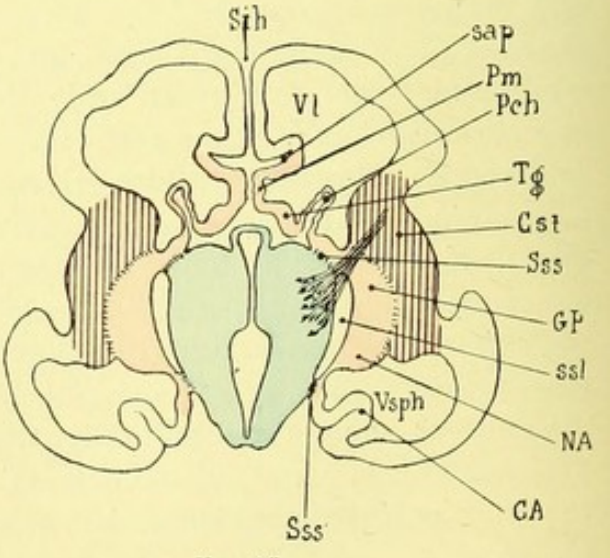

Fig. 55.

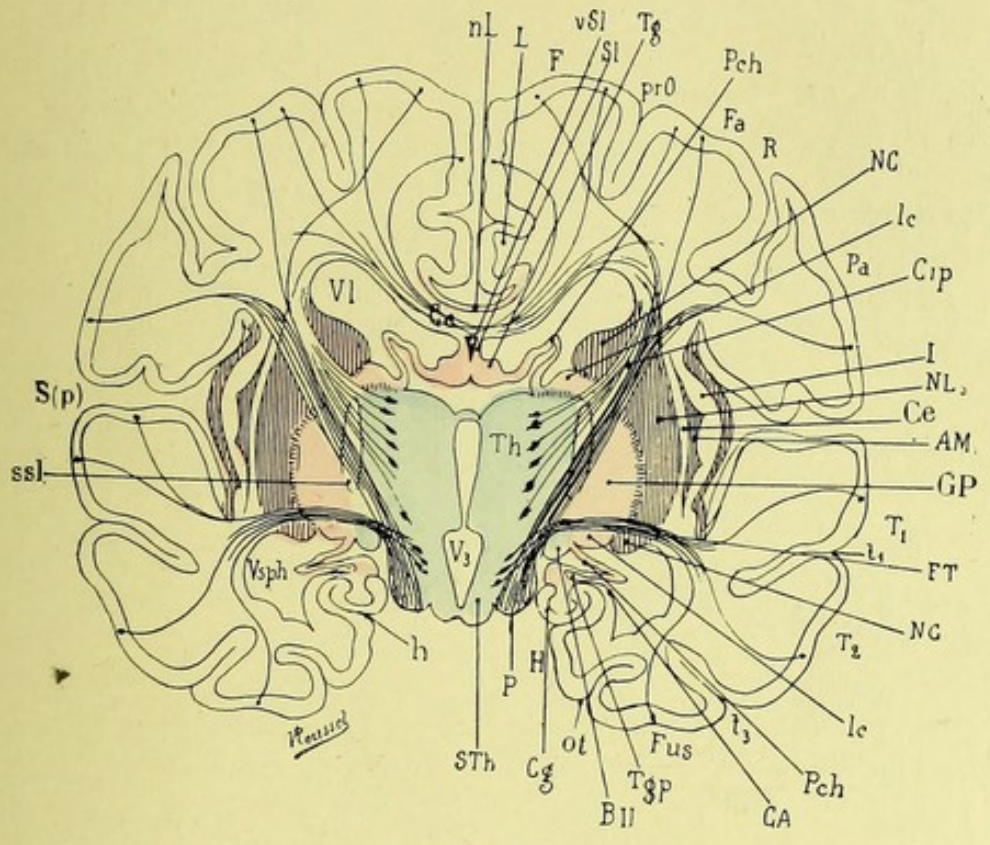

Fig. 57.

Fig. 52, 53, 54, 55, 56, 57. — Coupes vertico-transversales du cerveau aux différentes périodes de son développement, passant en arrière de la surface suturale opto-striée primaire et destinées à montrer le mode de formation des ganglions centraux, de la capsule interne, du corps calleux et du trigone cérébral (demi-schématique). Le cerveau intermédiaire (couche optique, région sous-optique de Forel, bandelette optique) est teinté en bleu; la partie de la paroi externe du cerveau antérieur qui donne naissance au noyau caudé, au putamen, à l'écorce de l'insula et à l'avant-mur est hachée et colorée en rouge; la partie de la paroi interne du cerveau antérieur, qui donne naissance au globus pallidus, au noyau amygdalien, à la lame cornée, au trigone, au septum lucidum, à la couche épithéliale des plexus choroïdes et à l'induseum griseum, est colorée en rouge, sans hachures.

AM, avant-mur. — *BII*, bandelette optique. — **CA**, cerveau antérieur. — *CA*, corne d'Ammon. *Cc*, corps calleux. — *Ce*, capsule externe. — **CI**, cerveau intermédiaire. — *Cip*, segment postérieur de la capsule interne. — *Cg*, corps godronné. — *Cst*, corps strié. — *EC*, écorce cérébrale. — *Fa*, circonvolution frontale ascendante. — F_1, première circonvolution frontale. — *FT*, faisceau de Türck. — *Fus*, lobule fusiforme. — *GP*, globus pallidus. — *Gp*, glande pinéale. — *H*, circonvolution de l'hippocampe. — *h*, sillon de l'hippocampe. — *I*, insula. — *L*, lobe limbique. — *LA(Th)*, lame alaire donnant naissance au thalamus. — *lc*, lame cornée. — *LF(STh)*, lame fondamentale donnant naissance à la région sous-optique de Forel. — *MB*, masse blanche sous-jacente à l'écorce cérébrale. — *NA*, noyau amygdalien. — *NC*, noyau caudé. — NL_3, putamen ou troisième segment du noyau lenticulaire. — *nL*, nerf de Lancisi. — *ot*, sillon collatéral. — *P*, pied du pédoncule cérébral. — *Pa*, circonvolution pariétale ascendante. — *Pch*, plexus choroïdes des ventricules latéraux. — *PE*, paroi externe du cerveau antérieur. — *PI*, paroi interne du cerveau antérieur. — *Pm*, pli marginal de Schmidt. — *prs*, sillon prérolandique supérieur. — *R*, scissure de Rolando. — *sap*. sillon arqué postérieur. — *Sih*, scissure inter-hémisphérique. — *Sl*, septum lucidum. — *ssl*, sillon semi-lunaire. — *S(p)*, branche postérieure de la scissure de Sylvius. — *Sss*, surface suturale opto-striée secondaire. — *Ssp*, surface suturale opto-striée primitive. — *STh*, région sous-thalamique. — T_1, première circonvolution temporale. — T_2, deuxième circonvolution temporale. — t_1, sillon parallèle. — t_2, deuxième sillon temporal. — *tec*, tænia tecta. — *Tg*, corps du trigone cérébral. — *Tgp*, pilier postérieur du trigone. — *Th*, thalamus. — V_3, troisième ventricule. — *vCI*, voûte du cerveau intermédiaire. — *Vl*, ventricule latéral. — *Vsph*, corne sphénoïdale du ventricule latéral. — *Vsl*, ventricule du septum lucidum.

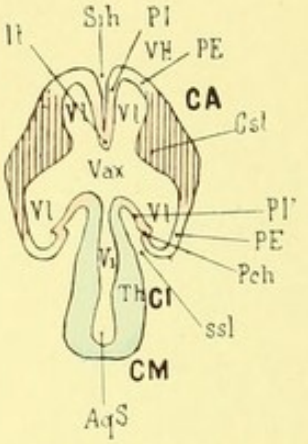

Fig. 58.

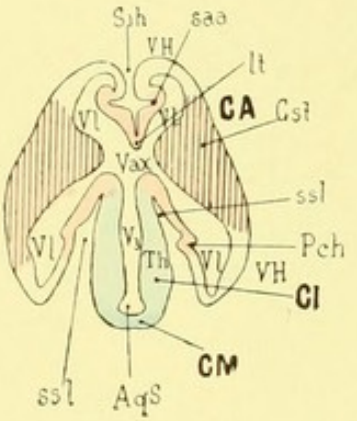

Fig. 59.

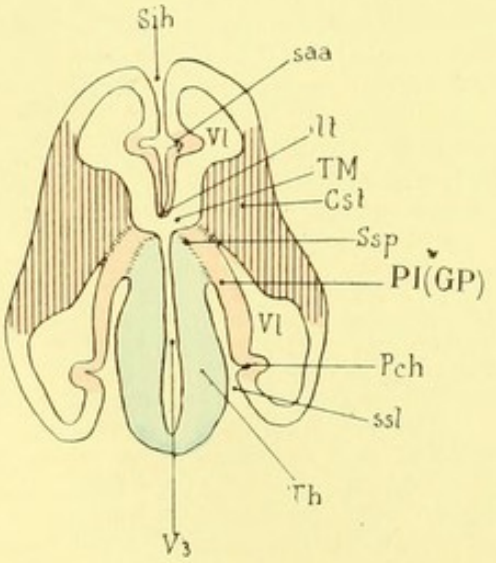

Fig. 60

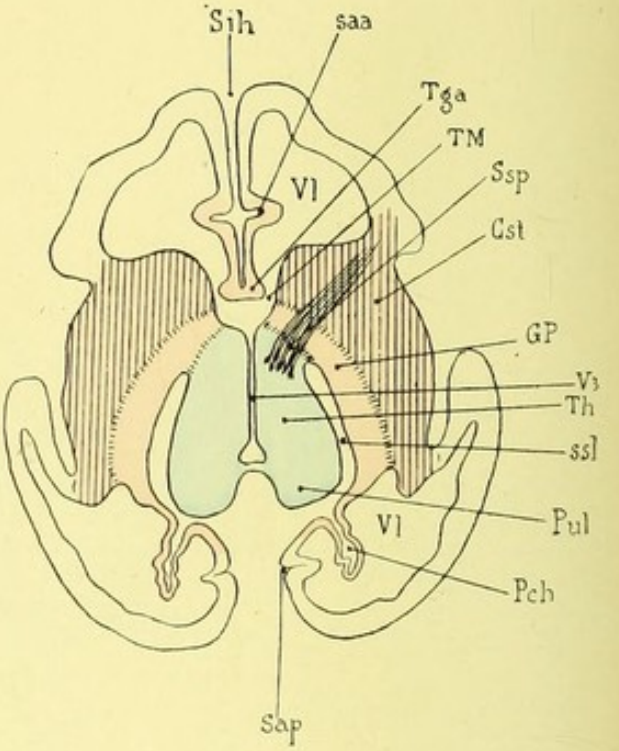

Fig. 61.

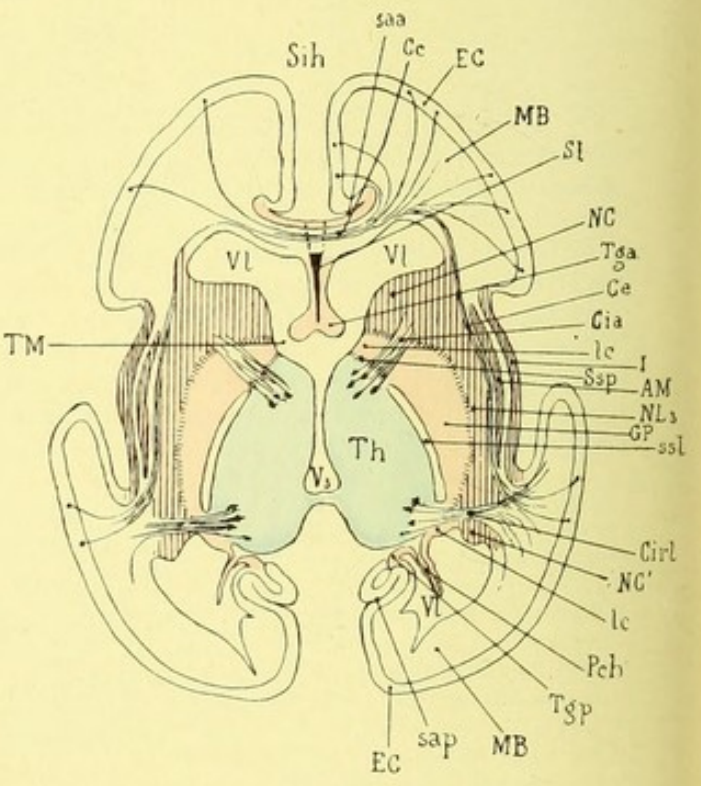

Fig. 62.

Fig. 58, 59, 60, 61, 62, 63. — Coupes horizontales du cerveau aux différentes périodes de son développement, destinées à montrer le mode de formation des ganglions centraux, de la capsule interne, du corps calleux et du trigone cérébral (demi schematique). Le cerveau intermédiaire(couche optique)est coloré en bleu ; la partie de la paroi externe du cerveau antérieure qui donne naissance au noyau caudé, au putamen, à l'écorce de l'insula et à l'avant-mur, est hachée et colorée en rouge ; la partie de la paroi interne qui donne naissance au globus pallidus, à la lame cornée, au tri-

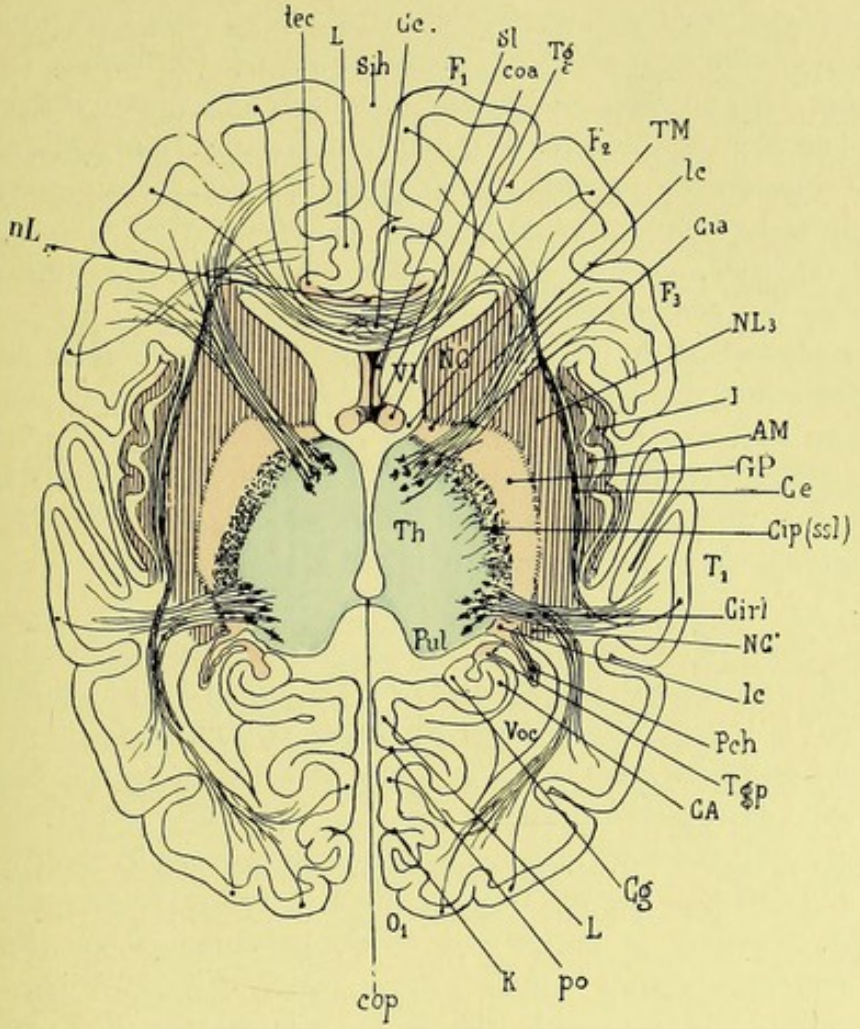

Fig. 63.

gone, au septum lucidum, à la couche épithéliale des plexus choroïdes et à l'induseum griseum, est dépourvue de hachures et colorée en rouge. Ces coupes montrent les différences que présentent les segments antérieur, postérieur et retro-lenticulaire de la capsule interne; les fibres du segment postérieur passent par le sillon semi-lunaire, par conséquent entre la surface extérieure du cerveau intermédiaire et la surface extérieure du cerveau antérieur; — les fibres du segment antérieur passent par la surface suturale primitive; celles du segment rétro-lenticulaire, par la surface suturale secondaire.

AM, avant-mur. — *AqS*, aqueduc de Sylvius. — **CA**, cerveau antérieur — *CA*, corne d'Ammon. — *Cc*, corps calleux. — *Ce*, capsule externe. — *Cg*, circonvolution godronnée. — **CI**, cerveau intermédiaire. — *Cia*, segment antérieur de la capsule interne. — *Cip* (*ssl*) segment postérieur de la capsule interne passant par le sillon semi-lunaire). — *Cirl*, segment rétro-lenticulaire de la capsule interne. — **CM**, cerveau moyen. — *coa*, commissure antérieure. — *cop*, commissure postérieure. — *Cst*, corps strié. — *FC*, écorce cérébrale. — F_1, F_2, F_3, première, deuxième et troisième circonvolutions frontales. — *GP*, globus pallidus. — *I*, insula. — *K*, scissure calcarine. — *L*, lobe limbique. — *lc*, lame cornée. — *lt*, lame terminale embryonnaire. — *MB*, masse blanche sous-jacente à l'écorce cérébrale. — *NC*, noyau caudé. — *NC'*, queue du noyau caudé. — *NL*, putamen, ou troisième segment du noyau lenticulaire. — *nL*, nerfs de Lancisi. — O_1 première circonvolution occipitale. — *Pch*, pli choroïdien et plexus choroïdes des ventricules latéraux. — *PE*, paroi externe du cerveau antérieur. — *PI*, paroi interne du cerveau antérieur. — *PI* (*GP*), paroi interne du cerveau antérieur donnant naissance au globus pallidus. — *ps*, scissure pariéto-occipitale. — *Pul*, pulvinar. — *saa*, sillon arqué antérieur. — *sap*, sillon arqué postérieur. — *Sih*, scissure interhémisphérique. — *Sl*, Septum lucidum. — *ssl*, sillon semi-lunaire. — *Ssp*, surface suturale primitive. — T_1, première circonvolution temporale. — *tec*, tænia tecta. — *Tga*, pilier antérieur du trigone. — *Tgp*, pilier postérieur du trigone. — *Th*, thalamus. — *TM*, trou de Monro. — *Vax*, ventricule de la portion axiale du cerveau. — *VII*, vésicule des hémisphères. — *Vl*, ventricule latéral. — *Voc*, corne occipitale du ventricule latéral. — V_3, troisième ventricule.

Noyau lenticulaire.

La partie *extra-ventriculaire* du corps strié, comprend plus particulièrement le *putamen* ou *segment externe du noyau lenticulaire* (*NL_3*); le *globus pallidus* (*GP*) ou *segments interne et moyen du noyau lenticulaire*, se développe, en effet, aux dépens de la paroi interne de l'hémisphère, et représente une formation très analogue à la couche optique. Une mince lame de fibres blanches, la *capsule externe*, limite le putamen en dehors, et le sépare de l'*avant-mur*, qui doit être considéré, avec Meynert, comme une parcelle détachée de l'écorce insulaire.

Capsule externe.

La séparation du noyau caudé et du noyau lenticulaire par les fibres de la capsule interne n'est cependant pas complète ; le noyau caudé est en effet réuni au putamen par de nombreux ponts de substance grise. L'union de ces parties est encore plus intime à la base du cerveau, où la *tête* et la *queue du noyau caudé*, se fusionnent avec le *noyau lenticulaire*, l'*avant-mur*, le *noyau amygdalien*, ainsi qu'avec la *substance grise de l'espace perforé antérieur*.

Segment antérieur de la capsule interne.

Les fibres de la capsule interne qui proviennent de l'extrémité frontale du manteau cérébral, se portent d'avant en arrière et de dehors en dedans, et séparent la tête du noyau caudé du noyau lenticulaire. Elles constituent le *segment antérieur de la capsule interne* ou *segment lenticulo-caudé* (*Cia*), et abordent l'extrémité antérieure de la couche optique, au niveau de la surface suturale opto-striée primaire. Les fibres de la capsule interne qui proviennent de l'extrémité occipitale du manteau cérébral, se portent en avant et en dedans, abordent la partie externe du pulvinar et constituent la *région rétro-lenticulaire* de la capsule interne (*Cirl.*) (Fig. 52 à 63).

Région rétro-lenticulaire de la capsule interne.

Segment postérieur ou lenticulo-optique.

Les fibres de la capsule interne qui proviennent de la partie moyenne du manteau cérébral, se portent en bas et en dedans, et constituent le *segment postérieur* ou *lenticulo-optique* de la capsule interne (*Cip*). Après avoir traversé le corps strié, elles atteignent la surface suturale opto-striée secondaire : les unes pénètrent dans la couche optique et dans la région sous-optique, les autres dans le globus pallidus; d'autres enfin côtoient la surface suturale opto-striée, et atteignent la base du cerveau intermédiaire, en dedans de la bandelette optique. Ces dernières fibres forment un faisceau volumineux, qui se porte en dedans et en bas, et se place en avant de la calotte du cerveau moyen, dont il constitue l'*étage inférieur* ou le *pied du pédoncule cérébral*. Les fibres de la couronne rayonnante qui proviennent du lobe temporal n'entrent pas dans la constitution de la région thalamique de la capsule interne; elles se portent en haut, en dedans et un peu en arrière, passent entre l'extrémité temporale de la queue du noyau caudé et la face inférieure du noyau lenticulaire, et atteignent la partie inférieure de la région sous-optique de la capsule interne, en dedans de la bandelette optique. Elles se placent ensuite à la partie externe du pied du pédoncule cérébral et forment le faisceau de Türck (J. Dejerine).

Pied du pédoncule.

Les fibres du pied du pédoncule cérébral atteignent le bord supérieur de la protubérance vers la fin du quatrième mois de la vie intra-utérine, puis s'entrecroisent à angle droit avec les fibres du pédoncule cérébelleux moyen,

dont le développement est contemporain; elles sont dissociées par ces dernières, et forment avec elles l'étage antérieur de la protubérance. Une partie de ces fibres forme ensuite la pyramide antérieure du bulbe, et s'entrecroise incomplètement au niveau du collet du bulbe avec les fibres du côté opposé. Le faisceau direct, le plus petit, se rend dans le cordon antérieur de la moelle du même côté, et constitue le *faisceau pyramidal direct;* le faisceau croisé se rend dans le cordon latéral du côté opposé de la moelle, où il forme le *faisceau pyramidal croisé.*

§ 3. — *Développement du septum lucidum et de son ventricule, du trigone cérébral et du corps calleux.*

Les parois internes des deux hémisphères se soudent entre elles, vers le troisième et le quatrième mois, au niveau de la *zone choroïdienne* de His, et au niveau du *pli marginal* de Schmidt. Ce dernier pli, compris entre le sillon choroïdien et le sillon ammonique ou arqué postérieur, s'étend de l'extrémité antérieure du lobe temporal jusqu'au trou de Monro; à ce niveau il se continue avec la zone choroïdienne de His (fig. 43, 45, 50), qui représente un espace irrégulièrement triangulaire, situé de chaque côté de la scissure interhémisphérique, immédiatement en avant de la lame terminale embryonnaire, triangle dont la base regarde en haut et dont le sommet correspond à la *commissure blanche antérieure.*

Zone choroïdienne de His.

La zone choroïdienne de His (fig. 41 et 43) donne naissance aux *piliers antérieurs du trigone cérébral*, au *septum lucidum*, au *ventricule de la cloison* ou *cinquième ventricule*, ainsi qu'aux *genou* et *bec* du *corps calleux*. La partie ventrale du pli marginal donne naissance aux *corps* et *piliers postérieurs* du *trigone;* la partie dorsale à une circonvolution cérébrale avortée, la *circonvolution godronnée*, qui se continue en avant avec les *tænia tecta* et les *nerfs de Lancisi*. Dans la région temporale, le trigone n'est séparé de la circonvolution godronnée que par un sillon peu profond. Dans la région fronto-pariétale, ces deux formations sont séparées l'une de l'autre par le *corps calleux*, qui fait irruption entre les tænia tecta et le corps du trigone.

Pli marginal.

Septum lucidum et ventricule de la cloison. — La suture des zones choroïdiennes, s'effectue vers le milieu du troisième mois de la vie intra-utérine. Elles forment ainsi une cloison médiane, le *septum lucidum* ou *cloison transparente*, qui sépare les têtes des deux noyaux caudés (fig. 64). L'accollement des zones choroïdiennes ne se fait qu'au niveau de ses *bords;* la partie moyenne reste libre, de telle sorte que les deux hémisphères interceptent entre eux une cavité linéaire, la *cavité du cinquième ventricule* ou le *ventricule de la cloison*. Ce ventricule présente donc une origine embryonnaire spéciale, puisqu'il se développe aux dépens de la scissure interhémisphérique, et il ne peut être rapproché morphologiquement des autres ven-

Origine embryonnaire spéciale du ventricule de la cloison.

tricules, qui se développent aux dépens des cavités des vésicules cérébrales.

Ce ventricule n'existe que chez l'homme.

Le ventricule de la cloison n'existe que chez l'homme; chez les autres mammifères, les parois internes des hémisphères se soudent dans toute l'étendue de la surface triangulaire, et donnent ainsi naissance à un noyau gris, médian et symétrique, qui prend un grand accroissement et qui est connu sous le nom de *ganglion du septum lucidum*. Ce volumineux ganglion est loin d'être « *lucidum* », aussi est-il préférable de le désigner avec Mihalkovicz sous le nom de *ganglion de la cloison*.

Chez l'homme, les bords du septum lucidum sont *antérieur*, *supérieur* et *postérieur*. Dans ce dernier apparaissent, en arrière des fibres transversales de la *commissure blanche antérieure*, les fibres verticales des *piliers antérieurs du trigone*. Les bords antérieur et supérieur du septum lucidum, s'épaississent considérablement et forment le *corps calleux*. L'angle inférieur du triangle correspond au *bec*, l'antérieur au *genou*, le postérieur à l'union du trigone et du corps calleux.

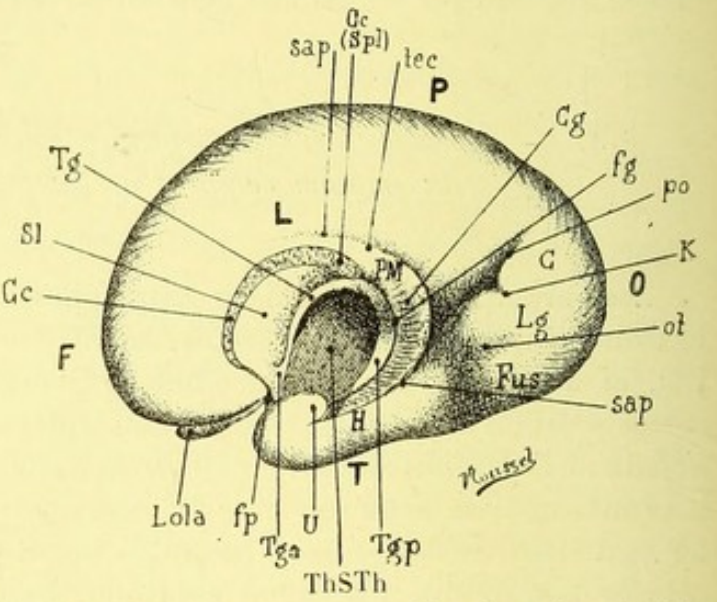

Fig. 64. — Face interne du cerveau d'un fœtus humain de la première moitié du cinquième mois. (D'après V. Mihalkovicz.)

C, cunéus. — *Cc*, corps calleux. — *Cc(Spl)*, splénium du corps calleux. — *Cg*, circonvolution godronnée. — **F**, lobe frontal. — *fp*, fissura prima. — *fg*, sillon fimbrio-godronné. — *Fus*, lobule fusiforme. — *H*, circonvolution de l'hippocampe. — *K*, scissure calcarine. — **L**, lobe limbique. — *Lg*, lobe lingual. — *Lola*, lobe olfactif antérieur. — **O**, lobe occipital. — *ot*, sillon collatéral. — **P**, lobe pariétal. — *PM*, pli marginal de Schmidt. — *po*, scissure pariéto-occipitale. — *sap*, sillon arqué postérieur. — *Sl*, septum lucidum. — **T**, lobe temporal. — *Tg*, trigone. — *Tga*, pilier antérieur du trigone. — *Tgp*, pilier postérieur du trigone. — *Th+STh*, thalamus et région sous-thalamique. — *U*, uncus.

Le corps calleux se forme aux dépens du septum lucidum.

Le corps calleux ne comprend donc au début que le *genou*, c'est-à-dire la partie du corps calleux située en avant des trous de Monro.

Le trigone naît du pli marginal.

Trigone cérébral et plexus choroïdes des ventricules latéraux. — Les fibres longitudinales du trigone, naissent par différenciation cellulaire de la partie ventrale du pli marginal. En avant elles se continuent avec les fibres des piliers antérieurs; en arrière elles contournent en arc la face interne de l'hémisphère, et ne sont séparées de la surface suturale opto-striée secondaire, que par la couche épithéliale qui recouvre les plexus choroïdes des ventricules latéraux (fig. 52 à 63).

Au commencement du quatrième mois de la vie intra-utérine, les fibres du trigone se soudent à celles du côté opposé, dans toute l'étendue comprise entre le trou de Monro et la glande pinéale. Cette suture du *corps du trigone* s'opère d'avant en arrière, et fait suite à la suture qui a donné naissance au septum lucidum (fig. 64).

En arrière de la glande pinéale, les fibres du trigone divergent et forment les *piliers postérieurs* du trigone, dont les fibres entrent en connexion avec la corne d'Ammon. Les piliers postérieurs limitent le lobe sphénoïdal en dedans; ils sont unis l'un à l'autre à leur point de divergence, par une mince lamelle de fibres transversales qui réunit entre elles les deux cornes d'Ammon. Cette lamelle horizontale, est l'analogue de ce que Forel a appelé chez les mammifères, le *fornix transversus;* elle est en général adhérente à la face inférieure du corps calleux où elle forme la *lyre* de David ou le *Psalterium*.

Le trigone est situé immédiatement au-dessus du sillon choroïdien dont il forme la lèvre supérieure ou dorsale; son bord externe, qui porte dans la corne sphénoïdale du ventricule latéral le nom de *corps bordant* ou *bordé*, donne insertion à la lamelle épithéliale qui coiffe les plexus choroïdes des ventricules latéraux (fig. 56, 57, 62, 63). Les plexus choroïdes ne sont donc pas libres dans la cavité ventriculaire, ils en sont séparés par une partie de la paroi interne des hémisphères réduite à l'état d'une mince lame épithéliale; celle-ci s'insère, d'une part, au corps et aux piliers postérieurs du trigone, et d'autre part, à la couche optique, au niveau du sillon choroïdien.

Rapports des plexus choroïdes avec la cavité ventriculaire.

Les *plexus choroïdes des ventricules latéraux*, décrivent une courbe autour de la partie supérieure et postérieure du noyau caudé. Ils ne dépassent pas le trou de Monro en avant, et ne plongent pas par conséquent dans la corne frontale du ventricule latéral. Ils n'atteignent pas, d'autre part, l'extrémité antérieure de la corne sphénoïdale, où la paroi interne des hémisphères, se réduit à une mince lamelle, le *voile terminal d'Aeby*, qui ferme la corne sphénoïdale en dedans, et qui s'étend du bord interne de la circonvolution du crochet à l'extrémité temporale de la ligne suturale opto-striée secondaire.

Tronc et bourrelet du corps calleux. — Les fibres du corps calleux naissent de toute la surface du manteau cérébral; elles convergent vers la paroi interne de l'hémisphère en formant les *radiations du corps calleux*. Celles du genou font irruption au niveau des bords supérieur et antérieur de la zone choroïdienne, celles du tronc et du bourrelet, le long de toute la partie fronto-pariétale du pli marginal.

Radiations du corps calleux.

Ces dernières séparent violemment et à la façon d'un coin, la circonvolution godronnée fœtale du corps du trigone, elles entraînent avec elles une mince couche de substance grise, l'*induseum griseum*, puis se soudent d'avant en arrière à celles du côté opposé, en formant le *raphé du corps calleux*. La suture médiane du tronc du corps calleux fait suite à celle du genou, elle s'étend, en arrière du genou, depuis le trou de Monro jusqu'au niveau de la glande pinéale. A ce niveau, le tronc du corps calleux se termine en pointe et forme un *bec postérieur*, mince et effilé, très analogue au bec antérieur. Le bec postérieur donne insertion au fornix transverse, s'enroule en volute, et s'applique à la face inférieure du tronc du corps calleux qu'il épaissit ainsi considérablement, en formant un véritable genou désigné sous le nom de *bourrelet* ou *splénium*. Le trigone s'applique à la face postérieure

Raphé du corps calleux.

Bourrelet du corps calleux.

Rapports du trigone et du corps calleux.

du corps calleux, par le fornix transverse qui forme la *lyre* ou le *psalterium*, et le mode de développement de ces formations explique l'adhérence intime de ces deux parties. Quelquefois cependant, le fornix transverse ne s'applique pas sur le corps calleux ; le septum lucidum s'insinue alors entre ces deux organes et peut atteindre le genou postérieur, séparant ainsi le bec postérieur du tronc du corps calleux. Ce fait, peu commun chez l'homme, est la règle chez certains solipèdes, tels que le cheval, l'âne, etc. Le ventricule latéral, donne alors à ce niveau un petit diverticule, connu sous le nom de *ventricule de Verga*.

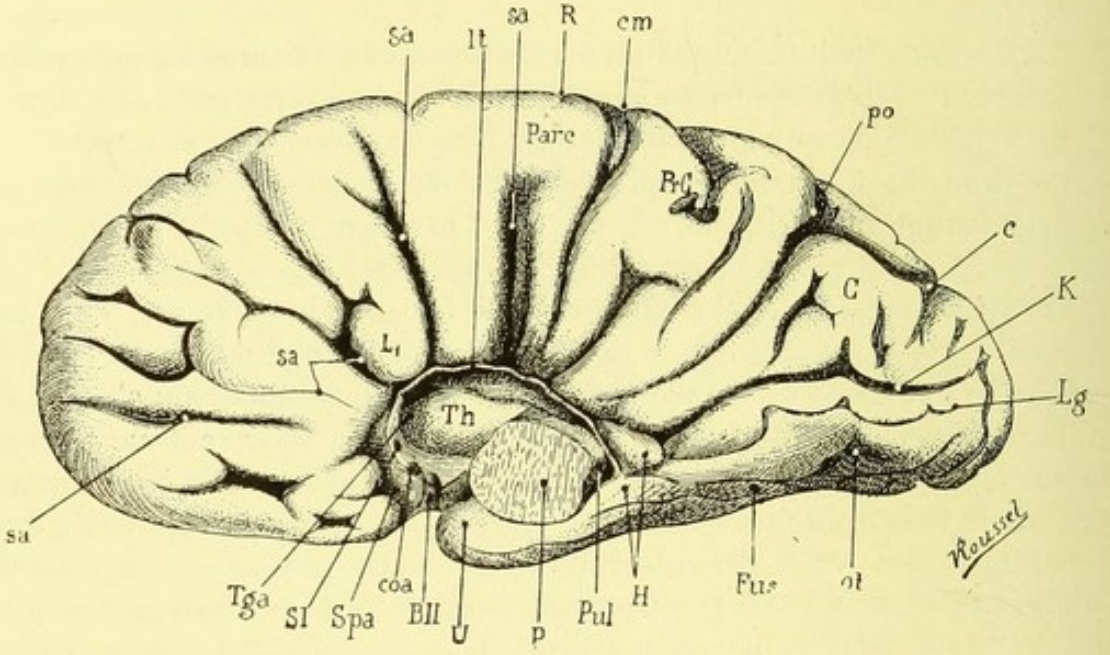

FIG. 65. — Face interne d'un hémisphère présentant une agénésie du corps calleux. (D'après Forel et Onufrowicz.)

BII, bandelette optique. — *C*, cuneus. — *c*, sillon du cuneus. — *cm*, sillon calloso-marginal. — *coa*, commissure antérieure. — *Fus*, lobule fusiforme. — *H*, circonvolution de l'hippocampe. — L_1, circonvolution limbique. — *Lg*, lobe lingual. — *It*, lame terminale embryonnaire. — *K*, scissure calcarine. — *ot*, sillon occipito-temporal. — *P*, pédoncule. — *po*, scissure pariéto-occipitale. — *PrC*, præcuneus. — *Parc*, lobule paracentral. — *Pul*, pulvinar. — *R*, scissure de Rolando. — *sa*, sillon anormal. — *Sl*, septum lucidum. — *Spa*, espace perforé antérieur. — *Tga*, pilier antérieur du trigone. — *Th*, thalamus. — *U*, circonvolution du crochet.

Ventricule de Verga des solipèdes.

Le corps calleux n'est donc, en résumé, qu'une formation fort tardive; son développement est postérieur à celui des fibres du trigone cérébral et de la couronne rayonnante.

Agénésie du corps calleux.

Que, par suite d'une cause quelconque, le corps calleux éprouve un arrêt de développement, le fond de la scissure interhémisphérique sera occupé, comme dans les premiers stades de la vie embryonnaire, par la voûte du troisième ventricule et la face supérieure des couches optiques, recouvertes par le repli mésodermique de la toile choroïdienne supérieure. L'arrêt de développement du corps calleux, entraîne en général un arrêt de développement du septum lucidum, de telle sorte que les hémisphères cérébraux ne sont unis entre eux que par la lame terminale embryonnaire, les couches optiques et les pédoncules cérébraux (fig. 65).

Anomalies de développement du corps calleux.

D'autres fois, le corps calleux est incomplètement développé ; le genou seul existe, et l'agénésie porte dans ces cas sur le tronc et le bourrelet. Si, au contraire, on se trouve en présence d'une absence du *genou* ou du *tronc* du corps calleux avec conservation du bourrelet, on peut affirmer qu'il s'agit, non pas d'une malformation congénitale, mais d'une lésion pathologique ayant entraîné la destruction de ces parties, lésion appartenant aux derniers mois de la vie embryonnaire ou à la période post-embryonnaire.

On peut donc considérer le corps calleux comme l'indice d'une structure cérébrale très élevée. Il ne s'observe, en effet, que chez les mammifères ; encore n'est-il complet que dans les ordres supérieurs : les marsupiaux et les monotrêmes ne possèdent qu'un genou du corps calleux. Les autres classes des vertébrés ne possèdent ni corps calleux, ni trigone.

4. — *Lobes, développement du manteau cérébral, sillons et circonvolutions cérébrales définitifs.*

Stades successifs de l'accroissement des hémisphères cérébraux.

Les hémisphères cérébraux s'accroissent rapidement : vers la fin du troisième mois, ils recouvrent les couches optiques ; vers le quatrième mois, ils atteignent les tubercules quadrijumeaux ; ils les recouvrent ainsi qu'une partie du cervelet vers le sixième mois, et dépassent le cervelet vers la fin du septième mois de la vie intra-utérine.

Epaississement de leurs parois.

Leurs minces parois s'épaississent considérablement, et donnent naissance à des fibres qui appartiennent soit au *système de la couronne rayonnante*, soit au *système des radiations calleuses*, soit au *système des fibres d'association ;* elles forment la masse blanche sous-jacente à l'écorce cérébrale, et comblent peu à peu la cavité du ventricule latéral, qu'elles réduisent à une fente demi-circulaire aplatie de haut en bas.

Premiers sillons définitifs.

De très bonne heure apparaissent, ainsi que nous l'avons vu plus haut, sur la paroi interne et la paroi externe du manteau cérébral, de nombreux sillons, dont les uns sont transitoires et les autres définitifs. Les premiers sillons définitifs qui apparaissent sont la *scissure de Sylvius*, à la paroi externe de l'hémisphère, et le *sillon ammonique* ou *arqué postérieur*, à la paroi interne.

Sillon ammonique.

Scissures et circonvolutions définitives de la face interne de l'hémisphère. — Le *sillon ammonique*, *sillon marginal* ou *sillon arqué postérieur*, apparaît vers le deuxième mois de la vie embryonnaire, à l'époque où les sillons temporaires, à disposition radiaire, sillonnent la face externe et la face interne de l'hémisphère.

Ces sillons temporaires, relevant d'un simple plissement de la paroi hémisphérique, disparaissent vers le quatrième mois ; le *sillon ammonique*, au contraire, s'accentue et contourne en arc la couche optique ; son segment *inférieur* ou *sphénoïdal* devient le *sillon de l'hippocampe*, son segment supérieur ou fronto-pariétal, le *sinus du corps calleux*. En avant du trou

de Monro, le sillon ammonique s'unit au *sillon arqué antérieur de His;* il décrit une courbe en forme d'S qui entoure le genou et le bec du corps calleux, et se confond avec l'*incisura prima* (fig. 44, p. 101).

Le sillon ammonique produit la saillie de la corne d'Ammon.

Le sillon ammonique déprime fortement la paroi ventriculaire et forme dans la cavité ventriculaire la saillie de la *corne d'Ammon*. Celle-ci s'étend, au début de la vie embryonnaire, de la pointe du lobe temporal jusqu'au-dessus du trou de Monro, et elle conserve ces rapports chez un grand nombre d'animaux, tels que les ruminants, les rongeurs, etc.

Chez le fœtus humain, le sillon ammonique est très peu profond dans sa partie fronto-pariétale, qui se transforme en *sinus du corps calleux* et qui loge l'*artère cérébrale antérieure*. Dans la région temporale, le *sillon ammonique* déprime fortement la paroi ventriculaire de la corne sphénoïdale, en formant la *corne d'Ammon définitive*, qui présente de très bonne heure, à son extrémité antérieure, des *digitations* répondant aux incisures profondes du futur *sillon de l'hippocampe*.

Rapports du sillon ammonique.

Le sillon ammonique sépare dans toute son étendue, la circonvolution godronnée fœtale, du lobe limbique de Broca : au niveau du sinus du corps calleux, il sépare le *tænia tecta* et le *fasciola cinerea* du *gyrus fornicatus*, ou *première circonvolution limbique;* au niveau du sillon de l'hippocampe, il sépare la *circonvolution godronnée proprement dite* de la *circonvolution de l'hippocampe*, désignée encore sous le nom de *lit* ou de *cubiculum de la corne d'Ammon*, de *deuxième circonvolution limbique*.

Cette dernière circonvolution décrit, autour de l'extrémité antérieure du sillon de l'hippocampe, un crochet, le *gyrus uncinatus* ou la *circonvolution du crochet*, dont l'apparition est relativement tardive (fig. 67).

Scissure calcarine et ergot de Morand.

Vers la fin du troisième mois de la vie intra-utérine, apparaît la *scissure calcarine* (fig. 64 et 66), qui déprime comme le sillon ammonique la paroi ventriculaire, et produit la saillie de l'*Ergot de Morand* (calcar avis). Vers le commencement du quatrième mois, la *scissure pariéto-occipitale* s'unit à la calcarine, et forme avec cette dernière un $\prec$ couché. La branche commune aux deux scissures incise profondément le gyrus fornicatus au niveau de son *isthme* ($L_1(i)$; les branches divergentes comprennent un espace triangulaire, le *cuneus* (fig. 67, *C*).

Scissure pariéto-occipitale.

Petite et insignifiante au début, où elle forme une branche de la scissure calcarine, la scissure *pariéto-occipitale* atteint vers le sixième ou septième mois le bord supérieur de l'hémisphère, et incise plus ou moins profondément la face externe en formant la limite antérieure du lobe occipital. Au début de la vie embryonnaire, la scissure pariéto-occipitale déprime, comme les scissures précédentes, la paroi ventriculaire; plus tard, la saillie s'efface, grâce au développement que prennent dans cette région, les fibres de la couronne rayonnante et celles du *forceps major* du corps calleux.

Ces trois scissures (*ammonique*, *calcarine* et *pariéto-occipitale*), sont des scissures primaires ou principales dans le sens de Reichert; elles comprennent toute l'épaisseur de la paroi hémisphérique et font saillie dans le ventricule latéral.

Les autres sillons de la face interne sont d'apparition plus tardive, et n'intéressent que l'écorce cérébrale et la masse blanche sous-jacente. Vers le milieu du cinquième mois, apparaît le sillon *calloso-marginal* (fig. 67); il commence en avant, au-dessous du bec du corps calleux, dont il contourne le genou et le tronc, puis se recourbe en haut, en avant du bourrelet et atteint le bord hémisphérique, qu'il incise plus ou moins profondément. Dans sa partie horizontale, il délimite le *gyrus fornicatus* (*circonvolution du corps calleux*, *première circonvolution limbique* (L_1), compris entre le sillon calloso-marginal et le sinus du corps calleux, et le sépare de la *circonvolution frontale interne* (mF_1). En arrière de la partie verticale du sillon calloso-marginal, le gyrus fornicatus se continue avec un lobe quadrilatère, l'*avant-coin* ou *praecuneus* (*PrC*); celui-ci atteint le bord supérieur de l'hémisphère, et il est séparé du cuneus par la *scissure pariéto-occipitale* (*po*).

Sillons plus tardifs n'intéressant que l'écorce cérébrale.

Sillon calloso-marginal.

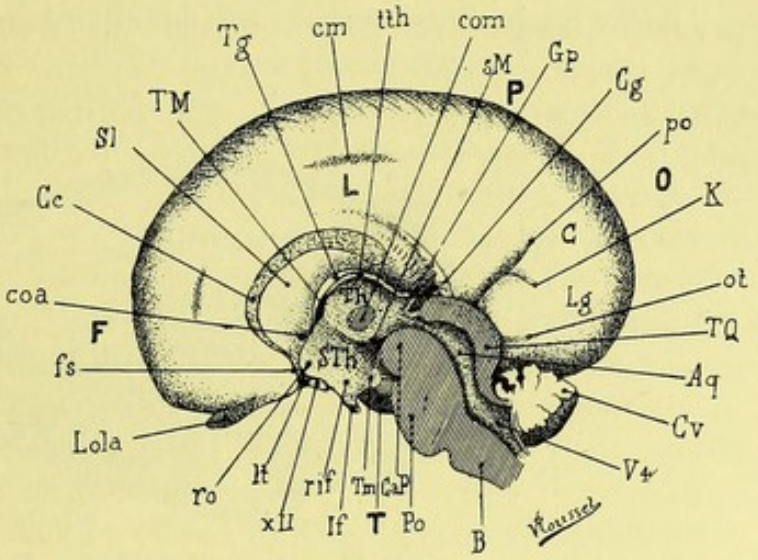

Fig. 66. — Face interne de l'encéphale d'un fœtus humain du commencement du cinquième mois. (D'après V. Mihalkovicz.)

Aq, aqueduc de Sylvius. — *B*, bulbe. — *C*, cunéus. — *CaP*, calotte du pédoncule. — *Ce*, capsule externe. — *Cg*, circonvolution godronnée. — *cm*, partie verticale du sillon calloso-marginal. — *coa*, commissure antérieure. — *com*, commissure molle. — *Cc*, cervelet. — **F**, lobe frontal. — *fs*, fissura serotina. — *Gp*, glande pinéale. — *if*, infundibulum. — *K*, scissure calcarine. — **L**, lobe limbique. — *Lg*, lobule lingual. — *Lola*, lobe olfactif antérieur. — *lt*, lame terminale embryonnaire. — **O**, lobe occipital. — *ot*, sillon collatéral. — **P**, lobe pariétal. — *Po*, protubérance. — *po*, scissure pariéto-occipitale. — *rif*, recessus de l'infundibulum. — *ro*, recessus optique. — *Sl*, septum lucidum. — *sM*, sillon de Monro. — *STh*, région sous-thalamique. — **T**, lobe temporal. — *Tg*, trigone. — *TM*, trou de Monro. — *Tm*, tubercule mamillaire. — *tth*, tænia thalami. — *TQ*, tubercule quadrijumeau. — *V4*, 4e ventricule. *XII*, chiasma des nerfs optiques.

Jusqu'au sixième mois de la vie intra-utérine, l'hémisphère n'est encore formé que par une face externe et une face interne; à cette époque, apparaît la *face inférieure*, qui repose sur la tente du cervelet, sur les fosses cérébrales antérieure et moyenne.

Vers cette époque, apparaît à la face inférieure de l'hémisphère, le premier rudiment de la scissure *collatérale* ou *scissure occipito-temporale* (*ot*), qui déprime la paroi ventriculaire, et forme dans la corne occipitale l'*éminence collatérale de Meckel*. La scissure collatérale, très nette au huitième mois, affecte une direction antéro-postérieure et s'étend du lobe sphénoïdal au lobe occipital; elle sépare, dans la région sphénoïdale, la circonvolution de l'hippocampe (*H*) du *lobule fusiforme* (*Fus*) et dans la région occipitale, le lobule fusiforme du *lobule lingual* (*Lg*) compris entre cette scissure et la scissure calcarine.

Scissure collatérale et éminence collatérale de Meckel.

Les circonvolutions de la face interne peuvent, en résumé, se diviser en deux régions : une région *centrale* ou *interne*, qui entoure le sillon ammonique fœtal et qui constitue le *lobe limbique de Broca*, et une région *périphérique ou externe*, qui représente la face interne des *lobes frontal, pariétal, occipital* et *temporal*.

Région centrale de la face interne ou lobe limbique de Broca.

La région externe comme la région interne, décrivent autour du *limbe* de l'hémisphère, c'est-à-dire autour du corps calleux, des couches optiques et des pédoncules cérébraux, un anneau presque complet, ouvert seulement en bas et en avant, au niveau de la partie basale du cerveau antérieur.

Le *lobe limbique* est formé en avant et en haut, par le *gyrus fornicatus*

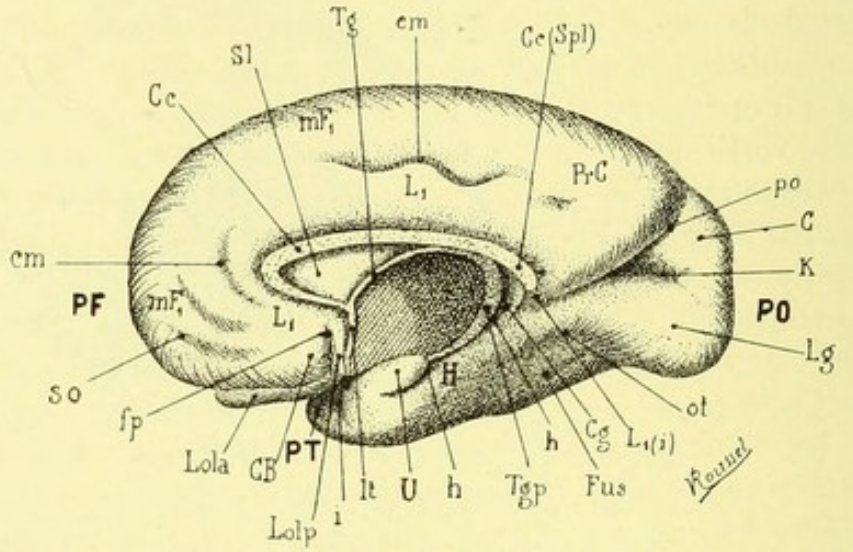

Fig. 67. — Face interne du cerveau d'un fœtus humain du commencement du huitième mois. (D'après V. Mihalkovicz.)

C, cunéus. — *CB*, carrefour olfactif de Broca. — *Cc*, corps calleux. — *Cc(Spl)*, splenium du corps calleux. — *Cg*, circonvolution godronnée. — *cm*, sillon calloso-marginal. — **F**, lobe frontal. — *fp*, fissura prima. — *Fus*, lobule fusiforme. — *H*, circonvolution de l'hippocampe. — *h*, sillon de l'hippocampe. — *it*, incisure temporale. — *K*, scissure calcarine. — L_1, première circonvolution limbique. — $L_1(i)$, isthme du lobe limbique. — *Lg*, lobe lingual. — *Lala*, lobe olfactif antérieur. — *Lolp*, lobe olfactif postérieur. — *lt*, lame terminale embryonnaire. — mF_1, circonvolution frontale interne. — *ot*, sillon collatéral. — **PF**, pôle frontal. — **PO**, pôle occipital. — *po*, scissure pariéto-occipitale. — *PrC*, prœcunéus. — **PT**, pôle temporal. — *Sl*, septum lucidum. — *so*, sillon sus-orbitaire. — *Tg*, trigone. — *Tgp*, pilier postérieur du trigone. — *U*, uncus.

ou la *circonvolution du corps calleux*, en arrière, par une partie rétrécie, l'*isthme du gyrus fornicatus*, qu'incise profondément la branche commune à la scissure calcarine et à la scissure pariéto-occipitale, en bas, par le *subiculum de la corne d'Ammon* (circonvolution de l'hippocampe) et la *circonvolution du crochet*. Le lobe limbique est en connexion intime avec le lobe olfactif antérieur. Le gyrus fornicatus reçoit en effet la « racine » olfactive interne; la circonvolution de l'hippocampe reçoit la « racine » olfactive externe.

Sa constitution.

Le lobe limbique de Broca est limité en *dedans*, par le sillon ammonique, c'est-à-dire par le sinus du corps calleux dans la région fronto-pariétale,

Ses connexions.

et par le sillon de l'hippocampe dans la région occipito-temporale, et ce sillon sépare le lobe limbique de la circonvolution godronnée fœtale; cette séparation est complète : il n'existe en effet entre ces parties aucun pli de pas-

sage. En *dehors*, les limites du lobe limbique sont beaucoup moins nettes. Elles sont constituées dans la région frontale par le sillon *calloso-marginal*, dans la région pariétale par un petit sillon qui apparaît vers la fin de la vie intra-utérine, le *sillon sous-pariétal* et qui sépare le praecuneus du lobe limbique; dans la région occipitale, par la *branche commune à la scissure calcarine et à la scissure pariéto-occipitale;* dans la région sphénoïdale enfin, par la partie temporale de la *scissure collatérale*.

Région périphérique de la face interne.

La région *périphérique*, représente la partie interne des lobes de la face externe ou convexe de l'hémisphère. Le *lobe frontal*, ou la face interne de la *première circonvolution frontale*, désigné encore sous le nom de *circonvolution frontale interne*, en constitue la plus grande étendue. Vers la fin de la vie intra-utérine, apparaissent dans la partie de la circonvolution frontale interne située au-dessous du genou du corps calleux, le *sillon sus-orbitaire* de Broca, et dans le reste de la circonvolution, les incisures du sillon callo-marginal. Une de ces incisures plus importante que les autres, l'*incisure præ-ovalaire*, limite en avant la face interne des circonvolutions rolandiques, et circonscrit avec la branche verticale du sillon calloso-marginal, le *lobule ovalaire* ou *paracentral*.

Circonvolution frontale interne.

Sillon sus-orbitaire.

Incisure præ-ovalaire.

Le *lobe pariétal* fournit le prœcuneus, le *lobe occipital* le cuneus et le lobule lingual; le *lobe temporal* fournit le lobule fusiforme et la partie inférieure de la troisième circonvolution temporale.

Prœcuneus.
Cuneus et lobule lingual.
Lobule fusiforme.

Tous ces lobes sont reliés au lobe limbique par des *plis de passage*. Le lobe frontal est relié au lobe limbique, par un ou deux plis de passage situés en avant du genou du corps calleux, les *plis de passage fronto-limbiques;* le lobe pariétal, par les *plis de passage pariéto-limbiques antérieur* et *postérieur;* le cuneus, par un pli profond mais constant, le *pli cunéo-limbique;* le lobule lingual, par le *pli rétro-limbique;* le lobule fusiforme enfin, par le *pli temporo-limbique* ou *temporo-hippocampique* de Broca.

Plis de passage qui réunissent le lobe limbique aux différents lobes de la face interne.

Circonvolution godronnée. — En dedans du lobe limbique de Broca, on trouve la *circonvolution godronnée*, développée aux dépens de la partie dorsale du pli marginal, et qui représente le véritable *limbe* de l'hémisphère, c'est-à-dire la région de l'hémisphère où s'arrête l'écorce grise.

Accolée en dedans au trigone cérébral, elle est limitée en dehors par le sillon ammonique. La partie sphénoïdale de la circonvolution godronnée conserve ces rapports avec le trigone cérébral, et, dans le cerveau adulte, on la trouve située dans le fond du sillon de l'hippocampe; la partie fronto-pariétale au contraire, est séparée tardivement du corps et du pilier antérieur du trigone, par le corps calleux et le septum lucidum.

La circonvolution godronnée est le véritable limbe de l'hémisphère.

La circonvolution godronnée prend par la suite un développement fort inégal, mais elle reste toujours chez l'homme, à l'état d'une circonvolution avortée. Sa partie *originelle*, étendue du velum terminal à l'extrémité antérieure du sillon de l'hippocampe, reste lisse chez l'adulte, et forme une mince et étroite bandelette transversale qui croise la circonvolution du crochet, circonvolution dont le développement est considérable.

Sa partie originelle forme la bandelette de Giacomini.

Cette bandelette est désignée sous le nom de *bandelette de Giacomini*.

Sa partie sphénoïdale devient le corps godronné.

Sa partie *sphénoïdale* est sinueuse, et sillonnée vers le cinquième mois de la vie intra-utérine de nombreuses incisures transversales qui lui donnent un aspect particulier, et qui lui ont valu le nom de *fascia dentata*, de *corps godronné*, ou mieux de *gyrus dentatus* (Huxley). Il s'agit ici en effet d'une circonvolution véritable, la *circonvolution godronnée* (M. Duval). Lorsque le corps calleux s'est développé, la circonvolution godronnée se renfle au-dessous du bourrelet pour former le *fasciola cinerea;* puis elle s'effile, s'étire et se réduit, au niveau du tronc et du genou du corps calleux, à une très mince lamelle de substance grise, l'*induseum griseum*, qui recouvre la face supérieure du corps calleux et dans laquelle apparaissent par différenciation cellulaire, des fibres blanches longitudinales, médianes, qui forment les *nerfs de Lancisi* et des amas latéraux de substance grise qui forment les *tænia tecta*. En avant du genou du corps calleux, les tænia tecta et les nerfs de Lancisi s'épaisissent chez quelques animaux, pour former la *circonvolution géniculée* de Zuckerkandl; puis ils se terminent en présentant des variations individuelles assez grandes : tantôt ils se jettent sur l'extrémité antérieure du gyrus fornicatus et sur la « racine » olfactive interne et s'y perdent, au niveau du carrefour olfactif de Broca; tantôt les nerfs de Lancisi s'accolent au pédoncule du septum lucidum, forment le *pédoncule du corps calleux* et traversent en diagonale la substance perforée antérieure, où ils sont désignés sous le nom de *bandelette diagonale* de *Broca*, pour se terminer à l'extrémité antérieure du lobe temporal, très près de l'origine de la bandelette de Giacomini. La bandelette de Broca n'en est séparée en effet, que par la circonvolution du crochet.

Nerfs de Lancisi et taenia tecta.

Terminaison variable des nerfs de Lancisi.

Caractères spéciaux de la circonvolution godronnée.

La circonvolution godronnée prise dans son ensemble, présente donc comme caractères spéciaux non seulement un développement avorté, mais encore le fait qu'elle croise à son origine et à sa terminaison (bandelette diagonale de Broca, bandelette de Giacomini), des parties grises de l'hémisphère (circonvolution du crochet, substance perforée antérieure), ce qui ne s'observe dans aucune autre circonvolution de l'écorce cérébrale.

Scissures et circonvolutions définitives de la face externe de l'hémisphère cérébral. — Les sillons et circonvolutions de la face externe sont plus nombreux et plus variés que ceux de la face interne; leur apparition est en général plus tardive que celle des sillons de la face interne, sauf toutefois pour la scissure de Sylvius, dont le développement est intimement lié à celui des ganglions de la base du cerveau antérieur, et dont les premiers rudiments apparaissent déjà vers la fin du premier mois de la vie intra-utérine, sous la forme d'une légère dépression, la *fosse sylvienne*. Celle-ci s'accuse les mois suivants, grâce au développement que prend le manteau cérébral, et elle est d'autant plus profonde que le manteau cérébral est plus étendu. Vers le troisième mois, la fosse sylvienne affecte la forme d'un arc vertical, dont les segments *antérieur* et *postérieur*, circonscrivent

Fosse sylvienne.

le lobule de l'insula, et sont limités en bas par la « racine » olfactive externe, nettement accusée chez les jeunes embryons humains.

Modifications successives que subit la fosse sylvienne.

Au commencement du quatrième mois, la fosse sylvienne s'allonge; elle se rétrécit et se dirige obliquement en haut et en arrière, et cette obliquité tient très probablement au développement du lobe occipital. Puis le segment antérieur se coude, grâce au développement que prend le lobe fronto-pariétal, qui lui forme vers le cinquième mois une sorte d'*opercule* (fig. 68). En se développant, l'*opercule* recouvre de plus en plus la fosse sylvienne; il s'insinue entre le segment antérieur de la scissure de Sylvius, qui devient la *branche antérieure*, et le segment postérieur plus long, qui devient la *branche postérieure* ou *horizontale* de cette scissure. L'opercule ferme peu à peu vers les septième et huitième mois, la branche postérieure et la branche antérieure de la scissure de Sylvius, et recouvre le lobule de l'insula développé au niveau de la fosse sylvienne. L'insula est encore à découvert au commencement du neuvième mois, dans un petit espace triangulaire, à l'origine de la scissure de Sylvius. Vers la fin du neuvième ou au commencement du dixième mois, l'insula est complètement caché dans la profondeur de la scissure de Sylvius, grâce au développement du lobe frontal en avant, du lobe temporal en bas et de l'opercule en haut.

Opercule.

Insula.

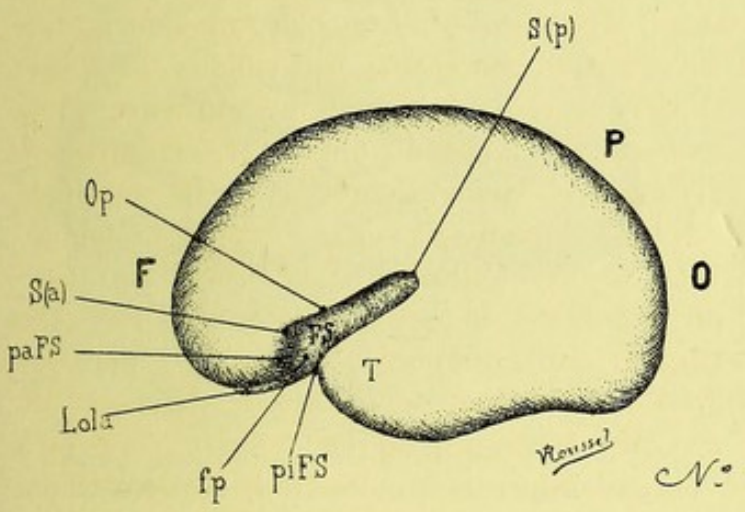

Fig. 68. — Face externe du cerveau d'un fœtus humain du commencement du cinquième mois. (D'après V. Mihalkovicz.)

F, lobe frontal. — *fp*, fissura prima. — *FS*, fosse sylvienne. — *Lola*, lobe olfactif antérieur. — **O**, lobe occipital. — **P**, lobe pariétal. — *paFS*, prolongement antérieur de la fosse sylvienne. — *piFS*, prolongement interne de la fosse sylvienne. — *S(a)*, branche antérieure de la scissure de Sylvius. — *S(p)*, branche postérieure de la scissure de Sylvius.

L'*insula* est lisse pendant la plus grande partie de la vie fœtale. Vers la fin du neuvième ou le commencement du dixième mois, apparaissent à sa surface quatre à cinq légers sillons à direction radiaire, qui délimitent les *circonvolutions de l'insula*.

Limites de l'insula.

L'insula est nettement séparé du reste de l'hémisphère cérébral par un sillon circulaire, le *sillon marginal*, lequel peut être divisé chez le fœtus arrivé au terme de son développement, en *sillon marginal antérieur*, *supérieur* et *postérieur*. Un sillon oblique en haut et en arrière, le *sillon de l'insula* ou *sillon insulaire*, divise l'insula en deux parties, l'une *postérieure* ou *temporale*, qui forme la *circonvolution postérieure* de l'insula, l'autre antérieure triangulaire, aux dépens de laquelle se dévelop-

Sillon de l'insula.

pent les *circonvolutions courtes* de l'insula, en rapport avec l'opercule et le lobe frontal.

Scissure de Rolando.

Les autres sillons de la face externe, sont d'apparition beaucoup plus tardive. Au sixième mois, apparaît la *scissure de Rolando* (*R*), qui sépare le

Scissure pariéto-occipitale.

lobe frontal du lobe pariéto-temporo-occipital. Au septième mois, la scissure *pariéto-occipitale*, incise le bord supérieur et la face externe de l'hémisphère,

Sillon pré-occipital.

et sépare le lobe pariétal du lobe occipital; vers la même époque, apparaît *le sillon pré-occipital* ou *occipital antérieur de Wernicke*, qui délimite en avant le lobe occipital et le sépare du lobe temporal.

Division de la face externe en lobes.

La face externe de l'hémisphère est alors divisée en quatre lobes : les lobes *frontal*, *pariétal*, *occipital* et *temporal* (fig. 69). Des sillons secondaires subdivisent ces lobes en lobules et en circonvolutions. Les

Sillons secondaires.

sillons secondaires, légèrement indiqués au sixième et septième mois de la vie intra-utérine, s'accentuent dans le huitième mois et sont nettement développés à la fin du huitième et au neuvième mois.

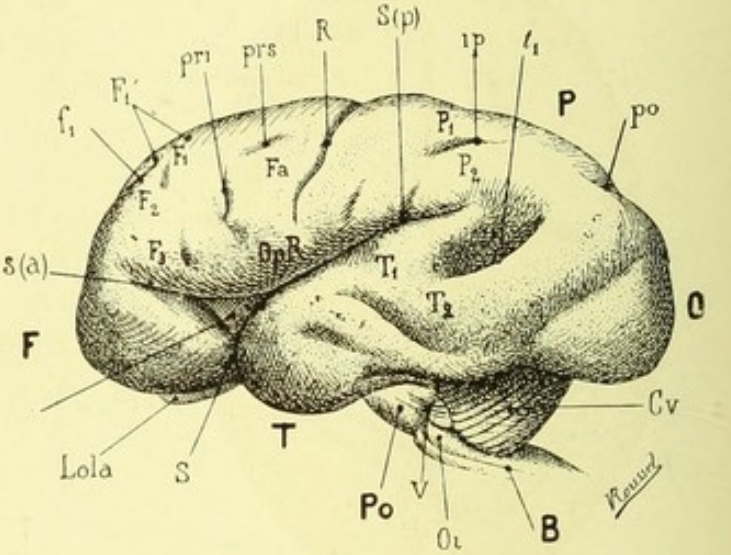

Fig. 69. — Face externe du cerveau d'un fœtus humain du commencement du huitième mois. (D'après V. Mihalkovicz.)

B, bulbe. — **C**, lobe central. — *Cv*, cervelet. — **F**, lobe frontal. — F_1, 1re circonvolution frontale. — F_2, 2e circonvolution frontale. — F_3, 3e circonvolution frontale. — f_1, 1er sillon frontal. — *Fa*, circonvolution frontale ascendante. — *I*, insula. — *ip*, sillon inter-pariétal. — *Lola*, lobe olfactif antérieur. — **O**, lobe occipital. — *Oi*, olive inférieure. — *OpR*, opercule rolandique. — **P**, lobe pariétal. — P_1, 1re circonvolution pariétale. — P_2, 2e pariétale. — **Po**, protubérance. — *po*, sillon pariéto-occipital. — *pri*, sillon prérolandique inférieur. — *prs*, sillon prérolandique supérieur. — *R*, scissure de Rolando. — *S*, vallée de Sylvius. — *S*(*a*), branche antérieure de la scissure de Sylvius. — *S*(*p*), branche postérieure de la scissure de Sylvius. — **T**, lobe temporal. — T_1, 1re circonvolution temporale. — T_2, 2e circonvolution temporale. — t_1, sillon parallèle. — *V*, 5e paire.

Sillons et circonvolutions du lobe frontal.

Dans le **lobe frontal** apparaît d'abord, vers la fin du sixième mois, le sillon *frontal inférieur*, qui donne en avant du sillon de Rolando, deux branches verticales, l'une ascendante, l'autre descendante, ces branches constituent le futur *sillon pré-rolandique inférieur* ; puis apparaît le *sillon frontal supérieur*, et à la face orbitaire le *sillon olfactif*. Le lobe frontal présente alors trois circonvolutions à direction antéro-postérieure, désignées sous le nom de *circonvolutions frontales supérieure*, *moyenne* et *inférieure*. Elles s'implantent en arrière sur une circonvolution à direction ascendante, la *circonvolution frontale ascendante*, comprise entre la scissure de Rolando et le sillon pré-rolandique.

Sillons et circonvolutions du lobe pariétal.

Le **lobe pariétal** est limité en avant par le sillon de Rolando, en arrière par la scissure pariéto-occipitale, en bas par la branche horizontale de la scissure de Sylvius ; il forme à la face interne de l'hémisphère le *præcuneus*. Le sillon calloso-marginal incise son bord supérieur vers le

septième mois de la vie intra-utérine et divise, avec le *sillon interpariétal*, la face externe du lobe pariétal en trois circonvolutions : la première, ou *circonvolution pariétale ascendante*, est parallèle à la scissure de Rolando qu'elle borde en arrière ; la seconde, ou *circonvolution pariétale supérieure* est parallèle à la scissure inter-hémisphérique ; elle forme le bord supérieur du lobe pariétal et correspond à la face externe du prœcuneus (fig. 70).

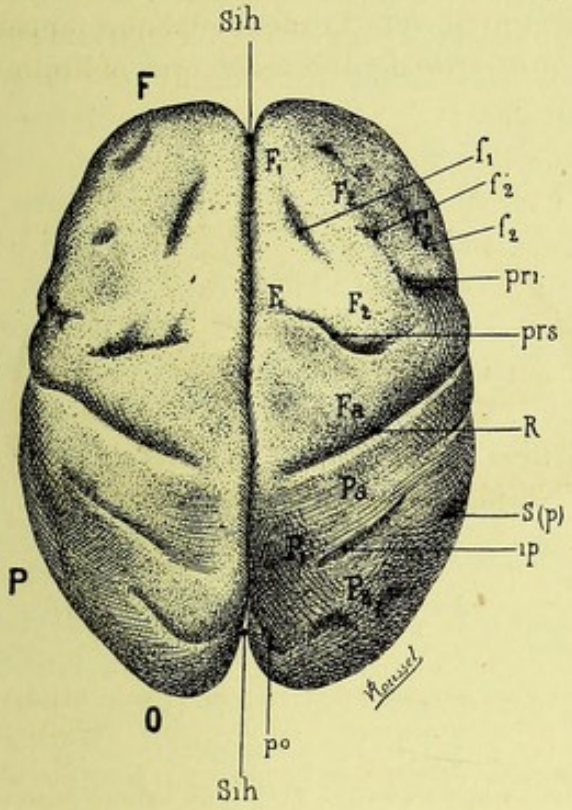

Fig. 70. — Face supérieure du cerveau d'un fœtus humain du commencement du huitième mois. (D'après V. Mihalkovicz.)

C, lobe central. — **F**, lobe frontal. — F_1, 1re circonvolution frontale. — F_2, 2e circonvolution frontale. — F_3, 3e circonvolution frontale. — f_1, 1er sillon frontal. — f_2, 2e sillon frontal. — *Fa*, circonvolution frontale ascendante. — *ip*, sillon inter-pariétal. — **O**, lobe occipital. — **P**, lobe pariétal. — *Pa*, circonvolution pariétale ascendante. — P_1, 1re circonvolution pariétale. — P_2, 2e circonvolution pariétale. — *po*, scissure pariéto-occipitale. — *pri*, sillon prérolandique inférieur. — *prs*, sillon prérolandique supérieur. — *R*, scissure de Rolando. — *S(p)*, branche postérieure de la scissure de Sylvius. — *Sih*, scissure inter-hémisphérique.

La *circonvolution pariétale inférieure* se subdivise en deux parties : l'une antérieure, l'autre postérieure. La partie antérieure entoure la branche postérieure de la scissure sylvienne, et se continue avec le lobe temporal en formant le *gyrus marginal supérieur ;* la partie postérieure contourne la branche verticale de la *scissure parallèle*, et se continue avec le lobe occipital en formant le *gyrus angulaire* ou *pli courbe*.

Circonvolutions et scissures du lobe temporal.

Le **lobe temporal** se fusionne avec le lobe occipital à la face inférieure. Il en est séparé à la face externe par le *sillon occipital-antérieur* de Wernicke. Vers le sixième mois apparaît la *scissure parallèle* ou *première temporale ;* elle est parallèle à la branche postérieure de la scissure de Sylvius. et décrit une courbe à concavité supérieure et antérieure, qui incise plus ou moins profondément la circonvolution pariétale inférieure.

Vers le septième mois apparaît le *deuxième sillon temporal ;* vers le huitième, le *troisième sillon temporal*. Le lobe temporal est alors formé à la *face externe*, par trois circonvolutions parallèles à direction antéro-postérieure : les première, deuxième et troisième circonvolutions temporales. Elles se réunissent en avant pour former le *pôle temporal*. A la *face inférieure*, le lobe temporal présente deux circonvolutions : la face inférieure de la troisième circonvolution temporale et le lobule fusiforme.

Le **lobe occipital**, mal délimité en avant par la *scissure pariéto-occipitale* et le *sillon occipital antérieur* de Wernicke, forme à la face inféro-interne le *cuneus* et le *lobule lingual*. A la face externe apparaît vers le huitième

mois, le *sillon inter-occipital* ou *occipital antérieur*, qui fait suite au sillon inter-pariétal, et qui se bifurque à son extrémité pour donner naissance au huitième mois à un sillon transversal, le *sillon occipital transverse*. Vers le huitième mois, apparaît également le *sillon occipital inférieur* à direction antéro-postérieure. La face externe du lobe occipital est ainsi divisée en trois circonvolutions : les *circonvolutions occipitales supérieure, moyenne* et *inférieure*. Ces circonvolutions se réunissent en arrière et forment une circonvolution verticale, le *gyrus descendens* d'Ecker. En avant, la *circonvolution occipitale supérieure*, qui représente la face supérieure et externe du cuneus, s'unit à la première circonvolution pariétale. La *deuxième circonvolution occipitale*, se continue avec la circonvolution pariétale inférieure au niveau du gyrus angulaire. La *troisième circonvolution occipitale* enfin, se continue en avant avec la troisième circonvolution temporale.

Circonvolutions et sillons du lobe occipital.

Le cerveau du fœtus, au neuvième mois de la vie intra-utérine, représente un cerveau *schématique* pour ainsi dire, dont tous les sillons et circonvolutions sont nettement indiquées. Vers la fin du neuvième mois et au dixième mois, apparaissent des incisures secondaires et des *plis de passage*, les uns *profonds*, les autres *superficiels*, plis qui compliquent singulièrement l'aspect extérieur des hémisphères.

Apparition des plis de passage au neuvième mois.

De toutes les vésicules encéphaliques, la vésicule du cerveau antérieur est celle qui subit dans la *série des vertébrés* les plus grandes variations. Chez les poissons cartilagineux, le cerveau antérieur se réduit à une masse épaisse et volumineuse, qui limite en avant le tube encéphalique, et qui représente à la fois les ganglions de la base (corps strié) et l'écorce cérébrale (le pallium). Chez les poissons osseux et dans les autres classes des vertébrés, on distingue nettement : le *corps strié* et le *manteau cérébral* ou pallium. Le corps strié forme, dans toute la série des vertébrés autres que les poissons cartilagineux, un ganglion volumineux qui occupe la base du cerveau, et envoie dans les régions encéphaliques inférieures un volumineux faisceau de fibres. Le manteau cérébral ou pallium, persiste à l'état embryonnaire chez les *poissons osseux*, et se réduit à une mince couche épithéliale, analogue à celle qui tapisse les plexus choroïdes des ventricules des mammifères. Chez les *amphibies*, il se réduit à une mince couche, dans laquelle on constate quelques rares cellules ganglionnaires inégalement disséminées, et une mince couche de fibres blanches sous-jacentes au ventricule. Ce n'est que chez les *reptiles* et en particulier à la face interne de l'hémisphère, dans la région de la *formation ammonique*, que l'on trouve le premier indice de l'*écorce cérébrale*, caractérisée par des couches superposées de cellules pyramidales. Chez les *oiseaux*, l'écorce présente à peu près encore les mêmes caractères que chez les reptiles, mais le corps strié prend un développement beaucoup plus considérable, que dans n'importe quelle autre classe des vertébrés.

Modifications que subit le cerveau antérieur dans la série des vertébrés.

Chez les poissons cartilagineux.

Chez les poissons osseux.

Chez les amphibies.

Chez les reptiles.

Chez les oiseaux.

L'écorce cérébrale prend par contre un développement considérable chez les *mammifères*. Chez les mammifères inférieurs de la série et chez les petits mammifères d'un même ordre, l'écorce est lisse et ne présente ni

Chez les mammifères.

Lissencéphales et gyrencéphales.

sillons, ni circonvolutions; l'animal est dit *lissencéphale*. Mais chez la plupart des mammifères, et en particulier chez les grandes espèces, on constate à la surface des hémisphères des sillons et circonvolutions plus ou moins nombreux : l'animal est dit *gyrencéphale*.

La richesse plus ou moins considérable en circonvolutions d'un hémisphère cérébral, n'est donc pas toujours l'indice d'un développement intellectuel plus ou moins prononcé ; plusieurs facteurs entrent ici, en effet, en jeu, tels que l'accroissement relatif de l'écorce cérébrale et de la cavité crânienne, le développement des fibres blanches, etc., etc. On trouvera donc chez les *petits* animaux un cerveau en général *lisse*, et cependant on peut observer chez eux des différences considérables au point de vue de la structure générale, de la morphologie et du développement de l'intelligence.

Ainsi, dans l'ordre des *primates*, les petites espèces, telles que le genre Hapale (Ouistitis), présentent en général un hémisphère lisse, qui fait contraste avec le cerveau si riche en circonvolutions des dauphins et de l'éléphant par exemple.

Mais que l'on se trouve en présence d'un *lissencéphale* ou d'un *gyrencéphale*, il est toujours facile de distinguer dans le manteau cérébral deux parties : l'une, le *manteau proprement dit*, occupe toute la face externe de l'hémisphère et une grande partie de la face interne chez les mammifères supérieurs; l'autre, en connexion avec le lobe olfactif, correspond au *lobe limbique* de Broca; elle est toujours nettement séparée de l'écorce environnante par un sillon constant, le *sillon limbique*, et constitue le *rhinencéphalon* de Turner; son existence est constante dans toute la série des mammifères, et les termes de *lissencéphale* et de *gyrencéphale* ne s'appliquent qu'à la partie d'écorce située en dehors du *rhinencéphalon*.

Broca. *Recherches sur les centres olfactifs.* Revue de l'Anthropologie 1879. — C. Dareste. *Recherches sur la production artificielle des monstruosités ou Essais de tératogénie expérimentale*, 2e édit. Paris 1891. — Mathias Duval. *Recherches sur le sinus rhomboïdal des oiseaux, sur son développement et sur la névroglie péripendymaire.* Journal de l'Anatomie et de la Physiologie. Janvier 1877. — Du même. *Atlas d'embryologie.* Paris 1889. — Ecker. *Zur Entwicklungsgeschichte der Furchen und Windungen der Grosshirnhemisphären im Fœtus des Menschen.* Arch. f. Anthropologie 1868. Bd II. — Hensen. *Beitrag zur Morphologie der Korperform und des Gehirns der Menschlichen Embryonen.* Arch. f. Anat. et Entwicklungs. 1877. — His. *Untersuchungen ueber die erste Anlage des Wirbelsthierleibes.* Leizpig 1868. — Du même. *Ueber die Gliederung des Gehirns.* Verh. der naturf. Gesell. in Basel, Bd. IV, 1869. — Du même. *Briefe ueber unsere Körperform.* Leipzig 1875. — Du même. *Anatomie menschlicher Embryonen.* Leipzig 1880-85. — Du même. *Die Formentwickelung des menschlichen Vorderhirns vom Endes des ersten bis zum Beginn des dritten Monats.* Leipzig 1889. — Du même. *Die Entwickelung des menschlichen Rautenhirns vom Ende des ersten bis zum Beginn des dritten Monats. Verlangertes Mark.* Leipzig 1890. — v. Kölliker. *Embryologie ou Traité complet du développement de l'homme et des animaux supérieurs.* Traduction française sur la deuxième édition allemande, 1882. — Du même. *Zur Geschichte des menschlichen Rückenmarkes und der Nervenwurzeln.* Leipzig 1886. — V. Mihalkovicz. *Entwickelungsgeschichte des Gehirns.* Leipzig 1877 — Reichert. *Der Bau des menschlichen Gehirns.* Berlin 1859-1861. — F. Schmidt. *Beiträge zur Entwickelungsgeschicte des Gehirns. Siebold u. Kolliker's Zeitschr. fur Wiss. Zoologie, Bd XI.* 1861. — E. Zuckerkandl. *Ueber das Riechcentrum.* Stuttgart 1887.

CHAPITRE III

HISTOGÉNÈSE DU SYSTÈME NERVEUX

I. — SYSTÈME NERVEUX CENTRAL

Cellules neuro-épithéliales.

A l'époque de sa formation, la gouttière neurale présente tous les caractères d'un épithélium cylindrique simple, dont les cellules dites *neuro-épithéliales*, disposées en une seule couche et en palissade, sont allongées dans le sens de la hauteur. Les cellules du neuro-épithélium primitif, s'implantent toutes par une de leurs faces sur une membrane basale, la *membrane limitante externe* ou *membrana prima* de Hensen ; la face opposée présente une sorte de plateau très mince, qui borde et délimite nettement le futur canal de l'épendyme, en formant la *membrane limitante interne*.

Membrane limitante externe.

Membrane limitante interne.

Chaque *cellule neuro-épithéliale* est formée d'un ectoplasma clair et d'un endoplasma trouble et renferme un noyau ovalaire, volumineux, plus rapproché de la membrane limitante externe que de l'interne (fig. 71).

Dans la partie interne de la lame épithéliale, on trouve entre les cellules épithéliales, à des distances irrégulières, d'autres cellules, volumineuses, arrondies, qui, par leur forme et leur protoplasma homogène et très transparent, se différencient très nettement des cellules épithéliales. Leurs noyaux, volumineux, sont les uns à l'état de repos, les autres en état de karyokinèse. Ce sont les cellules en voie de *mitose*, découvertes par Altmann, et que His désigne sous le nom de *cellules germinatives* (Keimzellen). On les trouve non seulement dans la lame neurale, mais encore dans le cordon ganglionnaire, et dans la partie adjacente de la lame cornée désignée sous le nom de lame sensorielle.

Cellules germinatives.

Les cellules épithéliales se multiplient rapidement, sans que la ques-

tion du mode de leur multiplication soit encore résolue. Deux éventualités sont possibles : ou bien les cellules germinatives leur donnent naissance, ou bien les cellules épithéliales se multiplient par voie directe. Or, on ne rencontre, d'après His, aucune forme de transition entre les cellules épithéliales et les cellules germinatives ; et, d'autre part, on ne rencontre pas non plus d'apparences indiscutables d'une division directe.

Multiplication des cellules épithéliales.

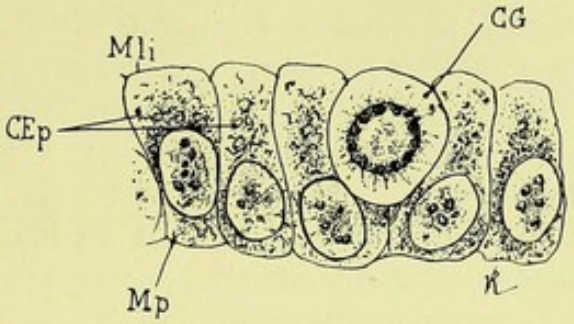

Fig. 71. — Lame neurale du lapin avant l'occlusion de la gouttière neurale. (D'après W. His.)

CEp, cellules épendymaires. — *CG*, cellules germinatives. — *Mli*, membrane limitante interne. — *Mp*, membrane prima de Hensen.

Quoi qu'il en soit, par suite de la rapide multiplication des cellules épithéliales, les corps cellulaires s'allongent et se compriment latéralement (fig. 72); les noyaux, plus petits, se placent à différentes hauteurs et arrivent ainsi à simuler trois, quatre, voire même six à huit couches stratifiées sur les parties latérales du tube neural. Les noyaux des couches internes, sont plus serrés les uns contre les autres que ceux des couches externes; particularité qui tient évidemment, ainsi que His le fait remarquer, à la courbure de la lame neurale.

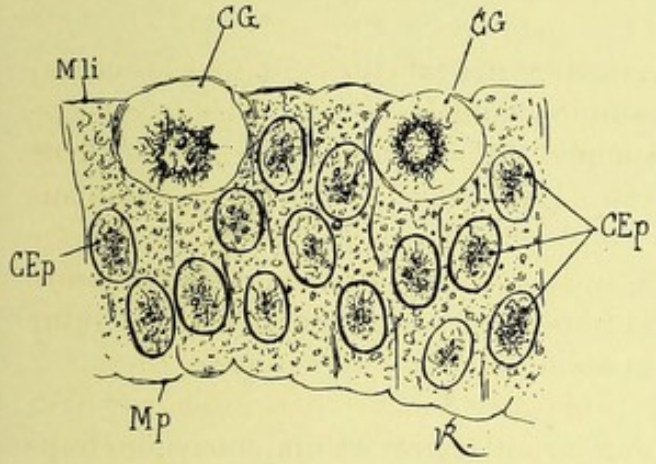

Fig. 72. — Lame neurale du lapin au moment de l'occlusion de la gouttière neurale. (D'après W. His.)

CEp, cellules épendymaires. — *CG*, cellules germinatives. — *Mli*, membrane limitante interne. — *Mp*, membrana prima de Hensen.

Absence de stratification.

En réalité, il n'existe aucune stratification; les cellules ont conservé et conserveront par la suite, quelles que soient les transformations qu'elles subiront, les caractères d'un épithélium à une seule couche (Hensen). Leurs extrémités s'implanteront toujours, d'une part, à la membrane limitante externe, de même qu'elles atteindront, d'autre part, la membrane limitante interne, quelles que soient l'extension et l'épaisseur que prendront par la suite les parois de l'axe cérébro-spinal.

Les trois zones du canal neural embryonnaire.

Aussi longtemps que le caractère épithélial des cellules est manifeste, on peut distinguer avec His, trois zones sur une coupe transversale d'un canal neural embryonnaire quelconque de Vertébré : une zone moyenne, la *zone des noyaux*, et deux zones latérales, claires et dépourvues de noyaux, dont l'interne porte, le nom de *zone des colonnes* (Säulenschicht) et l'externe celui de *voile marginal* (Randschleier). (His) La *zone des noyaux* constitue

Zone des noyaux.

Zone des colonnes.

Voile marginal.

pendant longtemps la plus large des trois zones; elle représente le tissu de soutènement primordial de la substance grise. La *zone des colonnes* présente un développement ultérieur très inégal : on y trouve les *cellules germinatives*, qui sont logées dans les intervalles des cellules épithéliales comme dans de véritables nids. Le *voile marginal*, nettement délimité en dehors par la membrane limitante externe ou *membrana prima* de Hensen, est peu étendue au début ; il prend par la suite un développement considérable, et constitue le tissu de soutènement primordial de la substance blanche.

Cellules germinatives.

Les *cellules germinatives*, sont toujours situées chez l'embryon humain immédiatement au-dessous de la membrane limitante interne et occupent exceptionnellement une situation profonde. Leur nombre est considérable vers la quatrième semaine de la vie embryonnaire, où elles forment par places une couche presque continue. Plus tard, leur nombre diminue au fur et à mesure qu'elles se transforment et qu'elles émigrent dans les zones profondes.

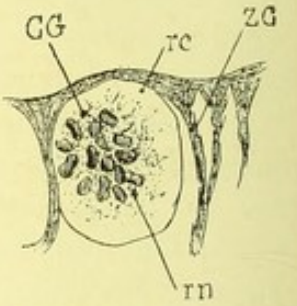

Fig. 73. — Cellule germinative de la moelle épinière d'un embryon humain. (D'après W. His).

CG, cellules germinatives. — *rc*, ectoplasma. — *rn*, endoplasma. — *ZC*, zone des colonnes.

Les cellules germinatives typiques, sont sphériques ou légèrement ovalaires; les plus petites mesurent chez l'embryon humain 10 à 11 μ, les grandes 13 à 14 μ; le noyau des premières mesure de 4 à 5 μ, celui des secondes de 6 1/2 à 8 μ. Leur protoplasma clair et transparent, dans lequel His distingue à un fort grossissement, une couche endoplasmique faiblement granuleuse et une couche ectoplasmique non granuleuse, les différencie nettement des cellules épithéliales environnantes (fig. 73). Le noyau de quelques cellules germinatives est à l'état de repos; il est alors ovalaire, lisse, possède une épaisse enveloppe de chromatine et de nombreux corpuscules chromatiques. Mais dans la plupart de ces cellules, le noyau présente les élégantes figures karyokinétiques, caractéristiques de la division indirecte.

Les cellules épithéliales donnent naissance à la charpente épendymaire.

Les cellules germinatives donnent naissance aux cellules nerveuses et névrogliques.

Cordon ganglionnaire.

Ces deux ordres de cellules, donneront naissance aux éléments constitutifs de l'axe neural : les *cellules épithéliales* se transforment en *spongioblastes* de His (*myélospongium*) et formeront *la charpente épendymaire;* les *cellules germinatives* donneront naissance, aux *neuroblastes* de His, c'est-à-dire aux *cellules nerveuses proprement dites*, et *aux cellules de la névroglie* (Cajal, v. Lenhossek).

Le *cordon ganglionnaire*, intermédiaire entre la lame neurale et la lame cornée, est formé de cellules arrondies, plus petites que les cellules épithéliales de la gouttière neurale; il contient, comme la partie adjacente de la lame cornée, de nombreuses cellules germinatives. Après l'occlusion de la gouttière neurale, le canal neural reste encore relié pendant un certain temps à la lame cornée, par un mince pédicule aplati d'avant en arrière, et formé par la fusion des cordons ganglionnaires droit et gauche. Ce pédicule s'amincit

Fusion des cordons ganglionnaires.

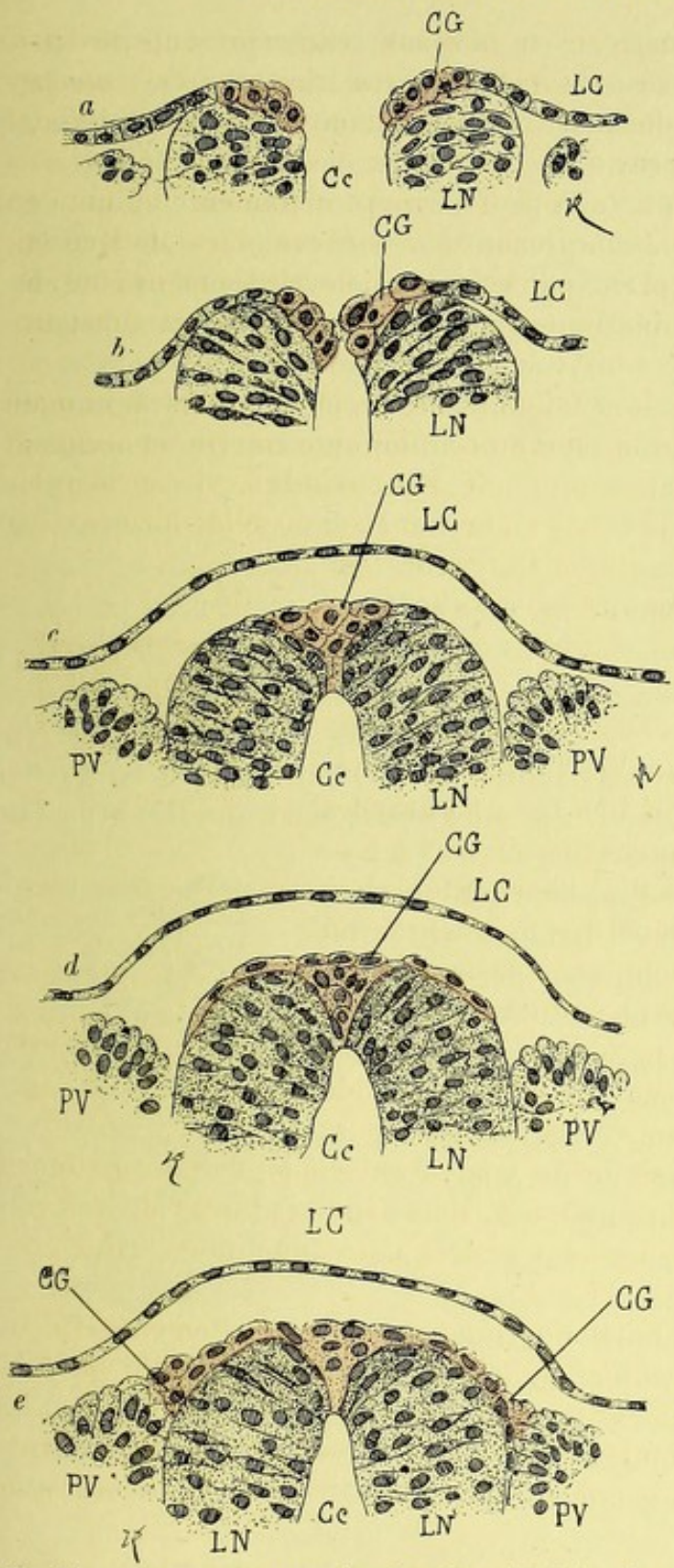

FIG. 74. — Coupes transversales du tube médullaire d'un embryon humain possédant 13 protovertèbres. L'embryon mesurait 2mm,5 de longueur et était âge d'environ quatorze à seize jours. (D'après v. Lenhossek.) Le cordon ganglionnaire est coloré en rouge.

a) Coupe provenant de la partie du tronc située au-dessous des protovertèbres.
b) Coupe au niveau de l'occlusion de la moelle.
c, d, e) Coupes correspondant aux 9e, 8e et 3e protovertèbres.
Cc, canal central. — *CG*, cordon ganglionnaire. — *LC*, lame cornée. — *LN*, lame neurale. — *PV*, protovertèbres.

et disparaît au niveau de sa partie dorsale, et la lame cornée se continue directement de la moitié droite sur la moitié gauche de l'embryon, tandis que les cordons ganglionnaires pénètrent à la façon d'un coin dans le canal neural, qu'ils contribuent à fermer (fig. 74). Cette situation des cordons ganglionnaires n'est que passagère : bientôt en effet, par suite de la prolifération des cellules ganglionnaires et de la tendance à la réunion des lames neurales, les cellules de la lame ganglionnaire émigrent, à la façon « d'un verre qui déborde, » d'après l'expression de v. Lenhossek, et recouvrent la partie dorsale du canal neural. L'occlusion des lames neurales est dès ce moment définitive et les cordons ganglionnaires, rejetés de chaque côté du canal neural, se placent dans l'angle qui sépare le canal médullaire de la protovertèbre ; ils affectent une disposition segmentaire et présentent des renflements, les futurs *ganglions cérébro-rachidiens*, situés à intervalles réguliers et correspondant à la partie moyenne des protovertèbres.

Les cordons ganglionnaires donnent naissance aux ganglions cérébro-rachidiens.

Nous allons passer en revue les diverses transformations que subiront les

cellules épithéliales et germinatives, en mettant largement à contribution les travaux de His, la thèse de Vignal et les travaux basés sur la méthode de Golgi, que nous devons à Golgi, Ramon y Cajal, Kölliker, v. Lenhossek, Waldeyer, Hensen, etc.

Stade embryonnaire.

Pour la facilité de la description on peut diviser ces transformations en deux stades, l'un *embryonnaire*, comprenant les deux premiers mois de la vie intra-utérine, pendant lequel les cellules épithéliales se transforment en *spongioblastes*, les cellules germinatives en *neuroblastes*; l'autre *fœtal*, étendu du troisième mois de la vie intra-utérine jusqu'au delà de la vie fœtale, et pendant lequel s'effectue la transformation des spongioblastes en *charpente épendymaire*, et celles des neuroblastes en *cellules nerveuses* et en *cellules névrogliques*.

Stade fœtal.

§ I. — PREMIER STADE. — STADE EMBRYONNAIRE.

A. CELLULES ÉPITHÉLIALES. — SPONGIOBLASTES.

Transformation des cellules épithéliales en spongioblastes.

De très bonne heure, les cellules épithéliales se transforment en spongioblastes. Le protoplasma cellulaire se différencie, ainsi que His a pu le constater chez de très jeunes embryons de requin, en une *substance* trouble, d'aspect *fibrillaire*, et en une *substance claire*, homogène et transparente (fig. 75). La *substance fibrillaire* s'imprègne facilement par les réactifs colorants; elle entoure les noyaux, forme à elle seule le prolongement central ou interne des cellules épithéliales et constitue un faisceau de fibrilles, une sorte de colonne ou de pilastre, qui s'élargit à son extrémité terminale et concourt à former la membrane limitante interne. Dans le prolongement basal ou externe de la cellule, (voile marginal de His), la substance fibrillaire forme un fin reticulum, dans les mailles duquel on trouve la *substance claire*, homogène et transparente. A ce stade, les cellules présentent donc quelques analogies avec les cellules muqueuses (fig. 75).

La substance fibrillaire forme la couche des colonnes.

La substance claire forme le voile marginal.

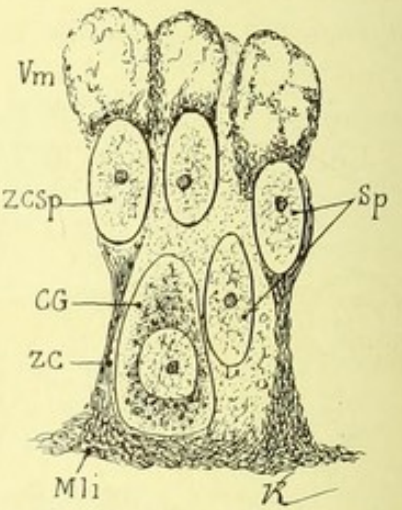

Fig. 75. — Cellules germinatives et épithéliales de la moelle d'un embryon de Prissiurus de 4mm,5 de longueur. (D'après W. His.)

CG, cellules germinatives en voie de transformation. — *MLi*, membrane limitante interne. — *Sp*, cellule épithéliale se transformant en spongioblaste. — *Vm*, voile marginal. — *ZC*, zone des colonnes. — *ZCSp*, zone des corps spongioblastiques.

Disposition radiaire des spongioblastes.

Une fois constitués, les *spongioblastes* affectent tous une disposition radiaire; ils sont formés par un noyau ovalaire, présentant un réseau de chromatine et sont entourés d'une mince couche protoplasmique d'aspect fibrillaire. Celle-ci donne naissance à deux prolongements principaux, l'un *interne* et l'autre *externe*, et à un ou deux prolongements collatéraux qui se portent, en général, vers les corps spongioblastiques voisins.

Leurs prolongements.

Les prolongements *internes* des spongioblastes, constituent par leur ensemble, la *zone des colonnes* de His. Dans leur trajet plus ou moins long, ils donnent quelques rares divisions collatérales qui se détachent à angle aigu, puis ils se bifurquent et atteignent la membrane limitante interne, dans laquelle ils s'irradient et qu'ils concourent à former (fig. 76). Les prolongements internes des spongioblastes des couches périphériques, s'accolent aux corps des spongioblastes plus profondément situés, dont ils semblent constituer les prolongements. On peut ainsi rencontrer un noyau spongioblastique surmonté de trois à quatre prolongements, dont un seul appartient en réalité à la cellule, les autres provenant de spongioblastes plus profondément situés. On peut également rencontrer trois à quatre noyaux superposés, situés sur le trajet d'une fibre à direction radiaire et plus ou moins volumineuse. Cette apparence constitue la *chaîne de prolifération* des auteurs (fig. 78).

Les prolongements internes forment la zone des colonnes.

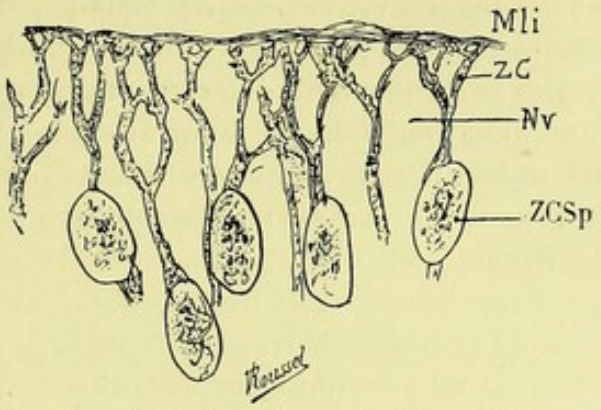

Fig. 76. — Zone des colonnes formées par les prolongements internes des spongioblastes d'un embryon humain. (D'après W. His.)

Mli, membrane limitante interne. — Nv, nids vides des cellules germinatives. — *ZC*, zone des colonnes. — *ZCSp*, zone des corps spongioblastiques.

Chaîne de prolifération.

Entre les colonnes de la zone interne, on trouve les cellules germinatives qui y sont situées comme dans de véritables nids (fig. 77). Après leur multiplication et leur transformation en neuroblastes et en cellules névrogliques, et leur émigration dans la zone moyenne, c'est-à-dire dans la zone des corps spongioblastiques, on trouve, entre les faisceaux de colonnes de la zone interne, des intervalles vides, correspondant aux anciennes loges des cellules germinatives (fig. 78). Lorsque toutes les cellules germinatives ont émigré dans la zone moyenne, la zone interne diminue de hauteur, les corps spongioblastiques les plus internes se placent sous la membrane limitante interne, et forment ainsi la couronne épithéliale qui tapisse le canal de l'épendyme. Vers la fin de la cinquième semaine chez l'embryon humain

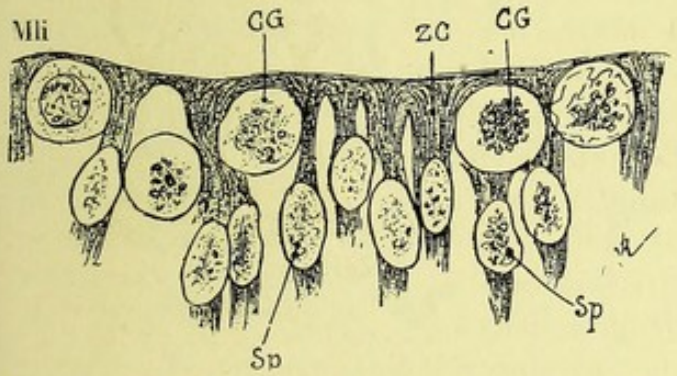

Fig. 77. — Cellules spongioblastiques internes, et cellules germinatives d'un embryon humain. (D'après W. His.)

CG, cellules germinatives. La cellule de gauche présente un noyau en état de repos. — *Mli*, membrane limitante interne. — *Sp*, spongioblastes. — *ZC*, zone des colonnes.

Bâtonnet interne des spongioblastes.

(His), chaque cellule porte en dedans de la membrane limitante interne, un petit bâtonnet unique qui a été décrit, à tort, comme constitué par des cils vibratiles (His). Ce petit bâtonnet dont la signification est encore inconnue, fait saillie dans la lumière du canal.

Les prolongements externes des spongioblastes forment le voile marginal.

Les prolongements *externes* des spongioblastes affectent également une disposition radiaire. Ils naissent souvent des corps spongioblastiques, par des ramifications qui s'anastomosent entre elles à l'aide de nombreuses travées transversales, et semblent former un réseau à mailles extrêmement serrées, dans lequel persiste toutefois la disposition radiaire. Ce réseau, dont l'aspect contraste nettement avec le réseau à larges mailles des zones interne et moyenne, constitue le *voile marginal de His* (fig. 79).

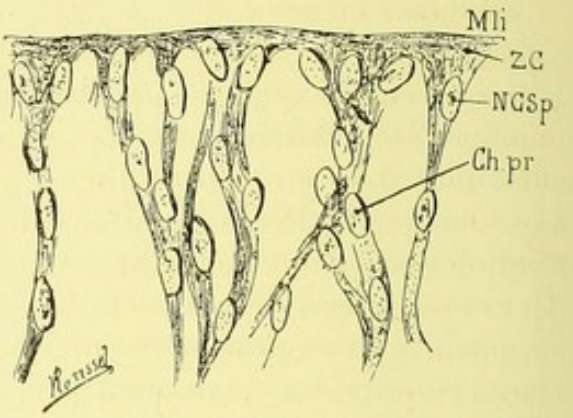

Fig. 78. — Faisceau de spongioblastes et leur insertion dans la membrane limitante interne, chez un embryon humain de six semaines. (D'après W. His.)

Ch.pr, chaîne de prolifération. — *Mli*, membrane limitante interne. — *NCSp*, noyau des corps spongioblastiques. — *ZC*, zone des colonnes.

Le voile marginal est d'autant plus étroit et son réseau d'autant plus serré, que le stade de développement est plus jeune. Ce voile marginal, qui formera le tissu de soutènement primordial de la substance blanche, constitue un véritable filtre, qui ne laissera passer aucun neuroblaste et ne livrera passage qu'aux prolongements cylindre-axiles de ces derniers. Au fur et à mesure que le développement s'avance, le réseau du voile marginal augmente d'épaisseur, en même temps que ses mailles deviennent plus lâches, mais même lorsqu'il existe déjà un certain nombre de cordons médullaires longitudinaux, on re-

Le voile marginal représente le tissu de soutènement de la substance blanche.

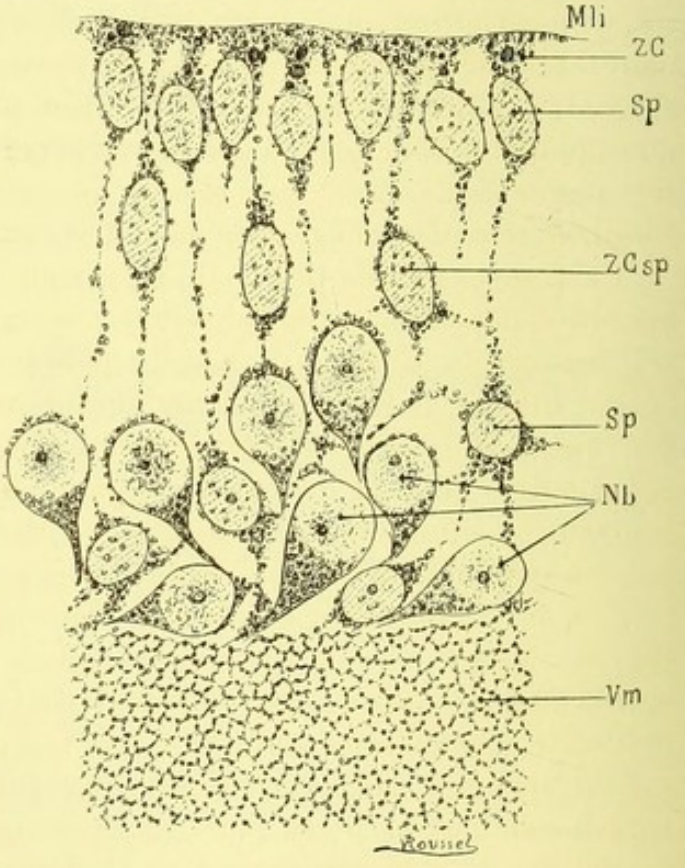

Fig. 79. — Section frontale d'une moelle épinière du têtard. Myelospongium avec voile marginal et neuroblastes. Toutes ces parties sont riches en pigments. (D'après W. His.)

Mli, membrane limitante interne. — *Nb*, neuroblastes. — *Sp*, spongioblastes. — *ZC*, zone des colonnes. — *ZCsp*, zone des corps spongioblastiques. — *VM*, voile marginal.

connaît encore aisément la disposition radiaire du tissu de soutènement de la substance blanche.

Le tissu de soutènement, ou *myelospongium* de His, s'accroît sans cesse. L'accroissement s'effectue par l'extension du réseau et l'agrandissement des mailles soit de la zone des colonnes, soit du voile marginal. Il s'agit ici, en effet, d'un tissu vivant, présentant une certaine activité fonctionnelle et il n'existe, d'après His, aucune raison pour admettre l'existence d'une prolifération des noyaux spongioblastiques.

Les recherches récentes faites d'après la méthode de Golgi ont montré, en outre, qu'il s'agit dans le voile marginal, non pas d'anastomoses et de réseaux véritables, mais d'un simple feutrage des fibrilles dont chacune conserve son indépendance.

Le voile marginal est constitué par un feutrage de fibrilles.

B. CELLULES GERMINATIVES. — NEUROBLASTES ET NERFS MOTEURS.

Les transformations des cellules germinatives en *neuroblastes*, ont été étudiées par His sur des embryons humains. Cet auteur a pu observer tous les stades intermédiaires, entre la cellule germinative et le neuroblaste. Ramon y Cajal et v. Lenhossek, ont fait les mêmes observations sur le poulet.

Les cellules nerveuses et les cellules névrogliques proviennent des mêmes éléments embryonnaires.

A un certain stade de leur développement, la cellule nerveuse embryonnaire et la cellule névroglique embryonnaire, se ressemblent étrangement (Vignal, Cajal, v. Lenhossek), et le terme commun de *neuroblaste* peut leur être appliqué. *Tous les neuroblastes se développent dans les couches les plus internes de l'axe neural, aux dépens des cellules germinatives, et de là ils émigrent secondairement dans les couches plus externes.* (His.)

La transformation des cellules germinatives en neuroblastes, et leur migration dans les couches plus externes, est postérieure à la formation du *myélospongium*. Comme il a été dit plus haut, c'est entre les colonnes de la zone interne de His, sous la membrane limitante interne qu'elles refoulent quelquefois dans la cavité épendymaire, que l'on trouve les cellules germinatives. Vers la quatrième semaine de la vie embryonnaire, lorsque le myélospongium est déjà constitué, on trouve encore des cellules germinatives typiques, sphériques ou ovalaires, présentant un noyau volumineux en état de karyokinèse, et entouré d'un protoplasma clair et transparent (fig. 81). Mais à côté de ces cellules, on en trouve d'autres provenant des précédentes par voie de division cellulaire, et présentant un noyau allongé, irrégulier, mal délimité, entouré d'un protoplasma clair, qui, au niveau de son extrémité externe, tantôt s'effile en pointe (fig. 80 et 81 Ct), tantôt revêt la forme en massue ou en poire, et émet un long et mince prolongement. Ces cellules peuvent être considérées comme des *cellules de transition* (His), entre les cellules germinatives et les neuroblastes. Elles ont de commun avec les cellules germinatives leur situation sous la membrane limitante interne, la forme irrégulière et la richesse en chromatine de leur noyau, entouré partout d'une couche protoplasmique continue, tandis que leur long prolongement les rapproche des neuroblastes.

Cellules de transition.

A un stade de développement un peu plus avancé, ces *cellules de transition* présentent un noyau nettement délimité, abandonnent la membrane

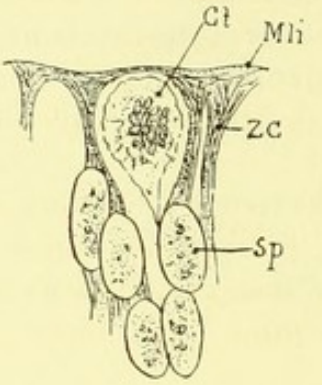

Fig. 80.

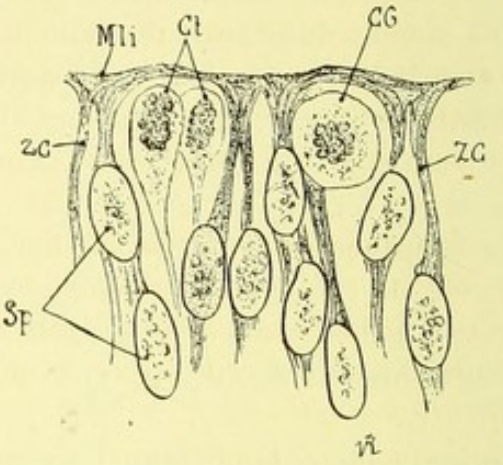

Fig. 81.

Fig. 80 et 81. — Cellules de transition et spongioblastes de la moelle épinière d'un embryon humain. (D'après W. His.)

CG, cellules germinatives. — *Ct*, cellules de transition. — *Sp*, spongioblastes. — *ZC*, zone des colonnes.

limitante interne et émigrent dans la zone des corps spongioblastiques (fig. 82). Elles ressemblent singulièrement par leur aspect pyriforme aux neuroblastes, mais s'en distinguent cependant, par la facilité avec laquelle leur protoplasma s'imprègne de matières colorantes et par la richesse en chromatine de leurs noyaux.

Neuroblastes.

Les *neuroblastes* une fois constitués, présentent un aspect pyriforme et renferment un noyau ovalaire peu riche en chromatine, qui s'imprègne mal par les réactifs colorants, ainsi du reste que le corps protoplasmique (fig. 83). Le protoplasma, extrêmement mince et à peine visible autour de la moitié interne du noyau, se déjette sur la moitié externe, et y forme un *cône* qui se continue avec une longue fibre à bords parallèles. Cette fibre n'est autre chose que le futur *cylindre-axe* de la cellule nerveuse, qui présente dès le début de sa formation une striation longitudinale très nette.

Naissance du cylindre-axe.

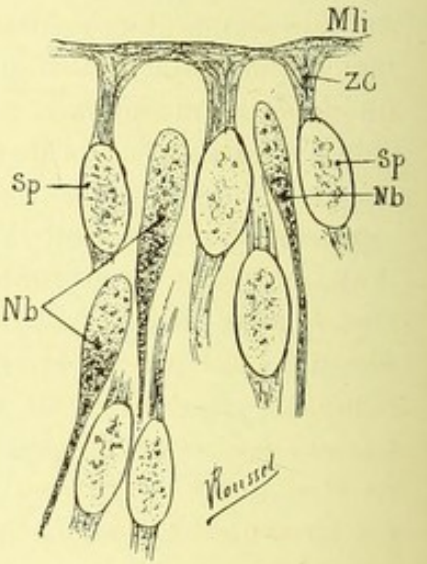

Fig. 82. — Jeunes neuroblastes de la moelle épinière du même embryon humain que les fig. 80 et 81. (D'après W. His.)

Mli, membrane limitante interne. — *Nb*, neuroblastes. — *Sp*, spongioblastes. — *ZC*, zone des colonnes.

Le rapide développement du cylindre-axe au début tient à un simple déplacement du protoplasma, qui se déjette en s'effilant sur un point du noyau pour constituer le cylindre-axe. La volumineuse masse protoplasmique qui entoure une cellule germinative suffit à former, pour les neuroblastes

par exemple, qui deviendront les cellules antérieures de la moelle, un cylindre-axe assez long pour atteindre la lame musculaire des protovertèbres. Chez un embryon de la quatrième semaine, cette lame est du reste très voisine de la lame neurale. L'allongement ultérieur du cylindre-axe est très lent; il se fait très probablement par accroissement du protoplasma cellulaire : aussi se passe-t-il plusieurs semaines, avant que le cylindre-axe n'arrive jusqu'aux extrémités des membres (orteils et doigts).

Son développement ultérieur.

Les recherches de Cajal ont montré, qu'il existe à l'extrémité de chaque cylindre-axe un renflement terminal, le *cône de croissance*, qui se porte peu à peu vers la périphérie; ce cône, loin d'être lisse, est couvert de ramuscules dentelés, qui peuvent être considérés comme la première ébauche de la *ramification terminale*.

Cône de croissance de Cajal.

Le mécanisme suivant lequel s'effectue la *migration des neuroblastes* dans les couches profondes est fort obscur et semble dépendre, non seulement des propriétés élastiques de la couche des colonnes, mais encore de l'activité vitale propre de la cellule, et partant de la même cause que celle qui fait que le protoplasma vésiculeux des cellules germinatives, se déjette sur un côté du noyau pour contribuer à former le neuroblaste. Il se passe donc ici, un phénomène analogue à celui qui préside à la formation des spermatoblastes.

Migration des neuroblastes.

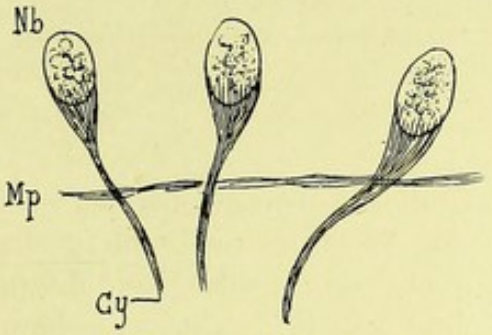

Fig. 83. — Trois neuroblastes moteurs isolés de la moelle épinière d'un embryon humain. (D'après W. His.)

Cy, cylindre-axe. — *Mp*, membrana prima. — *Nb*, neuroblastes.

Lorsqu'on examine le canal neural d'un embryon de la quatrième semaine, on peut distinguer dans la substance grise embryonnaire, très épaisse à cette époque, deux couches, l'une *interne*, l'autre *externe*. La *couche grise interne* (Innenplate de His) est compacte; ses éléments affectent une disposition radiaire et sont surtout formés de spongioblastes (fig. 84). La *couche grise externe* (Mantelschicht de His), riche en neuroblastes, n'atteint la ligne médiane ni en avant ni en arrière; il en résulte que la couche interne forme à elle seule le *plancher* et la *voûte* de la moelle épinière, au niveau desquels il ne naît aucun neuroblaste. (His.)

Existence de deux couches grises, dans le tube médullaire.

La couche grise interne forme la planche et la voûte de la moelle.

L'épaisseur de la couche grise externe n'est pas partout la même. Large dans sa partie postérieure, elle s'amincit dans sa partie moyenne, puis s'épaissit considérablement dans sa partie antérieure. Cette partie antérieure, comprend la moitié de la largeur de la lame neurale, et représente les premiers rudiments de la *corne antérieure;* la partie postérieure, donnera naissance à la substance grise de la *corne postérieure*, et la mince pièce intermédiaire, au *col de la corne postérieure*.

La couche grise externe forme les cornes de la moelle.

Les neuroblastes de la *corne postérieure*, envoient pour la plupart leur

Les neuroblastes de la corne postérieure forment les fibres arquées et les fibres postérieures des cordons latéraux

cylindre-axe dans les régions antérieures de la moelle; une partie de ces derniers forment les *fibres arquées* (Bogenschicht de His), *formatio arcuata;* une autre partie se recourbe et se bifurque, pour former les fibres des *cordons longitudinaux* de la région postéro-latérale de la moelle.

Les *fibres arquées* se portent en avant, et reçoivent dans leur trajet de nouveaux contingents de fibres. Elles s'entrecroisent avec les fibres des

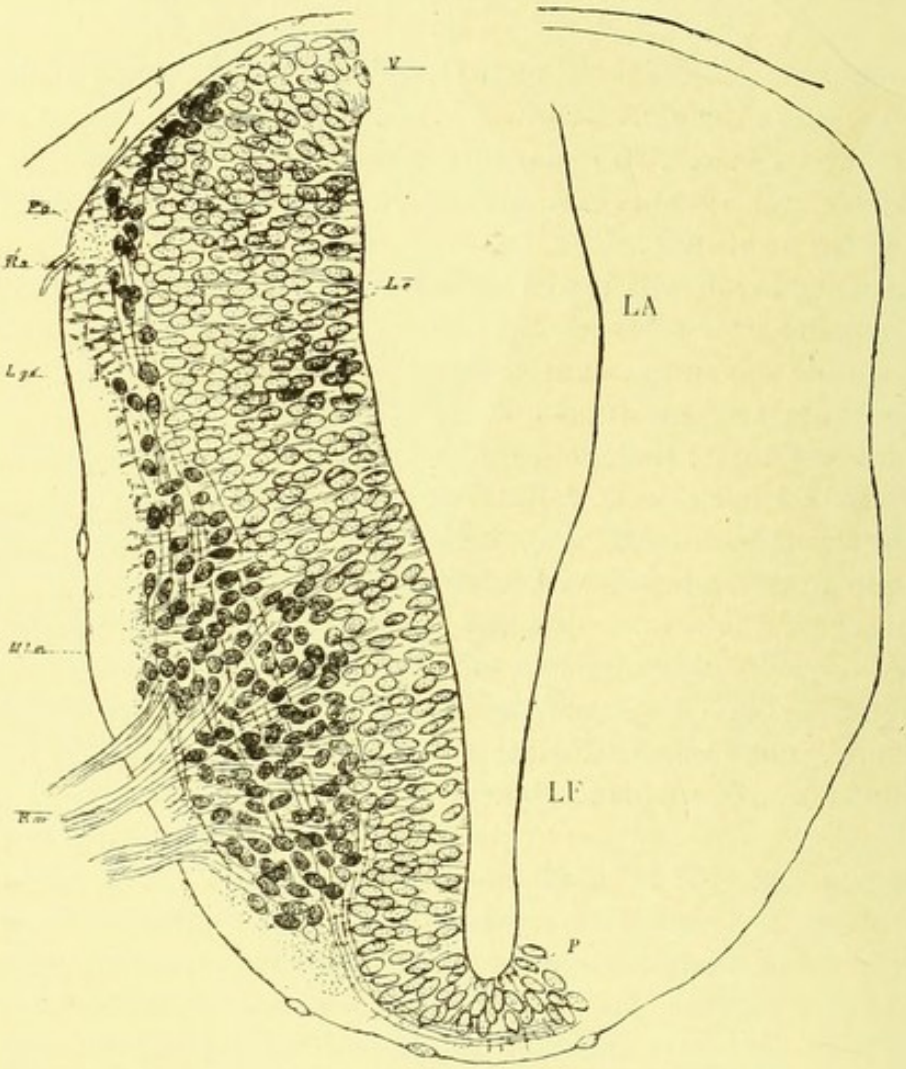

Fig. 84. — Coupe transversale de la moelle d'un embryon humain de quatre semaines environ et mesurant 6mm,9. (D'après W. His.)

Fo, faisceau ovalaire ou postérieur. — *LA*, lame alaire. — *LF*, lame fondamentale. — *Le*, lame épendymaire (Innenplatte). — *Lge*, lame grise externe (aussere Mantelschicht). — *Mlm*, membrane limitante méningée. — *P*, plancher. — *Rm*, racine motrice. — *Rs*, racine sensitive. — *V*, voûte.

racines antérieures, les unes passant en avant, les autres en arrière, d'autres encore au travers de la corne antérieure; puis elles atteignent la ligne médiane, s'entrecroisent avec celles du côté opposé et entrent dans la constitution des fibres longitudinales du cordon antérieur.

Les neuroblastes de la *corne antérieure*, extrêmement nombreux, se disposent en groupes dont l'ensemble forme, dans toute la hauteur de la moelle, la large colonne ininterrompue des noyaux d'origine des nerfs moteurs. Presque tous ces neuroblastes envoient leur cylindre-axe, dont

l'apparition est très précoce dans les racines antérieures de la moelle.

On peut distinguer dans cette colonne de noyaux une partie médio-ventrale, la *zone de la corne antérieure*, et une partie latéro-dorsale, la *zone de la corne latérale*. Dans toute la hauteur de la *moelle dorso-lombaire* et dans la *moitié inférieure de la moelle cervicale*, les racines motrices qui naissent des zones de la corne antérieure et de la corne latérale présentent une émergence commune, se faisant à l'union du cordon antérieur et du cordon latéral, le long d'un sillon irrégulier, le futur *sillon collatéral antérieur* (fig. 85).

Les neuroblastes de la corne antérieure donnent naissance aux fibres des racines antérieures.

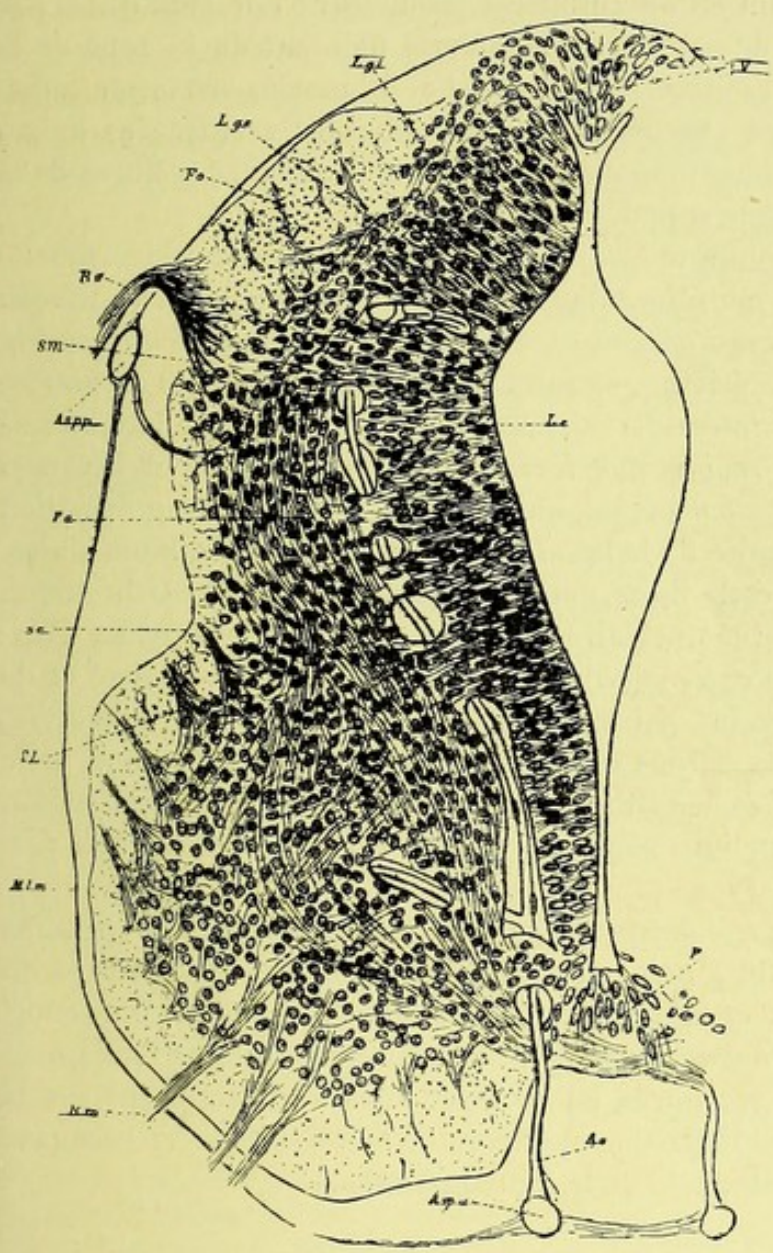

Fig. 85. — Coupe transversale de la région dorsale inférieure de la moelle d'un embryon humain d'environ quatre semaines et demie et mesurant 10mm,9 de longueur. (D'après W. His.)

As, artère du sillon. — *Aspa*, artère spinale antérieure. — *Aspp*, artère spinale postérieure. — *CL*, corne latérale. — *Fa*, formation arquée. — *Fo*, faisceau ovalaire postérieur. — *Le*, lame épendymaire. — *Lge*, lame grise externe (aussere Mantelschicht). — *Lgi*, lame grise interne (innere Mantelschicht). — *Mm*, membrane limitante méningée. — *P*, plancher. — *Rm*, racine motrice. — *Rs*, racine sensitive. — *sc*, sillon cylindrique. — *sm*, sillon marginal. — *V*, voûte.

Les cylindre-axes des cellules des cornes antérieures de la moelle, se rendent dans les muscles striés, ceux des cellules de la corne latérale dans le système des muscles du tube digestif (Gaskell). Réunis en un trajet commun au niveau de la racine antérieure, les deux ordres de fibres se séparent au niveau de la constitution du tronc mixte. Les fibres des cellules de la corne antérieure s'unissent aux fibres sensitives, pour former les *nerfs mixtes;* les fibres de la corne latérale se jettent, d'après Gaskell, dans le *grand sympathique*, dont elles constituent les *rami-communicantes*.

Dans la *moelle cervicale supérieure*, les points d'émergence des deux

Le nerf spinal naît de la corne latérale.

ordres de racines sont distincts. Les racines de la zone de la corne latérale forment le nerf *spinal ;* leur émergence se fait à égale distance du sillon collatéral antérieur et du sillon collatéral postérieur ; elle est située, par conséquent, en arrière de celle des racines qui naissent de la zone de la corne antérieure. Les racines antérieures de la moelle cervicale supérieure ne sont donc pas exactement l'homologue des racines des autres parties de la moelle ; il leur manque en effet le contingent des fibres de la corne latérale qui forme le spinal.

Nerfs naissant de la colonne nucléaire dans la région cervicale supérieure.

La division de la colonne nucléaire qui apparaît au niveau de la moelle cervicale supérieure se maintient dans le *bulbe rachidien* jusqu'au niveau du *bord inférieur de la protubérance ;* au groupe nucléaire *médio-ventral* qui continue la corne antérieure, se rattache la longue série des *racines de l'hypoglosse ;* au groupe *latéro-dorsal*, continuation de la corne latérale, se rattachent le *spinal*, les *racines motrices du pneumo-gastrique* et les *rares fibres motrices du glosso-pharyngien*, qui émergent toutes le long du sillon latéral du bulbe, à la limite de la lame fondamentale et de la lame alaire. Sur le prolongement de cette ligne, émergent également les fibres du *facial*.

Branche motrice du trijumeau et nerfs moteurs de l'œil.

Plus en avant, la chaîne nucléaire est interrompue, et les noyaux d'origine du *moteur oculaire externe* (VIe paire), du *pathétique* (IVe paire) et du *moteur oculaire commun* (IIIe paire), ainsi que les *fibres motrices* du *trijumeau*, forment des îlots situés dans des territoires de substance grise (future *formation réticulée* de l'isthme de l'encéphale), dont la signification morphologique et les fonctions sont tout autres que celles des noyaux précédents.

La *racine motrice* du *trijumeau* apparaît sur la prolongation de la ligne d'émergence du facial, du glosso-pharyngien, du pneumo-gastrique et du spinal. Les *racines des* VIe *et* IIIe *paires* se portent par le chemin le plus court vers la face ventrale ; le *noyau du pathétique*, situé dans la lame fondamentale de l'isthme, envoie ses fibres en arrière ; elles s'entrecroisent sur la ligne médiane, traversent la partie supérieure de la valvule de Vieussens et deviennent libres de l'autre côté de la ligne médiane.

c. GANGLIONS CÉRÉBRO-RACHIDIENS. — NERFS SENSITIFS. NERFS SYMPATHIQUES.

Gangliоblastes.

Les cellules germinatives des rudiments ganglionnaires se transforment également en neuroblastes, et ont été désignées sous le nom de *gangliоblastes*. Les gangliоblastes de tous les ganglions, soit rachidiens, soit craniens, sont fusiformes et bipolaires chez l'embryon humain de quatre semaines (His). Ils donnent naissance à deux prolongements cylindre-axiles qui traversent comme un méridien le ganglion ; l'un se dirige vers la moelle, l'autre vers la périphérie pour former le *nerf sensitif*.

Les fibres périphériques entraînent avec elles quelques gangliоblastes et quelques cellules germinatives, qui vont proliférer et constituer, de chaque côté de la colonne vertébrale, une chaîne ganglionaire moniliforme dont les

segments correspondent au nombre des protovertèbres : c'est la *chaîne ganglionnaire du grand sympathique*. Chaque ganglioblaste sympathique donne naissance à un seul prolongement cylindre-axile, qui constituera soit un *rameau communicant*, qui se dirige vers la moelle, soit un rameau connectif qui se porte dans le ganglion sympathique voisin, soit enfin une fibre du grand sympathique qui se termine dans l'endoderme, très voisin au début de la vie embryonnaire de l'*ectoderme*, ainsi que de la *lame des protovertèbres*. Cette dernière fibre entraîne à son tour des jeunes ganglioblastes et des cellules germinatives, qui constitueront la première ébauche des *plexus ganglionnaires d'Auerbach et de Meissner*.

Chaîne ganglionnaire du grand sympathique.

Plexus ganglionnaires d'Auerbach et Meissner.

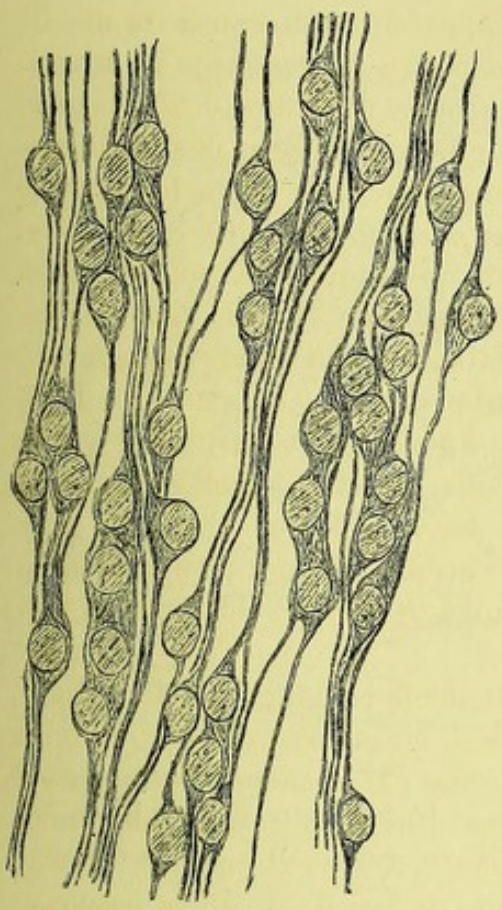

Fig. 86. — Cellules et groupes de fibres du ganglion spinal d'un embryon humain de quatre semaines et demie. (D'après W. His.)

Entre les ganglioblastes et les fibres nerveuses, s'insinuent de nombreuses cellules mésodermiques, qui vont constituer le tissu conjonctif des ganglions, la capsule ganglionnaire, la gaine de Schwann, les lamelles conjonctives péri et interfasciculaires.

Oppositopolaires au début de la vie embryonnaire chez tous les vertébrés, les prolongements cylindre-axiles des ganglioblastes cérébro-rachidiens conservent ce caractère chez tous les poissons, ainsi que Robin, Wagner et Bidder l'ont montré simultanément en 1847. Chez les vertébrés supérieurs, la masse protoplasmique se déjette sur un des côtés de la cellule, les deux prolongements se rapprochent, s'accolent même si intimement l'un à l'autre, que l'on se trouve en présence d'une cellule unipolaire, dont le prolongement se divise en T après un certain trajet (fig. 87). Ainsi se trouvent constituées les *cellules avec fibres en T de Ranvier*, qui représentent le type normal de la cellule ganglionnaire des vertébrés supérieurs. L'unipolarisation se rencontre également dans les cellules de ganglions craniens, tels que le *ganglion de Gasser*, le *ganglion géniculé* du facial, le *ganglion d'Andersch* du glosso-pharyngien, le *plexus gangliforme* du pneumogastrique, etc. Seul le *ganglion auditif* présente d'une façon permanente des cellules bipolaires.

Gangliobastes cérébro-rachidiens.

Fibres en T de Ranvier.

Unipolarisation des gangliobastes des vertébrés supérieurs.

Les *fibres centrales* des ganglioblastes rachidiens se dirigent en arrière et atteignent bientôt la surface de la moelle, où la plupart se bifurquent et forment un faisceau longitudinal, le *cordon postérieur primitif;* sur des

Fibres centrales des ganglioblastes.

Cordon postérieur primitif.

coupes transversales de la moelle embryonnaire ce cordon, situé à la périphérie, présente une surface de section plus ou moins arrondie qui lui a valu le nom de *faisceau ovalaire* (His) (fig. 84 et 85). Après un trajet ascendant ou descendant plus ou moins long, ces fibres centrales se terminent toutes par des arborisations libres autour des cellules du nevraxe; toutes les fibres cependant n'affectent pas une direction ascendante ou descen-

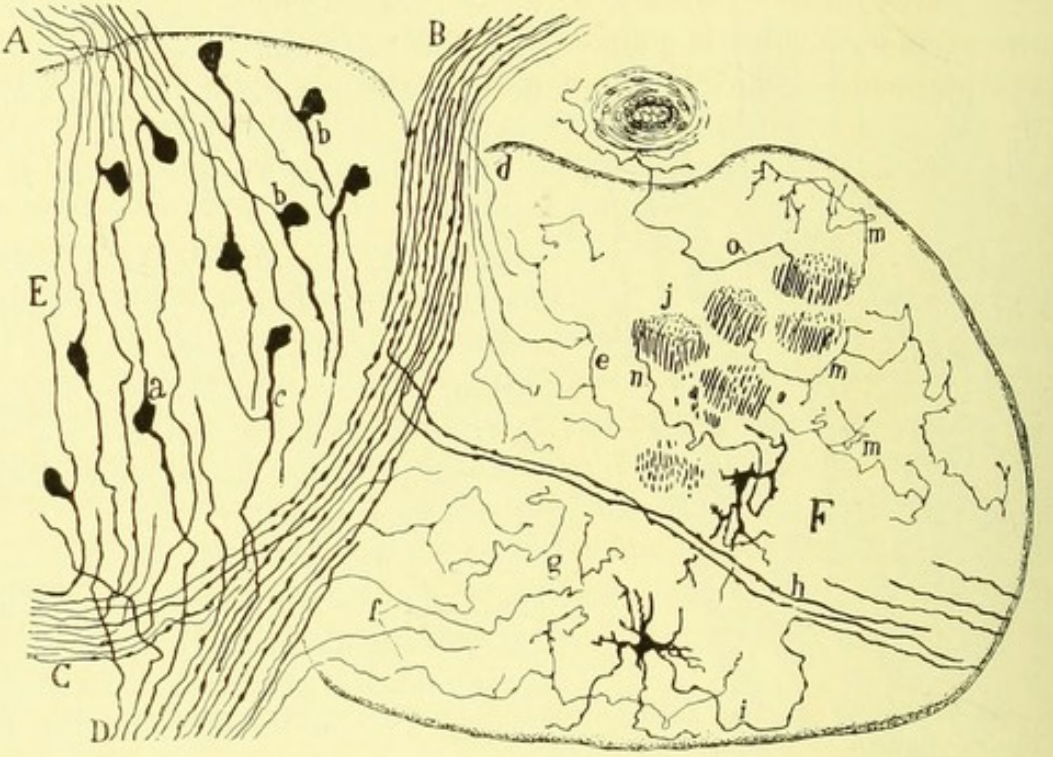

Fig. 87. — Ganglion cervical du grand-sympathique adhérent à une racine antérieure et à un ganglion spinal. Coupe horizontale d'un embryon de poulet de 15 jours. (D'après R. y Cajal.)

A, racine postérieure. — *B*, racine antérieure. — *C*, rameau postérieur de la paire rachidienne. — *D*, rameau antérieur de la paire rachidienne. — *F*, ganglion sympathique. — *a*, cellule bipolaire du ganglion spinal. — *c*, cellule unipolaire. — *bb*, cellules de transition entre les cellules bi et unipolaires. — *d*, fibre de fin calibre venant de la racine antérieure et s'arborisant en *e*. — *f*, fibre de fin calibre venant de la périphérie par le rameau antérieur et s'arborisant en *g*. — *h*, fibre motrice se rendant dans un rameau sympathique. — *j*, faisceau longitudinal sectionné obliquement et dans lequel se rend le cylindre-axe *n*. — *m*, collatérale ramifiée d'une fibre longitudinale. — *o*, fibre longitudinale s'arborisant autour d'une artère.

dante : quelques-unes se portent directement en dedans et pénètrent entre les cellules de la lame alaire, où elles se terminent librement.

Fibres centrales des ganglions craniens.

Les fibres centrales des ganglions craniens atteignent la surface du bulbe un peu en arrière du sillon latéral du bulbe. Les fibres centrales du *trijumeau* (v^e paire), du *glosso-pharyngien* (ixe paire) et du *vague* (x^e paire), forment, comme les fibres des ganglions spinaux, un faisceau longitudinal, qui *descend* plus ou moins bas dans le bulbe, et dont la situation est tout à fait superficielle au début; ce sont les racines dites « *ascendantes* » du *trijumeau*, du *glosso-pharyngien* et du *pneumo-gastrique*, et que nous désignerons, pour éviter toute espèce de confusion, sous le nom de *racines inférieures* ou *caudales* des ve, ixe et x^e paires. La situation de ces racines, superficielle au début, devient bientôt plus profonde, au fur et à

Racines caudales des ve, ixe et x^e paires.

mesure que se développent les éléments nés de la lèvre rhomboïdale (p. 86 à 89). Les cellules de cette lame donnent en effet naissance, aux *fibres arciformes* du *bulbe* et de la *protubérance : fibres du système olivaire, fibres du corps trapézoïde, fibres du pédoncule cérébelleux moyen*, etc. Ces fibres, dont le développement est relativement tardif, refoulent peu à peu dans la profondeur du bulbe la racine caudale du glosso-pharyngien connue sous le nom de *faisceau solitaire*, ainsi que la racine correspondante du trijumeau.

Fibres centrales de l'acoustique.

Les fibres centrales du *nerf acoustique* ne donnent naissance qu'à une petite racine caudale; la plupart des fibres s'éparpillent en effet bientôt après leur entrée dans le cerveau postérieur. Le nerf de Wrisberg par contre, formé par les fibres centrales du ganglion géniculé du facial, doit être considéré, d'après Sapolini, comme une *longue racine inférieure ou caudale du facial.*

Le nerf de Wrisberg est une longue racine caudale du facial.

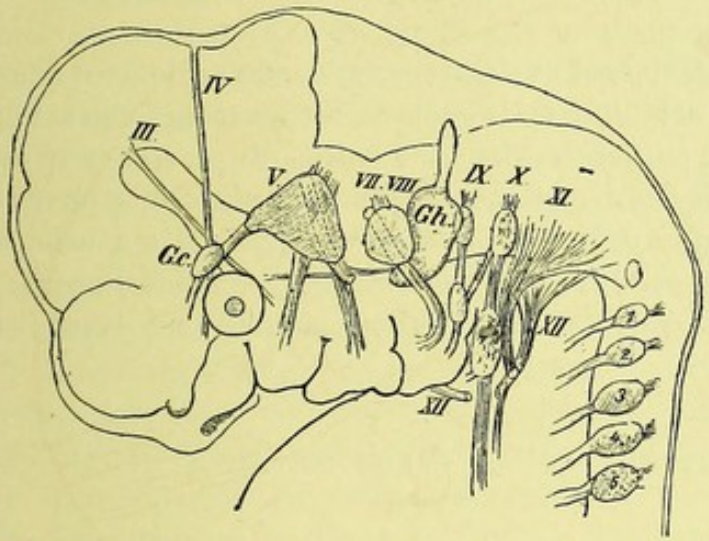

Fig. 88. — Nerfs et ganglions craniens d'un embryon humain d'environ quatre semaines et mesurant 10 millim. de long. (D'après W. His.)

Gc, ganglion ciliaire. — *Gh*, vésicule auditive. — *III*, nerf moteur oculaire commun. — *IV*, nerf pathétique. — *V*, ganglion de Gasser. — *VII* et *VIII*, ganglion acoustico-facial. — *IX*, nerf glosso-pharyngien. — *X*, nerf vague. — *XI*, nerf spinal. — *XII*, nerf grand hypoglosse. — 1, 2, 3, 4, 5, ganglions spinaux des cinq premiers nerfs cervicaux.

Les racines du nerf acoustique, celle des nerfs du goût (glosso-pharyngien et nerf de Wrisberg), se terminent, comme celle des nerfs sensitifs cérébro-rachidiens, par des arborisations libres dans des îlots de substance grise plus ou moins nettement circonscrits. *Ces îlots constituent donc les* NOYAUX DE TERMINAISON *de ces nerfs et non leurs noyaux d'origine comme on le croyait naguère.*

Noyaux de terminaison des racines postérieures.

En résumé donc, *les nerfs sensitifs cérébro-rachidiens, le nerf acoustique et les nerfs du goût, prennent leur origine dans les ganglions cérébro-rachidiens, ils pénètrent dans le névraxe par leur racines ou fibres centrales et s'arborisent librement dans leurs noyaux de terminaison.*

Fibres périphériques et tronc des nerfs mixtes.

Les *fibres périphériques* des ganglioblastes rachidiens se réunissent après un court trajet aux racines antérieures motrices, et forment le *tronc des nerfs mixtes*. Ce tronc mixte, très court au début, est constitué par un nombre plus ou moins considérable de fibres dépourvues de noyaux, qui présentent au voisinage de leur origine une striation nettement fibrillaire, et qui s'entrelacent et s'entrecroisent dans l'intérieur du tronc mixte. Plus un tronc nerveux est jeune, plus il est court : peu à peu, il s'accroît et s'allonge; mais des semaines se passent avant que les dernières extrémi-

tés des doigts et des orteils reçoivent les nerfs qui leur sont destinés.

Trajet rectiligne des nerfs périphériques.

Le *trajet* des nerfs périphériques est en général rectiligne ; ils atteignent leur but par le plus court chemin, et se divisent et se bifurquent en général, dès qu'ils atteignent un obstacle, tels que cartilage, vaisseau, muscle, etc. Pour certains nerfs, le trajet est tellement rectiligne, qu'ils semblent tirés au cordeau ; exemple : le nerf vague dans son trajet thoracique. Les trois branches du *ganglion de Gasser* et le *nerf facial* sont de même rectilignes au début, mais ils se courbent secondairement et suivent l'incurvation des arcs branchiaux auxquels ils appartiennent (fig. 88). Ce changement de direction porte non seulement sur les troncs, mais encore sur les branches terminales ; celles-ci peuvent ainsi former un angle droit avec l'axe primitif du tronc.

Changements secondaires de directions.

Les fibres nerveuses s'entrelacent et s'entrecroisent non seulement dans l'intérieur d'un même tronc nerveux, mais encore avec les troncs voisins et forment ainsi des *plexus*, en particulier dans les points où plusieurs nerfs très voisins se croisent dans des directions différentes : ainsi se trouvent constitués les *plexus cervical*, *brachial* et *lombo-sacré*, grâce à la courbure de l'embryon et à la situation primitive des membres sur les côtés du corps, en avant des segments médullaires et des ganglions dont ils reçoivent les branches.

Formation des plexus.

§ II. — DEUXIÈME STADE, STADE FŒTAL.

Transformations cellulaires qui s'effectuent dans le stade fœtal.

Le stade fœtal pendant lequel s'opère, d'une part, la transformation des spongioblastes en *charpente épendymaire*, et, d'autre part, la transformation des neuroblastes en *cellules nerveuses* et en *cellules névrogliques*, répond à peu près, chez l'embryon humain, au *troisième mois* de la vie intra-utérine. Mais de longs mois se passent avant que les cellules n'arrivent au stade de leur développement ; quelques cellules même, soit nerveuses, soit névrogliques, conservent leur caractère fœtal pendant toute la vie et n'atteignent jamais l'état adulte.

Nous allons passer successivement en revue :

A. La charpente névroglique ;

B. Les cellules nerveuses.

A. CHARPENTE NÉVROGLIQUE.

La *charpente névroglique* comprend : 1° Les *cellules épendymaires ;* 2° Les *cellules névrogliques*.

Les opinions des auteurs sur la névroglie.

Découverte en 1811 par Keuffel, désignée par Virchow (1846-1853) sous le nom de *névroglie*, la *charpente de soutènement du système nerveux central* n'a été bien connue que depuis les travaux de Deiters (1865), Jastrowitz (1870-71), Ranvier (1873, 1878, 1882 et 1883), Boll (1874), Mathias Duval (1877) et Renaut (1882) ; celle *de la rétine* ne l'est que depuis les travaux de Müller (1874), Schiefferdecker (1886), R.y Cajal (1893), etc.

Malgré les différences qui existent entre le tissu conjonctif ordinaire et la *névroglie*, cette dernière fut considérée pendant longtemps comme *d'origine conjonctive* (Virchow, Bidder et Kuppfer, Gerlach, Boll, etc., etc.), bien que sa nature nerveuse eût déjà été soupçonnée par Wagner, Henle et Meckel. Götte (1875), Fritsch (1875), puis Kühne et Ewald (1877) insistèrent sur les *analogies* qui existent entre les cellules névrogliques et les cellules nerveuses, et en 1877 M. Duval démontra chez les oiseaux l'*origine ectodermique* de la névroglie.

Mathias Duval démontra en 1877 l'origine ectodermique de la névroglie.

L'origine ectodermique de la cellule épendymaire, démontrée par Golgi à l'aide de sa méthode, est aujourd'hui admise sans contestation; mais il n'en est pas de même de celle de la *cellule de Deiters* (cellule araignée), tour à tour regardée tantôt comme provenant d'une transformation des globules blancs émigrés par diapédèse (Henle, Meckel, Schwalbe, Eichhorst), tantôt comme un élément de nature conjonctive (Kölliker, His).

Travaux de Renaut, Ranvier, Vignal, etc., etc.

L'*origine ectodermique* de la *cellule névroglique de Deiters* fut démontrée en 1882 par Renaut (de Lyon) sur la grande lamproie et sur l'ammocète, et admise par Ranvier en 1883. Aujourd'hui, après les travaux de Vignal, Nansen, Ramon y Cajal, v. Lenhossek, l'origine ectodermique des cellules de la névroglie ne peut pas être mise en doute. La discussion ne porte que sur la question de savoir, si la charpente névroglique est de *nature épithéliale*, *de nature nerveuse* ou bien de *nature conjonctive*, comme l'admettent encore aujourd'hui His et Kölliker. Cette dernière opinion n'est généralement plus admise; mais on discute encore la question de savoir si la névroglie constitue à elle seule tout le tissu de soutènement du système nerveux central, ou si ce tissu de soutènement contient du tissu conjonctif véritable. C'est là un point sur lequel nous reviendrons lorsque nous étudierons la structure des centres nerveux.

Conception de Ranvier.

Le réseau fibrillaire de la névroglie émane-t-il directement de la cellule araignée, dont il ne constituerait que les prolongements ramifiés, ou bien est-il indépendant de cette dernière? Pour Ranvier, la cellule névroglique *adulte* serait constituée par un noyau et un protoplasma; les prolongements de la cellule de Deiters n'émaneraient pas directement de la cellule, ils ne feraient que la traverser (1882-83). La charpente névroglique serait ainsi constituée par des fibres de toute longueur, s'entrecroisant dans différents sens, et qui, traversant le protoplasma des cellules de la névroglie, donneraient à cette dernière leur forme ramifiée caractéristique. En d'autres termes, dans cette conception, qui a été adoptée par Weigert et par Kölliker, la cellule araignée adulte n'aurait pas une existence réelle. Quant à la cellule araignée *jeune*, on admet aujourd'hui, après les travaux de Vignal, de Ramon y Cajal, de v. Lenhossek, etc., que ses prolongements lui appartiennent en propre.

Conception de Vignal, Ramon y Cajal, V. Lenhossek.

Cellules épendymaires.

1. — CELLULES ÉPENDYMAIRES, MYÉLOSPONGIUM DE HIS. — Les *cellules épendymaires* se développent aux dépens des spongioblastes; elles gardent pendant toute la période fœtale les caractères d'un épithélium à une seule

couche et leurs connexions avec les membranes limitantes externe et interne. Que la cellule épendymaire appartienne à la moelle ou à l'encéphale, elle affecte toujours une disposition radiaire et s'étend par ses prolongements à travers toute l'épaisseur de la moelle ou de l'encéphale, de la paroi ventriculaire à la surface de l'axe neural. Certains auteurs, tels que Reissner, Stieda, Mauthner, avaient déjà constaté que les cellules épithéliales du canal central envoyaient de longs prolongements, qui, gagnant les scissures longitudinales antérieure et postérieure, allaient jusqu'à la pie-mère. Vignal, à l'aide de la dissociation, en a isolé et figuré de remarquables exemples provenant des parois latérales de la moelle fœtale (fig. 89). Golgi (1886), à l'aide de sa méthode, a montré que ces prolongements atteignent la pie-mère : pendant la période fœtale ce caractère est commun à toutes les cellules épendymaires, qui forment une couronne épithéliale autour du canal central de la moelle et des cavités ventriculaires de l'encéphale.

Leur disposition radiaire et leurs prolongements.



Fig. 89. — Cellule épendymaire de la moelle d'un embryon de mouton, long de 45 mm. (D'après Vignal.)

Le *corps* des cellules épendymaires est cunéiforme ou fusiforme. Il renferme un noyau allongé ou arrondi, toujours situé au voisinage immédiat de la paroi ventriculaire. Le *prolongement périphérique* affecte une disposition radiaire, et se porte de la paroi épendymaire à la couche sous-pie-mérienne. Il se divise en général dans la substance blanche, en deux ou trois rameaux qui s'écartent à angle aigu, ne s'anastomosent jamais ni entre eux, ni avec les prolongements voisins, et se terminent au niveau de la couche sous-pie-mérienne, soit d'après Retzius en se recourbant en crochet, soit d'après Ramon y Cajal par un petit renflement conique (fig. 90).

Morphologie des cellules épendymaires.

Les cellules épendymaires du voisinage des sillons médians antérieur et postérieur de la moelle présentent à noter quelques particularités que l'embryogénie seule permet d'expliquer.

Particularités des cellules épendymaires au voisinage des sillons.

Les prolongements des cellules épendymaires des *parois latérales* de la moelle atteignent la périphérie de celle-ci après un trajet plus ou moins long, tandis que les prolongements des cellules épendymaires du *plancher* et de la *voûte* l'atteignent après un trajet relativement court. Mais les prolongements des cellules épendymaires du plancher ne gardent pas pendant longtemps leur position superficielle : les *cordons antéro-latéraux* prennent en effet un développement rapide et considérable ; ils débordent bientôt de chaque côté le plancher de la moelle en avant, et déterminent la formation d'un sillon médian, le futur *sillon médian antérieur*, dans lequel la pie-mère envoie un prolongement. (fig. 90 et 26 à 30.)

Les prolongements des cellules épendymaires du plancher s'étendent du canal de l'épendyme jusqu'au fond de la scissure longitudinale antérieure, où ils s'insèrent sur le repli pie-mérien ; ils forment ainsi une véri-

table cloison sagittale, la *cloison primitive* de His, qui occupe le méridien de la section transversale de la moelle, et affecte la forme d'un cône, décrit par Cajal chez le poulet et les mammifères, et désigné par Retzius sous le nom de *cône épendymaire antérieur* (fig. 90.)

Cloison primitive de His.

Ce cône épendymaire arrête dans leur migration les neuroblastes des

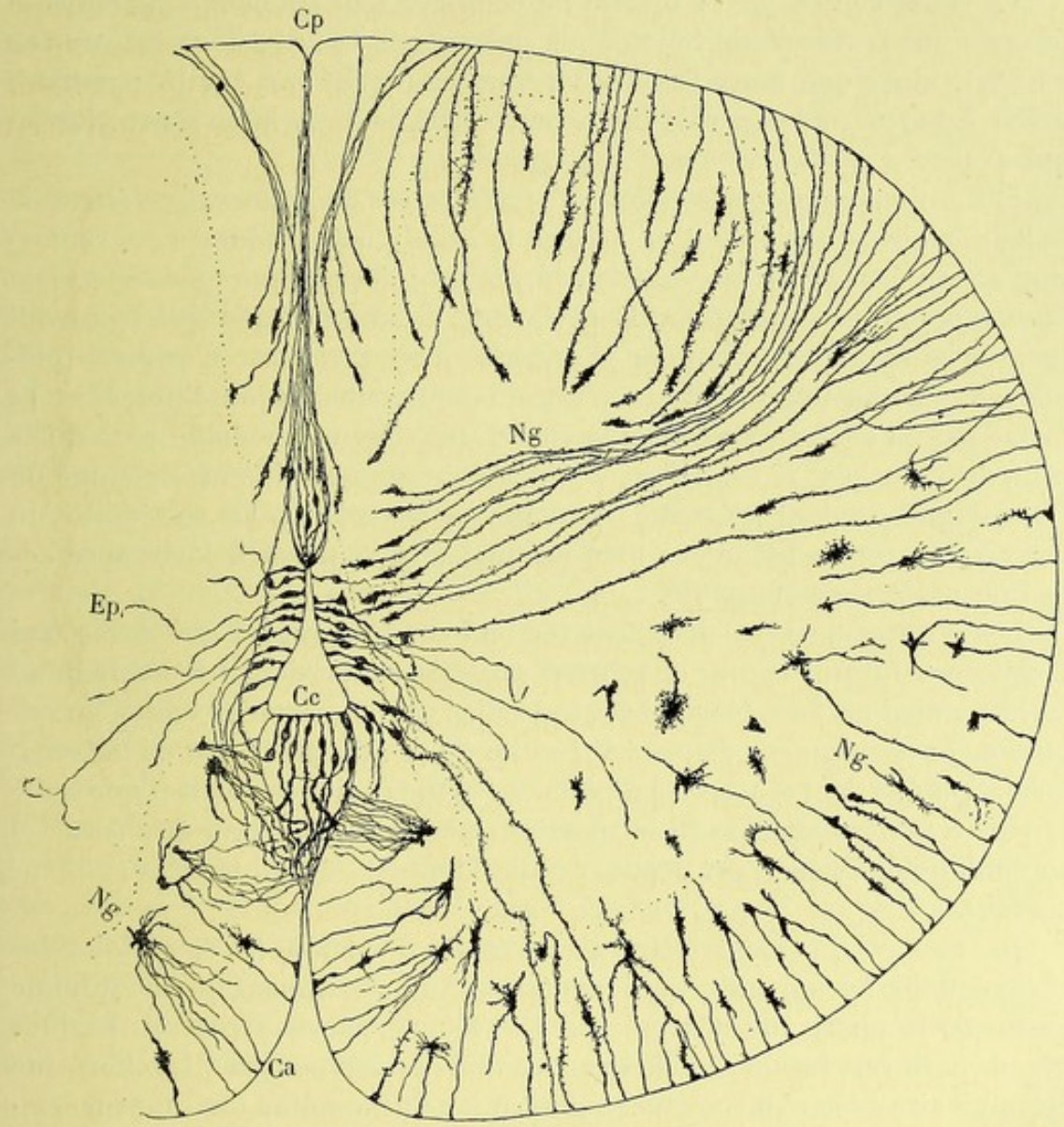

Fig. 90. — Coupe transversale de la région cervicale de la moelle d'un embryon humain de 0m,15 de long. (D'après G. Retzius.)

Ca, cône épendymaire antérieur. — *Cc*, canal central. — *Cp*, cône épendymaire postérieur. — *Ep*, cellules épendymaires. — *Ng*, cellules névrogliques. — La ligne pointillée indique les limites des cornes antérieures.

régions avoisinantes, les refoule sur les côtés, où ils forment par leur agglomération les *cornes antérieures;* il ne laisse passer que les cylindre-axes qui formeront au niveau de la moelle la *commissure blanche antérieure* et au niveau du bulbe les fibres transversales du *raphé*.

Cône épendymaire antérieur et son rôle.

Les cellules épendymaires situées de *chaque côté* du plancher, c'est-à-dire à l'union des parties antérieure et latérale du canal central, présentent

des prolongements extrêmement ramifiés, qui se rendent dans le segment des cordons antérieurs qui répond au *sillon médian antérieur*.

Cône épendymaire postérieur.

Au niveau de la *voûte*, les prolongements des cellules épendymaires donnent naissance à un petit *cône épendymaire postérieur* (Retzius), insignifiant, qui s'étend du canal central à la périphérie de la moelle.

Le canal central de la moelle ne conserve pas pendant longtemps la forme d'une fente aplatie telle que le présente la fig. 84; il se transforme en effet, ainsi que nous l'avons vu plus haut, en une cavité circulaire grâce à la *fusion* des parois intra-ventriculaires de la lame alaire, fusion qui s'opère d'arrière en avant (fig. 26 à 30).

Faisceau épendymaire antérieur.

Les prolongements des cellules épendymaires du *segment postérieur* de la lame alaire, qui limitent en arrière le canal central définitif, se réunissent en un épais faisceau sagittal, le *faisceau épendymaire postérieur*, ou *septum postérieur*, qui atteint la périphérie de la moelle, et que l'on avait longtemps considéré comme d'origine pie-mérienne. L'origine pie-mérienne du septum postérieur n'est plus soutenable aujourd'hui. Il ne se forme pas en effet au niveau de la voûte, une scissure médiane analogue à

Sillon postérieur et sa signification.

celle du plancher; le soi-disant *sillon postérieur* n'atteint pas, comme on l'a enseigné pendant longtemps, la commissure grise, mais se réduit à un léger sillon, qui n'est guère plus profond que le sillon d'émergence des racines postérieures (fig. 90).

Les cellules épendymaires de la région fusionnée, région qui correspond à celle des futures *cornes* et *cordons postérieurs*, perdent nécessairement leurs connexions avec le canal central; elles se transforment toutes en *cellules de la névroglie de Deiters*. Il résulte de ce fait, ainsi que de la transformation du canal central épendymaire en une cavité circulaire, que toute la partie postéro-latérale de la moelle, celle qui correspond à la corne et au cordon postérieurs, est dépourvue de filaments épendymaires (v. Lenhossek).

De tout ce qui vient d'être dit il résulte donc que, les spongioblastes et les cellules épendymaires qui en dérivent ne constituent qu'une minime partie de la charpente névroglique du système nerveux central. La plus grande partie est formée en effet par les *cellules névrogliques*. La charpente épendymaire avec sa disposition radiaire joue néanmoins un rôle très important : elle forme en effet la *charpente primordiale* de l'axe encéphalo-médullaire, *les travées directrices de la charpente névroglique*, et les prolongements des cellules névrogliques suivront, en général, la disposition radiaire des prolongements des cellules épendymaires.

Apparition des cellules névrogliques.

2. — **CELLULES NÉVROGLIQUES.** — L'apparition des cellules névrogliques est très tardive. Ce n'est qu'après la constitution radiaire de la charpente épendymaire et l'apparition des premiers neuroblastes, que l'on constate leur présence dans la substance grise de la moelle, et ce n'est que beaucoup plus tard, vers le quatrième mois (Vignal), qu'elles émigrent dans la substance blanche. Chez l'embryon humain, elles apparaissent

d'après His après la fin du deuxième mois de la vie intra-utérine, d'après Vignal vers la fin du troisième mois; chez l'embryon de la brebis, de 10 centimètres de long, elles apparaissent vers la dixième semaine (Vignal), et chez le poulet, vers le sixième jour de l'incubation (Vignal).

Origine des cellules névrogliques.

Les cellules névrogliques ne sont pas en connexion avec les parois ventriculaires. D'après les recherches de Nansen, pratiquées à l'aide de la méthode de Golgi, les cellules névrogliques proviennent des cellules épithéliales du canal central, — et cette opinion est défendue par Ramon y Cajal et v. Lenhossek. — D'après les deux premiers auteurs, *toutes* les cellules névrogliques proviennent des cellules épithéliales, tandis que, pour v. Lenhossek, les premières cellules névrogliques seules (c'est-à-dire celles qui existent au sixième jour de l'incubation chez le poulet) proviennent des cellules épithéliales; les autres proviennent des cellules en voie de mitose de la couche péri-épendymaire d'Altmann, c'est-à-dire des mêmes éléments qui donnent naissance aux cellules nerveuses. Kölliker s'est rallié à cette dernière opinion, et Vignal, dès 1882, avait déjà indiqué que les cellules névrogliques proviennent des *neuroblastes*.

Morphologie des cellules névrogliques.

Les cellules névrogliques se montrent au début, vers le troisième mois de la vie intra-utérine, sous la forme de masses elliptiques à grand axe radiaire, granuleuses, peu réfringentes, et présentant quelques excroissances en forme de pointes également granuleuses. Entre cette forme et les neuroblastes à protoplasma presque homogène, on rencontre toute une série d'intermédiaires (Vignal). Elles revêtent bientôt la forme de cellules étoilées richement ramifiées, présentent un noyau volumineux, entouré d'un peu de protoplasma homogène et transparent, lequel renferme de grosses granulations et émet des prolongements grèles souvent ramifiés, quelquefois terminés par une extrémité renflée (fig. 91). A un âge un peu plus avancé, le grand nombre de leurs prolongements souvent ramifiés, leur a valu pour Jastrowitz le nom de *cellules araignées*.

Quelques cellules présentent à l'un de leurs pôles un long prolongement unique, tandis que le pôle opposé est couvert d'un grand nombre de fines fibrilles; elles ressemblent alors à un pinceau et correspondent à celles décrites par Boll, sous le nom de Pinselzellen (fig. 91).

Les cellules de la névroglie sont formées à cette époque d'un noyau insignifiant, entouré d'une mince couche de protoplasma; elles n'attirent l'attention que grâce à leurs innombrables prolongements ramifiés, à direction rayonnée. A partir du sixième mois de la vie intra-utérine (Vignal), jusqu'après la naissance chez le fœtus humain, les cellules névrogliques subissent des transformations et arrivent à présenter les caractères des cellules adultes. Les granulations deviennent moins réfringentes, le protoplasma se condense, quelques prolongements se différencient de la masse protoplasmique granuleuse, prennent un aspect rigide, ferme, homogène, et deviennent d'un volume égal dans toute leur longueur; ils ne présentent plus trace de division et traversent le protoplasma à l'état différencié,

Leurs transformations.

Cellule névroglique adulte.

tandis que les autres prolongements continuent à être des prolongements protoplasmiques. La cellule présente alors une partie adulte et une partie embryonnaire.

Cette différenciation du protoplasma des cellules névrogliques est encore caractéristique de leur origine ectodermique, et ne se retrouve que dans les cellules de même origine : aussi a-t-on pu, jusqu'à un certain point, comparer les cellules de la névroglie aux cellules du corps muqueux de Malpighi (Renaut), aux cellules de soutènement de la rétine (Ranvier), aux cellules du tissu dit muqueux du sac dentaire (Ranvier), tissus qui sont tous d'origine ectodermique.

Dans les préparations faites suivant la méthode de Golgi, on retrouve les cellules névrogliques, avec tous les caractères qui leur sont assignés dans les descriptions de Deiters, Boll, Golgi, Kölliker, Jastrowitz, Gierke, Ranvier, Renaut, Vignal, etc. — Ce sont des cellules de forme étoilée, richement ramifiées (*cellules araignées* de Jastrowitz), plus nombreuses et plus petites chez l'homme que chez les autres mammifères. Dans les buissons touffus de rameaux qui entourent le petit corps cellulaire, on peut distinguer avec Golgi tous les intermédiaires entre des ramuscules très courts semblables à un fin duvet, et des rameaux longs, droits, lisses, ordinairement indivis, qui s'étalent sur de grands segments médullaires, et dont la plupart ne présentent aucune trace de division (fig. 90, 92, 93). Tous ces rameaux courts ou longs se terminent par des extrémités libres et pointues : avec la méthode de Golgi on ne retrouve pas en effet les anastomoses décrites par Ranvier, Renaut et Vignal.

Les cellules névrogliques étudiées d'après la méthode de Golgi.

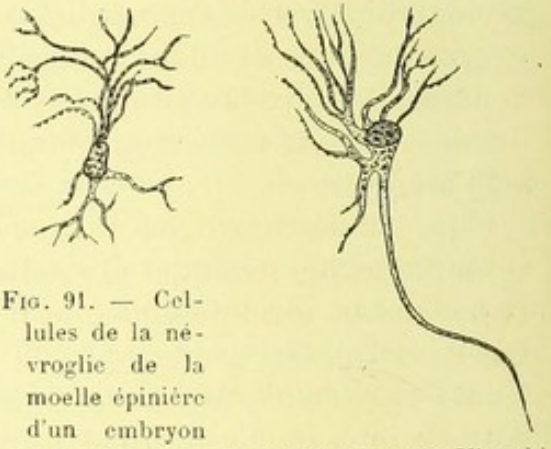

Fig. 91. — Cellules de la névroglie de la moelle épinière d'un embryon de brebis, long de 0m,00. (D'après Vignal.) La forme de la cellule de droite est celle que Boll a désignée sous le nom de Pinselzelle.

Caractères qui distinguent les cellules névrogliques des cellules nerveuses.

Les cellules névrogliques se distinguent des cellules nerveuses par leurs rameaux droits et rigides, le riche chevelu de leurs ramuscules et les faibles dimensions de leur corps cellulaire. Elles s'en rapprochent par un caractère qui avait échappé aux observateurs antérieurs à Golgi, et que la méthode de cet auteur démontre de la façon la plus évidente. Chacune de ces cellules possède en effet, à côté de ces ramifications *secondaires* en quelque sorte, un ou plusieurs *prolongements principaux* qui affectent une disposition radiaire, suivent la voie tracée par les fibres épendymaires, traversent les substances grise et blanche du névraxe, et atteignent la périphérie de la moelle, où ils se terminent. Quelques cellules présentent en outre un prolongement ventriculaire (Cajal).

Cellules névrogliques de la moelle.

Dans la *moelle humaine*, les cellules araignées ne présentent en général qu'un seul prolongement principal, véritable prolongement *primordial*

de la cellule névroglique, car il préexiste au riche chevelu des cellules araignées par lequel il est bientôt masqué (fig. 90).

Lorsqu'à l'aide de la méthode de Golgi, on étudie les cellules névrogliques dans le stade embryonnaire où le chevelu n'est pas encore très développé, on constate que les prolongements primordiaux présentent une disposition radiaire, analogue à celle des prolongements épendymaires, et qu'ils se dirigent comme ces derniers vers la périphérie de la moelle. Tant qu'ils siègent dans la substance grise, les prolongements primordiaux sont recouverts de très fins ramuscules; dans la substance blanche ils deviennent lisses, unis, se réunissent aux prolongements des cellules voisines et à ceux des cellules névrogliques, qui de la substance grise ont émigré dans la substance blanche, et forment les *septa névrogliques*, considérés à tort pendant longtemps comme des invaginations de la pie-mère, voire même comme des amas de fibres élastiques (Gerlach). Leurs extrémités terminales ramifiées et coniques forment à la superficie de la moelle une mince écorce névroglique, l'*enveloppe névroglique* de Gierke.

Septa névrogliques.

Enveloppe névroglique de Gierke.

Très nombreuses dans la substance grise embryonnaire, les cellules de la névroglie émigrent peu à peu dans la substance blanche, et on les distingue alors, en *cellules névrogliques superficielles* et en *cellules névrogliques profondes*.

Cellules névrogliques superficielles et profondes.

Les cellules névrogliques *profondes* revêtent en général l'aspect de la cellule araignée typique. Ces cellules ont été étudiées avec beaucoup de soin dans la moelle épinière par v. Lenhossek, qui distingue plusieurs types.

α. — Les *cellules araignées géantes*, situées dans la *substance gélatineuse centrale*, et caractérisées par les dimensions considérables de leurs prolongements lisses, épais, droits, indivis et rayonnés, qui s'étendent très loin, autour du canal central, et qui forment un épais feutrage circulaire autour de ce dernier (fig. 92). Les prolongements des cellules araignées géantes antérieures se rendent dans la commissure blanche antérieure et y forment une *commissure névroglique* (v. Lenhossek); les prolongements des cellules araignées géantes postérieures s'irradient profondément dans les cordons postérieurs.

Cellules araignées géantes.

Commissure névroglique.

β. — Les *cellules araignées* de la *corne antérieure*. Elles répondent au type normal; leur prolongement primordial suit très exactement la direction radiaire des filaments épendymaires, tandis que leurs prolongements secondaires petits et moins accessibles à l'imprégnation d'argent, sont revêtus, ainsi que le corps cellulaire, d'un fin et abondant duvet qui donne à la cellule un aspect givré, décrit par Boll, Ranvier et Vignal (fig. 90 et 93).

Cellules araignées de la corne antérieure.

γ. — Les *cellules araignées du voisinage de la commissure grise postérieure* se distinguent par leur disposition caractéristique. — Dans cette région, la charpente épendymaire fait défaut, comme nous l'avons vu précédemment, et toutes les cellules épendymaires se transforment, après l'occlusion de la partie postérieure du canal central, en cellules araignées de Deiters, qui prennent non pas le canal central, mais bien, ainsi que Kölliker

Cellules araignées du voisinage de la commissure grise postérieure.

l'a montré, le septum postérieur comme centre de rayonnement (fig. 90). Les prolongements primordiaux de ces cellules décrivent tous des courbes à peu près parallèles à la ligne qui sépare la corne postérieure du cordon postérieur, et se terminent à la superficie de la moelle sans se ramifier. Leurs prolongements secondaires sont analogues à ceux des cellules précédentes.

Cellules araignées de la subtance gélatineuse de Rolando.

δ. — Les *cellules araignées de la substance gélatineuse de Rolando* pré-

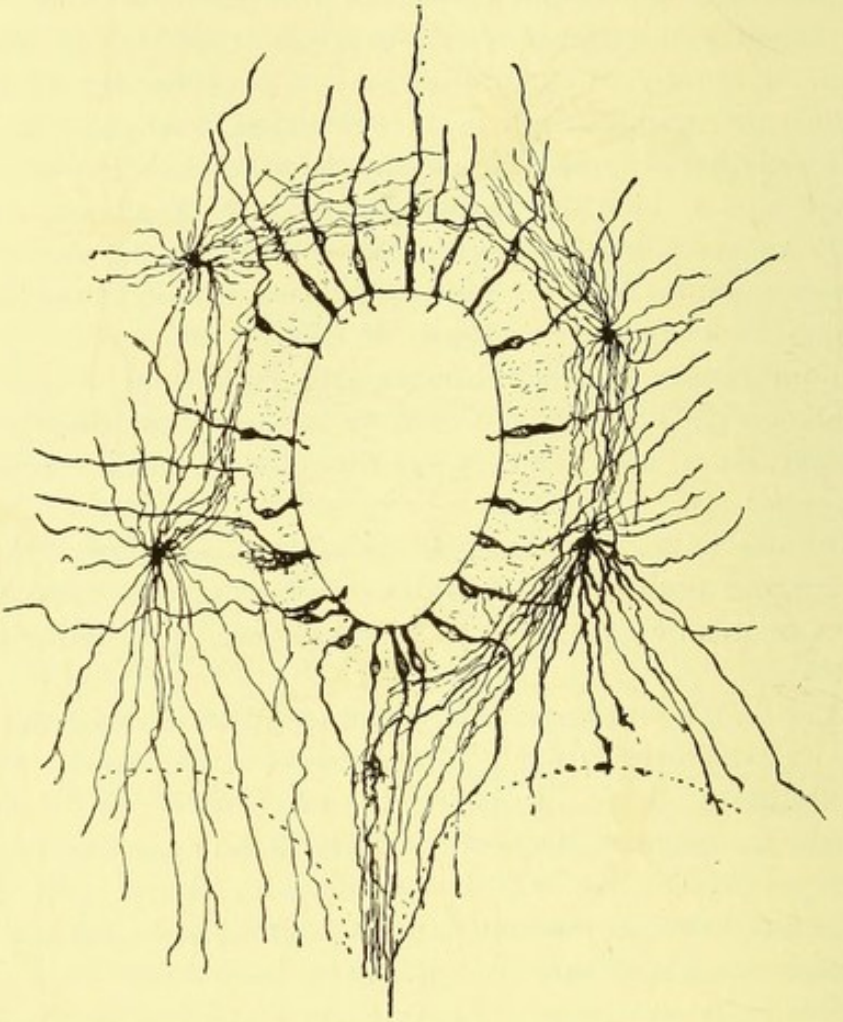

Fig. 92. — Cellules épithéliales et cellules névrogliques géantes au voisinage du canal central. (D'après v. Lenhossek.)

sentent un chevelu très abondant, et sont munies d'un bouquet de fibres excessivement fines et très nombreuses.

Cellules névrogliques superficielles.

Les cellules névrogliques *superficielles* présentent des aspects très variables suivant les régions. Dans la substance blanche de la moelle, un petit nombre se rattache, d'après v. Lenhossek, au type cellulaire de la substance grise. La plupart présentent un aspect particulier ; elles se caractérisent, d'une part, par la multiplicité de leurs prolongements primordiaux, qui s'écartent les uns des autres à la façon des branches d'un candélabre, et atteignent tous la pie-mère, et d'autre part, par la richesse de leurs prolongements secondaires qui sont épais, rigides, nombreux,

longs, rectilignes et volumineux, se réunissent en pinceaux, puis se dirigent vers la substance grise dans laquelle ils pénètrent quelquefois jusqu'au niveau du canal central (fig. 90 et 93).

Cellules névrogliques de l'écorce cérébelleuse.

Dans la couche granuleuse de l'*écorce cérébelleuse*, on trouve des cel-

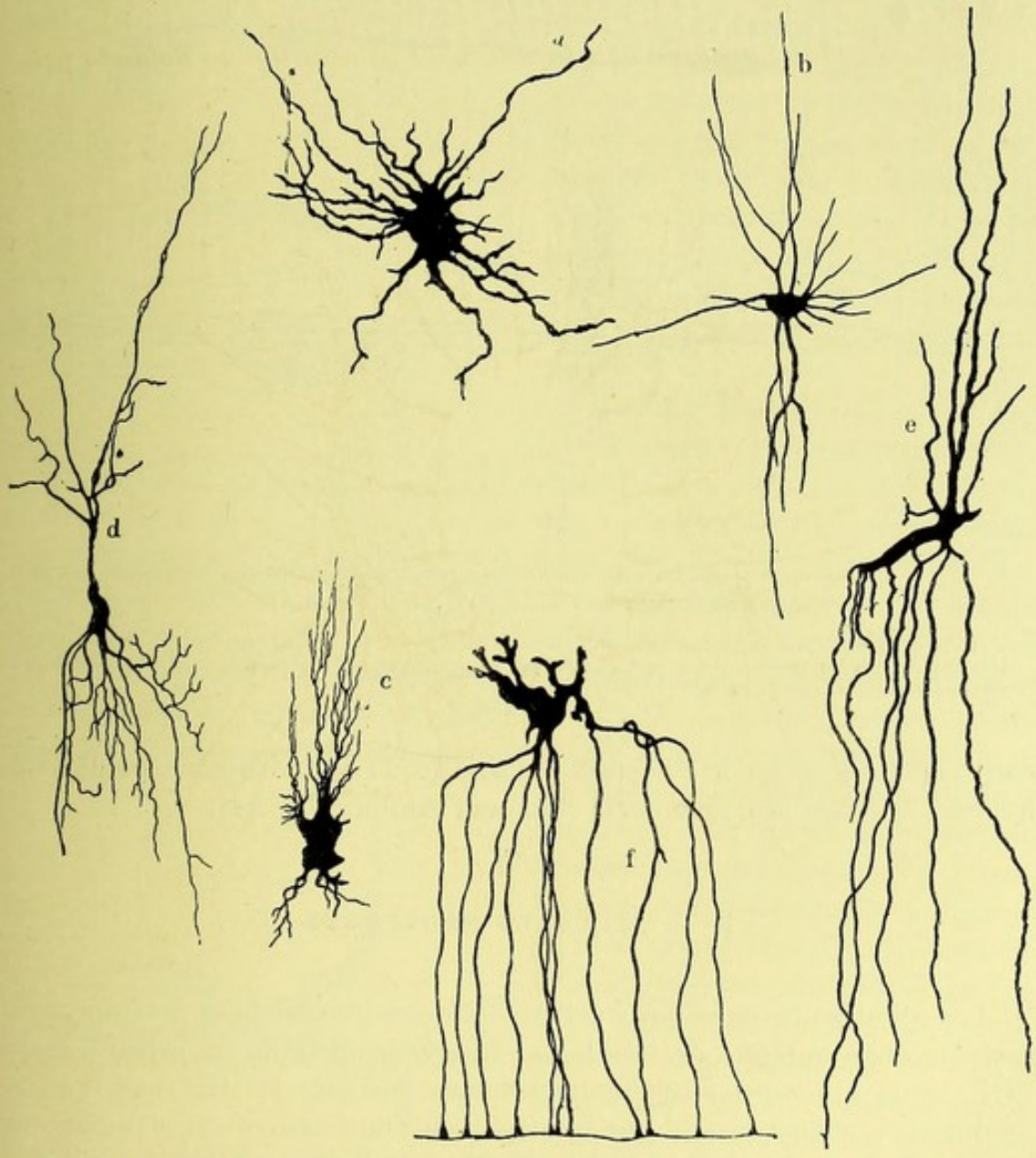

Fig. 93. — Différents types de cellules de la névroglie. (D'après v. Gehuchten.)

Cellules de la névroglie de la substance blanche (*b*, *d*) et de la substance grise (*a*, *c*) de la moelle d'un embryon de vache.

e, cellule de la névroglie de la substance blanche du cervelet d'un chat de huit jours. — *f*, cellule de la névroglie de la couche moléculaire du cervelet d'un chat de huit jours.

lules araignées, tandis que dans la couche moléculaire, on trouve des cellules névrogliques spéciales, décrites par Cajal sous le nom de *cellules empanachées* (f, fig. 93). Celles-ci envoient leurs prolongements, qui se détachent également en forme de candélabres, vers la pie-mère, à la superficie du cervelet. En traversant la zone moléculaire ils forment les *fibres de Berg-*

mann, décrites par E. Schultze, et s'attachent à la pie-mère par un petit renflement conique.

Cellules névrogliques de l'écorce cérébrale.

Dans l'*écorce cérébrale*, on trouve en outre des cellules araignées dont le

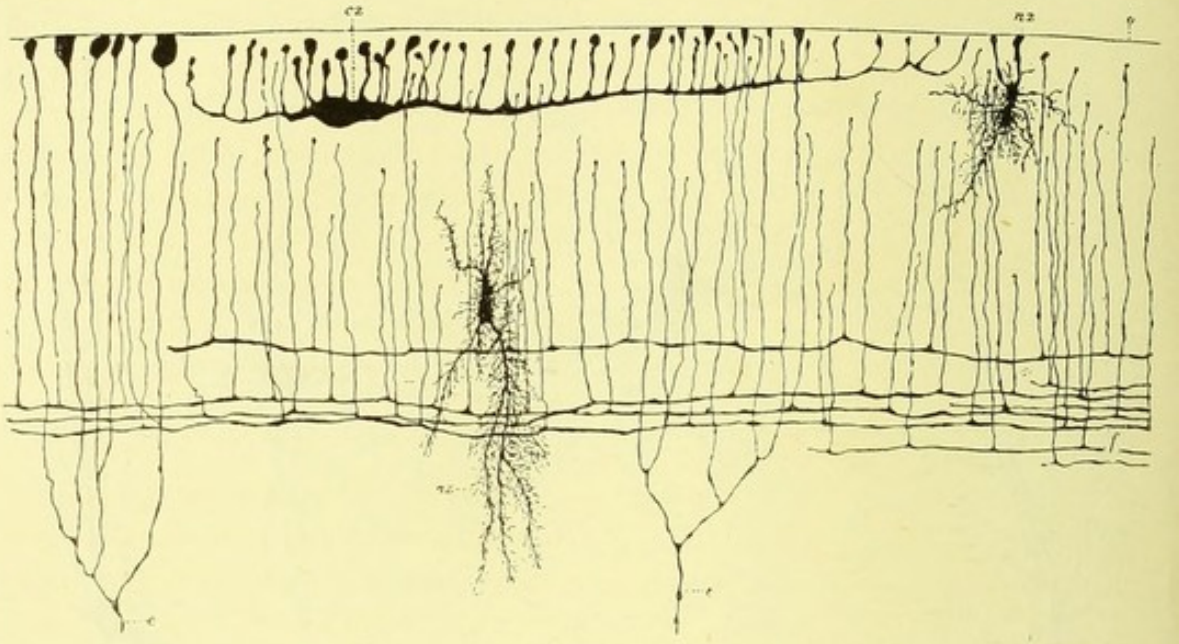

Fig. 94. — Coupe vertico-transversale de l'écorce cérébrale (circonvolution temporale) d'un fœtus humain de 7 mois. (D'après G. Retzius.)

o, superficie de l'écorce cérébrale. — *cz*, cellule de Cajal. — *f*, fibres tangentielles qui ne sont probablement que des prolongements des cellules de Cajal. — *nz*, cellules névrogliques. — *e*, extrémités périphériques des cellules épendymaires.

corps s'étale largement à la surface corticale, et qui envoient dans la profondeur de longs prolongements rarement ramifiés (fig. 94).

B. — CELLULES NERVEUSES

Le prolongement cylindre-axile précède les dendrites.

Les cellules nerveuses proviennent des neuroblastes. Leur *prolongement cylindre-axile* apparaît de très bonne heure avant la fin du premier mois (His). Leurs *prolongements protoplasmiques*, désignés par His sous le nom de *dendrites*, n'apparaissent que beaucoup plus tardivement, vers la dixième semaine de la vie intra-utérine (Vignal). A cette époque, on trouve en général tous les intermédiaires entre le neuroblaste et la cellule nerveuse proprement dite. A côté de cellules constituées par un noyau volumineux, à contours fort nets, entouré d'un protoplasma anguleux et dont la surface présente de petites pointes, on en trouve d'autres, dont la forme est très variable, et qui émettent dans toutes les directions des prolongements très grêles, souvent ramifiés (fig. 95). Le noyau de ces cellules est toujours volumineux, et renferme, outre des granulations peu distinctes, un ou deux nucléoles; le protoplasma cellulaire, ainsi que les prolongements, se colorent faiblement par l acide osmique, et rappellent comme aspect une

Transformations successives de la cellule nerveuse.

émulsion d'albumine légèrement teintée en brun (Vignal). Ce protoplasma contient souvent de nombreuses vacuoles (fig. 95 *c*).

A un stade un peu plus avancé, le protoplasma renferme de grosses et nombreuses granulations, peu réfringentes (fig. 96). Vers le sixième mois de la vie utérine, le protoplasma prend une apparence vaguement striée; à partir du huitième mois, on constate une véritable structure fibrillaire, et à la naissance, les cellules nerveuses, tout à fait semblables à celles de la moelle adulte, ne s'en distinguent que par leur volume et leur absence de pigment (fig. 97).

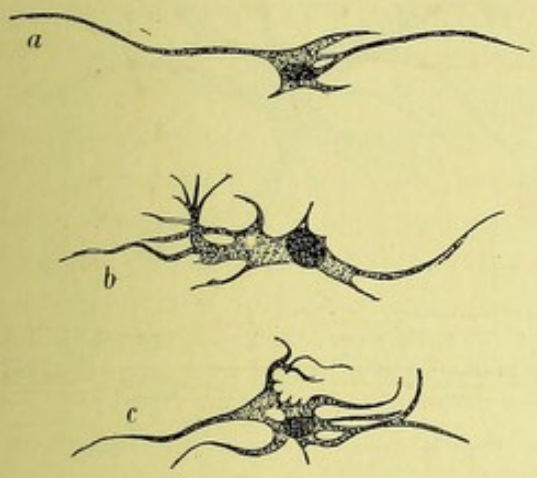

Fig. 95. — Cellules nerveuses de la moelle d'un embryon de mouton long de 45 millim. (D'après W. Vignal.)

a, cellule nerveuse peu développée. — *b*, *c*, cellules nerveuses bien développées; il y a plusieurs larges vacuoles dans *c*.

Suivant leur situation, les cellules nerveuses peuvent être divisées en *cellules nerveuses centrales*, *ganglionnaires* ou *périphériques*. Les cellules nerveuses *centrales* siègent dans la substance grise de l'axe encéphalo-médullaire, qu'elles concourent à former et présentent des dimensions extrêmement variables. Les unes sont si volumineuses, qu'elles ont mérité le nom de cellules *géantes* : telles sont les *cellules pyramidales géantes* de la zone rolandique de l'écorce cérébrale, les *cellules motrices multipolaires* des cornes antérieures; d'autres sont de dimensions *grandes*, *moyennes* ou *petites*. Ces dernières peuvent même être si petites, qu'on les a désignées sous le nom de *grains* ou de *myélocytes* (Robin). La nature nerveuse des grains, soit du cervelet, soit de la rétine, longtemps mise en doute, a été démontrée par Golgi.

Cellules nerveuses centrales.

Cellules géantes.

Cellules grandes, moyennes et petites; grains.

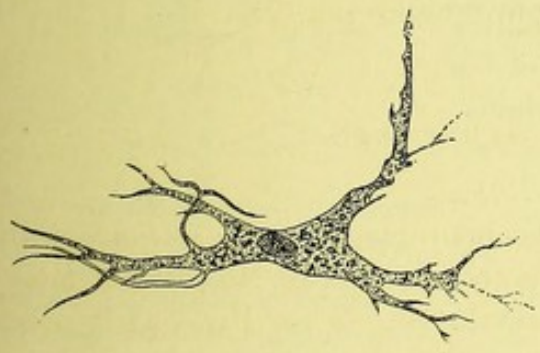

Fig. 96. — Cellule nerveuse de la moelle d'un embryon de brebis long de 0m,10. (D'après W. Vignal.)

Les cellules *ganglionnaires* siègent dans les ganglions rachidiens et sympathiques. Elles présentent, comme les cellules centrales, de grandes variétés de forme et de dimensions, sans atteindre toutefois les dimensions des cellules géantes. Les cellules des ganglions rachidiens sont *encapsulées* et *unipolaires*, et donnent naissance à un seul cylindre-axe qui se divise en T; la branche périphérique se continue avec un nerf sensitif, la branche centrale avec une fibre radiculaire postérieure. Les cellules du *ganglion auditif* (*ganglion spirale* et *intumescence gangliforme de Scarpa*) sont *bipolaires*, celles des *ganglions*

Cellules ganglionnaires.

Cellules unipolaires des ganglions rachidiens.

Cellules bipolaires du ganglion auditif.

sympathiques sont très irrégulières comme forme et comme dimensions, elles donnent naissance à un seul cylindre-axe et à des dendrites nombreuses et diversement ramifiées.

Cellule nerveuse périphérique des Vertébrés.

La seule cellule *sensorielle périphérique* actuellement connue chez les *Vertébrés*, est la cellule *olfactive;* elle est bipolaire, et donne naissance à un *prolongement périphérique* qui se termine par une extrémité libre, non vibratile et à un *prolongement central* très long, qui constitue le nerf olfactif (fig. 98). Celui-ci passe par les trous de la lame criblée de l'ethmoïde, et se termine par des arborisations libres dans les *glomérules du bulbe olfactif* (fig. 112). La *cellule olfactive*, située dans la couche épithéliale de la membrane de Schneider, représente donc une *cellule d'origine* du nerf olfactif, et non comme on le croyait pendant longtemps une *cellule de terminaison.*

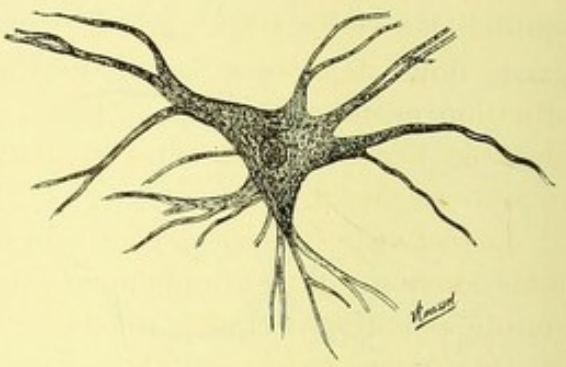

Fig. 97. — Cellule nerveuse des cornes antérieures de la moelle d'un enfant né à terme et ayant vécu quatre mois. (D'après W. Vignal.)

a, structure fibrillaire très nette du protoplasma cellulaire et des dendrites.

Cellules nerveuses périphériques des Invertébrés.

Chez les *Invertébrés*, au contraire, les *nerfs sensitifs* naissent tous d'une *cellule nerveuse périphérique* découverte par v. Lenhossek chez le lombric et retrouvée par Retzius chez les *vers polychètes* (Nereis). Les *cellules* dites *terminales* des mollusques, des insectes et des crustacés, décrites par Leydig, Langerhans, Flemming, etc., représentent toutes des *cellules sensitives périphériques*, des *cellules d'origine de fibres nerveuses*. Elles envoient leur *prolongement périphérique* entre les cellules épithéliales, presque au niveau de la surface de l'épiderme, où il se termine par une extrémité libre légèrement renflée. Leur prolongement *central* représente une fine fibre nerveuse, qui se réunit aux fibres voisines et se dirige vers le cordon ganglionnaire abdominal, où elle se bifurque et où elle se termine, après un trajet plus ou moins long, par des arborisations terminales, libres et ramifiées, situées au voisinage des cellules motrices.

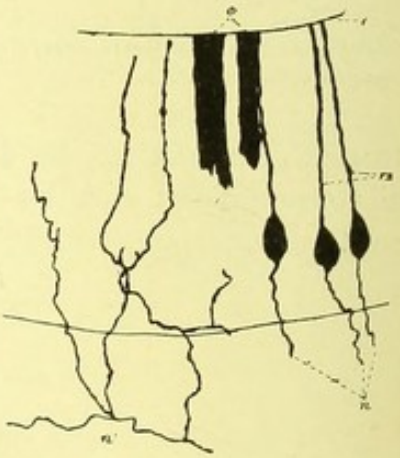

Fig. 98. — Cellule olfactive périphérique et terminaisons nerveuses sensitives du trijumeau dans l'épithélium de la muqueuse olfactive de la souris. Méthode rapide de Golgi. (D'après G. Retzius.)

n', fibres nerveuses qui se portent sur la surface de l'épithélium pour s'y terminer par des arborisations libres. — *n*, fibres nerveuses provenant du prolongement central des cellules olfactives (*rz*). — *e*, partie supérieure de deux cellules de soutènement. — *o*, surface épithéliale.

Au fur et à mesure que l'on s'élève dans la série des Invertébrés, la cellule sensitive périphérique abandonne la situation superficielle et inter-

épithéliale qu'elle présente chez les vers *oligochètes*. Elle s'éloigne de plus en plus de la surface épidermique; chez les vers *polychètes* (*Nereis versicolor*), elle occupe, ainsi que Retzius l'a montré, les couches profondes sous-épithéliales et chez les limaces, sa situation est encore plus profonde. Il existe donc déjà chez les Invertébrés une voie d'acheminement vers la situation profonde, que les cellules d'origine des nerfs sensitifs occupent chez les Vertébrés, où elles siègent toutes dans les ganglions cérébro-rachidiens (fig. 99).

Cellule olfactive et sa vraie signification.

La *cellule olfactive* des vertébrés représente donc un stade primitif, mais constant, de développement phylogénique; elle est l'homologue de la cellule sensitive périphérique des vers oligochètes.

Cellules sensorielles secondaires — visuelles, auditives, gustatives.

Quant aux autres cellules *sensorielles* des Vertébrés, *cellules visuelles*,

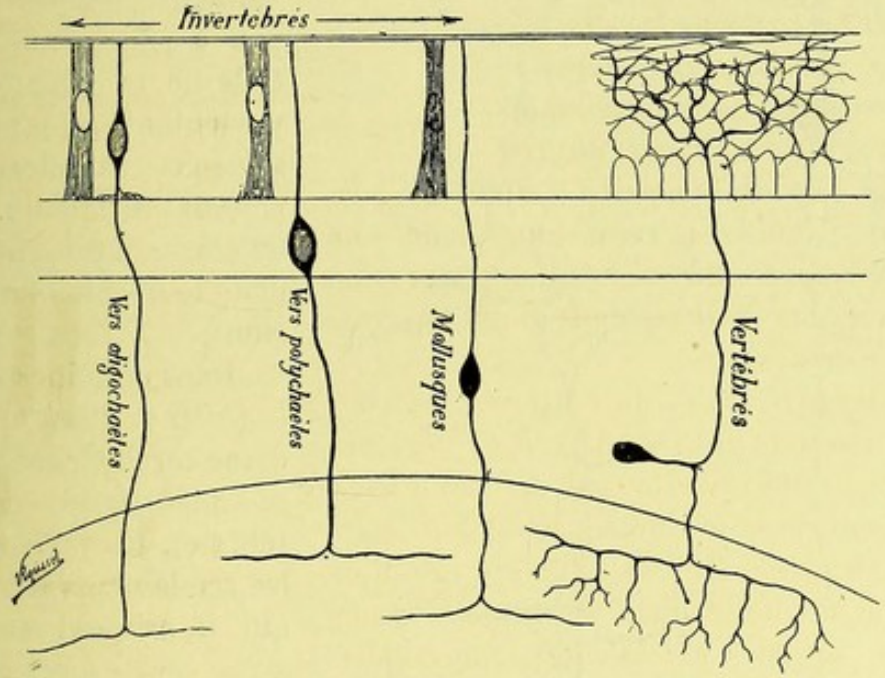

Fig. 99. — Neurones sensitifs des Invertébrés et des Vertébrés. (D'après G. Retzius.)

cellules auditives, *cellules gustatives*, elles représentent des *cellules sensorielles secondaires*, en connexion *indirecte* avec des fibres nerveuses et qui ne peuvent être comparées aux cellules olfactives. (Voy. t. II, nerf optique, nerf glossopharyngien, nerf auditif, etc.)

Prolongements des cellules nerveuses.

Les cellules nerveuses, quelles que soient leurs *dimensions* et leur *situation*, qu'elles appartiennent aux variétés des *cellules nerveuses proprement dites* ou aux *variétés des grains* ou *myélocytes* de Robin, présentent en général deux espèces de prolongements : le *prolongement cylindre-axile* ou *cellulifuge* (Cajal), le *neuraxon* de Kölliker, et les *prolongements protoplasmiques* ou *dendrites* (His).

Amas protoplasmiques des dendrites et cylindres-axes en voie de développement.

Examinés à l'aide de la méthode de Golgi, les dendrites et les cylindres-axes *en voie de développement* présentent à des distances irrégulières des *amas protoplasmiques* arrondis ou ovalaires, sorte de grains d'autant plus nombreux que l'on examine des fœtus plus jeunes. D'après A. Tho-

mas qui vient d'étudier le développement des cellules pyramidales de l'écorce (1894), on trouve ces grains de préférence au niveau des points de ramification des dendrites et au niveau du point d'origine des collatérales du cylindre-axe (fig. 100).

Les dendrites et leurs caractères.

Une fois développées, les *dendrites ou prolongements protoplasmiques* présentent un aspect tout à fait spécial et se distinguent facilement des cylindres-axes. Épaisses et fortes à leur origine, où elles sont nettement formées par des parties du protoplasma cellulaire, elles se divisent peu à peu en une multitude de ramifications, qui présentent toutes un aspect noueux caractéristique, comme variqueux, aspect qu'elles conservent jusque dans leurs plus fines divisions.

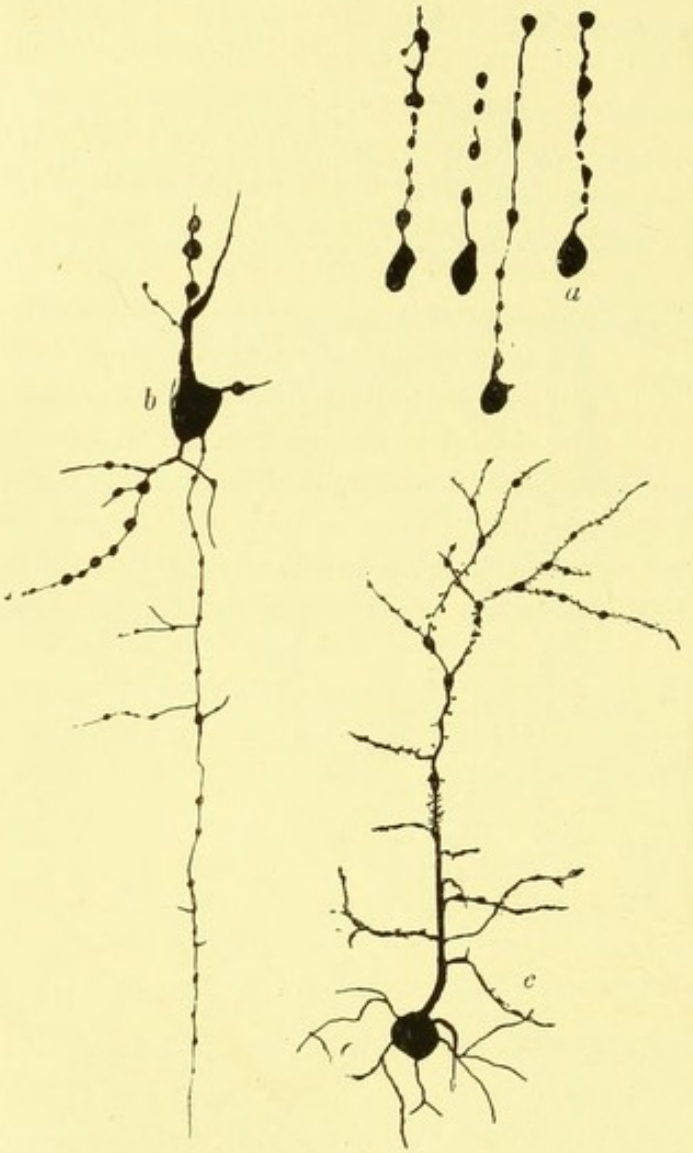

Fig. 100. — Cellules pyramidales en voie de développement. Méthode rapide de Golgi. (D'après A. Thomas.)

a, *b*, cellules de l'écorce cérébrale d'un fœtus de lapin de vingt à vingt-cinq jours environ. — *c*, cellule de l'écorce cérébrale de la souris âgée de six semaines.

Dans certaines cellules (*cellules de Purkinje* de l'écorce cérébelleuse, *cellules pyramidales* de l'écorce cérébrale), les varicosités et les renflements irréguliers qui impriment aux *dendrites* leur aspect noueux, sont si nombreux, que les dendrites semblent recouvertes d'une couche de givre (fig. 101).

L'*extension* des dendrites est énorme, ainsi que la méthode des dissociations le faisait du reste pressentir. A l'aide de la méthode de Golgi, on constate que les dendrites embrassent des étendues considérables; elles s'étendent dans toutes les directions, passent dans la moelle d'un côté à l'autre, à travers les commissures antérieure et postérieure et pénètrent profondément dans la substance blanche (fig. 102). Golgi a eu le grand mérite de montrer que les ramifications des dendrites se terminent toutes *librement* et *sans anastomoses*, soit en pointe, soit par un petit bouton terminal.

Le prolongement *cylindre-axile* est en général *unique;* il se distingue facilement des dendrites par sa parfaite régularité, son aspect lisse et uniforme et par son mode d'origine tout à fait caractéristique. Il se détache, en effet, du corps cellulaire par un petit *cône d'origine* bien tranché. Dans l'immense majorité des cas, le cylindre-axe naît *directement* du corps cellulaire; exceptionnellement on le voit naître par un petit tronc protoplasmique, c'est-à-dire par l'intermédiaire d'une dendrite. Ce dernier mode d'origine est toutefois typique, pour une variété de cellules décrites par Cajal, et communément désignées sous le nom de *cellules de Cajal;* (fig. 103, 94) on les rencontre dans la couche la plus superficielle de l'écorce cérébrale, dans le lobe optique des oiseaux, dans la substance gélatineuse de Rolando (Cajal). Les *cellules de Cajal* se caractérisent en outre, non seulement par le *mode d'origine* de leur cylindre-axe, mais encore par la *mul-*

Le prolongement cylindre-axile est unique.

Différents modes d'origine du cylindre-axe.

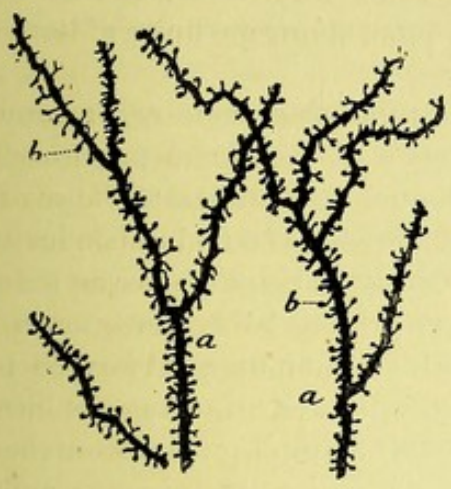

Fig. 101. — Portion de l'arborisation terminale de la dendrite primordiale d'une cellule pyramidale de l'écorce cérébrale de la souris adulte. Méthode rapide de Golgi. (D'après R. y Cajal.)

a, tige et branches protoplasmiques. — *b*, épines collatérales.

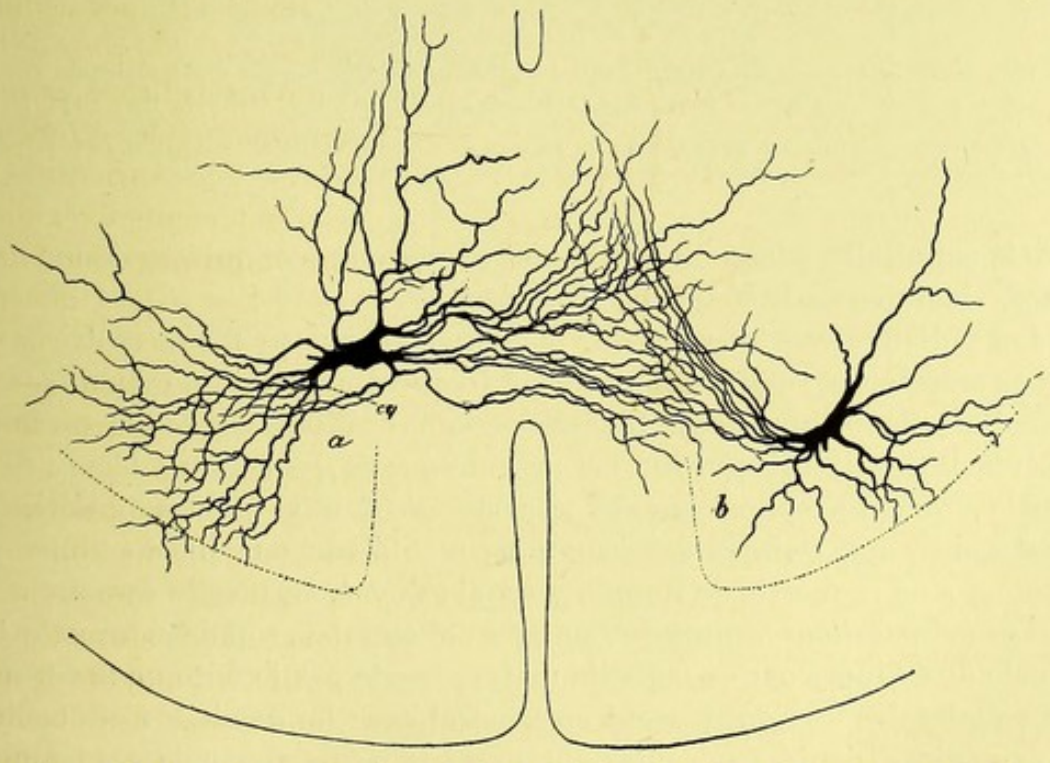

Fig. 102. — Deux cellules radiculaires de la moelle dorsale d'un chien nouveau-né. Méthode rapide de Golgi. (Dessin de v. Gehuchten d'après une préparation de Ramon y Cajal.)

Les prolongements protoplasmiques du groupe interne de la cellule *a* traversent la commissure antérieure et s'étendent jusque dans la corne antérieure du côté opposé. Ceux de la cellule *b* n'atteignent pas la commissure. — *cy*, prolongement cylindre-axile.

tiplicité de ce dernier. On rencontre, en effet, dans la couche superficielle de l'écorce corticale, des cellules *fusiformes* ou *irrégulières*, qui donnent naissance à deux ou quatre cylindres-axes, voire même davantage, lesquels se détachent tous d'une dendrite (fig. 103).

Divisions du cylindre-axe.

Le prolongement cylindre-axile *n'est pas indivis* comme on le croyait depuis Deiters. Golgi a démontré, et le fait a été confirmé par tous les observateurs récents, que le cylindre-axe donne, immédiatement après son origine, un certain nombre de petites et fines branches collatérales, les *collatérales de Golgi*, qui se détachent à angle droit du cylindre-axe au niveau d'un étranglement annulaire de Ranvier, et présentent à leur origine un petit renflement conique; elles se terminent, soit par un petit bouton terminal légèrement renflé, soit, le plus souvent, par des arborisations libres, finement ramifiées, les *arborisations terminales* de Kölliker (Endbäumchen), dont les pointes terminales sont munies de varicosités à peine appréciables.

Collatérales de Golgi.

Le nombre des collatérales est extrêmement variable, et dépend de la

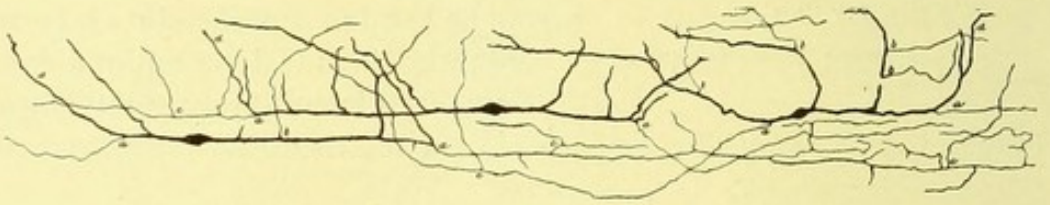

Fig. 103. — Trois cellules de Cajal. Coupe longitudinale de la couche moléculaire de l'écorce cérébrale du lapin âgé de huit jours. Méthode rapide de Golgi. (D'après R. y Cajal.)

a, cylindres-axes polaires ou principaux se portant en direction opposée. — *b*, cylindre-axe surnuméraire partant de diverses branches protoplasmiques. — *c*, ramifications du cylindre-axe.

variété cellullaire à laquelle appartient le cylindre-axe qui leur donne naissance, ainsi que de la longueur de ce dernier.

Les collatérales sont rares sur le cylindre-axe des cellules motrices des cornes antérieures, mais se rencontrent fréquemment sur les cylindres-axes des cellules de Purkinje (fig. 111) et de certaines cellules de l'écorce cérébrale et cérébelleuse, ainsi que sur les cylindres-axes des cordons blancs de la moelle, que ces cylindres-axes appartiennent aux racines postérieures (c'est-à-dire aux cellules des ganglions rachidiens) ou aux « cellules des cordons » de la moelle de Ramon y Cajal (Voy. t. II, moelle épinière).

Arborisations terminales.

Les *arborisations terminales*, soit des collatérales, soit de la branche terminale du cylindre-axe — laquelle ne représente par le fait que la dernière des collatérales — s'entrelacent en général avec les dendrites des cellules avoisinantes. D'autres fois elles entourent le corps même de ces cellules; c'est ce que l'on observe par exemple autour des corps des cellules uni ou bipolaires des ganglions cérébro-rachidiens ou sympathiques, et autour des corps des cellules de Purkinje (fig. 105). Ces derniers sont entourés d'une véritable *corbeille de fibres entrelacées*, désignées par Kölliker sous le nom de *corbeilles terminales* (Endkörben). D'autres fois encore, les cylindres-axes

Corbeilles terminales de Kolliker.

présentent une terminaison spéciale, comme par exemple les *fibres moussues* et les *fibres grimpantes* décrites par Cajal (fig. 105).

Fibres moussues.

Les *fibres moussues* que l'on rencontre dans l'écorce cérébelleuse, dans la corne d'Ammon et la circonvolution godronnée, présentent de distance en distance des épaississements noueux, hérissés de courtes expansions divergentes à la façon d'une rosace, et rappelant la mousse qui recouvre les arbres (Cajal) (fig. 105, 111).

Fibres grimpantes.

Les fibres *grimpantes* sont épaisses; elles s'enlacent comme une liane autour des ramifications de premier et de deuxième ordre des dendrites des cellules de Purkinje et s'y terminent par une arborisation variqueuse et plexiforme (fig. 105, 111).

Le cylindre-axe se termine par une extrémité libre.

Les cylindres-axes du *système nerveux central* se terminent donc tous

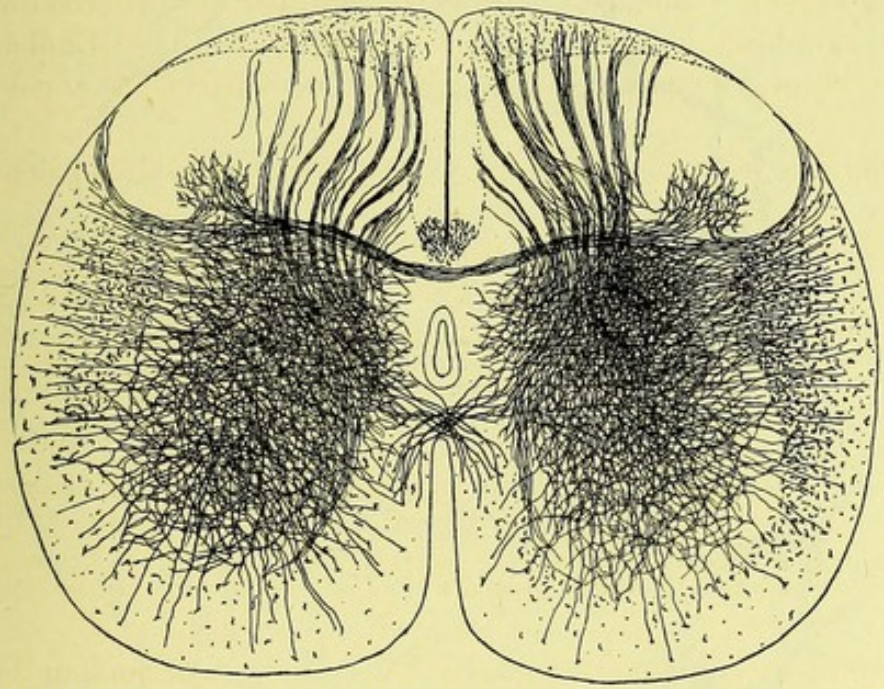

Fig. 104. — Coupe transversale de la moelle lombaire d'un jeune chat de deux jours montrant toutes les collatérales. La commissure postérieure est formée par un seul faisceau. Méthode rapide de Golgi. (D'après v. Gehuchten.)

par une extrémité libre, soit légèrement renflée (bouton terminal), soit plus ou moins ramifiée (arborisations terminales plus ou moins variées). Il en est de même, ainsi que nous le verrons plus loin, des cylindres-axes du *système nerveux périphérique*, qu'il s'agisse des nerf moteurs, glandulaires, sensitifs, sensoriels ou sympathiques (V. p. 220).

Variétés de forme des cellules nerveuses.

Les *cylindres-axes* et les *dendrites* impriment aux cellules nerveuses de très grandes variétés de *forme*, qui tiennent moins au *volume* du corps cellulaire, qu'au *mode d'origine* et de *ramification* des prolongements dendritiques et cylindre-axiles.

Cellule de Cajal.

D'après le *mode d'origine* et de *ramification* du *cylindre-axe* on distingue : la *cellule de Deiters*, la *cellule de Golgi* et la *cellule de Cajal*. Le cylindre-axe de la *cellule de Cajal* peut être *multiple*, mais il *naît toujours d'une dendrite*. Le cylindre-axe des *cellulles de Golgi* et de *Deiters* est *unique*, il naît directement du corps cellulaire par un *cône d'origine*, mais

sa *longueur* varie. La *cellule de Golgi* est caractérisée par un *très court*

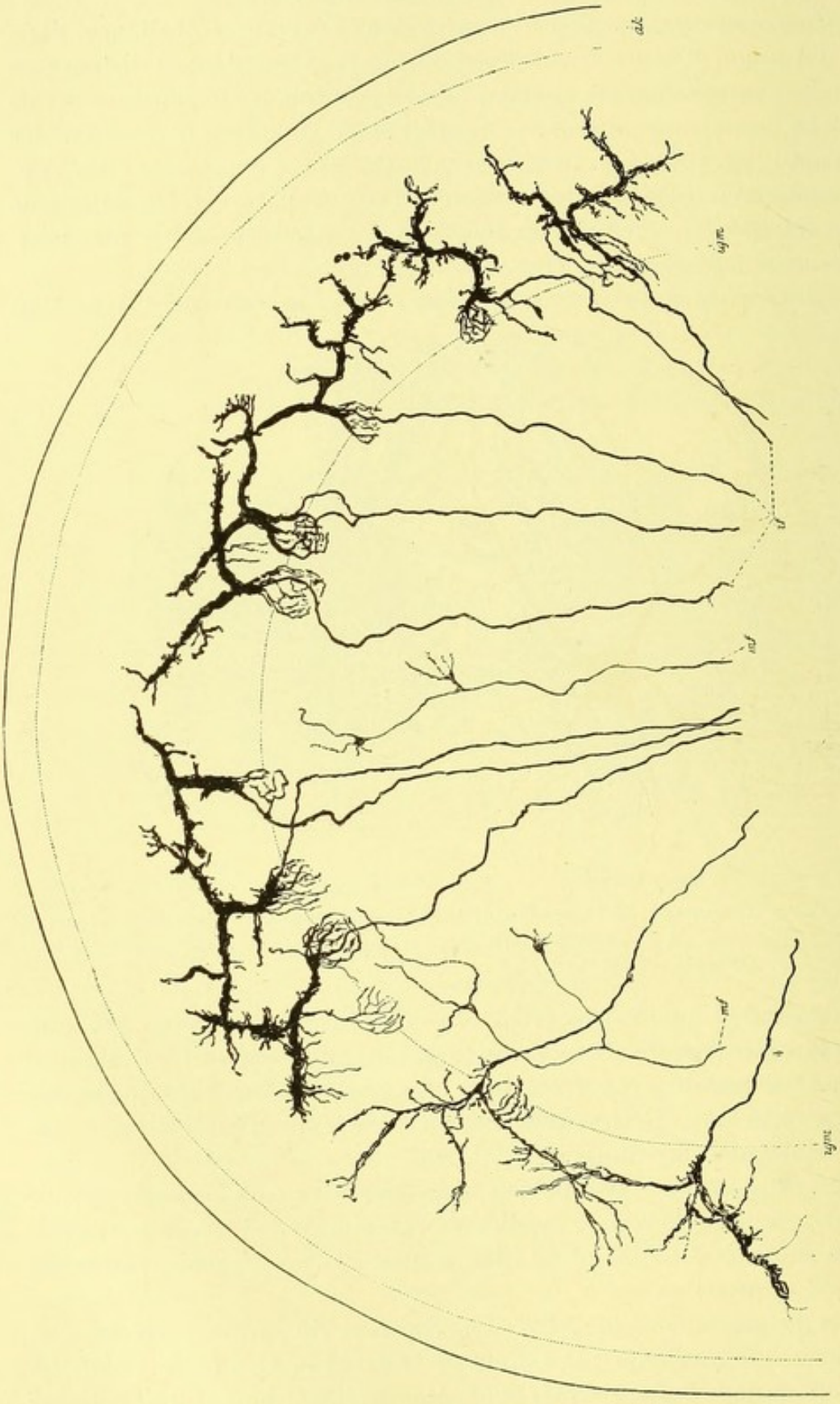

Fig. 103. — Fibres grimpantes et fibres moussues de Cajal. Coupe perpendiculaire à l'axe d'une circonvolution cérébelleuse du chat âgé de vingt-deux jours. Méthode rapide de Golgi. (D'après G. Retzius.)

ak, zone granuleuse externe embryonnaire. — *ms*, zone moléculaire. — *igm*, limite interne de la zone moléculaire. — *if*, fibres grimpantes de Cajal. — *mf*, fibres moussues de Cajal.

cylindre-axe qui se divise en ramifications arboriformes, complexes et

libres, à l'intérieur même de la substance grise où siège la cellule. Consi-

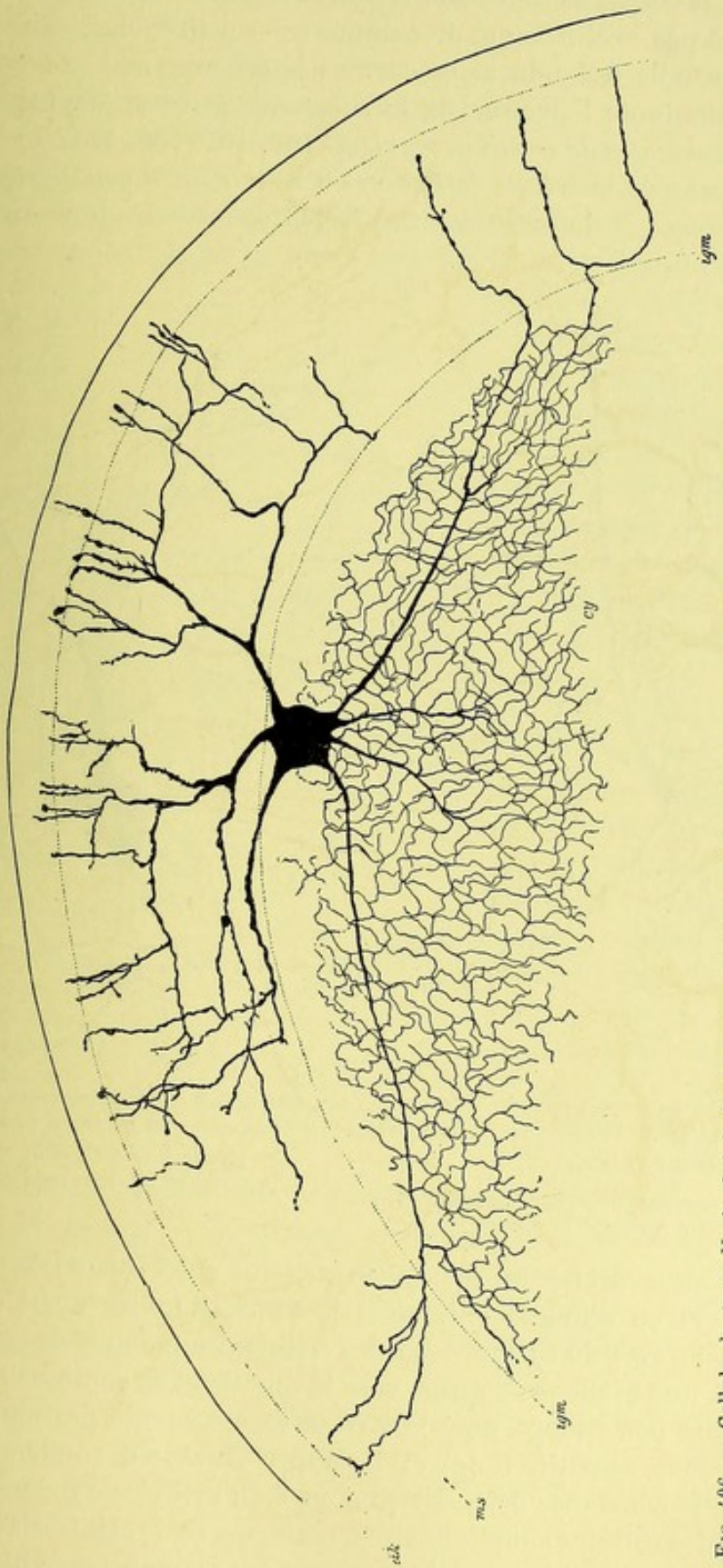

Fig. 106. — Cellule du type II de Golgi. Coupe perpendiculaire à l'axe d'une circonvolution cérébelleuse d'un chat âgé de quinze jours. Méthode rapide de Golgi. (D'après G. Retzius.)

ek, zone granuleuse externe embryonnaire. — *ms*, zone moléculaire. — *igm*, limite interne de la zone moléculaire. — *cy*, ramifications du cylindre-axe court.

dérées à tort par Golgi comme des cellules sensitives, elles répondent au

type II de cet auteur, et sont généralement désignées sous le nom de *cellules du type II de Golgi*, de *cellules de Golgi*, de *cellules à cylindre-axe court*. Elles ne siègent pas exclusivement, comme le croyait Golgi, dans la substance gélatineuse de Rolando et la corne postérieure, mais se trouvent disséminées dans toute l'étendue de la substance grise et jouent, d'après Cajal, le rôle de *cellules de transmission* (fig. 106, 107, 108, 111).

Cellule de Golgi.

Le cylindre-axe de la *cellule de Deiters* ou *cellule du type I de Golgi*, est plus ou moins *long*. Il donne naissance à des *collatérales* plus ou moins

Cellule de Deiters.

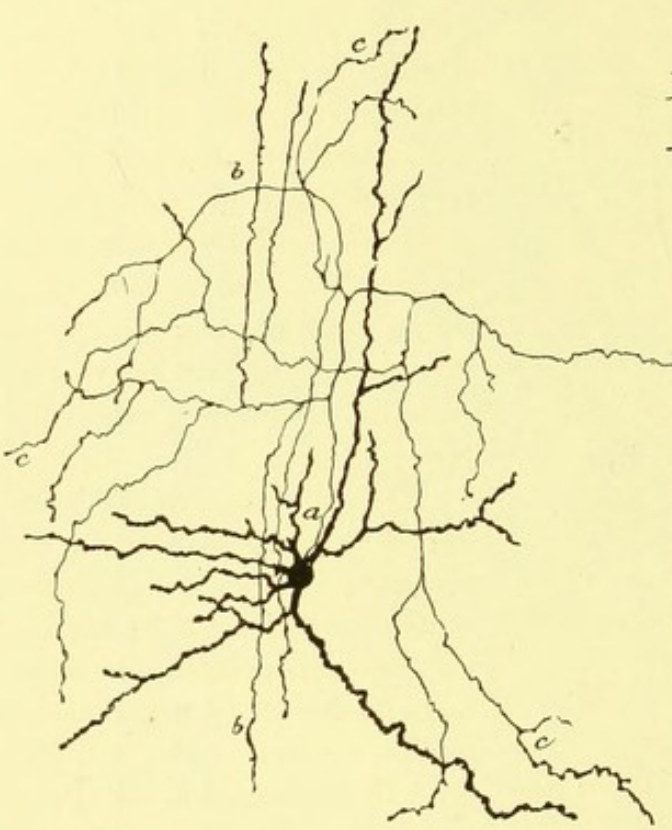

Fig. 107. — Cellule nerveuse à cylindre-axe court de la quatrième couche de l'écorce du lapin nouveau-né. (D'après Ramon y Cajal.)

a, cylindre-axe ascendant. — *b*, ramilles droites et verticales. — *c*, ramuscules variqueux terminaux.

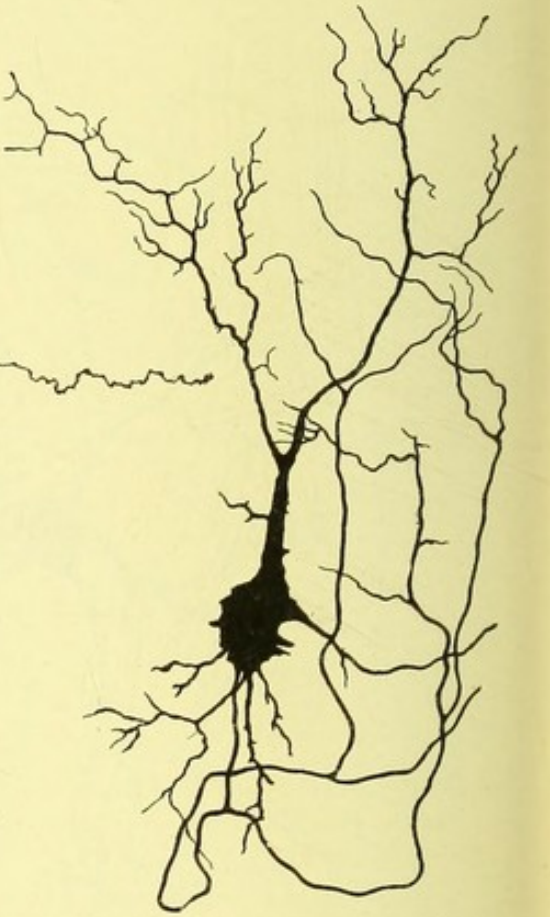

Fig. 108. — Cellule nerveuse à cylindre-axe court de la corne postérieure de la moelle lombaire d'un embryon de vache de 0m,55. (D'après v. Gehuchten.)

nombreuses, et se divise lui-même en général en T ou en Y, en deux branches d'égal ou d'inégal volume. Dès 1875, Ranvier avait du reste décrit la division en T du cylindre-axe des cellules unipolaires des ganglions spinaux, dont une branche se dirige vers la moelle et se continue avec une fibre radiculaire postérieure, dont l'autre se dirige vers la périphérie pour constituer le nerf sensitif. Golgi et Ramon y Cajal ont confirmé la fréquence sinon la constance de la division en T du cylindre-axe, non seulement de celui des cellules ganglionnaires, mais encore de celui de la majorité des cellules qui envoient leurs cylindres-axes dans la substance blanche de l'axe cérébro-spinal (fig. 109). La division du cylindre-axe et sa richesse

Son cylindre-axe.

en collatérales, rendent compte de la disproportion numérique considérable qui existe entre les cellules nerveuses et les fibres nerveuses, entre le volume de la substance grise et celui de la substance blanche.

Ses dendrites.

Le *mode d'origine* des *dendrites* imprime aux cellules de Deiters les formes les plus variées. Ces cellules peuvent être, en effet, *étoilées* et *multipolaires*, comme les cellules motrices des cornes antérieures ou *fusiformes* et *bipolaires*, comme les cellules olfactives et certaines cellules de la couche superficielle du cerveau ; les unes sont *pyramidales* comme celles de l'écorce cérébrale, les autres *polygonales*, *triangulaires* ou *irrégulières*, comme certaines cellules cérébrales, comme les cellules mitrales du lobe olfactif et les cellules ganglionnaires de la rétine ; d'autres encore sont *globuleuses*, comme les cellules de Purkinje du cervelet ; d'autres enfin sont *unipolaires*, comme les cellules des ganglions rachidiens et comme certaines *cellules* du *type de Cajal*.

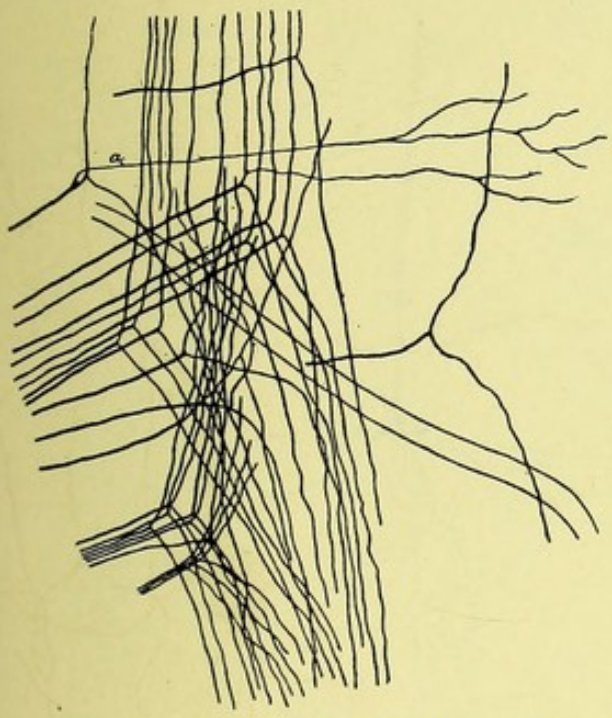

Fig. 109. — Coupe longitudinale de la moelle dorsale d'un embryon de vache de 0m,55. Méthode rapide de Golgi. (D'après v. Gehuchten.)

Les fibres des racines postérieures se bifurquent sous un angle obtus et les deux branches qui en proviennent deviennent fibres constitutives des cordons postérieurs. La fibre *a*, avant de se bifurquer, émet une branche collatérale.

Cellules étoilées et multipolaires.

Les cellules *étoilées* et *multipolaires* donnent naissance à un *seul prolongement cylindre-axile*, mais de toute la surface du corps protoplasmique se détachent des *dendrites* plus ou moins volumineuses, qui s'étendent dans toutes les directions, et se divisent en ramifications noueuses, arboriformes et libres (fig. 102).

Cellules pyramidales.

Les *cellules pyramidales* de l'écorce cérébrale sont *coniques* ou *pyramidales* ; de leur base se détache un *cylindre-axe* plus ou moins volumineux, d'autant plus volumineux que les dimensions de la cellule sont plus considérables (fig. 110). Les nombreux *prolongements protoplasmiques* des cellules pyramidales se divisent suivant leur origine en *dendrite ascendante* ou *primordiale* et en *dendrites basilaires*. La *dendrite ascendante* se détache du *sommet* de la cellule, elle est épaisse, se dirige vers la couche superficielle de l'écorce cérébrale, donne dans son trajet quelques rares ramifications, et s'épanouit en un superbe panache de ramuscules protoplasmiques, qui se terminent librement entre les fibres nerveuses de la zone corticale superficielle (fig. 110). Les *dendrites basilaires* se détachent près de la base du corps cellulaire, et se terminent dans son voisinage par des ramifications variqueuses et libres.

Cellules globuleuses.

Les cellules *globuleuses*, telles que les cellules de Purkinje, donnent naissance à un *cylindre-axe* qui pénètre dans la substance blanche, émet quelques collatérales à direction ascendante et se continue avec une fibre nerveuse (fig. 111). Du corps cellulaire se détachent *une* ou *deux dendrites*, qui se divisent progressivement en une multitude de ramifications, dites *ramifications en bois de cerf*, qui sont toutes situées sur un même plan et parallèles au plan transversal d'une lamelle cérébelleuse.

Cellules mitrales du bulbe olfactif.

Les *cellules mitrales* du bulbe olfactif donnent naissance à un *cylindre-axe* unique, et à un certain nombre de *dendrites* variqueuses et ramifiées. Une de ces dendrites plus épaisse, plus importante, se termine dans l'intérieur d'un glomérule olfactif par un élégant *panache variqueux* (fig. 112).

Grains du cervelet.

Les *grains* du cervelet sont, ainsi que Golgi l'a montré, des cellules nerveuses au même titre que les *grains* de la rétine. Les grains du cervelet donnent naissance à un fin *cylindre-axe*, ils donnent en outre naissance à trois ou quatre courtes *dendrites* qui se terminent par une arborisation avortée et digitiforme (fig. 111, *c*).

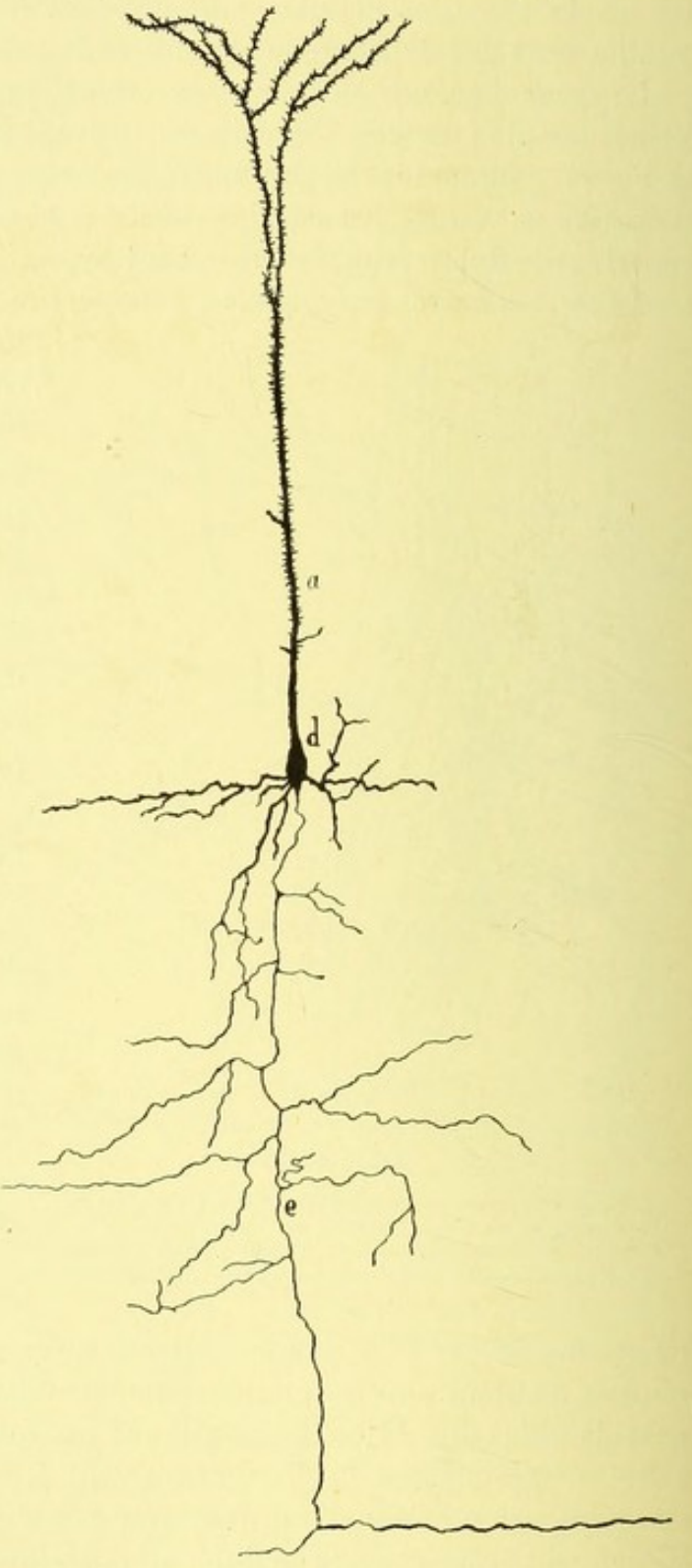

FIG. 110. — Cellule pyramidale géante de l'écorce cérébrale de la souris d'un mois. Méthode rapide de Golgi. (D'après Ramon y Cajal.)

a, dendrite ascendante. — *d*, dendrites basilaires. — *c*, collatérales du cylindre-axe.

Cellules des ganglions rachidiens.

Les *cellules* des *ganglions rachidiens* sont dépourvues de dendrites ; elles ne possèdent qu'un *cylindre-axe* qui se divise en T après un court trajet.

Certaines cellules spéciales, telles que les *spongioblastes* de la rétine, ne pos- Spongioblastes de la rétine.

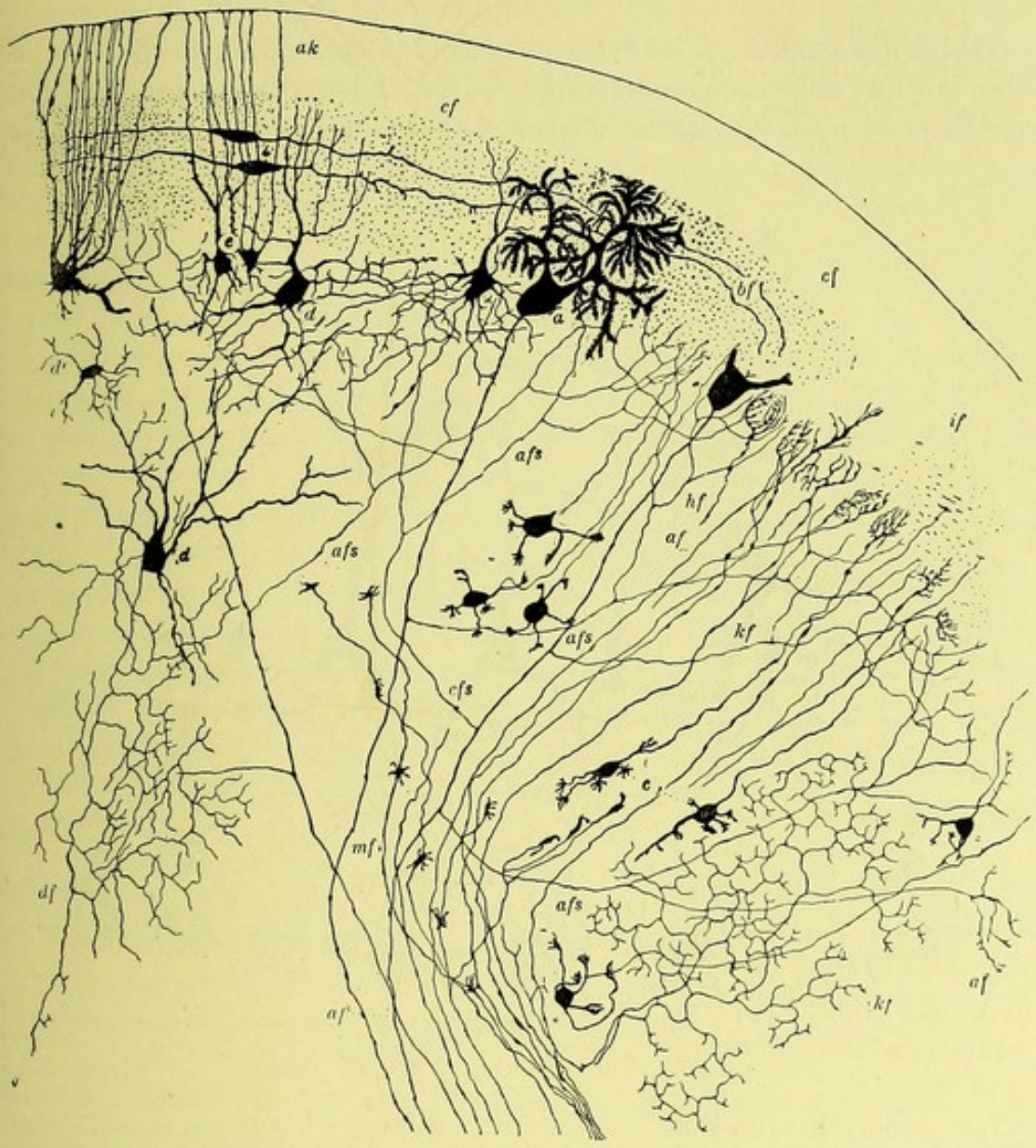

Fig. 111. — Éléments nerveux de l'écorce cérébelleuse. Coupe sagittale d'une circonvolution du cervelet du lapin âgé de sept jours. Méthode rapide de Golgi. (D'après G. Retzius.)

ak, couche granuleuse externe. — *a*, cellule de Purkinje; la cellule gauche est dessinée munie des ramifications dendritiques, celle de droite en est dépourvue. — *af*, prolongements cylindre-axiles des cellules de Purkinje avec leurs branches collatérales (*afs*) qui se dirigent vers la couche moléculaire. — *b*, cellules horizontales de Cajal avec leurs prolongements transversaux (*bf*). Leurs rameaux descendants et leurs terminaisons en corbeilles de fibres ne sont pas encore développés. — *c*, grains du cervelet dont les prolongements cylindre-axiles montent dans la couche moléculaire et se continuent avec les fibres parallèles (*cf*) sectionnées obliquement ou perpendiculairement et qui apparaissent par cette raison sous forme de points ou de stries. — *d*, cellule de Golgi avec prolongements dendritiques et cylindre-axiles (*df*) qui se ramifient richement. — *d'*, petite cellule de Golgi à prolongements ramifiés. — *hf*, fibre nerveuse avec sa terminaison en forme de nid péri-cellulaire. — *if*, fibre grimpante de Cajal. — *mf*, fibres moussues de Cajal. — *kf*, fibres nerveuses à ramification spéciale (prolongement nerveux des cellules de Golgi). — *e*, cellule névroglique donnant naissance aux fibres de Bergmann.

sèderaient, d'après Tartuferi et Cajal, que des prolongements dendritiques. La nature de tous ces prolongements n'est toutefois pas élucidée; un certain nombre d'entre eux représentent peut-être des prolongements cylindre-

axiles ramifiés; dans ce cas ces cellules si spéciales rentreraient dans la catégorie des cellules de Golgi.

Conception de Deiters.

Nature des dendrites. — On sait que dans la conception de Deiters, on établissait une différence fondamentale entre les deux catégories de prolongements. Les *dendrites* étaient considérées comme du protoplasma étalé,

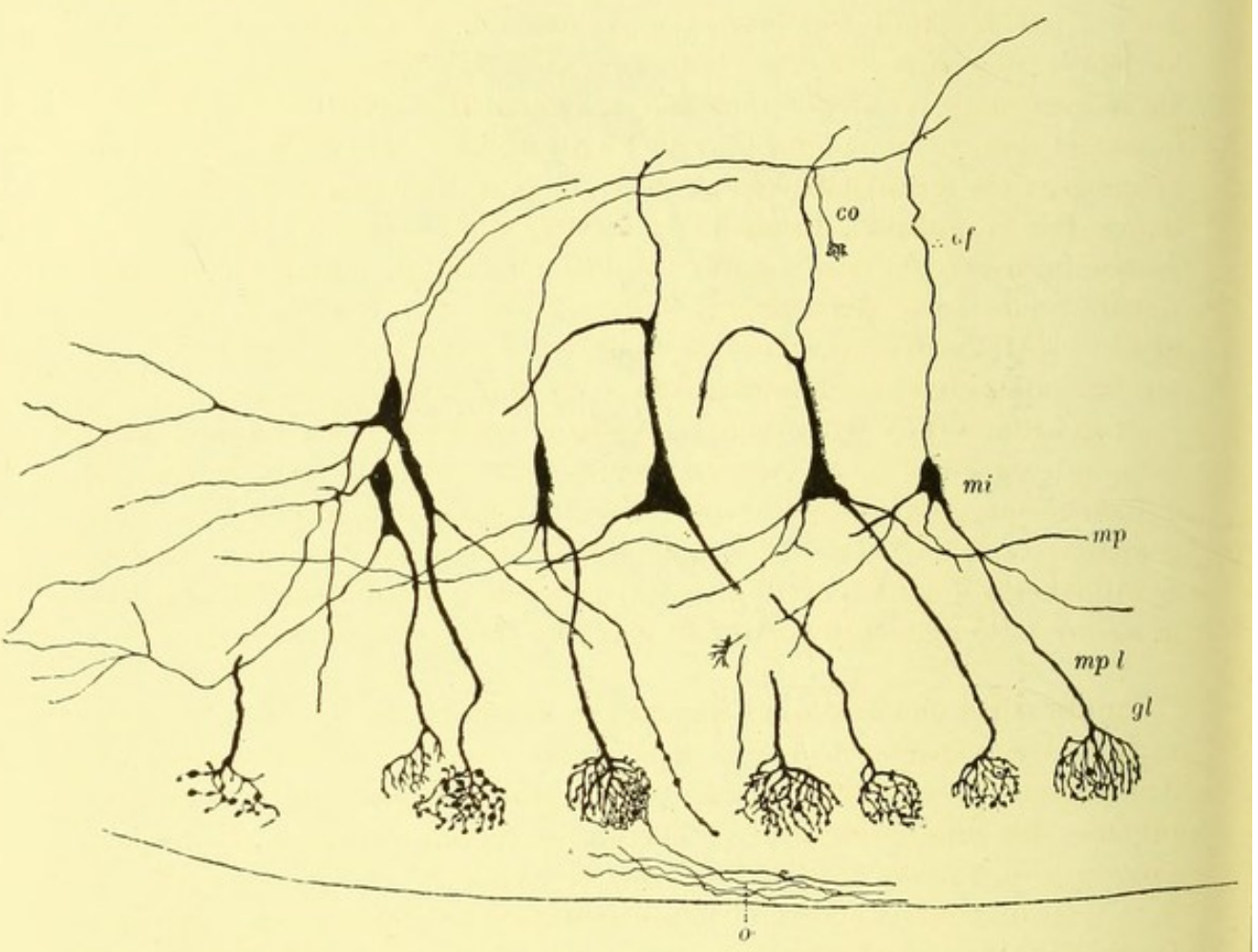

Fig. 112. — Cellules mitrales, glomérules olfactifs et terminaisons centrales du nerf olfactif. Partie inférieure d'une coupe sagittale du bulbe olfactif d'un lapin âgé de deux jours. Méthode rapide de Golgi. (D'après G. Retzius.)

mi, cellules mitrales. — *af*, prolongements cylindre-axiles des cellules mitrales. — *co*, branche collatérale du cylindre-axe. — *mp*, dendrites à direction tangentielle des cellules mitrales. — *mpd*, dendrite des cellules mitrales se rendant dans les glomérules olfactifs. — *gl*, glomérules olfactifs. — *o*, fibres olfactives.

le *cylindre-axe* comme un produit issu de la cellule, mais distinct d'elle.

Conception de Golgi.

Golgi a maintenu cette différenciation des prolongements cellulaires, en considérant les *dendrites* comme des organes de nutrition, chargés d'apporter à la cellule les sucs nécessaires à son existence, et le *prolongement cylindre-axile* comme seul doué d'une fonction nerveuse.

Conception de Cajal.

Pour Ramon y Cajal et v. Lenhossek, les dendrites et les cylindres-axes sont de même nature et jouent un même rôle, celui de *conducteur nerveux*. Les dendrites représenteraient, d'après Ramon y Cajal, des *appareils récepteurs*, les cylindres-axes des *conducteurs cellulifuges*, et « si les dendrites représentent des agents de

nutrition, ce ne serait qu'en augmentant la surface d'absorption de la cellule à laquelle elles appartiennent » (Cajal).

Nature nerveuse et rôle conducteur des dendrites.

Ramon y Cajal n'a pu, en effet, confirmer la constance du fait invoqué par Golgi en faveur du rôle purement nutritif des dendrites, à savoir, leurs rapports intimes avec les vaisseaux et la névroglie, et leur façon d'enlacer les capillaires, sur laquelle Meynert avait du reste déjà appelé l'attention. Ramon y Cajal a montré en effet, que les dendrites existaient dans des régions où il n'y a pas de capillaires, par exemple dans les glomérules olfactifs des Vertébrés inférieurs, etc.; que toute région de substance grise pourvue de fibres nerveuses terminales possède également des arborisations dendritiques, et que, réciproquement, tout territoire dépourvu de ramifications cylindre-axiles terminales est également dépourvu d'arborisations dendritiques. Dans la substance blanche du cerveau et de la moelle, on rencontre de nombreuses dendrites ramifiées, ainsi que Golgi, puis Kölliker l'ont signalé, mais on y rencontre également, ainsi que Ramon y Cajal l'a montré, les rameaux terminaux de nombreuses collatérales, dépourvues de myéline, qui s'enlacent étroitement avec les ramifications dendritiques.

Aujourd'hui, grâce aux recherches sur le système nerveux des Invertébrés, faites par Buchholz, Nansen, Romeo Fusari et G. Retzius, malgré les différences objectives si nettes que présentent ces deux variétés de prolongements, examinés à l'aide des méthodes de Golgi, de Nissl, etc., on doit se rattacher à l'opinion de Ramon y Cajal et de v. Lenhossek, et admettre la *nature nerveuse* des dendrites, et leur *rôle de conducteur nerveux*.

CONNEXIONS DES CELLULES NERVEUSES ENTRE ELLES. — Jusqu'aux travaux de Golgi, parus en 1880, on admettait, depuis Gerlach, l'existence d'un réseau anastomotique, formé par les prolongements protoplasmiques ramifiés des différentes cellules nerveuses, réseau destiné à établir une *continuité de substance*, entre les divers éléments du système nerveux.

Réseau de Gerlach.

Ce réseau, connu sous le nom de *réseau de Gerlach*, donnait naissance dans la moelle épinière aux racines postérieures, et recevait les dendrites ramifiées des cellules des cornes postérieures d'une part et des cellules des cornes antérieures d'autre part ; ces dernières envoyaient leur cylindre-axe dans une fibre motrice des racines antérieures. La *fibre sensitive* naissait du réseau de Gerlach, la *fibre motrice* des cellules des cornes antérieures, et le courant nerveux ou l'*arc réflexe sensitivo-moteur* se faisait par l'intermédiaire du réseau de Gerlach, en tout comparable à un réseau capillaire, dans lequel la racine postérieure représentait l'artère et la racine antérieure la veine.

La constatation anatomique de la connexion de la fibre radiculaire antérieure avec la cellule ganglionnaire des cornes antérieures, soupçonnée, et émise pour la première fois par Deiters, n'avait cependant pas été faite; de fortes présomptions existaient toutefois en faveur de cette connexion, que venait appuyer encore la découverte faite par Ranvier, du point précis où le cylindre-axe de la racine antérieure abandonnait son manchon de myéline.

Travaux de Golgi.

Golgi, en 1880, eut le grand mérite d'apporter la preuve anatomique de la *continuation directe d'une cellule nerveuse avec le cylindre-axe d'une fibre motrice ;* il montra :

1° Que toutes les cellules nerveuses donnent naissance à un cylindre-axe, soit *long* (cellule de Deiters), soit *court* (cellule de Golgi), lequel émet, à la façon des expansions protoplasmiques, des branches collatérales nombreuses et finement ramifiées ;

2° que les dendrites ne forment pas un réseau anastomotique, mais se terminent par des extrémités ramifiées et libres.

Réseau de Golgi.

Quant aux connexions réciproques des cellules et des fibres nerveuses, Golgi se laissa évidemment influencer par la théorie du réseau anastomotique de Gerlach, qui régnait en maîtresse dans la science depuis trente ans ; il admit à la place d'un réseau interdendritique, un *réseau anastomotique*, formé par les ramifications collatérales et terminales des cylindres-axes, en ne donnant toutefois cette conception que comme une hypothèse anatomique. Il assignait en même temps au corps cellulaire et aux dendrites un rôle purement nutritif, et excluait complètement ces parties de toute participation dans la transmission du courant nerveux.

En 1887, Forel et His s'opposèrent simultanément, en se basant sur des méthodes différentes, à la théorie du réseau anastomotique, soit dans le sens de Gerlach, soit dans le sens de Golgi.

Travaux de His

His montra, en se basant sur l'histogénèse, que le cylindre-axe procède de la cellule par voie de bourgeonnement, que son développement est antérieur à celui des dendrites, qu'il se termine par une extrémité libre, et que la fibre nerveuse qu'il concourt à former ne doit pas être considérée comme un élément à part, mais comme une partie constituante de la cellule nerveuse, que celle-ci soit d'origine centrale ou ganglionnaire.

Travaux de Forel basés sur l'emploi de la méthode de Gudden.

Forel, en se basant sur les résultats obtenus à l'aide de la méthode expérimentale de Gudden, fut également conduit à nier l'existence du réseau anastomotique de Gerlach et de Golgi ; pour lui le cylindre-axe n'est qu'un prolongement de la cellule, il se termine par des *ramifications arboriformes ;* le réseau n'est qu'apparent, et les connexions des cellules et des fibres se font par l'intermédiaire d'un feutrage plus ou moins dense, c'est-à-dire par contiguité et non par continuité de substance.

Travaux de Cajal.

En 1889, Cajal eut le mérite d'apporter la preuve histologique de l'existence des ramifications arboriformes admises par Forel. Il montra que les collatérales de Golgi, comme la branche terminale du cylindre-axe et comme le court cylindre-axe des cellules du type II de Golgi, se terminent tous par des *extrémités libres plus ou moins richement ramifiées.*

Les recherches de Ramon y Cajal ont été depuis confirmées par van Gehuchten v. Kölliker, v. Lenhossek, Retzius, Schäfer, etc., etc., et font loi dans l'état actuel de nos connaissances.

Travaux de Waller.

Les connexions entre le cylindre-axe et sa cellule d'origine sont, en effet, très intimes : lorsqu'on sectionne un nerf périphérique, *son bout périphérique dégénère,* ainsi que Aug. Waller l'a montré en 1850 ; si une lésion

destructive quelconque détruit un certain groupe cellulaire, les cylindres-axes appartenant à ces cellules *dégénèrent*, et cette *dégénérescence se fait toujours dans le sens du développement de la fibre*. Si la cellule d'origine est située dans la moelle et qu'elle envoie sa fibre vers le bulbe ou vers le cervelet, la dégénérescence est dite *ascendante;* si la cellule d'origine siège dans le cerveau et qu'elle envoie sa fibre dans des régions inférieures, telles que la protubérance, le bulbe, la moelle épinière, etc., etc., la dégénérescence est dite *descendante*. La propriété que possède la fibre nerveuse de dégénérer, lorsqu'elle est séparée de sa cellule d'origine ou lorsque cette cellule est détruite, a été mise à profit, ainsi que nous l'avons vu précédemment, pour étudier le trajet dans les masses blanches encéphalo-médullaires de certains faisceaux de fibres nerveuses. (Voy. méthode des *dégénérescences secondaires*, p. 9.)

Méthode des dégénérescences secondaires.

Pendant longtemps, on croyait que le *bout périphérique* d'un nerf sectionné ou détruit dégénérait seul, et que le *bout central* ne présentait aucune espèce d'altération; on sait aujourd'hui, depuis les travaux de Ranvier sur la dégénération et la régénération des nerfs sectionnés, que le *bout central* subit également d'importantes modifications. Ranvier a montré que dans le bout central d'un nerf sectionné, la striation du cylindre-axe s'accentue, que ce cylindre-axe bourgeonne, qu'il donne naissance à des fibrilles qui formeront de nouveaux nerfs, et qui se serviront des gaines de Schwann du bout périphérique dégénéré, comme de point d'appui et de soutien pour atteindre la périphérie, dans laquelle ils se terminent. Dès que le nerf a atteint la périphérie, il reprend ses fonctions et on dit alors que *le nerf s'est régénéré*.

Altérations du bout central d'un nerf sectionné.

Travaux de Ranvier.

Régénération des nerfs sectionnés.

Mais si, par suite d'une cause quelconque (excision, rétraction, déplacement, amputation du bout périphérique), le nerf de nouvelle formation ne peut trouver de point d'appui auprès des gaines de Schwann du bout dégénéré, il s'enroule, s'arrête dans son développement et donne naissance à un *névrome*, ainsi qu'on l'observe par exemple dans les moignons des amputés. Mais dans ces cas, en particulier chez les amputés de *vieille date*, on observe un certain degré d'atrophie des racines postérieures et du cordon postérieur correspondant, ainsi qu'une diminution du nombre des cellules des cornes antérieure et postérieure du même côté, tous phénomènes qui sont d'autant plus accusés que l'amputation est de date plus ancienne, et qu'elle porte sur un segment de membre plus rapproché du tronc. (Vulpian, Dickinson, Hayem, Dejerine et Mayor, Hayem et Gilbert, Friedländer et Krause, P. Marie, etc.)

Névromes des amputés.

Lésions de la moelle chez les amputés.

Cette atrophie de la cellule d'origine de la fibre nerveuse, qui se produit lorsque l'on sectionne cette dernière, est extrêmement rapide et prononcée chez les *très jeunes sujets*, en particulier chez les *nouveau-nés*, et c'est sur elle qu'est basée la *méthode expérimentale de Gudden* qui a donné de si beaux résultats entre les mains de Gudden, Ganser, Forel, v. Monakow, Mayser, etc., etc. (Voy. p. 12).

Méthode de Gudden, son application aux nerfs moteurs.

Lorsque chez des *animaux nouveau-nés* on *arrache* un nerf moteur, ou

lorsqu'on pratique des *sections* partielles de la moelle, du bulbe, etc., lorsqu'on fait l'*ablation* de certaines régions de l'écorce cérébrale ou cérébelleuse, ou de certains ganglions plus ou moins accessibles aux instruments, on observe non seulement la dégénération du bout périphérique des fibres sectionnées, mais encore l'*atrophie*, voire même la disparition complète de leurs cellules d'origine, si celles-ci n'ont pas déjà été détruites par l'instrument tranchant comme dans les cas d'ablation de l'écorce ou des noyaux gris.

Dans la méthode expérimentale de Gudden, la fibre nerveuse s'altère dans les deux sens.

Dans la méthode de Gudden, la fibre s'altère donc dans toute son étendue : son *bout périphérique* dégénère, son *bout central avec sa cellule d'origine* s'atrophie. L'atrophie du bout central et de la cellule d'origine semble donc séparer complètement les résultats obtenus à l'aide de la méthode de Gudden d'avec ceux obtenus à l'aide des dégénérescences secondaires.

Travaux de Forel sur les nerfs moteurs de l'animal adulte.

Forel, par ses expériences sur *l'animal adulte*, a montré que le bout central et la cellule d'origine présentent constamment des altérations, consistant en une *émaciation*, quelquefois en une *atrophie* très considérable de la cellule d'origine, pour peu que l'excision n'ait pas été pratiquée en un point trop éloigné de cette dernière. L'émaciation de la cellule est *insignifiante* lorsque les extrémités terminales du nerf sont seules lésées, ou lorsque la régénération est rapide et complète. L'atrophie est *partielle*, mais néanmoins évidente, lorsqu'on excise un segment du nerf de façon à rendre la régénération impossible, et lorsqu'on opère sur un point de son trajet pas trop éloigné du centre (par exemple au niveau du trou stylo-mastoïdien pour le facial). L'atrophie est *considérable* et peut aller jusqu'à la *disparition complète de la cellule*, ainsi qu'Hayem l'a montré en 1872, lorsqu'on arrache le nerf, c'est-à-dire lorsqu'on le rompt au niveau de sa sortie du bulbe ou de la moelle.

Travaux de Hayem sur l'arrachement des nerfs moteurs.

Ces faits sont importants à connaître car, en nous montrant qu'une lésion nerveuse périphérique retentit sur les centres, ils nous donnent l'explication de certaines névrites à marche ascendante (Duménil, Friedreich, Dejerine et Sottas), ainsi que de la dégénérescence rétrograde de certains faisceaux médullaires, du faisceau pyramidal entre autres (Sottas).

Mais cette atrophie n'est jamais *chez l'animal adulte*, ni aussi rapide, ni surtout aussi complète que chez le nouveau-né. La résorption des parties nécrosées est en effet extrêmement rapide chez le jeune animal, elle est en outre *complète* et ne laisse pas de résidus; chez *l'adulte*, au contraire, la résorption est toujours plus lente, elle n'est jamais complète et laisse toujours des résidus, sous forme de cellules ratatinées se colorant intensivement par le carmin et présentant l'aspect de cellules araignées (Forel).

Les résultats de la méthode de Gudden ne se différencient donc que *quantitativement* non *qualitativement*, ainsi que le fait remarquer Forel, d'avec ceux de la méthode dite des dégénérescences.

Application de la méthode de Gudden aux nerfs sensitifs.

Lorsqu'on opère, non plus sur des nerfs moteurs, mais sur des nerfs sensitifs, les résultats sont différents, mais néanmoins nettement déterminés. La racine dite *intra-médullaire* ou *intra-bulbaire* d'un nerf sensitif est l'analogue du bout périphérique de la fibre nerveuse, puisque la fibre

radiculaire centrale et la fibre périphérique résultent d'une division en T du cylindre-axe de la cellule d'un ganglion rachidien.

Ramifications arboriformes de Forel.

Lorsqu'on arrache un nerf sensitif, les fibres y compris les *ramifications arboriformes* de Forel seules dégénèrent dans le *noyau de terminaison* du nerf sensitif (voy. p. 149); les *cellules* autour desquelles ces fibres s'arborisent (cellules d'origine d'un autre neurone) persistent toutes comme nombre et comme volume, elles se *rapprochent* simplement, par suite de l'atrophie des ramifications arboriformes des cylindres-axes.

Atrophies indirectes.

La méthode expérimentale de Gudden et la méthode des dégénérescences montrent donc que la fibre nerveuse périphérique ou centrale, motrice ou sensitive, s'altère dans toute la longueur de son trajet et que l'atrophie ne dépasse pas le point de terminaison de la fibre. Cependant, dans quelques cas, surtout chez les jeunes enfants et les jeunes animaux, on voit l'atrophie se propager au delà des noyaux de terminaison du neurone dégénéré : il s'agit alors de ces atrophies dites *indirectes* observées spécialement par v. Monakow à l'aide de la méthode de Gudden. Ces *atrophies indirectes* s'observent presque *exclusivement* chez les très jeunes animaux et chez l'homme, dans les lésions cérébrales soit très anciennes, soit remontant à la première enfance. Gudden les a attribuées à tort à des phénomènes de compression secondaire, dus à l'accumulation du liquide céphalo-rachidien ou à des déformations secondaires (Verschiebung de Gudden); ces atrophies indirectes, qui sont toujours des atrophies excessivement lentes et qui ne s'observent que lorsque l'animal, le jeune enfant ou l'adulte a survécu *longtemps* à sa lésion, relèvent très probablement d'une autre cause; elles tiennent, soit à un tassement des éléments cellulaires contenus dans le noyau, soit à leur manque de fonctionnement.

Causes probables des atrophies indirectes.

En effet, lorsque les ramifications arboriformes des cylindres-axes sont dégénérées, atrophiées et détruites, dans un noyau gris — que ce soit un noyau de la couche optique, un tubercule quadrijumeau, ou un noyau de terminaison d'un nerf sensitif, — les cellules de ce noyau, qui constituent les cellules d'origine d'autres systèmes de neurones, se rapprochent les unes des autres, au fur et à mesure que ce noyau se rétracte par suite de la disparition de son tissu intercellulaire constitué surtout par les fibrilles des ramifications arboriformes. Ces cellules peuvent se rapprocher au point de gêner par leur compression mutuelle leur libre fonctionnement. Ce résultat peut être produit d'autant plus facilement, que l'excitation naturelle qui leur venait des fibres désormais dégénérées leur faisant défaut, leur activité vitale diminue, et les cellules avec leur cylindre-axe s'atrophient peu à peu. Mais cette atrophie indirecte n'est jamais qu'*excessivement lente*, surtout si on la compare à la rapidité d'évolution de la dégénérescence secondaire.

Marche excessivement lente de l'atrophie indirecte.

De l'étude histogénique que nous venons de faire, il résulte donc que :

1° Les cellules nerveuses de la moelle, du cerveau, ou des ganglions, sont toutes isolées au début, sans connexion aucune, soit entre elles, soit

avec la périphérie. Elles représentent, suivant l'expression de His, un

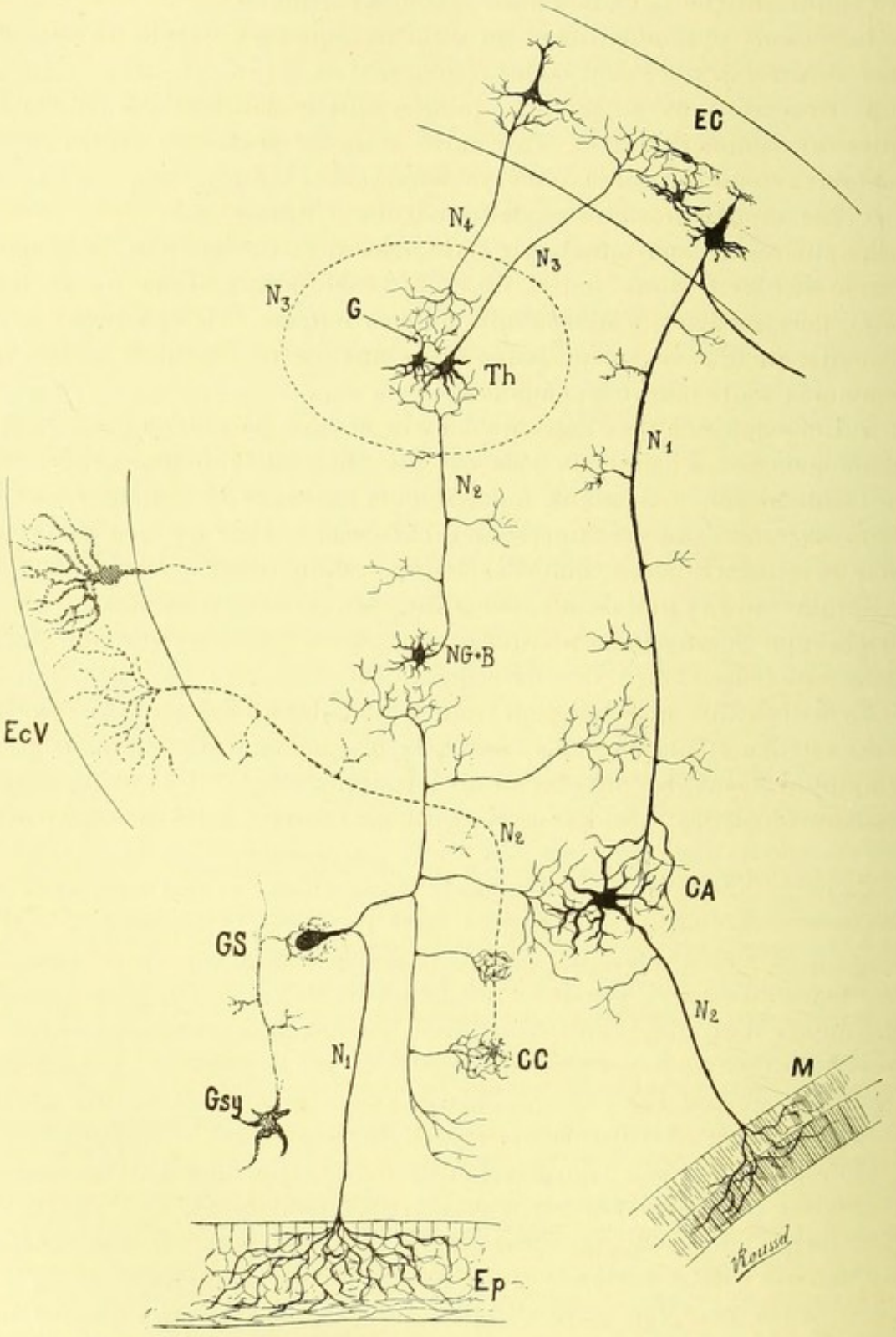

Fig. 113. — Schéma de quelques neurones moteurs et sensitifs de l'homme [1].

système nerveux sans nerfs. Bientôt elles émettent des prolongements, les prolongements *cylindre-axiles*, par lesquels elles entrent en connexion,

1. Dans l'écorce cérébrale **EC**, nous avons figuré deux cellules pyramidales, une cellule de Cajal et une cellule de Golgi. Chacune de ces cellules avec son cylindre-axe et les ramifications ter-

soit avec la périphérie, soit avec des cellules plus ou moins éloignées. Plus tard, elles émettent de nouveaux prolongements souvent ramifiés, dits *prolongements protoplasmiques* ou *dendrites*, qui établissent entre les cellules voisines de nouvelles connexions.

2° Tous ces prolongements, qu'ils soient cylindre-axiles ou dendritiques, se terminent par des extrémités libres, *ramifications arboriformes* de Forel, *arborisations terminales* de Kölliker.

Neuropilème de His.

3° Les ramifications libres des dendrites et des cylindres-axes forment non pas un réseau anastomotique, comme le croyait Golgi, mais, ainsi que le démontrent les travaux de His, de Forel et de Ramon y Cajal, un *feutrage* dense, désigné par His sous le nom de *neuropilème*, feutrage dont tous les éléments, quelque serrés qu'ils soient les uns contre les autres, conservent néanmoins toute leur indépendance.

Les réseaux de Gerlach et de Golgi n'existent pas.

4° Il n'existe donc pas dans le système nerveux deux éléments, l'élément *cellule nerveuse* et l'élément *fibre nerveuse;* il n'existe qu'un seul élément, une seule unité, présentant son autonomie propre et constituée par la *cellule nerveuse*, son *prolongement cylindre-axile* et les *arborisations terminales* de ce dernier, unité que Waldeyer a désignée sous le nom de NEURONE, et Kölliker sous celui de *neurodendron*. Le système nerveux central ou périphérique n'est donc constitué que par une *chaîne de neurones plus ou moins longs* (fig. 113).

Neurone de Waldeyer.
Neurodendron de V. Kolliker.

La cellule du neurone peut siéger, soit dans l'axe *encéphalo-médullaire*, soit dans les *ganglions*, soit à la *périphérie* (cellule olfactive). Le cylindre-axe peut être plus ou moins long; une seule cellule nerveuse peut posséder plusieurs cylindres-axes (cellule de Cajal), mais un cylindre-axe

minales de ce dernier constitue un *neurone*. L'extension de ces quatre neurones dépend donc de la longueur de leurs cylindres-axes. La cellule de Golgi et la cellule de Cajal se ramifient en effet dans l'épaisseur même de l'écorce cérébrale : la cellule pyramidale de gauche envoie son cylindre-axe dans la couche optique *Th;* le cylindre-axe de la cellule pyramidale de droite se bifurque après un court trajet, l'une de ses branches entre dans la constitution d'une fibre calleuse, l'autre appartient au système pyramidal. Cette dernière branche, après avoir donné dans son trajet de nombreuses collatérales, se termine par des arborisations libres autour d'une cellule de la corne antérieure (*CA*). Le cylindre-axe de cette dernière cellule s'arborise librement à la surface d'un muscle **M**. La *voie motrice* se compose donc de deux *neurones :* le premier est constitué par les neurones du système pyramidal (N_1), le second par les neurones moteurs périphériques (N_2).

La *voie sensitive* est constituée au moins par trois *neurones*. Le *neurone sensitif* de premier ordre est représenté par la cellule du ganglion spinal (**GS**) dont le cylindre-axe périphérique s'arborise dans l'épiderme (**Ep**) et y reçoit les impressions sensitives et dont le cylindre-axe central pénètre dans la moelle où il s'arborise librement. De là l'influx nerveux est transmis à un neurone de 2e ordre, lequel peut être soit un neurone moteur périphérique (**CA**), soit un neurone cérébelleux (**CC**), soit un neurone bulbo-protubérantiel (*NG+B*). Le *neurone cérébelleux* est représenté par la cellule de la *colonne de Clarke* (**CC**) dont le cylindre-axe s'arborise dans l'écorce cérébelleuse du vermis supérior (**EcV**); le *neurone bulbo-protubérantiel* par la cellule des noyaux des cordons de Goll et de Burdach (*NG+B*), dont le cylindre-axe entre dans la constitution du ruban de Reil et s'arborise dans la couche optique (*Th*). Le neurone sensitif de 2e ordre entre en connexion dans le thalamus avec un neurone de 3e ordre, lequel peut être soit une cellule de Golgi (**G**), soit une cellule du thalamus (*Th*) dont le cylindre-axe s'arborise dans l'écorce cérébrale **EC**, au voisinage d'une cellule pyramidale, d'une cellule de Cajal ou d'une cellule de Golgi. Mais, par l'intermédiaire de la cellule de Golgi du thalamus, le neurone sensitif de 2e ordre peut encore entrer en connexion avec une des cellules pyramidales de l'écorce dont le cylindre-axe s'arborise dans le thalamus. La cellule du neurone sensitif de 1er ordre **GS** peut en outre être impressionnée par un neurone sympathique (**Gsy**).

Nous n'avons envisagé ici que les connexions les plus simples, elles sont en réalité beaucoup plus complexes, ainsi qu'on le verra dans la deuxième partie de cet ouvrage.

ne réunit jamais deux cellules nerveuses; le cylindre-axe périphérique ou central se termine toujours, soit par des arborisations terminales libres, soit par des boutons terminaux libres également.

La fonction des fibres nerveuses dépend de leur terminaison périphérique.

5° Il n'existe pas une *cellule motrice* et une *cellule sensitive*, une *fibre motrice* et une *fibre sensitive*. La FONCTION motrice ou sensitive dépend de la *terminaison périphérique* de la fibre, soit dans un élément moteur comme le muscle, soit dans un élément sensible comme la surface cutanée.

Neurilité de Vulpian.

Ainsi se trouve donc complètement et définitivement démontrée, par les recherches modernes, la théorie de la *neurilité* que notre illustre et très regretté maître Vulpian avait émise il y a près de trente ans, en se basant sur les données de la physiologie expérimentale. « En résumé, disait-il, la *neurilité* est, suivant toute vraisemblance, la même dans toutes les fibres nerveuses, qu'elles soient motrices, ou sensitives, ou sympathiques, qu'elles soient en rapport avec les organes des sens et peut-être même qu'elles fassent partie des centres nerveux. On peut se la représenter comme *une*, agissant de la même façon, quelle que soit la fonction qui seule varie. La raison de la différence de cette fonction ne doit pas être cherchée dans les propriétés physiologiques des fibres nerveuses elles-mêmes, mais bien dans la différence des connexions de ces fibres, tant avec les parties centrales qu'avec les parties périphériques. » (*Leçons sur la physiologie, etc.*, 1866.)

6° Les connexions des cellules entre elles sont toujours de simples connexions de *contact*, de *contiguïté*, jamais des connexions de *continuité de substance*. Ce principe du *contact* sert de base à toutes nos connaissances actuelles.

Absence d'anastomoses entre les cellules nerveuses.

Le *contact* a lieu entre les arborisations terminales du *cylindre-axe* ou de ses collatérales, soit avec les *corps cellulaires*, soit avec les *dendrites*.

Différents modes de contact entre les cellules.

Les *modes* de contact sont du reste variables; tantôt, comme dans le glomérule olfactif (fig. 112), la *dendrite* empanachée et ramifiée est entourée par les ramifications libres de la fibre olfactive; tantôt, comme dans le cervelet, les ramifications des cylindres-axes s'enroulent en liane autour des *dendrites* des cellules de Purkinje (*fibres grimpantes*), ou s'emboîtent avec le corps et les dendrites digitiformes des grains du cervelet (*fibres moussues*) (fig. 101 et 115); tantôt les arborisations terminales des collatérales et du cylindre-axe entourent le *corps cellulaire* d'une sorte de *corbeille terminale* (Endkörben de Kölliker) ou de *nid péri-cellulaire* (Cajal) (fig. 105); le plus souvent enfin, grâce à la longueur et la richesse de leurs dendrites, les cellules entrent en contact avec les arborisations terminales d'un très grand nombre de fibres nerveuses (cellules pyramidales de l'écorce cérébrale, cellules de Purkinje, cellules radiculaires des cornes antérieures).

Corbeilles terminales de Kölliker.

Contacts multiples.

Les aspérités des arborisations dendritiques (fig. 101) représentent très vraisemblablement des lieux d'impression ou de contact pour les fibrilles nerveuses terminales (Ramon y Cajal).

Mode de contact lorsque les dendrites font défaut.

Lorsque les dendrites font défaut, comme dans les cellules unipolaires ou bipolaires des ganglions cérébro-rachidiens, les ramifications terminales des cylindres-axes s'appliquent sur le corps cellulaire, et le contact se fait

uniquement par l'intermédiaire du corps cellulaire. Depuis les travaux de Ranvier et de v. Lenhossek, nous savons en effet que chaque cellule des ganglions rachidiens est entourée d'une capsule endothéliale. Ehrlich a décrit chez la grenouille, et Ramon y Cajal, chez les mammifères, une *arborisation péri-cellulaire* extrêmement fine, qui se continue avec une fibre nerveuse dont l'origine est inconnue, mais qui appartient probablement au système du grand sympathique. Cette structure est commune, non seulement à toutes les cellules des ganglions rachidiens, mais encore à celles des ganglions craniens (pneumo-gastrique, glosso-pharyngien, facial, trijumeau, etc.).

Arborisations péricellulaires des cellules ganglionnaires.

II. — SYSTÈME NERVEUX PÉRIPHÉRIQUE

§ 1. — STADE EMBRYONNAIRE

Les nerfs périphériques soit moteurs, soit sensitifs, représentent, ainsi que nous l'avons vu, les prolongements nerveux périphériques, soit d'une cellule radiculaire de la moelle ou du bulbe, soit d'une cellule des ganglions cérébro-rachidiens. Ils se développent du centre à la périphérie, ainsi que Kölliker, Bidder et Kupffer, Hensen et Vignal l'ont démontré, et se présentent sous forme de faisceaux de fines fibrilles, noyées au sein d'une matière homogène.

Développement des tubes nerveux.

Chaque fibrille représente le prolongement cylindre-axile d'une cellule nerveuse et se détache de la cellule par un cône d'insertion nettement délimité. Les cellules d'origine d'un même nerf périphérique se groupent ensemble, de telle sorte que le faisceau de fibrilles qui s'en détache et qui constitue le *nerf* présente lui-même une base d'insertion conique (fig. 114). De très bonne heure, à la fin du premier mois chez l'embryon humain (His), la périphérie de ces faisceaux de fibrilles est recouverte par des cellules conjonctives embryonnaires qui prolifèrent, pénètrent dans l'intérieur même des faisceaux nerveux, s'y multiplient et divisent les fibrilles nerveuses en petits faisceaux qu'elles recouvrent (fig. 116). Ces cellules connectives embryonnaires se différencient bientôt des cellules conjonctives ordinaires par la grande longueur que prend leur diamètre longitudinal, par rapport à leur diamètre transversal. Ce sont des cellules aplaties, très minces, présentant un noyau volumineux, ovalaire, en voie de repos ou en état de kariokynèse, entouré d'un protoplasma peu granuleux et s'étendant souvent au loin, sous forme de prolongements plus ou moins volumineux et déprimés. Ces longues cellules plates sont formées d'un protoplasma excessivement malléable, d'une consistance demi-molle, et présentant une grande plasticité (Vignal) (fig. 117); elles s'appliquent en effet à la surface des petits faisceaux de fibrilles nerveuses, se modèlent sur

Travaux de His.

Travaux de Vignal.

Formation de la gaine de Schwann et des segments interannulaires de Ranvier.

eux, les enveloppent, contractent avec eux une adhérence très intime, puis se soudent à elles-mêmes et constituent ainsi aux faisceaux de fibrilles une enveloppe spéciale, connue sous le nom de *gaine de Schwann*, et formée de segments superposés — *segments interannulaires de Ranvier* — dont le nombre correspond à celui des longues cellules connectives.

A cet état de développement, les parties essentielles de la fibre nerveuse sont consti-

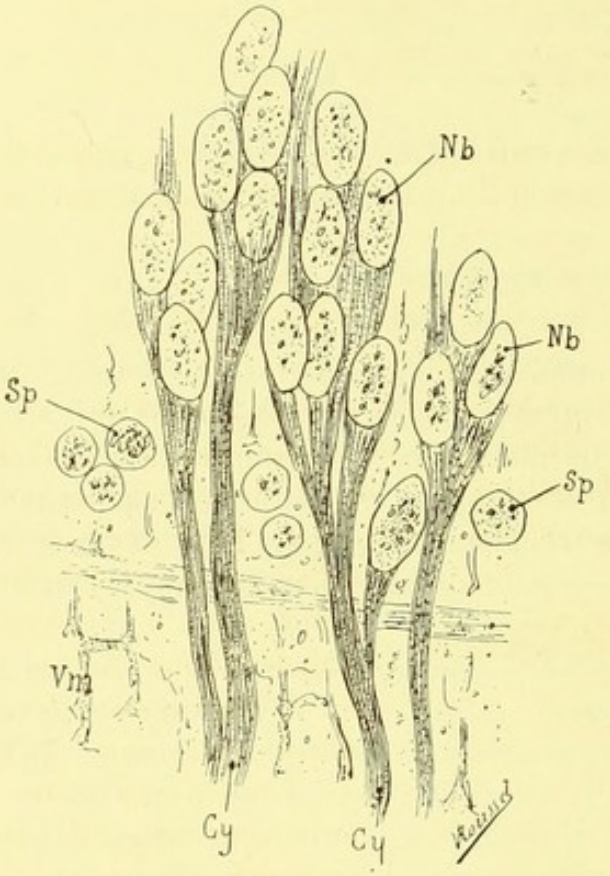

Fig. 114.

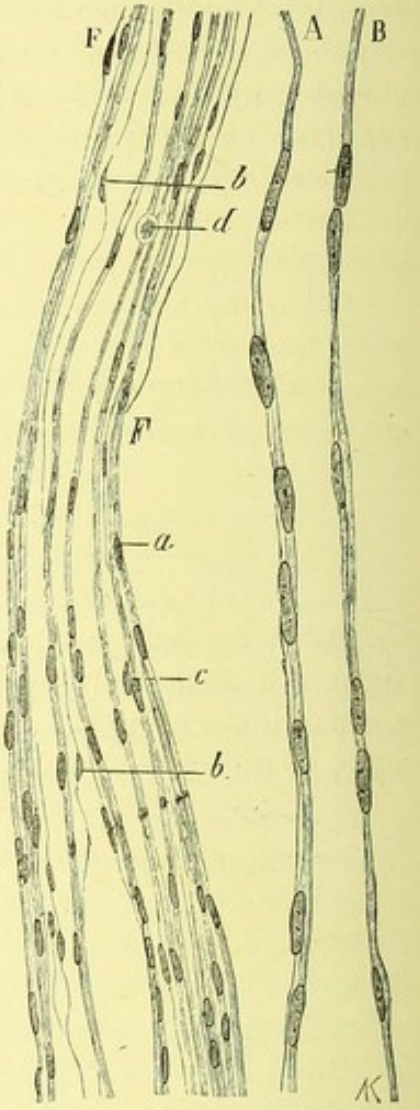

Fig. 115.

Fig. 114. — Groupe de neuroblastes moteurs et de fibres radiculaires d'un embryon humain d'environ quatre semaines. (D'après W. His.)

Cy, cylindre-axe. — *Nb*, neuroblastes. — *Sp*, spongioblastes. — *Vm*, voile médullaire.

Fig. 115. — Fibres nerveuses d'un embryon de brebis de 0m,155 de long. (D'après Vignal.)

F, portion d'un faisceau du nerf sciatique. — *a*, fibres nerveuses. — *b*, cellules connectives très allongées et isolées. — *c*, cellules connectives appliquées sur les fibres nerveuses et dont les noyaux sont seuls visibles. — *d*, cellules lymphatiques. — *A* et *B*, deux fibres nerveuses plus fortement grossies.

tuées : le faisceau de fibrilles en forme le cylindre-axe; il est entouré de protoplasma, recouvert par une enveloppe, la gaine de Schwann et, pour constituer un tube nerveux semblable à celui de l'adulte, il ne lui manque que sa *gaine de myéline*.

La fibre nerveuse à cet état de développement, même lorsqu'elle est dépouillée par dissociation de l'enveloppe que lui forment les cellules

connectives (Vignal), se distingue cependant d'avec le cylindre-axe d'une fibre de l'adulte, par l'exagération de la striation longitudinale du cylindre-axe et par la coloration plus foncée que prend ce dernier, lorsqu'on le soumet à l'action de l'acide osmique. Elle diffère en outre des fibres de Remak, avec lesquelles on pourrait la confondre à un examen superficiel, par les cellules connectives qui la recouvrent, la netteté de ses fibrilles et l'absence d'anastomoses.



Fig. 116. — Coupe d'un faisceau du sciatique d'un embryon de vache de 25 millimètres de long. (D'après W. Vignal.)

a, fibrilles noyées dans une substance homogène. — *b*, cellules connectives embryonnaires recouvrant la périphérie du faisceau.

§ 2. — STADE FŒTAL — APPARITION DE LA MYÉLINE

La myéline apparaît dans les nerfs vers la fin du 4e mois de la vie intra-utérine.

Vers la fin du quatrième mois de la vie intra-utérine, la myéline fait son apparition dans le protoplasma qui entoure le cylindre-axe. La myéline n'apparaît pas en même temps dans toutes les fibres, ni sur tous les points d'une même fibre nerveuse, elle apparaît au contraire du centre à la périphérie, ce qui a fait dire à Vignal que « l'évolution formative des fibres nerveuses est plus avancée comparativement dans les parties des nerfs proches du centre que dans celles de la périphérie, et que le degré de cette évolution est proportionnel au voisinage de la racine ».

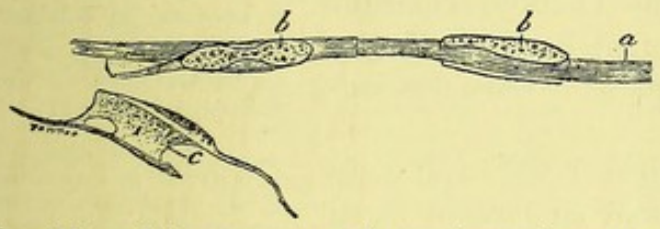

Fig. 117. — Fibres nerveuses d'un embryon de mouton de 0m,28 de long. (D'après Vignal.)

a, fibres nerveuses. — *b*, cellules connectives enveloppant les 3/4 de la fibre ; l'une de ces cellules a son noyau en voie de division, cette dernière est en partie détachée du faisceau. — *c*, cellules connectives complètement détachées du faisceau.

La myéline apparaît dans le nerf du centre à la périphérie (Vignal).

Au début, la myéline est à peine différenciée du protoplasma, probablement d'origine centrale, qui entoure le cylindre-axe et qui est connu sous le nom de *neuroplasma*. Bientôt elle apparaît sous forme de mince lame, de boules ou de gouttelettes, dans l'intérieur du protosplama péri-axile, en dedans de la gaine formée par les cellules connectives.

Lorsque la myéline apparaît en nappe, c'est-à-dire sous forme de mince lame, elle se moule à la surface du cylindre-axe qu'elle sépare de la gaine de Schwann et s'étend dans toute ou presque toute la longueur du segment inter-annulaire ; il est alors excessivement difficile de saisir la limite des cellules connectives qui forment les segments inter-annulaires (Vignal).

Sur d'autres fibres, elle apparaît sous forme de boules plus ou moins

allongées et irrégulièrement distribuées le long de la fibre nerveuse. Sur d'autres enfin, elle revêt la forme de granulations isolées les unes des autres. A partir de ce moment, la myéline se développe de plus en plus, et les gouttelettes se confondent avec la grande masse de la myéline (fig. 118); peu colorée par l'acide osmique au début, elle prend peu à peu sous l'influence de ce réactif, au fur et à mesure que l'on se rapproche de la naissance, une teinte beaucoup plus foncée, jusqu'à ce que la fibre nerveuse ait atteint les caractères qu'elle possède à l'état adulte; « on dirait, dit Vignal, qu'à mesure que la vie embryonnaire approche de sa fin, le protoplasma de la fibre nerveuse devient de plus en plus capable de sécréter une myéline parfaite ».

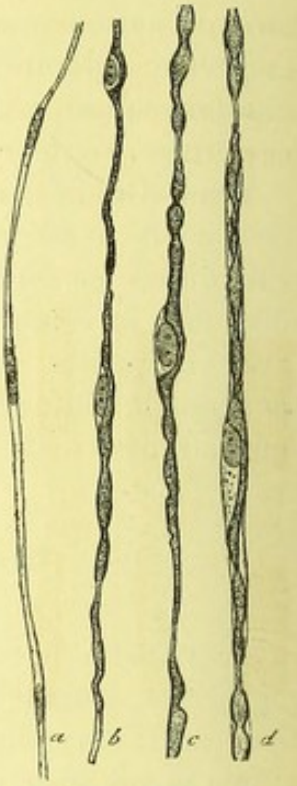

FIG. 118. — Quatre tubes nerveux du sciatique d'un embryon d'une brebis, long de 0m,34. (D'après Vignal.)

a, fibre sans myéline à la surface de laquelle on voit des noyaux. — *b* et *c*, deux fibres sur lesquelles la myéline a fait son apparition le long du cylindre-axe; le protoplasma est peu développé et ne se voit qu'au voisinage du noyau. — *d*, une fibre dans la myéline s'est également développée le long du cylindre-axe, mais le protoplasma est plus abondant; de plus il existe des granulations de myéline dans la masse de protoplasma située au voisinage du noyau.

Chez le fœtus les tubes à myéline ont une apparence moniliforme.

Ajoutons enfin que la myéline présente rarement, chez le fœtus, l'aspect de manchon régulier qu'elle affectera plus tard et qu'elle se présente avec des saillies ou des dépressions, donnant à la fibre nerveuse une apparence plus ou moins régulièrement moniliforme, signalée déjà par Valentin.

Hypertrophie du protoplasma péri-axile chez le fœtus.

En même temps que la myéline se développe, le protoplasma péri-axile ou neuroplasma s'hypertrophie. Il est toujours, d'après Vignal, beaucoup plus abondant chez l'embryon que chez l'adulte, remarque qu'avait déjà faite antérieurement Ranvier, sur les nerfs de jeunes animaux comparés à ceux des animaux adultes.

Les nerfs périphériques ainsi constitués n'ont plus qu'à croître. Ils s'accroissent en largeur et en longueur. Les tubes nerveux du fœtus sont en effet des tubes nerveux de très petit calibre, calibre que l'on ne trouve guère chez l'adulte que dans les cas de régénération des nerfs, leurs segments inter-annulaires sont également plus courts.

Accroissement du nerf en longueur.

L'accroissement en épaisseur ainsi qu'un certain degré d'élongation progressive sont très certainement, ainsi que Ranvier le fit remarquer en 1871, la conséquence de la croissance des éléments qui constituent la fibre nerveuse. Si l'augmentation du calibre du tube nerveux s'explique ainsi aisément, il n'en est pas de même de son accroissement en longueur. La mensuration comparative des segments interannulaires chez le fœtus et chez l'adulte nous montrent, en effet, que la longueur de ces segments est comme 1 à 3 (Ranvier), tandis que l'accroissement total du nerf est comme 1 à 5. L'accroissement seul des segments interannulaires ne saurait donc expliquer la croissance en lon-

gueur des nerfs; et celle-ci tient en grande partie, ainsi que Vignal l'a montré, à l'interposition des *segments intercalaires*. « Chez les embryons des mammifères et les jeunes sujets, des cellules conjonctives s'interposent entre deux segments inter-annulaires, au niveau de l'étranglement annulaire, et sous leur influence, le cylindre-axe croît plus rapidement que la gaine de Schwann, que le protoplasma et la myéline des segments inter-annulaires limitant les étranglements, de sorte qu'elles arrivent à se mettre en contact avec le cylindre-axe et qu'elles l'entourent. »

Segments intercalaires de Vignal. Mode d'accroissement des segments intercalaires d'après Vignal.

Ces cellules connectives, qui constituent un *segment intercalaire* de Vignal, sont donc tout à fait comparables aux cellules enveloppantes fœtales qui constituent la gaine de Schwann. Bientôt en effet, dans le protoplasma qui recouvre la portion légèrement accrue du cylindre-axe, des gouttelettes de myéline apparaissent (fig. 119). D'abord peu nombreuses, elles se fusionnent bientôt et forment au cylindre-axe, au niveau du petit segment intercalaire, un manchon complet qui n'a plus qu'à croître en longueur et en largeur par élongation interstitielle.

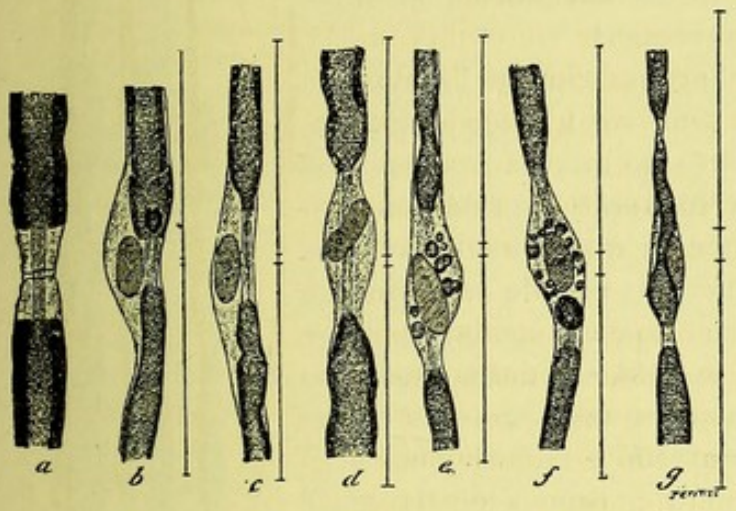

Fig. 119. — Segments intercalaires, à différentes phases de leur formation, d'un embryon de mouton de 0m,47 de long. (D'après Vignal.)

a, étranglement annulaire normal. — *b*, un étranglement annulaire sur lequel est appliquée une cellule connective intimement soudée à l'extrémité des deux segments inter-annulaires qui limitent l'étranglement. — *c* et *d*, deux étranglements annulaires plus allongés que le précédent, la cellule connective est nettement interposée entre les deux segments inter-annulaires; — *c*, est vu de profil; — *d*, de face. — *e* et *f*, la myéline est développée en gouttelettes dans la cellule connective formant le segment intercalaire. — *g*, la myéline est assez développée dans la cellule connective pour qu'elle forme un petit segment inter-annulaire (segment intercalaire). Les lignes placées au voisinage des segments indiquent la longueur relative des segments intercalaires et des deux segments inter-annulaires voisins.

La longueur de ces segments intercalaires est très variable. Ils sont d'autant plus courts que l'embryon est plus jeune, mais on en trouve encore de très courts chez le nouveau-né, ce qui tend à prouver, d'après Vignal, que pendant la croissance il continue à se former de nouveaux segments inter-annulaires, et on comprend ainsi qu'un nerf s'accroisse avec le membre sans qu'il y ait déplacement de ses parties (Vignal).

Longueur des segments intercalaires.

Segments courts intercalaires. — Renaut (de Lyon) a décrit chez le cheval et l'âne adultes, entre des segments inter-annulaires normaux, d'autres segments plus courts et plus minces, qu'il a appelés *segments courts intercalaires*. Ces segments courts ont une longueur qui peut n'être que le cinquième de la longueur des segments normaux. Renaut regarde ces segments plus courts et plus minces comme des segments de nouvelle formation,

Segments courts intercalaires de Renaut.

destinés à remplacer les éléments dont l'évolution est terminée. Il est certain, en effet, que dans les nerfs tout comme dans les autres tissus de l'économie, il se fait une rénovation, mais cette question de la dégénérescence et de la régénération des nerfs à l'état physiologique, posée déjà par Remak en 1838, est encore loin d'être connue dans tous ses détails. On sait du reste que chez l'homme adulte comme chez les animaux, on trouve des tubes nerveux en voie de dégénérescence (S. Mayer), bien que d'après nos recherches ces fibres soient excessivement rares chez l'homme adulte et bien portant.

Renaut, qui a constaté chez les solipèdes la présence de nerfs en voie de dégénération, dit n'avoir jamais observé dans ces nerfs dégénérés de nouveaux tubes nerveux inclus indiquant une régénération par développement centrifuge, analogue à celle que l'on observe dans le bout périphérique d'un nerf en voie de dégénération après section expérimentale et rapprochement des deux tronçons. Comme, d'un autre côté, ces nerfs dégénérés des solipèdes présentent toujours des segments courts intercalaires, Renaut a été amené à regarder ces segments courts comme destinés à remplacer les nerfs dégénérés.

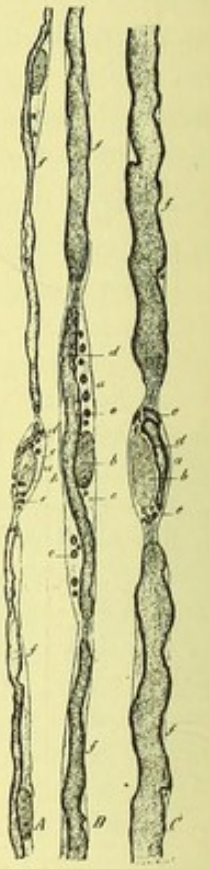

Fig. 120.—Trois jeunes segments intercalaires à divers états de développement. (D'après Vignal.)

Les deux premiers, *A* et *B*, viennent d'un nerf d'un embryon de brebis, long de 0m,47 ; le troisième, *C*, d'un nerf d'un enfant âgé de 10 jours. — *a*, segment intercalaire. — *b*, noyau. — *c*, protoplasma. — *d*, myéline développée dans le protoplasma du segment intercalaire le long du cylindre-axe. — *e*, myéline développée dans le protoplasma, non le long du cylindre-axe. — *f*, les segments inter-annulaires entre lesquels se trouvent les segments intercalaires.

Signification des segments de Renaut.

Vignal, qui a étudié les segments de Renaut, ne se prononce pas sur leur signification et croit que les segments de Renaut peuvent être, ou bien comme l'admet le professeur de Lyon des segments de nouvelle formation, ou bien, au contraire, n'être que des segments intercalaires qui, formés dans le jeune âge, ont persisté à l'état de développement incomplet. Il nous paraît cependant probable que les segments de Renaut représentent bien des segments de nouvelle formation qui poussent des prolongements vers la périphérie, pour remplacer des tubes nerveux dont l'évolution est terminée.

Boll. *Die Histologie und Histogenese der nervösen Centralorgane. Archiv. für Psychiatrie und Nervenkrankheiten*, 1874. — Buchholz. *Bemerkungen über den histologischen Bau des Centralnervensystems der Suswassermollusken. Archiv. für. Anat. Physiol. und wissenschaftl. Medicin*, 1863. — S. R. y Cajal. *A propos de certains éléments bipolaires du cervelet, avec quelques détails nouveaux sur l'évolution des fibres cérébelleuses. Internat. Monatschr. f. Anat. und Physiol., Bd VII*, 1890. — Du même. *Sur les fibres nerveuses de la couche granuleuse du cervelet et sur l'évolution des éléments cérébelleux. Internat. Monatschr. f. Anat. und Physiol., Bd VII*, 1890. — Du Même. *Sur la structure de l'écorce cérébrale de quelques mammifères. La Cellule.* Tome VII, 1891. — Deiters, *Untersuchungen über Gehirn und Rückenmark des Menschen und der Saügethiere. Braunschweig*, 1865. —

Ehrlich. *Ueber die Methylenblaureaction der lebenden Nervensubstanz. Deutsch medic. Wochenschrift*, 1886. — Forel. *Einige Hirnanatomische Betrachtungen und Ergebnisse. Arch. f. Psychiatrie und Nervenkrankheiten. Bd* XVIII, 1887. — Fusari. *Untersuchungen ueber die feinere Anatomie des Gehirns des Teleostier. Intern. Monatsschr. f. Anat. u Physiologie. Bd IV*, 1887. — Van Gehuchten. *Contribution à l'étude de la muqueuse olfactive chez les mammifères.* La Cellule. Tome VI, 1890. — Du même. *La Structure des centres nerveux. La moelle épinière et le cervelet. La Cellule.* Tome VII, 1891. — Du même. *Les Découvertes récentes dans l'anatomie et l'histologie du système nerveux central. Annales de la Société belge de microscopie.* Tome XV, Bruxelles, Manceaux, 1891. — Du même. *Le Système nerveux de l'homme.* Lierre, 1894. — Gerlach. *Von dem Ruckenmark. Stricker's Handbuch der Lehre von den Geweben*, 1871. — Gierke. *Die Stützsubstanz der Centralnervensystems. Archiv. f. mikr. Anat., Bd.* 25 et et 26, 1885-1886. — Golgi. *Sulla fina anatomia degli organi centrali del sistema nervosa.* Milano, 1885-1886. — Du même. *Sulla fina structura dei Bulbi olfactorii. Reggio Emilia*, 1875. — Du même. *Recherches sur l'histologie des Centres nerveux. Archives italiennes de Biologie.* Tome III, 1883. — Henle. *Handbuch der systematischen Anatomie des Menschen. Bd III, Nervenlehre. Braunschweig*, 1871. — His. *Die Neuroblasten und deren Enstehung im embryonalen Mark. Abh. der math-phys Classe d. Konigt. Sachs. Gesellsch. d. Wissensch. Bd. XV*, 1889. — Du même. *Histogenese und Zusammenhang der Nervenelemente. Archiv. f. Anat. u Phys. Abth. Supplement Band*, 1890. — Du même. *Die Entwickelung der ersten Nervenbahnen beim Menschlichen Embryo. Uebersichtliche. Darstellung. Arch. f. Anat. u Phys. Anat. Abth.* 1887 p. 368. — Du même. *Die Morphologische Betrachtung der Kopfnerven.* Id., p. 379. — Von Kölliker. *Zur feineren Anatomie des centralen Nervensystems. Das Kleinhirn; Das Ruckenmark. Zeitschrift f. wissensch. Zoologie. Bd.* 49 et 57, 1890. — Du même, *Histologische Mittheilungen. Würzburger Sitzungsberichte*, 1889. — Du même. *Zur feineren Anatomie des centralen Nervensystems. Zweiter Beitrag : Das Rückenmarke. Zeitschr. f. wissensch. Zoologie*, 1890. — V. Lenhossek. *Neuere Forschungen ueber den feineren Bau des Nervensystems. Correspondenzblatt für Schweizer Aertze. Iahrg.* 21, 1891. — Du même. *Die Entwickelung der Ganglienanlagen bei dem Meuschlichen Embryo. Arch. f. Anat. u Phys. Anat., Abth.* 1891, p. 1. — Du même. *Der feinere Bau des Nervensystems im Lichte neuester Forschungen.* Berlin, 1893. — Du même. *Zur Kenntniss der ersten Enstehung der Nervenzellen und Nervenfasern beim Vogelembryo. Verlandl. des X internat. medic. Congresses.* Berlin, 1890. — Du même. *Ursprung, Verlauf und Endigung der sensiblen Nervenfasern bei Lumbricus. Archiv. f. mikrosk. Anatomie. Bd.* 30, 1892. — Du même. *Beiträge zur Histologie des Nervensystems und der Sinnesorgane.* Wiesbaden, 1894. — Nansen. *The Structure and Combination of the Histological Elements of the Central nervous Systems. Bergens Museums Aarsberetuing.* Bergen, 1887. — Ranvier, *De la névroglie. Comptes rendus de l'Acad. des sc.* Tome 94, 1882, et *Arch. de Physiol. norm. et pathol.*, 1883. — Retzius. *Zur Kenntniss der Ependymzellen der Centralorgane. Verhandl. des Biol. Vereins in Stockholm*, 1891. — Du même. *Biologische Untersuchungen. Neue Folge. Bd* I, II, III, IV, V. Stockholm, 1892. — Robin. *Procès-verbaux de la Société philomatique de Paris.* Séance du 13 février 1847. — A. Thomas. *Contribution à l'Étude du développement des cellules de l'écorce cérébrale par la méthode de Golgi. C. R. Soc. de Biol.*, 1894. — Vignal. *Sur le développement des éléments de la moelle des mammifères. Archives de physiol. norm. et path.*, 1884. — Du même. *Recherches histologiques sur les centres nerveux de quelques invertébrés. Archives de zoologie expérimentale et générale.* Série 2, t. I, 1883. — Du même. *Accroissement des tubes nerveux en longueur par la formation de segments intercalaires. Arch. de Phys.*, 1883. — Du même. *Développement des éléments du système nerveux cérébro-spinal chez l'homme et chez les mammifères.* Paris, 1889. — Waldeyer. *Ueber einige neuere Forschungen im Gebiete der Anatomie des Nervensystems. Deutsche medicin. Wochenschrift*, 1891. — Aug. Waller. *Sur la Reproduction des nerfs et sur la structure et les fonctions des ganglions spinaux. Müllers Archiv*, 1852.

CHAPITRE IV

HISTOLOGIE GÉNÉRALE DU SYSTÈME NERVEUX DE L'ADULTE

CONSIDÉRATIONS GÉNÉRALES

Substance grise et substance blanche du système nerveux central.

Considéré à l'œil nu au point de vue de sa structure générale macroscopique, le système nerveux est essentiellement formé de deux substances qui diffèrent par leur aspect, leur consistance, leur structure et leurs fonctions. L'une de ces substances présente une couleur *grise*, l'autre une couleur *blanche*. La substance grise représente la substance active par excellence, le véritable foyer d'innervation; la substance blanche, au contraire, est passive au point de vue de ses fonctions et entièrement subordonnée à la substance grise.

Substance grise.

La *substance grise*, riche en cellules et en fibres nerveuses, forme les ganglions périphériques et constitue un peu moins du tiers de la masse totale de l'axe encéphalo-médullaire. Elle est translucide, quelquefois même transparente, comme au niveau de la substance gélatineuse centrale et de la substance gélatineuse de Rolando; sa couleur varie du gris presque blanc de l'écorce cérébrale au brun noirâtre du *locus niger* de Sœmmering. Entre ces teintes extrêmes viennent se ranger une foule de nuances intermédiaires, telles que le gris jaune de la couche optique, le gris rouge des noyaux rouges de Stilling, de la substance ferrugineuse du quatrième ventricule, etc. Ces différences de coloration tiennent, non seulement à l'abondance de la substance grise en vaisseaux sanguins, mais surtout à la richesse plus ou moins considérable de ses cellules en granulations pigmentaires.

Différences de coloration de la substance grise suivant les régions.

Substance blanche, sa coloration et sa consistance.

La *substance blanche* est constituée presque exclusivement de fibres nerveuses; elle est remarquable par son opacité et se montre sous le même aspect et avec le même éclat dans toute l'étendue du système nerveux.

Elle forme la plupart des nerfs périphériques ainsi que les deux tiers de l'axe encéphalo-médullaire.

La substance grise, bien que très molle, présente cependant un degré de fermeté que n'offre pas la substance blanche. Cette dernière, de moindre consistance, a été comparée par les auteurs anciens à une sorte de pulpe, de là le nom de *pulpe cérébrale*. La consistance de ces substances varie suivant que l'on considère les différentes parties du système nerveux : ainsi le système nerveux périphérique (nerfs et ganglions), présente une consistance autrement ferme que celle du système nerveux central. Le degré de consistance tient en grande partie à la plus ou moins grande abondance du tissu conjonctif dans la texture générale du système nerveux. Partout où le tissu conjonctif abonde, comme par exemple dans les nerfs et les ganglions périphériques, la consistance soit de la substance blanche, soit de la substance grise, est augmentée; partout où le tissu conjonctif n'existe qu'à l'état de trace et se réduit au rôle de simple soutien des vaisseaux sanguins et lymphatiques comme dans le système nerveux central, la consistance est faible.

Mode de répartition des substances blanche et grise, dans le système nerveux central.

Dans le système nerveux central, le mode de répartition des substances blanche et grise varie selon les segments que l'on considère. Dans la moelle épinière, la substance blanche occupe la périphérie et entoure complètement la substance grise. Dans l'encéphale, la substance grise entoure les cavités ventriculaires, recouvre la plus grande partie de sa périphérie et forme des amas disséminés dans son épaisseur.

Substance grise centrale.

La *substance grise centrale* se présente sous l'aspect d'une longue colonne, qui s'étend du *cône médullaire* jusqu'au corps calleux. Elle entoure le canal central de l'épendyme, s'élargit, s'étale et s'entr'ouvre au niveau du bulbe pour former le quatrième ventricule, puis se rétrécit au niveau de l'aqueduc de Sylvius. Elle tapisse le troisième ventricule et s'unit à celle du côté opposé au-dessus du sillon de Monro pour former la *commissure molle*. Au niveau des ventricules latéraux, la substance grise se réduit à une très mince couche, qui ne présente une certaine épaisseur qu'au niveau de l'angle latéral du ventricule, ainsi qu'au niveau des extrémités antérieure et postérieure de ses cornes frontale et occipitale.

Substance grise périphérique.

La *substance grise périphérique* revêt la forme d'une couche irrégulièrement onduleuse, qui recouvre le cerveau et le cervelet dont elle constitue l'*écorce*. Elle représente à peu près les 9 dixièmes de la masse totale de la substance grise de l'axe encéphalo-médullaire.

Ganglions cérébraux ou encéphaliques, ou noyaux centraux.

La *substance grise*, qui est située dans l'*épaisseur de l'encéphale*, constitue autant de noyaux de volume très inégal et de forme extrêmement variable, qu'on désigne sous le nom générique de *ganglions cérébraux* ou *encéphaliques*. Ces ganglions sont tantôt nettement circonscrits, comme les *corps opto-striés*, le *corps de Luys*, les *corps genouillés*, les *ganglions des tubercules quadrijumeaux*, les *olives du bulbe* et de la *protubérance*, etc., tantôt vaguement délimités ; ils forment, dans ce cas, des nappes mal circonscrites de substance grise, qui s'infiltrent dans les interstices de la substance

blanche, comme la *formation réticulée* de la région de la calotte, les *noyaux gris de l'étage antérieur* de la protubérance, etc., etc.

La substance blanche est formée de conducteurs, de

La substance blanche est formée de fibres jouant le rôle de conducteurs.

fibres, qui relient entre elles les différentes parties de la substance grise. Elle occupe la périphérie de la moelle épinière, relie l'écorce cérébrale et cérébelleuse aux ganglions encéphaliques et ces derniers à la substance grise centrale.

Couronne rayonnante de Reil.

L'ensemble des fibres qui relient l'écorce cérébrale aux ganglions encéphaliques forme la *couronne rayonnante* ou *grand soleil* de Reil, et répond au système de *projection de 1er ordre* de Meynert. L'ensemble des fibres qui relient les ganglions encéphaliques à la substance grise centrale constitue le système de *projection de 2e ordre* de Meynert. Le *système de projection de 3e ordre* de cet auteur est constitué par les nerfs périphériques, c'est-à-dire par l'ensemble des fibres qui relient la substance grise centrale, aux organes de la périphérie du corps.

Fibres de projection.

A côté de ces trois systèmes de fibres de projection décrits par Meynert, il en existe un autre dont nous devons la connaissance aux travaux de Türck, Bouchard, Charcot et Vulpian, Gudden, Flechsig, etc., travaux basés sur la méthode des dégénérescences, sur la méthode des atrophies expérimentales et sur l'époque de myélinisation des conducteurs nerveux. C'est le système de *projection directe* qui relie l'écorce cérébrale à la substance grise centrale et qui comprend entre autres le *faisceau pyramidal*.

Le cervelet enfin présente des systèmes de *fibres de projection* qui sont les homologues de celles décrites par Meynert dans le cerveau.

Mais les systèmes des fibres de projection ne constituent pas toute la masse blanche de l'axe encéphalo-médullaire. A côté des fibres rayonnantes on trouve dans la substance blanche des hémisphères cérébraux et cérébelleux, ainsi que dans la substance blanche de la moelle, d'autres

Fibres commissurales et arquées.

faisceaux de fibres; les unes *commissurales*, celles du corps calleux et de la commissure blanche antérieure du cerveau, par exemple, relient entre elles l'écorce des deux hémisphères, les autres, *arquées*, constituent un véritable système de *fibres d'association*, et unissent entre elles les différentes parties de l'écorce d'un même hémisphère.

Conception ancienne de la structure du système nerveux.

Jusqu'à ces dernières années, on divisait les éléments constitutifs du système nerveux central en deux variétés : les *éléments nerveux proprement dits* et les *éléments non nerveux*. Les éléments *nerveux* comprenaient les *fibres nerveuses* et les *cellules nerveuses;* les éléments *non nerveux* comprenaient les *épithéliums*, les *vaisseaux* et le *tissu de soutènement : tissu conjonctif* et *névroglie*.

Conception moderne.

Aujourd'hui, depuis les travaux récents basés sur la méthode de Golgi, cette division des éléments constitutifs du système nerveux central, en éléments nerveux et en éléments non nerveux, ne peut plus être maintenue. Il résulte en effet de l'étude histogénique que nous venons de faire, que : 1° l'épithélium qui tapisse les cavités encéphalo-médullaires dérive

du feuillet ectodermique au même titre que les cellules de la névroglie : 2° les cellules de la névroglie, qui présentent de si grandes analogies avec les cellules nerveuses, proviennent, comme ces dernières, des *neuroblastes*, c'est-à-dire des mêmes éléments embryonnaires.

Les éléments *non nerveux* ne comprennent donc que les *vaisseaux sanguins et lymphatiques* et la mince trame de *tissu conjonctif* qui leur sert de soutien.

Quant aux éléments nerveux proprement dits, ils sont constitués par l'*épithélium épendymaire*, la *cellule névroglique* et la *cellule nerveuse* munie de son prolongement cylindre-axile, prolongement qui constitue la partie la plus importante de la fibre nerveuse.

L'étude histogénique, que nous avons faite plus haut, nous permet d'être brefs sur la constitution anatomique des différents éléments du système nerveux central, dont nous allons rapidement passer en revue les caractères à l'état adulte.

Nous étudierons donc :

1° L'épithélium épendymaire adulte ;

2° La cellule névroglique adulte ;

3° La cellule nerveuse adulte ;

4° La fibre nerveuse adulte de la substance blanche;

5° Les éléments *non nerveux*, tels que les vaisseaux et la trame conjonctive.

Structure de l'épithélium épendymaire à l'état adulte.

1° *Les cellules épithéliales* qui bordent le canal de l'épendyme et les cavités encéphaliques sont disposées, chez l'adulte, en une couche unique et régulière et reposent sur une couche plus ou moins épaisse de névroglie presque pure et d'aspect gélatineux. Elles forment avec cette dernière l'*épendyme ventriculaire*. Au niveau du troisième ventricule et en particulier au voisinage de la commissure postérieure, les cellules épendymaires sont disposées, d'après Lachi, en plusieurs couches superposées.

Chaque cellule épendymaire est formée d'une masse protoplasmique cubique, peu granuleuse ; elle contient un noyau sphérique et volumineux, plus rapproché de la base de la cellule que de son sommet, se colorant intensivement par le carmin et renfermant un nucléole. La base de la cellule épendymaire est recouverte d'une mince cuticule ; elle ne présente pas chez l'adulte le petit prolongement conique de formation cuticulaire, que l'on constate avec tant de netteté à l'aide de la méthode de Golgi sur les cellules épendymaires fœtales, prolongement considéré à tort par certains auteurs comme un cil vibratile. Quant au prolongement périphérique, qui se détache du sommet de la cellule épendymaire, et qui atteint chez le fœtus la périphérie de la moelle ou de l'encéphale, il ne joue qu'un rôle embryonnaire et s'atrophie chez l'adulte. Il se termine en effet, après un trajet plus ou moins flexueux, d'après Cajal, Retzius, Sala et Kölliker, au voisinage du canal central, dans la substance grise sous-épendymaire, par une extrémité libre et ramifiée. V. Lenhossek soutient au contraire, sans apporter toutefois de preuve à l'appui de son hypothèse, que la soi-

disant « atrophie » du prolongement épendymaire tient à un défaut d'imprégnation et que ce prolongement atteint chez l'adulte, comme chez le fœtus, l'enveloppe névroglique sous-pie-mérienne. La question n'est en litige que pour les prolongements des cellules épendymaires qui tapissent les parois latérales du canal central; et tous les auteurs admettent en général, à l'exception de Kölliker, la persistance, chez l'adulte, des prolongements qui forment les cônes épendymaires antérieur et postérieur de Retzius (fig. 90, p. 153).

Structure des cellules névrogliques à l'état adulte.

2° Les *cellules de la névroglie*, qui se montrent dans toutes les parties de la substance grise et de la substance blanche du névraxe, représentent, grâce à leurs innombrables prolongements, le véritable tissu de soutènement des centres nerveux. Elles entourent d'un feutrage très dense les cellules et les fibres nerveuses, doublent les cellules épendymaires et se prolongent sur les vaisseaux, auxquels elles forment un véritable manchon névroglique qui se poursuit sur toutes leurs ramifications, et qui s'enchevêtre avec le chevelu des cellules névrogliques de la substance blanche et de la substance grise. La névroglie existe à l'état de pureté autour du canal central de la moelle et à la périphérie de la moelle et de l'encéphale, où elle forme une couche continue d'environ 20 à 50 μ d'épaisseur, couche qui reçoit les gaines de Schwann des racines cérébro-rachidiennes (Ranvier).

Travaux de Ranvier.

Corps de la cellule névroglique adulte.

La structure du corps des cellules névrogliques ne peut être étudiée qu'à l'état frais, ou par dissociation, soit à l'aide d'une injection interstitielle de serum iodé (Ranvier), soit après action de l'alcool au 1/3 ou du liquide de Müller à 0,20 à 0,30 p. 100 et coloration consécutive au carmin. Le corps cellulaire présente, dans ces conditions, un aspect vitreux homogène, quelquefois finement granuleux et mesure en général de 8 à 10 μ de diamètre. — Dans la substance blanche de la moelle, du cervelet ou du cerveau de l'homme, on trouve des cellules aplaties et allongées, dont le corps mesure 20 à 25 μ et dont le noyau atteint 6 à 8 μ. Ce noyau est en général sphérique et nettement délimité; il se colore intensivement par le carmin et contient un nombre assez considérable de granulations foncées. Nous avons étudié plus haut les nombreux prolongements des cellules névrogliques examinés à l'aide de la méthode de Golgi, nous n'y reviendrons pas ici. La cellule araignée conserve en général ses caractères pendant toute la vie. Un certain nombre de cellules embryonnaires subissent toutefois d'après Ranvier, pour atteindre l'état adulte, une transformation particulière qui porte surtout sur leurs prolongements. Ceux-ci prennent, ainsi que nous l'avons vu précédemment, un aspect rigide, ferme et homogène; ils deviennent d'un volume égal dans toute leur longueur, ne présentent jamais la moindre trace de division, sauf toutefois au voisinage immédiat de la masse protoplasmique qui entoure le noyau, et qui s'étend entre les prolongements comme une membrane interdigitale (Ranvier). La cellule de la névroglie, arrivée à l'état adulte, est alors formée, d'après Ranvier, de deux parties : par des fibres de toute longueur qui s'entrecroisent dans tous les

La cellule araignée adulte conserve toute la vie ses caractères.

Nature de ses prolongements

Opinion de Ranvier.

sens et constituent les fibres de la névroglie, et par une cellule aplatie, granuleuse, munie d'un noyau, comparable aux cellules plates du tissu conjonctif décrites par Ranvier, et qui présentent comme ces dernières des faces et des crêtes d'empreintes correspondant aux fibres de la névroglie.

Opinion de Golgi.

Chez l'adulte, les cellules névrogliques aplaties de Ranvier se rencontrent avec une trop grande fréquence, une trop grande constance de forme et avec des dimensions trop variées, pour que l'on puisse les considérer, avec Golgi, comme représentant des déchets cellulaires soit physiologiques, soit relevant d'une dissociation défectueuse ou d'un défaut de durcissement.

Opinion de Kölliker.

Aussi Kölliker, admettant avec Weigert l'existence des cellules de Ranvier, émet-il l'hypothèse que les cellules névrogliques adultes sécrètent d'un seul côté, et par différenciation cellulaire, une sorte de membrane pourvue de prolongements, membrane qui reste en contact avec le protoplasma périnucléaire aussi longtemps que les prolongements s'accroissent, mais qui peut, dans certaines conditions qui restent encore à déterminer, se séparer du protoplasma.

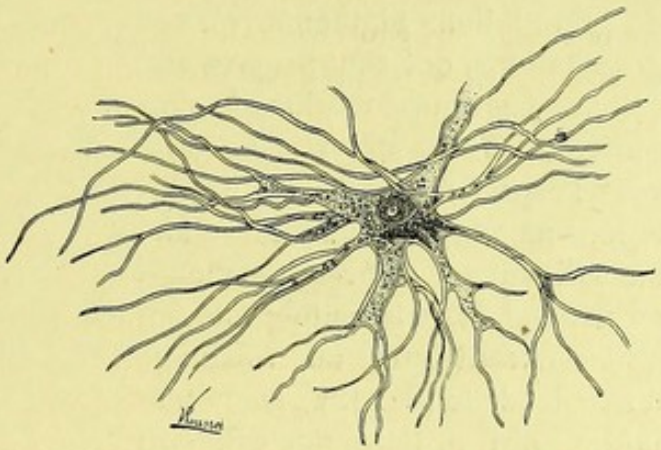

Fig. 121. — Cellule névroglique de l'écorce cérébrale d'un supplicié. (D'après Vignal.)

3° *Cellules nerveuses.* — Nous avons étudié plus haut les *formes* si variées de la *cellule nerveuse,* ainsi que le *mode d'origine* et de *ramification* de ses dendrites et de son prolongement cylindre-axile; il ne nous reste donc à étudier ici que la structure de sa masse protoplasmique.

Structure de la masse protoplasmique de la cellule nerveuse.

Réseau fibrillaire.

Le *corps* de la cellule nerveuse est formé d'une masse de protoplasma à striation nettement fibrillaire. Étudiée à l'aide des méthodes de coloration nouvelles, en particulier à l'aide de la méthode de Nissl, cette masse de protoplasma se trouve constituée par un délicat réseau de fibrilles, noyées au sein d'une substance homogène intermédiaire, laquelle se colore faiblement par les réactifs (fig. 122). La striation fibrillaire du protoplasma, signalée pour la première fois par Remak en 1844, a été étudiée depuis par Leydig et Waller chez les Invertébrés; par Beale, Max Schultze, Frommann, Deiters, Kölliker, Ranvier, etc., chez les Vertébrés. A ces travaux il faut ajouter les travaux récents de Flemming, de Rauber, de Kupffer, etc. Les fibrilles protoplasmiques, parallèles pour la plupart, pénètrent dans la cellule au niveau de chacun de ses prolongements dendritiques ou cylindre-axile, s'entrecroisent dans la masse cellulaire, et se perdent au voisinage du noyau, autour duquel elles circonscrivent souvent plusieurs couches concentriques (Max Schultze). Les fibrilles ne sont pas d'égale épaisseur, mais

Aspect moniliforme des fibrilles.

présentent de place en place des renflements en fuseau, qui leur donnent un aspect moniliforme. Cet aspect, facile à constater lorsqu'on examine des cellules nerveuses à l'aide de la méthode d'Ehrlich, c'est-à-dire à l'aide d'une injection *intra-vitam* de bleu de méthylène, disparaît peu de temps après la mort, et les renflements désagrégés des fibrilles impriment alors au protoplasma cellulaire l'aspect granuleux spécial signalé par tous les auteurs.

La substance homogène intermédiaire aux fibrilles est de nature albumineuse et connue sous le nom de *paraplasma* (Kupffer). Elle se continue avec la couche protoplasmique qui entoure les fibrilles du prolongement cylindre-axile et contient un nombre plus ou moins considérable de granulations pigmentaires. Ces granulations, qui sont propres aux cellules nerveuses adultes, se présentent, dans la majorité des cas, sous l'aspect d'un amas de granulations angulaires d'un jaune clair, ou faiblement colorées, occupant en général dans la cellule une position excentrique, au voisinage d'une dendrite (fig. 122). Dans certaines cellules, telles que celles du *locus niger* de Sœmmering ou du *locus cœruleus* par exemple, les granulations pigmentaires sont fortement colorées en brun ou d'aspect rouillé; elles remplissent la presque totalité du corps cellulaire, et se prolongent dans les dendrites, de telle sorte que le noyau représente le seul point clair de la cellule.

Paraplasma.

Granulations pigmentaires du paraplasma.

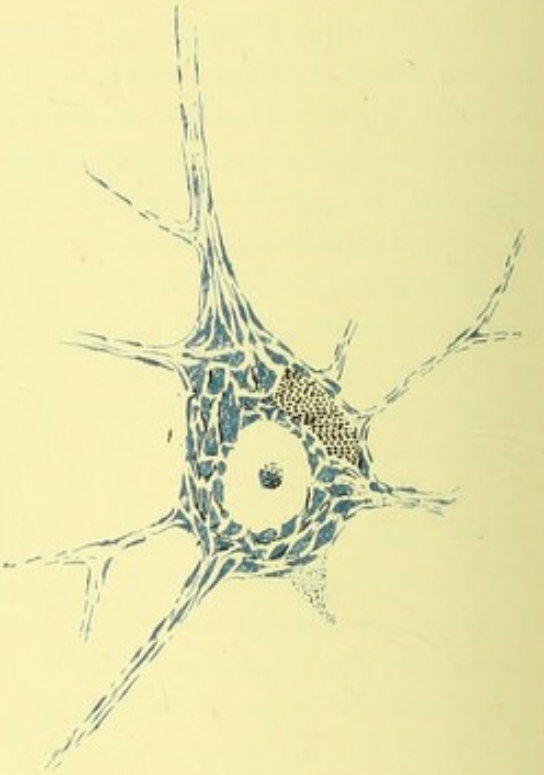

Fig. 122. — Cellule de la corne antérieure de la moelle épinière de l'homme, colorée d'après la méthode de Nissl. (D'après Édinger.)

Réseau chromatique et karyoplasma du noyau des cellules.

Le noyau des cellules nerveuses est relativement volumineux, et mesure de 3,4 à 18 μ. Sphérique ou légèrement anguleux, il est constitué, d'après Flemming, comme toute formation nucléaire, par un réseau de chromatine et par une substance intermédiaire molle ou liquide, le *karyoplasma*. Le noyau, entouré d'une membrane très nette, riche en chromatine d'après Flemming, renferme un nucléole arrondi, fortement réfringent, très nettement délimité, riche en chromatine et se colorant par conséquent intensivement par les réactifs colorants; il est pourvu en général de vacuoles désignées sous le nom de nucléolules.

Nucléolules.

Les cellules nerveuses des centres sont dépourvues de membranes d'enveloppe.

Les cellules nerveuses des centres encéphalo-médullaires sont dépourvues d'enveloppe propre; elles sont simplement limitées par le tissu même de la substance grise environnante, c'est-à-dire par la névroglie, les vais-

seaux et les fibres nerveuses. — Sous l'influence des bichromates alcalins, elles subissent en général un certain degré de rétraction et des altérations de forme. Lorsque la cellule n'est pas rétractée, elle occupe toute la place qui lui est réservée dans la substance grise et s'imprègne en général faiblement par les réactifs colorants. Lorsqu'au contraire la cellule est revenue sur elle-même, elle se colore très intensivement et on constate autour d'elle l'existence d'une zone claire, qui correspond à l'espace qu'elle a abandonné dans la substance grise.

Cellules chromophiles et chromophobes.

Ces différences d'imprégnation que présentent les cellules nerveuses, différences qui correspondraient, d'après Flesch, à des différences dans leur fonctionnement, les ont fait distinguer par Weigert en cellules *chromophiles* et en cellules *chromophobes*. Avant d'admettre l'hypothèse de Flesch, il faut se rappeler que l'on rencontre, en général, tous les intermédiaires entre les cellules chromophobes et les cellules chromophiles, et que les cellules nerveuses rétractées se colorent plus intensivement que les cellules non revenues sur elles-mêmes.

4° *Fibres nerveuses adultes du névraxe.* — Le cylindre-axe des cellules nerveuses adultes, qu'il entre dans la constitution d'un nerf périphérique ou qu'il concourre à former les tubes nerveux du névraxe, se revêt en général, à une certaine distance de son origine, d'une gaine de myéline. Mais la gaine de myéline ne recouvre pas nécessairement tous les cylindres-axes, de telle sorte que l'on peut diviser les fibres nerveuses soit du système nerveux périphérique, soit du système nerveux central, en *fibres à myéline* et *fibres sans myéline*. Le cylindre-axe des fibres à myéline n'est pas recouvert dans toute sa longueur d'une gaine myélinique. Cette dernière fait défaut, au niveau de l'origine du cylindre-axe; elle l'abandonne également en un point plus ou moins éloigné des arborisations terminales, soit des collatérales, soit de la fibre nerveuse elle-même, qu'il s'agisse d'une fibre des centres ou d'un nerf périphérique.

Gaine de myéline.

Le cylindre-axe des cellules du type II de Golgi est très probablement dépourvu de myéline; il en est de même de celui de toute une catégorie spéciale de nerfs périphériques connus sous le nom de *fibres de Remak*.

Les *fibres à myéline* constituent l'immense majorité des tubes nerveux de la substance blanche du névraxe, mais elles sillonnent également la substance grise, ainsi qu'il est facile de s'en convaincre en examinant une coupe de moelle, de bulbe, de cervelet ou de cerveau, traitée à l'aide des méthodes de Weigert ou de Pal.

Différences de structure des tubes nerveux à myéline du système nerveux central et des nerfs périphériques.

Très sembables par leur aspect général et leur couleur aux nerfs périphériques, les tubes à myéline du névraxe s'en distinguent cependant par certaines particularités de structure bien indiquées par Ranvier. Ces tubes, dont le diamètre est variable, possèdent tous un cylindre-axe entouré d'une gaine de myéline, mais ils sont dépourvus de gaines de Schwann et ne présentent par conséquent ni étranglements annulaires, ni segments interannulaires (Ranvier). Le Goff et Tourneux, Flechsig, Porter, Capobianca et

Dans les centres les tubes nerveux n'ont pas de gaine de Schwann.

Étranglements annulaires.

Germano, Cajal, admettent cependant dans le système nerveux central l'existence d'étranglements annulaires de Ranvier. La gaine de myéline de certains tubes nerveux, en particulier celle qui entoure les prolongements intra-médullaires des racines médullaires ou bulbaires, est recouverte d'une sorte de membrane très mince; quelques tubes possèdent un noyau saillant à leur surface et logé dans une masse de protoplasma (fig. 123, E, *c*,) qui s'étend à la surface du tube; mais il n'existe pas de gaine de Schwann (Ranvier). D'autres tubes, en particulier les tubes de petit calibre, présentent souvent une apparence variqueuse.

Enfin, de même que dans les tubes nerveux périphériques, les *incisures*

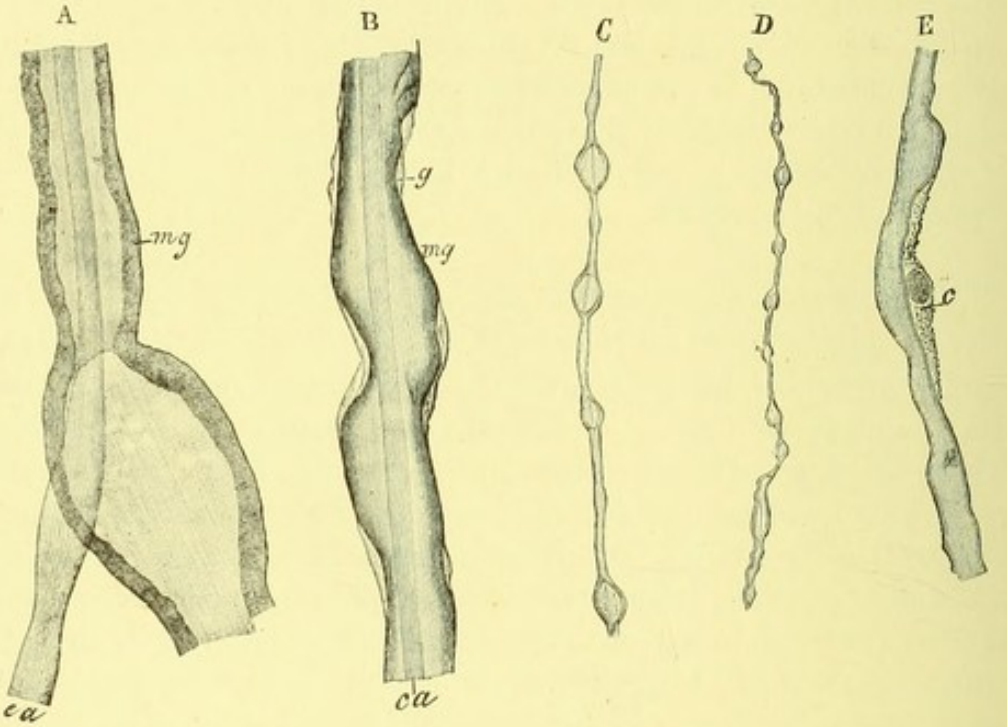

Fig. 123. — *A*, *B*, *C*, *D* et *E*, divers tubes nerveux des cordons antérieurs de la moelle épinière du chien, isolés par dissociation après injection interstitielle d'acide osmique. (D'après Ranvier.)

ca, cylindre-axe. — *mg*, gaine de myéline. — *g*, enveloppe périphérique. — *c*, noyau et protoplasma que l'on observe à la surface de quelques rares tubes nerveux.

Incisures dans les nerfs du névraxe.

de Schmidt, ainsi que les *segments cylindro-coniques* (voy. p. 211), apparaissent très nettement sur les dissociations des tubes nerveux du névraxe pratiquées après injection interstitielle d'acide osmique. Ranvier fait remarquer en outre, que les anneaux concentriques que l'on observe dans la gaine de myéline des tubes nerveux de la moelle coupés transversalement après durcissement dans les bichromates, sont trop nombreux pour dépendre uniquement — ainsi que c'est le cas pour les nerfs périphériques — des incisures et des segments cylindro-coniques. Il est probable que les modifications exercées sur la myéline par les bichromates sont en partie cause du grand nombre de ces formations concentriques.

Après l'action de l'alcool absolu et de l'éther, on obtient facilement, sur les tubes des centres nerveux, le réseau décrit par Ewald et Kühne sur les

nerfs périphériques. Mais ce réseau se distingue de celui des nerfs périphériques en ce qu'il n'est pas interrompu par des étranglements annulaires de Ranvier (Kölliker).

L'absence de gaine de Schwann est constante dans tous les tubes nerveux de la substance nerveuse centrale. Ranvier a montré, en effet, que les tubes à myéline des racines médullaires ou bulbaires ne se revêtent de leur gaine de Schwann, qu'au moment où ils atteignent la couche de névroglie sous-pie-mérienne. La continuité de la gaine de Schwann avec la couche névroglique sous-pie-mérienne se fait, non pas au niveau d'un étranglement annulaire de Ranvier, mais au niveau de la partie moyenne d'un segment interannulaire, soit avant, soit après le noyau de la gaine de Schwann. Ce fait pourrait être invoqué en faveur de la nature névroglique de la gaine de Schwann et de son origine ectodermique.

Réseaux capillaires.

5° *Éléments non nerveux, vaisseaux, tissu conjonctif.* — Les *vaisseaux sanguins* des centres encéphalo-médullaires émettent de nombreuses branches, qui forment dans la substance blanche des réseaux capillaires, dont les mailles allongées suivent la direction des fibres nerveuses. Dans la substance grise, le réseau capillaire, d'une extrême richesse, est formé par des mailles arrondies et très serrées. Ces vaisseaux artériels, veineux et capillaires, ne se distinguent de ceux des autres tissus que par l'existence d'une gaine périvasculaire décrite par Robin et par Virchow, et constituée par l'adventice. D'après Axel Key et Retzius, la gaine périvasculaire de Robin est tapissée, sur ses deux faces, d'un endothélium dont l'existence a été mise en doute par Pouchet et Tourneux.

Gaine de Robin.

Il n'est pas prouvé que la gaine de Robin soit une gaine lymphatique.

La gaine périvasculaire de Robin entoure les vaisseaux sanguins d'un véritable manchon, et se prolonge sur toutes leurs ramifications. L'espace compris entre les vaisseaux et la gaine périvasculaire est rempli de liquide et renferme en général des cellules lymphatiques, des granulations graisseuses et, dans les cas pathologiques, une quantité souvent considérable d'hématoïdine, soit sous forme de granulations, soit sous forme de cristaux ; aussi lui a-t-on donné le nom de *gaine lymphatique*, bien qu'une injection poussée dans ces régions n'arrive pas dans les ganglions voisins. Pour certains auteurs, ces gaines feraient partie d'un système lacunaire fermé, situé au-dessous de la pie-mère et constituant les espaces épicérébraux et épispinaux de His.

Dans le système nerveux central, le tissu conjonctif n'existe qu'autour des vaisseaux.

En dehors de la névroglie qui constitue, ainsi qu'on l'a vu plus haut, le véritable tissu de soutènement des éléments nerveux, on rencontre encore dans le système nerveux central du *tissu conjonctif* véritable. Ce tissu conjonctif, constitué par les prolongements intra-cérébraux et intra-spinaux de la pie-mère qui accompagnent et soutiennent les vaisseaux, présente les caractères histologiques et histo-chimiques du tissu conjonctif ordinaire. Il se différencie de la névroglie par l'épaisseur plus grande de ses fibrilles, par la facilité avec laquelle il se colore par le carmin, — ce qui n'est point le cas pour les fibrilles de la névroglie, — et enfin par ses réactions histo-

Caractères différentiels de la névroglie et du tissu conjonctif.

chimiques, qui sont celles du tissu conjonctif ordinaire. Soumis à l'état frais à l'action de l'acide acétique, il se dissout, tandis que dans les mêmes conditions la névroglie persiste intacte (Ranvier, Cours du Collège de France, *inédit*).

Dans le système nerveux central, le tissu conjonctif ne se rencontre qu'autour des vaisseaux, et il est plus abondant dans la moelle que dans le cerveau. Dans la moelle il forme des travées péri-vasculaires rayonnant de la périphérie au centre — *septa pie-mériens*, dont il est du reste très facile de constater l'existence. Il suffit, ainsi que l'a montré Ranvier, d'arracher la pie-mère sur une moelle fraîche; on voit alors très nettement que les vaisseaux radiés sont accompagnés par du tissu conjonctif (Cours du Collège de France, *inédit*).

Le tissu conjonctif péri-vasculaire est toujours entouré d'un manchon de névroglie.

L'élément mésodermique — *tissu conjonctif*, — entre donc dans la constitution de la charpente des centres nerveux, mais les fibres de ce tissu n'entrent pas en contact direct avec les cellules ou les fibres nerveuses, dont elles sont toujours séparées par une couche plus ou moins épaisse de fibres névrogliques.

Les vaisseaux, entourés de fibrilles conjonctives, sont en outre enveloppés d'un manchon névroglique, qui les suit jusque dans leurs plus fines ramifications, manchon névroglique qui se continue avec la névroglie centrale, la névroglie sous-pie-mérienne et la névroglie inter-fasciculaire et inter-tubulaire.

En résumé donc, les vaisseaux du système nerveux central sont entourés de deux gaines de nature différente : l'interne, de nature conjonctive, appartient au feuillet mésodermique; l'externe, de nature névroglique, se développe aux dépens du feuillet externe ou ectodermique.

HISTOLOGIE GÉNÉRALE DU SYSTÈME NERVEUX PÉRIPHÉRIQUE

I. — *Structure des ganglions nerveux.*

Les ganglions nerveux peuvent être divisés, au point de vue de leur structure et de leurs fonctions physiologiques, en deux variétés :

A. *Les ganglions cérébro-rachidiens;*

B. *Les ganglions sympathiques.*

Ganglions cérébro rachidiens et sympathiques.

Tubes en T de Ranvier.

A. **GANGLIONS CÉRÉBRO-RACHIDIENS.** — Les cellules nerveuses adultes des ganglions cérébro-rachidiens, à l'exception, toutefois, des ganglions acoustiques, sont unipolaires et d'aspect piriforme ; elles n'émettent qu'une seule fibre nerveuse, laquelle se divise en T après un court trajet, ainsi que Ranvier l'a montré en 1875 (fig. 124).

Les cellules des ganglions cérébro-rachidiens sont unipolaires, sauf pour le ganglion acoustique.

La cellule unipolaire adulte se présente sous la forme d'un globe assez régulièrement sphérique, entouré d'une capsule endothéliale et ne contenant en général qu'un seul noyau, dont le volume est en rapport avec celui de la cellule. Le corps de la cellule ne présente ni la striation fibrillaire

parallèle, ni le réticulum si manifeste des cellules nerveuses du névraxe, en particulier des grosses cellules multipolaires de la moelle épinière. Il contient, au contraire, ainsi que Ranvier l'a décrit et figuré, une série de granulations, disposées en cercles concentriques autour du noyau. D'après Flemming, le corps cellulaire est formé, d'une part, d'une substance intermédiaire homogène et fluide contenant quelques granulations, et, d'autre part, de fins filaments serrés, disposés en couches concentriques, filaments dont la longueur et l'agencement ne sont pas encore élucidés : on ne sait, en effet, s'ils existent à l'état de réticulum. Quoi qu'il en soit, Flemming, en se basant sur ces caractères, conclut que les cellules des ganglions rachidiens président à la nutrition des racines sensitives, sur lesquelles elles exercent une action trophique, et qu'elles ne peuvent être comparées aux cellules multipolaires des cornes antérieures, par exemple, ou aux cellules multipolaires sympathiques, qui représentent de véritables centres physiologiques, ou des organes de conductibilité.

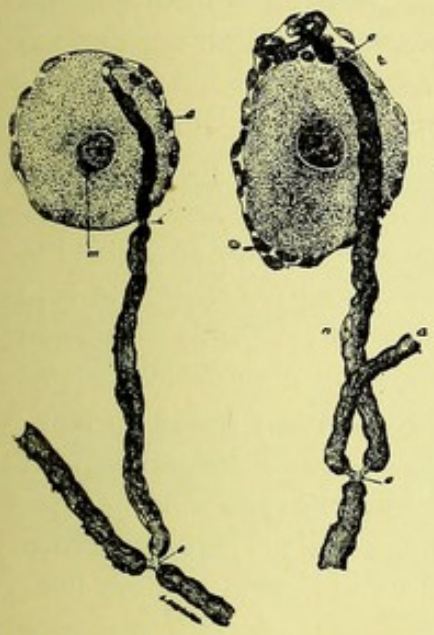

Fig. 124. — Deux cellules nerveuses des ganglions spinaux du lapin, isolées par dissociation après injection interstitielle d'une solution d'acide osmique à 2 p. 100; coloration par le picro-carminate; conservation dans la glycérine. (D'après Ranvier.)

e, étranglement du tube en *T*. — *n*, noyau du premier segment de la branche cellulaire du *T*. — *é*, premier étranglement de la branche cellulaire. — *m*, noyau ganglionnaire. — *x*, noyau de l'épithélium sous-capsulaire.

Le volume des cellules nerveuses adultes est très variable et oscille entre 29 à 60 μ (Kölliker) : il y en a de petites, de moyennes et de grosses; mais toutes sont unipolaires et enveloppées dans une capsule endothéliale, bien connue depuis les recherches de Ranvier et de v. Lenhossek (fig. 124). La capsule endothéliale correspond à la gaine de Schwann, sa face interne est tapissée, ainsi que Fräntzell l'a montré en 1867, d'une couche de cellules épithéliales polygonales, dont le noyau volumineux fait saillie à la face interne de la capsule.

Capsule endothéliale des cellules.

Le cylindre-axe qui se détache de la cellule nerveuse unipolaire se recouvre bientôt d'une gaine de myéline, puis il se contourne et se replie, ainsi que Ranvier l'a montré, au niveau de la cellule ganglionnaire, dans l'intérieur même de la capsule endothéliale, s'enveloppe ensuite de sa gaine de Schwann et présente un étranglement annulaire (fig. 124).

La cellule des ganglions rachidiens occupe donc la partie centrale d'un segment inter-annulaire, et les noyaux qui doublent sa capsule sont l'homologue du noyau du segment inter-annulaire des nerfs périphériques (Ranvier). On observe, en général, un deuxième segment inter-annulaire avant que la fibre nerveuse ne se divise en T (fig. 124). Cette division s'opère au niveau d'un étranglement annulaire; l'une des branches de bifurcation se

Divisions en T de Ranvier.

continue avec une fibre des racines postérieures de la moelle, tandis que l'autre se porte à la périphérie, et s'entremêle avec les fibres motrices émanées des cellules antérieures de la moelle pour former le nerf mixte.

La fibre la plus grêle de la division en T est toujours la fibre centrale.

v. Lenhossek a établi en 1886, et le fait a été depuis confirmé, à l'aide de la méthode de Golgi, par Cajal et v. Gehuchten, que la fibre la plus grêle est toujours la fibre centrale, c'est-à-dire celle qui entre dans la constitution d'une racine postérieure. Le cylindre-axe de la fibre périphérique est beaucoup plus volumineux, il semble être la continuation directe du prolongement cellulaire, de sorte que la fibre centrale n'apparaît que comme une branche collatérale.

Pour Cajal et Van Gehuchten, la cellule des ganglions cérébro-rachidiens est comparable à une cellule olfactive.

Mais Cajal, se basant sur le fait que le prolongement central possède à un degré plus accentué que le prolongement périphérique les caractères des prolongements cylindre-axiles, a émis en 1891 l'hypothèse, adoptée par v. Gehuchten, que le prolongement périphérique représente en réalité le prolongement protoplasmique de la cellule ganglionnaire; il joue le rôle d'organe récepteur à conduction cellulipète, et c'est en raison de sa grande longueur qu'il présente les caractères morphologiques d'un prolongement cylindre-axile et qu'il s'entoure, comme ce dernier, d'une gaine de myéline. La cellule des ganglions rachidiens serait, d'après ces auteurs, tout à fait comparable aux cellules *olfactives*, dont elle ne se distingue que par la longueur de son prolongement périphérique. Le stade intermédiaire entre le court prolongement périphérique de la cellule olfactive et le long prolongement périphérique de la cellule ganglionnaire, serait représenté par la cellule *auditive*, dont le prolongement périphérique s'arborise librement entre les cellules ciliées de la *macule auditive* ou de l'*organe de Corti*.

Cellules nerveuses bipolaires du ganglion acoustique.

Les cellules nerveuses des ganglions *acoustiques* (ganglion spirale du nerf cochléaire, intumescence gangliforme du nerf vestibulaire) sont bipolaires, comme les cellules nerveuses des ganglions rachidiens des poissons.

Leur capsule endothéliale.

Elles donnent naissance, par chacun de leurs pôles, à un cylindre-axe qui se recouvre d'une gaine de myéline. Ces cellules bipolaires sont encapsulées comme les cellules unipolaires des ganglions rachidiens, elles occupent la partie centrale d'un segment inter-annulaire, et la gaine de myéline est interrompue à leur niveau. La capsule des cellules bipolaires ne présente, en général, qu'un seul noyau situé à sa face interne, et entouré d'une masse protoplasmique étalée. Chez les poissons, cette capsule, qui correspond à la gaine de Schwann, est entourée d'une seconde capsule décrite par Ranvier, sous le nom de *gaine secondaire*. Cette dernière ne se moule pas comme la gaine de Schwann, sur les tubes nerveux et leurs prolongements annulaires, mais reste cylindrique dans tout son trajet (fig. 125).

Gaine secondaire de Ranvier chez les poissons.

La différence morphologique qui existe entre les cellules bipolaires des poissons et des ganglions acoustiques d'une part, et les cellules unipolaires des ganglions cérébro-rachidiens des autres Vertébrés d'autre part, est plus apparente que réelle. Nous avons vu en effet, plus haut, que les cellules des ganglions rachidiens sont bipolaires au début et que, dans un certain stade de développement, on trouve tous les intermédiaires entre les cellules

bipolaires transitoires et les cellules unipolaires définitives (fig. 87, p. 148).

Les cellules unipolaires des ganglions rachidiens se rétractent, comme les cellules multipolaires du névraxe, sous l'influence des bichromates alcalins. Mais, au lieu de se rétracter régulièrement, comme le font ces dernières, les cellules ganglionnaires se présentent sous la forme de corps à contours très irréguliers, présentant des pointes et des dépressions festonnées, et se colorant vivement par le carmin. Cet aspect festonné, lié, d'après Ranvier, à la présence de vacuoles plus ou moins grandes développées dans la couche corticale du globe ganglionnaire, ne se retrouve pas lorsqu'on durcit les ganglions dans une solution d'acide chromique à 2 p. 1000.

Arborisations péricellulaires d'Ehrlich

Entre la capsule endothéliale et le corps de la cellule ganglionnaire, on trouve, en employant la méthode de Golgi, une arborisation péricellulaire très fine, qui se continue avec une fibre nerveuse amyélinique, d'origine inconnue, mais provenant probablement du grand sympathique. Ces arborisations, décrites pour la première fois par Ehrlich chez la grenouille, et par Cajal chez les mammifères, montrent que le mode de contact se fait directement entre le corps protoplasmique et l'arborisation terminale du cylindre-axe.

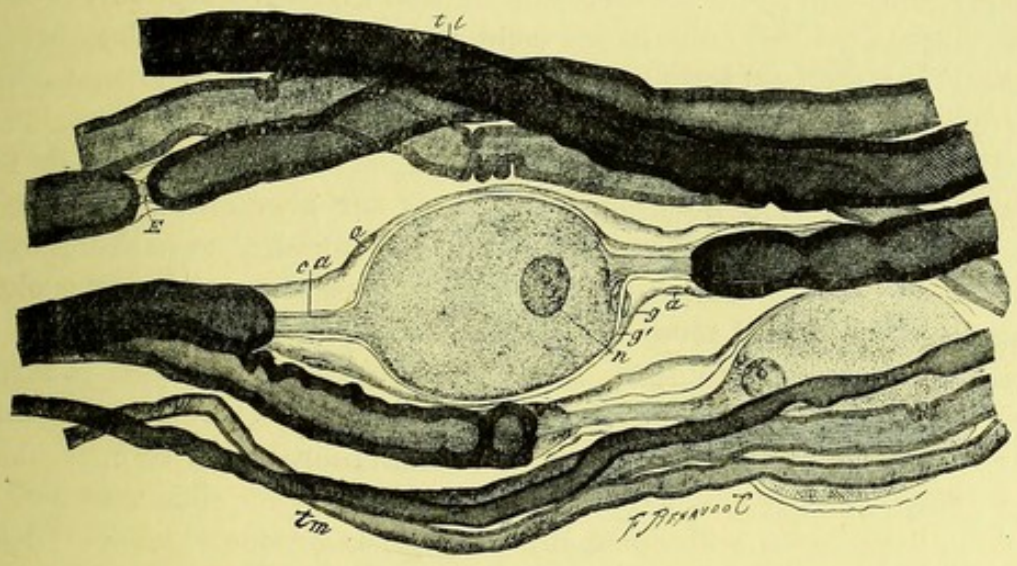

Fig. 125. — Ganglion spinal de la raie (*Raja batis*) dissocié dans le serum odé après avoir été fixé au moyen d'une injection interstitielle d'acide osmique à 2 p. 100. (D'après Ranvier.)

t, tube nerveux. — *E*, étranglement annulaire. — *ca*, cylindre-axe dégagé de la gaine de myéline et s'épanouissant pour former la cellule ganglionnaire. — *n*, noyau de cette cellule. — *g*, gaine secondaire. — *g'*, gaine de Schwann épanouie sur la cellule. — *a*, noyau de la gaine secondaire.

Cellules marginales et centrales.

Les cellules nerveuses ne sont pas répandues d'une manière uniforme, dans le ganglion rachidien ou cérébral. On peut les distinguer en cellules *marginales*, beaucoup plus nombreuses et plus serrées, et en cellules *centrales*. Elles forment, avec les tubes nerveux en T qui en émanent, la majeure partie des éléments nerveux du ganglion. A côté de ces fibres qui naissent dans le ganglion, il s'en trouve d'autres qui ne font que le traverser. L'existence de ces dernières fibres, vues et décrites par Freud en 1879 sur les poissons *cyclostômes*, en particulier sur le *petromyzon*, a été souvent

Fibres nerveuses traversant le ganglion — Freud, Joseph.

contestée. L'étude de la dégénérescence des racines postérieures, après leur section en dedans ou en dehors du ganglion spinal, faite par Joseph, plaide toutefois en faveur de leur existence. v. Lenhossek et Cajal ont décrit, en outre, dans la moelle du poulet au quatrième ou cinquième jour de l'incubation, des cellules nerveuses, situées dans la corne antérieure, dont le prolongement cylindre-axile traverse d'avant en arrière toute l'épaisseur de la moelle et entre dans la racine postérieure, où on peut le poursuivre au delà du ganglion spinal.

Fibres nerveuses partant de la corne antérieure de la moelle épinière et se rendant à la racine postérieure. — v. Lenhossek, Cajal.

Les ganglions cérébro-rachidiens sont entourés d'une capsule conjonctive assez épaisse et cloisonnée par des travées connectives. Ces travées servent de soutien aux éléments nerveux et aux vaisseaux et augmentent considérablement la consistance du ganglion. Un réseau capillaire, à mailles relativement petites, entoure les cellules ganglionnaires et les fibres nerveuses. Ce réseau est toujours situé en dehors de la capsule endothéliale qui recouvre la cellule ganglionnaire.

Tissu conjonctif et vaisseaux des ganglions cérébro-rachidiens.

B. GANGLIONS SYMPATHIQUES. — Jusqu'aux travaux récents de Cajal, Kölliker (1889), v. Gehuchten, Sala, basés sur la méthode de Golgi, on considérait les cellules des ganglions sympathiques des mammifères comme formées de cellules multipolaires spéciales, dont les nombreux prolongements se continuaient avec des fibres de Remak.

R. y Cajal montra en 1891, et ses recherches ont été depuis confirmées par v. Gehuchten, Retzius et Sala, que les cellules nerveuses adultes des ganglions sympathiques centraux des mammifères sont comparables en tous points aux cellules nerveuses du névraxe, et qu'elles sont pourvues de deux espèces de prolongements : des *prolongements courts* ou dendritiques et des *prolongements longs* ou cylindre-axiles (fig. 126).

Travaux de R. y Cajal.

Les cellules sympathiques sont donc multipolaires; elles varient entre elles par leur forme, par leur volume, ainsi que par le nombre et la disposition des prolongements qui en émanent.

Les cellules des ganglions sympathiques sont multipolaires.

Les *prolongements courts* ou dendritiques, dont le nombre varie de 2 à 20, sont épais ou grêles, et plus ou moins longs. Ils naissent, tantôt de tout le pourtour, tantôt d'une ou de deux faces opposées du corps cellulaire. Dans ce dernier cas, il s'agit en général de prolongements très grêles, présentant sur leur trajet de petites varicosités, et formant un gros faisceau, une sorte de panache, dont les fibres enchevêtrées se terminent toutes librement et en pointe (fig. 126).

Dendrites ou prolongements courts.

Les prolongements dendritiques, les plus longs et les plus épais, présentent des contours nets et réguliers et des épaississements fusiformes; ils ressemblent singulièrement par leur aspect aux prolongements cylindre-axiles, et on comprend facilement qu'ils aient été pris pour tels, dans les préparations faites par dissociation.

Ils se bifurquent en général une ou deux fois, à une distance variable du corps cellulaire, et donnent naissance à deux branches très grêles, d'aspect moniliforme, qui tantôt s'écartent l'une de l'autre et s'insinuent entre les corps des cellules voisines pour se terminer librement, tantôt

Nids péri-cellulaires.

entourent les corps cellulaires voisins d'un véritable nid péri-cellulaire (Cajal), tantôt se résolvent brusquement en un pinceau de branches terminales longues, grêles et moniliformes.

Prolongements longs ou cylindre-axiles.

Le *prolongement long* ou cylindre-axile est unique; il naît en général directement du corps cellulaire, exceptionnellement d'une dendrite, présente des contours nets et réguliers et quelquefois de petits renflements fusiformes. Il se continue avec une fibre de Remak, laquelle se porte soit vers un ganglion voisin (*fibre commissurale* ou *interganglionnaire*), soit vers la périphérie (*fibre périphérique*), et ne présente en général pas de branches collatérales, dans le ganglion même où siège sa cellule d'origine.

Capsule endothéliale.

Les cellules sympathiques, comme les cellules des ganglions cérébro-rachidiens, sont entourées d'une capsule endothéliale. Leur corps cellulaire est formé d'une masse protoplasmique, à striation nettement fibrillaire et d'une substance granuleuse intermédiaire. Les fibrilles protoplasmiques occupent pour la plupart la périphérie du globe ganglionnaire et sont toutes parallèles à son axe. Par leur structure fine, les cellules sympathiques ressemblent donc singulièrement aux cellules multipolaires du névraxe. Il n'est pas rare de les voir posséder deux noyaux volumineux, nettement délimités, plus ou moins éloignés l'un de l'autre et se colorant vivement par le carmin.

Corps cellulaire avec fibrilles protoplasmiques.

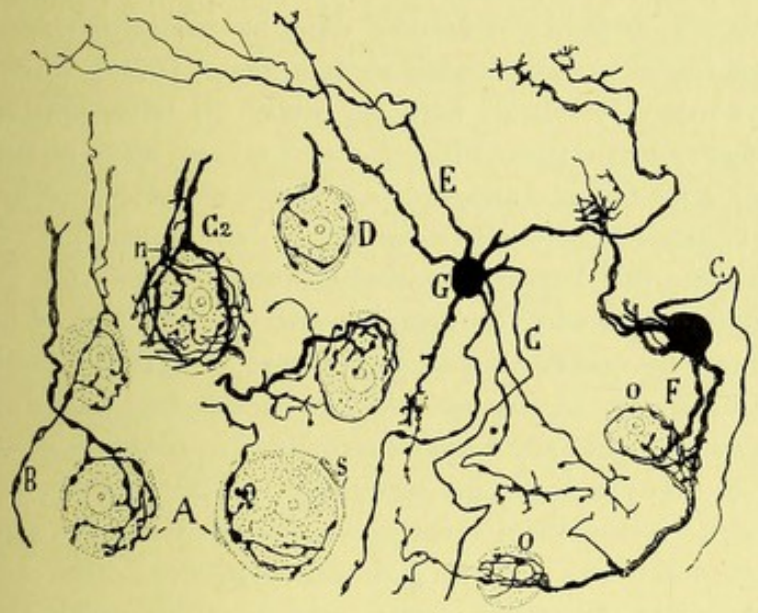

Fig. 126. — Cellule sympathique du ganglion cervical inférieur d'un chien adulte. (D'après R. y Cajal.)

A, *B*, C_2, *D*, arborisations péri-cellulaires et dendrites courtes des cellules sympathiques. — *G*, cellules avec des expansions courtes et fines. — *F*, autre cellule avec des expansions épaisses formant en *o* un nid péri-cellulaire. — *s*, capsule d'une cellule. — *n*, noyau d'une arborisation. — *C*, cylindre-axe des fibres de Remak.

Fibres traversant les ganglions sympathiques.

Outre les cellules nerveuses avec leurs prolongements dendritiques multiples et leur prolongement cylindre-axile unique, on trouve encore, dans le ganglion sympathique, des *faisceaux compacts* de fibres, qui traversent le ganglion en tous sens (fig. 87, p. 148). Les couches les plus superficielles du ganglion sont formées, en outre, de fibres nerveuses amyéliniques, longitudinales, qui émettent sur leur trajet de fines collatérales; ces dernières s'enfoncent dans le ganglion et se mettent en contact avec les prolongements dendritiques des cellules des couches superficielles.

Ces fibres nerveuses qui traversent ou recouvrent le ganglion sympa-

thique appartiennent, les unes aux fibres *commissurales*, les autres aux fibres *périphériques*, les autres enfin aux *rameaux communicants* ou *fibres centrales*.

Fibres venant des cellules de la moelle épinière.

Les ganglions reçoivent en outre de la moelle, par les racines antérieures, des fibres nerveuses centrifuges, qui prennent leur origine dans les cellules de la corne latérale de la moelle (Gaskell), et qui se terminent par des arborisations libres dans l'épaisseur des ganglions (fig. 87).

Ils présentent également, ainsi que v. Gehuchten l'a montré, un nombre considérable de fibrilles variqueuses qui courent tortueusement entre les cellules nerveuses, s'entrecroisent et s'enchevêtrent en tous sens, et forment dans le ganglion une masse granuleuse, comparable au premier abord à la *substance ponctuée*, décrite par Leydig dans les ganglions nerveux des Invertébrés. Ces fibrilles variqueuses se terminent toutes librement, soit par un petit bouton terminal, soit par deux ou trois petites branches terminales, soit par un nid péri-cellulaire, soit encore en se pliant et repliant sur elles-mêmes, de façon à entourer un corps cellulaire voisin d'un véritable plexus de rameaux grêles et variqueux (v. Gehuchten).

Fibrilles variqueuses.

Cellules unipolaires dans les ganglions sympathiques des batraciens. Travaux de Beale, Arnold, Retzius.

Les cellules sympathiques des batraciens *anoures* sont unipolaires et encapsulées; elles possèdent un noyau volumineux, situé au sommet de la cellule et semblent donner naissance, ainsi que Beale et Arnold l'ont montré, à deux fibres, l'une *droite*, l'autre *spirale*. Les recherches récentes ont montré que la fibre *droite* appartient seule à la cellule unipolaire dont elle constitue le prolongement cylindre-axile (Retzius). La fibre *spirale*, au contraire, représente une véritable fibre terminale (Arnold, Ehrlich), qui entoure la cellule sympathique d'une sorte de nid péri-cellulaire.

Gaine lamelleuse.

Le ganglion sympathique, comme les cordons sympathiques et les branches périphériques, est entouré d'une véritable gaine lamelleuse, qui envoie dans son intérieur de nombreuses travées conjonctives extrêmement résistantes.

Vaisseaux.

Les capillaires qui entourent les cellules sympathiques forment un réseau à mailles assez lâches; ils donnent naissance à un réseau veineux spécial, bien décrit par Ranvier, et qui rappelle, dans sa disposition, les sinus de la dure-mère et les plexus veineux rachidiens. Les veines sont en effet volumineuses, variqueuses, et se terminent le plus souvent par des culs-de-sac, dans lesquels viennent se jeter quelques-unes des branches efférentes du réseau capillaire (Ranvier).

Réseau veineux de Ranvier.

Ganglions sympathiques viscéraux.

Les *plexus ganglionnaires viscéraux*, tels que le plexus de Meissner et d'Auerbach, possèdent des cellules nerveuses multipolaires (Ranvier, Schwalbe, Toldt, Drasch, Cajal, etc.), qui donnent naissance à trois ou huit expansions. Mais tandis que les cellules du sympathique vertébral possèdent deux espèces de prolongements : un prolongement cylindre-axile et de nombreux prolongements protoplasmiques, les cellules des ganglions sympathiques viscéraux n'en possèdent qu'une seule espèce (Cajal). Ces prolongements se ramifient soit au voisinage, soit à une certaine distance du corps cellulaire, et donnent naissance à trois ou plusieurs fibres variqueuses, qui s'incorporent dans les fascicules du plexus de Meissner et qui se terminent

par des extrémités libres légèrement renflées, soit au niveau d'une fibre musculaire lisse, soit au niveau d'une cellule glandulaire (Cajal).

Ganglions sympathiques interstitiels.

On trouve en outre entre les acini des glandes salivaires (Fusari et Panarci), dans le tissu conjonctif interstitiel du pancréas (Cajal, Sala, E. Müller), entre les glandes de Lieberkühn et de Brunner, dans l'épaisseur des villosités de l'intestin (Drasch, Cajal, Müller), enfin dans la couche musculaire circulaire de l'intestin (Cajal), des cellules nerveuses isolées, qui constituent les *ganglions sympathiques interstitiels*. Ces cellules nerveuses isolées sont tantôt fusiformes, tantôt triangulaires, tantôt étoilées. Leurs expansions se divisent et se subdivisent, et forment un plexus enchevêtré à mailles très serrées. Les fibres les plus fines se terminent par des extrémités libres garnies d'une varicosité qui s'applique sur le protoplasma des éléments musculaires lisses ou glandulaires auxquels ces fibres sont destinées.

II. — *Structure des nerfs adultes.*

Nerfs cérébro-rachidiens.

Les tubes nerveux, qui constituent par leur réunion les nerfs proprement dits, présentent une structure très différente suivant les nerfs que l'on examine. La très grande majorité des tubes nerveux *cérébro-rachidiens* sont munis d'une gaine de myéline et c'est à cette gaine de myéline qu'ils doivent leur coloration blanche et l'aspect moiré qui les caractérisent. Dans les nerfs dits *sympathiques*, au contraire, les fibres à myéline sont peu nombreuses ou font même complètement défaut et les troncs nerveux présentent une apparence grisâtre.

Nerfs sympathiques.

Nous étudierons successivement les *fibres nerveuses à myéline*, les *fibres nerveuses sans myéline* ou *fibres de Remak*, ainsi que le *tissu de soutènement* et les *vaisseaux* des nerfs.

Diamètre des tubes nerveux à myéline.

A. **TUBES NERVEUX A MYÉLINE**. — Les tubes nerveux à myéline présentent un diamètre qui varie de 1 μ à 10 et 20 μ et davantage. Dans un même nerf périphérique, on trouve en général d'épaisses fibres nerveuses à côté de fibres très grêles ou de moyenne épaisseur. On admet que les fibres motrices sont plus épaisses que les fibres sensitives; que les fibres longues le sont plus que les fibres courtes, et que les fibres épaisses naissent de cellules volumineuses, tandis que les fibres grêles proviennent de petites cellules d'origine.

Gaine de Schwann.

Chaque fibre nerveuse à myéline est constituée par le cylindre-axe, élément propre du tube nerveux, entouré d'une gaine de myéline, limitée elle-même par une membrane découverte par Schwann en 1839. Chaque fibre nerveuse est donc un véritable tube, lequel, examiné à l'état vivant, montre sur ses bords un double contour bien marqué et un large ruban central (fig. 127). Le double contour correspond, ainsi que Ranvier l'a montré, à la gaine de myéline, le ruban central au cylindre-axe. Mais le calibre du tube n'est pas le même sur toute sa longueur, car il présente de place en place des étranglements découverts par Ranvier en 1871.

Étranglements de Ranvier.

1. *Membrane de Schwann. Étranglements annulaires. Segments inter-annulaires.* — La membrane de Schwann n'est pas en effet, comme on le croyait avant la découverte de Ranvier, une membrane continue qui accompagne le cylindre-axe depuis la moelle jusqu'à sa terminaison périphérique: elle est formée au contraire par une série de segments superposés, les *segments inter-annulaires* de Ranvier, séparés les uns des autres par des parties rétrécies, qui constituent les *étranglements annulaires* du même auteur.

Au niveau des étranglements annulaires, la gaine de Schwann et la gaine de myéline sont interrompues; le cylindre-axe au contraire est continu dans toute la longueur du tube nerveux, depuis sa cellule d'origine jusqu'à son arborisation périphérique, aussi s'imprègne-t-il facilement au niveau des étranglements annulaires par les réactifs colorants. C'est au travers de ces étranglements que s'effectue, d'après Ranvier, les échanges nutritifs, et c'est à leur niveau que s'observent les bifurcations des fibres.

Pour bien se rendre compte de ces particularités de structure des tubes nerveux à myéline, il faut, ainsi que l'a montré Ranvier, les étudier 1° à l'état frais, après dissociation et emploi de certains réactifs colorants tels que le picrocarminate d'ammoniaque, le nitrate d'argent, etc.; 2° après action de l'acide osmique à 1 p. 100.

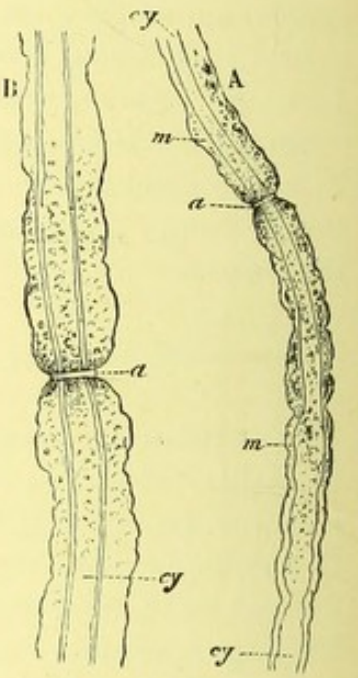

Fig. 127. — Tube nerveux à myéline du nerf sciatique du lapin adulte, dissocié dans une solution de picro-carminate à 1 p. 100. Le dessin a été fait une heure après le début de l'action du réactif. (D'après Ranvier.)

A, à un grossissement de 300 diamètres; *B*, à 600 diamètres. — *a*, étranglement annulaire. — *m*, gaine de myéline. — *cy*, cylindre-axe.

Examen après dissociation dans le picro-carmin.

Si on dissocie à l'état frais, dans le *picrocarminate d'ammoniaque*, un segment du nerf sciatique du chien, du lapin ou de la grenouille, on constate que la myéline perd de sa réfringence, devient grenue et que le cylindre-axe apparaît nettement (Ranvier) (fig. 127).

Interruption de la myéline au niveau des étranglements.

Au bout d'un certain temps, la portion du cylindre-axe, qui fait saillie au niveau du point où le tube nerveux a été sectionné, se colore la première en rouge, puis la coloration rouge apparaît sur le cylindre-axe au niveau de chaque étranglement annulaire, pour s'étendre de là au reste du cylindre-axe. Ces particularités, découvertes par Ranvier, montrent bien que la myéline est interrompue au niveau des étranglements annulaires. Cette démonstration se fait également en traitant les nerfs par le *nitrate d'argent*. Si on prend un nerf thoracique de lapin ou de souris et qu'on l'examine à un grossissement de 200 d. après l'avoir imprégné par l'argent, on reconnaît à sa surface l'existence d'un *revêtement endothélila*, dont nous reparlerons en étudiant le tissu conjonctif des nerfs et d'une série de *croix latines* de petites dimensions, dont les branches longitu-

Imprégnation des nerfs par l'argent.

dinales sont parallèles à l'axe du nerf (Ranvier). A un plus fort grossissement, on reconnaît que la barre transversale de chaque croix correspond à l'étranglement annulaire et la barre longitudinale au cylindre-axe. Dans le cylindre-axe, le dépôt de l'argent se fait sous forme de *stries transversales* décrites par Frommann en 1864, (fig. 128, C).

Gaine endothéliale.

Croix latines de Ranvier.

Stries de Frommann.

Si au lieu d'immerger en entier dans le nitrate d'argent un nerf de petit diamètre, on dissocie directement dans la solution d'argent un nerf plus volumineux, on constate plus nettement encore, ainsi que Ranvier l'a montré, l'existence de certaines particularités de structure. Les croix latines sont très nettes et très régulières sur un certain nombre de tubes, mais sur beaucoup d'autres, elles présentent certaines modifications très importantes à considérer : « Le cylindre-axe a été déplacé suivant la longueur du tube nerveux; l'étranglement annulaire est encore marqué par une dépression de la membrane de Schwann au fond de laquelle il existe un anneau coloré en noir (*a*, fig. 128, B). A une petite distance de celui-ci, le cylindre-axe présente en *r'* un renflement » (Ranvier). L'anneau noir correspond, d'après Ranvier, à la soudure des segments inter-annulaires qui constituent la membrane de Schwann, c'est-à-dire à la coloration d'un véritable ciment inter-annulaire. Le renflement, dit renflement biconique, « paraît constitué par deux cônes réunis par leur base et dans l'axe desquels passerait le cylindre d'axe coloré en noir (Ranvier) ». Sous l'influence du nitrate d'argent, le renflement biconique est limité des deux côtés par une ligne plus claire, au delà de laquelle se montrent les stries de Frommann (fig. 128, C). Ces renflements biconiques, qui jouent très probablement un grand rôle dans les échanges nutritifs, et qui ne font pas défaut au niveau des points de bifurcation des fibres nerveuses (Kölliker), se colorent également facilement, ainsi que Feist, Kölliker et Retzius l'ont montré, lorsqu'on pratique chez l'animal vivant une injection intra-veineuse de bleu de méthylène.

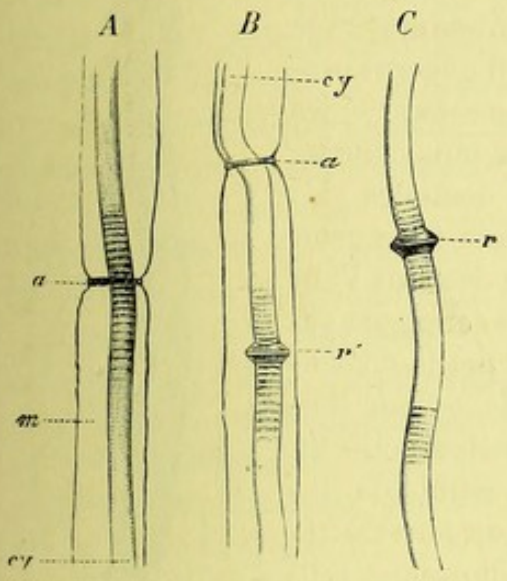

Fig. 128. — Tube nerveux et cylindres-axe du nerf sciatique du lapin adulte, dissocié dans une solution de nitrate d'argent à 1 p. 300, (D'après Ranvier.) 600 diam.

A, tube nerveux imprégné par le nitrate d'argent. — *a*, étranglement annulaire. — *m*, gaine médullaire. — *cy*, cylindre-axe.

B, tube nerveux dont le cylindre-axe et l'anneau *a* sont imprégnés d'argent. — *cy*, cylindre-axe qui, au niveau de l'étranglement annulaire *a*, a subi une déviation sous l'influence de la dissociation. — *r'*, renflement biconique. — *m*, gaine de myéline.

C, cylindre-axe isolé qui montre les stries de Frommann et en *r* un renflement biconique.

Renflement biconique de Ranvier.

2° L'emploi de l'acide osmique dans l'étude des nerfs à myéline fournit, sur leur structure, des résultats importants.

Étude des nerfs à myéline au moyen de l'acide osmique.

Après un séjour de 24 heures dans l'acide osmique à 1 p. 100, les tubes nerveux isolés apparaissent sous forme de filaments noirs, séparés en

Étranglements annulaires de Ranvier et segments inter-annulaires.

segments de longueur égale par des barres transversales claires. Ces barres correspondent aux *étranglements annulaires* de Ranvier et l'espace compris entre ces étranglements constitue les *segments inter-annulaires*. Ces segments présentent de chaque côté de leurs étranglements annulaires une légère dilatation en ampoule (fig. 129) ; les deux ampoules limitent un ménisque bi-concave, dans lequel, à un fort grossissement, on reconnaît le cylindre-axe, traversé perpendiculairement par une strie, laquelle correspond au *renflement biconique*.



Fig. 129. — Tube nerveux du sciatique de la grenouille dissocié directement dans une solution d'acide osmique à 1 p. 100 (D'après Ranvier.)

e, étranglement annulaire. — *r*, *r*, renflements terminaux munis de côtes saillantes. — *i*, incisures obliques limitant deux segments cylindro-coniques. — 350 diam.

Longueur des segments inter-annulaires.

Les segments inter-annulaires mesurent en moyenne chez l'homme $1^{mm},3$. Leur longueur est en général proportionnelle au diamètre des fibres nerveuses ; « les segments inter-annulaires sont d'autant plus courts, toutes choses égales d'ailleurs, que le diamètre des tubes est plus petit » (Ranvier). Une même fibre peut cependant présenter, ainsi qu'Axel Key et Retzius l'ont montré, des segments inter-annulaires de longueur variable. Ces segments sont toujours plus petits au voisinage de l'expansion terminale des nerfs, et leur longueur semble varier avec l'activité fonctionnelle du nerf. Ranvier a montré en effet que les segments des nerfs électriques de la torpille sont beaucoup plus courts que ceux des tubes nerveux de même dimension provenant des nerfs mixtes. Ce fait présente un grand intérêt car, si les échanges nutritifs s'effectuent au niveau des étranglements annulaires, ces derniers seront, ainsi que le fait remarquer Ranvier, d'autant plus rapprochés que les nerfs ont des fonctions plus actives.

Noyau du segment inter-annulaire.

Chaque segment inter-annulaire possède un noyau situé à peu près à égale distance des deux étranglements qui le limitent. Ce noyau, légèrement aplati, est muni d'un nucléole et logé dans une échancrure de la myéline déprimée à ce niveau. Il est entouré d'une couche mince de protoplasma qui l'isole de la myéline et qui, s'étendant au-dessous de la membrane de Schwann, le fixe à cette dernière (Ranvier). Chez les jeunes sujets, la couche protoplasmique est plus abondante que chez l'adulte et contient parfois des gouttelettes de myéline, se colorant en noir par l'acide osmique (Axel-Key et Retzius, Ranvier, Vignal) (fig. 120).

Altérations cadavériques de la myéline.

2. *Gaine de myéline.* — La myéline située dans chaque segment inter-annulaire, entre la membrane de Schwann et le cylindre-axe, est parfaitement homogène et transparente sur le nerf vivant ; mais elle s'altère rapidement après la mort. Lorsqu'on dissocie dans l'eau un nerf enlevé à un animal vivant, la myéline perd vite son homogénéité : on y voit apparaître

des plis, des stries, des filaments, des granulations, dont le nombre et l'étendue augmentent progressivement, de telle sorte que la fibre nerveuse présente bientôt un aspect granuleux. Au niveau de la section des fibres, la myéline s'échappe en bourgeons filamenteux, qui semblent formés de « fils transparents enroulés sur eux-mêmes » (Ranvier).

Incisures de Schmidt et de Lantermann.

Si, après avoir traité les nerfs par l'acide osmique, on les colore à l'aide du picro-carminate d'ammoniaque, on voit que les noyaux des segments inter-annulaires ainsi que le cylindre-axe sont colorés en rouge, et on constate en même temps, plus nettement qu'après l'emploi de n'importe quelle autre méthode (Ranvier), la présence dans chaque segment inter-annulaire d'*incisures de la myéline*. Ces *incisures*, décrites par Schmidt et étudiées plus tard par Lantermann, sont obliques et divisent la myéline de chaque segment inter-annulaire en *segments cylindro-coniques*, vivement colorés par l'osmium. Les segments cylindro-coniques se recouvrent comme les tuiles d'un toit et se terminent soit sous la gaine de Schwann, soit à la surface du cylindre-axe par des angles très aigus (fig. 129).

Segments cylindro-coniques.

Leur longueur, leur forme, leur nombre sont très variables; tantôt simples, tantôt doubles, tantôt emboîtés les uns dans les autres ou adossés par leurs bases, les segments cylindro-coniques d'un même segment inter-annulaire sont quelquefois d'égale dimension, mais le plus souvent une série de segments de même longueur est interrompue par un segment très long ou par un segment très court. Lorsque, par la dissociation, la gaine de Schwann s'est rompue, les segments cylindro-coniques s'arrondissent et donnent au tube nerveux une apparence moniliforme.

Anneaux intercalaires.

En traitant les nerfs par le nitrate d'argent, Segall a imprégné au niveau de l'emboîtement de deux segments cylindro-coniques un anneau superficiel et saillant. Cet anneau, dit *anneau intercalaire* (Segall), est situé au-dessous de la gaine de Schwann, au niveau de la jonction de deux segments cylindro-coniques; il paraît jouer, d'après cet auteur, un rôle dans l'emboîtement de deux segments et faciliter la pénétration des matières nutritives.

Examen des tubes à myéline à l'aide de coupes transversales.

Sur des coupes transversales de nerfs durcis soit dans le bichromate d'ammoniaque, soit dans le liquide de Müller et colorés ensuite par le picro-carmin, ou traités préalablement par l'acide osmique, la gaine de myéline apparaît formée de couches concentriques. Tantôt elle est formée de deux anneaux concentriques, séparés par une bande claire, l'interne étant le plus mince; tantôt la disposition est semblable à la précédente, mais c'est l'anneau externe qui est le plus mince, dans d'autres tubes, les deux anneaux sont d'égale épaisseur; dans d'autres encore, la disposition concentrique n'existe pas et la section transversale de la gaine de myéline est uniformément noire. Ranvier, qui a décrit ces différents aspects, en a en même temps donné l'interprétation, basée sur l'existence des étranglements annulaires et des incisures obliques. En effet, si le tube nerveux est sectionné au milieu d'un segment cylindro-conique, la gaine de myéline coupée à ce niveau apparaîtra sous forme d'un anneau simple; si au contraire le tube nerveux est sectionné au niveau d'une incisure, la gaine de myéline

Anneaux concentriques de la myéline.

sera constituée par deux anneaux, l'interne correspondant au segment cylindro-conique emboîté, l'externe au segment emboîtant, et l'épaisseur de ces anneaux variera suivant que la section aura porté sur un point plus ou moins profond de l'incisure (Ranvier).

Les *incisures* d'aspect plus clair sont parcourues, ainsi que Ranvier l'a signalé dès 1878, « par des filaments transparents et incolores qui passent de l'un des segments à l'autre. Ces filaments semblent sortir de la myéline et sont assez comparables à ceux qui s'échappent de l'extrémité des tubes nerveux sectionnés, examinés frais et dans l'eau. »

Filaments de Golgi et de Rezzonico.

Golgi, puis Rezzonico, en appliquant la méthode Golgi (bichromate de potasse et nitrate d'argent) à l'étude des nerfs périphériques, décrivent au niveau des incisures un système de filaments enroulés en spirale et qui forment par leur ensemble un long cône creux (*imbuti*), dont le sommet tronqué entoure le cylindre-axe et dont la large base correspond à la face interne de la membrane de Schwann (fig. 130). Ils signalent en outre dans

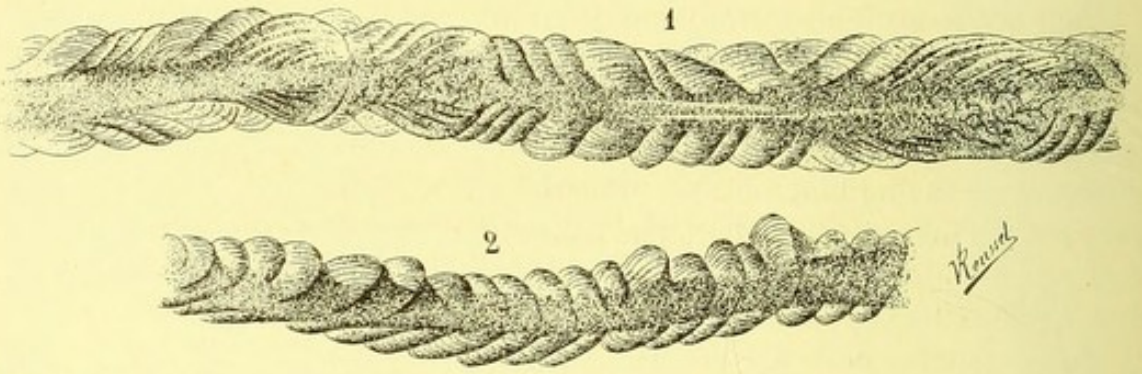

Fig. 130. — Filaments enroulés en spirale et cônes creux de Golgi (*imbuti*). (D'après Kölliker.)

certains cas, à la surface de la fibre nerveuse, une striation transversale ou oblique étendue d'une incisure à l'autre.

Ces systèmes de filaments s'observent, d'après Golgi et Rezzonico, non seulement sur les nerfs périphériques, mais encore sur les fibres nerveuses des masses blanches du névraxe : aussi les considèrent-ils comme formant un véritable système de soutènement à la myéline.

Les observations de Golgi ont été depuis confirmées par Giuseppina Cattani, Marenghi, Villa, Kölliker, etc. G. Cattani insiste tout particulièrement sur la striation oblique de la surface des segments cylindro-coniques, signalée déjà par Golgi.

Réseau de Lantermann.

Outre les segments cylindro-coniques, on observe encore, à la surface des nerfs traités par l'acide osmique, un réseau spécial signalé par Lantermann et constaté depuis par Golgi, Pertik, Joseph, Kölliker, etc., etc., réseau dont les mailles sont fort variables, suivant les préparations. Tantôt elles sont très larges, et on observe à la surface des nerfs la striation oblique signalée par G. Cattani et Golgi ; tantôt elles sont si serrées que le nerf présente un aspect granuleux. Par l'irrégularité de ses mailles suivant les préparations, le réseau de Lantermann se rapproche du *réseau de neurokéra-*

tine, décrit par Ewald et Kühne (fig. 131), mais il s'en distingue en ce qu'il se colore en noir par l'osmium, tandis que celui de Kühne et d'Ewald n'apparaît qu'après dissolution de la myéline par l'alcool absolu bouillant et l'éther.

Réseau de neurokératine de Kühne et Ewald.

Ces derniers auteurs admettent en outre, et Golgi, Cattani, v. Lenhossek, etc., se sont ralliés à cette opinion, l'existence de deux gaines de myéline : l'une interne et continue, la gaine de myéline proprement dite (Myélinscheide), qui accompagne le cylindre-axe depuis son origine jusqu'à son arborisation périphérique, l'autre externe, la gaine médullaire (Markscheide), interrompue au niveau des étranglements annulaires de Ranvier.

Bien des hypothèses ont été émises pour expliquer l'aspect si spécial des nerfs traités par l'acide osmique ou le nitrate d'argent, à savoir les incisures de Schmidt et de Lantermann, les segments cylindro-coniques, les filaments enroulés en spirale (*imbuti*) de Golgi, les striations obliques de Golgi et Cattani, les réseaux de Lantermann, enfin celui de Kühne et Ewald.

Nature des incisures et des réseaux.

Ranvier, rapprochant le segment inter-annulaire de la cellule adipeuse, admet que le protoplasma qui entoure le noyau de chaque segment, double

Opinion de Ranvier.



Fig. 131. — Réseau de neurokératine de Kühne et d'Ewald. (D'après Kölliker.)

la membrane de Schwann dans toute l'étendue du segment, puis se replie au niveau des étranglements annulaires et recouvre le cylindre-axe, en constituant à ce dernier une mince couche protoplasmique, connue sous le nom de *gaine de Mauthner*. On peut donc, d'après Ranvier, regarder le protoplasma de chaque segment inter-annulaire comme circonscrivant une cavité close, enveloppant complètement la myéline, tandis que le cylindre-axe y est contenu de la même manière qu'un organe est contenu dans un sac séreux. Quant aux incisures, elles paraissent dépendre, pour Ranvier, des cloisons qui s'étendent entre la lame de protoplasma qui siège sous la membrane de Schwann et celle qui enveloppe le cylindre-axe. Golgi, au contraire, veut voir dans ces entonnoirs un véritable tissu de soutènement pour la myéline, et c'est cette hypothèse que revendiquent également Kühne et Ewald pour leur « réseau de neurokératine ».

Opinion de Golgi, Kühne et Evald.

En réalité, il faut, avec Kölliker, considérer ces aspects si divers (segments cylindro-coniques, entonnoirs de Golgi, réseau de Lantermann), comme des productions artificielles dues à l'action de l'eau et des réactifs sur les matières grasses et albuminoïdes de la myéline. Ils ne préexistent pas, sauf toutefois les incisures de Schmidt (Ranvier), sur la fibre nerveuse vivante, dont la myéline constitue une masse homogène et visqueuse; ils n'apparaissent que secondairement et ne peuvent être assimilés à des

Opinion de Kölliker.

appareils de soutènement, car on ne les constate plus lorsqu'on dissout la myéline à l'aide de l'alcool absolu et de l'éther.

Même le réseau d'Ewald et de Kühne, que l'on voit apparaître à l'aide de ces derniers réactifs, ne constitue pas dans le segment inter-annulaire une formation préexistante : on le voit en effet apparaître, ainsi que Hesse et Pertik l'ont montré, lorsqu'on traite, par l'alcool absolu et l'éther, les gouttes de myéline qui s'écoulent d'un tube nerveux au niveau même de sa section.

Constitution fibrillaire du cylindre-axe.

3. *Cylindre-axe.* — Quant au cylindre-axe, qui constitue la partie essentielle du tube nerveux, car les gaines qui l'entourent ne sont que des appareils de protection, il est formé par un amas de fibrilles de toute longueur, réunies en un faisceau cylindrique. Sur le nerf vivant comme sur le nerf durci à l'aide d'une solution faible d'acide osmique, le cylindre-axe correspond très exactement, ainsi que Ranvier l'a montré, au ruban central du tube à double contour. Le cylindre-axe ne s'altère pas sous l'influence de l'eau; les alcalis caustiques, tels que la soude, la potasse ou l'ammoniaque, ne l'altèrent qu'à la longue. Il se gonfle peu à peu sous l'influence de l'acide acétique glacial, et se rétracte sous l'influence de réactifs tels que l'alcool, l'éther, le sublimé, l'acide chromique, l'iode, etc. Il se colore en bleu pâle à la suite d'une injection *intra-vitam* de bleu de méthylène; le carmin, les couleurs d'aniline, l'hématoxyline le colorent vivement; le nitrate d'argent y fait apparaître les stries de Frommann et souvent un aspect granuleux; le chlorure d'or le colore en violet foncé.

Action exercée par différents réactifs sur le cylindre-axe.

En se rétractant, le cylindre-axe laisse entre lui et la gaine de myéline un espace clair, considéré à tort par Schiefferdecker comme un espace lymphatique péri-axile. Il n'est pas rare en outre, en examinant une coupe transversale de nerf traitée par l'alcool et le carmin, de voir cet espace clair traversé par des travées à direction radiaire, correspondant au réseau d'Ewald et Kühne et colorées en rose par le carmin.

Gaine de Mauthner.

Quant à sa structure intime, le cylindre-axe est formé d'un faisceau de fibrilles, plongées au sein d'une substance intermédiaire qui l'entoure d'une mince couche, connue sous le nom de *gaine de Mauthner*. Nous avons vu plus haut que, pour Ranvier, cette couche appartiendrait non pas au cylindre-axe, mais au segment inter-annulaire, et se continuerait avec la mince couche protoplasmique qui recouvre le noyau et double la face interne de la membrane de Schwann. La plupart des auteurs admettent cependant que cette substance intermédiaire, le *neuroplasma* de Kölliker, l'*axoplasma* de Waldeyer, fait partie constituante du cylindre-axe. Elle forme une masse consistante et homogène d'après Kölliker, Jacobi et Retzius; une masse d'aspect réticulé pour Joseph; d'après Kupffer, Maly et Boveri, enfin, il s'agirait d'une masse liquide.

Cylindre-axe chez les Invertébrés.

Leydig et Nansen admettent que chez les Invertébrés le cylindre-axe est formé d'une substance de soutènement finement réticulée, le *spongioplasma*, et d'une substance fluide et homogène, l'*hyaloplasma*, qui jouerait le rôle de la véritable substance nerveuse conductrice.

B. **TUBES NERVEUX SANS MYÉLINE OU FIBRES DE REMAK.** — Découvertes par Remak en 1838, ces fibres, qui constituent la plupart des nerfs des Invertébrés, se rencontrent surtout dans les nerfs provenant du système du grand sympathique ; mais on les rencontre aussi, quoique en petit nombre, dans les nerfs cérébro-rachidiens. Le nerf olfactif n'est formé dans toute la série des Vertébrés que par des fibres sans myéline, et nous avons vu précédemment que les fibres à myéline se dépouillent de leur gaine médullaire au voisinage de leurs arborisations terminales. C'est à l'absence de myéline dans les fibres qui les constituent, que les nerfs sympathique et olfactif doivent leur coloration grisâtre. Pour les étudier, il faut, comme l'a montré Ranvier, employer la méthode de la dissociation et celle des coupes. Si on cherche à dissocier un fragment de nerf provenant du grand sympathique, on voit qu'on n'arrive que difficilement à isoler les unes des autres, sans les rompre, les fibres nerveuses qui le constituent. Les fibres de Remak ne sont pas en effet, comme les fibres à myéline, placées parallèlement les unes à côté des autres, mais elles s'entrecroisent entre elles sous un angle toujours aigu. En examinant au microscope ce nerf incomplètement dissocié, on voit qu'il est constitué par des fibres dépourvues de myéline, de diamètre variable et présentant à leur surface des noyaux ovalaires. Si on dissocie dans l'acide osmique un fragment de nerf sympathique et qu'on le colore ensuite par le picro-carmin, on constate que ses fibres ne prennent pas la coloration noire, ce qui montre bien qu'elles sont privées de myéline, ou que si elles en contiennent, cette substance n'est pas en quantité assez grande pour donner lieu à une coloration noire (Ranvier). On constate en outre par ce procédé, en employant un grossissement suffisant, que les fibres de Remak possèdent une striation longitudinale, et qu'elles sont formées par de petits cylindres disposés les uns à côté des autres. Ces cylindres constituent autant de *cylindre-axes nus*, dépourvus de gaine de Schwann et groupés en petits faisceaux. De distance en distance, ces fibres sont recouvertes par des noyaux allongés et ovalaires et entourés d'une masse protoplasmique. Traitées par le picro-carmin après macération préalable dans l'acide picrique, les fibres de Remak présentent un degré de coloration assez faible, qui, pour Ranvier, suffit cependant pour les distinguer des fibres du tissu conjonctif. Le même auteur a montré que l'on peut également arriver à les différencier de ce dernier tissu par l'emploi du rouge d'aniline, qui ne colore pas les faisceaux connectifs, tandis qu'il imprègne fortement les fibres de Remak. On arrive encore au même résultat, en faisant séjourner pendant plusieurs mois des nerfs du système sympathique dans une solution de bichromate d'ammoniaque à 2 p. 100 (Ranvier). Dans ces conditions et après dissociation, on peut très facilement distinguer les fibres de Remak des fibres connectives, car elles présentent un aspect variqueux très prononcé, tandis que les faisceaux conjonctifs traités de la même manière conservent leurs caractères ordinaires.

Fibres de Remak.

Noyaux des fibres de Remak.

Différenciation des fibres de Remak d'avec les fibres du tissu conjonctif d'après Ranvier.

Cet aspect variqueux est dû, ainsi que l'a montré Ranvier, à la formation de vacuoles, considérées à tort par certains auteurs comme des espaces

Fibres de Remak étudiées sur des coupes transversales.

lymphatiques. Sur les coupes transversales pratiquées après durcissement dans les bichromates, les fibres de Remak se présentent, après coloration par le carmin, sous forme d'îlots colorés en rouge, et chaque îlot est formé par un très grand nombre de petits cercles colorés également en rouge. Chacun de ces petits cercles correspond à la section transversale d'une des fibrilles qui, par leur réunion, constituent les fibres de Remak.

En résumé, les fibres de Remak présentent une texture fibrillaire comme les cylindres-axes des tubes nerveux à myéline, et il est certain que ces fibres sont constituées par des cylindres-axes qui, par leur réunion, forment des faisceaux de diamètre variable, s'entrecroisant entre eux, et constituant une sorte de feutrage, mais ne s'anastomosant pas au sens propre du mot. Chaque fibrille conserve dans la fibre de Remak, comme dans la fibre nerveuse à myéline, son individualité propre depuis son origine jusqu'à sa terminaison. Chacune d'elles représente, en effet, le prolongement nerveux ou cylindre-axile d'une seule cellule sympathique, ainsi que Cajal, Kölliker, v. Gehuchten et Sala l'ont montré à l'aide de la méthode de Golgi. A son extrémité périphérique il se termine par des arborisations libres comme les cylindres-axes des nerfs cérébro-rachidiens (Cajal, Retzius, Kölliker).

Existe-t-il une gaine véritable autour des fibres de Remak, et les fibrilles nerveuses qui les constituent, sont-elles en contact direct les unes avec les autres ?

Les fibres de Remak possèdent-elles une gaine? Opinions de Ranvier et de Kölliker.

Ranvier, qui a étudié très spécialement ces différents points, considère les fibres de Remak comme dépourvues de toute membrane enveloppante continue, et par conséquent comme ne présentant à leur surface rien d'analogue à la membrane de Schwann. Pour le même auteur, les noyaux qui se trouvent sur les fibres de Remak n'appartiennent pas à autant de cellules distinctes, et il serait possible que ces noyaux appartinssent à une masse protoplasmique unique et très étendue, sorte de cellule à noyaux multiples. Ranvier n'émet du reste cette hypothèse qu'avec réserve. D'après Kölliker, les noyaux appartiendraient, au contraire, à une sorte de gaine de Henle incomplètement développée.

Toutefois, si les fibres de Remak ne possèdent pas de gaine proprement dite, il n'en est pas moins certain qu'elles possèdent une gaine protoplasmique peut-être légèrement condensée à la périphérie (Ranvier) et que par conséquent, elles ne sont pas en contact direct les unes avec les autres. Lorqu'elles sont très fines, c'est-à-dire constituées par une seule fibrille nerveuse, le protoplasma qui entoure leur noyau se répand à leur surface et leur forme une simple gaine. Lorsqu'elles sont formées par plusieurs fibrilles nerveuses, elles sont munies non seulement d'une enveloppe périphérique de nature protoplasmique, mais encore d'une couche protoplasmique, séparant chaque fibrille de sa voisine, de telle sorte que, si l'on pouvait enlever ces fibrilles, il resterait une gangue protoplasmique possédant des noyaux et creusée de canaux parallèles (Ranvier). On voit donc que dans les fibres de Remak, comme dans les fibres à myéline, les fibrilles nerveuses sont également entourées par une couche de protoplasma.

Gangue protoplasmatique de Ranvier.

Quant à la structure du nerf olfactif, formé exclusivement de fibres dépourvues de myéline, nous y reviendrons à propos de ce nerf (Voy. t. II).

C. TISSU CONJONCTIF ET VAISSEAUX DES NERFS. — Le *tissu conjonctif des nerfs* se présente, ainsi que l'a montré Ranvier, en 1872, sous trois formes, à savoir : la *gaine lamelleuse* qui entoure un certain nombre de tubes nerveux, en les réunissant en faisceaux, le *tissu conjonctif péri-fasciculaire* qui unit ces faisceaux, soit entre eux, soit au tissu conjonctif voisin, et le *tissu conjonctif intra-fasciculaire* situé dans l'intérieur des faisceaux et entre les tubes nerveux.

Gaine lamelleuse.

La *gaine lamelleuse* possède une structure d'autant plus simple, que le faisceau qu'elle circonscrit contient moins de tubes nerveux. Si, comme l'a fait Ranvier, on étudie chez la grenouille ou le lézard un nerf musculaire au niveau de ses terminaisons, après action de l'acide osmique, on voit la gaine qui entoure ce nerf se diviser et se subdiviser comme ce nerf lui-même, de manière à former une enveloppe distincte à chacun des rameaux nerveux partant du tronc principal. Lorsque, par suite de divisions successives, le nerf musculaire n'est plus formé que par un seul tube nerveux à myéline, ce tube possède, outre sa gaine de Schwann, une autre gaine entourant complètement cette dernière et présentant des noyaux sur sa face interne. Cette gaine a été désignée par Ranvier sous le nom de *gaine de Henle*, car cet anatomiste avait déjà signalé les gaines minces et simples entourant les nerfs les plus fins. La gaine de Henle et la membrane de Schwann circonscrivent donc, ainsi que le fait remarquer Ranvier, à la périphérie du tube nerveux, un espace occupé par le plasma nutritif ou lymphatique « qui baigne ainsi l'élément nerveux et peut en pénétrer la partie essentielle, le cylindre-axe, au niveau de chaque étranglement inter-annulaire ». Les noyaux que l'on voit à l'intérieur de la gaine de Henle appartiennent à un endothélium découvert par Ranvier et formé par des cellules grandes et minces.

Gaine de Henle.

Endothélium de la gaine de Henle.

Telle est la gaine lamelleuse réduite à son état le plus simple. A mesure qu'on l'examine en remontant le long du nerf, c'est-à-dire à mesure que les tubes nerveux qu'elle contient augmentent de nombre et que les faisceaux nerveux augmentent de diamètre, on voit cette gaine se doubler de lames concentriques et augmenter de plus en plus d'épaisseur. C'est ainsi que la gaine lamelleuse des gros faisceaux du nerf sciatique du chien peut présenter jusqu'à douze ou quinze lames appliquées les unes sur les autres et recouvertes chacune par un endothélium (Ranvier). Ces lames ne sont pas des tubes simplement emboîtés les uns dans les autres, mais elles se divisent et forment en s'anastomosant un système continu (Ranvier). Toutes choses égales d'ailleurs, l'épaisseur de la gaine lamelleuse est d'autant plus marquée que les faisceaux nerveux sont plus gros; elle est également plus développée, malgré leur petit diamètre, s'ils sont situés superficiellement ou dans des régions soumises, soit à des pressions, soit à des frottements. Dans les gaines lamelleuses des doigts et de la plante des pieds,

cette gaine formée d'un grand nombre de couches acquiert une épaisseur considérable (Ranvier) (fig. 132).

Tissu conjonctif péri et intra-fasciculaire des nerfs.

Le *tissu conjonctif péri-fasciculaire* présente une structure analogue à celle du tissu conjonctif lâche, mais en diffère, d'après Ranvier, par certaines particularités. C'est ainsi qu'au lieu d'être entrecroisés en tous sens, les faisceaux affectent presque exclusivement la direction longitudinale et que les mailles élastiques, ainsi que les cellules adipeuses, présentent la même direction.

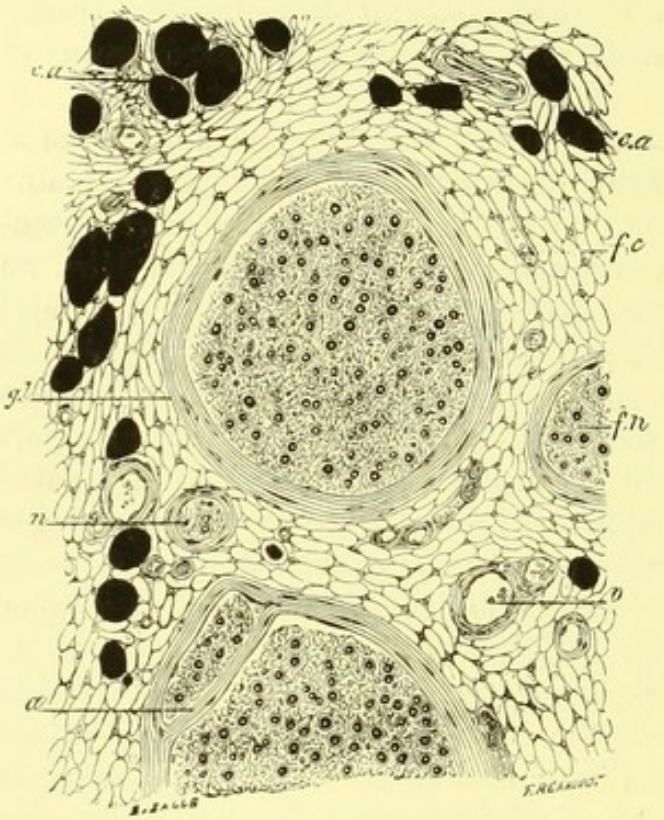

Fig. 132. — Nerf collatéral des doigts de la main. (D'après Ranvier.) Coupe transversale après injection vasculaire forcée d'une solution d'acide osmique à 1 p. 100 et durcissement par la gomme et l'alcool. Coloration par la purpurine; conservation de la préparation dans la glycérine. — 150 diam.

fn, faisceau nerveux. — *gl*, gaine lamelleuse. — *a*, cloison de division d'un faisceau nerveux. — *n*, un faisceau nerveux très grêle. — *v*, vaisseau sanguin. — *fc*, tissu conjonctif. — *ca*, cellules adipeuses.

Tissu conjonctif intra-fasciculaire. Ce tissu, qui existe à l'intérieur des faisceaux nerveux et qui constitue le tissu de soutènement des tubes nerveux, apparaît d'après Ranvier sous forme de lames et sous forme de fibres. Les lames connectives intra-fasciculaires font partie de la gaine lamelleuse et pénètrent entre les tubes nerveux, soit pour y conduire les vaisseaux sanguins, soit pour cloisonner un faisceau et le diviser en deux. Quant aux fibres du tissu conjonctif intra-fasciculaire, elles sont semblables aux fibres connectives ordinaires, sans mélange de fibres élastiques. Les cellules ici sont des *cellules plates* du tissu conjonctif ordinaire, mais à prolongements moins longs et moins nombreux que ceux des cellules du tissu cellulaire sous-cutané. Ces cellules, isolées après dissociation, apparaissent recourbées, conservant ainsi la forme qu'elles avaient autour des tubes nerveux. Elles présentent des crêtes et des dépressions correspondant à l'empreinte des faisceaux conjonctifs et des tubes nerveux sur lesquels elles étaient appliquées (Ranvier). On trouve encore dans ce tissu des cellules lymphatiques, comme dans le tissu conjonctif des nerfs.

Corpuscules de Renaut.

Entre la face profonde de la gaine lamelleuse et le tissu conjonctif intra-fasciculaire, on rencontre par place une formation spéciale décrite par Renaut et connue sous les noms de : *système hyalin intra-vaginal* (Renaut), *corpuscules à structure alvéolaire* (Rakhmaninoff), *corpuscules de Renaut*

(Schultze), *fuseaux conjonctifs* (Schultze), *système tubulaire* (Blocq et Marinesco). Décrits par Renaut chez les solipèdes, rencontrés par Rakhmaninoff, Oppenheim et Siemerling, Kopp, Langhans, etc., etc., dans différents états pathologiques, les *corpuscules de Renaut* existent, ainsi que Schultze, Blocq et Marinesco l'ont montré, à l'état normal dans les nerfs de l'homme et représentent des *tubes nerveux profondément modifiés*. Sur une coupe transversale d'un tronc nerveux, les corpuscules de Renaut se présentent sous l'aspect d'aires claires, irrégulièrement ovoïdes et situées à la périphérie des fascicules nerveux. Ils sont entourés d'une paroi lamelleuse stratifiée, analogue à la gaine lamelleuse de Ranvier et renferment des corps chromatiques irréguliers d'apparence nucléaire. Ces corps chromatiques sont dépourvus de protoplasma; ils affectent quelquefois un aspect corolliforme et représenteraient, d'après Blocq et Marinesco, la coupe transversale de cylindres-axes déformés.

Vaisseaux sanguins et lymphatiques des nerfs. Les nerfs d'un certain calibre possèdent seuls des vaisseaux, car les extrémités périphériques des nerfs se nourrissent par le plasma qui les baigne et qui est exsudé des capillaires voisins. Les *vasa nervorum* proviennent de plusieurs troncs artériels et jouent un grand rôle dans le rétablissement de la circulation collatérale lors d'oblitération d'une grosse artère (Hyrtl, Zuckerkandl, Quénu et Lejars); ils abordent le tronc nerveux obliquement, puis se divisent et se subdivisent avant de pénétrer dans l'épaisseur du cordon nerveux. Les vaisseaux du plus gros calibre se rencontrent donc dans le tissu conjonctif péri et intra-fasciculaire; des artérioles plus petites se trouvent entre le tissu conjonctif intra-fasciculaire et la gaine lamelleuse et se résolvent dans l'intérieur de cette dernière en un réseau capillaire très serré. Tous ces vaisseaux ont une direction parallèle à l'axe du tronc nerveux. On trouve un second réseau capillaire dans le tissu conjonctif intra-fasciculaire; il est formé de branches longitudinales à peu près parallèles, reliées entre elles par d'autres branches transversales. Chez les mammifères, il existe en outre dans le tissu conjonctif péri-fasciculaire un troisième réseau artériel, capillaire et veineux (Ranvier).

Vaisseaux sanguins et lymphatiques des nerfs.

Les *veines* suivent le trajet des artères. Les veines des nerfs superficiels se jettent dans les veines profondes. Les veines des nerfs profonds s'anastomosent largement avec les veines musculaires. Les veines des nerfs satellites d'un paquet artério-veineux se rendent, soit à la grosse veine voisine, soit au réseau des vasa-vasorum qui entourent l'artère, soit aux veines collatérales musculaires près de leur embouchure (Quénu et Lejars).

Quant aux *lymphatiques*, ils n'existent pas à l'état de vaisseaux distincts, ni dans l'épaisseur des faisceaux nerveux, ni dans la gaine lamelleuse qui les entoure, et c'est dans les mailles du tissu conjonctif péri-fasciculaire qu'ils prennent naissance, car bien que les gaines lamelleuses ne contiennent pas de lymphatiques, les différentes lames qui les constituent forment un système lacunaire continu, communiquant largement avec le tissu conjonctif péri-fasciculaire (Ranvier).

III. — *Terminaison des nerfs.*

Bouton terminal et arborisations terminales libres.

Les cylindres-axes des fibres nerveuses périphériques, qu'ils appartiennent aux nerfs moteurs ou aux nerfs sensitifs, se terminent tous, ainsi du reste que les cylindres-axes des fibres nerveuses centrales, par une *extrémité libre*, soit légèrement renflée, *bouton terminal*, — soit plus ou moins ramifiée — *arborisation terminale*. — L'un et l'autre mode de terminaison peuvent s'effectuer, soit librement entre les cellules épithéliales, comme on le voit, par exemple, dans l'épiderme de la peau et l'épithélium des muqueuses, soit au sein d'une masse granuleuse spéciale, comme dans les *éminences terminales* des nerfs musculaires ou dans les *corpuscules de Golgi*, soit dans des organes conjonctifs spéciaux, plus ou moins encapsulés, tels que les *corpuscules de Meissner*, *de Krause* et *de Pacini*, les *corpuscules génitaux* et les *disques tactiles*, soit encore autour de cellules sensorielles spéciales, comme dans les *bourgeons du goût*, les *macules* et les *crêtes auditives* et l'*organe de Corti*.

Dans tous ces différents cas, la terminaison est une terminaison *libre* et nulle part, la fibre nerveuse n'entre en connexion *directe*, soit : 1° avec une cellule sensorielle spéciale, gustative, auditive, etc., soit : 2° avec une cellule épithéliale spéciale, telle que les cellules terminales décrites par Langerhans, et communément désignées sous le nom de *corpuscules de Langerhans*. Chez les Vertébrés, les corpuscules de Langerhans ne sont, en effet, ainsi que Ranvier l'a montré, que des cellules migratrices; ils ne présentent par conséquent aucune relation avec la fibre nerveuse.

Nous passerons successivement en revue ces différents modes de terminaisons nerveuses périphériques.

1° *Arborisations terminales inter-épithéliales;*

2° *Plaques motrices et corpuscules de Golgi;*

3° *Corpuscules du tact.*

Arborisations terminales, inter-épithéliales.

1° **ARBORISATIONS TERMINALES INTER-ÉPITHÉLIALES.** — Les arborisations inter-épithéliales, dont nous devons la connaissance à Hoyer, Cohnheim et Langerhans, représentent la variété de terminaison la plus fréquente, la plus connue et la plus banale des *nerfs sensitifs*. Pendant longtemps, ces arborisations terminales libres inter-épithéliales et inter-cellulaires, n'ont été bien connues que dans la cornée. Eimer (1871), Mocsisowicz (1876), Ranvier (1880), les décrivirent ensuite dans le museau de certains animaux (taupe, lapin, hérisson, chauve-souris), dans le groin et dans la peau du cou du cochon, et chez l'homme dans la peau de la plante des pieds et de la paume des mains On les décrivit bientôt dans certaines muqueuses, telles que les muqueuses buccale, pharyngienne, œsophagienne et vaginale, dans la conjonctive, la langue et les gencives, autour des poils tactiles ou autres (Jobert, Arnstein, Ranvier, etc.).

a) **Terminaisons fibrillaires intra-épidermiques**. — Les nerfs sensitifs cutanés, après avoir abordé une papille du derme et en avoir gagné

la surface, se divisent et s'entrecroisent avec les fibres nerveuses voisines.

Terminaisons fibrillaires intra-épidermiques.

Après un trajet plus ou moins compliqué sous la membrane basale des papilles, les fibres nerveuses, recouvertes encore de leur gaine de myéline, donnent des branches amyéliniques, qui se divisent et se subdivisent. Leurs

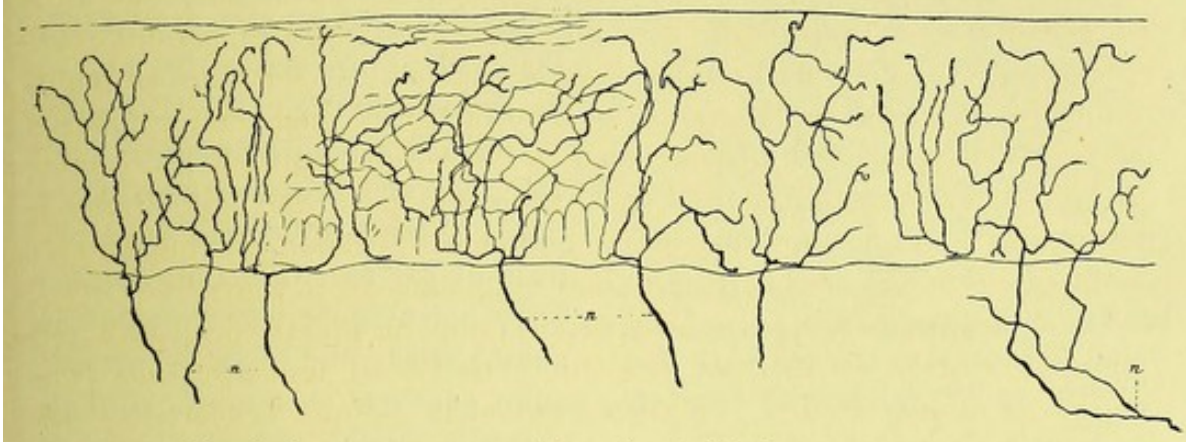

Fig. 133. — Terminaisons nerveuses sensitives dans l'épithélium pavimenteux stratifié. (D'après G. Retzius.) Méthode rapide de Golgi.

rameaux sinueux et variqueux présentent un aspect moniliforme très net, ils se recourbent dans différentes directions, et finalement se terminent entre les cellules du corps muqueux de Malpighi, par des extrémités libres légèrement renflées, qui ne dépassent jamais le *stratum granulosum* (fig. 133).



Fig. 134. — Terminaisons nerveuses sensitives dans l'épithélium des lèvres d'un fœtus humain. (D'après G. Retzius.) Méthode rapide de Golgi.

L'existence de ces arborisations terminales, découvertes à l'aide d'imprégnations d'or par Langerhans, Eberth, Arnstein, Mocsisowicz, Merkel, Ranvier, Kölliker et d'autres, a été confirmée à l'aide de la méthode de Golgi, par Golgi, van Gehuchten, Retzius, etc. La méthode des chromates d'argent a démontré jusqu'à l'évidence, que les corpuscules de Langerhans n'appartiennent pas au système nerveux, et que les fibres sensitives se terminent par des arborisations libres, sans aucune connexion cellulaire directe.

Dans les muqueuses à épithélium pavimenteux stratifié, les terminaisons nerveuses sont les mêmes que dans l'épiderme.

b) **Arborisations nerveuses dans les muqueuses.** — Dans les muqueuses recouvertes d'un *épithélium pavimenteux stratifié*, on observe le même mode de terminaison que dans l'épiderme (fig. 134, 136). Les fibres nerveuses de la couche conjonctive sous-muqueuse se dépouillent de leur gaine de myéline, montent dans l'épithélium, se divisent, donnent naissance à des branches à direction tangentielle, lesquelles fournissent à leur tour de fins rameaux variqueux, sinueux, d'aspect moniliforme, qui se terminent en des points plus ou moins éloignés de la surface épithéliale, par

des ramuscules libres dont quelques-uns semblent atteindre la surface de la muqueuse (Retzius).

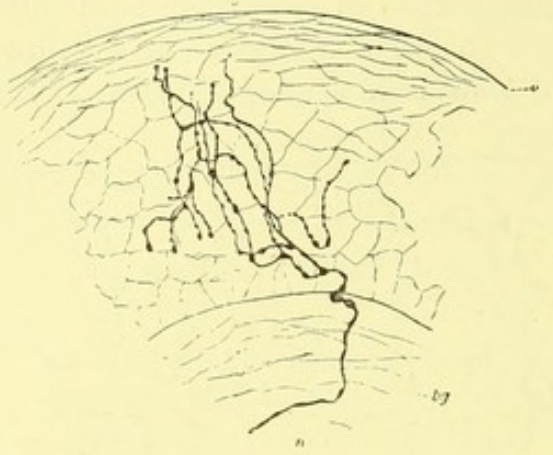

Fig. 135. — Terminaisons nerveuses sensitives dans l'épithélium de l'œsophage du chat. (D'après G. Retzius.) Méthode rapide de Golgi.

bg, couche conjonctive sous-épithéliale. — *o*, surface de l'épithélium. — *n*, fibre nerveuse.

Ce mode de terminaison est constant dans les *gencives*, la *muqueuse de la langue*, celle de l'*épiglotte*, des *cordes vocales supérieures* (fig. 136) et *inférieures* (fig. 138) et de l'*œsophage* (fig. 135) (Retzius).

Dans la *muqueuse vésicale* (fig. 137), les arborisations terminales libres et inter-cellulaires se caractérisent par leur direction tangentielle, leurs sinuosités extrêmement nombreuses, leur trajet récurrent, enfin par leur terminaison, qui ne s'effectue jamais dans les couches épithéliales superficielles (Retzius).

Dans les muqueuses à *épithélium vibratile*, les fibres nerveuses présentent en général un trajet récurrent (fig. 138) ; quelquefois cependant, en particulier dans la région respiratoire des cavités nasales, les rameaux terminaux atteignent presque la surface de l'épithélium cilié (Retzius) (fig 139).

Fibres nerveuses terminales de la muqueuse olfactive de la souris.

Dans la muqueuse olfactive de la souris, on trouve, en outre, surtout au niveau de la zone de transition de l'épithélium olfactif avec l'épithélium respiratoire, de fines fibres nerveuses, ramifiées, variqueuses, d'aspect moniliforme, qui se terminent par des extrémités libres, quelquefois légèrement renflées. Ces *fibres nerveuses terminales*, découvertes par v. Brunn, et dont l'existence a été confirmée par v. Lenhossek et par Retzius, appartiennent très probablement non pas au système sensoriel (c'est-à-dire au *nerf olfactif*), mais au *trijumeau*, dont la terminaison se fait comme pour les nerfs cutanés, par des arborisations libres inter-épithéliales (fig. 98).

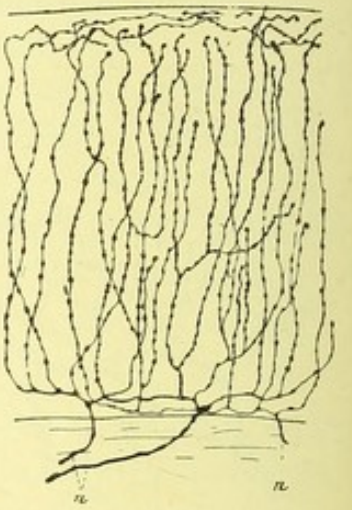

Fig. 136. — Terminaisons nerveuses sensitives dans l'épithélium de la région susglottique du larynx d'un chat âgé de six semaines. (D'après G. Retzius.) Méthode rapide de Golgi. Arborisation terminale libre extrêmement riche des fibres nerveuses *n*, entre les cellules d'un épithélium pavimenteux stratifié.

Chaque poil ne reçoit qu'une seule fibre nerveuse.

c) **Arborisations nerveuses des poils.** — Les poils ne présentent pas une innervation propre et spéciale ; ils reçoivent la branche collatérale d'un nerf cutané voisin, destiné à innerver une région plus ou moins étendue de la peau. La sensibilité d'un poil et celle de la peau environnante sont donc sous la dépendance d'un seul et même nerf périphérique. Chaque poil ne reçoit en général, ainsi que Ran-

vier l'a signalé, qu'une seule fibre nerveuse, qui se détache du tronc nerveux un peu au-dessous de l'épiderme et atteint, au-dessous de l'embouchure des glandes sébacées, le follicule du poil auquel elle est destinée. Le nerf perd sa gaine de myéline au niveau de la paroi conjonctive du follicule, puis se divise en deux branches plus ou moins horizontales, qui embrassent le follicule légèrement rétréci à ce niveau et l'entourent d'un anneau plus ou moins complet. Ces deux branches ne s'anastomosent jamais, mais peuvent dans quelque cas entourer le poil d'un tour et demi (Retzius). Elles donnent naissance à des ramuscules longitudinaux, surtout ascendants, plus rarement descendants, ramuscules épais, variqueux, d'aspect moniliforme et de contours irréguliers, qui se terminent tous par des extrémités libres, légèrement renflées, dont aucune ne traverse la membrane anhiste, vitrée de la paroi connective du follicule (v. Gehuchten) (fig. 140).

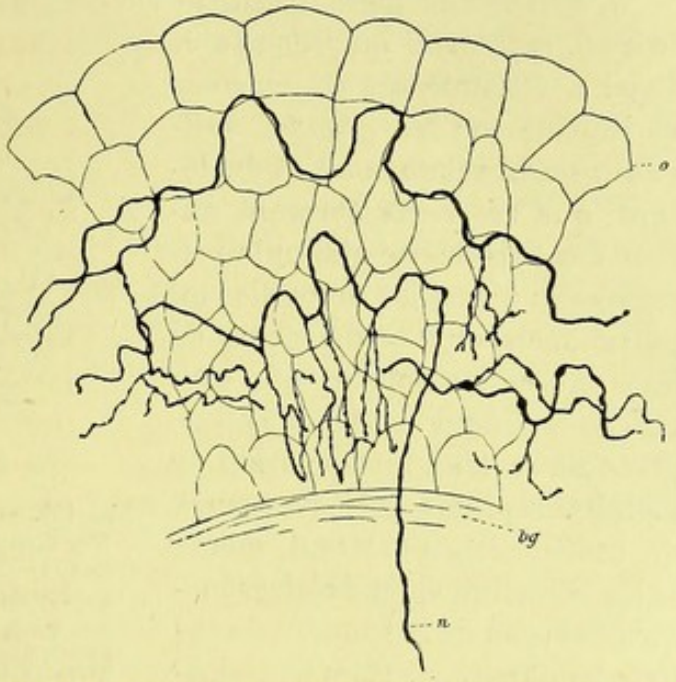

Fig. 137. — Terminaisons nerveuses sensitives dans l'épithélium de la vessie du lapin. (D'après G. Retzius.) Méthode rapide de Golgi.

o, surface de l'épithélium. — *bg*, couche conjonctive sous-épithéliale. — *n*, fibre nerveuse montant du tissu conjonctif dans la couche épithéliale pour se terminer après un trajet tangentiel par des arborisations intercellulaires libres.

Les *poils tactiles* n'existent pas chez l'homme, mais se rencontrent chez tous les mammifères (fig. 141) ; ils sont entourés d'un sinus sanguin caverneux, et reçoivent plusieurs petits troncs nerveux, qui atteignent la paroi du follicule dans son tiers inférieur, traversent sa capsule fibreuse, s'engagent dans les travées du sinus caverneux, et se terminent par de nom-

Poils tactiles des animaux.

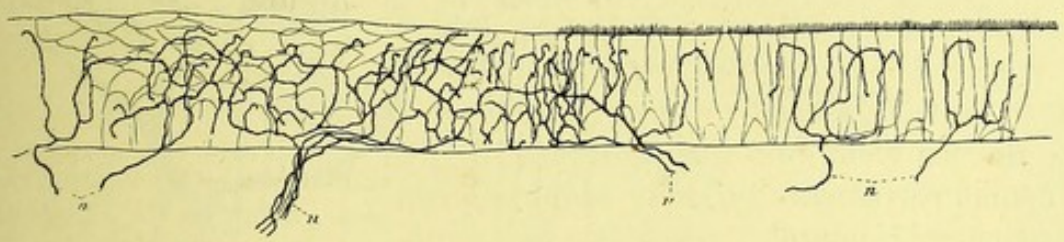

Fig. 138. — Terminaisons nerveuses sensitives dans l'épithélium de la muqueuse des cordes vocales inférieures et dans l'épithélium à cils vibratiles de la région sous-glottique du larynx d'un chat âgé de 4 semaines. (D'après G. Retzius.) Méthode rapide de Golgi.

n, fibres nerveuses qui, de la couche conjonctive, montent dans la couche épithéliale et s'y terminent par des arborisations ramifiées et libres.

breuses arborisations libres, à la surface de la membrane vitrée de la paroi du follicule.

Réseau nerveux autour des cellules glandulaires.

d) Quant aux nerfs **glandulaires**, *sécréteurs* ou *frénateurs*, Cajal a constaté sur le *pancréas* et Retzius sur les *glandes salivaires* de la salamandre et du lézard, que ces nerfs forment autour des culs-de-sac glandulaires, un réseau à mailles arrondies ou polygonales, dont se détachent de fines fibres nerveuses, qui sont en contact direct avec la cellule glandulaire sans interposition de membrane propre. Quelques-unes de ces fibrilles pénètrent même entre les cellules glandulaires jusqu'au niveau de la lumière du canal glandulaire, où elles se terminent par des extrémités libres, légèrement renflées (fig. 142).

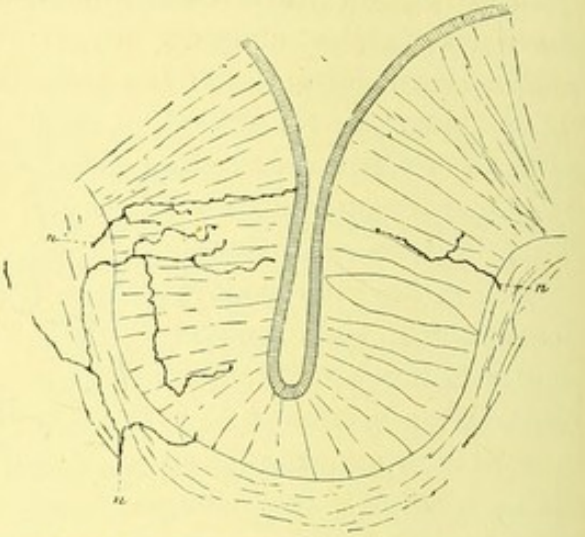

Fig. 139. — Terminaisons nerveuses sensitives dans l'épithélium vibratile de la région respiratoire des cavités nasales. (D'après G. Retzius.) Methode rapide de Golgi.

n, fibres nerveuses montant de la couche conjonctive sous-épithéliale et se terminant par des extrémités libres et ramifiées.

Terminaisons nerveuses dans les dents.

e) Dans les **dents**, les terminaisons nerveuses s'effectuent également par des extrémités libres légèrement renflées, entre les cellules odontoblastiques, et atteignent en général la superficie de la pulpe dentaire, ainsi que Retzius vient de le démontrer récemment chez le lézard et chez l'anguille (fig. 143).

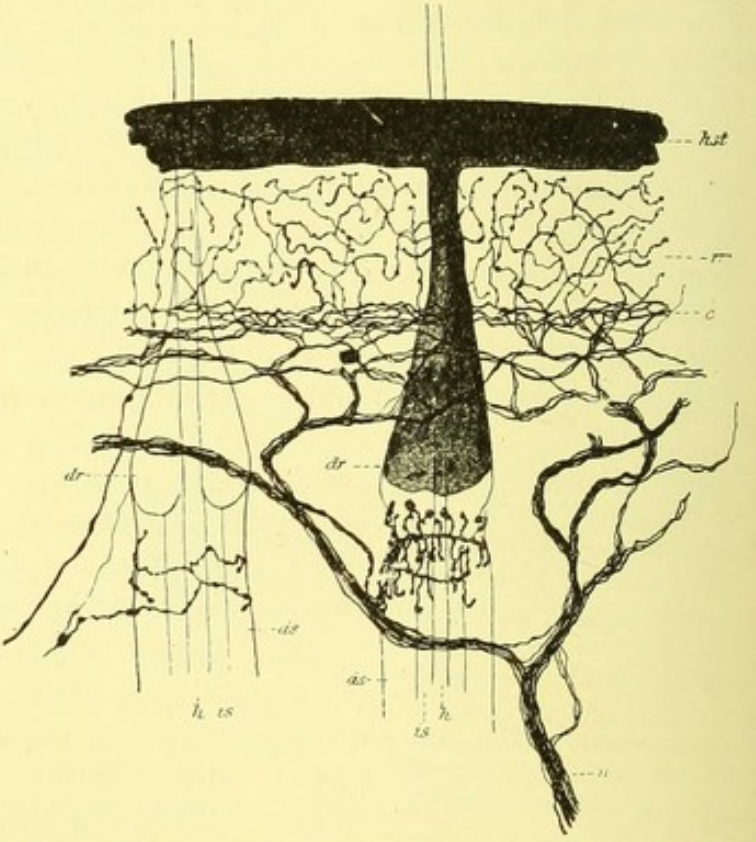

Fig. 140. — Terminaisons nerveuses sensitives autour des poils du museau d'une souris de 5 à 6 jours. (D'après G. Retzius.) Méthode rapide de Golgi.

hst, couche cornée. — *rm*, réseau de Malpighi. — *c*, plexus nerveux superficiel de l'épiderme (Cutis). — *n*, rameau nerveux. — *h*, poil. — *is*, sa gaine interne. — *as*, sa gaine externe. — *dr*, glandes sébacées.

Arborisations nerveuses dans les tendons.

f) Dans les **tendons**, Sachs et Tschiriew ont décrit des arborisations terminales libres, disposées en buisson, en pinceau, en massue, et présentant à leurs extrémités de petits renflements.

2° PLAQUES MOTRICES. — CORPUSCULES DE GOLGI.

a) **Plaques motrices des muscles striés.** — La terminaison des nerfs moteurs dans les muscles striés se fait dans l'épaisseur de la plaque motrice décrite par Rouget chez le lézard et bien étudiée par Krause et par Ranvier.

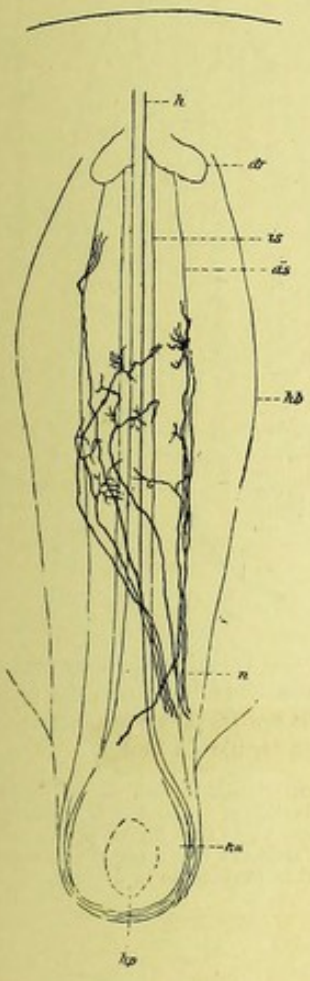

Fig. 141. — Terminaisons nerveuses sensitives autour des poils tactiles de la souris de 5 à 6 jours. (D'après G. Retzius.) Méthode rapide de Golgi.

Poil tactile avec gaine caverneuse.—*h*, poil. — *is*, gaine interne. — *hb*, follicule pileux. — *n*, fibres nerveuses. — *hw*, Hoorzwichel. — *hp*, papille du follicule pileux.



Fig. 142. — Terminaisons nerveuses sensitives dans le conduit excréteur de la glande sous-maxillaire du *Lacerta agilis*. (D'après G. Retzius.) Méthode rapide de Golgi.

l, lumière du canal excréteur.—*n*, fibres nerveuses circulaires et inter-cellulaires.

Plaque motrice de Rouget, Krause, Ranvier.

La *plaque motrice* de Rouget, l'*éminence terminale du nerf moteur* de Ranvier, se présente sous l'aspect d'une saillie très accentuée chez les mammifères, plus étalée chez les reptiles, superposée aux faisceaux musculaires et recouverte par la gaine de sarcolemme (fig. 144).

Elle est formée d'une masse granuleuse renfermant de nombreux noyaux de provenances diverses. Au voisinage de l'éminence terminale de Ranvier, la fibre nerveuse à myéline ou bien reste indivise, ou bien se divise au niveau d'un étranglement annulaire en deux, voire même trois ou quatre fibres à myéline, formées chacune d'un segment inter-annulaire. Ces fibres nerveuses sont des fibres complètes, pourvues de leur gaine de Schwann et de leur gaine de Henle. Au niveau de l'éminence terminale, la gaine de Henle se continue avec le sarcolemme du faisceau musculaire qui recouvre l'éminence terminale; la fibre à myéline, après s'être divisée deux ou trois fois, perd sa gaine de myéline et ne se trouve plus constituée que par le cylindre-axe recouvert de sa gaine de Schwann. Le cylindre-axe se divise et se subdivise, et donne naissance à l'*arborisation terminale* de Ranvier, formée de branches ramifiées, sinueuses, alternativement rétrécies et élargies, présentant par conséquent une disposition moniliforme et un aspect variqueux très accentué. — Ces ramifications se terminent toutes par des extrémités libres, tantôt arrondies, tantôt légèrement effilées, et qui n'atteignent pas en général les limites de l'éminence terminale.

Arborisation terminale de la plaque motrice.

Quant aux nombreux noyaux de l'éminence terminale, ils sont grands,

Noyaux de l'éminence terminale.

clairs, possèdent un gros nucléole et sont limités par un double contour; les uns appartiennent à la gaine de Schwann qui entoure le cylindre-axe ramifié de l'arborisation terminale, et sont situés au voisinage des premières ramifications; ils constituent les *noyaux de l'arborisation* de Ranvier; les autres appartiennent à la membrane qui recouvre l'éminence terminale : *noyaux vaginaux* de Ranvier; les autres enfin appartiennent à la substance granuleuse fondamentale de l'éminence : *noyaux fondamentaux* de Ranvier.

Les plaques motrices se rencontrent non seulement sur les muscles striés volontaires, mais encore sur les *muscles blancs* des mammifères et sur les *muscles striés involontaires*, tels qu'on les rencontre dans la portion supérieure de l'œsophage chez l'homme, ou dans les cœurs lymphatiques des reptiles écailleux et des batraciens.

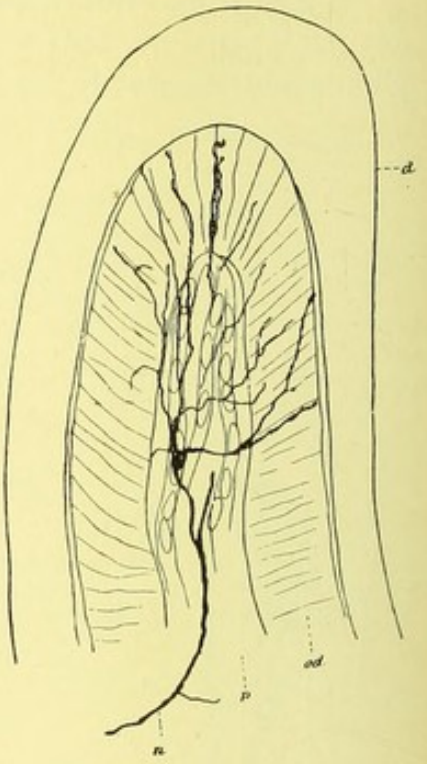

Fig. 143. — Terminaisons nerveuses sensitives dans les dents du lézard (*Lacerta agilis*) (D'après G. Retzius.) Méthode rapide de Golgi.

d, dentine (Zahnbein). — *od*, couche odontoblastique. — *p*, pulpe dentaire avec ses vaisseaux et nerf (*n*) : ce dernier s'arborise librement entre les odontoblastes et atteint la surface de la dentine.

Retzius a décrit dans les muscles de l'œil du lapin un mode de terminaison des nerfs un peu spécial, distinct du type normal, et qui peut être rapproché des terminaisons nerveuses musculaires que l'on rencontre chez les Vertébrés inférieurs, la grenouille par exemple (fig. 145). On observe ici du reste de très grandes variétés. En général, le nerf qui côtoie la fibre musculaire est recouvert de sa gaine de myéline, et donne naissance, au niveau d'un étranglement annulaire, à une branche collatérale amyélinique qui se détache à angle droit. Dans les cas les plus simples, la branche collatérale ne se divise pas, et se termine après un court trajet dans une seule *éminence terminale*. Dans les cas plus compliqués, la

Variétés de plaques motrices.

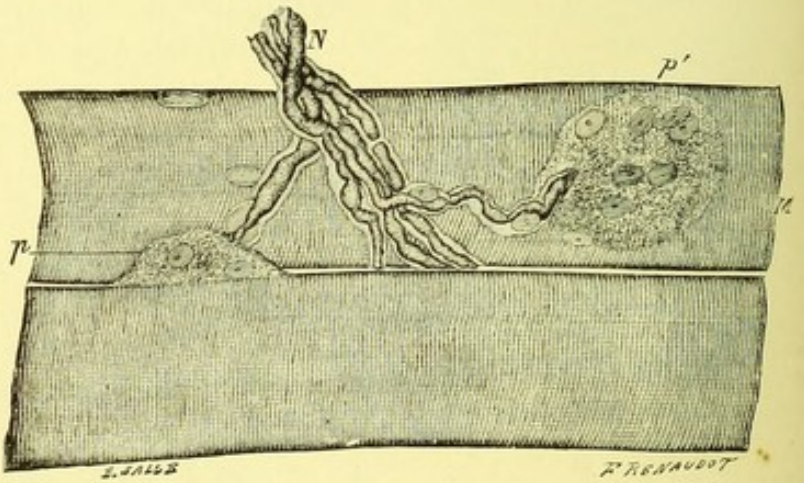

Fig. 144. — Deux faisceaux des muscles intercostaux du lapin, dissociés après injection interstitielle d'acide osmique et colorés au moyen du picro-carminate. Ils montrent deux éminences terminales vues, l'une de face, l'autre de profil. (D'après Ranvier.)

N, nerf. — *M*, faisceau musculaire. — *p*, plaque motrice vue de profil. — *p'*, plaque motrice vue de face.

branche collatérale se divise dichotomiquement; ses deux divisions affectent souvent un long trajet sinueux, à direction longitudinale et portent un nombre, quelquefois considérable, de *plaques terminales* tantôt ovalaires, tantôt allongées ou triangulaires, tantôt rubanées (fig. 145). Ces plaques terminales, dépourvues de substance granuleuse, reçoivent les arborisations terminales libres des cylindres-axes. Entre ces deux variétés extrêmes, on rencontre tous les intermédiaires.

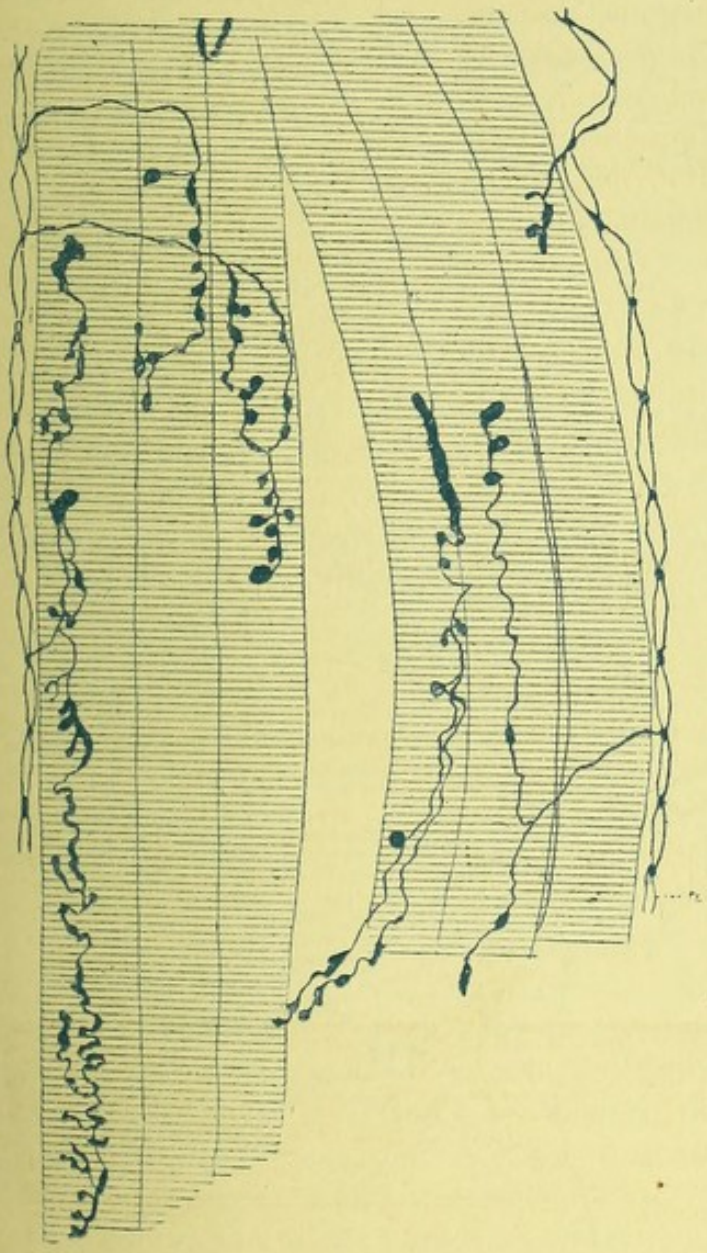

Fig. 145. — Terminaisons nerveuses motrices dans les muscles de l'œil du lapin adulte. (D'après G. Retzius.) Coloration au bleu de méthylène.

f, fibre nerveuse pourvue d'une gaine de myéline.

Terminaisons nerveuses dans le muscle cardiaque.

Les nerfs du **muscle cardiaque** sont dépourvus d'éminences terminales. Ils perdent leur gaine de myéline bien avant d'atteindre leur terminaison, leur cylindre-axe se divise et se subdivise, et donne naissance à de très fines fibres variqueuses plus ou moins ramifiées (fig. 146). Ces fibres, d'après Ranvier, embrochent les cellules musculaires cardiaques, et formeraient dans l'intérieur même de la cellule musculaire un réseau à mailles allongées, et formé de travées extrêmement grêles et d'inégale épaisseur. La pénétration des fibres musculaires par les fibres nerveuses, signalée par Ranvier, n'a été retrouvée, à l'aide de la méthode de Golgi, ni par Cajal, ni par Retzius. Ces deux auteurs admettent que les fibres nerveuses du cœur se divisent dichotomiquement entre les faisceaux musculaires, donnent quelques rares collatérales et se terminent par des extrémités libres et variqueuses (fig. 146).

Tache motrice de Ranvier dans les muscles lisses.

Les nerfs des **muscles lisses** se comportent un peu différemment, suivant qu'il s'agit de muscles appartenant à la vie animale ou à la vie

organique. Les nerfs des fibres musculaires lisses de la vie animale des *Mollusques* et des *Annélides*, dépourvus de myéline, se divisent et se subdivisent, et se terminent à la surface des cellules musculaires par une extrémité renflée, souvent digitiforme, la *tache motrice* de Ranvier. Les nerfs des fibres musculaires lisses de la vie organique, qu'ils appartiennent aux Invertébrés, ou qu'ils appartiennent aux Vertébrés, s'entrecroisent entre eux, forment des plexus superposés (*plexus mésentérique d'Auerbach, plexus des tuniques musculaires de l'intestin, plexus des vaisseaux sanguins*), dont se détachent des fibres très fines, qui se terminent

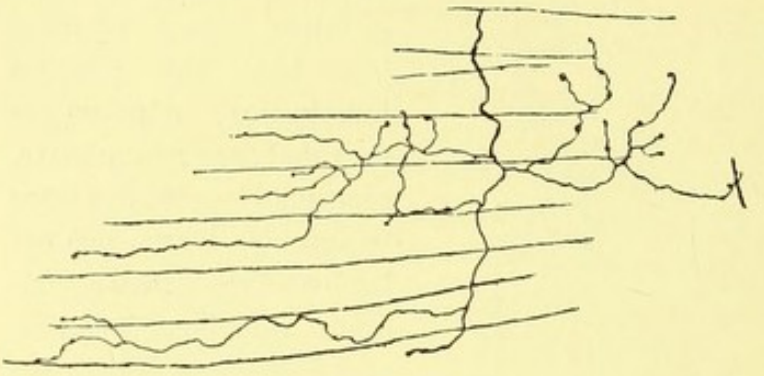

Fig. 146. — Terminaisons nerveuses motrices dans le muscle cardiaque d'une souris âgée de 11 jours. (D'après G. Retzius.) Méthode de Golgi.

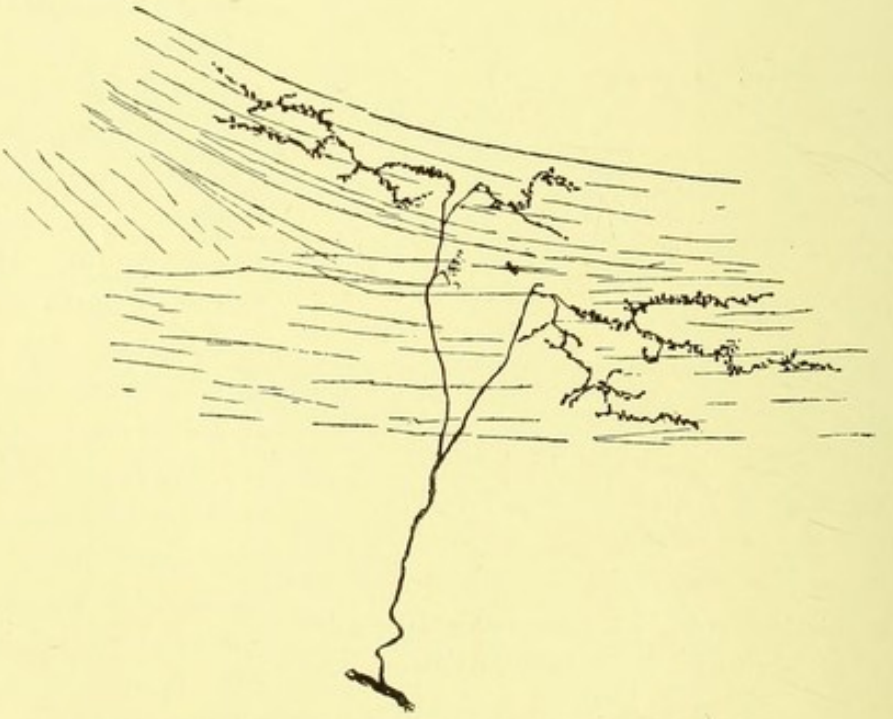

Fig. 147. — Terminaisons nerveuses motrices dans les muscles lisses de la vessie d'un lapin âgé de 9 jours. (D'après G. Retzius.) Méthode de Golgi.

très probablement par des taches motrices sur les cellules contractiles de la tunique musculaire (Ranvier).

Travaux de Retzius.

Retzius, en employant la méthode d'Ehrlich (bleu de méthylène *intravitam*), a montré que ces fibres se divisent dichotomiquement à diverses reprises, et que toutes les branches de bifurcation sont pourvues de petits

boutons très rapprochés, qui répondent manifestement aux plaques terminales des autres fibres musculaires, et se rapprochent singulièrement du mode de terminaison des fibres nerveuses des muscles des Vertébrés (fig. 147).

Il n'existe donc, ainsi que Tschiriew le faisait déjà remarquer en 1879, aucune différence morphologique essentielle, entre les terminaisons nerveuses dans les *muscles striés* et dans les *muscles lisses*. Tous les nerfs se terminent par des arborisations libres, et les différents modes de contraction des différentes espèces de muscles ne dépendent en aucune manière de la forme de leurs terminaisons nerveuses.

Nerfs sensitifs des tendons.

b) **Corpuscules de Golgi.** — Les **tendons** reçoivent un très grand nombre de nerfs sensitifs découverts par Rollet, et qui présentent des modes de terminaisons variés. Les uns se terminent, ainsi que nous venons de le voir, par des *arborisations libres* (Sachs et Tschiriew); les autres dans les *corpuscules de Golgi*, d'autres dans les *corpuscules de Pacini*, d'autres encore dans des corpuscules spéciaux, décrits par Pilliet sous le nom de *corpuscules neuro-musculaires à gaines paciniennes*. Ces deux derniers modes de terminaison seront décrits avec les corpuscules de Pacini. Nous ne nous occuperons ici que des *corpuscules de Golgi*.

Golgi découvrit en 1878, à l'union de la fibre musculaire et de la fibre tendineuse, des corps fusiformes spéciaux, lieu de terminaison des *fibres tendineuses*, et qu'il désigna sous le nom de *corps musculo-tendineux*. Cette dénomination, très exacte quant au siège de ces corpuscules, pourrait prêter à confusion, quant à la nature des nerfs qui s'y terminent. Ces nerfs sont en effet exclusivement tendineux : aussi est-il préférable de désigner avec Cattaneo, Pisani, Ranvier, etc., les petits organes décrits par Golgi, sous le nom de *corpuscules de Golgi*.

Corpuscules de Golgi.

Les corpuscules de Golgi, qui paraissent être des organes en rapport avec le *sens musculaire*, constituent, pour les nerfs tendineux, de véritables *plaques terminales*, analogues aux plaques motrices des nerfs musculaires. Mais au lieu d'être uniques et isolées comme l'éminence terminale des fibres musculaires, les plaques terminales tendineuses se réunissent en général en nombre plus ou moins considérable, de 2 à 30 (Pansini), et forment par leur ensemble un *corpuscule de Golgi*. Ces corpuscules sont fusiformes, aplatis, situés à la surface du tendon, au voisinage de l'insertion des fibres musculaires sur les fibres tendineuses; ils sont formés d'une substance granuleuse, et d'une enveloppe à plusieurs couches hyalines concentriques, renfermant quelques noyaux. Le nerf sensitif, en abordant le corpuscule, lui abandonne sa gaine de Henle, qui entre dans la constitution conjonctive de l'enveloppe qui recouvre le corpuscule de Golgi. Le nerf aborde en général le corpuscule par sa partie médiane, plus rarement par l'une de ses extrémités, et s'y divise soit dichotomiquement, soit en patte d'oie, en deux ou trois fibres myéliniques et équidistantes. Ces fibres donnent à leur tour naissance à une véritable arborisation terminale de fibrilles nerveuses dépourvues de myéline. Le corpuscule de Golgi reçoit quelquefois une seule fibre nerveuse, mais le plus souvent il en reçoit

Le corpuscule de Golgi siège au voisinage de l'insertion de la fibre tendineuse sur la fibre musculaire.

quatre ou cinq, souvent davantage, formant dans l'intérieur du corpuscule autant de plaques terminales.

Corpuscules de Pacini des tendons.

Les tendons renferment en outre de véritables *corpuscules de Pacini*, nombreux également au voisinage des insertions musculaires, et dont la structure ne diffère pas des corpuscules de Pacini que l'on rencontre dans les couches sous-dermiques de l'homme et dans le mésentère du chat.

3° CORPUSCULES PLUS OU MOINS ENCAPSULÉS.

Corpuscules de Meissner.

a) **Corpuscules du tact ou corpuscules de Meissner.** — Les corpuscules du tact, très abondants à la *pulpe des doigts* et des *orteils*, occupent chez l'homme certaines *papilles de la peau*, qu'ils remplissent à peu près complètement. Ils sont formés par un seul lobe ou par deux ou trois lobes superposés, qui constituent autant de corpuscules et reçoivent chacun une fibre nerveuse distincte. Ils présentent tous un aspect strié caractéristique et qui tient, ainsi que Langerhans l'a montré, à la direction transversale des fibres nerveuses, revêtues de myéline, qui pénètrent dans le corpuscule.

La fibre nerveuse qui aborde un corpuscule du tact l'atteint, en général, à son extrémité profonde et un peu sur le côté, décrit à sa surface un trajet plus ou moins sinueux, puis pénètre dans le corpuscule et s'y divise et subdivise, pour former une série d'arborisations plus ou moins distinctes et destinées aux différents lobules. Elle abandonne sa gaine de myéline après un court trajet; les branches de bifurcation myélinique présentent un trajet tortueux et un aspect moniliforme caractéristique, et donnent naissance à de nombreuses arborisations, qui se terminent par des boutons de forme irrégulière, généralement aplatis. Les arborisations terminales occupent la partie centrale du corpuscule, elles sont entourées d'un grand nombre de cellules marginales, présentant un noyau volumineux aplati de haut en bas. Tour à tour regardées comme des cellules épithéliales ou des cellules nerveuses, ces cellules sont aujourd'hui, depuis les travaux de Ranvier, regardées comme des cellules mésodermiques, différenciées en vue d'une adaptation spéciale.

Corpuscules de Pacini.

b) **Corpuscules de Pacini.** — Les corpuscules de Pacini se trouvent en grand nombre dans le tissu cellulo-adipeux de la *face palmaire des doigts* et des *orteils*, au voisinage des *nerfs collatéraux*. On les rencontre également dans le *mésentère*, et surtout au voisinage des *tendons*, *des aponévroses*, *autour des articulations* et *le long des ligaments interosseux*. Ils sont formés d'une série de corpuscules emboîtés, qui entourent une cavité allongée transparente, contenant une matière granuleuse vaguement striée, cavité connue sous le nom de *massue centrale*. Le nerf qui aborde le corpuscule de Pacini est pourvu d'une gaine lamelleuse épaisse, dont les lamelles concourent à former les capsules emboîtées; cette gaine lamelleuse s'étend jusqu'à la massue centrale, et porte dans son trajet capsulaire le nom de *funicule*.

Chaque lame capsulaire est formée de fibres connectives, séparées par une substance amorphe et disposées en deux couches, l'une interne formée de fibres longitudinales, l'autre externe formée de fibres annulaires, et tra-

versée par quelques fibres à direction rayonnante. Les lames capsulaires les plus internes et les lames capsulaires les plus superficielles sont beaucoup plus minces que les lames capsulaires moyennes; elles sont en outre formées presque exclusivement de fibres longitudinales. Chaque lame capsulaire est tapissée à sa face interne par une mince lame endothéliale, analogue à celle de la gaine lamelleuse des nerfs, et dont les noyaux volumineux sont saillants dans l'intérieur de la capsule.

En abordant la massue centrale, le nerf qui occupe l'axe de cette dernière perd sa gaine de myéline et très probablement sa gaine de Schwann; il est entouré d'une mince couche de protoplasma et présente une structure fibrillaire très nette. Il se divise et se subdivise, donne quelques ramifications latérales plus ou moins nombreuses, qui se contournent de diverses façons, et se terminent par des boutons de forme et de dimensions variables.

Quelquefois le nerf ne fait que traverser le corpuscule de Pacini, pour trouver dans un second ou dans un troisième corpuscule sa véritable terminaison. Dans ce cas, il perd néanmoins ses enveloppes lamelleuses et sa gaine de myéline, en abordant la massue centrale; mais toutes ses gaines se reconstituent au pôle opposé.

Corpuscules de Krause.

c) Les **corpuscules de Krause**, qui existent en grand nombre dans la *conjonctive* de l'homme, représentent des corpuscules de Pacini réduite à un nombre très restreint de capsules, et contenant une *massue centrale* relativement volumineuse, composée entièrement de cellules polyédriques (Longworth). Chez l'homme ces corpuscules sont sphériques et reçoivent plusieurs fibres nerveuses à myéline qui s'enroulent, se replient et se terminent par des extrémités libres et renflées.

d) A côté des corpuscules de Pacini, très nombreux dans les muscles et les tendons, on trouve dans les muscles, au voisinage de leurs insertions tendineuses, des corpuscules spéciaux à gaines concentriques : ce sont les **corpuscules neuro-musculaires**; ils présentent de très grandes variétés, quoique reliés entre eux par une série de transitions, et doivent être considérés, d'après Pilliet et Kerschner, comme des *organes terminaux de sensibilité*.

Corpuscules neuro-musculaires.

Entrevus par Fränkel et Eisenlohr, qui les considéraient comme des productions pathologiques, ils ont été reconnus comme normaux par Roth et par Babinski. Ils sont faciles à déceler sur les muscles atrophiés, quelle que soit la cause de l'atrophie musculaire, et se présentent sous l'aspect de fuseaux allongés, composés de trois à sept groupes de petites fibres musculaires striées, entourés d'une gaine lamelleuse. Tantôt ils ne contiennent que des fibres musculaires serrées et très jeunes, tantôt ils contiennent des muscles et des nerfs, soit réunis, soit séparés par des cloisons. Tantôt enfin, ils présentent une gaine en tout semblable à celle des corpuscules de Pacini. Cette dernière variété a été décrite par Pilliet en 1890, sous le nom de *corpuscule neuro-musculaire à gaine pacinienne*.

Corpuscule du tact du bec du canard.

e) A côté de ces corpuscules nettement encapsulés, on peut signaler le **corpuscule du tact** du bec du canard domestique. Ce corpuscule est

constitué par des *cellules tactiles*, claires et volumineuses, entourées d'une capsule connective ; le nerf sensitif, réduit à son cylindre-axe et à sa gaine de Schwann, s'insinue entre les cellules tactiles, puis s'aplatit pour former un *disque tactile*.

Ménisques tactiles.

f) Dans le groin du cochon et dans différentes régions de la peau de l'homme, on rencontre dans les couches superficielles du derme et dans la couche de Malpighi, des nerfs qui, après avoir perdu leur gaine de myéline, se divisent et se subdivisent pour constituer une arborisation extrêmement élégante, dont les derniers rameaux s'aplatissent et se terminent par des **ménisques tactiles**, autour de cellules spéciales claires, ovoïdes et volumineuses, non encapsulées et non groupées en corpuscules. Ces ménisques tactiles, qui simulent par leur forme des feuilles de lierre, représentent un mode d'arborisation nerveuse, terminale et libre, auquel Ranvier a donné le nom de *terminaison hédériforme*. L'existence de ce mode de terminaison spéciale n'a pas encore été confirmée par les travaux de Golgi, van Gehuchten, Cajal, Retzius, etc.

Blocq et Marinesco. *Sur un cas de myopathie primitive progressive du type Landouzy-Dejerine avec autopsie, Arch. de Neurologie*, 1893, p. 189 et *C. R. Soc. de Biologie*, 1892. — Boll. *Studi sulle imagini microscopiche della fibra nervosa midollare, in R. Acad. dei Lincei.* Roma, 1877. — G. Cattani. *L'appareil de soutien de la myéline dans les fibres nerveuses périphériques. Arch. italiennes de Biol.* 1886, t. VIII, fasc. 3. — Cajal. *Los ganglios y plexos nerviosos del intestino de los mamiferos.* Madrid, 1893. — Du Même. *Sur les ganglions et plexus nerveux de l'intestin. Mem. Soc. Biol.* 1893, p. 217. — Gedoelst. *Recherches sur la constitution cellulaire de la fibre nerveuse.* La Cellule. Tomes III et IV. — v. Gehuchten. *La cellule nerveuse du sympathique chez quelques Mammifères et chez l'Homme.* La Cellule, Tome VIII, 1892. — Golgi. *Sulla struttura delle fibre nervose midollale periferiche. Arch. p. le scienze mediche*, 1884, t. IV. — Kölliker. *Handbuch der Gewesbelehre des Menschen. Sechste umgearbeitete Auflage.* Leipzig, 1893. — Lantermann. *Ueber den feineren Bau der Markhaltigen Nervenfaser. Arch. f. Mikros. Anat.* 1876, t. XIII. — v. Lenhossek. *Ueber Nervenfasern in den hinteren Wurzeln welche aus den Vorderhorn entspringen. Anat. Anzeiger Jahrg. V.* 1890. — Quénu et Lejars. *Étude anatomique sur les vaisseaux sanguins des nerfs. Arch. de Neurologie*, 1892, p. 1, t. XXIII. — Ranvier. *Traité technique d'Histologie.* Paris, 1888. — Du même. *Leçons sur l'Histologie du système nerveux.* 2 vol. Paris, 1878. — Renaut. *Recherches sur quelques points particuliers de l'Histologie des nerfs. Arch. de Phys.*, 1881. — Retzius. *Biologische Untersuchungen. Neue Folge.* III, IV, V. Stockholm. — Rezzonico. *Sulla struttura delle fibre nervose del midollo spinale. Arch. p. le scienze mediche.* 1881. — Schiefferdecker. *Beiträge zur Kenntniss des Baues der Nervenfaser. Arch. f. Mikros. Anat.*, 1887, t. XXX. — Schultze. *Ueber circonscripte Bindegewebshyperplasie oder Bindegewebsspindel. Nodules hyalins de Renaut. Arch. de Virchow*, 1892, *Bd* CXXIX. — B. Segall. *Sur des anneaux intercalaires des tubes nerveux produits par imprégnation d'argent. C. R. de l'Acad. des Sciences*, 1892, *Soc. de Biol.* 1892 et *Journ. de l'Anat. et de la Physiol.*, 1893, p. 586.

DEUXIÈME PARTIE

ANATOMIE DU CERVEAU

CHAPITRE I

MORPHOLOGIE CÉRÉBRALE

I. — CONSIDÉRATIONS GÉNÉRALES SUR L'ENCÉPHALE

Encéphale.

L'ENCÉPHALE représente la partie supérieure et considérablement modifiée du névraxe. Situé dans la cavité cranienne, qui lui sert en quelque sorte de moule, il comprend, au point de vue purement morphologique, trois parties : le *cerveau*, le *cervelet* et l'*isthme de l'encéphale;* ce dernier relie le cervelet au cerveau et celui-ci à la moelle épinière.

Cerveau.

Le *cerveau proprement dit* constitue la partie antérieure et supérieure de l'encéphale, dont il représente le segment le plus important et le plus volumineux. Il est constitué par toutes les parties développées aux dépens de la vésicule encéphalique antérieure primitive, c'est-à-dire par les *hémisphères cérébraux*, les *corps opto-striés* et la *région sous-thalamique* de Forel. Pour la facilité de la description, nous ferons rentrer dans son étude les parties développées aux dépens de la vésicule encéphalique moyenne, c'est-à-dire la région des *pédoncules cérébraux* et des *tubercules quadrijumeaux*.

Forme du cerveau.

Le *cerveau* occupe la presque totalité de la cavité cranienne, à l'exception des fosses occipitales inférieures; il se présente sous la forme d'un ovoïde à grand axe antéro-postérieur, dont la grosse extrémité serait dirigée en arrière. Sa forme est du reste variable, comme celle de la cavité cranienne elle-même. Il est plus long et moins large chez les *dolichocéphales*, plus large et moins long chez les *brachycéphales*. Dans la première enfance, le crâne se modifie sous l'influence des compressions extérieures;

le cerveau subit des modifications parallèles. Il se moule très exactement sur l'endocrâne, et ses variations de forme sont, on le sait, particulièrement fréquentes chez les idiots.

Le *cervelet* et l'*isthme de l'encéphale*, développés aux dépens de la vésicule encéphalique primitive postérieure (Cerveau rhomboïdal), sont situés à la partie inférieure et postérieure de l'encéphale.

Cervelet.

Le *cervelet* occupe les fosses occipitales inférieures; il est recouvert par la partie postérieure du cerveau, dont il est séparé par une fente profonde et transversale, qui loge la *tente du cervelet :* c'est la *grande fente cérébrale transversale antérieure. — fissura cerebri transversa, marsupium cerebri anterius.*

Isthme de l'encéphale.

L'*isthme de l'encéphale* est couché sur la gouttière basilaire; il comprend la *protubérance annulaire* ou *pont de Varole*, et le *bulbe rachidien* ou *moelle allongée.*

Avant de passer à l'étude de ces segments, il importe de considérer l'encéphale dans son ensemble, et de déterminer son *volume*, son *poids* et sa *densité.*

Volume et poids de l'encéphale.

Volume, Poids. — L'évaluation quantitative de l'encéphale peut être faite, soit en le pesant directement, soit en mesurant la capacité cranienne. Lorsqu'on compare chez les mêmes individus le poids de l'encéphale à la capacité du crâne, on voit, ainsi que L. Manouvrier l'a montré, qu'*à un volume donné de crâne correspond en moyenne un même poids cérébral*, qu'il s'agisse des races blanche, jaune et noire, ou qu'il s'agisse des deux sexes.

Mais le *poids absolu* et la *capacité cranienne absolue*, présentent de très grandes variations, ainsi que Marshall, Peacock, Wagner, Parchappe, Parisot, Sappey, Bischoff, Boyd, Broca, Calori, L. Manouvrier, l'ont prouvé. Ces variations sont en rapport avec les *races*, la *taille*, le *poids* et le *volume du corps*, le *sexe*, l'*âge*, le *degré d'activité fonctionnelle*, l'*état de santé* ou *de maladie de l'individu.*

Variations pondérales suivant les races.

En règle générale, les capacités les plus fortes, et par conséquent les poids les plus élevés, appartiennent aux races les plus robustes ou les plus intelligentes. D'après les mesures de L. Manouvrier (faites avec le registre des pesées de Broca), la capacité cranienne moyenne serait, suivant les races et les sexes, de :

Hommes.			Femmes			Différence.
1560cc	sur 110	crânes Parisiens	1391cc	sur 62	crânes Parisiennes	— 169cc
1587cc	sur 110	crânes Polynésiens	1397cc	sur 55	crânes Polynésiennes	— 190cc
1360cc	sur 50	crânes Bengalis				

Variations pondérales suivant la taille et le sexe.

Or les Polynésiens, qui présentent une si grande capacité cranienne, appartiennent à une race inférieure, mais remarquable par sa haute et forte stature. Les Bengalis, dont la capacité cranienne est faible, se rapprochent sensiblement des Polynésiens sous le rapport du développement intellectuel, mais s'en distinguent par leur gracilité presque féminine. La taille exerce donc une influence considérable sur la capacité cranienne

ainsi que sur le poids de l'encéphale. Le poids moyen est en effet, d'après Manouvrier, de :

1357gr,5	sur	168	hommes d'une taille moyenne de	1m,679
1208gr,9	sur	50	femmes d'une taille moyenne de	1m,576

Différence : 148gr,6.

Il semble ressortir de ces pesées que l'encéphale de la femme est plus léger de 148 grammes que celui de l'homme; cette différence ne serait, d'après L. Manouvrier, que de 110 grammes chez une femme et un homme de *même taille*.

Mais, ainsi que le soutient L. Manouvrier, le poids et le volume de l'encéphale ne peuvent être comparés qu'à un poids et à un volume pris dans l'organisme et non à une longueur de corps : or la *taille* ou *longueur du corps* ne représente pas d'une façon correcte l'ensemble de la masse organique; un homme et une femme, par exemple, ne sont pas équivalents sous le rapport du développement musculaire, par le seul fait qu'ils ont l'un et l'autre une taille de 1m,60.

« Si l'on compare, dit L. Manouvrier, le poids de l'encéphale non pas à la *taille* ou au *poids du corps*, mais à une *masse active du corps*, c'est-à-dire à des termes anatomiques représentant d'une façon plus correcte le développement organique général, alors le *poids relatif* de l'encéphale se trouve beaucoup plus grand chez la femme que chez l'homme, contrairement à l'opinion classique. »

Variations pondérales suivant l'âge.

Chez le *fœtus* et chez l'*enfant nouveau-né*, l'encéphale est proportionnellement beaucoup plus volumineux que chez l'adulte. Chez le nouveau-né, son poids varie chez les garçons, de 286 grammes (Parrot) à 400 grammes (Welcker), et chez les filles, de 283 grammes (Boyd) à 290 grammes (Welcker); d'après Bischoff, il égalerait le 1/5 du poids du corps.

D'après les recherches de Robert Boyd, portant sur plus de 2 000 encéphales, le *volume absolu* de ce dernier va toujours en augmentant de la naissance jusqu'à 20 ans. L'augmentation est plus rapide de la naissance jusqu'à l'âge de 7 ans, que de 7 à 20 ans. De 20 à 50 ans survient une période stationnaire, puis une diminution lente et progressive chez le vieillard. L'encéphale présente du reste des variations individuelles très grandes. On cite son poids considérable chez certains hommes célèbres : Cuvier 1 829 gr., Byron 2 238 gr., Tourgueneff 2 012 gr., Abercombie 1 785 gr., Schiller 1 580 gr., Spurzheim 1 559 gr., de Morny 1 520 gr., Agassis 1 512 gr., Dupuytren 1 437 gr., Dante 1 420 gr., Gambetta 1 294 gr.

Poids relatif de l'encéphale.

Le *poids relatif* de l'encéphale est, ainsi que l'ont montré les recherches de Serres, Leudet, Dareste, Brand, L. Manouvrier, relativement élevé chez les *jeunes* individus, chez les individus de *petite taille* ainsi que chez les *espèces supérieures;* il est, par contre, relativement faible chez les *espèces inférieures*.

Quant à l'interprétation de ces variations du poids relatif de l'encéphale, nous croyons ne pouvoir mieux faire, que de citer ici textuellement, quel-

ques-unes des conclusions formulées par L. Manouvrier, dans son mémoire :

1° Les espèces inférieures ont un poids cérébral relativement faible, parce que le nombre, la variété et la complexité des sensations, des idées et des mouvements, sont moindres chez elles que chez les espèces supérieures; parce que, en outre, le cerveau a plus d'influence sur les mouvements dans les espèces supérieures.

2° Les jeunes ont un poids encéphalique relativement élevé : *a*) parce qu'ils sont déjà en possession d'une provision d'éléments nerveux embryonnaires qu'ils utiliseront plus tard ; *b*) parce qu'ils sont petits.

3° Les espèces et les individus de petite taille ont un poids encéphalique relativement élevé, parce que le nombre, la variété, la complexité des sensations, des idées, des mouvements, des opérations cérébrales en un mot, sont indépendants de la masse de l'organisme.

Rapports du volume de l'encéphale avec la capacité intellectuelle.

De ce que le volume de l'encéphale est dans un rapport assez constant avec la capacité du crâne, il ne s'ensuit donc nullement que la *capacité intellectuelle* soit proportionnelle à la masse et au volume de l'encéphale.

L'activité cérébrale, en effet, est le résultat de tant de facteurs autres que le volume et la masse de l'encéphale, qu'on ne peut guère évaluer l'intelligence en se basant exclusivement sur le volume du cerveau. Il faut prendre en considération l'étendue et l'épaisseur de la substance grise, sa richesse en cellules ganglionnaires, etc., et se rappeler le précepte de Galien, que, sous le rapport des fonctions, la *qualité* de la substance cérébrale est bien au-dessus de la *quantité*.

Poids des différentes parties constituantes de l'encéphale.

On a cherché à se rendre compte du poids des différentes parties constituantes de l'encéphale : *cerveau*, *cervelet*, *bulbe* et *protubérance*.

Chez un certain nombre de sujets de 20 à 30 ans, Meynert a isolé et pesé séparément le *manteau cérébral* (écorce grise et masse blanche sous-jacente), le *cervelet* et le *tronc encéphalique* (corps opto-striés, pédoncules cérébraux, protubérance annulaire et bulbe rachidien). Il arrive aux résultats suivants :

	HOMMES		FEMMES	
		Pour cent du poids total.		Pour cent du poids total.
Manteau cérébral.	1030,93	78,9	922,60	78,9
Cervelet	140,64	10,7	125,9	10,8
Tronc encéphalique	135,6	10,4	120,9	10,3

Broca indique les chiffres suivants :

	154 hommes. Taille moyenne 1m,680.	Pour cent du poids total de l'encéphale.	43 femmes. Taille moyenne 1m,583.	Pour cent du poids total de l'encéphale.
Poids de l'encéphale. . . .	1361,5		1201,3	
Poids des hémisphères. . .	1190,0	87,3	1045,4	87,02
Poids du cervelet.	145,2	10,6	131,7	10,91
Poids de la protubérance .	19,1	1,43	17,8	1,48
Poids du bulbe.	6,805	0,49	6,35	0,52
Poids de la protubérance et du bulbe.	26,32	1,91	24,25	2,01

Quant au poids des différents *lobes* du cerveau, Meynert donne les chiffres suivants : Poids des lobes cérébraux.

	Hommes.	P. 100 du poids de l'écorce cérébrale.	Femmes.	P. 100 du poids de l'écorce cérébrale.
Lobe frontal.	214,6	41,5	195,8	41,5
Lobe pariétal	123,55	23.4	108	23,4
Lobe temporo-occipital. .	177,73	35,1	157,4	35,0

Broca, opérant sur un grand nombre de sujets d'âges différents, arrive aux résultats suivants :

Poids absolu des lobes cérébraux.

	LOBES			
	Frontal.	Occipital.	Temporo-Pariétal.	Total.
Hommes 242.				
De 25 à 45 ans.	502	111	552	1,165
De 70 à 90 ans..	429	112	458	999
Différence.	73	1	94	106
Femmes 116.				
De 25 à 45 ans.	429	100	182	1,011
De 70 à 90 ans.	392	91	416	899
Différence.	37	9	66	112

Il résulte de ce tableau :

1° Que le lobe frontal l'emporte toujours sur le lobe occipital, mais qu'il est de volume un peu moindre, que les deux autres lobes temporal et pariétal réunis.

2° Que, pour les mêmes raisons que nous avons indiquées plus haut, le *poids absolu* de chacun des lobes est toujours plus faible chez la femme que chez l'homme.

Les chiffres de Meynert s'écartent, comme on le voit, considérablement de ceux de Broca. Cet écart tient moins au fait que Meynert opérait sur des cerveaux d'aliénés, qu'à la différence des procédés employés et des coupes pratiquées. Avant de peser chacun des lobes cérébraux, Meynert sépare le manteau cérébral du tronc encéphalique, c'est-à-dire des corps opto-striés, par la coupe dite de Meynert (voy. p. 17), de telle sorte que les chiffres de Meynert se rapportent exclusivement à l'*écorce grise* et à la *masse blanche sous-jacente des lobes cérébraux*.

Lorsqu'on compare le *poids relatif* des différents lobes du cerveau, chez le *fœtus*, le *nouveau-né* et l'*enfant*, on voit qu'avec la croissance, le poids du lobe temporal, en particulier de l'insula (avec le corps strié et la couche optique), augmente moins que le poids des lobes frontal et pariétal,

ce qui semble donner raison à l'opinion des physiologistes, qui localisent dans le lobe frontal les fonctions psychiques supérieures.

Densité de l'encéphale.

Densité de l'encéphale. — La densité de la masse encéphalique est d'environ 1030; elle augmente jusqu'à l'âge de 20 ans, et cette augmentation est plus forte chez l'homme que chez la femme; d'après Danilewski, la *densité* totale du *cerveau* est de 1041, celle de la substance blanche étant de 1043 et celle de la substance grise de 1038. Les rapports pondéraux de ces deux substances seraient d'après le même auteur de 61 p. 100 pour la substance blanche et de 39 p. 100 de la substance grise.

Bischoff, *Das Hirngewicht des Menschen*. Bonn. 1880. — Charlton-Bastian, *Le cerveau, organe de la pensée chez l'homme et les animaux*. Paris, 1882. — Broca (Paul), *Sur la mensuration de la capacité du crâne* (Mém. de la Soc. d'Anthrop. 2e série, t. I, 1873). — Dareste, *Sur les rapports de la masse encéphalique avec le développement de l'intelligence* (Bull. de la Soc. d'Anthrop. de Paris, 1862). — Brand (Alex.), *Sur le rapport du poids du cerveau à celui du corps chez différents animaux*. Moscou, 1868 (Extrait du Bull. de la Soc. impér. des Naturalistes de Moscou). — Manouvrier (L.), *Sur l'interprétation de la quantité dans l'encéphale et dans le cerveau en particulier* (Mém. de la Soc. d'Anthr. de Paris, 1885. 2e série, t. III). — Du même, *Le poids proportionnel du cervelet, de l'isthme et du bulbe* (Associat. française pour l'avancement des sciences. Congrès de Rouen, 1893). — Nicolacci, *Sul peso del cervello* (Napoli, 1881). — Sappey, *Traité d'anatomie descriptive*, t. III.

II. — CONFIGURATION EXTÉRIEURE DU CERVEAU

Hémisphères.

Le cerveau se compose de deux moitiés à peu près symétriques, les *hémisphères cérébraux*, désignés depuis Galien sous le nom de *cerveau droit* et de *cerveau gauche* (fig. 148). Une scissure profonde verticale et antéro-postérieure, la *grande scissure médiane* ou *inter-hémisphérique* (Sih), les sépare complètement au niveau de leurs parties supérieure, antérieure et postérieure. A leur partie moyenne, les deux hémisphères sont reliés entre eux par une large commissure blanche horizontale, le *corps calleux* (Cc), qui se présente sous l'aspect de gros tractus de faisceaux blancs, dirigés transversalement, et croisés par deux minces bandelettes antéro-postérieures, les *nerfs de Lancisi* (NL) ou *tractus longitudinaux médians*. Le corps calleux se recourbe en bas à sa partie antérieure et à sa partie postérieure (fig. 151). En avant il forme le *genou* (Cc[g]) et le *bec* ou *rostrum* (Cc[r], du corps calleux; en arrière, il s'applique sur lui-même et constitue le bourrelet du *corps calleux* ou *splénium* (Cc[Spl]).

Scissure inter-hémisphérique.

Corps calleux.

Nerfs de Lancisi.

En avant du genou et en arrière du bourrelet du corps calleux, la scissure inter-hémisphérique descend jusqu'à la base du cerveau (fig. 148, 149). Son extrémité *antérieure* mesure de 2,5 à 3 centimètres; elle est moins étendue que l'extrémité postérieure, et sépare complètement les lobes frontaux dans leur moitié antérieure. L'extrémité *postérieure* de la grande scissure inter-hémisphérique mesure 5 cent.; elle est située en arrière du bourrelet du corps calleux, et sépare complètement les extrémités occipi-

tales des hémisphères. Cette grande scissure inter-hémisphérique loge un prolongement important de la dure-mère cranienne : la *faux du cerveau*. Faux du cerveau.

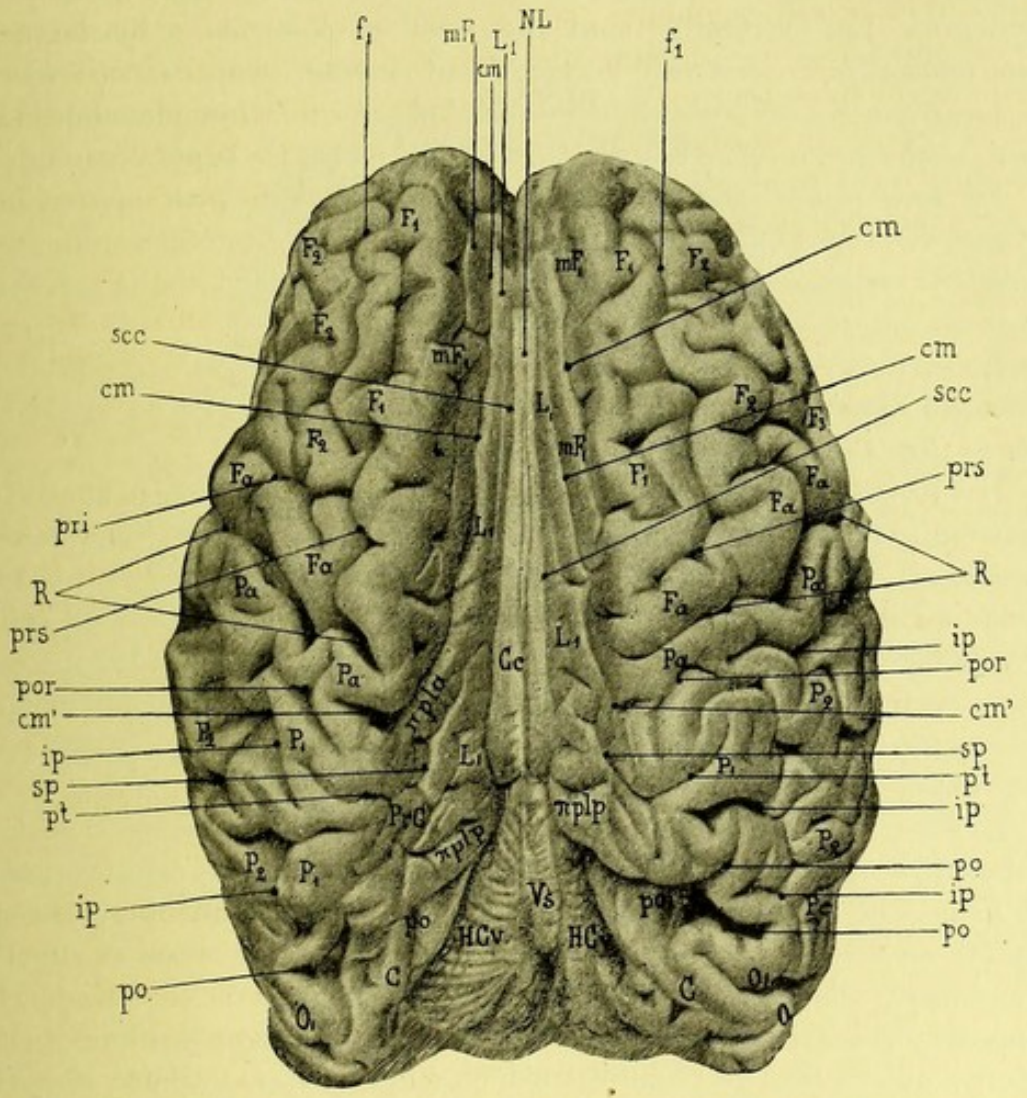

Fig. 148. — Face supérieure de l'encéphale ; la scissure inter-hémisphérique a été écartée pour montrer la face supérieure du corps calleux et du cervelet. (D'après la photographie d'un cerveau à l'état frais.)

C, cuneus. — *Cc*, corps calleux. — *cm*, sillon calloso-marginal ; *cm'*, sa branche verticale. — F_1, F_2, F_3, première, deuxième et troisième circonvolutions frontales. — *Fa*, circonvolution frontale ascendante. — f_1, premier sillon frontal. — *HCv*, hémisphères cérébelleux. — *ip*, sillon interpariétal. — L_1, première circonvolution du lobe lombique. — mF_1, face interne de la première circonvolution frontale. — *NL*, nerf de Lancisi. — O_1, première circonvolution occipitale. — P_1, P_2, première et deuxième circonvolutions pariétales. — *Pa*, circonvolution pariétale ascendante. — *Pc*, pli courbe. — *po*, scissure pariéto-occipitale. — *poi*, pli de passage pariéto-occipital interne de Gratiolet. — *por*, sillon post-rolandique. — *PrC*, prœcuneus. — *pri*, sillon prérolandique inférieur. — *prs*, sillon prérolandique supérieur. — *pt*, sillon pariétal transverse. — *πpla*, pli de passage pariéto-limbique antérieur. — *πplp*, pli de passage pariéto-limbique postérieur. — *R*, scissure de Rolando. — *scc*, sinus du corps calleux. — *sp*, scissure sous-pariétale. — *Vs*, vermis superior du cervelet.

Celle-ci s'insinue en avant dans l'extrémité antérieure de la scissure inter-hémisphérique, pour s'insérer par son sommet à l'*apophyse crista galli* de l'ethmoïde ; en arrière, sa base, étendue du bourrelet du corps calleux au *pressoir d'Hérophile*, s'insère sur la face supérieure de la tente du

cervelet qu'elle sous-tend. Cette base sépare donc complètement les extrémités occipitales des hémisphères.

Chaque *hémisphère* présente à étudier trois *faces*, deux *bords* et deux *extrémités*. Les extrémités sont *antérieure* et *postérieure*, les bords sont *supérieurs* et *inféro-externe*, les faces sont *externe*, *interne* et *inférieure*.

L'*extrémité antérieure* ou *pôle frontal* répond à la fosse frontale, l'*extrémité postérieure* ou *pôle occipital*, à la fosse occipitale supérieure (fig. 169).

Le *bord supérieur* demi-circulaire, arrondi et mousse, sépare la face interne de la face externe (fig. 148); il est le siège de prédilection des *granulations méningiennes de Pacchioni*, et répond dans toute son étendue au *sinus longitudinal supérieur*.

Le *bord inféro-externe*, mousse dans la région temporo-occipitale, plus accentué dans la région frontale, sépare la face externe de la face inférieure (fig. 149).

Faces des hémisphères.

Les trois *faces* des hémisphères sont nettement marquées au niveau de l'extrémité frontale du cerveau (voy. *coupes vertico-transversales macroscopiques*, *n*^{os} 30 *à* 46) dont la section est triangulaire; elles le sont beaucoup moins au niveau de l'extrémité occipitale, où la face interne se continue avec la face inférieure en formant un angle très obtus (fig. 179). La section transversale de cette extrémité correspond à celle d'un ovoïde irrégulier, présentant une face externe et une face inféro-interne (voy. *coupes vertico-transversales macroscopiques*, *n*^{os} 99 *à* 137).

La *face externe* de l'hémisphère, convexe dans le sens antéro-postérieur et dans le sens vertico-transversal, répond aux parois de la calotte cranienne. En avant elle est en rapport par l'intermédiaire des méninges avec l'os frontal, en arrière avec l'os occipital, à sa partie moyenne et supérieure avec l'os pariétal, à sa partie moyenne et inférieure avec l'os temporal. Ces rapports ont servi de base, dans la division des différentes parties de la face externe ou convexe de l'hémisphère, en *lobes frontal*, *pariétal*, *occipital* et *temporal* (fig. 150).

La *face interne*, plane et verticale, limite de chaque côté la scissure inter-hémisphérique (fig. 151). Elle répond, dans la plus grande partie de son étendue, à la faux du cerveau et au sinus longitudinal inférieur. Comme la faux du cerveau ne descend pas jusqu'à la face supérieure du corps calleux, il en résulte que les deux faces internes des hémisphères se touchent dans une petite étendue, où elles ne sont séparées que par des tractus conjonctifs et quelques vaisseaux. C'est dans cet espace ou à travers une éraillure de la faux du cerveau que, dans certaines malformations cérébrales, les deux hémisphères sont reliés l'un à l'autre par une espèce de commissure grise.

La *face inférieure* des hémisphères appartient à la base du cerveau (fig. 149); elle se moule sur les étages antérieur et moyen de la base du crâne, et repose en arrière sur la face supérieure de la tente du cervelet. Elle présente, à l'union de son tiers antérieur avec ses deux tiers postérieurs, une anfractuosité profonde, la *vallée de Sylvius*, qui se prolonge sur

la face externe de l'hémisphère sous le nom de *scissure de Sylvius*. Elle sépare la face inférieure de l'hémisphère en deux parties inégales, l'une

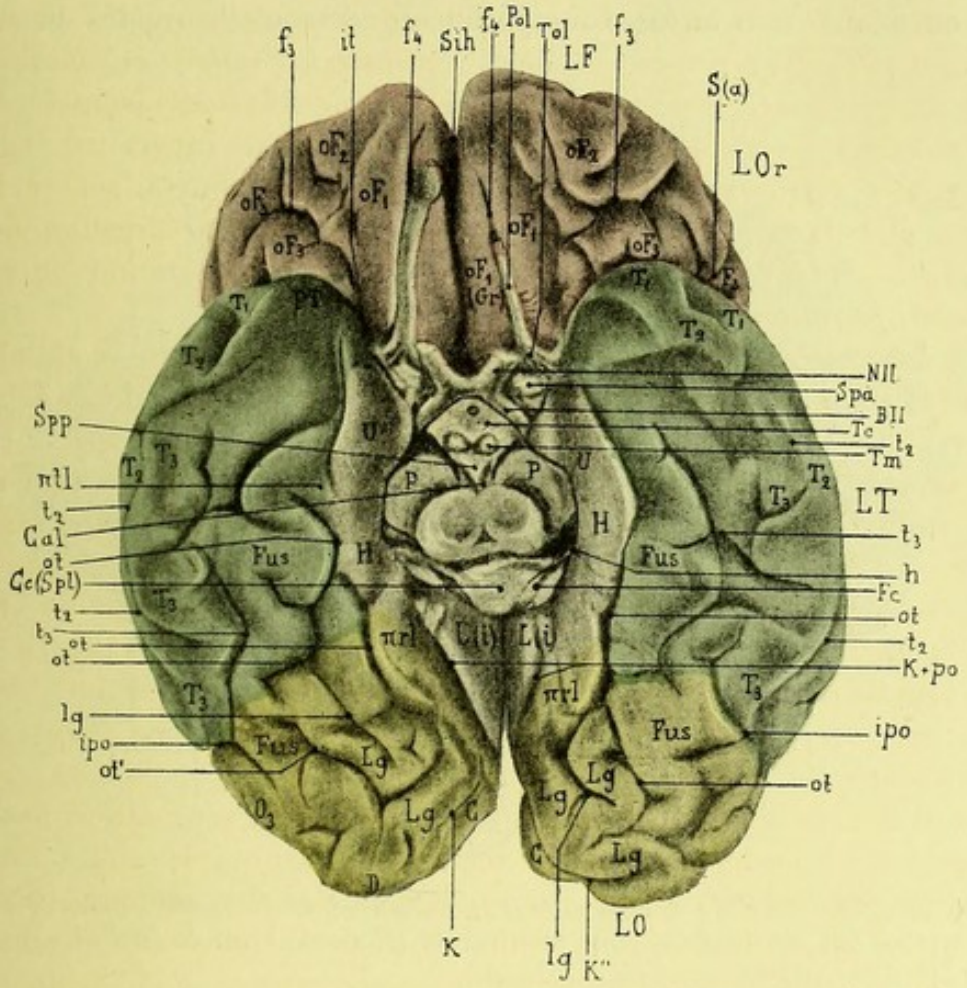

Fig. 149. — Face inférieure du cerveau. (D'après la photographie d'une pièce durcie au bichromate.)

BII, bandelette optique. — *C*, cunéus. — *Cal*, calotte du pédoncule. — *Cc(Spl)*, bourrelet du corps calleux. — *D*, circonvolution descendante. — F_3, troisième circonvolution frontale. — f_3, troisième sillon frontal ou incisure en H. — f_4, quatrième sillon frontal ou sillon olfactif. — *Fc*, fasciola cinerea. — *Fus*, lobule fusiforme. — *H*, circonvolution de l'hippocampe. — *h*, sillon de l'hippocampe. — *ipo*, incisure pré-occipitale. — *it*, incisure temporale. — *K*, scissure calcarine; *K''*, son éperon inférieur. — *K + po*, branche commune aux scissures calcarine et pariéto-occipitale. — *LF*, lobe frontal. — *Lg*, lobule lingual. — *lg*, sillon lingual. — *L(i)*, isthme du lobe limbique. — *LO*, lobe occipital. — *LOr*, lobule orbitaire. — *LT*, lobe temporal. — *NII*, nerf optique. — O_3, troisième circonvolution occipitale. — oF_1, oF_2, oF_3, partie orbitaire des première, deuxième et troisième circonvolutions frontales. — oF_1 (*Gr*), gyrus rectus. — *ot*, sillon collatéral ou occipito-temporal; *ot'*, ses incisures. — *P*, pied du pédoncule cérébral. — *Pol*, pédoncule olfactif. — *PT*, pôle temporal. — *πrl*, pli de passage rétro-limbique. — *πtl*, pli de passage temporo-limbique. — *S(a)*, branche verticale de la scissure de Sylvius. — *Sih*, scissure inter-hémisphérique. — *Spa*, espace perforé antérieur. — *Spp*, espace perforé postérieur. — T_1, T_2, T_3, première, deuxième et troisième circonvolutions temporales. — t_2, t_3, deuxième, troisième sillons temporaux. — *Tc*, tuber cinereum. — *Tm*, tubercules mamillaires. — *Tol*, tubercule olfactif. — *U*, circonvolution du crochet.

antérieure, *frontale*, l'autre postérieure, *sphéno-occipitale* La partie *antérieure* de la face inférieure de l'hémisphère est plane ou légèrement concave, elle répond au lobe frontal et repose sur la voûte orbitaire; ce rapport lui a valu le nom de *lobule orbitaire*, ou mieux de *face orbitaire du lobe*

frontal (*LOr*). La partie *postérieure* de la face inférieure de l'hémisphère, franchement concave, affecte la forme d'un rein, répond au *lobe sphéno-occipital* (*LT,LO*) et déborde en bas le niveau du lobe frontal; elle s'enfonce en avant dans la fosse temporale, tandis qu'elle repose en arrière

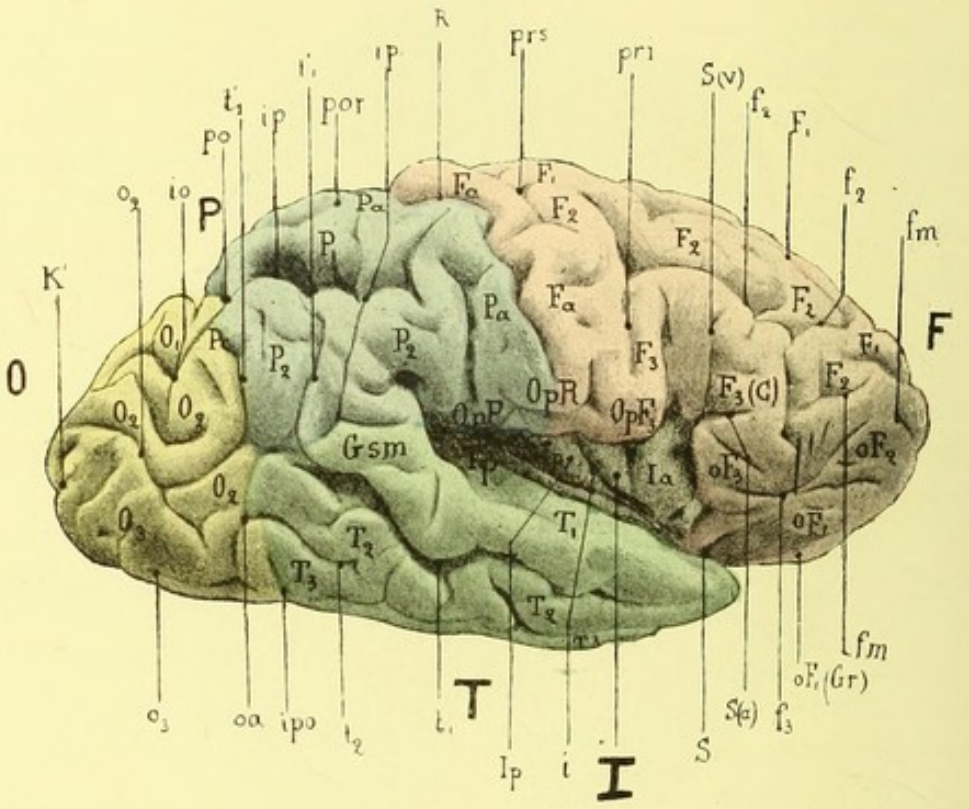

Fig. 150. — Lobes de la face externe de l'hémisphère droit. Les lèvres de la scissure de Sylvius ont été écartées pour montrer le lobule de l'insula. (D'après la photographie d'un cerveau durci dans l'alcool.)

F, lobe frontal. — **I**, insula. — **O**, lobe occipital. — **P**, lobe pariétal. — **T**, lobe temporal. — F_1, F_2, F_3, première, deuxième et troisième circonvolutions frontales. — $F_3(C)$, cap de la troisième circonvolution frontale. — *Fa*, circonvolution frontale ascendante. — f_2, deuxième sillon frontal. — f_3, troisième sillon frontal ou incisure en H. — *fm*, sillon fronto-marginal. — *Gsm*, Gyrus supra-marginalis. — *i*, sillon insulaire. — *Ia*, circonvolution antérieure de l'insula. — *io*, sillon inter-occipital. — *Ip*, circonvolution postérieure de l'insula. — *ip*, sillon inter-pariétal. — *ipo*, incisure pré-occipitale. — *K'*, éperon supérieur de la scissure calcarine. — O_1, O_2, O_3, première, deuxième et troisième circonvolutions occipitales. — o_2, o_3, deuxième et troisième sillons occipitaux. — *oa*, sillon occipital antérieur. — oF_1, oF_2, oF_3, face orbitaire des première, deuxième et troisième circonvolutions frontales. — $oF_1(Gr)$, Gyrus rectus. — OpF_3, opercule frontal. — *OpP*, opercule pariétal. — *OpR*, opercule rolandique. — P_1, P_2, première et deuxième circonvolutions pariétales. — *Pa*, circonvolution pariétale ascendante. — *Pc*, pli courbe. — *po*, scissure pariéto-occipitale. — *por*, sillon post-rolandique. — *pri*, sillon prérolandique inférieur. — *prs*, sillon prérolandique supérieur. — *R*, scissure de Rolando. — *S*, vallée de Sylvius. — *S(a)*, branche horizontale antérieure de la scissure de Sylvius. — *S(v)*, branche verticale ascendante de la scissure de Sylvius. — T_1, T_2, T_3, première, deuxième et troisième circonvolutions temporales. — t_1, sillon parallèle. — t'_1, branches verticales du sillon parallèle. — t_2, deuxième sillon temporal.

sur la tente du cervelet. Son bord interne, concave, recouvre en avant la face externe du *pédoncule cérébral* (P); en arrière, il limite l'extrémité postérieure de la grande scissure inter-hémisphérique, et se continue au niveau du lobe occipital et sous un angle très ouvert, avec la face interne de l'hémisphère (fig. 151, 179). Le bord externe du lobe sphéno-occipital fait

partie du bord externe des hémisphères, et se continue à angle droit avec la face convexe des hémisphères.

Les faces *externe*, *interne* et *inférieure* des hémisphères présentent des

Scissures.
Sillons.
Incisures.

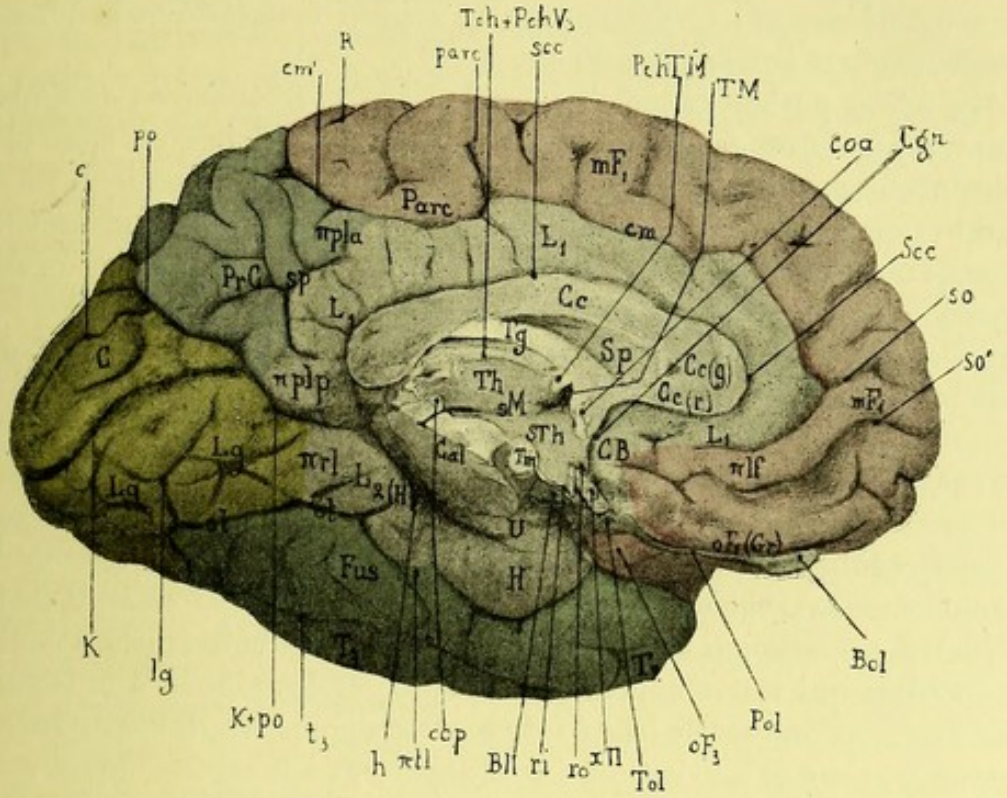

FIG. 151. — Face interne d'un hémisphère gauche. (D'après la photographie sous l'eau d'une pièce durcie au bichromate.)

BII, bandelette optique. — *Bol*, bulbe olfactif. — *C*, cuneus. — *c*, sillon du cuneus. — *Cal*, calotte ou étage supérieur du pédoncule. — *CB*, carrefour olfactif de Broca. — *Cgn*, circonvolution géniculée. — *Cc*, tronc du corps calleux. — *Cc(g)*, genou du corps calleux. — *Cc(r)*, bec ou (*rostrum*) du corps calleux. — *cm*, sillon calloso-marginal. — *cm'*, partie verticale du sillon calloso-marginal. — *coa*, commissure antérieure. — *cop*, commissure postérieure. — *Fus*, lobule fusiforme. — *H*, circonvolution de l'hippocampe. — *h*, sillon de l'hippocampe. — *K*, scissure calcarine. — *K+po*, branche commune aux scissures calcarine et pariéto-occipitale. — L_1, première circonvolution du lobe limbique. — $L_2(H)$, deuxième circonvolution limbique ou circonvolution de l'hippocampe. — *Lg*, lobule lingual. — *lg*, sillon du lobule lingual. — mF_1, face interne de la première circonvolution frontale. — oF_3, partie orbitaire de la troisième circonvolution frontale. — $oF_1(Gr)$, partie orbitaire de la première circonvolution frontale (gyrus rectus). — *ot*, sillon collatéral. — *Parc*, lobule paracentral. — *parc*, sillon paracentral. — *PchTM*, plexus choroïdes du trou de Monro. — *po*, scissure pariéto-occipitale. — *Pol*, pédoncule olfactif. — *PrC*, prœcuneus. — *πlf*, pli fronto-limbique. — *πpla*, pli pariéto-limbique antérieur. — *πtl*, pli temporo-limbique. — *R*, scissure de Rolando. — *ri*, diverticule de l'infundibulum. — *ro*, diverticule sus-optique. — *scc*, sinus du corps calleux. — *sM*, sinus de Monro. — *so*, *so'*, premier et deuxième sillons sus-orbitaires. — *Sp*, septum lucidum. — *sp*, scissure sous-pariétale. — *STh*, région sous-optique. — T_2, deuxième circonvolution temporale. — T_3, troisième circonvolution temporale. — t_3, troisième sillon temporal. — *Tch+PchV3*, toile choroïdienne et plexus choroïdes du troisième ventricule. — *Tg*, trigone. — *Th*, thalamus. — *TM*, trou de Monro. — *Tm*, tubercule mamillaire. — *Tol*, tubercule olfactif. — *U*, circonvolution du crochet. — *xII*, chiasma des nerfs optiques.

anfractuosités plus ou moins profondes, qui divisent chaque hémisphère en *lobes*, *lobules* et *circonvolutions*. On distingue ces anfractuosités, en *scissures* qui limitent les lobes, en *sillons* qui séparent les circonvolutions dont se com-

posent les lobes, et en *incisures* qui entaillent les bords des circonvolutions.

Les *scissures*, désignées encore sous le nom de *scissures primitives*, *principales*, *lobaires*, ou *totales*, sont au nombre de cinq : la *scissure de Sylvius*, la *scissure de Rolando*, la *scissure pariéto-occipitale*, la *scissure calcarine* et la *scissure limbique* qui se décompose en *scissure calloso-marginale*, *scissure sous-pariétale* et *scissure collatérale*.

Les *sillons* portent encore le nom de *scissures secondaires*, de *sillons corticaux*, *typiques* ou *lobulaires;* ils subdivisent les lobes et sont plus ou moins profonds; ils sont constants, mais souvent fort irréguliers. On donne enfin le nom de *sillons tertiaires*, *atypiques*, *gyraires*, ou simplement avec Broca le nom d'*incisures*, à des sillons superficiels, fort irréguliers pour la plupart, et variables d'un individu à l'autre. Les unes, dites *incisures isolées*, subdivisent les territoires compris entre les sillons secondaires et dédoublent les circonvolutions; les autres, dites *incisures continues*, sont branchées sur un sillon ou sur une scissure, et entaillent plus ou moins profondément les bords des circonvolutions dont elles compliquent les sinuosités.

Les scissures et les sillons ne présentent pas chez l'homme un type régulier.

Les scissures et les sillons ne présentent pas en général chez l'homme un type régulier et simple, toujours le même, tel qu'on le rencontre par exemple chez le singe ou à certaines époques de la vie fœtale. Il se forme en effet des *anastomoses*, entre deux lobes ou circonvolutions voisines, anastomoses qui interrompent les scissures et les sillons à la façon d'un pont. Les anastomoses de *lobe à lobe* portent depuis Gratiolet le nom de *plis de passage;* ceux-ci sont *superficiels* et apparents à la surface du cerveau, ou *profonds* et situés au fond des scissures. Les anastomoses qui relient deux circonvolutions voisines portent depuis Broca le nom de *plis anastomotiques* ou *de plis de communication;* ils peuvent être *superficiels* ou *profonds* comme les plis de passage. Lorsqu'ils sont profonds, les sillons et les incisures continus, peuvent délimiter de véritables petits îlots corticaux, qui ne sont reliés au reste de la corticalité que par des plis anastomotiques profonds. Les circonvolutions se plissent en outre suivant leur longueur, et décrivent autour des incisures soit continues, soit isolées, des méandres et des courbures connues sous le nom d'*anses* ou *plis d'inflexion*.

Plis de passage et plis anastomotiques.

Anses ou plis d'inflexion.

Ces *plis de passage*, d'*anastomose* et d'*inflexion*, impriment à la corticalité cérébrale une très grande irrégularité et des variations individuelles très nombreuses dans la délimitation des différents lobes cérébraux; grâce à ces plis, les limites des lobes sont fictives et conventionnelles, au moins dans toute l'étendue qui n'est pas délimitée par les scissures primitives. Les lobes temporaux et pariétaux, par exemple, s'anastomosent largement en arrière avec le lobe occipital, de telle sorte que la délimitation de ces trois lobes par la branche externe de la scissure pariéto-occipitale est tout à fait fictive. Cette scissure est, en effet, chez l'homme, toujours interrompue par des plis de passage, et se réduit à une simple entaille du bord hémisphérique.

Il résulte donc de ce qui vient d'être dit sur les anastomoses des différents lobes entre eux, et sur leurs limites en partie artificielles, qu'il s'agit

bien plus dans l'espèce de *régions*, que de masses lobulées nettement circonscrites. La division en lobes n'est en effet nullement fondée sur la conformation intérieure du cerveau; elle n'a de valeur que parce qu'elle permet une orientation plus facile de l'écorce cérébrale.

Importance des sillons au point de vue de l'étendue en surface de l'écorce.

Les plis de passage, d'anastomose et d'inflexion, sont, chez l'homme, l'expression d'un développement plus complet en superficie de l'écorce cérébrale. Celle-ci est, en effet, *beaucoup plus étendue* que l'inspection simple de la surface ne pourrait le faire croire, car la partie de l'écorce située au fond des sillons est *presque le double* de la surface apparente. La supériorité cérébrale de l'homme ne réside toutefois pas entièrement dans la richesse de son cerveau en circonvolutions, car, par la richesse en circonvolutions, le cerveau de l'homme est plus éloigné des cerveaux des singes et des carnassiers, qu'il ne l'est de celui des herbivores et des cétacés.

A la face interne, les circonvolutions s'arrêtent au niveau du seuil de l'hémisphère et à la face inférieure, au niveau de l'espace perforé antérieur.

Les circonvolutions de la face externe de l'hémisphère se prolongent sur la face interne et sur la face inférieure. A la *face interne*, elles s'arrêtent le long d'une ligne courbe qui correspond au *seuil* ou *limen de l'hémisphère*, c'est-à-dire à toutes les parties qui réunissent les hémisphères cérébraux (*corps calleux*, *septum lucidum*, *trigone*, *couche optique*, etc., etc.). Les circonvolutions qui bordent le seuil de l'hémisphère ont été désignées par Broca sous le nom de *circonvolution* ou de *lobe limbique*. A la *face inférieure*, la ligne d'arrêt des circonvolutions, très sinueuse et très irrégulière, correspond à la base du cerveau; elle limite en particulier l'espace perforé antérieur et le point de pénétration des pédoncules cérébraux.

Les parties constituantes du *seuil* ou du *limen* de l'hémisphère appartiennent à la configuration intérieure du cerveau et seront étudiées avec cette dernière. Les *circonvolutions cérébrales* et la *base du cerveau* appartiennent par contre à la configuration extérieure; nous allons les passer successivement en revue, et nous adjoindrons à l'étude de la base du cerveau celle de la configuration extérieure des pédoncules cérébraux.

CIRCONVOLUTIONS ET ANFRACTUOSITÉS CÉRÉBRALES

Pour la facilité de la description, nous étudierons séparément les scissures et les circonvolutions de la *face externe* ou convexe de l'hémisphère et celles de la *face inféro-interne;* nous ferons rentrer l'étude du *lobule orbitaire* dans celle de la face externe du lobe frontal, dont elle ne peut être séparée.

1° ANFRACTUOSITÉS ET CIRCONVOLUTIONS DE LA FACE EXTERNE DE L'HÉMISPHÈRE

A. SCISSURES LOBAIRES OU PRINCIPALES

Les *scissures principales* ou lobaires de la face externe de l'hémisphère sont au nombre de trois (fig. 150), ce sont : la *scissure de Sylvius* (S), la

Scissures principales ou lobaires de la face externe de l'hémisphère.

scissure de Rolando (R) et le *segment externe* de la *scissure pariéto-occipitale* (po), à cheval sur le bord hémisphérique supérieur. Ces trois scissures divisent la face externe de l'hémisphère en cinq lobes : le *lobe frontal* (F) en avant, le *lobe pariétal* (P) en haut, le *lobe temporal* (T) en bas, le *lobe occipital* (O) en arrière et dans le fond de la scissure de Sylvius, le petit *lobe de l'insula de Reil* (I).

Lobes de la face externe de l'hémisphère.

1° **Scissure de Sylvius** (S). — Synonymie : *Grande scissure interlobaire* (Chaussier). — *Fissure lateralis* (Henle). — *Fissura sive fossa Sylvii* (Ecker). — *Scissure de Sylvius* (Broca). — *Fissure of Sylvius* (Turner, Ferrier).

Notation : d'après Ecker : S { S′ rameau postérieur ; S″ rameau antérieur.

d'après Broca : S { S′ rameau postérieur ; S″ (A) rameau antérieur et vertical ; S‴ (Ha) rameau antérieur et horizontal.

Pour éviter les confusions que peuvent créer S′ S″ S‴, nous avons adopté dans nos figures la notation suivante :

S (p) rameau postérieur.
S (v) rameau vertical.
S (a) rameau antérieur horizontal.

Scissure de Sylvius.

La *scissure de Sylvius* (S) (fig. 150, 152, 153, 173), la plus profonde des scissures principales, se présente sur l'hémisphère recouvert de ses membranes, sous l'apparence d'une fente dirigée obliquement de bas en haut et d'avant en arrière ; elle est en réalité très profonde, et sépare les lobes frontal et pariétal situés au-dessus, du lobe temporal situé au-dessous. Elle prend son origine à la base du cerveau (fig. 149), sur les parties latérales de la substance perforée antérieure, qui s'étend un peu chez l'homme dans l'intérieur de la scissure, mais c'est la « *racine* » *olfactive externe* qui forme en réalité sa limite antérieure. La scissure de Sylvius se dirige d'abord en avant et en dehors, et décrit à la base du cerveau une courbe à convexité antérieure qui reçoit les petites ailes du sphénoïde. Dans cette partie très courte de son parcours, elle sépare le *lobule orbitaire* (LOr) du lobe *temporo-sphénoïdal* (LT, LO) et porte le nom de *tronc de la scissure de Sylvius* (Bischoff), ou de *vallée de Sylvius* (Broca) (fig. 149).

Origine, direction et rapports de la scissure de Sylvius.

Arrivée à la convexité de l'hémisphère, elle se réfléchit en arrière en se dirigeant obliquement en haut et se divise au niveau de la première circonvolution de l'insula en deux branches (fig. 150).

Branche postérieure de la scissure de Sylvius.

La *branche postérieure* ou *grande branche* (S [p]), de beaucoup la plus longue, continue la direction principale de la scissure de Sylvius ; elle se porte obliquement en haut et en arrière (fig. 152, 156, 160, 161), et sépare le lobe temporal du lobe pariétal. Après un parcours de 8 à 10 centimètres elle se termine vers la partie moyenne du lobe pariétal, par un double éperon qui limite en avant la *circonvolution marginale supérieure* (Gsm), (fig. 152, 173, etc.). L'éperon supérieur est souvent très court (fig. 150, 155, 160, 162, 165, 167, 171, 172) ; d'autrefois il entaille profondément la

deuxième circonvolution pariétale (P_2) (fig. 152, 153, 156, 161). L'éperon inférieur est généralement court et peu profond, il sépare la première circonvolution temporale (T_1) du gyrus supra-marginalis (Gsm).

Le bord supérieur de la branche postérieure de la scissure de Sylvius présente au niveau du lobe pariétal une, deux, voire même trois incisures profondes, les *incisures pariétales* de Broca (ipop) (fig. 153, 161, 173). On trouve quelquefois une incisure semblable au niveau du lobe frontal,

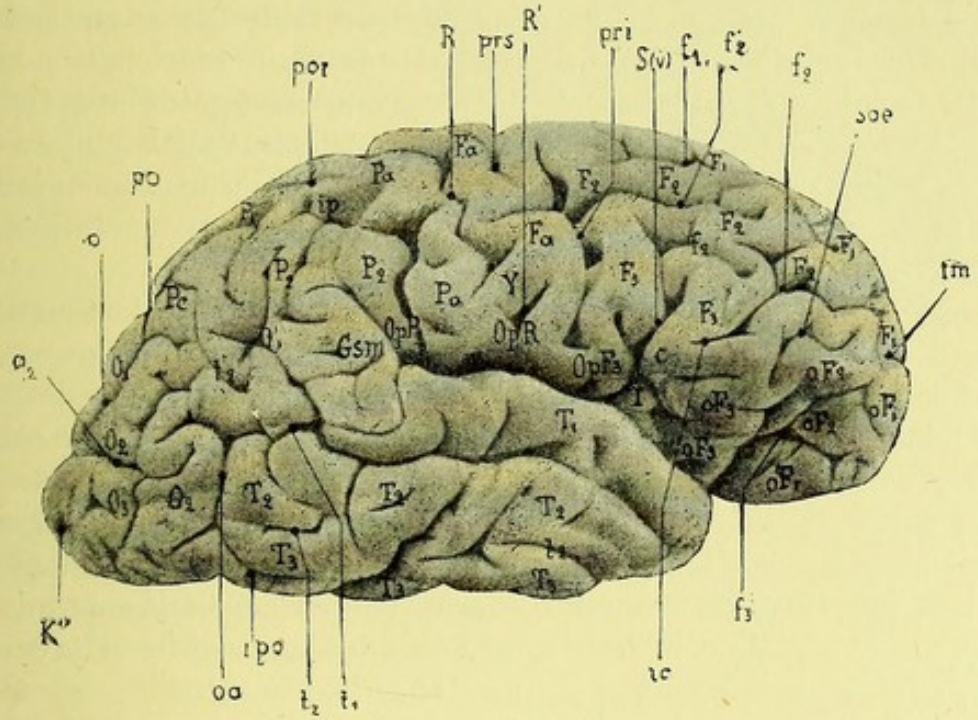

Fig. 152. — Face externe de l'hémisphère droit. (D'après la photographie d'une pièce durcie dans l'alcool.)

F_1, F_2, F_3, première, deuxième et troisième circonvolutions frontales. — *c*, cap de la troisième circonvolution frontale. — f_1, f_2, premier et deuxième sillons frontaux. — f'_2, sillon de la deuxième circonvolution frontale. — f_3, troisième sillon frontal ou incisure en H. — *Fa*, circonvolution frontale ascendante. — *fm*, sillon fronto-marginal. — *Gsm*, gyrus supra-marginalis. — *I*, insula. — *ic*, incisure du cap. — *io*, sillon inter-occipital. — *ip*, sillon inter-pariétal. — *ipo*, incisure préoccipitale. — *K''*, éperon inférieur de la scissure calcarine. — O_1, O_2, O_3, première, deuxième et troisième circonvolutions occipitales. — o_2, deuxième sillon occipital. — *oa*, sillon occipital antérieur. — oF_1, oF_2, oF_3, partie orbitaire des première, deuxième et troisième circonvolutions frontales. — OpF_3, opercule frontal. — OpP_2, opercule pariétal. — *OpR*, opercule rolandique. P_1, P_2, première et deuxième circonvolutions pariétales. — *Pa*, circonvolution pariétale ascendante. — *Pc*, pli courbe. — *po*, scissure pariéto-occipitale. — *por*, sillon post-rolandique. — *pri*, sillon prérolandique inférieur. — *prs*, sillon prérolandique supérieur. — *R*, *R'*, sillon de Rolando, interrompu par un pli de passage superficiel (*Y*) siégeant au voisinage de l'opercule rolandique. — *S(v)*, branche verticale de la scissure de Sylvius. — *soe*, sillon orbitaire externe. T_1, T_2, T_3, première, deuxième et troisième circonvolutions temporales. — t_1, sillon parallèle; t'_1, t'_2, ses branches verticales. — t_2, deuxième sillon temporal. — *Y*, pli de passage superficiel interrompant la scissure de Rolando.

en avant de l'opercule rolandique (OpR), c'est l'*incisure frontale* de l'opercule de Brissaud (ifop) (fig. 153, 163,).

La *branche antérieure* (fig. 155, 162), la plus courte, se bifurque en Y, après un court trajet, et donne un *rameau horizontal antérieur* (S [a]) et un *rameau vertical ascendant* (S [v]). Ces deux rameaux, qui n'ont que 2 à

Branche antérieure de la scissure de Sylvius.

3 centimètres de longueur, sont très profonds et entament toute l'épaisseur de la lèvre supérieure de la scissure de Sylvius; ils naissent quelquefois directement de la scissure de Sylvius (fig. 161), de manière à former une sorte de V et non plus un Y. La scissure sylvienne se divise alors en trois branches : une *branche horizontale antérieure* (S [a]), une *branche verticale ascendante* (S [v]) et une *grande branche postérieure* (S [p]).

La *branche horizontale antérieure* (S [a]), la plus importante et la plus constante, continue dans le lobe frontal la direction de la branche horizontale postérieure; très profonde, elle comprend toute l'épaisseur de la troisième circonvolution frontale (F_3) et établit la limite entre la face externe et la face orbitaire de cette importante circonvolution (fig. 160, 161, 162, 173).

La *branche ascendante verticale* (S [v]) se détache à angle plus ou moins aigu de la branche horizontale antérieure, se dirige en haut et en avant, et pénètre dans la partie postérieure de la troisième circonvolution frontale (F_3).

Ces deux branches sont remarquables chez l'homme par leur constance, et par ce fait, que la troisième circonvolution frontale envoie entre elles un petit lobule triangulaire, dont le sommet fait saillie dans la scissure de Sylvius, lobule auquel Broca a attaché le nom de *cap de la troisième circonvolution frontale* (F_3 [c]).

La partie de l'écorce cérébrale, comprise entre la branche horizontale antérieure (S [a]) et la branche postérieure (S [p]), porte le nom d'*opercule;* (fig. 150, 160, 161, 163, 173, etc.), il forme la lèvre supérieure de la scissure de Sylvius et sert de couvercle à un lobe situé au fond de cette scissure, le *lobe strié* ou l'*insula de Reil* (I) (fig. 150, 173).

Plis de passage qui relient le lobe temporal au lobe pariétal au niveau de l'extrémité postérieure de la scissure de Sylvius.

Les lobes temporal et pariétal s'anastomosent au niveau de l'extrémité postérieure de la scissure de Sylvius par des plis de passage constants, soit *superficiel*, soit *profond* (fig. 173). Le pli de passage *superficiel* constitue la *circonvolution marginale supérieure* ou *gyrus supra marginalis* (Gsm) (fig. 150). Le pli de passage *profond* est souvent dédoublé, il est situé dans le fond de la scissure, en arrière du lobule de l'insula, et constitue la *région rétro-insulaire* de Broca (Tp) (fig. 160, 173).

2° **Scissure de Rolando** (R). — Synonymie : *Scissure de Rolando* (Leuret). — *Sulcus centralis, Centralfurche* (Huschke, Ecker). — *Scissura di Rolando* (Giacomini). — *Fissura transversa anterior* (Pansch). — *Postéro-pariétal sulcus* (Huxley). — Notation : d'après Broca, R; d'après Ecker, c.

Scissure de Rolando.

La *scissure de Rolando* (R) (fig. 150, 153, 154, 155, 156, 158, 166) se dirige obliquement en bas et en avant, et cette obliquité est d'autant plus prononcée que le lobe frontal est plus développé. Elle commence en haut, sur le bord de la *scissure inter-hémisphérique*, où elle entaille légèrement la face interne de l'hémisphère, puis elle se dirige en bas et en avant, et se termine dans l'opercule, à une distance plus ou moins rapprochée de la scissure de Sylvius.

Féré, puis Passet et Giacomini, ont mesuré le degré d'obliquité de la

scissure de Rolando, et les mensurations de ces auteurs concordent assez exactement; la scissure de Rolando parcourt en projection horizontale une distance moyenne de 40 millimètres (Féré). Son *extrémité supérieure* est séparée de l'extrémité antérieure du *lobe frontal* par une distance moyenne de 111 millimètres (Variations de 95 à 125); son *extrémité inférieure* en est séparée de 71 millimètres seulement (Variations de 64 à 82). Son *extrémité supérieure* est séparée de l'extrémité postérieure du *lobe occipital* par une distance moyenne de 49 millimètres (Variations de 35 à 60); cette distance est de 89 millimètres (Variations de 72 à 100), pour son extrémité inférieure (Féré).

Ces mensurations concordent assez bien avec celles faites par Passet (1882) et par Giacomini (1884).

La scissure de Rolando n'est pas rectiligne; elle décrit, ainsi que Broca l'a fait remarquer, des sinuosités dont deux, convexes en avant, sont constantes; elles occupent la partie supérieure et la partie inférieure de la scissure de Rolando, sont désignées sous le nom de *genou supérieur* et de *genou inférieur*, et sont séparées l'une de l'autre par une courbe concave en avant, plus ou moins accentuée, et qui correspond à l'insertion de la deuxième circonvolution frontale (F_2) sur la circonvolution frontale ascendante (Fa).

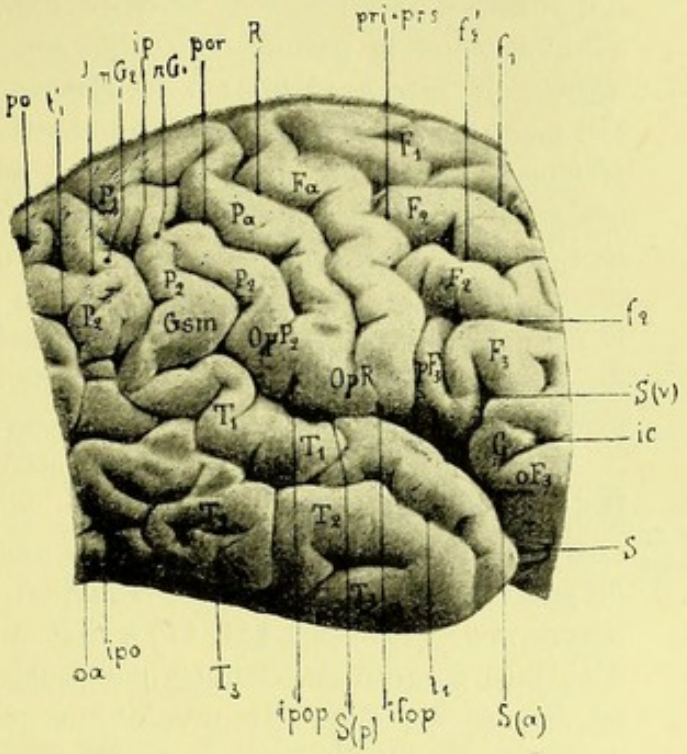

FIG. 153. — Scissures de Sylvius et de Rolando. Circonvolutions frontale et pariétale ascendantes. Hémisphère droit. (D'après la photographie d'une pièce à l'état frais.) Les pointes frontales et occipitales ont été sectionnées et la face interne légèrement relevée, pour montrer toute l'étendue de la scissure de Rolando, ainsi que les pieds d'insertion des premières circonvolutions frontale et pariétale.

C, cap de la troisième circonvolution frontale. — F_1, F_2, F_3, première, deuxième et troisième circonvolutions frontales. — f_1,f_2, premier et deuxième sillons frontaux. — f'_2, sillon de la deuxième circonvolution frontale. — *Fa*, circonvolution frontale ascendante. — *Gsm*, circonvolution marginale supérieure. — *ic*, incisure du cap. — *ifop*, incisure frontale de l'opercule. — *ip*, sillon inter-pariétal. — *ipo*, incisure préoccipitale. — *ipop*, incisure pariétale de l'opercule. — *j*, incisure de Jensen. — *oa*, sillon occipital antérieur. — oF_3, partie orbitaire de la troisième circonvolution frontale. — OpP_2, opercule pariétal. — *OpR*, opercule rolandique. — P_1,P_2, première et deuxième circonvolutions pariétales. — *Pa*, circonvolution pariétale ascendante. — pF_3, pied d'insertion de la troisième circonvolution frontale. — *po*, scissure pariéto-occipitale. — *por*, sillon postrolandique. — *pri*+*prs*, sillons prérolandiques inférieur et supérieur. — πG_1, premier pli vertical de Gromier. — πG_2, deuxième pli vertical de Gromier. — *R*, scisssure de Rolando. — *S*, scissure de Sylvius; *S*(*a*), sa branche antérieure; *S*(*p*), sa branche postérieure; *S*(*v*), sa branche verticale. — T_1,T_2,T_3, première, deuxième et troisième circonvolutions temporales. — t_1, sillon parallèle; t'_1, sa branche verticale.

La scissure de Rolando sépare le lobe frontal du lobe pariétal; elle est

bordée dans tout son parcours par deux circonvolutions volumineuses et importantes, parallèles à la scissure dont elles suivent les sinuosités, et connues sous le nom de *circonvolutions rolandiques*, de *circonvolutions ascendantes* ou de *circonvolutions centrales*. La circonvolution *antérieure* appartient au lobe frontal, elle est désignée sous le nom de *circonvolution frontale ascendante*, de *circonvolution rolandique* ou *centrale antérieure* (Fa); la circonvolution *postérieure* appartient au lobe pariétal et porte le nom de *circonvolution pariétale ascendante* de *circonvolution rolandique*, ou *centrale postérieure* (Pa).

Circonvolutions rolandiques.

L'extrémité supérieure de la scissure de Rolando, située un peu en arrière de la partie moyenne de l'hémisphère, est limitée par le pli de passage *fronto-pariétal supérieur* ou *lobule paracentral* (Parc) (fig. 151, 177 à 182) qui relie à la face interne de l'hémisphère l'extrémité supérieure des deux circonvolutions rolandiques. L'extrémité inférieure, limitée par le pli de *passage fronto-pariétal inférieur* (OpR) (fig. 150, 161, 162), se termine au-dessus de la scissure de Sylvius, à 3 centimètres environ en arrière de son rameau ascendant ou vertical (S [v]). Le pli de passage *fronto-pariétal inférieur* ou *opercule rolandique* (OpR) est situé quelquefois profondément dans la scissure de Sylvius (fig. 155, 156). A un examen superficiel, la scissure de Rolando semble alors s'aboucher directement dans la scissure de Sylvius, il suffit en général, dans ces cas, de soulever l'opercule, pour s'assurer de la constance du pli de passage fronto-pariétal inférieur.

Limites supérieure et inférieure de la scissure de Rolando.

Le fond de la scissure de Rolando n'est lisse que chez le fœtus et chez quelques idiots; il est le plus souvent interrompu par des contreforts qui peuvent aller de l'une à l'autre des circonvolutions rolandiques (fig. 155), et constituer un ou plusieurs plis transversaux, véritables plis de passage profonds. Exceptionnellement ces plis deviennent *superficiels*, comme dans les cas cités par Wagner, Féré, Giacomini et dans les figures 152, 154, 166.

Fond de la scissure de Rolando.

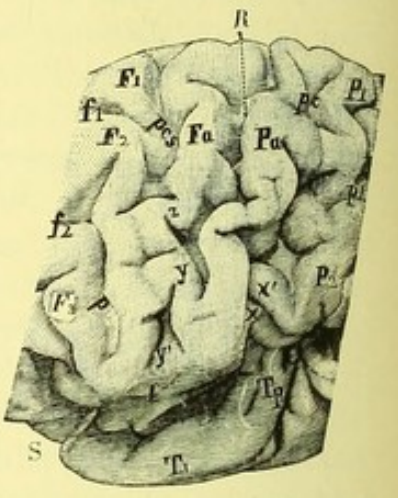

FIG. 154. — Sillon de Rolando interrompu par un pli de passage superficiel. Hémisphère gauche. (D'après la photographie d'une pièce à l'état frais.)

F_1, F_2, F_3, première, deuxième et troisième circonvolutions frontales. — f_1, f_2, premier et deuxième sillons frontaux. — *Fa*, circonvolution frontale ascendante. — *I*, insula. — P_1, P_2, première et deuxième circonvolutions pariétales. — p_1, sillon inter-pariétal ou premier sillon pariétal. — *pc*, sillon post-rolandique. — *pcs*, sillon prérolandique supérieur. — *pa'*, sillon prérolandique inférieur. — *R*, scissure de Rolando. — *S*, scissure de Sylvius. — T_1, première circonvolution temporale. — *Tp*, circonvolution temporale profonde. — *x*, *x'*, pli d'insertion profond de la deuxième circonvolution pariétale sur la pariétale ascendante. — *y*, pli de passage interrompant la scissure de Rolando. — *y'*, opercule rolandique. — *r*, pli anastomotique profond permettant la communication de la scissure de Rolando et du sillon prérolandique supérieur. (Voy. fig. 165 et 166 qui se rapportent au même hémisphère.)

3° **Segment externe de la scissure pariéto-occipitale** (po). — SYNONYMIE. — *Scissure perpendiculaire externe* (Gratiolet). — *Pars superior sive lateralis fissuræ parieto-*

occipitalis (Ecker). — *External pariéto-occipital fissure* (Turner). — *Scissure occipitale externe* (Broca). — *Fissura occipitalis perpendicularis interna* (Bischoff). — *External perpendicular fissure* (Marshall). — *Fissura occipitalis perpendicularis* (Henle). — *Fente simienne :* Affenspalte (Schwalbe). — *Fissura occipitalis interna* (Pansch).

Notation. — D'après Broca (O); d'après Ecker (po); d'après Schwalbe (oc); d'après Brissaud (Oe).

Scissure pariéto-occipitale.

La *scissure pariéto-occipitale* d'Ecker (po) (fig. 150, 159, 164 à 169), à cheval sur la partie postérieure du bord supérieur de l'hémisphère, sépare le lobe pariétal du lobe occipital; elle appartient à la fois à la face interne et à la face externe de l'hémisphère; son *segment externe*, la *scissure perpendiculaire externe de Gratiolet*, que nous considérons seul maintenant, est interrompu par deux plis de passage constants et superficiels, et se réduit à une simple *encoche*, qui entaille plus ou moins profondément le bord inter-hémisphérique. Chez le singe et chez quelques idiots, les plis de passage sont profonds et la scissure descend jusqu'au lobe temporal, séparant ainsi nettement, à la convexité de l'hémisphère, le *lobe occipital* des *lobes temporal* et *pariétal*.

B. LOBES DE LA FACE EXTERNE DE L'HÉMISPHÈRE

Lobe frontal.

(F.) **1° LOBE FRONTAL.** — Situé en avant de la scissure de Rolando,

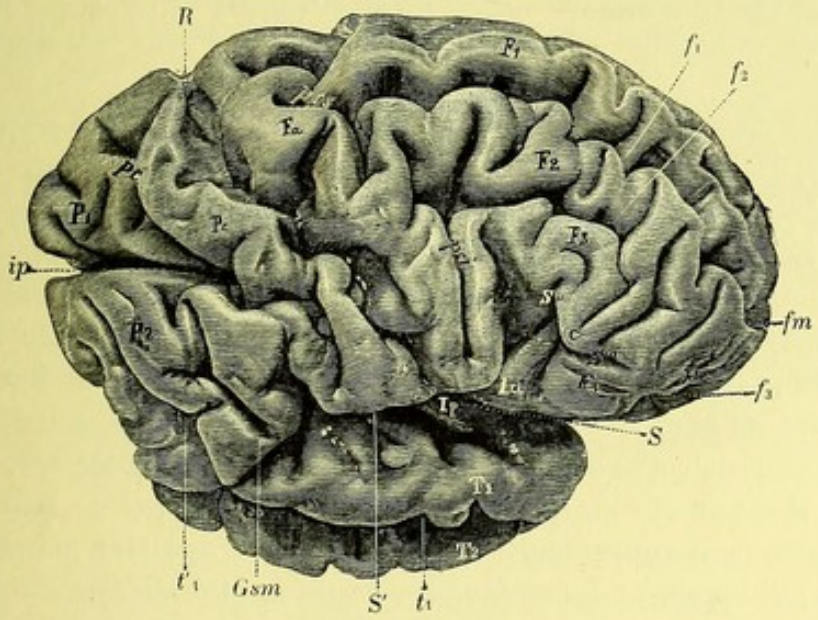

Fig. 155. — Lobe frontal droit. Les bords de la scissure de Rolando et des sillons frontaux ont été écartés. (D'après la photographie d'un cerveau frais.)

C, cap de la troisième circonvolution frontale. — F_1, F_2, F_3, première, deuxième et troisième circonvolutions frontales. — f_1, f_2, f_3, premier, deuxième et troisième sillons frontaux. — *Fa*, circonvolution frontale ascendante. — *fm*, sillon fronto-marginal. — *Gsm*, gyrus supra-marginalis. — *Ia*, circonvolutions antérieures de l'insula. — *Ip*, circonvolution postérieure de l'insula. — *ip*, sillon inter-pariétal. — P_1, P_2, première et deuxième circonvolutions pariétales. — *Pa*, circonvolution pariétale ascendante. — *pc*, sillon post-rolandique. — *pci*, sillon prérolandique inférieur. — *pcs*, sillon prérolandique supérieur. — *R*, scissure de Rolando. — *S*, scissure de Sylvius; *S'*, sa branche postérieure; *S''*, sa branche verticale; *S'''*, sa branche horizontale antérieure. — T_1, T_2, première et deuxième circonvolutions temporales. — t_1, sillon parallèle; *t'*, sa branche verticale.

au-dessus de la scissure de Sylvius, le lobe frontal atteint en haut

le bord hémisphérique supérieur, et se recourbe en avant sur la face inférieure de l'hémisphère, où il forme le *lobule orbitaire* de Gratiolet (fig. 149, 157, 179), connu encore sous le nom d'*étage inférieur* (Broca) ou de *portion orbitaire* (Schwalbe) *du lobe frontal;* la *face externe* du lobe frontal étant désignée par ces auteurs sous les noms de *lobule frontal* (Gratiolet), d'*étage supérieur* ou *portion frontale du lobe frontal* (Broca), de *portion dorsale du lobe frontal* (Schwalbe).

Lobule orbitaire de Gratiolet.

Lobule frontal de Gratiolet.

Sillons frontaux.

Trois *sillons* secondaires, les sillons *prérolandiques supérieur* et *inférieur* (prs, pri), le *premier sillon frontal* (f_1) et le *deuxième sillon frontal* (f_2), divisent la face externe du lobe frontal en quatre circonvolutions : la *circonvolution frontale ascendante* (Fa), oblique en haut et en arrière et parallèle à la scissure de Rolando, et les *trois circonvolutions frontales* (F_1, F_2, F_3), qui se dirigent d'arrière en avant, et se recourbent en bas au niveau du bord antérieur du lobe frontal pour former la portion orbitaire de ce lobe.

Les quatre circonvolutions frontales.

Sillon fronto-marginal.

Un petit sillon horizontal et transversal, peu profond, le *sillon fronto-marginal* de Wernicke (fm, fig. 155, 157) sépare la portion frontale du lobe de sa portion orbitaire.

Sillons prérolandiques supérieur et inférieur (pr) (prs) (pri). — Synonymie. — *Sillon prérolandique* (Broca). — *Antéro-pariétal sulcus* (Huxley). — *Sulcus præcentralis inferior* (Schwalbe). — *Ramus descendens du sillon frontal moyen* (Pansch). — *Sulcus præcentralis Senkrachte Stirnfurche* (Ecker). — *Sulcus infero-frontal* (Turner). — *Sillon parallèle frontal* (Pozzi). — Notation : D'après Broca (fr); d'après Ecker (f_3); d'après Brissaud (prs, (pri).

Origine, direction et terminaison du sillon prérolandique.

Le *sillon prérolandique* limite en avant la *circonvolution frontale ascendante* (Fa); il naît en bas dans l'angle que forment la branche verticale et la branche postérieure de la scissure de Sylvius, dont il est toujours séparé par un pli anastomotique plus ou moins mince, situé quelquefois profondément dans la scissure sylvienne, pli qui n'est autre que le *pli d'insertion* de la *troisième circonvolution frontale* (OpF_3) sur la frontale ascendante (Fa) (fig. 154, 155, 156, 157, 160). De là, le sillon prérolandique se porte obliquement en haut et en arrière, parallèlement à la scissure de Rolando, mais il n'atteint qu'exceptionnellement la scissure inter-hémisphérique (fig. 156). Il est en effet le plus souvent interrompu par de nombreux plis d'anastomose, soit superficiels, soit profonds, et dont les principaux sont constitués par les *pieds d'insertion* des *première* et *deuxième circonvolutions frontales*. Lorsque ces deux plis d'insertion sont profonds (fig. 156), le sillon prérolandique s'étend du voisinage de la scissure de Sylvius à la scissure inter-hémisphérique, et peut être confondu à un examen superficiel avec le sillon de Rolando dont il suit la direction. Mais ces plis d'insertion sont le plus souvent superficiels (fig. 148, 150, 152, 155, 160, 161); le sillon prérolandique est alors divisé en deux segments, l'un inférieur, l'autre supérieur. Le *sillon prérolandique inférieur* (pri), le plus long et le plus important, parallèle au genou inférieur de la scissure de Rolando, reçoit en général le *deuxième sillon frontal* (f_2) et le *sillon de la deuxième circonvolution frontale* (f'_2) (fig. 163). Lorsque la *troisième circonvolution*

Division du sillon prérolandique.

Sillon prérolandique inférieur

frontale (F_3) s'insère à la circonvolution frontale ascendante (Fa) par deux pieds d'insertion superficiels, le sillon prérolandique inférieur se réduit à une courte incisure isolée (fig. 162).

Le *sillon prérolandique supérieur* (prs), plus petit que l'inférieur, reçoit le premier sillon frontal (f_1) dont il semble souvent n'être qu'une incisure. Sillon prérolandique supérieur.

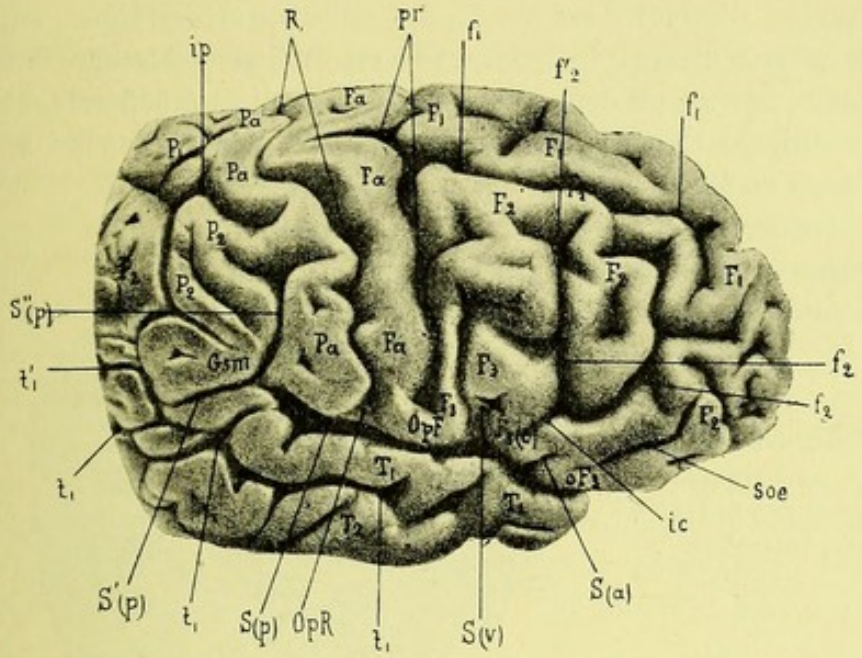

FIG. 156. — Lobe frontal droit. (D'après la photographie d'une pièce durcie dans le bichromate.)

F_1, F_2, F_3, première, deuxième et troisième circonvolutions frontales. — $F_3(c)$, cap de la troisième circonvolution frontale. — f_1, f_2, premier et deuxième sillons frontaux. — f'_2, sillon de la deuxième circonvolution frontale. — *Fa*, circonvolution frontale ascendante. — *Gsm*, gyrus supra-marginalis. — *ic*, incisure du cap. — *ip*, sillon inter-pariétal. — oF_3, partie orbitaire de la troisième circonvolution frontale. — *OpF*, opercule frontal. — *OpR*, opercule rolandique. — P_1, P_2, première et deuxième circonvolutions pariétales. — *Pa*, circonvolution pariétale ascendante. — *pr*, sillon prérolandique. — *R*, scissure de Rolando. — *S(a)*, branche antérieure. — *S(p)*, branche postérieure. — *S(v)*, branche verticale de la scissure de Sylvius. — *S'(p)*, éperon inférieur. — *S''(p)*, éperon supérieur de la branche postérieure de la scissure de Sylvius. — *soe*, sillon orbitaire externe. — T_1, T_2, T_3, première, deuxième et troisième circonvolutions temporales. — t_1, sillon parallèle; t'_1, sa branche verticale.

Il peut toutefois devenir prédominant, atteindre et même dépasser en longueur le sillon prérolandique inférieur qu'il compense (fig. 154, 155, 158).

Premier sillon frontal (f_1). — SYNONYMIE. — *Sulcus frontalis superior. Obere Stirnurche* (Ecker, Pansch). — *Premier sillon frontal* (Broca). — *Supero-frontal sulcus* Huxley.) — NOTATION : f_1 (Broca, Ecker).

Le *premier sillon frontal* (f_1), à direction antéro-postérieure, sépare la première circonvolution frontale de la deuxième. Il naît en arrière, entre les deux segments du sillon prérolandique, dont il est séparé en général par les pieds d'insertion des deux premières circonvolutions frontales (F_1, F_2). Son origine est du reste variable et irrégulière; tantôt il naît de l'un ou l'autre segment du sillon prérolandique (pri, prs) (fig. 155, 156), Premier sillon frontal

tantôt il refoule en arrière la circonvolution frontale ascendante (Fa), qu'il incise plus ou moins profondément en arrière du sillon prérolandique inférieur (fig. 166); plus exceptionnellement, il naît de la scissure de Rolando (fig. 163), et divise alors complètement la circonvolution frontale ascendante; d'autrefois encore il se réduit à l'état de deux ou trois incisures isolées (fig. 158).

Il se dirige d'arrière en avant, du sillon prérolandique supérieur à l'extrémité antérieure du lobe frontal, et se trouve généralement interrompu dans son trajet par un ou deux plis anastomotiques superficiels, qui relient les deux premières circonvolutions frontales. Un troisième pli anastomotique le sépare en général, en avant, du *sillon fronto-marginal* de Wernicke (fm) (fig. 157).

Deuxième sillon frontal (f_2). — Synonymie. — *Sulcus frontalis inferior untere Stirnfurche* (Ecker). — *Deuxième sillon frontal* (Broca). — *Infero-frontal sulcus* (Huxley). — *Sulcus frontalis medius* (Pansch). — Notation : f_2 (Broca, Ecker).

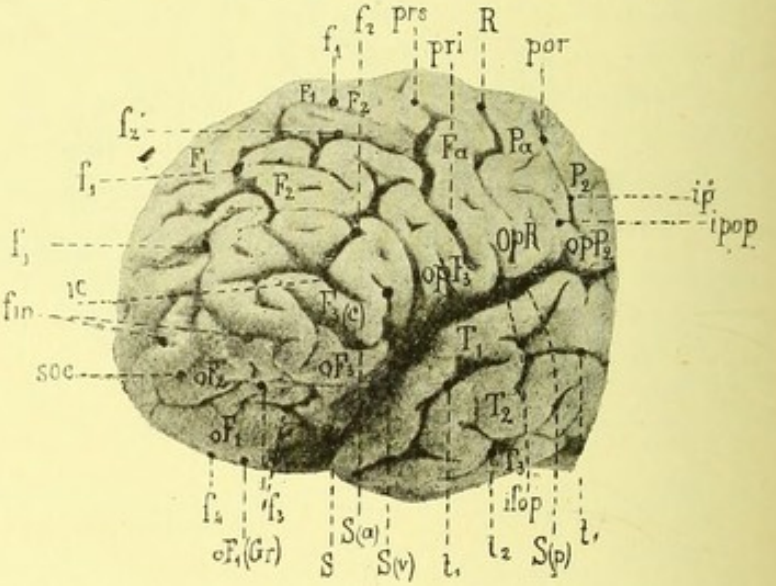

Fig. 157. — Extrémité frontale de l'hémisphère gauche. (D'après la photographie d'une pièce durcie dans le bichromate.)

F_1,F_2, première et deuxième circonvolutions frontales. — $F_3(c)$, cap de la troisième circonvolution frontale. — f_1,f_2, premier et deuxième sillons frontaux. — f'_2, sillon de la deuxième circonvolution frontale. — f_3, troisième sillon frontal ou incisure en H. — f_4, quatrième sillon frontal ou sillon olfactif. — *Fa*, circonvolution frontale ascendante. — *fm*, sillon fronto-marginal. — *ic*, incisure du cap. — *ip*, sillon interpariétal. — *iop*, incisure frontale de l'opercule. — *ipop*, incisure pariétale de l'opercule. — oF_1, oF_2, oF_3, partie orbitaire des première, deuxième et troisième circonvolutions frontales. — $oF_1(Gr)$, gyrus rectus. — OpF_3, opercule frontal. — OpP_2, opercule pariétal. — *OpR*, opercule rolandique. — P_2, deuxième circonvolution pariétale. — *Pa*, circonvolution pariétale ascendante. — *por*, sillon post-rolandique. — *pri*, sillon prérolandique inférieur. — *prs*, sillon prérolandique supérieur. — *R*, scissure de Rolando. — *S*, scissure de Sylvius; *S(a)*, sa branche antérieure; *S(p)*, sa branche postérieure; *S(v)*, sa branche verticale. — *soe*, sillon orbitaire externe. — t_1, sillon parallèle. — t_2, deuxième sillon temporal.

Deuxième sillon frontal.

Le *deuxième sillon frontal* (f_2) se détache à angle droit du sillon prérolandique inférieur, il se dirige d'arrière en avant, sépare la troisième circonvolution frontale de la deuxième, et se trouve interrompu par un ou plusieurs plis anastomotiques, qui relient entre elles ces deux circonvolutions (fig. 150, 155, 160 à 163). En avant, un pli anastomotique semblable le sépare du sillon fronto-marginal (fm), dans lequel il se jette quelquefois.

Incisures des sillons frontaux.

Les *premier* et *deuxième sillons frontaux* donnent, en différents points, d'assez nombreuses incisures, qui entaillent plus ou moins obliquement

les bords des deux circonvolutions adjacentes. Ils sont loin de présenter un type uniforme; tantôt longs, tantôt courts, tantôt d'une seule venue, ils sont quelquefois constitués, en partie ou en totalité, par une série d'incisures isolées plus ou moins obliques : Le deuxième sillon frontal donne en général, dans le cap de la troisième circonvolution frontale (F_3[c]), une incisure presque constante, l'*incisure du cap* (ic) (fig. 155, 157, 160 à 162).

Sillon fronto-marginal.

Le **sillon fronto-marginal** de Wernicke (fm) (fig. 155, 157) est un petit sillon transversal, rarement interrompu, présentant le plus souvent l'aspect d'un accent circonflexe très ouvert en bas, grâce à un ou deux plis anastomotiques, qui relient la deuxième ou la première circonvolution frontale aux circonvolutions orbitaires. Ce sillon peut être isolé; d'autres fois, il reçoit à angle plus ou moins droit, soit le sillon gyraire (f'_2) qui dédouble la deuxième circonvolution frontale, soit le deuxième (f_2) (fig. 155), soit même le premier sillon frontal (f_1). Son extrémité interne atteint quelquefois le bord inter-hémisphérique, et y détermine une encoche toujours située au-dessous de l'*incisure sus-orbitaire* de Broca (fig. 180, 181, 182).

Les deux sillons frontaux et le sillon prérolandique limitent quatre circonvolutions : la *circonvolution frontale ascendante* et les trois circonvolutions frontales, qui portent de haut en bas les noms de *première*, *deuxième* et *troisième circonvolutions frontales*.

Première, deuxième et troisième circonvolutions frontales (F_1, F_2, F_3). — Synonymie : *Étage frontal supérieur* ou *troisième étage frontal* et *pli de la zone externe* (Gratiolet). — *Supero-frontal gyrus* (Huxley). — *Erste oder obere Stirnwindung, Gyrus frontalis superior* constituant à la face inférieure le *gyrus rectus* ou *gyrus orbitalis medialis* de Pansch (Ecker). — *Erster oder oberer Stirnwindungszug* (Bischoff). — *Gyrus frontal* tout à fait supérieur (Henle). — *Superior frontal gyrus* (Turner). — *Troisième frontale* (Meynert). — *Première circonvolution frontale* (Broca).

Deuxième frontale externe; *Etage frontal moyen* (Gratiolet). — *Medio-frontal gyrus* (Huxley). — *Gyrus frontalis medius sive secondus* (Ecker, Pansch). — *Zweite oder mittlere Stirnwindung* (Ecker). — *Zweiter oder mittlerer Stirnwindungszug* (Bischoff). — *Circonvolution frontale du milieu* (Henle). — *Middle frontal gyrus* (Turner). — *Deuxième circonvolution frontale* (Broca).

Étage ou *pli frontal inférieur; premier étage* ou *surcilier* (Gratiolet). — *Première frontale* (Meynert). — *Infero frontal gyrus* (Huxley). — *Circonvolution de Broca*. — *Gyrus frontal du dessous* (Henle). — *Inferior frontal gyrus* (Turner). — *Circonvolution frontale inférieure* (Ecker, Bischoff). — *Troisième circonvolution frontale* (Broca). — Notation : F_1, F_2, F_3 (Ecker, Broca).

Aspect des circonvolutions frontales.

Les *trois circonvolutions frontales* se présentent sous la forme de trois plis antéro-postérieurs, plus ou moins flexueux, emboîtés les uns dans les autres et d'inégale longueur. La *première frontale* (F_1) décrit la plus grande courbe, occupe le bord supérieur de l'hémisphère, borde la grande scissure inter-hémisphérique et forme une partie des circonvolutions de la face interne; la *troisième frontale* (F_3) présente la courbe de moindre dimension; la *deuxième* (F_2) celle de dimension moyenne. Elles ont

Leur origine au niveau de la région orbitaire (lobule orbitaire).

toutes un foyer d'origine commun au niveau de la *région orbitaire*, qu'elles concourent à former. Cette région, à peu près triangulaire, forme la face inférieure ou orbitaire du lobe frontal (fig. 149, 179, 183); elle repose sur la voûte de l'orbite, et doit à sa situation le nom de *lobule orbitaire*. Limité en dedans par la grande fente inter-hémisphérique, en avant et en dehors par le petit *sillon fronto-marginal* (fm), le lobule orbitaire forme en arrière la lèvre antérieure de la vallée de Sylvius, et se termine, au niveau de la substance perforée antérieure, par un bord tranchant, longé par la « *racine* » *olfactive externe* (fig. 183), bord le long duquel s'arrête l'écorce cérébrale.

Lobule orbitaire.

La première circonvolution frontale est dédoublée par le sillon olfactif.

La *partie orbitaire* de la première circonvolution frontale (oF_1) occupe la partie interne de la région, elle est dédoublée par un sillon rectiligne, antéro-postérieur, le *sillon olfactif* (f_4) (fig. 149, 179, 183), qui loge le *pédoncule* et le *bulbe olfactifs*. La direction rectiligne de la moitié interne de la partie orbitaire de la première circonvolution frontale lui a valu le nom de *gyrus rectus* (oF_1[Gr]). La partie externe est plus sinueuse, plus large et forme la limite interne d'un sillon irrégulier, affectant la forme d'un H, d'un K ou d'un X. C'est le *sillon cruciforme* de Rolando, le *sillon triradié* de Turner, le *sillon orbitaire*, *sulcus orbitalis* (f_5) d'Ecker, l'*incisure en H* de Broca (f_3) (fig. 149, 183).

Sillon cruciforme.

Les parties moyenne et externe du sillon cruciforme sont formées par la partie orbitaire des deuxième et troisième circonvolutions frontales (oF_2, oF_3). La deuxième fournit en général le contingent antérieur du lobule orbitaire tandis que l'anastomose de la troisième circonvolution avec la première en fournit le contingent postérieur. La moitié externe du lobule orbitaire est quelquefois uniquement formée par la deuxième circonvolution frontale, dans les cas où le sillon fronto-marginal (fm) n'est pas limité par l'anastomose des deuxième et troisième frontales.

Les *trois circonvolutions frontales* naissent donc au niveau de la *région orbitaire*, dans un foyer d'origine commune, par une extrémité mince et effilée, puis se renflent à mesure qu'elles s'élèvent sur la face externe, décrivent de nombreuses flexuosités et s'insèrent sur la *circonvolution frontale ascendante* (Fa) (fig. 155).

La *première circonvolution frontale*, ou *circonvolution frontale supérieure* (F_1) forme un pli épais, large et sinueux, souvent divisé longitudinalement par un sillon tertiaire, ordinairement superficiel, et interrompu par de fréquentes anastomoses. Elle s'insère généralement en arrière par deux pieds, situés très près de la scissure inter-hémisphérique, et séparés l'un de l'autre par le *sillon prérolandique supérieur* (prs) (fig. 155, 158, 159).

Deuxième circonvolution frontale.

La *deuxième circonvolution frontale* (F_2), présente de grandes irrégularités individuelles dans ses origines, sa masse et sa terminaison. Elle se présente plutôt sous la forme d'un lobule que d'une circonvolution proprement dite, et se trouve généralement dédoublée dans sa partie antérieure. Le *sillon frontal supérieur* (f_1) la sépare de la première circonvolution frontale (F_1), à laquelle elle est généralement réunie par un ou deux plis

anastomotiques et le *sillon frontal inférieur* (f_2) la sépare de la troisième circonvolution frontale (F_3). Elle naît dans la région orbitaire par deux ou trois racines grêles et flexueuses, qui contournent le *sillon fronto-marginal* (fm), puis se juxtaposent pour décrire un trajet curviligne parallèle à celui de la première frontale, et pour s'insérer à la moitié supérieure de la *circonvolu-*

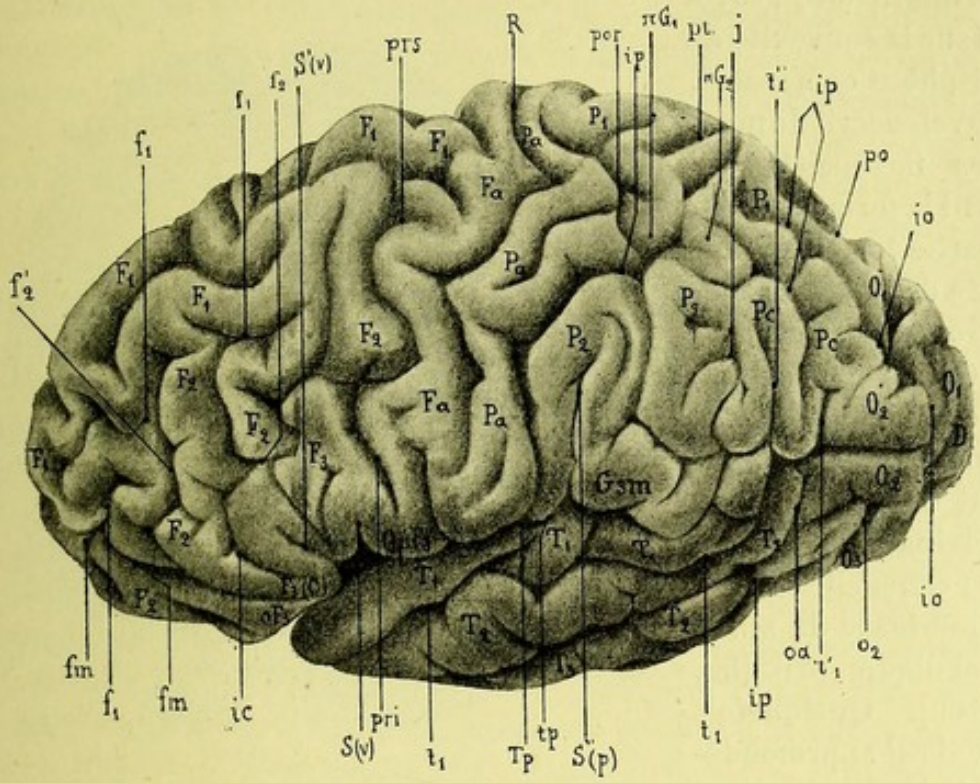

FIG. 158. — Face externe et bord supérieur de l'hémisphère gauche. (D'après la photographie d'une pièce durcie au bichromate.)

D, gyrus descendens d'Ecker. — F_1, F_2, F_3, première, deuxième et troisième circonvolutions frontales. — $F_3(c)$, cap de la troisième circonvolution frontale. — f_1, f_2, premier et deuxième sillons frontaux. — f'_2, sillon de la deuxième circonvolution frontale. — *Fa*, circonvolution frontale ascendante. — *fm*, sillon fronto-marginal. — *Gsm*, gyrus supra-marginalis. — *ic*, incisure du cap. — *io*, sillon inter-occipital. — *ip*, sillon inter-pariétal. — *j*, incisure de Jensen. — O_1, O_2, O_3, première, deuxième, troisième circonvolutions occipitales. — o_2, deuxième sillon occipital. — *oa*, sillon occipital antérieur. — oF_3, partie orbitaire de la troisième circonvolution frontale. — opF_3, opercule frontal. — P_1, P_2, première, deuxième circonvolutions pariétales. — *Pa*, circonvolution pariétale ascendante. — *Pc*, pli courbe. — *po*, scissure pariéto-occipitale. — *por*, sillon post-rolandique. — *pri*, sillon prérolandique inférieur. — *prs*, sillon prérolandique supérieur. — *pt*, sillon pariétal transverse. — πG_1, πG_2, premier et deuxième plis verticaux de Gromier. — *R*, scissure de Rolando. — *S(p)*, branche postérieure de la scissure de Sylvius. — *S(v)*, branche verticale de la scissure de Sylvius. — *S'(v)*, dédoublement de la branche verticale de la scissure de Sylvius. — T_1, T_2, T_3, première, deuxième, troisième circonvolutions temporales. — t_1, sillon parallèle; t'_1, t'_1, ses branches verticales. — *Tp*, circonvolution temporale profonde. — *tp*, sillon temporal profond.

tion frontale ascendante (Fa) qu'elle refoule en général en arrière. L'incisure qui subdivise cette circonvolution est connue sous le nom de *sillon de la deuxième circonvolution frontale* (f_2).

La *troisième circonvolution frontale* (F_3) ou *circonvolution de Broca*, occupe la situation la plus inférieure et décrit des flexuosités nombreuses et très accentuées, autour de la *branche horizontale antérieure* (S [a]) et de la *branche verticale ascendante* (S [v]) de la *scissure de Sylvius* (fig. 150, 155,

Troisième circonvolution frontale ou circonvolution de Broca.

160 à 162). Elle naît dans la région orbitaire, au niveau de l'extrémité postérieure du *sillon olfactif* (f_4), par une racine effilée qui lui est commune avec la première circonvolution frontale et qui constitue par le fait le *pôle frontal* (Hervé). De son origine elle se porte transversalement en dehors, forme la limite postérieure du lobule orbitaire (oF_3), se réfléchit sur la convexité de l'hémisphère et s'insère, après avoir décrit de nombreuses flexuosités qui affectent la forme d'un *M*, à la partie tout à fait inférieure de la *circonvolution frontale ascendante* (Fa). Ce pli d'insertion, assez court et étroit, est en général situé profondément dans la scissure de Sylvius et embrasse dans sa concavité l'extrémité inférieure du sillon prérolandique (pri) (fig. 155, 160). Quelquefois même, il est si profondément situé, que le sillon prérolandique semble, au premier abord, se jeter directement dans la scissure de Sylvius (fig. 163).

Pôle frontal.

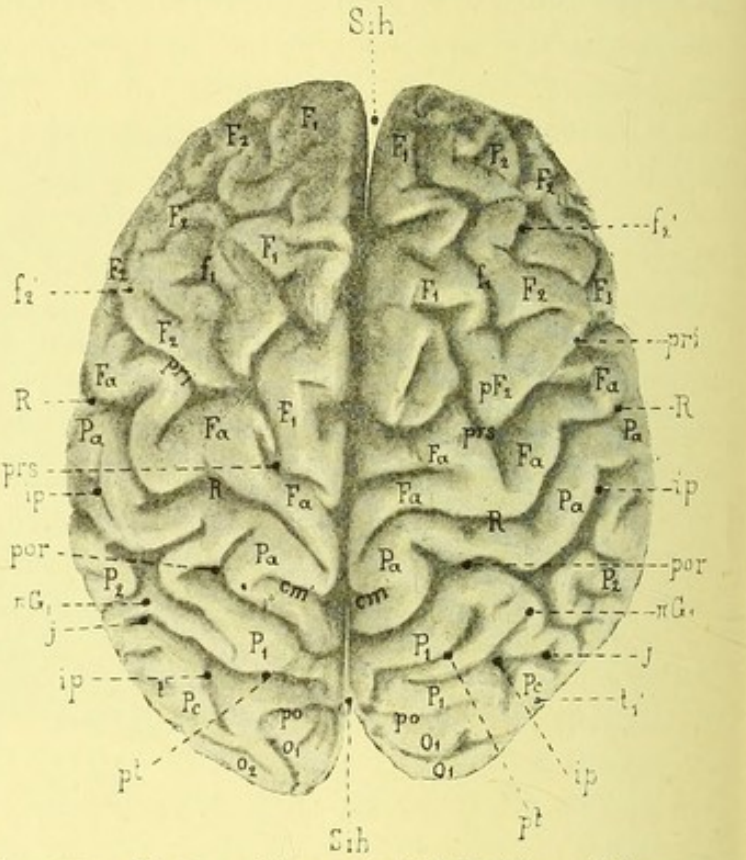

Fig. 159. — Face supérieure des hémisphères cérébraux. (Photographie d'une pièce durcie au bichromate.)

cm', partie verticale du sillon calloso-marginal. — F_1, F_2, F_3, première, deuxième et troisième circonvolutions frontales. — *Fa*, circonvolution frontale ascendante. — f_1, premier sillon frontal. — f_2', incisure du deuxième sillon frontal. — *ip*, sillon inter-pariétal. — *j*, incisure de Jensen. — O_1, O_2, première et deuxième circonvolutions occipitales. — P_1, P_2, circonvolutions pariétales supérieure et inférieure. — *Pa*, circonvolution pariétale ascendante. — *Pc*, pli courbe. — pF_2, pied de la deuxième circonvolution frontale. — *po*, scissure pariéto-occipitale. — *por*, sillon post-rolandique. — *pri*, sillon prérolandique inférieur. — *prs*, sillon prérolandique supérieur. — *pt*, sillon pariétal transverse. — πG_1, premier pli vertical de Gromier. — *R*, scissure de Rolando. — *Sih*, scissure inter-hémisphérique. — t_1', branche verticale du sillon parallèle.

Division en trois parties de la troisième circonvolution frontale.

On distingue à cette circonvolution trois parties : l'une inférieure, *orbitaire* (oF_3), comprise entre le *sillon olfactif* (f_4) et la branche horizontale antérieure de la scissure de Sylvius (S [a]), l'autre moyenne *triangulaire*, le *cap de Broca* (F_3 [c]), comprise entre les branches horizontale antérieure (S [a]) et verticale ascendante (S [v]) de cette scissure, et une partie postérieure, le *pied* ou *partie operculaire* (Op F_3), situé en arrière de la branche verticale (fig. 150, 155, 160, 161, 162, 173).

Partie orbitaire.

La partie orbitaire forme le désert olfactif de Broca.

La *partie orbitaire*, mince à ses deux extrémités, est large à sa partie moyenne, où elle se prolonge en avant jusqu'à la branche transversale du *sillon triradié* ou de l'*incisure en H* (f_3) et forme le *désert olfactif* de Broca.

Elle se réfléchit sur la face convexe de l'hémisphère, décrit une courbe à concavité antérieure, qui limite en bas la branche horizontale antérieure de la scissure de Sylvius (S [a]) et embrasse l'extrémité externe du sillon fronto-marginal (fm). Le bord postérieur de la partie orbitaire est longé par *la « racine » olfactive externe* (fig. 183) ; son extrémité interne s'unit à la moitié externe de la partie orbitaire de la première circonvolution frontale, pour former le *pôle frontal*, son extrémité externe se continue avec le *cap* (F_3 [c]), et envoie en général à ce niveau, à la deuxième circonvolution frontale, un pli anastomotique qui limite en avant le deuxième sillon frontal (f_2) (fig. 155).

Le *cap* ou *partie triangulaire* (F_3 [c]), compris entre les deux branches de la scissure de Sylvius, est caractéristique par sa forme et sa constance ; son sommet fait saillie dans la scissure de Sylvius, tandis que sa base est en général divisée par une incisure profonde, l'*incisure du cap* (ic), émise par le second sillon frontal. L'une ou l'autre branche de cette base envoie souvent à la deuxième circonvolution frontale une anastomose superficielle qui interrompt la continuité du second sillon frontal (fig. 155).

Cap de Broca.

Incisure du cap.

Le *pied* ou *partie operculaire* (Op F_3), se continue avec le *cap de Broca* sous la forme d'un pli étroit et allongé, qui tantôt se rétrécit, tantôt s'élargit, de manière à constituer un petit lobule irrégulièrement quadrilatère, à la surface duquel se voient une ou plusieurs fossettes, lobule qui peut même se dédoubler et décrire un méandre allongé autour d'une incisure verticale, émanant tantôt de la scissure de Sylvius, tantôt du sillon frontal inférieur (fig. 152, 155, 158, 161). Ce lobule envoie en général à la deuxième circonvolution frontale (F_2) un pli anastomotique quelquefois profond, le plus souvent superficiel. Le pied se dirige ensuite de haut en bas, parallèlement à la circonvolution frontale ascendante (Fa), décrit une courbe à concavité supérieure, qui embrasse l'extrémité inférieure du sillon prérolandique inférieur (pri) et le sépare de la scissure de Sylvius, puis s'insère finalement par un pli étroit, mince, court et souvent profond, à la partie tout à fait inférieure de la circonvolution frontale ascendante. Ce pied présente du reste de très grandes variétés, ainsi qu'il est facile de s'en assurer en examinant les figures (fig. 150, 155, 160, 161, 162).

Partie operculaire.

Direction du pied.

Le bord inférieur et la face inférieure ou profonde de la troisième circonvolution frontale (F_3) forment la partie antérieure de la lèvre supérieure de la scissure de Sylvius ; ils affectent des rapports intimes avec le *lobe de l'insula* (I) qu'ils recouvrent. La face profonde du *cap* et la partie adjacente de la partie orbitaire recouvrent la face antérieure de l'insula, dont elles sont séparées par un sillon profond et vertical, le *sillon marginal antérieur de l'insula* (ma) (fig. 173). Le pied recouvre la face supérieure de la région insulaire antérieure (Ia), dont il est séparé par un sillon antéro-postérieur, le *sillon marginal supérieur de l'insula* (ms).

Sillon marginal antérieur.

La *troisième circonvolution frontale* fait sa première apparition chez les anthropoïdes, où elle n'existe du reste qu'à l'état rudimentaire. Elle n'existe pas, ainsi que Meynert, Rudinger et Hervé l'ont montré, chez les singes inférieurs, tels que les cébiens ou les pithéciens. Ce n'est que chez

La troisième circonvolution frontale existe à l'état rudimentaire chez les anthropoïdes.

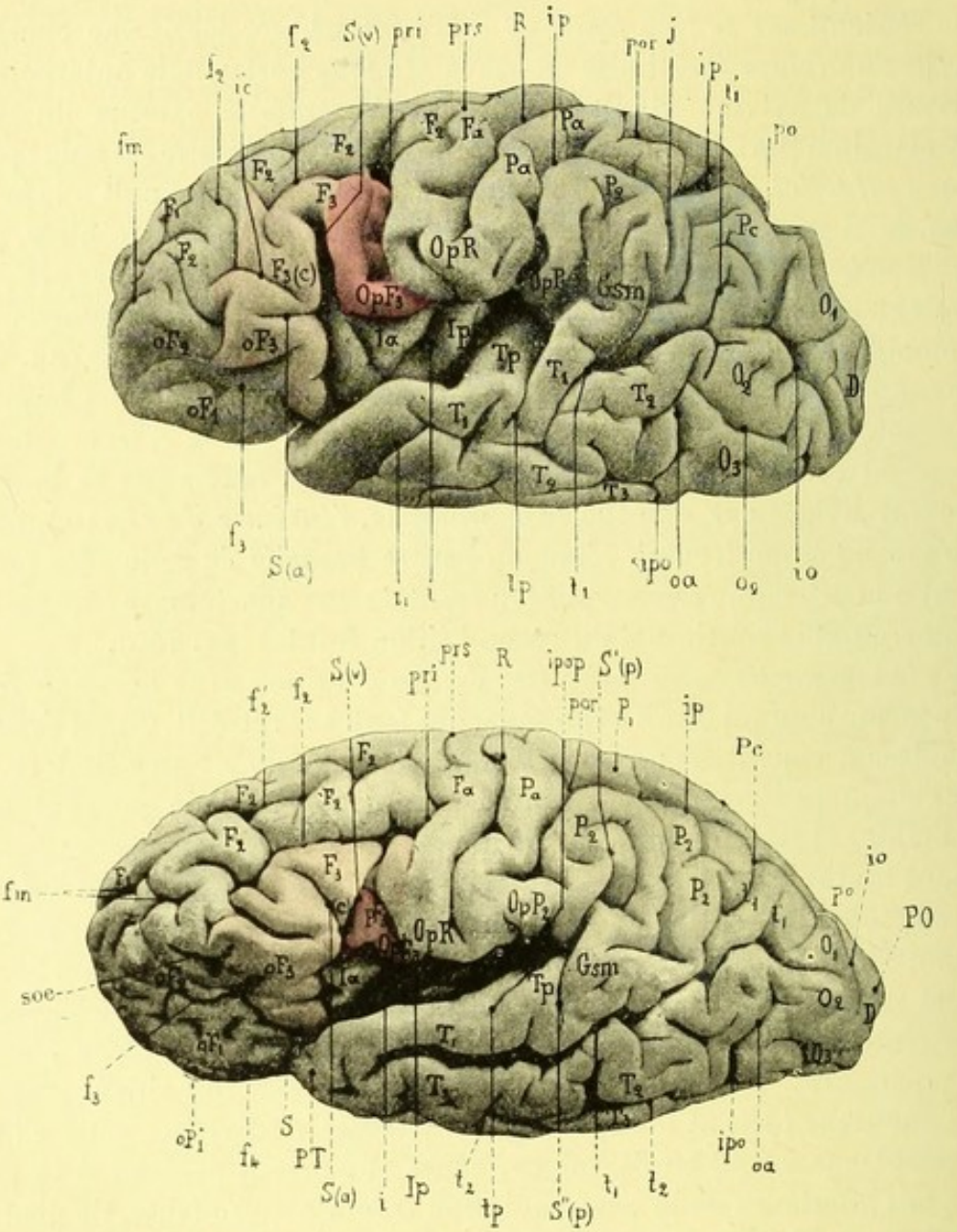

FIG. 160 et 161. — Pli courbe et variétés d'insertion du pied de la troisième ciconvolution frontale gauche. (D'après les photographies de deux hémisphères gauches, durcis dans l'alcool.) Le pli courbe est coloré en bleu, la troisième circonvolution frontale en rouge.

D, gyrus descendens d'Ecker. — F_1,F_2,F_3, première, deuxième et troisième circonvolutions frontales. — $F_3(c)$, cap de la troisième circonvolution frontale. — f_2, deuxième sillon frontal. — f_3, sillon en H. — *Fa*, circonvolution frontale ascendante. — *fm*, sillon fronto-marginal. — *Gsm*, gyrus supra-marginalis. — *i*, sillon de l'insula. — *Ia*, insula antérieur. — *ic*, incisure du cap. — *io*, sillon inter-occipital. — *Ip*, insula postérieur. — *ip*, sillon inter-pariétal. — *ipo*, incisure pré-occipitale. — *j*, incisure de Jensen. — O_1, O_2, O_3, première, deuxième et troisième circonvolutions occipitales. — o_2, deuxième sillon occipital. — *oa*, sillon occipital antérieur. — oF_1, oF_2, oF_3, partie orbitaire des première, deuxième et troisième circonvolutions frontales. — OpF_3, opercule de la troisième circonvolution frontale. — OpP_2, opercule de la circonvolution pariétale inférieure. — *OpR*, opercule rolandique. — P_1,P_2, première et deuxième circonvolutions pariétales. — *Pa*, circonvolution pariétale ascendante. — *Pc*, pli courbe. — *po*, scissure pariéto-occipitale. — *por*, sillon post-rolandique. — *pri*, sillon prérolandique inférieur. — *prs*, sillon prérolandique supérieur. — *R*, scissure de Rolando. — *S(a)*, branche antérieure de la scissure de Sylvius. — *S(v)*, branche verticale de la scissure de Sylvius. — *soe*, sillon orbitaire externe. — T_1, T_2, T_3, première, deuxième et troisième circonvolutions temporales. — t_1, sillon parallèle ou premier sillon temporal. — t'_1, sa branche verticale. — t_2, deuxième sillon temporal. — *Tp*, circonvolution temporale profonde. — *tp*, sillon temporal profond.

l'homme, qu'elle acquiert brusquement le développement considérable qui la caractérise. Chez le fœtus humain, la circonvolution de Broca fait complètement défaut jusqu'au cinquième mois de la vie intra-utérine ; elle se développe ensuite lentement et graduellement, et son développement individuel reproduit exactement les phases successives du développement dans la série des primates (Hervé). Plus ou moins rudimentaire dans les races inférieures (races sauvages, sourds-muets, microcéphales, idiots), la circonvolution de Broca présente, chez les intellectuels, une complexité qui est en générale corrélative à la puissance de la fonction (Hervé). Il y a lieu, du reste, de faire à cet égard de nombreuses réserves, car nous avons rencontré bien des fois, dans des autopsies quelconques, un remarquable développement du pied de la circonvolution de Broca, sans que pour cela l'individu qui en était porteur eût été pendant sa vie doué de facultés oratoires particulières (fig. 158). Ici, comme pour d'autres circonvolutions, ce n'est pas le volume de l'organe qui fait la fonction.

Développement de la troisième circonvolution frontale.

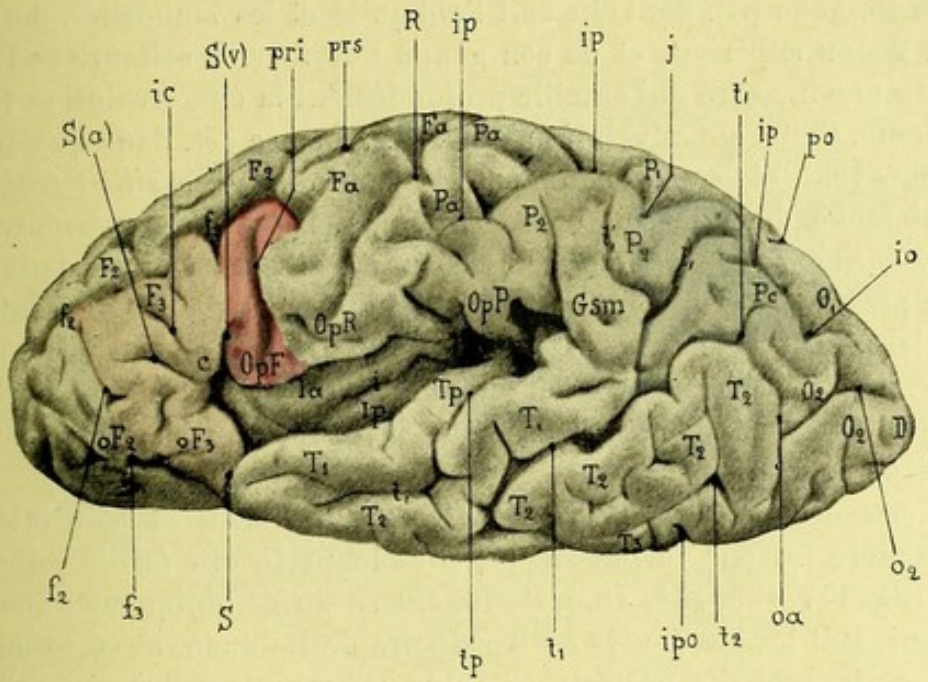

FIG. 162. — Face externe de l'hémisphère gauche. (D'après la photographie d'une pièce durcie dans l'alcool.) Le pli courbe est coloré en bleu, la troisième circonvolution frontale en rouge.

D, circonvolution descendante. — F_2, F_3, deuxième et troisième circonvolutions frontales. — *c*, cap de la troisième circonvolution frontale. — f_2, deuxième sillon frontal. — f_3, troisième sillon frontal ou incisure en H. — *Fa*, circonvolution frontale ascendante. — *Gsm*, gyrus supra-marginalis. — *i*, sillon de l'insula. — *Ia*, circonvolutions antérieures de l'insula. — *io*, sillon inter-occipital. — *ic*, incisure du cap. — *Ip*, circonvolution postérieure de l'insula. — *ip*, sillon inter-pariétal. — *ipo*, incisure pré-occipitale. — *j*, incisure de Jensen. — O_1, O_2, première et deuxième circonvolutions occipitales. — o_2, deuxième sillon occipital. — *oa*, sillon occipital antérieur. — oF_2, oF_3, partie orbitaire des deuxième et troisième circonvolutions frontales. — *OpF*, opercule frontal. — *OpP*, opercule pariétal. — *OpR*, opercule rolandique. — P_1, P_2, première et deuxième circonvolutions pariétales. — *Pa*, circonvolution pariétale ascendante. — *Pc*, pli courbe. — *po*, scissure pariéto-occipitale. — *pri*, sillon prérolandique inférieur. — *prs*, sillon prérolandique supérieur. — *R*, scissure de Rolando. — *S*, scissure de Sylvius; *S(a)*, sa branche antérieure; *S(v)*, sa branche verticale. — T_1, T_2, T_3, première, deuxième et troisième circonvolutions temporales. — *t*, sillon parallèle; t'_1, t'_1, ses branches verticales. — t_2, deuxième sillon temporal. — *Tp*, circonvolution temporale profonde. — *tp*, sillon temporal profond.

Circonvolution frontale ascendante (Fa). — Synonymie. — *Processi enteroidei verticali di mezzo* (Rolando). — *Premier pli ascendant* (Gratiolet). — *Antero-parietal gyrus* (Huxley. — *Ascending frontal gyrus* (Turner). — *Gyrus centralis anterior, Vordere Central windung* (Henle, Ecker). — *Circonvolution transversale pariétale antérieure* (Foville). — *Gyrus rolandicus anterior* (Pansch). — *Circonvolution frontale ascendante* (Charcot). — *Circonvolution prérolandique* (Broca).

Notation : D'après Broca (F). — D'après Ecker (A). — D'après Charcot (Fa).

Circonvolution frontale ascendante.

La *circonvolution frontale ascendante* (Fa) est située en avant de la scissure de Rolando (R), dont elle suit l'obliquité et les sinuosités. Au niveau de son genou supérieur et de son genou inférieur, la scissure de Rolando présente une incisure qui entaille profondément la circonvolution frontale ascendante. Cette circonvolution très volumineuse est, dans quelques cas rares (fig. 163), divisée en deux parties par le *premier sillon frontal* (f_1) qui s'abouche dans la scissure de Rolando. La partie supérieure de la circonvolution frontale ascendante s'anastomose largement dans ce cas avec la première circonvolution frontale (F_1), tandis que la partie inférieure reçoit les pieds d'insertion des deuxième et troisième circonvolutions frontales (F_2, F_3). L'union du premier sillon frontal avec la scissure de Rolando correspond en général, dans ce cas, à la concavité qui sépare les deux genoux de ce sillon.

Trajet.

La *circonvolution frontale ascendante* (Fa) naît à la face interne de l'hémisphère où elle forme la plus grande partie du *lobule paracentral* (Parc) (fig. 177, 180, 181, 182). De là, elle se dirige obliquement en bas et en avant, suit les sinuosités de la scissure de Rolando, et se termine au-dessus de la branche postérieure de la scissure de Sylvius, en s'anastomosant à ses extrémités avec sa congénère, la *circonvolution pariétale ascendante* (Pa), par deux plis de passage, les *plis de passage fronto-pariétaux supérieur* et *inférieur*.

Plis de passage.

Le *pli de passage inférieur*, le plus souvent superficiel, embrasse dans sa concavité supérieure l'extrémité inférieure du sillon de Rolando ; sa face profonde forme l'*opercule rolandique* (OpR) et recouvre les circonvolutions postérieures de l'*insula* (Ip). Deux incisures de la scissure de Sylvius, l'*incisure frontale* (ifop) et l'*incisure pariétale* (ipop) de *l'opercule*, le limitent en avant et en arrière. Quelquefois le pli de passage fronto-pariétal inférieur est caché profondément dans la scissure de Sylvius, qu'il faut écarter pour l'apercevoir; la scissure de Rolando semble alors se jeter directement dans la scissure de Sylvius (fig. 156).

La face profonde du pli de passage inférieur forme l'opercule rolandique.

Le pli fronto-pariétal supérieur forme le lobule paracentral.

Le pli de *passage fronto-pariétal supérieur*, situé le long du bord interhémisphérique, empiète sur la face interne de l'hémisphère, où il forme le *lobule paracentral* (Parc); l'*extrémité frontale* est épaisse, volumineuse, ovalaire, et forme presque à elle seule tout ce lobule ; l'*extrémité pariétale* au contraire est mince, étroite, comme du reste toute la partie supérieure de la *circonvolution pariétale ascendante* (Pa).

Lobe central d'Ecker.

Les deux *circonvolutions ascendantes* ou *centrales* forment le *lobe central d'Ecker*. Leur situation, leur direction verticale et ascendante, leur union intime, leur importance anatomique et physiologique, justifient jusqu'à

un certain point, la création d'un *lobe* à part, et autorisent la séparation de ces deux circonvolutions ascendantes d'avec leurs lobes respectifs.

La *circonvolution frontale ascendante* (Fa) forme la lèvre antérieure de la scissure de Rolando, son bord antérieur donne insertion aux trois circonvolutions frontales.

La *circonvolution pariétale ascendante* (Pa) forme la lèvre postérieure

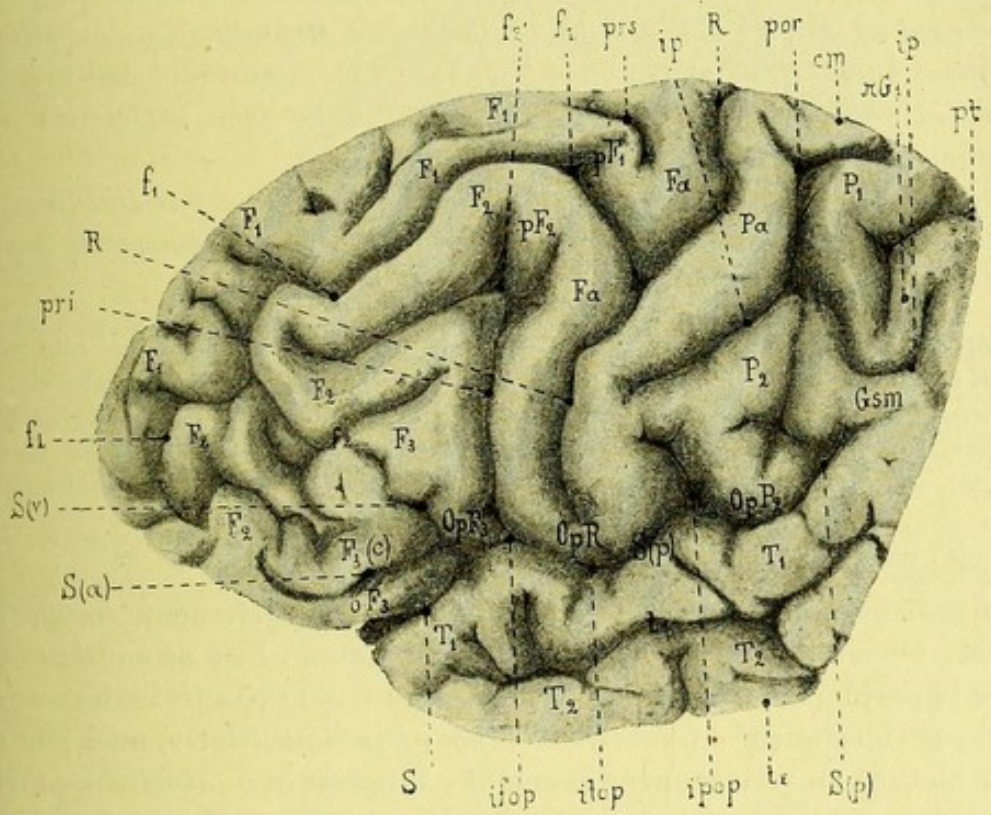

FIG. 163. — Face externe et antérieure de l'hémisphère gauche. (D'après la photographie d'une pièce ayant séjourné dans l'alcool.)

cm, sillon calloso-marginal. — F_1, F_2, F_3, première, deuxième et troisième circonvolutions frontales. — $F_3(c)$, cap de la troisième circonvolution frontale. — *Fa*, circonvolution frontale ascendante. — f_1, f_2, premier et deuxième sillons frontaux. — f_2', incisure du deuxième sillon frontal. — *Gsm*, gyrus supra-marginalis. — *ifop*, incisure frontale de l'opercule. — *ip*, sillon inter-pariétal. — *ipop*, incisure pariétale de l'opercule. — *itop*, incisure temporale de l'opercule. — *j*, incisure de Jensen. — oF_3, partie orbitaire de la troisième circonvolution frontale. — OpF_3, partie operculaire de la troisième circonvolution frontale. — OpP_2, partie operculaire de la circonvolution pariétale inférieure. — *OpR*, opercule rolandique. — P_1, P_2, circonvolutions pariétales supérieure et inférieure. — *Pa*, circonvolution pariétale ascendante. — pF_1, pF_2, pieds d'insertion des première et deuxième circonvolutions frontales. — *por*, sillon post-rolandique. — *pri*, sillon prérolandique inférieur. — *prs*, sillon prérolandique supérieur. — πG_1, premier pli vertical de Gromier. — *pt*, sillon pariétal transverse de Brissaud. — *R*, scissure de Rolando. — *S*, scissure de Sylvius. — *S*(*a*), *S*(*p*), *S*(*v*), branches antérieure, verticale et postérieure de la scissure de Sylvius. — T_1, T_2, première et deuxième circonvolutions temporales. — t_1, t_2, premier et deuxième sillons temporaux.

de la scissure de Rolando, son bord postérieur donne insertion aux *circonvolutions pariétales supérieure* et *inférieure*.

2° **LOBE PARIÉTAL** (P). — Le *lobe pariétal* est situé au-dessus de la scissure de Sylvius, entre la scissure de Rolando et la scissure perpendiculaire externe. Les limites de ce lobe sont très nettes en avant et en bas, où

Lobe pariétal.

elles sont constituées par la scissure de Rolando (R) et la branche postérieure de la scissure de Sylvius (S[p]). Elles sont conventionnelles et artificielles, en arrière de la scissure de Sylvius et au niveau de la partie postérieure de ce lobe, où il s'anastomose largement avec le *lobe temporal* et le *lobe occipital*. Néanmoins on lui assigne, comme limite inférieure, une ligne fictive prolongeant la direction de la scissure de Sylvius, et comme limite postérieure une autre ligne, fictive également, s'étendant de la *scissure perpendiculaire externe* (po) à l'*incisure pré-occipitale de Meynert* (ipo), ou *sillon pré-occipital* de Bischoff et Meynert (fig. 150, 171). Cette incisure appartient au *troisième sillon temporal* (t_3) situé à la face inférieure de l'hémisphère.

Le *lobe pariétal* présente à considérer *la circonvolution pariétale ascendante* (Pa), le *sillon interpariétal* (ip) : la *circonvolution pariétale supérieure* (P_1) et la *circonvolution pariétale inférieure* (P_2).

Circonvolution pariétale ascendante.

Circonvolution pariétale ascendante (Pa). — Synonymie. — *Processi enteroidei verticali di mezzo (partie postérieure)* (Rolando). — *Deuxième pli ascendant* (Gratiolet). — *Postero-parietal gyrus* (Huxley). — *Ascending parietal convolution* (Turner). — *Gyrus centralis posterior, Hintere Centralwindung* (Ecker). — *Circonvolution transverse médio-pariétale* (Foville). — *Gyrus Rolandicus posterior* (Pansch). — *Circonvolution post-rolandique* (Broca).

Synonymie.

Notation : D'après Broca (P). — D'après Ecker (B). — D'après Charcot (Pa).

La *circonvolution pariétale ascendante* (Pa) suit exactement, comme sa congénère, les sinuosités de la scissure de Rolando. Elle se continue en bas, avec la partie postérieure du pli de passage fronto-pariétal inférieur et concourt par conséquent à former l'*opercule rolandique* (OpR); puis elle se porte en haut et en arrière, parallèlement à la scissure de Rolando qu'elle contourne à sa partie supérieure, en contribuant à former le *pli de passage fronto-pariétal supérieur* ou *lobule paracentral* (Parc). Le contingent pariétal de ce lobule est représenté par un pli très étroit, et qui contraste nettement par sa minceur avec le contingent frontal beaucoup plus volumineux (fig. 177, 180, 181, 182). La partie supérieure de la circonvolution pariétale ascendante est en général très mince, et beaucoup moins épaisse que la partie correspondante de la circonvolution frontale ascendante. Dans l'immense majorité des cas, ce caractère est assez constant pour permettre de reconnaître d'emblée la circonvolution pariétale ascendante, dans les cas d'anomalies, soit de la scissure de Rolando, soit des sillons pré ou post-rolandique (fig. 156, 158, 163, 166).

Lobule paracentral.

Sillon interpariétal (ip). — Synonymie. — *Sillon pariétal* (Broca). — *Interparietal fissure* (Turner). — *Sulcus parietalis* (Pansch). — *Sulcus interparietalis, Scheitelfurche* (Ecker). — *Sulcus occipito-parietalis* (Schwalbe).

Notation : d'après Broca (p). — D'après Ecker (ip).

Sillon interpariétal.

Le *sillon interpariétal* (ip) commence en arrière de la partie postéro-inférieure de la circonvolution pariétale ascendante (Pa), au-dessus de la branche postérieure de la scissure de Sylvius (S[p]). Il se dirige d'abord en haut et en arrière, parallèlement à la circonvolution pariétale ascendante

dont il longe le bord postérieur; puis il décrit une grande courbure à concavité inférieure, dépasse les limites fictives du lobe pariétal, et pénètre dans le lobe occipital où il se continue avec le *sillon interoccipital* (io)

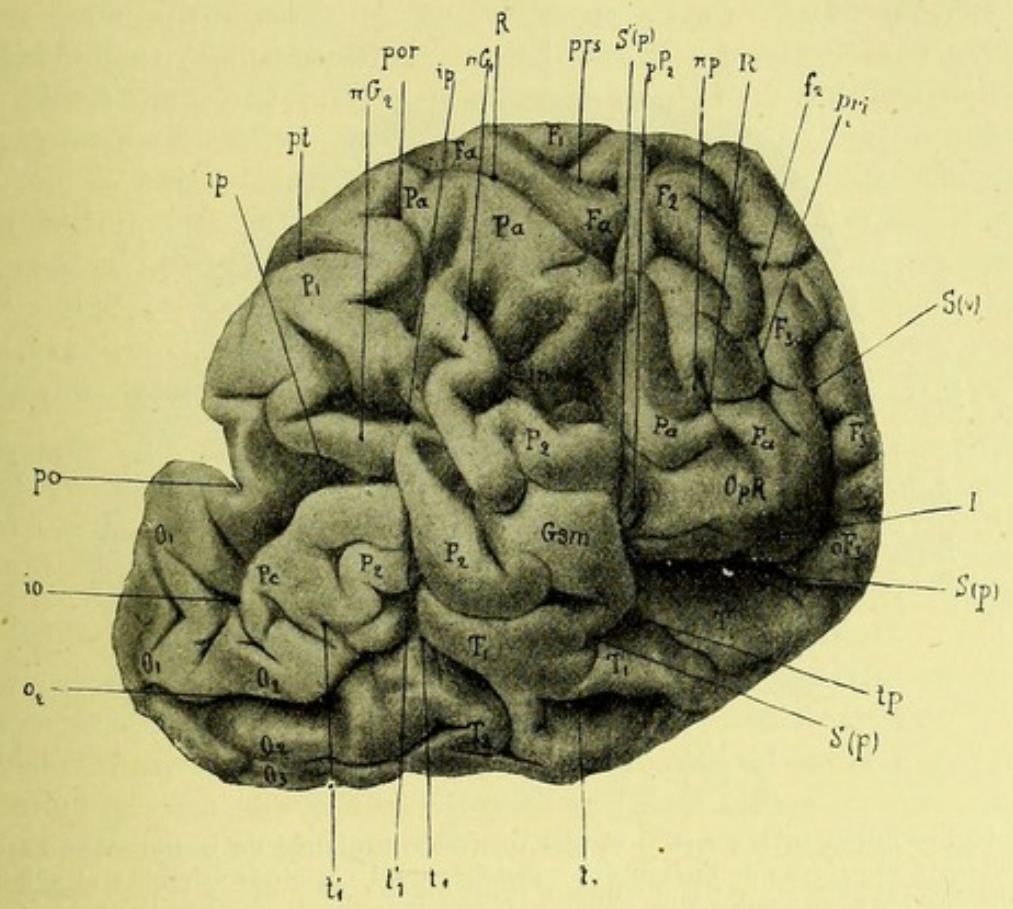

Fig. 164. — Sillon inter-pariétal et plis de passage superficiels de Gromier. Face postéro-externe de l'hémisphère droit. (D'après la photographie d'une pièce fraîche.) Les figures 164, 165 et 166 appartiennent au même encéphale.

F_1, première circonvolution frontale. — F_2, deuxième circonvolution frontale. — F_3, troisième circonvolution frontale. — f_2, deuxième sillon frontal. — *Fa*, circonvolution frontale ascendante. — *Gsm*, gyrus supra-marginalis. — *I*, insula. — *io*, sillon inter-occipital. — *ip*, sillon inter-pariétal. — O_1, première circonvolution occipitale. — O_2, deuxième circonvolution occipitale. — O_3, troisième circonvolution occipitale. — o_2, deuxième sillon occipital. — oF_3, partie orbitaire de la troisième circonvolution frontale. — *OpR*, opercule rolandique. — *Pa*, circonvolution pariétale ascendante. — *Pc*, pli courbe. — P_1, première circonvolution pariétale. — P_2, deuxième circonvolution pariétale. — *po*, scissure pariéto-occipitale. — *por*, sillon post-rolandique. — pP_2, pied de la circonvolution pariétale inférieure. — *pri*, sillon prérolandique inférieur. — *prs*, sillon prérolandique supérieur. — *pt*, sillon pariétal transverse de Brissaud. — πG_1, premier pli vertical de Gromier. — πG_2, deuxième pli vertical de Gromier. — πp, pli de passage qui interrompt la scissure de Rolando. — *R*, scissure de Rolando. — *S(p)*, branche postérieure de la scissure de Sylvius; *S'(p)*, son éperon inférieur; *S''(p)*, son éperon supérieur. *S(v)*, branche verticale de la scissure de Sylvius. — T_1, première circonvolution temporale. — T_2, deuxième circonvolution temporale. — t_1, premier sillon temporal. — t'_1,t''_1, ses branches verticales. — *tp*, sillon temporal profond.

(fig. 150, 158, 160, 164, 165, 167). Ce trajet lui a valu de Schwalbe, le nom de *sillon pariéto-occipital*, nom qu'il faut abandonner, puisqu'il est réservé aux *scissures perpendiculaires interne* et *externe*. Chez le singe, le sillon interpariétal se termine dans la scissure perpendiculaire externe et se distingue ainsi nettement de celui de l'homme.

La partie du sillon interpariétal, parallèle à la scissure de Rolando (R),

donne souvent naissance, avant de décrire sa courbure, à un *rameau ascendant*, qui continue à longer la circonvolution pariétale ascendante, sans atteindre toutefois la scissure inter-hémisphérique. L'ensemble du tronc

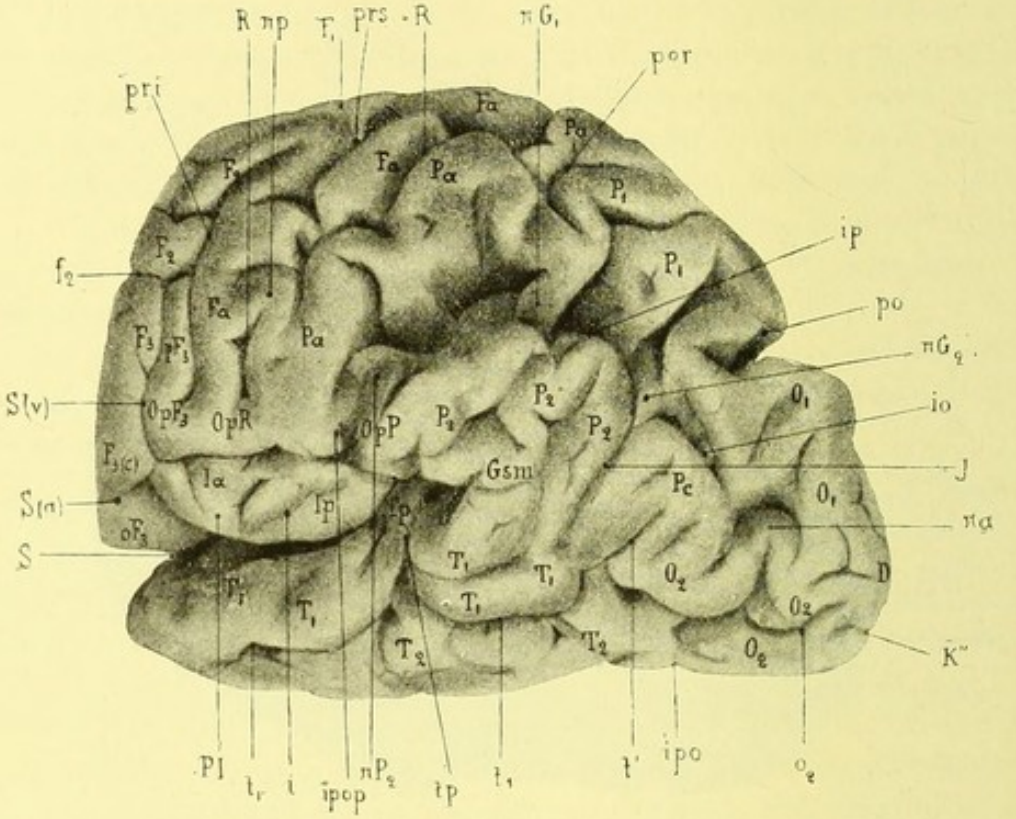

FIG. 165. — Sillon inter-pariétal et plis verticaux profonds de Gromier. — Face postérieure et externe de l'hémisphère gauche, dont certaines scissures et sillons ont été écartés pour rendre plus apparents certains plis de passage. (D'après la photographie d'une pièce fraîche.)

D, gyrus descendant d'Ecker. — F_1, F_2, F_3, première, deuxième et troisième circonvolutions frontales. — f_2, deuxième sillon frontal. — $F_3(c)$, cap de la troisième circonvolution frontale. — *Fa*, circonvolution frontale ascendante. — *Gsm*, gyrus supra-marginalis. — *i*, sillon de l'insula. — *Ia*, insula antérieur. — *io*, sillon inter-occipital. — *Ip*, insula postérieur. — *ip*, sillon inter-pariétal. — *ipo*, incisure pré-occipitale. — *ipop*, incisure pariétale de l'opercule. — *j*, incisure de Jensen. — *K''*, éperon inférieur de la scissure calcarine. — O_1, O_2, première et deuxième circonvolutions occipitales. — o_2, deuxième sillon occipital. — oF_3, partie orbitaire de la troisième circonvolution frontale. — OpF_3, opercule de la troisième circonvolution frontale. — *OpP*, opercule pariétal. — *OpR*, opercule rolandique. — P_1, première circonvolution pariétale. — P_2, deuxième circonvolution pariétale. — *Pa*, circonvolution pariétale ascendante. — *Pc*, pli courbe. — *PI*, pôle de l'insula. — pF_3, pied d'insertion de la troisième circonvolution frontale. — *po*, scissure pariéto-occipitale. — *por*, sillon post-rolandique. — *pri*, sillon prérolandique inférieur. — *prs*, sillon prérolandique supérieur. — πa, pli anastomotique profond du sillon inter-occipital. — πG_1, πG_2, premier et deuxième plis verticaux de Gromier. — πP_2, pied d'insertion profond de la circonvolution pariétale inférieure. — πp, pli de passage interrompant la scissure de Rolando. — *R*, scissure de Rolando. — *S*, scissure de Sylvius. — *S(a)*, branche antérieure de la scissure de Sylvius. — *S(v)*, branche verticale de la scissure de Sylvius. — T_1, T_2, première et deuxième circonvolutions temporales — t_1, sillon parallèle ou premier sillon temporal. — t'_1, branche verticale du sillon parallèle. — *Tp*, circonvolution temporale profonde. — *tp*, sillon temporal profond.

principal et du rameau ascendant porte le nom de *sillon post-rolandique* ou *post-central* (por) (fig. 158, 159, 163). Ce sillon, même lorsqu'il est très net, est généralement interrompu par un pli anastomotique profond, formé par un des *plis d'insertion de la circonvolution pariétale supérieure* sur la *circonvolution pariétale ascendante*. Une anastomose verticale unit quel-

quefois le lobule pariétal supérieur au lobule pariétal inférieur, de telle sorte que le sillon post-rolandique pourrait, à première vue, être confondu avec la scissure de Rolando (fig. 159, H. d.).

Le *sillon interpariétal* (ip) est fréquemment interrompu par des plis anastomotiques, soit superficiels, soit profonds, connus sous le nom de *plis verticaux* de Gromier (fig. 164, 165). Dans sa partie courbe, il fournit presque constamment un rameau qui se porte en haut et se termine en avant de la scissure pariéto-occipitale, c'est le *sillon pariétal transverse* (pt) (Brissaud) (fig. 166); il donne en outre un rameau *descendant*, le *sillon intermédiaire de Jensen* (j) (fig. 166), qui subdivise la *circonvolution pariétale inférieure* (P_2) en deux parties : l'une antérieure, le *pli marginal supérieur* (Gsm) de Gratiolet ou premier pli de passage pariéto-temporal, l'autre postérieure, le *pli courbe* (Pc).

Plis verticaux de Gromier.

Première circonvolution pariétale (P_1). — Synonymie. — *Lobule du deuxième pli ascendant* (Gratiolet). — *Gyrus parietalis superior* (Pansch). — *Erste Scheitelbeinlappenwindung* (R. Wagner). — *Oberer Scheitelbeinlappen* (Huschke). — *Obere innere Scheitelgruppe* (Bischoff). — *Postero-pariétal lobule* [1] (Huxley, Turner). — *Lobulus parietalis superior, Oberes Scheitelläppchen* (Ecker). — *Première circonvolution pariétale* (Broca).

Notation : (Ecker, Broca) P_1.

Synonymie.

La *circonvolution pariétale supérieure* (P_1) (*lobule pariétal supérieur*) large en avant, étroite en arrière, n'occupe qu'une petite partie de la convexité de l'hémisphère, elle s'épanouit à la face interne de l'hémisphère où elle forme le *précunéus* ou *lobule quadrilatère* de Foville. Cette circonvolution représente un territoire flexueux, s'insérant sur la circonvolution pariétale ascendante (Pa), par une large base d'implantation, souvent dédoublée. En arrière, elle s'anastomose avec la *première circonvolution occipitale* (O_1) par le *premier pli de passage pariéto-occipital* de Gratiolet, et limite l'encoche qui représente à la face externe la *scissure pariéto-occipitale* (po) (fig. 164, 165, 169).

Circonvolution pariétale supérieure.

La **deuxième circonvolution pariétale** (P_2) (Broca), dénommée encore *circonvolution pariétale inférieure* (Pansch), ou *lobule pariétal inférieur* (Ecker), très flexueuse, est située au-dessous du sillon interpariétal et divisée en deux parties par le *sillon intermédiaire* de Jensen (j) (fig. 166). La partie antérieure naît de l'extrémité inférieure de la circonvolution pariétale ascendante, par un pied en général étroit, quelquefois profond, décrit des flexuosités plus ou moins nombreuses, et jette à la première circonvolution temporale un pli de passage, le *premier pli de passage pariéto-temporal* de Broca, qui contourne l'extrémité postérieure de la scissure de Sylvius. Cette partie antérieure de la circonvolution a reçu le nom de *gyrus supramarginalis*, de *pli* ou *lobule marginal supérieur* de Gratiolet (Gsm).

Deuxième circonvolution pariétale.

Sillon intermédiaire de Jensen.

Gyrus supra-marginalis.

Après avoir formé le premier pli de passage temporo-pariétal, la circonvolution pariétale inférieure s'élargit en haut, contourne le sillon inter-

1. Ne pas confondre avec le *gyrus postéro-pariétal d'Huxley*, qui désigne la circonvolution pariétale ascendante.

médiaire de Jensen, puis coiffe l'extrémité postérieure du *sillon parallèle* (t_1), en décrivant une courbe à convexité supérieure et se bifurque

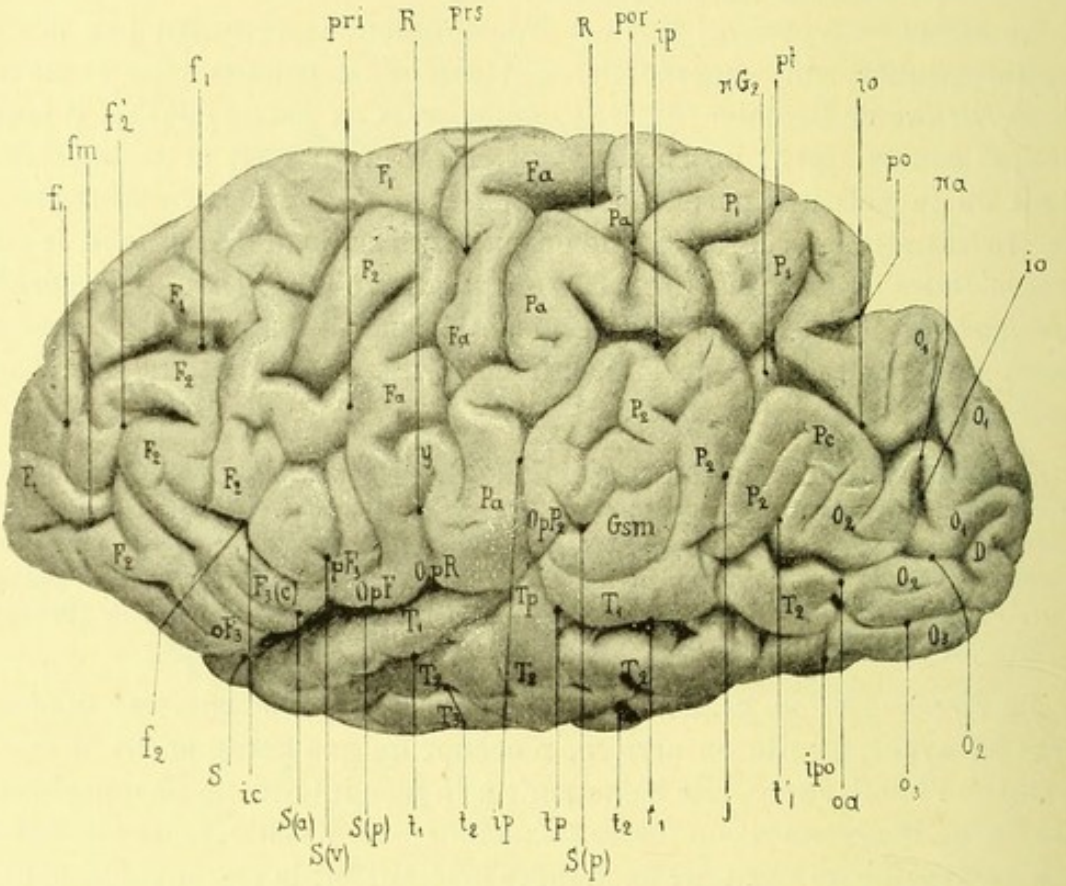

FIG. 166. — Face externe et bord supérieur de l'hémisphère gauche. (D'après la photographie d'une pièce fraîche.) Les figures 165 et 154 se rapportent au même hémisphère.

Fa, circonvolution frontale ascendante. — F_1, première circonvolution frontale. — F_2, deuxième circonvolution frontale. — $F_3(c)$, cap de la circonvolution de Broca. — f_1, premier sillon frontal. — f_2, deuxième sillon frontal. — f'_2, sillon de la deuxième circonvolution frontale. — *fm*, sillon fronto-marginal. — *Gsm*, gyrus supra-marginalis. — *ic*, incisure du cap. — *io*, sillon inter-occipital. — *ip*, sillon inter-pariétal. — *ipo*, incisure pré-occipitale. — *j*, incisure de Jensen. — oF_3, partie orbitaire de la troisième circonvolution frontale. — *OpF*, opercule frontal. — *OpR*, opercule rolandique. — O_1, première circonvolution occipitale. — O_2, deuxième circonvolution occipitale. — O_3, troisième circonvolution occipitale. — o_2, deuxième sillon occipital. — o_3, troisième sillon occipital. — *oa*, sillon occipital antérieur. — OpP_2, opercule de la deuxième circonvolution pariétale. — *Pa*, circonvolution pariétale ascendante. — *Pc*, pli courbe. — P_1, première circonvolution pariétale. — P_2, deuxième circonvolution pariétale. — pF_3, pied de la circonvolution de Broca. — *po*, scissure pariéto-occipitale. — *por*, sillon post-rolandique. — *pri*, *prs*, sillons prérolandiques supérieur et inférieur. — *pt*, sillon pariétal transverse de Brissaud. — πa, pli anastomotique interrompant le sillon inter-pariétal. — πG_2, deuxième pli vertical de Gromier. — *R*, scissure de Rolando. — *S*, scissure de Sylvius ; *S(a)*, sa branche antérieure ; *S(v)*, sa branche verticale ; *S(p)*, sa branche postérieure. — *Tp*, circonvolution temporale profonde. — T_1, première circonvolution temporale. — T_2, deuxième circonvolution temporale. — T_3, troisième circonvolution temporale. — t_1, t'_1, sillon parallèle et sa branche verticale. — t_2, deuxième sillon temporal. — t_3, troisième sillon temporal.

enfin en deux anses : l'*anse antérieure* contourne en arrière le sillon parallèle pour s'anastomoser avec la deuxième circonvolution temporale (T_2), et former le *pli courbe* de Gratiolet (Pc) (fig. 165 à 172), le *gyrus angularis* d'Ecker, ou *deuxième pli de passage pariéto-temporal* de Broca. L'*anse postérieure*, se jette sur la deuxième circonvolution occipitale (O_2),

Pli courbe.

en formant le *deuxième pli de passage pariéto-occipital* de Gratiolet.

En résumé, la *circonvolution pariétale inférieure*, très flexueuse, est reliée aux circonvolutions voisines par de nombreux plis anastomotiques. Elle est reliée à la pariétale ascendante par son *pied d'insertion;* elle est reliée à la pariétale supérieure par un ou plusieurs plis anastomotiques soit profonds, soit superficiels, les *plis verticaux* de Gromier qui interrompent la scissure interpariétale. Elle est reliée au lobe occipital par le *deuxième pli de passage pariéto-occipital;* elle est reliée enfin au lobe temporal par les deux plis de *passage pariéto-temporaux*, dont le premier contourne la scissure de Sylvius, en formant le *lobule marginal supérieur* (Gsm), dont le deuxième contourne le sillon parallèle en formant le *pli courbe* (Pc).

Topographie variable de la deuxième circonvolution pariétale.

La région de la deuxième circonvolution pariétale, si compliquée en elle-même, si sujette à des variations non seulement individuelles, mais encore d'un hémisphère à l'autre, si importante au point de vue des localisations cérébrales, est rendue d'une étude encore plus complexe par les nombreuses dénominations sous lesquelles elle est connue et le peu de concordance de ces dernières. Ses deux segments : le *gyrus marginalis superior* (Gsm) et le *gyrus angularis* (Pc), possèdent en effet les synonymies suivantes :

1° **Gyrus supra-marginalis** (P_2 [Gsm]). — Synonymie. — *Pli marginal supérieur* (Gratiolet). — *Lobule du pli marginal supérieur* (Gratiolet). — *Gyrus parietalis inferior sive tertius* (Wagner). — *Erste oder vordere Scheitelbogenwindung* (Bischoff). — *Lobulus tuberis* (Henle). — *Unterer Zug aus der hinteren Centralwindung und Scheitelhöckerläppchen* (Huschke). — *Unterer Scheitelbogen* (Meynert). — *Première pariétale* (Huguenin). — *Lobule temporal inférieur* (Huguenin). — *Lobule du pli courbe* (P_2) (Pozzi). — *Lobule pariétal inférieur* (Pi) (Richer).

Notation : (P_2) (Ecker, Broca).

2° **Gyrus angularis, pli courbe** (Pc). — Synonymie. — *Pli courbe* (Gratiolet). — *Gyrus angularis* (Huxley). — *Gyrus parietalis secundus sive medius* (R. Wagner). — *Zweite oder mittlere Scheitelbogenwindung* (Bischoff). — *Aufsteigende Windung zum hinteren ausseren Scheitelläppchen, Hinteres ausseres Scheitelläppchen* (Huschke). — *Oberer Scheitelbogen* (Meynert). — *Pli courbe* (Pozzi). — *Lobule du pli courbe* (Richer).

Notation : (P'_2) (Ecker, Broca).

Le peu de concordance de dénominations rend difficile l'étude de cette région.

Parmi ces dénominations, nulle n'est peut-être moins heureuse que celle de *lobule du pli courbe*, appliquée tour à tour par Pozzi au *gyrus supramarginalis* et par Richer au *gyrus angularis*.

Ce peu de concordance de dénominations n'a pas peu contribué à compliquer encore, si possible, l'étude des localisations de cette importante région.

Point de repère pour déterminer la place du pli courbe.

A notre avis, le meilleur moyen pour déterminer exactement la place du *pli courbe* consiste à rechercher d'abord, comme point de repère, le *sillon intermédiaire de Jensen* (j), lequel se trouve situé immédiatement en avant de la scissure perpendiculaire externe (po) ; or *le pli courbe est situé*, comme nous l'avons dit, *immédiatement en arrière du sillon intermédiaire de Jensen* (fig. 160, 161, 162, 165, 166, 170, 171.)

Lobe occipital.

3° **LOBE OCCIPITAL** (O). — Le *lobe occipital*, remarquablement petit

chez l'homme, se présente sous la forme d'une pyramide triangulaire, dont le sommet correspond à l'extrémité postérieure de l'hémisphère, au *pôle occipital* de Broca, dont la base, mal délimitée, est antérieure et dont les trois faces sont : l'une externe et convexe, l'autre interne et plane, la troisième inférieure et légèrement concave. Ce lobe s'anastomose largement à sa face externe avec les lobes temporal et pariétal, dont il n'est pour ainsi dire que le prolongement. Sa face inférieure se confond, sans ligne de démarcation, avec la face inférieure du lobe temporal et constitue avec ce dernier le lobe ou mieux la **région temporo-occipitale**. La délimitation de ce lobe n'est accentuée nettement qu'à la face interne, où la *scissure perpendiculaire interne* le sépare du *précunéus* ou *avant-coin*.

Le lobe occipital a la forme d'une pyramide.

Ses rapports.

Il se confond avec le lobe temporal.

Il est bien délimité à la face interne.

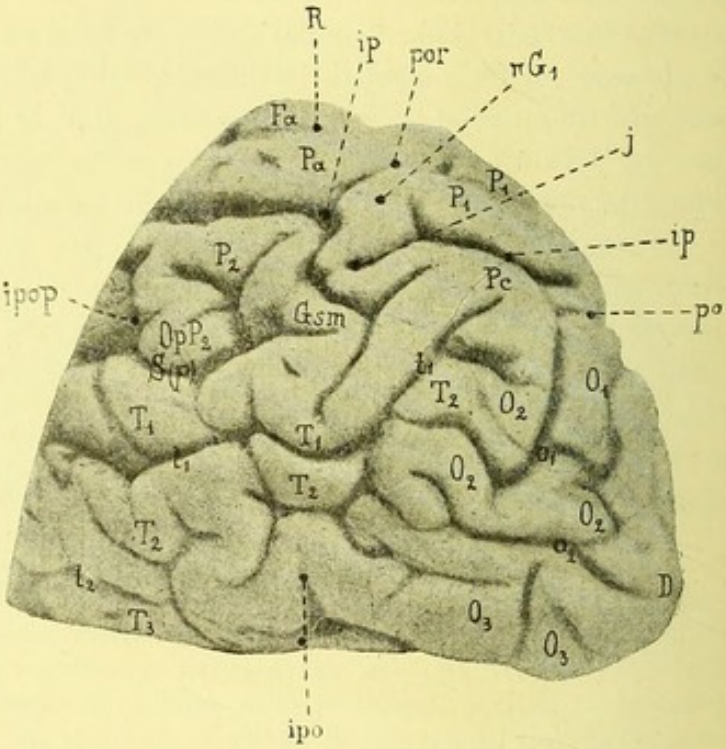

FIG. 167. — Face postéro-externe de l'hémisphère gauche. (Photographie d'une pièce durcie dans le bichromate; même cerveau que fig. 163.)

D, gyrus descendens d'Ecker. — *Fa*, circonvolution frontale ascendante. — *Gsm*, gyrus supra-marginalis. — *ip*, sillon interpariétal. — *ipo*, incisure pré-occipitale. — *ipop*, incisure pariétale de l'opercule. — *j*, incisure de Jensen. — O_1, O_2, O_3, première, deuxième et troisième circonvolutions occipitales. — o_1, o_2, premier et deuxième sillons occipitaux. — OpP_2, opercule de la circonvolution pariétale inférieure. — P_1, P_2, circonvolutions pariétales supérieure et inférieure. — *Pa*, circonvolution pariétale ascendante. — *Pc*, pli courbe. — *po*, scissure pariéto-occipitale. — *por*, sillon post-rolandique. — πG_1, premier pli vertical de Gromier. — *R*, scissure de Rolando. — *S(p)*, branche postérieure de la scissure de Sylvius. — T_1, T_2, T_3, première, deuxième et troisième circonvolutions temporales. — t_1, t_2, premier et deuxième sillons temporaux.

En *haut*, la *face externe* est séparée du *lobe pariétal*, par l'encoche qui représente la scissure *perpendiculaire externe* (po); en *bas* elle est séparée du lobe temporal par une autre encoche, l'**incisure pré-occipitale** de Meynert (ipo) (fig. 167), qui forme quelquefois à la face externe un véritable sillon, le **sillon pré-occipital** de Meynert (ipo) (fig. 150, 170).

Sillon pré-occipital.

Sillon occipital antérieur.

Sur le trajet de la ligne qui réunit ces deux encoches, on trouve souvent un sillon oblique en haut et en arrière, le **sillon occipital antérieur** de Wernicke (oa) (fig. 171). Ce sillon fort variable représente tantôt un sillon isolé (fig. 168), tantôt l'éperon inférieur du *sillon parallèle* (fig. 171); son extrémité inférieure tombe immédiatement en avant de l'incisure pré-occipitale, et sépare le lobe temporal du lobe occipital; son extrémité supérieure

est séparée de la scissure perpendiculaire externe par le sillon interpariétal, bordé de chaque côté par les plis de passage de Gratiolet, ou *plis occipito-pariétaux*. Ces plis, volumineux, superficiels et constants, affectent une direction antéro-postérieure, et établissent l'anastomose du lobe pariétal avec le lobe occipital. Si ces plis de passage sont profonds, comme on ne le rencontre qu'excessivement rarement chez l'homme, — mais comme on le constate chez les singes d'espèces supérieures, le chimpanzé et l'orang par exemple, — la scissure perpendiculaire externe, en se réunissant au sillon occipital antérieur, parcourt toute la face convexe de l'hémisphère, et sépare nettement le lobe occipital du lobe pariétal et du lobe temporal; de là le nom de *fente simienne*, donné à la scissure perpendiculaire externe.

Les plis occipito-pariétaux relient le lobe pariétal au lobe occipital.

Fente simienne.

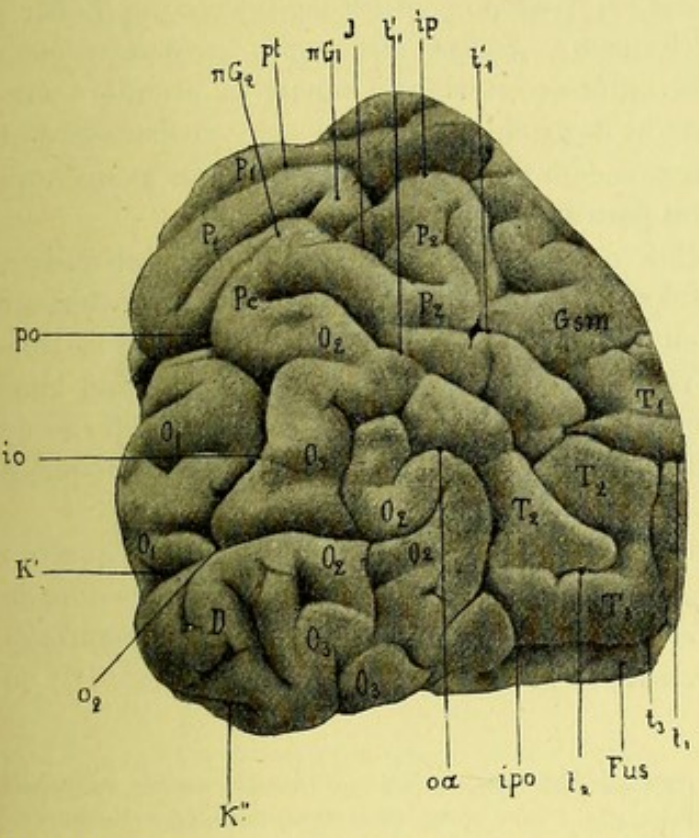

Fig. 168. — Pointe occipitale. Hémisphère gauche. (D'après la photographie d'une pièce fraîche.)

D, gyrus descendens d'Ecker. — *Fus*, lobule fusiforme. — *Gsm*, gyrus supra-marginalis. — *io*, sillon inter-occipital. — *ip*, sillon inter-pariétal. — *ipo*, incisure pré-occipitale de Meynert. — *j*, incisure de Jensen. — *K'*, éperon supérieur de la scissure calcarine. — *K''*, éperon inférieur de la scissure calcarine. — O_1, O_2, O_3, première, deuxième et troisième circonvolutions occipitales. — o_2, deuxième sillon occipital. — *oa*, sillon occipital antérieur. — P_1, P_2, première et deuxième circonvolutions pariétales. — *Pc*, pli courbe. — *po*, scissure pariéto-occipitale. — *pt*, sillon pariétal transverse. — πG_1, πG_2, premier et deuxième plis verticaux de Gromier. — T_1, T_2, T_3, première, deuxième et troisième circonvolutions temporales. — t_1, sillon parallèle ou premier sillon temporal. — t'_1, branche verticale du sillon parallèle. — t_2, t_3, deuxième et troisième sillons temporaux.

La face externe du lobe occipital présente à considérer outre l'*incisure pré-occipitale* et le *sillon occipital antérieur*, trois sillons profonds, à direction plus ou moins horizontale, qui divergent en avant et limitent *trois circonvolutions*. Ce sont le premier, le deuxième et le troisième sillon occipital.

Sillons occipitaux.

Le **premier sillon occipital, sillon inter-occipital** (i o) (*sillon occipital supérieur* [o_1] d'Ecker), n'est autre que la continuation dans le lobe occipital du *sillon interpariétal* (i p). Il continue la direction courbe du sillon interpariétal, et se termine quelquefois au niveau du *deuxième sillon occipital* ou *sillon occipital transverse* (o_2) (fig. 150, 165, 168); le plus souvent il dépasse ce sillon, le coupe à angle droit, forme avec lui un sillon étoilé et se prolonge jusqu'au niveau de la pointe du lobe occipital (fig. 164, 171). Il divise le lobe occipital en

deux parties, l'une supérieure et postérieure, qui correspond à la *première circonvolution occipitale* (O_1), ou à la *face externe du cunéus* (C), l'autre antérieure et inférieure qui comprend les *deuxième et troisième circonvolutions occipitales* (O_2, O_3) et l'anastomose de ces circonvolutions avec le *pli courbe* (Pc).

Le **deuxième sillon occipital** (o_2) (*sillon occipital transverse* [o], (Ecker), *fissura occipitalis externa* (Pansch), *fissura occipitalis perpendicularis externa* (Bischoff), à direction antéro-postérieure, sépare la première circonvolution occipitale (O_1) de la deuxième (O_2) : il s'entre-croise souvent à angle droit avec le sillon précédent (io), puis se porte en avant vers la partie horizontale du sillon parallèle (t_1) (fig. 150, 168, 171).

Le **troisième sillon occipital** (o_3) ou *sillon occipital moyen* (Schwalbe), *sillon occipital inférieur* (Ecker), est un petit sillon antéro-postérieur superficiel, qui sépare la deuxième circonvolution occipitale de la troisième. Il se porte en avant vers le deuxième ou le troisième sillon temporal (t_2, t_3) et constitue souvent la limite inférieure de la face externe de l'hémisphère ; d'autres fois, il appartient à la face inférieure de l'hémisphère (fig. 166, 171).

Circonvolutions occipitales.

Les circonvolutions délimitées par ces sillons sont au nombre de quatre : Les *trois circonvolutions occipitales* désignées de haut en bas sous le nom de *première* (O_1), *deuxième* (O_2) *et troisième* (O_3), ou *circonvolutions occipitales supérieure*, *moyenne* et *inférieure*, et la *circonvolution descendante* (D) ou *gyrus descendens* d'Ecker.

Gyrus descendens.

Première circonvolution occipitale (O_1). — Synonymie. — *Gyrus occipitalis primus sive parieto-occipitalis medialis*, *Erste oder obere Hinterhauptwindung* (Ecker). — *Circonvolution occipitale supérieure* (Ecker). — *Pli occipital supérieur et pli de passage supérieur externe* (Gratiolet). — *Oberer Zug der hinteren Centralwindung* (Huschke). — *First external annectent gyrus* (Huxley). — *First bridging annectent or connecting gyrus* (Turner). — *Obere innere Scheitelbogenwindung* (Bischoff). — *Première circonvolution occipitale* (Broca).

Notation : (O_1) (Ecker, Broca).

Première circonvolution occipitale.

La *première circonvolution occipitale* (O_1) est située au-dessus de la scissure interpariétale. Elle représente la face externe du cunéus (C) et s'étend de la scissure perpendiculaire externe (po) au sillon occipital transverse (o_2). Sa partie antérieure s'anastomose avec le lobule pariétal supérieur (P_1) et forme le *premier pli de passage pariéto-occipital de Gratiolet ;* elle est séparée du *pli courbe* (Pc) ou *deuxième pli de passage de Gratiolet*, par la *scissure interpariétale* (ip) (fig. 168, 169).

Après son anastomose avec la circonvolution pariétale supérieure (P_1), la *première circonvolution occipitale* se dirige en bas et en arrière, décrit plusieurs sinuosités en longeant la scissure inter-hémisphérique et contourne l'extrémité postérieure du sillon occipital transverse, où elle s'anastomose avec le *gyrus descendens* d'Ecker (D) (fig. 168).

Deuxième circonvolution occipitale (O_2). — Synonymie. — *Gyrus occipitalis medius* (Pansch). — *Pli occipital moyen et deuxième pli de passage externe* (Gratiolet). — *Gyrus occipitalis secundus parieto-occipitalis lateralis* (Ecker). — *Zweite mittlere Hinter-*

lappenwindung (Wagner). — *Medio-occipital and second external annectent gyrus* (Huxley). — *Hintere oder dritte Scheitelbogenwindung* (Bischoff). — *Deuxième circonvolution occipitale* (Broca). — NOTATION : O_2 (Broca, Ecker).

Deuxième circonvolution occipitale.

La *deuxième circonvolution occipitale* (O_2) est limitée en arrière par le *sillon inter-occipital* (io), en avant par le *sillon occipital antérieur* (oa), en bas par le *deuxième sillon occipital* (o_2). En avant et en haut elle se continue avec le *pli courbe* (Pc), ou *second pli de passage externe* de Gratiolet, dont elle forme l'anse de bifurcation postérieure.

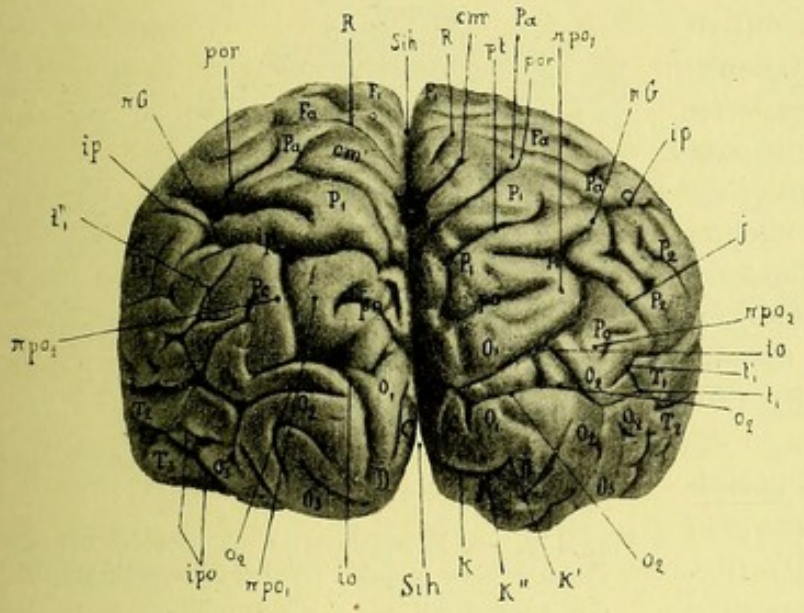

FIG. 169. — Face postérieure du cerveau. (D'après la photographie d'une pièce durcie dans le bichromate ; même cerveau que dans la fig. 159.)

C, cunéus. — *cm*, sillon calloso-marginal. — *D*, gyrus descendens d'Ecker. — F_1, première circonvolution frontale. — *Fa*, circonvolution frontale ascendante. — *j*, incisure de Jensen. — *io*, sillon inter-occipital. — *ip*, sillon inter-pariétal. — *ipo*, incisure pré-occipitale de Schawlbe. — *K*, scissure calcarine. — *K'*,*K''*, éperons supérieur et inférieur de la scissure calcarine. — O_1,O_2,O_3, première, deuxième et troisième circonvolutions occipitales. — P_1,P_2, première et deuxième circonvolutions pariétales. — *Pa*, circonvolution pariétale ascendante. — *Pc*, pli courbe. — *por*, sillon post-rolandique. — *pt*, sillon pariétal transverse. — *πG*, pli vertical de Gromier. — πpo_1, πpo_2, premier et deuxième plis de passage pariéto-occipitaux de Gratiolet. — *R*, scissure de Rolando. — *Sih*, scissure inter-hémisphérique. — T_1,T_2,T_3, première, deuxième et troisième circonvolutions temporales. — t_1, premier sillon temporal ou sillon parallèle. — t'_1, branche verticale du sillon parallèle.

Ce pli de passage n'est pas toujours simple, il est quelquefois dédoublé par un ou plusieurs sillons superficiels ; parfois, il interrompt le sillon occipital antérieur (oa) (fig. 173) en s'anastomosant avec la deuxième circonvolution temporale (T_2), et cette anastomose constitue le *troisième pli de passage externe* de Gratiolet.

La *deuxième circonvolution occipitale* (O_2) affecte la forme d'un S ; après avoir formé le *rameau descendant du pli courbe*, elle se dirige en arrière, contourne le sillon occipital transverse (o_2) et l'extrémité inférieure du sillon inter-occipital (io), puis s'insère sur la circonvolution descendante d'Ecker (fig. 171).

Troisième circonvolution occipitale (O_3). — SYNONYMIE. — *Gyrus occipitalis tertius sive temporo-occipitalis* (Ecker). — *Pli occipital inférieur ; Troisième et quatrième pli de passage externe* (Gratiolet). *Dritte untere Hinterlappenwindung* (Wagner). — *Gyrus occipitalis inferior* (Pansch). — *Troisième circonvolution occipitale* (Broca). — NOTATION : O_3 (Ecker, Broca).

Troisième circonvolution occipitale.

La *troisième circonvolution occipitale* (O_3) est une petite circonvolution à direction antéro-postérieure, qui concourt à former le bord inférieur de l'hémisphère. Elle est à cheval à la fois sur la face externe et la face inférieure de l'hémisphère, séparée de la circonvolution précédente par le *deuxième sillon occipital* (o_2) et du *lobule lingual* (Lg) par le troisième sillon occipital (o_3). En arrière, elle s'insère sur le *gyrus descendens* d'Ecker (D), en avant elle se continue avec la deuxième circonvolution temporale (T_2) en interrompant le *sillon occipital antérieur* (oa) ; d'autrefois elle contourne l'*incisure pré-occipitale* (ipo) et s'anastomose avec la troisième circonvolution temporale (T_3), en formant le *quatrième pli de passage externe* de Gratiolet (fig. 168, 170, 171).

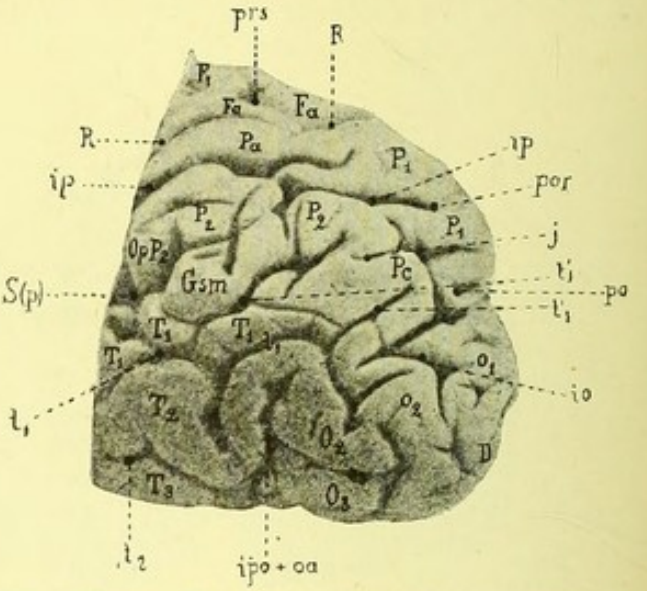

FIG. 170. — Face externe et postérieure de l'hémisphère gauche. (D'après la photographie d'une pièce durcie au bichromate.)

F_1, première circonvolution frontale. — *Fa*, circonvolution frontale ascendante. — *Gsm*, gyrus supramarginalis. — *io*, sillon inter-occipital. — *ip*, sillon inter-pariétal. — *ipo* + *oa*, incisure pré-occipitale, se continuant avec le sillon occipital antérieur. — *j*, incisure de Jensen. — O_1, O_2, O_3, première, deuxième et troisième circonvolutions occipitales. — o_3, troisième sillon occipital. — OpP_2, opercule de la circonvolution pariétale inférieure. — P_1, circonvolution pariétale supérieure. — P_2, circonvolution pariétale inférieure. — *Pa*, circonvolution pariétale ascendante. — *Pc*, pli courbe. — *po*, sillon pariéto-occipital. — *por*, sillon post-rolandique. — *prs*, sillon prérolandique supérieur. — *R*, scissure de Rolando. — *S(p)*, branche postérieure de la scissure de Sylvius. — T_1, T_2, T_3, première, deuxième et troisième circonvolutions temporales. — t_1, sillon parallèle. — t'_1, branche verticale du sillon parallèle. — t_2, deuxième sillon temporal.

Circonvolution occipitale descendante.

La **circonvolution occipitale descendante** ou *gyrus descendens d'Ecker* (D) (fig. 167, 168, 169, 171) occupe l'extrémité tout à fait postérieure du lobe occipital, elle représente la circonvolution d'origine commune des trois circonvolutions occipitales, entoure les éperons de la scissure calcarine (K, K', K'') et se continue avec le *lobule lingual* (Lg) à la face interne de l'hémisphère (fig. 176).

Lobe temporal.

4° **Lobe temporal** (T). — Situé dans l'étage moyen de la base du crâne, le *lobe temporal* occupe la partie inférieure de l'hémisphère. Il se présente sous la forme d'une pyramide triangulaire très allongée, dont la base se confond avec le lobe occipital et le lobe pariétal, et dont le sommet constitue l'extrémité libre du lobe temporal, le *pôle temporal* de Broca. Celui-ci est le point de réunion des trois faces du lobe temporal, qui sont : *supérieure*, *externe* et *inférieure*. La *face inférieure*, concave, se continue sans ligne de démarcation avec la face inférieure du lobe occipital, pour former la *région temporo-occipitale* (fig. 149). Les limites de la *face externe*

Le pôle temporal réunit les trois faces du lobe temporal.

ou convexe sont représentées par une ligne fictive, qui s'étendrait de l'extrémité postérieure de la scissure de Sylvius (S), à l'incisure pré-occipitale de Schwalbe (fig. 150, 160, 161, 162). La *face supérieure* forme la lèvre inférieure de la scissure de Sylvius et limite en bas la région de l'insula qu'elle recouvre en partie.

Limites de la face externe.

La face externe de ce lobe présente à étudier trois sillons et trois circonvolutions, ce sont :

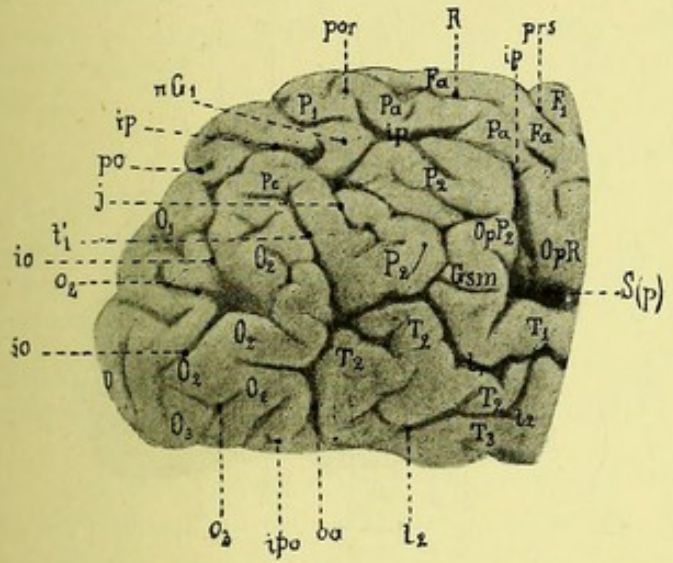

Fig. 171. — Face postéro-externe de l'hémisphère droit. (D'après la photographie d'une pièce durcie dans le bichromate.)

D, circonvolution descendante. — F_1, première circonvolution frontale. — *Fa*, circonvolution frontale ascendiante. — *Gsm*, gyrus supra-marginalis. — *io*, sillon inter-occipital. — *ip*, sillon inter-pariétal. — *j*, incisure de Jensen. — O_1, O_2, O_3, première, deuxième et troisième circonvolutions occipitales. — o_1, o_2, deuxième et troisième sillons occipitaux. — OpP_2, opercule pariétal. — *OpR*, opercule rolandique. — P_1, P_2, première et deuxième circonvolutions pariétales. — *Pa*, circonvolution pariétale ascendante. — *Pc*, pli courbe. — *po*, scissure pariéto-occipitale. — *por*, sillon post-rolandique. — *prs*, sillon prérolandique supérieur. — πG_1, premier pli vertical de Gromier. — *R*, scissure de Rolando. — *S(p)*, branche postérieure de la scissure de Sylvius. — T_1, T_2, T_3, première, deuxième et troisième circonvolutions temporales. — t_1, sillon parallèle ; t'_1, sa branche verticale. — t_2, deuxième sillon temporal.

Sillon parallèle (t). — Synonymie. — *Scissure parallèle* (Gratiolet). — *Sulcus temporalis superior* (Ecker), *superior temporo-sphenoidal fissure* (Huxley). — *Sulcus temporalis* (Pansch). — *Antero-temporalis sulcus* (Huxley). — *Premier sillon temporal* (Broca).

Notations : t_1 (Ecker, Broca).

Sillon parallèle.

Le *sillon parallèle* (t_1) constant et profond, commence au niveau de l'extrémité antérieure du lobe temporal, à un centimètre environ du pôle, puis il se porte en arrière et un peu en haut, parallèlement à la branche postérieure de la scissure de Sylvius (S[p]) qu'il contourne pour former l'*axe du pli courbe* (t'_1). Il présente à considérer une partie antérieure ou horizontale et une partie postérieure ou verticale. Sa partie antérieure ou horizontale sépare la première circonvolution temporale (T_1) de la deuxième (T_2) ; elle se trouve quelquefois interrompue par un pli de passage anastomotique, reliant ces deux circonvolutions (fig. 150, 160, 161), pli ordinairement profond, mais qui peut devenir superficiel (fig. 162). Elle s'anastomose rarement avec la scissure de Sylvius (fig. 158), plus fréquemment avec le sillon temporal moyen (t_2) (fig. 171).

Dans sa partie verticale (t'_1), le *sillon parallèle* présente de très grandes variétés individuelles. Arrivé au niveau de la limite inférieure du *pli courbe* (Pc), il se divise souvent en ⊨ (fig. 169, 171). La branche supérieure constitue l'axe du pli courbe (t_1), la branche inférieure forme le *sillon occipital antérieur* de Wernicke (oa).

D'autres fois, la branche supérieure est dédoublée; son rameau postérieur, situé sur le prolongement de la scissure pariéto-occipitale (po), se continue souvent en bas avec le *sillon occipital antérieur* de Wernicke (oa) (fig. 162), et établit ainsi la limite antérieure du lobe occipital.

D'autres fois encore, un pli de passage superficiel relie la deuxième circonvolution temporale (T_2), à la deuxième circonvolution occipitale (O_2); le sillon occipital antérieur (oa) fait alors défaut et le sillon parallèle (t_1) ne donne qu'une branche ascendante, laquelle peut être simple (fig. 167) ou dédoublée (fig. 170, 172).

On trouve quelquefois entre l'extrémité postérieure de la scissure de Sylvius, et l'extrémité correspondante de la partie horizontale de la scissure parallèle, un petit sillon horizontal superficiel (fig. 161, 168, 152), qui n'est, dans la majorité des cas, qu'une dépression creusée par une artère, sillon par lequel la scissure de Sylvius semble communiquer avec le sillon parallèle.

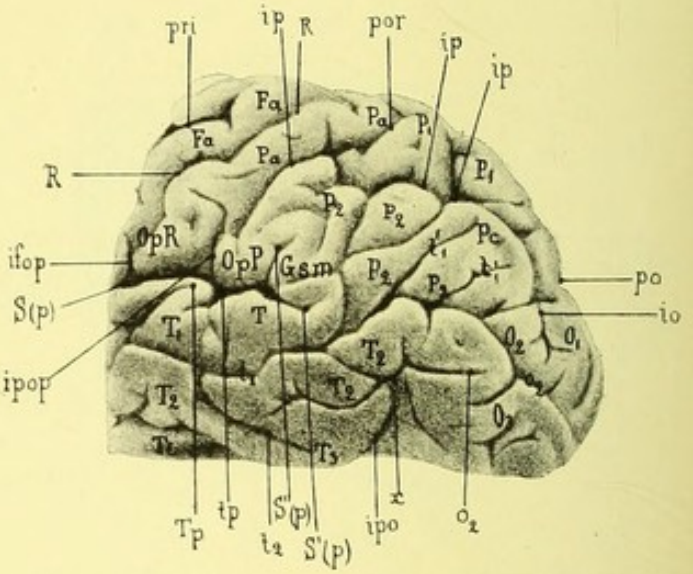

Fig. 172. — Face postéro-externe de l'hémisphère gauche. (D'après la photographie d'une pièce durcie dans le bichromate.)

Fa, circonvolution frontale ascendante. — *Gsm*, gyrus supra-marginalis. — *ifop*, incisure frontale de l'opercule. — *io*, sillon inter-occipital. — *ip*, sillon interpariétal. — *ipo*, incisure pré-occipitale. — *ipop*, incisure pariétale de l'opercule. — O_1, O_2, O_3, première, deuxième et troisième circonvolutions occipitales. — o_2, deuxième sillon occipital. — *OpP*, opercule pariétale. — *opR*, opercule rolandique. — P_1, P_2, première et deuxième circonvolutions pariétales. — *Pa*, circonvolution pariétale ascendante. — *Pc*, pli courbe. — *po*, scissure pariéto-occipitale. — *por*, sillon post-rolandique. — *pri*, sillon prérolandique inférieur. — *R*, scissure de Rolando. — — *S(p)*, branche postérieure de la scissure de Sylvius; *S'(p)*, son éperon inférieur; *S''(p)*, son éperon supérieur. — T_1, T_2, T_3, première, deuxième et troisième circonvolutions temporales. — t_1, sillon parallèle; t'_1, t''_1, ses branches verticales. — t_2, deuxième sillon temporal. — *Tp*, circonvolution temporale profonde. — *tp*, sillon temporal profond. — *x*, confluent de Tensen.

Deuxième sillon temporal (t_2). — Synonymie. — *Sulcus temporalis medius* (Ecker). — *Middle temporo-sphenoidal fissure* (Huxley). — *Postero-temporal sulcus* (Huxley). — *Deuxième sillon temporal* (Broca). — Notation : t_2 (Ecker, Broca).

Deuxième sillon temporal.

Le *deuxième sillon temporal* (t_2) est un sillon peu profond, situé au-dessous de la scissure parallèle, dont il affecte la direction antéro-postérieure. Il est d'ordinaire interrompu par deux, voire même trois plis anastomotiques (fig. 170, 171, 172); il sépare la deuxième circonvolution temporale (T_2) de la troisième (T_3), et se termine en arrière d'une façon variable. Tantôt ce sillon est limité en arrière par un pli anastomotique allant de la troisième circonvolution temporale à la deuxième (fig. 171), tantôt il se prolonge en haut et en arrière vers le *pli courbe* (Pc) et

concourt à former le *sillon occipital antérieur* de Wernicke (oa) (fig. 170), tantôt enfin, affectant une forme étoilée (fig. 172), il reçoit le *deuxième sillon pré-occipital* (O_2), et l'*incisure pré-occipitale* de Meynert, et constitue le (*Confluent Furchenconflux*) de Jensen (x) (fig. 170, 172). De la terminaison postérieure de ce sillon, dépend donc l'indépendance plus ou moins complète du sillon occipital antérieur (oa).

Confluent de Jensen.

Troisième sillon temporal (t_3). — Synonymie. — *Première scissure temporo-occipitale* (Pansch). — *Sulcus temporalis inferior sive tertius* (Ecker). — *Troisième sillon temporal* (Broca). — *Inferior temporo-sphenoïdal fissure* (Huxley). — Notations : t_3 (Ecker, Broca), ot_1 (Pansch), ot_3 (Brissaud).

Le *troisième sillon temporal* (t_3) sépare nettement, à la face inférieure de l'hémisphère, le *lobule fusiforme* (Fus) des circonvolutions temporales proprement dites (fig. 149, 179, 180); il n'atteint pas en avant le lobe temporal, et se termine souvent en arrière, dans l'incisure pré-occipitale de Schwalbe, qui semble alors n'être qu'une incisure de ce sillon (fig. 149). D'autres fois, il en est séparé par un pli de passage, qui relie la troisième circonvolution temporale (T_3) à la troisième circonvolution occipitale (O_3).

Troisième sillon temporal.

Les trois sillons temporaux limitent trois circonvolutions à direction antéro-postérieure, parallèles entre elles et peu sinueuses, et qui portent de haut en bas, les noms de *première* (T_1), *deuxième* (T_2) et *troisième circonvolutions temporales* (T_3).

Dérogeant aux usages reçus, nous les décrirons de bas en haut, afin de ne pas séparer l'étude de la face supérieure de la première circonvolution temporale, de celle de l'insula.

Troisième circonvolution temporale (T_3). — Synonymie. — *Pli temporal inférieur* (Gratiolet). — *Inferior temporo-sphenoïdal convolution* (Turner). — *Étage inférieur du lobe temporo-sphénoïdal* (Gratiolet). — *Gyrus temporalis inferior* (Ecker). — *Gyrus temporalis tertius sive inferior* (R. Wagner). — *Troisième circonvolution temporale* (Broca). — Notation : T_3 (Broca, Ecker).

La *troisième circonvolution temporale* (T_3) et la *deuxième circonvolution temporale* (T_2) forment souvent une masse lobulée, rectangulaire, étendue de l'extrémité antérieure du lobe temporal, à l'incisure pré-occipitale de Meynert (ipo). Elles sont réunies par deux ou trois plis anastomotiques, et dédoublées plus ou moins par le deuxième sillon temporal (t_2) (fig. 160, 161, 162, 171). La *troisième circonvolution temporale* (T_3), à cheval sur le bord inférieur de l'hémisphère, est le plus souvent nettement délimitée à la face inférieure de l'hémisphère, par le *troisième sillon temporal* (t_3) qui la sépare du *lobule fusiforme* (Fus).

Troisième circonvolution temporale.

Deuxième circonvolution temporale (T_2). — Synonymie. — *Gyrus temporalis medius sive secundus* (Wagner, Huschke). — *Pli temporal moyen et partie descendante du pli courbe* (Gratiolet). — *Étage moyen du lobe temporo-sphénoïdal* (Gratiolet). — *Gyrus temporalis medius* (Ecker). — *Medio-temporal gyrus* (Huxley). — *Circonvolution temporale inférieure* (Pozzi). — *Middle temporo-sphenoïdal convolution* (Turner). — *Deuxième circonvolution temporale* (Broca). — Notation : T_2 (Broca, Ecker).

Deuxième circonvolution temporale.

La *deuxième circonvolution temporale* (T_2), mal délimitée d'avec la circonvolution précédente par le *deuxième sillon temporal* (t_2), est le plus souvent nettement séparée de la première temporale par la *scissure parallèle* (t_1) (fig. 150, 160). En avant et à la face inférieure de l'hémisphère, elle présente au niveau du pôle temporal une origine commune avec la première et la troisième circonvolutions temporales (T_1, T_3), en arrière, elle se prolonge dans le pli courbe (Pc), dont elle concourt à former, avec la deuxième circonvolution occipitale, la *branche descendante*. Le sillon occipital antérieur (oa) la sépare en arrière, des deuxième (O_2) et troisième circonvolutions occipitales (O_3) (fig. 150, 171).

Première circonvolution temporale (T_1). — Synonymie : — *Gyrus temporalis superior* (Ecker). — *Pli temporal supérieur; Pli marginal postérieur ou inférieur* (Gratiolet). — *Partie inférieure de la circonvolution de l'enceinte* (Foville). — *Gyrus temporalis superior sive infra marginalis* (Huschke). — *Gyrus temporalis primus* (Wagner). — *Antero-temporal gyrus* (Huxley). — *Erste oder äussere obere Schläfenwindungsgruppe* (Bischoff). — *Superior or Upper temporo-sphenoidal convolution* (Turner). — *Première circonvolution temporale* (Broca). — Notation : T_1 (Broca, Ecker).

Première circonvolution temporale.

La *première circonvolution temporale* (T_1) s'étend du sommet du lobe temporal, à l'extrémité postérieure de la scissure de Sylvius, qu'elle contourne pour s'anastomoser avec la deuxième circonvolution pariétale (P_2), en formant le *lobule marginal supérieur* de Gratiolet (Gsm).

Lobule marginal supérieur.

Cette circonvolution forme la lèvre inférieure de la scissure de Sylvius; elle est séparée de la deuxième circonvolution temporale (T_2), par la scissure parallèle (t_1), qu'elle interrompt quelquefois par un pli de passage plus souvent profond que superficiel (fig. 162); elle est séparée du pli courbe par le *sillon intermédiaire* de Jensen (j) (fig. 164, 165, 171).

La *face supérieure* de cette circonvolution, située profondément dans la scissure de Sylvius, forme la face supérieure du lobe temporal; elle ne devient donc apparente que lorsqu'on écarte les lèvres de la scissure de Sylvius. Cette face, lisse en avant, recouvre la partie inférieure de l'insula, dont elle est séparée (fig. 173) par le *sillon marginal postérieur de l'insula* ou *rigole inférieure de Broca* (mp). Sa partie postérieure s'élargit et donne naissance à un, quelquefois deux plis de passage profonds, les *plis de passage temporo-pariétaux profonds* (Tp) ou *région rétro-insulaire* de Broca, connus encore sous le nom de *circonvolutions temporales transverses de Heschl*. Le *sillon marginal postérieur* (mp) sépare l'*insula* proprement dit, de la région *rétro-insulaire* qui appartient à la première circonvolution temporale. Un sillon transversal et curviligne, le *sillon temporal profond* (tp) ou *sillon temporal transverse,* sépare la région rétro-insulaire d'avec la *circonvolution marginale supérieure* (Gsm), laquelle représente un véritable pli de passage pariéto-temporal superficiel.

Sillon temporal profond.

Par son extrémité supérieure, le *sillon temporal profond* apparaît à la face externe de l'hémisphère, où il se continue quelquefois, avec le rameau ascendant de la branche postérieure de la scissure de Sylvius (fig. 160).

L'extrémité inférieure de ce sillon incise plus ou moins profondément la face supérieure de la première circonvolution temporale (T_1) ; elle peut même s'étendre sur sa face externe jusqu'à la scissure parallèle (t_1), laquelle semble alors se jeter dans la scissure de Sylvius, tandis que la première circonvolution temporale (T_1) se continue directement avec la région rétro-insulaire (fig. 158, 160).

Circonvolutions de la région rétro-insulaire.

La *région rétro-insulaire* comprend une, quelquefois deux, voire même trois circonvolutions. L'*antérieure* seule est constante, elle est oblique en haut et en arrière, porte le nom de *pli de passage temporo-pariétal profond* (Tp), de *circonvolution temporale transverse antérieure* ou de *circonvolution de Heschl*. La circonvolution *postérieure*, beaucoup plus variable dans son volume et sa constance, n'est souvent autre chose qu'un dédoublement de la circonvolution transverse antérieure.

5° **Lobe de l'insula** (I). *Lobule du corps strié, Insula de Reil.*

Synonymie : *Lobus caudicis* (Burdach). — *Stammlappen* (Burdach). — *Lobus intermedius sive opertus* (Arnold).

Lobule de l'insula.

Situé profondément dans la scissure de Sylvius, intimement uni au corps strié dont il forme l'écorce, le *lobule de l'insula* est recouvert complètement par les lobes frontal, pariétal et temporal, aussi n'est-il pas apparent à la face externe du cerveau recouvert des méninges, et faut-il écarter les bords de la scissure de Sylvius pour l'apercevoir. Ce petit lobule l'a pas toujours occupé cette situation profonde. Chez le fœtus, lorsque la scissure de Sylvius, largement étalée, forme la *fosse sylvienne*, le lobe de l'insula apparaît librement à la face externe ou convexe du cerveau antérieur. Il constitue même le pivot, autour duquel se fait le développement ultérieur de cette vésicule, qui fournit en avant le lobe frontal, en haut le lobe pariétal, en bas le lobe temporal. Le lobe frontal et le lobe pariétal, en se développant, recouvrent l'*insula* dans une plus grande étendue que ne le fait le lobe temporal et lui forment un véritable *opercule*. L'ensemble des circonvolutions des lobes frontal, temporal et pariétal qui entourent ce lobule, a reçu de Foville le nom de *circonvolution de l'enceinte de l'insula*.

L'insula chez le fœtus.

Circonvolution de l'enceinte de l'insula de Foville.

Lorsqu'on écarte chez l'adulte les bords de la scissure de Sylvius, l'*insula* (I) se présente sous la forme d'une saillie irrégulièrement conique, dont le sommet, ou *pôle de l'insula* (Broca), se dirige en bas et en avant, et dont la base affecte la forme d'un triangle rectangle à bords supérieur, antérieur et inférieur. Les angles de cette base peuvent être plus ou moins arrondis, ses bords plus ou moins courbes, il en résulte que l'aspect triangulaire peut lui-même faire défaut et que la base peut revêtir la forme d'une conque. Mais quelle que soit sa forme, la *base* est toujours nettement délimitée des lobes voisins, soit par un sillon circulaire, la *rigole de l'insula de Broca*, soit par un sillon coudé en triangle, les *sillons marginaux de*

Sillons marginaux de l'insula.

l'insula (*sulci insulæ marginalis*) de Schnopfhagen, lesquels sont *supérieur* (ms), *antérieur* (ma) et *postérieur* (mp) (fig. 173).

Sillon marginal supérieur.

Le *sillon marginal supérieur* de l'insula (ms), la *rigole supérieure* de Broca, festonné et découpé en dents de scie, se dirige horizontalement en

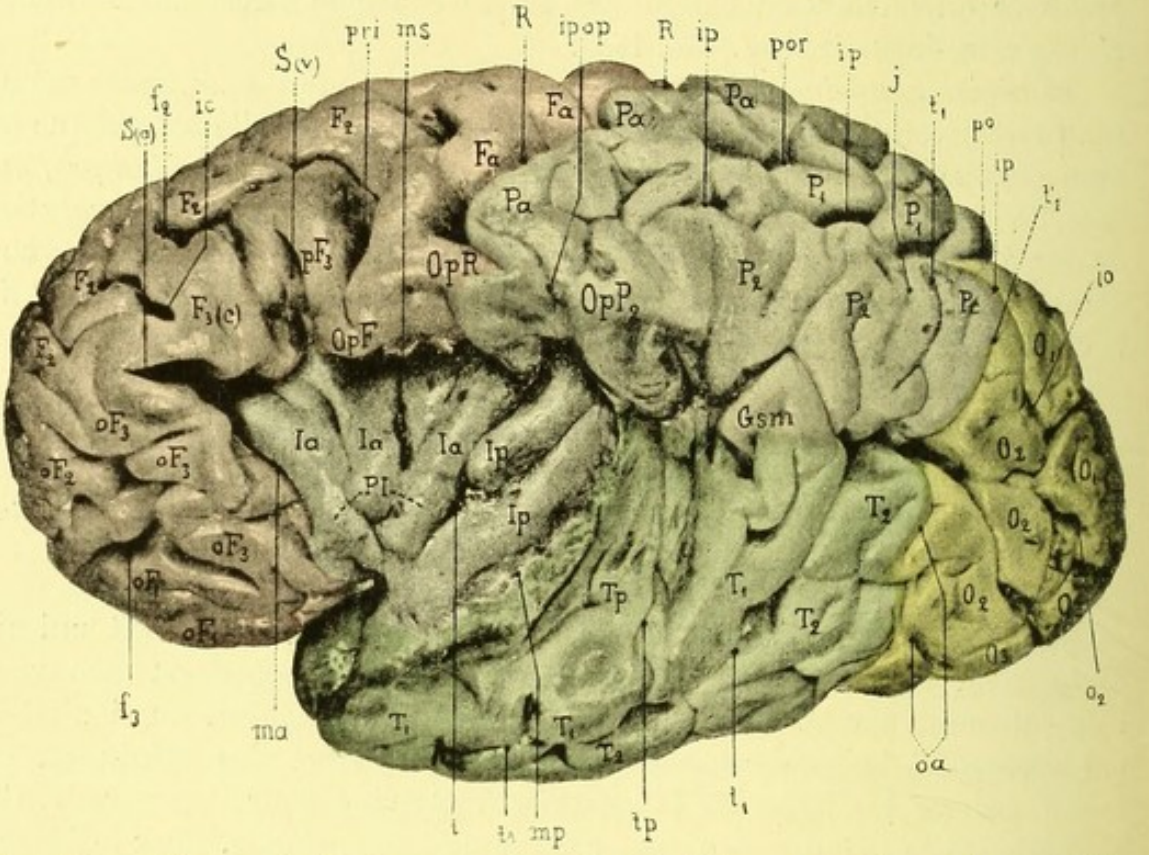

Fig. 173. — Scissure de Sylvius, Opercule et Insula. (D'après une pièce photographiée à l'état frais.)

*F*2, deuxième circonvolution frontale. — *F*3(*c*), cap de la troisième circonvolution frontale — *f*2,*f*3, deuxième et troisième sillons frontaux. — *Fa*, circonvolution frontale ascendante. — *Gsm*, gyrus supra-marginalis. — *j*, incisure de Jensen. — *i*, sillon principal de l'insula. — *Ia*, circonvolutions antérieures de l'insula. — *ic*, incisure du cap. — *Ip*, circonvolutions postérieure. de l'insula. — *io*, sillon inter-occipital. — *ip*, sillon inter-pariétal. — *ipop*, incisure pariétale de l'opercule. — *ma*, sillon marginal antérieur. — *mp*, sillon marginal postérieur. — *ms*, sillon marginal supérieur. — *O*1,*O*2,*O*3, première, deuxième et troisième circonvolutions occipitales. — *o*2, deuxième sillon occipital. — *oa*, sillon occipital antérieur de Wernicke. — *oF*1,*oF*2,*oF*3, partie orbitaire des première, deuxième et troisième circonvolutions frontales. — *OpF*, opercule frontal. — *OpP*2, opercule pariétal. — *OpR*, opercule rolandique. — *P*1,*P*2, première et deuxième circonvolutions pariétales. — *Pa*, circonvolution pariétale ascendante. — *Pc*, pli courbe. — *pF*3, pied de la troisième circonvolution frontale. — *PI*, pôle de l'insula. — *po*, sillon pariéto-occipital. — *por*, sillon post-rolandique. — *pri*, sillon prérolandique inférieur. — *R*, scissure de Rolando. — *S*(*a*), *S*(*p*), branches antérieure et verticale de la scissure de Sylvius. — *T*1,*T*2, première et deuxième circonvolutions temporales. — *t'*1, branche verticale du sillon parallèle. — *Tp*, circonvolution temporale profonde. — *tp*, sillon temporal profond.

arrière et sépare l'*insula* (I) de l'*opercule sylvien*. D'avant en arrière, on constate au niveau de l'opercule, et compris entre les deux branches extrêmes de la scissure de Sylvius, les sillons et circonvolutions suivantes :

1° La *branche antérieure horizontale* de la scissure de Sylvius (S[a]).

2° Le *cap de la troisième circonvolution frontale* (F_3[c]).

3° La *branche verticale ascendante de la scissure Sylvienne* (S[v]).

4° Le *pied d'insertion de la troisième circonvolution frontale* sur la cir-

convolution frontale ascendante, c'est-à-dire, l'*opercule de la troisième frontale* (Op F_3), (opercule frontal de Brissaud). Incisé plus ou moins profondément par le *sillon prérolandique inférieur* (pri), l'opercule frontal est quelquefois limité en avant par l'*incisure frontale de l'opercule* de Brissaud (ifop) dont l'existence n'est pas constante.

5° L'*opercule rolandique* (Brissaud) (Op R), formé par le pli de passage fronto-pariétal inférieur, limité en arrière par l'*incisure pariétale de l'opercule* de Broca (ipop).

6° L'*opercule de la circonvolution pariétale inférieure* (Op P_2) (opercule pariétal de Brissaud), qui se continue en arrière avec la *circonvolution marginale supérieure* (Gsm) dont il est séparé par l'éperon supérieur de la branche postérieure de la scissure de Sylvius (S''[p]).

Sillon marginal postérieur.

Le *sillon marginal postérieur* (mp) ou la *rigole inférieure* de Broca, le plus long des sillons marginaux, se dirige obliquement en bas en décrivant une courbe à convexité postérieure, et s'unit à angle aigu au sillon marginal supérieur; son *segment postérieur* sépare l'insula de la région rétro-insulaire de Broca, que nous avons étudiée plus haut; son *segment antérieur* sépare l'insula de la face supérieure de la première circonvolution temporale (T_1).

Sillon marginal antérieur.

Le *sillon marginal antérieur* (m a) ou la *rigole antérieure* de Broca se détache à angle presque droit du sillon marginal supérieur; il est court, presque vertical et sépare l'insula (I) de la partie orbitaire de la troisième circonvolution frontale (oF_3).

Les sillons marginaux antérieur et inférieur ne se réunissent pas en bas ; ils sont séparés l'un de l'autre par un espace d'un centimètre environ, qui limite l'insula en bas et en avant, et qui le sépare de l'espace perforé antérieur : c'est le *seuil* de l'*insula*, le *pli falciforme* de Broca (Sl) (fig. 177).

Seuil de l'insula ou bord falciforme de Broca.

Le *pli falciforme* de Broca représente une circonvolution curviligne aplatie, véritable pli de passage fronto-temporal, qui relie la pointe temporale à la partie orbitaire du lobe frontal. Il est longé par la *racine olfactive externe*, qui le sépare de la base du cerveau, et en particulier de l'espace perforé antérieur; cette séparation est très nette chez les animaux dits *osmatiques* par Broca. C'est au niveau du pli falciforme que le tronc de la scissure de Sylvius (*vallée de Sylvius*) se divise en branches *antérieure*, *ascendante* et *postérieure*, c'est de ce pli que part également le *sillon principal de l'insula* (sulcus insularis) (i) de Schnopfhagen, qui divise la convexité de l'insula en deux parties inégales.

Base de l'insula.

La base de l'*insula* n'est pas parallèle à la face interne des hémisphères, elle se dirige obliquement en dehors et en arrière. Une ligne prolongeant la direction de l'insula se rencontre avec celle du côté opposé en avant du genou du corps calleux, et forme un angle ouvert en arrière.

Lobule de l'insula.

Sur cette base triangulaire repose le *lobule de l'insula* (I), constitué généralement par trois à cinq plis radiés, disposés en éventail, dont les postérieurs se subdivisent fréquemment en deux plis secondaires. Ces plis partent tous du sommet tronqué de l'insula, du *pôle de Broca* (Pl), som-

met qui affecte la forme d'une crête, dont la direction est sensiblement parallèle à celle du sillon marginal supérieur (fig. 173).

Des trois faces de l'insula, la *supérieure*, la plus étendue, se termine en pente abrupte dans le sillon marginal supérieur; l'*antérieure* présente également une pente très brusque, tandis que l'*inférieure*, la moins étendue, se termine en pente douce, dans le sillon marginal postérieur (mp).

Division de l'insula d'après Schnopfhagen.

Schnopfhagen distingue deux parties dans le lobule de l'insula : l'une *antérieure*, la *circonvolution antérieure de l'insula* (Ia), (*Gyrus insulæ anterior de Schnopfhagen*) la plus étendue, qui appartient au *lobe frontal;* l'autre *postérieure*, plus étroite, la *circonvolution postérieure de l'insula* (Ip) (*gyrus insulæ posterior*), qui appartient au *lobe temporal.*

Ces deux circonvolutions sont séparées l'une de l'autre par un sillon constant, le *sillon principal de l'insula*, *sulcus insularis* (i) de Schnopfhagen. Ce sillon commence à la face inférieure du cerveau, au niveau de la vallée de Sylvius et du pli falciforme de l'insula, à l'angle externe de l'espace perforé antérieur, traverse en rasant le lobe temporal, le seuil et la convexité de l'insula, et se porte en haut et en arrière, pour se terminer dans le sillon marginal supérieur, à 1, 1 et demi ou 2 cent. en avant de son angle postérieur. Ce sillon profond et constant, qui mesure au niveau de la crête près de 5 millimètres de profondeur, se termine insensiblement dans le sillon marginal supérieur; il est le premier sillon qui apparaît à la surface de l'insula, et existe déjà sur des embryons de 30 cent. de long. Il peut cependant présenter quelques variétés; ainsi son développement peut commencer à ses deux extrémités, au niveau de l'espace perforé antérieur et au niveau du sillon marginal supérieur; ces deux segments se portent vers le pôle insulaire, se rapprochent plus ou moins l'un de l'autre, sans arriver à se souder. Mais, la partie inférieure du sillon sépare toujours la région antérieure de l'insula qui appartient au lobe frontal, de la région postérieure, laquelle se termine dans le lobe temporal près de la *circonvolution du crochet* (U).

La circonvolution antérieure de l'insula correspond aux trois premières circonvolutions des auteurs.

La *circonvolution antérieure* de l'insula (Ia), volumineuse et triangulaire, comprend les trois premières circonvolutions de l'insula des différents auteurs. Simple à son origine, c'est-à-dire au voisinage du seuil de l'insula, où elle présente une petite surface lisse, cachée sous la pointe du lobe temporal et mesurant à peine un demi-centimètre de largeur, elle se porte bientôt en haut et en dehors, augmente rapidement de largeur, se subdivise en trois ou quatre branches, qui s'étalent en éventail sur la convexité de l'insula, et se terminent par une large base au niveau du sillon marginal supérieur. La *base* de la circonvolution antérieure de l'insula peut atteindre 4 à 4 centim. 1/2, elle est comprise entre le sillon marginal antérieur (ma) et le sillon principal de l'insula (i). Les branches de division sont séparées par deux à quatre sillons courts, peu profonds, qui n'atteignent en général ni le pôle de l'insula, ni le sillon marginal supérieur, mais ils peuvent dans quelques cas être assez profonds pour sembler naître du sillon insulaire principal.

Les branches de division de la *circonvolution antérieure* de l'insula correspondent aux *plis antérieur* et *moyen* de Broca. La branche antérieure se dirige vers le *cap* de la circonvolution de Broca ($F_3[c]$), la moyenne vers l'*opercule de la troisième circonvolution frontale* (Op F_3), la postérieure vers l'*opercule rolandique* (OpR). La base de la circonvolution antérieure de l'insula comprend donc tout l'espace compris entre la branche antérieure de la scissure de Sylvius (S[a]) et l'incisure pariétale de l'opercule (ipop).

Circonvolution postérieure de l'insula.

La *circonvolution postérieure* (Ip) ou *pli postérieur* de Broca, plus étroite, mais plus longue que la circonvolution antérieure, se dirige obliquement en haut et en arrière. Elle naît au niveau de la *circonvolution du crochet* (U), sous forme d'un pli étroit qui borde le sillon marginal postérieur (mp), se porte en haut, en augmentant de largeur, pour se terminer par une extrémité rétrécie, dans l'angle postérieur de l'insula, au-dessous de l'*opercule de la deuxième circonvolution pariétale* (Op P_2). Sa largeur est fort variable, sa partie culminante concourt à former en partie le pôle insulaire; cette circonvolution est en général dédoublée par un sillon longitudinal, qui peut se jeter dans le sillon principal de l'insula, dont il semble alors émaner.

2° ANFRACTUOSITÉS ET CIRCONVOLUTIONS DE LA FACE INFÉRO-INTERNE DE L'HÉMISPHÈRE

La *face interne* des hémisphères se trouve séparée de celle du côté opposé par la *grande fente inter-hémisphérique* et la *faux du cerveau*. En arrière du bourrelet du corps calleux, elle se continue à angle très obtus avec la face inférieure du cerveau, aussi comprendrons-nous dans une même description les anfractuosités et circonvolutions de la face interne et celles de la face inférieure.

Chaque *lobe* de la face externe de l'hémisphère est représenté à la face inféro-interne. En avant et en haut, nous trouvons le *lobe frontal* (F) et le *lobule paracentral* (Parc), en haut le *lobe pariétal* (P), en arrière le *lobe occipital* (O), en bas le *lobe temporal* (T), largement anastomosé en arrière avec le lobe occipital. Ces lobes sont tout unis à une *circonvolution falciforme*, qui représente le *grand lobe limbique de Broca*, et qui entoure le *seuil de l'hémisphère*, en décrivant un arc de cercle presque complet ouvert en bas et avant.

Les lobes de la face interne sont tous reliés au lobe limbique.

A. SCISSURES LOBAIRES OU PRINCIPALES

Nous trouvons à la face interne de l'hémisphère six scissures principales : la *scissure pariéto-occipitale* (po), la *scissure calcarine* (K), la *scissure calloso-marginale* (cm), la *scissure sous-pariétale* (sp), la *scissure collatérale* (ot) et la *scissure de l'hippocampe* (h).

Scissures de la face interne de l'hémisphère.

Les deux premières scissures se réunissent à angle aigu et délimitent dans le lobe occipital un lobule triangulaire, le *cunéus* (C). Les autres scissures servent à délimiter le *lobe limbique* (L). La *scissure calloso-margi-*

nale (cm) et la *scissure sous-pariétale* (sp) le limitent en haut, la *scissure collatérale* (ot) en bas, la *scissure de l'hippocampe* (h) en dedans.

Scissure pariéto-occipitale.

1° **Scissure pariéto-occipitale** (po). — Cette scissure comprend deux segments, l'un *externe* qui représente la *scissure perpendiculaire externe* de Gratiolet (p. 250), et qui forme une simple entaille à la face externe de l'hémisphère (fig. 169), l'autre *interne* qui constitue la *scissure pariéto-occipitale* proprement dite, ou *scissure perpendiculaire interne* de Gratiolet (fig. 174 à 182), et qui possède la synonymie suivante :

Synonymie : — *Pars medialis sive verticalis fissuræ parieto-occipitalis* (Ecker). — *Fissura posterior* (Burdach, Arnold). — *Fissura occipito-parietalis* (Huxley). — *Fissura occipitale sive posterior. Senkrechte hintere Hirnspalte* (Wagner). — *Scissure occipitale interne* (Broca). — *Fissura occipitalis interna* (Pansch). — *Fissura occipitalis perpendicularis interna* (Bischoff). — *Internal perpendicular fissure* (Marschall). — Notations : D'après Broca, O; d'après Ecker, po; d'après Schwabe, oc; d'après Brissaud, Oi.

Le segment interne de la *scissure pariéto-occipitale* (po) forme la limite antérieure du lobe occipital et sépare à la face interne de l'hémisphère le *cunéus* (c), du *précunéus* (Prc) et de la partie postérieure du lobe limbique (L_1). Cette scissure, très profonde et dont le développement est très précoce (voy. p. 124), fait suite, à la face externe de l'hémisphère, à la *scissure perpendiculaire externe de Gratiolet*. A la face interne de l'hémisphère, elle se dirige obliquement en bas et en avant, s'unit à angle aigu avec la *scissure calcarine* (K) et entaille plus ou moins profondément au-dessous du bourrelet du corps calleux, la partie rétrécie du lobe limbique connue sous le nom d'*isthme du lobe limbique* ou *isthme antécalcarinien* (L[i]) (fig. 177, 180, 182).

Lorsqu'on écarte cette scissure, on rencontre toujours deux, quelquefois trois *plis de passage profonds*, qui relient le cunéus aux circonvolutions voisines : le pli *inférieur, pli cunéo-limbique* de Broca (= cl) (fig. 182, 177, 181), *pli de passage pariéto-occipital interne* et *inférieur* de Gratiolet, est constant et occupe la partie inférieure de la scissure pariéto-occipitale, qu'il sépare de la scissure calcarine. Il est généralement formé de deux, voire même trois petits plis parallèles, étendus du sommet du cunéus à la partie postérieure du lobe limbique (fig. 182, 183). Le pli *supérieur*, constant également, relie la partie moyenne de la face profonde du *précunéus* à l'angle antéro-supérieur du cunéus (= poi, fig. 177, 181, 182). Il interrompt le fond de la scissure pariéto-occipitale ; profond et étroit à son origine pariétale, il se porte en arrière et en dedans, s'étale, devient triangulaire et apparaît à la surface du cerveau au niveau du bord hémisphérique qu'il concourt à limiter, et où il se confond avec le premier pli de passage pariéto-occipital externe de Gratiolet. Par analogie avec le pli cunéo-limbique, on peut dénommer ce pli, sous le nom de *pli pariéto-occipital interne* ou *pli de passage interne* et *supérieur* de Gratiolet (= poi). Il est toujours limité en bas par une incisure profonde de la scissure pariéto-occipitale, qui se porte en haut et en arrière, entaille plus ou moins profondément la face profonde ou antérieure du cunéus, et se prolonge sur la face interne de ce

lobule, où il se continue souvent avec un des sillons antéro-postérieurs du cunéus (fig. 183).

Scissure calcarine (K). — *Partie postérieure de la scissure des hippocampes* (Gratiolet). — *Fissura horizontalis* (Pansch). — *Fissura posterior, sive occipitalis horizontalis* (Wagner). — *Fissura hippocampi* (Bischoff). — *Fissura calcarina* (Huxley, Ecker). — *Scissure calcarine* (Broca). — Notations : D'après Broca (K); d'après Schwalbe (ca); d'après Ecker (oc).

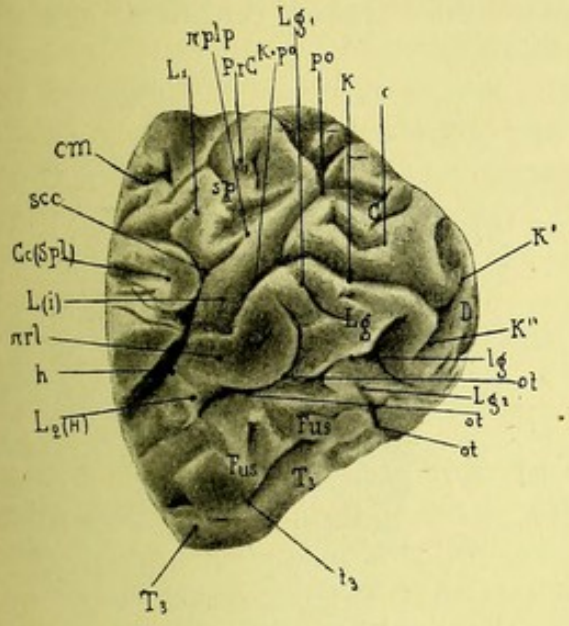

Fig. 174. — Face interne de l'extrémité occipitale de l'hémisphère droit. (D'après la photographie d'une pièce durcie dans le bichromate.)

C, cuneus. — *c*, sillon du cuneus. — *Cc(Spl)*, splénium du corps calleux. — *cm*, sillon calloso-marginal. — *D*, circonvolution descendante. — *Fus*, lobule fusiforme. — *h*, sillon de l'hippocampe. — *K*, scissure calcarine; *K'*, son éperon supérieur; *K''*, son éperon inférieur. — *K + po*, branche commune aux scissures calcarine et pariéto-occipitale. — L_1, première circonvolution limbique. — $L_2(H)$, deuxième circonvolution limbique ou circonvolution de l'hippocampe. — *Lg*, lobule lingual; Lg_1, sa première circonvolution; Lg_2, sa deuxième circonvolution. — *lg*, sillon du lobule lingual. — *L(i)*, isthme anti-calcarinien ou isthme du lobe limbique. — *ot*, scissure collatérale. — *po*, scissure pariéto-occipitale. — *PrC*, précuneus. — *πplp*, pli pariéto-limbique postérieur. — *πrl*, pli rétro-limbique. — *scc*, sinus du corps calleux. — *sp*, scissure sous-pariétale. — T_3, troisième circonvolution temporale. — t_3, troisième sillon temporal.

Scissure calcarine.

Cette scissure, horizontale et extrêmement profonde, appartient au lobe occipital, et s'unit à angle aigu à la *scissure pariéto-occipitale* (po), avec laquelle elle délimite un lobule triangulaire, le *cunéus* (C). Étendue de la pointe occipitale au bourrelet du corps calleux, elle sépare le cunéus du lobule lingual. Elle naît le plus souvent très près de l'extrémité du lobe occipital, par un double éperon qui empiète quelquefois sur la face externe de ce lobe (fig. 174). L'éperon *supérieur* (K') peut faire défaut, et la scissure calcarine se trouve à son origine réduite à l'éperon *inférieur* (fig. 178, 179, 180). De là, elle se porte en dedans, en décrivant des sinuosités plus ou moins accentuées, et s'unit à la scissure pariéto-occipitale, au-dessous du *pli cunéo-limbique* (πcl). *La branche commune* aux scissures calcarine et pariéto-occipitale (K + po), se dirige obliquement en bas et en avant, entaille plus ou moins profondément la circonvolution du lobe limbique au niveau de l'*isthme antécalcarinien* (L[i]), mais n'atteint jamais, malgré les apparences, le sillon de l'hippocampe (h).

Il suffit, en général, d'écarter les lèvres de la scissure calcarine, pour s'assurer qu'elle est *toujours* séparée du sillon de l'hippocampe (h), par un mince pont, qui relie la *circonvolution de l'hippocampe* (H) à la circonvolution du corps calleux (L_1) (fig. 177, 182).

La *scissure calcarine* représente une scissure totale par excellence, elle déprime en effet la paroi interne du prolongement occipital du ventricule latéral, pour former l'*ergot de Morand*, le *petit hippocampe* ou *calcar avis* (Voy. fig. 204 et *coupes vertico-transvers. macros.*).

Gratiolet avait pensé que la scissure calcarine se continuait avec le

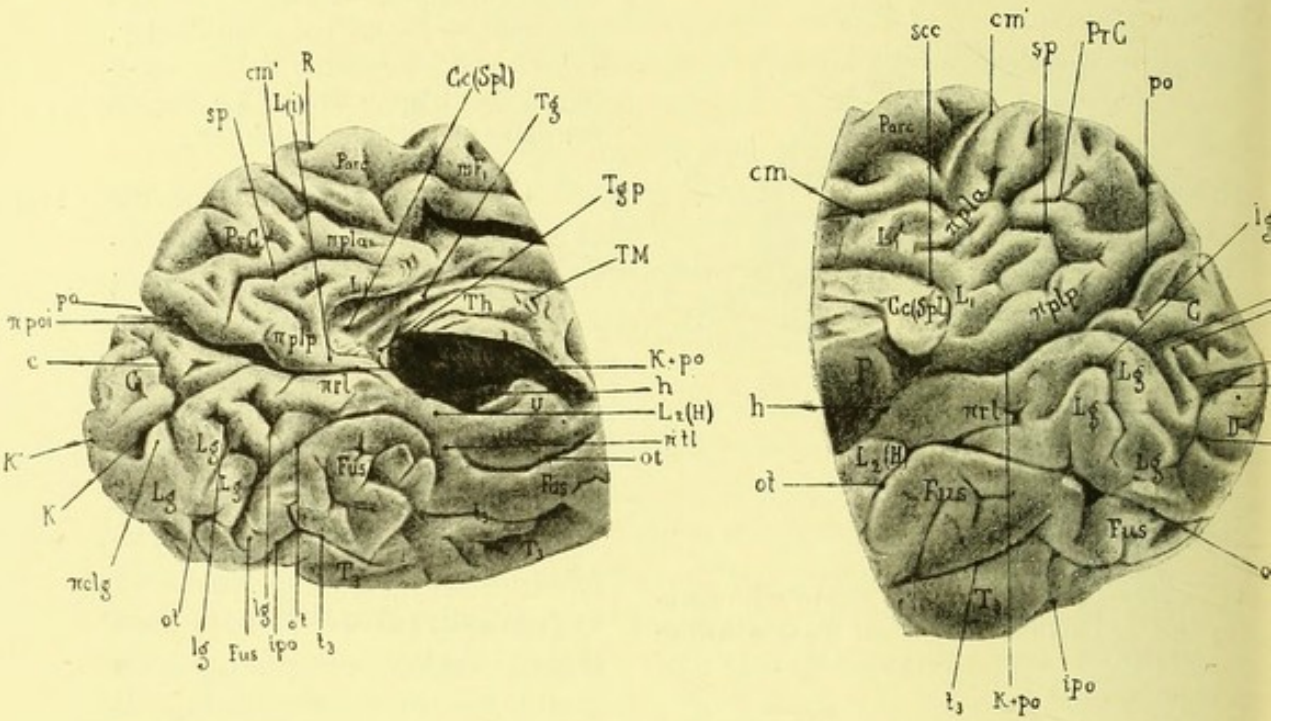

Fig. 175 et 176. — Cunéus, précunéus, lobule lingual et plis cunéo-linguaux superficiels. (Ces deux pointes occipitales appartiennent à un même cerveau.)

C, cunéus. — *c*, sillon du cunéus. — *Cc(Spl)*, bourrelet du corps calleux. — *cm*, sillon calloso-marginal; *cm'*, sa partie verticale. — *D*, circonvolution descendante. — *Fus*, lobule fusiforme. — *h*, sillon de l'hippocampe. — *ipo*, incisure pré-occipitale. — *K*, scissure calcarine; *K'*, son éperon supérieur; *K''*, son éperon inférieur. — *K + po*, branche commune aux scissures calcarine et pariéto-occipitale. — L_1, première circonvolution limbique. — $L_2(H)$, deuxième circonvolution limbique ou circonvolution de l'hippocampe. — *Lg*, lobule lingual. — *lg*, sillon du lobule lingual. — *L(i)*, isthme du lobe limbique. — mF_1, face interne de la première circonvolution frontale. — *ot*, scissure collatérale ou occipito-temporale. — *P*, pédoncule cérébral. — *Parc*, lobule paracentral. — *po*, scissure pariéto-occipitale. — *PrC*, précunéus. — *πclg*, pli cunéo-lingual; ce pli, exceptionnellement superficiel dans la fig. 176, est en partie superficiel et en partie profond dans la fig. 175; dans l'immense majorité des cas il est profond comme dans les fig. 174, 178, 181, 182. — *πpoi*, pli de passage pariéto-occipital interne. — *πpla*, pli pariéto-limbique antérieur. — *πplp*, pli pariéto-limbique postérieur. — *πrl*, pli rétro-limbique. — *πtl*, pli temporo-limbique. — *R*, scissure de Rolando. — *scc*, sinus du corps calleux. — *sp*, scissure sous-pariétale. — T_3, troisième circonvolution temporale. — t_3, troisième sillon temporal. — *Tg*, corps du trigone. — *Tgp*, pilier postérieur du trigone. — *Th*, thalamus. — *TM*, trou de Monro. — *U*, circonvolution du crochet.

sillon de l'hippocampe, et qu'elle déterminait dans le prolongement sphénoïdal du ventricule latéral la saillie de *corne d'Ammon* ou *grand hippocampe*, comme elle détermine dans le prolongement occipital la saillie de l'*ergot de Morand*, et il avait donné à cette scissure le nom de *scissure des hippocampes*. Nous avons vu que cette communication n'existe pas, et que ces deux scissures sont toujours séparées par un pli de passage, l'*isthme antécalcarinien* (L [i]).

Le *fond* de la scissure calcarine est constamment interrompu par deux, le plus souvent trois petits plis verticaux, qui réunissent le *cunéus* (C) au lobe lingual (Lg) (fig. 181, 182). *Profonds* dans l'immense majorité des cas, ces plis, que nous désignerons sous le nom de *plis cunéo-linguaux* (πclg), siègent dans la moitié postérieure de la scissure calcarine, et ne s'aperçoivent que lorsqu'on écarte légèrement les deux lèvres de cette scissure. Exceptionnellement, l'un de ces plis peut devenir superficiel soit dans la totalité, soit dans une partie de son trajet, et interrompre plus ou moins complètement la scissure calcarine, comme dans les fig. 175, 176. Ces figures reproduisent les deux hémisphères d'un même cerveau et représentent des *anomalies très rares* de la scissure calcarine.

Plis anastomotiques cunéo-lingaux.

Scissure calloso-marginale (cm). — Synonymie : — *Sulcus calloso-marginalis* (Huxley, Bischoff, Turner, Marschall). — *Scissure festonnée* (Pozzi). — *Balkenfurche* (*sillon du corps calleux*) (Ecker). — *Sulcus fronto-parietalis internus* (Pansch). — *Grand sillon du lobe fronto-pariétal* (Gratiolet). — *Scissure sous-frontale* (Broca). — Notations : d'après Ecker, *cm;* d'après Broca, *SF.*

La *scissure calloso-marginale* (cm) (fig. 151, 174 à 182), parallèle à la face supérieure du corps calleux, dont elle est séparée par toute l'épaisseur de la *circonvolution limbique* (L_1), présente la forme d'un S italique très allongé. Elle commence au-dessous du *bec* du *corps calleux* (Cc[r]), se dirige d'abord d'arrière en avant, puis se réfléchit autour du *genou* (Cc[g]) et du *tronc* (Cc) du *corps calleux*, et se porte en arrière jusqu'à la partie postérieure de ce tronc. A ce niveau, elle se coude à angle obtus, se dirige en haut et en arrière, vers le bord supérieur de l'hémisphère, sur lequel elle produit le plus souvent une encoche (c m') visible sur la face externe de l'hémisphère, et située immédiatement en arrière de la circonvolution pariétale ascendante (fig. 158, 159).

Scissure calloso-marginale.

Dans sa partie *antérieure* et convexe, la scissure calloso-marginale sépare le *lobe limbique de Broca* (L_1) de la *circonvolution frontale interne* (mF_1). Dans sa partie ascendante (*scissure fronto-pariétale* de Pansch), elle sépare le *précunéus* (Pr C) du *lobule paracentral* (Parc) (fig. 151).

De la convexité de la scissure calloso-marginale, naissent un nombre plus ou moins considérable d'incisures, qui s'irradient dans la face interne du lobe frontal. L'une d'elles se détache au niveau du genou du corps calleux, se porte en avant, et sépare à la face interne la partie orbitaire de la première circonvolution frontale de sa partie supérieure. C'est le *sillon sus-orbitaire* de Broca (so) (fig. 181, 182, 183). Il forme quelquefois, à la face externe, une encoche située immédiatement au-dessus du *sillon fronto-marginal* (fm) de Wernicke.

Sillon sus-orbitaire de Broca.

Une autre incisure, à peu près constante, se détache un peu en avant du coude de la scissure calloso-marginale, et forme la limite antérieure du lobule paracentral, c'est l'*incisure pré-ovalaire* de Broca, le *sillon paracentral* de Meynert (parc) (fig. 151, 177, 180, 182).

Incisure préovalaire de Broca.

Au niveau du *coude postérieur* de la scissure calloso-marginale, se

Scissure sous-pariétale.

détache quelquefois un petit sillon, la *scissure sous-pariétale* de Broca (sp), qui continue la direction principale antéro-postérieure de la scissure cal-

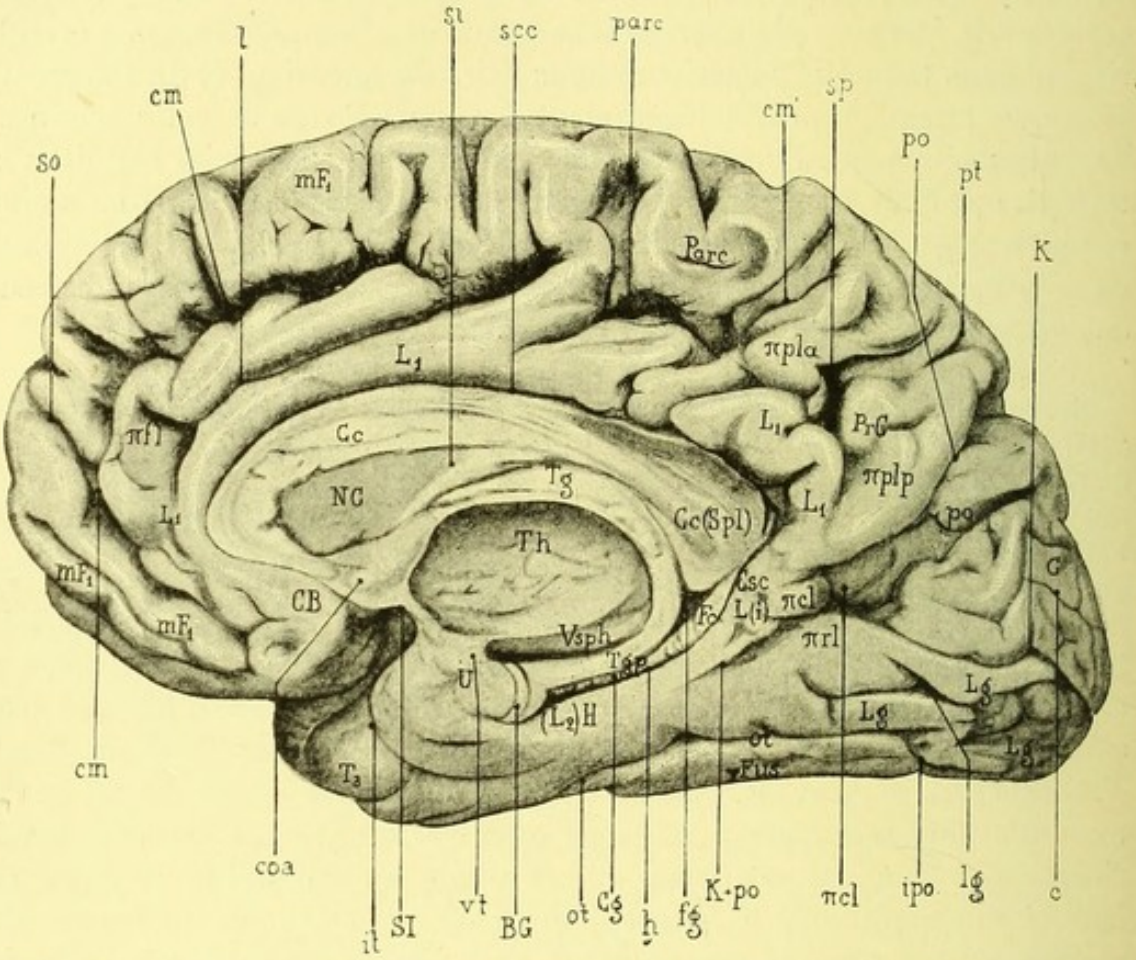

FIG. 177. — Face interne de l'hémisphère droit. (D'après une pièce photographiée à l'état frais.

BG, bandelette de Giacomini. — *C*, cunéus. — *c*, sillon du cunéus. — *CB*, carrefour olfactif de Broca. — *Cc*, tronc du corps calleux. — *Cc(Spl)*, bourrelet du corps calleux. — *Cg*, circonvolution godronnée. — *cm*, sillon calloso-marginal. — *cm'*, branche verticale du sillon calloso-marginal. — *coa*, commissure antérieure. — *Csc*, circonvolutions sous-calleuses. — *Fc*, fasciola cinerea. — *fg*, sillon fimbrio-godronné. — *Fus*, lobule fusiforme. — *h*, sillon de l'hippocampe. — *ipo*, incisure pré-occipitale. — *it*, incisure temporale. — *K*, scissure calcarine. — *K + po*, branche commune aux scissures calcarine et pariéto-occipitale. — L_1, circonvolutions du lobe limbique. — $L_2(H)$, deuxième circonvolution limbique ou circonvolution de l'hippocampe. — *l*, sillon intra-limbique. — *L(i)*, isthme du lobe limbique. — *Lg*, lobule lingual. — *lg*, sillon du lobule lingual. — mF_1, circonvolution frontale interne. — *NC*, noyau caudé. — *ot*, sillon collatéral. — *Parc*, lobule paracentral. — *parc*, sillon du lobule paracentral. — *po*, sillon pariéto-occipital. — *PrC*, précunéus. — *pt*, sillon pariéto-temporal. — *πcl*, pli cunéo-limbique. — *πfl*, pli fronto-limbique. — *πpla*, pli pariéto-limbique antérieur. — *πplp*, pli pariéto-limbique postérieur. — *πrl*, pli rétro-limbique. — *scc*, sinus du corps calleux. — *SI*, seuil de l'insula. — *si*, sillon opto-strié. — *so*, sillon sus-orbitaire. — *sp*, scissure sous-pariétale. — T_3, troisième circonvolution temporale. — *Tg*, trigone ventriculaire. — *Tgp*, pilier postérieur du trigone. — *Th*, thalamus. — *U*, circonvolution du crochet. — *Vsph*, corne sphénoïdale du ventricule latéral. — *vt*, velum terminale d'Æby.

loso-marginale, accompagne le corps calleux jusqu'en arrière du bourrelet [Cc(Spl)], et se termine en avant de la scissure perpendiculaire interne, dont elle est séparée par un pli de passage, le pli de *passage pariéto-limbique postérieur* de Broca (π plp). Dans l'immense majorité des cas, un pli de

passage analogue, le *pli de passage pariéto-limbique antérieur* (πpla) (fig. 180, 177), sépare l'extrémité antérieure de ce sillon, d'avec la scissure calloso-marginale, de telle sorte que ce sillon, situé à la base de l'avant-coin, se présente sous l'aspect d'une incisure isolée.

La scissure *calloso-marginale* est quelquefois interrompue par un ou deux plis de passage, le pli de *passage fronto-limbique* de Broca (π fl) (fig. 180), situé en avant du genou calleux, et qui réunit la circonvolution du corps calleux à la face interne du lobe frontal.

Limites du lobe limbique.

La scissure calloso-marginale et la scissure sous-pariétale concourent à former la limite extérieure du segment *fronto-pariétal* du lobe limbique de Broca, qu'elles séparent du lobe frontal et du lobe pariétal. Le segment *sphénoïdal* du lobe limbique est séparé du lobe occipital et du lobe temporal par la *branche commune aux scissures calcarine* et *pariéto-occipitale* (K + po) et par une scissure profonde, à direction antéro-postérieure, la *scissure collatérale* (ot) (fig. 180, 177, 181, 182).

4° **Scissure collatérale** (ot). — Synonymie : — *Sulcus longitudinalis inferior* (Huschke). — *Sulcus occipito-temporalis* (Pansch). — *Sulcus occipito-temporalis inferior* (Ecker). — *Quatrième sillon temporal* (Broca). — *Collateral fissure* (Turner). — *Fissura collateralis sive temporalis inferior* (Bischoff). — *Fissura collateralis* (Huxley). — *Deuxième scissure temporo-occipitale* (Pozzi). — *Inner inferior longitudinal fissure* (Turner). — Notations : t_4 (Ecker); o_4t_4, (Broca); ot, (Pansch); ot_2, (Richer); ot_4, (Brissaud).

Scissure collatérale.

La *scissure collatérale* (ot), généralement constante et profonde, commence en arrière au niveau du pôle occipital, plus près de son bord externe que de son bord interne; elle se porte en avant, en décrivant une ligne courbe à concavité externe, et se termine au niveau de l'extrémité antérieure du lobe temporal, qu'elle n'atteint généralement pas et où elle s'anastomose quelquefois avec le troisième sillon temporal ($ot + t_3$) (fig. 180).

Dans sa moitié postérieure, cette scissure, parallèle à la scissure calcarine, appartient au lobe occipital et sépare le *lobule lingual* (Lg) du *lobule fusiforme* (Fus). Dans sa moitié antérieure ou temporale, elle sépare ce dernier lobule de la *circonvolution de l'hippocampe* (L_2[H]) dont elle forme la limite externe. Cette scissure est quelquefois interrompue par un pli de passage, le *pli temporo-limbique* (π tl), qui relie le lobe limbique au lobule fusiforme (fig. 175, 178, 179, 182).

Éminence collatérale de Meckel.

Ordinairement profonde, la scissure collatérale produit, dans le prolongement sphénoïdal du ventricule latéral, une saillie semblable à celle de l'ergot de Morand, formée par la scissure calcarine dans le prolongement occipital. Cette saillie, décrite sous le nom d'*éminence collatérale* de Meckel (EM), est loin d'être constante; lorsqu'elle existe, elle occupe la paroi externe et inférieure de la corne sphénoïdale (fig. 204 et *Coupes vertico-transversales*).

Division de la face interne de l'hémisphère en cinq lobes.

Les *scissures calloso-marginale* (cm), *pariéto-occipitale* (po) et *collatérale* (ot), divisent la face interne de l'hémisphère en cinq lobes. Un

lobe interne, le lobe *limbique de Broca* (L_1) qui entoure le seuil ou *limen* de l'hémisphère, et quatre lobes excentriques, les lobes *frontal* (F), *pariétal* (P), *occipital* (O) et *temporal* (T), qui ne sont autres que la face interne ou inférieure des lobes respectifs de la face externe (fig. 151).

B. LOBES DE LA FACE INTERNE DE L'HÉMISPHÈRE

Lobe frontal.

1° **Lobe frontal.** — Le lobe frontal, situé en avant et au-dessus de la scissure calloso-marginale, comprend la *circonvolution frontale interne* (mF_1), et le *lobule paracentral* (Parc).

Circonvolution frontale interne (mF_1). — Synonymie : — *Première circonvolution frontale interne* (Charcot). — *Second pli* ou *pli de la zone externe du lobe fronto-pariétal* (Gratiolet). — *Gyrus frontalis superior sive primus* (Schwalbe). — *Gyrus medialis fronto-parietalis* (Pansch). — *Marginal gyrus* (Turner). — *Circonvolution frontale interne* (Broca). — Notation : F_1 (Broca, Ecker).

Circonvolution frontale interne.

La *circonvolution frontale interne* ($m F_1$) ne représente en définitive que la face interne de la première circonvolution frontale. Elle commence au-dessous du *genou* (Cc [g]) et de la *circonvolution* du *corps calleux* (L_1), où elle est ordinairement dédoublée par un ou plusieurs sillons parallèles à la scissure calloso-marginale, les *incisures sus-orbitaires inférieures* (fig. 151, 180, 181, 182) (so') de Broca, puis elle se porte en haut et en arrière, limite la scissure inter-hémisphérique, forme le bord supé-supérieur de l'hémisphère, et se termine en arrière, dans le *lobule paracentral* (Parc) ou *ovalaire*.

Elle est entaillée plus ou moins profondément dans tout son trajet par de nombreuses incisures, qui sont isolées ou branchées sur la *scissure calloso-marginale* (cm); parmi ces incisures, l'une profonde et constante appartient au *sillon sus-orbitaire* (so) de Broca, lequel tantôt constitue un petit sillon isolé, tantôt s'abouche dans la scissure calloso-marginale.

Lobule paracentral.

Le *lobule paracentral* d'Ecker (Parc), *lobule ovalaire* de Broca, représente le *pli de passage fronto-pariétal supérieur* ou le *pli rolandique supérieur;* irrégulièrement rectangulaire, il limite en dedans l'extrémité supérieure du sillon de Rolando et il est formé en grande partie par la face interne de la circonvolution frontale ascendante (Fa). Ce lobule, généralement déprimé en fossette à sa partie moyenne, est limité en avant par le *sillon paracentral* ou *pré-ovalaire* (parc), en arrière, par la partie *ascendante* de la *scissure calloso-marginale* (cm').

Frœcuneus.

2° **Lobe pariétal.** — La première circonvolution pariétale de la face externe de l'hémisphère forme à la face interne le **précunéus** (PrC) ou l'*avant-coin* (Burdach, Ecker) connu encore sous les noms de :

Lobule quadrilatère (Foville). — *Vorzwickel* (Burdach). — *Lobe carré, lobus quadratus* (Gratiolet, Huxley). — *Partie du gyrus cinguli* (Pansch). — Notation : P, (Ecker); P, (Broca); AC, (Charcot).

Limité en avant par la partie verticale de la scissure calloso-marginale

(c m'), en arrière par la scissure pariéto-occipitale (po), en haut par le bord hémisphérique, en bas par la scissure sous-pariétale (sp), le *précunéus* est formé de deux circonvolutions, l'une antérieure, l'autre postérieure, séparées par un sillon vertical plus ou moins profond, tantôt isolé, tantôt réuni à la scissure sous-pariétale. Ce sillon, qui entaille plus ou moins le bord supérieur de l'hémisphère et la première circonvolution pariétale, est connu sous le nom de *sillon pariétal transverse* (Brissaud) (pt) (fig. 181, 182).

Plis pariéto-limbique antérieur et postérieur.

Deux plis de passage, les *plis pariéto-limbiques antérieur* et *postérieur*,

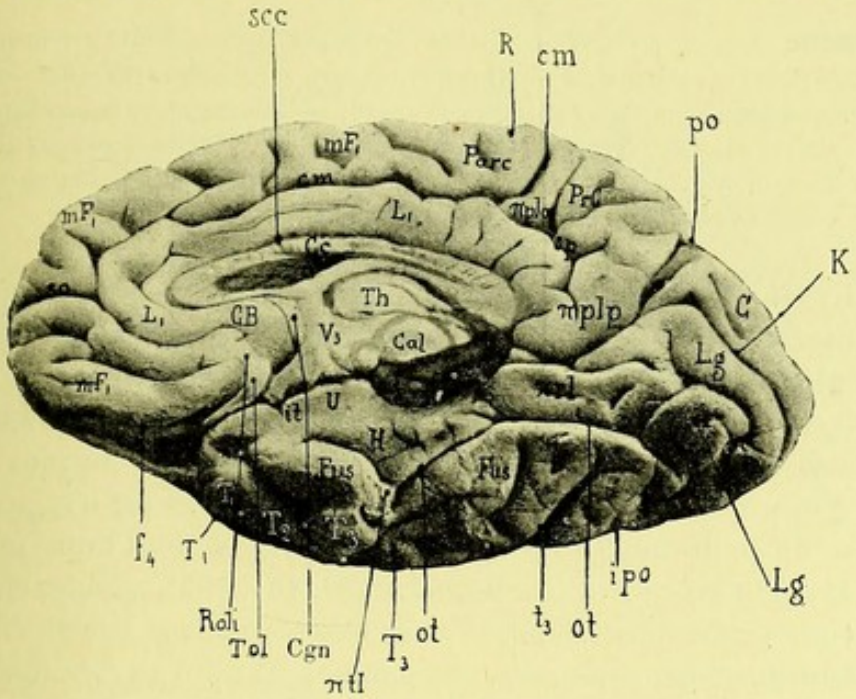

FIG. 178. — Face inféro-interne de l'hémisphère droit. (D'après la photographie d'une pièce durcie dans l'alcool.)

C, cunéus. — *Cal*, calotte. — *CB*, carrefour olfactif de Broca. — *Cc*, corps calleux. — *Cgn*, circonvolution géniculée de Zuckerkandl. — *cm*, sillon calloso-marginal; *cm'*, sa partie verticale. — *Fus*, lobule fusiforme. — f_4, sillon olfactif ou quatrième sillon frontal. — *H*, circonvolution de l'hippocampe. — *ipo*, incisure pré-occipitale. — *it*, incisure temporale. — *K*, scissure calcarine. — L_1, première circonvolution limbique. — *Lq*, lobule lingual. — mF_1, face interne de la première circonvolution frontale. — *ot*, scissure collatérale. — *Parc*, lobule paracentral. — *po*, scissure pariéto-occipitale. — *PrC*, précunéus. — *πpla*, pli pariéto-limbique antérieur. — *πplp*, pli pariéto-limbique postérieur. — *πrl*, pli rétro-limbique. — *πtl*, pli temporo-limbique. — *R*, scissure de Rolando. — *Roli*, « racine » olfactive interne. — *scc*, sinus du corps calleux. — *so*, sillon sus-orbitaire. — *sp*, scissure sous-pariétale. — T_1, T_2, T_3, première, deuxième et troisième circonvolutions temporales. — t_3, troisième sillon temporal. — *Th*, thalamus. — *Tol*, tubercule olfactif. — *U*, circonvolution du crochet. — V_3, troisième ventricule.

(πpla, πplp) relient les deux circonvolutions du *précunéus* au lobe limbique. Le postérieur est toujours superficiel, et fait une saillie plus ou moins accentuée dans la scissure pariéto-occipitale. Le *pli pariéto-limbique antérieur* est tantôt superficiel, tantôt profond (fig. 176, 178, 182, 181); dans ce dernier cas, la scissure sous-pariétale se jette dans la scissure calloso-marginale, dont elle continue la direction courbe antéro-postérieure.

3° **Lobe occipital**. — Ce lobe est représenté à la face interne de l'hémisphère par trois lobules qui sont de haut en bas, le *cunéus* (C), le *lobule*

Lobe occipital.

lingual (Lg) et le *lobule fusiforme* (Fus). Le *lobule lingual* est séparé du cunéus par la scissure calcarine (K), et du lobule fusiforme par la scissure collatérale (ot); le *cunéus* est limité en avant par la scissure pariéto-occipitale (po), et le *lobule fusiforme* est limité en dehors par le troisième sillon temporal (t_3) et l'incisure pré-occipitale (ipo). Le *cunéus* et le *lobule lingual* appartiennent exclusivement au lobe occipital, le *lobule fusiforme* appartient à la fois au lobe occipital et au lobe temporal, il est le seul qui mérite à juste titre le nom de *circonvolution occipito-temporale*.

1° **Cunéus** (C). — Synonymie : *Cuneus, Zwickel* (Burdach, Henle). — *Lobule occipital* (Gratiolet). — *Internal occipital lobule* (Huxley). — *Lobe triangulaire* (Broca). — *Occipital lobule* (Turner). — *Lobulus medialis posterior* (Pansch). — *Aussere obere Hinterhauptswindung* (Bischoff). — *Erste obere Hinterhauptlappenwindung; Gyrus occipitalis primus* (R. Wagner). — *Oberer Zwischenscheitelbeinlappen* (Huschke). — Notation : D'après Broca (O_6), d'après Ecker (Oz); d'après Charcot (C).

Cunéus.

Ce petit lobule, triangulaire et conique, est compris dans l'angle, que limite l'intersection de la scissure perpendiculaire interne (po) et de la scissure calcarine (K). Il représente la face interne de la *première circonvolution occipitale* (O_1), au même titre que le *précunéus* et la *circonvolution frontale interne* représentent la face interne des circonvolutions pariétale supérieure et première frontale. La surface du *cunéus* est irrégulièrement divisée par un petit nombre de sillons superficiels, dont l'un, un peu plus profond, le *sillon du cunéus* (c) (fig. 179, 180, 181, 182), affecte, en général, une direction antéro-postérieure. Par sa base, le *cunéus* concourt à limiter le bord hémisphérique supérieur, son sommet est relié au *lobe limbique* (L_1) par le *pli cunéo-limbique* (πcl), sa face antérieure profonde forme la lèvre postérieure de la scissure pariéto-occipitale; elle est reliée au *précunéus* par le *pli de passage pariéto-occipital interne* et *supérieur* de Gratiolet (πpoi) (fig. 182). Sa face inférieure, profonde également, forme la lèvre supérieure de la scissure calcarine; elle est reliée au *lobule lingual* par les *plis anastomotiques cunéo-linguaux* (πclg) (fig. 175, 176, 181, 182)

Sillon du cunéus.

Plis de passage et plis anastomotiques du cuneus.

2° **Lobule lingual** (Lg). — Synonymie : *Gyrus occipito-temporalis medialis* (Pansch Ecker). — *Lobulus lingualis Zungenläppchen* (Huschke). — *Untere innere Hinterhauptwindungsgruppe* (Bischoff). — *Cinquième circonvolution occipitale* (Broca). — *Seconde circonvolution temporo-occipitale* (Charcot, Pozzi). — Notation : d'après Broca (O_5); d'après Ecker (T_5); d'après Charcot (TO_2).

Lobule lingual.

Le *lobule lingual*, situé à cheval sur la face interne et la face inférieure de l'hémisphère, se présente sous la forme d'une languette, large en arrière, étroite en avant, comprise entre la scissure calcarine (K) qui la sépare du *cunéus* (C), et la partie postérieure ou occipitale de la scissure collatérale (ot) qui la sépare du *lobule fusiforme* (Fus). Elle s'étend d'arrière en avant, du pôle occipital, où elle représente la face interne des deuxième et troisième circonvolutions occipitales, jusqu'au-dessous du bourrelet du corps calleux, où elle se rétrécit considérablement, et s'anastomose avec

la *circonvolution* de l'*hippocompe* (HL_2), par l'intermédiaire du *pli de passage rétro-limbique* (π rl) de Broca, pli le plus souvent superficiel (fig. 176, 179, 180, 181, 182). Le lobule lingual présente un sillon constant, le *sillon du lobe lingual* (lg), à direction antéro-postérieure, et plus ou moins sinueux. Ce sillon occupe le sinus de l'angle obtus, que forme la face interne de l'hémisphère avec la face inférieure. Profond en arrière, où il commence, soit par un éperon simple (fig. 179, 180) ou double (fig. 181), soit par

Sillon du lobule lingual.

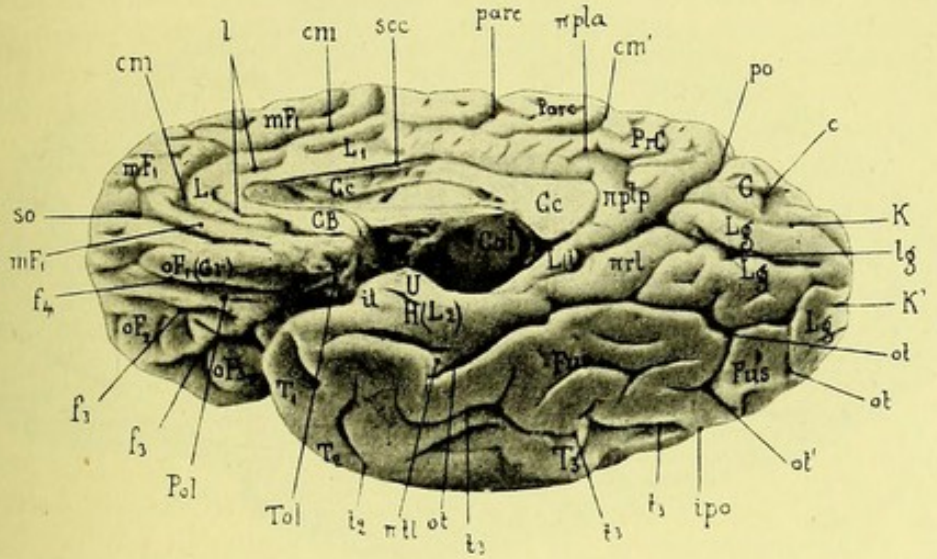

FIG. 179. — Face inféro-interne de l'hémisphère droit. (D'après la photographie d'une pièce durcie dans le bichromate.)

C, cunéus. — *c*, sillon du cunéus. — *Cal*, calotte ou étage supérieur du pédoncule. — *Cc*, corps calleux. — *CB*, carrefour olfactif de Broca. — *cm*, sillon calloso-marginal. — *cm'*, partie verticale du sillon calloso-marginal. — f_3, troisième sillon frontal. — f_4, sillon olfactif. — *Fus*, lobule fusiforme. — $H(L_2)$, circonvolution de l'hippocampe ou deuxième circonvolution limbique. — *ipo*, incisure pré-occipitale de Schwalbe. — *it*, incisure temporale. — *K*, scissure calcarine. — *K'*, incisure supérieure de la scissure calcarine. — *l*, sillon intra-limbique — L_1, circonvolution du lobe limbique. — *L(i)*, isthme du lobe limbique. — *Lg*, lobule lingual. — *lg*, sillon du lobule lingual. — mF_1, circonvolution frontale interne. — oF_2, partie orbitaire de la deuxième circonvolution frontale. — oF_3, partie orbitaire de la troisième circonvolution frontale. — $oF_1(Gr)$, partie orbitaire de la première circonvolution frontale (gyrus supra-marginalis). — *ol*, sillon collatéral. — *ol'*, incision du sillon collatéral. — *P*, étage inférieur du pédoncule. — *Parc*, lobule paracentral. — *parc*, sillon du lobule para-central. — *Pol*, pôle olfactif. — *PrC*, précunéus. — πpla, pli pariéto-limbique antérieur. — πplp, pli pariéto-limbique postérieur. — πrl, pli rétro-limbique. — πtl, pli temporo-limbique. — *scc*, sinus du corps calleux. — *so*, sillon sus-orbitaire. — T_1, T_2, T_3, première, deuxième et troisième circonvolutions temporales. — t_2, t_3, deuxième et troisième sillons temporaux. — *Tol*, tubercule olfactif. — *U*, circonvolution du crochet.

une incisure étoilée (fig. 182), qui peut communiquer avec la partie postérieure de la scissure collatérale, le *sillon du lobule lingual* se porte en bas et en avant, décrit des sinuosités parallèles à celles de la scissure calcarine, et se branche sur la scissure collatérale, immédiatement au-dessous du *pli rétro-limbique* de Broca (π rl) (fig. 179, 180). Il dédouble quelquefois ce pli (fig. 183), et le lobule lingual se trouve alors rattaché au lobe limbique par *deux plis de passage rétro-limbiques*, dont le supérieur est en général superficiel, et l'inférieur profond (fig. 181, 182).

Pli lingual supérieur.

Le *sillon du lobule lingual* (lg) divise le lobule de même nom en deux circonvolutions, l'une *supérieure*, l'autre *inférieure*. Le pli *lingual supérieur*, sinueux, mince et étroit, forme la lèvre inférieure de la scissure calcarine, et de la branche commune à cette dernière et à la scissure pariéto-occipitale (K + po). Il se continue en avant, avec la deuxième circonvolution limbique,

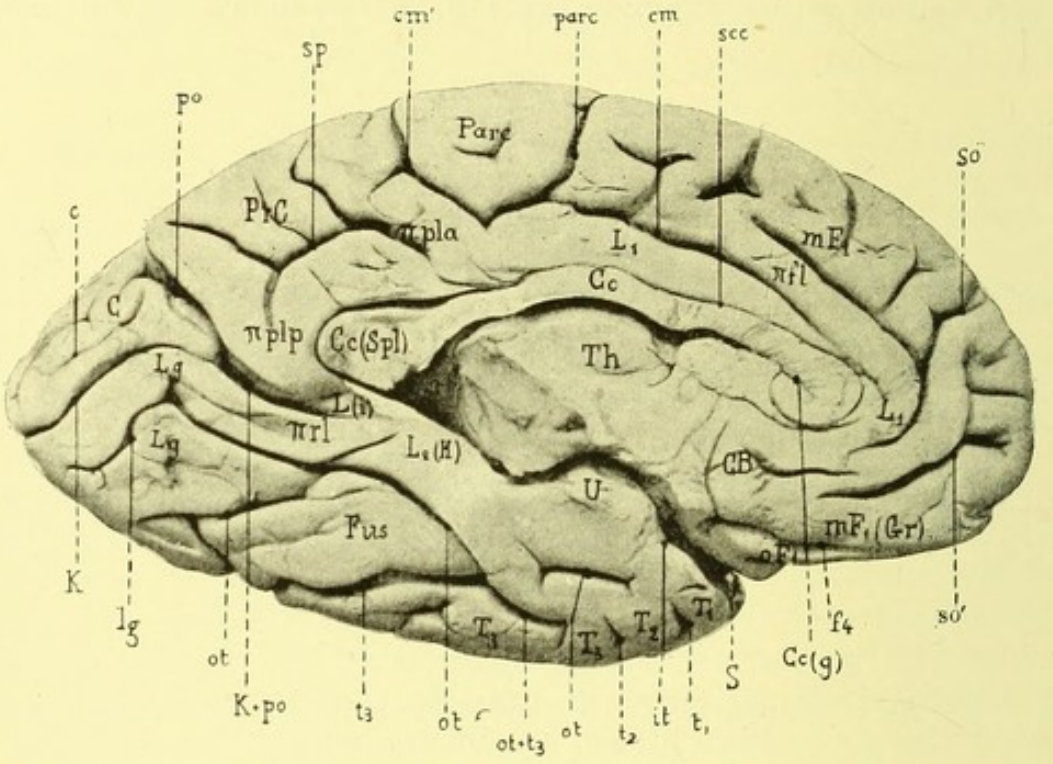

Fig. 180. — Face interne de l'hémisphère gauche. (D'après la photographie d'une pièce durcie dans l'alcool.)

C, cunéus. — *c*, sillon du cunéus. — *CB*, carrefour olfactif de Broca. — *Cc*, tronc du corps calleux. — *Cc(g)*, genou du corps calleux. — *Cc(Spl)*, bourrelet du corps calleux (Splénium). *cm*, sillon calloso-marginal. — *cm'*, branche verticale du sillon calloso-marginal. — f_4, sillon olfactif. — *Fus*, lobule fusiforme. — $H(L_2)$, circonvolution de l'hippocampe ou deuxième circonvolution limbique. — *it*, incisure temporale. — *K*, scissure calcarine. — *K + po*, branche commune aux scissures calcarine et pariéto-occipitale. — L_1, première circonvolution du lobe limbique ou gyrus fornicatus. — *L(i)*, isthme du lobe limbique. — *Lg*, lobule lingual. — *lg*, sillon du lobule lingual. — mF_1, face interne de la première circonvolution frontale. — mF_1 (Gr), face interne du gyrus rectus. — oF_1, partie orbitaire de la première circonvolution frontale. — *ot*, sillon collatéral. — $ot+t_3$, union du sillon collatéral et du troisième sillon temporal. — *Parc*, lobule paracentral. — *parc*, sillon du lobule paracentral. — *PrC*, précunéus. — *po*, scissure pariéto-occiptiale ou perpendiculaire interne. — *πfl*, pli fronto-limbique. — *πpla*, *πplp*, plis pariéto-limbiques antérieur et postérieur. — *πrl*, pli rétro-limbique. — *S*, scissure de Sylvius. — *scc*, sinus du corps calleux. — *so*, sillon sus-orbitaire. — *so'* incisure sus-orbitaire inférieure. — *sp*, scissure sous-pariétale. — T_1, T_2, T_3, première, deuxième et troisième circonvolutions temporales. — t_3, troisième sillon temporal. — *Th*, thalamus (couche optique). *U*, circonvolution du crochet.

ou *circonvolution de l'hippocampe* (L_2 [H]), par l'intermédiaire du *pli de passage rétro-limbique* superficiel (πrl). En arrière il embrasse l'éperon inférieur de la scissure calcarine, pour se continuer à la face externe de l'hémisphère, avec les deuxième et troisième circonvolutions occipitales (O_2, O_3), par l'intermédiaire du *gyrus descendens* d'Ecker (D) (fig. 174, 175, 176).

Le *pli lingual inférieur* forme une petite masse lobulée, à grand axe antéro-postérieur, entaillée plus ou moins profondément par une incisure de la scissure collatérale (ot); en arrière, il contourne l'extrémité postérieure de cette scissure, et se continue en dehors avec la troisième circonvolution occipitale (O_3), en avant avec le *lobule fusiforme* (Fus), auquel il est uni quelquefois par un ou deux plis de passage (fig. 151, 174).

Pli lingual inférieur.

Lobule fusiforme (Fus). — Synonymie. — *Lobulus fusiformis. Spindelförmiges Läppchen* (Huschke). — *Gyrus occipito-temporalis lateralis* (Pansch, Ecker). — *Unterer ausserer Hinterhauptwindungszug* (Bischoff). — *Quatrième circonvolution occipitale* (Broca). — *Première circonvolution temporo-occipitale* (Charcot, Pozzi). — Notation : D'après Broca (O_4); d'après Ecker (T_4)); d'après Charcot (TO_1).

Mince en avant et en arrière, épaisse à sa partie moyenne, limitée en dedans par la scissure collatérale (ot), en dehors par le troisième sillon temporal (t_3), cette circonvolution mérite véritablement par sa forme le nom de *lobule fusiforme*, et par sa situation, celui de *circonvolution occipito-temporale*.

Lobule fusiforme.

Elle constitue la seule circonvolution qui appartienne à la fois au lobe temporal et au lobe occipital. Le *lobule lingual* (Lg), que quelques auteurs réunissent à la circonvolution de l'hippocampe, et qu'ils décrivent sous le nom de deuxième circonvolution occipito-temporale, mérite d'être scindé; le lobule lingual forme, en effet, comme nous venons de le voir, un petit lobule bien délimité, qui appartient exclusivement au lobe occipital, tandis que la circonvolution de l'hippocampe ne peut être distraite du lobe limbique de Broca.

Le lobule fusiforme mérite seul le nom de circonvolution occipito-temporale.

Le *lobule fusiforme* (Fus) est fréquemment dédoublé par des incisures superficielles; en arrière, il n'atteint pas le pôle occipital, mais contourne en général l'extrémité postérieure de la scissure collatérale, pour s'unir à la troisième circonvolution occipitale (O_3) (fig. 176, 179, 180, 182); en avant, il n'atteint pas l'extrémité antérieure du lobe temporal, dont il est séparé par une distance de deux à trois centimètres (fig. 179, 180). Le lobule fusiforme entre toutefois dans la constitution de la face inférieure du pôle sphénoïdal, et s'unit à ce niveau avec la deuxième et avec la première circonvolution temporale (T_2, T_1).

La profonde scissure collatérale limite le lobule fusiforme en dedans; elle le sépare du lobule lingual en arrière, et de la circonvolution de l'hippocampe en avant. La scissure collatérale est souvent interrompue dans cette région par un pli de passage, le *pli temporo-limbique* de Broca (π tl) (fig. 175, 178, 179, 182), qui relie le lobule fusiforme à la circonvolution de l'hippocampe.

En dehors, le *lobule fusiforme* s'unit, par de nombreux plis anastomotiques, à la troisième circonvolution temporale (T_3), dont il est séparé par un sillon superficiel, fréquemment interrompu, le *troisième sillon temporal* (t_3) (fig. 152). C'est sur ce sillon que se branche, en général, lorsqu'elle

existe, l'*incisure pré-occipitale* de Meynert, incisure qui délimite le lobe occipital d'avec le lobe temporal (fig. 175, 176, 180).

Lobe limbique de Broca.

4° **Grand lobe limbique de Broca. Rhinencephalon de Turner.** — Broca a décrit en 1878, sous le nom de *grand lobe limbique*, la grande circonvolution arquée, d'une extrême importance en anatomie comparée, qui entoure à la face inféro-interne de l'hémisphère le corps calleux et le pédoncule cérébral, et qui se continue en avant avec le lobe olfactif.

Le lobe limbique se compose de deux arcs.

Désigné par Gerdy (1838) sous le nom de *circonvolution annulaire*, par Foville (1839) sous celui de *circonvolution de l'ourlet* et par Schwalbe sous celui de *lobe falciforme*, le *grand lobe limbique* de Broca (L) se compose de deux arcs, l'un supérieur, l'autre inférieur, réunis en avant par le lobe olfactif. L'*arc supérieur* ou *fronto-pariétal* (L_1) longe dans toute son étendue la face convexe du corps calleux, et porte le nom de *circonvolution du corps calleux* ou *gyrus fornicatus;* l'*arc inférieur* ou *sphéno-occipital* contourne le pédoncule cérébral et constitue la *circonvolution de l'hippocampe* (L_2 [H]). En avant, l'anneau est complété par le *lobe olfactif* dont les « racines » *externe* et *interne* contournent l'espace perforé antérieur et se jettent, l'interne sur la circonvolution du corps calleux, l'externe sur celle de l'hippocampe.

Les « racines » olfactives complètent l'anneau en avant.

Limites du lobe limbique.

Limité en dehors par la *scissure limbique*, — décomposée chez l'homme en *scissure calloso-marginale* (cm), *scissure sous-pariétale* (sp), *branche commune aux scissures calcarine* et *pariéto-occipitale* (K + po), et *scissure collatérale* (ot) (fig. 151, 181, 182), — le grand lobe limbique de Broca est limité en dedans par la *rainure du corps calleux* (scc_2) ou *sinus* et par le *sillon de l'hippocampe* (h). Ces deux sillons séparent le lobe limbique d'une petite circonvolution avortée, connue sous le nom de *corps godronné* (Cg), et que l'on trouve à tort décrite dans tous les traités d'anatomie, soit comme partie constituante du prolongement sphénoïdal du ventricule latéral, soit à propos des parties constituantes du seuil ou limen de l'hémisphère.

Le *corps godronné* (Cg), ou *fascia dentata*, fait partie d'une *véritable circonvolution annulaire*, la *circonvolution godronnée* (Mathias Duval), dont l'étude rentre dans celle des circonvolutions cérébrales, et en particulier dans celle du lobe limbique de Broca. Elle constitue en effet, en dedans du grand lobe limbique de Broca, une petite circonvolution avortée, irrégulièrement développée, laquelle représente le *véritable bord d'arrêt de l'écorce cérébrale.*

Dans l'étude du grand lobe limbique de Broca nous comprenons donc :

Parties constituantes du grand lobe limbique.

1° La *circonvolution du corps calleux* ou *première circonvolution limbique* (L_1).

2° La *circonvolution de l'hippocampe* ou *deuxième circonvolution limbique* (L_2 [H]).

3° Le *sillon de l'hippocampe* (h) et le *sinus du corps calleux* (scc).

4° La *circonvolution godronnée* ou *circonvolution intra-limbique* (Cg).

5° Le *lobe olfactif* (Lol).

Première circonvolution limbique (L_1). — Synonymie : — *Bogenwulst, aeusseres Gewolbe, Fornix peripheric us* (Arnold). — *Circonvolution de l'ourlet* (Foville). — *Zwinge, cingula, gyrus cinguli* (Burdach, Pansch). — *Circonvolution du corps calleux* (Broca). — *Gyrus fornicatus* (Ecker). — *Circonvolution of corpus callosum* (Turner). — *Circonvolution crêtée, processo enteroideo cristato* (Rolando). — *Pli du corps calleux, grand pli commissural interne* (Pozzi). — *Callosal gyrus* (Huxley). — *Deuxième circonvolution frontale interne* (Charcot). — Notation : D'après Ecker (Gf); d'après Broca (ccc'); d'après Charcot (F_2).

Première circonvolution limbique.

Mince à son origine au-dessous du *genou du corps calleux* (Cc[g]), où elle se confond avec le *carrefour olfactif de Broca* (CB) (fig. 177, 180, 181, 182), la *première circonvolution limbique* (L_1), ou *circonvolution du corps calleux*, augmente de largeur à mesure qu'elle se porte en haut et en arrière et qu'elle contourne le genou et le tronc du corps calleux. Au niveau du *genou* du corps calleux elle présente en général un repli saillant, une *crête* ou un *ourlet*, qui sert de pied d'insertion au *pli de passage fronto-limbique* (π fl [fig. 180); elle présente en outre, au niveau de la partie postérieure du tronc du corps calleux, trois crêtes ou ourlets semblables; le premier correspond au *lobule paracentral*, ou *ovalaire* (Parc), les deux autres au *précunéus* (PrC). Ces derniers servent de pied d'insertion aux *plis de passage pariéto-limbiques* (πpla, πplp), dont l'antérieur peut être profond et dont le postérieur est en général superficiel. Ces replis, ces crêtes ou ourlets, ont valu à cette circonvolution le nom de *circonvolution crêtée* (Rolando), et de *circonvolution de l'ourlet* (Foville). En arrière et au-dessous du *bourrelet* du *corps calleux* (Cc[Spl]), la première circonvolution limbique est profondément entaillée par la *branche commune aux scissures calcarine et pariéto-occipitale* (K + po); elle s'amincit considérablement à ce niveau pour former l'*isthme du lobe limbique* ou *isthme antécalcarinien* (L[i]). Cet isthme, qui relie la première circonvolution limbique à la circonvolution de l'hippocampe ou *deuxième circonvolution limbique* (H), est constant, mais peut occuper une situation profonde (fig. 179, 151). Il faut dans ce cas, pour l'apercevoir, écarter les lèvres de la scissure calcarine (K) et l'on se convainc ainsi facilement qu'il sépare la scissure calcarine du sillon de l'hippocampe (h).

Ses crêtes ou ourlets.

La première circonvolution limbique est remarquable, comme du reste tout le lobe limbique, par sa surface lisse et les rares incisures superficielles qui la sillonnent; elle est quelquefois dédoublée dans sa partie frontale, par un sillon parallèle au sillon calloso-marginal, désigné par Manouvrier sous le nom de *sillon intra-limbique* (l) (fig. 181). Les incisures occupent en général les ourlets *sous-ovalaires* et *sous-pariétaux;* elles sont le plus souvent isolées, mais s'abouchent quelquefois dans la rainure ou le sinus du corps calleux (scc). L'incisure de l'ourlet sous-pariétal postérieur est en général la plus profonde, et limite souvent en avant le pli de passage pariéto-limbique postérieur (π plp) (fig. 182).

Sillon intra-limbique.

Isthme du lobe limbique.

L'*isthme du lobe limbique* (L [i]), connu sous les noms d'*isthme du gyrus fornicatus*, d'*isthme antécalcarinien*, mesure à peine un demi-centimètre d'épaisseur d'avant en arrière; situé en arrière du bourrelet du corps cal-

leux il relie la première circonvolution limbique à la deuxième, et reçoit deux plis de passage importants, l'un profond, le *pli cunéo-limbique* (πcl), l'autre superficiel le plus souvent, le *pli rétro-limbique* ou *occipito-hippocampique* (πrl) de Broca, qui relie le lobe limbique au lobule lingual.

Pli cunéo-limbique.

Pli rétro-limbique

2° Deuxième circonvolution limbique ($L_2[H]$). Synonymie : — *Gyrus hippocampi* (Burdach). — *Subiculum cornu Ammonis* (Burdach). — *Circonvolution temporale interne supérieure* (Bischoff). — *Portion du gyrus occipito-temporalis medius (lobule lingual)* (Pansch). — *Pli uniforme ou temporal moyen interne* et *lobule de l'hippocampe* (Gratiolet). — *Cinquième circonvolution temporale* (Broca). — *Circonvolution temporo-occipital interne; Première circonvolution temporo-occipitale* (Charcot). — *Uncinate gyrus, gyrus uncinatus* (Huxley, Ecker). — *Uncus gyri fornicati* (Ecker). — *Circonvolution à crochet* (Vicq-d'Azyr). — Notation : D'après Ecker (H), (U); d'après Broca (T_5); d'après Charcot (TO_2).

Deuxième circonvolution limbique ou circonvolution de l'hippocampe.

La *deuxième circonvolution limbique* ou *circonvolution de l'hippocampe* ($L_2[H]$), fait suite en arrière à l'isthme antécalcarinien (fig. 181, 182). Elle naît par une extrémité épaissie qui s'enfonce au-dessous du bourrelet du corps calleux, puis se porte en bas et en avant jusqu'à la base du cerveau, et embrasse le pédoncule cérébral (P).

Arrivée à la base du cerveau, et en particulier au niveau de l'espace perforé antérieur, la circonvolution de l'hippocampe se renfle et s'épaissit pour former le *lobule de l'hippocampe*, puis se recourbe brusquement en arrière, pour embrasser l'extrémité antérieure du sillon de l'hippocampe et former le *crochet*, encore connu sous le nom de *uncus*, *pli uniforme*, *gyrus uncinatus* (U). L'extrémité postérieure du crochet adhère au pilier postérieur du trigone, et donne insertion en dedans au *velum terminale* d'Aeby (vt), (fig. 177) lamelle grise qui ferme l'extrémité antérieure du prolongement sphénoïdal du ventricule latéral. La circonvolution du crochet (U) sert en effet de limite antéro-inférieure à l'extrémité antérieure de ce prolongement.

Circonvolution du crochet.

Ses limites.

La deuxième circonvolution limbique ($L_2[H]$) est limitée en dehors par la scissure collatérale (ot), qui la sépare du lobule fusiforme (Fus), auquel elle est reliée quelquefois en avant par un pli de passage superficiel, le *pli de passage temporo-limbique* (πtl de Broca) (fig. 180, 182, 176, 175, 152). Le pôle temporal déborde en avant le crochet de l'hippocampe, auquel il est toujours uni par un pli de passage constant, plus ou moins profondément entaillé par l'*incisure temporale* de Schwalbe (it) ou *sillon préuncique* de Brissaud.

En *dedans*, la deuxième circonvolution limbique forme la lèvre inférieure d'une anfractuosité profonde, totale, et primitive par excellence, le *sillon de l'hippocampe* (h), vestige chez l'adulte de la scissure ammonique du fœtus. Ce sillon déprime fortement la paroi interne du prolongement sphénoïdal du ventricule latéral, et produit la saillie de la *corne d'Ammon*. Celle-ci repose donc sur la circonvolution de l'hippocampe, et ce rapport a valu à cette dernière le nom de *lit* ou de *subiculum de la corne d'Ammon*.

Subiculum de la corne d'Ammon.

Lorsque, sur un cerveau frais, on écarte les lèvres du sillon de l'hippocampe et que l'on relève le bourrelet du corps calleux (fig. 177, 181, 182,)

on se rend facilement compte et de la profondeur du *sillon de l'hippocampe*, et de la grande largeur de la face profonde de la deuxième circonvolution

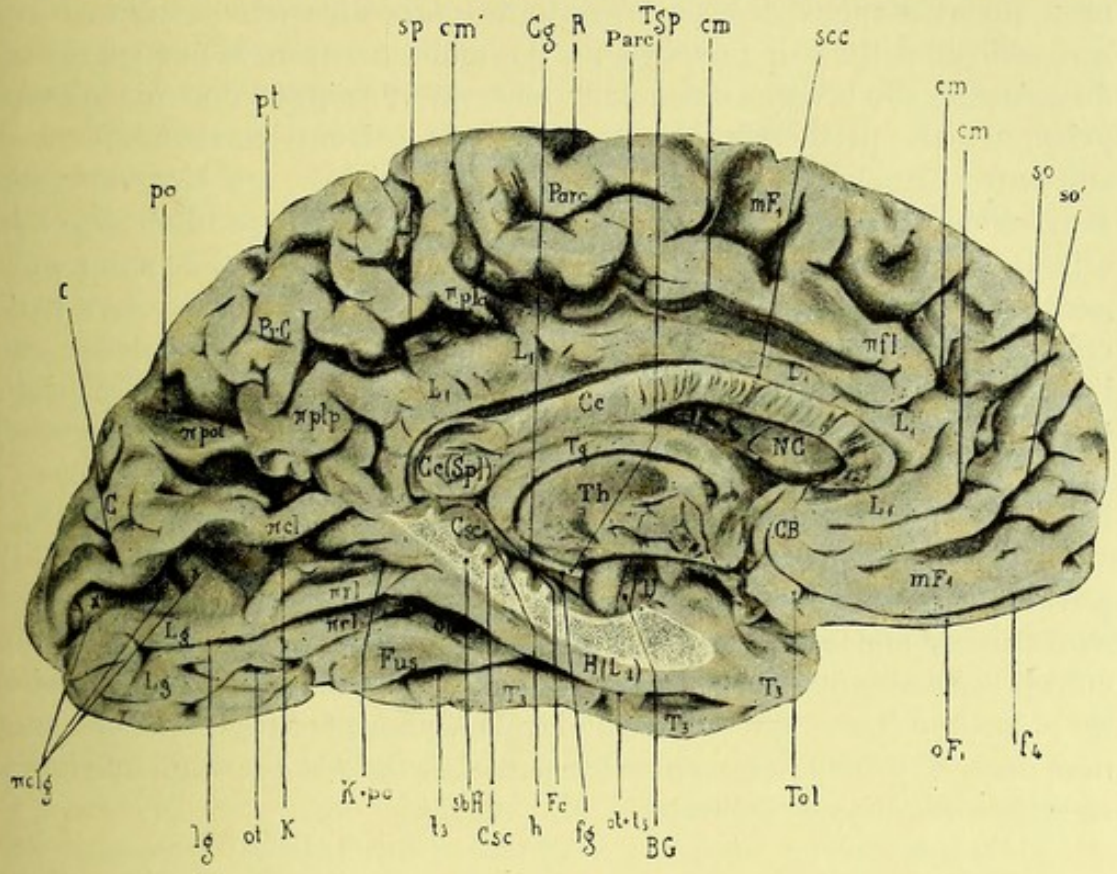

FIG. 181. — Face interne de l'hémisphère gauche. Plis limbiques et cunéo-lingaux. Circonvolutions sous-calleuses. (D'après la photographie d'une pièce fraîche.)

BG, bandelette de Giacomini. — *C*, cunéus. — *c*, sillon du cunéus. — *CB*, carrefour olfactif de Broca. — *Cc*, corps calleux; *Cc*(*Spl*), son bourrelet. — *Cg*, circonvolution godronnée. — *cm*, sillon calloso-marginal; *cm'*, sa partie verticale. — *Csc*, circonvolutions sous-calleuses. — f_4, sillon olfactif. — *Fc*, fasciola cinerea. — *fg*, sillon fimbrio-godronné. — *Fus*, lobule fusiforme. — *H*(L_2), circonvolution de l'hippocampe ou deuxième circonvolution limbique. — *h*, sillon de l'hippocampe. — *K*, scissure calcarine. — *K*+*po*, branche commune aux scissures calcarine et pariéto-occipitale. — L_1, première circonvolution limbique. — *Lg*, lobule lingual. — *lg*, sillon du lobule lingual. — mF_1, face interne de la première circonvolution frontale. — *NC*, noyau caudé. — oF_1, partie orbitaire de la première circonvolution frontale. — *ot*, scissure collatérale. — *ot*+t_3, segment commun à la scissure collatérale et au troisième sillon temporal. — *Parc*, lobule paracentral. — *parc*, sillon paracentral. — *po*, scissure pariéto-occipitale. — *pt*, sillon pariétal transverse. — *πcl*, pli cunéo-limbique. — *πclg*, pli cunéo-lingual. — *πfl*, pli fronto-limbique. — *πpla*, pli pariéto-limbique antérieur. — *πplp*, pli pariéto-limbique postérieur. — *πpoi*, pli de passage pariéto-occipital interne. — *πrl*, *πrl'*, plis rétro-limbiques. — *R*, scissure de Rolando. — *sbH*, substance blanche de la circonvolution de l'hippocampe. — *scc*, sinus du corps calleux. — *so*, *so'*, sillons sus-orbitaires. — *sp*, scissure sous-pariétale. — T_3, troisième circonvolution temporale. — t_3, troisième sillon temporal. — *Tg*, corps du trigone. — *Tgp*, pilier postérieur du trigone. — *Th*, thalamus. — *Tol*, tubercule olfactif. — *U*, circonvolution du crochet. — *x*, *x'*, *x''*, trois plis cunéo-linguaux profonds situés dans la profondeur de la scissure calcarine.

Circonvolutions sous-calleuses.

limbique. Sur des cerveaux riches en circonvolutions, cette face profonde présente en général, au-dessous du bourrelet du corps calleux (fig. 181, 182) (Cc[Spl]), deux ou trois petites saillies correspondant à autant de petites circonvolutions, désignées par Zuckerkandl sous le nom de *circonvolutions sous-calleuses*, de *circonvolutions calleuses inférieures* (Csc) (fig. 181, 182).

Lorsqu'on enlève, à l'aide des ciseaux ou du scalpel, la partie superficielle de la circonvolution de l'hippocampe, on voit en général très nettement, chez quelques sujets, les circonvolutions sous-calleuses se continuer avec une série de petites circonvolutions, qui toutes occupent la partie profonde du *subiculum* de la corne d'Ammon ; elles sont formées d'une mince écorce grise et d'une partie blanche centrale, et reçoivent les radiations de la substance blanche du subiculum (fig. 181, 182) (sbH). Les circonvolutions sous-calleuses, mentionnées déjà par Vicq-d'Azyr, puis par Retzius, et décrites plus récemment par Mathias Duval, Zuckerkandl et Giacomini, prennent un très grand développement dans la série des mammifères, en particulier chez les solipèdes et les ruminants. Elles font souvent défaut chez l'homme, n'existent pas en général sur les cerveaux dont les circonvolutions sont peu incisées, et se réduisent alors à un simple épaississement du point d'origine de la deuxième circonvolution limbique au-dessous du bourrelet du corps calleux.

Substance blanche réticulée d'Arnold.

La surface extérieure de la circonvolution de l'hippocampe ne présente pas la coloration grise propre aux circonvolutions en général. Elle est recouverte par une couche assez épaisse de substance blanche d'aspect réticulé, la *substance blanche réticulée d'Arnold*, ou *lame médullaire superficielle du subiculum* (Lms), qui est due au développement considérable, que prennent dans cette région les fibres tangentielles de l'écorce cérébrale (voyez structure de l'écorce cérébrale).

3° **Sillon de l'hippocampe** (h). — Synonymie : — *Dentate sulcus* (Huxley). — *Fissura horizontalis, fissura posterior sive occipito-horizontalis* (R. Wagner). — *Partie antérieure de la scissure des hippocampes* (Gratiolet). — *Fissura hippocampi* (Bischoff, Ecker). — Notation : D'après Ecker (h).

Sinus du corps calleux (scc.) — Synonymie : — *Sinus du corps calleux* (Vesale). — *Ventricule du corps calleux* (Sabatier). — *Rainure du corps calleux* (Broca).

Sillon de l'hippocampe.

Le *sillon de l'hippocampe* (h), vestige de la partie inférieure de la scissure ammonique du fœtus, fait suite au *sinus* ou à la *rainure* du *corps calleux* (scc).

Très profond à sa partie antérieure, où il déprime fortement la paroi ventriculaire en formant la saillie de la corne d'Ammon, le *sillon de l'hippocampe* présente en général à ce niveau, deux à trois ou quatre incisures qui forment dans la cavité ventriculaire les *digitations de la corne d'Ammon* (dg CA) (fig. 204). Compris à son origine entre la *circonvolution du crochet* (U) et le *subiculum de la corne d'Ammon* (L_2[H]), le *sillon de l'hippocampe* se dirige en haut et en arrière, limite la face profonde du subiculum et des *circonvolutions sous-calleuses* (Csc) qu'il sépare de la *circonvolution godronnée* (Cg) et devient de moins en moins profond. Dans tout son trajet, il donne de nombreuses incisures très rapprochées, qui entaillent plus ou moins irrégulièrement la circonvolution godronnée, et donnent à cette dernière l'aspect bosselé particulier qui lui a valu son nom.

Arrivé au niveau du bourrelet du corps calleux, le sillon de l'hippo-

campe (h) sépare les circonvolutions sous-calleuses et l'isthme du lobe limbique du *fasciola cinerea* (Fc) (fig. 171, 181, 182), puis se continue insensiblement avec le *sinus du corps calleux* (scc) ou *ventricule du corps calleux* (Sabatier). Le *sinus du corps calleux* (scc) longe le tronc du corps calleux, en contourne le genou et le bec, et se continue à la face inférieure du cerveau avec l'*incisure prima* (ip) de His. Il loge l'artère cérébrale antérieure, et sépare la face profonde de la première circonvolution limbique, de la face supérieure du corps calleux, des *nerfs de Lancisi* (NL) et du *tænia tecta* (tec). (Voy. *Coupes vertico-transversales micro et macroscopiques*).

Sinus du corps calleux.

4° **Circonvolution godronnée** (Cg). — Synonymie : — *Gyrus dentatus* (Huxley). — *Circonvolution godronnée* (Mathias Duval). — *Fascia dentata* (Tarin). — *Corps godronné corps denté* (Vicq d'Azyr, Gratiolet). — *Gyrus dentatus sive fascia dentata* (Ecker).

La *circonvolution godronnée* (Cg) représente une petite circonvolution avortée, qui occupe le fond du sillon de l'hippocampe (h) et forme à la face inféro-interne de l'hémisphère le véritable bord d'arrêt de l'écorce cérébrale. Cachée profondément dans le sillon de l'hippocampe, la circonvolution godronnée ne devient apparente que lorsqu'on abaisse la circonvolution de l'hippocampe (L_2[H]), et lorsqu'on relève le bord libre du pilier postérieur du trigone (Tgp) qui la recouvre. Elle apparaît alors sous la forme d'un cordon grisâtre, qui suit exactement la courbure du *subiculum*, et dont la face interne ou libre présente quinze à vingt incisures verticales, qui fragmentent sa masse en autant de petites saillies ou bosselures.

Circonvolution godronnée.

La *circonvolution godronnée* naît en avant, au niveau du *velum terminale* d'Aeby (vt) (fig. 177), sous la forme d'une mince et petite bandelette lisse, d'aspect gélatineux et de couleur cendrée, décrite par Giacomini en 1883, et désignée généralement sous le nom de *bandelette de Giacomini* (BG). De son origine au niveau du bord interne du *velum terminale*, la bandelette de Giacomini se dirige transversalement de dedans en dehors, croise la surface libre de la circonvolution du crochet (U) qu'elle contourne de haut en bas, pour s'infléchir ensuite et s'enfoncer dans la profondeur de l'extrémité antérieure du sillon de l'hippocampe (h). La circonvolution godronnée s'épaissit à ce niveau, cesse d'être lisse et unie, et présente des bosselures, des saillies et un aspect godronné caractéristique, puis se dirige en haut et en arrière, vers le bourrelet du corps calleux (Cc[Spl]); elle est recouverte par un feuillet pie-mérien, et séparée de la circonvolution de l'hippocampe, par le profond mais étroit sillon de l'hippocampe (h). En dehors, du côté du prolongement sphénoïdal du ventricule latéral, cette circonvolution est recouverte par le bord libre du pilier postérieur du trigone, désigné encore sous le nom de *fimbria*, de *corps bordant* ou *bordé*, de *corps frangé* (Fi), et qui est extra-ventriculaire comme la circonvolution godronnée (Voy. *trigone*, p. 348). Un mince sillon peu profond, sépare la circonvolution godronnée de la fimbria, ce sillon peut être désigné sous le nom de sillon *fimbrio-godronné* (fg) (fig. 182).

Son origine.

Bandelette de Giacomini.

Son trajet.

Sillon fimbrio-godronné.

La *circonvolution godronnée* (Cg) suit le pilier postérieur du trigone (Tgp) jusqu'au niveau du bourrelet du corps calleux; à ce niveau, le pilier se

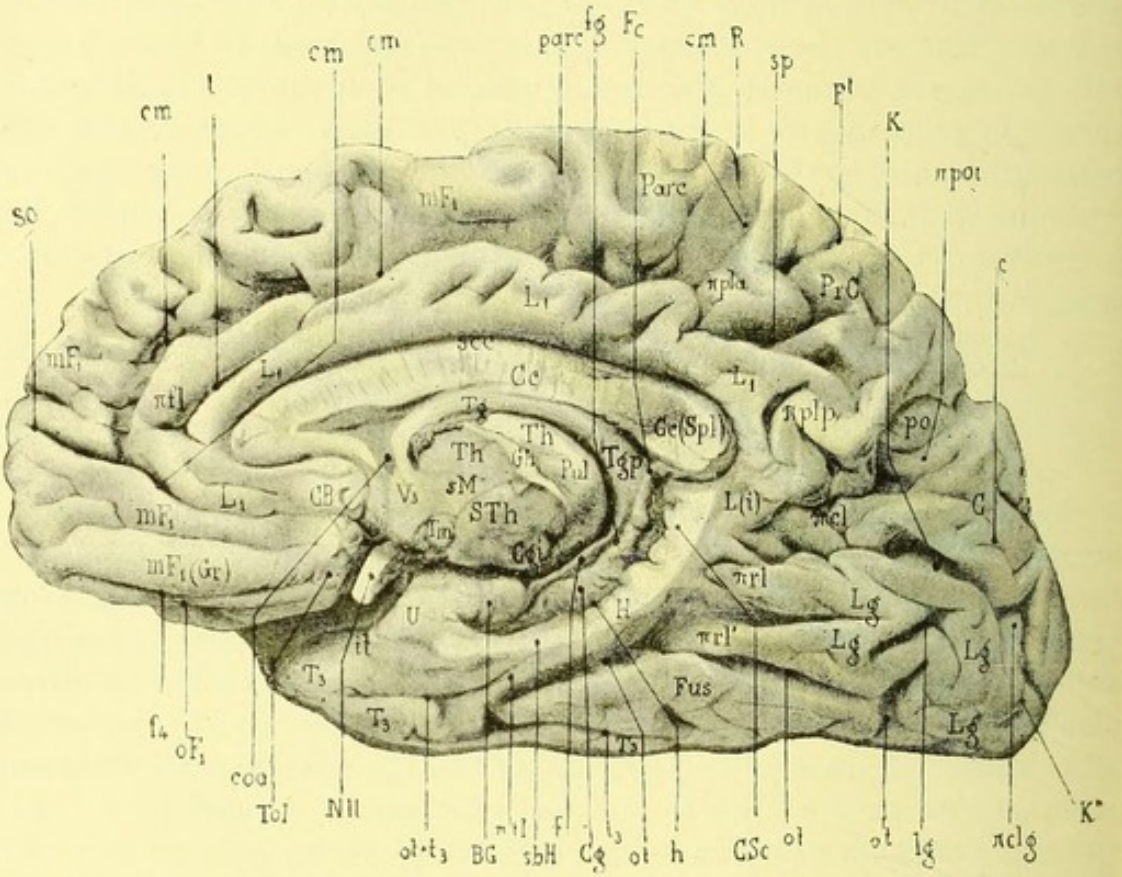

FIG. 182. — Face interne de l'hémisphère droit. (D'après la photographie d'une pièce à l'état frais.)

BG, bandelette de Giacomini. — *C*, cunéus. — *c*, sillon du cunéus. — *CB*, carrefour olfactif de Broca. — *Cc*, tronc du corps calleux. — *Cc(Spl)*, bourrelet du corps calleux (Splénium). — *Cg*, circonvolution godronnée. — *Cgi*, corps genouillé interne, — *CSc*, circonvolutions sous-calleuses. — *cm*, sillon calloso-marginal. — *coa*, commissure antérieure. — f_4, sillon olfactif. — *Fc*, fasciola cinerea. — *fg*, sillon fimbrio-godronné. — *Fi*, fimbria. — *Fus*, lobule fusiforme. — *Gh*, ganglion de l'habénula. — *H*, circonvolution de l'hippocampe ou deuxième circonvolution limbique. — *h*, sillon de l'hippocampe. — *it*, incisure temporale. — *K*, scissure calcarine. — *K''*, éperon inférieur de la scissure calcarine, — L_1, première circonvolution limbique. — *l*, sillon intra-limbique. — *L(i)*, isthme du lobe limbique. — *Lg*, lobule lingual. — *lg*, sillon du lobule lingual. — mF_1, face interne de la première circonvolution frontale. — $mF_1(Gr)$, gyrus rectus. — N_{II}, nerf optique. — oF_1, partie orbitaire de la première circonvolution frontale. — *ot*, sillon collatéral. — $ot+t_3$, union du sillon collatéral avec le troisième sillon temporal. — *Parc*, lobule paracentral. — *parc*, sillon du lobule paracentral. — *po*, scissure pariéto-occipitale. — *PrC*, précunéus. — *pl*, sillon pariétal transverse de Brissaud. — *Pul*, pulvinar. — *πcl*, pli cunéo-limbique. — *πclg*, pli cunéo-lingual. — *πfl*, pli fronto-limbique. — *πpla*, *πplp*, plis pariéto-limbiques antérieur et postérieur. — *πpoi*, pli de passage pariéto-occipital interne. — *πrl*, *πrl'*, plis rétro-limbiques. — *πtl*, pli temporo-limbique. — *R*, scissure de Rolando. — *sbH*, substance blanche de la corne d'Ammon. — *scc*, sinus du corps calleux. — *sM*, sillon de Monro. — *so*, sillon sus-orbitaire. — *sp*, sinus sous-pariétal. — *sTh*, région sous-optique. — T_3, troisième circonvolution temporale. — t_3, troisième sillon temporal. — *Tgp*, pilier postérieur du trigone. — *Th*, thalamus. — *Tm*, tubercule mamillaire. — *Tol*, tubercule olfactif. — *U*, circonvolution du crochet. — V_3, troisième ventricule.

porte en avant, et passe au-dessous du corps calleux pour former le corps du trigone et contourner la couche optique. La circonvolution godronnée, au contraire, se porte en arrière et obliquement en haut et en dedans, vers le bourrelet du corps calleux qu'elle contourne. Elle s'épaissit et change en outre d'aspect à ce niveau, devient lisse et unie, de godronnée qu'elle

était, et porte le nom de *fasciola cinerea* (Fc) (fig. 182, 149). Arrivée au niveau de la face supérieure du bourrelet du corps calleux, la circonvolution s'étale, s'amincit considérablement, et se réduit à l'état d'une mince lamelle de substance grise, qui se soude à celle du côté opposé au niveau du raphé du corps calleux, et qui recouvre à la façon d'un léger voile gris toute la face supérieure du corps calleux. Cette mince lamelle, qui souvent n'est reconnaissable qu'au microscope, et qui morphologiquement représente une véritable écorce cérébrale plus ou moins modifiée et avortée, est connue sous le nom de *voile gris* ou d'*induseum griseum*. Fasciola cinerea.

De chaque côté du raphé, et dans le fond de chaque sinus du corps calleux, l'*induseum griseum* s'épaissit; les fibres tangentielles de cette écorce cérébrale rudimentaire se développent d'une façon démesurée, et donnent naissance de chaque côté à deux *tractus blancs longitudinaux*, les uns *médians*, les autres *latéraux;* les médians portent le nom de *nerfs de Lancisi* (NL), les latéraux celui de *tænia tecta* (tec). Les *tænia tecta*, les *nerfs de Lancisi* et l'*induseum griseum*, qui représentent la partie fronto-pariétale de la circonvolution godronnée, se portent en avant, recouvrent la face superficielle du tronc du corps calleux (Cc), puis se recourbent en bas, entourent son genou (Cc[g]), et s'épaississent à ce niveau pour former la *circonvolution géniculée* de Zuckerkandl (Cgn) (fig. 178). Arrivés au niveau du bec du corps calleux (Cc[r]), ils se comportent différemment suivant les sujets; le *tænia tecta* se jette le plus souvent sur le *carrefour olfactif* (CB) de Broca, il en est de même quelquefois des *nerfs de Lancisi* (NL); le plus souvent toutefois, les *nerfs de Lancisi* s'unissent aux *pédoncules du septum lucidum* (voy. plus loin), puis se portent en dehors et en arrière, traversent en diagonale l'espace perforé antérieur pour former la *bandelette diagonale* de Broca (bd) ou *faisceau olfactif de la corne d'Ammon* de Zuckerkandl, et se terminer au niveau du bord antérieur ou adhérent de la circonvolution de l'hippocampe (H), non loin de la bandelette de Giacomini (BG). Induseum griseum.

Nerfs de Lancisi et tænia tecta.

Circonvolution géniculée.

La *circonvolution godronnée* ou *intra-limbique* (Cg) forme donc, autour du corps calleux et du pédoncule cérébral, un anneau presque complet, ouvert seulement dans un petit espace, qui correspond à peu près à l'épaisseur de la circonvolution du crochet (U). Anneau formé par la circonvolution godronnée.

La présence du mince voile gris, l'*induseum griseum*, qui tapisse la face supérieure du corps calleux, s'explique aisément par l'embryologie. Nous avons vu en effet que le développement du corps calleux est fort tardif, et que les fibres calleuses, lorsqu'elles font irruption à la face interne de l'hémisphère cérébral primitif pour s'entrecroiser et s'enchevêtrer avec celles du côté opposé, entraînent à leur surface une mince couche de l'écorce grise de la face interne des hémisphères.

Lobule olfactif (Lol). — Le *lobule olfactif*, en connexion étroite avec les circonvolutions limbiques (L_1 et L_2), représente au point de vue embryologique, comme en anatomie comparée, un véritable lobe cérébral, Lobule olfactif.

développé au dépens de la vésicule des hémisphères et creusé, dans les premiers stades du développement fœtal, d'une cavité qui communique avec celle du ventricule latéral.

His, en se basant sur l'embryologie, divise le lobule olfactif en deux parties, l'une *antérieure*, l'autre *postérieure*. La partie antérieure ou le *lobe olfactif antérieur* (Lola), comprend le *bulbe* (Bol), le *pédoncule* (Pol), le *trigone* (Tol) et le *carrefour olfactifs* de Broca (CB). La partie postérieure ou *lobe olfactif postérieur* (Lolp), comprend l'*espace quadrilatère* de Foville (Epa) et la *bandelette diagonale* de Broca (bd).

Le sillon *primaire* de His sépare le lobule olfactif en lobes antérieur et postérieur.

Le *lobe olfactif antérieur* (Lola) est séparé du postérieur par un sillon transversal, le *sillon primaire* ou *fissura prima* de His (fp). Situé en arrière du tubercule olfactif, le sillon primaire entaille plus ou moins la face interne de l'hémisphère, et correspond au bord d'arrêt des circonvolutions de la face orbitaire du lobe frontal. Le lobe olfactif antérieur aussi bien que le postérieur sont situés à la face inférieure de l'hémisphère, et empiètent un peu sur sa face interne. Leur étude sert donc pour ainsi dire de transition, entre celle de l'écorce cérébrale et celle de la base du cerveau.

Lobe olfactif antérieur.

Lobe olfactif antérieur (Lola). — Le *lobe olfactif antérieur* (Lola), libre dans la plus grande partie de son étendue, est situé sous la face orbitaire du lobe frontal, dont il occupe le sillon olfactif (f_4); il présente en

Bulbe olfactif.

avant un petit renflement ovalaire gris rosé, le *bulbe olfactif* (Bol), qui mesure 8 à 9 millimètres de longueur sur 3 à 4 millimètres de largeur. Le *bulbe olfactif* repose sur la lame criblée de l'ethmoïde, et reçoit par sa face inférieure de nombreux filets nerveux qui traversent les orifices de la lame criblée de l'ethmoïde et qui constituent les *nerfs olfactifs*.

Pédoncule olfactif ou bandelette olfactive.

Au bulbe olfactif fait suite une bandelette blanche, triangulaire, à direction antéro-postérieure, le *pédoncule* (Pol) ou *tractus olfactif*, ou *bandelette olfactive*, improprement désignée sous le nom de *nerf olfactif*. Il ne s'agit pas ici d'un nerf périphérique, mais d'une véritable partie du cerveau, développée aux dépens de la vésicule des hémisphères.

Par sa face inférieure, le pédoncule olfactif repose sur la gouttière olfactive du sphénoïde et de l'ethmoïde, ses faces latérales se moulent sur les circonvolutions qui bordent le sillon olfactif (f_4), à savoir le *gyrus rectus* (oF_1[Gr]) en dedans, la *partie orbitaire de la première circonvolution frontale* (oF_1) en dehors; son bord supérieur, véritable arête longitudinale logée dans le *sillon olfactif* (f_4), est revêtu d'une mince couche de substance grise.

Tubercule olfactif.

En arrière, le pédoncule olfactif s'épaissit au niveau du bord postérieur du lobe frontal en une petite pyramide, le *tubercule* ou *trigone olfactif* (Tol), dont les angles latéraux donnent naissance à deux faisceaux blancs, connus sous le nom de *racine blanche externe* (Role) et de *racine blanche interne du nerf olfactif* (Roli). Il ne s'agit pas ici de *racines* dans le vrai sens du mot, mais, ainsi que l'embryologie et l'anatomie comparée le montrent, de *cir-*

convolutions cérébrales avortées, connues en anatomie comparée sous le nom de *circonvolutions olfactives internes et externes*. Les fibres blanches de ces circonvolutions avortées constituent les *radiations olfactives externe* et *interne* d'Edinger (*laterale und innere mediale Riechstrahlung*).

Les « racines » olfactives externe et interne sont des circonvolutions cérébrales avortées.

La « *racine* » *olfactive externe* (Role) blanche et quelquefois dédoublée, se dirige obliquement en arrière et en dehors, vers l'extrémité antérieure de la scissure de Sylvius; elle représente le bord d'arrêt des circonvolutions frontales à la face inférieure de l'hémisphère, et se perd sur l'extrémité antérieure du lobe temporal (fig. 183). D'après quelques auteurs, elle se terminerait dans le *noyau amygdalien;* l'anatomie comparée montre qu'elle entre en connexion avec la circonvolution de l'hippocampe (L_2[H]).

Racine olfactive externe.

La « *racine* » *olfactive interne* (Roli) recouverte par une mince couche de substance grise est plus petite, moins constante, moins longue que l'externe; elle se dirige en dedans et en arrière et se perd sur le carrefour olfactif de Broca.

Racine olfactive interne.

La base du tubercule olfactif de Broca (Tol) est séparée par un léger sillon, le *sillon primaire* de His, de l'espace perforé antérieur (Epa), son sommet se continue avec le pédoncule olfactif (Pol), sa paroi inférieure repose sur la gouttière olfactive du sphénoïde, ses parois latérales occupent le sillon olfactif (f_s) : elles sont recouvertes, comme le bord supérieur du pédoncule olfactif, par une lame de substance grise, en connexion avec l'écorce grise du lobe frontal et qui constitue la *racine olfactive supérieure* de Broca.

Racine olfactive supérieure de Broca.

Le *carrefour de l'hémisphère de Broca*, désigné encore sous les noms de *carrefour olfactif de Broca* (CB) (fig. 179 à 182), de *zone de Broca* (Broca'sches Feld) (His), de *Gyrus vestibuli* ou de *tubercule de jonction* (Brissaud), représente une petite région, située à la face interne de l'hémisphère cérébral, au-dessous du bec du corps calleux. Elle est limitée en *arrière* par l'incisure primaire de His, qui fait suite *au sillon primaire;* en *bas* par le *sillon secondaire* ou *fissura serotina* de His; ce dernier sillon est souvent masqué par un pli de passage, mais on constate toujours à son niveau une légère dépression constante, destinée à loger l'artère cérébrale antérieure, au moment où elle quitte l'espace perforé antérieur. Le *carrefour olfactif* de Broca (CB) se continue en *avant* avec la face interne de la première circonvolution frontale (m F_1), en *haut* avec la première circonvolution limbique (L_1), en *bas* et en *avant* il reçoit la *racine olfactive interne* (Roli), en *bas* et en *arrière*, la *bandelette diagonale* de Broca (bd); directement en *bas*, entre la racine olfactive interne et la bandelette diagonale, il est en connexion avec la *partie interne de l'espace perforé antérieur* (Spa).

Carrefour olfactif de Broca.

Lobe olfactif postérieur (Lolp). — *Espace perfore antérieur* de Vicq d'Azyr ou *espace quadrilatère* de Foville.

Le *lobe olfactif postérieur* (Lolp) comprend l'*espace perforé antérieur* (Spa) et la *bandelette diagonale de Broca* (bd). Situé de chaque côté du chiasma des nerfs optiques, l'espace perforé antérieur est limité en avant et en

Lobe olfactif postérieur.

Espace perforé antérieur.

dehors par la racine olfactive externe (Role) (fig. 183), qui le sépare de l'insula (I), en avant et en dedans par le nerf optique (NII), en arrière et en dedans par la bandelette optique (BII), en arrière et en dehors par le crochet de la circonvolution de l'hippocampe (U) (fig. 149).

La bandelette diagonale de Broca traverse l'espace perforé antérieur.

Sa surface, de coloration gris rosée, est criblée, surtout à sa partie antéro-externe, de larges orifices vasculaires, qui livrent passage aux *artères lenticulo-striées*, branches de la carotide interne; elle est traversée en diagonale par une lame de substance blanche, la *bandelette diagonale* de Broca (bd), ou *faisceau olfactif de la corne d'Ammon de Zuckerkandl* (Riechbündel des Ammonshornes).

La partie *antéro-interne* de l'espace perforé antérieur fait partie de la *face inférieure de la tête du noyau caudé* (CNC); elle se prolonge à la face interne de l'hémisphère, sous la forme d'une mince bandelette grise, comprise entre la bandelette diagonale et la racine olfactive interne et atteint en haut le carrefour olfactif de Broca (CB). (Voy. *Coupes vertico-transversales et horizontales microscopiques*, fig. 280, 296, 314 et 319 à 322.)

La tête du noyau caudé fait saillie à la base du cerveau.

La partie *postérieure* de l'espace perforé antérieur répond à la face inférieure du *globus pallidus* (NL_1, NL_2), la partie *externe* à la face inférieure du 3e segment du noyau lenticulaire (NL_3); mais, tandis que la tête du noyau caudé fait directement saillie à la base du cerveau où il n'est recouvert par aucune lame de substance grise, le globus pallidus et le 3e segment du noyau lenticulaire sont séparés de la lame grise qui recouvre l'espace perforé antérieur, par une couche de fibres blanches toujours très manifeste (fig. 282 et 283). Ces fibres appartiennent aux *radiations olfactives destinées au cerveau intermédiaire et au cerveau moyen;* elles se dirigent d'avant en arrière et traversent en partie la *substance innominée de Reichert* et l'*anse du noyau lenticulaire*. (Voy. plus loin *Coupes macro et microscopiques*.)

Trajet des bandelettes diagonales de Broca.

Les *bandelettes diagonales* de Broca (bd) ou *faisceaux olfactifs des cornes d'Ammon* de Zuckerkandl, se détachent de chaque côté du bec du corps calleux. Parallèles et adossées l'une à l'autre sur la ligne médiane, en avant du bec du corps calleux, les bandelettes diagonales divergent bientôt pour se porter obliquement en dehors et en arrière; elles traversent en diagonale l'espace perforé antérieur (Epa) et se dirigent vers le bord adhérent du lobe sphénoïdal, en formant le plus souvent un faisceau unique, plus rarement dédoublé ou étalé à la surface de l'espace perforé antérieur.

Les *bandelettes diagonales* de Broca représentent une partie différenciée de l'écorce du cerveau antérieur, analogue aux *fibres tangentielles* de l'écorce et à la *couche réticulée* d'Arnold. Leur origine apparente au niveau du bec du corps calleux est variable suivant les sujets. Le plus souvent, les bandelettes diagonales font suite aux *nerfs de Lancisi* situés sur la face supérieure du corps calleux; elles passent dans ce cas au-dessus du bec du corps calleux. D'autrefois, les nerfs de Lancisi se jettent nettement sur la première circonvolution du lobe limbique (L_1); le bec du corps calleux se termine alors par un bord tranchant, libre, au-dessous duquel se dégagent deux faisceaux blancs d'aspect rubané, qui se

continuent avec les bandelettes diagonales de Broca. Chaque bandelette semble naître dans ce cas des fibres longitudinales du *septum lucidum*, de

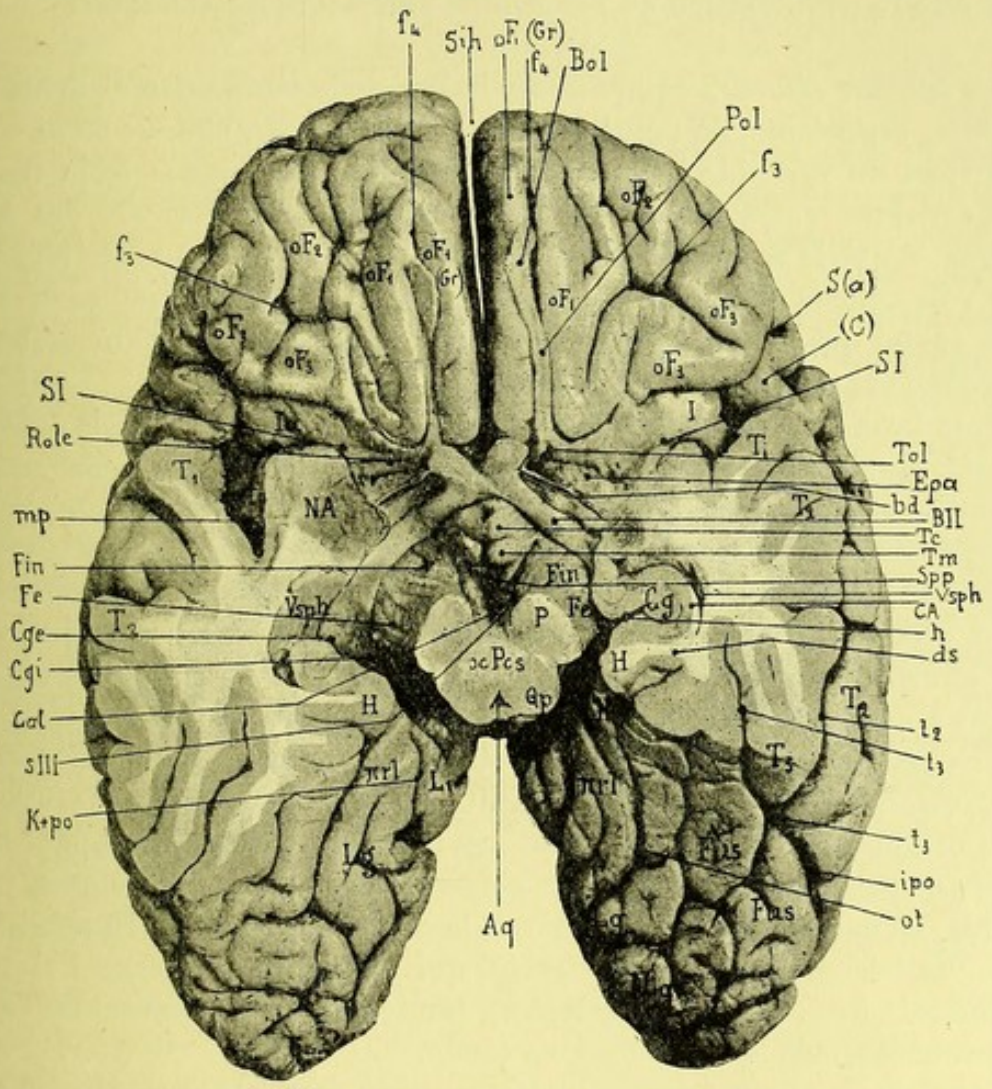

Fig. 183. — Face inférieure des hémisphères cérébraux. Le pôle temporal a été enlevé de chaque côté, afin de montrer le trajet de la bandelette optique. (D'après la photographie d'une pièce durcie dans l'alcool.)

Aq, aqueduc de Sylvius. — *BII*, bandelette optique. — *bd*, bandelette diagonale de Broca. — *Bol*, bandelette olfactive. — *CA*, corne d'Ammon. — (*C*), cap de la troisième circonvolution frontale. — *Cal*, calotte ou étage supérieur du pédoncule. — *Cg*, circonvolution godronnée. — *Cge*, corps genouillé externe. — *Cgi*, corps genouillé interne. — *ds*, diverticule du subiculum. — *Epa*, espace perforé antérieur. — f_3, troisième sillon frontal. — f_4, sillon olfactif ou quatrième sillon frontal. — *Fe*, faisceau externe du pédoncule cérébral. — *Fin*, faisceau interne du pédoncule cérébral. — *Fus*, lobule fusiforme. — *H*, circonvolution de l'hippocampe. — *h*, sillon de l'hippocampe. — *I*, insula. — *ipo*, incisure préoccipitale de Schwalbe. — *K + po*, branche commune aux scissures calcarine et pariéto-occipitale. — L_1, première circonvolution limbique. — *Lg*, lobule lingual. — *mp*, sillon marginal postérieur. — *NA*, noyau amygdalien. — oF_1(*Gr*), partie orbitaire de la première circonvolution frontale ou gyrus rectus. — oF_2, oF_3, partie orbitaire des deuxième et troisième circonvolutions frontales. — *ot*, sillon collatéral. — *P*, étage inférieur ou pied du pédoncule cérébral. — *Pol*, pédoncule olfactif. — *πrl*, pli rétrolimbique. — *Qp*, tubercule quadrijumeau postérieur. — *Role*, racine olfactive externe. — *sIII*, sillon de la troisième paire. — *S*(*a*), branche antérieure de la scissure de Sylvius. — *Si*, vallée de Sylvius. — *Sih*, scissure inter-hémisphérique. — *Spp*, substance perforée postérieure. — T_1, T_2, première et deuxième circonvolutions temporales. — t_2, t_3, deuxième et troisième sillons temporaux. — *Tc*, tuber cinereum. — *Tm*, tubercule mamillaire. — *Tol*, trigone olfactif. — *Vsph*, corne sphénoïdale du ventricule latéral. — *xPcs*, entrecroisement du pédoncule cérébelleux supérieur.

Pédoncules du septum lucidum.

là le nom de *pédoncules du septum lucidum* (PSl) qui leur a été donné (voy. *septum lucidum*), d'autres fois encore les bandelettes diagonales semblent être la continuation de l'extrémité antérieure du *tænia tecta*.

Développement du lobe olfactif.

Le *système olfactif*, composé du bulbe, de la bandelette et des racines olfactifs, représente, au point de vue embryologique, comme en anatomie comparée, un véritable lobe cérébral développé au dépens de la vésicule des hémisphères. Ce lobe, dit *lobe olfactif*, est à la vésicule des hémisphères ce que la vésicule oculaire primitive est au cerveau intermédiaire; il est volumineux chez le fœtus, renflé à son extrémité antérieure, et creusé d'une cavité qui communique avec le ventricule latéral, immédiatement en avant de la tête du noyau caudé.

Plus tard, la cavité s'oblitère; la base du lobe devient le *tubercule olfactif*, son extrémité antérieure renflée, le *bulbe olfactif*, sa pièce interne devient la *bandelette olfactive*.

Chez les mammifères « osmatiques » le lobe olfactif est très développé.

Le *bulbe olfactif* est extrêmement développé chez les *mammifères* dits *osmatiques* par Broca. Le bulbe volumineux gris-rosé, de consistance molle, occupe la partie la plus antérieure de la cavité cranienne. Le *pédoncule olfactif*, épais, court, ramassé sur lui-même, donne naissance en arrière à deux cordons blancs volumineux, les *circonvolutions olfactives;* l'*externe* se continue avec la circonvolution de l'hippocampe en formant le *lobe pyriforme*, l'*interne* avec l'extrémité antérieure de la circonvolution du corps calleux. Les deux circonvolutions interceptent un petit espace triangulaire de substance grise, l'*espace perforé antérieur*. Chez quelques mammifères, en particulier chez le cheval, la cavité du lobe olfactif persiste, et forme un véritable *ventricule olfactif*, qui s'ouvre par l'intermédiaire d'un canal étroit dans le ventricule latéral, immédiatement en avant de l'extrémité antérieure de la tête du noyau caudé.

Chez le cheval le ventricule olfactif persiste.

Désert olfactif des animaux anosmatiques.

Chez les animaux dits *anosmatiques* par Broca, en particulier chez les cétacés delphiniens (dauphins, marsouins), le *trigone olfactif* fait défaut, et à sa place on constate une région absolument lisse, qui occupe la partie postérieure du lobule orbitaire et que Broca a désignée sous le nom de *désert olfactif*.

Dès que les circonvolutions cérébrales ont été mieux connues et mieux étudiées, et que l'on a cherché à décrire ou à reporter sur une figure la topographie exacte d'une lésion corticale, on a éprouvé le besoin d'une nomenclature et d'une notation fixes et uniformes. Ecker puis Broca ont jeté les bases de notations qui sont devenues aujourd'hui — au moins dans leurs grandes lignes — d'un usage courant pour la majorité des auteurs.

Dans les deux notations, les *lobes* de l'hémisphère sont désignés par la lettre majuscule de leur adjectif qualificatif latin : ainsi le *lobe frontal* porte la lettre F, le *lobe pariétal* la lettre P, etc. — Les *circonvolutions* portent de même les *lettres majuscules*, les *sillons* les *lettres minuscules* des lobes auxquels ils appartiennent, suivis de l'exposant 1, 2, 3, en comptant les circonvolutions et les sillons de haut en bas. Ainsi se trouvent étiquetées p. ex., F_1, F_2, F_3, T_1, T_2,

T_3, en allant de haut en bas les *trois circonvolutions frontales* et *temporales*.

Mais les divergences commencent lorsqu'il s'agit des *circonvolutions rolandiques*, des *circonvolutions de la face inféro-interne* de l'hémisphère, des *scissures* et des *sillons*. Ecker désigne les circonvolutions frontale et pariétale ascendantes par les lettres A et B; Broca par les lettres F et P, lettres déjà employées pour désigner les lobes frontal et pariétal. A la face inféro-interne le *lobule fusiforme* est désigné T_4 par Ecker, O_4 par Broca; le *lobule lingual* T_5 (Ecker), O_5 (Broca); le *cunéus* Oz (Ecker), O_6 (Broca). Malgré ses beaux travaux sur le *lobe limbique* et sur l'importance de ce lobe dans la série des Vertébrés, Broca rattache cependant dans sa notation la *circonvolution de l'hippocampe* au lobe temporal et la désigne par la lettre T_5. Quant aux *scissures* et *sillons*, Broca désigne les *scissures principales* ou *lobaires* par des lettres majuscules; Ecker ne conserve de lettres majuscules que pour la *scissure de Sylvius* (S), les autres scissures portent des lettres minuscules.

Dans la notation que nous avons adoptée pour nos figures de cerveaux ou pour nos séries de coupes soit microscopiques, soit macroscopiques, nous nous sommes efforcés d'employer une notation consacrée par l'usage et nous en avons emprunté les éléments soit à la notation d'Ecker, soit à la notation de Broca; nous n'avons pas hésité à abandonner l'une et l'autre de ces notations, lorsque l'usage avait fait prévaloir un certain nombre de termes brefs, descriptifs et d'un emploi journalier.

Nous avons suivi la notation d'Ecker, et de Broca pour les *circonvolutions frontales, pariétales, temporales* et *occipitales de la convexité de l'hémisphère*. Avec Charcot, nous avons désigné les *circonvolutions frontale* et *pariétale ascendantes* par les lettres Fa, Pa, lettres consacrées par l'usage, au moins en France. — Avec Ecker, nous avons adopté pour les sillons *interpariétal* et *interoccipital* les lettres ip et io et pour la *scissure pariéto-occipitale*, les lettres *po*. Nous avons au contraire suivi Broca, en adoptant les majuscules pour la *scissure de Sylvius* (S), pour la *scissure de Rolando* (R) et pour la *scissure calcarine* (K).

A la face inféro-interne de l'hémisphère nous avons conservé les noms de *cunéus* (C), *præcunéus* (PrC), *lobule lingual* (Lg), *lobule fusiforme* (Fus), introduits dans le langage anatomique par Burdach et que l'usage a définitivement consacrés. Ces dénominations présentent en effet l'immense avantage d'être descriptives, brèves et faciles à comprendre.

Nous n'avons pas cru devoir considérer comme circonvolutions spéciales, soit la *face interne* de la *première circonvolution frontale*, soit la *face orbitaire* des *trois circonvolutions frontales* et nous nous sommes contentés de placer les lettres minuscules m et o devant les circonvolutions frontales pour désigner leurs faces *internes* ou *orbitaires* respectives (m F_1, o F_1, o F_2, o F_3).

Quant au *lobe limbique*, nous avons rejeté les notations admises par les différents auteurs et qui du reste ne concordent pas entre elles. Nous avons désigné la *circonvolution* du *corps calleux* sous le nom de *première circonvolution limbique* (L_1) et la *circonvolution de l'hippocampe* sous celui de *deuxième circonvolution limbique* (L_2). Mais comme le terme de circonvolution de l'hippocampe est consacré depuis longtemps par l'usage, nous avons joint la lettre H à L_2, de telle sorte que cette circonvolution est notée sur nos dessins soit L_2 (H), soit H (L_2), soit simplement H.

Dans le tableau suivant se trouve résumée la notation employée dans nos différentes figures :

NOTATION

DES ANFRACTUOSITÉS ET CIRCONVOLUTIONS CÉRÉBRALES

EMPLOYÉE DANS NOS FIGURES

Scissure de Sylvius S.

Sa branche antérieure	$S(a)$
Sa branche verticale	$S(v)$
Sa branche postérieure	$S(p)$
L'éperon supérieur de cette branche	$S'(p)$
L'éperon inférieur de cette branche	$S''(p)$
Incisures de la branche postérieure :	
Incisure frontale de l'opercule	*ifop*
Incisure pariétale de l'opercule	*ipop*
Incisure temporale de l'opercule	*itop*

Lobe de l'Insula I.

Sillons :

1. Sillon marginal antérieur	*ma*
2. Sillon marginal postérieur	*mp*
3. Sillon marginal supérieur	*ms*
4. Sillon principal de l'insula ou sillon insulaire	*i*

Circonvolutions :

1. Circonvolution antérieure de l'insula	*Ia*
2. Circonvolution postérieure de l'insula	*Ip*
3. Bord ou pli falciforme de Broca (Seuil de l'insula)	*SI*

Lobe central (d'Ecker) C.

Sillons :

1. Scissure de Rolando	*R*
2. Sillon paracentral	*parc*

Circonvolutions :

1. Circonvolution frontale ascendante	*Fa*
2. Circonvolution pariétale ascendante	*Pa*
3. Opercule rolandique	*OpR*
4. Lobule paracentral	*Parc*

Lobe frontal F.

Sillons :

1. Sillon prérolandique supérieur	*prs*
2. Sillon prérolandique inférieur	*pri*
Sillon prérolandique formé par l'union des deux sillons précédents	*pr*
3. Premier sillon frontal	f_1
Ses incisures	f_1'
4. Deuxième sillon frontal	f_2
Ses incisures	f_2'
Incisure du cap	*ic*
5. Sillon de la deuxième circonvolution frontale	f'_2
6. Incisure en H	f_3
7. Sillon olfactif	f_4
8. Sillon fronto-marginal	*fm*
9. Sillon orbitaire externe	*soe*
10. Sillon sus-orbitaire	*so*
Deuxième sillon sus-orbitaire	*so'*

Circonvolutions :

1. Première circonvolution frontale	F_1
Sa portion interne	mF_1
Sa portion orbitaire	oF_1
Gyrus rectus	$oF_1(Gr)$
2. Deuxième circonvolution frontale	F_2
Sa portion orbitaire	oF_2
3. Troisième circonvolution frontale	F_3
Son opercule	OpF_3
Son pied	pF_3
Son cap	$F_3(c)$
Sa portion orbitaire	oF_3

Lobe pariétal P.

Sillons :

1. Sillons post-rolandique	*por*
2. Sillon inter-pariétal	*ip*
Ses incisures	*ip'*
Incisure de Jensen	*j*
3. Sillon pariétal transverse	*pt*

Circonvolutions :

1. Circonvolution pariétale supérieure	P_1
2. Sa portion interne ou *Précunéus*	*PrC*
Son premier pli vertical de Gromier	πG_1
Son deuxième pli vertical de Gromier	πG_2
3. Circonvolution pariétale inférieure	P_2
Son opercule	OpP_2
Circonvolution marginale surieure	*Gsm*
Pli courbe	*Pc*

Lobe temporal T.

Sillons :

1. Sillon parallèle	t_1
Ses branches verticales	t_1', t_1'
2. Deuxième sillon temporal.	t_2
3. Troisième sillon temporal.	t_3
Incisure pré-occipitale	*ipo*
4. Sillon temporal profond.	*tp*
5. Incisure temporale.	*it*
6. Scissure collatérale	*ot*

Circonvolutions :

1. Première circonvolution temporale.	T_1
2. Deuxième circonvolution temporale.	T_2
3. Troisième circonvolution temporale.	T_3
4. Région rétro-insulaire ou circonvolution temporale transverse ou profonde.	*Tp*

Lobe occipital O.

Sillons :

1. Sillon occipital antérieur.	*oa*
2. Sillon pré-occipital	*ipo*
3. Scissure pariéto-occipitale	*po*
4. Scissure calcarine.	*K*
Son éperon supérieur.	*K'*
Son éperon inférieur.	*K''*
Branche commune aux scissures calcarine et pariéto-occipitale.	$K+po$
5. Sillon inter-occipital.	*io*
6. Sillon occipital transverse	o_2
7. Troisième sillon occipital.	o_3
8. Sillon du cunéus	*c*
9. Sillon du lobule lingual	*lg*
10. Scissure collatérale	*ot*

Circonvolutions :

1. Première circonvolution occipitale	O_1
2. Sa portion interne ou *Cunéus*.	*C*
Son pli de passage pariéto-occipital interne et supérieur	πpoi
3. Deuxième circonvolution occipitale	O_2
4. Troisième circonvolution occipitale	O_3
5. Circonvolution occipitale descendante (gyrus descendens)	*D*
6. Lobule lingual.	*Lg*
Plis cunéo-linguaux.	πclg
7. Lobule fusiforme	*Fus*

Grand lobe limbique de Broca L.

Sillons :

1. Sillon calloso-marginal.	*cm*
Sa partie verticale	*cm'*
2. Scissure sous-pariétale.	*sp*
3. Sillon intra-limbique.	*l*
4. Sinus du corps calleux	*scc*
5. Sillon de l'hippocampe.	*h*
6. Sillon fimbrio-godronné	*fg*
7. Sillon primaire (Incisura prima)	*fp*
8. Sillon tardif (fissura serotina).	*fs*

Circonvolutions :

1. Première circonvolution limbique ou circonvolution du corps calleux.	L_1
Isthme du lobe limbique ou isthme antécalcarinien	$L(i)$
Carrefour olfactif de Broca.	*CB*
2. Deuxième circonvolution limbique ou circonvolution de l'hippocampe	$H(L_2)$
Circonvolutions sous-calleuses.	*Csc*
Circonvolution du crochet.	*U*

Plis de passage :

Pli fronto-limbique.	πfl
Pli pariéto-limbique antérieur.	πpla
Pli pariéto-limbique postérieur	πplp
Pli cunéo-limbique.	πcl
Pli rétro-limbique	πrl
Pli temporo-limbique.	πtl
3. Circonvolution intra-limbique ou circonvolution godronnée	*Cg*
Bandelette de Giacomini.	*BG*
Fasciola cinerea.	*Fc*
Tænia tecta.	*tec*
Nerfs de Lancisi.	*NL*
Circonvolution géniculée.	*Cgn*
Bandelette diagonale de Broca.	*bd*
4. Lobe olfactif.	
α Lobule olfactif antérieur.	*Lola*
Bulbe olfactif.	*Bol*
Pédoncule olfactif.	*Pol*
Tubercule olfactif	*Tol*
Racine olfactive externe	*Role*
Racine olfactive interne	*Roli*
Carrefour olfactif de Broca.	*CB*
β Lobule olfactif postérieur.	*Lolp*
Espace ou substance perforée antérieure	*Epa* ou *Spa*
Bandelette diagonale de Broca.	*bd*

Barachi. *Sulle circonvoluzioni cerebrali*. Modena, 1879. — Beer B. *Ueber die Furchen der Convexität der Grosshirnhemisphären des Menschlichen Fœtus*. Wien. medic. Presse 1889. — Benedikt. *Anatomische Studien an Verbrechergehirnen*. Wien 1879. — Du Même. *Vergleichende Anatomie der Gehirnoberfläche*. Real Encyclopœdie der gesamunt Heilkunde, Bd III, 1893. — Betz. *Nachweis zweier Gehirncentra*. Centralbl. f. d. med. Wissenschaft, 1874. — Bischoff. *Die Grosshirnwindungen der Menschen*. Abh. d. K. bayer. Akad. d. Wissensch. 1868. — Brissaud. *Anatomie du cerveau de l'homme*, avec atlas. Paris, 1893. — P. Broca. *Etude sur le cerveau du gorille*. Revue d'Anthropologie, 1878, p. 1. — Du Même. *Nomenclature cérébrale. Dénomination des divisions et subdivisions des hémisphères et des anfractuosités de leur surface*. Revue d'Anthropologie, 1878, p. 193. — Du Même. *Anatomie comparée des circonvolutions cérébrales. Le grand lobe limbique et la scissure limbique dans la série des mammifères*. Revue d'Anthropologie, 1878, p. 385. — Du Même. *Recherches sur les centres olfactifs*. Revue d'Anthropologie, 1879, p. 385. — Burdach. *Vom Baue und Leben des Gehirns*. III Bände, 1819-1826. — Calori. *Del cervello nei due tipi brachicefalo e dolichocefalo*. Bologna, 1870. — Cunningham. *The development of the gyri and sulci on the surface of the Island of Reil of the humain brain*. Journ. of Anat. and Physiol. XXV N S, V 3, p. 338, 1891. — Debierre. *La moelle épinière et l'encéphale*. Paris, 1894. — Eberstaller. *Zur Anatomie und Morphologie der Insula Reilii*. Anat. Anzeig. II, 1887. — Ecker. *Die Hirnwindungen des Menschen*, 1873 et 1883 (2e Édit.) — Flesch. *Untersuchungen uber Verbrechergehirne*. Wurzburg, 1886. — Féré. *Traité élémentaire d'Anatomie médicale du système nerveux*. Paris, 1886. — Foville. *Traité complet de l'anatomie, de la physiologie et de la pathologie du système nerveux cérébro-spinal*, 1844. — Giacomini. *Varieta delle circonvoluzioni cerebrali dell'uomo*. Torino, 1882. — Du Même. *Guida allo studio delle circonvoluzioni cerebrali dell'uomo*. Torino, 1884. — Gratiolet. *Mémoire sur les plis cérébraux de l'homme et des primates*. Paris, 1854. — Goldberg. *Zur Morphologie der Insula Reilii*. Anat. Anzeiger, II, 1887. — Jensen. *Die Furchen und Windungen der Menschlichen Grosshirnhemisphäre*. Zeitsch. f. Psych. Bd XXVII, 1870. — Hamy. *Contribution à l'étude du développement des lobes cérébraux*. Revue d'Anthropologie, 1873. — Hervé. *La circonvolution de Broca*. Th. Paris, 1888. — Heschl. *Die Tiefenwindungen des Menschlichen Grosshirns und die Ueberbrückung der Centralfurche*. Wr. med. Wochenschrift, 1872. — Du même. *Ueber die vordere quere Schläfenwindung*. Wien, 1878. — Hitzig. *Untersuchungen uber das Gehirn*. Berlin, 1874. — Huguenin. *Anatomie des centres nerveux*. Trad. de l'allemand par Keller et annoté par M. Duval. Paris, 1879. — Huxley. *A Manuel of the Anatomy of Vertebrated Animals*. London, 1871. — Leuret et Gratiolet. *Anatomie comparée du système nerveux*. Paris, 1839-1857. — Lussano. Compendio anatomico delle circonvoluzioni cerebrali. Milano, 1866. — Mendel. Article *Gehirn* in Eulenburg's Encyclopädia. 2 Aufl. 1886. — Meynert. *Die Windungen der convexen Oberfläche des Vorderhirns*. Arch. f. Psych. 1877, VII. — Du Même. *Vom Gehirne der Saugethiere*. Stricker's Handbuch, 1870. — Minganizzi. *Ueber die Entwickelung der Furchen und Windungen des menschlichen Gehirns*. Moleschott's Unters. XIII, Bd 1888. — Owen. *On the Anatomy of Vertebrates*, III, 1868. — Pansch. *Die Furchen und Wülste am Grosshirn des Menschen*. Berlin, 1879. — Pozzi. *Circonvolutions cérébrales*. Dictionn. encycl. 1875. — Rolando. *Della Struttura degli emisferi cerebrali*. Mem. della Reale Accad. d. Scienze di Torino, t. XXXV, 1831. — Schnopfhagen. *Ueber die Entstehung der Windungen*. Psych. Jahrb. IX Bd, 1890. — Sernow. *Die individuellen Typen d. Hirnwindungen*. Moskau, 1877. — Testut. *Traité d'Anatomie humaine*. Paris, 1893. — Turner. *The Convolutions of the human Cerebrum topographically considered*. Edinburg, 1866. — Turner. *The Convolutions of the brain, a study in comparative Anatomy*. Verhandl. d. X interne med. Congresses. Berlin, 1891, Bd II, Abph I. — Wagner. *Vorstudien zu einer wissenschaftl. Morphologie des Gehirns*. Gottingen, 1860-62. — Weisbach. *Die Supraorbital Windungen des menschlichen Gehirns*, Wiener Med. Zeitschr. XXVI, 2-3. — Wernicke. *Das Urwindungssystem des Menschlichen Gehirns*. Arch. f. Psych. VI, 1876. — Zuckerkandl. *Ueber das Riechcentrum*. Stuttgart, 1887.

BASE DU CERVEAU

Pour étudier la *base du cerveau*, on pratique en général une section transversale, qui sépare le cerveau de l'isthme de l'encéphale, au niveau du bord supérieur de la protubérance (fig. 183). L'étude du plan de séparation, c'est-à-dire de la *coupe des pédoncules cérébraux*, peut donc se faire à propos de l'étude de la base du cerveau.

Base du cerveau.

La *base du cerveau* s'étend d'avant en arrière, du bec du corps calleux jusqu'au bord antérieur de la protubérance, où elle s'insinue entre les pédoncules cérébraux en formant le *trou borgne antérieur* ou *supérieur* ou *fossette interpédonculaire*. De chaque côté elle atteint la *racine* olfactive externe qui la sépare de l'insula ; le lobe olfactif postérieur que nous venons d'étudier appartient donc aussi à la base du cerveau, dont les bords correspondent assez exactement à la ligne sinueuse, le long de laquelle s'arrêtent les circonvolutions cérébrales de la face inférieure des hémisphères.

La *base du cerveau* est formée :

1° Sur ses *parties latérales* par le *lobe olfactif postérieur* de His, à savoir l'*espace perforé postérieur* et la *bandelette diagonale* de Broca que nous venons d'étudier.

2° Sur la *ligne médiane* par une mince membrane grise, la *commissure grise de la base* de Henle, formée par une partie du plancher du cerveau antérieur, par le plancher du cerveau intermédiaire (plancher du troisième ventricule) et par une partie du plancher du cerveau moyen.

Commissure grise de la base de Henle.

La *commissure grise de la base* répond au confluent inférieur du liquide céphalo-rachidien, par conséquent à la partie la plus déclive et la plus concave de la base, lorsqu'on considère le cerveau entouré de ses membranes (arachnoïde et pie-mère), et contenu dans la voûte du crâne. Elle présente un certain nombre d'éléments blancs surajoutés, ce sont : le *chiasma des nerfs optiques*, les *bandelettes optiques* et les *tubercules mamillaires*.

Éléments surajoutés.

Le *chiasma* et les *bandelettes optiques* subdivisent la commissure grise de la base en deux régions :

1° Une petite région antérieure, triangulaire, connue sous le nom de *lame sus-optique* ou de *lame terminale embryonnaire*, et comprise entre le chiasma des nerfs optiques et le bec du corps calleux.

2° Une région postérieure losangique, le *losange opto-pédonculaire*, dont la moitié antérieure est occupée par le *tuber-cinereum*, la *tige pituitaire* et le *corps pituitaire*, et dont la moitié postérieure est formée par les *tubercules mamillaires* et l'*espace perforé postérieur*.

Au point de vue embryogénique, la *lame sus-optique* appartient au cerveau antérieur, le *tuber cinereum* et les *tubercules mamillaires* au cerveau intermédiaire, l'*espace perforé postérieur* au cerveau moyen.

Nous étudierons successivement :

1° Le *chiasma* et les *bandelettes optiques*.

2° La *lame sus-optique*.

3° Le *losange opto-pédonculaire*.

Chiasma des nerfs optiques.

1° **Chiasma et bandelettes optiques.** — Le *chiasma des nerfs optiques* (fig. 183, 187), formé par l'entre-croisement incomplet des nerfs optiques, se présente sous la forme d'une petite lame quadrilatère, qui mesure 5 à 6 millimètres d'avant en arrière, et dont la largeur varie de 12 à 14 millimètres. De ses angles antérieurs partent en divergeant les *nerfs optiques*, qui pénètrent par les trous optiques dans la cavité orbitaire; de ses angles postérieurs se détachent les *bandelettes optiques* (BII) (*tractus opticus*), qui se dirigent obliquement en arrière et en dehors, croisent la face inférieure des pédoncules cérébraux, atteignent la face inférieure libre de la couche optique, où elles se terminent dans deux ganglions profondément enclavés dans la couche optique, les *corps genouillés externe* et *interne* (fig. 183, 187).

Les *nerfs optiques* sont libres dans tout leur trajet, leur section est ovalaire à leur origine, mais s'arrondit au delà du trou optique. Le *chiasma* et les *bandelettes optiques* sont aplatis et adhérents à la commissure grise de la base. Le chiasma des nerfs optiques est aplati de haut en bas, sa face inférieure est libre et repose sur la gouttière optique; sa face supérieure, adhérente à la commissure grise de la base, fait partie de la paroi inférieure du troisième ventricule; son bord postérieur se continue avec la substance grise du *tuber cinereum*, son bord antérieur avec la lame sus-optique. Cette dernière, forme avec la substance grise qui recouvre la face supérieure du chiasma un angle aigu, ouvert en haut et en arrière, dont le sinus est occupé par un diverticule du troisième ventricule, le *diverticule ou recessus sus-optique* (ro) (fig. 188).

Diverticule ou recessus sus-optique.

Bandelettes optiques.

Les *bandelettes optiques* sont également aplaties de haut en bas, et adhérentes par leur face supérieure à la commissure grise de la base, dans toute la partie avoisinant le chiasma des nerfs optiques. Toutefois, au niveau de son trajet pédonculaire, chaque bandelette est aplatie latéralement et présente une face externe libre, recouverte par la circonvolution de l'hippocampe (L_2[H]), une face interne, libre également, en rapport avec la face inféro-externe du pédoncule, un bord inférieur libre et un bord supérieur adhérent à la *substance innominée* de Reichert qui recouvre le *globus pallidus*. Sur les coupes vertico-transversales, la bandelette optique présente au voisinage du chiasma une surface de section ovalaire, aplatie de haut en bas, et dans son trajet pédonculaire une surface de section losangique. (Voy. *Coupes vertico-transversales macro et microscopiques.*)

La bandelette optique et le chiasma ne sont pas formés par un système de fibres homogènes; ils renferment au moins trois ordres de fibres, dont deux appartiennent au système visuel, le troisième, très vraisemblablement au système auditif. Le chiasma et chacune des bandelettes optiques contiennent en effet un *faisceau visuel direct*, un *faisceau visuel* ou *optique croisé* et un *faisceau commissural* ou *arciforme;* ce dernier occupe le bord

interne de la bandelette et le bord postérieur du chiasma et forme la *commissure inférieure de la base du cerveau* ou *commissure de Gudden* (fig. 184). Le faisceau visuel croisé, le plus volumineux, occupe la face inférieure

Faisceau visuel croisé.

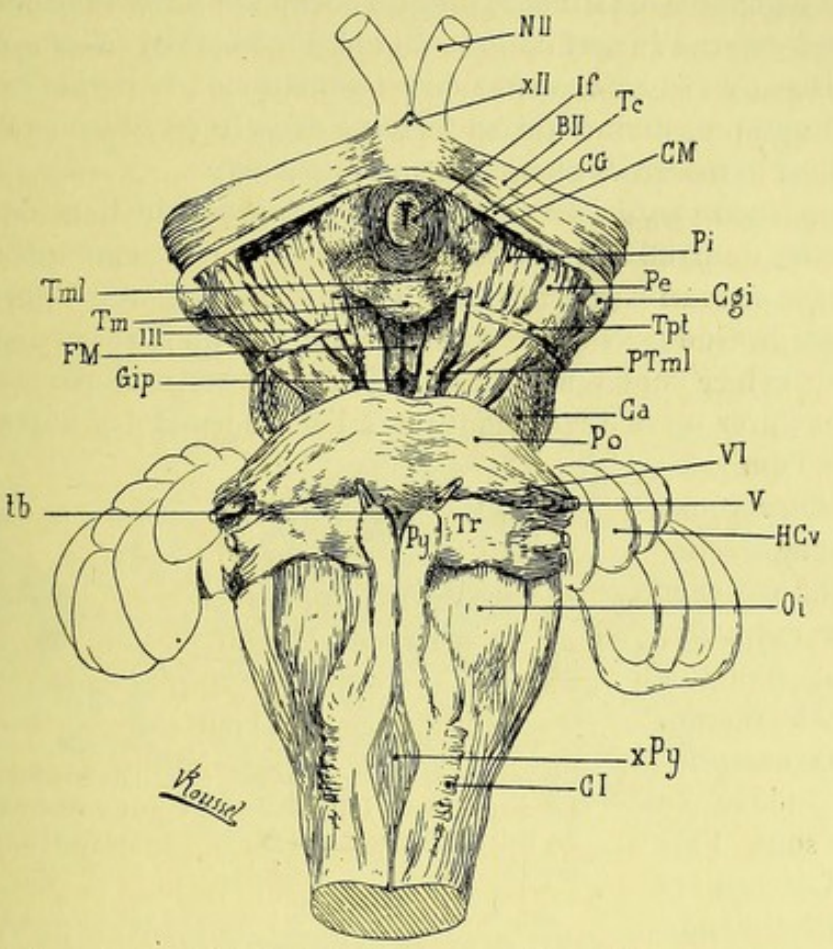

Fig. 184. — Isthme de l'encéphale du lapin vu par sa face inférieure. Chiasma des nerfs optiques, commissure de Gudden, commissure de Meynert, tractus pédonculaire transverse et corps trapézoïde. (D'après Gudden.)

BII, bandelette optique. — *Ca*, étage supérieur ou calotte du pédoncule (région du faisceau triangulaire de l'isthme de l'encéphale). — *CG*, commissure de Gudden. — *Cgi*, corps genouillé interne auquel aboutit la commissure de Gudden. — *CI*, première paire cervicale. — *CM*, commissure de Meynert séparant le faisceau externe *Pe*, du pied du pédoncule du faisceau interne *Pi*. — *FM*, fasciculus retroflexus de Meynert se rendant au ganglion inter-pédonculaire *Gip*. — *HCv*, hémisphère cérébelleux. — *If*, infundibulum. — *NII*, nerf optique. — *Oi*, olive inférieure ou bulbaire. — *Po*, protubérance. — *PTml*, pédoncule du tubercule mamillaire latéral situé en dedans du sillon du nerf moteur oculaire commun *III*, entre le faisceau interne du pied du pédoncule *Pi* et le fasciculus retroflexus de Meynert *FM*. — *Py*, pyramide du bulbe. — *tb*, trou borgne inférieur ou bulbo-protubérantiel. — *Tc*, tuber cinereum. — *Tm*, tubercule mamillaire médian. — *Tml*, tubercule mamillaire latéral. — *Tpt*, tractus pédonculaire transverse de Gudden. — *Tr*, corps trapézoïde. — *xPy*, entre-croisement pyramidal. — *xII*, chiasma des nerfs optiques. — *III*, nerf moteur oculaire commun. — *V*, nerf trijumeau. — *VI*, nerf moteur oculaire externe.

ou libre de la bandelette, il affecte sur une section transversale la forme d'un croissant à concavité supérieure et occupe la partie interne et supérieure du nerf optique du côté opposé. Le faisceau visuel direct, beaucoup moins volumineux, situé dans la concavité du faisceau visuel croisé, atteint le bord externe de la bandelette et occupe la partie externe du nerf optique du même côté.

Faisceau visuel direct.

L'atrophie du faisceau croisé se manifeste par une coloration grise de la face inférieure ou libre de la bandelette, limitée en dehors par le faisceau direct blanc et non dégénéré. Lorsque l'atrophie atteint le faisceau direct, la lame grise dégénérée est située le long du bord externe de la bandelette et le long du bord externe du nerf optique du même côté. (Voy. *Nerf optique*, t. II.)

La racine externe de la bandelette optique est constituée par les faisceaux visuels croisé et direct.

Les faisceaux visuels croisé et direct constituent la *racine externe* de la bandelette optique, racine qui se termine dans le *corps genouillé externe*, le *pulvinar* et le *tubercule quadrijumeau antérieur*.

La racine interne est constituée par la commissure de Gudden.

La *commissure inférieure de Gudden* comprend le tiers de la bandelette optique, dont elle constitue la *racine interne*, racine qui se termine dans le *corps genouillé interne* et le *tubercule quadrijumeau postérieur*. La commissure de Gudden se loge dans la concavité du faisceau visuel direct; convexe par sa face supérieure, elle est également convexe par sa face inférieure. Ses fibres ne se distinguent pas à l'état normal des fibres visuelles, mais après l'énucléation des deux yeux, surtout lorsque celle-ci est pratiquée chez de jeunes animaux, les fibres visuelles s'atrophient rapidement, et la commissure de Gudden se présente sous l'aspect d'un faisceau arciforme blanc, étendu d'un corps genouillé interne à l'autre corps genouillé interne. Chez la taupe, qui, dépourvue d'organe visuel, ne présente qu'un corps genouillé externe et un tubercule quadrijumeau antérieur rudimentaires, la commissure de Gudden existe seule et le corps genouillé interne ainsi que le tubercule quadrijumeau postérieur sont très développés (Forel). Chez le lapin, la commissure de Gudden se caractérise par la grande finesse de ses fibres et se distingue ainsi nettement des fibres visuelles, qui présentent un calibre beaucoup plus considérable (fig. 184, 185, 186).

La commissure de Gudden relie les deux corps genouillés internes.

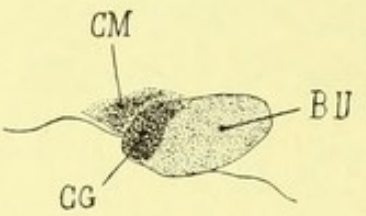

Fig. 185. — Coupe vertico-transversale de la bandelette optique du lapin faite au voisinage des corps genouillés.

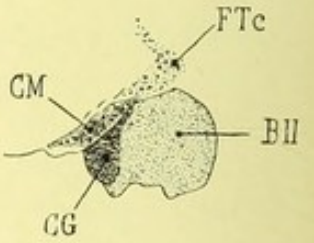

Fig. 186. — Coupe de la même bandelette faite au voisinage du chiasma. (D'après Gudden.)

BII, bandelette optique (faisceaux visuels direct et croisé). — *CG*, commissure de Gudden. — *CM*, commissure de Meynert. — *FTc*, faisceau du tuber cinereum de Gudden.

Dans la commissure grise de la base, on trouve au-dessus de la bandelette optique un autre faisceau commissural, la *commissure de Meynert*. Accolée à la bandelette optique, dont elle suit le trajet mais dont elle est constamment séparée par une mince lame de substance grise, elle se caractérise chez l'homme par le gros calibre et la richesse en myéline de ses fibres réunies en gros fascicules. Ses fibres se terminent les unes dans le globus pallidus, les autres dans le corps de Luys; d'autres enfin entrent dans la constitution du ruban de Reil médian. (Voy. *Coupes horizontales microscopiques*, fig. 320 et 321.)

Commissure de Meynert.

Au voisinage du chiasma, on trouve enfin, inscrit dans l'arc de la com-

missure de Meynert, un petit faisceau décrit par Gudden sous le nom de *faisceau du tuber cinereum* et dont les fibres s'irradient dans la substance grise située entre le pilier antérieur du trigone et le faisceau de Vicq d'Azyr.

Faisceau du tuber cinereum.

2° La **lame grise sus-optique** ou **lame terminale embryonnaire** est désignée à tort, sous le nom de *racine grise des nerfs optiques;* elle n'affecte en effet avec les nerfs optiques que des rapports de voisinage.

Lame grise sus-optique ou lame terminale embryonnaire.

De forme triangulaire, cette lame est comprise dans l'écartement des deux pédoncules du corps calleux, entre le bec du corps calleux et le chiasma des nerfs optiques, au-dessus duquel elle se continue avec le *tuber cinereum*. Elle représente la paroi inférieure de la vésicule cérébrale anté-

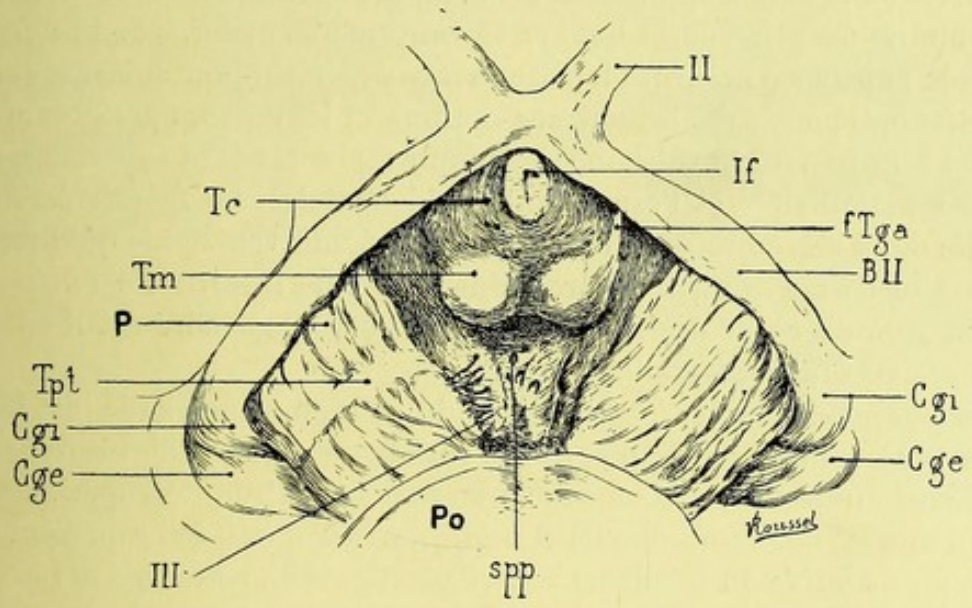

Fig. 187. — Losange opto-pédonculaire de l'homme, tractus pédonculaire transverse et faisceau aberrant du pilier antérieur du trigone. (D'après Gudden.)

BII, bandelette optique. — *Cge*, corps genouillé externe. — *Cgi*, corps genouillé interne. — *fTga*, faisceau aberrant du pilier antérieur du trigone. — *If*, infundibulum. — P, étage inférieur du pédoncule. — Po, protubérance. — *spp*, substance perforée postérieure. — *Tc*, tuber cinereum. — *Tm*, tubercule mamillaire. — *Tpt*, tractus pédonculaire transverse. — *III*, racines du nerf moteur oculaire commun. — *II*, nerf optique.

rieure, et ferme en avant le troisième ventricule. Soulevée au niveau de sa partie antérieure par la commissure blanche antérieure, elle est un peu plus épaisse sur ses parties latérales que sur la ligne médiane, où elle est très mince et déprimée, aussi se déchire-t-elle facilement, lorsqu'on renverse en arrière le chiasma d'un cerveau reposant sur un plan horizontal. L'orifice ainsi artificiellement obtenu conduit dans le troisième ventricule.

La *lame sus-optique* s'unit au bord antérieur du chiasma sous un angle aigu. Le sinus de cet angle, ouvert dans le troisième ventricule, est situé immédiatement en avant de l'*infundibulum*, et constitue le diverticule ou le cul-de-sac optique du troisième ventricule connu encore sous le nom de *recessus sus-optique* (ro). Il correspond à l'angle antéro-inférieur du troisième ventricule, et est facile à voir sur une coupe antéro-postérieure et médiane d'un cerveau durci dans le bichromate (fig. 188).

Recessus sus-optique.

Losange opto-pédonculaire ou central.

3° Losange opto-pédonculaire ou losange central. — Limité en avant par les deux bandelettes et le chiasma des nerfs optiques, en arrière par le bord interne des deux pédoncules cérébraux, le losange opto-pédonculaire est formé, dans sa moitié antérieure, par le plancher du cerveau intermédiaire et dans sa moitié postérieure, par le plancher du cerveau moyen.

Sa moitié antérieure est occupée par le *tuber cinereum*, la *tige* et le *corps pituitaires*, sa moitié postérieure par les *tubercules mamillaires* et l'*espace perforé postérieur*.

Tuber cinereum.

α) Le *tuber cinereum* (Tc) se présente sous la forme d'une lame grise et molle, légèrement proéminente, occupant tout l'espace compris entre le chiasma, les bandelettes optiques et les tubercules mamillaires. Il fait partie de la commissure grise de la base et se continue en avant, par l'intermédiaire de la substance grise qui tapisse la face supérieure du chiasma et des bandelettes optiques, avec la lame sus-optique et les espaces perforés antérieurs, en arrière avec la substance grise qui tapisse la face supérieure des tubercules mamillaires et l'espace inter-pédonculaire. Le *tuber cinereum*, fait partie de la *substance grise centrale* du troisième ventricule qu'il ferme en arrière et en bas. La partie proéminente donne insertion à l'*infundibulum* ou *tige* du *corps pituitaire*, aussi le tubercule cendré est-il encore appelé *base de l'infundibulum*.

Tige pituitaire.

β) La *tige pituitaire* ou l'*infundibulum* du troisième ventricule (fig. 188), se présente sous la forme d'un cordon rougeâtre de 4 millimètres de long, obliquement dirigé en bas et en avant; large à son extrémité supérieure et creusée d'une cavité, le *diverticule de l'infundibulum* (rif) qui représente la partie la plus déclive du troisième ventricule (fig. 188), cette tige se rétrécit en bas, et s'implante par son extrémité inférieure qui est pleine, sur le *corps pituitaire*. Elle est formée par une lamelle de substance grise, qui se continue avec la substance grise du tuber cinereum et entourée d'une couche fibro-vasculaire dépendant de la pie-mère.

Glande pituitaire.

γ) Le *corps* ou la *glande pituitaire* de Vésale, l'*hypophyse* de Chaussier, est appendue à l'extrémité inférieure de l'infundibulum et logée dans la selle turcique, où elle se trouve maintenue par un dédoublement de la dure-mère, le *diaphragme de l'hypophyse*, pourvu à son centre d'un orifice pour le passage de la tige pituitaire. Sa base est entourée d'un cercle veineux, formé latéralement par le *sinus caverneux*, en avant et en arrière par le *sinus circulaire*.

De forme ellipsoïde, aplatie d'avant en arrière, à grand axe transversal, l'*hypophyse* pèse environ 35 à 40 centigrammes et mesure 12 à 15 millimètres dans son diamètre transversal, 8 millimètres dans son diamètre antéro-postérieur, et 6 millimètres dans son diamètre vertical.

Elle est essentiellement formée de deux parties ou lobes, l'un *postérieur*, l'autre *antérieur* (fig. 188). Le lobe *postérieur*, le plus petit, d'un gris jaunâtre contient seul les éléments nerveux; le lobe *antérieur* de coloration rougeâtre et d'aspect glandulaire provient du pharynx primitif.

Les coupes verticales et horizontales établissent que ces deux lobes,

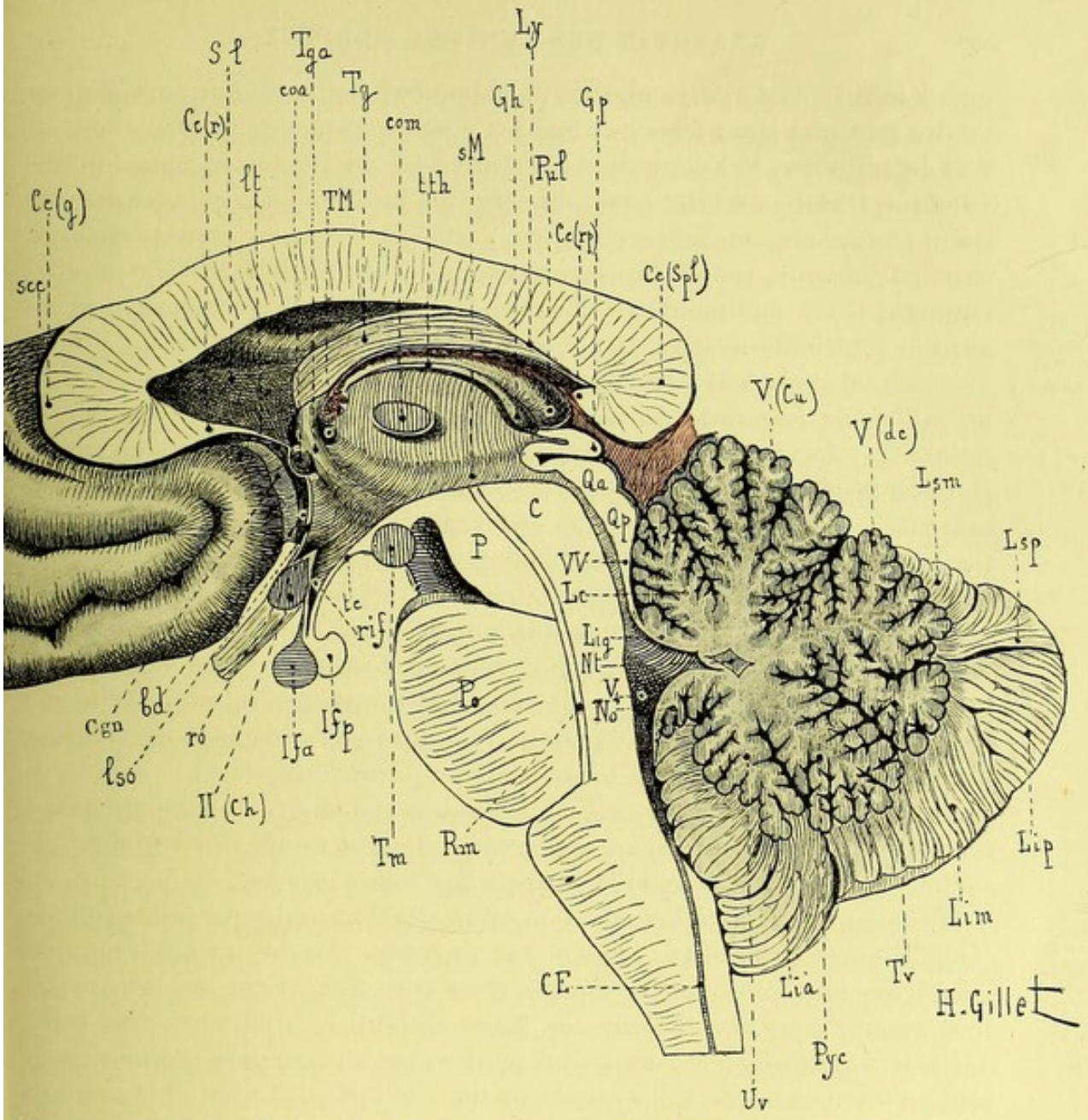

FIG. 188. — Coupe sagittale inter-hémisphérique. Seuil de l'hémisphère et isthme de l'encéphale. (D'après la photographie sous l'eau d'une pièce durcie dans le bichromate.)

bd, bandelette diagonale de Broca. — *C*, calotte ou étage supérieur du pédoncule. — *CC(g)*, genou du corps calleux. — *Cc(r)*, bec du corps calleux (rostrum). — *Cc(Spl)*, bourrelet du corps calleux (splénium). — *Cc(rp)*, bec postérieur du corps calleux. — *CE*, canal de l'épendyme. — *Cgn*, circonvolution géniculée. — *coa*, commissure antérieure. — *com*, commissure postérieure. — *Gh*, ganglion de l'habénula. — *Gp*, glande pinéale. — *Ifa*, *Ifp*, lobe antérieur et lobe postérieur du corps pituitaire. — *Lc*, lobe central du cervelet. — *Lia*, lobe antéro-inférieur du cervelet. — *Lig*, lingula. — *Lim*, lobe inférieur et moyen du cervelet. — *Lip*, lobe inféro-postérieur du cervelet. — *Lsm*, lobe supérieur et moyen du cervelet. — *lso*, lame sus-optique. — *Lsp*, lobe supérieur et postérieur du cervelet. — *lt*, lame terminale embryonnaire. — *Ly*, lyre ou psalterium. — *No*, nodule du cervelet. — *Nt*, noyau du toit du cervelet. — *P*, pied du pédoncule cérébral. — *Po*, protubérance. — *Pul*, pulvinar. — *Pyc*, pyramide du cervelet. — *Qa*, *Qp*, tubercules quadrijumeaux antérieur et postérieur. — *rif*, diverticule de l'infundibulum. — *Rm*, ruban de Reil médian. — *ro*, diverticule sus-optique. — *scc*, sinus du corps calleux. — *Sl*, septum lucidum. — *sM*, sillon de Monro. — *tc*, tuber cinereum. — *Tg*, corps du trigone. — *Tga*, pilier antérieur du trigone. — *TM*, trou de Monro. — *Tm*, tubercule mamillaire. — *tth*, tænia thalami. — *Tv*, tubercule postérieur du vermis. — *Uv*, uvula (luette). — *V_4*, quatrième ventricule. — *VV*, valvule de Vieussens. — *V(cu)*, vermis (culmen). — *V(dc)*, vermis (declivum). — *VV*, valvule de Vieussens. — *II(Ch)*, chiasma des nerfs optiques.

unis à la surface de l'organe, sont parfaitement distincts et séparés l'un de l'autre par une lame fibreuse. Sur les coupes verticales et médianes, on voit de suite que le lobe postérieur entre seul en connexion avec l'infundibulum. Ce lobe dérive en effet du cerveau ; il est une dépendance du ventricule moyen et présente chez les Vertébrés inférieurs, en particulier chez les poissons, un grand développement. Chez les mammifères et chez l'homme il est rudimentaire. Sa cavité, qui communique chez le fœtus avec le ventricule moyen, fait défaut chez l'adulte, ou n'existe qu'à l'état de vestige dans la tige pituitaire. La structure de ce lobe est rudimentaire : au milieu de faisceaux de fibres entrecroisées en tous sens et dont la nature histologique est douteuse, on rencontre un grand nombre de petites cellules fusiformes et arrondies et quelques cellules un peu plus volumineuses, riches en pigment, et qui représentent peut-être des cellules nerveuses incomplètement développées.

Le lobe postérieur de la glande pituitaire dérive du cerveau et présente un grand développement chez les poissons.

Structure du lobe postérieur.

Le *lobe antérieur*, ou *hypophyse proprement dite*, revêt sur des coupes horizontales la forme d'un rein qui embrasse par sa concavité la moitié antérieure du lobe postérieur. Les coupes verticales et antéro-postérieures montrent que ce lobe envoie sur la face antérieure de l'infundibulum une languette très mince, qui s'étend parfois jusqu'au voisinage du chiasma des nerfs optiques. Plein et compacte à sa partie antérieure, le lobe antérieur est à sa partie postérieure, mou, presque spongieux, et présente même une ou deux petites cavités aplaties, remplies d'une matière colloïde, représentant le dernier vestige de la *vésicule de l'hypophyse*.

Le lobe antérieur présente une structure glandulaire.

Ce lobe est essentiellement constitué par de nombreux tubes épithéliaux disposés en réseaux, tubes pleins ou creux, simples ou bifides, droits ou légèrement contournés, séparés d'un très riche lacis vasculaire par une membrane propre. Dans ces tubes glandulaires on rencontre deux variétés de cellules; les unes sont petites, les autres, plus grandes, présentent les mêmes réactions que la matière colloïde qui remplit la lumière d'un certain nombre de tubes glandulaires. Au niveau de la languette, appliqués le long de l'infundibulum, les cylindres affectent tous une direction parallèle et longitudinale. Les cavités de la région spongieuse du lobe antérieur sont tapissées d'un épithélium aplati à cils vibratiles. Ce lobe antérieur, de structure nettement glandulaire, n'est intimement uni au lobe postérieur que chez les mammifères; chez les autres Vertébrés, il en est nettement séparé. Ses fonctions sont aussi obscures, aussi peu connues, que celles de la glande pinéale, du corps thyroïde ou du thymus.

Le lobe antérieur du corps pituitaire n'est qu'un diverticule du pharynx primitif.

Son développement est intéressant et explique sa structure. Le lobe antérieur est en effet, comme nous l'avons vu plus haut (p. 102), un diverticule du pharynx primitif qui, dans les premiers stades de la vie embryonnaire, a émigré dans la cavité cranienne, à l'union de la partie chordale et préchordale de la base du crâne.

Tubercules mamillaires.

La *moitié postérieure* du losange opto-pédonculaire présente à étudier les *tubercules mamillaires* et l'*espace interpédonculaire*.

Les *tubercules mamillaires* (*corpus mamillare*, *corpus candicans*) (Tm),

sont formés par deux saillies blanches, arrondies, de 6 millimètres de diamètre, très rapprochées de la ligne médiane et séparées l'une de l'autre par un sillon profond (fig. 187). Uniques et médians au début de la vie embryonnaire et jusqu'au troisième mois de la vie fœtale, les tubercules mamillaires restent uniques extérieurement chez beaucoup de mammifères, en particulier chez les ruminants et les rongeurs; ils sont doubles au contraire chez les carnassiers. Ces tubercules reposent sur la commissure grise de la base qui forme la paroi inférieure du troisième ventricule.

Ils sont essentiellement formés d'une substance blanche périphérique, provenant en grande partie des *piliers antérieurs du trigone* et du *faisceau de Vicq d'Azyr*, et d'un noyau gris central, qui se continue en haut avec la substance grise centrale, qui tapisse le fond du ventricule moyen. Gudden a montré que ce noyau central renferme deux groupes cellulaires, l'un *externe* qui reçoit le pilier antérieur du trigone et donne naissance au faisceau de Vicq d'Azyr (fig. 193), l'autre *interne* qui émet un petit faisceau de fibres longitudinales, le *faisceau de la calotte du tubercule mamillaire* (Haubenbündel) de Gudden. Ce faisceau, parallèle à son origine au faisceau de Vicq d'Azyr, se porte en arrière vers la calotte et la région des tubercules quadrijumeaux, et se perd dans la substance grise de l'aqueduc de Sylvius.

Existence chez l'homme du tubercule mamillaire latéral.

En dehors du tubercule mamillaire, entre ce dernier et le bord interne du pédoncule cérébral on trouve, dans la commissure grise de la base, un petit ganglion réniforme, qui ne fait qu'exceptionnellement saillie chez l'homme à la base du cerveau, c'est le *tubercule mamillaire latéral* (Tml, fig. 193), décrit chez les animaux par Gudden. Ce tubercule, que nous croyons être les premiers à figurer chez l'homme, émet un petit faisceau qui se porte en arrière et en bas pour gagner dans la région de la calotte le ruban de Reil; c'est le *pédoncule* du *tubercule mamillaire latéral* (PTml, fig. 193).

Espace inter-pédonculaire.

Trou borgne antérieur.

L'*espace inter-pédonculaire* ou espace perforé postérieur (Spp, fig. 187), de forme triangulaire, s'enfonce par son sommet au-dessus du bord supérieur de la protubérance, en formant un véritable *trou borgne* connu sous le nom de *fossette inter-pédonculaire*. Par sa base, il répond aux tubercules mamillaires, par ses bords latéraux aux pédoncules cérébraux dont le sépare un sillon assez profond, le *sillon du nerf moteur oculaire commun*, le long duquel émerge la troisième paire (III).

Le sillon qui sépare les deux tubercules mamillaires parcourt l'espace inter-pédonculaire de sa base au trou borgne et le divise en deux moitiés symétriques.

La partie médiane de l'espace inter-pédonculaire est seule criblée d'orifices vasculaires et mérite seule par conséquent le nom d'*espace perforé postérieur*. Ces orifices livrent passages aux *artères lenticulo-optiques* branches du tronc basilaire et des cérébrales postérieures; ils sont séparés du sillon du nerf moteur oculaire commun par le *pédoncule du tubercule mamillaire latéral* (PTml, fig. 184 et 193), faisceau blanc, légèrement sail-

Pédoncule du tubercule mamillaire latéral.

lant, qui appartient au bord interne de la région sous-optique et de la région de la calotte ou étage supérieur des pédoncules. Le pédoncule du tubercule mamillaire latéral est traversé par la plus grande partie des faisceaux radiculaires de la troisième paire. Le sommet de l'espace inter-pédonculaire est occupé, chez les rongeurs, par un petit ganglion impair et médian, décrit par Gudden et par Forel, le *ganglion inter-pédonculaire* (Gip, fig. 184). Ce ganglion, très peu visible chez l'homme, occupe chez ce dernier la voûte de l'espace perforé postérieur et reçoit le *faisceau rétroflexe de Meynert* (*fasciculus retroflexus*). Chez les rongeurs ce faisceau forme, de chaque côté de la ligne médiane, une bandelette étendue du tubercule mamillaire médian au ganglion inter-pédonculaire (fig. 184).

Ganglion inter-pédonculaire.

Fasciculus rétroflexus de Meynert.

Région des pédoncules cérébraux.

En arrière du losange opto-pédonculaire, on trouve la section transversale des *pédoncules cérébraux*. Ces derniers, comme du reste la partie postérieure du losange opto-pédonculaire, se développent aux dépens du cerveau moyen, et leur configuration extérieure peut être faite avec celle de la base du cerveau. La *région des pédoncules cérébraux*, connue encore sous le nom de *région de l'aqueduc de Sylvius*, occupe, chez l'embryon, le point culminant de l'axe coudé encéphalique ; aussi est-il à prévoir que sa paroi supérieure sera beaucoup plus longue que sa paroi inférieure (fig. 188). Cette dernière mesure, en effet, depuis le bord postérieur des tubercules mamillaires jusqu'au bord antérieur de la protubérance, 9 millimètres, tandis que la paroi supérieure mesure 17 millimètres, des *pédoncules de la glande pinéale* à l'origine de la *lingula du cervelet*.

Pédoncules cérébraux.

Vue en section transversale (fig. 183, 189), la région des pédoncules cérébraux affecte, dans son ensemble, la forme d'un triangle à sommet tronqué et à bords arrondis, dont la *base* est antérieure, le *sommet* postérieur et les *faces latérales* obliques en arrière et en dedans. Ce triangle est légèrement déprimé à son *sommet*, sur la ligne médiane, par un sillon longitudinal antéro-postérieur et rectiligne, le *sillon longitudinal* ou *sagittal des tubercules quadrijumeaux*, bordé de chaque côté des saillies qui correspondent aux *tubercules quadrijumeaux*.

Sillon longitudinal des tubercules quadrijumeaux.

La *base* est fortement échancrée et présente, sur la ligne médiane, un sillon profond, médian et antéro-postérieur, qui se continue avec le sillon médian de l'espace perforé postérieur et avec celui qui sépare les tubercules mamillaires. De chaque côté du *sillon médian antérieur*, on trouve un second sillon oblique en avant et en dehors, dans le fond duquel on aperçoit un peu de substance noirâtre, et le long duquel émerge le *nerf oculo-moteur* ou de la *troisième paire;* ce rapport lui a valu le nom de *sillon du nerf oculo-moteur*. Ce sillon, qui sépare le *pied* ou *étage inférieur du pédoncule* de la *calotte* ou *étage supérieur*, est assez large; l'émergence de la troisième paire se fait en effet le long d'une ligne irrégulière, analogue à la ligne d'émergence des racines antérieures de la moelle; il est séparé de

Le sillon du nerf oculo-moteur et le sillon latéral de l'isthme séparent, à la surface du pédoncule, l'étage inférieur de l'étage supérieur.

l'espace perforé postérieur par une bandelette blanchâtre antéro-postérieure, le *pédoncule du tubercule mamillaire latéral* de Gudden (fig. 191 et 193).

La face latérale du pédoncule présente également un sillon longitudinal, dans le fond duquel on trouve un peu de substance noirâtre; c'est le *sillon latéral de l'isthme de l'encéphale* (*sulcus lateralis mesencephali*) (sl), qui sépare en dehors, le pied du pédoncule de la région de la calotte (fig. 189, 192, 194).

Quant au champ du triangle il présente : 1° sur la *ligne médiane*, le *raphé* du pédoncule, et au voisinage des tubercules quadrijumeaux, la section triangulaire de l'*aqueduc de Sylvius* (Aq, fig. 189), vestige de la cavité du cerveau moyen; 2° de *chaque côté*, on trouve une traînée de substance noirâtre, toujours très visible, le *locus niger de Sœmmering* (Ln), situé à l'union du tiers antérieur avec les deux tiers postérieurs du pédoncule. Le *locus niger* affecte la forme d'un croissant à concavité postéro-interne dont les deux cornes effilées atteignent : l'*externe*, le *sillon latéral de l'isthme de l'encéphale*; l'*interne*, le *sillon du nerf oculo-moteur*.

Locus niger de Soemmering.

Une ligne oblique passant par le *locus niger* (Ln), une deuxième ligne, antéro-postérieure passant par le raphé, et une troisième ligne, tranversale, passant par l'aqueduc de Sylvius, divisent chaque pédoncule cérébral en trois régions : l'une postérieure, la *région des tubercules quadrijumeaux*; l'autre antérieure, la région du *pied du pédoncule*; la troisième, externe et centrale, la *région de la calotte du pédoncule*.

Division du pédoncule cérébral en trois régions.

1° **Le pied** ou **l'étage inférieur du pédoncule** (P) (*pes pedunculi*, *crusta*, *pédoncule cérébral proprement dit*), — considéré tour à tour comme le prolongement du cerveau vers la moelle, ou de la moelle vers le cerveau, ou comme les *bras*, les *jambes* ou les *cuisses* du cerveau, — affecte, sur la coupe (fig. 189), la forme d'un croissant à concavité postéro-interne; il est constitué de chaque côté (fig. 190) par une masse volumineuse de gros faisceaux de fibres, étendues du bord supérieur de la protubérance à la base du cerveau dans laquelle ces fibres pénètrent, pour entrer dans la constitution du segment postérieur de la capsule interne. La bandelette optique croise le pied du pédoncule au niveau de son point de pénétration dans l'hémisphère, et établit la ligne de démarcation entre le pied du pédoncule et la *région sous-thalamique de la capsule interne*.

Etage inférieur ou pied du pédoncule.

La bandelette optique établit la ligne de démarcation entre le pied du pédoncule et la région sous-thalamique de la capsule interne.

Cylindriques, rapprochés l'un de l'autre, et comme étranglés au sortir de la protubérance, où ils mesurent de 12 à 15 millimètres de largeur, les *pieds* des *pédoncules cérébraux* divergent bientôt obliquement en avant, en dehors et en haut, interceptent un espace triangulaire, et forment les parois latérales et postérieures du losange opto-pédonculaire (fig. 183, 190). En divergeant ils s'aplatissent et s'élargissent, et mesurent 18 à 20 millimètres de largeur, au niveau du point où ils se perdent sous la bandelette optique.

Lorsqu'on examine l'encéphale en position ou sur une coupe sagittale, les pédoncules affectent une direction fortement ascendante; leur bord postéro-externe est presque vertical et forme avec le bord supérieur de la

Direction des pédoncules cérébraux.

protubérance un angle droit (fig. 188, 192). Leur bord antéro-interne fait avec l'horizontale un angle de 45° et avec le bord supérieur de la protubérance un angle de 80°.

De cette inclinaison différente des deux bords, résulte en avant un élargissement du pédoncule dans le sens transversal et en arrière un épais-

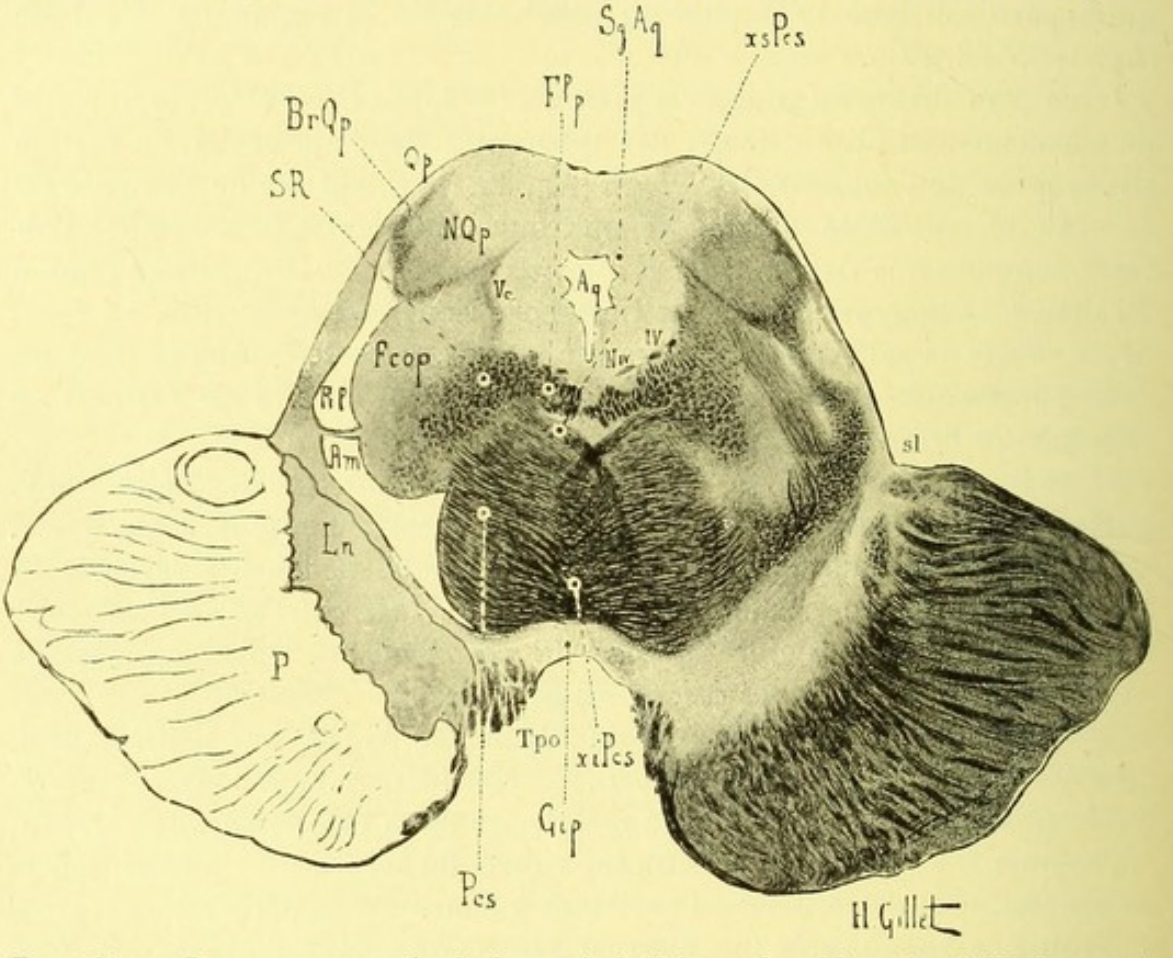

Fig. 189. — Coupe transversale de la partie inférieure du pédoncule cérébral passant au voisinage du bord supérieur de la protubérance et intéressant le tubercule quadrijumeau postérieur, l'entrecroisement du pédoncule cérébelleux supérieur, le noyau de la IVe paire et le tænia pontis. (Méthode de Weigert.) Agrandissement de 3 diamètres et détails dessinés à un grossissement de 12 diamètres.

Aq, aqueduc de Sylvius. — *BrQp*, bras du tubercule quadrijumeau postérieur. — *Fcop*, faisceau de la commissure postérieure. — *Flp*, faisceau longitudinal postérieur. — *Gip*, ganglion inter-pédonculaire. — *Ln*, locus niger. — *NIV*, noyau de la quatrième paire. — *NQp*, noyau du tubercule quadrijumeau postérieur. — *P*, étage inférieur ou pied du pédoncule. — *Pcs*, pédoncule cérébelleux supérieur. — *Qp*, tubercule quadrijumeau postérieur. — *Rl*, ruban de Reil latéral. — *Rm*, ruban de Reil médian. — *Tpo*, tænia pontis. — *SgAq*, substance grise de l'aqueduc de Sylvius. — *sl*, sillon latéral de l'isthme. — *SR*, substance réticulée. — *Vc*, racine encéphalique ou petite racine motrice descendante du trijumeau. — *xiPcs*, entrecroisement inférieur du pédoncule cérébelleux supérieur. — *xsPcs*, entrecroisement supérieur du pédoncule cérébelleux supérieur.

sissement de son diamètre antéro-postérieur, ainsi que le montrent très nettement les coupes transversales du pédoncule.

Disposition fasciculée de la face libre du pied du pédoncule.

La *face libre* du pied du pédoncule est recouverte par la pie-mère; elle est criblée d'orifices vasculaires et remarquable par sa disposition fasciculée. Les faisceaux affectent quelquefois une disposition parallèle et rectiligne; le plus souvent ils subissent un léger mouvement de torsion de dedans en dehors et d'arrière en avant. Ce mouvement est beaucoup plus

accentué dans les faisceaux internes que dans les externes, de telle sorte que Gudden a pu diviser le pied du pédoncule en deux parties inégales, l'une interne, l'autre externe. La partie *interne* est étroite au niveau de son origine protubérantielle; ses fascicules divergent rapidement, s'étalent, puis se portent en rayonnant vers la bandelette optique et croisent en éventail la partie externe du pied du pédoncule, dont ils recouvrent soit la moitié, soit les deux tiers, voire même les trois quarts. Dans ce cas, la partie *externe*, très large au niveau de la protubérance, ne semble plus formée au voisinage de la bandelette optique que par un étroit fascicule.

Le pied du pédoncule comprend une partie interne et une partie externe.

Le plus souvent les fascicules internes s'étalent régulièrement; plus

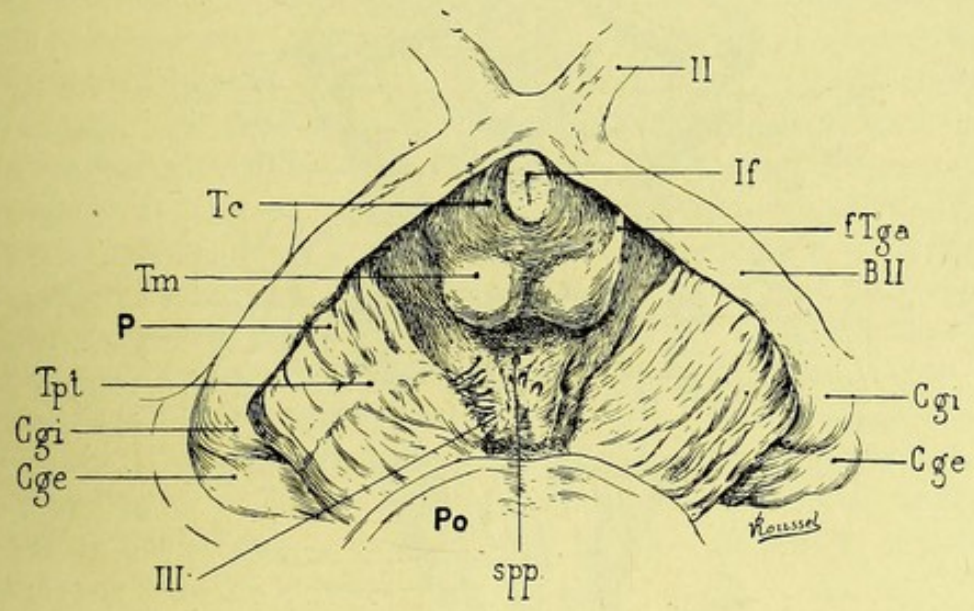

Fig. 190. — Losange opto-pédonculaire, tractus pédonculaire transverse et faisceau aberrant du pilier antérieur du trigone. (D'après Gudden.)

BII, bandelette optique. — *Cge*, corps genouillé externe. — *Cgi*, corps genouillé interne. — *fTga*, faisceau aberrant du pilier antérieur du trigone. — *If*, infundibulum. — **P**, étage inférieur du pédoncule. — **Po**, protubérance. — *spp*, espace perforé postérieur. — *Tc*, tuber cinereum. — *Tm*, tubercule mamillaire. — *Tpt*, tractus pédonculaire transverse. — *III*, racines du nerf moteur oculaire commun. — *II*, nerf optique.

rarement un ou plusieurs d'entre eux se détachent des autres, croisent en diagonale, du bord antéro-interne au bord postéro-externe, la face superficielle du pied du pédoncule, et constituent le *faisceau arciforme* ou *faisceau en écharpe de Féré* (fig. 4). Ce faisceau représente une variété anatomique assez rare.

Faisceau en écharpe de Féré.

Chez les animaux tels que le lapin, où le mouvement de torsion du faisceau interne du pédoncule est peu accentué, la séparation du pied du pédoncule en faisceau interne et en faisceau externe est en général assez nette; elle est établie au niveau du bord hémisphérique du pédoncule, par le point de pénétration de la *commissure de Meynert* (CM). Cette dernière apparaît librement à la face inférieure du cerveau, en arrière du chiasma et de la bandelette optique (fig. 191). Chez l'homme et chez les autres mammifères plus élevés dans la série, la *commissure de Meynert* n'apparaît jamais

Chez le lapin le point de pénétration de la commissure de Meynert sépare le faisceau interne du faisceau externe.

à l'extérieur ; elle occupe toujours une situation profonde et se trouve englobée dans la substance grise de la commissure grise de la base. Mais sur les coupes microscopiques, soit horizontales, soit vertico-transversales ou sagittales (voy. ces coupes, Chap. III), on voit la commissure de Meynert se diviser en un grand nombre de faisceaux, qui traversent de part en part le

Chez l'homme la commissure de Meynert occupe une situation plus profonde.

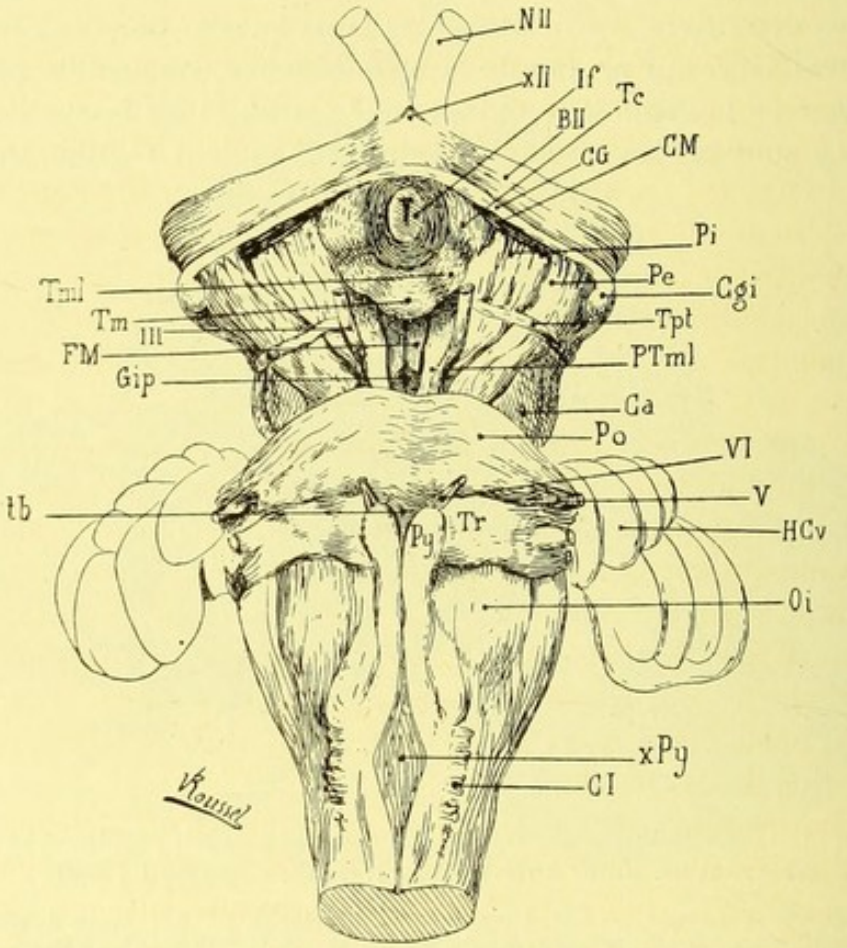

Fig. 191. — Isthme de l'encéphale du lapin, vu par sa face inférieure. (D'après Gudden.)

BII, bandelette optique. — *Ca*, étage supérieur ou calotte du pédoncule. — *CG*, commissure de Gudden. — *Cgi*, corps genouillé interne. — *CI*, première paire cervicale. — *CM*, commissure de Meynert. — *FM*, fasciculus retroflexus de Meynert. — *Gip*, ganglion inter-pédonculaire. — *HCv*, hémisphère cérébelleux. — *If*, infundibulum. — *NII*, nerf optique. — *Oi*, olive inférieure ou bulbaire. — *Pe*, faisceau externe du pied du pédoncule. — *Pi*, faisceau interne du pied du pédoncule. — *Po*, protubérance. — *PTml*, pédoncule du tubercule mamillaire latéral. — *Py*, pyramide. — *tb*, trou borgne postérieur ou bulbo-protubérantiel. — *Tc*, tuber cinereum. — *Tm*, tubercule mamillaire. — *Tml*, tubercule mamillaire latéral. — *Tpt*, tractus pédonculaire transverse. — *Tr*, corps trapézoïde. — *xPy*, entre-croisement pyramidal. — *xII*, chiasma des nerfs optiques. — *III*, nerf moteur oculaire commun. — *V*, nerf trijumeau. — *VI*, nerf moteur oculaire externe.

faisceau externe du pédoncule. Plus le faisceau interne du pédoncule s'étale à la surface du faisceau externe, plus le point de pénétration de la commissure de Meynert se porte en dehors. Chez les sujets où le pied du pédoncule est irrégulièrement constitué, le point de pénétration de la commissure de Meynert constitue, suivant la remarque de Gudden, un bon point de repère pour l'orientation.

La face libre du pied du pédoncule est croisée par un certain nombre

de fibres arciformes, qui apparaissent toutes dans la région postérieure du cerveau moyen, au voisinage des tubercules quadrijumeaux, ou au niveau des pédoncules cérébelleux supérieurs. Parmi ces faisceaux de fibres, plus ou moins variables comme nombre et comme volume, on peut en distinguer deux, remarquables en général par leur constance, le *tractus peduncularis transversus* de Gudden et le *tænia pontis* des anciens anatomistes.

Fibres arciformes du pied du pédoncule.

α. *Tractus peduncularis transversus* (Tpt, fig. 192). — Entrevu par Gall et Spurzheim, qui l'ont désigné sous le nom d'*entrelacement transversal du gros faisceau fibreux*, il a été bien décrit en 1870 par Gudden. Très net chez les différents mammifères, tels que le lapin, la chèvre, le mouton, le cochon, le chien et le chat, etc., il n'apparaît le plus souvent chez l'homme que dans la partie postérieure de son trajet, sa partie antérieure étant recouverte par les fibres du pied du pédoncule. Il occupe la partie moyenne du pédoncule, et se trouve situé à égale distance de la bandelette optique et du bord supérieur de la protubérance. Il apparaît, ainsi que l'a indiqué Gudden, au niveau du tiers moyen du bord supérieur du tubercule quadrijumeau antérieur, occupe l'angle compris entre le bras du tubercule quadrijumeau postérieur et le corps genouillé interne, augmente rapidement de volume, puis se porte en dedans et en avant, contourne le pied du pédoncule, et pénètre dans le sillon du nerf oculo-moteur, au-dessus de l'émergence de la 3e paire, entre le bord interne du pédoncule cérébral et le *pédoncule du tubercule mamillaire latéral* de Gudden (PTml, fig. 191, 193). Après sa pénétration dans le sillon du nerf oculo-moteur, le *tractus pedoncularis transversus* se porte en arrière, puis en dehors, passe entre le *locus niger* et le *ruban de Reil*, et se perd après dissémination de ses fibres.

Tractus peduncularis transversus de Gudden.

L'origine cellulaire et la terminaison de ce faisceau formé de fines fibres nerveuses sont encore inconnues. Il n'est pas en connexion, malgré son voisinage, avec le tubercule quadrijumeau antérieur, car il ne s'atrophie pas chez l'animal nouveau-né après l'ablation de ce tubercule (Gudden). Il s'atrophie par contre avec le système optique visuel antérieur, à la suite de l'énucléation du globe oculaire, et cette atrophie est plus accentuée du côté opposé à l'énucléation. Ce fait semble indiquer un entrecroisement partiel du *tractus peduncularis transversus* (Gudden).

L'origine et la terminaison du *tractus peduncularis transversus* sont encore inconnues.

Le *faisceau transverse du pédoncule* de Gudden ne doit donc pas être confondu avec le *faisceau en écharpe* de Féré; ce dernier est un faisceau aberrant, plus ou moins volumineux et inconstant, de la partie interne du pied du pédoncule, tandis que le *tractus peduncularis transversus* de Gudden représente un petit faisceau spécial, qui apparaît au voisinage du tubercule quadrijumeau antérieur, contourne la partie moyenne du pédoncule, et pénètre dans le sillon du nerf oculo-moteur.

Le *tractus peduncularis transversus* ne doit pas être confondu avec le faisceau en écharpe de Féré

β. Le *tænia pontis* (Tpo, fig. 189 et 192) ou *bandelette de la protubérance de Henle*, considéré par Malacarne comme un nerf accessoire du moteur oculaire commun, embrasse le bord inférieur du pédoncule cérébral. Il apparaît à la surface du pédoncule cérébelleux supérieur ou au niveau du sillon qui sépare ce pédoncule du pédoncule cérébelleux moyen, se porte en avant,

Tænia pontis ou bandelette de la protubérance de Hende.

Trajet du *tænia pontis*.

en formant un certain nombre de petits fascicules disséminés, renforcés quelquefois par un faisceau qui se détache du sillon latéral de l'isthme de l'encéphale, contourne le pied du pédoncule le long du bord supérieur de la protubérance (fig. 189, 192), pénètre dans le sillon du nerf oculo-moteur, puis dans la protubérance où nous étudierons son trajet. (Voy. t. II, *Protubérance*).

Étage supérieur des pédoncules ou région de la calotte.

2° **La région de la calotte ou de l'étage supérieur du pédoncule** (*tegmentum*) occupe la partie centrale et externe de la coupe des pédoncules cérébraux. Elle est séparée de l'étage inférieur (*pied du pédoncule*) par le *locus niger*, et confine en haut aux tubercules quadrijumeaux, avec lesquels elle se confond, et dont elle est séparée artificiellement par une ligne transversale passant par l'aqueduc de Sylvius (fig. 189).

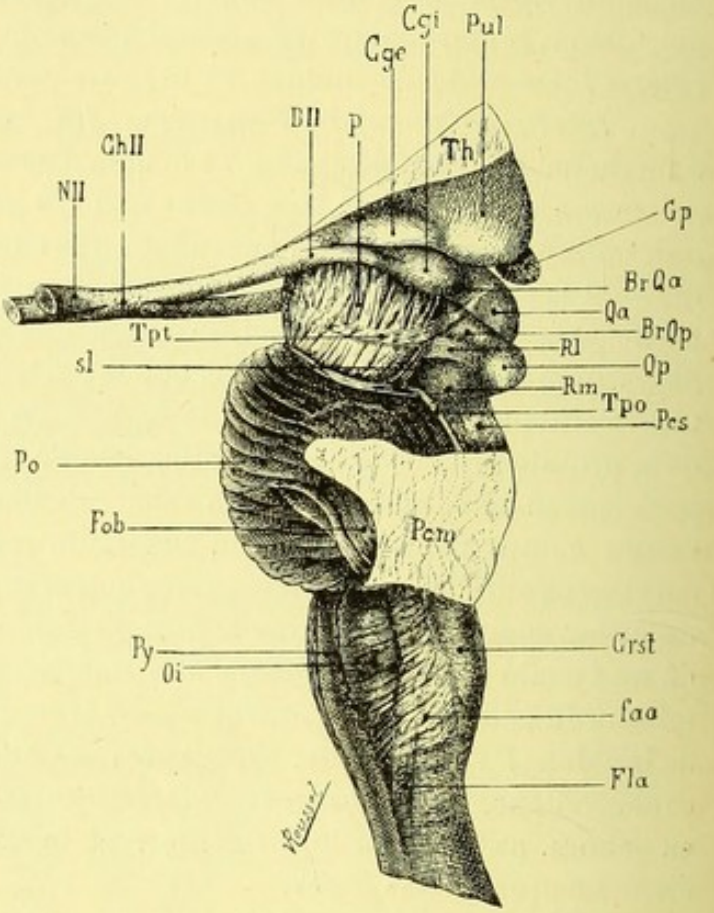

Fig. 192. — Isthme de l'encéphale vu de profil. (D'après la photographie d'une pièce durcie dans le bichromate.)

BII, bandelette optique. — *BrQa*, bras du tubercule quadrijumeau antérieur. — *BrQp*, bras du tubercule quadrijumeau postérieur. — *Cge*, corps genouillé externe. — *Cgi*, corps genouillé interne. — *ChII*, chiasma des nerfs optiques. — *Crst*, corps restiforme. — *Fla*, faisceau latéral du bulbe. — *faa*, fibres arquées antérieures. — *Fob*, faisceau oblique de la protubérance. — *Gp*, glande pinéale. — *NII*, nerf optique. — *Oi*, olive bulbaire. — *P*, pédoncule cérébral. — *Pcm*, pédoncule cérébelleux moyen. — *Pcs*, pédoncule cérébelleux supérieur. — *Po*, protubérance. — *Pul*, pulvinar. — *Py*, pyramide du bulbe. — *Qa*, tubercule quadrijumeau antérieur. — *Qp*, tubercule quadrijumeau postérieur. — *Rl*, faisceau triangulaire de l'isthme ou ruban de Reil latéral. — *Rm*, ruban de Reil médian. — *sl*, sillon latéral du mésencéphale. — *Th*, couche optique. — *Tpo*, tænia pontis. — *Tpt*, tractus peduncularis transversus.

En dehors, elle concourt à former la face externe de l'isthme de l'encéphale; en dedans, elle s'adosse, au niveau du raphé, à celle du côté opposé, dans la plus grande partie de son étendue. La face interne de l'étage supérieur du pédoncule n'est en effet libre que dans une très petite partie de son étendue, immédiatement en dedans du sillon du nerf oculo-moteur, où elle apparaît dans l'espace inter-pédonculaire, de chaque côté de la substance perforée postérieure, sous la forme d'un petit faisceau de substance blanche, le *pédoncule du tubercule mamillaire latéral* de Gudden (PTml, fig. 191, 193, 297).

Sa face interne.

Sa face externe.

La face externe de la calotte pédonculaire représente la face externe

de l'isthme de l'encéphale (fig. 192) ; on y trouve d'avant en arrière le *corps genouillé interne* (Cgi), le *bras du tubercule quadrijumeau postérieur* (BrQp) et une surface triangulaire décrite par Reil, le *faisceau triangulaire de l'isthme*, le *ruban de Reil* (*trigonum lemnisci*) (Rl). Cette surface triangulaire, comprise entre le sillon latéral de l'isthme d'une part (sl), le tubercule quadrijumeau postérieur (Qp) et le pédoncule cérébelleux supérieur (Pcs) d'autre part, est sillonnée de fibres blanches qui forment un relief tantôt considérable, tantôt peu marqué. Ces fibres ne représentent, ainsi que nous le verrons plus loin (t. II), qu'une petite portion du *ruban de Reil*, le *ruban de Reil latéral* ou *inférieur* (untere Schleife), visible à la surface de l'isthme.

Corps genouillé interne.

Bras du tubercule quadrijumeau postérieur.

Ruban de Reil.

L'étage supérieur, ou calotte du pédoncule, constitue donc une région irrégulière, limitée par le *locus niger* (Ln) en avant, les *tubercules quadrijumeaux* en arrière, le *raphé* et la *substance perforée postérieure* en dedans, région dont la face supérieure ou ventriculaire forme, avec celle du côté opposé, une gouttière antéro-postérieure qui fait partie du 3e ventricule. Du côté du cerveau, la *calotte du pédoncule* se continue, sans ligne de démarcation bien nette, avec la *région sous-thalamique* de Forel ; du côté de la protubérance, elle se continue avec la *calotte* ou l'*étage postérieur de la protubérance*. La calotte du pédoncule n'est donc, en somme, qu'une partie d'une vaste région que nous apprendrons à connaître plus loin, sous le nom de *région de la calotte*, région étendue du bulbe à l'extrémité antérieure de la couche optique.

Ses limites.

La région de la calotte s'étend du bulbe à la couche optique.

La calotte du pédoncule est formée de *substance réticulée* (SR), c'est-à-dire de petites fibres blanches entre-coisées en tous sens, et entre les mailles desquelles on trouve des amas plus ou moins considérables de substance grise (fig. 189, 193). Cette substance réticulée occupe dans la calotte les parties antéro-latérales de l'aqueduc de Sylvius. On y trouve, en outre, d'importants faisceaux de fibres nerveuses et un noyau volumineux bien circonscrit, le *noyau rouge de Stilling* (NR, fig. 193) situé de chaque côté du raphé, dans les régions supérieures de la calotte du pédoncule et entouré d'une capsule de fibres blanches. Dans les régions inférieures de la calotte du pédoncule, on trouve, à la place du noyau rouge, le *pédoncule cérébelleux supérieur* ou *noyau blanc* de Stilling (Pcs, fig. 189).

Constitution de la calotte du pédoncule.

Substance réticulée.

Noyau rouge de Stilling.

Pédoncule cérébelleux supérieur.

De chaque côté du raphé, en arrière du noyau rouge ou du pédoncule cérébelleux supérieur, il existe un petit faisceau triangulaire, le *faisceau longitudinal postérieur* (Flp), au voisinage duquel on trouve, dans la région pédonculaire inférieure, le *noyau d'origine du nerf pathétique* (4e paire) (N_{IV}, fig. 189) et dans la région pédonculaire supérieure *les noyaux d'origine du nerf moteur oculaire commun* (3e paire) (N_{III}, fig. 193).

Faisceau longitudinal postérieur.

Noyaux de la troisième et de la quatrième paires.

En dehors du noyau rouge (NR) ou du pédoncule cérébelleux supérieur, se trouve la section transversale semi-lunaire du *ruban de Reil* (Rl, Rm) ; sa partie antérieure ou interne est comprise entre le *locus niger* et le *noyau rouge ;* sa partie postérieure ou externe apparaît à la surface externe de

l'isthme de l'encéphale : elle est connue sous le nom de *ruban de Reil latéral*, de *faisceau triangulaire de l'isthme* (Rl, fig. 189). Dans la région

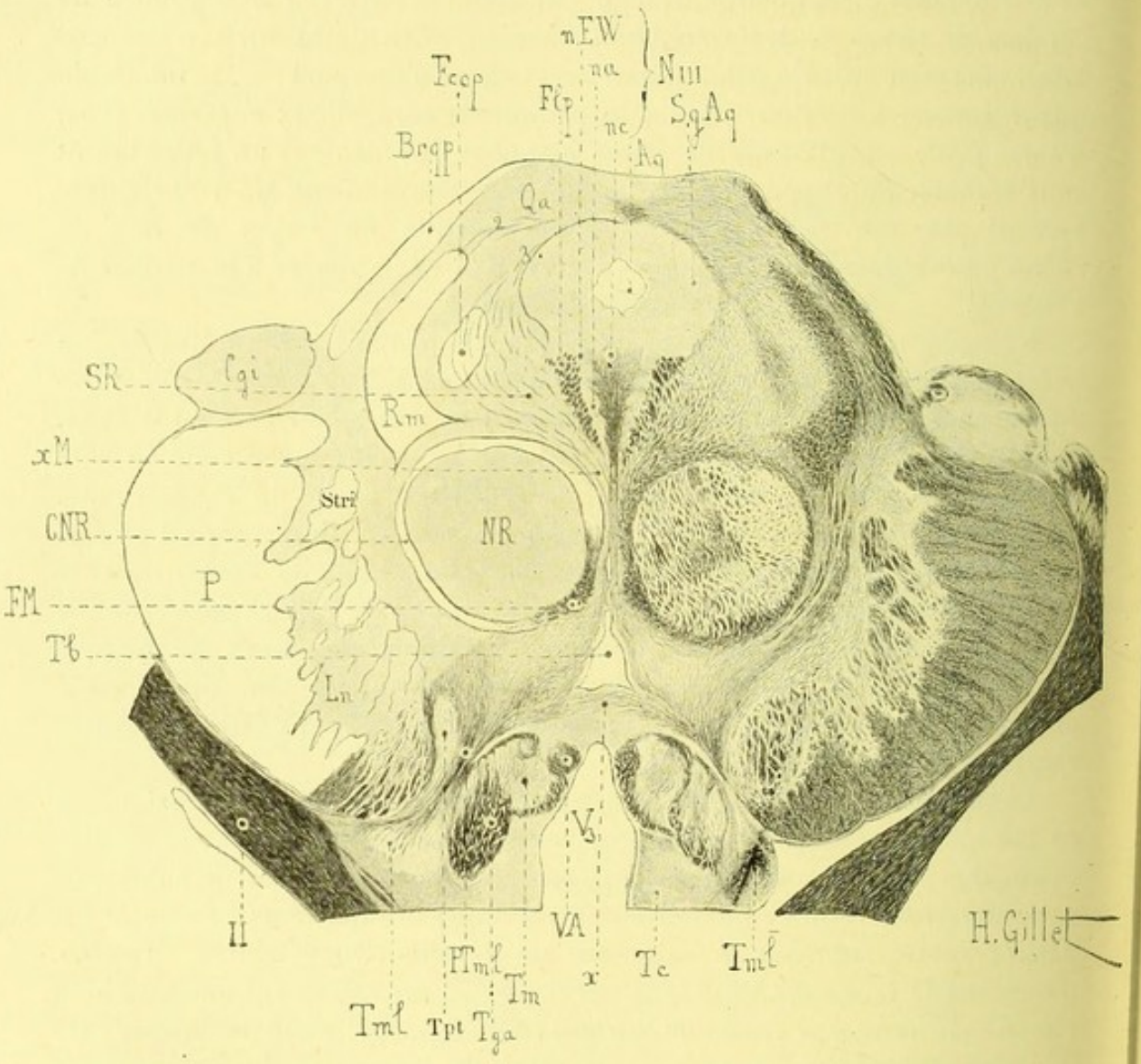

Fig. 193. — Coupe transversale de la partie supérieure du pédoncule cérébral de l'homme au niveau de la bandelette optique, intéressant les tubercules quadrijumeaux antérieurs, le corps genouillé interne, les noyaux rouges, le noyau de la troisième paire, le tubercule mamillaire médian et le tubercule mamillaire latéral. (Méthode de Weigert. Agrandissement 2 1/2 diamètres.) Détails dessinés à un grossissement de 12 diam.

Aq, aqueduc de Sylvius. — *Brqp*, bras du tubercule quadrijumeau postérieur. — *CNR*, capsule du noyau rouge. — *Cgi*, corps genouillé interne. — *Fcop*, faisceau de la commissure postérieure. — *Flp*, faisceau longitudinal postérieur. — *FM*, faisceau rétroflexe de Meynert. — *Ln*, locus niger. — N_m, noyaux de la troisième paire; (*na*, *nc*), noyaux antérieur et central; *nEW*, noyau de Westphal-Edinger. — *NR*, noyau rouge de Stilling. — *P*, étage inférieur ou pied du pédoncule. — *PTml*, pédoncule du tubercule mamillaire latéral. — *Qa*, tubercule quadrijumeau antérieur; 2, couche blanche moyenne du tubercule quadrijumeau antérieur, se rendant au ruban de Reil. — 3, couche blanche interne du tubercule quadrijumeau antérieur, se rendant à l'entre-croisement de Meynert. — *Rm*, ruban de Reil médian. — *SgAq*, substance grise de l'aqueduc de Sylvius. — *SR*, substance réticulée. — *Stri*, stratum intermedium du pied du pédoncule. — *Tb*, trou borgne antérieur ou inter-pédonculaire. — *Tc*, tuber cinereum. — *Tga*, pilier antérieur du trigone. — *Tm*, tubercule mamillaire. — *Tml*, tubercule mamillaire latéral. — *Tpt*, faisceau transverse du pédoncule de Gudden. — V_3, troisième ventricule. — *VA*, faisceau de Vicq d'Azyr. — *x*, entre-croisement de Forel. — *xM*, entre-croisement de la calotte de Meynert (fontainartige Haubenkreuzung). — *II*, bandelette optique.

pédonculaire supérieure (fig. 193), elle est recouverte par les fibres du *bras du tubercule quadrijumeau postérieur* (BrQp).

3° **La région des tubercules quadrijumeaux** occupe la partie postérieure du pédoncule cérébral (fig. 194) ; elle s'étend du bord postéro-supérieur du troisième ventricule, formé par la *commissure postérieure* et la *glande pinéale*, à l'extrémité antérieure de la *lingula* du cervelet. Elle est formée par quatre saillies mamelonnées, disposées deux par deux de chaque côté de la ligne médiane ; un sillon médian antéro-postérieur, croisé à angle droit

Région des tubercules quadrijumeaux.

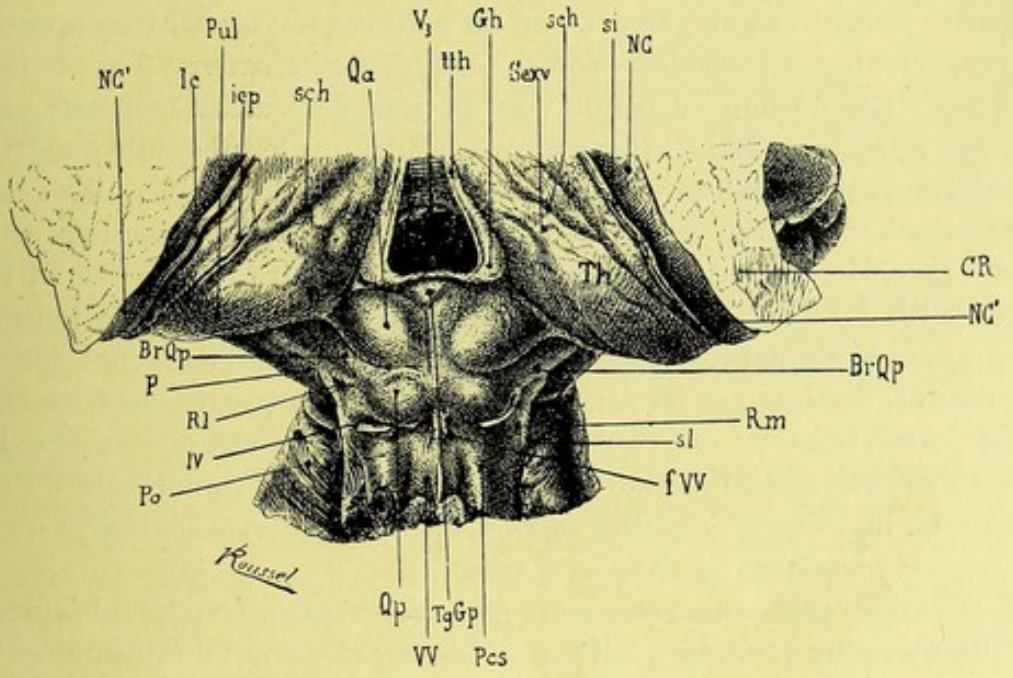

Fig. 194. — Tubercules quadrijumeaux, ganglion de l'habenula, pédoncules cérébelleux supérieurs. (D'après la photographie d'une pièce durcie dans le bichromate.)

BrQp, bras du tubercule quadrijumeau postérieur. — *CR*, couronne rayonnante sectionnée au niveau de la coupe de Meynert. — *fVV*, freins de la valvule de Vieussens. — *Gh*, ganglion de l'habénula. — *I*, Insula. — *iep*, ligne le long de laquelle s'insère l'épendyme ventriculaire. — *Ic*, lame cornée. — *NC*, tronc du noyau caudé. — *NC'*, queue du noyau caudé. — *P*, pied du pédoncule. — *Pcs*, pédoncule cérébelleux supérieur. — *Po*, protubérance. — *Pul*, pulvinar de la couche optique. — *Qa*, tubercule quadrijumeau antérieur ; de sa partie externe se détache le bras du tubercule quadrijumeau antérieur. — *Qp*, tubercule quadrijumeau postérieur. — *Rl*, ruban de Reil latéral. — *Rm*, ruban de Reil median. — *sch*, sillon choroïdien. — *Sexv*, surface extraventriculaire de la couche optique. — *si*, sillon opto-strié. — *sl*, sillon latéral de l'isthme de l'encéphale. — *Th*, thalamus. — *tth*, tænia thalami. — *TgGp*, trigone sous-pinéal. — *VV*, valvule de Vieussens. — V_3, troisième ventricule. — *IV*, nerf pathétique.

par un sillon transversal ; les divisent en *tubercules quadrijumeaux antérieurs* ou *supérieurs* et *tubercules quadrijumeaux postérieurs* ou *inférieurs*.

Le sillon médian, *sillon longitudinal des tubercules quadrijumeaux*, s'élargit en avant, et forme à la partie supéro-interne des tubercules quadrijumeaux antérieurs, un petit triangle, le *triangle sous-pinéal* (TgGp, fig. 194), sur lequel repose la *glande pinéale*, triangle qui présente quelquefois une légère saillie, le *tubercule sous-pinéal de Schwalbe* (*Colliculus subpinealis*).

Sillon longitudinal des tubercules quadrijumeaux.

Au-dessous des tubercules quadrijumeaux postérieurs (Qp), le sillon longitudinal est bordé, de chaque côté, par un petit faisceau de fibres blanches qui appartient à la valvule de Vieussens et qui est connu sous le nom

Frein de la valvule de Vieussens.

de *frein de la valvule de Vieussens* (fVV); le *nerf pathétique* (4e paire) émerge le long du côté externe du frein.

Le *sillon transversal* des tubercules quadrijumeaux, peu accentué sur la ligne médiane, sépare les tubercules quadrijumeaux antérieurs des postérieurs.

Tubercules quadrijumeaux antérieurs.

Les *tubercules quadrijumeaux antérieurs*, ou *nates* (Qa), sont plus volumineux que les postérieurs. Ils présentent chacun la forme d'un ovoïde, à grand axe dirigé en avant et en dehors, mesurent 8 millimètres de hauteur sur 12 de largeur, et présentent une coloration un peu grisâtre. De leur extrémité externe se détache un petit cordon blanchâtre, qui se porte transversalement en dehors vers le *corps genouillé externe* (Cge) de la couche optique : ce cordon est connu sous le nom de *bras du tubercule quadrijumeau antérieur* (BrQa); il est recouvert, comme le tubercule quadrijumeau antérieur, par l'extrémité libre de la couche optique ou *pulvinar*, qui les surplombe; le bras ne devient donc apparent que lorsqu'on soulève le pulvinar. Il se porte directement en dehors, entre le pulvinar et le corps genouillé interne, et se continue avec la partie externe de la bandelette optique. Nettement séparé du corps genouillé interne, mal délimité du pulvinar, dans lequel il semble quelquefois se perdre, le *bras du tubercule quadrijumeau antérieur* constitue, avec le corps genouillé externe et le tubercule quadrijumeau antérieur, une partie importante du système visuel : les *centres optiques infra-corticaux*, ou *ganglionnaires* ou *centres optiques primaires de l'appareil visuel*.

Bras du tubercule quadrijumeau antérieur.

Pulvinar.

Les tubercules quadrijumeaux antérieurs, le pulvinar et le corps genouillé externe constituent les centres optiques infra-corticaux.

Tubercules quadrijumeaux postérieurs.

Les *tubercules quadrijumeaux postérieurs*, ou *testes* (Qp), plus petits, plus saillants, plus arrondis que les précédents, mesurent 6 millimètres de hauteur sur 8 de largeur. Ils présentent une coloration plus claire que les tubercules quadrijumeaux antérieurs, et donnent naissance au niveau de leur partie externe à un petit cordon, le *bras du tubercule quadrijumeau postérieur* (BrQp), qui se dirige obliquement en avant et en dehors. Un léger sillon le divise en deux fascicules, l'un, postérieur, qui entre dans la constitution du *ruban de Reil latéral*, l'autre antérieur, qui se porte vers le corps genouillé interne, profondément enclavé dans la couche optique. Le tubercule quadrijumeau postérieur appartient au système auditif, et n'est pas morphologiquement l'homologue du tubercule quadrijumeau antérieur (Forel) (Voy. *Nerf auditif*, t. II).

Bras du tubercule quadrijumeau postérieur.

Le tubercule quadrijumeau postérieur appartient au système auditif.

Tubercules quadrijumeaux dans la série animale.

Beaucoup plus prononcés chez les mammifères que chez l'homme, les tubercules quadrijumeaux sont en général inégalement développés dans les différents groupes des mammifères. Les tubercules quadrijumeaux postérieurs sont plus volumineux chez les carnassiers; les tubercules quadrijumeaux antérieurs prédominent au contraire chez les ruminants, les rongeurs, les solipèdes, etc.

Chez les oiseaux, les reptiles et les poissons, il ne semble exister qu'une seule paire de tubercules, les *tubercules* dits *bijumeaux*. Chez les oiseaux, ils occupent toute la partie latérale du cerveau moyen, atteignent la base du cerveau, et sont connus sous le nom de *lobes optiques*. Les *tubercules*

quadrijumeaux postérieurs ne font cependant pas défaut dans les classes des Vertébrés autres que les mammifères. On rencontre constamment, à la partie postéro-inférieure du cerveau moyen des Vertébrés inférieurs, un petit ganglion arrondi, qui est l'homologue du tubercule quadrijumeau postérieur des mammifères.

La face postérieure des tubercules quadrijumeaux est libre ; elle est séparée du bourrelet du corps calleux par une anfractuosité profonde et large, par laquelle la pie-mère s'insinue pour constituer la *toile choroïdienne*. Cette anfractuosité porte le nom de *partie moyenne de la grande fente cérébrale de Bichat.*

La partie moyenne de la grande fente cérébrale de Bichat livre passage à la toile choroïdienne.

Albarran. *Sur la structure d'un renflement situé au niveau du bord libre des plexus choroïdes des ventricules latéraux.* Bull. Soc. Anat., 1886, p. 420. — Arnold. *Bemerkungen ueber den Bau des Hirns und Rückenmarks*, 1838. — Bell (Ch.). *The Anatomy of the Brain*, 1802. — Blumenau. *Zur Entwicklung des Balkens.* Arch. f. Anat. u Phys., 1890, p. 586 (phys. Abth.). — Bumm. *Ueber ein bisher noch selten beobachtetes Markbündel an der Basis des menschlichen Gehirns.* Arch. f. Psych., Bd XIII, 1882. — Deiters. *Untersuchungen über Gehirn und Rückenmark*, 1865. — Féré. *Traité élémentaire d'anatomie médicale du système nerveux.* Paris, 1886. — Forel. *Beiträge zur Kenntniss des Thalamus opticus.* Sitzungsber. d. Wiener Acad. Bd 66, III, Abth. 1872. — Du même. *Untersuchungen über die Haubenregion.* Arch. f. Psych., VII, 1877. — Gall et Spurzheim. *Anatomie et physiologie du système nerveux*, 1810-1820. — Gudden. *Ueber einen bisher nicht beschriebenen Nervenfaserstrang im Gehirne der Saugethiere und des Menschen.* Arch. f. Psychiatrie, II, 1870. — Du même. *Beitrag zur Kenntniss des corpus mamillare und der sogenannten Schenkel des Fornix.* Arch. f. Psychiatrie, Bd XI, 1880. — Du même. *Mittheilung über das ganglion interpedunculare.* Arch. f. Psychiatrie, Bd XI. — Du même. *Gesammelte und hinterlassene Abhandlungen*, herausgegeben von Grashey, Wiesbaden, 1889. — Henle. *Handbuch der Nervenlehre*, 1879. — Honegger. *Vergleichend-anatomische Untersuchungen über den Fornix*, etc. Recueil zoologique suisse, t. V, Genève, 1890. — Kahler (O.). *Die nervösen Centralorgane, in Toldt's Gewebelehre.* 3 Aufl., 1886. — Leuret et Gratiolet. *Anatomie comparée du système nerveux.* 2 vol. et un atlas, 1839-1857. — Lockhart-Clarke. *Researches on the intimate Structure of the Brain. Philosoph. Trans.* 1858-1869. — Longet. *Anatomie et physiologie du système nerveux.* 2 vol. Paris, 1842. — Luys. *Recherches sur le système nerveux cérébro-spinal.* Paris, 1865. — Du même. *Iconographie photographique des centres nerveux.* Paris, in-4°, 2 vol. 1873. — Meynert. *Vom Gehirne der Säugethiere : Stricker's Handbuch*, 1870. — Obersteiner. *Anleitung beim Studium des Baues der Nervösen Centralorgane*, II° Aufl. 1892. — Sachs. *Vorträge ueber Bau und Thätigkeit des Grosshirns.* Breslau, 1893. — Schwalbe. *Lehrbuch der Neurologie*, 1881. — Sömmering. *Vom Hirn und Ruckenmarke*, 1788. — Du même. *Hirnlehre und Nervenlehre*, 1791. — Stilling, *Ueber den Bau des Hirnknotens oder der Varoli'schen Brücke.* Iena, 1846. — Wernicke. *Lehrbuch der Gehirnkrankheiten*, 1881. — Whitaker. *Anatomy of the Brain and spinal Cord*, 1887. — Vicq d'Azyr. *Traité d'anatomie et de physiologie*, avec planches coloriées, etc. Paris, 1786.

III. — CONFIGURATION INTÉRIEURE DU CERVEAU

Seuil de l'hémisphère.

Les hémisphères cérébraux sont reliés entre eux, au niveau de leur partie centrale, par tous les organes qui constituent le *seuil* ou le *limen* de

Seuil de l'hémisphère.

l'hémisphère. Ces organes, étendus du *sinus* du *corps calleux* (scc) à la base du cerveau, ne peuvent être étudiés dans leur ensemble que sur une *coupe médiane et sagittale* (fig. 151 et 195), qui sépare l'un de l'autre les deux hémisphères cérébraux. Sur cette coupe, on se rend très nettement compte de l'anneau presque complet, ouvert seulement en bas et en avant, que l'écorce cérébrale des hémisphères, circonscrit autour de son seuil ou de sa partie centrale (fig. 151).

Corps calleux.

Le seuil de l'hémisphère comprend : en haut, le *corps calleux* (Cc), vaste voûte de substance blanche à fibres transversales, qui affecte la forme d'un arc régulier et à grand rayon, terminé en avant par une extrémité recourbée et effilée, le *bec* du corps calleux (Cc [r]), et en arrière par une extrémité renflée, le *bourrelet* du corps calleux (Cc [Spl]). Au-dessous du

Trigone cérébral.

corps calleux, on trouve un second arc à rayon plus court, le *trigone cérébral* (Tg), adhérent au corps calleux en arrière, mais séparé de ce dernier, en avant, par une mince cloison verticale et médiane, le *septum lucidum* (Sl) ou *cloison transparente*. Entre le trigone cérébral et la base du cerveau, on

Troisième ventricule.

trouve le *troisième ventricule* ou *ventricule moyen* (V_3), cavité médiane, qui affecte la forme d'un entonnoir aplati latéralement. Sa paroi latérale présente un sillon curviligne à direction antéro-postérieure, le *sillon de*

Sillon de Monro.

Monro (sM), qui se continue en arrière avec l'*aqueduc de Sylvius* (AqS), tandis qu'il s'abouche en avant dans un orifice oblong, situé en arrière du trigone, et connu sous le nom de *trou de Monro* (TM). Le *sillon de Monro* divise la paroi latérale du troisième ventricule en deux régions, l'une supérieure formée par la *couche optique*, l'autre inférieure, connue sous le nom de *région sous-optique* ou *sous-thalamique* de Forel.

On se rend encore très bien compte de la forme générale des organes du seuil de l'hémisphère et de la constitution intérieure du cerveau, en examinant une *coupe vertico-transversale* du cerveau, passant par exemple au niveau des *tubercules mamillaires* (Tm) (fig. 196).

Septum lucidum.

On rencontre, sur la ligne médiane et de haut en bas, la vaste et épaisse commissure du *corps calleux* (Cc), qui donne insertion sur la ligne médiane à la mince membrane verticale du *septum lucidum* (Sl), creusée d'une étroite fente verticale connue sous le nom de *ventricule de la cloison* (VSl), puis le *trigone cérébral* (Tg) qui forme une seconde cloison transversale, dont la face inférieure est tapissée d'une mince membrane vasculaire, dépendante de la pie-mère : c'est la *toile choroïdienne* (Tch) ; dirigée transversalement, la toile choroïdienne se continue de chaque côté avec une sorte de bourrelet vasculaire, connu sous le nom de *plexus choroïdes des ventricules latéraux* (Pchl).

Couche optique et noyau caudé.

Au-dessous du trigone et de la toile choroïdienne, on aperçoit, sur la *ligne médiane,* l'étroit *ventricule moyen* ou troisième ventricule (V_3) et, de chaque côté, deux volumineux ganglions de substance grise, la *couche optique* (Th) en dedans, et le *noyau caudé* (NC) ou *noyau intra-ventriculaire du corps strié* en dehors.

La *face interne* de la couche optique forme la paroi latérale du *troi-*

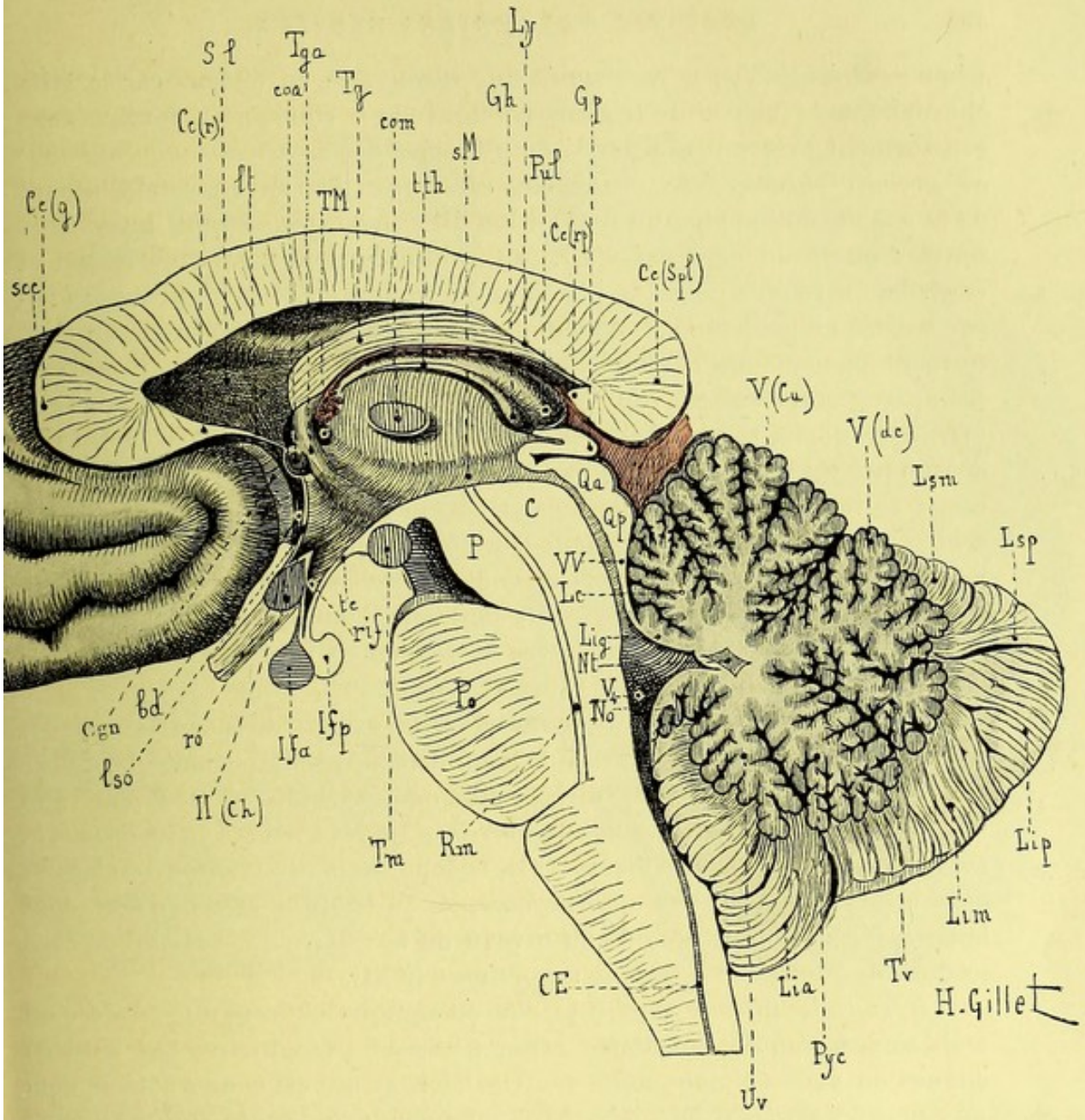

Fig. 195. — Coupe sagittale inter-hémisphérique. Seuil de l'hémisphère et isthme de l'encéphale. (D'après la photographie sous l'eau d'une pièce durcie dans le bichromate). — La pie-mère et la toile choroïdienne sont colorées en rouge.

bd, bandelette diagonale de Broca. — *C*, calotte ou étage supérieur du pédoncule. — *Cc(g)*, genou du corps calleux. — *Cc(r)*, bec du corps calleux (rostrum). — *Cc(Spl)*, bourrelet du corps calleux (splénium). — *Cc(rp)*, bec postérieur du corps calleux. — *CE*, canal de l'épendyme. — *Cgn*, circonvolution géniculée. — *coa*, commissure antérieure. — *com*, commissure postérieure. — *Gh*, ganglion de l'habénula. — *Gp*, glande pinéale, — *Ifa*, *Ifp*, lobe antérieur et lobe postérieur du corps pituitaire. — *Lc*, lobe central du cervelet. — *Lia*, lobe antéro-inférieur du cervelet. — *Lig*, lingula. — *Lim*, lobe inférieur et moyen du cervelet. — *Lip*, lobe inférieur et postérieur du cervelet. — *Lsm*, lobe supérieur et moyen du cervelet. — *lso*, lame sus-optique. — *Lsp*, lobe supérieur et postérieur du cervelet. — *lt*, lame terminale embryonnaire. — *Ly*, lyre ou psalterium. — *No*, nodule du cervelet. — *Nt*, noyau du toit du cervelet. — *P*, pied du pédoncule cérébral. — *Po*, protubérance. — *Pul*, pulvinar. — *Pyc*, pyramide du cervelet. — *Qa*, *Qp*, tubercules quadrijumeaux antérieur et postérieur. — *rif*, diverticule de l'infundibulum. — *Rm*, ruban de Reil médian. — *ro*, diverticule sus-optique. — *scc*, sinus du corps calleux. — *Sl*, septum lucidum. — *sM*, sillon de Monro. — *te*, tuber cinereum. — *Tg*, corps du trigone. — *Tga*, pilier antérieur du trigone. — *TM*, trou de Monro. — *Tm*, tubercule mamillaire. — *tth*, tænia thalami. — *Tv*, tubercule postérieur du vermis. — *Uv*, uvula (luette). — V_4, quatrième ventricule. — *VV*, valvule de Vieussens. — *V(cu)*, vermis (culmen). — *V(dc)*, vermis (declivum). — *II (Ch)*, chiasma des nerfs optiques.

sième ventricule (V_3), sa *face supérieure* recouverte en dedans par la toile choroïdienne (Tch) et le trigone cérébral (Tg), concourt à former dans son segment externe une partie du *plancher* des *ventricules latéraux* (Vl) ou *premier* et *deuxième ventricules cérébraux*. Le noyau caudé, séparé de la couche optique par un petit sillon dit *sillon intermédiaire* à ces deux noyaux ou *sillon opto-strié* (si), fait saillie dans le ventricule latéral et contribue à rendre inégal le plancher de ce dernier. Les *ventricules latéraux* droit et gauche (Vl), situés au-dessus du troisième ventricule (V_3), forment chacun une cavité irrégulière, large et anfractueuse, limitée en haut par le corps calleux (Cc), en bas par le trigone (Tg), la couche optique (Th) et le noyau caudé (NC), en dedans par le *septum lucidum* (Sl), et en dehors par un angle aigu, résultant de l'accolement du noyau caudé et du corps calleux. Ces ventricules, dans lesquels les *plexus choroïdes* (Pch) font saillie, sont revêtus dans toute leur étendue par une membrane propre, l'*épendyme ventriculaire* ou *membrane épendymaire*, qui repose sur une mince couche de substance grise; ils sont complètement indépendants l'un de l'autre, mais communiquent avec le troisième ventricule par l'intermédiaire des *trous de Monro* (TM) (fig. 195, 198).

Ventricules latéraux.

La *face inférieure* du noyau caudé et la *face externe* de la couche optique, sont en rapport avec une lame de substance blanche fort importante, la *capsule interne* de Reil (Cip, fig. 196); dirigée obliquement en bas et en dedans, elle se continue en bas avec le *pédoncule cérébral* (P), et s'irradie en haut dans la masse blanche des hémisphères (CO), le long du bord supérieur du noyau caudé, pour former la *couronne rayonnante* ou le *grand soleil de Reil*, dont la base, légèrement étranglée au niveau du noyau caudé, est connue sous le nom de *pied de la couronne rayonnante* (pCR).

Capsule interne et couronne rayonnante.

La *capsule interne* sépare la couche optique et le noyau caudé d'un troisième noyau de substance grise, de forme triangulaire, qui n'est en connexion avec aucune cavité ventriculaire, et qui est connu sous le nom de *noyau lenticulaire* (NL_3, LN_2, NL_1), ou *noyau extra-ventriculaire du corps strié*. Il est formé de trois segments de teinte différente, désignés de dedans en dehors sous le nom de *premier*, *deuxième* et *troisième segments du noyau lenticulaire*. Le *troisième segment* ou *putamen* (NL_3) est intimement uni au noyau caudé par de nombreux *ponts* de substance grise qui traversent la capsule interne; il présente la même coloration foncée que le noyau caudé, la même structure, la même origine embryogénique et les mêmes connexions. Les deux segments internes, beaucoup plus pâles, sont connus sous le nom de *globus pallidus* (NL_2, NL_1); ils sont plus riches en fibres nerveuses, et présentent une origine et une structure différentes de celles du *putamen* (Voy. *Embryogénie*, p. 110 à 119).

Les trois segments du noyau lenticulaire.

Sur la face externe ou base du *noyau lenticulaire* (NL_3), on trouve, appliquées de dedans en dehors, d'abord une mince lame de substance blanche, la *capsule externe* (Ce), puis une traînée de substance grise, l'*avant-mur* (AM), enfin la substance blanche qui double l'écorce grise des circonvolutions de l'insula (I) ou *capsule extrême* de Reil (Cex). Le rapport

Capsule externe et avant-mur.

Capsule extrême.

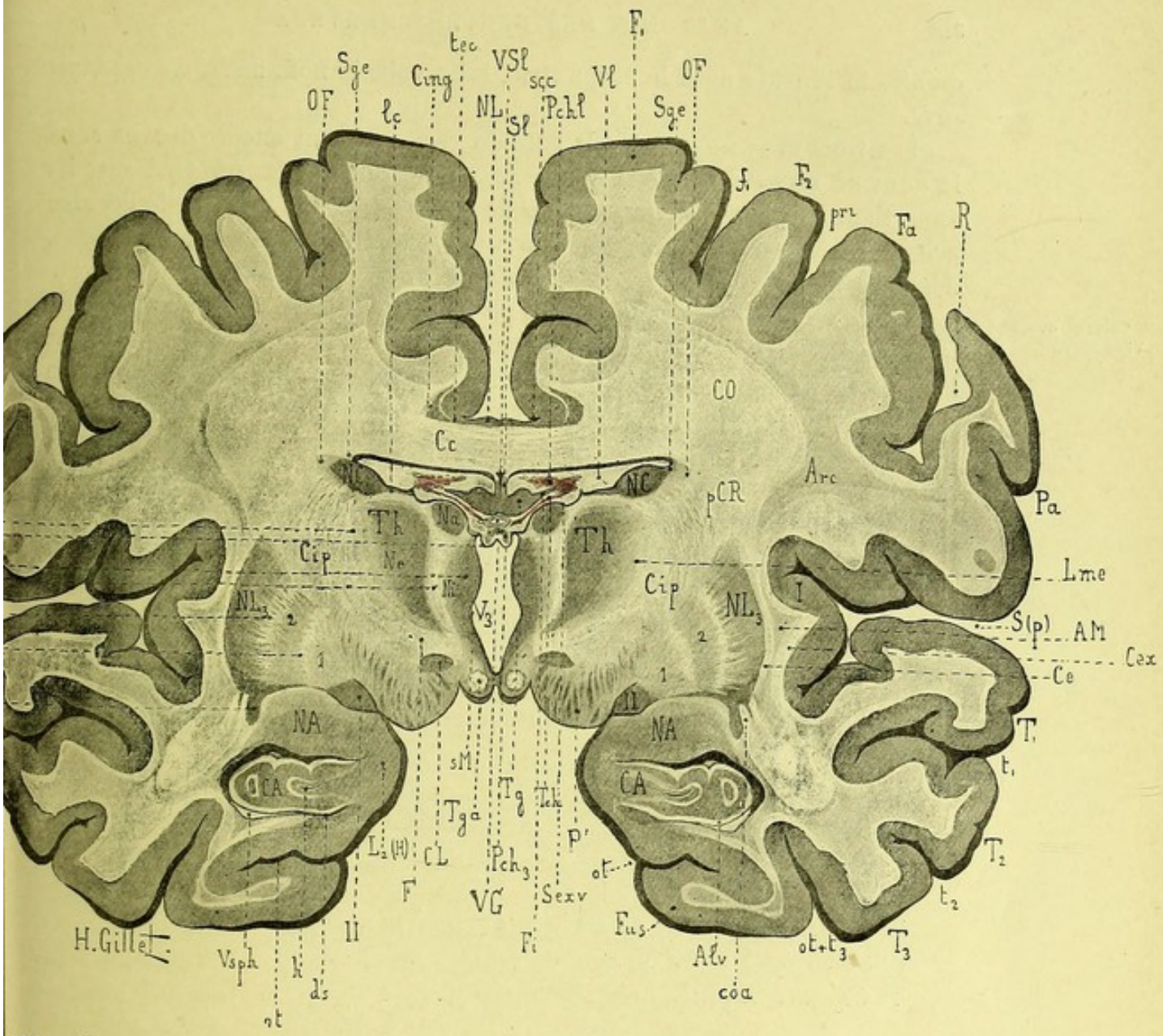

196. — Coupe vertico-transversale du cerveau passant par les tubercules mamillaires et la partie antérieure de la corne sphénoïdale du ventricule latéral. (Pièce durcie au bichromate.)

Alv, alveus. — *Arc*, faisceau arqué. — *AM*, avant-mur. — *CA*, corne d'Ammon. — *Cc*, corps calleux. — *e*, capsule externe. — *Cex*, capsule extrême. — *Cing*, cingulum. — *Cip*, segment postérieur de la capsule terne. — *CL*, corps de Luys. — *CO*, centre ovale. — *coa*, commissure antérieure. — *ds*, diverticule du biculum. — *F*, champ de Forel. — F_1,F_2, première et deuxième circonvolutions frontales. — *Fa*, circonlution frontale ascendante. — f_1, premier sillon frontal. — *Fi*, fimbria. — *Fus*, lobule fusiforme. — *h*, sillon l'hippocampe. — *I*, insula. — $L_2(H)$, deuxième circonvolution limbique ou circonvolution de l'hippocampe. *Lme*, lame médullaire externe du thalamus. — *lc*, lame cornée. — *lme*, lame médullaire externe du noyau nticulaire. — *lmi*, lame médullaire interne du noyau lenticulaire. — *Mo*V_3, membrane obturatrice du troième ventricule. — *NA*, noyau amygdalien. — *Na*, *Ne*, *Ni*, noyaux antérieur, externe et interne du thalamus. *NC*, queue du noyau caudé. — *NL*, nerf de Lancisi. — $NL_{3,2,1}$, noyau lenticulaire et ses trois segments. — *F*, faisceau occipito-frontal. — *ot*, sillon collatéral. — *ot* + t_3, branche commune au sillon collatéral et au isième sillon temporal. — *P*, pédoncule. — *Pa*, circonvolution pariétale ascendante. — Pch_3, plexus oroïdes du troisième ventricule. — *pCR*, pied de la couronne rayonnante. — *pri*, sillon prérolandique érieur. — *R*, scissure de Rolando. — *S(p)*, branche postérieure de la scissure de Sylvius. — *Sexv*, surface ra-ventriculaire du thalamus. — *Sgc*, substance grise centrale. — *Sge*, substance grise sous-épendymaire. *Sl*, septum lucidum. — *SM*, sillon de Monro. — T_1, T_2, T_3, première, deuxième et troisième circonvolutions mporales. — t_1, t_2, t_3, premier, deuxième et troisième sillons temporaux. — *Tch*, toile choroïdienne. — , tænia tecta. — *Tg*, trigone. — *Tga*, pilier antérieur du trigone. — *Th*, couche optique (thalamus). — troisième ventricule. — *VA*, ruban de Vicq d'Azyr. — *VG*, veine de Gallien. — *Vl*, ventricule latéral. — , ventricule du septum lucidum. — *Vsph*, corne sphénoïdale du ventricule latéral. — *zr*, zone réticulée grillagée. — *II*, bandelette optique.

qu'affecte l'insula avec le corps strié, lui a valu le nom de *lobule au corps strié*.

Les trois gros noyaux de la base du cerveau, sont encore décrits sous le nom de *corps opto-striés* ou de *noyaux centraux des hémisphères;* ils appartiennent au *tronc encéphalique* de Reichert, et sont séparés de l'écorce grise des circonvolutions, par une vaste étendue de substance blanche, désignée sous le nom de *centre ovale de Vieussens* (CO).

Centre ovale de Vieussens.

Le *centre ovale* (CO) acquiert ses plus grandes dimensions, au niveau de la coupe dite du *centre ovale de Vieussens*. Cette coupe, horizontale, passe par la face supérieure du corps calleux; elle n'intéresse que la substance blanche des hémisphères circonscrite par l'écorce grise qui affecte la forme d'une bordure sinueuse, et n'est interrompue qu'au niveau du corps calleux, lequel apparaît comme une vaste commissure, jetée entre le centre ovale d'un hémisphère et le centre ovale de l'hémisphère du côté opposé (fig. 199).

Les formes, les connexions, les rapports des noyaux gris centraux soit entre eux, soit avec la capsule interne, soit avec le centre ovale, ne peuvent être étudiés que sur des coupes *macroscopiques* et *microscopiques* à direction *vertico-transversale*, *horizontale* et *sagittale*. Avant de procéder à l'étude de ces coupes, nous allons étudier dans l'ordre suivant, la configuration des parties constituantes du seuil de l'hémisphère et les ventricules cérébraux.

1° *Corps calleux.*
2° *Trigone cérébral.*
3° *Septum lucidum.*
4° *Ventricules latéraux.*
5° *Ventricule moyen ou troisième ventricule.*
6° *Corps opto-striés* ou *noyaux centraux.*
7° *Capsule interne.*

1° Corps calleux.

Corps calleux.

Lorsque sur un cerveau reposant sur sa base, on écarte les deux hémisphères (fig. 197), le *corps calleux* (Cc) se présente sous la forme d'une vaste commissure, d'une large cloison blanche quadrilatère, reliant les deux hémisphères, et formée uniquement de fibres blanches dirigées transversalement. La partie du corps calleux que l'on aperçoit dans le fond de la fente inter-hémisphérique (Sih), constitue sa partie libre ou moyenne, le *tronc du corps calleux*.

La coupe de Vieussens (fig. 199) montre que par ses parties latérales le corps calleux envoie dans chaque hémisphère, des fibres extrêmement nombreuses connues sous le nom de *radiations du corps calleux* (RCc); celles-ci pénètrent dans la masse blanche des hémisphères, s'y irradient et s'entrecroisent avec les fibres du grand soleil de Reil.

La ligne d'intersection des radiations du corps calleux et des fibres de la couronne rayonnante forme la limite externe des ventricules latéraux.

Tronc du corps calleux (Cc). — Sur une coupe sagittale et médiane (fig. 151) séparant les deux hémisphères, le corps calleux affecte la forme d'une voûte, plus recourbée à sa partie antérieure qu'à sa partie postérieure,

Tronc du corps calleux.

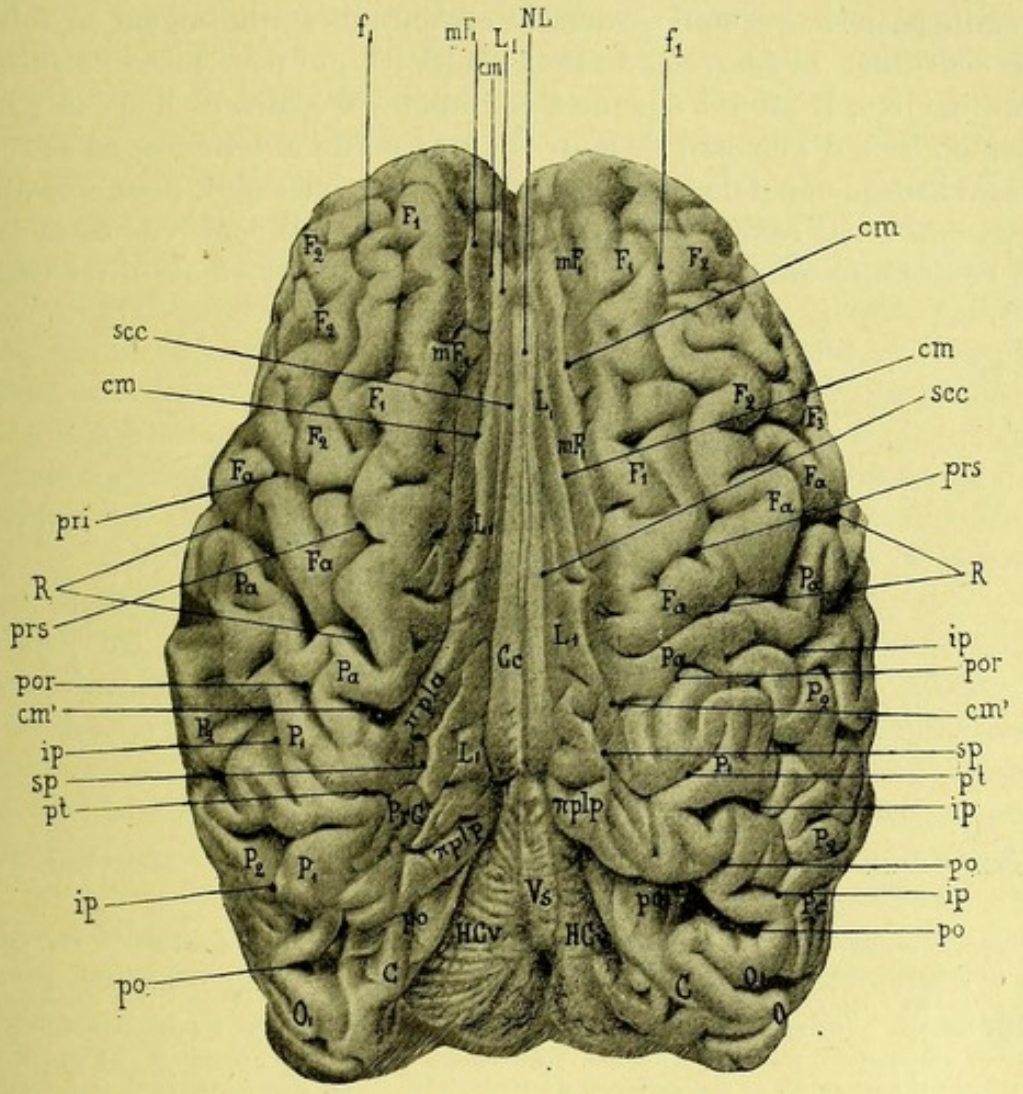

Fig. 197. — Face supérieure de l'encéphale ; la scissure inter-hémisphérique a été écartée pour montrer la face supérieure du corps calleux et du cervelet. (D'après la photographie d'un cerveau à l'état frais.)

C, cunéus. — *Cc*, corps calleux. — *cm*, sillon calloso-marginal ; *cm'*, sa branche verticale. — F_1, F_2, première et deuxième circonvolutions frontales. — *Fa*, circonvolution frontale ascendante. — f_1, premier sillon frontal. — *HCv*, hémisphères cérébelleux. — *ip*, sillon interpariétal. — mF_1, face interne de la première circonvolution frontale. — *NL*, nerf de Lancisi. — O_1, première circonvolution occipitale. — P_1, P_2, première et deuxième circonvolutions pariétales. — *Pa*, circonvolution pariétale ascendante. — *po*, scissure pariéto-occipitale. — *poi*, pli de passage pariéto-occipital interne de Gratiolet. — *por*, sillon post-rolandique. — *PrC*, précunéus. — *pri*, sillon prérolandique inférieur. — *prs*, sillon prérolandique supérieur. — *pt*, sillon pariétal transverse. — *πpla*, pli de passage pariéto-limbique antérieur. — *πplp*, pli de passage pariéto-limbique postérieur. — *R*, scissure de Rolando. — *scc*, sinus du corps calleux. — *sp*, scissure sous-pariétale. — *Vs*, vermis superior du cervelet.

plus rapprochée de l'extrémité antérieure du cerveau dont il est séparé par une distance de trois centimètres, que de son extrémité postérieure, dont il s'éloigne de cinq centimètres environ. Le point culminant du tronc

du corps calleux est distant de trois centimètres environ de la partie la plus élevée du bord supérieur du cerveau. Sa *longueur* mesure 7 à 8 centimètres (Sappey) sur sa face supérieure, 5 à 6 seulement sur sa face inférieure. Son *épaisseur* est variable suivant les régions ; très épais à son extrémité postérieure, où il se ramasse et s'enroule sur lui-même en volute,

Bourrelet. pour constituer le *bourrelet* de Reil (Cc [Spl]), qui peut mesurer jusqu'à 18 millimètres, il atteint à peine 1 centimètre d'épaisseur dans sa partie moyenne. Puis il s'épaissit de nouveau à sa partie antérieure, en se réfléchissant brusquement de haut en bas et d'arrière en avant, pour constituer

Genou. le *genou du corps calleux* (Cc [g]), embrasser dans la concavité de sa courbure l'extrémité antérieure du corps strié, et fermer en avant les ventri-

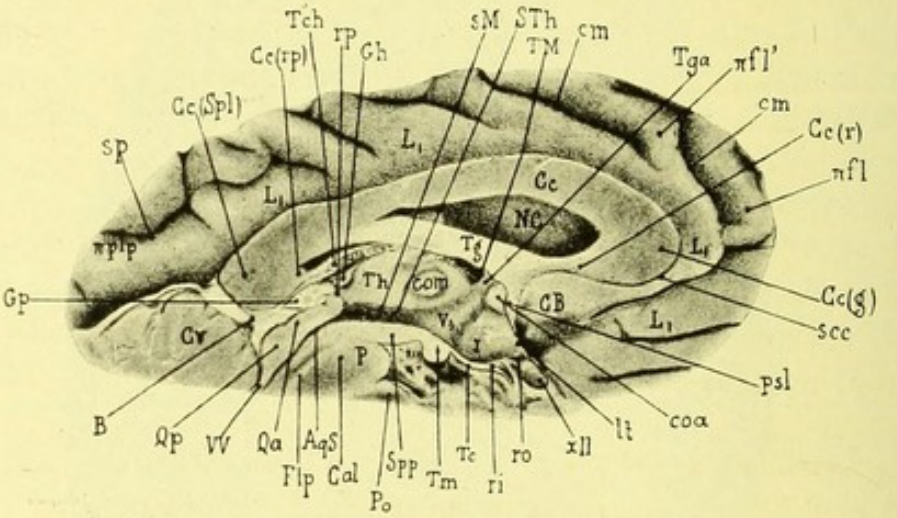

Fig. 198. — Seuil de l'hémisphère gauche. (D'après la photographie sous l'eau, d'une pièce durcie dans le bichromate.)

AqS, aqueduc de Sylvius. — *B*, partie moyenne de la fente cérébrale de Bichat. — *Cal*, calotte du pédoncule cérébral. — *CB*, carrefour olfactif de Broca. — *Cc*, corps calleux (tronc). — *Cc*, genou du corps calleux. — *Cc(r)*, bec du corps calleux (rostrum). — *Cc(rp)*, bec postérieur du corps calleux. — *Cc(Spl)*, bourrelet du corps calleux (splenium). — *cm*, sillon calloso-marginal. — *coa*, commissure antérieure. — *com*, commissure molle. — *Cv*, cervelet. — *Flp*, faisceau longitudinal postérieur. — *Gh*, ganglion de l'habénula. — *Gp*, glande pinéale. — *I*, infundibulum. — L_1, première circonvolution limbique. — *ll*, lame terminale embryonnaire. — *NC*, noyau caudé. — *P*, étage inférieur ou pied du pédoncule cérébral. — *Po*, protubérance. — *psl*, pédoncule du septum lucidum. — *πfl*, *πfl'*, plis fronto-limbique. — *πplp*, pli pariéto-limbique postérieur. — *Qa*, *Qp*, tubercules quadrijumeaux antérieur et postérieur. — *ri*, récessus de l'infundibulum. — *ro*, récessus sus-optique. — *rp*, récessus sous-pinéal. — *scc*, sinus du corps calleux. — *sM*, sillon de Monro. — *sp*, scissure sous-pariétale. — *Spp*, substance perforée postérieure. — *Tc*, tuber cinereum. — *Tch*, toile choroïdienne. — *Tg*, trigone. — *Tga*, pilier antérieur du trigone. — *Th*, thalamus. — *TM*, trou de Monro. — *Tm*, tubercule mamillaire. — V_3, troisième ventricule. — *VV*, valvule de Vieussens. — *xII*, chiasma des nerfs optiques.

cules latéraux. Après sa réflexion, il se porte en arrière, dans une étendue de 2 centimètres environ, diminue d'épaisseur, et présente à la coupe l'aspect

Bec ou *rostrum*. d'un triangle, dont le sommet, le *bec* ou *rostrum du corps calleux* (Cc [r]), se réduit à une mince lamelle, qui se continue au niveau de la commissure blanche antérieure, avec la *lame sus-optique* (fig. 198).

On considère au tronc du corps calleux deux *faces*, deux *bords* et deux

Sa face supérieure. *extrémités*. La *face supérieure* (fig. 199), plus large en arrière qu'en avant, est en même temps plus large que la fente inter-hémisphérique dont elle

forme le fond. Elle mesure 15 à 20 millimètres. Un sillon peu profond (fig. 196), le *sinus* ou *ventricule* du corps calleux de Vesale et de Sabatier (scc), la *rainure du corps calleux* de Broca, la sépare de la première circonvolution limbique (L_1). Le sinus, large en arrière, étroit et peu profond en avant (voy. *Coupes vertico-transversales*, p. 436 et suivantes), se continue directeemnt avec le sillon de l'hippocampe au niveau du bourrelet; il fait du reste partie du sillon de l'hippocampe fœtal (Voy p. 121).

Sinus du corps calleux.

Sur la ligne médiane, cette face présente deux saillies blanches, linéaires, les *tractus longitudinaux médians* ou *nerfs de Lancisi* (NL) dirigés d'avant en arrière, tantôt sensiblement parallèles, plus souvent irréguliers et flexueux, contigus ou éloignés l'un de l'autre. Ces tractus parcourent toute la face supérieure du corps calleux, à laquelle ils sont du reste peu adhérents, se réfléchissent en avant sur le genou et le bec, puis divergent, se portent, sous le nom de *bandelettes diagonales* de Broca (bd), ou *pédoncules du corps calleux*, en arrière et en dehors, et se perdent sur la substance perforée antérieure. En arrière, les nerfs de Lancisi se réfléchissent sur le bourrelet du corps calleux et se continuent soit avec le *fasciola cinerea* (Fc) (fig. 149) soit avec la substance blanche réticulée de la circonvolution de l'hippocampe.

Nerfs de Lancisi.

Entre les nerfs de Lancisi on trouve quelquefois un sillon médian, longitudinal, plus large en arrière, vestige du raphé du corps calleux.

De chaque côté de la face supérieure (fig. 199), on trouve au niveau du sinus du corps calleux, le *tænia tecta* (tec), et en dehors un petit faisceau de fibres blanches, dirigées d'avant en arrière. Ce faisceau, qui n'est visible que sur la coupe du centre ovale de Vieussens, c'est-à-dire après ablation de la première circonvolution limbique (L_1), est formé par les fibres les plus inférieures du *cingulum* (Cing), c'est-à-dire par le long faisceau d'association du lobe limbique. D'après Beevor, il serait formé par les fibres propres de la première circonvolution limbique (L_1), fibres qui séparent le *cingulum* de l'écorce grise du *tænia tecta*.

Tænia tecta.

La face supérieure du corps calleux est en rapport, par l'intermédiaire de la pie-mère et de l'arachnoïde, avec la *faux du cerveau*, dont le bord n'atteint pas le corps calleux même en arrière; elle est encore en rapport avec les *artères calleuses* ou *cérébrales antérieures*, enfin avec la *première circonvolution limbique* (L_1) ou *gyrus fornicatus*. On trouve quelquefois dans la pie-mère qui recouvre le corps calleux, une certaine quantité de tissu adipeux, dont le développement exagéré peut donner lieu à la production de tumeurs lipomateuses (Féré).

Ses rapports.

Face inférieure — Concave d'avant en arrière, convexe transversalement, cette face présente comme la face supérieure un aspect fasciculé. Libre dans une étendue bien plus grande que cette dernière, elle est tapissée par l'*épendyme*, forme la paroi supérieure ou *voûte* des ventricules latéraux, et donne insertion sur la ligne médiane, en avant, au *septum lucidum* (Sl), en arrière, au *trigone* (Tg). Les piliers postérieurs du trigone (Tgp), en divergeant en arrière pour se porter dans la corne sphénoïdale,

Sa face inférieure.

sont réunis l'un à l'autre par des fibres transversales, adhérentes au corps

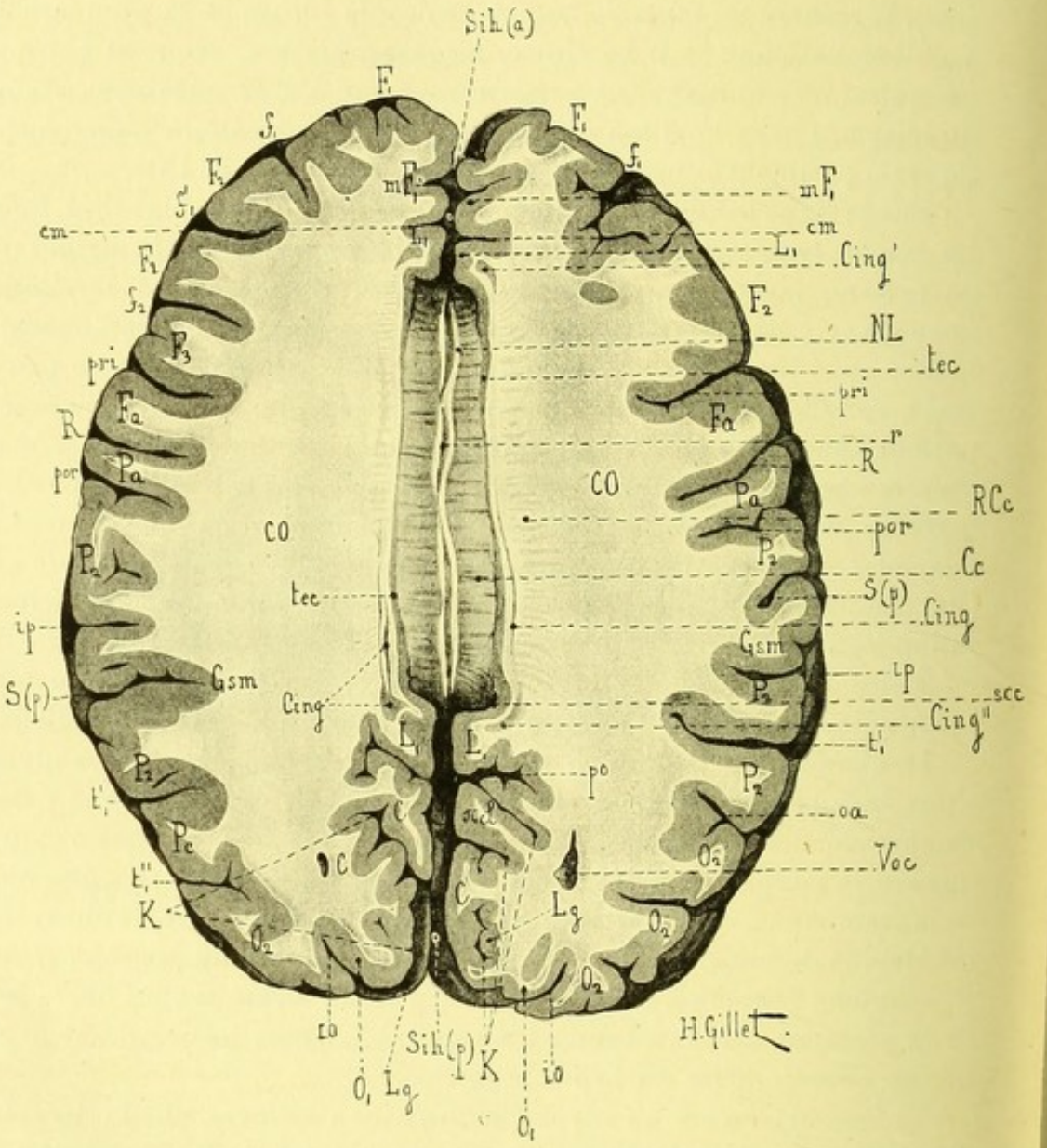

FIG. 199. — Centre ovale de Vieussens. (D'après la photographie d'un cerveau durci dans l'alcool.)

C, cunéus. — *Cc*, corps calleux. — *Cing*, fibres du cingulum sectionnées parallèlement au niveau de la face supérieure du corps calleux. — *Cing'*, *Cing''*, fibres du cingulum sectionnées perpendiculairement au niveau de la première circonvolution limbique. — *CO*, centre ovale. — *cm*, sillon calloso-marginal. — F_1, F_2, F_3, première, deuxième et troisième circonvolutions frontales. — *Fa*, circonvolution frontale ascendante. — f_1, f_2, premier et deuxième sillons frontaux. — f'_1, incisure du premier sillon frontal. — *io*, sillon inter-occipital. — *ip*, sillon interpariétal. — *K*, scissure calcarine. — L_1, première circonvolution limbique. — *Lg*, lobule lingual. — mF_1, face interne de la première circonvolution frontale. — *NL*, nerf de Lancisi. — O_1, O_2, première et deuxième circonvolutions occipitales. — *oa*, sillon occipital antérieur de Wernicke. — P_2, deuxième circonvolution pariétale. — *Pa*, circonvolution pariétale ascendante. — *Pc*, pli courbe. — *po*, sillon pariéto-occipital. — *por*, sillon post-rolandique. — — *pri*, sillon prérolandique inférieur. — *πcl*, pli cunéo-limbique. — *R*, scissure de Rolando. — *r*, raphé du corps calleux. — *RCc*, radiations du corps calleux. — *scc*, sinus du corps calleux. — *S (p)*, branche postérieure de la scissure de Sylvius. — *Sih (a)*, *Sih (p)*, parties antérieure et postérieure de la scissure inter-hémisphérique. — t'_1, t''_1, branches verticales du sillon parallèle. — *Voc*, corne occipitale du ventricule latéral.

calleux, connues sous le nom de *psalterium* ou de *lyre* de David, de *fornix transversus* de Forel (Ly) (fig. 200). En avant, le trigone s'infléchit en bas, en décrivant une courbe à rayon beaucoup plus court que celle du corps calleux. L'espace triangulaire compris entre le *corps*, le *genou* et le *bec* du corps calleux d'une part, le pilier antérieur du trigone d'autre part, est occupé par le *septum lucidum* ou *cloison transparente* (Sl). Lyre de David.

L'*extrémité antérieure* du corps calleux, en s'infléchissant en bas et en arrière, forme le *genou* (Cc[g]) et le *bec* du corps calleux (Cc[r]). Le *sommet du bec* se réduit à une mince lamelle de substance blanche, la *commissure blanche de la base* de Henle, la *lame du genou* de Burdach, laquelle se continue au niveau de la *commissure blanche antérieure* (coa), avec la *lame sus-optique* (lt) (fig. 198). Genou et bec du corps calleux.

L'*extrémité postérieure* du corps calleux, connue sous le nom de *bourrelet* de Reil, de *splenium* (Cc[Spl]), épaisse et arrondie, est située au-dessus des tubercules quadrijumeaux et de la glande pinéale, dont elle est séparée par la *partie moyenne* de la *grande fente cérébrale* de Bichat. C'est au dessous du bourrelet du corps calleux, que la pie-mère pénètre dans le cerveau pour former la *toile choroïdienne* (Tch) et les plexus choroïdes des ventricules latéraux (Pch Vl). Bourrelet du corps calleux (*Splenium*).

Le *bourrelet* (Cc[Spl]) (fig. 198) est formé par un véritable enroulement du corps calleux sur lui-même, et on peut lui considérer trois parties : l'une *supérieure*, l'autre *postérieure*, la troisième *inférieure*. La partie supérieure représente l'*extrémité postérieure du tronc du corps calleux;* la partie inférieure constitue la *partie réfléchie*, le *splénium proprement dit*, qu'un mince septum sépare de la partie précédente, et qui se termine en avant par un bord mince et effilé, véritable *bec postérieur* (Cc[rp]), situé à peu près à 15 millimètres en avant de la limite postérieure du corps calleux. La partie postérieure constitue la *pièce intermédiaire* de Beevor, véritable *genou postérieur*, très analogue au genou de l'extrémité antérieure. Le bec postérieur donne insertion aux fibres transversales du *psalterium*, qui adhèrent en général à la face inférieure du corps calleux; mais elles peuvent en être séparées par une fente étroite, qui communique sur les côtés avec les ventricules latéraux, dont elle forme un véritable diverticule. Cette fente est connue sous le nom de *ventricule de Verga* (vV) (fig. 203). Genou et bec postérieurs. Ventricule de Verga.

Chez quelques mammifères, tels que le cheval, le mouton, etc., le *ventricule de Verga* est beaucoup plus volumineux, et l'angle postérieur du *septum lucidum* s'insinue entre le corps calleux et le trigone cérébral, jusqu'au niveau de la pièce intermédiaire, séparant ainsi le *splenium* proprement dit de l'extrémité du tronc du corps calleux.

Cette distinction en trois parties du bourrelet est importante à établir car, comme nous le verrons plus loin, leurs fibres n'ont pas la même origine.

Le corps calleux est formé, si l'on fait abstraction des nerfs de Lancisi et des tractus longitudinaux latéraux qui appartiennent à la circonvolution godronnée, de gros faisceaux de fibres transversales de 1 millimètre

d'épaisseur environ; sur une coupe sagittale et médiane le corps calleux présente une apparence striée. Ces stries, qui correspondent aux limites des différents faisceaux qui le constituent, affectent une disposition verticale dans la plus grande étendue du corps calleux, mais elles deviennent de plus en plus obliques à mesure que l'on s'approche des extrémités du corps calleux. Au niveau du *genou*, la direction des stries est horizontale; au-dessous elle devient oblique, pour redevenir verticale au niveau du bec. Une disposition analogue s'observe au niveau du bourrelet, où le corps calleux s'enroule en volute, et se termine par un bord aigu, à 15 millimètres en avant de l'extrémité postérieure du corps calleux.

Radiations du corps calleux.

Radiations du corps calleux. — Les bords latéraux du corps calleux pénètrent horizontalement dans la masse blanche des hémisphères, contournent l'angle externe du ventricule latéral, et donnent naissance à de nombreuses fibres connues sous le nom de *radiations du corps calleux*. Ces radiations se portent en divergeant en haut, en dehors et en bas, s'entrecroisent avec les fibres de la couronne rayonnante, et se terminent dans la crête des circonvolutions de toute la surface du cerveau, à l'exception du lobe olfactif et de l'extrémité antérieure du lobe temporal, régions desservies par le système de la commissure antérieure.

Comme le corps calleux n'atteint pas les extrémités antérieures et postérieures de l'hémisphère, et comme ces parties reçoivent néanmoins des fibres calleuses, il faut nécessairement que les fibres du genou et du bourrelet s'infléchissent en avant et en arrière, et s'irradient dans un plan d'autant plus antéro-postérieur, qu'elles appartiennent à des couches plus superficielles du genou ou du bourrelet.

Forceps du corps calleux.

Les fibres du bourrelet décrivent de chaque côté de la scissure interhémisphérique une courbe à concavité interne et forment avec celles du côté opposé une sorte de pince qui porte, dans la nomenclature de Reil, le nom de *forceps du corps calleux*. (Voy. ch. IV, *fibres commissurales*.)

2° Trigone cérébral

Trigone cérébral.

Le *trigone cérébral* (Tg), la *voûte à trois ou quatre piliers*, le *fornix* des auteurs anciens, la *bandelette géminée* de Reil, se présente sous la forme d'un triangle isocèle à base postérieure (fig. 200), situé au-dessous du corps calleux, au-dessus du troisième ventricule et des couches optiques, autour desquelles il décrit une courbe inscrite dans celle du corps calleux.

Adhérent au corps calleux en arrière, il l'abandonne en avant pour se porter verticalement en bas, et intercepte avec le genou et le bec du corps calleux, un espace triangulaire occupé sur la ligne médiane par le *septum lucidum* (fig. 201 à 203).

Le trigone est essentiellement constitué par deux faisceaux de fibres longitudinales, aplatis de haut en pas, et réunis l'un à l'autre à leur partie moyenne, où ils constituent le *corps du trigone* (Tg) (fig. 200). En arrière

et en avant ces faisceaux sont distincts, et forment les *piliers postérieurs* et les *piliers antérieurs du trigone* (Tgp, Tga).

On considère au **corps du trigone** deux *faces*, trois *bords* et trois *angles*. Corps du trigone.

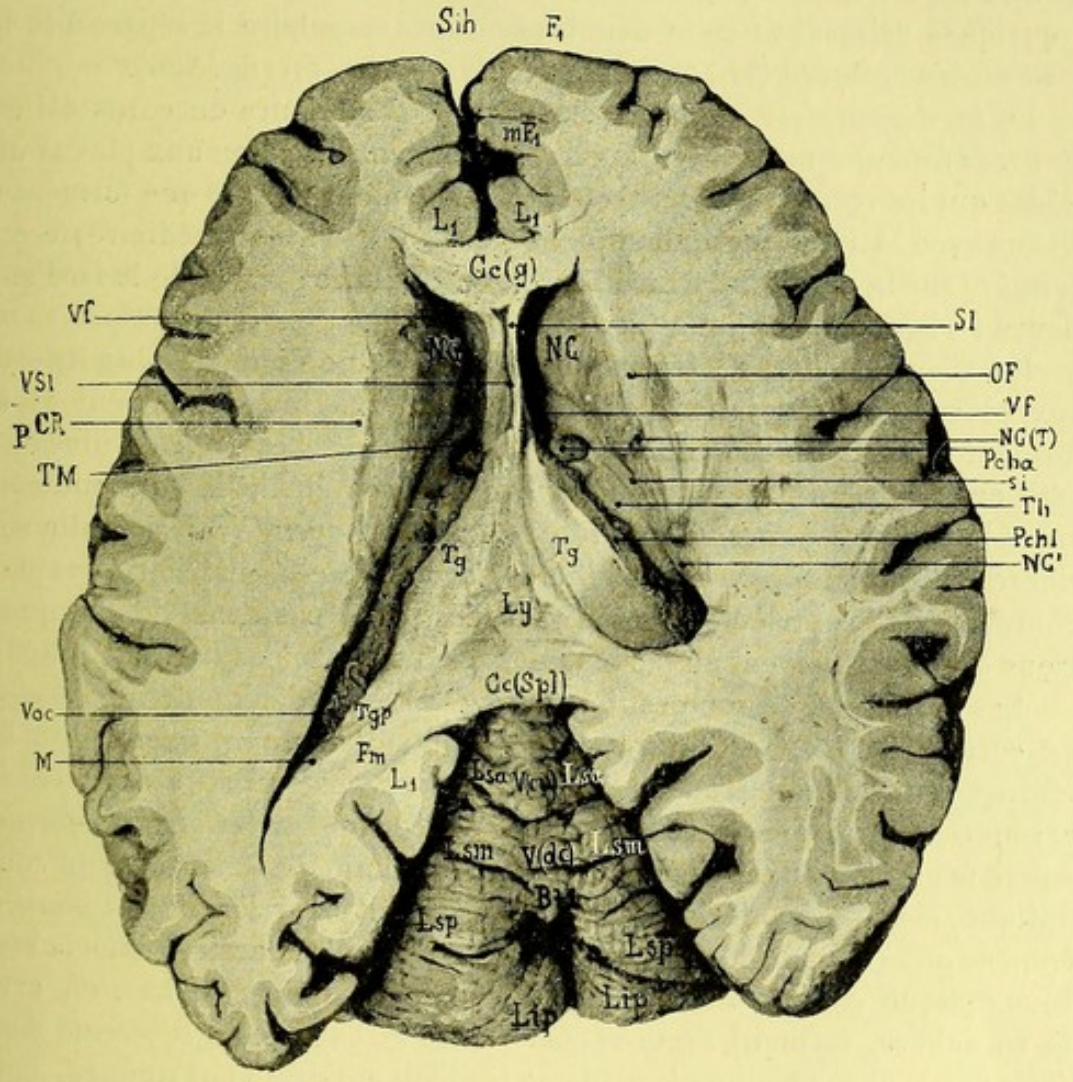

Fig. 200. — Étage supérieur des ventricules latéraux. Corps du trigone et septum lucidum. (D'après la photographie d'une pièce durcie dans l'alcool.)

Bt, bourgeon terminal du vermis supérior. — *Cc (g)*, genou du corps calleux. — *Cc (Spl)*, bourrelet du corps calleux (splénium). — *EM*, ergot de Morand. — F_1, première circonvolution frontale. — *Fm*, forceps major. — L_1, première circonvolution limbique. — *Lip*, lobe cérébelleux inférieur et postérieur. — *Lsa*, lobe cérébelleux antérieur et supérieur. — *Lsm*, lobe cérébelleux supérieur et moyen. — *Lsp*, lobe cérébelleux supérieur et postérieur. — *Ly*, lyre ou psalterium. — mF_1, face interne de la première circonvolution frontale. — *NC (T)*, tronc du noyau caudé. — *NC'*, queue du noyau caudé. — *OF*, faisceau occipito-frontal. — *pCR*, pied de la couronne rayonnante. — *Pcha*, plexus choroïdes aberrant situé sur le trajet de la veine du corps strié. — *Pchl*, plexus choroïdes du ventricule latéral. — *si*, sillon opto-strié. — *Sl*, septum lucidum. — *Tg*, trigone cérébral. — *Tgp*, pilier postérieur du trigone. — *TM*, trou de Monro. — *V (cu)*, vermis (culmen). — *V (dc)*, vermis (declivum). — *Vf*, corne frontal du ventricule latéral. — *Voc*, corne occipitale du ventricule latéral. — *VSl*, ventricule du septum lucidum.

La *face supérieure* est convexe dans le sens antéro-postérieur, elle donne insertion sur la ligne médiane au *septum lucidum* (Sl), tandis que ses parties latérales forment de chaque côté le plancher du ventricule latéral. Les *plexus choroïdes* sont en général renversés sur cette face du Ses faces.

trigone; il faut donc les écarter en dehors pour l'apercevoir dans toute sa largeur.

La *face inférieure* repose dans toute son étendue sur la *toile choroïdienne* (Tch), à laquelle elle adhère faiblement, grâce à un tissu conjonctif lâche et à quelques vaisseaux; cette membrane fibro-vasculaire la sépare à la fois des *couches optiques* (Th) et du *ventricule moyen* (V_3) (fig. 196).

Ses bords.

Le *bord postérieur* adhère à l'extrémité postérieure du corps calleux, les *bords latéraux* minces et tranchants, donnent insertion aux plexus choroïdes qui les recouvrent. Ils occupent exactement l'angle que forment ces plexus avec la toile choroïdienne, et reposent par l'intermédiaire de cette dernière sur la moitié interne ou extraventriculaire (Sexv), de la face supérieure de la couche optique (fig. 196).

En avant les bords latéraux sont libres, et ne donnent plus insertion aux plexus choroïdes des ventricules latéraux. Ils se soulèvent en arc, forment avec la *couche optique* (Th), légèrement excavée à ce niveau, un

Trous de Monro.

petit orifice ovalaire, le *trou de Monro* (TM), qui établit la communication entre le *ventricule latéral* (Vl) et le *ventricule moyen* (V_3). La limite supérieure du trou de Monro est constituée par l'extrémité antérieure des plexus choroïdes des ventricules latéraux; il n'est donc pas exact de dire que les trous de Monro servent au passage des plexus choroïdes (fig. 201 à 203).

Piliers antérieurs du trigone.

Les *angles* du trigone sont l'un *antérieur*, les deux autres *postérieurs*. Le corps du trigone se bifurque au niveau de l'*angle antérieur*, immédiatement en avant du trou de Monro, et donne naissance à deux cordons arrondis, les **piliers antérieurs du trigone** (Tga) (*Columnæ fornicis*). Après avoir contourné de haut en bas l'extrémité antérieure de la couche optique, les piliers antérieurs divergent, passent en arrière de la *commissure blanche antérieure* (coa), plongent ensuite d'avant en arrière dans la région sous-optique correspondante, se portent obliquement en bas, en arrière

Sa terminaison dans le tubercule mamillaire.

et en dehors, forment l'écorce postérieure et externe du *tubercule mamillaire* (Tm), et se terminent, ainsi que Gudden et Forel l'ont montré, dans le noyau gris central de ce tubercule.

Toute la partie des piliers antérieurs située au-dessous du trou de Monro fait partie du *troisième ventricule* (V_3), et comme telle est recouverte par la *substance grise centrale* (Sgc), et par l'épendyme ventriculaire (fig. 201).

Ses rapports avec la commissure antérieure.

Les piliers antérieurs du trigone affectent, avec la commissure antérieure, des rapports variables suivant les individus. Dans l'immense majorité des cas, le pilier antérieur passe, comme nous venons de le voir, en arrière de la commissure antérieure; d'autrefois il se dédouble en deux faisceaux de volume égal ou inégal, qui embrassent cette commissure. Le faisceau antérieur est en général le plus grêle (fig. 202); exceptionnellement il est plus volumineux que le faisceau postérieur (fig. 203).

Travaux de Gudden et Forel sur le pilier antérieur du trigone.

Jusqu'aux travaux de Gudden et de Forel, il fut généralement admis que le pilier antérieur du trigone, après avoir formé l'écorce blanche du tubercule mamillaire, subissait un mouvement de torsion en huit de chiffre, puis pénétrait de nouveau dans la couche optique (Th) et se termi-

nait dans son tubercule antérieur (Na). La partie du pilier antérieur du trigone, comprise entre le tubercule antérieur de la couche optique et le tubercule mamillaire, était décrite sous le nom de *racine descendante du trigone* (*racine ascendante* de Meynert) ; celle comprise entre le tubercule mamil-

Indépendance du du pilier antérieur du trigone et du faisceau de Vicq d'Azyr.

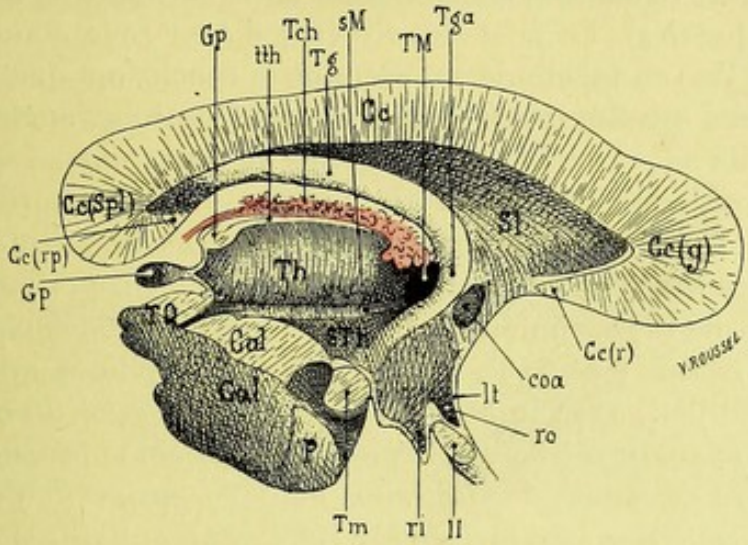

Fig. 201.

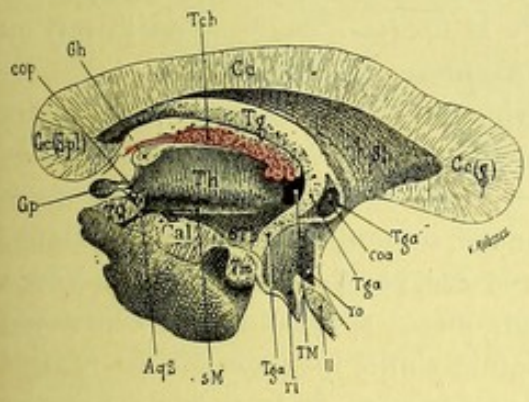

Fig. 202.

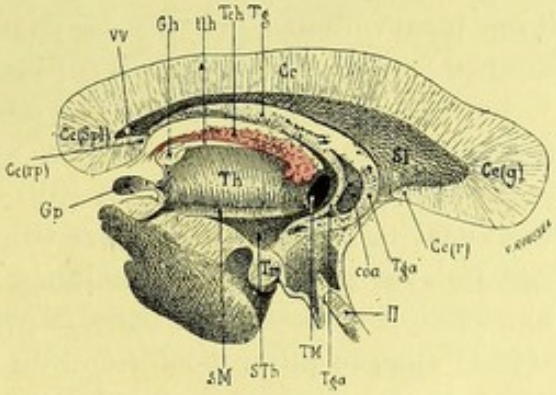

Fig. 203.

Fig. 201, 202, 203. — Coupes sagittales inter-hémisphériques, montrant le seuil de l'hémisphère et les rapports qu'affectent les piliers antérieurs du trigone avec la commissure antérieure. La toile choroïdienne et les plexus choroïdes du troisième ventricule sont colorés en rouge. (Dessins faits d'après la photographie d'une pièce durcie dans le bichromate.)

AqS, aqueduc de Sylvius. — *Cc*, corps calleux (tronc). — *Cc(g)*, genou du corps calleux. — *Cc(r)*, bec antérieur du corps calleux (rostrum anterior). — *Cc(rp)*, bec postérieur du corps calleux (rostrum posterior). — *Cal*, calotte ou étage supérieur du pédoncule cérébral. — *coa*, commissure antérieure. — *Gp*, glande pinéale. — *P*, étage inférieur ou pied du pédoncule cérébral. — *ri*, diverticule de l'infundibulum. — *ro*, diverticule sus-optique. — *Sl*, septum lucidum. — *sM*, sillon de Monro. — *STh*, région sous-optique. — *Tch*, toile choroïdienne et plexus choroïdes du troisième ventricule. — *Tg*, trigone. — *Tga*, pilier antérieur du trigone. — *Th*, thalamus. — *TM*, trou de Monro. — *Tm*, tubercule mamillaire. — *TQ*, tubercules quadrijumeaux. — *II*, nerf optique.

laire et le trou de Monro, sous celui de *racine ascendante du trigone* (*racine descendante* de Meynert).

La « *racine ascendante* » du trigone (*racine descendante* de Meynert), entrevue et figurée déjà par Vicq d'Azyr et par Reil, ne présente en réalité aucune connexion, ni aucune continuité avec le pilier antérieur du tri-

gone; aussi Forel a-t-il proposé de la désigner sous le nom de *faisceau de Vicq d'Azyr* (VA). Celui-ci constitue en effet un faisceau indépendant du trigone cérébral; il naît de la partie antéro-interne du tubercule mamillaire (Tm), en dedans du pilier antérieur du trigone, se porte ensuite obliquement en dehors et en haut et se termine dans le tubercule antérieur de la couche optique (Na). Le faisceau de Vicq d'Azyr relie donc le tubercule mamillaire (Tm) au tubercule antérieur de la couche optique.

Piliers postérieurs du trigone.

Les **piliers postérieurs** du trigone font suite aux angles postérieurs du trigone; ils se présentent sous la forme de deux rubans, aplatis de haut en bas, qui contournent *le pulvinar* ou extrémité postérieure de la couche optique (Pul), puis se portent brusquement et très obliquement en dehors et en bas et s'unissent intimement à la *corne d'Ammon*, qu'ils accompagnent jusqu'à la partie la plus antérieure du prolongement sphénoïdal du ventricule latéral (fig. 204 et 213). A leur *origine*, les piliers postérieurs droit et gauche limitent, avec le *bec postérieur* du *bourrelet du corps calleux*, un espace triangulaire, à base postérieure, à sommet antérieur, connu sous le nom de *lyre de David*, de *psalterium* ou de *corpus psalloïdes*. Les bords latéraux du *psalterium* sont formés par les fibres longitudinales du trigone, le fond est constitué par les fibres transversales du corps calleux, et par des fibres transversales propres au trigone, le *fornix transverse* de Forel, ou *faisceau commissural* des deux cornes d'Ammon.

Lyre de David ou psalterium.

La lyre et l'origine des piliers postérieurs sont en rapport par l'intermédiaire de la toile choroïdienne, avec la partie postérieure de la *couche optique* (Th), la *glande pinéale* (Gp) et les *tubercules quadrijumeaux antérieurs* (Qa) (fig. 198). Par leur face supérieure, ils sont unis au corps calleux, dont ils sont séparés dans quelques rares cas par le ventricule de Verga (fig. 203). En descendant dans le prolongement sphénoïdal du ventricule latéral, chaque pilier postérieur du trigone s'unit intimement au *forceps major* du corps calleux et à la partie postérieure de la corne d'Ammon (fig. 204) et se divise ensuite en deux parties, l'une externe, l'autre interne. La partie externe fait suite à la partie interne du corps du trigone et forme la couche blanche intraventriculaire ou l'*alveus* (Alv) de la corne d'Ammon (fig. 204, 205, 206); la partie interne est libre, elle fait suite à la partie externe du corps du trigone, et suit le bord concave de la corne d'Ammon jusqu'au *velum terminale d'Aeby* sous le nom de *corps bordé* ou *bordant*, de *corps frangé*, de *fimbria*, de *bandelette* ou *tænia* de l'*hippocampe* (Fi). La fimbria n'atteint donc pas l'extrémité antérieure du prolongement sphénoïdal du ventricule latéral; elle ne dépasse guère les digitations postérieures de la corne d'Ammon. Le bord externe de la *fimbria* est convexe et adhérent au bord concave de la corne d'Ammon; son bord interne et sa face inférieure sont libres et recouvrent la *circonvolution godronnée* (Cg), dont ils sont séparés par le sillon fimbrio-godronné (fg), (fig. 205, 206). La *face supérieure* de la *fimbria* présente dans toute sa longueur, et dans le voisinage de son bord externe, une crête plus ou moins accusée, la *crête épendymaire*, qui donne insertion à la mince lame épithéliale qui recouvre les plexus

Corps bordant ou Fimbria.

Crête épendymaire.

choroïdes des ventricules latéraux et qui ferme ces ventricules en dedans.

Il résulte de cette disposition que la *fimbria* affecte sur les coupes vertico-transversales la forme d'un crochet à convexité interne (fig. 205), et que sa plus grande partie est située en réalité à l'*extérieur* de la cavité ventriculaire. Mais, au voisinage du *velum terminal d'Aeby*, la crête épendymaire se porte peu à peu en dedans et se confond bientôt avec le bord interne de la *fimbria*, qui s'élargit et recouvre complètement la circonvolution godronnée (fig. 206).

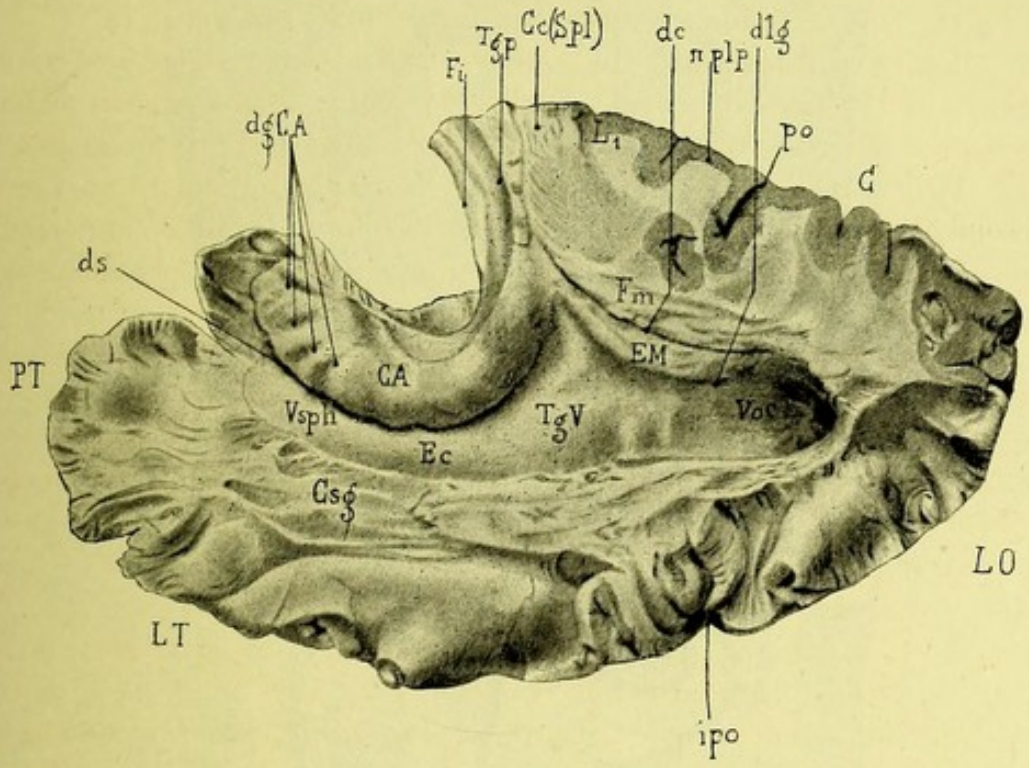

Fig. 204. — Prolongements sphénoïdal et occipital du ventricule latéral. Corne d'Ammon, Ergot de Morand, Eminence collatérale de Meckel. Pilier postérieur du trigone et forceps major du corps calleux. (D'après la photographie d'une pièce durcie dans l'alcool.)

C, cuneus. — *CA*, corne d'Ammon. — *Cc(Spl)*, bourrelet du corps calleux (Splenium). — *Csg*, couche sagittale du lobe temporo-occipital. — *dc*, diverticule du cuneus. — *dgCA*, digitations de la corne d'Ammon. — *dlg*, diverticule du lobule lingual. — *ds*, diverticule du subiculum. — *Ec*, éminence collatérale de Meckel. — *EM*, ergot de Morand. — *Fi*, fimbria. — *Fm*, forceps major. — *ipo*, incisure pré-occipitale de Meynert. — *LO*, lobe occipital. — *LT*, lobe temporal. — *po*, scissure pariéto-occipitale. — *PT*, pole temporal. — *πplp*, pli pariéto-limbique postérieur. — *Tgp*, pilier postérieur du trigone. — *TgV*, carrefour ventriculaire. — *Voc*, corne occipitale. — *Vsph*, corne sphénoïdale.

Le trigone contient les fibres de projection et les fibres commissurales.

Le trigone contient des fibres longitudinales et des fibres transversales. Par la majeure partie de ses fibres longitudinales, le trigone cérébral réunit la corne d'Ammon (CA) et la circonvolution de l'hippocampe (H) au tubercule mamillaire (Tm); il rentre par conséquent, ainsi que nous le verrons plus loin, dans le groupe des faisceaux de projection qui unissent l'hémisphère cérébral et en particulier le *rhinencéphalon*, au cerveau intermédiaire (tubercules mamillaires, couche optique). Une petite partie des fibres longitudi-

nales du trigone s'unissent aux fibres du septum lucidum, passent en avant

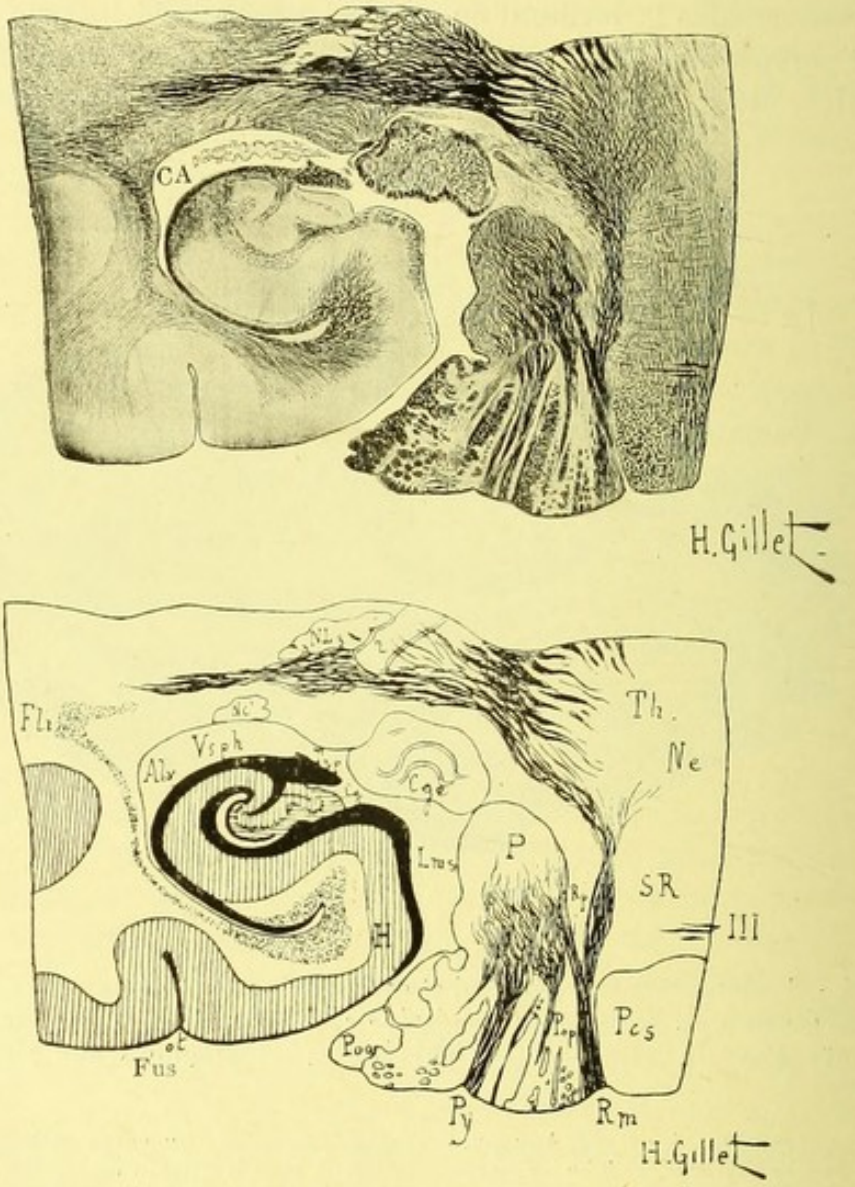

FIG. 205. — Coupe vertico-transversale de la corne d'Ammon et de la région sous-optique, passant par le corps genouillé externe et la partie externe du pédoncule cérébral. — Méthode de Weigert. (Agrandissement de deux diamètres et détails dessinés à un grossissement de douze diamètres.)

Alv, alvéus. — *CA*, corne d'Ammon. — *Cg*, circonvolution godronnée. — *Cge*, corps genouillé externe. — *Fli*, faisceau longitudinal inférieur. — *Fus*, lobule fusiforme. — *H*, circonvolution de l'hippocampe, s'enroulant pour former la corne d'Ammon. — *Lms*, lame médullaire superficielle de la corne d'Ammon (substance réticulée d'Arnold). — *NC'*, queue du noyau caudé. — *Ne*, noyau externe du thalamus. — NL_3, NL_2, troisième et deuxième segments du noyau lenticulaire. — *ot*, scissure collatérale. — *P*, pied du pédoncule cérébral. — *Pcs*, pédoncule cérébelleux supérieur. — *Poa*, *Pop*, fibres antérieures et postérieures de la protubérance. — *Py*, faisceau pyramidal. — *Rm*, ruban de Reil médian. — *Rp*, partie pédonculaire du ruban de Reil. — *SR*, substance réticulée. — *Tgp*, pilier postérieur du trigone. — *Th*, thalamus. — *Vsph*, corne sphénoïdale du ventricule latéral. — *II*, bandelette optique. — *III*, fibres radiculaires de la 3e paire.

de la commissure antérieure et se rendent à la substance perforée antérieure. Ces fibres constituent le *faisceau olfactif de la corne d'Ammon* qui

représente, un véritable faisceau d'association, reliant deux régions du rhinencéphalon.

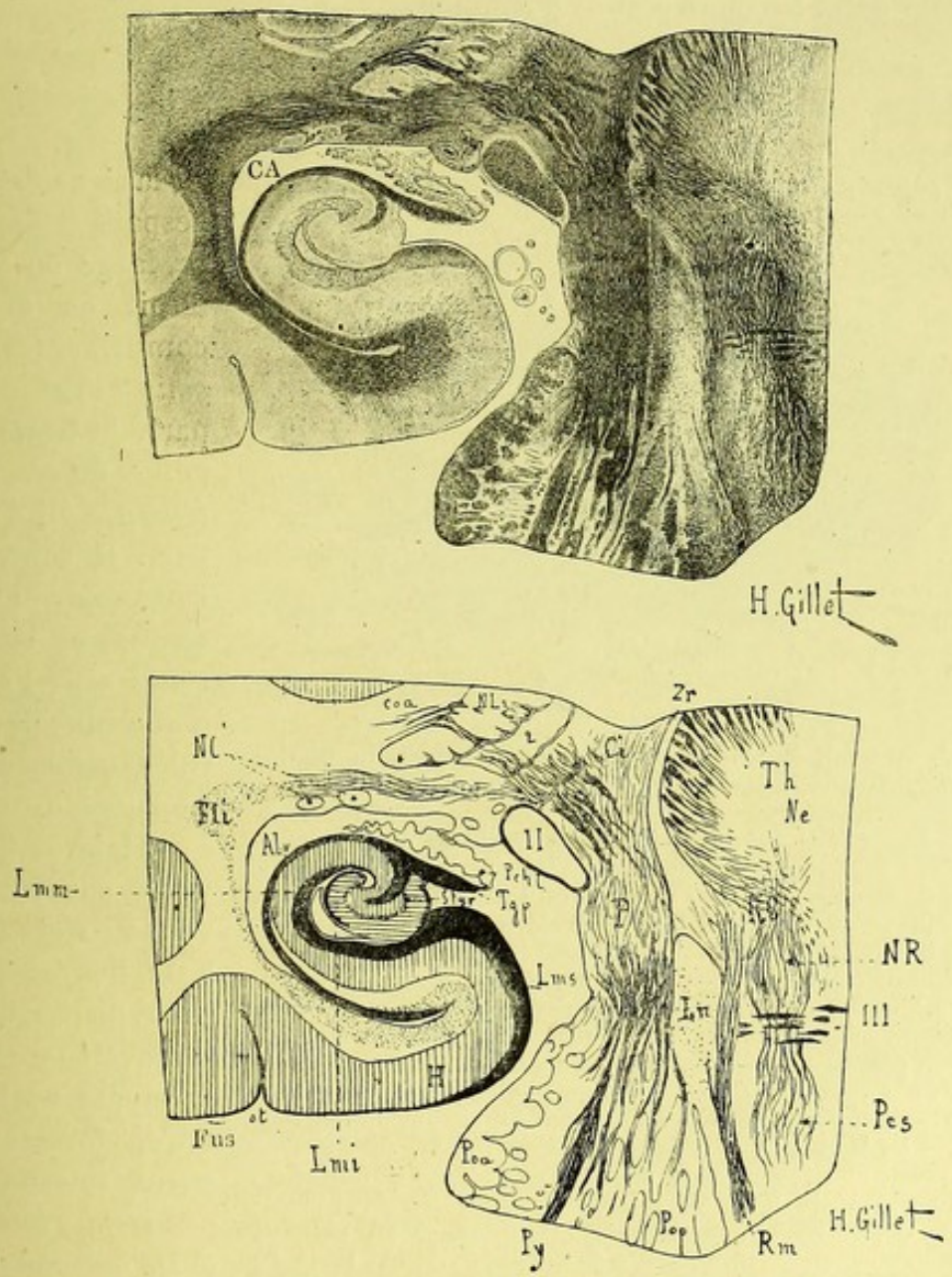

FIG. 206. — Coupe vertico-transversale de la corne d'Ammon et de la région sous optique passant en arrière du velum terminale, par la bandelette optique, le ruban de Reil et la partie moyenne du pédoncule cérébral. Méthode de Weigert. (Agrandissement de deux diamètres et détails dessinés à un grossissement de douze diamètres).

Alv, alvéus. — *CA*, corne d'Ammon. — *Cg*, circonvolution godronnée. — *Cge*, corps genouillé externe. — *Ci*, capsule interne. — *coa*, commissure antérieure. — *Fli*, faisceau longitudinal inférieur. — *Fus*, lobule fusiforme. — *H*, circonvolution de l'hippocampe, s'enroulant pour former la corne d'Ammon. — *Lmi*, *Lmm*, lames médullaires interne et moyenne de la corne d'Ammon. — *Lms*, lame médullaire superficielle de la corne d'Ammon (substance réticulée d'Arnold). — *Ln*, locus niger. — *NC'*, queue du noyau caudé. — *Ne*, noyau externe du thalamus. — NL_3, NL_2, NL_1 troisième deuxième et premier segments du noyau lenticulaire. — *NR*, noyau rouge. — *ot*, scissure collatérale. — *P*, pied du pédoncule cérébral. — *Pcs*, pédoncule cérébelleux supérieur. — *Pchl*, plexus choroïdes. — *Poa*, *Pop*, fibres antérieures et postérieures de la protubérance. — *Py*, faisceau pyramidal. — *RC*, radiations de la calotte. — *Rm*, ruban de Reil médian. — *Stgr*, stratum granulosum de la circonvolution godronnée. — *Tgp*, pilier postérieur du trigone. — *Th*, thalamus. — *Zr*, zone réticulée ou grillagée. — *II*, bandelette optique. — *III*, fibres radiculaires de la 3e paire.

Par ses fibres transversales, le trigone appartient également au rhinencéphalon, car le *fornix transverse* de Forel représente un faisceau commissural jeté entre les deux cornes d'Ammon.

3° Septum lucidum.

Septum lucidum.

Le *septum lucidum*, ou *cloison transparente*, occupe sur la ligne médiane l'espace triangulaire, large en avant, étroit en arrière, compris entre le *trigone* (Tg) d'une part, le tronc et le genou du *corps calleux* (Cc[g]) d'autre part. Il sépare les deux ventricules latéraux, et se présente sous l'aspect d'une mince lame de substance nerveuse, translucide, et qui se déchire facilement sur les cerveaux frais (fig. 207). Ses *faces latérales*, planes, lisses, et revêtues de l'épendyme ventriculaire, forment la paroi interne des *ventricules latéraux* (VI). — Son bord *supérieur*, long et convexe, s'unit à la face inférieure du corps calleux; il se continue par un angle arrondi avec le *bord antérieur;* celui-ci, court et convexe, est uni au *genou* (Cc[g]), au *bec* (Cc[r]) et aux *pédoncules du corps calleux*. Son bord *inférieur*, ou mieux *postéro-inférieur*, est concave; il répond à la face supérieure du trigone, à ses piliers antérieurs et à la lame terminale embryonnaire ou lame sus-optique (lt), dans le petit espace triangulaire situé en avant de la commissure blanche antérieure (coa). De l'angle antérieur se détachent les *pédoncules du septum lucidum*. Ces petits faisceaux passant en avant de la commissure antérieure, reçoivent en général

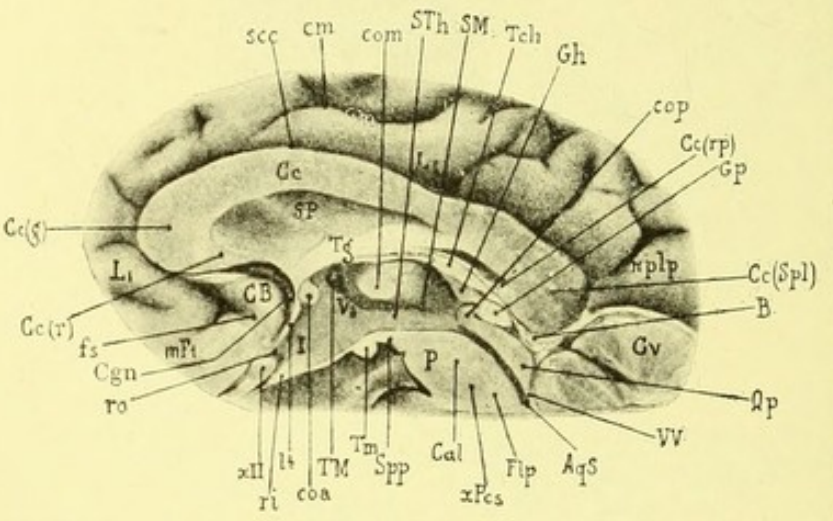

Fig. 207. — Seuil de l'hémisphère droit. (D'après la photographie d'une pièce durcie dans le bichromate).

AqS, Aqueduc de Sylvius. — *B*, fente cérébrale de Bichat. — *Cal*, étage supérieur du pédoncule ou calotte. — *CB*, carrefour olfactif de Broca. — *Cc*, trou du corps calleux. — *Cc(g)*, genou du corps calleux. — *Cc(r)*, bec antérieur du corps calleux (rostrum). — *Cc(rp)*, bec postérieur du corps calleux. — *Cc(Spl)*, bourrelet du corps calleux (splénium). — *Cgn*, circonvolution géniculée. — *cm*, sillon calloso-marginal. — *coa*, commissure antérieure. — *com*, commissure molle. — *cop*, commissure postérieure. — *CV*, hémisphère cérébelleux. — *Flp*, faisceau longitudinal postérieur. — *fs*, fissura serotina. — *Gh*, ganglion de l'habénula. — *Gp*, glande pinéale. — *I*, infundibulum. — L_1, première circonvolution limbique. — *lt*, lame terminale embryonnaire. — mF_1, face interne de la première circonvolution frontale. — *P*, étage inférieur ou pied du pédoncule cérébral. — *πplp*, pli pariéto-limbique postérieur. — *Qp*, tubercule quadrijumeau postérieur. — *ri*, récessus de l'infundibulum. — *ro*, récessus sous-optique. — *scc*, sinus du corps calleux. — *SM*, sillon de Monro. — *SP*, septum lucidum. — *Spp*, substance perforée postérieure. — *STh*, région sous-optique. — *Tch*, toile choroïdienne. — *Tg*, trigone. — *TM*, trou de Monro. *Tm*, tubercule mamillaire. — V_3, troisième ventricule. — *VV*, valvule de Vieussens. — *xII*, chiasma des nerfs optiques.

Pédoncules du septum lucidum.

les nerfs de Lancisi, puis divergent et traversent en diagonale l'espace perforé antérieur en formant la *bandelette diagonale de Broca* (fig. 183).

L'*angle postérieur*, très aigu, s'insinue sous le nom de *queue du septum* entre le corps calleux et le trigone, jusqu'au point, très variable suivant les individus, où ces deux parties se fusionnent. Quelquefois même il se prolonge jusque dans le bourrelet du corps calleux (Cc[Spl]) (fig. 203) et le diverticule linéaire des ventricules latéraux, compris entre le bourrelet et le trigone, porte, comme nous l'avons vu, le nom de *ventricule de Verga*. Cette disposition est normale chez le cheval. La longueur antéro-postérieure du *septum lucidum* présente donc de grandes variétés individuelles.

Ventricule de la cloison

Lorsqu'on incise le *septum lucidum* soit horizontalement (fig. 208), soit verticalement (fig. 212), on constate à son centre l'existence d'une petite cavité en forme de fente, large en haut et en avant, étroite en bas et en arrière, remplie par quelques gouttes de sérosité. Cet espace, clos de toute part et ne communiquant avec aucun autre ventricule, mesure en moyenne 3 centimètres de longueur sur 13 millimètres de hauteur; il porte le nom de *ventricule de la cloison* ou de *cinquième ventricule*. La cloison transparente se compose en effet de deux lames verticales, fusionnées sur tout leur pourtour, et juxtaposées simplement par leur partie centrale, qui forme le ventricule du septum lucidum. L'embryologie montre que les deux lames ne sont autre chose qu'une portion de la paroi interne de la vésicule des hémisphères, et que le cinquième ventricule ne représente, en réalité, qu'une partie de la grande fente inter-hémisphérique, enclavée par les fibres transversales du corps calleux. Le ventricule de la cloison n'a donc pas la même valeur morphologique que les autres ventricules, et n'est pas revêtu de la couche épendymaire qui tapisse ces derniers, mais d'un mince revêtement conjonctif qui est l'homologue de la pie-mère. (Voy. *Embryologie*, p. 119.)

Sa structure.

Vestige de la paroi interne des hémisphères, chaque lame de ce ventricule présente à l'état rudimentaire les deux couches qui constituent les circonvolutions cérébrales. La couche *interne ou grise* représente l'écorce grise rudimentaire; elle est recouverte par une mince couche de *fibres tangentielles* et renferme dans les couches superficielles (celles qui correspondent par conséquent à la surface libre de la vésicule hémisphérique) des cellules nerveuses pyramidales, dont le sommet regarde la cavité du cinquième ventricule, et dans les couches profondes des cellules plus irrégulières.

La couche *externe* ou *blanche*, l'analogue de la substance blanche, reçoit, en arrière, les fibres longitudinales du trigone qui constituent le *faisceau olfactif de la corne d'Ammon* de Zuckerkandl; ces fibres s'irradient dans le septum lucidum, puis convergent au niveau de son angle antérieur, où elles forment le *pédoncule du septum lucidum* ou *bandelette diagonale* de Broca (bd). (Voy. *Fibres de projection du rhinencephalon*.)

Enfin au niveau de la divergence des pédoncules, on rencontre du côté du ventricule latéral une troisième couche, l'épendyme et la couche grise sous-épendymaire, communes à tous les ventricules. Mais le *septum luci-*

dum est souvent si rudimentaire, que l'on ne distingue que difficilement ces différentes couches. Entre les deux pédoncules du septum, on rencontre en général une petite veine, la *veine du septum lucidum;* elle se dirige d'avant en arrière, longe le bord inférieur du septum et se jette dans la *veine du corps strié* au niveau des piliers antérieurs du trigone.

4° Ventricules latéraux.

Ventricules latéraux.

Vestiges de la cavité de la vésicule des hémisphères, les *ventricules latéraux* (Vl), situés de chaque côté de la ligne médiane et séparés l'un de l'autre par le *septum lucidum* (Sl), communiquent entre eux par l'intermédiaire du *ventricule moyen* (V_3) et des *trous de Monro* (TM).

Plus rapprochés de la base du cerveau et de la ligne médiane en avant, ils divergent en arrière, et s'enroulent autour de la couche optique et du pédoncule cérébral, en décrivant une courbe ouverte en bas et en avant, et tout à fait analogue à la courbe que décrivent, autour de ce même axe, toutes les parties constituantes de la vésicule des hémisphères. Ce trajet courbe leur a valu le nom de *canaux circumpédonculaires*.

A l'état normal, les ventricules latéraux représentent deux canaux aplatis, deux cavités anfractueuses, presque virtuelles, dont les parois sont accolées, et qui ne renferment que très peu de liquide céphalo-rachidien. Sous l'influence de certaines causes pathologiques, dans l'hydrencéphalie aiguë ou chronique, dans l'hémorrhagie cérébrale faisant irruption dans les ventricules, dans les tumeurs cérébrales développées au dépens des plexus choroïdes, etc., ces cavités se laissent distendre avec la plus grande facilité. Chez certains hydrocéphales même, cette distension est telle, que les ventricules latéraux occupent toute la cavité cranienne, et que le cerveau se trouve réduit à l'état d'une membrane plus ou moins mince.

Les ventricules latéraux (Vl) commencent dans le lobe frontal par une extrémité recourbée, la *corne frontale* ou *antérieure* (Vf), située derrière le genou du corps calleux (Cc[g]) qui ferme ces cavités en avant; de là ils se dirigent en haut, en arrière et un peu en dedans, en décrivant une courbe à convexité interne (fig. 200). Arrivés au niveau de l'extrémité postérieure de la couche optique, ils divergent, changent de direction, et sous le nom de *corne* ou *prolongement sphénoïdal* (Vsph) se portent d'arrière en avant et de haut en bas, dans l'épaisseur des lobes temporaux, où ils se terminent à 15 ou 20 millimètres en arrière du pôle temporal (T). Au niveau du point où le ventricule latéral change de direction, il envoie vers l'extrémité occipitale du cerveau un prolongement horizontal et curviligne, la *corne occipitale* (Voc), connue encore sous les noms de *cavité digitale* ou *ancyroïde*, ou de *prolongement postérieur* (fig. 209 et 204).

Le point de réunion de ces trois parties, au niveau de l'extrémité postérieure de la couche optique, représente un véritable *carrefour ventriculaire*, de forme triangulaire : c'est le *trigonum ventriculi lateralis* des auteurs allemands.

Portion antérieure ou *frontale; étage supérieur.*

Étage supérieur du ventricule latéral.

L'étage supérieur du ventricule latéral, plus large en avant qu'en arrière, appartient aux lobes frontal et pariétal; il décrit une légère courbe à concavité externe, s'étend du genou du corps calleux (Cc[g]) à l'extrémité postérieure de la couche optique (Th) (fig. 208), et mesure en moyenne 7 centimètres de longueur. Le trou de Monro le divise en deux moitiés : la *moitié antérieure*, la *corne frontale proprement dite*, embrasse dans sa concavité la tête du noyau caudé (NC); elle est d'aspect semi-lunaire, et répond à la partie la plus large de l'étage supérieur des ventricules latéraux. Ses parois supérieure et antérieure sont concaves et répondent au tronc (Cc), au genou (Cc[g]) et au bec du corps calleux (Cc[r]). Sa paroi interne est formée par le *septum lucidum* (Sl), large en avant, étroit en arrière; sa paroi externe, par la *tête du noyau caudé* (NC), sur laquelle on rencontre, sous la couche épendymaire, les ramifications antérieures de la *veine du corps strié*.

Corne frontale; ses limites.

Chez le fœtus humain et chez les animaux osmatiques, la corne frontale du ventricule latéral se prolonge dans le bulbe olfactif.

Chez le fœtus et chez certains mammifères à lobe olfactif très développé (cheval, chien, etc., etc.), la corne frontale du ventricule latéral s'étend par un canal plus ou moins large, jusque dans l'intérieur du bulbe olfactif. L'orifice postérieur de ce canal est situé très près de la base de la corne frontale, en avant de la partie recourbée de la tête du noyau caudé.

Moitié postérieure de l'étage supérieur du ventricule latéral.

La *moitié postérieure* de l'étage supérieur du ventricule latéral, située en arrière du trou de Monro, se présente sous la forme d'une fente horizontale de 15 millimètres de largeur; elle se continue en avant avec la *corne frontale* (Vf), en arrière avec les *cornes occipitale* (Voc) et *sphénoïdale* (Vsph) et correspond à la partie moyenne du ventricule latéral (*cella media* des anciens auteurs).

Ses limites.

Son *bord interne* est formé par la ligne d'union du corps calleux avec le trigone cérébral; son *bord externe* répond à la rencontre du bord externe du *noyau caudé* (NC) avec le *corps calleux* (fig. 122).

Sa voûte.

La *paroi supérieure* est formée par la face inférieure du corps calleux. La *paroi inférieure* est fort complexe; on y rencontre de dehors en dedans : 1° le *corps* et la *queue du noyau caudé* (NC, NC'); 2° un sillon intermédiaire au noyau caudé et à la couche optique, le *sillon opto-strié* (si); 3° le tiers externe de la face supérieure de la *couche optique* (Th); 4° la face supérieure du *trigone* (Tg) et les *plexus choroïdes du ventricule latéral* (Pchl) (fig. 208).

Son plancher.

1° Le *tronc* et la *queue du noyau caudé* (NC[T], NC') se présentent sous la forme d'une masse grise, légèrement saillante, qui occupe la partie externe du plancher du ventricule latéral, et fait suite à la volumineuse tête du noyau caudé logée dans la corne frontale; la queue se recourbe en bas et en avant, au niveau du carrefour ventriculaire, et prend part à la constitution de la voûte de la corne sphénoïdale (fig. 209).

2° En dedans du noyau caudé on trouve la *couche optique* (Th), dont la blancheur relative contraste avec la teinte gris-rougeâtre du noyau caudé. Le tiers externe de la face supérieure de la couche optique, compris entre

le sillon opto-strié et le *sillon choroïdien*, entre seul dans la constitution du plancher du ventricule latéral. Les deux tiers internes de la couche op-

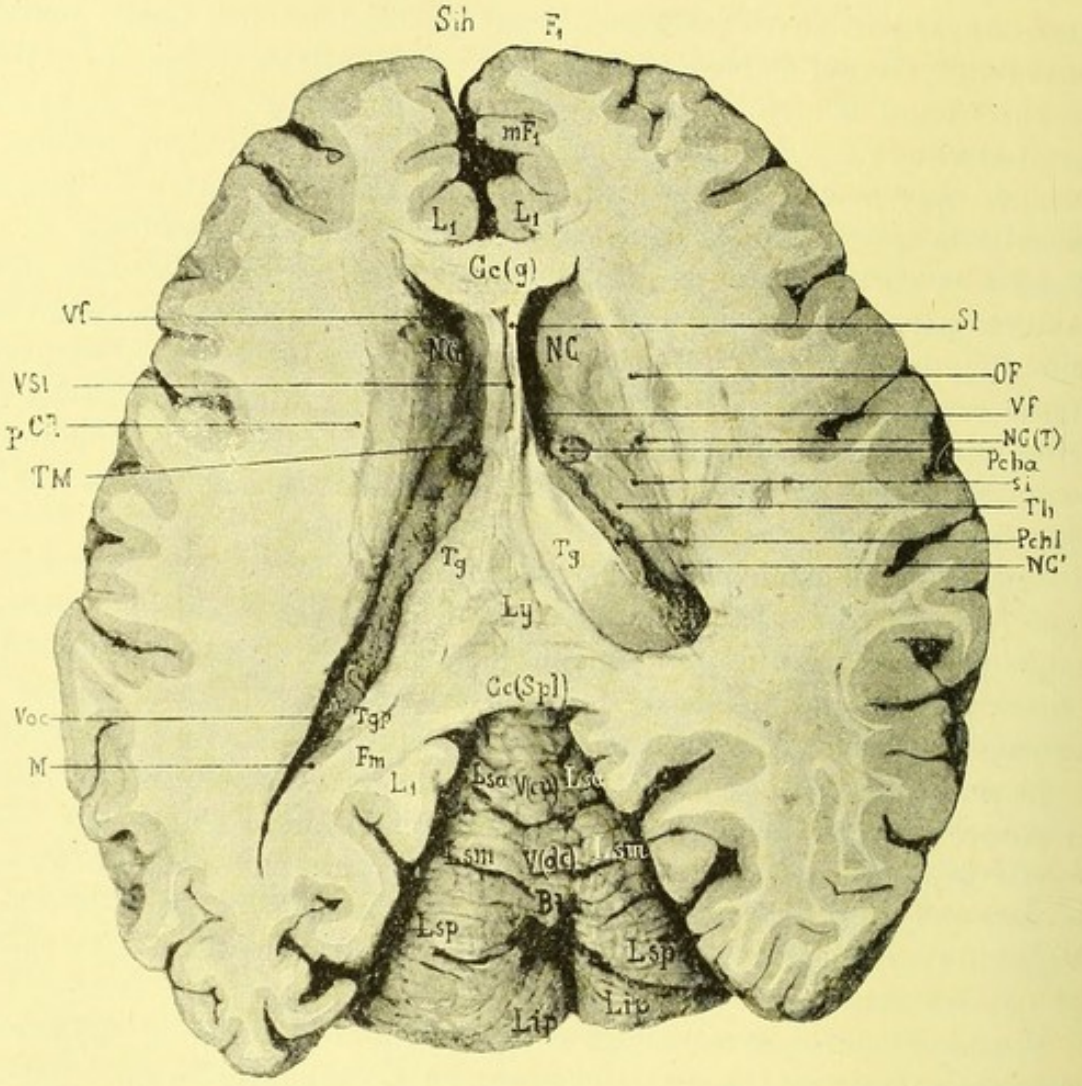

FIG. 208. — Étage supérieur des ventricules latéraux. Corps du trigone et septum lucidum. (D'après la photographie d'une pièce durcie dans l'alcool.)

Bt, bourgeon terminal du vermis superior. — *Cc(g)*, genou du corps calleux. — *Cc(Spl)*, bourrelet du corps calleux (splénium). — *EM*, ergot de Morand. — F_1, première circonvolution frontale. — *Fm*, forceps major. — L_1, première circonvolution limbique. — *Lip*, lobe cérébelleux inférieur et postérieur. — *Lsa*, lobe cérébelleux antérieur et supérieur. — *Lsm*, lobe cérébelleux supérieur et moyen. — *Lsp*, lobe cérébelleux supérieur et postérieur. — *Ly*, lyre ou psalterium. — mF_1, face interne de la première circonvolution frontale. — *NC(T)*, tronc du noyau caudé. — *NC'*, queue du noyau caudé. — *OF*, faisceau occipito-frontal. — *pCR*, pied de la couronne rayonnante. — *Pcha*, plexus choroïdes aberrant situés sur le trajet de la veine du corps strié. — *Pchl*, plexus choroïdes du ventricule latéral. — *si*, sillon opto-strié. — *Sl*, septum lucidum. — *Tg*, trigone. — *Tgp*, pilier postérieur du trigone. — *TM*, trou de Monro. — *V(cu)*, vermis (culmen). — *V(dc)*, vermis (declivum). — *Vf*, corne frontale du ventricule latéral. — *Voc*, corne occipitale du ventricule latéral. — *VSl*, ventricule du septum lucidum.

tique compris entre le sillon choroïdien et le *tænia thalami* sont en effet *extraventriculaires* (fig. 213); ils sont recouverts par la toile choroïdienne et le corps du trigone, et appartiennent par leur développement à la surface extérieure du cerveau intermédiaire (Voy. p. 113 et fig. 52 à 63). La partie

intra-ventriculaire de la couche optique n'est pas lisse et régulière; elle correspond en grande partie au *noyau externe* de ce ganglion (Ne) et présente en avant, au voisinage du trou de Monro, une saillie mamelonnée et très accentuée, le *tubercule antérieur de la couche optique*, constitué par la partie saillante de son noyau antérieur (Na) (fig. 213).

Sillon opto-strié.

3° Le *sillon opto-strié* (si), assez large en avant, plus étroit en arrière, décrit autour de la couche optique une courbe à concavité antérieure et interne, et présente à considérer, successivement de haut en bas, la *lame cornée*, la *veine du corps strié*, le *tænia semi-circularis*.

Lame cornée.

La *lame cornée* (lc) n'est autre chose qu'un épaississement de l'épendyme ventriculaire; elle se présente sous la forme d'une bandelette grisâtre, demi-transparente, épaisse, à laquelle la réplétion plus ou moins grande de la *veine du corps strié* (Vcst) sous-jacente donne une coloration brunâtre ou bleuâtre, que Tarin a comparée à celle de la cornée transparente. Assez résistante, large en avant (fig. 208), plus étroite en arrière, la lame cornée est libre par sa face supérieure, et recouvre la veine du corps strié, qu'elle protège, et le tænia semi-circularis, qu'elle refoule en bas et en dehors. La lame cornée, qui contient quelques fibres nerveuses longitudinales du tænia semi-circularis, contourne l'extrémité postérieure de la couche optique, et se retrouve, comme la bandelette demi-circulaire qu'elle recouvre, sur la voûte de la corne sphénoïdale dont elle atteint l'extrémité antérieure (fig. 209).

Veine du corps strié.

La *veine du corps strié* (Vcst) recouverte de la lame cornée parcourt d'arrière en avant le sillon opto-strié. Elle reçoit, chemin faisant, toutes les veines du corps strié et de la tête du noyau caudé, quitte la lame cornée au niveau du tubercule antérieur de la couche optique (Na), reçoit à ce niveau la *veine du septum lucidum*, puis pénètre dans les plexus choroïdes qui surplombent le trou de Monro (TM); elle se continue en arrière avec la *veine de Galien* (VG) située dans l'épaisseur de la toile choroïdienne (Tch), pour se jeter finalement dans le *sinus droit*.

Bandelette demi-circulaire.

Le *tænia semi-circularis* (Haller), *bandelette demi-circulaire*, *limbus posterior corporis striati* de Willis (lc), est un petit faisceau de fibres nerveuses qui occupe la partie inféro-externe du sillon opto-strié et « embrasse comme un lien l'espèce de gerbe » (Cruveilhier) formée par les fibres de la capsule interne. Étalée en avant, la *bandelette demi-circulaire* se rétrécit en arrière du tubercule antérieur de la couche optique; elle longe ensuite le sillon opto-strié jusqu'à l'extrémité postérieure de la couche optique, puis elle se recourbe en bas et en avant, reçoit chemin faisant un grand nombre de fibres de la couche optique et s'épanouit en un faisceau de fibres qui parcourant la voûte de la corne sphénoïdale, peuvent être suivies jusqu'au *noyau amygdalien* (NA), situé dans la *circonvolution du crochet* (U).

Portion moyenne ou réfléchie; étage inférieur.

Corne sphénoïdale du ventricule latéral.

Corne sphénoïdale. — Aplatie de haut en bas, la corne sphénoïdale (Vsph) contourne le pédoncule cérébral et la couche optique, se porte obliquement en bas, en avant et en dedans, et se termine à 15 ou 20 millimètres

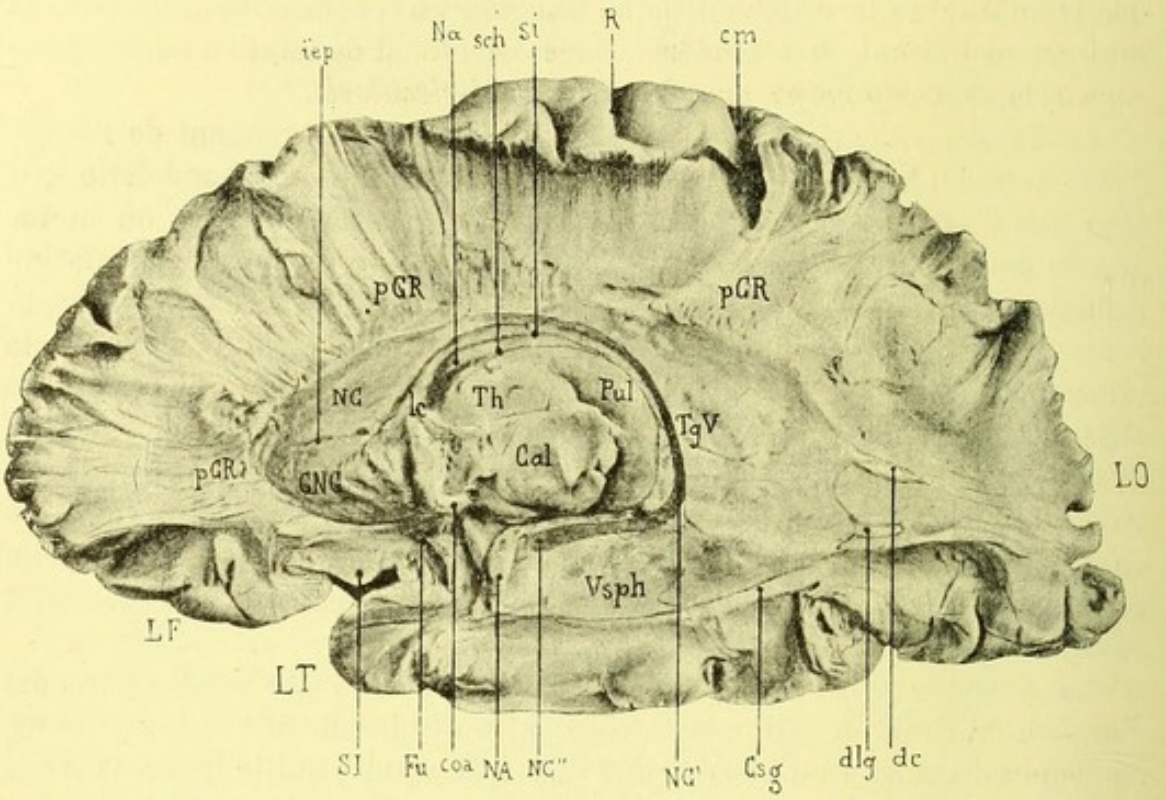

FIG. 209. — Paroi inférieure de l'étage supérieur et paroi supéro-externe de l'étage inférieur du ventricule latéral droit. Carrefour ventriculaire, noyau caudé, couronne rayonnante et faisceau uncinatus. (D'après la photographie d'une pièce durcie dans l'alcool.)

Cal, calotte ou étage supérieur du pédoncule cérébral. — *cm*, sillon calloso-marginal. — *CNC*, colliculus du noyau caudé. — *coa*, commissure antérieure. — *Csg*, couche sagittale du lobe temporo-occipital. — *dc*, diverticule du cunéus. — *dlg*, diverticule du lobule lingual. — *Fu*, faisceau uncinatus. — *iep*, insertion de l'épendyme ventriculaire. Cette ligne d'insertion sépare la partie du noyau caudé entouré par la masse blanche du lobe frontal, de sa partie intra-ventriculaire. — *LF*, lobe frontal. — *LO*, lobe occipital. — *LT*, lobe temporal. — *NA*, noyau amygdalien. — *Na*, noyau antérieur du thalamus. — *NC*, tête du noyau caudé. — *NC'*, queue du noyau caudé. — *NC''*, partie recourbée de la queue du noyau caudé. — *pCR*, pied de la conronne rayonnante. — *Pul*, pulvinar. — *R*, scissure de Rolando. — *sch*, sillon choroïdien. — *SI*, seuil de l'insula. — *si*, sillon opto-strié. — *TgV*, trigone ventriculaire. — *Th*, thalamus. — *Vsph*, corne sphénoïdale du ventricule latéral.

en arrière de l'extrémité antérieure de la circonvolution du crochet (U).

Ses limites.

On lui considère deux *parois* : l'une supéro-externe, l'autre inféro-interne et deux *bords* : l'un *interne* ou concave, l'autre *externe* ou convexe ; celui-ci décrit un trajet sensiblement parallèle à la scissure de Sylvius (S).

Sa voûte.

La *paroi supéro-externe* (fig. 209) se moule sur la paroi inférieure et se continue directement avec la paroi supérieure de la corne occipitale (Voc). Elle présente en dedans les expansions terminales de la *bandelette demi-circulaire* (lc), que l'on peut suivre jusqu'au noyau amygdalien (NA), et un

peu plus en dehors, la queue du noyau caudé (NC'), masquée souvent par une mince couche de fibres nerveuses. Contiguë en arrière à la bandelette demi-circulaire, la queue du noyau caudé s'en sépare en avant, et s'unit, au niveau du noyau amygdalien, au troisième segment du noyau lenticulaire. (Voy. *Coupes sagittales macroscopiques*, fig. 274 et fig. 209.)

En dehors, la paroi supéro-externe est formée par le *tapetum* (Tap), c'est-à-dire par des fibres décrites pendant longtemps comme appartenant au corps calleux. Les cas d'*agénésie* du corps calleux ont permis à Forel et Onufrowicz, à Kauffmann, puis à Hochhaus, de montrer l'indépendance de ces fibres d'avec celles appartenant au système calleux, et de les rattacher au faisceau d'association que nous décrirons plus loin sous le nom de *faisceau occipito-frontal* de Forel et Onufrowicz (OF).

Son plancher.

La paroi *inféro-interne* ou le *plancher* de la corne occipitale (fig. 210) présente en dedans la saillie connue sous le nom de *corne d'Ammon*, de *grand hippocampe* ou de *pied de l'hippocampe* (CA). La corne d'Ammon se présente sous l'aspect d'un relief conoïde de coloration blanche, de 50 millimètres de longueur, étendu du bourrelet du corps calleux (Cc[Spl]), au noyau amygdalien (NA), et décrit une courbe à concavité antérieure et interne. Son extrémité postérieure, longue et étroite, est en connexion intime avec le pilier postérieur du trigone (Tgp). La *fimbria* (Fi) ou la partie interne libre de ce pilier, s'insère en effet le long du bord concave de la corne d'Ammon, tandis que la partie adhérente ou externe du pilier recouvre la corne d'Ammon d'une couche blanche connue sous le nom d'*alvéus* (Alv) (fig. 205 et 206). La partie antérieure de la corne d'Ammon est plus courte, mais plus large et plus épaisse que la partie postérieure; elle repose sur la *circonvolution de l'hippocampe* (H), qui doit à ce rapport son nom de *lit* ou *subiculum* de la corne d'Ammon. Elle présente en général trois à quatre bosselures, les *digitations de la corne d'Ammon* (dg CA, fig. 210); l'interne est la plus constante, et répond à une incisure profonde du *sillon de l'hippocampe*.

Corne d'Ammon.

Alvéus.

En dehors de la corne d'Ammon, le plancher de la corne sphénoïdale est plan, et correspond au *sillon collatéral* ou *occipito-temporal* (ot). Le fond de ce sillon forme quelquefois une véritable saillie longitudinale, située en dehors de la corne d'Ammon, connue sous le nom d'*éminence collatérale de Meckel* (Ec) ou de *cuissard de Malacarne*, et qui s'étend en arrière dans la corne occipitale.

Eminence collatérale de Meckel.

Un sillon intraventriculaire profond et très étroit, le *diverticule du subiculum* (ds), sépare la corne d'Ammon de la partie plane du plancher de la corne sphénoïdale et de l'éminence collatérale de Meckel.

Diverticule du subiculum.

La *corne postérieure* ou *occipitale* (Voc), *cavité digitale* ou *ancyroïde*, née du point précis où le ventricule latéral se réfléchit en bas ou en avant, représente une sorte de diverticule du ventricule latéral, qui résulte de l'accroissement en arrière de la vésicule hémisphérique; cette corne fait en effet défaut toutes les fois que le lobe occipital n'est pas développé. On la trouve chez les singes, mais elle n'existe chez aucun des herbivores, où le

Corne occipitale du ventricule latéral.

lobe occipital est rudimentaire. Chez ces animaux, la partie fronto-pariétale du ventricule latéral se continue directement avec le prolongement sphénoïdal, sans émettre de diverticule postérieur.

Ses limites.

La *corne occipitale* (Voc), située à cheval sur la scissure calcarine (K), qui la déprime longitudinalement, se porte horizontalement en arrière, décrit une courbe à concavité interne, se rétrécit peu à peu et se termine en une pointe distante de 2 à 3 centimètres du pôle occipital, mais très voi-

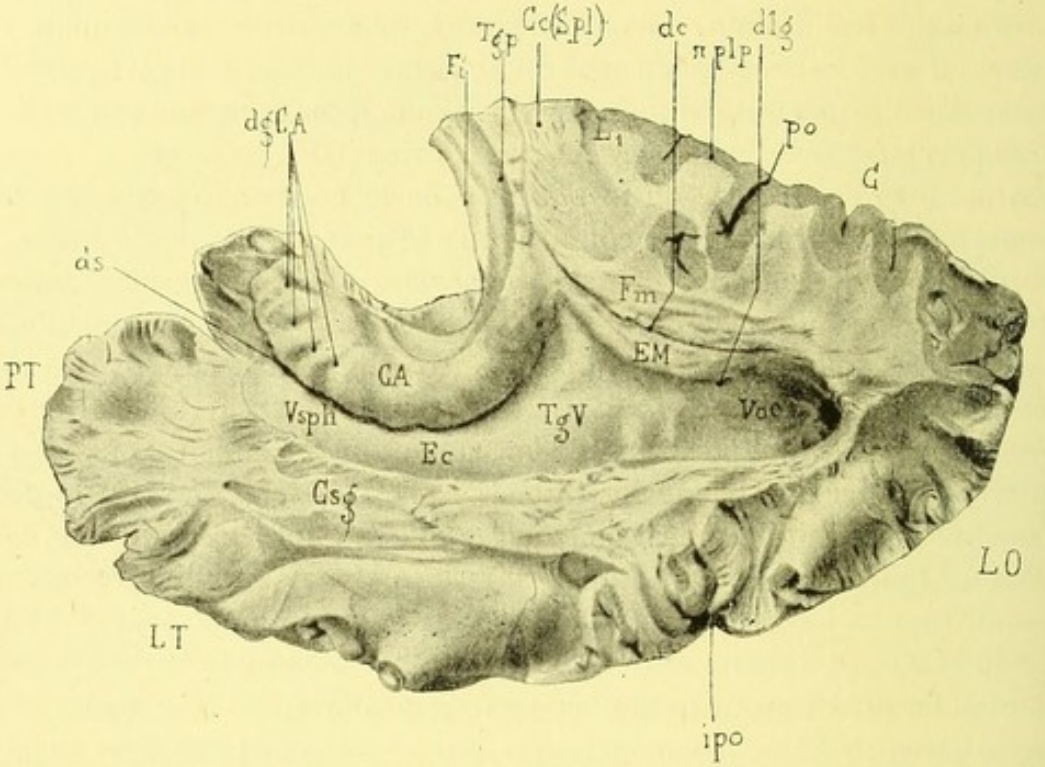

Fig. 210. — Prolongements sphénoïdal et occipital du ventricule latéral. Corne d'Ammon. Ergot de Morand. Eminence collatérale de Meckel. Pilier postérieur du trigone et forceps major du corps calleux. (D'après la photographie d'une pièce durcie dans l'alcool.)

C, cunéus. — *CA*, corne d'Ammon. — *Cc(Spl)*, bourrelet du corps calleux (Splenium). — *Csg*, couche sagittale du lobe temporo-occipital. — *dc*, diverticule du cunéus. — *dgCA*, digitations de la corne d'Ammon. — *dlg*, diverticule du lobule lingual. — *ds*, diverticule du subiculum. — *Ec*, éminence collatérale de Meckel. — *EM*, ergot de Morand. — *Fi*, fimbria. — *Fm*, forceps major. — *ipo*, incisure pré-occipitale de Meynert. — L_1, première circonvolution limbique. — *LO*, lobe occipital. — *LT*, lobe temporal. — *po*, sillon pariéto-occipital. — *PT*, pole temporal. — *πplp*, pli pariéto-limbique postérieur. — *Tpg*, pilier postérieur du trigone. — *TgV*, trigone ventriculaire. — *Voc*, corne occipitale. — *Vsph*, corne sphénoïdale.

sine de l'écorce du fond de la scissure calcarine dont elle n'est souvent séparée que d'un ou deux millimètres. Ses dimensions, son étendue, présentent du reste de nombreuses variétés, non seulement individuelles et pathologiques, mais encore d'un hémisphère à l'autre; d'après Engel, la corne postérieure gauche serait la plus développée dans 66 p. 100 des cas.

Sa voûte.

Sa coupe est irrégulière, quelquefois triangulaire. La *paroi supérieure* ou mieux *supéro-externe*, ou *voûte*, se continue avec la face supérieure du prolongement sphénoïdal, et se moule assez exactement sur les reliefs de

la face inféro-interne (fig. 209). Elle est tapissée par les fibres du *tapetum*.

La *paroi inféro-interne* ou *plancher* présente à considérer, de dedans en dehors, deux reliefs longitudinaux et une surface plane (fig. 210). Le relief interne et supérieur est plus petit; c'est un relief plein, formé par la saillie dans la cavité ventriculaire du *forceps postérieur* ou *major du corps calleux* (Fm); il est connu sous le nom de *bulbe de la corne postérieure;* au-dessous et en dehors, on trouve un relief conoïde beaucoup plus considérable, qui souvent s'étale sur toute la face inférieure qu'il peut occuper en entier : c'est l'*ergot de Morand* (EM), le *petit hippocampe*, l'*éminence unciforme*, formé par le fond de la scissure calcarine, qui fait saillie dans la cavité ventriculaire. Il est d'autant plus volumineux que la scissure est plus profonde. La surface plane, plus ou moins large, située en dehors de l'ergot de Morand, répond au fond de la scissure collatérale (ot) qui la soulève quelquefois pour former l'*éminence collatérale* de Meckel (Ec).

Son plancher.

Bulbe de la corne postérieure.

Ergot de Morand

Éminence collatérale de Meckel.

Deux *sillons intra-ventriculaires*, l'un *supérieur*, l'autre *inférieur*, séparent l'ergot de Morand du bulbe du forceps en haut, de l'éminence collatérale de Meckel en bas. Ces sillons sont toujours très étroits, et d'autant plus profonds, que l'ergot de Morand est plus accentué; le supérieur, que nous désignerons sous le nom de *diverticule du cunéus*, correspond à la lèvre supérieure de la scissure calcarine; l'inférieur ou *diverticule du lobule lingual* à la lèvre supérieure de cette même scissure. Ce dernier diverticule s'unit en avant à angle droit avec le diverticule du *subiculum* (ds) (fig. 210).

Diverticule du cunéus.

Diverticule du lobule lingual.

Les **plexus choroïdes du ventricule latéral** (Pchl) reposent sur le sillon choroïdien de la couche optique, et longent le bord interne de la corne d'Ammon (fig. 208); ils forment un cordon vasculaire rouge et granuleux, étendu du trou de Monro aux digitations postérieures de la corne d'Ammon, ils n'occupent donc que la corne sphénoïdale et la partie postérieure de l'étage supérieur du ventricule latéral : les cornes frontale et occipitale en sont en effet dépourvues. Libres par leurs faces et leurs bords externes, qui contiennent une veine volumineuse et tortueuse, les plexus choroïdes se continuent en dedans avec la *toile choroïdienne* (Tch), au niveau de l'étage supérieur du ventricule latéral, et avec la pie-mère de la base du cerveau, au niveau de l'étage inférieur.

Plexus choroïdes du ventricule latéral.

Les cornes frontale et occipitale sont dépourvues de plexus choroïdes.

Ces plexus sont étroits à leur origine, au-dessus du trou de Monro, où ils se continuent avec les plexus du côté opposé et avec les plexus choroïdes du troisième ventricule; ils sont plus larges dans la corne sphénoïdale, et présentent au niveau du carrefour ventriculaire un renflement fusiforme, le *glomus* des frères Wenzel, dont le volume varie de 2 à 3 et 5 millimètres de largeur sur 6 à 8 de longueur, et qui est formé, d'après Albarran, par un pelotonnement vasculaire de la veine qui longe le bord libre du plexus.

Glomérule choroïdien.

Le plexus choroïde est formé d'un grand nombre d'anses vasculaires, véritables *villosités vasculaires* (Cruveilhier), très serrées les unes contre

Structure des plexus choroïdes.

les autres, et réunies en petits grains lobulés à leur surface, tantôt sessiles, tantôt pédiculés ou disposés en grappe. Les vaisseaux qui constituent l'élément principal des plexus choroïdes, sont dépourvus de gaine lymphatique (Albarran), et unis entre eux par un tissu conjonctif lâche, d'aspect réticulé, et dans les mailles duquel on trouve des cellules lymphatiques en abondance plus ou moins grande. Les plexus choroïdes peuvent être le sujet de productions morbides, lipomes, angiosarcomes, psammômes, et il n'est pas rare de trouver au niveau du *glomérule choroïdien* des frères Wenzel des kystes séreux développés dans le tissu conjonctif (Roland, Albarran).

Épendyme ventriculaire.

Toutes les parties du ventricule latéral sont tapissées par l'**épendyme**, membrane extrêmement mince et délicate, formée chez l'adulte par un épithélium pavimenteux qui repose sur une couche de substance grise riche en névroglie. L'épaisseur de cette *substance grise sous-épendymaire* (Sge), est insignifiante au niveau de la voûte et du plancher du ventricule latéral et de ses prolongements ; mais elle devient très appréciable au niveau de ses *bords* et *extrémités*. C'est ainsi qu'elle entoure (ainsi que nous le verrons plus loin en étudiant les séries des *coupes vertico-transversales*, *horizontales* et *sagittales*) d'une sorte de capuchon assez épais le bord externe du ventricule latéral (Vl), l'extrémité antérieure de la corne frontale (Vf), l'extrémité postérieure de la corne occipitale (Voc), et le fond des diverticules du *subiculum* (ds), du *cunéus* (dc) et du *lobule lingual* (dlg).

Son épaisseur varie suivant les régions.

L'épendyme tapisse les parois du ventricule latéral, et se réfléchit sur les plexus choroïdes. Lorsqu'on étudie sur une coupe vertico-transversale la manière dont se fait cette réflexion, on voit que, dans la partie fronto-pariétale du ventricule, le point de réflexion supérieur correspond au bord *externe* du *corps* du *trigone*, et le point de réflexion inférieur, au *sillon choroïdien* de la couche optique (fig. 212). Dans le prolongement sphénoïdal, le point de réflexion supérieur correspond à la *bandelette demi-circulaire*, l'inférieur à la *crête épendymaire* de la *fimbria* (fig. 205, 206).

Les plexus choroïdes ne siègent donc pas dans l'intérieur de la cavité ventriculaire ; ils ne passent pas par les trous de Monro, mais en sont séparés, dans l'un et l'autre cas, par l'*épendyme ventriculaire*. Ils n'atteignent pas non plus l'extrémité antérieure de la corne sphénoïdale (Vsph), de telle sorte que la paroi interne de cette corne se trouve réduite, en arrière de la circonvolution du crochet, à une mince lamelle nerveuse, le *velum terminale* d'Aeby (vt), tapissé par l'épendyme ventriculaire et la substance grise sous-épendymaire (fig. 177).

Velum terminale.

Le ventricule latéral représente donc une cavité close de toutes parts, et qui ne communique qu'avec le troisième ventricule par l'intermédiaire du trou de Monro.

La *fente cérébrale* de Bichat, qui établissait pour les anciens auteurs une communication entre la cavité ventriculaire et la cavité sous-arachnoïdienne, n'existe pas : elle se produit en effet artificiellement lorsqu'on arrache les plexus choroïdes.

5° Ventricule moyen ou troisième ventricule (V_3).

Troisième ventricule.

Le troisième ventricule ou ventricule moyen (V_3) est une cavité impaire, médiane et symétrique, située entre les deux couches optiques (Th), au-dessous du trigone (Tg), de la toile choroïdienne (Tch) et des ventricules latéraux (Vl), avec lesquels elle communique par les *trous de Monro* (TM). Il se présente sous l'aspect d'une fente antéro-postérieure ou d'un entonnoir aplati, dont la base dirigée en haut est coupée obliquement en bas et en avant, et dont le sommet correspond à la tige du corps pituitaire (fig. 211). On peut donc lui considérer une *base*, un *sommet*, deux *parois* latérales et deux *bords*, l'un *antérieur* court et presque vertical, l'autre *postérieur* plus long et oblique en bas et en avant.

Ses parois latérales.

Les *parois latérales* sont verticales et de forme triangulaire ; un sillon curviligne à concavité supérieure, le *sillon de Monro* (sM), divise les parois latérales du troisième ventricule en deux régions : l'une *supérieure*, l'autre *inférieure*. La région supérieure ou thalamique, ou *région de la couche optique*, est formée par la face interne plane ou légèrement convexe de la couche optique (Th), revêtue d'une mince couche de substance grise, la *substance grise centrale* (Sgc) ; la région inférieure, ou *région de l'infundibulum* ou du *plancher du troisième ventricule* (STh), est formée en avant et en dedans par la *commissure grise de la base* (losange opto-pédonculaire, *tuber cinereum*, substance perforée postérieure, etc.), en arrière et en dehors par la *région sous-optique*.

Commissure grise.

Une lamelle de substance grise, la *commissure molle* ou *grise* (com), située immédiatement au-dessus du sillon de Monro, relie entre elles les deux régions thalamiques. Horizontale et quadrilatère, à bords largement concaves, la commissure grise, variable dans ses dimensions et son épaisseur, se déchire avec la plus grande facilité ; ses débris se rétractent quelquefois à tel point vers la face interne des couches optiques, qu'ils deviennent difficiles à déceler, ce qui peut faire croire à une absence de cette commissure.

Son bord antérieur.

Le *bord antérieur* du troisième ventricule est presque vertical ou légèrement oblique en bas et en avant ; il est formé : 1° dans la *région de l'infundibulum* (fig. 211), par la partie antérieure du *tuber cinereum*, le chiasma des nerfs optiques (xII) et la lame sus-optique (lt), laquelle forme avec le chiasma un petit cul-de-sac ouvert en haut, le *cul-de-sac optique* (*recessus optique*) (ro) ; 2° dans la *région thalamique*, par la commissure blanche antérieure (coa) et les piliers antérieurs du trigone (Tga). Ces piliers interceptent avec la commissure antérieure une fossette triangulaire à base inférieure, la *vulve* des anciens anatomistes.

Son bord postérieur.

Le *bord postérieur*, oblique en bas et en avant, présente successivement et de haut en bas : 1° dans la *région thalamique* (fig. 211), la base de la glande pinéale (Gp), la commissure blanche postérieure (cop), et l'orifice antérieur ou anus de l'aqueduc de Sylvius (AqS) ; 2° dans la *région de l'infundibulum*, une rainure profonde, médiane, qui fait suite au sillon médian

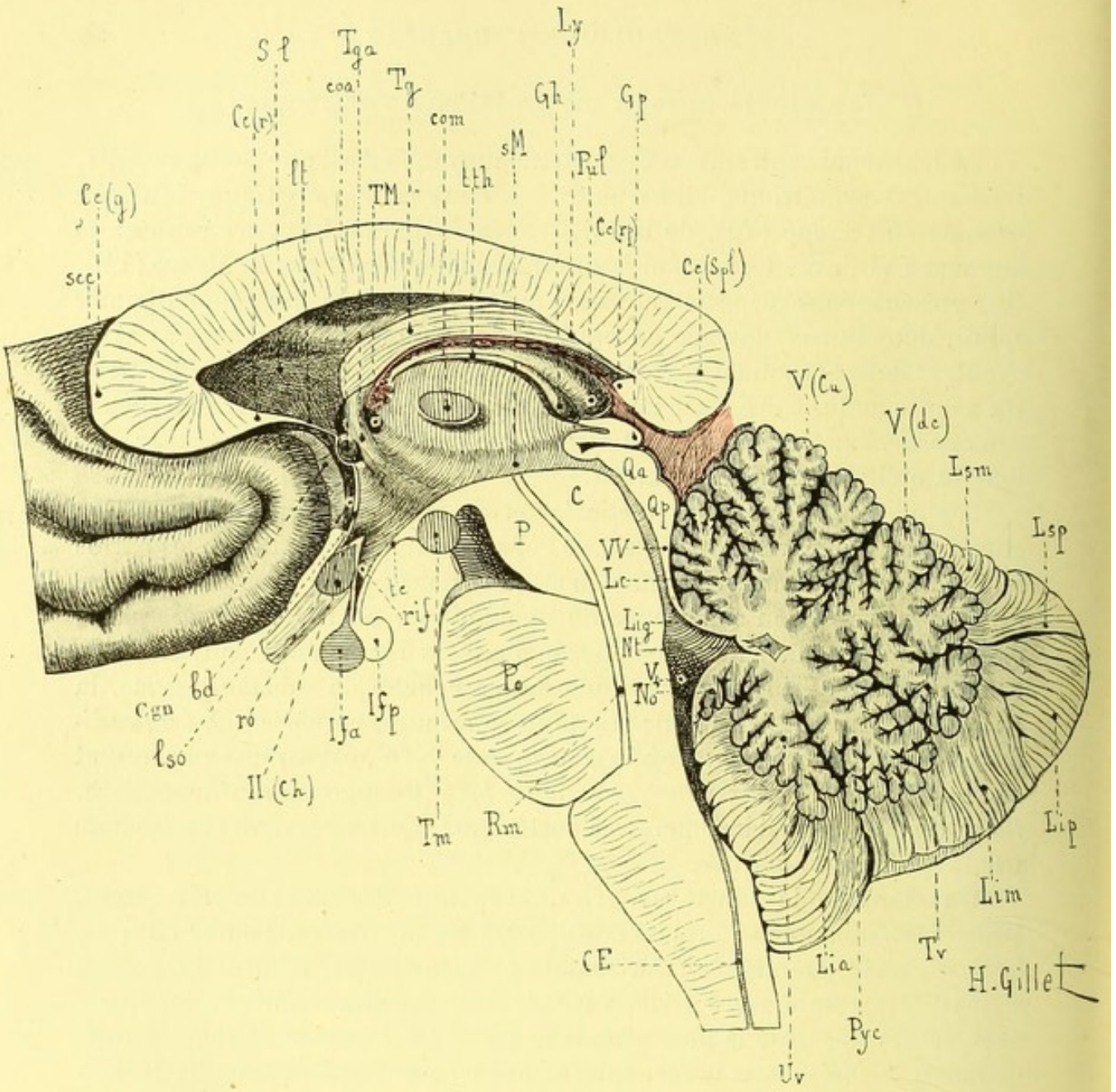

FIG. 211. — Coupe sagittale inter-hémisphérique. Seuil de l'hémisphère et isthme de l'encéphale. (D'après la photographie sous l'eau d'une pièce durcie dans le bichromate.) **La pie-mère et la toile choroïdienne sont colorées en rouge.**

bd, bandelette diagonale de Broca. — *C*, calotte ou étage supérieur du pédoncule. — *Cc(g)*, genou du corps calleux. — *Cc(r)*, bec du corps calleux (rostrum). — *Cc(rp)*, bec postérieur du corps calleux. — *Cc(Spl)*, bourrelet du corps calleux (splénium). — *CE*, canal de l'épendyme. — *Cgn*, circonvolution géniculée de Zuckerkandl. — *coa*, commissure antérieure. — *com*, commissure postérieure. — *Gh*, ganglion de l'habénula. — *Gp*, glande pinéale. — *Ifa*, *Ifp*, lobe antérieur et lobe postérieur du corps pituitaire. — *Lc*, lobe central du cervelet. — *Lia*, lobe antéro-inférieur du cervelet. — *Lig*, lingula. — *Lim*, lobe inférieur et moyen du cervelet. — *Lip*, lobe inféro-postérieur du cervelet. — *Lsm*, lobe supérieur et moyen du cervelet. — *lso*, lame sus-optique ou lame terminale embryonnaire. — *Lsp*, lobe supérieur et postérieur du cervelet. — *lt*, commissure blanche de la base de Henle. — *Ly*, lyre ou psalterium. — *No*, nodule du cervelet. — *Nt*, noyau du toit du cervelet. — *P*, pied du pédoncule cérébral. — *Po*, protubérance. — *Pul*, pulvinar. — *Pyc*, pyramide du cervelet. — *Qa*, *Qp*, tubercules quadrijumeaux antérieur et postérieur. — *rif*, diverticule de l'infundibulum. — *Rm*, ruban de Reil médian. — *ro*, diverticule optique. — *scc*, sinus du corps calleux. — *Sl*, septum lucidum. — *sM*, sillon de Monro. — *te*, tuber cinereum. — *Tg*, corps du trigone. — *Tga*, pilier antérieur du trigone. — *TM*, trou de Monro. — *Tm*, tubercule mamillaire. — *tth*, tænia thalami. — *Tv*, tubercule postérieur du vermis. — *Uv*, uvula (luette). — *V_4*, quatrième ventricule. — *VV*, valvule de Vieussens. — *V(cu)*, vermis (culmen). — *V(dc)*, vermis (declivum). — *II (Ch)*, chiasma des nerfs optiques.

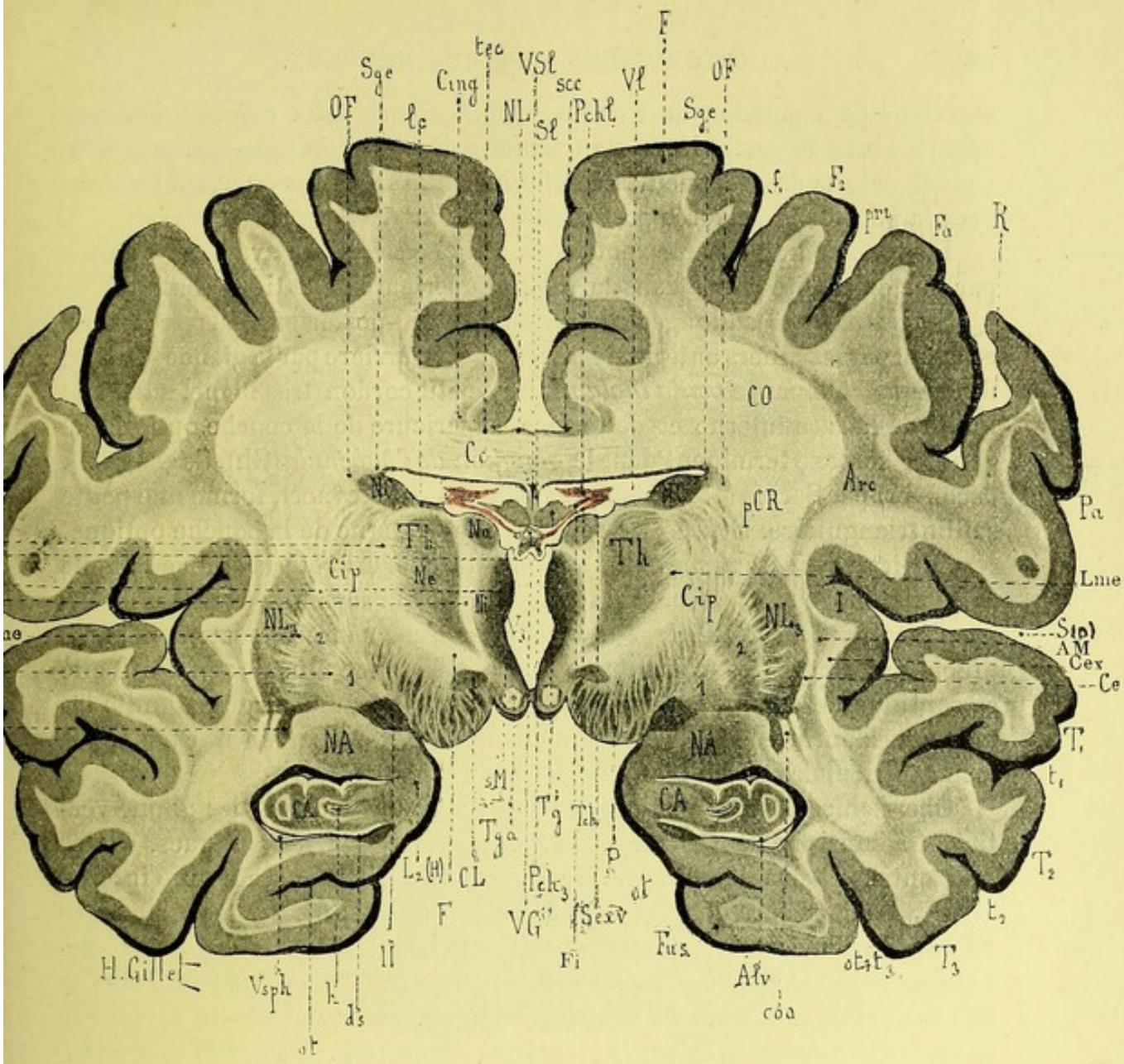

IG. 212. — **Coupe vertico-transversale du cerveau passant par les tubercules mamillaires et la partie antérieure de la corne sphénoïdale du ventricule latéral. (Pièce durcie au bichromate.) Les plexus choroïdes et la toile choroïdienne sont colorés en rouge.**

Alv, alvéus. — *Arc*, faisceau arqué. — *AM*, avant-mur. — *CA*, corne d'Ammon, — *Cc*, corps calleux. — *Ce*, capsule externe. — *Cex*, capsule extrême. — *Cing*, cingulum. — *Cip*, segment postérieur de la capsule interne. — *CL*, corps de Luys. — *CO*, centre ovale. — *coa*, commissure antérieure. — *ds*, diverticule du subiculum. — *F*, champ de Forel. — F_1,F_2, première et deuxième circonvolutions frontales. — *Fa*, circonvolution frontale ascendante. — f_1, premier sillon frontal. — *Fi*, fimbria. — *Fus*, lobule fusiforme. — *h*, sillon de l'hippocampe. — *I*, insula. — $L_2(H)$, deuxième circonvolution limbique ou circonvolution de l'hippocampe. — *lc*, lame cornée. — *Lme*, lame médullaire externe du thalamus. — *lme*, lame médullaire externe du noyau lenticulaire. — *lmi*, lame médullaire interne du noyau lenticulaire. — MoV_3, membrane obturatrice du troisième ventricule. — *NA*, noyau amygdalien. — *Na*, *Ne*, *Ni*, noyaux antérieur, externe et interne du thalamus — *NC'*, queue du noyau caudé. — *NL*, nerf de Lancisi. — NL_3,NL_2,NL_1, noyau lenticulaire et ses trois segments. — *OF*, faisceau occipito-frontal. — *ot*, sillon collatéral. — *ot* + t_3, branche commune au sillon collatéral et au troisième sillon temporal. — *P*, pédoncule cérébral. — *Pa*, circonvolution pariétale ascendante. — Pch_3, plexus choroïdes du troisième ventricule. — *pCR*, pied de la couronne rayonnante. — *pri*, sillon pré-rolandique inférieur. — *R*, scissure de Rolando. — *Sexv*, surface extra-ventriculaire du thalamus. — *Sgc*, substance grise centrale. — *Sge*, substance grise sous-épendymaire. — *Sl*, septum lucidum. — *SM*, sillon de Monro. — *S(p)*, branche postérieure de la scissure de Sylvius. — T_1, T_2, T_3, première, deuxième et troisième circonvolutions temporales. — t_1, t_2, t_3, premier, deuxième et troisième sillons temporaux. — *Tch*, toile choroïdienne. — *tec*, tænia tecta. — *Tg*, trigone. — *Tga*, pilier antérieur du trigone. — *Th*, couche optique (thalamus). — V_3, troisième ventricule. — *VA*, faisceau de Vicq d'Azyr. — *VG*, veine de Galien. — *Vl*, ventricule latéral. — *VSl*, ventricule du septum lucidum. — *Vsph*, corne sphénoïdale du ventricule latéral. — *zr*, zone réticulée, ou grillagée. — *II*, bandelette optique.

antérieur de l'aqueduc de Sylvius, et qui sépare deux cordons latéraux appartenant à la partie intra-ventriculaire de la région sous-optique (STh) et de la calotte des pédoncules cérébraux (fig. 213); plus en avant se trouvent la substance perforée postérieure et le *tuber cinereum* (tc).

Son sommet.

Le *sommet* du troisième ventricule, dirigé en bas et en avant, se termine par une extrémité effilée dans la moitié supérieure de la tige pituitaire.

Sa base.

Sa *base* (fig. 213), allongée dans le sens antéro-postérieur, est circonscrite en avant par les piliers antérieurs du trigone, en arrière par la glande pinéale, de chaque côté par le *tænia thalami* (tth), petit cordon très blanc, situé à la limite de la face interne et de la face supérieure de la couche optique, et dont les fibres se terminent dans le *ganglion de l'habénula* (Gh). Ce ganglion, découvert par Serres (1824-1826) et dénommé par Meynert, forme une petite saillie triangulaire, située à la partie postéro-interne de la couche optique.

Tænia thalami et ganglion de l'habénula.

Sur les *tænia thalami* (tth), s'insère de chaque côté la mince lamelle épithéliale, véritable *membrane obturatrice*, qui ferme le troisième ventricule en haut (fig. 212) (M_6V_3). Cette membrane s'insère en arrière sur les piliers antérieurs (les freins ou *habenæ*) de la glande pinéale; en avant elle se continue de chaque côté avec la membrane épendymaire qui limite les trous de Monro, et sur la ligne médiane, avec l'épendyme qui tapisse la face ventriculaire des piliers antérieurs du trigone.

Obersteiner décrit dans le troisième ventricule deux parties : l'une verticale, comprise entre les faces internes des deux couches optiques, l'autre horizontale et évasée, située entre le corps du trigone et la moitié interne de la face supérieure de la couche optique. Cette soi-disant partie horizontale du troisième ventricule, étendue dans le sens transversal du *tænia thalami* au sillon choroïdien, *n'appartient pas au troisième ventricule*, elle ne fait pas partie non plus du ventricule latéral, mais représente la *surface extra-ventriculaire* de la couche optique (Sexv) (fig. 212, 213), et correspond, ainsi que nous l'avons montré, à propos du développement du cerveau, à la *surface extérieure du cerveau intermédiaire embryonnaire*.

Toile choroïdienne.

La **toile choroïdienne** (Hérophile) (Tch), prolongement de la pie-mère extérieure, est une membrane vasculaire qui sépare le cerveau antérieur du cerveau intermédiaire. De forme triangulaire, à sommet antérieur, à base postérieure, elle s'étend horizontalement au-dessus des couches optiques et du troisième ventricule, au-dessous du corps du trigone (fig. 212, 213).

La *face supérieure*, convexe d'avant en arrière, est recouverte par le corps du trigone (Tg), dont elle présente la forme et les dimensions, et auquel elle est unie par quelques vaisseaux et tractus conjonctifs. La *face inférieure* repose, par ses parties latérales, sur la surface extra-ventriculaire de la couche optique (Sexv); par sa partie moyenne, elle forme la limite supérieure du troisième ventricule, dont elle est séparée toutefois par la membrane obturatrice. Cette face est parcourue d'avant en arrière par deux traînées longitudinales de granulations rouges, les *plexus choroïdes du troisième ventricule* (fig. 213); ils sont minces en avant, au niveau du

Plexus choroïdes du troisième ventricule.

sommet de la toile choroïdienne, où ils s'infléchissent en dehors et se continuent au-dessus du trou de Monro, avec les plexus choroïdes des ventricules latéraux. En arrière, les plexus choroïdes du troisième ventricule

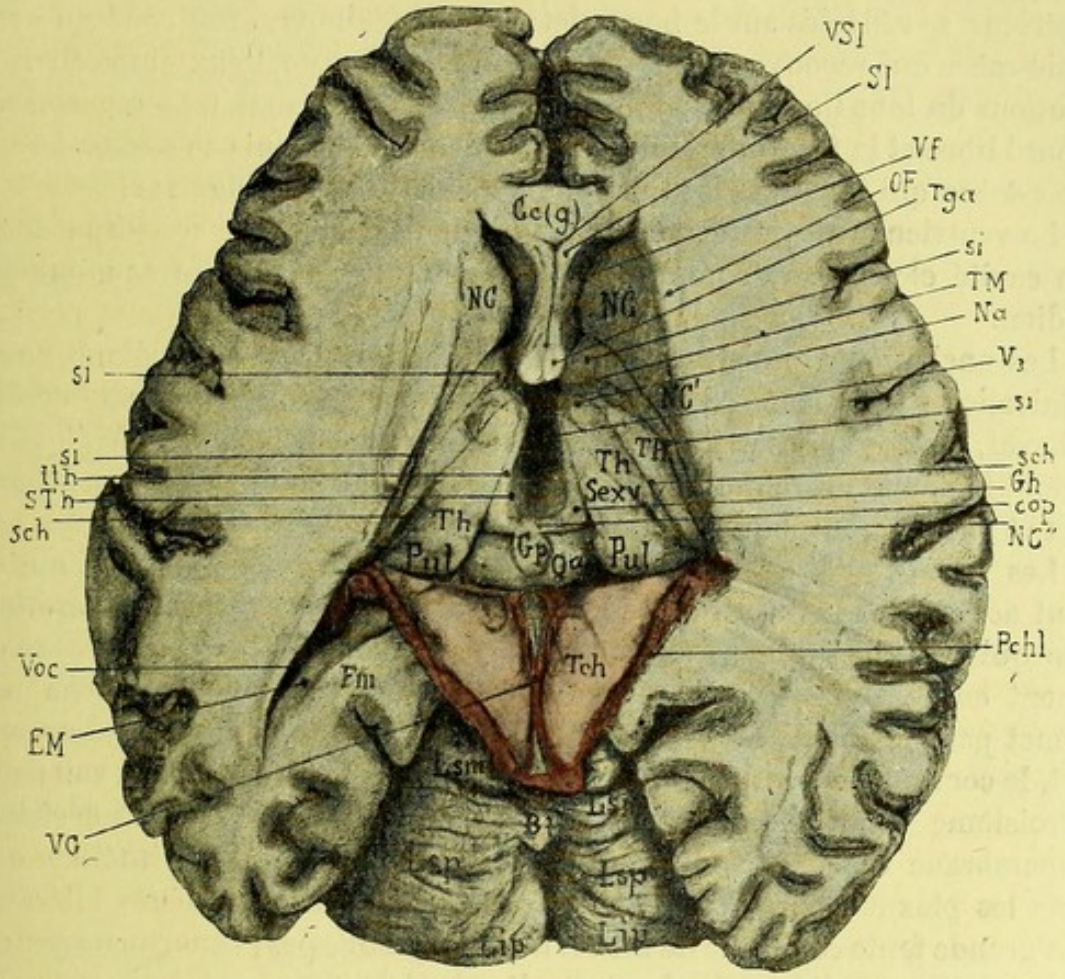

FIG. 213. — Corps opto-striés. Toile choroïdienne. (D'après la photographie d'une pièce durcie dans l'alcool.)

Bt, bourgeon terminal du vermis superior. — *Cc(g)*, genou du corps calleux. — *cop*, commissure postérieure. — *EM*, ergot de Morand. — *Fm*, forceps major. — *Gh*, ganglion de l'habénula. — *Gp*, glande pinéale. — *Lip*, lobe cérébelleux inférieur et postérieur. — *Lsm*, lobe cérébelleux supérieur et moyen. — *Lsp*, lobe cérébelleux supérieur et postérieur. — *Na*, noyau antérieur du thalamus. — *NC*, tête du noyau caudé. — *NC'*, queue du noyau caudé. — *NC''*, partie recourbée de la queue du noyau caudé. — *OF*, faisceau occipito-frontal. — *Pchl*, plexus choroïdes. — *Pul*, pulvinar. — *Qa*, tubercule quadrijumeau antérieur. — *sch*, sillon choroïdien. — *Sexv*, surface extra-ventriculaire de la couche optique. — *si*, sillon opto-strié. — *Sl*, septum lucidum. — *STh*, région sous-optique. — *Tch*, toile choroïdienne. — *Tga*, pilier antérieur du trigone. — *Th*, thalamus. — *TM*, trou de Monro. — *tth*, tœnia thalami. — V_3, troisième ventricule. — *Vf*, corne frontale du ventricule latéral. — *VG*, veines de Galien limitées de chaque côté par les plexus choroïdes du troisième ventricule. — *VSl*, ventricule du septum lucidum.

augmentent de largeur, puis se confondent avec la pie-mère qui entoure la glande pinéale (Gp) (fig. 201 à 203). Ils sont séparés l'un de l'autre par les *veines de Galien*, qui se jettent dans la portion antérieure du sinus droit.

La partie moyenne de la face inférieure de la toile choroïdienne recouvre la membrane obturatrice du troisième ventricule, ses parties

latérales sont en rapport avec la surface extra-ventriculaire de la couche optique (Sexv) (fig. 212).

Les *bords latéraux* de la toile choroïdienne donnent insertion aux plexus choroïdes des ventricules latéraux. Sa *base* se dédouble en deux feuillets, le supérieur se réfléchit sur le bourrelet du corps calleux, et se confond avec la pie-mère qui recouvre la face supérieure du corps calleux et les circonvolutions du lobe limbique. Le feuillet inférieur entoure la face supérieure, le bord libre et la face inférieure de la glande pinéale, puis se confond avec la pie-mère qui recouvre les tubercules quadrijumeaux (fig. 211).

Le ventricule moyen, comme les ventricules latéraux, constitue donc une cavité close, sans communication aucune avec l'espace sous-arachnoïdien.

La fente cérébrale de Bichat n'existe pas.

Les anciens anatomistes admettaient toutefois l'existence d'une communication par la *fente cérébrale de Bichat*, grande fente en forme de fer à cheval, dont les parties latérales entoureraient les pédoncules cérébraux, et dont la partie moyenne serait comprise entre le bourrelet du corps calleux et les tubercules quadrijumeaux.

Les parties latérales de la fente cérébrale de Bichat ne donnent nullement accès dans les ventricules latéraux, car la mince membrane épithéliale qui coiffe les plexus choroïdes de ce ventricule les ferme complètement en dedans. La partie moyenne de la fente cérébrale de Bichat ne permet pas davantage la pénétration dans les ventricules ; elle sépare, en effet, le cerveau moyen du cerveau intermédiaire, et pour pénétrer, soit dans le troisième ventricule, soit dans les ventricules latéraux, il faut déchirer la membrane obturatrice du ventricule moyen ou la lame épithéliale qui coiffe les plexus choroïdes des ventricules latéraux. Les parties latérales de la grande fente cérébrale de Bichat n'existent donc pas ; sa partie moyenne est une anfractuosité profonde et étroite, dont la forme rappelle celle du trigone, et qui sépare le cerveau intermédiaire du cerveau moyen.

6° Corps opto-striés.

Historique. — Remarqués seulement par les anatomistes du XIVe siècle qui les comparaient aux hanches (anchæ), les corps opto striés n'ont été nettement décrits qu'au XVIIe siècle par Willis, Riolan, Vieussens, etc. Willis le premier sépara les *couches optiques* des *corps cannelés* ou *striés* et les désigna avec Riolan sous le nom de *Thalami nervorum opticorum*. Vieussens ayant observé que les corps striés, les couches optiques et une partie des jambes ou pédoncules du cerveau étaient traversés par des stries de différentes formes, a donné à toutes ces éminences le nom de *corpora striata*. Il en a décrit six :

1° Les *corpora striata superna anteriora* ou corps striés proprement dits de Willis, qui correspondent à la plus grande partie du *noyau caudé*.

2° Les *corpora striata superiora posteriora* ou couches optiques.

3° Les *corpora striata inferna exteriora et posteriora* qui correspondent au *noyau lenticulaire*.

4° Les *corpora striata inferna exteriora et anteriora* séparés du noyau lenticulaire par la commissure blanche antérieure et qui semblent correspondre à la partie inférieure et sous-épendymaire de la *tête du noyau caudé*.

5° Les *corpora striata inferna et interiora* mal délimités et mal décrits, placés au-dessous de la commissure antérieure et qui font peut-être partie de la couche optique.

6° Les *corpora striata media* qui correspondraient d'après Vicq d'Azyr, à la *substance grise des pédoncules cérébraux*, et d'après Burdach à la *capsule interne*.

Vieussens décrivit enfin, sous le nom de double centre demi-circulaire (*geminum centrum semi-circulare*), une bandelette de substance blanche située entre les corps striés et la couche optique. Cette bandelette demi-circulaire, très bien décrite et dessinée par Vicq d'Azyr qui la compare à une ligne brisée, porte depuis Reil, le nom de *capsule interne*. Pour Reil le corps strié comprenait trois noyaux, les *nuclei caudatus, lentiformis* et *tæniaformis*, séparés par trois lames de substance blanche, les *capsules interne, externe* et *extrême*. Reil considéra en effet la *capsule interne*, comme la paroi interne d'une capsule contenant le noyau lenticulaire et dont la paroi externe ou *capsule externe* était située entre le noyau lenticulaire et le nucléus tæniaformis. Ce dernier était séparé des circonvolutions de l'insula par la *capsule extrême*. Le *nucléus tæniaformis*, mince bandelette dentelée de substance grise, a été signalé et figuré pour la première fois par Vicq d'Azyr; il doit son nom, d'*avant-mur* ou de *claustrum*, à Burdach. Meynert étudia sa structure et le rattacha à l'écorce des circonvolutions de l'insula dont il représente la cinquième couche ; de là, par analogie de structure, le nom de *couche claustrale* donnée à la cinquième couche de l'écorce cérébrale.

Aujourd'hui les dénominations de Vieussens sont abandonnées, et l'on comprend avec Willis, Vicq d'Azyr et Burdach, sous le nom de corps opto-striés :

1° La *couche optique* ou *thalamus*.

2° Le *corps strié* formé de deux noyaux :

A. Le *noyau lenticulaire* ou *portion externe du corps strié* de Vicq d'Azyr ou *noyau extra-ventriculaire du corps strié*.

B. Le *noyau caudé* ou *portion interne* et *supérieure du corps strié* de Vicq d'Azyr; *noyau intra-ventriculaire du corps strié*, *éminence pyriforme* de Burdin ; *corps strié proprement dit* de Willis, Burdach. Dans la nomenclature des auteurs allemands, ce noyau porte seul le nom de *corps strié* (Streifenhügel).

A. CORPS STRIÉ

Forme du corps strié.

Considéré dans sa totalité (noyau caudé et noyau lenticulaire) le corps strié forme une masse grise ovoïde, dont la grosse extrémité dirigée en avant et en dedans est logée dans l'épaisseur du lobe frontal; par sa face supérieure, il fait saillie dans le ventricule latéral; par sa face inférieure, il repose sur la substance blanche des lobes frontal ou temporal, et apparaît à la base du cerveau au niveau de la *partie antérieure de l'espace perforé antérieur*. Sa face interne répond à la *couche optique*, à la substance grise sous-épendymaire du *ventricule latéral*, aux radiations du genou et du bec du corps calleux, sa face externe est recouverte par le *lobule de l'insula*, qui doit à ce rapport le nom de *lobule du corps strié*.

La capsule interne divise le corps strié en deux noyaux.

Il doit son nom de *corps strié* aux rapports qu'il affecte avec la capsule interne ; celle-ci traverse sa substance sous forme de stries ou de gros faisceaux blancs, et le divise en deux parties ou noyaux, l'un supérieur et interne, le noyau *intra-ventriculaire du corps strié* ou *noyau caudé*, l'autre inférieur et externe, le *noyau extra-ventriculaire du corps strié* ou *noyau lenticulaire*. La séparation de ces deux noyaux n'est pas complète, ils sont en effet intimement unis par de nombreux ponts de substance grise ; et au niveau de l'extrémité antérieure du corps strié, ils forment une masse

unique située au-dessous du segment antérieur de la capsule interne.

En arrière, le noyau lenticulaire ne dépasse guère le sillon postérieur de l'insula ; le noyau caudé, au contraire, s'effile, se recourbe en avant et

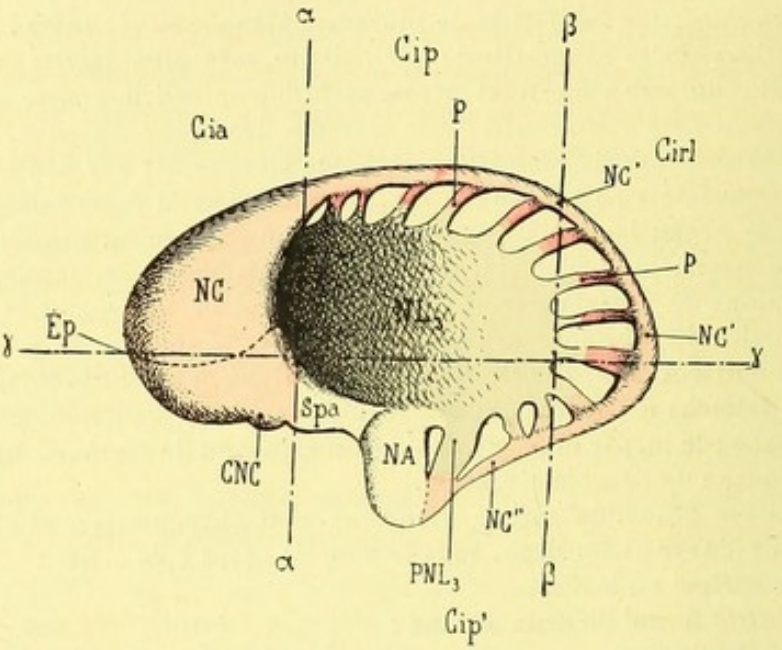

Fig. 214. — Représentation schématique du corps strié (noyau caudé et noyau lenticulaire) et de son union avec le noyau amygdalien et la substance perforée antérieure. Le noyau caudé est coloré en rouge, le noyau lenticulaire en bleu.

NA, noyau amygdalien. — *NC*, tête du noyau caudé. — *NC'*, tronc et queue du noyau caudé. — *NC''*, extrémité antérieure recourbée de la queue du noyau caudé. — NL_3, noyau lenticulaire. — *CNC*, colliculus du noyau caudé. — *Ep*, ligne correspondant au point de réflexion de l'épendyme ventriculaire et séparant la partie intra-ventriculaire de la tête du noyau caudé située au-dessus, de la partie extra-ventriculaire située au-dessous et qui est en rapport avec la masse blanche des circonvolutions orbitaires. — *p*, ponts de substance grise reliant le noyau caudé au noyau lenticulaire. — Les lignes verticales αα et ββ, divisent le corps strié en trois parties, l'une antérieure répondant au *segment lenticulo-caudé* de la capsule interne (*Cia*); l'autre moyenne, correspondant au *segment postérieur* proprement dit (*Cip*) ou *segment lenticulo-optique*; la troisième, postérieure et répondant au *segment rétro-lenticulaire* de la capsule interne (*Cirl*). Les faisceaux de la capsule interne passent par les intervalles fenêtrés compris entre les ponts lenticulo-caudés (*p*); ils se déploient donc en un vaste éventail dont la limite antérieure est située un peu au-dessous de la ligne de réflexion de l'épendyme et dont la limite postérieure est comprise entre le pédoncule du noyau lenticulaire (PNL_3) et le noyau amygdalien (*NA*).

La ligne horizontale γγ qui passe à l'union des deux tiers supérieurs avec le tiers inférieur de cette figure, divise la capsule interne en deux régions : la région supérieure ou thalamique de la capsule interne comprend les trois segments de cette capsule (*Cia*, *Cip*, *Cirl*); la région inférieure ou sous-thalamique est formée du segment postérieur et du segment rétro-lenticulaire (*Cip*, *Cirl*). Le segment postérieur de la région sous-thalamique comprend non seulement les fibres de la région thalamique de ce segment, mais encore des fibres qui passent en *Cip'*, entre la face inférieure du noyau lenticulaire et l'extrémité antérieure recourbée de la queue du noyau caudé (*NC''*). Ces fibres appartiennent au faisceau de Türck et à la couronne rayonnante du lobe temporal.

en bas, et se termine au niveau de l'extrémité antérieure du prolongement sphénoïdal du ventricule latéral, où il s'unit à la face inférieure du *noyau lenticulaire*, au *noyau amygdalien*, et à l'*avant-mur* (fig. 214 et 215).

Forme du noyau caudé.

Noyau caudé. — Le *noyau caudé* ou *noyau intra-ventriculaire du corps strié*, apparaît du côté du ventricule latéral sous l'aspect d'une émi-

nence piriforme ou d'une cornue, située en avant et en dehors de la couche optique (fig. 215). Épais et arrondi au niveau de la partie frontale du cerveau, où il se renfle pour former la *tête*, il est mince, effilé et très grêle en arrière. Son extrémité postérieure ou *queue*, contourne la couche optique et le pédoncule cérébral, et se prolonge en avant jusqu'à l'extrémité antérieure de la voûte du prolongement sphénoïdal du ventricule latéral. Il décrit, par conséquent, comme toutes les parties constituantes de la vésicule des hémisphères, un cercle presque complet, ouvert en bas et en avant au niveau de la vallée de Sylvius.

Ses dimensions.

Sa longueur mesure de 65 à 70 millimètres. La longueur de la tête jusqu'au niveau du trou de Monro est de 20 à 25 millimètres; son *tronc* mesure, du trou de Monro jusqu'à son point de réflexion dans la corne sphénoïdale, 30 à 35 millimètres; la longueur de la portion réfléchie ou queue est difficile à évaluer; la queue pénètre en effet plus ou moins loin dans la profondeur de la voûte du prolongement sphénoïdal du ventricule latéral, se perd à la vue, mais peut être suivie, après grattage léger de la voûte, jusque dans le voisinage de l'extrémité antérieure de la corne sphénoïdale.

La tête atteint dans sa plus grande largeur 20 millimètres, le tronc mesure 10 millimètres au niveau du trou de Monro, il diminue ensuite rapidement au niveau de la queue, et n'atteint guère plus de 3 millimètres dans la portion réfléchie.

On considère au noyau caudé deux *faces*, deux *bords* et deux *extrémités*.

Sa face libre ou intra-ventriculaire.

La *face libre* est convexe, fait saillie dans la cavité du ventricule latéral, dont elle concourt à former le plancher; sa couleur grise contraste avec la couleur blanche des parties environnantes, elle est recouverte par l'épendyme ventriculaire et parcourue par des veines volumineuses, dirigées perpendiculairement à son grand diamètre. Cette face est *supérieure* au niveau du tronc du noyau caudé, et répond à la face inférieure du tronc du corps calleux; elle devient *antéro-interne* au niveau de la tête, se dirige obliquement en bas et en dedans, et plonge profondément dans la corne frontale du ventricule latéral qui la sépare du genou du corps calleux. Au-dessous de la corne frontale, elle est en rapport avec les radiations du genou et du bec du corps calleux (fig. 215).

Au niveau du carrefour ventriculaire, la queue du noyau caudé se dirige en bas, en avant et en dehors, la face libre devient interne et fait partie de la paroi supéro-externe de l'étage inférieur du ventricule latéral.

Sa face adhérente.

La *face adhérente* répond dans toute son étendue à la capsule interne qui la sépare du noyau lenticulaire. Au niveau de la tête, elle est légèrement concave et dirigée obliquement de haut en bas et de dehors en dedans (fig. 241 à 245). Elle envoie au segment externe du noyau lenticulaire, dont la face supérieure lui est parallèle, de nombreuses travées de substance grise qui traversent la capsule interne, et établissent des connexions intimes entre ces deux segments du corps strié. Au niveau du

tronc, la face inférieure est convexe, la surface de section est, par conséquent, celle d'une lentille biconvexe (fig. 246 à 251).

Au niveau de la queue la face adhérente devient supéro-externe; elle déborde le bord postérieur du noyau lenticulaire et en est séparée par le *segment rétro-lenticulaire* de la capsule interne (fig. 252 à 255). Sa portion

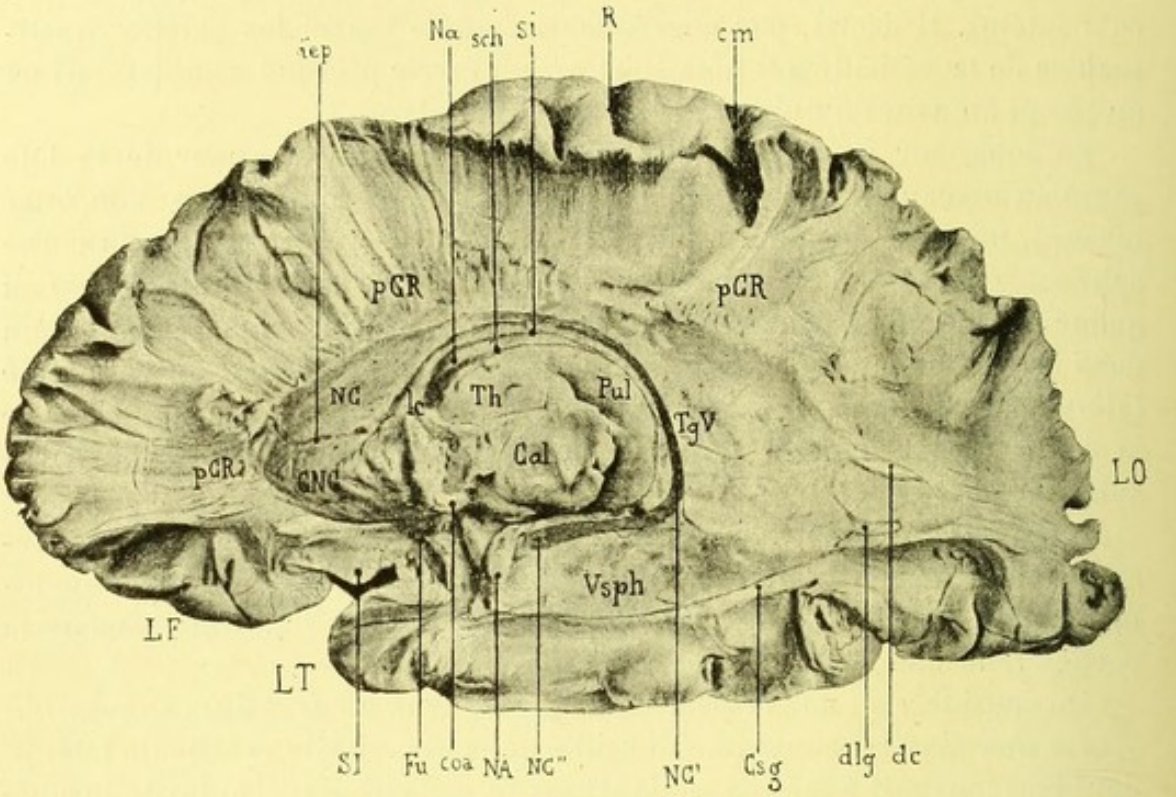

Fig. 215. — Paroi inférieure de l'étage supérieur et paroi supéro-externe de l'étage inférieur du ventricule latéral droit. Carrefour ventriculaire, noyau caudé, couronne rayonnante et faisceau uncinatus. (D'après la photographie d'une pièce durcie dans l'alcool.)

Cal, calotte ou étage supérieur du pédoncule cérébral. — *cm*, sillon calloso-marginal. — *CNC*, colliculus du noyau caudé. — *coa*, commissure antérieure. — *Csg*, couche sagittale du lobe temporo-occipital. — *dc*, diverticule du cunéus. — *dlg*, diverticule du lobule lingual. — *Fu*, faisceau uncinatus. — *iep*, insertion de l'épendyme ventriculaire. Cette ligne d'insertion sépare la partie du noyau caudé entouré par la masse blanche du lobe frontal, de sa partie intra-ventriculaire. — *LF*, lobe frontal. — *LO*, lobe occipital. — *LT*, lobe temporal. — *NA*, noyau amygdalien. — *Na*, noyau antérieur du thalamus. — *NC*, tête du noyau caudé. — *NC'*, queue du noyau caudé. — *NC''*, partie recourbée de la queue du noyau caudé. — *pCR*, pied de la couronne rayonnante. — *Pul*, pulvinar. — *R*, scissure de Rolando. — *sch*, sillon choroïdien. — *SI*, seuil de l'insula. — *si*, sillon opto-strié. — *TgV*, trigone ventriculaire. — *Th*, thalamus. — *Vsph*, corne sphénoïdale du ventricule latéral.

réfléchie se place en dehors de la *bandelette optique* (II), de la lame cornée et des fibres du *tænia semi-circularis* (lc) (fig. 249 à 257), au-dessous de la face inférieure du troisième segment du noyau lenticulaire, dont elle est séparée par une zone de substance blanche comprenant la *couronne rayonnante du lobe temporal* et le *faisceau de Türck*. (Voy. *Coupes vertico-transversales et horizontales microscopiques*, fig. 285, 286, 308 et 310.)

Ses rapports avec la substance grise sous-épendymaire et le faisceau occipito-frontal.

Le *bord externe* du noyau caudé est à peu près rectiligne et correspond à l'angle externe du ventricule latéral. Il est coiffé de la *substance grise sous-*

épendymaire (Sge) particulièrement épaisse à ce niveau (fig. 241 et suiv.) et du *faisceau d'association occipito-frontal* de Forel (OF).

Le *bord interne*, concave, embrasse la couche optique; il commence immédiatement en arrière de la commissure blanche antérieure et du pilier antérieur du trigone où il est très rapproché de la ligne médiane, et où il n'est séparé de celui du côté opposé que par le septum lucidum; il se dirige ensuite en dehors et en arrière, séparé de la couche optique par la *lame cornée*, la *veine du corps strié* et le *tænia semi-circularis*, contenus dans le *sillon opto-strié*.

La tête du noyau caudé fait saillie à la base du cerveau.

L'*extrémité antérieure* ou *tête*, régulièrement arrondie, très rapprochée de la ligne médiane, où elle n'est séparée de celle du côté opposé que par le septum lucidum, repose sur la masse blanche du lobe frontal et sur les radiations du genou du corps calleux, et constitue à elle seule l'extrémité antérieure du corps strié (fig. 240 et 241).

Elle apparaît librement à la base du cerveau, ainsi qu'il est facile de s'en convaincre en examinant des coupes microscopiques sériées, faites dans le sens horizontal, vertico-transversal et sagittal (fig. 281, 314, 319-321). Elle forme en effet une légère saillie au niveau de l'espace perforé antérieur, immédiatement en arrière de l'incisura prima de His, en avant de la bandelette diagonale de Broca, saillie connue sous le nom de *colliculus du noyau caudé* (CNC) (fig. 281).

La queue n'est visible qu'en partie dans le ventricule latéral.

L'*extrémité postérieure* ou *queue* s'infléchit en bas, en avant et en dehors, descend dans la paroi externe du prolongement sphénoïdal du ventricule latéral, où elle est recouverte par une mince couche de substance blanche facile à enlever par un grattage léger; elle peut être suivie jusqu'à l'extrémité antérieure de la cavité ventriculaire.

Noyau lenticulaire.

Noyau lenticulaire. — Le *noyau lenticulaire* ou *noyau extra-ventriculaire du corps strié*, situé au-dessous et en dehors du noyau caudé, répond, assez exactement par sa situation et ses dimensions, au lobule de l'insula. On ne peut se rendre compte de sa situation, de sa forme et de sa constitution qu'en pratiquant des coupes, soit vertico-transversales, soit horizontales, soit sagittales du cerveau.

Il répond à l'insula.

Considéré dans son ensemble, le noyau lenticulaire apparaît sous la forme d'un coin, dont le sommet situé en dedans et en bas regarde le pédoncule cérébral et, dont la base convexe répond au lobule de l'insula.

Sa face externe.

Sa surface de section est triangulaire sur les coupes vertico-transversales et sur les coupes horizontales, et présente par conséquent à considérer trois *faces* et trois *bords*. La *face externe* répond à la base du coin; elle est convexe dans le sens vertical, convexe également dans le sens antéro-postérieur; cette face est sillonnée par de nombreux vaisseaux artériels et veineux, parallèles entre eux, émanés de la substance perforée antérieure et dont la direction est verticale pour la plupart. Les *antérieurs* portent le nom de *vaisseaux lenticulo-striés* (Duret), les postérieurs, celui de *lenticulo-optiques* (Duret.) La face externe est lisse et facile à énucléer; elle ne donne

naissance qu'à de rares fibres nerveuses, et n'affecte que des rapports de contiguité avec la *capsule externe* (Ce) à laquelle elle est simplement accollée. Il résulte de cette disposition anatomique que dans les hémorragies des artères lenticulo-caudées et lenticulo-optiques, le sang peut décoller la capsule externe de la face externe du noyau lenticulaire, mais il n'existe ici ni fente véritable, ni cavité virtuelle.

Sa face supéro-interne.

La face *supéro-interne*, oblique en bas et en dedans, répond dans toute son étendue à la capsule interne. Elle est reliée au noyau caudé par de nombreux ponts de substance grise.

Sa face inférieure.

La *face inférieure*, presque horizontale, est creusée dans sa partie antérieure d'une gouttière destinée à loger la commissure antérieure, et affecte des rapports très importants. Elle repose en arrière sur la *couronne rayonnante du lobe temporal* et sur le *faisceau de Türck* qui occupe le segment externe du pied du pédoncule et qui sépare le noyau lenticulaire, du tapetum (Tap), de la queue réfléchie du noyau caudé (NC''), du tænia semi-circularis (lc) et de la bandelette optique (II) (fig. 249 à 251). Au niveau de l'extrémité antérieure de la corne sphénoïdale, la face inférieure du noyau lenticulaire s'unit intimement au *noyau amygdalien* (NA) (fig. 248) et à l'extrémité antérieure recourbée de la *queue du noyau caudé* (NC''), par une lamelle de substance grise volumineuse et constante connue sous le nom de *pédoncule du noyau lenticulaire* (PNL_3) (fig. 247). Plus en avant, le noyau lenticulaire est séparé de l'*espace perforé antérieur* (Spa) par l'*anse pédonculaire de Gratiolet*, ou substance *innominée de Reichert* (Sti) qui contient trois faisceaux importants : la partie externe de la *commissure antérieure* (coa), l'*anse du noyau lenticulaire* (Al) et le *pédoncule inféro-interne de la couche optique* (PiTh) (fig. 244 à 246). Au niveau du colliculus du noyau caudé (CNC), la face inférieure du noyau lenticulaire repose sur l'écorce du pli falciforme de Broca, dont elle est séparée par les fibres les plus inférieures de la capsule externe et par la partie morcelée de *l'avant-mur* (fig. 281). Enfin au niveau de la face orbitaire du lobe frontal le noyau lenticulaire (NL_3) intimement uni au noyau caudé (NC), repose sur la masse blanche de ce lobe, constituée en dedans par les *radiations du bec* et du *genou du corps calleux* et en dehors par la capsule externe et le *faisceau uncinatus* (Fu) (fig. 242 et 243).

Rapports de cette face.

Ses bords.

Les *bords* du noyau lenticulaire sont *supérieur*, *inférieur* et *interne*. Les bords *supérieur* et *inférieur* sont convexes; ils convergent en avant et en arrière et s'unissent l'un à l'autre au niveau des extrémités antérieure et postérieure, ainsi que le montrent les coupes sagittales, sur lesquelles le noyau lenticulaire apparaît sous la forme d'une lentille biconvexe dont la partie moyenne repose sur l'espace perforé antérieur. Le bord supérieur est longé par les fibres les plus inférieures du *faisceau arciforme* (Arc).

Le bord *interne* se voit surtout sur des coupes horizontales (fig. 224 à 228). Il n'est pas rectiligne, mais coudé, et forme un angle obtus ouvert en dehors qui correspond au sommet du noyau lenticulaire. Cette forme du bord interne oblige la capsule interne à se couder dans le même sens et à former le *genou de la capsule interne* (Ci[g]). En avant du genou, le

bord interne du noyau lenticulaire se porte en dehors et en avant, il est séparé du *noyau caudé* (NC) par le *segment antérieur* ou *segment lenticulo-strié de la capsule interne* (Cia). En arrière il se dirige en dehors et en arrière, séparé de la couche optique par le *segment postérieur* ou *lenticulo-optique de la capsule interne* (Cip).

Le noyau lenticulaire est formé de trois segments.

Les coupes pratiquées sur des cerveaux frais ou durcis dans les bichromates, montrent que le noyau lenticulaire n'est pas homogène comme le noyau caudé, mais qu'il est formé de trois segments concentriques, nettement délimités par deux lames de substance blanche, les *lames médullaires externe* et *interne du noyau lenticulaire* (lme, lmi), segments qui se distinguent les uns des autres par leur coloration. Le *segment externe*, le plus foncé, présente la même coloration, la même structure, et, comme Wernicke l'a montré, la même origine embryonnaire que le *noyau caudé;* il porte depuis Burdach le nom de *putamen* (NL_3), il est seul, comme nous le verrons plus loin, l'analogue de l'écorce grise et s'unit seul au noyau caudé. Les deux autres segments plus petits, pâles et riches en fibres, sont situés en dedans du putamen, et ne se rencontrent que sur les coupes qui intéressent les parties les plus larges du noyau lenticulaire. Ils forment le *globus pallidus* de Burdach, ou les *segments moyen et interne du noyau lenticulaire* (NL_2, NL_1); le segment moyen (NL_2), dépasse l'extrémité antérieure de la couche optique et existe sur les coupes vertico-transversales en avant de la commissure antérieure (fig. 244 et 224 à 227). Le segment interne (NL_1), le plus pâle, n'apparaît que dans le voisinage immédiat du genou de la capsule interne (fig. 226). On rencontre enfin dans la région sous-optique de la capsule interne un quatrième segment concentrique formé par le dédoublement du segment interne (NL_1) (fig. 227 à 229).

Putamen.

Globus pallidus.

Rapports et étendue du putamen.

Le *putamen* (NL_3) déborde le globus pallidus en haut, en bas, en avant et en arrière. On le rencontre donc seul et en connexion directe avec la capsule interne, dans les coupes horizontales et dans les coupes vertico-transversales qui intéressent les premières couches du noyau lenticulaire (fig. 222, 223, 242, 243). Il forme à lui seul l'*extrémité postérieure* effilée du noyau lenticulaire. A ce niveau, il est dissocié en un certain nombre de travées régulièrement superposées dans le sens vertical, qui sillonnent le segment rétro-lenticulaire de la capsule interne (Cirl), et s'unissent à la portion réfléchie de la queue du noyau caudé (NC'') (fig. 214, 224 à 230, 251 à 255 et 273-274). Lorsque l'on prépare le noyau lenticulaire par dissociation ou lorsqu'on l'étudie sur des coupes sagittales ou vertico-transversales, ces prolongements donnent à l'extrémité postérieure du noyau lenticulaire et à la face supéro-interne du putamen, un aspect pectiné particulier.

L'*extrémité antérieure* du noyau lenticulaire est exclusivement formée par le *putamen* (NL_3), qui envoie à la tête du noyau caudé de nombreuses travées grises qui sillonnent la capsule interne (Cia) en avant. La travée inférieure, la plus volumineuse, se soude directement à la partie inférieure de la tête du noyau caudé, et présente un véritable pont jeté d'un noyau à l'autre,

au-dessus duquel passe le *segment antérieur* de la *capsule interne* (Cia). Sur les coupes vertico-transversales les deux noyaux affectent la forme d'un **U** majuscule, dont la convexité regarde en bas et en dedans et qui repose sur la masse blanche du lobule orbitaire (fig. 243 et 281). Le putamen (NL_3) ne concourt pas à former l'extrémité antérieure du corps strié, exclusivement constituée par la tête du noyau caudé (NC) (fig. 240 à 242).

Fibres du corps strié.

Le corps strié donne naissance à des fibres appartenant à différents systèmes. Les unes entrent dans la constitution de l'*anse du noyau lenticulaire*, les autres relient le corps strié à la *couche optique*, d'autres se rendent à la *région sous-optique* et, traversant horizontalement le segment postérieur de la capsule interne, concourent à former le *faisceau lenticulaire de Forel* (Fl) (désigné par Forel sous le nom de faisceau H_2). D'autres fibres enfin se rendent au *corps de Luys* et au *locus niger* et représentent un faisceau constant dans toute la série des Vertébrés, le *faisceau basal du cerveau antérieur d'Edinger* (basales Vorderhirnbündel) (Voy. t. II).

Lames médullaires interne et externe du noyau lenticulaire. Fibres radiées.

Ces fibres traversent le noyau lenticulaire en deux sens, les unes affectent un trajet vertical et forment les *lames médullaires interne et externe* (lme, lmi) du noyau lenticulaire. Les autres se portent de dehors en dedans et constituent les *fibres radiées* du putamen et du globus pallidus.

B. COUCHE OPTIQUE (THALAMUS)

Couche optique (thalamus).

Située de chaque côté du ventricule moyen, en arrière et en dedans du corps strié, en avant et en dehors des tubercules quadrijumeaux, au dessus des pédoncules cérébraux dont elle occupe le côté supérieur et interne et qu'elle contourne par son extrémité postérieure, la *couche optique* ou *thalamus* (Th) constitue une masse volumineuse de substance grise, irrégulièrement ovoïde, dont la grosse extrémité regarde en arrière et dont le grand axe est dirigé obliquement en arrière et en dehors. Très rapprochées à leurs extrémités antérieures que séparent seulement les piliers antérieurs du trigone, les couches optiques sont écartées en arrière et reçoivent dans leur intervalle les tubercules quadrijumeaux. Leur longueur mesure 35 à 40 millimètres, leur largeur 18 à 22, leur hauteur 20 à 25 millimètres.

On peut considérer à chacune des couches optiques quatre faces et deux extrémités. Les faces supérieure et interne sont libres, ainsi que l'extrémité postérieure. Les faces externe et inférieure sont adhérentes et intimement unies à la capsule interne, à la région sous-optique et au pédoncule cérébral.

La face supérieure est recouverte par le stratum zonale et divisée en deux parties par le sillon choroïdien.

La *face supérieure*, convexe dans le sens antéro-postérieur, légèrement convexe dans le sens transversal, est revêtue d'une mince couche de fibres blanches, le *stratum zonale* (strz). Sa couleur café au lait, qu'elle doit en grande partie au stratum zonale, différencie nettement

la couche optique du noyau caudé. Cette face est limitée en dehors par le sillon opto-strié (si) qui loge *la lame cornée, la veine du corps strié et la bandelette demi-circulaire;* elle est limitée en dedans par un tractus médullaire d'un blanc éclatant, qui forme la limite entre la face supérieure et la face interne et qui fait un léger relief le long du bord supéro-interne de la couche optique. Ce tractus blanc porte le nom de *tænia thalami*, de *pédoncule antérieur* ou *supérieur*, de *frein*, de *rênes* (habenæ) [*de la glande pinéale* ou de *stria medullaris thalami* (tth, fig. 216).

Tænia thalami.

Étroite en avant, plus large en arrière, la face supérieure présente un sillon longitudinal, large mais peu profond, oblique en arrière et en dehors, le *sillon choroïdien* (sch), qui loge les plexus choroïdes des ventricules latéraux. Ce sillon, qui correspond au bord externe du trigone cérébral, sert de limite embryologique entre le cerveau antérieur et le cerveau intermédiaire.

La partie de la face supérieure de la couche optique, située en avant et en dehors du sillon choroïdien, fait partie du plancher du ventricule latéral; elle est triangulaire, à base antérieure, et recouverte par l'épendyme ventriculaire.

Sa partie intra-ventriculaire.

La partie de la face supérieure de la couche optique, située en arrière et en dedans du sillon choroïdien, est triangulaire également, mais étroite en avant et large en arrière. Elle est recouverte par la toile choroïdienne qui la sépare du trigone cérébral et appartient à la surface extérieure de la couche optique (Sexv). (Voy. *Embryologie*, p. 114 à 117.)

Sa partie extra-ventriculaire.

En avant du sillon choroïdien, il existe, tout près du trou de Monro, une saillie mamelonnée, oblongue, plus ou moins marquée, c'est le *tubercule antérieur* de la couche optique de Vicq d'Azyr (Na), le *corpus album subrotundum* de Vieussens. En arrière et en dedans du sillon choroïdien, on rencontre une saillie volumineuse, le *tubercule postérieur* de la couche optique ou *pulvinar* (Pul) qui se renfle considérablement en arrière pour former l'extrémité postérieure, libre de la couche optique. En dedans de la partie postéro-interne du pulvinar, la face supérieure présente une petite surface triangulaire à base postérieure, le *triangle de l'habénula*, ainsi nommé à cause de son voisinage avec le *ganglion de l'habénula* (Gh), situé sur le trajet du *tænia thalami* ou pédoncule antérieur de la glande pinéale. Ce petit triangle est limité en dedans par le pédoncule antérieur de la glande pinéale, en dehors par le pulvinar, en arrière par la commissure postérieure et le tubercule quadrijumeau antérieur.

Tubercule antérieur.

Pulvinar.

Triangle de l'habénula.

Ganglion de l'habénula.

La *face interne*, verticale, plane ou légèrement convexe, forme la paroi latérale du troisième ventricule; elle est recouverte par la substance grise centrale (Sgc) et tapissée par l'épendyme. En avant elle atteint le trou de Monro, en arrière la commissure postérieure et les tubercules quadrijumaux; en haut, elle est séparée de la face supérieure par le *tænia thalami* (tth) ou *pédoncule antérieur* (*habena*) de la *glande pinéale*. Un sillon curviligne à concavité supérieure, le *sillon de Monro*, étendu du trou de Monro à l'aqueduc de Sylvius, constitue sa limite inférieure et la sépare de la région sous-optique. Les faces internes des deux couches optiques sont reliées

Sa face interne.

Sillon de Monro.

Commissure grise.

entre elles un peu en avant de leur partie moyenne et immédiatement au-dessus du sillon de Monro, par la *commissure grise* ou *molle*, qui traverse la cavité du troisième ventricule (fig. 195).

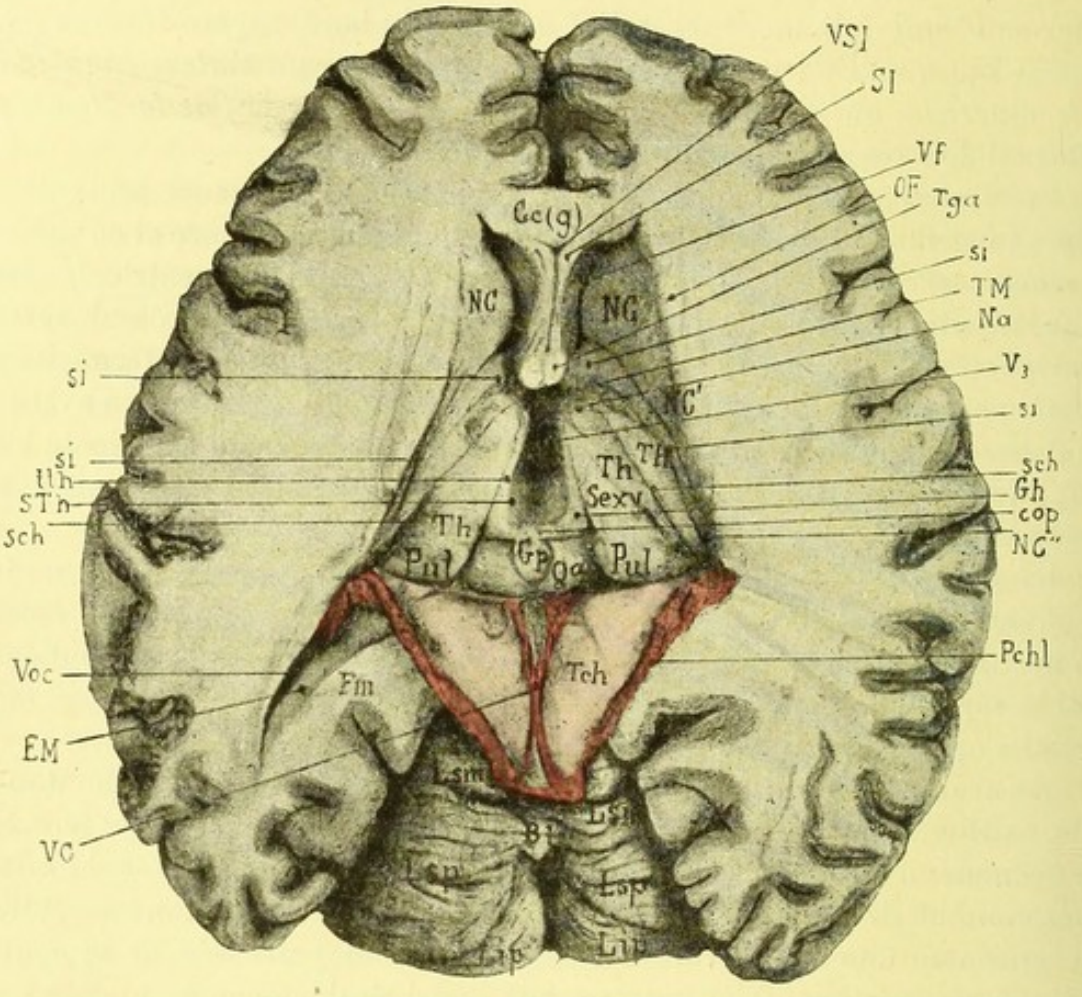

Fig. 216. — Corps opto-striés. Toile choroïdienne. (D'après la photographie d'une pièce durcie dans l'alcool.)

Bt, bourgeon terminal du vermis superior. — *Cc(g)*, genou du corps calleux. — *cop*, commissure postérieure. — *EM*, ergot de Morand. — *Fm*, forceps major. — *Gh*, ganglion de l'habénula. — *Gp*, glande pinéale. — *Lip*, lobe cérébelleux inférieur et postérieur. — *Lsm*, lobe cérébelleux supérieur et médian. — *Lsp*, lobe cérébelleux supérieur et postérieur. — *Na*, noyau antérieur du thalamus. — *NC*, tête du noyau caudé. — *NC'*, queue du noyau caudé. — *NC''*, partie recourbée de la queue du noyau caudé. — *OF*, faisceau occipito-frontal. — *Pchl*, plexus choroïdes. — *Pul*, pulvinar. — *Qa*, tubercule quadrijumeau antérieur. — *sch*, sillon choroïdien. — *Sexv*, surface extra-ventriculaire de la couche optique. — *si*, sillon opto-strié. — *Sl*, septum lucidum. — *STh*, région sous-optique. — *Tch*, toile choroïdienne. — *Tga*, pilier antérieur du trigone. — *Th*, thalamus. — *TM*, trou de Monro. — *tth*, tænia thalami. — *V3*, troisième ventricule. — *Vf*, corne frontale du ventricule latéral. — *VG*, veine de Galien. — *Voc*, corne occipitale du ventricule latéral. — *VSl*, ventricule du septum lucidum.

Son extrémité postérieure ou pulvinar.

L'*extrémité postérieure* est volumineuse, considérablement renflée, connue sous le nom de *pulvinar* (Pul) et forme une véritable face. Elle est libre, regarde en arrière et en dehors et est recouverte par l'intermédiaire de la toile choroïdienne (Tch), par le pilier postérieur du trigone et le bourrelet du corps calleux; elle recouvre les tubercules quadrijumeaux et surtout les bras qui en émanent, puis se recourbe en avant et embrasse

dans sa courbe, à concavité antérieure et interne, le pédoncule cérébral. Son bord externe est limité par la bandelette demi-circulaire, située dans le sillon opto-strié et par la portion réfléchie de la queue du noyau caudé; il est embrassé par les plexus choroïdes du ventricule latéral et le corps bordant ou bordé.

A sa partie externe et inférieure, le pulvinar se renfle en deux saillies oblongues, les *corps genouillés*, qui sont l'un *interne* et l'autre *externe* (fig. 192). Le *corps genouillé externe* (Cge), le plus volumineux, situé sur la face inférieure du pulvinar, donne naissance en avant à la racine externe de la bandelette optique et reçoit en arrière le *bras du tubercule quadrijumeau antérieur* (BrQa). Corps genouillés.

Le *corps genouillé interne* (Cgi), le plus petit, en rapport avec les parties latérales de l'isthme de l'encéphale, est uni au tubercule quadrijumeau postérieur par un petit cordon, le *bras* du *tubercule quadrijumeau postérieur* (Br Qp); il donne naissance en avant à la racine interne de la bandelette optique, c'est-à-dire à la commissure de Gudden.

Ces deux corps genouillés sont réunis par un faisceau blanc, l'*anse inter-genouillée* de Rauber, facile à constater chez le nouveau-né.

Les rapports que la couche optique affecte avec le pédoncule cérébral sont très importants; la partie postérieure de sa face inférieure repose en effet sur l'étage supérieur du pédoncule, qui porte ici le nom de *région sous-optique;* le pulvinar embrasse son bord postérieur, la bandelette optique croise sa face inférieure. Ces trois organes : couche optique, pulvinar et bandelette optique, forment le système de la couche optique et embrassent le pédoncule cérébral à la façon d'un anneau aplati de haut en bas, ouvert en avant et en dedans, et qui est perpendiculaire à la direction des fibres de l'étage inférieur du pédoncule. Rapports de la couche optique avec le pédoncule cérébral.

La *petite extrémité* ou l'*extrémité antérieure* de la couche optique, libre dans sa moitié interne, présente au-dessus du tubercule antérieur une légère échancrure qui concourt à former le trou de Monro. Elle est contournée par le pilier antérieur du trigone, croisée par la commissure blanche antérieure et se loge en grande partie dans la concavité de la tête du noyau caudé. Les coupes horizontales montrent qu'elle émet un faisceau volumineux, qui la sépare du noyau caudé et qui constitue la plus grande partie des fibres du segment antérieur de la capsule interne; ce faisceau porte le nom de *pédoncule antérieur de la couche optique* (Cia) (fig. 223, 224, 225, 226). Son extrémité antérieure.

Les faces externe et inférieure de la couche optique, adhérentes aux parties voisines, ne peuvent être étudiées que sur des coupes du cerveau pratiquées en différents sens.

Face inférieure. — Une série de coupes vertico-transversales et sagittales (voy. ces coupes) montre que la *face inférieure*, large en arrière, se rétrécit de plus en plus en avant. Elle affecte les rapports suivants : par sa partie antérieure, elle pénètre dans la substance grise qui tapisse le *plancher du troisième ventricule*, dont elle est séparée par le *pilier antérieur* du *tri-* Sa face inférieure.

gone, et repose sur la *substance innominée de Reichert* (Sti), zone de substance grise, de constitution complexe et dont les fibres, à direction transversale et un peu oblique en arrière et en dehors, limitent le pédoncule cérébral en avant (fig. 245 et 246). Cette zone a été comparée à une anse, à une écharpe posée en avant du pédoncule cérébral et derrière laquelle, les fibres de l'étage inférieur du pédoncule pénètrent dans le cerveau pour former le segment postérieur de la capsule interne (Cip). Elle a été décrite par Gratiolet sous le nom d'*anse pédonculaire;* les auteurs allemands la désignent encore sous celui de *substantia innominata* (Sti) (fig. 230 et 231).

Anse pédonculaire.

Ses rapports avec la région sous-optique de Forel.

En arrière de la substance innominée, la face inférieure, plus large, de la couche optique, repose sur le prolongement antérieur de l'étage supérieure du pédoncule, connu sous le nom de *région sous-optique* ou *sous-thalamique* de Forel (fig. 247 à 252).

Cette région s'étend de la *substance innominée* de Reichert au *locus niger* de Sœmmering (Ln) et se confond sans ligne de démarcation nette, avec l'étage supérieur ou calotte du pédoncule cérébral. Elle renferme deux noyaux gris nettement délimités : le *corps de Luys* (CL) en avant et en dehors, le *noyau rouge* (NR) en arrière et en dedans. Le corps de Luys se présente sur les coupes sous la forme d'une lentille biconvexe, logée dans la concavité de la région sous-thalamique de la capsule interne (fig. 229, 230). Le *noyau rouge* représente un petit corps sphérique, qui appartient à la fois à la région sous-thalamique et à l'étage supérieur du pédoncule et qui est entouré d'une couche de fibres blanches, la *capsule du noyau rouge*. Le corps de Luys et le noyau rouge sont séparés de la face inférieure de la couche optique par une couche de fibres bien décrites par Forel et qui se confond en arrière avec la capsule du noyau rouge : c'est le *champ de Forel* (F) (Feld H, Forel).

Sa face externe.

Face externe. — La face externe de la couche optique, convexe dans dans le sens transversal et dans le sens antéro-postérieur, répond à la capsule interne; elle est oblique d'avant en arrière et de dedans en dehors (fig. 224 à 226). Cette face reçoit un nombre considérable de fibres, provenant de toutes les régions de l'écorce et dont l'ensemble constitue les *radiations* ou la *couronne rayonnante* de la *couche optique*. Meynert y a distingué trois segments ou *pédoncules*, en continuité directe les uns avec les autres : Les pédoncules *antérieur*, *supérieur* et *postérieur*. Un quatrième pédoncule, le pédoncule *inférieur* ou *interne* n'appartient pas à la face externe; il naît sur la face interne, contourne la partie antérieure de la face inférieure, entre dans la constitution de l'anse pédonculaire et se termine dans les circonvolutions du lobe temporal et dans celles de l'insula.

Couronne rayonnante du thalamus.

Son pédoncule antérieur.

Le *pédoncule antérieur* est constitué par un gros faisceau de fibres qui proviennent du *lobe frontal*, se dirige en arrière et en dedans, sépare la tête du noyau caudé du noyau lenticulaire, forme le segment antérieur de la capsule interne et pénètre dans l'extrémité antérieure de la couche optique. Arrivées dans l'intérieur de celles-ci, les fibres se dirigent d'avant en arrière et de dehors en dedans en affectant surtout une direction sagittale.

Le pédoncule *supérieur* ou moyen, le plus large, aborde par ses fibres la plus grande étendue de la face externe ; il contient des fibres à direction oblique en bas et en dedans, qui proviennent de la partie postérieure du *lobe frontal* et du *lobe pariétal* et des fibres obliques en haut et en avant qui proviennent du *lobe temporal*. Son pédoncule supérieur.

Le *pédoncule postérieur* (*radiations optiques de Gratiolet*) provient du *lobe temporal* et surtout du *lobe occipital*. Ses fibres se dirigent d'arrière en avant et pénètrent dans les couches supérieures du pulvinar. Les plus inférieures se rendent directement au pulvinar et au corps genouillé externe (Voy. *coupes horizontales macro* et *microscopiques*, fig. 221-228, 292-293) ; les plus supérieures s'étalent sur la face supérieure de la couche optique et concourent à former le *stratum zonale*. Son pédoncule postérieur.

En pénétrant dans la face externe de la couche optique, les fibres de ces trois pédoncules s'entre-croisent dans toutes les directions et forment un véritable réseau, dont les mailles sont remplies par la substance grise. Cette disposition donne à la face externe de la couche optique un aspect spécial, absolument caractéristique, qui lui a valu le nom de *zone réticulée* (*stratum reticulatum* d'Arnold) ou de zone grillagée (Gitterschicht) (Zr). Après avoir formé la zone réticulée, les fibres pénètrent dans l'intérieur de la couche optique dont elles forment les *fibres radiées*. Zone réticulée ou grillagée d'Arnold.

Constitution anatomique. — Sur une coupe horizontale passant par le tubercule antérieur et le pulvinar, on peut reconnaître, avec Burdach, trois noyaux dans la masse grise qui constitue la couche optique.

Un *noyau interne* qui répond au ventricule moyen, un *noyau externe* qui répond à la capsule interne et un *noyau antérieur* ou *supérieur*, le plus petit des trois, qui s'enfonce à la manière d'un coin entre les deux précédents et fait saillie par sa base dans le ventricule latéral, où il forme le *tubercule antérieur* de la couche optique. Noyaux du thalamus et lame médullaire interne.

Le noyau externe est séparé des noyaux antérieur et interne par une lame de substance blanche, la *lame médullaire interne du thalamus* (Lmi), obliquement dirigée en bas et en dedans, du bord supéro-externe de la couche optique à son bord inféro-interne. Cette lame n'est pas rectiligne, mais décrit deux courbes en sens inverse, de telle sorte qu'elle présente à la coupe l'aspect d'un S italique. A sa partie supérieure et antérieure, elle donne un prolongement à peu près transversal qui se dirige vers l'angle supéro-interne, se confond avec le stratum zonale et isole du noyau interne le petit noyau antérieur (Voy. *Coupes horizontales et vertico-transversales microscopiques*, fig. 284, 304-305). Ces noyaux ne constituent cependant pas des masses distinctes complètement isolées les unes des autres. Ils se soudent en effet par places et ne présentent pas alors de limites distinctes.

Noyau antérieur ou *supérieur* (Na). — Sur les coupes sagittales, le noyau antérieur présente une forme analogue à celle du noyau caudé (Burdach). Plus ou moins volumineux suivant les sujets, très développé en avant au niveau du tubercule antérieur, qu'il contribue à former, il s'effile en arrière ; sa queue est placée dans un dédoublement du stratum zonale qui Noyau antérieur ou supérieur.

la sépare nettement des noyaux externe et interne. Il reçoit au niveau de sa tête le faisceau de Vicq d'Azyr (VA) qui l'entoure à la façon d'un entonnoir, et le relie au tubercule mamillaire.

Noyau externe, lame médullaire externe et fibres radiés.

Noyau externe (Ne). — Le noyau externe, le plus long, s'étend en avant jusque près de l'extrémité antérieure du thalamus, en dehors et au-dessous du noyau antérieur ou supérieur; en arrière, il se continue ainsi que Luys l'a montré avec la substance du pulvinar. Nettement limité en dedans par la lame médullaire interne, dans la plus grande partie de son étendue, le noyau externe se confond en avant avec le noyau antérieur, près de la face supérieure de la couche optique, dans la région du faisceau de Vicq d'Azyr, où ces deux noyaux ne font qu'une seule masse. En dehors il est limité par la *lame médullaire externe du thalamus* (Lme) qui le sépare de la zone réticulée et des segments postérieur et rétro-lenticulaire de la capsule interne. Son aspect strié et sa coloration spéciale, rougeâtre et pâle, le distinguent nettement du noyau interne, plus foncé et de coloration grisâtre. Cette coloration claire tient en partie à la pénétration de nombreuses stries blanches transversales, les *faisceaux radiés* de Meynert, qui proviennent des pédoncules de la couche optique et peuvent être suivis avec plus ou moins de netteté, jusqu'au delà de la lame médullaire interne. Dans les couches profondes et inférieures du pulvinar, ces faisceaux radiés s'entre-croisent avec des fibres émanées de la racine externe de la bandelette optique et du corps genouillé externe, et forment le *champ de Wernicke* (W.) (fig. 305-310 et 319-326).

Champ de Wernicke.

Au noyau externe se rattache le *corps genouillé externe* (Cge), situé à l'extrémité externe du pulvinar. Par sa coloration plus foncée, il se délimite plus ou moins nettement de la surface libre du pulvinar. Sa coupe présente un aspect lamelleux caractéristique.

Noyau interne.

Noyau interne (Ni). — Situé en dedans de la lame médullaire interne, le noyau interne, moins long que l'externe, dont il ne présente ni la coloration ni l'aspect strié transversal, ne s'étend guère en avant au delà de la commissure molle ou grise. Il en résulte que les coupes vertico-transversales de l'extrémité antérieure de la couche optique, n'intéressent que les noyaux externe et antérieur. Recouvert par la substance grise du troisième ventricule au niveau de la commissure molle, il en est séparé en arrière par le *fasciculus retroflexus* de Meynert (FM). C'est à la partie supérieure et postérieure de ce noyau interne, que se trouve situé le petit *ganglion de l'habénula* (Gh) (fig. 226, 253, 287, 307, 317, 318).

Ganglion de l'habénula et fasciculus rétro-flexus de Meynert.

Centre médian de Luys.

Luys a décrit en outre dans la couche optique un quatrième noyau, le *centre médian de Luys* (Nm), profondément enclavé dans la couche optique entre le noyau rouge, le noyau interne et le noyau externe, et caractéristique par sa richesse en fibres. Nous avons vu plus haut que ce noyau fait partie chez le fœtus du troisième ventricule et qu'il correspond au recessus geniculi. Il existe enfin, en arrière et au-dessous du centre médian de Luys et au-dessous du noyau externe, au voisinage immédiat de la région sous-optique, un petit noyau aplati de haut en bas et légèrement concave, c'est

le *noyau semi-lunaire de Flechsig* (Schalenförmiger Körper) (NF) (fig. 307-309, 318-320). Noyau semi-lunaire de Flechsig.

7° Capsule interne.

Depuis Reil, on désigne sous le nom de *capsule interne* une lame de substance blanche comprise entre le noyau lenticulaire d'une part, le noyau caudé et la couche optique d'autre part. Pour Vicq d'Azyr, elle faisait partie des corps striés ou cannelés, dont elle constituait la partie moyenne, blanche et striée, celle qui se continuait en avant et en arrière avec la substance blanche des hémisphères, en haut avec le centre ovale et les parties latérales du corps calleux, en bas avec le pédoncule cérébral. A cause de ses connexions avec les noyaux gris de la base, la capsule interne ne peut être convenablement étudiée que sur des coupes soit horizontales, soit vertico-transversales ou antéro-postérieures. Capsule interne.

Sur les coupes vertico-transversales (fig. 241 à 252), elle se présente sous la forme d'une lame de substance blanche dirigée obliquement de haut en bas et de dehors en dedans, située en dedans du noyau lenticulaire, en dehors du noyau caudé, de la couche optique et de la région sous-optique (fig. 248 à 252). On peut par conséquent lui considérer deux parties ou régions : l'une supérieure ou *thalamique*, l'autre inférieure ou *sous-thalamique*. Son aspect sur les coupes vertico-transversales et sa division en région thalamique et sous-thalamique.

Sur les coupes horizontales (fig. 224 à 226) elle se présente dans la **région thalamique**, sous l'aspect d'une ligne brisée, ainsi que Vicq d'Azyr l'avait déjà remarqué ; elle forme en effet un angle obtus ouvert en dehors, dans le sinus duquel se loge le noyau lenticulaire, tandis que le noyau caudé et la couche optique sont situés sur sa partie convexe. Cet angle porte depuis Reil le nom de *genou de la capsule interne* (Ci[g]), il divise cette dernière en deux segments : l'un *antérieur* ou *lenticulo-caudé*, l'autre *postérieur* ou *lenticulo-optique*. Son aspect sur les coupes horizontales et sa division en : Genou de la capsule interne.

Le *segment antérieur* ou *lenticulo-caudé* (Cia) (fig. 223 à 227 et 241 à 245) oblique en dehors et en avant passe, comme son nom l'indique, entre le noyau lenticulaire et le noyau caudé ; il est le plus court, et se trouve fréquemment interrompu, surtout en bas et en avant, par les ponts de substance grise qui relient la tête du noyau caudé au putamen. Il est surtout formé de fibres à direction horizontale qui présentent, sur des cerveaux durcis dans les bichromates alcalins, l'aspect brillant, nacré, particulier à toutes les fibres sectionnées parallèlement. Ces fibres se terminent presque toutes dans la couche optique dont elles forment le *pédoncule antérieur*. Segment antérieur ou lenticulo-caudé.

Le segment *postérieur* ou *lenticulo-optique* (fig. 223 à 228 et 247 à 255), oblique en arrière et en dehors, passe entre le noyau lenticulaire et la couche optique ; il est le plus long et déborde en arrière le noyau lenticulaire dans une étendue de 12 à 15 millimètres environ ; de là le nom de segment *rétro-lenticulaire* (Cirl) que nous avons donné à la partie la plus postérieure de ce segment. Le *segment postérieur* proprement dit (Cip), qui forme à lui seul les quatre cinquièmes internes du *pied du pédoncule cérébral* (voy. chap. II et III et t. II), est surtout formé de fibres verticales, coupées par conséquent perpendiculairement à leur axe dans les coupes Segment postérieur ou lenticulo-optique.

horizontales, où elles se présentent sur des cerveaux durcis sous un aspect brun, foncé et mat.

Segment rétro-lenticulaire.

Dans le segment *rétro-lenticulaire* (Cirl), limité en dedans par la couche optique et la portion réfléchie de la queue du noyau caudé, la direction des fibres est horizontale. Ces fibres, connues depuis Gratiolet sous le nom de *radiations optiques*, se terminent pour la plupart dans la partie postérieure de la couche optique dont elles contribuent à former le pédoncule postérieur.

Région sous-thalamique de la capsule interne.

Dans la **région sous-thalamique** (de Forel) (fig. 228-230, 309-312, 317-323), la capsule interne n'est plus représentée sur les coupes horizontales que par son segment postérieur (Cip) et son segment rétro-lenticulaire (Cirl) : le *segment antérieur* (Cia) disparaît en effet avec la couche optique.

Le *segment rétro-lenticulaire* (Cirl) est surtout formé de fibres horizontales qui se rendent au pulvinar, au corps genouillé externe et au tubercule quadrijumeau antérieur ; ses fibres les plus antérieures passent au-dessous du noyau lenticulaire, se jettent dans la partie postérieure du segment postérieur de la capsule, et constituent le faisceau dit « de *Türck* ». Ce faisceau prend peu à peu en descendant une direction verticale, et correspond au cinquième externe environ du pied du pédoncule. (Voy. t. II.)

Faisceau externe du pédoncule ou « de Turck ».

Le *segment postérieur* comprend donc, par suite de l'arrivée du *faisceau de Türck*, les parties constituantes du *pied du pédoncule cérébral*. Il décrit sur les coupes horizontales une courbe à concavité postéro-interne dans laquelle se trouve logé le corps de Luys et il est formé de fibres verticales, et cloisonné par un grand nombre de fibres horizontales qui relient le *globus pallidus* à la *région sous-optique*. (Voy. Chap. III et t. II.)

Dissection de la capsule interne.

On se rend encore compte de la direction générale des fibres de la capsule interne, en disséquant un cerveau convenablement durci. Après ablation des circonvolutions de l'insula et du noyau lenticulaire, on voit les fibres de la capsule interne se déployer en un vaste éventail. D'abord amassées en un gros faisceau au niveau du pédoncule cérébral, les fibres se déploient, s'étendent en avant et en arrière, s'épanouissent le long du bord supérieur du noyau lenticulaire, puis divergent dans tous les sens, forment la *couronne rayonnante* ou le *grand soleil de Reil* (CR) et se portent vers l'écorce cérébrale. Le point d'épanouissement de la capsule interne, compris entre le bord supérieur du noyau lenticulaire et le bord externe du noyau caudé, constitue le *pied de la couronne rayonnante* (pCR).

Couronne rayonnante et pied de la couronne rayonnante.

Le bord antérieur de la capsule interne et du pied de la couronne rayonnante se dirige d'arrière en avant et repose sur la partie antérieure du corps strié, commune au noyau caudé et au putamen. Le bord postérieur de la capsule interne se dirige obliquement en bas, en arrière et en dehors, il passe au-dessous du noyau lenticulaire et correspond aux fibres de projection du lobe temporal, en particulier au faisceau de Türck. (Voy. fig. 214.)

Bibliographie. Voy. p. 312 et 333.

CHAPITRE II

ÉTUDE TOPOGRAPHIQUE DU CERVEAU A L'AIDE DE COUPES MACROSCOPIQUES SÉRIÉES

Dans la série des figures suivantes, reproduisant grandeur naturelle des coupes d'hémisphères durcis dans le liquide de Müller, et pratiquées à l'aide du microtôme de Gudden, nous décrivons les apparences que présente l'hémisphère cérébral, lorsqu'on l'étudie sur des surfaces de section horizontales, vertico-transversales et sagittales. L'imprégnation des tissus par le bichromate de potasse produit un état de différenciation de la substance blanche du système nerveux, bien connu depuis longtemps, et qui rend de très grands services au point de vue de l'anatomie topographique.

Cet état de différenciation tient, non seulement à l'obliquité plus ou moins grande, suivant laquelle sont sectionnées les fibres de tel ou tel faisceau de la substance blanche, mais encore à l'angle d'incidence des rayons lumineux. Un faisceau sectionné perpendiculairement à la direction de ses fibres apparaît foncé, un faisceau sectionné parallèlement à la direction de ses fibres apparaît clair, et présente un aspect nacré et resplendissant qui varie avec l'angle d'incidence des rayons lumineux. Entre ces deux extrêmes on trouve tous les intermédiaires.

L'étude de ces coupes est donc importante, car elle permet de nous rendre compte de la situation et des rapports des noyaux gris soit entre eux, soit avec la substance blanche, et nous permet de suivre, dans une partie plus ou moins grande de leur trajet principal, les faisceaux encéphaliques d'un certain volume. Mais, pour une étude complète soit de l'origine et du trajet de ces faisceaux, soit des rapports que ces derniers affectent avec les ganglions de la base, ces coupes sont totalement insuffisantes. En effet, l'étude de la *capsule interne* et de la *région sous-optique*, de même que celle des *faisceaux commissuraux, d'association* et de *projection*, ne sont possibles, qu'en ayant recours à la méthode des coupes microscopiques sériées, associée à celle des dégénérescences secondaires.

Nous ne décrivons donc dans ces coupes macroscopiques que ce qui se voit strictement à l'œil nu, renvoyant, pour tout ce qui concerne l'anatomie fine ou de texture, aux coupes microscopiques que nous donnons plus loin.

Ces coupes macroscopiques sont au nombre de 56 et comprennent trois séries, correspondant à l'axe horizontal, vertico-transversal et sagittal de l'hémisphère. Pour la confection de chaque série, nous avons débité, au microtôme de Gudden et en coupes d'un millimètre d'épaisseur, un hémisphère entier. Nous avons choisi dans chaque série, pour les faire dessiner, les coupes des régions les plus importantes.

Chaque coupe porte un numéro d'ordre, indiquant en millimètres

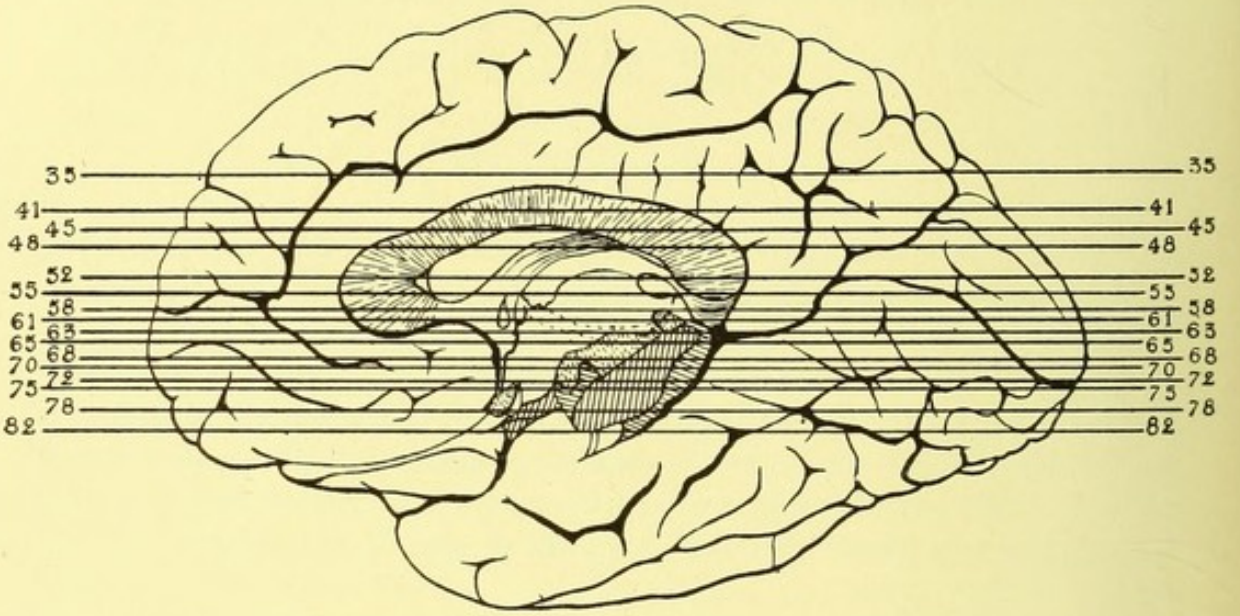

Fig. 217. — Face interne réduite à 10 centimètres de longueur, d'un hémisphère droit durci dans le bichromate. Les lignes de repère indiquent, en millimètres, la distance qui sépare chaque coupe horizontale du bord supérieur de l'hémisphère.

l'endroit exact où elle a été pratiquée. C'est ainsi que dans la série des coupes horizontales, l'hémisphère ayant été coupé de haut en bas, les coupes n° 41 et 75, par exemple, passent, la première à 41 millimètres et la seconde à 75 millimètres du bord supérieur de l'hémisphère. Dans la série des coupes vertico-transversales, l'hémisphère ayant été coupé d'avant en arrière, la coupe n° 30 et la coupe n° 137 passent, la première à 30 et la deuxième à 137 millimètres en arrière du pôle frontal. Dans la série des coupes sagittales enfin, l'hémisphère ayant été sectionné de dedans en dehors, le numéro de chaque coupe indique, en millimètres, à quelle distance de la face interne cette coupe a été pratiquée. C'est ainsi que la coupe n° 5 passe à 5 et la coupe n° 15 à 15 millimètres de cette face interne.

Du reste le repérage de chaque série de coupes est encore indiqué par des figures spéciales, sur lesquelles chaque ligne de coupes est rapportée avec son numéro correspondant (fig. 217-218, 235-236 et 267).

A. COUPES HORIZONTALES MACROSCOPIQUES

Cette série se compose de 16 coupes, pratiquées de haut en bas et correspondant aux lignes de repère indiquées dans les figures 217 et 218.

Coupe n° 35 (fig. 219), passant à 35 millimètres au-dessous du bord supérieur de l'hémisphère (lignes 35 des fig. 217 et 218).

Cette coupe située au-dessus de la coupe dite *du centre ovale de Vieus-*

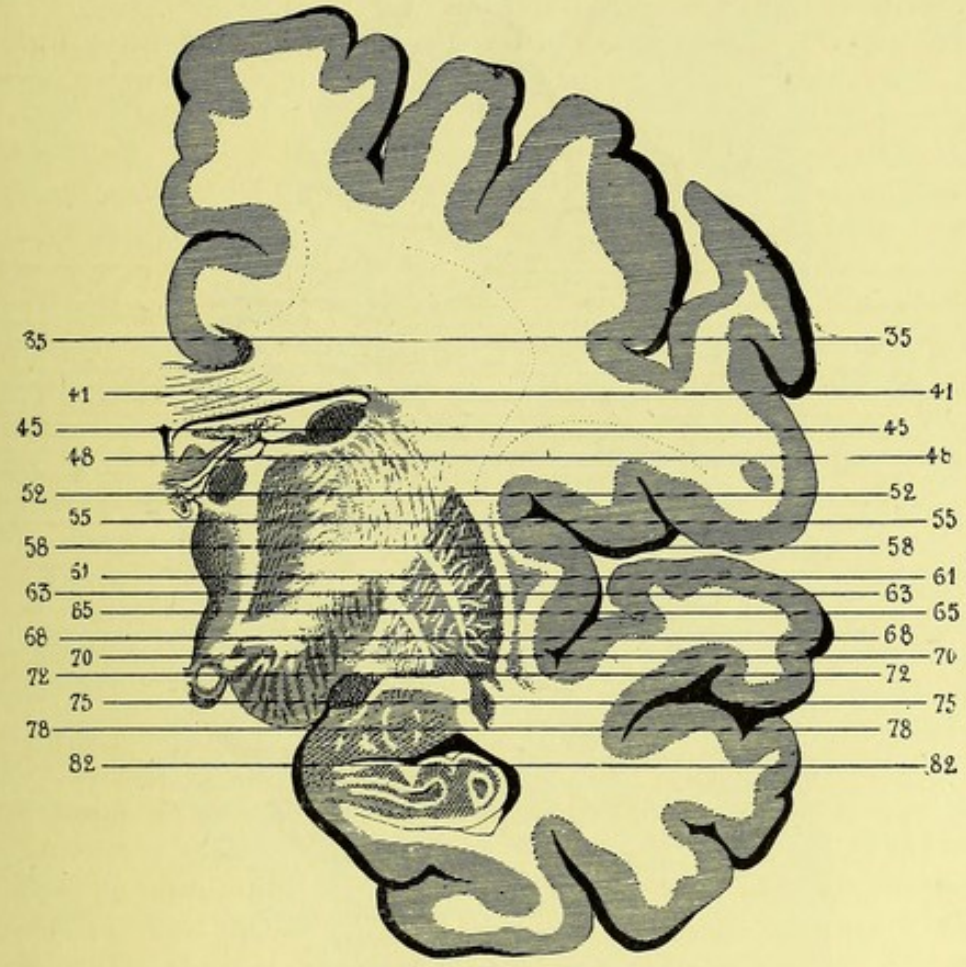

Fig. 218. — Coupe vertico-transversale d'un hémisphère droit durci dans le bichromate. Grandeur naturelle. Les lignes de repère indiquent, en millimètres, la distance qui sépare chaque coupe horizontale du bord supérieur de l'hémisphère.

sens, qui rase la face supérieure du corps calleux, passe par la *première circonvolution limbique* (L_1).

Elle n'intéresse que la substance blanche de l'hémisphère, entourée par les circonvolutions du tiers supérieur du cerveau.

Écorce. — Sur cette coupe on constate nettement la différence de profondeur des sillons des faces externe et interne du cerveau. Peu profonds à la face interne, les sillons peuvent atteindre à la face externe presque la moitié de la largeur de la coupe. Tels sont, le *deuxième sillon frontal* (f_2), le *sillon prérolandique supérieur* (prs), le *sillon interpariétal* (ip); cette différence tient non seule-

ment à la profondeur propre du sillon, mais encore à l'angle d'obliquité de la section. C'est ainsi que les sillons sectionnés obliquement, tels que le *deuxième sillon frontal* (f_2) ou le *sillon interpariétal* (ip), paraissent plus profonds que la

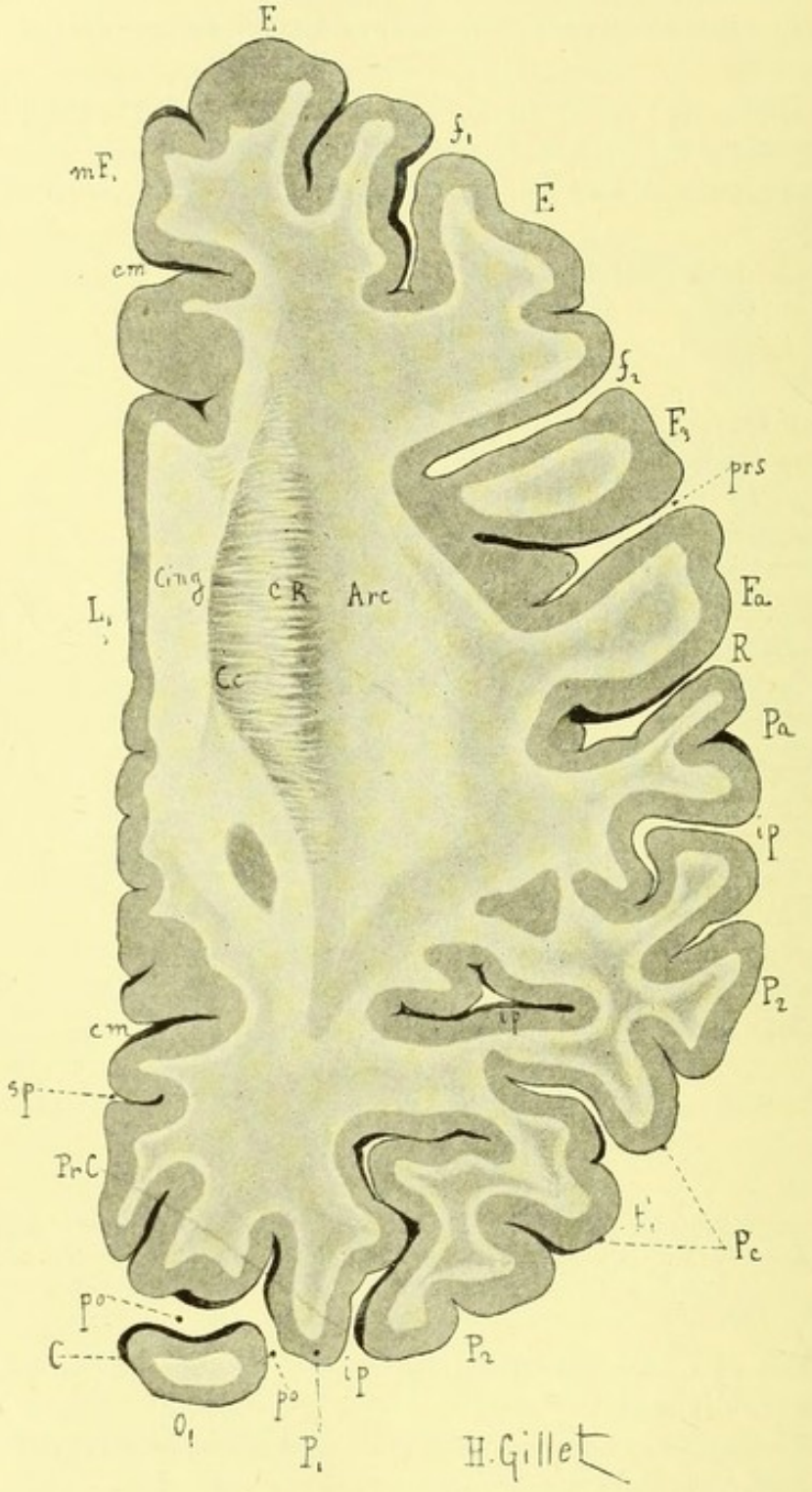

Fig. 219. — Coupe horizontale de l'hémisphère droit, **n° 35**, passant à 35 millimètres au-dessous du bord supérieur de l'hémisphère. Lignes 35 des fig. 217 et 218. (Grandeur naturelle.)

Arc, faisceau arqué. — *C*, cunéus. — *Cc*, corps calleux. — *Cing*, cingulum. — *cm*, sillon calloso-marginal. — *CR*, couronne rayonnante. — F_1, F_2, F_3, première, deuxième et troisième circonvolutions frontales. — f_1, f_2, premier et deuxième sillons frontaux. — *Fa*, circonvolution

frontale ascendante. — *ip*, sillon inter-pariétal. — L_1, première circonvolution limbique. — mF_1, face interne de la première circonvolution frontale. — O_1, première circonvolution occipitale. — P_1, circonvolution pariétale supérieure. — P_2, circonvolution pariétale inférieure. — *Pa*, circonvolution pariétale ascendante. — *Pc*, pli courbe. — *po*, sillon pariéto-occipital. — *PrC*, précunéus. — *prs*, sillon prérolandique supérieur. — *R*, scissure de Rolando. — *sp*, sillon sous-pariétal. — t'_1, partie verticale du sillon parallèle.

scissure de Rolando (R) ou le *premier sillon frontal* (f_1) sectionnés perpendiculairement.

Sur la *face interne* de l'hémisphère on reconnaît successivement, en allant d'avant en arrière, la *face interne* de la *première circonvolution frontale* (mF_1), le *sillon calloso-marginal* (cm), puis la *première circonvolution limbique* (*circonvolution du corps calleux, gyrus fornicatus*) (L_1), sectionnée dans une grande partie de sa longueur et limitée en arrière par le *sillon sous-pariétal* (sp) ; puis le *précunéus* (PrC), la scissure *pariéto-occipitale* ou *perpendiculaire interne* (po), enfin l'extrémité supérieure du *cunéus* (C), qui forme sur cette coupe un petit îlot complètement séparé du reste de l'écorce cérébrale. A la *face externe* de l'hémisphère on trouve, d'avant en arrière, les trois *circonvolutions frontales* (F_1, F_2, F_3) séparées par les *premier* et *deuxième sillons frontaux* (f_1, f_2), puis le sillon *prérolandique supérieur* (prs), la *circonvolution frontale ascendante* (Fa), la *scissure de Rolando* (R), la *circonvolution pariétale ascendante* (Pa), enfin la partie antérieure du *sillon interpariétal* (ip) et la *deuxième circonvolution pariétale ou circonvolution pariétale inférieure* (P_2). Cette circonvolution intéressée dans presque toute sa longueur est limitée en avant, en arrière et en dedans, par le *sillon interpariétal* (ip, ip, ip); elle est divisée en deux parties par la *partie verticale du sillon parallèle* (t'_1) et les deux lèvres qui limitent ce dernier sillon font partie du *pli courbe* (Pc). En arrière de la *deuxième circonvolution pariétale* (P_2), on trouve la *circonvolution pariétale supérieure* (P_1), qui se continue avec le *précunéus* (PrC) à la face interne de l'hémisphère, puis la *scissure pariétale-occipito* ou *perpendiculaire externe* (po), enfin l'extrémité supérieure de la *première circonvolution occipitale* (O_1) et du *cunéus* (C).

Substance blanche. — Dans la *masse blanche de l'hémisphère*, il y a peu de détails à noter par suite de la grande intrication des fibres nerveuses à ce niveau. On y reconnaît cependant les faisceaux suivants : 1° Le long de la *première circonvolution limbique* (L_1), se trouve le faisceau d'association du lobe limbique ou *cingulum* (Cing.), dont les fibres sont coupées parallèlement à leur axe, et affectent par conséquent une coloration claire sur un cerveau durci au bichromate ; 2° En dehors du *cingulum*, la coupe intéresse le *centre ovale* qui se présente sous l'aspect d'une masse fusiforme foncée, striée de languettes claires ; les fibres du centre ovale sont en effet sectionnées les unes parallèlement, les autres perpendiculairement à leur longueur. La partie interne du centre ovale nettement limitée en dedans par les fibres du *cingulum* correspond aux *radiations du corps calleux* (Cc), la partie externe à la *couronne rayonnante* (CR) ; celle-ci se confond en dedans avec les *radiations du corps calleux*, en dehors elle est limitée par les fibres *longues d'association temporo-occipito-frontales*, qui constituent le *faisceau arqué de Burdach* ou *faisceau longitudinal supérieur* (Arc). Le *faisceau arqué* est mal délimité sur ces coupes ; il se présente en effet sous l'aspect d'une zone claire, beaucoup moins éclatante que celle du *cingulum*, et il doit cette coloration à la direction antéro-postérieure de ses fibres sectionnées parallèlement à leur axe. Mais ce faisceau est traversé par toutes les fibres,

qui de la *couronne rayonnante* et du *corps calleux* se rendent aux circonvolutions de la convexité de l'hémisphère; cette grande intrication de fibres explique les limites diffuses du faisceau. En dehors du *faisceau arqué*, on trouve les *fibres*

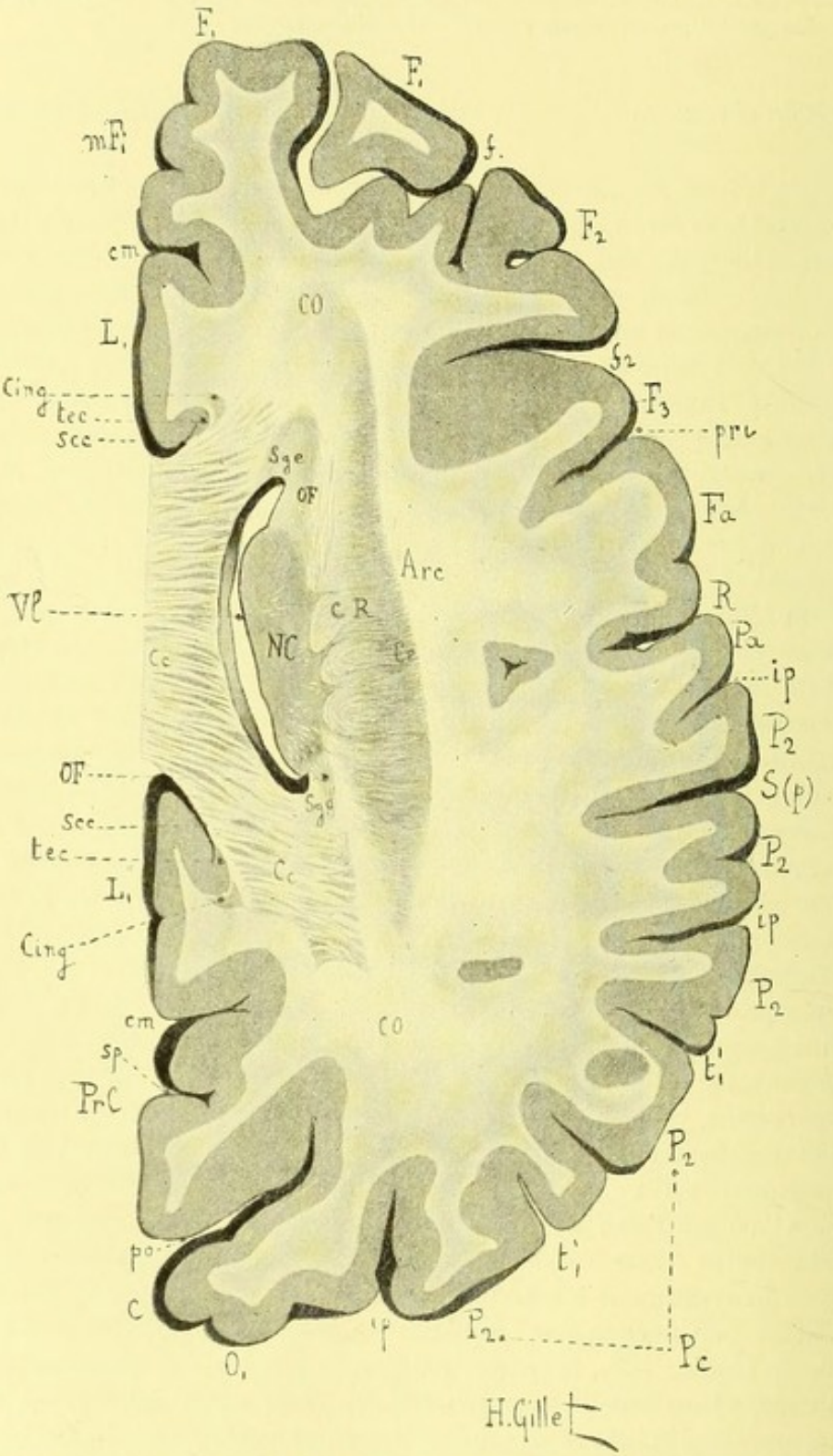

FIG. 220. — Coupe horizontale de l'hémisphère droit, **n° 41**, passant à 41 millimètre au-dessous du bord supérieur de l'hémisphère. Lignes 41 des fig. 217 et 218. (Grandeur naturelle.)

Arc, faisceau arqué. — *C*, cunéus. — *Cc*, corps calleux. — *Ce*, capsule externe. — *Cing*, cingulum. — *cm*, sillon calloso-marginal. — *CO*, centre ovale. — *CR*, couronne rayonnante. —

F_1, F_2, F_3, première, deuxième et troisième circonvolutions frontales. — f_1, f_2, premier et deuxième sillons frontaux. — *Fa*, circonvolution frontale ascendante. — *ip*, sillon inter-pariétal. — L_1, première circonvolution limbique. — mF_1, face interne de la première circonvolution frontale. — *NC*, noyau caudé. — O_1, première circonvolution occipitale. — *OF*, faisceau occipito-frontal. — P_2, circonvolution pariétale inférieure. — *Pa*, circonvolution pariétale ascendante. — *Pc*, pli courbe. — *po*, scissure pariéto-occipitale. — *PrC*, précunéus. — *pri*, sillon prérolandique inférieur. — *R*, scissure de Rolando. — *S* (*p*), branche postérieure de la scissure de Sylvius. — *scc*, sinus du corps calleux. — *Sge*, substance grise sous-épendymaire de la corne frontale. — *Sgé*, substance grise sous-épendymaire de la corne occipitale. — *sp*, sillon sous-pariétal. — t'_1, partie verticale du sillon parallèle. — tec, tænia tecta. — *Vl*, ventricule latéral.

d'association qui relient entre elles les circonvolutions de la face externe, fibres d'association qui, sectionnées pour la plupart perpendiculairement à leur longueur, apparaissent ici en teinte foncée. Enfin, bordant le fond des sillons, on trouve une petite zone claire qui correspond aux *fibres en U* de Meynert, c'est-à-dire aux *courtes fibres d'association* mettant en connexion deux circonvolutions voisines.

Coupe n° 41 (fig. 220), passant à 6 millimètres au-dessous de la précédente (lignes 41 des fig. 217 et 218).

Cette coupe intéressse la partie supérieure du tronc du *corps calleux* (Cc), l'extrémité supérieure du *ventricule latéral* (VI) et le *tronc du noyau caudé* (NC).

Écorce. — A la face externe de l'hémisphère, on retrouve, légèrement modifiées, les circonvolutions de la coupe précédente. La coupe intéresse la *deuxième pariétale* (P_2) dans une grande étendue, depuis la partie supérieure de son pied d'insertion sur la *pariétale ascendante* (Pa) jusqu'à la partie supérieure de la *première circonvolution occipitale* (O_1). Le segment vertical du *sillon parallèle* (t_1') l'incise au niveau du *pli courbe* (Pc), mais elle est en outre incisée en avant par la partie *verticale de la branche postérieure de la scissure de Sylvius* (S[p] et par une incisure du sillon *inter-pariétal* (ip). La pointe occipitale est occupée par la *première circonvolution occipitale* (O_1), qui forme à la face interne le *cunéus* (C).

A la face interne, l'écorce est interrompue par le *corps calleux* (Cc), qui la divise en un segment antérieur et un segment postérieur. Sur le segment antérieur on reconnait : la face interne de la *première circonvolution frontale* (mF_1), le *sillon calloso-marginal* (cm) et la *première circonvolution limbique* (L_1). En arrière, on trouve : la même *circonvolution limbique* (L_1), la *branche verticale du sillon calloso-marginal* (cm), le *sillon sous-pariétal* (sp), le *précunéus* (PrC), la *scissure pariéto-occipitale* (po), enfin l'extrémité supérieure du *cunéus* (C) qui n'occupe encore qu'une petite partie de la face interne. En avant et en arrière, le corps calleux est séparé de l'écorce de la *première circonvolution limbique* (L_1) par le *sinus du corps calleux* (scc) et le *tænia tecta* (tec) qui représente le véritable limbe de l'hémisphère.

Substance blanche. — Le *corps calleux* (Cc) est sectionné dans sa partie supérieure, il est limité en dehors par le *ventricule latéral* (Vl), mais en avant et en arrière, on le voit pénétrer dans la masse blanche des circonvolutions, dont il se distingue par ses contours assez nets. Il est séparé du ventricule par la *substance grise sous-épendymaire* (Sge), réduite au niveau du tronc du *corps calleux* (Cc) à une très mince lamelle, constatable seulement au microscope. En arrière (Sge') et surtout en avant (Sge), la *substance grise sous-épendymaire* aug-

mente considérablement, et forme une couche épaisse, qui coiffe les extrémités antérieure et postérieure du *ventricule latéral* (Vl).

La *substance grise sous-épendymaire* (Sge, Sgé), est embrassée par un faisceau compact de fibres obliquement sectionnées sur la coupe, c'est le *faisceau occipito-frontal de Forel* (OF), la *couronne rayonnante du noyau caudé* de Meynert. Ce faisceau n'a très probablement rien à faire avec le *noyau caudé* (voy. *Faisceau occipito-frontal*, Chap. IV).

Il possède une direction antéro-postérieure ; et ses fibres sont dissociées par les *radiations du corps calleux*. Dans certaines malformations cérébrales, dans l'absence congénitale du *corps calleux*, en particulier, le faisceau *occipito-frontal* se réunit au *cingulum* (Cing) et forme un volumineux faisceau à direction antéro-postérieure, dont la surface libre fait quelquefois saillie à la face interne de l'hémisphère, au-dessous de la *première circonvolution limbique* (*gyrus fornicatus*) toujours très déformée (voy. *faisceau occipito-frontal*).

En avant, ce faisceau se retrouve dans toute la série des coupes horizontales, jusqu'au niveau de la *région sous-optique* et du plancher du *ventricule latéral* (fig. 220 à 227) ; même après la fermeture antérieure du ventricule on le retrouve entre la *substance grise sous-épendymaire* (Sge) et le *pied de la couronne rayonnante* (pCR) (fig. 228). En arrière, le *faisceau occipito-frontal* recouvre de même la substance *grise sous-épendymaire* qui coiffe le *carrefour ventriculaire* (fig. 220) et forme à ce niveau, ainsi que le prouvent les cas de malformation du *corps calleux*, la couche des fibres blanches qui constitue le *tapetum* (Tap) des auteurs anciens.

Entre les deux extrémités du *faisceau occipito-frontal*, on trouve le **noyau caudé** (NC) sectionné au niveau de son tronc ; il forme dans cette coupe la plus grande partie de la paroi externe du *ventricule latéral*. En dehors du *noyau caudé*, on trouve la *couronne rayonnante* (CR) qui apparaît sous l'aspect d'une masse foncée, irrégulière, nettement délimitée en dehors, formée surtout de fibres coupées perpendiculairement ou obliquement, sillonnée de prolongements de substance grise, que lui envoie le *noyau caudé*. Les fibres les plus externes de la couronne rayonnante appartiennent au prolongement supérieur des fibres de la *capsule externe* (Ce), les internes à celui des fibres de la *capsule interne*. La *couronne rayonnante* (pCR) se confond insensiblement en arrière, au niveau du *corps calleux*, avec la masse des fibres d'*association* des hémisphères. En avant, la *couronne rayonnante* se recourbe en dedans et en arrière, et ses fibres s'entre-croisent avec celles du *corps calleux* pour former le *centre ovale* (CO) du lobe frontal. L'espace blanc, situé en dehors de la *couronne rayonnante*, est constitué par le *faisceau arqué ou faisceau longitudinal supérieur* de Burdach (Arc), qui se continue insensiblement en dehors avec les fibres d'association *courtes* et les fibres *en U* du fond des sillons.

A la face interne, et coiffant le fond du *sinus du corps calleux* (scc), on trouve la section triangulaire du *cingulum* (Cing), qui forme, en avant et en arrière, un faisceau foncé nettement délimité, correspondant aux extrémités antérieure et postérieure de ce faisceau, dont la coupe 25 (fig. 219) intéresse les fibres longitudinales.

Coupe n° 45 (fig. 221), passant à 4 millimètres au-dessous de la précédente (lignes 45 des fig. 217 et 218).

Cette coupe intéresse la partie inférieure du tronc du *corps calleux* (Cc), l'extrémité supérieure de la *couche optique* (Th) et du *segment externe du noyau lenticulaire* (NL_3), ainsi qu'une partie du *sillon marginal supérieur de l'insula* (ms).

Écorce. — L'écorce diffère de celle de la coupe précédente, surtout par la profondeur de la *branche postérieure* de la *scissure de Sylvius* (S[p]) et par la première ébauche des *circonvolutions de l'Insula* (I). La partie du *lobe frontal* et des *circonvolutions frontale* et *pariétale ascendantes* (Fa, Pa), située en avant de la *scissure de Sylvius* (S[p]), correspond déjà à la partie supérieure de l'*Opercule*. En arrière de la *scissure de Sylvius*, l'écorce est surtout formée, comme sur les coupes précédentes du reste, par la *circonvolution pariétale inférieure* (P_2) et le *pli courbe* (Pc). A la face interne l'écorce diffère peu de celle de la coupe précédente. On constate toujours la façon identique dont s'arrête l'écorce au niveau du *corps calleux* (Cc), en entourant le fond du *sinus du corps calleux* (scc) et en formant le *tænia tecta* (tec). Comme dans la figure précédente, ce dernier est coiffé par la surface de section du *cingulum* (Cing).

Le **ventricule latéral** (Vl) est assez étendu, son extrémité antérieure est entourée par la *substance grise sous-épendymaire* (Sge) et par le *faisceau occipito-frontal* (OF), son extrémité postérieure par une couche beaucoup plus mince de cette même *substance grise sous-épendymaire* (Sgé), et par le *corps calleux* (Cc), qui recouvre et masque peut-être l'extrémité postérieure du *faisceau occipito-frontal*. En dedans, le ventricule est limité par le corps *calleux* (Cc), qui présente à sa partie moyenne l'insertion du *septum lucidum* (Sl), tandis qu'en avant et en arrière, le *genou* (Cc [g]) et le *bourrelet du corps calleux* (Cc [Spl]), commencent à devenir apparents. En dehors, le ventricule est limité par le *noyau caudé* (NC) et la *couche optique* (Th).

Corps opto-striés. — Sur cette coupe et sur toutes celles qui vont suivre, le *noyau caudé* est sectionné en deux endroits : au niveau de sa *tête* (NC) qui est volumineuse et qui fait saillie dans le ventricule latéral, et au niveau de la partie recourbée de sa *queue* (NC'). Entre ces deux segments, on trouve la *couche optique* (Th), sectionnée à sa partie supérieure, et qui présente un *noyau gris central*, la partie supérieure du *noyau externe* entouré d'une capsule blanche, formée, en dedans, par le *stratum zonale* (strz) et en dehors par la *zone réticulée* ou *grillagée* (Zr).

En dehors des *noyaux opto-striés*, se trouve l'extrémité supérieure de la **capsule interne** (Cia, Cip), formée de fibres horizontales et obliques, au milieu desquelles, on trouve disséminées des *petites masses de substance grise*, appartenant au *putamen* (NL_3) et quelques prolongements de la substance grise de la *tête* du noyau caudé. La *capsule interne* (Cia, Cip) est limitée en dehors par les fibres verticales de la *capsule externe* (Ce), qui lui forment une bordure foncée et nettement délimitée; en avant elle se perd insensiblement dans la masse des *fibres d'association* du *lobe frontal*, tandis qu'en arrière, elle se prolonge dans la couche sagittale du *lobe occipital* qu'elle concourt à former. Sur cette coupe, enfin, le *genou* de la *capsule interne* (Ci[g]) commence à se dessiner. Entre la *capsule externe* (Ce) et l'écorce qui limite le *sillon marginal supérieur de l'insula* (ms), on trouve une lame blanche, formée par les *fibres du faisceau arqué* ou *longitudinal supérieur* (Arc), et la partie supérieure de l'*avant-mur* (AM), sous forme d'une mince bandelette grise, légèrement festonnée au niveau de son bord externe.

A part le *faisceau arqué* nettement limité en dedans, on ne peut reconnaître dans la masse blanche sous-jacente à l'écorce, aucun faisceau distinct. Les *fibres courtes d'association* de la convexité présentent pour la plupart une direc-

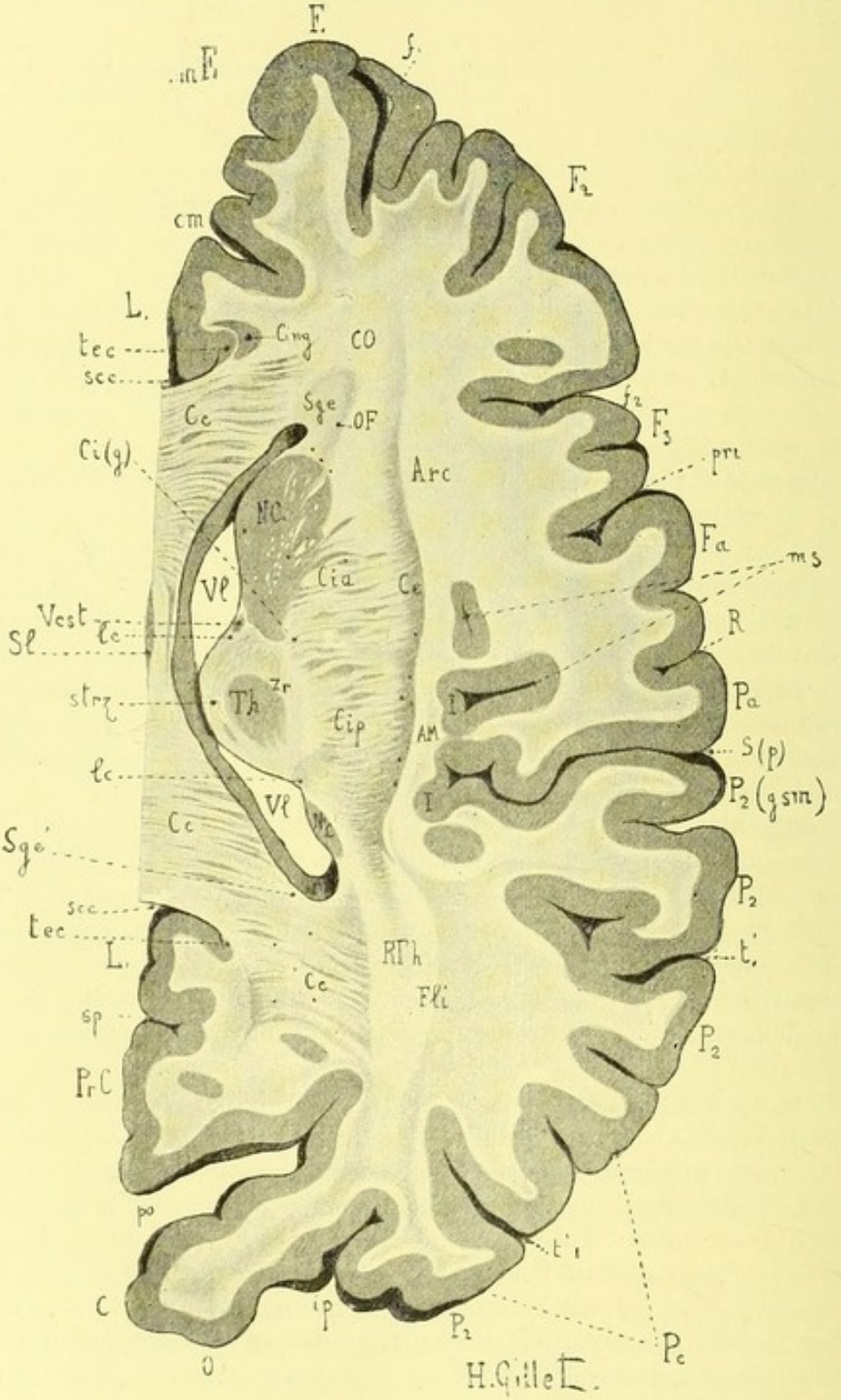

Fig. 221. — Coupe horizontale de l'hémisphère droit, n° **45**, passant à 45 millimètres au-dessous du bord supérieur de l'hémisphère. Lignes 45 des fig. 217 et 218. (Grandeur naturelle.)

AM, avant-mur. — *Arc*, faisceau arqué. — *C*, cunéus. — *Cc*, corps calleux. — *Ce*, capsule externe. — *Cia*, segment antérieur de la capsule interne. — *Ci(g)*, genou de la capsule interne.

— *Cing*, cingulum. — *Cip*, segment postérieur de la capsule interne. — *cm*, sillon calloso-marginal. — *CO*, centre ovale. — F_1, F_2, F_3, première, deuxième et troisième circonvolutions frontales. — f_1, f_2, premier et deuxième sillons frontaux. — *Fa*, circonvolution frontale ascendante. — *Fli*, faisceau longitudinal inférieur. — *I*, insula. — *ip*, sillon inter-pariétal. — L_1, première circonvolution limbique. — *lc*, lame cornée. — mF_1, face interne de la première circonvolution frontale interne. — *ms*, sillon marginal supérieur. — *NC*, tête du noyau caudé. — *NC'*, queue du noyau caudé. — O_1, première circonvolution occipitale. — *OF*, faisceau occipito-frontal. — P_2, circonvolution pariétale inférieure. — P_2 (*gsm*), circonvolution pariétale inférieure (gyrus supra-marginalis). — *Pa*, circonvolution pariétale ascendante. — *Pc*, pli courbe. — *po*, scissure pariéto-occipitale, — *PrC*, précunéus. — *pri*, sillon prérolandique inférieur. — *R*, scissure de Rolando. — *RTh*, radiations thalamiques de Gratiolet. — *S* (*p*), branche postérieure de la scissure de Sylvius. — *scc*, sinus du corps calleux. — *Sge*, *Sgé*, substance grise sous-épendymaire. — *Sl*, septum lucidum. — *sp*, sillon sous-pariétal. — *strz*, stratum zonale. — t'_1, branche verticale du sillon parallèle. — *tec*, tænia tecta. — *Th*, thalamus. — *Vcst*, veine du corps strié. — *Vl*, ventricule latéral. — *Zr*, zone réticulée ou grillagée.

tion verticale, et dans cette série sont sectionnées perpendiculairement, mais ni macroscopiquement, ni microscopiquement, il n'est possible, de délimiter un faisceau dans l'intrication des fibres blanches sous-jacentes à l'écorce.

Coupe n° 48 (fig. 222), passant à 3 millimètres au-dessous de la précédente (lignes 48 des fig. 217 et 218).

Cette coupe passe par la partie supérieure du *septum lucidum* (Sl), le *noyau antérieur* de la *couche optique* (Na Th) et l'extrémité supérieure du *putamen* (NL_3).

L'**écorce** et la **substance blanche** sous-jacente ne diffèrent de celles de la coupe précédente, que par quelques petites particularités portant sur l'écorce de l'*insula*, qui est sectionnée dans presque toute son étendue. Le *corps calleux* (Cc) est séparé en deux parties : une partie antérieure ou *genou* (Cc[g]) et une partie postérieure ou *bourrelet* (Cc[Spl]). Ces deux parties sont reliées entre elles par le *septum lucidum* (Sl), qui contient le *ventricule de la cloison* (Vsl). Les fibres du *genou* du *corps calleux* pénètrent dans le *lobe frontal* entre le *cingulum* (Cing) et la *substance grise sous-épendymaire* (Sge) coiffée du faisceau occipito-frontal (OF). Le *bourrelet* limite en dedans le carrefour ventriculaire (Vl) dont il est séparé par la *substance grise sous-épendymaire* (Sgé), réduite à une mince lamelle; en dedans il est en rapport avec le *tænia tecta* (tec), la partie postérieure du *cingulum* (Cing) et les fibres propres du *précunéus* (PrC).

Le *tapetum* (Tap), qui appartient ainsi que le montrent les cas d'agénesie du corps calleux au faisceau *occipito-frontal* (OF), se distingue nettement du *bourrelet du corps calleux* par la direction de ses fibres; sectionnées perpendiculairement à leur axe; son extrémité antérieure s'effile et se termine en pointe, en arrière de la *queue du noyau caudé* (NC').

Corps opto-strié. — La *tête du noyau caudé* (NC) a conservé à peu près les mêmes formes et les mêmes dimensions que sur la coupe précédente, elle envoie au *putamen* (NL_3) un pont de substance grise assez large, qui traverse le *segment antérieur de la capsule interne* (Cia). La *couche optique* (Th) comprise entre les *deux segments du noyau caudé* a augmenté de volume, on y reconnaît la présence de trois noyaux : le *noyau antérieur* (Na), le *noyau interne* (Ni) et le *noyau externe* (Ne), ce dernier noyau est beaucoup plus volumineux que les deux autres et reçoit, en avant, un bouquet de fibres provenant du *segment antérieur* de la *capsule interne* (Cia). Il est limité en dehors et séparé du *segment postérieur* de la *capsule interne* (Cip), par une ligne de fibres blanches, répondant à la *zone réticulée* ou *grillagée* (Zr).

La **capsule interne** (Cia et Cip) a conservé à peu près le même aspect que

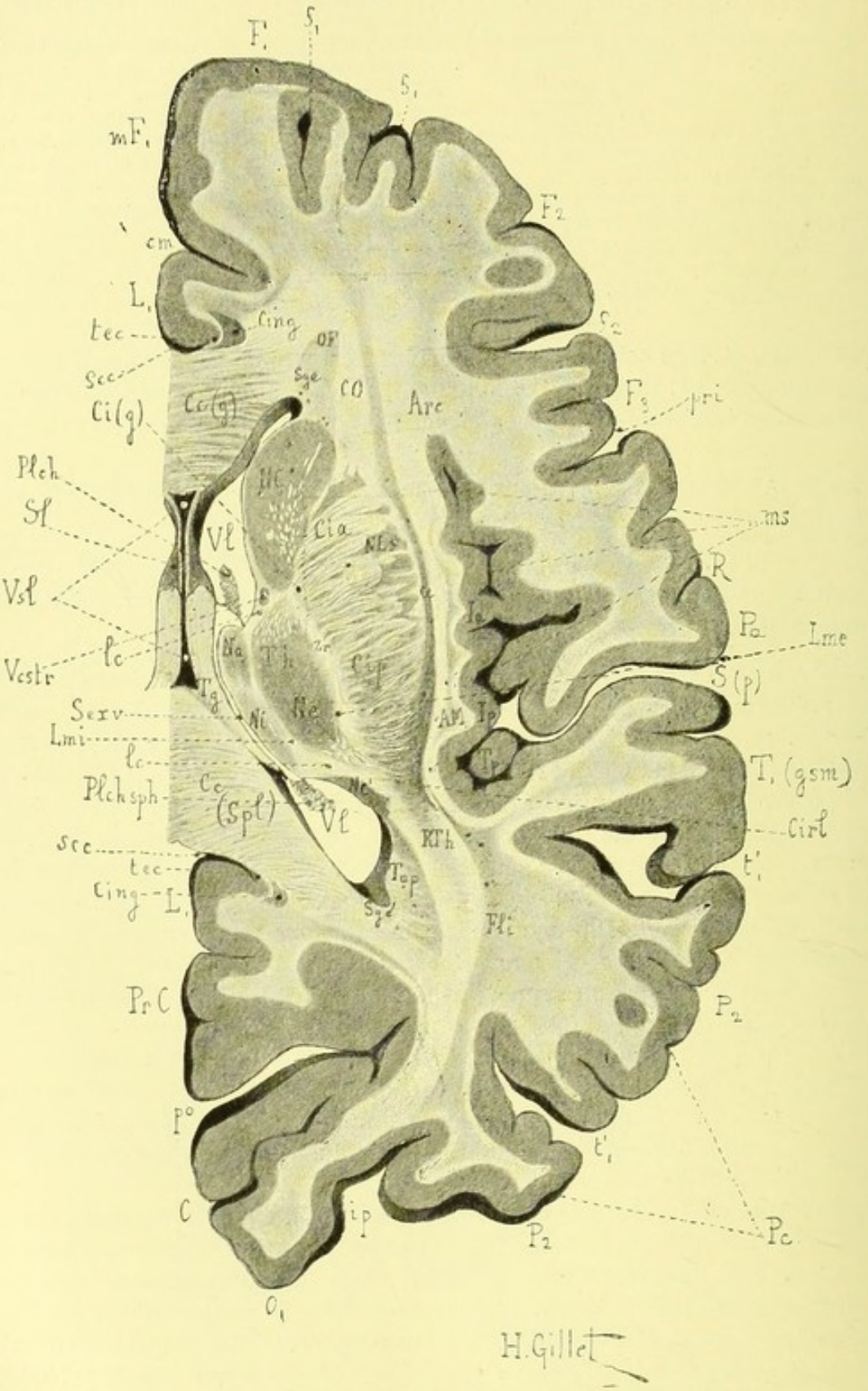

Fig. 222. — Coupe horizontale de l'hémisphère droit, **n° 48**, passant à 48 millimètres au-dessous du bord supérieur de l'hémisphère. Lignes 48 des fig. 217 et 218. (Grandeur naturelle.)

AM, avant-mur. — *Arc*, faisceau arqué. — *C*, cunéus. — *Cc(g)*, genou du corps calleux. —

Cc (*spl*), bourrelet du corps calleux (splénium). — *Ce*, capsule externe. — *Cia*, segment antérieur de la capsule interne. — *Ci* (*g*), genou de la capsule interne. — *Cing*, cingulum. — *Cip*, segment postérieur de la capsule interne. — *Cirl*, segment rétro lenticulaire de la capsule interne. — *cm*, sillon calloso-marginal. — *CO*, centre ovale. — F_1, F_2, F_3, première, deuxième et troisième circonvolutions frontales. — f_1, f_2, premier et deuxième sillons frontaux. — *Fa*, circonvolution frontale ascendante. — *Fli*, faisceau longitudinal inférieur. — *I*, insula. — *Ia*, *Ip*, circonvolutions antérieures et postérieures de l'insula. — *ip*, sillon inter-pariétal. — L_1, première circonvolution limbique. — *Lme*, *Lmi*, lames médullaires externe et interne du thalamus. — *lc*, lame cornée. — mF_1, face interne de la première circonvolution frontale. — *ms*, sillon marginal supérieur. — *NC*, noyau caudé. — NL_3, troisième segment du noyau lenticulaire ou putamen. — *Na*, *Ne*, *Ni*, noyaux antérieur, interne et externe de la couche optique. — *NC'*, queue du noyau caudé. — O_1, première circonvolution occipitale. — *OF*, faisceau occipito-frontal. — *Pa*, circonvolution pariétale ascendante. — P_2, circonvolution pariétale inférieure. — *Pc*, pli courbe. — *Plch*, plexus choroïdes du ventricule latéral. — *Plchsph*, plexus choroïdes de la corne sphénoïdale. — *po*, scissure pariéto-occipitale. — *PrC*, précunéus. — *pri*, sillon prérolandique inférieur. — *R*, scissure de Rolando. — *RTh*, radiations optiques de Gratiolet. — *S* (*p*), branche postérieure de la scissure de Sylvius. — *scc*, sinus du corps calleux. — *Sexv*, surface extra-ventriculaire du thalamus. — *Sge*, *Sgé*, substance grise sous-épendymaire. — *Sl*, septum lucidum. — *sp*, sillon sous-pariétal. — *Th*, couche optique. — T_1 (*gsm*), circonvolution temporale supérieure au niveau du pli marginal supérieur. — t'_1, branche verticale du sillon parallèle. — *Tap*, tapetum. — *tec*, tænia tecta. — *Th*, thalamus. — *Tp*, circonvolution temporale profonde. — *Vl*, ventricule latéral. — *Vsl*, ventricule du septum lucidum. — *Zr*, zone réticulée ou grillagée.

sur la coupe précédente, les îlots de substance grise appartenant au *putamen* (NL_3) sont cependant plus nombreux et se réunissent en avant pour former un amas irrégulier. La *capsule externe* (Ce) est formée surtout de fibres sectionnées perpendiculairement à leur axe, elle est limitée en dehors par les fibres du *faisceau arqué* (Arc). L'*avant-mur* (AM) est dentelé sur son bord externe et les pointes de ses dentelures correspondent aux crêtes des circonvolutions de l'*insula* (I).

Coupe n° 52 (fig. 223), passant à 4 millimètres au-dessous de la précédente (lignes 52 des fig. 217 et 218).

Cette coupe passe par le *troisième segment du noyau lenticulaire* (NL_3), par le *bourrelet du corps calleux* (Cc[Spl]) et par les *plexus choroïdes* (Plch) qui surmontent le *trou de Monro*.

Écorce. — Sur cette coupe les *trois circonvolutions frontales* (F_1, F_2, F_3) prennent une part à peu près égale à la constitution de l'écorce du lobe frontal. En arrière du *sillon prérolandique inférieur* (pri), l'écorce du lobe frontal se continue avec celle de l'*opercule frontal* (OpF_3) et celle de l'*opercule rolandique* (OpR). Celui-ci est libre en arrière ; la branche postérieure de la *scissure de Sylvius* (S[p]) le sépare complètement du lobe temporal ; en avant il est incomplètement séparé de l'*opercule frontal* (OpF_3) par l'*incisure frontale de l'opercule* (if).

Le *lobe temporal* est représenté sur cette coupe par les *première* et *deuxième circonvolutions temporales* (T_1, T_2), séparées l'une de l'autre par la partie inférieure de la *circonvolution pariétale inférieure* (P_2). La *première circonvolution temporale* (T_1) se continue en avant, avec l'extrémité supérieure du *pli temporal profond* (Tp), très peu marqué sur cette coupe. En arrière de la *deuxième circonvolution temporale* (T_2), la partie *verticale* du *sillon parallèle* (t_1') incise profondément l'écorce cérébrale, et les deux circonvolutions qui le bordent constituent le *pli courbe* (Pc). La lèvre antérieure de ce sillon est formée par la *circonvolution pariétale inférieure* (P_2), la lèvre postérieure par l'union de la *deuxième circonvolution temporale* (T_2) avec la *deuxième circonvolution occipitale* (O_2).

Le *sillon interpariétal* (ip) est remplacé par le *sillon interoccipital* (io) qui

n'en est que le prolongement. La *pointe occipitale* est formée par la *première circonvolution occipitale* (O_1) qui se continue à la face interne avec le *cunéus* (C),

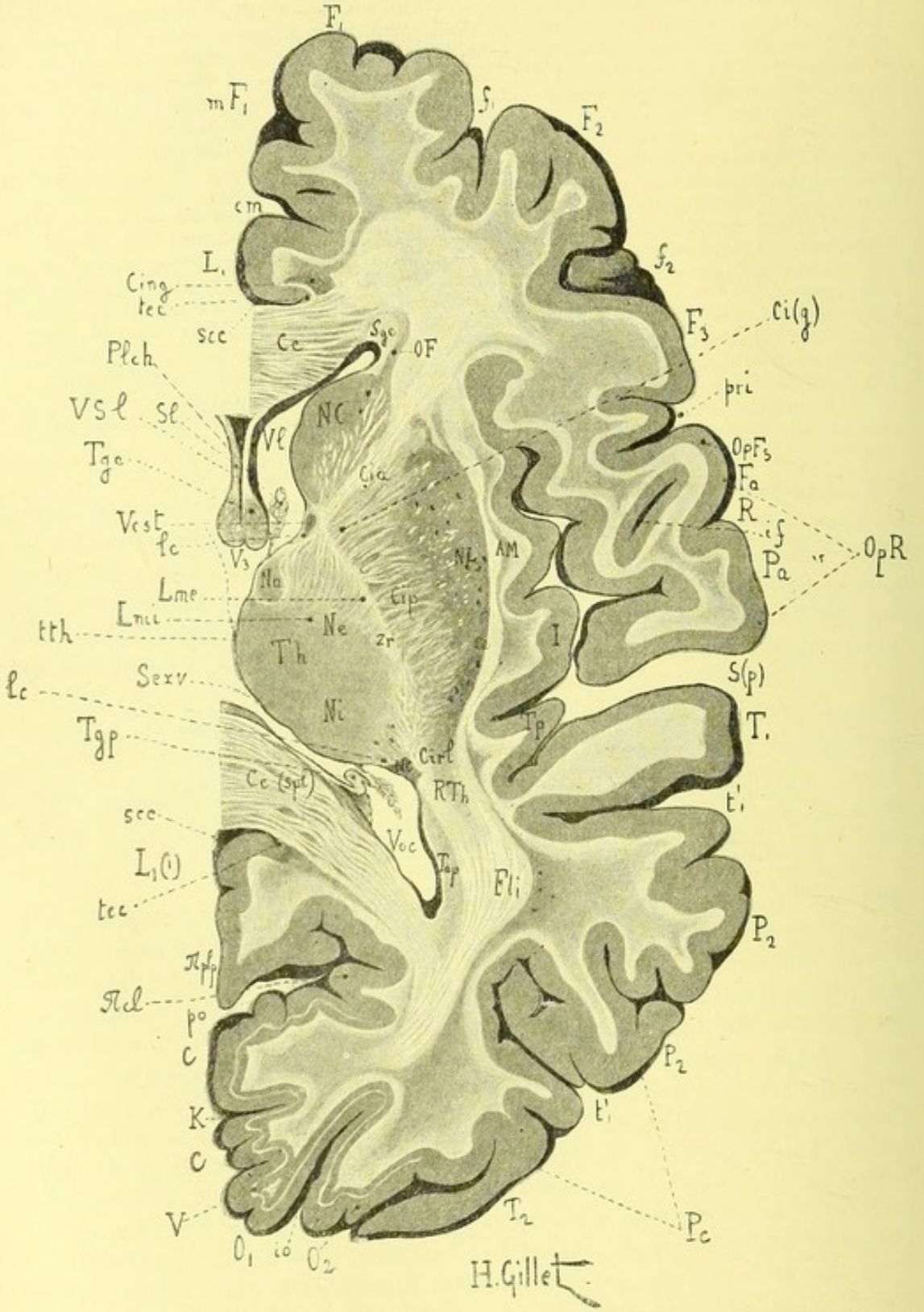

Fig. 223. — Coupe horizontale de l'hémisphère droit, **n° 52**, passant à 52 millimètres au-dessous du bord supérieur de l'hémisphère. Ligne 52 des fig. 217 et 218. (Grandeur naturelle.)

AM, avant-mur. — *C*, cunéus. — *Cc*, corps calleux. — *Cc (Spl)*, bourrelet du corps calleux (Splenium). — *Ce*, capsule externe. — *Cia*, segment antérieur de la capsule interne. —

Ci (*g*), genou de la capsule interne. — *Cing*, cingulum. — *Cip*, segment postérieur de la capsule interne. — *Cirl*, segment rétro-lenticulaire de la capsule interne. — *cm*, sillon calloso-marginal. — F_1, F_2, F_3, première, deuxième et troisième circonvolutions frontales. — f_1, f_2, premier et deuxième sillons frontaux. — *Fa*, circonvolution frontale ascendante. — *Fli*, faisceau longitudinal inférieur. — *I*, insula. — *if*, incisure frontale de l'opercule. — *io*, sillon inter-occipital. — *K*, scissure calcarine. — L_1, première circonvolution limbique. — L_1 (*i*), isthme du lobe limbique. — — *lc*, lame cornée. — *Lme*, lame médullaire externe du thalamus. — *Lmi*, lame médullaire interne du thalamus. — mF_1, face interne de la première circonvolution frontale. — *Na*, *Ne*, *Ni*, noyaux antérieur, externe et interne de la couche optique. — *NC*, noyau caudé. — *NC'*, queue du noyau caudé. — NL_3, troisième segment du noyau lenticulaire. — O_1, O_2, première et deuxième circonvolutions occipitales. — *OF*, faisceau occipito-frontal. — OpF_3, opercule de la troisième circonvolution frontale. — *OpR*, opercule rolandique. — P_2, circonvolution pariétale supérieure. — *Pa*, circonvolution pariétale ascendante. — *Pc*, pli courbe. — *Plch*, plexus choroïdes — *po*, scissure pariéto-occipitale. — *pri*, sillon prérolandique inférieur. — *πcl*, pli cunéo-limbique. — *πplp*, pli cunéo-limbique postérieur. — *R*, scissure de Rolando. — *RTh*, radiations optiques de Gratiolet. — *S* (*p*), branche postérieure de la scissure de Sylvius. — *scc*, sillon du corps calleux. — *Sexv*, surface extra-ventriculaire de la couche optique. — *Sge*, substance grise centrale. — *Sl*, septum lucidum. — T_1, T_2, première et deuxième circonvolutions temporales. — t'_1, partie verticale du sillon parallèle. — *Tap*, tapetum. — *tec*, tænia tecta. — *Tga*, pilier antérieur du trigone. — *Tgp*, pilier postérieur du trigone. — *Th*, couche optique. — *Tp*, circonvolution pariétale profonde. — *tth*, tænia thalami. — V_3, troisième ventricule. — *V*, ruban de Vicq d'Azyr. — *Vl*, ventricule latéral. — *Voc*, corne occipitale. — *VSl*, ventricule du septum lucidum. — *Vcst*, veine du corps strié. — *Zr*, zone réticulée ou grillagée.

dont l'importance devient de plus en plus grande. Ses circonvolutions présentent des *incisures* multiples et un *sillon* un peu plus profond, correspondant à une *incisure* supérieure de la *scissure calcarine* (K). Le *cunéus* (C) est limité en avant par une scissure profonde, la *scissure pariéto-occipitale* ou *perpendiculaire interne* (po), dans le fond de laquelle on aperçoit le *pli cunéo-limbique* (πcl). En avant de la *scissure pariéto-occipitale* (po), on trouve la partie inférieure du *précunéus* représentée par le *pli de passage pariéto-limbique postérieur* (πplp), puis *le lobe limbique* sectionné dans la région de l'*isthme antécalcarinien* (Li[i]). Comme sur les coupes précédentes, l'écorce se termine par un crochet autour du *sinus du corps calleux* (scc) en formant le *tænia tecta* (tec).

Le *corps calleux* (Cc) (*genou* et *bourrelet*) (Cc[g]) (Cc[Spl]) se comporte comme sur la coupe précédente. Le *septum lucidum* (Sl) s'étend entre le *genou du corps calleux* (Cc) et le *pilier antérieur du trigone* (Tga). La *substance grise sous-épendymaire* (Sge) n'est apparente qu'au microscope dans le fond de la *corne occipitale*, mais au niveau de la *corne frontale*, elle coiffe, comme précédemment le *ventricule latéral* (Vl), entourée en dehors par le *faisceau occipito-frontal* (OF).

Corps opto-striés. — La *tête du noyau caudé* (NC) est diminuée de volume, la *queue* (NC') n'est intéressée que dans une petite étendue, le *noyau lenticulaire* présente un seul segment, le *segment externe* ou *putamen* (NL_3), qui pénètre à la façon d'un coin dans la *capsule interne* (Cia,Cip). La limite externe du *putamen* est formée par la *capsule externe* (Ce) qui se continue en arrière avec le *faisceau longitudinal inférieur* (Fli) et sépare le *putamen* de l'*avant-mur* (AM) et de l'*écorce de l'insula* (I). La *couche optique* (Th) est volumineuse et sectionnée à peu près dans sa partie moyenne; le *noyau antérieur* (Na) est très petit, le *noyau externe* (Ne) affecte un aspect radié caractéristique, dû aux fibres radiaires qui le traversent et qui proviennent de la *capsule interne* (Cia,Cip); le *noyau interne* (Ni) présente un aspect plus homogène, il est séparé du *noyau externe* par la *lame médullaire interne* du *thalamus* (Lmi) encore très peu apparente. La *couche optique* est séparée du *noyau caudé* par un sillon profond, dans lequel on trouve la *veine du corps strié* (Vcst) et les *fibres* de la *lame cornée* (lc) ou *tænia semi-*

circularis ; elle est limitée en dehors et séparée du *segment postérieur* de la *capsule interne* (Cip) par la *zone réticulée* (Zr).

La **capsule interne** (Cia, Cip, Cirl) se présente sous la forme d'une ligne brisée, on y reconnaît, quoique moins nettement que sur les coupes qui vont suivre, un *genou* (Ci[g]), un *segment antérieur* (Cia), un *segment postérieur* (Cip) et un *segment rétro-lenticulaire* (Cirl). Le *genou* (Ci[g]), mal délimité, correspond à peu près à la *veine du corps strié* (Vcst) ; le *segment antérieur* (Cia) est formé de fibres horizontales, qui pénètrent toutes dans les *noyaux antérieur* (Na) et *externe* (Ne) de la *couche optique*, dans lesquels elles s'irradient. Le *segment postérieur de la capsule interne* (Cip) comprend deux ordres de fibres : des fibres horizontales (blanches par conséquent, sur cette coupe), fibres *lenticulo-thalamiques*, qui relient le *troisième segment* du *noyau lenticulaire* (NL_3) à la *couche optique* (Th), et des fibres coupées perpendiculairement (foncées par conséquent) qui font partie du *système du pied du pédoncule cérébral*. De la partie postérieure de la *couche optique*, partent des fibres horizontales, les *radiations thalamiques de Gratiolet* (RTh) qui concourent à former le *segment rétro-lenticulaire de la capsule interne* (Cirl) et se portent en arrière dans la couche sagittale du *lobe occipital*.

La **masse blanche** du *lobe occipito-temporal* est formée par les fibres d'*association courtes* entre ces dernières et le *tapetum* (Tap), qui tapisse la *corne occipitale* se trouve la *couche sagittale* du *lobe occipital*. Sur les coupes de cerveaux durcis par les bichromates, *cette couche sagittale* semble n'être formée que par un seul ordre de fibres, à trajet antéro-postérieur. Dans les régions inférieures ainsi que sur les préparations microscopiques, colorées par la méthode de Pal ou de Weigert (fig. 292), ou encore par le carmin, on y reconnaît l'existence de deux faisceaux : l'un interne appartenant au système des *radiations thalamiques* (RTh), l'autre externe, faisant partie du système des faisceaux d'association et constitué par le *faisceau longitudinal inférieur* (Fli).

Dans le *lobe frontal*, on ne constate pas l'existence d'un système analogue à celui de la *couche sagittale* du *lobe occipital ;* les *fibres thalamiques* du *segment antérieur de la capsule interne* (Cia) s'entre-croisent avec les *fibres calleuses* (Cc), et constituent le *centre ovale* du lobe frontal.

Coupe n° 55 (fig. 224), passant à 3 millimètres au-dessous de la précédente (lignes 55 des fig. 217 et 218).

Cette coupe passe par *le deuxième et le troisième segment du noyau lenticulaire* (NL_2,NL_3) et la partie moyenne de *la couche optique* (Th).

Écorce. L'écorce diffère de celle de la coupe précédente par la disparition presque complète de la *deuxième circonvolution pariétale* (P_2) et l'extension plus considérable que prend le *cunéus* (C). Ce dernier forme avec le *pli pariéto-limbique postérieur* (πplp) et l'*isthme du lobe limbique* (L_1), le *lobe occipital*. Les bords de l'*opercule*, formé ici par les circonvolutions rolandiques (OpR) et par la face profonde de la *troisième circonvolution frontale* (OpF_3) ont été écartés dans le dessin, pour bien montrer la profondeur de la *scissure de Sylvius* (S) ainsi que les *circonvolutions de l'insula* (I). La région de l'*insula* peut être divisée en deux parties inégales. La partie postérieure ou *rétro-insulaire* est formée par la *circonvolution temporale profonde* (Tp), séparée de la *première circonvolution temporale* (T_1) par le *sillon temporal profond* (tp), et limitée en avant par le *sillon marginal postérieur de l'insula* (mp). La partie antérieure ou *insulaire*,

correspond à la convexité du *noyau lenticulaire* (NL_3, NL_2) qu'elle dépasse un peu en avant. C'est elle qui forme le *lobule de l'insula* proprement dit (lobule de Reil, lobule du corps strié). Elle est séparée du *putamen* (NL_3) par trois couches, une blanche externe, formée par la substance blanche de l'*insula* ou *capsule extrême* (Cex), une moyenne grise, l'*avant-mur* (AM), qui peut être considérée comme une partie détachée de l'écorce insulaire, dont elle suit les sinuosités, enfin une couche blanche interne, la *capsule externe* (Ce). A la partie postérieure de cette dernière, et touchant la convexité du *putamen* (NL_3), on trouve sur toutes ces coupes des orifices vasculaires nombreux et volumineux, répondant aux *artères lenticulo-optiques*. La *capsule externe* (Ce) est simplement accolée au *putamen* (NL_3), et ne lui donne que de rares fibres, ce qui explique la facilité avec laquelle les hémorrhagies se collectent dans cette région. L'*insula* est formé par quatre, quelquefois cinq circonvolutions, et séparé en deux parties inégales par un sillon constant, le sillon *insulaire* (i), qui sépare la *circonvolution insulaire postérieure* (Ip) des trois circonvolutions de la *région insulaire antérieure* (Ia). Ce sont ces dernières circonvolutions qui sont en rapport avec la face profonde de la *troisième circonvolution frontale* (F_3), tandis que la *circonvolution insulaire postérieure* est en rapport avec l'*opercule rolandique* (OpR).

Substance blanche. — La masse blanche sous-jacente à l'écorce de cette coupe affecte les mêmes dispositions que sur les coupes précédentes. Le *cingulum* (Cing) emboite toujours en avant et en arrière le *sinus du corps calleux* (scc) et le *tænia tecta* (tec). Le *corps calleux* (Cc) est sectionné au niveau de son *genou* (Cc[g]) et de son *bourrelet* (Cc[Spl]). Ce dernier s'unit sur ses parties latérales au *corps* et au *pilier postérieur du trigone* (Tgp), en dehors desquels on trouve l'extrémité postérieure de la *corne d'Ammon* (CA). Le *pilier postérieur du trigone* (Tgp) affecte sur cette coupe et sur toutes celles qui vont suivre la forme d'un crochet dont le bord effilé donne insertion *aux plexus choroïdes* (Plch) qui ferment le *carrefour ventriculaire* (Voc). Ce dernier est limité en dedans par le *forceps major du corps calleux* (Fm) et par la saillie de la *corne d'Ammon* (CA), en dehors par le *tapetum* (Tap), recouvert par la *couche sagittale* du *lobe occipital*. Au niveau de la *corne frontale*, on trouve comme précédemment la *substance grise sous-épendymaire* (Sge) et le *faisceau occipito-frontal* (OF).

Noyaux opto-striés. — La *couche optique* (Th) est nettement délimitée en dehors par la *zone réticulée* (Zr) et la *lame médullaire externe* (Lme), qui la séparent du *segment postérieur* (Cip) et du *segment rétro-lenticulaire* (Cirl) de la *capsule interne*. La *couche optique* déborde en arrière le *noyau lenticulaire* (NL_3, NL_2) et donne naissance au *pédoncule thalamique postérieur*, c'est-à-dire aux *radiations optiques de Gratiolet* (RTh) qui se portent dans la *couche sagittale* du *lobe occipital*. Sa face interne est bordée d'une mince couche de fibres blanches, le *stratum zonale* (Strz), qui se dédouble en avant et entoure le *noyau antérieur* (Na). Le *noyau interne* (Ni) se distingue par son aspect homogène d'avec le *noyau externe* (Ne), dans lequel pénètrent les *fibres horizontales, radiaires*, du *segment postérieur de la capsule interne* (Cip) d'une part, et le *pédoncule antérieur de la couche optique* (PaTh) ou *segment antérieur de la capsule interne* (Cia) d'autre part.

Le *corps strié* comprend le *noyau caudé* (NC), qui ne diffère pas sensiblement de ce qu'il est sur la coupe précédente et sur la suivante, et le *noyau lenticulaire*. Ce dernier présente deux segments (NL_3, NL_2), le segment externe, *troisième segment* du *noyau lenticulaire* ou *putamen* (NL_3), est relié par des ponts de substance grise, à la *tête du noyau caudé* (NC), et à la portion réfléchie de sa

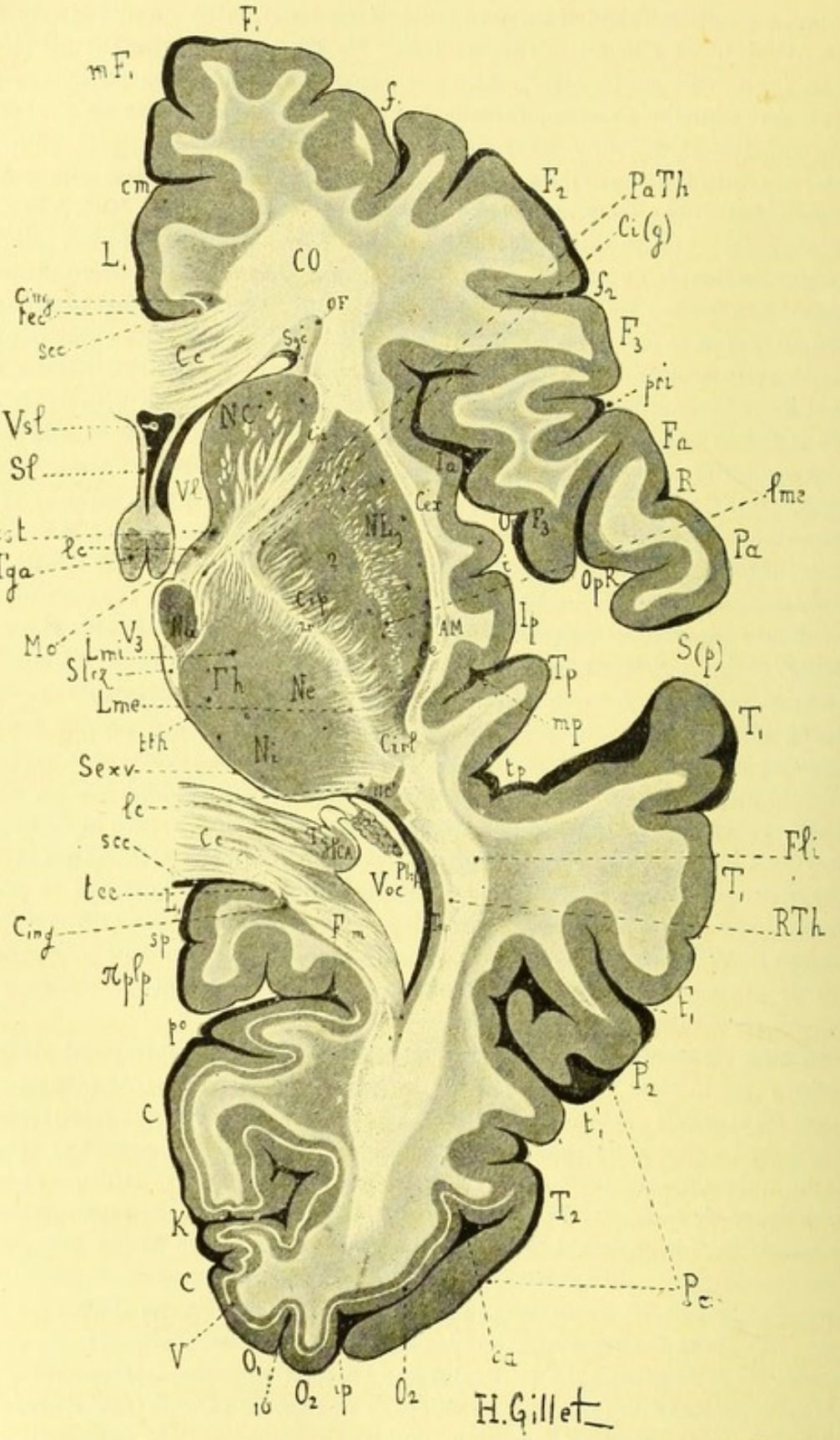

Fig. 224. — Coupe horizontale de l'hémisphère droit, **n° 55**, passant à 55 millimètres au-dessous du bord supérieur de l'hémisphère. Lignes 55 des fig. 217 et 218. (Grandeur naturelle.)

AM, avant-mur. — *C*, cunéus. — *CA*, corne d'Ammon. — *Cc*, corps calleux. — *Cc* (*Sp*), bourrelet du corps calleux (splénium). — *Ce*, capsule externe. — *Cia*, segment antérieur de la cap-

sule interne. — *Ci(g)*, genou de la capsule interne. — *Cing*, cingulum. — *Cip*, segment postérieur de la capsule interne. — *Cirl*, segment rétro-lenticulaire de la capsule interne. — *cm*, sillon calloso-marginal. — *CO*, centre ovale. — F_1, F_2, F_3, première, deuxième et troisième circonvolutions frontales. — f_1, f_2, premier et deuxième sillons frontaux. — *Fa*, circonvolution frontale ascendante. — *Fli*, faisceau longitudinal inférieur. — *Fm*, forceps major. — *I*, insula. — *i*, sillon de l'insula. — *Ia*, insula antérieur. — *io*, sillon inter-occipital. — *Ip*, insula postérieur. — *ip*, sillon inter-pariétal. — *K*, scissure calcarine. — L_1, première circonvolution limbique. — *lc*, lame cornée. — *Lme*, *Lmi*, lames médullaires externe et interne du thalamus. — *lme*, lame médullaire externe du noyau lenticulaire. — mF_1, face interne de la première circonvolution frontale. — *Mo*, trou de Monro. — *mp*, sillon marginal postérieur. — *Na*, noyau antérieur de la couche optique. — *NC*, tête du noyau caudé. — *NC'*, queue du noyau caudé. — *Ne*, noyau externe de la couche optique. — *Ni*, noyau interne de la couche optique. — NL_2, NL_3, deuxième et troisième segments du noyau lenticulaire. — O_1, O_2, première et deuxième circonvolutions occipitales. — *oa*, sillon occipital antérieur de Wernicke. — *OF*, faisceau occipito-frontal. — OpF_3, opercule de la troisième circonvolution frontale. — *OpR*, opercule rolandique. — P_2, circonvolution marginale supérieure ou pariétale inférieure. — *Pa*, circonvolution pariétale ascendante. — *PaTh*, pédoncule antérieur de la couche optique. — *Pc*, pli courbe. — *Plch*, plexus choroïdes. — *po*, scissure pariéto-occipitale. — *pri*, sillon prérolandique inférieur. — *πplp*, pli pariéto-limbique postérieur. — *R*, scissure de Rolando. — *RTh*, radiations optiques de Gratiolet. — *S(p)*, branche postérieure de la scissure de Sylvius. — *scc*, sinus du corps calleux. — *Sexv*, surface extra-ventriculaire de la couche optique. — *Sge*, substance grise sous-épendymaire de la corne frontale. — *Sl*, septum lucidum. — *sp*, scissure sous-pariétale. — *Strz*, stratum zonale. — T_1, T_2, première et deuxième circonvolutions temporales. — t'_1, branche verticale du sillon parallèle. — *tec*, tænia tecta. — — *Tap*, tapetum. — *Tga*, pilier antérieur du trigone. — *Tgp*, pilier postérieur du trigone. — *Th*, couche optique. — *Tp*, circonvolution temporale profonde. — *tp*, sillon temporal profond. — *tth*, tænia thalami. — *V*, ruban de Vicq d'Azyr. — V_3, troisième ventricule. — *Vcst*, veine du corps strié. — *Vl*, ventricule latéral. — *Voc*, corne occipitale. — *Vsl*, ventricule du septum lucidum. — *Zr*, zone réticulée ou grillagée.

queue (NC'). Il forme avec ce dernier une seule et même masse, ainsi que les coupes sagittales, certaines coupes vertico-transversales et les coupes horizontales inférieures le démontrent. Le développement de ces deux noyaux est le même, et ils doivent morphologiquement et embryologiquement être considérés comme appartenant à l'écorce cérébrale. Le *globus pallidus* dont le *segment moyen* (NL_2) existe seul ici, ne fait pas à proprement parler partie du *noyau lenticulaire*, mais représente avec le *premier segment* ou *segment interne du noyau lenticulaire* (NL_1) que nous retrouverons sur des coupes plus inférieures, un noyau gris *distinct* ayant ses connexions propres.

Capsule interne. — La *capsule interne* est formée de deux segments réunis par le *genou* (Ci[g]). Le *segment antérieur* (Cia) ne contient pour ainsi dire que des *fibres thalamiques*, le *segment postérieur* (Cip) ne contient que des *fibres optostriées* et *pédonculaires*. Le *segment rétro-lenticulaire* (Cirl) déborde en arrière le *noyau lenticulaire*, dans toute l'étendue de la partie postérieure de la *couche optique* qui correspond à la corticalité de la région *rétro-insulaire;* il contient surtout, à cette hauteur, les *radiations optiques* de Gratiolet (RTh), et les *fibres du faisceau longitudinal inférieur* (Fli).

Coupe n° 58 (fig. 225), passant à 3 millimètres au-dessous de la précédente (ligne 58 des fig. 217 et 218).

Cette coupe passe au-dessous du *bourrelet du corps calleux*, dans la région du *trou de Monro* (Mo); elle intéresse la partie moyenne de la *couche optique* (Th), la *région thalamique* de la *capsule interne* et les *deuxième* et *troisième segments* du *noyau lenticulaire* (NL_3, NL_2).

Écorce. — Ce qui caractérise l'écorce de cette coupe et la différencie de celle de la coupe précédente, c'est l'indépendance de l'*opercule frontal* (OpF_3) qui

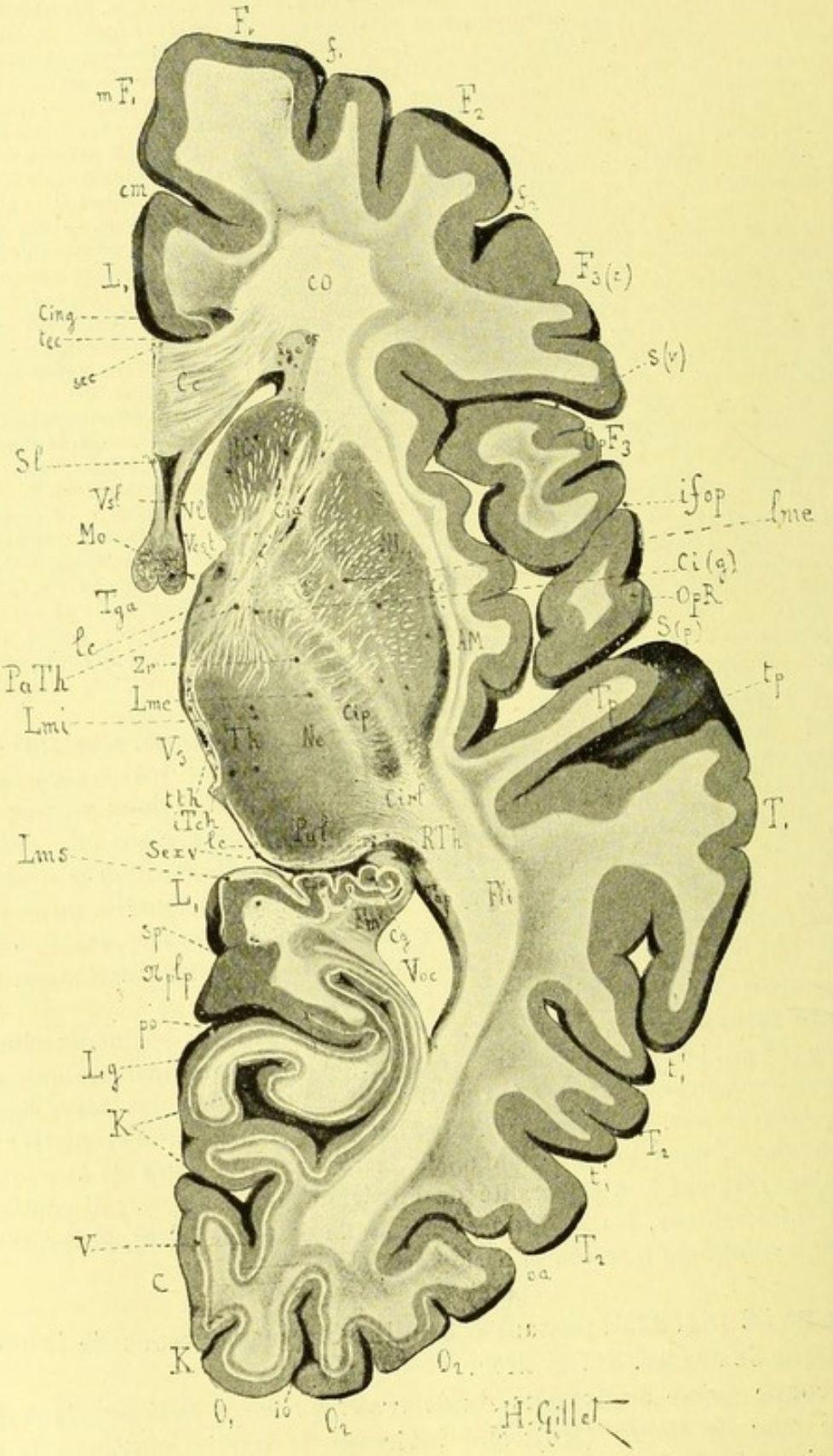

FIG. 225. — Coupe horizontale de l'hémisphère droit, **n° 58**, passant à 38 millimètres au-dessous du bord supérieur de l'hémisphère. Lignes 58 des figures 217 et 218. (Grandeur naturelle.)

AM, avant-mur. — *C*, cunéus. — *Cc*, corps calleux. — *CO*, centre ovale. — *Cc*, corps cal-

leux. — *Ce*, capsule externe. — *Cg*, circonvolution godronnée. — *Cia*, segment antérieur de la capsule interne. — *Ci* (*g*), genou de la capsule interne. — *Cing*, cingulum. — *Cip*, segment postérieur de la capsule interne. — *Cirl*, segment rétro-lenticulaire de la capsule interne. — *cm*, sillon calloso-marginal. — *CO*, centre ovale. — *Csc*, circonvolutions sous-calleuses. — F_1, F_2, première et deuxième circonvolutions frontales. — F_3 (*c*), cap de la troisième circonvolution frontale. — f_1, f_2, premier et deuxième sillons frontaux. — *Fli*, faisceau longitudinal inférieur. — *Fm'*, faisceau inférieur ou minor du forceps. — *I*, insula. — *ifop*, incisure frontale de l'opercule. — *io*, sillon inter-occipital. — *K*, scissuse calcarine. — L_1, première circonvolution limbique. — *lc*, lame cornée. — *Lg*, lobule lingual. — *Lme*, *Lmi*, lames médullaires externe et interne du thalamus. — *lme*, lame médullaire externe du noyau lenticulaire. — *Lms*, lame médullaire superficielle. — *Mo*, trou de Monro. — mF_1, face interne de la première circonvolution frontale. — *NC*, noyau caudé. — *NC'*, queue du noyau caudé. — *Ne*, noyau externe de la couche optique. — NL_3, NL_2, troisième et deuxième segments du noyau lenticulaire. — O_1, O_2, première et deuxième circonvolutions occipitales. — *oa*, sillon occipital antérieur deWernicke. — *OF*, faisceau occipito-frontal. — *OpR*, opercule rolandique. — *po*, scissure pariéto-occipitale. — *Pul*, pulvinar. — *πplp*, pli pariéto-limbique postérieur. — *RTh*, radiations optiques de Gratiolet. — *S* (*p*), branche postérieure de la scissure de Sylvius. — *S* (*v*), branche verticale de la scissure de Sylvius. — *scc*, sinus du corps calleux. — *Sexv*, surface extra-ventriculaire de la couche optique. — *Sge*, substance grise sous-épendymaire de la corne frontale. — *Sl*, septum lucidum. — *sp*, scissure sous-pariétale. — T_1, T_2, première et deuxième circonvolutions temporales. — t'_1, branche verticale du sillon parallèle. — *Tap*, tapetum. — *tec*, tænia tecta. — *Tga*, pilier antérieur du trigone. — *Th*, couche optique. — *Tp*, circonvolution temporale profonde. — *tp*, sillon temporal profond. — *tth*, tænia thalami. — *V*, ruban de Vicq d'Azyr. — V_3, troisième ventricule. — *Vcst*, veine du corps strié. — *Vl*, ventricule latéral. — *Voc*, corne occipitale du ventricule latéral. — *Vsl*, ventricule du septum lucidum.

n'est plus relié à la *troisième circonvolution frontale* (F_3[c]). Le *lobe frontal* et l'*insula* ne présentent rien de particulier à noter. L'*opercule sylvien* constitue un îlot allongé compris entre la branche verticale S(v) et la branche postérieure S(p) de la scissure de Sylvius ; il est formé en avant par l'*opercule* de la *troisième circonvolution frontale* (OpF_3) en arrière par l'*opercule rolandique* (OpR), séparé du précédent par l'*incisure frontale* de l'*opercule* (ifop).

Le *lobe temporal* occupe sur cette coupe les deux tiers antérieurs de la moitié postérieure du cerveau ; il est représenté par la *circonvolution temporale profonde* (Tp) et les *première et deuxième circonvolutions temporales* (T_1, T_2). La *circonvolution temporale profonde* (Tp) forme une languette étroite, oblique en avant et en dehors ; le sillon *temporal profond* (tp) la sépare de la *première circonvolution temporale* (T_1). Celle-ci est intéressée dans une assez grande étendue ; elle est séparée de la *deuxième temporale* (T_2) par la *scissure parallèle*, intéressée deux fois au niveau de ses *branches verticales* (t_1). Le *pli courbe* (Pc) a disparu sur cette coupe, ainsi que la *circonvolution pariétale inférieure* (P_2), et se trouve remplacé par la *deuxième temporale* (T_2). Celle-ci est limitée, en arrière, par le *sillon occipital antérieur de Wernicke* (oa) qui la sépare du *lobe occipital*.

A la face externe le *lobe occipital* est surtout constitué par la *deuxième circonvolution occipitale* (O_2), qui concourt en partie à la formation de la *pointe occipitale*, et qui est séparée de la *première circonvolution occipitale* (O_1) par le *sillon inter-occipital* (io).

A la face interne apparaît, entre la surface de section du *cunéus* (C) et la partie postérieure du *lobe limbique* (L_1), un nouveau lobe, le *lobule lingual* (Lg) ; il forme la *lèvre inférieure* de la *scissure calcarine* (K), et appartient aux circonvolutions de la face inféro-interne du cerveau. La *scissure calcarine* (K) est sectionnée en plusieurs endroits, une fois en arrière, au niveau de son éperon *supérieur*, qui sépare le *cunéus* (C) de la *première occipitale* (O_1) ; une autre fois au niveau de sa partie *moyenne* qui subdivise la circonvolution

du *cunéus;* une troisième fois enfin au niveau de sa *partie antérieure;* la scissure est ici très voisine de la *corne occipitale* du *ventricule latéral* (Voc), dont elle n'est séparée que par une lame de substance blanche qui double en dedans la *corne occipitale*. L'écorce qui limite la *scissure calcarine* présente une structure spéciale, dont certaines particularités sont visibles à l'œil nu. Elle est divisée en deux parties inégales par une *raie blanche*, connue sous le nom de *ruban de Vicq d'Azyr* (V) ou *de Gennari*, très apparente au niveau du fond de la *scissure calcarine*, et que l'on peut suivre, très atténuée, il est vrai, jusqu'au niveau de la *pointe occipitale* et sur la face externe du lobe occipital.

Le *lobe limbique* est intéressé au niveau de l'*isthme antécalcarinien* (L_1) et de la partie inférieure du *pli pariéto-limbique postérieur* (πplp). La face antérieure ou profonde du *lobe limbique* (L_1), est recouverte par une lame de substance blanche, la *substance réticulée* d'Arnold (Lms), formée aux dépens d'un développement exagéré des fibres *tangentielles* de l'écorce. En dehors la *circonvolution limbique* (L_1) se confond avec la *circonvolution godronnée* (Cg), continuation du *tænia tecta*. L'*écorce* grise du lobe limbique, en se continuant avec la *circonvolution godronnée*, est refoulée dans la cavité ventriculaire par le *sillon de l'hippocampe* et détermine dans le ventricule la production de la saillie de la *corne d'Ammon*. Dans la grande majorité des cas, la face antérieure de l'*isthme du lobe limbique* est lisse, et son écorce se continue directement avec celle de la *circonvolution godronnée* (Cg) (Voy. **coupe n° 65**, fig. 228). Dans quelques cas, moins exceptionnels chez l'homme qu'on ne le croit généralement, et en particulier sur les cerveaux à circonvolutions nombreuses et sinueuses, on trouve à la face antérieure de l'*isthme anté-calcarinien*, entre la face interne du *lobe limbique* et la *circonvolution godronnée*, deux à trois très petites circonvolutions, ce sont les *circonvolutions sous-calleuses* (Csc), décrites par Zuckerkandl, et qui prennent chez un certain nombre d'animaux, tels que les ruminants et les solipèdes, un très grand développement. Que ces *circonvolutions sous-calleuses* existent ou non, l'écorce de la face antérieure du *lobe limbique* est toujours comprise entre deux lames blanches, l'une superficielle, d'aspect réticulé, étendue du *sillon de l'hippocampe* à la face externe du *lobe limbique* et constituant la *substance réticulée* ou *lame médullaire superficielle* d'Arnold (Lms), l'autre profonde, formée par la *masse blanche* des circonvolutions. En avant et en dehors de la *circonvolution godronnée* (Cg), on trouve la section du *pilier postérieur du trigone*. Le bord libre de ce pilier est effilé, se recourbe en crochet, et donne insertion aux *plexus choroïdes des ventricules latéraux* (Voy. *coupe précédente*, fig. 224). La partie adhérente du *trigone* concourt à former l'*alvéus* ou la *substance blanche intra-ventriculaire* de la *corne d'Ammon*.

Cavités ventriculaires. — L'étage supérieur du *ventricule latéral* (Vl) est limité en avant et en dedans par le *genou du corps calleux* (Cc), en dehors et en arrière par la *tête* du *noyau caudé* (NC); il communique avec le *troisième ventricule* (V_3) par l'intermédiaire du *trou de Monro*, compris entre le *pilier antérieur du trigone* (Tga) et l'extrémité antérieure de la *couche optique* (Th). La *corne occipitale* (Voc) est limitée en dedans par le *faisceau inférieur* du *forceps* du *corps calleux* (Fm'), et séparée du *stratum calcarinum* qui double la *scissure calcarine* (K), par une couche de fibres foncées appartenant au *faisceau postérieur* du *cingulum* (Cing); en dehors, la *corne occipitale* est recouverte par le *tapetum* (Tap) et les *couches sagittales* du lobe occipital, dont la partie interne est formée par les *radiations thalamiques* (RTh) et la partie externe par le *faisceau longitu-*

dinal inférieur (Fli). En dehors de cette couche on trouve les *courtes fibres d'association* du lobe sphéno-occipital.

Corps opto-striés. — Cette coupe intéresse deux segments du *noyau lenticulaire*, le *putamen* (NL_3) et le segment *externe* du *globus pallidus* (NL_2). Le *putamen* est relié à la *tête* du *noyau caudé* (NC) par quelques ponts de substance grise; il en est séparé par le *segment antérieur de la capsule interne* (Cia). La *lame externe du noyau lenticulaire* (lme) sépare le *putamen* (NL_3) du segment *externe* du *globus pallidus* (NL_2). Ces deux *segments* du *noyau lenticulaire* sont traversés par de nombreuses fibres blanches, qui se rendent à la *couche optique* en traversant le *segment postérieur de la capsule interne* (Cip).

La *couche optique* (Th) est intéressée au niveau de sa partie moyenne. Son bord interne est divisé en deux parties : l'antérieure est longée par le *tænia thalami* (tth) et appartient au *troisième ventricule* (V_3), la postérieure est *extra-ventriculaire* (Sexv), libre et recouverte par le *stratum zonale*.

La *couche optique* est formée de deux noyaux, le *noyau interne* et le *noyau externe* (Ne). Ce dernier se distingue du premier par sa coloration plus pâle et son aspect strié qui tient à la présence des fibres radiaires. Ces noyaux sont séparés l'un de l'autre par la *lame médullaire interne* du *thalamus* (Lmi). Le noyau *externe* (Ne) est limité en dehors par la *lame médullaire externe* du *thalamus* (Lme) et la *zone réticulée* (Zr), qui le séparent du *segment postérieur de la capsule interne* (Cip). En arrière, le *noyau externe* se continue avec le *pulvinar* (Pul), qui n'en forme qu'une dépendance, et qui est sillonné comme lui par des fibres radiaires, provenant de la *région rétro-lenticulaire de la capsule interne* (Cirl).

Coupe n° 61 (fig. 226), passant à 3 millimètres au-dessous de la précédente (lignes 61 des fig. 217 et 218).

Cette coupe passe au-dessous du *trou de Monro*. Elle intéresse le *pli cunéo-limbique* (πlg), le *ganglion de l'habénula* (Gh) et la *glande pinéale* (Gp).

Écorce. — L'écorce de cette coupe ne diffère de celle de la précédente que par l'extension plus grande que prend le *lobule lingual* (Lg) et par la diminution de l'*opercule frontal* (OpF_3) et *rolandique* (OpR).

Le *cap* de la *troisième circonvolution frontale* (F_3[c]) et la *circonvolution temporale profonde* (Tp) qui limitent l'*opercule sylvien*, s'infléchissent de plus en plus, l'un en arrière, l'autre en avant pour recouvrir l'*insula* (I) à mesure que l'*opercule* diminue.

L'aspect si particulier que présentent, sur cette coupe et sur la précédente, le *lobule lingual* (Lg) et le *cunéus* (C), tient à ce fait que la face inférieure du *cunéus* n'est pas rectiligne, mais décrit une courbe à concavité inférieure dans laquelle se loge le *lobule lingual*. Les sections horizontales portant sur la *scissure calcarine* (K) intéressent donc à la partie moyenne le *lobule lingual*, en avant de ce dernier on trouve le *pli cunéo-limbique* (πcl), en arrière le *cunéus* (C).

On voit nettement sur cette coupe l'insertion du *pli cunéo-limbique* (πcl) sur l'*isthme* du *lobe limbique* (L [i]), et l'entaille de ce lobe par la branche commune aux *scissures calcarine* et *pariéto-occipitale* (K + po). A la face profonde de l'*isthme* du *lobe limbique* (L [i]), les *circonvolutions sous calleuses* (Csc) sont encore plus accentuées sur cette coupe que sur la précédente.

Cette coupe est remarquable par la grande extension du *ruban de Vicq d'Azyr* (V). Très marqué au niveau des deux lèvres de la *scissure calcarine* (K) et sur le *pli*

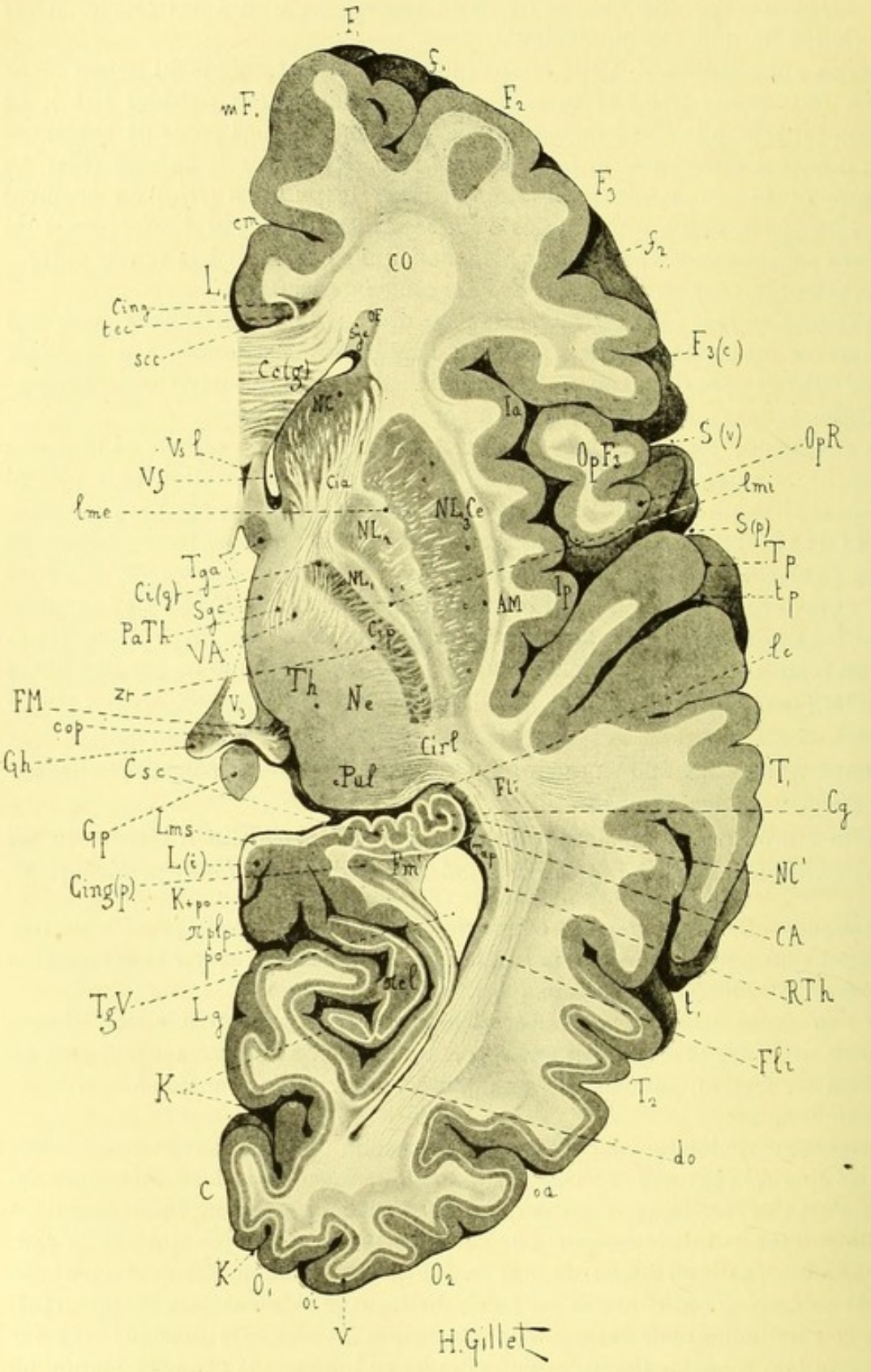

Fig. 226. — Coupe horizontale de l'hémisphère droit, **n° 61**, passant à 61 millimètres au-dessous du bord supérieur de l'hémisphère. Lignes 61 des figures 217 et 218. (Grandeur naturelle.)

AM, avant-mur. — *C*, cunéus. — *CA*, corne d'Ammon. — *Cc(g)*, genou du corps calleux. — *Ce*, capsule externe. — *Cg*, circonvolution godronnée. — *Cia*, segment antérieur de la capsule interne. — *Ci(g)*, genou de la capsule interne. — *Cing*, faisceau horizontal du

cingulum. — *Cing(p)*, faisceau postérieur du cingulum. — *Cip*, segment postérieur de la capsule interne. — *Cirl*, segment rétro-lenticulaire de la capsule interne. — *cm*, sillon calloso-marginal. — *CO*, centre ovale. — *cop*, commissure postérieure. — *Csc*, circonvolutions sous-calleuses. — *do*, diverticule occipital. — F_1, F_2, F_3, première, deuxième et troisième circonvolutions frontales. — f_1, f_2, premier et deuxième sillons frontaux. — $F_3(c)$, cap de la troisième circonvolution frontale. — *Fli*, faisceau longitudinal inférieur. — *FM*, faisceau rétroflexe de Meynert. — *Fm'*, faisceau inférieur ou minor du forceps. — *Gh*, ganglion de l'habénula. — *Gp*, glande pinéale. — *Ia*, *Ip*, insula antérieur et postérieur. — *K*, scissure calcarine. — *K + po*, union de la scissure calcarine et de la scissure pariéto-occipitale. — L_1, première circonvolution limbique. — *L(i)*, isthme du lobe limbique. — *lc*, lame cornée et fibres du tænia semi-circularis. — *Lg*, lobule lingual. — *lme*, lame médullaire externe du noyau lenticulaire. — *lmi*, lame médullaire interne du noyau lenticulaire. — *Lms*, lame médullaire superficielle. — mF_1, face interne de la première circonvolution frontale. — *NC*, tête du noyau caudé. — *NC'*, queue du noyau caudé. — *Ne*, noyau externe de la couche optique. — NL_3, NL_2, NL_1, troisième, deuxième et premier segments du noyau lenticulaire. — O_1, O_2, première et deuxième circonvolutions occipitales. — *oa*, sillon occipital antérieur de Wernicke. — *OF*, faisceau occipito-frontal. — *oi*, sillon inter-occipital. — OpF_3, opercule de la troisième circonvolution frontale. — *OpR*, opercule rolandique. — *PaTh*, pédoncule antérieur du thalamus. — *po*, scissure pariéto-occipitale. — *Pul*, pulvinar. — *πcl*, pli cunéo-limbique. — *πplp*, pli pariéto-limbique postérieur. — *RTh*, radiations optiques de Gratiolet. — *S(p)*, *S*, *(v)*, branches verticale et postérieure de la scissure de Sylvius. — *scc*, sinus du corps calleux. — *Sgc*, substance grise centrale. — *Sge*, substance grise sous-épendymaire. — T_1, T_2, première et deuxième circonvolutions temporales. — t'_1, branche verticale du sillon parallèle. — *Tap*, tapetum. — *tec*, tænia tecta. — *Tga*, pilier antérieur du trigone. — *TgV*, trigone ou carrefour ventriculaire. — *Th*, couche optique. — *Tp*, circonvolution temporale profonde. — *tp*, sillon temporal profond. — V_3, troisième ventricule. — *V*, ruban de Vicq d'Azyr. — *VA*, faisceau de Vicq d'Azyr. — *Vf*, corne frontale du ventricule latéral. — *Vsl*, ventricule du septum lucidum. — *Zr*, zone réticulée ou grillagée.

cunéo-limbique (πcl), il se prolonge jusqu'au *pôle occipital* et peut être suivi à la face externe de l'hémisphère, jusque dans la *deuxième circonvolution temporale* (T_2).

Cavités ventriculaires. — La *corne frontale* et la *corne occipitale* forment deux diverticules qui ne communiquent entre eux, que par l'intermédiaire de l'étage supérieur du *ventricule latéral*. La *corne frontale* (Vf), aplatie latéralement, sépare le *noyau caudé* (NC) du *genou* du *corps calleux* (Cc[g]); son angle externe est coiffé par la *substance grise sous-épendymaire* du *ventricule latéral* (Sge) et par le *faisceau occipito-frontal* (OF). Son angle interne est en rapport avec le *ventricule du septum lucidum* (Vsl) et le *pilier antérieur du trigone* (Tga). La *corne occipitale* (Voc) est large à son origine au niveau du *carrefour ventriculaire;* dans les cas pathologiques de dilatation ventriculaire, elle peut être poursuivie jusqu'à deux centimètres de la *pointe occipitale* le long de la ligne droite qui correspond au *diverticule* du *lobe occipital* (do). D'habitude, les parois ventriculaires sont simplement accolées dans cette région, et entourées par la *substance grise sous-épendymaire*, qui double le fond de la *corne occipitale* (Voy. *Coupes vertico-transversales*). La corne occipitale n'est séparée du fond de la *scissure calcarine* (K) que par l'écorce de la région, entourée d'une couche mince mais complexe de substance blanche. (Voy. *Coupes vertico-transversales* 116 et 122, fig. 263 et 264.)

Substance blanche. — Cette substance diffère peu ici de ce qu'elle est sur les **coupes n°s 55, 58 et 63** (fig. 224, 225, 227). Le *faisceau arqué* a disparu, les *circonvolutions frontales* sont doublées de *fibres d'association courtes* ou *longues*, mal délimitées entre elles, mais qui circonscrivent assez nettement le *centre ovale* (CO).

Le *cingulum* (Cing) forme un faisceau compacte, sectionné transversalement, qui entoure l'écorce du *sinus* du *corps calleux* (scc) et qui se différencie nettement par sa coloration foncée d'avec les *fibres d'association* voisines; son faisceau *postérieur* (Cing[p]) se trouve sectionné dans l'*isthme du lobe limbique* (L[i]), en arrière et en dedans du *faisceau inférieur* du *forceps du corps calleux* (Fm').

Dans le *lobe occipital* on trouve, outre les *fibres d'association* propres des cir-

convolutions, la *couche sagittale* du *lobe occipital*, formée en dehors par le *faisceau longitudinal inférieur* (Fli), en dedans par les *radiations thalamiques* de Gratiolet (RTh). Le *faisceau longitudinal inférieur* (Fli) prend son origine dans le lobe occipital ; il se divise au niveau de la région *rétro-insulaire* en deux parties, une partie *externe*, qui s'irradie dans la *première circonvolution temporale* (T_1) et dont on peut suivre les faisceaux jusqu'à la *pointe temporale*, et une partie *antérieure* qui recouvre la face externe du *noyau lenticulaire* (*putamen*) (NL_3) et se confond avec la *capsule externe* (Ce). Le *faisceau longitudinal inférieur* constitue donc un *faisceau d'association occipito-temporal*, qui dégénère dans sa partie temporale, à la suite des lésions du *lobe occipital*, ainsi que nous l'avons constaté plusieurs fois.

La partie interne de la *couche sagittale* est formée par les *fibres de projection du lobe occipital*, par les *radiations thalamiques* (RTh) qui passent entre le *tapetum* (Tap) et le *faisceau longitudinal inférieur* (Fli) et qui s'irradient presque toutes, au niveau de la *région rétrolenticulaire* de la *capsule interne*, dans le *pulvinar* (Pul) dont elles constituent les *fibres radiées*.

Corps opto-striés. — Les corps *opto-striés* sont intéressés dans leur plus grande largeur. La coupe porte sur la *tête* et la *queue* du *noyau caudé* (NC, NC') et sur les *trois segments* du noyau lenticulaire (NL_3, NL_2, NL_1). La tête du *noyau caudé* (NC) est reliée au *troisième segment* du *noyau lenticulaire* (NL_3) par quelques ponts de substance grise, elle en est séparée par le *segment antérieur* de la *capsule interne* (Cia). La *queue* du *noyau caudé* (NC') siège dans le *carrefour ventriculaire*, entre le *pulvinar* (Pul) et le *tapetum* (Tap), en dehors du *pilier postérieur du trigone*. Les *plexus choroïdes*, qui ferment le *carrefour ventriculaire*, s'insèrent d'une part, au bord libre du *trigone* et d'autre part, sur la ligne qui sépare le *pulvinar* (Pul) de la *queue* du *noyau caudé* (NC'). Le *troisième segment* du *noyau lenticulaire* ou *putamen* (NL_3) présente une coloration foncée, analogue à celle de l'*écorce* et du *noyau caudé ;* les segments *moyen* et *interne* de ce noyau (NL_2, NL_1), présentent une coloration plus pâle qui leur a valu le nom de *globus pallidus*. Ces trois segments sont séparés les uns des autres par des lamelles blanches, les *lames médullaires interne* et *externe* du *noyau lenticulaire* (lmi, lme). Ils sont sillonnés par un très grand nombre de faisceaux de fibres blanches, qui traversent les *trois segments* du *noyau lenticulaire* (NL_3, NL_2, NL_1) ainsi que le *segment postérieur de la capsule interne* (Cip) et qui se dirigent vers la *couche optique* (Th).

Dans la *couche optique* (Th) on reconnaît les *noyaux externe* (Ne) et *interne* et le *ganglion de l'habénula* (Gh), situé à la partie interne de la *couche optique* qu'il divise en deux parties. La partie antérieure est tapissée par la *substance grise centrale* (Sgc) du *troisième ventricule* (V_3). La partie postérieure est extraventriculaire et appartient à la face postérieure et libre du *pulvinar* (Pul). Le *ganglion de l'habénula* est limité en dehors par le *fasciculus retroflexus de Meynert* (FM) qui apparaît sous l'aspect d'un faisceau foncé ; en dedans, le *ganglion de l'habénula* est réuni à celui du côté opposé par la *commissure postérieure* (cop), en arrière de laquelle la coupe intéresse la *glande pinéale* (Gp).

Capsule interne (Cia, Cip). — La *capsule interne* est intéressée dans la plus grande étendue de sa *partie thalamique*. C'est dans cette région qu'elle affecte le plus nettement la forme d'une ligne brisée, dont l'angle obtus est ouvert en dehors. Le *sommet* de cet angle ou *genou* de la *capsule* (Ci[g]) correspond à l'extrémité antérieure du deuxième *segment* du *noyau lenticulaire* (NL_2). Les segments *antérieur* et *postérieur* de la capsule présentent un aspect très différent ; le *segment antérieur* (Cia), oblique en avant et en dehors, sépare le *noyau caudé* (NC) du

noyau lenticulaire (NL_3,NL_2) ; il appartient au *corps strié*, on le désigne sous le nom de *segment lenticulo-strié* de la capsule. Il présente une coloration blanche, nacrée, et est formé de fibres horizontales qui se rendent toutes dans l'extrémité antérieure de la *couche optique* (Th). Il se compose en effet, presque exclusivement, de *fibres cortico-thalamiques*, et constitue le *pédoncule antérieur de la couche optique* (PaTh). Les préparations microscopiques de cette région montrent que les *fibres thalamiques* s'entre-croisent à angle presque droit, avec des fibres striées qui naissent du *noyau caudé* (NC), traversent d'avant en arrière le *segment antérieur* de la *capsule interne* et pénètrent dans le *noyau lenticulaire* dont elles forment les *lames médullaires* (Voy. *Coupes microscopiques de la capsule interne*, chap. III, p. 577).

Le *segment postérieur* présente un aspect tout autre. Il se dirige obliquement en arrière et en dehors, entre le *noyau lenticulaire* et la *couche optique* (Th), et déborde le *noyau lenticulaire* en arrière, où il sépare le *pulvinar* (Pul) du *faisceau longitudinal inférieur* (Fli). On peut donc le diviser en deux parties : l'une *antérieure*, la plus étendue ou *lenticulo-optique* (Cip), l'autre *postérieure*, plus petite ou *rétro-lenticulaire* (Cirl). Le *segment rétro-lenticulaire* se rapproche par son aspect du *segment antérieur* de la *capsule interne*. Elle est blanche, formée de fibres horizontales qui s'irradient presque toutes dans le *pulvinar* (Pul), en formant le *pédoncule postérieur du thalamus* ou les *radiations optiques* de Gratiolet (RTh). En pénétrant dans le *pulvinar*, ces fibres forment une *zone réticulée* qui se confond avec la *zone réticulée* (Zr) du *noyau externe du thalamus* (Ne).

La partie *lenticulo-optique* (Cip) du *segment postérieur de la capsule interne* en constitue la région la plus importante et la plus intéressante. Elle est surtout formée de fibres verticales, sectionnées perpendiculairement, et présente une coloration foncée. Ces fibres disposées en fascicules appartiennent en majeure partie au *système* du *pied* du *pédoncule cérébral*. Les fascicules sont séparés par des fibres transversales qui traversent horizontalement ce *segment postérieur* de la *capsule interne*. Ces *fibres transversales* appartiennent à différents systèmes, les unes font partie du *système thalamique*, proviennent de l'écorce et descendent avec les fibres du *segment postérieur* de la *capsule interne ;* elles s'entre-croisent au niveau de la *zone réticulée* (Zr) avec les fibres des régions voisines et pénètrent dans le *noyau externe* de la *couche optique* (Ne), dont elles constituent les *fibres radiaires ;* d'autres appartiennent au système du *corps strié ;* elles naissent dans les *différents segments du noyau lenticulaire*, traversent le *globus pallidus* et le segment postérieur de la *capsule interne* (Cip), et se rendent dans la *couche optique* (Th) et les noyaux de la *région sous-thalamique*.

Coupe n° 63 (fig. 227), passant à 2 millimètres au-dessous de la précédente (lignes 63 des fig. 217 et 218).

Cette coupe passe par la *commissure blanche antérieure* (coa), par la *commissure postérieure* (cop), la partie inférieure de la *couche optique* (Th) et l'extrémité supérieure des *tubercules quadrijumeaux antérieurs* (Qa).

Écorce. — L'écorce de cette coupe ne diffère de celle des deux coupes précédentes que par l'union de la *circonvolution temporale profonde* (Tp) à la *première temporale* (T_1), et par l'extension plus grande du *lobule lingual* (Lg). Ce lobule est limité en arrière et en dehors par la *scissure calcarine* (K), et en avant par la branche commune aux scissures *calcarine* et *pariéto-occipitale* (K + po)

qui sépare le *lobule lingual* (Lg) du *pli cunéo-limbique* (πcl) et de l'*isthme* du *lobe*

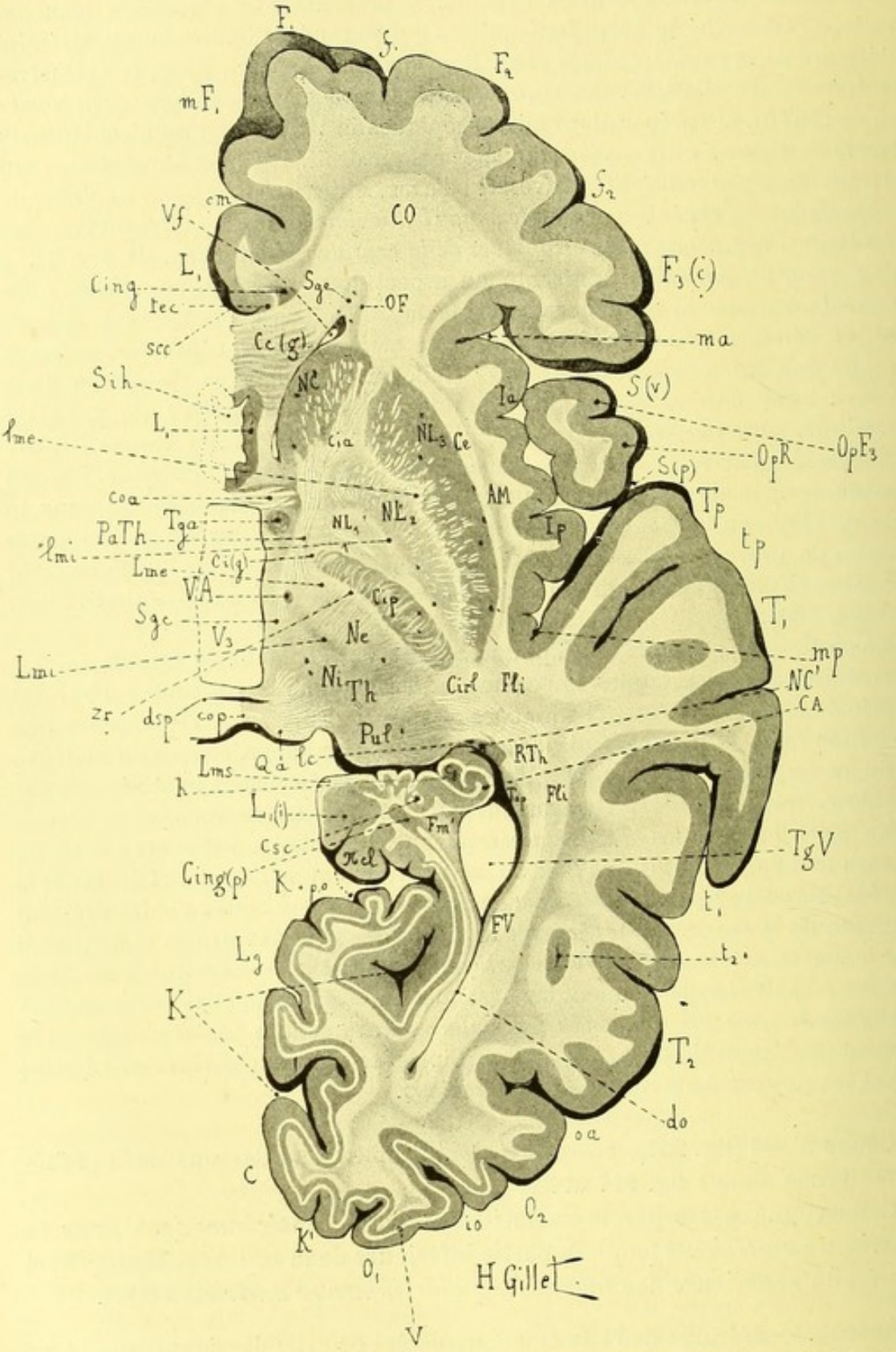

FIG. 227. — Coupe horizontale de l'hémisphère droit, **n° 63**, passant à 63 millimètres au-dessous du bord supérieur de l'hémisphère. Lignes 63 des figures 217 et 218. (Grandeur naturelle.)

AM, avant-mur. — *C*, cunéus. — *CA*, corne d'Ammon. — *Cc (g)*, genou du corps calleux. — *Ce*, capsule externe. — *Cia*, segment antérieur de la capsule interne. — *Ci (g)*, genou de la capsule

interne. — *Cing*, faisceau horizontal du cingulum. — *Cing(p)* [faisceau postérieur du cingulum. — *Cip*, segment postérieur de la capsule interne. — *Cirl*, segment rétro-lenticulaire de la capsule interne. — *cm*, sillon calloso-marginal. — *coa*, commissure antérieure. — *CO*, centre ovale. — *cop*, commissure postérieure. — *Csc*, circonvolutions sous-calleuses. — *do*, diverticule occipital. — *dsp*, diverticule sous-pinéal. — F_1, F_2, première et deuxième circonvolutions frontales. — $F_3(c)$, cap de la troisième circonvolution frontale. — f_1, f_2, premier et deuxième sillons frontaux. — *Fli*, faisceau longitudinal inférieur. — *Fm'*, forceps minor. — f_1, f_2, premier et deuxième sillons frontaux. — *FV*, fibres visuelles. — *h*, sillon de l'hippocampe. — *Ia*, insula antérieur. — *io*, sillon inter-occipital. — *Ip*, insula postérieur. — *K*, scissure calcarine. — *K'*, incisure de la scissure calcarine. — *K + po*, union de la scissure calcarine avec la scissure pariéto-occipitale. — L_1, première circonvolution limbique. — $L_1(i)$, isthme du lobe limbique. — *lc*, lame cornée. — *Lg*, lobule lingual. — *Lme*, lame médullaire externe de la couche optique. — *lme*, lame médullaire externe du noyau lenticulaire. — *Lmi*, lame médullaire interne de la couche optique. — *lmi*, lame médullaire interne du noyau lenticulaire. — *Lms*, lame médullaire superficielle. — *ma*, sillon marginal antérieur. — *mp*, sillon marginal postérieur. — mF_1, face interne de la première circonvolution frontale. — *NC*, noyau caudé. — *NC'*, queue du noyau caudé. — *Ne*, *Ni*, noyaux externe et interne de la couche optique. — NL_3, NL_2, NL_1, NL_1', troisième, deuxième et premier segments du noyau lenticulaire, le segment interne comprend à ce niveau deux segments, $_1$, $_1'$. — O_1, O_2, première et deuxième circonvolutions occipitales. — *oa*, sillon occipital antérieur. — *OF*, faisceau occipito-frontal. — OpF_3, opercule de la troisième circonvolution frontale. — *OpR*, opercule rolandique. — *PaTh*, pédoncule antérieure du thalamus. — *Pul*, pulvinar. — *πcl*, pli cunéo-limbique. — *Qa*, tubercule quadrijumeau antérieur. — *RTh*, radiations optiques de Gratiolet. — *S*, scissure de Sylvius. — *S(p)*, branche postérieure de la scissure de Sylvius. — *S(v)*, branche verticale de la scissure de Sylvius. — *scc*, sinus du corps calleux. — *Sgc*, substance grise centrale. — *Sge*, substance grise sous-épendymaire. — *Sih*, scissure inter-hémisphérique. — T_1, T_2, première et deuxième circonvolutions temporales. — t_1, t_2, premier et deuxième sillons temporaux. — *Tap*, tapetum. — *tec*, tænia tecta. — *Tga*, pilier antérieur du trigone. — *TgV*, trigone ou carrefour ventriculaire. — *Tp*, circonvolution temporale profonde. — *tp*, sillon temporal profond. — V_3, troisième ventricule. — *V*, ruban de Vicq d'Azyr. — *VA*, faisceau de Vicq d'Azyr. — *Vf*, corne frontale du ventricule latéral. — *Zr*, zone réticulée ou grillagée.

limbique (L [i]). Les *circonvolutions sous-calleuses* (Csc) sont encore très apparentes. Comme cette coupe sectionne le bord inférieur du *genou du corps calleux* (Cc) et qu'elle passe au-dessous du *septum lucidum*, l'écorce de l'extrémité antérieure du *lobe limbique* (L_1) se trouve intéressée dans la *scissure inter-hémisphérique* (Sih) entre le *corps calleux* (Cc) et la *commissure antérieure* (coa).

Ici, de même que sur les coupes précédentes, le *genou* du *corps calleux* (Cc[g]) est limité en avant par le *tænia tecta* (tec) et le *cingulum* (Cing), qui affecte la forme d'un faisceau triangulaire nettement délimité. La face profonde du *genou* limite en avant la *corne frontale* (Vf), elle est en rapport au niveau de l'angle antéro-externe du ventricule, avec la *substance grise sous-épendymaire* (Sge) et le *faisceau occipito-frontal* (OF).

Cette coupe passe comme la précédente au-dessous du *trou de Monro*, et le *troisième ventricule* (V_3) est complètement séparé de la *corne frontale* (Vf). La *substance grise centrale* (Sgc) tapisse la face interne de la *région sous-optique*, et recouvre en avant le *pilier antérieur du trigone* (Tga) et la partie antérieure ou moyenne de la *commissure antérieure* (coa) qui limite le *troisième ventricule* en avant. La paroi interne de la *corne occipitale* (Voc) est limitée au niveau du carrefour ventriculaire par la saillie de la *corne d'Ammon* (CA) et le *faisceau inférieur* du *forceps* du *corps calleux* (Fm') en dedans duquel on trouve le *faisceau postérieur* du *cingulum* (Cing [p]). Au niveau du fond de la *scissure calcarine* (K), on trouve une lame mince de substance blanche, que les sels de chrome, et surtout les colorations par la méthode de Weigert ou par le carmin différencient en quatre couches concentriques. La couche interne est formée par les *fibres d'association courtes* de la *scissure calcarine* (K), ou *stratum calcarinum*, la seconde par les *fibres d'association longues* appartenant au système du *faisceau longitudinal inférieur* (Fli), la troisième par les *radiations thalamiques de Gratiolet* (RTh), la quatrième

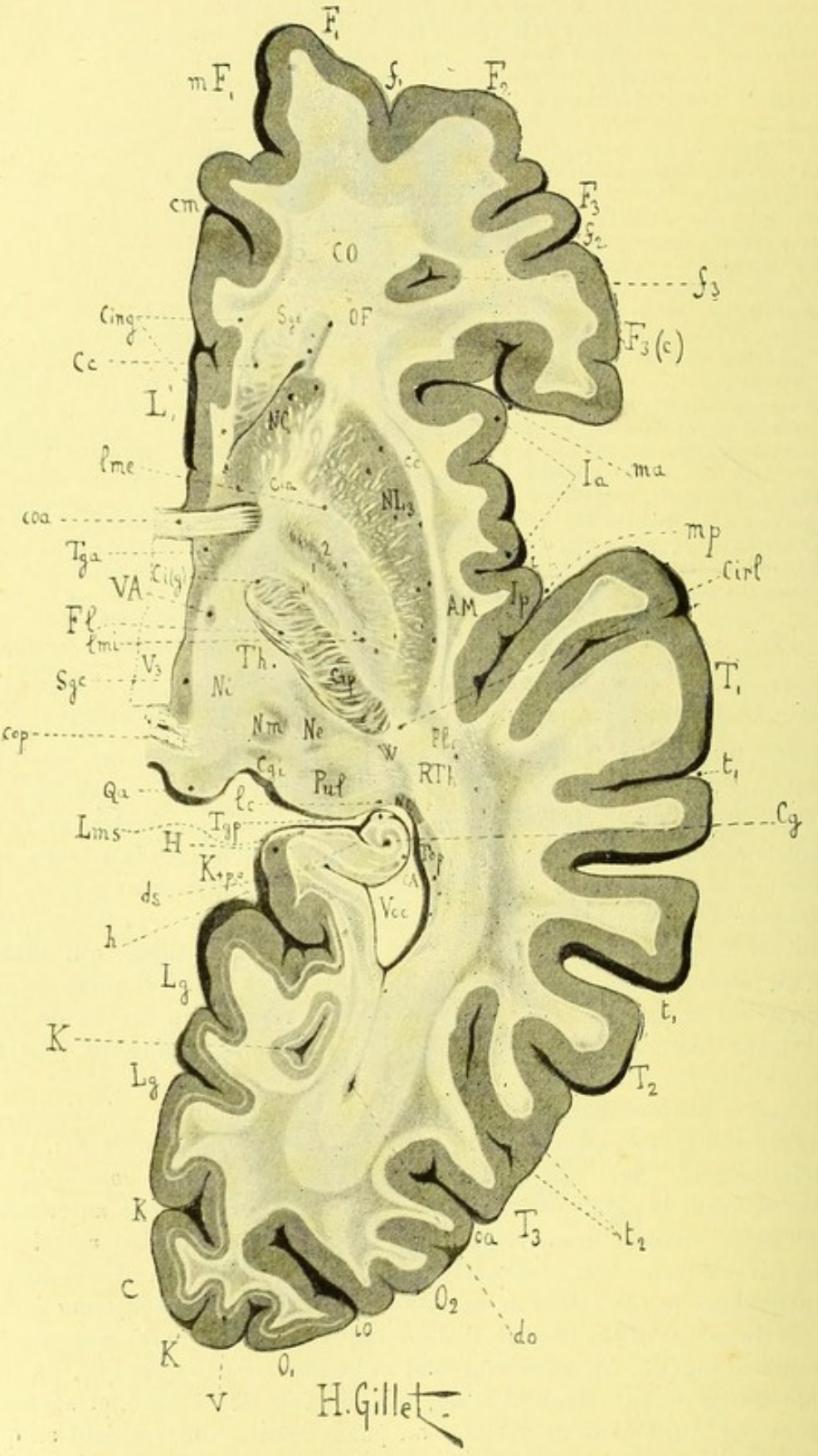

FIG. 228. — Coupe horizontale de l'hémisphère droit, **n° 65**, passant à 65 millimètres au-dessous du bord supérieur de l'hémisphère. Lignes 65 des figures 217 et 218. (Grandeur naturelle.)

AM, avant-mur. — *C*, cunéus. — *CA*, corne d'Ammon. — *Cc*, corps calleux. — *Ce*, cap-

sule externe. — *Cg*, circonvolution godronnée. — *Cgi*, corps genouillé interne. — *Cia*, segment antérieur de la capsule interne. — *Ci(g)*, genou de la capsule interne. — *Cing*, cingulum. — *Cip*, segment postérieur de la capsule interne. — *Cirl*, segment rétro-lenticulaire de la capsule interne. — *cm*, sillon calloso-marginal. — *CO*, centre ovale. — *coa*, commissure antérieure. — *cop*, commissure postérieure. — *do*, diverticule occipital. — *ds*, diverticule du subiculum. — F_1, F_2, F_3, première, deuxième et troisième circonvolutions frontales. — F_3 (*c*), cap de la troisième circonvolution frontale. — f_1, f_2, f_3, premier, deuxième et troisième sillons frontaux. — *Fl*, faisceau lenticulaire de Forel. — *Fli*, faisceau longitudinal inférieur. — *H*, hippocampe. — *h*, sillon de l'hippocampe. — *i*, sillon de l'insula. — *Ia*, insula antérieur. — *io*, sillon inter-occipital. — *Ip*, insula postérieur. — *K*, scissure calcarine. — *K* + *po*, union de la scissure calcarine et de la scissure pariéto-occipitale. — L_1, première circonvolution limbique. — *lc*, lame cornée. — *Lg*, lobule lingual. — *lme*, *lmi*, lames médullaires externe et interne du noyau lenticulaire. — *Lms*, lame médullaire superficielle. — mF_1, face interne de la première circonvolution frontale. — *ma*, sillon marginal antérieur de l'insula. — *mp*, sillon marginal postérieur de l'insula. — *NC*, tête du noyau caudé. — *NC'*, queue du noyau caudé. — *Ne*, *Ni*, noyaux externe et interne de la couche optique. — NL_3, NL_2, NL_1, $_1'$, troisième, deuxième et premier segments du noyau lenticulaire, — ce dernier étant dédoublé. — *Nm*, noyau médian de la couche optique (centre médian de Luys). — O_1, O_2, première et deuxième circonvolutions occipitales. — *OF*, faisceau occipito-frontal. — *oa*, sillon occipital antérieur de Wernicke. — *Pul*, pulvinar. — *Qa*, tubercule quadrijumeau antérieur. — *RTh*, radiations optiques de Gratiolet. — *Sgc*, substance grise centrale. — *Sge*, substance grise sous-épendymaire. — T_1, T_2, T_3, première, deuxième et troisième circonvolutions temporales. — *Tap*, tapetum. — *Tga*, pilier antérieur du trigone. — *Tgp*, pilier postérieur du trigone. — *Th*, couche optique. — t_1, t_2, premier et deuxième sillons temporaux. — V_3, troisième ventricule. — *V*, ruban de Vicq d'Azyr. — *VA*, faisceau de Vicq d'Azyr. — *Vsph*, corne sphénoïdale. — *Voc*, corne occipitale du ventricule latéral.

enfin, sous-ventriculaire, très mince, appartient très probablement au système du *forceps* (Fm'). Comme sur la coupe précédente ces quatre couches sont ici très nettes, immédiatement en arrière du *faisceau inférieur du forceps*. Elles s'effacent peu à peu en arrière et se confondent avec la *couche blanche sagittale* du *lobe occipital*.

La paroi externe du *carrefour ventriculaire* et de la *corne occipitale* (Voc) présente en avant la partie recourbée de la *queue du noyau caudé* (NC'), en arrière le *tapetum* (Tap) dont les fibres coupées perpendiculairement appartiennent au système du *faisceau d'association occipito-frontal* (OF). (Voy. *Faisceau occipito-frontal.*) En dehors du *tapetum* se trouve la *couche sagittale* du *lobe occipital*, constituée par les *radiations optiques de Gratiolet* (RTh) en dedans et par le *faisceau longitudinal inférieur* (Fli) en dehors.

Corps opto-striés. — Cette coupe intéresse le *noyau lenticulaire* (NL_3, NL_2, NL_1, NL_1') dans sa plus grande largeur ; son *segment interne* (NL_1, NL_1') est dédoublé par une petite lamelle médullaire constante. Le *noyau lenticulaire* est donc formé en réalité par quatre segments, l'interne (NL_1, NL_1') le plus petit, correspond à la moitié antérieure du *segment postérieur de la capsule interne*. Ces segments sont sillonnés de nombreuses fibres branches qui traversent le *segment postérieur* de la *capsule interne* (Cip) et qui impriment aux *segments internes du noyau lenticulaire* leur coloration pâle.

La *couche optique* (Th) est intéressée dans sa partie inférieure. La lame *médullaire interne* (Lmi) est un peu plus accusée que sur les **coupes** précédentes. Le *noyau externe* (Ne) reçoit en avant le *pédoncule antérieur de la couche optique* (PaTh) qui fait suite au *segment antérieur de la capsule interne* (Cia) et s'irradie dans l'extrémité antérieure de ce *noyau externe*. En arrière du *pédoncule antérieur de la couche optique*, on trouve la section transversale du *faisceau de Vicq d'Azyr* (VA). La *couche optique* est réunie à celle du côté opposé par la *commissure postérieure* (cop). La partie de la *couche optique* située en avant de la commissure postérieure (cop) appartient au *troisième ventricule* (V_3). Le *tubercule quadrijumeau antérieur* (Qa) s'insinue entre la *commissure postérieure* (cop) et le

pulvinar (Pul) qui est libre, et concourt à former la lèvre supérieure de la partie moyenne de la *fente cérébrale* de Bichat.

Coupe n° 65 (fig. 228), passant à deux millimètres au-dessous de la précédente (lignes 65 des fig. 217 et 218).

Cette coupe passe au-dessous du *genou du corps calleux*. Elle intéresse l'extrémité antérieure du *lobe limbique* (L_1), passe par les *commissures antérieure* (coa) et *postérieure* (cop), la *partie supérieure de la région sous-optique de la capsule interne* et la *partie inférieure* de la *circonvolution de l'hippocampe* (H). Le *genou* et le *bec* du *corps calleux* ne sont plus apparents dans le fond de la *scissure inter-hémisphérique*, et la *première circonvolution limbique* (L_1) est sectionnée parallèlement à son extrémité antérieure.

Écorce. — Les *circonvolutions frontales* sont séparées les unes des autres, par les sillons *premier* et *deuxième frontal* (f_1, f_2); la coupe intéresse en outre le fond du *troisième sillon frontal* ou *sillon en H* (f_3) de la face *orbitaire* du *lobe frontal*, nous sommes donc ici très rapprochés de la face inférieure du *lobe frontal*. L'*insula* (I) est limité en avant par le *sillon marginal antérieur de l'insula* (ma), en arrière par le *sillon marginal postérieur* (mp). Il comprend quatre à cinq circonvolutions irrégulières petites, qu'un sillon constant et assez profond, le *sillon insulaire* (i) divise en deux régions, l'une postérieure, la *circonvolution postérieure de l'insula* (Ip) et une antérieure, comprenant les *circonvolutions antérieures de l'insula* (Ia), au nombre de trois à quatre, en rapport avec la partie *operculaire* de la *troisième circonvolution frontale*. L'écorce du *lobe temporo-occipital* diffère de celle de la coupe précédente par l'apparition du *deuxième sillon temporal* (t_2) l'extension plus grande du *lobule lingual* (Lg), la diminution de la *scissure calcarine* (K) et de la *branche commune aux scissures calcarine* et *pariéto-occipitale* (K + po). La face profonde de la *circonvolution* de l'*hippocampe* (H) (ou *deuxième circonvolution limbique*) est lisse et recouverte par la *lame médullaire superficielle* (Lms) : les *circonvolutions sous-calleuses* ont en effet disparu. Dans le fond du *sillon de l'hippocampe* (h), on trouve la *circonvolution godronnée* (Cg) et la *corne d'Ammon* (CA) surmontée du *pilier postérieur du trigone* (Tgp).

Substance blanche. — Le *cingulum* (Cing) est sectionné en avant parallèlement à sa longueur, et se présente sous la forme d'un faisceau blanc qui double l'extrémité antérieure du *lobe limbique* (L_1), qu'il sépare de la partie profonde du *genou* du *corps calleux* (Cc). Le *corps calleux* (Cc) est situé dans la masse blanche du lobe frontal, il forme la limite antérieure de la *corne frontale*, et conserve, en dehors, ses rapports avec la *substance grise sous-épendymaire* (Sge) et le *faisceau occipito-frontal* (OF).

Le *faisceau inférieur du forceps* a disparu ; le *carrefour ventriculaire* se prolonge en dedans, dans l'épaisseur de la circonvolution de l'hippocampe (H), sous la forme d'un étroit diverticule, le *diverticule du subiculum* (ds). Ce diverticule se poursuit dans toute l'étendue de la *corne sphénoïdale*, il est coiffé du faisceau postérieur du *cingulum* (Voy. *Cingulum*). En arrière, le carrefour ventriculaire se continue avec la *corne occipitale* (Voc) qui se prolonge dans l'épaisseur du lobe occipital et donne naissance à un diverticule étroit, situé dans l'épaisseur du *lobule lingual*, c'est le *diverticule du lobule lingual* (do) dont la paroi interne est formée par l'*ergot de Morand* (Voy. *Coupes vertico-transversales*). A la paroi externe du carre-

four ventriculaire on trouve, comme sur les coupes précédentes, le *tapetum* (Tap), les *radiations optiques de Gratiolet* (RTh) et le *faisceau longitudinal* (Fli).

Corps opto-striés. — Le *noyau caudé* (NC) et le *noyau lenticulaire* (NL_3, NL_2, NL_1, NL_1') ne présentent rien de particulier à noter. La *couche optique* (Th) a diminué de volume : cette coupe correspond en effet à sa limite inférieure. On y reconnaît cependant le *noyau interne* (Ni), le *noyau externe* (Ne) et le *pulvinar* (Pul). Mais la *couche optique* présente en outre ici deux nouveaux noyaux profondément enclavés dans son épaisseur, le *centre médian* de Luys (Nm) et le *corps genouillé interne* (Cgi). Le *centre médian de Luys* (Nm), situé entre le *noyau interne* et le *noyau externe*, présente un aspect arrondi, semi-lunaire, il se confond en dedans avec le *noyau interne*, tandis qu'il est nettement délimité du *noyau externe*. Le *corps genouillé interne* (Cgi), situé entre le *pulvinar* (Pul) et le *tubercule quadrijumeau antérieur* (Qa), fait légèrement saillie à l'extérieur du cerveau.

Capsule interne. — Le *segment antérieur de la capsule interne* (Cia) a diminué de volume, mais a conservé le même aspect clair que sur les coupes précédentes. Il en est de même du *segment rétro-lenticulaire* de la *capsule interne* (Cirl). Au niveau du bord externe du *pulvinar*, les *radiations optiques de Gratiolet* (RTh) s'entre-croisent avec un système de fibres à direction verticale, qui appartient au *système visuel* (*fibres* du *corps genouillé externe*) et forment avec ces dernières la *zone de Wernicke* (W). Le *segment postérieur de la capsule interne* (Cip) n'a pas changé d'aspect, il se présente toujours avec l'aspect foncé, caractéristique des fibres nerveuses coupées perpendiculairement à leur axe ; mais les *fibres horizontales* qui traversent ce *segment* ont augmenté de nombre ; au lieu de s'irradier, comme sur les coupes précédentes, dans le *noyau externe* du *thalamus*, elles se réunissent à la partie antéro-interne du *segment postérieur* de la *capsule* (Cip), pour former un faisceau allongé, oblique en avant et en dedans, le *faisceau lenticulaire de Forel* (Fl), qui appartient au système de la *capsule* du *noyau rouge*. Ce faisceau appartient déjà à la **région sous-thalamique** *de Forel*.

Coupe n° 68 (fig. 229), passant à 3 millimètres au-dessous de la précédente (lignes 68 des fig. 217 et 218).

Cette coupe passe au-dessous de la *couche optique* et de la *corne frontale du ventricule latéral*. Elle sectionne parallèlement l'*extrémité antérieure du lobe limbique* (L_1) et intéresse le *sillon triradié* ou *sillon en H* (f_3), le *pôle de l'insula* et la partie profonde du *sillon collatéral* (ot). Elle passe par la *région sous-optique*, intéresse le *corps de Luys* (CL), le *noyau rouge* (NR), l'*anse du noyau lenticulaire* (Al) et les *corps genouillés interne* et *externe* (Cgi, Cge).

Écorce. — L'écorce de la moitié antérieure de l'hémisphère commence à la face interne, immédiatement en avant de la *lame terminale embryonnaire* (lt) où elle se confond avec la substance grise, qui forme à la face inférieure du cerveau la *commissure grise de la base de Henle*. Elle intéresse la *première circonvolution limbique* (L_1), en particulier le *carrefour olfactif* de Broca (CB), contourne ensuite le *sillon calloso-marginal* (cm) et le *sillon sus-orbitaire* de Broca (so), et forme l'écorce de la *face interne* de la *première circonvolution frontale* (mF_1).

L'écorce de la face externe du *lobe frontal* est divisée en deux parties par un sillon profond, le *sillon en H*, *sillon triradié* ou *troisième sillon frontal* (f_3) ; la

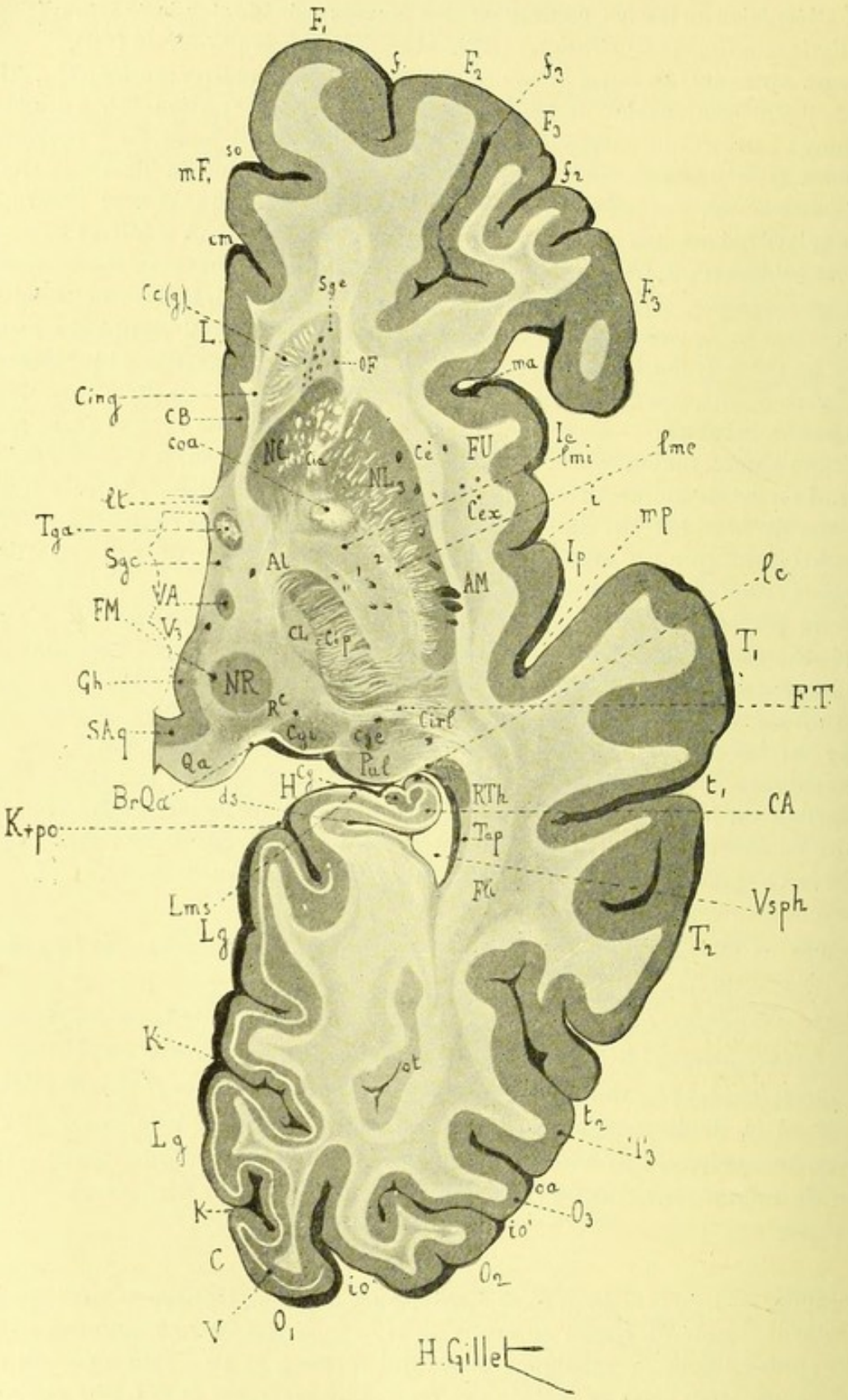

FIG. 229. — Coupe horizontale de l'hémisphère droit, n° **68**, passant à 68 millimètres au-dessous du bord supérieur de l'hémisphère. Ligne 68 des figures 217 et 218. (Grandeur naturelle.)

Al, anse du noyau lenticulaire. — *AM*, avant-mur. — *BrQa*, bras du tubercule quadrijumeau antérieur. — *C*, cunéus. — *CA*, corne d'Ammon. — *CB*, carrefour olfactif de Broca. — *Cc*, corps calleux. — *Cc(g)*, genou du corps calleux. — *Ce*, capsule externe. — *Cex*, capsule

extrême. — *Cg*, circonvolution godronnée. — *Cge*, corps genouillé externe. — *Cgi*, corps genouillé interne. — *Cia*, segment antérieur de la capsule interne. — *Cing*, cingulum. — *Cip*, segment postérieur de la capsule interne. — *Cirl*, segment rétro-lenticulaire de la capsule interne. — *CL*, corps de Luys. — *cm*, sillon calloso-marginal. — *coa*, commissure antérieure. — *ds*, diverticule du subiculum. — F_1, F_2, F_3, première, deuxième et troisième circonvolutions frontales. — f_1, f_2, f_3, premier, deuxième et troisième sillons frontaux. — *FM*, faisceau de Meynert. — *FT*, faisceau de Türck. — *FU*, faisceau uncinatus. — *Fli*, faisceau longitudinal inférieur. — *Gh*, ganglion de l'habénula. — *H*, hippocampe. — *i*, sillon de l'insula. — *Ia*, insula antérieur. — *io*, sillon inter-occipital. — *io'*, incisure du sillon inter-occipital. — *Ip*, insula postérieur. — *K*, scissure calcarine. — *K + po*, union des scissures calcarine et pariéto-occipitale. — *lc*, lame cornée. — L_1, première circonvolution limbique. — *Lg*, lobule lingual. — *lme*, *lmi*, lames médullaires externe et interne du noyau lenticulaire. — *Lms*, lame médullaire superficielle. — *lt*, lame terminale embryonnaire. — mF_1, face interne de la première circonvolution frontale. — *ma*, sillon marginal antérieur de l'insula. — *mp*, sillon marginal postérieur de l'insula. — *NC*, tête du noyau caudé. — *NC'*, queue du noyau caudé. — NL_3, NL_2, $NL_{1,1'}$, troisième, deuxième et premier segment du noyau lenticulaire (le dernier segment est divisé en deux). — *NR*, noyau rouge. — O_1, O_2, O_3, première, deuxième et troisième circonvolutions occipitales. — *oa*, sillon occipital antérieur de Wernicke. — *OF*, faisceau occipito-frontal. — *ot*, sillon collatéral. — *Qa*, tubercule quadrijumeau antérieur. — *RC*, radiations de la calotte. — *RTh*, radiations optiques. — *SAq*, substance grise de l'aqueduc de Sylvius. — *Sgc*, substance grise centrale. — *Sge*, substance grise sous-épendymaire. — *so*, sillon sus-orbitaire de Broca. — T_1, T_2, T_3, première, deuxième et troisième circonvolutions temporales. — t_1, t_2, premier et deuxième sillons temporaux. — *Tap*, tapetum. — *Tga*, pilier antérieur du trigone. — V_3, troisième ventricule. — *V*, ruban de Vicq d'Azyr. — *VA*, faisceau de Vicq d'Azyr. — *Vsph*, corne sphénoïdale du ventricule latéral.

partie interne appartient aux *première* et *deuxième circonvolutions frontales* (F_1,F_2) séparées par le *premier sillon frontal* (f_1).

La partie externe de l'écorce est formée par la *partie orbitaire* de la *troisième circonvolution frontale* (F_3), dont la face *operculaire* se réduit de plus en plus. L'*insula* moins étendu, mais plus large que dans les coupes précédentes, est sectionné au niveau du pôle de l'insula; il est divisé en deux régions par le *sillon insulaire* (i). La *circonvolution postérieure de l'insula* (Ip), bien délimitée, est recouverte par le *lobe temporal*. Les *circonvolutions antérieures de l'insula* (Ia) se réduisent à deux circonvolutions. La *capsule extrême* (Cex), formée par les *fibres d'association courtes* de l'*insula*, est beaucoup plus large que sur les coupes précédentes. L'*avant-mur* (AM) de même s'est élargi, et ne présente que deux dentelures, correspondant l'une, à la *circonvolution postérieure de l'insula* (Ip), l'autre, à la *circonvolution antérieure* (Ia).

L'écorce du lobe *sphéno-occipital* intéresse à la face externe les *trois circonvolutions temporales* (T_1, T_2, T_3). La *première circonvolution temporale* (T_1), qui était intéressée dans une très grande étendue sur les coupes précédentes, devient petite et ne dépasse guère le diamètre de la *troisième circonvolution frontale* (F_3). La *deuxième temporale* (T_2), au contraire, est sectionnée dans une grande étendue, et séparée des *première* et *troisième circonvolutions temporales* (T_1, T_3), par le *sillon parallèle* (t_1) en avant, et le *deuxième sillon temporal* (t_2) en arrière. La *troisième circonvolution temporale* (T_3), mal délimitée, se continue avec la *troisième circonvolution occipitale* (O_3), dont la sépare le *sillon occipital antérieur* (oa); puis viennent la *deuxième circonvolution occipitale* (O_2), enfin la partie inférieure de la *première circonvolution occipitale* (O_1) et le dernier vestige du *cunéus* (C) qui se confond profondément avec le *lobule lingual* (Lg). En avant, le *lobule lingual* se continue avec la *circonvolution de l'hippocampe* (H' qui déprime à sa partie externe la *paroi ventriculaire*, et produit la saillie de la *corne d'Ammon* (CA), saillie d'autant plus prononcée que l'on considère des coupes plus inférieures. La substance grise de la *corne d'Ammon* se continue avec celle de la *circonvolution godronnée* (Cg) et cette dernière représente le bord d'arrêt de l'écorce cérébrale.

Substance blanche. — La masse blanche du *lobe occipital* est considérablement réduite. On y voit apparaître un sillon, entouré d'une écorce grise et d'une zone claire de *fibres courtes d'association*. Ce sillon n'est autre que le *sillon collatéral* (ot), qui sépare le *lobule fusiforme* du *lobule lingual* et qui refoule légèrement la paroi ventriculaire de la *corne sphénoïdale*, pour former l'*éminence collatérale de Meckel* (Voy. fig. 204). En dehors du *sillon collatéral*, on rencontre encore, quoique très réduite, la *couche sagittale* du *lobe occipital*. La *corne sphénoïdale* (Vsph) est aplatie latéralement et sépare la *corne d'Ammon* (CA) du *tapetum* (Tap) et de la *queue* du *noyau caudé* (NC'). En dedans elle fournit le *diverticule du subiculum* (ds) qui incise la *circonvolution de l'hippocampe* (H) et se dilate dans certains cas pathologiques. La substance blanche de l'*hippocampe* le contourne, et forme autour de lui trois couches concentriques, assez semblables à celles de la couche sagittale du lobe occipital. La couche profonde, blanche et très mince, appartient très probablement au système du *trigone*, la moyenne beaucoup plus épaisse est foncée et appartient au *cingulum*, l'externe enfin est blanche et se continue avec la couche des *fibres d'association* de la *circonvolution de l'hippocampe* (H).

Dans le *lobe frontal*, la corne frontale a disparu, mais on retrouve toujours, coiffant le *noyau caudé* (NC), la *substance grise sous-épendymaire* (Sge) qui se distingue des couches blanches voisines par sa richesse en vaisseaux. A sa partie externe, on trouve encore les derniers vestiges du *faisceau occipito-frontal* (OF) qui se confond avec la masse blanche du *lobe frontal*. A sa partie interne, apparaît le *genou* du corps calleux (Cc[g]) dont la surface de section présente l'aspect strié caractéristique des faisceaux de fibres qui le composent. Le *cingulum* (Cing) apparaît sous la forme d'un faisceau triangulaire, dont le sommet se dirige en arrière et se confond avec les fibres horizontales du même faisceau, situées entre le *genou* du *corps calleux* Cc[g]) et l'écorce de la *première circonvolution limbique* (L_1).

Noyaux opto-striés. — Le *corps strié* présente encore sur cette coupe tous ses éléments. La *tête du noyau caudé* (NC) se confond avec le *troisième segment* du *noyau lenticulaire* (NL_3), et n'en est qu'incomplètement séparée par le dernier vestige du *segment antérieur de la capsule interne* (Cia). Le *noyau lenticulaire* est formé de *quatre* segments, le *putamen* (NL_3) et le *globus pallidus* ($NL_{2,1,1'}$), dont le *segment interne* est subdivisé ($_{1,1'}$) par une petite lamelle médullaire, supplémentaire, mais constante. A la partie antéro-interne du *segment moyen* (NL_2), se trouve la surface de section de la *commissure antérieure* (coa) qui revêt la forme d'un ovale, et se caractérise par son aspect blanc et nacré. Les fibres des *lames médullaires* du *noyau lenticulaire* se réunissent en un faisceau, l'*anse du noyau lenticulaire* (Al), qui contourne l'*extrémité antérieure* du *segment postérieur de la capsule interne* (Cip), qu'il sépare des derniers vestiges du *segment antérieur* (Cia). La partie la plus large de l'*anse du noyau lenticulaire* est visible sur la **coupe** suivante **n° 70** (fig. 230); elle siège à la face inférieure du *globus pallidus* dans la région désignée sous le nom de *substance innominée de Reichert* (Sti) ou d'*anse pédonculaire de Gratiolet*. Quelques fibres de *l'anse du noyau lenticulaire* traversent le *segment postérieur* de la *capsule interne* (Cip) pour se rendre dans la *région de la calotte*, mais le plus grand nombre le contourne en avant et en dedans.

La *couche optique* a disparu, elle n'est plus représentée que par sa partie postérieure et libre, le *pulvinar* (Pul), dans lequel apparaissent les premiers indices d'un noyau de nouvelle formation, le *corps genouillé externe* (Cge) qui

appartient au *système visuel*. Cette coupe intéresse en effet la **région sous-optique** *de Forel*, qui représente une des régions les plus importantes du tronc encéphalique, par la multiplicité des fibres qui y passent, s'y terminent ou y prennent leur origine, ainsi que par la variété et la disposition des noyaux gris. Cette région représente en effet une région de transition entre la *capsule interne* et le *pédoncule cérébral*.

On trouve dans cette région limitée en dedans par la *substance grise centrale* (Sgc) du *troisième ventricule* (V_3) différents noyaux, à savoir :

En dehors le *corps de Luys* (CL), en dedans et en arrière le *noyau rouge* (NR), enfin entre le *noyau rouge* et le *pulvinar* (Pul), le *corps genouillé interne* (Cgi).

Le *corps de Luys* (CL) se présente sous l'aspect d'une lentille biconvexe, enclavée dans le *segment postérieur de la capsule interne* (Cip) et reçoit la plus grande partie des *fibres horizontales* qui transversent cette dernière. En avant, il est entouré par l'*anse du noyau lenticulaire* (Al), en arrière et en dedans il est en rapport avec la *capsule* du *noyau rouge*. Les *radiations de la calotte* (RC) le séparent du *corps genouillé interne* (Cgi).

Le *noyau rouge* (NR) est arrondi, occupe la partie postéro-interne de la *région sous-optique* et présente à sa partie interne un faisceau sectionné transversalement, nettement délimité, le *faisceau retroflexus de Meynert* (FM).

Le *corps genouillé interne* (Cgi) fait saillie à la partie postérieure de la *région sous-optique*. Il se présente sous l'aspect d'un noyau ovalaire, situé en avant et en dehors du *tubercule quadrijumeau antérieur* (Qa) et de son *bras connectif* (BrQa).

Les faisceaux blancs de la *région sous-optique de Forel* sont constitués sur cette coupe par la *capsule* du *noyau rouge* qui sur la coupe précédente reçoit le *faisceau lenticulaire de Forel* (Fl, **coupe n° 65** [fig. 228]) par les *radiations de la calotte* (RC) qui émanent de la *capsule du noyau rouge*, enfin en avant et en dedans, par l'*anse du noyau lenticulaire* (Al). Dans la *substance grise centrale* (Sgc), on trouve la section perpendiculaire de deux faisceaux, l'antérieur plus volumineux est situé en arrière de la *lame terminale embryonnaire* (lt), il représente le *pilier antérieur du trigone* (Tga) et se termine dans le *tubercule mamillaire*. Il se présente sur les coupes sous la forme d'un faisceau lâchement fasciculé. Le postérieur, le *faisceau de Vicq d'Azyr* (VA), se présente sous l'aspect d'un faisceau de fibres compactes et fines. Ces deux faisceaux sont séparés l'un de l'autre par un assez grand intervalle, plus bas, ils se rapprochent, et se rendent l'un et l'autre dans le *tubercule mamillaire;* le *pilier antérieur du trigone* se termine dans ce *tubercule*, le *faisceau de Vicq d'Azyr* y naît.

Le *tubercule quadrijumeau antérieur* (Qa) limite la *région sous-optique* en arrière et en dedans. Il est nettement délimité en avant par la *substance grise de l'aqueduc de Sylvius* (SAq) qui fait suite à la *substance grise centrale* (Sgc) du *troisième ventricule*.

Dans le *pulvinar* (Pul) se trouve le *corps genouillé externe* (Cge), réduit à une mince lamelle de substance grise, dans laquelle s'irradient les fibres du *segment rétro-lenticulaire de la capsule interne* (Cirl) et en particulier les *radiations optiques* de Gratiolet (RTh). Le *segment postérieur* de la *capsule interne* (Cip) est un peu moins long, mais plus épais que dans la *région thalamique*, et se rapproche déjà par son aspect de celui du *pied du pédoncule cérébral*. En avant, il est limité par l'*anse du noyau lenticulaire* (Al), en arrière par le *corps genouillé externe* (Cge). Il est sillonné de fibres transversales, s'étendant du *noyau lenticulaire* au *corps de Luys* et appartenant en partie au système du *faisceau lenticulaire de*

Forel (Fl) (voy. *Coupes microscopiques de la capsule interne* [fig. 309, 310]), en partie à celui du *corps de Luys* (CL).

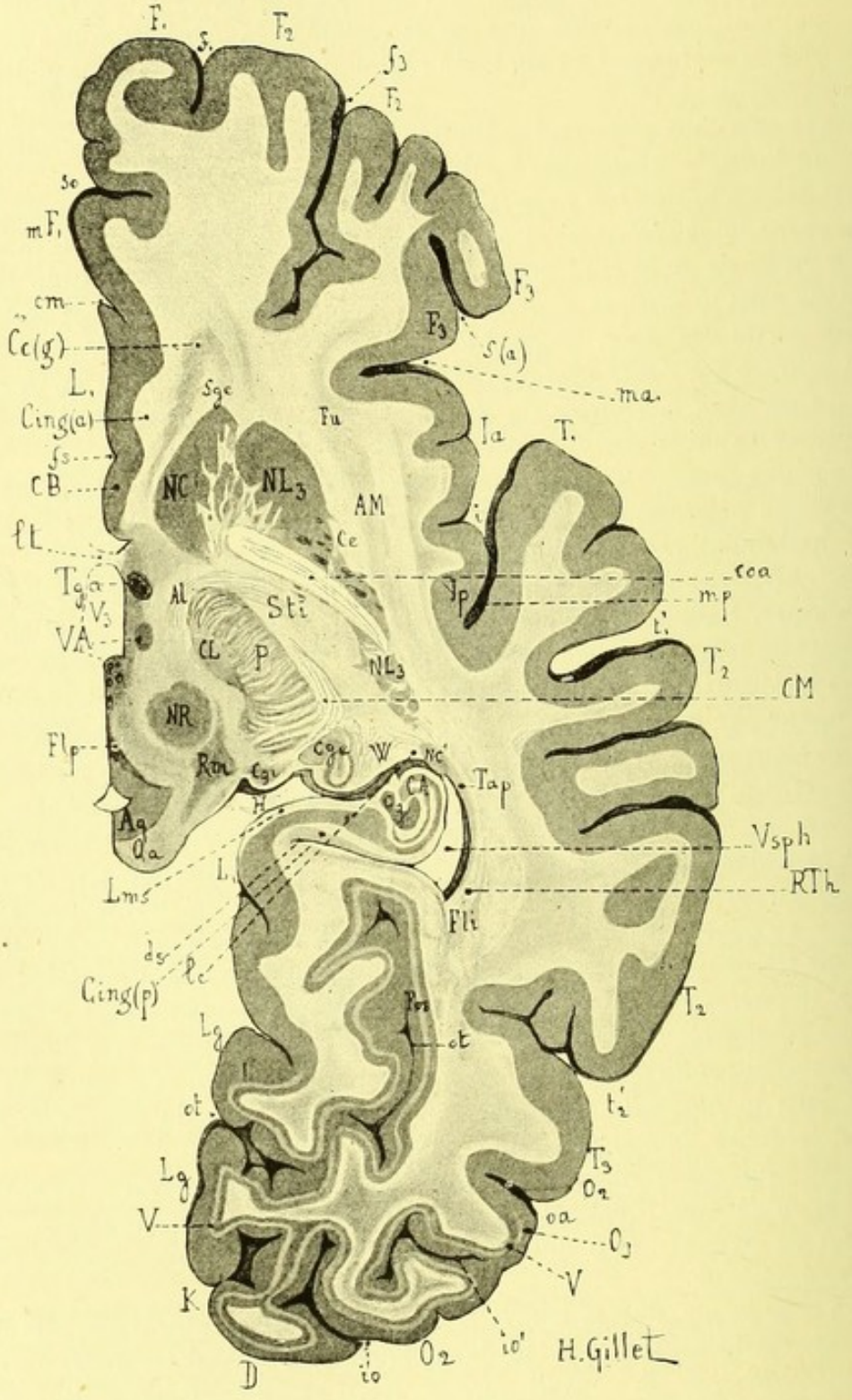

Fig. 230. — Coupe horizontale de l'hémisphère droit, **n° 70**, passant à 70 millimètres au-dessous du bord supérieur de l'hémisphère. Lignes 70 des fig. 217 et 218. (Grandeur naturelle.)

Al, anse du noyau lenticulaire. — *AM*, avant-mur. — *Aq*, aqueduc de Sylvius. — *CB*, carrefour olfactif de Broca. — *Cc(g)*, genou du corps calleux. — *Ce*, capsule externe. — *Cge*,

corps genouillé externe. — *Cgi*, corps genouillé interne. — *Cing(a)*, faisceau antérieur du cingulum. — *Cing(p)*, faisceau postérieur du cingulum. — *CL*, corps de Luys. — *CM*, commissure de Meynert. — *cm*, sillon calloso-marginal. — *coa*, commissure antérieure. — *D*, gyrus descendens d'Ecker. — *ds*, diverticule du subiculum. — F_1, F_2, F_3, première, deuxième et troisième circonvolutions frontales. — f_1, f_3, premier et troisième sillons frontaux. — *Fli*, faisceau longitudinal inférieur. — *Flp*, faisceau longitudinal postérieur. — *fs*, sillon tardif (fissura serotina de His). — *i*, sillon de l'insula. — *Ia*, insula antérieur. — *io*, sillon inter-occipital. — *io'*, incisure du sillon inter-occipital. — *Ip*, insula postérieur. — *Fu*, faisceau uncinatus. — *Fus*, lobule fusiforme. — *H*, hippocampe. — *K*, scissure calcarine. — L_1, première circonvolution limbique. — *lc*, lame cornée. — *Lg*, lobule lingual. — *Lms*, lame médullaire superficielle. — *lt*, lame terminale embryonnaire. — *ma*, sillon marginal antérieur. — *mp*, sillon marginal postérieur. — mF_1, face interne de la première circonvolution frontale. — *NC*, noyau caudé. — *NC'*, queue du noyau caudé. — NL_3, troisième segment du noyau lenticulaire. — *NR*, noyau rouge. — O_2, deuxième circonvolution occipitale. — *oa*, sillon occipital antérieur. — *ot*, sillon collatéral. — *P*, pied du pédoncule cérébral. — *Qa*, tubercule quadrijumeau antérieur. — *Rm*, ruban de Reil médian. — *RTh*, radiations thalamiques de Gratiolet. — *S (a)*, branche antérieure de la scissure de Sylvius. — *Sg Aq*, substance grise de l'aqueduc de Sylvius. — *Sge*, substance grise sous-épendymaire. — *Sti*, substance innominée de Reichert. — *so*, sillon sus-orbitaire de Broca. — T_1, T_2, T_3, première, deuxième et troisième circonvolutions temporales. — *Tap*, tapetum. — *Tga*, pilier antérieur du trigone. — *TgV*, trigone ou carrefour ventriculaire. — t_1', partie verticale du sillon parallèle. — t_2', incisure du deuxième sillon temporal. — V_3, troisième ventricule. — *V*, ruban de Vicq d'Azyr. — *VA*, faisceau de Vicq d'Azyr. — *Vsph*, corne sphénoïdale. — *W*, zone de Wernicke.

Mais il reçoit en outre à sa partie tout à fait postérieure des fibres horizontales provenant du *lobe temporal*, en particulier des *deuxième* et *troisième circonvolutions temporales;* ces *fibres* constituent le *faisceau* de *Türck* (FT) et descendent avec le *segment postérieur* de la *capsule interne* (Cip) dans le *pied* du *pédoncule* dont elles forment environ le *cinquième externe*. Ces *fibres du faisceau* de *Türck* dégénèrent, ainsi que l'un de nous l'a montré, à la suite de lésions limitées à la partie moyenne du lobe temporal.

Coupe n° 70 (fig. 230), passant à 2 millimètres au-dessous de la précédente (lignes 70 des fig. 217 et 218).

Cette coupe passe par la *substance innominée de Reichert* (Sti) et la *partie supérieure du pédoncule cérébral* (P).

Écorce. — L'écorce de cette coupe ne diffère de celle de la coupe précédente que par la profondeur du *sillon triradié* ou *incisure en H* (f_3) et du *sillon collatéral* (ot).

L'*avant-mur* (AM) présente un aspect fusiforme, il est mal délimité et morcelé par des fibres blanches qui appartiennent en partie au *faisceau uncinatus* (Fu).

La *substance grise sous-épendymaire* (Sge) et les fibres du *genou du corps calleux* (Cc) sont encore reconnaissables dans la masse blanche du lobe frontal. Entre les fibres du *corps calleux* et l'*écorce* de la *première circonvolution limbique* (L_1), on trouve les fibres horizontales du *faisceau antérieur* du *cingulum* (Cing [a]) qui ne se différencient pas du reste de la masse blanche du lobe frontal.

La *couche sagittale* du *lobe occipito-temporal* est encore nette au niveau de la paroi externe de la *corne sphénoïdale* (Vsph), mais elle ne dépasse guère la *deuxième circonvolution temporale* (T_2). Le *faisceau longitudinal inférieur* (Fli) est très mal délimité, et se continue insensiblement avec les *fibres de projection* et avec la *capsule externe* (Ce). Il n'est nettement circonscrit qu'à la partie postérieure de la *corne sphénoïdale*. Le *tapetum* (Tap) très réduit de volume tapisse d'une mince couche la paroi externe de la *corne sphénoïdale*.

Le **corps strié** est réduit à la *tête* du *noyau caudé* (NC), fusionnée avec le *putamen* (NL_3). Dans la *corne sphénoïdale*, la *queue du noyau caudé* (NC') fait encore saillie. Le *globus pallidus* a disparu.

La **région sous-optique** contient déjà tous les éléments du *pédoncule cérébral*. En arrière, on trouve la section de l'*aqueduc de Sylvius* (Aq), entouré de sa *substance grise*, et coiffé du *tubercule quadrijumeau antérieur* (Qa). A la partie moyenne, le *noyau rouge* (NR), le *ruban de Reil médian* (Rm), et près du raphé, en avant de l'*aqueduc de Sylvius*, le *faisceau longitudinal postérieur* (Flp). La partie antéro-externe de la *région sous-optique* est constituée par le *segment postérieur de la capsule interne*, qui revêt déjà tous les caractères du *pied du pédoncule* (P), et qui décrit une courbe à concavité interne et postérieure, dans laquelle est logée la lentille bi-convexe du *corps de Luys* (CL). En arrière du *pédoncule* on trouve le *corps genouillé interne* (Cgi) très réduit de volume, et le *corps genouillé externe* (Cge), facilement reconnaissable grâce à son aspect lamellaire et cordiforme. Au niveau de la partie externe du *corps genouillé externe*, partie qui répond à sa face dorsale, on trouve une région triangulaire, la *zone de Wernicke* (W), dont la base coiffe le *corps genouillé externe* et dont le sommet répond à la *queue du noyau caudé* (NC'). La face antérieure de cette *zone* est séparée du *putamen* (NL_3) par les dernières *fibres de projection du lobe occipito-temporal*, sa face postérieure concourt à former la *lèvre supérieure* de la *fente cérébrale de Bichat*.

A la place du *globus pallidus*, on trouve une couche blanche, intermédiaire entre le *globus pallidus* et la *substance grise de l'espace perforé antérieur*. C'est la *substance innominée* de Reichert (Sti), l'*anse pédonculaire* de Gratiolet, constituée en grande partie par les fibres de l'*anse du noyau lenticulaire* (Al) qui contournent en dedans le *pied du pédoncule cérébral*. L'*anse du noyau lenticulaire* (Al) ne peut guère être suivie au delà de la région pédonculaire supérieure, où ses fibres entrent, en partie dans la capsule blanche qui entoure le *noyau rouge* (NR), en partie se dirigent en arrière, parallèlement au *raphé*, dont elles concourent à former les fibres parallèles. Elles se confondent dans la région du *noyau supérieur* de la *troisième paire*, avec le *faisceau longitudinal postérieur* (Flp).

La *substance innominée de Reichert* (Sti) est limitée, en avant et en arrière, par deux faisceaux larges et volumineux de coloration blanc nacré; l'un et l'autre sont en effet sectionnés parallèlement à la direction de leurs fibres. L'antérieur est constitué par les *parties latérales* de la *commissure blanche antérieure* (coa) que nous avons vue sectionnée dans sa partie moyenne sur les **coupes n°s 63 et 65** (fig. 227 et 228), et qui présentait sur la **coupe n° 68** (fig. 229) une surface de section ovalaire. Elle constitue le *système commissural* des deux *lobes temporaux*, et réunit l'extrémité antérieure du *lobe temporal* droit à celle du *lobe temporal* gauche.

Le faisceau postérieur appartient au *système de la bandelette optique*. Il contourne le *segment postérieur* de la *capsule interne* qui constitue déjà sur cette coupe l'*étage inférieur* ou *pied du pédoncule cérébral* (P). Les fibres les plus postérieures s'insinuent entre le *corps genouillé externe* (Cge) et le pied du *pédoncule* (P) et se terminent dans le *corps genouillé interne* (Cgi). Ces fibres, qui entrent dans la constitution de la *bandelette optique*, n'appartiennent pas au *système visuel*, mais bien à la *commissure* décrite par *Gudden*, *commissure* qui accompagne la *bandelette optique* jusqu'au *chiasma* et qui relie les *deux corps genouillés internes* (Voy. *Coupes microscopiques*).

Coupe n° 72 (fig. 231), passant à 2 millimètres au-dessous de la coupe précédente (lignes 72 des fig. 217 et 218).

Cette coupe passe au-dessous de l'extrémité antérieure du sillon *calloso-marginal*. Elle intéresse la base du cerveau au niveau de la *substance perforée antérieure* (Spa) et le *pied du pédoncule cérébral* (P) au niveau de la *bandelette optique* (II).

Écorce. — L'écorce de cette coupe ne diffère guère de celle de la coupe précédente. Comme la coupe passe au-dessous de l'extrémité antérieure du *sillon calloso-marginal*, elle intéresse la *face interne* de la *première circonvolution frontale* (mF_1), dont l'écorce se confond en arrière avec la *substance grise* qui entoure le *pilier antérieur du trigone* (Tga), et entre dans la constitution de la *substance perforée antérieure* (Spa).

Le **corps strié** est réduit à la *tête* du *noyau caudé* (NC) et à l'extrémité postérieure du *putamen* (NL_3); un mince pédicule relie ce dernier à la partie recourbée de la *queue du noyau caudé* (NC'). Le *noyau caudé* et le *putamen* ne constituent pas deux noyaux gris complètement séparés ; ils sont réunis et fusionnés entre eux par la *substance innominée* de Reichert (Sti) et par la *substance grise de l'espace perforé antérieur* (Spa) ; ils ne se différencient en effet que par leur coloration plus ou moins foncée. La connexion intime de tous ces noyaux auxquels on peut ajouter l'*avant-mur* (AM) n'a rien qui doive étonner étant donnée leur communauté d'origine.

En dehors du *troisième segment du noyau lenticulaire* (NL_3) et de la *queue du noyau caudé* (NC'), se trouvent les fibres parallèles de la *commissure antérieure* (coa). Dans l'espace compris entre la *tête du noyau caudé* (NC), la *substance innominée* (Sti) et le *putamen* (NL_3), on trouve de nombreux orifices vasculaires, disposés en trois ou quatre rangées, et qui correspondent à la partie externe de la *substance perforée antérieure de la base*. La couche grise située en dedans des orifices vasculaires correspond à la partie interne de la *substance perforée antérieure* (Spa), et relie la *substance innominée* (Sti) au *noyau caudé* (NC) ; elle est limitée en dedans par le dernier vestige de la *substance grise centrale* (Sgc), qui entre déjà dans la constitution du *tuber cinereum* (Tc) et de la partie profonde du *tubercule mamillaire* (Tm). Dans la *substance perforée antérieure* (Spa) on trouve les dernières fibres de l'*anse du noyau lenticulaire* (Al), qui contournent la partie antéro-interne du *pied* du *pédoncule cérébral* (P), pour occuper la partie la plus antérieure de la *calotte*, en avant du *noyau rouge* (NR), en dedans de la *substance perforée postérieure* (Spp). Cette coupe intéresse la partie postérieure du *tuber cinereum* (Tc) et par conséquent la partie la plus déclive du *troisième ventricule* (V_3), limitée en avant par la *lame terminale embryonnaire* (lt), en arrière par la *substance perforée postérieure* (Spp). En arrière du *troisième ventricule* on trouve un orifice irrégulier, qui appartient à la surface extérieure du cerveau, en particulier à la *fossette interpédonculaire* (Voy. *Base du cerveau*, p. 321).

Le *pied du pédoncule cérébral* (P), embrassé par la *bandelette optique* (II) et le *corps genouillé externe* (Cge), commence à se détacher de la base du cerveau à laquelle il n'est relié que par sa partie antérieure, au niveau de la *substance perforée antérieure*.

Dans le *pédoncule* (P) on reconnaît les trois régions qui le constituent : la région postérieure ou région des *tubercules quadrijumeaux* (Qa), située en arrière de l'*aqueduc de Sylvius* (Aq), la région moyenne ou *région de la calotte* contenant le *noyau rouge* (NR), le *ruban de Reil médian* (Rm) et le *faisceau longitudinal postérieur* (Flp); la région inférieure ou *pied du pédoncule* (P) séparée de

la région précédente par une bande de substance grise très colorée, le *locus niger* de Sömmering (Ln), qui occupe la place du *corps de Luys* de la coupe pré-

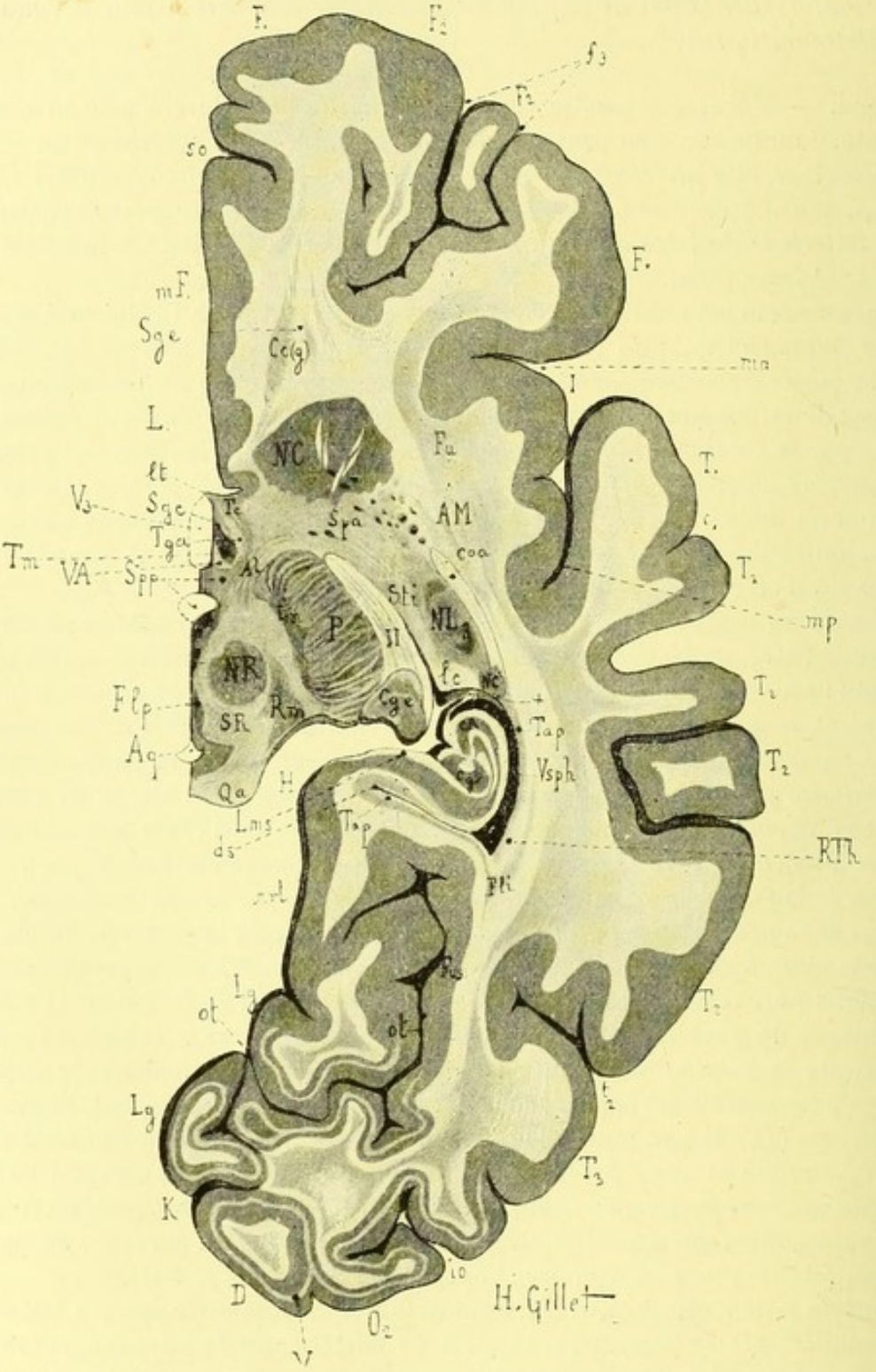

Fig. 231. — Coupe horizontale de l'hémisphère droit, n° **72**, passant à 72 millimètres au-dessous du bord supérieur de l'hémisphère. Lignes 72 des fig. 217 et 218. (Grandeur naturelle.)

Al, anse lenticulaire. — *AM*, avant-mur. — *Aq*, aqueduc de Sylvius. — *CA*, corne d'Ammon. — *Cc*, corps calleux. — *Cg*, circonvolution godronnée. — *Cge*, corps genouillé externe. — *coa*, commissure antérieure. — *D*, gyrus descendens d'Ecker. — *ds*, diverticule du subiculum. — F_1, F_2, F_3, première, deuxième et troisième circonvolutions frontales. — f_3, troisième sillon

frontal. — *F*, champ de Forel. — *Fli*, faisceau longitudinal inférieur. — *Flp*, faisceau longitudinal postérieur. — *Fu*, faisceau uncinatus. — *Fus*, lobule fusiforme. — f_3, troisième sillon frontal. — *H*, hippocampe. — *I*, insula. — *io*, sillon inter-occipital. — *K*, scissure calcarine. — L_1, première circonvolution limbique. — *Lg*, lobule lingual. — *lc*, lame cornée. — *Lms*, lame médullaire superficielle. — *Ln*, locus niger. — *lt*, lame terminale embryonnaire. — *ma*, sillon marginal antérieur. — *mp*, sillon marginal postérieur. — mF_1, face interne de la première circonvolution frontale. — *NC*, tronc du noyau caudé. — *NC'*, queue du noyau caudé. — NL_3, troisième segment du noyau lenticulaire. — *NR*, noyau rouge. — O_2, deuxième circonvolution occipitale. — *oa*, sillon occipital antérieur de Wernicke. — *ot*, sillon collatéral. — *P*, pied ou étage inférieur du pédoncule cérébral. — *πrl*, pli rétro-limbique. — *Qa*, tubercule quadrijumeau antérieur. — *Rm*, ruban de Reil médian. — *RTh*, radiations thalamiques de Gratiolet. — *Sgc*, substance grise centrale. — *Sge*, substance grise sous-épendymaire. — *so*, sillon sus-orbitaire de Broca. — *Spa*, substance perforée antérieure. — *Spp*, substance perforée postérieure. — *SR*, substance réticulée. — *Sti*, substance innominée de Reichert. — T_1, T_2, T_3, première, deuxième et troisième circonvolutions temporales. — t_1, t_2, premier et deuxième sillons temporaux. — *Tap*, tapetum. — *Tc*, tuber cinereum. — *Tga*, pilier antérieur du trigone. — *Tm*, tubercule mamillaire. — V_3, troisième ventricule. — *V*, ruban de Vicq d'Azyr. — *VA*, faisceau de Vicq d'Azyr. — *Vsph*, corne sphénoïdale du ventricule latéral. — *II*, bandelette optique.

cédente. En dehors du pédoncule on trouve la *bandelette optique* (II) qui s'irradie en arrière dans le *corps genouillé externe* (Cge).

Les parties constituantes du *pédoncule* ne sont indiquées sur ces dessins que dans leurs rapports avec la **région sous-optique** et la base du cerveau antérieur. Nous renvoyons aux coupes microscopiques, pour tout ce qui concerne la *texture* proprement dite des *pédoncules cérébraux*.

Coupe n° 75 (fig. 232), passant à 3 millimètres au-dessous de la coupe précédente (lignes 75 des fig. 217 et 218).

Cette coupe passe par la *bandelette optique* (II), le *noyau amygdalien* (NA) et la partie inférieure du *corps strié*.

Écorce. — L'écorce de cette coupe ne diffère pas sensiblement de celle des **coupes n°s 70** et **72** (fig. 230 et 231) et auxquelles nous renvoyons. Il n'en est pas de même de la partie centrale. La *bandelette optique* (II) est ici sectionnée dans toute sa longueur ; le *pédoncule cérébral* (P) est séparé de la base du cerveau et il est facile de reconnaître dans sa constitution : 1° l'étage *inférieur* ou le *pied* du pédoncule (P) ; 2° l'étage *moyen* ou la *région du noyau rouge* (NR), séparé du précédent par le *locus niger* (Ln) et dans lequel on trouve la surface de section *du ruban de Reil médian* (Rm), du *faisceau longitudinal postérieur* (Flp), ainsi que des *faisceaux radiculaires* de la 3e *paire* (III) ; 3° l'étage *supérieur* enfin ou région des *tubercules quadrijumeaux* (Qa), limitée en avant par l'*aqueduc de Sylvius* (Aq) et la *substance grise centrale de l'aqueduc* (SgAq).

Le *pied du pédoncule cérébral* (P) est embrassé en avant par la *bandelette optique* (II) qui se continue en arrière avec le *corps genouillé externe* (Cge). La partie moyenne de la *bandelette optique* est rétrécie, comme étranglée, et ce fait est important à retenir. Dans toute la série des coupes horizontales, macro et microscopiques, la *bandelette optique* présente cet aspect étranglé. L'étranglement tient à une torsion des fibres sur leur axe. Dans toute sa moitié postérieure, la *bandelette optique* (II) s'applique contre le *pied* du *pédoncule cérébral* (P) et présente deux faces latérales, interne et externe, un bord inférieur et un bord supérieur. Dans sa partie antérieure, au contraire, la *bandelette* s'étale jusqu'au niveau du *chiasma*, ses faces deviennent inférieure et supérieure, ses bords interne et externe. Le *chiasma* n'est pas intéressé sur la coupe, et la *bandelette* se perd dans la substance grise du *tuber cinereum* (Tc). Dans ce triangle gris est englobé,

en arrière, le *tubercule mamillaire* (Tm) et le *pilier antérieur du trigone* (Tga).

A la base du cerveau antérieur, immédiatement en avant et en dehors de la

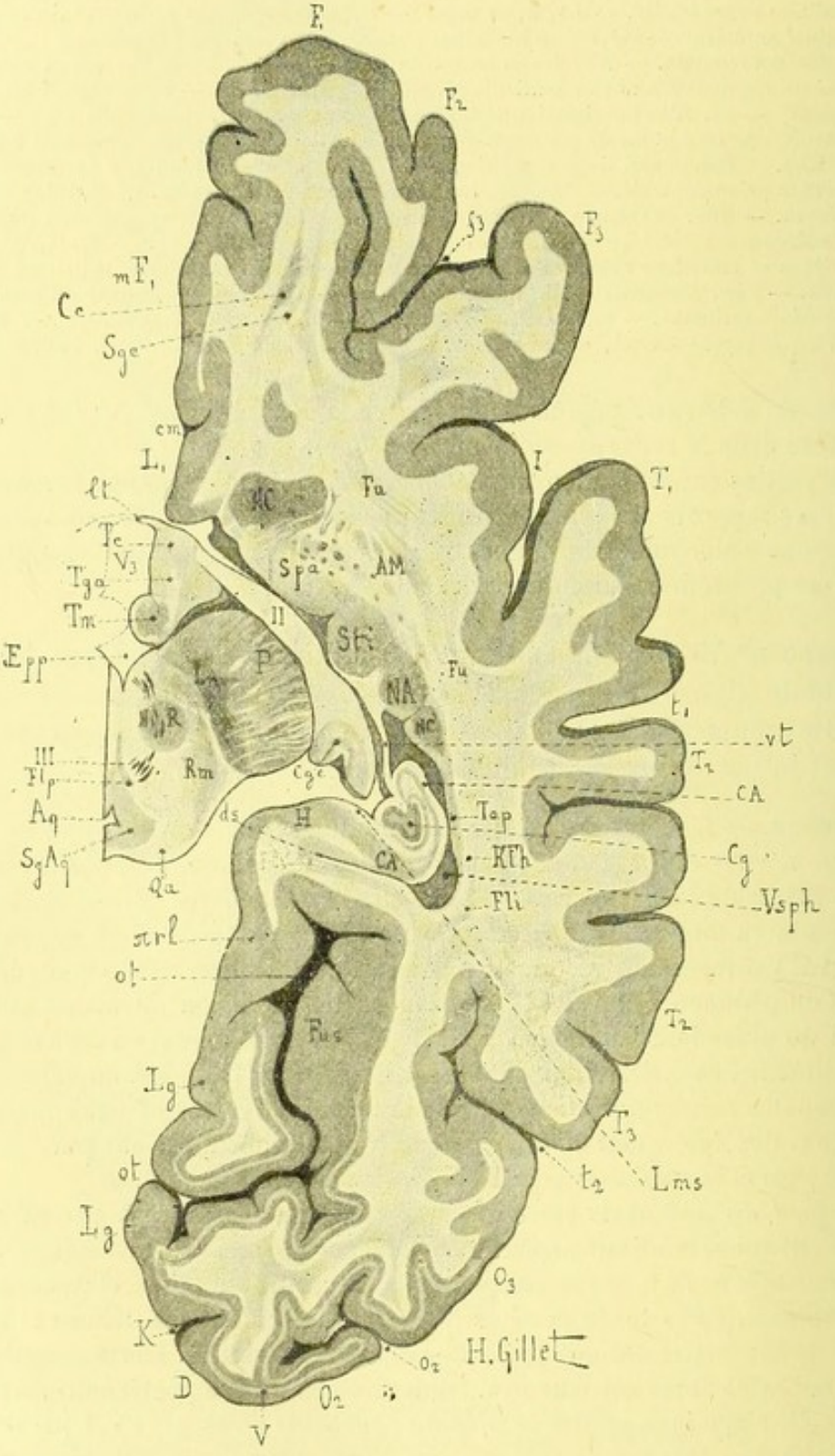

FIG. 232. — Coupe horizontale de l'hémisphère droit, **n° 75**, passant à 75 millimètres au-dessous du bord supérieur de l'hémisphère. Lignes 75 des fig. 217 et 218. (Grandeur naturelle.)

AM, avant-mur. — *Aq*, aqueduc de Sylvius. — *CA*, corne d'Ammon. — *Cc*, corps calleux. — *Cg*, circonvolution godronnée. — *Cge*, corps genouillé externe. — *cm*, sillon calloso-

marginal. — *D*, gyrus descendens d'Ecker. — *ds*, diverticule du subiculum. — *Epp*, espace perforé postérieur. — F_1, F_2, F_3, première, deuxième et troisième circonvolutions frontales. — f_3, troisième sillon frontal. — *Fli*, faisceau longitudinal inférieur. — *Flp*, faisceau longitudinal postérieur. — *Fu*, faisceau uncinatus. — *Fus*, lobule fusiforme. — *H*, hippocampe. — *I*, insula. — *K*, scissure calcarine. — L_1 première circonvolution limbique. — *lc*, lame cornée. — *Lg*, lobule lingual. — *Lms*, lame médullaire superficielle. — *Ln*, locus niger. — *lt*, lame terminale embryonnaire. — mF_1, face interne de la première circonvolution frontale. — *NA*, noyau amygdalien. — *NC*, noyau caudé. — *NC'*, queue du noyau caudé. — *NR*, noyau rouge. — O_2, O_3, deuxième et troisième circonvolutions occipitales. — o_2, deuxième sillon occipital. — *oa*, sillon occipital antérieur de Wernicke. — *ot*, sillon collatéral. — *P*, pied du pédoncule cérébral. — *πrl*, pli rétro-limbique. — *Qa*, tubercule quadrijumeau antérieur. — *Rm*, ruban de Reil médian. — *RTh*, radiations optiques de Gratiolet. — *SgAq*, substance grise de l'aqueduc de Sylvius. — *Sge*, substance grise sous-épendymaire. — *Spa*, substance perforée antérieure. — *Spp*, substance perforée postérieure. — *Sti*, substance innominée de Reichert. — T_1, T_2, T_3, première, deuxième et troisième circonvolutions temporales. — t_1, t_2, premier et deuxième sillons temporaux. — *Tap*, tapetum. — *Tc*, tuber cinereum. — *Tga*, pilier antérieur du trigone. — *Tm*, tubercule mamillaire. — V_3, troisième ventricule. — *V*, ruban de Vicq d'Azyr. — *Vsph*, corne sphénoïdale. — *vt*, velum terminale d'Æby. — *II*, bandelette optique. — *III*, faisceaux radiculaires de la troisième paire.

bandelette optique (II), on trouve *la couche grise de la substance perforée antérieure* (Spa), séparée de la *bandelette optique* (II) par une rainure qui appartient à l'*espace perforé antérieur*. L'écorce de la *première circonvolution limbique* (L_1) se continue insensiblement avec la *substance grise de l'espace perforé antérieur* et le *noyau caudé* (NC). Ce noyau ne forme qu'un très petit îlot qui appartient à la *tête* du *noyau caudé*. Sa *queue* (NC') se fusionne avec le *noyau amygdalien* (NA) et avec la *substance innominée de Reichert* (Sti). En dehors de ces noyaux, on trouve les derniers vestiges de l'*avant-mur* (AM), que le *faisceau uncinatus* (Fu) sépare en avant et en arrière de l'écorce de l'*insula* (I). Ce faisceau, qui apparaît déjà sur les coupes précédentes, constitue le *faisceau d'association des circonvolutions* de l'entrée de la *scissure de Sylvius;* il réunit la pointe du *lobe temporal* à la partie *orbitaire* de la *troisième circonvolution frontale* (oF_3).

La *corne sphénoïdale* (Vsph) est sectionnée presque parallèlement à sa longueur. Sa paroi externe est formée, d'avant en arrière, par le *noyau amygdalien* (NA) réuni à la *queue du noyau caudé* (NC') et par le *tapetum* (Tap), en dehors duquel on trouve, comme précédemment, les *fibres de projection* du *lobe sphénoïdal* et le *faisceau longitudinal inférieur* (Fli). En dedans, la *corne sphénoïdale* se prolonge dans la *circonvolution de l'hippocampe* (H) en formant le *diverticule du subiculum* (ds), et ce prolongement est entouré par les fibres du *trigone* et celles du faisceau postérieur du *cingulum*.

Dans cette région, la surface de section du *cingulum* est caractéristique; elle présente un aspect triangulaire, dont la base correspond au fond du *diverticule du subiculum* (ds). La paroi interne de la *corne sphénoïdale* est formée en arrière par la *corne d'Ammon* (CA) et la *circonvolution godronnée* (Cg), en avant par une mince lamelle qui ferme la *corne sphénoïdale* en avant, appartient à la paroi interne de l'hémisphère et se continue avec la *couche épithéliale* qui recouvre les *plexus choroïdes* du *ventricule latéral*. Cette mince lamelle située en avant des plexus choroïdes a été décrite par Aeby sous le nom de *voile terminal* (*velum terminale*) (vt).

Coupe n° 78 (fig. 233), passant à 6 millimètres au-dessous de la précédente (lignes 78 des fig. 217 et 218).

Cette coupe passe par le *seuil de l'insula* (I), le *noyau amygdalien* (NA)

et la *circonvolution du crochet* (U); elle intéresse le point de jonction du *lobule orbitaire* et du *lobe temporo-sphénoïdal*.

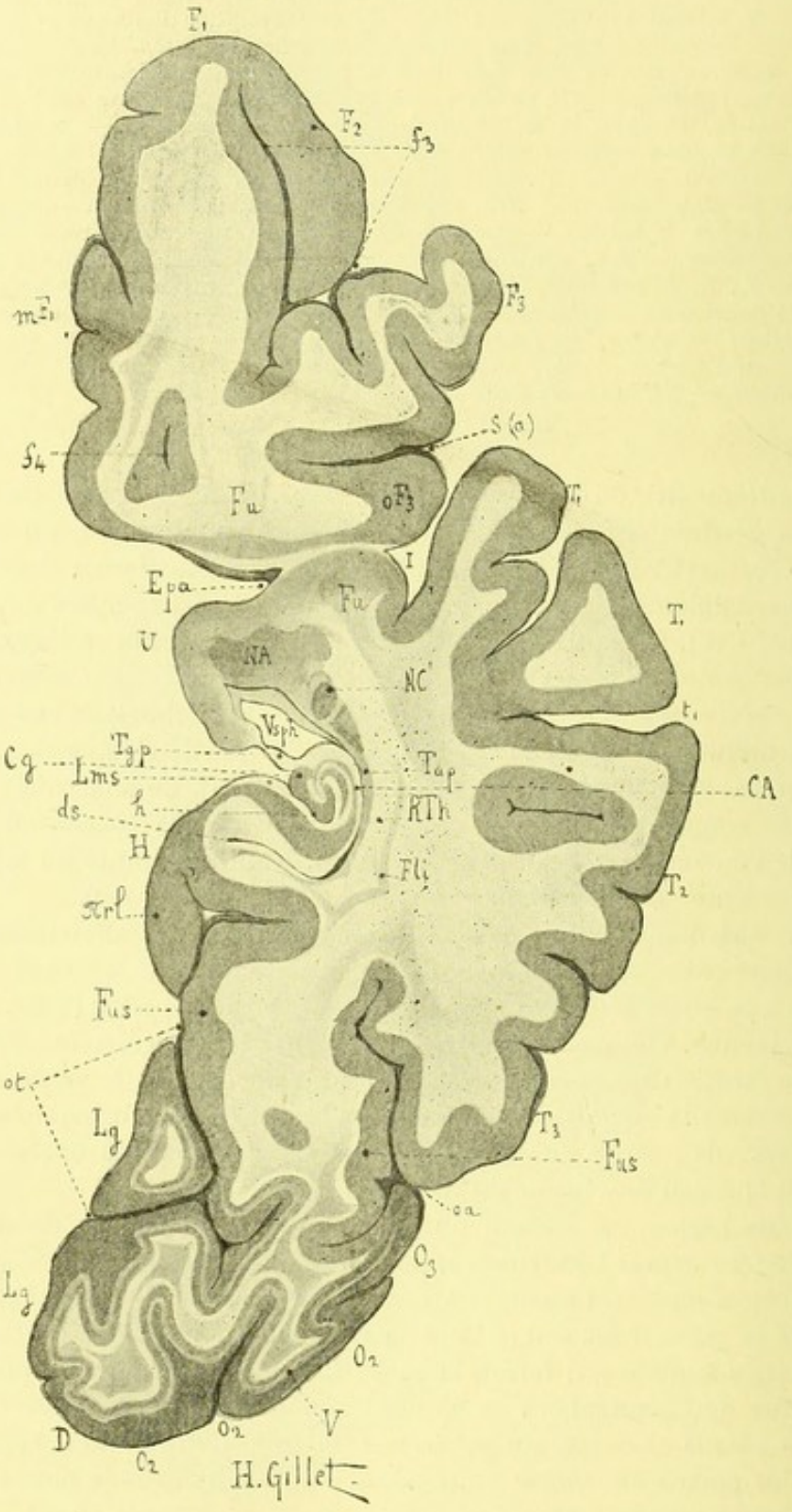

Fig. 233. — Coupe horizontale de l'hémisphère droit, **n° 78**, passant à 78 millimètres du bord supérieur de l'hémisphère. Lignes 78 des fig. 217 et 218. (Grandeur naturelle.)

CA, corne d'Ammon. — *Cg*, circonvolution godronnée. — *D*, gyrus descendens d'Ecker. — *ds*, diverticule du subiculum. — *Epa*, espace perforé antérieur. — F_1, F_2, F_3, première, deuxième et troisième circonvolutions frontales. — f_3, troisième sillon frontal. — f_4, quatrième

sillon frontal ou sillon olfactif. — *Fli*, faisceau longitudinal inférieur. — *Fu*, faisceau unci-natus. — *Fus*, lobule fusiforme. — *H*, hippocampe. — *h*, sillon de l'hippocampe. — *I*, insula. — mF_1, face interne de la première circonvolution frontale. — *Lg*, lobule lingual. — *Lms*, lame médullaire superficielle. — mF_1, face interne de la première circonvolution frontale. — *NA*, noyau amygdalien. — *NC'*, queue du noyau caudé. — O_2, O_3, deuxième et troisième circonvolutions occipitales. — o_2, deuxième sillon occipital. — oF_3, partie orbitaire de la troisième circonvolution frontale. — *oa*, sillon occipital antérieur de Wernicke. — *ot*, sillon collatéral. — *πrl*, pli rétro-limbique. — *RTh*, radiations optiques de Gratiolet. — *S(a)*, branche antérieure de la scissure de Sylvius. — *Spa*, substance perforée antérieure. — T_1, T_2, T_3, première, deuxième et troisième circonvolutions temporales. — t_1, sillon parallèle. — *Tap*, tapetum. — *Tgp*, pilier postérieur du trigone. — *U*, circonvolution du crochet. — *V*, ruban de Vicq d'Azyr. — *Vsph*, corne sphénoïdale du ventricule latéral.

Écorce. — Dans le *lobule orbitaire* on reconnaît, en dedans la *face interne* de la *première circonvolution frontale* (mF_1) avec le premier vestige du *sillon olfactif* (f_4), en dehors la partie *orbitaire* de la *troisième circonvolution frontale* (oF_3) et le *sillon en H* (f_3) qui la sépare en avant d'une languette appartenant à la *deuxième circonvolution frontale* (F_2). Au niveau de l'*espace perforé antérieur* (Epa), l'écorce de la *troisième circonvolution frontale* (F_3) se continue avec celle de la *face interne* de la *première circonvolution frontale* (mF_1); elle est séparée du *seuil de l'insula* (I) par une mince lamelle blanche qui appartient aux *fibres tangentielles* de la région. En arrière de cette lamelle, l'écorce de l'*insula* se continue avec celle de la *circonvolution du crochet* (U) et avec le *noyau amygdalien* (NA). D'avant en arrière nous trouvons sur la face externe du *lobe temporo-occipital* les *trois circonvolutions temporales* (T_1, T_2, T_3), le *sillon occipital antérieur* (oa), une petite partie de la *troisième circonvolution occipitale* (O_3) qui se continue en avant et en dedans avec le *lobule fusiforme* (Fus), et la *deuxième circonvolution occipitale* (O_2) qui se continue en dedans avec le *lobule lingual* (Lg). Le *sillon collatéral* (ot) sépare le *lobule lingual* (Lg) du *lobule fusiforme* (Fus) et le subdivise en trois parties, une partie postérieure qui appartient à la *pointe occipitale*, un îlot moyen, et une languette antérieure qui représente le *pli d'insertion du lobe lingual* sur la *circonvolution de l'hippocampe* (H) ou *pli rétro-limbique de Broca* (πrl). Le *sillon de l'hippocampe* (h) est extrêmement profond et largement ouvert en dehors. La coupe intéresse, en effet, la partie antérieure de ce sillon, immédiatement en arrière de la *circonvolution du crochet* (U). La *corne sphénoïdale* (Vsph) est intéressée comme sur la coupe précédente. Sa paroi interne est formée par la *corne d'Ammon* (CA) et l'extrémité antérieure du *pilier postérieur du trigone* (Tgp) dont le sommet s'insère sur la *circonvolution du crochet* (U). La coupe passe au-dessous du *voile terminal d'Aeby* et des *plexus choroïdes*, de telle sorte que c'est la *circonvolution du crochet* (U) qui concourt à limiter la *corne sphénoïdale* en avant. La paroi externe de cette dernière est formée par le *noyau amygdalien* (NA), intimement uni à la *queue du noyau caudé* (NC'), puis par le *tapetum* (Tap) recouvert par des *fibres de projection* appartenant au système des *radiations thalamiques* (RTh) et par le *faisceau longitudinal inférieur* (Fli).

Les fibres *d'association* ne présentent rien de particulier à noter dans les extrémités *frontale* et *occipitale*, mais au niveau du dernier vestige de l'*insula* (I), on trouve les fibres du *faisceau uncinatus* (Fu), situées de chaque côté de l'écorce de la partie *orbitaire* de la *troisième circonvolution frontale* (oF_3) et de l'*écorce insulaire*.

Coupe n° 82 (fig. 234), passant à 4 millimètres au-dessous de la précédente (lignes 82 des fig. 217 et 218).

Cette coupe sectionne les parties inférieures de l'hémisphère cérébral; elle rase le *lobule orbitaire*, intéresse le *gyrus rectus* (mF_1), le *sillon olfactif* (f_1) et le *trigone olfactif* (Tol), la *circonvolution du crochet* (U) et l'extrémité antéro-inférieure de la *corne sphénoïdale*.

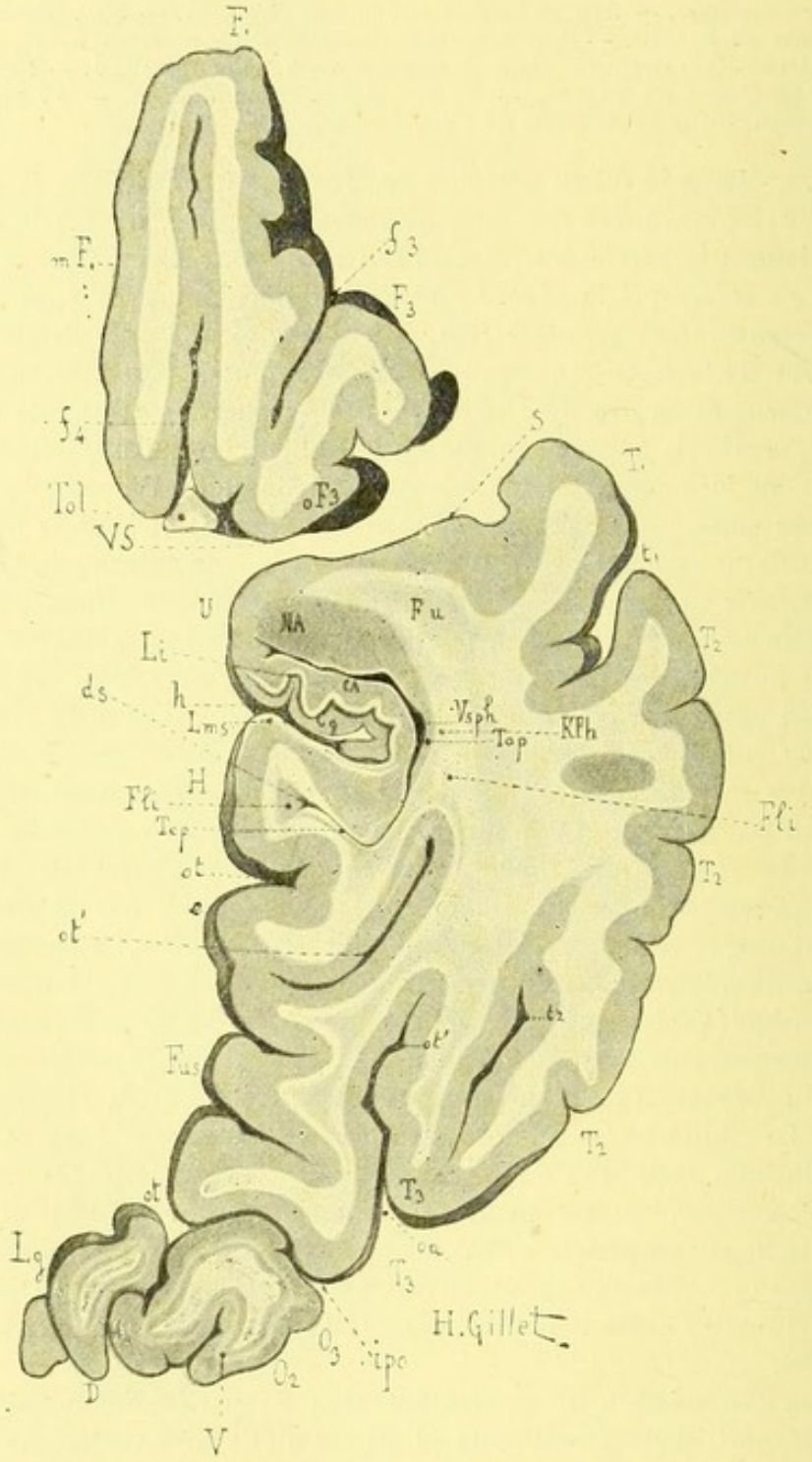

Fig. 234. — Coupe horizontale de l'hémisphère droit, **n° 82**, passant à 82 millimètres au-dessous du bord supérieur de l'hémisphère. Lignes 82 des fig. 217 et 218. (Grandeur naturelle.)

CA, corne d'Ammon. — *Cg*, circonvolution godronnée. — *D*, gyrus descendens d'Ecker. — *ds*, diverticule du subiculum. — F_1, F_3, première et troisième circonvolutions frontales. — f_3, troisième sillon frontal. — f_1, sillon olfactif. — *Fli*, faisceau longitudinal inférieur. —

Fu, faisceau uncinatus. — *Fus*, lobule fusiforme. — *H*, circonvolution de l'hippocampe. — *h*, sillon de l'hippocampe. — *ipo*, scissure pré-occipitale. — *Lg*, lobule lingual. — *Li*, lamina involuta. — *Lms*, lame médullaire superficielle. — mF_1, face interne de la première circonvolution frontale. — *NA*, noyau amygdalien. — O_2, O_3, deuxième et troisième circonvolutions occipitales. — F_3, troisième circonvolution frontale. — *oa*, sillon occipital antérieur de Wernicke. — *ot*, sillon collatéral. — *ot'*, incisure du sillon collatéral. — *RTh*, radiations optiques de Gratiolet. — *S*, vallée de Sylvius. — T_1, T_2, T_3, première, deuxième et troisième circonvolutions temporales. — *Tap*, tapetum. — t_1, sillon parallèle. — t_2, deuxième sillon temporal. — *Tol*, tubercule olfactif. — *U*, circonvolution du crochet. — *V*, ruban de Vicq d'Azyr. — *VS*, vallée de Sylvius. — *Vsph*, corne sphénoïdale du ventricule latéral.

Écorce. — L'écorce du *lobule orbitaire* et celle du *lobe sphéno-temporal* sont complètement séparées l'une de l'autre, par la *vallée de Sylvius* (VS). Le *lobule orbitaire* est intéressé au niveau du *gyrus rectus* (mF_1) et de la partie *orbitaire* des *première* et *troisième circonvolutions frontales* (F_1, F_3). Un sillon profond, le *troisième sillon frontal* ou *sillon en H* (f_3), limite la partie *orbitaire* de la *première circonvolution frontale* en dehors, et la sépare de la partie *orbitaire* de la *deuxième circonvolution frontale*, et qui fait défaut sur cette coupe. Une incisure postéro-interne appartenant au *sillon en H*, sépare la *première circonvolution frontale* (F_1), de la *partie orbitaire de la troisième frontale* (F_3). Cette dernière forme en effet (voy. *Face inférieure du cerveau*, fig. 183) la limite antérieure de l'*espace perforé antérieur*. A la partie postérieure du *sillon olfactif*, on trouve une surface de section triangulaire, appartenant au *trigone olfactif* (Tol).

L'écorce du *lobe temporo-occipital* comprend d'avant en arrière : la face externe de la *première circonvolution temporale* (T_1), la *deuxième circonvolution temporale* (T_2) dans presque toute son étendue, la *troisième circonvolution temporale* (T_3) et la face externe des *deuxième* et *troisième circonvolutions occipitales* (O_2O_3). Au niveau de la *deuxième circonvolution temporale* (T_2), on trouve deux sillons antéro-postérieurs, l'externe appartient au *deuxième sillon temporal* (t_2), l'interne représente une *incisure* du *sillon collatéral* (ot'). Cette *incisure* se continue à la face externe avec le *sillon occipital antérieur de Wernicke* (oa). A la face interne, nous trouvons, d'avant en arrière : la *circonvolution du crochet* (U), un sillon profond, le *sillon de l'hippocampe* (h) qui produit dans la *corne sphénoïdale* (Vsph) la *saillie de la corne d'Ammon* (CA). Dans le fond du *sillon de l'hippocampe* (h), on trouve la *circonvolution godronnée* (Cg) et des incisures qui correspondent aux *digitations* de la *corne d'Ammon*. En arrière du *sillon de l'hippocampe* on trouve : la *circonvolution de l'hippocampe* (H) revêtue de la *substance réticulée d'Arnold* (Lms), puis le *lobule fusiforme* (Fus), que le *sillon collatéral* (ot) sépare en avant de la *circonvolution de l'hippocampe* (H), en arrière du *lobule lingual* (Lg). Le *lobule lingual* (Lg) forme la *pointe occipitale* et se continue à la face externe, avec la *deuxième circonvolution occipitale* (O_2).

Cette coupe n'intéresse que l'extrémité antérieure de la *corne sphénoïdale* (Vsph) qui décrit un arc autour du *sillon de l'hippocampe* (h), arc dont le segment postérieur correspond au *diverticule du subiculum* (ds). Le *noyau caudé* a disparu, on ne trouve, comme noyau appartenant à la base du cerveau antérieur, que le *noyau amygdalien* (NA), qui se confond en dedans avec l'écorce de la *circonvolution du crochet* (U). En avant, le *faisceau uncinatus* (Fu) le sépare de l'écorce temporale. La partie postérieure de la paroi externe de la *corne sphénoïdale* est limitée par le *tapetum* (Tap), en dehors duquel on trouve le *faisceau longitudinal inférieur* (Fli). La couche des *fibres de projection* ou *radiations thalamiques* (RTh) se confond ici avec celle des *fibres d'association* appartenant au

système du *faisceau longitudinal inférieur* (Fli). La paroi interne de la *corne sphénoïdale*, est formée par la partie la plus large et la plus épaisse de la *corne d'Ammon* (CA) qui embrasse l'extrémité antérieure de la *circonvolution godronnée* (Cg), dont elle est séparée par une lame blanche festonnée, la *lamina involuta* (Li). Cette dernière se continue au niveau du *sillon de l'hippocampe* (h) avec la *substance réticulée d'Arnold* (Lms) qui représente la couche des *fibres tangentielles* de l'écorce de la *circonvolution de l'hippocampe* (H).

B. COUPES VERTICO-TRANSVERSALES MACROSCOPIQUES

Cette série se compose de trente coupes, pratiquées d'avant en arrière,

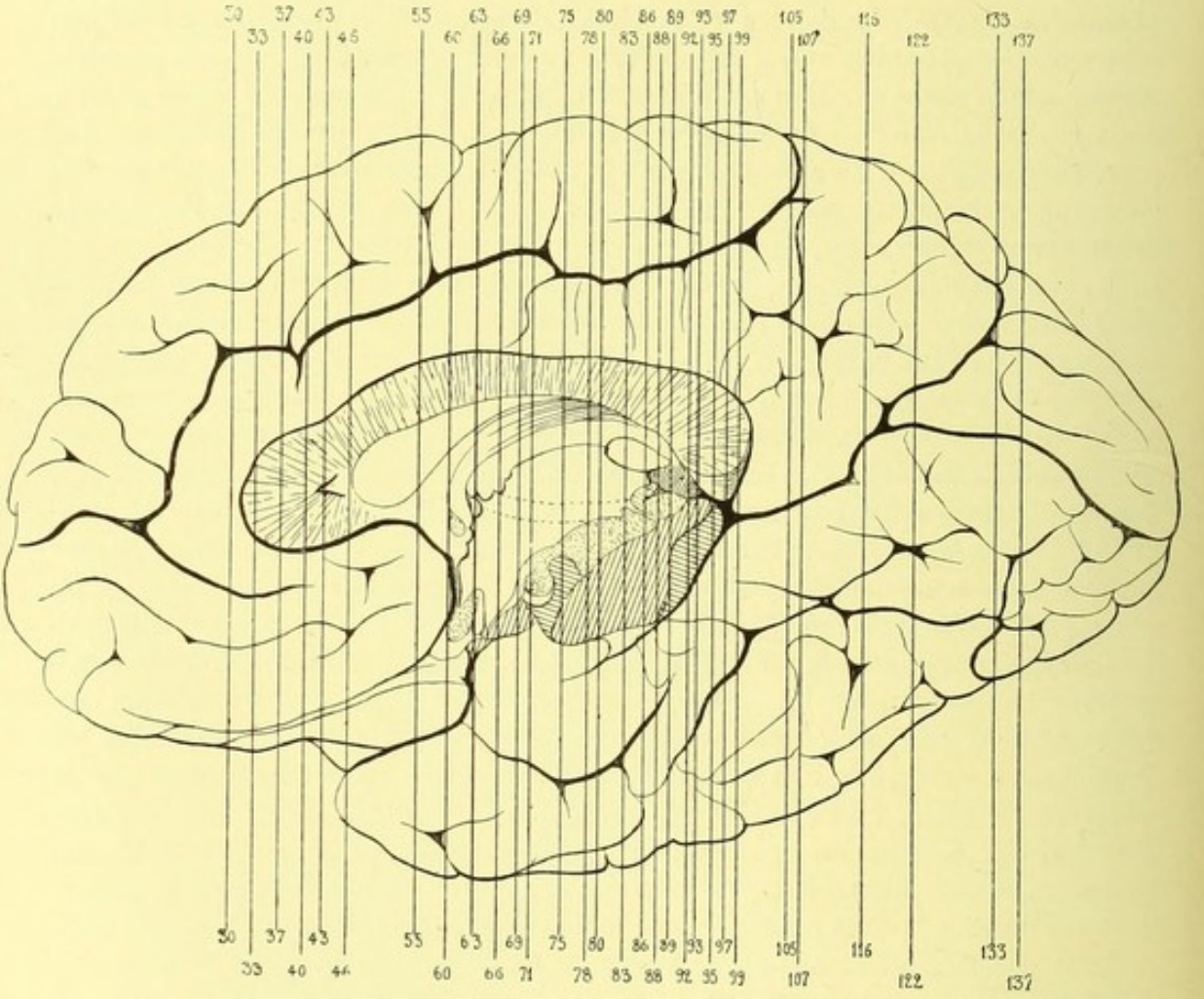

Fig. 235.— Face interne d'un hémisphère droit durci dans les bichromates (3/4 grandeur naturelle) destinée au repérage des coupes vertico-transversales macroscopiques. Les lignes verticales correspondent aux numéros des coupes et indiquent, en millimètres, la distance à laquelle chaque coupe a été pratiquée en arrière du pôle frontal.

— du pôle frontal au pôle occipital, — et correspondant aux lignes de repère indiquées dans les figures 235 et 236.

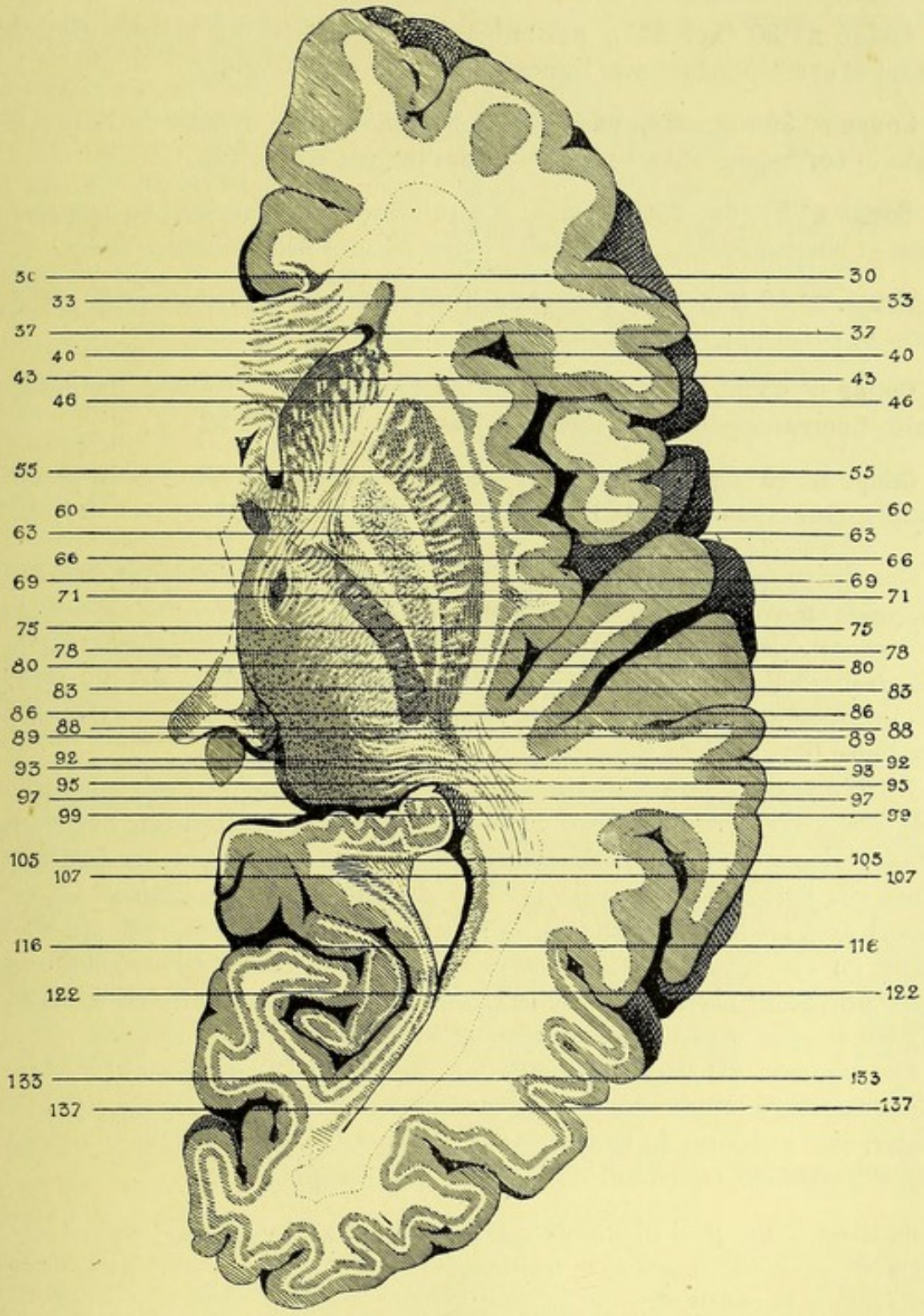

Fig. 236. — Coupe horizontale, passant par la région thalamique de la capsule interne, destinée au repérage des coupes vertico-transversales macroscopiques. (Grandeur naturelle.) Les numéros des lignes correspondent à ceux de la figure précédente.

Coupes nos 30, 33, 37, 40, 43, 46.

Coupe n° 30 (fig. 237), passant à 30 millimètres en arrière du pôle frontal et correspondant aux lignes 30 des figures 235 et 236.

Coupe n° 33 (fig. 238), passant à 3 millimètres en arrière de la précédente et correspondant aux lignes 33 des figures 235 et 236.

Coupe n° 37 (fig. 239), passant à 4 millimètres en arrière de la précé dente et correspondant aux lignes 37 des figures 235 et 236.

Coupe n° 40 (fig. 240), passant à 3 millimètres en arrière de la précédente et correspondant aux lignes 40 des figures 235 et 236.

Coupe n° 43 (fig. 241), passant à 3 millimètres en arrière de la précédente et correspondant aux lignes 43 des figures 235 et 236.

Coupe n° 46 (fig. 242), passant à 3 millimètres en arrière de la précédente et correspondant aux lignes 46 des figures 235 et 236.

Ces six coupes appartiennent au *lobe frontal*. La première (**n° 30**, fig. 237) passe en avant du *genou* du *corps calleux*, les cinq suivantes au niveau de ce *genou* (Cc[g]). Les **coupes nos 37** à **46** (fig. 239-242) intéressent la *corne frontale* du *ventricule latéral* (Vf), les **coupes nos 40** à **46** (fig. 240-242) intéressent en outre la *tête* du *noyau caudé* (NC) ainsi que l'extrémité antérieure libre du *lobe temporal*.

Le *lobe frontal* présente, sur toutes ces coupes, une face interne verticale, une face externe convexe, et une face inférieure oblique en bas et en dedans, plane ou légèrement concave. La face inférieure ou *orbitaire* repose sur l'étage supérieur de la base du crâne; la face externe est en rapport avec les bosses frontales; la face interne est réunie à celle du côté opposé au niveau du *genou* du *corps calleux* (Cc[g]), et en est séparée en avant (**coupe n° 30**), au-dessus et au-dessous du *genou* (**coupes nos 33-46**), par la *grande scissure inter-hémisphérique* et la *faux du cerveau*.

Les **coupes nos 40, 43** et **46** (fig. 240, 241, 242) intéressent l'extrémité antérieure, libre, du *lobe temporal*, complètement séparée du *lobe frontal*, par l'origine de la *scissure de Sylvius* (S), dans laquelle s'insinue le bord postérieur tranchant de la petite aile du sphénoïde.

Écorce. — Les *trois circonvolutions frontales* désignées de haut en bas sous le nom de *première*, *deuxième* et *troisième* (F_1, F_2, F_3), prennent une part à peu près égale à la constitution de la face externe de cette série de coupes. La **coupe n° 30** passe en avant du *genou du corps calleux*, en avant de la *troisième circonvolution frontale* et n'intéresse à la face externe que les *deux premières circonvolutions frontales* (F_1, F_2), subdivisées par les nombreuses incisures du *premier* et du *deuxième sillon frontal* (f_1, f_2).

Les **coupes nos 33, 37** et **40** (fig. 238, 239, 240) intéressent le *cap de la troisième circonvolution frontale* (F_3C) limitée en bas sur la coupe **33** par une *inci-*

sure du deuxième sillon frontal (f_2) et sur les coupes suivantes (**n°s 37-43** (fig. 239-241) par la branche *horizontale antérieure*, de la *scissure de Sylvius* (S[a]). Le *cap de la troisième circonvolution frontale* (F_3C) (fig. 238 et 239) est subdivisé en deux parties inégales par l'*incisure du cap* (ic); la partie supérieure est en connexion avec le pied de la *troisième circonvolution frontale* (F_3); l'autre, inférieure, — triangulaire et insignifiante sur la **coupe n° 37** (fig. 239), plus étendue sur les **coupes n°s 40** et **43** (fig. 240, 241), — est séparée de la *partie orbitaire* de la *troisième circonvolution frontale* (oF_3), par la branche *horizontale antérieure* de la *scissure de Sylvius* (S[a]). Sur la **coupe n° 43** (fig. 241) apparaît la branche *verticale ascendante* de la *scissure de Sylvius* S(v), qui sépare du *pied* de la *troisième circonvolution frontale* (F_3) la partie supérieure du *cap* (F_3C).

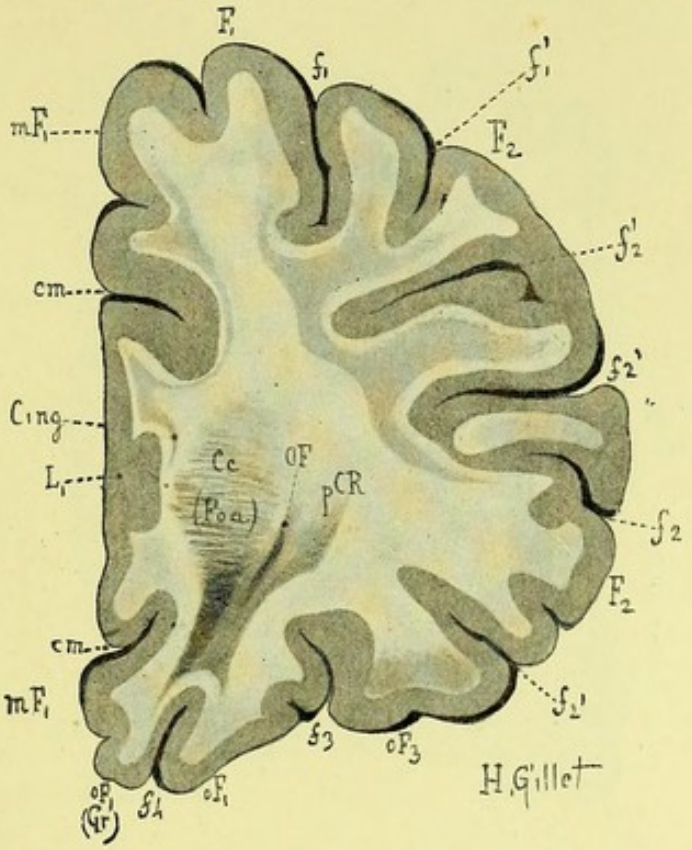

FIG. 237. — Coupe vertico-transversale de l'hémisphère droit, **n° 30**, passant à 30 millimètres en arrière du pôle frontal. Lignes 30 des fig. 235 et 236. (Grandeur naturelle.)

Cc, corps calleux. — *Cing*, cingulum. — *cm*, sillon calloso-marginal. — F_1, F_2, première et deuxième circonvolutions frontales. — f_1, f_2, f_3, premier, deuxième et troisième sillons frontaux. — f_4 sillon olfactif. — f'_1, f'_2, incisures des premier et deuxième sillons frontaux. — *Foa*, forceps antérieur du corps calleux. — L_1, première circonvolution limbique. — mF_1, face interne de la première circonvolution frontale. — *OF*, faisceau occipito-frontal. — oF_1, partie orbitaire de la première circonvolution frontale. — oF_1 (*Gr*), partie orbitaire de la première circonvolution frontale (gyrus rectus). — oF_3, partie orbitaire de la troisième circonvolution frontale. — *pCR*, pied de la couronne rayonnante.

Deux *circonvolutions frontales*, la *première* et la *troisième* (F_1 et F_3), concourent à former sur cette série de coupes la *face orbitaire* du *lobe frontal*. La moitié externe est constituée par la *partie orbitaire* de la *troisième circonvolution frontale* (oF_3), subdivisée par les *incisures du sillon en H* (f_3). La moitié interne est formée par la *partie orbitaire* de la *première circonvolution frontale* (oF_1), que le *sillon olfactif* (f_4), subdivise en une partie externe (oF_1) et une partie interne, ou *gyrus rectus* (oF_1 [Gr]); celui-ci se continue au niveau du bord hémisphérique, avec la face *interne* de la *première circonvolution frontale* (mF_1).

En avant du *genou du corps calleux* (**coupe n° 30** (fig. 237), la face interne verticale du *lobe frontal* est formée à sa partie moyenne par la *première circonvolution limbique* (L_1) (*gyrus fornicatus*, *circonvolution du corps calleux*), que le sillon *calloso-marginal* (cm) sépare en haut et en bas de la face interne de la *première circonvolution frontale* (mF_1).

Le *genou* du *corps calleux* (Cc[g]) (voy. **coupes n°s 33** à **46**, fig. 238-242),

divise la face interne du *lobe frontal* en deux parties inégales, qui comprennent chacune la surface de section de la face *interne* de la *première circonvolution frontale* (mF_1) et celle de la *première circonvolution limbique* (L_1), séparées par le sillon *calloso-marginal* (cm), peu marqué dans la partie inférieure de la face interne, mais qui en incise profondément la partie supérieure. En haut, la face *interne* de la *première circonvolution frontale* (mF_1) se continue à la face externe, avec la *première circonvolution frontale* (F_1), en bas avec le *gyrus rectus* (oF_1[Gr]).

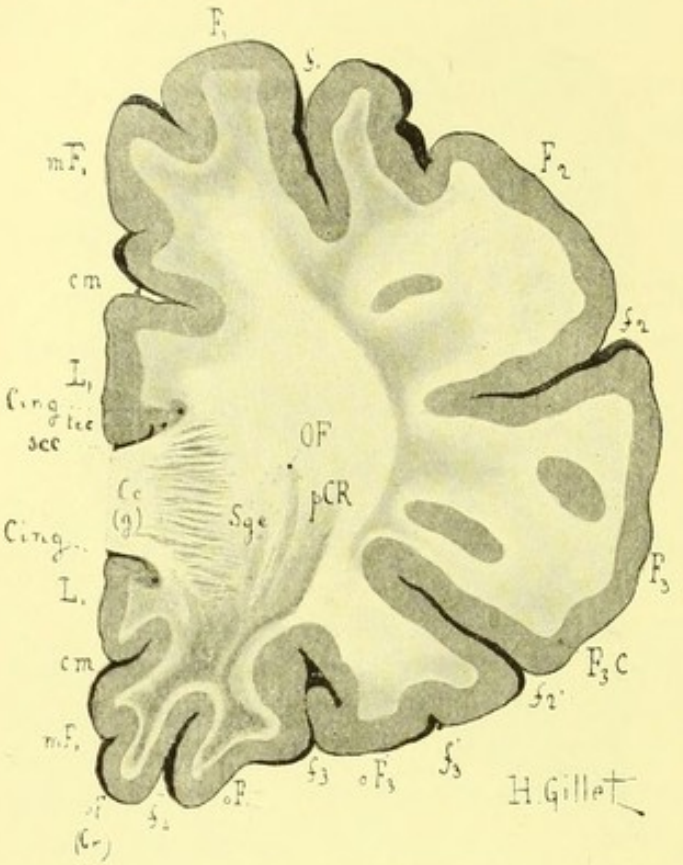

FIG. 238. — Coupe vertico-transversale de l'hémisphère droit, **n° 33**, passant à 33 millimètres en arrière du pôle frontal. Lignes 33 des fig. 235 et 236. (Grandeur naturelle.)

Cc(g), genoux du corps calleux. — *Cing*, cingulum — *cm*, sillon calloso-marginal. — F_1, F_2, F_3, première deuxième et troisième circonvolutions frontales. — F_3C, cap de la troisième circonvolution frontale. — f_1, f_2, f_3, premier, deuxième et troisième sillons frontaux. — f_s, sillon olfactif. — f'_2, f'_3, incisure des premier et deuxième sillons frontaux. — L_1, première circonvolution limbique. — mF_1, circonvolution frontale interne. — *OF*, faisceau occipito-frontal. — oF_1, partie orbitaire de la première circonvolution frontale. — $oF_1(Gr)$ gyrus rectus. — oF_3, partie orbitaire de la troisième circonvolution frontale. — *pCR*, pied de la couronne rayonnante. — *scc*, sinus du corps calleux. — *Sge*, substance grise sous-épendymaire. — *tec*, tœnia tecta.

Ventricule latéral et noyaux gris de la base. — La **coupe n° 30** (fig. 237) passe par la partie antérieure du *lobe frontal* et n'intéresse pas le *ventricule latéral*. La **coupe n° 33** (fig. 238) passe immédiatement en avant de la *corne frontale*, et sectionne la *substance grise sous-épendymaire* (Sge) qui double la corne à ce niveau. Les **coupes n°s 37 à 46** (fig. 239-242) intéressent à un degré plus ou moins prononcé la *corne frontale* (Vf), dont la section vertico-transversale décrit une sorte de croissant autour de la *tête* du *noyau caudé* (NC). La paroi interne de la *corne frontale* est toujours formée par le *genou du corps calleux* (Cc[g]); la paroi externe par de la *substance grise* qui double les systèmes de *fibres d'association* et de *projection*. Sur la **coupe n° 37** (fig. 239) la substance grise est réduite à la couche *sous-épendymaire* (Sge) qui double le *ventricule latéral* (Vl). Sur la **coupe n° 40** (fig. 240), un noyau gris, la *tête du noyau caudé* (NC) apparaît dans l'épaisseur

de la *substance grise sous-épendymaire* (Sge); celle-ci se réduit à deux segments, l'un supérieur, l'autre inférieur. Le segment *supérieur* (Sge) double le bord externe du ventricule latéral et on peut le suivre dans toute la série des coupes vertico-transversales, le long de l'étage supérieur du ventricule latéral (fig. 240 à 256); au niveau du *carrefour ventriculaire* ce segment supérieur n'est plus reconnaissable qu'au microscope. Le segment *inférieur* (Sge') assez net au niveau de l'extrémité antérieure de la *tête du noyau caudé* (NC), diminue rapidement à mesure que la *tête* de ce noyau grandit, et disparaît complètement au niveau du *bec du corps calleux* (Cc'), c'est-à-dire au niveau de la limite postérieure de la *corne frontale*.

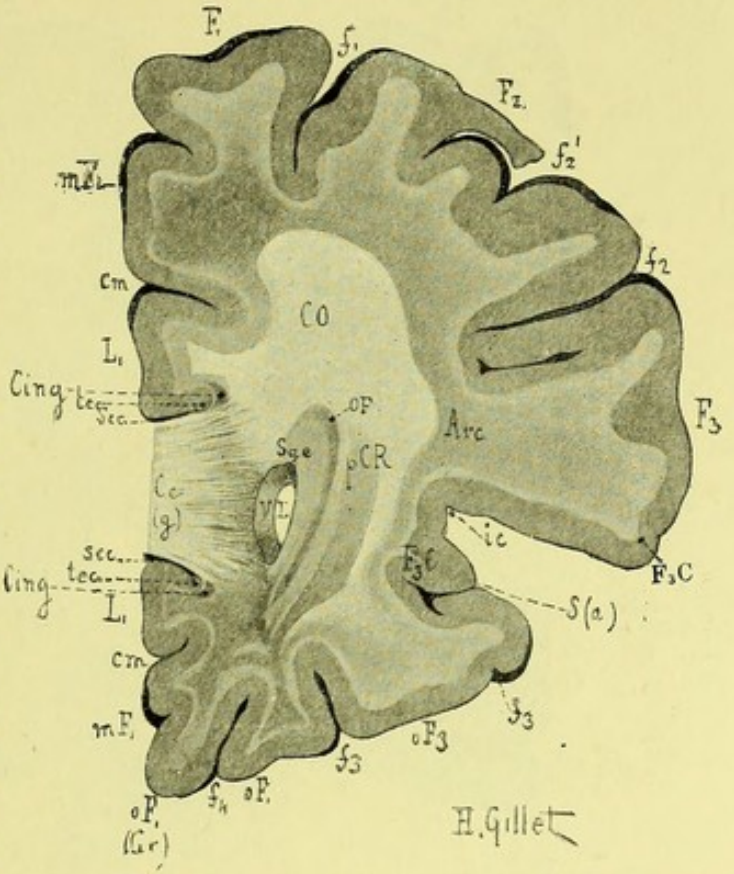

Fig. 239. — Coupe vertico-transversale de l'hémisphère droit, **n° 37**, passant à 37 millimètres du pôle frontal. Lignes 37 des fig. 235 et 236. (Grandeur naturelle.)

Arc, faisceau arqué. — *Cc(g)*, genou du corps calleux. — *Cing*, cingulum. — *cm*, sillon calloso-marginal. — *CO*, centre ovale. — F_1, F_2, F_3, première, deuxième et troisième circonvolutions frontales. — F_3C, cap de la troisième circonvolution frontale. — f_1, f_2, f_3, premier, deuxième et troisième sillons frontaux. — f'_2, incisure du deuxième sillon frontal. — f_4, sillon olfactif. — *ic*, incisure du cap. — L_1, première circonvolution limbique. — *OF*, faisceau occipito-frontal. — mF_1, face interne de la première circonvolution frontale. — oF_1, partie orbitaire de la première circonvolution frontale. — $oF_1(Gr)$, partie orbitaire de la première circonvolution frontale (gyrus rectus). — oF_3, partie orbitaire de la troisième circonvolution frontale. — *pCR*, pied de la couronne rayonnante. — $S(a)$, branche antérieure de la scissure de Sylvius. — *scc*, sinus du corps calleux. — *Sge*, substance grise sous-épendymaire. — *tc*, tænia tecta. — *VL*, ventricule latéral.

Les **coupes n°s 40, 43** et **46** (fig. 240-242) intéressent la *tête du noyau caudé* (NC), qui fait saillie dans la *corne frontale* dont elle forme en grande partie la paroi externe. Le *noyau caudé* (NC) est limité en dehors par le *pied de la couronne rayonnante* (pCR) (**coupe n° 40**, fig. 240). Plus loin (**coupes n°s 43** et **46**, fig. 241-242), il est relié par des ponts de substance grise au *troisième segment du noyau lenticulaire* (NL_3) et les *fibres du pied de la couronne rayonnante* pCR, devenue alors le *segment antérieur* de la *capsule interne* (Cia), s'insinuent dans les intervalles de ces ponts de substance grise. La **coupe n° 46** et les suivantes démontrent nettement que le *noyau caudé* (NC) et le *troisième segment* du *noyau lenticulaire* (NL_3) appartiennent à un même et seul noyau, le *corps strié*, que la *capsule interne* divise en deux parties, l'une *interne, intra-ventriculaire* ou *noyau caudé*, l'autre *externe, extra-ventriculaire*, ou *noyau lenticulaire*.

Substance blanche. — Dans la masse blanche de cette série de coupes

nous retrouvons les trois systèmes ordinaires de fibres : *fibres d'association, fibres commissurales, fibres de projection.*

Le système des *fibres de projection* est constitué par le *pied de la couronne rayonnante* (pCR), dont les fibres sont sectionnées plus ou moins obliquement et par le *segment antérieur* de la *capsule interne* (Cia), dont les fibres sont vues en coupe transversale. Les **coupes n°s 30** à **40** (fig. 237-240), intéressent le *segment antérieur* du *pied de la couronne rayonnante* (pCR), qui se présente ici sous l'aspect d'une lame verticale, coudée, et dont le coude correspond à la partie *orbitaire* de la *troisième circonvolution frontale* (oF_3). Large dans sa partie supérieure, cette lame s'effile dans sa partie inférieure, décrit une courbe à concavité externe, autour du fond du *sillon en H* (f_3), et se confond avec le système des *fibres d'association* qui entoure le *sillon olfactif* (f_4). La partie inférieure de la *couronne rayonnante* se réduit de plus en plus, à mesure que les coupes se rapprochent de la *tête* du *noyau caudé* (NC) et du *segment antérieur* de la *capsule interne* (Cia).

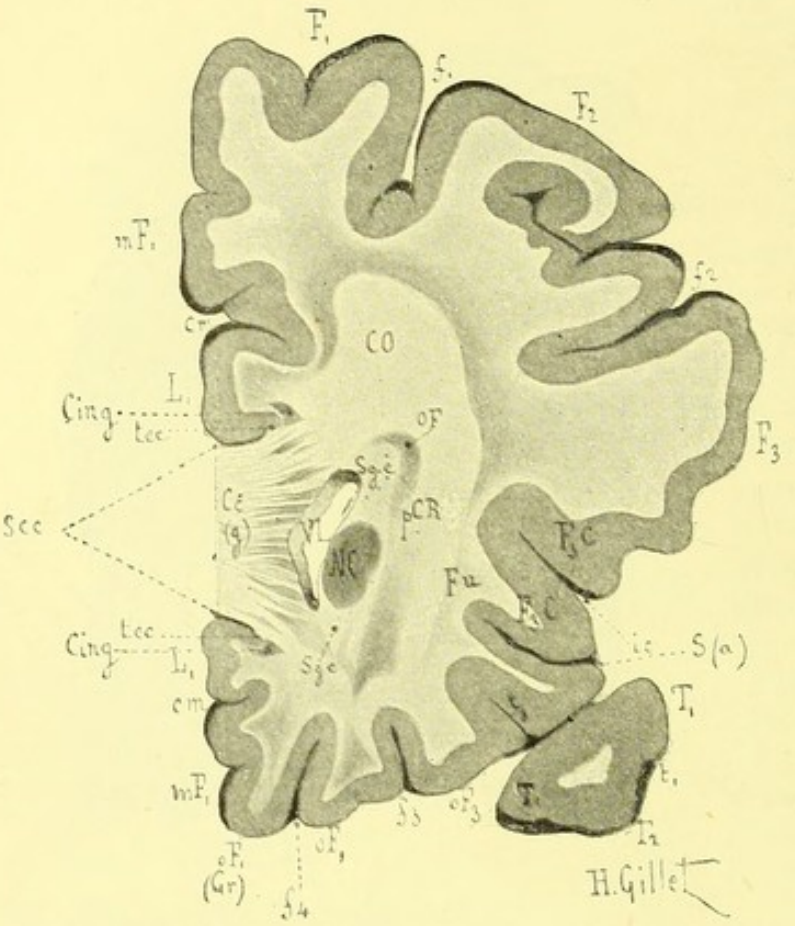

Fig. 240. — Coupe vertico-transversale de l'hémisphère droit, **n° 40**, passant à 40 millimètres du pôle frontal. Lignes 40 des fig. 235 et 236. (Grandeur naturelle.)

Cc(g), genou du corps calleux. — *Cing*, cingulum. — *cm*, sillon calloso-marginal. — *CO*, centre ovale. — F_1, F_2, F_3, première, deuxième et troisième circonvolutions frontales. — F_3C, cap de la troisième circonvolution frontale. — f_1, f_2, f_3, première, deuxième et troisième sillons frontaux. — f_4, sillon olfactif. — *Fu*, faisceau uncinatus. — *ic*, incisure du cap. — L_1, première circonvolution limbique. — mF_1, face interne de la première circonvolution. — *NC*, noyau caudé. — *OF*, faisceau occipito-frontal. — oF_1, partie orbitaire de la première circonvolution frontale. — $oF_1(Gr)$, gyrus rectus. — oF_3, partie orbitaire de la troisième circonvolution frontale. — *pCR*, pied de la couronne rayonnante. — *S(a)*, branche antérieure de la scissure de Sylvius. — *scc*, sinus du corps calleux. — *Sge*, substance grise sous-épendymaire. — T_1, T_2, première et deuxième circonvolutions temporales. — t_1, premier sillon temporal. — *VL*, ventricule latéral.

Le *système de projection* forme la paroi externe de la *corne frontale* du *ventricule latéral* (VL) **coupes n°s 37** et **40** (fig. 239 et 240). En avant du *ventricule latéral* (VL), ce système est en rapport en dedans, avec le *faisceau occipito-frontal* (OF), qui le sépare sur la **coupe n° 30** (fig. 237) du *forceps antérieur* du *corps*

calleux (Foa) et sur les **coupes n°s 33** et **37** (fig. 238-239), de la *substance grise sous-épendymaire* (Sge) qui double la *corne frontale*. Sur la **coupe n° 40** (fig. 240) apparaît la *tête* du *noyau caudé* (NC) qui s'insinue entre le *système de projection*

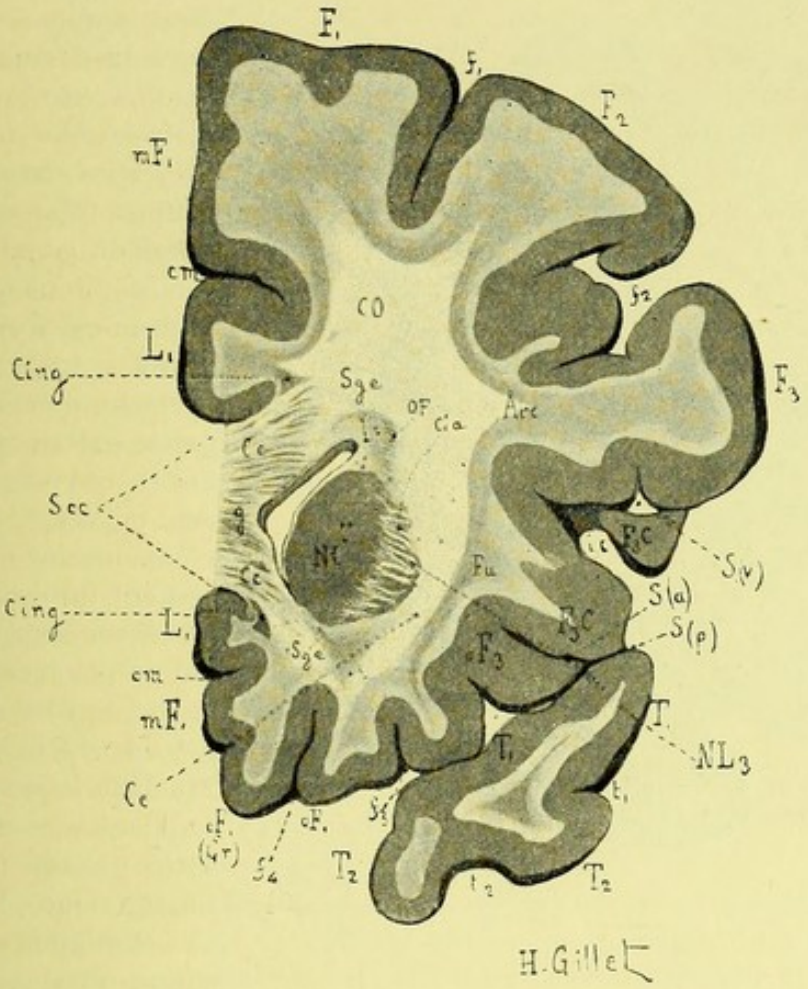

Fig. 241. — Coupe vertico-transversale de l'hémisphère droit, **n° 43**, passant à 43 millimètres en arrière du pôle frontal. Lignes 43 des fig. 235 et 236. (Grandeur naturelle.)

Arc, faisceau arciforme. — *Cc*, corps calleux. — *Cc'*, bec du corps calleux; *g*, genou du corps calleux. — *Cia*, segment antérieur de la capsule interne. — *Cing*, cingulum. — *cm*, sillon calloso-marginal. — *CO*, centre ovale. — F_1, F_2, F_3, première, deuxième et troisième circonvolutions frontales. — F_3C, cap de la troisième circonvolution frontale. — — f_1, f_2, f_3, premier, deuxième et troisième sillons frontaux. — f_i, sillon olfactif. — *Fu*, faisceau uncinatus. — *ic*, incisure du cap. — L_1, première circonvolution limbique. — mF_1, face interne de la première circonvolution frontale. — *NC*, noyau caudé. — NL_3, troisième segment du noyau lenticulaire (putamen). — *OF*, faisceau occipito-frontal. — oF_1, partie orbitaire de la première circonvolution frontale. — $oF_1(Gr)$, gyrus rectus. — oF_3, partie orbitaire de la troisième circonvolution frontale. — $S(a), S(p), S(v)$, branches antérieure, postérieure et verticale de la scissure de Sylvius. — *Scc*, sinus du corps calleux. — *Sge*, substance grise sous-épendymaire. — T_1, T_2, première et deuxième circonvolutions temporales. — t_1, t_2, premier et deuxième sillons temporaux.

et le *ventricule latéral* (VL). Sur les **coupes n°s 43** et **46** (fig. 241-242), le *pied de la couronne rayonnante* (pCR) se continue avec le *segment antérieur* de la *capsule interne* (Cia), qui passe entre le *noyau caudé* (NC) et le *troisième segment* du *noyau lenticulaire* (NL_3), et qui est traversé par les ponts de substance grise qui relient ces deux noyaux.

Le *système des fibres commissurales* est formé par le *forceps antérieur* (Foa) et

le *genou* du *corps calleux* (Cc [g]). Sur la **coupe n° 30** (fig. 237), la section transversale du *forceps antérieur* (Foa), affecte la forme d'une raquette, dont la queue se confond au-dessus du *sillon olfactif* (f_1) avec le *système des fibres de projection*. Les autres coupes intéressent le *genou* du *corps calleux* (Cc [g]), dont la partie interne est formée de fibres transversales presque parallèles, la partie externe par des fibres qui s'infléchissent en avant, en haut et en bas, et qui présentent un aspect panaché sur les cerveaux durcis par les bichromates. Sur les **coupes n°s 40, 43** et **46** (fig. 240-242) le *genou* du *corps calleux* comprend deux parties. La partie supérieure, épaisse, se continue sur les coupes ultérieures avec le *tronc* du *corps calleux* (Cc), la partie inférieure s'amincit et s'effile pour former le *bec* du *corps calleux* (Cc') (**coupes n°s 46** et **55**, fig. 242-243).

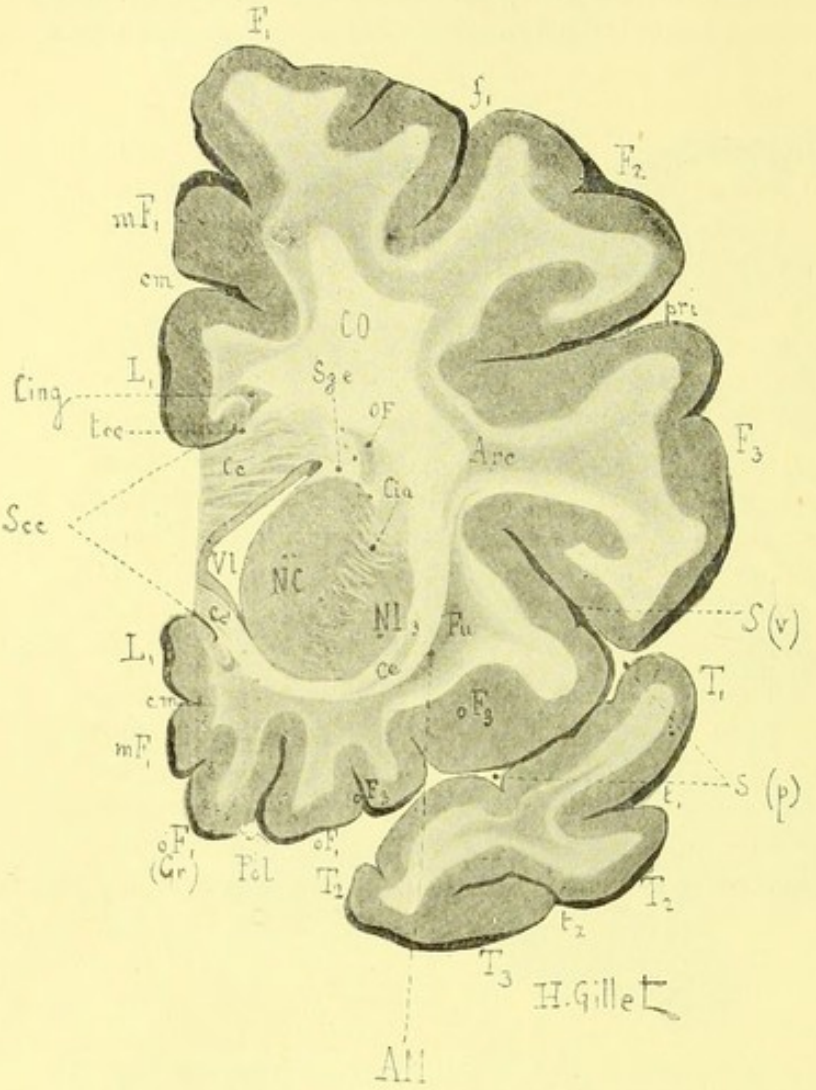

FIG. 242. — Coupe vertico-transversale de l'hémisphère droit, n° **46**, passant à 46 millimètres en arrière du pôle frontal. Lignes 46 des fig. 235 et 236. (Grandeur naturelle.)

AM, avant-mur. — *Arc*, faisceau arciforme. — *Cc*, corps calleux. — *Cc'*, bec du corps calleux (rostrum). — *Ce*, capsule externe. — *Cia*, segment antérieur de la capsule interne. — *Cing*, cingulum. — *cm*, sillon calloso-marginal. — *CO*, centre ovale. — F_1, F_2, F_3, première, deuxième et troisième circonvolutions frontales. — f_1, premier sillon frontal. — *Fu*, faisceau uncinatus. — L_1, première circonvolution limbique. — mF_1, face interne de la première cirronvolution frontale. — *NC*, noyau caudé. — NL_3, troisième segment du noyau lenticulaire (putamen). — *OF*, faisceau occipito-frontal. — oF_1, partie orbitaire de la première circonvolution frontale. — $oF_1(Gr)$, partie orbitaire de la première circonvolution frontale (gyrus rectus). — oF_3, partie orbitaire de la troisième circonvolution frontale. — *Pol*, pédoncule olfactif. — *pri*, sillon prérolandique inférieur. — *Scc*, sillon du corps calleux. — *Sge*, substance grise centrale. — *S(p)*, *S(v)*, branches postérieure et verticale de la scissure de Sylvius. — T_1, T_2, T_3, première, deuxième et troisième circonvolutions temporales. — t_1, t_2, premier et deuxième sillons temporaux. — *tec*, tænia tecta. — *Vl*, ventricule latéral.

Le système des *fibres d'association* comprend : les *longs* et les *courts faisceaux d'association;* les premiers sont représentés par le *cingulum* (Cing), le *faisceau occipito-frontal* (OF), le *faisceau arqué* (Arc) et le *faisceau uncinatus* (Fu).

Le *cingulum* (Cing) appartient au *lobe limbique* (L_1), et contourne le *sinus* du

corps calleux (scc) et le *tænia tecta* (tec). Ce faisceau est intéressé deux fois sur ces coupes, ainsi du reste que le *sinus* du *corps calleux* (scc), la *première circonvolution limbique* (L_1) et la face *interne de la première circonvolution frontale* (mF_1), parties qui appartiennent toutes au manteau cérébral, et qui comme telles décrivent un arc autour de l'*insula* et des *ganglions* de la base. (Voy. fig. 177, 179, 182.) La surface de section du *cingulum* (Cing) présente un aspect triangulaire ou pyriforme, la base du triangle repose sur le *corps calleux* (Cc), le sommet correspond au *lobe limbique* (L_1). La partie du *cingulum* qui correspond au *bec* du *corps calleux* (Cc') s'effile, s'atténue et disparaît sur la **coupe n° 55** (fig. 243). La partie supérieure du *cingulum* forme dans toute la série des *coupes vertico-transversales*, un épais faisceau, qui présente, sur les coupes de cerveaux durcis dans les bichromates, une coloration très-foncée. Sur les coupes passant en avant du *genou* du *corps calleux* (Cc [g]), le *cingulum* est intéressé au niveau du point où ses fibres s'incurvent, et sur la **coupe n° 30** (fig. 237), le triangle supérieur foncé se continue en bas, avec une lame claire de fibres sectionnées parallèlement, qui appartiennent au système du *cingulum*, et qui séparent le *forceps antérieur* du *corps calleux* (Foa) de l'écorce de la *première circonvolution limbique* (L_1).

Faisceau occipito-frontal (OF). Ce faisceau qui met en connexion le *lobe frontal* avec le *lobe occipital*, est à la paroi externe du ventricule, ce que le *cingulum* est à sa paroi interne. Il se présente sous l'aspect d'une lame allongée et étroite, située d'abord (**coupe n° 30**, fig. 237) entre le *forceps antérieur* du *corps calleux* (Foa) et le *pied de la couronne rayonnante* (pCR), puis entre ce dernier et la *substance grise sous-épendymaire* (Sge) (**coupes n°s 33** et **37**, fig. 238-239). Sa partie inférieure ou orbitaire, se confond avec la partie correspondante du *pied de la couronne rayonnante* (pCR) et du *genou* du *corps calleux* (Cc [g]), immédiatement au-dessus du *sillon olfactif* (f_4).

Lorsqu'apparaît la *tête* du *noyau caudé* (NC) (**coupe n° 40**, fig. 240), le *faisceau occipito-frontal* (OF) est refoulé en haut, et il double dans cette région le bord externe du *ventricule latéral* (VL), dont il est séparé par la *substance grise sous-épendymaire* (Sge), tandis que le *pied de la couronne rayonnante* (pCR) le recouvre en dehors. Il est séparé du *cingulum* (Cing) par toute l'épaisseur du *corps calleux* (Cc). Dans les cas d'agénésie du *corps calleux*, le *cingulum* et le *faisceau occipito-frontal* ne forment qu'un seul et même faisceau, volumineux, à direction antéro-postérieure, faisant quelquefois saillie au-dessous de l'écorce du *lobe limbique*, qui dans ces cas est plus ou moins défiguré.

Le *faisceau arqué* ou *longitudinal supérieur* de Burdach (Arc) pourrait être appelé *faisceau de l'opercule sylvien*, il réunit la *troisième circonvolution frontale* au *lobe pariétal* et au *lobe temporal*. Sur une série de coupes vertico-transversales il se présente, sous l'aspect d'un faisceau foncé, mal délimité en dehors, où il se confond avec les *courtes fibres d'association* de la *troisième circonvolution frontale* (F_3), mais par contre très nettement délimité en dedans, du côté du *centre ovale de Vieussens* (CO). En haut, il se confond avec les *fibres d'association* de la *deuxième circonvolution frontale* (F_2), en bas, il s'effile et se continue avec le *faisceau uncinatus* (Fu) d'une part (**coupes n°s 40** et **43**, fig. 240-241), et la partie supérieure de la *capsule externe* (C), d'autre part (**coupes n°s 43** et **46**, fig. 241-242).

Le *faisceau uncinatus* (Fu) constitue un faisceau fortement arqué, qui réunit la *partie orbitaire* de la *troisième circonvolution* frontale (oF_3) avec l'extrémité

antérieure du *lobe temporal*, en passant par le *seuil de l'insula*. Il se présente sur ces coupes, sous l'aspect d'un faisceau foncé, irrégulier, qui est limité en dedans par la *capsule externe* (Ce) (**coupes n°s 43** et **46**, fig. 241-242) et qui se confond en dehors, en haut et en bas, avec les *courtes fibres d'association* des circonvolutions voisines.

Il est impossible de décrire des faisceaux distincts, dans l'ensemble des *fibres d'association* du *lobe frontal*. Sauf pour les *fibres en* U du fond des sillons on ne peut en effet décrire, comme faisceau distinct, un *faisceau d'association* de la *première* (F_1) ou de la *deuxième circonvolution frontale* (F_2), ou bien des *circonvolutions* du *lobule orbitaire* (oF_1). Tout ce que l'on peut dire, c'est que les *fibres d'association* sont d'autant plus courtes, qu'elles sont plus près du fond des sillons, et d'autant plus longues, qu'elles appartiennent à des régions de la substance blanche plus rapprochées du *centre ovale* (CO). Néanmoins, l'ensemble des *fibres d'association moyennes* et *courtes* forme sur les coupes de cerveaux durcis par les bichromates, une couche nettement distincte du *centre ovale* (CO). Ce dernier est formé par l'intrication intime des *fibres calleuses* et des *fibres du système de projection*. La séparation entre ces deux ordres de fibres, *système calleux* ou *commissural* et de *projection* d'une part, système d'*association* d'autre part, n'est pas complète, car si les *fonds* des sillons sont tapissés par de *courtes fibres d'association*, les *crêtes* des circonvolutions reçoivent des fibres des *systèmes commissural* et de *projection*, qui doivent nécessairement pour y arriver, s'entre-croiser avec les *fibres* du *système d'association*. C'est là un fait facile à constater sur les coupes microscopiques (voy. fig. 279, 280, 281, etc.).

Coupes n°s 55, 60, 63, 66.

Coupe n° 55 (fig. 243), passant à 55 millimètres en arrière du pôle frontal et correspondant aux lignes 55 des figures 235 et 236.

Coupe n° 60 (fig. 244), passant à 5 millimètres en arrière de la précédente et correspondant aux lignes 60 des figures 235 et 236.

Coupe n° 63 (fig. 245), passant à 3 millimètres en arrière de la précédente et correspondant aux lignes 63 des figures 235 et 236.

Coupe n° 66 (fig. 246), passant à 3 millimètres en arrière de la précédente et correspondant aux lignes 66 des figures 235 et 236.

Ces quatre coupes intéressent les *circonvolutions antérieures* de *l'insula* (I), la partie inférieure de la *circonvolution frontale ascendante* (Fa), l'*opercule rolandique* (OpR) ou *pli de passage fronto-pariétal inférieur*, et le *lobe temporal*, immédiatement en arrière du *seuil de l'insula*.

La coupe **n° 55** (fig. 243) passe au niveau de la *circonvolution du crochet* (U), du *bec* du *corps calleux* (Cc') et du *trigone olfactif* (Tol) immédiatement en avant de l'*espace perforé antérieur*; la coupe **n° 60** (fig. 244), au niveau de l'*espace perforé antérieur* (Spa) et de la partie moyenne de la *commissure antérieure* (coa); la coupe **n° 63** (fig. 245), au niveau du *chiasma* des *nerfs optiques* (II), de l'extrémité antérieure du *thalamus* (Th), du *segment interne* du *noyau lenticulaire* (NL_1) et de l'extrémité antérieure du *noyau*

amygdalien (NA) ; la coupe **n° 66** (fig. 246), au niveau du *genou* de la *capsule*

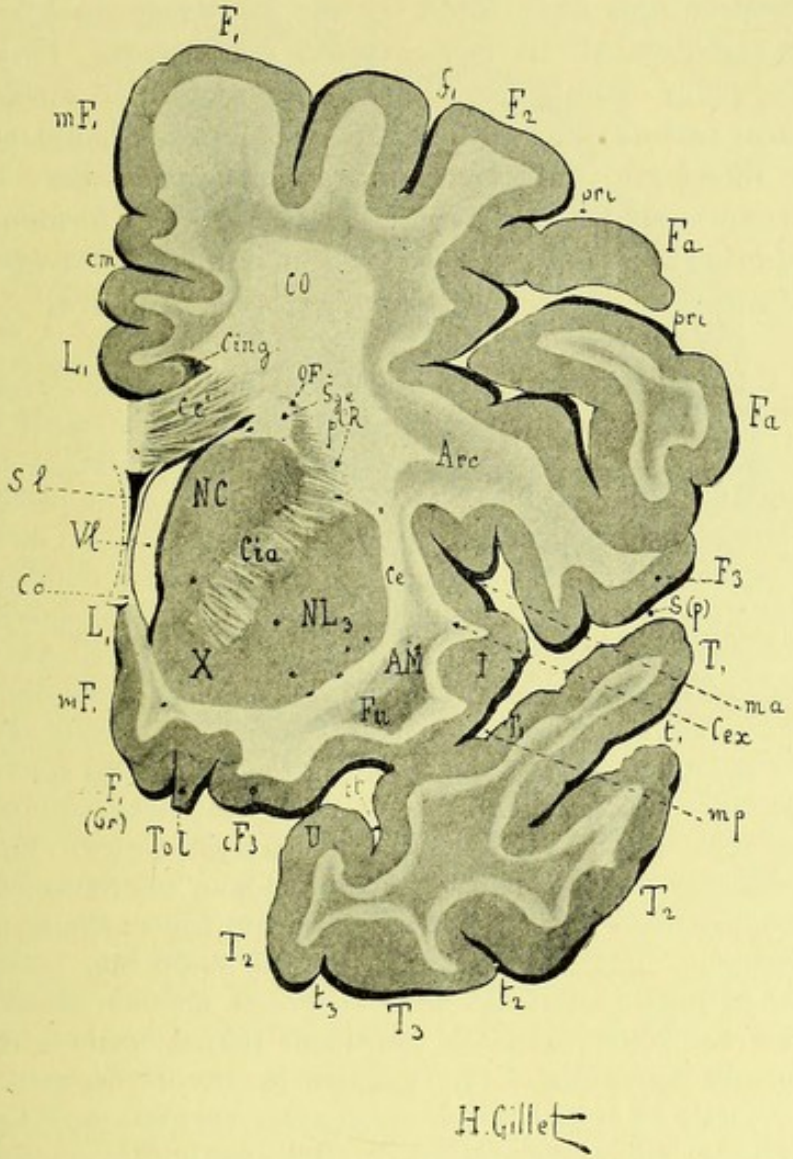

Fig. 243. — Coupe vertico-transversale de l'hémisphère droit, **n° 55**, passant à 55 millimètres en arrière du pôle frontal. Lignes 55 des fig. 235 et 236. (Grandeur naturelle.)

AM, avant-mur. — *Arc*, faisceau arqué. — *Cc*, corps calleux. — *Cc'*, bec du corps calleux. — *Ce*, capsule externe. — *Cex*, capsule extrême. — *Cia*, segment antérieur de la capsule interne. — *Cing*, cingulum. — *cm*, sillon calloso-marginal. — *CO*, centre ovale. — F_1, F_2, F_3, première, deuxième et troisième circonvolutions frontales. — f_1, premier sillon frontal. — *Fa*, circonvolution frontale ascendante. — *Fu*, faisceau uncinatus. — *I*, insula. — *it*, incisure temporale. — L_1, première circonvolution limbique. — mF_1, face interne de la première circonvolution frontale. — *ma*, sillon marginal antérieur de l'insula. — *mp*, sillon marginal postérieur de l'insula. — *NC*, noyau caudé. — NL_3, troisième segment du noyau lenticulaire (putamen). — *OF*, faisceau occipito-frontal. — oF_1 (*Gr*), partie orbitaire de la première circonvolution frontale (gyrus rectus). — oF_3, partie orbitaire de la troisième circonvolution frontale. — *pCR*, pied de la couronne rayonnante. — *Sge*, substance grise sous-épendymaire. — *Sl*, Septum lucidum. — *S(p)*, branche postérieure de la scissure de Sylvius. — T_1, T_2, T_3, première, deuxième et troisième circonvolutions temporales. — *Tol*, tubercule olfactif. — t_1, t_2, t_3, premier, deuxième et troisième sillons temporaux. — *Vl*, ventricule latéral. — *X*, pont de substance grise unissant la partie inférieure des noyaux caudé et lenticulaire.

interne (Ci[g]), du *tuber cinereum* (Tc) et de l'*anse du noyau lenticulaire* (Al).

Dans cette série de coupes, ainsi que dans toutes celles qui suivront, jusqu'au niveau de la partie postérieure du *bourrelet* du *corps calleux*, le *cerveau* ne présentera plus trois faces, comme au niveau du *lobe frontal*, mais deux faces seulement. La face externe est convexe, l'interne est très accidentée; plane dans sa moitié supérieure, située au-dessus du *bourrelet* du *corps calleux*, elle est légèrement oblique en bas et en dehors dans sa partie inférieure, qui correspond au *lobe sphénoïdal;* la partie moyenne est occupée par les gros *ganglions* de la base qui forment avec la face interne du *lobe sphénoïdal*, une excavation profonde correspondant à l'*espace perforé antérieur* (Spa) et au *losange opto-pédonculaire*.

Écorce. — A la face externe de cette série de coupes, nous trouvons au niveau du *lobe frontal*, les *deux premières circonvolutions frontales* (F_1,F_2) et la *circonvolution frontale ascendante* (Fa). La *première circonvolution frontale* (F_1), large sur la **coupe n° 55** (fig. 243), où elle est subdivisée par un profond sillon accessoire, devient plus étroite sur les coupes suivantes. Il en est de même de la *deuxième circonvolution frontale* (F_2) que le *premier sillon frontal* (f_1) sépare de la circonvolution précédente, et que le *sillon prérolandique inférieur* (pri) sépare de la *circonvolution frontale ascendante* (Fa). La **coupe n° 55** intéresse en outre l'*opercule frontal*, c'est-à-dire le *pied* de la *troisième circonvolution frontale* (F_3) au niveau de son insertion sur la *frontale ascendante* (Fa). Cette dernière est très obliquement sectionnée sur la **coupe n° 55** (fig. 243), où elle est enclavée entre la *troisième* (F_3) et la *deuxième circonvolution frontale* (F_2), dont elle est séparée par le *sillon prérolandique inférieur* (pri). Les **coupes n°s 60, 63** et **66** (fig. 244-246) intéressent l'extrémité inférieure de la *circonvolution frontale ascendante* (Fa), dans la partie qui concourt à la formation de l'*opercule rolandique* (OpR). Les **coupes n°s 63** et **66** (fig. 245-246) intéressent en outre l'extrémité inférieure de la *scissure de Rolando* (R) et la partie inférieure de la *circonvolution pariétale ascendante* (Pa). L'*opercule rolandique* (OpR) est séparé du *lobe temporal* (T_1,T_2,T_3) par la scissure de Sylvius (S[p]), dans le fond de laquelle on trouve les *circonvolutions antérieures de l'insula* (I). L'*insula* (I) est séparé de l'*opercule rolandique* (OpR) par le *sillon marginal supérieur* (ms), et du *lobe temporal* par le *sillon marginal inférieur* ou *postérieur* (mp). Au niveau du *lobe temporal*, nous trouvons les *trois circonvolutions temporales* (T_1, T_2, T_3) et le commencement du *lobule fusiforme* (Fus). La *première circonvolution temporale* (T_1) est étroite et mince; elle présente une face supérieure ou sylvienne, qui s'applique sur l'*opercule;* une face externe, qui fait partie de la convexité de l'hémisphère, et une face inférieure que le *sillon parallèle* (t_1), profond en général, sépare de la *deuxième circonvolution temporale* (T_2). La face inférieure du *lobe temporal* est constituée par le *lobule fusiforme* (Fus) et la *troisième circonvolution temporale* (T_3), limitée en dehors par le *deuxième sillon temporal* (t_2) et en dedans par la fusion du *troisième sillon temporal* et du *sillon collatéral* ($ot + t_3$). Sur les **coupes n°s 63** et **66** (fig. 245-246), le *lobule fusiforme* (Fus) est délimité par une *incisure* du *sillon collatéral* (ot'). Sur la **coupe n° 60** (fig. 244), il se fusionne avec la *circonvolution de l'hippocampe* (H) au niveau du *pli temporo-limbique* (πtl). (Voy fig. 179, 182, etc.)

A la face interne de l'hémisphère nous trouvons, au niveau du *lobe frontal*, la face *interne* de la *première circonvolution frontale* (mF_1), le *sillon*

calloso-marginal (cm) et la *première circonvolution limbique* (L_1). La **coupe**

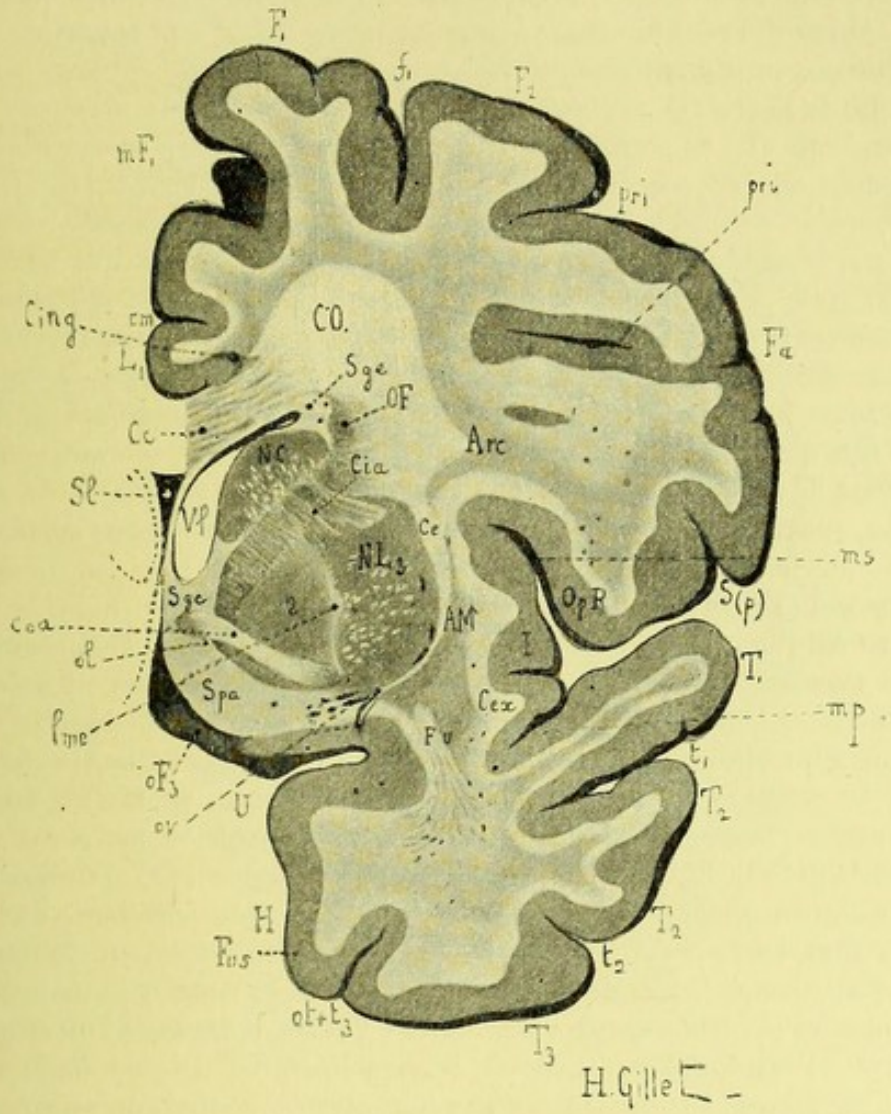

Fig. 244. — Coupe vertico-transversale de l'hémisphère droit, **n° 60**, passant à 60 millimètres en arrière du pôle frontal. Lignes 60 des fig. 235 et 236. (Grandeur naturelle.)

AM, avant-mur. — *Arc*, faisceau arqué. — *Cc*, corps calleux. — *Ce*, capsule externe. — *Cex*, capsule extrême. — *Cia*, segment antérieur de la capsule interne. — *Cing*, cingulum. — *cm*, sillon calloso-marginal. — *CO*, centre ovale. — *coa*, commissure antérieure. — F_1, F_2, première et deuxième circonvolutions frontales. — f_1, premier sillon frontal. — *Fa*, circonvolution frontale ascendante. — *Fu*, faisceau uncinatus. — *Fus*, lobule fusiforme. — *H*, circonvolution de l'hippocampe. — *I*, insula. — L_1, première circonvolution limbique. — *lme*, lame médullaire externe du noyau lenticulaire. — mF_1, face interne de la première circonvolution frontale. — *mp*, sillon marginal postérieur de l'insula. — *NC*, noyau caudé. — NL_3, NL_2, troisième et deuxième segments du noyau lenticulaire. — *OF*, faisceau occipito-frontal. — oF_3, partie orbitaire de la troisième circonvolution frontale. — *ol*, partie olfactive de la commissure antérieure. — *OpR*, opercule rolandique. — $ot + t_3$, union du sillon collatéral et du troisième sillon temporal. — *ov*, orifices vasculaires (artères lenticulo-caudées). — *pri*, sillon prérolandique inférieur. — *Sgc*, substance grise centrale. — *Sge*, substance grise sous-épendymaire. — *Sl*, septum lucidum. — *S (p)*, branche postérieure de la scissure de Sylvius. — *Spa*, substance perforée antérieure. — T_1, T_2, T_3, première, deuxième et troisième circonvolutions temporales. — t_1, t_2, t_3, premier, deuxième et troisième sillons temporaux. — *U*, circonvolution du crochet. — *Vl*, ventricule latéral.

n° 55 (fig. 243) intéresse au-dessous du *bec* du *corps calleux* (Cc') l'extrémité antérieure, effilée, du *lobe limbique* (L_1) au niveau de sa jonction avec

la *face interne* de la *première circonvolution frontale* (mF_1) ou *gyrus rectus* ($oF_1[Gr]$) ; la coupe intéresse en outre la partie postérieure du *lobule orbitaire* et le *tubercule olfactif* (Tol), qui sépare le *gyrus rectus* ($oF_1[Gr]$) de la partie *orbitaire* de la *troisième circonvolution frontale* (oF_3). L'écorce du *lobule orbitaire* se continue avec celle de l'*insula* (I) ; l'écorce de la face sylvienne de la *première circonvolution temporale* (T_1) se continue de même avec celle de la *circonvolution du crochet* (U) dont elle est séparée par l'*incisure temporale* (it) (fig. 243). L'écorce du *lobe frontal* et celle du *lobe temporal* se trouvent ainsi adossées sur cette coupe, qui passe au niveau du *seuil de l'insula*. Sur les coupes qui passent en arrière de l'*espace perforé antérieur* (Spa), l'écorce se comporte différemment : l'*écorce insulaire* (I) se continue avec celle de la *première temporale* (T_1) ; l'écorce de la *circonvolution du crochet* (U) se confond insensiblement avec la substance grise de l'*espace perforé antérieur* (Epa), ainsi qu'avec les ganglions de la base (**coupe n° 66**, fig. 246), et, à la place des *écorces fronto-temporales* adossées, nous trouvons des fibres blanches, formées d'abord par des *fibres* du *système d'association*, *faisceau uncinatus* (Fu), puis par des *fibres* du *système commissural*, *commissure antérieure* (coa).

Noyaux gris de la base et ventricule latéral.

Coupe n° 55 (fig. 243). — Le *noyau caudé* (NC) et le *noyau lenticulaire*, dont le *troisième segment* (NL_2) apparaît seul ici, sont intimement unis et présentent la forme d'un fer à cheval, dont la partie moyenne, située en dedans et en bas, est formée par un large *pont* de *substance grise* (X) qui réunit la *tête* du *noyau caudé* (NC) au *putamen* (NL_3). La face superficielle, libre, de la *tête* du *noyau caudé* fait saillie dans le ventricule, et forme à elle seule la paroi externe du *ventricule latéral* (Vl). Sa face profonde envoie au *putamen* (NL_3) de nombreux ponts de substance grise, séparés par les fibres du *segment antérieur* de la *capsule interne* (Cia). La face externe du *putamen* est lisse, nettement délimitée, et séparée de l'*avant-mur* (AM) par une lamelle blanche, la *capsule externe* (Ce). Le point de jonction (X) des *noyaux caudé* et *lenticulaire*, correspond au *trigone olfactif* (Tol) et à l'extrémité terminale de la *première circonvolution limbique* (L_1), dont il est séparé par le *bec* du *corps calleux* (Cc') et par quelques rares fibres du *cingulum*. L'*avant-mur* (AM) est séparé de l'*écorce* de l'*insula* (I) par la *capsule extrême* (Cex) et le *faisceau uncinatus* (Fu). Il reste néanmoins au niveau de son extrémité supérieure, en connexion avec l'écorce insulaire, dont il représente d'après Meynert la cinquième couche ; à sa partie inférieure il se fusionne avec le *troisième segment* du *noyau lenticulaire* (NL_3) (**coupes n°s 60, 69** et **71**, fig. 244, 247-248).

Le *ventricule latéral* (Vl) affecte une forme triangulaire à sommet inférieur. Sa paroi externe est formée par la *tête* du *noyau caudé* (NC), sa paroi interne par le *septum lucidum* (Sl) et le *bec* du *corps calleux* (Cc'), sa paroi supérieure par le *corps calleux* (Cc). Son bord externe est entouré de la *substance grise sous-épendymaire* (Sge) qui le sépare du *faisceau occipito-frontal* (OF).

La masse blanche de cette coupe (**n° 55**) (fig. 243) diffère peu de celle de la précédente (**n° 46**) (fig. 242). Nous y retrouvons les *longs faisceaux d'association* : le *cingulum* (Cing), le *faisceau occipito-frontal* (OF), le *faisceau arqué* ou *longitudinal supérieur* Arc) et le *faisceau uncinatus* (Fu). Dans le *lobe temporal* on ne peut distinguer aucun faisceau. Les fibres *courtes*, comme les fibres *longues* d'*association*, les *fibres commissurales* et de *projection* sont ici intimement enchevêtrées.

Coupe n° 60 (fig. 244). — La paroi interne et la paroi supérieure du *ventricule latéral* (Vl) sont toujours formées par le *septum lucidum* (Sl) et le *corps*

calleux (Cc). Le *noyau caudé* (NC) ne forme plus que la partie supérieure de

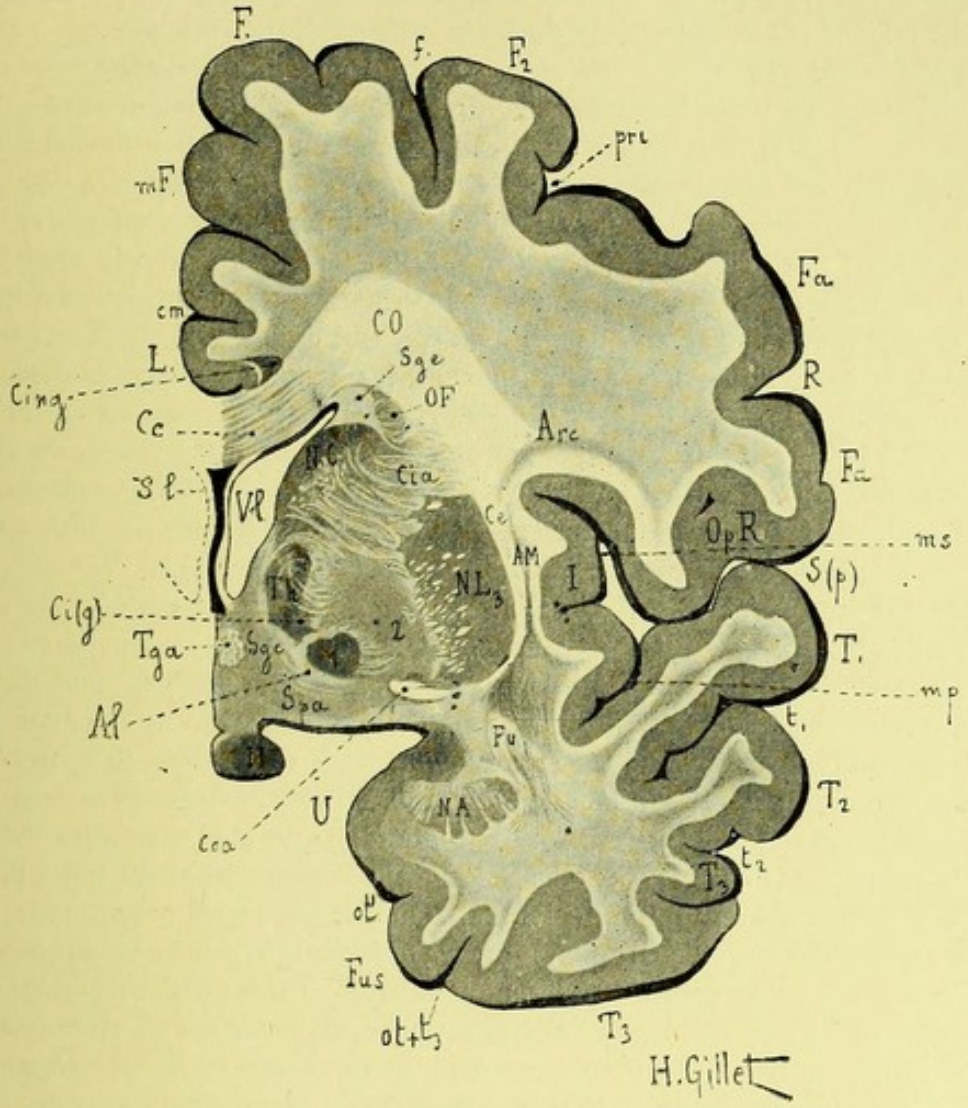

FIG. 245. — Coupe vertico-transversale de l'hémisphère droit, **n° 63**, passant à 63 millimètres en arrière du pôle frontal. Lignes 63 des fig. 235 et 236. (Grandeur naturelle.)

Al, anse du noyau lenticulaire. — *AM*, avant-mur. — *Arc*, faisceau arqué. — *Cc*, corps calleux. — *Cia*, segment antérieur de la capsule interne. — *Ci* (*g*), genou de la capsule interne. — *Cing*, cingulum. — *cm*, sillon calloso-marginal. — *CO*, centre ovale. — *coa*, commissure antérieure. — F_1, F_2, première et deuxième circonvolutions frontales. — f_1, premier sillon frontal. — *Fa*, circonvolution frontale ascendante. — *Fu*, faisceau uncinatus. — *Fus*, lobule fusiforme. — *I*, insula. — L_1, première circonvolution limbique. — mF_1, face interne de la première circonvolution frontale. — *mp*, sillon marginal postérieur de l'insula. — *ms*, sillon marginal supérieur de l'insula. — *NA*, noyau amygdalien. — *NC*, noyau caudé. — $NL_{3,2,1}$, troisième, deuxième et premier segments du noyau lenticulaire. — *OF*, faisceau occipito-frontal. — *OpR*, opercule rolandique. — $ot + t_3$, union du sillon collatéral et du troisième sillon temporal. — *ot'*, incisure du sillon collatéral. — *pri*, sillon prérolandique inférieur. — *R*, scissure de Rolando. — *S*(*p*), branche postérieure de la scissure de Sylvius. — *Sgc*, substance grise centrale. — *Sge*, substance grise sous-épendymaire. — *Spa*, substance perforée antérieure. — *Sl*, septum lucidum. — T_1, T_2, T_3, première, deuxième et troisième circonvolutions temporales. — t_1, t_2, t_3, premier, deuxième et troisième sillons temporaux. — *Tga*, pilier antérieur du trigone. — *Th*, couche optique (thalamus). — *U*, circonvolution du crochet. — *Vl*, ventricule latéral. — *II*, bandelette optique.

sa paroi interne ; dans l'angle inférieur du *ventricule latéral*, on trouve, en effet, une couche de substance grise, la *substance grise centrale* (Sgc), dans laquelle

apparaît (**coupe n° 63**, fig. 245) l'extrémité antérieure de la *couche optique* (Th). Cette substance grise, qui recouvre la *commissure antérieure* (coa) et le *pilier antérieur du trigone* (Tga), appartient déjà au *troisième ventricule* (V_3).

Le *noyau caudé* (NC) et le *troisième segment* du *noyau lenticulaire* (*putamen*) (NL_3), sont séparés l'un de l'autre, par toute l'épaisseur du *segment antérieur* de la *capsule interne* (Cia). Au niveau du bord externe du *ventricule latéral* (Vl), le *noyau caudé* (NC) est recouvert par la *substance grise sous-épendymaire* (Sge) et le *faisceau occipito-frontal* (OF). Au niveau de l'angle inférieur du ventricule, il est en rapport avec la *substance grise centrale* (Sgc). Sa face profonde envoie au *putamen* (NL_3) quelques ponts de substance grise et de nombreux faisceaux blancs, constituant les *fibres lenticulo-caudées*, qui traversent obliquement la *capsule interne*, pour se rendre dans les *lames médullaires* du *noyau lenticulaire*.

Le *noyau lenticulaire* est ici formé de deux segments : le *segment externe* ou *putamen* (NL_3) est de coloration foncée ; sa structure est analogue à celle du *noyau caudé*. Le *segment interne* (NL_2) fait partie du *globus pallidus*, qui représente un ganglion analogue à la couche optique ; il est séparé du *putamen* par la *lame médullaire externe* (lme) du *noyau lenticulaire* et de la *substance grise centrale* (Sgc) par le *segment antérieur* de la *capsule interne* (Cia). La *commissure blanche antérieure* (coa) le traverse obliquement en bas et en dehors, et le sépare en deux parties inégales. La *commissure blanche antérieure* est intéressée en effet dans sa partie antérieure, au niveau du large coude qu'elle forme avant de pénétrer dans le *lobe temporal*. Elle est sectionnée parallèlement à ses fibres, et se présente sous l'aspect d'une bandelette blanche et nacrée. Par son extrémité interne, elle plonge dans la *substance grise centrale* (Sgc), tandis que son extrémité externe atteint la partie inférieure de la *lame médullaire externe* (lme) du *noyau lenticulaire*. Sur toutes les coupes ultérieures, nous la trouverons au-dessous du *deuxième segment du noyau lenticulaire* (*globus pallidus*) ($NL_{2,}$). La face inférieure du *putamen* (NL_3) et du *segment externe* du *globus pallidus* (NL_2) repose sur la substance grise de l'*espace perforé antérieur* (Spa). Au-dessous du *putamen* et à sa face externe, on trouve de nombreux orifices vasculaires (ov) qui répondent aux *artères lenticulo-striées*, et à la partie externe de la *substance perforée antérieure* (Spa). Cette coupe **n° 60** (fig. 244) passe immédiatement en arrière de la partie *orbitaire* du *lobe frontal ;* elle intéresse dans sa partie interne l'*espace perforé antérieur* (Spa) et dans sa partie externe l'écorce grise de la *troisième circonvolution frontale* (oF_3) au niveau de sa fusion avec l'écorce de la *circonvolution* du *crochet* (U). En dehors, le *putamen* (NL_3) est recouvert par la *capsule externe* (Ce) et l'*avant-mur* (AM). L'*avant-mur* s'effile en haut, et s'insinue entre le *faisceau arqué de Burdach* (Arc) et les *fibres propres* de l'*insula* (*capsule extrême*) (Cex) ; en bas il s'étale, s'élargit et entre en rapport avec le *faisceau uncinatus* (Fu) qui s'épanouit dans l'extrémité antérieure du *lobe temporal*.

Coupe n° 63 (fig. 245). — La coupe passe au niveau du *chiasma* des *nerfs optiques* (II) et de l'extrémité antérieure de la *couche optique* (Th). Le *noyau caudé* (NC) est relié au *noyau lenticulaire* ($NL_{3,2,1}$), par des ponts de substance grise et par les fibres *lenticulo-striées*. Il est toujours recouvert en haut par la *substance grise sous-épendymaire* (Sge) et le *faisceau occipito-frontal* (OF) ; en bas, il est en rapport avec l'extrémité antérieure du *thalamus* (Th). Le *noyau lenticulaire* est ici formé de trois segments, le *putamen* en dehors (NL_3), le *globus pallidus* ($NL_{2,1}$) en dedans. Il repose sur la *substance grise de l'espace perforé antérieur* (Spa), dont il est séparé par la *commissure antérieure* (coa) et par une mince couche de

fibres blanches, qui font partie des fibres les plus antérieures de l'*anse du noyau*

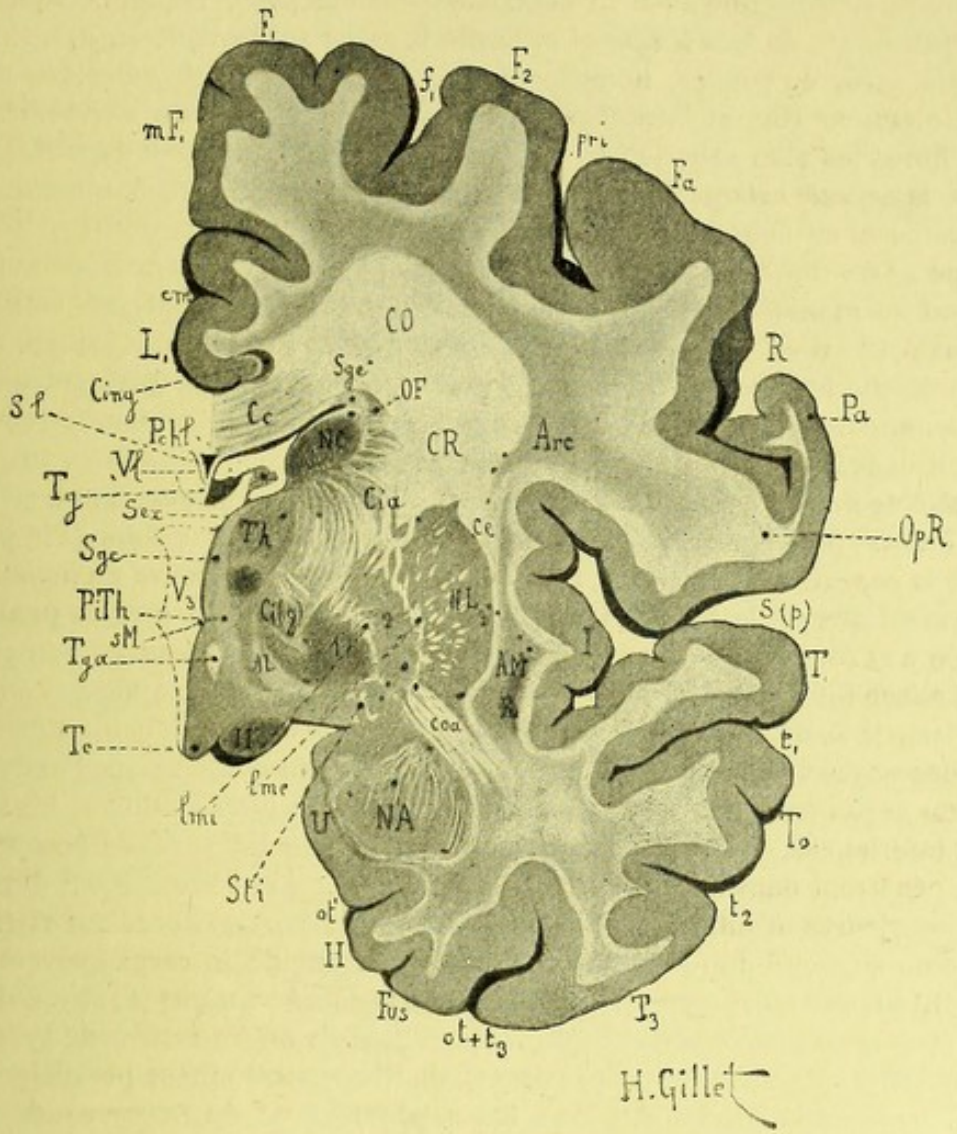

FIG. 246. — Coupe vertico-transversale de l'hémisphère droit, n° **66**, passant à 66 millimètres en arrière du pôle frontal. Lignes 66 des fig. 235 et 236. (Grandeur naturelle.)

Al, anse du noyau lenticulaire. — *AM*, avant-mur. — *Arc*, faisceau arqué. — *Cc*, corps calleux. — *Ce*, capsule externe. — *Cia*, segment antérieur de la capsule interne. — *Ci(g)*, genou de la capsule interne. — *Cing*, cingulum. — *cm*, sillon calloso-marginal. — *CO*, centre ovale. — *coa*, commissure antérieure. — F_1, F_2, première et deuxième circonvolutions frontales. — *Fa*, circonvolution frontale ascendante. — *Fu*, faisceau uncinatus. — *Fus*, lobule fusiforme. — *H*, circonvolution de l'hippocampe. — *I*, insula. — L_1, première circonvolution limbique. — *lme*, *lmi*, lames médullaires externe et interne du noyau lenticulaire. — mF_1, face interne de la première circonvolution frontale. — $NL_{3,2,1}$, noyau lenticulaire et ses trois segments. — *NA*, noyau amygdalien. — *NC*, tronc du noyau caudé. — *OF*, faisceau occipito-frontal. — *OpR*, opercule rolandique. — $ot + t_3$, union du sillon collatéral et du troisième sillon temporal. — *Pa*, circonvolution pariétale ascendante. — *Pchl*, plexus choroïdes. — *PiTh*, pédoncule inféro-interne du thalamus. — *pri*, sillon prérolandique inférieur. — *R*, scissure de Rolando. — *S(p)*, branche postérieure de la scissure de Sylvius. — *Sex*, surface extra-ventriculaire du thalamus. — *Sgc*, substance grise centrale. — *Sge*, substance grise sous-épendymaire. — *Sl*, septum lucidum. — *sM*, sillon de Monro. — *Sti*, substance innominée de Reichert. — T_1, T_2, T_3, première, deuxième et troisième circonvolutions temporales. — t_1, t_2, t_3, premier, deuxième et troisième sillons temporaux. — *Tc*, tuber cinereum. — *Tg*, corps du trigone. — *Tga*, pilier antérieur du trigone. — *Th*, couche optique. — *U*, circonvolution du crochet. — V_3, troisième ventricule. — *Vl*, ventricule latéral. — *II*, bandelette optique.

lenticulaire (Al). La substance grise de l'*espace perforé antérieur* (Spa) se continue

insensiblement avec l'écorce de la *circonvolution du crochet* (U) ; celle-ci s'épaissit en dehors et se fusionne avec le *noyau amygdalien* (NA), lequel occupe l'extrémité antérieure du *lobe temporal* et limite la *corne sphénoïdale* en avant. Dans toute cette série de coupes, nous trouvons, en dehors du *noyau lenticulaire*, la *capsule externe* (Ce) et l'*avant-mur* (AM), en bas le *faisceau uncinatus* (Fu) dont les fibres les plus supérieures entrent dans la constitution de la partie inférieure de la *capsule externe* (Ce), et dont les fibres inférieures s'épanouissent dans le *lobe temporal* en dehors du *noyau amygdalien* (NA).

Coupe n° 66 (fig. 246). — Le *noyau caudé* (NC) et le *noyau lenticulaire* ($NL_{3, 2,}$) présentent les mêmes connexions que précédemment. Le *noyau caudé* est seulement plus petit ; il est intéressé en effet au niveau de son *tronc*. Le *noyau lenticulaire* présente *trois segments* ($NL_{3, 2, 1}$) séparés par les *lames médullaires externe* et *interne* (lme, lmi). Au dessous du *putamen* (NL_3), la *commissure antérieure* (coa) s'épanouit dans le *lobe temporal* en dehors du *noyau amygdalien* (NA). En haut et en avant, le *noyau lenticulaire* est en rapport avec le *segment antérieur* de la *capsule interne* (Cia) ; en dedans, il est séparé de la *couche optique* (Th) par le *genou* de la *capsule interne* (Ci[g]) ; l'obliquité de la face supérieure du *noyau lenticulaire* ainsi que de la *capsule interne*, explique comment la *capsule* peut être intéressée à la fois dans son *segment antérieur* (Cia) et au niveau de son *genou* (Ci[g]). La face inférieure du *globus pallidus* ($NL_{2,1}$) est réunie au *noyau amygdalien* (NA) par la *substance grise de l'espace perforé antérieur*. De cette substance grise et des noyaux environnants, partent des fibres qui contournent l'extrémité interne du *noyau lenticulaire* et du *genou* de la *capsule interne* (Ci[g]) ; les fibres les plus inférieures, qui sont en même temps les plus internes, se recourbent en haut, pénètrent dans la *substance grise centrale* (Sgc) et se terminent dans les régions inférieures et internes de la *couche optique* (Th). Ces fibres qui viennent en partie du segment du *lobe temporal*, situé en avant de la *corne sphénoïdale*, constituent le *pédoncule inférieur* ou *interne* de la *couche optique* (PiTh). Entre le *segment interne* du *globus pallidus* (NL_1) et le *pédoncule inféro-interne* de la *couche optique* (PiTh), on trouve un autre faisceau de fibres sectionnées parallèlement, l'*anse du noyau lenticulaire* (Al). Ces fibres proviennent du *noyau caudé* (NC), traversent le *segment antérieur* de la *capsule interne* (Cia) et concourent à former les *fibres verticales* des *lames médullaires* du *noyau lenticulaire* (lmi, lme). Au niveau de la face inférieure du *noyau lenticulaire*, elles se coudent, se portent en dedans et embrassent sous le nom d'*anse* du *noyau lenticulaire* (Al), le *genou* de la *capsule interne* (Ci[g]) ainsi que les fibres les plus internes du *pédoncule cérébral ;* elles se placent ensuite (voy. *Coupes horizontales microscopiques*, fig. 296) en arrière du *locus niger* dans la *région de la calotte*, dont elles occupent la partie la plus antérieure. Le *pédoncule inféro-interne* de la *couche optique* (PiTh) et l'*anse du noyau lenticulaire* (Al) sont plongés dans la substance grise de l'*espace perforé antérieur* et forment, dans leur ensemble, l'*anse pédonculaire de Gratiolet*, ou la *substance innominée de Reichert* (Sti), mal délimitée dans ses origines et ses terminaisons. La coupe intéresse en outre le *tuber cinereum* (Tc) et la partie la plus déclive du *troisième ventricule* (V_3).

A la face inférieure du cerveau entre le *tuber cinereum* (Tc) et la *substance perforée antérieure*, on trouve la *bandelette optique* (II) enclavée dans la substance grise de la base du cerveau. Le *troisième ventricule* (V_3) se présente sous l'aspect d'une fente étroite et verticale, divisée en deux parties par le *sillon de Monro* (sM). La partie supérieure ou *thalamique* est limitée par le *tænia thalamii* qui donne insertion

à la couche, d'épithélium qui recouvre les *plexuschoroïdes* du troisième ventricule.

La partie inférieure appartient à la région **sous-thalamique**. Dans la *substance grise centrale* (Sgc), qui concourt à la former en grande partie, on trouve en dedans, le *pilier antérieur du trigone* (Tga), en dehors, le *pédoncule inféro-interne du thalamus* (PiTh) et l'*anse du noyau lenticulaire* (Al).

Le *noyau amygdalien* (NA) a considérablement augmenté de volume. En dedans il se confond avec l'écorce de la *circonvolution du crochet* (U), en haut, il est dissocié par des fibres blanches qui s'irradient dans son intérieur et qui appartiennent aux fibres du *tænia semi-circularis;* en bas, il est séparé des fibres propres d'une *incisure* du *sillon collatéral* (ot'), par une mince couche de fibres blanches qui entourent l'extrémité antérieure du *diverticule sphénoïdal.*

Coupes nos 69 et 71.

Coupe n° 69 (fig. 247), passant à 3 millimètres en arrière de la précédente et correspondant aux lignes 69 des figures 235 et 236.

Coupe n° 71 (fig. 248), passant à 2 millimètres en arrière de la précédente et correspondant aux lignes 71 des figures 235 et 236.

La coupe n° **69** passe par le *noyau antérieur* (Na) de la *couche optique* (Th), la partie antérieure du *pédoncule cérébral* (P), le *tubercule mamillaire* (Tm) et l'extrémité antérieure de la *corne sphénoïdale* (Vsph). La coupe n° **71**, intéresse le *tubercule mamillaire* (Tm), le *faisceau de Vicq d'Azyr* (VA) et la *corne d'Ammon* (CA).

Écorce. — Le bord supérieur de l'hémisphère est formé par la *première circonvolution frontale* (F_1) qui se continue à la face interne (mF_1), où le *sillon calloso-marginal* (cm) la sépare de la *première circonvolution limbique* (L_1); à la face externe elle est séparée de la *deuxième circonvolution frontale* (F_2), par le *premier sillon frontal* (f_1). On rencontre ensuite à la face externe, et de haut en bas, le *sillon prérolandique inférieur* (pri), la *circonvolution frontale ascendante* (Fa), la *scissure de Rolando* (R), la *circonvolution pariétale ascendante* (Pa) et l'entaille profonde formée par la branche postérieure de la *scissure de Sylvius* S (p). Le fond de cette *scissure* est occupé par l'*insula* (I), la lèvre supérieure est formée par l'*opercule rolandique* (OpR), la lèvre inférieure par la *circonvolution temporale profonde* (Tp) et la face profonde de la *première circonvolution temporale* (T_1). Au-dessous de la *scissure de Sylvius* S (p) on rencontre les *trois circonvolutions temporales* (T_1, T_2, T_3), séparées par les *trois sillons temporaux* (t_1, t_2, ot + t_3). Puis à la face inférieure du cerveau, on trouve le *lobule fusiforme* (Fus), une *incisure* du *sillon collatéral* (ot') et la *circonvolution de l'hippocampe* ou *deuxième circonvolution limbique* (L_2[H]), dont l'écorce se confond en dehors avec la substance grise du *noyau amygdalien* (NA).

Cavités ventriculaires. — Le *ventricule moyen* (V_3) ne présente rien de particulier à noter. Le *ventricule latéral* (Vl) est intéressé dans son étage supérieur et dans la partie antérieure de la *corne sphénoïdale* (Vsph). L'étage supérieur du *ventricule latéral* (Vl) est aplati et se réduit à l'état d'une fente, dont la paroi supérieure est formée par le *corps calleux* (Cc), la paroi inférieure par le *noyau caudé* (NC) et la partie attenante de la *couche optique* (Th). Son bord externe est coiffé par la *substance grise sous-épendymaire* (Sge) et le *faisceau*

occipito-frontal (OF), son bord interne répond aux *plexus choroïdes* (Pchl) du *ventricule latéral*, qui s'insèrent d'une part au bord libre du *trigone* (Tg), et d'autre part à la *couche optique* (Th), en dedans de la *veine du corps strié* (Vcst).

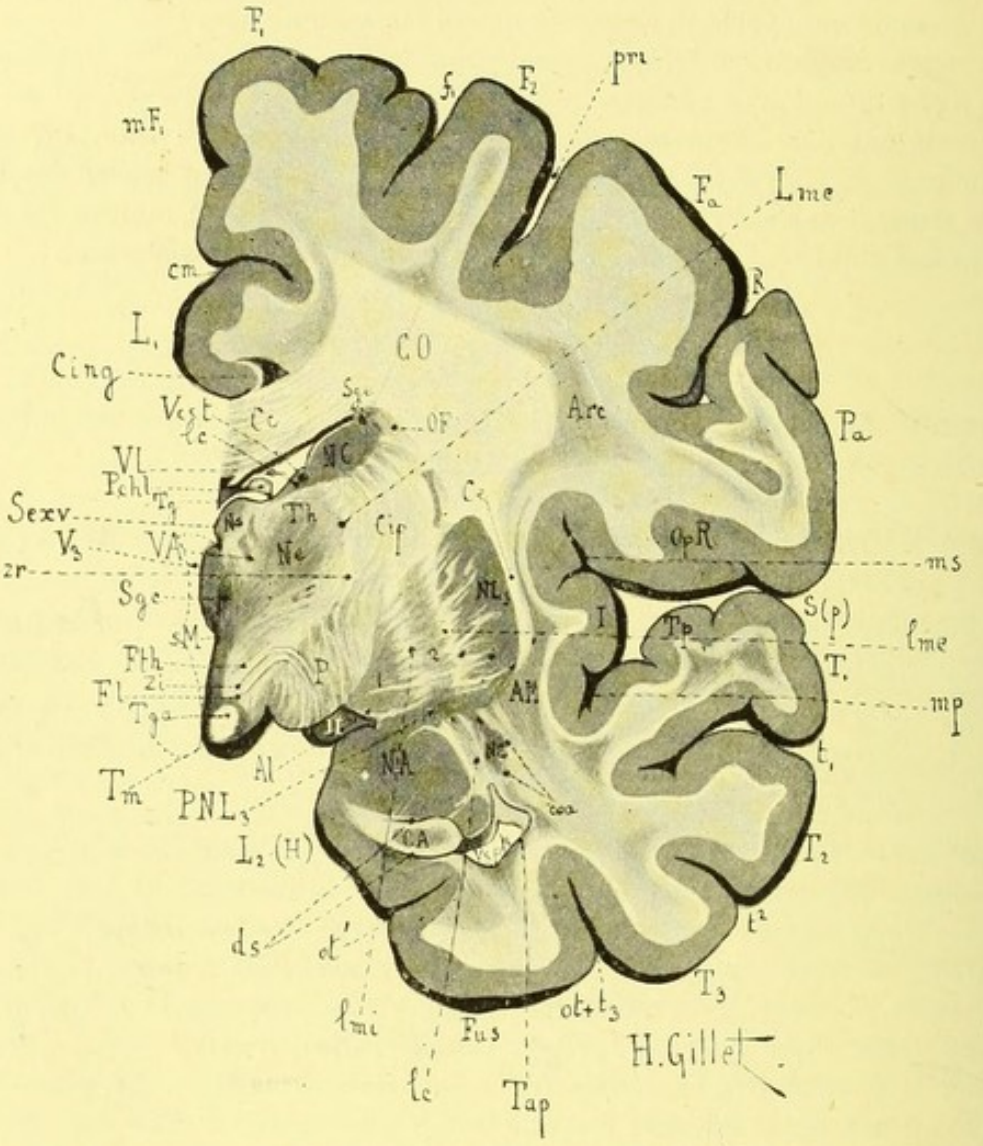

Fig. 247. — Coupe vertico-transversale de l'hémisphère droit, n° **69**, passant à 69 millimètres en arrière du pôle frontal. Lignes 69 des fig. 235 et 236. (Grandeur naturelle.)

Al, anse du noyau lenticulaire. — *AM*, avant-mur. — *Arc*, faisceau arqué. — *CA*, corne d'Ammon. — *Cc*, corps calleux. — *Ce*, capsule externe. — *Cing*, cingulum. — *Cip*, segment postérieur de la capsule interne. — *cm*, sillon calloso-marginal. — *CO*, centre ovale. — *coa*, commissure antérieure. — *ds*, diverticule du subiculum. — F_1, F_2, F_3, première, deuxième et troisième circonvolutions frontales. — f_1, premier sillon frontal. — *Fa*, circonvolution frontale ascendante. — *Fl*, faisceau lenticulaire de Forel. — *Fth*, faisceau thalamique de Forel. — *Fus*, lobule fusiforme. — *I*, insula. — L_1, première circonvolution limbique. — $L_2(H)$, deuxième circonvolution limbique ou circonvolution de l'hippocampe. — *lc*, lame cornée et tænia semi-circularis. — *Lme*, lame médullaire externe du thalamus. — *lme*, *lmi*, lames médullaires externe et interne du noyau lenticulaire. — mF_1, face interne de la première circonvolution frontale. — *mp*, sillon marginal postérieur de l'insula. — *ms*, sillon marginal supérieur de l'insula. — $NL_{3,2,1}$, noyau lenticulaire et ses trois segments. — *Na*, noyau antérieur du thalamus. — *NC*, tronc du noyau caudé. — *NC'*, queue du noyau caudé. — *Ne*, noyau externe du thalamus. — *OF*, faisceau occipito-frontal. — *OpR*, opercule rolandique. — $ot + t_3$, union du sillon collatéral et du troisième sillon temporal. — *ot'*, incisure du sillon collatéral. — *P*, étage inférieur du pédoncule cérébral. — *Pa*, circonvolution pariétale ascendante. — *Pchl*, plexus choroïde du ventricule latéral. — PNL_3, pédoncule du noyau lenticulaire. — *pri*, sillon prérolandique inférieur. — *R*, scissure de Rolando. — *S (p)*, branche postérieure de

la scissure de Sylvius. — *Sexv*, surface extra-ventriculaire du thalamus. — *Sgc*, substance grise centrale. — *Sge*, substance grise sous-épendymaire. — *sM*, sillon de Monro. — T_1, T_2, T_3, première, deuxième et troisième circonvolutions temporales. — t_1, t_2, premier et deuxième sillons temporaux. — *Tap*, tapetum. — *Tg*, trigone. — *Tga*, pilier antérieur du trigone. — *Th*, couche optique. — *Tm*, tubercule mamillaire. — *Tp*, circonvolution temporale profonde. — *VA*, faisceau de Vicq d'Azyr. — V_3, troisième ventricule. — *Vcst*, veine du corps strié. — *Vl*, ventricule latéral. — *Vsph*, corne sphénoïdale du ventricule latéral. — *Zi*, zona incerta de Forel. — *Zr*, zone réticulée ou grillagée. — *II*, bandelette optique.

La *corne sphénoïdale* (Vsph) est encore ici très réduite de volume, elle est limitée en haut et en dedans par le *noyau amygdalien* (NA), en dehors par la *commissure antérieure* (coa) et le *tapetum* (Tap). La *corne sphénoïdale* donne en dedans deux petits diverticules, qui circonscrivent les *digitations antérieures* de la *corne d'Ammon* (CA); le *diverticule supérieur* sépare la *corne d'Ammon* du *noyau amygdalien* (NA), l'*inférieur* incise profondément la *circonvolution de l'hippocampe* L_2(H), il est connu sous le nom de *diverticule du subiculum* de la *corne d'Ammon* (ds) (**coupe 69**, fig. 247). La **coupe n° 71** (fig. 248) intéresse l'extrémité antérieure de la *corne d'Ammon* (CA) au niveau de ses digitations. La *corne d'Ammon* (CA) se présente ici sous l'aspect d'une languette étroite, aplatie de haut en bas, qui fait saillie dans la *corne sphénoïdale* (Vsph), et qui est reliée en dedans à l'écorce de la *circonvolution de l'hippocampe* (L_2[H]). Sa face libre ou intra-ventriculaire est revêtue d'une lame de substance blanche, l'*alvéus* (Alv) qui envoie de petits prolongements blancs dans la substance grise de la *corne d'Ammon*. Entre ces prolongements, la *corne d'Ammon* présente des saillies ou digitations qui répondent aux incisures du *sillon de l'hippocampe* (h).

Noyaux opto-striés. — Le *noyau caudé* (NC) ne présente rien de particulier à noter. Le *noyau lenticulaire* ($NL_{3, 2, 1}$) est triangulaire; il présente une face inférieure, plane, qui repose sur la *bandelette optique* (II), le *noyau amygdalien* (NA) et la *commissure antérieure* (coa); une face externe, convexe, que la *capsule externe* (Ce) et l'*avant-mur* (AM) séparent de l'*insula* (I), et une face supéro-interne, oblique en bas et en dedans, en rapport avec le *segment postérieur* de la *capsule interne* (Cip) en haut, le *pédoncule cérébral* (P) en bas. Le *noyau lenticulaire* est divisé par *deux lames médullaires verticales* (lme, lmi) en *trois* segments, le *putamen* (NL_3) en dehors, et le *globus pallidus* ($NL_{2, 1}$) en dedans. La base du *putamen* (NL_3) s'unit à l'*avant-mur* (AM), et envoie en bas une petite languette de substance grise, qui le relie à l'extrémité antérieure recourbée de la *queue* du *noyau caudé* (NC'). Ce dernier ne fait pas encore saillie dans la *corne sphénoïdale* (Vsph), il en est en effet séparé par les fibres blanches de la *lame cornée* (lc) (*tænia semi-circularis*). En dedans, le *putamen* (NL_3) envoie un prolongement de substance grise beaucoup plus considérable que le précédent, il est connu sous le nom de *pédoncule du noyau lenticulaire* (PNL_3), relie le *putamen* au noyau amygdalien (NA) et sépare ce dernier noyau du *globus pallidus* ($NL_{2, 1}$) (fig. 247). Le sommet du *globus pallidus* repose sur la *bandelette optique* (II) qui se porte de plus en plus en dehors, à mesure que le *pédoncule cérébral* (P) se détache librement à la base du cerveau. La *bandelette* (II) n'est adhérente que par sa face supérieure, où une mince lamelle de substance blanche la sépare du *globus pallidus*.

La *couche optique* (Th) est irrégulière; elle présente une face interne verticale, recouverte par la *substance grise centrale* (Sgc) et qui concourt à former la paroi latérale du *troisième ventricule* (V_3), une face supérieure qui présente la saillie du *tubercule antérieur* de la *couche optique* (Na), et que l'insertion des *plexus choroïdes* (Pchl) du ventricule latéral divise en deux parties; la partie

externe concourt à former avec le *noyau caudé* (NC) et le *sillon opto-strié* le plan-

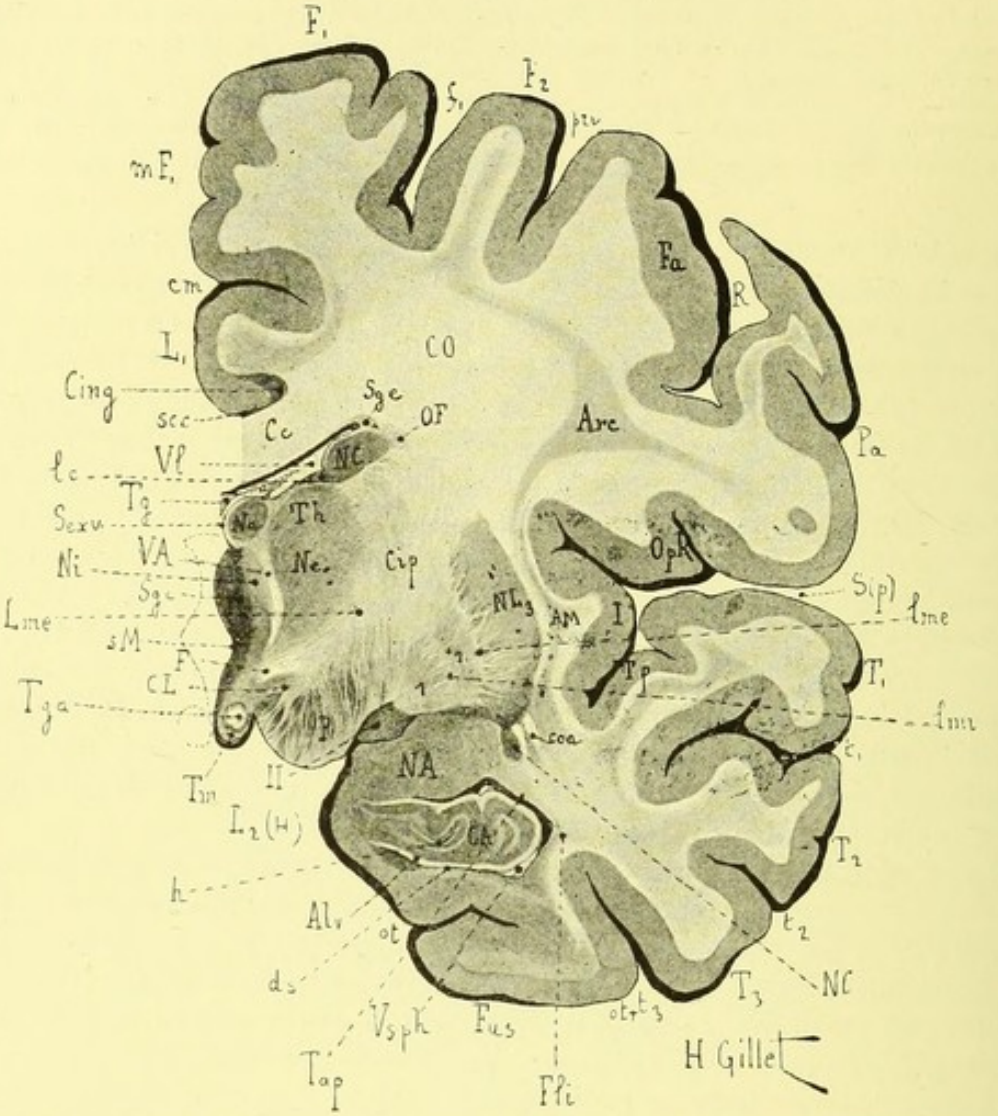

FIG. 248. — Coupe vertico-transversale de l'hémisphère droit, n° **71**, passant à 71 millimètres en arrière du pôle frontal. Lignes 71 des fig. 235 et 236. (Grandeur nature.)

Alv, alvéus. — *AM*, avant-mur. — *Arc*, faisceau arqué. — *CA*, corne d'Ammon. — *Cc*, corps calleux. — *Cip*, segment postérieur de la capsule interne. — *Cing*, cingulum. — *CL*, corps de Luys. — *cm*, sillon calloso-marginal. — *CO*, centre ovale. — *coa*, commissure antérieure. — *ds*, diverticule du subiculum. — F_1, F_2, première et deuxième circonvolutions frontales. — f_1, premier sillon frontal. — *F*, champ de Forel. — *Fa*, circonvolution frontale ascendante. — *Fli*, faisceau longitudinal inférieur. — *Fus*, lobule fusiforme. — *h*, sillon de l'hippocampe. — *I*, insula. — L_1, première circonvolution limbique. — L_2 (*H*), deuxième circonvolution limbique ou circonvolution de l'hippocampe. — *lc*, lame cornée. — *Lme*, lame médulaire externe du thalamus. — *lme*, *lmi*, lames médullaires externe et interne du noyau lenticulaire. — mF_1, face interne de la première circonvolution frontale. — *NA*, noyau amygdalien. — *Na*, noyau antérieur du thalamus. — *NC*, tronc du noyau caudé. — *NC'*, queue du noyau caudé. — *Ne*, noyau externe du thalamus. — *Ni*, noyau interne du thalamus. — $NL_{3, 2, 1}$, les trois segments du noyau lenticulaire. — *OF*, faisceau occipito-frontal. — *OpR*, opercule rolandique. — *ot*, sillon collatéral. — $ot + t_3$, union du sillon collatéral et du troisième sillon temporal. — *P*, pied du pédoncule cérébral. — *Pa*, circonvolution pariétale ascendante. — *R*, scissure de Rolando. — *prv*, sillon prérolandique inférieur. — *S(p)*, branche postérieure de la scissure de Sylvius. — *Sexv*, surface extra-ventriculaire du thalamus. — *scc*, sinus du corps calleux. — *Sgc*, substance grise centrale. — *Sge*, substance grise sous-épendymaire. — *sM*, sillon de de Monro. — T_1, T_2, T_3, première, deuxième et troisième circonvolutions temporales. — t_1, t_2, premier et deuxième sillons temporaux. — *Tap*, tapetum. — *Tg*, trigone. — *Tga*, pilier antérieur du trigone. — *Th*, couche optique. — *Tm*, tubercule mamillaire. — *Tp*, circonvolution temporale profonde. — *VA*, faisceau de Vicq d'Azyr. — *Vl*, ventricule latéral. — *Vsph*, corne sphénoïdale du ventricule latéral. — *II*, bandelette optique.

cher du *ventricule latéral* (Vl); la partie interne est *extra-ventriculaire* (Sevx); elle est recouverte par le *corps du trigone* (Tg) et s'étend du *tænia thalami* (tth) à l'insertion des *plexus choroïdes* du *ventricule latéral* (Pchl). (Voy. *Coupes vertico-transversales microscopiques*, fig. 286.) La face externe de la *couche optique* (Th) est en rapport avec le *segment postérieur* de la *capsule interne* (Cip) dont la sépare la *zone réticulée* (zr) (**coupe n° 69**, fig. 247). Sa paroi inférieure correspond à une ligne horizontale passant par le *sillon de Monro* (sM), elle repose sur la **région sous-optique** dans laquelle on trouve les *deux faisceaux de Forel :* le *faisceau supérieur* ou *thalamique* (Fth) et le *faisceau inférieur* ou *lenticulaire* (Fl), séparés par une mince couche de substance grise, la *zona incerta* du même auteur (Zi), qui se continue en haut avec la *zone réticulée* (Zr). Limitée en dedans par la *substance grise centrale* (Sgc), la **région sous-optique** est en rapport : en dehors avec le pied du *pédoncule cérébral* (P), et en bas, avec le *tubercule mamillaire* (Tm), dans lequel on trouve un faisceau blanc, le *pilier antérieur* du *trigone* (Tga). Sur la **coupe n° 71** (fig. 248), les *faisceaux lenticulaire* et *thalamique de Forel* sont réunis en un seul faisceau et constituent le *champ de Forel* (F) situé au-dessus du *corps de Luys* (CL).

Du *noyau antérieur* de la *couche optique* (Na) part un faisceau volumineux, le *faisceau de Vicq d'Azyr* (Va), que la **coupe n° 69** intéresse dans sa partie supérieure et que la **coupe n° 71** sectionne dans toute sa longueur (fig. 247, 248). Il naît du *tubercule mamillaire* (Tm) et se termine dans le *noyau antérieur* de la *couche optique* (Na). Ce faisceau fut décrit à tort sous le nom de *pilier ascendant du trigone* (*pilier descendant du trigone de Meynert*), il n'a en réalité rien à faire avec le pilier antérieur du trigone, et constitue un faisceau indépendant, ainsi que Gudden l'a montré à l'aide de l'expérimentation, et v. Monakow par l'étude des dégénérescences. Le *noyau interne* de la couche optique (Ni) est très peu accusé (fig. 248), il se confond avec la *substance grise centrale* (Sgc) et n'apparaît, comme noyau distinct, que dans la série des coupes suivantes. Le *noyau externe* (Ne), au contraire, est bien développé et présente un aspect strié, qui tient aux *fibres radiaires* qui le pénètrent.

Le *segment postérieur* de la *capsule interne* (Cip) sépare le *noyau caudé* (NC) et la *couche optique* (Th) du *noyau lenticulaire* ($NL_{3, 2, 1}$). Il se continue en bas avec le *pédoncule cérébral* (P) et se dirige obliquement en bas et en dedans.

Le *corps calleux* (Cc) pénètre dans la masse blanche des hémisphères, et se confond au niveau du *centre ovale* (CO), avec le *pied de la couronne rayonnante*.

Il y a peu de choses à ajouter à ce que nous avons dit précédemment, sur le système des *fibres d'association*. Le *cingulum* (Cing) et le *faisceau arqué* (Arc), présentent ici leurs mêmes caractères. Le *faisceau uncinatus* a disparu, il appartient en effet à l'extrémité antérieure du *lobe temporal*.

Coupes n°s 75, 78, 80.

Coupe n° 75 (fig. 249), passant à 4 millimètres en arrière de la précédente et correspondant aux lignes 75 des figures 235 et 236.

Coupe n° 78 (fig. 250), passant à 3 millimètres en arrière de la précédente et correspondant aux lignes 78 des figures 235 et 236.

Coupe n° 80 (fig. 251), passant à 2 millimètres en arrière de la précédente et correspondant aux lignes 78 des figures 235 et 236.

Ces coupes passent toutes par le *lobule paracentral* (Parc), le *pédoncule cérébral* (P) et la partie antérieure de la *protubérance* (Po).

Écorce. — L'écorce ne présente que peu de modifications, de l'une à

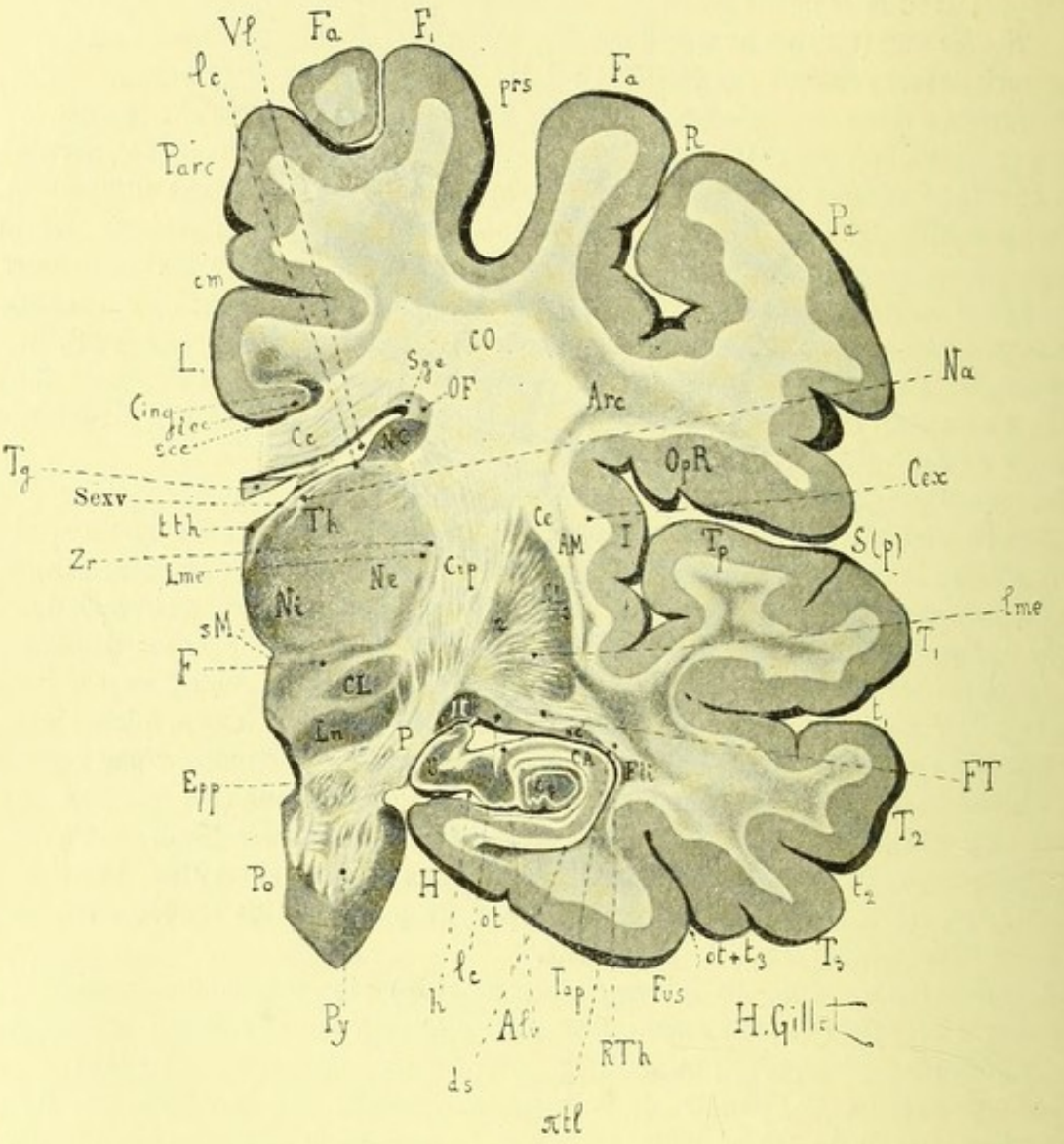

Fig. 249. — Coupe vertico-transversale de l'hémisphère droit, n° **75**, passant à 75 millimètres en arrière du pôle frontal. Lignes 75 des fig. 235 et 236. (Grandeur naturelle.)

Alv, alvéus. — *AM*, avant-mur. — *Arc*, faisceau arqué. — *Cc*, corps calleux. — *Ce*, capsule externe. — *Cex*, capsule extrême. — *Cing*, cingulum. — *Cip*, segment postérieur de la capsule interne. — *CL*, corps de Luys. — *cm*, sillon calloso-marginal. — *CO*, centre ovale. — *ds*, diverticule du subiculum. — *Epp*, espace perforé postérieur. — *F*, champ de Forel. — F_1, première circonvolution frontale. — *Fa*, circonvolution frontale ascendante. — *Fli*, faisceau longitudinal inférieur. — *FT*, faisceau de Türck. — *Fus*, lobule fusiforme. — *H*, hippocampe. — *h*, sillon de l'hippocampe. — *I*, insula. — L_1, première circonvolution limbique. — *lc*, lame cornée. — *Lme*, lame médullaire externe du thalamus. — *lme*, lame médullaire externe du noyau lenticulaire. — *Ln*, locus niger. — *Na*, *Ne*, *Ni*, noyaux antérieur, externe et interne du thalamus. — *NC*, tronc du noyau caudé. — *NC'*, queue du noyau caudé. — $NL_{3,2}$, troisième et deuxième segments du noyau lenticulaire (putamen et globus medialis). — *OF*, faisceau occipito-frontal. — *OpR*, opercule rolandique. — *ot*, sillon collatéral. — $ot + t_3$, union du sillon collatéral et du troisième sillon temporal. — *P*, pied du pédoncule cérébral. — *Pa*, circonvolution pariétale ascendante. — *Parc*, lobule paracentral. — *Po*, protubérance. — *prs*, sillon prérolandique supérieur. — *Py*, faisceau pyramidal. — *R*, scissure de Rolando. — *RTh*, radiations optiques de Gratiolet. — *S (p)*, branche postérieure de la scissure de Sylvius. — *scc*, sinus

du corps calleux. — *Sexv*, surface extra-ventriculaire du thalamus. — *Sge*, substance grise sous-épendymaire. — *sM*, sillon de Monro. — T_1, T_2, T_3, première, deuxième et troisième circonvolutions temporales. — t_1, t_2, premier et deuxième sillons temporaux. — *Tap*, tapetum. — *tbs*, trou borgne supérieur. — *Tg*, trigone. — *Th*, couche optique. — *Tp*, circonvolution temporale profonde. — *tth*, tænia thalami. — *U*, circonvolution du crochet. — *Vl*, ventricule latéral. — *II*, bandelette optique.

l'autre de ces coupes. Le bord supérieur de l'hémisphère est constitué par le *lobule paracentral* (Parc), qui occupe la face interne de l'hémisphère et que le *sillon calloso-marginal* (cm) sépare de la *première circonvolution limbique* (L_1). A la face externe, le *lobule paracentral* se continue, sur la **coupe n° 75** (fig. 249), avec le pied d'insertion de la *première circonvolution frontale* (F_1) ; sur les autres **coupes n°s 78** et **80** (fig. 250 et 251) avec la *circonvolution frontale ascendante* (Fa). Cette dernière circonvolution est très large, le sillon *prérolandique supérieur* (prs) l'incise profondément et la *scissure de Rolando* (R) la sépare de la *circonvolution pariétale ascendante* (Pa), qui concourt à former l'*opercule rolandique* (OpR). La *branche postérieure* de la *scissure de Sylvius* (S[p]) entaille profondément la face externe de l'hémisphère : son fond est occupé par l'*insula* (I). L'*opercule rolandique* (OpR) en forme la lèvre *supérieure*, tandis que la lèvre *inférieure* est formée par la *circonvolution temporale profonde* (Tp) et la face profonde ou supérieure de la *première circonvolution temporale* (T_1).

Les *trois circonvolutions temporales* (T_1, T_2, T_3) occupent la moitié inférieure de la face convexe de l'hémisphère ; à la face inféro-interne nous trouvons le *lobule fusiforme* (Fus), la *circonvolution de l'hippocampe* (H) et l'extrémité postérieure de la *circonvolution du crochet* (U). Cette dernière circonvolution forme la paroi inférieure du *ventricule sphénoïdal* (Vsph). Sa face superficielle est recouverte d'une mince couche de substance blanche, qui correspond à la *substance réticulée d'Arnold* ou *lame médullaire superficielle* (Lms). La substance blanche qui tapisse la face ventriculaire, de la *circonvolution du crochet* se continue avec l'*alvéus* (Alv). Sur la **coupe n° 75** (fig. 248), la couche de substance grise intermédiaire décrit quelques festons qui correspondent aux *digitations de la corne d'Ammon* (CA), elle est au contraire unie, sur les **coupes n°s 78** et **80** (fig. 250-251), qui intéressent l'extrémité postérieure et effilée de la *circonvolution du crochet* (U). Le *sillon de l'hippocampe* (h) paraît très profond ; il sépare la *circonvolution de l'hippocampe* (H) de la *circonvolution du crochet* (U) et de la *circonvolution godronnée* (Cg), qui occupe le fond du *sillon*. En déprimant la paroi ventriculaire, le *sillon de l'hippocampe* (h) détermine la formation de la *corne d'Ammon* (CA), qui repose sur la *circonvolution de l'hippocampe* (H) ; cette dernière porte de ce fait le nom de *lit* ou de *subiculum de la corne d'Ammon*. Les deux lèvres du *sillon de l'hippocampe* (h) sont tapissées par la *substance blanche réticulée d'Arnold*, désignée encore sous les noms de *lamina medullaris involuta* ou de *lame médullaire superficielle* (Lms). Dès que la *circonvolution du crochet* (U) a disparu, la *circonvolution godronnée* (Cg) représente le bord le long duquel s'arrête l'écorce cérébrale. Elle est recouverte par le *pilier postérieur du trigone* (Tgp) qui la déborde en dedans et dont elle est séparée par un sillon peu profond, le *sillon fimbrio-godronné*. (Voy. *Coupes microscopiques*, fig. 307, 311, 312).

Cavités ventriculaires. — Le *ventricule latéral* (Vl) est intéressé au niveau de son étage supérieur et au niveau de la *corne sphénoïdale* (Vsph). Les limites de l'étage supérieur sont les mêmes que sur les coupes précédentes. La *corne sphénoïdale* (Vsph) s'est agrandie, mais sauf dans les cas de dilatation ventriculaire, ses deux parois sont en général accolées. La paroi externe est formée

par la *lame cornée* (lc), la *queue* du *noyau caudé* (NC') et les trois couches de fibres qui limitent le ventricule en dehors : *Tapetum* (Tap), *radiations thalamiques* (RTh) et *faisceau longitudinal inférieur* (Fli). La paroi interne est formée

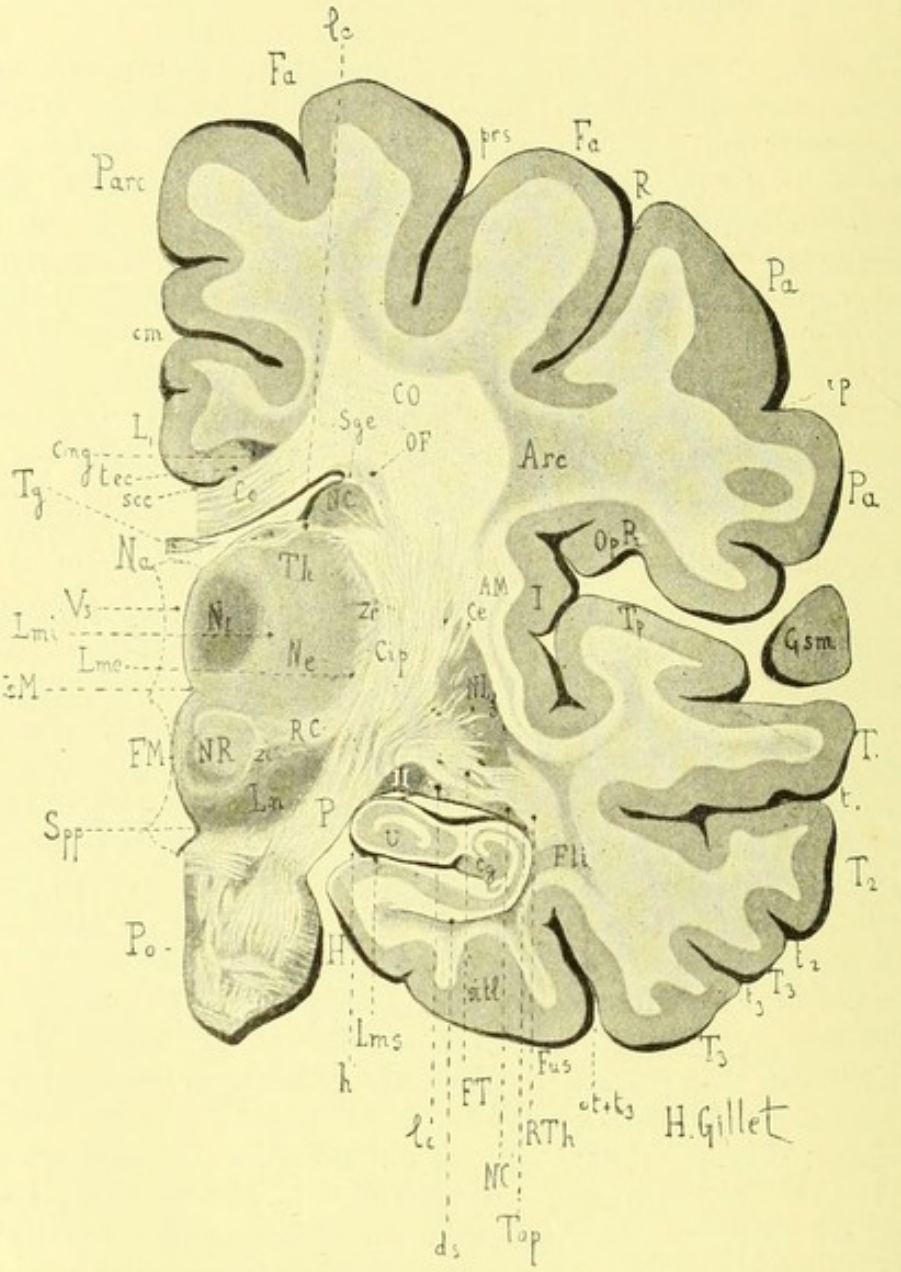

FIG. 250. — Coupe vertico-transversale de l'hémisphère droit, n° **78**, passant à 78 millimètres en arrière du pôle frontal. Lignes 78 des fig. 235 et 236. (Grandeur naturelle.)

AM, avant-mur. — *Arc*, faisceau arqué. — *Ce*, capsule externe. — *Cg*, circonvolution godronnée. — *Cip*, segment postérieur de la capsule interne. — *cm*, sillon calloso-marginal. — *CO*, centre ovale. — *Epp*, espace perforé postérieur. — *Fa*, circonvolution frontale ascendante. — *Fli*, faisceau longitudinal inférieur. — *FM*, faisceau rétroflexe de Meynert. — *FT*, faisceau de Türck. — *Fus*, lobule fusiforme. — *Gsm*, gyrus supra-marginalis. — *H*, hippocampe. — *h*, sillon de l'hippocampe. — *I*, insula. — *ip*, sillon inter-pariétal. — L_1, première circonvolution limbique. — *Lme*, *Lmi*, lames médullaires externe et interne du thalamus. — *Lms*, lame médul-superficielle. — *Ln*, locus niger. — *NA*, noyau antérieur du thalamus. — *NC*, tronc du noyau caudé. — *NC'*, queue du noyau caudé. — *Ne*, noyau externe du thalamus. — *Ni*, noyau interne du thalamus. — NL_3, putamen. — *OF*, faisceau occipito-frontal. — *OpR*, opercule rolandique. — $ot + t_3$, union du sillon collatéral et du troisième sillon temporal. — *P*, étage inférieur du pédoncule cérébral. — *Pa*, circonvolution pariétale ascendante. — *Parc*, lobule paracentral. — *Po*, protubérance. — *prs*, sillon prérolandique supérieur. — *πtl*, pli temporo-limbique. — *R*, scissure

de Rolando. — *RC*, radiations de la calotte. — *RTh*, radiations optiques de Gratiolet. — *scc*, sinus du corps calleux. — *Sge*, substance grise sous-épendymaire. — T_1, T_2, T_3, première, deuxième et troisième circonvolutions temporales. — t_1, t_2, t_3, premier, deuxième et troisième sillons temporaux. — *tec*, tænia tecta. — *Tap*, tapetum. — *Tg*, trigone. — *Th*, couche optique. — *Tp*, circonvolution temporale profonde. — *U*, circonvolution du crochet. — V_3, troisième ventricule. — *Zi*, zona incerta. — *Zr*, zone réticulée ou grillagée. — *II*, bandelette optique.

par la *corne d'Ammon* (CA) que le *diverticule du subiculum* (ds) limite en bas, et par le *pilier postérieur du trigone* (Tgp) (fig. 251).

Le *troisième ventricule* (V_3) (fig. 250) est limité en bas par l'adossement des deux régions sous-optiques.

Noyaux opto-striés. — Sur toutes les coupes qui passent en arrière du *noyau amygdalien*, le *noyau caudé* (NC) est sectionné en deux endroits, à savoir : une première fois au niveau de son *tronc* dans la partie moyenne du *ventricule latéral*, en dehors de la *couche optique;* une seconde fois, au niveau de sa *queue* (NC'), dans la *corne sphénoïdale* (Vsph) dont il concourt à former la paroi supéro-externe. La *queue* du *noyau caudé* (NC') est toujours située en dehors de la *bandelette optique* (II), du *corps genouillé externe* (Cge) ou du *pulvinar* (Pul); elle est séparée de ces parties par la *lame cornée* (lc) et les fibres du *tænia semicircularis* qui forment un faisceau d'autant plus large que l'on se rapproche davantage du *noyau amygdalien*. Au niveau du *carrefour ventriculaire*, la *couche optique* et la *queue* du *noyau caudé* sont rapprochées l'une de l'autre; elles ne sont séparées en effet que par le *sillon opto-strié*. Au niveau de la *corne sphénoïdale*, le *noyau caudé* et le *thalamus* divergent; la *couche optique*, après avoir formé le *pulvinar*, se rétrécit et se réduit dans sa partie inférieure au *corps genouillé externe*, puis à la *bandelette optique* qui se porte en avant et en dedans. La *queue* du *noyau caudé* se porte au contraire dans la *corne sphénoïdale* en avant et en dehors, le *sillon opto-strié*, très étroit au niveau du *carrefour ventriculaire*, s'élargit considérablement au niveau de la *corne sphénoïdale*, et le *tænia semicircularis* dont les fibres se sont accrues, s'étale sur la paroi supérieure de la corne sphénoïdale et masque souvent la *queue du noyau caudé*.

Sur ces coupes le *noyau lenticulaire* diminue considérablement de volume ; il ne présente que *deux segments* ($NL_{3,2}$) sur la **coupe n° 75** (fig. 249), sur la **coupe n° 78** (fig. 250), le *deuxième segment* (NL_2) se perd dans les fibres du *segment postérieur* de la *capsule interne* (Cip) et sur la **coupe n° 80** (fig. 251), le *putamen* (NL_3) n'est plus formé que par des îlots gris dissociés par les *fibres de projection*.

La *couche optique* (Th) augmente de volume à mesure que le *noyau lenticulaire* disparaît. On y reconnaît très nettement la saillie que détermine à son bord supéro-interne le *tænia thalami* (tth) (**coupe n° 75** et **80**, fig. 249, 251). La *couche optique* (Th) est divisée en deux noyaux, l'un interne (Ni), l'autre externe (Ne), séparés par la *lame médullaire interne* (Lmi) (**coupe n° 78**, fig. 250). Le *noyau externe* est limité en dehors par la *lame médullaire externe* (Lme) et la *zone réticulée* ou *grillagée* (Zr) qui le séparent du *segment postérieur de la capsule interne* (Cip). La face supérieure de la *couche optique* présente sur cette coupe un mince noyau aplati, situé entre deux couches de fibres blanches, et qui répond à la partie postérieure du *noyau antérieur* (Na). (Voy. *Coupes microscopiques horizontales* (fig. 304) et *sagittales*, t. II.)

La *couche optique* repose sur la **région sous-optique**. Cette région intéresse le *corps de Luys* (CL) sur la **coupe n° 75** (fig. 249), le *noyau rouge* (NR) le *locus niger* (Ln) sur les **coupes n°s 78** et **80** (fig. 249-250. Le *corps de Luys* se présente

sur la fig. 249 sous la forme d'une lentille biconvexe, dirigée obliquement en haut et en dehors. Sa face supérieure, convexe, est séparée de la *couche optique* (Th)

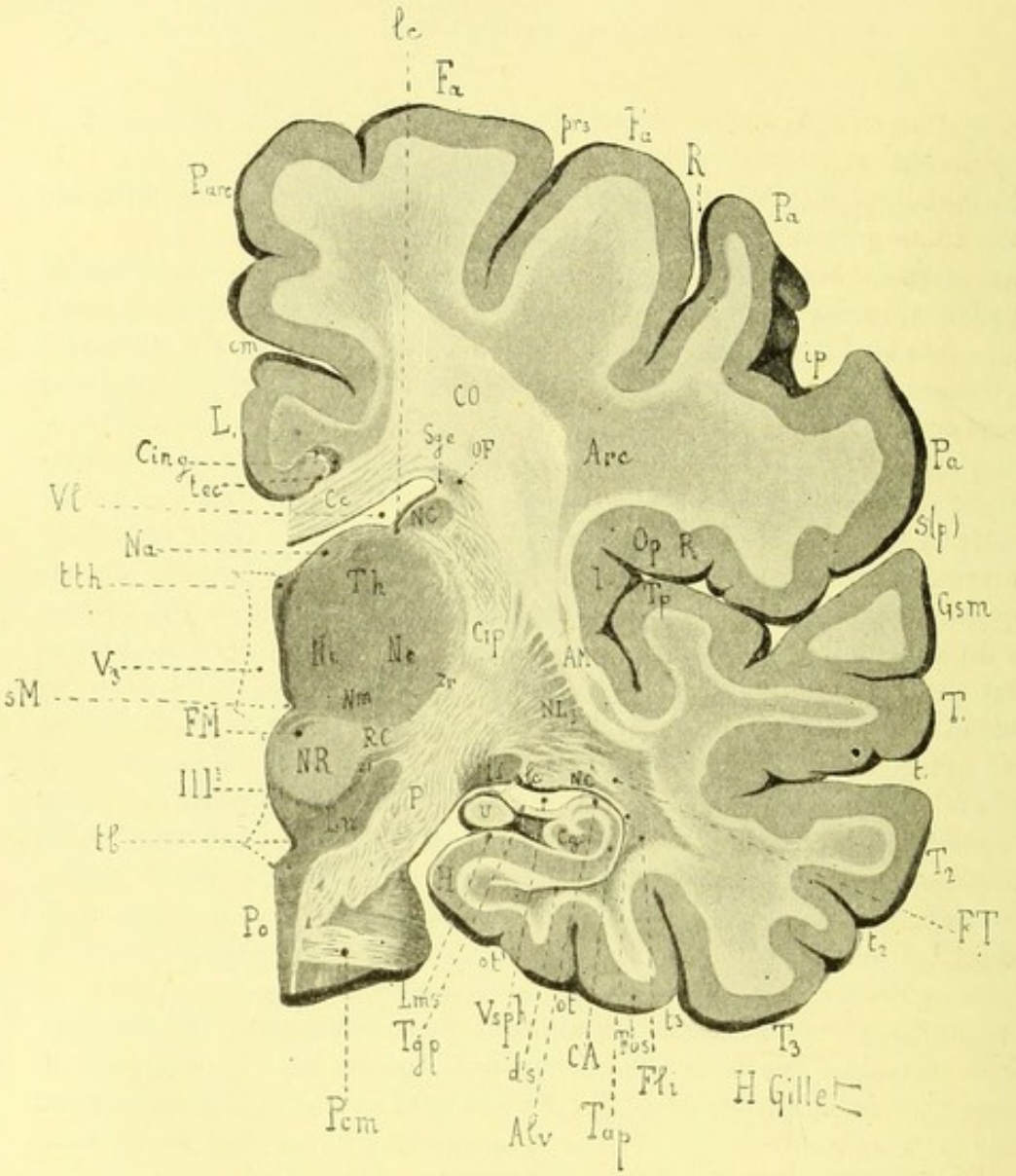

Fig. 251. — Coupe vertico-transversale de l'hémisphère droit, n° **80**, passant à 80 millimètres en arrière du pôle frontal. Lignes 80 des fig. 235 et 236. (Grandeur naturelle.)

Alv, alvéus — *AM*, avant-mur. — *Arc*, faisceau arqué. — *CA*, corne d'Ammon. — *Cc*, corps calleux. — *Cg*, circonvolution godronnée. — *Cing*, cingulum. — *Cip*, segment postérieur de la capsule interne. — *cm*, sillon calloso-marginal. — *CO*, centre ovale. — *ds*, diverticule du subiculum. — *Fa*, circonvolution frontale ascendante. — *Fli*, faisceau longitudinal inférieur. — *FM*, faisceau rétroflexe de Meynert. — *FT*, faisceau de Türck. — *Fus*, lobule fusiforme. — *Gsm*, gyrus supra-marginalis. — *H*, circonvolution de l'hippocampe. — *I*, insula. — *ip*, sillon inter-pariétal. — L_1, première circonvolution limbique. — *lc*, lame cornée. — *Lms*, lame médullaire superficielle. — *Ln*, locus niger. — *Na*, noyau antérieur du thalamus. — *NC*, tronc du noyau caudé. — *NC'*, queue du noyau caudé. — *Ne*, noyau externe du thalamus. — *Ni*, noyau interne du thalamus. — NL_3, troisième segment du noyau lenticulaire. — *Nm*, noyau médian du thalamus (centre médian de Luys). — *NR*, noyau rouge. — *OF*, faisceau occipito-frontal. — *OpR*, opercule rolandique. — *ot*, sillon collatéral. — *ot'*, incisure du sillon collateral. — *Pa*, circonvolution pariétale ascendante. — *Parc*, lobule paracentral. — *P*, pied du pédoncule cérébral — *Pcm*, pédoncule cérébelleux moyen. — *Po*, protubérance. — *prs*, sillon prérolandique supérieur. — *R*, scissure de Rolando. — *RC*, radiations de la calotte. — *RTh*, radiations optiques de Gratiolet. — *S (p)*, branche postérieure de la scissure de Sylvius. — *Sge*, substance grise

sous-épendymaire. — T_1, T_2, T_3, première, deuxième et troisième circonvolutions temporales. — t_1, t_2 t_3, premier, deuxième et troisième sillons temporaux. — *Tap*, tapetum. — *tb*, trou borgne antérieur. — *tec*, tænia tecta. — *Tg*, trigone. — *Tgp*, pilier postérieur du trigone (Fimbria). — *Th*, couche optique. — *Tp*, circonvolution temporale profonde. — *tth*, tænia thalami. — *U*, circonvolution du crochet. — V_3, troisième ventricule. — *Vl*, ventricule latéral. — *Vsph*, corne sphénoïdale du ventricule latéral. — *Zi*, zona incerta. — *Zr*, zone réticulée ou grillagée. — *II*, bandelette optique. — *III*, fibres radiculaires de la troisième partie

par une zone de fibres nerveuses bien décrite par Forel et que nous désignerons sous le nom de *champ de Forel* (F). La face inférieure du *corps de Luys*, convexe également, repose en dedans sur le *locus niger* (Ln), en dehors sur la partie *sous-thalamique* de la *capsule interne* (Cip). Le *locus niger* (Ln) se présente sous l'aspect d'une bandelette étroite, qui repose sur le *pied* ou l'*étage inférieur du pédoncule* (P) et qui atteint en dedans la face libre de ce dernier. La *région sous-optique* n'est en effet pas autre chose que la continuation directe de la calotte ou l'*étage supérieur du pédoncule*.

Les **coupes n°s 78** et **80** (fig. 250-251) passent en arrière du *corps de Luys*. Le *locus niger* repose toujours sur le *pied du pédoncule cérébral* (P) et atteint en dedans la face interne du *pédoncule*. Au-dessus et en dedans on trouve le *noyau rouge* (NR) arrondi et entouré d'une capsule de fibres blanches, qui se déjettent en dehors pour former les *radiations de la calotte* (RC) et se confondre avec la *lame médullaire externe* du *thalamus* (Lme). En dedans du *noyau rouge* on trouve sur les **coupes n°s 80** et **83** (fig. 251-252), la section des *fibres radiculaires de la troisième paire* (III). Au-dessus du *noyau rouge* on trouve sur la **coupe n° 78** (fig. 250) le *faisceau de Meynert* (FM), qui déprime légèrement la face interne du *noyau rouge* et qui sur les **coupes n°s 80** et **83** (fig. 251-252) se porte en haut et en dehors. Il se termine en effet dans le ganglion de l'*habénula* (Gh) qui se trouve sectionné sur la **coupe n° 86** (fig. 253).

Substance blanche. — Le *corps calleux* (Cc) et les *longs faisceaux d'association*, tels que le *cingulum* (Cing), le *faisceau occipito-frontal* (OF) et le *faisceau arqué* (Arc) ne présentent rien de particulier à noter.

La *capsule externe* (Ce) se continue en bas, avec un faisceau provenant du *lobe temporo-occipital* qui concourt à former toute sa partie inférieure. Il s'agit du *faisceau longitudinal inférieur* (Fli) qui constitue la couche sagittale externe du *lobe temporo-occipital*. En arrière, les limites externes et inférieures de ce *faisceau* sont extrêmement nettes; elles le sont moins en avant, où ce *faisceau* s'irradie, pour se porter d'une part (**coupes n°s 75** et **78**, fig. 249-250), dans la *première circonvolution temporale* (T_1) et d'autre part, dans la partie inférieure de la *capsule externe* (Ce).

Ces coupes intéressent le *pied du pédoncule cérébral* (P), au moment où il s'irradie dans la *capsule interne*. On le voit se continuer en bas avec les fibres verticales (Py) de la *protubérance* (Po), où il est dissocié par les fibres transversales du *pédoncule cérébelleux moyen* (Pcm). Arrivé à la hauteur de la *bandelette optique* (II), c'est-à-dire au niveau de la *région sous-thalamique*, le *pied du pédoncule* (P) se continue avec la *capsule interne* (Cip) et se divise en deux faisceaux de volume inégal. Le faisceau *supérieur* et *interne* continue la direction du *pied du pédoncule*. Il se porte en haut et en dehors, représente le *segment postérieur* de la *capsule interne* (Cip) et sépare le *noyau lenticulaire* (NL_3) de la *couche optique* (Th), du *corps de Luys* (CL) (**coupe n° 75** (fig. 249) et des *radiations de la calotte* (RC) (**coupe n° 78** (fig. 250). Le faisceau *inférieur* beaucoup moins considérable, se porte en dehors, au-dessous de la face inférieure du *noyau lenticulaire*

(NL_3), qui le sépare de la *bandelette optique* (II), *de la lame cornée* (lc) et de la *queue* recourbée du *noyau caudé* (NC'). Ce faisceau représente le *faisceau de Türck* (FT) (fig. 249, 251). Il se porte en bas et en dehors entre le *tapetum* (Tap) et le *faisceau longitudinal inférieur* (Fli) et semble se confondre en arrière avec les *radiations optiques de Gratiolet* (RTh). En réalité ce faisceau vient de l'*écorce temporale*. (Voy. *Coupes horizontales* et *vertico-transversales microscopiques*, fig. 285, 286, 308 à 310).

Coupes nos 83, 86, 88, 89.

Coupe n° 83 (fig. 252), passant à 3 millimètres en arrière de la précédente et correspondant au lignes 83 des figures 235 et 236.

Coupe n° 86 (fig. 253), passant à 3 millimètres en arrière de la précédente et correspondant aux lignes 86 des figures 235 et 236.

Coupe n° 88 (fig. 254), passant à 2 millimètres en arrière de la précédente et correspondant aux lignes 88 des figures 235 et 236.

Coupe n° 89 (fig. 255), passant à 1 millimètre en arrière de la précédente et correspondant aux lignes 89 des figures 235 et 336.

Ces coupes intéressent le *lobule paracentral* (Parc), la partie postérieure de la *branche postérieure* de la *scissure de Sylvius* S (p), le *corps genouillé externe* (Cge), la partie externe du *pied* du *pédoncule cérébral* (P) et la *région de la calotte* du *pédoncule cérébral*.

Écorce. — L'écorce de ces coupes ne présente rien de particulier à noter, elle ne diffère de celle des coupes de la série précédente, que par le volume moins considérable de la *circonvolution frontale ascendante* (Fa) et l'apparition de la *deuxième circonvolution pariétale* (P_2), qui forme la lèvre supérieure de la *scissure de Sylvius* (S [p]) et qui refoule en haut la *circonvolution pariétale ascendante* (Pa). La *scissure de Sylvius* (S (p)) entaille toujours profondément la face externe de l'écorce. L'*insula* a disparu, ces coupes intéressent en effet la région *rétro-insulaire* (Tp) et le *pli marginal supérieur* (Gsm) et (P_2) [Gsm]). Sur la **coupe n° 89** (fig. 255), un pli de passage profond qui réunit la *circonvolution pariétale inférieure* (P_2) à la *première circonvolution temporale* (T_1), forme la limite *postérieure* de la *scissure sylvienne* (S [p]).

Cavités ventriculaires. — Il n'y a rien à ajouter à ce qui a été dit précédemment pour le *ventricule latéral* (Vl) et la *corne sphénoïdale* (Vsph). Quant au *troisième ventricule* (V_3), il est considérablement réduit de volume. Sur la **coupe n° 83** (fig. 252) le *sillon de Monro* (sM) existe encore, sur la **coupe n° 86** (fig. 253) apparaissent le *ganglion de l'habénula* (Gh), la *commissure postérieure* (cop) et l'embouchure de l'*aqueduc de Sylvius* (Aq) dans le *troisième ventricule*.

Les **coupes nos 88** et **89** (fig. 254-255) passent en arrière du *troisième ventricule*. Elles intéressent le *pulvinar* (Pul) et l'*aqueduc de Sylvius* (Aq), c'est-à-dire la *surface extra-ventriculaire* de la *couche optique* et la *région du pédoncule*.

Noyaux opto-striés. — Le *noyau caudé* est très réduit de volume. Ces coupes n'intéressent en effet que la partie postérieure de son *tronc* (NC) au niveau de l'étage supérieur du *ventricule latéral* (Vl), et sa *queue* (NC') dans la *corne sphénoïdale* (Vsph). Le *troisième segment* du *noyau lenticulaire* (NL_3), n'est plus représenté que par des îlots disséminés de substance grise, situés sur le trajet d'une

ligne courbe, qui relie les deux sections de la *queue* du *noyau caudé* (NC, NC').

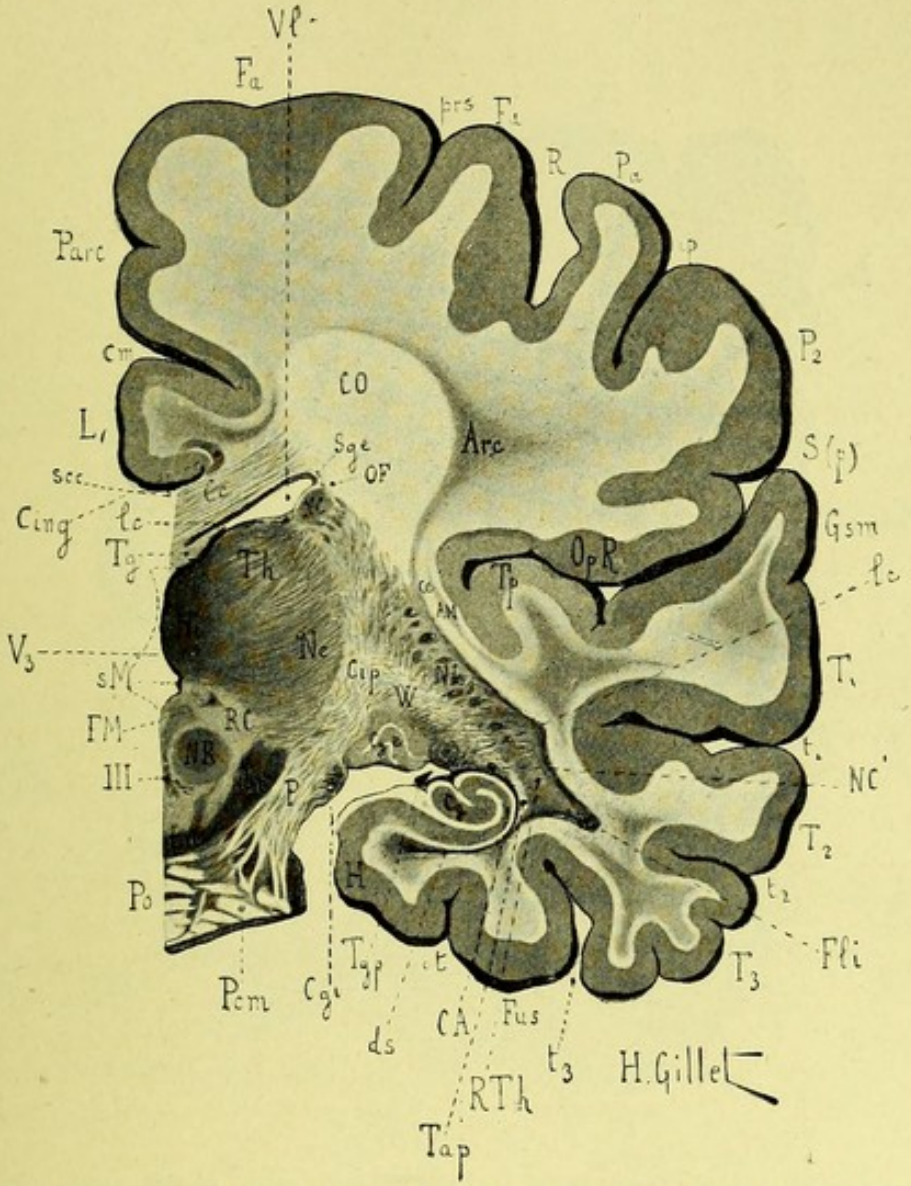

Fig. 252. — Coupe vertico-transversale de l'hémisphère droit, n° **83**. (passant à 83 millimètres en arrière du pôle frontal. Lignes 83 des fig. 235 et 236. (Gran deur naturelle.

AM, avant-mur. — *Arc*, faisceau arqué. — *CA*, corne d'Ammon. — *Cc*, corps calleux. — *Ce*, capsule externe. — *Cg*, circonvolution godronnée. — *Cge*, corps genouillé externe. — *Cgi*, corps genouillé interne. — *Cing*, cingulum. — *Cip*, segment postérieur de la capsule interne. — *cm*, sillon calloso-marginal. — *CO*, centre ovale. — *ds*, diverticule du subiculum. — *Fa*, circonvolution frontale ascendante. — *FM*, faisceau rétroflexe de Meynert. — *Fli*, faisceau longitudinal inférieur. — *Fus*, lobule fusiforme. — *Gsm*, circonvolution marginale supérieure (gyrus supra-marginalis). — *H*, circonvolution de l'hippocampe. — *ip*, sillon interpariétal. — *L*1, première circonvolution limbique. — *lc*, lame cornée. — *Ln*, locus niger. — *Ne*, *Ni*, noyaux externe et interne du thalamus. — *NL*3, putamen. — *OF*, faisceau occipito-frontal. — *OpR*, opercule rolandique. — *ot*, sillon collatéral. — *NC*, tronc du noyau caudé. — *NC'*, queue du noyau caudé. — *P*, pied du pédoncule cérébral. — *P*2, circonvolution pariétale inférieure. — *Pa*, circonvolution pariétale ascendante. — *Parc*, lobule paracentral. — *Pcm*, pédoncule cérébelleux moyen. — *Po*, protubérance. — *prs*, sillon prérolandique supérieur. — *R*, scissure de Rolando, — *RC*, radiations de la calotte. — *RTh*, radiations optiques de Gratiolet. — *S(p)*, branche postérieure de la scissure de Sylvius. — *scc*, sinus du corps calleux. — *Sge*, substance grise sous-épendymaire, — *sM*, sillon de Monro. — *T*1, *T*2, *T*3, première, deuxième et troisième circonvolutions temporales. — *t*1, *t*2, *t*3, premier, deuxième et troisième sillons temporaux. — *Tap*, tapetum. — *Tg*, trigone. — *Tgp*, pilier postérieur du trigone. — *Th*, couche optique. — *Tp*, circonvolution temporale profonde. — *V*3, troisième ventricule. — *W*, zone de Wernicke. — *III*, filets radiculaires de la troisième paire.

Ces îlots gris du *noyau lenticulaire* (NL_3) sont séparés par des fibres faisant suite

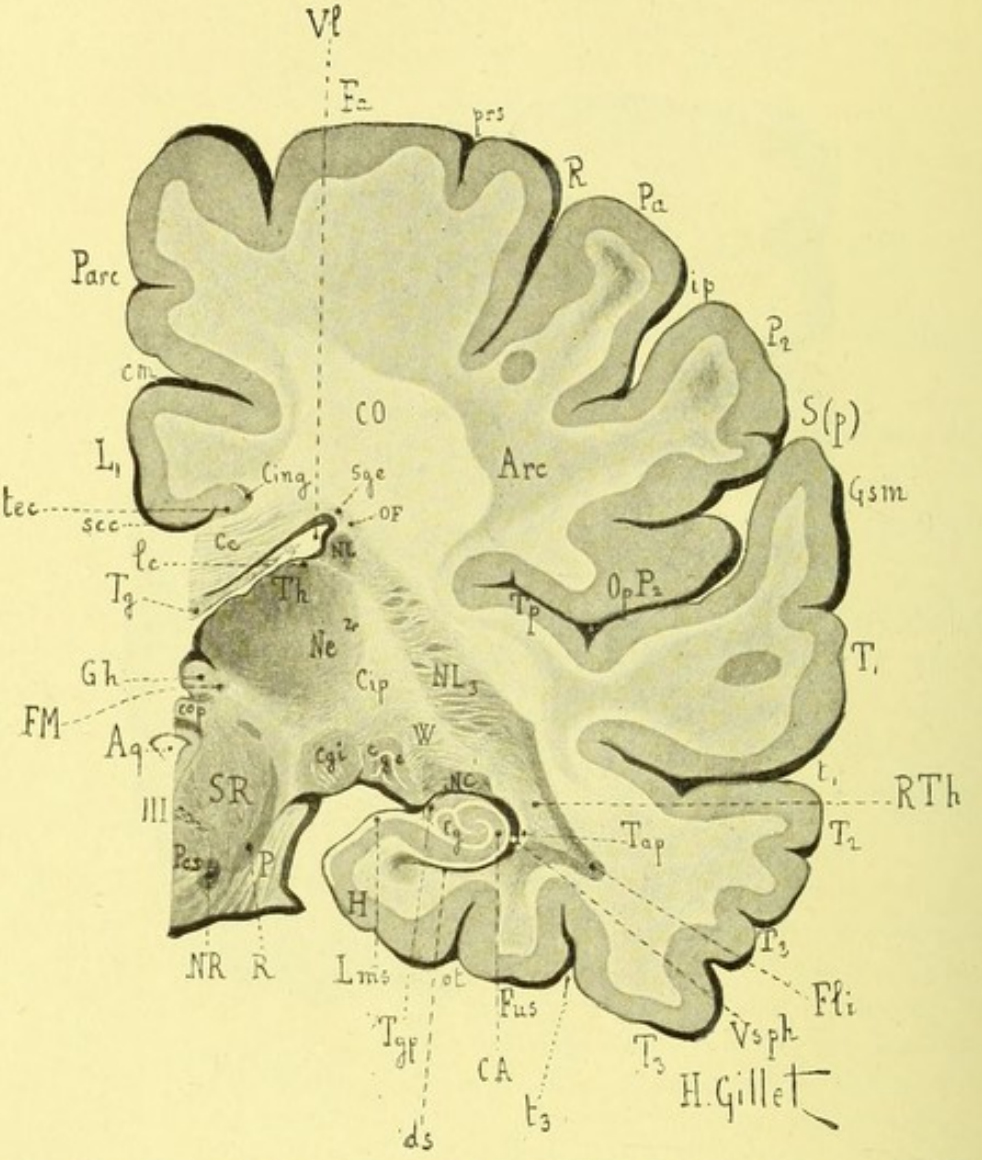

Fig. 253. — Coupe vertico-transversale de l'hémisphère droit, **n° 86**, passant à 86 millimètres en arrière du pôle frontal. Lignes 86 des fig. 235 et 286. (Grandeur naturelle.)

Aq, aqueduc de Sylvius. — *Arc*, faisceau arqué. — *CA*, corne d'Ammon. — *Cc*, corps calleux. — *Cg*, circonvolution godronnée. — *Cge*, corps genouillé externe. — *Cgi*, corps genouillé interne. — *Cing*, cingulum. — *Cip*, segment postérieur de la capsule interne. — *cm*, sillon calloso-marginal. — *CO*, centre ovale. — *cop*, commissure postérieure. — *ds*, diverticule du subiculum. — *Fa*, circonvolution frontale ascendante. — *Fli*, faisceau longitudinal inférieur. — *FM*, faisceau rétroflexe de Meynert. — *Fus*, lobule fusiforme. — *Gh*, ganglion de l'habenula. — *Gsm*, circonvolution marginale supérieure (gyrus supra-marginalis). — *H*, hippocampe. — *ip*, sillon inter-pariétal. — L_1, première circonvolution limbique. — *lc*, lame cornée. — *Lms*, lame médullaire superficielle. — *NC*, tronc du noyau caudé. — *NC'*, queue du noyau caudé. — *Ne*, noyau externe du thalamus. — NL_3, troisième segment du noyau lenticulaire (putamen). — *NR*, noyau rouge. — *OF*, faisceau occipito-frontal. — OpP_2, opercule pariétal. — *ot*, sillon collatéral. — *P*, pédoncule cérébral. — P_2, circonvolution pariétale inférieure. — *Pa*, circonvolution pariétale ascendante. — *Parc*, lobule paracentral. — *Pcs*, pédoncule cérébelleux supérieur. — *prs*, sillon prérolandique supérieur. — *R*, scissure de Rolando. — *R*, ruban de Reil. — *RTh*, radiations optiques de Gratiolet. — *S (p)*, branche postérieure de la scissure de Sylvius. — *Sge*, substance grise sous-épendymaire. — *sM*, sillon de Monro. — *SR*, substance réticulée. — T_1, T_2, T_3, première, deuxième et troisième circonvolutions temporales. — t_1, t_3, premier et troisième sillons temporaux. — *Tap*, tapetum. — *Tg*, trigone. — *Tgp*, pilier postérieur du trigone. — *Th*, couche optique. — *Tp*, circonvolution temporale profonde. — *Vl*, ventricule latéral. — *Vsph*, corne sphénoïdale. — *W*, zone de Wernicke. — *Zr*, zone réticulée. — *III*, fibres radiculaires de la troisième paire.

aux *fibres de projection* qui limitent en dehors la *corne sphénoïdale* (Vsph). Elles

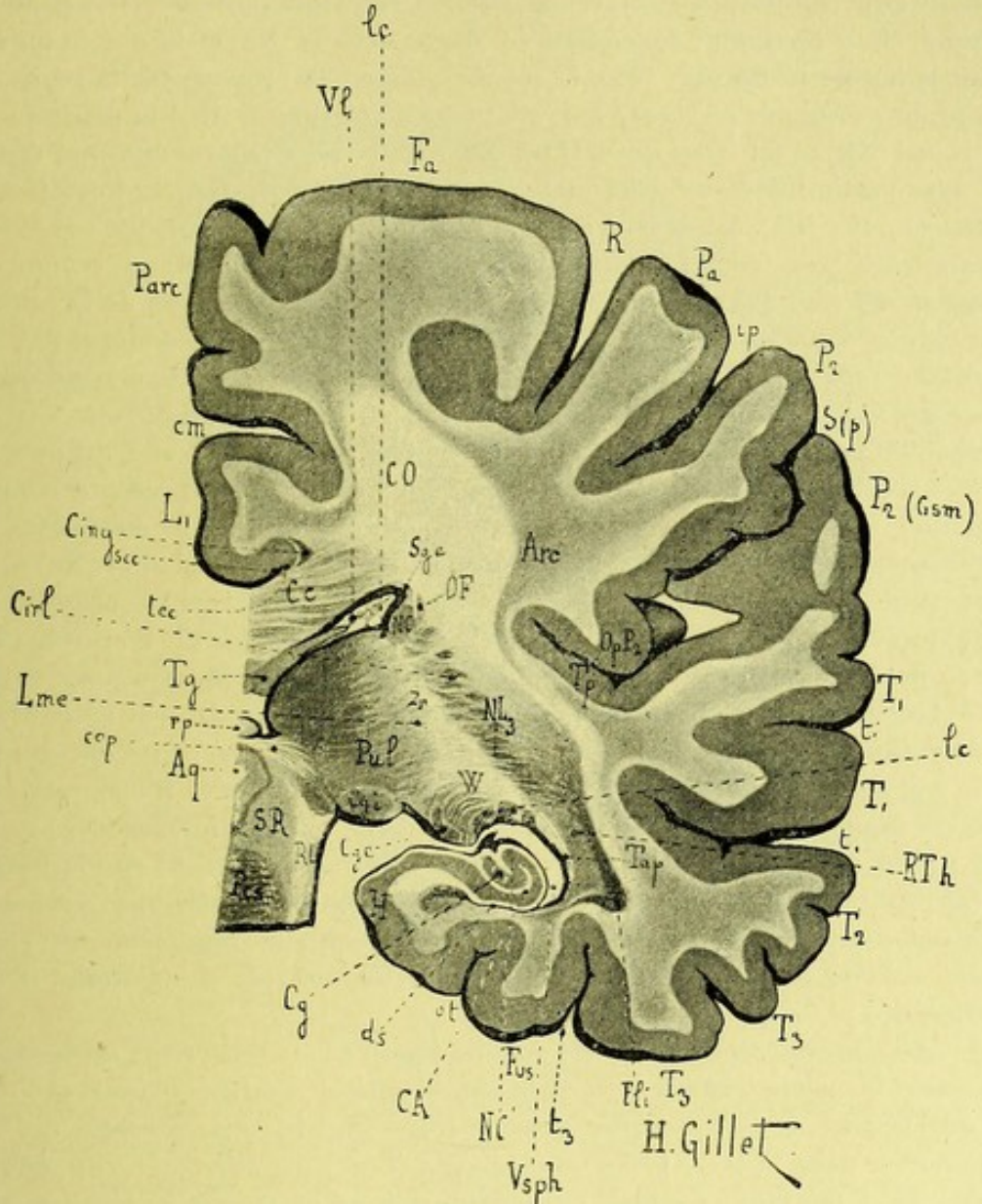

FIG. 254. — Coupe vertico-transversale de l'hémisphère droit, n° **88**, passant à 88 millimètres en arrière du pôle frontal. Lignes 87 des fig. 235 et 236. (Grandeur naturelle.)

Aq, aqueduc de Sylvius. — *Arc*, faisceau arqué. — *CA*, corne d'Ammon. — *Cc*, corps calleux. — *Cg*, circonvolution godronnée. — *Cge*, corps genouillé externe. — *Cgi*, corps genouillé interne. — *Cing*, cingulum. — *Cirl*, segment rétro-lenticulaire de la capsule interne. — *cm*, sillon calloso-marginal. — *CO*, centre ovale. — *cop*, commissure postérieure. — *ds*, diverticule du subiculum. — *Fa*, circonvolution frontale ascendante. — *Fli*, faisceau longitudinal inférieur. — *Fus*, lobule fusiforme. — *H*, hippocampe. — *ip*, sillon inter-pariétal. — L_1, première circonvolution limbique. — *lc*, lame cornée. — *Lms*, lame médullaire superficielle. — *NC*, tronc du noyau caudé. — *NC'*, queue du noyau caudé. — NL_3, troisième segment du noyau lenticulaire (putamen). — *OF*, faisceau occipito-frontal. — OpP_2, opercule pariétal. — *ot*, sillon collatéral. — $P_2(gsm)$, circonvolution marginale supérieure (gyrus supra-marginalis). — *Pa*, circonvolution pariétale ascendante. — *Parc*, lobule paracentral. — *Pcs*, pédoncule cérébelleux supérieur. — *Pul*, pulvinar. — *R*, scissure de Rolando. — *Rl*, ruban de Reil latéral. — *RTh*, radiations optiques de Gratiolet. — *rp*, recessus pinealis. — *S(p)*, branche postérieure de la scissure de Sylvius. — *scc*, sinus du corps calleux. — *Sge*, substance grise sous-épendymaire. — *SR*, substance réticulée. — T_1, T_2, T_3, première, deuxième et troisième circonvolutions temporales. — t_1, t_3, premier et troisième sillons temporaux. — *Tap*, tapetum. — *tec*, tænia tecta. — *Tg*, trigone. — *Tp*, circonvolution temporale profonde. — *Vl*, ventricule latéral. — *Vsph*, corne sphénoïdale du ventricule latéral. — *W*, zone de Wernicke. — *Zr*, zone réticulée ou grillagée.

appartiennent pour la plupart au *système thalamique* et constituent le *segment rétro-lenticulaire de la capsule interne* (Cirl) (fig. 254-255). La *couche optique* (Th) a diminué de volume. On y reconnaît cependant le *noyau externe* (Ne) et le *noyau interne* (Ni). Sur la **coupe n° 83** (fig. 252), la *couche optique* (Th) repose sur la *région de la calotte* du *pédoncule cérébral;* les *radiations de la calotte* (RC) la séparent du *noyau rouge* (NR) et du *locus niger* (Ln). Le *noyau rouge* (NR) a diminué également. A sa partie inféro-interne on trouve la section des *fibres radiculaires de la troisième paire* (III). Au-dessus du *noyau rouge* (NR), en dedans des *radiations de la calotte* (RC), on trouve le *faisceau rétroflexe de Meynert* (FM) qui atteint sur la **coupe n° 86** (fig. 253) le *ganglion de l'habénula* (Gh). En dehors de la *calotte*, nous trouvons dans les figures 252 et 253 le *pied* du *pédoncule cérébral* (P), qui de la *protubérance* (Po) se dirige en haut et en dehors, passe entre le *corps genouillé externe* (Cge) et le *noyau externe du thalamus* (Ne). Le *corps genouillé interne* (Cgi) apparaît sur la **coupe n° 83** (fig. 252) où il recouvre la partie externe du *pied* du *pédoncule* (P). Sur les **coupes n°s 86** et **88** (fig. 253-254) il se présente comme un ganglion arrondi, enclavé dans la *couche optique* (Th), situé en dedans du *corp genouillé externe* (Cge), au-dessous du *noyau externe* du thalamus (Ne) et du *pulvinar* (Pul), en dehors de la *calotte* du *pédoncule cérébral*. Sur la **coupe n° 89** (fig. 255) le *pulvinar* le limite en dehors et le sépare du *champ de Wernicke* (W).

Le *corps genouillé externe* (Cge) présente un aspect cordiforme (fig. 252 et 253) : les lamelles concentriques grises et blanches qui le constituent le font facilement reconnaître ; il se trouve à la place occupée par la *bandelette optique* (II) sur les coupes précédentes. Il présente une face inférieure libre, une face interne en rapport avec le *segment postérieur* de la *capsule interne* (Cip) sur la **coupe n° 83** (fig. 252) et avec le *corps genouillé interne* (Cgi) sur la **coupe n° 86** (fig. 253), et une face externe adhérente également, qui donne naissance à un grand nombre de fibres, lesquelles constituent les *radiations* du *corps genouillé externe* et se joignent aux *radiations thalamiques de Gratiolet* (RTh) pour atteindre le *lobe occipital*.

Les *radiations* du *corps genouillé externe* (Cge), et les *radiations thalamiques* qui abordent les parties inférieures de la *couche optique*, s'entre-croisent avec des fibres qui, venant de la *bandelette optique*, traversent le *corps genouillé externe* pour se porter dans la *lame médullaire externe* (Lme) du *pulvinar* (Pul), **coupe n° 89** (fig. 255). Ces fibres forment en s'entre-croisant un champ irrégulièrement triangulaire, bien décrit par *Wernicke;* le *champ* ou la *zone de Wernicke* (W) présente un sommet supérieur, une base inférieure ; ses côtés latéraux correspondent, l'interne au *corps genouillé-externe* (Cge) (fig. 252 et 253), puis au *pulvinar* (Pul) (fig. 254) et l'externe aux *fibres de projection thalamiques*. Très petit sur les coupes où le *corps genouillé externe* existe encore (fig. 252 et 253), le *champ de Wernicke* (W) s'élargit et s'allonge sur les coupes qui passent en arrière de ce dernier (fig. 254 et 255) ; il s'applique sur la *zone réticulée* (Zr) du *pulvinar* (Pul) et se confond en haut avec la *lame médullaire externe du thalamus* (Lme). (Voy. *coupes microscopiques horizontales* (fig. 306 à 308).

Le *segment postérieur* de la *capsule interne* (Cip) se continue directement sur la **coupe n° 83** (fig. 252), avec le *pied* du *pédoncule* cérébral (P) ; sur la **coupe n° 86** (fig. 253), elle en est séparée par le *corps genouillé interne* (Cgi) ; les deux coupes suivantes (fig. 254-255) l'intéressent dans son *segment rétro-lenticulaire* (Cirl), elle ne forme plus ici une couche nettement distincte, mais dissocie le *troisième segment* du *noyau lenticulaire* (NL_3) et se continue en bas avec les *radiations*

optiques de Gratiolet (RTh) et le *faisceau longitudinal inférieur* (Fli). Sur la **coupe**

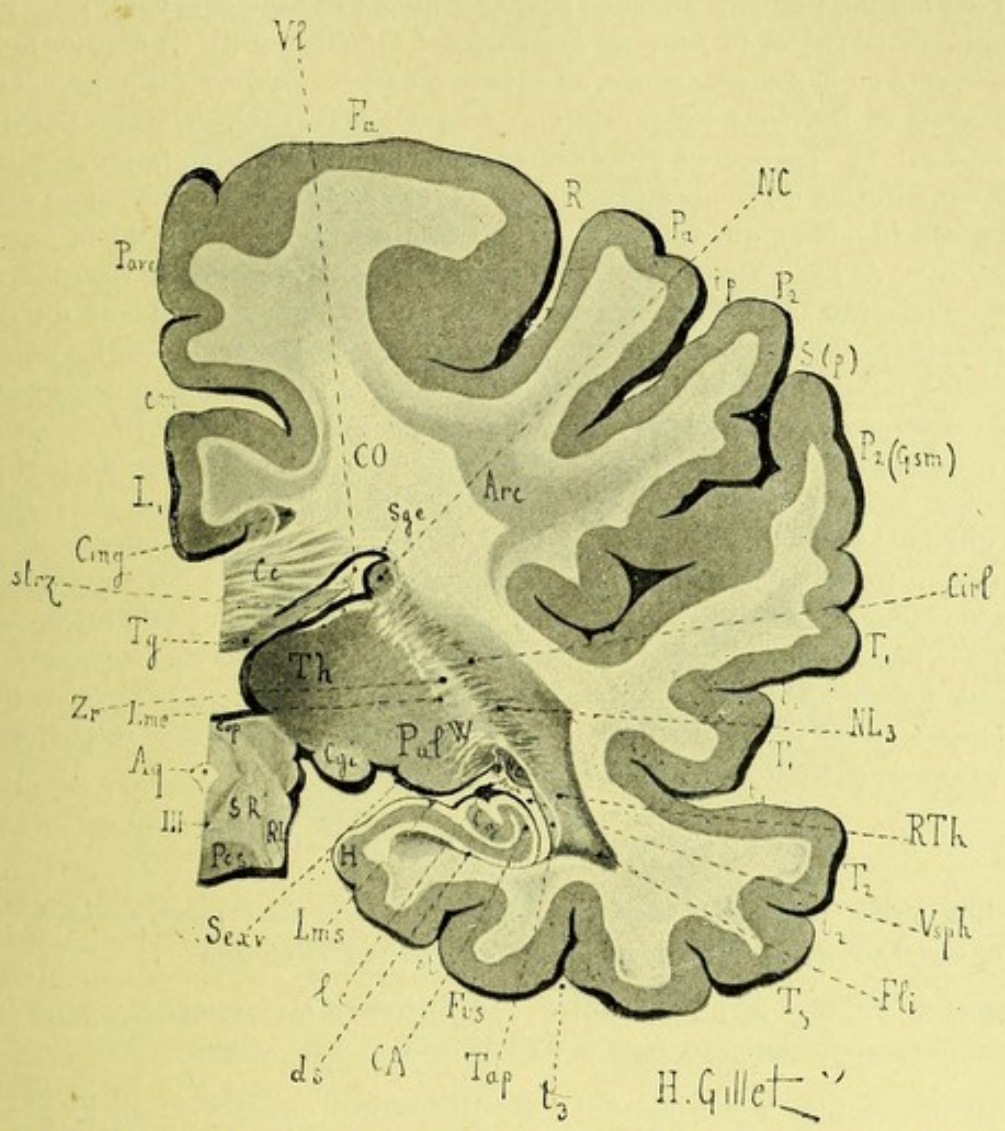

Fig. 255. — Coupe vertico-transversale de l'hémisphère droit, **n° 89**, passant à 89 millimètres en arrière du pôle frontal. Lignes 89 des fig. 235 et 236. (Grandeur naturelle.

Aq, aqueduc de Sylvius. — *Arc*, faisceau arqué. — *CA*, corne d'Ammon. — *Cc*, corps calleux. — *Cgi*, corps genouillé interne. — *Cing*, cingulum. — *Cirl*, segment rétro-lenticulaire de la capsule interne. — *cm*, sillon calloso-marginal. — *CO*, centre ovale. — *cop*, commissure postérieure. — *Fa*, circonvolution frontale ascendante. — *Fli*, faisceau longitudinal inférieur. — *Fus*, lobule fusiforme. — H, circonvolution de l'hippocampe. — *ip*, sillon inter-pariétal. — L_1, première circonvolution limbique. — *lc*, lame cornée. — *Lme*, lame médullaire externe du thalamus. — *Lms*, lame médullaire superficielle. — *NC*, tronc du noyau caudé. — *NC'*, queue du noyau caudé. — NL_3, putamen. — *OF*, faisceau occipito-frontal. — *ot*, sillon collatéral. — P_2 (*Gsm*), circonvolution pariétale inférieure (gyrus supra-marginalis). — *Pa*, circonvolution pariétale ascendante. — *Parc*, lobule paracentral. — *Pcs*, pédoncule cérébelleux supérieur. — *Pul*, pulvinar. — *R*, scissure de Rolando. — *Rl*, ruban de Reil latéral. — *RTh*, radiations optiques de Gratiolet. — *S* (*p*), branche postérieure de la scissure de Sylvius. — *Sexv*, surface extra-ventriculaire de la couche optique. — *Sge*, substance grise sous-épendymaire. — *SR*, substance réticulée. — *strz*, stratum zonale. — T_1, T_2, T_3, première, deuxième et troisième circonvolutions temporales. — t_1, t_2, t_3, premier, deuxième et troisième sillons temporaux. — *Tap*, tapetum. — *tec*, tænia tecta. — *Th*, couche optique. — *Tg*, trigone. — *Vl*, ventricule latéral. — *Vsph*, corne sphénoïdale. — *W*, zone de Wernicke. — *Zr*, zone réticulée ou grillagée. — *III*, noyau de la troisième paire.

n° 89 (fig. 255) enfin, le *noyau lenticulaire* (NL_3) a presque complètement disparu et sa place est occupée par le *segment rétro-lenticulaire* de la *capsule interne* (Cirl).

Comme sur les coupes précédentes, la paroi externe du *ventricule sphénoïdal* (Vsph) est bordée par trois couches concentriques : le *tapetum* (Tap), les *radiations optiques* (RTh) et le *faisceau longitudinal inférieur* (Fli). Ce dernier nettement délimité en bas et en dehors, au niveau du *lobule fusiforme* (Fus), ainsi que des *deuxième* et *troisième circonvolutions temporales* (T_2, T_3), s'élargit et devient diffus en haut. Sur les coupes précédentes, nous avons vu que ce faisceau entrait dans la constitution de la *capsule externe* (Ce), et ce fait est encore visible sur la **coupe n° 83** (fig. 252), qui intéresse la partie la plus postérieure de la *capsule externe* (Ce) et de l'*avant-mur* (AM). Sur les **coupes n°s 86, 88 et 89** (fig. 253, 254 et 255), ce faisceau se perd en haut dans le *centre ovale* (CO), en dedans du *faisceau arqué* (Arc). Ce dernier faisceau occupe la même situation que sur les coupes précédentes, il limite le *centre ovale* (CO) en dedans, et se confond en dehors avec les *courtes fibres arciformes* de la *circonvolution pariétale inférieure* (P_2).

Le *corps calleux* (Cc) et le *cingulum* (Cing) ne présentent ici rien de particulier à noter. Au-dessous du *corps calleux* (Cc), nous trouvons le *trigone* (Tg) qui lui est uni dans sa partie interne, et qui ne se distingue du *corps calleux* que par sa coloration foncée, due à ce que ses fibres sont sectionnées perpendiculairement à leur longueur. Ces trois dernières coupes (fig. 253, 254 et 255) intéressent en outre la partie postérieure de la *calotte* ou *étage supérieur du pédoncule*. On trouve en dedans l'*aqueduc de Sylvius* (Aq) entouré de la *substance grise*, en haut la *commissure postérieure* (cop) et en dehors la *substance réticulée* (SR), bordée par le *ruban de Reil latéral* (RL).

Coupes n°s 92, 93, 95, 97, 99.

Coupe n° 92 (fig. 256), passant à 3 millimètres en arrière de la précédente et correspondant aux lignes 92 des figures 235 et 236.

Coupe n° 93 (fig. 257), passant à 1 millimètre en arrière de la précédente et correspondant aux lignes 93 des figures 235 et 236.

Coupe n° 95 (fig. 258), passant à 2 millimètres en arrière de la précédente et correspondant aux lignes 95 des figures 235 et 236.

Coupe n° 97 (fig. 259), passant à 2 millimètres en arrière de la précédente et correspondant aux lignes 97 des figures 235 et 236.

Coupe n° 99 (fig. 260), passant à 2 millimètres en arrière de la précédente et correspondant aux lignes 99 des figures 235 et 236.

Ces coupes extrêmement rapprochées passent par le *lobule paracentral* (Parc), la partie supérieure des *circonvolutions frontale* et *pariétale ascendantes* (Fa, Pa) et la *circonvolution pariétale inférieure* (P_2) au niveau de la partie antérieure du *pli courbe* (Pc). Elles intéressent en outre le *bourrelet* du corps calleux (Cc [Spl]), le *pulvinar* (Pul) et toutes les parties qui recouvrent en arrière la *surface extra-ventriculaire* de la *couche optique* (Sexv).

Écorce. — Le bord supérieur de l'hémisphère est formé par le *lobule paracentral* (Parc) et la *circonvolution frontale ascendante* (Fa). A une distance plus ou moins grande de cette dernière et d'autant plus grande que la coupe intéresse

des régions plus antérieures de l'hémisphère, se trouve la *scissure de Rolando* (R), sectionnée presque parallèlement à sa direction sur les **coupes n°s 92 et 93**

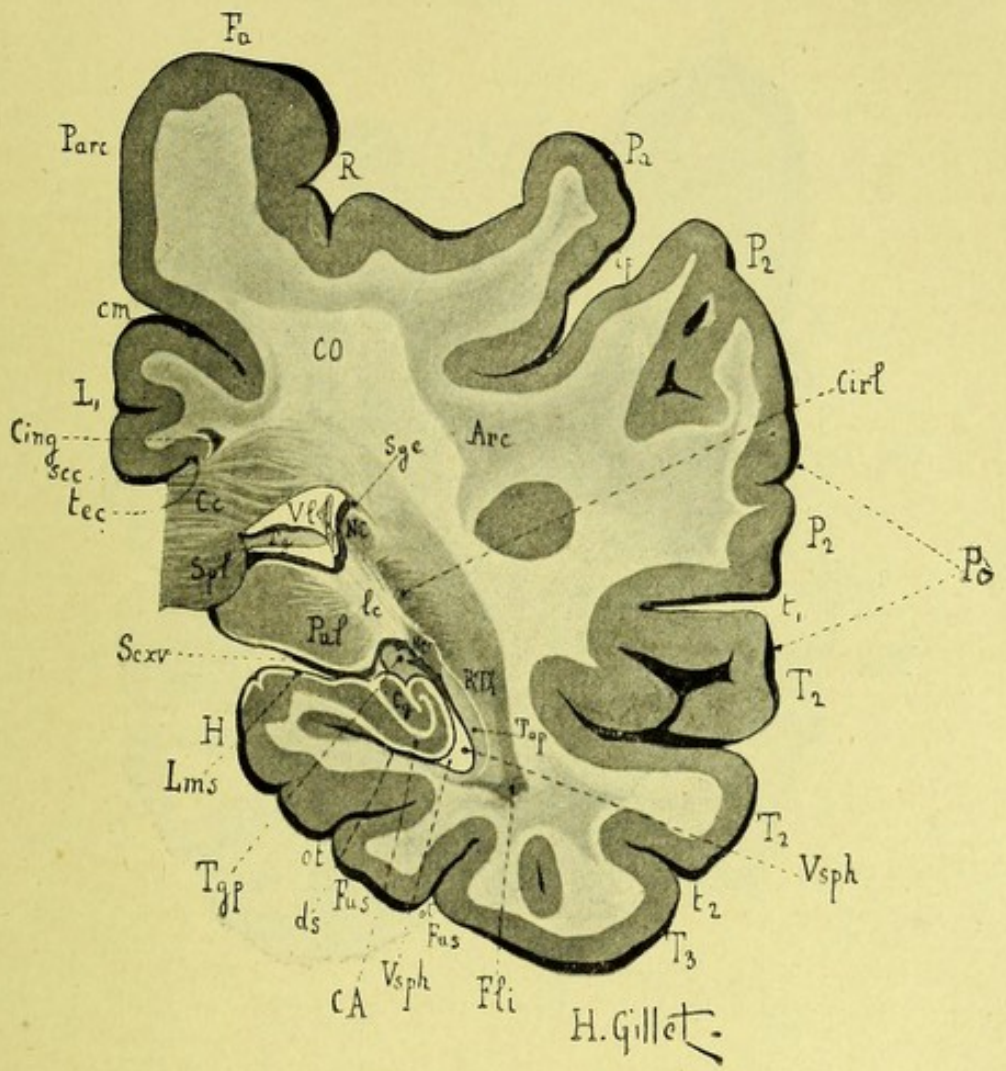

Fig. 256. — Coupe vertico-transversale de l'hémisphère droit, n° **92**, passant à 92 millimètres en arrière du pôle frontal. Lignes 92 des fig. 235 et 236. (Grandeur naturelle.)

Arc, faisceau arqué. — *CA*, corne d'Ammon. — *Cc*, corps calleux. — *Cg*, circonvolution godronnée. — *Cing*, cingulum. — *Cirl*, segment rétro-lenticulaire de la capsule interne. — *cm*, sillon calloso-marginal. — *CO*, centre ovale. — *ds*, diverticule du subiculum. — *Fa*, circonvolution frontale ascendante. — *Fli*, faisceau longitudinal inférieur. — *Fus*, lobule fusiforme. — H, circonvolution de l'hippocampe. — *ip*, sillon inter-pariétal. — L_1, première circonvolution limbique. — *lc*, lame cornée. — *Lms*, lame médullaire superficielle. — *NC*, tronc du noyau caudé. — *NC'*, queue du noyau caudé. — *ot*, sillon collatéral. — P_1, circonvolution pariétale supérieure. — *Pa*, circonvolution pariétale ascendante. — *Parc*, lobule paracentral. — *Pc*, pli courbe. — *Pul*, pulvinar. — *R*, scissure de Rolando. — *RTh*, radiations optiques de Gratiolet. — *scc*, sinus du corps calleux. — *Sexv*, surface extra-ventriculaire du thalamus. — *Sge*, substance grise sous-épendymaire. — *Spl*, bourrelet du corps calleux (splénium). — T_2, T_3, deuxième et troisième circonvolutions temporales. — t_1, t_2, premier et deuxième sillons temporaux. — *Tap*, tapetum. — *tec*, tænia tecta. — *Tg*, trigone. — *Tgp*, pilier postérieur du trigone. — *Vl*, ventricule latéral. — *Vsph*, corne sphénoïdale.

(fig. 256 et 257); les autres coupes intéressent sa partie supérieure. En dehors de la *scissure de Rolando* nous trouvons la *circonvolution pariétale ascendante* (Pa), le *sillon interpariétal* (ip), la *circonvolution pariétale inférieure* (P_2) sectionnée au niveau de la partie antérieure du *pli courbe* (Pc), le *sillon parallèle* (t_1) et les *deuxième* et *troisième circonvolutions temporales* (T_2, T_3). La *troisième circonvolution*

temporale (T_3) forme le bord inféro-interne de l'hémisphère. A la face inférieure, oblique en haut et en dedans, nous trouvons, le *lobule fusiforme* (Fus),

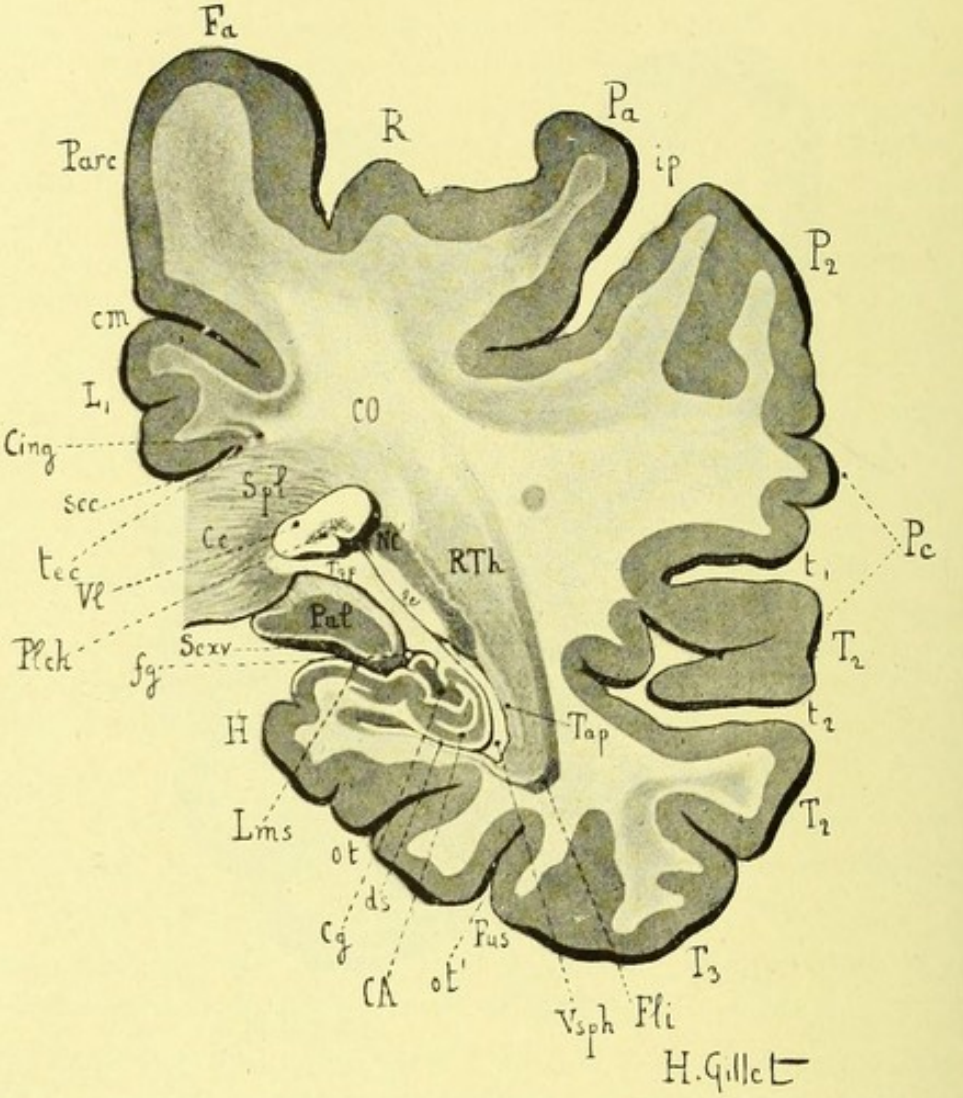

Fig. 257. — Coupe vertico-transversale de l'hémisphère droit, **n° 93**, passant à 93 millimètres en arrière du pôle frontal. Lignes 93 des fig. 235 et 236. (Grandeur naturelle.)

CA, corne d'Ammon. — *Cc* (*Spl*), bourrelet du corps calleux. — *Cg*, circonvolution godronnée. — *Cing*, cingulum. — *cm*, sillon calloso-marginal. — *CO*, centre ovale. — *ds*, diverticule du subiculum. — *Fa*, circonvolution frontale ascendante. — *Fli*, faisceau longitudinal inférieur. — *Fus*, lobule fusiforme. — H, circonvolution de l'hippocampe. — *fg*, sillon fimbrio-godronné. — *ip*, sillon inter-pariétal. — L_1, première circonvolution limbique. — *lc*, lame cornée. — *Lms*, lame médullaire superficielle. — *NC'*, partie réfléchie de la queue du noyau caudé. — *ot*, sillon collatéral. — *ot'*, incisure du sillon collatéral. — P_2, circonvolution pariétale inférieure. — *Pa*, circonvolution pariétale ascendante. — *Parc*, lobule paracentral. — *Pc*, pli courbe. — *Plch*, plexus choroïdes. — *Pul*, pulvinar. — *R*, scissure de Rolando. — *RTh*, radiations optiques de Gratiolet. — *scc*, sinus du corps calleux. — *Sexv*, surface extra-ventriculaire du thalamus. — T_2, T_3, deuxième et troisième circonvolutions temporales. — *Tap*, tapetum. — *Tgp*, pilier postérieur du trigone. — t_1, t_2, premier et deuxième sillons temporaux. — *Vl*, ventricule latéral. — *Vsph*, corne sphénoïdale du ventricule latéral. — *tec*, tænia tecta. — *Voc*, corne occipitale du ventricule latéral.

subdivisé par une *incisure* du *sillon collatéral* (ot') et limité en dedans par le *sillon collatéral* (ot), puis la *circonvolution de l'hippocampe* (H) et la *circonvolution godronnée* (Cg). Sur les **coupes n°s 95** à **99** (fig. 258 à 260), la face interne de la *circonvolution de l'hippocampe* (H) est divisée en trois parties; la partie supé-

rieure répond au segment inférieur ou *hippocampique* de l'*isthme du lobe limbique* (H(i)), limitée en haut par le *sillon de l'hippocampe* (h), en bas par la branche commune aux *scissures calcarine* et *pariéto-occipitale* (K + po); la

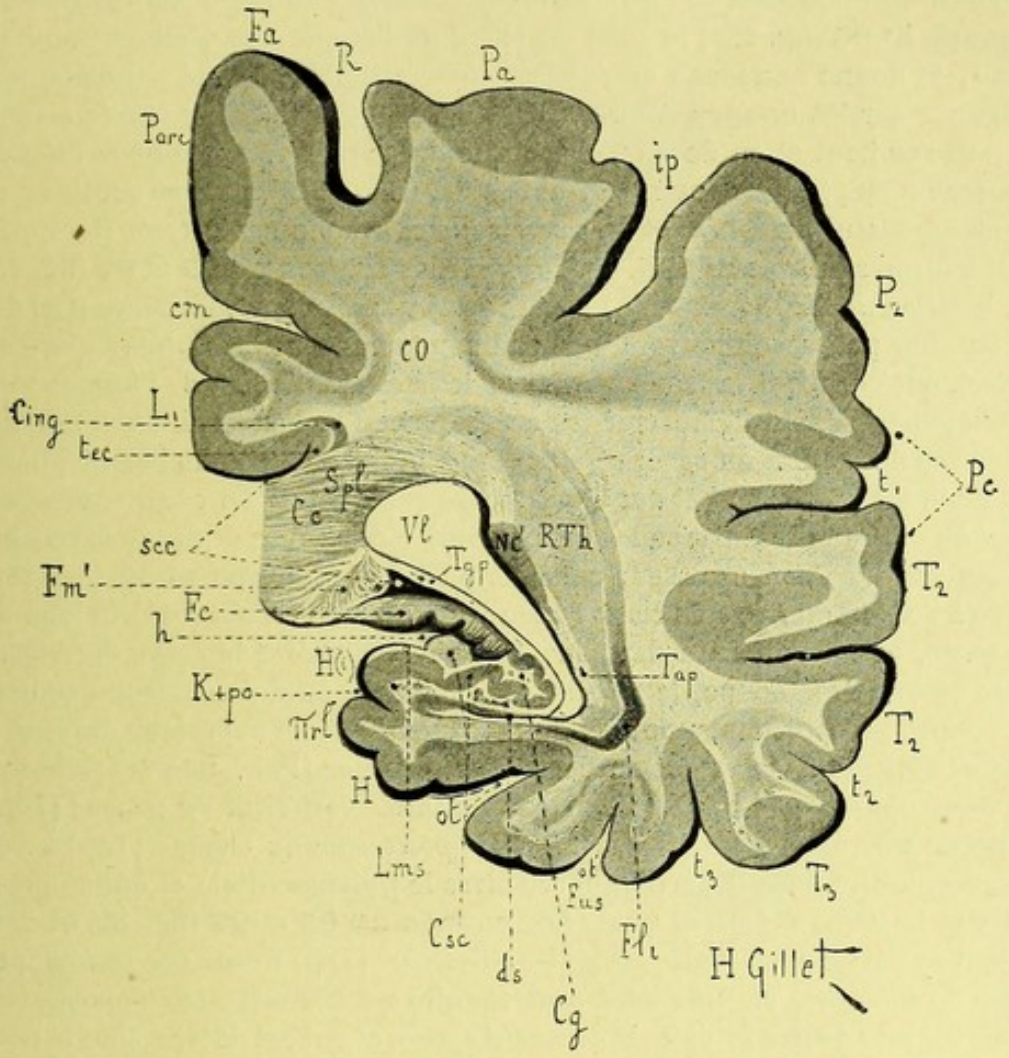

FIG. 258. — Coupe vertico-transversale de l'hémisphère droit, **n° 95**, passant à 95 millimètres en arrière du pôle frontal. Lignes 95 des fig. 235 et 236. (Grandeur naturelle).

Cc, corps calleux. — *Cg*, circonvolution godronnée. — *Cing*, cingulum. — *cm*, sillon calloso-marginal. — *CO*, centre ovale. — *Csc*, circonvolutions sous-calleuses. — *ds*, diverticule du subiculum. — *Fa*, circonvolution frontale ascendante. — *Fc*, fasciola cinerea, — *Fli*, faisceau longitudinal inférieur. — *Fm'*, forceps minor. — *Fus*, lobule fusiforme. — H, hippocampe. — *H(i)*, partie inférieure ou hippocampique de l'isthme du lobe limbique. — *h*, sillon de l'hippocampe. — *ip*, sillon inter-pariétal. — *K + po*, branche commune aux scissures calcarine et pariéto-occipitale. — *L1*, première circonvolution limbique. — *Lms*, lame médullaire superficielle. — *NC'*, partie réfléchie de la queue du noyau caudé. — *ot*, sillon collatéral. — *P2*, circonvolution pariétale inférieure. — *Pa*, circonvolution pariétale ascendante. — *Parc*, lobule paracentral. — *Pc*, pli courbe. — *πrl*, pli rétro-limbique. — *R*, scissure de Rolando. — *RTh*, radiations optiques de Gratiolet. — *scc*, sinus du corps calleux. — *Spl*, splénium. — *T2*, *T3*, deuxième et troisième circonvolutions temporales. — *t2*, *t3*, deuxième et troisième sillons temporaux. — *tec*, tænia tecta. — *Tgp*, pilier postérieur du trigone. — *Vl*, ventricule latéral.

partie moyenne correspond au pied d'insertion du *pli rétro-limbique* (πrl); la partie inférieure enfin, à la *circonvolution de l'hippocampe* (H).

Dans le fond du *sillon de l'hippocampe* (h), nous trouvons la *circonvolution godronnée* (Cg) qui conserve sur les **coupes n°s 92** et **93** (fig. 256 et 257), l'aspect qu'elle présentait sur les coupes précédentes. Sur les **coupes n°s 95** et **97**

(fig. 258 et 259), cette circonvolution change de forme. La coupe intéresse en effet ici la partie postérieure du *bourrelet* du *corps calleux* (Cc [Spl]), et la partie correspondante du *sillon de l'hippocampe* (h), au niveau du point où il se continue avec le *sinus du corps calleux* (scc). La *circonvolution godronnée* (Cg) abandonne sur la **coupe n° 95** (fig. 258) le fond du *sillon de l'hippocampe*, elle se renfle à ce niveau, et donne naissance au *fasciola cinerea* (Fc) sectionné parallèlement à sa longueur sur les **coupes n°s 95** et **97** (fig. 258 et 259). Le *fasciola cinerea* (Fc) se porte en haut et en dedans, contourne la face inférieure du *bourrelet* du *corps calleux* (Cc[Spl]) (**coupes n°s 97** et **99**, fig. 259 et 260), puis se continue en arrière et au-dessus du *bourrelet* du *corps calleux* avec le *tænia tecta* (tec) qu'il concourt à former (**coupe n° 105**, fig. 261). Sur les **coupes n°s 95** et **97** (fig. 258 et 259), le *sillon de l'hippocampe* (h) sépare la *circonvolution godronnée* (Cg) des quatre ou cinq petites circonvolutions rudimentaires, *circonvolutions sous-calleuses* (Csc), qui occupent la face supérieure de la *circonvolution de l'hippocampe* (H) et font généralement défaut sur les cerveaux peu riches en circonvolutions.

La surface de section du *corps calleux* (Cc) à la face interne de l'hémisphère, est le double de ce qu'elle est sur les coupes précédentes. Le *corps calleux* est sectionné en effet au niveau de son *bourrelet* (Spl), c'est-à-dire de sa partie recourbée ce qui explique son épaisseur considérable. Sur la **coupe n° 92** (fig. 256) on trouve à l'union du *tronc* du *corps calleux* (Cc) et du *bourrelet* (Spl), le long du bord externe, une échancrure dans laquelle vient s'insérer le *corps du trigone* (Tg). Sur cette même coupe, le *trigone* est sectionné en deux endroits comme sur les coupes précédentes, une fois au niveau de l'étage supérieur du *ventricule latéral* (Vl) immédiatement au-dessus du *pulvinar* (Pul), une seconde fois dans la *corne sphénoïdale* (Vsph) au niveau du *pilier postérieur du trigone* (Tgp). La **coupe n° 93** (fig. 237) intéresse le *pilier postérieur du trigone* (Tgp) à son origine, c'est-à-dire dans la partie qui recouvre le *pulvinar* (Pul) et qui se porte ensuite sur la *corne d'Ammon* (CA). Les **coupes n°s 95** et **97** (fig. 258 et 259) intéressent sa partie postérieure; le *pilier postérieur* (Tgp) forme sur ces coupes la couche de *substance blanche intra-ventriculaire* qui recouvre la *circonvolution godronnée* (Cg) et l'écorce grise de la *corne d'Ammon*, et qui est décrite sous le nom d'*alvéus* (Alv, fig. 260). La **coupe n° 99** (fig. 260), enfin, passe en arrière du *trigone*.

Cavités ventriculaires. — Les **coupes 92** et **93** (fig. 256 et 257) sectionnent le *ventricule latéral* en deux endroits, comme du reste toutes les coupes qui intéressent le *lobe temporal;* une première fois au niveau de son *étage supérieur* (Vl), une seconde fois au niveau de la *corne sphénoïdale* (Vsph). La **coupe n° 93** (fig. 257) intéresse le *ventricule latéral* au niveau du point où il se recourbe pour se porter dans la *corne sphénoïdale*, c'est-à-dire au niveau du *carrefour ventriculaire;* cette coupe présente par conséquent toutes les parties qui limitent le *carrefour ventriculaire* en avant, à savoir le *pilier postérieur du trigone* (Tgp), la *lame cornée* (lc) et la *queue* du *noyau caudé* (NC'), parties qui forment le plancher de l'*étage supérieur* du *ventricule latéral* (Vl) et la voûte de l'*étage inférieur* ou *sphénoïdal*. Les **coupes n°s 95, 97** et **99** (fig. 258, 259, 260) intéressent le *carrefour ventriculaire*, c'est-à-dire la partie commune aux cornes *occipitale* et *sphénoïdale* et à l'*étage supérieur* du ventricule.

Noyaux gris centraux. — Les **coupes n°s 92** et **93** (fig. 256 et 257 intéressent le *pulvinar* (Pul) dans sa partie libre et extra-ventriculaire. Sa face supérieure est recouverte par le *trigone* (Tg), sa face inférieure repose sur la *circonvolution de l'hippocampe* (H) et le bourrelet du *corps calleux* (Cc[Spl]) est en rap-

port avec sa partie interne. Sa face externe est séparée du *noyau caudé* (NC) par le *tænia semicirculairis* située dans la *lame cornée* (lc) et sectionnée parallèlement à ses fibres. La situation extra-ventriculaire du *pulvinar* (Pul) se comprend facile-

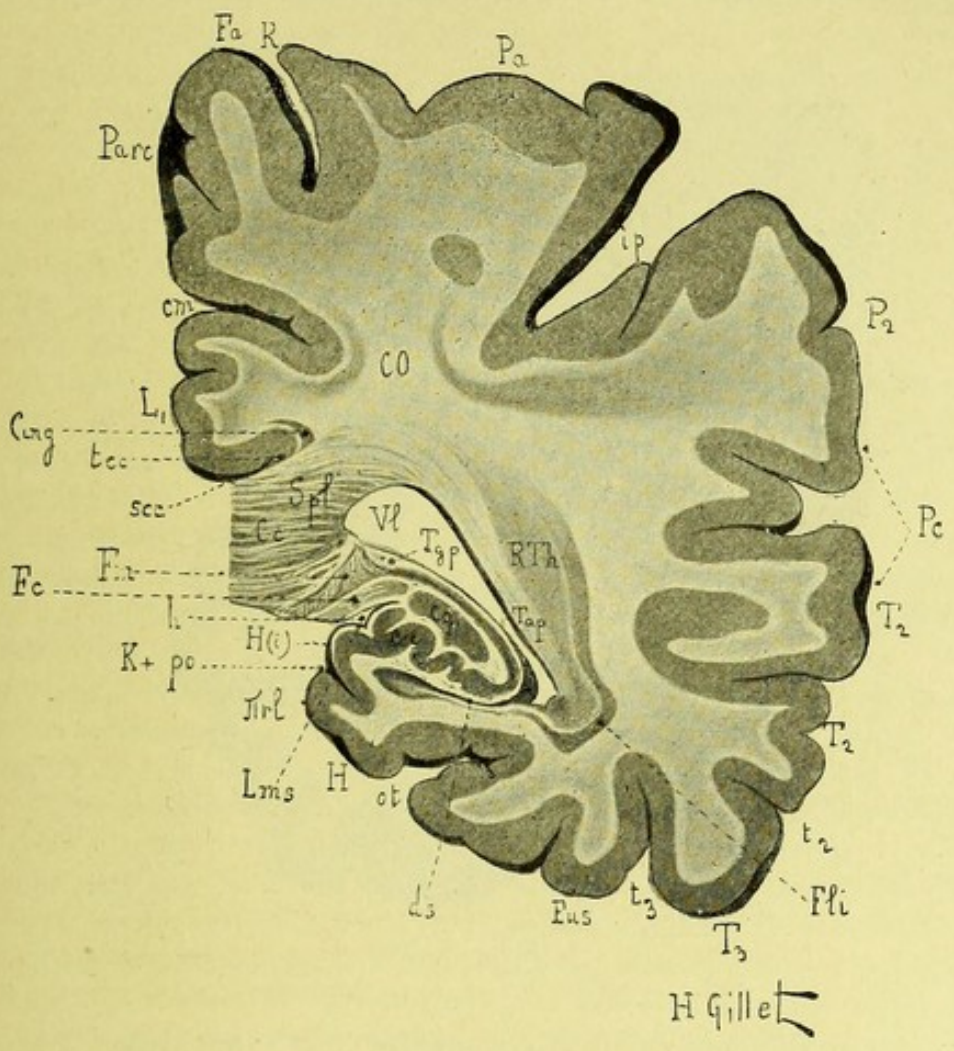

Fig. 259. — Coupe vertico-transversale de l'hémisphère droit, **n° 97**, passant à 97 millimètres en arrière du pôle frontal. Lignes 97 des fig. 235 et 236. (Grandeur naturelle.)

Cc, corps calleux. — *Cg*, circonvolution godronnée. — *Cing*, cingulum. — *cm*, sillon calloso-marginal. — *Csc*, circonvolutions sous-calleuses. — *CO*, centre ovale. — *ds*, diverticule du subiculum. — *Fa*, circonvolution frontale ascendante. — *Fc*, fasciola cinerea. — *Fli*, faisceau longitudinal inférieur. — *Fm*, forceps major. — *Fus*, lobule fusiforme. — *H*, hippocampe. — *H(i)*, partie inférieure ou hippocampique de l'isthme du lobe limbique. — *ip*, sillon inter-pariétal. — *K + po*, branche commune aux scissures calcarine et pariéto-occipitale. — L_1, première circonvolution limbique. — *Lms*, lame médullaire superficielle. — *ot*, sillon collatéral. — P_2, circonvolution pariétale inférieure. — *Pa*, circonvolution pariétale ascendante. — *Parc*, lobule paracentral. — *Pc*, pli courbe. — *πrl*, pli rétro-limbique. — *R*, scissure de Rolando. — *RTh*, radiations optiques de Gratiolet. — *Spl*, splénium. — *scc*, sinus du corps calleux. — T_2, T_3, deuxième et troisième circonvolutions temporales. — t_2, t_3, deuxième et troisième sillons temporaux. — *Tap*, tapetum. — *tec*, tænia tecta. — *Tgp*, pilier postérieur du trigone. — *Voc*, corne occipitale du ventricule latéral.

ment à l'inspection de la **coupe n° 93** (fig. 257). Le *pilier postérieur* du *trigone* (Tgp) qui limite sur cette coupe le *carrefour ventriculaire* (Vl) en avant et qui donne insertion aux *plexus choroïdes des ventricules latéraux* (Plch), est situé en effet en dehors du *pulvinar* (Pul). Les **coupes n°s 95** et suivantes intéressent le *carrefour ventriculaire* et passent en arrière de la *couche optique*.

Le *noyau caudé* est encore sectionné en deux endroits (NC, NC') sur la

coupe n° 92 (fig. 256). La **coupe n° 93** (fig. 257) intéresse la partie postérieure de sa *queue* immédiatement en avant du *carrefour ventriculaire*. Aussi la *queue* du *noyau caudé* (NC') se présente-t-elle sur cette coupe sous l'aspect d'une étroite lame grise, oblique en bas et en dehors, située en dehors de la *lame*

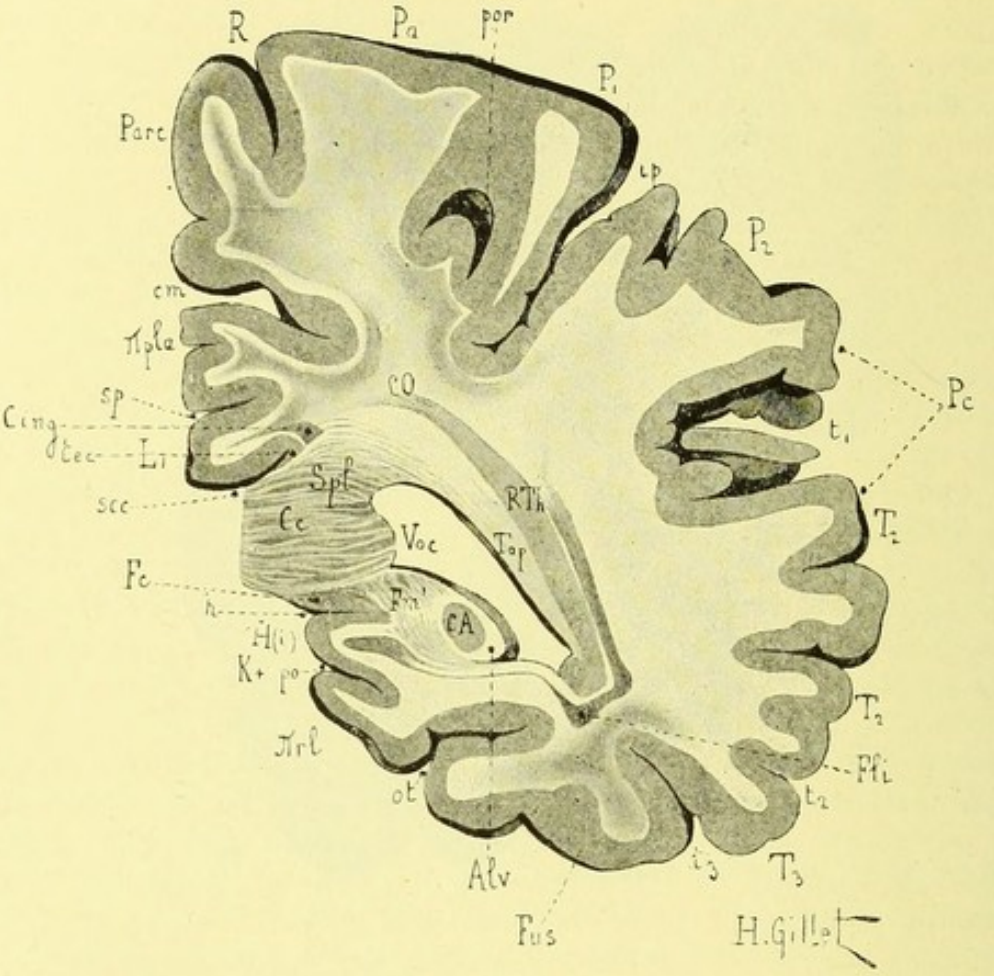

Fig. 260. — Coupe vertico-transversale de l'hémisphère droit, **n° 99**, passant à 99 millimètres en arrière du pôle frontal. Lignes 99 des fig. 235 et 236. (Grandeur naturelle.)

Alv, alvéus. — *CA*, corne d'Ammon. — *Cc*, corps calleux. — *Cg*, circonvolution godronnée. — *Cing*, cingulum. — *cm*, sillon calloso-marginal. — *CO*, centre ovale. — *Fc*, fasciola cinerea. *Fli*, faisceau longitudinal inférieur. — *Fm'*, forceps minor. — *Fus*, lobule fusiforme. — *H (i)*, partie inférieure ou hippocampique de l'isthme du lobe limbique. — *h*, sillon de l'hippocampe. — *ip*, sillon inter-pariétal. — *K + po*, branche commune aux scissures calcarine et pariéto-occipitale. — L_1, première circonvolution limbique. — *ot*, sillon collatéral. — P_1, circonvolution pariétale supérieure. — P_2, circonvolution pariétale inférieure. — *Pa*, circonvolution pariétale ascendante. — *Parc*, lobule paracentral. — *Pc*, pli courbe. — *por*, sillon post-rolandique. — *πpla*, pli pariéto-limbique antérieur. — *πrl*, pli rétro-limbique. — *R*, scissure de Rolando. — *RTh*, radiations optiques de Gratiolet. — *scc*, sinus du corps calleux. — *sp*, scissure sous-pariétale. — T_2, T_3, deuxième et troisième circonvolutions temporales. — *Tap*, tapetum. — t_1, t_2, t_3, premier, deuxième et troisième sillons temporaux. — *tec*, tænia tecta. — *Voc*, corne occipitale du ventricule latéral.

cornée (Ic) et étendue du plancher de l'étage supérieur du *ventricule latéral* (Vl) à la voûte de la *corne sphénoïdale* (Vsph). La **coupe n° 95** (fig. 258), enfin, intéresse la partie la plus saillante de l'arc décrit par la *queue* du *noyau caudé* (NC').

Substance blanche. — La situation du *corps calleux* (Cc) par rapport au *ventricule latéral* (Vl) n'a pas varié. Sa face interne et inférieure forme la voûte du *carrefour ventriculaire;* sa face supérieure est recouverte par le *tænia tecta* (tec) et le *cingulum* (Cing), dont la surface de section n'est pas changée. En dehors, les

fibres calleuses s'infléchissent, elles contournent le bord externe du ventricule et changent de direction; elles se présentent en effet sous la forme de fibres blanches, nacrées, sectionnées parallèlement à leur longueur, qui se confondent au-dessus de la *queue du noyau caudé* (NC') avec le *faisceau* d'association *occipito-frontal* (**coupes n°s 92, 93, 95**, fig. 256, 257, 258). Au niveau du carrefour ventriculaire et en arrière de la *queue du noyau caudé* (**coupes n°s 97** et **99**, (fig. 259 et 260) les fibres du *corps calleux* semblent se confondre avec le *tapetum* (Tap); ce dernier constitue la plus interne des *trois couches* qui limitent la *corne sphéno-occipitale* en dehors. Les fibres du *tapetum* ne font pas partie des *fibres calleuses*, elle appartiennent en effet, comme les cas d'agénésie du corps calleux le démontrent, au *faisceau occipito-frontal* (OF), grand *faisceau d'association* qui relie le *lobe frontal* au *lobe occipital* et dont nous avons étudié, sur les coupes précédentes, la surface de section tranversale.

En dehors du *tapetum* (*Tap*) et du *noyau caudé* (NC') nous trouvons sur les **coupes n°s 95, 97, 99** (fig. 258 à 260), la couche des *fibres de projection* du *lobe occipital*, ou *radiations optiques de Gratiolet* (RTh). Cette couche de fibres, présente, dans son segment externe, un aspect fusiforme; épaisse dans la région qui correspond au *sillon parallèle* (t_1) et à la *deuxième circonvolution temporale* (T_2), cette couche s'effile en haut où elle embrasse en dehors les *fibres calleuses*, et se perd dans le *centre ovale* (CO). En bas, elle se rétrécit, contourne le bord inférieur de la *corne sphénoïdale*, se place entre le *tapetum* (Tap) et le *faisceau longitudinal inférieur* (Fli), et envoie une mince languette au-dessous du *diverticule du subiculum* (ds), languette située comme la partie principale de ce faisceau, entre le *tapetum* (Tap) et le *faisceau longitudinal inférieur* (Fli).

Le *faisceau longitudinal inférieur* (Fli), se perd insensiblement en haut, et se confond avec les *fibres de projection* d'une part, les *fibres courtes d'association* d'autre part. Dans sa partie inférieure, sa limite est extrêmement nette. Il décrit deux angles qui correspondent, l'externe à la *troisième circonvolution temporale* (T_3), l'interne au *lobule fusiforme* (Fus). Ce faisceau forme la *couche sagittale externe* du *lobe occipital;* il représente un *long faisceau d'association*, qui relie le *lobe occipital* au *lobe temporal* et au *lobe frontal* par l'intermédiaire de la *capsule externe* (Ce), et il dégénère, de même que les *radiations de Gratiolet* (RTh), consécutivement aux lésions du *lobe occipital*.

Quant aux autres *longs faisceaux d'association*, le *cingulum* (Cing) ne change guère sur cette série de coupes; le *faisceau arqué* (Arc), n'est intéressé que sur la **coupe n° 92** (fig. 256), qui correspond encore à la partie la plus postérieure de la *scissure sylvienne*, ainsi que l'indique le petit îlot d'écorce cérébrale situé au-dessous de ce faisceau; sur les **coupes n°s 93** et suivantes, le faisceau arqué n'existe plus à l'état de faisceau plus ou moins distinct, mais se confond avec les *courtes fibres d'association* de la *circonvolution pariétale inférieure* (P_2).

Coupes n°s 105, 107, 116, 122, 133, 137.

Coupe n° 105 (fig. 261), passant à 6 millimètres en arrière de la précédente et correspondant aux lignes 105 des figures 235 et 236.

Coupe n° 107 (fig. 262), passant à 2 millimètres en arrière de la précédente et correspondant aux lignes 107 des figures 235 et 236.

Coupe n° 116 (fig. 263), passant à 9 millimètres en arrière de la précédente et correspondant aux lignes 116 des figures 235 et 236.

Coupe n° 122 (fig. 264), passant à 6 millimètres en arrière de la précédente et correspondant aux lignes 122 des figures 235 et 236.

Coupe n° 133 (fig. 265), passant à 11 millimètres en arrière de la précédente et correspondant aux lignes 133 des figures 235 et 236.

Coupe n° 137 (fig. 266), passant à 4 millimètres en arrrière de la précédente et correspondant aux lignes 137 des figures 235 et 236.

Ces coupes intéressent le *lobe occipital* en arrière du *bourrelet du corps calleux*. Les deux premières passent par la partie postérieure du *lobule paracentral* (Parc), les autres, par le *précunéus* (PrC) et le *cunéus* (C).

Écorce. — Comme ces coupes passent en arrière du *bourrelet* du *corps calleux* (Sp), l'écorce cérébrale n'est nulle part interrompue, elle est à peu près d'égale épaisseur sur toutes les coupes, sauf toutefois dans les points où la surface de section de la coupe, est tangente à un sillon. Sur la **coupe n° 105** (fig. 261) seulement, il existe un point où l'écorce est extrêmement réduite, point qui correspond à la partie profonde du *bourrelet* du *corps calleux* (*forceps major*) (Cc Fm). Cette mince bandelette corticale représente le *tænia tecta* (tec), qui se recourbe au niveau du *sinus du corps calleux* (scc) pour se continuer avec les deux *circonvolutions du lobe limbique* (L_1 et H). Le *lobe limbique* comprend deux parties, une partie supérieure qui se confond avec le *précunéus* (PrC), dont il est séparé par la *scissure sous-pariétale* (sp), une partie inférieure, l'*isthme du lobe limbique* (L (i)) qui se continue en avant avec la partie postérieure de la *circonvolution de l'hippocampe* (H). Au-dessus du *lobe limbique* et du *précunéus*, nous trouvons en contournant l'écorce, la partie verticale du *sillon calloso-marginal* (cm') et la partie postérieure du *lobule paracentral* (Parc). La face externe de l'hémisphère présente de haut en bas : la *circonvolution pariétale ascendante* (Pa) le *sillon post-rolandique* (por), la *première circonvolution pariétale* (P_1), le *sillon inter-pariétal* (ip), la *deuxième circonvolution pariétale* (P_2), que subdivise la partie *verticale* du *sillon parallèle* (t'_1) dans la région du *pli courbe* (Pc); puis la *deuxième circonvolution temporale* (T_2), le *deuxième sillon temporal* (t_2) et la *troisième circonvolution temporale* (T_3). La *troisième circonvolution temporale* (T_3) forme le bord inférieur de l'hémisphère, elle s'étend de la face externe à la face inférieure, et elle est séparée du *lobule fusiforme* (Fus) par le *troisième sillon temporal* (t_3). En dedans du *lobule fusiforme* (Fus), nous trouvons le *sillon collatéral* (ot), le *pli rétro-limbique* (πrl), qui représente le pied d'insertion du *lobule lingual* (Lg) sur le *lobe limbique* dont il est séparé par la *branche commune* aux *scissures calcarine* et *pariéto-occipitale* (K+po).

La **coupe n° 107** (fig. 262) ne présente que peu de modifications, celles-ci portent surtout sur le *lobe limbique* qui ne présente maintenant qu'une *seule circonvolution* (L_1). Dans le fond de la *branche commune* aux *scissures calcarine* et *pariéto-occipitale* (K + po) on aperçoit une petite circonvolution triangulaire, qui augmente rapidement de volume sur les coupes suivantes, et prend dans la constitution de la *pointe occipitale* une part importante. Ce pli profond, *pli cunéo-limbique* (πcl), représente le pied d'insertion *profond* du *cunéus* (C) sur le *lobe limbique*. Avec l'apparition de ce pli, coïncide une modification de la structure

de l'écorce de la région. On voit en effet apparaître un ruban blanc (V), caractéristique de l'écorce qui borde la *scissure calcarine*, et désigné sous le nom de *ruban de Vicq d'Azyr* ou de *Gennari*, visible à l'œil nu, soit sur le cerveau frais, soit après durcissement dans les bichromates. Très peu marqué sur les

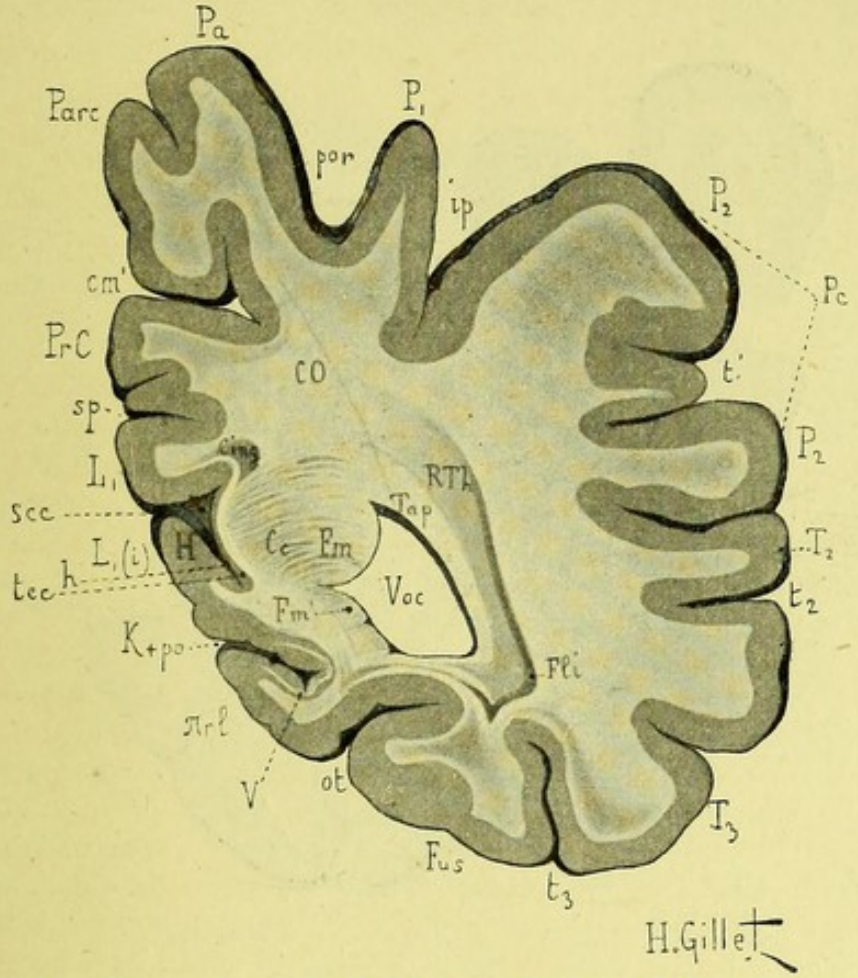

Fig. 261. — Coupe vertico-transversale de l'hémisphère droit, **n° 105**, passant à 105 millimètres en arrière du pôle frontal. Signes 105 des fig. 235 et 236. (Grandeur naturelle.)

Cc, corps calleux. — *Cing*, cingulum. — *cm'*, partie verticale du sillon calloso-marginal. — *CO*, centre ovale. — *Fli*, faisceau longitudinal inférieur. — *Fm*, forceps major. — *Fm'*, forceps minor. — *Fus*, lobule fusiforme. — *H*, circonvolution de l'hippocampe. — *h*, sillon de l'hippocampe. — *ip*, sillon inter-pariétal. — *K + po*, branche commune aux scissures calcarine et pariéto-occipitale. — L_1, première circonvolution limbique. — *L (i)*, isthme du lobe limbique. — *ot*, sillon collatéral. — P_1, circonvolution pariétale supérieure. — P_2, circonvolution pariétale inférieure. — *Pa*, circonvolution pariétale ascendante. — *Parc*, lobule paracentral. — *por*, sillon post-rolandique. — *PrC*, précunéus. — *πrl*, pli rétro-limbique. — *RTh*, radiations optiques de Gratiolet. — *scc*, sinus du corps calleux. — *sp*, scissure sous-pariétale. — T_3, troisième circonvolution temporale. — t_2, t_3, deuxième et troisième sillon temporaux. — t'_1, branche verticale de la scissure parallèle. — *Tap*, tapetum. — *tec*, tænia tecta. — *V*, ruban de Vicq d'Azyr. — *Voc*, corne occipitale du ventricule latéral.

coupes n° 105 et **107** (fig. 261, 262), le *ruban de Vicq d'Azyr* est extrêmement accentué sur les **coupes n°s 116** et **122** (fig. 263, 264); sur les **coupes n°s 133** et **137** (fig. 265, 266), il s'étend sur la face supérieure du *cunéus* (C) et à la face interne et inférieure du *lobule lingual* (Lg).

Les **coupes n°s 116, 122, 133, 137** (fig. 263, 264, 265, 266) intéressent le *précunéus* (PrC) et le *cunéus* (C) à la face interne; le *pli courbe* (Pc) à la face externe. Le *précunéus* (PrC) occupe toute la moitié supérieure de la coupe.

Large sur les **coupes n°s 116** et **122** (fig. 263, 264), le *précunéus* diminue sur les coupes suivantes, et forme sur la coupe **137** (fig. 266) un ilot cortical, complètement séparé de l'écorce du *lobe occipital* par la *scissure pariéto-occipitale* (po) qui s'étend de la face interne à la face externe de l'hémi-

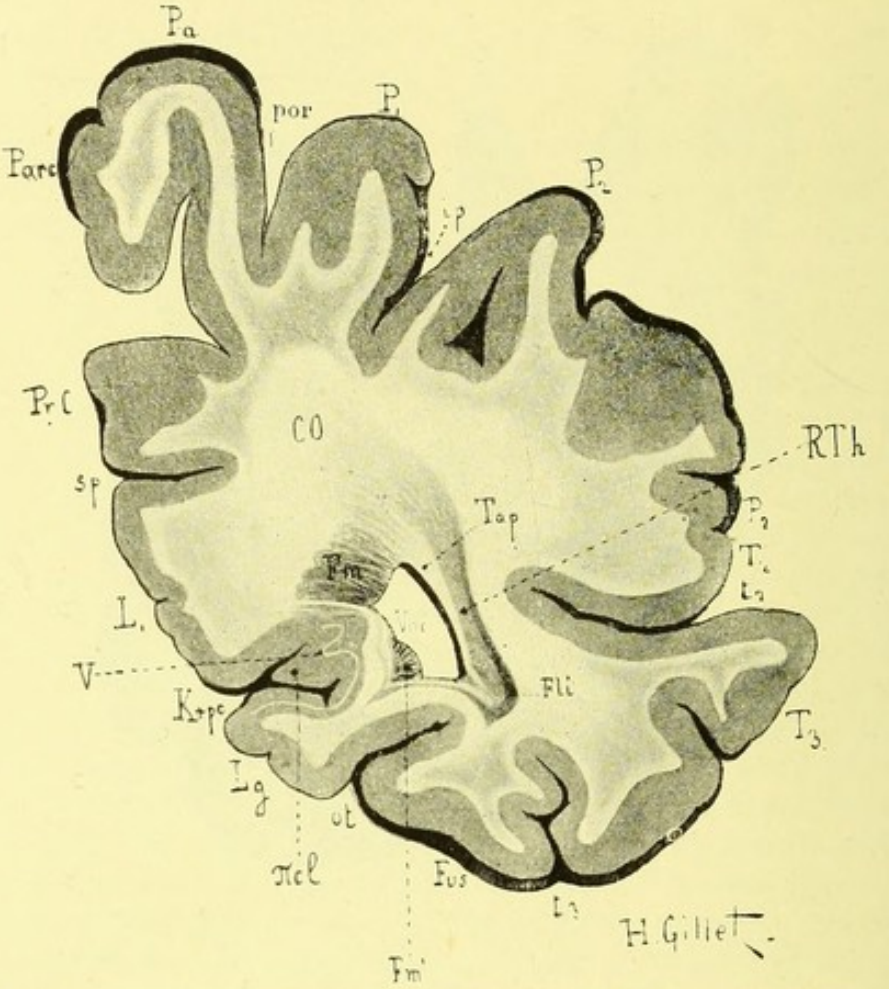

FIG. 262. — Coupe vertico-transversale de l'hémisphère droit, n° **107**, passant à 107 millimètres du pôle frontal. Lignes 107 des fig. 235 et 236. (Grandeur naturelle.)

CO, centre ovale. — *Fm*, forceps major. — *Fm'*, forceps minor. — *Fli*, faisceau longitudinal inférieur. — *Fus*, lobule fusiforme. — *ip*, sillon inter-pariétal. — *K + po*, branche commune aux scissures calcarine et pariéto-occipitale. — L_1, première circonvolution limbique. — *Lg*, lobule lingual. — *ot*, sillon collatéral. — P_1, circonvolution pariétale supérieure. — P_2, circonvolution pariétale inférieure. — *Pa*, circonvolution pariétale ascendante. — *Parc*, lobule paracentral. — *PrC*, précunéus. — *por*, sillon post-rolandique. — *πcl*, pli cunéo-limbique. — *RTh*, radiations optiques de Gratiolet. — *sp*, scissure sous-pariétale. — T_2, T_3, deuxième et troisième circonvolutions temporales. — t_2, t_3, deuxième et troisième sillons temporaux. — *Tap*, tapetum. — *V*, ruban de Vicq d'Azyr. — *Voc*, corne occipitale du ventricule latéral.

sphère. A la face externe de l'hémisphère, le *précunéus* (PrC), forme la *circonvolution pariétale supérieure* (P_1). En dehors de celle-ci, nous trouvons la *circonvolution pariétale inférieure* (P_2) qui diminue graduellement de volume à mesure qu'on se porte en arrière; le *sillon inter-pariétal* (ip) sectionné parallèlement à son trajet (**coupe n° 116**, fig. 263) la subdivise en deux parties : la partie inférieure de cette circonvolution appartient au *pli courbe* (Pc), situé à cheval sur la branche *verticale* du *sillon parallèle* (t'_1) et dans la constitution duquel entrent trois circonvolutions : la *circonvolution pariétale inférieure* (P_2), la *deuxième circonvolution temporale* (T_2) et la *deuxième circonvolution occi-*

pitale (O_2). Ces trois circonvolutions sont intéressées sur les **coupes n°s 116** et **122** (fig. 263, 264); sur les **coupes n°s 133** et **137** (fig. 265, 266) la section ne porte que sur la *deuxième pariétale* (P_2) et sur la *deuxième occipitale* (O_2). Le bord inféro-interne de l'hémisphère est formé par le *lobule fusiforme* (Fus) et la *troisième circonvolution occipitale* (O_3) sur les **coupes n°s 116** et **122** (fig. 263, 264);

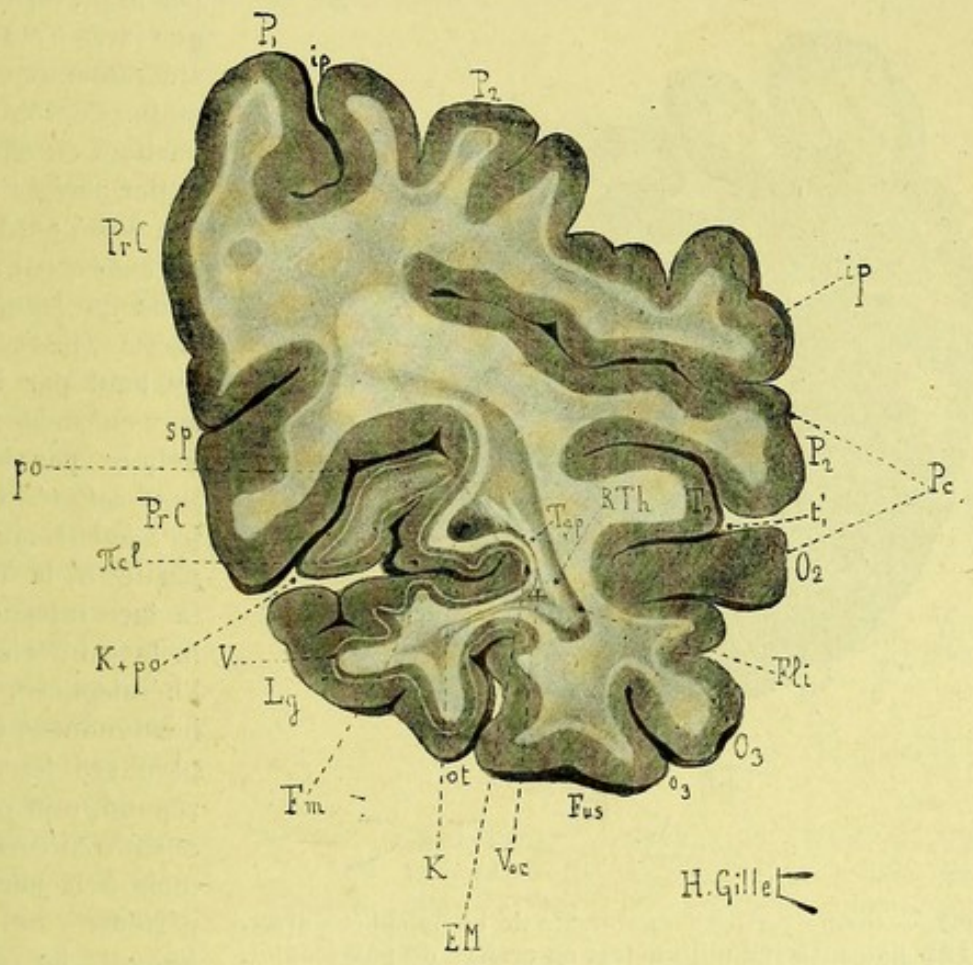

FIG. 263. — Coupe vertico-transversale de l'hémisphère droit, **n° 116**, passant à 116 millimètres en arrière du pôle frontal. Lignes 116 des fig. 235 et 236. (Grandeur naturelle.)

EM, ergot de Morand. — *Fli*, faisceau longitudinal inférieur. — *Fm*, forceps major. — *Fus*, lobule fusiforme. — *ip*, sillon inter-pariétal. — *K*, scissure calcarine. — *K + po*, branche commune aux scissures calcarine et pariéto-occipitale. — *Lg*, lobule lingual. — O_2, O_3, deuxième et troisième circonvolutions occipitales. — o_3, troisième sillon occipital. — *ot*, sillon collatéral. — P_1, circonvolution pariétale supérieure. — P_2, circonvolution pariétale inférieure. — *Pc*, pli courbe. — *po*, scissure pariéto-occipitale. — *PrC*, précunéus. — *πcl*, pli cunéo-limbique. — *RTh*, radiations optiques de Gratiolet. — *sp*, scissure sous-pariétale. — T_2, deuxième circonvolution temporale. — *Tap*, tapetum. — t'_1, branche verticale du sillon parallèle. — *V*, ruban de Vicq d'Azyr. — *Voc*, corne occipitale du ventricule latéral.

les dernières coupes n'intéressent que la *troisième circonvolution occipitale* (Fus + O_3) et le *lobule lingual* (Lg).

Le *cunéus* (C) se présente sous la forme d'une languette triangulaire, limitée par deux profondes scissures, la *scissure pariéto-occipitale* (po) en haut, qui le sépare du *précunéus* (PrC) et la *scissure calcarine* (K) en bas, qui le sépare du *lobule lingual* (Lg). Étroit et profond sur les **coupes n°s 116** et **122** (fig. 263, 264) où il ne forme à la face interne qu'une mince languette qui correspond à son sommet, le *cunéus* s'étale considérablement sur les coupes postérieures (**133** et **137**) (fig. 265, 266), mais ces coupes ne peuvent pas rendre compte de la place

qu'occupe le *cunéus* à la face interne du lobe occipital. Elles n'intéressent en effet que la partie antérieure du *cunéus*, celle qui est en rapport avec le *précunéus*. (Voy. fig. 235.)

Le *lobule lingual* (Lg), que nous avons vu naître sur les **coupes n°s 99** et **105** (fig. 260, 261), par le *pli rétro-limbique* (πrl), s'étale considérablement par la suite. Ce lobule appartient en effet tout entier au *lobe occipital*. Situé au-dessous du *cunéus* (C), en dedans du *lobule fusiforme* (Fus), limité en haut par la *scissure calcarine* (K), en dehors par la *scissure collatérale* (ot), le *lobule lingual* fait partie à la fois de la face interne et de la face inférieure de l'hémisphère, et le bord mousse qui sépare ses deux faces répond, non pas à la *scissure calcarine* (K), mais à la partie supérieure du *lobule lingual*. La *scissure calcarine* extrêmement profonde, déprime la paroi de la corne occipitale du *ventricule latéral* (Voc) et y détermine une saillie, connue sous le nom d'*ergot de Morand* (EM).

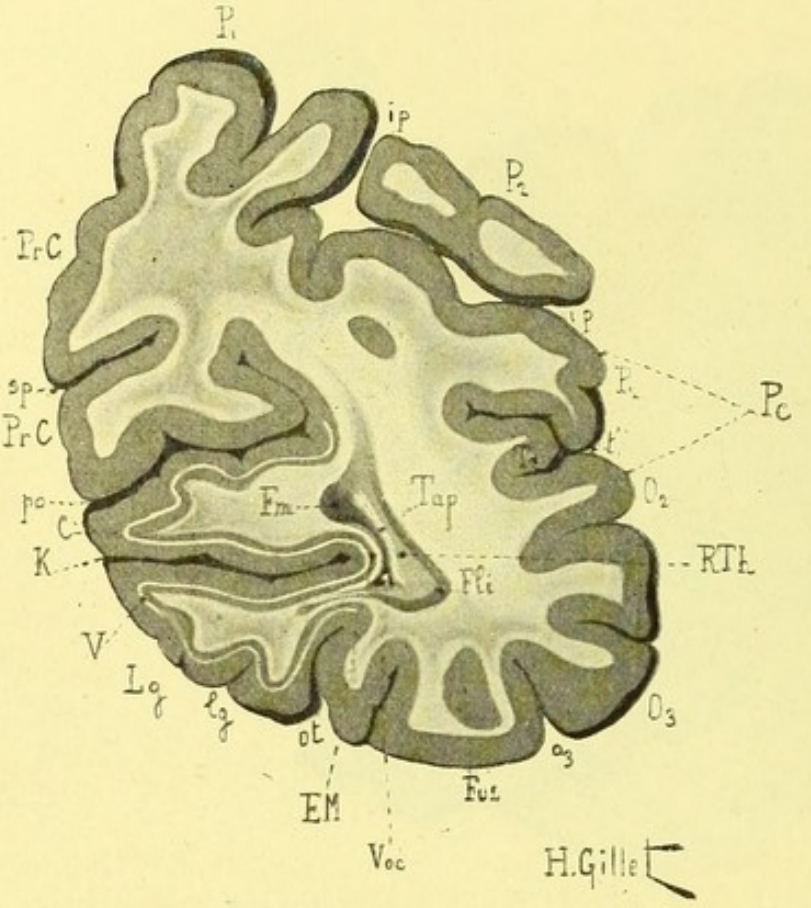

Fig. 264. — Coupe vertico-transversale de l'hémisphère droit, **n° 122**, passant à 122 millimètres en arrière du pôle frontal. Lignes 122 des fig. 235 et 236. (Grandeur naturelle.)

C, cunéus. — *EM*, ergot de Morand. — *Fli*, faisceau longitudinal inférieur. — *Fm*, forceps major. — *Fus* lobule fusiforme. — *ip*, sillon interpariétal. — *K*, scissure calcarine. — *Lg*, lobule lingual. — *lg*, sillon du lobe lingual. — O_2, O_3, deuxième et troisième circonvolutions occipitales. — o_3, troisième sillon occipital. — *ot*, sillon collatéral. — P_1, circonvolution pariétale supérieure. — P_2, circonvolution pariétale inférieure. — *Pc*, pli courbe. — *po*, scissure pariéto-occipitale. — *PrC*, précunéus. — *RTh*, radiations optiques de Gratiolet. — *sp*, scissure sous-pariétale. — T_2, deuxième circonvolution temporale. — *Tap*, tapetum. — t'_1, branche verticale du sillon parallèle. — *V*, ruban de Vicq d'Azyr. — *Voc*, corne occipitale.

Cavités ventriculaires. — La *corne occipitale* (Voc) est irrégulièrement quadrangulaire sur les **coupes n°s 105** et **107** (fig. 261, 262). Sa paroi supérieure est limitée par les *fibres calleuses* qui concourent à former le *forceps major* (Fm), sa paroi interne est tapissée par le *forceps minor* (Fm') qui s'étale sur toute la paroi interne dans la **coupe n° 105** et qui, sur la **coupe n° 107**, se réunit en un petit faisceau situé à l'angle inféro-interne du ventricule. Sa paroi externe est tapissée par le *tapetum* (Tap), en dehors duquel nous trouvons les *couches sagittales* du *lobe occipital* à savoir :

les *radiations optiques de Gratiolet* (RTh) en dedans et le *faisceau longitudinal inférieur* (Fli) en dehors. La paroi inférieure répond au fond du *sillon collatéral* (ot) qui détermine quelquefois, dans la cavité ventriculaire, la production d'une saillie connue sous le nom d'*éminence collatérale de Meckel* (Ec, fig. 204). Cette paroi est tapissée par les *trois couches* de la paroi externe qui sont effilées et recourbées en dedans et par les *courtes fibres d'association* du fond du *sillon collatéral* (ot).

Sur les coupes suivantes, la lumière de la cavité s'efface, grâce à la saillie de l'*ergot de Morand* (EM), et la cavité se présente sous l'aspect d'une fente curviligne, qui coiffe le fond de la *scissure calcarine* (K). Les extrémités supérieure et inférieure de la *corne occipitale* se recourbent en dedans; l'extrémité supérieure se prolonge dans le *cunéus* en formant un petit diverticule, que l'on peut désigner sous le nom de *diverticule* du *cunéus* (fig. 204, dc); l'extrémité inférieure s'insinue dans le *lobule lingual* et forme un diverticule assez profond, le *diverticule* du *lobule lingual*, (fig. 204, dlg), l'homologue du *diverticule du subiculum*. Sur les coupes qui intéressent la moitié postérieure de la *scissure calcarine*, la lumière ventriculaire réapparaît. Elle est triangulaire et présente une base inféro-interne et un sommet interne. La **coupe n° 137** (fig. 266) passe en arrière de la cavité ventriculaire, elle intéresse la *substance grise sous-épendymaire* (Sge) qui double le ventricule en arrière et qui s'étend quelquefois assez loin dans la *corne occipitale* (Voc) (voy. *Coupes horizontales macroscopiques*, fig. 226 et 227). La cavité ventriculaire n'atteint donc pas la *pointe occipitale*, son extrémité postérieure en est éloignée d'à peu près trois centimètres.

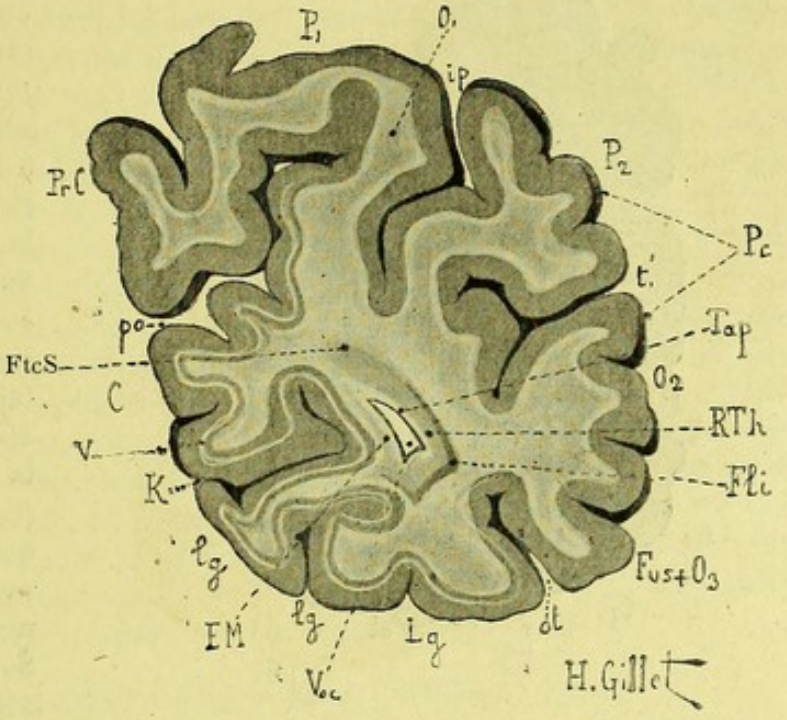

FIG. 265. — Coupe vertico-transversale de l'hémisphère droit, **n° 133**, passant à 133 millimètres en arrière du pôle frontal. Lignes 133 des fig. 235 et 236. (Grandeur naturelle.)

C, cunéus. — *EM*, ergot de Morand. — *Fli*, faisceau longitudinal inférieur. — *FtcS*, faisceau transverse du cunéus de Sachs. — *Fus* + O_3, union du lobule fusiforme et de la troisième circonvolution occipitale. — *ip*, sillon inter-pariétal. — *K*, scissure calcarine. — *Lg*, lobule lingual. — *lg*, sillon du lobule lingual. — O_1, O_2, première et deuxième circonvolutions occipitales. — *ot*, sillon collatéral. — P_1, circonvolution pariétale supérieure. — P_2, circonvolution pariétale inférieure. — *Pc*, pli courbe. — *po*, scissure pariéto-occipitale. — *PrC*, précunéus. — *RTh*, radiations optiques de Gratiolet. — *Tap*, tapetum. — t'_1, branche verticale du sillon parallèle. — *V*, ruban de Vicq d'Azyr. — *Voc*, corne occipitale du ventricule latéral.

Substance blanche. — Les *fibres calleuses* sont sectionnées sur la **coupe n° 105** (fig. 261) immédiatement en arrière du *bourrelet*, au niveau du *forceps*

major (Cc, Fm). Leur section affecte la forme d'un gros faisceau arrondi, présentant un aspect panaché qui tient à la direction oblique de ses fibres. En dehors elles se confondent avec une bande de fibres blanches, nacrées, resplendissantes, qui tapissent la paroi externe et inférieure de la *corne occipitale* (Voc) et forment le *tapetum* (Tap). En dedans elles se confondent avec le *faisceau inférieur du forceps* (Fm'), qui présente de même un aspect panaché. Sur la coupe suivante (**107**, fig. 262), les fibres du *forceps major* (Fm) sont réunies en un épais faisceau à direction antéro-postérieure, très foncé grâce à la direction de ses fibres. Situé d'abord au-dessus du *cunéus* dans la partie inférieure du *lobe limbique* (L_1) (**coupe n° 107**), le *forceps major* se place bientôt dans la partie centrale du *cunéus* (*c* et C), au fur et à mesure que cette circonvolution augmente de volume (**coupes n°s 116** et **122**, fig. 263, 264). Sur les **coupes n°s 133** et **137** (fig. 265, 266), le *forceps major* a disparu en tant que faisceau distinct, et la cavité ventriculaire est simplement bordée par une mince couche de *fibres calleuses*. Le *faisceau inférieur du forceps* (Fm') qui occupe l'angle inféro-interne du ventricule s'épuise rapidement, on n'en trouve plus trace sur la **coupe n° 116** (fig. 263).

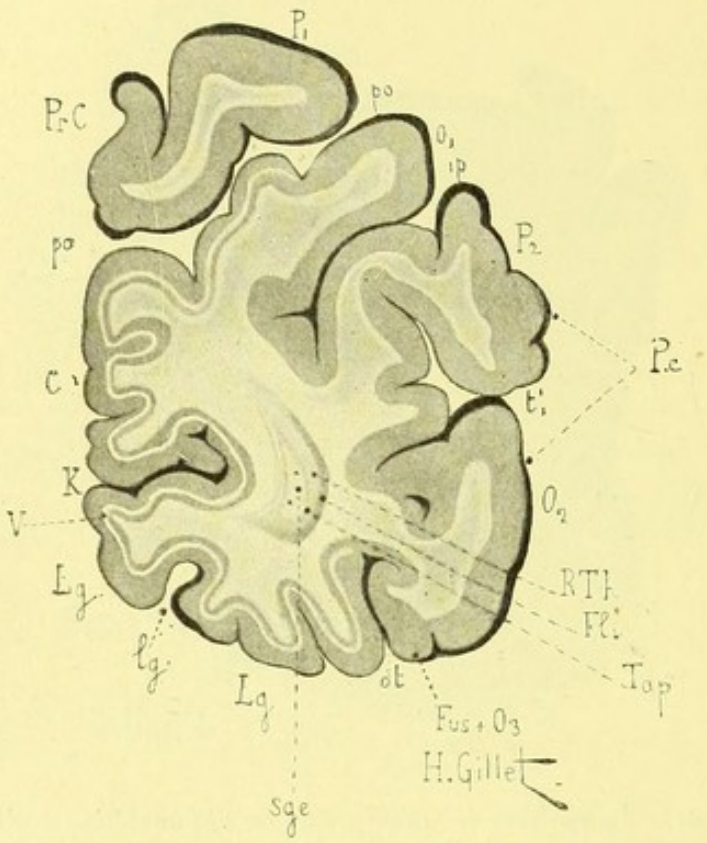

FIG. 266. — Coupe vertico-transversale de l'hémisphère droit, n° **137**, passant à 137 millimètres en arrière du pôle frontal. Lignes 137 des fig. 235 et 236. (Grandeur naturelle.)

C, cunéus. — *Fli*, faisceau longitudinal inférieur. — *Fus* + O_3, union du lobule fusiforme et de la troisième circonvolution occipitale. — *ip*, sillon inter-pariétal. — *K*, scissure calcarine. — *Lg*, lobule lingual. — *lg*, sillon du lobule lingual. — O_1, O_2, première et deuxième circonvolutions occipitales. — *ot*, sillon collatéral. — P_1, circonvolution pariétale supérieure. — P_2, circonvolution pariétale inférieure. — *Pc*, pli courbe. — *po*, scissure pariéto-occipitale. — *PrC*, précunéus. — *RTh*, radiations optiques de Gratiolet. — *Sge*, substance grise sous-épendymaire. — *Tap*, tapetum. — t'_1, branche verticale du sillon parallèle. — *V*, ruban de Vicq d'Azyr.

En dehors du *forceps major* on trouve les fibres blanches et nacrées du *tapetum* (Tap). Nous avons déjà dit précédemment, que ces fibres ne font pas partie du *système du corps calleux*. Dans les cas d'*agénésie du corps calleux*, le *bourrelet* et le *forceps major* font défaut, le *tapetum* au contraire existe, tapisse la paroi ventriculaire et se continue en avant avec le *faisceau occipito-frontal*. (Voy. *Faisceau occipito-frontal*.) En dehors du *tapetum*, nous trouvons les *radiations optiques* (RTh) et le *faisceau longitudinal inférieur* (Fli), ce dernier toujours très nettement délimité dans sa partie inférieure et externe.

Dès que la *scissure calcarine* (K) devient un peu moins profonde et que le

cunéus (C) est plus étendu, la *cavité ventriculaire* est entourée par trois couches concentriques de fibres à direction pour la plupart antéro-postérieure. (**Coupes n°s 133 et 137**, fig. 265 et 266.) Ce sont, en allant de la cavité ventriculaire à la périphérie : les *fibres calleuses*, les *fibres de projection occipitales* ou *radiations thalamiques* (RTh) et les *longues fibres d'association* (*faisceau longitudinal inférieur*) (Fli). Ces trois couches de faisceaux, très distinctes à la face externe et inférieure, se réduisent au niveau de l'*ergot de Morand* (EM) et du fond de la *scissure calcarine* (K), à trois minces lamelles, reconnaissables à la loupe et surtout sur les coupes microscopiques colorées à l'hématoxyline ou au carmin. Au niveau de l'angle supérieur du *ventricule*, les couches de la paroi externe se recourbent et se réunissent sous un angle très aigu, avec celles de la paroi interne. Au niveau de la *pointe occipitale*, ces trois couches forment donc un cercle complet, quoique très irrégulier.

En dehors du *faisceau longitudinal inférieur* et du *tapetum*, ces coupes n'intéressent que des *courtes fibres d'association* ou des *fibres d'association régionales*. Seul, le *cingulum* (Cing) est encore intéressé sur la **coupe n° 105** (fig. 261) où il est situé au niveau de la partie supérieure et interne du *bourrelet* du *corps calleux*, dans la *première circonvolution limbique* (L_1), en dehors du *sinus du corps calleux* (scc) et du *tænia tecta* (tec). Toutes les autres coupes passent en arrière de ce faisceau. Dans la *pointe occipitale* (**coupe n° 133**, fig. 265), au niveau de la partie moyenne du *cunéus* (C), un faisceau foncé, reconnaissable surtout sur les coupes microscopiques, coiffe le sommet des *couches sagittales*. Ce faisceau, décrit par Sachs sous le nom de *faisceau transverse du cunéus* (FtcS), appartient au *lobe occipital* et réunit le *cunéus* (C) à la convexité de ce *lobe*.

C. COUPES SAGITTALES MACROSCOPIQUES

Cette série comprend dix coupes, très légèrement obliques en bas et en dehors, pratiquées en allant de la face interne vers la face externe de l'hémisphère et correspondant aux lignes de la figure 267.

Coupe n° 5 (fig. 268), passant à 5 millimètres en dehors de la face interne de l'hémisphère et correspondant à la ligne 5 de la figure 267.

Cette coupe, parallèle à la face interne de l'hémisphère, mais légèrement oblique en bas et en dehors, passe à 5 millimètres en dehors de la *scissure inter-hémisphérique*. Elle intéresse le *corps calleux* (Cc [g] Cc[Spl]) sectionné dans toute la longueur de son *tronc*, l'extrémité interne du *corps strié* ($NC+NL_3$), la *couche optique* (Th), la *région sous-optique* (F, NR), le *pied* du *pédoncule cérébral* (P), la région des *tubercules quadrijumeaux* (Qa, Qp), la *protubérance* (Po) et le *cervelet*.

Écorce. Sur cette coupe, très voisine du plan médian de l'hémisphère, on reconnaît tous les sillons et toutes les circonvolutions de la face interne. Autour du *corps calleux* nous trouvons *la première circonvolution limbique* ou *gyrus fornicatus* (L_1), qui s'enroule autour du *genou* (Cc [g]) et du *bourrelet* (Cc [Spl]) du *corps calleux*, et se termine en arrière par une extrémité libre, qui correspond à l'*isthme du lobe limbique* (i) et à l'angle obtus qui sépare la face interne de l'hémisphère de la face inférieure. La scissure *pariéto-occipitale* (po) limite la *première circonvolution limbique* (L_1) en arrière et la sépare du *cunéus* (C) et du *lobule lingual* (Lg).

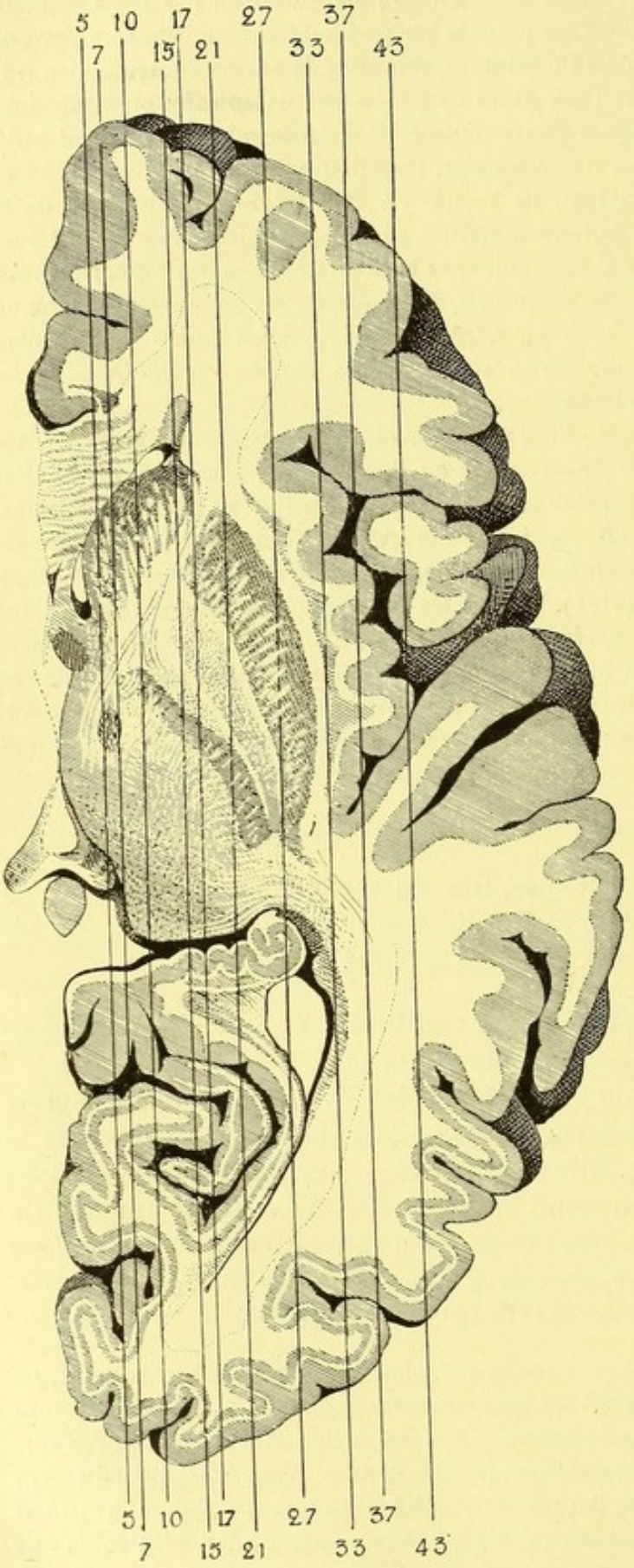

Fig. 267. — Coupe horizontale de l'hémisphère droit avec lignes de repère, pour la série des coupes sagittales. Chaque ligne indique en millimètres la distance à laquelle chaque coupe a été pratiquée, à partir de la face interne de l'hémisphère.

Les sillons *sous-pariétal* (sp), *calloso-marginal* (cm) et *sus-orbitaire* de Broca, (so) la limitent en haut et en avant et la séparent incomplètement du *précunéus* (PrC), du *lobule paracentral* (Parc) et de la *face interne* de la *première circonvolution frontale* (mF_1). Elle est reliée en effet à ces circonvolutions, par le *pli de passage fronto-limbique* (πfl) en avant et par les plis de passage *pariéto-limbique antérieur* (πpla) et *postérieur* (πplp) en haut. Sa masse blanche est constituée en grande partie par le *cingulum* (Cing).

La *face interne* de la *première circonvolution frontale* (mF_1), se confond en bas par sa masse blanche avec la partie antérieure de la *première circonvolution limbique* (L_1). Son écorce grise forme dans cette région le *gyrus rectus* (oF_1 [Gr]), qui en arrière semble se confondre directement avec la substance grise de la *tête* du *noyau caudé* (NC). En avant et en bas, la *face interne* de la *première circonvolution frontale* est incisée assez profondément *par le sillon olfactif* (f_4). A la face antérieure, un petit sillon peu profond, le sillon *fronto-marginal de Wernicke* (fm), sépare la face *orbitaire* de cette circonvolution de sa face externe. La coupe sectionne la *première circonvolution frontale* paral-

lèlement à sa longueur et les *incisures* qui l'entaillent appartiennent presque toutes au *premier sillon frontal*, c'est-à-dire à la face externe de l'hémisphère. Le *lobule paracentral* (Parc), bien délimité en arrière par la partie verticale du *sillon calloso-marginal* (cm'), l'est moins bien en avant. L'*incisure pré-ovalaire* ou *paracentrale* (parc) est en effet très petite, et la *face interne* de la *première circonvolution frontale* (mF_1) se continue directement en arrière avec le *lobule paracentral*, formé dans sa plus grande partie par la *circonvolution frontale ascendante* (Fa) et dans une petite partie par la *circonvolution pariétale ascendante* (Pa). La *scissure de Rolando* (R) incise le *lobule paracentral* et le sillon *pré-rolandique supérieur* (prs) et délimite ce *lobule* en avant. Entre la partie verticale du sillon *calloso-marginal* (cm') et la *scissure pariéto-occipitale* (po), se trouve le *précunéus* (PrC), relié, comme nous l'avons vu à la *première circonvolution limbique* (L_1), par les *plis de passage pariéto-limbiques antérieur* et *postérieur* (πpla, πplp). Le bord supérieur du *précunéus* (PrC) appartient à la face externe de l'hémisphère, il est formé par la *première circonvolution pariétale* (P_1).

Le *cunéus* (C), d'apparence triangulaire, est compris entre la *scissure pariéto-occipitale* (po) et la *scissure calcarine* (K). Sa face inférieure n'est pas rectiligne, mais décrit une courbe, à concavité inférieure extrêmement prononcée, dans laquelle se loge le *lobule lingual* (Lg). Cette concavité rend compte de l'aspect tout particulier que présentent les coupes horizontales de ces régions et qui intéressent à la fois le *cunéus* et le *lobule lingual*. (Voy. *Coupes horizontales macroscopiques*, fig. 225, 226 et 227.) Au-dessous du *cunéus* nous trouvons le *lobule lingual* (Lg), dont la face supérieure se moule sur le *cunéus* (C) et sur l'*isthme du lobe limbique* (i). Elle est séparée du premier par la *scissure calcarine* (K) et du second par la *branche commune* aux scissures *calcarine* et *pariéto-occipitale* (K+po). L'écorce de la face supérieure du *lobule lingual* et de la face inférieur du *cunéus*, montrent de la façon la plus nette le *ruban de Vicq d'Azyr* (V). La face inférieure du *lobule lingual* se moule sur la convexité du *vermis superior* du *cervelet* (V[Cu]), elle en est séparée à l'état frais par la tente du *cervelet* (non indiquée sur la coupe). Le *lobule lingual* (Lg) n'est pas intéressé ici dans toute son étendue. La coupe ne sectionne en effet que la partie du *lobule lingual* qui appartient à la face interne de l'hémisphère, et qui est située au-dessus du bord obtus qui sépare la face interne de la face inférieure.

L'écorce de toutes ces régions ne présente, en dehors du *ruban de Vicq d'Azyr* (V) bordant les lèvres de la *scissure calcarine* (K), rien de particulier à noter, si ce n'est toutefois l'écorce de l'*isthme du lobe limbique* (i); celle-ci est recouverte par une lame blanche qui appartient aux *fibres tangentielles* de l'écorce, et qui se continue à la face inférieure de l'hémisphère avec la *lame médullaire superficielle* ou *substance blanche réticulée d'Arnold*, qui recouvre la *circonvolution de l'hippocampe* restée en dehors de la coupe.

Corps calleux. — La surface de coupe du *corps calleux* est ici fort irrégulière. Sa face supérieure est en effet déprimée et déformée en deux endroits par le durcissement, elle devrait être plus régulièrement convexe comme dans la figure 207. Mais cette déformation artificielle présente un avantage, elle permet en effet de voir nettement le *sinus du corps calleux* (scc), et au voisinage du *bourrelet* (Cc [Spl]), la section du *nerf de Lancisi* (NL) et du *tænia tecta* (tec). La face supérieure du *corps calleux* présente des dentelures plus ou moins irrégulières qui correspondent aux fascicules du *corps calleux*. Sa face inférieure donne insertion à des lambeaux irréguliers de substance grise, qui appartiennent

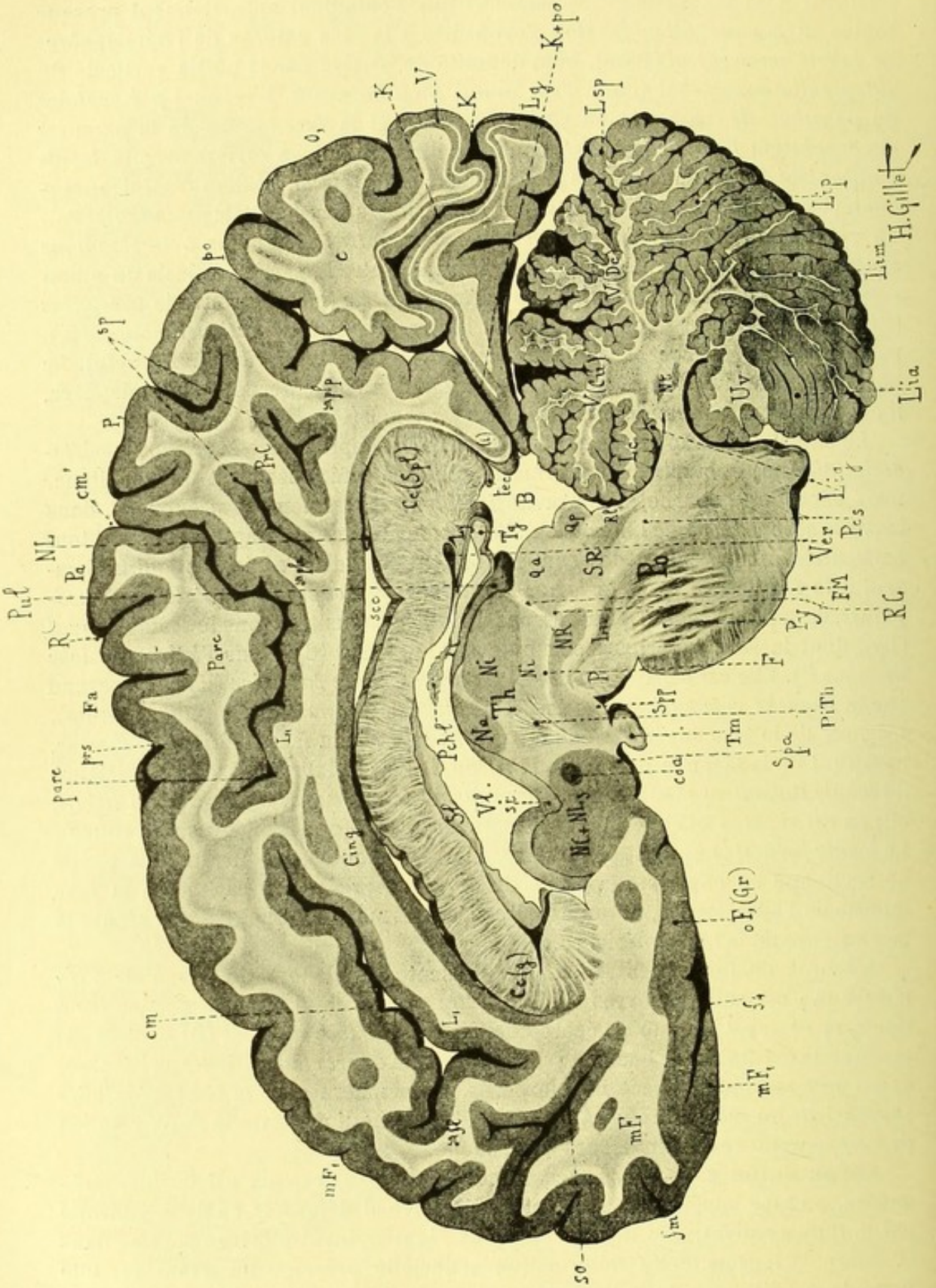

Fig. 268. — Coupe sagittale de l'hémisphère gauche, **n° 5**, passant à 5 millimètres en dehors de la face interne de l'hémisphère. Ligne 5 de la figure 267. (Grandeur naturelle.)

B, fente cérébrale de Bichat. — *C*, cunéus. — *Cc(g)*, genou du corps calleux. — *Cc(Spl)*, bourre le du corps calleux (splénium). — *Cing*, cingulum. — *cm*, sillon calloso-marginal. — *cm'*, partie

verticale du sillon calloso-marginal. — *coa*, commissure antérieure. — f_1, sillon olfactif. — *F*, champ de Forel. — *Fa*, circonvolution frontale ascendante. — *FM*, faisceau rétroflexe de Meynert. — *fm*, sillon fronto-marginal de Wernicke. — (*i*), isthme du lobe limbique. — *K*, scissure calcarine. — *K* + *po*, branche commune à la scissure calcarine et à la scissure pariéto-occipitale. — L_1, première circonvolution limbique. — *Lc*, lobule central du cervelet. — *Lg*, lobule lingual. — *Lia*, lobe cérébelleux inférieur et antérieur. — *Lig*, lingula. — *Lim*, lobe cérébelleux inférieur et médian. — *Lip*, lobe cérébelleux inférieur et postérieur. — *Lsp*, lobe cérébelleux supérieur et postérieur. — *Ln*, locus niger. — *Ly*, lyre. — mF_1, face interne de la première circonvolution frontale. — *NC* + NL_3, corps strié, formé par la réunion du noyau caudé *NC* et du putamen NL_3. — *Na*, noyau antérieur de la couche optique. — *Ni*, noyau interne de la couche optique. — *NL*, nerf de Lancisi. — *NR*, noyau rouge. — *Nt*, noyau du toit. — O_1, première circonvolution occipitale. — oF_1 (*Gr*), partie orbitaire de la première circonvolution frontale (gyrus rectus). — *P*, étage inférieur ou pied du pédoncule cérébral. — P_1, première circonvolution pariétale. — *Pa*, circonvolution pariétale ascendante. — *Parc*, lobule paracentral. — *parc*, sillon du lobule paracentral. — *Pchl*, plexus choroïdes du ventricule latéral. — *Pcs*, pédoncule cérébelleux supérieur. — *PiTh*, pédoncule inférieur du thalamus. — *Po*, protubérance. — *po*, scissure pariéto-occipitale. — *PrC*, précunéus. — *prs*, sillon prérolandique supérieur. — *Pul*, pulvinar. — *Py*, faisceau pyramidal. — πfl, pli fronto-limbique. — πpla, pli pariéto-limbique antérieur. — πplp, pli pariéto-limbique postérieur. — *Qa*, tubercule quadrijumeau antérieur. — *Qp*, tubercule quadrijumeau postérieur. — *R*, scissure de Rolando. — *RC*, radiations de la calotte. — *Rl*, ruban de Reil latéral. — *scc*, sinus du corps calleux. — *si*, sillon opto-strié. — *Sl*, septum lucidum. — *so*, sillon sus-orbitaire. — *sp*, scissure sous-pariétale — *Spa*, substance perforée antérieure. — *Spp*, substance perforée postérieure. — *SR*, substance réticulée. — *tec*, tænia tecta. — *Tg*, trigone. — *Th*, couche optique (thalamus.) — *Tm*, tubercule mamillaire. — *Uv*, uvula (luette). — *V*, ruban de Vicq d'Azyr. — *V* (*Cu*), partie supérieure (culmen) du vermis. — *V* (*De*), partie inférieure (déclivum) du vermis. — *Ver*, ventricule de Verga. — *Vl*, ventricule latéral.

au *septum lucidum* (Sl). Au niveau de son *bourrelet* (Cc [Spl]), le *corps calleux* s'unit à la *lyre de David* (Ly) dont le sépare en avant le *ventricule de Verga* (Ver). La *lyre* se continue en bas avec le *corps du trigone* (Tg), qui s'applique sur la *couche optique* et donne insertion en avant aux *plexus choroïdes des ventricules latéraux* (Pchl). Cette coupe montre encore nettement les différences d'épaisseur du *tronc* du *corps calleux* suivant les régions.

Ventricule latéral (Vl). Le *ventricule latéral* est limité en haut par le *corps calleux*, en bas par les *corps opto-striés*, en avant par le *genou* du *corps calleux* (Cc[g]), en arrière par les *plexus choroïdes* qui le séparent de la face *extra-ventriculaire* de la *couche optique* (Pul); très irrégulier sur cette coupe, il fournit en arrière deux diverticules : l'un petit et supérieur, situé entre la *lyre* (Ly) et le tronc du *corps calleux*, l'autre inférieur compris entre la *lyre* et le *corps du trigone* (Tg). Le diverticule supérieur, connu sous le nom de *ventricule de Verga* (Ver), n'est pas constant, il n'existe pas en effet, lorsque la *lyre* est adhérente dans toute son étendue à la face inférieure du *corps calleux* (Voy. fig. 181). Le diverticule inférieur, très petit sur la ligne médiane, s'élargit considérablement en dehors (voy. coupes suivantes) et se confond avec le *carrefour ventriculaire*, c'est-à-dire avec le point de réunion de la *corne sphénoïdale*, de la *corne occipitale* et de *l'étage supérieur* du ventricule.

Le *trigone* (Tg) et les *plexus choroïdes* (Pchl) séparent le ventricule latéral (Vl) de la partie moyenne de la *fente cérébrale* de Bichat (B). Cette fente, comprise entre le *bourrelet du corps calleux* (Cc[Spl]) et les *tubercules quadrijumeaux* (Qa, Qp), ne livre donc pas accès dans le *ventricule latéral;* elle permet simplement la pénétration de la *toile choroïdienne* entre le *trigone* et la surface *extra-ventriculaire* de la *couche optique*.

Noyaux opto-striés et **isthme de l'encéphale**. — A la paroi inférieure du *ventricule latéral* (Vl) la coupe intéresse la partie saillante de la *tête* du *noyau caudé*, unie au *troisième segment* du *noyau lenticulaire*. Ces deux noyaux ne for-

ment qu'une seule et même masse ($NC + NL_3$). Le *noyau caudé* (NC) fait saillie dans la cavité ventriculaire, et la masse commune concourt à former à la base de l'hémisphère la *substance perforée antérieure* (Spa) qui se confond avec l'écorce du *gyrus rectus* (oF_1 [Gr]). Dans l'épaisseur du *corps strié*, on trouve la *commissure antérieure* (coa) qui se présente sous l'aspect d'un faisceau ovalaire très foncé. En arrière du *corps strié* et faisant encore partie du plancher du *ventricule latéral*, on trouve la *couche optique* (Th) séparée du *corps strié* par le *sillon opto-strié* (si). On reconnaît dans la *couche optique* (Th), le *noyau antérieur* (Na) et le *noyau interne* (Ni). Au-dessous du *noyau antérieur* (Na), se voit un faisceau de fibres (PiTh) qui semble venir de la région du *tubercule mamillaire* (Tm). Ce faisceau s'irradie en pinceau et appartient au *pédoncule inféro-interne* de la *couche optique* (PiTh). Il ne vient pas des *tubercules mamillaires*, mais du *lobe sphénoïdal* et passe au-dessous de la face inférieure de la *couche optique* (Th). Cette coupe ne l'intéresse donc que dans son segment vertical.

La face supérieure de la *couche optique* (Th) est divisée en deux parties par l'insertion des *plexus choroïdes* des *ventricules latéraux* (Pchl). La partie antérieure est intra-ventriculaire et concourt avec le *noyau caudé* à former le plancher du *ventricule latéral;* la partie postérieure est extra-ventriculaire; elle se continue sur les coupes suivantes avec le *pulvinar* (Pul) et correspond à la *toile choroïdienne*.

L'insertion des *plexus choroïdes* dans cette région de la *couche optique* a lieu de surprendre au premier abord. Il faut se rappeler en effet, que les *plexus choroïdes* s'insèrent le long du *sillon choroïdien* qui se porte obliquement en arrière et en dehors. Sur les coupes sagittales, la section des *plexus choroïdes* sera donc d'autant plus antérieure que la coupe sera plus rapprochée de la ligne médiane. Au fur et à mesure que l'on se porte en dehors, l'insertion des *plexus choroïdes* se fait davantage en arrière (**coupes n°s 5, 7** et **10,** fig. 268, 269, 270).

La *couche optique* repose sur la **région sous-optique**, constituée par le *noyau rouge* (NR) et le *champ de Forel* (F). En arrière et au-dessous de la *couche optique* on trouve les parties constituantes du cerveau moyen, que le *locus niger* (Ln) divise en deux parties inégales : l'une antéro-inférieure, l'autre postéro-supérieure; la partie antéro-inférieure constitue l'*étage inférieur* ou *pied du pédoncule cérébral* (P); la partie postéro-supérieure, beaucoup plus considérable, forme les *tubercules quadrijumeaux* (Qa, Qp) et la région de la *calotte du pédoncule*. La *couche optique* (Th) est séparée des *tubercules quadrijumeaux* (Qa, Qp) par un faisceau de fibres d'un blanc éclatant, qui se dirige obliquement en haut et en arrière, et qui représente la partie supérieure du *faisceau rétroflexe de Meynert* (FM), au moment où il aborde le *ganglion de l'habénula* situé en dedans de la coupe.

La *région de la calotte* comprend le *noyau rouge* (NR) situé à cheval sur la *région de la calotte* et sur la *région sous-optique*. Il est entouré de sa capsule de fibres blanches, formée en haut par les *radiations de la calotte* (RC), en avant par le *champ de Forel* (F). En arrière du *noyau rouge*, nous trouvons la *substance réticulée de la calotte* (SR) et les fibres du *pédoncule cérébelleux supérieur* (Pcs), qui se dirigent obliquement en haut et en avant, du *cervelet* au *noyau rouge*. Au-dessous du *tubercule quadrijumeau postérieur* (Qp), nous trouvons enfin une mince couche de fibres blanches, qui répond au *ruban de Reil latéral* (Rl) ou *faisceau triangulaire de l'isthme*. Ces coupes sagittales montrent très nettement, l'angle droit que forme l'axe du cerveau intermédiaire avec celui du cerveau moyen et du cerveau postérieur. Cet angle correspond à peu près à la *région sous-optique*, en particulier au *noyau rouge* (NR) et ainsi s'explique la différence de

longueur que présentent l'*étage inférieur* et l'*étage supérieur* du pédoncule.

L'*étage inférieur* du *pédoncule* (P) se continue avec les fibres longitudinales de l'étage antérieur de la *protubérance* (Po), qui concourent à former le *faisceau pyramidal* (Py). La région de la *calotte* se continue de même avec l'étage postérieur de la *protubérance;* elle ne comprend sur cette coupe que le *pédoncule cérébelleux supérieur* (Pcs).

Comme la coupe est un peu oblique en bas et en dehors, le *bulbe* est resté en dedans de la coupe, et la section passe au niveau du bord inférieur et latéral de la *protubérance* (Po). Du côté du *cervelet*, cette coupe intéresse le *vermis superior* dans la moitié supérieure du cervelet, et l'*hémisphère cérébelleux* dans sa moitié inférieure. On reconnaît au niveau du *vermis :* la *lingula* (Lig), le *lobule central* (Lc), le *culmen* (VCu) et le *declivum* (VDc) du *vermis;* au niveau des hémisphères : le lobe *postéro-inférieur* (Lip) ou lobe *semi-lunaire inférieur*, le lobe *inféro-moyen* (Lim) et le lobe *inféro-antérieur* (Lia) surmonté du *lobule de la luette* (Uv).

Cette coupe donne une idée assez fidèle de ce qui a été décrit sous le nom d'*arbre de vie* du cervelet. Comme elle passe assez près de la ligne médiane, elle intéresse un noyau gris irrégulier, le *noyau du toit du cervelet* (Nt).

Coupe n° 7 (fig. 269), passant à 2 millimètres en dehors de la précédente et correspondant à la ligne 7 de la figure 267.

Cette coupe passe par le *trigone olfactif* (Tol), par la partie externe du *tubercule mamillaire* (Tm) et du *tubercule quadrijumeau antérieur* (Qa); elle intéresse les mêmes *circonvolutions* que la coupe précédente, mais comprend en outre la partie la plus interne de la *circonvolution du crochet* (U), qui représente un petit îlot gris, situé en avant du *pédoncule* et de la *protubérance*, au-dessous de l'*espace perforé antérieur* (Spa), dont elle est séparée par la *vallée de Sylvius*.

Écorce.—Il y a peu de chose à ajouter, à propos de l'écorce, à ce qui a été dit sur la coupe précédente. Comme la coupe passe en dehors de cette dernière (**n° 5,** fig. 268), les sillons de la face interne sont moins profonds, et plus fréquemment interrompus. La *scissure pariéto-occipitale* (po) divise encore complètement l'écorce de la face interne de l'hémisphère, la *scissure calcarine* (K) est interrompue par un pli de passage profond, le pli *cunéo-lingual* qui relie le *cunéus* (C) au *lobule lingual* (Lg).

Le *trigone olfactif* (Tol) a été sectionné parallèlement à son axe. Son écorce se continue en avant avec celle des circonvolutions orbitaires (oF_1[Gr]), en formant la *racine olfactive supérieure de Broca* et en arrière avec la substance grise de l'*espace perforé antérieur* (Spa), qui est festonnée et rappelle l'aspect des plis avortés de la *circonvolution godronnée*. L'écorce de la face *calleuse* de la *première circonvolution limbique* (L_1) a disparu, sauf en deux points, correspondant au tronc du *corps calleux;* le *sinus du corps calleux* (scc) et le *tænia tecta* (tec) sont intéressés à ce niveau. A la place de la *première circonvolution limbique*, il existe un faisceau blanc arciforme, qui entoure complètement le *corps calleux*, et qui appartient au *cingulum* (Cing). Au-dessous du *bourrelet du corps calleux* (Cc[Spl]), on trouve également la partie inférieure du *sinus du corps calleux* (scc), qui limite le *fasciola cinerea* (Fc) et le sépare du *bourrelet*.

Le *corps calleux* présente à peu près le même aspect que sur la coupe pré-

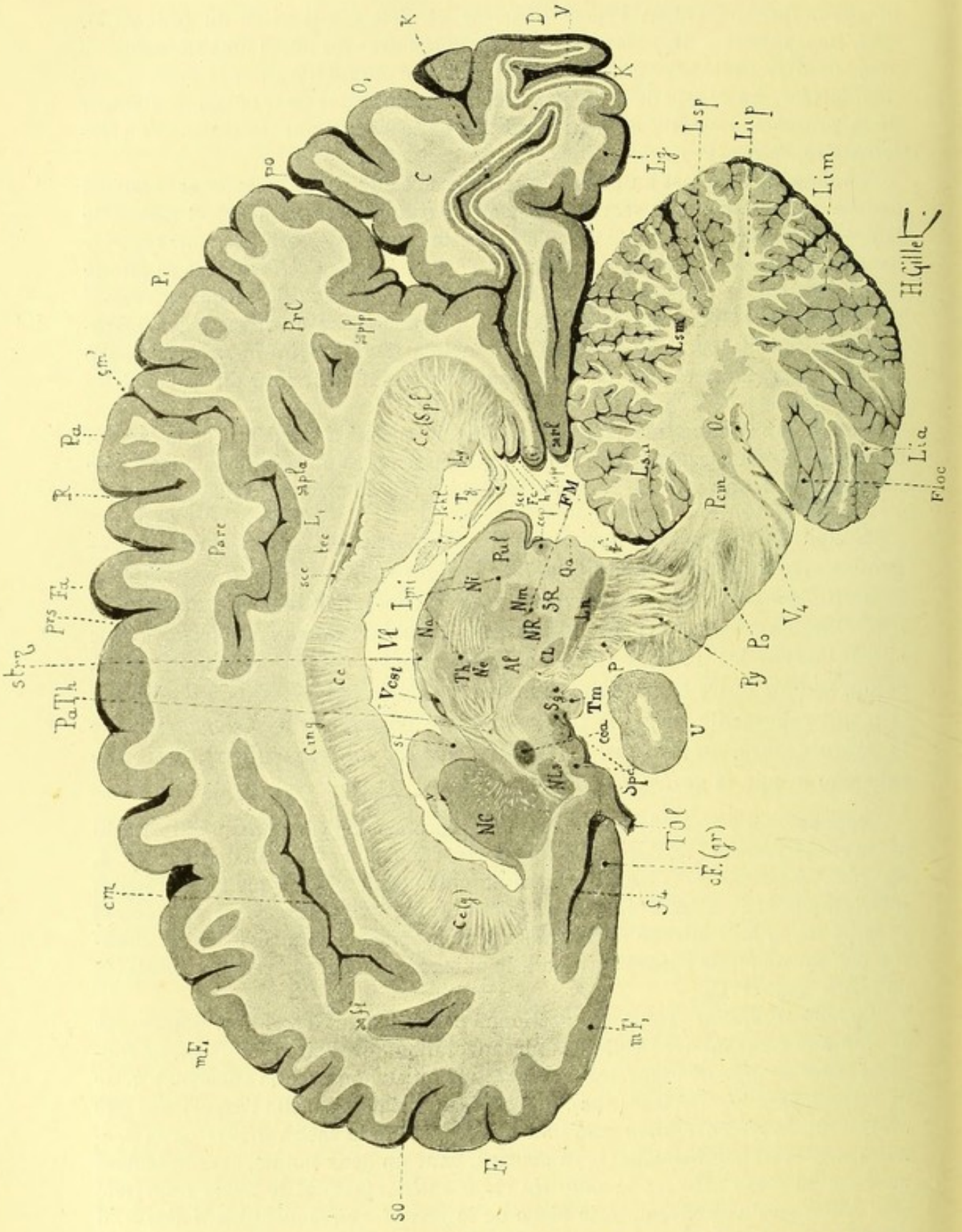

Fig. 269. — Coupe sagittale de l'hémisphère droit, **n° 7**, passant à 7 millimètres en dehors de la face interne de l'hémisphère. Ligne 7 de la figure 267. (Grandeur naturelle.)

Al, anse du noyau lenticulaire. — *C*, cunéus. — *CL*, corps de Luys. — *Cc*, corps calleux. — *Cc(g)*, genou du corps calleux. — *Cc(Spl)*, bourrelet du corps calleux (splénium). — *Cing*, cin-

gulum. — *cm*, sillon calloso-marginal. — *cm'*, partie verticale du sillon calloso-marginal. — *coa*, commissure antérieure. — *cop*, commissure postérieure. — *D*, gyrus descendens d'Ecker. — F_1, première circonvolution frontale. — f_1, sillon olfactif. — *Fa*, circonvolution frontale ascendante. — *Fc*, fasciola cinerea. — *Floc*, flocculus. — *FM*, faisceau rétroflexe de Meynert. — *h*, sillon de l'hippocampe. — (*i*), isthme du lobe limbique. — *K*, scissure calcarine. — *K* + *po*, branche commune aux scissures calcarine et pariéto-occipitale. — L_1, première circonvolution limbique. — *Lg*, lobule lingual. — *Lia*, lobe cérébelleux inférieur et antérieur. — *Lim*, lobe cérébelleux inférieur et médian. — *Lip*, lobe cérébelleux inférieur et postérieur. — *Lmi*, lame médullaire interne de la couche optique. — *Ln*, locus niger. — *Lsa*, lobe cérébelleux antérieur et supérieur. — *Lsm*, lobe cérébelleux supérieur et médian. — *Lsp*, lobe cérébelleux inférieur et postérieur. — *Ly*, lyre. — mF_1, face interne de la première circonvolution frontale. — *Na*, noyau antérieur de la couche optique. — *NC*, noyau caudé. — *Ne*, noyau externe de la couche optique. — *NF*, noyau semi-lunaire de Flechsig. — *Ni*, noyau interne de la couche optique. — NL_3, putamen. — *Nm*, noyau médian de la couche optique. — *NR*, noyau rouge. — O_1, première circonvolution occipitale. — *Oc*, olive cérébelleuse. — oF_1 (*Gr*), partie orbitaire de la première circonvolution frontale. — *P*, étage inférieur du pédoncule cérébral. — P_1, circonvolution pariétale. supérieure. — *Pa*, circonvolution pariétale ascendante. — *Parc*, lobule paracentral. — *PaTh*, pédoncule antérieur du thalamus. — *PC*, pli courbe. — *Pcm*, pédoncule cérébelleux moyen. — *Pchl*, plexus choroïdes. — *Po*, protubérance. — *po*, scissure pariéto-occipitale. — *PrC*, précunéus. — *prs*, sillon prérolandique supérieur. — *Pul*, pulvinar. — *Py*, faisceau pyramidal. — πfl, pli fronto-limbique. — πpla, pli pariéto-limbique antérieur. — πplp, pli pariéto-limbique postérieur. — πrl, pli rétro-limbique. — *Qa*, tubercule quadrijumeau antérieur. — *R*, scissure de Rolando. — *scc*, sinus du corps calleux. — *Sgc*, substance grise centrale. — *si*, sillon opto-strié. — *so*, sillon sus-orbitaire. — *Spa*, substance perforée antérieure. — *SR*, substance réticulée. — *strz*, stratum zonale. — *tec*, tænia tecta. — *Tg*, trigone. — *Th*, thalamus. — *Tm*, tubercule mamillaire. — *Tol*, tubercule olfactif. — *U*, circonvolution du crochet. — *Uv*, uvula (luette). — V_4, quatrième ventricule. — *V*, ruban de Vicq d'Azyr. — *Vl*, ventricule latéral. — *Vcst*, veine du corps strié. — *v*, veinule du corps strié.

cédente (**n° 5**, fig. 268). Par sa face supérieure il est en contact avec la masse blanche du *lobe limbique*, en particulier avec le *cingulum* (Cing). Le *bourrelet* du *corps calleux* (Cc [Spl]) est moins enroulé en volute, sa face inférieure donne toujours naissance à la *lyre* (Ly) et au trigone (Tg). Le *diverticule de Verga* a disparu, et le *ventricule latéral* (Vl) qui présente à peu près le même aspect que dans la figure précédente, s'élargit en arrière au niveau du *carrefour ventriculaire*.

Noyaux opto-striés. — Le *noyau caudé* (NC) a augmenté de volume, il fait une forte saillie dans le *ventricule latéral* et donne naissance à des petits faisceaux de fibres à direction radiée. Ces fibres sont un peu plus accentuées en bas, au-dessous de la *commissure antérieure*, et représentent la première ébauche de la séparation du *corps strié* en deux parties : *noyau caudé* (NC) et *putamen* (*troisième segment du noyau lenticulaire*) (NL_3). Le *noyau lenticulaire* (NL_3), encore très réduit de volume, occupe la partie inférieure du *corps strié;* il est séparé de la substance grise de l'*espace perforé antérieur* (Spa) par une mince lamelle blanche. Dans la concavité du *corps strié*, on trouve la *commissure antérieure* (coa) qui se présente toujours sous l'aspect d'un faisceau ovalaire très foncé; elle est entourée de substance grise qui correspond à la première ébauche du *globus pallidus*. A la partie supérieure de la *commissure antérieure* (coa), on trouve un faisceau de fibres blanches, qui apparaissent nacrées et resplendissantes sur les cerveaux durcis au bichromate, faisceau qui s'étend, du premier indice de séparation du *noyau caudé* (NC) et du *putamen* (NL_3), vers la *couche optique* (Th) dans laquelle il s'irradie. Ce faisceau fait partie de la couche la plus interne du *pédoncule antérieur du thalamus* (PaTh), et occupe le *segment antérieur* de la *capsule interne :* cette **coupe n° 7** passe en effet en dedans du *genou* de la *capsule*. (Voy. fig. 267.)

La *couche optique* (Th) est séparée du *noyau caudé* (NC) par un sillon assez profond, le *sillon opto-strié* (si), en arrière duquel on trouve une veine volumi-

neuse, sectionnée transversalement, et qui soulève l'épendyme qui recouvre la *couche optique*, c'est la *veine du corps strié* (Vcst).

Dans toute cette série de **coupes sagittales**, l'insertion des *plexus choroïdes* (Pchl) divise la *couche optique* en deux parties : l'une *intra*, l'autre *extra-ventriculaire*. Dans la région *intra-ventriculaire*, nous trouvons le *noyau antérieur* de la *couche optique* (Na), qu'un dédoublement de *stratum zonale* (strz), sépare complètement des *noyaux externe* (Ne) et *interne* (Ni). Au-dessous du *noyau antérieur* (Na) de la *couche optique*, nous trouvons, d'avant en arrière : le *noyau externe* (Ne), facile à reconnaître grâce à ses *fibres radiaires* et dans lequel s'irradie le *pédoncule antérieur du thalamus* (Pa Th), puis le *noyau interne* (Ni), limité en avant et en arrière par la *lame médullaire interne* (Lmi), qui grâce à sa direction courbe, à concavité interne et postérieure, se trouve sur cette coupe sectionnée deux fois. (Voy. *Coupes horizontales microscopiques.*)

En arrière du noyau interne, le *pulvinar* (Pul) fait saillie dans la partie moyenne de la *fente cérébrale de Bichat*. Au-dessous du *noyau interne* (Ni) se trouve le *centre médian de Luys* (Nm) ou *noyau médian du thalamus*.

Les noyaux de la *couche optique* reposent sur la **région sous-optique**. Celle-ci présente le *noyau rouge* (NR) et le *corps de Luys* (CL). Sur une ligne oblique de haut en bas et d'arrière en avant, étendue du *pulvinar* (Pul) au *tubercule mamillaire* (Tm), on trouve, d'arrière en avant, quatre *noyaux gris :* le *pulvinar* (Pul), le *centre médian de Luys* (Nm), le *noyau rouge* (NR) et le *corps de Luys* (CL).

Le *corps de Luys* (CL) est entouré en bas et en avant par l'*anse du noyau lenticulaire* (Al), qui le sépare de la *substance grise centrale* (Sgc). Au-dessous du *corps de Luys*, s'étale en arrière le *locus niger* (Ln) qui délimite, avec la série des quatre noyaux précédemment indiqués, un espace triangulaire, dont la base est formée par le *pulvinar* (Pul), la *commissure postérieure* (cop) sectionnée perpendiculairement et la partie externe du *tubercule quadrijumeau antérieur* (Qa); ce triangle renferme la *substance réticulée* (SR) de la *calotte* du *pédoncule*. Au-dessous et en avant du *locus niger* (Ln), le *pied* du *pédoncule cérébral* (P) se prolonge dans la *protubérance* (Po) pour constituer le *faisceau pyramidal* (Py). La *protubérance* (Po) est sectionnée au niveau de sa partie externe et ne présente de particulier à noter que la présence des fibres du *pédoncule cérébelleux moyen* (Pcm), au moment où elles contournent la partie externe de la *protubérance*. La *calotte* de la *protubérance* est restée en dedans de la coupe. (Comme nous l'avons indiqué plus haut, cette série de coupes est très légèrement oblique en bas et en dehors.)

Dans la masse blanche du *cervelet*, nous trouvons l'*olive cérébelleuse* (Oc) et une petite dépression arrondie, appartenant à la partie supérieure du *quatrième ventricule* (V_4). La coupe intéresse l'*hémisphère cérébelleux;* sur la face supérieure on distingue le *lobe supéro-antérieur* (Lsa), le *lobe supéro-moyen* (Lsm), le *lobe supéro-postérieur* (Lsp). La face inférieure présente le *lobe inféro-postérieur* (Lip), le *lobe inféro-moyen* (Lim) et le *lobe inféro-antérieur* (Lia), ce dernier surmonté du *flocculus* (Floc).

Coupe n° 10 (fig. 270), passant à 3 millimètres en dehors de la précédente et correspondant à la ligne 10 de la figure 267.

Cette coupe passe par la *circonvolution de l'hippocampe* (H). Elle intéresse le *genou de la capsule interne* (Ci [g]), le *noyau caudé* (NC) et les *trois segments* du *noyau lenticulaire* ($NL_{3,2,1}$), la partie moyenne du *corps de*

Luys (CL) et la *couche optique* (Th) au niveau de son *noyau externe* (Ne). L'*isthme de l'encéphale* est resté en dedans de la coupe, qui sectionne l'*hémisphère cérébelleux* et la *protubérance*, en dedans de l'origine apparente du *nerf trijumeau* (V).

Écorce. — Le fond du sillon *calloso-marginal* n'est plus représenté que par deux îlots de substance grise situés en α et en β, et la masse blanche du *lobe frontal* ne forme, avec celle des *circonvolutions rolandiques* (Fa, Pa) et de la *circonvolution pariétale supérieure* (P_1), qu'une seule et même masse. La *scissure pariéto-occipitale* (po), est interrompue par un pli e passage *pariéto-occipital interne*. Elle est limitée en bas par le pli de passage *rétro-limbique* (πrl). On suit dans presque toute son étendue la *branche commune* aux *scissures calcarine et pariéto-occipitale* (K + po), qui incise profondément la *circonvolution du lobe limbique* au niveau de son *isthme* (i). La *scissure calcarine* (K) n'est représentée que par ses parties antérieure et postérieure. Le *ruban de Vicq d'Azyr* (V) se présente avec beaucoup de netteté dans cette région. La masse blanche du *cunéus* et du *lobule lingual* (Lg) se sont fusionnées. L'*isthme du lobe limbique* (i), se continue avec la *circonvolution de l'hippocampe* (H), qui est vue sur cette coupe par sa face externe et superficielle. A son extrémité postérieure, le *sillon de l'hippocampe* (h) la sépare des *circonvolutions sous-calleuses* (Csc) et de la *circonvolution godronnée* (Cg), située entre le *sillon de l'hippocampe* et le *corps du trigone* (Tg), au niveau du point où il se continue avec le *pilier postérieur*. A son extrémité antérieure, la *circonvolution de l'hippocampe* (H) se recourbe sur elle-même pour former la *circonvolution du crochet* (U). Cette dernière circonvolution est intéressée sur la coupe, et présente l'extrémité antérieure du *prolongement sphénoïdal* du *ventricule latéral* (Vsph) et le *noyau amygdalien* (NA), dont la face postérieure fait saillie dans la *corne sphénoïdale*, et dont la face antérieure se fusionne avec l'écorce de la *circonvolution du crochet* (U). Sur la face supérieure de la *circonvolution du crochet* (U), au-dessous du *pédoncule cérébral* (P), on trouve la section d'une petite bandelette aplatie, la *bandelette de Giacomini* (BG), qui appartient à la *circonvolution godronnée*.

Le *corps calleux* (Cc) a pénétré dans la profondeur des masses blanches des circonvolutions, mais sa limite supérieure est toujours nette, grâce à la direction de ses fibres. Le *cingulum* a disparu, il est resté en dedans de la coupe sauf au niveau de la *circonvolution de l'hippocampe* (H). Le *bourrelet du corps calleux* s'est déplissé ; il donne naissance en avant et en bas au *faisceau inférieur du forceps* (Fm').

Cavités ventriculaires. — L'étage supérieur du *ventricule latéral* (Vl) est intéressé dans toute sa longueur, depuis la *corne frontale* (Vf) jusqu'à la naissance de la *corne occipitale*. La *corne sphénoïdale* (Vsph) est sectionnée à son extrémité antérieure. Entre ces deux parties on trouve sur cette coupe un espace compris entre la *circonvolution de l'hippocampe* (H) et la *couche optique* (Th), limité en haut par le *trigone* (Tg) et l'insertion des *plexus choroïdes* (Pchl) et en bas, par le fond du *sillon de l'hippocampe* (h). Cet espace est *extra-ventriculaire ;* il appartient à la surface extérieure de l'encéphale et en particulier aux parties latérales de la *fente cérébrale de Bichat*

Noyaux opto-striés. — Le *noyau caudé* (NC) fait une forte saillie dans le *ventricule*. Il est sectionné au niveau de sa *tête ;* on le voit s'effiler au-dessus de la *couche optique* (Th) pour former la *queue du noyau caudé*, séparée de la *couche optique* par le *sillon opto-strié* (si). Au-dessous du *noyau caudé* (NC), apparait

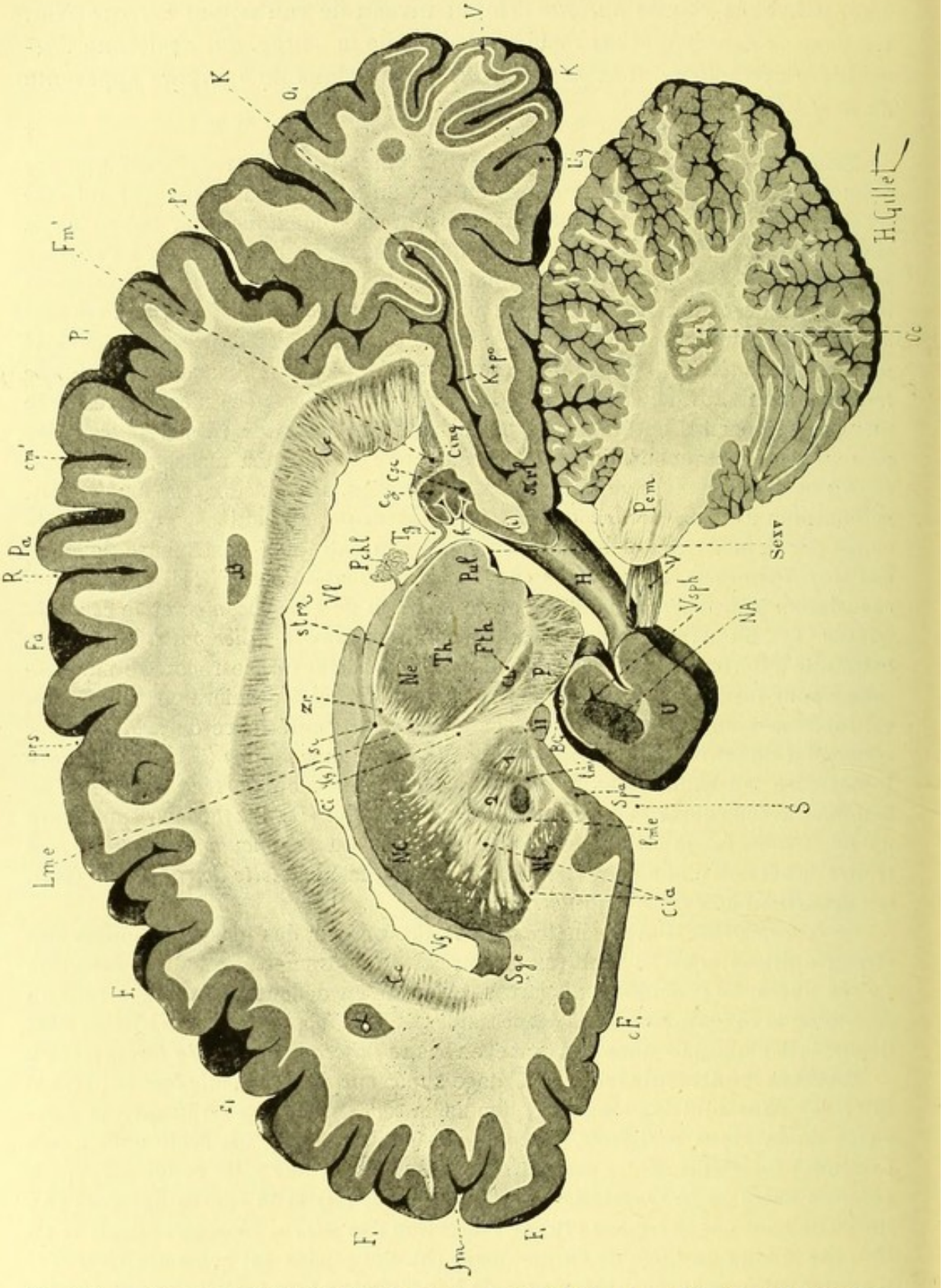

FIG. 270. — Coupe sagittale de l'hémisphère droit, **n° 10**, passant à 10 millimètres en dehors de la face interne de l'hémisphère. Ligne 10 de la figure 267. (Grandeur naturelle.)

α, β, ilots de l'écorce grise du fond du sillon calloso-marginal. — *BG*, bandelette de Giacomini. — *Csc*, circonvolutions sous-calleuses. — *Cc*, corps calleux. — *Cg*, circonvolution godronnée. — *Cia*, segment antérieur de la capsule interne. — *Ci(g)*, genou de la capsule interne. — *CL*, corps de Luys. — *cm'*, branche verticale du sillon calloso-marginal. —

Csc, circonvolutions sous-calleuses. — F_1, première circonvolution frontale. — *Fa*, circonvolution frontale ascendante. — *Fm*, forceps major. — *fm*, sillon fronto-marginal de Wernicke. — *Fth*, faisceau thalamique de Forel. — *H*, circonvolution de l'hippocampe. — *h*, sillon de l'hippocampe. — (*i*), isthme du lobe limbique. — *K*, scissure calcarine. — *K* + *po*, branche commune aux scissures calcarine et pariéto-occipitale. — *Lg*, lobule lingual. — *Lme*, lame médullaire externe du thalamus. — *lme*, *lmi*, lames médullaires externe et interne du noyau lenticulaire. — *NA*, noyau amygdalien. — *NC*, noyau caudé. — *Ne*, noyau externe du thalamus. — $NL_{3, 2, 1}$, putamen et globus pallidus. — O_1, première circonvolution occipitale. — *Oc*, olive cérébelleuse. — oF_1, partie orbitaire de la première circonvolution frontale. — P_1, première circonvolution pariétale. — *P*, étage inférieur du pédoncule cérébral. — *Pa*, circonvolution pariétale ascendante. — *Pchl*, plexus choroïdes. — *Pcm*, pédoncule cérébelleux moyen. — *po*, scissure pariéto-occipitale. — *prs*, sillon pré-rolandique supérieur. — *Pul*, pulvinar. — *rrl*, pli rétro-limbique. — *R*, scissure de Rolando. — *S*, scissure de Sylvius. — *Sexv*, surface extra-ventriculaire du thalamus. — *Sge*, substance grise sous-épendymaire. — *si*, sillon intermédiaire ou opto-strié. — *Spa*, substance perforée antérieure. — *strz*, stratum zonale. — *Tg*, trigone. — *Th*, thalamus. — *Tgp*, pilier postérieur du trigone. — *U*, circonvolution du crochet. — *V*, ruban de Vicq d'Azyr. — *Vf*, corne frontale du ventricule latéral. — *Vl*, ventricule latéral. — *Vsph*, corne sphénoïdale du ventricule latéral. — *Zr*, zone réticulée ou grillagée. — *II*, bandelette optique. — *V*, origine apparente du trijumeau.

le *noyau lenticulaire* ($NL_{3, 2, 1}$), dont le *troisième segment* (NL_3) est encore très petit et décrit avec le *noyau caudé* une courbe à concavité postérieure et inférieure, dans laquelle se loge le *globus pallidus* ($NL_{2, 1}$). Le *putamen* (NL_3) et le *noyau caudé* (NC) sont séparés par des faisceaux de fibres blanches, qui donnent à ces noyaux l'aspect strié auquel ils doivent leur nom de *corps striés*. Ces fibres appartiennent au *segment antérieur de la capsule interne* (Cia); les unes (celles qui sont surtout apparentes dans cette série de coupes sagittales) se dirigent en bas et en arrière et traversent le *deuxième* et le *premier segment* du *noyau lenticulaire* ($NL_{2, 1}$). Elles appartiennent au système *lenticulo-caudé* et relient le *noyau caudé* (NC) au *globus pallidus* ($NL_{2, 1}$) et aux *centres infra-corticaux*. Les autres (visibles surtout dans la série des coupes horizontales) appartiennent au système de la *couche optique;* elles sont ici sectionnées très obliquement, se présentent par conséquent sous l'aspect de faisceaux plus ou moins foncés et qui se confondent avec le *pédoncule antérieur de la couche optique* (PaTh) de la **coupe n° 7** (fig. 269). Dans le *segment externe* du *globus pallidus* (NL_2) se trouve la section transversale de la *commissure antérieure;* le sommet du *globus pallidus* est situé au-dessus de la *bandelette optique* (II) et de la *substance grise de l'espace perforé antérieur* (Spa), en avant du *genou de la capsule interne* (Ci[g]).

Ces coupes sagittales montrent très nettement les rapports qu'affectent les *noyaux opto-striés* entre eux. La *couche optique* (Th) est située en arrière du *corps strié*. Sur la **coupe n° 15** (fig. 271) elle est enclavée entre la *queue* du *noyau caudé* et le *pied* du *pédoncule cérébral* (P), mais elle présente toujours dans cette série de coupes une extrémité postérieure libre, le *pulvinar* (Pul), qui correspond à la *fente cérébrale de Bichat*. Sur cette **coupe n° 10** (fig. 270), le *thalamus* (Th) est sectionné au niveau de son *noyau externe* (Ne), facile à reconnaître grâce à la présence des *fibres radiées*. La *couche optique* repose sur le *pied* du *pédoncule* (P) dont elle est séparée par le *corps de Luys* (CL) et le *faisceau thalamique de Forel* (Fth) qui appartiennent à la **région sous-optique**. Le *pied* du *pédoncule* (P) est sectionné obliquement par rapport à la direction de ses fibres. Les fibres les plus antérieures, qui sont en même temps les plus internes, s'irradient seules sur cette coupe; elles se présentent sous la forme d'un faisceau blanc, nacré, resplendissant, à direction presque verticale; ce faisceau, qui correspond au *genou de la capsule interne* (Ci[g]), est situé en arrière du *globus pallidus* ($NL_{2, 1}$) et du

segment *antérieur* de la *capsule interne* (Cia), en avant de la partie antérieure du *noyau externe* (Ne) du *thalamus* (Th).

Le *cervelet* ne présente rien de particulier à noter. La coupe intéresse la partie moyenne de l'*hémisphère cérébelleux*, la partie externe du *corps rhomboïdal* ou de l'*olive cérébelleuse* (Oc) et la masse blanche, au niveau du point où elle donne naissance au *pédoncule cérébelleux moyen* (Pcm).

Coupe n° 15 (fig. 271) passant à 5 millimètres en dehors de la précédente et correspondant à la ligne 15 de la figure 267.

Cette coupe passe au niveau de la paroi externe du *ventricule latéral* (PeVl) et sectionne le *noyau caudé* (NC) dans toute sa longueur, jusqu'au point de réflexion de sa *queue* au niveau du *carrefour ventriculaire* (TgVl). Elle passe en dehors du fond des *scissures pariéto-occipitale* (po) et *calcarine* (K), et n'intéresse que la partie moyenne, c'est-à-dire la partie la plus profonde de la branche commune aux *scissures calcarine* et *pariéto-occipitale* (K + po). Elle sectionne en outre la *circonvolution de l'hippocampe* (H) parallèlement à sa longueur, la *circonvolution du crochet* (U) et une partie du *pôle temporal* (T_2). Cette coupe montre, ainsi que la **coupe** précédente (**n° 10**, fig. 270) et la **coupe** suivante (**n° 17**, fig. 272), l'anneau presque complet, que le manteau cérébral décrit autour de la *couche optique* (Th) et du *pédoncule cérébral*. Cet anneau n'est ouvert en effet qu'en avant et en bas, au niveau de la *vallée de Sylvius* (VS). Sur les **coupes n°s 10** et **15** (fig. 270, 271), la *vallée de Sylvius* (VS) se continue directement en arrière avec les parties dites *latérales* de la *fente cérébrale de Bichat*, située entre la *circonvolution de l'hippocampe* (H) d'une part, le *pied* du *pédoncule cérébral* (P) et la *couche optique* (Th) d'autre part. Sur la **coupe n° 17** (fig. 272), cette continuité est interrompue par la fusion du *noyau lenticulaire* (NL_1) avec le *noyau amygdalien* (NA), et l'écorce du *lobe temporal* et de la *circonvolution du crochet* (U) se recourbe en haut et en avant, pour se continuer au niveau du *seuil* de l'*insula* avec la partie *orbitaire* de la *troisième circonvolution frontale* (oF_3).

Écorce. — En commençant par le *lobe frontal* et en allant d'avant en arrière, on rencontre à partir de la *vallée de Sylvius* (VS) les *circonvolutions* et *sillons* suivants : les *parties orbitaires* des *troisième*, *deuxième* et *première circonvolutions frontales* (oF_3, oF_2, oF_1) séparées par le *sillon* en *H* (f_3); puis à la face externe, la *première* et la *deuxième circonvolutions frontales* (F_1, F_2) séparées par le *premier sillon frontal* (f_1); le sillon *pré-rolandique supérieur* (prs), la *circonvolution frontale ascendante* (Fa), qui est très large et qui représente le point culminant de l'hémisphère, *la scissure de Rolando* (R), la *circonvolution pariétale ascendante* (Pa), le *sillon post-rolandique* (por), la *première circonvolution pariétale* (P_1) et la *scissure pariéto-occipitale* (po). Cette dernière *scissure* n'incise que faiblement la face externe de l'hémisphère; la coupe correspond en effet à la *branche externe* de cette *scissure* ou *scissure perpendiculaire externe*, mais dans la masse blanche de l'hémisphère, on trouve en deux endroits la section du fond de la *branche interne;* une première fois au-dessus du *forceps major* du *corps calleux* (Fm), une seconde fois au-dessous de la *corne occipitale* (Voc);

cette dernière section correspond à la *branche commune* aux *scissures calcarine et pariéto-occipitale* (K + po). Dans la *région occipitale* de l'hémisphère, nous trouvons en arrière de la *scissure pariéto-occipitale* (po) la *première circonvolution occipitale* (O_1), le *sillon inter-occipital* (io) et la *deuxième circonvolution occipitale* (O_2), qui se prolonge sur la face inférieure de l'hémisphère pour former le *lobule lingual* (Lg). Ce dernier se confond au niveau du *pli rétro-limbique* (πrl) avec la *circonvolution de l'hippocampe* (H). Au-dessous du *pli rétro-limbique* (πrl), commence une circonvolution nouvelle, dont la surface de section n'est encore représentée que par un ilot de substance grise, séparé du pli *rétro-limbique* par le *sillon collatéral* (ot). Cette circonvolution correspond à la partie la plus interne du *lobule fusiforme* (Fus). En avant, la *circonvolution de l'hippocampe* (H) se continue avec les *troisième* et *deuxième circonvolutions temporales* (T_3,T_2) et avec la *circonvolution du crochet* (U) qui forme la *lèvre inférieure de la vallée de Sylvius* (VS), et qui est limitée au dehors par l'*incisure temporale* (it). Quant à la *lèvre supérieure de la vallée de Sylvius* (VS), elle est formée par la *substance grise de l'espace perforé antérieur* (Spa) et la partie *orbitaire* de la *troisième circonvolution frontale* (oF_3). En arrière de la *vallée de Sylvius*, l'écorce de la *circonvolution du crochet* (U) se continue avec celle de la *corne d'Ammon* (CA). Cette dernière est intéressée au niveau de la partie profonde du *sillon de l'hippocampe* (h), lequel donne en avant quelques incisures, qui produisent du côté de la cavité ventriculaire les *digitations de la corne d'Ammon* (DgCA). Sur cette coupe on se rend très bien compte de la manière dont est formée la *corne d'Ammon* au niveau du *ventricule sphénoïdal* (Vsph). Elle représente en effet une petite écorce cérébrale, plusieurs fois plissée sur elle-même, recouverte du côté du ventricule par une mince lame de substance blanche, l'*alvéus* (Alv) et du côté du *sillon de l'hippocampe* (h), par une lame blanche, festonnée, qui se continue avec la *substance blanche réticulée d'Arnold* ou *lame médullaire superficielle* (Lms) de la *circonvolution de l'hippocampe* (H). Dans le fond du *sillon de l'hippocampe* (h) on aperçoit la partie supérieure de la *circonvolution godronnée* (Cg).

L'*écorce grise* de la *corne d'Ammon* (CA) se continue avec celle de la face supérieure de la *circonvolution de l'hippocampe* (H) et forme la *lèvre inférieure* des *parties latérales de la fente cérébrale de Bichat*. Au-dessous du *pilier postérieur du trigone* (Tgp), l'écorce se renfle, et donne naissance à quelques petits plissements, analogues à ceux de la *corne d'Ammon*, mais beaucoup plus petits que ces derniers. Ces petites circonvolutions avortées entourent l'extrémité postérieure du *sillon de l'hippocampe* (h), elles forment les *circonvolutions sous-calleuses* (Csc), et se continuent avec la partie postérieure de la *circonvolution godronnée* (Cg). La *circonvolution godronnée* (Cg) est donc sectionnée deux fois sur cette coupe, une fois au niveau du *pilier postérieur du trigone* (Tgp), une seconde fois en arrière de la *corne d'Ammon* (CA).

Substance blanche. — Le *ventricule latéral* est recouvert par une mince couche de substance grise, la *substance grise sous-épendymaire* (Sge), qui s'épaissit en avant et au-dessous de la *corne frontale* et qui sépare la paroi externe de la cavité ventriculaire d'avec le *corps calleux* (Cc). Ce dernier est encore facile à reconnaître, grâce à la direction de ses fibres et à ses limites supérieures encore nettes. Il se continue en arrière avec le *forceps major* (Fm); en avant et en dehors il est limité par une couche foncée, qui suit la courbe du *corps calleux* et qui appartient aux fibres de la *couronne rayonnante* (CR). Le reste de la masse

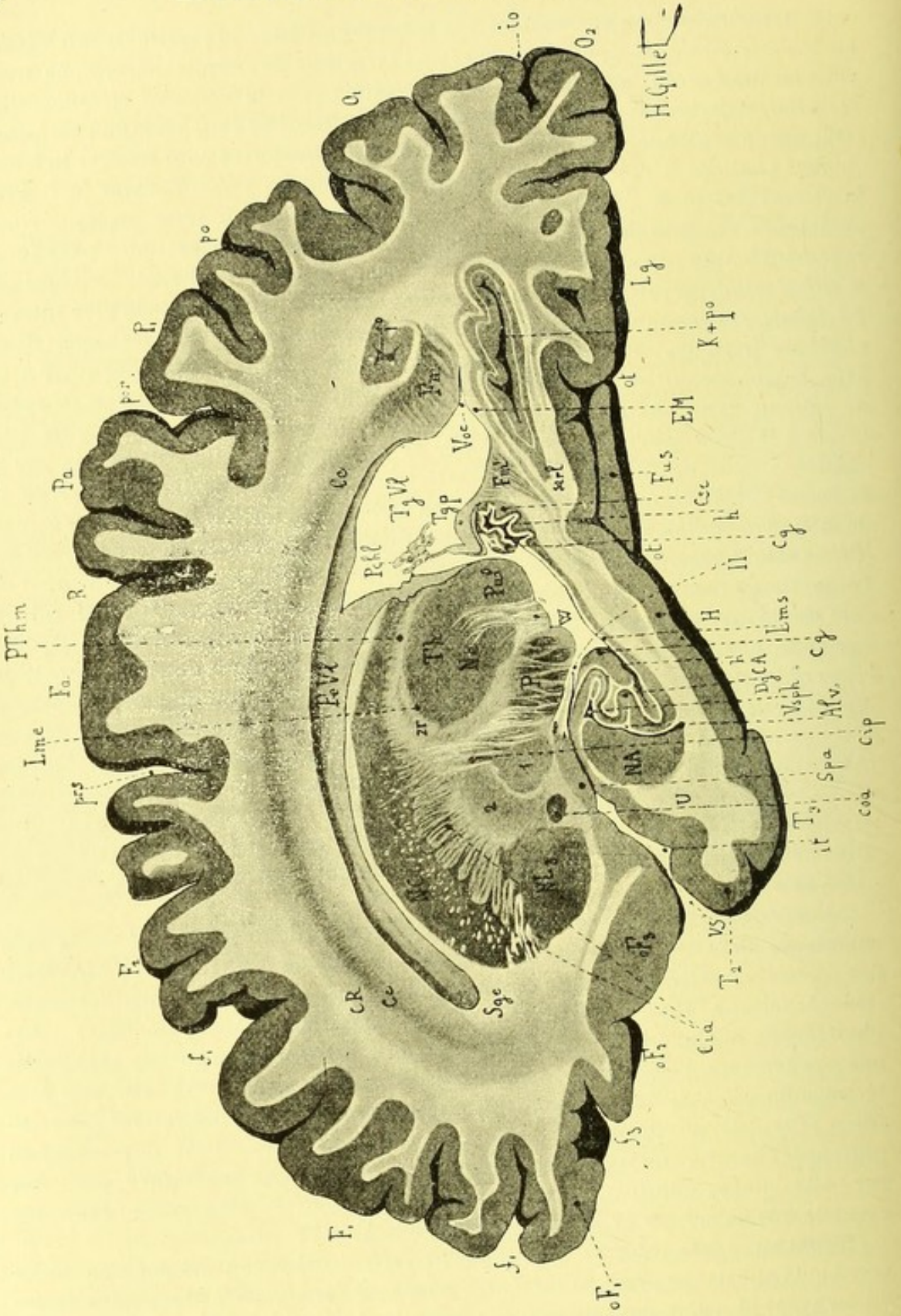
H.Gillet
Lg
EM
Fus
Csc
Cg
Lms
Cip
Spa
Coa
Cia
Alv
Cc
CR
Sge
Th
Ne
NA
Pul
Vsph
Vs
Pa
Lme
Fo
PTh m
Pcs
Ics
Sc
Ts
Ti
Tg
Ts
Ts
Ts

DgCa, digitations de la corne d'Ammon. — *EM*, ergot de Morand. — F_1, F_2, première et deuxième circonvolutions frontales. — f_1, f_3, premier et troisième sillons frontaux. — *Fa*, circonvolution frontale ascendante. — *Fm*, forceps major; *Fm'*, son faisceau inférieur ou minor. — *Fus*, lobule fusiforme. — *H*, hippocampe. — *h*, sillon de l'hippocampe. — *K* + *po*, branche commune aux scissures calcarine et pariéto-occipitale. — *io*, sillon inter-occipital. — *it*, incisure temporale. — *Lg*, lobule lingual. — *Lme*, lame médullaire externe du thalamus. — *Lms*, lame médullaire superficielle. — mF_1, face interne de la première circonvolution frontale. — *NA*, noyau amygdalien. — *NC*, noyau caudé. — *Ne*, noyau externe du thalamus. — NL_3, NL_2, NL_1, noyau lenticulaire avec ses trois segments. — O_1, O_2, première et deuxième circonvolutions occipitales. — oF_1, oF_2, oF_3, partie orbitaire des première, deuxième et troisième circonvolutions frontales. — *ol*, sillon collatéral. — *P*, pied du pédoncule cérébral. — P_1, première circonvolution pariétale. — *Pa*, circonvolution pariétale ascendante. — *PeVl*, paroi externe du ventricule latéral. — *Pchl*, plexus choroïdes. — *po*, scissure pariéto-occipitale. — *por*, sillon post-rolandique. — *prs*, sillon pré-rolandique supérieur. — *PThm*, pédoncule moyen de la couche optique. — *Pul*, pulvinar. — *πrl*, pli rétro-limbique. — *R*, scissure de Rolando — *Sge*, substance grise sous-épendymaire. — *Spa*, substance perforée antérieure. — T_2, T_3, deuxième et troisième circonvolutions temporales. — *Tg*, trigone. — *Tgp*, pilier postérieur du trigone. — *TgVl*, trigone du ventricule latéral. — *Th*, thalamus (couche optique). — *U*, circonvolution du crochet. — *Voc*, corne occipitale du ventricule latéral. — *VS*, vallée de Sylvius. — *Vsph*, corne sphénoïdale du ventricule latéral. — *W*, zone de Wernicke. — *zr*, zone réticulée ou grillagée. — *II*, bandelette optique.

blanche des circonvolutions ne présente rien de particulier à noter; nous entrons en effet ici en plein *centre ovale*. Au-dessous du *ventricule occipital* (Voc), au-dessus du *pli rétro-limbique* (πrl), il existe un faisceau triangulaire, qui appartient au système du *forceps* dont il représente le faisceau inférieur ou *minor* (Fm').

Ventricule latéral. — La partie moyenne du *ventricule latéral* n'est représentée que par sa paroi externe (PeVl), au niveau de l'angle latéral du ventricule. Cette paroi apparaît légèrement déprimée sur la coupe. En arrière, la coupe intéresse le *carrefour ventriculaire* (TgVl) qui se continue avec la *corne occipitale* (Voc) et qui est limité en avant, par les *plexus choroïdes* (Pchl) du *ventricule latéral* et le *pilier postérieur du trigone* (Tgp). La *corne sphénoïdale* (Vsph) se présente sous la forme d'une mince fente verticale, aplatie d'avant en arrière, située entre la *corne d'Ammon* (CA) et le *noyau amygdalien* (NA.)

Noyaux gris centraux. — Le *noyau caudé* (NC) est sectionné dans toute sa longueur; il est réuni en avant au *putamen* (NL_3) par des languettes de substance grise. Dans la concavité que décrivent ces deux parties du *corps strié*, se logent le *segment antérieur de la capsule interne* (Cia) et le *globus pallidus* ($NL_{2,1}$). Les fibres du *segment antérieur de la capsule interne* (Cia) affectent toutes une disposition rayonnée, et convergent vers les *segments internes* du *noyau lenticulaire* ($NL_{2,1}$) qu'elles traversent pour la plupart. La *queue* du *noyau caudé* est séparée de la *couche optique* (Th) par une lame de fibres claires, qui appartiennent pour la plupart, sinon exclusivement, au *système thalamique* dont elles forment le *pédoncule moyen* (PThm). La *couche optique* (Th) est recouverte en outre par une couche de fibres blanches, la *zone réticulée* ou *grillagée* (zr). En arrière, au niveau de sa face *extra-ventriculaire*, elle fait saillie sur les parties latérales de la *fente cérébrale de Bichat*, et se renfle en bas pour former le *pulvinar* (Pul); en bas et en avant elle repose sur le *pied* du *pédoncule cérébral* (P), dont elle est séparée par la *zone réticulée* (zr).

Les parties antérieures du *pied* du *pédoncule cérébral* (P) se continuent avec des faisceaux de fibres à direction verticale, qui passent entre la *zone réticulée* (zr) et le *globus pallidus* ($NL_{2,1}$). Ces fibres correspondent au *tiers antérieur* du *segment postérieur de la capsule interne* (Cip), et sont situées immédiatement en arrière du *genou*. Le *pied* du *pédoncule cérébral* (P) a diminué de volume, par le fait même de sa pénétration dans la *capsule interne*, qui commence déjà sur la **coupe n° 10**

(fig. 270). Les fibres de ses 2/3 postérieurs présentent encore le même aspect que sur cette coupe. Elles n'ont en effet pas encore changé de direction. En arrière du *pied* du *pédoncule cérébral*, entre celui-ci et le *pulvinar* (Pul), on trouve des fibres blanches à direction verticale, qui appartiennent à la *zone de Wernicke* (W). C'est dans cette région que nous verrons s'irradier sur la **coupe** suivante (fig. 272), les fibres de la *bandelette optique*. La *bandelette optique* (II) est ici très obliquement sectionnée, elle affecte la forme d'un triangle isocèle, extrêmement allongé, compris entre le *pied du pédoncule cérébral* (P) et l'écorce grise de la *corne d'Ammon* (CA); son sommet se dirige du côté de la *fente cérébrale de Bichat*, sa base est adhérente à la *substance grise de l'espace perforé antérieure* (Spa) et présente constamment des orifices vasculaires assez volumineux.

Coupe n° 17 (fig. 272), passant à 2 millimètres en dehors de la précédente et correspondant à la ligne 17 de la fig. 267.

Cette coupe passe en dehors de l'étage supérieur du *ventricule latéral*, au niveau du *seuil* de l'*insula*, de la *bandelette optique* (II), du *pulvinar* (Pul) et du *segment postérieur de la capsule interne* (Cip).

Écorce. — L'écorce du *lobe temporal* se continue directement au-dessous du *noyau lenticulaire* (NL_3, NL_2, NL_1) avec celle de la partie *orbitaire* de la *troisième circonvolution frontale* (oF_3). Nous trouvons sur cette coupe les mêmes circonvolutions que sur la coupe précédente (fig. 271), mais l'écorce a diminué d'étendue. La coupe intéresse surtout le plan de la *deuxième circonvolution frontale* (F_2), c'est-à-dire un plan de l'hémisphère, déjà sensiblement moins étendu que les plans des coupes précédentes, très voisines de la scissure inter-hémisphérique. Le *lobule fusiforme* (Fus) a augmenté de volume; la *corne d'Ammon* (CA) diminue, son écorce se continue à la partie antérieure et à la partie postérieure du *sillon de l'hippocampe* (h) avec celle de la *circonvolution godronnée* (Cg). La *corne sphénoïdale* (Vsph) a augmenté de volume, elle s'est élargie en haut et en arrière, elle n'est plus limitée par l'écorce grise qui unit la *corne d'Ammon* à l'écorce de la *circonvolution du crochet* (U), mais par une lame mince, le *velum terminale d'Aeby*, sur lequel s'insèrent les *plexus choroïdes de la corne sphénoïdale* (Pchsph).

Noyaux gris centraux. — Le *noyau amygdalien* (NA) limite la paroi antérieure de la *corne sphénoïdale* et se fusionne avec le *segment interne* du *globus pallidus* (NL_1). Le *carrefour ventriculaire* (TgVl) a augmenté de hauteur, commence à mieux circonscrire la *corne d'Ammon* (CA) et à se prolonger en avant et en bas du côté de la *corne sphénoïdale*. La *branche commune* aux *scissures calcarine* et *pariéto-occipitale* (K + po) détermine dans la *corne occipitale* (Voc) la saillie de l'*ergot de Morand* (EM) (fig. 271). La partie *frontale* du *ventricule latéral* a disparu, à sa place on trouve, entre les derniers vestiges du *noyau caudé* (NC) et le *corps calleux* (Cc), une surface ovalaire, légèrement teintée, qui correspond à la *substance grise sous-épendymaire* (Sge) qui tapisse l'angle externe du *ventricule latéral*. (Voy. *Coupes vertico-transversales macroscopiques*, fig. 240 à 256.) Au-dessus du bord supérieur de la *substance grise sous-épendymaire*, on trouve les dernières fibres nettement marquées du *corps calleux* (Cc). Sur les coupes suivantes, il a disparu; ses fibres sont en effet dissociées par les *fibres de la couronne rayonnante* (CR), et le dernier point sur lequel le *corps calleux* apparaît distinct correspond à la courbe qu'il décrit autour de l'angle externe du ventricule. Au-dessus du *carrefour ventriculaire* (TgVl), les *fibres calleuses* (Cc) sont

encore très apparentes; elles correspondent en effet aux fibres du *forceps major* (Fm). Autour de la courbe des *fibres calleuses*, se dessine une seconde courbe de fibres plus claires qui appartiennent à la *couronne rayonnante* (CR).

Le *noyau caudé* est sectionné une première fois au niveau de la partie recourbée de la *queue* (NC), au-dessus du *pulvinar* (Pul); une seconde fois, à la partie supérieure de sa *tête* (NC), où il est réduit à quelques îlots de substance grise, situés sur la ligne de limite inférieure de la *substance grise sous-épendymaire* (Sge). Des ponts incomplets de substance grise le relient au *putamen* (NL_3) qui a augmenté de volume. En arrière et au-dessous du *putamen* on trouve le *globus pallidus* ($NL_{2,1}$) et la section transversale de la *commissure antérieure* (coa), entourée d'un assez grand nombre d'orifices vasculaires, qui livrent passage aux *artères lenticulo-striées*.

La *couche optique* est réduite au *pulvinar* (Pul). La *bandelette optique* (II) est située sur le prolongement du *segment interne* du *globus pallidus* (NL_1), dont elle est séparée par des orifices vasculaires volumineux qui livrent passage aux *artères lenticulo-optiques;* elle se porte en arrière, entoure à la manière d'une fronde le *pied* du *pédoncule cérébral* (P) et s'irradie dans le *pulvinar* (Pul). Ce dernier est séparé du *segment interne* du *noyau lenticulaire* (NL_1) par les fibres du *segment postérieur* de la *capsule interne* (Cip), qui présentent toutes une direction verticale. Les fibres du *segment antérieur* de la *capsule interne* (Cia) situées entre le *noyau caudé* (NC) et le *noyau lenticulaire* ($NL_{3,2,1}$), présentent une direction beaucoup plus oblique en bas et en arrière. Lorsqu'on compare la **coupe** actuelle **n° 17** (fig. 272) avec la **coupe** suivante **n° 21** (fig. 273), on se rend très bien compte de la forme en éventail assignée à la *capsule interne*. Le sommet de l'éventail, répond à la *bandelette optique* (II) et sa base à la limite supérieure du *noyau caudé* (NC). Lorsque d'autre part on se reporte aux *coupes horizontales*, et que l'on songe au *genou* que forme la *capsule interne*, on comprend que les anciens anatomistes aient pu comparer, non sans quelque apparence de raison, la *capsule interne* à un éventail à moitié déployé et légèrement coudé, de façon à présenter un angle ouvert en dehors. Cette même série de coupes sagittales fait comprendre également, comment Meynert a pu décrire au *noyau lenticulaire* un *pôle central* et un *pôle périphérique;* le *pôle central* répondant à la face supérieure du *putamen* (NL_3), le *pôle périphérique* à sa face interne. En réalité, le *troisième segment* du *noyau lenticulaire* (NL_3) donne naissance à un grand nombre de fibres qui traversent le *globus pallidus* ($NL_{2,1}$), pour se porter dans les *régions infra-corticales*, mais il n'en reçoit pas par sa face supérieure (Wernicke); il présente donc un *pôle périphérique*, mais il ne présente pas, comme le croyait Meynert, un *pôle central*, et les fibres qui semblent s'irradier dans le *putamen* ne font que traverser sa partie supérieure. Ces fibres qui constituent le *segment antérieur* de la *capsule interne* (Cia) sont du reste de deux ordres, les unes constituent les *fibres de projection* du *noyau caudé*, qui traversent perpendiculairement le *segment antérieur* de la *capsule interne*, puis concourent à former les *lames médullaires verticales* du *noyau lenticulaire* (lmi, lme), entrent dans la constitution de l'*anse du noyau lenticulaire*, pour se porter de là dans la *calotte du pédoncule*. La seconde série de fibres appartient à la *couche optique* et constitue le *pédoncule antérieur* de la *couche optique* qui aborde le *thalamus* au niveau du *genou* de la *capsule interne*. La signification morphologique du *segment antérieur* de la *capsule interne* (Cia) n'est donc pas comparable à celle de *son segment postérieur* (Cip); celui-ci contient surtout des fibres *pédonculaires* et représente la continuation

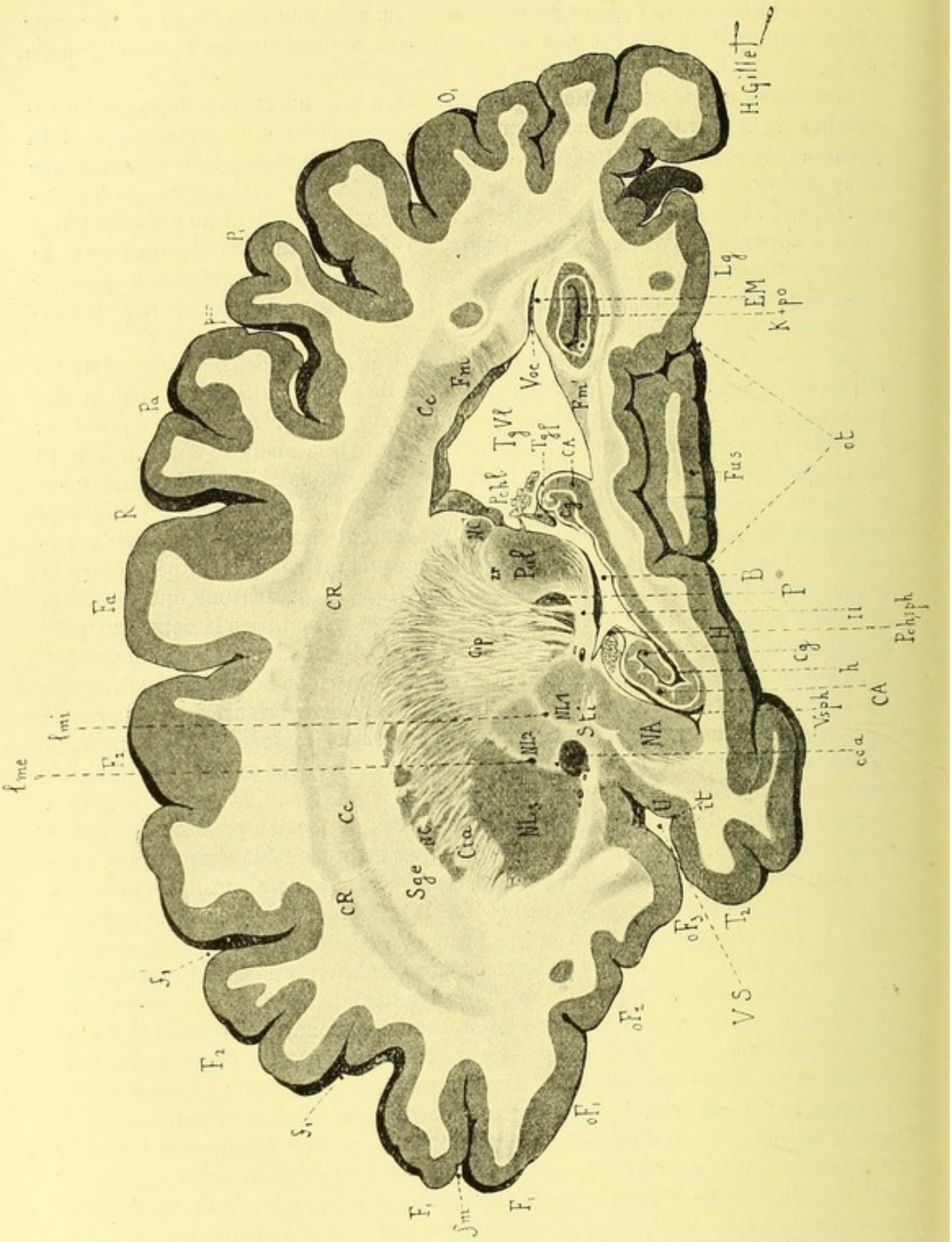

FIG. 272. — Coupe sagittale de l'hémisphère droit, **n° 17**, passant à 17 millimètres en dehors de la face interne de l'hémisphère. Ligne 17 de la figure 267. (Grandeur naturelle.)

B, fente cérébrale de Bichat. — *CA*, corne d'Ammon. — *Cc*, corps calleux. — *Cg*, circonvolution godronnée. — *Cia*, segment antérieur de la capsule interne. — *Cip*, segment postérieur de la capsule interne. — *coa*, commissure antérieure. — *CR*, couronne rayonnante. — *EM*, ergot de Morand. — F_1, F_2, première et deuxième circonvolutions frontales. — f_1, pre-

mier sillon frontal. — f'_1, incisure du premier sillon frontal. — *Fa*, circonvolution frontale ascendante. — *Fm*, forceps major; *Fm'*,son faisceau inférieur ou minor. — *fm*, sillon fronto-marginal de Wernicke. — *Fus*, lobule fusiforme. — *H*, hippocampe. — *h*, sillon de l'hippocampe. — *it*, incisure temporale. — *K + po*, branche commune aux scissures calcarine et pariéto-occipitale. — *lc*, lame cornée et tænia semi-circularis — *Lg*, lobule lingual. — *lme*, *lmi*, lames médullaires externe et interne du noyau lenticulaire. — *NA*, noyau amygdalien. — *NC*, tête du noyau caudé. — *NC'*, queue du noyau caudé. — NL_3, NL_2, NL_1, noyau lenticulaire et ses trois segments. — O_1, première circonvolution occipitale. — oF_1, oF_2, oF_3, partie orbitaire des première, deuxième et troisième circonvolutions frontales. — *ot*, sillon collatéral. — P_1, première circonvolution pariétale. — *P*, pied du pédoncule cérébral. — *Pa*, circonvolution pariétale ascendante. — *Pchl*, plexus choroïdes. — *Pchvsph*, plexus choroïdes de la corne sphénoïdale. — *por*, sillon post-rolandique. — *Pul*, pulvinar. — *R*, scissure de Rolando. — *S*, scissure de Sylvius. — *Sge*, substance grise sous-épendymaire. — *Sti*, substance innominée de Reichert. — T_2, deuxième circonvolution temporale. — *Tgp*, pilier postérieur du trigone. — *TgVl*, trigone du ventricule latéral. — *U*, circonvolution du crochet. — *Voc*, corne occipitale du ventricule latéral. — *VS*, vallée de Sylvius. — *Vsph*, corne sphénoïdale du ventricule latéral. — *zr*, zone réticulée ou grillagée. — *II*, nerf optique.

dans la *capsule interne* des *fibres* du *pied* du *pédoncule* (P), qui ne font que traverser la *capsule* pour s'irradier dans la *couronne rayonnante* (CR), le *centre ovale*, et de là dans l'écorce grise de la *zone rolandique*. (Voy., t. II, *Coupes sagittales microscopiques*.)

Coupe n° 21 (fig. 273), passant à 4 millimètres en dehors de la précédente et correspondant à la ligne 21 de la figure 267.

Cette coupe passe en dehors du *segment interne* du *globus pallidus;* elle n'intéresse que le *putamen* (NL_3) et le *segment externe* du *globus pallidus* (NL_2) ainsi que la partie externe du *pulvinar* (Pul). Elle sectionne dans toute leur longueur la *circonvolution godronnée* (Cg) et le *pilier postérieur du trigone* (Tgp).

Écorce. — L'écorce ne présente rien de spécial à noter, si ce n'est l'apparition des *premières circonvolutions* de *l'insula* (I), dans le fond de la *scissure de Sylvius* (S) et la disposition particulière que présente la *corne d'Ammon*, section née parallèlement à son grand axe. La *corne d'Ammon* (CA) repose sur la substance blanche de la *circonvolution de l'hippocampe* (H); elle fait saillie dans la *corne sphénoïdale* (Vsph) en avant et dans le *carrefour ventriculaire* en arrière. Ses faces ventriculaires sont tapissées par une lame de substance blanche, l'*alvéus* (Alv) qui se continue au niveau des parties latérales de la *fente cérébrale* de Bichat (B) avec le *pilier postérieur du trigone* (Tgp). La *substance grise* de la *corne d'Ammon* est subdivisée en deux lames, l'une inférieure, l'autre supérieure, par une couche festonnée de substance blanche, connue sous le nom de *lame médullaire moyenne* (Lmm) ou de *lamina involuta*. Elle sépare l'écorce du *subiculum* de celle de la *circonvolution godronnée* (Cg) comprise entre le *pilier postérieur du trigone* et la *lame médullaire moyenne*.

Le **ventricule latéral** est encore formé par deux parties complètement séparées, la *corne sphénoïdale* (Vsph) en bas et en avant, le *carrefour ventriculaire* et la *corne occipitale* (Voc) en arrière. La *corne sphénoïdale* (Vsph) s'est élargie et étendue d'avant en arrière. Sa paroi inférieure est formée comme nous venons de le voir par la *corne d'Ammon* (CA), tapissée par l'*alvéus* (Alv); sa paroi supérieure est coudée, et décrit un angle obtus ouvert en bas et en arrière, dont le segment antérieur est limité par le *noyau amygdalien* (NA) et le segment supérieur par l'extrémité antérieure recourbée, de la *queue* du *noyau caudé* (NC").

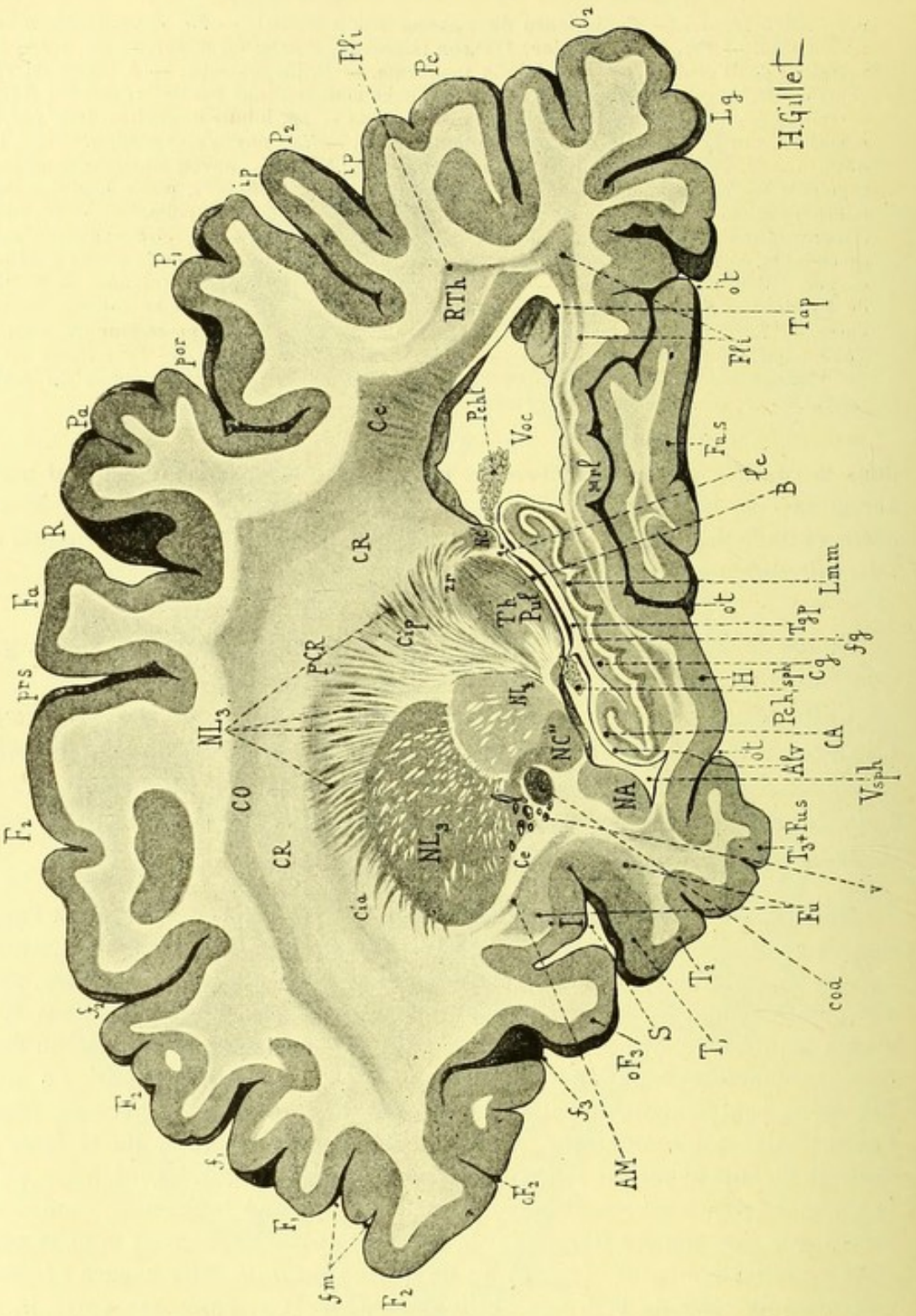

Fig. 273. — Coupe sagittale de l'hémisphère droit, **n° 21**, passant à 21 millimètres en dehors de la face interne de l'hémisphère. Ligne 21 de la figure 267. (Grandeur naturelle.)

Alv, alvéus. — *AM*, avant-mur. — *B*, fente cérébrale de Bichat. — *CA*, corne d'Ammon. — *Ce*, capsule externe. — *Cc*, corps calleux. — *Cg*, circonvolution godronnée. — *Cia*, segment antérieur de la capsule interne. — *Cip*, segment postérieur de la capsule interne. — *CO*, centre ovale. — *coa*, commissure antérieure. — *CR*, couronne rayonnante. — F_1, F_2, première et deuxième circonvolutions frontales. — f_1, f_2, f_3, premier, deuxième et troisième sillons frontaux. — *Fa*, circonvolution frontale ascendante. — *fg*, sillon fimbrio-godronné. — *Fli*, faisceau longitudinal inférieur. — *fm*, sillon fronto-marginal. — *Fu*, faisceau uncinatus. — *Fus*, lobule fusiforme. — *H*, hippocampe. — *I*, insula. — *ip*, sillon inter-pariétal. — *lc*, lame cornée et

semi-circularis. — *Lg*, lobule lingual. — *Lmm*, lame médullaire moyenne de la corne d'Ammon. — *NA*, noyau amygdalien. — *NC'*, queue du noyau caudé. — *NC''*, partie recourbée de la queue du noyau caudé. — NL_3, NL_2, troisième et deuxième segments du noyau lenticulaire. — O_2, deuxième circonvolution occipitale. — oF_2, OF_3, partie orbitaire des deuxième et troisième circonvolutions occipitales. — *ot*, sillon collatéral. — P_1, P_2, première et deuxième circonvolutions pariétales. — *Pa*, circonvolution pariétale ascendante. — *Pc*, pli courbe. — *pCR*, pied de la couronne rayonnante. — *Pchl*, plexus choroïdes. — *Pchsph*, plexus choroïdes de la corne sphénoïdale. — *por*, sillon post-rolandique. — *prs*, sillon pré-rolandique supérieur. — *Pul*, pulvinar. — *πrl*, pli rétro-limbique. — *RTh*, radiations optiques de Gratiolet. — *S*, scissure de Sylvius. — T_1, T_2, première et deuxième circonvolutions temporales. — T_3 + *Fus*, union de la troisième circonvolution temporale et du lobule fusiforme. — *Tap*, tapetum. — *Th*, thalamus (couche optique). — *Tgp*, pilier postérieur du trigone. — *TgVl*, trigone du ventricule latéral. — *Th*, thalamus (couche optique). — *v*, orifices vasculaires. — *Voc*, corne occipitale du ventricule latéral. — *Vsph*, corne sphénoïdale du ventricule latéral. — *zr*, zone réticulée ou grillagée. — *II*, bandelette optique.

L'angle postérieur de la *corne sphénoïdale* est fermé par l'insertion des *plexus choroïdes* de la *corne sphénoïdale* (Pch, sph).

Le *carrefour ventriculaire* est fermé en avant par les *plexus choroïdes* (Pchl) qui s'insèrent d'une part au *pilier postérieur du trigone* (Tgp) et d'autre part, au *sillon opto-strié* au niveau de la *lame cornée* (lc). Toute la face inférieure du *pulvinar* (Pul) est donc *extra-ventriculaire*, et correspond aux parties latérales de la *fente cérébrale de Bichat* (B).

Noyaux gris centraux. — La *tête* et le *tronc* du *noyau caudé* ont disparu, et ne sont plus représentés que par les ponts de substance grise qui cloisonnent le *segment postérieur* de la *capsule interne* (Cip) et qui relient le *noyau caudé* au *putamen* (NL_3). La *queue* du *noyau caudé* (NC') est intéressée en deux endroits; une première fois dans le *carrefour ventriculaire*, immédiatement au-dessus de l'insertion des *plexus choroïdes* (Pchl), une seconde fois (NC'') dans la *corne sphénoïdale* (Vsph), où elle envoie au *putamen* (NL_3) un pont de substance grise, qui embrasse dans sa concavité la *commissure antérieure* (coa). Le *putamen* (NL_3) a considérablement augmenté de volume, son bord supérieur donne naissance à de nombreux ponts de substance grise (NL_3) qui s'irradient pour se porter en dedans vers la *tête* du *noyau caudé* qui est restée en dedans de la coupe. Le *segment externe* du *globus pallidus* (NL^2) est situé dans l'angle formé par le *putamen* (NL_3) et l'extrémité antérieure de la *queue* du *noyau caudé* (NC''). Le *thalamus* (Th) est sectionné au niveau de la partie externe du *pulvinar* (Pul); il est entouré en haut et en avant par la *zone réticulée* (zr) et séparé du *deuxième segment* du *noyau lenticulaire* (NL_2) par le *segment postérieur* de la *capsule interne* (Cip), qui se présente encore ici sous l'aspect d'un éventail à sommet inférieur. Le bord supérieur de l'éventail se continue au niveau du *pied* de la *couronne rayonnante* (pCR), avec une zone de fibres claires, qui appartiennent à la *couronne rayonnante* (CR) et correspondent à l'entre-croisement des *fibres calleuses* et des *fibres de projection*. Cette zone claire est limitée en dehors par une seconde couche concentrique qui appartient au *centre ovale* (CO).

L'aspect des fibres blanches est différent au niveau de la *corne occipitale* (Voc); ici nous commençons à voir apparaître les trois couches de fibres qui doublent la *corne occipitale*, à savoir : le *tapetum* (Tap), la couche des *radiations thalamiques de Gratiolet* (RTh) et le *faisceau longitudinal inférieur* (Fli). Toute la paroi supérieure du *carrefour ventriculaire* est bordée par les *fibres calleuses* (Cc), qui se différencient assez nettement d'avec celles du *tapetum* (Tap), par leur direction. Le *tapetum* se présente en effet sous l'aspect d'une lamelle blanche qui coiffe le fond de la *corne occipitale* (Voc).

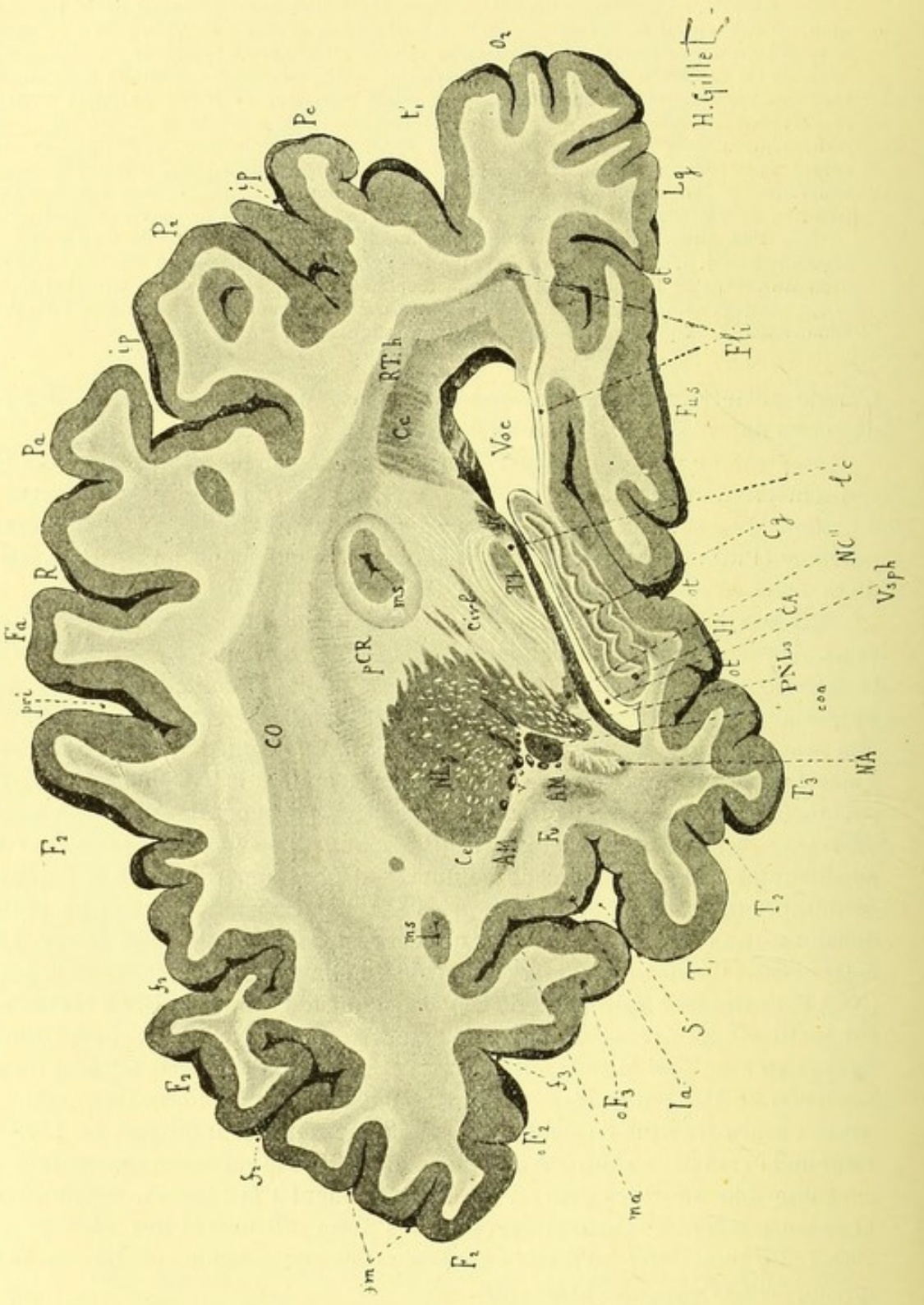

FIG. 274. — Coupe sagittale de l'hémisphère droit, n° **27**, passant à 27 millimètres en dehors de la face interne de l'hémisphère. Ligne 27 de la figure 267. (Grandeur naturelle.)

AM, avant-mur. — *CA*, corne d'Ammon. — *Cc*, corps calleux. — *Ce*, capsule externe. — *Cg*, circonvolution godronnée. — *Cip*, segment postérieur de la capsule interne. — *Cirl*, segment rétro-lenticulaire de la capsule interne. — *CO*, centre ovale. — *coa*, commissure antérieure. — F_2, deuxième circonvolution frontale. — f_2, f_3, deuxième et troisième sillons frontaux. — *Fa*, circonvolution frontale ascendante. — *Fli*, faisceau longitudinal inférieur. — *fm*, sillon fronto-marginal de Wernicke. — *Fu*, faisceau uncinatus. — *Fus*, lobule fusiforme. — *H*, hippocampe.

— *Ia*, insula antérieur. — *ip*, sillon inter-pariétal. — *lc*, lame cornée et tænia semi-circularis. — *Lg*, lobule lingual. — *ma*, sillon marginal antérieur. — *ms*, sillon marginal supérieur. — *NA*, noyau amygdalien. — *NC'*, queue du noyau caudé. — *NC''*, partie recourbée de la queue du noyau caudé. — NL_3, putamen. — O_2, deuxième circonvolution occipitale. — oF_2, oF_3, partie orbitaire des deuxième et troisième circonvolutions occipitales. — *ot*, sillon collatéral. — P_2, deuxième circonvolution pariétale. — *Pa*, circonvolution pariétale ascendante. — *Pc*, pli courbe. — *pCR*, pied de la couronne rayonnante. — PNL_3, pédoncule du troisième segment du noyau lenticulaire. — *pri*, sillon pré-rolandique inférieur. — *R*, scissure de Rolando. — *RTh*, radiations optiques de Gratiolet. — *S*, scissure de Sylvius. — T_1, T_2, T_3, première, deuxième et troisième circonvolutions temporales. — *Th*, couche optique (thalamus). — t'_1, partie verticale du sillon parallèle. — *Voc*, corne occipitale. — *Vsph*, corne sphénoïdale.

Coupe n° 27 (fig. 274), passant à 6 millimètres en dehors de la précédente et correspondant à la ligne 27 de la figure 267.

Cette coupe passe par le *troisième segment du noyau lenticulaire* (NL_3), le fond du *sillon marginal supérieur de l'insula* (ms) et par la *corne sphénoïdale* (Vsph) du *ventricule latéral*. Elle laisse par conséquent, au dedans d'elle, les parties latérales de la *fente cérébrale de Bichat* et toute la surface extra-ventriculaire de la *couche optique*.

Écorce. — L'écorce ne se distingue que par des différences insignifiantes, d'avec celle de la coupe précédente. Le bord antérieur de l'*insula* (Ia) commence à se dessiner nettement. Il est séparé de la *face operculaire* de la *troisième circonvolution frontale* par le *sillon marginal antérieur* (ma). La masse blanche du *lobule fusiforme* (Fus) s'est fusionnée avec celle du *lobule lingual* (Lg); la *corne d'Ammon* (CA) fait saillie dans l'étage inférieur du *ventricule latéral;* son écorce grise forme un îlot complètement séparé du reste de l'écorce cérébrale, et entoure l'écorce grise de la *circonvolution godronnée* (Cg) dont elle est séparée par la *lame médullaire moyenne*.

Ventricule latéral. — Cette coupe passe en dehors du *pilier postérieur du trigone* et de l'insertion des *plexus choroïdes* du *ventricule latéral*. La *corne occipitale* (Voc) communique directement avec la *corne sphénoïdale* (Vsph), et l'étage inférieur du *ventricule latéral* affecte une forme très allongée et aplatie. Sa limite supérieure est formée par les derniers vestiges du *noyau amygdalien* (NA), par l'extrémité antérieure recourbée de la *queue* du *noyau caudé* (NC'') unie au *pédoncule du putamen* (PNL_3), par les derniers vestiges du *thalamus* (Th) doublés de la *lame cornée* et des fibres du *tænia semi-circularis* (lc), enfin par la *queue* du *noyau caudé* (NC') au niveau de sa réflexion. Quant à la *corne occipitale* (Voc), elle est limitée en haut par la couche épaisse des *fibres calleuses* (Cc) doublées de la couche des *radiations thalamiques* (RTh). Au niveau du fond et de la paroi inférieure de la *corne occipitale*, on retrouve ces deux couches superposées, auxquelles s'est ajoutée une troisième couche, constituée par le *faisceau longitudinal inférieur* (Fli). Très accentuées et très distinctes au niveau du fond de la *corne occipitale*, ces trois couches se réduisent au niveau de la paroi inférieure, à trois très minces lamelles, qui ne se différencient entre elles que grâce à leur coloration et à la direction de leurs fibres.

Noyaux gris centraux. — Des *trois segments* du *noyau lenticulaire*, le *putamen* (NL_3) est seul intéressé sur cette coupe; il présente un aspect particulier et tout à fait caractéristique. Son bord inférieur se coude en effet à angle droit et donne naissance à un pédoncule étroit et mince, qui se dirige vers l'extrémité antérieure de la *corne sphénoïdale* (Vsph), où il se fusionne avec l'extré-

mité antérieure recourbée de la *queue* du *noyau caudé* (NC″). Ce pédoncule porte le nom de *pédoncule* du *troisième segment du noyau lenticulaire* ou *pédoncule du putamen* (PNL_3). Il se détache de la partie externe du *putamen*, au niveau de l'extrémité antérieure de la *corne sphénoïdale*, et ne se rencontre par conséquent que sur les coupes sagittales, rasant la face externe du *putamen*, et sur les coupes vertico-transversales, intéressant l'extrémité antérieure du *ventricule sphénoïdal* (Voy. *Coupe vertico-transversale*, fig. 247).

Dans le sinus de l'angle formé par le *pédoncule du troisième segment du noyau lenticulaire* (PNL_3) et le *putamen*, se logent la *commissure antérieure* (coa), l'extrémité supérieure du *noyau amygdalien* (NA) et de nombreux orifices vasculaires appartenant aux *artères lenticulo-caudées*.

En avant de ces organes on trouve la *capsule externe* (Ce) et l'*avant-mur* (AM) doublé du *faisceau uncinatus* (Fu); celui-ci, situé à la partie antérieure de l'*insula* (Ia), relie la face *orbitaire* de la *troisième circonvolution frontale* (oF_3) à l'extrémité antérieure de la *première circonvolution temporale* (T_1).

La face inférieure et la moitié antérieure de la face supérieure du *troisième segment* du *noyau lenticulaire* (NL_3) sont lisses, sa moitié postérieure donne naissance à des languettes de substance grise qui se dirigent en haut et en arrière vers le *tronc* du *noyau caudé*, resté en dedans de la coupe. Ces languettes font suite à celles de la coupe précédente, et qui siégeaient sur la moitié antérieure de la face supérieure du *noyau lenticulaire*.

Entre l'extrémité antérieure recourbée de la *queue* du *noyau caudé* (NC″) et la partie de la *queue* du *noyau caudé* qui fait saillie dans le *carrefour ventriculaire* (NC′), on trouve le dernier vestige de la *couche optique* (Th) et le *segment rétro-lenticulaire* de la *capsule interne* (Cirl). Les fibres de cette dernière se dirigent pour la plupart en haut et en arrière, et se confondent avec le *pied* de la *couronne rayonnante* (pCR). La *couronne rayonnante* ne forme plus une couche aussi régulière que sur les coupes précédentes, elle est interrompue à sa partie moyenne par le *sillon marginal supérieur de l'insula* (ms), par l'écorce grise qui l'entoure et les fibres *courtes d'association* propres à ce sillon. En avant, elle atteint presque l'extrémité antérieure du *putamen* (NL_3) dont elle est séparée par la *capsule externe* (Ce); en arrière, elle se confond nettement avec les *radiations thalamiques* (RTh). Sa partie antéro-supérieure est embrassée par les fibres légèrement teintées du *centre ovale* (CO), en dehors desquelles on trouve les *fibres d'association* plus ou moins *courtes* des circonvolutions, *fibres* qui sont pour la plupart sectionnées parallèlement à leur axe, sauf celles de la pointe du *lobe temporal*.

Coupe n° 33 (fig. 275), passant à 33 millimètres en dehors de la face interne de l'hémisphère et correspondant à la ligne 33 de la figure 267.

Cette coupe passe au niveau du *ventricule sphénoïdal* (Vsph), et de l'*avant-mur* (AM) et intéresse les *circonvolutions antérieures* de l'*insula* (Ia.)

Écorce. — Ici encore, l'écorce ne présente que peu de modifications, lorsqu'on la compare à celle de la coupe précédente. Le *sillon marginal supérieur* de l'*insula* (ms) est plus accentué et les *circonvolutions antérieures* de l'*insula* (Ia) commencent à être reconnaissables, surtout celles qui sont en rapport avec l'*opercule* de la portion *orbitaire* de la *troisième circonvolution frontale* (oF_3).

Le *ventricule sphénoïdal* (Vsph) est incisé dans toute sa longueur, il est entouré en arrière par le *corps calleux* (Cc), la couche des *radiations thalamiques*

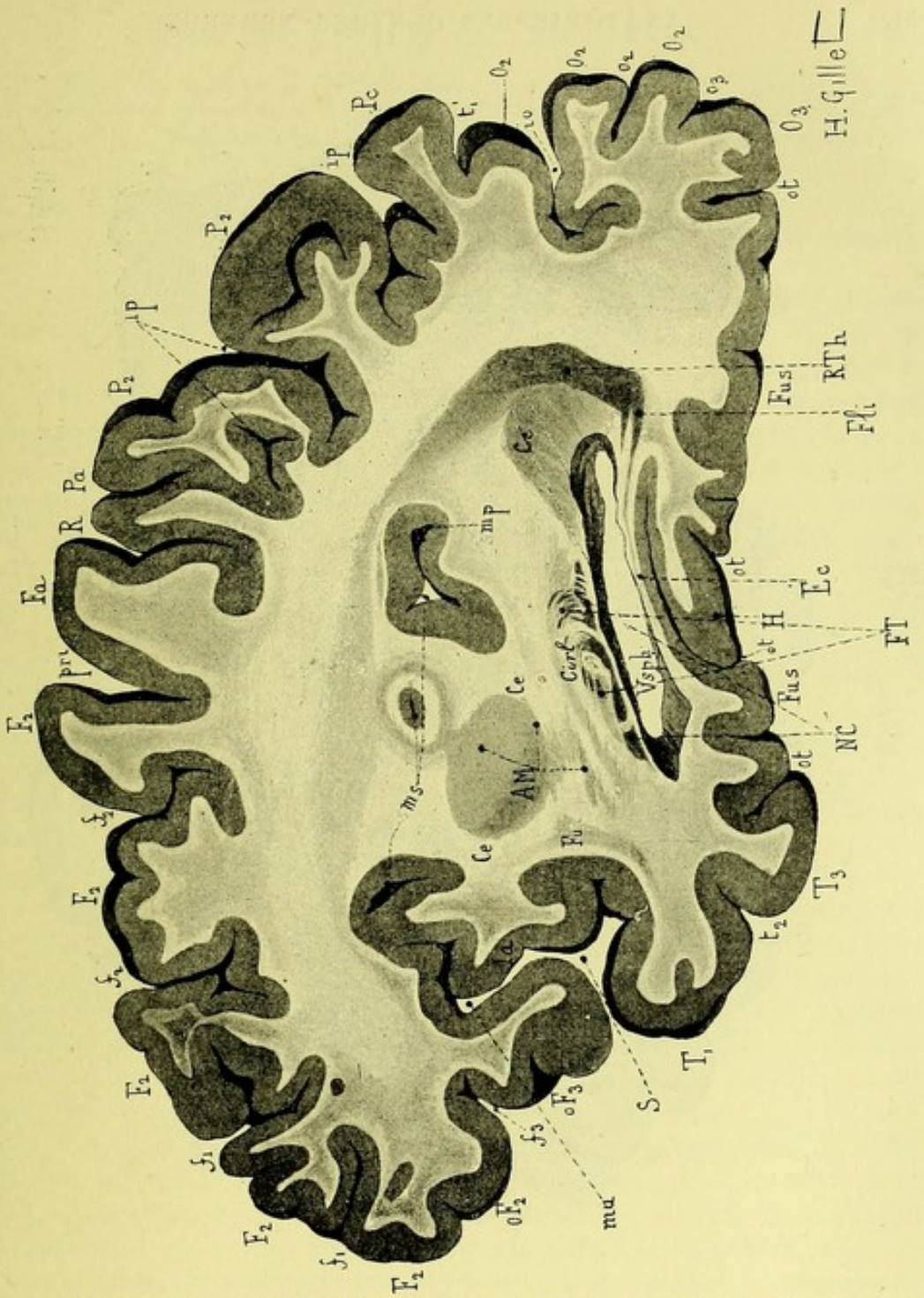

FIG. 275. — Coupe sagittale de l'hémisphère droit, **n° 33**, passant à 33 millimètres en dehors de la face interne de l'hémisphère. Ligne 33 de la figure 267. (Grandeur naturelle.)

AM, avant-mur. — *Cc*, corps calleux. — *Ce*, capsule externe. — *Cirl*, segment rétro-lenticulaire de la capsule interne. — *Ec*, éminence collatérale de Meckel. — F_2, deuxième circonvolution frontale. — f_1, f_2, f_3, premier, deuxième et troisième sillons frontaux. — *Fa*, circonvolution frontale ascendante. — *Fli*, faisceau longitudinal inférieur. — *FT*, faisceau de Türck. — *Fu*, faisceau uncinatus. — *Fus*, lobule fusiforme. — *H*, circonvolution de l'hippocampe. — *Ia*, insula antérieur. — *io*, sillon inter-occipital. — *ip*, sillon inter-pariétal. — *ma*, sillon marginal antérieur. — *mp*, sillon marginal postérieur. — *ms*, sillon marginal supérieur. — *NC*, queue du noyau caudé. — O_2, O_3, deuxième et troisième circonvolutions occipitales. — oF_2, oF_3, partie orbitaire des deuxième et troisième circonvolutions frontales. — *ot*, sillon collatéral. — P_2, deuxième circonvolution pariétale. — *Pa*, circonvolution pariétale ascendante. — *Pc*, pli courbe. — *pri*, sillon pré-rolandique inférieur. — *R*, scissure de Rolando. — *RTh*, radiations thalamiques de Gratiolet. — *S*, scissure de Sylvius. — T_1, T_3, première et troisième circonvolutions temporales. — t'_1, partie verticale du sillon parallèle. — t_2, deuxième sillon temporal. — *Vsph*, corne sphénoïdale du ventricule latéral.

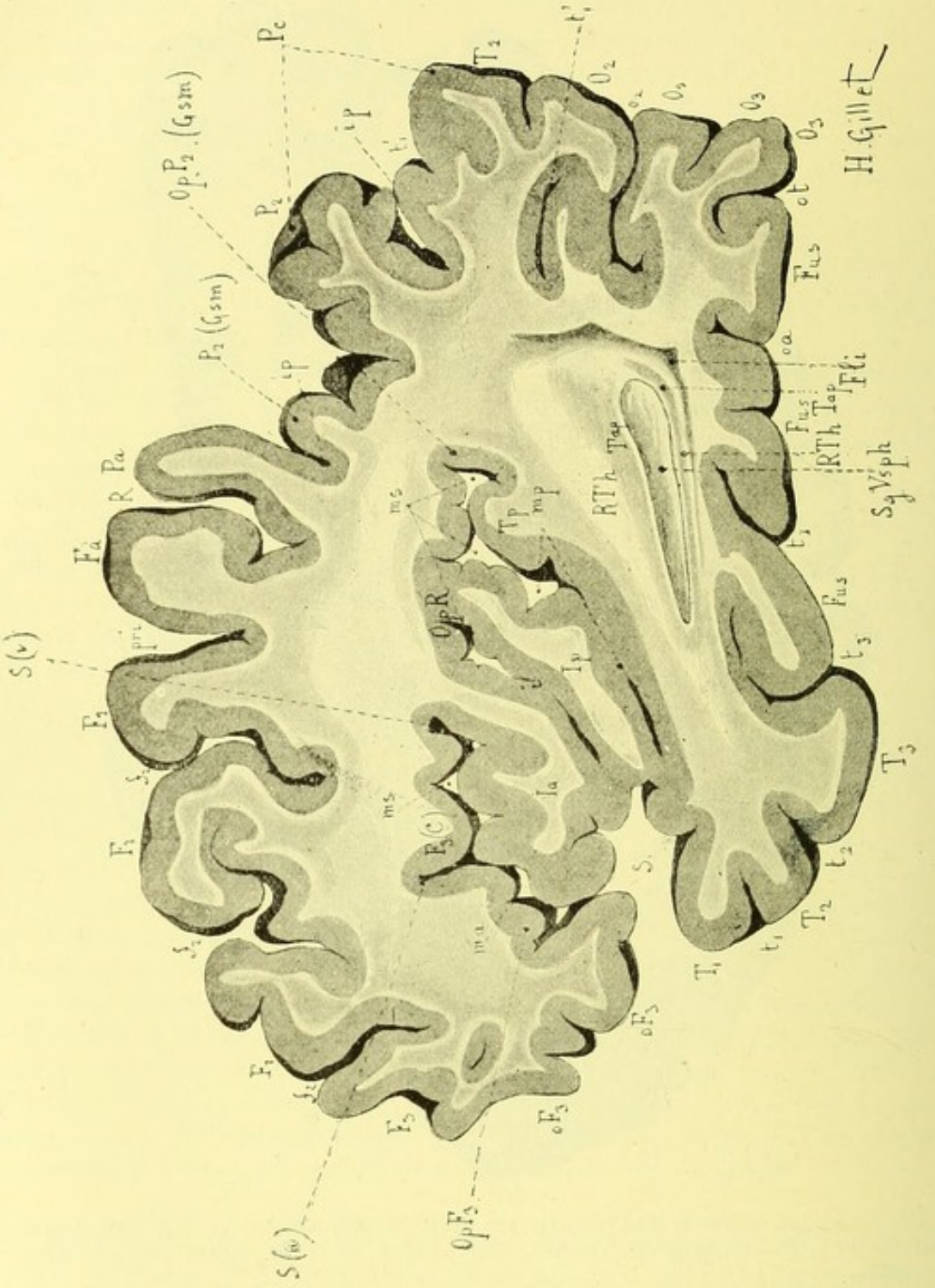

FIG. 276. — Coupe sagittale de l'hémisphère droit, **n° 37**, passant à 37 millimètres en dehors de la face interne de l'hémisphère. Ligne 37 de la figure 267. (Grandeur naturelle.)

F2, *F3*, deuxième et troisième circonvolutions frontales. — *f2*, deuxième sillon frontal. — *F3(C)*, cap de la troisième circonvolution frontale. — *Fa*, circonvolution frontale ascendante. — *Fli*, faisceau longitudinal inférieur. — *Fus*, lobule fusiforme. — *I*, insula. — *i*, sillon de l'insula. — *Ia*, insula antérieur. — *Ip*, insula postérieur. — *ip*, sillon inter-pariétal. — *ma*, sillon marginal antérieur. — *mp*, sillon marginal postérieur. — *ms*, sillon marginal supérieur. — *O2*, *O3*, deuxième et troisième circonvolutions occipitales. — *oF3*, partie orbitaire de la troisième circonvolution frontale. — *OpF3*, opercule de la troisième circonvolution frontale. — *OpP2(Gsm)*, opercule de la circonvolution pariétale inférieure (gyrus supra-marginalis). — *OpR*, opercule rolandique. — *o2*, deuxième sillon occipital. — *oa*, sillon occipital antérieur de Wernicke. — *ot*, sillon collatéral. — *P2*, deuxième circonvolution pariétale. —

P_2(*Gsm*), partie inférieure de la deuxième circonvolution pariétale (gyrus supra-marginalis). — *Pa*, circonvolution pariétale ascendante. — *Pc*, pli courbe. — *pri*, sillon prérolandique inférieur. — *R*, scissure de Rolando. — *RTh*, radiations optiques de Gratiolet. — *S*, scissure de Sylvius. — *S*(*a*), *S*(*v*), branches antérieure et verticale de la scissure de Sylvius. — *SgVsph*, substance grise sous-épendymaire de la corne sphénoïdale. — T_1, T_2, T_3, première, deuxième et troisième circonvolutions temporales. — *Tap*, tapetum. — *Tp*, circonvolution temporale profonde. — t_1, t_2, t_3, premier, deuxième et troisième sillons temporaux. — t'_1, partie verticale du sillon parallèle.

(RTh) et par celle du *faisceau longitudinal inférieur* (Fli). Sa paroi inférieure est extrêmement mince; elle est légèrement refoulée en haut par le *sillon collatéral* (ot), qui produit la saillie connue sous le nom d'*éminence collatérale de Meckel*, (Ec, fig. 275). Sa paroi supérieure est longée par un noyau gris, mince et étroit, interrompu par quelques faisceaux de fibres blanches et qui appartient à la *queue* du *noyau caudé* (NC'). Au-dessus du *noyau caudé* on trouve une série de fibres à direction arciforme, dont le segment antérieur est oblique en haut et en arrière, et dont la partie postérieure décrit une courbe assez accentuée. Ces fibres appartiennent à la *partie inférieure* du *segment postérieur* et au *segment rétro-lenticulaire* de la *capsule interne* (Cirl); elles contiennent le *faisceau de Türck* (FT) qui passe dans la région *sous-optique supérieure*, entre le *noyau lenticulaire* et la partie recourbée de la *queue* du *noyau caudé* (NC') pour se rendre dans la région des *première, deuxième* et *troisième circonvolutions temporales*.

La *queue* recourbée du *noyau caudé* (NC') représente sur cette **coupe** le dernier vestige des *ganglions* de la base. Cependant, au-dessous du *sillon marginal supérieur de l'insula* (ms), dans l'espace qui correspond au *putamen* de la **coupe** précédente (fig. 274) et aux *circonvolutions de l'insula* de la **coupe** suivante (fig. 276), on trouve un amas de substance grise, d'aspect ovalaire, qui se prolonge en bas sous forme de lamelles grises, morcelées et aplaties, et qui correspondent à l'*avant-mur* (AM). Sur les coupes sagittales, l'*avant-mur* n'est sectionné que sur les coupes passant par la partie externe de l'hémisphère, celles qui intéressent l'*insula* ou son *seuil*. Il se présente alors, grâce à la courbe qu'il décrit (Voy. **coupe n° 27**, fig. 274), sous la forme d'une lamelle grise, étroite et curviligne, située entre la *circonvolution antérieure de l'insula* (Ia) et le *noyau lenticulaire*. Il est séparé des circonvolutions insulaires par un faisceau d'association interlobaire, le *faisceau uncinatus* (Fu). Il est séparé du *noyau lenticulaire* sur la **coupe** actuelle, **n° 33** (fig. 275,) par une mince lamelle blanche, qui borde le *noyau lenticulaire* en avant et en bas, et qui entoure l'*avant-mur* lorsque le *putamen* a disparu. Cette couche blanche appartient à la *capsule externe* (Ce), dont l'étude à l'aide des coupes sagittales est très peu démonstrative. Ces coupes la sectionnent en effet, non seulement parallèlement à son axe, mais encore parallèlement à la direction de ses fibres, de telle sorte qu'elle se présente toujours sous l'aspect d'une couche blanche mal délimitée (Voy. pour son étude les *Coupes vertico-transversales* et *horizontales*).

Coupe n° 37 (fig. 276), passant à 4 millimètres en dehors de la précédente et correspondant à la ligne 37 de la fig. 267.

Cette coupe passe en dehors des *noyaux gris centraux*, elle est tangente au bord externe de la *corne sphénoïdale* (Vsph) et intéresse les *circonvolutions* de l'*insula* (Ia, Ip).

L'écorce et la **substance blanche** occupent ici une surface beaucoup moins considérable que sur les coupes précédentes, et décrivent autour de l'*insula* une courbe extrêmement prononcée, un anneau ouvert en bas et en avant, au niveau

de la *scissure de Sylvius* (S). De l'extrémité du *lobe frontal* jusqu'à l'extrémité antérieure du *lobe temporal*, on rencontre en passant par le *lobe occipital* les circonvolutions suivantes : la portion *orbitaire* de la *troisième circonvolution frontale* (oF_3) qui forme la *lèvre antérieure* de la *scissure de Sylvius* (S) et s'étend sur la face externe de l'hémisphère ; la *deuxième circonvolution frontale* (F_2) et les *incisures du deuxième sillon frontal* (f_2), la *circonvolution frontale ascendante* (Fa), la *scissure de Rolando* (R), la *circonvolution pariétale ascendante* (Pa) qui est mince et étroite, puis la *circonvolution pariétale inférieure* (P_2, Gsm), (P_2) et le sillon *inter-pariétal* (ip). La partie antérieure de la *circonvolution pariétale inférieure* (P_2 Gsm) correspond à la base du *gyrus supra-marginalis* (OpP_2,Gsm). La partie postérieure de la *circonvolution pariétale inférieure* (P_2) est subdivisée en deux segments par une *incisure du sillon inter-pariétal* (ip) et par une *incisure* de la *partie verticale* du *sillon parallèle* (t'_1). Cette partie postérieure de la *circonvolution pariétale inférieure*, appartient au *pli courbe* (Pc) dont elle constitue le segment antérieur. Le segment postérieur du *pli courbe* (Pc) est formé par la *deuxième circonvolution temporale* (T_2), qui se continue en arrière avec la *deuxième circonvolution occipitale* (O_2) subdivisée par le *deuxième sillon occipital* (o_2). L'angle postéro-inférieur de la coupe, est formé par la *troisième circonvolution occipitale* (O_3), séparée du *lobule fusiforme* (Fus) par le *sillon collatéral* (ot). Le *lobule fusiforme* (Fus) est sectionné parallèlement à sa longueur, il est limité et subdivisé par plusieurs incisures : en arrière, nous trouvons le *sillon collatéral* (ot), en avant, deux *incisures* appartenant au *troisième sillon temporal* (t_3). En avant du *lobule fusiforme*, l'extrémité antérieure du *lobe temporal* est formée par les *trois circonvolutions temporales* (T_3, T_2, T_1), séparées par les *deuxième* et *premier sillons temporaux* (t_2, t_1). La face supérieure de la *première circonvolution temporale* (T_1) forme la *lèvre inférieure* de la *scissure de Sylvius* (S); son écorce se continue d'une part, le long du *sillon marginal postérieur de l'insula* (mp) avec l'écorce de la région *rétro-insulaire* (Tp), et d'autre part au niveau de la *vallée de Sylvius* (S) avec l'écorce des *circonvolutions insulaires* (Ip, Ia). L'*insula* occupe le fond de la *scissure de Sylvius* (S), sa surface de section affecte la forme d'un triangle, dont le sommet correspond à la *vallée de Sylvius*, dont la base répond à l'*opercule rolandique* (OpR), dont le côté inférieur répond au *lobe temporal* et le bord antérieur à la *troisième circonvolution frontale* (F_3). Le *sillon marginal antérieur* (ma) sépare l'*insula* de la *portion orbitaire* de la *troisième circonvolution frontale* (oF_3); ce sillon, intéressé dans toute sa longueur, reçoit la branche antérieure de la *scissure de Sylvius* (S [a]). Le sillon qui délimite la base de l'*insula*, *sillon marginal supérieur* (ms), est le plus long, il est interrompu sur cette **coupe**, au niveau du point où les *circonvolutions antérieures* et *postérieures* de l'*insula* se continuent avec l'*opercule rolandique* (OpR). Le *sillon marginal supérieur* (ms) reçoit en avant la *branche verticale* de la *scissure de Sylvius* (S [v],) et à sa partie moyenne le *sillon insulaire* (i), qui divise l'*insula* en *insula antérieur* (Ia) et en *insula postérieur* (Ip). La *partie postérieure* du *sillon marginal supérieur* (ms) se continue à angle aigu avec le sillon *marginal postérieur* (mp), qui sépare l'*insula postérieur* du *lobe temporal*. Dans le fond des *sillons marginaux supérieur* et *postérieur*, l'écorce temporale fait saillie, et donne naissance à une, quelquefois à deux circonvolutions qui constituent la *circonvolution temporale profonde de Heschl* (Tp). Cette circonvolution forme à elle seule la région *rétro-insulaire de Broca;* elle représente un *pli de passage profond*, analogue au *gyrus supra-marginalis* et relie la *circonvolution pariétale inférieure* (P_2 [Gsm] à la *première circonvolution temporale* (T_1).

L'*insula antérieur* (Ia) est formé de *trois* circonvolutions brèves, en rapport avec la *portion orbitaire* de la *troisième circonvolution frontale* (oF_3) et avec le *cap de Broca* (F_3[C]), compris entre la *branche antérieure* (S [a]) et la *branche verticale* (S [v]) de la *scissure de Sylvius*. La plus *postérieure* des circonvolutions *antérieures* de l'*insula*, sectionnée parallèlement à son axe, se confond en haut avec la masse blanche de l'*opercule rolandique* (OpR). La *circonvolution insulaire postérieure* (Ip) est étroite et allongée et se dirige obliquement en bas et en avant. Son écorce se fusionne en haut avec celle de l'*opercule rolandique* (OpR), en bas avec celle de la *première circonvolution temporale* (T_1), en avant avec celle des *circonvolutions antérieures de l'insula* (Ia).

La masse blanche du *lobe frontal* et des *circonvolutions rolandiques* ne présente rien de particulier à signaler, on y trouve la section de nombreuses *fibres d'association*, qui ne semblent pas se grouper en faisceaux distincts. Dans le lobe *temporo-pariéto-occipital*, la **coupe** intéresse la face externe de la *corne sphénoïdale* (Vsph), qui apparaît sur la figure, sous la forme d'une dépression irrégulière, recouverte par de la substance grise sous-épendymaire (SgVsph) et entourée par les trois couches de cette région, à savoir : immédiatement en dehors du ventricule, le *tapetum* (Tap), puis les *radiations thalamiques* (RTh) et le *faisceau longitudinal inférieur* (Fli). Ce dernier est particulièrement accentué au niveau de la partie postérieure de la *corne sphénoïdale*.

Coupe n° 43 (fig. 277), passant à 6 millimètres en dehors de la précédente et correspondant à la ligne 43 de la fig. 267.

Cette coupe passe en dehors de l'*insula* et intéresse l'écorce de l'*opercule sylvien*.

Écorce. — On reconnaît sur cette coupe toutes les circonvolutions de la face externe de l'hémisphère. La *scissure de Sylvius* (S) incise profondément la face externe, et donne naissance à une branche *antérieure* (S [a]) courte et à une branche *postérieure* (S [p]) extrêmement longue, qui se prolonge jusque dans la *circonvolution pariétale inférieure*. La branche *antérieure* de la *scissure de Sylvius* (S [a]), est limitée par l'*opercule* de la *partie orbitaire* de la *troisième circonvolution frontale* (OpF_3). La branche *postérieure* (S [p]) est limitée en bas par la face supérieure de la *première circonvolution temporale* (T_1), qui forme l'*opercule temporal* (OpT_1) et par la *circonvolution temporale profonde* de Heschl (Tp). Entre la branche *antérieure* (S [a]) et la branche *postérieure* (S [p]) de la *scissure de Sylvius*, l'écorce décrit une courbe à convexité inférieure, qui recouvre la *circonvolution* de l'*insula* et qui constitue l'*opercule sylvien* proprement dit. Cet *opercule* est divisé en trois parties par deux *incisures* de la *scissure* de *Sylvius*, la première correspond à la *branche verticale* de la *scissure de Sylvius* (S [v]) et limite le *cap de Broca* (F_3 [C]) en arrière. La seconde sépare l'*opercule rolandique* (OpR) de l'*opercule* de la *deuxième circonvolution pariétale* (OpP_2).

En comparant l'*opercule* avec la *région insulaire* de la **coupe n° 37** (fig. 276), on voit que la *partie orbitaire de la troisième circonvolution frontale* (oF_3), que le *cap* de Broca (F_3 [C]), que le pied d'insertion de la *troisième circonvolution frontale* (OpF_3) et que l'*opercule rolandique* (OpR) ou *pli de passage pariéto-frontal inférieur*, sont en rapport avec la *région insulaire* proprement dite, tandis que l'*opercule de la deuxième circonvolution pariétale* (OpP_2) est en rapport avec la *région rétro-insulaire*.

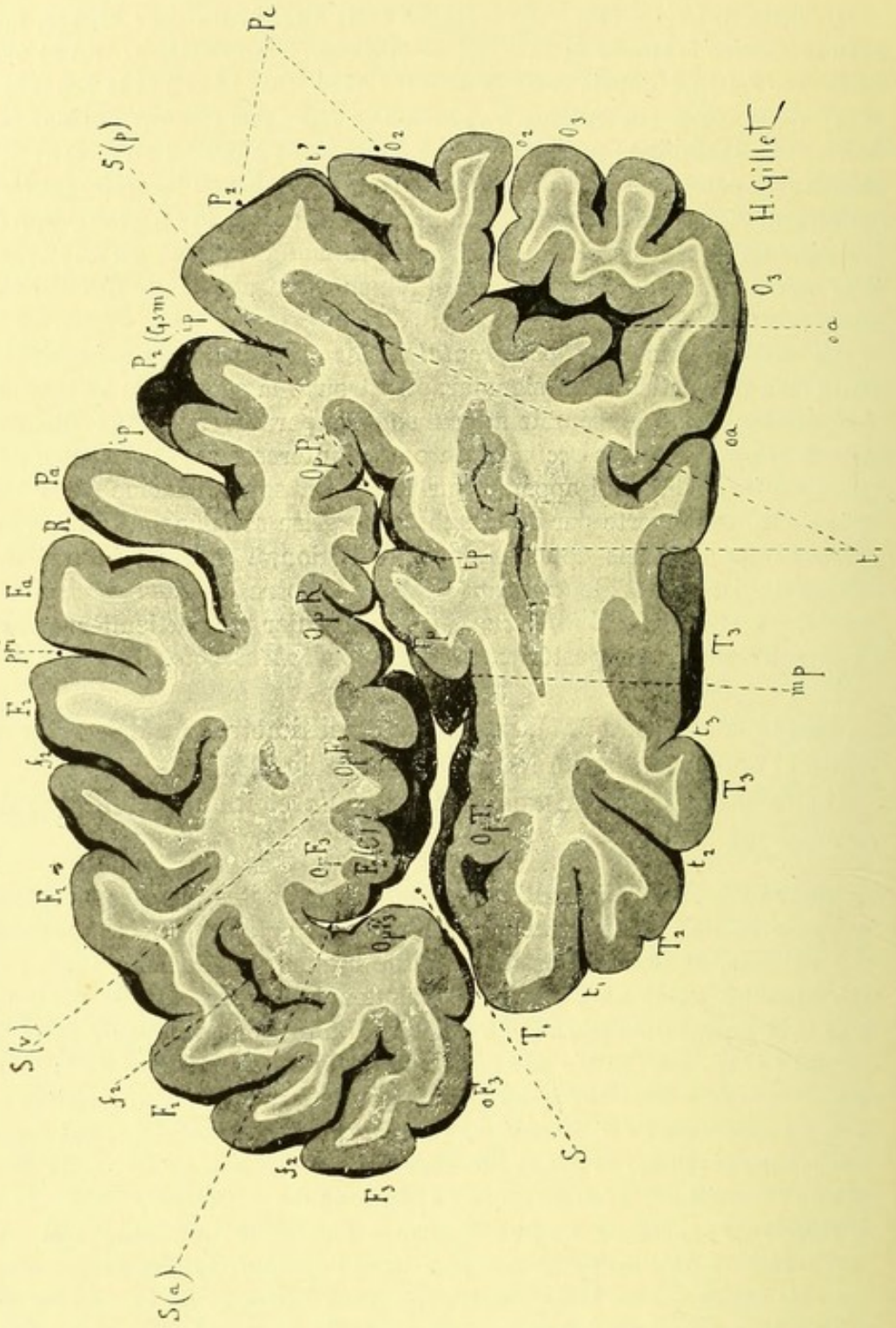

FIG. 277. — Coupe sagittale de l'hémisphère droit, n° **43**, passant à 43 millimètres en dehors de la face interne de l'hémisphère. Ligne 43 de la figure 267. (Grandeur naturelle.)

F_2, F_3, deuxième et troisième circonvolutions frontales. — *Fa*, circonvolution frontale ascendante. — $F_3(C)$, cap de la troisième circonvolution frontale. — f_2, deuxième sillon frontal. — *ip*, sillon inter-pariétal. — *mp*, sillon marginal postérieur. — O_2, O_3, deuxième et troisième circonvolutions occipitales. — oF_3, partie orbitaire de la troisième circonvolution frontale. — OpF_3, opercule de la troisième circonvolution frontale. — OpP_2, opercule de la circonvolution pariétale inférieure. — *OpR*, opercule rolandique. — OpT_1, opercule de la première circonvolution temporale. — *oa*, sillon occipital antérieur de Wernicke. — P_2, circonvolution pariétale inférieure. — $P_2(Gsm)$, circonvolution pariétale inférieure (gyrus supra-marginalis).

— *Pa*, circonvolution pariétale ascendante. — *Pc*, pli courbe. — *pri*, sillon prérolandique inférieur. — *R*, scissure de Rolando. — *S*, scissure de Sylvius. — *S(a)*, *S(p)*, *S(v)*, branches antérieure, postérieure et verticale de la scissure de Sylvius. — T_1, T_2, T_3, première, deuxième et troisième circonvolutions temporales. — *Tp*, circonvolution temporale profonde. — t_1, t_2, t_3, premier, deuxième et troisième sillons temporaux. — t'_1, branche verticale du sillon parallèle. — *tp*, sillon temporal profond.

Le plan de cette coupe passe par la *deuxième circonvolution frontale* (F_2) la partie moyenne des *circonvolutions rolandiques* (Fa, Pa), le *pli courbe* (Pc), les *deuxième* et *troisième circonvolutions occipitales* (O_2,O_3) et la *troisième circonvolution temporale* (T_3). En avant, l'écorce de la *partie orbitaire de la troisième circonvolution frontale* (oF_3) se continue avec la *partie externe* de cette même circonvolution (F_3); la *deuxième circonvolution frontale* est limitée en avant par le *deuxième sillon frontal* (f_2), elle est subdivisée par un certain nombre d'incisures de ce même sillon, et se continue en arrière avec la *circonvolution frontale ascendante* (Fa) dont la sépare le *sillon prérolandique inférieur* (pri). La *circonvolution pariétale ascendante* (Pa) est étroite, et circonscrite par deux profonds sillons : la *scissure de Rolando* (R) en avant, le *sillon interpariétal* (ip) en arrière. La *deuxième circonvolution pariétale* (P_2) est intéressée au niveau du *gyrus supra-marginalis* (P_2[Gsm]) et au niveau du *pli courbe* (Pc). La *troisième circonvolution occipitale* (O_3) occupe l'angle inféro-externe de la **coupe;** son écorce se continue en arrière avec celle de la *deuxième circonvolution occipitale* (O_2), en avant avec celle de la *troisième circonvolution temporale* (T_3); le *sillon occipital antérieur* (oa) la limite en avant. Au niveau de l'extrémité antérieure du *lobe temporal*, la **coupe** intéresse les *trois circonvolutions* de ce lobe (T_1,T_2,T_3).

La masse blanche ne présente rien de particulier à noter. Elle n'intéresse en effet aucun faisceau différencié, si ce n'est les *courtes fibres d'association* qui tapissent les fonds des sillons. Le reste de la masse blanche est formé par l'intime intrication des *fibres d'association* et de *projection* avec les *fibres commissurales*. Dans le *lobe frontal*, le *deuxième sillon frontal* (f_2) subdivise la masse blanche de ce lobe, et dans le *lobe temporo-pariétal*, le *sillon parallèle* (t_1), interrompu en deux endroits, sépare la *première circonvolution temporale* (T_1) des autres *circonvolutions temporales* (T_2, T_3).

CHAPITRE III

TEXTURE DU CERVEAU
ÉTUDIÉE A L'AIDE DE COUPES MICROSCOPIQUES SÉRIÉES

La texture si complexe de la masse encéphalique ne peut être étudiée, aujourd'hui, qu'à l'aide de coupes microscopiques sériées, pratiquées en différents sens et examinées à un faible grossissement. Appliquée à l'anatomie normale, cette méthode, quelque précieuse qu'elle soit, ne suffit toutefois pas pour élucider le trajet souvent fort compliqué de certains faisceaux du névraxe; il faut de toute nécessité lui adjoindre l'examen à l'aide de coupes microscopiques sériées de cas de dégénérescences secondaires. L'emploi simultané de ces deux méthodes, combinées avec celles de Gudden et de Flechsig, permet en effet, seul, de résoudre certains points controversés sur le trajet des fibres du névraxe de l'homme adulte. Dans le tome II de cet ouvrage, on trouvera à propos de l'étude synthétique des *fibres* de la *capsule interne*, de la *région sous-optique*, du *pédoncule cérébral*, du *cervelet*, de la *protubérance*, du *bulbe rachidien* et de la *moelle épinière*, la reproduction d'un assez grand nombre de cas de dégénérescences secondaires étudiés à l'aide de coupes microscopiques sériées.

Les coupes microscopiques, au nombre de 46, dont nous donnons plus loin les figures, comprennent quatre séries de coupes à direction vertico-transversale et horizontale. Les coupes pratiquées au microtome de Gudden ou au microtome à traîneau, ont été colorées par les méthodes de Weigert ou de Pal, et dessinées avec notre appareil à projection d'après les indications données plus haut (fig. 9, p. 56). Chaque dessin est la reproduction d'une *seule* préparation; aussi fidèles qu'une photographie, nos dessins ont sur cette dernière le très grand avantage d'être autrement nets et de donner une mise au point exacte de toutes les parties de la préparation.

I. La première série de coupes, à direction vertico-transversale, intéresse toute l'épaisseur de l'hémisphère cérébral et comprend 12 coupes appartenant à deux cerveaux distincts (Voy. fig. de repérage 278). Les unes (lignes

pleines) sont parallèles au plan vertico-transversal de l'encéphale, les autres (lignes pointillées) sont très légèrement obliques en bas et en arrière.

Cette série est intéressante à étudier : comprenant toute l'épaisseur de l'hémisphère, elle montre en effet très nettement :

1° Les rapports de *l'écorce cérébrale* avec la *masse blanche* sous-jacente; la façon dont les *fibres radiées* abordent l'écorce et l'aspect que ces fibres présentent, suivant qu'elles se trouvent sectionnées parallèlement, perpendiculairement ou obliquement à leur longueur.

2° La constitution du *centre ovale de Vieussens*. Les *faisceaux courts* et *longs d'association;* leur intrication avec les *fibres commissurales* et de *projection;* les rapports respectifs des *fibres calleuses* et des *fibres* de la *couronne rayonnante*, soit au-dessus du ventricule latéral, soit au niveau des cornes frontale, occipitale ou sphénoïdale; la façon dont se détachent les *radiations* du *corps calleux* pour aborder l'écorce cérébrale, et l'irradiation des fibres de la couronne rayonnante dans la *crête* des circonvolutions. Les coupes faites parallèlement à la direction de ces fibres sont particulièrement instructives.

3° Le *cingulum*, la *capsule externe*, le morcellement de la partie inférieure de *l'avant-mur* par les fibres du *faisceau uncinatus*.

4° La constitution des *noyaux gris centraux — corps opto-striés* et *région sous-optique*.

5° La constitution de la *capsule interne* dans ses *segments antérieur*, *postérieur*, et *rétro-lenticulaire*, et dans ses *régions thalamique* et *sous-thalamique*.

6° La façon dont la *couronne rayonnante* du *lobe temporal* aborde la *région sous-thalamique de la capsule interne* et le *pied* du *pédoncule cérébral*.

On pourrait reprocher à cette série de coupes vertico-transversales, de ne pas comprendre des coupes assez rapprochées pour l'étude des transformations successives de la capsule interne et des noyaux gris centraux. Nous y suppléons largement par nos deux séries de coupes horizontales, particulièrement destinées à l'étude des régions thalamique et sous-thalamique de la capsule interne. On trouvera en outre dans le tome II, et à propos de l'étude synthétique de la *capsule interne*, de la *région sous-optique* et de la *calotte* du *pédoncule cérébral*, des coupes microscopiques soit vertico-transversales, intermédiaires entre celles de la série I, soit sagittales, destinées à montrer une partie du trajet des fibres de ces régions, qui comptent parmi les régions les plus complexes de l'encéphale.

II. La deuxième série de coupes comprend 6 coupes horizontales intéressant les deux tiers de l'hémisphère. Les coupes A et B intéressent les deux tiers postérieurs de l'hémisphère (voy. fig. de repérage 291) et sectionnent l'une (coupe A), la *région thalamique*, l'autre (coupe B), la *région sous-thalamique* de la *capsule interne*. Elles sont destinées à montrer les relations des couches sagittales du lobe occipito-temporal, avec les capsules externe et interne.

Les coupes C, D et E, comprennent les 2/3 antérieurs de l'hémisphère cérébral (voy. fig. de repérage 294) et intéressent la région thalamique (coupe C), la région sous-thalamique de la capsule interne (coupe D), et la substance innominée de Reichert (coupe E). Elles montrent la façon dont se comportent les fibres du corps calleux, de la couronne rayonnante et du faisceau occipito-frontal, en avant et au-dessous de la corne frontale. La coupe C montre l'irradiation des fibres de la couronne rayonnante et du segment antérieur de la capsule interne dans la couche optique. La coupe D est intéressante au point de vue du *faisceau uncinatus* et de l'*anse* du *noyau lenticulaire*. Ce dernier faisceau est sectionné parallèlement à la direction de ses fibres ; on le voit contourner la partie antérieure du segment postérieur de la région sous-optique de la capsule interne, pour entrer dans la constitution de la partie interne de la *capsule* du *noyau rouge*.

La coupe E indique la façon dont le *faisceau uncinatus* se prolonge dans la capsule externe, s'unit au *faisceau longitudinal inférieur* et dissocie la substance grise de l'avant-mur, pour s'irradier dans la face orbitaire des circonvolutions frontales. La coupe F, enfin, qui appartient à la même série, n'intéresse que le lobe temporal ; elle passe au-dessous du lobe frontal et montre les connexions du faisceau longitudinal inférieur avec le *noyau amygdalien*.

III. La troisième série comprend 15 coupes à direction horizontale (voy. fig. de repérage 299) et parallèles à la série des coupes horizontales macroscopiques. Ces coupes intéressent les noyaux gris centraux, la capsule interne, la région sous-optique et la partie supérieure du pédoncule cérébral. La coupe supérieure passe par le centre ovale de Vieussens, la coupe inférieure par le pédoncule cerébral et le tubercule quadrijumeau postérieur. Ces coupes sont assez rapprochées et l'on assiste, sans transition brusque, à la transformation du centre ovale en région thalamique de la capsule interne, à la constitution graduelle de la région sous-thalamique de Forel, de la calotte et du pied du pédoncule cérébral.

IV La quatrième série, enfin, comprend 13 coupes horizontales également, mais obliques en avant et en bas, et parallèles à la bandelette optique (Voy. fig. de repérage 315). Elles intéressent la région sous-optique et le pédoncule cérébral. L'obliquité de ces coupes est particulièrement instructive pour l'étude du *segment rétro-lenticulaire* de la *capsule interne*, de l'*anse du noyau lenticulaire*, des *faisceaux thalamique* (H_1) et *lenticulaire* (H_2) de Forel, de la *commissure de Meynert*, du petit *faisceau* du *tuber cinereum* de Gudden et de la *substance innominée* de Reichert ou *anse pédonculaire* de Gratiolet.

I. — COUPES VERTICO-TRANSVERSALES MICROSCOPIQUES

Cette série se compose de 12 coupes, correspondant aux lignes de repère indiquées dans la fig. 278.

Coupe n° I (fig. 279). Coupe passant par la ligne I de la fig. 278 et en arrière de la coupe macroscopique vertico-transversale **n° 30** (fig. 237).

Cette coupe passe en avant du *genou du corps calleux* et de la *corne frontale* du *ventricule latéral*. Elle intéresse la *substance grise sous-épendymaire* (Sge) les *fibres calleuses* qui doublent la *corne frontale* en avant (Cc) et le *cingulum* (*Cing*) au niveau du point où il se recourbe en avant du *corps calleux;* elle sectionne l'extrémité antérieure du *lobe limbique* (L_1) et la

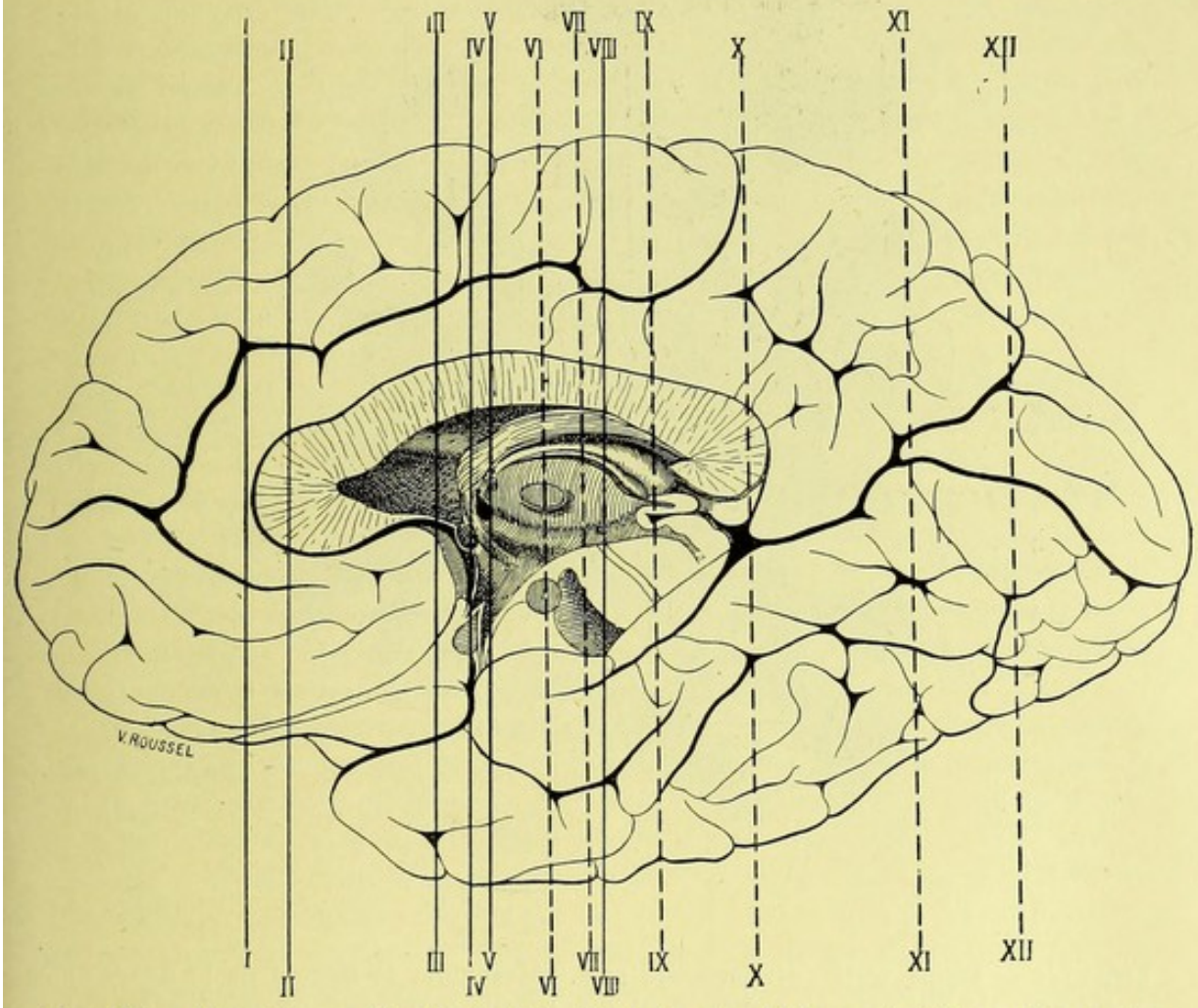

Fig. 278. — Face interne d'un hémisphère droit durci au bichromate, 2/3 grandeur naturelle. Les lignes de repère correspondent aux n^{os} des coupes vertico-transversales microscopiques. (Dessin fait d'après une photographie.)

portion *orbitaire* de la *troisième circonvolution frontale* (oF_3), immédiatement en arrière de la branche transversale de *l'incisure en H* de Broca (f_3).

La **substance grise sous-épendymaire** (Sge), autour de laquelle viennent se grouper les faisceaux importants de cette **coupe**, affecte une forme irrégulière ; elle est située plus près de la face *orbitaire* du *lobe frontal* que de ses faces *externe* ou *interne*. Riche en vaisseaux, elle est traversée par un très grand nombre de fibres à myéline, non réunies en fascicules, qui la sillonnent dans tous les sens et qui appartiennent au *faisceau occipito-frontal* (Voy. fig. 295). Cette grande richesse en fibres lui donne sur les préparations colorées au Weigert une teinte foncée, nettement distincte de la teinte jaune clair de *l'écorce cérébrale* ou des

ganglions centraux. Autour de la *substance grise sous-épendymaire*, on trouve un faisceau volumineux, fortement coloré par l'hématoxyline, constitué par les **fibres calleuses** (Cc). Très épais à la partie interne et supérieure de la *substance grise*

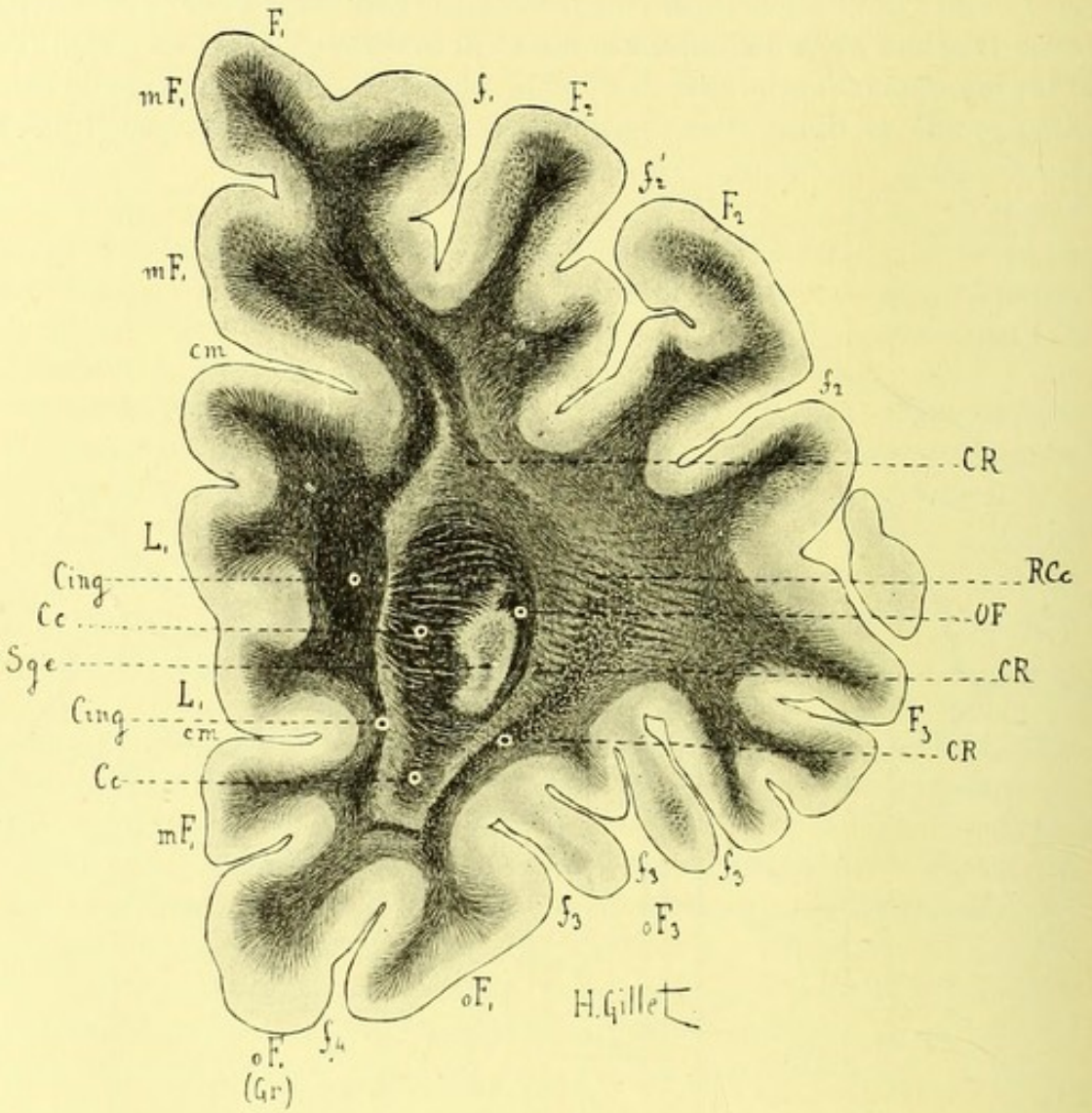

Fig. 279. — Coupe vertico-transversale n° **I**, passant par la ligne **I** de la figure 278. Méthode de Weigert. Agrandissement 3/2. Détails dessinés à un grossissement de 12 diamètres. Cette coupe passe en arrière de la coupe macroscopique de la figure 237.

Cc, fibres calleuses. — *Cing*, cingulum. — *cm*, sillon calloso-marginal. — *CR*, couronne rayonnante. — F_1, F_2, F_3, première, deuxième et troisième circonvolutions frontales. — f_1, f_2, f_3, premier, deuxième et troisième sillons frontaux. — f_4, quatrième sillon frontal ou sillon olfactif. — f'_2, incisure du deuxième sillon frontal. — L_1, première circonvolution limbique. — mF_1, face interne de la première circonvolution frontale. — *OF*, faisceau occipito-frontal. — oF_1, partie orbitaire de la première circonvolution frontale. — oF_1 (*Gr*), partie orbitaire de la première circonvolution frontale (gyrus rectus). — oF_3, partie orbitaire de la troisième circonvolution frontale. — *RCc*, radiations du corps calleux. — *Sge*, substance grise sous-épendymaire.

sous-épendymaire (Sge), il est formé en grande partie par des fibres sectionnées parallèlement à leur axe et qui se dirigent de dedans en dehors; elles s'entrecroisent à angle plus ou moins aigu avec des fibres à direction soit oblique, soit antéro-postérieure. La direction transversale de ces fibres s'explique, lorsqu'on se reporte aux coupes *horizontales* passant par cette région (Voy. fig. 295). Le

plan de section de la **coupe** actuelle intéresse en effet les *fibres calleuses*, au niveau du point où elles se réfléchissent en avant de la *corne frontale* du *ventricule latéral*, pour atteindre la paroi externe de ce même ventricule. Les *fibres calleuses*, qui limitent la substance grise sous-épendymaire en haut, se portent transversalement en dehors et ne diffèrent pas, dans leur aspect général et dans leur direction, des *fibres calleuses* qui proviennent du *tronc du corps calleux* (Voy. **coupes** suivantes). On les voit très nettement contourner la partie supérieure de la *substance grise sous-épendymaire* (Sge) et se réunir à la couche de fibres sectionnées perpendiculairement à leur axe, qui limite cette substance en dehors. Cette couche appartient encore au *système calleux* et répond à la section des fibres réfléchies qui, après avoir contourné l'extrémité antérieure de la *corne frontale*, se portent d'avant en arrière le long de la paroi externe de cette *corne*, avant de s'irradier dans les *circonvolutions* du *lobe frontal* (Voy. fig. 295). Entre ces *fibres calleuses* et la *substance grise sous-épendymaire*, on trouve la section transversale de fibres faiblement colorées par l'hématoxyline, et qui appartiennent, ainsi que les coupes sériées le montrent, au *faisceau occipito-frontal de Forel* (OF). Ce faisceau se distingue des *fibres calleuses* par la coloration moins foncée de ses fibres.

Au-dessous de la *substance grise sous-épendymaire*, les *fibres calleuses inférieures* se réunissent aux *fibres calleuses réfléchies* et forment un faisceau allongé, qui se prolonge dans la partie *orbitaire* de la *première circonvolution frontale* (oF_1). Ce faisceau est toujours séparé du fond du *sillon olfactif* (f_4) par trois couches de fibres qui sont, en allant de l'*écorce* aux *fibres calleuses* : 1° une couche de fibres claires qui doublent le fond du *sillon olfactif* et représentent les fibres *d'association propres* de la région ; 2° une couche de fibres plus foncées qui appartiennent à la *couronne rayonnante* (CR), enfin, 3° une couche de fibres claires qui font partie du même système de fibres.

Les fibres de la **couronne rayonnante** (CR) entourent en dehors la couche des *fibres calleuses;* ce sont pour la plupart des fibres sectionnées perpendiculairement à leur axe, qui forment un faisceau volumineux et allongé au niveau de la *partie orbitaire* de la *troisième circonvolution frontale* (oF_3). Mal délimitées en haut, où elles font suite aux fibres sectionnées obliquement ou parallèlement et qui s'irradient dans la *première circonvolution frontale* ($F_1m[F_1]$), cette couche est au contraire très nettement délimitée en bas et en dehors. Elle s'effile au fur et à mesure qu'elle se prolonge dans la *partie orbitaire* de la *première circonvolution frontale* (oF_1), se coude brusquement à ce niveau, puis se porte transversalement en dedans jusqu'au niveau de la *base* du *gyrus rectus* ($oF_1[Gr]$). La direction des fibres qui composent cette couche n'est pas partout la même. Nous venons de voir qu'elle est formée dans sa partie supérieure par des fibres qui s'irradient dans la *première circonvolution frontale* (F_1) (face externe et face interne). Dans sa partie moyenne elle est formée de fibres sectionnées transversalement, c'est-à-dire de fibres qui se portent d'arrière en avant, pour s'irradier dans des régions antérieures au plan de cette **coupe**, à savoir, dans la *deuxième circonvolution frontale* et dans la partie antérieure de la *première circonvolution frontale*. Les fibres sont sectionnées transversalement jusqu'au niveau du coude qui correspond à la *première circonvolution orbitaire* (oF_1), mais les fibres qui doublent le fond du *sillon olfactif* (f_4) sont sectionnées parallèlement à leur axe, elles se portent en dedans et s'irradient soit dans le *gyrus rectus* ($oF_1[Gr]$), soit dans la partie adjacente de la *face interne* de la *première circonvolution frontale* (mF_1).

En dedans des *fibres calleuses* (Cc), on trouve un faisceau volumineux, fortement coloré, formé de fibres verticales sectionnées parallèlement à leur axe : c'est le **cingulum** (Cing) qui forme la masse blanche de la *première circonvolution limbique* (L_1) et qui envoie un fascicule s'irradier au voisinage du *gyrus rectus*. Les fibres du *cingulum* sont séparées de l'*écorce du lobe limbique* (L_1) par les fibres *d'association propres* à la région. Les **fibres d'association** sont particulièrement abondantes à la partie externe de la **coupe;** elles occupent l'espace compris entre les fibres de la *couronne rayonnante* et l'écorce des *circonvolutions frontales*. Elles sont entre-croisées dans cette région par des faisceaux de fibres assez espacés, que l'on peut suivre du *corps calleux* (Cc) jusque dans la *troisième circonvolution frontale* (F_3), dans laquelle ils s'irradient pour former les fibres *radiées* des circonvolutions. En abordant la *troisième circonvolution frontale*, ces *radiations calleuses* (RCc) sont toutes parallèles entre elles, et on les voit s'irradier soit dans l'*écorce* qui tapisse le *fond* des sillons, soit dans celle qui recouvre la *crête* des circonvolutions. Au niveau du *fond* des sillons, elles s'entre-croisent avec les fibres d'*association courtes* et avec la couche des fibres d'*association externe* de Meynert (Voy. p. 686).

L'**écorce** de la *troisième circonvolution frontale* (F_3), du *gyrus rectus* (oF_1 [Gr]) et de la *première circonvolution frontale* (F_1), présente une très belle irradiation de fibres. Venues de la substance blanche, elles s'épanouissent dans la couche profonde de l'écorce cérébrale, et s'entre-croisent avec les fibres *tangentielles* de la *partie moyenne de l'écorce* qui forment la *ligne externe* de *Baillarger*. L'épanouissement des *fibres radiées* est moins marqué dans la *deuxième circonvolution frontale* (F_2), où elles sont en effet sectionnées plus ou moins obliquement et se présentent sous l'aspect d'un pointillé plus ou moins serré.

Coupe n° II (fig. 280). Coupe passant par la ligne II de la fig. 278 et correspondant à peu près à la coupe macroscopique vertico-transversale **n° 37**, (fig. 239).

Cette coupe passe par la partie antérieure du *genou du corps calleux* (Cc) et l'extrémité antérieure de la *corne frontale du ventricule latéral* (Vf). Elle intéresse le *lobe limbique* (L_1), la *face interne* de la *première circonvolution frontale* (mF_1) au-dessus et au-dessous du *genou du corps calleux*, et comprend les *trois circonvolutions frontales* à la face externe du *lobe frontal* et la partie *orbitaire* des *première* (oF_1) et *troisième circonvolutions frontales* (oF_3) à la face inférieure de ce lobe.

Sur cette coupe, l'**écorce** n'est pas continue comme sur la **coupe** précédente, elle est interrompue au niveau du *genou du corps calleux* (Cc), où elle se réfléchit pour former au-dessus et au-dessous du *genou* le *tænia tecta* (tec). Les **fibres calleuses** au niveau du *genou* sont sectionnées pour la plupart parallèlement à leur axe; elles sont réunies en gros fascicules qui s'entre-croisent sous des angles aigus et se portent en dehors; les moyennes sont tapissées par *l'épendyme ventriculaire*, sous lequel elles s'arrêtent assez brusquement; les fibres supérieures contournent la *corne frontale* (Vf) comme sur la **coupe** précédente, et se réfléchissent en s'effilant sur sa paroi externe, où elles se placent en dehors du *faisceau occipito-frontal* (OF) et de la substance grise *sous-épendymaire* (Sge) très épaisse à ce niveau. Les fibres inférieures se portent également en dehors, et forment un faisceau compacte, qui se coude brusquement au niveau de la partie *orbitaire* de

la *première circonvolution frontale* (oF_1). Là, le *faisceau calleux inférieur* s'effile comme le *faisceau supérieur*, et entoure la paroi externe de la *corne frontale* d'une couche de fibres continues. Mais tandis que le *faisceau supérieur*, que le

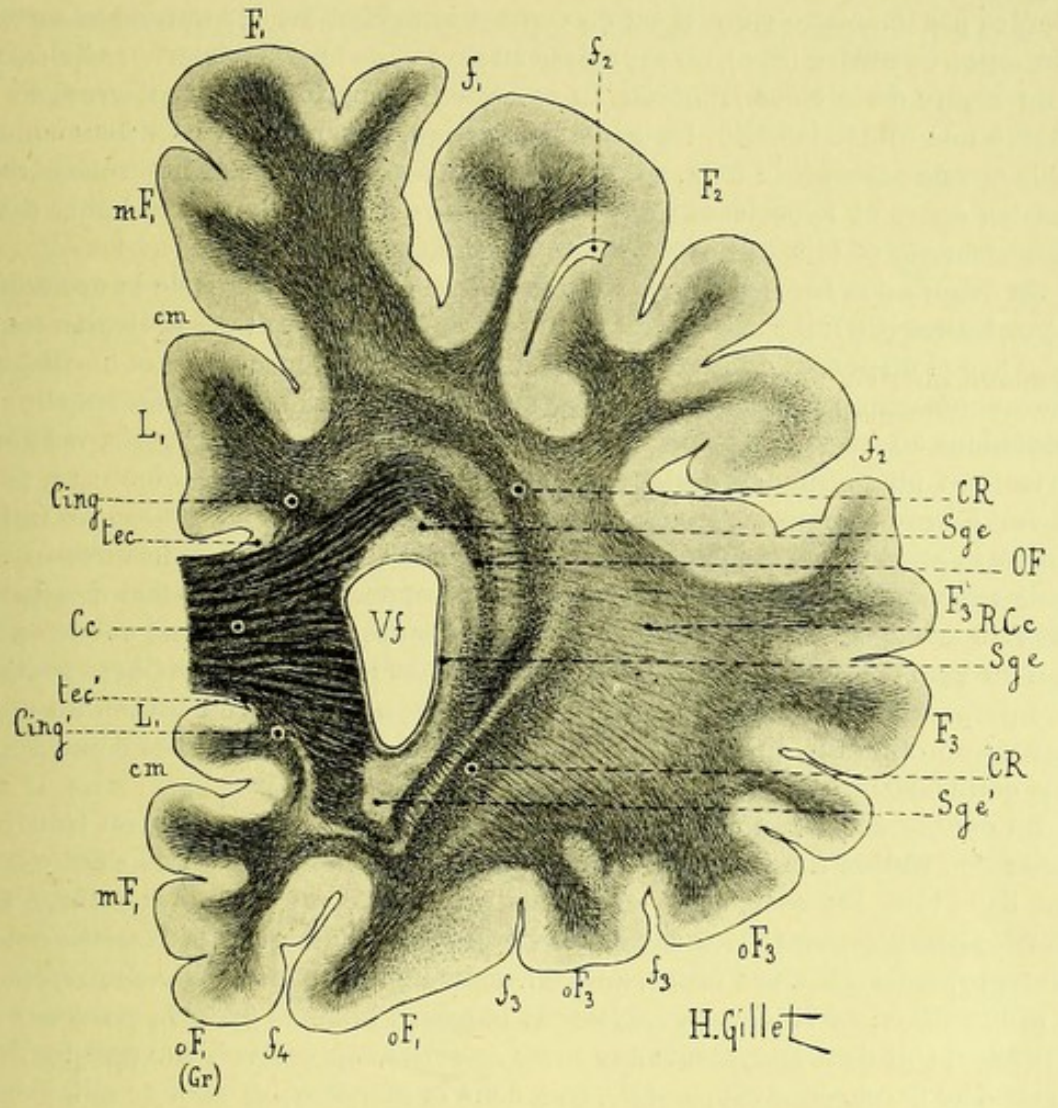

FIG. 280. — Coupe vertico-transversale, **n° II**, passant par la ligne **II** de la figure 278. Méthode de Weigert. Agrandissement 3/2. Détails dessinés à un grossissement de 12 diamètres. Cette coupe correspond assez exactement à la coupe macroscopique de la figure 239.

Cc, corps calleux. — *Cing*, *Cing'*, cingulum. — *cm*, sillon calloso-marginal. — *CR*, couronne rayonnante. — F_1, F_2, F_3, première, deuxième et troisième circonvolutions frontales. — f_1, f_2, f_3, premier, deuxième et troisième sillons frontaux. — f_4, quatrième sillon frontal ou sillon olfactif. — f'_2, incisure du deuxième sillon frontal. — L_1, première circonvolution limbique. — mF_1, face interne de la première circonvolution frontale. — *OF*, faisceau occipito-frontal. — oF_1, partie orbitaire de la première circonvolution frontale. — oF_1 (*Gr*), partie orbitaire de la première circonvolution frontale (gyrus rectus). — oF_3, partie orbitaire de la troisième circonvolution frontale. — *RCc*, radiations du corps calleux. — *Sge*, *Sge'*, substance grise sous-épendymaire. — *tec*, *tec'*, tænia tecta. — *Vf*, corne frontale du ventricule latéral.

faisceau inférieur et que le *genou* sont formés de fibres presque parallèles, la couche de *fibres calleuses* qui entoure la paroi externe de la *corne frontale* est formée de fibres sectionnées perpendiculairement à leur axe ; ces fibres répondent en effet à la section des *fibres calleuses* qui se réfléchissent en arrière, après avoir

contourné l'extrémité antérieure de la *corne frontale* (Voy. *Coupe horizontale microscopique* C, fig. 295, p. 569).

Le faisceau *occipito-frontal* (OF), situé en dedans des *fibres calleuses*, est formé de gros fascicules de fibres sectionnées perpendiculairement à leur axe et peu colorées par l'hématoxyline. Il est en contact immédiat avec la **substance grise sous-épendymaire** (Sge), assez épaisse au niveau des parois externe, supérieure et inférieure de la *corne frontale;* au niveau de la paroi interne, l'*épendyme* se réduit à une mince lamelle. La *substance grise sous-épendymaire* contient comme sur la **coupe** précédente (**n° I**, fig. 279), des fibres à myéline s'entre-croisant dans tous les sens, et appartenant en partie au *faisceau occipito-frontal;* elles dégénèrent comme ce faisceau à la suite de lésions corticales.

En dehors des *fibres calleuses* on trouve la section des fibres de la **couronne rayonnante** (CR); il s'agit ici encore de fibres sectionnées perpendiculairement à leur axe et disposées en deux couches, une couche interne claire et une couche externe beaucoup plus foncée et groupée en gros fascicules. Ces couches se dédoublent au niveau de la partie supéro-externe de la *corne frontale*, les fibres deviennent plus obliques, puis sont sectionnées parallèlement à leur axe, et on les voit s'irradier dans la *face interne* de la *première circonvolution frontale* (mF_1), et dans la *première circonvolution limbique* (L_1). La partie inféro-externe de la *couronne rayonnante* (CR) présente un premier coude, qui correspond à la partie *orbitaire* de la *première circonvolution frontale* (oF_1), et un second coude au niveau du *gyrus rectus* (oF_1[Gr]). Dans l'un et l'autre cas, il s'agit de fibres sectionnées perpendiculairement à leur axe, mais déjà on observe, au niveau du *gyrus rectus*, une obliquité de fibres et une irradiation de quelques-unes d'entre elles dans cette circonvolution.

En dehors de la couche des fibres de la *couronne rayonnante*, on trouve la masse des **fibres d'association** de cette région, formée de fibres s'entre-croisant dans tous les sens, dans lesquelles prédominent toutefois les fibres sectionnées parallèlement à leur axe et qui viennent s'irradier dans la *troisième circonvolution frontale* (F_3). Ces fibres, qui sont pour la plupart des *fibres de projection*, se groupent en fascicules et traversent la masse blanche du *lobe frontal* pour se rendre, soit dans le système des *fibres calleuses*, après avoir traversé les deux couches de la *couronne rayonnante*, soit dans la *couronne rayonnante* elle-même.

Dans la masse blanche du *lobe frontal*, soit de la *troisième*, soit de la *première circonvolution frontale* (F_1), (*partie interne* [mF_1], ou *partie orbitaire* [oF_1]) on ne distingue pas de faisceaux d'*association* nettement circonscrits et méritant un nom spécial.

Dans la *première circonvolution limbique* (L_1) par contre, on trouve soit au-dessus, soit au-dessous du *genou du corps calleux*, la section du **cingulum** (Cing) situé en dehors du *tænia tecta* (tec). Au-dessus du *genou du corps calleux*, le *cingulum* affecte la forme d'un faisceau triangulaire ou pyriforme, dont le sommet regarde en dedans, dont la base repose sur les *fibres calleuses;* il est formé de fibres à direction sagittale fortement colorées par l'hématoxyline. Au-dessous du *genou du corps calleux*, le *cingulum* forme un faisceau beaucoup plus petit (*Cing'*), dont les fibres sont sectionnées très obliquement, presque perpendiculairement à leur axe au niveau du *tænia tecta* (tec). Au niveau du sommet du triangle, la section des fibres est presque parallèle à leur axe, et l'on peut suivre quelques fibres qui s'irradient dans la partie adjacente de la *face interne de la première circonvolution frontale* (mF_1).

Coupe n° III (Fig. 281). Coupe passant par la ligne III de la fig. 278 et en arrière de la coupe macroscopique vertico-transversale **n° 55** (fig. 243).

Cette coupe passe immédiatement en arrière du *tubercule olfactif*, elle intéresse le *seuil de l'insula*, l'extrémité antérieure du *lobe temporal*, le *corps strié* (NC, NL_3) et le *segment antérieur* de la *capsule interne* (Cia).

Le **corps strié** est intéressé au niveau de sa partie antérieure, ou *partie commune* au *noyau caudé* et au *putamen*. Le *noyau caudé* (NC) forme toute la paroi externe du *ventricule latéral* (Vl); le *putamen* (NL_3) repose sur la partie antérieure de la *capsule externe* (Ce) et de l'*avant-mur* (AM). Ces deux noyaux sont incomplètement séparés dans leurs 3/4 supérieurs par le *segment antérieur* de la *capsule interne* (Cia). Ils sont réunis à leur partie inféro-interne par un large pont de substance grise et affectent la forme d'un U oblique en haut et en dehors.

Le *noyau caudé* contourne, en bas et en crochet, l'angle inférieur du *ventricule latéral*, mais sa plus grande partie se porte en dehors pour se réunir au *putamen* (NL_3) et former, au niveau de l'espace *perforé antérieur*, le *colliculus* du *noyau caudé* (CNC). Le *noyau caudé* est recouvert en dedans par l'*épendyme ventriculaire* qui se réfléchit sur le *septum lucidum* (Sl) et sur la face inférieure du *corps calleux* (Cc). Au-dessous du *ventricule latéral*, le *noyau caudé* est séparé de la *substance grise* du *septum lucidum* par des fibres riches en myéline et fortement colorées par l'hématoxyline, qui appartiennent au *pédoncule* du *septum lucidum*. Ces fibres se portent en dehors, se confondent avec la mince couche de *fibres tangentielles* qui tapissent le *colliculus du noyau caudé* (CNC) et qui séparent seules ce noyau, de la névroglie sous-pie-mérienne et de la *pie-mère* de l'*espace perforé antérieur*. Le *putamen* (NL_3) repose sur la *capsule externe* (Ce) et sur la mince couche de fibres propres qui doublent le *seuil* de l'*insula* (I).

Le *noyau caudé* (NC) et le *putamen* (NL_3) sont formés par une seule masse de substance grise, réunie par de nombreux ponts et présentant la même richesse de vascularisation et le même aspect microscopique. Ils sont séparés l'un de l'autre par deux ordres de fibres, les unes fortement, les autres très peu colorées par l'hématoxyline. Les fibres très noires appartiennent presque exclusivement au *segment antérieur* de la *capsule interne* (Cia). Les fibres claires prennent leur origine dans le *corps strié*, elles représentent les *fibres de projection* de ce ganglion et apparaissent sous forme de fascicules plus ou moins gros, sectionnés parallèlement, obliquement et perpendiculairement à leur axe, fibres qui entrent dans la constitution de la *partie inférieure* du *segment antérieur* de la *capsule interne*. Quoique mélangées aux fibres fortement colorées par l'hématoxyline, ces *fibres de projection* du *corps strié* prédominent cependant dans la partie inférieure du *segment antérieur* de la *capsule*.

Du *putamen* (NL_3) et du *colliculus du noyau caudé* (CNC), naissent un certain nombre de fascicules fortement imprégnés par l'hématoxyline; ils sont coupés la plupart perpendiculairement à leur direction et appartiennent, ainsi que nous le verrons plus loin, au système du *lobe olfactif* dont ils représentent les *radiations* se rendant au *cerveau intermédiaire* et au *cerveau moyen*. Ces fibres donnent au *colliculus du noyau caudé* un aspect lobulé tout à fait spécial et facile à reconnaître sur toutes les coupes, que celles-ci soient pratiquées dans le sens vertico-transversal, horizontal (voy. fig. 297, 314, 320) ou sagittal.

Les fibres du **corps calleux** (Cc) se portent en dehors, sous la forme de gros fascicules qui s'entre-croisent sous des angles plus ou moins aigus et qui contournent en crochet l'angle externe du *ventricule latéral*. Elles se terminent

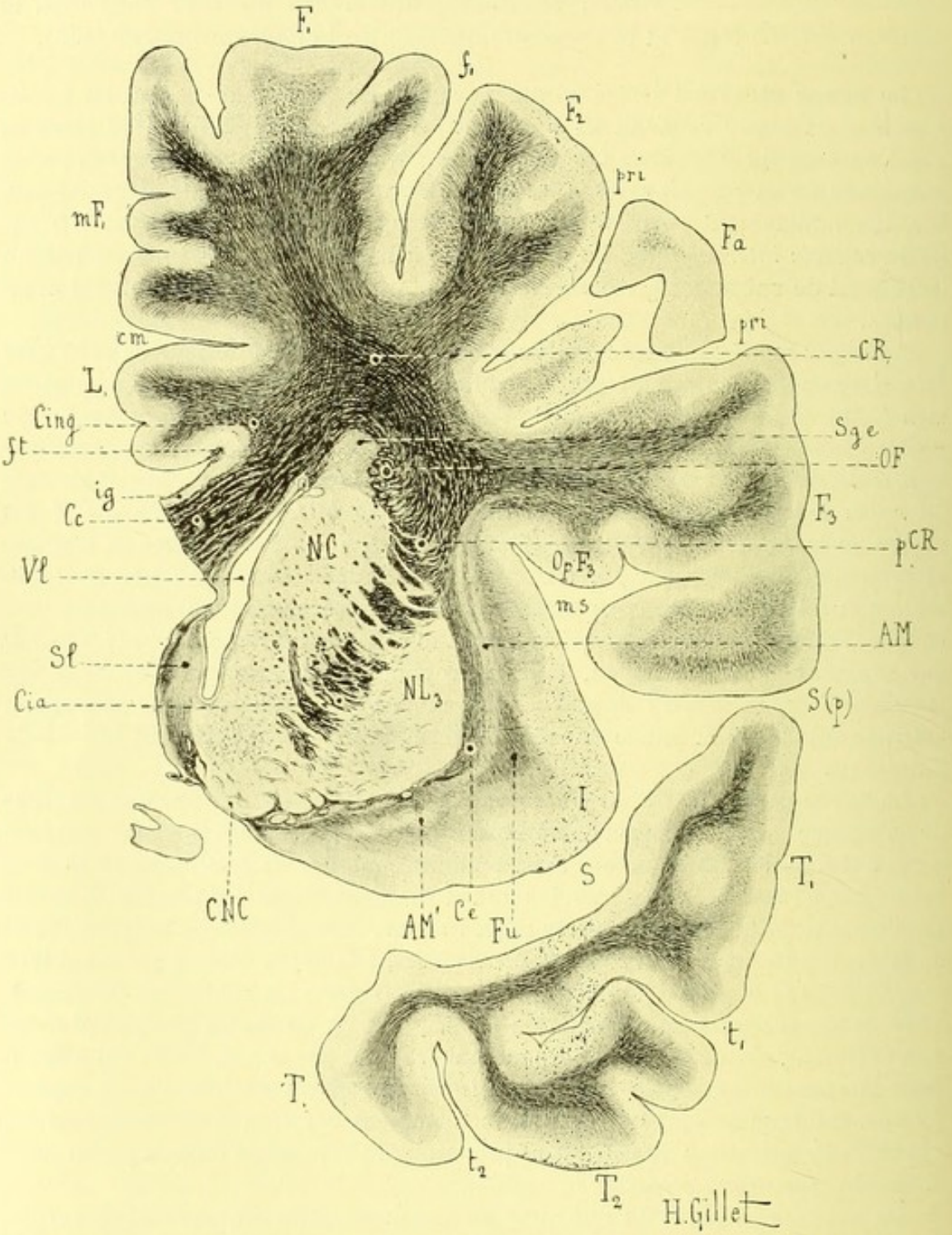

FIG. 281. — Coupe vertico-transversale, n° **III**, passant par la ligne **III** de la figure 278. Méthode de Weigert. Agrandissement 3/2. Détails dessinés à un grossissement de 12 diamètres. Cette coupe passe en arrière de la coupe macroscopique de la figure 243.

AM, avant-mur. — *AM'*, avant-mur dissocié par la capsule externe. — *Cc*, corps calleux. — *Ce*, capsule externe. — *Cia*, segment antérieur de la capsule interne. — *Cing*, cingulum. — *cm*, sillon calloso-marginal. — *CNC*, colliculus du noyau caudé. — *CR*, couronne rayonnante. — F_1, F_2, F_3, première, deuxième et troisième circonvolutions frontales. — f_1, premier sillon

frontal. — *Fa*, circonvolution frontale ascendante. — *ft*, fibres tangentielles. — *Fu*, faisceau uncinatus. — *I*, insula. — *ig*, induseum griseum. — L_1, première circonvolution limbique. — mF_1, face interne de la première circonvolution frontale. — *ms*, sillon marginal supérieur. — *NC*, noyau caudé. — NL_3, troisième segment du noyau lenticulaire (putamen). — *OF*, faisceau occipito-frontal. — OpF_3, opercule de la troisième circonvolution frontale. — *pCR*, pied de la couronne rayonnante. — *pri*, sillon prérolandique inférieur. — *S*, scissure de Sylvius. — *S* (*p*), branche postérieure de la scissure de Sylvius. — *Sge*, substance grise sous-épendymaire. — *Sl*, septum lucidum. — T_1, T_2, première et deuxième circonvolutions temporales. — t_1, t_2, premier et deuxième sillons temporaux. — *Vl*, ventricule latéral.

en pointe en dehors de la *substance grise sous-épendymaire* et du *faisceau occipito-frontal* (OF) et elles donnent naissance, dans tout leur trajet, à des fascicules de fibres qui s'entre-croisent avec les fascicules de la *couronne rayonnante* (CR), et qui s'irradient ensuite dans les *trois circonvolutions frontales* (F_1, F_2, F_3). Les *fibres calleuses* qui se rendent dans la *troisième circonvolution frontale* (F_3) sont particulièrement nettes sur cette coupe.

Les fibres du **segment antérieur de la capsule interne** (Cia) font suite à la partie inférieure des *fibres de la couronne rayonnante* de la **coupe** précédente **n° II** (fig. 280). Ce sont des fibres sectionnées très obliquement sauf au niveau du bord supérieur du *corps strié*, où elles le sont presque parallèlement, et où elles pénètrent dans le *centre ovale* en formant le *pied de la couronne rayonnante* (pCR). Les fibres du *pied de la couronne rayonnante* se portent en haut et en dedans en décrivant une courbe, dans la concavité de laquelle se logent les *fibres calleuses* (Cc), la *substance grise sous-épendymaire* (Sge) et le *faisceau occipito-frontal* (OF). Elles s'entre-croisent avec les *fibres calleuses* et présentent un coude au niveau du *pied* de chacune des *circonvolutions frontales*. L'irradiation des fibres rayonnantes ou de projection se voit mal dans les *deuxième et troisième circonvolutions frontales* (F_2, F_3). La *première circonvolution frontale* (F_3) reçoit au contraire un très beau *faisceau de projection*, qui concourt à la formation des *fibres radiées* de cette circonvolution. Un petit faisceau de *fibres rayonnantes* se porte en dedans vers la *première circonvolution limbique* (L_1) et limite en dehors le *cingulum*.

Le **cingulum** (Cing) constitue un faisceau volumineux, formé de fibres sectionnées en travers, fortement colorées par l'hématoxyline; il entoure l'écorce du fond du *sinus du corps calleux* (scc), dont il est séparé par quelques fibres propres à la région, et repose par sa base sur les *fibres calleuses*.

L'**écorce** de la *région limbique* (L_1) présente quelques particularités intéressantes. On la voit se prolonger sur la face supérieure du corps *calleux* pour former le *tænia tecta* (tec) et l'*induseum griseum* (ig). Au niveau du *tænia tecta*, les *fibres tangentielles* (ft), sectionnées transversalement, présentent un assez grand développement. L'écorce des *circonvolutions frontales* et de la pointe *temporale* ne présente rien de particulier à noter; on y voit la section des *fibres radiées* qui affectent un aspect particulier, suivant qu'elles se trouvent sectionnées perpendiculairement, obliquement ou parallèlement. L'*écorce de l'insula* (I) s'élargit au niveau de sa partie inférieure. Dans sa partie verticale, on voit s'irradier des fibres qui appartiennent au *système d'association* du *sillon marginal supérieur* (ms) de l'insula; au niveau de son angle saillant, on trouve la section oblique du *faisceau uncinatus* (Fu); au niveau de sa partie inférieure, les *fibres radiées* sont clairsemées et les *fibres tangentielles* des couches profondes de l'écorce prédominent.

En dedans du *faisceau uncinatus* (Fu) et des *fibres propres* de *l'insula*, on

trouve l'**avant-mur** (AM), qui se présente au niveau de la partie externe du *putamen* (NL_3), sous forme d'une lame étroite et brisée qui se dédouble au niveau de sa partie supérieure et se perd au voisinage du *sillon marginal supérieur de l'insula* (ms). Au niveau de la partie horizontale du *putamen*, l'avant-mur (AM') se présente sous l'aspect de petits îlots de substance grise, morcelée par des fibres fortement colorées, qui appartiennent au *système* des *radiations olfactives profondes*.

L'avant-mur (AM) est séparé du *putamen* (NL_3) par la **capsule externe** (Ce), formée d'une couche assez épaisse de fibres sectionnées parallèlement qui se dirigent en haut et en dehors, s'entre-croisent avec les fibres du *pied de la couronne rayonnante* (pCR) et se portent en dedans, soit vers le faisceau *occipito-frontal* (OF), soit vers la partie recourbée des *fibres calleuses* (Cc). Quant au *faisceau occipito-frontal*, situé entre le *pied de la couronne rayonnante*, la *substance grise sous-épendymaire* (Sge) et les *fibres calleuses*, il est formé de gros fascicules de fibres, sectionnées perpendiculairement à leur axe, dont les unes sont colorées fortement par l'hématoxyline, et les autres le sont faiblement. De ces faisceaux volumineux se détachent un certain nombre de fibres, qui entrent dans la constitution du *pied de la couronne rayonnante*, dont elles occupent la partie interne. Ce sont elles qui forment la traînée de substance claire, comprise entre les *fibres calleuses* et la *couronne rayonnante*.

Coupe n° IV (fig. 282). Coupe passant par la ligne IV de la fig. 278 et correspondant à peu près à la coupe vertico-transversale macroscopique de la figure 244

Cette coupe passe par la partie moyenne de la *commissure antérieure* (coa), le *segment externe* du *globus pallidus* (NL_2), la *substance perforée antérieure* et le *pilier antérieur du trigone* (Tga).

Le **corps strié** est formé de *trois segments* nettement séparés; au *putamen* (NL_3) et au *noyau caudé* (NC) qui a diminué considérablement de volume, s'est adjoint le *deuxième segment du noyau lenticulaire* (NL_2) ou *segment externe* du *globus pallidus*. Quoique cette coupe passe par la *substance perforée antérieure*, le *corps strié* n'apparaît plus à l'extérieur; sa face inférieure est doublée en effet par une lame de substance grise riche en fibres, la *substance innominée de Reichert* (Sti), qui se continue en dedans avec la substance grise du *tuber cinereum* (Tc) et en dehors avec l'écorce de la *circonvolution du crochet* (U). Le *noyau caudé* (NC), tapissé par l'*épendyme* comme dans la préparation précédente, est coiffé au niveau de l'angle externe du *ventricule latéral* (Vl) par la *substance grise sous-épendymaire* (Sge, Sgé). Celle-ci est très abondante au niveau de la partie inférieure de la *tête* du *noyau caudé* (NC) et de l'angle inférieur du *ventricule latéral*. Elle sépare le *segment antérieur* de la *capsule interne* (Cia) et la *commissure antérieure* (coa) de la *cavité ventriculaire* (Vl), se réfléchit sur le *pilier antérieur du trigone* (Tga), puis s'amincit pour tapisser le *septum lucidum* (Sl) et la face inférieure du *corps calleux* (Cc). La *substance grise* qui coiffe l'angle externe du *ventricule latéral* est parcourue par de nombreuses fibres à myéline; celles-ci font presque complètement défaut dans la *substance grise* qui recouvre le *pilier antérieur du trigone* et l'*angle inférieur* du *ventricule latéral*.

Du *corps strié* (NC, [NL_3]) **(noyau caudé** et **putamen)** et du **globus pallidus** (NL_2) partent un grand nombre de fibres : le *noyau caudé* donne naissance,

comme sur les coupes précédentes, à de gros fascicules de fibres peu colorées par l'hématoxyline, qui traversent le segment antérieur de la *capsule interne* (Cia) et se portent vers le *noyau lenticulaire*. La plupart de ces *fibres lenticulo-caudées* passent entre le *putamen* (NL_3) et le *segment externe* du *globus pallidus* (NL_2) et forment la lame *médullaire externe* du *noyau lenticulaire* (lme). Un certain nombre de ces fibres aborde le *segment externe* du *globus pallidus* (NL_2) au niveau de sa partie supérieure. Les fascicules volumineux qui apparaissent dans le *putamen* (NL_3) affectent pour la plupart une disposition radiaire; ils se portent en dedans et présentent le même aspect et la même coloration que les fascicules du *noyau caudé* (NC); les uns entrent dans la constitution de la *lame médullaire externe* du *noyau lenticulaire* (lme); les autres traversent le *segment externe* du *globus pallidus* (NL_2), entrent dans la constitution du *segment antérieur de la capsule interne* (Cia) le long du bord supérieur de ce noyau, et sont faciles à reconnaître dans la *capsule interne* grâce à leur coloration pâle.

Le *globus pallidus* dont le *segment externe* (NL_2) existe seul ici, est surtout caractérisé par sa grande richesse en fibres à myéline fortement colorées par l'hématoxyline, fibres qui impriment à ce noyau une coloration foncée toute spéciale, sur les coupes traitées par les méthodes de Pal ou de Weigert. Ces fibres sillonnent la plus grande partie du *globus pallidus* sous forme d'un feutrage très dense. Au niveau du sommet de ce noyau, elles se groupent en fascicules clairsemés et sectionnés très obliquement. Ces fascicules appartiennent au système de l'*anse du noyau lenticulaire* et du *faisceau lenticulaire* de Forel, qui prendra sur les coupes suivantes un très grand développement; ils traversent la *capsule interne* au niveau de son *genou* et de son *segment postérieur*, se mélangent aux fibres précédentes, dont ils se distinguent facilement grâce à leur coloration foncée et se trouvent situés sur cette coupe, immédiatement au-dessus de la *commissure antérieure* (coa) (Voy. fig. 296).

Toutes ces fibres constituent les *fibres de projection lenticulo-caudées;* elles traversent le *segment postérieur* de la *capsule interne* et s'épuisent pour la plupart dans la *couche optique*, la *région sous-optique* (*corps de Luys*, *noyau rouge*) et le *locus niger;* leur existence est constante dans toute la série des Vertébrés, où elles portent le nom de *faisceau basal* du *cerveau antérieur* d'Edinger.

Le *corps calleux* (Cc), le *faisceau occipito-frontal* (OF), le *pied de la couronne rayonnante* (pCR), ainsi que la substance blanche de la *première circonvolution frontale* (F_1) et de la *circonvolution frontale ascendante* (Fa), se présentent sur cette coupe avec les mêmes caractères que sur la **coupe** précédente (**n° III**, fig. 281). Les fibres du **pied de la couronne rayonnante** (pCR) se portent en bas et en dedans pour former le *segment antérieur* de la *capsule interne* (Cia). Sectionnées presque parallèlement à leur axe au niveau du bord supérieur du *corps strié*, ces fibres sont coupées d'autant plus obliquement, que l'on se rapproche davantage de la partie *inférieure* de ce *segment antérieur* de la *capsule interne*. Elles sont groupées en gros fascicules séparés par les *ponts* de *substance grise* qui relient le *noyau caudé* (NC) au *putamen* (NL_3), par les fibres *lenticulo-caudées* et par les *fibres* qui entrent dans la constitution de l'*anse du noyau lenticulaire*.

La **capsule externe** (Ce) est formée de fibres à direction verticale, sectionnées parallèlement à leur axe. Ces fibres, peu abondantes au niveau de la partie inférieure du *putamen* (NL_3) où elles dissocient l'avant-mur (AM), reçoivent au niveau de la partie inférieure de l'*insula* (I) quelques fibres du *faisceau uncinatus* (Fu). Ainsi renforcées, elles se portent en haut, longent la face externe

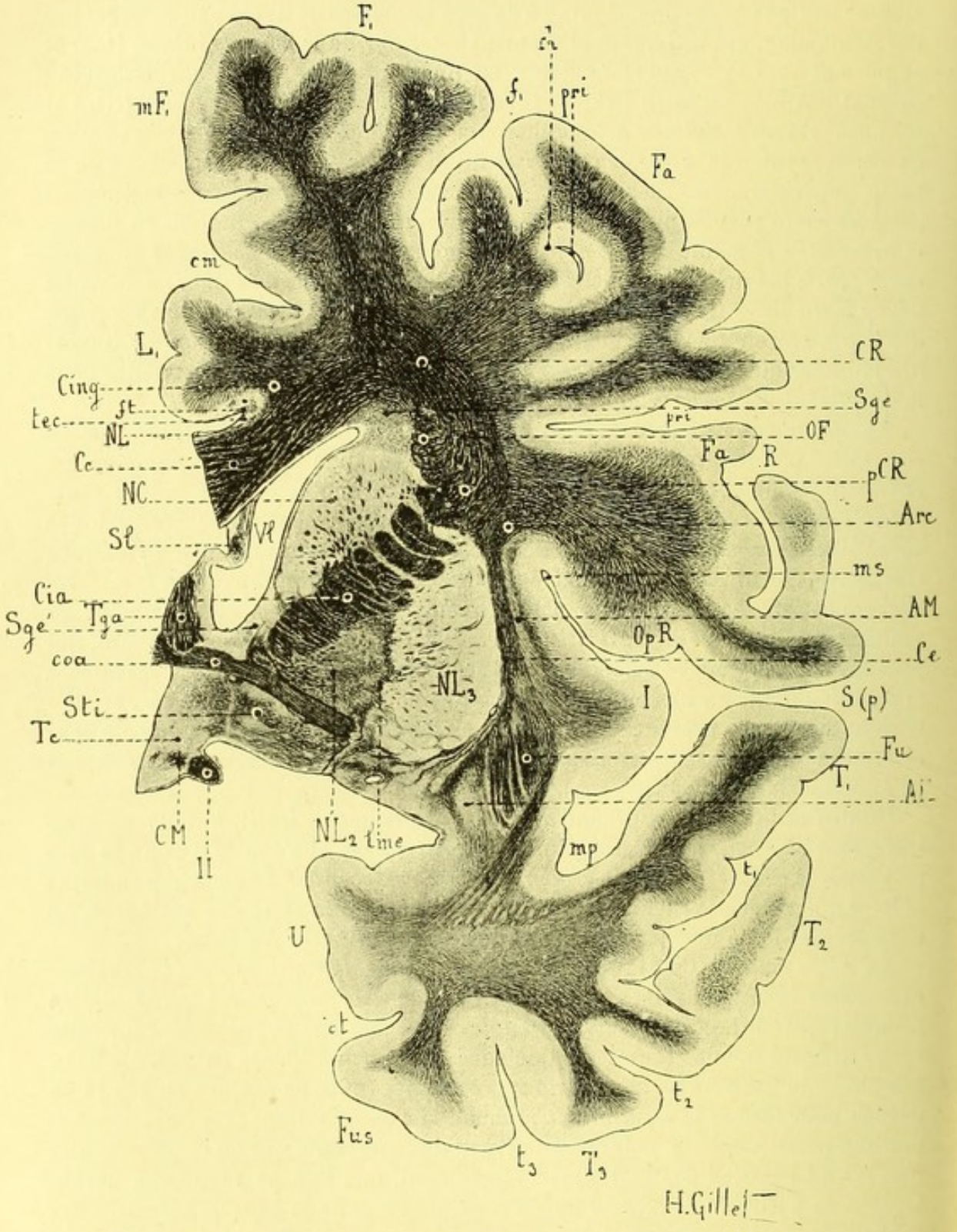

Fig. 282. — Coupe vertico-transversale, n° **IV**, passant par la ligne IV de la figure 278. Méthode de Weigert. Agrandissement 3/2. Détails dessinés à un grossissement de 12 diamètres. Cette coupe correspond à peu près à la coupe macroscopique de la figure 244.

AM, avant-mur. — *AM'*, avant-mur dissocié par le faisceau uncinatus. — *Arc*, faisceau arqué. — *Cc*, corps calleux. — *Ce*, capsule externe. — *Cia*, segment antérieur de la capsule interne. — *Cing*, cingulum. — *CM*, commissure de Meynert. — *cm*, sillon calloso-marginal. — *coa*, commissure antérieure. — *CR*, couronne rayonnante. — F_1, F_2, première et deuxième circonvolutions frontales. — f_1, premier sillon frontal. — *Fa*, circonvolution frontale ascendante.

— *Fu*, faisceau uncinatus. — *Fus*, lobule fusiforme. — *ft*, fibres tagentielles. — *I*. insula. — L_1, première circonvolution limbique. — *lme*, lame médullaire externe du noyau lenticulaire. — mF_1, face interne de la première circonvolution frontale. — *mp*, sillon marginal postérieur. — *ms*, sillon marginal supérieur. — *NC*, noyau caudé. — *NL*, nerf de Lancisi. — NL_3, NL_2, troisième et deuxième segments du noyau lenticulaire. — *OF*, faisceau occipito-frontal. — *OpR*, opercule rolandique. — *ot*, sillon collatéral. — *pCR*, pied de la couronne rayonnante. — *pri*, sillon prérolandique inférieur. — *R*, scissure de Rolando. — *S(p)*, branche postérieure de la scissure de Sylvius. — *Sge*, *Sge'*, substance grise sous-épendymaire. — *Sl*, septum lucidum. — *Sti*, substance innominée de Reichert. — T_1, T_2, T_3, première, deuxième et troisième circonvolutions temporales. — t_1, t_2, t_3, premier, deuxième et troisième sillons temporaux. — *Tc*, tuber cinereum. — *tec*, tænia tecta. — *Tga*, pilier antérieur du trigone. — *U*, circonvolution du crochet. — *Vl*, ventricule latéral. — *II*, bandelette optique.

du *putamen* (NL_3), puis s'entre-croisent avec le *pied de la couronne rayonnante* (pCR) et semblent se confondre avec les *fibres calleuses* les plus inférieures et avec les fibres du *faisceau occipito-frontal*. Elles sont parallèles aux *fibres calleuses* (Cc) qui s'épanouissent dans l'*opercule rolandique* (OpR) et dans la *circonvolution frontale ascendante* (Fa), après intrication avec les fibres du *pied de la couronne rayonnante* et avec les fibres du *faisceau occipito-frontal*.

En dehors de la *capsule externe* (Ce) on trouve l'**avant-mur** (AM), morcelé au niveau de sa partie inférieure (AM') par le *faisceau uncinatus* (Fu) et par les fibres de la *capsule externe* (Ce). En dehors de l'*avant-mur*, on trouve enfin les *fibres d'association courtes* qui longent le *fond* du *sillon marginal supérieur de l'insula* (ms) et qui s'épanouissent d'une part, dans la *face sylvienne* de l'*opercule rolandique* (OpR) au-dessous du *faisceau arqué de Burdach* (Arc) et d'autre part dans la *circonvolution antérieure de l'insula*. Le **faisceau uncinatus** (Fu) se prolonge dans le *lobe temporal* et s'irradie en partie dans la *première circonvolution temporale* (T_1).

Le *lobe temporal* ne présente rien de particulier à noter; la coupe passe en avant de la *corne sphénoïdale* du *ventricule latéral* et n'intéresse que des *faisceaux d'association* ou des *faisceaux de projection* non encore différenciés. Au niveau du *sillon marginal postérieur de l'insula* (mp), entre ce sillon et l'*écorce de la circonvolution du crochet* (U), la partie inférieure du *faisceau uncinatus* (Fu) est dissociée par des languettes de substance grise, qui appartiennent à l'écorce de la partie profonde et postérieure de la *circonvolution du crochet* (Voy. **coupe F**, fig. 298).

Au-dessous du *globus pallidus* et de la *substance grise sous-épendymaire* qui double le bord inférieur du *ventricule latéral* (Vl), on trouve la section de la partie moyenne de la **commissure antérieure** (coa). Elle est formée de fibres parallèles, placées les unes à côté des autres, et l'on ne constate pas ici l'enchevêtrement si caractéristique des *fibre calleuses*. Elle constitue, en effet, un véritable système commissural et assure très probablement les connexions entre deux points symétriques des *lobes temporaux*. Malgré l'opinion de Meynert longtemps classique, il ne paraît pas en être de même des *fibres calleuses* (Voy. *Radiations du corps calleux*, chap. IV).

Au-dessous de la *commissure antérieure*, dans la *substance grise* de l'*espace perforé antérieur*, qui doit être considéré comme le prolongement antérieur de la **substance innominée de Reichert** (Sti), on voit un certain nombre de fibres coupées la plupart parallèlement et qui se dirigent de dedans en dehors et de haut en bas. Les fibres inférieures répondent aux *fibres tangentielles* de la région et appartiennent à la *bandelette diagonale de Broca* ou *faisceau olfactif de la corne d'Ammon* de Zuckerkandl, faisceau qui prend son origine dans la *corne d'Ammon* et dans la paroi inférieure de la *corne sphénoïdale*. Ses fibres

suivent le trajet des fibres des *piliers postérieurs* et du *corps* du *trigone;* arrivées au niveau de la *commissure antérieure*, elles s'irradient dans le *septum lucidum* (Sl), puis se réunissent de nouveau au niveau de l'angle antérieur du *septum*, sous la forme d'un faisceau assez compact connu sous le nom de *bandelette* ou *pédoncule du septum lucidum*, et traversent en diagonale l'*espace perforé antérieur*.

Les fibres situées au-dessus de la *bandelette diagonale* de Broca sont sectionnées perpendiculairement à leur axe et appartiennent aux *radiations olfactives profondes*, destinées aux cerveaux moyen et postérieur.

Dans le *tuber cinereum* (Tc) qui limite le *troisième ventricule*, on trouve en dedans de la *bandelette optique* (II) la section de la *commissure de Meynert* (CM).

Coupe n° V (fig. 283). — Coupe passant par la ligne V de la fig. 278 et correspondant assez exactement à la coupe vertico-transversale macroscopique **n° 63** (fig. 245).

Cette coupe passe par les *trois segments* du *noyau lenticulaire* (NL_3, NL_2, NL_1) l'extrémité antérieure de la *couche optique* (Th), l'*anse* du *noyau lenticulaire* (Al), le *genou* de la *capsule interne* (Ci[g]) et l'extrémité antérieure de la *corne sphénoïdale* du *ventricule latéral* (Vsph).

Le *corps calleux* (Cc), le *faisceau occipito-frontal* (OF), la masse blanche des *circonvolutions rolandiques* (Fa, Pa), et le *cingulum* (Cing) ne présentent rien de particulier à noter. Il en est de même du *noyau caudé* (NC), qui a diminué de volume, et du *troisième segment du noyau lenticulaire* ou *putamen* (NL_3).

En dedans du *putamen*, on trouve le **globus pallidus** (NL_2, NL_1), formé de *deux segments*, séparés par les *lames médullaires externe* et *interne* du *noyau lenticulaire* (lme, lmi). Ces *deux segments* du *globus pallidus* sont subdivisés par des *lames médullaires supplémentaires* (lmé); très accentuées dans le *segment externe* du *globus pallidus*, elles sont à peine ébauchées dans le *segment interne*. Le *globus pallidus* a conservé l'aspect si spécial qu'il présentait sur la coupe précédente, mais les *fibres radiaires* que lui envoie le *putamen* et les *fibres caudées* qui lui arrivent du *segment antérieur* de la capsule *interne* (Cia) ont augmenté comme nombre et comme volume. Elles se dirigent vers l'angle interne du *globus pallidus* sans se grouper toutefois en faisceaux distincts; elles s'entre-croisent en effet avec les fines fibres fortement colorées par l'hématoxyline, qui prennent leur origine dans le feutrage fibrillaire du *globus pallidus*. Ces fibres foncées se groupent en un faisceau volumineux, qui sort du bord inférieur et de l'angle interne du *globus pallidus* et qui constitue l'*anse* du *noyau lenticulaire* (Al). Sectionnées parallèlement à leur longueur, ces fibres de l'*anse* du *noyau lenticulaire* longent le bord inférieur du *globus pallidus*, puis se portent en haut en décrivant une courbe à convexité inférieure et interne, et se trouvent brusquement sectionnées, en dehors du *pilier antérieur* du *trigone* (Tga) et de la *substance grise centrale* (Sgc) qui tapisse le *troisième ventricule*. Ces fibres changent en effet de direction à ce niveau et l'examen des coupes sériées, en particulier des *coupes horizontales* (voy. **coupe D**, fig. 296 et *Coupes microscopiques de la capsule interne et de la région sous-optique*, **séries III** et **IV**), montre qu'elles se portent en arrière, contournent la *partie sous-thalamique* du *segment postérieur* de la *capsule interne* et entrent dans la constitution de la *capsule* du *noyau rouge*.

L'*anse* du *noyau lenticulaire* (Al) est renforcée par des fibres peu colorées par

l'hématoxyline et qui appartiennent aux *lames médullaires* du *noyau lenticulaire*. La *lame médullaire externe* (lme) reçoit un fort contingent de fibres du *noyau caudé* (NC), fibres qui traversent le *segment antérieur* de la *capsule interne* (Cia), affectent une direction verticale entre le *putamen* et le *segment externe* du *globus pallidus* (NL_2), et s'entre-croisent avec les *fibres radiaires* du *putamen* (NL_3). La *lame médullaire interne* (lmi) est formée par des faisceaux plus épais et plus nombreux. Ils sont sectionnés plus ou moins obliquement, occupent une assez grande largeur et se portent, comme les précédents, vers la face inférieure du *noyau lenticulaire* où ils se recourbent pour entrer dans la constitution de l'*anse* du *noyau lenticulaire* (Al). Mais un certain nombre de fibres de la *lame médullaire interne* du *globus pallidus* (lmi) se portent en haut et en dedans, s'entre-croisent avec les fibres du *genou* de la *capsule* (Ci [g]) et forment dans cette région un petit faisceau assez isolé, situé au-dessus de l'*anse du noyau lenticulaire*.

Au-dessous du *putamen* (NL_3), se trouve la section oblique de la **commissure antérieure** (coa) qui forme un petit faisceau ovalaire, entouré de nombreux orifices vasculaires. Au-dessous de la *commissure antérieure*, au niveau de la partie la plus externe de l'*espace perforé antérieur*, se trouve la section du **pédoncule inférieur de la couche optique** (PiTh), formé de fibres parallèles qui se portent en haut et en dedans. On les voit apparaître entre la partie morcelée de l'*avant-mur* (AM') et le *pédoncule du putamen* (PNL_3) et on peut les suivre jusqu'au-dessous de la partie postérieure de l'*anse* du *noyau lenticulaire*. Suivi sur des coupes sériées, le *pédoncule inférieur* de la *couche optique* se porte en dedans, au-dessous de l'extrémité antérieure de la *couche optique* qu'il borde au niveau de sa face interne. Au-dessous de l'*anse* du *noyau lenticulaire*, on trouve, dans la substance grise du *tuber cinereum* (Tc), la *commissure de Meynert* (CM), formée de petits fascicules de fibres, fortement colorés par l'hématoxyline et séparant la *bandelette optique* (II) de l'*anse* du *noyau lenticulaire* (Al).

La **substance grise centrale** (Sgc), qui tapisse le *troisième ventricule* et se continue avec la *substance grise* du *tuber cinereum* (Tc), est divisée en deux parties par le *sillon de Monro* (sM). Dans la partie inférieure, ou *région sous-optique*, on trouve, en dedans de l'anse du *noyau lenticulaire* (Al), la section oblique de la partie du *pilier antérieur* du *trigone* (Tga) qui s'enfonce dans la *région sous-optique* pour se rendre au *tubercule mamillaire*. En dedans du *pilier antérieur du trigone* (Tga) formé de gros fascicules de fibres, on trouve la section oblique d'un petit fascicule, fortement coloré par l'hématoxyline, dont l'origine, le trajet et la terminaison sont inconnus, mais qui reçoit très manifestement sur cette coupe des fibres de l'*anse* du *noyau lenticulaire* (Al), fibres qui traversent la partie supérieure du *pilier antérieur* du *trigone*. Au-dessous du *corps calleux* (Cc) et du *septum lucidum* se trouve enfin la section transversale du *corps du trigone* (Tg).

Au-dessus du *sillon de Monro* (sM), la *substance grise centrale* (Sgc) est très réduite, elle recouvre en effet l'extrémité antérieure de la *couche optique*, représentée seulement ici par le *stratum zonale* (strz) qui reçoit de nombreuses fibres du *segment antérieur* de la *capsule interne* (Cia).

La partie supérieure du **segment antérieur de la capsule interne** (Cia) et la *couronne rayonnante* (CR) présentent le même aspect que sur la coupe précédente; elles sont formées de faisceaux onduleux, sectionnés presque parallèlement à leur direction et qui se portent en bas et en dedans. Au niveau du *noyau*

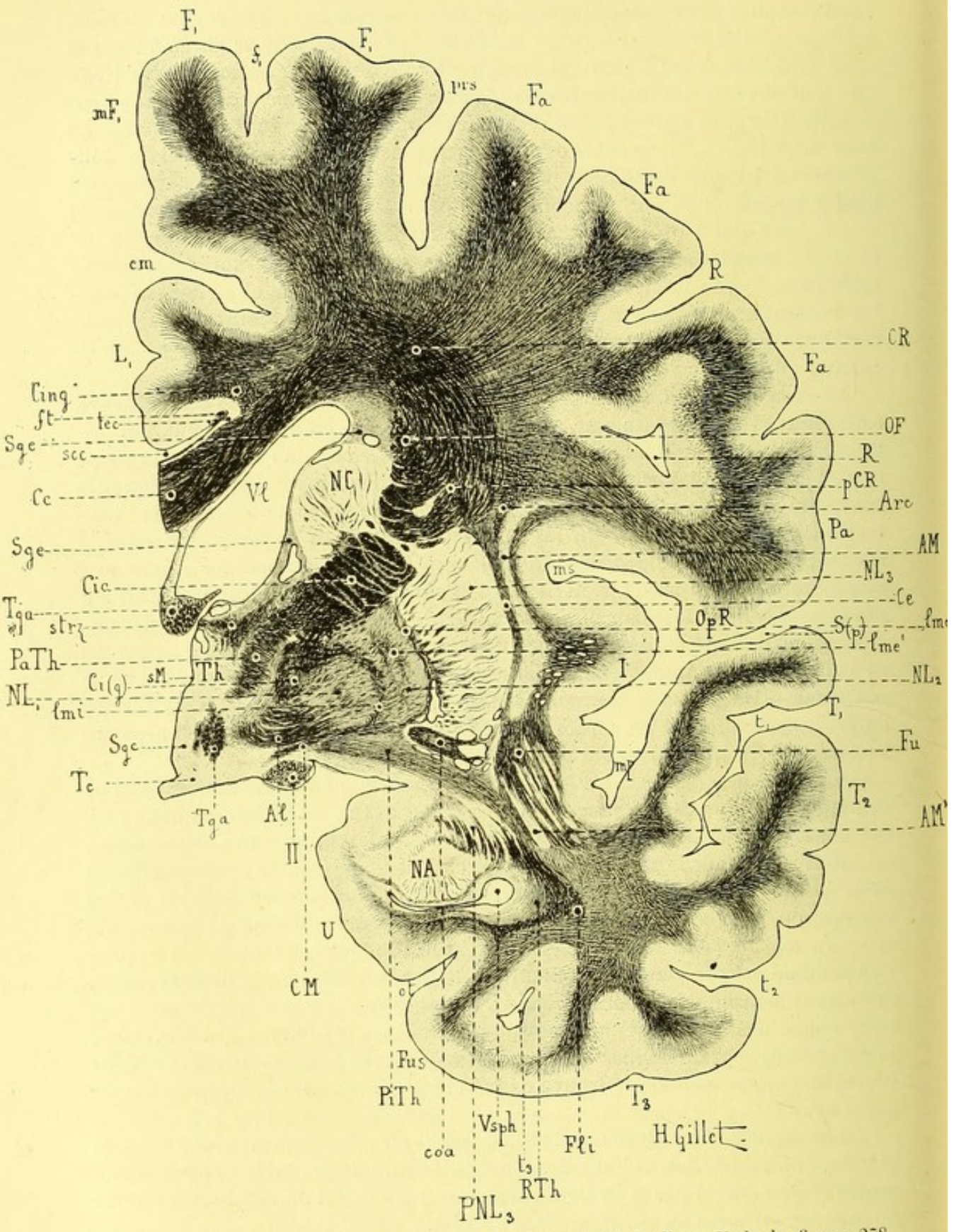

FIG. 283. — Coupe vertico-transversale, **n° V**, passant par la ligne V de la figure 278. Méthode de Weigert. Agrandissement 3/2. Détails dessinés à un grossissement de 12 diamètres, Cette coupe correspond assez exactement à la coupe macroscopique de la figure 245.

Al, anse du noyau lenticulaire. — *AM*, avant-mur. — *AM'*, partie de l'avant-mur morcelée

par les fibres du faisceau uncinatus. — *Arc*, faisceau arqué. — *Cc*, corps calleux. — *Ce*, capsule externe. — *Cia*, segment antérieur de la capsule interne. — *Ci(g)*, genou de la capsule interne. — *Cing*, cingulum. — *CM*, commissure de Meynert. — *cm*, sillon calloso-marginal. — *coa*, commissure antérieure. — *CR*, couronne rayonnante. — F_1, première circonvolution frontale. — f_1, premier sillon frontal. — *Fa*, circonvolution frontale ascendante. — *Fli*, faisceau longitudinal inférieur. — *ft*, fibres tangentielles. — *Fu*, faisceau uncinatus. — *Fus*, lobule fusiforme. — *I*, insula. — L_1, première circonvolution limbique. — *lme*, lame médullaire externe du noyau lenticulaire. — *lme'*, lame médullaire supplémentaire du deuxième segment du noyau lenticulaire, divisant ce segment en deux parties. — *lmi*, lame médullaire interne du noyau lenticulaire. — mF_1, face interne de la première circonvolution frontale. — *mp*, sillon marginal postérieur de l'insula. — *ms*, sillon marginal supérieur de l'insula. — *NA*, noyau amygdalien. — *NC*, noyau caudé. — NL_3. NL_2, NL_1, troisième, deuxième et premier segments du noyau lenticulaire. — *OF*, faisceau occipito-frontal. — *OpR*, opercule rolandique. — *ot*, sillon collatéral. — *Pa*, circonvolution pariétale ascendante. — *PaTh*, pédoncule antérieur du thalamus. — *pCR*, pied de la couronne rayonnante. — *prs*, sillon prérolandique supérieur. — *PiTh*, pédoncule inférieur du thalamus. — PNL_3, pédoncule du troisième segment du noyau lenticulaire. — *R*, scissure de Rolando. — *RTh*, radiations optiques de Gratiolet. — *scc*, sinus du corps calleux. — *Sgc*, substance grise centrale. — *Sge*, substance grise sous-épendymaire. — *sM*, sillon de Monro. — *S(p)*, branche postérieure de la scissure de Sylvius. — *strz*, stratum zonale. — T_1, T_2, T_3, première, deuxième et troisième circonvolutions temporales. — t_1, t_2, t_3, premier, deuxième et troisième sillons temporaux. — *Tc*, tuber cinereum. — *tec*, tænia tecta. — *Tga*, pilier antérieur du trigone. — *Th*, thalamus (couche optique). — *U*, circonvolution du crochet. — *Vl*, ventricule latéral. — *Vsph*, corne sphénoïdale du ventricule latéral. — *II*, bandelette optique.

caudé (NC) et du *deuxième segment* du *noyau lenticulaire* (NL_2), le *segment antérieur* de la *capsule interne* (Cia) est traversé par les fibres du *système lenticulo-caudé*. Au niveau du *segment interne* du *globus pallidus* (NL_1), le *segment antérieur* de la *capsule interne* se divise en trois parties : la partie *interne* et *supérieure* forme le *stratum zonale* de la *couche optique* (strz); la *partie moyenne* forme un faisceau allongé et effilé qui atteint presque le *pilier antérieur du trigone* (Tga) et qui constitue le *pédoncule antérieur de la couche optique* (PaTh). Le *faisceau externe*, onduleux, beaucoup moins volumineux que le *pédoncule antérieur de la couche optique*, est englobé dans le bord supérieur du *segment interne* du *globus pallidus* (NL_1); il correspond au *genou* de la *capsule interne* (Ci[g]).

Sur cette coupe on voit très nettement que l'**avant-mur** est formé de deux parties : une partie verticale (AM) qui côtoie la *circonvolution* de l'*insula* (I), et une partie inférieure (AM'), morcelée par le *faisceau uncinatus* (Fu) et qui se confond en dedans avec des languettes de substance grise appartenant au *pédoncule du putamen* (PNL_3) et au *noyau amygdalien* (NA).

L'écorce de la *circonvolution du crochet* (U) se renfle pour donner naissance au *noyau amygdalien* (NA), traversé par des fascicules assez volumineux du *faisceau longitudinal inférieur* (Fli), qui se portent en haut et en dehors et segmentent le *pédoncule du putamen* (PNL_3).

Le *noyau amygdalien* (NA) fait saillie dans la **corne sphénoïdale** (Vsph) et forme la lèvre supérieure du *diverticule du subiculum*. Tapissée par la *substance grise sous-épendymaire*, la *corne sphénoïdale* est entourée des *couches sagittales* du *lobe temporo-occipital*, constituées en dedans par la couche de fibres peu colorées par l'hématoxyline des *radiations thalamiques* (RTh) et en dehors par le *faisceau longitudinal inférieur* (Fli). Au niveau de la paroi inférieure de la *corne sphénoïdale* (Vsph), ce dernier faisceau est formé de fibres sectionnées en travers; au niveau de la paroi externe, ses fascicules sont sectionnés presque parallèlement à leur longueur; ils sont fortement colorés par l'hématoxyline, se portent en haut et en dedans et séparent les languettes de substance grise qui relient le *pédoncule du putamen* (PNL_3) au *noyau amygdalien* (NA). Le *faisceau longitudinal inférieur* (Fli) est séparé de la partie morcelée de *l'avant-mur* (AM')

et du *faisceau uncinatus* (Fu) par le *pédoncule inférieur de la couche optique* (PiTh), dont les fibres peuvent être suivies depuis *l'anse du noyau lenticulaire* (Al) jusque dans la substance blanche du *lobe temporal*. Le reste du *lobe temporal* ne présente rien de particulier à noter; on y trouve, comme au niveau des *circonvolutions rolandiques*, une intrication intime des *fibres d'association* et de *projection*, ainsi que l'épanouissement des *fibres radiées* dans les *crêtes* des *circonvolutions*.

Coupe n° VI (fig. 284). Cette coupe passe par la ligne VI de la fig. 278 et appartient à une autre série que les coupes précédentes. *Vertico-transversale* comme ces dernières, elle est cependant très légèrement oblique d'avant en arrière et de haut en bas. Elle passe par le *segment postérieur* de la *capsule interne*, la partie antérieure du *pied* du *pédoncule cérébral* (P), la partie moyenne de la *couche optique* (Th) et intéresse la partie antérieure de la *circonvolution frontale ascendante* (Fa), les plis d'insertion des *première* et *troisième circonvolutions frontales* (F_1, F_3) et la *circonvolution du crochet* (U) en avant de la *circonvolution godronnée*.

Par suite du durcissement, cette coupe est un peu aplatie de dehors en dedans et ne présente pas l'ampleur des coupes de la série précédente.

La partie supérieure de la coupe ne présente rien de particulier à noter. Les *fibres calleuses* (Cc) contournent comme précédemment l'angle externe du *ventricule latéral* et s'entre-croisent avec les fibres du *faisceau occipito-frontal* (OF) et de la *couronne rayonnante* (CR).

Le **noyau caudé** (NC), très réduit de volume, se trouve sectionné en deux endroits, ainsi que cela a lieu toutes les fois que la section intéresse la *corne sphénoïdale* du *ventricule latéral* (Vsph). Le *tronc* du *noyau caudé* (NC), recouvert par la *substance grise sous-épendymaire* (Sge), émet des *fibres de projection* qui, de ce noyau, se rendent dans les *lames médullaires* (lme, lmi) du *noyau lenticulaire*, après avoir traversé le *segment postérieur* de la *capsule interne* (Cip). La *queue* du *noyau caudé* (NC') est sectionnée au niveau du point où elle s'unit aux derniers vestiges du *noyau amygdalien* (NA) et à la face inférieure du *putamen* (NL_3). Ces trois noyaux ne forment sur cette coupe qu'une masse unique limitée en avant par le *pédoncule inférieur de la couche optique* (voy. **coupe n° V**, fig. 283) et en arrière par la *couronne rayonnante* du *lobe temporal*. Dès que la coupe intéresse en effet la région située en arrière de la *circonvolution du crochet*, la *queue* du *noyau caudé* (NC') est séparée du *putamen* (NL_3) par une couche de fibres sectionnées parallèlement, fibres qui constituent *la couronne rayonnante du lobe temporal*.

Sur cette coupe les *radiations thalamiques* (RTh) forment une couche mal délimitée, située le long de la paroi externe du **ventricule sphénoïdal** (Vsph), dont elle est séparée par les rares fibres du *tapetum* (Tap). En dehors, cette couche est limitée par un faisceau de fibres foncées, dirigées obliquement en haut et en dedans et qui pénètrent dans la partie inférieure du *putamen* (NL_3). Ces fibres appartiennent à la *commissure antérieure* (coa) et correspondent à l'irradiation de cette dernière dans le *lobe temporal*.

En dedans du *putamen* (NL_3) on trouve les *deux segments* du **globus pallidus** (NL_2, NL_1), séparés l'un de l'autre ainsi que du *putamen* par les *lames médullaires*

du noyau *lenticulaire* (lme, lmi). Le *segment externe* (NL_2) repose sur le *noyau amygdalien* (NA), dont il est séparé par les derniers vestiges de la *substance innominée de Reichert*. Le *segment interne* (NL_1), dédoublé par une *lame médullaire supplémentaire*, repose sur la *bandelette optique* (II). Celle-ci affecte une surface de section losangique et occupe le fond du sillon qui sépare la *circonvolution du crochet* (U) du *pied* du *pédoncule cérébral* (P). Du sommet et de la face inférieure du *globus pallidus*, partent un très grand nombre de fibres qui traversent la partie *sous-thalamique* de la *capsule interne* et abordent le *corps de Luys* (CL).

L'intérêt de cette coupe réside dans la *couche optique*, la *région sous-optique* et le *segment postérieur* de la *capsule interne*.

La **couche optique** (Th) représente sur cette coupe un noyau volumineux, irrégulièrement quadrilatère. Sa face supérieure, étendue du *sillon opto-strié* au *tænia thalami* (tth), est divisée en deux parties par une encoche qui correspond au *sillon choroïdien*. La partie *externe* de cette face appartient au *ventricule latéral*, elle est recouverte par l'*épendyme ventriculaire* et correspond au *noyau externe* (Ne) de la *couche optique*. Une couche épaisse de fibres qui constituent le *stratum zonale* (strz) et qui se dirigent transversalement de dehors en dedans la recouvre; ces fibres proviennent de la partie supérieure de la *capsule interne* et du *pied* de la *couronne rayonnante* (pCR) et s'entre-croisent avec les fibres du *système lenticulo-caudé*. La partie *interne* de la face supérieure de la *couche optique*, comprise entre le *sillon choroïdien* et le *tænia thalami*, appartient à la surface *extra-ventriculaire* de la *couche optique;* elle correspond au *noyau antérieur* du *thalamus* (Na) qui se trouve compris dans un dédoublement du *stratum zonale*. La face *interne* de la couche optique répond à son *noyau interne* (Ni) et limite le *troisième ventricule*. La *face externe* est en rapport avec le *segment postérieur* de la *capsule interne* (Cip) et présente un aspect très caractéristique et toujours identique, qu'il s'agisse de *coupes vertico-transversales* ou *horizontales :* en connexion immédiate avec le *segment postérieur* de la *capsule interne*, on trouve une mince lame de substance grise, la *zone réticulée* de la *couche optique* ou *zone grillagée d'Arnold* (Zr), riche en gros fascicules de fibres, dont les uns, sectionnés parallèlement, pénètrent dans le *noyau interne* (Ni) du *thalamus* en formant les *fibres radiées*, dont les autres se trouvent sectionnés sous des angles plus ou moins obliques. Elle est limitée en dedans par une couche de fibres fines, à direction verticale, la *lame médullaire externe* du *thalamus* (Lme), qui la sépare du *noyau externe* (Ne) de la *couche optique*. La face inférieure de la *couche optique* est mal délimitée et repose sur la *région sous-optique*, représentée sur cette coupe par le *champ de Forel* (F) et le *corps de Luys* (CL).

La *couche optique* est formée de *trois noyaux*, présentant un aspect spécial, et faciles à reconnaître les uns des autres. Le *noyau antérieur* (Na), riche en substance grise, reçoit du *stratum zonale* (strz) quelques rares fibres qui le sillonnent de dehors en dedans. Le *noyau externe* (Ne) est séparé du *noyau interne* (Ni) par la *lame médullaire interne* du *thalamus* (Lmi) très riche en fibres. Il est sillonné par de gros fascicules de fibres parallèles, les *fibres radiées*, qui proviennent de toute la *couronne rayonnante du thalamus*. Ces fibres arrivent au *noyau externe* par l'intermédiaire du *segment postérieur* de la *capsule interne* et s'entre-croisent au niveau de la *zone réticulée* (Zr), avec des faisceaux semblables venus des différentes parties de l'écorce cérébrale. Outre les *fibres radiaires* qui impriment au *noyau externe* l'aspect caractéristique qu'il présente soit sur les coupes

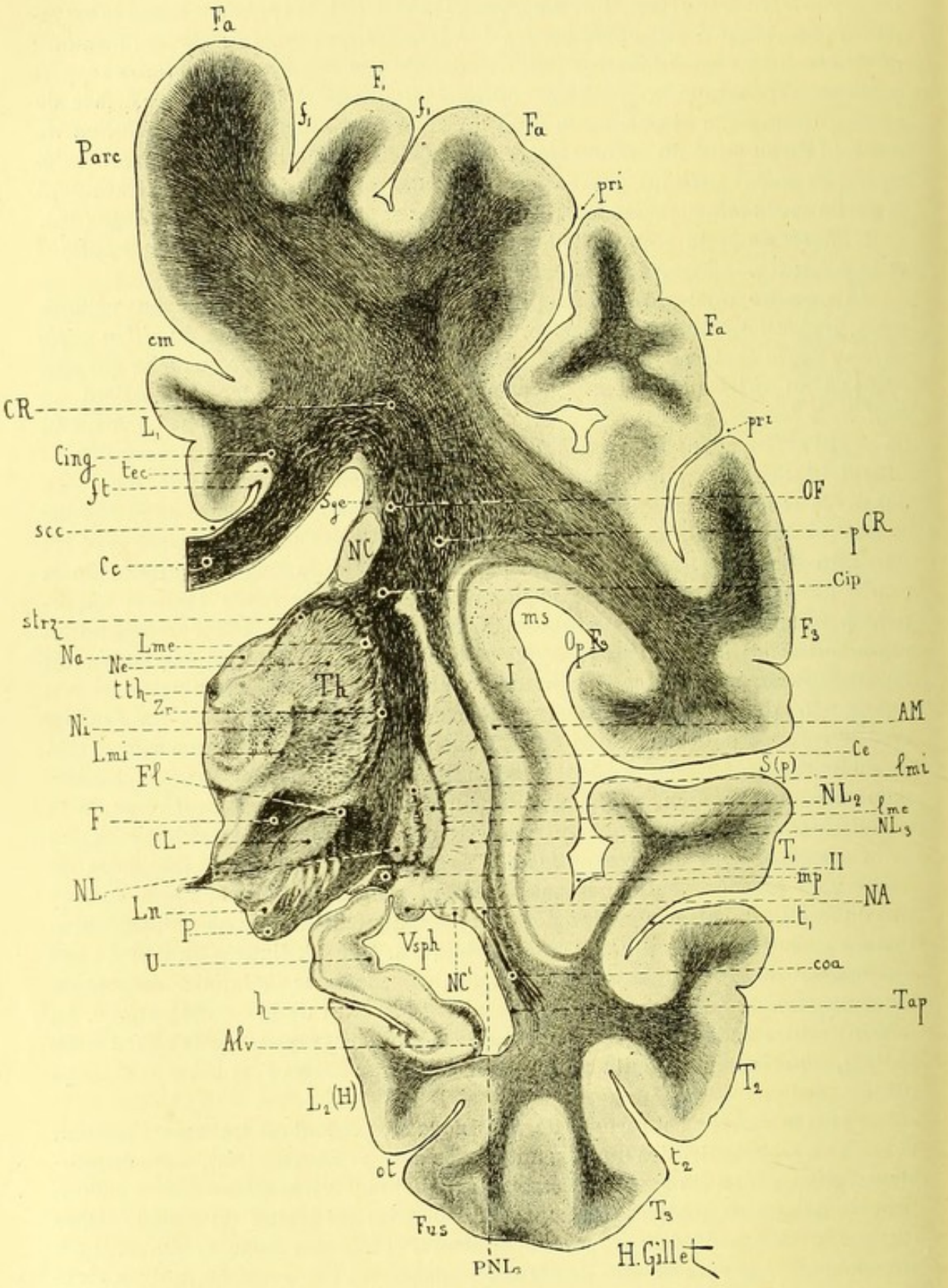

Fig. 284. — Coupe vertico-transversale, **n° VI**, passant par la ligne VI de la figure 278. Méthode de Weigert. Agrandissement 3/2. Détails dessinés à un grossissement de 12 diamètres.

Alv, alvéus. — *AM*, avant-mur. — *Cc*, corps calleux. — *Ce*, capsule externe. — *Cing*, cingulum. — *Cip*, segment postérieur de la capsule interne. — *CL*, corps de Luys. — *cm*, sillon

calloso-marginal. — *coa*, commissure antérieure. — *CR*, couronne rayonnante. — F_1, F_3, première et troisième circonvolutions frontales. — f_1, premier sillon frontal. — *F*, champ de Forel. — *Fa*, circonvolution frontale ascendante — *Fl*, faisceau lenticulaire de Forel. — *fl*, fibres tangentielles. — *Fus*, lobule fusiforme. — *h*, sillon de l'hippocampe. — *I*, insula. — L_1, première circonvolution limbique. — $L_2(H)$, circonvolution de l'hippocampe (deuxième circonvolution limbique). — *Lme*, lame médullaire externe du thalamus. — *Lmi*, lame médullaire interne du thalamus. — *lme*, lame médullaire externe du noyau lenticulaire. — *lmi*, lame médullaire interne du noyau lenticulaire. — *Ln*, locus niger. — *mp*, sillon marginal postérieur. — *ms*, sillon marginal supérieur. — *NA*, noyau amygdalien. — *NC*, noyau caudé. — *NC'*, queue du noyau caudé. — *Na*, *Ne*, *Ni*, noyaux antérieur, externe et interne du thalamus. — NL_3, NL_2, NL_1, troisième, deuxième et premier segments du noyau lenticulaire, le premier segment est subdivisé en deux. — *OF*, faisceau occipito-frontal. — OpF_3, opercule de la troisième circonvolution frontale. — *ot*, sillon collatéral. — *P*, pied du pédoncule cérébral. — *Parc*, lobule paracentral. — *pCR*, pied de la couronne rayonnante. — PNL_3, pédoncule du troisième segment du noyau lenticulaire. — *pri*, sillon prérolandique inférieur. — *scc*, sinus du corps calleux. — $S(p)$, branche postérieure de la scissure de Sylvius. — *Sge*, substance grise sous-épendymaire. — *strz*, stratum zonale. — T_1, T_2, T_3, première, deuxième et troisième circonvolutions temporales. — t_1, t_2, premier et deuxième sillons temporaux. — *Tap*, tapetum. — *tec*, tænia tecta. — *Th*, couche optique (thalamus). — *tth*, tænia thalami. — *U*, circonvolution du crochet. — *Vsph*, corne sphénoïdale du ventricule latéral. — *Zr*, zone réticulée ou grillagée. — *II*, bandelette optique.

pratiquées à l'état frais, soit sur les coupes colorées par les méthodes de Pal ou de Weigert, on trouve dans le *noyau externe* un feutrage extrêmement dense de fines fibres, dans lequel dominent toutefois des fibres à direction verticale. Ces fibres forment les *lames médullaires externe* et *interne* du *thalamus* (Lme, Lmi). Elles sont particulièrement denses au niveau de la moitié inférieure du *noyau externe* (Ne), où elles se réunissent pour former un faisceau qui descend dans la *région sous-optique*, où il constitue le *faisceau thalamique de Forel*.

Le *noyau interne* (Ni) est surtout caractérisé par la présence de fascicules de fibres à direction antéro-postérieure. Ce sont les fibres du *pédoncule antérieur de la couche optique* qui, abordant la *couche optique* à son extrémité antérieure, s'irradient dans toute la longueur du *noyau externe* et du *noyau interne*. (Voy. **coupe C**, fig. 295). Il reçoit en outre des fibres radiées qui lui arrivent après avoir traversé le *noyau externe* (Ne) et la *lame médullaire interne* (Lmi) *du thalamus*. A l'angle *supéro-interne* de ce *noyau interne* (Ni) on trouve la section transversale d'un faisceau fortement coloré, qui longe d'avant en arrière le bord correspondant de la *couche optique;* c'est le *tænia thalami* (tth) qui se rend en arrière dans le *ganglion* de l'*habénula* et établit la limite entre la face *interne* et la surface *extra-ventriculaire* de la *couche optique*. A la limite inférieure du *noyau interne*, au-dessus du *sillon de Monro*, on trouve un autre faisceau de fibres à direction transversale, appartenant à la *commissure molle*, faisceau qui reçoit un certain nombre de fibres de la *lame médullaire interne du thalamus* (Lmi).

La **région sous-optique**, située au-dessous des *noyaux interne* et *externe* du *thalamus*, en dedans du *pied* du *pédoncule cérébral* (P) et de la partie inférieure du *segment postérieur* de la *capsule interne* (Cip), est limitée en dedans par le *troisième ventricule* et l'*espace interpédonculaire*, séparés l'un de l'autre par une lamelle grise appartenant à la *substance perforée postérieure*. Sa moitié supérieure, comprise entre le *sillon de Monro* et la *substance perforée postérieure*, fait partie du *troisième ventricule;* sa moitié inférieure appartient à la base du crâne, où elle occupe l'espace compris entre le *sillon* du *nerf oculo-moteur* dans lequel apparaît le *locus niger* (Ln) et la *substance perforée postérieure*. La *région sous-optique* se continue en bas et en dedans avec la *région* de la *calotte* du *pédoncule* à laquelle appartient déjà le *locus niger* (Ln) intéressé sur cette coupe. La *région sous-optique* comprend sur cette coupe un noyau gris, le *corps de Luys* (CL) et une

zone irrégulière riche en fibres, le *champ de Forel* (F). Le **corps de Luys** (CL) se présente sous l'aspect d'une lentille biconvexe, dirigée obliquement en bas et en dedans et riche en fibres qui s'entre-croisent dans tous les sens. Il appartient à la fois à la *région de la calotte* du *pédoncule cérébral* et à la *région sous-optique* et il est entouré d'une capsule de fibres nettement limitée en haut, en bas et en dehors, et qui n'est ouverte qu'en dedans. Le *corps de Luys* reçoit un très grand nombre de fines fibres, serrées les unes contre les autres, qui prennent leur origine dans le *globus pallidus* (NL_2, NL_1), en particulier dans ses *lames médullaires* (lme, lmi). Comme situation et comme origine ces fibres font suite aux fibres de l'*anse* du *noyau lenticulaire;* les unes contournent la face inférieure du *globus pallidus*, les autres émergent le long de son sommet ou de son bord supérieur; de là ces fibres se portent en dedans, traversent le *segment postérieur* de la *capsule interne* (Cip) avec les fibres de laquelle elles s'entre-croisent puis abordent l'extrémité externe du *corps de Luys*. Les unes pénètrent dans l'extrémité externe de ce corps et se mélangent au feutrage dense de ce noyau, les autres forment un faisceau qui enveloppe, soit la face inférieure, soit la face supérieure du *corps de Luys*. Le faisceau supérieur, particulièrement dense, se porte en dedans et aboutit au *champ de Forel* (F). Ces fibres bien décrites par Forel constituent le faisceau (H_2) de cet auteur, faisceau que nous désignerons sous le nom de *faisceau lenticulaire de Forel*, et entrent dans la constitution de la *capsule du noyau rouge* (Voy. fig. 309 à 311 et 318).

En dedans et au-dessus du *corps de Luys* se trouve un champ de fibres irrégulièrement quadrilatère, c'est le **champ de Forel** (F) (champ H, Forel). Les fibres de ce champ tirent leur origine en grande partie de la lame *médullaire externe* (Lme) et du *noyau externe* (Ne) du *thalamus*. Elles naissent du feutrage fibrillaire du *noyau externe* (Ne), forment à la limite inférieure de ce noyau un faisceau assez compacte, le *faisceau thalamique de Forel* (Fth) (faisceau H_1) **coupe n° VIII** (fig. 286), puis entrent dans le *champ de Forel* (F) où elles s'unissent au *faisceau lenticulaire* (Fl) du même auteur. Réunis en dedans, ces deux faisceaux divergent en dehors et sont séparés l'un de l'autre par une lame grise, la *zona incerta de Forel*, qui se confond en haut avec la *zone réticulée* ou *grillagée* d'Arnold (Zr). Le *champ de Forel* (F) est limité en dedans par la substance grise qui tapisse le *troisième ventricule*. Sur les coupes passant un peu en avant de celle-ci, le *champ de Forel* est adossé en dedans au *faisceau de Vicq d'Azyr* (VA) qui relie le *tubercule antérieur* (Na) de la *couche optique* au *tubercule mamillaire*.

Du *champ de Forel* (F) et de la partie interne du *corps de Luys*, se détachent des fibres qui se portent en dedans, traversent la ligne médiane au niveau de la *substance perforée postérieure*, et constituent le petit faisceau désigné par Forel sous la lettre *y*, et que nous désignerons sous le nom de *commissure de Forel* (eF) (Voy. fig. 314, 326, 327). Ces fibres occupent la partie inférieure du *troisième ventricule* ou la voûte de l'*espace interpédonculaire*.

Cette coupe intéresse le **segment postérieur de la capsule interne** (Cip), formé de deux parties inégales, l'une supérieure, l'autre inférieure. La supérieure correspond à la *région thalamique* du *segment postérieur* de la *capsule interne*, la partie inférieure à la *région sous-thalamique* de ce *segment postérieur*. La *capsule interne* dans l'une et l'autre de ces régions présente un aspect différent. Dans la *région thalamique*, la *capsule* est formée de gros fascicules de fibres qui s'entre-croisent à angle droit ou sous des angles plus ou moins obliques; ce sont des fascicules ondulés, dont un très grand nombre se porte en dedans et forme, après

entre-croisement au niveau de la *zone réticulée* (Zr), soit le *stratum zonale* (strz), soit les *fibres radiées* de la *couche optique*. Les fibres du *stratum zonale* décrivent une grande courbe à concavité supérieure, puis entrent dans la constitution du *pied* de la *couronne rayonnante* (pCR) et affectent un trajet presque horizontal au niveau de la partie supérieure de la *capsule interne*. Les *fibres radiées* du *thalamus* présentent une direction d'autant plus oblique, qu'elles abordent des régions plus inférieures du *noyau externe* (Ne) de la *couche optique*. A côté de ces fibres qui constituent la *couronne rayonnante du thalamus*—les *fibres de projection thalamiques*,—il en est d'autres qui côtoient au niveau du *pied* de la *couronne rayonnante* (pCR) la face profonde du *noyau caudé* (NC), puis se coudent brusquement et descendent dans le *segment thalamique* de la *capsule interne*, sous forme de gros fascicules de fibres qui entrent plus bas dans la constitution du *pied* du *pédoncule cérébral* (P). Ce sont les *fibres de projection directes* de l'*écorce* de la *région rolandique*, dont un grand nombre va constituer le *faisceau pyramidal* du bulbe.

Dans la partie supérieure de la *région thalamique* de la *capsule*, ces *fibres* sont croisées à angle presque droit par les *fibres de projection thalamiques;* elles se groupent en faisceaux parallèles dans la partie inférieure, de telle sorte que l'enchevêtrement des fibres si accentué au voisinage du *noyau caudé* et du *stratum zonale* cesse complètement au niveau de la *région sous-thalamique* de la capsule, où les dernières *fibres radiées* de la *couche optique* affectent une direction parallèle aux *fibres* qui entrent dans la constitution du *pied* du *pédoncule cérébral*.

Outre la *couronne rayonnante du thalamus* et les *fibres de projection directes* de l'*écorce rolandique*, la *région thalamique* de la *capsule interne* contient encore des fibres dites *lenticulo-caudées*. Elles constituent les *fibres de projection du noyau caudé*, traversent la partie supérieure de la *capsule interne*, s'entre-croisent avec les deux ordres de fibres précédentes et abordent soit le *putamen* (NL_3), soit la *lame médullaire interne* du *noyau lenticulaire* (Lme). Elles se distinguent en général facilement des autres fibres, car elles sont faiblement colorées par l'hématoxyline.

Dans la *région sous-thalamique* de la *capsule interne*, les *fibres de projection de l'écorce rolandique* s'entre-croisent à angle presque droit avec le *faisceau lenticulaire de Forel* (Fl), puis elles se groupent en fascicules, s'enchevêtrent les unes avec les autres et apparaissent librement à la base du cerveau, où elles constituent, ainsi que le démontre l'étude des dégénérescences par lésions corticales, les *cinq sixièmes internes* du *pied du pédoncule cérébral* (J. Dejerine). Elles sont séparées de la partie interne du *corps de Luys* (CL) par la première ébauche du *locus niger* (Ln).

Coupe nº VII (fig. 285). — Cette coupe appartient à la même série que la coupe précédente et passe par la ligne VII de la fig. 278.

Cette coupe sectionne les *circonvolutions rolandiques* (Fa, Pa), la partie postérieure de la *circonvolution du crochet* (U) et la *circonvolution godronnée* (Cg). Elle intéresse le *segment externe* (NL_3) et le *segment moyen* (GP) du *noyau lenticulaire*, le *centre médian de Luys* (Nm), le *noyau rouge* (NR) et les *radiations de la calotte* (RC). Elle intéresse en outre la partie moyenne du *pied du pédoncule cérébral* (P) et de l'*étage antérieur* de la *protubérance* (Poa).

La partie supérieure de cette coupe ne présente rien de particulier à noter. On constate toujours, de la façon la plus nette, le crochet que les *fibres calleuses* (Cc) décrivent autour de l'angle externe du *ventricule latéral* (Vl) et de la *subs-*

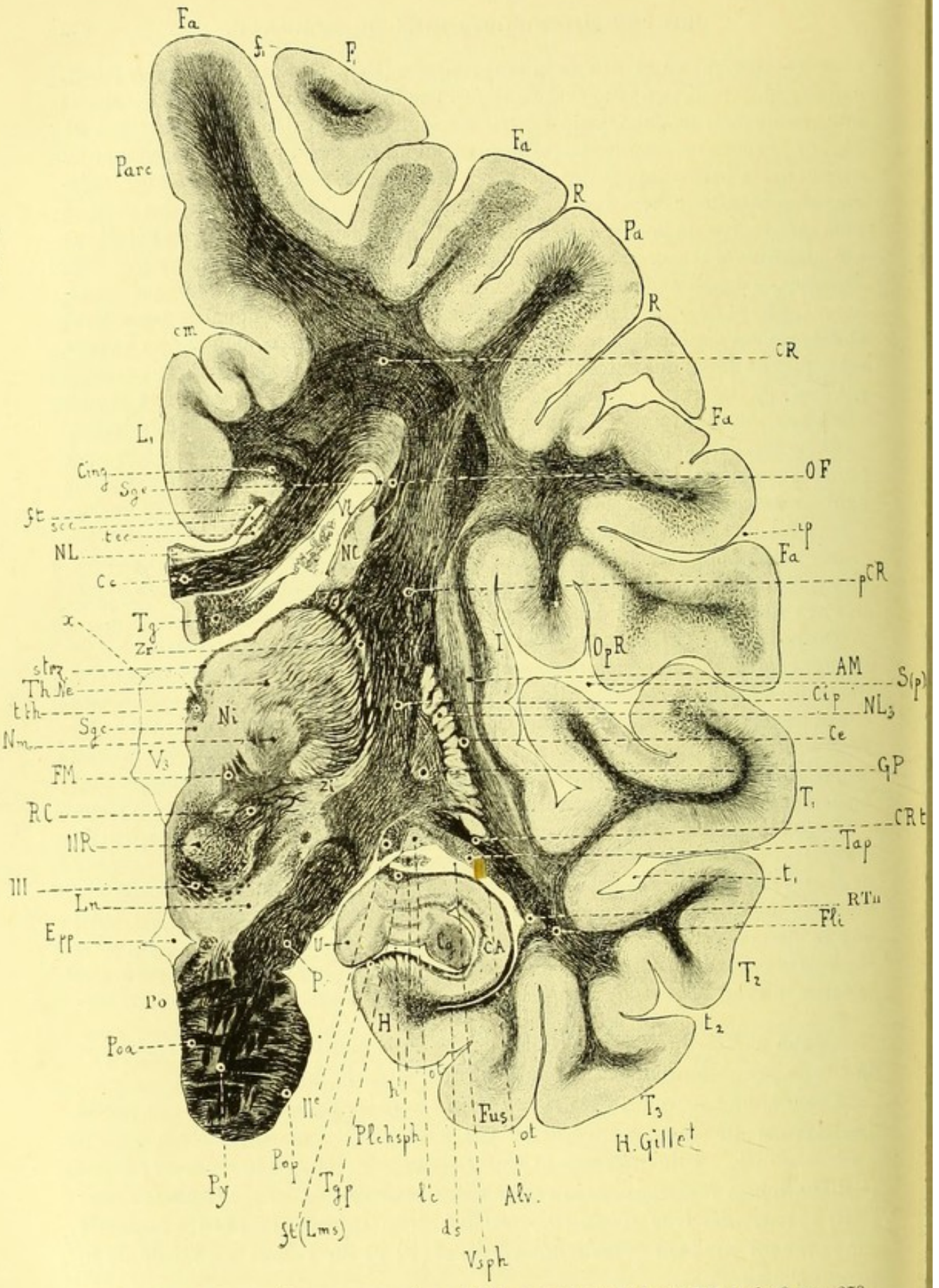

Fig. 285. — Coupe vertico-transversale, **n° VII**, passant par la ligne VII de la figure 278. Méthode de Weigert. — Agrandissement de 3/2. Détails dessinés à un grossissement de 12 diamètres.

Alv, alvéus. — *AM*, avant-mur. — *CA*, corne d'Ammon. — *Cc*, corps calleux. — *Ce*, cap-

sule externe. — *Cg*, circonvolution godronnée. — *Cing*, cingulum. — *Cip*, segment postérieur de la capsule interne. — *cm*, sillon calloso-marginal. — *CR*, couronne rayonnante. — *CRt*, couronne rayonnante du lobe temporal. — *ds*, diverticule du subiculum. — *Epp*, espace perforé postérieur. — F_1, première circonvolution frontale. — f_1, premier sillon frontal. — *Fa*, circonvolution frontale ascendante. — *Fli*, faisceau longitudinal inférieur. — *FM*, faisceau rétroflexe de Meynert. — *ft*, fibres tangentielles. — *ft* (*Lms*), fibres tangentielles (lame médullaire superficielle). — *Fus*, lobule fusiforme. — *GP*, globus pallidus ou segments interne et moyen du noyau lenticulaire. — *H*, hippocampe. — *h*, sillon de l'hippocampe. — *I*, insula. — *ip*, sillon inter-pariétal. — L_1, première circonvolution limbique. — *lc*, lame cornée et fibres du tænia semi-circularis. — *Ln*, locus niger. — *NC*, noyau caudé. — *Ni*, noyau interne du thalamus. — *NL*, nerf de Lancisi. — NL_3, troisième segment du noyau lenticulaire (putamen). — *Nm*, noyau médian du thalamus. — *NR*, noyau rouge. — *OF*, faisceau occipito-frontal. — *OpR*, opercule rolandique. — *ot*, sillon collatéral. — *P*, étage inférieur ou pied du pédoncule cérébral. — *Pa*, circonvolution pariétale ascendante. — *Parc*, lobule paracentral. — *pCR*, pied de la couronne rayonnante. — *Plchsph*, plexus choroïdes du ventricule sphénoïdal. — *Po*, protubérance. — *Poa*, fibres antérieures de la protubérance. — *Pop*, fibres postérieures de la protubérance. — *Py*, faisceau pyramidal. — *R*, scissure de Rolando. — *RC*, radiations de la calotte. — *RTh*, radiations thalamiques de Gratiolet. — *S(p)*, branche postérieure de la scissure de Sylvius. — *scc*, sinus du corps calleux. — *Sgc*, substance grise centrale. — *Sge*, substance grise sous-épendymaire. — *strz*, stratum zonale. — T_1, T_2, T_3, première, deuxième et troisième circonvolutions temporales. — t_1, t_2, premier et deuxième sillons temporaux. — *Tap*, tapetum. — *tec*, tænia tecta. — *Tg*, trigone. — *Tgp*, pilier postérieur du trigone. — *ThNe*, noyau externe du thalamus. — *tth*, tænia thalami. — *U*, circonvolution du crochet. — V_3, troisième ventricule. — *Vl*, ventricule latéral. — *Vsph*, ventricule sphénoïdal. — *x*, mode de fermeture du troisième ventricule par l'épendyme. — *Zi*, zona incerta de Forel. — *Zr*, zone réticulée ou grillagée. — IIe, bandelette optique. — *III*, fibres radiculaires de la troisième paire.

tance grise sous-épendymaire (Sge), ainsi que la courbe à convexité supérieure décrite par les fibres de la *couronne rayonnante* (CR). Le *pied de la couronne rayonnante* (pCR) et le *noyau caudé* (NC) ne présentent rien de particulier à noter. Dans le *sillon opto-strié* on trouve la coupe transversale de très fines fibres qui se colorent faiblement par l'hématoxyline et appartiennent au **tænia semi-circularis**. On rencontre ces *fibres* (lc) avec leur même caractère, mais accrues en nombre, dans le *ventricule sphénoïdal* (Vsph), entre la *bandelette optique* et la couche des fibres du *tapetum* (Tap).

Le **noyau lenticulaire** se réduit à deux segments : le *putamen* (NL_3) et le *segment externe* du *globus pallidus* (GP). Le *putamen* est traversé par de gros fascicules de fibres fortement colorées, qui traversent le *globus pallidus* pour se rendre dans la *région sous-optique* de la *capsule interne*. Ces fibres indiquent que nous sommes déjà au voisinage de la *région rétro-lenticulaire de la capsule interne*.

Le *noyau externe* (Ne) de la **couche optique** (Th) est toujours caractéristique par les nombreuses *fibres radiées* qui le sillonnent et qui, dépassant la *lame médullaire interne du thalamus*, atteignent la partie moyenne du *noyau interne* (Ni). Le *noyau externe* présente toujours le fin feutrage de fibres à direction verticale, qui se portent en bas et entrent dans la *capsule* du *noyau rouge* (NR). Le *noyau interne* (Ni), riche en *fibres radiées*, a vu disparaître le plus grand nombre de ses fibres sectionnées perpendiculairement. Nous sommes en effet ici assez éloignés du *pédoncule antérieur de la couche optique*. Le *tænia thalami* (tth) est très accusé. Le *stratum zonale* (strz), la *zone réticulée* (Zr) et la *lame médullaire externe* du *thalamus*, ne présentent rien de particulier à noter. Entre les *noyaux externe* (Ne) et *interne* (Ni) du *thalamus* apparaît le *centre médian* de *Luys* (Nm) remarquable par sa grande richesse en fibres. Il est nettement limité en haut et en dehors par une *lame médullaire*, dépendance de la *lame médullaire interne* du *thalamus*. En bas et en dedans, il est en rapport avec le *fasciculus retroflexus de Meynert* (FM), qui se présente sous l'aspect de quatre gros fascicules de fibres, fortement colorés par l'hématoxyline et dirigés obliquement en haut et en

dedans. Ce faisceau prend son origine dans les cellules du *ganglion* de l'*habénula* et se termine par des arborisations libres (Van Gehuchten) dans le *ganglion interpédonculaire de Gudden* (Forel); il dégénère à la suite de la lésion ou de la destruction du *ganglion* de l'*habénula*. Le *centre médian de Luys* est sillonné par un grand nombre de fibres. Il reçoit la terminaison des fibres radiées du *noyau externe* du *thalamus* (Ne) et un certain nombre de fibres du feutrage de ce noyau, qui, traversant la *lame médullaire interne*, pénètrent dans la partie supéro-externe du *centre médian de Luys*. Du riche feutrage de fibres du *centre médian* (Nm) partent de nombreuses fibres qui se portent en bas; elles sont traversées par les gros fascicules des *radiations de la calotte* (RC) qui émergent du *noyau rouge* (NR), puis se portent dans la partie externe de la *calotte* du *noyau rouge* et entrent dans la constitution du *ruban de Reil médian*. C'est à la *capsule du noyau rouge* que se rendent, de même, les fibres verticales du feutrage du *noyau externe du thalamus* (Ne), ainsi que celles des *lames médullaires du thalamus*.

Le *noyau rouge* (NR) occupe la plus grande partie de la **région sous-optique** et de la **calotte du pédoncule cérébral**. Il se présente sur cette coupe sous la forme d'un noyau arrondi, très irrégulier, étranglé à sa partie moyenne et sillonné par de très gros fascicules de fibres sectionnées obliquement et affectant une direction presque parallèle. Ces fascicules sont particulièrement serrés au niveau de la partie inféro-interne du *noyau rouge*, où ils font suite aux fibres du *pédoncule cérébelleux supérieur* et où ils sont croisés par des *fibres radiculaires* de la *troisième paire* (III) qui embrassent la convexité inférieure du *noyau rouge*. De la partie supéro-externe du *noyau rouge* (NR) se détachent les *radiations de la calotte* (RC), qui se portent en haut et en dehors sous forme de gros fascicules onduleux et pénètrent, soit dans le *centre médian de Luys* (Nm), soit dans les *lames médullaires* du *thalamus*, soit dans le *noyau externe* de la *couche optique* Ne). En dehors, le *noyau rouge* est entouré par les fines fibres émanées du *centre médian de Luys* et qui entrent dans la constitution du *ruban de Reil médian*. En dedans du *noyau rouge*, on trouve la section transversale d'un certain nombre de fibres, réunies en fascicules serrés, fibres qui appartiennent à la *capsule du noyau rouge* et en particulier au *faisceau longitudinal postérieur*.

Le **segment postérieur** de la **capsule interne** (Cip) ne présente rien de particulier à noter dans sa *région thalamique*. Sa *région sous-thalamique* est caractérisée ici, comme sur la **coupe** précédente **n° VI** (fig. 284), par ses fibres parallèles, très serrées les unes contre les autres et qui se rendent, pour la plus grande partie, dans le *pied* du *pédoncule cérébral* (P). Elles affectent un aspect onduleux, puis descendent dans la *protubérance* (Po) où elles s'entre-croisent avec les gros faisceaux de fibres transversales du *pédoncule cérébelleux moyen*.

Cette coupe ne passe pas suffisamment en arrière du pôle frontal, pour qu'on puisse déjà voir le *faisceau de Türck* s'irradier dans le *pied du pédoncule*. A la paroi externe de la *corne sphénoïdale* (Vsph), au-dessous de la couche du *tapetum* (Tap), on reconnaît la couche faiblement colorée des *radiations optiques de Gratiolet* (RTh) et la couche de fibres plus épaisses du *faisceau longitudinal inférieur* (Fli). De ces deux couches partent un certain nombre de fibres fortement colorées, qui se dirigent en haut et en dedans, passent au-dessous du *segment externe* du *noyau lenticulaire* (NL_3)) et se trouvent sectionnées brusquement au-dessous du *globus pallidus* (GP). Sur la **coupe** suivante **n° VIII** (fig. 286), nous verrons ces fibres qui constituent la *couronne rayonnante* du *lobe temporal* (CRt), passer au-dessus de la *bandelette optique* (II) et aborder le *pédoncule cérébral* (P)

au niveau de sa partie externe, formant ainsi le faisceau *externe* du *pédoncule* ou « *faisceau* de Türck ».

Coupe n° VIII (fig. 286) passant par la ligne VIII de la fig. 278 et correspondant assez exactement à la coupe vertico-transversale macroscopique **n° 80** (fig. 251).

Cette coupe appartient à la même série que les coupes **I, II, III, IV, V.** Elle intéresse la partie moyenne de la *couche optique* (Th), le *noyau rouge* (NR), et le *pédoncule cérébral.* Elle passe immédiatement en arrière de la *circonvolution du crochet* et sectionne l'écorce du *lobule paracentral* (Parc).

Cette coupe est remarquable par l'irradiation des *fibres calleuses* (Cc) dans les *circonvolutions rolandiques* (Fa, Pa). Le **faisceau occipito-frontal** (OF) présente encore le même volume que sur les coupes précédentes. Ses fibres onduleuses entrent les unes dans la constitution de la *couronne rayonnante* (CR) et passent, au niveau de l'angle externe du *ventricule latéral* (Vl), entre les *fibres calleuses* situées en dedans et les fibres du *pied de la couronne rayonnante* (pCR) situées en dehors. D'autres fibres se portent en dehors et en bas, s'entre-croisent avec celles du *pied de la couronne rayonnante* et entrent dans la constitution de la *capsule externe* (Ce). Le *faisceau occipito-frontal* fournit en effet à cette dernière un contingent de fibres assez important.

Le **trigone** (Tg) situé au-dessous du *tronc* du *corps calleux* (Cc), auquel il est intimement uni, se présente sous l'aspect d'une masse rectangulaire, formée de fibres sectionnées en travers, et dont l'angle inféro-interne s'étire pour donner naissance à la *fimbria.* Le bord libre de celle-ci donne insertion aux *plexus choroïdes* (Plch) du *ventricule latéral,* qui s'insèrent d'autre part sur la *couche optique* (Th) au voisinage du *sillon choroïdien.* Sur cette coupe, la *toile choroïdienne* (Tch), ainsi que les *plexus choroïdes* du *troisième ventricule* ($Plch_3$) ont été représentés, et l'on se rend nettement compte du mode de fermeture du *ventricule latéral* et du *troisième ventricule,* ainsi que de l'étendue de la surface *extra-ventriculaire* de la *couche optique,* comprise entre le *sillon choroïdien* et le *tænia thalami* (tth).

Dans la *corne sphénoïdale,* le mode d'occlusion est analogue : les *plexus choroïdes* (Plchsph) s'insèrent en effet d'une part au bord libre de la *fimbria* et d'autre part à la *lame cornée* (lc) en dehors de la *bandelette optique* (II).

La *tête* du **noyau caudé** (NC) ne présente rien de particulier à noter, elle émet, comme sur les coupes précédentes, des fibres qui traversent la *partie supérieure* du *segment postérieur* de la *capsule interne* (Cip) et qui se rendent dans la *lame médullaire* du *noyau lenticulaire.* De la partie recourbée de la *queue* du *noyau caudé* (NC') située dans la *corne sphénoïdale,* partent de même des fibres qui se portent en haut et en dedans vers la *face inférieure* du *noyau lenticulaire,* pour entrer dans la constitution de la *lame médullaire externe* de ce *noyau.*

Le **noyau lenticulaire** est surtout représenté par le *putamen* (NL_3) en dedans duquel on trouve les derniers vestiges du *globus pallidus.* L'aspect particulier qu'affecte le *putamen* sur cette coupe indique que nous nous rapprochons du *segment rétro-lenticulaire* de la *capsule interne.* Le *putamen* (NL_3) est en effet sillonné par de gros fascicules de fibres fortement colorées, qui le divisent en un certain nombre d'îlots de substance grise : ces fibres appartiennent aux confins du *segment postérieur de la capsule interne* (Cip), les inférieures abordent la *capsule*

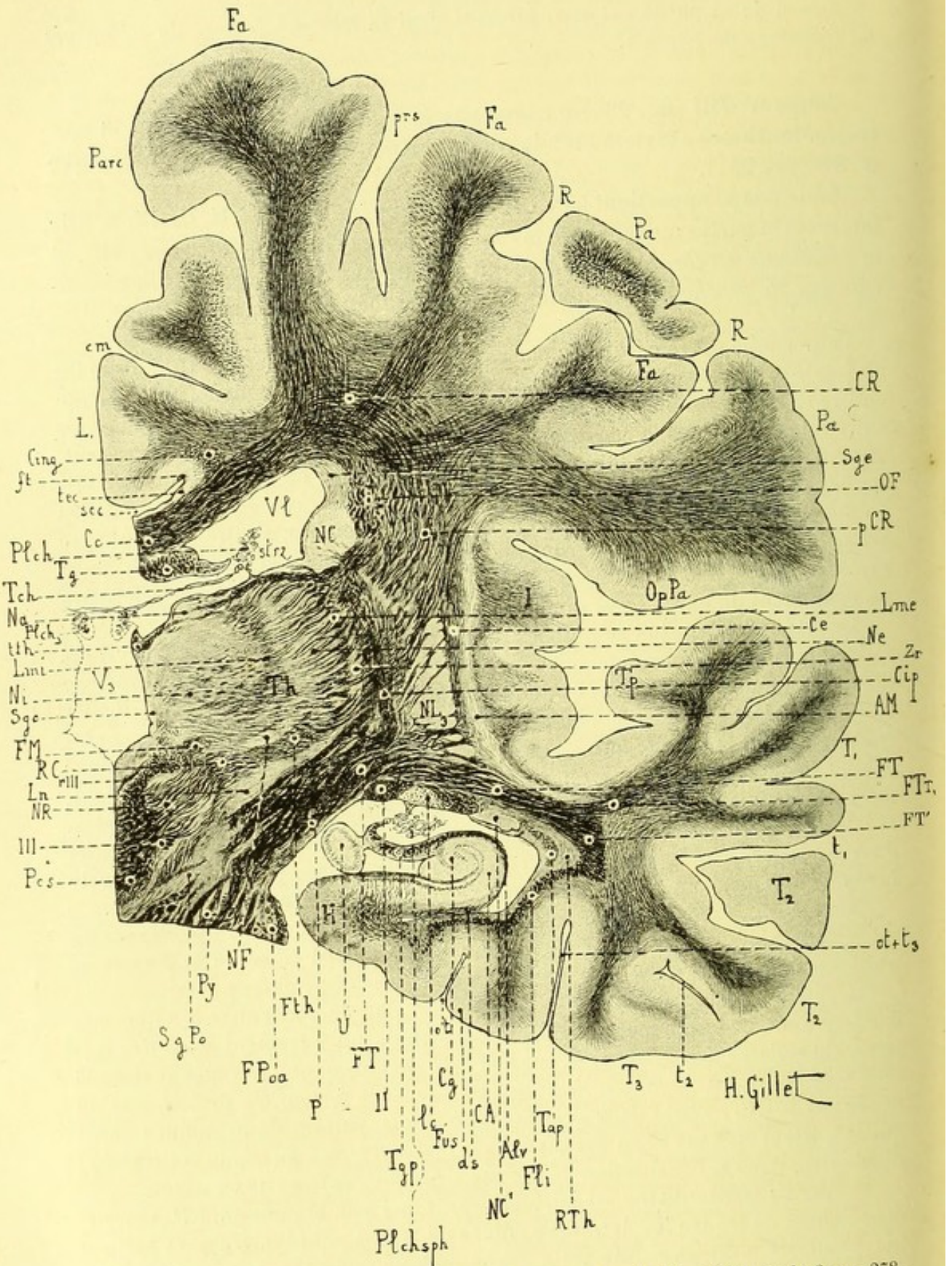

Fig. 286. — Coupe vertico-transversale, **n° VIII**, passant par la ligne VIII, de la figure 278. Méthode de Weigert. Agrandissement 3/2. Détails dessinés à un grossissement de 12 diamètres. Cette coupe correspond assez exactement à la coupe macroscopique de la figure 251.

Alv, alvéus. — *AM*, avant-mur. — *CA*, corne d'Ammon. — *Cc*, corps calleux. — *Ce*, capsule

externe. — *Cg*, circonvolution godronnée. — *Cing*, cingulum. — *cm*, sillon calloso-marginal. — *Cip*, segment postérieur de la capsule interne. — *CR*, couronne rayonnante. — *ds*, diverticule du subiculum. — *Fa*, circonvolution frontale ascendante. — *Fti*, faisceau longitudinal inférieur. — *FM*, faisceau rétroflexe de Meynert. — *FPoa*, fibres antérieures de la protubérance. — *FT*, faisceau de Türck. — *FT'*, partie du faisceau de Türck, venant des deuxième et troisième circonvolutions temporales. — FTT_1, partie du faisceau de Türck venant de la première circonvolution temporale. — *ft*, fibres tangentielles. — *Fth*, faisceau thalamique de Forel. — *Fus*, lobule fusiforme. — *H*, circonvolution de l'hippocampe. — *I*, insula. — L_1, première circonvolution limbique. — *lc*, lame cornée et fibres du tænia semi-circularis. — *Lme*, lame médullaire externe du thalamus. — *Lmi*, lame médullaire interne du thalamus. — *Ln*, locus niger. — *Na*, noyau antérieur du thalamus. — *NC*, tronc du noyau caudé. — *NC'*, queue du noyau caudé. — *Ne*, noyau externe du thalamus. — *NF*, noyau semi-lunaire de Flechsig. — *Ni*, noyau interne du thalamus. — NL_3, putamen. — *NR*, noyau rouge. — *OF*, faisceau occipito-frontal. — *OpPa*, partie pariétale de l'opercule rolandique. — *ot*, sillon collatéral. — *ot* + t_3, branche commune au sillon collatéral et au troisième sillon temporal. — *P*, pied du pédoncule cérébral. — *Pa*, circonvolution pariétale ascendante. — *Parc*, lobule paracentral. — *pCR*, pied de la couronne rayonnante. — *Pcs*, pédoncule cérébelleux supérieur. — *Plch*, plexus choroïdes du ventricule latéral. — $Plch_3$, plexus choroïdes du troisième ventricule. — *Plchsph*, plexus choroïdes de la corne sphénoïdale. — *prs*, sillon prérolandique supérieur. — *Py*, faisceau pyramidal. — *R*, scissure de Rolando. — *RC*, radiations de la calotte. — *rIII*, faisceaux radiculaires de la troisième paire. — *RTh*, radiations optiques de Gratiolet. — *scc*, sinus du corps calleux. — *Sgc*, substance grise centrale. — *Sge*, substance grise sous-épendymaire. — *SgPo*, substance grise de la protubérance. — *strz*, stratum zonale. — T_1, T_2, T_3, première, deuxième et troisième circonvolutions temporales. — t_1, t_2, premier et deuxième sillons temporaux. — *Tap*, tapetum. — *Tch*, toile choroïdienne. — *tec*, tænia tecta. — *Tg*, trigone. — *Tgp*, pilier postérieur du trigone. — *Th*, coupe optique (thalamus). — *tth*, tænia thalamii. — *Tp*, circonvolution temporale profonde. — *U*, circonvolution du crochet. — V_3, troisième ventricule. — *Vl*, ventricule latéral. — *Zr*, zone réticulée ou grillagée. — *II*, bandelette optique. — *III*, troisième paire.

interne au niveau de la partie supérieure de la *région sous-thalamique*, les supérieures, obliques en bas et en dedans, l'abordent dans la *région thalamique*.

Les deux *noyaux* de la **couche optique**, le noyau *externe* (Ne) et le noyau interne (Ni), présentent les mêmes caractères que sur la **coupe** précédente, **n° VIII**, (fig. 285); la pénétration des *fibres radiaires* est toutefois ici plus accusée. Au niveau de la *surface extra-ventriculaire* de la *couche optique*, on retrouve encore le *noyau antérieur* (Na), compris dans un dédoublement du *stratum zonale* (strz).

La *couche optique* (Th) repose sur la **région sous-optique**, en particulier sur le *noyau rouge* (NR). On voit encore sur cette coupe, les dernières fibres du *faisceau thalamique de Forel* (Fth) qui s'épanouissent dans la face inférieure du *thalamus* et en particulier dans sa *lame médullaire externe* (Lme). Au-dessus de ce faisceau se trouve un petit noyau aplati, légèrement recourbé sur son axe, le *noyau semi-lunaire de Flechsig* (NF). Du *noyau rouge* (NR) partent un certain nombre de faisceaux volumineux, onduleux, qui se portent en haut et en dehors et sont sectionnés au niveau de la partie inférieure de la *lame médullaire externe du thalamus* (Lme) : ce sont les *radiations de la calotte* (RC), qui pénètrent en grande partie dans la *couche optique* dans un plan situé un peu en arrière de celui de cette coupe. En dehors, le *noyau rouge* est limité par des fibres sectionnées perpendiculairement, qui appartiennent à la *capsule du noyau rouge* et au *pédoncule cérébelleux supérieur* (Pcs); en dedans, on trouve les dernières fibres de *faisceau longitudinal postérieur*, ainsi que le *faisceau rétroflexe de Meynert* (FM), recouvert par la *substance grise centrale* (Sgc) qui tapisse le *troisième ventricule* (V_3). En dehors du *noyau rouge* (NR), entre ce dernier et le *pied* du *pédoncule cérébral* (P), se trouve le *locus niger* (Ln) qui se confond en haut avec la *zona incerta* de Forel et la *zone réticulée* du *thalamus* (Zr).

Le **segment postérieur** de la **capsule interne** (Cip) est intéressant à étu-

dier. Dans la *région thalamique* il reçoit toutes les fibres du *pied de la couronne rayonnante* (pCR) qui se rendent, soit dans la *couche optique* (Th) dont elles forment les *fibres radiaires*, soit dans le *pied du pédoncule cérébral* (P). Ces dernières fibres se réunissent en faisceaux qui s'enchevêtrent les uns avec les autres et changent souvent brusquement de direction, au niveau de la face inférieure de la *tête* du *noyau caudé* (NC) et au niveau du *putamen* (NL_3). La *région thalamique* de la *capsule interne* contient en outre les *fibres lenticulo-caudées* qui traversent obliquement sa partie supérieure, puis des fibres du *putamen* (NL_3) qui traversent sa partie inférieure et se portent en dedans vers le *locus niger* (Ln).

Dans la *région sous-thalamique*, le *segment postérieur* de la *capsule interne* reçoit un contingent important de fibres, qui constituent la *couronne rayonnante du lobe temporal* et le *faisceau de Türck* (FT) ou *faisceau externe* du *pied du pédoncule cérébral*. Ces fibres apparaissent au niveau de la paroi externe de la *corne sphénoïdale*, où elles se présentent sous la forme d'une couche de fibres fortement colorées, formée de fibres sectionnées très obliquement, et que l'on voit s'irradier dans les *trois circonvolutions temporales* (T_1, T_2, T_3), et sur cette coupe en particulier, dans la *première temporale* (FTT_1). La partie du faisceau de Türck, qui vient des *deuxième* et *troisième circonvolutions temporales* (T_2, T_3), s'irradie dans un plan postérieur à celui de cette coupe et est vue en section transversale (FT'). De là ces fibres se portent en haut et en dedans, passent au-dessous du *putamen* (NL_3) et le séparent de la *queue* du *noyau caudé* (NC'), des fibres de la *lame cornée* (*tænia semi-circularis*) (lc) et de la *bandelette optique* (II). A ces fibres se joignent un certain nombre d'autres, qui proviennent de la zone claire de fibres situées en dedans du *faisceau de Türck* (FT) et qui se continuent avec la couche des *radiations thalamiques* (RTh) du lobe *occipito-temporal*. Ces fibres des *radiations thalamiques* ou *fibres temporo-thalamiques* s'enchevêtrent avec celles du *faisceau de Türck*, traversent la *région thalamique* de la *capsule interne* et se rendent à la partie *inférieure* de la *couche optique*. Les fibres du *faisceau de Türck* (FT) se portent au contraire en bas et en dedans, abordent la *capsule interne* dans la *région sous-thalamique* et entrent dans la constitution du *pied* du *pédoncule*. Les dégénérescences secondaires ont montré à l'un de nous (1893), que les fibres qui dégénèrent à la suite d'une lésion de la partie moyenne du *lobe temporal;* occupent le *sixième externe* environ du *pied* du *pédoncule cérébral* et que par conséquent le *faisceau de Türck* tire son origine corticale *exclusivement de l'écorce temporale* et surtout de l'écorce des *deuxième* et *troisième circonvolutions temporales* (FT').

Les fibres du *pied* du *pédoncule cérébral* (P), qu'elles proviennent de la *région thalamique* ou *sous-thalamique* de la *capsule interne*, descendent en se portant en dedans, puis pénètrent dans la *protubérance*, où elles sont dissociées par les *fibres protubérentielles antérieures* et *postérieures* (FPoa).

Dans la **corne sphénoïdale** on trouve, en dedans de la couche formée par les *radiations thalamiques* (RTh), un petit faisceau de fibres sectionnées perpendiculairement et tapissées par la *substance grise sous-épendymaire* de la corne sphénoïdale : ce sont les fibres du *tapetum* (Tap), que nous verrons grandir au fur et à mesure que l'on s'approche du *carrefour ventriculaire* et de la *corne occipitale*. Au niveau des parois inféro-externe de la *corne sphénoïdale* il existe une couche de fibres foncées, nettement sectionnées en travers et dont la partie supérieure est traversée par le *faisceau de Türck* avec lequel elles paraissent se confondre en dehors : c'est le *faisceau longitudinal inférieur* (Fli), séparé de la *cavité ven-*

triculaire par une mince couche de fibres peu colorées par l'hématoxyline et qui appartiennent aux *radiations thalamiques*.

La paroi interne de la *corne sphénoïdale* est tapissée par les fibres de l'*alvéus* (Alv) qui se continuent en haut avec celles du pilier postérieur du trigone (Tgp).

Coupe n° IX (fig. 287). — Cette coupe passe par la ligne IX de la fig. 278 et correspond à peu près à la coupe vertico-transversale macroscopique **n° 86** (fig. 253).

Elle intéresse la *circonvolution pariétale ascendante* (Pa), la *deuxième circonvolution pariétale* (P_2), le fond de la *scissure de Sylvius* (S[p]) et le *gyrus supra-marginalis* (Gsm), passe par le *segment rétro-lenticulaire de la capsule interne* (Cirl), la partie postérieure de la *couche optique* (Th), la *commissure postérieure* (cop) et les *corps genouillés externe* et *interne* (Cge, Cgi). Elle sectionne la *calotte du pédoncule* au niveau de l'entre-croisement du *pédoncule cérébelleux supérieur* (Pcs), ainsi que la partie postérieure du *pied du pédoncule cérébral* (P) et de l'*étage antérieur* de la *protubérance* (Poa).

Le *pied* du *pédoncule cérébral* n'est plus en connexion avec la *capsule interne* dont il est séparé par le *corps genouillé externe* (Cge).

L'**écorce** ne présente rien de particulier à noter. Le fond du *sinus du corps calleux* (scc), ainsi que la *circonvolution de l'hippocampe* (H), sont cependant remarquables par le grand développement que prennent leurs *fibres tangentielles*, qui forment au niveau de la *circonvolution de l'hippocampe* (CH) la *lame médullaire superficielle du subiculum* (Lms). L'épanouissement des *fibres radiées* dans les *crêtes* des circonvolutions est moins net sur cette coupe que sur les deux **coupes** précédentes (**n°s VII** et **VIII**, fig. 285, 286) qui intéressent les *deux circonvolutions rolandiques*. Ici les *fibres radiées* sont sectionnées plus ou moins obliquement et on ne trouve un bel épanouissement de fibres qu'au niveau de la *première circonvolution limbique* (L_1) et du *lobule fusiforme* (Fus).

Le *corps calleux* (Cc) et la *couronne rayonnante* (CR) se comportent comme sur la **coupe** précédente **n° VIII** (fig. 286). Le *faisceau occipito-frontal* (OF) est formé de faisceaux aplatis et sectionnés parallèlement à leur axe qui longent la *substannce grise sous-épendymaire* et se confondent en dehors avec les fibres du *pied de la couronne rayonnante* (pCR).

Les fibres du **pied de la couronne rayonnante** (pCR) se portent en bas, un grand nombre se recourbent en dedans, segmentent le *putamen* (NL_3) qui n'est plus formé sur cette coupe que par des îlots de substance grise échelonnés entre les surfaces de sections de la *tête* (NC) et de la *queue* (NC') du *noyau caudé*, puis pénètrent dans la *couche optique* (Th) dont elles forment les *fibres radiées*. Cette pénétration est particulièrement nette au niveau de la partie supérieure et de la partie inférieure de la *capsule interne*. Les *fibres radiées supérieures* ou *fibres pariéto-thalamiques* du *pied de la couronne rayonnante* appartiennent au *lobe pariétal*. Les *fibres radiées inférieures* ou *fibres temporo-thalamiques* appartiennent au contraire au *lobe temporal*. Ces dernières fibres se détachent des *radiations thalamiques postérieures* (RTh), qui bordent le *ventricule sphénoïdal* (Vsph) en dehors, et s'entre-croisent avec le *faisceau longitudinal inférieur* (Fli), puis elles se portent en haut et en dedans, passent entre l'extrémité antérieure recourbée de la *queue* du *noyau caudé* (NC') et les îlots inférieurs du *putamen* (NL_3), traverse le *segment rétro-lenticulaire de la capsule interne* (Cirl), passent au-des-

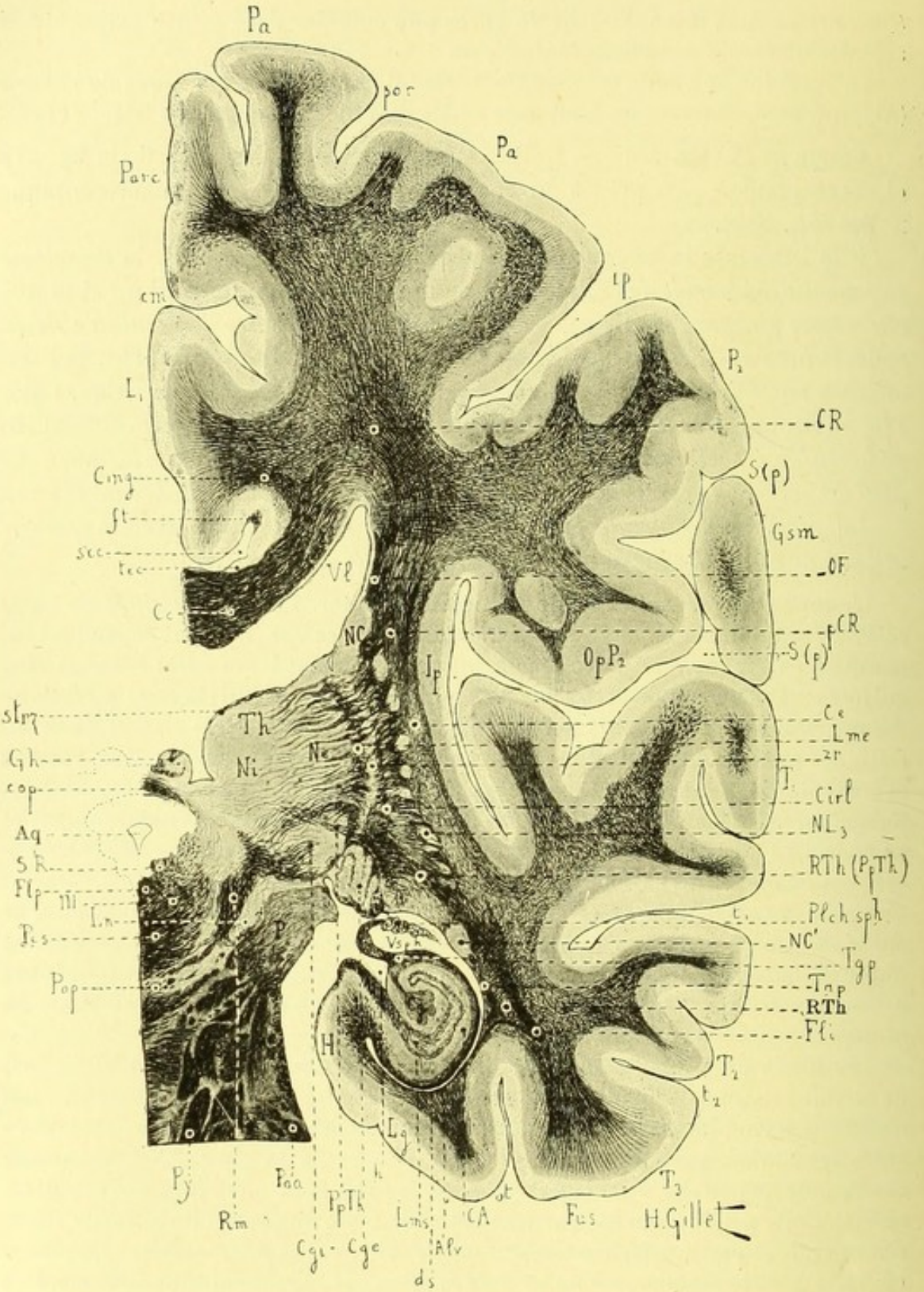

FIG. 287. — Coupe vertico-transversale, n° **IX**, passant par la ligne IX de la figure 278. Méthode de Weigert. Agrandissement 3/2. Détails dessinés à un grossissement de 12 diamètres. Cette coupe correspond à peu près à la coupe macroscopique de la figure 253.

Alv, alvéus. — *Aq*, aqueduc de Sylvius. — *CA*, corne d'Ammon. — *Cc*, corps calleux. — *Ce*, capsule externe. — *Cge*, corps genouillé externe. — *Cgi*, corps genouillé interne. — *Cing*, cingulum. — *Cirl*, segment rétro-lenticulaire de la capsule interne. — *cm*, sillon calloso-marginal. — *cop*, commissure postérieure. — *CR*, couronne rayonnante. — *ds*, diverticule du subiculum.

— *Fli*, faisceau longitudinal inférieur. — *Flp*, faisceau longitudinal postérieur. — *ft*, fibres tangentielles. — *Fus*, lobule fusiforme. — *Gh*, ganglion de l'habénula. — *Gsm*, gyrus supramarginalis. — *H*, circonvolution de l'hippocampe. — *h*, sillon de l'hippocampe. — *Ip*, insula postérieur. — *ip*, sillon inter-pariétal. — L_1, première circonvolution limbique. —*Lg*, lobule lingual. — *Lme*, lame médullaire externe du thalamus. — *Lms*, lame médullaire superficielle. — *Ln*, locus niger. — *NC*, tronc du noyau caudé. — *NC'*, queue du noyau caudé. — *Ne*, *Ni*, noyaux externe et interne de la couche optique. — NL_3, troisième segment du noyau lenticulaire (putamen). — *OF*, faisceau occipito-frontal. — OpP_2, opercule pariétal. — *ot*, sillon collatéral. — *P*, pied du pédoncule cérébral. — P_2, deuxième circonvolution pariétale. — *Pa*, circonvolution pariétale ascendante. — *Parc*, lobule paracentral. —*pCR*, pied de la couronne rayonnante. — *Pcs*, pédoncule cérébelleux supérieur. — *Plchsph*, plexus choroïde du ventricule latéral. — *PpTh*, pédoncule postérieur du thalamus. — *Poa*, fibres antérieures de la protubérance. — *Pop*, fibres postérieures de la protubérance. — *por*, sillon post-rolandique. — *Py*, faisceau pyramidal. — *Rm*, ruban de Reil médian. — *RTh*, radiations optiques de Gratiolet. — *RTh(PpTh)*, radiations thalamiques formant le pédoncule postérieur du thalamus. — *S(p)*, partie postérieure de la scissure de Sylvius. — *scc*, sinus du corps calleux. — *SR*, substance réticulée. — *strz*, stratum zonale. — T_1, T_2, T_3, première, deuxième et troisième circonvolutions temporales. — t_1, t_2, premier et deuxième sillons temporaux. — *Tap*, tapetum. — *tec*, tænia tecta. — *Tgp*, pilier postérieur du trigone. — *Th*, thalamus (couche optique). — *Vl*, ventricule latéral. — *Vsph*, corne sphénoïdale du ventricule latéral. — *Zr*, zone réticulée ou grillagée. —*III*, fibres radiculaires de la 3ᵉ paire.

sus des fibres du *tænia semi-circularis* et du *corps genouillé externe* (Cge), puis s'irradient dans la partie inférieure de la *couche optique* et dans le *corps genouillé interne* (Cgi). Ces fibres appartiennent au *pédoncule postérieur du thalamus* (RTh, (Pp Th). Entre ces fibres et les fibres qui traversent les îlots supérieurs du *putamen*, il existe une zone verticale, riche en fibres sectionnées transversalement, comprise entre la *zone réticulée du thalamus* (Zr), et les îlots morcelés du *putamen*. Ces fibres appartiennent au **segment rétro-lenticulaire de la capsule interne** (Cirl), et se confondent insensiblement en haut avec la *couronne rayonnante* du *lobe pariétal*, en bas avec celle du *lobe temporal*. Quoique cette région soit surtout formée de fibres sectionnées perpendiculairement à leur longueur, elle renferme cependant un certain nombre de fibres qui se dirigent de dehors en dedans, du *putamen* à la *couche optique* dans laquelle elles s'irradient pour former les *fibres radiées*, mais on ne peut pas les suivre sur un long trajet, comme il est facile de le faire par exemple au niveau de la *couronne rayonnante* du *lobe temporal* et du *lobe pariétal*. Ces fibres proviennent en effet du *lobe occipito-temporal*, constituent les *radiations optiques de Gratiolet* (RTh) et sont sectionnées ici au niveau du point où elles se recourbent pour pénétrer dans le *thalamus* (Voy. *Coupes horizontales*, fig. 292, 293).

Les fibres des *radiations thalamiques* (RTh) et du *faisceau longitudinal inférieur* (Fli) sont traversées au voisinage de la *queue* du *noyau caudé* (NC'), par des fibres sectionnées parallèlement à leur longueur. Au fur et à mesure que l'on se porte en bas, les fibres sont sectionnées en travers et cette direction est particulièrement nette au niveau du coude que présente le *faisceau longitudinal inférieur* (Fli), à la base de la circonvolution du *lobule fusiforme*. Les *radiations thalamiques* (Rth) présentent le même aspect que sur les coupes précédentes et se différencient des fibres du *faisceau longitudinal inférieur* (Fli) par leur coloration plus pâle. Elles sont limitées en dedans par les fibres du *tapetum* (Tap) et par la *substance grise sous-épendymaire* riche en fibres à myéline. Au niveau de la paroi inférieure du *diverticule du subiculum* (ds), le *faisceau longitudinal inférieur* (Fli) se confond avec le *faisceau postérieur du cingulum*. Quant à la paroi interne de la **corne sphénoïdale** (Vsph), elle est tapissée par les fibres parallèles de l'*alvéus* (Alv), qui se continuent graduellement en haut avec les fibres

sectionnées en travers du *pilier postérieur du trigone* (Tgp). Sur cette coupe on voit très nettement le mode de fermeture de la *corne sphénoïdale*, les *plexus choroïdes* (Plch sph), s'insérant d'une part à la *fimbria* du *trigone*, et d'autre part à la *lame cornée* qui sur le dessin répond à la zone claire, située entre le *corps genouillé externe* (Cge) et la partie recourbée de la *queue* du noyau caudé (NC).

La **couche optique** (Th), considérablement diminuée de volume, est surtout représentée par son *noyau externe* (Ne). La *zone réticulée* (Zr) et la *lame médullaire externe* (Lme) se présentent, au moins au niveau de leur partie supérieure, comme sur les coupes précédentes. Dans la partie inférieure du *thalamus*, au voisinage du *corps genouillé externe* (Cge), la *lame médullaire externe* s'élargit, elle reçoit en effet un contingent très important de fibres provenant du *corps genouillé externe* (Cge); ces fibres concourent à former le *champ de Wernicke* et s'entre-croisent avec les fibres du *pédoncule postérieur* de la *couche optique* (PpTh). Toutes les fibres du *corps genouillé externe* ne se rendent cependant pas dans la lame *médullaire externe du thalamus*, un certain nombre se recourbe en dehors et en bas, et forme au-dessus de la *lame cornée* et des fibres du *tænia semi-circularis*, un champ assez important qui se confond en dehors avec les *radiations thalamiques* (RTh). Ces fibres constituent la *couronne rayonnante* du *corps genouillé externe*. En dedans du *corps genouillé externe* (Cge) on trouve le *corps genouillé interne* (Cgi), situé à la partie inférieure de la *couche optique* et qui envoie de nombreuses fibres dans le *ruban de Reil médian* (Rm).

Le **pied du pédoncule cérébral** (P) est complètement séparé de la *capsule interne*. Il est formé de fibres enchevêtrées, sectionnées plus ou moins obliquement, limitées en dedans par le *locus niger* (Ln). Ces fibres deviennent très onduleuses à la partie inférieure du *pédoncule*, où elles pénètrent dans la *protubérance* et sont dissociées en gros fascicules par la *substance grise;* et par les fibres transversales de l'*étage antérieur* de la *protubérance* (Poa).

Dans la **calotte du pédoncule**, *l'aqueduc de Sylvius* (Aq) et la *substance grise centrale* de *l'aqueduc* divisent cette région en deux parties : la partie antérieure est surtout constituée par l'entre-croisement du *pédoncule cérébelleux supérieur* (Pcs), entre-croisement se faisant par de très gros fascicules de fibres. Entre le *pédoncule cérébelleux supérieur* (Pcs) et la *substance grise* de l'*aqueduc* qui se porte un peu en avant, on trouve le *faisceau longitudinal postérieur* (Flp), divisé en gros fascicules par les *fibres radiculaires* de la *troisième paire* (III), qui limitent en avant la *substance réticulée* (SR). Entre le *pédoncule cérébelleux supérieur* (Pcs), le *locus niger* (Ln) et le *corps genouillé interne* (Cgi), se trouve le *ruban de Reil médian* (Rm) dont les fibres, sectionnées très obliquement, se portent en dedans et s'insinuent entre le *pédoncule cérébelleux supérieur* et la *substance grise postérieure* de la *protubérance*. Au-dessus de l'*aqueduc de Sylvius* (Aq) on trouve le ganglion de l'*habénula* (Gh) et la *commissure postérieure* (cop), dont les fibres se portent en avant, délimitent nettement la *substance grise* de l'*aqueduc* et forment dans les couches plus inférieures de la *région de la calotte* la couche blanche profonde du *tubercule quadrijumeau antérieur*.

Coupe n° X (fig. 288) passant par la ligne X de la fig. 278, en arrière de la coupe vertico-transversale macroscopique **n° 95**, (fig. 258).

Cette coupe passe en arrière de la *queue* du *noyau caudé* et sectionne le *bourrelet* du *corps calleux* (Cc), la *circonvolution godronnée* (Cg) au niveau du point où elle se confond avec la *fasciola cinerea* (Fc) et le *carrefour*

ventriculaire. Elle n'intéresse donc aucun *noyau gris* de la base, mais exclusivement la masse blanche des *circonvolutions temporales* et *pariétales*, le *corps calleux* et les *fibres de projection* du *lobe occipital.*

Le **ventricule latéral** (Vl), sectionné au niveau du *carrefour ventriculaire*, est large en haut, étroit en bas, il contient les *plexus choroïdes* du *ventricule latéral* (Plch) au moment où ils se réfléchissent dans la *corne sphénoïdale;* ils sont libres dans le *carrefour* et ne présentent aucune surface d'insertion, la coupe les intéresse en effet au niveau de leur partie postérieure. Le *ventricule* est tapissé par la *substance grise sous-épendymaire* (Sge) qui recouvre la face inférieure du *corps calleux* (Cc), se réfléchit sur la face interne du *ventricule* puis sur sa paroi externe où elle est particulièrement épaisse : elle est sectionnée en effet immédiatement en arrière de la partie recourbée de la *queue* du *noyau caudé.*

Le *bourrelet* du **corps calleux** (Cc), formé de gros faisceaux de fibres enchevêtrées, se divise au niveau de l'angle externe du *ventricule latéral* en deux parties : la partie supérieure contourne, comme sur les coupes précédentes, l'angle externe du *ventricule latéral* et peut être suivie jusqu'à la *substance grise sous-épendymaire* (Sge), où elle se termine par une extrémité effilée. Un peu en arrière du plan par lequel passe cette coupe, ces fibres vont se porter en arrière pour constituer le *forceps major* ou *postérieur* du *corps calleux.* La partie inférieure du *bourrelet* du *corps calleux* se porte en bas et en dehors; elle appartient au *pilier postérieur du trigone cérébral,* forme à elle seule la paroi interne du *carrefour ventriculaire* et recouvre l'écorce grise de la *circonvolution godronnée* (Cg); celle-ci s'épaissit à ce niveau, forme la *fasciola cinerea* (Fc), puis se continue avec une mince couche grise qui tapisse la face inférieure du *bourrelet* et qui représente le *voile gris* ou *induseum griseum.*

A la paroi externe du *ventricule latéral* on trouve, au-dessous de la *substance grise sous-épendymaire,* une couche de fibres sectionnées parallèlement à leur axe, dirigées de haut en bas et qui appartiennent au **tapetum** (Tap). Les cas d'agénésie du *corps calleux* montrent que le *tapetum* appartient, non pas au *système calleux,* mais au *faisceau d'association occipito-frontal* de Forel et Onnfrowicz (Voy. ce *faisceau,* chap. IV). Arrivées au niveau de l'angle inférieur du *ventricule,* les fibres du *tapetum* se réfléchissent et tapissent toute la paroi inférieure du *diverticule du subiculum* (ds).

En dehors des *fibres calleuses* qui tapissent l'angle supérieur du *carrefour ventriculaire* et des fibres du *tapetum* qui tapissent son angle inférieur, on trouve, le long de toute la hauteur de ce *carrefour,* une couche de fines fibres peu colorées par l'hématoxyline et qui appartiennent aux **radiations optiques** *de Gratiolet* (RTh). Très nettement accusées au niveau de la paroi externe du *ventricule latéral,* où elles sont formées par des fascicules sectionnés en travers, elles se confondent, au niveau de l'angle supéro-externe de ce *ventricule,* avec de gros fascicules de fibres plus ou moins enchevêtrées, qui se portent en haut et en dedans, contournent en sens inverse le crochet formé par les *fibres calleuses* et représentent la *couronne rayonnante* du *lobe pariétal.* Elles sont traversées par un très grand nombre de fibres à direction *radiaire,* appartenant au *corps calleux,* qui s'épanouissent dans la crête de la *première circonvolution limbique* (L_1) dans le *précunéus* (PrC) et dans les *première* et *deuxième circonvolutions pariétales* (P_1, P_2).

Au niveau de la paroi inférieure du *diverticule du subiculum* (ds), les fibres des *radiations optiques* (RTh) se réfléchissent comme les fibres du *tapetum* (Tap),

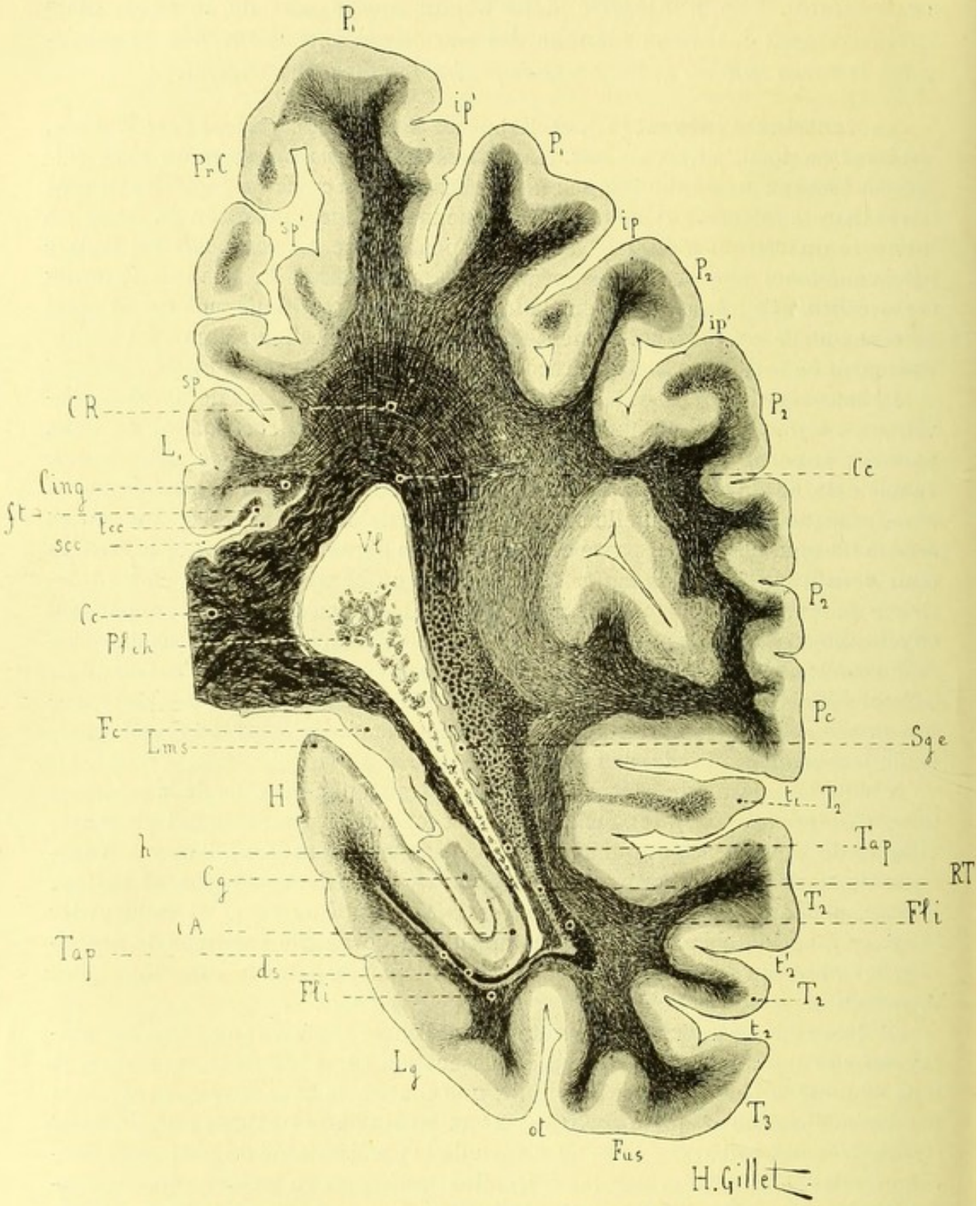

FIG. 288. — Coupe vertico-transversale, **n° X**, passant par la ligne X de la figure 278. Méthode de Weigert. Agrandissement 3/2. Détails dessinés à un grossissement de 12 diamètres. Cette coupe passe en arrière de la coupe macroscopique de la figure 258.

CA, corne d'Ammon. — *Cc*, corps calleux. — *Cg*, circonvolution godronnée. — *Cing*, cingulum. — *CR*, couronne rayonnante. — *ds*, diverticule du subiculum. — *Fc*, fasciola cinerea. — *Fli*, faisceau longitudinal inférieur. — *fl*, fibres tangentielles. — *Fus*, lobule fusiforme. — *H*, circonvolution de l'hippocampe. — *h*, sillon de l'hippocampe. — *ip*, *ip'*, sillon inter-pariétal et ses incisures. — L_1, première circonvolution limbique. — *Lg*, lobule lingual. — *Lms*, lame médullaire superficielle. — *ot*, sillon collatéral. — P_1, P_2, première et deuxième circonvolutions pariétales. — *Pc*, pli courbe. — *Plch*, plexus choroïdes. — *PrC*, précunéus. — *RTh*, radiations thalamiques. — *scc*, sinus du corps calleux. — *sp*, *sp'*, scissure sous-pariétale et son

incisure. — *Sge*, substance grise sous-épendymaire. — T_2, T_3, deuxième et troisième circonvolutions temporales. — t_1, t_2, premier et deuxième sillons temporaux. — t'_2, incisure du deuxième sillon temporal. — *Tap*, tapetum. — *tec*, tænia tecta. — *Vl*, ventricule latéral.

mais elles sont formées de fibres nettement sectionnées en travers, groupées en fascicules et séparées par les fibres du *tapetum* qui vont s'irradier dans les *lobules lingual* (Lg) et *fusiforme* (Fus).

En dehors des *radiations thalamiques* on trouve, au niveau de l'angle inférieur du *ventricule latéral*, un faisceau fortement coloré et volumineux : c'est le **faisceau longitudinal inférieur** (Fli) qui présente au niveau du *lobule fusiforme* (Fus) un coude très accentué. Il entoure, comme les deux faisceaux précédents, le *diverticule du subiculum*, mais il est constitué à ce niveau, comme au niveau de la paroi inférieure du *carrefour ventriculaire*, par des fibres sectionnées parallèlement, qui s'épanouissent d'une part, dans le *lobule fusiforme* (Fus), et d'autre part, dans la *circonvolution de l'hippocampe* (H) ou *subiculum* de la *corne d'Ammon* où elles se confondent avec le *faisceau postérieur du cingulum*. Nettement délimité au niveau du *lobule fusiforme* (Fus), le *faisceau longitudinal inférieur* se perd peu à peu, à mesure que l'on remonte le long de la paroi externe du *ventricule latéral* et disparaît au-dessus de la région du *pli courbe* (Pc), où il se perd dans les fibres de la *couronne rayonnante* et dans les *fibres d'association* de la région.

Dans la *première circonvolution* du *lobe limbique* (L_1) on trouve, au-dessus du *corps calleux* (Cc), la section transversale du **cingulum** (Cing) qui affecte toujours sa forme triangulaire caractéristique. Les fibres *courtes d'association* et l'épanouissement des *fibres radiées* ne présentent sur cette coupe rien de particulier. Notons toutefois le grand développement des *fibres tangentielles* (ft) (Lms) au niveau du *sinus du corps calleux* (scc) et du *subiculum* de la *corne* d'*Ammon* (H).

Coupe n° XI (fig. 289), passant par la ligne XI de la fig. 278 et en avant de la coupe vertico-transversale macroscopique **n° 116** (fig. 263).

Cette coupe sectionne le *pli cunéo-limbique* et le fond de la *scissure pariéto-occipitale* (po), elle intéresse à la face interne le *précunéus* (PrC), le *lobule lingual* (Lg) et le *lobule fusiforme* (Fus) ; à la face externe, la *circonvolution pariétale supérieure* (P_1), la *branche descendante* ou *occipitale* du *pli courbe* (Pc), puis les *deuxième* et *troisième circonvolutions occipitales* (O_2, O_3).

Tandis que la face externe est nettement convexe, la face inféro-interne présente un coude qui correspond au *lobule lingual* (Lg) ; toute la partie de la face interne située au-dessus est verticale et correspond à la *scissure inter-hémisphérique*, la partie située au-dessous est oblique en bas et en dehors et appartient à la face inférieure de l'hémisphère.

L'Écorce de cette coupe présente dans toute son étendue le *ruban de Vicq d'Azyr* qui est particulièrement net au niveau de la *scissure calcarine* (K) et du *lobule lingual* (Lg). La **corne occipitale** (Voc) présente une surface de section triangulaire, sa paroi interne est refoulée par le fond de la *scissure calcarine* qui forme l'*ergot de Morand*. La *corne occipitale* est entourée par trois couches concentriques de fibres ; ces couches, très épaisses au niveau de la paroi externe et de la paroi inférieure, existent également à la paroi interne quoiqu'elles soient très minces à ce niveau. Immédiatement en dehors de l'*épendyme* et de la *substance grise sous-épendymaire*, on trouve la couche des fibres du **tapetum** (Tap)

et du **forceps major du corps calleux** (Fm); ce dernier forme, au niveau de l'angle supérieur de la *corne occipitale*, un faisceau volumineux et très épais, fortement coloré par l'hématoxyline, et sectionné perpendiculairement à son trajet. Les fibres du *tapetum* se dirigent de haut en bas et sont sectionnées

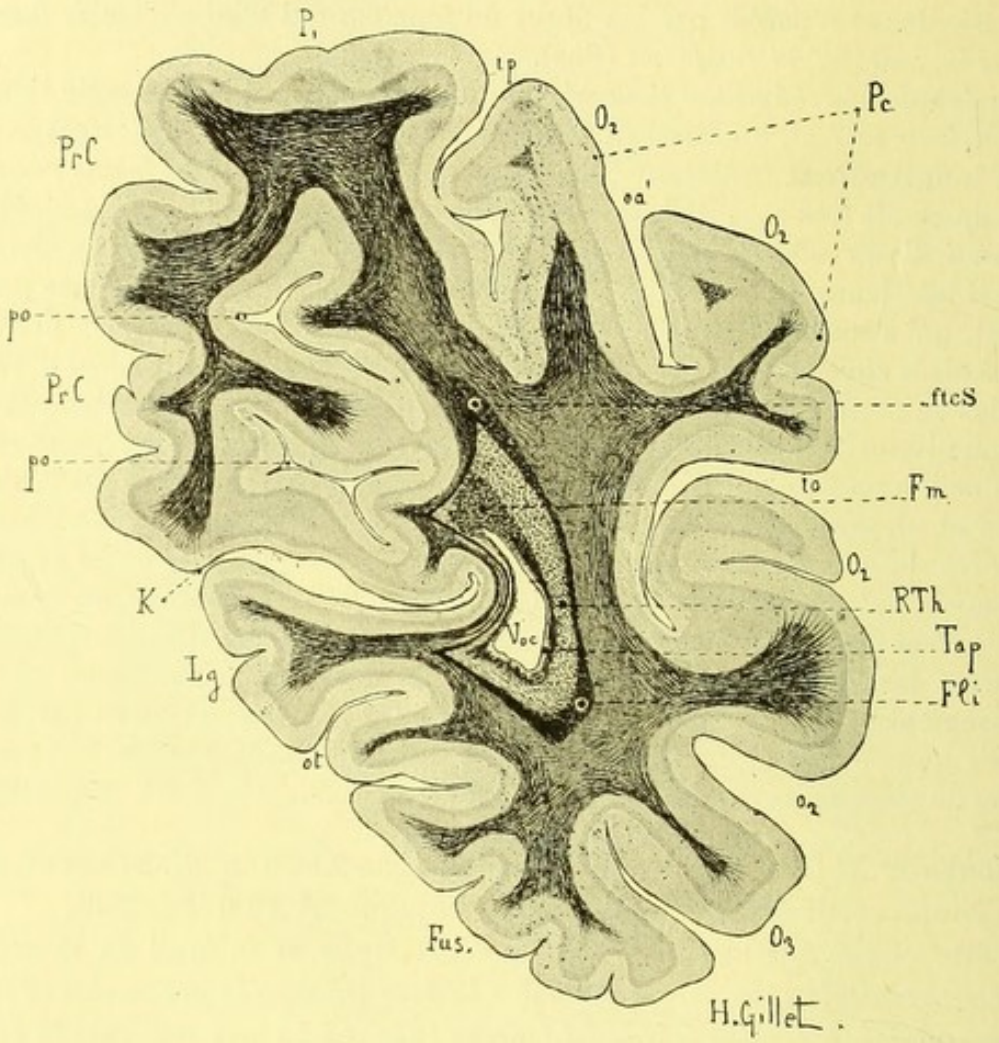

FIG. 289. — Coupe vertico-transversale, **n° XI**, passant par la ligne XI de la figure 278. Méthode de Weigert. Agrandissement 3/2. Détails dessinés à un grossissement de 12 diamètres. Cette coupe passe en avant de la coupe macroscopique de la figure 263.

Fli, faisceau longitudinal inférieur. — *Fm*, forceps major. — *ftcS*, faisceau transverse du cunéus de Sachs. — *Fus*, lobule fusiforme. — *io*, sillon inter-occipital. — *ip*, sillon inter-pariétal. — *K*, scissure calcarine. — *Lg*, lobule lingual. — O_2, O_3, deuxième et troisième circonvolutions occipitales. — o_2, deuxième sillon occipital. — *oa'*, incisure du sillon occipital antérieur de Wernicke. — *ot*, sillon collatéral. — P_1, première circonvolution pariétale. — *Pc*, pli courbe. — *po*, scissure pariéto-occipitale. — *PrC*, précunéus. — *RTh*, radiations optiques de Gratiolet. — *Tap*, tapetum. — *Voc*, corne occipitale du ventricule latéral.

parallèlement à leur axe, au niveau des parois interne et externe de la *corne occipitale*. Au niveau de la paroi inférieure enfin, ces fibres sont sectionnées très obliquement. Le *tapetum* et le *forceps major* entourent la *corne occipitale* d'une couche continue, très analogue à celle que forment autour de la *corne frontale* les fibres du *genou du corps calleux* et du *faisceau occipito-frontal* (Voy. fig. 279 et 280). De cette couche se détachent des fibres qui traversent les deux *couches sagittales* de la *corne occipitale*, pour se rendre dans la masse blanche des circonvolutions avoisinantes.

Autour de la couche du *tapetum* se trouve une couche de fibres pâles, très fines, qui appartiennent aux **radiations thalamiques** (RTh). Épaisse au niveau de la paroi externe et inférieure de la *corne ocicpitale*, cette couche est très mince au niveau du fond des *scissures pariéto-occipitale* (po) et *calcarine* (K). Tandis que la couche du *tapetum* est formée de fibres à direction verticale au niveau de la paroi externe, il s'agit ici de fibres sectionnées en travers, qui ne commencent à s'infléchir et à devenir parallèles qu'au niveau de la paroi inférieure de la *corne occipitale* (Voc). Ces fibres renferment presque toutes les *fibres de projection* du *lobe occipital*, fibres qui passent dans le *segment rétro-lenticulaire* de la *capsule interne* et se rendent dans la *couche optique* (*pulvinar*) et dans le *corps genouillé externe* dont elles forment la *couronne rayonnante*.

En dehors des *radiations de la couche optique* (RTh), se trouve une couche de fibres épaisses, fortement colorées par l'hématoxyline, c'est la couche des *fibres longues d'association* ou du **faisceau longitudinal inférieur** (Fli). De même que les deux couches précédentes, cette couche entoure d'un anneau complet la *corne occipitale*. Très épaisse au niveau de la partie inférieure et de l'angle inféro-externe, cette couche se réduit au niveau de la partie supérieure et interne de la *corne occipitale*, à la largeur de deux ou trois fascicules de fibres. Comme pour la couche des *radiations thalamiques* (RTh), il s'agit ici encore de fibres sectionnées en travers et qui ne deviennent parallèles qu'au niveau de la paroi inférieure du *ventricule*.

Ces *longues fibres d'association* proviennent de toutes les *circonvolutions occipitales : cunéus* (C), *lobule lingual* (Lg), *lobule fusiforme* (Fus) et des *trois circonvolutions occipitales* de la face externe (O_1,O_2,O_3). Elles se portent en avant, le long de la paroi inféro-externe de la *corne sphénoïdale* et se bifurquent au niveau du *sillon marginal postérieur* de l'*insula*, en deux faisceaux : Le *faisceau inférieur* suit l'angle inféro-externe de la *corne sphénoïdale* jusqu'au niveau de son *extrémité antérieure* et relie les *circonvolutions temporales* aux *circonvolutions occipitales* (Voy. *Coupes horizontales*, fig. 292, 293 et 298). Le *faisceau supérieur* traverse le *segment rétro-lenticulaire* de la *capsule interne*, puis forme les fibres les plus inférieures du segment postérieur de la *capsule externe* (Voy. *coupes* 296 et 297). Le *faisceau longitudinal inférieur* (Fli) constitue donc un *long faisceau d'association temporo-occipital*. Il dégénère à la suite des lésions du *lobe occipital*, et contient donc des fibres dont les cellules d'origine siègent dans l'*écorce occipitale* et dont les fibres se terminent dans l'écorce du *lobe temporal*. Ce faisceau a probablement des fonctions très importantes : il relie en effet à gauche la *zone visuelle* au *centre auditif des mots*.

En dehors de ces trois couches de fibres qui constituent les *couches sagittales* du *lobe occipital*, on trouve les **fibres d'association propres** de ce lobe Coiffant l'*angle supérieur* du *faisceau longitudinal inférieur*, on trouve un faisceau assez volumineux formé de fibres parallèles ou légèrement obliques, c'est le *faisceau transverse* du *cunéus* de Sachs (ftcS), qui relie la face interne du *cunéus* (C) aux circonvolutions de la convexité du *lobe occipital* et en particulier au *pli courbe* (Pc).

Le fond des sillons est entouré par les *fibres courtes d'association*, *fibres en U* de Meynert, et qui ne présentent ici rien de particulier à noter.

Quoique la *scissure calcarine* (K) ne soit revêtue que d'une très mince couche de fibres blanches, cette couche de *fibres en U* existe cependant à ce niveau, où elle forme le *stratum calcarinum* (voy. [strK], **coupe** suivante **n° XII**, fig. 290),

de telle sorte que, du fond de la *scissure calcarine* jusqu'au *ventricule occipital*, on compte quatre couches de fibres : 1° le *stratum calcarinum ;* 2° le *faisceau longitudinal inférieur ;* 3° la mince couche des *radiations thalamiques*, et 4° les fibres du *forceps* tapissées de l'*épendyme ventriculaire*.

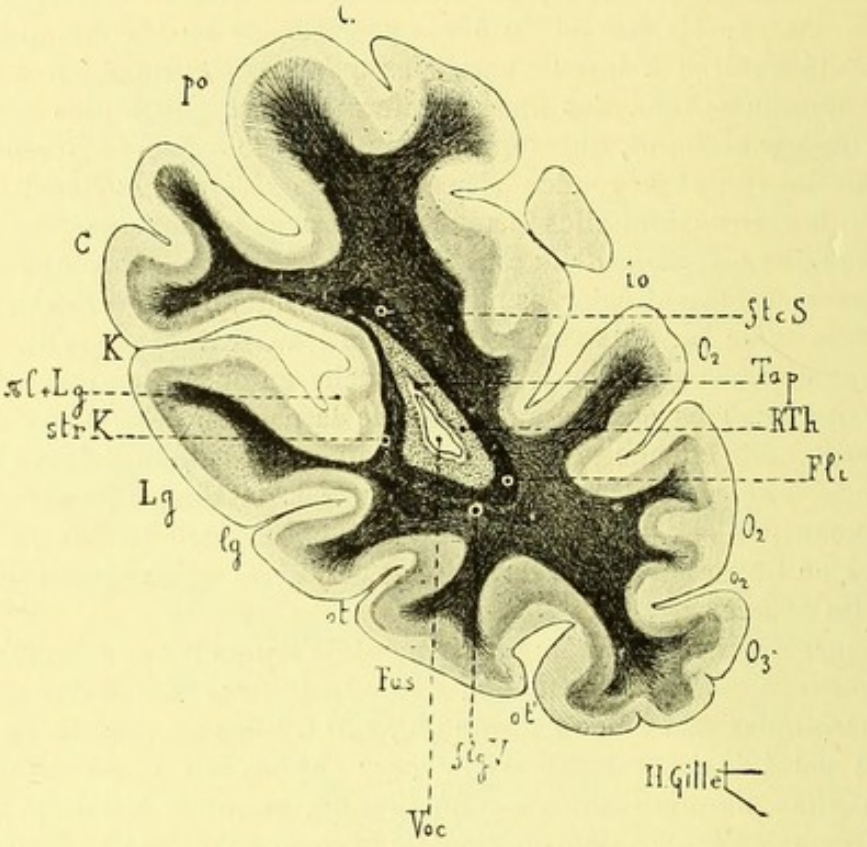

Fig. 290. — Coupe vertico-transversale, **n° XII**, passant par la ligne XII de la figure 278. Méthode de Weigert. Agrandissement de 3/2. Détails dessinés à un grossissement de 12 diamètres. Cette coupe correspond à peu près à la coupe macroscopique de la figure 265.

C, cunéus. — *Fli*, faisceau longitudinal inférieur. — *ftcS*, faisceau transverse du cunéus de Sachs. — *flgV*, faisceau transverse du lobule lingual de Vialet. — *Fus*, lobule fusiforme. — *io*, sillon inter-occipital. — *K*, scissure calcarine. — *Lg*, lobule lingual. — *lg*, sillon du lobule lingual. — O_1, O_2, O_3, première, deuxième et troisième circonvolutions occipitales. — o_2, deuxième sillon occipital. — *ot*, sillon collatéral. — *ot'*, incisure du sillon collatéral. — *po*, scissure pariéto-occipitale. — $\pi C + Lg$, pli cunéo-lingual du fond de la scissure calcarine. — *RTh*, radiations optiques de Gratiolet. — *strK*, stratum calcarinum de Sachs. — *Tap*, tapetum. — *Voc*, corne occipitale du ventricule latéral.

Coupe n° XII (fig. 290). — Cette coupe passe par la ligne XII de la fig. 278 et correspond à peu près à la coupe vertico-transversale macroscopique **n° 135** (fig. 265).

Cette coupe intéresse la pointe occipitale au niveau du *premier pli anastomotique cunéo-lingual* (πC+ Lg) et passe en arrière du *précunéus*.

La **corne occipitale** (Voc) présente ici encore une forme triangulaire et se trouve entourée par ses trois couches concentriques. Le *forceps major* a disparu. Les fibres du *tapetum* (Tap) sont très réduites, mais forment néanmoins une couche complète autour du *ventricule*. Comme sur la **coupe** précédente **n° XI**

(fig. 289), les fibres qui longent la paroi externe du *ventricule* sont sectionnées parallèlement ou obliquement à leur axe. En dehors de la couche du *tapetum* (Tap), se trouve la couche des *radiations thalamiques* (RTh), plus épaisse au niveau de la paroi externe et de la paroi inférieure et qui ne présente ici rien de particulier à noter. Quant au *faisceau longitudinal inférieur* (Fli), très mince au niveau des parois interne et supéro-externe du *ventricule*, il tapisse la paroi inférieure de la *corne occipitale* (Voc) d'une très épaisse couche de fibres, fortement colorées et nettement délimitées. Au-dessous de cette couche, on trouve un court faisceau d'association de la région, le *faisceau transverse du lobule lingual de Vialet* (flgV). Entrevu par Sachs, bien décrit par Vialet, ce faisceau est formé de fibres parallèles qui se dirigent transversalement de dedans en dehors. En dedans, elles s'épanouissent dans le *lobule lingual* (Lg) et dans la *lèvre inférieure* de la *scissure calcarine* (K); en dehors, elles s'irradient dans le *lobule fusiforme* (Fus) et les *circonvolutions occipitales inférieures* (O_2, O_3), qu'elles relient au *lobule lingual*. Ce faisceau représente la moitié inférieure de l'important *système d'association*, qui met en relation la *région calcarinienne* avec la convexité du *lobe occipital*.

La *moitié supérieure* de ce système est constituée par le *faisceau transverse* du *cunéus* de Sachs, plus épais et plus volumineux que le *faisceau transverse* du *lobule lingual* de Vialet. Né de la lèvre supérieure de la *scissure calcarine* (K) et de la face interne du *cunéus* (C), le *faisceau de Sachs* (ftcS) passe au-dessus de la partie supérieure du *faisceau longitudinal inférieur* (Fli) qu'il coiffe à la façon d'un capuchon, puis se recourbe en bas et en dehors, le long de la face externe du *lobe occipital* dans lequel il s'irradie. Quelques-unes de ses fibres atteignent le *pli courbe* (Pc).

Ce faisceau, toujours facile à reconnaître, est limité en dehors par des fibres à direction verticale, qui relient la *base* du *lobe occipital* à la *convexité* et constituent le *faisceau occipital vertical* de Wernicke (Ov, fig. 389) (*faisceau perpendiculaire de la convexité* de Sachs).

Sur les coupes passant en arrière de la *corne occipitale* (Voc), les trois couches de fibres disparaissent graduellement. Ce sont d'abord les fibres du *tapetum* (Tap), qui ne forment une couche distincte qu'au voisinage immédiat de la *corne occipitale;* puis les *radiations thalamiques* (RTh) disparaissent à leur tour et, à un centimètre en arrière de la *corne occipitale*, le *faisceau longitudinal inférieur* (Fli) n'existe plus en tant que faisceau distinct. Toutes les coupes passant en arrière de ce dernier faisceau n'intéressent que les *fibres d'association courtes* de la région, entre-croisées par les fibres du *tapetum*, des *radiations thalamiques* et du *faisceau longitudinal inférieur*, faisceaux dont aucun n'a conservé son individualité.

II. — COUPES HORIZONTALES MICROSCOPIQUES

Cette série, destinée à l'étude du trajet des longs faisceaux d'association, comprend 6 coupes; les deux premières intéressent les deux tiers postérieurs de l'hémisphère, les quatre autres les deux tiers antérieurs; elles ne sont pas parallèles au plan horizontal de l'hémisphère, mais un peu obliques en haut et en dedans. Leur repérage est indiqué par les figures 291 et 294.

Coupe A (fig. 292) passant par la ligne A de la fig. 291.

Cette coupe, parallèle à la *deuxième circonvolution temporale* (T_2), intéresse à la face interne de l'hémisphère la *première circonvolution limbique* (L_1), le *lobule lingual* (Lg), l'*ergot de Morand* et la *scissure calcarine* (K) au niveau du *diverticule* de la *corne occipitale*. Elle passe par la partie inférieure du *corps calleux* (Cc), l'extrémité supérieure et postérieure de la *corne d'Ammon* (CA), le tiers supérieur de la *couche optique* (Th), le *putamen* (NL_3) et le *segment externe* du *globus pallidus* (NL_2).

Cette coupe est surtout destinée à l'étude des *couches sagittales* du *lobe occipital*.

Sur la face interne de cette **coupe** on constate très nettement la présence du *ruban de Vicq d'Azyr* (V), qui tapisse les deux lèvres de la *scissure calcarine* (K). On le voit apparaître au niveau du *pli cunéo-limbique* (πcl) et il est extrêmement

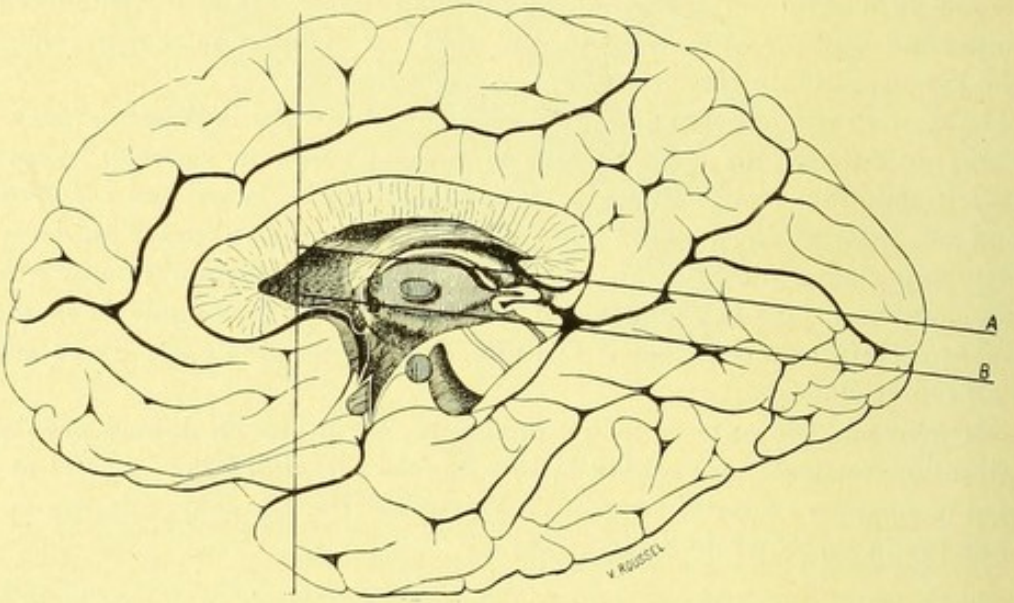

Fig. 291. — Face interne d'un hémisphère droit avec lignes de repère pour les coupes horizontales microscopiques A et B.

accusé au niveau du *lobule lingual* (Lg), du *cunéus* (C) et de la *pointe occipitale* (O_1). Il se perd peu à peu sur la face externe de l'écorce et au niveau de la *deuxième circonvolution temporale* (T_2), où il est remplacé par la *strie externe de Baillarger*, qui établit une limite très nette entre les *couches profondes* de l'écorce riches en *fibres radiées*, et les *couches superficielles* qui en sont dépourvues et qui présentent, sur les coupes colorées par la méthode de Weigert, une teinte pâle très spéciale. Au niveau de la *première circonvolution limbique* (L_1), en particulier dans le *sinus du corps calleux* (scc), les *fibres tangentielles* (ft) du *tænia tecta* (tec) sont particulièrement nombreuses. L'écorce de *l'insula* (Ia, Ip), peu riche en *fibres radiées*, est un peu plus riche en *fibres tangentielles;* les belles irradiations de *fibres radiées* ne s'observent sur cette préparation, qu'au niveau de la *première circonvolution temporale* (T_1) et au niveau du *lobe limbique* (L_1).

Le *carrefour ventriculaire* et la *corne occipitale* (Voc) ne se prolongent guère sur cette coupe au delà de la partie moyenne de l'*ergot de Morand;* de ce point jusqu'au *lobule lingual* (Lg), on observe une traînée de *substance grise sous-épendymaire* (Sgé), qui indique les limites du *diverticule du lobule lingual* et qui

s'épaissit au niveau de la partie postérieure de ce *diverticule*. La substance blanche du *lobe temporo-occipital* ne présente, en dehors des *couches sagittales*, aucun faisceau nettement distinct. L'enchevêtrement des *fibres d'association*, de *projection* et *commissurales* est ici, en effet très grand. Dans le *lobe limbique* seulement, au niveau du *corps calleux* (Cc), le *cingulum* (Cing) se reconnaît facilement, grâce à ses fibres fortement colorées; elles sont sectionnées obliquement à leur direction, et on les voit s'irradier dans la *première circonvolution limbique* (L_1) au voisinage du *tænia tecta* (tec).

Les *couches sagittales* du *lobe occipital* se voient sur cette préparation dans toute leur longueur; elles entourent complètement le *diverticule du lobule lingual* et peuvent être nettement suivies jusque dans l'épaisseur même du *cunéus*. Très nettes le long de la paroi *externe*, ces couches se réduisent sur la paroi *interne* au niveau de l'*ergot de Morand*, à leur plus simple expression; mais il est néanmoins toujours facile d'en constater l'existence, grâce à la coloration spéciale et à la direction des fibres. Ces *couches sagittales* sont séparées de l'écorce de la *scissure calcarine* (K) par une couche relativement épaisse de fibres propres, le *stratum calcarinum de Sachs* (fk). Comme les *fibres propres* sont perpendiculaires à la direction des sillons, les fibres du *stratum calcarinum* se trouvent donc sectionnées perpendiculairement à leur direction et se présentent sur cette coupe horizontale sous l'aspect d'un fin pointillé de fibres. Les *couches sagittales* du lobe temporo-occipital comprennent, en allant de la masse blanche vers la cavité ventriculaire : le *faisceau longitudinal inférieur* (Fli) et *les radiations thalamiques de Gratiolet* (RTh); en dedans de ces fibres on trouve le *tapetum* (Tap).

1° Le *faisceau longitudinal inférieur* (Fli) qui représente les fibres du *système d'association*, et qui dégénère à la suite des lésions du *lobe occipital*, se présente sous l'aspect d'une bande de fibres foncées, fortement colorées par l'hématoxyline et sectionnées parallèlement à leur axe. Sur cette coupe il naît en arrière par un double éperon, particularité due au fait, que la coupe sectionne parallèlement à leur longueur les fibres qui lui viennent du *cunéus* (C) et du *lobule lingual* (Lg), fibres qui alimentent l'extrémité postérieure du *faisceau longitudinal inférieur*.

Limité en dehors par les *deuxième* et *première circonvolutions temporales* (T_2, T_1), le *faisceau longitudinal inférieur* présente un coude au niveau de la base de chacune des circonvolutions qui le limitent. Les coudes de son double éperon correspondent au *lobule lingual* et au *cunéus;* les trois coudes de sa face externe correspondent aux *deuxième* et *première circonvolutions temporales* (T_2, T_1). Les deux postérieurs sont peu accusés; l'antérieur donne naissance à de nombreuses fibres, qui s'irradient en arrière du sillon *marginal postérieur* de *l'insula* (mp) dans la *crête* de la *première circonvolution temporale* (T_1). En avant, le *faisceau longitudinal inférieur* peut être suivi jusque dans la *capsule externe* (Ce).

Le long de la paroi *interne* de la *corne occipitale* et de l'*ergot de Morand*, on trouve en dehors du *stratum calcarinum* (fk) une mince couche de fibres à direction horizontale, fortement colorées par l'hématoxyline et qui appartient au *faisceau longitudinal inférieur* (Fli). En arrière, ces fibres se continuent avec ce dernier faisceau au niveau de la base du *lobule lingual;* en avant on les voit s'irradier dans le *pli cunéo-limbique* (πcl).

2° *Radiations thalamiques* (RTh). En dedans du *faisceau longitudinal inférieur*, on trouve le long de la paroi *externe* de la *corne occipitale* une couche caractérisée par la finesse et la faible coloration de ses fibres. Ce sont les *radiations optiques* de Gratiolet (RTh); comme les fibres précédentes, elles se trouvent

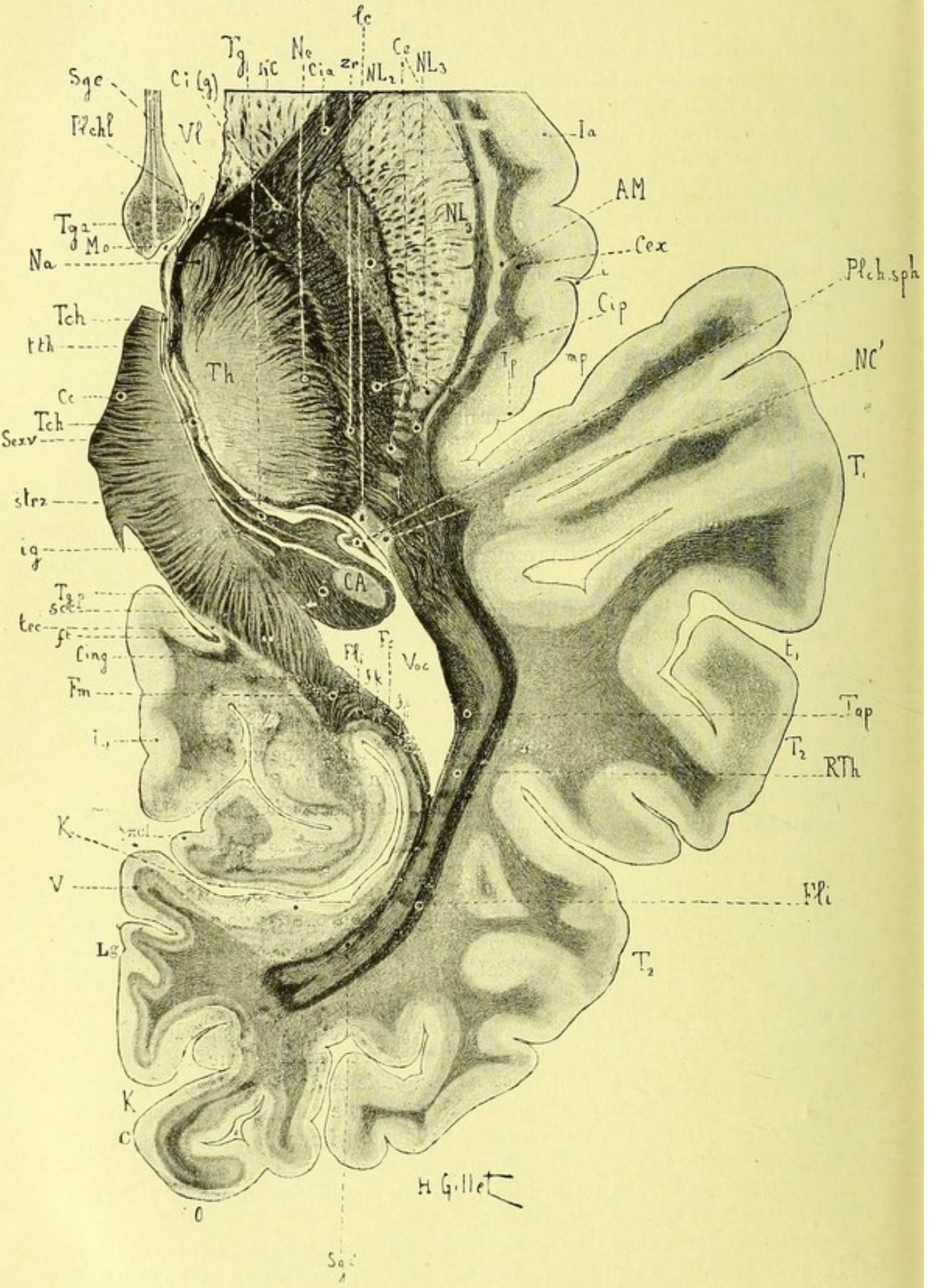

FIG. 292. — Coupe horizontale microscopique **A**, comprenant les deux tiers postérieurs de l'hémisphère droit et passant par la ligne A de la figure 291. Méthode de Wei-

gert. 3/2 grandeur naturelle. Détails dessinés à un grossissement de 12 diamètres.

AM, avant-mur. — *C*, cunéus. — *CA*, corne d'Ammon. — *Cc*, corps calleux. — *Ce*, capsule externe. — *Cex*, capsule extrême. — *Cia*, segment antérieur de la capsule interne. — *Ci(g)*, genou de la capsule interne. — *Cing*, cingulum. — *Cip*, segment postérieur de la capsule interne. — *Fc*, fibres calleuses. — *Fli*, faisceau longitudinal inférieur. — *Fm*, forceps major. — *fk*, fibres propres de la scissure calcarine (stratum calcarinum de Sachs). — *fp*, fibres de projection. — *ft*, fibres tangentielles du lobe limbique. — *i*, sillon de l'insula. — *Ia*, insula antérieur. — *ig*, induseum griseum. — *Ip*, insula postérieur. — *K*, scissure calcarine. — L_1, première circonvolution limbique. — *lc*, lame cornée et fibres du tænia semi-circularis. — *Lg*, lobule lingual. — *Mo*, trou de Monro. — *mp*, sillon marginal postérieur. — *Na*, noyau antérieur de la couche optique. — *NC*, noyau caudé. — *NC'*, queue du noyau caudé. — *Ne*, noyau externe de la couche optique. — NL_2, NL_3, deuxième et troisième segments du noyau lenticulaire. — O_1, première circonvolution occipitale. — *Plchl*, plexus choroïdes du ventricule latéral. — *Plchsph*, plexus choroïdes de la corne sphénoïdale du ventricule latéral. — *πcl*, pli cunéo-limbique. — *RTh*, radiations optiques de Gratiolet. — *scc*, sinus du corps calleux. — *Sexv*, surface extra-ventriculaire de la couche optique. — *Sge*, substance grise sous-épendymaire de la corne frontale. — *Sgé*, substance grise sous-épendymaire de la corne occipitale. — *strz*, stratum zonale. — T_1, T_2, première et deuxième convolutions temporales. — t_1, sillon parallèle. — *Tap*, tapetum. — *Tch*, toile choroïdienne. — *tec*, tænia tecta. — *Tg*, trigone. — *Tga*, pilier antérieur du trigone. — *Tgp*, pilier postérieur du trigone. — *Th*, couche optique (thalamus). — *tth*, tænia thalami. — *V*, ruban de Vicq d'Azyr. — *Vl*, ventricule latéral. — *Voc*, corne occipitale. — *Zr*, zone réticulée ou grillagée.

sectionnées parallèlement à leur longueur. Au niveau de la *pointe occipitale* (O_1) on les voit traverser la couche des fibres du *faisceau longitudinal inférieur* (Fli) et s'irradier dans le *cunéus* (C) et dans le *lobule lingual* (Lg). En avant elles entrent dans la constitution du *segment rétro-lenticulaire de la capsule interne*, dissocient les ponts de *substance grise* (NL_3) qui relient le *putamen* (NL_3) à la *queue du noyau caudé* (NC'), puis s'irradient dans la *couche optique* (Th) dont elles concourent à former les *fibres radiées*.

Cette couche des *radiations* représente le *système de projection occipito-thalamique ;* elle se réfléchit au niveau de l'*ergot* de *Morand* et le tapisse d'une mince couche de fibres peu colorées, comprise entre le *faisceau longitudinal inférieur* et la mince couche des *fibres calleuses*.

Les *radiations thalamiques* (RTh) reçoivent chemin faisant, un certain nombre de fibres des *circonvolutions temporales* (T_1, T_2, T_3) qui traversent le *faisceau longitudinal inférieur* (Fli) : il est probable que toutes les fibres fines, peu colorées, que l'on constate à un fort grossissement dans le *faisceau longitudinal inférieur* appartiennent aux *radiations thalamiques*. Au voisinage du *segment rétro-lenticulaire de la capsule interne*, les *radiations thalamiques* s'entre-croisent à angle aigu avec de nombreux faisceaux ondulés et fortement colorés qui s'irradient dans la *couche optique*. L'origine de ces faisceaux n'est pas élucidée. Représentent-ils, comme nous penchons à le croire, des *fibres de projection temporo-thalamiques*, qui traversent les *couches sagittales* avant d'aborder le *segment rétro-lenticulaire de la capsule interne* et la *couche optique ?* Appartiennent-ils, comme l'admettent la majorité des auteurs, au *faisceau longitudinal inférieur* dont quelques fibres s'irradieraient dans la *couche optique ?* L'étude systématique de dégénérescences secondaires consécutives à des lésions corticales pourra seule résoudre le problème (Voy. chap. V et t. II).

3° Les *fibres* du *tapetum* (Tap) n'affectent pas une direction *sagittale*. Placées immédiatement au-dessous de la *substance grise sous épendymaire* (Sge'), elles sont nettement limitées en dehors par les *radiations thalamiques* (RTh) et se présentent sous l'aspect d'un gros faisceau de fibres sectionnées perpendiculairement à leur direction. Ce faisceau s'arrête brusquement au niveau de la *queue* du *noyau caudé* (NC').

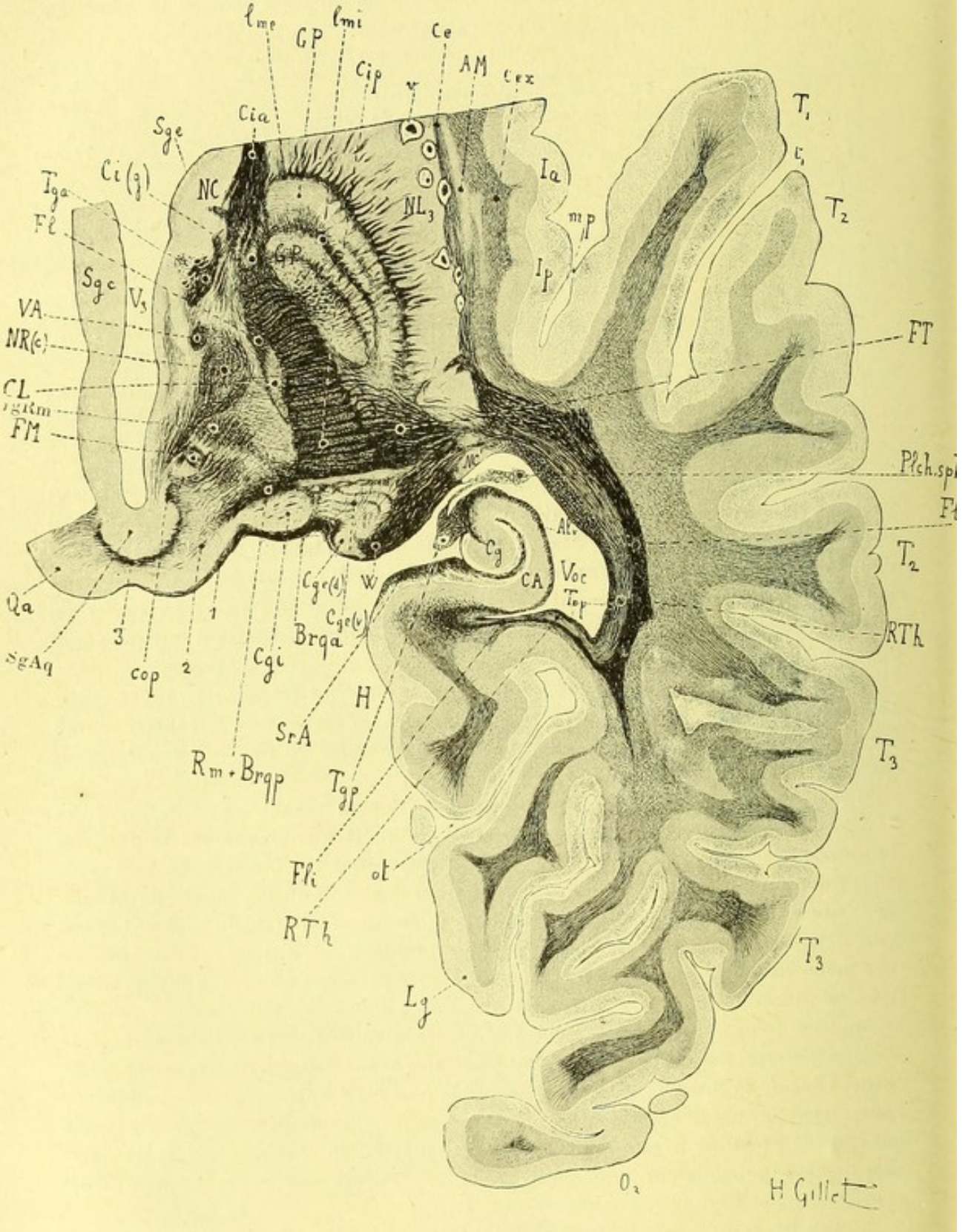

Fig. 293. - Coupe horizontale microscopique **B**, comprenant les deux tiers postérieurs de l'hémisphère droit et passant par la ligne B de la figure 291. Méthode de Weigert. 3/2 grandeur naturelle. Détails dessinés à un grossissement de 12 diamètres.

Alv, alvéus. — *AM*, avant-mur. — *BrQa*, bras du tubercule quadrijumeau antérieur. — *Ce*, capsule externe. — *Cex*, capsule extrême. — *Cg*, circonvolution godronnée. — *Cge(d)*, partie dorsale du corps genouillé externe. — *Cge(v)*, partie ventrale du corps genouillé externe.

— *Cgi*, corps genouillé interne. — *Cia*, segment antérieur de la capsule interne. — *Ci(g)*, genou de la capsule interne. — *Cip*, segment postérieur de la capsule interne. — *CL*, corps de Luys. — *cop*, commissure postérieure. — *Fl*, faisceau lenticulaire de Forel. — *Fli*, faisceau longitudinal inférieur. — *FM*, faisceau rétroflexe de Meynert. — *FT*, faisceau de Türck. — *GP*, globus pallidus. — *H*, hippocampe. — *Ia*, insula antérieur. — *Ip*, insula postérieur. — *Lg*, lobule lingual. — *lme*, lame médullaire externe du noyau lenticulaire. — *lmi*, lame médullaire interne du noyau lenticulaire. — *mp*, sillon marginal postérieur. — *NC*, noyau caudé. — *NC'*, queue du noyau caudé. — NL_3, troisième segment du noyau lenticulaire ou putamen. — *NR(c)*, capsule du noyau rouge. — O_3, troisième circonvolution occipitale. — *ot*, sillon collatéral. — *Plchsph*, plexus choroïdes de la corne sphénoïdale. — *Qa*, tubercule quadrijumeau antérieur. — *rgRm*, région du ruban de Reil médian. — *Rm + Brqp*, union du ruban de Reil médian, avec le bras du tubercule quadrijumeau postérieur. — *RTh*, radiations optiques de Gratiolet. — *SgAq*, substance grise de l'aqueduc de Sylvius. — *Sgc*, substance grise centrale. — *Sge*, substance grise sous-épendymaire de la corne frontale. — *SrA*, substance réticulée d'Arnold ou lame médullaire superficielle. — T_1, T_2, T_3, première, deuxième et troisième circonvolutions temporales. — *Tap*, tapetum. — *Tga*, pilier antérieur du trigone. — *Tgp*, pilier postérieur du trigone. — t_1, sillon parallèle. — V_3, troisième ventricule. — *VA*, faisceau de Vicq d'Azyr. — *Voc*, corne occipitale du ventricule latéral. — *W*, zone de Wernicke. — $_1$, couche superficielle du tubercule quadrijumeau antérieur, allant au corps genouillé externe. — $_2$, couche moyenne allant au ruban de Reil. — $_3$, couche profonde appartenant au système de la commissure postérieure.

Au niveau de la paroi interne du *carrefour ventriculaire*, la mince couche des *fibres de projection* (fp) est recouverte par une mince couche de *fibres calleuses* (Fc) qui se continue manifestement avec le *forceps major* (Fm). Nous avons insisté à différentes reprises sur ce fait que le *tapetum* et le *forceps major* n'appartiennent pas à un seul et même système de fibres. Si le *forceps* représente un système de *fibres commissurales*, le *tapetum* constitue un système de *fibres d'association intra-hémisphérique*, mettant en connexion la *région occipitale* avec la *région frontale* (Voy. *faisceau occipito-frontal*).

En avant, les fibres du *forceps major* (Fm) se continuent avec celles du *bourrelet* du *corps calleux* qui se dirigent d'avant en arrière. La direction des *fibres calleuses* devient bientôt oblique, et au niveau du *tronc* du *corps calleux* (Cc), elles sont disposées en gros faisceaux à direction transversale.

Le *trigone* (Tg) est intéressé ou niveau de son corps et au niveau de l'origine du *pilier postérieur* (Tgp). Intimement uni au *bourrelet* du *corps calleux* le trigone entoure la partie supérieure de la *corne d'Ammon* (CA) dont il forme l'*alvéus*, puis il se continue avec la *fimbria* du *corps du trigone*, située entre la *corne d'Ammon* (CA) et la *couche optique* (Th). La *fimbria* donne insertion aux *plexus choroïdes du ventricule latéral* (Tch et Plchsph); ses fibres disposées en gros fascicules affectent une direction oblique en avant et en dedans.

La *capsule interne*, les *noyaux gris* de la base ne présentent ici rien de particulier à noter, nous y reviendrons du reste en détail, dans les **séries** de **coupes III** et **IV**. Notons toutefois l'aspect bien différent des *trois segments* de la *capsule interne*. Les *segments antérieur* (Cia) et *rétro-lenticulaire* sont formés de fibres à direction horizontale; le *segment postérieur* (Cip) de fibres sectionnées perpendiculairement à leur axe.

Coupe B (fig. 293) passant par la ligne B de la fig. 291.

Cette coupe intéresse la partie inférieure du *lobule lingual* (Lg), les *trois circonvolutions temporales* (T_1,T_2,T_3,) et la *région sous-optique* de la *capsule interne*. Elle sectionne le *tubercule quadrijumeau antérieur* (Qa), les *corps genouillés interne* et *externe* (Cgi, Cge), le *corps de Luys* (CL), la *capsule du noyau rouge* (NR(c) et les *quatre segments* du *noyau lenticulaire* (NL_3, GP).

La masse blanche du *lobe temporo-occipital* a considérablement diminué de volume. Elle est constituée en grande partie par les *fibres courtes d'association*, enchevêtrées avec les *fibres longues d'association*, les fibres de *projection* et les fibres *commissurales*, non encore disposées en couches constituées.

Le *carrefour ventriculaire* (Voc) ne se prolonge plus dans le *lobe occipital*, mais donne, en arrière de la *corne d'Ammon* (CA) le *diverticule* du *subiculum*. Autour du *carrefour ventriculaire* on retrouve les trois couches de fibres de la figure précédente, mais beaucoup moins étendues dans le sens antéro-postérieur. Les fibres du *tapetum* (Tap) sectionnées perpendiculairement à leur axe, contournent l'angle postérieur du *ventricule* et se prolongent sur la paroi postérieure du *diverticule du subiculum*, où elles sont sectionnées parallèlement à leur axe. La couche des *radiations thalamiques* (RTh) est facile à reconnaître, grâce à la finesse et au peu de coloration de ses fibres; ces dernières se recourbent en

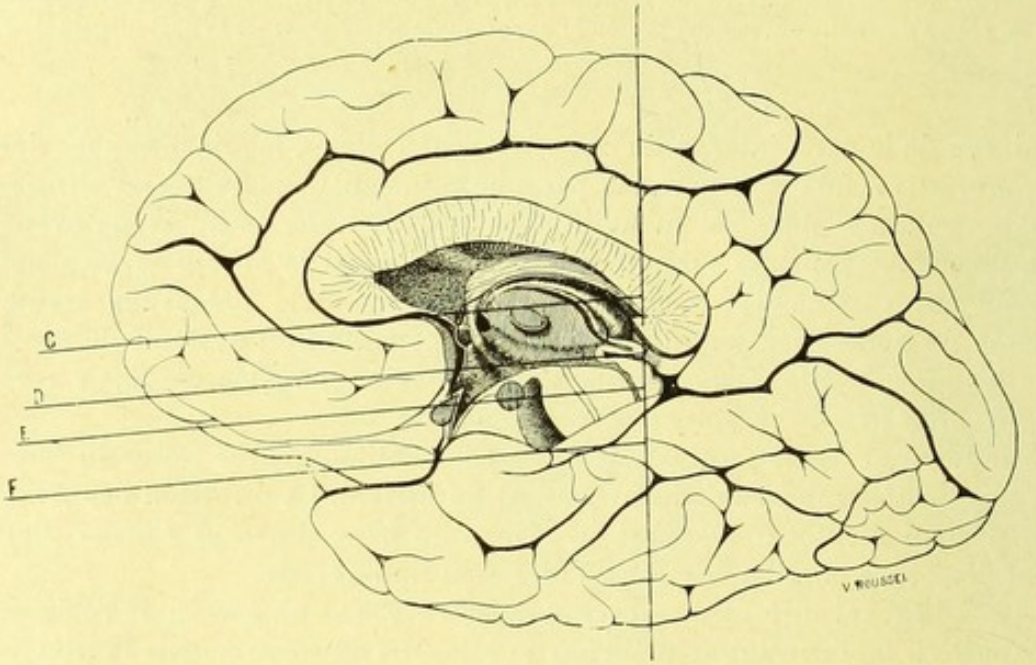

Fig. 294. — Face interne d'un hémisphère droit avec lignes de repère pour les coupes horizontales microscopiques C, D, E, F.

avant et s'irradient dans le *corps genouillé externe* (Cge) dont elles constituent la *couronne rayonnante*. Elles s'entre-croisent avec les fibres du *corps genouillé externe* qui entrent dans la constitution de la *bandelette optique* et forment le *champ de Wernicke* (W). Quant au *faisceau longitudinal inférieur* (Fli), formé de fibres très foncées, il présente trois coudes ou angles qui correspondent aux *trois circonvolutions temporales* (T_1, T_2, T_3). En avant, il se perd sous le *troisième segment* du *noyau lenticulaire* (NL_3) et s'entre-croise avec les fibres du *faisceau de Türck* (FT), faisceau qui entre dans la constitution de la *partie postérieure* du *segment postérieur* de la *capsule interne* (Cip).

Dans la *circonvolution de l'hippocampe* (H), les *fibres tangentielles* qui forment la *substance réticulée d'Arnold* (SrA) ou *lame médullaire superficielle*, sont particulièrement développées.

La substance blanche de cette *circonvolution* présente deux couches assez nettement différenciées. La couche foncée appartient au *cingulum* et semble se continuer en dehors avec le système du *faisceau longitudinal inférieur* (Fli); la couche des fibres claires entoure le *diverticule du subiculum* et paraît se conti-

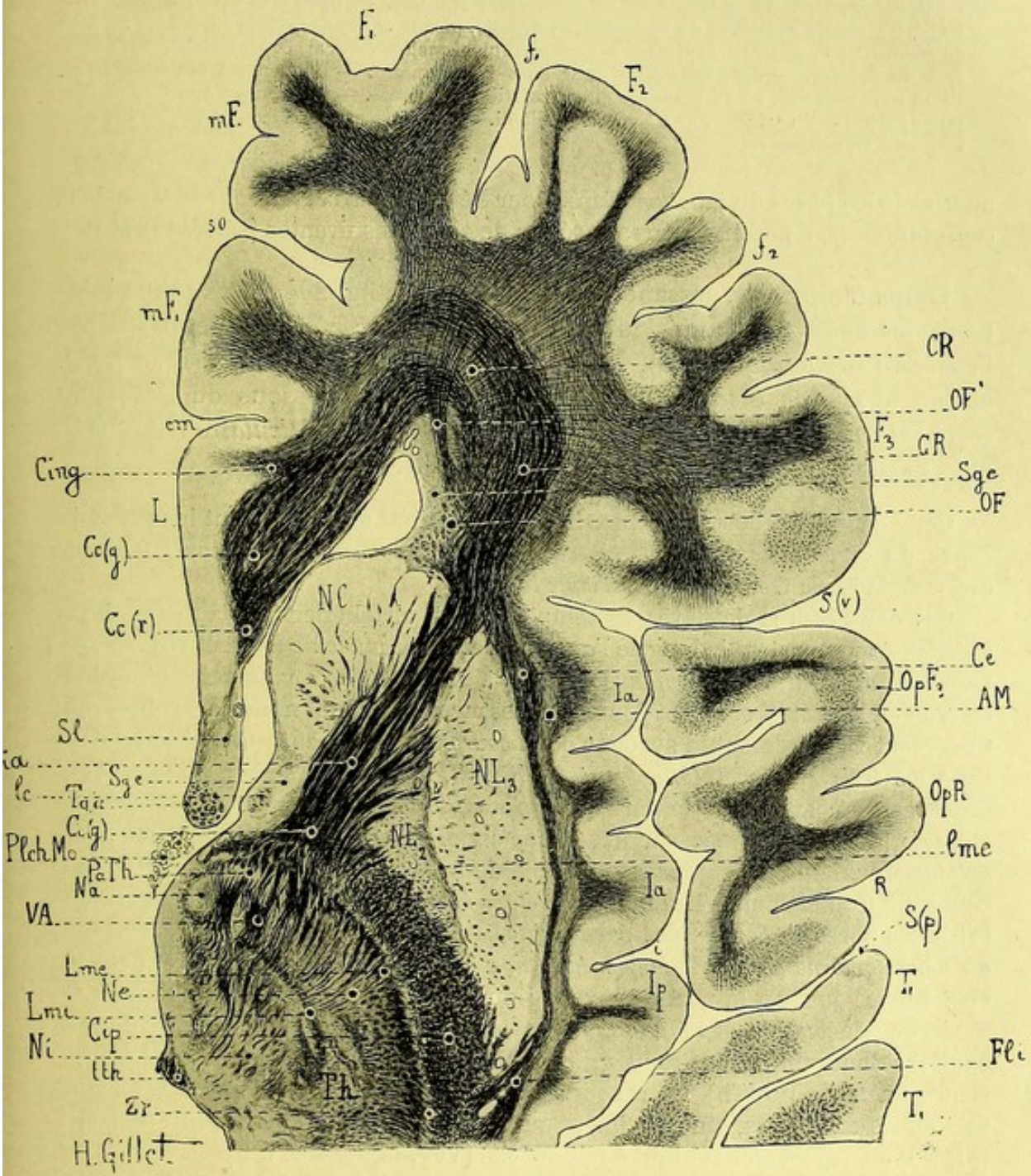

FIG. 293. — Coupe horizontale microscopique **C**, comprenant les deux tiers antérieurs de l'hémisphère droit et passant par la ligne C de la figure 294. Méthode de Weigert. 3/2 grandeur naturelle. Détails dessinés à un grossissement de 12 diamètres.

AM, avant-mur. — *Cc(g)*, genou du corps calleux. — *Cc(r)*, bec du corps calleux (rostrum). *Ce*, capsule externe. — *Cia*, segment antérieur de la capsule interne. — *Ci(g)*, genou de la capsule interne. — *Cing*, cingulum. — *Cip*, segment postérieur de la capsule interne. — *cm*, sillon calloso-marginal. — *CR*, couronne rayonnante. — F_1, F_2, F_3, première, deuxième et troisième circonvolutions frontales. — f_1, f_2, premier et deuxième sillons frontaux. — *Fli*, faisceau longitudinal inférieur. — *i*, sillon insulaire. — *Ia*, *Ip*, insula antérieur et postérieur. — L_1, première circonvolution limbique. — *lc*, lame cornée. — *Lme*, lame médullaire externe du thalamus. — *lme*, lame médullaire externe du noyau lenticulaire. — *Lmi*, lame médullaire interne du thalamus. — mF_1, face interne de la première circonvolution frontale. — *Na*, *Ne*, *Ni*, noyaux antérieur, externe et interne du thalamus. — *NC*, tête du noyau caudé. — NL_3, NL_2, troisième et deuxième segments du noyau lenticulaire. — *OF*, faisceau occipito-frontal. — *OF'*, partie du faisceau occipito-frontal, s'irradiant dans la troisième circonvolution frontale.

— *OpF_3*, opercule de la troisième circonvolution frontale. — *OpR*, opercule rolandique. — *PaTh*, pédoncule antérieur du thalamus. — *PlchMo*, plexus choroïdes situés au-dessus du trou de Monro. — *R*, scissure de Rolando. — *S(p)*, *S(v)*, branches verticale et postérieure de la scissure de Sylvius. — *Sge*, substance grise sous-épendymaire. — *Sl*, septum lucidum. — *so*, sillon sus-orbitaire. — *T_1*, première circonvolution temporale. — *Th*, couche optique. — *Tga*, pilier antérieur du trigone. — *tth*, tænia thalami. — *VA*, faisceau de Vicq d'Azyr. — *Zr*, zone réticulée ou grillagée.

nuer avec les fibres du *tapetum* (Tap). Pour l'étude de la région *sous-optique* de la *capsule interne*, nous renvoyons aux séries de **coupes** suivantes (séries **III** et **IV**).

Coupe C (fig. 293), passant par la ligne C de la fig. 294. Cette coupe intéresse les deux tiers antérieurs de l'*hémisphère cérébral*. Elle passe par l'*opercule rolandique* (OpR), les *trois circonvolutions frontales* (F_1, F_2, F_3), et par le *septum lucidum* (Sl), immédiatement au-dessous du *genou* du *corps calleux*. Elle intéresse *deux segments* du *noyau lenticulaire* (NL_3, NL_2), et la partie moyenne de la *couche optique* (Th).

Cette coupe est destinée à montrer la façon dont se comportent les *fibres* du *genou* du *corps calleux* (Cc[g]) et les *fibres* de la *couronne rayonnante* (CR), en avant de la *corne frontale* du *ventricule latéral*.

Ces deux ordres de fibres se comportent ici absolument de la même façon qu'elles se comportent le long de l'*angle externe* du *ventricule latéral* (Voy. *Coupes vertico-transversales microscopiques*, fig. 280 à 287). Les *fibres calleuses* contournent en crochet la *corne frontale* et donnent naissance à un grand nombre de fibres, qui traversent radiairement le système de la *couronne rayonnante* (CR) et se rendent dans les *trois circonvolutions frontales* (F_1, F_2, F_3). La *couronne rayonnante* qui reçoit un fort contingent de fibres de la *face interne* de la *première circonvolution frontale* (mF_1) est formée par des fibres onduleuses, qui contournent les *fibres calleuses*, passent par le *segment antérieur* de la *capsule interne* (Cia) qu'elles concourent à former, puis s'irradient dans l'*extrémité antérieure* de la *couche optique* (Th). Ces fibres de la *couronne rayonnante* (CR) traversent l'extrémité antérieure du *noyau externe* (Ne) et la *lame médullaire interne* (Lmi) du *thalamus* et peuvent être suivies jusqu'à la partie moyenne du *noyau interne* (Ni) du *thalamus*. Ce mode de pénétration des fibres dans l'extrémité antérieure de la *couche optique* explique pourquoi, sur les *coupes vertico-transversales* intéressant la moitié antérieure du *thalamus* (Th), on rencontre un si grand nombre de gros fascicules sectionnés en travers, qui impriment aux *noyaux interne* et *externe* du *thalamus* (Ni, Ne) un aspect tacheté tout à fait spécial (Voy. fig. 284 et t. II).

En avant et en dedans du *pied* de la *couronne rayonnante*, on trouve le *faisceau occipito-frontal* (OF), formé de fibres peu colorées, disposées en gros fascicules et en contact immédiat avec la *substance grise sous-épendymaire* (Sge). Une partie des fibres du *faisceau occipito-frontal* (OF') se porte en avant et en dedans, s'entre-croise avec les *fibres calleuses* et les *fibres* de la *couronne rayonnante*, et s'irradie dans les *circonvolutions frontales;* une autre partie située en dedans des *fibres* de la *couronne rayonnante* se porte avec ces dernières dans la *face interne* de la *première circonvolution frontale* (mF_1). D'autres fibres, enfin, traversent au niveau de la *tête* du *noyau caudé* (NC), le *pied* de la *couronne rayonnante* et entrent dans la constitution de la *capsule externe* (Ce). En arrière, la *capsule externe* (Ce) reçoit au niveau du *putamen* (NL_3) un contingent assez important de fibres qui lui viennent du *faisceau longitudinal inférieur* (Fli).

Coupe D (fig. 296), passant par la ligne D de la fig. 294. Cette coupe, très voisine de la base du cerveau, sectionne la *face orbitaire* des *circonvolutions frontales*, la *région sous-optique* et l'*anse* du *noyau lenticulaire* (Al).

On reconnaît au niveau de la *face orbitaire* des *trois circonvolutions frontales* (F_1, F_2, F_3) le *sillon tri-radié* ou *troisième sillon frontal* (f_3) et l'extrémité postérieure du *sillon olfactif* (f_4).

La masse blanche du *lobe frontal* est considérablement réduite, les *fibres d'association* prédominent en effet ici. Au niveau de la *troisième circonvolution frontale* (F_3) et de l'*insula* (Ia, Ip), on constate l'existence d'un faisceau fortement coloré, sectionné parallèlement à la direction de ses fibres et qui contourne le *sillon marginal antérieur* de l'*insula* : c'est le *faisceau uncinatus* (Fu) qui appartient au *seuil* de l'*insula* et qui relie la *portion orbitaire de la troisième circonvolution frontale* (F_3) à la pointe du *lobe temporal*. Il n'est sectionné sur cette coupe que dans sa partie antérieure, celle qui contourne le *sillon marginal antérieur* de l'*insula*. Sur la coupe suivante (**coupe E**, fig. 297) il s'unit au *faisceau longitudinal inférieur* et morcelle la partie horizontale de l'*avant-mur*.

En dehors du *sillon olfactif* (f_4) il existe un faisceau antéro-postérieur, formé de fibres fortement colorées et qui appartiennent à la *couronne rayonnante* (CR) de la *première circonvolution frontale* (F_1). Ces fibres se portent en avant, formant un faisceau unique, qui se dédouble en avant du *sillon olfactif* au niveau des derniers vestiges de la *substance grise sous-épendymaire* (Sge) ; elles entourent cette dernière d'un cercle de fibres complet, puis s'irradient dans la *face interne* du *gyrus rectus* (mF_1). Inscrits dans cette courbe de la *couronne rayonnante* (CR), on trouve une couche de fibres claires, puis un faisceau à direction *sagittale*, qui appartient au *faisceau occipito-frontal* (OF). En avant on voit ces fibres s'irradier dans la face interne du *gyrus rectus* (mF_1).

Les fibres de la *capsule externe* (Ce) sont fortement colorées au voisinage des *sillons marginaux antérieur* et *postérieur* de l'insula. La partie postérieure de la *capsule externe* (Ce) reçoit, en effet, le *faisceau longitudinal inférieur* que l'on voit, sur les coupes sériées, suivre l'angle inféro-externe du *putamen* (NL_3), dissocier l'*avant-mur* (AM) et s'entre-croiser avec le *faisceau uncinatus* (Fu). (Voy. **coupe E**, fig. 297).

Les fibres fortement colorées de la partie antérieure de la *capsule externe* appartiennent au *faisceau uncinatus* (Fu), dont quelques fibres se portent en dedans, s'entre-croisent avec les fibres de la *couronne rayonnante* (CR) puis s'irradient dans la *partie orbitaire* de la *première circonvolution frontale* (mF_1), en dehors du *sillon olfactif* (f_4). Le plus grand nombre des fibres du *faisceau uncinatus* (Fu) se porte en dehors et s'irradie dans la *troisième circonvolution frontale* (F_3).

Le *corps strié* est intéressant à étudier sur cette coupe. Le *putamen* (NL_3) et le *noyau caudé* (NC) ne forment qu'une seule masse, qui apparaît à l'extérieur (CNC) entre l'*écorce cérébrale* et la *lame terminale embryonnaire* (lt). Cette masse commune est limitée en avant, par des fibres fortement colorées, un peu obliques en avant et en dehors et qui semblent entrer dans la *couronne rayonnante*. En arrière, ces fibres se disséminent en gros fascicules fortement colorés qui traversent le *corps strié* en présentant un trajet un peu onduleux. On les voit s'entrecroiser avec la masse de fibres qui occupent la *substance innominée de Reichert* (Sti), mais on ne les voit pas atteindre l'*anse du noyau lenticulaire* (Al). Ces fibres

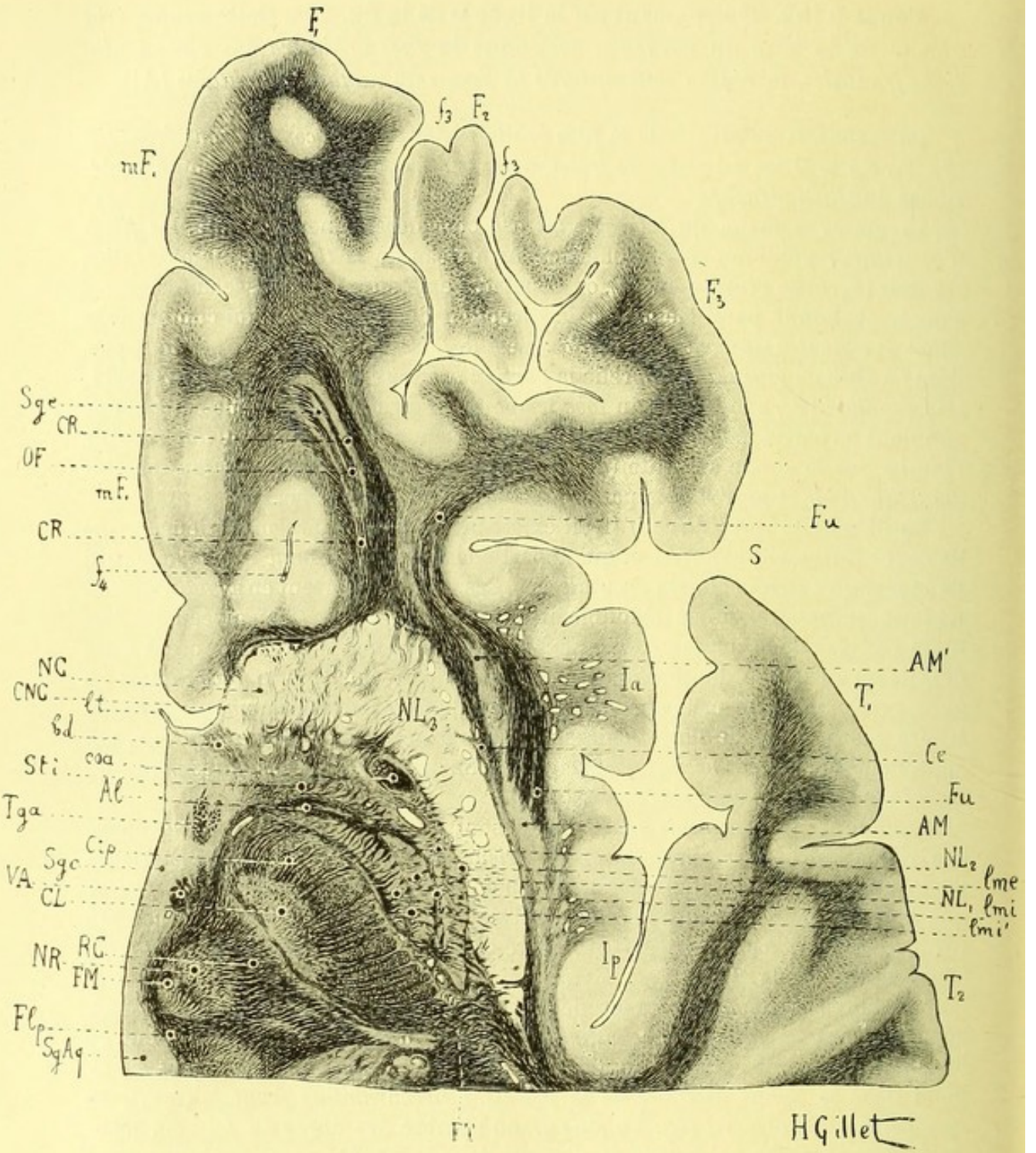

Fig. 296. — Coupe horizontale microscopique **D**, comprenant les deux tiers antérieurs de l'hémisphère droit et passant par la ligne D de la figure 294. Méthode de Weigert. 3/2 grandeur naturelle. Détails dessinés à un grossissement de 12 diamètres.

Al, alvéus. — *AM*, avant-mur. — *AM'*, avant-mur morcelé par les fibres du faisceau uncinatus (*Fu*). — *bd*, bandelette diagonale de Broca. — *Ce*, capsule externe. — *Cip*, segment postérieur de la capsule interne. — *CL*, corps de Luys. — *CNC*, colliculus du noyau caudé. — *coa*, commissure antérieure. — *CR*, couronne rayonnante. — F_1, F_2, F_3, première, deuxième et troisième circonvolutions frontales. — f_3, troisième sillon frontal. — f_4, quatrième sillon frontal ou sillon olfactif. — *Flp*, faisceau longitudinal postérieur. — *FM*, faisceau rétroflexe de Meynert. — *FT*, faisceau de Türck. — *Fu*, faisceau uncinatus. — *Ia*, *Ip*, insula antérieur et postérieur. — *lme*, lame médullaire externe du noyau lenticulaire. — *lmi*, lame médullaire interne du noyau lenticulaire. — *lmi'*, lame médullaire interne supplémentaire, divisant en deux le segment interne du noyau lenticulaire (NL_1). — *lt*, lame terminale embryonnaire. — mF_1, face

interne de la première circonvolution frontale. — *NC*, tête du noyau caudé. — *NL*$_3$, *NL*$_2$, *NL*$_1$, noyau lenticulaire et ses trois segments. — *NR*, noyau rouge. — *OF*, faisceau occipito-frontal. — *RC*, radiations de la calotte. — *S*, scissure de Sylvius. — *SgAq*, substance grise de l'aqueduc de Sylvius. — *Sge*, substance grise sous-épendymaire. — *Sti*, substance innominée de Reichert. — *T*$_1$, *T*$_2$, première et deuxième circonvolutions temporales. — *Tga*, pilier antérieur du trigone.

appartiennent au *système olfactif* et représentent les fibres de *projection* du *bulbe olfactif* destinées au cerveau intermédiaire et au cerveau moyen. Elles sont entre-croisées en dedans par les fibres de la *bandelette diagonale de Broca* (bd), qui appartient également au *système olfactif*.

Cette coupe est en outre intéressante parce qu'elle sectionne dans toute son étendue l'*anse du noyau lenticulaire* (Al). On voit cette dernière se continuer avec les *lames médullaires* du *globus pallidus* (lmi,lmi') se porter horizontalement en dedans et contourner la *partie antérieure* du *segment postérieur* de la *capsule interne* (Cip), qui affecte déjà dans cette région les apparences du *pied* du *pédoncule cérébral*. L'*anse du noyau lenticulaire* (Al) passe entre le *pied du pédoncule cérébral* (Cip), et le *pilier antérieur du trigone* (Tga), se recourbe en arrière, passe en dehors du *faisceau* de *Vicq d'Azyr* (VA), en dedans du *corps de Luys* (CL), puis se confond avec les fibres de la partie interne de la *capsule* du *noyau rouge* (NR).

La *partie postérieure* du *segment postérieur* de la *capsule interne* (Cip) reçoit le *faisceau de Türck* (FT) qui passe au-dessous du *putamen* (NL$_3$) et s'entre-croise avec le *faisceau longitudinal inférieur* (Fli). Entre l'*anse du noyau lenticulaire* (Al) et le *faisceau de Türck* (FT), les fibres verticales du *segment postérieur* de la *capsule interne* (Cip) sont divisées en faisceaux plus ou moins gros, par de nombreuses fibres à *direction transversale* qui réunissent le *globus pallidus* (NL$_2$, NL$_1$) au *corps de Luys* (CL).

De la partie externe de la *capsule* du *noyau rouge* on voit se détacher les fibres fortement onduleuses des *radiations de la calotte* (RC).

Coupe E (fig. 297) passant par la ligne E de la figure 294. Cette coupe passe par le *seuil de l'insula* (SI), la *face orbitaire des première* et *troisième circonvolutions frontales* (oF$_1$, oF$_3$), la partie morcelée de l'*avant-mur* (AM) et le *crochet de la circonvolution de l'hippocampe* (U). Elle intéresse la *bandelette optique* (II), le *corps genouillé externe* (Cge) le *noyau rouge* (NR) et la partie moyenne du *tubercule mamillaire* (Tm). Elle sectionne la *substance innominée de Reichert* (Sti) au-dessous des *noyaux gris centraux*, et au-dessus du *noyau amygdalien*.

Les *fibres tangentielles* ainsi que l'irradiation des *fibres radiées* dans la *face orbitaire* des *première* et *troisième circonvolutions frontales* (oF$_1$,oF$_3$), en particulier de la *troisième* est très nette sur cette coupe. Au niveau de la *troisième circonvolution frontale* (oF$_3$) le *réseau d'Exner* (ft) est très apparent ; il en est de même de la *strie externe de Baillarger* (sB) et des *fibres d'association externes* de *Meynert* (fAc). Les *fibres en U* du fond des sillons sont ici encore nettement accentuées (Voy. chap. IV).

En arrière du *sillon olfactif* (f$_4$) l'écorce du *gyrus rectus* (mF$_1$ [Gr]) se continue avec celle du *tubercule olfactif* (Tol) et la substance grise de l'*espace perforé antérieur* (Epa). On voit très nettement la mince couche de *fibres tangentielles* qui tapissent le *gyrus rectus* (mF$_1$,[Gr]), s'épaissir au niveau de l'*espace perforé antérieur* (Epa) pour concourir à former la *racine olfactive externe* (Role).

De la substance blanche du fond du *tubercule olfactif* (Tol) se détachent un

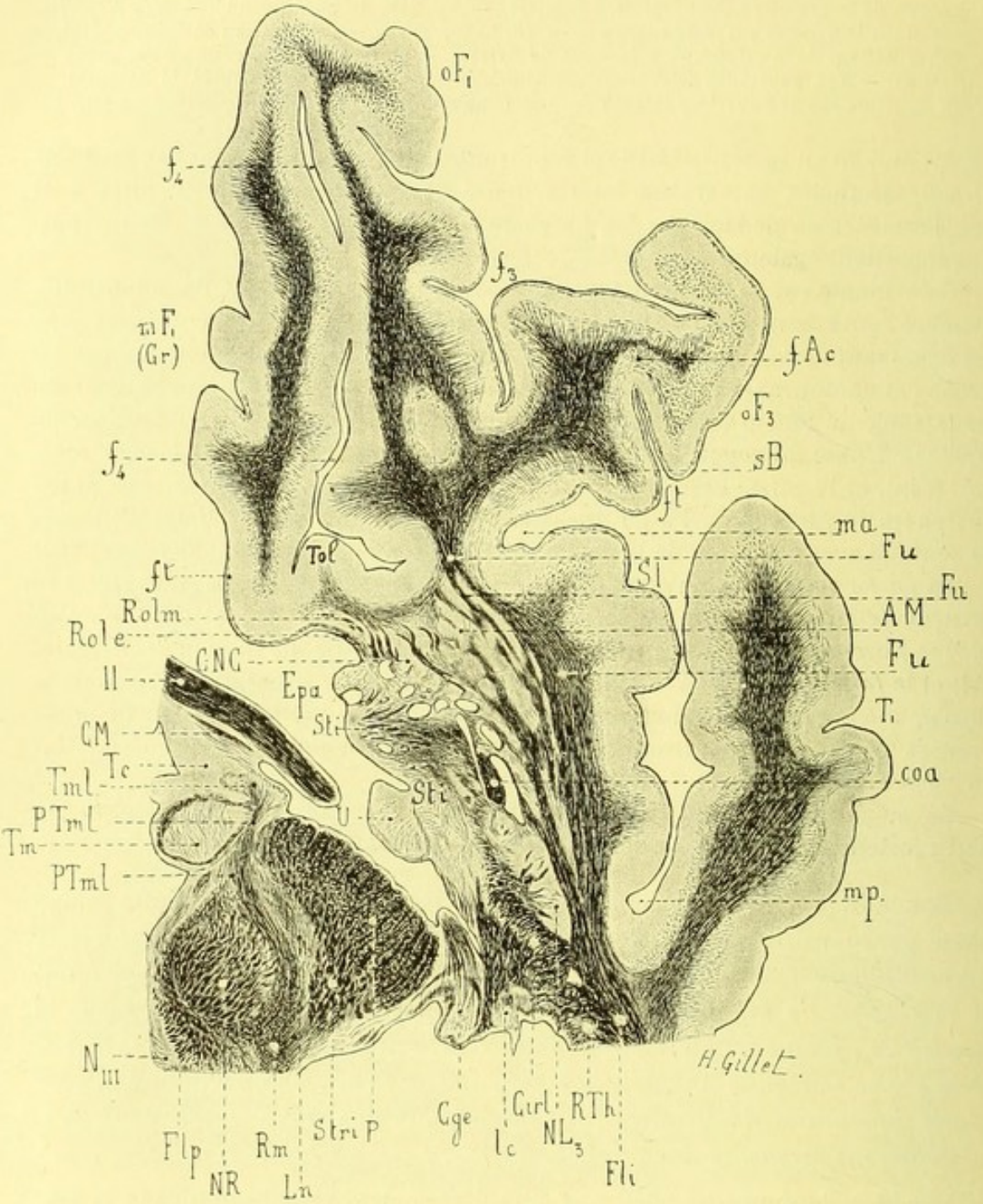

Fig. 297. — Coupe horizontale microscopique **E**, comprenant les deux tiers antérieurs de l'hémisphère droit et passant par la ligne E de la figure 294. Méthode de Pal. 3/2 grandeur naturelle. Détails dessinés à un grossissement de 12 diamètres.

AM, avant-mur. — *Cge*, corps genouillé externe. — *Cirl*, segment rétro-lenticulaire de la capsule interne. — *CM*, commissure de Meynert. — *CNC*, colliculus du noyau caudé. — *coa*, commissure antérieure. — *Epa*, espace perforé antérieur. — f_3, troisième sillon frontal ou incisure en H. — f_1, sillon olfactif. — *fAc*, fibres d'association externes de Meynert. — *Fli*, faisceau longitudinal inférieur. — *Flp*, faisceau longitudinal postérieur. — *ft*, fibres tangentielles. — *Fu* faisceau uncinatus. — *lc*, lame cornée et fibres du tænia semi-circularis. — *Ln*, locus niger. — *ma*, sillon marginal antérieur. — mF_1 (*Gr*), partie orbitaire de la face interne de la première circonvolution frontale (gyrus rectus). — *mp*, sillon marginal postérieur. — N_{III}, noyau du moteur oculaire commun. — NL_3, putamen. — *NR*, noyau rouge. — oF_1, oF_3, partie orbitaire des première et troisième circonvolutions frontales. — *P*, étage inférieur ou pied du pédoncule cérébrale. — *PTml*, pédoncule du tubercule mamillaire latéral. — *Rm*, ruban de Reil médian. — *Role*, racine olfactive externe. — *Rolm*, radiations olfactives

moyennes ou profondes. — *RTh*, radiations thalamiques de Gratiolet. — *sB*, strie externe de Baillarger. — *SI*, seuil de l'insula. — *Sti*, substance innominée de Reichert. — *Stri*, stratum intermedium du pédoncule cérébral. — T_1, première circonvolution temporale. — *Tc*, tuber cinereum. — *Tm*, tubercule mamillaire. — *Tml*, tubercule mamillaire latéral. — *Tol*, tubercule olfactif. — *U*, circonvolution du crochet.

certain nombre de fascicules fortement colorés, un peu ondulés, qui traversent la partie inférieure du *corps strié* (CNC) et appartiennent aux *radiations olfactives profondes* (Rolm). Les unes se dirigent en arrière et en dehors pour se rendre dans le cerveau intermédiaire ; les autres, groupées en fascicules sectionnés transversalement à leur axe, viennent très probablement du *trigone olfactif ;* elles s'infléchissent dans les coupes plus inférieures pour traverser d'avant en arrière la *substance perforée antérieure* (Epa).

En dehors de ces *radiations olfactives profondes* (Rolm) on trouve des amas de substance grise, limités en avant par les orifices vasculaires des *artères lenticulo-striées*. Ces amas gris appartiennent à la partie horizontale et morcelée de l'*avant-mur* (AM), et s'unissent en dedans à la *tête du noyau caudé* (CNC). Ils sont séparés par des fibres nettement parallèles, fortement colorées par l'hématoxyline et disposées en gros fascicules, que l'on voit s'irradier en avant dans la *partie orbitaire* les *première* et *troisième circonvolutions frontales* (oF_1,oF_3). En arrière elles se réunissent en un épais faisceau, situé dans la *capsule externe* (Ce) en dehors du *putamen* (NL_3), faisceau que l'on peut suivre jusqu'au niveau de la *corne sphénoïdale*. Ces fibres appartiennent au *faisceau uncinatus* (Fu). Le *faisceau longitudinal inférieur* (Fli) s'entre-croise en avant avec le *faisceau uncinatus* (Fu) en arrière (Nl_3) avec les *radiations thalamiques* (RTh), et il est limité en dehors par les *fibres d'association propres* du *sillon marginal postérieur de l'insula* (mp).

Entre le *putamen* (NL_3) et la *corne sphénoïdale*, on trouve : 1° une couche épaisse de fibres enchevêtrées (Cirl), qui appartiennent aux *fibres de projection* du lobe temporal et qui passent sous le *noyau lenticulaire ;* 2° les fibres du *tænia semi-circularis* situées dans la *lame cornée* (lc), faciles à reconnaître grâce à leur faible coloration.

Dans la substance grise du *tuber cinereum* (Tc), on trouve en arrière de la *bandelette optique* (II) la *commissure de Meynert* (CM) et en avant du *pied du pédoncule cérébral* (P), le *ganglion* du *tubercule mamillaire latéral* (Tml). De ce ganglion partent des fibres qui contournent la partie antéro-interne du *pied du pédoncule cérébral* (P), puis se portent en arrière et en dehors entre le *locus niger* (Ln), le *stratum intermedium* (Stri) et le *noyau rouge* (NR), pour entrer dans la constitution du *ruban de Reil médian* (Rm) ; c'est le *pédoncule* du *tubercule mamillaire latéral* (PTml). En dedans du *noyau rouge* (NR) se trouve le *faisceau longitudinal postérieur* (Flp), le *noyau* et les *fibres radiculaires de la troisième paire* (Nm).

Coupe F (fig. 298), passant par la ligne F de la fig. 294.

Cette coupe qui appartient à la même série de coupes que les trois précédentes, passe au-dessous du *lobe frontal* et n'intéresse que le *lobe temporal*, le *noyau amygdalien* (NA) et la *corne sphénoidale* (Vsph).

Le *noyau amygdalien* (NA), qui fait saillie dans la *corne sphénoïdale* (Vsph), se présente sous l'aspect d'un noyau ovalaire, sillonné par un certain nombre de *fibres radiées* et uni en dedans à l'écorce de la *circonvolution du crochet* (U), dont il n'est séparé que par quelques rares fibres à direction *tangentielle*. En haut et en dehors, le *noyau amygdalien* (NA) est sillonné par un certain nombre de

gros fascicules qui morcellent sa partie externe, ainsi que la partie contiguë de l'*avant-mur* (AM) uni à l'écorce temporale. Ces gros fascicules appartiennent soit au *faisceau longitudinal inférieur* (Fli), soit au *faisceau uncinatus* (Fu). Le *faisceau longitudinal inférieur* (Fli) intéressé au niveau du plancher de la *corne sphénoïdale* (Vsph), est bifurqué en arrière; il est soutevé par les *fibres d'association* du fond du *sillon collatéral* et se trouve sectionné obliquement. En avant il con-

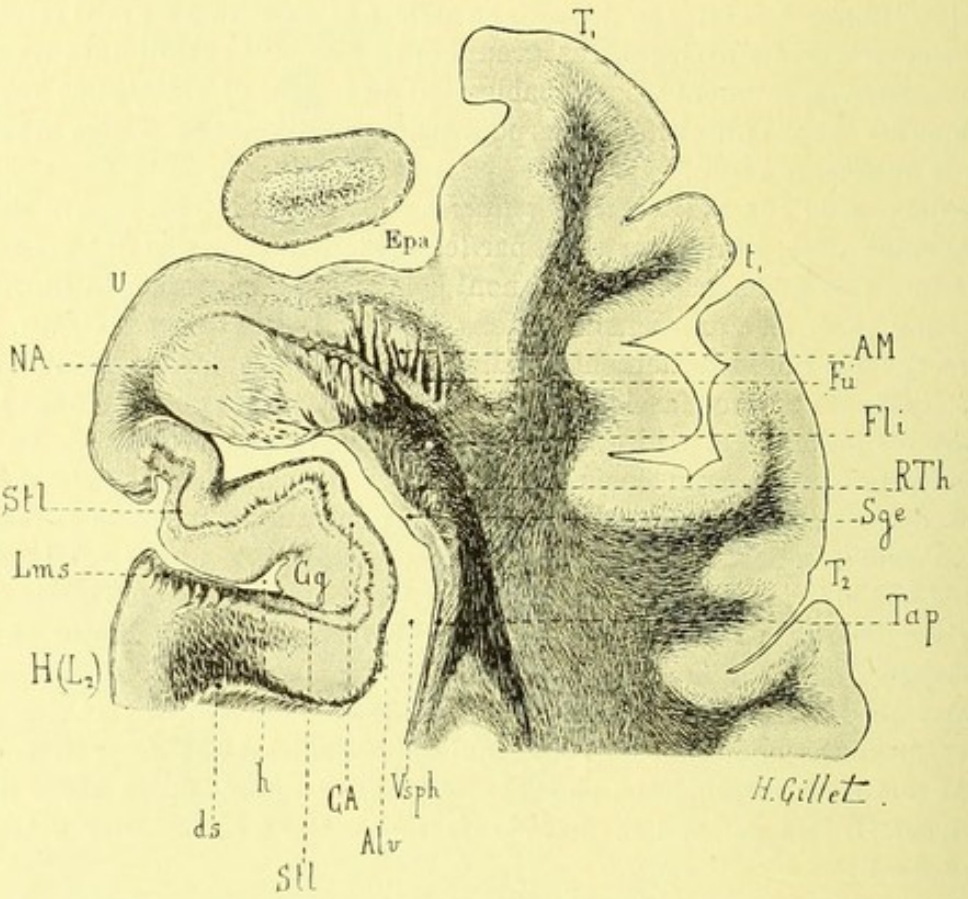

FIG. 298. — Coupe horizontale microscopique **F**, du lobe temporal droit, passant par la ligne F de la figure 294. Méthode de Weigert. 3/2 grandeur naturelle. Détails dessinés à un grossissement de 12 diamètres.

Alv, alvéus. — *AM*, avant-mur. — *CA*, corne d'Ammon. — *Cg*, circonvolution godronnée. — *ds*, diverticule du subiculum. — *Epa*, espace perforé antérieur. — *Fli*, faisceau longitudinal inférieur. — *Fu*, faisceau uncinatus. — *H*(L_2), circonvolution de l'hippocampe ou deuxième circonvolution limbique. — *h*, sillon de l'hippocampe. — *Lms*, lame médullaire superficielle. — *NA*, noyau amygdalien. — *RTh*, radiations thalamiques de Gratiolet. — *Sge*, substance grise sous-épendymaire. — *Stl*, stratum lacunosum. — T_1, T_2, première et deuxième circonvolutions temporales. — t_1, sillon parallèle. — *Tap*, tapetum. — *U*, circonvolution du crochet. — *Vsph*, corne sphénoïdale du ventricule latéral.

tourne les *radiations thalamiques* (RTh), s'enchevêtre en partie avec elles, embrasse le *noyau amygdalien* (NA) et s'irradie dans l'écorce adjacente. Les faisceaux qui sillonnent les parties morcelées de l'*avant-mur* (AM) appartiennent au *faisceau uncinatus* (Fu). En dedans des *radiations thalamiques* (RTh) on trouve les derniers vestiges du *tapetum* (Tap) et de la *substance grise sous-épendymaire* (Sge). Cette dernière s'épaissit notablement au voisinage du *noyau amygdalien* (NA). Les *radiations thalamiques* (RTh) et le *faisceau longitudinal inférieur* (Fli) sont traversés par des fibres qui s'irradient dans la *crête* de la *première circonvolution temporale* (T_1) et qui appartiennent au *tapetum* (Tap). En dehors des *couches*

sagittales, la masse blanche du *lobe temporal* comprend l'intime enchevêtrement des *fibres d'association* et de *projection*.

La *paroi interne* de la *corne sphénoïdale* (Vsph) est formée par la *corne d'Ammon* (CA) doublée de la *circonvolution godronné* (Cg). La *corne d'Ammon* (CA) est intéressée au niveau de trois *digitations*. Elle est doublée du côté du *ventricule* par l'*alvéus* (Alv) formé de deux couches de fibres : l'une épaisse, fortement colorée contient les fibres du *trigone cérébral ;* l'autre située en dedans constitue une couche de fibres lâches et peu colorées, particulièrement épaisse au niveau du *subiculum* (H[L_2]) et de l'*extrémité postérieure de la circonvolution du crochet* (U) : ces fibres correspondent aux *fibres d'association* de la région, en particulier au *faisceau postérieur* du *cingulum*. Les *fibres tangentielles* de la *circonvolution* de *l'hippocampe* (H[L_2]) s'épaississent considérablement au niveau du *subiculum*, où elles forment la *couche réticulée d'Arnold* (Lms). Arrivée au niveau du fond du *sillon de l'hippocampe* (h), elles se dédoublent en deux couches, la *lamina involuta* de la *corne d'Ammon* et le *stratum lacunosum* (Stl). Cette dernière couche est particulièrement riche en fibres fortement colorées. Ces deux couches de *fibres tangentielles* appartiennent à la *couche moléculaire* de la *corne d'Ammon* (CA) et suivent toutes les *digitations* de cette dernière. Séparées l'une de l'autre dans toute l'étendue de la *corne d'Ammon*, elles se réunissent en avant de la *circonvolution godronnée* (Cg) et se continuent avec les fibres tangentielles de la *circonvolution du crochet* (U). La *circonvolution godronnée* (Cg) est donc, sur cette **coupe**, complètement séparée de la *corne d'Ammon* (CA) ; elle est intéressée en effet dans le fond de l'extrémité antérieure du *sillon de l'hippocampe* (h), au-dessous de la *bandelette de Giacomini*.

III. COUPES HORIZONTALES MICROSCOPIQUES SÉRIÉES DE LA PARTIE SUPÉRIEURE DU TRONC ENCÉPHALIQUE (CAPSULE INTERNE, RÉGION SOUS-OPTIQUE ET PÉDONCULE CÉRÉBRAL).

Les 15 coupes horizontales suivantes font partie d'une série de 390 coupes pratiquées de haut en bas sur un hémisphère gauche, depuis le centre ovale jusqu'au pédoncule cérébral et colorées par la méthode de Weigert. Ces 15 coupes — qui ne sont pas équidistantes (voy. fig. de repérage 299) — ont été choisies de façon à montrer les apparences diverses sous lesquelles apparaissent les masses centrales de l'hémisphère, examinées à différentes hauteurs.

Coupe n° 1 (fig. 300) passant par la ligne 1 de la fig. 299.

Cette coupe intéresse le *centre ovale* (CO) et passe par la partie supérieure de la *première circonvolution limbique* (L_1), le *cingulum* (Cing), les *radiations* du *corps calleux* (RCc) et le *pied de la couronne rayonnante* (pCR).

Cette coupe intéresse la *première circonvolution limbique* (L_1) dans presque toute son étendue ; elle sectionne en outre le fond des sillons et la partie profonde de la plupart des circonvolutions de la région moyenne de la face externe de l'hémisphère. D'arrière en avant, nous rencontrons le *sillon interpariétal* (ip), la *deuxième circonvolution pariétale* (P_2), la *circonvolution pariétale ascendante* (Pa), le fond de la *scissure de Rolando* (R), *la circonvolution frontale*

ascendante (Fa), le *fond du sillon pré-rolandique inférieur* (pri), les *troisième* et *deuxième circonvolutions frontales* (F_3, F_2). A la face interne, la *première circonvolution limbique* (L_1) est limitée en avant et en arrière par le *sillon calloso-marginal* (cm,cm').

De l'**écorce cérébrale** émanent un grand nombre de *fibres radiées* qui pénètrent toutes dans la masse blanche; celles qui proviennent du fond des sillons et des parties avoisinantes forment les *fibres d'association courtes;* elles doublent le fond de tous les sillons d'une couche de fibres parallèles, d'autant plus régulière et d'autant plus épaisse, que la section se rapproche davantage du plan perpendiculaire au grand axe de la circonvolution. Les fibres qui proviennent des *crêtes* des circonvolutions pénètrent profondément dans la *masse blanche,* et peuvent être suivies sur une assez grande étendue; tel est le cas en particulier pour les fibres des *circonvolutions frontale* (Fa) et *pariétale ascendantes* (Pa). A la

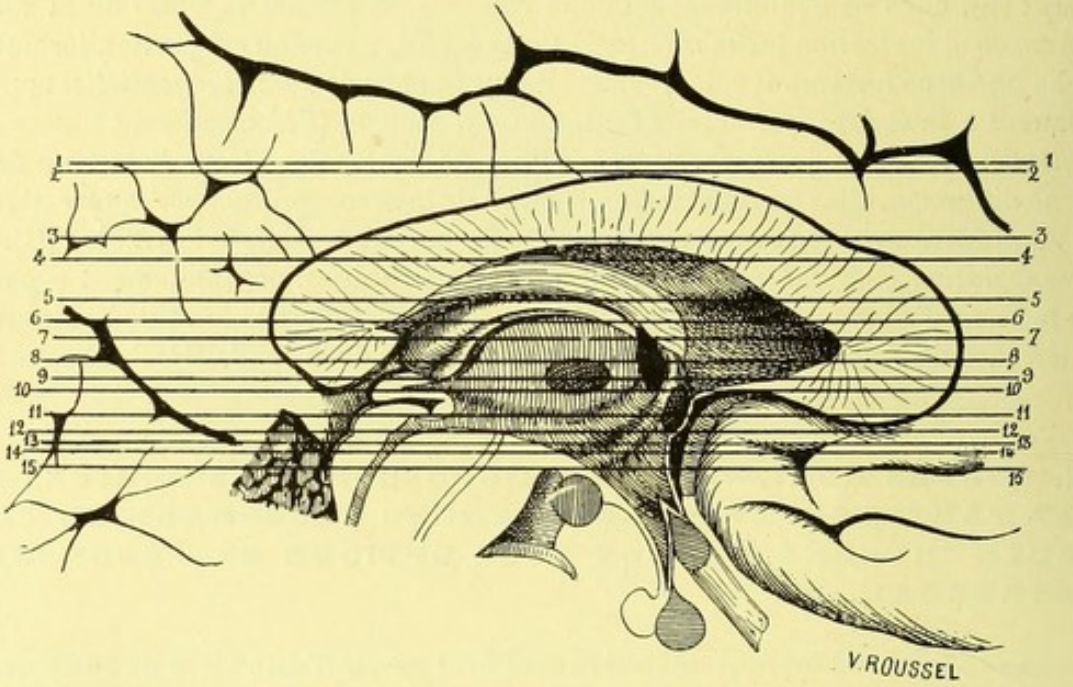

Fig. 299. — Partie moyenne de la face interne de l'hémisphère gauche avec lignes de repère pour les coupes horizontales microscopiques de la capsule interne. (Grandeur naturelle.)

face interne, la couche des *courtes fibres d'association* qui double les fonds des sillons ou *fibres en U* est moins épaisse, il en est de même des *fibres radiées* des *crêtes* des circonvolutions, qui se perdent dans la masse des fibres blanches, dès qu'elles ont dépassé le fond des sillons. La partie externe et postérieure de la masse blanche est formée sur cette coupe par des fibres à trajet extrêmement complexe, enchevêtrées, et s'entre-croisant dans toutes les directions, de telle sorte, qu'il devient absolument impossible d'y suivre non seulement quelques fibres, mais même des groupes de fibres.

Dans la partie *centrale* seule de la **coupe**, il existe de véritables faisceaux de fibres, plus ou moins nettement circonscrits; ainsi, on trouve dans la *première circonvolution limbique* (L_1) et en dehors d'une mince couche de fibres propres à cette circonvolution, un volumineux faisceau qui se dirige d'avant en arrière, et dont les extrémités se perdent dans la masse blanche du *lobe limbique*. Ce faisceau, fortement coloré par l'hématoxyline, constitue le **cingulum** (Cing), qui

est toujours séparé de l'écorce, par une couche plus ou moins mince de *fibres d'association courtes*. En dehors du *cingulum*, on trouve un second faisceau volumineux, épais, formé en grande partie de fibres qui se dirigent transversalement, de dedans en dehors, et qui s'entre-croisent sous des angles plus ou moins aigus.

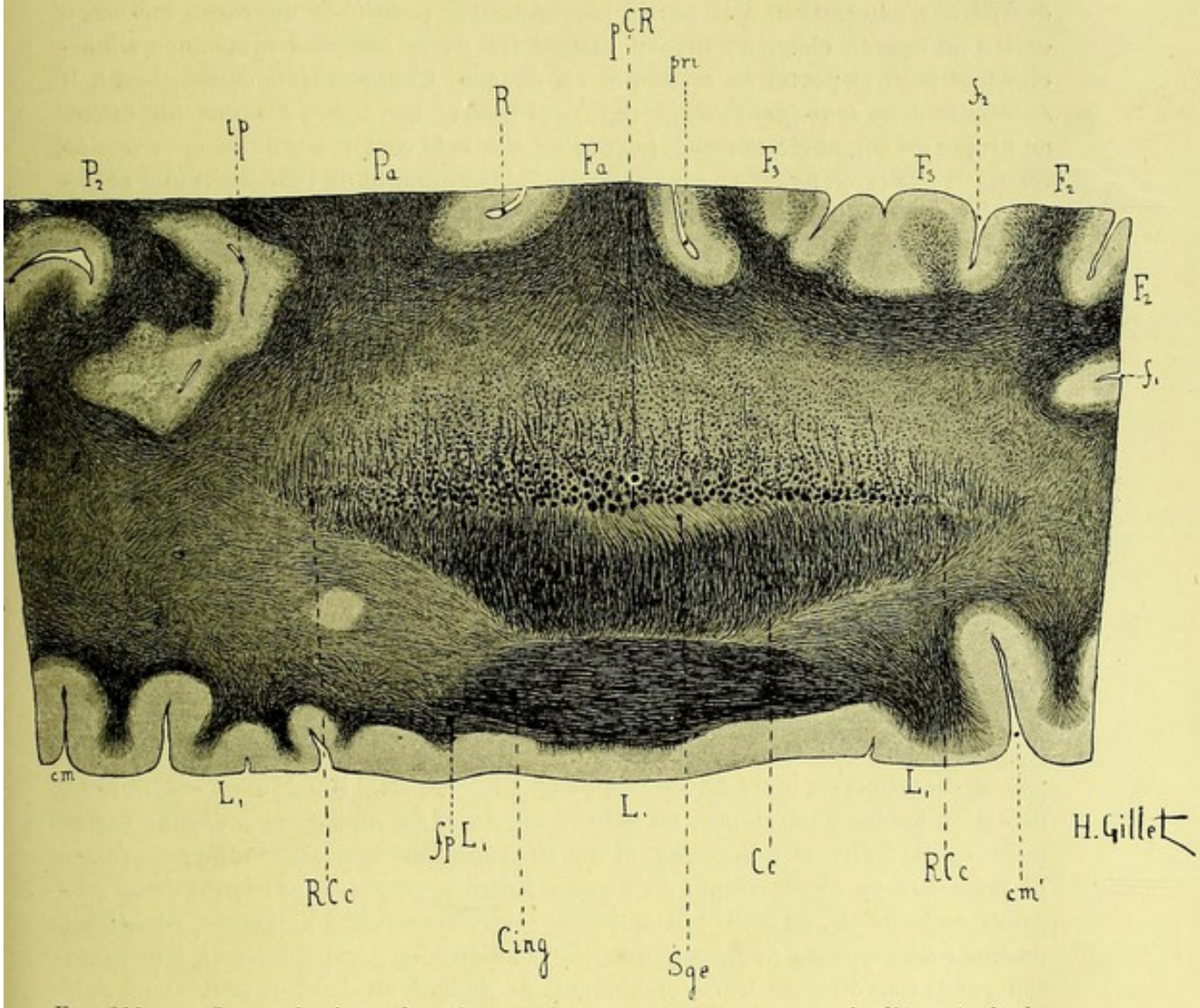

Fig. 300. — Coupe horizontale microscopique, **n° 1**, passant par la ligne 1 de la figure 299. Méthode de Weigert. 2/1 grandeur naturelle. Détails dessinés à un grossissement de 12 diamètres. Les coupes de cette série ont été pratiquées sur un hémisphère gauche. Cette coupe passe à la même hauteur que la coupe macroscopique de la figure 219.

Cc, corps calleux. — *Cing*, cingulum. — *cm*, sillon calloso-marginal. — *cm'*, partie verticale du sillon calloso-marginal. — F_2, F_3, deuxième et troisième circonvolutions frontales. — f_1, f_2. premier et deuxième sillons frontaux. — *Fa*, circonvolution frontale ascendante. — fpL_1, fibres propres de la première circonvolution limbique. — *ip*, sillon inter-pariétal. — L_1, première circonvolution limbique. — P_2, circonvolution pariétale inférieure. — *Pa*, circonvolution pariétale ascendante. — *pCR*, pied de la couronne rayonnante. — *PrC*, précunéus. — *pri*, sillon pré-rolandique inférieur. — *R*, scissure de Rolando. — *RCc*, radiations du corps calleux. — *Sge*, substance grise sous-épendymaire.

Ces fibres constituent les **radiations du corps calleux** (RCc); elles sont nettement délimitées en dedans, par le *cingulum* (Cing) et par les fibres enchevêtrées de la *masse blanche*, dont elles se distinguent par leur direction et leur coloration plus foncée. En dehors, les limites des *radiations calleuses* sont beaucoup plus

diffuses ; elles dissocient en effet de volumineux fascicules de fibres coupés perpendiculairement à leur axe, et qui appartiennent au *pied de la couronne rayonnante* (pCR). On peut suivre les *radiations calleuses* presque jusqu'aux confins du *pied de la couronne rayonnante*, au delà elles se perdent dans la couche des *fibres d'association*. A la partie moyenne des *radiations* du *corps calleux*, il existe un espace clair, au niveau duquel les *fibres calleuses* moyennes s'infléchissent pour se porter en arrière et en dedans. L'espace clair correspond à la *substance grise sous-épendymaire* (Sge) qui tapisse la voûte du *ventricule latéral* au niveau de son angle externe. Lorsqu'on étudie la région sur des *coupes vertico-transversales* (voy. fig. 281), on se rend très bien compte de l'inflexion que subissent les *fibres calleuses* au niveau de l'angle externe du *ventricule latéral*, avant de s'entre-croiser au niveau du *pied de la couronne rayonnante* avec les *fibres de projection*. Comme la voûte du ventricule latéral décrit une courbe, on comprend pourquoi sur cette coupe, tangente à la voûte du ventricule, la *substance grise sous-épendymaire* (Sge) n'est intéressée qu'à sa partie moyenne.

La troisième couche de fibres différenciées sur cette coupe est formée par les fibres du **pied de la couronne rayonnante** (pCR). Ces fibres sont toutes coupées perpendiculairement à leur axe, et groupées en fascicules. Leurs limites internes, formées par de gros fascicules de fibres, correspondent assez exactement à une ligne droite antéro-postérieure, limitant en dedans les *radiations calleuses* (RCc) et la substance *grise sous-épendymaire* (Sge). Au fur et à mesure que l'on se porte en dehors, les fascicules du *pied de la couronne rayonnante* deviennent de plus en plus petits, puis se perdent sans limites précises dans l'enchevêtrement de la masse blanche sous-corticale. Ces fascicules sont séparés les uns des autres par les *radiations calleuses* dont la direction est transversale.

Nous trouvons donc en résumé sur cette **coupe n° 1** (fig. 300) qui intéresse le *centre ovale de Vieussens*, *trois faisceaux* nettement délimités et caractéristiques par la direction de leurs fibres : en dedans le *cingulum* (Cing) avec ses fibres à direction antéro-postérieure, en dehors les *fibres du pied de la couronne rayonnante* (pCR) à direction verticale, et qui se présentent sur cette coupe sous forme de faisceaux de fibres coupés en travers. Entre le *cingulum* et le *pied de la couronne rayonnante*, se trouve la *troisième couche* ou couche moyenne, constituée par les *radiations du corps calleux* (RCc) sectionnées parallèlement à leur direction, et qui se dirigent transversalement de dedans en dehors ; nettement délimitées en dedans d'avec les fibres du *cingulum*, les *radiations calleuses* s'entrecroisent en dehors à angle droit avec les fibres du *pied de la couronne rayonnante* et leur limite externe se confond avec celle de cette dernière.

Coupe n° 2 (fig. 301), passant par la ligne 2 de la figure 299.

Cette coupe passe par la *substance grise sous-épendymaire* (Sge) qui tapisse l'angle externe du *ventricule latéral* (Vl) et par la partie inférieure de la *première circonvolution limbique* (L_1).

Les circonvolutions de la face externe ne présentent rien de particulier à noter. Le fond du *sillon inter-pariétal* (ip) a en partie disparu. La *circonvolution pariétale ascendante* (Pa) s'est fusionnée avec la *deuxième circonvolution pariétale* (P_2). La *circonvolution frontale ascendante* (Fa) et la *troisième circonvolution frontale* (F_3) sont au contraire nettement délimitées par le sillon *prérolandique inférieur* (pri). La *première circonvolution limbique* (L_1) présente au

niveau de sa partie moyenne un aspect un peu particulier; elle est inégalement subdivisée par un sillon qui correspond au *sinus* ou *ventricule du corps calleux*

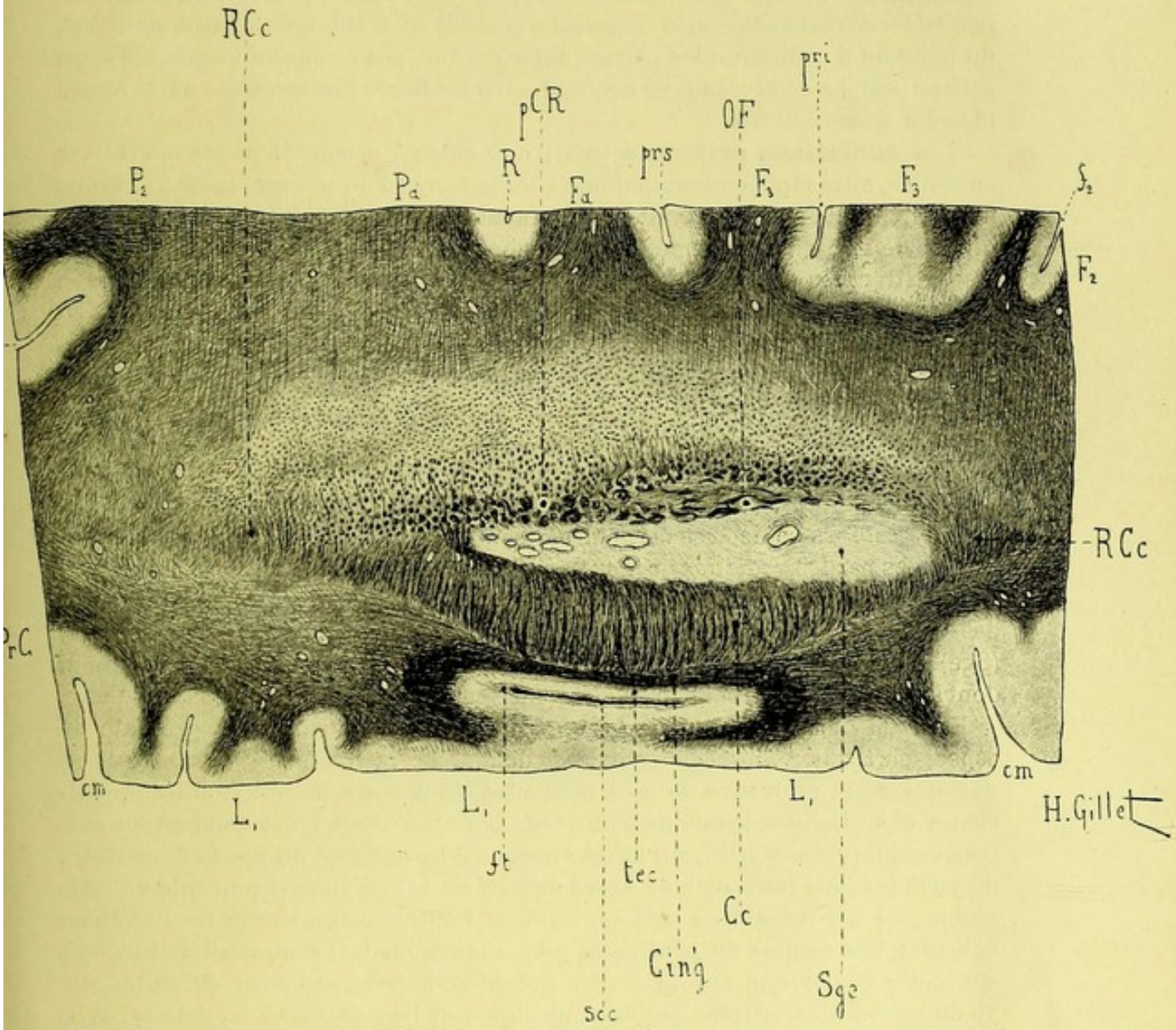

FIG. 301. — Coupe horizontale microscopique, **n° 2**, passant par la ligne 2 de la figure 299. Méthode de Weigert. 2/1 grandeur naturelle. Détails dessinés à un grossissement de 12 diamètres.

Cc, corps calleux. — *Cing*, cingulum. — *cm*, sillon calloso-marginal. — F_2, F_3, deuxième et troisième circonvolutions frontales. — *Fa*, circonvolution frontale ascendante. — f_2, deuxième sillon frontal. — *ft*, fibres tangentielles du tænia tecta. — *ip*, sillon inter-pariétal. — L_1, première circonvolution limbique. — *OF*, faisceau occipito-frontal. — P_2, deuxième circonvolution pariétale. — *Pa*, circonvolution pariétale ascendante. — *pCR*, pied de la couronne rayonnante. — *PrC*, précunéus. — *pri*, sillon pré-rolandique inférieur. — *prs*, sillon pré-rolandique supérieur. — *R*, scissure de Rolando. — *RCc*, radiations du corps calleux. — *scc*, sinus du corps calleux. — *Sge*, substance grise sous-épendymaire. — *tec*, tænia tecta.

(scc). La mince lamelle grise externe appartient au *tænia tecta* (tec), la large lame interne à l'*écorce limbique* (L_1). Le long du *sinus du corps calleux* (scc), on trouve une mince couche de fibres sectionnées parallèlement et qui appartiennent aux *fibres tangentielles* (ft) de cette écorce atrophiée.

Le *tænia tecta* (tec) est doublé par une couche de fibres parallèles, à direction antéro-postérieure, fortement colorées par l'hématoxyline, et qui appartiennent au **cingulum** (Cing). Très mince à sa partie moyenne où il est refoulé par les *radiations du corps calleux*, le *cingulum* s'épaissit en avant et en arrière, au niveau du point où il contourne les parties antérieure et postérieure du *sinus du corps calleux* (scc) ; à ce niveau il se confond avec les fibres enchevêtrées de la masse blanche sous-corticale.

Les **radiations calleuses** (RCc) ont changé d'aspect; prises dans leur ensemble, elles se présentent toujours sous la forme d'un faisceau large à sa partie moyenne, effilé à ses extrémités, nettement délimité du *cingulum* en dedans au niveau de sa partie moyenne, et de l'enchevêtrement des fibres sous-corticales, à ses extrémités antérieure et postérieure. En dehors elles sont limitées par la *substance grise sous-épendymaire* (Sge) qui a augmenté de volume. En avant et en arrière, les *radiations calleuses* contournent la *substance grise sous-épendymaire* et s'infléchissent en dehors et en arrière, comme elles s'infléchissaient sur la **coupe** précédente, puis dissocient les *fibres du pied de la couronne rayonnante* (pCR) comme précédemment.

Le **pied de la couronne rayonnante** (pCR) est formé de deux ordres de fibres. La moitié postérieure, qui correspond aux *circonvolutions rolandiques* (Fa,Pa), est formée de gros fascicules de fibres sectionnées transversalement et sillonnées par les *radiations calleuses* (RCc). Les rapports de cette moitié postérieure du *pied de la couronne rayonnante* sont variables. En avant, elle est séparée des *radiations calleuses* par toute l'épaisseur de la *substance grise sous-épendymaire* (Sge). En arrière, elle entre en connexion intime avec les *radiations calleuses*, dont les fibres la sillonnent en se dirigeant transversalement de dedans en dehors.

La moité antérieure du *pied de la couronne rayonnante* (pCR) présente un aspect particulier. Immédiatement en dehors de la *substance grise sous-épendymaire* (Sge), on trouve de gros fascicules de fibres à direction antéro-postérieure et sectionnés parallèlement à leur axe : ces fibres appartiennent au *faisceau occipito-frontal* (OF), qui longe l'angle antéro-externe du *noyau caudé* (NC), dissocie les gros fascicules de fibres du *pied de la couronne rayonnante* de cette région, et les refoule en dehors, où elles s'entre-croisent avec les *radiations calleuses*. Les confins du *pied de la couronne rayonnante* sont aussi mal accusés sur cette coupe que sur la coupe précédente. Ses fascicules de fibres deviennent de plus en plus petits, à mesure que l'on se porte en dehors, et se perdent insensiblement dans la masse blanche sous-corticale non différenciée.

Coupe n° 3 (fig. 302), passant par la ligne 3 de la figure 299.

Cette coupe passe par la partie supérieure du *noyau caudé* (NC), le *tronc* du *corps calleux* (Cc), le *pied* de la *couronne rayonnante* (pCR) et le *ventricule latéral* (Vl).

De l'**écorce** des circonvolutions de la face externe, on n'aperçoit sur cette coupe que celle qui double le fond du *sillon pré-rolandique inférieur* (pri) et la branche *postérieure* de la *scissure de Sylvius* (S[p]).

A la face interne, la coupe intéresse le *tronc du corps calleux* (Cc) dans sa partie supérieure. L'écorce grise de la *première circonvolution limbique* (L_1) se réfléchit au niveau du *sinus du corps calleux* (scc), puis s'amincit et s'effile, pour former le *tænia tecta* (tec). Dans le tronc du *corps calleux*, on trouve deux îlots de sub-

stance grise à direction antéro-postérieure, et qui appartiennent à cette partie de l'écorce rudimentaire et avortée, qui constitue les *nerfs de Lancisi* (NL).

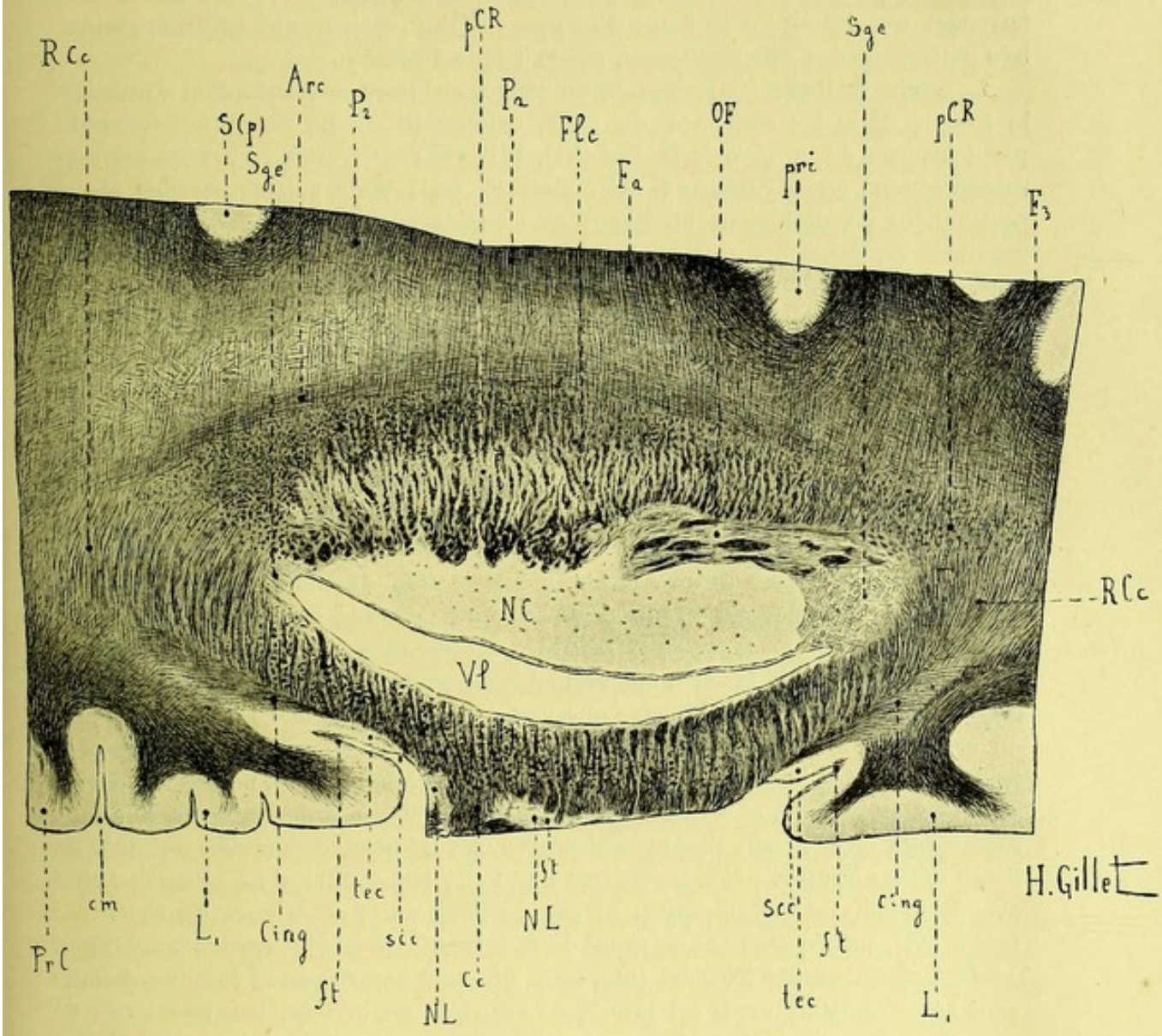

Fig. 302. — Coupe horizontale microscopique, **n° 3**, passant par la ligne 3 de la figure 299. Méthode de Weigert. 2/1 grandeur naturelle. Détails dessinés à un grossissement de 12 diamètres. Cette coupe passe à la même hauteur que la coupe macroscopique de la figure 220.

Arc, faisceau arqué. — *Cc*, corps calleux. — *Cing*, cingulum. — *cm*, sillon calloso-marginal. — F_3, troisième circonvolution frontale. — *Fa*, circonvolution frontale ascendante. — *Flc*, fibres lenticulo-caudées. — *ft*, fibres tangentielles du tænia tecta. — L_1, première circonvolution limbique. — *NC*, noyau caudé. — *NL*, nerf de Lancisi. — *OF*, faisceau occipito-frontal. — P_2, deuxième circonvolution pariétale. — *Pa*, circonvolution pariétale ascendante. — *pCR*, pied de la couronne rayonnante. — *PrC*, précunéus. — *pri*, sillon pré-rolandique inférieur. — *RCc*, radiations du corps calleux. — *S(p)*, fond de la branche postérieure de la scissure de Sylvius. — *scc*, sinus du corps calleux. — *Sge*, substance grise sous-épendymaire. — *Sgé*, substance grise sous-épendymaire, au niveau de l'angle postéro-externe du ventricule latéral. — *tec*, tænia tecta. — *Vl*, ventricule latéral.

La masse des **fibres d'association** est toujours extrêmement considérable ; les faisceaux différenciés se délimitent cependant mieux que sur les

coupes précédentes, grâce à l'apparition d'un certain nombre de fibres à direction antéro-postérieure qui appartiennent au *faisceau arqué* ou *longitudinal supérieur de Burdach* (Arc). En dedans, le *cingulum* (Cing) se réduit à deux petits faisceaux qui entourent le *sinus du corps calleux* (scc), et qui se différencient très nettement des *fibres calleuses*, grâce à leur direction.

Le **corps calleux** (Cc) présente un aspect qui varie, suivant qu'on considère le *tronc* (Cc) ou les *radiations* du *corps calleux* (RCc). Le *tronc* (Cc) forme la paroi interne du *ventricule latéral* (Vl), et il est recouvert à ce niveau par une mince couche épendymaire. Il est constitué, en grande partie, par des fibres sectionnées parallèlement et disposées en faisceaux qui se dirigent transversalement en dehors. Entre ces faisceaux, on aperçoit un assez grand nombre de fibres sectionnées obliquement, voire même perpendiculairement, et qui sont d'autant plus nombreuses, que l'on se rapproche davantage de la *paroi ventriculaire* du *tronc* du *corps calleux*. Sur la ligne médiane, au voisinage du *nerf de Lancisi* (NL), les fibres sont toutes coupées parallèlement et s'entre-croisent sous un angle plus ou moins aigu. Cette différence d'aspect tient à un accident de durcissement de la pièce. Le *tronc du corps calleux* s'est affaissé dans la cavité ventriculaire comme le montre par exemple, la figure 281 : la **coupe** actuelle (**n° 3**, fig. 302) sectionne parallèlement à leur longueur les fibres des couches superficielles et perpendiculairement à leur axe les fibres des couches profondes du *corps calleux*. La section de ces fibres à direction ascendante explique ainsi l'aspect, si singulier au premier abord, que présente sur cette coupe horizontale le *tronc* du *corps calleux*. Les fibres sectionnées verticalement, très nombreuses au niveau de la paroi épendymaire du *tronc du corps calleux*, diminuent graduellement au fur et à mesure que l'on se porte vers l'extrémité postérieure du *ventricule latéral* (Vl). Elles font place peu à peu aux fibres exclusivement transversales des *radiations du corps calleux* (RCc). Celles-ci se portent transversalement en dehors, et s'entre-croisent avec les fibres du *pied* de la *couronne rayonnante* (pCR), mais l'entre-croisement, est ici beaucoup moins net qu'il ne l'était sur les **coupes** précédentes (**n°s 1** et **2**, fig. 300 et 301) ; il ne se voit en effet avec beaucoup de netteté, qu'au niveau de l'extrémité antérieure du *ventricule latéral* (Vl), immédiatement en avant de la *substance grise sous-épendymaire* (Sge).

Le **noyau caudé** (NC) est intéressé sur une assez grande étendue dans le sens antéro-postérieur. Il est limité, en avant et en arrière, par une sorte de capuchon formé par la *substance grise sous-épendymaire* (Sge) qui double les angles latéraux du *ventricule* et qui recouvre d'une mince couche le *noyau caudé*. La face interne du *noyau caudé* est lisse et assez régulière. Sa face externe est irrégulière, et donne naissance à un certain nombre de promontoires de substance grise, dont les dimensions s'accentueront sur les coupes plus inférieures, et qui se dirigent tous vers la partie supérieure du *noyau lenticulaire*, resté au-dessous de la coupe. Dans le *noyau caudé* naissent des fibres disposées en fascicules, sectionnées soit perpendiculairement, soit obliquement, et qui se colorent moins intensivement par la méthode de Weigert que les fibres appartenant à d'autres faisceaux. Grâce à cette différenciation, on peut suivre des fibres pâles, peu riches en myéline, dans le *pied de la couronne rayonnante* (pCR), *pied* qui bientôt va constituer la *capsule interne*. Ces fibres, sectionnées obliquement, se dirigent presque toutes en dehors et s'entre-croisent avec des fibres fortement colorées, à direction verticale, qui appartiennent à la *couronne rayonnante* (pCR). Nous désignerons les fibres pâles, peu riches en myéline, sous le nom de *fibres*

lenticulo-caudées (Flc). Elles paraissent appartenir, en effet, au système des *fibres intrinsèques* du *corps strié* et relient dans toute la hauteur de la *capsule interne*, le *noyau caudé* au *noyau lenticulaire*, Au niveau de la grosse extrémité du *noyau caudé*, ces fibres *lenticulo-caudées* s'entre-croisent avec le *faisceau occipito-frontal* (OF), faisceau à direction sagittale, qui borde l'angle externe du *ventricule latéral* (Vl) et constitue un *faisceau d'association* reliant le *lobe occipital* au *lobe frontal*. Le long de la face externe du *noyau caudé*, on trouve entre les *fibres lenticulo-caudées*, le système de *fibres de projection* qui constitue le *pied de la couronne rayonnante* (pCR), système qui s'étend du *noyau caudé* au *faisceau arqué de Burdach* (Arc) et qui dépasse dans le sens antéro-postérieur les limites du *ventricule latéral* (Vl).

Coupe n° 4 (fig. 303), passant par la ligne 4 de la figure 299.

Cette coupe passe par la partie moyenne du *tronc du corps calleux* (Cc), par le *ventricule latéral* (Vl) et l'extrémité supérieure de la *couche optique* (Th.)

L'écorce est représentée à la face externe par un petit fond de sillon qui appartient à l'extrémité postérieure du *sillon marginal posterieur* de *l'insula* (mp) et à la face interne, par l'écorce de la *première circonvolution limbique* (L_1) et le *tænia tecta* (tec).

La couche de fibres non différenciées qui forme le **centre ovale** (CO) et qui constitue tout le tiers externe de la coupe, appartient à la masse blanche de l'*opercule sylvien*. Cette coupe passe en effet par l'*opercule ;* les coupes suivantes intéresseront le *sillon marginal supérieur de l'insula*, puis les *circonvolutions de l'insula*.

Le *faisceau arqué* (Arc), qui limite la masse blanche de l'opercule en dedans, est facilement reconnaissable grâce à la direction antéro-postérieure de ses fibres ; il délimite nettement le *système des fibres d'association*, d'avec le *système des fibres de projection* qui occupe la partie moyenne de la coupe.

Le **corps calleux** (Cc) est intéressé dans une très grande étendue. Il est formé surtout de fibres qui se dirigent transversalement de dedans en dehors et qui occupent tout le tiers interne de la préparation. Entre les faisceaux de fibres transversales, on aperçoit un certain nombre de fibres sectionnées obliquement et dont quelques-unes affectent une disposition en tourbillon ; ces dernières sont surtout abondantes le long d'une ligne antéro-postérieure, qui passe par la moitié antérieure du *corps calleux* et correspond à la ligne d'insertion du *septum lucidum* (iSl). Comme sur les coupes précédentes, les *radiations calleuses* (RCc) contournent en avant la *substance grise sous-épendymaire* du *ventricule latéral* (Sge) et dissocient les fibres du *faisceau occipito-frontal* (OF), ainsi que celles du *pied* de la *couronne rayonnante* (pCR). En arrière, les *fibres calleuses* sont nettement séparées des *fibres de projection*, qui appartiennent déjà, dans cette région, aux *couches sagittales* du *lobe occipito-pariétal*.

Sur cette coupe et sur toutes celles qui suivront, le **noyau caudé** (NC) est sectionné deux fois ; une fois au niveau de sa *tête* (NC), une seconde fois au niveau de sa *queue* (NC'). En avant et en arrière, au niveau des angles du *ventricule latéral* (Vl), la *tête* et la *queue* du *noyau caudé* sont recouvertes par une couche de *substance grise sous-épendymaire* (Sge), particulièrement épaisse en avant. Cette couche s'effile en dedans pour tapisser toute la *face ventriculaire* du *corps*

calleux. Dans la *tête* (NC) et dans la *queue* du *noyau caudé* (NC'), on voit un assez grand nombre de faisceaux de fibres, sectionnées obliquement ou perpendiculairement, faiblement colorées par l'hématoxyline et qui abondent surtout au niveau du bord externe de la *tête* du *noyau caudé* (NC). Ces fibres appartiennent aux fibres *lenticulo-caudées* (Flc), se portent en dehors et traversent la capsule interne (Cia, Cip), pour se rendre dans les îlots de substance grise qui relient le *noyau caudé* (NC, NC') au *noyau lenticulaire* (NL_3) et qui sillonnent, sur cette **coupe**, toute l'étendue de la *capsule interne*.

Entre la *tête* et la *queue* du *noyau caudé*, on trouve la **couche optique** (Th) dont les dimensions sont encore réduites; elle est recouverte par une couche de fibres enchevêtrées, à direction onduleuse, qui se porte, soit de dehors en dedans, soit d'avant en arrière et constitue le *stratum zonale* de la *couche optique* (Th[strz]). La *couche optique* est limitée en dehors par des îlots de substance grise, qui appartiennent à la *zone réticulée ou grillagée d'Arnold* (Zr); ils sont séparés les uns des autres par de gros fascicules de fibres qui pénètrent dans la *couche optique* (Th), où ils forment soit le *stratum zonale* (strz), soit les *fibres radiées* que nous retrouverons sur des coupes plus inférieures.

Le *pied de la couronne rayonnante* commence sur cette coupe à former la **capsule interne** (Cia, Cip). Au point de vue des rapports que la capsule interne affectera avec les *corps opto-striés*, la coupe actuelle et la suivante (fig. 304) peuvent être considérées comme appartenant à des régions de transition entre le *pied de la couronne rayonnante* et la *capsule interne proprement dite*, telle que cette dernière se présente sur les **coupes n° 6** et suivantes (fig. 305 à 308). Sur la **coupe** actuelle, la *capsule interne* présente en effet à peu près la même largeur que le *pied* de *la couronne rayonnante* de la **coupe n° 3** (fig. 302). Elle s'étend du bord externe du *noyau caudé* (NC) et du *thalamus* (Th), jusqu'au *faisceau arqué de Burdach* (Arc), et se continue insensiblement en avant et en arrière, avec la masse des fibres non différenciées du *lobe frontal* et du lobe *occipito-pariétal*.

Sur cette **coupe n° 4** (fig. 303) la *capsule interne* (Cia, Cip) se confond en dehors avec la partie supérieure de la *capsule externe* (Ce). Elle est sillonnée d'un grand nombre d'îlots de substance grise, étroits et lancéolés, qui se dirigent transversalement en dehors, et qui appartiennent aux ponts de substance grise, qui relient la face inférieure du *noyau caudé* (NC) à la face supérieure du *troisième segment* du *noyau lenticulaire* (NL_3).

Les fibres de la *capsule interne* présentent un aspect particulier, suivant qu'elles appartiennent à son *segment caudé* ou à son *segment thalamique*. Les fibres du *segment caudé* ou *segment antérieur de la capsule interne* (Cia) sont toutes sectionnées obliquement, et se dirigent toutes d'avant en arrière et de dehors en dedans. Elles appartiennent essentiellement au système de *projection cortico-thalamique*, et sur les coupes plus inférieures, on les voit s'irradier dans l'extrémité antérieure de la *couche optique* (Th) (fig. 304 à 308). A côté de ces fibres *thalamiques* on trouve les fibres *lenticulo-caudées* (Flc), peu riches en myéline, et sectionnées également, soit parallèlement à leur longueur, soit sous un angle très oblique.

Les fibres du *segment thalamique* ou *segment postérieur* de la *capsule interne* (Cip) sont de deux ordres. Ici on trouve un grand nombre de fibres fortement colorées par l'hématoxyline, sectionnées parallèlement à leur longueur, et qui se portent transversalement de dehors en dedans, pour s'entre-croiser en abordant

la *zone réticulée* (Zr), sous forme de gros fascicules qui pénètrent tous dans la *couche optique* (Th) ; ces fibres appartiennent à la *couronne rayonnante de la couche*

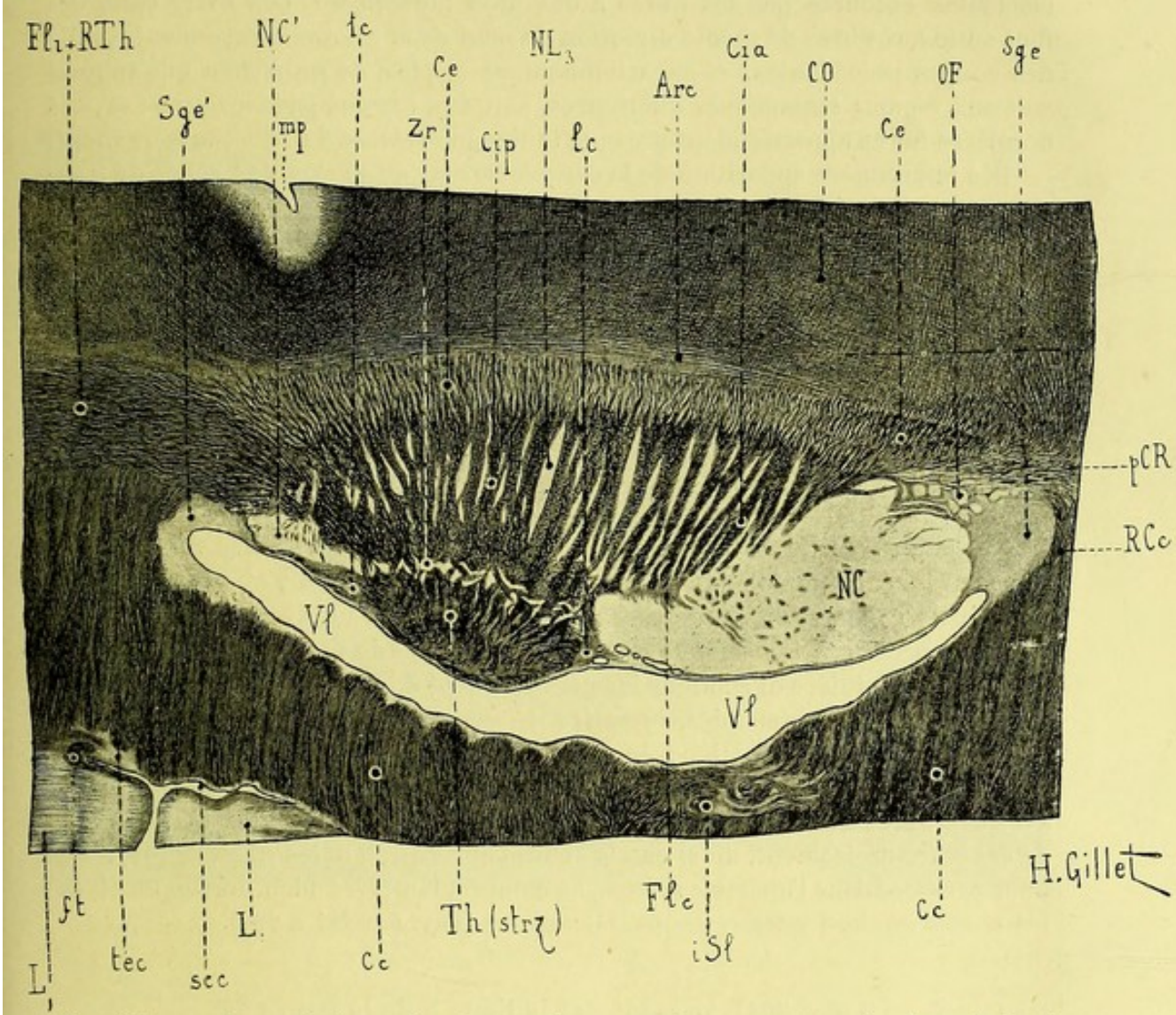

FIG. 303. — Coupe horizontale microscopique, **n° 4**, passant par la ligne 4 de la figure 299. Méthode de Weigert. 2/1 grandeur naturelle. Détails dessinés à un grossissement de 12 diamètres. Cette coupe passe à peu près à la même hauteur que la coupe macroscopique de la figure 221.

Arc, faisceau arqué. — *Cc*, corps calleux. — *Ce*, capsule externe. — *Cia*, segment antérieur de la capsule interne. — *Cip*, segment postérieur de la capsule interne. — *CO*, centre ovale. — *Flc*, fibres lenticulo-caudées. — *ft*, fibres tangentielles du tænia tecta. — *iSl*, insertion du septum lucidum. — L_1, première circonvolution limbique. — *lc*, lame cornée et tænia semi-circularis. — *mp*, sillon marginal postérieur. — *NC*, tête du noyau caudé. — *NC'*, queue du noyau caudé. — NL_3, troisième segment du noyau lenticulaire (putamen). — *OF*, faisceau occipito-frontal. — *pCR*, pied de la couronne rayonnante. — *RCc*, radiations du corps calleux. — *RTh*, radiations optiques de Gratiolet. — *scc*, sinus du corps calleux. — *Sge*, substance grise sous-épendymaire. — *Sgé*, substance grise sous-épendymaire, au niveau de l'angle postéro-externe du ventricule latéral. — *tec*, tænia tecta. — *Th(strz)*, thalamus recouvert par le stratum zonale. — *Vl*, ventricule latéral. — *Zr*, zone réticulée ou grillagée.

optique. On y trouve, en outre, des fibres pâles, peu colorées, à direction transversale ou oblique, appartenant au système des *fibres lenticulo-caudées* (Flc) et qui se trouvent souvent accolées le long des ponts de substance grise. Mais, à côté de ces fibres nettement transversales, on trouve dans le *segment postérieur* de la *capsule*

interne (Cip) des fibres sectionnées perpendiculairement à leur longueur, qui se présentent par conséquent sous forme d'un fin pointillé, et qui se groupent en fascicules entourés par les fibres à direction horizontale. Ces *fibres verticales* font suite aux fibres de même direction du *pied de la couronne rayonnante* (pCR) des coupes précédentes, et appartiennent au *système de projection* qui se rend soit aux *régions thalamiques* inférieures, soit aux *régions pédonculaires*; or, ces dernières fibres appartiennent presque toutes au système du *faisceau pyramidal*.

Dès la première apparition de la *capsule interne* au niveau des zones de transition (fig. 303 et 304), on voit donc se dessiner très nettement la différence d'aspect du *segment antérieur* (Cia) et du *segment postérieur* (Cip) de cette *capsule*. Le *genou* qui sépare ces deux segments est à peine indiqué sur cette **coupe** (**n° 3**, fig. 303); il doit être cherché, sur le prolongement d'une ligne transversale, passant par la *lame cornée* (lc). Au fur et à mesure que la *couche optique* (Th) grossit et que le *noyau lenticulaire* se développe, le *genou* de la *capsule interne* s'accentue, ainsi qu'on le verra sur les coupes suivantes.

En arrière de la *couche optique* (Th), au niveau de la *queue* du *noyau caudé* (NC'), les fibres de la *capsule interne* sont presque toutes sectionnées parallèlement. Ces fibres viennent du lobe *pariéto-occipital* et appartiennent au système de *projection cortico-thalamique* ou *radiations optiques de Gratiolet* (RTh). Elles représentent par conséquent l'homologue des fibres du *segment antérieur*, et constituent un faisceau assez large, situé en dehors de *fibres calleuses*, au niveau de l'angle postéro-externe du *ventricule latéral* (Vl), et sont formées de gros fascicules de fibres légèrement ondulées et sectionnées parallèlement à leur longueur.

Les fibres horizontales des *segments antérieur* et *postérieur* de la *capsule interne* dépassent en dehors la ligne courbe qui réunit les extrémités externes des îlots gris *lenticulo-caudés*. Elles s'entre-croisent et s'enchevêtrent à ce niveau avec des fibres à direction verticale, pour former la *capsule externe* (Ce). L'aspect de cet entre-croisement, ainsi que la courbe que décrivent les *fibres de projection* pour pénétrer dans l'*opercule sylvien*, se comprennent très bien, lorsqu'on étudie les *coupes vertico-transversales microscopiques* (voy. fig. 281 à 286).

Coupe n° 5 (fig. 304), passant par la ligne 5 de la figure 299.

Cette coupe passe par les *sillons marginaux supérieur* (ms) et *postérieur* (mp) de l'*insula*, la partie supérieure du *noyau lenticulaire* (NL_3), le *noyau antérieur* de la *couche optique* (Na), le *corps du trigone* (Tg), le *septum lucidum* (Sl) et le *ventricule de la cloison* (VSl).

Dans la masse des fibres non différenciées de l'**écorce cérébrale**, apparaissent les *circonvolutions de l'insula* (Ia, Ip), adhérant encore par leur écorce aux *circonvolutions operculaires*. La *circonvolution postérieure de l'insula* (Ip) est intéressée dans une plus grande étendue que les *circonvolutions antérieures* (Ia), représentées seulement par l'écorce qui double le fond du *sillon marginal supérieur* (ms).

Le **corps calleux** (Cc) est divisé en deux parties par le *septum lucidum* (Sl), la partie antérieure appartient au *genou* du *corps calleux*, la partie postérieure au *tronc* (Cc) qui forme la voûte du *ventricule latéral* (Vl). Le *corps calleux* (Cc) est formé presque exclusivement de fibres transversales; au niveau du *septum lucidum* (Sl), ces fibres s'entre-croisent avec les fibres longitudinales qui constituent

la *cloison transparente* (Sl). En dehors du *corps calleux*, dans la paroi interne

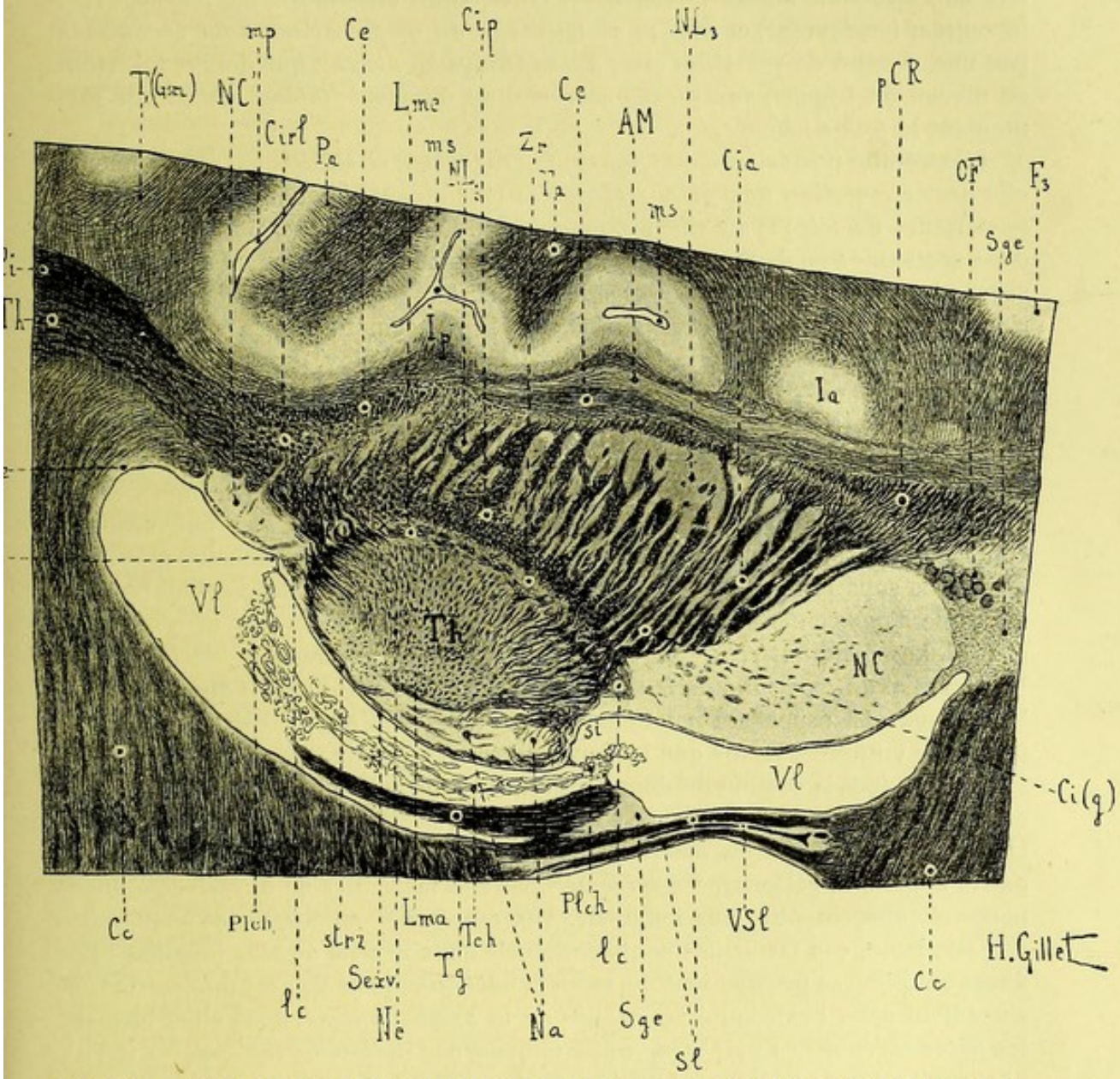

FIG. 304. — Coupe horizontale microscopique **n° 5**, passant par la ligne 5 de la figure 299. Méthode de Weigert. 2/1 grandeur naturelle. Détails dessinés à un grossissement de 12 diamètres. Cette coupe correspond à la coupe macroscopique de la figure 222.

AM, avant-mur. — *Cc*, corps calleux. — *Ce*, capsule externe. — *Cia*, segment antérieur de la capsule interne. — *Ci(g)*, genou de la capsule interne. — *Cip*, segment postérieur de la capsule interne. — *Cirl*, segment rétro-lenticulaire de la capsule interne. — F_3, troisième circonvolution frontale. — *Fa*, circonvolution frontale ascendante. — *Fli*, faisceau longitudinal inférieur. — *Ia*, insula antérieur. — *Ip*, insula postérieur. — *lc*, lame cornée et tænia semi-circularis. — *Lma*, lame médullaire antérieure de la couche optique. — *Lme*, lame médullaire externe de la couche optique. — *mp*, sillon marginal postérieur. — *ms*, sillon marginal supérieur. — *Na*, noyau antérieur du thalamus. — *NC*, tête du noyau caudé. — *NC'*, queue du noyau caudé. — *Ne*, noyau externe du thalamus. — NL_3, putamen. — *OF*, faisceau occipito-frontal. — *Pa*, circonvolution pariétale ascendante. — *pCR*, pied de la couronne rayonnante. — *Plch*, plexus choroïdes. — *RTh*, radiations optiques de Gratiolet. — *Sexv*, surface extra-ventriculaire du thalamus. — *Sge*, substance grise sous-épendymaire. — *si*, sillon opto-strié. — *Sl*, septum lucidum. — *strz*, stratum zonale. — $T_1(Gsm)$, première circonvolution temporale (gyrus supra-marginalis). — *Tch*, toile choroïdienne. — *Tg*, trigone. — *Th*, couche optique (thalamus). — *Vl*, ventricule latéral. — *VSl*, ventricule du septum lucidum. — *Zr*, zone réticulée ou grillagée.

du *ventricule latéral* (Vl), on trouve les fibres du **corps du trigone** (Tg), qui ont une direction antéro-postérieure. L'extrémité antérieure du *trigone* (Tg), le *septum lucidum* (Sl) et la *face ventriculaire du corps calleux* sont recouverts par une couche de *substance grise sous-épendymaire* (Sge), qui donne insertion au niveau du *trigone*, aux *plexus choroïdes du ventricule latéral* (Plch) qui surmontent le *trou de Monro*.

L'extrémité postérieure du *trigone* (Tg) est effilée et sectionnée obliquement; elle sert d'insertion aux *plexus choroïdes* (Plch), qui s'étendent de l'extrémité postérieure du *trigone* au *sillon opto-strié* (si). Les *plexus choroïdes* se trouvent donc sectionnés en deux endroits, ils subdivisent en trois segments l'espace qui sépare le *corps calleux* des *corps opto-striés :* les segments antérieur et postérieur appartiennent au *ventricule latéral* (Vl), le segment moyen est extra-ventriculaire et livre passage à la *toile choroïdienne* (Tch) (Voy. fig. 212 et 286).

La **couche optique** (Th) a augmenté de volume; la coupe intéresse son *noyau externe* (Ne) et son *noyau antérieur* (Na). Ce dernier est arrondi en avant et fait saillie dans le *trou de Monro;* en arrière il s'effile et atteint l'extrémité postérieure de la *couche optique*. Il est limité en dedans par une couche de fibres qui forment le *stratum zonale* (strz), en dehors par une seconde couche de fibres à direction oblique et antéro-postérieure, couche que nous désignons sous le nom de *lame médullaire antérieure du thalamus* (Lma), et qui sépare le *noyau antérieur* (Na) du *noyau externe* du *thamalus* (Ne) (Voy. fig. 284 et 286). Le *noyau antérieur* (Na) reçoit en avant un grand nombre de fibres, qui lui viennent du *segment antérieur* de la *capsule interne* (Cia). Il se distingue facilement par son aspect du *noyau externe du thalamus* (Ne); il est lisse en effet, peu riche en fibres, tandis que le *noyau externe* reçoit un très grand nombre de fascicules, dont la section lui donne un aspect pointillé tout particulier. Le *noyau externe* (Ne) est séparé de la *zone réticulée* (Zr) qui constitue la limite externe de la *couche optique*, par la *lame médullaire externe du thalamus* (Lme). Dans sa partie moyenne, cette lame est formée par des fascicules de fibres sectionnées perpendiculairement à leur longueur. Aux extrémités antérieure et postérieure de cette lame, ces fascicules sont sectionnés dans le sens de leur longueur. Les fibres antérieures proviennent du *segment antérieur* de la *capsule interne* (Cia) et s'irradient dans l'extrémité antérieure de la *couche optique*, dont elles forment les *fibres radiées*. Les *postérieures* proviennent des *radiations thalamiques* (RTh), et s'irradient dans le segment postérieur du *noyau externe du thalamus* (Ne).

Sur cette coupe, la *tête* du **noyau caudé** (NC) n'a guère changé de forme et de volume; elle est toujours coiffée au niveau de l'angle antéro-externe du *ventricule latéral* (Vl) par la *substance grise sous-épendymaire* (Sge) et par le *faisceau occipito-frontal* (OF). En arrière, elle est séparée de la *couche optique* par la *lame cornée* (lc), qui renferme un certain nombre de fines fibres faiblement colorées par l'hématoxyline et sectionnées obliquement. Ces fibres appartiennent au *tænia semi-circularis* et se trouvent sectionnées une seconde fois, au niveau de l'extrémité postérieure de la *couche optique*, immédiatement en avant de la *queue* du *noyau caudé* (NC'). La face externe de la *queue* et de la *tête* du *noyau caudé* (NC', NC), donnent naissance à de nombreux ponts de substance grise, qui sillonnent les segments *antérieur* et *postérieur* de la *capsule interne* (Cia, Cip). Quelques îlots se groupent, pour former une masse irrégulière de substance grise, nettement délimitée en dehors par une ligne courbe, mais à contours très accidentés en dedans, et qui représente la partie supérieure du *troisième segment*

du *noyau lenticulaire* ou *putamen* (NL_3). Ces îlots sont trop irrégulièrement situés, pour enclaver régulièrement la **capule interne**, qui appartient encore ici à la zone de transition. Elle est en effet très large sur cette coupe, mais on y reconnaît déjà *trois segments* de longueur inégale : le *segment antérieur*, le *segment postérieur* et le segment *rétro-lenticulaire*. Le *segment antérieur* (Cia) est formé de fibres sectionnées soit parallèlement, soit très obliquement. La plupart pénètrent dans l'extrémité antérieure de la *couche optique* (Th), quelques-unes appartiennent aux *fibres lenticulo-caudées*. Dans le *segment postérieur de la capsule* (Cip) les fibres à direction verticale prédominent de beaucoup. On y rencontre cependant un certain nombre de fibres horizontales, qui pénètrent dans la partie moyenne de la *couche optique* (Th), et d'autres fibres, horizontales également, mal colorées par la méthode de Weigert, et qui appartiennent aux *fibres lenticulo-caudées*.

Dans le segment que nous désignons sous le nom de *segment rétro-lenticulaire* de la *capsule interne* (Cirl), les fibres horizontales prédominent. Ce segment est compris entre la face externe de la *queue* du *noyau caudé* (NC') et les fibres propres qui doublent le fond du *sillon marginal postérieur* (mp). Il reçoit les fibres des *radiations thalamiques* (RTh), qui forment sur cette coupe un faisceau nettement délimité en dehors par les fibres du *faisceau longitudinal inférieur* (Fli). Ce dernier faisceau est formé par des fascicules de fibres compactes et à direction antéro-postérieure dont la plupart peuvent être suivis dans la *capsule externe* (Ce).

Sur cette coupe, la **capsule externe** (Ce) n'a pas encore d'individualité bien nette; en dehors et en avant, elle se confond encore en partie, avec le *pied* de la *couronne rayonnante* (pCR), en dedans avec les îlots irréguliers du *noyau lenticulaire* (NL_3). Un assez grand nombre de fibres horizontales de la *capsule interne* (Cia, Cip) dépassent le bord externe du *noyau lenticulaire*, pour s'entrecroiser avec les fibres horizontales et verticales de la *capsule externe* (Ce). Celle-ci ne présente qu'au niveau de sa partie moyenne les caractères qui lui sont propres et que nous allons rencontrer sur les coupes plus inférieures. A ce niveau elle est formée par des fibres à direction antéro-postérieure, faiblement colorées, et qui délimitent assez nettement les fibres du *pied de la couronne rayonnante* (pCR).

Entre la *capsule externe* et les *fibres propres* qui doublent l'écorce des *circonvolutions de l'insula*, on trouve une lamelle de substance grise, étroite et festonnée, l'*avant-mur* (AM), dont la structure se rapproche de celle du *putamen* et de celle de l'écorce cérébrale.

Coupe n° 6 (fig. 305), passant par la ligne 6 de la figure 299.

Cette coupe passe par la partie postérieure de la *couche optique* (Th), intéresse le noyau caudé (NC) et le *troisième segment* du *noyau lenticulaire* (NL_3).

L'**insula** (Ia, Ip), sectionné au niveau de sa partie supérieure, est séparé de l'*opercule de la troisième circonvolution frontale* par le *sillon marginal antérieur de l'insula;* en arrière, le *sillon marginal postérieur* (mp) le sépare de la *première circonvolution temporale*. (T_1). L'*insula* comprend quatre *circonvolutions*, deux *antérieures* (Ia), petites, et deux *postérieures* (Ip) plus grandes. Le pli le plus saillant

correspond à l'*insula antérieur*; il est séparé de la *circonvolution postérieure* de l'*insula* par le *sillon insulaire* (i). La petitesse des deux circonvolutions antérieures de l'*insula* tient à leur obliquité en avant et en bas. Dans l'écorce de l'*insula* ainsi que dans celle de la *première circonvolution temporale* (T_1), on trouve quelques particularités intéressantes à noter. La couche superficielle est claire et ne reçoit que de rares fibres à myéline, colorées par la méthode de Weigert. Dans la couche profonde, on observe, surtout au niveau de la *première circonvolution temporale* (T_1) ainsi qu'au sommet de la *circonvolution insulaire antérieure* (Ia), un très bel épanouissement de *fibres radiaires*. La couche de fibres qui double les circonvolutions de l'*insula* est peu épaisse, si ce n'est au niveau des *crêtes* des circonvolutions. Ces fibres s'entre-croisent dans tous les sens, les fibres à direction *radiaire* prédominent toutefois dans les parties centrales des circonvolutions, de même que les *fibres en U* abondent au fond des sillons. Cette couche de fibres est limitée en dedans par la substance grise de l'*avant-mur* (AM), qui suit très exactement dans ses courbures la ligne des *circonvolutions insulaires* et se renfle au niveau des *crêtes* des circonvolutions. Sur cette coupe, l'*avant-mur* est complètement séparé de l'écorce grise de l'*insula*. Il s'effile en avant et en arrière et se perd dans la couche des fibres qui doublent le fond du *sillon marginal postérieur* (mp) d'une part, et d'autre part dans les fibres propres des *deux circonvolutions antérieures de l'insula* (Ia). Il sépare la couche des fibres propres de l'*insula* des fibres de la *capsule externe* (Ce).

La **capsule externe** (Ce) est formée surtout de fibres se colorant d'une façon peu intense par l'hématoxyline, à direction verticale ou légèrement oblique, et croisées par des fibres horizontales plus intensivement colorées, qui traversent par endroits la substance grise de l'*avant-mur* (AM), pour se confondre avec la couche des *fibres propres* de l'*insula*. La *capsule externe* (Ce) est nettement limitée en dedans par le *troisième segment du noyau lenticulaire* (*putamen*) (NL_3); elle ne donne à ce noyau aucun gros faisceau de fibres. Cependant lorsqu'on examine à l'aide de forts grossissements des préparations présentant une bonne élection de coloration, on voit très nettement de rares fibres isolées pénétrer dans le *putamen* (NL_3).

L'aspect de la *capsule externe* change un peu, lorsqu'on aborde les extrémités antérieure et postérieure du *troisième segment du noyau lenticulaire*. La partie postérieure de la *capsule externe* (Ce) et la partie correspondante du *troisième segment du noyau lenticulaire* (NL_3) présentent de gros fascicules de fibres, fortement colorées par l'hématoxyline, se détachant nettement des fibres pâles du fond de la *capsule externe*, et qui traversent la partie postérieure du *noyau lenticulaire* pour aborder le *segment rétro-lenticulaire* de la *capsule interne* (Cirl), dans laquelle elles se perdent. Comme intensité de coloration, ces fibres peuvent être comparées aux fibres qui appartiennent au *faisceau longitudinal inférieur* (Fli). Dans la partie antérieure de la *capsule externe* (Ce), on trouve de même, un petit nombre de faisceaux foncés, fortement colorés, qui ne font que traverser l'extrémité antérieure du *putamen* (NL_3) et qui appartiennent au système des fibres du *segment antérieur* de la *capsule interne* (Cia).

Le **noyau caudé** (NC) est intéressé dans une grande étendue; la coupe porte en effet sur la *tête* de ce noyau (NC). Il est relié au *troisième segment du noyau lenticulaire* (NL_3) par un pont volumineux, et un très grand nombre de ponts minces et étroits de substance grise, qui sillonnent tout le *segment antérieur* de la

capsule interne (Cia). Dans le *putamen* (NL_3) et dans la *tête* du *noyau caudé* (NC),

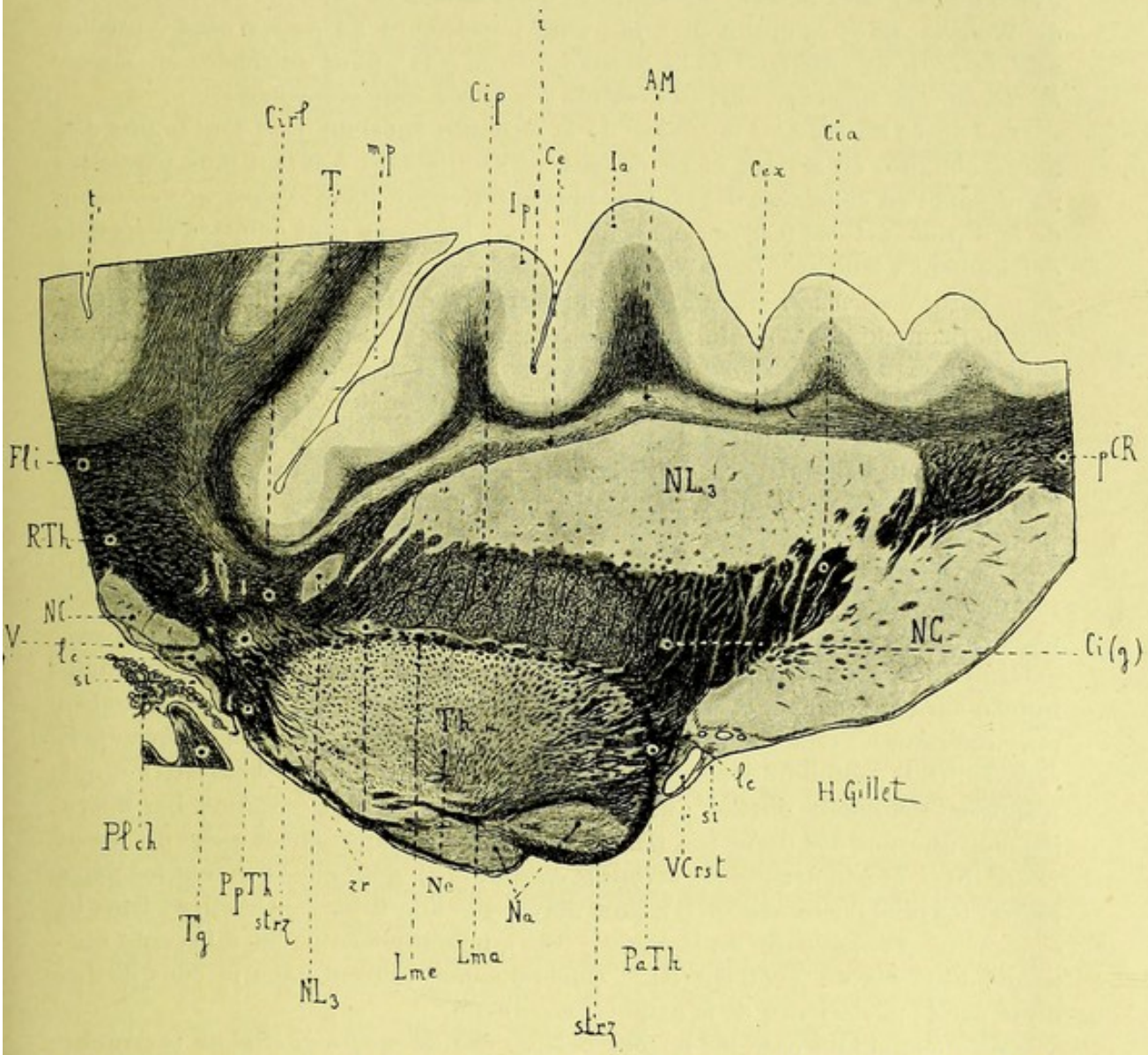

FIG. 305. — Coupe horizontale microscopique **n° 6**, passant par la ligne 6 de la figure 299. Methode de Weigert. 2/1 grandeur naturelle. Détails dessinés à un grossissement de 12 diamètres. Cette coupe passe au-dessus de la coupe macroscopique de la figure 223.

AM, avant-mur. — *Cc*, corps calleux. — *Ce*, capsule externe. — *Cex*, capsule extrême. — *Cia*, segment antérieur de la capsule interne. — *Ci(g)*, genou de la capsule interne. — *Cip*, segment postérieur de la capsule interne. — *Cirl*, segment rétro-lenticulaire de la capsule interne. — *Fli*, faisceau longitudinal inférieur. — *i*, sillon de l'insula. — *Ia*, insula antérieur. — *Ip*, insula postérieur. — *lc*, lame cornée et tænia semi-circularis. — *Lma*, lame médullaire antérieure de la couche optique. — *Lme*, lame médullaire externe de la couche optique. — *mp*, sillon marginal postérieur. — *Na*, noyau antérieur du thalamus. — *NC*, tête du noyau caudé. — *NC'*, queue du noyau caudé. — *Ne*, noyau externe du thalamus. — NL_3, troisième segment du noyau lenticulaire. — *PaTh*, pédoncule antérieur de la couche optique. — *pCR*, pied de la couronne rayonnante. — *Plch*, plexus choroïdes. — *PpTh*, pédoncule postérieur de la couche optique. — *RTh*, radiations optiques de Gratiolet. — *si*, sillon opto-strié. — *strz*, stratum zonale. — T_1, première circonvolution temporale. — t_1, sillon parallèle ou premier sillon temporal. — *TgV*, carrefour ventriculaire. — *Tg*, trigone. — *Th*, couche optique. — *VCrst*, veine du corps strié. — *Zr*, zone réticulée ou grillagée.

les fibres nerveuses apparaissent sous forme de très gros fascicules, présentant par endroits un aspect arboriforme. Ces fibres qui appartiennent à la *tête* du

noyau caudé (NC) ou au *putamen* (NL_3), sont colorées intensivement par la méthode de Pal; elles ne sont au contraire que faiblement colorées par la méthode de Weigert. Elles se groupent à la partie postérieure du *noyau caudé*, traversent le *segment antérieur* de la *capsule interne* (Cia), pour se rendre au *noyau lenticulaire* et appartiennent au système des fibres *lenticulo-caudées*.

Les fibres du *segment antérieur* de la **capsule interne** (Cia) sont toutes des fibres obliques en arrière et en dedans, et sectionnées d'autant plus parallèlement, que l'on considère des régions plus antérieures. Dans le *segment postérieur* de la *capsule interne* (Cip) au contraire, toutes les fibres sont coupées perpendiculairement à leur axe. Dans ce *segment postérieur*, et principalement au niveau de sa paroi *antérieure*, on rencontre quelques rares faisceaux de fibres à direction horizontale, étendus du *putamen* (NL_3) à la *couche optique* (Th). Ces fibres sont surtout nombreuses au niveau du *genou* de la *capsule* (Ci[g]), de sorte que le *genou* (Ci[g]), représente une région de transition entre les fibres du *segment antérieur* (Cia), à direction oblique et qui pénètrent pour la plupart dans l'extrémité antérieure de la *couche optique* (Th) — et les fibres du *segment postérieur* (Cip), qui, vues en section transversale, se présentent sous l'aspect d'un fin pointillé.

L'aspect change encore dans le *segment rétro-lenticulaire* de la *capsule* (Cirl). Les fibres coupées en travers disparaissent graduellement, et sont remplacées par des fibres à direction plus ou moins oblique, qui longent toutes la paroi externe du *carrefour ventriculaire* (TgV), formant deux couches encore mal délimitées sur cette coupe, et qui deviendront extrêmement nettes sur les coupes plus inférieures. Ces deux couches sont formées par le *faisceau longitudinal inférieur* (Fli) confondu avec les *radiations thalamiques postérieures* (RTh) et qui n'apparait nettement distinct que dans ses couches les plus externes. Les fibres les plus internes des *radiations thalamiques* (RTh) contournent la *queue* du *noyau caudé* (NC'), et pénètrent dans la *couche optique* (Th), dont elles forment les *fibres radiées* les plus postérieures. D'autres fibres, que l'on trouve éparpillées dans le *segment rétro-lenticulaire* de la *capsule* (Cirl), pénètrent entre les différents segments dissociés du *putamen* (NL_3). Quelques-unes entrent dans la constitution de la partie postérieure de la *capsule externe* (Ce).

Cette coupe intéresse les noyaux *externe* (Ne) et *antérieur* (Na) de la **couche optique** (Th). Cette dernière est limitée en dehors par une zone grise, la *zone réticulée* (Zr), morcelée par un grand nombre de fibres qui pénètrent dans la *couche optique*, au niveau de ses extrémités antérieure et postérieure. Dans ces mêmes régions, la *zone réticulée* est beaucoup plus large; on y distingue la section de faisceaux de fibres, non seulement horizontales et pénétrant dans la *couche optique*, mais de faisceaux à direction verticale, et qui entrent dans la constitution de la *lame médullaire externe* du *thalamus* (Lme). Dans la partie adjacente au *segment postérieur* de la *capsule interne* (Cip), la *zone réticulée* (Zr) se réduit à une très mince lame grise, qui sépare la *capsule interne* (Cip) de la *lame médullaire externe* du *thalamus* (Lme). La *lame médullaire externe* (Lme) est nettement marquée à la face externe du *thalamus*; elle est formée par une série de gros fascicules de fibres, coupés perpendiculairement à leur longueur et aucune *fibre radiaire* ne paraît pénétrer dans cette région de la *couche optique*. Il serait cependant inexact de dire, que la *face externe* du *thalamus* ne reçoit pas de *fibres radiaires;* ces fibres existent, mais elles sont coupées sous des incidences telles, qu'elles se présentent sous l'aspect d'un fin pointillé, et non plus sectionnées

parallèlement à leur axe, comme au niveau des extrémités antérieures et postérieures de la *couche optique*.

En avant, la *lame médullaire externe* (Lme) se prolonge sur la *face ventriculaire* de la *couche optique* et concourt à former le *stratum zonale* (strz). En arrière, il en est de même, et les *fibres radiaires* les plus internes entrent dans la constitution de la mince lame de fibres blanches, qui recouvre la face supérieure de la *couche optique*, et qui contribue à lui donner à l'état frais sa couleur café au lait caractéristique. Quant aux *fibres radiaires* antérieures, les plus internes pénètrent dans l'intérieur même du *thalamus*, et délimitent avec le *stratum zonale* (strz) un petit noyau arrondi, le *noyau antérieur* de la *couche optique* (Na). Ce noyau qui fait saillie sur le plancher du *ventricule latéral*, et dont la face inférieure est enclavée profondément dans la *couche optique* (voy. **coupe n° 7**, fig. 306), se prolonge en arrière en forme de queue effilée et aplatie, qui sur cette coupe, se trouvant sectionnée parallèlement à sa longueur, semble présenter les mêmes dimensions que sa partie antérieure. On se rend facilement compte de la forme de la partie postérieure de ce *noyau antérieur*, en examinant soit les *coupes vertico-transversales* (voy. fig. 284 à 286) soit les *coupes sagittales* (voy. t. II). Sur ces coupes, la *lame médullaire antérieure* (Lma) dépendance du *stratum zonale* (strz), sépare toujours le *noyau antérieur* (Na) du *noyau externe* du *thalamus* (Ne). Ce *noyau externe* (Ne) renferme un très grand nombre de faisceaux, sectionnés perpendiculairement ; il forme la plus grande partie de la *couche optique* et reçoit, en avant et en arrière, les fibres radiaires des *pédoncules antérieur* (PaTh) et *postérieur* (PpTh) de la *couche optique*.

Dans le *sillon opto-strié* (si), qui sépare la *couche optique* de la *tête* (NC) et de la *queue* (NC') du *noyau caudé*, on trouve plusieurs orifices vasculaires volumineux, qui appartiennent aux *veines du corps strié* (VCrst), et dans la *lame cornée* (lc) on rencontre un faisceau de fibres fines, mal colorées par la méthode de Weigert, peu large en avant, beaucoup plus prononcé en arrière et qui appartient au *tænia semi-circularis*.

L'**épendyme** du *ventricule latéral* recouvre la *tête* du *noyau caudé*, ainsi que la *veine du corps strié* et s'arrête en avant au niveau du *stratum zonale* (strz) de la *couche optique*. Dans le *carrefour ventriculaire* (TgV), l'épendyme recouvre la *queue* du *noyau caudé* (NC') et la *lame cornée* (lc), puis se réfléchit sur le *stratum zonale* de la *couche optique*, pour donner insertion aux *plexus choroïdes* du *ventricule latéral* (Plch) dont le point d'insertion interne s'effectue sur le *corps du trigone* (Tg).

Coupe n° 7 (fig. 306) passant par la ligne 7 de la figure 299.

Cette coupe intéresse les *deuxième* et *troisième segments* du *noyau lenticulaire* (NL_2, NL_3), le *noyau antérieur* de la *couche optique* (Na) et le *pédoncule antérieur* de la *glande pinéale* (*tænia thalami*) (tth).

L'*insula* (Ia, Ip), la *capsule extrême* (Cex), l'*avant-mur* (AM) et la *capsule externe* (Ce), ne présentent ici rien de particulier à noter. La *queue* du *noyau caudé* (NC') a diminué de volume, le *troisième segment* du **noyau lenticulaire** (*putamen*) (NL_3) s'est étendu en arrière ; il atteint le fond du *sillon marginal postérieur de l'insula* (mp), et il est relié à la *queue* du *noyau caudé* (NC') par quelques îlots de substance grise, situés dans le *segment rétro-lenticulaire* de la *capsule interne* (Cirl). Il est relié également à la *tête* du *noyau caudé* (NC) par un large pont de

substance grise qui interrompt le *segment antérieur* de la *capsule interne* (Cia). Le bord externe du *putamen* (NL^3) est convexe, son bord interne est concave, et reçoit le *deuxième segment* du *noyau lenticulaire* (NL_2), qui le sépare du *segment postérieur de la capsule interne* (Cip) ; mais sa partie postérieure reste néanmoins en connexion avec cette dernière. Cette coupe intéresse une partie assez considérable du *deuxième segment du noyau lenticulaire* (NL_2), segment caractérisé par sa grande richesse en fibres, disposées en gros fascicules et sectionnées perpendiculairement à leur axe. Un certain nombre de ces fascicules se groupe en une lame étroite, la *lame médullaire externe supplémentaire* (lmé), qui subdivise incomplètement le *deuxième segment du noyau lenticulaire* (NL_2). Ce dernier est séparé du *putamen* (NL_3) par la *lame médullaire externe* du *noyau lenticulaire* (lme), formée surtout de fibres se colorant faiblement par la méthode de Weigert et disposées en gros fascicules, coupés perpendiculairement à leur longueur. Les fibres du *putamen* affectent une disposition analogue, tandis que dans le *noyau caudé* (NC) au contraire, les fascicules sont sectionnés parallèlement à leur axe. Un certain nombre de ces derniers traversent le *segment antérieur de la capsule interne* (Cia), pour se rendre dans la *lame médullaire externe* du *noyau lenticulaire* (lme). Les étroits ponts de substance grise, si nombreux sur la **coupe** précédente **n° 6** (fig. 305) au niveau du *genou* de la *capsule interne* (Ci[g]), ont disparu à cette hauteur.

Les fibres du *segment antérieur* de la **capsule interne** (Cia) sont toutes coupées parallèlement à leur axe, et pénètrent toutes dans l'extrémité antérieure de la *couche optique* (Th) ; elles en forment le *pédoncule antérieur* (PaTh), ainsi que les *fibres radiaires* du *noyau externe* du *thalamus* (Ne). Les fibres internes cheminent sous la forme d'un gros faisceau, jusqu'à la partie antérieure de ce *noyau externe*, puis divergent et embrassent le *noyau antérieur* (Na) de la *couche optique ;* les plus internes se confondent avec le *stratum zonale* (strz).

La différence d'aspect des *deux segments* de la *capsule interne*, déjà extrêmement nette sur la **coupe** précédente **n° 6** (fig. 305), devient encore plus frappante sur celle-ci. Le *genou* (Ci[g]) marque une limite très nette entre ces deux parties. Toute la partie (Cia) située en avant du *genou* est formée de fibres horizontales et appartient a la *couche optique ;* toute la partie (Cip) étendue du *genou* au *segment rétro-lenticulaire* de la *capsule* appartient à la *couche optique*, à la *région sous-optique* et au *pied* du *pédoncule cérébral*, toute la partie enfin située dans la *région rétro-lenticulaire* (Cirl) appartient de nouveau et presque exclusivement à la *couche optique*.

Le *segment postérieur de la capsule* (Cip) est surtout formé de faisceaux de fibres à direction verticale, traversées par un certain nombre de fibres horizontales, qui sillonnent ce *segment postérieur de la capsule interne*, en le divisant en fascicules. Ces fibres horizontales s'étendent du *deuxième segment du noyau lenticulaire* (NL_2) à la *couche optique* (Th) ; peu nombreuses dans le *tiers antérieur* du *segment postérieur*, elles sont au contraire assez abondantes dans le *tiers postérieur*, où elles se présentent sous forme d'un gros fascicule à direction oblique, qui longe le bord interne du *deuxième segment du noyau lenticulaire* (NL_2), dans la région qui donnera naissance sur les coupes suivantes à la *lame médullaire interne du noyau lenticulaire* (lmi). Ces fibres se dirigent toutes vers la *couche optique* (Th), elles traversent la *zone réticulée* (Zr) et la *lame médullaire externe du thalamus* (Lme), pour pénétrer dans le *noyau externe* du *thalamus* (Ne).

Le *segment rétro-lenticulaire de la capsule* (Cirl) présente sur cette coupe une

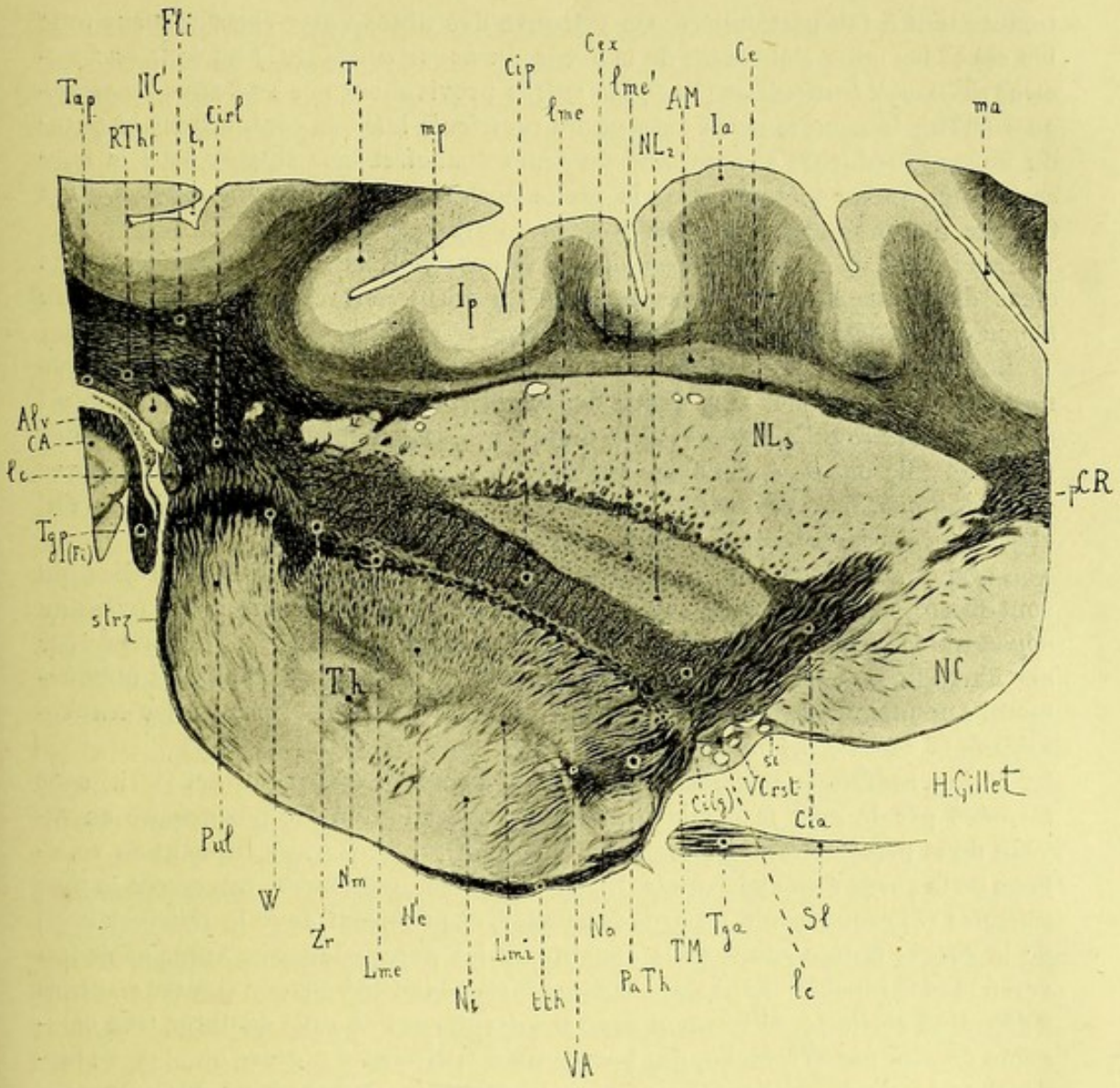

Fig. 306. — Coupe horizontale microscopique **n° 7**, passant par la ligne 7 de la figure 299. Méthode de Weigert. 2/1 grandeur naturelle. Détails dessinés à un grossissement de 12 diamètres. Cette coupe correspond assez exactement à la coupe macroscopique de la figure 224.

Alv, alvéus. — *AM*, avant-mur. — *CA*, corne d'Ammon. — *Ce*, capsule externe. — *Cex*, capsule extrême. — *Cia*, segment antérieur de la capsule interne. — *Ci(g)*, genou de la capsule interne. — *Cip*, segment postérieur de la capsule interne. — *Cirl*, segment rétro-lenticulaire de la capsule interne. — *Fli*, faisceau longitudinal inférieur. — *Ia*, insula antérieur. — *Ip*, insula postérieur. — *lc*, lame cornée et tænia semi-circularis. — *Lme*, lame médullaire externe du thalamus. — *lme*, lame médullaire externe du noyau lenticulaire. — *lme'*, lame médullaire supplémentaire du deuxième segment du noyau lenticulaire. — *Lmi*, lame médullaire interne du thalamus. — *ma*, sillon marginal antérieur de l'insula. — *mp*, sillon marginal postérieur de l'insula. — *Na*, noyau antérieur de la couche optique. — *NC*, tête du noyau caudé. — *NC'*, queue du noyau caudé. — *Ne*, noyau externe de la couche optique. — *Ni*, noyau interne de la couche optique. — NL_2, deuxième segment du noyau lenticulaire. — NL_3, troisième segment du noyau lenticulaire (putamen). — *Nm*, noyau médian de la couche optique (centre médian de Luys). — *PaTh*, pédoncule antérieur de la couche optique. — *pCR*, pied de la couronne rayonnante. — *Pul*, pulvinar. — *RTh*, radiations optiques de Gratiolet. — *si*, sillon opto-strié. — *Sl*, septum lucidum. — *strz*, stratum zonale. — *Th*, couche optique. — T_1, première circonvolution temporale. — t_1, premier sillon temporal (sillon parallèle). — *Tap*, tapetum. — *Tga*, pilier antérieur du trigone. — *Tgp* (*Fi*), pilier postérieur du trigone (fimbria). — *TM*, trou de Monro. — *tth*, tænia thalami. — *VA*, faisceau de Vicq d'Azyr. — *VCrst*, veine du corps strié. — *W*, zone de Wernicke. — *Zr*, zone réticulée ou grillagée.

texture tout à fait particulière. On y trouve des fibres entre-croisées dans tous les sens; les unes s'étendent de la *queue* du *noyau caudé* (NC') au *troisième segment du noyau lenticulaire* (NL_3), les autres proviennent des *radiations thalamiques* (RTh), longent la paroi externe du *ventricule latéral*, contournent la *queue* du *noyau caudé* (NC') et les fibres du *tænia semi-circularis* situées dans la *lame cornée* (lc), puis pénètrent dans la partie postérieure de la *couche optique*, dans toute la région qui appartient au *pulvinar* (Pul).

Dans ce *segment rétro-lenticulaire de la capsule* (Cirl), se trouvent de petits amas de substance grise, faisant partie du *corps strié* et reliant la *queue du noyau caudé* (NC') au putamen (NL_3).

Lorsqu'on examine la paroi externe du *ventricule latéral* (Vl), on se rend très nettement compte de la disposition des fibres qui concourent à former le *segment rétro-lenticulaire de la capsule* (Cirl). Cette paroi est constituée par *quatre* couches de fibres qui sont de dedans en dehors : les fibres du *tapetum* (Tap), les fibres des *radiations thalamiques* (RTh), les fibres du *faisceau longitudinal inférieur* (Fli) et les *fibres propres* du fond du *sillon parallèle* (t_1).

1° Le *tapetum* (Tap) se présente sur cette coupe comme sur toutes celles qui vont suivre, sous la forme d'une couche étroite, limitée en avant par la *queue* du *noyau caudé* (NC'), en dehors par les *radiations thalamiques* (RTh), et formée par des fibres fines, claires, peu colorées par l'hématoxyline et sectionnées obliquement. Aucune de ses fibres n'entre dans la constitution du *segment rétro-lenticulaire de la capsule interne*.

2° Les *radiations thalamiques* ou *radiations optiques* de Gratiolet (RTh) sont formées par de gros fascicules de fibres, à direction antéro-postérieure au niveau de la paroi externe du ventricule latéral. Ces fibres s'infléchissent au voisinage de la *queue* du *noyau caudé* (NC'), deviennent onduleuses, traversent la *zone réticulée* (Zr) sous forme de gros fascicules, et pénètrent dans le *pulvinar* (Pul) de la *couche optique* dont elles constituent les *fibres radiaires*. Après avoir traversé la *zone réticulée* (Zr), elles s'entre-croisent avec une couche épaisse de fibres à direction verticale, et forment avec ces dernières une zone de fibres très compacte décrite par Wernicke, qui augmente d'épaisseur à mesure que l'on se rapproche du *corps genouillé externe* (Cge) (voy. **coupe** suivante **n° 8**, fig. 307). Dans ses figures et dans son texte, Wernicke la désigne sous le nom de *champ* (*Markfeldmm*) nous la désignons dans nos figures sous le nom de *champ de Wernicke* (W). Ce champ embrasse la partie externe adhérente du *pulvinar* (Pul), en avant il s'unit sous un angle aigu à la *lame médullaire externe du thalamus* (Lme), en arrière, il s'étend jusqu'au *stratum zonale* (strz) du *pulvinar* (Pul), en haut (voy. *Coupes vertico-transversales*), il s'effile, et se continue avec la *lame médullaire externe* (Lme) des régions postéro-externes de la *couche optique*, en bas il s'élargit, s'épaissit considérablement et emboite le *corps genouillé externe* qui se loge dans sa concavité; sa forme a été comparée par Wernicke à celle d'une corne d'abondance.

Sur les *coupes vertico-transversales microscopiques* (voy. fig. 287), le *champ de Wernicke* (W) affecte une forme irrégulièrement triangulaire à base inférieure; sur les *coupes horizontales*, il présente la forme d'une gouttière verticale ouverte en dedans, dont les parois sont d'autant plus épaisses que l'on se rapproche davantage du *corps genouillé externe*.

Le *champ de Wernicke* (W) est formé par deux ordres de fibres : α des fibres horizontales, qui appartiennent dans la *région thalamique* aux *radiations posté-*

rieures de la couche optique (RTh) et dans la *région sous-thalamique* aux *radiations du corps genouillé externe* (RCge) (voy. *Coupes de la région sous-optique*, fig. 308, 309).

β. Des fibres verticales, fines, fortement colorées par l'hématoxyline et disposées en faisceaux extrêmement serrés; elles appartiennent au *corps genouillé externe* et font suite au système de la *bandelette optique* (*II*). Ces fibres s'épuisent peu à peu dans le *segment postéro-supérieur* de la *lame médullaire externe du thalamus* (Lme), qui entre également dans la constitution du *champ de Wernicke* (W).

3° Le *faisceau longitudinal inférieur* (Fli) est formé de fibres fortement colorées par l'hématoxyline et qui se différencient facilement des *radiations thalamiques* (RTh); elles constituent avec ces dernières la *couche sagittale* du *lobe occipito-temporal* (voy. fig. 292 et 293), se dirigent d'arrière en avant et se coudent au niveau de la *première circonvolution temporale* (T_1). Une partie de ces fibres s'irradie dans cette circonvolution, une autre partie se porte en avant et en dedans, entoure l'extrémité postérieure du *putamen* (NL_3) et entre dans la constitution de la *capsule externe* (Ce). D'autres fibres, enfin, semblent se porter directement en dedans, traversent le *segment rétro-lenticulaire de la capsule interne* (Cirl) et s'irradient dans le *pulvinar* (Pul). Comme nous le disions plus haut, (p. 565) l'origine de ces dernières fibres n'est pas élucidée (voy. chap. V et t. II).

4° Les *fibres propres* du fond du sillon parallèle appartiennent au système des *courtes fibres d'association;* ce sont des fibres parallèles, faiblement colorées par l'hématoxyline, qui occupent tout l'espace compris entre le *faisceau longitudinal inférieur* (Fli) et l'*écorce cérébrale* et qui relient deux circonvolutions plus ou moins rapprochées.

Sur cette **coupe n° 7** (fig. 306), la **couche optique** (Th) a considérablement augmenté de volume; elle s'est élargie, en arrière surtout, par suite de l'apparition du *pulvinar* (Pul). Le *stratum zonale* (strz) qui recouvre sa face libre ne lui forme pas une couche continue, et les fibres qui le constituent n'appartiennent pas à un seul et même système; le *stratum zonale* de la face postérieure de la *couche optique* est formé, comme sur la **coupe** précédente (fig. 305), par des fibres appartenant aux *radiations thalamiques postérieures* (RTh); les fibres qui recouvrent l'extrémité antérieure de la *couche optique* constituent un faisceau volumineux, épais, à direction antéro-postérieure, et appartiennent au *tænia thalami* (tth) (*frein* ou *pédoncule antérieur de la glande pinéale*).

En dehors, la *couche optique* est limitée par la *zone réticulée* (Zr) qui a augmenté d'épaisseur, surtout en arrière, au niveau du *champ de Wernicke* (W), et par la *lame médullaire externe du thalamus* (Lme), formée de gros fascicules de fibres, sectionnés transversalement, surtout dans sa partie moyenne. Dans le tiers moyen du *noyau externe* du *thalamus* (Ne), les *fibres radiaires* sont coupées perpendiculairement à leur axe, et se présentent sous la forme d'un pointillé; au niveau de l'extrémité postérieure de la *couche optique*, c'est-à-dire au niveau de la *zone de Wernicke*, ainsi qu'au niveau de son extrémité antérieure, les *fibres radiaires* sont sectionnées parallèlement à leur longueur et constituent de gros fascicules de fibres à direction horizontale ou oblique, qui sillonnent le *noyau externe* du *thalamus* (Ne).

Le *pédoncule antérieur de la couche optique* (PaTh), qui entre dans la constitution des *fibres radiaires* de l'extrémité antérieure du *thalamus*, pénètre dans la *couche optique* sous forme d'un pinceau, dont les fibres embrassent la partie profonde de son *noyau antérieur* (Na). De la partie postéro-externe de ce *noyau*,

part un faisceau conique et compacte, de fines fibres à direction horizontale ou légèrement oblique; ce faisceau, qui correspond à l'origine du *faisceau de Vicq d'Azyr* (VA), aborde par sa base le *noyau antérieur* (Na) et est croisé par les *fibres radiaires* du *pédoncule antérieur de la couche optique* (PaTh). Le *noyau antérieur* (Na), a considérablement diminué de volume, par contre, le *noyau externe* (Ne) s'est allongé, et décrit une courbe à concavité interne autour du *noyau interne* (Ni), dont il est séparé par la *lame médullaire interne* (Lmi). Le *noyau interne* (Ni) se caractérise par sa moins grande richesse en fibres et son aspect lisse; il reçoit cependant quelques *fibres radiaires* du *pédoncule antérieur de la couche optique* (PaTh). En arrière, ce noyau se continue avec le *pulvinar* (Pul). A l'union du *pulvinar* (Pul), du *noyau externe* (Ne) et du *noyau interne* (Ni), on voit le premier indice d'un *cinquième noyau thalamique*, le *centre médian de Luys* (Nm), encore mal délimité sur cette coupe et qui appartient aux régions *thalamiques inférieures*. Il occupe une situation inférieure à celle du *noyau antérieur*, dont il est séparé par toute l'épaisseur du *noyau interne*, et ne devient nettement apparent que lorsque le *noyau antérieur* a disparu.

Coupe n° 8 (fig. 307), passant par la ligne 8 de la figure 299.

Cette coupe passe par le *trou de Monro* (TM), le *centre médian de Luys* (Nm), le ganglion de l'*habénula* (Gh) et intéresse les *trois segments du noyau lenticulaire* (NL_3, NL_2, NL_1).

Les modifications principales portent sur le **noyau lenticulaire** et sur la *couche optique*. Le *putamen* (NL_3) a peu changé comme forme, il s'est un peu rétréci, et n'envoie pas à la *tête* du *noyau caudé* (NC) un pont de substance grise qui traverse le *segment antérieur* de la *capsule interne* (Cia) (voy. fig. 305, 306). Il est toujours caractérisé par son aspect clair, et son peu de richesse en fibres, qui affectent toujours un aspect fasciculé.

La *lame médullaire externe* du *noyau lenticulaire* (lme) a diminué de volume; le *deuxième segment* du *noyau lenticulaire* (NL_2) s'est étendu et recourbé; il embrasse dans sa concavité la partie supérieure du *premier segment* (NL_1), dont il est séparé par la *lame médullaire interne* du *noyau lenticulaire* (lmi), très épaisse ici. Les *trois segments du noyau lenticulaire* présentent chacun un aspect caractéristique et qui leur est propre. Le *troisième segment* (*putamen*) (NL_3) est pâle, surtout formé de substance grise, dans laquelle apparaissent de gros faisceaux de fibres qui affectent une disposition arboriforme et qui traversent le *globus pallidus* (NL_2, NL_1).

Le *deuxième segment du noyau lenticulaire* (NL_2) présente un aspect finement grenu, qui tient à sa richesse en fibres à directions très diverses, parmi lesquelles on trouve, surtout au voisinage de la partie postérieure du *segment interne* (NL_1), quelques gros fascicules coupés transversalement. Ce noyau est généralement subdivisé en deux parties, par une *lame médullaire supplémentaire* (lmé), dans laquelle prédominent les fibres à direction horizontale. Le *segment interne* du *noyau lenticulaire* (NL_1) présente un aspect pointillé, qui tient aux nombreux faisceaux de fibres sectionnés transversalement qui le traversent. La *lame médullaire interne* du *noyau lenticulaire* (lmi) est surtout formée d'une part, de gros fascicules de fibres à direction verticale et par conséquent sectionnés transversalement à leur longueur, et d'autre part, de nombreuses fibres hori-

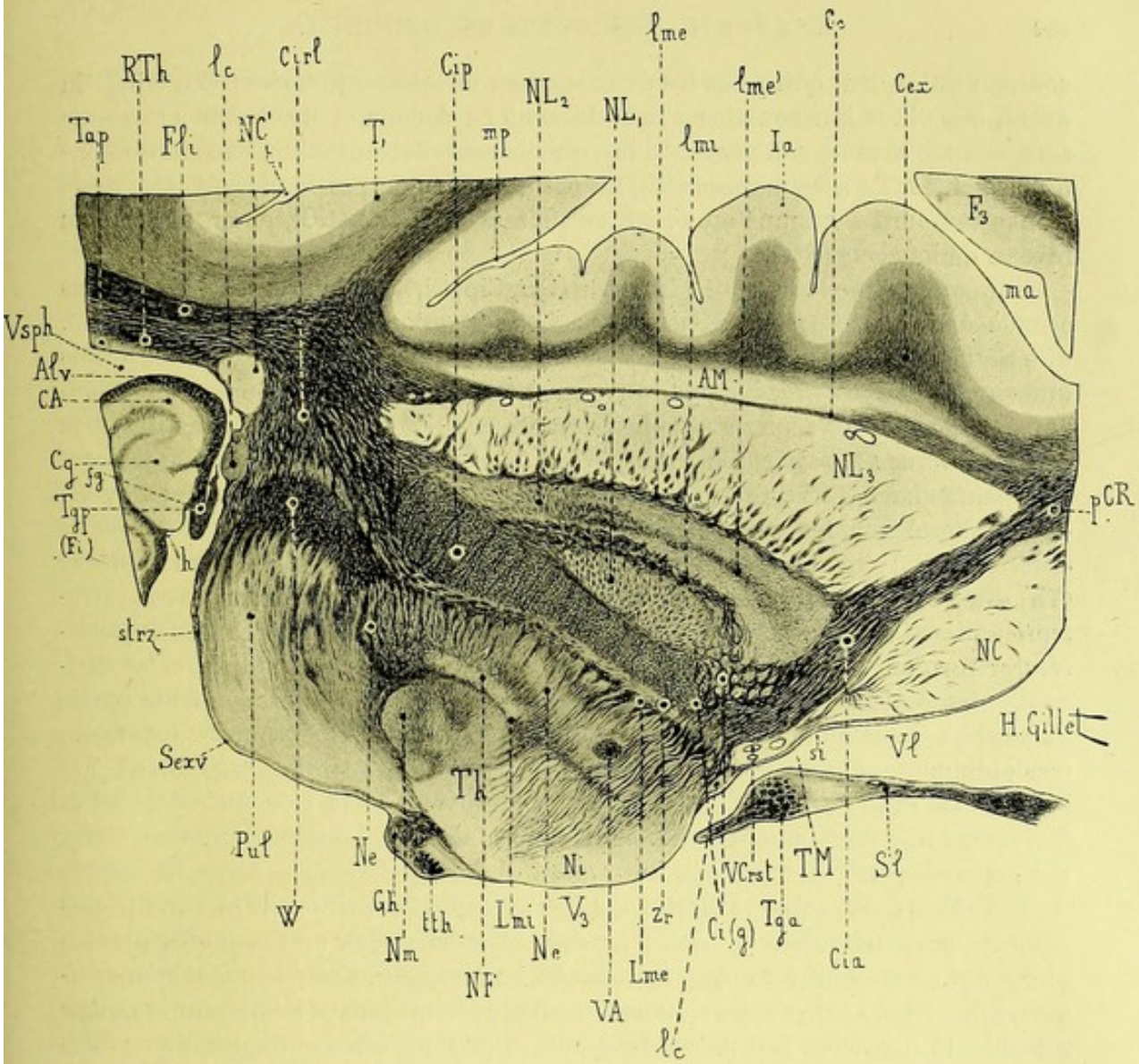

FIG. 307. — Coupe horizontale microscopique **n° 8**, passant par la ligne 8 de la figure 299. Méthode de Weigert. 2/1 grandeur naturelle. Détails dessinés à un grossissement de 12 diamètres. Cette coupe passe un peu au-dessus de la coupe macroscopique de la figure 225.

Alv, alvéus. — *AM*, avant-mur. — *CA*, corne d'Ammon. — *Ce*, capsule externe. — *Cex*, capsule extrême. — *Cg*, circonvolution godronnée. — *Cia*, segment antérieur de la capsule interne. — *Ci(g)*, genou de la capsule interne. — *Cip*, segment postérieur de la capsule interne. — *Cirl*, segment rétro-lenticulaire de la capsule interne. — F_3, troisième circonvolution frontale. — *fg*, sillon fimbrio-godronné. — *Fli*, faisceau longitudinal inférieur. — *Gh*, ganglion de l'habénula. — *h*, sillon de l'hippocampe. — *Ia*, insula antérieur. — *lc*, lame cornée et tænia semi-circularis. — *Lme*, *Lmi*, lames médullaires externe et interne du thalamus. — *lme*, lame médullaire externe du noyau lenticulaire. — *lme'*, lame médullaire supplémentaire du deuxième segment (NL_2) du noyau lenticulaire. — *lmi*, lame médullaire interne du noyau lenticulaire. — *ma*, sillon marginal antérieur de l'insula. — *mp*, sillon marginal postérieur de l'insula. — *NC*, tête du noyau caudé. — *NC'*, queue du noyau caudé. — *Ne*, noyau externe du thalamus. — *NF*, noyau semi-lunaire de Flechsig. — *Ni*, noyau interne du thalamus. — NL_3, NL_2, NL_1, troisième, deuxième et premier segments du noyau lenticulaire. — *Nm*, noyau médian du thalamus (centre médian de Luys). — *pCR*, pied de la couronne rayonnante. — *Pul*, pulvinar. — *RTh*, radiations optiques de Gratiolet. — *Sexv*, surface extra-ventriculaire de la couche optique. — *si*, sillon opto-strié. — *strz*, stratum zonale. — T_1, première circonvolution temporale. — t_1, sillon parallèle ou premier sillon temporal. — *Tap*, tapetum. — *Tga*, pilier antérieur du trigone. — *Tgp*(*Fi*), pilier postérieur du trigone (fimbria). — *Th*, couche optique (thalamus). — *TM*, trou de Monro. — *tth*, tænia thalami. — V_3, troisième ventricule. — *VA*, faisceau de Vicq d'Azyr. — *VCrst*, veine du corps strié. — *Vl*, ventricule latéral. — *Vsph*, ventricule sphénoïdal. — *W*, zone de Wernicke. — *Zr*, zone réticulée ou grillagée.

zontales qui relient entre eux les deux *noyaux* du *globus pallidus* (NL_2, NL_1). En avant, ces fibres horizontales s'infléchissent en dedans et traversent la *capsule interne* au niveau de son *genou* (Ci [g], qu'elles subdivisent en un certain nombre de fascicules. Le *noyau caudé* (NC) ne présente rien de particulier à noter, on le trouve toujours sectionné en avant, au niveau de la *tête* (NC), et en arrière, au niveau de la *queue* (NC').

Sur cette coupe la **capsule interne** (Cia, Cip, Cirl) est intéressée dans sa plus grande étendue, et présente l'aspect particulier qu'on lui décrit sur la « *coupe*, dite *de Flechsig* ». Le *genou* (Ci[g]) ici est extrêmement accusé, beaucoup plus que sur les coupes précédentes, ou que sur les coupes qui vont suivre et qui appartiennent à des régions plus inférieures. Les trois parties qui constituent la *capsule interne :* le *segment antérieur* (Cia), le *segment postérieur* (Cip), le *segment rétro-lenticulaire* (Cirl), présentent chacune l'aspect particulier que nous avons déjà indiqué sur les coupes précédentes. Les fibres horizontales du *segment antérieur* (Cia) s'irradient toutes dans l'extrémité antérieure de la *couche optique* (Th) dont elles constituent le *pédoncule antérieur*. Les fibres du segment *rétro-lenticulaire* (Cirl) sont sectionnées horizontalement ou obliquement ; les *postérieures* forment le *stratum zonale* (strz) du *pulvinar* (Pul), les *antérieures* se dirigent obliquement en avant et en dedans, et forment les *fibres radiées* de la partie du *noyau externe du thalamus* (Ne) qui touche au *pulvinar*. Les fibres moyennes, très obliquement sectionnées dans la région comprise entre le *putamen* (NL_3) et la *queue* du *noyau caudé* (NC'), s'incurvent au niveau de la *zone réticulée* (Zr) et traversent horizontalement le *champ de Wernicke* (W), considérablement élargi sur cette coupe.

Les fibres du *segment postérieur* de la *capsule interne* (Cip) sont toutes coupées perpendiculairement à leur axe, et subdivisées en fascicules par les fibres qui se rendent du noyau *lenticulaire* au *thalamus*. Ces *fibres lenticulo-optiques*, à direction horizontale, sont beaucoup plus nombreuses ici que sur la **coupe** précédente (fig. 306). Les fibres du *genou* (Ci[g]) ont changé de direction ; elles sont coupées non plus perpendiculairement à leur axe, mais très obliquement, se dirigent en avant et en dehors vers le *segment antérieur* de la *capsule interne* (Cia), et sont subdivisées en gros fascicules de fibres, en partie par les fibres de la *lame médullaire interne* (lmi) du *noyau lenticulaire*, en partie également par les fibres qui relient le *deuxième segment* du *noyau lenticulaire* (NL_2) à l'extrémité antérieure de la *couche optique* (Th). Les fibres du *genou* s'infléchissent donc en avant, et s'accolent au *pédoncule antérieur* de la *couche optique* ou *segment antérieur* de la *capsule interne* (Cia), dont elles se distinguent cependant toujours facilement par leur *aspect fasciculé* et *leur obliquité*. Cet aspect si particulier du *genou* ne s'observe pas, *et c'est là un point sur lequel nous attirons l'attention*, sur une très grande hauteur. En examinant une série ininterrompue de coupes de la région, traitées par la méthode de Weigert, on voit apparaître l'obliquité des fibres du *genou* de la *capsule interne*, *seulement sur les coupes qui intéressent la moitié inférieure* du *putamen* (NL_3). Sur toutes les coupes qui portent sur la *moitié supérieure* de ce *segment*, les fibres du *genou* sont coupées *perpendiculairement* à leur axe.

Lorsque l'on étudie sur des coupes sériées les fibres du *segment postérieur* de la *capsule interne* (Cip), en allant de bas en haut, c'est-à-dire du *pédoncule cérébral* vers la *capsule*, il est facile de constater que le *faisceau*, dit du *genou de la capsule*, ne dépasse guère en hauteur la partie inférieure de la *région thalamique*.

L'anatomie pathologique nous a permis de montrer qu'il tire son *origine* de *l'opercule rolandique*. En effet, dans trois cas de lésion localisée à l'*opercule rolandique*, avec participation de la partie adjacente de l'*opercule frontal* l'un de nous a constaté (1893) l'existence d'une dégénérescence du *faisceau du genou*, dégénérescence qu'il a pu suivre, à l'aide de coupes sériées traitées par la méthode de Weigert, depuis la région *thalamique* de la *capsule interne*, jusqu'à l'entrée du *pédoncule cérébral* dans la *protubérance*. Dans le *pédoncule*, le *faisceau dégénéré* occupait *le bord interne*. Ces faits, que l'examen de coupes normales étudiées en séries rendait déjà probables, démontrent que le *faisceau du genou de la capsule* (Ci[g]) *correspond au segment le plus interne de l'étage inférieur* ou *pied du pédoncule cérébral*.

En avant et un peu au-dessous du *genou* (Ci[g]), dans la substance *grise sous-épendymaire* qui double le *sillon intermédiaire* ou *opto-strié* (si), on trouve les fibres du **tænia semi-circularis** situées dans la *lame cornée* (lc). Ces fibres, coupées perpendiculairement à leur axe, ont un aspect caractéristique; elles sont très fines et se colorent faiblement par le Weigert ou le Pal. A la partie postérieure de la *couche optique* (Th), entre le *pulvinar* (Pul) et la *queue* du *noyau caudé* (NC'), on retrouve dans la *lame cornée* (lc) la surface de section du *tænia semi-circularis*, sous la forme d'un petit faisceau ovalaire, recouvert par la *substance grise sous-épendymaire* qui donne insertion en ce point aux *plexus choroïdes du ventricule latéral*. Ces plexus, non représentés sur cette **coupe, n° 8** (fig. 307), s'insinuent entre la *queue* du *noyau caudé* (NC') et l'*alvéus* (Alv) ou en d'autres termes, entre la *queue* du *noyau caudé* et la couche de *substance blanche* appartenant au *pilier postérieur du trigone* (Tgp) qui recouvre la face intra-ventriculaire de la *corne d'Ammon* (CA). Les *plexus choroïdes* ferment ainsi en dedans, le *prolongement sphénoïdal* du *ventricule latéral* (Vsph) (Voy. **coupe n° 7**, fig. 306).

Le *pilier postérieur du* **trigone** ou *fimbria* (Tgp[Fi]) affecte sur toute cette série de coupes un aspect caractéristique; il se présente sous la forme d'un gros faisceau de fibres, sectionnées très obliquement, situées entre le *pulvinar* (Pul) et la *circonvolution godronnée* (Cg), en dehors par conséquent du *ventricule latéral*. Il recouvre toute la largeur de la *circonvolution godronnée* dont il est séparé par un mince sillon, le sillon *fimbrio-godronné* (fg). Le bord externe du *pilier postérieur du trigone* ou de la *fimbria*, est libre et appartient à la surface extérieure du cerveau. Son bord interne se prolonge sur la face profonde de la *circonvolution de la corne d'Ammon* (CA), et constitue la couche de substance blanche qui recouvre la face ventriculaire de cette circonvolution. De l'angle antéro-interne du *pilier postérieur du trigone*, part une mince languette qui sert d'insertion postérieure aux *plexus choroïdes du ventricule latéral*.

La paroi interne du **prolongement sphénoïdal** du *ventricule latéral* (Vsph) est donc formée par l'*alvéus* (Alv) et la *corne d'Ammon* (CA); sa paroi externe présente quatre couches très nettes de fibres qui sont de dedans en dehors :

1° Les fibres à direction transversale et oblique du *tapetum* (Tap); 2° les fibres à direction sagittale des *radiations thalamiques postérieures* (RTh); 3° les fibres du *faisceau longitudinal inférieur* (Fli), à direction sagittale également, caractérisées par leur coloration foncée et l'apparence serrée de leurs fascicules; 4° enfin, les *fibres propres* du fond du *sillon parallèle* (t_1), formées dans les couches profondes par des fibres entre-croisées dans tous les sens, et dans les couches superficielles par des fibres parallèles qui embrassent le fond du sillon.

Couche optique (Th). Le *noyau antérieur* de la *couche optique* a disparu, et l'extrémité antérieure de cette dernière est formée par les noyaux *externe* (Ne) et *interne* (Ni). A la partie antérieure du noyau *externe*, toujours facile à distinguer, grâce à la présence de ses *fibres radiaires*, on trouve la surface de section transversale d'un faisceau ovalaire, formé de fibres fines et serrées et que nous retrouverons sur les coupes qui vont suivre. Ce faisceau représente le *faisceau de Vicq d'Azyr* (VA), que nous avons vu sur la **coupe** précédente **n° 7** (fig. 306), aborder le *noyau antérieur du thalamus* (Na).

Le *noyau externe* (Ne) est limité en dehors comme sur les coupes que nous venons de décrire, par la *lame médullaire externe* du *thalamus* (Lme) et la *zone réticulée* (Zr). La *lame médullaire interne* du *thalamus* (Lmi) n'est plus formée ici par des faisceaux sectionnés perpendiculairement à leur axe, mais bien par de nombreuses *fibres radiaires*, qui pénètrent dans le *noyau interne*. Cette *lame médullaire interne* du *thalamus* limite le *noyau externe* en dedans et le sépare en avant, du *noyau interne* (Ni), en arrière, du *pulvinar* (Pul), et au niveau de sa partie moyenne, du *centre médian de Luys* (Nm).

Le *noyau interne* du *thalamus* (Ni) reçoit quelques *fibres radiaires*, qui lui viennent du *pédoncule antérieur de la couche optique* ou *segment antérieur* de la *capsule interne* (Cia). Le *centre médian de Luys* (Nm) présente un aspect grenu particulier; très bien délimité en dehors, et en arrière par la *lame médullaire interne* (Lmi) et par une dépendance de cette dernière en avant, il est par contre mal délimité du *noyau interne* (Ni) dont il se distingue cependant facilement, grâce à sa richesse en fibres. Le *centre médian de Luys* se présente donc sous la forme d'un noyau plus ou moins irrégulièrement arrondi, enclavé profondément dans le *thalamus*. Il se présente sous cette forme, quelle que soit la direction des coupes (*horizontale*, *sagittale* ou *vertico-transversale*), et affecte par conséquent une forme sphérique. Il occupe les parties inférieures de la *couche optique* (Th) et se trouve situé immédiatement au-dessus de la **région dite sous-thalamique** de *Forel*. Le *pulvinar* (Pul) a considérablement augmenté de volume. Il représente sur cette coupe à peu près le tiers de la *couche optique*, il est séparé du *centre médian* de *Luys* (Nm) et du *noyau externe* (Ne), par la partie postérieure de la *lame médullaire interne* (Lmi). A l'union de ces trois noyaux, *pulvinar* (Pul), *centre médian de Luys* (Nm) et *noyau externe* du *thalamus* (Ne) on trouve un espace triangulaire, riche en fibres, et qui se continue sur les coupes plus inférieures, avec la région dans laquelle nous verrons apparaître le *ruban de Reil*. En dehors, le *pulvinar* est limité par le *champ de Wernicke* (W) considérablement élargi, il est recouvert par le *stratum zonale* (strz) et reçoit les *fibres radiées* des *radiations thalamiques postérieures* (RTh). A l'union du *pulvinar* (Pul) et du *noyau interne* du *thalamus* (Ni), on rencontre un petit ganglion surajouté, saillant à la face interne de la *couche optique*, le *ganglion* de l'*habénula* (Gh). Ce ganglion est formé par la réunion de petits amas de substance grise qui constituent de véritables petits nids, entourés de fibres nerveuses. Il reçoit plusieurs systèmes de fibres : les fibres internes se groupent en petits fascicules fortement colorés par l'hématoxyline et appartiennent, ainsi que le démontre l'examen de coupes sériées, au *pédoncule antérieur* de la *glande pinéale* ou *tænia thalami* (tth). Les fibres externes colorées aussi intensivement que les fibres du *faisceau longitudinal inférieur* entourent les amas ou nids de substance grise; sur les coupes suivantes, elles se portent en dehors, et forment un faisceau de fibres fortement colorées, le *fasciculus rétroflexus* de *Meynert* (FM), formé de plusieurs gros

fascicules de fibres, dont la section transversale affecte une forme semi-lunaire à concavité postérieure (Voy. fig. 308 et 309).

Le *ganglion* de l'*habénula* (Gh) sert de limite entre les faces *intra* et *extra-ventriculaire* du *thalamus*. Toute la partie de la *couche optique* située en avant de ce *ganglion* fait partie de la paroi latérale du *troisième ventricule* (V_3), paroi qui se continue en avant, par l'intermédiaire du *trou de Monro* (TM), avec le *ventricule latéral* (Vl). Cette coupe, ainsi que la précédente (fig. 306) et la suivante (fig. 308), passe en effet par le *trou de Monro*. La partie de la *couche optique* située en arrière du *ganglion de l'habénula* appartient à la *surface extra-ventriculaire* de la *couche optique*, elle est recouverte par la *toile choroïdienne* et le *corps du trigone* (Tg), et concourt à former la lèvre inférieure de la partie moyenne de la *fente cérébrale de Bichat*.

Coupe n° 9 (fig. 308 passant par la ligne 9 de la fig. 299).

Cette coupe intéresse la *couche optique* à la limite de la *région sous-thalamique* de *Forel;* elle passe par les *trois segments du noyau lenticulaire* (NL_1,NL_2,NL_3), par les *corps genouillés interne* et *externe* (Cgi, Cge), la *commissure postérieure* (cop) et la partie supérieure du *tubercule quadrijumeau antérieur* (Qa.)

Sur cette coupe, l'**écorce** de la région *insulaire postérieure* (Ip) commence à s'unir à la substance grise de l'*avant-mur* (AM), à l'aide de nombreuses travées de substance grise. La *capsule extrême* (Cex) est réduite aux *fibres radiaires* qui pénètrent dans l'*écorce insulaire*, et qui se portent en dedans vers le fond du sillon *marginal postérieur de l'insula* (mp). La *capsule externe* (Ce) est toujours très réduite, surtout au niveau de sa partie moyenne.

Le **noyau lenticulaire** (NL_3,NL_2,NL_1) s'est encore agrandi, aux dépens surtout de son *segment interne* (NL_1) qui présente une *lame médullaire supplémentaire* (lmi') presque complète, de telle sorte que le *noyau lenticulaire* semble formé ici *par quatre segments*. Le *putamen* (NL_3) est réuni à la *tête* du *noyau caudé* (NC) par deux larges ponts de substance grise. La *substance grise sous-épendymaire* recouvre la *tête* du *noyau caudé* (NC) s'épaissit en avant du *genou* de la *capsule* (Ci[g]), avant de se confondre avec la substance grise qui entoure le *pilier antérieur du trigone* (Tga). La *tête* du *noyau caudé* (NC) est traversée par les fibres du *segment antérieur* de la *capsule interne* (Cia); elle donne en outre naissance à de nombreuses fibres, qui naissent, comme dans le *troisième segment du noyau lenticulaire* (NL_3), par de gros fascicules et qui traversent d'avant en arrière le *segment antérieur* de la *capsule interne*.

Le *globus pallidus* (NL_2, NL_1) s'est étendu en surface, mais ses caractères restent les mêmes que sur les coupes précédentes. La *lame médullaire interne* du *noyau lenticulaire* (lmi) s'est élargie, elle est formée par des fibres horizontales, qui traversent le *genou* de la *capsule* (Ci[g]), et qui s'irradient dans l'extrémité antérieure de la *couche optique* (Th). Les fibres horizontales de la *lame médullaire interne* s'entre-croisent avec les gros fascicules des *fibres radiaires* des *segments interne* et *externe* du *globus pallidus* (NL_2, NL_1).

Le *ganglion* de *l'habénula* (Gh) divise la **couche optique** (Th) en deux parties inégales. La partie antérieure est tapissée par une épaisse couche de substance grise, la *substance grise centrale* (Sgc); elle fait partie du *troisième ven-*

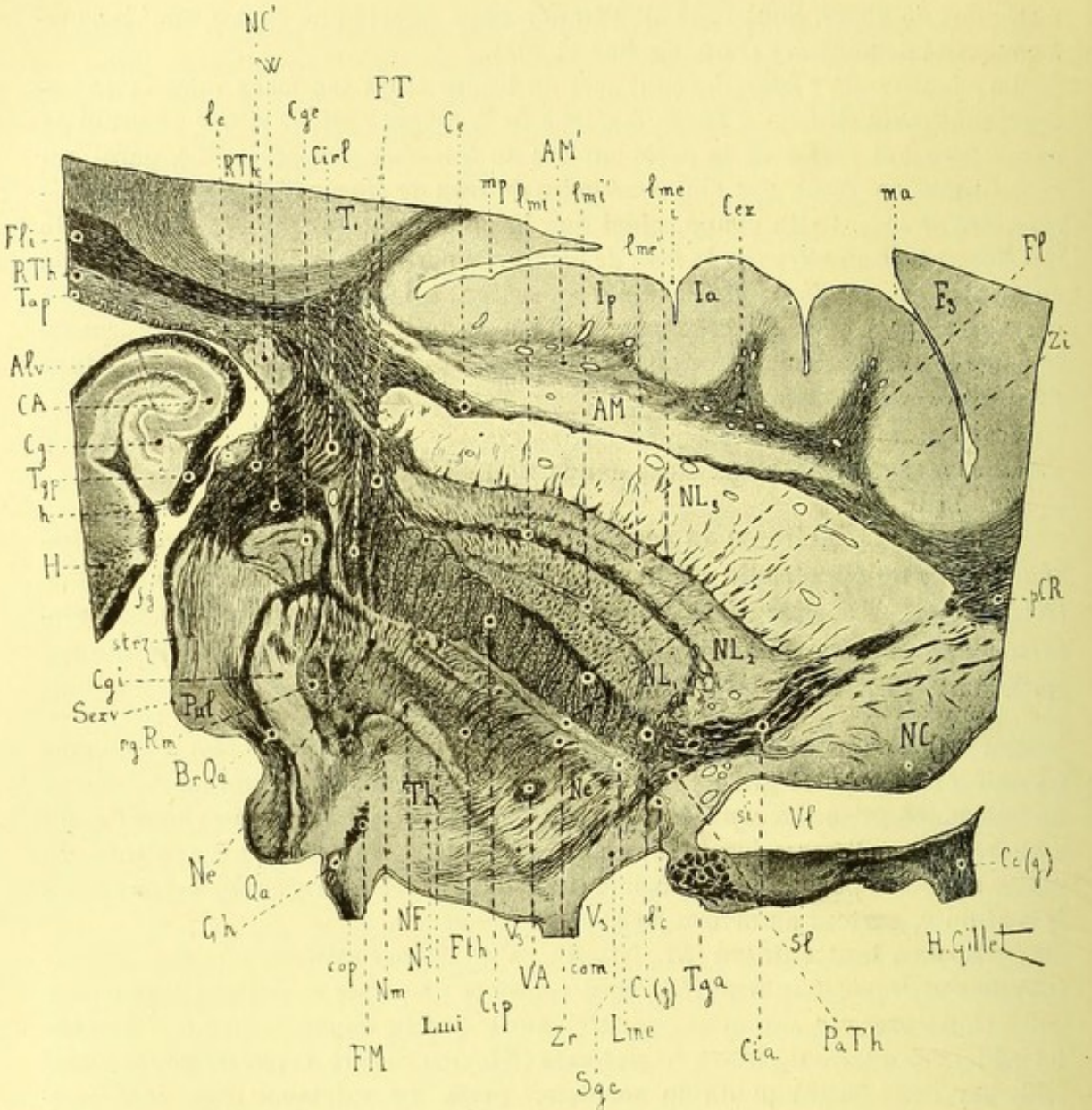

FIG. 308. — Coupe horizontale microscopique **n° 9**, passant par la ligne 9 de la figure 299. Méthode de Weigert. 2/1 grandeur naturelle. Détails dessinés à un grossissement de 12 diamètres. Cette coupe correspond à peu près à la coupe macroscopique de la figure 227.

Alv, alvéus. — *AM*, avant-mur. — *AM'*, région diffuse de l'avant-mur, se continuant avec l'écorce de la circonvolution insulaire postérieure (*Ip*). — *BrQa*, bras du tubercule quadrijumeau antérieur. — *CA*, corne d'Ammon. — *Cc*, corps calleux. — *Cc(g)*, genou du corps calleux. — *Ce*, capsule externe. — *Cex*, capsule extrême. — *Cg*, circonvolution godronnée. — *Cge*, corps genouillé externe. — *Cgi*, corps genouillé interne. — *Cia*, segment antérieur de la capsule interne. — *Ci(g)*, genou de la capsule interne. — *Cip*, segment postérieur de la capsule interne. — *Cirl*, segment rétro-lenticulaire de la capsule interne. — *com*, commissure molle. — *cop*, commissure postérieure. — F_3, troisième circonvolution frontale. — *fg*, sillon fimbrio-godronné. — *Fl*, faisceau lenticulaire de Forel. — *Fli*, faisceau longitudinal inférieur. — *FM*, faisceau rétroflexe de Meynert. — *FT*, faisceau de Türck. — *Fth*, faisceau thalamique de Forel. — *Gh*, ganglion de l'habénula. — *H*, hippocampe. — *h*, sillon de l'hippocampe. — *i*, sillon insulaire. — *Ia*, insula antérieur. — *Ip*, insula postérieur. — *lc*, lame cornée et tænia semi-circularis. — *Lme*, lame médullaire externe du thalamus. — *lme*, lame médullaire externe du noyau lenticulaire. — *lme'*, lame médullaire externe supplémentaire, subdivisant le segment moyen (NL_2) du noyau lenticulaire. — *Lmi*, lame médullaire interne du thalamus. — *lmi*, lame médullaire interne du noyau lenticulaire. — *lmi'*, lame médullaire interne supplémentaire subdivisant le segment interne (NL_1) du noyau lenticulaire. — *ma*, sillon marginal antérieur. — *mp*, sillon marginal postérieur. — *NC*, tête du noyau caudé. — *NC'*, queue du noyau

caudé. — *Ne*, noyau externe du thalamus. — *NF*, noyau semi-lunaire de Flechsig. — *Ni*, noyau interne du thalamus. — NL_3, NL_2, NL_1, troisième, deuxième et premier segments du noyau lenticulaire. — *Nm*, noyau médian du thalamus (centre médian de Luys). — *PaTh*, pédoncule antérieur du thalamus. — *pCR*, pied de la couronne rayonnante. — *Pul*, pulvinar. — *Qa*, tubercule quadrijumeau antérieur. — *rgRm*, région du ruban de Reil médian. — *RTh*, radiations optiques de Gratiolet. — *Sexv*, surface extra-ventriculaire du thalamus. — *Sgc*, substance grise centrale. — *si*, sillon opto-strié. — *Sl*, septum lucidum. — *strz*, stratum zonale. — T_1, première circonvolution temporale. — *Tga*, pilier antérieur du trigone. — *Tgp*, pilier postérieur du trigone. — *Th*, couche optique. — V_3, troisième ventricule. — *VA*, faisceau de Vicq d'Azyr. — *Vl*, ventricule latéral. — *W*, zone de Wernicke. — *Zi*, zona incerta de Forel. — *Zr*, zone reticulée ou grillagée.

tricule (V_3), lequel s'étend du *ganglion de l'habénula* (Gh) jusqu'au *pilier antérieur du trigone* (Tga). Vers la partie moyenne du *troisième ventricule*, la *substance grise centrale* envoie à la paroi interne du côté opposé une languette qui constitue la *commissure grise* ou *molle* (com), et qui est traversée par quelques fibres de la *lame médullaire interne du thalamus* (Lmi).

Cette partie antérieure du *thalamus* comprend le *noyau interne* (Ni) considérablement diminué de volume et le *noyau externe* (Ne) qui correspond dans toute sa longueur au *segment postérieur* de la *capsule interne* (Cip). Il s'étend du *troisième ventricule* (V_3) au *corps genouillé interne* (Cgi), et reçoit par sa face externe les *fibres radiaires* du *thalamus*. Ces fibres sont particulièrement accusées en arrière et en avant; les fibres antérieures appartiennent au *pédoncule antérieur de la couche optique* (PaTh). Les fibres postérieures séparent le *noyau externe du thalamus* (Ne), d'un noyau qui n'existait pas encore sur la **coupe** précédente **n° 8** (fig. 307), le *corps genouillé interne* (Cgi).

Vers la partie moyenne du *noyau externe* (Ne), les *fibres radiaires* sont beaucoup plus clairsemées; elles s'entre-croisent avec un faisceau, qui apparaît ici pour la première fois, et qui relie la *couche optique* (Th) avec la *région de la calotte*. Ce faisceau découvert par Forel — faisceau (H_1) (Markfeld H_1) de cet auteur — et que nous désignerons sous le nom de *faisceau thalamique de Forel* (Fth), occupe la partie moyenne du *noyau externe* (Ne), et se présente sur cette coupe, sous l'aspect d'un champ triangulaire, dont la base embrasse le *faisceau de Vicq d'Azyr* (VA), dont le bord externe recouvert par la *zone réticulée* (Zr) entre dans la constitution de la *lame médullaire externe du thalamus* (Lme), et dont le bord interne est en rapport avec un dédoublement de la *lame médullaire interne du thalamus* (Lmi). Cette dernière lame (Lmi) se dédouble un peu en arrière du *faisceau de Vicq d'Azyr* (VA), et embrasse un noyau aplati et allongé, oblique en avant et en dedans, c'est le *noyau en forme de coupe de Flechsig* (Schalenförmiger Körper), situé entre le *centre médian de Luys* (Nm), et le *noyau externe du thalamus* (Ne) et que nous désignerons sous le nom de *noyau semi-lunaire de Flechsig* (NF).

Le *noyau interne du thalamus* (Ni) reçoit en avant quelques *fibres radiaires* du *pédoncule antérieur de la couche optique* (PaTh); en arrière, il se confond avec le *centre médian de Luys* (Nm), et il est séparé du *ganglion de l'habénula* (Gh) et du *tubercule quadrijumeau antérieur* (Qa) par le *faisceau rétroflexe de Meynert* (FM) (fasciculus retroflexus).

La partie de la *couche optique* située en arrière du *ganglion* de l'*habénula* (Gh) comprend le *pulvinar* (Pul), les *corps genouillés interne et externe* (Cgi, Cge) et la partie supérieure du *tubercule quadrijumeau antérieur* (Qa), qui apparaît entre le *pulvinar* et le *ganglion de l'habénula*.

Sur cette coupe, le *tubercule quadrijumeau antérieur* (Qa) n'est pas intéressé

dans sa plus grande largeur. Il est surtout caractérisé ici par le grand nombre de ses fibres transversales et parallèles. Les fibres les plus postérieures s'irradient dans le *pulvinar* (Pul), les fibres moyennes se réunissent pour former un faisceau volumineux, le *bras* du *tubercule quadrijumeau antérieur* (BrQa), qui se porte d'abord transversalement en dehors, puis décrit une courbe à concavité antérieure et se dirige vers le bord antérieur du *corps genouillé externe* (Cge), dans lequel il s'irradie. Ce *bras* du *tubercule quadrijumeau antérieur*, sépare le *pulvinar* (Pul) du *corps genouillé interne* (Cgi). *Le corps genouillé interne* (Cgi) se présente sous l'aspect d'un noyau allongé, volumineux, curviligne, profondément enclavé dans la *couche optique*, et nettement séparé du *pulvinar* par le *bras* du *tubercule quadrijumeau antérieur* (BrQa). Ses limites antérieures sont moins précises. Ses *fibres radiaires* les plus postérieures le séparent du *noyau externe* du *thalamus* (Ne). Un champ irrégulier, riche en fibres, la future *région du ruban de Reil médian* (rg Rm), le sépare du *centre médian de Luys* (Nm) et du *noyau semi-lunaire de Flechsig* (NF).

Quant au *pulvinar* (Pul), il est aplati d'avant en arrière, recouvert par un *stratum zonale* (strz) épais, et sillonné par des *fibres radiaires* qui proviennent des *radiations thalamiques* (RTh). Son angle antéro-interne est coiffé par le *corps genouillé externe* (Cge), toujours facile à reconnaître, grâce à son aspect de cœur de carte à jouer et à sa constitution lamellaire. Il est constitué, en effet, par des lamelles alternativement imbriquées de substance grise et de substance blanche, et sillonné par de nombreuses *fibres radiaires*, dont la direction est perpendiculaire à celle des fibres qui constituent les lamelles.

Le *corps genouillé externe* (Cge) est séparé du *pulvinar* (Pul) par quelques rares fibres; il est limité en avant par une épaisse couche de fibres, dans laquelle s'irradie le bras du *tubercule quadrijumeau antérieur* (Br Qa), et en dehors par une couche beaucoup plus épaisse et qui appartient au *champ de Wernicke* (W.). Le *corps genouillé externe* est profondément enclavé dans le *champ de Wernicke* (W.), et apparaît sur cette coupe à la place qu'occupait ce *champ* sur les coupes précédentes. Sa partie postérieure donne naissance à de nombreuses fibres très serrées, qui traversent de dedans en dehors le *champ de Wernicke*, entrent dans le *segment rétro-lenticulaire* de la *capsule interne* (Cirl), suivent le trajet des *radiations thalamiques postérieures* (RTh) et sont désignées par analogie avec les *radiations postérieures du thalamus*, sous le nom de *radiations du corps genouillé externe*. Ces fibres prennent leur origine dans l'écorce du lobe occipital et *dégénèrent* à la suite des lésions de la *zone visuelle corticale* qu'elles relient au *corps genouillé externe*.

Sur cette **coupe n° 9** (fig. 308) nous voyons donc apparaître dans la couche optique trois nouveaux systèmes de fibres à savoir :

1° Le *bras* du *tubercule quadrijumeau antérieur* (BrQa), qui appartient au *système visuel* et qui relie le *tubercule quadrijumeau antérieur* (Qa) au *corps genouillé externe* (Cge); 2° le premier commencement du *ruban de Reil* (rgRm), qui apparaît à la face inférieure de la *couche optique*, entre le *corps genouillé interne* (Cgi) et le *centre médian de Luys* (Nm); 3° le *faisceau thalamique de Forel* (Fth), qui fait partie des *radiations de la calotte* et qui est situé entre la *lame médullaire externe du thalamus* (Lme) qu'il concourt à former, le *noyau semi-lunaire de Flechsig* (NF) et la *lame médullaire interne du thalamus* (Lmi). Ces formations appartiennent à la *région sous-optique*.

La **capsule interne** est encore formée de *trois segments;* le *segment antérieur*

(Cia), est toujours constitué par des fibres sectionnées horizontalement, qui s'irradient dans la *couche optique*. A sa partie externe, il présente, au niveau de la *lame médullaire interne du noyau lenticulaire* (lmi) quelques fibres sectionnées obliquement, et qui entrent dans le *genou* de la *capsule* (Ci[g]). Il s'agit donc ici de fibres appartenant au *genou*, c'est-à-dire de *fibres pédonculaires*, qui entrent dans la constitution du *segment antérieur* de la *capsule*. Le *segment postérieur* de la *capsule* (Cip) présente ses caractères ordinaires, du moins, dans ses *cinq sixièmes antérieurs* environ. Dans cette partie antérieure du *segment postérieur* en effet, nous retrouvons la même apparence que sur les coupes précédentes; ce *segment postérieur* est composé de fibres vues en section transversale, sous forme de faisceaux ou de fascicules, séparés les uns des autres par des fibres à direction horizontale, reliant le *globus pallidus* (NL_2,NL_1) à la *couche optique*. Notons cependant déjà ici une richesse plus grande en fibres transversales, dans toute la portion de la capsule qui est en contact avec le *segment interne* du *globus pallidus* (NL_1); ces fibres se réunissent au niveau de la face externe de la capsule, pour constituer la première ébauche du *faisceau H_2 de Forel*, faisceau que nous désignerons sous le nom de *faisceau lenticulaire de Forel* (Fl) et que l'on retrouvera beaucoup plus accusé sur les **coupes** suivantes.

Le *septième postérieur* de ce *segment postérieur* de la *capsule interne* (Cip), situé en avant du *corps genouillé externe* (Cge) dont il est séparé par le prolongement de la *zone réticulée* (Zr), présente par contre, sur cette coupe, un aspect caractéristique et qui n'existait pas encore sur la **coupe** précédente **n° 8** (fig. 307). Ici en effet, les fibres au lieu d'apparaître sectionnées perpendiculairement à leur longueur, comme dans les *six septièmes antérieurs*, apparaissent sous une direction oblique, presque horizontale. Il s'agit donc ici d'un système de fibres dont la direction est assez analogue à celui que nous avons décrit dans le *genou* de la *capsule* (Ci[g]). Ces fibres horizontales de la partie *postérieure* du *segment postérieur* constituent le *faisceau de Türck* (FT). Ce faisceau, que nous allons retrouver sur les coupes plus inférieures, correspond environ au *cinquième externe* de l'*étage inférieur du pédoncule*. Son origine n'a guère été établie nettement jusqu'ici. Beaucoup d'auteurs considèrent avec Meynert le faisceau de Türck, comme étant la continuation dans l'*étage inférieur du pédoncule*, des fibres des *couches sagittales* du *lobe occipital* (*radiations optiques postérieures* ou de *Gratiolet* [RTh] et *faisceau longitudinal inférieur* [Fli]). Cette interprétation ne peut plus aujourd'hui être admise. L'anatomie normale et l'anatomie pathologique sont contraires en effet à cette manière de voir. Si, en effet, on étudie le *faisceau de Türck* sur des coupes vertico-transversales et sériées d'un hémisphère entier (voy. fig. 285, 286 et t. II), on constate très nettement que ce faisceau est formé par des *fibres de projection* qui, venant du *lobe temporal* (en particulier des *deuxième et troisième circonvolutions temporales* [T_2, T_3]), passent au-dessous du *putamen* (NL_3), et abordent la *partie postérieure* de la *capsule* (Cip) dans la **région sous-optique**; elles se rendent ensuite dans le *pédoncule* cérébral dont elles occupent le bord externe. L'étude des *dégénérescences* de ce faisceau, à la suite de *lésions corticales*, est extrêmement démonstrative. Le *segment postérieur de la capsule interne et le faisceau externe du pédoncule cérébral persistent en effet intacts à la suite de lésions du lobe occipital, et dans ce cas, le segment rétro-lenticulaire de la capsule interne* (Cirl) *est seul dégénéré* (J. Dejerine, N. Vialet). Le *faisceau de Türck*, par contre, *dégénère dans toute sa longueur, depuis la région sous-optique* de la *capsule interne jusqu'à la protubérance — à la suite de lésions*

portant sur la corticalité de la partie moyenne et inférieure du lobe temporal (T_2, T_3), ainsi que l'un de nous a pu le constater par la méthode des coupes microscopiques sériées dans cinq cas de lésions corticales, limitées à cette région; la dégénérescence occupe alors le *cinquième externe* environ de l'*étage inférieur du pédoncule*.

Sur cette **coupe** le segment *rétro-lenticulaire* de la *capsule interne* (Cirl) présente une disposition qui n'existait pas encore sur la coupe précédente (**n° 8**, fig. 307). On voit en effet ici les fibres qui constituent ce *segment rétro-lenticulaire*, se séparer du *faisceau de Türck* et se recourber en arrière, sous forme de gros fascicules de fibres qui vont se terminer soit dans le *corps genouillé externe* (Cge), soit dans le *pulvinar* (Pul). Cette séparation entre le *segment rétro-lenticulaire* (Cirl) et le *segment postérieur de la capsule interne* (Cip), ira toujours en s'accentuant à mesure que nous examinerons des coupes plus inférieures, et cela par suite du développement de plus en plus prononcé que prendra le *corps genouillé externe* (Cge). Comme sur les coupes précédentes, le *segment rétro-lenticulaire* est formé ici par les *radiations thalamiques postérieures* (RTh); quant au *faisceau longitudinal inférieur* (Fli), la plus grande partie de ces fibres se rend à la *première circonvolution temporale* (T_1) et à la *capsule externe* (Cc).

Coupe n° 10 (fig. 309), passant par la ligne 10 de la figure 299.

Cette coupe passe par la région **sous-thalamique supérieure**, au-dessus du *corps de Luys*. Elle se distingue de la précédente par la diminution du *segment antérieur* de la *capsule interne* (Cia), qui sépare très incomplètement le *putamen* (NL_3) de la *tête* du *noyau caudé* (NC).

Sur cette coupe, on a nettement l'impression que la *tête* du **noyau caudé** (NC) et le **putamen** (NL_3) ne sont qu'une seule et même masse de substance grise, incomplètement divisée en deux segments, par les fibres du *segment antérieur de la capsule interne* (Cia) qui relient la corticalité à l'extrémité antérieure du *thalamus*. Les fibres qui naissent de cette *masse grise, commune au noyau caudé* et *au putamen* (NC, NL_3), se rendent toutes dans le *globus pallidus* (NL_2, NL_1). Pour y arriver, les fibres du *putamen* (NL_3) n'ont qu'à traverser la *lame médullaire externe* du *noyau lenticulaire* (lme), tandis que les fibres de la *tête* du *noyau caudé* (NC) doivent traverser le *segment antérieur* de la *capsule interne* (Cia), et elles le font en général, au niveau de l'extrémité antérieure du *segment externe* du *globus pallidus* (NL_2).

Le **globus pallidus** (NL_2 NL_1) a augmenté de volume, il est sectionné sur cette coupe dans sa plus grande largeur; son *segment interne* (NL_1) est incomplètement divisé par une *lame médullaire supplémentaire* (lmi'), de telle sorte que le *noyau lenticulaire* semble être formé par *quatre segments*. Les nombreuses *fibres radiaires*, qui naissent du *segment interne* du *globus pallidus* (NL_1), traversent dans la région *sous-thalamique supérieure* les 2/3 *antérieurs* du *segment postérieur* de la *capsule interne* (Cip), sous forme de fascicules extrêmement serrés qui se réunissent au niveau de la face interne de cette dernière, pour former le *faisceau lenticulaire de Forel* (Fl), faisceau de fines fibres obliques en avant et en dedans, fortement colorées par la méthode de Weigert. Ce faisceau entre dans la constitution des *radiations de la calotte* et de

la *capsule* du *noyau rouge*; sa terminaison inférieure est encore inconnue.

Au niveau du *segment interne* du *globus pallidus* (NL_1), les fibres du *genou* de la **capsule interne** (Ci[g]) continuent à s'infléchir en avant, pour se joindre au *segment antérieur* de la *capsule interne* (Cia). Cette particularité qui s'est présentée pour la première fois sur la **coupe n° 8** (fig. 307), où l'obliquité des fibres est extrêmement faible, ne se rencontre plus au-dessous de la présente coupe.

Dans la *région sous-thalamique supérieure*, la **capsule interne** se trouve réduite à son *segment postérieur* (Cip); le *segment antérieur* (Cia) disparaît en effet, dès que l'on sectionne la partie supérieure du *corps de Luys* (CL). Quant au *segment rétro-lenticulaire de la capsule* (Cirl), il n'existe plus désormais que dans une partie excentrique par rapport au *segment postérieur* (Cip), grâce à l'interposition entre ces *deux segments* du *corps genouillé externe* (Cge). Sur la **coupe** actuelle (**n° 10**, fig. 309), on voit encore les fibres du *segment antérieur* de la *capsule interne* aborder l'extrémité antérieure de la *couche optique* (Th); sur les coupes suivantes, la *couche optique* a disparu, et le *segment antérieur* de la *capsule interne* ne contient plus que quelques rares fibres du *pédoncule antérieur du thalamus* (PaTh), qui ne séparent que fort incomplètement les *deux noyaux* du *corps strié*.

A la partie postérieure du *segment postérieur* de la *capsule interne* (Cip), on voit le *faisceau de Türck* (FT), formé de fibres sectionnées très obliquement et situé en avant du *corps genouillé externe* (Cge). Il occupe environ le *septième postérieur* du *segment postérieur de la capsule* (Cip). Les *six septièmes antérieurs* de ce *segment postérieur* sont formés de fibres nettement sectionnées en travers et qui dégénèrent à la suite des lésions de la corticalité rolandique. La zone de dégénérescence se rapproche d'autant plus du *genou* que la lésion corticale rolandique est située plus bas (J. Dejerine).

Les *radiations optiques postérieures* ou de *Gratiolet* (RTh) abordent le *segment rétro-lenticulaire de la capsule* (Cirl) en arrière du *deuxième segment du noyau lenticulaire* (NL_2), puis elles s'incurvent en dedans et en arrière et contribuent à former les *radiations* du *corps genouillé externe* (Cge) et les dernières *radiations* du *pulvinar* (Pul).

Le *corps genouillé externe* (Cge) est augmenté de volume; la *zone de Wernicke* (W) se réduit, au fur et à mesure que le *corps genouillé externe* grandit.

La **couche optique** (Th) n'est représentée ici que par sa partie antérieure dans laquelle s'irradie le *pédoncule antérieur de la couche optique* (PaTh). En arrière, elle est réduite à un petit segment du *pulvinar* (Pul) entouré du *stratum zonale* (strz). Il en résulte que le *corps genouillé interne* (Cgi) devient apparent à la surface extérieure de la région; il est recouvert sur cette coupe par un faisceau volumineux, le *bras du tubercule quadrijumeau antérieur* (BrQa). Le *centre médian de Luys* a disparu, il est remplacé par un champ de fibres qui entrent dans la constitution de la *région* du *ruban de Reil médian* (rg Rm). Le *noyau externe du thalamus* a disparu également, il est remplacé par le *faisceau* découvert par Forel (*faisceau* H_1) et que nous désignerons sous le nom de *faisceau thalamique de Forel* (Fth). Ce faisceau, allongé dans le sens antéro-postérieur, est séparé en avant du *pédoncule antérieur de la couche optique* (Path) par le *faisceau de Vicq d'Azyr* (VA), en dedans il est séparé du *champ du ruban de Reil médian* (rg Rm), par le dernier vestige de la *lame médullaire interne du thalamus* (Lmi), et par le *noyau semi-lunaire de Flechsig* (NF). Il est séparé enfin en dehors, des trois cinquièmes postérieurs du *segment postérieur de la capsule* (Cip) et du *faisceau lenticulaire*

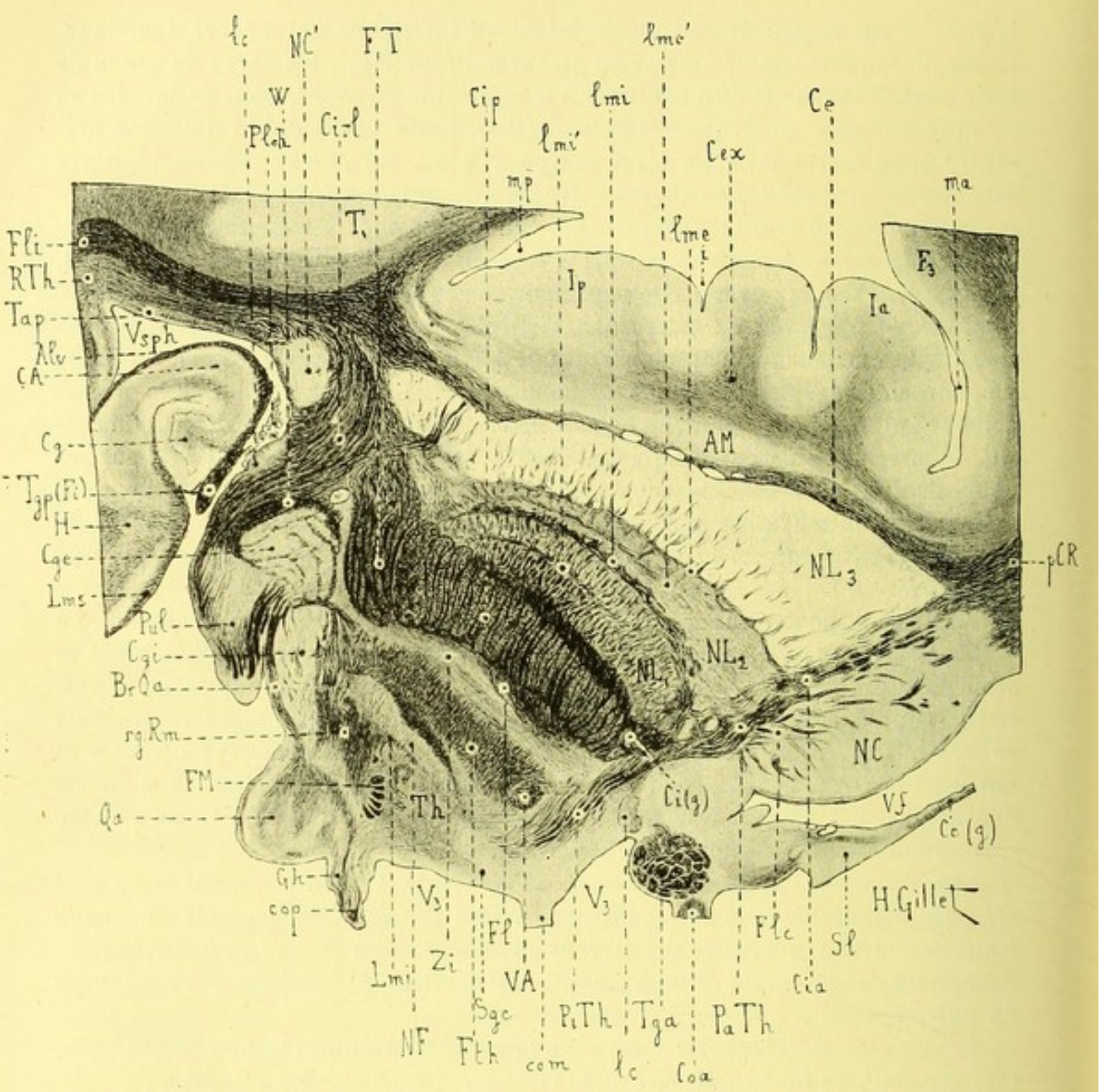

Fig. 309. — Coupe horizontale microscopique, n° **10**, passant par la ligne 10 de la figure 299. Méthode de Weigert. 2/1 grandeur naturelle. Détails dessinés à un grossissement de 12 diamètres. Cette coupe passe légèrement au-dessous de la coupe macroscopique de la figure 228.

Alv, alvéus. — *AM*, avant-mur. — *BrQa*, bras du tubercule quadrijumeau antérieur. — *CA*, corne d'Ammon. — *Cc(g)*, genou du corps calleux. — *Ce*, capsule externe. — *Cex*, capsule extrême. — *Cg*, circonvolution godronnée. — *Cge*, corps genouillé externe. — *Cgi*, corps genouillé interne. — *Cia*, segment antérieur de la capsule interne. — *Ci(g)*, genou de la capsule interne. — *Cip*, segment postérieur de la capsule interne. — *Cirl*, segment rétro-lenticulaire de la capsule interne. — *coa*, commissure antérieure. — *com*, commissure molle. — *cop*, commissure postérieure. — *F3*, troisième circonvolution frontale. — *Fl*, faisceau lenticulaire de Forel. — *Flc*, fibres lenticulo-caudées. — *Fli*, faisceau longitudinal inférieur. — *FM*, faisceau rétroflexe de Meynert. — *FT*, faisceau de Türck. — *Fth*, faisceau thalamique de Forel. — *Gh*, ganglion de l'habénula. — *H*, hippocampe. — *i*, sillon insulaire. — *Ia*, partie antérieure de l'insula. — *Ip*, partie postérieure de l'insula. — *lc*, lame cornée et tænia semicircularis. — *lme*, lame médullaire externe du noyau lenticulaire. — *lmé'*, lame médullaire supplémentaire du segment moyen du noyau lenticulaire (*NL2*). — *Lmi*, lame médullaire interne du thalamus. — *lmi*, lame médullaire interne du segment interne du noyau lenticulaire. — *lmi'*, lame médullaire interne supplémentaire divisant en deux segments le segment interne du noyau lenticulaire (*NL1*). — *Lms*, lame médullaire superficielle. — *ma*, sillon marginal antérieur de l'insula. — *mp*, sillon marginal postérieur de l'insula. — *NC*, tête du noyau caudé.

— *NC'*, queue du noyau caudé. — *NF*, noyau semi-lunaire de Flechsig. — NL_3, NL_2, NL_1, troisième, deuxième et premier segments du noyau lenticulaire, le premier et le deuxième segment (NL_1, NL_2) sont divisés par les lames médullaires, *lme'*, *lmi'*. — *PaTh*, pédoncule antérieur de la couche optique. — *pCR*, pied de la couronne rayonnante. — *PiTh*, pédoncule inférieur de la couche optique. — *Plch*, plexus choroïdes. — *Pul*, pulvinar. — *Qa*, tubercule quadrijumeau antérieur. — *rgRm*, région du ruban de Reil médian. — *RTh*, radiations optiques de Gratiolet. — *Sgc*, substance grise centrale. — *Sl*, septum lucidum. — T_1, première circonvolution temporale. — *Tap*, tapetum. — *Tga*, pilier antérieur du trigone. — *Tgp(Fi)*, pilier postérieur du trigone (Fimbria). — *Th*, thalamus. — V_3, troisième ventricule. — *VA*, faisceau de Vicq d'Azyr. — *Vsph*, corne sphénoïdale du ventricule latéral. — *W*, zone de Wernicke. — *Zi*, zona incerta de Forel.

de Forel (Fl), par une lame étroite de substance grise, contenant de nombreuses fibres horizontales, c'est la *zona incerta de Forel* (Zi). La *zona incerta* occupe la place où, sur les coupes précédentes, se trouvait la *zone réticulée ou grillagée* (Zr), elle se continue du reste avec cette dernière, ainsi qu'il est facile de le constater, soit en étudiant les coupes sériées de la région, soit en étudiant les coupes vertico-transversales (fig. 285).

La face interne de la **région sous-thalamique** concourt à former la paroi latérale du *troisième ventricule* (V_3); on y trouve en avant la *commissure molle* (com), en arrière, le commencement de la *commissure postérieure* (cop) et le dernier vestige du *ganglion de l'habénula* (Gh). Le *faisceau rétroflexe de Meynert* (FM) très facile à reconnaître, grâce à son aspect fasciculé et semi-lunaire, s'est porté en dehors et s'est rapproché du *champ du ruban de Reil* médian (rgRm). Le *tubercule quadrijumeau antérieur* (Qa) a augmenté de volume; il est recouvert d'une couche de substance grise superficielle; dans sa partie centrale, on reconnaît déjà l'existence de ses trois zones de fibres : la zone externe, superficielle, entre dans la constitution du bras du *tubercule quadrijumeau antérieur* (BrQa), la zone moyenne se rend vers la région du *ruban de Reil* (rgRm), la zone profonde, encore très réduite, est située en arrière de la *commissure postérieure* (cop) et constituera sur les coupes inférieures (voy. **coupe n° 12**, fig. 311) la *partie dorsale* de la *commissure postérieure*.

La paroi antérieure du *troisième ventricule* (V_3) est limitée par le *pilier antérieur du* **trigone** (Tga), facile à reconnaître, grâce aux gros fascicules de fibres qui le constituent. En dedans, on trouve les premières fibres transversales de la partie moyenne de la *commissure antérieure* (coa); le *pilier antérieur du trigone* (Tga) et la *commissure antérieure* (coa), sont situés dans la masse grise sous-épendymaire qui forme de chaque côté de la ligne médiane le *septum lucidum* (Sl) et qui recouvre la *tête* du *noyau caudé* (NC). En arrière et en dehors du *trigone*, on trouve les fibres du *tænia semi-circularis* et de la *lame cornée* (lc).

Coupe n° 11 (fig. 310), passant par la ligne 11 de la figure 299.

Cette coupe intéresse la **région sous-thalamique de Forel** et passe par la partie supérieure du *corps de Luys* (CL) et la partie moyenne de la *commissure antérieure* (coa).

Les dimensions du **noyau caudé** (NC) et du **putamen** (NL_3) n'ont pas changé; il en est de même de celles du *deuxième segment* du **noyau lenticulaire** (NL_2), sous lequel s'engage la *commissure antérieure* (coa), remarquable par ses fibres fines et serrées, sectionnées toutes horizontalement.

Le *segment interne* du *noyau lenticulaire* (NL_1) est réduit de volume, surtout

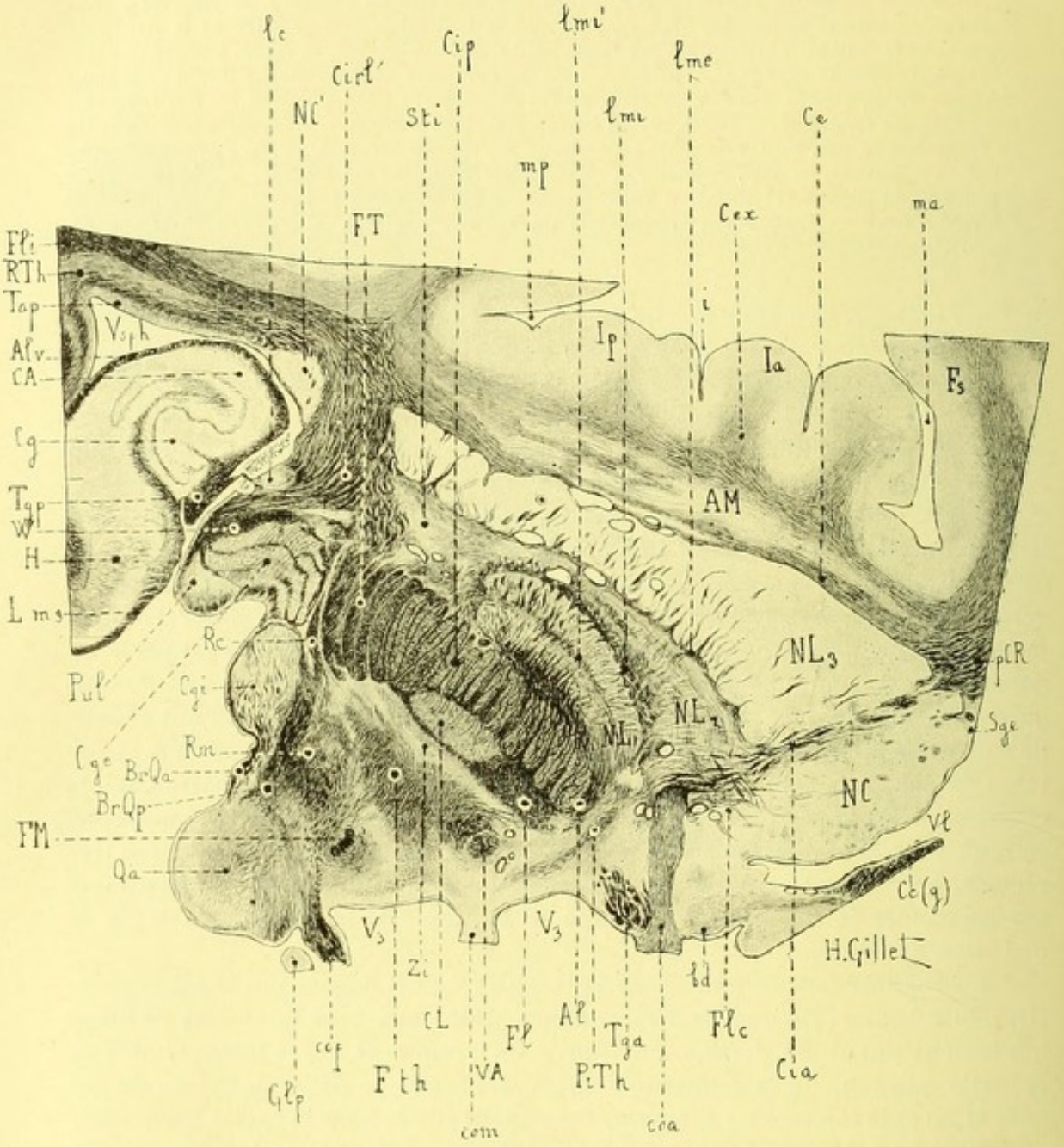

Fig. 310. — Coupe horizontale microscopique **n° 11**, passant par la ligne 11 de la figure 299. Méthode de Weigert. 2/1 grandeur naturelle. Détails dessinés à un grossissement de 12 diamètres. Cette coupe passe au-dessous de la coupe macroscopique de la figure 228.

Al, anse du noyau lenticulaire. — *Alv*, alvéus. — *AM*, avant-mur. — *bd*, bandelette diagonale de Broca. — *BrQa*, bras du tubercule quadrijumeau antérieur. — *BrQp*, bras du tubercule quadrijumeau postérieur. — *CA*, corne d'Ammon. — *Cc(g)*, genou du corps calleux. — *Ce*, capsule externe. — *Cex*, capsule extrême. — *Cg*, circonvolution godronnée. — *Cge*, corps genouillé externe. — *Cgi*, corps genouillé interne. — *Cia*, segment antérieur de la capsule interne. — *Cip*, segment postérieur de la capsule interne. — *Cirl*, segment rétro-lenticulaire de la capsule interne. — *CL*, corps de Luys. — *coa*, commissure antérieure. — *com*, commissure molle. — *cop*, commissure postérieure. — F_3, troisième circonvolution frontale. — *Fl*, faisceau lenticulaire de Forel. — *Flc*, fibres lenticulo-caudées. — *Fli*, faisceau longitudinal inférieur. — *FM*, faisceau rétroflexe de Meynert. — *FT*, faisceau de Türck. — *Fth*, faisceau thalamique de Forel. — *Glp*, glande pinéale. — *H*, hippocampe. — *Ia*, *Ip*, insula antérieur et postérieur. — *lc*, lame cornée et tænia semi-circularis. — *lme*, lame médullaire externe du noyau lenticulaire. — *lmi*, lame médullaire interne du noyau lenticulaire. — *lmi'*, lame médullaire supplémentaire divisant en deux segments le segment interne du noyau lenticulaire (NL_1).

— *Lms*, lame médullaire superficielle. — *ma*, sillon marginal antérieur de l'insula. — *mp*, sillon marginal postérieur de l'insula. — *NC*, tête du noyau caudé. — *NC'*, queue du noyau caudé. — NL_3, NL_2, NL_1, $_1'$, troisième, deuxième et premier segments du noyau lenticulaire, le segment interne est divisé en deux par la lame médullaire supplémentaire *lmi'*. — *pCR*, pied de la couronne rayonnante. — *PiTh*, pédoncule inférieur de la couche optique. — *Pul*, pulvinar. — *Qa*, tubercule quadrijumeau antérieur. — *Rc*, faisceau cortical du noyau rouge passant par les radiations de la calotte. — *Rm*, ruban de Reil médian. — *RTh*, radiations optiques de Gratiolet. — *Sge*, substance grise sous-épendymaire. — *Sti*, substance innominée de Reichert. — *Tap*, tapetum. — *Tga*, pilier antérieur du trigone. — *Tgp*, pilier postérieur du trigone. — *TM*, trou de Monro. — V_3, troisième ventricule. — *VA*, faisceau de Vicq d'Azyr. — *Vl*, ventricule latéral. — *Vsph*, corne sphénoïdale du ventricule latéral. — *W*, zone de Wernicke. — *Zi*, zona incerta de Forel. — *II*, bandelette optique.

au niveau de sa partie externe et postérieure, et de même que sur les coupes précédentes, il est subdivisé par la *lame médullaire interne supplémentaire* (lmi'). Les *fibres radiaires* de ce *segment interne*, extrêmement nombreuses et serrées, traversent horizontalement les deux tiers antérieurs du *segment postérieur* de la *capsule interne* (Cip).

Le *segment antérieur* ainsi que le *genou* de la *capsule interne* ont disparu, et par suite de l'éloignement de son *segment rétro-lenticulaire* (Cirl), refoulé toujours de plus en plus en arrière par le *corps genouillé externe* (Cge), la **capsule interne** se trouve réduite à son *segment postérieur* (Cip), ou en d'autres termes à sa *partie pédonculaire*.

Les derniers restes du *segment antérieur* de la *capsule* (Cia) sont représentés par quelques fibres horizontales que l'on suit jusqu'à la *commissure antérieure* (coa) et qui appartiennent au *pédoncule antérieur* de la *couche optique*. Ce système de fibres qui sépare, fort incomplètement du reste, le *noyau caudé* (NC) du *putamen* (NL_3), se voit encore sur les coupes plus inférieures (**n°s 12, 13**) (fig. 311, 312), mais il a perdu alors toute connexion avec la *couche optique*, et les fibres qui le constituent ne dépassent guère la *commissure antérieure* (coa). Ces fibres viennent des parties inférieures du *lobe frontal*, très probablement de sa face *orbitaire*, affectent un trajet ascendant, oblique en haut et en arrière, et atteignent l'extrémité antérieure de la *couche optique*, au niveau de la région *sous-thalamique*.

Le *segment postérieur* de la *capsule interne* (Cip) décrit une légère courbe à concavité interne et postérieure. Cette courbe s'accentue, au fur et à mesure que l'on considère les coupes plus inférieures, et atteint son plus grand développement au niveau du *pédoncule cérébral*. Le *segment postérieur* de la *capsule* forme en effet, à lui tout seul, l'*étage inférieur* du *pédoncule cérébral*.

Dans la concavité du *segment postérieur* de la *capsule interne*, se loge un amas de substance grise très nettement limité, ayant la forme d'une lentille biconvexe légèrement aplatie, et à grand axe antéro-postérieur. Ce corps, découvert par Luys et bien étudié par Forel (CL), est formé de substance grise, sillonnée par de nombreuses fibres et contient de grandes cellules polygonales et multipolaires. Le *corps de Luys* (CL) augmente de volume, au fur et à mesure que l'on descend dans la *région sous-optique;* il atteint son plus grand développement au niveau de la partie supérieure du *noyau rouge* (NR), puis disparaît progressivement, et la concavité de l'*étage inférieur* du *pédoncule* est alors occupée par le *locus niger* (Ln), dont le volume augmente de haut en bas, au fur et à mesure que celui du *corps de Luys* diminue.

Le *segment postérieur* de la *capsule interne* (Cip) est formé de fibres à direction verticale, sectionnées transversalement dans les *quatre cinquièmes antérieurs*

de la *capsule;* le *cinquième postérieur* est occupé par le *faisceau de Türck* (FT); formé de fibres horizontales et qui, comme sur les coupes précédentes, arrivent des *circonvolutions temporales* au niveau de la région *rétro-lenticulaire* de la capsule (Cirl).

Le *segment rétro-lenticulaire* de la *capsule* (Cirl) a changé de situation, et continue à s'éloigner en arrière et en dehors du *segment postérieur* proprement dit de la *capsule* (Cip), disposition qui ne fera que s'accuser de plus en plus sur les coupes suivantes. Il est toujours formé par les *radiations optiques postérieures* ou *de Gratiolet* (RTh), limitées en dehors par le *faisceau longitudinal inférieur* (Fli) et en arrière par la *queue du noyau caudé* (NC) et les fibres du *tænia semi-circularis* situées dans la *lame cornée* (lc). Les *radiations optiques* forment ici, comme précédemment, la *zone de Wernicke* (W), en s'entre-croisant avec les fibres du *corps genouillé externe* (Cge). Quant au *faisceau longitudinal inférieur* (Fli), tout en ayant l'air d'abandonner un certain nombre de fibres au *segment rétro-lenticulaire* de la *capsule*, il continue sa route en avant, en fournissant des fibres à la *première circonvolution temporale*, ainsi qu'à la *capsule externe* (Ce).

Les quatre cinquièmes antérieurs de la *capsule interne* sont traversés par de nombreuses fibres horizontales, présentant une origine et une terminaison variables, et que l'on peut diviser en trois groupes : le groupe antérieur et le groupe moyen font suite aux *fibres radiaires* du *segment interne* du *globus pallidus* (NL_1); les *antérieures*, après avoir traversé la *capsule interne*, se réunissent en un faisceau rectangulaire, formé de fibres entre-croisées dans toutes les directions, mais parmi lesquelles dominent les fibres obliques en avant et en dedans. Ce faisceau constitue le **faisceau lenticulaire de Forel** (Fl), dont nous avons vu naître la partie supérieure sur la **coupe** précédente (**n° 10**, fig. 309). Les fibres du *groupe moyen* abordent le *corps de Luys* (CL) dans lequel elles s'irradient; les fibres *postérieures* proviennent également du *segment interne* du *noyau lenticulaire* (NL_1); elles sont beaucoup moins nombreuses que les fibres des deux groupes précédents, et s'irradient dans la *zona incerta de Forel* (Zi).

Ces différents groupes de fibres sont très faciles à étudier et à suivre, sur les préparations traitées par les méthodes de Weigert ou de Pal. Si on les étudie dans les cas de *dégénérescence secondaire* de la *capsule interne* à la suite de *lésions corticales* portant sur la *région rolandique*, on constate des particularités intéressantes. En effet, tandis que les *fibres verticales* — système *cortico-pyramidal* et système *cortico-thalamique* — qui constituent les *quatre cinquièmes antérieurs* du *segment postérieur* de la *capsule*, dégénèrent dans une étendue proportionnelle à celle de la *zone motrice corticale* détruite, par contre, les fibres *horizontales* appartenant aux trois variétés que nous venons de décrire, *fibres radiaires antérieures*, *moyennes* et *postérieures*, persistent *remarquablement intactes*, ainsi que l'un de nous a été à même de le constater bien des fois.

En avant, le *segment postérieur* de la *capsule* (Cip) est entouré par un gros faisceau de fibres horizontales, l'**anse du noyau lenticulaire** (Al). Ces fibres font suite aux *lames médullaires internes* (lmi, lmi') du *segment interne* du *noyau lenticulaire* (NL_1), contournent le bord antéro-interne de la *capsule*, et s'unissent en dedans avec le *faisceau lenticulaire de Forel* (Fl).

En arrière du *faisceau de Türck*, le *segment postérieur* de la *capsule interne* (Cip) touche au *corps genouillé externe* (Cge) ainsi qu'à ses *radiations*. Ce bord postéro-externe de la *capsule* est beaucoup plus large que le bord *antéro-interne;*

il est en rapport en arrière et en dedans avec le *corps genouillé interne* (Cgi), dont il est séparé par un petit faisceau triangulaire de fibres horizontales (Rc), qui s'insinuent entre le *faisceau de Türck* (FT) et le *corps genouillé externe* (Cge). Ce faisceau (Rc), représente la partie corticale des *radiations de la calotte* destinées au *noyau rouge*. Il dégénère à la suite de lésions de l'écorce cérébrale et ses fibres dégénérées peuvent être suivies jusque dans le *noyau rouge* (Voy. t. II).

Le **ruban de Reil** (Rm) forme sur cette **coupe n° 11** (fig. 310) un faisceau irrégulier, aplati dans sa partie postérieure, comprise entre le corps *genouillé interne* (Cgi) et le *bras du tubercule quadrijumeau antérieur* (BrQa) d'une part et le *faisceau thalamique de Forel* (Fth) d'autre part. Il est surtout constitué dans cette région, par des fibres à direction horizontale appartenant en partie au *bras du tubercule quadrijumeau postérieur* (BrQp). En avant et en dedans de la partie aplatie du *ruban de Reil*, on trouve un champ irrégulier qui appartient encore au *ruban de Reil*, dont il est séparé sur cette coupe par un léger intervalle. Sur les coupes suivantes, ce champ s'unit intimement à la *partie postérieure* du *ruban de Reil*, et ce dernier présente alors dans la *région sous-thalamique* inférieure et dans la *région pédonculaire*, une forme curviligne, semi-lunaire et caractéristique. La partie antérieure du *ruban de Reil* (Rm) est sillonnée de gros fascicules de fibres courtes, sectionnées obliquement, fortement colorées par l'hématoxyline, et qui appartiennent, ainsi que le montre l'étude des coupes sériées de la région, aux *radiations de la calotte* (RC) et à la capsule du *noyau rouge* (NR) (Voy. *Coupes suivantes*).

En dedans du *ruban de Reil* (Rm), entre ce ruban et la *commissure postérieure* (cop), on trouve le *faisceau rétroflexe de Meynert* (FM), facile à reconnaître, grâce à sa forme et au gros diamètre de ses fibres. En avant du *ruban de Reil*, on trouve le **faisceau thalamique de Forel** (Fth), dont les limites sont devenues moins distinctes que sur la coupe précédente. Ce faisceau, né des fibres verticales des *lames médullaires du thalamus*, embrasse toujours en avant le *faisceau de Vicq d'Azyr* (VA), et il est séparé du *faisceau lenticulaire de Forel* (Fl) et du *corps de Luys* (CL) par une étroite lame de substance grise riche en fibres à myéline, la *zona incerta* de Forel (Zi). Les dimensions du *corps genouillé externe* (Cge) se sont encore accrues. Il devient libre à la surface extérieure du cerveau, et n'est plus recouvert que par une petite partie du *pulvinar* (Pul). Le corps *genouillé interne* (Cgi), mieux délimité ici que sur les coupes précédentes, est toujours recouvert par les fibres du *bras du tubercule quadrijumeau antérieur* (BrQa).

Coupe n° 12 (fig. 311), passant par la ligne 12 de la figure 299.

Cette coupe intéresse la *commissure antérieure* (coa) dans presque toute sa longueur, elle passe par la partie moyenne du *corps de Luys* (CL), les couches supérieures de la *capsule* du *noyau rouge* (RC) et par l'extrémité postérieure de la *bandelette optique* (II).

L'**avant-mur** (AM) s'est étalé et élargi. De nombreux ponts de substance blanche le relient à la *circonvolution postérieure* de l'*insula* (Ip). Le *troisième segment* du *noyau lenticulaire* (NL_3), intimement uni au *noyau caudé* (NC), est morcelé par la **commissure antérieure** (coa), sectionnée parallèlement à son axe sur presque toute sa longueur, et qui occupe le *segment moyen* du *noyau lenticu-*

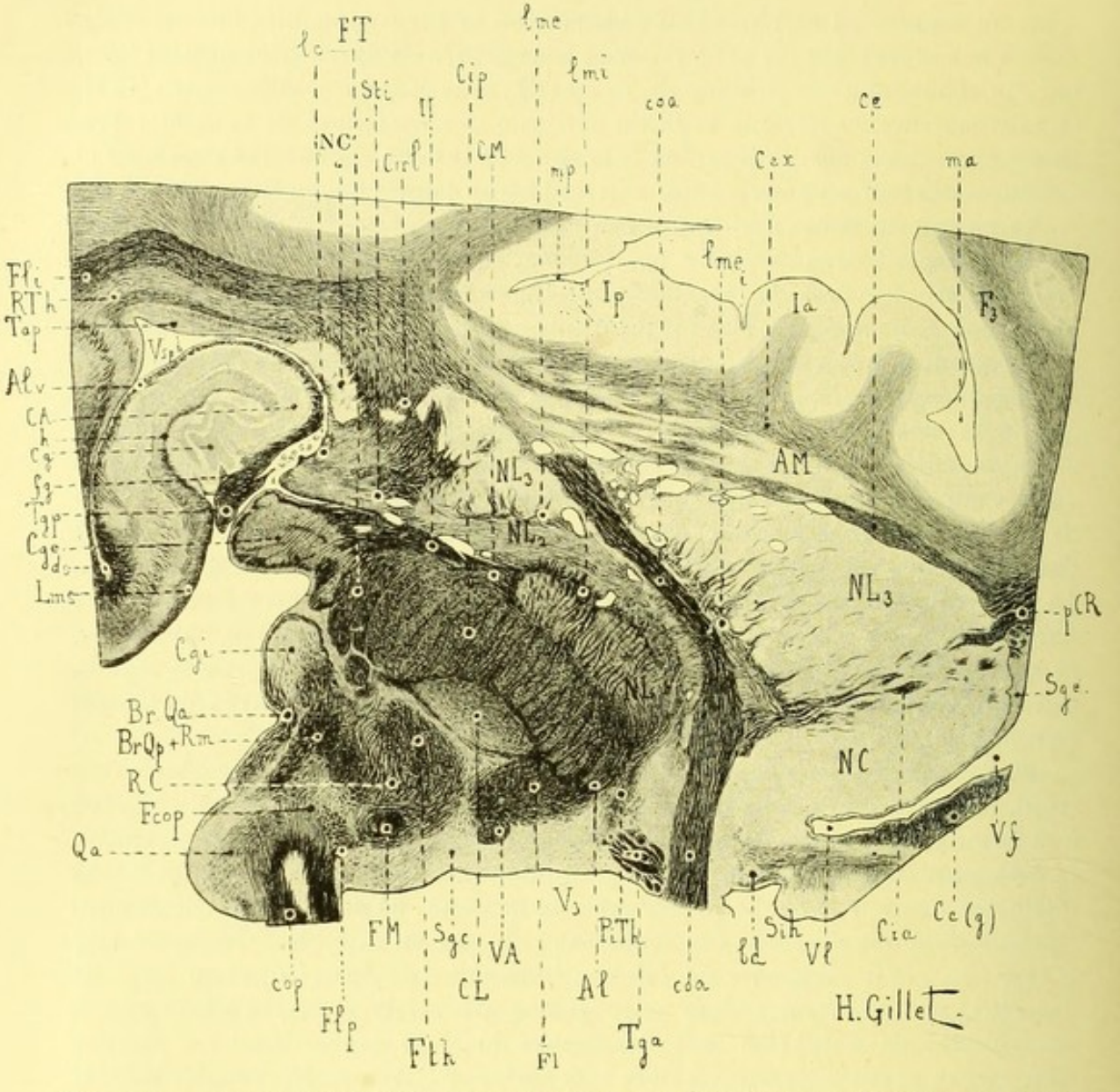

Fig. 311. — Coupe horizontale microscopique **n° 12**, passant par la ligne 12 de la figure 299. Méthode de Weigert. 2/1 grandeur naturelle. Détails dessinés à un grossissement de 12 diamètres. Cette coupe passe au-dessus de la coupe macroscopique de la figure 229.

Al, anse du noyau lenticulaire. — *Alv*, alvéus. — *AM*, avant-mur. — *bd*, bandelette diagonale de Broca. — *BrQa*, bras du tubercule quadrijumeau antérieur. — *BrQp* + *Rm*, union du bras du tubercule quadrijumeau postérieur avec le ruban de Reil médian. — *CA*, corne d'Ammon. — *Cc(g)*, genou du corps calleux, — *Ce*, capsule externe. — *Cex*, capsule extrême. — *Cg*, circonvolution godronnée. — *Cge*, corps genouillé externe. — *Cgi*, corps genouillé interne. — *Cia*, segment antérieur de la capsule interne. — *Cip*, segment postérieur de la capsule interne. — *Cirl*, segment rétro-lenticulaire de la capsule interne. — *CL*, corps de Luys. — *CM*, commissure de Meynert. — *coa*, commissure antérieure. — *cop*, commissure postérieure. — *ds*, diverticule du subiculum. — F_3, troisième circonvolution frontale. — *Fcop*, faisceau de la commissure postérieure. — *fi*, sillon fimbrio-godronné. — *Fl*, faisceau lenticulaire de Forel. — *Fli*, faisceau longitudinal inférieur. — *Flp*, faisceau longitudinal postérieur. — *FM*, faisceau rétroflexe de Meynert. — *FT*, faisceau de Türck. — *h*, sillon de l'hippocampe. — *Ia*, insula antérieur. — *Ip*, insula postérieur. — *lc*, lame cornée et tænia semi-circularis. — *lme*, lame médullaire externe du noyau lenticulaire. — *lmi*, lame médullaire interne du noyau lenticulaire. — *Lms*, lame médullaire superficielle. — *ma*, sillon marginal antérieur de l'insula. — *mp*, sillon marginal postérieur de l'insula. — *NC*, tête du noyau caudé. — *NC'*, queue du noyau caudé. — NL_3, NL_2, NL_1, premier, deuxième et troisième segments du noyau lenticulaire. — *pCR*, pied de la cou-

ronne rayonnante. — *PiTh*, pédoncule inférieur de la couche optique. — *Qa*, tubercule quadrijumeau antérieur. — *RC*, radiations de la calotte — *RTh*, radiations optiques de Gratiolet. — *Sgc*, substance grise centrale. — *Sge*, substance grise sous-épendymaire. — *Sih*, scissure inter-hémisphérique. — *Sti*, substance innominée de Reichert. — *Tap*, tapetum. — *Tga*, pilier antérieur du trigone. — *Tgp*, pilier postérieur du trigone. — V_3, troisième ventricule. — *VA*, faisceau de Vicq d'Azyr. — *Vf*, corne frontale du ventricule latéral. — *Vl*, ventricule latéral. — *II*, bandelette optique.

laire (NL_2). Elle est limitée, en avant et en dehors par la *lame médullaire externe* du noyau *lenticulaire* (lme), en dedans par la *lame médullaire interne* (lmi) et par le *troisième segment* du *noyau lenticulaire* (NL_3). La *commissure antérieure* (coa) ne présente pas le même aspect sur toute sa longueur; au niveau de sa partie moyenne, située en arrière de la lame *terminale embryonnaire* et de la *tête* du *noyau caudé* (NC), elle est formée de fibres parallèles, disposées en faisceaux serrés. Elle se coude au niveau des fibres qui constituent les derniers vestiges du *segment antérieur* de *la capsule interne* (Cia), se dirige en arrière et en dehors, ses fibres cessant alors d'être nettement parallèles, pour décrire un léger mouvement spiroïde, de telle sorte que les fibres les plus antérieures, se portent obliquement en arrière et en dedans, pour former la partie postérieure et externe de la *commissure antérieure*.

Horizontale dans sa partie moyenne, et dirigée transversalement de dedans en dehors, la *commissure antérieure* (coa) affecte une direction très oblique dans son segment externe, et sectionne complètement le **putamen** (NL_3) et le **segment externe** du **globus pallidus** (NL_2). Elle atteint ensuite la *capsule externe* (Ce), où ses fibres s'arrêtent assez brusquement au voisinage de nombreux trous vasculaires, qui correspondent aux *artères lenticulo-optiques*. La *commissure antérieure* (coa) divise ainsi en deux parties, le *troisième segment* du *noyau lenticulaire* (*putamen*) (NL_3) : l'une antérieure, unie à la *tête* du *noyau caudé* (NC) dont elle n'est séparée que par des fascicules peu nombreux, appartenant au *pédoncule antérieur de la couche optique* (Cia), l'autre postérieure, comprise entre elle et les dernières fibres du *segment rétro-lenticulaire de la capsule interne* (Cirl); en dehors, cette deuxième partie du *putamen* est en rapport avec la *capsule externe* (Ce), et avec les fibres les plus antérieures du *faisceau longitudinal inférieur* (Fli). En dedans, elle est en rapport avec ce qui reste du *deuxième segment* du *noyau lenticulaire* (NL_2), et par l'intermédiaire de ce dernier, avec la *bandelette optique* (II) et la *commissure de Meynert* (CM). Sur les coupes suivantes, le *deuxième segment* du *noyau lenticulaire* (NL_2) va disparaître, et sera remplacé par une masse de substance grise, la **substance innominée de Reichert** (Sti), déjà visible ici où elle limite la *bandelette optique* (II) en dehors et forme la voûte de la partie antérieure du *prolongement sphénoïdal* du *ventricule latéral* (Vsph). C'est dans cette substance grise qu'apparaîtra le *noyau amygdalien* (NA). Cette *substance innominée de Reichert* constitue le *soi-disant ganglion* de l'*anse pédonculaire* de Gratiolet. Nous tenons à faire remarquer qu'il s'agit ici d'une masse de substance grise diffuse, non réunie en noyau, qui se confond avec la base du *deuxième segment* du *noyau lenticulaire* (NL_2), avec le *troisième segment* du *même noyau* (NL_3), avec l'extrémité antérieure de la *queue* du *noyau caudé* (NC') et avec le *noyau amygdalien*. Elle est située au-dessous du *faisceau de Türck* (FT) qui croise sa face supérieure, et elle limite en dehors la *bandelette optique* (II) et la *commissure de Meynert* (CM).

Le **segment rétro-lenticulaire de la capsule interne** (Cirl), séparé du *faisceau de Türck* (FT) par toute l'épaisseur de la *bandelette optique* (II), est situé

plus en arrière et en dehors que sur la **coupe** précédente (**n° 11**, fig. 310) et contient beaucoup moins de fibres. En arrière il est séparé du *ventricule sphénoïdal* (Vsph), par la *lame cornée* et les fibres du *tænia semi-circularis* (lc) qui s'infléchissent en avant et par l'extrémité antérieure de la *queue* du *noyau caudé* (NC'). Ce *segment rétro-lenticulaire* est formé ici surtout par des fibres des *radiations thalamiques* (RTh). La plupart des fibres du *faisceau longitudinal inférieur* (Fli) se rendent en effet à ce niveau, dans la *capsule externe* (Ce) et dans la *première circonvolution temporale*.

En avant et en dedans du *segment rétro-lenticulaire* de la *capsule interne* (Cirl), on trouve un champ de fibres sectionnées parallèlement à leur axe, qui émergent de la partie postérieure du *troisième segment* du *noyau lenticulaire* (NL_3) — au-dessous duquel elles passent — et se dirigent obliquement en dedans et en arrière. Ces fibres viennent de l'*écorce temporale* et appartiennent encore au *faisceau de Türck* (FT) dont elles sont séparées sur cette coupe par la *bandelette optique* (II).

Le *premier segment* du **noyau lenticulaire** (NL_1) est considérablement réduit; il est nettement limité en arrière et en dehors par la *lame médullaire interne* du *noyau lenticulaire* (lmi), en dedans il donne naissance à de nombreuses fibres qui traversent le *segment postérieur* de la *capsule interne* (Cip) pour se rendre au *corps de Luys* (CL). En arrière, il donne naissance à un certain nombre de fibres parallèles, plus faiblement colorées que la *lame médullaire interne* du *noyau lenticulaire* (lmi) et que la *bandelette optique* (II), fibres qui s'étendent entre ces deux organes, et qui constituent la *commissure de Meynert* (CM). Cette commissure donne naissance à des fibres nombreuses, qui traversent le *tiers postérieur* du *segment postérieur* de la *capsule* (Cip), et subdivisent ce dernier en fascicules. Les fibres les plus antérieures atteignent le *corps de Luys* (CL), les postérieures se perdent dans la *zone* de *substance grise* qui fait suite à la *zona incerta*.

De la partie antérieure du *segment interne* du *noyau lenticulaire* (NL_1), partent des fibres transversales, qui traversent le *tiers antérieur* du *segment postérieur* de la *capsule interne* (Cip) et entrent dans la constitution du *faisceau lenticulaire de Forel* (Fl), très accusé snr cette coupe.

Le **corps genouillé externe** (Cge) apparaît la surface extérieure du cerveau. Il donne naissance à la *bandelette optique* (II), qui se porte en avant et un peu en dedans, et contourne l'extrémité postérieure du *segment postérieur de la capsule interne* (Cip).

Le **segment postérieur de la capsule interne** se transforme en *pied du pédoncule cérébral*. Il n'est pas encore libre, mais entouré de toutes parts, soit par le *corps genouillé externe* (Cge) et la *bandelette optique* (II), soit par la *commissure de Meynert* (CM) et le *troisième segment* du *noyau lenticulaire* (NL_3). Au fur et à mesure que nous examinerons des coupes plus inférieures, le *corps genouillé externe* (Cge) disparaîtra, la *bandelette optique* (II) deviendra libre et séparera le *pédoncule* de la base du cerveau.

Le *segment postérieur* de la *capsule interne* (Cip), que l'on pourrait presque appeler déjà le *pied* du *pédoncule*, est surtout formé de fibres sectionnées perpendiculairement à leur axe; son sixième postérieur, qui représente le *faisceau de Türck* (FT), est seul formé de fibres couchées et sectionnées encore obliquement. Le *segment postérieur de la capsule interne* est en rapport en arrière, avec les *corps genouillés interne* (Cgi) et *externe* (Cgi), en avant, avec un petit faisceau de fibres fines, le *pédoncule inféro-interne de la couche optique* (PiTh), en dedans et successive-

ment en allant d'avant en arrière, avec le *faisceau lenticulaire de Forel* (Fl), le *corps de Luys* (CL) et la *substance grise* qui limite en dedans le *ruban de Reil médian* (Rm).

Le **corps genouillé interne** (Cgi) reçoit quelques fibres du *bras* du *tubercule quadrijumeau antérieur* (BrQa), qui apparaît à la surface extérieure de la *région sous-thalamique*. La plupart de ces fibres ne font que traverser ce noyau, pour se rendre au *corps genouillé externe* (Cge). En avant du *bras* du *tubercule quadrijumeau antérieur*, on trouve le bras du *tubercule quadrijumeau postérieur*, uni au *ruban de Reil médian* (BrQp + Rm). Le **ruban de Reil** *médian* (Rm) présente déjà la forme semi-lunaire qui lui est propre dans tout son trajet pédonculaire. En avant du *ruban de Reil médian* (Rm), on trouve des fibres fasciculées, fortement colorées par les méthodes de Weigert ou de Pal; elles constituent les *radiations de la calotte* (RC), et forment la partie supérieure de la *capsule du noyau rouge*. En avant des *radiations de la calotte* (RC) nous trouvons en dehors : le *faisceau thalamique de Forel* (Fth) et le *corps de Luys* (CL), en avant le *faisceau lenticulaire de Forel* (Fl) et le *faisceau de Vicq d'Azyr* (VA), puis la substance grise du *troisième ventricule* (V_3).

Au niveau du **tubercule quadrijumeau antérieur** (Qa), la *commissure postérieure* (cop) apparaît sectionnée dans toute sa largeur; un petit îlot de substance grise qui appartient déjà à la *substance grise* de l'*aqueduc de Sylvius*, la divise en deux parties : la partie *ventrale*, se porte en dehors et forme dans la concavité du *ruban de Reil médian* (Rm) un faisceau de fibres, le *faisceau de la commissure postérieure* (Fcop) qui descend dans la *calotte* ou *étage supérieur du pédoncule*. En avant de ce faisceau on trouve, d'une part, le *faisceau rétroflexe de Meynert* (FM), et entre celui-ci et la partie ventrale de la *commissure postérieure* (cop), le commencement du *faisceau longitudinal postérieur* (Flp), qui apparaît sous la forme d'un faisceau triangulaire constitué par de gros fascicules fortement colorés.

Le *tubercule quadrijumeau antérieur* (Qa) laisse déjà apercevoir ses *trois couches* caractéristiques, à savoir : la *couche superficielle* grise, qui donne naissance aux fibres qui entrent dans la constitution du *bras du tubercule quadrijumeau antérieur* (BrQa); la *couche moyenne*, formée de fines fibres fortement colorées, qui se dirigent obliquement en bas et en dehors pour entrer dans le *ruban de Reil* (Rm). La *couche profonde* est formée de fibres parallèles qui se portent presque transversalement en dehors; ces fibres appartiennent au *système* de la *commissure postérieure* (cop) et formeront sur les coupes inférieures la *couche blanche* profonde du *tubercule quadrijumeau antérieur* (Qa) (Tiefliegendes Mark).

Coupe n° 13 (fig. 312), passant par la ligne 13 de la figure 299.

Cette coupe intéresse déjà le *pied* du *pédoncule cérébral* proprement dit (P), que la *bandelette optique* (II) sépare de plus en plus de la base du cerveau. Par sa moitié antérieure, le *pédoncule* est encore adhérent à la base, il répond par sa face interne à la partie *sous-thalamique* du *troisième ventricule* (V_3).

La **commissure antérieure** (coa) est encore intéressée dans une petite portion de sa partie moyenne, et dans presque toute l'étendue de sa partie latérale. On la suit en effet, de la *base* du *noyau caudé* (NC) jusqu'à la partie antérieure du

faisceau longitudinal inférieur (Fli), c'est-à-dire jusqu'au niveau du coude, que ce faisceau forme à la base de la *première circonvolution temporale* (T_1). La

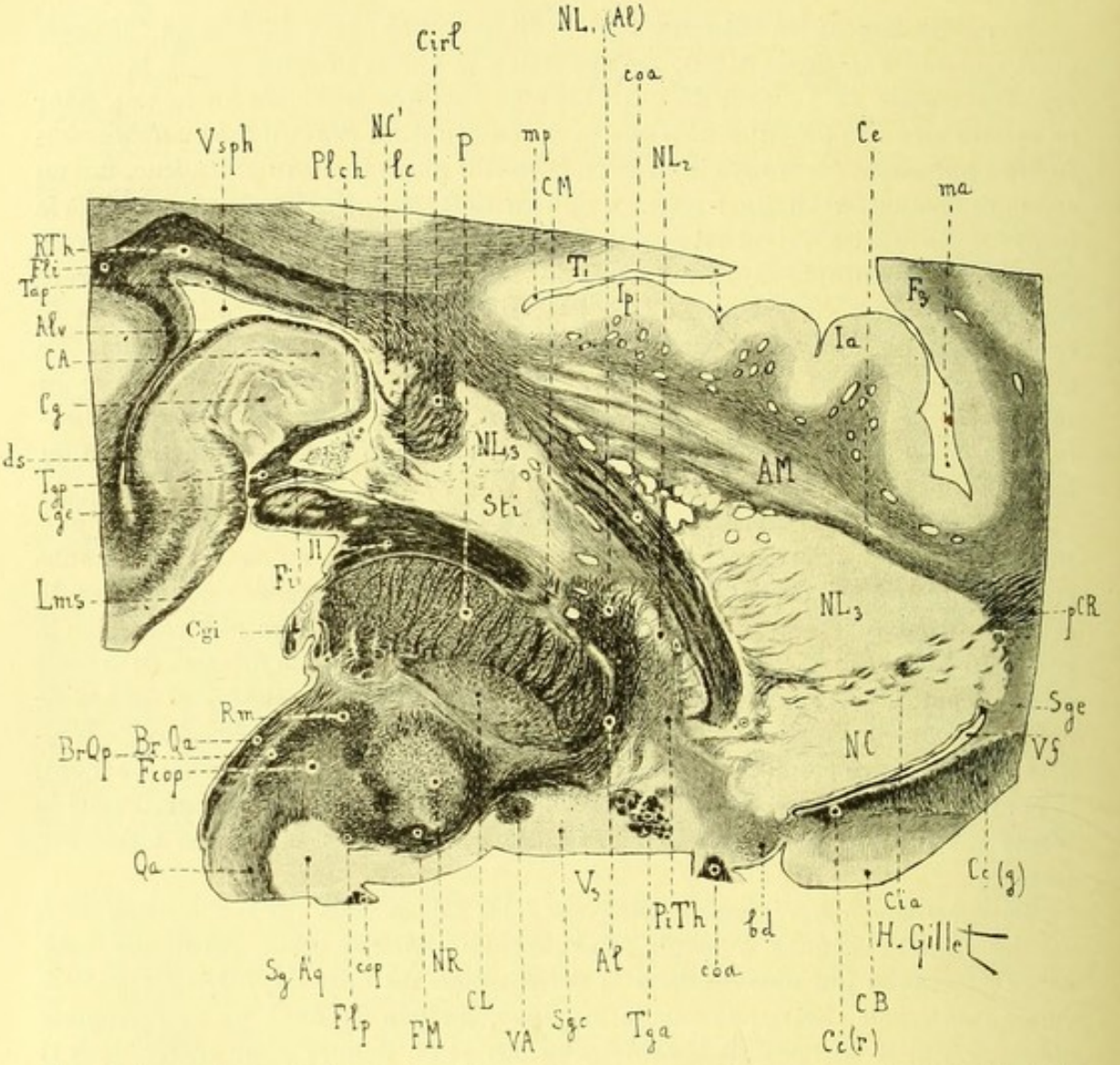

Fig. 312. — Coupe horizontale microscopique, **n° 13**, passant par la ligne 13 de la figure 299. Méthode de Weigert. 2/1 grandeur naturelle. Détails dessinés à un grossissement de 12 diamètres. Cette coupe correspond assez exactement à la coupe macroscopique de la figure 231.

Al, anse du noyau lenticulaire. — *Alv*, alvéus. — *AM*, avant-mur. — *bd*, bandelette diagonale de Broca. — *BrQa*, bras du tubercule quadrijumeau antérieur. — *BrQp*, bras du tubercule quadrijumeau postérieur. — *CA*, corne d'Ammon. — *CB*, carrefour olfactif de Broca. — *Cc(g)*, genou du corps calleux. — *Cc(r)*, bec du corps calleux (rostrum). — *Ce*, capsule externe. — *Cg*, circonvolution godronnée. — *Cge*, corps genouillé externe. — *Cgi*, corps genouillé interne. — *Cia*, segment antérieur de la capsule interne. — *Cirl*, segment rétro-lenticulaire de la capsule interne. — *CL*, corps de Luys. — *CM*, commissure de Meynert. — *coa*, commissure antérieure. — *cop*, commissure postérieure. — *ds*, diverticule du subiculum. — F_3, troisième circonvolution frontale. — *Fcop*, faisceau de la commissure postérieure. — *Fi*, fimbria. — *Fli*, faisceau longitudinal inférieur. — *FM*, faisceau rétroflexe de Meynert. — *Flp*, faisceau longitudinal postérieur. — *Ia*, *Ip*, insula antérieur et postérieur. — *lc*, lame cornée et tænia semi-circularis. — *Lms*, lame médullaire superficielle. — *ma*, sillon marginal antérieur. — *mp*, sillon marginal postérieur. — *NC*, tête du noyau caudé. — *NC'*, queue du noyau caudé. — NL_3, NL_2, troisième et deuxième segments du noyau lenticulaire. — $NL_1(Al)$, premier segment du noyau lenticulaire et anse du noyau lenticulaire. — *NR*, noyau rouge. — *P*, étage inférieur ou pied du pédoncule cérébral. — *pCR*, pied de la couronne rayonnante. — *PiTh*, pédoncule inférieur du thalamus. — *Plch*, plexus choroïdes. — *Qa*, tubercule quadrijumeau

antérieur. — *Rm*, ruban de Reil médian. — *RTh*, radiations optiques de Gratiolet, — *SgAq*, substance grise de l'aqueduc de Sylvius. — *Sgc*, substance grise centrale. — *Sge*, substance grise sous-épendymaire. — *Sti*, substance innominée de Reichert. — T_1, première circonvolution temporale. — *Tap*, tapetum. — *Tga*, *Tgp*, piliers antérieur et postérieur du trigone. — V_3, troisième ventricule. — *VA*, faisceau de Vicq d'Azyr. — *Vf*, corne frontale du ventricule latéral. — *Vsph*, corne sphénoïdale du ventricule latéral. — *II*, bandelette optique.

commissure antérieure divise le *troisième segment* du **noyau lenticulaire** (NL_3) en deux parties. La partie antérieure, intimement unie au **noyau caudé** (NC), n'en est séparée que par des fascicules de fibres interrompus, représentant les derniers vestiges du *segment antérieur* de la *capsule interne* (Cia); elle est limitée en dehors par la *capsule externe* (Ce), l'*avant-mur* (AM) et le *pied de la couronne rayonnante* (pCR); en arrière par la *commissure antérieure* (coa) qui la sépare du *deuxième* et du *premier segment* du *noyau lenticulaire* (NL_2, NL_1). La *tête* du *noyau caudé* (NC) est en rapport en arrière avec une lame de substance grise, sillonnée par des fibres à direction oblique en avant et en dedans, qui appartiennent à l'*anse pédonculaire* de *Gratiolet* et en particulier au *pédoncule inféro-interne de la couche optique* (PiTh). En avant, la *tête* du *noyau caudé* (NC) est coiffée par une lame de substance grise, la *substance grise sous-épendymaire* (Sge), qui double la *corne frontale* du *ventricule latéral* (Vf) et qui sépare la *tête* du *noyau caudé*, du *genou* ou *bec* du *corps calleux* (Cc[g]) (Cc[r]). En arrière du *bec* (Cc[r]), l'angle postéro-interne de la *tête* du *noyau caudé* est en rapport avec un petit faisceau de fibres diffuses, sectionnées transversalement, et qui appartiennent à la *bandelette diagonale de Broca*, située entre la *lame terminale embryonnaire* et le rebord cortical appartenant au *carrefour olfactif de Broca* (CB).

En arrière des parties latérales de la *commissure antérieure* (coa), on trouve l'extrémité postérieure du *putamen* (NL_3), unie en dedans à la *substance innominée de Reichert* (Sti) et séparée en arrière de l'extrémité antérieure de la *queue* du *noyau caudé* (NC'), par les derniers restes du **segment rétro-lenticulaire de la capsule** (Cirl), formé surtout dans cette région par des fibres appartenant aux *radiations thalamiques* de *Gratiolet* (RTh). Le *faisceau longitudinal inférieur* (Fli) recouvre en dehors les *radiations thalamiques* et le *segment rétro-lenticulaire de la capsule interne*, abandonne un grand nombre de fibres à la *première circonvolution temporale* (T_1), puis se porte en avant dans la *capsule externe* (Ce), s'entre-croise avec la partie temporale de la *commissure antérieure* (Coa) et morcelle la substance grise de l'*avant-mur* (AM).

Le *segment rétro-lenticulaire* de la *capsule* (Cirl) est encore plus éloigné que sur la **coupe** précédente (**n° 12**, fig. 311), du *segment postérieur* proprement dit, qui constitue déjà ici le *pied du pédoncule cérébral* (P); il en est séparé par la *bandelette optique* (II), la *substance innominée de Reichert* (Sti) et la *lame cornée* (lc), qui donne insertion aux *plexus choroïdes* (Plch) et dont les fibres qui appartiennent au *tænia semi-circularis* s'infléchissent en avant.

Le *deuxième segment* du *noyau lenticulaire* (NL_2) a presque complètement disparu, le *premier segment* (NL_1) n'est représenté que par la couche de fibres qui double sa base, et qui forme l'**anse du noyau lenticulaire** (Al). Quelques-unes de ces fibres traversent la partie interne du *pied* du *pédoncule cérébral* (P), pour aboutir au *corps de Luys* (CL). La plus grande partie contourne le bord interne du *pédoncule cérébral* (P), se dirige en arrière et en dedans, passe entre le *pied* du *pédoncule cérébral* (P) et le *pilier antérieur du trigone* (Tga), puis s'entre-croise sous un angle très aigu, avec le *pédoncule inféro-interne de la couche optique* (PiTh);

quelques fibres peuvent être suivies à la partie externe du *faisceau de Vicq d'Azyr* (VA), le long du bord interne du *noyau rouge* (NR), jusqu'au voisinage du *faisceau longitudinal postérieur* (Flp).

Le **pied** du **pédoncule cérébral** (P) est limité en dehors au niveau de sa partie postérieure par la *bandelette optique* (II) bifide en arrière, et dont la corne externe présente les derniers vestiges du *corps genouillé externe* (Cge). A sa partie postérieure, la *bandelette optique* est libre, elle n'est retenue que par des adhérences vasculaires, au *trigone* et à la *lame cornée* (lc) en dehors, au *pédoncule cérébral* en dedans. En avant, elle se creuse un passage à travers la *substance innominée* (Sti), dont la sépare la *commissure de Meynert* (CM). Le *pédoncule cérébral* (P) ne tient à la base du cerveau, comme nous l'avons dit plus haut, que dans sa moitié antérieure, par les fibres de l'*anse du noyau lenticulaire* (Al) et de la *commissure de Meynert* (CM), qui se rendent dans le *corps de Luys* (CL). L'*étage inférieur* ou *pied* du *pédoncule* (P) — c'est-à-dire la continuation du *segment postérieur* de la *capsule interne* (Cip) des coupes précédentes — est surtout formé de fibres sectionnées transversalement ou obliquement, et séparées en fascicules par les fibres de l'*anse du noyau lenticulaire* (Al) et de la *commissure de Meynert* (CM).

La face interne du *pied* du *pédoncule* (P) présente une concavité très accentuée, dans laquelle se loge le *corps de Luys* (CL), nettement délimité par une couche de fibres à ses parties interne et externe. En dedans du *corps de Luys*, au milieu de la masse de fibres constituée sur la **coupe** précédente (voy. fig. 311) par le *faisceau thalamique de Forel* et les *radiations de la calotte*, apparaît un noyau plus ou moins régulièrement arrondi, le **noyau rouge de Stilling** (NR). Il est caractérisé par son aspect pointillé, qu'il doit à la section du grand nombre des fascicules de fibres qui le traversent et il est entouré d'une véritable *capsule de fibres nerveuses*, dont les internes affectent une direction antéro-postérieure, les externes et les inférieures une direction transversale. Le bord interne du *noyau rouge* (NR) est légèrement déprimé par un faisceau de fibres foncées, vues en section transversale, et qui sont la continuation du *faisceau rétroflexe de Meynert* (FM).

En arrière et en dedans du *noyau rouge* apparaît, à l'union de la *substance grise centrale* du *troisième ventricule* (Sgc) avec la *substance grise* de l'*aqueduc de Sylvius* (SgAq), un petit faisceau triangulaire, formé de fibres sectionnées perpendiculairement à leur axe, c'est le *faisceau longitudinal postérieur* (Flp), auquel aboutissent quelques-unes des fibres de l'*anse du noyau lenticulaire* (Al). En arrière et en dehors du *noyau rouge* (NR), on aperçoit le **ruban de Reil médian** (Rm) vu en section transversale, et de forme semi-lunaire. Il se confond en avant et en dedans avec la *capsule du noyau rouge*, et on y reconnaît déjà très nettement, au moins deux ordres de fibres : les unes, fibres de fin calibre, groupées surtout au voisinage de la *capsule du noyau rouge*, les autres fibres de gros calibre, entourées d'une gaine épaisse de myéline, qui forment la partie externe du *ruban de Reil médian* et représentent l'union du *ruban de Reil médian* (Rm) avec le *bras du tubercule quadrijumeau postérieur* (BrQp+Rm). En dehors et en arrière du *ruban de Reil médian*, le bras du *tubercule quadrijumeau antérieur* (BrQa) est sectionné dans presque toute son étendue.

Dans la substance grise du **tubercule quadrijumeau antérieur** (Qa) on observe trois sortes de fibres : les *postérieures*, les plus superficielles, très peu nombreuses sur cette **coupe n° 13** (fig. 312), se dirigent vers le bras du *tubercule quadrijumeau antérieur* (BrQa), les *moyennes*, obliques et curvilignes, se dirigent

en avant et en dehors et se rendent dans le *ruban de Reil médian* (Rm), les profondes appartiennent au système de la *commissure postérieure* (cop).

Coupe n° 14 (fig. 313), passant par la ligne 14 de la figure 299.

Cette coupe passe par la *substance innominée de Reichert* (Sti) et la partie supérieure de la *circonvolution du crochet* (U); elle intéresse le *troisième ventricule* (V_3) au niveau de l'embouchure de l'*aqueduc de Sylvius* (Aq). Le *pied* du *pédoncule cérébral* (P) n'est adhérent à la base du cerveau qu'au niveau de son tiers interne.

Sur cette coupe, l'extrémité antérieure du **corps strié** (NL_3, NC) est considérablement réduite, et s'unit en dehors par de nombreux ponts de substance grise aux parties morcelées de l'*avant-mur* (AM). La queue du *noyau caudé* (NC') est intimement unie au **noyau amygdalien** (NA), qui fait saillie dans la partie antérieure de la *corne sphénoïdale* (Vsph). Sa face ventriculaire est recouverte par une couche de fibres sectionnées transversalement à leur axe et qui appartiennent au *tænia semi-circularis;* sa face profonde est en rapport avec les fibres à direction transversale de la *substance innominée* (Sti). Ces fibres, qui appartiennent au **pédoncule inféro-interne de la couche optique** (PiTh) proviennent du lobe temporal, et s'entre-croisent avec les fibres venant du *faisceau longitudinal inférieur* (Fli) et des *radiations thalamiques* (RTh), qui longent la paroi externe de la *corne sphénoïdale* (Vsph). Elles se dirigent obliquement, en avant et en dedans, sous forme de fines fibres non réunies en fascicules, passent entre le *noyau amygdalien* (NA) et les parties morcelées de l'*avant-mur* (AM), puis entre la *bandelette optique* (II) et l'extrémité antérieure du *corps strié* (NL_3, NC). On les perd en dehors du *trigone,* mais sur la **coupe** précédente **n° 13** (fig. 312), nous avons pu suivre l'extrémité antérieure de ce faisceau, en dehors du *pilier antérieur* du *trigone* (Tga) et du *faisceau de Vicq d'Azyr* (VA).

La *commissure antérieure* a complètement disparu; le *troisième ventricule* (V_3) est fermé en avant par la *lame terminale embryonnaire* (lt). Entre cette dernière et l'écorce grise de la *première circonvolution limbique,* se trouve un faisceau de fibres fines, peu serrées, qui appartient à la surface extérieure du cerveau : c'est la **bandelette diagonale de Broca** (bd) ou le *pédoncule* du *septum lucidum.* Ses fibres se dirigent en arrière et en dehors, côtoient le *corps strié* (NL_3 NC) et se perdent dans la *substance innominée de Reichert* (Sti), en s'entre-croisant avec le *pédoncule inféro-interne de la couche optique* (Pith). Elles appartiennent aux couches superficielles de la *substance perforée antérieure* et font, dans l'espace quadrilatère de Foville, un relief plus ou moins accentué.

En dedans du *pied* du *pédoncule cérébral* (P), en dehors du *pilier antérieur du trigone* (Tga), on trouve les derniers vestiges de l'**anse du noyau lenticulaire** (Al), qui contourne l'extrémité interne du *pied* du *pédoncule,* se porte en avant et en dedans, entre le *faisceau de Vicq d'Azyr* (VA) et le *noyau rouge* (NR), et se perd dans la partie interne de la *capsule* de ce noyau. Quelques fibres de l'*anse lenticulaire* s'irradient dans la *substance réticulée* de la *calotte du pédoncule cérébral,* qui commence à apparaître de chaque côté de l'*aqueduc de Sylvius,* et que nous retrouverons beaucoup plus accentuée sur la **coupe** suivante **n° 15** (fig. 314); d'autres semblent se continuer avec le *faisceau longitudinal postérieur* (Flp).

En dehors de l'*anse du noyau lenticulaire,* la partie interne du **pied du pédon-**

cule cérébral (P) est sillonnée par de nombreuses fibres fortement colorées en noir, à direction transversale, qui pénètrent dans le dernier vestige du *corps de Luys* (CL). Entre ces faisceaux et l'*anse du noyau lenticulaire* (Al), apparaît un petit faisceau de fibres fortement colorées, dont l'origine se voit nettement sur la **coupe** suivante **n° 15** (fig. 314). Ce faisceau constitue le **pédoncule** du **tuber-**

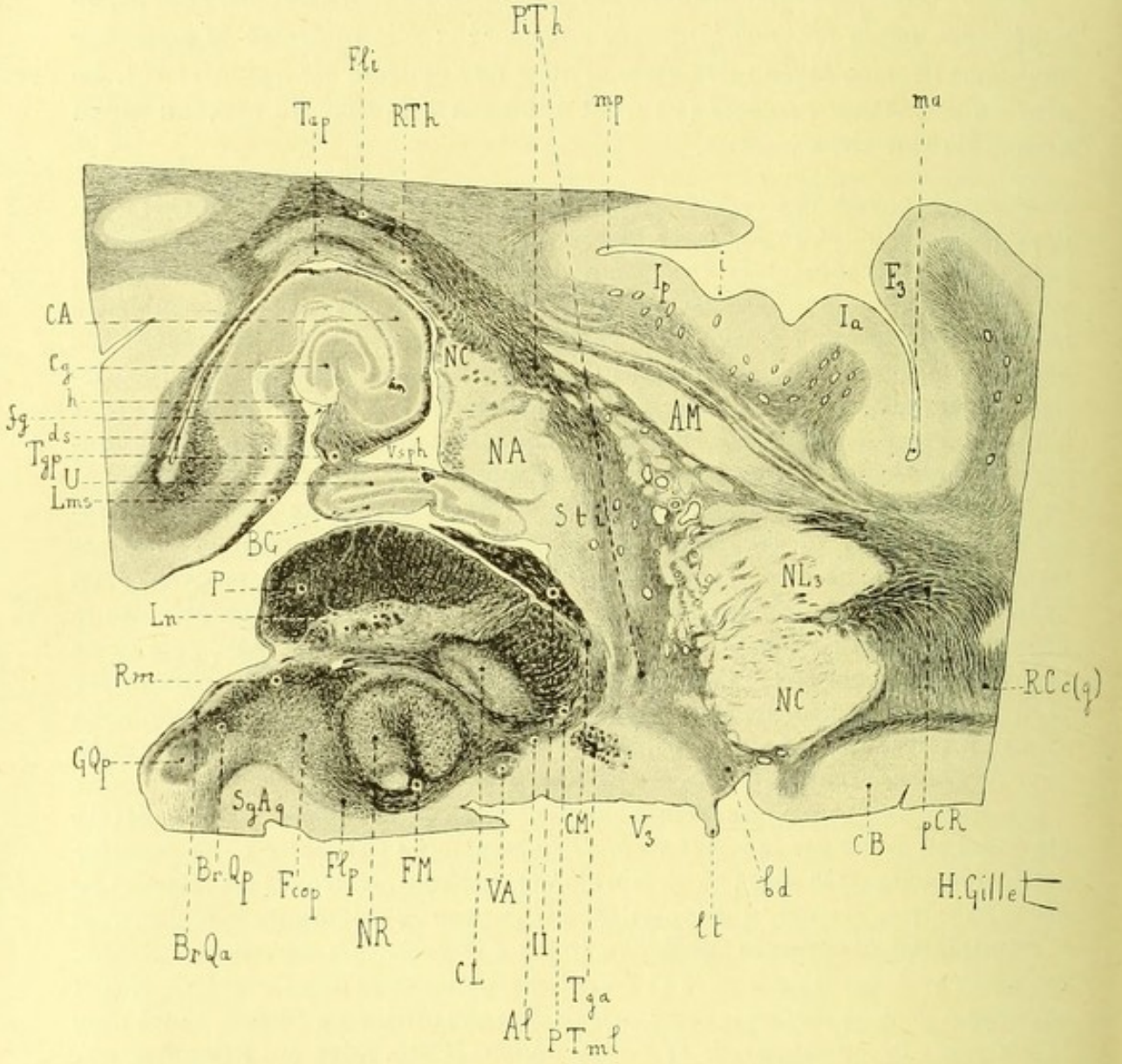

Fig. 313. — Coupe horizontale microscopique **n° 14**, passant par la ligne 14 de la figure 299. Méthode de Weigert. 2/1 grandeur naturelle. Détails dessinés à un grossissement de 12 diamètres. Cette coupe passe un peu au-dessous de la coupe macroscopique de la figure 232.

Al, anse du noyau lenticulaire. — *AM*, avant-mur. — *bd*, bandelette diagonale de Broca. — *BG*, bandelette de Giacomini. — *BrQa*, bras du tubercule quadrijumeau antérieur. — *BrQp*, bras du tubercule quadrijumeau postérieur. — *CA*, corne d'Ammon. — *CB*, carrefour olfactif de Broca. — *Cg*, circonvolution godronnée. — *CL*, corps de Luys. — *CM*, commissure de Meynert. — *ds*, diverticule du subiculum. — F_3, troisième circonvolution frontale. — *Fcop*, faisceau de la commissure postérieure. — *fg*, sillon fimbrio-godronné. — *Fli*, faisceau longitudinal inférieur. — *Flp*, faisceau longitudinal postérieur. — *FM*, faisceau rétroflexe de Meynert. — *GQp*, ganglion du tubercule quadrijumeau postérieur. — *h*, sillon de l'hippocampe. — *i*, sillon insulaire. — *Ia*, insula antérieur. — *Ip*, insula postérieur. — *Lms*, lame médullaire superficielle. — *Ln*, locus niger. — *lt*, lame terminale embryonnaire. — *ma*, sillon marginal antérieur. — *mp*, sillon marginal postérieur. — *NA*, noyau amygdalien. — *NC*, tête du noyau caudé. — *NC'*, queue du

noyau caudé. — *NL_3*, troisième segment du noyau lenticulaire (putamen). — *NR*, noyau rouge. — *P*, étage inférieur ou pied du pédoncule cérébral. — *pCR*, pied de la couronne rayonnante. — *PiTh*, pédoncule inférieur du thalamus. — *PTml*, pédoncule du tubercule mamillaire latéral. — *RCc(g)*, radiations du genou et du bec du corps calleux. — *Rm*, ruban de Reil médian. — *RTh*, radiations optiques de Gratiolet. — *SgAq*, substance grise de l'aqueduc de Sylvius. — *Sti*, substance innominée de Reichert ou anse pédonculaire de Gratiolet. — *Tap*, tapetum. — *Tga*, pilier antérieur du trigone. — *Tgp*, pilier postérieur du trigone. — *U*, circonvolution du crochet. — *V_3*, troisième ventricule. — *VA*, faisceau de Vicq d'Azyr. — *Vsph*, corne sphénoïdale. — *II*, bandelette optique.

cule mamillaire latéral (PTml), il contourne le bord interne du *pédoncule cérébral*, se porte en arrière et en dehors entre le *corps de Luys* (CL) et le *noyau rouge* (NR), puis atteint le *ruban de Reil médian* (Rm) qu'il traverse, et dans lequel ses fibres semblent se perdre. Le *pédoncule* du *tubercule mamillaire latéral* (PTml) et l'*anse du noyau lenticulaire* (Al) embrassent le *noyau rouge* (NR); le premier contourne sa face externe, le second sa face interne.

Le *noyau rouge* (NR) constitue la formation la plus importante de la **calotte** ou **étage supérieur du pédoncule**. Il a augmenté de volume, et il est toujours caractérisé par son aspect pointillé. Des fibres disposées en fascicules très rapprochés le subdivisent en deux parties, l'une antérieure, l'autre postérieure, et lui donnent un aspect bilobé. Le hile de ce lobe est occupé par le *faisceau rétroflexe de Meynert* (FM). En dehors du *noyau rouge* et du *pédoncule* du *tubercule mamillaire latéral*, on trouve le *locus niger* (Ln) en arrière, et le *corps de Luys* (CL) en avant.

Le **locus niger** (Ln) appartient au *pédoncule cérébral* (P), le *corps de Luys* à la *région sous-thalamique*. Le *pédoncule cérébral* n'est donc pas encore complètement constitué ici, et ne le sera définitivement que sur la **coupe** suivante **n° 15** (fig. 314). Le *locus niger* envoie de nombreuses pointes de substance grise dans l'*étage inférieur* du *pédoncule;* il est sillonné par un grand nombre de fibres fasciculées, sectionnées transversalement, peu riches en myéline, faiblement colorées par conséquent par la méthode de Weigert. Ces fibres constituent le *stratum intermedium* de Meynert (Voy. fig. 193 et 297, Stri). Le *pied* du *pédoncule cérébral* est libre dans ses trois quarts postérieurs; très épais en arrière il se rétrécit en avant, et il est formé au niveau du *corps de Luys* par des fibres faiblement colorées par la méthode de Weigert.

Dans cette région, la *bandelette optique* (II) adhère encore à la *substance innominée* de Reichert (Sti); en avant et en dedans d'elle on trouve les fibres de la *commissure de Meynert* (CM). La *substance grise* de l'*aqueduc de Sylvius* (SgAq) se continue avec celle du *troisième ventricule* (V_3). Le *bras* du *tubercule quadrijumeau antérieur* (BrQa) est réduit à quelques rares fibres, qui forment à ce tubercule un *stratum zonale*. Le **ruban de Reil médian** (Rm) s'est allongé dans sa partie postérieure, et donne naissance à des fibres sectionnées parallèlement, qui s'irradient dans un petit noyau de substance grise, le *ganglion* du *tubercule quadrijumeau postérieur* (GQp). Cette coupe passe, en effet, au niveau du sillon transversal qui sépare le *tubercule quadrijumeau antérieur* du *postérieur*.

Coupe n° 15 (fig. 314), passant par la ligne 15 de la figure 299.

Cette coupe intéresse le *seuil* de l'*insula*, l'*espace perforé antérieur* (Epa), la région du *tuber cinereum* (Tc), la partie supérieure du *tubercule mamillaire*, la *circonvolution du crochet* (U) et le *pédoncule cérébral* au niveau du *tubercule quadrijumeau postérieur* (Qp).

Sur les **coupes** précédentes **n°s 12** et **13** (fig. 311 et 312), on pouvait encore distinguer dans l'*insula* la *circonvolution postérieure* (Ip), large et étalée, d'avec les *circonvolutions antérieures* (Ia), plus étroites et plus bombées. Sur la **coupe n° 14** (fig. 313), cette différence commence déjà à être moins nette, et la *circonvolution antérieure* (Ia), qui regarde la *partie orbitaire* de la *troisième circonvolution frontale* (F_3), est seule proéminente. Sur la **coupe** actuelle **n° 15** (fig. 314) l'*insula* se réduit à une *seule* circonvolution (Ia); cette coupe passe en effet au niveau du *seuil* de l'*insula*.

La **circonvolution de l'hippocampe** (H) ou *subiculum de la corne d'Ammon* s'élargit, au fur et à mesure que l'on considère les coupes inférieures de cette série. Le **ventricule sphénoïdal** (Vsph) lui fournit un diverticule, le *diverticule* du *subiculum* (ds), qui occupe sa partie centrale, et autour duquel se réfléchissent la substance blanche et la substance grise de la *circonvolution de l'hippocampe* (H). La face ventriculaire de la *corne d'Ammon* (CA) est recouverte d'une couche de fibres blanches, l'*alvéus* (Alv), qui proviennent du *pilier postérieur du trigone* et forment la paroi interne de la *corne sphénoïdale* (Vsph). La paroi externe est tapissée par trois couches concentriques de fibres, qui sont en allant de dedans en dehors : le *tapetum* (Tap), les *radiations thalamiques* de *Gratiolet* (RTh) et le *faisceau longitudinal inférieur* (Fli). Ce dernier faisceau présente un coude au niveau de la base de chacune des circonvolutions qui le limitent, et abandonne un certain nombre de fibres à la *crête* de ces circonvolutions, à savoir : aux *première* et *deuxième circonvolutions temporales*, au *lobule fusiforme* (Fus) et à la *circonvolution de l'hippocampe* (H) où elles s'unissent aux fibres du *faisceau postérieur du cingulum*,.

Les fibres du *tapetum* (Tap), très réduites comme nombre, sur les coupes qui intéressent les régions inférieures de l'hémisphère, apparaissent immédiatement en dehors de la *queue* du *noyau caudé* (NC'). Ce sont des fibres à direction *sagittale*, parallèles à la paroi externe du *ventricule sphénoïdal* (Vsph) et recouvertes par les *fibres* des *radiations thalamiques* (RTh). Ces dernières, peu colorées par la méthode de Weigert, sont parallèles et à direction antéro-postérieure dans la plus grande partie de leur trajet. En avant elles s'infléchissent, présentent un aspect ondulé, et pénètrent dans le segment *rétro-lenticulaire* de la *capsule interne* (Cirl), figuré sur les coupes précédentes et qui n'existe à proprement parler plus ici. Lorsque ce *segment rétro-lenticulaire* de la *capsule* a disparu, ces fibres s'arrêtent en général assez brusquement au niveau du bord externe du *noyau amygdalien* (NA). Sur la **coupe n° 14** (fig. 313), on les voit nettement entrer dans la constitution du *pédoncule inféro-interne* de la *couche optique* (PiTh).

Ces fibres des *radiations optiques* (RTh) sont recouvertes par le *faisceau longitudinal inférieur* (Fli), dont les fibres affectent le même trajet et présentent la même direction. Ces dernières se distinguent cependant nettement des fibres des *radiations optiques* (RTh), par ce fait qu'elles sont plus grosses et se colorent beaucoup plus intensivement à l'aide de la méthode de Weigert. En avant, les fibres du *faisceau longitudinal inférieur* entrent dans la constitution des couches inférieures de la *capsule externe* (Ce), traversent la partie morcelée de l'*avant-mur* (AM), mais ne peuvent guère être suivies au delà de la limite antérieure du *noyau amygdalien* (NA) dans lequel elles s'irradient.

La *circonvolution de l'hippocampe* (H) est recouverte par une couche plus ou moins épaisse de fibres blanches, la *substance réticulée d'Arnold*, ou *lame médullaire superficielle de la corne d'Ammon* (Lms). Elle est formée par des *fibres tan-*

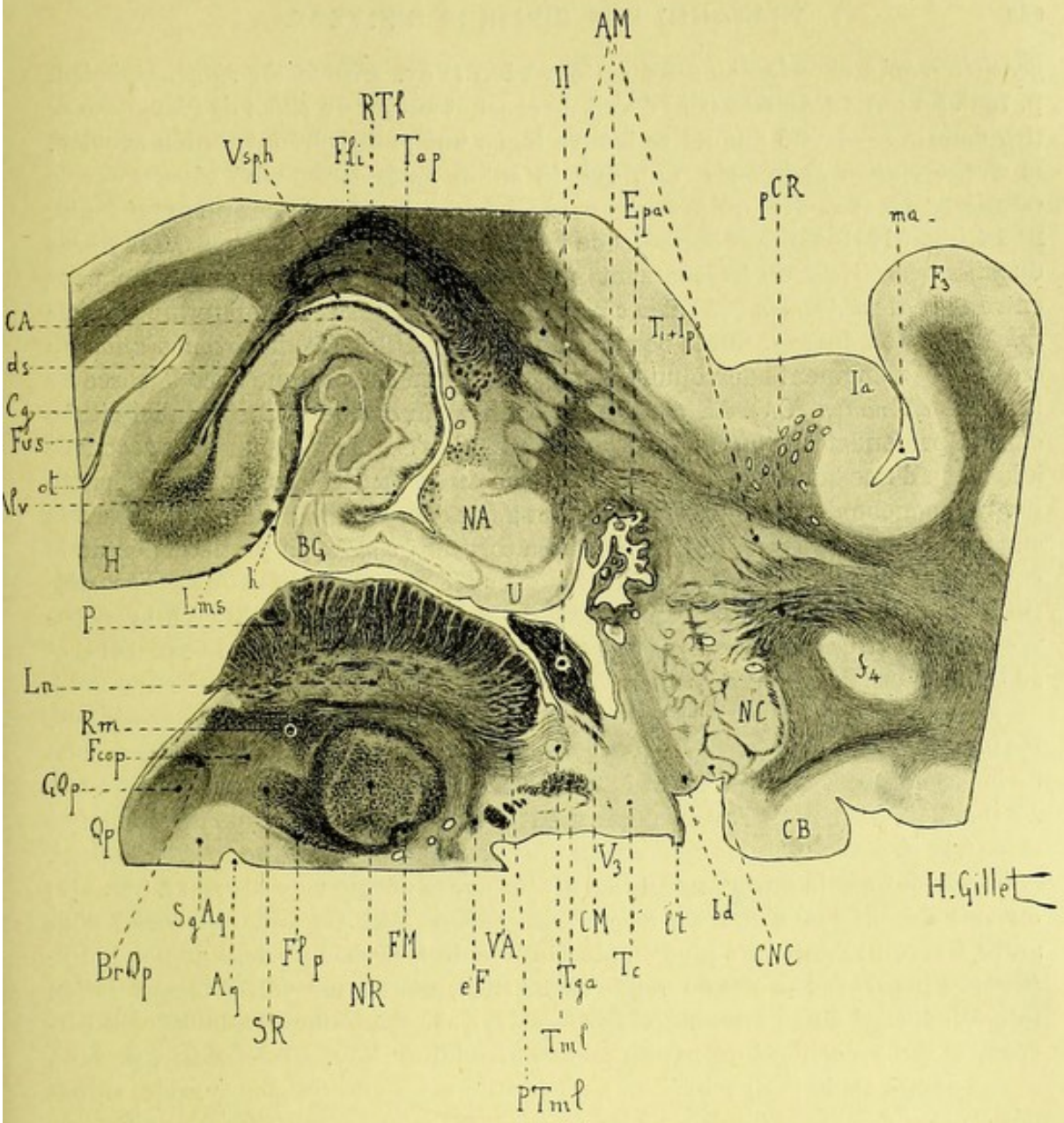

FIG. 314. — Coupe horizontale microscopique **n° 15**, passant par la ligne 15 de la figure 299. Méthode de Weigert. 2/1 grandeur naturelle. Détails dessinés à un grossissement de 12 diamètres.

Alv, alvéus. — *AM*, avant-mur. — *Aq*, aqueduc de Sylvius. — *bd*, bandelette diagonale de Broca. — *BG*, bandelette de Giacomini.— *BrQp*, bras du tubercule quadrijumeau postérieur. — *CA*, Corne d'Ammon. — *CB*, carrefour olfactif de Broca. — *Cg*, circonvolution godronnée. — *CM*, commissure de Meynert. — *CNC*, colliculus du noyau caudé. — *ds*, diverticule du subiculum. — *eF*, commissure de Forel occupant la voûte de l'espace perforé postérieur. — *Epa*, espace perforé antérieur. — F_3, troisième circonvolution frontale. — f_1, sillon olfactif. — *Fcop*, faisceau de la commissure postérieure. — *Fli*, faisceau longitudinal inférieur. — *Flp*, faisceau longitudinal postérieur. — *FM*, faisceau rétroflexe de Meynert. — *Fus*, lobule fusiforme. — *GQp*, ganglion du tubercule quadrijumeau postérieur. — *H*, circonvolution de l'hippocampe. — *h*, sillon de l'hippocampe. — *Ia*, insula antérieur. — *Ip*, insula postérieur. — *Lms*, lame médullaire superficielle. — *Ln*, locus niger. — *lt*, lame terminale embryonnaire. — *ma*, sillon marginal antérieur de l'insula. — *NA*, noyau amygdalien. — *NC*, tête du noyau caudé. — *NR*, noyau rouge. — *ot*, sillon collatéral. — *P*, étage inférieur ou pied du pédoncule cérébral. — *pCR*, pied de la couronne rayonnante. — *PTml*, pédoncule du tubercule mamillaire latéral. — *Qp*, tubercule quadrijumeau postérieur. — *Rm*, ruban de Reil médian. — *RTh*, radiations optiques de Gratiolet. — *SgAq*, substance grise de l'aqueduc de Sylvius. — *SR*, substance réticulée. — $T_1 + Ip$, union de la première circonvolution temporale avec l'insula postérieur. — *Tap*, tapetum. — *Tc*, tuber cinereum. — *Tga*, pilier antérieur du trigone. — *Tml*, tubercule mamillaire latéral de Gudden. — *U*, circonvolution du crochet. — V_3, troisième ventricule. — *VA*, faisceau de Vicq d'Azyr. — *Vsph*, corne sphénoïdale du ventricule latéral. — *II*, bandelette optique.

gentielles, très abondantes dans cette région (Voy. *Écorce du rhinencéphalon*, p. 703). La *corne d'Ammon* (CA) décrit un crochet autour du *sillon de l'hippocampe* (h), dans la concavité duquel se trouve logée une petite circonvolution avortée, la *circonvolution godronnée* (Cg), que le sillon *fimbrio-godronné* sépare sur la **coupe n° 13** (fig. 312) du *pilier postérieur du trigone*. Sur la **coupe** précédente, **n° 14** (fig. 313) les *plexus choroïdes* de la *corne sphénoïdale* ont disparu, les fibres du *pilier postérieur du trigone* sont moins nombreuses, et établissent un pont entre la *corne d'Ammon* (CA) et la *circonvolution du crochet* (U), qui ferme la *corne sphénoïdale* en dedans. Sur la **coupe** actuelle **n° 15** (fig. 314) la *circonvolution du crochet* (U) a augmenté de volume, son écorce grise se continue avec l'écorce de la *corne d'Ammon* (CA). La **circonvolution godronnée** (Cg), jusqu'ici située dans la profondeur du *sillon de l'hippocampe* (h), s'est élargie, étalée, et recouvre à la façon d'une lame mince la *circonvolution du crochet* (U), dont elle est séparée par une couche de fibres très lâches, tout à fait comparable à celle qui sépare la *circonvolution godronnée* de l'écorce de la *corne d'Ammon*. La partie étalée de la *circonvolution godronnée* (Cg) est connue sous le nom de *bandelette de Giacomini* (BG), bandelette qui est déjà apparente sur la **coupe n° 14** (fig. 313). Elle recouvre toute la *circonvolution du crochet* (voy. *Circonvolution godronnée*, p. 301), et se termine au niveau du *velum terminale d'Aeby*.

L'**avant-mur** (AM) suit plus ou moins exactement, sur ces dernières coupes, les modifications de l'*écorce insulaire;* au fur et à mesure que l'on se rapproche de la base du cerveau, il s'élargit et s'étale. Sur les **coupes** précédentes **n°s 11** et **12** (fig. 310, 311), nous l'avons déjà vu envoyer de nombreux ponts de substance grise à la *circonvolution postérieure* de *l'insula* (Ip). Sur la **coupe n° 13** (fig 312), mais surtout sur la **coupe n° 14** (fig. 313) et sur la **coupe** actuelle **n° 15** (fig. 314) on voit l'*avant-mur* s'unir au *noyau amygdalien* (NA). Ce fait, rapproché d'un autre, à savoir : l'union de plus en plus intime du *troisième segment* du *noyau lenticulaire* (NL_3) avec la *tête* du *noyau caudé* (NC), montre nettement la corrélation intime existant entre ces différents organes, qui appartiennent à la base du cerveau, et qui présentent un développement commun (Voy. *Embryologie*, p. 110).

Le **corps strié** (NC) est réduit à une petite masse de substance grise, sillonnée par les dernières fibres du *pied* de la *couronne rayonnante* (pCR), et séparée de l'écorce qui tapisse le fond du *sillon olfactif* (f_4), par des fibres propres appartenant à cette région. En avant, le *corps strié* est en contact avec la masse blanche du *lobe orbitaire*, au sein duquel se trouve le *sillon olfactif* (f_4). En arrière, il est en rapport avec les fibres parallèles de la *bandelette diagonale de Broca* (bd), en dedans, il est recouvert par le *carrefour olfactif de Broca* (CB) et la *première circonvolution limbique*. Son angle postéro-interne apparaît librement à la surface extérieure du cerveau, entre la *première circonvolution limbique* et la *bandelette diagonale* (bd), où il forme une petite saillie grise, le *colliculus* du *noyau caudé* (CNC).

La *substance innominée de Reichert* a disparu sur cette coupe, et se trouve remplacée par la *circonvolution du crochet* (U) et l'*espace perforé antérieur* (Epa).

Le **pied du pédoncule cérébral** (P) ne tient plus à la base du cerveau que par le *tuber cinereum* (Tc) et la partie supérieure du *tubercule mamillaire*. La *bandelette optique* (II) et la *commissure de Meynert* (CM) se sont portées en dedans, le *pilier antérieur du trigone* (Tga) et le *faisceau de Vicq d'Azyr* (VA) se sont rapprochés.

Le **tubercule mamillaire** est formé par deux petites masses ganglionnaires : l'une externe, le *tubercule mamillaire latéral de Gudden* (Tml), l'autre interne, le *tubercule mamillaire* proprement dit, ou *interne*. Ce dernier n'est intéressé que

dans ses parties tout à fait supérieures, et n'est pas indiqué par ses lettres sur la coupe. Il sera décrit à propos des coupes plus inférieures du *pédoncule cérébral*. Le *pilier antérieur du trigone* (Tga) l'aborde dans sa partie antéro-externe, le *faisceau de Vicq d'Azyr* (VA) par sa face interne ; en arrière du *faisceau de Vicq d'Azyr*, on trouve un faisceau de fibres lâches, fines, à direction transversale, parallèles pour la plupart, qui forment en s'entre-croisant en avant des *noyaux rouges* (NR) une *commissure* décrite par Forel (eF) et qui occupe la *voûte* de l'espace perforé postérieur. Sur les coupes présentant une obliquité différente de celle de cette série (voy. fig. 321) on voit la *commissure de Forel* réunir les extrémités internes des deux *corps de Luys*.

Quant au *tubercule mamillaire externe* ou *latéral* (Tml), il apparaît sous la forme d'une petite masse grise, oblongue, qui s'insinue entre la *commissure de Meynert* (CM) et le *pied* du *pédoncule cérébral* (P). Cette petite masse grise donne naissance au *pédoncule* du *tubercule mamillaire latéral* de *Gudden* (PTml), lequel contourne le bord interne du *pied* du *pédoncule cérébral* (P), le bord externe du *noyau rouge* (NR), et traverse le *ruban de Reil* médian (Rm) dans lequel il se perd.

Sur cette **coupe n° 15** (fig. 314), le *corps de Luys* a disparu. Le **locus niger** (Ln) s'est étalé, il a augmenté de volume, et sépare seul maintenant l'*étage inférieur* ou *pied* du *pédoncule* (P) de l'**étage supérieur ou région de la calotte**. Le *noyau rouge* (NR) a encore augmenté de volume. Le *faisceau rétroflexe de Meynert* (FM) s'est porté en avant. La *substance réticulée* (SR) de la région de la *calotte* est constituée. La partie postérieure du *ruban de Reil médian* (Rm) aborde le *ganglion* du *tubercule quadrijumeau postérieur* (GQp).

L'*aqueduc de Sylvius* (Aq) ne communique plus avec le *troisième ventricule* (V_3), il est entouré d'une couche épaisse de substance grise (SgAq). En un mot, sur cette coupe, le **pédoncule cérébral** est complètement constitué.

IV. — COUPES MICROSCOPIQUES SÉRIÉES DE LA CAPSULE INTERNE ET DE LA RÉGION SOUS-OPTIQUE PARALLÈLES A LA BANDELETTE OPTIQUE.

Les 13 coupes suivantes font partie d'une série de coupes destinées à l'étude de la région sous-optique de Forel. Horizontales comme celles de la série précédente, elles sont en outre obliques en bas et en avant (voy. fig. de repérage 315) et parallèles à la bandelette optique. Sur ces coupes, pratiquées de haut en bas et colorées par la méthode de Pal, on retrouvera, mais sous un aspect un peu différent que sur celles des deux séries précédentes (II et III), les *noyaux gris centraux*, la *capsule interne* et toutes les parties constituantes de la *région sous-thalamique de Forel*.

L'étude des coupes que nous venons de faire nous permet donc d'être brefs dans la description de cette série ; aussi n'insisterons-nous que sur quelques faisceaux dont l'étude est singulièrement facilitée par l'obliquité de ces coupes. En outre, dans la série actuelle, il ne faut pas perdre de vue que les coupes supérieures intéressent en avant la *région sous-thalamique* de la capsule interne et en arrière sa *région thalamique*, et que, sur les coupes inférieures, le pédoncule est libre en avant, alors que le *segment rétro-lenticulaire* de la capsule interne est encore intéressé dans sa *région thalamique* ou *sous-thalamique*.

Coupe n° 1 x (fig. 316), passant par la ligne 1 x de la figure 315.

Cette coupe sectionne la partie inférieure de la *commissure antérieure* (coa), la *commissure molle* (com) et le *tænia thalami* (tth.)

Cette **coupe** intéresse la *région thalamique* de la *capsule interne* au niveau de ses limites avec la région *sous-thalamique*. Elle correspond, en arrière, à la **coupe n° 7** (fig. 306) de la série précédente, et en avant à la **coupe n° 9** (fig. 308) de la même série. Il résulte de l'obliquité même de la coupe que la *couche optique* (Th) est moins étendue que sur les coupes de la série précédente, et que la *tête* du *noyau caudé* (NC), plus petite également, est intéressée au-dessous de la paroi inférieure de la *corne frontale* du ventricule latéral. Les *noyaux interne* et *externe* de la **couche optique** (Ni) (Ne) sont nettement différenciés; on

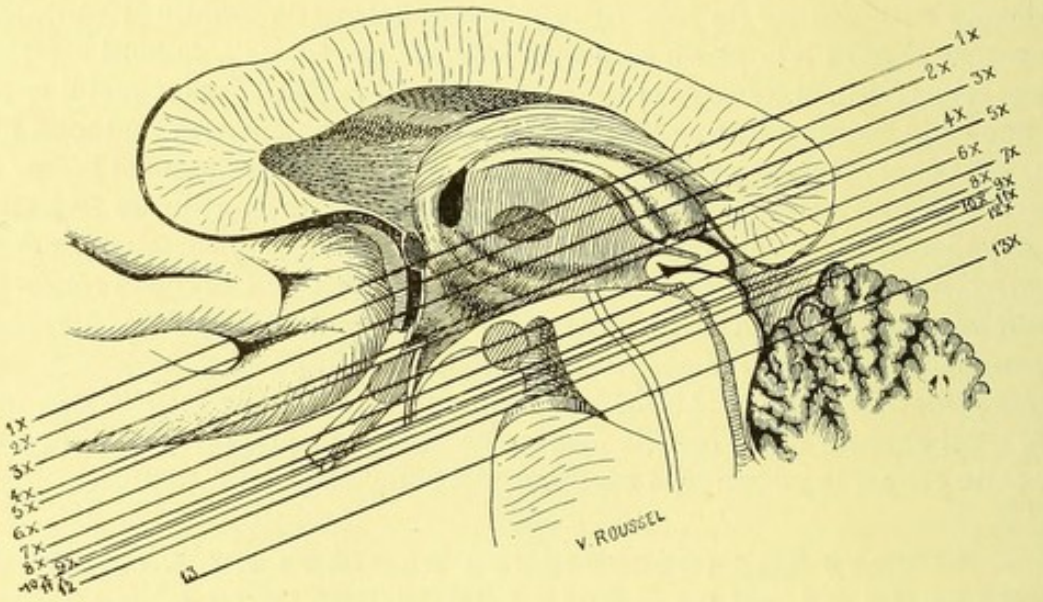

Fig. 315. — Face interne d'un hémisphère droit, avec lignes de repère pour les coupes horizontales obliques de la région sous-optique (Grandeur naturelle).

voit en outre, plus nettement que sur la série précédente, la continuation du *noyau externe* (Ne) avec le *pulvinar* (Pul). Toute la partie externe de la *couche optique* (Th) est sillonnée par des *fibres radiaires*, épaisses et fasciculées, dont quelques-unes dépassent la *lame médullaire interne* (Lmi) et pénètrent dans le *noyau interne* du *thalamus* (Ni). Celui-ci reçoit, en avant, le *pédoncule antérieur de la couche optique* (PaTh), qui ne se différencie guère au niveau de son point de pénétration, d'avec les *fibres radiaires* de la face externe du *thalamus*. La limite postérieure du *troisième ventricule* (V_3) est établie de chaque côté par le *tænia thalami* (tth), sectionné transversalement, et la limite postérieure de la *corne sphénoïdale* (Vl) est indiquée par l'insertion des *plexus choroïdes* du *ventricule latéral* (i Pchl); le *trigone* n'est pas représenté sur la coupe. Toute la partie du *pulvinar* (Pul) comprise entre l'insertion postérieure des *plexus choroïdes* du *ventricule latéral* (Vl) et le *tænia thalami* (tth), appartient à la *surface extra-ventriculaire* de la *couche optique* (Sexv), recouverte au niveau du *pulvinar* par un *stratum zonale* (strz). La *lame médullaire interne du thalamus* (Lmi), renflée à sa partie postérieure, qui correspond à la partie supérieure du *centre médian de Luys* — nettement apparent sur la **coupe** suivante **n° 2 x** (fig. 317), — envoie ses fines fibres

parallèles en avant et en dedans vers la *commissure molle* (com), que traversent quelques-unes de ces fibres.

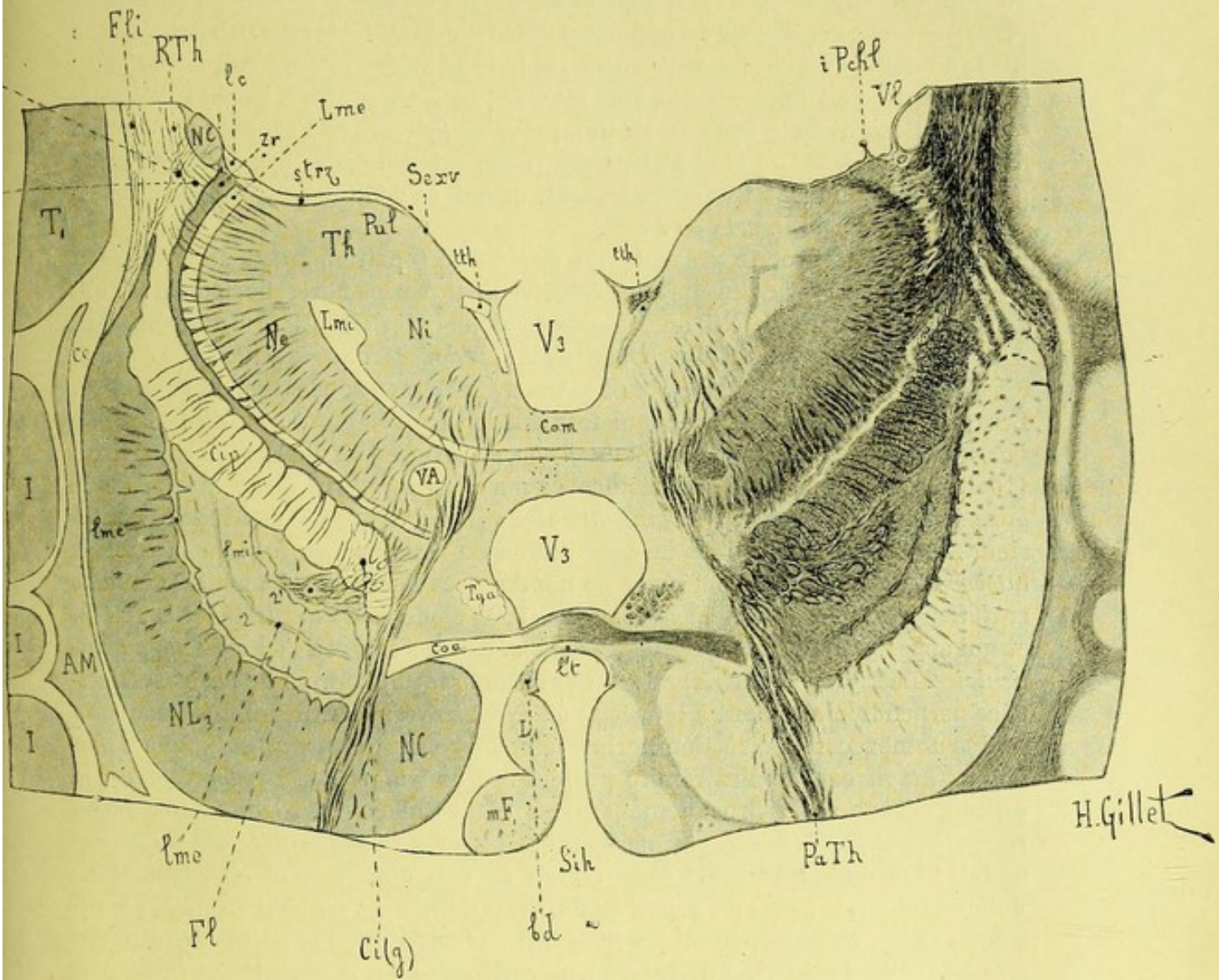

FIG. 316. — Coupe n° **1 x**, passant par la ligne 1 x de la figure 315. Méthode de Pal. 2/1 grandeur naturelle. Détails dessinés à un grossissement de 12 diamètres.

AM, avant-mur. — *bd*, bandelette diagonale de Broca. — *Ce*, capsule externe. — *Ci(g)*, genou de la capsule interne. — *Cip*, segment postérieur de la capsule interne. — *Cirl*, segment rétro-lenticulaire de la capsule interne. — *coa*, commissure antérieure. — *com*, commissure molle. *Fl*, faisceau lenticulaire de Forel. — *Flc*, fibres lenticulo-caudées. — *Fli*, faisceau longitudinal inférieur. — *I*, insula. — *iPchl*, insertion des plexus choroïdes du ventricule latéral. — L_1, première circonvolution limbique. — *lc*, lame cornée et fibres du tænia semi-circularis. — *Lme*, lame médullaire externe du thalamus. — *lme*, lame médullaire externe du noyau lenticulaire. — *lme'*, lame médullaire externe supplémentaire du noyau lenticulaire, divisant en deux parties (NL_2, NL_2') le segment moyen. — *Lmi*, lame médullaire interne du thalamus. — *lmi*, lame médullaire interne du noyau lenticulaire. — *lt*, lame terminale embryonnaire. — mF_1, face interne de la première circonvolution frontale s'unissant à la première circonvolution limbique L_1. — *NC*, tête du noyau caudé. — *NC'*, queue du noyau caudé. — *Ne*, *Ni*, noyaux externe et interne du thalamus. — NL_3, NL_2, $_2'$, NL_1, noyau lenticulaire et ses trois segments. — *PaTh*, pédoncule antérieur du thalamus. — *Pul*, pulvinar. — *RTh*, radiations optiques de Gratiolet. — *Sexv*, surface extra-ventriculaire du thalamus. — *Sih*, scissure inter-hémisphérique. — *strz*, stratum zonale. — T_1, première circonvolution temporale. — *Tga*, pilier antérieur du trigone. — *Th*, thalamus (couche optique). — *tth*, tænia thalami. — V_3, troisième ventricule. — *VA*, faisceau de Vicq d'Azyr. — *Vl*, ventricule latéral. — *Zr*, zone réticulée ou grillagée.

A l'extrémité antérieure de la *couche optique* (Th), entre le *pédoncule antérieur* (PaTh) et les *fibres radiaires* du *noyau externe* (Ne), on trouve la section transversale du *faisceau de Vicq d'Azyr* (VA), séparé du *pilier antérieur du trigone* (Tga) par toute l'épaisseur du *pédoncule antérieur du thalamus* (PaTh). Cette coupe passe au-dessus du *champ de Wernicke*, et la *lame médullaire externe du thalamus* (Lme), bordée en dehors par la *zone réticulée ou grillagée* (Zr), s'étend du *tænia semi-circularis* et de la *lame cornée* (lc), jusqu'au *faisceau de Vicq d'Azyr* (VA). En avant, la *zone grillagée* tend à disparaître; elle est remplacée par une zone riche en fibres, sectionnées transversalement, et qui se continue sur les coupes suivantes avec la *zona incerta de Forel*.

La **capsule interne** présente un *genou* (Ci[g]) extrêmement accentué, son *segment antérieur* (Cia), est formé exclusivement par les fibres horizontales, qui séparent le *noyau caudé* (NC) du *noyau lenticulaire* (NL_3,NL_2-$_2$,NL_1) et qui pénètrent dans la *couche optique* dont elles constituent le *pédoncule antérieur* (PaTh). Le *genou* (Ci[g]) est formé par des fibres coupées transversalement ou légèrement obliques. Les gros fascicules de fibres, qui forment le *segment postérieur* de la *capsule interne* (Cip), se coudent au niveau du *genou*, en formant un angle obtus d'environ 110 degrés. Une partie des fascicules se porte en avant, jusqu'au niveau de la *lame médullaire interne du noyau lenticulaire* (lmi). Les fascicules les plus antérieurs semblent entrer dans la constitution du *segment antérieur* de la *capsule interne* (Cia), ils sont dissociés par de nombreuses fibres qui viennent de la *lame médullaire interne* du *noyau lenticulaire* (Lmi) et du *globus pallidus* (NL_2, NL_1), et qui appartiennent déjà au *faisceau lenticulaire de Forel* et à l'*anse du noyau lenticulaire*. Le *segment postérieur* de la *capsule interne* (Cip), formé de fibres sectionnées perpendiculairement à leur longueur, est traversé par des fibres beaucoup moins nombreuses à direction horizontale, qui relient le *globus pallidus* au *thalamus*. Au niveau de l'extrémité postérieure du *putamen* (NL_3) l'aspect de la *capsule* change assez brusquement; dans cette région qui répond au *segment rétro-lenticulaire de la capsule interne* (Cirl), les fibres de la *capsule* ont un aspect ondulé; les unes traversent cette région un peu obliquement en avant et en dehors, relient la *queue* du *noyau caudé* (NC') au *troisième segment* du *noyau lenticulaire* (NL_3), et représentent les *fibres lenticulo-caudées*, les autres se dirigent en avant et en dedans. Ces dernières appartiennent pour la plupart aux *radiations thalamiques postérieures* (RTh), et abordent le *pulvinar* (Pul), soit au voisinage immédiat de la *queue* du *noyau caudé* (NC'), soit un peu plus en avant et en formant des faisceaux nettement ondulés. En dehors des *radiations thalamiques*, le *faisceau longitudinal inférieur* (Fli) envoie le plus grand nombre de ces fibres en dehors du *putamen* (NL_3), elles entourent toute l'extrémité postérieure de ce noyau. Un certain nombre de fibres du *faisceau longitudinal inférieur* (Fli) peuvent être suivies dans la *capsule externe* (Ce) jusqu'au voisinage de la *circonvolution antérieure de l'insula* (I).

En avant de la *commissure antérieure* (coa), sectionnée dans sa partie moyenne, on trouve la section transversale d'un petit faisceau, qui appartient à la *bandelette diagonale de Broca* (bd) et apparaît dans la *scissure inter-hémisphérique* (Sih), entre la *commissure antérieure* (coa) et la *première circonvolution limbique*.

Coupe n° 2 x (fig. 317), passant par la ligne 2 x de la figure 315.

Cette coupe intéresse la région *sous-thalamique supérieure*, le *ganglion*

de l'habénula (Gh), le *centre médian de Luys* (Nm), la *commissure molle* (com) et la *lame terminale embryonnaire* (lt) immédiatement au-dessous de la *commissure antérieure* (coa).

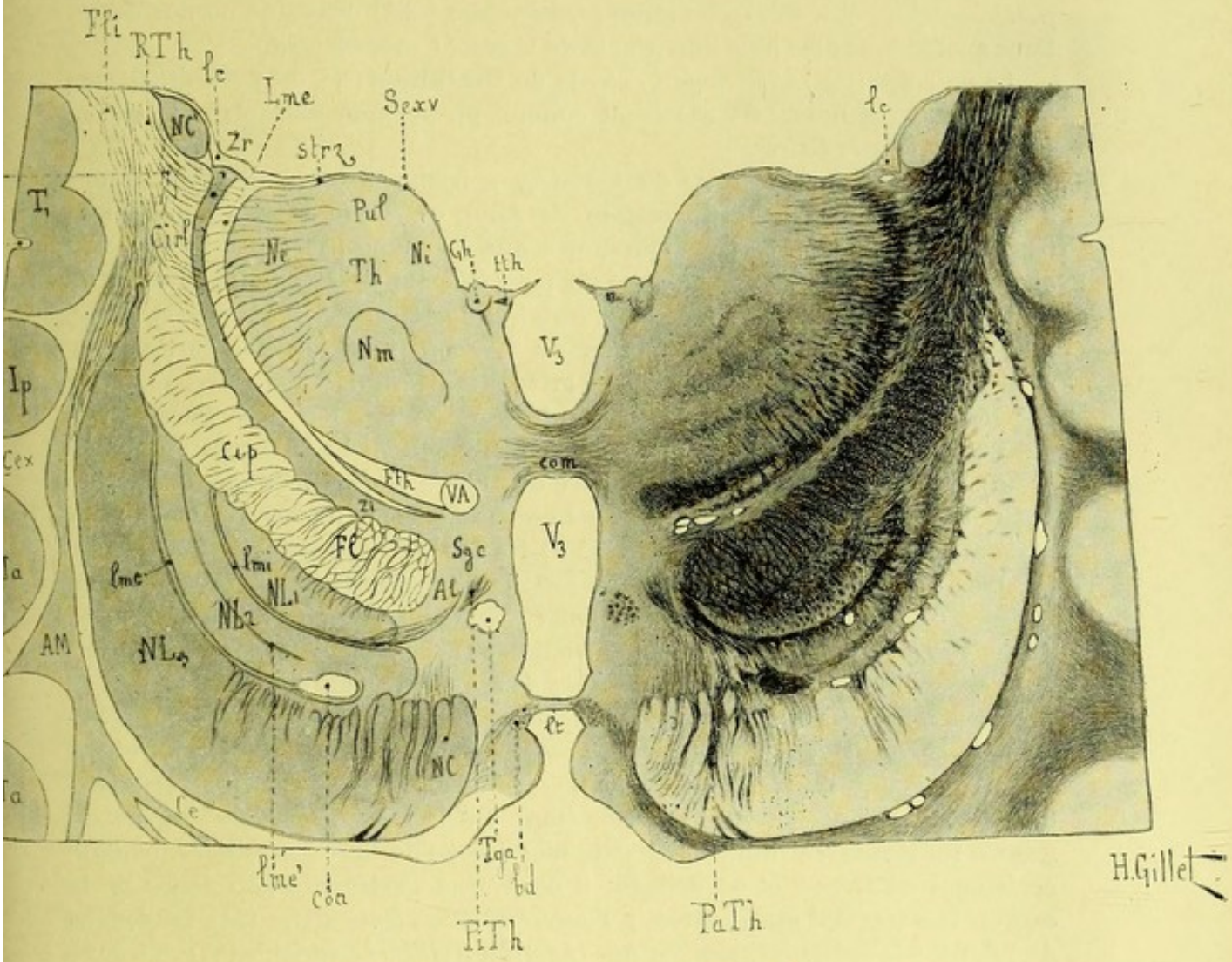

Fig. 317. — Coupe **n° 2 x**, passant par la ligne 2x de la figure 315. Méthode de Pal. 2/1 grandeur naturelle. Détails dessinés à un grossissement de 12 diamètres.

Al, anse du noyau lenticulaire. — *AM*, avant-mur. — *bd*, bandelette diagonale de Broca. — *Ce*, capsule externe. — *Cex*, capsule extrême. — *Cip*, segment postérieur de la capsule interne. — *Cirl*, segment rétro-lenticulaire de la capsule interne. — *coa*, commissure antérieure. — *com*, commissure molle. — *Fl*, faisceau lenticulaire de Forel. — *Flc*, fibres lenticulo-caudées. — *Fli*, faisceau longitudinal inférieur. — *Fth*, faisceau thalamique de Forel. — *Gh*, ganglion de l'habénula. — *Ia*, insula antérieur. — *Ip*, insula postérieur. — *lc*, lame cornée et fibres du tænia semi-circularis. — *Lme*, lame médullaire externe du thalamus. — *lme*, lame médullaire externe du noyau lenticulaire. — *lme'* lame médullaire externe supplémentaire du noyau lenticulaire. — *lmi*, lame médullaire interne du noyau lenticulaire. — *lt*, lame terminale embryonnaire. — *mp*, sillon marginal postérieur. — *NC*, tête du noyau caudé. — *NC'*, queue du noyau caudé. — *Ne*, *Ni*, noyaux externe et interne du thalamus. — NL_3, NL_2 NL_1, troisième, deuxième et premier segments du noyau lenticulaire. — *Nm*, noyau médian du thalamus (centre médian de Luys). — *PaTh*, pédoncule antérieur du thalamus. — *PiTh*, pédoncule inférieur du thalamus. — *Pul*, pulvinar. — *RTh*, radiations optiques de Gratiolet. — *Sexv*, surface extra-ventriculaire du thalamus. — *Sgc*, substance grise centrale. — *strz*, stratum zonale. — T_1, première circonvolution temporale. — *Tga*, pilier antérieur du trigone. — *Th*, couche optique (thalamus). — *tth*, tænia thalami. — V_3, troisième ventricule. — *VA*, faisceau de Vicq d'Azyr. — *Zi*, zona incerta de Forel. — *Zr*, zone réticulée ou grillagée.

Le *segment antérieur* de la **capsule interne** (Cia) a disparu, il n'est plus représenté que par quelques rares fibres horizontales appartenant au *pédoncule antérieure de la couche optique* (PaTh), et qui sillonnent l'extrémité antérieure du corps strié (NC, NL_3). Ce fait que la *capsule interne* est réduite à son *segment postérieur* (Cip) et à son *segment rétro-lenticulaire* (Cirl) constitue un des caractères anatomiques les plus importants de la *région sous-thalamique*.

Le *pulvinar* (Pul) et le *noyau externe* du **thalamus** (Ne) ne présentent rien de particulier à noter; ils reçoivent comme précédemment et dans le même ordre les *fibres radiaires*.

La *lame médullaire interne* du *thalamus* a beaucoup diminué d'épaisseur; à sa place apparaît le *centre médian de Luys*, ou *noyau médian du thalamus* (Nm), que l'on intéresse toujours, dès que la coupe passe par le *ganglion de l'habénula* (Gh). Ce dernier forme un petit triangle de substance grise situé entre les parties *extra* et *intra-ventriculaires* de la *couche optique*. A sa partie postéro-interne se trouve la section du *tænia thalami* (tth), sa partie antérieure présente des nids de substance grise, dans lesquels nous verrons naître sur les coupes suivantes le *faisceau rétroflexe* de Meynert. Les fibres de la *lame médullaire interne* du *thalamus* traversent nettement la *commissure molle* (com). Cette dernière renferme en outre des fibres d'apparence commissurale, qui relient les deux parois du *troisième ventricule* (V_3) et forment un U en avant et en arrière de la *commissure molle* (com). En dehors du *faisceau de Vicq d'Azyr* (VA), en dedans de la *lame médullaire externe du thalamus* (Lme), on trouve un faisceau d'aspect triangulaire, très allongé, formé de fibres horizontales, qui se portent en arrière et en dehors, et entrent dans la constitution de la *lame médullaire externe;* c'est le *faisceau thalamique de Forel* (Fth). En avant et séparé de lui par la *zone incerta* (Zi) du même auteur, on voit apparaître le *faisceau lenticulaire de Forel* (Fl), qui naît du *segment interne* du *noyau lenticulaire* (NL_1), et qui traverse ce qui représente ici le *genou* de la capsule, c'est-à-dire l'*extrémité antérieure* de son *segment postérieur* (Cip). De la *lame médullaire interne* du **noyau lenticulaire** (lmi), se détache un faisceau de fibres parallèles, oblique également en arrière et en dedans; il contourne l'extrémité antérieure de la *capsule interne* (Cip) et appartient à l'*anse du noyau lenticulaire* (Al). En dedans de lui, dans la *substance grise centrale* (Sgc), du *troisième ventricule* (V_3) se trouve la section du *pédoncule inféro-interne de la couche optique* (PiTh) et du *pilier antérieur du trigone* (Tga). Le *troisième ventricule* (V_3) est fermé en avant par la *lame terminale embryonnaire* (lt), de chaque côté de laquelle on trouve, comme sur la **coupe** précédente **n° 1 x** (fig. 316), la section de la *bandelette diagonale de Broca* (bd). La *commissure antérieure* (coa), sectionnée obliquement, siège dans la partie externe du *deuxième segment du noyau lenticulaire* (NL_2), assez en dehors du *pédoncule antérieur de la couche optique* (PaTh).

Coupe n° 3 x (fig. 318), passant par la ligne 3 x de la figure 315.

Cette coupe, pratiquée immédiatement au-dessous de la *commissure molle*, passe par le *ganglion de l'habénula* (Gh), la partie inférieure de la *commissure postérieure* (cop), le *centre médian de Luys* (Nm), le *noyau semi-lunaire de Flechsig* (NF) et la *lame terminale embryonnaire* (lt).

Le *noyau externe du* **thalamus** (Ne) se réduit dans son diamètre antéro-postérieur. La *lame médullaire externe du thalamus* (Lme) s'épaissit, surtout au niveau

du *pulvinar* (Pul), et cet épaississement correspond à la partie supérieure de la *zone* ou du *champ de Wernicke*, que nous allons rencontrer sur la **coupe** suivante, **n° 4 x** (fig. 319).

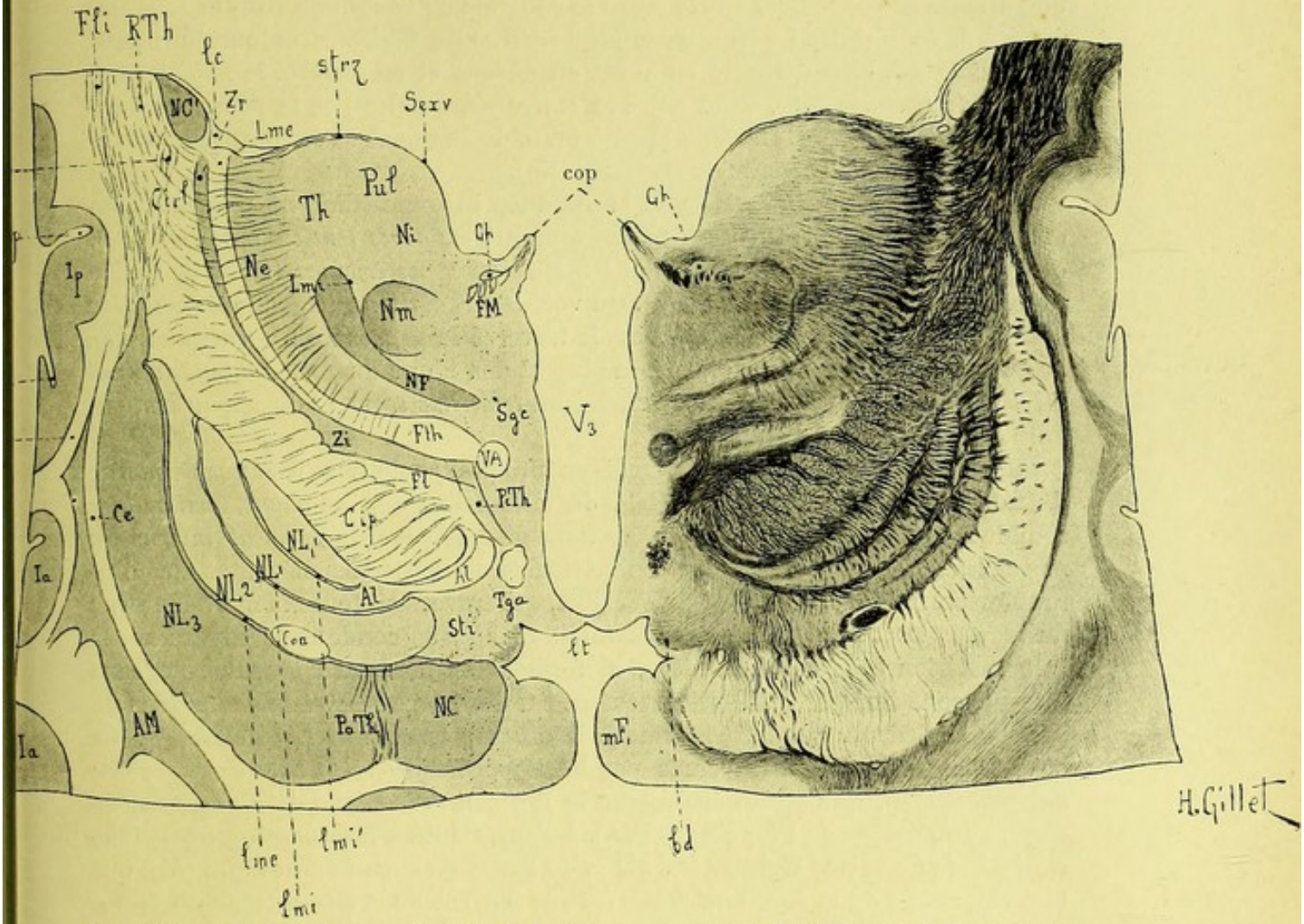

FIG. 318. — Coupe **n° 3 x**, passant par la ligne 3 x de la figure 315. Méthode de Pal. 2/1 grandeur naturelle. Détails dessinés à un grossissement de 12 diamètres.

Al, anse du noyau lenticulaire. — *AM*, avant-mur. — *bd*, bandelette diagonale de Broca. — *Ce*, capsule externe. — *Cex*, capsule extrême. — *Cip*, segment postérieur de la capsule interne. — *Cirl*, segment rétro-lenticulaire de la capsule interne. — *coa*, commissure antérieure. — *cop*, commissure postérieure. — *Fl*, faisceau lenticulaire de Forel. — *Flc*, fibres lenticulo-caudées. — *Fli*, faisceau longitudinal inférieur. — *FM*, faisceau rétroflexe de Meynert. — *Fth*, faisceau thalamique de Forel. — *Gh*, ganglion de l'habénula. —*i*, sillon de l'insula. — *Ia*, insula antérieur. — *Ip*, insula postérieur. — *lc*, lame cornée et fibres du tænia semi-circularis. — *Lme*, lame médullaire externe du thalamus. — *lme*, lame médullaire externe du noyau lenticulaire. — *Lmi*, lame médullaire interne du thalamus. — *lmi*, lame médullaire interne du noyau lenticulaire. — *lmi'*, lame médullaire supplémentaire divisant le segment interne du noyau lenticulaire en deux parties (NL_1, NL_1'). — *lt*, lame terminale embryonnaire. — mF_1, face interne de la première circonvolution frontale. — *mp*, sillon marginal postérieur. — *NC*, tête du noyau caudé. — *NC'*, queue du noyau caudé. — *Ne*, *Ni*, noyaux externe et interne du thalamus. — *NF*, noyau semi-lunaire de Flechsig. — *Nm*, noyau médian du thalamus (centre médian de Luys). — NL_3, NL_2, NL_1, NL_1', troisième, deuxième et premier segments du noyau lenticulaire, le premier étant divisé en deux parties ($_1$, $_1'$), par la lame médullaire supplémentaire *lmi''*. — *PaTh*, pédoncule antérieur du thalamus. — *PiTh*, pédoncule inférieur du thalamus. — *RTh*, radiations optiques de Gratiolet. — *Sexv*, surface extra-ventriculaire du thalamus. — *Sgc*, substance grise centrale. — *Sti*, substance innominée de Reichert. — *strz*, stratum zonale. — *Tga*, pilier antérieur du trigone. — *Th*, thalamus (couche optique). — *VA*, faisceau de Vicq d'Azyr. — V_3, troisième ventricule. — *Zi*, zona incerta de Forel. — *Zr*, zone réticulée ou grillagée.

Le *tænia thalami* a disparu dans le *ganglion de l'habénula* (Gh). Ce dernier donne naissance en dedans aux fibres transversales de la *commissure postérieure* (cop), en dehors au *faisceau rétroflexe de Meynert* (FM), qui apparaît formé par une dizaine de fascicules, situés entre le *ganglion de l'habénula* (Gh) et le *centre médian de Luys* (Nm). La *lame médullaire interne* du *thalamus* entoure un petit noyau allongé, bien délimité en avant en dedans et en arrière, le *noyau semi-lunaire de Flechsig* (NF), situé entre le *centre médian* (Nm) et le *faisceau thalamique de Forel* (Fth). L'extrémité postérieure de ce noyau se termine insensiblement dans le *noyau externe du thalamus* (Ne).

Le *segment rétro-lenticulaire* de la **capsule interne** (Cirl) ne présente rien de particulier à noter. On y rencontre toujours les *fibres lenticulo-caudées* (Flc), croisées par les *fibres* des *radiations thalamiques postérieures* (RTh) et par le *faisceau longitudinal inférieur* (Fli). On voit les *radiations thalamiques* aborder nettement le *pulvinar* (Pul), après avoir traversé le *segment rétro-lenticulaire de la capsule interne* (Cirl), tandis que la plupart des fibres du *faisceau longitudinal inférieur* coiffent l'extrémité postérieure du *troisième segment* du *noyau lenticulaire* (NL_3).

Une *lame médullaire interne supplémentaire* (lmi') subdivise le *segment interne du* **noyau lenticulaire** (NL_1, NL_1'), de telle sorte que le *noyau lenticulaire* semble formé de *quatre* segments. De toute la longueur du *segment interne* du *noyau lenticulaire*, se détachent des fascicules de fibres très élégantes, se colorant fortement par la méthode de Weigert, qui traversent toute la moitié interne du *segment postérieur* de la *capsule interne* (Cip), se coudent au niveau de la face postérieure de cette dernière, et forment un faisceau triangulaire à base interne, constitué presque exclusivement par des fibres horizontales dirigées de dehors en dedans. Ces fibres forment le *faisceau lenticulaire de Forel* (Fl). La base de ce faisceau est traversée par le *pédoncule inféro-interne de la couche optique* (PiTh), qui croise également le *faisceau thalamique de Forel* (Fth) en dehors du *faisceau de Vicq d'Azyr* (VA). A l'angle antéro-interne du *faisceau lenticulaire de Forel* (Fl) arrivent les fibres de l'*anse du noyau lenticulaire* (Al), que l'on voit naître de la *lame médullaire interne* (lmi) et de la face interne du *globus pallidus* (NL_2, NL_1, NL_1). Ces fibres contournent le bord antérieur du *segment postérieur* de la *capsule interne* (Cip), et passent en dehors du *pilier antérieur du trigone* (Tga).

Les fibres de la *bandelette diagonale de Broca* (bd) s'infléchissent et se dirigent en arrière et en dehors, en arrière de la tête du *noyau caudé* (NC). Elles ne sont plus seules à occuper le sillon qui sépare la *lame terminale embryonnaire* (lt) de la *première circonvolution limbique*. La *tête* du **noyau caudé** (NC) s'est rapprochée de la surface extérieure du cerveau; sur la coupe suivante nous la verrons placée en avant de la *bandelette diagonale* (bd), et ce fait indique que nous touchons ici aux régions supérieures de l'*espace perforé antérieur*.

Coupe n° 4 x (fig. 319), passant par la ligne 4 x de la figure 315.

Cette coupe intéresse la partie supérieure de la *substance perforée postérieure* (Spp), la *commissure postérieure* (cop), l'extrémité *supérieure du corps de Luys* (CL) et le *champ de Forel* (F.).

Le *segment rétro-lenticulaire de la capsule interne* (Cirl) présente des îlots de

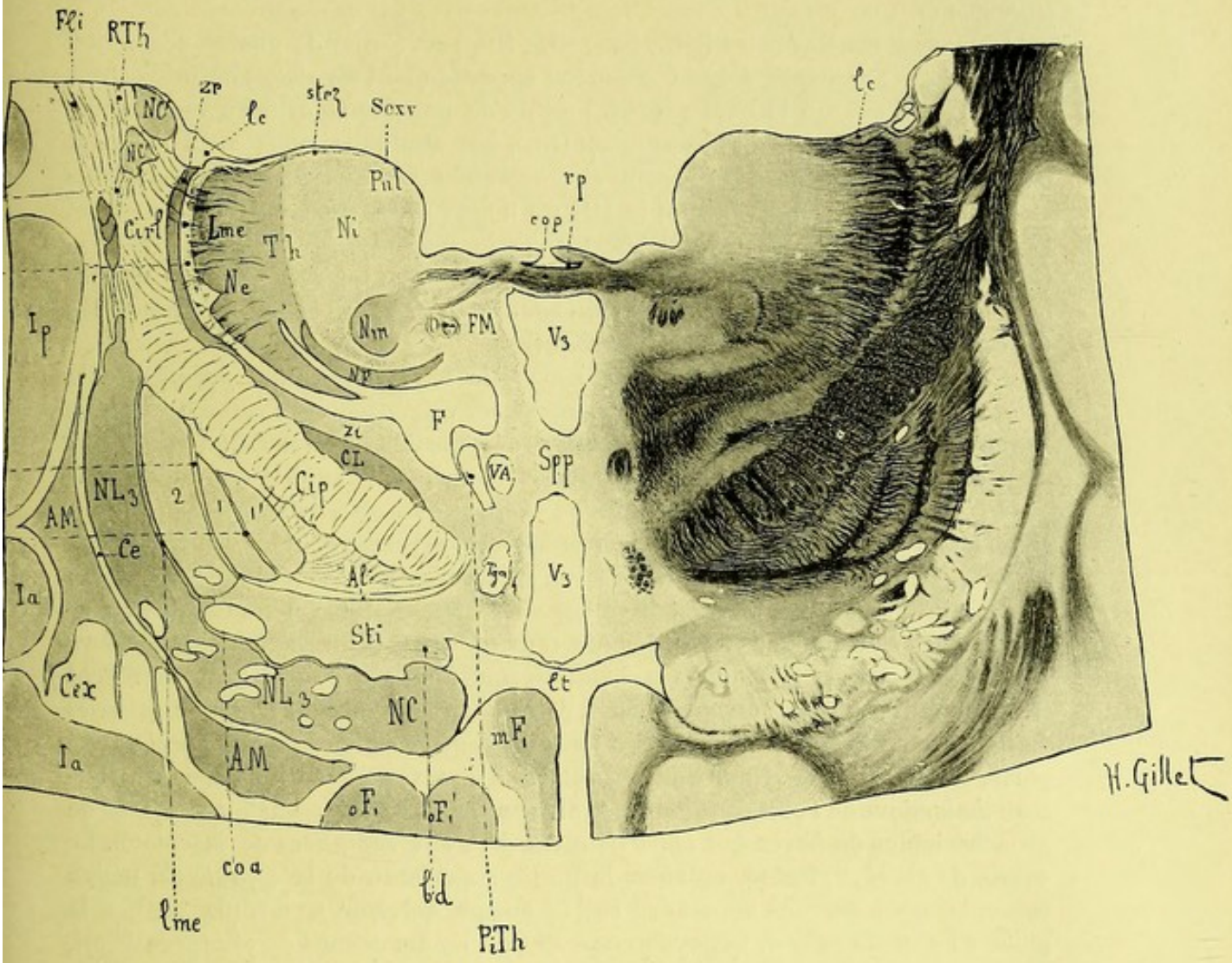

FIG. 319. — Coupe **n° 4 x**, passant par la ligne 4 x de la figure 315. Méthode de Pal. 2/1 grandeur naturelle. Détails dessinés à un grossissement de 12 diamètres.

Al, anse du noyau lenticulaire. — *AM*, avant-mur. — *bd*, bandelette diagonale de Broca. — *Ce*, capsule externe. — *Cex*, capsule extrême. — *Cip*, segment postérieur de la capsule interne. — *Cirl*, segment rétro-lenticulaire de la capsule interne. — *CL*, corps de Luys. — *cop*, commissure postérieure. — *F*, champ de Forel. — *Flc*, fibres lenticulo-caudées. — *Fli*, faisceau longitudinal inférieur. — *FM*, faisceau rétroflexe de Meynert. — *Ia*, insula antérieur. — *Ip*, insula postérieur. — *lc*, lame cornée et fibres du tænia semi-circularis. — *Lme*, lame médullaire externe du thalamus. — *lme*, lame médullaire externe du noyau lenticulaire. — *lmi*, lame médullaire interne du noyau lenticulaire. — *lmi'*, lame médullaire interne supplémentaire divisant le segment interne du noyau lenticulaire en deux parties NL_1, NL_1'. — *lt*, lame terminale embryonnaire. — mF_1, face interne de la première circonvolution frontale. — *NC*, tête du noyau caudé. — *NC'*, *NC'*, queue du noyau caudé. — *Ne*, noyau externe du thalamus. — *NF*, noyau semi-lunaire de Flechsig. — *Ni*, noyau interne du thalamus. — NL_3, NL_2, NL_1, *1'*, premier, deuxième et troisième segments du noyau lenticulaire, le premier segment est divisé en deux parties NL_1, NL_1', par la lame médullaire interne supplémentaire *lmi'*. — *Nm*, noyau médian du thalamus (centre médian de Luys). — oF_1, partie orbitaire de la première circonvolution frontale. — oF_1', gyrus rectus. — *PiTh*, pédoncule inférieur du thalamus. — *Pul*, pulvinar. — *rp*, recessus pinealis. — *RTh*, radiations optiques de Gratiolet. — *Sexv*, surface extra-ventriculaire du thalamus. — *Spp*, substance perforée postérieure. — *Sti*, substance innominée de Reichert. — *strz*, stratum zonale. — *Tga*, pilier antérieur du trigone. — *Th*, thalamus. — V_3, troisième ventricule. — *VA*, faisceau de Vicq d'Azyr. — *W*, zone de Wernicke. — *Zi*, zona incerta de Forel. — *Zr*, zone réticulée ou grillagée.

substance grise, qui relient incomplètement la *queue* du *noyau caudé* (NC') au *putamen* (NL_3).

Le **noyau lenticulaire** (NL_3, NL_2, NL_1, NL_1') est formé de quatre segments, dont les trois internes d'égale grandeur appartiennent au *globus pallidus* (NL_2, NL_1, NL_1'). En avant, le *putamen* (NL_3) criblé de nombreux orifices vasculaires, se confond avec la *tête* du *noyau caudé* (NC), qui atteint la surface du cerveau, dans le sillon qui sépare la *première circonvolution limbique* de la *lame terminale embryonnaire* (lt). En arrière de la *tête* du *noyau caudé* (NC), entre cette *tête* et l'*anse du noyau lenticulaire* (Al), on trouve la *substance innominée de Reichert* (*anse pédonculaire de Gratiolet*) (Sti), qui se continue en arrière et en dehors avec le *deuxième segment* du *noyau lenticulaire* (NL_2) et qui reçoit en dedans les fibres de la *bandelette diagonale de Broca* (bd).

Cette série de **coupes** *n'est pas, comme la série précédente, parallèle à* la *substance innominée de Reichert* (Sti), aussi, ne verrons-nous l'**anse** du **noyau lenticulaire** (Al) que par fragments ; elle se détache des *lames médullaires internes* du *noyau lenticulaire* (lmi, lmi'), et contourne l'extrémité antérieure du *segment postérieur de la capsule interne* (Cip). De toute la face interne du *globus pallidus* (NL_2, NL_1, NL_1'), se détachent de nombreuses fibres transversales qui se portent en dedans et traversent la *capsule interne*. Quelques-unes s'arrêtent dans le *corps de Luys* (CL) ; d'autres, traversant ce dernier, forment une couche de fibres à sa partie postérieure, et se rendent par la *zona incerta* (Zi) à l'extrémité antérieure de la *couche optique* (Th) dans un champ irrégulier de fibres, le **champ de Forel** (F). Les fibres qui traversent le *corps de Luys* appartiennent encore au *faisceau lenticulaire de Forel* (Fl). On les voit nettement aborder le *champ de Forel* par sa partie antéro-externe. Elles s'entre-croisent à ce niveau avec les fibres du *faisceau thalamique* de Forel, lesquelles se dirigent en arrière et en dehors, et avec de gros fascicules de fibres qui appartiennent déjà aux *radiations de la calotte*. Le *champ de Forel* (F) forme, en effet, la partie supérieure de la *capsule du noyau rouge*, et nous verrons apparaître sur la **coupe** suivante **n° 5 x** (fig. 320), à la place du *champ de Forel*, le *noyau rouge de Stilling*. En dedans du *champ de Forel*, nous trouvons le *pédoncule inféro-interne de la couche optique* (PiTh) et le *faisceau de Vicq d'Azyr* (VA). Ce dernier est encore assez éloigné du *pilier antérieur du trigone* (Tga), situé dans la substance grise du *troisième ventricule* (V_3). En arrière du *champ de Forel* (F) on trouve encore le *noyau semi-lunaire de Flechsig* (NF), le *centre médian de Luys* (Nm), le *faisceau rétroflexe de Meynert* (FM), la partie inférieure du *ganglion de l'habénula* et les fibres de la *commissure postérieure* (cop). Une petite cavité, le *récessus de la glande pinéale* (*recessus pinealis*) (rp) divise la **commissure postérieure** (cop) en deux parties : l'une antérieure ou ventrale, dont les fibres se portent en dehors, et entrent sur les **coupes** suivantes dans la constitution de la *calotte ;* l'autre postérieure qui appartient au *système thalamique* et pénètre dans le *pulvinar* (Pul), dont elle concourt à former une partie du *stratum zonale* (strz).

La **zone de Wernicke** (W) s'est un peu élargie. Les *fibres radiaires* sont extrêmement nombreuses, ainsi que les fibres du *stratum zonale*. A la partie postérieure de la *zone de Wernicke* (W) et de la *zone réticulée* ou *grillagée* (Zr), on trouve la section transversale de la *lame cornée* (lc) contenant les fibres du *tænia semi-circularis*.

Coupe n° 5 x (fig. 320), passant par la ligne 5 x de la figure 315.

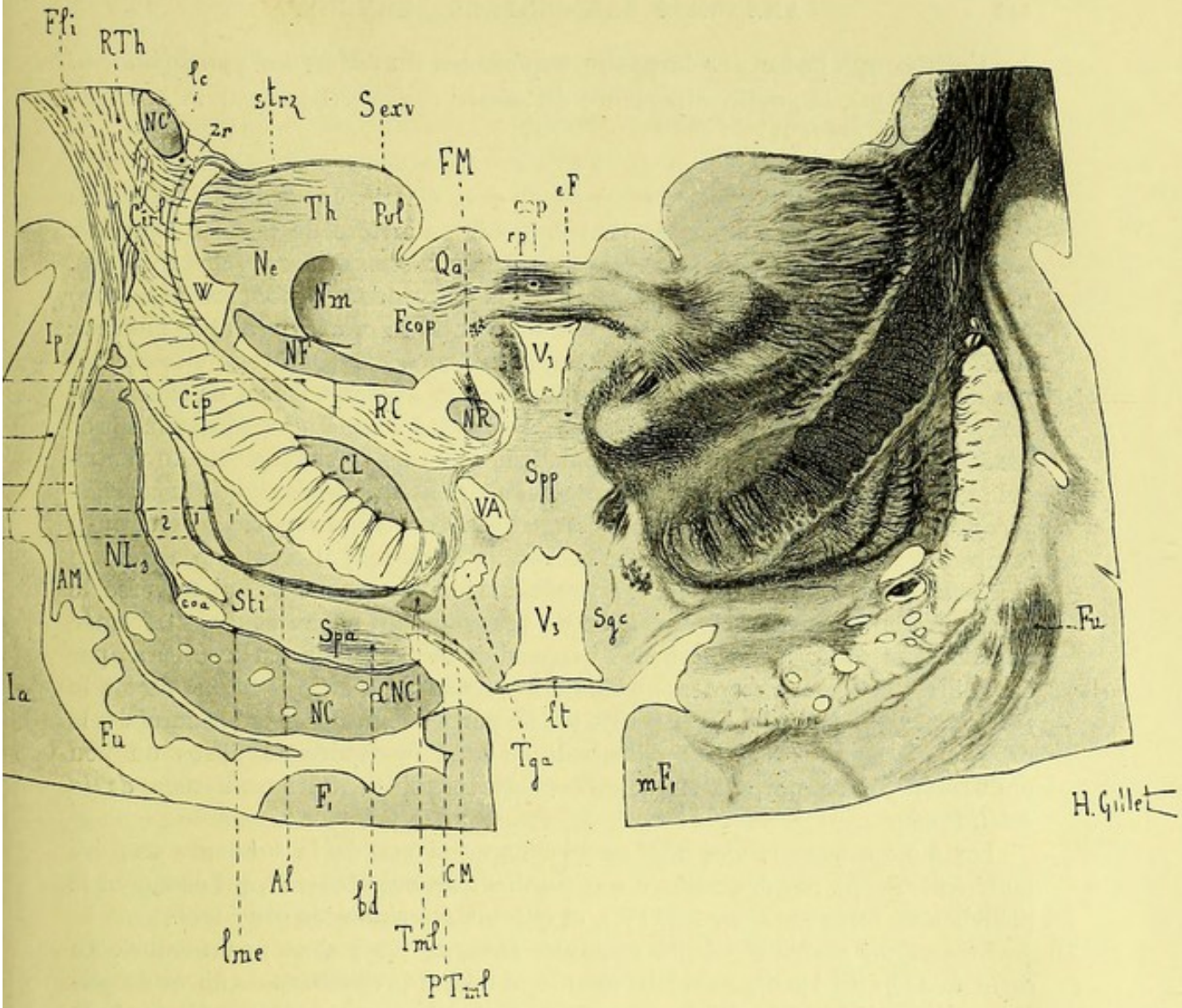

FIG. 320. — Coupe **n° 5 x**, passant par la ligne 5 x de la figure 315. Méthode de Pal. 2/1 grandeur naturelle. Détails dessinés à un grossissement de 12 diamètres.

Al, anse du noyau lenticulaire. — *AM*, avant-mur. — *bd*, bandelette diagonale de Broca. — *Ce*, capsule externe. — *Cex*, capsule extrême. — *Cip*, segment postérieur de la capsule interne. — *Cirl*, segment rétro-lenticulaire de la capsule interne. — *CL*, corps de Luys. — *CM*, commissure de Meynert. — *CNC*, colliculus du noyau caudé. — *coa*, commissure antérieure. — *cop*, commissure postérieure. — *eF*, commissure de Forel occupant la voûte de l'espace perforé postérieur. — F_1, première circonvolution frontale. — *Fcop*, faisceau de la commissure postérieure. — *Fli*, faisceau longitudinal inférieur. — *FM*, faisceau rétroflexe de Meynert. — *Fth*, faisceau thalamique de Forel. — *Fu*, faisceau uncinatus. — *Ia*, insula antérieur. — *Ip*, insula postérieur. — *lc*, lame cornée et fibres du tænia semi-circularis. — *lme*, lame médullaire externe du noyau lenticulaire. — *lmi*, lame médullaire interne du noyau lenticulaire. — *lmi'*, lame médullaire supplémentaire du segment interne (NL_1) du noyau lenticulaire, le divisant en deux segments, NL_1 et NL_1'. — *lt*, lame terminale embryonnaire. — mF_1, face interne de la première circonvolution frontale. — *NC*, noyau caudé. — *NC'*, queue du noyau caudé. — *Ne*, noyau externe du thalamus. — *NF*, noyau semi-lunaire de Flechsig. — NL_3, NL_2, NL_1, $_1'$, noyau lenticulaire avec ses trois segments, dont l'interne est divisé en deux $_1$ et $_1'$. — *Nm*, noyau médian du thalamus (centre médian de Luys). — *NR*, noyau rouge. — *PTml*, pédoncule du tubercule mamillaire latéral. — *Pul*, pulvinar. — *Qa*, tubercule quadrijumeau antérieur. — *RC*, radiations de la calotte. — *rp*, recessus pinealis. — *RTh*, radiations optiques de Gratiolet. — *Sexv*, surface extra-ventriculaire du thalamus. — *Sgc*, substance grise centrale. — *Spa*, espace perforé antérieur. — *Spp*, espace perforé postérieur. — *Sti*, substance innominée de Reichert. — *strz*, stratum zonale. — *Tga*, pilier antérieur du trigone. — *Th*, couche optique. — *Tml*, tubercule mamillaire latéral. — *VA*, faisceau de Vicq d'Azyr. — V_3, troisième ventricule. — *W*, zone de Wernicke. — *Zr*, zone réticulée ou grillagée.

Cette coupe passe par la partie supérieure du *tubercule quadrijumeau antérieur* (Qa), la partie supérieure du *noyau rouge* (NR) et par la *commissure de Meynert* (CM).

La *substance perforée postérieure* (Spp) s'est élargie. Le *troisième ventricule* (V_3) est sectionné en deux endroits : une fois en arrière de la *lame terminale embryonnaire* (lt), une deuxième fois en avant de la *commissure postérieure* (cop). Le *recessus pinealis* (rp) et la séparation de la **commissure postérieure** (cop) en deux parties sont toujours très accentués. Entre la *commissure* et le *pulvinar* (Pul) s'est interposé le *tubercule quadrijumeau antérieur* (Qa), relié au *pulvinar* par de nombreux faisceaux, qui appartiennent au segment *dorsal* de la *commissure postérieure* (cop). Le segment *ventral* de cette *commissure*, formé de fibres parallèles, se recourbe en avant et en dedans et forme de chaque côté du ventricule un petit faisceau, sectionné perpendiculairement, le *faisceau de la commissure postérieure* (Fcop). En avant du *faisceau* de la *commissure postérieure*, on trouve le **noyau rouge** (NR), entouré de sa *capsule* de fibres; il reçoit en arrière le *faisceau rétroflexe de Meynert* (FM) sectionné obliquement et qui traverse le *noyau rouge*. La partie *postéro-interne* de la *capsule du noyau rouge* est formée de faisceaux de fibres sectionnées perpendiculairement; la partie *interne*, par des fibres à direction antéro-postérieure, enfin la partie *externe* reçoit le *faisceau thalamique de Forel* (Fth); de la partie centrale et antérieure de la *capsule du noyau rouge*, se détachent de gros fascicules de fibres un peu onduleux, qui se portent en dehors et qui constituent les *radiations de la calotte* (RC).

Les deux *noyaux rouges* (NR) sont reliés au niveau de la *substance perforée postérieure* (Spp), par des fibres *commissurales* transversales (eF), qui occupent le plancher du *troisième ventricule* (V_3), et qui ont été signalées par *Forel*.

Le *segment postérieur* de la **capsule interne** (Cip) s'est peu modifié. Le *corps de Luys* (CL) a augmenté de volume, il reçoit de nombreuses fibres du *globus pallidus* (NL_2, NL_1, NL_1'). L'*anse du noyau lenticulaire* (Al) a diminué de volume; on la voit toujours contourner la partie interne du *segment postérieur* de la *capsule*. En avant et en dedans de l'anse du *noyau lenticulaire*, apparaît la **commissure de Meynert** (CM), sous forme de fascicules de fibres à direction parallèle, qui semblent au début appartenir à l'*anse du noyau lenticulaire* (Al); mais, tandis que cette dernière se porte en arrière, on voit la *commissure de Meynert* (CM) diverger en avant, au niveau de l'*espace perforé antérieur* (Spa), et entrer dans la constitution du *tuber cinereum* (Voy. **coupe** suivante **n° 6 x**, fig. 321, Tc). Dans l'espace triangulaire intercepté par la *commissure de Meynert* (CM), l'*anse du noyau lenticulaire* (Al) et le *pilier antérieur du trigone* (Tga), on trouve le *ganglion* du *tubercule mamillaire latéral* (Tml). Les fibres qui en naissent, formant le *pédoncule* du *tubercule mamillaire latéral* (PTml), contournent la partie interne du *segment postérieur* de la *capsule* (Cip), puis la partie externe du *faisceau de Vicq d'Azyr* (VA), et se perdent au voisinage de la *capsule* du *noyau rouge*.

La *bandelette diagonale de Broca* (bd) a augmenté d'épaisseur et de longueur. La partie saillante du *noyau caudé* (*colliculus du noyau caudé*) (CNC) s'est agrandie, et la *tête* du *noyau caudé* (NC) se confond en avant avec la partie morcelée de l'*avant-mur* (AM), limité en dehors par les fibres du *faisceau uncinatus* (Fu).

Coupe n° 6 x (fig. 321) passant par la ligne 6 x de la figure 315.

Cette coupe passe par la partie supérieure du *tubercule mamillaire* (Tm) et du *noyau rouge* (NR) et par la partie inférieure du *centre médian de Luys* (Nm).

Au fur et à mesure que l'on descend, le *pulvinar* (Pul) diminue et la *zone de Wernicke* (W) augmente. On reconnaît encore très nettement sur cette coupe le **centre médian de Luys** (ThNm), dans lequel les fibres ont considérablement augmenté de nombre. Ces fibres appartiennent déjà au *ruban de Reil*, qui se trouve constitué immédiatement au-dessous du *centre médian de Luys* (Voy. **coupe** suivante **n° 7 x**, fig. 322, Rm). Dans le **tubercule quadrijumeau antérieur** (Qa), apparaissent les trois couches de fibres caractéristiques de ce noyau, les superficielles appartiennent au *bras* du *tubercule quadrijumeau antérieur* (BrQa), et entourent l'angle qui sépare ce tubercule du *pulvinar* (Pul); les moyennes se portent en avant et en dehors vers le *centre médian de Luys* (ThNm); les profondes appartiennent à la *commissure postérieure* (cop).

La division de cette *commissure* est toujours extrêmement apparente. Le *diverticule sous-pinéal* a disparu; à sa place on trouve de la substance grise qui appartient à la *substance grise de l'aqueduc de Sylvius*. L'espace triangulaire, situé en avant de la partie ventrale de la *commissure postérieure*, correspond à l'embouchure de l'*aqueduc de Sylvius* dans le *troisième ventricule* (V_3).

Le **noyau rouge** (NR) a augmenté de volume, et donne toujours naissance aux nombreuses *radiations de la calotte* (RC), qui se portent en dehors vers la *lame médullaire externe du thalamus*. Le *faisceau rétroflexe de Meynert* (FM), toujours sectionné obliquement, occupe la partie centrale du *noyau rouge*.

Le **corps de Luys** (CL) a augmenté d'étendue; nettement délimité en avant et en arrière, il donne naissance en dedans à un certain nombre de fibres fines, qui se portent vers la ligne médiane dans la *substance grise de l'espace perforé postérieur* (Spp), en arrière des *tubercules mamillaires* (Tm), où elles forment l'*entre-croisement* ou *commissure de Forel* (eF). Ces fibres s'entre-croisent avec le *pédoncule du tubercule mamillaire latéral* (PTml). Le **tubercule mamillaire** (Tm) est englobé dans la *substance grise* du *tuber cinereum* (Tc); il reçoit en avant et en dehors les fascicules du *pilier antérieur du trigone* (Tga), en arrière et en dedans le *faisceau de Vicq d'Azyr* (VA).

La **capsule interne** s'élargit de plus en plus au niveau de l'union de son *segment postérieur* (Cip) avec son *segment rétrolenticulaire* (Cirl). Elle reçoit du *segment rétro-lenticulaire*, et en particulier des *radiations thalamiques* (RTh), des fibres qui l'abordent obliquement. La partie interne du *segment postérieur* de la *capsule* apparait presque à l'extérieur du cerveau. Elle est recouverte par la *commissure de Meynert* (CM) et par quelques fibres de la *bandelette optique* (II). La *commissure de Meynert* s'entre-croise avec celle du côté opposé, en avant du *troisième ventricule* (V_3), dans la *substance grise* du *tuber cinereum* (Tc). En arrière de la *commissure de Meynert*, sur la ligne médiane, on trouve un petit faisceau de fibres qui se perd dans la *substance grise* du *tuber cinereum* (Tc); il a été décrit par Gudden sous le nom de *faisceau du tuber cinereum* (fTc). La *commissure de Meynert* (CM) se porte en dehors, s'insinue entre le *segment postérieur* de la *capsule interne* (Cip) et le *segment interne* du *noyau lenticulaire*, formé encore de *deux segments* (NL_1, $_1'$). De là ses fibres se recourbent, se dirigent en arrière et en dedans, traversent le *segment postérieur* de la *capsule interne* (Cip) au niveau

de sa partie moyenne, et pénètrent dans l'extrémité postérieure du *corps de Luys* (CL). En avant de la *commissure de Meynert*, la coupe intéresse la *bandelette optique* (II), facile à distinguer de cette dernière. La *commissure de Meynert* (CM) est

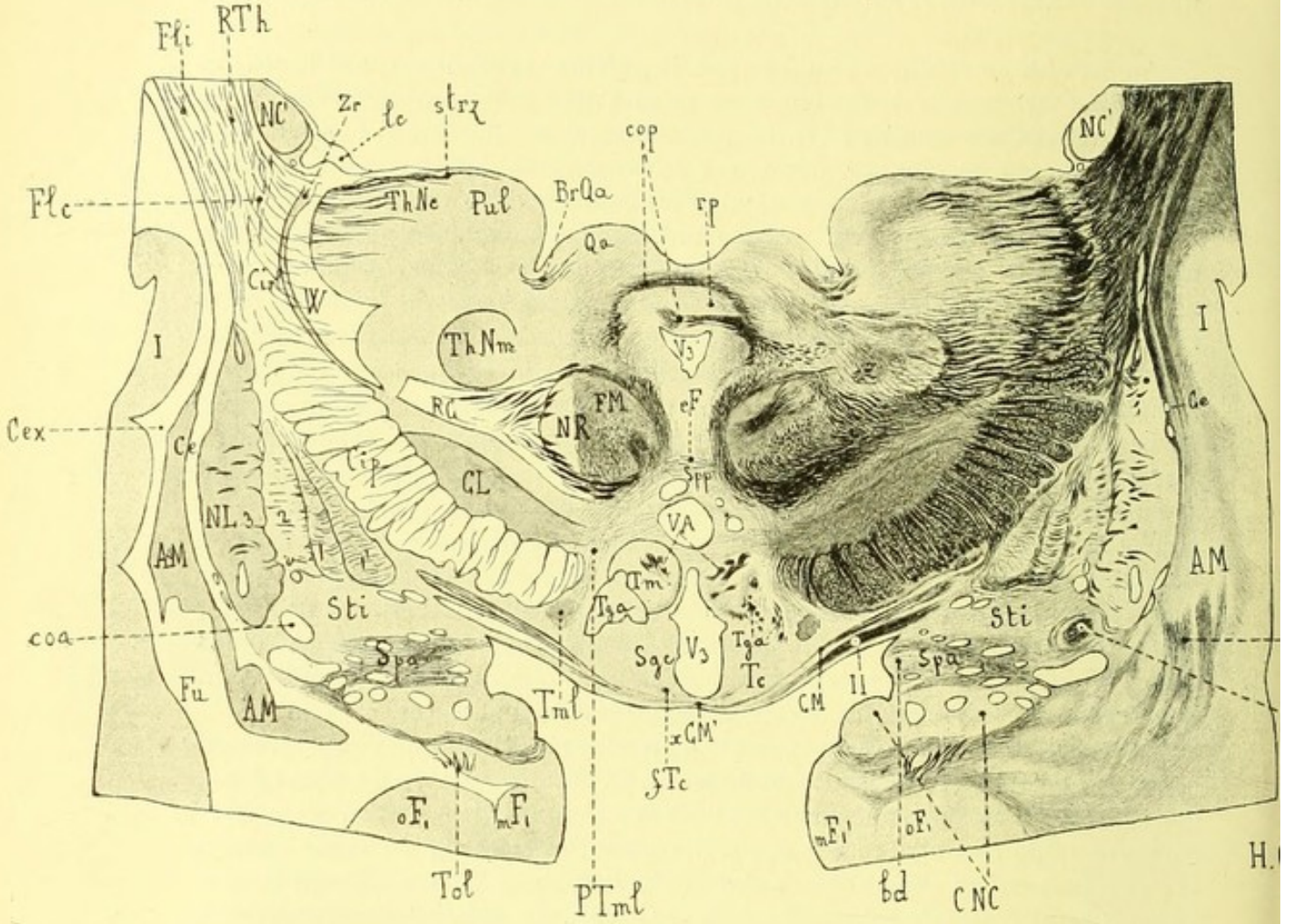

Fig. 321. — Coupe **n° 6 x**, passant par la ligne 6 x de la figure 315. Méthode de Pal. 2/1 grandeur naturelle. Détails dessinés à un grossissement de 12 diamètres.

AM, avant-mur. — *bd*, bandelette diagonale de Broca. — *BrQa*, bras du tubercule quadrijumeau antérieur. — *Ce*, capsule externe. — *Cex*, capsule extrême. — *Cip*, segment postérieur de la capsule interne. — *Cirl*, segment rétro-lenticulaire de la capsule interne. — *CL*, corps de Luys. — *CM*, commissure de Meynert. — *CNC*, colliculus du noyau caudé. — *coa*, commissure antérieure. — *cop*, commissure postérieure. — *eF*, commissure de Forel de la voûte de l'espace perforé postérieur. — *Flc*, fibres lenticulo-caudées. — *Fli*, faisceau longitudinal inférieur. — *FM*, faisceau rétroflexe de Meynert. — *fTc*, fascicule du tuber cinereum de Gudden. — *Fu*, faisceau uncinatus. — *I*, insula. — *lc*, lame cornée et fibres du tænia semi-circularis. — mF_1, face interne de la première circonvolution frontale. — *NC'*, queue du noyau caudé. — NL_3, NL_2, NL_1, $_1$', troisième, deuxième et premier segments, — ce dernier subdivisé en deux — du noyau lenticulaire. — *NR*, noyau rouge. — oF_1, partie orbitaire de la première circonvolution frontale. — *PTml*, pédoncule du tubercule mamillaire latéral. — *Pul*, pulvinar. — *Qa*, tubercule quadrijumeau antérieur. — *RC*, radiations de la calotte. — *rp*, recessus pinealis. — *RTh*, radiations optiques de Gratiolet. — *Sgc*, substance grise centrale. — *Spa*, substance perforée antérieure. — *Spp*, substance perforée postérieure. — *Sti*, substance innominée de Reichert. — *strz*, stratum zonale. — *Tc*, tuber cinereum. — *Tga*, pilier antérieur du trigone. — *ThNe*, noyau externe du thalamus. — *ThNm*, noyau médian du thalamus (centre médian de Luys). — *Tm*, tubercule mamillaire. — *Tml*, tubercule mamillaire latéral. — *Tol*, tubercule olfactif. — V_3, troisième ventricule. — *VA*, faisceau de Vicq d'Azyr. — *W*, champ ou zone de Wernicke. — *xCM'*, entre-croisement de la commissure de Meynert. — *Zr*, zone réticulée ou grillagée. — *II*, bandelette optique.

en effet formée de fibres réunies en fascicules espacés et séparés par la *substance grise* du *tuber cinereum* (Tc); la *bandelette optique* (II), au contraire, est formée de fibres fines, extrêmement serrées, fortement colorées par l'hématoxyline. Elles n'atteignent dans cette coupe ni le *segment interne* du *noyau lenticulaire* ($NL_{1,1}'$) en arrière, ni la ligne médiane en avant.

La **substance perforée antérieure** (Spa) est intéressée dans ses couches les plus superficielles. Elle est formée de deux parties : l'une postérieure, riche en fibres obliques en dehors et en arrière, et qui appartiennent à la *bandelette diagonale de Broca* (bd), l'autre antérieure, formée presque exclusivement de *substance grise* et contenant de nombreux orifices vasculaires. Cette *substance grise* correspond à la partie inférieure de la *tête* du *noyau caudé* (*colliculus du noyau caudé*) (CNC), qui fait saillie dans l'*espace perforé antérieur* (Spa). Elle est limitée en dehors par la *commissure antérieure* (coa), sectionnée transversalement et qui la sépare du *putamen* (NL_3), en avant par l'*avant-mur* (AM) et le *faisceau uncinatus* (Fu), ainsi que par quelques fibres fortement colorées, qui appartiennent au *tubercule olfactif* (Tol). Plus superficiellement on trouve le *gyrus rectus* (mF_1), ou partie *orbitaire* de la *première circonvolution frontale* (oF_1).

Coupe n° 7 x (fig. 322) passant par la ligne 7 x de la figure 315.

Cette coupe passe par la *bandelette optique* (II), la partie moyenne du *tubercule mamillaire* (Tm) et le *corps genouillé interne* (Cgi).

Nous abordons sur cette coupe la **partie inférieure** de la **région sous-optique**. Le *centre médian de Luys* a disparu, et à sa place on trouve, en dehors et en arrière du *noyau rouge* (NR), le commencement du **ruban de Reil médian** (Rm), uni au niveau de sa partie postérieure à des fibres à direction transversale fortement colorées, qui appartiennent au *bras* du *tubercule quadrijumeau postérieur* (BrQp + Rm), et qui forment la limite antérieure du *corps genouillé interne* (Cgi), profondément enclavé dans la partie inférieure de la *couche optique* (Th). Les *fibres* du *bras* du *tubercule quadrijumeau postérieur* et du *ruban de Reil* (BrQp + Rm) se portent transversalement en dehors, entre la partie postérieure de la *capsule interne* (Cip) et la *zone de Wernicke* (W). Le **noyau rouge** (NR) s'est peu modifié; en dehors et en arrière, il donne naissance à de gros fascicules de fibres qui appartiennent aux *radiations de la calotte* (RC). Le *faisceau rétroflexe de Meynert* (FM), qui sur la coupe précédente occupait la partie moyenne du *noyau rouge*, s'est porté en avant et en dedans et échancre le *noyau rouge* au voisinage de l'*espace perforé postérieur* (Epp). Le **tubercule quadrijumeau antérieur** (Qa) est complètement constitué, et ne diffère pas sur cette coupe de ce qu'il sera sur les quatre coupes suivantes. L'*aqueduc de Sylvius* (Aq) présente une section triangulaire; il est entouré de la *substance grise* de l'*aqueduc de Sylvius*, qui s'insinue entre les *faisceaux longitudinaux postérieurs* (Flp), pour se confondre avec la *substance grise* de l'*espace perforé postérieur*. La *substance grise de l'aqueduc* est nettement limitée en arrière par des fibres transversales, qui font suite aux fibres de la *commissure postérieure* des coupes précédentes. Elles contournent la *substance grise de l'aqueduc*, et sur les coupes suivantes s'entre-croisent d'une façon extrêmement élégante, pour former l'*entre-croisement* de la *calotte de Meynert* (Fontaineartige Haubenkreuzung Meynert's de Forel) (xM, fig. 323). Ces

fibres sont limitées en dedans et en arrière par le *faisceau longitudinal postérieur* (Flp), qui fait sur cette coupe sa première apparition, sous forme d'un petit faisceau triangulaire dont le sommet très effilé se dirige en avant, et qui limite en arrière les fibres qui forment la *capsule du noyau rouge*. La couche des fibres moyennes du *tubercule quadrijumeau antérieur* (Qa) se rend dans le *ruban de Reil* (Rm). Elle est formée de fibres obliques en avant et en dehors. La couche superficielle est formée de fibres parallèles à la courbure du *tubercule quadrijumeau antérieur* (Qa); elles se réunissent en un gros fascicule qui se porte en dehors, forme le *bras* du *tubercule quadrijumeau antérieur* (BrQa), et sépare, en s'enfonçant dans la *couche optique* (Th), le *corps genouillé interne* (Cgi) du *pulvinar* (Pul). Au niveau du *pulvinar*, ces fibres s'entre-croisent avec la *zone de Wernicke* (W), et se perdent dans le *segment rétro-lenticulaire* de la *capsule* (Cirl). Le *corps genouillé interne* (Cgi) se trouve donc nettement limité sur cette coupe : en avant par le *bras* du *tubercule quadrijumeau postérieur* (BrQp), en arrière par le *bras* du *tubercule quadrijumeau antérieur* (BrQa), et en dehors par la partie élargie de la *zone de Wernicke* (W).

Le **pulvinar** (Pul) reçoit encore des *fibres radiaires* assez nombreuses, qui lui viennent des *radiations optiques* (RTh) et du *segment rétro-lenticulaire* de la *capsule interne* (Cirl). Il est séparé de la *zone réticulée* (Zr) par le *champ* ou la *zone de Wernicke* (W), considérablement accru de volume, et dont la forme correspond assez exactement à celle d'une corne d'abondance. On constate très nettement sur cette coupe que le *champ de Wernicke* est formé par plusieurs ordres de fibres : les unes extrêmement fines se dirigent d'avant en arrière, en décrivant une courbe à concavité interne. Ainsi que Wernicke l'a fait remarquer, ces fibres présentent les plus grandes analogies avec les fibres de la *bandelette optique* (II); elles ont en effet de commun, avec celles de cette dernière, leur finesse extrême et leur réunion en fascicules serrés, séparés les uns des autres par des fentes longitudinales. Ces fibres sont croisées par les *fibres radiaires* du *pulvinar* (Pul), qui, provenant des *radiations thalamiques postérieures* (RTh), abordent la partie postérieure de la *couche optique* (Th); elles sont croisées en outre par les fibres du *bras* du *tubercule quadrijumeau antérieur* (BrQa) et par quelques fibres du *ruban de Reil* (Rm). La *zone réticulée* ou *grillagée* (Zr) sépare la *zone de Wernicke* (W) du *segment rétro-lenticulaire* de la *capsule* (Cirl). La face superficielle du *pulvinar* est libre et tapissée par le *stratum zonale* (strz). Dans l'angle qui sépare le *pulvinar* de la *tête* du *noyau caudé* (NC), on trouve la section transversale des fibres du *tænia semi-circularis* situées dans la *lame cornée* (lc).

Le **segment rétro-lenticulaire** de la **capsule interne** (Cirl) comprend un très grand nombre de fibres dont la direction et l'origine sont variables; les unes relient la *queue* du *noyau caudé* (NC') au *troisième segment* du *noyau lenticulaire* (NL_3), et traversent en diagonale cette région de la capsule; elles font partie des fibres *lenticulo-caudées*. Les autres appartiennent aux *fibres radiaires* du *pulvinar* (Pul) : ce sont les *radiations thalamiques postérieures* (RTh). Elles s'entre-croisent obliquement avec les fibres *lenticulo-caudées*, concourent à former la *zone de Wernicke* (W) et les *fibres radiaires* du *pulvinar*. D'autres encore sont situées en avant des *radiations thalamiques*, auxquelles elles sont presque parallèles; leur origine ne peut être établie que par l'étude des dégénérescences secondaires. Or, ainsi que l'un de nous a pu le constater dans plusieurs cas, *ces fibres dégénèrent à la suite des lésions corticales* des *régions rolandiques supérieures* et des parties *antérieures* du *lobe pariétal*. Elles descendent de ce lobe

et passent par les régions antérieures des *couches sagittales* du *carrefour ventriculaire*. Parallèles aux *radiations thalamiques* (RTh), elles se portent comme celles-

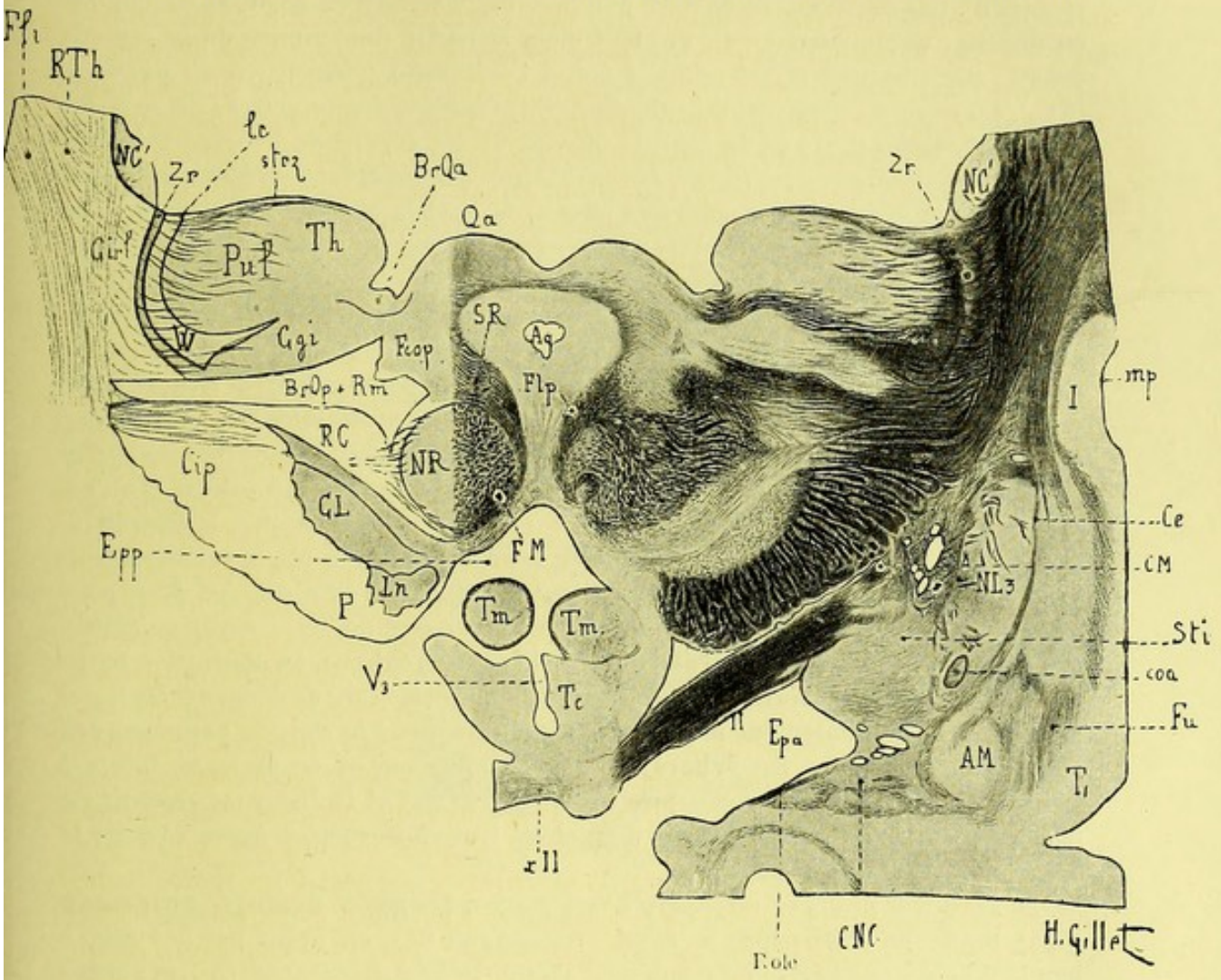

FIG. 322. — Coupe **n° 7 x**, passant par la ligne 7 x de la figure 315. Méthode de Pal. 2/1 grandeur naturelle. Détails dessinés à un grossissement de 12 diamètres.

AM, avant-mur. — *Aq*, aqueduc de Sylvius. — *BrQa*, bras du tubercule quadrijumeau antérieur. — *BrQp + Rm*, union du bras du tubercule quadrijumeau postérieur avec le ruban de Reil médian. — *Ce*, capsule externe. — *Cgi*, corps genouillé interne. — *Cip*, segment postérieur de la capsule interne. — *Cirl*, segment rétro-lenticulaire de la capsule interne. — *CL*, corps de Luys. — *CM*, commissure de Meynert. — *CNC*, colliculus du noyau caudé. — *coa*, commissure antérieure. — *Epa*, espace perforé antérieur. — *Epp*, espace perforé postérieur. — *Fcop*, faisceau de la commissure postérieure. — *Ffi*, faisceau longitudinal inférieur. — *Flp*, faisceau longitudinal postérieur. — *FM*, faisceau rétroflexe de Meynert. — *Fu*, faisceau uncinatus. — *I*, insula. — *lc*, lame cornée et fibres du tænia semi-circularis. — *Ln*, locus niger. — *mp*, sillon marginal postérieur. — *NC'*, queue du noyau caudé. — *NL3*, troisième segment du noyau lenticulaire (putamen). — *NR*, noyau rouge. — *P*, étage inférieur ou pied du pédoncule cérébral. — *Pul*, pulvinar. — *Qa*, tubercule quadrijumeau antérieur. — *RC*, radiations de la calotte. — *Role*, racine olfactive externe. — *RTh*, radiations thalamiques de Gratiolet. — *SR*, substance réticulée. — *Sti*, substance innominée de Reichert. — *strz*, stratum zonale. — T_1, première circonvolution temporale. — *Tc*, tuber cinereum. — *Th*, couche optique (thalamus). — *Tm*, tubercule mamillaire. — V_3, troisième ventricule. — *W*, zone ou champ de Wernicke. — *Zr*, zone réticulée ou grillagée. — *II*, bandelette optique. — *xII*, chiasma des nerfs optiques.

ci en avant et en dedans, mais leur courbure est beaucoup plus accentuée, et elles entrent dans la constitution de la *partie postérieure* du *segment pédonculaire* de

la *capsule interne*. Ces trois ordres de fibres sont limités en dehors par un faisceau de fibres parallèles et très serrées, les *fibres* du *faisceau longitudinal inférieur* (Fli). Ces dernières se portent obliquement d'arrière en avant et de dehors en dedans; quelques-unes se perdent dans la partie postérieure de la *capsule externe* (Ce); le plus grand nombre coiffe l'extrémité postérieure du *putamen* (NL_3). Le *faisceau longitudinal inférieur* (Fli) forme la *limite externe* du *segment rétro-lenticulaire* (Cirl) de la *capsule interne*. Il est séparé de l'écorce grise du fond du *sillon marginal postérieur* de l'*insula* (mp) par les *courtes fibres d'association* qui relient la *première circonvolution temporale* (T_1) à la *circonvolution postérieure* de l'*insula*. Sur cette coupe, l'*étage inférieur* ou *pied du pédoncule* (P) est déjà constitué dans sa partie *interne*. Nous nous trouvons ici en effet à la limite du *pied* du *pédoncule cérébral* (P) et du *segment postérieur* de la *capsule interne* (Cip).

Le **pied du pédoncule cérébral** (P) décrit une courbe à concavité postérieure et entoure le *corps de Luys* (CL), qui le sépare du *noyau rouge* (NR) et de la *capsule* de ce noyau. Il touche en dedans au *tubercule mamillaire* (Tm), formé par un gros noyau gris situé très près de la ligne médiane, entouré d'une mince couche de fibres blanches, et logé dans la substance grise du *tuber cinereum* (Tc). En avant et en dehors, le *pied du pédoncule cérébral* est limité par la *bandelette optique* (II), qui s'entre-croise en avant du *tuber cinereum*. Toute la partie en connexion avec la *bandelette optique* appartient à l'*étage inférieur* ou *pied* du *pédoncule*, tandis que toute la région qui est située *en arrière* de cette dernière appartient encore au *segment sous-thalamique* de la *capsule interne*. La séparation entre ces deux régions est formée par les fibres de la *commissure de Meynert* (CM), qui traversent horizontalement la partie *sous-thalamique* de la *capsule* pour aborder le *corps de Luys* (CL). En dehors, la région *sous-thalamique* de la *capsule* est limitée par la *substance innominée de Reichert* (Sti) et le *troisième segment* du *noyau lenticulaire* (NL_3), en avant duquel on trouve la surface de section de la *commissure antérieure* (coa).

La *substance perforée antérieure* a fait place à l'**espace perforé antérieur** (Epa), limité en arrière par la *bandelette optique* (II), en avant par une mince bande de substance grise en connexion avec la *tête* du *noyau caudé* (NC) et bordée par un mince fascicule de fibres fortement colorées, appartenant à la *racine olfactive externe* (Role). Plus en dehors on trouve l'*avant-mur* (AM), formé d'îlots de substance grise, dissociés par des fibres peu colorées, obliques en avant et en dedans, et appartenant au *faisceau uncinatus* (Fu).

Coupe n° 8 x (fig. 323) passant par la ligne 8 x de la figure 315.

Cette coupe intéresse le *chiasma des nerfs optiques* (xII) et la partie supérieure du *noyau de la troisième paire* (N_{III}).

Le **pulvinar** (Pul) a diminué de volume. Le *champ de Wernicke* (W) s'est accru, le corps *genouillé interne* (Cgi) s'est rapproché de la base du cerveau, dont il est séparé encore par le *bras* du *tubercule quadrijumeau antérieur* (BrQa). Le **segment rétro-lenticulaire de la capsule interne** (Cirl) envoie toujours de nombreux fascicules de fibres dans le *pulvinar*. Le *pied* du *pédoncule cérébral* (P) ne diffère de celui de la **coupe** précédente **n° 7 x** (fig. 322) que par l'apparition des premiers fascicules d'un faisceau, situé immédiatement en arrière de la *commissure de Meynert* (CM), et qui n'est autre que le *faisceau de Türck* (FT), que nous décrirons sur la **coupe** suivante (**n° 9 x**, fig. 324).

Le *troisième segment* du **noyau lenticulaire** (NL_3) s'est encore réduit, et se continue en avant avec la partie supérieure du *noyau amygdalien* (NA). Dans

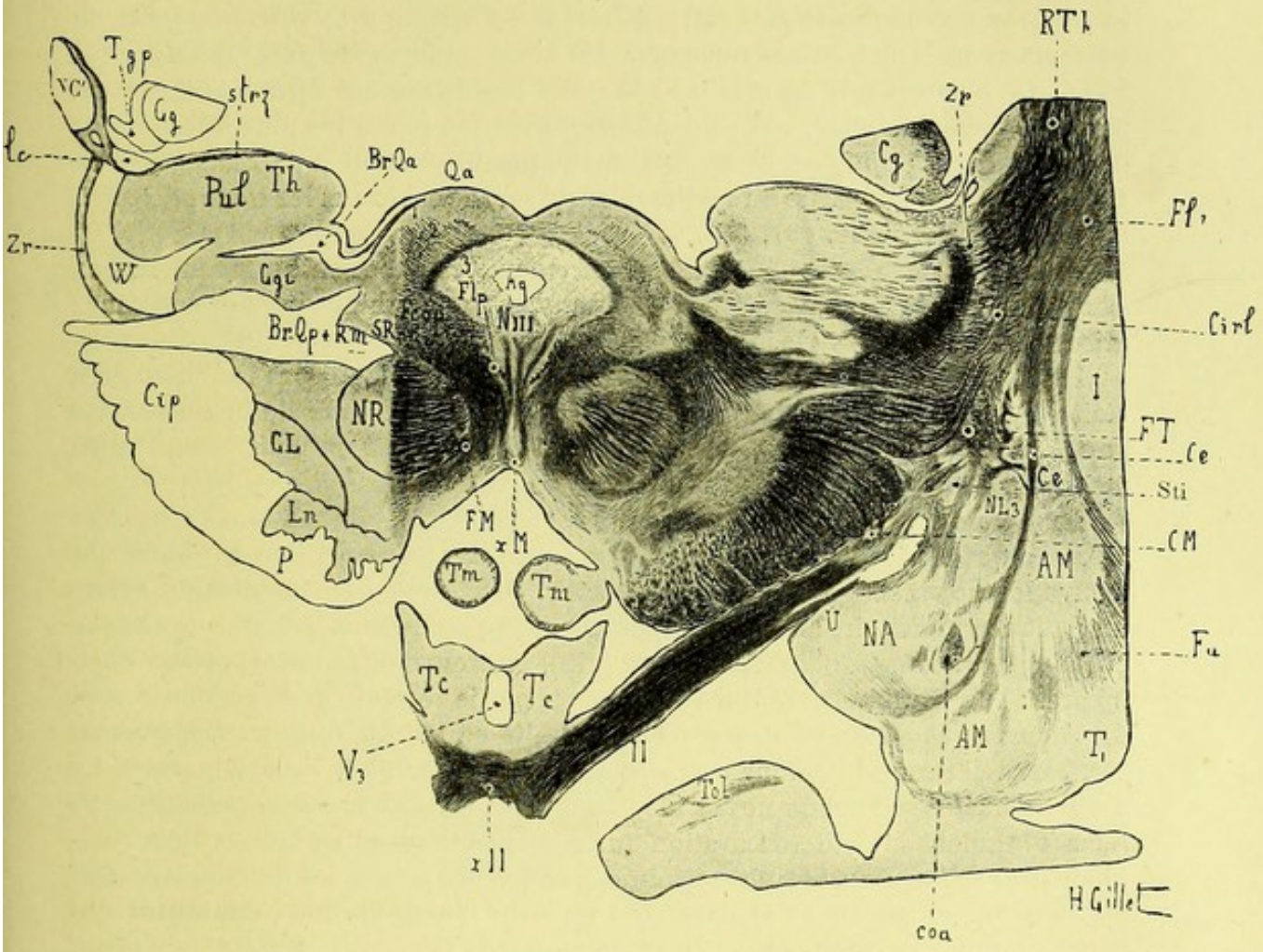

FIG. 323. — Coupe **n° 8 x**, passant par la ligne 8 x de la figure 315. Méthode de Pal. 2/1 Grandeur naturelle. Détails dessinés à un grossissement de 12 diamètres.

AM, avant-mur. — *Aq*, aqueduc de Sylvius. — *BrQa*, bras du tubercule quadrijumeau antérieur. — *BrQp + Rm*, union du bras du tubercule quadrijumeau postérieur avec le ruban de Reil médian. — *Ce*, capsule externe. — *Cg*, circonvolution godronnée. — *Cgi*, corps genouillé interne. — *Cip*, segment postérieur de la capsule interne. — *Cirl*, segment rétro-lenticulaire de la capsule interne. — *CL*, corps de Luys. — *CM*, commissure de Meynert. — *coa*, commissure antérieure. — *Fcop*, faisceau de la commissure postérieure. — *Fli*, faisceau longitudinal inférieur. — *Flp*, faisceau longitudinal postérieur. — *FM*, faisceau rétroflexe de Meynert. — *FT*, faisceau de Türck. — *Fu*, faisceau uncinatus. — *I*, insula. — *Ic*, lame cornée et fibres du tænia semi-lenticularis. — *Ln*, locus niger. — *NIII*, noyau de la troisième paire. — *NA*, noyau amygdalien. — *NC'*, queue du noyau caudé. — NL_3, troisième segment du noyau lenticulaire (putamen). — *NR*, noyau rouge. — *P*, étage inférieur ou pied du pédoncule cérébral. — *Pul*, pulvinar. — *Qa*, tubercule quadrijumeau antérieur. — $_1$, $_2$, $_3$, couches superficielle, moyenne et profonde du tubercule quadrijumeau antérieur. — *RTh*, radiations optiques de Gratiolet. — *SR*, substance réticulée. — *Sti*, substance innominée de Reichert. — *strz*, stratum zonale. — T_1, première circonvolution temporale. — *Tc*, tuber cinereum. — *Tgp*, pilier postérieur du trigone. — *Tm*, tubercule mamillaire. — *Tol*, tubercule ou trigone olfactif. — *U*, circonvolution du crochet. — V_3, troisième ventricule. — *W*, zone de Wernicke. — *xII*, chiasma des nerfs optiques. — *xM*, entre-croisement de la calotte de Meynert. — *Zr*, zone réticulée ou grillagée. — *II*, bandelette optique.

l'angle que forment ces deux noyaux en se réunissant, on trouve la surface de section de la *commissure antérieure* (coa), limitée en dehors par les fibres de la

capsule externe (Ce) et l'*avant-mur* (AM), morcelé par les fibres du *faisceau uncinatus* (Fu).

La **bandelette optique** (II) s'entre-croise sur la ligne médiane pour former le *chiasma des nerfs optiques* (xII), adhérent en arrière à la *substance grise* du *tuber cinereum* (Tc). L'entre-croisement des fibres de la *bandelette* se fait dans les trois quarts antérieurs du *chiasma;* le quart postérieur est formé uniquement par des fibres parallèles, qui se continuent avec les fibres les plus internes des deux *bandelettes optiques* et appartiennent manifestement à la *commissure de Gudden;* celle-ci fait partie du *système auditif* et relie entre eux les *corps genouillés internes* (Cgi) (Voy. fig. 191, CG).

Dans le losange opto-pédonculaire on trouve les **tubercules mamillaires** (Tm), qui ne sont reliés à la base du cerveau que par un mince pont de substance grise, au niveau de l'angle interne du *pied* du *pédoncule cérébral* (P.).

Le **tubercule quadrijumeau antérieur** (Qa) ne diffère pas ici de ce qu'il était sur la **coupe** précédente (**n° 8 x**, fig. 323). Les *faisceaux* de la *commissure postérieure* (Fcop) forment en arrière du *noyau rouge* (NR) un petit champ assez mal délimité et compris dans la concavité du *ruban de Reil médian* (Rm).

Le *faisceau longitudinal postérieur* (Flp) a augmenté de volume, et dans la *substance grise de l'aqueduc* (Aq) qui sépare ces deux faisceaux l'un de l'autre, on trouve les **noyaux de la troisième paire** (III). Sur la ligne médiane il existe un petit noyau impair, allongé, formant le *noyau central;* en dehors, de chaque côté du *faisceau longitudinal postérieur* (Flp), on trouve deux autres groupes cellulaires: l'un est situé assez en avant dans la partie rétrécie de la *substance grise de l'aqueduc* (Aq), au voisinage de l'extrémité effilée du *faisceau longitudinal postérieur*. Il forme le *groupe ventral* du *noyau latéral* de la *troisième paire*. Le *groupe dorsal* de ce même noyau siège à la base du *faisceau longitudinal postérieur* (Flp), dans la petite excavation que forme ce faisceau au niveau de la *substance grise de l'aqueduc*. En dedans du *noyau latéral*, en arrière du *noyau central* ou *médian*, on trouve de chaque côté un *petit noyau ovalaire*, contenant des petites cellules et connu sous le nom du *noyau de Westphal* ou *d'Edinger* (Voy. t. II, *Noyaux de la troisième paire*).

Le reste de la **calotte pédonculaire** diffère peu de celui de la coupe précédente; il convient cependant de noter la diminution de volume du *corps de Luys* (CL), l'apparition du *locus niger* (Ln) à la partie interne du *pédoncule cérébral* et la disposition particulière que présente le *ruban de Reil médian* (Rm), qui reçoit un faisceau extrêmement net de fibres, qui lui viennent du *segment rétro-lenticulaire de la capsule interne* (Cirl). Ces fibres appartiennent très probablement aux *radiations de la calotte* (Haubenstrahlungen) décrites par Edinger; elles sont destinées au *noyau rouge* et dégénèrent à la suite des lésions corticales, ainsi que l'un de nous a pu le constater (Voy. t. II).

Coupe n° 9 x (fig. 324), passant par la ligne 9x de la figure 315.

Cette coupe passe par le *chiasma des nerfs optiques* (xII), la partie supérieure du *corps genouillé interne* (Cgi) et le *faisceau de Türck* (FT).

Le **pulvinar** (Pul) s'est encore réduit de volume; il s'est écarté du *tubercule quadrijumeau antérieur* (Qa) et dans l'angle qu'il forme avec ce dernier, apparaît le *corps genouillé interne* (Cgi), coiffé encore du *bras* du *tubercule quadrijumeau antérieur* (BrQa). La *zone de Wernicke* (W) s'est accrue. Dans sa partie antérieure et

volumineuse, apparaissent les lamelles superposées, caractéristiques du *corps genouillé externe* (Cge). Les fascicules de fibres de la *zone de Wernicke* sont fins,

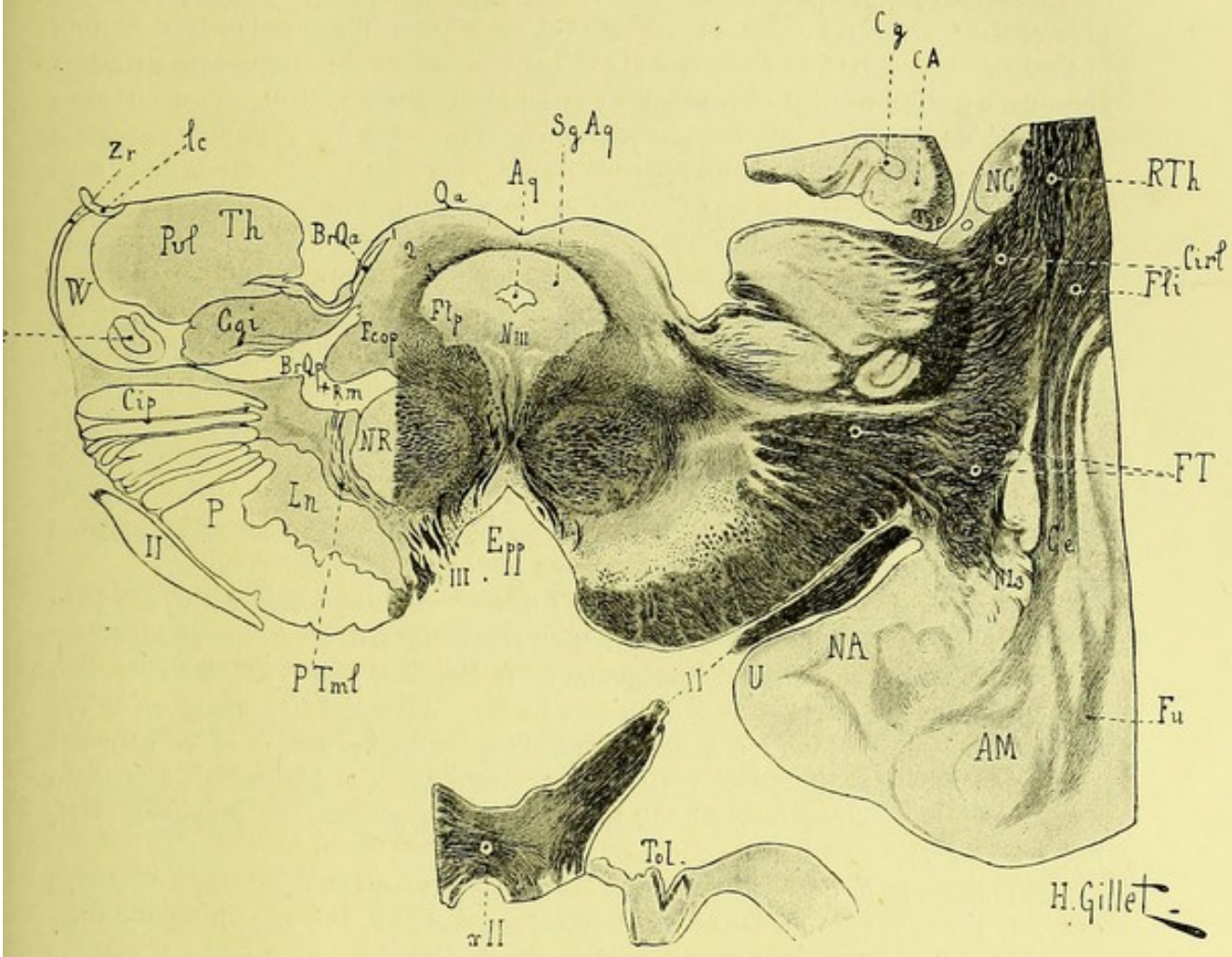

FIG. 324. — Coupe **n° 9 x**, passant par la ligne 9 x de la figure 315. Méthode de Pal. 2/1 grandeur naturelle. Détails dessinés à un grossissement de 12 diamètres.

AM, avant-mur. — *Aq*, aqueduc de Sylvius. — *BrQa*, bras du tubercule quadrijumeau antérieur. — *BrQp + Rm*, union du bras du tubercule quadrijumeau postérieur avec le ruban de Reil médian. — *CA*, corne d'Ammon. — *Ce*, capsule externe. — *Cg*, circonvolution godronnée. — *Cge*, corps genouillé externe. — *Cgi*, corps genouillé interne. — *Cip*, segment postérieur de la capsule interne. — *Cirl*, segment rétro-lenticulaire de la capsule interne. — *Epp*, espace perforé postérieur. — *Fcop*, faisceau de la commissure postérieure. — *Fli*, faisceau longitudinal inférieur. — *Flp*, faisceau longitudinal postérieur. — *FT*, faisceau de Türck. *Fu*, faisceau uncinatus. — *Ic*, lame cornée et fibres du tænia semi-circularis. — *Ln*, locus niger. — N_{III}, noyau de la troisième paire. — *NA*, noyau amygdalien. — *NC'*, queue du noyau caudé. — NL_3, troisième segment du noyau lenticulaire (putamen). — *NR*, noyau rouge. — *P*, étage inférieur ou pied du pédoncule cérébral. — *PTml*, pédoncule du tubercule mamillaire latéral. — *Pul*, pulvinar. — *Qa*, tubercule quadrijumeau antérieur $_{1, 2, 3}$, couches superficielle, moyenne et profonde du tubercule quadrijumeau antérieur. — *RTh*, radiations optiques de Gratiolet. — *SgAq*, substance grise de l'aqueduc de Sylvius. — *Th*, thalamus, couche optique. — *Tol*, tubercule ou trigone olfactif. — *U*, circonvolution du crochet. — *W*, champ de Wernicke. — *xII*, chiasma des nerfs optiques. — *Zr*, zone réticulée ou grillagée. — *II*, bandelette optique. — *III*, fibres radiculaires de la troisième paire.

serrés, et extrêmement nombreux ; ils s'entre-croisent avec les fibres onduleuses qui proviennent du *segment rétro-lenticulaire* de la *capsule interne* (Cirl), et qui s'irradient dans le *pulvinar* (Pul). Une mince lamelle de substance grise sépare

les *corps genouillés interne* et *externe* (Cgi, Cge), de la partie postérieure du *pied* du *pédoncule cérébral* (P).

Le **noyau rouge** (NR) commence à diminuer de volume. Sa *capsule* devient plus épaisse, surtout en dedans, où elle est croisée par les fibres *radiculaires* de la *troisième paire* (III). Les fibres de la couche profonde du **tubercule quadrijumeau antérieur** (Qa) se portent en avant et en dedans, s'entre-croisent avec les fibres du *faisceau longitudinal postérieur* (Flp), avec les fibres de la partie interne de la *capsule* du *noyau rouge*, puis avec les fibres *radiculaires* de la *troisième paire* (III). Arrivées sur la ligne médiane, elles s'entre-croisent à angle extrêmement aigu avec celles du côté opposé, en formant l'élégant *entre-croisement* de la *calotte de Meynert* (Fontaineartige Haubenkreuzung) (xM, fig. 323.)

Dans le prolongement antérieur de la *substance grise* de l'*aqueduc* (SgAq), on retrouve les différents groupes des **noyaux** de la **troisième paire** (NIII), séparés par de gros fascicules de fibres, appartenant aux *radicules* de ce nerf. Cette coupe est surtout intéressante, par l'aspect semi-lunaire que présente la section transversale du **ruban de Reil médian** (Rm) uni au *bras* du *tubercule quadrijumeau postérieur* (BrQp). Compris entre le *corps genouillé interne* (Cgi) et le *noyau rouge* (NR), le ruban de Reil présente déjà la forme en corne d'abondance ou en croissant, caractéristique des régions pédonculaires supérieures.

Le *corps de Luys* a disparu; à sa place on trouve le **locus niger** (Ln) avec ses cellules fortement pigmentées et disposées en groupes. L'un de ces groupes est situé au voisinage du sillon d'émergence de la *troisième paire* (III), les autres au niveau du bord postérieur du *locus niger*. Le *locus niger* est très riche en fibres entre-croisées dans tous les sens, groupées en petits fascicules et se colorant faiblement par la méthode de Weigert. Ces fascicules, qui dégénèrent à la suite de lésions corticales, constituent le *stratum intermedium* de Meynert (Stri, fig. 193 et 297).

En arrière, le *locus niger* est séparé du *noyau rouge* et de la *capsule* de ce dernier, par une *zone* de fibres entre-croisées dans tous les sens dont l'origine est encore inconnue. Il existe toutefois dans cette *zone* un groupe de fibres plus colorées qui s'en détache nettement. Ce petit faisceau se porte en dehors et en arrière, parallèlement au bord supérieur du *locus niger*, traverse le *ruban de Reil médian* (Rm) et se perd dans la *zone* mal délimitée, située entre le *tubercule quadrijumeau antérieur* (Qa), le *ruban de Reil médian* (Rm) et le *faisceau longitudinal postérieur* (Flp). Ces fibres appartiennent, ainsi que Gudden l'a montré, au **pédoncule** du **tubercule mamillaire latéral** (PTml), et nous renvoyons pour la description de ce pédoncule aux coupes de la **série** précédente, plus favorables à son étude (Voy. *Coupes microscopiques de la capsule interne*, fig. 313 et 314). Dans la série de coupes que nous étudions ici, la surface de section transversale de ce *pédoncule* doit être cherchée au niveau de la partie libre de la face interne du *pied* du *pédoncule cérébral* (P), en arrière du *locus niger*, au niveau de la large zone d'émergence de la *troisième paire*.

Le **pied** du **pédoncule cérébral** (P) est presque complètement constitué sur la **coupe** actuelle **n° 9 x** (fig. 324). Ses quatre cinquièmes internes sont libres et partiellement embrassés par la *bandelette optique* (II). Son cinquième postérieur ou externe est encore adhérent à la base du cerveau, et reçoit au niveau du *troisième segment* du *noyau lenticulaire* (*putamen*) (NL_3) un volumineux faisceau de fibres à direction transversale : le **faisceau de Türck** (FT), qui vient du *lobe temporal* — ainsi que le démontrent l'étude des coupes vertico-transversales

sériées et les dégénérescences secondaires — et passe au-dessous de la face inférieure du *putamen* (NL_3). Le *faisceau de Türck* aborde le *segment postérieur de la capsule* dans la partie supérieure de la *région sous-optique*, sépare ce *segment postérieur* du *segment rétro-lenticulaire* (Cirl) et correspond au *sixième externe* environ, du *pied* du *pédoncule cérébral*.

Le **putamen** (NL_3) est réduit à une petite bande de substance grise comprise entre le *faisceau de Türck* (FT) et la *capsule externe* (Ce), renforcée par des fibres venant du *faisceau longitudinal inférieur* (Fli). En avant, le *putamen* se confond avec le *noyau amygdalien* (NA), mal délimité d'avec la *circonvolution du crochet* U; en avant et en dehors, il est en rapport avec l'*avant-mur* (AM), coiffé par le *faisceau uncinatus* (Fu) et par l'*écorce grise* qui double le *pli falciforme* de l'*insula*. Cette **coupe n° 9 x** (fig. 324) présente encore en avant un point intéressant; elle sectionne en effet le **trigone** ou **tubercule olfactif** (Tol) au niveau du point où se détachent les *racines olfactives interne* et *externe*, et on y constate nettement que le *tubercule olfactif* est formé d'une masse grise centrale, entourée de fibres à myéline fortement colorées, et représentant morphologiquement les *fibres tangentielles* de cette écorce rudimentaire.

Coupe n° 10 x (fig. 325), passant par la ligne 10 x de la figure 315.

Cette coupe passe par le *pédoncule cérébral* (P), et du côté de la base du cerveau, par la paroi supérieure du *prolongement sphénoïdal* du *ventricule latéral* (Vsph).

Le **pédoncule cérébral** (P) n'est plus relié maintenant à la base du cerveau que par les *corps genouillés interne* et *externe* (Cgi, Cge), et par des fibres qui, se détachant de la partie postérieure de la *bandelette optique* (II), traversent le cinquième postérieur du *pied* du *pédoncule* (P). Ces fibres appartiennent non pas au *système visuel*, mais à la *commissure de Meynert* (CM). Le *corps genouillé interne* (Cgi) est apparent à la surface extérieure du *pédoncule cérébral*, où il forme un petit noyau ovalaire de substance grise, entouré d'une capsule de fibres formée aux dépens du *bras* du *tubercule quadrijumeau antérieur* (BrQa). Par sa face profonde, il reçoit un nombre assez considérable de fascicules de fibres, appartenant au *bras* du *tubercule quadrijumeau postérieur* (BrQp), adossées au *ruban de Reil médian* (Rm).

Le **pulvinar** (Pul) ne forme plus qu'une petite masse grise peu considérable, mais qui reçoit du *segment rétro-lenticulaire* de la *capsule interne* (Cirl) un très grand nombre de fascicules ondulés, qui croisent le *champ de Wernicke* (W). Celui-ci s'est encore élargi; sa partie antérieure, concave, embrasse le *corps genouillé externe* (Cge), qui présente ici l'aspect cordiforme qui lui est particulier, ainsi que sa structure lamellaire caractéristique. Ce *corps genouillé externe* (Cge) n'est pas encore ici en continuité avec la *bandelette optique* (II); il en est séparé par la *commissure de Meynert* (CM) et par la partie postérieure de la *substance innominée de Reichert* (Sti).

Le **segment rétro-lenticulaire de la capsule interne** (Cirl) est intéressant à étudier, ainsi que sa partie adjacente, riche en fibres et qui appartient à la *substance innominée de Reichert* (Sti). Ce *segment rétro-lenticulaire* de la *capsule* (Cirl) contient en effet de gros fascicules de fibres, à direction presque antéro-postérieure, et qui relient la *queue du noyau caudé* (NC') à l'extrémité postérieure du *noyau lenticulaire* (*putamen*) (NL_3). Quelques-uns de ces fascicules semblent provenir,

non pas de la *queue* du *noyau caudé* (NC'), mais des *radiations thalamiques* (RTh'),

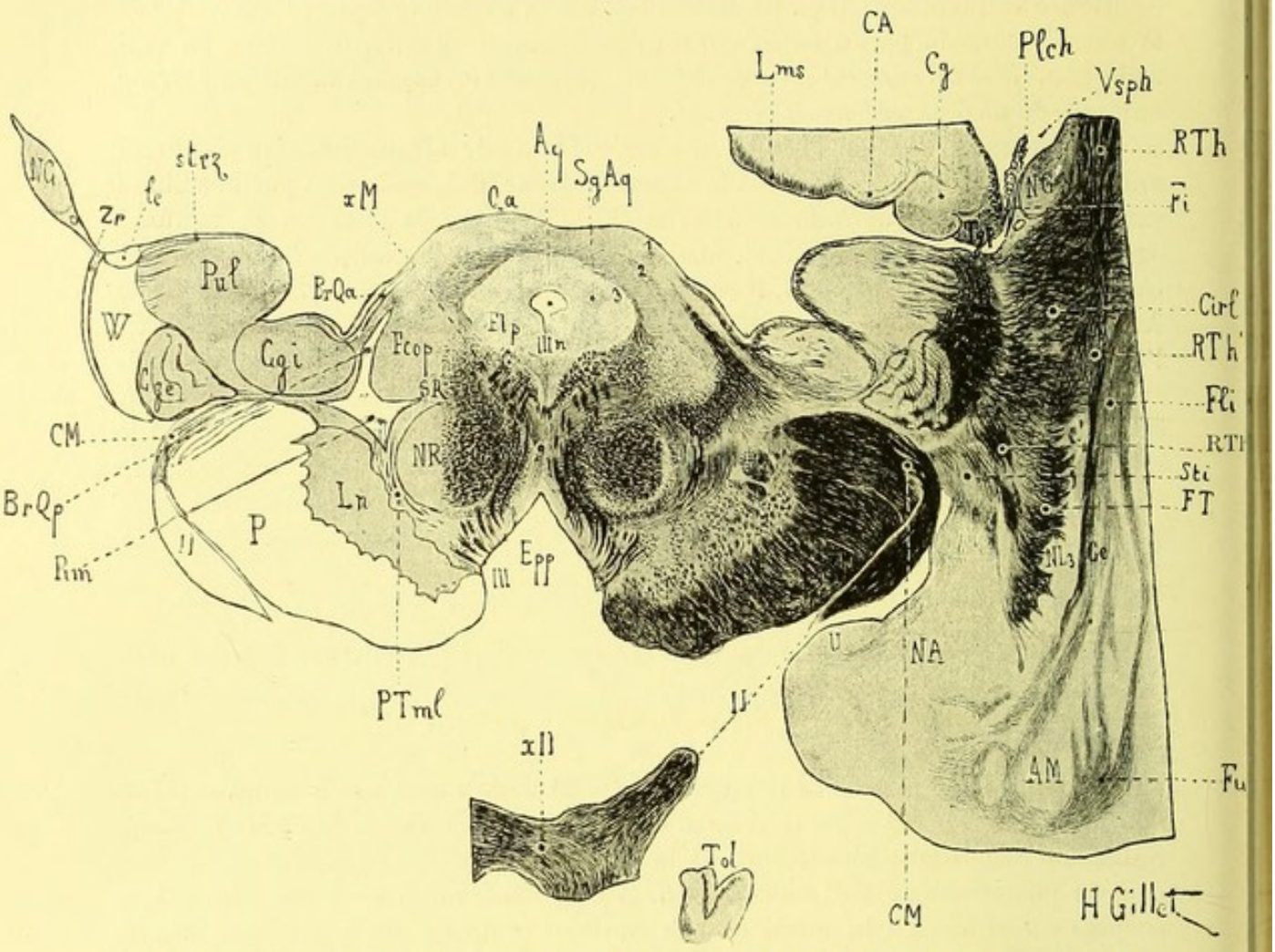

FIG. 325. — Coupe **n° 10 x**, passant par la ligne 10 x de la figure 315. Méthode de Pal. 2/1 grandeur naturelle. Détails dessinés à un grossissement de 12 diamètres.

AM, avant-mur. — *Aq*, aqueduc de Sylvius. — *BrQa*, bras du tubercule quadrijumeau. — *BrQp*, bras du tubercule quadrijumeau postérieur. — *CA*, corne d'Ammon. — *Ce*, capsule externe. — *Cg*, circonvolution godronnée. — *Cge*, corps genouillé externe. — *Cgi*, corps genouillé interne. — *Cip*, segment postérieur de la capsule interne. — *Cirl*, segment rétro-lenticulaire de la capsule interne. — *CM*, commissure de Meynert. — *Epp*, espace perforé postérieur. — *Fcop*, faisceau de la commissure postérieure. — *Fi*, fimbria. — *Fli*, faisceau longitudinal inférieur. — *Flp*, faisceau longitudinal postérieur. — *FT*, faisceau de Türck. — *Fu*, faisceau uncinatus. — *lc*, lame cornée et fibres du tænia semi-circularis. — *Lms*, lame médullaire superficielle. — *Ln*, locus niger. — *NA*, noyau amygdalien. — *NC'*, queue du noyau caudé. — NL_3, troisième segment du noyau lenticulaire (putamen). — *NR*, noyau rouge. — *P*, étage inférieur du pédoncule cérébral. — *Plch*, plexus choroïde. — *PTml*, pédoncule du tubercule mamillaire. — *Pul*, pulvinar. — *Qa*, tubercule quadrijumeau antérieur $_{1,2,3}$, couches superficielle, moyenne et profonde du tubercule quadrijumeau antérieur. — *Rm*, ruban de Reil médian. — *RTh*, radiations optiques de Gratiolet. — *RTh'*, fibres de projection corticale du globus pallidus. — *RTht*, fibres de projection de la partie antérieure du lobe temporal destinées au pulvinar. — *SgAq*, substance grise de l'aqueduc de Sylvius. — *SR*, substance réticulée. — *Sti*, substance innominée de Reichert. — *strz*, stratum zonale. — *Tgp*, pilier postérieur du trigone. — *Th*, thalamus. — *Tol*, trigone ou tubercule olfactif. — *U*, circonvolution du crochet. — *Vsph*, corne sphénoïdale du ventricule latéral. — *W*, champ de Wernicke. — *xM*, entre-croisement de la calotte de Meynert. — *Zr*, zone réticulée ou grillagée. — *II*, bandelette optique. — *IIIn*, noyau de la troisième paire. — *III*, filets radiculaires de la troisième paire. — *xII*, chiasma des nerfs optiques.

avec lesquelles elles forment un angle presque droit; elles représentent en effet les *fibres de projection corticales* du *globus pallidus*.

La plus grande masse des fibres du *segment rétro-lenticulaire* est formée par

les fibres des *radiations thalamiques* (RTh), qui pénètrent dans le *pulvinar* (Pul) après avoir traversé la *zone de Wernicke* (W). Mais le *pulvinar* reçoit en outre d'autres gros fascicules de fibres, qui passent sous le *putamen* (NL_3), se dirigent obliquement d'avant en arrière et de dehors en dedans, et traversent la *substance innominée de Reichert* (Sti). Ces *fibres* (RTht) proviennent des parties antérieures du *lobe temporal*. Elles sont croisées par des fibres à direction presque transversale, qui se logent dans la concavité du bord interne du *putamen*, et qui appartiennent au *faisceau de Türck* (FT) décrit sur la **coupe** précédente (**n° 9 x**, fig. 324). En dehors du *segment rétro-lenticulaire* de la *capsule* (Cirl), on trouve encore ici le *faisceau longitudinal inférieur* (Fli), avec ses fibres disposées en fascicules serrées et d'aspect caractéristique, fibres dont la plus grande partie entre dans la constitution de la *capsule externe* (Ce).

Le *troisième segment* du *noyau lenticulaire* (**putamen**) (NL_3), compris entre le *faisceau de Türck* (FT) et le *faisceau longitudinal inférieur* (Fli), se fusionne en avant avec le *noyau amygdalien* (NA) qui forme la paroi inférieure et extérieure du *prolongement sphénoïdal* du *ventricule latéral* (Vsph). En dehors, le *noyau amygdalien* se fusionne avec l'*avant-mur* (AM), dissocié en fragments par le *faisceau uncinatus* (Fu). L'*avant-mur* et le *noyau amygdalien* sont recouverts par l'écorce du *seuil* de l'*insula*, qui se continue en dedans et en arrière avec la *circonvolution du crochet* (U). Cette dernière est séparée du *pied* du *pédoncule cérébral* (P) par la *bandelette optique* (II).

Sur cette coupe le **pied du pédoncule cérébral** (P) est complètement constitué. Le *locus niger* (Ln) a encore augmenté de volume. Les fibres du *stratum intermedium* sont beaucoup plus nombreuses que sur la **coupe** précédente (**n° 9 x**, fig. 324) et sont disposées en gros fascicules au niveau de la partie postérieure du *locus niger*. Les fibres du *pied* du *pédoncule cérébral* (P) présentent déjà un aspect un peu particulier. Ce *pied* n'est plus, comme sur les coupes précédentes, formé par un aussi grand nombre de fibres nettement coupées en travers. Ces fibres sont couchées sous des angles plus ou moins obliques, ce qui tient à la torsion qu'éprouvent toutes les fibres du *pied* du *pédoncule*, peu de temps après leur émergence à la base du cerveau. Les fibres sectionnées obliquement sont surtout nombreuses dans la moitié interne du *pied* du *pédoncule;* dans la moitié externe, les fibres coupées transversalement, ainsi que les fibres horizontales, dominent. Ces dernières viennent surtout du *stratum intermedium*, traversent le *pied* du *pédoncule* en se dirigeant obliquement en dehors et en avant. Le *cinquième postérieur* du *pied* du *pédoncule* est extrêmement large, et formé presque exclusivement par des *fibres horizontales*, qui appartiennent les unes au *faisceau de Türck* (FT), les autres à la *commissure de Meynert* (CM). Ces dernières constituent ce que Wernicke a décrit sous le nom de *fibres pédonculaires* de la *bandelette optique*.

Au niveau de sa partie antérieure, cette coupe intéresse en outre le **chiasma** *des nerfs optiques* (xII) et le *trigone olfactif* (Tol) avec sa couche de fibres nerveuses. Au niveau de sa partie postérieure, on trouve : un petit segment de la **corne d'Ammon** (CA) recouvert de la *lame médullaire superficielle* (Lms), la *circonvolution godronnée* (Cg) et le *pilier postérieur du trigone* (Tgp), dont le bord libre ou *fimbria* (Fi) contribue à fermer le *prolongement sphénoïdal* du *ventricule latéral* (Vsph). L'insertion des *plexus choroïdes* (Plch) et le mode d'occlusion du *ventricule latéral* rendent extrêmement facile sur cette série de coupes la compréhension de la partie *extra-ventriculaire* de la *couche optique*.

Coupe n° 11 x (fig. 326), passant par la ligne 11 x de la figure 315.

Cette coupe passe par la partie inférieure du *noyau rouge* (NR), les *corps genouillés interne et externe* (Cgi, Cge) et l'extrémité antérieure du *prolongement sphénoïdal* du *ventricule latéral* (Vsph).

Du côté de la base du cerveau, le **putamen** (NL_3), formé de petits îlots de substance grise, se fusionne en avant avec le *noyau amygdalien* (NA) et l'*avant-mur* (AM), et la masse de substance grise formée par ces *trois noyaux* se confond avec l'*écorce* du *seuil* de l'*insula* et l'*écorce* de la *circonvolution du crochet* (U). Cette dernière s'effile, et donne naissance à une mince lamelle de substance grise, le *voile terminal d'Aeby* (vt), qui borde en dehors la *bandelette optique* (II), et ferme en dedans l'extrémité antérieure du *prolongement sphénoïdal* du *ventricule latéral* (Vsph). Les îlots morcelés de l'*avant-mur* apparaissent nettement détachés. A ce niveau apparaît un faisceau volumineux, fortement coloré, dont les fibres se confondent en arrière avec celles du *segment rétro-lenticulaire* de la *capsule interne* (Cirl), tandis qu'elles sont recouvertes en dedans et en avant par la *substance grise sous-épendymaire* qui double le *prolongement sphénoïdal* du *ventricule latéral*. Ces fibres se dirigent en arrière et en dedans, s'entre-croisent avec les fibres de la *zone de Wernicke* (W) et s'irradient dans le *pulvinar* (Pul); elles viennent de la partie antérieure du *lobe temporal* (faces externe et inférieure) et passent au-dessous du *putamen* (NL_3).

Le **pulvinar** (Pul) ne forme plus qu'un tout petit segment de substance grise, qui coiffe le *corps genouillé externe* (Cge). Le *stratum zonale* (strz) est très épais et se prolonge en dehors jusqu'à la *lame cornée* (lc) et aux fibres du *tænia semi-circularis*. Le *corps genouillé interne* (Cgi) forme une petite masse oblongue, très réduite de volume, entourée d'une très mince couche de fibres nerveuses. Le *corps genouillé externe* (Cge) est très augmenté de volume; il donne naissance au niveau de sa partie postérieure, aux fibres de la *zone de Wernicke* (W), et reçoit en avant la *bandelette optique* (II), dont les fibres s'irradient dans ce *ganglion*, et dont quelques-unes ne font que le traverser, pour se continuer avec le *stratum zonale* (strz).

Le **pédoncule cérébral** est sectionné au voisinage du sillon transversal qui sépare le *tubercule quadrijumeau antérieur* (Qa) du *postérieur*. La **région des tubercules quadrijumeaux** se ressent un peu de ce voisinage, et se présente sous une apparence assez compliquée. On y trouve en effet les éléments du *tubercule quadrijumeau antérieur* (Qa) et certains éléments du *tubercule quadrijumeau postérieur*. La couche de fibres *profondes* (3) et la couche de fibres *moyennes* (2) du *tubercule quadrijumeau antérieur* présentent à peu près la même disposition que sur les coupes précédentes; seul l'entre-croisement, en arrière de l'*aqueduc de Sylvius* (Aq), a augmenté d'étendue, et ses fibres entrent en connexion soit avec la couche profonde, soit avec la couche *moyenne*. La couche des fibres *profondes* se porte en avant et décrit une courbe à concavité interne autour de la *substance grise* de l'*aqueduc de Sylvius* (SgAq).

Après avoir embrassé la *petite racine motrice cérébrale* ou *descendante de la 5e paire* (Vc) (voy. **coupes** suivantes, fig. 327 et 328), la couche *profonde* du *tubercule quadrijumeau antérieur* (Qa) se disperse pour former l'élégant *entre-croisement de la calotte de Meynert* (Fontaineartige Haubenkreuzung) (xM), dont les

fibres traversent la *substance réticulée* (SR), et se portent très obliquement en bas et en dedans, pour s'entre-croiser à angle très aigu avec celles du côté opposé au niveau de la partie antérieure du *raphé*. Les fibres de la couche *moyenne* (2) du *tubercule quadrijumeau antérieur* (Qa) se dirigent vers le *ruban de Reil médian*

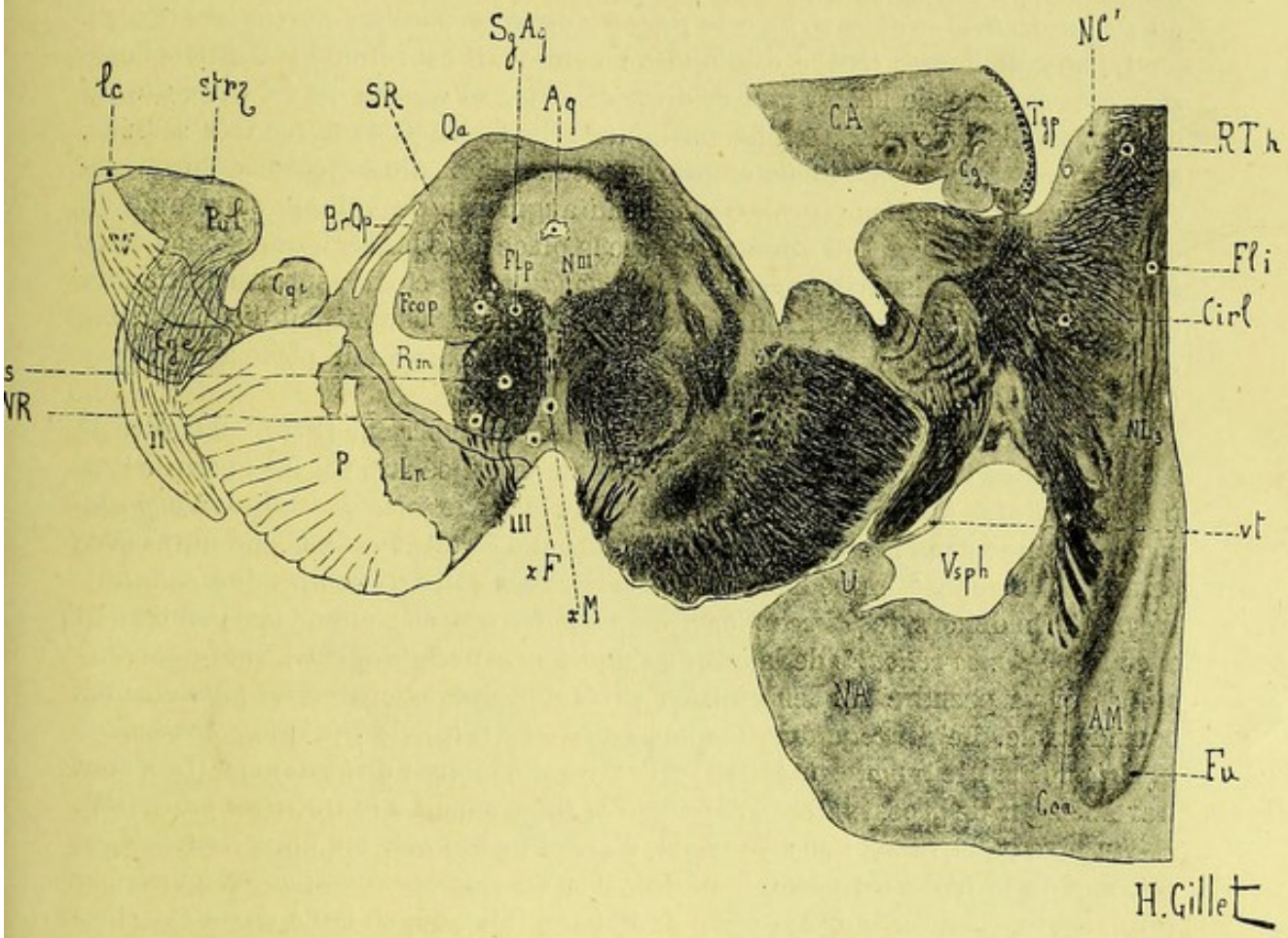

Fig. 326. — Coupe **n° 11 x**, passant par la ligne 11 x de la figure 315. Méthode de Pal. 2/1 grandeur naturelle. Détails dessinés à un grossissement de 12 diamètres.

AM, avant-mur. — *Aq*, aqueduc de Sylvius. — *BrQp*, bras du tubercule quadrijumeau postérieur. — *CA*, corne d'Ammon. — *Cge*, corps genouillé externe. — *Cgi*, corps genouillé interne. — *Cirl*, segment rétro-lenticulaire de la capsule interne. — *coa*, commissure antérieure. — *Fcop*, faisceau de la commissure postérieure. — *Fli*, faisceau longitudinal inférieur — *Flp*, faisceau longitudinal postérieur. — *Fu*, faisceau uncinatus. — *lc*, lame cornée et fibres du tænia semi-circularis. — *Ln*, locus niger. — N_{III}, noyau de la troisième paire. — *NA*, noyau amygdalien. — *NC'*, queue du noyau caudé. — NL_3, troisième segment du noyau lenticulaire (putamen). — *NR*, noyau rouge. — *P*, étage inférieur ou pied du pédoncule cérébral. — *Pcs*, pédoncule cérébelleux supérieur. — *Pul*, pulvinar. — *Qa*, tubercule quadrijumeau antérieur. — *Rm*, ruban de Reil médian. — *RTh*, radiations optiques de Gratiolet. — *SgAq*, substance grise de l'aqueduc de Sylvius. — *SR*, substance réticulée. — *strz*, stratum zonale. — *Tgp*, pilier postérieur du trigone. — *U*, circonvolution du crochet. — *Vsph*, corne sphénoïdale du ventricule latéral. — *vt*, velum terminale d'Æby. — *W*, champ de Wernicke. — *xF*, entre-croisement ventral de la calotte de Forel. — *xM*, entre-croisement de la calotte de Meynert. — *II*, bandelette optique. — *III*, filets radiculaires de la troisième paire.

(Rm), auquel elles apportent un contingent assez important. Quant à la couche *superficielle*, elle a presque disparu et n'est plus représentée que par quelques rares fibres, qui se dirigent obliquement en dehors et en avant et que l'on retrouve seulement dans les parties postérieures du *tubercule quadrijumeau antérieur*. Sur les parties latérales de ce *tubercule*, elles sont remplacées par un

faisceau de fibres parallèles fortement colorées, le *bras* du *tubercule quadrijumeau postérieur* (BrQp), dont les fibres se continuent insensiblement en dedans avec le **ruban de Reil médian** (Rm). Ce dernier augmente de volume au fur et à mesure que l'on descend dans les régions inférieures, présente un aspect semi-lunaire caractéristique, et coiffe en dehors le *noyau rouge* (NR). Dans la concavité du *ruban de Reil médian* se loge le *faisceau* de la *commissure postérieure* (Fcop).

Le **noyau rouge** (NR) a diminué de volume, il est refoulé à la partie antérieure et externe de l'*étage moyen* du *pédoncule;* sa *capsule* est très réduite en dehors, tandis qu'en dedans elle forme un gros faisceau de fibres très serrées, sectionnées transversalement, et qui constituent la partie supérieure du *pédoncule cérébelleux supérieur* (Pcs). Ce faisceau augmente de volume et refoule en dehors le *noyau rouge* (NR), dont il occupe la place dans les régions pédonculaires inférieures. Cette disparition graduelle du *noyau rouge* et cet aspect si particulier du *pédoncule cérébral*, lorsqu'on le considère à l'état frais, ont fait dire à Stilling que le *noyau rouge* des régions supérieures du *pédoncule* fait place à un *noyau blanc* dans les régions pédonculaires inférieures.

En arrière et en dedans du *pédoncule cérébelleux supérieur* (Pcs), on trouve le **faisceau longitudinal postérieur** (Flp), qui en est séparé par les fibres de l'*entre-croisement de la calotte de Meynert* (xM). En dedans, le *faisceau longitudinal postérieur* s'insinue dans le *raphé*, pour se réunir par d'étroits fascicules de fibres avec celui du côté opposé, immédiatement en arrière de l'*entre-croisement de la calotte de Meynert*. En dehors, le *faisceau longitudinal postérieur* se confond insensiblement avec la *substance réticulée* de la *calotte du pédoncule cérébral* (SR), *substance réticulée* qui va prendre sur les **coupes** suivantes une extension de plus en plus considérable. Le *faisceau longitudinal postérieur* (Flp), le *pédoncule cérébelleux supérieur* (Pcs), le *noyau rouge* (NR) et l'extrémité interne du *locus niger* (Ln), sont traversés par de grosses fibres *radiculaires* appartenant à la *troisième paire* (III).

Au niveau du *raphé* nous trouvons, d'arrière en avant, les fibres *radiculaires internes* de la *troisième paire*, les fascicules du *faisceau longitudinal postérieur* (Flp), l'*entre-croisement de la calotte de Meynert* (xM), qui se fait à angle extrêmement aigu, et en avant, entre les deux *noyaux rouges* (NR), un entre-croisement de fibres transversales, décrit par Forel sous le nom d'*entre-croisement ventral de la calotte* (xF) (Ventrale Haubenkreuzung).

Les fibres qui forment ce dernier entre-croisement naissent du *noyau rouge* et entrent — après entre-croisement sur la ligne médiane, — dans la constitution de la *substance réticulée* de la *calotte* du *pédoncule cérébral* (SR) et de la *protubérance* puis dans celle du *cordon latéral* de la moelle.

Les fibres de l'*entre-croisement de la calotte de Meynert* prennent leur origine dans la *région des tubercules quadrijumeaux antérieurs*, passent par la *substance réticulée* de la *calotte* et entrent dans la constitution du *cordon antéro-latéral* de la moelle.

Toute la région de l'*étage supérieur* ou *calotte du pédoncule*, est séparée du **pied du pédoncule cérébral** (P), par le *locus niger* (Ln) qui a pris une grande extension et qui présente ses cellules pigmentées disposées en groupes. L'aspect du *pied* du *pédoncule cérébral* ne diffère pas beaucoup de celui de la coupe précédente. Les fibres horizontales à direction *radiaire* ont augmenté de volume, elles proviennent presque toutes du *stratum intermedium de Meynert* (Stri) (fig. 193 et 297). Le *pied* du *pédoncule cérébral* est nettement délimité en arrière ; il ne reçoit plus aucune fibre de la base du cerveau. Le *pied* du *pédoncule cérébral*, de même

que la *calotte*, seront du reste étudiés en détail dans le tome II, par la méthode des dégénérescences secondaires consécutives à des lésions corticales ou centrales, dont nous rapporterons un certain nombre d'exemples.

Coupe n° 12 x (fig. 327), passant par la ligne 12 x de la figure 315.

La partie antérieure de cette coupe passe par la partie inférieure du *noyau rouge* (NR); la partie postérieure intéresse le sillon intermédiaire entre le *tubercule quadrijumeau antérieur* (Qa) et le *tubercule quadrijumeau postérieur*. Cette coupe ne diffère du reste que très peu de la précédente.

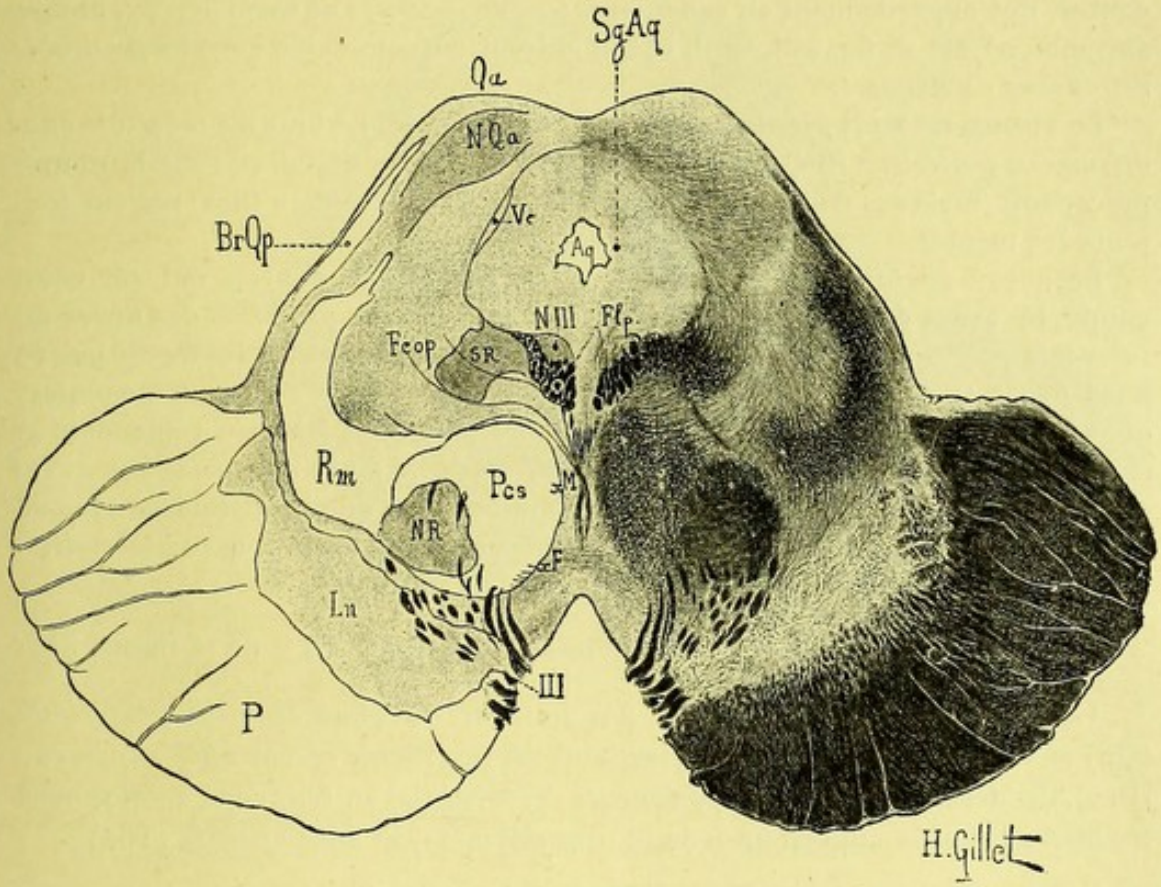

Fig. 327. — Coupe **n° 12 x**, passant par la ligne 12 x de la figure 315. Méthode de Pal. 3/1 grandeur naturelle. Détails dessinés à un grossissement de 12 diamètres.

Aq, aqueduc de Sylvius. — *BrQp*, bras du tubercule quadrijumeau postérieur. — *Fcop*, faisceau de la commissure postérieure. — *Flp*, faisceau longitudinal postérieur. — *Ln*, locus niger. — *NIII*, noyau de la troisième paire. — *NQa*, noyau du tubercule quadrijumeau antérieur. — *NR*, noyau rouge. — *P*, étage inférieur ou pied du pédoncule cérébral. — *Pcs*, pédoncule cérébelleux supérieur. — *Qa*, tubercule quadrijumeau antérieur. — *Rm*, ruban de Reil médian. — *SgAq*, substance grise de l'aqueduc de Sylvius. — *SR*, substance réticulée. — *Vc*, racine encéphalique ou petite racine motrice descendante du trijumeau. — *xF*, entre-croisement ventral de la calotte de Forel, — *xM*, entre-croisement de la calotte de Meynert. — *III*, filet radiculaires de la troisième paire.

Le **pédoncule cérébral** est complètement libre et n'adhère plus à aucun organe de la base du cerveau. Le *noyau rouge* (NR) a diminué de volume, et sa place est occupée par le *pédoncule cérébelleux supérieur* (Pcs), qui prend une part de plus en plus évidente dans la constitution des régions pédonculaires inférieures, et qui refoule le *noyau rouge* en avant et en dehors.

Le *pied* du *pédoncule cérébral* (P) a augmenté de volume ainsi que le *locus niger*

(Ln), tandis que la *troisième paire* (III) n'est plus représentée que par ses faisceaux radiculaires les plus externes, qui émergent au niveau du sillon de l'*oculo-moteur*.

Les **entre-croisements du raphé**, *entre-croisement de la calotte de Meynert* (xM) et *entre-croisement ventral de la calotte de Forel* (xF), sont extrêmement nets, et limités en arrière par les fascicules du *faisceau longitudinal postérieur* (Flp), qui envoie dans le *raphé* des fascicules de fibres atteignant presque la partie moyenne de ce *raphé*. Le bord postérieur de ce *faisceau* est légèrement excavé, et embrasse la partie inférieure et très réduite du *noyau* de la *troisième paire* (NIII).

En avant de l'*entre-croisement ventral de la calotte de Forel* (xF), on trouve de chaque côté de la ligne médiane un groupe de cellules nerveuses assez abondantes, qui appartiennent au *ganglion inter-pédonculaire de Gudden* (voy. **coupe** suivante, **n° 13 x**, fig. 328, Gip), et qui entrent en connexion avec le *fasciculus retroflexus de Meynert*.

Le **ruban de Reil médian** (Rm) n'est pas modifié. Le bras du *tubercule quadrijumeau postérieur* (BrQp) contient un peu moins de fibres que sur la **coupe** précédente, mais ses connexions avec le *ruban de Reil médian* (Rm) restent toujours les mêmes.

Le *noyau* du *tubercule quadrijumeau antérieur* (NQa) est très net sur cette coupe. En avant de ce *noyau*, et embrassé par la couche *profonde* des fibres du *tubercule quadrijumeau antérieur*, on trouve un petit croissant (Vc) formé par de fines fibres vues en section transversale et qui entourent de grosses cellules, dont l'aspect vésiculeux a été décrit par Forel. Ce petit faisceau représente la *racine cérébrale* ou la *petite racine motrice descendante* de la *cinquième paire* (Vc) et ses fibres ne sont autres, ainsi que l'a montré Forel, que les cylindres-axes de ces grosses cellules vésiculeuses. Ces cellules appartiennent à la partie *motrice* du *trijumeau*.

Coupe n° 13 x (fig. 328), correspondant à la ligne 13 x de la figure 315.

Cette coupe passe, en arrière, par le *tubercule quadrijumeau postérieur* (Qp) et en avant, par l'entre-croisement du *pédoncule cérébelleux supérieur* (Pcs). En dedans du *pied* du *pédoncule cérébral* (P) se trouvent sectionnées les fibres les plus supérieures de la *protubérance*, le *tænia pontis* (Tpo).

Les **tubercules quadrijumeaux postérieurs** (Qp) présentent un aspect particulier, et sont faciles à distinguer des *antérieurs* (Qa) des coupes précédentes. Ces derniers sont constitués, en effet, par de la substance grise diffuse, et par trois couches de fibres superposées : une couche superficielle, une couche moyenne et une couche profonde. Dans les *tubercules quadrijumeaux postérieurs* (Qp), au contraire, la substance grise se groupe en un noyau ovalaire, le *ganglion du tubercule quadrijumeau postérieur* (NQp). Mal délimité en dedans, où il se perd dans la *substance grise* qui entoure l'*aqueduc de Sylvius* (SgAq), ce *ganglion* du *tubercule quadrijumeau postérieur* est, par contre, très bien délimité en dehors, en avant et en arrière. En dehors et en arrière, il reçoit le *bras* du *tubercule quadrijumeau postérieur* (BrQp), qui sur les **coupes** précédentes s'est porté de plus en plus en arrière. En avant et en dedans, il donne naissance à un assez grand nombre de fibres fines et fortement colorées, qui entrent en connexion avec le *ruban de Reil médian* (Rm) et qui constituent le **ruban de Reil latéral** ou **inférieur** (Rl). Ce *ruban de Reil inférieur* (Rl) se distingue du *ruban de Reil médian* (Rm) par sa situation d'une part, et par le calibre de ses fibres d'autre part. Il

occupe toujours en effet les parties postérieures et externes du *ruban de Reil*, tandis que le *ruban de Reil médian* (Rm) en occupe la partie antéro-interne et se trouve constitué par de gros fascicules de fibres assez serrées. Le *ruban de Reil latéral* (Rl) et le *ruban de Reil médian* (Rm) affectent dans les régions *pédonculaires inférieures* la forme d'un large croissant qui se porte de plus en plus en dedans, au fur et à mesure que l'on se rapproche de la *protubérance*. Sur

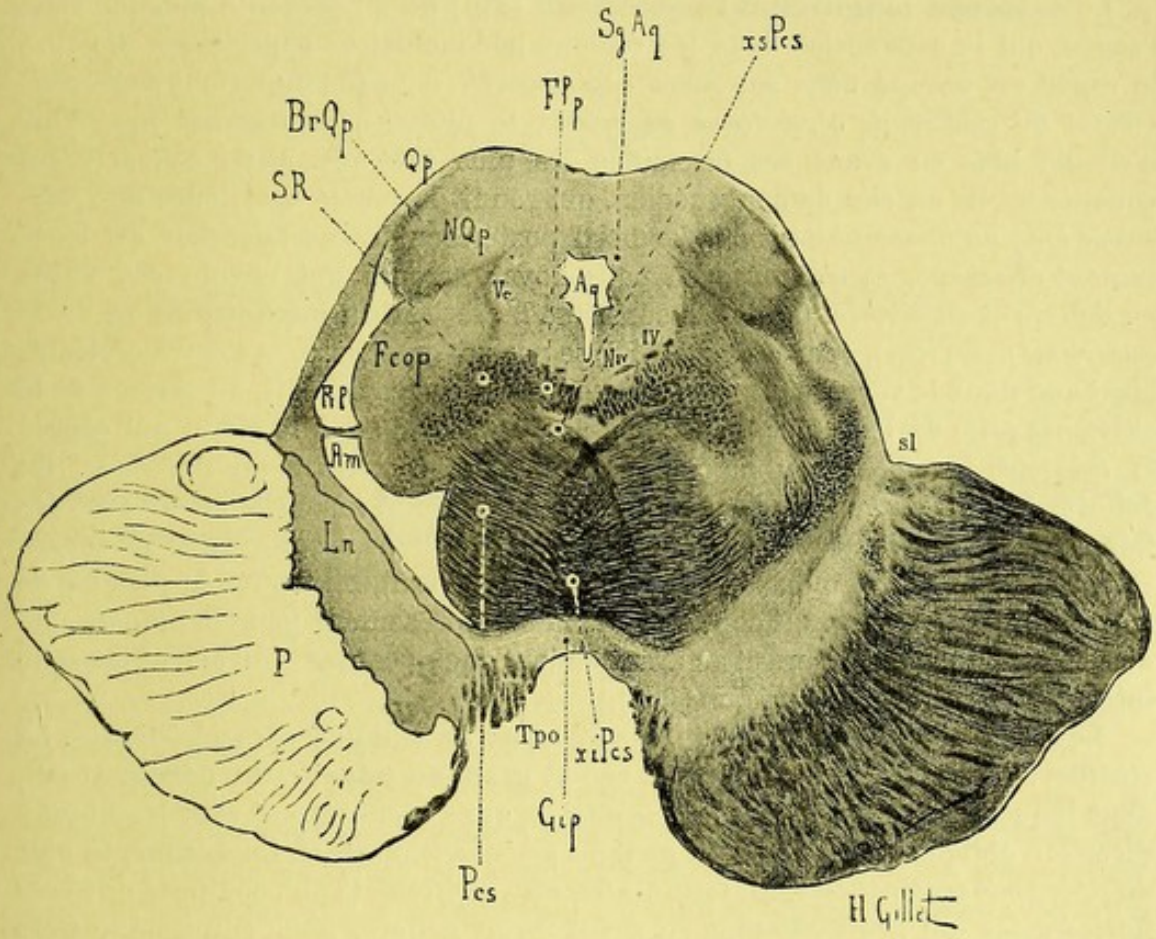

FIG. 328. — Coupe n° **13 x**, passant par la ligne 13 x de la figure 315. Méthode de Pal. 3/1 grandeur naturelle. Détails dessinés à un grossissement de 12 diamètres.

Aq, aqueduc de Sylvius. — *BrQp*, bras du tubercule quadrijumeau postérieur. — *Fcop*, faisceau de la commissure postérieure. — *Flp*, faisceau longitudinal postérieur. — *Gip*, ganglion inter-pédonculaire. — *Ln*, locus niger. — *NIV*, noyau du nerf pathétique (4e paire). — *NQp*, ganglion du tubercule quadrijumeau postérieur. — *P*, étage inférieur ou pied du pédoncule cérébral. — *Pcs*, pédoncule cérébelleux supérieur. — *Qp*, tubercule quadrijumeau postérieur. — *Rl*, ruban de Reil latéral. — *Rm*, ruban de Reil médian. — *SgAq*, substance grise de l'aqueduc de Sylvius. — *sl*, sillon latéral de l'isthme de l'encéphale. — *SR*, substance réticulée. — *Tpo*, tænia pontis. — *xiPcs*, entre-croisement inférieur du pédoncule cérébelleux supérieur. — *xsPcs*, entre-croisement supérieur du pédoncule cérébelleux supérieur. — *Vc*, racine encéphalique ou petite racine motrice descendante du trijumeau. — *IV*, filets radiculaires du nerf pathétique (IVe paire).

cette coupe leur extrémité interne est éloignée du raphé par toute l'épaisseur du **pédoncule cérébelleux supérieur** (Pcs). Ce dernier, qui naît du *noyau rouge* (NR), ainsi que nous l'avons vu sur les **coupes** précédentes, s'entre-croise avec son congénère presque immédiatement après son origine, formant ainsi dans la partie ventrale de l'*étage supérieur*, ou *calotte* du *pédoncule*, un très large *entre-croisement* (xiPcs), qui occupe presque toute l'étendue de la calotte, depuis le *faisceau longitudinal postérieur* (Flp) jusqu'au *locus niger* (Ln). L'entre-croisement de ces fibres se fait sous un angle très ouvert, de telle sorte que les

gros fascicules de fibres qui constituent le *pédoncule cérébelleux supérieur*, traversent le *raphé* en fascicules presque parallèles. A la partie postérieure du *raphé*, on observe un second entre-croisement se faisant à angle extrêmement aigu, c'est l'*entre-croisement supérieur* du *pédoncule cérébelleux supérieur* (xsPcs) dont les fibres descendent presque parallèlement le long du *raphé*, et se perdent dans la masse de fibres du *pédoncule cérébelleux supérieur*.

Le **faisceau longitudinal postérieur** (Flp) ne se présente plus ici, sous l'aspect qui le caractérise dans les régions pédonculaires supérieures. Comme le *raphé* est occupé dans son sens *antéro-postérieur* par l'important *entre-croisement du pédoncule cérébelleux supérieur*, le *faisceau longitudinal postérieur* n'envoie plus en avant ses fascicules les plus internes. Aussi ces derniers constituent-ils un simple pont médian, qui réunit la partie antérieure des *faisceaux longitudinaux postérieurs*. Le bord postérieur de ces faisceaux est légèrement échancré, et embrasse un petit noyau arrondi qui envoie ses fibres en dehors et en arrière. Ce noyau constitue le **noyau du pathétique** ou *de la quatrième paire* (N_{IV}), dont les fibres (IV) se portent en arrière, et s'entre-croisent, ainsi que nous le verrons sur les coupes suivantes (voy. t. II), en arrière de la *substance grise* de l'*aqueduc de Sylvius*, pour émerger dans le sillon qui sépare le *tubercule quadrijumeau postérieur*, du *pédoncule cérébelleux supérieur*. En dehors, le *faisceau longitudinal postérieur* se confond insensiblement avec les faisceaux de la *substance réticulée de la calotte* (SR). Dans la zone claire qui sépare cette *substance réticulée* du *ruban de Reil médian* (Rm), on trouve le *faisceau de la commissure postérieure* (Fcop), dont les fibres présentent pour la plupart une direction oblique en dehors et en avant et dont quelques-unes traversent la partie interne du *ruban de Reil médian* (Rm).

Le **locus niger** (Ln) présente ses groupes de cellules caractéristiques. Le *stratum intermedium* s'est fusionné avec le **pied du pédoncule cérébral** (P), dans lequel il envoie des fibres horizontales, qui s'enchevêtrent avec les fibres à direction oblique ou verticale du *pied* du *pédoncule cérébral*. En dedans, le *pied* du *pédoncule cérébral* est limité par un *faisceau arciforme* (Tpo), composé de fibres horizontales qui s'infléchissent en avant et en dehors, pour entourer le tiers interne du *pédoncule cérébral*. Obersteiner désigne ces fibres, qui viennent des *régions protubérantielles*, sous le nom de *partie pédonculaire* du *ruban de Reil* (Pes lemniscus). Ces fibres ne doivent pas être confondues avec celles que Flechsig a désignées sous ce même nom, et que nous verrons apparaître sur les coupes suivantes (Voy. t. II, *Coupes du pédoncule cérébral*). Pour nous, nous basant sur l'étude des coupes en séries et sur l'étude des dégénéscences secondaires, ces fibres *horizontales internes*, que l'on ne rencontre qu'au voisinage immédiat de la *protubérance annulaire*, ne *font pas partie constituante du ruban de Reil*, mais représentent des *fibres ascendantes* de la *protubérance*, que les couches de fibres protubérantielles plus profondes ont refoulées en arrière dans la partie antéro-interne de la *calotte*. Ces fibres *persistent intactes* dans les cas de *dégénérescence totale* du pédoncule par lésion corticale ou centrale. Arrivées au niveau du bord supérieur de la *protubérance*, ces fibres deviennent apparentes à l'extérieur, et forment un petit fascicule de fibres qui embrasse le bord inférieur du *pédoncule*, et représente le **tænia pontis** ou *bandelette de la protubérance* de Henle. Ce faisceau se coude ensuite brusquement au niveau du bord postérieur du *pédoncule cérébral*, pour se porter en bas, et longer le bord externe du *pédoncule cérébelleux supérieur*, avec lequel il se confond.

CHAPITRE IV

STRUCTURE DE L'ÉCORCE CÉRÉBRALE

Substance blanche et substance grise des circonvolutions.

Si l'on examine une coupe vertico-transversale, horizontale ou sagittale de l'hémisphère, on constate que chaque circonvolution cérébrale est formée de deux substances, l'une blanche en continuité directe avec le centre ovale, c'est la *substance blanche* ou *médullaire* dont la forme détermine celle de la circonvolution correspondante, l'autre grise, la *substance grise*, *cendrée* ou *corticale*, qui se moule très exactement sur la substance blanche, l'entoure de toutes parts et forme l'*écorce cérébrale*.

Écorce cérébrale.

L'*écorce cérébrale* mesure en moyenne de 1,5 à 4 millimètres, son épaisseur varie selon les sujets, selon les régions et selon l'âge. En règle générale elle est plus épaisse au sommet des circonvolutions que dans le fond des sillons, plus épaisse chez l'enfant que chez le vieillard, où elle participe à l'atrophie générale du cerveau. Elle est plus épaisse sur la face externe que sur les faces internes et inférieures des hémisphères, et ce n'est qu'au voisinage du lobe frontal qu'elle présente sur les faces interne et externe une épaisseur égale. Elle atteint enfin son maximum d'épaisseur, dans les régions supérieures des *circonvolutions rolandiques* et dans le *lobule paracentral*, son minimum, au pôle *occipital*.

Variations dans l'épaisseur de l'écorce.

Stries de Baillarger.

Lorsqu'on examine à l'œil nu une mince coupe vertico-transversale, provenant par exemple de la première circonvolution frontale ou de la circonvolution frontale ascendante, on voit que la substance grise n'est pas homogène; en allant de la surface vers la profondeur, elle présente, ainsi que Baillarger l'a montré en 1840, une série de zones concentriques, au nombre de six, alternativement blanches et grises, connues sous le nom de *stries de Baillarger* (fig. 330).

Particularités structurales de l'écorce du lobe occipital.

Au niveau de la face interne du lobe occipital, l'écorce cérébrale apparaît formée seulement par trois couches, l'externe et l'interne de coloration grise, la moyenne de coloration blanche. Cette dernière, très facile à déli-

miter et à suivre sur tous les cerveaux, donne un aspect tout spécial aux coupes pratiquées dans cette région des hémisphères; connue sous le nom de *ruban* ou de *ligne* de *Vicq d'Azyr* et de *Gennari*, elle acquiert son maximum d'épaisseur dans la scissure *calcarine*, est encore très apparente dans le *cunéus*, et va en s'amincissant jusqu'au niveau de la pointe occipitale (fig. 223 à 234 et 261 à 266). Ces différences de coloration de la substance grise, suivant les régions que l'on examine, montrent déjà, à l'œil nu, que la structure de l'écorce n'est pas partout la même.

Ruban de Vicq d'Azyr ou de Gennari.

Kölliker divisait en 1852 l'écorce cérébrale en trois couches : une couche *externe* blanche, transparente, extrêmement mince, située à la surface des circonvolutions, c'est la *couche blanche corticale* de Remak; une couche *moyenne*, grise, et une couche *interne* grise également, mais présentant une coloration rouge jaunâtre (fig. 330).

Les trois couches de Kölliker.

Ces deux couches grises, assez épaisses, sont séparées l'une de l'autre par une zone blanche, mince et mal délimitée en général, la *strie externe* de Baillarger, ou *couche blanche intermédiaire externe* de Remak, qui constitue dans le lobe occipital le *ruban de Vicq d'Azyr*. Dans certaines circonvolutions, en particulier au niveau de la face externe du lobe occipital et du lobe frontal, ainsi que de la face interne de la première circonvolution frontale, la strie de Baillarger se dédouble. La strie externe correspond au ruban de Vicq d'Azyr, la strie interne subdivise la couche grise interne et constitue la *strie interne de Baillarger* ou *couche blanche intermédiaire interne* de Remak (fig. 330).

Meynert étudiant l'écorce au point de vue de l'agencement des cellules, y décrivit cinq couches régulièrement stratifiées dans lesquelles les cellules varient en forme et en nombre; ce sont : 1° La couche *granuleuse* ou *moléculaire;* 2° la couche des *petites cellules pyramidales;* 3° la couche des *grandes cellules pyramidales;* 4° la couche des *petites cellules irrégulières;* 5° la couche des *cellules fusiformes* (fig. 329 et 330).

Les cinq couches de Meynert.

La 3e couche ou couche des grandes cellules pyramidales est parcourue à sa partie moyenne par la *strie externe* de Baillarger. Cette strie présente dans le *lobe occipital* une grande épaisseur et y forme une véritable couche, la troisième couche de Meynert; cet auteur subdivisa en outre, dans cette région, la 2e couche ou couche des petites cellules pyramidales en deux coudes secondaires, et ainsi se trouva constitué, dans le lobe occipital, le type longtemps classique des huit couches de Meynert (fig. 345).

Cette division de l'écorce cérébrale en un nombre limité de couches présente évidemment quelque chose d'arbitraire; car, sauf pour la couche granuleuse ou moléculaire dont les limites sont assez précises, les autres couches de l'écorce se continuent entre elles par des transitions graduelles; aussi, tous les auteurs n'ont-ils pas admis le schéma si longtemps classique des cinq couches de Meynert. Stieda, Henle, Boll, Schwalbe décrivent quatre couches, Krause sept, et Golgi, ne trouvant pas que l'on puisse admettre l'existence de couches nettement tranchées, divise l'écorce en trois parties égales, superficielle, moyenne et profonde.

Ramon y Cajal, considérant que la 4e et la 5e couche de Meynert n'en font en réalité qu'une seule, distingue avec Schwalbe dans la région psycho-motrice de l'écorce du cerveau des mammifères, quatre couches, à savoir : 1° la zone *moléculaire;* 2° la zone des *petites cellules pyramidales;* 3° la zone des *grandes cellules pyramidales;* 4° la zone des *cellules polymorphes* (fig. 330).

Les quatre couches de Ramon y Cajal.

La nomenclature de ces différents auteurs se trouve résumée dans le tableau suivant, (fig. 330) qui représente en quelque sorte, les progrès réalisés depuis un siècle dans la structure de l'écorce cérébrale.

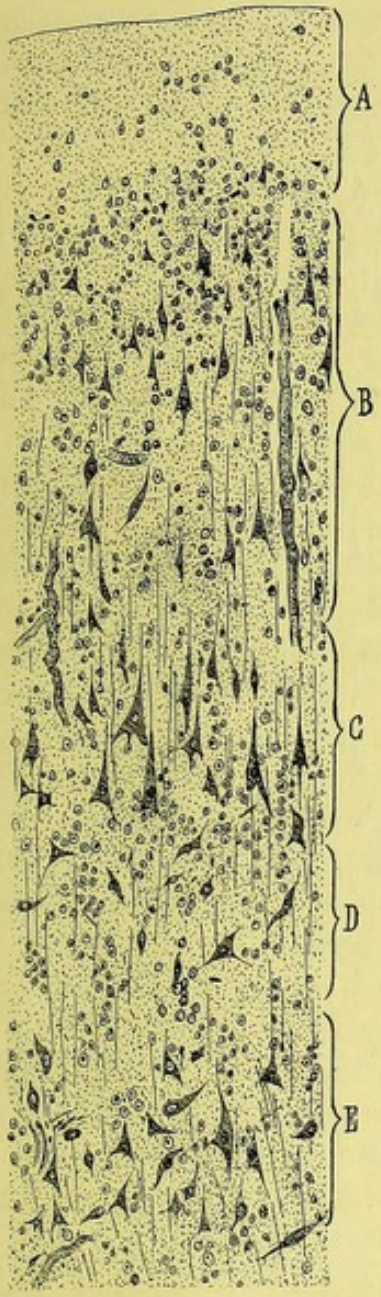

Fig. 329. — Coupe transversale de l'écorce cérébrale d'un supplicié colorée au picro-carmin. Gross. 250 diam. (d'après W. Vignal.)

A, première couche de Meynert ou couche granuleuse. — *B*, deuxième couche de Meynert ou couche des petites cellules pyramidales. — *C*, troisième couche de Meynert ou couche des grandes cellules pyramidales. — *D*, quatrième couche de Meynert ou couche des petites cellules irrégulières. — *E*, cinquième couche de Meynert ou couche des cellules fusiformes.

Si on examine au microscope une coupe de circonvolution pratiquée après durcissement perpendiculairement à sa longueur et colorée soit par les méthodes de Weigert ou Pal, soit par le carmin, on constate que l'écorce cérébrale est formée de cellules nerveuses, de fibres nerveuses, de névroglie et de vaisseaux. Les *cellules* nerveuses présentent des formes très variées : elles sont en général *pyramidales* et se disposent en couches stratifiées. Les *fibres* nerveuses qui naissent des cellules pyramidales se réunissent en fascicules, forment les *fibres radiées*, puis pénètrent dans la substance blanche.

Structure de l'écorce cérébrale.

Cellules nerveuses.

Fibres radiées.

D'une manière générale, la direction des fibres radiées, ainsi que celle des cellules pyramidales, est perpendiculaire au grand axe de la circonvolution.

Mais à côté des fibres radiées on en trouve d'autres, perpendiculaires à leur direction et en général parallèles au grand axe des circonvolutions : ce sont les fibres *tangentielles* ou *fibres d'association intra-corticales*. Elles occupent toute l'épaisseur de l'écorce cérébrale, forment une mince couche à la surface des circonvolutions, et donnent naissance aux stries blanches de Baillarger et en particulier au ruban de Vicq d'Azyr.

Fibres transversales ou tangentielles.

C'est au mode d'agencement des cellules, ainsi qu'au mode de distribution des fibres tangentielles, qu'est dû l'aspect concentrique que présente l'écorce cérébrale sur une coupe

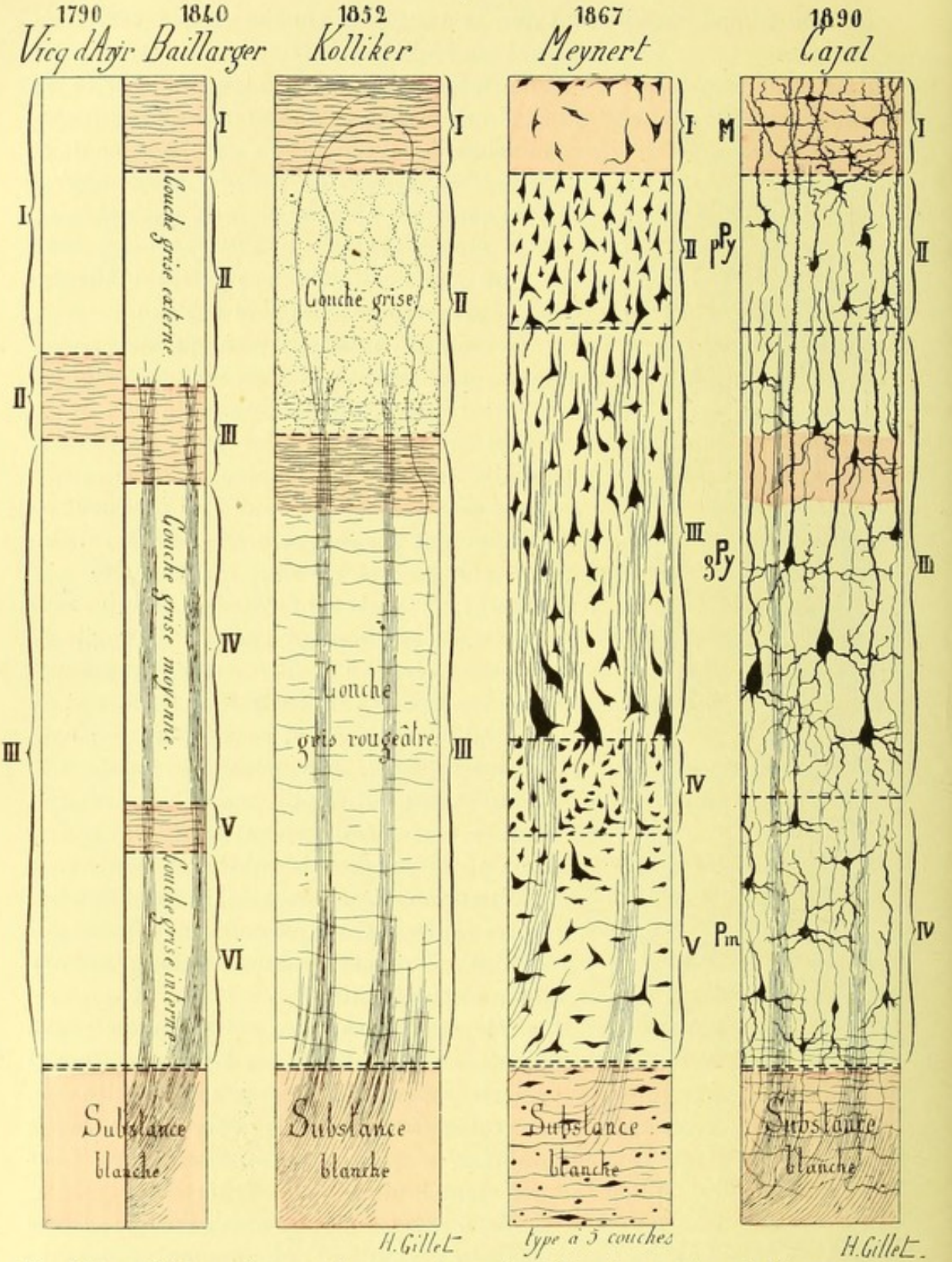

Fig. 330. — Schéma résumant la concordance des différentes couches de l'écorce cérébrale, depuis Vicq d'Azyr (1790), jusqu'à Ramon y Cajal (1890).

La première colonne représente les trois couches de Vicq d'Azyr (1790) et les six couches de Baillarger (1840). La deuxième colonne représente les trois couches décrites par Kölliker en 1852. La troisième colonne reproduit le type à cinq couches de Meynert (1867) et la quatrième colonne représente les quatre couches de Cajal (1890). Les fibres tangentielles, le ruban de Vicq d'Azyr, les stries interne et externe de Baillarger et la substance blanche sont colorés en rouge : *M*, couche moléculaire. — *pPy*, couche des petites cellules pyramidales. — *gPy*, couche des grandes cellules pyramidales. — *Pm*, couche des cellules polymorphes.

transversale, apparence si facile à constater sur des cerveaux durcis dans les bichromates.

La distribution de ces éléments n'est du reste pas la même dans toute l'étendue de l'écorce cérébrale, et il convient de distinguer à cet égard l'*écorce* du *manteau cérébral* (pallium cerebri) de celle du *rhinencéphalon*.

Écorce du manteau cérébral et écorce du rhinencéphalon.

I. ÉCORCE DU MANTEAU CÉRÉBRAL

L'écorce du manteau cérébral présente des modifications structurales qui varient suivant les régions. Nous étudierons ici trois régions principales : la région rolandique, la région de l'insula et la région occipitale.

Écorce du manteau cérébral.

Région rolandique (zone psycho-motrice). — Les cellules de l'écorce de la région rolandique se disposent d'après Cajal en quatre couches. Ce sont, ainsi que nous l'avons vu plus haut : 1° *la couche moléculaire;* 2° *la couche des petites cellules pyramidales;* 3° *la couche des grandes cellules pyramidales;* 4° *la couche des cellules polymorphes*.

Les quatre couche de Ramon y Cajal.

1° **Zone moléculaire** (1re *couche* de Meynert, *couche granuleuse, couche sans cellules* de Stieda, *couche des fibres tangentielles*) (fig. 329, 339, A). — Cette zone a une épaisseur de $0^{mm},25$ environ au niveau des crêtes des circonvolutions, mais peut atteindre $0^{mm},73$ dans le fond des sillons (Kaes). Immédiatement sous-jacente à la pie-mère, elle en est séparée par une mince couche de *névroglie sous-pie-mérienne* riche en cellules araignées. Sur des préparations colorées par le carmin (fig. 329), la *zone moléculaire* paraît constituée par une substance fondamentale d'aspect granuleux, dans laquelle on trouve disséminées quelques rares cellules nerveuses petites et irrégulières. Sur des préparations traitées par l'acide osmique, les méthodes de Weigert, de Pal ou de Wolters, cette couche est formée presque exclusivement de fibres à myéline, variqueuses, d'épaisseur très variable, présentant pour la plupart une direction parallèle à la surface et tangente à la courbe de la circonvolution. Cette *couche de fibres tangentielles*, découverte par Kölliker en 1852 et bien décrite depuis par Exner, Tuczek, Ranvier, Emminghaus, Jendrassik, Vulpius, Kaes, constitue le *réseau d'Exner*, la *zone corticale tangentielle*, les *fibres zonales* ou le *plexus externe de Cajal*.

Zone moléculaire (1re couche).

Son épaisseur.

Fibres tangentielles ou réseau d'Exner.

Ce sont pour la plupart de très fines fibres à myéline, sauf dans la région rolandique où on en trouve d'assez volumineuses (Tuczek). Elles siègent surtout dans la portion la plus superficielle de la couche moléculaire, affectent une direction principalement horizontale et s'entre-croisent avec des fibres à direction verticale ou plus ou moins oblique. Le réseau d'Exner se trouve donc constitué, à la fois par des fibres à direction tangentielle et par des fibres à direction plus ou moins oblique (fig. 342).

L'origine des fibres du réseau d'Exner a donné lieu à de nombreux travaux. Martinotti a montré, à l'aide de la méthode de Golgi, que les fibres

Origine des fibres du réseau d'Exner.

verticales de ce réseau se continuaient avec le cylindre-axe ascendant de certaines cellules polymorphes des couches sous-jacentes, et que la plus grande partie de ses fibres horizontales se ramifiait comme des arborisations terminales de cylindres-axes. Cajal reconnut que le plus grand nombre des fibres du réseau d'Exner proviennent de cellules *propres* à la couche moléculaire, cellules considérées jusqu'à lui comme étant de nature névroglique, et distingua dans cette couche trois espèces de cellules : des *cellules fusiformes*, des *cellules triangulaires* et des *cellules polygonales*.

Cellules de la couche moléculaire.

Les *cellules polygonales* (fig. 331) sont anguleuses, de volume moyen et peu nombreuses; elles émettent un grand nombre de dendrites effilées, ramifiées dans tous les sens, et dont quelques-unes descendent jusque dans la couche des *petites cellules pyramidales*. Leur cylindre-axe, très

Cellules polygonales.

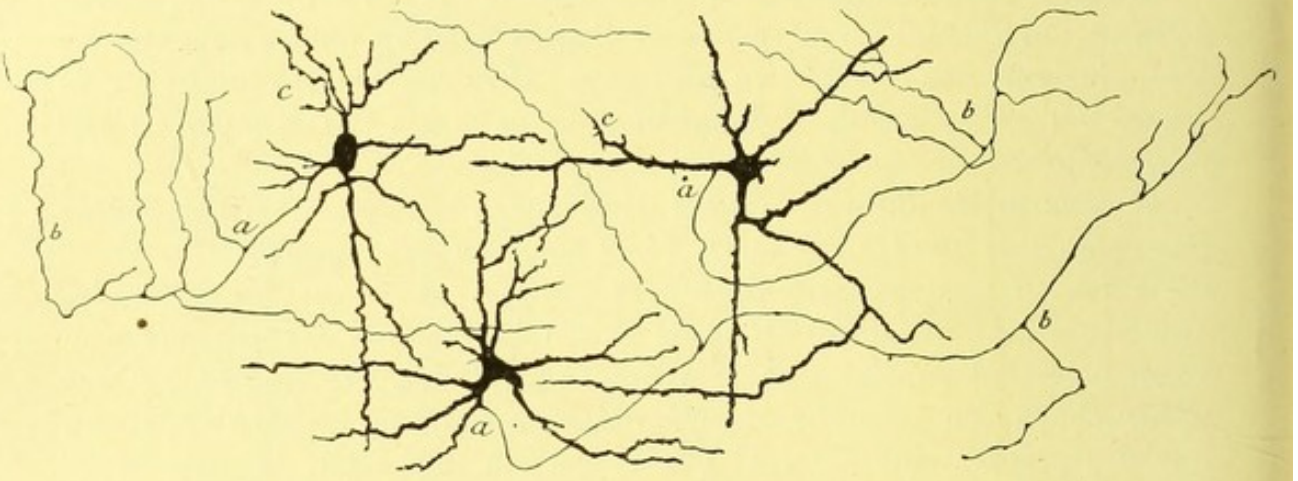

Fig. 331. — Cellules polygonales de la couche moléculaire de l'écorce cérébrale du lapin de 8 jours. Coupe antéro-postérieure. Méthode rapide de Golgi. (D'après Ramon y Cajal.)

a, cylindres-axes. — *b*, collatérales. — *c*, branches protoplasmiques.

mince, se détache d'un point latéral de la cellule, affecte une direction soit horizontale, soit ascendante, et se divise en fibrilles et en rameaux variqueux, qui suivent un trajet en général parallèle à la surface de la circonvolution, mais n'atteignent jamais la couche sous-jacente.

Les *cellules fusiformes* et les *cellules triangulaires* répondent au type cellulaire que nous avons décrit plus haut (voy. p. 165) sous le nom de *cellules de Cajal*, cellules caractérisées par la multiplicité de leurs cylindres-axes et par le mode d'origine de ces derniers, qui naissent tous d'une dendrite.

Cellules fusiformes de Cajal.

Les *cellules fusiformes* (fig. 332) sont en général bipolaires; elles peuvent toutefois être unipolaires en particulier chez les nouveau-nés ou les embryons. Elles présentent une apparence ovoïde, à surface lisse et régulière. De leurs deux pôles partent des dendrites assez épaisses, le plus souvent rectilignes, qui se coudent vers la superficie du cerveau, après avoir émis dans leur long trajet horizontal des branches qui se dirigent toutes du

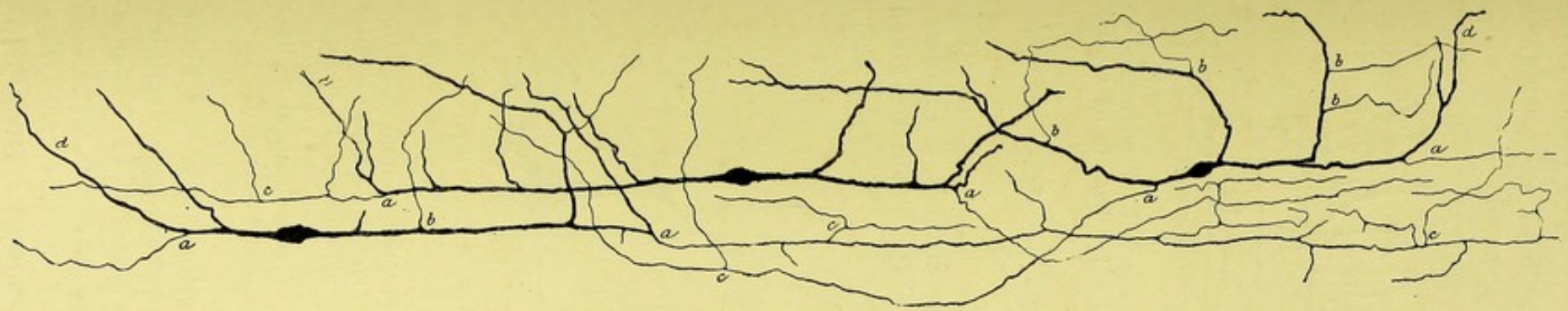

Fig. 332. — Cellules fusiformes du type de Cajal. Coupe longitudinale de la couche moléculaire de l'écorce cérébrale du lapin âgé de 8 jours. Imprégnation par la méthode rapide de Golgi. (D'après Ramon y Cajal.)

a, cylindres-axes polaires ou principaux, se portant en direction opposée. — *b*, cylindres-axes surnuméraires partant de diverses branches protoplasmiques. — *c*, ramification des cylindres-axes. — *d*, terminaisons libres des dendrites.

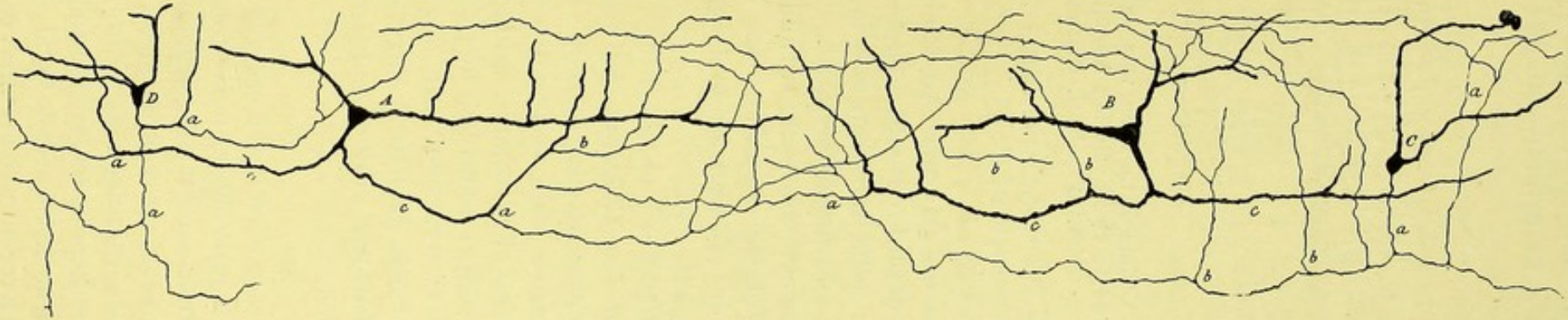

Fig. 333. — Cellules triangulaires du type de Cajal. Coupe longitudinale de la couche moléculaire de l'écorce cérébrale du lapin âgé de 8 jours. Imprégnation par la méthode rapide de Golgi. (D'après Ramon y Cajal.)

A et *B*, cellules pluripolaires, triangulaires. — *a* cylindres-axes principaux, dont la direction est antéro-postérieure. — *b*, cylindres-axes surnuméraires. — *C* et *D*, cellules pluripolaires plus petites et de forme presque arrondie. — *a* cylindres-axes. — *b*, leurs collatérales.

côté de la corticalité, et qui s'y terminent par des extrémités libres (fig. 332, *d*). Le cylindre-axe de ces cellules est double, parfois triple; ils

Le cylindre-axe des cellules fusiformes de la couche moléculaire est double et même triple.

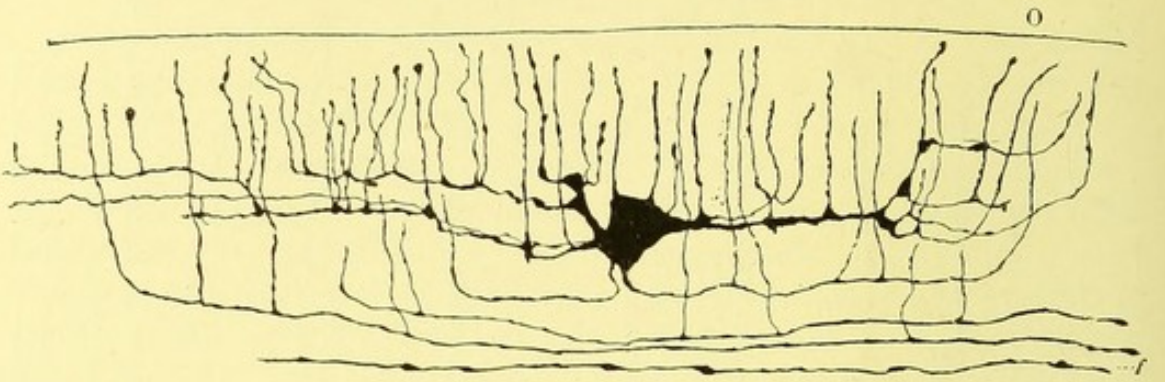

Fig. 334. — Cellule de Cajal en voie de développement. Coupe vertico-transversale de l'écorce de la circonvolution frontale ascendante d'un fœtus humain de 8 mois. Méthode de Golgi. (D'après G. Retzius.)

O, Surface de l'écorce cérébrale. — *f*, fibres tangentielles, prolongements d'autres cellules de Cajal.

partent chacun du coude des dendrites polaires, se dirigent horizontalement, parcourent de très grandes étendues, en abandonnant un grand nombre de collatérales qui se détachent à angle droit et se terminent librement.

D'autres cylindres-axes surnuméraires naissent de la partie ascendante des dendrites polaires ou de rameaux protoplasmiques secondaires (fig. 332).

Cellules triangulaires.

Les *cellules triangulaires* (fig. 333, 334) ne sont qu'une modification du type précédent, qu'elles dépassent en grosseur et en nombre. Leurs dendrites sont divergentes et peu ramifiées; leurs cylindres-axes multiples proviennent des dendrites, affectent une direction horizontale, et se terminent par des arborisations variqueuses, qui paraissent entrer en connexion avec les panaches protoplasmiques des *cellules pyramidales*.

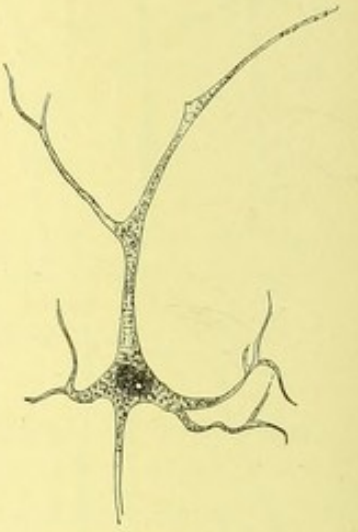

Fig. 335. Cellule de la couche des grandes cellules pyramidales (3e couche de Meynert) de l'écorce cérébrale d'un supplicié. (D'après W. Vignal.)

La couche moléculaire de l'écorce est formée de fibres autochtones qui, mélangées avec celles provenant des couches sous-jacentes, constituent le plexus externe de l'écorce.

La *couche moléculaire* est donc formée par des cellules et des fibres nerveuses autochtones et à direction surtout tangentielle; elles s'enchevêtrent avec des fibres provenant des zones sous-jacentes (cylindres-axes ascendants des cellules polymorphes, ramifications terminales de fibres nerveuses de la substance blanche des hémisphères) et constituent avec elles un plexus serré — le *plexus externe* de l'écorce de Cajal, — dont les mailles sont traversées, ainsi que Golgi l'a reconnu le premier, par les rameaux terminaux — *ramilles* —

des panaches ascendants des *cellules pyramidales* (fig. 338, A) et par les nombreuses cellules névrogliques de la région.

Cette structure de la couche moléculaire est la même chez tous les Vertébrés, ainsi que l'a montré Cajal. La transmission nerveuse se fait ici par contact; elle est analogue à celle qui existe dans le cervelet, entre les fibres parallèles des *grains* et les dendrites des *cellules de Purkinje*.

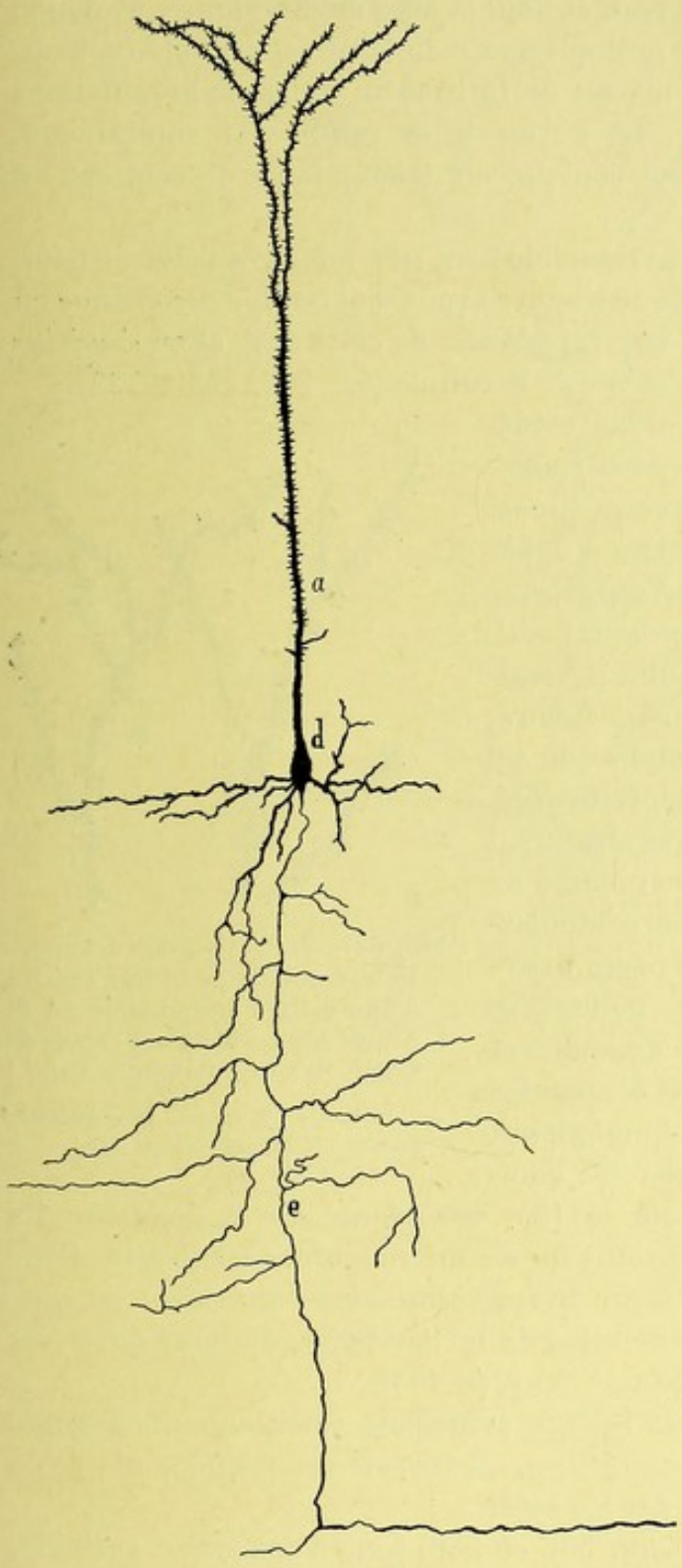

Fig. 336. — Cellule pyramidale géante de l'écorce cérébrale de la souris d'un mois. Méthode rapide de Golgi. (D'après Ramon y Cajal.)

a, tige ascendante ou dendrite primordiale. — *d*, dendrites basilaires. — *e*, collatérales du cylindre-axe.

Couche des petites cellules pyramidales (2e couche de Cajal).

2° Couche des petites cellules pyramidales. — (2e *couche* de Meynert, *strato-superiore* de Golgi) (fig. 329 et 339, B). Cette couche, à peu près aussi large que la précédente, dont elle se détache nettement, est formée par un grand nombre de cellules pyramidales, serrées les unes contre les autres, et dont la hauteur ne dépasse pas 10 à 12 μ; la dimension de ces éléments augmente à mesure qu'ils deviennent plus profonds, et la zone des petites cellules pyramidales se continue ainsi insensiblement, et sans ligne de démarcation nette, avec la *zone des grandes cellules pyramidales*.

Caractères généraux de la cellule pyramidale.

Quelle que soit la couche à laquelle elles appartiennent, quel que soit leur volume, les *cellules pyramidales* (fig. 335, 336, 338, 339) présentent toujours des caractères généraux communs à toutes.

Elles ont la forme d'un cône ou d'une pyramide, dont le sommet est dirigé vers la superficie du cerveau et dont la base est inférieure, et donne naissance au cylindre-axe. Le protoplasma cellulaire est granuleux, d'apparence striée, et contient au niveau de la base un amas de granulations pigmentaires d'un jaune clair. Le noyau de la cellule est volumineux, arrondi, parfois même de forme conique ou triangulaire, et contient un nucléole brillant (fig. 385).

Dendrites de la cellule pyramidale.

Les *dendrites* de la cellule pyramidale sont très nombreuses et on peut, d'après leur mode d'origine, les distinguer avec Cajal en *tige ascendante* ou *dendrite primordiale*, en *dendrites collatérales* de cette tige, et en *dendrites basilaires*, provenant du corps *même* de la cellule (fig. 336, 338 et 339).

Tige ascendante ou appendice principal.

La *tige ascendante* (a, fig. 336 et 338) est désignée encore sous le nom d'*appendice principal*, de *dendrite primordiale*, parce qu'elle est de toutes les dendrites la première à apparaître (Cajal). Elle est large, lisse à son origine et monte vers la surface du cerveau, parallèlement à celle des autres cellules pyramidales. Arrivée dans la *couche moléculaire*, cette tige ascendante se décompose en un panache de *ramifications protoplasmiques*, — les *ramilles* de Cajal — qui se terminent librement entre les fibrilles nerveuses de cette zone. Ces ramifications protoplasmiques n'ont pas de contours lisses et arrondis, mais sont hérissées de pointes se terminant par une extrémité arrondie et légèrement renflée (fig. 337, *a* et *b*) ; pointes qui leur donnent l'apparence d'un buisson d'épines (Cajal), et qui se retrouvent, quoiqu'en moins grand nombre, sur la tige ascendante de la dendrite. La réunion de toutes ces ramifications forme un réticulum très serré. Pour Golgi et Martinotti, quelques ramifications terminales entreraient en contact avec les capillaires et les cellules de la névroglie, opinion qui n'est adoptée, ni par Cajal, ni par Retzius (Voy. p. 174).

Épines dendritiques.

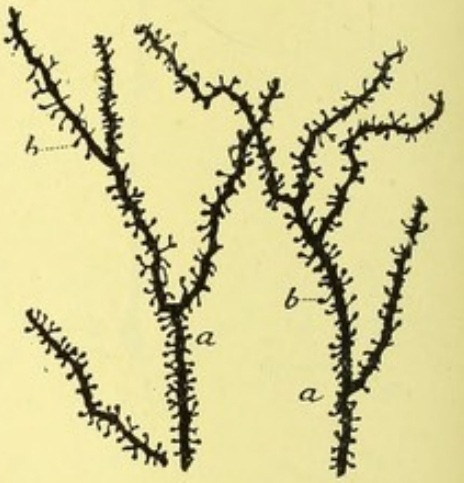

Fig. 337. — Portion de l'arborisation terminale de la tige radiale d'une cellule pyramidale de la souris adulte. Méthode rapide de Golgi. (D'après Ramon y Cajal.)

a, tige et branches protoplasmiques. — *b*, épines collatérales.

Dendrites latérales de la tige ascendante.

Les *dendrites collatérales* de la tige principale émergent soit à angle droit, soit à angle plus ou moins aigu, au niveau des renflements de la tige et se terminent librement sur les côtés.

Dendrites basilaires.

Les *dendrites basilaires* (d, fig. 336 et 338) sont d'épaisseur variable, elles proviennent du corps de la cellule, et se dirigent les unes en dehors, les autres en bas ; puis elles se ramifient successivement et se perdent dans le voisinage du corps de la cellule.

Le cylindre-axe de la cellule pyramidale se continue, soit avec une fibre d'association, soit avec une fibre de projection.

Le *cylindre-axe* (cy, fig. 338) de la cellule pyramidale naît par un petit cône d'origine, soit de la base même de la cellule, soit d'une dendrite basilaire. Il se dirige en bas, et traverse les différentes couches de l'écorce

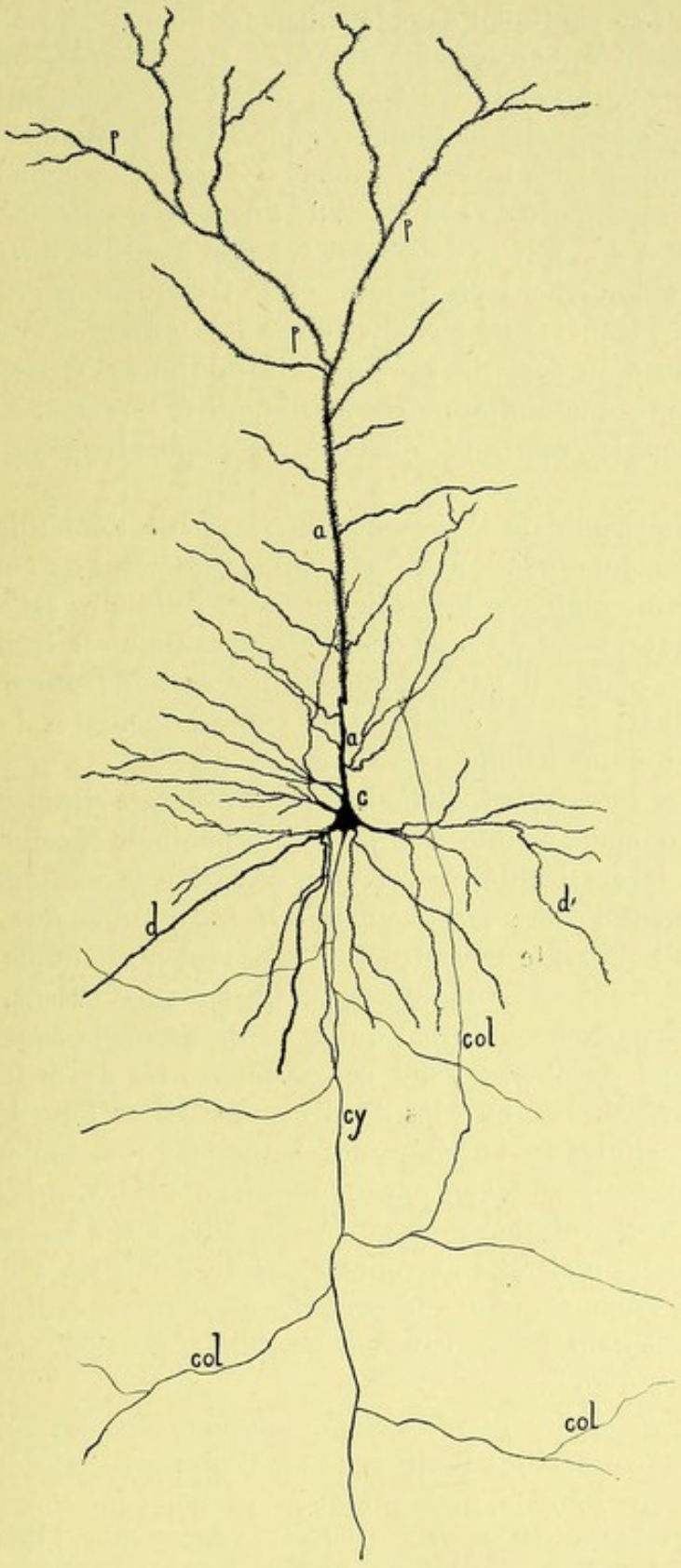

FIG. 338. — Cellule pyramidale — type moyen — de l'écorce cérébrale de l'homme adulte. Lobe frontal. Méthode de Golgi. Dessin de M. Azoulay (d'après ses préparations).

a, tige protoplasmique ou dendrite ascendante. — *c*, corps cellulaire. — *col*, collatérales du cylindre-axe. — *cy*, cylindres-axes. — *d*, dendrites basilaires. — *p*, panaches protoplasmiques.

cérébrale, pour se continuer dans la substance blanche, avec un tube nerveux, appartenant soit au système des *fibres d'association*, soit à celui de la *couronne rayonnante* (Cajal). C'est là un fait, d'une constatation beaucoup plus facile chez les petits mammifères que chez l'homme.

Collatérales du cylindre-axe de la cellule pyramidale.

Pendant son trajet à travers la substance grise, le cylindre-axe, émet dans la partie supérieure de son trajet de fines *collatérales* (col fig. 338) au nombre de six à dix, qui se détachent à angle droit, se dirigent horizontalement ou obliquement en dehors, et se terminent par deux ou trois ramuscules très ténus. Cette terminaison se fait toujours par une extrémité libre, granuleuse ou épaissie, sans arborisation finale. Cette particularité, très nette chez les mammifères très jeunes, est moins aisée à constater sur les adultes, dont les rameaux collatéraux sont plus longs et plus ramifiés (Cajal).

La cellule pyramidale se présente chez les petits mammifères, où Cajal l'a particulièrement étudiée, avec les mêmes caractères que chez l'homme. Chez les petits mammifères toutefois, le corps cellulaire est un peu moins nettement pyramidal et presque ovoïde, son volume est moins grand que chez l'homme, — car il garde toujours une certaine proportion avec le corps de l'animal, — et les dendrites du tronc principal et de la base sont plus courtes et moins nombreuses (Cajal).

Cellule psychique de Cajal.

Tels sont les caractères histologiques que présente chez les mammifères la cellule pyramidale, cellule qui, par sa morphologie spéciale et son siège exclusif dans la corticalité du cerveau, constitue le véritable centre des actions nerveuses d'ordre supérieur, la *cellule psychique* de Cajal.

La cellule pyramidale chez les Vertébrés.

Cette cellule présente une structure d'autant plus simple, qu'on l'examine chez des Vertébrés plus inférieurs. Chez les batraciens, les dendrites se réduisent au panache terminal qui se ramifie dans la zone moléculaire, particulièrement développée chez ces animaux; les dendrites collatérales du tronc principal ainsi que les dendrites basilaires font défaut, de telle sorte que les cellules pyramidales des batraciens ressemblent singulièrement aux cellules pyramidales plus ou moins modifiées, qui constituent les *grains* de la circonvolution godronnée (fig. 364). Chez les reptiles, la tige ascendante existe, mais elle ne fournit pas de dendrites collatérales et le corps cellulaire n'émet qu'un seul prolongement descendant, plus ou moins ramifié, représentant les expansions basilaires que l'on rencontre chez les mammifères (Cajal).

Variétés de forme des petites cellules pyramidales.

Dans la couche des *petites cellules pyramidales*, les cellules situées immédiatement au-dessous de la *zone moléculaire* ne sont pas de forme véritablement pyramidale, mais plutôt polygonales ou étoilées, du moins chez les petits mammifères (Cajal). Leurs dimensions, ainsi que la longueur de leur dendrite principale, augmentent avec la profondeur de la couche. La dendrite ascendante se termine par un panache très touffu dont les ramifications s'entrelacent avec celles des cellules voisines, et occupent presque toute l'épaisseur de la zone moléculaire. Quant aux dendrites basilaires, elles sont très nombreuses et très ramifiées (fig. 338, 339).

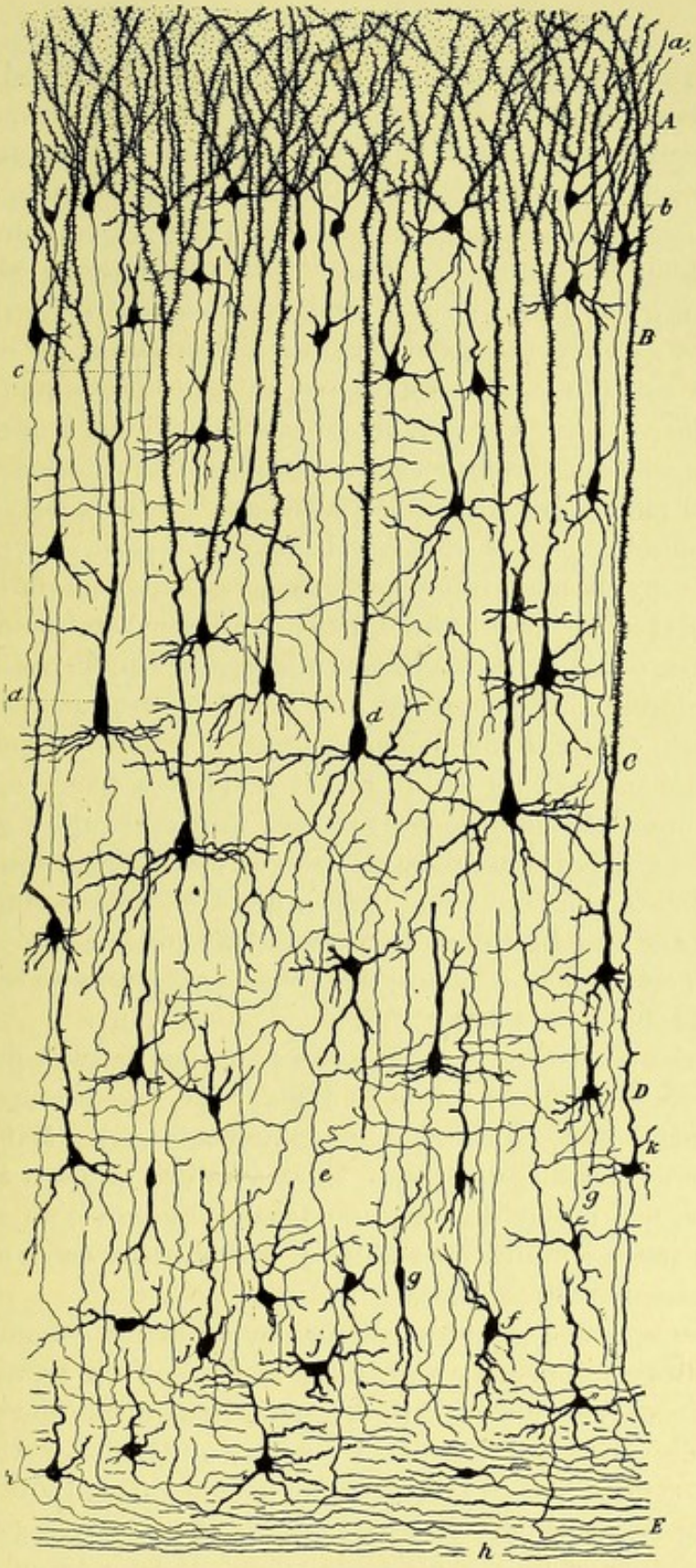

FIG. 339. — Coupe transversale de l'écorce de la souris d'un mois (Région supra-ventriculaire). Méthode de Golgi. Objectif C. Zeiss. Ocul. 3. (D'après Ramon y Cajal.)

A, couche moléculaire. — *B*, couche des petites pyramides. — *C*, couche des grandes pyramides. — *D*, couche des corpuscules polymorphes. — *E*, substance blanche. — *a*, panaches épineux des cellules pyramidales. — *b*, petites cellules pyramidales plus élevées. — *c*, cylindre-axe d'une petite cellule pyramidale. — *d*, grande cellule pyramidale. — *e*, son cylindre-axe. — *f*, cellule à cylindre-axe ascendant. — *g*, cellules semblables mais plus petites. — *h*, cellule siégeant dans la substance blanche. — *i*, cellule arrondie dont le cylindre-axe se dirige vers la substance blanche. — *i'*, cellule du type II de Golgi.

Les cylindres-axes des petites cellules pyramidales se continuent avec une fibre de projection ou une fibre calleuse.

Le *cylindre-axe* des petites cellules pyramidales descend à travers les couches sous-jacentes, dans la substance blanche où il se continue avec une fibre à myéline, en fournissant à une certaine distance de son origine quatre ou cinq fines collatérales, qui se divisent une ou deux fois. Sur les mammifères nouveau-nés, Cajal est arrivé à suivre ces cylindres-axes dans la substance blanche jusqu'au *corps strié*, et il admet avec v. Monakow, que dans les régions de l'écorce situées au-dessus des ventricules latéraux, ces cylindres-axes participent probablement à la formation du *corps calleux*.

Mode de terminaison des collatérales cylindre-axiles.

Opinion de Golgi.

Quant aux collatérales du cylindre-axe, Cajal les a vues remonter parfois jusque dans la zone moléculaire. D'après Golgi qui les a découvertes, les collatérales, après s'être ramifiées un certain nombre de fois, s'anastomoseraient entre elles, pour contribuer à former le réseau nerveux continu, dont cet auteur admet l'existence dans la substance grise (Voy. p. 176). Chez l'homme et les grands mammifères, il est impossible de suivre sur une coupe le trajet complet d'une de ces fibres. Par contre, sur l'embryon, le mammifère nouveau-né ou de petite taille, les collatérales du cylindre-axe sont très courtes et se terminent, comme l'a montré Cajal, par une varicosité sans arborisation. En étudiant sur de jeunes fœtus le mode d'accroissement des collatérales, cet auteur a pu suivre toutes les phases de cet accroissement, depuis le moment où elles ne sont encore que de simples excroissances verruqueuses du cylindre-axe, jusqu'à celui où elles se montrent sous forme de rameaux dichotomisés et terminés par des extrémités renflées et libres.

Pour Cajal, les collatérales se terminent par des extrémités libres et renflées.

Couche des grandes cellules pyramidales (3e couche).

3° **Couche des grandes cellules pyramidales** (3e *couche* ou *couche ammonique* de Meynert, *couche moyenne des cellules nerveuses* de Stieda, *strato-medio* de Golgi, fig. 329 et 339, C.).

Cette couche se distingue de la précédente par le plus grand volume des cellules pyramidales qui ont de 20 à 30μ, ainsi que par une plus grande longueur et épaisseur de leur prolongement cylindre-axile. Mal délimitée en dehors d'avec la couche précédente, la couche des grandes cellules pyramidales est un peu mieux délimitée en dedans, quoiqu'il ne soit pas rare de voir de grandes cellules pyramidales, disséminées dans la *couche des cellules polymorphes* (4e couche).

Le cylindre-axe des grandes cellules pyramidales se continue en général avec une fibre de projection ou d'association.

Le cylindre-axe des grandes cellules pyramidales est plus épais que celui des petites cellules pyramidales; il descend en suivant un trajet rectiligne, se réunit à d'autres cylindres-axes pour constituer les faisceaux de fibres radiées, puis arrive dans la substance blanche où il se continue en général avec une fibre de *projection* ou d'*association*. Dans certains cas, il se bifurque en deux branches inégales, dont l'interne est la plus fine, et concourt à former le *corps calleux*. Pendant leur trajet à travers la substance grise, les cylindres-axes des grandes cellules pyramidales émettent des collatérales horizontales ou obliques, qui après s'être divisées se terminent par des nodosités libres. Quant aux dendrites, elles se comportent dans cette couche comme dans la couche précédente (Cajal).

Les intervalles qui séparent les petites et les grandes cellules pyramidales sont comblés par un feutrage de fibres nerveuses, particulièrement serré au

niveau de la partie moyenne de la couche des grandes cellules pyramidales, où il se présente sur des préparations traitées par la méthode de Weigert, sous l'aspect d'une ligne foncée correspondant à la *strie externe* de Baillarger.

Couche des cellules polygonales (4e couche).

4° **Couche des cellules polymorphes** (D, E, fig. 329 et D. fig. 339). — Dans cette zone, qui mesure à peu près $0^{mm},32$, on retrouve encore quelques cellules pyramidales, les unes très grandes, les autres de petit diamètre et dont la dendrite principale se dirige vers la *zone moléculaire*. La majorité des cellules de cette zone est toutefois constituée par des éléments *ovoïdes*,

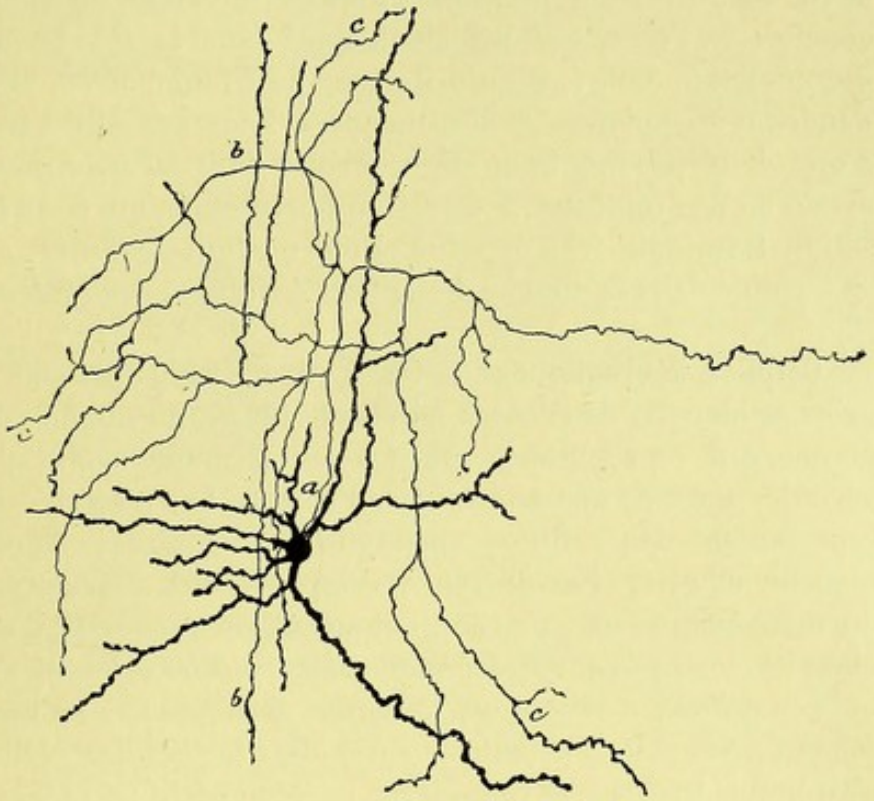

Fig. 340. — Cellule à cylindre-axe court (type II de Golgi) de la 4e couche de l'écorce du lapin nouveau-né. (D'après Ramon y Cajal.)

a, cylindre-axe ascendant. — *b*, rameaux droits et verticaux du cylindre-axe. — *c*, ramifications terminales et variqueuses du cylindre-axe.

fusiformes, *triangulaires* ou *polygonaux*, pourvus de courtes dendrites ascendantes ou obliques, qui s'arborisent dans la couche des grandes cellules pyramidales, mais n'atteignent jamais la couche moléculaire, zone dans laquelle se trouvent les terminaisons en panache des dendrites des cellules pyramidales. Quelques-unes de ces cellules polymorphes possèdent deux ou trois dendrites épaisses et descendantes, qui s'arborisent jusque dans la substance blanche. Le cylindre-axe des cellules polymorphes est mince, il a une direction descendante, fournit trois ou quatre collatérales qui se ramifient, puis se coudent ou se divisent en T et se continuent avec une fibre nerveuse de la substance blanche (Cajal).

Le cylindre-axe des cellules polymorphes se continue avec une fibre de la substance blanche.

Entre les cellules pyramidales et les cellules polymorphes, on trouve encore dans les trois dernières couches de l'écorce cérébrale des *cellules de Golgi*, *cellules à cylindre-axe court*, et des cellules spéciales décrites par Martinotti, les *cellules à cylindre-axe ascendant*.

Cellules du type II de Golgi.

Les premières, de forme polygonale, envoient dans tous les sens leurs dendrites. Leur cylindre-axe, qui naît du corps cellulaire, se décompose près de la cellule en une arborisation variqueuse et libre, dont les rameaux enveloppent le corps des cellules voisines (fig. 340).

Cellules à cylindre-axe ascendant de Martinotti.

Quant aux cellules décrites par Martinotti et dont le cylindre-axe présente une direction *ascendante*, on les rencontre dans les trois dernières couches de l'écorce et principalement dans la couche des *cellules polymorphes* (fig. 339, f, g). Fusiformes ou triangulaires, elles présentent des dendrites ascendantes et descendantes. Leur cylindre-axe, qui naît parfois d'une dendrite, monte en ligne droite dans la *zone moléculaire*, où il se divise en fins rameaux, à direction horizontale, qui constituent une arborisation terminale très étendue. Pour quelques cellules, cette arborisation se termine dans la couche des *petites cellules pyramidales* (Cajal).

Cellules névrogliques.

Cellules névrogliques. — On trouve dans l'épaisseur de la substance grise et blanche de l'écorce cérébrale un grand nombre de cellules névrogliques qui représentent, grâce à leurs innombrables prolongements, le véritable tissu de soutènement de l'écorce. Les unes, d'origine épithéliale, représentent des cellules épendymaires émigrées dans les substances blanche et grise. Les autres, développées aux dépens de l'ectoderme et du mésoderme (voy. p. 155), entourent les vaisseaux d'un véritable manchon névroglique et correspondent aux *cellules araignées* de Jastrowitz.

Leur origine.

Cellules névrogliques d'origine épendymaire.

Les *cellules névrogliques d'origine épendymaire* se reconnaissent facilement grâce à leur orientation radiale : la tige des cellules épendymaire s'atrophie, le corps se raccourcit, sa périphérie se recouvre d'expansions variqueuses qui se détachent à angle droit et se portent dans tous les sens (fig. 344).

Cellules araignées.

Les *cellules araignées* manquent d'orientation radiale, s'insèrent généralement sur les vaisseaux par un filament épais comme Golgi l'a reconnu, et sont pourvues d'un riche chevelu de rameaux soit courts et semblables à un fin duvet, soit longs, lisses et ordinairement indivis (fig. 341).

Fibres myéliniques et amyéliniques de l'écorce

Fibres de l'écorce cérébrale. — Les fibres de l'écorce cérébrale sont les unes pourvues, les autres dépourvues d'un manchon de myéline. Les cylindres-axes des cellules pyramidales grandes et moyennes, des *cellules de Cajal* et très probablement des cellules polymorphes, possèdent une gaine médullaire. Il en est de même des collatérales d'un certain diamètre, particularité indiquée par Flechsig. Les cylindres-axes des petites cellules pyramidales, ceux des cellules de Golgi, ceux des collatérales de petit diamètre ou les arborisations terminales, soit des collatérales, soit des cylindres-axes, sont au contraire dépourvus de myéline.

Les fibres myéliniques de l'écorce cérébrale sont décelables à l'aide de l'acide osmique, des méthodes de Weigert, de Pal et de Wolters[1]; elles affectent deux directions principales; les unes traversent radiairement l'épaisseur de l'écorce cérébrale, ce sont les *fibres radiées;* les autres sillonnent toute l'épaisseur de l'écorce d'un réseau à mailles plus ou moins lâches, et constituent les *fibres à direction transversale* ou *fibres tangentielles* (fig. 342).

Fibres radiées de l'écorce.

Les **fibres radiées** (fig. 342 et fig. 347, fr) forment des faisceaux régu-

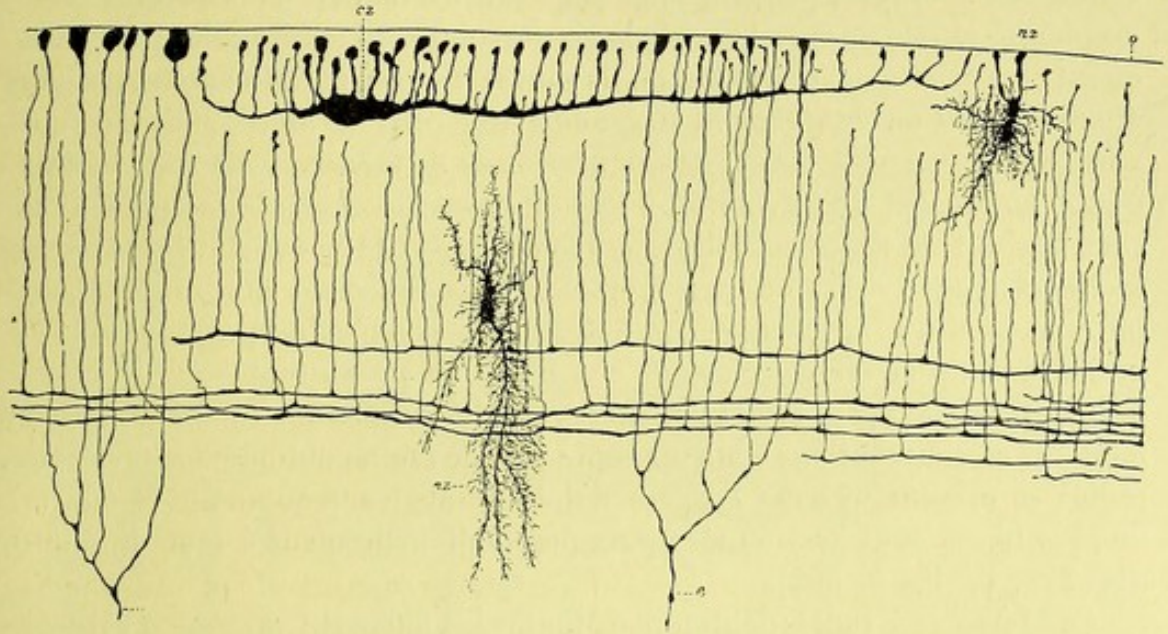

Fig. 341. — Coupe vertico-transversale de l'écorce cérébrale (circonvolution temporale) d'un fœtus humain de 7 mois. (D'après G. Retzius.)

o, superficie de l'écorce cérébrale. — *cz*, cellule de Cajal. — *f*, fibres tangentielles qui ne sont probablement que des prolongements des cellules de Cajal. — *nz*, cellules névrogliques. — *e*, *e*, extrémités périphériques des cellules épendymaires.

lièrement espacés, qui traversent la couche des cellules polymorphes ainsi que la couche des grandes cellules pyramidales et qui sur de bonnes préparations au carmin, au Weigert ou au Pal, peuvent être suivis jusqu'au delà de la strie externe de Baillarger.

1. La méthode de Wolters colore la myéline, les cylindres-axes, les corps cellulaires et leurs ramifications dendritiques. Elle se pratique ainsi que suit :

Les pièces sont durcies dans le liquide de Müller ou de préférence dans le liquide d'Erlicky ou dans le liquide de Kultschitzky. Ce dernier se compose de :

Alcool à 50 p. 100. . . . . } ad libitum.
Bichromate de potasse. . . . . } ad libitum.
Sulfate de cuivre . . . . . } ad libitum.

Au bout de vingt-quatre heures on filtre le liquide obtenu et on y ajoute au moment de s'en servir 5 à 6 gouttes d'acide acétique pour 100 cc. de liquide.

Les pièces sont placées dans ce liquide pendant douze à vingt-quatre heures; on en complète le durcissement par l'alcool à 96 p. 100 (pendant douze à vingt-quatre heures, puis on les enrobe dans la celloïdine.

La *préparation* du liquide de Kultschitzky et le *durcissement* des pièces doivent se faire *dans l'obscurité*, car les sels se déposent sous l'influence de la lumière.

Leur direction.

Ces faisceaux de fibres radiées augmentent de volume à mesure que l'on se rapproche de la substance blanche, et constituent des faisceaux compacts et serrés, entre lesquels les cellules nerveuses sont disposées en colonne radiaire ; ils renferment des fibres de calibres variés : à côté de très grosses fibres appartenant aux cellules pyramidales grandes ou géantes, on en trouve en effet d'autres beaucoup plus fines.

Leur origine.

Ces faisceaux radiés naissent de préférence de la crête et des parois latérales de la circonvolution. Mais le fond des sillons n'en est pas dépouvu, comme on le croyait pendant longtemps. Ils s'irradient dans l'écorce, dans un plan parallèle au grand axe de la circonvolution, et présentent par conséquent un aspect spécial, suivant qu'ils sont sectionnés parallèlement, perpendiculairement ou obliquement au grand axe de cette dernière ; sur les coupes vertico-transversales, parallèles au grand axe de la circonvolution, les faisceaux radiés des circonvolutions rolandiques, par exemple, se présentent sous l'aspect de fibres parallèles entre elles qui, de la substance blanche, montent dans la substance grise, où elles s'épanouissent en un très élégant pinceau de fibres (fig. 283, Fa, p. 536). Sur les coupes perpendiculaires au grand axe de la circonvolution, ces fibres se présentent sous le même aspect (fig. 283, F_1, p. 536 et fig. suiv.). Sur les coupes horizontales sectionnant ces circonvolutions sous un angle plus ou moins oblique, les faisceaux radiés se présentent sous l'aspect d'îlots pointillés, d'autant plus courts, que les fibres sont sectionnées plus perpendiculairement à leur direction (fig. 295, T_1, F_3, p. 569).

Les faisceaux radiés contiennent toutes les fibres d'association, commissurales et de projection, ainsi que les fibres terminales venant de la substance blanche.

Ces faisceaux radiés contiennent toutes les fibres du *système d'association*, du *système commissural* et du *système de projection* du territoire cortical envisagé ; ils sont formés par les cylindres-axes des cellules pyramidales

Les coupes une fois pratiquées, on procède comme suit :

1° On place les coupes pendant vingt-quatre heures dans le mordant suivant :

Chlorate de vanadium en solution à 10 p. 100.	2 parties.
Acétate d'aluminium liquide en solution à 8 p. 100	8 —

2° On lave les coupes à l'eau distillée pendant dix minutes, puis on les place pendant vingt-quatre heures dans la solution d'hématoxyline de Kultschitzky :

Hématoxyline	2 grammes.
Alcool absolu q. s. pour dissoudre.	
Acide acétique à 2 p. 100.	100 grammes.

Le récipient avec les coupes sont placés *sur* une étuve portée à 42° ou 45° C. ;

3° On les décolore par l'alcool chlorhydrique

Alcool à 80 p. 100	200 parties.
H Cl.	1 —

jusqu'à ce que la coupe ait pris une belle couleur bleu rouge clair ;

4° Lavage à l'alcool faible pour enlever l'excès d'acide chlorhydrique ;

5° Déshydrater à l'alcool absolu, éclaircir à l'huile d'origan et monter dans le baume.

Les cellules pyramidales de l'écorce cérébrale sont colorées en bleu foncé, leurs dendrites peuvent être suivies jusqu'à la périphérie de l'écorce et leur cylindre-axe jusque dans la substance blanche. Les éléments névrogliques et les fibres tangentielles sont bien colorés et s'observent en grand nombre.

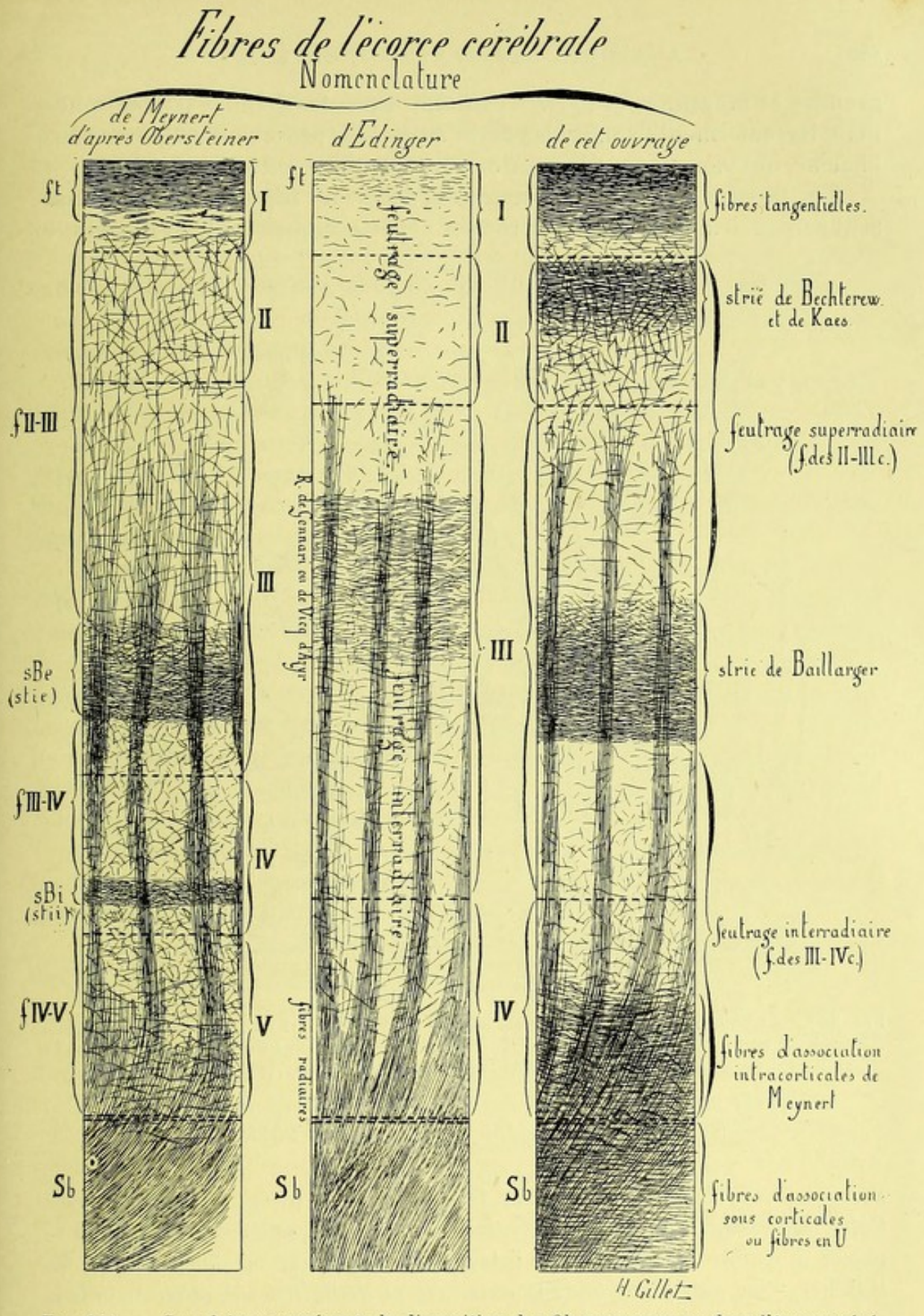

FIG. 342. — Ce schéma représente la disposition des fibres nerveuses dans l'écorce cérébrale, ainsi que la nomenclature employée par différents auteurs pour les désigner. Les lignes pointillées séparent les cinq couches cellulaires de Meynert et les quatre couches cellulaires de Cajal.

ft, fibres tangentielles. — *fII-III*, fibres des deuxième et troisième couches. — *sBe*, strie externe de Baillarger (strie intermédiaire externe de Remak). — *fIII-IV*, fibres des troisième et quatrième couches. — *sBi*, strie interne de Baillarger (strie intermédiaire interne de Remak). — *fIV-V*, fibres des quatrième et cinquième couches. — *Sb*, substance blanche.

grandes et moyennes et par les cylindres-axes des cellules polymorphes, mais ils renferment en outre des *fibres terminales* provenant de la substance blanche, qui viennent s'arboriser dans ce territoire cortical (fig. 343).

Fibres tangentielles de l'écorce.

Les **fibres à direction transversale** ou **fibres tangentielles** sont perpendiculaires aux fibres radiées ; elles occupent toute la hauteur de

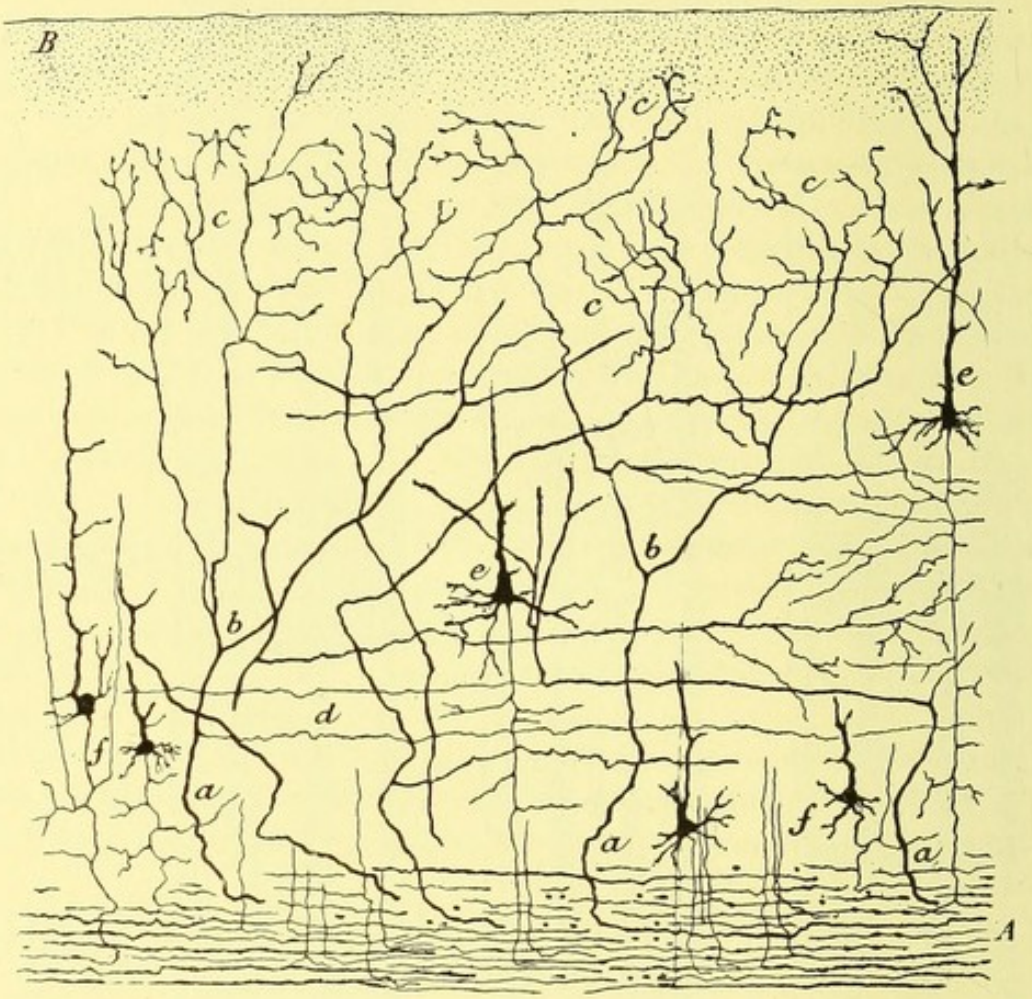

Fig. 343. — Coupe transversale de la région supra-ventriculaire du cerveau de la souris âgée de 15 jours. On y a représenté les fibres grosses venant de la substance blanche et s'arborisant dans la substance grise. Méthode de Golgi. (D'après Ramon y Cajal.)

a, fibres ascendantes bifurquées en *b*. — *c*, arborisations variqueuses finales. — *d*, collatérales très longues desdites fibres. — *e*, grandes cellules pyramidales. — *f*, éléments globuleux. — *A*, substance blanche. — *B*, couche moléculaire.

Elles occupent toute la hauteur de l'écorce cérébrale.

l'écorce cérébrale, et constituent un feutrage plus ou moins dense par places. Cette large bande de fibres tangentielles s'épaissit à sa partie externe, à sa partie moyenne et à sa partie interne, pour former en dehors le *réseau d'Exner*, à sa partie moyenne la *strie externe de Baillarger*, et en dedans la *couche des fibres d'association intra-corticales* de Meynert (couche des fibres d'association externes) (Kaes). Ces trois zones, caractérisées par la grande densité de leur feutrage de fibres, sont reliées entre elles par deux zones de fibres plus clairsemées, formant un feutrage à mailles très lâches. Comme les faisceaux des fibres radiées ne dépassent guère la strie externe de Baillarger, on peut désigner, avec Edinger, la zone externe sous le nom de *feu-*

trage super-radiaire et la zone interne sous celui de *feutrage inter-radiaire.*

L'écorce cérébrale présente donc de dehors en dedans cinq couches de fibres à direction transversale (fig. 342); ce sont :

Les cinq couches de fibres tangentielles.

1° La *couche des fibres tangentielles* proprement dite ou *réseau d'Exner* située à la périphérie de la couche moléculaire;

2° Le *feutrage super-radiaire d'Edinger*, qui occupe la couche des petites cellules pyramidales et une partie de celle des grandes cellules pyramidales;

3° La *strie externe de Baillarger*, située dans l'épaisseur de la couche des grandes cellules pyramidales;

4° Le *feutrage inter-radiaire d'Edinger*, qui occupe la couche des grandes cellules pyramidales et une partie de la couche des cellules polymorphes;

5° Les *fibres d'association intra-corticales de Meynert*, qui occupent au niveau du fond des sillons la couche des cellules polymorphes, et se continuent profondément avec les fibres courtes d'association, fibres en U, ou *fibriæ propriæ* de Meynert.

De ces couches de fibres tangentielles, le réseau d'Exner est le seul qui soit nettement délimité chez l'homme et les mammifères, ce qui tient, ainsi que le fait remarquer Cajal, à ce que dans les autres couches, les rameaux des collatérales d'une couche cellulaire se mélangent avec ceux provenant de la couche voisine. Du reste, pour avoir une idée nette de ce feutrage intracortical, il faut employer la méthode de Golgi, car les innombrables ramifications, variqueuses et terminales, qui entourent les cellules de l'écorce, sont dépourvues d'un manchon de myéline et partant ne se colorent pas par les méthodes de Weigert et de Pal.

Éléments qui entrent dans la constitution des fibres tangentielles.

Les éléments qui prennent part à la constitution de cette large bande de fibres à direction tangentielle, qui occupe toute la hauteur de l'écorce cérébrale, sont d'après Cajal les suivants :

1° Les collatérales des cylindres-axes des cellules pyramidales et des cellules polymorphes;

2° Les arborisations terminales du cylindre-axe des cellules de Golgi;

3° Les ramifications terminales des collatérales et du cylindre-axe de quelques cellules à cylindre-axe ascendant du type de Martinotti;

4° Les collatérales des fibres d'association de la substance blanche;

5° Les arborisations terminales des fibres d'association et probablement d'autres fibres nerveuses, venant des ganglions centraux ou des centres infra-corticaux;

6° Les collatérales et arborisations terminales des fibres du corps calleux.

Toutes ces fibres forment par leur entrelacement un plexus d'une complexité extrême, et il est actuellement impossible de déterminer exactement, en détail, la manière dont se terminent les fibres appartenant à l'une de ces six variétés. On ne peut envisager ce feutrage que dans son ensemble, et on doit se contenter d'indiquer, d'après Cajal, les fibres nerveuses qui paraissent dominer dans chacune des couches de l'écorce.

1° **Couche des fibres tangentielles proprement dite** (*réseau d'Exner*,

Couche des fibres tangentielles proprement dites ou plexus externe de l'écorce (1er plexus).

zone corticale tangentielle, *stratum zonale*, *premier plexus* de Cajal, fig. 342 et 347, ft). — Cette couche, relativement épaisse et visible à l'œil nu, siège à la périphérie de la couche moléculaire. Plus épaisse d'après Kaes au fond des sillons où elle mesure en moyenne $0^{mm},73$, qu'au niveau de la crête des circonvolutions où elle n'atteint que $0^{mm},244$, cette couche contient un grand nombre de fibres amyélinique et myélinique d'épaisseur variable et plus ou moins variqueuses. Elles est formée, d'après Cajal,

Origine de ces fibres.

par : α, les cylindres-axes multiples des cellules fusiformes, triangulaires et polygonales de Cajal; β, les cylindres-axes ascendants des cellules profondes de l'écorce décrites par Martinotti (voy. p. 668) ; γ, les collatérales de la substance blanche.

Cette couche est nettement délimitée en dedans et en dehors, mais son feutrage est toutefois plus dense à la périphérie des circonvolutions qu'au voisinage de la couche des petites cellules pyramidales.

Son épaisseur varie selon les régions et selon l'âge.

Son épaisseur est du reste très variable non seulement selon les régions mais encore selon l'âge.

En règle générale, la convexité du cerveau est plus riche en fibres tangentielles que les faces interne ou inférieure de l'hémisphère. Les circonvolutions rolandiques sont remarquables par leur richesse en fibres tangentielles et par le fort calibre de ces dernières ; très nombreuses dans le lobe occipital ces fibres y sont particulièrement fines. Le lobe temporal et l'insula possèdent de même un stratum zonale très épais, le lobe frontal, au contraire, est de tous les lobes le plus pauvre en fibres tangentielles (Tuczek, Vulpius, Kaes).

Kaes a montré en outre, qu'au niveau des faces interne et inférieure de l'hémisphère, l'épaisseur de cette couche s'accroît avec l'âge, tandis que les parties profondes de cette même couche subissent une sorte de raréfaction au niveau de la convexité du cerveau. Ce sont là tout autant de particularités importantes à connaître pour l'anatomo-pathologiste, car avant de décider de l'état de cette couche, dans tel ou tel cas, il devra comparer la région qu'il étudie, avec la même région prise au même point, chez un individu du même âge.

Feutrage super-radiaire d'Edinger, plexus de la deuxième couche (2e plexus).

2° **Feutrage super-radiaire d'Edinger** (*fibres des deuxième* et *troisième couches de Meynert*, *deuxième plexus* de Cajal, fig. 342 et fig. 347, fsr). Ce feutrage occupe la couche des petites cellules pyramidales et la partie supérieure de la couche des grandes cellules pyramidales contient, ainsi que Tuczek et Exner l'ont montré, les plus fines fibres à myéline de l'écorce cérébrale et constitue un plexus très lâche formé, d'après Cajal, par : α,

Origine de ces fibres.

les collatérales ascendantes des cylindres-axes des cellules pyramidales moyennes et petites (peut-être aussi par les collatérales ascendantes des grandes cellules pyramidales); β, les arborisations des collatérales des cylindres-axes ascendants; γ, les arborisations terminales des fibres de la substance blanche (Cajal).

Cette couche, qui a été l'objet de la part de Kaes d'une étude toute spéciale, mesure en moyenne $1^{mm},58$ (Kaes). Peu développée chez les jeunes

individus où elle ne contient que quelques rares, fines et courtes fibres irrégulièrement disséminées, ses fibres croissent en nombre avec l'âge. Elles se disposent en fibres parallèles fines, plus ou moins longues, qui occupent d'abord la moitié interne de la couche, puis s'étendent à sa moitié externe. A mesure que leur nombre augmente, ces fibres se stratifient en une strie, d'autant plus nettement délimitée, que la raréfaction des couches inférieures du stratum zonale est plus grande (Kaes).

Leur accroissement avec l'âge.

C'est au moment de la stratification de cette couche, quelquefois avant (Kaes), qu'apparaissent quelques fibres à myélines de fort calibre, signalées pour la première fois par Bechterew dans le lobe occipital. Ces fibres, qui constituent la *strie de Bechterew* (Kaes) (fig. 342 et fig. 347, sBK), apparaissent, d'après l'auteur dont elles portent le nom, aux *confins du feutrage superradiaire* et seraient, dans le lobe occipital, l'homologue de la *couche médullaire moyenne* (*stratum lacunosum*) de la corne d'Ammon ; d'après Kaes ces fibres de fort calibre apparaîtraient dans la *partie moyenne* et *interne* du feutrage super-radiaire. Quoi qu'il en soit, ces fibres sont en général au nombre de 40 à 80 (Kaes), elles se disposent en une strie de $0^{mm},3$ de largeur, strie qui est plus accentuée au fond des sillons qu'au niveau des crêtes des circonvolutions. D'après Kaes, cette *strie de Bechterew* est l'indice du complet développement du feutrage super-radiaire d'Edinger. Elle n'est du reste pas propre au lobe occipital comme le croyait Bechterew, mais apparaît d'après Kaes, dans toutes les régions riches en fibres transversales intra-corticales. Elle est par conséquent, particulièrement développée au niveau du *lobe occipital*, du *lobe temporal*, des *circonvolutions rolandiques* et du *lobule paracentral*, et fait défaut dans le lobe frontal et à la face inféro-interne des lobes frontal et temporal.

Strie de Bechterew.

L'apparition de la strie de Bechterew est l'indice du complet développement du feutrage superradiaire.

3° **La strie externe de Baillarger** (*troisième plexus* de Cajal, fig. 342, sBe), est formée d'un feutrage très dense et très riche en fibres médullaires, courtes et fines. Elle correspond à la couche des cellules pyramidales grosses et moyennes (3e couche) et se compose principalement, d'après Cajal : α, de la réunion d'un grand nombre de collatérales provenant des cylindres-axes des cellules pyramidales petites et moyennes; β, des collatérales ascendantes des cylindres-axes des grosses cellules pyramidales. Elle mesure en moyenne $0^{mm},46$ (Kaes), occupe la partie moyenne de l'écorce cérébrale et se délimite mal en général des couches adjacentes.

Strie externe de Baillarger (3e plexus).

Origine de ses fibres.

La strie de Baillarger s'épaissit considérablement dans le lobe occipital, où elle porte le nom de *ruban de Vicq d'Azyr* ou de *Gennari* (Voy. fig. 347, V, et coupes macro et microscopiques) ; elle se dédouble dans le lobe frontal, en particulier au niveau de sa face interne, en *strie externe* et *strie interne de Baillarger* (fig. 342, sBe, sBi). Ce dédoublement s'observe en outre d'après Kaes à la face externe de l'hémisphère, dans les *circonvolutions rolandiques*, la *première circonvolution pariétale*, le *pli courbe*, la *partie postérieure* des *circonvolutions temporales ;* il est plus accentué à 38 ans qu'à 18 ans et la strie interne de Baillarger peut même être plus développée que la strie externe. La strie externe conserve sa situation dans la partie

La strie de Baillarger se dédouble dans le lobe frontal et constitue dans le lobe occipital le ruban de Vicq d'Azyr.

moyenne de la 3e couche de cellules ou couche des grandes cellules pyramidales, la strie interne occupe la couche des cellules polymorphes (fig. 342), et appartient au feutrage interradiaire d'Edinger.

Feutrage inter-radiaire d'Edinger, plexus de la quatrième couche (4e plexus).

4° **Feutrage inter-radiaire d'Edinger** (*Fibres des troisième* et *quatrième couches de Meynert*, *quatrième plexus* de Cajal, (fig. 342 et fig. 347, fir). Ce feutrage est situé dans la couche des corpuscules polymorphes (4e couche); il est formé par : α, les collatérales des cylindres-axes des cellules pyramidales géantes; β, les collatérales des cellules polymorphes, principalement dans sa partie profonde; γ, les arborisations terminales des cellules du type II de Golgi. La partie moyenne de ce feutrage présente, en particulier dans le lobe frontal, un grand nombre de fibres à myéline relativement épaisses, qui constituent la *strie interne* de Baillarger ou *plexus nerveux interne* de Krause.

Fibres d'association intra-corticales de Meynert.

5° **Les fibres d'association intra-corticales** de Meynert (*Fibres d'association externes de l'écorce cérébrale* [Bechterew], *couche d'association externe de Meynert* [*aussere Meynert'sche Associationsschicht*, Kaes], fig. 342 et fig. 347, fAc). — Bien décrites par Kaes, ces fibres occupent la partie profonde de la couche des cellules polymorphes, et représentent la partie la plus inférieure et la plus dense du feutrage inter-radiaire d'Edinger. Nettement délimités chez les jeunes individus de la *strie externe* de Baillarger, elles peuvent atteindre cette dernière lors de leur complet développement. Elles sont alors particulièrement abondantes au niveau de l'écorce qui tapisse le fond des sillons, où elles se présentent sous l'aspect de fibres parallèles, qui s'entre-croisent avec les faisceaux de fibres radiées, et qui s'étendent en hauteur, depuis la strie externe de Baillarger jusqu'aux *courtes fibres d'association de la substance blanche* ou *fibres en* U de Meynert. Elles se confondent insensiblement avec ces dernières, mais s'en distinguent par leur situation nettement intra-corticale. Cette couche est formée de fines fibres parallèles entre elles et de quelques fibres de fort calibre d'autant plus nombreuses et plus épaisses, que son développement est plus avancé (Bechterew, Kaes). Elles ne le cèdent dans ce cas en rien par leur calibre aux *fibres en* U de Meynert.

Elles ne se distinguent des fibres en U de Meynert que par leur situation intracorticale.

Sur les faces latérales des circonvolutions ainsi qu'au niveau de leurs crêtes, les fibres d'association cessent d'être parallèles aux fibres en U; celles-ci entrent en effet dans la constitution des faisceaux radiés, les premiers, au contraire, poursuivent leur trajet tangentiel et s'entre-croisent avec les faisceaux radiés au niveau de la crête des circonvolutions, et quelquefois avec les fibres de la substance blanche (fig. 347).

Rôle joué par ces différents plexus dans les connexions cellulaires.

Connexions des cellules pyramidales. — Les fibres tangentielles qui occupent toute l'épaisseur de l'écorce cérébrale assurent les connexions, soit entre les cellules d'une même couche, soit entre les cellules de couches voisines.

Les connexions des *cellules pyramidales* sont particulièrement importantes à étudier, car elles sont excessivement nombreuses. La cellule pyramidale occupe en effet toute la hauteur de l'écorce cérébrale : par son panache protoplasmique, elle atteint les confins de la couche molé-

culaire, et elle plonge dans les autres couches de l'écorce par sa tige, ses dendrites collatérales et basilaires et par ses nombreuses collatérales qui se détachent de son cylindre-axe dans son trajet intra-cortical (fig. 344).

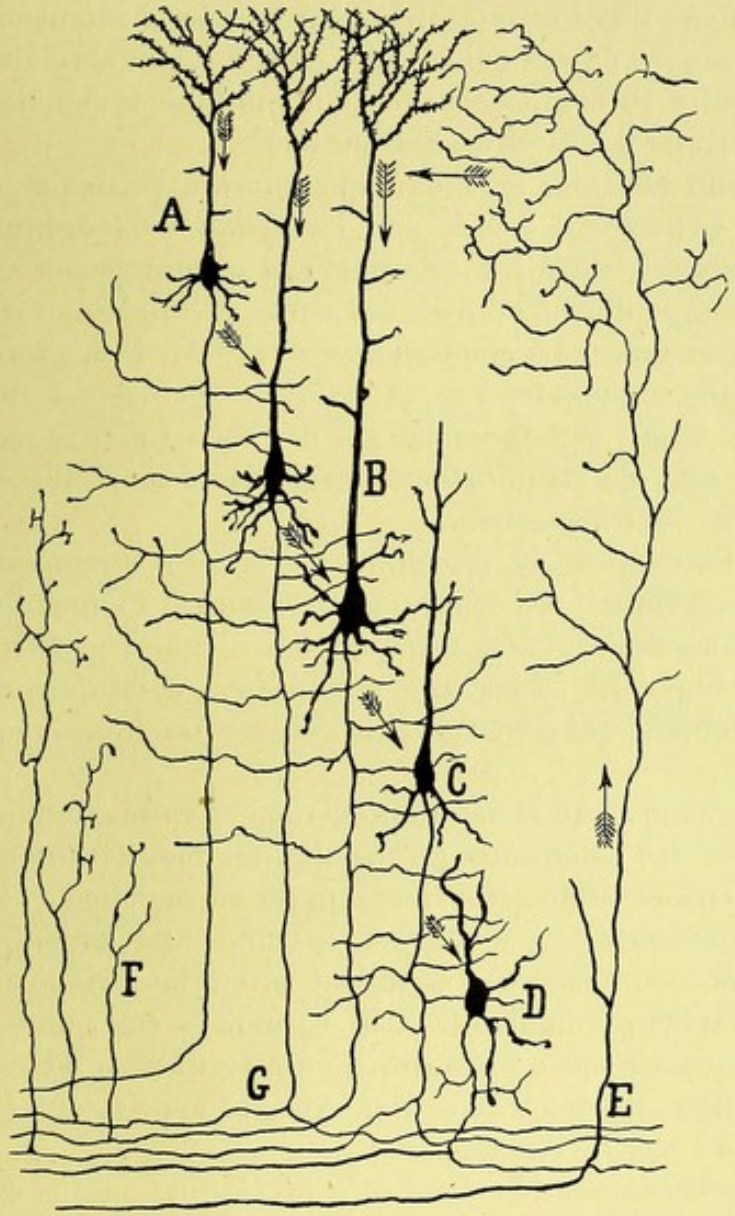

Fig. 344. — Schéma montrant la marche probable des courants et les connexions nervoso-protoplasmiques dans les cellules de l'écorce cérébrale. (D'après Cajal.)

A, petite cellule pyramidale. — *B*, grande cellule pyramidale. — *C* et *D*, cellules polymorphes. — *E*, fibres terminales venues d'autres centres. — *F*, collatérales de la substance blanche. — *G*, cylindre-axe bifurqué dans la substance blanche.

Connexions au niveau des panaches protoplasmiques.

Par son *panache protoplasmique*, la cellule pyramidale entre en connexions d'après Cajal :

1° Avec les ramifications cylindre-axiles des cellules de Cajal ou cellules autochtones de la couche moléculaire ;

2° Avec les arborisations supérieures des cellules à cylindre-axe ascendant ;

3° Avec les collatérales ascendantes et les arborisations terminales de cylindres-axes appartenant :

α) Soit à des cellules pyramidales *d'association*, siégeant en des points plus ou moins éloignés de l'écorce (*fibres d'association*) ;

β) Soit à des cellules du cervelet, de centres infra-corticaux, etc. (*fibres terminales*) ;

γ) Soit à des cellules de l'hémisphère opposé, par l'intermédiaire des branches terminales des fibres calleuses (*fibres commissurales*).

Connexions au niveau de la tige et des dendrites collatérales et basilaires.

Par sa *tige* et par ses *dendrites collatérales* et *basilaires*, la cellule pyramidale se met en rapport avec les éléments constitutifs des *feutrages super* et *inter-radiaire* et des *stries de Baillarger*. Par leur grande surface de contact, les grandes cellules pyramidales peuvent recevoir les courants d'un grand nombre de cellules pyramidales situées au-dessus d'elles ; mais elles subissent encore l'influence des cellules de Golgi, disséminées

dans la couche des cellules pyramidales, des cellules d'association intra et inter-hémisphériques, des cellules des sphères sensitives, sensorielles, etc.

Connexions par les collatérales du cylindre-axe.

Par les *nombreuses collatérales* qui se détachent du cylindre-axe des cellules pyramidales dans son trajet intra-cortical, par la grande extension et les nombreuses ramifications de ces collatérales, la cellule pyramidale, quelque petite soit-elle, entre en connexion avec d'innombrables cellules pyramidales petites ou moyennes situées au-dessous d'elle.

Toutes les connexions se font par contact nervoso-protoplasmique.

Ainsi se trouvent donc assurées les communications à petites et à grandes distances; elles s'effectuent toutes par *contiguité de substance* (Forel), par *contact réciproque* entre les arborisations terminales et les collatérales des cylindres-axes d'un côté avec les corps cellulaires et les dendrites de l'autre (*contact nervoso-protoplasmique* de Cajal); le sens du courant est *cellulifuge* dans le cylindre-axe et *cellulipète* dans le corps cellulaire et les dendrites (Cajal, van Gehuchten) : ces derniers *reçoivent* donc les courants, tandis que les ramifications terminales des cylindres-axes et de leurs collatérales les *transmettent*.

Sens du courant nerveux.

Excitations volontaires.

Il est probable, que l'incitation du *mouvement volontaire* commence de même, dans le panache terminal des cellules pyramidales et s'engendre dans l'épaisseur de la zone moléculaire. C'est en outre sur le panache dendritique que semblent agir les stimulants mécaniques, chimiques et électriques de l'écorce cérébrale, qui provoquent la contraction de groupes musculaires déterminés.

L'intelligence paraît liée à la présence de la cellule pyramidale.

La multiplicité et la grande étendue des connexions des cellules pyramidales semblent être une des conditions principales des manifestations intellectuelles. Celles-ci paraissent du reste liées à la présence même de la cellule pyramidale. Absentes chez les poissons où les cellules pyramidales font défaut (Edinger), ces manifestations semblent proportionnelles au degré d'évolution des cellules pyramidales. Si le volume de ces cellules est en général en rapport avec la *taille* de l'animal, leur degré d'évolution, la richesse de leurs ramifications dendritiques et cylindre-axiles, sont en général proportionnelles à l'activité fonctionnelle.

La multiplicité et l'étendue des connexions des cellules pyramidales entre elles sont, au point de vue de l'intelligence, plus importantes que le nombre de ces cellules.

La suprématie intellectuelle semble donc être le résultat moins du nombre et du volume des cellules pyramidales, que de la multiplicité et de l'étendue de leurs connexions. Ainsi s'explique, d'après Cajal « le remarquable accroissement intellectuel qui s'observe chez les hommes consacrés à un exercice mental profond et continu et la coexistence d'un talent de marque et même d'un véritable génie, avec des cerveaux de volume moyen ou inférieur à la dimension et au poids normaux.

Dans le premier cas on pourrait supposer que la gymnastique cérébrale, puisqu'elle ne peut produire des cellules nerveuses, porte un peu plus loin que d'ordinaire le développement des expansions protoplasmiques et des collatérales nerveuses, en forçant l'établissement de connexions intra-corticales nouvelles et plus étendues.

Dans le second cas, il n'est rien qui nous empêche d'accepter que certains cerveaux, soit par héritage d'adaptations antérieures, soit pour

d'autres causes, offrent, en compensation d'un moindre nombre de cellules, un développement notable de toutes sortes de collatérales. »

La myélinisation des fibres nerveuses qui augmente avec l'âge est en faveur de cette manière de voir.

Cette hypothèse de Cajal vient à l'appui de ce que nous savons du développement de l'intelligence de l'enfant et de l'époque de la myélinisation des fibres cérébrales. Elle est encore corroborée par les recherches de Kaes sur la richesse de l'écorce cérébrale en fibres myéliniques. Cet auteur a montré, en effet, que les fibres tangentielles, en particulier celles du feutrage super-radiaire, sont plus nombreuses, plus serrées chez l'adulte que chez les jeunes individus; elles semblent atteindre leur maximum de développement vers l'âge de quarante à cinquante ans, époque de la vie où, chez la plupart des individus, la puissance intellectuelle est elle-même la plus grande.

Époque de la myélinisation des fibres de la substance blanche des hémisphères et des fibres tangentielles intra-corticales. — Chez les fœtus de 25 à 35 centimètres (du cinquième au sixième mois), le cerveau est mou, semi-transparent, friable, très aqueux, de teinte à peu près uniforme et d'apparence homogène. Chez des fœtus un peu plus âgés sa consistance augmente; l'écorce cérébrale, dans laquelle apparaissent les grandes et les petites cellules pyramidales (Vignal), tend à se différencier par sa coloration d'avec la substance médullaire sous-jacente; les contours de l'écorce s'accusent plus nettement, elle prend en outre une coloration grise, tandis que la substance médullaire présente une teinte grenat ou violacée. Vers la fin de la vie intra-utérine, apparaissent dans la substance médullaire des stries blanches, indices de la myélinisation des fibres nerveuses. Cette myélinisation s'accroît et se perfectionne progressivement après la naissance. Mais avant de prendre sa couleur laiteuse définitive, la substance médullaire conserve pendant un temps assez long une légère teinte violacée.

La myélinisation commence dans le cerveau vers la fin de la vie intra-utérine.

Les fibres nerveuses de la masse blanche des hémisphères ne se recouvrent en effet que tardivement de leur gaine de myéline, ainsi que Flechsig et Parrot l'ont montré. Vers la fin du neuvième mois de la vie intra-utérine, la myélinisation s'effectue dans les circonvolutions pariétale supérieure (P_1) et pariétale ascendante (Pa). Entre la deuxième et la troisième semaine après la naissance, elle est très nette au niveau de la région rolandique, de la couronne rayonnante et de la capsule interne le long du trajet du faisceau pyramidal. Sur une coupe sagittale, les fibres revêtues de leur gaine de myéline se présentent sous la forme d'une traînée blanche, étendue de la capsule interne au sillon de Rolando, traînée qui se bifurque à ce niveau pour se rendre aux circonvolutions frontale et pariétale ascendantes, constituant ainsi une sorte d'anse, l'*anse rolandique de Parrot*. Beaucoup plus tard, pendant le deuxième et le troisième mois, la myélinisation s'effectue dans le lobe occipital; elle apparaît dans le lobe frontal après le cinquième mois, mais ce lobe n'acquiert sa coloration définitive que huit ou neuf mois après la naissance (Parrot).

Anse rolandique de Parrot.

Après la troisième année, la myélinisation est si avancée qu'il est im-

possible de constater *de visu* son perfectionnement dans la masse blanche des hémisphères. Il est probable qu'elle se perfectionne pendant les longues années d'accroissement du cerveau et d'augmentation de son poids, au fur et à mesure de l'activité de ses fonctions et du développement de l'intelligence.

Si les progrès de la myélinisation de la masse blanche des hémisphères ne sont guère appréciables après la troisième année, il n'en est pas de même de la myélinisation des fibres nerveuses intracorticales et en particulier des fibres tangentielles de l'écorce, ainsi que le montrent les recherches de Vulpius et de Kaes.

La myélinisation des fibres tangentielles va en augmentant de la naissance à l'âge adulte.

Il résulte des recherches de Vulpius que l'époque de la myélinisation des fibres tangentielles varie, non seulement suivant les régions, mais encore suivant les différentes couches d'une même région. Les premières fibres tangentielles apparaissent au niveau du réseau d'Exner et de la couche des cellules polymorphes, vers le quatrième mois après la naissance. Dans la couche des petites et des grandes cellules pyramidales, (feutrages super et interradiaire d'Edinger, fibres des deuxième et troisième couches de Meynert), elles n'apparaissent que vers le huitième mois après la naissance. Elles augmentent progressivement non seulement dans l'enfance, mais aussi dans l'âge adulte. Leur développement est considérable de 18 à 38 ans (Kaes) ; il n'est pas épuisé à cet âge, et serait proportionnel à la puissance intellectuelle (Kaes).

La myélinisation est entravée par les maladies de la nutrition, par le rachitisme (Vulpius). Les fibres tangentielles du réseau d'Exner, ainsi que celles des couches moyennes et profondes de l'écorce, sont détruites non seulement dans la paralysie générale (Tuczek, Zacher, etc.), mais encore dans d'autres psychoses voisines de cette dernière : la démence sénile, dans l'idiotie et l'épilepsie (Zacher); elles sont conservées au contraire dans les psychoses fonctionnelles.

Variétés de la structure de l'écorce suivant les lobes.

Écorce du lobe frontal.

La description de l'écorce que nous venons de donner s'applique à la *région rolandique;* si partant de cette région, on examine l'écorce en se rapprochant du pôle frontal, on voit que, bien que les caractères généraux de structure — nombre de couches, etc., — restent les mêmes; par contre les cellules pyramidales diminuent de volume. C'est en effet au niveau de la région rolandique que ces cellules présentent leurs plus grandes dimensions, dimensions qui augmentent de bas en haut, le long du sillon de Rolando, pour arriver à leur maximum dans le *lobule paracentral*, où ces cellules atteignent en moyenne 65 μ, d'où le nom de cellules *pyramidales géantes*, que leur a donné Betz. Dans la *circonvolution pariétale ascendante*, les cellules pyramidales géantes ne se rencontrent que dans le voisinage du bord marginal supérieur, et sur la face qui regarde le sillon de Rolando. Ces cellules pyramidales géantes présentent rarement une forme nettement pyramidale (Obersteiner), et sont le plus souvent groupées entre elles sous forme de nids de deux à cinq cellules. Pour Bevann Lewis, les grandes cel-

Cellules pyramidales géantes de l'écorce rolandique.

lules pyramidales, correspondant aux régions motrices établies par Ferrier, seraient disposées en groupes plus étendus.

La structure de l'**écorce de l'insula** ne se différencie que peu de celle du reste de l'écorce cérébrale (Mayor, Meynert, Mondino). Elle présente les quatre couches de l'écorce typique (5 couches d'après Meynert), et renferme des cellules pyramidales de dimensions grande, moyenne et petite et des cellules polygonales, fusiformes, ou plus ou moins irrégulières.

La structure de l'écorce de l'insula diffère peu de celle de l'écorce typique.

La **couche moléculaire de l'insula** est large particulièrement au fond des sillons et riche en *fibres tangentielles* volumineuses et à contours nets (Kaes), telles qu'on les rencontre dans le lobe frontal ou à la face inférieure du cerveau; les fines fibres font au contraire défaut.

Couche moléculaire (1re couche).

Les **couches des cellules pyramidales petites et grandes** contiennent, comme dans les autres régions de l'écorce, des cellules pyramidales, d'autant plus volumineuses et d'autant plus serrées les unes contre les autres, que l'on considère des couches plus profondes. Leur dendrite principale ou ascendante se dirige vers la superficie de l'écorce cérébrale, leurs dendrites basilaires sont nombreuses et présentent une grande extension. Leur cylindre-axe se dirige vers la capsule extrême et émet dans son trajet intracortical de nombreuses collatérales. Mondino décrit en outre dans la couche des petites et des grandes cellules pyramidales, des cellules de forme pyramidale ou irrégulière, dont la dendrite principale se dirige plus ou moins obliquement en bas et dont le cylindre-axe se détache de la partie inférieure de la cellule; pour Mondino, ce cylindre-axe se recourberait après un trajet ascendant plus ou moins long et se comporterait comme le cylindre-axe des autres cellules pyramidales. Il s'agit probablement ici de la variété de cellules à cylindre-axe ascendant décrite par Martinotti.

Couche des cellules pyramidales (2e et 3e couches).

La **couche des cellules polymorphes** renferme des cellules de forme et de dimension variables. A côté de cellules pyramidales et de cellules polygonales de petite et de moyenne dimensions, on trouve, en particulier au voisinage de la substance blanche, un certain nombre de cellules fusiformes, particulièrement nombreuses et serrées au voisinage du *sillon marginal postérieur de l'insula*, où leurs dendrites se dirigent parallèlement à la surface de l'écorce et forment une sorte de barrière, qui sépare l'écorce cérébrale de la substance blanche sous-jacente (Mondino). Cette disposition est encore exagérée par la direction des *fibres propres* ou *fibres en U*, qui tapissent le *sillon marginal postérieur de l'insula* d'une épaisse couche de fibres parallèles. Le *feutrage interradiaire* de l'insula est très peu accusé, même chez l'adulte, où son développement ne dépasse guère celui que présente, *chez l'enfant*, le feutrage interradiaire des autres régions de l'écorce. La strie de Baillarger fait défaut, les fibres d'association intracorticales de Meynert sont au contraire bien développées, quoique de fin calibre (Kaes).

Couche des cellules polymorphes (4e couche).

Dans l'insula le feutrage interradiaire est très peu développé et la strie externe de Baillarger fait défaut.

Les *fibres radiées* de l'insula appartiennent presque toutes au *système d'association*, et relient les circonvolutions de l'insula soit entre elles, soit

Les fibres radiées de l'insula sont formées surtout par des fibres d'association.

avec l'opercule sylvien, l'opercule temporal ou la région rétro-insulaire de Broca. Ces fibres forment la majorité des fibres de la *capsule extrême;* mais celle-ci contient en outre quelques fibres *commissurales* se rendant au *corps calleux* ou à la *commissure antérieure;* d'autres fibres traversent l'*avant-mur* et se rendent par le chemin de la capsule externe soit en haut vers le *faisceau occipito-frontal* et le *corps calleux*, soit en bas vers le *pédoncule inféro-interne de la couche optique*. Ces dernières fibres représentent les rares *fibres de projection* de l'insula.

L'insula ne contient que de rares fibres de projection qui se rendent au pédoncule inféro-interne du thalamus.

Lobe occipital. — Dans le lobe occipital, la présence du *ruban de Vicq d'Azyr* montre déjà, à l'œil nu, que la structure de l'écorce présente à ce niveau des particularités spéciales. Meynert distinguait huit couches dans l'écorce du lobe occipital, et créa le *type à 8 couches stratifiées* qu'il opposa au *type à cinq couches stratifiées* du reste de la corticalité. Ce schéma, admis par Huguenin, Obersteiner et la majorité des auteurs, est longtemps resté classique. Les huit couches de Meynert comprenaient (fig. 345) de dehors en dedans :

Écorce du lobe occipital.

1° La *couche moléculaire*, plus étroite ici que dans les autres régions de l'écorce; 2° la *couche des petites cellules pyramidales*, analogue à celle que l'on rencontre dans les circonvolutions des autres régions; 3° la *couche granuleuse externe* formée par de petites cellules irrégulières; 4° la *couche intermédiaire* (Kahle Schicht, Meynert) qui renferme quelques rares *cellules pyramidales géantes* dites *cellules solitaires* (Meynert); 5° la *couche granuleuse moyenne;* 6° La *couche intermédiaire*, pauvre en éléments cellulaires et dans laquelle on trouve comme dans la 4e couche de rares *cellules solitaires* de Meynert; 7° la *couche des petits éléments* ou *couche granuleuse interne;* 8° la *couche des cellules fusiformes* (fig. 345).

Les 8 couches de l'écorce du lobe occipital d'après Meynert.

Le *ruban de Vicq d'Azyr* correspondait aux 4e, 5e et 6e couches et était dû, d'après Meynert, à la *pauvreté* de ces couches en cellules et partant en *pigment* et non, comme on l'admet universellement aujourd'hui, à la présence de nombreuses fibres à myéline.

Le type cortical à 8 couches stratifiées se distingue donc du type à 5 couches de Meynert, par la présence de 3 couches granuleuses; la couche granuleuse externe (3e couche) est comprise entre la couche des petites cellules pyramidales (2e couche) et la couche des grandes cellules pyramidales (4e couche). La couche granuleuse moyenne (5e couche) dédouble la 3e couche du type commun en deux couches intermédiaires, pauvres en cellules, situées l'une au-dessus, l'autre au-dessous de la couche granuleuse moyenne; la couche granuleuse interne, enfin, répond à la 4e couche du type commun.

Ramon y Cajal, étudiant l'écorce occipitale des petits mammifères, ne s'est pas rallié à l'opinion de Meynert; pour lui, les différences dans la structure de l'écorce qui existent entre cette région et les autres régions de la corticalité, ne portent que sur la *couche moléculaire* et sur les *deuxième* et *troisième couches*. Cet auteur, dont nous suivrons la description (fig. 345 et 346), n'admet que cinq couches dans l'écorce occipitale, à savoir :

Les 5 couches de l'écorce du lobe occipital d'après Cajal.

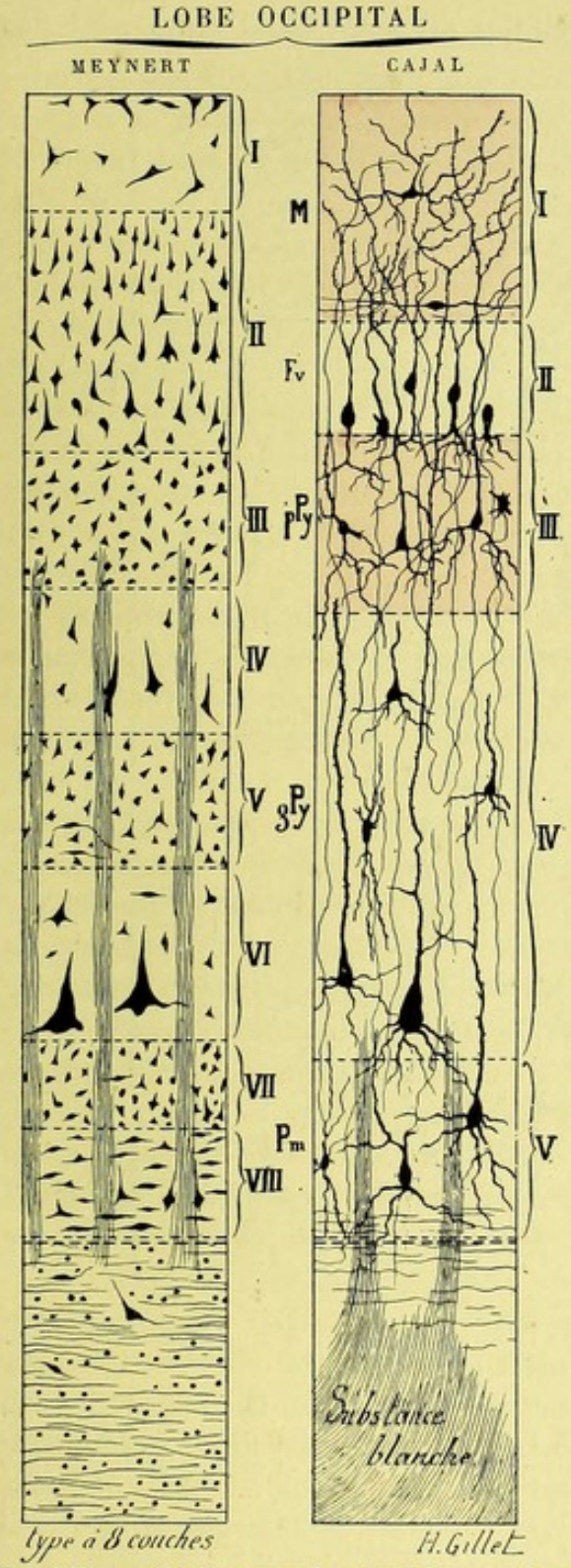

FIG. 345. — Schéma représentant les couches de l'écorce occipitale d'après Meynert et d'après Cajal. Les couches de fibres transversales sont colorées en rouge.

I, II, III, IV, V, VI, VII, VIII, les huit couches de Meynert. — *I, II, III, IV, V*, les cinq couches de Cajal. — *M*, couche moléculaire. — *Fv*, couche des cellules fusiformes verticales. — *pPy*, couche des petites cellules pyramidales. — *gPy*, couche des grandes cellules pyramidales. — *Pm*, couche des cellules polymorphes.

1° La *couche moléculaire;*

2° La *couche des cellules fusiformes verticales;*

3° La *couche des fibres médullaires moyennes* (ruban de Vicq d'Azyr) ou *couche des petites cellules pyramidales;*

4° La *couche des grandes cellules pyramidales;*

5° La *couche des corpuscules polymorphes* (fig. 346).

Couche moléculaire. (1re couche de Cajal.)

1° **Couche moléculaire** (A. fig. 346). — Contrairement à l'opinion de Meynert, cette couche est remarquable par son épaisseur et sa richesse en fibres nerveuses tangentielles.

La couche moléculaire du lobe occipital présente les caractèresfondamentaux de l'écorce en général.

Elle présente les caractères fondamentaux de l'écorce cérébrale : on y trouve en effet des cellules de Cajal, des cellules du type II de Golgi, les panaches terminaux des cellules pyramidales, et un nombre extrêmement considérable de fibrilles nerveuses, provenant soit des cellules nerveuses autochtones, soit des cylindres-axes ascendants des cellules des couches sous-jacentes.

Finesse de ses fibres tangentielles.

Les fibres à myéline à direction *tangentielle* sont remarquables, non seulement par leur nombre, mais surtout par leur grande finesse; elles forment un feutrage d'autant plus épais, que l'on se rapproche davantage de la couche sous-jacente.

Dans la partie profonde de la couche moléculaire, le feutrage des fibres tangentielles est très dense et on y rencontre de nombreuses cellules du type de Cajal.

La *partie profonde* de la couche moléculaire (*sous-zone interne* de Cajal), contient en effet les arborisations terminales d'un grand nombre de fibres ascendantes, revêtues d'une épaisse couche de myéline; elle contient en outre de nombreuses cellules apparte-

nant presque toutes au type des « cellules dites de Cajal ». Ce sont des

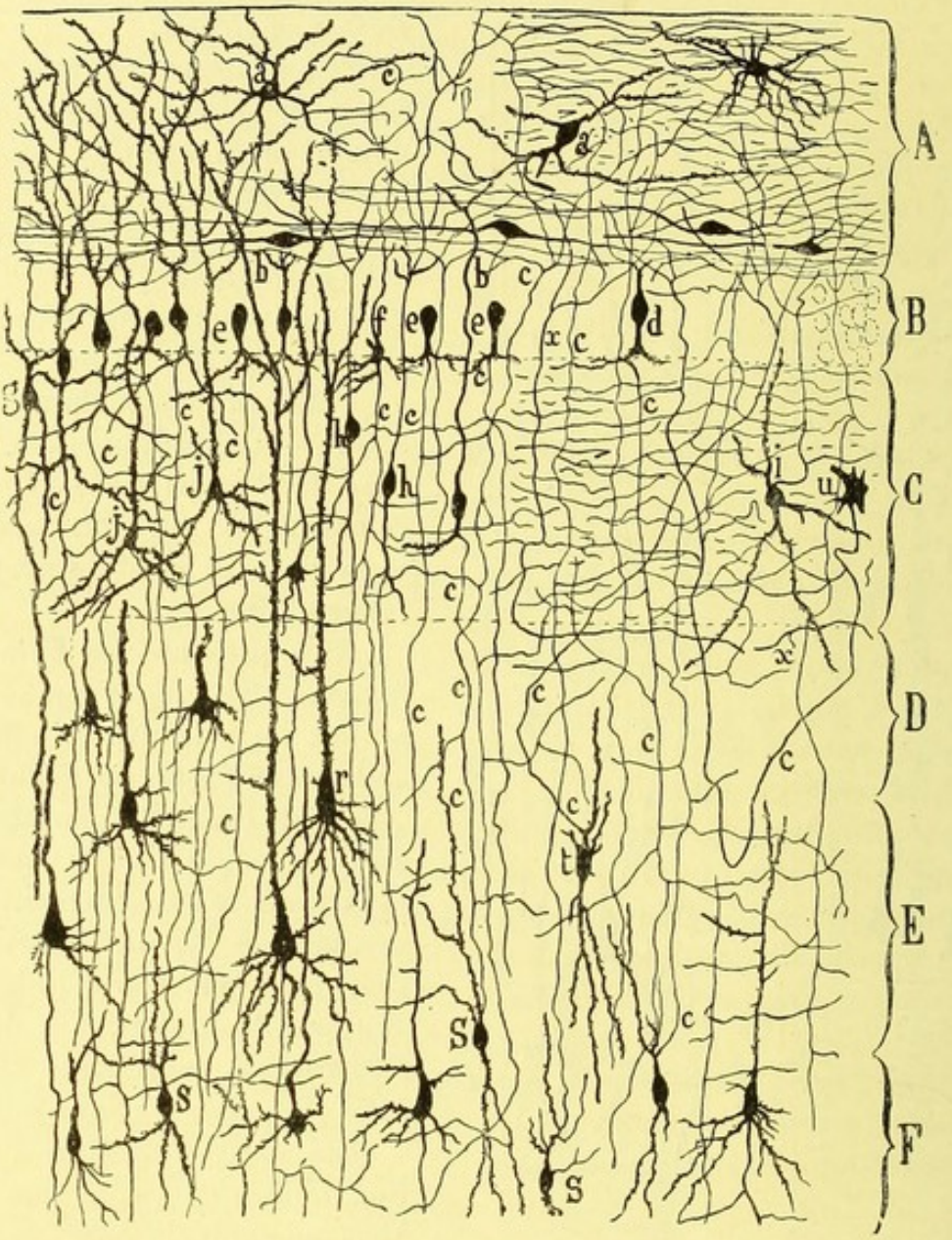

Fig. 346. — Coupe de la partie inférieure de l'écorce occipitale d'un cobaye de 8 jours. Méthode double de Golgi. (D'après Cajal.)

A, couche moléculaire. — *B*, couche des cellules fusiformes. — *C*, couche des fibres médullaires moyennes ou du ruban de Vicq d'Azyr. — *D*, *E*, couche des cellules pyramidales moyennes et grandes. — *F*, couche des corpuscules polymorphes. — *a*, cellules étoilées de la première couche. — *b*, cellules fusiformes ou cellules spéciales de la corticalité. — *c*, *c*, cylindres-axes. — *d*, cellule fusiforme verticale. — *e*, cellules pyriformes sans dendrite ascendante ressemblant aux spongioblastes de la rétine. — *f*, petite cellule pyramidale. — *g*, cellule à cylindre-axe ascendant. — *h*, cellule fusiforme verticale de la troisième couche. — *i*, cellule à cylindre-axe ascendant s'arborisant dans la couche moléculaire. — *j*, petite cellule pyramidale. — *r*, cellule pyramidale géante. — *S*, cellules fusiformes de la couche des cellules polymorphes, munies d'un cylindre-axe ascendant se terminant dans la couche moléculaire. — *t*, cellule à cylindre-axe ascendant de Martinotti. — *u*, cellule ovoïde de la couche fibrillaire moyenne, dont le cylindre-axe suit d'abord une direction descendante puis se recourbe en haut et se dirige vers la couche moléculaire.

cellules fusiformes, triangulaires ou étoilées, caractérisées, comme dans toute l'écorce cérébrale, par la multiplicité de leurs cylindres-axes et le

mode d'origine de ces derniers, qui naissent tous d'une dendrite. Elles sont situées dans le voisinage de la 2e couche ou *couche des cellules fusiformes verticales;* leur grand axe est parallèle à la surface de la circonvolution, de leurs pôles se détachent des expansions épaisses et d'aspect dendritique, plus ou moins horizontales, qui peu à peu présentent les caractères des cylindres-axes : elles s'amincissent en effet, deviennent variqueuses et émettent à angle droit de fines collatérales. Ces dernières se divisent en T, et donnent naissance à des rameaux secondaires et tertiaires à direction plus ou moins horizontale. D'autres collatérales ascendantes paraissent se terminer par deux ou trois courts rameaux à la surface libre du cerveau, apparence due peut-être à une imprégnation incomplète (Cajal). Pour Cajal, ces cellules constituent un type spécial, se rapprochant à certains égards des *grains* du bulbe olfactif (voy. p. 735) et des spongioblastes de la rétine.

Dans la partie superficielle de la couche moléculaire, le feutrage des fibres tangentielles est moins dense et on y rencontre des cellules du type II de Golgi.

Les cellules de Cajal sont très rares dans la *partie superficielle* de la couche moléculaire (*sous-zone externe* de Cajal); dans les mailles du feutrage, formé par de nombreuses fibres nerveuses ramifiées, se rencontrent quelques cellules dites du type II de Golgi. Ce sont des cellules étoilées, dont les dendrites se divisent et se subdivisent un très grand nombre de fois et présentent un aspect dentelé et irrégulier, qui contraste avec l'aspect lisse des prolongements des cellules de Cajal (fig. 346, a). Leur cylindre-axe chemine parallèlement à la surface de l'écorce, se réduit rapidement en une arborisation terminale complexe et libre, dont les rameaux variqueux ne dépassent jamais la couche moléculaire.

Couche des cellules fusiformes verticales. (2e couche de Cajal.)

2° **Couche des cellules fusiformes verticales** (B. fig. 346). — Au-dessous de la zone moléculaire, on trouve trois ou quatre rangées de petites cellules de forme ovoïde (fig. 346, d), allongées dans le sens vertical et émettant par leurs pôles deux dendrites, l'une ascendante qui va se ramifier dans la zone moléculaire, l'autre descendante qui forme une arborisation horizontale de trois ou quatre rameaux, aussitôt qu'elle atteint le ruban de Vicq d'Azyr (3e couche). Le cylindre-axe de ces cellules, d'une extrême finesse, naît de la dendrite descendante au niveau de son arborisation terminale, traverse le ruban de Vicq d'Azyr auquel il abandonne deux ou trois collatérales qui se détachent à angle droit, puis descend jusqu'au niveau du tiers inférieur de l'écorce, sans atteindre cependant la substance blanche. Entre ces cellules fusiformes verticales, on rencontre des cellules dépourvues de dendrites ascendantes, qui par leurs caractères ressemblent aux spongioblastes de la rétine (Cajal) et dont le cylindre-axe, excessivement fin, se détache de l'arborisation terminale de la dendrite descendante (fig. 346, e).

Le cylindre-axe de ces cellules n'atteint pas la substance blanche.

Couche fibrillaire moyenne ou ruban de Vicq d'Azyr. (3e couche de Cajal.)

3° **Ruban de Vicq d'Azyr. Couche fibrillaire moyenne** (Cajal) (C, fig. 346). — Immédiatement au-dessous de la couche des *cellules fusiformes verticales*, se trouve le *ruban de Vicq d'Azyr* ou couche des *fibres médullaires moyennes* de Cajal, qui correspond à la *strie externe* de Baillarger des autres régions de l'écorce. Cette couche qui représente,

avec quelques modifications, la couche des *petites cellules pyramidales* (2e couche) des autres régions de l'écorce cérébrale, est constituée par des cellules nerveuses et de nombreuses fibres à myéline et sans myéline. Les

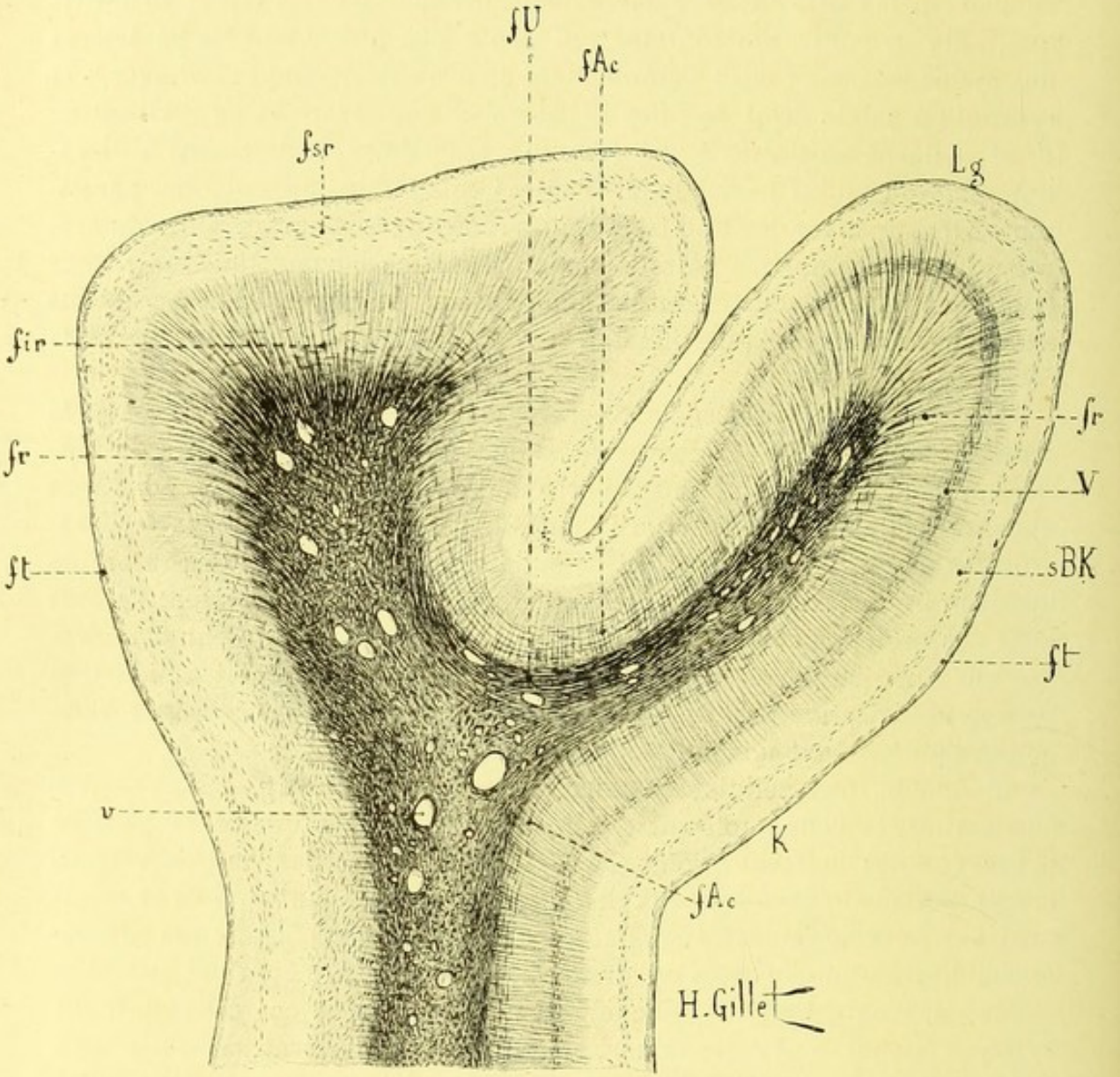

FIG. 347. — Coupe vertico-transversale du lobule lingual de l'homme. Méthode de Weigert. Agrandissement de 10/1. Détails dessinés à un grossissement de 60 diamètres.

fAc, fibres d'association externe ou intra-corticales. — *fir*, fibres inter-radiaires. — *fr*, fibres radiaires. — *fsr*, fibres super-radiaires. — *ft*, fibres tangentielles. — *fU*, fibres en U de Meynert ou fibres d'association du fond des sillons. — *K*, scissure calcarine. — *Lg*, lobule lingual. — *sBK*, strie de Bechterew et de Kaes. — *V*, ruban de Vicq-d'Azyr. — *v*, orifices vasculaires.

Cellules de cette couche.

cellules sont de trois espèces : *cellules pyramidales* de petites dimensions, ayant les mêmes caractères que celles que l'on rencontre dans l'écorce typique (fig. 346, j), *cellules fusiformes* à direction verticale, semblables à celles de la couche précédente (fig. 346, h), cellules *triangulaires* ou *fusiformes* plus épaisses, caractérisées par la présence d'un cylindre-axe à di-

rection ascendante, qui se termine dans la couche moléculaire par une arborisation étendue (fig. 346, i). Avant d'aborder la couche des cellules fusiformes, ce cylindre-axe fournit toujours quelques collatérales, qui se ramifient en se dirigeant horizontalement dans la zone du ruban de Vicq d'Azyr. On rencontre encore dans cette zone, ou dans celle qui est située au-dessous, des cellules de forme *ovoïde*, *triangulaire* ou *étoilée* (fig. 346, u), plus volumineuses que les précédentes, dont le cylindre-axe, d'abord dirigé en bas, se recourbe en haut, en émettant dans l'épaisseur du ruban de Vicq d'Azyr un grand nombre de longues et épaisses collatérales, et dont les ramifications terminales se terminent dans la couche moléculaire, au voisinage des *cellules* dites de *Cajal*.

Fibres du ruban de Vicq d'Azyr.

Les fibres nerveuses du ruban de Vicq d'Azyr, ou couche médullaire moyenne de Cajal, sont extrêmement nombreuses, affectent pour la plupart une direction horizontale et s'étendent à de grandes distances. Par la méthode de Weigert, on constate que beaucoup de ces fibres sont revêtues de myéline et qu'elles constituent un feutrage très serré, dans les mailles duquel se trouvent les cellules nerveuses. A l'exception des fibres verticales, qui représentent les cylindres-axes ascendants ou descendants des cellules nerveuses, toutes les fibres du ruban de Vicq d'Azyr sont constituées par des collatérales de cylindres-axes, et peut-être par quelques arborisations terminales provenant des cylindres-axes ascendants. Les collatérales des cylindres-axes, remarquables par le grand nombre de leurs ramifications terminales richement arborisées, entourent les cellules nerveuses d'un feutrage fibrillaire très dense.

Le ruban de Vicq d'Azyr est formé par un plexus de fibres à myéline.

Couche des grandes cellules pyramidales. (4e couche de Cajal.)

4° **Couche des grandes cellules pyramidales** (D et E, fig. 346). — Cette couche se présente ici avec les mêmes caractères que dans les autres régions de l'écorce. La dendrite ascendante ou principale se termine en panache dans la zone moléculaire, et le cylindre-axe peut être suivi jusque dans la substance blanche (fig. 346, r). Ici encore, comme dans le reste de la corticalité, les cellules pyramidales diminuent de volume de bas en haut et se confondent peu à peu avec les petites cellules pyramidales de la couche du ruban de Vicq d'Azyr.

Cette couche est la même que dans le reste de l'écorce.

Couche des corpuscules polymorphes. (5e couche de Cajal.)

5° **Couche des corpuscules polymorphes** (F, fig. 346). — Dans cette couche, se trouve un grand nombre de petites cellules pyramidales, dont la dendrite radiaire ne paraît pas atteindre la couche moléculaire. On y trouve en outre un certain nombre de cellules *triangulaires* ou *fusiformes* (fig. 346, s) analogues aux cellules à cylindre-axe ascendant décrites par Martinotti, cellules dont le cylindre-axe ascendant se termine par de riches arborisations dans la couche moléculaire, après avoir fourni de nombreuses collatérales au ruban de Vicq d'Azyr. (Retzius, Martinotti, Cajal.)

Dans l'écorce du lobe occipital, les fibres tangentielles sont très nombreuses.

L'écorce du lobe occipital est très riche en fibres tangentielles. C'est ici que l'on peut étudier avec le plus de netteté en particulier sur des cerveaux d'*adultes* (fig. 347) — outre le *ruban de Vicq d'Azyr* (V) et les *fibres tangentielles* (ft) (couche zonale d'Exner) — la *strie de Bechterew* (sBK) située aux

confins de la couche des cellules fusiformes verticales, les *feutrages inter* et *superradiaires* d'Edinger (fir, fsr) et les *fibres d'association intracorticales* de Meynert (fAc). Ces dernières occupent les couches des cellules polymorphes et des grandes cellules pyramidales, et sont particulièrement accentuées au fond des sillons (fig. 347, fU). Toutes ces fibres à direction transversale sont très développées dans le fond et sur les deux lèvres de la scissure calcarine. Le ruban de Vicq d'Azyr y présente son maximum de netteté; à mesure que l'on s'éloigne de la scissure calcarine le feutrage du ruban de Vicq d'Azyr devient moins dense et sur la face externe du lobe occipital, il se continue insensiblement avec la strie externe de Baillarger située aux confins des *fibres radiées*. Ces dernières fibres se comportent dans le lobe occipital comme dans les autres régions de l'écorce; sur les lèvres de la scissure calcarine, elles dépassent en général le ruban de Vicq d'Azyr (fig. 347).

Elles présentent leur maximum de développement sur les lèvres de la scissure calcarine.

II. — ÉCORCE DU RHINENCÉPHALON

L'écorce du rhinencéphalon se distingue de celle du manteau cérébral non seulement par l'agencement particulier de ses cellules, mais encore par la grande richesse de ses fibres tangentielles, dont les plus superficielles forment une couche épaisse, visible à l'œil nu, et particulièrement accentuée au niveau de la *circonvolution de l'hippocampe* (L_2[w]), où elle porte le nom de *lame médullaire superficielle* ou de *substance réticulée d'Arnold* (Lms). Du reste, la structure de l'écorce du rhinencéphalon n'est pas partout la même; tantôt, comme au niveau de la *première circonvolution limbique* (L_1), les différences ne portent que sur le nombre des couches ainsi que sur la forme et le volume des éléments qu'elles contiennent, tantôt les différences sont beaucoup plus accentuées, et il existe des modifications importantes du type normal. Ces modifications, ces formes atypiques, peuvent être la conséquence soit d'un arrêt de développement, tel est le cas pour les *bandelettes olfactives*, le *septum lucidum*, le mince *voile gris* qui tapisse la face supérieure du corps calleux, soit d'une modification considérable dans la disposition des couches, se traduisant par une morphologie spéciale, s'éloignant du type normal, tel est le cas pour la *corne d'Ammon*, la *circonvolution godronnée* et le *bulbe olfactif*. Il est certain que ces différences de structure sont en rapport avec des fonctions spéciales, et l'anatomie seule nous conduit déjà à admettre, que les différentes parties de l'écorce jouissent de propriétés physiologiques différentes.

Variations dans la structure de l'écorce du rhinencéphalon.

Formes atypiques.

Première circonvolution limbique. Nerf de Lancisi. Tænia tecta. — L'écorce de la **première circonvolution limbique** (L_1) ou *circonvolution* du *corps calleux*, ne se distingue de celle du manteau cérébral, que par quelques légères modifications qui portent surtout sur la présence

Écorce de la première circonvolution limbique.

de la *strie interne de Baillarger*, et la pauvreté de la 3e couche en grandes cellules pyramidales.

Les deux premières couches de cette circonvolution (**couche moléculaire** et **couche des petites cellules pyramidales**) ne présentent rien de spécial dans leur structure. La couche moléculaire, quoique très large, est toutefois moins dense en fibres tangentielles que dans les autres régions de l'écorce.

La troisième couche (**couche des grandes cellules pyramidales**), contient dans sa moitié externe quelques petites cellules pyramidales et dans sa moitié interne des cellules pyramidales de moyenne grandeur (25 à 36 μ), qui occupent presque toutes la profondeur de cette couche. Il résulte de cette disposition que la partie moyenne de la 3e couche, pauvre en cellules, est traversée par les dendrites ascendantes ou primordiales des cellules pyramidales moyennes sous-jacentes, dendrites qui donnent à cette zone intermédiaire un aspect strié ou radié, de là son nom de *stratum radiatum*. Peu marqué au niveau de la première circonvolution limbique, le *stratum radiatum* s'accentue dans la *circonvolution de l'hippocampe* ou *deuxième circonvolution limbique* (H [L_2]) et atteint son plus haut degré de développement dans la *corne d'Ammon*.

Stratum radiatum de la première circonvolution limbique.

La *quatrième couche* enfin, ou **couche des cellules polymorphes**, présente les mêmes caractères que dans les autres régions de l'écorce.

L'écorce de la *première circonvolution* limbique (L_1) se distingue encore de celle des circonvolutions du manteau cérébral, par les particularités suivantes signalées par Greppin et confirmées par Vulpius et par Kaes : ses fibres tangentielles sont peu nombreuses, le réseau d'Exner de la couche moléculaire est plus large, mais moins serré, et dans les couches profondes, les *feutrages super* et *interradiaire*, ainsi que les *stries externe* et *interne de Baillarger*, sont également plus lâches que dans d'autres régions de l'écorce.

Induseum griseum et nerfs de Lancisi.

Large de 3 millimètres au niveau de la scissure inter-hémisphérique, l'écorce de la première circonvolution limbique s'amincit en se portant vers le corps calleux; elle tapisse le *sinus du corps calleux*, se réduit à ce niveau à 1 millimètre d'épaisseur, et paraît à l'œil nu s'arrêter brusquement au niveau des fibres transversales du corps calleux. En réalité, elle recouvre ces fibres d'un mince voile de substance grise de 20 à 40 μ d'épaisseur, connu sous le nom d'*induseum griseum* du *corps calleux;* ce voile gris se renfle en dedans, sous forme d'une bande longitudinale, de 0,3 à 1 millimètre de hauteur, qui constitue le **nerf de Lancisi**, ou *strie longitudinale interne* ou *médiane*. La partie externe de l'induseum griseum, en général un peu saillante, constitue le **tænia tecta** ou *strie longitudinale externe* ou *latérale*.

Lorsque l'écorce de la première circonvolution limbique s'amincit pour se continuer avec le tænia tecta, l'amincissement se fait surtout aux dépens de la troisième couche, dont les cellules pyramidales deviennent de plus en plus rares et finissent même par disparaître, de telle sorte que la deuxième et la quatrième couches se confondent l'une avec l'autre au niveau du corps calleux.

Structure des nerfs de Lancisi.

On trouve dans les *nerfs de Lancisi* et les *tænia tecta* des cellules nerveuses décrites par Golgi, Giacomini, Blumenau, Cajal. Chez les petits mammifères, où Cajal les a étudiés, les nerfs de Lancisi seuls sont bien

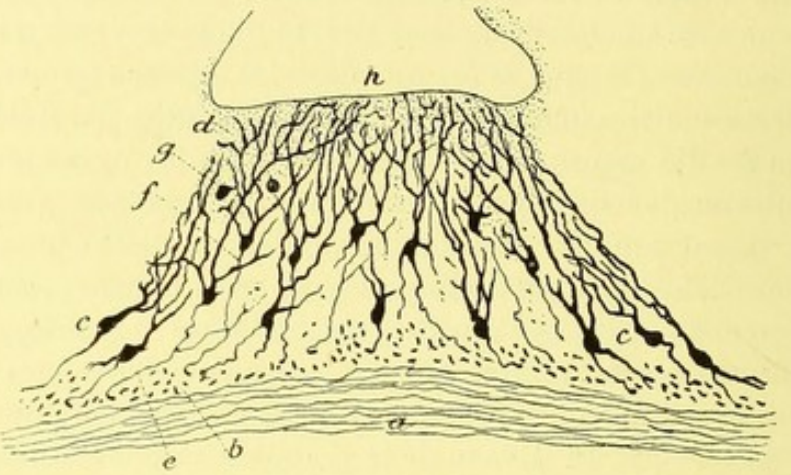

Fig. 348. — Coupe transversale de la substance grise supra-calleuse du cerveau du lapin nouveau-né. Les stries longitudinales internes apparaissent soudées en une lame grise. Méthode de Golgi. (D'après Ramon y Cajal.)

a, fibres du corps calleux. — *b*, grosses fibres antéro-postérieures des nerfs de Lancisi. — *c*, grosses cellules de la région profonde. — *d*, couche moléculaire ou superficielle. — *e*, cylindre-axe d'une cellule inférieure. — *f*, celui d'une cellule supérieure. — *g*, corpuscule fusiforme antéro-postérieur. — *h*, fond de la scissure inter-hémisphérique.

développés, car ici les tænia tecta se confondent avec l'écorce grise des hémisphères (Blumenau). Cajal distingue trois couches dans les nerfs de Lancisi, une superficielle ou *moléculaire*, une moyenne ou *cellulaire* et une profonde ou de *substance blanche* (fig. 348).

La couche moyenne est composée de cellules ovoïdes ou fusiformes à

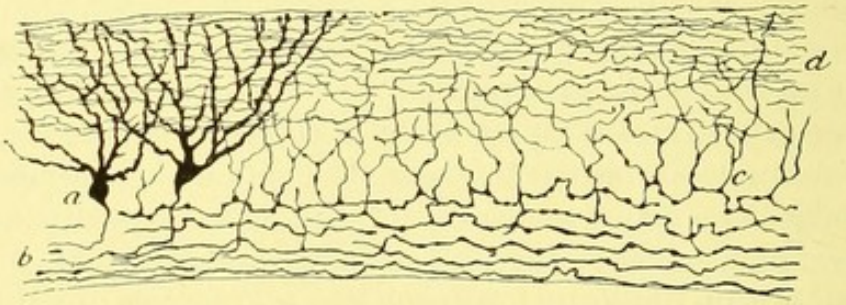

Fig. 349. — Coupe longitudinale d'un nerf de Lancisi d'un rat de 15 jours. Méthode de Golgi. (D'après Ramon y Cajal.)

a, cellules grandes et profondes se continuant en *b* avec des fibres à direction antéro-postérieure. — *c*, fibre antéro-postérieure notablement variqueuse et très riche en collatérales ascendantes. — *d*, fibrilles fines antéro-postérieures de la couche moléculaire.

grand axe vertical, cellules dont le volume augmente de haut en bas. Par leur extrémité supérieure, elles donnent naissance à des dendrites se ramifiant dans la *zone moléculaire*, particularité qui les rapproche des cellules pyramidales de l'écorce (Giacomini, Blumenau). Le cylindre-axe se détache du corps de la cellule, descend et après un court trajet, se continue avec

une fibre à myéline, soit de la couche profonde, soit de la substance blanche. Parfois même, le cylindre-axe se divise en Y et donne ainsi naissance à deux fibres se dirigeant en sens inverse (Cajal) (fig. 349).

La **couche profonde** est constituée par la réunion des cylindres-axes des cellules de la couche moyenne. Ces fibres nerveuses donnent naissance à des collatérales, qui se terminent dans la couche moyenne et dans la couche moléculaire par de riches arborisations (fig. 349). On rencontre encore, d'après Cajal, dans les couches moyennes et profondes, des cylindres-axes plus variqueux que les précédents, et que cet auteur regarde, sans cependant rien affirmer sur leur origine, comme se terminant librement dans les nerfs de Lancisi, à la manière des cylindres-axes des cellules du type II de Golgi.

La **couche moléculaire**, formée par la réunion de presque toutes les expansions dendritiques, contient, comme dans l'écorce cérébrale ordinaire, un grand nombre de fibres tangentielles très délicates, ramifiées et à direction longitudinale ou antéro-postérieure (fig. 349). On trouve aussi dans cette couche quelques rares éléments fusiformes, dont le mode d'origine et le trajet du cylindre-axe ne sont pas encore établis (Cajal).

Les nerfs de Lancisi représentent une écorce cérébrale très simplifiée.

En résumé, les nerfs de Lancisi ne sont autre chose, ainsi que l'a montré Blumenau, qu'un prolongement de l'écorce cérébrale, dont ils possèdent la même structure fondamentale. La simplification des couches cérébrales est encore beaucoup plus grande dans l'*induseum griseum*.

Les fibres longitudinales des nerfs de Lancisi se continuent en avant avec les fibres du *pédoncule du septum lucidum*, en arrière avec la *circonvolution godronnée* (Zuckerkandl, Honegger), elles correspondent aux fibres tangentielles du reste de l'écorce, et constituent un système d'association intracorticale, mettant en connexion deux territoires plus ou moins éloignés du rhinencéphalon.

Les fibres du *tænia tecta* représentent également des fibres tangentielles; en avant, elles ne dépassent guère le bec du corps calleux, en arrière elles se confondent ainsi que Honegger l'a montré, avec la *substance réticulée* d'Arnold ou *lame médullaire superficielle* de la circonvolution de l'hippocampe.

Deuxième circonvolution limbique.

Deuxième circonvolution limbique ou circonvolution de l'hippocampe. — La structure de l'écorce de la *deuxième circonvolution limbique* varie, suivant que l'on considère la partie de la circonvolution qui appartient au *subiculum de la corne d'Ammon*, ou celle qui fait saillie dans la corne sphénoïdale du ventricule latéral pour former la *corne d'Ammon* proprement dite.

Sa structure au voisinage de la scissure collatérale.

1° **Subiculum de la corne d'Ammon. — La partie de l'écorce de la circonvolution de l'hippocampe**, qui fait suite au lobule fusiforme et forme la **lèvre interne de la scissure collatérale**, présente une structure qui ne s'écarte guère de celle de l'écorce typique. On rencontre ici, comme dans

les autres régions de l'écorce, les quatre couches décrites par Cajal et qui sont, en allant de la surface à la profondeur : 1° la *couche moléculaire ;*

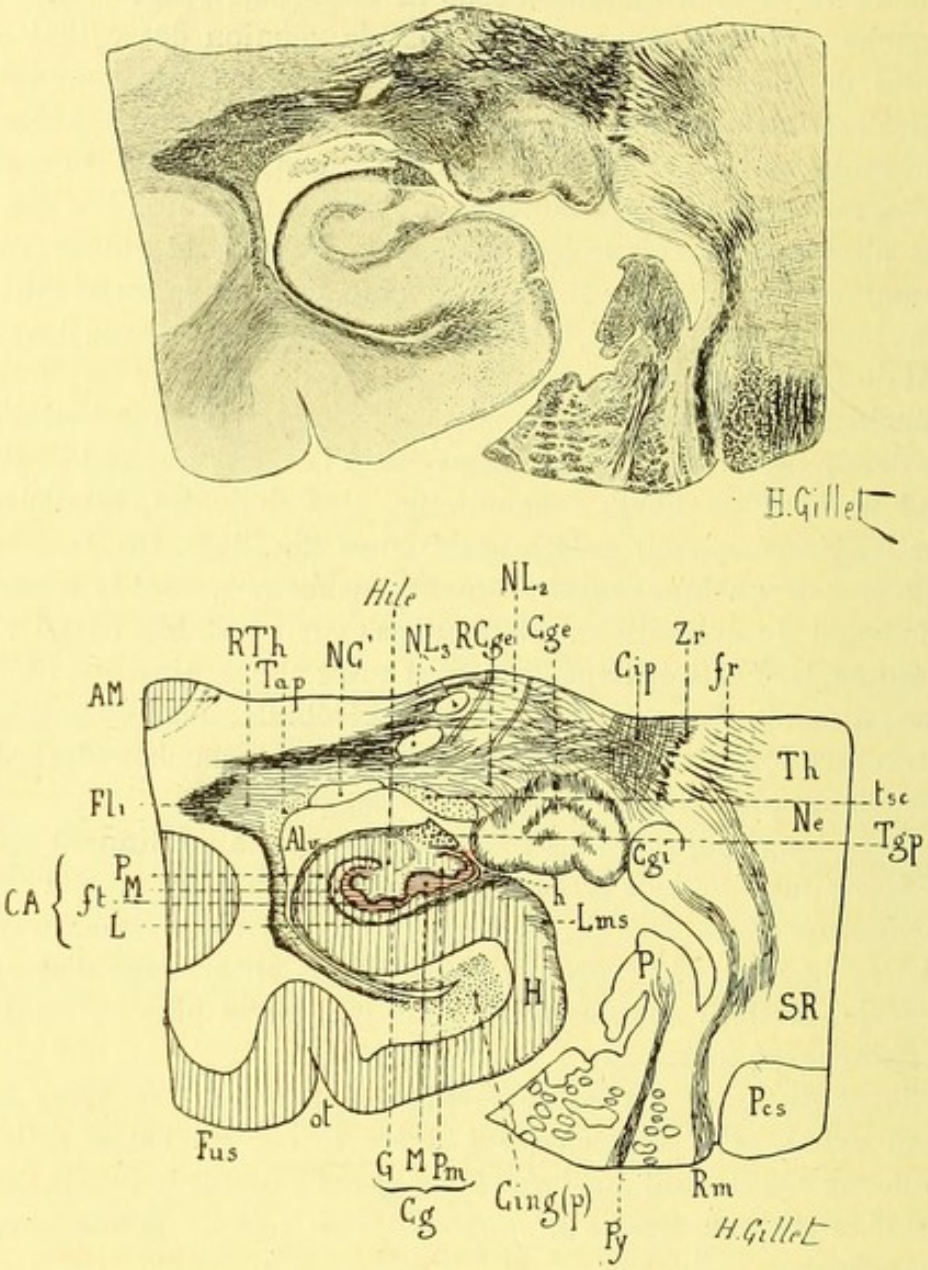

FIG. 350. — Coupe vertico-transversale de la corne d'Ammon passant par les corps genouillés. Méthode de Weigert. 2/1 grandeur naturelle. Détails dessinés à un grossissement de 12 diamètres. La circonvolution godronnée est colorée en rouge.

CA, corne d'Ammon et ses couches. — *Alv*, alvéus. — *P*, couche des cellules pyramidales. — *L*, stratum lacunosum. — *M*, stratum moleculare. — *ft*, fibres tangentielles ou lamina medullaris involula. — *Cg*, circonvolution godronnée et ses couches. — *M*, stratum moleculare. — *G*, couche des grains. — *Pm*, couche des cellules polymorphes. — *AM*, avant-mur. — *Cge*, *Cgi*, corps genouillés externe et interne. — *Cing (p)*, faisceau postérieur du cingulum. — *Cip*, segment postérieur de la capsule interne. — *Fli*, faisceau longitudinal inférieur. — *fr*, fibres radiées du thalamus. — *Fus*, lobule fusiforme. — *H*, circonvolution de l'hippocampe. — *h*, sillon de l'hippocampe. — *Lms*, lame médullaire superficielle. — *NC'*, queue du noyau caudé. — *Ne*, noyau externe du thalamus. — NL_3, NL_2, troisième et deuxième segments du noyau lenticulaire. — *ot*, sillon collatéral. — *P*, pied du pédoncule cérébral. — *Pcs*, pédoncule cérébelleux supérieur. — *Py*, faisceau pyramidal. — *RCge*, radiations du corps genouillé externe. — *Rm*, ruban de Reil médian. — *RTh*, radiations optiques de Gratiolet. — *SR*, substance réticulée de la calotte du pédoncule cérébral. — *Tap*, tapetum. — *Tgp*, pilier postérieur du trigone. — *Th*, thalamus. — *tsc*, tænia semi-circularis. — *Zr*, zone réticulée ou grillagée.

2° la *couche des petites cellules pyramidales;* 3° la *couche des grandes cellules pyramidales;* 4° la *couche des cellules polymorphes.*

Sa structure au niveau du subiculum.

Mais déjà au niveau de la **crête** de la circonvolution de l'hippocampe, et davantage encore au niveau de la face qui regarde le sillon de l'hippocampe, c'est-à-dire au niveau du **subiculum** ou du *lit de la corne d'Ammon*, apparaissent des modifications qui s'accentuent de plus en plus, à mesure que l'on se rapproche de la corne d'Ammon. Ces modifications portent surtout sur la richesse de ces parties en fibres tangentielles et sur la diminution du nombre des cellules pyramidales petites et moyennes.

Couche moléculaire.

La **couche moléculaire** est beaucoup plus large que dans les autres régions de l'écorce, grâce au développement considérable que prennent les *fibres tangentielles* qui forment ici une couche appréciable à l'œil nu et d'aspect réticulé. C'est la *couche réticulée d'Arnold* ou *lame médullaire superficielle* ou *externe* du *subiculum* (fig. 350, Lms). L'épaisseur de cette couche n'est pas partout la même; lorsqu'on examine une coupe microscopique vertico-transversale de la circonvolution de l'hippocampe, colorée par les méthodes de Weigert ou de Pal, on constate que la couche moléculaire contient un grand nombre de fibres parallèles, revêtues d'une couche relativement épaisse de myéline et qu'elle est limitée, non par une ligne régulière, mais par une ligne festonnée ou crétée, qui empiète sur la couche des petites cellules pyramidales. C'est à cette épaisseur inégale de la couche des fibres tangentielles, qu'est dû l'aspect réticulé que présente à l'état frais ou après durcissement la surface de la circonvolution de l'hippocampe. L'inégalité d'épaisseur de cette couche est d'autant plus appréciable que du sommet des festons se détachent des faisceaux de fibres radiées, qui descendent jusque dans la substance blanche de la circonvolution (fig. 350).

Cette couche est plus épaisse ici que dans le reste de l'écorce.

Ses fibres tangentielles constituent la substance réticulée d'Arnold.

Cette couche moléculaire, qui contient comme celle de l'écorce typique un certain nombre de *cellules du type de Cajal*, présente en outre un nombre considérable de *cellules du type II de Golgi* (Cajal).

Couche des petites cellules pyramidales.

La 2e couche ou **couche des petites cellules pyramidales** ne forme pas une couche régulière; elle s'emboîte en effet dans les festons et les dentelures de la couche moléculaire.

Couche des grandes cellules pyramidales et stratum radiatum.

Dans la 3e couche ou **couche des grandes cellules pyramidales**, nous voyons s'exagérer une disposition que l'on constate déjà dans l'écorce occipitale et surtout dans la première circonvolution limbique. La zone des celulles pyramidales petites et moyennes s'éclaircit et la 3e couche ne contient, pour ainsi dire, que de grandes cellules pyramidales, qui peuvent atteindre 40μ de longueur et qui occupent surtout les parties profondes de cette couche. Leurs dendrites ascendantes s'arborisent dans la *zone moléculaire* et impriment à la 3e couche un aspect radié très manifeste, qui lui a valu le nom de *stratum radiatum*. Cette couche est en outre riche en fibres tangentielles à direction parallèle au grand axe de la circonvolution, fibres groupées en faisceaux, et qui, sur des coupes vertico-transversales traitées par les méthodes de Weigert ou de Pal, donnent à cette couche un aspect tacheté tout particulier (fig. 350).

Couche des cellules polymorphes.

Quant à la 4e couche, **couche des cellules polymorphes**, elle ne se distingue guère de la couche semblable des autres régions de l'écorce.

Substance blanche du subiculum.

La *substance blanche* du subiculum est épaisse et contient deux couches de fibres à myéline. La couche profonde — celle qui entoure le diverticule du subiculum de la corne sphénoïdale — se compose de fines fibres entourées d'une mince couche de myéline; elles appartiennent au système des fibres commissurales (fornix transversus de Forel) et représentent, ainsi que nous le verrons plus loin, les collatérales des cylindres-axes des cellules pyramidales du subiculum et de la région adjacente de la corne d'Ammon; par la voie du trigone cérébral, ces fibres entrent dans la constitution de la *lyre de David* ou *psalterium*.

La couche de fibres commissurales est entourée d'une couche de fibres de plus gros calibre, revêtues d'une épaisse couche de myéline et se colorant intensivement par l'hématoxyline. Elles se continuent avec les fibres de l'alvéus, représentent le cylindre-axe des cellules pyramidales de la corne d'Ammon et du subiculum, et appartiennent au système des fibres d'association, en particulier au *faisceau postérieur du cingulum*, dont les fibres mettent en connexion la corne d'Ammon avec la circonvolution de l'hippocampe et avec des régions plus ou moins éloignées du manteau cérébral.

2° **Corne d'Ammon.** — La *corne d'Ammon* constitue un relief conoïde situé dans le prolongement sphénoïdal du ventricule latéral (voy. fig. 210, p. 360). Elle est produite par la saillie que forment, dans la cavité ventriculaire, l'écorce grise et la substance blanche qui tapissent le fond du sillon de l'hippocampe (fig. 350). La *corne d'Ammon* et la *circonvolution godronnée*, qui lui est intimement unie, représentent, ainsi que Mathias Duval l'a montré, deux circonvolutions cérébrales adhérentes entre elles par leur couche moléculaire : Cette conception de Mathias Duval, basée sur les recherches embryologiques, est celle qui concorde le mieux avec les résultats fournis par l'histologie; elle est adoptée aujourd'hui par la majorité des auteurs.

Travaux de Mathias Duval.

La corne d'Ammon et la circonvolution godronnée adhèrent entre elles par leurs couches moléculaires.

Une des difficultés de l'étude de ces deux circonvolutions tient à ce que le sillon de l'hippocampe qui les sépare, au lieu d'être largement ouvert, comme pour les autres circonvolutions, reçoit un seul feuillet pie-mérien par l'intermédiaire duquel, les *couches moléculaires* de ces deux circonvolutions sont intimement unies. Il en résulte que, lorsque l'on pratique une coupe vertico-transversale de cette région, la couche moléculaire de la corne d'Ammon et la couche moléculaire de la circonvolution godronnée sont adossées, et ne sont séparées l'une de l'autre, que par le feuillet pie-mérien et par leurs couches respectives de fibres tangentielles (fig. 350).

Aspect de la corne d'Ammon sur une coupe vertico-transversale.

Sur une coupe vertico-transversale, la corne d'Ammon et le subiculum affectent la forme d'un *S* italique. La courbe inférieure de l'*S* correspond à la circonvolution de l'hippocampe, la courbe supérieure à la corne d'Ammon proprement dite.

C'est dans la concavité de la corne d'Ammon que se loge la *circonvolution godronnée*, qui représente une circonvolution cérébrale avortée, profon-

dément modifiée, plissée en forme de bourse dont l'ouverture ou *hile* regarde en haut et en dehors. Or, il surgit ici une seconde difficulté qui complique encore l'étude de cette région. L'extrémité supérieure de la corne d'Ammon pénètre en effet dans le hile de la circonvolution godronnée, de telle sorte que l'écorce de la circonvolution godronnée forme la paroi de la bourse et que l'écorce de la corne d'Ammon en constitue le centre (fig. 351). La structure si complexe de cette région se trouve donc expliquée : 1° par l'adhérence des couches moléculaires respectives de la circonvolution godronnée et de la corne d'Ammon au niveau du sillon de l'hippocampe ; 2° par la superposition des deux écorces cérébrales dans la région du hile de la circonvolution (fig. 353). Il découle de ce dernier fait que les fibres de la circonvolution godronnée, destinées au pilier postérieur du trigone, sont obligées de traverser, dans la région du hile, l'écorce de la corne d'Ammon avant d'arriver à leur destination (fig. 351).

Hile de la circonvolution godronnée.

L'extrémité supérieure de la corne d'Ammon pénètre dans le hile de la circonvolution godronnée, de telle sorte qu'il existe à ce niveau une *superposition* de deux écorces cérébrales.

On considère généralement comme limite, entre le subiculum et la corne d'Ammon, une ligne passant par le point où la circonvolution godronnée n'est séparée du subiculum que par un seul feuillet pie-mérien et, comme limite entre la corne d'Ammon et la circonvolution godronnée, le *hile* de cette circonvolution (fig. 351). La corne d'Ammon comprend par conséquent deux régions qui ont chacune des connexions et une structure différentes : l'une est en rapport avec la circonvolution godronnée, l'autre avec le subiculum. Cajal, étudiant la corne d'Ammon chez de petits mammifères lissencéphales, chez lesquels elle est très développée, désigne, sous le nom de *région supérieure de la corne d'Ammon*, la région en relation avec le subiculum, et sous le nom de *région inférieure*, celle qui est en rapport avec la circonvolution godronnée (fig. 359). Chez l'homme les rapports sont autres : il suffit d'examiner une coupe vertico-transversale de l'hémisphère (fig. 351), pour constater que la partie de la corne d'Ammon adjacente à la circonvolution godronnée constitue la région supérieure, et la partie en connexion avec le subiculum la région inférieure. Pour éviter la confusion que pourrait créer, dans l'espèce, l'emploi des termes *supérieur* et *inférieur*, nous décrirons ces deux régions de la corne d'Ammon sous le nom de : *région godronnée* (région inférieure de Cajal) et de *région hippocampique* (région supérieure de Cajal). C'est l'extrémité supéro-interne de la *région godronnée* de la corne d'Ammon, qui pénètre dans le *hile* de la circonvolution godronnée, et cette *portion incluse dans la circonvolution godronnée* présente la même structure et les mêmes connexions que la région godronnée proprement dite.

Limites de la corne d'Ammon.

Région godronnée et région hippocampique de la corne d'Ammon.

Les différentes couches constituantes de la corne d'Ammon ont été décrites il y a déjà longtemps par Kupffer, Meynert, Krause, Ganser, Todt et Kahler, Obersteiner, Giacomini, etc., etc.

Structure de la corne d'Ammon.

Golgi, Sala, puis Schäffer et Cajal ont appliqué à l'étude de cette région la méthode par l'imprégnation d'argent.

Les différences de structure, entre la corne d'Ammon et l'écorce cérébrale, portent principalement sur la morphologie de ses cellules pyrami-

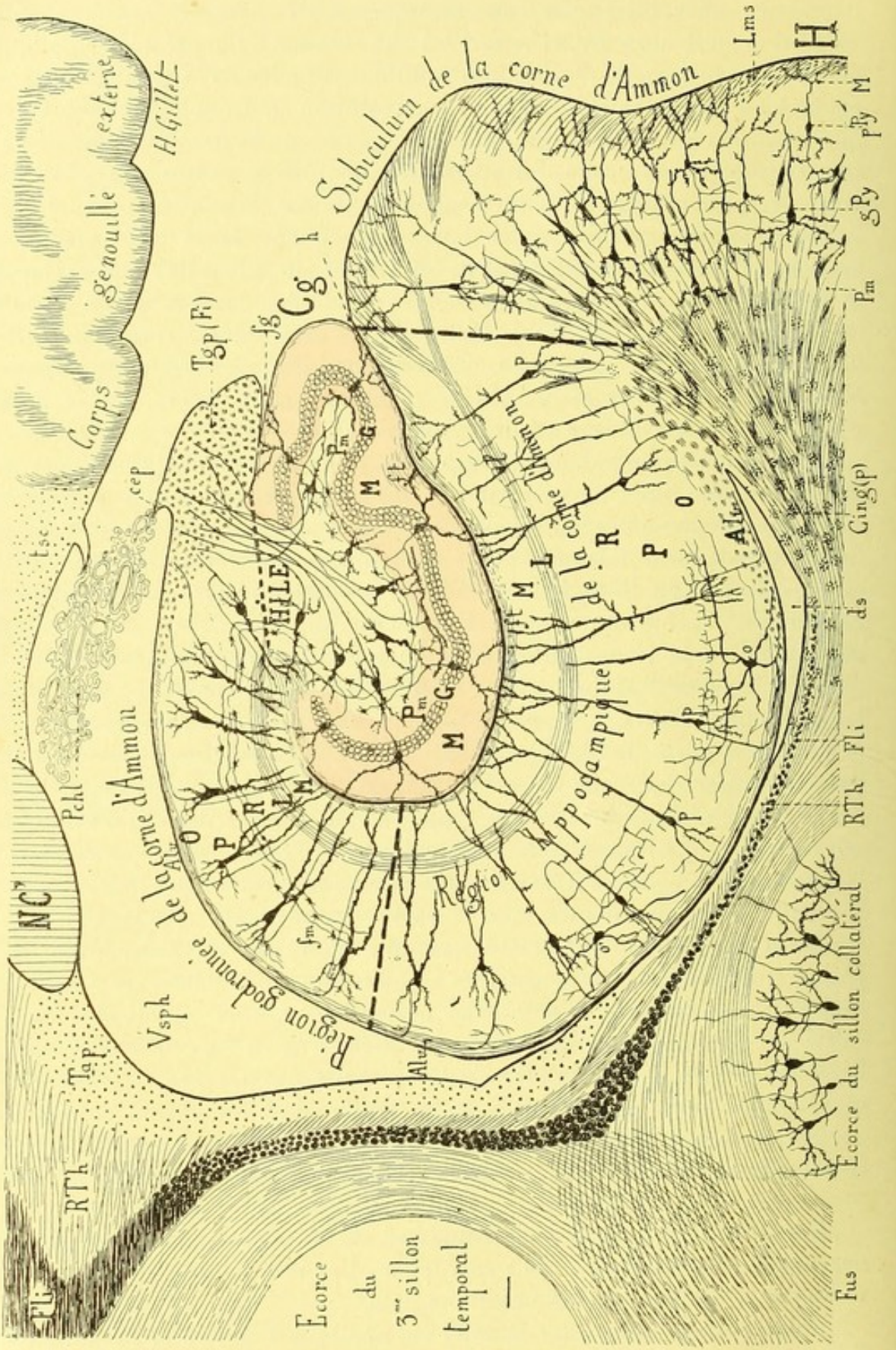

Fig. 351. — Schéma de la corne d'Ammon et de la circonvolution godronnée de l'homme vues sur une coupe vertico-transversale. La circonvolution godronnée est colorée en rouge ; deux lignes interrompues — — — — — — limitent les deux régions de la corne

d'Ammon : 1° La *région inférieure* ou *hippocampique* est comprise entre la circonvolution godronnée et le diverticule du subiculum (*ds*) ; elle se continue en dedans avec l'écorce du subiculum et de la circonvolution de l'hippocampe ; 2° La *région supérieure* ou *godronnée* est située au-dessus et en dehors de la circonvolution godronnée. Son extrémité supéro-interne pénètre dans le hile de la circonvolution godronnée et il existe à ce niveau deux écorces cérébrales superposées. La ligne pointillée ..... correspond au hile de la circonvolution godronnée.

Alv, alvéus. — *cep*, crête épendymaire du pilier postérieur du trigone. — *Cg*, circonvolution godronnée. — *Cing* (*p*), faisceau postérieur du cingulum. — *ds*, diverticule du subiculum. — *fg*, sillon fimbrio-godronné. — *Fli*, faisceau longitudinal inférieur. — *fm*, fibres moussues de Cajal. — *ft*, fibres tangentielles ou lamina medullaris involuta. — *Fus*, lobule fusiforme. — *G*, couche des grains ou des cellules ovoïdes. — *gPy*, grande cellule pyramidale du subiculum. — *H*, circonvolution de l'hippocampe ou deuxième circonvolution limbique. — *h*, sillon de l'hippocampe. — *L*, stratum lacunosum. — *l*, cellule du stratum lacunosum. — *Lms*, lame médullaire superficielle du subiculum. — *M*, couche moléculaire. — *NC'*, queue du noyau caudé. — *O*, stratum oriens ou couche des cellules polymorphes. — *o*, cellule de Golgi à cylindre-axe horizontal du stratum oriens. — *o'*, cellule à cylindre-axe arqué de Cajal du stratum oriens. — *P*, couche des cellules pyramidales. — *p*, *p*, cellules pyramidales de cette couche. — *Pchl*, plexus choroïdes. — *Pm*, couche des cellules polymorphes. — *pPy*, petite cellule pyramidale du subiculum. — *R*, stratum radiatum. — *RTh*, radiations optiques de Gratiolet. — *Tap*, tapetum. — *Tgp* (*Fi*), pilier postérieur du trigone (Fimbria). — *tsc*, tænia semi-circularis. — *Vsph*, corne sphénoïdale du ventricule latéral.

dales, le nombre et la variété de forme de ses cellules du type II de Golgi, sa richesse en fibres tangentielles, ainsi que sur le mode de distribution des cylindres-axes provenant des « *grains* » de la circonvolution godronnée (Cajal). Quant au nombre des couches et à leur structure, elles sont, ainsi que l'a montré Schäffer, presque les mêmes ici que dans le reste de l'écorce.

La corne d'Ammon ne diffère en effet de l'écorce typique, ainsi que le fait remarquer Cajal, que par la complexité de sa couche moléculaire et par la simplicité relative de ses couches profondes.

Sa richesse en fibres tangentielles.

En abordant la corne d'Ammon, l'épaisse couche de *fibres tangentielles*, qui forme la lame médullaire superficielle du subiculum, se dédouble et donne naissance à la *lame médullaire superficielle* (lamina medullaris involuta ou circumvoluta) et au *stratum lacunosum*. Les cellules pyramidales petites et moyennes disparaissent, les grandes cellules s'accumulent dans la partie profonde de la couche des cellules pyramidales. Leurs longues dendrites ascendantes traversent ainsi, avant d'aborder les parties supérieures de la couche moléculaire, une zone pauvre en cellule, le *stratum radiatum*.

Les 8 couches de la corne d'Ammon de Meynert.

On a décrit à la corne d'Ammon sept et même huit couches distinctes : ce sont en allant de la cavité cranienne à la cavité ventriculaire :

1° La *lame médullaire superficielle* ou externe, le *feuillet nucléaire* (Kernblatt) des auteurs allemands ou la *lamina medullaris involuta* s. *circumvoluta*.

2° La *couche moléculaire*, stratum moleculare.

3° La *couche lacunaire*, stratum lacunosum (Meynert), stratum reticulare (Kupffer), stratum medullare medium (Obersteiner, Cajal).

4° La *couche radiaire*, stratum radiatum (Meynert).

5° La *couche des cellules pyramidales* (stratum cellularum pyramidalium) ou *stratum lucidum*.

6° Le *stratum oriens*.

7° L'*Alvéus*, *feuillet vallonné* des auteurs allemands (Muldenblatt).

8° La *couche épithéliale* de la corne sphénoïdale.

Si l'on veut ramener les 8 couches de la corne d'Ammon aux quatre couches de l'écorce du manteau cérébral, on peut construire le tableau suivant :

Parallèle entre les couches de la corne d'Ammon et celles de l'écorce du manteau cérébral.

Corne d'Ammon.	*Écorce du manteau cérébral.*
1. Lamina medullaris involuta.	1. Couche moléculaire.
2. Stratum moleculare. . . .	
3. Stratum lacunosum	
4. Stratum radiatum.	
5. Stratum cellularum pyramidalium (stratum lucidum).	2 et 3. Couches des petites et grandes cellules pyramidales.
6. Stratum oriens	4. Couche des cellules polymorphes.
7. Alvéus	5. Substance blanche.
8. Épendyme ventriculaire . .	

Les 5 couches de la corne d'Ammon de Cajal.

Nous allons passer successivement en revue ces cinq couches de la corne d'Ammon, et pour la facilité de la description nous étudierons séparément les *cellules* de la corne d'Ammon et les *fibres* de la corne d'Ammon.

Couche moléculaire de la corne d'Ammon. Cette couche comprend le stratum moleculare, le stratum lacunosum et le stratum radiatum.

1. **Cellules de la Corne d'Ammon.** — 1. **Couche moléculaire** (fig. 352, I). — Cette couche comprend : *a*) *Le stratum moleculare* et son épaisse couche de *fibres tangentielles* ou *lamina medullaris involuta; b*) Le *stratum lacunosum ; c*) le *stratum radiatum.*

Cellules du stratum moleculare.

a) *Stratum moleculare* et *lamina medullaris involuta* (fig. 352, M). — La couche moléculaire proprement dite reçoit, comme la couche de même nom des autres régions de l'écorce, les arborisations terminales du panache protoplasmique des cellules pyramidales et contient deux espèces de cellules nerveuses : quelques rares *cellules fusiformes du type de Cajal* (fig. 360, J) et un nombre beaucoup plus considérable de *cellules étoilées* ou *cellules du type II de Golgi* (fig. 353, m, n). Ces *cellules étoilées* sont des cellules petites, pourvues de dendrites épaisses, fortement variqueuses, et d'un fin cylindre-axe qui se termine, à peu de distance de son origine, par une arborisation fine, variqueuse et plus ou moins richement ramifiée. La direction des ramifications du cylindre-axe et des dendrites est en général parallèle à la surface de la circonvolution.

b) *Stratum lacunosum* (*stratum medullare medium*) (fig. 352, L). — Cette couche renferme comme la précédente des cellules nerveuses, et un grand nombre de fibres à myéline.

Cellules du stratum lacunosum.

Les *cellules* (fig. 354 h,i,j,m,) bien décrites par Cajal sont petites, nombreuses, de forme *triangulaire* ou *étoilée*, difficiles à imprégner par l'argent et pourvues de dendrites ascendantes et descendantes. Les *dendrites ascendantes* se détachent de la partie supérieure de la cellule, elles sont divergentes, affectent un trajet plus ou moins horizontal ; leurs ramifications terminales atteignent en général les confins de la couche moléculaire. Les *dendrites descendantes* naissent soit du corps même de la cellule, soit d'un tronc unique et commun; elles croisent en ligne droite le stratum radia-

tum, la couche des cellules pyramidales, et se terminent dans le stratum

Fig. 352. Fig. 353.

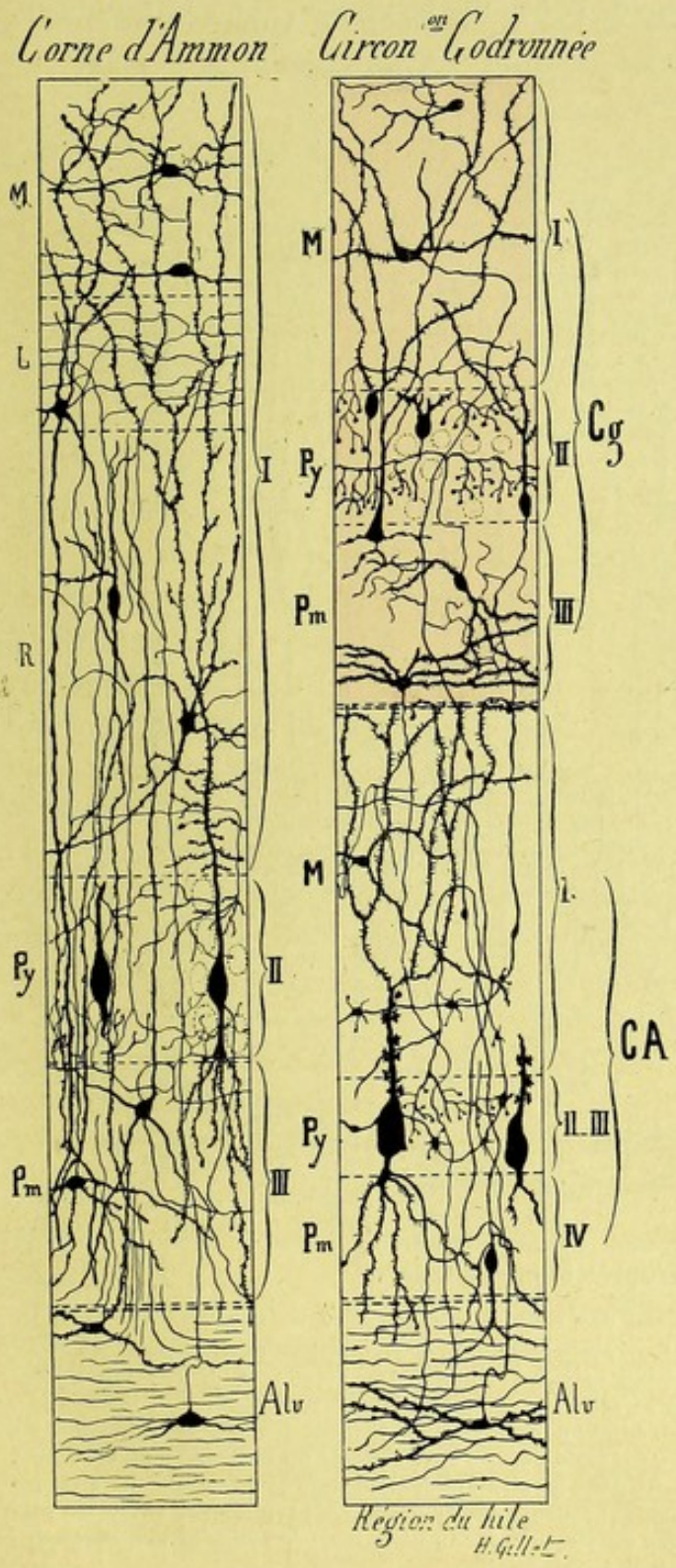

Fig. 352. — Schéma de la structure de l'écorce de la région hippocampique de la corne d'Ammon.

I, couche moléculaire comprenant : le stratum moleculare (*M*), le stratum lacunosum (*L*) et le stratum radiatum (*R*). — *II*, couche des cellules pyramidales (*Py*). — *III*, couche des cellules polymorphes (*Pm*) ou stratum oriens. — *Alv*, alvéus ou substance blanche.

Fig. 353. — Schéma de la structure de l'écorce dans la région du hile de la circonvolution godronnée.

Il s'agit ici de *deux écorces cérébrales superposées*. Les trois premières couches *I, II, III* appartiennent à la couche moléculaire (*M*), à la couche granuleuse (*Py*) et à la couche des cellules polymorphes (*Pm*) de la circonvolution godronnée (*Cg*) ; les trois couches suivantes *I, II, III* appartiennent à la couche moléculaire (*M*), à la couche des cellules pyramidales géantes (*Py*) et à la couche des cellules polymorphes (*Pm*) de la région godronnée de la corne d'Ammon (*CA*). Les cylindres-axes des cellules polymorphes de la circonvolution godronnée, sont obligés de traverser les trois couches de la corne d'Ammon (*CA*) avant d'arriver à l'alvéus (*Alv*). Les cylindres-axes des grains ou cellules ovoïdes de la circonvolution godronnée, traversent la couche des cellules polymorphes de la circonvolution godronnée et la couche moléculaire de la corne d'Ammon. Ils se coudent au voisinage du corps des cellules pyramidales géantes, se transforment en *fibres moussues* de Cajal, et assurent les connexions entre les grains de la circonvolution godronnée et les cellules pyramidales géantes de la région godronnée de la corne d'Ammon.

Fig. 352 et 353. — Schémas représentant la structure de l'écorce dans la région hippocampique de la corne d'Ammon et dans la région du hile de la circonvolution godronnée.

En réalité, ces deux colonnes sont adossées l'une à l'autre par leurs couches moléculaires (*M*) qui ne sont séparées l'une de l'autre que par le sillon de l'hippocampe et un seul feuillet pie-mérien. (Voy. schéma, fig. 351.)

oriens ou couche des *cellules polymorphes*, par des extrémités non ramifiées (fig. 354). Le cylindre-axe (c) naît du corps cellulaire, s'étend plus ou moins horizontalement dans l'épaisseur de la couche lacunaire, et s'y termine par

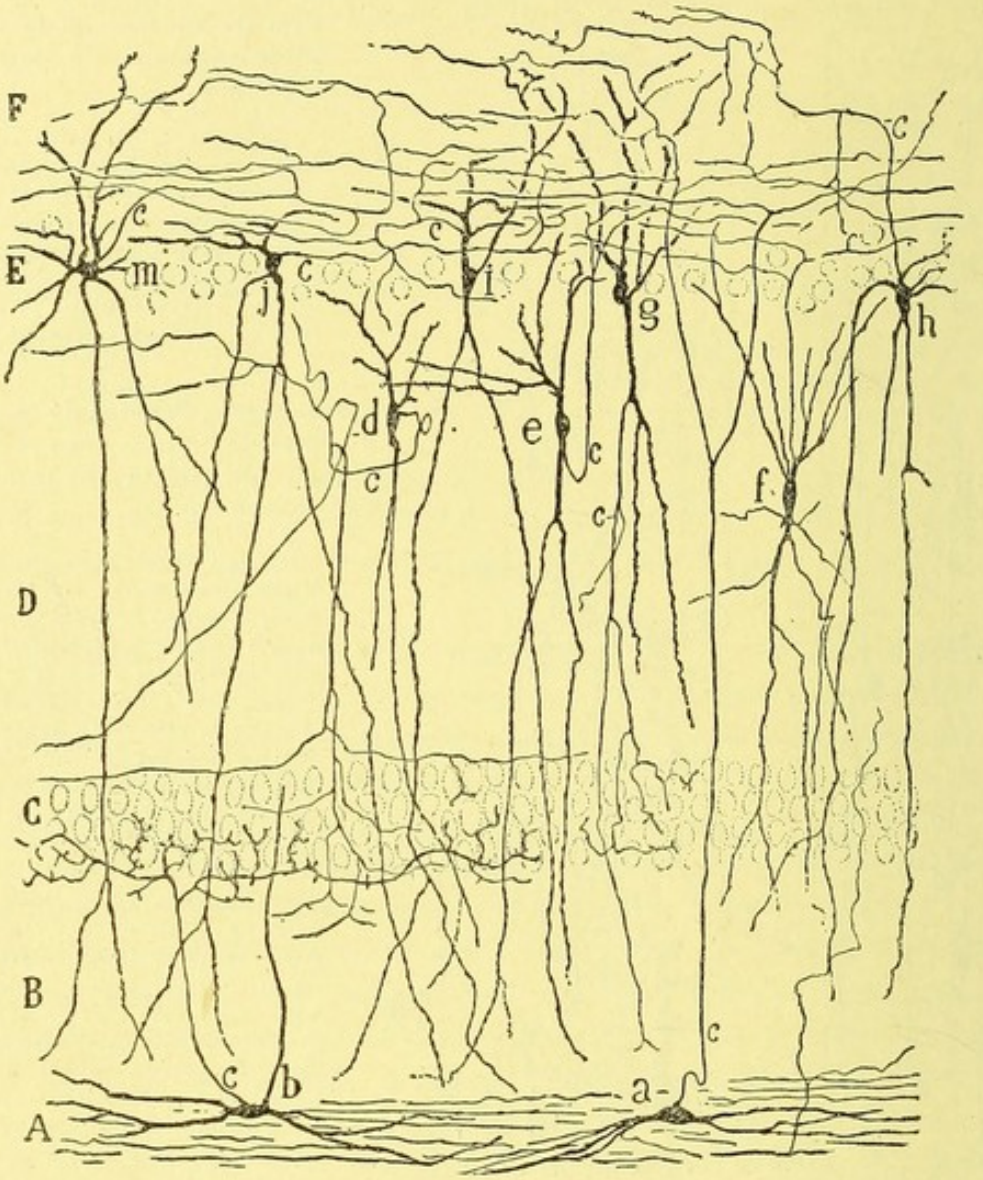

Fig. 354. — Coupe de la corne d'Ammon d'un cobaye de dix jours. Méthode double de Golgi. (D'après Ramon y Cajal.)

A, substance blanche. — *B*, couche des cellules polymorphes ou stratum oriens. — *C*, couche des cellules pyramidales. — *D*, stratum radiatum. — *E*, stratum lacunosum. — *F*, stratum moleculare. — *a*, cellule du stratum oriens à cylindre-axe ascendant. — *b*, autre cellule du stratum oriens dont le cylindre-axe s'arborise entre les cellules pyramidales. — *c*, *c*, cylindres-axes. — *d*, cellule du stratum radiatum dont le cylindre-axe fournit des rameaux au plexus nerveux situé entre les cellules pyramidales. — *e*, *f*, cellules du stratum radiatum dont le cylindre-axe se perd en se ramifiant dans le stratum lacunosum. — *g*, cellule du stratum lacunosum dont le cylindre-axe descendant fournit des rameaux au plexus situé entre les cellules pyramidales. — *h*, *i*, *j*, *m*, cellules du stratum lacunosum dont le cylindre-axe s'arborise soit dans cette couche soit dans la couche moléculaire.

une arborisation étendue de ramifications divergentes et plus ou moins horizontales, dont les branches terminales atteignent la couche moléculaire.

c) *Stratum radiatum* (fig. 352, R). Le *stratum radiatum* se présente sous forme d'une bande limitée en haut par le *stratum lacunosum*, et en bas par

la couche des cellules pyramidales; il est presque exclusivement constitué par un épais feutrage dendritique (Golgi, Sala, Schäffer, Cajal), formé par la réunion des panaches ascendants des cellules pyramidales.

Mais le stratum radiatum contient en outre quatre espèces de cellules

Cellules du stratum radiatum.

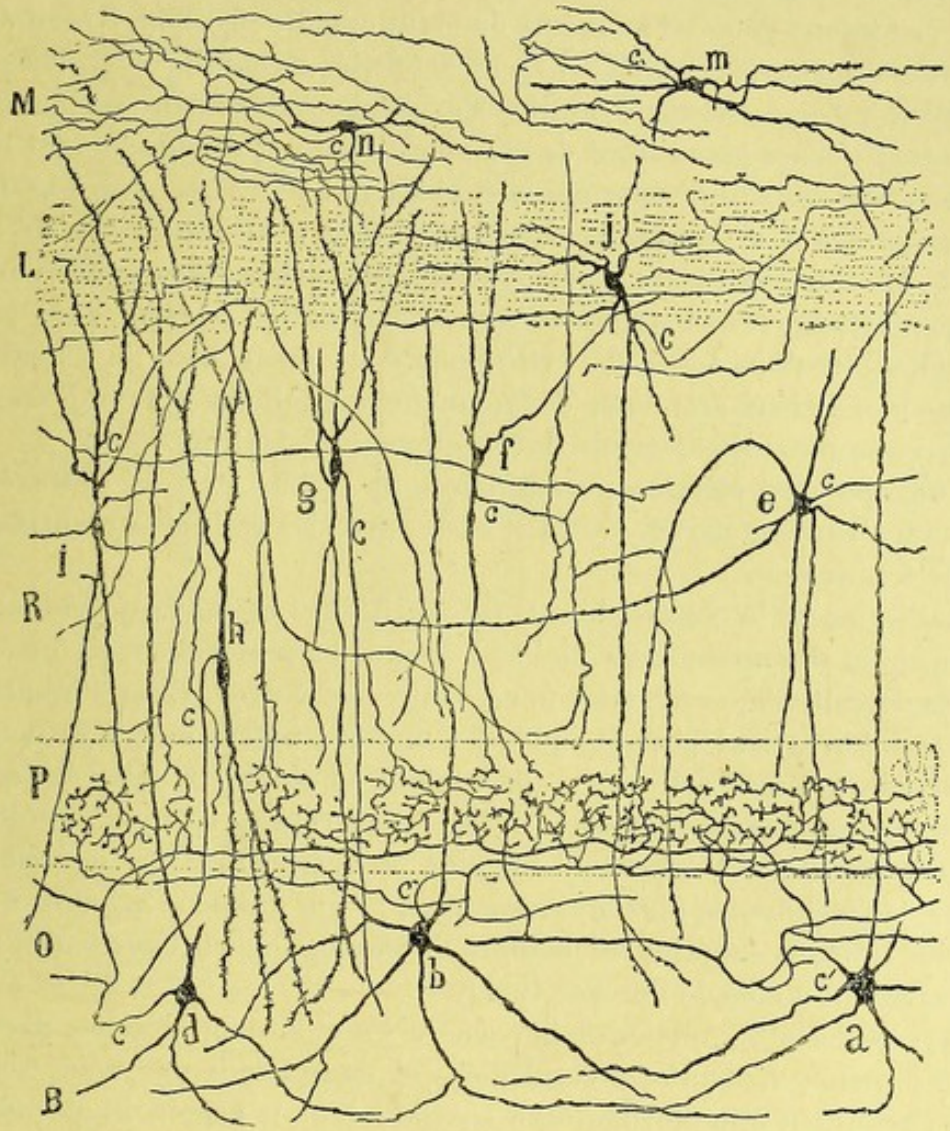

Fig. 355. — Coupe de la corne d'Ammon du cobaye d'un mois. Méthode de Cox. (D'après Ramon y Cajal.)

B, substance blanche. — *O*, stratum oriens. — *P*, couche des cellules pyramidales. — *R*, stratum radiatum. — *L*, stratum lacunosum. — *M*, couche moléculaire. — *a*, *b*, *d*, cellules de Golgi du stratum oriens à cylindre-axe horizontal. — *c*, *c*, cylindres-axes. — *e*, *f*, cellules de Golgi à cylindre-axe court du stratum radiatum. — *g*, *h*, cellules pyramidales égarées. — *i*, cellule du stratum radiatum dont le cylindre-axe fournit des rameaux au plexus situé entre les cellules pyramidales. — *j*, cellule du stratum lacunosum. — *m*, *n*, deux petites cellules de Golgi de la couche moléculaire.

nerveuses et un feutrage de fibres plus ou moins dense. Parmi les *cellules*, les unes représentent des éléments égarés des deux couches adjacentes : telles sont les *cellules pyramidales égarées* (fig. 355, g h) et les *cellules triangulaires* ou *fusiformes égarées* du *stratum lacunosum* (fig. 354, e, f), dont les dendrites descendantes atteignent le *stratum oriens*. Les autres sont propres

au stratum radiatum, ce sont : *les cellules du type II de Golgi* et les *cellules à cylindre-axe descendant.*

Les *cellules du type II de Golgi* sont des cellules *étoilées* ou *triangulaires* (fig. 355 e, f, fig. 360, G, H), qui occupent toute l'épaisseur du stratum radiatum ; leur court cylindre-axe se termine par une arborisation étendue et variqueuse, soit dans l'épaisseur même de cette couche (fig. 355, f), soit dans le stratum lacunosum (fig. 360, H, G). Leurs dendrites, au nombre de trois à quatre, sont divergentes, richement ramifiées et d'aspect fortement variqueux ; les plus volumineuses parcourent de grandes distances ; quelques-unes traversent la couche des cellules pyramidales et atteignent le *stratum oriens* (Cajal).

Les *cellules à cylindre-axe descendant* sont fusiformes (fig. 354, d, g, fig. 355, i) ou triangulaires. Leur cylindre-axe, destiné à la couche des cellules pyramidales, émet quelques collatérales qui se perdent dans le stratum radiatum, puis descend verticalement et entre dans la constitution du riche plexus peri-cellulaire de la couche des cellules pyramidales ; quelques rares ramifications terminales atteignent le stratum oriens.

Couche des cellules pyramidales (2e couche).

2. **Couche des cellules pyramidales** (fig. 352, Py). — Cette couche correspond aux couches des petites et des grandes cellules pyramidales de l'écorce typique.

Caractères de cette couche dans la classe des mammifères.

Chez le lapin, le cobaye, le rat, la couche des cellules pyramidales est épaisse, bien délimitée des couches voisines et renferme trois ou quatre rangées de cellules, serrées les unes contre les autres. Chez l'homme, les corps cellulaires sont plus éloignés les uns des autres et constituent une zone plus large, mal délimitée, absolument semblable à celle des cellules pyramidales grandes et moyennes de l'écorce cérébrale typique. Les couches les plus supérieures contiennent les plus petites cellules ; les couches inférieures, les cellules les plus volumineuses, ce qui a amené Schäffer à considérer les couches supérieures, comme l'homologue de la couche des petites cellules pyramidales de l'écorce typique.

Caractères qui distinguent les cellules pyramidales de la région hippocampique de la corne d'Ammon.

Les cellules pyramidales de la corne d'Ammon, bien décrites par Golgi, dont les recherches ont été confirmées et complétées par Sala, Schäffer, Cajal, présentent une morphologie spéciale dans la région hippocampique et dans la région godronnée de la corne d'Ammon (fig. 356).

Dans la *région hippocampique de la corne d'Ammon* (fig. 356, C A), ces cellules possèdent un *corps* fusiforme ou ovalaire, pourvu de deux espèces de dendrites, des *dendrites descendantes* ou *basilaires*, et d'une *dendrite ascendante* ou *primordiale*.

Leurs dendrites.

Les *dendrites descendantes* ou *basilaires* (les *racines* de Golgi) sont très développées ; elles forment un panache qui descend dans le *stratum oriens* et entre en connexion avec le feutrage des collatérales de cette région.

La *tige* ou *dendrite ascendante* est lisse comme le corps de la cellule et traverse sans se diviser la couche des cellules pyramidales ; une fois dans le stratum radiatum, elle émet de nombreuses ramifications horizontales, puis se résout en un panache de ramifications divergentes (les *rameaux* de Golgi), qui peuvent atteindre les confins de la couche moléculaire.

Les panaches dendritiques (descendants et ascendants) sont, ainsi que Schäffer l'a indiqué, hérissés *d'épines*, au niveau desquelles s'effectuent les contacts nervoso-protoplasmiques.

Leur cylindre-axe.

Le *cylindre-axe* se détache du corps cellulaire ou d'une grosse dendrite, et se continue avec une fibre (commissurale ou d'association) de l'alvéus. Il traverse plus ou moins obliquement le *stratum oriens*, et lui abandonne deux ou trois collatérales, qui s'arborisent et se terminent autour des cellules polymorphes.

En abordant l'alvéus, la plupart des cylindres-axes se coudent et se continuent simplement avec les fibres à myéline. D'autrefois ils se divisent en deux branches de volume inégal. La branche épaisse, continue le cylindre-axe et concourt à former les épaisses fibres à myéline de l'alvéus (fibres d'association). La branche mince présente tous les caractères des collatérales, elle prend un chemin opposé ou distinct de celui de la branche épaisse, concourt à former les fibres fines de l'alveus, et entre très probablement dans la constitution des fibres transversales ou commissurales du trigone cérébral. Cette branche collatérale ne doit pas être confondue avec les deux ou trois collatérales qui se détachent du cylindre-axe dans le stratum oriens, et qui s'arborisent toutes dans l'épaisseur de cette couche (fig 356).

Il se continue avec une fibre de l'alvéus.

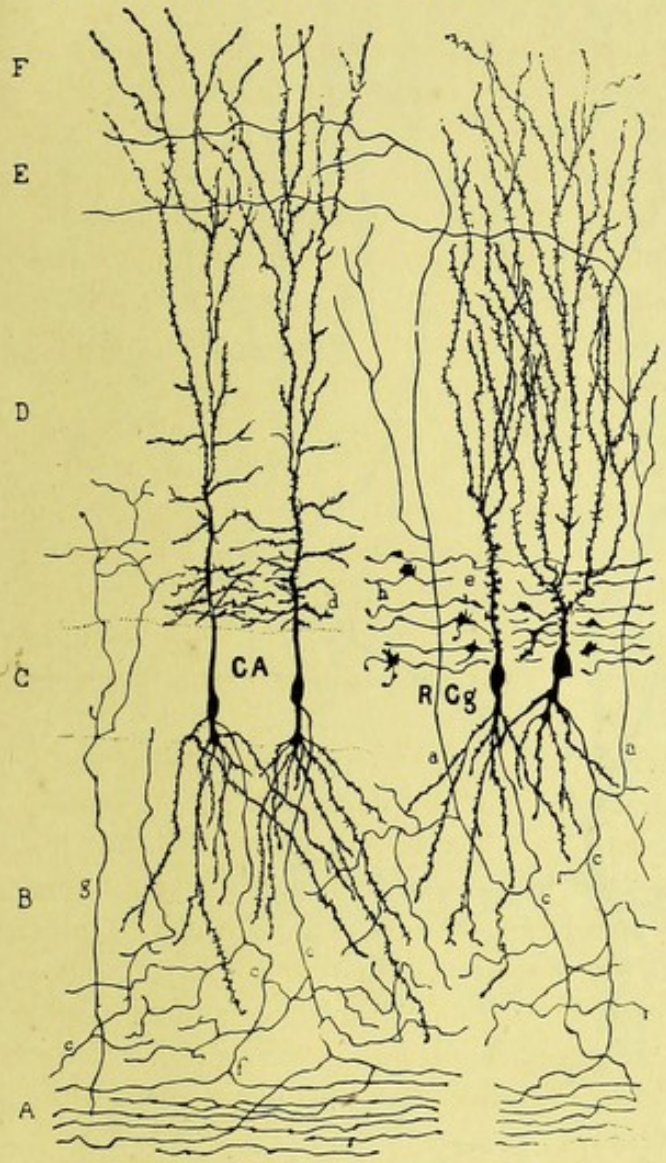

Fig. 356. — Cellules pyramidales des régions hippocampique (*CA*) et godronnée (*RCg*) de la corne d'Ammon. Méthode de Golgi. (D'après Ramon y Cajal.)

CA, petites cellules pyramidales de la région hippocampique de la corne d'Ammon. — *RCg*, cellules pyramidales géantes de la région godronnée de la corne d'Ammon. — *a*, épaisses collatérales ascendantes des cylindres-axes *c* des cellules pyramidales géantes. — *d*, rameaux épineux de la tige des petites cellules pyramidales. — *e*, excroissances de la tige des grandes cellules pyramidales. — *f*, fine collatérale se rendant à la substance blanche. — *g*, collatérale venant des fibres de l'alvéus. — *h*, fibres moussues en relation avec les cellules pyramidales géantes de la région godronnée de la corne d'Ammon. — *A*, alvéus. — *B*, stratum oriens. — *C*, couche des cellules pyramidales. — *D*, stratum radiatum. — *E*, stratum lacunosum. — *F*, stratum moleculare.

Dans la *région godronnée* de la corne d'Ammon (fig. 365, RCg), les cel-

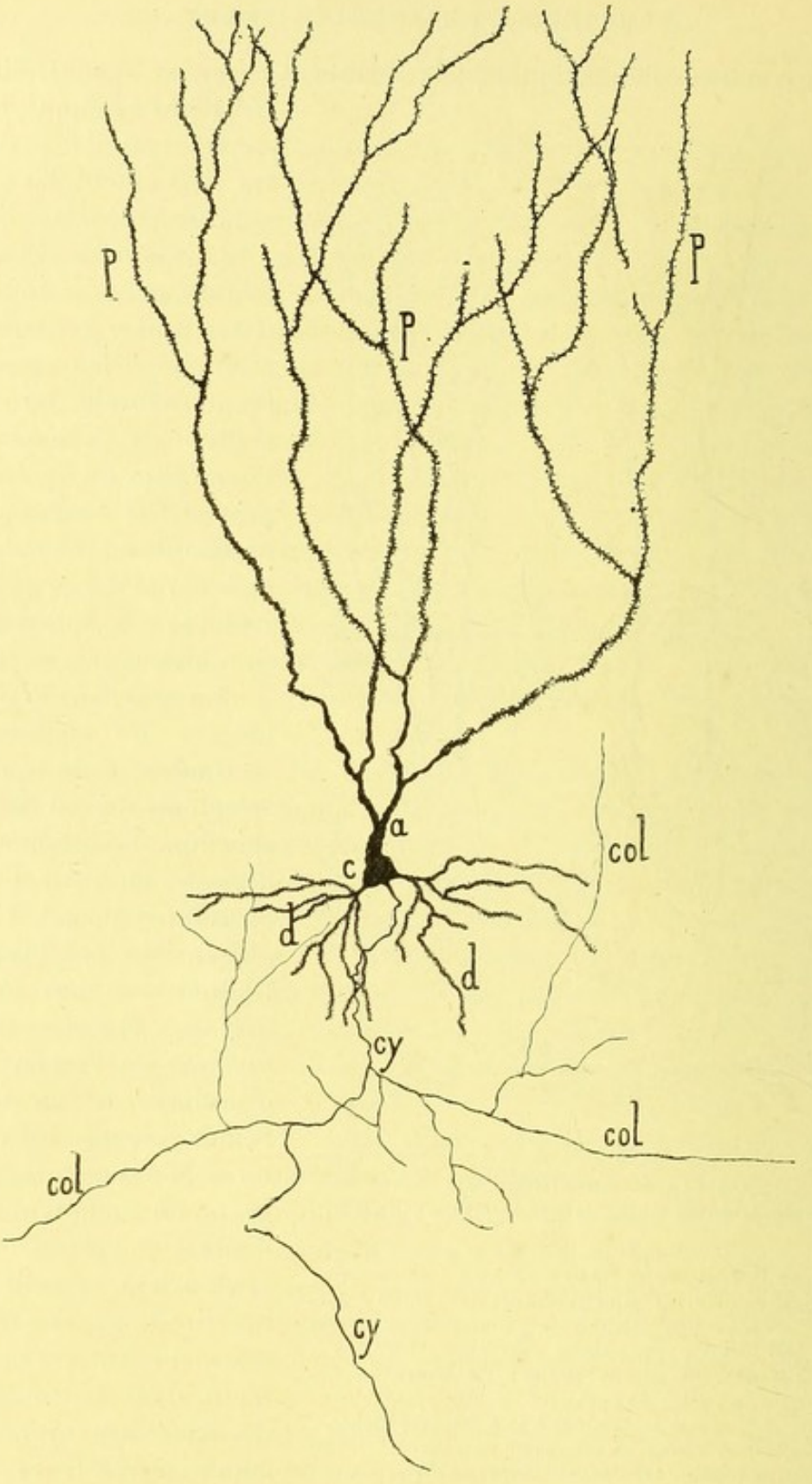

Fig. 357. — Cellule pyramidale géante de la région godronnée de la corne d'Ammon, provenant de la partie superficielle de la couche des cellules pyramidales. Enfant de vingt-deux jours. (Dessin fait par M. Azoulay d'après ses préparations.)

a, tige protoplasmique courte. — *c*, corps cellulaire. — *col*, *col*, les nombreuses collatérales cylindre-axiles concourant à la formation du plexus inter-pyramidal. — *cy*, cylindre-axe. — *d*, expansions protoplasmiques basilaires épineuses. — *p*, *p*, *p*, expansions protoplasmiques périphériques dichotomisées, hérissées d'épines et atteignant la périphérie de la couche moléculaire.

lules pyramidales se distinguent par des caractères très nets des cellules analogues de l'écorce typique (fig. 357).

Caractères qui distinguent les cellules pyramidales de la région godronnée de la corne d'Ammon.

Ce sont des *cellules pyramidales géantes* qui présentent, ainsi que Golgi l'a montré, un corps d'autant plus irrégulier et un panache dendritique d'autant plus court, plus épais et plus volumineux, que l'on s'approche davantage du hile de la circonvolution godronnée.

Ce sont des cellules géantes pourvues d'une courte tige protoplasmique.

Dans la *portion de la corne d'Ammon incluse dans la circonvolation godronnée*, les cellules pyramidales géantes sont irrégulièrement disséminées et se confondent peu à peu, au voisinage du pilier postérieur du trigone, avec les cellules polymorphes de la circonvolution godronnée (fig. 351).

Les dendrites ascendantes des cellules pyramidales géantes, au lieu d'émettre, comme les cellules de la région hippocampique, des ramifications dendritiques destinées au stratum radiatum, sont hérissées d'excroissances latérales volumineuses, qui s'emboîtent, ainsi que nous le verrons plus loin, avec les rosaces des *fibres moussues*, émanées des *grains* de la circonvolution godronnée (Cajal).

Leurs connexions avec les fibres moussues de Cajal.

Les cellules pyramidales géantes de la région godronnée de la corne d'Ammon sont en effet intimement associées aux *grains de la circonvolution godronnée*, tandis que les cellules pyramidales de la région hippocampique n'affectent aucune connexion avec ces mêmes grains.

Chez le fœtus, le corps des cellules pyramidales géantes, leurs ramifications dendritiques, leurs cylindres-axes, etc., sont hérissés d'amas protoplasmiques d'aspect globuleux (fig. 358) et tout à fait comparables aux amas protoplasmiques que l'on observe dans toutes les cellules en voie de développement (Voy. fig. 100, p. 164).

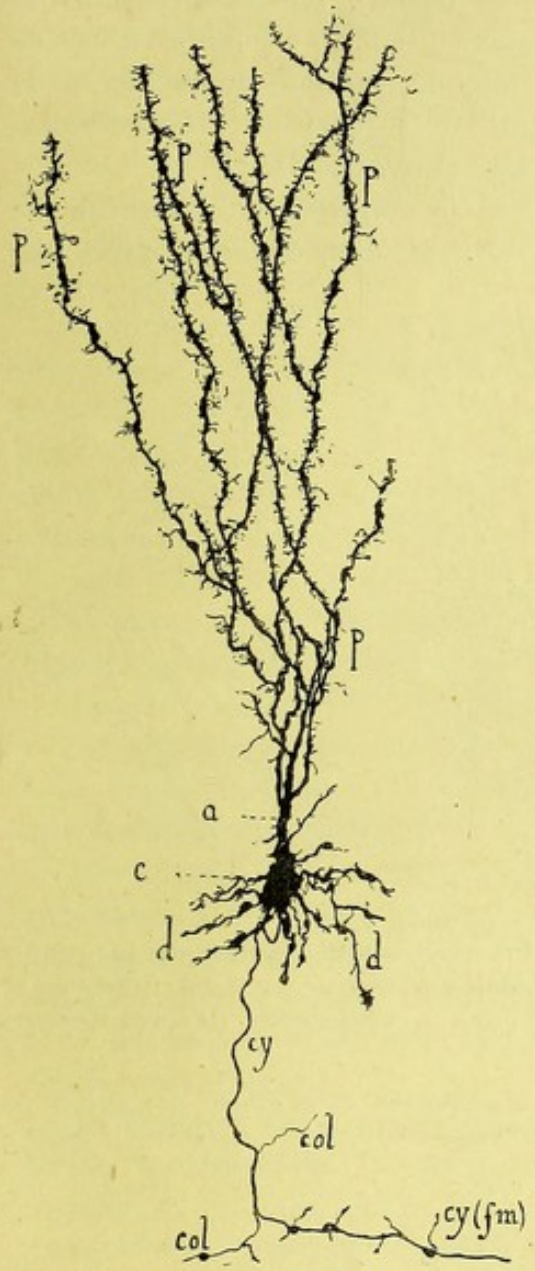

Fig. 358. — Cellule pyramidale géante de la région godronnée de la corne d'Ammon et appartenant à la partie superficielle de la couche des cellules pyramidales. Fœtus de 5 mois. (Dessin fait par M. Azoulay d'après ses préparations).

a, tige protoplasmique courte. — *c*, corps cellulaire hérissé d'épines. — *col*, collatérales du cylindre-axe. — *cy*, cylindre-axe avec grains protoplasmiques moussus. — *d*, dendrites basilaires couvertes d'amas protoplasmiques et hérissées de longues épines. — *p*, ramifications protoplasmiques se dirigeant vers la périphérie de la couche moléculaire et hérissées de globules protoplasmiques et de longues épines.

Le cylindre-axe des cellules pyramidales de la région godronnée de la corne d'Ammon, se continue avec une fibre du trigone cérébral.

Les *cellules pyramidales de la région godronnée de la corne d'Ammon* envoient leur cylindre-axe dans la *fimbria* (Cajal), c'est-à-dire dans le pilier postérieur du trigone. Ces fibres représentent de véritables fibres de projection qui, par la voie du corps du trigone, mettent en connexion la corne d'Ammon avec les tubercules mamillaires (cerveau intermédiaire) et de là avec le cerveau moyen et postérieur (Voy. fig. 359).

Schäffer a montré en outre, et le fait a été confirmé par Cajal, que le cylindre-axe de ces cellules émet, à une courte distance de son origine, une

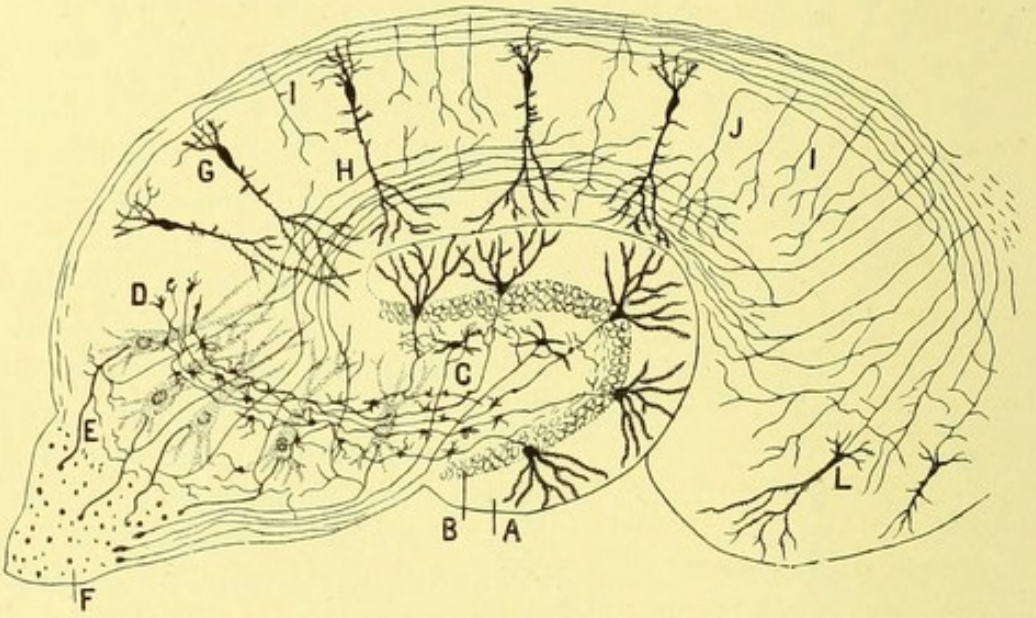

FIG. 359. — Schéma de la corne d'Ammon et de la circonvolution godronnée montrant les rapports existant entre les cellules pyramidales géantes de la « région inférieure » de la corne d'Ammon et les fibres moussues provenant des grains. (D'après Ramon y Cajal.)

A, couche moléculaire de la circonvolution godronnée. — *B*, couche des grains. — *C*, couche moléculaire de la portion terminale de la corne d'Ammon. — *D*, faisceau longitudinal des fibres moussues ou cylindres-axes des grains. — *E*, cylindres-axes des grandes cellules pyramidales allant à la fimbria. — *F*, fimbria. — *G*, petite cellule pyramidale ou supérieure. — *H*, faisceau formé de grosses collatérales nerveuses ascendantes. — *I*, collatérales de la substance blanche. — *J*, fibres terminales venant du subiculum. — *L*, cellules pyramidales du subiculum dont le cylindre-axe pénètre dans la corne d'Ammon.

L'épaisse collatérale à trajet ascendant de ces cylindres-axes.

collatérale épaisse, à trajet ascendant, qui représente souvent une véritable branche de bifurcation. Cette *épaisse collatérale à trajet ascendant* donne dans son trajet deux ou trois collatérales qui s'arborisent dans le *stratum oriens*, puis elle traverse le stratum radiatum, devient horizontale dans le stratum lacunosum et se continue avec une fibre nerveuse à myéline de cette région (fig. 359). Ces fibres se portent vers le *subiculum*, où elles se terminent par des arborisations libres et très étendues, après avoir émis, à angle droit ou à angle aigu, de fines collatérales qui s'arborisent dans le stratum radiatum sous-jacent ou dans l'épaisseur même du stratum lacunosum, assurant ainsi les connexions entre les grandes cellules pyramidales de la région godronnée et un nombre considérable de panaches dendritiques des cellules de la région hippocampique de la corne d'Ammon.

3. **Stratum oriens.** *Couche des cellules polymorphes.* — Cajal distingue dans le *stratum oriens* deux zones : l'une inférieure, l'autre supérieure. La *zone inférieure* renferme des cellules fusiformes et irrégulières, dirigées parallèlement aux fibres de l'alvéus et dont les plus profondes sont situées en pleine substance blanche (fig. 354, a, b); leurs dendrites se perdent entre les fibres à myéline de l'alvéus, leur cylindre-axe se comporte, soit comme le cylindre-axe ascendant des cellules décrites par Martinotti (fig. 354, a; fig. 360, A), soit comme le cylindre-axe horizontal des cellules du type II de Golgi de la zone supérieure (fig. 354, b).

Stratum oriens (3e couche).

Zone inférieure.

La zone supérieure du stratum oriens, beaucoup plus épaisse que la précédente, mérite d'après Cajal le nom de *zone plexiforme*. Cette zone reçoit les dendrites inférieures, ainsi que les collatérales du cylindre-axe des *cellules pyramidales* et contient trois espèces de cellules nerveuses, décrites par Schäffer : les *cellules à cylindre-axe ascendant*, les *cellules à cylindre-axe descendant* et les *cellules à cylindre-axe horizontal*.

Sa zone plexiforme.

Cellules de cette zone.

Les *cellules à cylindre-axe descendant* constituent des cellules pyramidales égarées dans le stratum oriens et sont nombreuses dans la région hippocampique de la corne d'Ammon.

Les *cellules à cylindre-axe horizontal* (fig. 355, a, b, d), décrites par Sala et par Schäffer, représentent des cellules du type II de Golgi. Elles occupent toute l'épaisseur du stratum oriens, voire même de l'alvéus, et sont remarquables par leurs grandes dimensions, leur forme étoilée, la direction radiée de leurs dendrites, longues et fortement variqueuses. Leurs dendrites ascendantes, plus variqueuses que les autres, traversent la couche des cellules pyramidales ainsi que le stratum, radiatum, et se terminent sans se ramifier dans la couche moléculaire. Leurs dendrites descendantes se dirigent parallèlement à l'alvéus, parcourent de grandes étendues et sont dépourvues d'épines.

Cellules de Golgi à cylindre-axe horizontal.

Le *cylindre-axe* de ces cellules du type II de Golgi présente des particularités intéressantes. Il est volumineux, affecte un trajet horizontal ou oblique, se divise en un très grand nombre de rameaux épais, qui divergent dans tous les sens, mais qui atteignent tous, la couche des cellules pyramidales qu'ils parcourent horizontalement dans une grande étendue. Ils émettent dans leur trajet horizontal de nombreuses collatérales verticales, flexueuses et variqueuses, qui entourent d'un feutrage très dense les corps des cellules pyramidales.

Les *cellules à cylindre-axe ascendant* (fig. 360, B, C, E) sont de petites cellules, fusiformes ou triangulaires, qui occupent toute l'épaisseur de la couche des corpuscules polymorphes. Leurs dendrites épaisses et pourvues de courtes épines sont horizontales ou descendantes; elles se ramifient et se perdent dans le voisinage de l'alvéus, et entrent en connexion avec les collatérales du stratum oriens. Leur cylindre-axe ascendant se comporte différemment. Tantôt, analogue à celui des cellules décrites par Martinotti dans l'écorce cérébrale typique, il s'arborise dans la couche moléculaire au voisinage des fibres tangentielles — cette disposition est relativement rare (Cajal)

Cellules à cylindre-axe ascendant.

(fig. 360, A), tantôt — et cette disposition, bien décrite par Cajal, est la plus fréquente, — le cylindre-axe se détache de la partie supérieure de la cellule, traverse la couche des cellules pyramidales, puis se recourbe en arc à une hauteur variable du stratum radiatum, redescend en ligne droite et

Cellules à cylindre-axe arqué de Cajal.

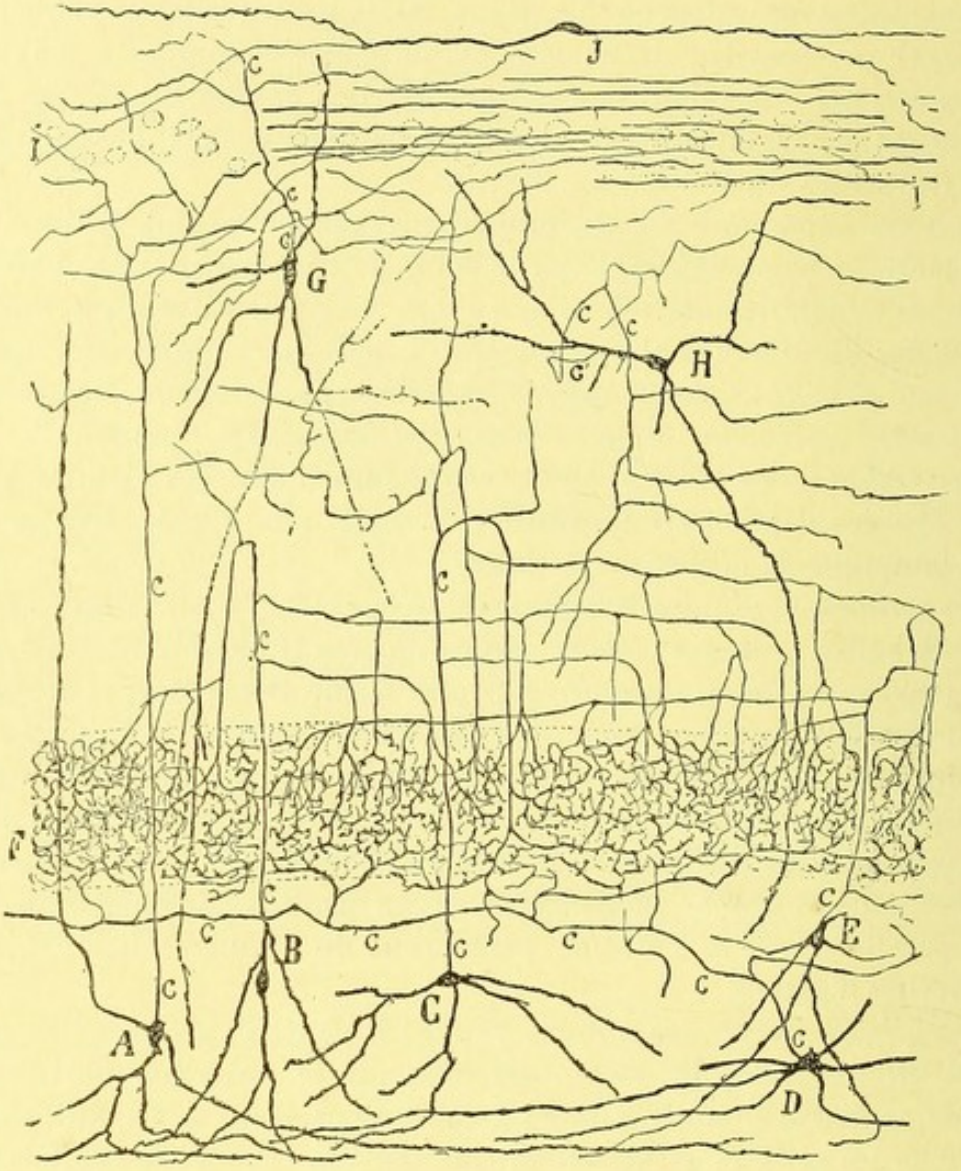

Fig. 360. — Coupe de la corne d'Ammon du cobaye d'un mois. Méthodes de Cox et de Golgi. (D'après Ramon y Cajal.)

A, cellule du stratum oriens dont le cylindre-axe ascendant se termine dans le stratum lacunosum. — *B*, *C*, *E*, cellules du stratum oriens dont le cylindre-axe arqué se termine dans le plexus situé entre les cellules pyramidales. — *D*, cellule de Golgi du stratum oriens à cylindre-axe horizontal. — *F*, couche des cellules pyramidales avec son plexus nerveux inter-cellulaire. — *G*, *H*, deux cellules à cylindre-axe court du stratum radiatum. — *I*, fibres horizontales du stratum lacunosum. — *J*, cellule fusiforme de Cajal de la couche moléculaire. — *c*, *c*, cylindres-axes.

parallèlement à lui-même, dans la couche des cellules pyramidales, voire même dans le stratum oriens, et se termine par une superbe arborisation horizontale ou récurrente, qui entoure les corps des cellules pyramidales d'un riche feutrage de rameaux flexueux et fortement variqueux (fig. 360, B, C, E).

Les collatérales de ces *cellules à cylindre-axe arqué*, décrites par Cajal,

présentent des particularités intéressantes. Les unes se détachent de l'arc du cylindre-axe, traversent toute la hauteur du stratum radiatum et pénètrent dans le stratum lacunosum où elles affectent un trajet plus ou moins horizontal.

Les autres se détachent à angle droit de la partie ascendante du cylindre-axe, affectent un long trajet horizontal, puis se recourbent brusquement en bas; elles entourent de leurs arborisations variqueuses et épaisses le corps des cellules pyramidales, et concourent ainsi à former le feutrage péri-pyramidal.

Feutrage péripyramidal.

Le *feutrage péri-pyramidal* est donc alimenté : 1° par les cellules à cylindre-axe arqué du stratum oriens; 2° par les cellules de Golgi à cylindre-axe horizontal du stratum oriens; 3° par les cellules à cylindre-axe descendant du stratum radiatum.

Cellules de la névroglie.

On trouve en outre dans toute l'épaisseur de la corne d'Ammon de nombreuses **cellules de la névroglie**, analogues à celles des autres régions de l'écorce. La direction radiaire, très manifeste pour quelques-unes d'entre elles, démontre nettement leur origine épithéliale (Cajal).

Chez le jeune enfant, ces cellules névrogliques sont très polymorphes, ainsi qu'Azoulay vient de le montrer récemment. En dedans de la couche épithéliale, elles peuvent présenter cinq ou six prolongements épais, couverts de fines aspérités. Dans l'alvéus et dans l'écorce grise, les prolongements, plus longs et plus grêles, sont dirigés, parallèlement aux fibres de la substance blanche, et simulent des cylindres-axes ou des collatérales (Azoulay).

Cellules de l'épendyme de la corne sphénoïdale.

Quant aux **cellules épendymaires**, qui limitent l'alvéus en dehors et le séparent de la corne sphénoïdale, elles forment une rangée de courtes cellules épithéliales prismatiques ou cubiques, tout à fait analogues aux cellules épendymaires du névraxe; de leur face profonde se détache un prolongement radiaire dont la longueur varie avec l'âge. Chez le nouveau-né (Cajal, Azoulay), le prolongement radiaire des cellules épendymaires traverse obliquement l'*alvéus* et le *stratum oriens*, puis il se coude pour traverser radiairement la couche des cellules pyramidales et la couche moléculaire dans lesquelles il s'arborise. Il ne s'insère pas sur les confins de la couche moléculaire, par un cône terminal comme dans les autres régions du névraxe, mais se termine par des arborisations libres dans l'épaisseur même de la *couche moléculaire* (Cajal). De la face profonde de la cellule épendymaire, se détache chez le nouveau-né un court panache de rameaux horizontaux et variqueux, qui se terminent dans l'épaisseur même de l'épendyme ventriculaire. Chez les jeunes animaux, les prolongements radiaires des cellules épendymaires ne dépassent guère l'alvéus et le stratum oriens, et chez l'adulte, on ne les suit guère au delà de l'alvéus (Cajal).

Fibres de la corne d'Ammon.

2. **Fibres de la corne d'Ammon.** — Les fibres de la corne d'Ammon comprennent : 1° la *substance blanche* ou *alvéus;* 2° les nombreuses *fibres*

intra-corticales qui occupent les différentes couches de la corne d'Ammon.

Fibres nerveuses de l'alvéus.

1° **Alvéus** (*Substance blanche de la corne d'Ammon. Couche des fibres blanches du pilier postérieur du trigone*). Golgi, Sala, Schäffer ont montré que cette couche est formée par les cylindres-axes des cellules pyramidales de la corne d'Ammon et qu'elle renferme quelques cellules polymorphes égarées du *stratum oriens*.

Les fibres nerveuses de l'alvéus affectent une direction variable suivant la région à laquelle elles appartiennent. Les fibres de la *région godronnée de la corne d'Ammon* pénètrent dans la fimbria et le pilier postérieur du trigone (Cajal). Les fibres de la *région hippocampique de la corne d'Ammon* contournent la corne sphénoïdale, et entrent dans la constitution de la masse blanche du subiculum (fig. 359).

Ce sont des fibres de gros et de fin calibre.

Les fibres de l'alvéus sont de gros et de fin calibre. Les fibres de *gros* calibre sont situées au-dessus du stratum oriens et représentent les cylindres-axes des cellules pyramidales. Les fibres *fines*, nombreuses surtout dans la région hippocampique de la corne d'Ammon, sont situées sous l'épendyme ventriculaire, où elles forment une véritable couche ; elles correspondent aux collatérales émises par le cylindre-axe des cellules pyramidales, et ne sont jamais la continuation directe du cylindre-axe de ces cellules ; par leur aspect et leur finesse elles ressemblent beaucoup aux fibres du corps calleux (Cajal).

Collatérales cylindre-axiles.

Les *collatérales* de l'alvéus sont rares et fines ; elles se détachent à angle droit des fibres de gros calibre ou cylindres-axes des cellules pyramidales, et se voient avec beaucoup de netteté dans la région godronnée de la corne d'Ammon (fig. 359).

La plupart de ces collatérales s'arborisent dans le stratum oriens; quelques-unes traversent la couche des cellules pyramidales et le stratum radiatum et s'arborisent soit dans le stratum lacunosum, soit dans la couche moléculaire de la corne d'Ammon.

Le cylindre-axe des cellules pyramidales (soit de la région hippocampique, soit de la région godronnée) ne se revêt en général de sa gaine de myéline, que vers la partie moyenne du stratum oriens. Les collatérales qu'il émet, — qu'il s'agisse des grosses collatérales ascendantes de la région godronnée qui vont concourir à former le *stratum lacunosum* ou des fines collatérales de la région hippocampique qui forment les fibres fines de l'*alvéus*, — sont en général recouvertes d'une gaine de myéline. Il en est de même du cylindre-axe des cellules de Martinotti (cellules à cylindres-axes ascendants du stratum oriens), de la branche horizontale des cellules à cylindre-axe horizontal de Cajal du stratum oriens, ainsi que de certaines collatérales des fibres de l'alvéus, qui traversent l'écorce de la corne d'Ammon. Les cylindres-axes du riche feutrage péri-pyramidal sont au contraire dépourvus de gaine de myéline.

Fibres intra-corticales de la corne d'Ammon.

Fibres intra-corticales. — La corne d'Ammon est remarquable par sa richesse en fibres intra-corticales à direction plus ou moins tangentielle ; elles occupent la couche moléculaire, la couche des cellules pyramidales, le

stratum oriens, et sont toutes destinées à assurer les communications, à courte ou à longue distance, des différentes parties constituantes des cellules pyramidales des régions godronnée et hippocampique de la corne d'Ammon.

1° La **couche moléculaire** possède à elle seule trois feutrages de fibres superposés. Le feutrage superficiel constitue la *lame médullaire superficielle* ou *lamina medullaris involuta* s. *circonvoluta;* située aux confins de la couche moléculaire, elle assure les connexions des ramifications terminales des panaches protoplasmiques des cellules pyramidales et correspond au réseau d'Exner de l'écorce typique. Le feutrage moyen ou *lame médullaire moyenne* (Cajal), *stratum medullare medium* (Obersteiner), forme le *stratum lacunosum*, relie entre eux les panaches protoplasmiques des cellules pyramidales de la région godronnée et de la région hippocampique, et peut être comparé à la *strie de Bechterew*. Le feutrage profond enfin occupe le *stratum radiatum* et correspond au feutrage superradiaire de l'écorce typique.

Fibres de la lame médullaire superficielle ou lamina medullaris involuta.

a) La *lame médullaire superficielle* ou *lamina medullare involuta* s. *circonvoluta* de la corne d'Ammon est riche en fibres nerveuses à myéline. Sur les préparations traitées par les méthodes de Weigert ou de Pal, cette couche de fibres apparaît d'autant plus épaisse que l'on s'approche davantage du subiculum (fig. 350). L'origine de ces épaisses fibres à myéline n'est pas encore bien élucidée. D'après Schäffer elles proviendraient : 1° des arborisations terminales des fibres et des collatérales de la substance blanche du subiculum (fig. 359) ; 2° des ramifications terminales des cylindres-axes ascendants (fig. 354, a, et fig. 360, A) ; 3° des cellules étoilées autochtones de la couche moléculaire (fig. 355, m, n). Les deux premières origines sont certaines ; il est par contre douteux, d'après Cajal, que les fines ramifications du cylindre-axe des cellules de Golgi de la couche moléculaire se recouvrent de myéline.

Fibres de la lame médullaire moyenne, stratum medullare medium ou stratum lacunosum.

b) Les *fibres nerveuses* du *stratum lacunosum* sont extrêmement nombreuses et disposées en fascicules parallèles, qui s'étendent de la région godronnée de la corne d'Ammon au subiculum, où elles s'unissent à la lamina medullaris involuta de la corne d'Ammon, pour former la substance réticulée d'Arnold du subiculum (fig. 350 et 351).

Ces fibres ne forment une couche indépendante que dans la région hippocampique de la corne d'Ammon. Dans la région godronnée de la corne d'Ammon et dans sa portion incluse dans le *hile* de la circonvolution godronnée, elles occupent tout l'intervalle qui sépare les cellules pyramidales géantes de la couche des cellules polymorphes de la circonvolution godronnée (Voy. plus loin).

L'origine de ces fibres à myéline est très complexe.

1. La plus grande partie est formée, d'après Schäffer, par les épaisses collatérales ascendantes du cylindre-axe des cellules pyramidales géantes de la région godronnée de la corne d'Ammon ; ces collatérales traversent la couche des cellules pyramidales et le stratum radiatum, puis parcourent horizontalement le stratum lacunosum, dans lequel elles s'arborisent librement (fig. 359).

2. D'autres fibres représentent les arborisations terminales des cellules à cylindre-axe ascendant du stratum oriens (fig. 354, a, et fig. 360, A).

A ces deux ordres de fibres bien décrites par Schäffer il faut ajouter d'après Cajal :

3. Les collatérales des fines fibres de l'alvéus, particulièrement nombreuses dans la région godronnée de la corne d'Ammon (fig. 359).

4. Les collatérales des épaisses fibres de l'alvéus qui entourent les cellules du stratum lacunosum d'un feutrage très dense (fig. 359).

5. Les ramifications terminales des cellules à cylindre-axe ascendant du stratum radiatum (fig. 354, e, f).

6. Les arborisations terminales des éléments cellulaires autochtones du stratum lacunosum (fig. 354, h, i, j, m, fig. 355, j).

Fibres du stratum radiatum.

c) Les fibres du *stratum radiatum* sont formées par :

1. Les collatérales des cylindres-axes ascendants dont les cellules d'origine occupent le stratum oriens (cellules de Martinotti, et cellules à cylindre-axe arqué de Cajal) (fig. 360, A, B, C, E).

2. Les ramifications des épaisses collatérales ascendantes des cellules pyramidales géantes qui se portent vers le stratum lacunosum (fig. 359).

3. Les arborisations des cellules étoilées du type II de Golgi propres au stratum radiatum (fig. 355, e, f).

4. Les arborisations des collatérales et des cylindres-axes qui montent de l'alvéus.

Feutrage péri-cellulaire de la couche des cellules pyramidales.

2° **Couche des cellules pyramidales.** — Les *corps* des cellules pyramidales sont entourés d'un *feutrage péricellulaire* extrêmement dense. Ce feutrage, qui en richesse et en densité ne le cède en rien aux corbeilles pericellulaires des cellules de Purkinje du cervelet, représente une particularité structurale intéressante de la corne d'Ammon. Il est alimenté par trois ordres de ramifications cylindre-axiles dépourvues de myéline. Quelques-unes de ses fibrilles représentent les ramifications terminales des cellules à cylindre-axe descendant de Cajal du stratum radiatum et du stratum lacunosum (fig. 354, d, g).

Mais la plupart des fibrilles de ce feutrage péripyramidal, proviennent des arborisations terminales de deux variétés cellulaires appartenant au *stratum oriens :* des *cellules à cylindre-axe arqué* de Cajal (fig. 360, B, C, E), des *cellules à cylindre-axe horizontal* (fig. 355, a, b, d), ces dernières sont une variété de cellules du type II de Golgi.

3° Le feutrage du **stratum oriens**, enfin, est surtout constitué par les fines collatérales, qui se détachent du cylindre-axe des cellules pyramidales dans leur trajet vertical, et par les fibres de l'alvéus.

La corne d'Ammon représente donc en résumé, d'après Cajal, l'écorce d'une circonvolution cérébrale, à texture simplifiée dans les couches profondes et compliquée dans la couche superficielle ou moléculaire. Tandis que dans la couche moléculaire de l'écore cérébrale typique, il n'existe

qu'un seul plexus formé par les cylindres-axes ascendants, les collatérales de la substance blanche et les arborisations terminales des cellules du type de Cajal et du type II de Golgi, dans la couche moléculaire de la corne d'Ammon, les arborisations des cellules de Golgi forment plusieurs plexus superposés; chacun d'eux se mettant en connexion avec des parties distinctes de la tige ascendante et du panache terminal des cellules pyramidales. Les cellules de Golgi du *stratum lacunosum* et du *stratum moleculare*, associent les *panaches* terminaux des cellules pyramidales.

Les cellules de Golgi du *stratum radiatum* assurent les connexions des *tiges ascendantes*.

Les cellules de Golgi à cylindre-axe *horizontal* du *stratum oriens* et les cellules à cylindre-axe *arqué* de la même couche associent entre eux les corps des cellules pyramidales.

Circonvolution godronnée (fascia dentata).

La circonvolution godronnée représente une circonvolution cérébrale avortée.

La *circonvolution godronnée* représente une petite circonvolution cérébrale avortée, adossée par sa couche moléculaire à la couche moléculaire de la corne d'Ammon, et disposée de telle sorte, que son hile reçoit l'extrémité supéro-interne de la *région godronnée* de la *corne d'Ammon* (Voy. fig. 351).

La *substance blanche de la circonvolution godronnée* est représentée par l'alvéus et par le pilier postérieur du trigone, mais cette substance n'est pas en contact immédiat avec l'écorce de la circonvolution godronnée, comme on l'observe dans les autres circonvolutions cérébrales; elle en est séparée par une deuxième écorce, cérébrale possédant une couche moléculaire, une couche de cellules pyramidales et une couche de cellules polymorphes, écorce qui appartient à la *région godronnée de la corne d'Ammon*. Il résulte de la *superposition de ces deux écorces cérébrales*, que les fibres de la circonvolution godronnée sont obligées de traverser la *portion de la corne d'Ammon incluse dans la circonvolution godronnée*, avant d'arriver à leur destination (fig. 351 et 353). Cette superposition de deux écorces cérébrales est particulièrement évidente au niveau de la *bandelette de Giacomini;* la circonvolution godronnée est en effet lisse à ce niveau, où elle s'applique à plat sur l'écorce de la circonvolution du crochet. On peut donc comparer la circonvolution godronnée à un galon froncé ou bouillonné, qui borde et entoure l'extrémité godronnée de la corne d'Ammon. Arrivé au niveau de l'extrémité antérieure du sillon de l'hippocampe, ce galon se pose à plat sur l'écorce du crochet et forme la bandelette de Giacomini.

Son écorce est *superposée* à l'écorce de la région godronnée de la corne d'Ammon.

Du sillon de l'hippocampe à la cavité ventriculaire, on compte donc, en passant par le hile de la circonvolution godronnée, les 7 couches suivantes (fig. 353) :

A. Circonvolution godronnée.	1° Couche moléculaire adossée au niveau du sillon de l'hippocampe à la couche moléculaire de la région hippocampique de la corne d'Ammon.
	2° Couche granuleuse (ou couche des cellules pyramidales modifiée).
	3° Couche des cellules polymorphes.
B. Région godronnée de la corne d'Ammon.	4° Couche moléculaire.
	5° Couche des cellules pyramidales géantes.
	6° Couche des cellules polymorphes.
	7° Alvéus.

Nous avons étudié plus haut (p. 715) les caractères spéciaux à l'écorce de la *région godronnée de la corne d'Ammon*, caractérisée surtout par l'irrégularité de forme de ses cellules pyramidales géantes. Nous avons vu que ces cellules pyramidales sont irrégulièrement disséminées dans le hile de la circonvolution godronnée, et qu'elles se confondent insensiblement au voisinage du pilier postérieur du trigone, avec la couche des cellules polymorphes de la circonvolution godronnée (fig. 351); il ne nous reste donc qu'à passer en revue la structure de la circonvolution godronnée.

La circonvolution godronnée est formée de trois couches.

La circonvolution godronnée se compose des trois couches fondamentales que l'on rencontre dans la corticalité cérébrale et dans la corne d'Ammon, à savoir : la *couche moléculaire*, la *couche granuleuse* et la *couche des cellules polymorphes*.

Couche moléculaire (1re couche).

1° **Couche moléculaire.** — Cette couche, analogue à celle de même nom de la corticalité cérébrale, reçoit les panaches épineux des *grains* ou *cellules ovoïdes* de la circonvolution godronnée; on y trouve en outre, comme dans toute écorce cérébrale, un grand nombre de fibres tangentielles et deux variétés de cellules; ce sont : les *cellules triangulaires* ou *grains égarés* du *stratum granulosum* et les *cellules du type II de Golgi*.

Cellules de la couche moléculaire.

Les *cellules* ou *grains* égarés sont *triangulaires*, semblables à celles du stratum granulosum (voy. plus loin, p. 726). *Les cellules du type II de Golgi*, bien décrites par Sala, sont superficielles ou profondes. Les *superficielles* sont petites, pyriformes, ovoïdes ou fusiformes, leurs dendrites et les ramifications de leur court cylindre-axe s'arborisent toutes dans l'épaisseur de la couche moléculaire (fig. 363, b). Les *profondes* sont triangulaires, étoilées, et plus volumineuses que les précédentes, leur cylindre-axe s'arborise de même dans l'épaisseur de la couche moléculaire; leurs dendrites divergent; les plus volumineuses traversent le stratum granulosum et se terminent dans la couche des cellules polymorphes.

Les *fibres tangentielles* de la couche moléculaire forment le *stratum marginale* de Meynert et reconnaissent, d'après Cajal, les origines suivantes :

Origine des fibres tangentielles de la couche moléculaire.

α Ramifications terminales des cylindres-axes des cellules du type II de Golgi, cellules autochtones de la couche moléculaire (fig. 363, b).

β Collatérales du cylindre-axe des grains égarés de cette même couche (fig. 363, a).

γ Ramifications terminales des cellules à cylindre-axe ascendant de la couche des éléments polymorphes (fig. 363, e, f).

δ Ramifications cylindre-axiles terminales des cellules du type II de Golgi, dont les corps résident dans la couche des éléments polymorphes.

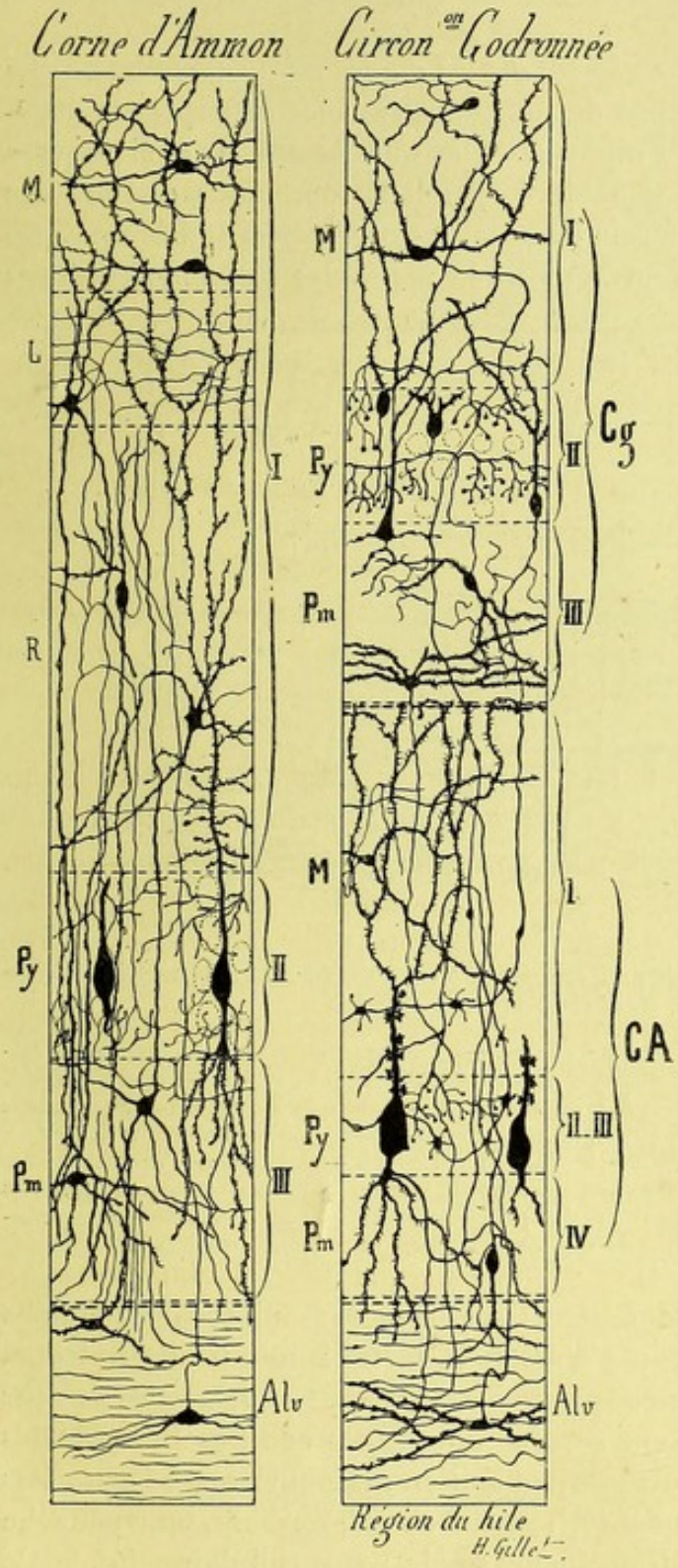

Fig. 361. — Schéma de la structure de l'écorce de la région hippocampique de la corne d'Ammon.

I, couche moléculaire comprenant : le stratum moleculare (*M*), le stratum lacunosum (*L*) et le stratum radiatum (*R*). — *II*, couche des cellules pyramidales (*Py*). — *III*, couche des cellules polymorphes (*Pm*) ou stratum oriens. — *Alv*, alvéus ou substance blanche.

Fig. 362. — Schéma de la structure de l'écorce dans la région du hile de la circonvolution godronnée.

Il s'agit ici de *deux écorces cérébrales superposées*. Les trois premières couches *I*, *II*, *III* appartiennent à la couche moléculaire (*M*), à la couche granuleuse (*Py*) et à la couche des cellules polymorphes (*Pm*) de la circonvolution godronnée (*Cg*) ; les trois couches suivantes *I*, *II*, *III* appartiennent à la couche moléculaire (*M*), à la couche des cellules pyramidales géantes (*Py*) et à la couche des cellules polymorphes (*Pm*) de la région godronnée de la corne d'Ammon (*CA*). Les cylindres-axes des cellules polymorphes de la circonvolution godronnée sont obligés de traverser les trois couches de la corne d'Ammon (*CA*) avant d'arriver à l'alvéus (*Alv*). Les cylindres-axes des grains ou cellules ovoïdes de la circonvolution godronnée traversent la couche des cellules polymorphes de la circonvolution godronnée et la couche moléculaire de la corne d'Ammon. Ils se coudent au voisinage du corps des cellules pyramidales géantes, se transforment en *fibres moussues* de Cajal, et assurent les connexions entre les grains de la circonvolution godronnée et les cellules pyramidales géantes de la région godronnée de la corne d'Ammon.

Fig. 361 et 362. — Schéma représentant la structure de l'écorce dans la région hippocampique de la corne d'Ammon et dans la région du hile de la circonvolution godronnée.

En réalité, ces deux colonnes sont adossées l'une à l'autre par leurs couches moléculaires, qui ne sont séparées l'une de l'autre que par le sillon de l'hippocampe et un seul feuillet pie-mérien. (Voy. schéma, fig. 351.)

ε Fibres nerveuses collatérales et terminales de l'alvéus. Ces fibres, très difficiles à imprégner, n'arrivent à la couche moléculaire de la circonvolution godronnée, qu'après avoir traversé la région godronnée de la corne d'Ammon.

Stratum granulosum (2e couche).

2° **Stratum granulosum** (*Couche des grains ou des cellules ovoïdes*). — Le stratum granulosum se compose de plusieurs rangées superposées d'éléments arrondis ou ovoïdes, très rapprochés les uns des autres, et si pauvres en protoplasma, qu'on les a considérés pendant longtemps comme des noyaux; ce sont les *grains* du fascia dentata, les *myélocytes* de Robin. Golgi a montré que ces « grains » représentent de véritables cellules nerveuses

Les grains de la circonvolution godronnée représentent les cellules pyramidales de cette écorce avortée.

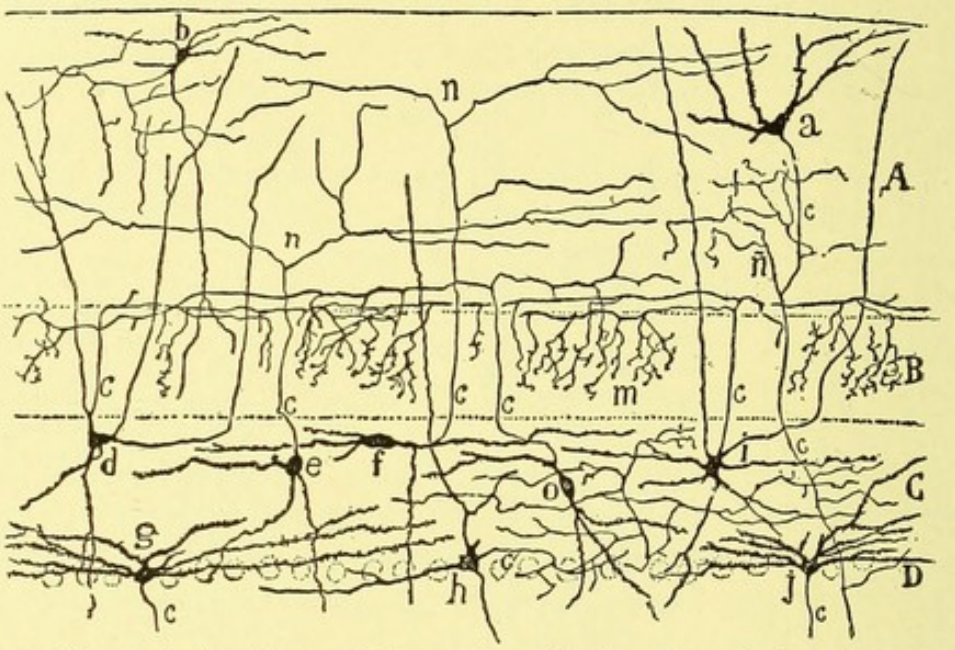

Fig. 363. — Coupe de la circonvolution godronnée du cobaye de huit jours. Méthode de Golgi. (D'après Ramon y Cajal.)

A, couche moléculaire. — *B*, couche des grains. — *C*, zone plexiforme de la couche des cellules polymorphes. — *D*, zone des cellules irrégulières de la même couche. — *a*, grain égaré. — *b*, cellule à cylindre-axe court. — *c*, *c*, cylindres-axes. — *d*, cellule à cylindre-axe ascendant se ramifiant entre les grains. — *e*, *f*, autres cellules dont les expansions nerveuses s'arborisent dans la couche moléculaire. — *h*, cellule à cylindre-axe court. — *i*, *o*, cellules à cylindre-axe ascendant. — *j*, *g*, cellules à cylindre-axe descendant. — *m*, collatérales variqueuses des cylindres-axes ascendants, s'arborisant dans la couche des grains par des terminaisons renflées. — *n*, *n*, bifurcation des cylindres-axes ascendants dans la couche moléculaire.

Caractères des grains.

ovoïdes, qui sont morphologiquement l'analogue des cellules pyramidales de l'écorce typique ou de la corne d'Ammon. Golgi a montré en outre, et ses recherches ont été confirmées par Sala, Schäffer, Cajal, que les *cellules ovoïdes* du stratum granulosum se distinguent des cellules pyramidales par un certain nombre de caractères particuliers. Dépourvues de dendrites basilaires et de dendrite ascendante, radiaire ou primordiale, leur panache dendritique épineux s'insère directement sur le corps cellulaire (fig. 364); les cellules ovoïdes des couches profondes du stratum granulosum peuvent toutefois présenter une dendrite radiaire, qui ne donne aucune ramification collatérale, et qui se termine par un panache, analogue à celui des cellules pyramidales de l'écorce typique (fig. 365); ce n'est qu'exception-

nellement, enfin que ces cellules présentent des dendrites basilaires (Schäffer, Cajal) (fig. 365, d). Les panaches épineux des cellules ovoïdes du stratum granulosum se terminent aux confins de la zone moléculaire,

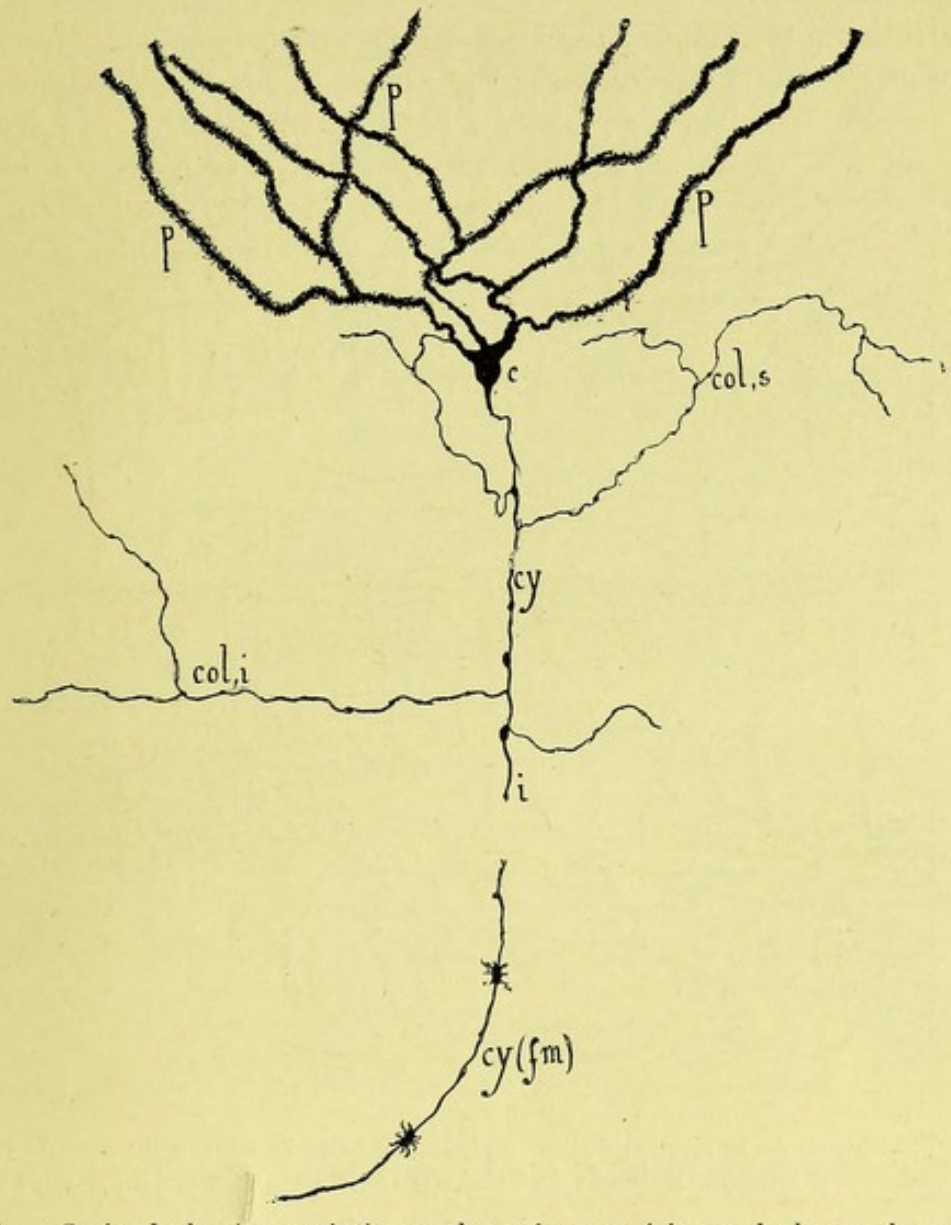

Fig. 364. — Grain de la circonvolution godronnée au voisinage de la couche moléculaire. Méthode rapide de Golgi. (Dessin fait par M. Azoulay d'après ses préparations.)

C, corps du grain. — *col(i)*, collatérales du plexus inter-granulaire inférieur. — *col(s)*, collatérales du plexus inter-granulaire supérieur. — *cy*, cylindre-axe dont les grains protoplasmiques grossissent à mesure que l'on s'éloigne de son origine; ce cylindre-axe est interrompu en *i*. — *cy(fm)*, portion recourbée d'un cylindre-axe montrant les grains moussus (fibre moussue de Cajal). — *p*, panache protoplasmique.

dans des régions riches en vaisseaux et en névroglie, et c'est au niveau des épines que s'effectuent les contacts nervoso-protoplasmiques avec les fibres nerveuses terminales de la couche moléculaire.

Cylindre-axe des grains.

Par leur cylindre-axe, les cellules ovoïdes du stratum granulosum se distinguent encore nettement des cellules pyramidales des autres régions de l'écorce cérébrale. Le cylindre-axe de ces cellules est fin et dépourvu de gaine de myéline; il traverse la couche des cellules polymorphes de la cir-

Collatérales moussues des grains.

convolution godronnée, lui abandonne en général quatre à cinq fines collatérales flexueuses et variqueuses, pourvues par places d'une véritable rosace protoplasmique analogue à celles des *fibres moussues* de Cajal (voy. 365, b,);

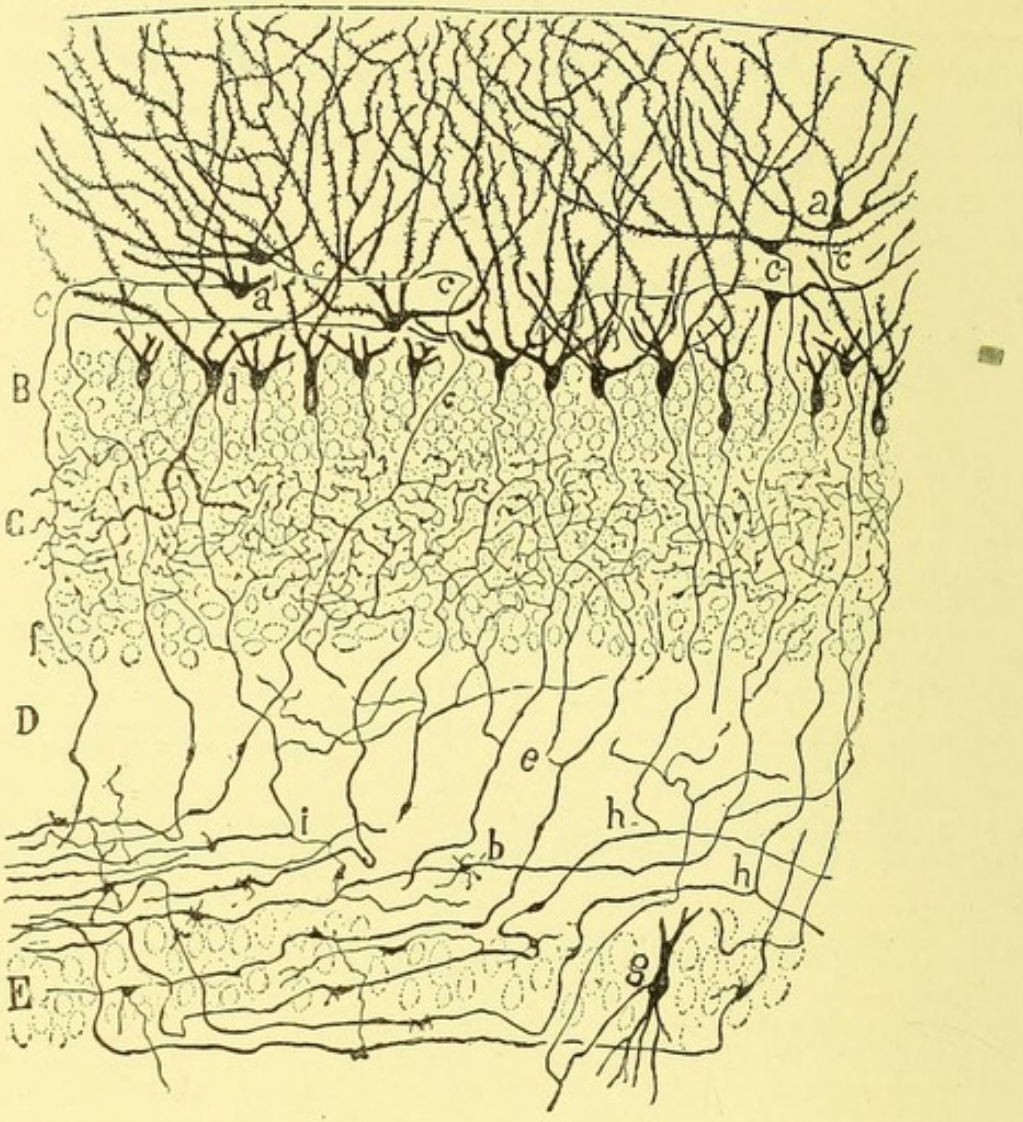

Fig. 365. — Coupe de la circonvolution godronnée dans la région du hile de la corne d'Ammon. Méthode de Golgi. (D'après Ramon y Cajal.)

A, couche moléculaire. — *B*, couche des grains. — *C*, zone plexiforme ou partie supérieure de la couche des cellules polymorphes. — *D*, couche moléculaire de la corne d'Ammon. — *E*, couche des petites cellules pyramidales de la corne d'Ammon. — *a*, grain égaré. — *b*, fibre moussue. — *d*, grain avec expansion protoplasmique descendante. — *c*, *c*, cylindres-axes. — *e*, collatérales ascendantes des cylindres-axes des grains. — *f*, cylindre-axe d'un grain égaré. — *h*, bifurcation du cylindre-axe des grains. — *i*, fin rameau collatéral inférieur d'une de ces expansions.

ces collatérales entourent d'un dense feutrage les corps des cellules polymorphes.

Le cylindre-axe des grains pénètre dans la couche des cellules pyramidales géantes de la corne d'Ammon et s'y transforme en fibre moussue.

Après avoir traversé la troisième couche de la circonvolution godronnée, ces cylindres-axes pénètrent, au niveau du hile de cette circonvolution, dans la région godronnée de la corne d'Ammon dont ils traversent la couche moléculaire. Arrivés dans la couche des cellules pyramidales géantes, ils se coudent à angle droit, affectent un trajet horizontal et se transforment en

fibres moussues (fig. 366). Ils présentent, en effet, par places, un aspect variqueux très prononcé signalé par Sala et formé par de véritables amas de protoplasma, sortes de rosaces irrégulières ou étoilées, d'où partent des appendices divergents, d'épaisseur variable, se terminant par des nodosités. Ces rosaces s'emboîtent avec les saillies, les varicosités et les dépressions des corps et de l'origine des dendrites radiaires des cellules pyramidales

Rosaces des fibres moussues.

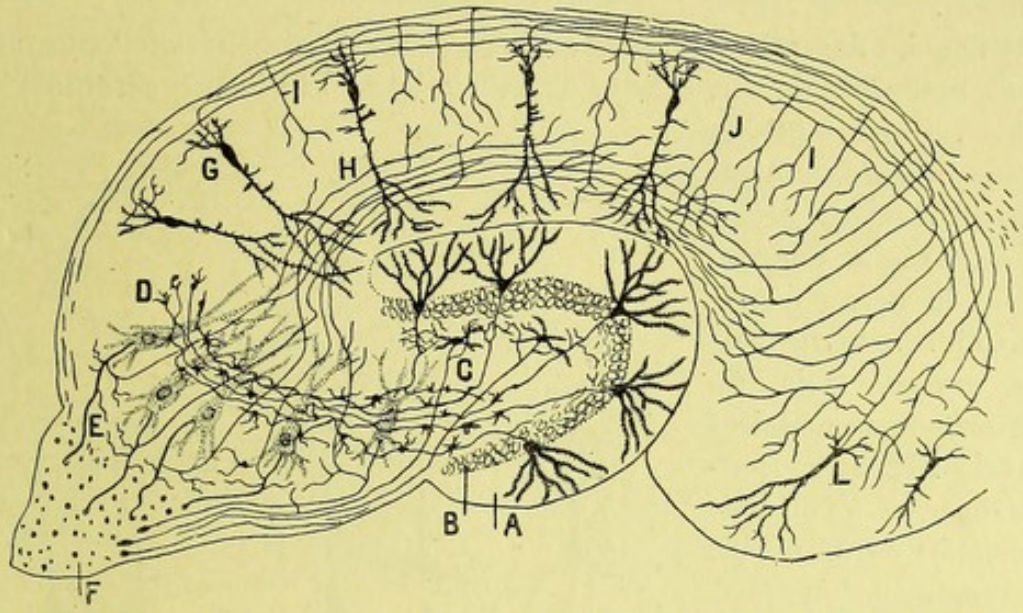

FIG. 366. — Schéma de la corne d'Ammon et de la circonvolution godronnée montrant les rapports existant entre les grandes cellules pyramidales de la région inférieure de la corne d'Ammon et les fibres moussues provenant des grains. (D'après Ramon y Cajal.)

A, couche moléculaire de la circonvolution godronnée. — *B*, couche des grains. — *C*, couche moléculaire de la portion terminale de la corne d'Ammon. — *D*, faisceau longitudinal des fibres moussues ou cylindres-axes des grains. — *E*, cylindres-axes des grandes cellules pyramidales allant à la fimbria. — *F*, fimbria. — *G*, petite cellule pyramidale ou supérieure. — *H*, faisceau formé de grosses collatérales nerveuses ascendantes. — *I*, collatérales de la substance blanche. — *J*, fibres terminales venant de la circonvolution godronnée. — *L*, cellules pyramidales de la circonvolution godronnée dont le cylindre-axe pénètre dans la corne d'Ammon.

géantes de la région godronnée de la corne d'Ammon (fig. 356 RCg, p. 713), et forment un plexus très serré.

Les fibres *moussues* des grains du fascia dentata se réunissent en un faisceau horizontal, signalé par Sala et Schäffer, et qui traverse toute la région godronnée de la corne d'Ammon. D'après Sala, ce faisceau, arrivé au niveau de la région hippocampique de la corne d'Ammon, se bifurque en deux fascicules secondaires, dont l'un se continue avec l'alvéus et l'autre avec la lamina medullaris involuta. Pour Schäffer, ce faisceau traverse toute la région hippocampique de la corne d'Ammon au-dessus des grandes cellules pyramidales, dans une région riche en vacuoles, et qui constitue le *stratum lucidum* de Honegger. Pour Cajal enfin, ce faisceau de fibres moussues ne dépasse pas la région godronnée de la corne d'Ammon (fig. 366) et représente une véritable arborisation nerveuse terminale, superposée aux corps et aux dendrites radiaires des cellules pyramidales géantes. Les cylindres-axes des

Les fibres moussues mettent en rapport les grains de la circonvolution godronnée avec les cellules pyramidales géantes de la corne d'Ammon.

cellules ovoïdes du stratum granulosum ne vont donc pas jusqu'à la substance blanche, et partant ne concourent pas à la formation de fibres appartenant au système *commissural* ou de *projection*. Ces cylindres-axes représentent un système particulier de fibres d'*association intra-corticale*, destinées à mettre en rapport les *cellules ovoïdes* de la *circonvolution godronnée* avec les *cellules pyramidales géantes* de la *région godronnée* de la *corne d'Ammon*.

Couche des cellules polymorphes (3e couche).

3° **Couche des cellules polymorphes.** — Cette couche, analogue ainsi que l'a indiqué Schäffer, à celle de même nom de l'écorce cérébrale, est limitée en haut par le *stratum granulosum* et en bas par la *couche moléculaire* de la région godronnée de la corne d'Ammon. Cajal distingue dans cette couche trois ou quatre zones secondaires à savoir : la *zone limitante superficielle* ou *zone des cellules pyramidales*, la *zone moyenne* ou *plexiforme* et la *zone profonde* ou *zone des cellules fusiformes;* ces deux dernières sont plus nettement délimitées que la première, qui est en contact intime avec le stratum granulosum.

Sa subdivision en zones superficielle, moyenne et profonde.

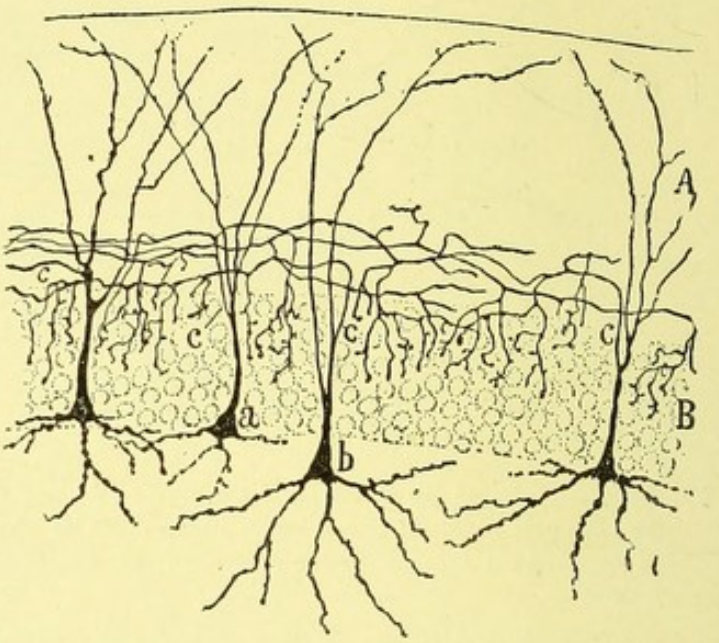

Fig. 367. — Coupe de la circonvolution godronnée du cobaye d'un mois. Méthode de Cox. (D'après Ramon y Cajal.)

a, *b*, corps cellulaires. — *c*, *c*, cylindres-axes et leurs collatérales descendantes. — *A*, couche moléculaire. — *B*, couche des grains.

Cellules de la couche des cellules polymorphes.

La couche des cellules polymorphes contient des *cellules à cylindre-axe ascendant*, *des cellules à cylindre-axe descendant* et des *cellules étoilées du type II de Golgi*.

Cellules à cylindre-axe ascendant de la zone superficielle.

Les *cellules à cylindre-axe ascendant* occupent les zones superficielle et moyenne. Elles correspondent aux cellules à cylindre-axe arqué de la couche des cellules polymorphes de la corne d'Ammon, dont le cylindre-axe entoure les cellules pyramidales d'un dense feutrage péricellulaire. Les cellules de la *zone superficielle* sont *pyramidales* ou *étoilées*, enclavées par leur base dans la couche des cellules polymorphes (fig. 367, a, b) ; leur corps est placé entre les cellules ovoïdes du stratum granulosum ; leur dendrite principale ou radiaire est volumineuse et lisse et remonte jusqu'aux confins de la couche moléculaire où elle s'arborise ; les dendrites basilaires s'épuisent dans la zone superficielle ou dans la zone plexiforme. Le cylindre-axe ascendant se détache plus souvent de la dendrite radiaire que du corps cellulaire, traverse le stratum granulosum, puis se recourbe brusquement en arc dans la

couche moléculaire de la circonvolution godronnée, devient horizontal, et peut être suivi sur une longue étendue au-dessus du stratum granulosum.

Dans son trajet horizontal, ce cylindre-axe fournit une multitude de collatérales descendantes (fig. 367, c, c), qui viennent s'arboriser librement autour des cellules ovoïdes de la moitié externe du stratum granulosum.

Les cylindres-axes ascendants de ces cellules constituent donc deux espèces de plexus, le *plexus supragranulaire* et le *plexus intergranulaire* de Cajal.

Les cellules à cylindre-axe ascendant de la *zone moyenne* sont *globuleuses* ou *polymorphes* (fig. 368, d, i, o), quelquefois nettement pyramidales ; leurs

Cellules à cylindre-axe ascendant de la zone moyenne.

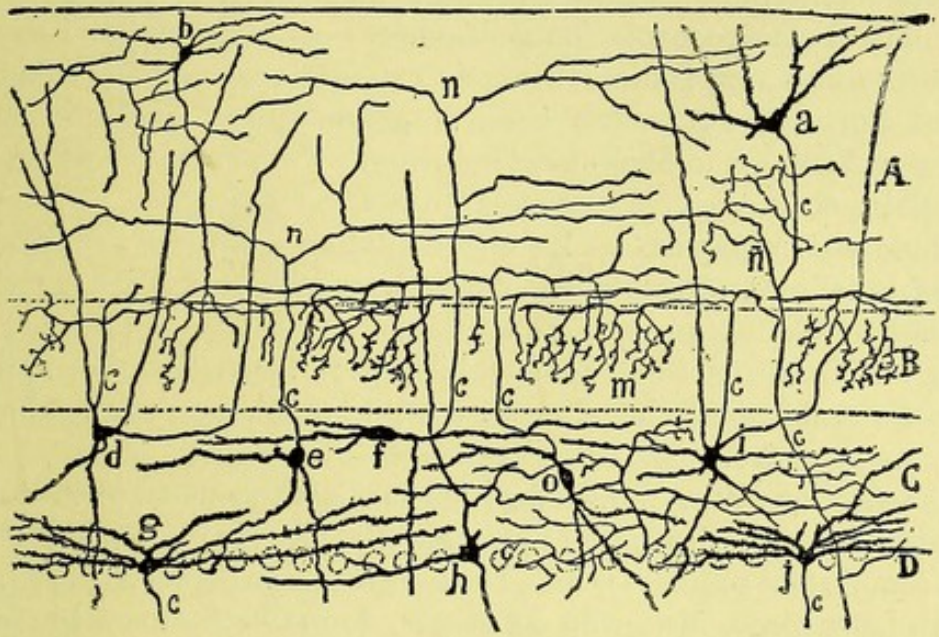

Fig. 368. — Coupe de la circonvolution godronnée du cobaye de huit jours. Méthode de Golgi. (D'après Ramon y Cajal.)

A, couche moléculaire. — *B*, couche des grains. — *C*, zone plexiforme de la couche des cellules polymorphes. — *D*, zone des cellules irrégulières de la même couche. — *a*, grain égaré. — *b*, cellule à cylindre-axe court. — *c*, *c*, cylindres-axes. — *d*, cellule à cylindre-axe ascendant se ramifiant entre les grains. — *e*, *f*, autres cellules dont les expansions nerveuses s'arborisent dans la couche moléculaire. — *h*, cellule à cylindre-axe court. — *i*, *o*, cellules à cylindre-axe ascendant. — *j*, *g*, cellules à prolongements nerveux descendants. — *m*, collatérales variqueuses des cylindres-axes ascendants, s'arborisant dans la couche des grains par des extrémités renflées. — *n*, *n*, bifurcation des cylindres-axes ascendants dans la couche moléculaire.

dendrites ne dépassent pas en général la couche des cellules polymorphes, leur cylindre-axe ascendant traverse le stratum granulosum, se bifurque dans la couche moléculaire en branches horizontales, qui émettent dans leur long trajet un grand nombre de collatérales flexueuses et variqueuses, qui entrent dans la constitution du *feutrage intergranulaire*. Elles entourent surtout les corps cellulaires des couches inférieures du stratum granulosum.

Les *cellules à cylindre-axe descendant* (fig. 368, j, g), rares dans la zone superficielle, sont plus fréquentes dans les zones moyenne et profonde de la couche des cellules polymorphes. Ce sont des cellules *étoilées* ou *fusiformes*, dont les dendrites affectent en général une direction horizontale, et s'arborisent dans l'épaisseur même de la couche des cellules polymorphes.

Cellules à cylindre-axe descendant de la zone profonde.

Les dendrites des cellules étoilées présentent des épines très nombreuses

(Cajal); les dendrites des cellules fusiformes présentent au contraire un aspect remarquablement lisse. Le cylindre-axe de ces cellules est en général épais; il traverse la couche moléculaire et la couche des cellules pyramidales de la région godronnée de la corne d'Ammon, et se continue avec une fibre à myéline de l'alvéus. Il fournit en général dans son trajet une ou deux collatérales à trajet ascendant et rétrograde, qui s'arborise autour des éléments de la couche des cellules polymorphes de la circonvolution godronnée.

Cellules du type II de Golgi.

Les *cellules du type II de Golgi* (fig. 368, h) occupent toute l'épaisseur de la couche des cellules polymorphes; elles sont étoilées et présentent des dendrites divergentes, dont quelques-unes gagnent les confins de la couche moléculaire de la circonvolution godronnée. Leur court cylindre-axe donne naissance à une arborisation terminale extrêmement riche et étendue, qui se perd dans la couche des cellules polymorphes; quelques branches traversent toutefois le stratum granulosum et se perdent dans la couche moléculaire de la circonvolution godronnée.

Cellules névrogliques de la circonvolution godronnée.

Cellules névrogliques. — La circonvolution godronnée contient deux espèces de cellules névrogliques : des *cellules araignées* et des *cellules fusiformes*.

Cellules araignées.

Les *cellules araignées* ou *étoilées*, bien décrites par Sala, sont pourvues d'un riche et abondant chevelu et siègent de préférence aux confins de la couche moléculaire.

Cellules fusiformes ou épendymaires.

Les *cellules fusiformes*, bien décrites par Cajal, occupent le stratum granulosum et la couche des cellules polymorphes; leurs prolongements radiaires se comportent comme les fibres de Bergmann du cervelet (fig. 93, f, et e, p. 159). Leur corps, fusiforme ou ovoïde, donne naissance à un seul prolongement qui traverse le stratum granulosum, puis se divise en un panache de branches variqueuses et parallèles, qui traversent la zone moléculaire et se terminent, aux confins de celle-ci, par une extrémité recourbée et pourvue d'une nodosité. Dans la couche des cellules polymorphes et dans la région godronnée de la corne d'Ammon, on trouve en général tous les intermédiaires entre les cellules fusiformes et les cellules de l'épendyme ventriculaire, de telle sorte que d'après Cajal, les cellules névrogliques fusiformes ne sont autre chose que des cellules épendymaires émigrées de l'alvéus.

Lobe olfactif.

Lobe olfactif.

Ce lobe, qui comprend le *bulbe*, le *pédoncule*, le *trigone olfactif*, ainsi que la *substance perforée antérieure*, est en relation intime avec la corne d'Ammon et le crochet de la circonvolution de l'hippocampe.

Travaux de Broca et de Zuckerkandl.

Les recherches d'anatomie comparée de Broca, confirmées par celles de Zuckerkandl, montrent en effet que ces circonvolutions sont d'autant plus développées, que l'appareil olfactif est plus puissant. Rudimentaire chez le dauphin (Zuckerkandl), petite chez l'homme, la corne d'Ammon est très développée chez les animaux osmatiques, où elle se recourbe en avant, au-dessous du bourrelet du corps calleux. Chez ces mêmes animaux osmatiques,

Le développement des circonvolutions de l'hippocampe et du crochet est en raison directe de celui du lobe olfactif.

la circonvolution de l'hippocampe se renfle en un lobe puissant, connu sous le nom de *lobe pyriforme*, lobe qui s'atrophie, ainsi que Gudden l'a montré, après l'extirpation du bulbe olfactif.

Lobe pyriforme.

Bulbe olfactif. — Le lobe olfactif représente une écorce cérébrale profondément modifiée, surtout au niveau du *bulbe olfactif*. Celui-ci, véritable organe terminal des fibres olfactives périphériques, a été étudié par Owsjannikow, Walter, Lockhart-Clarke, Broca, Zuckerkandl, etc. Mais sa structure n'est bien connue que depuis les travaux de Golgi et de Cajal. Les recherches de ce dernier auteur ont été confirmées par P. Ramon, v. Gehuchten et Martin, Kölliker, Retzius, Calleja, etc.

La structure du lobe et surtout celle du bulbe olfactif est celle de l'écorce cérébrale profondément modifiée.

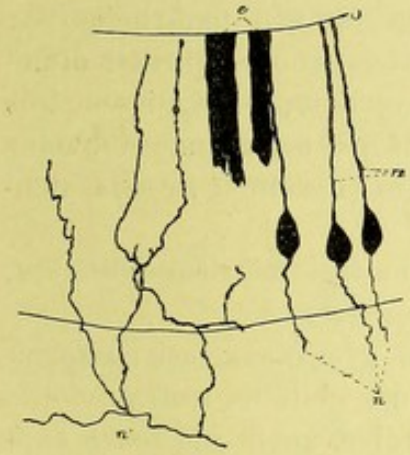

Fig. 369. — Cellule olfactive périphérique et terminaisons nerveuses sensitives du trijumeau dans l'épithélium de la muqueuse olfactive de la souris. Méthode rapide de Golgi. (D'après G. Retzius.)

n', fibres nerveuses qui se portent sur la surface de l'épithélium pour s'y terminer par des arborisations libres. — *n*, fibres nerveuses provenant du prolongement central des cellules olfactives (*rz*). — *e*, partie supérieure de deux cellules de soutènement. — *o*, surface épithéliale.

Les premiers auteurs connaissaient les couches stratifiées du bulbe olfactif, l'existence des *glomérules olfactifs* (*papilles olfactives de Broca*), visibles du reste à l'œil nu, ainsi que l'existence des grandes cellules triangulaires ou multipolaires, que Broca le premier rapprocha des cellules pyramidales de la région rolandique. Mais la structure intime du bulbe olfactif, la forme de ses éléments cellulaires, la constitution de ses glomérules, ne sont connues que depuis l'application de la méthode de Golgi à l'étude de ce lobe.

Chez les animaux osmatiques, la cavité ventriculaire se prolonge dans le bulbe olfactif. En allant de la surface vers la cavité, Cajal décrit dans le bulbe olfactif cinq couches concentriques :

Les cinq couches du bulbe olfactif.

1. La couche des fibres nerveuses superficielles.
2. La couche des glomérules olfactifs.
3. La couche moléculaire.
4. La couche des cellules mitrales.
5. La couche des grains et des fibres nerveuses profondes.

1. La **couche des fibres nerveuses superficielles** est exclusivement formée par les fibres olfactives. Ces fibres sont dépourvues de myéline, et abordent le bulbe olfactif sous forme de petits fascicules qui s'entre-croisent à la surface du bulbe olfactif, sous des angles plus ou moins aigus, et forment un feutrage très dense et non anastomotique. Les cellules d'origine des fibres olfactives sont bipolaires; elles siègent dans la muqueuse de Schneider et représentent un remarquable exemple de *cellules nerveuses périphériques* (Voy. fig. 369 et p. 162).

Couche des fibres nerveuses superficielles. (1re couche.)

2° **Couche des glomérules olfactifs.** — Les *glomérules olfactifs* (fig. 370, gl), représentent de petites masses sphériques, ovoïdes ou elliptiques,

Couche des glomérules olfactifs (2e couche.)

de $0^{mm},20$ à $0^{mm},25$ de diamètre, assez semblables, à première vue, aux glomérules du rein. Ces glomérules renferment, ainsi que Golgi l'a montré dès 1874, deux ordres de fibres : les ramifications terminales des nerfs olfactifs et les arborisations variqueuses et en forme de panache, des dendrites primordiales des cellules mitrales du bulbe olfactif. D'après Golgi les fibres olfactives constitueraient dans le glomérule un réseau nerveux anastomotique qui se continuerait avec d'autres fibres nerveuses centripètes, émergeant du glomérule. Les ramifications dendritiques ne joueraient au contraire qu'un simple rôle nutritif.

Les fibrilles olfactives se terminent dans les glomérules par des arborisations libres (Cajal).

Ramon y Cajal a montré, et ses recherches ont été confirmées par v. Gehuchten et Martin, par Retzius, Kolliker, Calleja, que les fibrilles olfactives se terminent par des arborisations libres, variqueuses, épaisses, très flexueuses et qui ne dépassent jamais le territoire du glomérule. Dans l'intérieur du glomérule, ces arborisations entrent en *contact* avec les dendrites empanachées des cellules mitrales.

Le glomérule olfactif reçoit en général deux ou trois fibrilles olfactives, mais il ne contient qu'une seule dendrite empanachée.

Couche moléculaire. (3e couche.)

3° La **couche moléculaire**, d'aspect finement granuleux, est comprise entre la couche des glomérules et la couche des cellules mitrales; elle reçoit les dendrites principales des cellules mitrales, ainsi que leurs dendrites latérales et les dendrites des grains (Voy. plus loin). Elle contient, en outre, un certain nombre de petites cellules *fusiformes*, qui se comportent comme les *cellules mitrales*.

Couche des cellules mitrales (4e couche).

4° La **couche des cellules mitrales** renferme des cellules nerveuses géantes, les unes *triangulaires*, les autres en forme de *mitre* (fig. 370, mi, fig. 371, C), cellules signalées et figurées déjà par Walter, par Lockhart-Clarke, par Broca, etc., et bien décrites par Golgi. Ces cellules émettent une dendrite épaisse, qui traverse la zone moléculaire et se termine par un élégant panache, variqueux et libre, dans l'intérieur du glomérule olfactif. Elles entrent à ce niveau en connexion avec les arborisations centrales des fibres olfactives. Le corps des cellules mitrales donne en outre naissance à des dendrites latérales plus ou moins obliques, qui se ramifient dans la zone moléculaire, et à un épais cylindre-axe pourvu d'une gaine de myéline qui se coude après un court trajet, affecte une direction antéro-postérieure et entre dans la constitution des fibres du *pédoncule olfactif* et de la *racine olfactive externe* (fig. 371). Les cylindres-axes des cellules mitrales donnent dans leur trajet de nombreuses collatérales, qui se détachent à angle droit et s'arborisent dans la couche moléculaire du trigone olfactif, et de la « racine » olfactive externe. Quant au cylindre-axe, il se termine, ainsi que Calleja l'a montré, dans la *couche moléculaire* de la circonvolution de l'hippocampe, où ses arborisations terminales entrent en contact, avec les panaches protoplasmiques des cellules pyramidales de l'écorce de la circonvolution du crochet.

Couche des grains et des fibres à myéline. (5e couche.)

5° **Couche des grains et des fibres à myéline.** — Cette couche comprend une trame de fibres nerveuses à myéline entre-croisées dans tous les sens, mais à direction surtout antéro-postérieure; ces fibres entourent

et séparent les uns des autres, des îlots cellulaires formés par les *grains* et les *cellules du type II de Golgi*.

Les fibres représentent soit les cylindres-axes des cellules mitrales, soit ceux des cellules fusiformes de la zone moléculaire du bulbe olfactif, soit encore des *fibres centrales terminales* (fig. 371, L) qui viennent s'arboriser librement autour des grains et des cellules du type II de Golgi.

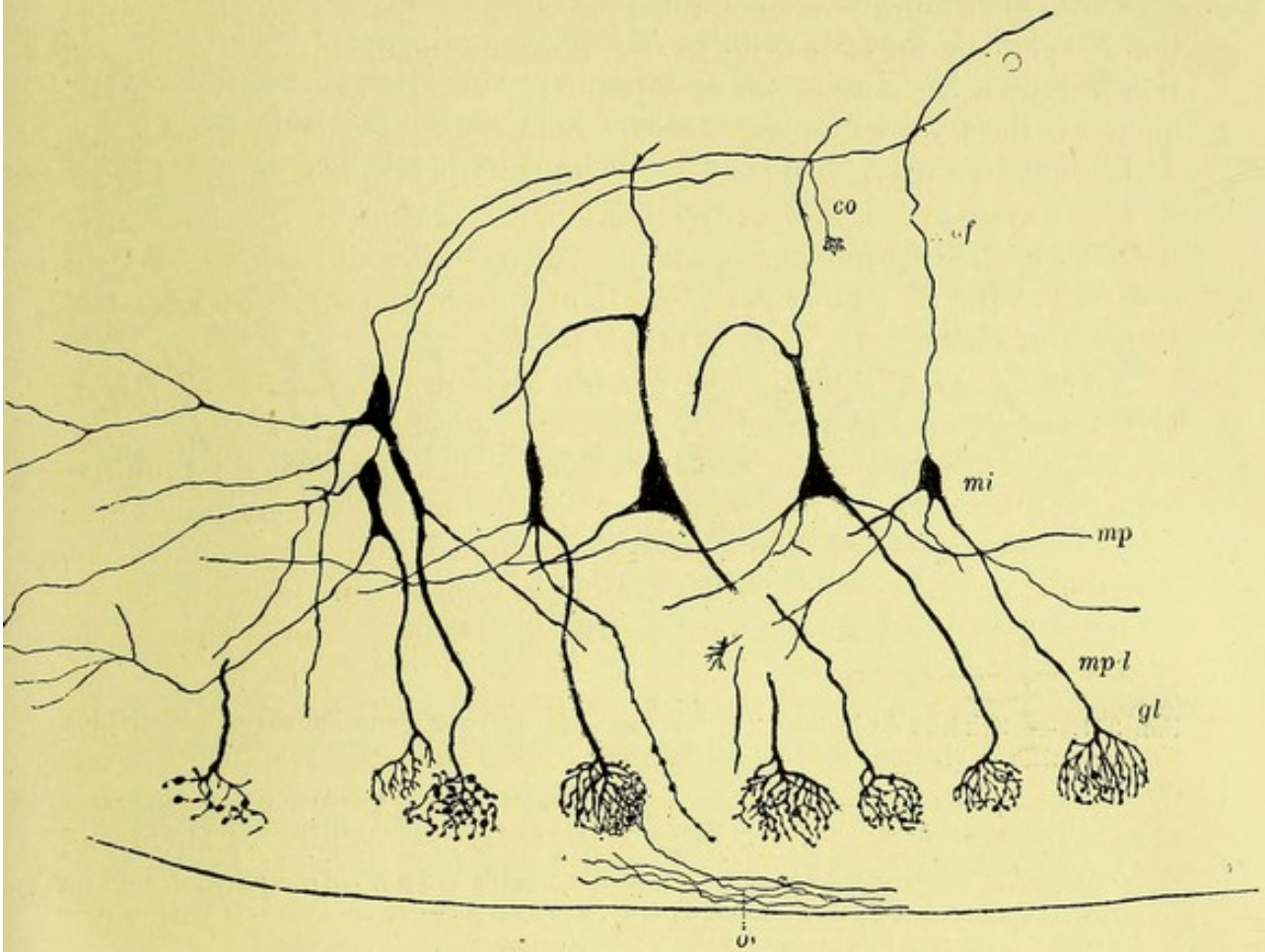

Fig. 370. — Cellules mitrales, glomérules olfactifs et terminaisons centrales du nerf olfactif. Partie inférieure d'une coupe sagittale du bulbe olfactif d'un lapin âgé de deux jours. Méthode rapide de Golgi. (D'après G. Retzius.)

mi, cellules mitrales. — *af*, prolongements cylindre-axiles des cellules mitrales. — *co*, branche collatérale du cylindre-axe. — *mp*, dendrites à direction tangentielle des cellules mitrales. — *mpd*, dendrite des cellules mitrales se rendant dans les glomérules olfactifs. — *gl*, glomérule olfactif. — *o*, fibres olfactives.

Analogies entre les grains et les cellules anacrines de la rétine.

Les îlots cellulaires sont presque exclusivement formés par des *grains* (fig. 371, E), c'est-à-dire par de petits éléments sphériques, polyédriques ou triangulaires, extrêmement nombreux; ces grains possèdent des *dendrites périphériques* et des *dendrites centrales*, mais sont dépourvus de cylindres-axes; ils sont analogues aux spongioblastes de la rétine ou *cellules anacrines*, (c'est-à-dire dépourvues de cylindre-axe) de Cajal.

Les *dendrites centrales*, au nombre de deux ou trois, finement granuleuses, se terminent après un court trajet par de fines ramifications dans des îlots cellulaires plus profondément situés. Les *dendrites périphériques*,

les plus importantes et les seules que l'on retrouve, d'après P. Ramon, chez les Vertébrés inférieurs, sont tantôt longues, tantôt courtes. Elles traversent perpendiculairement la couche des grains et celle des cellules mitrales, et se terminent dans la zone moléculaire par une ramification divergente, fortement épineuse, qui entre en connexion avec les dendrites latérales des cellules mitrales (fig. 371).

Cellules de Golgi.

Parmi ces grains on trouve quelques rares *cellules du type II de Golgi* (fig. 371, M). Ce sont des cellules *étoilées*, volumineuses, découvertes par Golgi, et dont le cylindre-axe se termine par une riche arborisation variqueuse et libre dans l'épaisseur même de la couche moléculaire.

Le dense feutrage, formé par les différents éléments du bulbe olfactif, est

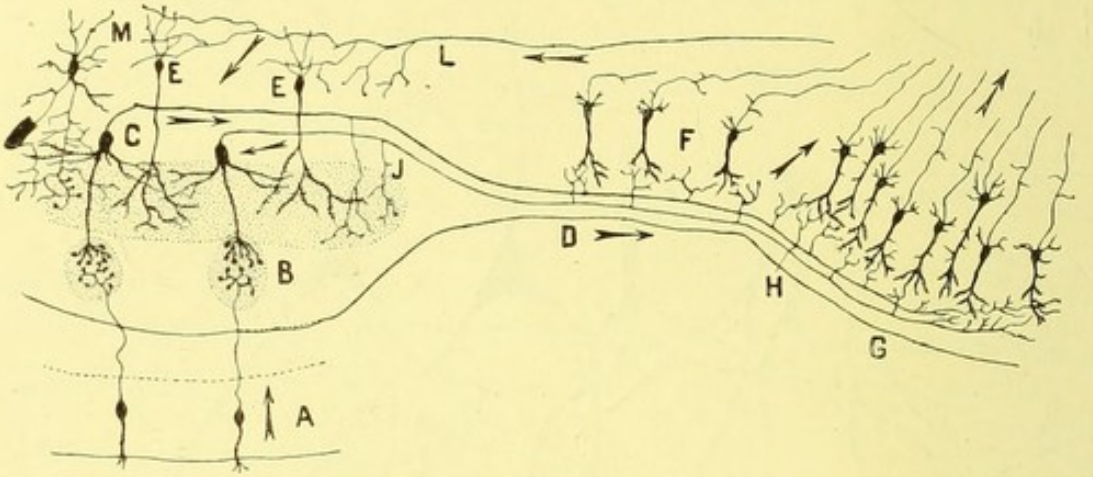

Fig. 371. — Schéma de la marche des courants nerveux dans l'appareil olfactif des mammifères. (D'après Ramon y Cajal.)

A, muqueuse olfactive. — *B*, glomérule olfactif du bulbe. — *C*, cellule mitrale. — *D*, tractus ou pédicule olfactif. — *E*, grains. — *G*, région de la racine blanche externe du nerf olfactif. — *F*, cellules pyramidales du tractus. — *M*, cellule à cylindre-axe court. — *J*, collatérales des cylindres-axes des cellules mitrales au niveau du bulbe olfactif. — *H*, collatérales de ces mêmes cylindres-axes dans le tractus. — *I*, fibre centrifuge. — *L*, fibre centrale terminale. — La pointe des flèches indique le sens des courants.

encore augmenté par les prolongements des *cellules araignées de la névroglie* et par les prolongements radiaires des *cellules épendymaires*, qui pénètrent profondément dans le bulbe olfactif.

Origine et terminaison des fibres de la racine olfactive externe.

Les fibres de la *racine olfactive externe* naissent en éventail du bulbe olfactif et se continuent avec les faisceaux de la couche des grains, elles sont toujours superficielles, représentent les véritables *fibres tangentielles* du *pédoncule olfactif*, du *trigone olfactif* et de la *substance perforée antérieure*, et se terminent toutes, ainsi que Cajal et Calleja l'ont montré, dans la couche moléculaire de l'écorce de la circonvolution de l'hippocampe, sans jamais atteindre la couche des cellules pyramidales. *Aucune fibre de la racine olfactive externe ne descend*, en effet, *dans les couches profondes* (fig. 371).

Le *bulbe olfactif* émet, outre les fibres de la racine externe, un autre faisceau profondément situé, formé de fibres plus grêles et dont les cel-

lules d'origine sont encore inconnues. Ces fibres occupent la partie profonde du pédoncule et du tubercule olfactif, reçoivent les fibres des cellules pyramidales de la région, et traversent la partie inférieure du corps strié pour former les radiations olfactives profondes d'Édinger. Les unes entrent dans la commissure antérieure, d'autres se rendent dans le tubercule mamillaire et dans la calotte du pédoncule cérébral.

Radiations olfactives profondes d'Edinger.

De ce qui vient d'être dit, il résulte donc, ainsi que le fait remarquer Cajal, que la transmission de l'influx nerveux n'est pas individualisée, c'est-à-dire ne va pas d'une fibre olfactive afférente à une cellule mitrale, mais d'un groupe de fibres olfactives à une seule cellule mitrale.

Neurones olfactifs et voies que suit l'impression olfactive.

La *voie olfactive* représente une chaîne d'au moins trois neurones. La cellule d'origine du *neurone périphérique* siège dans la muqueuse de Schneider, elle recueille l'impression olfactive par sa dendrite périphérique et la transmet au glomérule olfactif par l'intermédiaire du nerf olfactif. Dans le glomérule, l'impression est recueillie par la dendrite empanachée des cellules mitrales (neurone de deuxième ordre), pour être portée et déposée par les fibres de la « racine » olfactive externe, dans la couche moléculaire de la circonvolution du crochet et de l'hippocampe. Les panaches des cellules pyramidales de la région (3e neurone) les transmettent à leur tour à d'autres régions corticales ou infra-corticales.

Mais les cellules mitrales peuvent encore être incitées indirectement par des *fibres centripètes*, dont les cellules d'origine sont inconnues. Ces fibres excitent les grains du bulbe olfactif dont les dendrites périphériques actionnent à leur tour, dans la couche moléculaire du lobe olfactif, les dendrites basilaires des cellules mitrales (fig. 371).

Tubercule ou trigone olfactif.

Tubercule olfactif. — La région du tubercule olfactif représente, ainsi que Calleja vient de le montrer récemment, une écorce cérébrale avortée caractérisée par le groupement en *îlots* de ses cellules pyramidales plus ou moins modifiées. Ces *îlots de cellules pyramidales* donnent à cette écorce une physionomie caractéristique. Calleja décrit au tubercule olfactif trois couches, ce sont : 1° La *couche moléculaire;* 2° la *couche des cellules pyramidales petites et moyennes;* 3° la *couche plexiforme* ou des *cellules polymorphes*.

Couches du tubercule olfactif.

1° La **couche moléculaire**, tout à fait analogue à celle de l'écorce cérébrale typique, est surtout constituée par l'entre-croisement des panaches protoplasmiques des cellules pyramidales de la région, avec un nombre considérable de fibres nerveuses de fin ou de gros calibre. Les fibres de fin calibre appartiennent aux ramifications terminales des cellules à cylindre-axe ascendant de la couche des cellules polymorphes, décrites par Martinotti et par Schäffer. Les fibres de gros calibre appartiennent vraisemblablement aux cellules pluripolaires du type de Cajal.

Couche moléculaire (1re couche).

2° La **couche des cellules pyramidales petites et moyennes** comprend des cellules fort irrégulières, tantôt triangulaires, tantôt fusiformes, qui se groupent par places pour constituer les **îlots olfactifs**. Ces *îlots* présentent

Couche des cellules pyramidales (2e couche).

un aspect fort variable : les uns sont semi-lunaires et très rapprochés de la surface cérébrale, les autres affectent une forme ovoïde ou arrondie et occupent les couches profondes. Ils contiennent des cellules *petites* et *grandes*. Les *petites cellules* se trouvent de préférence dans les îlots superficiels, elles sont de forme étoilée, plus petites que les petites cellules pyramidales et envoient leurs dendrites ramifiées dans la zone moléculaire, très réduite en général au niveau des îlots. Leur fin cylindre-axe traverse la couche des cellules polymorphes et se continue avec une fibre de la substance blanche. Les *grandes cellules* sont fusiformes, triangulaires ou franchement pyramidales; elles occupent les îlots profonds, sont pourvues de dendrites ascendantes et basilaires fortement épineuses, qui s'arborisent dans la couche moléculaire. Le cylindre-axe est épais, il traverse obliquement la couche des cellules polymorphes et se continue avec une fibre à myéline de la substance blanche.

Les cellules des îlots olfactifs sont enlacées d'une très fine arborisation nerveuse et variqueuse. Cette arborisation appartient à des fibres terminales, qui proviennent probablement du bulbe olfactif (Calleja).

Couche plexiforme ou des cellules polymorphes (3e couche).

3° La **couche plexiforme ou des cellules polymorphes**, riche en fibres à myéline disposées en faisceaux à direction verticale, horizontale ou oblique, renferme un grand nombre de *cellules volumineuses* et *irrégulières* de forme, qui se comportent comme les cellules pyramidales; leurs dendrites s'arborisent dans la couche moléculaire, leur cylindre-axe se continue avec une fibre de la substance blanche. A côté de ces fibres, on trouve des *cellules fusiformes à cylindre-axe ascendant*, analogues à celles décrites par Martinotti et Cajal dans l'écorce typique et des *cellules du type II de Golgi*.

Couche de substance blanche (4e couche).

4° La **substance blanche**, simple condensation des faisceaux de la couche précédente, se continue profondément avec les faisceaux plexiformes du corps strié. Ses fibres, qui sont la continuation des cylindres-axes des cellules polymorphes et des cellules des îlots olfactifs, affectent une direction surtout horizontale; elles se joignent aux nombreux faisceaux qui traversent la partie inférieure du *corps strié*, au niveau de l'espace perforé antérieur.

A l'écorce du rhinencéphalon se rattachent encore le *septum lucidum* et le *noyau amygdalien*. La structure de ce dernier noyau est très analogue à celle de l'avant-mur et du putamen auxquels il est intimement uni, et sera faite à propos de la structure du *corps strié* (t. II). Nous terminerons donc la structure de l'écorce du rhinencéphalon par celle du septum lucidum qui représente une véritable écorce cérébrale profondément modifiée.

Septum lucidum.

Le **septum lucidum**, qui appartient embryogéniquement à la paroi interne de la vésicule de l'hémisphère, et qui est par conséquent l'homologue de l'écorce cérébrale, est constitué de la manière suivante : la face du septum lucidum qui regarde le ventricule de la cloison correspond à la partie

Il est l'homologue de l'écorce cérébrale.

superficielle de cette écorce rudimentaire. Elle est revêtue, non pas d'une couche épithéliale analogue à l'épendyme ventriculaire, mais d'une véritable couche de *fibres tangentielles*, couche mince, qui correspond au réseau d'Exner de la couche moléculaire. Au-dessous de la couche de fibres tangentielles, on rencontre une couche mince de *cellules nerveuses*, de forme pyramidale et dont le prolongement principal est dirigé du côté du plan médian inter-hémisphérique. Le mode de terminaison du cylindre-axe de ces cellules n'est pas encore élucidé. Cette couche grise est plus épaisse au niveau de la partie inférieure du septum lucidum qu'au niveau de sa base. Quant à la face du septum bordant le ventricule latéral, elle est constituée par une couche de fibres à myéline, recouverte de l'épendyme ventriculaire ordinaire.

Ses fibres tangentielles.

Ses cellules nerveuses.

Sa substance blanche.

Ces fibres à myéline appartiennent au *faisceau olfactif de la corne d'Ammon* de Zuckerkandl. Elles arrivent au septum lucidum avec le *fornix longus* de Forel, s'épanouissent en divergeant sur la face ventriculaire du septum, se rassemblent au niveau de son angle antéro-inférieur, et forment à la base du cerveau le *pédoncule du septum lucidum*. Elles traversent en diagonale la substance perforée antérieure, se terminent, soit dans la couche grise de cette substance, soit dans l'extrémité antérieure de la circonvolution de l'hippocampe, et représentent par conséquent un *long faisceau d'association* du rhinencéphalon.

Faisceau olfactif de la corne d'Ammon.

Cette disposition du septum lucidum se retrouve, ainsi que Honegger l'a montré, chez le veau, le mouton, le cheval.

Septum lucidum des mammifères.

Sur d'autres animaux tels que la souris, le lapin, le cochon, le chat, le chien, etc., il n'existe pas de ventricule de la cloison, et l'écorce du septum lucidum présente à peu près la même épaisseur que l'écorce des autres régions de l'hémisphère. Elle contient un très grand nombre de cellules nerveuses, analogues à celles de l'écorce, dont elles ne se distinguent que par l'absence de stratification.

Azoulay (L.). *La corne d'Ammon chez l'homme* (Société anatomique et Société de Biologie, 1894). — Du même, *L'origine et l'aspect des cellules de la névroglie dans les centres nerveux de l'enfant*. Soc. de Biologie, 1894. — Baillarger. *Recherches sur la structure de la couche corticale des circonvolutions du cerveau*. Paris, 1840. — Bewann-Lewis. *Researches on the comparative structure of the Cortex cerebri* (Philos. Trans., 1880). — Bewann-Lewis et Clarke. *The cortical lamination of the motor area of the brain*, Proceedings of the Royal Soc. Vol. XXVII. — Bechterew (V.). *Zur Frage über die aüsseren Associationsfasern der Hirnrinde*. Neurol. Centralb., 1891. — Betz. *Anatomischer Nachweis zweier Gehirncentra*. Medic. Centralbl., 1874. Blumenau. *Zur Entwickelugsgeschichte und feineren Anatomie des Hirnbalkens*. Arch. für mikroskop. Anatomie Bd XXXII, 1890. — Boll. *Die Histologie und Histogenese der nervösen Centralorgane*. Archiv. für Psychiatrie, 1874. — Broca. *Recherches sur les centres olfactifs*. Revue d'anthropologie, 1879. — Cajal (S. Ramon y). *Textura de las circonvoluciones cerebrales de los mamiferos inferiores*, 10 décembre 1890. — Du même. *Sobre la existencia de cellulas nerviosas especiales en la primera capa de la corteza cerebral*. Gaz. med. Catalana, 1890. — Du même. *Sobre la existencia de colaterales y bifurcaciones en la substancia bianca de la corteza gris del cerebro*. Pequenas communicationes anatomicas. Diciembre, 1890. — Du même. *Origen y terminacion de las fibras nerviosas olfatorias*. Gazetta sanitaria de Barcelona. Diciembre, 1890. — Du même. *Sobre la*

existencia di bifurcaciones y colaterales en los nervios sensitivos craneales y substancia blanca del cerebro. Gaceta sanitaria de Barcelona. Abril, 1891. — Du même. *Sobre la existencia de bifurcacionesy colaterales en la primera capa de las circonvoluciones cerebrales.* Gaceta medica catalana. Noviembre, 1891. — Du même. *Sur la structure de l'écorce cérébrale de quelques mammiferes*, avec pl. La Cellule, 1891, p. 125. — Du même. *Nuovo concepto de la histologia de los centros nerviosos.* Revista de Ciencias Médicas de Barcelona. T. XVIII, 1892. — Du même. *Estruttura del Asta di Ammon y Fascia dentata. Estruttura de la Corteza occipital inferior de los pequenos mammiferos.* Trabajos leidos ante la Sociedad española di Historia natural, con 22 grabados. Madrid, 1893. — Du même. *Beiträge zur feineren Anatomie des Grosshirns.* — I. *Ueber feinere Struktur des Ammonshorns.* — II. *Ueber den Bau der Rinde des unteren Hinterhauptslappens der kleinen Saugethiere.* Zeitschr. fur wissenchaft. Zoologie. Bd LVI, Heft 4, 1893. — Du même. *Les nouvelles idées sur la structure du système nerveux chez l'homme et chez les vertébrés.* Traduit de l'espagnol par Azoulay. Paris, 1894. — Calleja. *La region olfatoria del cerebro.* Thèse de Madrid, 1849. — Duval (Mathias). *La corne d'Ammon.* Arch. de Neurologie, 1881 et 1882. t. II et III. — Édinger. *Zwölf Vorlesungen über den Bau der nervösen Centralorgane*, etc., 3e Auflage, Leipzig, 1893. — Emminghaus. *Zur Pathologie der postfebrilen Dementia nebst Bemerkungen über die Nervenfasern der Grosshirnrinde.* Arch. f. Psych. u. Nervenkr. Bd XVII, 1886. — Exner. *Zur Kentniss vom feineren Bau der Grosshirnrinde.* Sitzungsber der Kais. Academ. der Wissench. in Wien, 1881. — Flechsig. *Ueber eine neue Farbungsmethode des centralen Nervensystems.* Arch. f. Anat. und Phys. (Physiol. Abtheilung, 5 u. 6), 1889. — Forel. *Einige Hirnanatomische Betrachtungen und Ergebnisse.* Arch. für Psych. u. Nervenkr. Bd XVIII, 1887. — Gehuchten (Van). *Le système nerveux de l'homme.* Lierre, 1893. — Gehuchten (Van) et Martin. *Le bulbe olfactif de quelques mammifères.* La Cellule. T. VII, 1891. — Gerlach. *Ueber die Structur der grauen Substanz de menschlichen Grosshirns.* Med. Centralblalt. 1872. — Giacomini. *Fascia dentata del grande hippocampe del umano.* Giornale della R. Acad. de méd. di Torino, et Arch. ital. de Biologie, 1883. — Golgi. *Sulla fina anatomia dei bulbi olfatorii.* Reggio Emilia, 1875. — Du même. *Sulla fina anatomia degli organi centrali del sistema nervoso.* Milano 1886. — Greppin. *Ein Fall von progressiver Paralyse.* Arch. für Psych. und Nervenkr. Bd XVIII, 1887. — Henle. *Handbuch der Nervenlehre des Menschen.* 1879. — Huguenin. *Anatomie des centres nerveux.* Traduction française de Keller, annotations par M. Duval. Paris, 1879. — Kaes. *Die Anwendung der Wolters'chen Méthode auf die feinen Fasern der Hirnrinde.* Neurol. Centralb. 1891, p. 456. — Du même. *Beiträge zur Kentniss des Reichtums der Grosshirnrinde des Menschen zur markhaltigen Fasern.* Arch. f. Psych. u. Nervenk. 3 Heft, 1893. — Du même. *Ueber die markhaltigen Nervenfasern in der Grosshirnrinde des Menschen.* Neurol. Centralb. 1894, n° 11. — Kölliker. *Mikroskopiche Anatomie*, 1852. — Du même, *Ueber den feineren Bau des Bulbus olfactorius.* Aus den Silzungsb. der Würzb. Phys. med. Gesell. 1891, 19 décembre. — Krause. *Allgemeine und mikroskopische Anatomie.* Hannover, 1876. — Kupfer. *De cornu Ammonis textura*, 1859. — Magini, *Neuroglia e cellule nervose cerebrali dei feti.* Atti del XII Congresso medico. Pavia, 1888. — Martinotti. *Sulla struttura del nastro di Vicq d'Azyr*, 1887. — Du même. *Contributo allo studio della corteccia cerebrale ed all' origine dei nervi.* Ann. di freniatria e scienze affini del R. Manicomio, dei Torino, 1889 et Internat. Monatsch. f. Anat. u. Physiol. Bd. VIII, 1890. — Mayor (Herb.). *The histology of the island of Reil.* Monthl. mikroscop. Journal, 1877. — Meynert. *Bau der Grosshirnrinde und seine örtlichen Verschiedenheiten.* Vierteljahrschr. f. Psychiatrie von Leidesdorf und Meynert, 1867 et 1868. — Du même. Stricker's Handbuch, 1871. — Monakow (V.). *Rôle des diverses couches de cellules ganglionnaires dans le gyrus sigmoïde du chat.* Arch. des Sciences phys. et natur. de Genève, t. XX, 1888. — Mondino. *Ricerche macro et microscopiche sui centri nervosi.* Torino, 1886. — Obersteiner. *Anleitung beim Studium des Baues nervösen Centralorgane*, etc. 2 Auflage. Vienne, 1892. — Oyarzum. *Ueber den feineren Bau des Vorderhirns der Amphibien.* Arch. f. mikrosk. Anat. Bd XXXIV, 1889. — Parrot. *Sur le développement du cerveau chez les enfants du premier âge.* Arch. de Phys. norm. et pathol., 1879, avec 1 pl. — Ramon (P). *Estructura de los bulbos olfatorios de las aves.* Gac. san. de Barcelona, 1890.

— Du même. *El encefalo de los reptiles.* III. *Bulbo olfatorio.* Septiembre de 1891. — Ranvier. *Traité technique d'Histologie.* — Remak. *Anatomische Beobachtungen über das Gehirn, das Rückenmark und die Nervenwurzeln.* Muller's Archiv. für Anat. und Phys., 1841. — Retzius. *Die Cajals'che Zellen der Grosshirnrinde beim Menschen und beim Saugethiere.* Biologische Untersuchungen Neue Folge. Bd V. — Du même. *Die Endigungsweise des Riechnerven.* Même recueil. Bd III. — Du même. *Zur Kentniss der Ependymzellen der Centralorgane.* Verhand. d. biolog. Vereins, 1891. — Du même. *Studien über Ependym und Neuroglia.* Biologische Untersuchungen, 1893. — Sala (Luigi). *Zur Anatomie des grossen Seepferdefusses.* Zeitschr. f. wissench. Zool. 1891, Leipzig. — Sala Pons. *La corteza cerebral de los aves.* Madrid, 1893. — Schaefer. *Beitrag zur Histologie der Ammonshornformation.* Arch. für microscop. Anat. Bd 39, Heft 3, 1892. — Schwalbe. *Lehrbuch der Neurologie in Hoffmann's Lehrbuch der Anatomie des Menschen*), 1881. — Seppili. *Sulla struttura istologica della corteccia del cervello.* Rivista filosofica, 1881. — Stricker und Unger. *Untersuchungen über den Bau der Grosshirnrinde.* Wien Sitzungsber, 1875. — Thomas (A.). *Contribution à l'étude de l'évolution des cellules cérébrales par la méthode de Golgi* (Société de Biologie, 1894). — Todt und Kahler. *Lehrbuch der Gewebelehre,* 1888. — Tuczek. *Ueber die Anordnung der markhaltigen Nervenfasern in der Grosshirnrinde.* Neurol. Centralbl. 1882. — Du même. *Beiträge zur pathologischen Anatomie und Pathologie der Dementia paralytica.* Berlin, 1882. — Vicq d'Azyr. *Recherches sur la structure du cerveau,* 1781-83. — Du même. *Traité d'Anatomie et de physiologie avec planches coloriées,* Paris, 1786. — Vignal. *Sur le développement des éléments de la moelle des mammifères,* avec planches. Arch. de Phys. norm. et pathol., 1885. — Du même. *Recherches sur le développement de la substance corticale du cerveau et du cervelet,* même recueil, 1888. — Du même. *Développement des éléments du système nerveux cérébro-spinal chez l'homme et chez les mammifères.* Paris, 1889. — Vulpius. *Ueber die Entwickelung und Ausbreitung der Tangentialfasern in der menschlichen Grosshirnrinde während verschiedener Altersperioden.* Archiv. f. Psych. u. Nervenk. 1892. — Wolters. *Drei neue Methoden zur Mark und Axencylinderfarbung mittelst Hämatoxylin.* Zeitschr. f. wissench. Microskop. Bd VII. — Zacher. *Ueber das Verhalten der markhaltigen Nervenfasern in der Hirnrinde bei der progressiven Paralyse und bei anderen Geisteskranken.* Archiv. f. Psych. u. Nervenk. 1887.

CHAPITRE V

SUBSTANCE BLANCHE DES HÉMISPHÈRES CÉRÉBRAUX

FIBRES D'ASSOCIATION ET FIBRES COMMISSURALES

La substance blanche des hémisphères, qui atteint sa plus grande étendue au niveau du centre ovale de Vieussens, est essentiellement formée de faisceaux de fibres nerveuses à myéline, à trajet plus ou moins sinueux, non revêtues d'une gaine de Schwann (Ranvier), et s'entre-croisant fréquemment les unes avec les autres.

Les fibres de la substance blanche comprennent des fibres d'association, des fibres commissurales, des fibres de projection et des fibres centripètes ou terminales.

La substance blanche sous-jacente à n'importe quelle partie de l'écorce, soit du manteau cérébral, soit du rhinencéphalon, comprend quatre espèces de fibres à savoir : 1° Des *fibres d'association* qui relient deux régions plus ou moins éloignées de l'écorce cérébrale ; 2° des *fibres commissurales* qui unissent les deux hémisphères entre eux ; 3° des *fibres de projection* qui relient l'écorce cérébrale aux ganglions centraux, à la région sous-optique, à la protubérance, au bulbe, à la moelle épinière ; 4° des *fibres centripètes* ou *terminales*, qui comprennent : *a*, des fibres nées d'une région quelconque de l'écorce cérébrale et qui se terminent en s'arborisant dans une autre région — *fibres d'association*, *fibres commissurales*, *collatérales des fibres de projection* — *b*, des fibres provenant d'autres régions que celles de l'écorce, par exemple des corps opto-striés, du cervelet, de la région de la calotte, etc., etc., *fibres sensitives et sensorielles*, *fibres cérébelleuses*, etc., et qui se terminent également par des arborisations libres dans la substance grise de l'écorce cérébrale.

Les fibres d'association naissent surtout des parois latérales des circonvolutions.

Les fibres d'association naissent de préférence des *parois latérales* des circonvolutions, présentent un trajet curviligne, en général court, et se terminent sur la paroi latérale de la circonvolution voisine, en tapissant le fond des sillons et des scissures. Ce sont des fibres tantôt courtes, tantôt longues, qui relient entre elles soit deux circonvolutions voisines, soit deux

circonvolutions ou territoires plus ou moins éloignés d'un même hémisphère.

Les fibres de *projection* et les *fibres commissurales*, par contre, naissent de préférence du *sommet* ou de la *crête* de la circonvolution, sous forme de pinceaux serrés; elles atteignent, sans déviation dans leur trajet, la base de la circonvolution et la masse blanche sous-jacente. Le fond des sillons n'est toutefois pas dépourvu, comme le croyait Meynert, de fibres *commissurales* et de *fibres* de *projection*.

Les fibres de projection et les fibres commissurales naissent surtout du sommet et de la crête de la circonvolution.

Si on enlève avec des pinces et par dissection une certaine étendue de l'écorce grise d'un cerveau convenablement durci, soit dans l'alcool, soit dans le bichromate, la disposition respective des fibres d'association, de projection et commissurales, devient nettement apparente : La *crête* des circonvolutions présente un aspect rugueux, comparé aux crins d'une brosse, aspect qui n'est modifié par aucune coupe tangente au grand axe de la circonvolution, ni par aucune dissociation; les *fibres commissurales* et de *projection* se terminent en effet, dans le sommet de la circonvolution, perpendiculairement à la direction de son grand axe.

Étude de ces faisceaux à l'aide de la dissection.

Aspect des crêtes des circonvolutions.

Le *fond* des *sillons* est au contraire lisse, formé de lamelles superposées, parallèles, faciles à dissocier, qui se recourbent en U, et se terminent sur les parois latérales des deux circonvolutions voisines. Ces lamelles sont constituées par les *fibres arquées d'Arnold*, les *fibres propres de Meynert*, les *fibres en U*, ou *fibres courtes d'association*. Les plus courtes de ces fibres sont en même temps les plus superficielles, elles tapissent immédiatement le fond des sillons. Au fur et à mesure de leur ablation, les vallées deviennent plus larges, les fibres plus longues, celles-ci passent quelquefois sur la base de la circonvolution la plus voisine, pour relier deux circonvolutions éloignées, voire même deux territoires fort distants, et constituer dans ce dernier cas les *longues fibres d'association*. On trouve tous les intermédiaires entre les *courtes fibres en U*, reliant deux circonvolutions voisines, et les fibres longues qui relient, par exemple, le lobe frontal au lobe occipital, ou le lobe frontal avec l'extrémité antérieure du lobe temporal, en décrivant une courbe autour du *seuil de l'hémisphère;* mais en règle générale, les *fibres courtes* sont toujours les plus superficielles, les plus voisines de l'écorce grise et les *fibres longues* les plus profondes. Les *longs faisceaux d'association* eux-mêmes ne présentent qu'un petit nombre de fibres ayant toute la longueur du faisceau; ils se composent en effet de fibres plus ou moins longues, sensiblement parallèles entre elles, et n'appartenant au long faisceau d'association que dans une partie de leur trajet.

Aspect du fond des sillons.

Fibres courtes et longues d'association.

Si la préparation des *courtes fibres* d'association est très facile, et se voit très manifestement sur la surface de brisure d'un cerveau convenablement durci dans le bichromate ou dans l'alcool par exemple, il n'en est pas de même des *longues fibres d'association*, situées dans la masse blanche commune des hémisphères, où elles sont souvent très profondément entrecroisées et dissociées par les fibres qui naissent du sommet des circonvo-

lutions, et qui appartiennent d'une part au *corps calleux*, d'autre part au système de *projection*, ou *système de la couronne rayonnante*.

Entre-croisements des fibres d'association, commissurales et de projection.

Que l'on suppose par la pensée la substance grise étalée à la surface du cerveau, le *système d'association* présentera des fibres parallèles à cette surface, le *système* de la *couronne rayonnante* et du *corps calleux* présentera par contre des fibres perpendiculaires. L'entre-croisement des trois systèmes de fibres est très intime, leur dissociation est souvent extrêmement difficile, et il est aisé de prévoir que l'on peut obtenir, suivant le plus ou moins d'habileté de l'anatomiste, certains aspects absolument artificiels. Aussi, pour la détermination du trajet des fibres d'association, en particulier des *longs faisceaux d'association*, est-il absolument nécessaire d'avoir recours aux coupes microscopiques sériées pratiquées en différents sens. On constate alors facilement que la substance blanche des hémisphères, malgré les entre-croisements multiples de ses fibres, ne forme pas un feutrage inextricable, sauf toutefois à la base des circonvolutions. S'il est vrai qu'il n'existe dans la substance blanche, pour ainsi dire, pas de faisceaux qui ne soient dissociés ou entre-croisés par d'autres fibres, il n'existe par contre que bien peu de régions où l'on ne puisse constater nettement, par la direction des fibres, la prédominance de tel ou tel faisceau de fibres.

En règle générale on peut dire : que les *radiations* du *corps calleux* et les *fibres* de la *couronne rayonnante* naissent de préférence du sommet ou de la crête des circonvolutions et le *système d'association* des parois latérales de ces dernières ;

Que chaque fibre suit en général le trajet le plus direct pour se rendre à son lieu de destination ;

Que les fibres du *système d'association* occupent les couches les plus périphériques de la substance blanche ; qu'elles sont d'autant plus courtes qu'elles sont plus superficielles, plus voisines de l'écorce, et qu'elles s'entre-croisent toutes, avec les *fibres calleuses* ou les *fibres de projection ;*

Que les *fibres calleuses* et *de projection* se présentent dans une certaine partie de leur trajet à l'état de faisceaux compactes, isolés pour ainsi dire, et non entre-croisés par d'autres fibres.

Que les *fibres calleuses* et *de projection* affectent toutes la forme de *rayons* (grand soleil de Reil), qui convergent le long du bord externe du noyau caudé et de l'angle externe du ventricule latéral.

Origine et terminaison des fibres de la substance blanche.

Origine et terminaison des fibres de la substance blanche. — Chez l'homme et chez les grands mammifères, l'*origine* ou la *terminaison* dans l'écorce de tel ou tel système de fibres de la substance blanche est impossible à établir par l'histologie seule, car toutes ces fibres apparaissent confondues en un mélange inextricable. Chez les petits mammifères, on peut arriver à résoudre la difficulté à l'aide de la méthode de Golgi, ainsi que l'a montré Cajal.

Fibres d'association. Leur origine.

1° Pour Cajal, les **fibres d'association** tirent probablement leur origine des *cellules pyramidales petites* et *moyennes* et des *cellules polymorphes*. Le

cylindre-axe de ces cellules donne naissance à une *fibre d'association*, le plus souvent en se recourbant à angle droit, mais on rencontre aussi des divisions en T ou en Y et, dans ce dernier cas, la branche de bifurcation interne des longues fibres d'association s'insinue en général, d'après Cajal, entre les fibres calleuses. Les *fibres d'association*, grâce à la variété de leur direction et au mode de terminaison de leurs branches de bifurcation, peuvent donc mettre en relation une cellule d'un point déterminé de l'écorce, avec plusieurs cellules siégeant dans des points plus ou moins éloignés du même hémisphère ou de l'hémisphère du côté opposé. La plupart des *fibres d'association* émettent en outre des collatérales sur leur trajet, et entrent ainsi davantage encore en contact avec les différentes couches de l'écorce cérébrale (Cajal).

Les fibres d'association mettent en relation des cellules de l'écorce plus ou moins éloignées les unes des autres.

2° Les **fibres commissurales** proviennent de toute la surface de l'écorce d'un hémisphère, et se terminent dans celle de l'hémisphère opposé. Elles comprennent le *corps calleux*, la *commissure antérieure* et les *fibres transversales du trigone cérébral* (*fornix transversus* de Forel, *faisceau commissural de la corne d'Ammon*). Le *fornix transversus* et la *commissure antérieure* représentent le système commissural du rhinencéphalon, et le *corps calleux* celui du manteau cérébral.

Fibres commissurales.

L'origine des fibres calleuses est complexe. Quelques fibres représentent d'après Cajal le cylindre-axe des cellules pyramidales petites et moyennes; d'autres proviennent des cellules polymorphes. Mais un grand nombre ne sont que les *collatérales* ou les branches de bifurcation des *fibres longues d'association* ou des *fibres de projection*. Quelle que soit leur origine, les fibres calleuses possèdent un cylindre-axe fin, variqueux (Cajal), entouré d'une épaisse gaine de myéline qui se colore intensivement par l'hématoxyline. Sur les coupes traitées par la méthode de Weigert ou de Pal, les fibres calleuses apparaissent foncées; le picro-carmin les colore en jaune foncé.

Origine des fibres calleuses.

Dans leur trajet d'un hémisphère à l'autre, les fibres *calleuses* émettent, ainsi que Cajal l'a montré, de fines *collatérales*, qui se terminent par des arborisations dans l'écorce cérébrale. Chaque fibre calleuse est donc en réalité composée de plusieurs fibres : l'une est horizontale, et se porte dans l'hémisphère opposé, les autres sont verticales, se détachent de la première et se terminent dans la substance grise de l'hémisphère du même côté.

Collatérales des fibres calleuses.

D'après les nouvelles conceptions que nous devons à Cajal, les fibres calleuses représentent donc, non pas un système commissural dans le sens de Meynert, mais un véritable système d'*association inter-hémisphérique*, mettant en connexion des régions symétriques et asymétriques de l'écorce des deux hémisphères cérébraux.

3° Les **fibres de projection** naissent de tous les points de la corticalité et convergent vers les régions centrales de l'hémisphère, trajet que met en évidence l'étude des dégénérescences secondaires. Pour v. Monakow, ces fibres viennent exclusivement des grandes cellules pyramidales. Pour

Fibres de projection.
Leur origine.

Cajal elles viennent en outre des cellules pyramidales petites et moyennes et même de quelques cellules polymorphes.

Les fibres de projection sont de gros et de fin calibre; elles émettent dans leur trajet intracortical un grand nombre de collatérales qui se divisent et se subdivisent, puis se terminent dans l'épaisseur même de la substance grise par un renflement variqueux et libre (Cajal). Ces fibres de projection traversent toute l'épaisseur de la masse blanche des hémisphères; arrivées au niveau du corps calleux, un grand nombre de fibres de projection (mais pas toutes) envoient à ce corps, soit une mince collatérale, soit une mince branche de bifurcation; puis elles traversent le corps strié, et entrent dans la constitution de la *capsule interne*. Quelques fibres abandonnent au corps strié de fines collatérales, qui se terminent par une riche arborisation variqueuse et libre entre les cellules propres de ce ganglion (Cajal).

Trajet des fibres de projection.

4° **Fibres centripètes ou terminales.** — Tous les auteurs qui ont étudié la structure de l'écorce admettent qu'elle contient les ramifications de fibres nerveuses, provenant des différentes régions du système nerveux central. D'après Golgi, les ramifications de ces fibres seraient d'ordre probablement sensitif et contribueraient à former le réseau diffus de la substance grise, dont cet auteur admet l'existence. Pour v. Monakow, ces fibres se terminent en pinceau. Golgi, qui a vu et figuré dans le cervelet ces fibres terminales, ne les décrit pas à part dans l'écorce cérébrale. L'étude de ces fibres est en effet particulièrement difficile, et ne peut être entreprise d'après Cajal, que sur l'animal nouveau-né. Cet auteur, qui les a spécialement étudiées chez les petits mammifères, les décrit comme étant les plus grosses de celles qui sillonnent l'écorce.

Fibres centripètes ou terminales.

Leur origine.

Elles arrivent de la substance blanche, se coudent pour pénétrer dans l'écorce, et après un trajet plus ou moins oblique, se divisent en deux ou trois grosses branches (fig. 372 a et b), qui se dichotomisent plusieurs fois, et se terminent par des arborisations libres et variqueuses (fig. 372, c), situées en général au niveau des cellules pyramidales. Pendant leur trajet ascendant, ces fibres émettent des collatérales assez volumineuses (fig. 372, d). Elles concourent ainsi à former le vaste feutrage des *fibres tangentielles* qui occupent la deuxième, la troisième et une partie de la quatrième couche. Cajal a même pu suivre des arborisations jusque dans la couche moléculaire. Ces fibres ne s'anastomosent jamais avec d'autres fibres de la substance grise; elles ne s'abouchent avec aucune cellule nerveuse, et leur nombre est assez considérable pour constituer un facteur très important de l'écorce cérébrale (Cajal).

Les fibres centripètes se terminent par des arborisations libres dans l'écorce cérébrale.

Parmi ces fibres les unes, ainsi que nous l'avons indiqué, appartiennent au système des *fibres d'association*, mais il en est d'autres qui sont beaucoup plus épaisses que ces dernières. Elles sont revêtues, ainsi que leurs branches principales, d'une épaisse couche de myéline, munies d'étranglements annulaires de Ranvier, possèdent de très longs segments interannulaires et représentent vraisemblablement des fibres sensitives, senso-

rielles ou cérébelleuses (Cajal). Ces fibres se distinguent des cylindres-axes des cellules pyramidales non seulement par l'épaisseur de leur couche de myéline, mais surtout par leur trajet irrégulier, horizontal ou oblique, bien différent de celui des cylindres-axes des cellules pyramidales, qui pré-

Caractères qui les distinguent des fibres de projection.

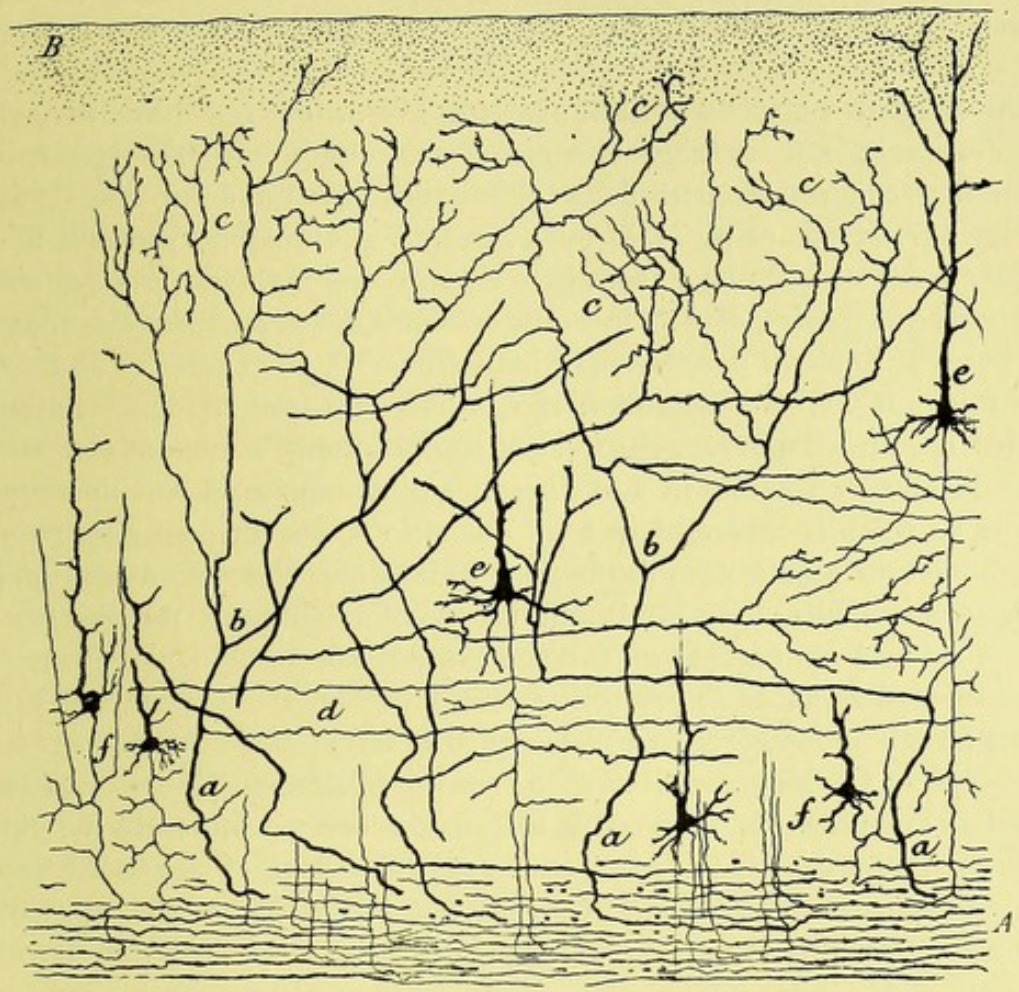

Fig. 372. — Coupe transversale de la région supra-ventriculaire du cerveau de la souris âgée de 15 jours. On y a représenté les fibres grosses venant de la substance blanche et s'arborisant dans la substance grise. Méthode de Golgi. (D'après Ramon y Cajal.

a, fibres ascendantes bifurquées en *b*. — *c*, arborisations variqueuses finales. — *d*, collatérales très longues desdites fibres. — *e*, grandes cellules pyramidales. — *f*, cellules polymorphes. — *A*, substance blanche. — *B*, couche moléculaire.

sentent comme on le sait une disposition rectiligne et un trajet radiaire (fibres radiées). Cajal regarde comme appartenant à cette variété de fibres terminales, toutes les très grosses fibres à trajet oblique ou horizontal, qui sillonnent la substance grise dans les couches moyennes et inférieures de l'écorce cérébrale.

Nous n'étudierons ici que les systèmes des *fibres d'association* et des *fibres commissurales*, renvoyant au chapitre suivant (t. II) tout ce qui concerne le système des *fibres de projection*.

Fibres d'association

Ces fibres comprennent :
A. Les *courtes fibres d'association ;*
B. Les *longs faisceaux d'association ;*
C. Les *fibres propres des lobes occipital* et *frontal*.

Fibres courtes d'association ou fibres en U. Leur origine.

A. **Fibres courtes d'association** (*fibres en U de Meynert, fibres arquées d'Arnold, fibres propres des circonvolutions cérébrales*). — Les courtes fibres d'association relient deux circonvolutions ou deux lobes voisins (f, fig. 347, p. 696 et p. 743) ; elles forment quelquefois, presque à elles seules, la masse blanche de certaines circonvolutions, telles que les *circonvolutions courtes de l'insula*, la *partie orbitaire des circonvolutions frontales* qui bordent le *sillon triradié* (f_3) (Schnoffhagen), et en général de tous ces plis plus ou moins complexes, irréguliers et variables d'un individu à l'autre, d'un hémisphère à l'autre, qui compliquent l'étude des circonvolutions du manteau cérébral. Les fibres les plus courtes et les plus superficielles de ces plis tapissent le fond des sillons, les plus longues naissent du sommet du pli anastomotique pour se rendre à une circonvolution plus éloignée. Ces plis anastomotiques reçoivent néanmoins un nombre variable, suivant les régions et suivant l'importance du pli, de fibres commissurales et de fibres de projection.

Leur trajet.

Leur direction.

La direction des *fibres en U* varie avec la direction du sillon : les fibres qui doublent la *scissure calcarine* (K) sont parallèles au plan vertico-transversal de l'hémisphère, il en est de même de celles qui tapissent le fond des *sillons temporaux* (t_1, t_2, t_3) de la *scissure collatérale* (ot) et en général de tous les sillons à direction sagittale. Lorsque les sillons décrivent des courbes, comme par exemple la *scissure calloso-marginale* (cm), la direction des fibres en U est parallèle au plan vertico-transversal au niveau de la partie horizontale des sillons, et parallèle au plan horizontal au niveau de la partie verticale des sillons. Les *fibres en U* qui tapissent la *scissure de Rolando* (R) et la *scissure pariéto-occipitale* (po) sont parallèles au plan horizontal de l'hémisphère. En d'autres termes, *la direction des fibres en U est toujours perpendiculaire au grand axe du sillon qu'elles tapissent.*

Leurs rapports.

Ces fibres en U forment au niveau du fond des sillons une couche assez épaisse ; elles se colorent intensivement par l'hématoxyline et se continuent insensiblement du côté de l'écorce, avec les *fibres d'association intracorticales ou externes de Meynert* (fAc, fig. 347), dont elles ne se distinguent que par leur situation *sous-corticale*. La face profonde de la couche des *fibres en U* est en rapport avec la masse blanche propre de la région, formée par l'enchevêtrement des fibres de projection, des fibres commissurales et des fibres d'association de longueur moyenne (fig. 347, p. 696).

Les *fibres en U* ne sont pas en général désignées sous un nom spécial ; si toutefois, pour la clarté de la description d'un examen anatomo-pathologique microscopique, on voulait les désigner plus spécialement, il nous

semble que le nom du sillon ou de la scissure qu'elles tapissent est tout désigné. C'est ainsi que se trouve déjà consacré par Sachs et par Vialet le nom de *stratum calcarinum*, c'est ainsi que l'on pourrait parler d'un *stratum rolandicum*, d'un *stratum calloso-marginalis*, d'un *stratum collateralis*, d'un *stratum parieto-occipitalis*, etc., etc.

Fonctions des fibres en U.

Les *fibres courtes d'association* ont évidemment pour fonction de mettre en rapport deux circonvolutions voisines, et il est probable que ces fibres ne se recouvrent de myéline chez l'enfant et ne se distinguent de la masse générale des fibres nerveuses, que lorsque l'éducation et l'exercice ont incité deux territoires corticaux à fonctionner à l'unisson. C'est par ces fibres d'association et par le système des fibres tangentielles, que se généralise probablement l'attaque d'épilepsie jacksonienne ; c'est par elles que l'excitation d'un point limité de l'écorce chez l'animal peut produire une excitation non seulement de tout le membre, mais généralisée aux quatre membres et au tronc; ce sont elles en outre qui servent de substratum anatomique aux associations multiples d'idées, de mouvements, de sensations, etc.

Longs faisceaux d'association.

B. **Longs faisceaux d'association**. — Les longs faisceaux d'association sont ou nombre de cinq, ce sont : le *cingulum*, le *faisceau arqué* ou *longitudinal supérieur*, le *faisceau longitudinal inférieur*, le *faisceau uncinatus* et le *faisceau occipito-frontal de Forel et Onufrowicz*.

Le *cingulum* constitue le faisceau d'association du rhinencéphalon; il relie la première circonvolution limbique à la deuxième, et unit en outre le lobe limbique aux lobes de la face interne, et peut-être de la face externe (Beevor) de l'hémisphère.

Les quatre autres faisceaux appartiennent au manteau cérébral dont ils relient les différents lobes. Le *faisceau longitudinal supérieur* ou *faisceau arqué* relie le lobe frontal aux lobes pariétal et temporal, en passant au-dessus de l'opercule sylvien; le *faisceau uncinatus* passe par le seuil de l'insula et unit la pointe temporale à la pointe frontale ; le *faisceau longitudinal inférieur* relie le lobe temporal au lobe occipital ; le *faisceau occipito-frontal* de Forel et Onufrowicz concourt à former le tapetum et assure les connexions entre le lobe occipito-temporal et le lobe frontal.

Cingulum.

Cingulum (Burdach) (Cing), *faisceau longitudinal du gyrus fornicatus, fornix perihericus* (Arnold) (Voy. fig. 373, 374 et *Coupes vertico-transversales macro* et *microscopiques*, chap. II et III). — Le *cingulum* constitue le long faisceau d'association du rhinencéphalon. C'est un faisceau arqué, à direction sagittale, situé à la face interne de l'hémisphère et qui concourt à former, en grande partie, la masse blanche des première et deuxième circonvolutions limbiques (L_1 et L_2 [H]). Arnold le considérait à tort, comme formant avec le trigone cérébral un seul et même système, simple au niveau de la circonvolution de l'hippocampe, dédoublé au niveau du corps calleux. Il désignait le trigone cérébral sous le nom de *fornix internus*, le cingulum

Le cingulum représente le long faisceau d'association du rhinencéphalon.

sous le nom de *fornix periphericus*, et croyait que ces deux formations étaient reliées par de nombreuses fibres qui traversaient le corps calleux.

Forme et trajet du cingulum.

Le *cingulum* est facile à mettre à nu lorsque, sur un cerveau durci dans l'alcool ou dans le bichromate, on enlève par dissection l'écorce grise et les

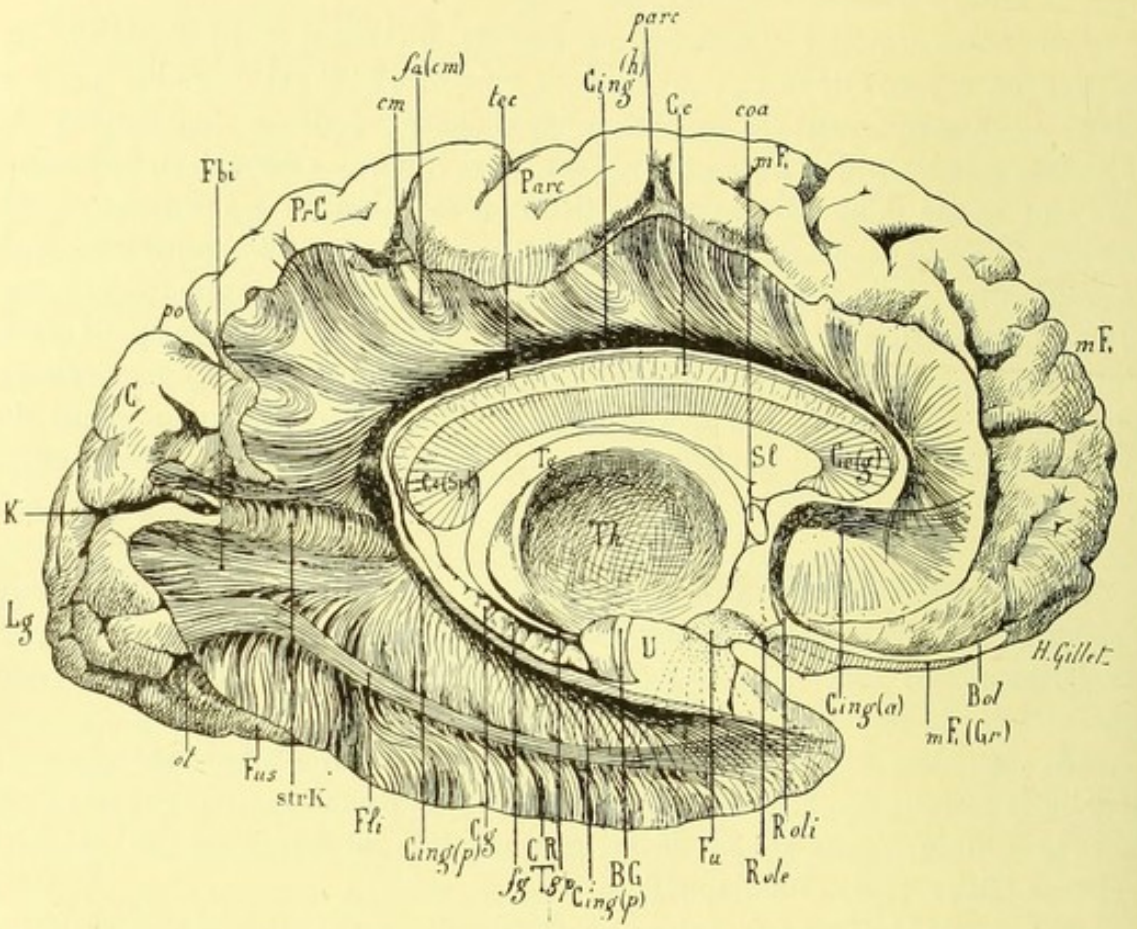

Fig. 373. — Cingulum, faisceau longitudinal inférieur, faisceau basal interne et stratum calcarinum. L'écorce du lobe limbique et celle du lobule fusiforme ont été enlevées pour mettre ces faisceaux à nu. (D'après la dissection d'un cerveau durci dans l'alcool. (Demi-schématique.)

BG, bandelette de Giacomini. — *Bol*, bulbe olfactif. — *C*, cunéus. — *Cc*, tronc du corps calleux. — *Cc(g)*, genou du corps calleux. — *Cc(Spl)*, bourrelet du corps calleux (splénium). — *Cg*, circonvolution godronnée. — *Cing(a)*, faisceau antérieur du cingulum. — *Cing(h)*, faisceau horizontal ou supérieur du cingulum. — *Cing(p)*, faisceau postérieur du cingulum. — *cm*, sillon calloso-marginal. — *coa*, commissure antérieure. — *CR*, couronne rayonnante du lobe temporal. — *fa(cm)*, fibres arciformes du sillon calloso-marginal. — *Fbi*, faisceau basal interne de Burdach. — *fg*, sillon fimbrio-godronné. — *Fli*, faisceau longitudinal inférieur. — *Fu*, faisceau uncinatus. — *Fus*, lobule fusiforme. — *K*, scissure calcarine. — *Lg*, lobule lingual. — mF_1, face interne de la première circonvolution frontale. — mF_1 (*Gr*), face interne du gyrus rectus. — *ol*, sillon collatéral. — *Parc*, lobule paracentral. — *parc*, sillon paracentral. — *po*, scissure pariéto-occipitale. — *PrC*, précunéus. — *Role*, racine olfactive externe. — *Roli*, racine olfactive interne. — *Sl*, septum lucidum. — *strK*, stratum calcarinum. — *tec*, tænia tecta. — *Tgp*, pilier postérieur du trigone. — *Th*, thalamus. — *U*, circonvolution du crochet.

fibres en U de la première circonvolution limbique (L_1). Il se présente sous la forme d'un faisceau arqué, qui contourne le bec, le genou, le tronc et le bourrelet du corps calleux, se rétrécit au niveau de l'isthme du lobe limbique (L [i]) puis s'étale, se renfle au niveau de la circonvolution de l'hippocampe (L [H_2]), en se portant en bas et en avant vers l'extrémité anté-

rieure de la circonvolution du crochet (U). Les dissections montrent que le cingulum n'est pas formé de fibres ayant toute la longueur du faisceau, mais de fibres relativement courtes, qui se recourbent à leurs deux extrémités pour se porter dans les masses blanches des circonvolutions environnantes, et qui dans une partie de leur trajet font seules partie du *cingulum* de Burdach. Ce faisceau reçoit et émet en effet des fibres pour la première circonvolution frontale (mF_1), pour le lobule paracentral (Parc), le précunéus (PrC), le cunéus (C), le lobule lingual (Lg), le lobule fusiforme (Fus) et le pôle temporal. Cet apport et ce départ incessant de fibres expliquent pourquoi la largeur du cingulum varie si peu le long de toute la face supérieure du corps calleux; le cingulum ne se rétrécit en effet qu'au niveau de l'isthme anté-calcarinien.

Forme du cingulum sur une coupe vertico-transversale.

Sur une coupe vertico-transversale d'un hémisphère durci dans le bichromate (fig. 238 à 261 et 280 à 288), le cingulum se présente sous l'aspect d'un faisceau foncé pyriforme, nettement délimité, qui occupe la moitié inférieure de la première circonvolution limbique (L_1). Par sa base il repose sur le corps calleux (Cc), au niveau du point où celui-ci pénètre dans la masse blanche du centre ovale (CO); son sommet correspond à la crête de la première circonvolution limbique (L_1), sa face interne est concave et embrasse le tænia tecta (tec) et l'écorce grise de la première circonvolution limbique, dont elle est séparée par les courtes fibres d'association de la région; sa face externe ou convexe est en rapport avec les fibres du centre ovale (CO), et dissociée par les fibres calleuses qui se rendent au bord supérieur de l'hémisphère et aux circonvolutions de la face interne.

D'après Meynert, Schwalbe, Obersteiner, etc., les fibres les plus inféro-internes du cingulum ne seraient pas recouvertes par l'écorce grise, mais formeraient sur la face supérieure du corps calleux, les *nerfs de Lancisi* et les *tænia tecta* et au niveau de la circonvolution de l'hippocampe (H [L_2]), la *substance réticulée d'Arnold* (Lms). Or, ces formations (*nerfs de Lancisi*, *tænia tecta*, *substance réticulée*) sont absolument distinctes du cingulum; nous avons vu en effet plus haut qu'elles représentent les fibres tangentielles de l'écorce de la région (p. 699 à 701).

En arrière du bourrelet du corps calleux (Cc [Spl]) le cingulum est dissocié par quelques fibres du *forceps major* du corps calleux, qui se rendent dans le cunéus (C) et le lobule lingual (Lg); au niveau de l'isthme anté-calcarinien (L [i]) la partie rétrécie du cingulum est en rapport avec les fibres les plus antérieures du stratum calcarinum (strK) qui tapissent la branche commune aux scissures calcarine et pariéto-occipitale (K + po). Dans la circonvolution de l'hippocampe (L_2 [H]) enfin, le cingulum constitue ces fibres à direction sagittale, fortement colorées par l'hématoxyline et qui coiffent l'extrémité interne du diverticule du subiculum (Cing [p]) (fig. 351, p. 706).

Origine et terminaison du cingulum.

L'origine et la terminaison des fibres du cingulum sont très controversées. Pour Foville les deux extrémités du cingulum se terminaient dans l'espace perforé antérieur. Pour Broca, elles reliaient la racine olfactive interne à la racine olfactive externe, et cet auteur comparait le système du

cingulum à une raquette dont le pédoncule olfactif représentait le manche. Pour Meynert, Huguenin, etc., l'extrémité antéro-inférieure du cingulum entrerait en connexion avec le noyau amygdalien.

Les trois faisceaux du cingulum d'après Beevor.

Pour Beevor enfin le cingulum comprendrait trois faisceaux indépendants les uns des autres : le *faisceau antérieur*, le *faisceau horizontal* et le *faisceau postérieur* (fig. 373, 374). Le *faisceau antérieur* (Cing[a]), situé au-dessous du genou et du bec du corps calleux, met en connexion l'espace

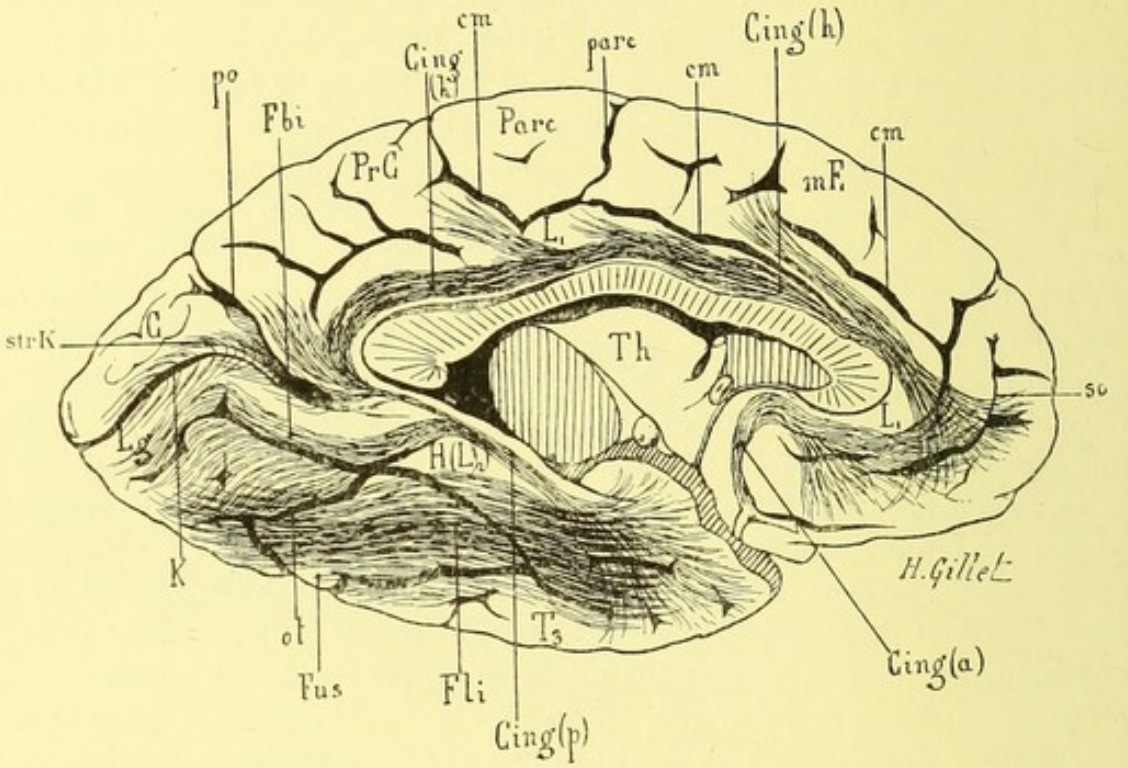

FIG. 374. — Face interne de l'hémisphère gauche. Cingulum, faisceau basal interne et faisceau longitudinal inférieur, vus par transparence.

C, cunéus. — *Cing(a)*, faisceau antérieur du cingulum. — *Cing(h)*, faisceau horizontal ou supérieur du cingulum. — *Cing(p)*, faisceau postérieur du cingulum. — *cm*, sillon calloso-marginal. — *cm'*, partie verticale du sillon calloso-marginal. — *Fbi*, faisceau basal interne de Burdach. — *Fli*, faisceau longitudinal inférieur. — *Fus*, lobule fusiforme. — *H(L2)*, deuxième circonvolution limbique ou circonvolution de l'hippocampe. — *K*, scissure calcarine. — *L1*, première circonvolution limbique. — *Lg*, lobule lingual. — *mF1*, face interne de la première circonvolution frontale. — *ot*, sillon collatéral. — *Parc*, lobule paracentral. — *parc*, sillon paracentral. — *po*, scissure pariéto-occipitale. — *PrC*, précunéus. — *so*, sillon sus-orbitaire de Broca — *strK*, stratum calcarinum. — *T3*, troisième circonvolution temporale. — *Th*, thalamus.

perforé antérieur et en particulier la racine olfactive interne (Roli), avec l'extrémité antérieure du lobe frontal ; aucune de ses fibres ne se recourberait en avant du genou du corps calleux pour entrer dans la constitution du faisceau horizontal.

Le *faisceau horizontal* (Cing[h]) longe la face supérieure du corps calleux, ses fibres proviennent de l'extrémité frontale de l'hémisphère (faces interne et externe), et relient la première circonvolution limbique (L_1) aux circonvolutions de la face interne et probablement à celles de la face externe.

Le *faisceau postérieur* (Cing[p]), enfin, occupe la circonvolution de l'hip-

pocampe (H[L_2]) qu'il relie au lobule lingual (Lg), au lobule fusiforme (Fus) et aux circonvolutions de la pointe temporale; aucune fibre ne se porte en haut vers la corne d'Ammon, ou vers le noyau amygdalien, aucune ne se dirige vers l'espace perforé antérieur (Beevor).

Les *fonctions* du cingulum sont fort obscures; Horsley l'a sectionné en avant du précunéus chez le ouistiti (Hapale jactans) et n'a constaté aucune espèce de paralysie ou d'anesthésie. L'animal fut sacrifié deux mois après l'opération, et à l'examen du cerveau, Beevor constata une dégénérescence portant sur les fibres de la partie postérieure du faisceau horizontal; toutes les fibres de cette partie n'étaient pas dégénérées, et ce fait vient à l'appui de l'opinion aujourd'hui admise, que le cingulum contient non pas des fibres de toute longueur, mais des fibres qui, dans une partie seulement de leur trajet, appartiennent à ce faisceau.

Les fonctions du cingulum sont encore indéterminées.

Faisceau uncinatus. (Fu) (fig. 375, 376, 377 et 381). — Découvert par Reil, le *faisceau uncinatus* ou *crochu*, *fasciculus unciformis de Burdach*, constitue le plus court des longs faisceaux d'association du manteau cérébral. Facile à mettre à nu par dissection, sur des cerveaux durcis dans l'alcool ou dans les bichromates, il relie le pôle temporal à la face orbitaire du lobe frontal et occupe le seuil de l'insula, où il s'étend dans le sens transversal, de la substance perforée antérieure à la capsule extrême.

Faisceau uncinatus.

Le faisceau uncinatus relie le lobe temporal à la face orbitaire du lobe frontal.

Comme la face orbitaire du lobe frontal est très rapprochée du pôle temporal, les fibres les plus internes de ce faisceau sont aussi arquées que les fibres en U qui tapissent le fond des sillons; c'est cette incurvation si prononcée qui a valu à ce faisceau son nom de *fasciculus uncinatus*. Mais les fibres les plus internes possèdent seules une incurvation aussi accentuée; plus on s'éloigne de l'espace perforé antérieur et par conséquent plus on considère des fibres plus externes du faisceau, plus la courbure se redresse, de telle sorte que les dernières fibres deviennent non seulement rectilignes, mais affectent même une courbure en sens inverse (fig. 376).

Trajet du faisceau uncinatus.

Le faisceau uncinatus se colore peu intensivement par l'hématoxyline dans les méthodes de Pal et de Weigert, et existe à l'état compacte au niveau du seuil de l'insula. Sur les coupes vertico-transversales (fig. 281 à 283) il affecte la forme d'un faisceau irrégulier, compris entre la capsule extrême (Cex) et la substance perforée antérieure (Spa). Situé en dehors de la commissure antérieure (coa), il s'entre-croise au voisinage du sillon marginal postérieur de l'insula (mp), avec le faisceau longitudinal inférieur (Fli) et morcelle la partie horizontale de l'avant-mur (AM').

Son entre-croisement avec le faisceau longitudinal inférieur au niveau du sillon marginal postérieur de l'insula.

A leur *extrémité frontale* (fig. 375), les fibres les plus inférieures, les plus internes et les plus superficielles du *faisceau unciforme*, se portent en avant et en dedans, passent entre la substance perforée antérieure et la face inférieure du putamen, s'entre-croisent au niveau du sillon olfactif avec les fibres du genou du corps calleux, puis se terminent dans la partie interne de la première circonvolution frontale (mF_1).

Trajet de ses fibres dans le lobe frontal.

Les fibres qui suivent se rendent les unes dans le gyrus rectus (oF_1[Gr]),

les autres dans la partie orbitaire des première et troisième circonvolu-

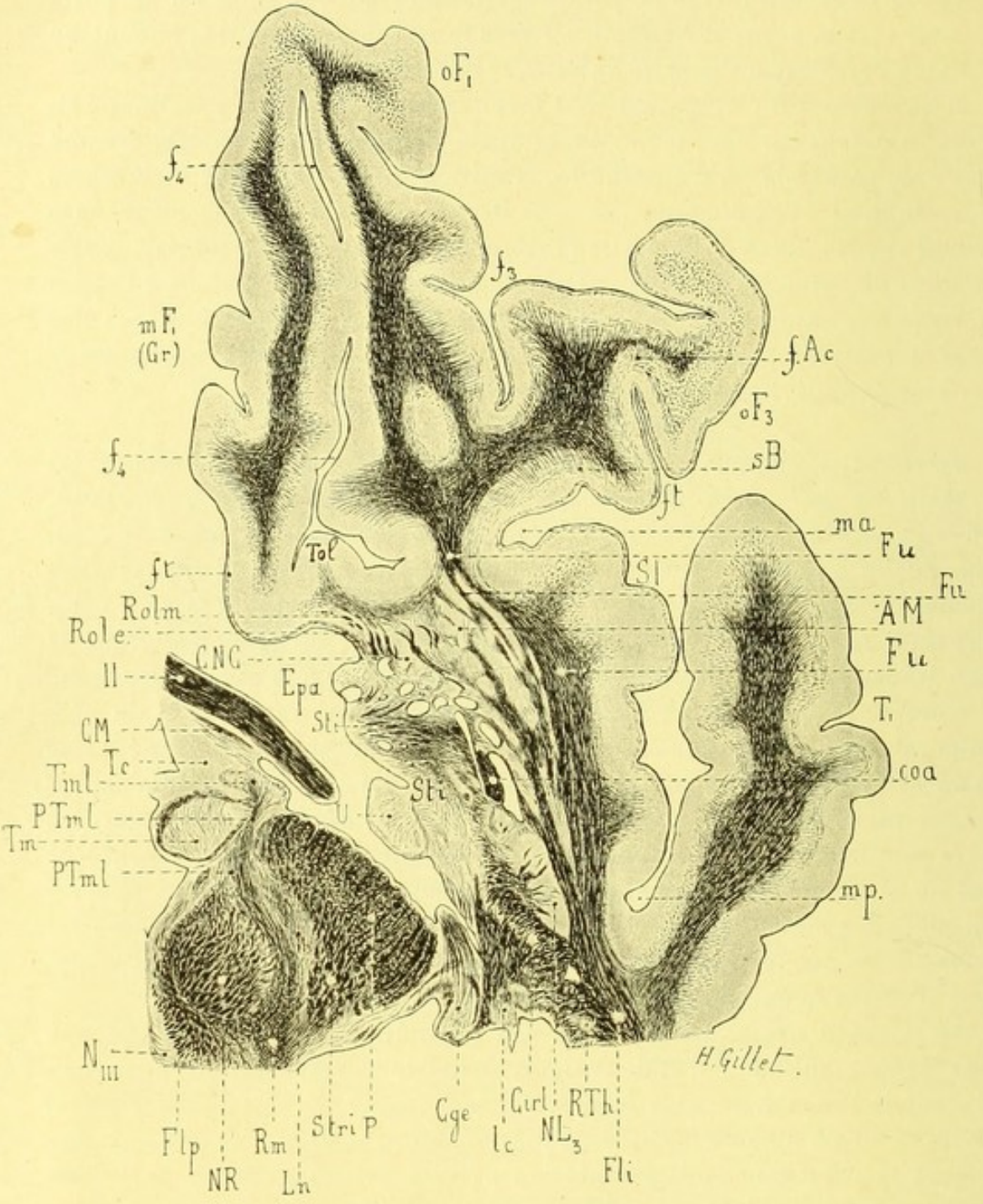

Fig. 375. — **Coupe horizontale microscopique comprenant les deux tiers antérieurs de l'hémisphère droit et passant par le seuil de l'insula, la face orbitaire des première et troisième circonvolutions frontales, la partie morcelée de l'avant-mur, le faisceau uncinatus et la substance innominée de Reichert. Méthode de Weigert. 3/2 grandeur naturelle. Détails dessinés à un grossissement de 12 diamètres. Pour la description de cette coupe, voy. p. 573, coupe E.**

AM, avant-mur. — *Cge*, corps genouillé externe. — *Cirl*, segment rétro-lenticulaire de la capsule interne. — *CM*, commissure de Meynert. — *CNC*, colliculus du noyau caudé. — *coa*, commissure antérieure. — *Epa*, espace perforé antérieur. — f_3, troisième sillon frontal ou incisure en H. — f_4, sillon olfactif. — *fAc*, fibres d'association externes de Meynert. — *Fli*, faisceau longitudinal inférieur. — *Flp*, faisceau longitudinal postérieur. — *ft*, fibres tangentielles. — *Fu*, faisceau uncinatus. — *lc*, lame cornée et fibres du tænia semi-circularis. — *Ln*, locus niger. — *ma*, sillon marginal antérieur. — mF_1 (*Gr*), face interne de la première

circonvolution frontale (gyrus rectus). — *mp*, sillon marginal postérieur. — *NIII*, noyau du nerf moteur oculaire commun. — *NL*$_3$, putamen. — *NR*, noyau rouge. — *oF*$_1$, *oF*$_3$, partie orbitaire des première et troisième circonvolutions frontales. — *P*, étage inférieur ou pied du pédoncule cérébral. — *PTml*, pédoncule du tubercule mamillaire latéral. — *Rm*, ruban de Reil médian. — *Role*, racine olfactive externe. — *Rolm*, radiations olfactives moyennes ou profondes. — *RTh*, radiations thalamiques. — *sB*, strie externe de Baillarger. — *SI*, seuil de l'insula. — *Sti*, substance innominée de Reichert. — *Stri*, stratum intermedium du pédoncule cérébral. — *T*$_1$, première circonvolution temporale. — *Tc*, tuber cinereum. — *Tm*, tubercule mamillaire. — *Tml*, tubercule mamillaire latéral. — *Tol*, tubercule olfactif. — *U*, circonvolution du crochet.

tions frontales (oF$_1$,oF$_3$); les fibres les plus externes enfin se recourbent en dehors, s'entre-croisent avec les fibres du genou du corps calleux et se ter-

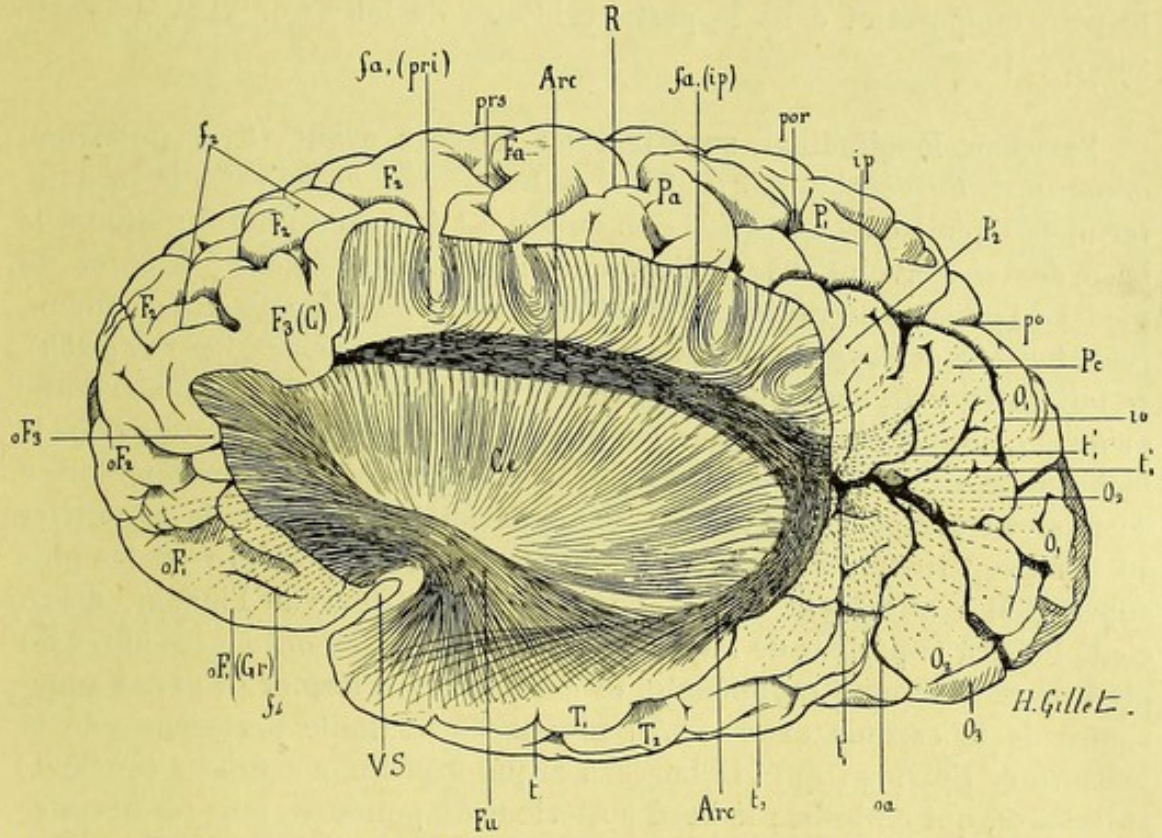

Fig. 376. — Face externe de l'hémisphère gauche. Les circonvolutions de l'insula, de l'opercule sylvien et de la face profonde de la première circonvolution temporale, ont été enlevées pour montrer les fibres de la capsule externe, le faisceau uncinatus et le faisceau arqué ou longitudinal supérieur. (Demi-schématique.)

Arc, faisceau arqué ou longitudinal supérieur. — *Ce*, capsule externe. — *F*$_2$, deuxième circonvolution frontale. — *f*$_2$, deuxième sillon frontal. — *F*$_3$(*C*), cap de la troisième circonvolution frontale. — *f*$_1$, sillon olfactif. — *Fa*, circonvolution frontale ascendante. — *fa*(*ip*), fibres arciformes du sillon inter-pariétal. — *fa*(*pri*), fibres arciformes du sillon pré-rolandique inférieur. — *Fu*, faisceau uncinatus. — *io*, sillon inter-occipital. — *ip*, sillon inter-pariétal. — *O*$_1$, *O*$_2$, *O*$_3$, première, deuxième et troisième circonvolutions occipitales. — *oF*$_1$, *oF*$_2$, *oF*$_3$, partie orbitaire des première, deuxième et troisième circonvolutions frontales. — *oF*$_1$(*Gr*), gyrus rectus. — *P*$_1$, *P*$_2$, première et deuxième circonvolutions pariétales. — *Pa*, circonvolution pariétale ascendante. — *Pc*, pli courbe. — *po*, scissure pariéto-occipitale. — *por*, sillon post-rolandique. — *prs*, sillon pré-rolandique supérieur. — *R*, scissure de Rolando. — *T*$_1$, *T*$_2$, première et deuxième circonvolutions temporales. — *t*$_1$, sillon parallèle ou premier sillon temporal. — *t'*$_1$, *t'*$_1$, branches verticales du sillon parallèle. — *t*$_2$, deuxième sillon temporal. — *VS*, vallée de Sylvius.

minent avec ces dernières, dans la crête des parties orbitaire et externe de la troisième circonvolution frontale (oF$_3$, F$_3$[c]).

Trajet de ses fibres dans le lobe temporal.

A leur *extrémité temporale*, les fibres du *faisceau uncinatus* morcellent la substance grise qui relie l'avant-mur (AM) au noyau amygdalien (NA) et

à l'écorce temporale au niveau de la substance perforée antérieure (fig. 283); elles s'entre-croisent avec le faisceau longitudinal inférieur dont elles se distinguent, sur les coupes microscopiques colorées au Weigert et au Pal, par leur coloration moins foncée, puis elles s'irradient dans la circonvolution du crochet (U), dans le pôle temporal et dans la partie antérieure des première et deuxième circonvolutions temporales (T_1, T_2); elles s'entre-croisent à ce niveau avec le faisceau longitudinal supérieur (Arc).

Le faisceau uncinatus est souvent intéressé dans les lésions de l'insula et de la capsule externe, et ses fibres dégénérées peuvent être suivies dans le pôle temporal et dans la partie orbitaire du lobe frontal (Voy. chap. suiv., t. II).

Faisceau longitudinal supérieur ou faisceau arqué.

Faisceau longitudinal supérieur ou **faisceau arqué** (Arc) (*fasciculus arcuatus de Burdach*) (fig. 376, 377). — Le *faisceau arqué* est à la face externe de l'hémisphère ce que le cingulum est à la face interne; situé à la base des circonvolutions de l'opercule sylvien, en *dehors* des fibres du pied de la couronne rayonnante et à la hauteur du tronc du corps calleux, (voy. fig. 382 et *Coupes vertico-transversales macroscopiques*, fig. 247 à 250), ce faisceau décrit, comme le cingulum et le faisceau uncinatus, une courbe ouverte en bas et en avant. Sur les dissections de cerveaux durcis dans le bichromate ou dans l'alcool, le faisceau arqué ne se présente sous forme de faisceau compact, que dans la région pariétale de l'opercule; parallèles au bord supérieur du putamen, ses fibres les plus inférieures et les plus superficielles atteignent le sillon marginal supérieur de l'insula, dissocient le bord supérieur de l'avant-mur, recouvrent *en dehors* les fibres du pied de la couronne rayonnante, et concourent à former la partie supérieure de la capsule externe. Au niveau de la limite postérieure de la scissure de Sylvius (S[p]), le faisceau arqué décrit une courbe à concavité antérieure, qui embrasse le bord postérieur du putamen, puis ses fibres se déploient en éventail, s'entre-croisent avec les fibres de la couronne rayonnante et du bourrelet du corps calleux et longent, pendant quelque temps, la base des circonvolutions pariéto-occipito-temporales. Les fibres les plus superficielles se portent en avant, recouvrent en dehors le faisceau uncinatus (Fu), et s'irradient dans la crête de la partie antérieure de la première circonvolution temporale (T_1); les suivantes se terminent dans le segment postérieur de la première circonvolution temporale (T_1) et dans la deuxième circonvolution temporale (T_2), où elles s'entre-croisent avec les fibres de la couronne rayonnante et du bourrelet du corps calleux. Les plus profondes, enfin, s'irradient dans les crêtes du gyrus supra-marginalis (Gsm), du pli courbe (Pc) et des circonvolutions de la face externe du lobe occipital (O_1,O_2,O_3). A mesure que l'on s'éloigne du sillon marginal postérieur de l'insula (mp), ces fibres deviennent de plus en plus difficiles à suivre, grâce à leur intrication avec les fibres calleuses et les fibres de projection.

Son trajet.

Sur les coupes vertico-transversales de cerveaux durcis dans les bichromates alcalins (voy. fig. 382 et *Coupes macroscopiques*, fig. 242 à 255), la

surface de section du *faisceau arqué* est triangulaire; son angle inféro-interne correspond à la capsule externe et s'insinue entre cette dernière et l'avant-mur, son angle inféro-externe correspond à la base des circonvolutions de l'opercule sylvien; son angle supérieur se perd dans la couche

Le faisceau arqué présente une forme triangulaire sur les coupes vertico-transversales.

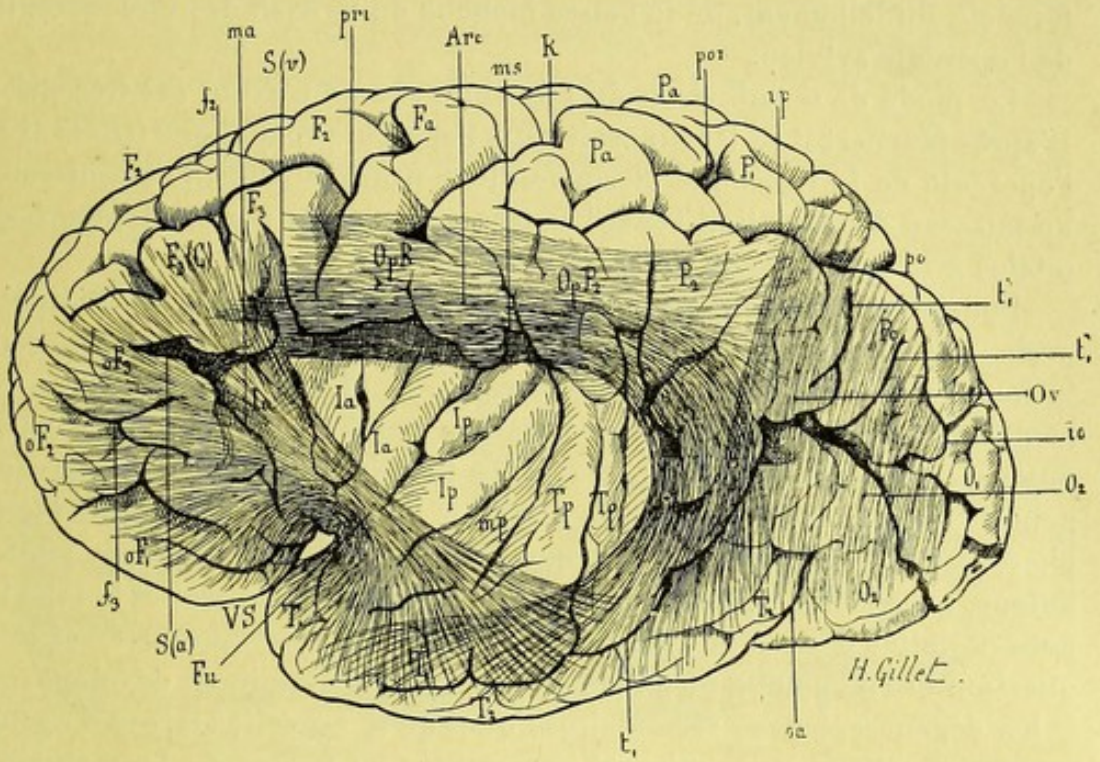

FIG. 377. — Face externe de l'hémisphère gauche. Les bords de la scissure de Sylvius ont été écartés pour montrer l'insula et la région rétro-insulaire. Les faisceaux uncinalus, arqué ou longitudinal supérieur et occipital vertical, sont vus par transparence.

Arc, faisceau arqué ou longitudinal supérieur. — F_2, F_3, deuxième et troisième circonvolutions frontales. — f_2, deuxième sillon frontal. — f_3, troisième sillon frontal ou sillon en H. — $F_3(C)$, cap de la troisième circonvolution frontale. — *Fa*, circonvolution frontale ascendante. — *Fu*, faisceau uncinatus. — *Ia*, *Ia*, *Ia*, circonvolutions antérieures de l'insula. — *io*, sillon inter-occipital. — *Ip*, *Ip*, circonvolutions postérieures de l'insula. — *ip*, sillon interpariétal. — *ma*, sillon marginal antérieur. — *mp*, sillon marginal postérieur. — *ms*, sillon marginal supérieur. — O_1, O_2, première et deuxième circonvolutions occipitales. — *oa*, sillon occipital antérieur de Wernicke. — oF_1, oF_2, oF_3, partie orbitaire des première, deuxième et troisième circonvolutions frontales. — *OpR*, opercule rolandique. — OpP_2, opercule pariétal. — *Ov*, faisceau occipital vertical. — P_1, P_2, première et deuxième circonvolutions pariétales. — *Pa*, circonvolution pariétale ascendante. — *Pc*, pli courbe. — *po*, scissure pariéto-occipitale. — *por*, sillon post-rolandique. — *pri*, sillon prérolandique inférieur. — *R*, scissure de Rolando. — *S(a)*, *S(v)*, branches antérieure et verticale de la scissure de Sylvius. — T_1, T_2, première et deuxième circonvolutions temporales. — t_1, sillon parallèle ou premier sillon temporal. — t'_1, t'_1, branches verticales du sillon parallèle. — *Tp*, circonvolution temporale profonde. — *VS*, vallée de Sylvius.

des fibres avoisinantes. Mal délimité en dehors et en bas, où il se confond insensiblement avec la masse blanche des circonvolutions de l'opercule sylvien, le faisceau arqué est très bien délimité en dedans, où il est appliqué sur le pied de la couronne rayonnante : ses fibres sont en effet perpendiculaires à la direction des fibres rayonnantes. Au niveau du gyrus supra-marginalis, le faisceau arqué se recourbe en bas et en avant pour se porter dans le lobe temporal; il se confond en arrière avec la couche des fibres verticales de la convexité des régions occipitale et pariéto-tempo-

rale, couche constituée par le *faisceau occipital vertical* (Ov, fig. 377) de Wernicke.

Sur les coupes microscopiques traitées par les méthodes de Weigert ou de Pal, le *faisceau arqué* se colore faiblement par l'hématoxyline et se différencie difficilement, de la masse blanche de la base des circonvolutions de l'opercule sylvien.

Terminaison du faisceau arqué.

Le mode de terminaison du faisceau arqué en avant est très discuté. D'après Meynert il se terminerait dans l'opercule rolandique (OpR) et dans l'opercule de la troisième circonvolution frontale (OpF_3), et constituerait un faisceau d'association reliant la face externe des régions temporo-occipitales à la convexité du lobe frontal.

Opinion de Meynert.

Opinion de Schnopfhagen.

Pour Schnopfhagen, au contraire, le faisceau arqué ou longitudinal supérieur ne se terminerait pas en avant au niveau de la troisième circonvolution frontale (F_3); il s'entre-croiserait à ce niveau avec les fibres de la couronne rayonnante, puis se porterait en avant et en dedans vers la partie antérieure du corps calleux, traverserait la ligne médiane au niveau du genou du corps calleux, pour se terminer dans le lobe frontal de l'hémisphère du côté opposé. Le faisceau arqué appartiendrait donc pour cet auteur, au système du corps calleux, et mettrait en connexion le lobe temporo-occipital d'un côté avec le lobe frontal du côté opposé. C'est là une question qui ne pourra être résolue que par l'anatomie de développement et les dégénérescences secondaires; quoi qu'il en soit, les cas d'agénésie du corps calleux ne paraissent pas militer en faveur de l'hypothèse de Schnopfhagen.

Les dégénérescences secondaires montrent que le faisceau arqué est formé par un système de courtes fibres d'association.

Le faisceau arqué ne semble du reste être composé que de courtes fibres d'association, mettant en connexion deux circonvolutions voisines; ses couches profondes, en particulier celles qui sont en rapport avec la capsule externe, contiennent seules quelques fibres plus longues qui, sautant une circonvolution, relient deux circonvolutions un peu plus éloignées. Mais le faisceau arqué ne paraît pas contenir des fibres de toute longueur, mettant en connexion deux lobes éloignés. Nous avons pu constater en effet à différentes reprises, par la méthode des coupes microscopiques sériées, que lorsque le *faisceau arqué* ou *longitudinal supérieur* de Burdach se trouve englobé dans une lésion corticale ancienne, on ne suit guère ses fibres dégénérées au delà du voisinage immédiat du foyer primitif.

Faisceau occipito-frontal.

Faisceau occipito-frontal (*Forel et Onufrowicz*) (OF). — Forel et Onufrowicz ont démontré, et le fait a été confirmé par Kaufmann et Hochhaus, que dans l'agénésie complète du corps calleux, l'arrêt de développement porte sur le corps calleux (bec, genou, tronc, splénium), sur le forceps et sur le système commissural du trigone cérébral (Lyre de David) (fig. 378, 379, 380). Le *tapetum* au contraire, — c'est-à-dire la couche de fibres qui tapisse la paroi externe des cornes sphénoïdale et occipitale — est normalement développé, et se continue en avant avec un faisceau à direction

Travaux de Forel et Onufrowicz sur l'agénésie du corps calleux.

sagittale, situé en *dedans* de la couronne rayonnante, en dehors du corps du trigone auquel il est intimement uni (fig. 379). Ces faits montrent donc que le tapetum n'appartient pas au corps calleux, comme on le croyait jusqu'à Forel et Onufrowicz, mais bien à un faisceau d'association intra-hémisphérique, au faisceau désigné par ces auteurs sous le nom de *faisceau occipito-frontal*. A quel faisceau correspond dans l'hémisphère normal ce faisceau occipito-frontal, qui forme au niveau du carrefour ventriculaire le *tapetum* des anciens auteurs ?

Le tapetum n'appartient pas au corps calleux, mais au faisceau occipito-frontal.

Forel et Onufrowicz l'ont identifié avec le *faisceau longitudinal supérieur* ou *arqué de Burdach*, et leur manière de voir a été admise par Kaufmann et Hochhaus. Nous ne pouvons nous rallier à cette opinion. Nous venons de voir, en effet, que le faisceau longitudinal supérieur de Burdach est situé en *dehors* de la couronne rayonnante, et que ses fibres les plus inférieures recouvrent en dehors la capsule externe; le faisceau occipito-frontal est situé par contre en *dedans* de la couronne rayonnante, et concourt à former la *voûte* du ventricule latéral (fig. 379 et 380).

Théorie de Forel et Onufrowicz.

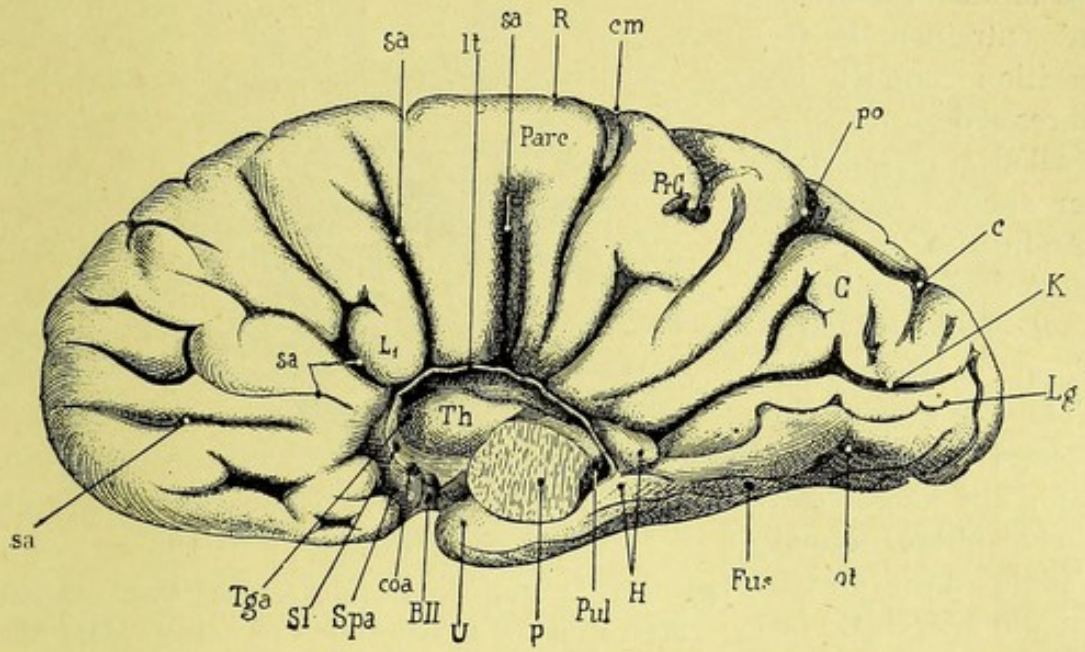

FIG. 378. — Face interne d'un hémisphère présentant une agénésie du corps calleux. (D'après Forel et Onufrowicz.)

BII, bandelette optique. — *C*, cunéus. — *c*, sillon du cunéus. — *cm*, sillon calloso-marginal. — *coa*, commissure antérieure. — *Fus*, lobule fusiforme. — *H*, circonvolution de l'hippocampe. — *K*, scissure calcarine. — L_1, première circonvolution limbique. — *Lg*, lobule lingual. — *It*, lame terminale embryonnaire. — *ot*, sillon occipito-temporal. — *P*, pédoncule cérébral. — *po*, scissure pariéto-occipitale. — *PrC*, précunéus. — *Parc*, lobule paracentral. — *Pul*, pulvinar. — *R*, scissure de Rolando. — *sa*, sillon anormal. — *Sl*, septum lucidum. — *Spa*, espace perforé antérieur. — *Tga*, pilier antérieur du trigone. — *Th*, thalamus. — *U*, circonvolution du crochet.

Théorie de Sachs.

Sachs émet l'hypothèse qu'il s'agit dans les cas d'arrêt de développement du corps calleux, non d'une agénésie, mais d'une sorte d'hétérotopie du corps calleux; les fibres calleuses se seraient développées, mais au lieu de se porter transversalement de dehors en dedans et de réunir les deux hémisphères, elles se porteraient dans le même hémisphère d'arrière en avant

et se transformeraient en un faisceau à direction sagittale. Or on ne comprend guère, ni comment, ni sous quelle influence, s'opèrerait une telle transformation. Dans l'agénésie cérébrale congénitale, il s'agit en effet d'un arrêt de développement qui intéresse non seulement les fibres et leurs arborisations terminales, mais encore les cellules d'origine d'un système de neurones. Les choses sont ici tout à fait comparables à ce que l'on observe dans la méthode expérimentale de Gudden, où les extirpations chez les animaux *nouveau-nés* entraînent la disparition complète des fibres et de leurs cellules d'origine, sans laisser aucune espèce de résidu (Forel).

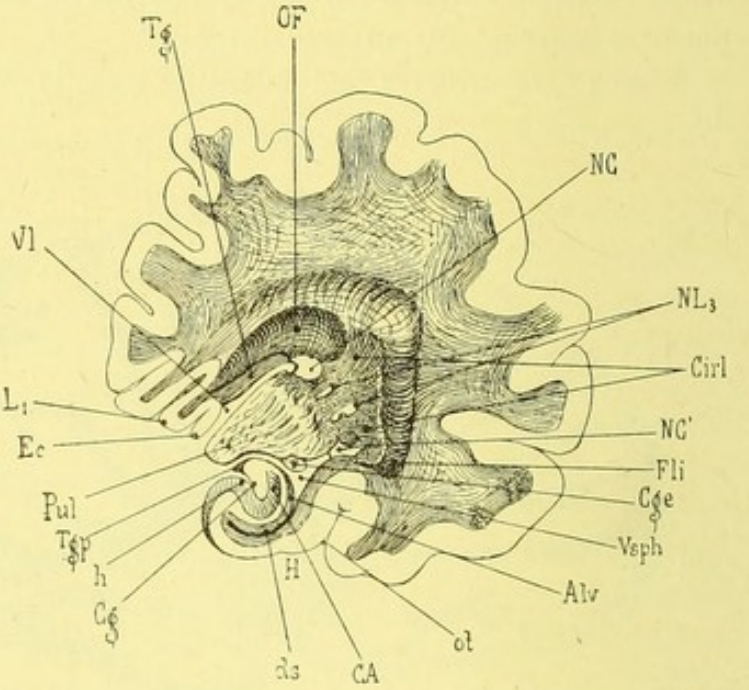

Fig. 379. — Coupe vertico-transversale d'un hémisphère présentant une agénésie du corps calleux. (D'après Forel et Onufrowicz.) (Voy. fig. 378 et 380.)

Cette coupe correspond à peu près à la coupe normale n° 88, fig. 254, p. 467.

Alv, alvéus. — *CA*, corne d'Ammon. — *Cg*, circonvolution godronnée. — *Cge*, corps genouillé externe. — *Cirl*, segment rétro-lenticulaire de la capsule interne. — *ds*, diverticule du subiculum. — *Ec*, bord d'arrêt de l'écorce cérébrale. — *Fli*, faisceau longitudinal inférieur. — *H*, circonvolution de l'hippocampe. — *h*, sillon de l'hippocampe. — L_1, première circonvolution limbique. — *NC*, tronc du noyau caudé. — *NC'*, queue du noyau caudé. — NL_3, troisième segment du noyau lenticulaire. — *OF*, faisceau occipito-frontal de Forel et Onufrowicz. — *ot*, sillon collatéral. — *Pul*, pulvinar de la couche optique. — *Tg*, corps du trigone. — *Tgp*, pilier postérieur du trigone (fimbria). — *Vl*, ventricule latéral. — *Vsph*, corne sphénoïdale.

Interprétation personnelle.

A notre avis, le *faisceau occipito-frontal* de Forel et Onufrowicz s'identifie avec un faisceau à direction sagittale, qui longe, dans l'hémisphère normal, l'angle externe du ventricule latéral. Ce faisceau est situé en dedans de la couronne rayonnante, au-dessus du noyau caudé, au-dessous et en dehors du corps calleux; il est séparé de la cavité ventriculaire par la substance grise sous-épendymaire. Ce faisceau, que nous avons désigné dans nos séries de coupes sous le nom de *faisceau occipito-frontal* (OF), correspond au faisceau, tour à tour décrit par Meynert sous le nom de *couronne rayonnante du noyau caudé* et par Wernicke, sous le nom de *faisceau du corps calleux se rendant à la capsule interne*.

Le faisceau occipito-frontal correspond au faisceau décrit par Meynert sous le nom de couronne rayonnante du noyau caudé, et par Wernicke sous celui de faisceau calleux destiné à la capsule interne.

D'après Meynert, la *couronne rayonnante du noyau caudé* est formée par de nombreuses fibres qui prennent leur origine dans le noyau caudé, émergent le long de son bord supéro-externe et s'irradient dans les circonvolutions du bord supérieur de l'hémisphère. Or Wernicke a montré que ces

fibres n'affectent aucune connexion avec le noyau caudé; à l'examen de coupes microscopiques sériées, on ne voit, en effet, nulle part, aucune de ces fibres se terminer dans le noyau caudé.

D'après Wernicke, ces fibres constituent un *faisceau de fibres calleuses se rendant à la capsule interne* (Balkenbündel zur inneren Kapsel); elles proviendraient de la paroi antérieure de la corne frontale, c'est-à-dire du genou du corps calleux et de la masse blanche du lobe frontal; se réuniraient en un faisceau compact mesurant un centimètre et demi d'épaisseur, qui longerait le bord supéro-externe du noyau caudé et dont les fibres pénétreraient dans la capsule interne, entre le noyau caudé et le bord supérieur du putamen, au niveau de la partie moyenne de la couche optique; ce faisceau ne s'identifierait donc pas avec le segment antérieur de la capsule interne (Wernicke).

A l'examen de coupes microscopiques sériées, soit vertico-transversales, soit horizontales, soit sagittales, nous avons pu nous convaincre à maintes reprises, qu'aucune fibre de ce faisceau n'entre en connexion avec le noyau caudé; or, comme aucun fait anatomo-pathologique ou expérimental ne vient à l'appui de l'ancienne opinion de Gratiolet et de Foville, reprise par Wernicke, sur l'existence de fibres calleuses se rendant dans la capsule interne, nous avons cru pouvoir identifier ce faisceau avec le *faisceau occipito-frontal* décrit par Forel et Onufrowicz, dans les cas d'agénésie du corps calleux.

Il est possible que, dans les cas d'agénésie du corps calleux, le cingulum s'unisse au faisceau occipito-frontal; mais le cingulum ne constitue pas à lui seul ce faisceau. Le cingulum longe en effet la première circonvolution limbique, et se réfléchit dans la circonvolution de l'hippocampe, mais aucune de ses fibres n'entre dans la constitution de la paroi externe des cornes occipitale et sphénoïdale.

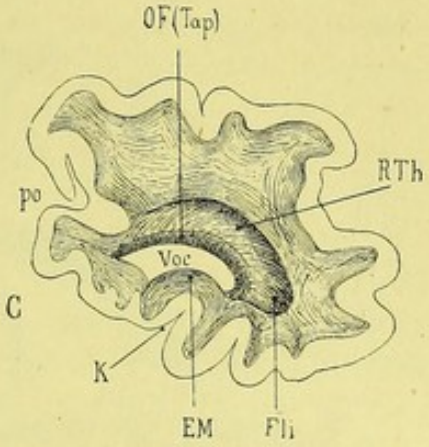

Fig. 380. — Coupe vertico-transversale d'un hémisphère présentant une agénésie du corps calleux. (D'après Forel et Onufrowicz.) (Voy. fig. 378 et 379.)

Cette coupe correspond à peu près à la coupe normale n° 107, fig. 262, p. 480.

C, cunéus. — *EM*, ergot de Morand. — *Fli*, faisceau longitudinal inférieur. — *K*, scissure calcarine. — *OF* (*Tap*), faisceau occipito-frontal de Forel et Onufrowicz, formant le tapetum de la corne occipitale. — *po*, scissure pariéto-occipitale. — *RTh*, radiations thalamiques. — *Voc*, corne occipitale.

Trajet du faisceau occipito-frontal.

Nous décrirons donc, sous le nom de *faisceau occipito-frontal*, un long faisceau d'association à direction sagittale, situé entre le cingulum et le faisceau arqué ou longitudinal supérieur de Burdach; il est séparé du cingulum par toute l'épaisseur du corps calleux, et du faisceau longitudinal supérieur par le pied de la couronne rayonnante (fig. 381, 382). Comme les longs faisceaux d'association que nous venons d'étudier, le faisceau occipito-frontal décrit une courbe ouverte en avant et en bas. Recouvert

dans toute son étendue par l'épendyme et la substance grise sous-épendymaire, à laquelle il abandonne de nombreuses fibres, ce faisceau longe l'angle externe du ventricule latéral et se trouve situé au-dessus du noyau caudé, en dedans de la couronne rayonnante, au-dessous du crochet que décrivent les fibres calleuses autour de l'angle externe du ventricule latéral.

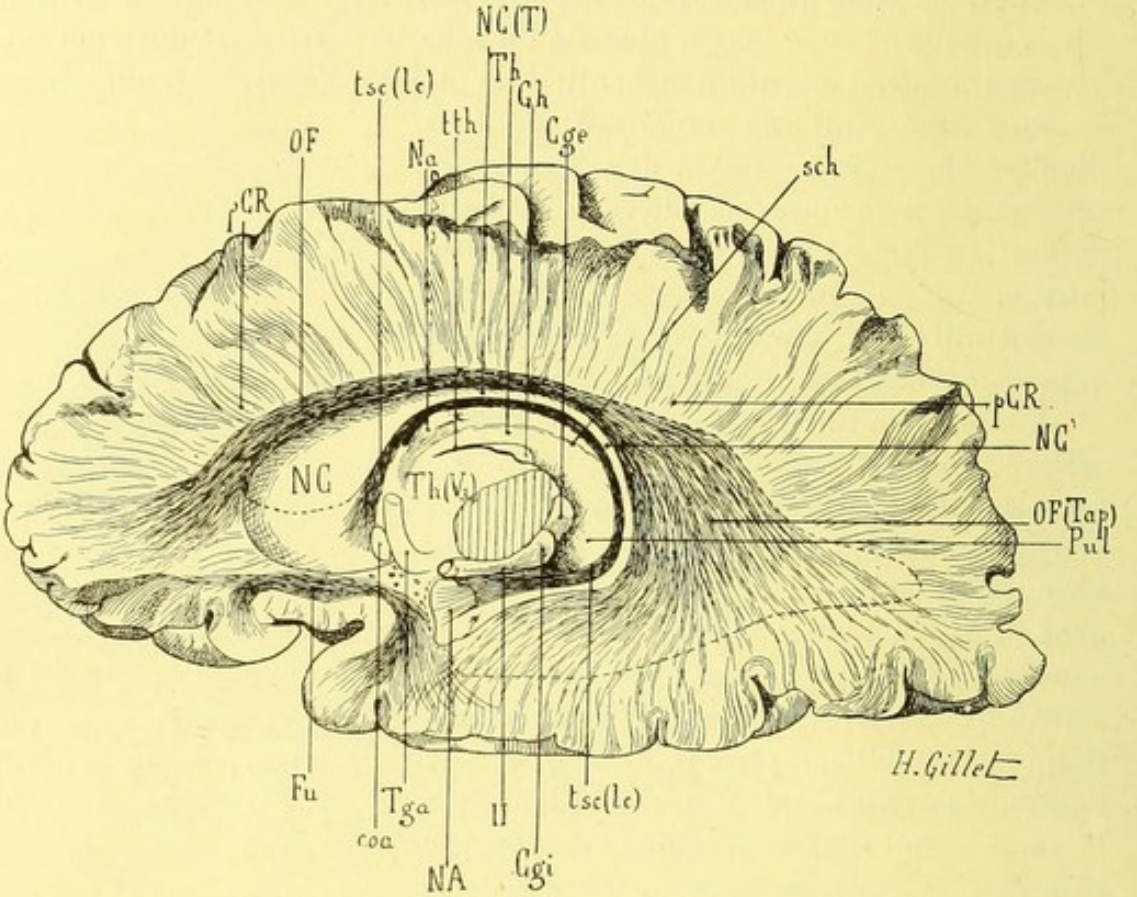

FIG. 381. — Faisceau occipito-frontal, tænia semi-circularis et faisceau uncinatus. Le corps calleux et le cingulum ont été enlevés et le pied de la couronne rayonnante a été disséqué. La préparation montre la paroi inférieure de l'étage supérieur du ventricule latéral et la voûte des cornes occipitale et sphénoïdale. D'après la dissection d'une pièce durcie dans l'alcool. (Demi-schématique.)

Cge, corps genouillé externe. — *Cgi*, corps genouillé interne. — *coa*, commissure antérieure. — *Fu*, faisceau uncinatus. — *Gh*, ganglion de l'habénula. — *NA*, noyau amygdalien. — *Na*, noyau antérieur du thalamus. — *NC*, tête du noyau caudé. — *NC'*, queue du noyau caudé. — *NC(T)*, tronc du noyau caudé. — *OF*, faisceau occipito-frontal. — *OF(Tap)*, partie du faisceau occipito-frontal formant le tapetum. — *pCR*, pied de la couronne rayonnante. — *Pul*, pulvinar. — *sch*, sillon choroïdien. — *Tga*, pilier antérieur du trigone. — *Th*, thalamus (couche optique). — *Th*(V_3), partie de la couche optique formant la paroi du troisième ventricule. — *tsc(lc)*, tænia semi-circularis dont quelques fibres sont situées dans la lame cornée. — *tth*, tænia thalami. — *II*, bandelette optique.

Sa forme sur les coupes vertico-transversales.

Sur les coupes vertico-transversales (fig. 382), sa surface de section est pyriforme, et mesure environ un demi-centimètre d'épaisseur; par sa base il repose sur la couronne rayonnante, par son sommet dirigé en haut et en dedans, il s'insinue entre les fibres calleuses et l'épendyme ventriculaire. Nettement délimité au niveau de la tête et du tronc du noyau caudé, ce faisceau est en partie dissocié au niveau de la queue de ce dernier, par les fibres de la couronne rayonnante et par les fibres

calleuses. Arrivé au niveau du carrefour ventriculaire ce faisceau se recourbe en bas et en avant, et ses fibres s'étalent en éventail sur la paroi inféro-externe de la corne sphénoïdale, en formant le *tapetum* des anciens auteurs.

Origine de ce faisceau en avant.

En avant, le *faisceau occipito-frontal* prend son origine dans toute l'écorce du lobe frontal — face externe, pôle frontal, face orbitaire; il reçoit chemin faisant, un grand nombre de fibres provenant du bord supérieur de l'hémisphère et des circonvolutions de la face externe, et qui lui arrivent en passant entre les fibres calleuses et les fibres de la couronne rayonnante. Ce fait est facile à constater sur des coupes microscopiques vertico-transversales (fig. 382) ou horizontales (fig. 301 à 304 et 295, 296), traitées par les méthodes de Weigert ou de Pal. Les fibres du faisceau occipito-frontal se groupent en effet en fascicules nettement séparés les uns des autres, et se colorent beaucoup moins intensivement par la laque hématoxylinique, que les fibres calleuses ou que celles de la couronne rayonnante. Du faisceau principal on voit se détacher un grand nombre de fibres fines et peu colorées, qui se portent en avant et en dedans (coupes horizontales fig. 295) ou en haut et en dedans (coupes vertico-transversales fig. 382), et qui occupent tout l'espace clair, compris entre les fibres de la couronne rayonnante et les fibres calleuses qui entourent le ventricule latéral. D'autres fibres (OF', fig. 391, p. 790) traversent la substance grise sous-épendymaire, s'entre-croisent, en avant de la corne frontale, avec les fibres du corps calleux et de la couronne rayonnante et s'irradient dans l'extrémité antérieure du lobe frontal. De la base du faisceau occipito-frontal, on voit en outre se détacher sur les coupes vertico-transversales des fibres qui se portent en bas et en dehors, traversent le pied de la couronne rayonnante et entrent dans la constitution de la *capsule externe*.

Le faisceau occipito-frontal forme le tapetum et s'irradie dans la face externe du lobe temporo-occipital.

Dans le lobe sphéno-occipital, les fibres du *faisceau occipito-frontal* s'irradient, après avoir formé le *tapetum*, dans les circonvolutions de la face externe et du bord inféro-externe de ce lobe; il est probable qu'elles s'entre-croisent au niveau du carrefour ventriculaire et en particulier au niveau de la corne occipitale, avec les fibres du *forceps major du corps calleux :* en examinant une série de coupes vertico-transversales, on voit en effet très nettement des fibres se détacher du *forceps major*, et longer la paroi externe de la corne occipitale. Dans les lésions limitées du lobe occipital, on voit en outre, les fibres dégénérées du tapetum entrer en partie dans la constitution du forceps major (fig. 394); il semble donc résulter de ces faits, que le corps calleux prend une certaine part dans la constitution de la paroi externe de la corne occipitale, et cela est d'autant plus probable, que Cajal a montré que les fibres calleuses ne sont souvent que la branche de bifurcation interne des longues fibres d'association.

Le faisceau occipito-frontal dégénère à la suite des lésions de la convexité de l'hémisphère.

Les lésions du lobe occipital retentissent, ainsi que nous le verrons plus loin, non seulement sur le forceps du corps calleux, mais encore sur le tapetum et sur le faisceau occipito-frontal; or ce dernier faisceau dégénère partiellement, à la suite de lésions du lobe temporal et de la convexité de

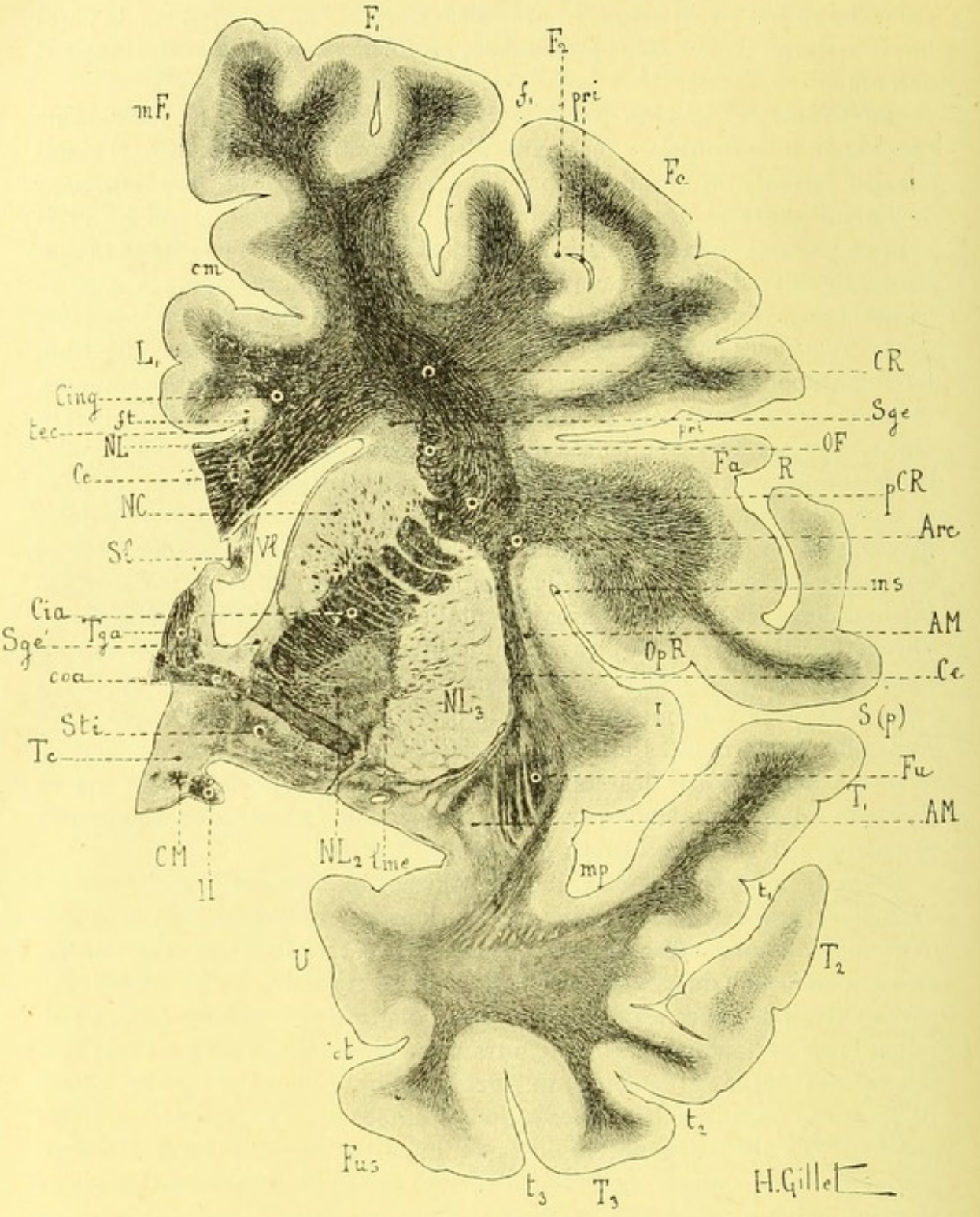

FIG. 382. — Coupe vertico-transversale, passant par la partie moyenne de la commissure antérieure et l'extrémité antérieure du lobe temporal en avant du noyau amygdalien. Elle intéresse les principaux faisceaux d'association : cingulum, faisceaux occipito-frontal, longitudinal supérieur et uncinatus. Méthode de Weigert. Agrandissement de 3/2. Détails dessinés à un grossissement de 12 diamètres. Pour la description de cette coupe, voy. p. 530, coupe **n° IV**.

AM, avant-mur. — *AM'*, avant-mur dissocié par le faisceau uncinatus. — *Arc*, faisceau arqué. — *Cc*, corps calleux. — *Ce*, capsule externe. — *Cing*, cingulum. — *CM*, commissure de Meynert. — *cm*, sillon calloso-marginal. — *coa*, commissure antérieure. — *CR*. couronne

rayonnante. — F_1, F_2, première et deuxième circonvolutions frontales. — *f*, premier sillon frontal. — *Fa*, circonvolution frontale ascendante. — *Fu*, faisceau uncinatus. — *Fus*, lobule fusiforme. — *ft*, fibres tangentielles. — *I*, insula. — L_1, première circonvolution limbique. — *lme*, lame médullaire externe du noyau lenticulaire. — mF_1, face interne de la première circonvolution frontale. — *mp*, sillon marginal postérieur. — *ms*, sillon marginal supérieur. — *NC*, noyau caudé. — *NL*, nerf de Lancisi. — NL_2, NL_3, troisième et deuxième segments du noyau lenticulaire. — *OF*, faisceau occipito-frontal. — *OpR*, opercule rolandique. — *ot*, sillon collatéral. — *pCR*, pied de la couronne rayonnante. — *pri*, sillon pre-rolandique inférieur. — *R*, scissure de Rolando. — *S(p)*, branche postérieure de la scissure de Sylvius. — *Sge*, *Sge'*, substance grise sous-épendymaire. — *Sl*, septum lucidum. — *Sti*, substance innominée de Reichert. — T_1, T_2, T_3, première, deuxième et troisième circonvolutions temporales. — t_1, t_2, t_3, premier, deuxième et troisième sillons temporaux. — *Tc*, tuber cinereum. — *tec*, tænia tecta. — *Tga*, pilier antérieur du trigone. — *U*, circonvolution du crochet. — *Vl*, ventricule latéral. — *II*, bandelette optique.

l'hémisphère, et ses fibres dégénérées peuvent être suivies dans la substance grise sous-épendymaire. Nous en rapporterons des exemples dans les chapitres suivants, à propos des dégénérescences d'origine corticale (Voy. t. II).

Travaux de Muratoff.

Ces faits, que nous avons observés chez l'homme, sont du reste conformes à ce que nous enseigne la pathologie expérimentale. Il résulte en effet des recherches expérimentales de Muratoff pratiquées sur le chien, que le faisceau occipito-frontal de Forel et Onufrowicz (*fasciculus subcallosus* de Muratoff) dégénère partiellement à la suite de l'ablation de la sphère motrice ou de la destruction des circonvolutions frontales ou occipitales. *Mais ce faisceau, et en particulier le tapetum, demeure intact après la section du corps calleux, lorsque l'écorce cérébrale n'est pas accidentellement lésée pendant l'opération.* L'indépendance du tapetum et du système calleux, démontrée par Forel et Onufrowicz à l'aide de la tératologie, se trouve donc confirmée par la pathologie expérimentale. C'est là un résultat que nous fournit l'expérimentation et que la méthode des dégénérescences secondaires ne pouvait nous donner, car, à la suite de lésions corticales, les fibres calleuses, d'association et de projection dégénèrent ensemble.

Le faisceau occipito-frontal relie le lobe temporo-occipital au lobe frontal.

Le *faisceau occipito-frontal* constitue donc un long faisceau d'association, qui relie le lobe temporo-occipital au lobe frontal, à la convexité de l'hémisphère et à l'insula (par les fibres se rendant à la capsule externe). Comme tous les longs faisceaux d'association, il est formé de fibres d'inégale longueur n'appartenant que dans une partie de leur trajet au *faisceau occipito-frontal :* celui-ci ne se distingue des longs faisceaux d'association que par sa situation profonde et sous-épendymaire, il est situé en effet en *dedans* du système de projection, tandis que les autres longs faisceaux d'association occupent une position excentrique par rapport à ce système.

Faisceau longitudinal inférieur.

Faisceau longitudinal inférieur (Burdach) (Fli). — *Couches sagittales du lobe occipital* (Wernicke). *Stratum sagittale externum* (Sachs). *Faisceau sensitif* (Charcot, Ballet) (fig. 373, 374, 383, etc.).

Sa forme dans le lobe temporal.

Le *faisceau longitudinal inférieur* de Burdach est un faisceau à direction antéro-postérieure, situé au niveau du bord inféro-externe du lobe sphéno-occipital et étendu du pôle occipital au pôle temporal. Il forme la *couche externe des fibres sagittales* du *lobe occipito-temporal* et il est extrê-

ment facile à mettre à nu sur des cerveaux durcis dans l'alcool ou dans les bichromates alcalins, car la direction de ses fibres est en effet perpendiculaire à celle des fibres qui le recouvrent (fig. 383 et 389).

Pris dans son ensemble, ce faisceau forme, ainsi que Burdach l'a montré, une sorte de gouttière ou de rainure fortement coudée, ouverte en haut et en dedans, et qui reçoit dans sa concavité les fibres de projection du lobe occipito-temporal. Il présente à considérer une paroi externe, une paroi inférieure et un angle saillant très épais, qui correspond au bord inféro-externe de l'hémisphère, et en particulier à la base des *circonvolutions troisième temporale* (T_3) et *troisième occipitale* (O_3) (fig. 383, voy. aussi fig. 252 à 262). La paroi externe répond aux *première* et *deuxième circonvolutions temporales* (T_1, T_2), la paroi inférieure limite le diverticule du subiculum (ds) en bas, tapisse la base du *lobule fusiforme* (Fus) et du *lobule lingual* (Lg), et se confond en dedans avec le *faisceau postérieur du cingulum* (Cing [p]) situé dans la *circonvolution de l'hippocampe* (H[L_2]).

Sa forme dans le lobe occipital.

Le faisceau longitudinal inférieur ne présente toutefois cette forme particulière que dans le *lobe temporal;* dans le *lobe occipital*, la paroi inférieure de la gouttière se réfléchit en haut et en dedans, et tapisse au niveau de l'*ergot de Morand* le *stratum calcarinum* (fig. 384). A la base du *cunéus*, les deux bords de la gouttière sont si rapprochés, qu'ils se réunissent et transforment ce faisceau en une sorte de cône creux, dont le sommet effilé est situé, environ, à 2 centimètres et demi du *pôle occipital*. Il résulte de cette disposition que, sur les coupes vertico-transversales, le *faisceau longitudinal inférieur* affecte dans le *lobe occipital* la forme d'un anneau plus ou moins irrégulier et anguleux (fig. 384 et 290), et dans le *lobe temporal*, la forme d'une gouttière fortement coudée (fig. 383). Le *faisceau longitudinal inférieur* constitue donc un faisceau nettement délimité, et c'est à tort que quelques auteurs décrivent sous ce nom l'ensemble des fibres commissurales, de projection et d'association, qui tapissent le plancher des cornes occipitale et sphénoïdale, et qui sont comprises entre l'épendyme ventriculaire et l'écorce du sillon collatéral.

Son aspect sur les coupes vertico-transversales.

Son épaisseur.

L'épaisseur du *faisceau longitudinal inférieur* varie suivant les régions; mince en arrière, où il entoure d'un anneau complet l'extrémité effilée de la corne occipitale, il s'épaissit considérablement le long de la paroi externe et du bord inféro-externe du carrefour ventriculaire, où il se ramasse en un faisceau compacte de fibres très serrées, tandis qu'il se réduit, au niveau de l'ergot de Morand, à une très mince couche de fibres, décélable seulement au microscope.

Rapports de sa face concave.

Sa face concave est en rapport avec la couche des *fibres de projection du lobe temporo-occipital*, connue encore sous les noms de *couche sagittale interne*, de *radiations thalamiques*, et qui sépare le faisceau longitudinal inférieur, du *tapetum* (Tap) et de la *cavité ventriculaire* (Vl).

Rapports de sa face convexe.

Sa face convexe est irrégulière et recouverte par les fibres d'association propres au lobe occipital (voy. p. 780); elle présente à la base de chacune des circonvolutions qui la limitent une saillie, sorte de crête, produite par

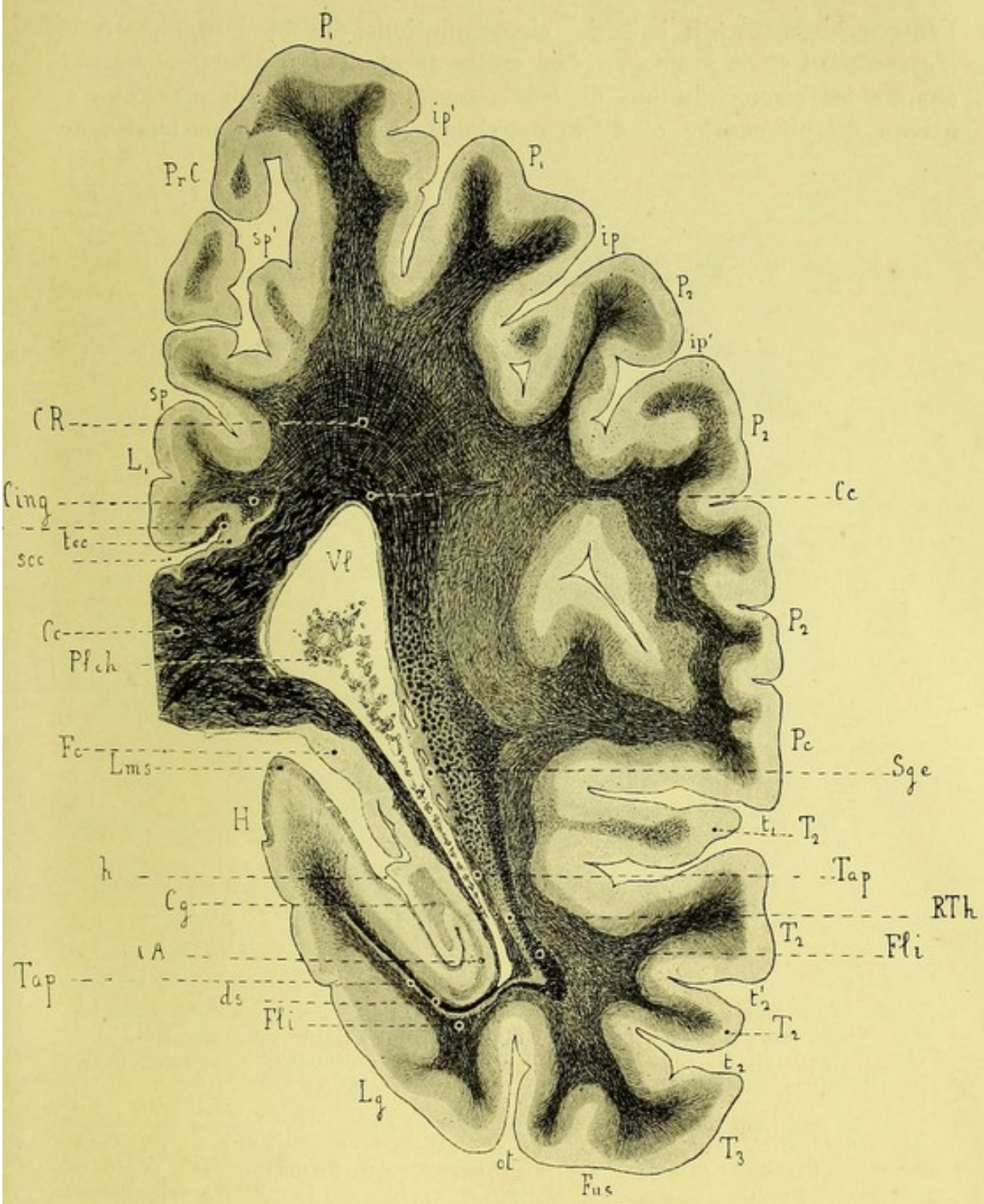

FIG. 383. — Coupe vertico-transversale, passant par le carrefour ventriculaire en arrière de la queue du noyau caudé. Méthode de Weigert. Agrandissement 3/2. Détails dessinés à un grossissement de 12 diamètres. Pour la description de cette coupe, voy. p. 554, coupe n° X.

CA, corne d'Ammon. — *Cc*, corps calleux. — *Cg*, circonvolution godronnée. — *Cing*, cingulum. — *CR*, couronne rayonnante. — *ds*, diverticule du subiculum. — *Fc*, fasciola cinerea. — *Fli*, faisceau longitudinal inférieur. — *ft*, fibres tangentielles. — *Fus*, lobule fusiforme. — *H*, circonvolution de l'hippocampe. — *h*, sillon de l'hippocampe. — *ip*, *ip'*, sillon inter-pariétal et ses incisures. — L_1, première circonvolution limbique. — *Lg*, lobule lingual, — *Lms*, lame médullaire superficielle. — *ot*, sillon collatéral. — P_1, P_2, première et deuxième circonvolutions pariétales. — *Pc*, pli courbe. — *Plch*, plexus choroïdes. — *PrC*, précunéus. — *RTh*, radiations thalamiques de Gratiolet. — *scc*, sinus du corps calleux. — *sp*, *sp'*, scissure sous-pariétale et son incisure. — *Sge*, substance grise sous-épendymaire. — T_2, T_3, deuxième et troisième circonvolutions temporales. — t_1, t_2, premier et deuxième sillons temporaux. — t_2', incisure du deuxième sillon temporal. — *Tap*, tapetum. — *tec*, tænia tecta. — *Vl*, ventricule latéral.

l'entre-croisement à la base des circonvolutions, des *fibres commissurales*, *d'association* et de *projection*. Ces crêtes affectent une direction sagittale comme les circonvolutions du *lobe occipito-temporal;* peu marquées au niveau du pli courbe et de la deuxième circonvolution pariétale, ces

Les crêtes de cette face.

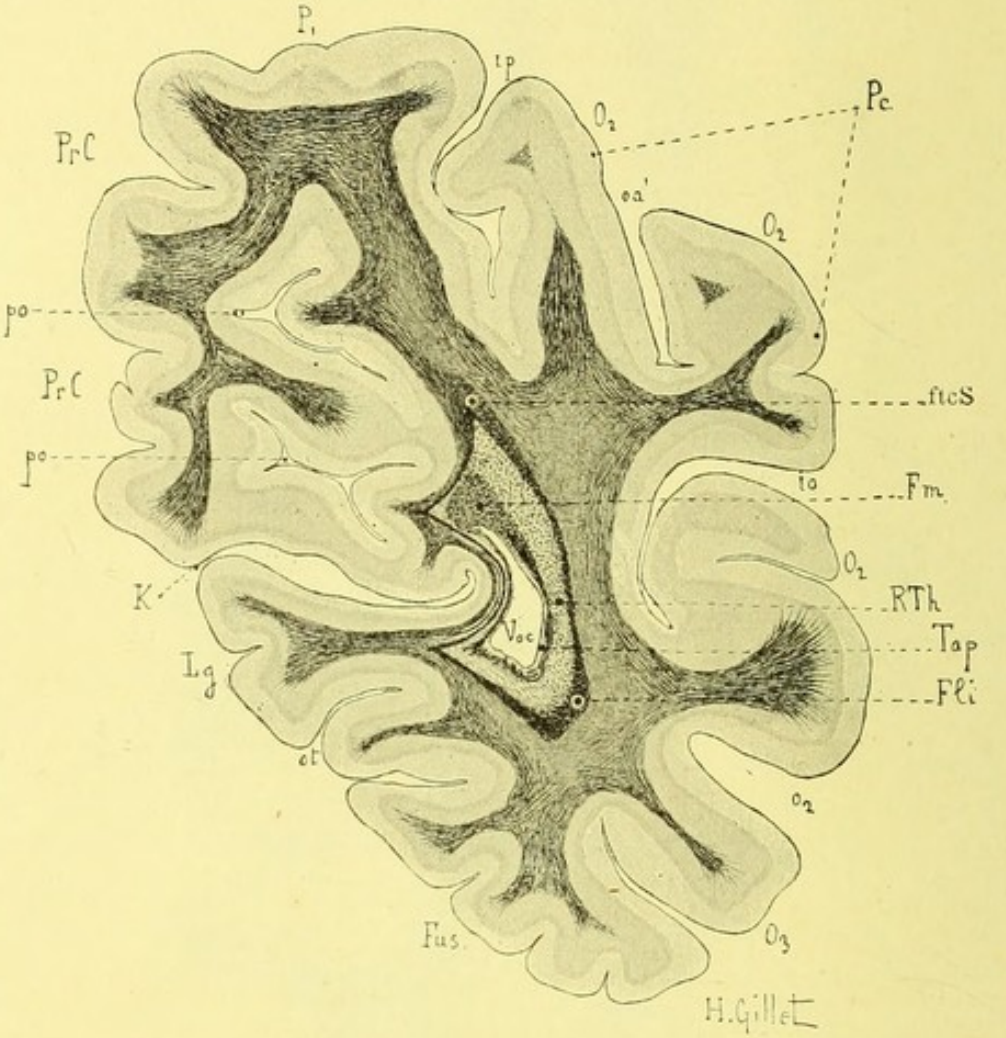

Fig. 384. — Coupe vertico-transversale passant par la partie postérieure du précunéus, par les scissures pariéto-occipitale et calcarine et par l'ergot de Morand. Méthode de Weigert. Agrandissement 3/2. Détails dessinés à un grossissement de 12 diamètres. Pour la description de cette coupe, voy. p. 357, coupe **n° XI.**

Fli, faisceau longitudinal inférieur. — *FM*, forceps major. — *ftcS*, faisceau transverse du cunéus de Sachs. — *Fus*, lobule fusiforme. — *io*, sillon inter-occipital. — *ip*, sillon interpariétal. — *K*, scissure calcarine. — *Lg*, lobule lingual. — O_2, O_3, deuxième et troisième circonvolutions occipitales. — o_2, deuxieme sillon occipital. — *oa'*, incisure du sillon occipital antérieur de Wernicke. — *ot*, sillon collatéral. — P_1, première circonvolution pariétale. — *Pc*, pli courbe. — *po*, scissure pariéto-occipitale. — *PrC*, précunéus. — *RTh*, radiations optiques de Gratiolet. — *Tap*, tapetum. — *Voc*, corne occipitale du ventricule latéral.

crêtes sont particulièrement accentuées au niveau des trois circonvolutions temporales (T_1,T_2,T_3), de la troisième circonvolution occipitale (O_3) et des lobules fusiforme (Fus) et lingual (Lg) (fig. 384, 385, voy. aussi fig. 223 à 228, 251 à 266, 273 à 276). Le *faisceau longitudinal inférieur* abandonne en effet à ces circonvolutions un très grand nombre de fibres.

Faisceau basal interne de Burdach.

La crête du lobule lingual a été décrite par Burdach sous le nom de *faisceau basal interne* (inneres Grundbündel) (fig. 373 et 374, Fbi); elle répond

à la partie inféro-interne du faisceau longitudinal inférieur, renforce en avant, au niveau du pli rétro-limbique, le *faisceau postérieur du cingulum* situé dans la circonvolution de l'hippocampe (H[L_2], et disparaît avec le pli rétro-limbique.

Les crêtes qui sillonnent la face convexe du faisceau longitudinal inférieur sont très nettes sur les coupes vertico-transversales, soit que l'on considère des coupes macroscopiques de cerveaux durcis dans le bichromate, soit que l'on étudie des coupes microscopiques traitées par le carmin ou par les méthodes de Weigert ou de Pal. Elles sont en outre faciles à constater sur les coupes horizontales qui sectionnent obliquement les circonvolutions temporales (fig. 385 et 293).

Rapports de son bord supérieur.

Dans le lobe temporal, le faisceau longitudinal inférieur est mal délimité en haut; il se confond en effet — au niveau du *segment rétro-lenticulaire de la capsule interne* qu'il recouvre en dehors — avec les fibres de projection des lobes temporal et pariétal (fig. 383, 385 et p. 532, fig. 287). Il résulte de cette disposition, que ce faisceau ne se dispose en couche nettement distincte, que dans les régions situées en arrière et au-dessous de la partie recourbée de la queue du noyau caudé (Voy. **séries** I, II, III, p. 536, fig. 283 à 288, 292, 293 et p. 593, fig. 305 à 314).

En avant du segment rétro-lenticulaire de la capsule interne (Cirl), le faisceau longitudinal inférieur entoure l'extrémité postérieure et le bord inférieur du putamen (NL_3) (fig. 385), puis contourne la corne sphénoïdale (Vsph) et atteint la partie externe du noyau amygdalien (NA), où il morcelle avec le faisceau uncinatus, la substance grise qui relie l'avant-mur au noyau amygdalien et à l'écorce cérébrale avoisinante (fig. 386).

Le faisceau longitudinal inférieur se différencie des radiations thalamiques par le gros calibre de ses fibres et leur coloration plus intense par l'hématoxyline.

Sur les coupes traitées par les méthodes de Weigert ou de Pal, le faisceau longitudinal inférieur se colore très intensivement par l'hématoxyline. Il se différencie très facilement des radiations thalamiques (RTh) et des fibres de la masse blanche du lobe temporo-occipital, grâce au gros calibre et à l'intense coloration de ses fibres réunies en fascicules compactes et séparés les uns des autres : 1° par de fines fibres peu colorées qui appartiennent vraisemblablement aux radiations thalamiques de Gratiolet, et 2° par des fibres foncées qui, traversant le faisceau longitudinal inférieur perpendiculairement à la direction de ses fibres, entrent dans la constitution du *tapetum*.

Texture du faisceau longitudinal inférieur.

Comme tous les longs faisceaux d'association, le faisceau longitudinal inférieur comprend un système très complexe de fibres d'inégale longueur. Les dégénérescences secondaires, consécutives à des lésions corticales limitées du lobe occipital, nous ont toutefois montré, que ce faisceau contient un grand nombre de fibres longues, dont la dégénérescence peut être suivie dans la substance blanche du lobe temporal.

Origine de ses fibres.

Les fibres du faisceau longitudinal inférieur prennent leur origine dans l'écorce du pôle et du lobe occipital; elles traversent radiairement, avec les fibres de projection et les fibres commissurales, la substance blanche de ce

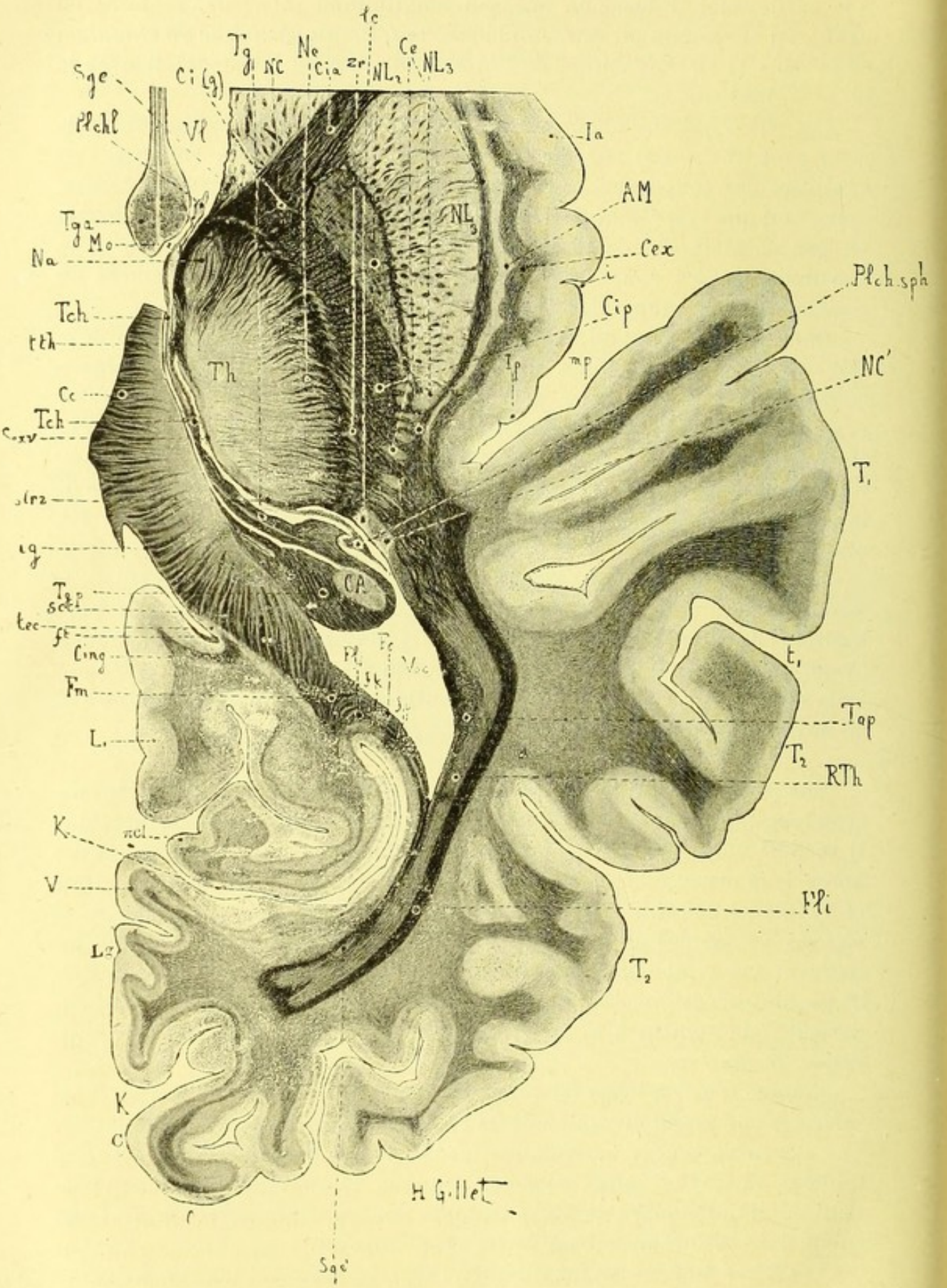

Fig. 385. — Coupe horizontale microscopique parallèle à la deuxième circonvolution temporale et passant par le cunéus, le lobule lingual, l'ergot de Morand et le tiers

supérieur de la couche optique. Méthode de Weigert. 3/2 grandeur naturelle. Détails dessinés à un grossissement de 12 diamètres (Voy. pour la description de cette coupe, page 561 et suiv. Coupe **A**).

AM, avant-mur. — *C*, cunéus. — *CA*, corne d'Ammon. — *Cc*, corps calleux. — *Ce*, capsule externe. — *Cex*, capsule extrême. — *Cia*, segment antérieur de la capsule interne. — *Ci* (*g*) genou de la capsule interne. — *Cing*, cingulum. — *Cip*, segment postérieur de la capsule interne. — *Fc*, fibres calleuses. — *Fli*, faisceau longitudinal inférieur. — *FM*, forceps major. — *fk*, fibres propres de la scissure calcarine (stratum calcarinum de Sachs). — *fp*, fibres de projection. — *fl*, fibres tangentielles du lobe limbique. — *i*, sillon de l'insula. — *Ia*, insula antérieur. — *ig*, induseum griseum. — *Ip*, insula postérieur. — *K*, scissure calcarine. — L_1, première circonvolution limbique. — *lc*, lame cornée et fibres du tænia semi-circularis. — *Lg*, lobule lingual. — *Mo*, trou de Monro. — *mp*, sillon marginal postérieur. — *Na*, noyau antérieur de la couche optique. — *NC*, noyau caudé. — *NC'*, queue du noyau caudé. — *Ne*, noyau externe de la couche optique. — NL_2, NL_3, deuxième et troisième segments du noyau lenticulaire. — O_1, première circonvolution occipitale. — *Plchl*, plexus choroïdes du ventricule latéral. — *Plchsph*, plexus choroïdes de la corne sphénoïdale du ventricule latéral. — *πcl*, pli cunéo-limbique. — *RTh*, radiatons optiques de Gratiolet. — *scc*, sinus du corps calleux. — *Sge*, substance grise sous-épendymaire de la corne frontale. — Sge', substance grise sous-épendymaire de la corne occipitale. — *Sexv*, surface extra-ventriculaire de la couche optique. — *strz*, stratum zonale. — T_1, T_2, première et deuxième circonvolutions temporales. — t_1, sillon parallèle. — *Tap*, tapetum — *Tch*, toile choroïdienne. — *tec*, tænia tecta. — *Tg*, trigone. — *Tga*, pilier antérieur du trigone. — *Tgp*, pilier postérieur du trigone. — *Th*, couche optique (thalamus). — *tth*, tænia thalami. — *V*, ruban de Vicq d'Azyr. — *Vl*, ventricule latéral. — *Voc*, corne occipitale. — *Zr*, zone réticulée ou grillagée.

lobe, et se groupent de bonne heure en arrière de la corne occipitale, en un mince faisceau annulaire, facile à distinguer sur les coupes traitées par la méthode de Weigert (p. 560 fig. 290, et p. 768 fig. 384). Ce faisceau reçoit chemin faisant un grand nombre de fibres du cunéus (C), du lobule lingual (Lg), du lobule fusiforme (Fus) et des trois circonvolutions de la face convexe du lobe occipital (O_1,O_2,O_3).

Direction de ses fibres.

Toutes ces fibres ne présentent pas la même direction. Tandis que les fibres qui prennent leur origine dans la moitié inférieure et externe du lobe occipital se portent d'arrière en avant, le long du bord inféro-externe des cornes occipitale et sphénoïdale, les fibres qui naissent de la partie supéro-externe de ce lobe se portent très obliquement en bas et en avant, le long de la paroi externe du carrefour ventriculaire, et sont d'autant plus obliques qu'elles proviennent de régions plus supérieures.

Les fibres qui naissent de l'écorce du *cunéus* se portent de même obliquement en bas et en avant, longent la paroi interne de la corne occipitale en dehors du *stratum calcarinum*, puis passent au-dessous du plancher de la corne occipitale. Toutes ces fibres se rapprochent donc de plus en plus du faisceau compacte de fibres sagittales qui longe le bord inféro-externe du carrefour ventriculaire, et qui affecte dans le lobe temporal la forme d'une gouttière.

Terminaison des fibres du faisceau longitudinal inférieur.

Terminaisons antérieures.

Arrivé au niveau du lobe temporal, le *faisceau longitudinal inférieur* abandonne aux circonvolutions de ce lobe de nombreuses fibres. Les fibres des couches inférieures se rendent dans la circonvolution de l'hippocampe (H[L_2]), le lobule fusiforme (Fus) et la troisième circonvolution temporale (T_3) ; un grand nombre s'irradie dans la deuxième circonvolution temporale (T_2) ; un plus grand nombre encore s'irradient dans la première circonvolution temporale et atteignent le pôle temporal, où elles s'entre-croisent

avec les fibres du faisceau arqué ou longitudinal supérieur de Burdach et avec celles du faisceau uncinatus.

Le faisceau longitudinal inférieur fournit des fibres à la capsule externe.

Un petit nombre de fibres entrent dans la constitution de la capsule externe, dont elles concourent à former les couches les plus inférieures. Ces fibres, qui ne dépassent guère le tiers postérieur de la capsule externe

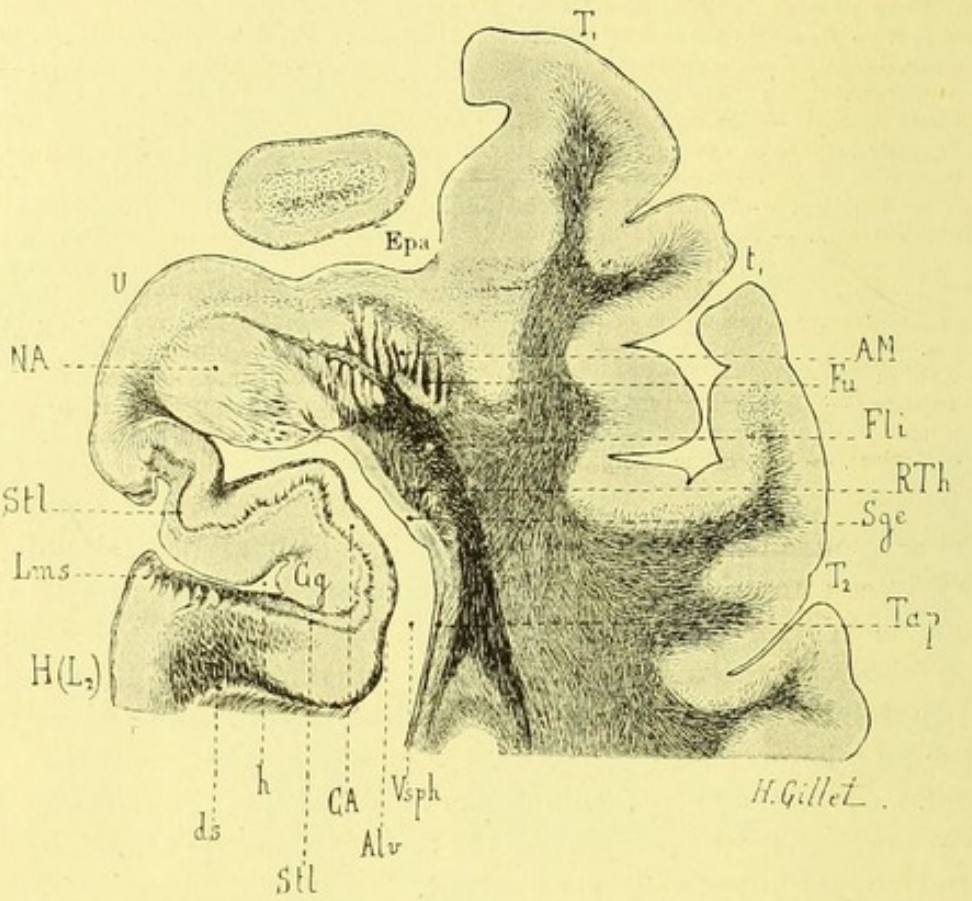

FIG. 386. — Coupe horizontale du lobe temporal droit, montrant la façon dont le faisceau longitudinal inférieur aborde le noyau amygdalien. Méthode de Weigert. 2/1 grandeur naturelle. Détails dessinés à un grossissement de 12 diamètres. (Voy. pour la description de cette coupe, p. 576 et suiv. Coupe **F**).

Alv, alvéus. — *AM*, avant-mur. — *CA*, corne d'Ammon. — *Cg*, circonvolution godronnée. — *ds*, diverticule du subiculum. — *Epa*, espace perforé antérieur. — *Fli*, faisceau longitudinal inférieur. — *Fu*, faisceau uncinatus. — H (L_2), circonvolution de l'hippocampe ou deuxième circonvolution limbique. — *h*, sillon de l'hippocampe. — *Lms*, lame médullaire superficielle. — *NA*, noyau amygdalien. — *RTh*, radiations thalamiques de Gratiolet. — *Sge*, substance grise sous-épendymaire. — *Stl*, stratum lacunosum. — T_1, T_2, première et deuxième circonvolutions temporales. — t_1, sillon parallèle. — *Tap*, tapetum. — *U*, circonvolution du crochet. — *Vsph*, corne sphénoïdale du ventricule latéral.

(fig. 303 à 326), s'entre-croisent avec les fibres de la commissure antérieure et avec le faisceau uncinatus, mais s'en distinguent par leur plus gros calibre et leur intense coloration.

Son entre-croisement avec les fibres de la commissure antérieure et du faisceau uncinatus.

D'autres fibres enfin s'irradient dans l'écorce de la circonvolution du crochet (U) dans l'écorce temporale qui limite l'espace perforé antérieur (Epa) en arrière et dans l'écorce adjacente de la première circonvolution temporale (T_1) (fig. 386) (Voy. aussi les **séries** de *coupes horizontales* **III** et **IV**, p. 587 à 657, fig. 303 à 326).

Ces terminaisons antérieures du faisceau longitudinal inférieur et son intrication avec le faisceau uncinatus sont faciles à constater sur les coupes horizontales sériées (p. 754, fig. 375).

Aspect du faisceau longitudinal inférieur, au niveau de la première circonvolution temporale.

Au voisinage de la première circonvolution temporale, le faisceau longitudinal inférieur présente, sur les coupes microscopiques horizontales (fig. 385) ou vertico-transversales (fig. 387), un aspect tout à fait spécial : il est traversé par un grand nombre de fascicules onduleux, fortement colorés par l'hématoxyline, qui s'infléchissent en avant et en dedans, traversent les *radiations thalamiques*, entrent dans la constitution du *segment rétro-lenticulaire* de la *capsule interne*, puis s'irradient dans le *pulvinar*, dans les *corps genouillés externe* et *interne*, et dans les *noyaux externe* et *interne* de la *couche optique*. Les plus antérieurs de ces fascicules onduleux abordent dans la *région sous-thalamique* le *segment postérieur* de la *capsule interne*, et descendent avec les fibres de ce segment postérieur dans le *pied* du *pédoncule cérébral*, dont elles concourent à former le cinquième externe.

Rapports des fibres du faisceau longitudinal inférieur avec les fibres des radiations thalamiques.

Toutes ces fibres qui traversent les radiations thalamiques et le segment rétro-lenticulaire de la capsule interne, appartiennent-elles au faisceau longitudinal inférieur dont une partie entrerait dans la constitution de la couronne rayonnante ? Représentent-elles, au contraire, des fibres de projection du lobe temporal, qui ne feraient que traverser le faisceau longitudinal inférieur pour se rendre à leur destination? La question est importante à résoudre, car elle implique en même temps, la nature des fonctions du faisceau longitudinal inférieur. Dans le deuxième cas ce faisceau serait exclusivement un faisceau d'association, dans le premier cas il contiendrait à la fois des fibres d'association et des fibres de projection. Pour les auteurs qui assimilent ce faisceau aux fibres de projection du lobe occipital et le décrivent avec ces dernières sous les noms de *radiations optiques* (Gratiolet), *lame des faisceaux optiques* (Meynert), *substance sagittale du lobe occipital* (Wernicke), *faisceau sensitif* (Charcot, Ballet, Brissaud), — le faisceau longitudinal inférieur ne serait formé que de fibres de projection.

Pour Sachs, la couche de fibres que cet auteur désigne sous le nom de *stratum sagittale externum*, serait surtout formé de fibres d'association, mais contiendrait en outre un petit nombre de fibres de projection.

Le faisceau longitudinal inférieur est exclusivement un faisceau d'association dans sa partie inférieure.

Il est incontestable que dans le faisceau longitudinal inférieur, le départ des fibres de projection et des fibres d'association ne peut se faire uniquement à l'aide de l'anatomie normale. L'intrication des fibres est trop grande, leurs entre-croisements trop multiples ; le problème ne peut donc être résolu qu'à l'aide des dégénérescences secondaires, de l'anatomie comparée ou d'autres méthodes. Pour nous, la partie inférieure du faisceau longitudinal inférieur constitue exclusivement un faisceau d'association ; quant à sa partie supérieure, intimement unie au segment rétro-lenticulaire de la capsule interne, elle contient certainement des fibres de projection, destinées aux centres infra-corticaux, (couche optique, corps genouillé externe, globus pallidus, etc.).

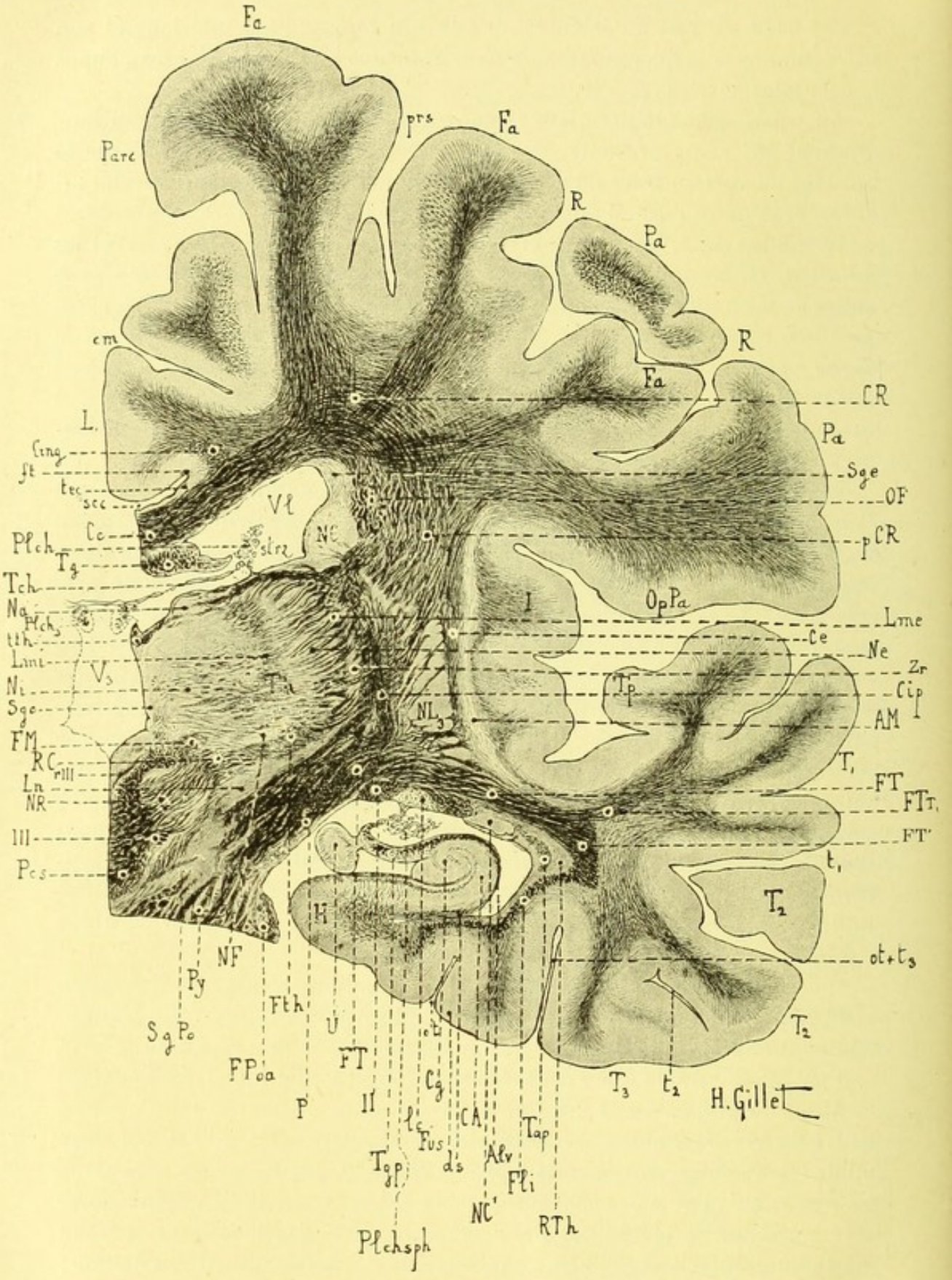

Fig. 387. — Coupe vertico-transversale de l'hémisphère droit passant par la partie moyenne de la couche optique, le noyau rouge et le pédoncule cérébral. Méthode de Weigert. Agrandissement 3/2. Détails dessinés à un grossissement de 12 diamètres. (Voy. pour sa description, p. 547 et suiv., coupe **n° VIII**).

Alv, alvéus. — *AM*, avant-mur. — *CA*, corne d'Ammon. — *Cc*, corps calleux. — *Ce*, capsule

externe. — *Cg*, circonvolution godronnée. — *Cing*, cingulum. — *Cip*, segment postérieur de la capsule interne. — *cm*, sillon calloso-marginal. — *CR*, couronne rayonnante. — *ds*, diverticule du subiculum. — *Fa*, circonvolution frontale ascendante. — *Fli*, faisceau longitudinal inférieur. — *FM*, faisceau rétroflexe de Meynert. — *FPoa*, fibres antérieures de la protubérance. — *FT*, faisceau de Türck. — *FT'*, partie du faisceau de Türck, venant des deuxième et troisième circonvolutions temporales. — FT_{T_1}, partie du faisceau de Türck, venant de la première circonvolution temporale. — *ft*, fibres tangentielles. — *Fth*, faisceau thalamique de Forel. — *Fus*, lobule fusiforme. — *H*, circonvolution de l'hippocampe. — *I*, insula. — L_1, première circonvolution limbique. — *lc*, lame cornée et fibres du tænia semi-circularis. — *Lme*, lame médullaire externe du thalamus. — *Lmi*, lame médullaire interne du thalamus. — *Ln*, locus niger. — *Na*, noyau antérieur du thalamus. — *NC*, tronc du noyau caudé. — *NC'*, queue du noyau caudé. — *Ne*, noyau externe du thalamus. — *NF*, noyau semi-lunaire de Flechsig. — *Ni*, noyau interne du thalamus. — NL_3, putamen. — *NR*, noyau rouge. — *OF*, faisceau occipito-frontal. — *OpPa*, partie pariétale de l'opercule rolandique. — *ot*, sillon collatéral. — $ot + t_3$, branche commune au sillon collatéral et au troisième sillon temporal. — *P*, pied du pédoncule cérébral. — *Pa*, circonvolution pariétale ascendante. — *Parc*, lobule paracentral. — *pCR*, pied de la couronne rayonnante. — *Pcs*, pédoncule cérébelleux supérieur. — *Plch*, plexus choroïdes du ventricule latéral. — $Plch_3$, plexus choroïdes du troisième ventricule. — *Plchsph*, plexus choroïdes de la corne sphénoïdale. — *prs*, sillon pré-rolandique supérieur. — *Py*, faisceau pyramidal. — *R*, scissure de Rolando. — *RC*, radiations de la calotte. — *rIII*, faisceaux radiculaires de la troisième paire. — *RTh*, radiations optiques de Gratiolet. — *scc*, sinus du corps calleux. — *Sgc*, substance grise centrale. — *Sge*, substance grise sous-épendymaire. — *SgPo*, substance grise de la protubérance. — *strz*, stratum zonale. — T_1, T_2, T_3, première, deuxième et troisième circonvolutions temporales. — t_1, t_2, premier et deuxième sillons temporaux. — *Tap*, tapetum. — *Tch*, toile choroïdienne. — *tec*, tænia tecta. — *Tg*, trigone. — *Tgp*, pilier postérieur du trigone. — *Th*, couche optique (thalamus). — *tth*, tænia thalami. — *Tp*, circonvolution temporale profonde. — *U*, circonvolution du crochet. — V_3, troisième ventricule. — *Vl*, ventricule latéral. — *Zr*, zone réticulée ou grillagée. — *II*, bandelette optique. — *III*, troisième paire.

Nous avons insisté plus haut sur ce fait, que le faisceau longitudinal inférieur est traversé, dans toute sa **partie occipitale**, par les fibres qui de l'écorce occipitale se rendent dans le tapetum et dans la couche des radiations thalamiques. Nous croyons qu'il en est de même dans la **partie temporale** de ce faisceau, et que la plupart des fibres que l'on voit se détacher de la couche sagittale du lobe occipito-temporal pour s'irradier dans le pulvinar, les corps genouillés interne et externe, le noyau externe du thalamus, la région sous-optique, le segment postérieur de la capsule interne, etc., etc., que ces fibres, disons-nous, n'appartiennent pas en propre au faisceau longitudinal inférieur, qu'elles ne font que le traverser et qu'elles appartiennent, soit à la *couronne rayonnante du lobe occipital*, soit à la *couronne rayonnante du lobe temporal*.

Les fibres de la *couronne rayonnante du lobe temporal* (c'est-à-dire les fibres de projection de ce lobe), passent sous la face inférieure du putamen (NL_3), entre cette face et l'extrémité recourbée de la queue du noyau caudé (NC') (fig. 387), dans toute l'étendue comprise entre le segment rétro-lenticulaire de la capsule interne (Cirl) et le noyau amygdalien (NA) (Cip' fig. 214, p. 370). Cette couronne rayonnante du lobe temporal est destinée à la couche optique, au corps genouillé interne, au pulvinar, au globus pallidus, au pied du pédoncule cérébral, etc., etc.; elle doit donc nécessairement traverser la partie supérieure du faisceau longitudinal inférieur avant d'arriver à sa destination.

La démonstration de cette proposition est faite pour les fibres de projection du lobe temporal qui descendent dans le pied du pédoncule cérébral.

Le faisceau externe du pied du pédoncule cérébral ou faisceau « de Türck » ne reçoit pas de fibres des radiations thalamiques ni du faisceau longitudinal inférieur.

Le faisceau de Türck naît de l'écorce temporale (J. Dejerine.)

En étudiant à l'aide des coupes microscopiques sériées, la topographie de la dégénérescence secondaire dans cinq cas de lésions anciennes de la corticalité temporale, l'un de nous a montré, en effet, que les fibres qui constituent le cinquième externe environ du pied du pédoncule cérébral, c'est-à-dire que les fibres du « *faisceau* dit *de Türck* » proviennent, non pas du lobe occipital, comme l'ont admis Türck, Meynert, Wernicke, Charcot, Ballet, Brissaud, etc., mais bien du lobe temporal. Le *faisceau de Türck* dégénère en effet à la suite de lésions localisées de l'écorce temporale, en particulier de la partie moyenne des deuxième et troisième circonvolutions temporales, et dans ces cas, on voit ses fibres dégénérées traverser la partie supérieure du faisceau longitudinal inférieur, passer sous le troisième segment du noyau lenticulaire et aborder dans la région sous-thalamique supérieure le segment postérieur de la capsule interne, immédiatement en avant de son segment rétro-lenticulaire.

Les lésions du lobe occipital ne retentissent pas sur le pied du pédoncule cérébral.

L'étude des dégénérescences secondaires consécutives aux lésions de la corticalité occipitale confirme encore l'origine *temporale* du faisceau de Türck. Les recherches faites par l'un de nous dans cinq cas de lésions de la corticalité occipitale, — intéressant soit la convexité occipitale jusqu'au pli courbe inclusivement, soit le cunéus, le lobule lingual, ou le lobule fusiforme, — et étudiés par la méthode des coupes microscopiques sériées, lui ont montré que le pied du pédoncule cérébral, ainsi que le segment postérieur de la capsule interne, persistent intacts à la suite des lésions du lobe occipital et que, dans ces cas, le segment rétro-lenticulaire de la capsule seul est altéré. Vialet, dans ses recherches sur les *Centres cérébraux de la vision*, est arrivé aux mêmes résultats. La description des dégénérescences, dans les cinq cas d'hémianopsie étudiés dans cet important travail, montre en effet que, tant que la lésion est limitée au lobe occipital, la dégénérescence secondaire est toujours cantonnée dans le segment rétro-lenticulaire de la capsule interne; elle retentit sur les centres optiques infra-corticaux, pulvinar, corps genouillé externe, bras du tubercule quadrijumeau antérieur, mais respecte absolument le pied du pédoncule cérébral.

Par contre, dès que les altérations corticales ne sont plus cantonnées au lobe occipital, mais empiètent sur les lobes pariétal et temporal, la topographie de la dégénérescence capsulaire change, le segment rétro-lenticulaire n'est plus seul altéré, la zone dégénérée gagne le segment postérieur de la capsule interne et se poursuit dans le pied du pédoncule.

Des recherches que nous venons d'exposer il résulte donc que, contrairement à l'opinion de Meynert admise par Huguenin, Charcot, Ballet, Brissaud, le faisceau longitudinal inférieur, de même que les radiations optiques, auxquelles il est accolé, n'envoie pas de fibres dans l'étage inférieur du pédoncule cérébral.

Le faisceau de Türck n'est pas un faisceau de sensibilité générale.

Isolé ou associé aux radiations optiques, le faisceau longitudinal inférieur ne joue aucun rôle dans la transmission de la sensibilité générale, contrairement à ce qu'ont admis Meynert, Charcot et Ballet. Pour ces deux derniers auteurs, le faisceau longitudinal inférieur représentait, avec les

radiations optiques de Gratiolet, le faisceau conducteur de la sensibilité générale, le *faisceau sensitif*, qui s'épanouissait dans le lobe occipital et qui constituait le faisceau externe du pédoncule cérébral. Pour Brissaud, qui adopte les idées des auteurs précédents, le faisceau longitudinal inférieur représenterait un faisceau sensitif externe et les radiations optiques un faisceau sensitif interne, aboutissant tous deux au faisceau externe du pédoncule cérébral ou faisceau de Türck.

Les lésions du lobe occipital ne produisent pas de troubles de la sensibilité générale.

Cette conception ne peut plus être admise aujourd'hui car, d'une part, ainsi que nous venons de l'indiquer, le faisceau de Türck ne vient pas du lobe occipital et d'autre part, c'est là une chose prouvée par de nombreuses observations cliniques suivies d'autopsies, les lésions du lobe occipital, corticales ou centrales, ne retentissent pas sur la sensibilité générale. (Voy. t. II, *Ruban de Reil* et *Localisations cérébrales*.)

Entre-croisement du faisceau longitudinal inférieur avec les fibres temporales se rendent au corps genouillé interne et les fibres temporo-thalamiques.

Le faisceau de Türck n'est pas le seul faisceau de projection du lobe temporal, qui s'entre-croise avec le faisceau longitudinal inférieur. D'autres fibres de la couronne rayonnante du lobe temporal, telles que les *radiations du corps genouillé interne*, les *fibres temporales* destinées au pulvinar, au noyau externe de la couche optique, etc., traversent de même le faisceau longitudinal inférieur et contribuent à donner à sa partie antérieure son aspect spécial. Les radiations du corps genouillé interne tirent leur origine de la première circonvolution temporale, ainsi que Monakow, Mahaim, etc., l'ont démontré. Dans certains cas de dégénérescences secondaires par lésions de la corticalité temporale, nous les avons vues traverser (voy. t. II) le faisceau longitudinal inférieur, ainsi que le segment rétro-lenticulaire de la capsule interne, et aborder la partie du corps genouillé interne qui est profondément enclavée dans la couche optique.

Il en est de même des fibres temporales destinées au pulvinar et que nous désignerons sous le nom de *fibres temporo-thalamiques*. Sur une série de coupes horizontales, heureusement orientées et obliques de haut en bas, d'arrière en avant et de dedans en dehors (plus obliques encore que celles de notre **série IV**, p. 633, fig. 316 à 328), on peut intéresser parallèlement à leur longueur les fibres du lobe temporal qui relient l'extrémité antérieure de ce lobe au pulvinar. Ces fibres se rassemblent à la partie externe et supérieure du *noyau amygdalien*, s'entre-croisent dans toute leur longueur avec le faisceau longitudinal inférieur, passent sous le noyau lenticulaire et se dirigent obliquement en arrière, en dedans et en haut vers le pulvinar.

Le *pédoncule inféro-interne de la couche optique de Meynert*, — dont les fibres passent par la substance innominée de Reichert et se dirigent obliquement en *avant* et en dedans, — ne s'identifie pas avec ces *fibres temporo-thalamiques* dont le trajet est très facile à suivre dans les cas de dégénérescence du faisceau longitudinal inférieur (Voy. t. II, les coupes horizontales se rapportant au cas des fig. 396 à 398, p. 798).

A l'examen de coupes microscopiques sériées de cerveaux de singe

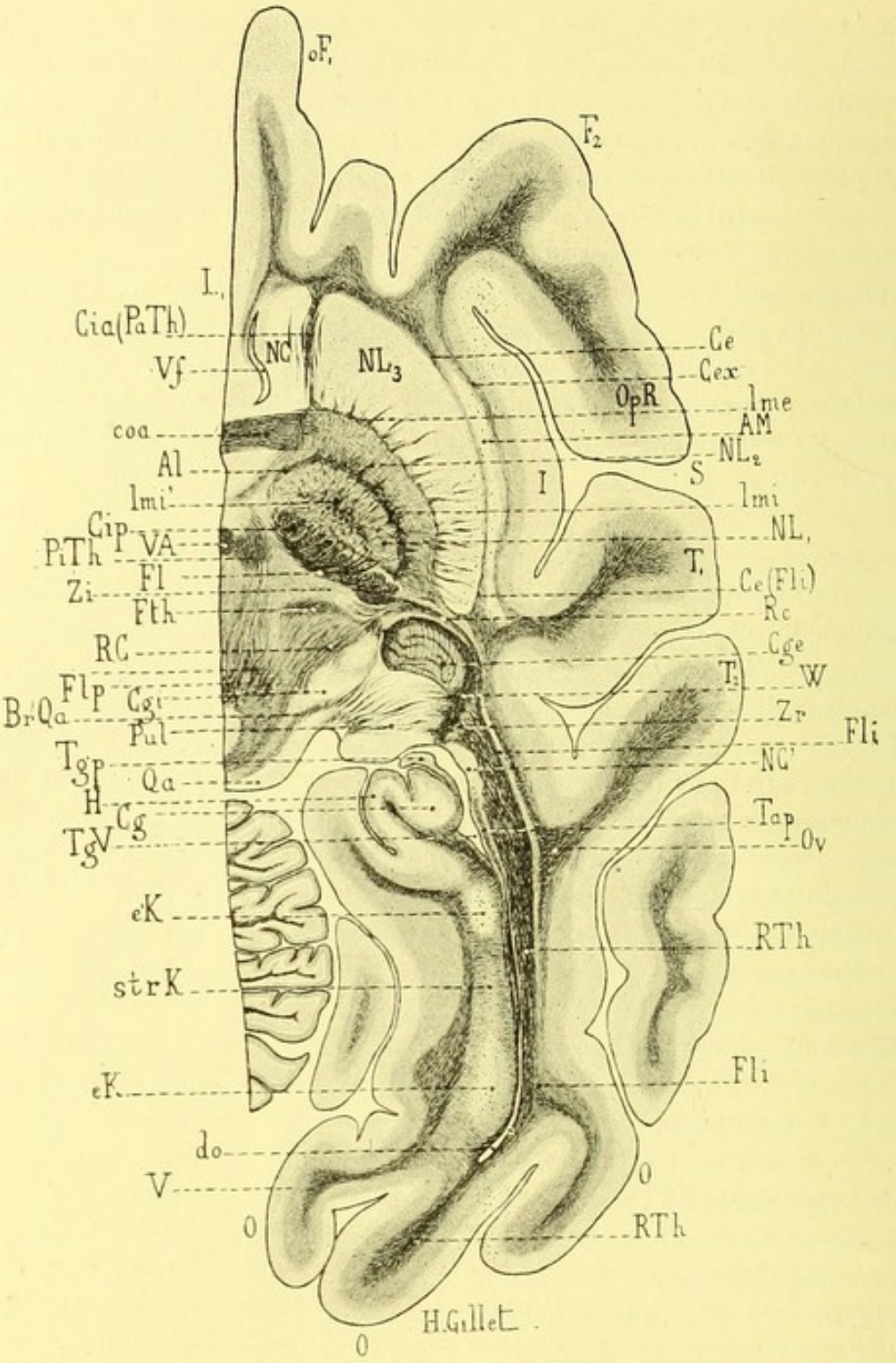

FIG. 388. — Coupe horizontale d'un cerveau de singe macaque, passant par la partie supérieure de la région sous-thalamique. Méthode de Pal. Agrandissement de 2/1. Détails dessinés à un grossissement de 12 diamètres.

Al, anse du noyau lenticulaire. — *AM*, avant-mur. — *BrQa*, bras du tubercule quadrijumeau antérieur. — *Ce*, capsule externe. — *Ce(Fli)*, fibres du faisceau longitudinal inférieur se rendant à la capsule externe. — *Cex*, capsule extrême. — *Cg*, circonvolution godronnée. — *Cge*, corps genouillé externe. — *Cgi*, corps genouillé interne. — *Cia(PaTh)*, segment antérieur de la capsule interne (pédoncule antérieur de la couche optique). — *Cip*, segment postérieur de la capsule interne. — *coa*, commissure antérieure. — *do*, diverticule occipital. — *eK*, écorce de la scissure calcarine. — F_2, deuxième circonvolution frontale. — *Fl*, faisceau lenticulaire de Forel. — *Fli*, faisceau longitudinal inférieur. — *Flp*, faisceau longitudinal postérieur. — *Fth*, faisceau thalamique de Forel. — *H*, circonvolution de l'hippocampe ou deuxième circon-

volution limbique. — *I*, insula. — L_1, première circonvolution limbique. — *lme*, lame médullaire externe du noyau lenticulaire. — *lmi*, lame médullaire interne du noyau lenticulaire. — *lmi'*, lame médullaire interne supplémentaire divisant en deux le segment interne du noyau lenticulaire (NL_1). — *NC*, tête du noyau caudé. — *NC'*, queue du noyau caudé. — NL_3, NL_2, NL_1, noyau lenticulaire et ses trois segments. — *O*, lobe occipital. — oF_1, partie orbitaire de la première circonvolution frontale. — *Ov*, faisceau occipital vertical de Wernicke. — *PiTh*, pédoncule inférieur du thalamus. — *Pul*, pulvinar. — *Qa*, tubercule quadrijumeau antérieur. — *RC*, radiations de la calotte. — *Rc*, faisceau cortical du noyau rouge, passant par les radiations de la calotte. — *RTh*, radiations thalamiques de Gratiolet. — *S*, scissure de Sylvius. — *strK*, stratum calcarinum. — *Tap*, tapetum. — *Tgp*, pilier postérieur du trigone. — *TgV*, carrefour ventriculaire. — *V*, ruban de Vicq d'Azyr. — *VA*, faisceau de Vicq d'Azyr. — *Vf*, corne frontale du ventricule latéral. — *W*, zone de Wernicke. — *Zi*, zona incerta. — *Zr*, zone réticulée ou grillagée.

Le faisceau longitudinal chez le singe.

(voy. fig. 388), on ne retrouve dans la couche sagittale du lobe temporo-occipital les différences de coloration si caractéristiques que l'on rencontre chez l'homme; il ne semble exister, de prime abord, qu'une seule couche sagittale (RTh, fig. 388) correspondant à la fusion des radiations thalamiques (*couche sagittale interne*) et du faisceau longitudinal inférieur (*couche sagittale externe*), et formée de fibres serrées, disposées en faisceaux compacts, et *fortement colorés* par l'hématoxyline. Ces fibres naissent du lobe occipital (pointe, face interne et face externe), se portent d'arrière en avant, reçoivent un fort contingent de fibres de l'ergot de Morand, entourent complètement la corne occipitale, se réunissent le long de la paroi externe du ventricule, puis s'infléchissent en dedans, au niveau de la queue du noyau caudé, pour s'irradier dans le thalamus et en particulier dans le pulvinar et dans le corps genouillé externe, extrêmement développé chez cet animal (fig. 388).

Chez le singe, ce faisceau est très réduit de volume, tandis que les radiations thalamiques sont très développées.

Mais en examinant les choses de plus près, on constate qu'il existe entre cette couche de fibres fortement colorées par l'hématoxyline et le *faisceau occipito-vertical* de Wernicke (voy. fig. 388, Ov) une très mince couche de fibres fines, peu colorées par l'hématoxyline (fig. 388, Fli), disposées en laches fascicules, et qui doivent, à notre avis, être identifiées avec le faisceau longitudinal inférieur de l'homme.

Origine et trajet du faisceau longitudinal chez le singe.

Sur des coupes microscopiques sériées, ce faisceau naît en arrière des circonvolutions occipitales, en particulier de la pointe occipitale et de ses faces interne et externe; de là il se porte en avant, et entoure d'une couche mince, mais complète, l'épaisse couche des radiations thalamiques. Sur les coupes intéressant les régions temporales inférieures, ses fibres s'irradient en avant dans les circonvolutions temporales, dans le noyau amygdalien et dans l'écorce qui limite, en arrière, l'espace perforé antérieur. Sur les coupes plus élevées, intéressant les corps opto-striés, la plus grande partie des fibres du faisceau longitudinal inférieur s'irradient en avant dans les circonvolutions temporales, en particulier dans la première circonvolution temporale; une petite partie coiffe l'extrémité postérieure du putamen et se porte dans la capsule externe.

A part son petit volume et sa faible coloration par la laque hématoxylinique le faisceau longitudinal inférieur se comporte donc ici comme chez l'homme. La faible coloration du faisceau longitudinal inférieur par l'hé-

matoxyline n'a rien qui doive étonner, étant donné le peu de développement que présentent chez le singe la masse blanche des hémisphères et en particulier les fibres d'associations intra-hémisphériques.

Les dégénérescences secondaires montrent que le faisceau longitudinal inférieur relie le lobe occipital au lobe temporal.

En résumé, les dégénérescences secondaires et l'anatomie comparée montrent donc, que le *faisceau longitudinal inférieur* est avant tout un faisceau d'association qui relie le lobe occipital, et en particulier la zone visuelle, au lobe temporal. Ce faisceau dégénère à la suite des lésions du lobe occipital et se trouve intéressé, dans la variété de cécité verbale que l'un de nous a décrite sous le nom de *cécité verbale pure*. Mais, de même que tous les faisceaux d'association, il est formé de fibres d'inégale longueur qui n'appartiennent à ce faisceau que dans une partie de leur trajet; il en résulte donc que les dégénérescences n'intéressent pour ainsi dire jamais toute l'épaisseur de ce faisceau, et qu'à mesure que l'on s'éloigne du foyer destructif, des fibres saines viennent s'adjoindre aux fibres dégénérées.

Le faisceau longitudinal inférieur dégénère dans les deux sens.

Lorsque l'on étudie la dégénérescence secondaire du faisceau longitudinal inférieur, à la suite des lésions portant non plus sur la corticalité occipitale, mais sur la masse blanche sous-jacente et en particulier dans les cas de lésions en foyer de la couche sagittale du lobe temporo-occipital, on voit que ce faisceau, de même que les radiations optiques, dégénère dans les deux sens, ainsi que nous avons pu le constater très nettement dans deux cas. On peut par conséquent se demander, si le faisceau longitudinal inférieur ne contient pas, outre les fibres qui lui viennent de l'écorce occipitale et qui constituent du reste presque la totalité de ce faisceau, un certain nombre d'autres fibres qui, lui venant de l'écorce temporale, iraient s'arboriser dans l'écorce occipitale. La méthode des dégénérescences secondaires est impuissante pour trancher cette question, car nous savons de par la méthode expérimentale de Gudden (voy. p. 12 et 178) et de par l'anatomie pathologique, que les faisceaux encéphaliques ou médullaires s'altèrent dans les deux sens. La méthode des dégénérescences secondaires, qui présente une sécurité absolue pour déterminer le trajet de tel ou tel faisceau, est en effet beaucoup moins sûre, lorsqu'il s'agit de reconnaître l'origine cellulaire de tel ou tel de ces faisceaux.

Fibres d'association propre au lobe occipital.

Fibres d'association propres au lobe occipital (*Stratum proprium corticis de Sachs*). — Autour du faisceau longitudinal inférieur se groupent les *fibres propres au lobe occipital*, disposées en cinq faisceaux plus ou moins nettement délimités. Ce sont : en dedans le *stratum calcarinum*, en dehors le *faisceau occipital vertical* de Wernicke, en bas le *faisceau transverse du lobule lingual* de Vialet, en haut le *faisceau transverse du cunéus* et le *faisceau propre du cunéus* de Sachs. Le faisceau occipital vertical, le stratum calcarinum et le faisceau propre du cunéus sont formés de fibres plus ou moins verticales, qui relient la partie supérieure du lobe occipital à ses parties moyenne et inférieure; les fibres des faisceaux transverses du cunéus et du lobule lingual se dirigent de dedans en dehors, et assurent les connexions entre les faces interne et externe de ce lobe.

Stratum calcarinum.

Le stratum calcarinum (fig. 290 et 389, strK) est une épaisse couche de fibres verticales, qui double l'écorce de l'ergot de Morand, la sépare du faisceau longitudinal inférieur et forme à elle seule la masse blanche des plis cunéo-limbiques. Ses fibres relient la lèvre supérieure de la scissure calcarine à sa lèvre inférieure ; les plus courtes et les plus superficielles unissent les parties profondes des deux lèvres de la scissure calcarine, les fibres les plus longues relient la face interne du cunéus à la face inféro-interne du lobule lingual. Cette couche de fibres verticales s'étend du pôle occipital au lobe limbique, unit, au niveau de la branche commune aux scissures calcarine et pariéto-occipitale, la deuxième circonvolution limbique (circonvolution de l'hippocampe) au pli rétro-limbique de Broca, et renforce dans cette région le faisceau postérieur du cingulum. Elle représente en d'autres termes, la couche des fibres en U de la scissure calcarine.

Brissaud décrit le stratum calcarinum sous le nom de *lame festonnée du cunéus* et soutient l'hypothèse — étayée sur l'examen macroscopique de cerveaux normaux durcis dans le bichromate, — que cette lame festonnée isole complètement le cunéus du reste de l'hémisphère, et qu'elle oppose une barrière aux fibres de projection dont le cunéus serait ainsi dépourvu. L'examen microscopique de coupes du lobe occipital, colorées par les méthodes de Weigert ou de Pal, montre combien les coupes macroscopiques sont insuffisantes pour déterminer le trajet d'un faisceau ; ici comme dans toutes les autres régions de l'écorce, on voit les fibres radiées de l'écorce de la scissure calcarine, traverser perpendiculairement ou plus ou moins obliquement la couche des fibres en U, puis les faisceaux d'association plus ou moins longs, et concourir à former la couche des fibres de projection, dont la situation est toujours profonde et voisine des cavités ventriculaires.

Fibres de projection du cunéus.

L'étude systématique des lésions limitées du cunéus et des dégénérescences qu'elles entraînent montre du reste (v. Monakow, Moeli, Henschen, Zinn, Vialet), que le cunéus possède des fibres de projection tout comme les autres régions de l'écorce cérébrale, et que ces fibres arrivent à leur destination par le plus court chemin, c'est-à-dire en traversant les fibres en U et les fibres d'association plus ou moins longues, avant d'arriver à la couche des fibres sagittales du lobe occipital.

Faisceau occipital-vertical.

Le faisceau occipital vertical ou **occipital perpendiculaire** de Wernicke (Ov), (fig. 377, 388, 389) *stratum proprium convexitatis de Sachs*, constitue une épaisse couche de fibres propres au lobe occipital et qui relie le bord supérieur de ce lobe à sa face inférieure. Il met par conséquent en connexion la première circonvolution occipitale avec la troisième circonvolution occipitale et avec le lobule fusiforme. Très épaisse dans la région occipitale, cette couche s'amincit en avant; elle est toutefois facile à constater dans le lobe pariétal, où elle relie le pli courbe aux deuxième et troisième circonvolutions temporales et recouvre profondément la mince couche des fibres propres du sillon parallèle.

Son origine et son trajet.

En arrière du gyrus supra-marginalis, le faisceau occipital vertical de

Wernicke se confond avec les fibres postérieures ou descendantes du faisceau arqué ou longitudinal supérieur de Burdach.

Dans leur ensemble, les fibres du faisceau occipito-frontal constituent donc une sorte de cloison verticale, étendue de la pointe occipitale à la branche postérieure de la scissure de Sylvius. Cette cloison est traversée par les nombreuses fibres qui entrent dans la constitution du faisceau longitudinal inférieur, des radiations thalamiques du lobe occipito-temporal et du tapetum; elle est encore traversée par les fibres des faisceaux transverses du cunéus et du lobule lingual. Grâce à ces nombreux entre-croisements, cette couche de fibres verticales est mal délimitée en dehors, elle est au contraire nettement délimitée en dedans par le faisceau longitudinal inférieur, et ses fibres se distinguent, de celles de ce dernier par leur direction et leur coloration moins foncée par la laque hématoxylinique.

Faisceau occipital transverse du cunéus.

Le **faisceau occipital transverse du cunéus** (*stratum cunei transversum de Sachs*) (ftcS), (fig. 290, 384 et 389) relie le cunéus à la convexité du lobe occipital et à son bord inféro-externe; il appartient à la région du cunéus, ne dépasse pas en avant la scissure pariéto-occipitale, et présente la même origine corticale que le stratum calcarinum. Ses fibres naissent donc de la lèvre supérieure de la scissure calcarine et se portent transversalement en dehors; mais au lieu de s'infléchir en bas comme les fibres du stratum calcarinum, elles se recourbent en haut, passent au-dessus du cône creux formé par la partie occipitale du faisceau longitudinal inférieur, puis traversent le faisceau occipital vertical, se mélangent intimement aux fibres commissurales de projection et d'association de la région, et s'irradient très probablement dans l'écorce de la convexité du lobe occipital et de son bord inféro-externe. Les fibres les plus antérieures se portent un peu obliquement en avant et en dehors, et s'irradient dans le lobule pariétal supérieur et dans le pli courbe (Sachs).

Ce faisceau relie le cunéus à la convexité du lobe occipital et à son bord inféro-externe.

Faisceau occipital transverse du lobule lingual de Vialet.

Le **faisceau occipital transverse du lobule lingual de Vialet** (fig. 290 et 389, ftlgV) est au lobule lingual ce que le faisceau précédent est au cunéus. Entrevu par Sachs, bien étudié par Vialet, ce faisceau naît de la lèvre inférieure de la scissure calcarine, se porte transversalement en dehors, puis recouvre en bas le faisceau longitudinal inférieur qu'il tapisse; ses fibres se réfléchissent une première fois au niveau du diverticule du lobule lingual et du faisceau basal interne de Burdach, une seconde fois au niveau de l'angle inféro-externe de la corne occipitale, puis elles traversent le faisceau occipital vertical de Wernicke, et s'irradient dans l'écorce de la convexité du lobe occipital et de son bord inféro-externe. Ce faisceau, qui relie la lèvre inférieure de la scissure calcarine à la convexité de l'hémisphère, et qui représente, d'après Vialet, la moitié inférieure du système d'association qui met en relation la région calcarinienne avec la convexité occipitale, se trouve quelquefois, dans certaines lésions du lobe occipital, persister intact, parmi les fibres dégénérées de la région, et ces cas sont particulièrement

Ce faisceau met la région calcarinienne en communication avec la convexité du lobe occipital.

instructifs pour l'étude de ce faisceau (fig. 394) (Voy. Th. de Vialet, Obs. III).

Outre ces quatre couches de fibres propres au lobe occipital, Sachs décrit une cinquième couche de courtes fibres d'association propres au cunéus, Stratum proprium cunei.

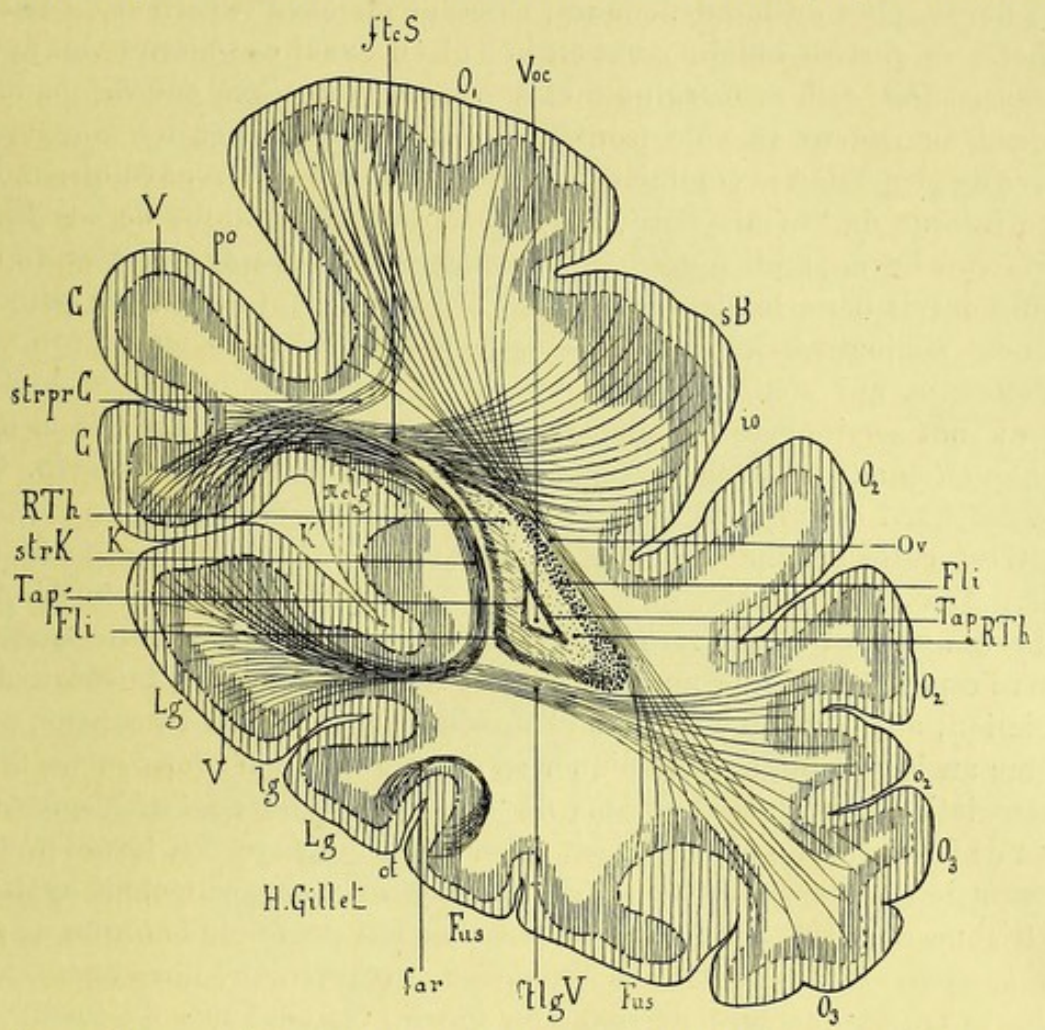

Fig. 389. — Coupe vertico-transversale du lobe occipital gauche, destinée à montrer l'origine et le trajet des fibres d'association propres du lobe occipital. (Demi-schématique.)

C, cunéus. — *far*, fibres arquées. — *Fli*, faisceau longitudinal inférieur. — *ftlgV*, faisceau transverse du lobule lingual de Vialet. — *ftcS*, faisceau transverse du cunéus de Sachs. — *Fus*, lobule fusiforme. — *io*, sillon inter-occipital. — *K*, scissure calcarine. — *Lg*, lobule lingual. — *lg*, sillon du lobule lingual. — O_1, O_2, O_3, première, deuxième et troisième circonvolutions occipitales. — o_2, deuxième sillon occipital. — *Ov*, faisceau occipital vertical. — *ot*, sillon collatéral. — *po*, scissure pariéto-occipitale. — *πclg*, pli cunéo-limbique. — *RTh*, radiations thalamiques de Gratiolet. — *sB*, strie de Baillarger. — *strK*, stratum calcarinum. — *strprC*, stratum proprium cunei. — *Tap*, tapetum. — *V*, ruban de Vicq d'Azyr. — *Voc*, corne occipitale du ventricule latéral.

c'est le **stratum proprium cunei** de Sachs (fig. 309, strprC). Il s'agit ici encore de fibres verticales comme celles du stratum calcarinum : elles prennent leur origine comme celles de cette dernière couche et comme celles du faisceau transverse du cunéus, dans la lèvre supérieure de la scissure calcarine, puis se portent verticalement en haut, recouvrent les fibres propres des sillons du cunéus et s'irradient dans l'écorce du bord supérieur de l'hémisphère.

Couche des fibres propres des circonvolutions de la face interne de l'hémisphère.

Couche des fibres propres des circonvolutions de la face interne de l'hémisphère. — Une couche de fibres verticales, analogues aux *fibres propres du cunéus*, se trouve également dans le *précunéus*, dans le *lobule paracentral* et dans la *face interne* de la *première circonvolution frontale*. Ces fibres, plus ou moins longues, naissent du bord supérieur de l'hémisphère, se portent obliquement en bas et en avant et se terminent autou des scissures calloso-marginale et sous-pariétale. Cette couche de fibres s'étend du cunéus au pôle frontal, et s'entre-croise avec les nombreuses fibres de projection et commissurales qui abordent les circonvolutions de la face interne de l'hémisphère; grâce à la direction oblique de ses fibres, cette couche apparaît foncée sur les coupes vertico-transversales de cerveaux durcis dans le bichromate (fig. 239 à 260), et se distingue par conséquent facilement des radiations calleuses et des fibres de la couronne rayonnante, qui contournent la voûte du ventricule latéral et dont les fibres sont sectionnées parallèlement à leur longueur, ainsi que le montrent nettement les coupes vertico-transversales microscopiques (p. 528, fig. 281 à 287 et 387).

C'est cette couche de fibres propres des circonvolutions de la face interne de l'hémisphère, que Brissaud a désignée sous le nom de *faisceau compact* et de *faisceau diffus du fornix*. Il ne peut être question dans l'espèce, ainsi que nous venons de le voir, d'un long faisceau d'association, analogue au cingulum et étendu du pôle frontal au cunéus, voire même au lobule lingual. Appliquer en outre à la couche des courtes fibres d'association des circonvolutions de la face interne de l'hémisphère le nom de faisceaux du fornix, c'est, selon nous, employer un terme prêtant à confusion. Le terme de *fornix* est aujourd'hui universellement appliqué au trigone cérébral; l'usage n'a pas en effet fait prévaloir le terme de *fornix perifericus*, appliqué par Arnold au cingulum. Or, nous distinguons dans le trigone cérébral le corps du fornix, les colonnes du fornix, les piliers du fornix; les travaux de Gudden, Forel, Honegger, etc., ont montré en outre que le trigone cérébral renferme un système fort complexe de fibres : on y décrit, outre le fornix proprement dit, un *fornix transversus*, un *fornix longus* direct et croisé, un *fornix obliquus*, etc. Pour toutes ces raisons nous réserverons donc le terme de *fornix* au trigone cérébral et désignerons la couche de fibres d'association dont il est question ici, sous le nom de *couche des fibres propres des circonvolutions de la face interne de l'hémisphère*.

Fibres d'association du lobe frontal.

Dans le **lobe frontal,** le système des *fibres d'association propres* est beaucoup moins développé que dans le lobe occipital. La corne occipitale, autour de laquelle se groupent les couches sagittales et les différentes couches des courtes fibres d'association, se prolonge en effet très loin dans le lobe occipital, tandis que la *corne frontale* ne dépasse guère l'extrémité antérieure du noyau caudé. Sur les coupes vertico-transversales on constate toutefois, immédiatement en avant de la tête du noyau caudé et autour de la

substance grise sous-épendymaire (Sge) qui double la corne frontale (Vf) en avant, une disposition en couche annulaire, très analogue d'aspect, quoique beaucoup plus réduite, à ce que l'on observe dans la corne occipitale

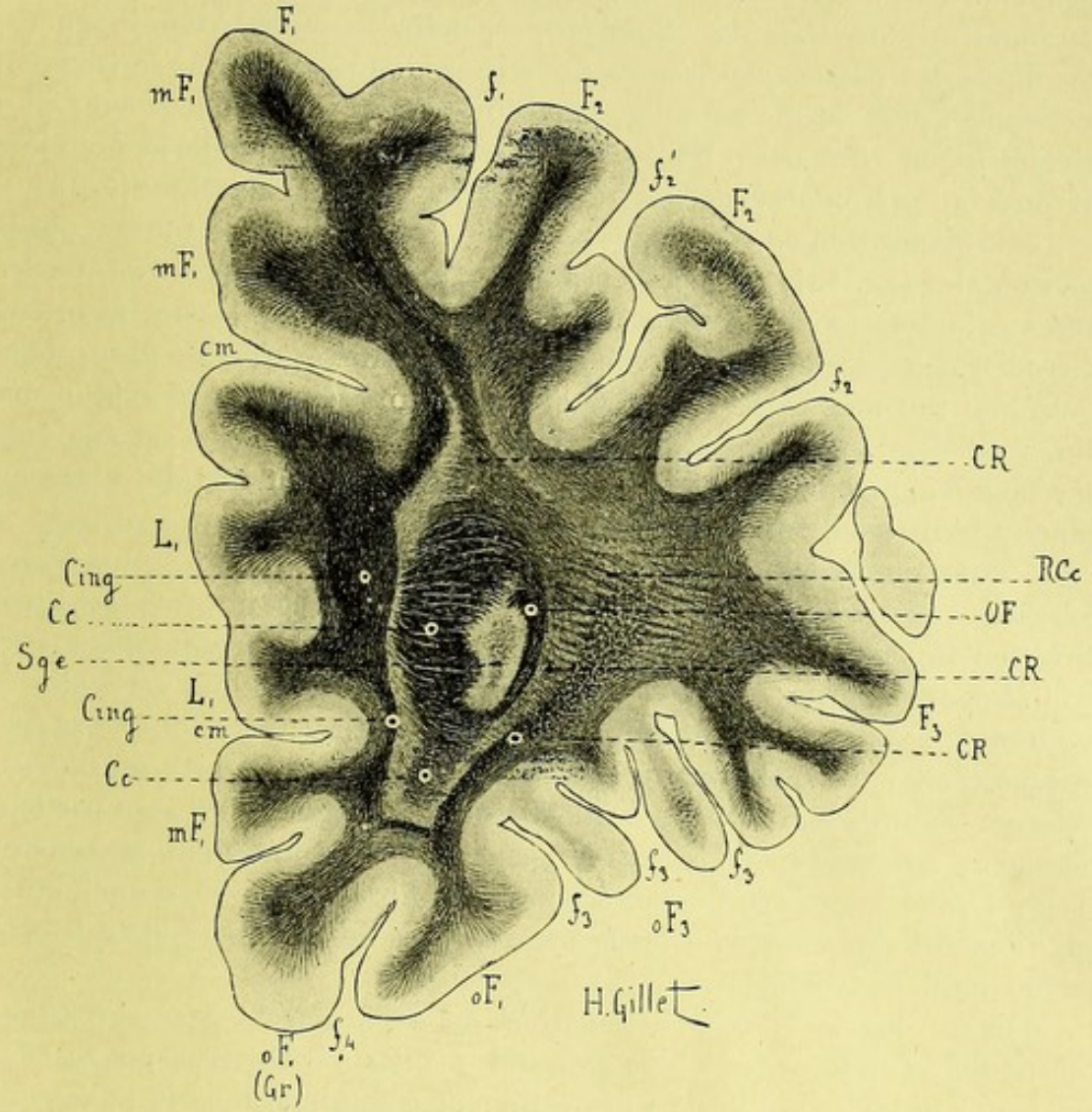

FIG. 390. — Coupe vertico-transversale de l'hémisphère droit, passant en avant du genou du corps calleux et de la corne frontale du ventricule latéral. Méthode de Weigert. Agrandissement de 3/2. Détails dessinés à un grossissement de 12 diamètres. (Voy. pour la description de cette coupe, p. 521, coupe n° I.)

Cc, fibres calleuses. — *Cing*, cingulum. — *cm*, sillon calloso-marginal. — *CR*, couronne rayonnante. — F_1, F_2, F_3, première, deuxième et troisième circonvolutions frontales. — f_1, f_2, f_3, premier, deuxième et troisième sillons frontaux. — f_4, sillon olfactif. — f'_2, incisure du deuxième sillon frontal. — L_1, première circonvolution limbique. — mF_1, face interne de la première circonvolution frontale. — *OF*, faisceau occipito-frontal. — oF_1, partie orbitaire de la première circonvolution frontale. — $oF_1(Gr)$, partie orbitaire de la première circonvolution frontale (gyrus rectus). — oF_3, partie orbitaire de la troisième circonvolution frontale. — *RCc*, radiations du corps calleux. — *Sge*, substance grise sous-épendymaire.

(fig. 390). L'anneau interne se trouve constitué en dedans, en haut et en bas, par les *fibres calleuses* émanées du genou (Cc), il est complété en dehors par le *faisceau occipito-frontal* (OF). Autour de ce premier système de fibres, on trouve l'anneau irrégulier et incomplet formé par les *fibres*

de la couronne rayonnante du lobe frontal (CR). Ces fibres se disposent en une couche épaisse en dehors, en haut et en bas, et mince en dedans, où elle est renforcée par les fibres du *cingulum*, immédiatement en avant du genou du corps calleux. Les fibres des *parties orbitaires* et *externe* de la *couronne rayonnante*, sont sectionnées perpendiculairement à leur longueur. Les fibres des parties *supérieures* de la couronne rayonnante, se trouvent sectionnées plus ou moins obliquement ou parallèlement à leur axe, elles s'irradient en effet dans les faces interne et supérieure de la première circonvolution frontale et dans la première circonvolution limbique (fig. 390).

Cette disposition en couches sagittales ne se retrouve pas sur les coupes horizontales (fig. 391, 296), ces dernières montrent, au contraire, que les fibres calleuses se réfléchissent en avant du ventricule latéral avant de s'irradier dans la troisième circonvolution frontale, et que les fibres de la couronne rayonnante décrivent une courbe en sens inverse autour des fibres calleuses. La disposition en anneaux concentriques n'est due qu'à une fausse apparence, obtenue grâce à la section simultanée des fibres du genou du corps calleux et de ses fibres réfléchies.

Les fibres d'association propres au lobe frontal se groupent autour de la couronne rayonnante.

C'est autour des fibres de la couronne rayonnante que se groupent les couches des *fibres d'association propres au lobe frontal :* les unes affectent une direction transversale et relient la face interne du lobe frontal à ses faces orbitaire et externe ; les autres présentent une direction verticale et assurent les connexions, soit entre les différentes circonvolutions de sa face interne, soit entre les circonvolutions de ses faces orbitaire et supéro-externe. D'autres enfin affectent une direction sagittale ; elles sont particulièrement nombreuses en avant de l'espace perforé antérieur et s'entre-croisent avec les extrémités antérieures des fibres du faisceau uncinatus, qui viennent s'irradier dans les faces orbitaires des première et troisième circonvolutions frontales.

Mais ces courtes fibres d'association ne se disposent pas en couches compactes comme dans le lobe occipital — elles s'entre-croisent en effet avec les nombreuses fibres de projection et commissurales de la région.

En avant de la substance grise sous-épendymaire, les couches de fibres différenciées perdent rapidement leur individualité, de telle sorte que la plus grande partie de la masse blanche du lobe frontal est formée par l'intime intrication des fibres d'association avec les fibres commissurales et de projection. C'est le long du sillon olfactif, dans le gyrus rectus et la partie orbitaire de la première circonvolution frontale, que l'on peut le mieux suivre les dernières fibres différenciées (fig. 242 et 243, p. 442 et 445).

Fibres commissurales.

Fibres commissurales.

Les fibres commissurales qui relient les deux hémisphères entre eux, comprennent le *corps calleux*, la *commissure antérieure* et le *fornix transverse* de Forel. Ce dernier faisceau ne peut être séparé du *trigone cérébral*,

aussi renvoyons-nous pour son étude au système des *fibres de projection* du *rhinencéphalon* (Voy. *Trigone cérébral*, t. II).

Corps calleux (Cc).

Corps calleux.

Les fibres calleuses constituent le *système commissural* ou mieux le *système d'association inter-hémisphérique*, qui relie entre elles toutes les circonvolutions du manteau cérébral, à l'exception du lobe olfactif et de l'extrémité antérieure du lobe temporal, régions desservies par le *système de la commissure antérieure*.

Origine des fibres calleuses.

Les fibres calleuses représentent très probablement, d'après Cajal, soit les cylindres-axes des cellules pyramidales petites ou moyennes ou des cellules polymorphes, soit les collatérales ou les branches de bifurcation des longues fibres d'association ou des fibres de projection. Nées de toute la corticalité cérébrale, elles convergent à la façon des rayons d'une roue vers l'angle externe du ventricule latéral, où elles se réunissent en un faisceau compact qui augmente rapidement de volume, se dirige transversalement en dedans vers la scissure inter-hémisphérique et pénètre dans l'hémisphère du côté opposé.

Dans leur trajet radié, étendu de l'écorce cérébrale à l'angle externe du ventricule latéral, les fibres calleuses sont connues sous le nom de *radiations calleuses* (RCc); leur faisceau compact, qui forme la voûte des ventricules latéraux, constitue le *corps calleux* proprement dit et comprend, ainsi que nous l'avons vu plus haut (p. 338) : le *tronc*, le *bourrelet*, le *genou* et le *bec* du corps calleux.

Radiations du tronc du corps calleux.

Les **radiations** destinées au **tronc du corps calleux** (fig. 387, p. 774), s'irradient toutes dans un plan vertico-transversal et il est d'autant plus facile d'en constater l'existence, sur les coupes vertico-transversales microscopiques colorées selon les méthodes de Weigert ou de Pal, que l'irradiation des fibres de projection se fait suivant un plan oblique.

Leur origine.

Elles proviennent de la partie postérieure du lobe frontal, de tout le lobe pariétal, de la partie postérieure du lobe temporal et peut-être de l'insula, par l'intermédiaire de la capsule externe (Schnopfhagen). Les fibres les plus internes naissent de la première circonvolution limbique (L_1), des faces interne et supérieure de la première circonvolution frontale (mF_1,F_1), du lobule paracentral (Parc), du précunéus (PrC), de la première circonvolution pariétale (P_1) et de la face supérieure des circonvolutions rolandiques (Fa, Pa); elles se portent obliquement en bas et en dehors, en décrivant une légère courbe à concavité inféro-interne.

Leur trajet.

Les fibres moyennes naissent des circonvolutions de la face externe de l'hémisphère (deuxième circonvolution frontale (F_2), partie moyenne des circonvolutions rolandiques (Pa,Fa), deuxième circonvolution pariétale (P_2)) et se portent soit obliquement en bas et en dedans, soit transversalement en dedans. Les fibres les plus inférieures, enfin, proviennent des circonvo-

lutions de l'opercule sylvien (OpF_3, OpR, OpP_2), de la partie postérieure du lobe temporal (première et deuxième circonvolutions temporales) (T_1, T_2) et peut-être des circonvolutions de l'insula (Ia, Ip), en passant par la capsule externe; elles se portent obliquement en haut et en dedans, décrivent une courbe à concavité inféro-interne et traversent le faisceau arqué de Burdach (Arc), le pied de la couronne rayonnante (pCR) et une partie du faisceau occipito-frontal (OF) (fig. 387, p. 774).

Tronc du corps calleux.

Arrivées au niveau de l'angle externe du ventricule latéral (Vl), les radiations calleuses se recourbent à angle droit, et se groupent en un faisceau compact, à direction transversale, qui constitue le *tronc du corps calleux* (Cc). Sur une coupe vertico-transversale (fig. 387 et 281 à 287), le *tronc du corps calleux* se présente sous l'aspect d'un épais faisceau, effilé en dehors, où il entoure en crochet l'angle externe du ventricule latéral. Son sommet correspond au faisceau occipito-frontal (OF). Sa face inférieure est tapissée par l'épendyme ventriculaire et la substance grise sous-épendymaire (Sge) particulièrement épaisse en dehors, sa face supérieure est en rapport en dedans avec le tænia tecta (tec) et le cingulum (Cing), en dehors avec les fibres de la couronne rayonnante (Cc), qui décrivent autour du ventricule une courbe en sens inverse de celle du corps calleux. Ces deux espèces de systèmes sont toutefois faciles à séparer l'un de l'autre par dissection, sur des cerveaux convenablement durcis dans l'alcool, et on obtient ainsi les figures bien connues de l'atlas de Foville.

Sa texture.

Le tronc du corps calleux ne présente pas une structure aussi simple qu'on l'admet généralement; il n'est pas formé de lamelles régulièrement stratifiées et par conséquent plus ou moins faciles à dissocier; mais, ainsi que le montrent les coupes microscopiques, de faisceaux plus ou moins enchevêtrés qui s'entre-croisent dans tous les sens, au niveau de la ligne médiane. Les faisceaux superficiels deviennent profonds de l'autre côté de la ligne médiane, les fibres des régions antérieures d'un hémisphère s'irradient, après entre-croisement sur la ligne médiane, dans les régions plus postérieures de l'hémisphère du côté opposé et vice versa. Il résulte donc de ce double entre-croisement, que, si le tronc du corps calleux contient, comme l'ont soutenu Reil, Arnold et en particulier Meynert, de véritables *fibres commissurales* qui relient et associent dans leur fonctionnement les régions homologues et symétriques des deux hémisphères, il contient en outre un grand nombre de *fibres d'association inter-hémisphériques*, qui assurent les connexions de *régions asymétriques* des deux hémisphères. Le corps calleux représente, en d'autres termes, le plus volumineux et le mieux circonscrit des faisceaux d'association et, « en reliant les régions asymétriques des deux hémisphères, il ramène à l'unité le manteau cérébral divisé en deux parties par la scissure inter-hémisphérique ». (Schnopfhagen).

Le tronc du corps calleux ne constitue pas une simple commissure.

Origine et trajet des radiations du genou du corps calleux.

Les radiations du genou du corps calleux (Cc[g]) se comportent comme celles du tronc. Nées des faces externe, orbitaire et interne du lobe frontal,

elles convergent en rayonnant vers l'angle antéro-externe du ventricule latéral.

Les fibres qui naissent de la troisième circonvolution frontale (F_3) s'irradient dans un plan vertico-transversal, et peuvent par conséquent être suivies dans toute leur longueur sur les coupes vertico-transversales (fig. 280 et 390). Les fibres originaires des deuxième et première circonvolutions frontales (F_2, F_1) s'irradient suivant un plan oblique, qui se rapproche d'autant plus du plan sagittal, que l'on considère davantage les fibres nées de la première circonvolution frontale. Les fibres de la face interne (L_1,mF_1) se dirigent enfin obliquement en arrière et en dehors. Toutes ces radiations s'entre-croisent avec les fibres d'association propres du lobe frontal et avec les fibres de la couronne rayonnante, puis se coudent au-devant de la corne frontale et se réunissent en un faisceau compact, qui se réfléchit en avant du ventricule latéral, comme le faisceau du tronc du corps calleux se réfléchit autour de son angle externe (fig. 391). Ce faisceau compact augmente rapidement de volume grâce à l'adjonction de nouvelles fibres, puis se porte obliquement en dedans et en arrière vers le genou du corps calleux, où il s'entre-croise irrégulièrement avec celui du côté opposé.

Le forceps anterior ou minor du corps calleux d'Arnold n'existe pas.

Les fibres superficielles du genou du corps calleux ne se portent donc pas directement en avant vers l'extrémité antérieure du lobe frontal; elles ne décrivent pas de chaque côté de la scissure inter-hémisphérique une courbe à concavité interne, une sorte de pince (*forceps anterior* ou *minor* d'Arnold), telle que l'ont décrite les anciens auteurs. Ces apparences, que l'on peut constater par la dissection de cerveaux durcis dans l'alcool, tiennent à ce qu'en disséquant, on passe du système du corps calleux dans celui de la couronne rayonnante : elles ne se retrouvent pas en effet sur les coupes microscopiques colorées au carmin ou traitées par la méthode de Weigert (fig. 391).

Le genou du corps calleux contiendrait encore d'autres fibres : nous avons vu plus haut que le *faisceau longitudinal supérieur* ou *arqué de Burdach* (fig. 375, p. 754) ne serait autre chose, d'après Schnopfhagen, que des fibres du genou du corps calleux, destinées à relier le lobe frontal d'un côté au lobe temporal du côté opposé.

Nous avons vu en outre (p. 760), que Wernicke décrit un faisceau d'un centimètre et demi d'épaisseur, le *faisceau calleux de la capsule interne* (Balkenbündel der inneren Kapsel), qui, se détachant de la masse blanche du lobe frontal et du genou du corps calleux, longe le bord externe du noyau caudé et se rend dans la capsule interne. Nous avons identifié ce faisceau avec le *faisceau d'association occipito-frontal* de Forel et Onufrowicz (OF), qui forme le *tapetum* du lobe sphénoïdal (fig. 381, p. 760). Schwalbe émet l'hypothèse que le faisceau décrit par Wernicke serait un faisceau commissural reliant les deux noyaux caudés entre eux. De prime abord, cette hypothèse n'a rien d'invraisemblable, le noyau caudé ne représentant, ainsi que nous l'avons dit à maintes reprises, qu'une écorce cérébrale plus ou moins modifiée; mais, ainsi que le fait remarquer Wernicke, et nous ne

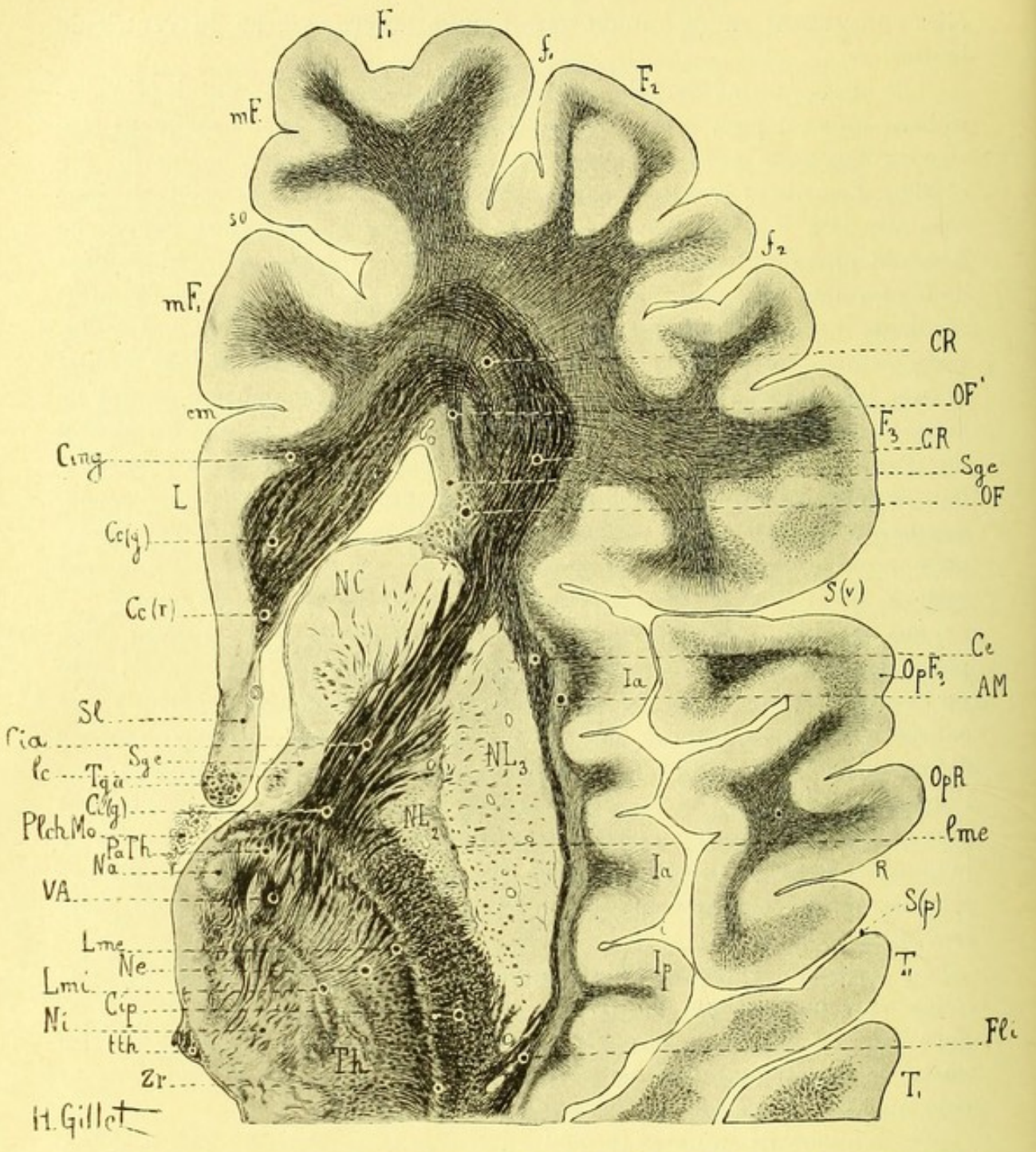

Fig. 391. — Coupe horizontale comprenant les deux tiers antérieurs de l'hémisphère droit et passant au-dessous du genou du corps calleux, par la partie moyenne de la couche optique et les deux segments du noyau lenticulaire. Méthode de Weigert. 3/2 grandeur naturelle. Détails dessinés à un grossissement de 12 diamètres. Pour la description de cette coupe, voy. p. 570, coupe **C**.

AM, avant-mur. — *Cc(g)*, genou du corps calleux. — *Cc(r)*, bec du corps calleux (rostrum). — *Ce*, capsule externe. — *Cia*, segment antérieur de la capsule interne. — *Ci (g)*, genou de la capsule interne. — *Cing*, cingulum. — *Cip*, segment postérieur de la capsule interne. — *cm*, sillon calloso-marginal. — *CR*, couronne rayonnante. — F_1, F_2, F_3, première, deuxième et troisième circonvolutions frontales. — f_1, f_2, premier et deuxième sillons frontaux. — *Fli*, faisceau longitudinal inférieur. — *i*, sillon insulaire. — *Ia*, *Ip*, insula antérieur et postérieur. — L_1, première circonvolution limbique. — *Ic*, lame cornée. — *Lme*, lame médullaire externe du thalamus. — *lme*, lame médullaire externe du noyau lenticulaire. — *Lmi*, lame médullaire interne du thalamus. — mF_1, face interne de la première circonvolution frontale. — *Na*, *Ne*, *Ni*, noyaux antérieur, externe et interne du thalamus. — *NC*, tête du noyau caudé. — NL_3,

NL_2, troisième et deuxième segments du noyau lenticulaire. — *OF*, faisceau occipito-frontal. — *OF'*, partie du faisceau occipito-frontal, s'irradiant dans les trois circonvolutions frontales. — OpF_3, opercule de la troisième circonvolution frontale. — *OpR*, opercule rolandique. — *PaTh*, pédoncule antérieur du thalamus. — *PlchMo*, plexus choroïdes situés au-dessus du trou de Monro. — *R*, scissure de Rolando. — *S(v)*, *S(p)*, branches verticale et postérieure de la scissure de Sylvius. — *Sge*, substance grise sous-épendymaire. — *Sl*, septum lucidum. — *so*, sillon sus-orbitaire. — T_1, première circonvolution temporale. — *Th*, couche optique. — *Tga*, pilier antérieur du trigone. — *tth*, tænia thalami. — *VA*, faisceau de Vicq d'Azyr. — *Zr*, zone réticulée ou grillagée.

pouvons que confirmer cette remarque, on ne voit, ni sur les coupes horizontales, ni sur les coupes vertico-transversales ou sagittales, aucun fascicule de ce faisceau pénétrer dans le noyau caudé et s'y irradier, quelques rares fascicules traversent seuls les couches les plus superficielles de ce noyau.

Origine et trajet des radiations du bec du corps calleux.

Les radiations du bec du corps calleux naissent de la face orbitaire de la troisième circonvolution frontale (oF_3), quelques fibres proviendraient des couches les plus inférieures de la capsule externe (Ce) (Schnopfhagen). — Ces radiations s'entre-croisent avec le faisceau uncinatus (Fu), puis se réunissent en un petit faisceau compact, qui se dirige obliquement en dedans et en avant, passe au-dessous de la tête du noyau caudé (NC, fig. 242, p. 442), s'épaissit rapidement grâce à l'adjonction de nouvelles fibres qui lui viennent des faces orbitaire et interne de la première circonvolution frontale (oF_1, mF_1, [Gr]), puis concourt à former la *commissure blanche de la base* de Henle et s'entre-croise avec celui du côté opposé, au niveau du bec du corps calleux. — Ces fibres n'affectent aucun rapport avec les fibres de la couronne rayonnante, elles sont séparées en effet des couches inférieures du segment antérieur de la capsule interne (Cia) et du pied de la couronne rayonnante du lobe frontal (pCR), par le pont de substance grise qui relie le putamen à la tête du noyau caudé (Voy. fig. 242 et 243, p. 442 et 445).

Origine et trajet des radiations du bourrelet du corps calleux.

Radiations du bourrelet du corps calleux, radiations du forceps. — Le bourrelet du corps calleux comprend trois parties, ainsi que nous l'avons vu plus haut (p. 343). Une partie *supérieure*, qui n'est autre que l'extrémité postérieure du *tronc du corps calleux*, une partie *inférieure* ou *réfléchie*, qui constitue le *splénium proprement dit* (Cc[Spl]), et une partie *postérieure* ou intermédiaire, véritable *genou postérieur* du corps calleux (Cc[rp]).

Les *radiations de la partie supérieure* du bourrelet se comportent comme celles du tronc du corps calleux. Il n'en est pas de même des radiations des parties *postérieures* et *réfléchies;* nées de toute l'écorce du lobe occipital et de la partie postérieure du lobe pariétal, ces dernières entourent d'un anneau complet la corne occipitale. Grâce à la saillie de l'ergot de Morand dans la cavité ventriculaire, elles se condensent bientôt en deux faisceaux compactes, l'un *inférieur*, plus petit, qui reçoit les radiations de la partie inféro-interne du lobe occipital, l'autre *supérieur*, beaucoup plus volumineux, qui dessert les régions externe et supérieure de ce lobe. Ces deux

faisceaux sont reliés l'un à l'autre, dans toute l'étendue de la corne occipitale, par une couche continue de fibres qui tapisse les parois interne et externe de la cavité ventriculaire. En avant de l'ergot de Morand, les deux faisceaux s'unissent intimement l'un à l'autre et constituent le *forceps du corps calleux* de Reil et de Burdach. Le *faisceau inférieur* porte le nom de *petite partie*, *faisceau accessoire* ou *minor du forceps* (Fm'); le *faisceau supérieur* celui de *grande partie*, *faisceau principal* ou *major du forceps* (Fm). Ce dernier faisceau détermine à la partie supéro-interne de la corne occipitale la production d'un relief conoïde, situé en dedans et au-dessus de l'ergot de Morand et connu sous le nom de *bulbe de la corne postérieure*.

Forceps major et forceps minor.

Étudions maintenant en détail comment se comportent les **radiations** tributaires du **forceps**.

Les radiations calleuses qui naissent *de la pointe occipitale* (faces externe, interne et inférieure) convergent vers l'extrémité effilée et postérieure de la corne occipitale. Confondues en arrière avec les fibres d'association et de projection non encore différenciées, elles n'apparaissent en couche annulaire distincte qu'au voisinage immédiat de la cavité ventriculaire. Elles entourent la corne occipitale d'une couche mince et régulière (Tap) fig. 290, p. 560), qui est séparée de la cavité ventriculaire par l'épendyme et la substance grise sous-épendymaire, et qui est recouverte par les couches concentriques des radiations thalamiques (RTh) et du faisceau longitudinal inférieur (Fli).

Fibres de la partie inférieure ou minor du forceps.

Sur les coupes vertico-transversales, les fibres de cette couche annulaire se trouvent toutes sectionnées plus ou moins obliquement. A mesure que la cavité ventriculaire s'ouvre et grandit, et que l'ergot de Morand s'accuse davantage, les fibres de la *partie inférieure* ou *minor du forceps* (Fm'), tributaires des *lobules lingual* (Lg) et *fusiforme* (Fu), affectent une direction sagittale. Les fibres de la mince couche qui tapisse l'ergot de Morand proviennent des *deux lèvres de la scissure calcarine* (K) et se dirigent obliquement en haut et en dedans, et plus ou moins parallèlement à la paroi interne de la corne occipitale (fig. 384, p. 768). Il en est de même de la plupart des fibres qui tapissent la paroi externe du ventricule. Nées des *troisième* et *deuxième circonvolutions occipitales* (O_2, O_3), ces fibres rayonnent vers la paroi externe du ventricule, traversent les épaisses couches de fibres du faisceau longitudinal inférieur (Fli) et des radiations thalamiques (RTh); elles se coudent ensuite brusquement et se portent en haut, parallèlement à la paroi externe du ventricule, puis rejoignent le faisceau principal du forceps dont elles sont tributaires (fig. 384).

Les *radiations calleuses* qui naissent du *cunéus* (C) et *de la première circonvolution occipitale* (O_1) convergent, en rayonnant, vers l'angle supérieur de la corne occipitale, traversent les couches des faisceaux d'association et de projection, puis se recourbent en avant et entrent directement dans la constitution du forceps major.

Les fibres du *faisceau supérieur* ou *major* du *forceps* (Fm) affectent une

direction nettement sagittale (fig. 384). Renforcé par les fibres de la paroi externe de la corne occipitale et surtout par le fort contingent qui lui vient du cunéus et de la première circonvolution occipitale, ce faisceau se porte en avant et reçoit dans les régions antérieures les fibres du *précunéus* (PrC), de la *première circonvolution pariétale* (P_1) et du *pli courbe* (Pc). Les fascicules du faisceau major du forceps s'enchevêtrent intimement en avant de l'ergot de Morand, avec les fascicules du faisceau inférieur ou minor. Puis ils se recourbent en dedans, passent en avant du cingulum (Cing) et de l'isthme de la première circonvolution limbique (L[i]), et gagnent l'hémisphère du côté opposé. Le forceps représente donc, en d'autres termes, une sorte de cône creux qui coiffe la corne occipitale et qui est recouvert par deux cônes concentriques, formés par les radiations thalamiques (RTh) et le faisceau longitudinal inférieur (Fli).

Fibres de la partie supérieure ou major du forceps.

Par sa base, le cône creux du forceps s'adosse à la partie supérieure du bourrelet du corps calleux. Les fascicules respectifs de ces deux faisceaux s'intriquent les uns dans les autres, et c'est intimement unis qu'ils gagnent l'hémisphère du côté opposé en constituant le bourrelet du corps calleux.

Nous avons dit plus haut que les **radiations de la partie supérieure du bourrelet** se comportent comme celles du tronc du corps calleux (fig. 383). Nées de toute la convexité du lobe pariéto-temporal — (deuxième circonvolution temporale [T_2], première et deuxième circonvolutions pariétales [P_1, P_2]), — du précunéus (Prc) et de la partie postérieure de la première circonvolution limbique (L_1), ces radiations convergent en rayonnant vers l'angle externe du ventricule latéral, traversent les couches des fibres d'association, des fibres de projection ainsi que les fibres du faisceau occipito-frontal (OF), puis se coudent et se réunissent en un faisceau compact, qui se porte en dedans vers le bourrelet, et dont l'extrémité effilée se réfléchit autour de l'angle externe du ventricule latéral.

Origine et trajet des radiations de la partie supérieure du bourrelet.

Dans la description des radiations du bourrelet du corps calleux, nous avons évité à dessein d'employer l'expression de *tapetum*. Ce terme date de Reil, qui comprenait sous ce nom la mince couche de fibres d'aspect triangulaire, qui tapisse la paroi supéro-externe des cornes sphénoïdale et occipitale; cette couche se continuait en haut avec la partie postérieure du tronc et du bourrelet du corps calleux, elle atteignait en avant l'extrémité antérieure du prolongement sphénoïdal du ventricule latéral et s'unissait en arrière, au forceps, au niveau de la voûte de la corne occipitale.

Tapetum.

Burdach, au contraire, ne désigne sous le nom de *tapetum* que la couche de fibres qui tapisse la paroi supéro-externe de la *corne sphénoïdale*.

Les cas d'agénésie du corps calleux montrent, ainsi que nous l'avons répété à maintes reprises, que le tapetum n'appartient pas au système du corps calleux, mais au *faisceau occipito-frontal* de Forel et Onufrowicz. Ces faits tératologiques se trouvent confirmés par la pathologie expérimentale et par l'anatomie pathologique. W. Muratoff a montré en effet que le *tapetum reste indemne à la suite de la section du corps calleux*, pourvu que

Le tapetum n'appartient pas au système du corps calleux, mais au faisceau occipito-frontal.

l'écorce cérébrale ne soit pas accidentellement lésée pendant l'opération. Le tapetum a de même été trouvé intact par Kaufmann, dans un cas de ramollissement presque total du corps calleux. Il est néanmoins problable, que les fibres calleuses entrent pour une certaine part dans la constitution de la paroi externe de la corne occipitale (voy. *Faisceau occipito-frontal* et fig. 384); sur les coupes vertico-transversales microscopiques sériées, on voit, en effet, un certain nombre de fibres de la paroi externe de la corne occipitale aborder le faisceau principal ou major du forceps. Le départ, dans ce cas, des fibres du tapetum et de celles du forceps, ne peut être fait à l'aide de la méthode des dégénérescences secondaires consécutives aux lésions de l'écorce cérébrale, les fibres du tapetum dégénérant en effet comme celles du forceps à la suite de lésions de l'écorce occipitale. Ce sont les lésions expérimentales ou pathologiques du bourrelet du corps calleux qui aideront à résoudre le problème.

Trajet des fibres calleuses étudié par la méthode des dégénérescences secondaires.

Beevor soutient l'hypothèse que le *cunéus* est dépourvu de fibres calleuses, nous avons vu plus haut que Brissaud lui refusait des fibres de projection : Si les hypothèses de ces auteurs étaient fondées, le cunéus serait exclusivement formé de fibres d'association. Or, il n'en est rien, les dégénérescences secondaires démontrent, nettement, qu'une lésion du cunéus retentit fatalement sur le système de projection et le système calleux.

Dégénérescence du corps calleux dans les lésions occipitales.

Si le cunéus et la pointe occipitale sont le siège d'un ramollissement ancien, si, comme dans les figures 392 et 393, il s'agit d'une plaque jaune ancienne, occupant la pointe occipitale (O_1, O_2), le gyrus descendens (D), le cunéus (C), la scissure calcarine (K) et la lèvre calcarine du lobule lingual, avec intégrité des lobules fusiforme (Fus) et lingual (Lg), la dégénérescence des fibres calleuses se dispose comme suit : les fibres dégénérées de la pointe occipitale et de la base du cunéus revêtent la partie postérieure de la corne occipitale d'un anneau dégénéré complet et sous-épendymaire. Dans les régions plus antérieures (fig. 394), la situation des fibres dégénérées se modifie, par suite de l'arrivée incessante des fibres saines, provenant soit des lobules lingual (Lg) et fusiforme (Fus), soit des circonvolutions de la face externe et supérieure du lobe occipito-pariétal — (deuxième circonvolution occipitale [O_2], pli courbe [Pc], première circonvolution pariétale [P_1], précunéus [PrC]). — La zone dégénérée se cantonne aux parois inférieure et externe de la corne occipitale, puis remonte le long de la paroi externe du ventricule, longe la face sous-épendymaire du forceps major, s'enfonce ensuite profondément dans le forceps major et dans le bourrelet du corps calleux, et n'affleure pas la surface apparente du bourrelet (fig. 392). Si cette plaque jaune ancienne respecte un petit îlot cortical, on voit très nettement, ainsi que Vialet l'a bien indiqué, les fibres saines traverser la zone des fibres dégénérées, et aborder soit le forceps major, soit la couche des radiations thalamiques.

Si la lésion est plus localisée encore, si elle n'intéresse que la lèvre pariéto-occipitale du cunéus (C), le tiers antérieur de ce dernier et le pli

cunéo-limbique (fig. 395), la dégénérescence des fibres calleuses se cantonne dans le forceps major et intéresse, au niveau du pli cunéo-limbique, le forceps minor. Après la réunion de ces deux faisceaux, la zone dégénérée s'enfonce dans la profondeur du forceps et du bourrelet du corps calleux, et n'affleure pas sa surface apparente (fig. 395) (J. et A. Dejerine, et thèse de Vialet, Obs. I).

Différences de topographie de la dégénérescence suivant le siège de la lésion.

Si la lésion porte au contraire sur la pointe occipitale (O_1,O_2), sur les lobules fusiforme (Fus) et lingual (Lg) (fig. 396, 397 et 398), la dégénéres-

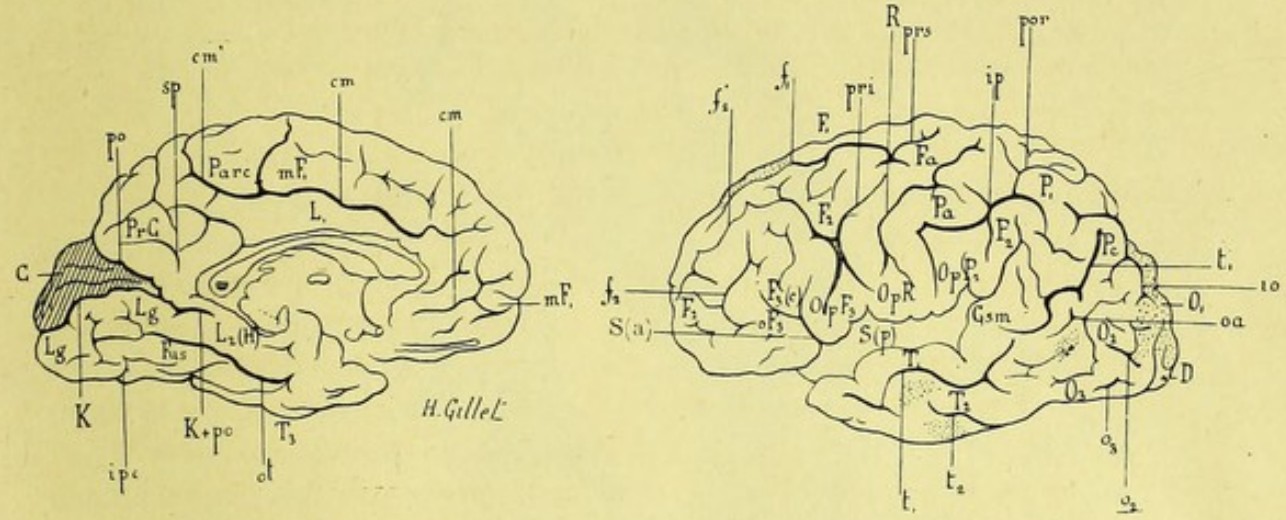

Fig. 392 et 393. — Topographie des lésions dans un cas d'hémianopsie homonyme latérale droite, d'origine corticale. Plaque jaune ancienne du cunéus et des circonvolutions occipitales gauches, légères plaques jaunes sur les deuxième et troisième circonvolutions temporales. Dégénérescence du bourrelet du corps calleux.

Ce cas a trait à un ancien maçon âgé de 78 ans qui fut atteint, à la suite d'une attaque d'apoplexie, d'hémianopsie homonyme latérale droite avec rétrécissement du champ visuel à droite, de rotation de la tête à gauche, et de diminution du sens musculaire dans le membre supérieur droit, sans troubles paralytiques ni ataxiformes. Le malade entra en observation le lendemain de son attaque, alors qu'il était encore dans le coma et fut suivi pendant les onze mois qu'il survécut. L'hémianopsie homonyme droite avec rétrécissement du champ visuel fut constatée au campimètre et persista pendant les onze mois de survie du malade. La diminution du sens musculaire s'amenda rapidement et disparut un mois après le début des accidents. Sept mois après l'attaque le malade présenta un délire non systématisé, caractérisé par des idées de persécution avec hallucinations de la vue et de l'ouïe. (Dejerine, Sollier et Auscher. Deux cas d'hémianopsie homonyme par lésions de l'écorce du lobe occipital. *Arch. de Phys.*, 1890, p. 177 et Vialet, *Thèse de Paris*, 1893, Obs I.)

cence des fibres calleuses occupe encore la partie inférieure du ventricule, mais elle se cantonne peu à peu dans le faisceau inférieur du forceps ou forceps minor, et occupe dans le bourrelet les parties inféro-postérieures, en particulier le *bec* et le *genou postérieurs* (fig. 397 et 398).

En résumé donc, les lésions de la scissure pariéto-occipitale (po) (fig. 395). et de la partie postérieure de la scissure calcarine (K) (fig. 392), retentissent sur le forceps major, et la dégénérescence occupe alors la partie profonde du bourrelet. Dans les lésions de la partie occipitale de la scissure collatérale (ot), du pli cunéo-limbique (πecl), de la partie antérieure de la scissure

calcarine (K), la dégénérescence intéresse de préférence le forceps minor (Fm'), et effleure la surface libre du bourrelet, dont elle occupe les parties postéro-inférieures, c'est-à-dire le bec et le genou postérieurs (fig. 398).

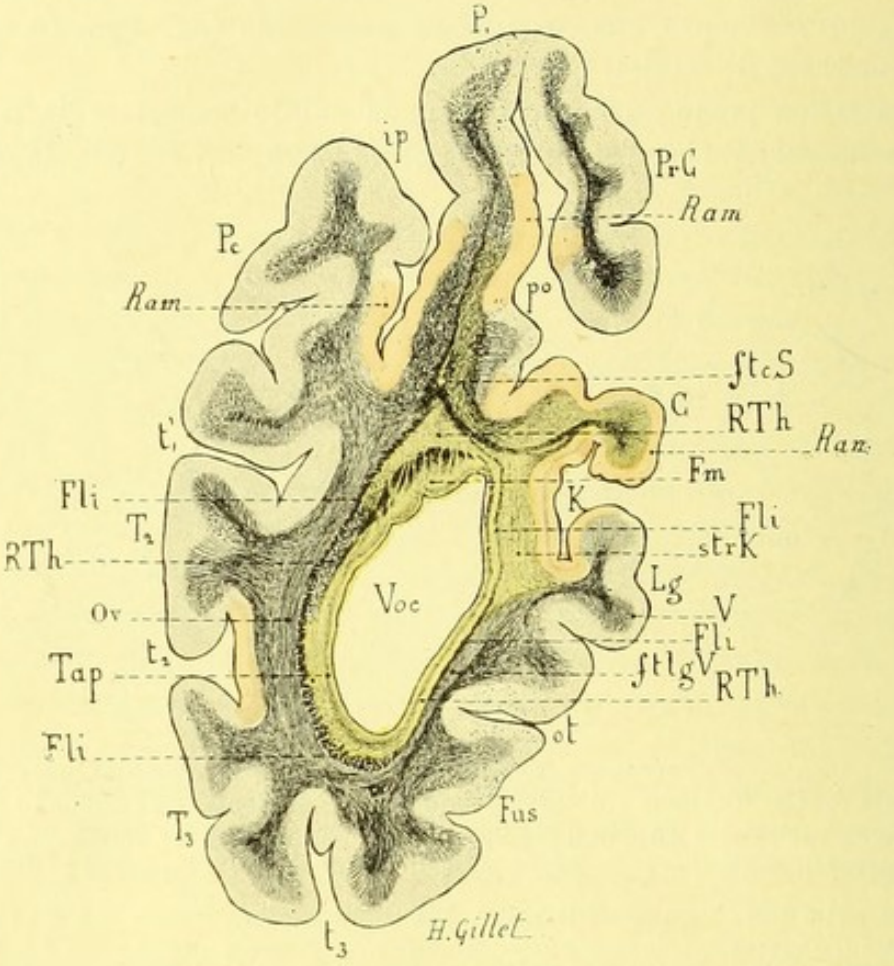

Fig. 394. — Coupe vertico-transversale du lobe occipital dans un cas d'hémianopsie homonyme latérale droite (Voy. topographie de la lésion, fig. 392 et 393). Cette coupe passe environ à 45 millim. de la pointe occipitale et intéresse le pli courbe (Pc), la scissure pariéto-occipitale (po), la base du cunéus (C) et la partie moyenne du lobule lingual (Lg). Méthode de Pal. 3/2 grandeur naturelle. Détails dessinés à un grossissement de 12 diamètres.

Les lésions primitives, colorées en orangé, sont limitées à l'écorce cérébrale et épargnent presque complètement la masse blanche, qui n'est le siège que de dégénérescences secondaires colorées en jaune paille. L'écorce cérébrale est ratatinée et sclérosée au niveau des foyers primitif (Ram), qui occupent les deux lèvres et le fond de la scissure calcarine (K), la face du cunéus (C) qui regarde la scissure pariéto-occipitale (po), le fond du sillon inter-pariétal (ip) et le fond du deuxième sillon temporal (t_2).

Les dégénérescences intéressent le stratum calcarinum (strK), la masse blanche du cunéus (C), les radiations thalamiques (RTh), le tapetum (Tap) et le forceps major du corps calleux (Fm). Le faisceau longitudinal inférieur (Fli) est très peu touché, si ce n'est au fond de la scissure calcarine (K).

Les courtes fibres d'association du lobe occipital telles que le faisceau transverse du cunéus de Sachs (ftcS), le faisceau transverse du lobule lingual de Vialet (ftlgV), le faisceau occipital perpendiculaire ou vertical de Wernicke (Ov) sont peu lésés et se voient avec beaucoup de netteté sur cette coupe.

La dégénérescence du stratum calcarinum, de la masse blanche du cunéus et la zone de dégénérescence qui occupe la partie supéro-interne des radiations

thalamiques et le forceps major du corps calleux, relèvent évidemment de la lésion du cunéus. Quant à la zone de dégénérescence qui occupe la paroi inférieure de la corne occipitale, elle doit être rapportée à la lésion de la pointe occipitale.

Sur les coupes qui passent en arrière de la coupe actuelle, les fibres dégénérées du tapetum et des radiations thalamiques entourent la corne occipitale d'un anneau dégénéré complet.

Sur les coupes qui passent en avant de cette coupe, la dégénérescence des fibres du tapetum se cantonne (grâce à l'apport incessant de nouvelles fibres) à la partie externe et supérieure du ventricule et à la face sous-épendymaire du forceps major, et se localise nettement dans la profondeur du bourrelet du corps calleux. La dégénérescence des fibres des radiations thalamiques se continue au contraire à la paroi inféro-externe du ventricule et peut être suivie jusqu'aux noyaux gris centraux, où elle retentit sur les fibres radiées du pulvinar, sur la zone de Wernicke et la partie postéro-externe du corps genouillé externe (Pour ces coupes, voy. chap. suiv., t. II et Vialet, *Thèse de Paris*, 1893).

Les lésions du lobe occipital, et en particulier celles du cunéus, entraînent donc une dégénérescence des fibres du système calleux, mais elles retentissent en outre, comme toute lésion corticale un peu étendue, sur les systèmes d'association et de projection. Au voisinage du foyer primitif, les courtes fibres d'association sont toutes dégénérées; à mesure que l'on s'éloigne du foyer primitif, la dégénérescence se cantonne sur les longues fibres d'association, sur les fibres du système calleux et sur les fibres du système de projection. Or, les travaux expérimentaux de Gudden, Munk, Forel, v. Monakow, les importantes recherches cliniques et anatomo-pathologiques de v. Monakow, Henschen, Vialet, montrent que ces lésions entraînent à leur suite, une dégénérescence secondaire des radiations thalamiques, du pulvinar, de la partie postéro-supéro-externe du corps genouillé externe, du tubercule quadrijumeau antérieur, et, dans quelques cas, de la bandelette optique.

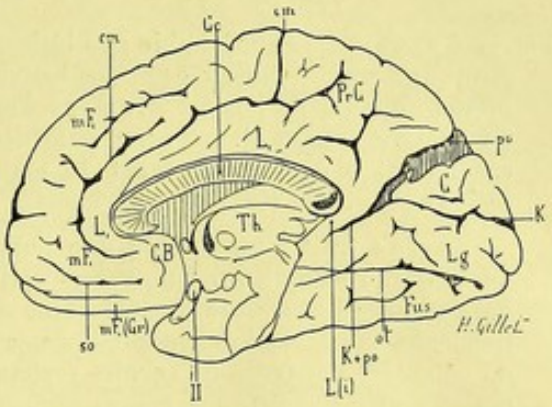

Fig. 395. — Hémianopsie homonyme gauche d'origine corticale. Plaque jaune ancienne de la face antérieure du cunéus et du pli cunéo-limbique. Dégénérescence des radiations thalamiques et du bourrelet du corps calleux. (J. et A. Dejerine, *Soc. de Biologie*, 1892 et *Thèse de* Vialet, 1893.)

C, cunéus. — *CB*, carrefour olfactif de Broca. — *Cc*, corps calleux. — *cm*, sillon calloso-marginal. — *Fus*, lobule fusiforme. — *K*, scissure calcarine. — *K* + *po*, union de la scissure calcarine et de la scissure pariéto-occipitale. — L_1, première circonvolution limbique. — *Lg*, lobule lingual. — *L*(*i*), isthme du lobe limbique. — mF_1, face interne de la première circonvolution frontale. — $mF_1(Gr)$, face interne du gyrus rectus. — *ot*, sillon collatéral. — *po*, scissure pariéto-occipitale. — *PrC*, précunéus. — *so*, sillon sus-orbitaire de Broca. — *Th*, thalamus (couche optique).

Mais, fait important, ces lésions du lobe occipital ne déterminent pas de dégénérescence dans le pied du pédoncule. Ainsi que nous l'avons dit plus haut, le pied du pédoncule et en particulier son cinquième externe, formé par le faisceau de Türck, dégénère non à la suite de lésions du lobe occipital, mais consécutivement à

des lésions de la partie moyenne du *lobe temporal* et en particulier des deuxième et troisième circonvolutions temporales.

Le corps calleux dégénère à la suite de toute lésion étendue de l'écorce.

Les dégénérescences des fibres calleuses s'observent non seulement à la suite de lésions du lobe occipital, mais consécutivement à n'importe quelle lésion un peu étendue de la corticalité cérébrale, comme l'ont mon-

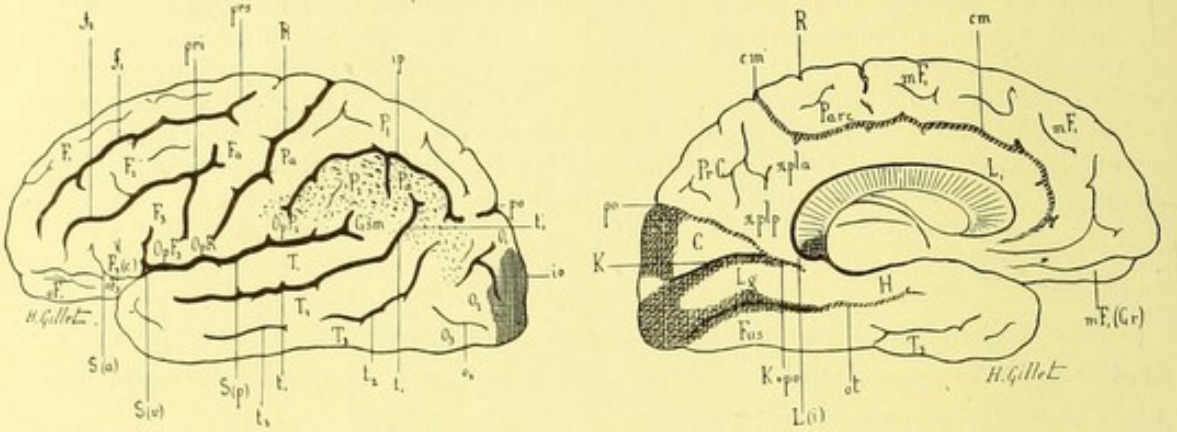

FIG. 396 et 397. — Topographie des lésions dans un cas de cécité verbale pure. Plaque jaune ancienne — indiquée par des hachures — de la base du cunéus, de la pointe occipitale, de la partie postérieure des lobules lingual et fusiforme et du sillon collatéral ou occipito-temporal. La zone pointillée représente le siège d'un ramollissement récent qui a entraîné la mort du malade. Dégénérescence du bourrelet du corps calleux (Voy. fig. 398).

Ce cas a trait à un malade que l'un de nous a observé et suivi pendant quatre ans et qui présentait les symptômes suivants : cécité verbale totale — littérale et verbale — chez un homme de soixante-huit ans, très intelligent et très cultivé. Cécité musicale. Conservation complète de la lecture des chiffres ainsi que de la faculté de calculer. Pas trace de surdité verbale, ni de troubles de la parole. Pas d'aphasie optique ni de cécité psychique. Conservation complète de l'écriture spontanée et sous dictée. Écriture d'après copie, pénible et défectueuse. Hémianopsie homonyme latérale droite avec hémiachromatopsie du même côté. Intégrité de la motilité, de la sensibilité générale et spéciale, ainsi que du sens musculaire. Mort subite, après avoir présenté pendant dix jours de la paraphasie avec agraphie totale, sans trace de surdité verbale.

En résumé, l'histoire clinique et anatomo-pathologique de ce malade se compose de deux stades : Pendant le premier stade qui a duré quatre ans, cet homme présenta le tableau clinique le plus pur que l'on puisse imaginer de la *cécité verbale pure* — cécité verbale avec intégrité de l'écriture spontanée et sous dictée ainsi que de la parole, et relevant des lésions anciennes du lobe occipital. Pendant le deuxième stade, qui ne dura qu'une dizaine de jours, la cécité verbale pure se transforma en *cécité verbale avec agraphie* et *troubles de la parole*, par suite de la lésion du lobule pariétal inférieur et du pli courbe. (J. DEJERINE, *Soc. de Biologie*, 1892; DEJERINE et VIALET, *Soc. de Biologie*, 1893, et *Thèse de* VIALET, 1893.)

tré les recherches expérimentales de Gudden, v. Monakow, Sherrington, Langley et Grünbaum, Muratoff, etc.; le siège et le nombre des fibres calleuses dégénérées, sont proportionnels au siège et à l'étendue du foyer cortical (Forel, Muratoff).

Les fibres calleuses qui se réfléchissent autour de l'angle externe du ventricule latéral, sont souvent impliquées dans les lésions sous-corticales ou dans les foyers primitifs, étendus de l'écorce cérébrale à l'épendyme ventriculaire. Dans ce dernier cas, le champ des fibres calleuses dégénérées est

souvent beaucoup plus étendu que la lésion corticale ne le faisait prévoir.

A l'appui de cette assertion, nous pouvons citer le cas des fig. 399 et 400. Il s'agit ici d'une lésion étendue du pli courbe (Pc), de l'opercule sylvien (OpF_3,OpR,OpP_2), de l'insula et de la lèvre temporale de la première circonvolution temporale (T_1) avec intégrité de toute la face interne de l'hémisphère, de sa face inférieure, et du tiers supérieur de sa face externe (fig. 399).

La fig. 400 représente une coupe sagittale de l'hémisphère du côté opposé à la lésion; elle est destinée à montrer les dégénérescences des fibres calleuses à la suite de cette vaste lésion de l'hémisphère gauche. La dégénérescence intéresse, ainsi que la lésion corticale le faisait prévoir, les quatre cinquièmes postérieurs du tronc du corps calleux, mais elle est en outre extrêmement accusée au niveau du bourrelet du corps calleux, en particulier de ses bec et genou postérieurs. Dans ce cas la distribution du champ de dégénérescence paraît donc être en contradiction flagrante, d'une part, avec l'intégrité de l'écorce du cunéus du lobule lingual, du lobule fusiforme et de la pointe occipitale et, d'autre part, avec ce que nous avons dit plus haut sur les dégénérescences du bourrelet consécutives à des lésions du lobe occipital.

Mais l'examen méthodique de la pièce, par la méthode des coupes microscopiques sériées, montre qu'au niveau du pli courbe, la lésion primitive a atteint l'épendyme ventriculaire, qu'elle a sectionné les radiations thalamiques et le forceps du corps calleux, et cette dégénérescence si prononcée du bourrelet trouve ainsi une explication toute naturelle.

Importance des coupes microscopiques sériées pour établir exactement la topographie d'une lésion corticale.

Lorsqu'il s'agit de déterminer chez l'homme les dégénérescences consécutives à des lésions corticales, on ne saurait donc prendre trop de précautions pour bien topographier, non seulement l'étendue de la lésion corticale, mais surtout *sa profondeur*. Les lésions corticales qui paraissent les mieux circonscrites, les mieux délimitées, les plus petites sont souvent très profondes, détruisent une grande étendue de substance blanche, fusent sous la cavité ventriculaire, sectionnent des faisceaux importants, et il ne faudrait pas, dans ces cas, rapporter à la lésion corticale, la dégénérescence due à la section des faisceaux sous-jacents.

Le système calleux constitue non pas une commissure, mais un système d'association intra et inter-hémisphérique.

En résumé, le corps calleux est donc formé par un grand nombre de fibres qui, venant de toute la corticalité cérébrale (à l'exception du lobe olfactif et de la pointe temporale), s'entre-croisent sur la ligne médiane, à la manière des fibres de la commissure antérieure de la moelle, et se terminent dans l'écorce de l'hémisphère du côté opposé. Ces fibres qui représentent, soit les cylindres-axes directs des cellules pyramidales ou polymorphes, soit les branches de bifurcation des fibres de projection ou d'association, émettent de nombreuses collatérales avant ou après leur entre-croisement. Il ne peut donc être question ici d'un système commissural dans le sens étroit de Meynert, reliant deux points symétriques de l'hémisphère, mais bien d'un système d'association intra et inter-hémi-

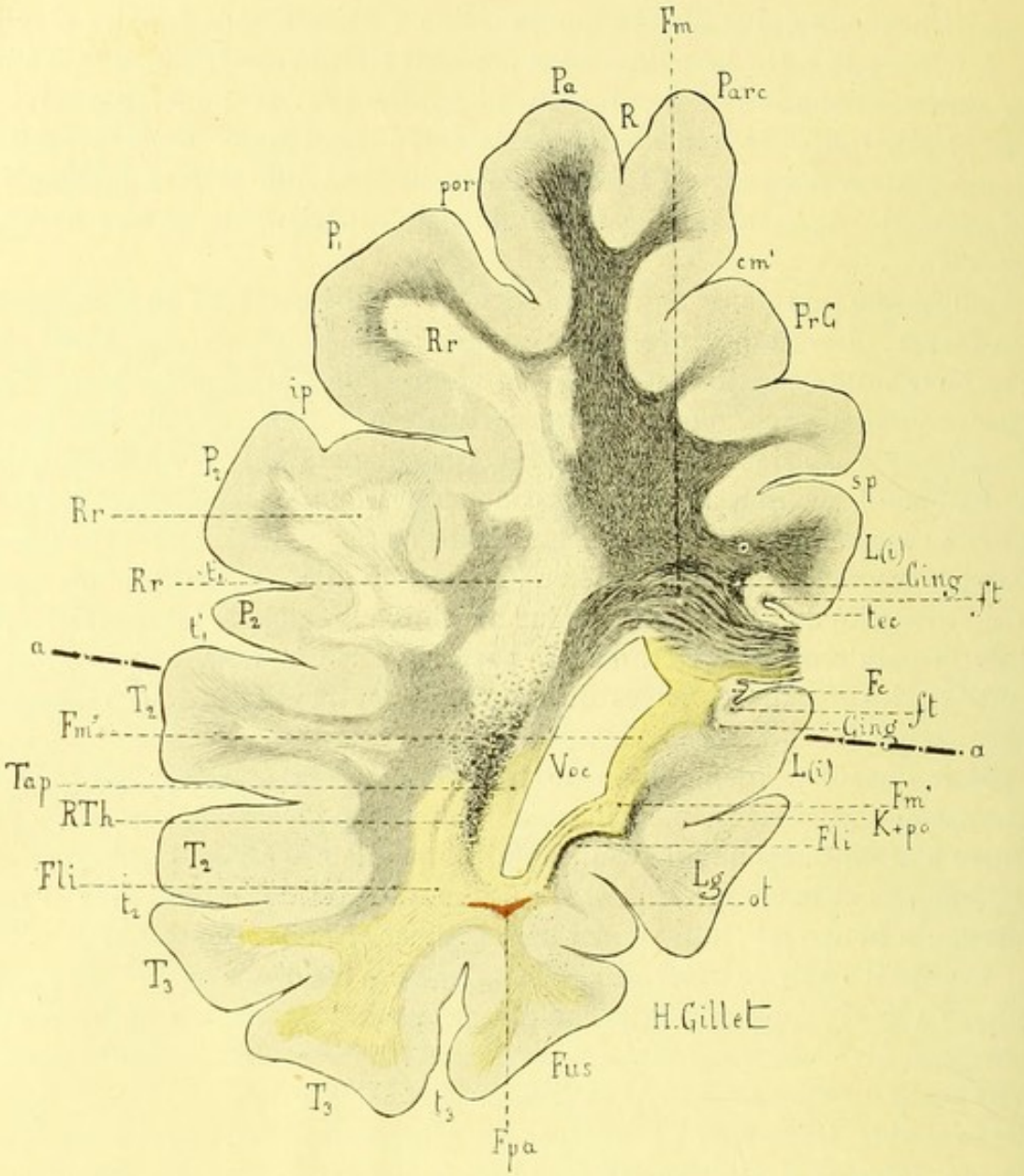

Fig. 398. — Coupe vertico-transversale de la partie postérieure de l'hémisphère gauche dans un cas de cécité verbale pure (Voy. fig. 396 et 397, la topographie de la lésion). 3/2 grandeur naturelle. Détails dessinés à un grossissement de 12 diamètres. Les parties dégénérées sont teintées en jaune.

La coupe passe par la partie postérieure du bourrelet du corps calleux et par le foyer de ramollissement récent (Rr) du pli courbe. Elle intéresse en outre au niveau de la paroi inférieure de la corne occipitale (Voc), à la base du lobule fusiforme (Fus), la partie antérieure du foyer ancien datant de quatre ans. Sur des régions postérieures au plan par lequel passe cette coupe, le foyer ancien a pénétré jusqu'à l'épendyme ventriculaire et a complètement détruit le tapetum (Tap), les radiations thalamiques (RTh) et le faisceau longitudinal inférieur (Fli). Sur la coupe actuelle, la lésion n'a sectionné que le faisceau longitudinal inférieur et a entraîné : 1° une dégénérescence extrêmement accentuée de ce faisceau qui peut être suivie en avant jusqu'au delà du noyau amygdalien; 2° une dégénérescence extrêmement marquée des radiations thalamiques, qui s'accuse avec une netteté remarquable en avant, dans la zone de Wernicke, le pulvinar et le corps genouillé externe; 3° une dégénérescence extrêmement nette des fibres calleuses, qui sur les coupes sériées, peut être suivie dans le faisceau inférieur ou minor du forceps (Fm'). Sur la coupe actuelle on voit ces fibres dégénérées longer la paroi interne de la corne occipitale, se rassembler pour former le faisceau inférieur du forceps et s'enchevêtrer intimement au niveau

du bourrelet du corps calleux, avec les fascicules sains du forceps moyen (Fm). La ligne pointillée correspond à la coupe horizontale pratiquée sur cet hémisphère.

cm', branche verticale du sillon calloso-marginal. — *Fc*, fasciola cinerea. — *Fli*, faisceau longitudinal inférieur. — *Fli'*, faisceau longitudinal inférieur au voisinage du sillon collatéral (*ot*). — *Fm*, forceps major ou partie principale du forceps. — *Fm'*, forceps minor ou petite partie du forceps, dont on peut suivre les faisceaux dégénérés s'enchevêtrant avec les faisceaux du forceps major et du bourrelet du corps calleux. — *Fpa*, foyer de ramollissement ancien, ayant sectionné le faisceau longitudinal inférieur. — *ft*, fibres tangentielles. — *Fus*, lobule fusiforme. — *ip*, sillon inter-pariétal. — *K+po*, branche commune aux scissures calcarine et pariéto-occipitale. — *L(i)*, isthme du lobe limbique. — *Lg*, lobule lingual. — *ot*, sillon collatéral. — P_1, P_2, première et deuxième circonvolutions pariétales. — *Pa*, circonvolution pariétale ascendante. — *Parc*, lobule paracentral. — *por*, sillon post-rolandique. — *PrC*, précunéus — *R*, scissure de Rolando. — *RTh*, radiations thalamiques de Gratiolet. — *sp*, scissure sous-pariétale. — t'_1, branche verticale du sillon parallèle. — T_2, T_3, deuxième et troisième circonvolutions temporales. — t_2, t_3, deuxième et troisième sillons temporaux. — *Tap*, tapetum. — *tec*, tænia tecta. — *Voc*, corne occipitale du ventricule latéral.

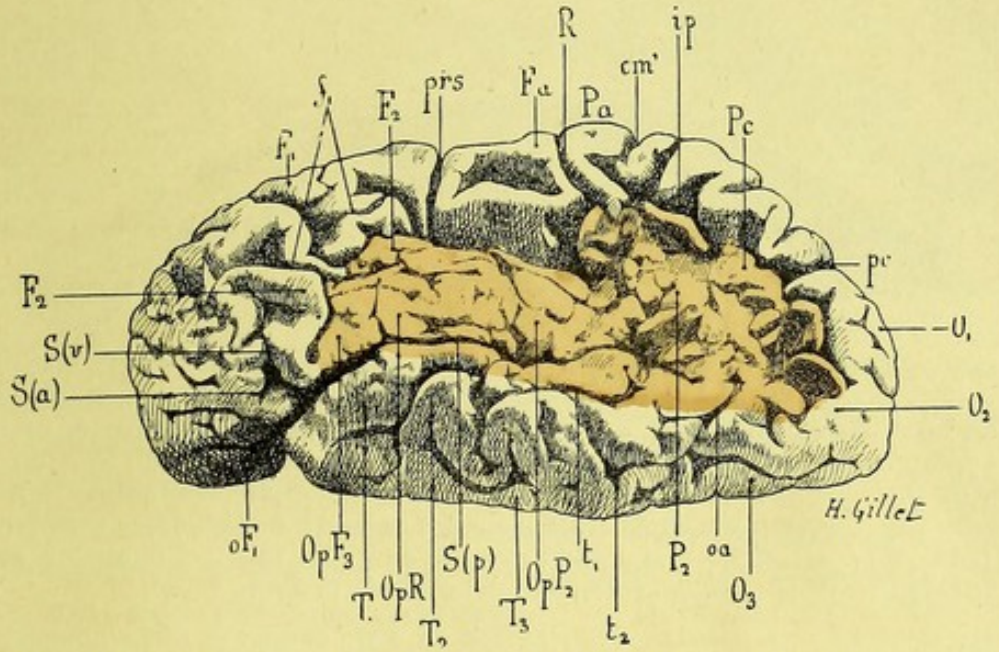

FIG. 399. — Plaque jaune ancienne occupant une grande partie de la face externe de l'hémisphère gauche, ayant déterminé, entre autres dégénérescences secondaires, la dégénérescence du tronc et du bourrelet du corps calleux, représentée dans la figure 400. (D'après une photographie faite après durcissement de la pièce dans le liquide de Müller. Le foyer primitif est coloré en orange.)

Ce cas a trait à un homme que l'un de nous a observé pendant six ans dans son service de Bicêtre, qui, atteint à l'âge de 37 ans d'hémiplégie droite avec aphasie, mourut à l'âge de 45 ans. Pendant son séjour à l'hospice, il présenta les symptômes suivants : Hémiplégie droite avec contracture très marquée. Aphasie motrice et sensorielle. Épilepsie partielle débutant par la main droite s'étendant au membre inférieur correspondant et se généralisant ensuite. L'aphasie motrice était presque totale, le malade ne pouvant prononcer que quelques mots, toujours les mêmes : « Paris, Lyon, oui, non, parole, idée », entrecoupés des interjections « ah, han. » Impossibilité de répéter les mots et de chanter. Cécité verbale complète, le malade ne reconnaissait aucun mot imprimé ou manuscrit, sauf son nom propre Mort..., les mots Lyon — il était employé à la gare de Lyon — le mot hôpital, et celui de chef de gare. Par contre il reconnaissait la plupart des lettres et pouvait les épeler. Il y avait donc chez lui cécité verbale sans cécité littérale. De la main gauche le malade écrivait correctement son nom et rien d'autre. Sous dictée, il ne pouvait tracer un seul mot. Par contre il copiait assez correctement les modèles que l'on plaçait devant ses yeux. Il copiait du reste très lentement et sans comprendre ce qu'il copiait, sauf lorsqu'il copiait son nom ou les quelques mots qu'il pouvait

lire. Pendant les deux premières années de son séjour à Bicêtre, il présenta un degré assez prononcé de surdité verbale qui disparut par la suite.

Dans le cas actuel il s'agit donc d'un malade qui, atteint d'aphasie motrice et sensorielle avec hémiplégie droite, avait recouvré la faculté de comprendre la parole parlée et était resté aphasique moteur, alexique et agraphique.

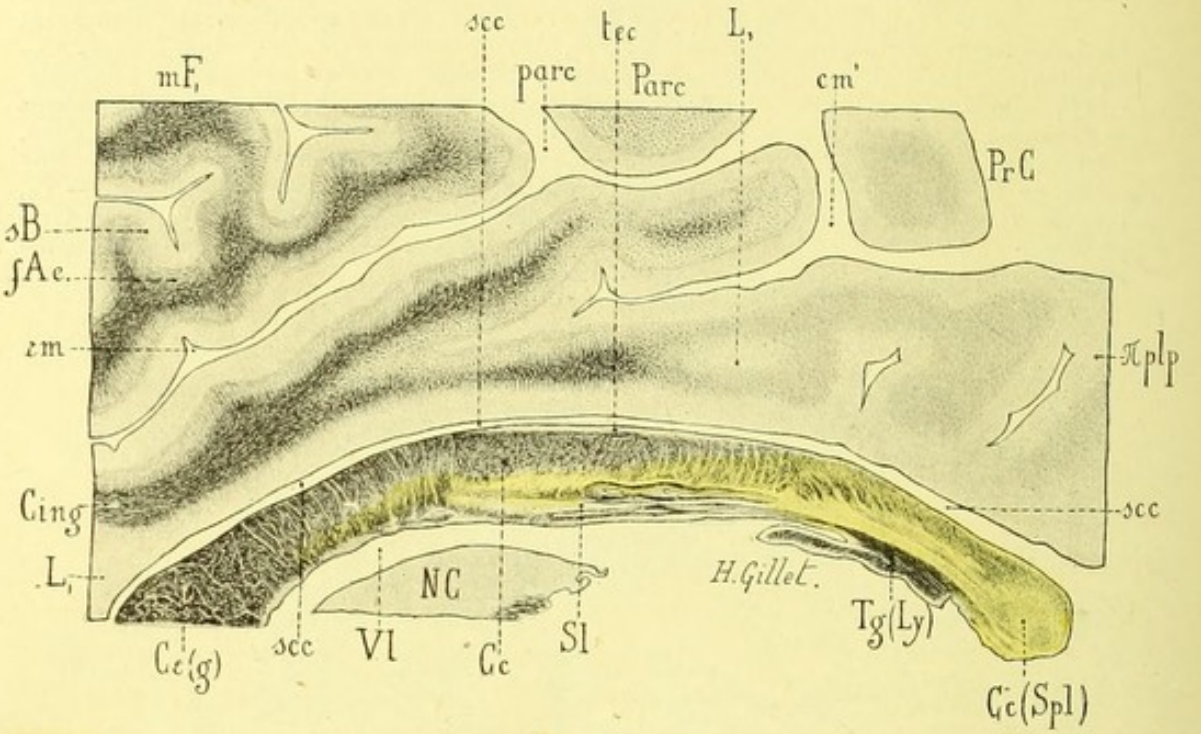

Fig. 400. — Coupe sagittale microscopique de la face interne de l'hémisphère sain du cas précédent (fig. 399), montrant l'atrophie de la partie postérieure du tronc du corps calleux ainsi que de son bourrelet. Méthode de Weigert. 3/2 grandeur naturelle. Détails dessinés à un grossissement de 12 diamètres. Les parties dégénérées sont teintées en jaune. Pour se rendre compte de l'atrophie du corps calleux, comparer avec la coupe sagittale macroscopique grandeur naturelle de la figure 268.

Cc, tronc du corps calleux. — *Cc(g)*, genou du corps calleux. — *Cc(Spl)*, bourrelet du corps calleux (splénium). — *Cing*, cingulum. — *cm*, sillon calloso-marginal. — *cm'*, sa partie verticale. — *fAe*, fibres d'association externes de Meynert. — L_1, première circonvolution limbique. — mF_1, face interne de la première circonvolution frontale. — *NC*, noyau caudé. — *Parc*, lobule paracentral. — *parc*, sillon paracentral. — *PrC*, précunéus. — *πplp*, pli pariéto-limbique postérieur. — *sB*, strie de Baillarger. — *scc*, sinus du corps calleux. — *Sl*, septum lucidum. — *tec*, tænia tecta. — *Tg(Ly)*, lyre de David et trigone cérébral. — *VI*, ventricule latéral.

sphérique, assurant le fonctionnement simultané de différents points de l'écorce cérébrale du même côté et du côté opposé.

Quant à l'ancienne opinion de Foville reprise par Hamilton, que le corps calleux représente un entre-croisement des deux capsules internes, aucun fait anatomo-pathologique ne peut être invoqué à l'appui de cette hypothèse. Les sections expérimentales du corps calleux, pratiquées sur le chien par Muratoff, montrent au contraire nettement, qu'aucune fibre dégénérée ne pénètre dans la capsule interne, et c'est un fait aujourd'hui universellement admis, que les lésions corticales d'un hémisphère ne retentissent pas sur la capsule interne de l'hémisphère du côté opposé.

Commissure antérieure (coa). Si le corps calleux représente un

système d'association inter-hémisphérique, la *commissure antérieure* semble constituer un véritable système d'association, dans le sens que le comprenait Meynert, réunissant deux points symétriques des hémisphères. Elle apparaît déjà dans la série des Vertébrés inférieurs, alors que le corps calleux n'existe que chez les mammifères supérieurs, où son développement est en raison directe de celui du manteau cérébral. Commissure antérieure.

La commissure antérieure est un faisceau blanc très apparent, assez régulièrement cylindrique, et représente dans son ensemble un long fer à cheval, dont la convexité serait dirigée en avant et dont les deux extrémités sont étalées en éventail. Sa partie moyenne est libre et appartient au bord antérieur du troisième ventricule (V_3). Située au niveau de l'angle inférieur du septum lucidum, la face postérieure de la commissure antérieure est tapissée par la substance grise centrale du troisième ventricule (Sgc), et croisée obliquement par les piliers antérieurs du trigone (Tga) (fig. 201 à 203). Elle forme avec ces derniers un espace triangulaire, la *vulve* ou *recessus triangularis*, qui établissait à tort, pour les anciens anatomistes, une communication entre le ventricule du septum lucidum et le troisième ventricule.La face antérieure de la commissure antérieure est recouverte par la commissure blanche de la base de Henle, fait un léger relief en avant du bec du corps calleux et sépare ce dernier de la lame sus-optique. Sur une coupe verticale et sagittale (fig. 195, p. 335), sa surface de section est ovalaire, son diamètre vertical mesure 5 millimètres, son diamètre horizontal 3 à 4 millimètres. Sa forme, ses rapports.

La commissure antérieure n'est libre qu'au niveau de la face postérieure de sa partie moyenne. Ses parties latérales s'enfoncent dans la substance perforée antérieure, se dirigent d'abord en dehors et un peu en avant, puis s'infléchissent graduellement en arrière et en bas, s'engagent au-dessous du corps strié, et se creusent à la face inférieure de ce dernier une gouttière plus ou moins profonde, signalée par Gratiolet sous le nom de *canal de la commissure antérieure*. En avant, ce canal est compris entre la substance perforée antérieure et la tête du noyau caudé (fig. 316), il sépare ensuite le globus pallidus du putamen (fig. 229, 244, 268, 269, 282), croise la face inférieure du putamen (fig. 230, 246, 283), longe ensuite ce noyau en dehors (fig. 231, 312, 401), concourt à former la partie postéro-inférieure de la capsule externe (fig. 312, 401), s'entre-croise avec le faisceau longitudinal inférieur et limite en dehors le noyau amygdalien (fig. 246). Son trajet. Canal de la commissure.

La commissure antérieure peut donc être suivie, soit par la dissection de cerveaux durcis dans l'alcool, soit surtout à l'aide de coupes vertico-transversales ou horizontales sériées, jusqu'au niveau du sillon marginal postérieur de l'insula (fig. 401) et de la face externe du noyau amygdalien. Elle décrit une courbe analogue à celle de la bandelette optique, dont elle est séparée par la substance perforée antérieure et par l'anse pédonculaire de Gratiolet (substance innominée de Reichert) (Sti).

Mais la courbe que décrit la commissure antérieure n'est pas parallèle à celle de la bandelette optique; sur une série de coupes parallèles à la Ses rapports avec la bandelette optique.

direction de cette dernière (voy. **série IV**, p. 631, fig. 316 à 323), la commissure antérieure se trouve sectionnée obliquement et se présente sous l'aspect d'un ovale; sur une série de coupes horizontales parallèles à un

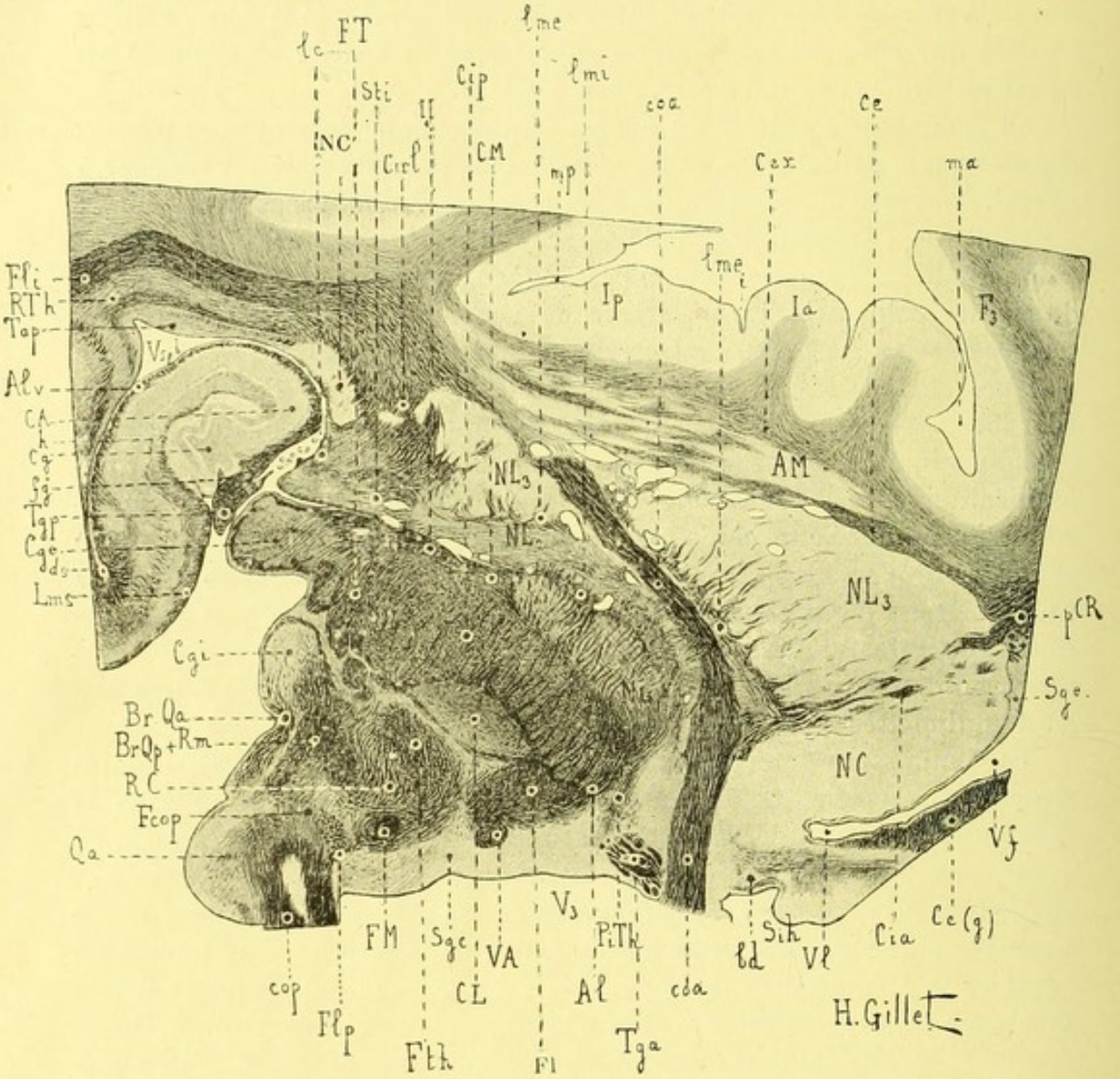

Fig. 401. — Coupe horizontale microscopique passant par la commissure antérieure et la région sous-optique inférieure. Méthode de Weigert. 2/1 grandeur naturelle. Détails dessinés à un grossissement de 12 diamètres. (Voy. pour la description de cette coupe p. 616, coupe **n° 12**.)

Al, anse du noyau lenticulaire. — *Alv*, alvéus. — *AM*, avant-mur. — *bd*, bandelette diagonale de Broca. — *BrQa*, bras du tubercule quadrijumeau antérieur. — *BrQp + Rm*, union du bras du tubercule quadrijumeau postérieur avec le ruban de Reil médian. — *CA*, corne d'Ammon. — *Cc (g)*, genou du corps calleux. — *Ce*, capsule externe. — *Cex*, capsule extrême. — *Cg*, cironvolution godronnée. — *Cge*, corps genouillé externe. — *Cgi*, corps genouillé interne. — *Cia*, segment antérieur de la capsule interne. — *Cip*, segment postérieur de la capsule interne. — *Cirl*, segment rétro-lenticulaire de la capsule interne. — *CL*, corps de Luys. — *CM*, commissure de Meynert. — *coa*, commissure antérieure. — *cop*, commissure postérieure. — *ds*, diverticule du subiculum. — *F3*, troisième circonvolution frontale. — *Fcop*, faisceau de la commissure postérieure. — *fg*, sillon fimbrio-godronné. — *Fl*, faisceau lenticulaire de Forel. — *Ffi*, faisceau longitudinal inférieur. — *Flp*, faisceau longitudinal postérieur. — *FM*, faisceau rétroflexe de Meynert. — *FT*, faisceau de Türck. — *h*, sillon de l'hippocampe. — *Ia*, insula antérieur. — *Ip*, insula postérieur. — *lc*, lame cornée et tænia semi-circularis. — *lme*, lame médullaire externe du noyau lenticulaire. — *lmi*, lame médul-

laire interne du noyau lenticulaire. — *Lms*, lame médullaire superficielle. — *ma*, sillon marginal antérieur de l'insula. — *mp*, sillon marginal postérieur de l'insula. — *NC*, tête du noyau caudé. — *NC'*, queue du noyau caudé. — NL_3, NL_2, NL_1, premier, deuxième et troisième segments du noyau lenticulaire. — *pCR*, pied de la couronne rayonnante. — *PiTh*, pédoncule inférieur de la couche optique. — *Qa*, tubercule quadrijumeau antérieur. — *RC*, radiations de la calotte. — *RTh*, radiations optiques de Gratiolet. — *Sgc*, substance grise centrale. — *Sge*, substance grise sous-épendymaire. — *Sih*, scissure inter-hémisphérique. — *Sti*, substance innominée de Reichert. — *Tap*, tapetum. — *Tga*, pilier antérieur du trigone. — *Tgp*, pilier postérieur du trigone. — V_3, troisième ventricule. — *VA*, faisceau de Vicq-d'Azyr. — *Vf*, corne frontale du ventricule latéral. — *Vl*, ventricule latéral. — *II*, bandelette optique.

plan passant par les commissures antérieure et postérieure (voy. **série III**, p. 577, fig. 310, 312), la commissure antérieure est sectionnée parallèlement à son axe et se trouve intéressée dans tout son trajet (fig. 401), tandis que la bandelette optique est au contraire sectionnée obliquement. En d'autres termes, la commissure antérieure, sensiblement parallèle à la bandelette optique en arrière, est située en avant sur un plan plus élevé.

Texture de la commissure antérieure.

La commissure antérieure est formée de fibres fines, se colorant faiblement par l'hématoxyline et présentant sur les coupes traitées par les méthodes de Pal ou de Weigert l'intensité de coloration des radiations thalamiques et du faisceau uncinatus; ses fibres se distinguent par conséquent facilement des fibres du faisceau longitudinal inférieur. Au niveau de la partie moyenne de la commissure antérieure, les fibres sont disposées en couches parallèles régulièrement superposées; elles ne s'entre-croisent pas sur la ligne médiane et constituent vraisemblablement de véritables *fibres commissurales;* au niveau des parties latérales, les fibres subissent une torsion, de telle sorte que les fibres postérieures deviennent inférieures puis externes et les fibres antérieures, supérieures, puis internes.

La commissure antérieure comprend deux parties : l'une *hémisphérique*, l'autre *olfactive*.

Partie olfactive de la commissure antérieure.

La *partie olfactive* de la commissure antérieure, bien décrite par Meynert, est très petite chez l'homme, mais atteint un grand développement chez les animaux osmatiques. Elle appartient à la partie moyenne de la commissure antérieure, se détache, en dedans du corps strié (fig. 244), puis s'enfonce verticalement dans la substance perforée antérieure, se recourbe en avant et atteint le tubercule olfactif. Elle contient : 1° des fibres commissurales reliant l'un à l'autre les deux lobes olfactifs et représentant un véritable *chiasma olfactif* (Meynert), et 2° des fibres qui s'entre-croisent sur la ligne médiane, et unissent le lobe olfactif d'un côté au lobe temporal du côté opposé.

Partie hémisphérique de la commissure antérieure.

L'origine corticale de la *partie hémisphérique* de la commissure antérieure est fort discutée. Burdach (1822), Gratiolet (1839 à 1857) et Meynert (1865), l'ont suivie par la dissection jusque dans le lobe occipital; Arnold (1851) et Luys (1865) n'ont pu la suivre au delà du lobe temporal. Pour Foville (1844), elle s'étendait à tout le lobe limbique (première et deuxième circonvolutions limbiques (L_1,L_2[H]), substance perforée antérieure, noyau amygdalien); pour Meynert, elle représentait le système commissural de la face inférieure des lobes temporo-occipitaux; pour Gan-

Opinions des auteurs sur son origine corticale.

ser (1879), dont l'opinion fut admise par Wernicke (1881) et par Édinger (1885), elle constituait la commissure des lobes temporaux (de là le nom de *partie temporale*, sous lequel Ganser désigne la partie hémisphérique de la commissure antérieure); pour Schwalbe (1881), elle représentait la commissure des lobules de l'insula. Tout récemment enfin, Edinger (1893), revenant à l'ancienne opinion de Foville, considère la commissure antérieure comme la commissure du rhinencéphalon : sa *partie olfactive* relierait les deux lobes olfactifs, sa *partie hémisphérique* unirait entre elles les deux circonvolutions de l'hippocampe et l'écorce adjacente du manteau cérébral; la commissure antérieure possèderait en outre chez les mammifères une *partie ascendante*, qui relierait entre elles les deux premières circonvolutions limbiques, en passant par la capsule externe.

Son étude par la méthode des dégénérescences secondaires.

Voyons maintenant ce que nous enseigne chez l'homme l'étude des dégénérescences secondaires. Les premiers cas de dégénérescence secondaire de la commissure antérieure à la suite des lésions corticales ont été rapportés par Popoff et par Flechsig en 1886. Pour ces auteurs, la commissure antérieure représente la commissure des lobules linguaux. Dans le cas de Popoff, il s'agit d'une dégénérescence presque totale de la commissure antérieure avec intégrité de sa portion olfactive, consécutive à une lésion bilatérale du *lobule lingual* (Lg), de la partie adjacente du *cunéus* (C), du *lobule fusiforme* (Fus) et de la partie postérieure de l'*hippocampe* (H). Dans le cas de Flechsig il s'agit d'une lésion *unilatérale*, intéressant le lobule lingual (Lg), le cunéus (C), la pointe occipitale (O_1, O_2), le lobule fusiforme (Fus) et la partie postérieure de la circonvolution de l'hippocampe (H); la dégénérescence de la commissure antérieure était dans ce cas beaucoup moins accusée que dans le cas de Popoff.

A notre connaissance, ces deux cas sont les seuls cas publiés. Pour aider à résoudre ce problème de l'origine corticale de la commissure antérieure, nous avons d'une part compulsé l'œuvre importante de Henschen, et d'autre part examiné, au point de vue des dégénérescences de la commissure antérieure, le matériel recueilli par l'un de nous dans son service de Bicêtre.

Les quatre cas de lésion unilatérale du lobule lingual, rapportés par Henschen, sont très analogues au point de vue de l'étendue du ramollissement cortical, à ceux de Popoff et de Flechsig. Dans un cas, l'état de la commissure n'est pas noté; dans deux cas, elle est normale; dans le quatrième cas, il existe une dégénérescence partielle de la commissure antérieure, mais l'auteur dit expressément que sa partie postérieure était intéressée dans le foyer primitif, qui atteignait la partie postérieure du putamen.

Quant à notre expérience personnelle, la commissure antérieure n'est pas dégénérée dans le cas de ramollissement cortical du cunéus (C), de la pointe occipitale (O_1,O_2) et de la lèvre calcarine du lobule lingual (Lg) (topographié dans les fig. 392 à 394); elle est normale également dans le cas de cécité verbale pure intéressant le lobule lingual (Lg), la pointe occipitale (O_1, O_2) et en particulier les deux lèvres des scissures calcarine (K)

et collatérale (ot) (Voy. topographie des lésions fig. 396 et 397 et t. II). Nous l'avons trouvée de même normale, dans trois autres cas de plaques jaunes du lobule lingual, dans lesquels la topographie de la lésion peut être superposée aux cas de Popoff et de Flechsig. Nos cinq cas personnels et les deux cas négatifs de Henschen infirment l'opinion de Popoff et de Flechsig. La commissure antérieure ne peut donc être considérée comme la commissure des lobules linguaux; elle ne dégénère, dans ces cas, que lorsque son segment postérieur est intéressé dans le foyer primitif.

La commissure antérieure ne réunit pas les deux lobules linguaux.

La commissure antérieure ne dégénère pas à la suite de lésions de la *face externe du lobe temporal* et qui atteignent en profondeur l'épendyme ventriculaire, ainsi que nous avons pu nous en assurer dans trois cas personnels.

Il n'est pas rare, par contre, de voir la commissure antérieure comprise dans les foyers hémorrhagiques de la capsule externe et de la partie postérieure du putamen, ou dans les plaques jaunes qui intéressent la circonvolution postérieure de l'insula (Ip), la région rétro-insulaire (Tp), la première circonvolution temporale (T_1) et le gyrus supra-marginalis (P^2[Gsm]). Il serait intéressant dans ces cas de suivre dans l'*hémisphère sain*, le trajet des fibres dégénérées de la commissure antérieure.

Dans deux cas, nous avons pu suivre les fibres dégénérées jusqu'à la capsule externe et la partie postérieure du putamen de l'hémisphère opposé à la lésion. Nous n'avons pu les suivre plus loin, les coupes sériées de ces cas remontent à cinq ans, et les pièces n'avaient pas été préparées en vue de l'étude des fibres dégénérées dans la masse blanche de l'hémisphère sain.

De l'ensemble de ces recherches, il résulte donc que l'origine corticale de la partie hémisphérique de la commissure antérieure, reste encore à trouver. Nous espérons du reste pouvoir apporter, dans le tome II de cet ouvrage, de nouveaux documents pour l'étude de cette question.

L'origine corticale de la commissure antérieure est encore indéterminée.

Capsule externe (Ce). — La capsule externe contient un grand nombre de fibres commissurales et d'association, aussi son étude se trouve-t-elle tout indiquée à la fin de ce chapitre. Elle n'est toutefois pas dépourvue de fibres de projection, et fournit le contingent principal des fibres du pédoncule inféro-interne de la couche optique (PiTh) (Voy. t. II).

Capsule externe.

Recouverte par l'écorce des circonvolutions de l'insula, par la capsule extrême et par l'avant-mur, la capsule externe est située à la face externe du putamen, à laquelle elle est unie par quelques rares fibres à myéline; il n'existe, en effet, entre ces deux organes, aucune fente linéaire ni aucune cavité virtuelle, mais de nombreux vaisseaux (artères lenticulo-caudées et lenticulo-striées), qui sont le point de départ fréquent de l'hémorrhagie cérébrale. Sur un cerveau durci par l'alcool ou les bichromates, la capsule externe se présente, après ablation de l'écorce insulaire ainsi que de la capsule extrême et de l'avant-mur, sous l'aspect d'un éventail à demi déployé

(Ce, fig. 375) dont la base, croisée par les fibres du faisceau arqué ou longitudinal supérieur, décrit une courbe régulière, qui correspond au bord supérieur du putamen et au pied de la couronne rayonnante et dont le sommet correspond à la commissure antérieure. Les fibres de la partie moyenne de la capsule externe se dirigent verticalement en haut, celles des parties antérieure et postérieure se portent obliquement en haut en dehors et en avant, ou en haut en dehors et en arrière, et se rapprochent d'autant plus de l'horizontale, que l'on considère des fibres plus inférieures.

Origine et trajet des fibres de la capsule externe.

Ses fibres ont des origines fort complexes. Les fibres de la partie moyenne proviennent probablement du faisceau occipito-frontal et de la partie moyenne du tronc du corps calleux (Schnopfhagen), et arrivent à la capsule externe après avoir croisé, perpendiculairement à leur direction, les fibres du pied de la couronne rayonnante. Dans les cas d'agénésie du corps calleux la capsule externe paraît normalement développée; le contingent calleux de la capsule externe ne semble donc pas être très considérable.

Les fibres antérieures proviennent du faisceau uncinatus et, d'après Schnopfhagen, du genou et du bec du corps calleux. Ces dernières fibres passent au-dessous de l'extrémité antérieure du corps strié, et ne s'entrecroisent pas par conséquent avec le pied de la couronne rayonnante. Les fibres postérieures sont fournies par le faisceau longitudinal inférieur, par la commissure antérieure et les fibres temporales du faisceau uncinatus. Ce dernier faisceau occupe toute la région de la capsule externe située au-dessous du pôle de l'insula, et morcelle la partie horizontale de l'avant-mur.

Un certain nombre des fibres soit verticales, soit obliques de la capsule externe, appartiennent probablement au système de projection et en particulier au pédoncule inféro-interne de la couche optique.

De toute l'étendue de la capsule externe, se détachent de petits faisceaux qui traversent l'avant-mur dont ils déterminent les dentelures, puis se terminent dans la crête des circonvolutions de l'insula. D'autres fibres se rendent dans la substance grise des parties verticale ou morcelée de l'avant-mur.

Les fibres de la capsule externe forment donc une partie des fibres de la **capsule extrême** (Cex); celle-ci contient en outre un très grand nombre de courtes fibres d'association, reliant deux circonvolutions voisines ou plus ou moins éloignées de l'insula.

Capsule extrême

Les fibres des capsules externe et extrême, à l'exception de celles qui appartiennent au faisceau longitudinal inférieur,. se colorent faiblement par l'hématoxyline et se trouvent fréquemment englobées dans les foyers hémorrhagiques collectés à la face externe du putamen; mais, dans ces cas, ainsi que nous avons été à même de le constater plus d'une fois, la dégénérescence de ces différentes fibres, sauf toutefois celle des fibres de la commissure antérieure et du faisceau uncinatus, ne peut guère être suivie au delà du voisinage immédiat du foyer primitif. Cette particularité prouve

qu'un grand nombre des fibres de la capsule externe, et en particulier de la capsule extrême, appartiennent au système des fibres courtes d'association.

Arnold (F.). *Tabulæ anatomicæ*. Fasciculus I. *Icones cerebri et medullæ spinalis*. Turici, 1838. — Du même. *Bemerkungen ueber den Bau des Hirns und Ruckenmarks*, 1838. — Du même. *Handbuch der Anatomie des Menschen*, 1851. — Ballet. *Recherches anatomiques et cliniques sur le faisceau sensitif et les troubles de la sensibilité dans les lésions du cerveau*. Th. de Paris, 1881. — Beevor. *On the Course of the Fibres of the Cingulum and the Posterior Parts of the Corpus Callosum and Fornix in the Marmoset Monkey*. Philosoph. Transactions, 1891. — Blumenau. *Zur Entwickelung des Balkens*. Arch. f. Anat. u. Phys., 1898, p. 586 (phys. Abth). — Brissaud. *Recherches anatomo-pathologiques et physiologiques sur la contracture permanente des hemiplégiques*. Th. de Paris, 1880. — Du même. *Anatomie du cerveau de l'homme*, avec atlas. Paris, 1893. — Du même. *La fonction visuelle et le cunéus*. Annales d'oculistique, 1894. — Burdach. *Vom Baue und Leben des Gehirns*. Leipzig, 1819-1826. — Charcot. *Leçons sur les localisations dans les maladies du cerveau*. Paris, 1876. — Dejerine (J.). *Sur l'origine corticale et le trajet intra-cérébral des fibres de l'étage inférieur ou pied du pédoncule cérébral*. Mém. de la Soc. de Biologie, 1893. — Dejerine (J. et A.). *Contribution à l'étude de la dégénérescence des fibres du corps calleux*. Soc. de Biologie, 1892. — Dejerine et Vialet. *Contribution à l'étude de la localisation anatomique de la cécité verbale pure*. Société de Biologie, 1893. — Forel. *Fall von Mangel des Balkens in einem Idiotenhern*. Tageblatt der 54e Versammlung deutscher Naturforscher u. Aertze in Salzburg, 18-24 septembre 1881. — Foville. *Traité complet de l'anatomie, de la physiologie et de la pathologie du système nerveux cérébro-spinal*. Paris, 1844. — Ganser. *Ueber die vordere Hirncommissure der Saügethiere*. Arch. für Psych. und Nervenkrank. Bd IX, 1879. — Gavoy. *L'encéphale, sa structure et description iconographique du cerveau, du cervelet et du bulbe*. Atlas, Paris, 1886. — Gratiolet. *Anatomie comparée du système nerveux*. 2 vol. et un atlas. Paris, 1839-1857. — Gudden. *Experimentelle Untersuchungen über das peripherische und centrale Nervensystem*. Arch. für Psych. und Nervenkrank, Bd II, 1869-70. — Hamilton. *The corpus callosum in adult human brain*. The Journ. Anat. a. Physiol. norm. a. patholog., 1885. — Du même. *On the corpus callosum in the embryo*. Brain, 1885. — Henschen. *Klinische und anatomische Beiträge zur Pathologie des Gehirns*. Erster und zweiter Theil, Upsala, 1890-92. — Honegger. *Vergleichend-anatomische Untersuchungen über den Fornix*, etc. Recueil zoologique suisse, t. V, Genève, 1890. — Kahler (O.). *Die nervösen Centralorgane*, in Todt's Gewebelehre. 3 Aufl. 1886. — Kaufmann (E.). *Ueber Mangel des Balkens im menschlichen Gehirn*. Arch. f. Psych. u. Nervenkrankh, 1887 et 1888. — Langley and Grünebaum. *Of the degeneration resulting from removal of the cerebral cortex and corpora striata in the dog*. Journal of Physiology, 1891. — Longet. *Anatomie et physiologie du système nerveux de l'homme et des animaux vertébrés*. 2 vol. Paris, 1842. — Luys. *Recherches sur le système nerveux cérébro-spinal*, etc. Paris, 1865. — Mahaim. *Ein Fall von secundärer Erkrankung des Thalamus opticus und der Regio subthalamica*. Arch. für Psych. und Nervenkr, 1893. — Meynert. *Anatomie der Hirnrinde und ihre Verbindungsbahnen mit den empfindenden Oberflächen und den bewegenden Massen*. Leidesdorf's Lehrbuch der psychischen Krankheiten. Erlangen, 1865. — Du même. *Vom Gehirne der Saügethiere*, in Stricker's Handbuch, 1870. — Du même. *Psychiatrie. Clinique des maladies du cerveau antérieur, basée sur sa structure, ses fonctions et sa nutrition*. Tome I, traduit par le Dr Cousot. Bruxelles, 1888. — Mingazzini. *Sopra un encefalo con arresto di sviluppo*, etc. Intern. Monatsch. für Anat. u. Physiol., 1890. — Mœli. *Veränderungen des Tractus und Nervus opticus bei Erkrankungen des Occipitalhirns*. Arch. f. Psych. und Nervenkr, Bd XXII, 1891. — (V.) Monakow. *Experimentelle und pathologisch-anatomische Untersuchungen über die Beziehungen der sogenannten Sehsphäre zu der infra-corticalen Opticuscentren und zum Nervus opticus*. Arch. für Psych. und Nervenkrankh. Bd XVI, 1886. — Du même. *Experimentelle und pathologisch anatomische Untersuchungen über die optischen*

Centren und Bahnen nebst klinischen Beiträgen zur corticalen Hemianopsie und Alexie. Même recueil. Bd XX, XXIII, XXIV, 1889, 1892. — Muratoff. *Secundäre Degenerationen nach Zerstörung der motorischen Sphäre des Gehirns in Verbindung mit der Frage von der Localisation des Hirnfonctionen.* Arch. f. Anat. und Physiol. de His et Dubois-Reymond. Anat. Abth., 1893. — Du même. *Secundäre Degeneration nach Durschneidung des Balkens.* Neurol. Centralb., 1894. — Obersteiner, *Anleitung beim Studium der nervosen Centralorgane,* etc., 2e Aufl. Leipzig, 1893. — Popoff. *Zur Frage vom Urprungsgebiete der Fasern der vorderen Commissur in der Hirnrinde des Menschen.* Neurol. Centralb., 1886. Voy. aussi Flechsig : *Zusatz zu vorstehender Mittheilung,* même recueil. — Sachs. *Das Hemisphärenmark des menschlichen Grosshirns.* I. *der Hinterhauptlappen.* Leipzig, 1892. — Du même. *Vorträge über Bau und Thätigkeit des Grosshirns.* Breslau, 1893. — Schnopfhagen. *Die Entstehung der Windungen des Grosshirns.* Jahrbücher für Psychiatrie, 1890. — Schwalbe. *Lehrbuch der Neurologie.* 1881. — Vialet (N.). *Les centres cérébraux de la vision.* Th. de Paris, 1893. — Du même. *Note sur l'existence à la partie inférieure du lobe occipital d'un faisceau d'association distinct, le faisceau transverse du lobule lingual.* Soc. de Biologie, 1894. — Wernicke. *Lehrbuch der Gehirnkrankheiten.* Leipzig, 1881. — Zacher. *Beiträge zur Kentniss des Faserverlaufes im Pes pedunculi sowie über die corticalen Beziehungen des Corpus geniculatum internum.* Arch. f. Psych. und Nervenkrank, Bd XXII, 1891. — Zinn. *Das Rindenfeld des Auges in seinen Beziehungen zu den primären Opticuscentren.* München. med. Wochenschr. 1892.

FIN DU TOME PREMIER

TABLE DES MATIÈRES

DU TOME PREMIER

Pages.

PRÉFACE VIII

ERRATUM XII

INTRODUCTION 1

PREMIÈRE PARTIE

CHAPITRE I

MÉTHODES USITÉES DANS L'ÉTUDE DES CENTRES NERVEUX

I. MÉTHODES GÉNÉRALES D'ÉTUDE 7

II. MODES DE PRÉPARATION DU SYSTÈME NERVEUX CENTRAL 13

1. Ouverture du crâne et extraction du cerveau 13

2. Ouverture du rachis. Extraction de la moelle épinière 15

3. Examen du cerveau normal et pathologique à l'aide de coupes macroscopiques. — Technique de ces coupes. — Coupe de Virchow. — Coupe de Meynert. — Coupes vertico-transversales. — Procédé de Pitres. — Procédé de Nothnagel. — Coupes horizontales des hémisphères. — Coupe de Flechsig. — Coupe de Brissaud. — Coupe de Bicêtre. — Technique des coupes à pratiquer sur un cerveau pathologique à l'état frais 16

4. Méthodes de durcissement 24

5. Méthodes employées pour pratiquer les coupes. — Inclusion des pièces. — Microtomes. — Méthode des coupes en séries. — Montage des coupes macroscopiques 26

6. Méthodes de coloration 32

A. Coloration des fibres à myéline. — Méthodes de Weigert et de Pal. — Méthode de Vassale 32

B. Coloration des cellules nerveuses et de leurs prolongements. — Coloration de la névroglie, du tissu conjonctif et des vaisseaux 36

a. Carmin, picro-carmin, carmin-borax, carmin aluné, carmin lithiné, méthode de coloration en masse de Forel, procédé de Malassez et Chaslin, hématoxyline 37

b. Couleurs d'aniline. — Méthode de Jelgersma, nigrosine, brun de Bismarck, méthode de Nissl, méthodes d'Ehrlich, de Dogiel et Riese, de Retzius 41

c. Méthodes d'imprégnations métalliques 42

1° Acide osmique. — Méthodes de Ranvier, d'Exner, de Bellonci, de Marchi et Alghieri 42

Pages.

2° Chlorure d'or. — Méthodes de Freud, d'Upson. 45
3° Imprégnations par l'argent, le sublimé. — Méthodes de Golgi. — Procédés lent, mixte et rapide. — Imprégnation double et triple de Ramon y Cajal. — Méthode de Golgi au sublimé. — Méthodes de Flechsig, de Ziehen, de Greppin. 47
7. Examen microscopique des coupes. 53
8. Reproduction des coupes. — Dessin. — Appareils à projection. 55

CHAPITRE II

DÉVELOPPEMENT DU SYSTÈME NERVEUX

I. Premiers développements du névraxe. 58
Vésicules encéphaliques primitives 60
Vésicules encéphaliques secondaires. 66
Inflexions de l'encéphale embryonnaire 72
Cavités du névraxe embryonnaire. 75
II. Développement ultérieur du névraxe. 79
1. Moelle épinière. 79
2. Vésicule encéphalique postérieure primitive 84
3. Vésicule encéphalique moyenne primitive. 93
4. Vésicule encéphalique antérieure primitive. 96
A. Cerveau intermédiaire. — Vésicules des couches optiques 96
B. Cerveau antérieur. 104
1. Premier développement du cerveau antérieur. — Hémisphères cérébraux et portion axiale, lame terminale embryonnaire. — Ventricules latéraux et lobes olfactifs. 104
2. Développement des éminences ganglionnaires (corps strié, globus pallidus, noyau amygdalien, avant-mur) de la capsule interne et du pied du pédoncule 110
3. Développement du septum lucidum et de son ventricule, du trigone cérébral et du corps calleux 119
4. Développement du manteau cérébral, lobes, sillons et circonvolutions cérébrales définitifs. 123

CHAPITRE III

HISTOGENÈSE DU SYSTÈME NERVEUX

I. Système nerveux central 134
I. Premier stade. — Stade embryonnaire. 138
A. Cellules épithéliales. — Spongioblastes. 138
B. Cellules germinatives. — Neuroblastes et nerfs moteurs. 141
C. Ganglions cérébro-rachidiens. — Nerfs sensitifs. — Nerfs sympathiques. 146
II. Deuxième stade, stade fœtal. 150
A. Charpente névroglique 150
1. Cellules épendymaires, myélospongium de His 151
2. Cellules névrogliques 154
B. Cellules nerveuses. 160
Connexions des cellules nerveuses entre elles 175

Pages.

II. Système nerveux périphérique 183

I. Stade embryonnaire.. 183
II. Stade fœtal. — Apparition de la myéline. 185

CHAPITRE IV

HISTOLOGIE GÉNÉRALE DU SYSTÈME NERVEUX DE L'ADULTE

Considérations générales. 190
1° Cellules épithéliales 193
2° Cellules de la névroglie 194
3° Cellules nerveuses 195
4° Fibres nerveuses adultes du névraxe. 197
5° Éléments non nerveux, vaisseaux, tissu conjonctif. 199

Histologie générale du système nerveux périphérique 200
I. Structure des ganglions nerveux. 200
A. Ganglions cérébro-rachidiens. 200
B. Ganglions sympathiques. 204
II. Structure des nerfs adultes. 207
A. Tubes nerveux à myéline 207
1° Membrane de Schwann 208
2° Gaine de myéline. 210
3° Cylindre-axe. 214
B. Tubes nerveux sans myéline ou fibres de Remak 215
C. Tissu conjonctif et vaisseaux des nerfs 217
III. Terminaisons des nerfs. 220
1° Arborisations terminales inter-épithéliales 221
a) Terminaisons fibrillaires intra-épidermiques; *b*) Arborisations nerveuses dans les muqueuses; *c*) Arborisations nerveuses des poils; *d*) Nerfs glandulaires; *e*) Arborisations nerveuses dans les dents; *f*) dans les tendons.. 221
2° Plaques motrices. Corpuscules de Golgi 225
a) Plaques motrices des muscles striés, nerfs des muscles lisses; *b*) Corpuscules de Golgi. 225
3° Corpuscules plus au moins encapsulés 230
a) Corpuscules du tact ou corpuscules de Meissner; *b*) Corpuscules de Pacini; *c*) Corpuscules de Krause; *d*) Corpuscules neuro-musculaires; *e*) Corpuscule du tact du bec du canard; *f*) ménisques tactiles. 230

DEUXIÈME PARTIE

ANATOMIE DU CERVEAU

CHAPITRE I

MORPHOLOGIE CÉRÉBRALE

I. Considérations générales sur l'encéphale 233
II. Configuration extérieure du cerveau 238
Circonvolutions et anfractuosités cérébrales 245

Pages.

1° Anfractuosités et circonvolutions de la face externe de l'hémisphère . 245
A. Scissures lobaires ou principales. 245
1. Scissure de Sylvius. 246
2. Scissure de Rolando 248
3. Segment externe de la scissure pariéto-occipitale. 250
B. Lobes de la face externe de l'hémisphère. 251
1° Lobe frontal 251
Sillons prérolandiques supérieur et inférieur. 252
Premier sillon frontal. 253
Deuxième sillon frontal. 254
Sillon fronto-marginal de Wernicke 255
Première, deuxième et troisième circonvolutions frontales. . . 255
Circonvolution frontale ascendante 262
2° Lobe pariétal. 263
Circonvolution pariétale ascendante 264
Sillon interpariétal. 264
Première circonvolution pariétale 267
Deuxième circonvolution pariétale. — Gyrus supra-marginalis. — Gyrus angularis, pli courbe 267
3° Lobe occipital 269
Premier, deuxième et troisième sillons occipitaux. 271
Première, deuxième et troisième circonvolutions occipitales. . 272
4° Lobe temporal 274
Premier sillon temporal ou sillon parallèle. 275
Deuxième et troisième sillons temporaux. 276
Troisième, deuxième et première circonvolutions temporales. 277
5° Lobe de l'insula (Lobule du corps strié; Insula de Reil). — Sillons marginaux de l'insula, circonvolutions de l'insula, sillon insulaire. 279
2° Anfractuosités et circonvolutions de la face inféro-interne de l'hémisphère. 283
A. Scissures lobaires ou principales 283
1° Scissure pariéto-occipitale. 284
2° Scissure calcarine. 285
3° Scissure calloso-marginale. — Scissure sous-pariétale. 287
4° Scissure collatérale. 289
B. Lobes de la face interne de l'hémisphère. 290
1° Lobe frontal. — Circonvolution frontale interne. 290
2° Lobe pariétal. — Précunéus. 290
3° Lobe occipital. 291
Cunéus 292
Lobule lingual 292
Lobule fusiforme. 295
4° Grand lobe limbique de Broca. — Rhinencéphalon de Turner. . 296
1° Première circonvolution limbique 297
2° Deuxième circonvolution limbique. 298
3° Sillon de l'hippocampe. — Sinus du corps calleux. 300
4° Circonvolution godronnée. 301
Lobule olfactif 303
Lobe olfactif antérieur 304
Lobe olfactif postérieur 305
NOTATION DES ANFRACTUOSITÉS ET CIRCONVOLUTIONS CÉRÉBRALES. 310
Base du cerveau 313
1° Chiasma et bandelettes optiques. 314
2° Lame grise sus-optique 317

Pages.
3° Losange opto-pédonculaire ou losange central. 318
Région des pédoncules cérébraux 322
1° Pied ou étage inférieur du pédoncule 323
2° Région de la calotte ou étage supérieur du pédoncule 328
3° Région des tubercules quadrijumeaux 331
III. Configuration intérieure du cerveau. 333
Seuil de l'hémisphère. 333
1° Corps calleux 338
2° Trigone cérébral 344
3° Septum lucidum 352
4° Ventricules latéraux 354
Portion antérieure ou frontale; étage supérieur. 355
Portion moyenne ou réfléchie; étage inférieur. 358
Plexus choroïdes du ventricule latéral 361
5° Ventricule moyen ou troisième ventricule. 363
Toile choroïdienne 366
6° Corps opto-striés 368
A. Corps strié 369
Noyau caudé 370
Noyau lenticulaire 373
B. Couche optique (thalamus). 376
7° Capsule interne. 383

CHAPITRE II

ÉTUDE TOPOGRAPHIQUE DU CERVEAU A L'AIDE DE COUPES MACROSCOPIQUES SÉRIÉES

A. Coupes horizontales macroscopiques. 387
B. Coupes vertico-transversales macroscopiques. 434
C. Coupes sagittales macroscopiques. 485

CHAPITRE III

TEXTURE DU CERVEAU ÉTUDIÉE A L'AIDE DE COUPES MICROSCOPIQUES SÉRIÉES

I. Coupes vertico-transversales microscopiques. 520
II. Coupes horizontales microscopiques 561
III. Coupes horizontales microscopiques sériées de la partie supérieure du tronc encéphalique (capsule interne, région sous-optique et pédoncule cérébral). 577
IV. Coupes microscopiques sériées de la capsule interne et de la région sous-optique parallèles a la bandelette optique 631

CHAPITRE IV

STRUCTURE DE L'ÉCORCE CÉRÉBRALE

I. Écorce du manteau cérébral. 667
Écorce de la région rolandique. 667
Cellules de l'écorce cérébrale. 667

Pages.

Fibres de l'écorce cérébrale 678
Fibres radiées 680
Fibres tangentielles 682
Époque de la myélinisation des fibres de la substance blanche des hémisphères et des fibres tangentielles intra-corticales 689
Écorce de l'insula 691
Lobe occipital 692

II. Écorce du rhinencéphalon 698

Première circonvolution limbique, tænia tecta, nerf de Lancisi 698
Deuxième circonvolution limbique ou circonvolution de l'hippocampe . . . 701
1. Subiculum de la corne d'Ammon 701
2. Corne d'Ammon 704
Cellules de la corne d'Ammon 708
Fibres de la corne d'Ammon 719
Circonvolution godronnée (fascia dentata) 723
Lobe olfactif 732
Bulbe olfactif 733
Tubercule olfactif 737
Septum lucidum 738

CHAPITRE V

SUBSTANCE BLANCHE DES HÉMISPHÈRES CÉRÉBRAUX
FIBRES D'ASSOCIATION ET COMMISSURALES

Considérations générales 742
Origine et terminaison des fibres de la substance blanche 744

Fibres d'association 748

A. Fibres courtes d'association 748
B. Longs faisceaux d'association 749
Cingulum 749
Faisceau uncinatus 753
Faisceau longitudinal supérieur ou faisceau arqué 756
Faisceau occipito-frontal 758
Faisceau longitudinal inférieur 763
Fibres d'association propres du lobe occipital. — Stratum calcarinum. — Faisceau occipital vertical ou occipital perpendiculaire. — Faisceau occipital transverse du cunéus. — Faisceau occipital transverse du lobule lingual 780
Couche des fibres propres des circonvolutions de la face interne des hémisphères 784
Fibres d'association propres du lobe frontal 785

Fibres commissurales 787

Corps calleux 787
Commissure antérieure 803
Capsule externe 807

Paris. — Typographie Chamerot et Renouard, 19, rue des Saints-Pères. — 30633.

WELLCOME LIBRARY