

Röntgendiagnostik des uropoetischen Systems / von G. Fedor Haenisch.

Contributors

Haenisch, George Fedor, 1874-1952.

Publication/Creation

Hamburg : Lucas Gräfe & Sillem, 1908.

Persistent URL

<https://wellcomecollection.org/works/xvfurcfs>

License and attribution

Conditions of use: it is possible this item is protected by copyright and/or related rights. You are free to use this item in any way that is permitted by the copyright and related rights legislation that applies to your use. For other uses you need to obtain permission from the rights-holder(s).

**wellcome
collection**

Wellcome Collection
183 Euston Road
London NW1 2BE UK
T +44 (0)20 7611 8722
E library@wellcomecollection.org
<https://wellcomecollection.org>

Fortschritte auf dem Gebiete der Röntgenstrahlen

Herausgeber: Prof. Dr. **Albers-Schönberg**

Ergänzungsband 20

Archiv und Atlas

der normalen und pathologischen Anatomie

in typischen Röntgenbildern


Röntgendiagnostik des uropoetischen Systems

von

Dr. G. Fedor Haenisch

in Hamburg

Mit 24 Handzeichnungen und 51 Röntgenbildern auf 16 Tafeln



Hamburg

Lucas Gräfe & Sillem

(Edmund Sillem)

1908


Dr. Kitzler



22102139011

Med

K32644



Forschung zur Entwicklung der...

Aktuelle und...

Die Bedeutung der...

Methoden der...

Die...

Die...

Verlag...

Fortschritte auf dem Gebiete der Röntgenstrahlen

Herausgeber: Prof. Dr. **Albers-Schönberg**

Ergänzungsband 20

Archiv und Atlas

der normalen und pathologischen Anatomie

in typischen Röntgenbildern


Röntgendiagnostik des uropoetischen Systems

von

Dr. G. Fedor Haenisch

in Hamburg

Mit 24 Handzeichnungen und 51 Röntgenbildern auf 16 Tafeln



Hamburg

Lucas Gräfe & Sillem

(Edmund Sillem)


1908

Röntgendiagnostik
des
uropoetischen Systems

von

Dr. G. Fedor Haenisch
in Hamburg

Mit 24 Handzeichnungen und 51 Röntgenbildern auf 16 Tafeln



Hamburg

Lucas Gräfe & Sillem
(Edmund Sillem)

1908



314921 / 29947

15 691452

WELLCOME INSTITUTE LIBRARY	
Coll.	welMOMec
Call	
No.	WJ

Das Wesen der Röntgendiagnostik beruht bekanntlich auf der Eigenschaft der Röntgenstrahlen, Körper von verschiedener Dichtigkeit, resp. Dicke in verschiedenem Grade zu durchdringen. Diese Durchdringungsfähigkeit ist abhängig einerseits von der Beschaffenheit und Belastung der Röhre, andererseits, abgesehen von der Dicke des durchstrahlten Objekts, von seinem Atomgewicht und von der Dichtigkeit, in welcher diese Atome aneinander gelagert sind. Mit anderen Worten, verschiedene Körper haben gegenüber den Röntgenstrahlen ein verschiedenes Absorptionsvermögen, und zwar nach Maßgabe ihrer Schichtdicke und ihres spezifischen Gewichts. Aus dieser Absorption ergibt sich die in ihrer Intensität abgestufte Einwirkung des zur Verwendung gekommenen Strahlenkegels auf den Fluoreszenzschirm oder auf die photographische Platte, wobei, wie gesagt, auch noch die jeweilige Qualität der Strahlen eine Rolle spielt.

Fast jeder Körper, bis zum dichtesten Metall, ist in gewissen Grenzen durchleuchtbar, es sind aber auf der anderen Seite auch die durchlässigsten Gewebe unter bestimmten Umständen auf der Platte darstellbar. Hier die Prägung auf beiden Seiten einer Münze, dort ein lockeres Wattebäuschchen, beide sind schön und kontrastreich zur Anschauung zu bringen.

Schwieriger liegen die Verhältnisse bei der Durchstrahlung kombinierter, verschiedenartiger Körper.

So in der Praxis, bei unsern ärztlichen Untersuchungen am menschlichen Organismus. Hier ist nicht die jeweilige Dichtigkeit oder Dicke des einzelnen, darzustellenden Körpers oder Gewebes allein entscheidend, sondern in erster Linie das Verhältnis seiner Durchlässigkeit im Gegensatz zu derjenigen seiner ihn umgebenden Medien. (Dieses Gesetz trifft natürlich auch bei den vorerwähnten Beispielen zu; dort ist eben die Luft das umgebende Medium.)

Ein zartes Lungengefäß hebt sich deutlich gegen die lufthaltigen Partien der Lunge ab. Der starke, kalkhaltige Femurkopf eines kräftigen Mannes differenziert sich schon viel weniger in seiner Pfanne, umgeben von dicken Muskelmassen, ein Gallenstein endlich, der auf der Platte allein bei geeigneter Röhre fast undurchlässig erscheint, ist in seiner Umgebung von Galle und Lebersubstanz nicht oder nur äußerst selten darstellbar. Dieselbe Rippe, die bei tiefer Inspirationsstellung von Lungengewebe umgeben, kontrastreich, mit Struktur auf der Platte erscheint, verschwindet bei Expirationsstellung fast vollkommen in dem dichten Leberschatten.

Es kommt also nur auf die Differenzierungsmöglichkeit von Dichtigkeitsunterschieden und auf ihre Darstellung an.

Für das im folgenden zu behandelnde Kapitel kommt fast ausschließlich das Plattenverfahren in Betracht, d. h. die dauernde Fixierung des durch die Einwirkung der Röntgenstrahlen auf die Bromsilbergelatineschicht hervorgerufenen „Bildes“, die Röntgenographie.

Die vorübergehende Betrachtung auf dem Bariumplatincyansschirm, die Röntgenoskopie, die wieder für andere Gebiete, z. B. Lungen-, Herz- und Magendiagnostik von hervorragender Bedeutung ist, eignet sich für unsere Zwecke im allgemeinen nicht.

Freilich wird z. B. ein metallischer Fremdkörper in der Blase oder Urethra dem geübten Beobachter auf dem Schirm nicht leicht entgehen, auch ein nicht zu kleiner Nierenstein kann unter Umständen röntgenoskopisch diagnostizierbar sein.

So entdeckte ich gelegentlich einer Magendurchleuchtung zufälligerweise einen rechtsseitigen großen, ruhenden Nierenstein, von dessen Existenz weder Arzt noch Patientin Kenntnis hatten. Auch sonst habe ich mich gelegentlich mal überzeugt, daß ein diagnostizierter Stein bei guter Abblendung auf dem Schirm zu sehen ist. Von englischer Seite wurde mir mitgeteilt, daß der betreffende Untersucher bei allen Nierensteinuntersuchungen neben der Röntgenographie zur Orientierung auch die Röntgenoskopie anwendet. In jedem Falle eine Durchleuchtung vorzunehmen empfiehlt auch Riddel. Shenton geht unverständlicherweise sogar so weit, das Plattenverfahren zugunsten der Schirmuntersuchung gänzlich zu verwerfen. Ich habe diese Methode nie systematisch durchgeführt, glaube aber kaum, daß sie nennenswerte Vorzüge besitzt, schon allein deshalb nicht, weil der negative Befund ganz wertlos ist.

Mit Ausnahme der weiter unten noch zu besprechenden seitlichen Durchleuchtung zwecks Beobachtung der Zwerchfellbewegungen eignet sich für unsere Fragen wohl ausnahmslos die röntgenographische Darstellung auf der photographischen Platte.

Die Erwägung der eingangs erwähnten Gesetze, nach denen für die Röntgendiagnostik in erster Linie Dichtigkeitsdifferenzen unter den verschiedenen Geweben und Organen des menschlichen Körpers zur Darstellung kommen, beantwortet uns schon zum größten Teil die Frage, bei welchen Erkrankungen des uropoetischen Systems die mannigfachen diagnostischen Methoden durch das Röntgenverfahren wohl unterstützt oder bereichert werden könnten.

Überblicken wir kurz unser Gebiet: die Nieren, die Harnleiter und die Blase, vielleicht noch Urethra und Prostata.

Die beiden letzteren können wir bei unserer Betrachtung vernachlässigen, da bei ihrer oberflächlichen Lage die Röntgenuntersuchung, gegenüber den anderen diagnostischen Methoden, selbst für den Fremdkörpernachweis wohl kaum in Betracht kommt.

Im normalen, wie im pathologischen Zustande sind es zunächst nur die Nieren, die heute bei richtiger Technik auf die Platte zu bannen sind, da sich ihre Konsistenz hinreichend von derjenigen ihrer Umgebung unterscheidet. Hier sind wir in den Stand gesetzt, aus der Lage, Form und Größe des Schattens unter Umständen wichtige Schlüsse auf das Verhalten des Organs zu ziehen.

Harnleiter sowie Blase dagegen differenzieren sich gegen ihre Umgebung in keiner Weise und sind somit in der Regel weder in physiologischem noch pathologischem Zustande darstellbar, auch die fortschreitende Technik wird uns da nicht weiterbringen. (Die uringefüllte Blase markiert sich mitunter freilich recht deutlich) (cf. Fig. 68, Taf. XV).

Hier mußte also durch künstliche Mittel Abhilfe geschafft, ein Kontrast erzielt werden.

Man half sich durch Einführung schattengebender Körper (Sonden) oder Injektion metallhaltiger Flüssigkeiten (Wismutaufschwemmungen, Kollargol), um so den Verlauf des Ureters, die Form und Lage der Blase, ja des Nierenbeckens beurteilen und studieren zu können. In gleicher Weise wurde durch Einblasung von Gasen (Luft, Sauerstoff) das Hohlorgan der Blase als solches zur Darstellung gebracht.

Für eine spezielle Erkrankung des uropoetischen Systems indessen schien das Röntgenverfahren in allererster Linie geeignet, in diagnostischer Beziehung fördernd und nutzbringend zu sein, für die Lithiasis.

Der Grund hierfür liegt in der Natur der Sache, bringt doch die pathologische Veränderung selbst die für unser Verfahren unentbehrliche Dichtigkeitsdifferenz mit sich.

Im folgenden wollen wir nun einen Überblick gewinnen über das, was die Röntgenstrahlen in diagnostischer Beziehung auf unserm Gebiet zu leisten imstande sind.

Wir beginnen mit den Nieren, und zwar gleich mit dem wichtigsten und größten Kapitel, der Diagnostik der Konkreme, wobei allerdings zweckmäßig der Harnleiter mit in die Besprechung gezogen werden soll.

Nieren.

Die Versuche, das Röntgenverfahren auch dem Nachweis der Nephrolithiasis dienstbar zu machen, setzten schon bald nach dem Bekanntwerden der genialen Entdeckung ein; bei der großen Schwierigkeit, ja oft Unmöglichkeit, klinisch eine sichere Steindiagnose zu stellen, kann dies nicht wunder nehmen. Die ersten diesbezüglichen Arbeiten berichten über Untersuchungen an Präparaten und an der Leiche; freie und in der exstirpierten Steinniere eingeschlossene Konkrementen wurden auf ihre Durchlässigkeit und Darstellbarkeit hin geprüft, systematische, experimentelle Untersuchungen am Kadaver vorgenommen, zunächst noch ohne einheitliche Ergebnisse zu erzielen. Bald glückte dann auch in vereinzelt Fällen der Nachweis der Nephrolithiasis am Lebenden.

Die anfänglichen großen Hoffnungen und Erwartungen, welche die ersten Mitteilungen von Macintyre, Ringel, Wagner, Lauenstein, Levy-Dorn, Leonard u. a. hervorriefen, sollten freilich nicht so schnell in Erfüllung gehen. Die Methode erwies sich zunächst noch als unsicher und unverlässlich, wofür man in erster Linie die jeweilige chemische Zusammensetzung der Steine verantwortlich machte; gar zu korpulente Patienten mußten überhaupt von der Untersuchung ausgeschlossen werden.

Durch die fortgesetzte Verbesserung des Instrumentariums und der Röhren, sowie durch die verfeinerte und glänzend ausgearbeitete Technik gewann dann die Röntgendiagnostik des Steinleidens, zunächst für den positiven, dann auch für den negativen Befund immer mehr an Exaktheit, bis sie, auf ihrer heutigen Höhe angelangt, jeder anderen Methode als ebenbürtig, wenn nicht gar überlegen zur Seite gestellt werden kann.

Ich glaube nicht zu viel zu sagen, wenn ich behaupte, daß eine noch so sorgfältig durchgeführte Untersuchung auf Konkrementen in Nieren oder Harnleiter ohne Röntgenogramm unvollkommen ist. Erst die gleichzeitige Bewertung der klinischen und röntgenologischen Untersuchungsergebnisse gewährleistet eine einwandfreie Diagnosen- und Indikationsstellung.

Ein Blick auf die Gründe, welche den Steinnachweis auf klinischem Wege erschweren oder unzuverlässig machen, wird meine Behauptung rechtfertigen.

Eine für Steine in den Harnwegen absolut charakteristische Symptomatologie gibt es nicht.

Die drei Hauptsymptome, Schmerzen, Hämaturie und Steinabgang, neben denen noch Anurie, Blasenreizung usw. gelegentlich in Betracht kommen, rechtfertigen wohl einen starken Verdacht auf vorhandene Steine, besonders wenn sie gleichzeitig zur Beobachtung gelangen, sie sind aber nicht beweisend. Noch viel weniger sind sie einzeln für Steine pathognomonisch.

Die Schmerzen variieren in den weitesten Grenzen, sowohl hinsichtlich ihrer Art und ihres Grades, als auch ihrer Lokalisation. Sie können dauernd oder periodisch auftreten. Von einer leichten palpatorischen Empfindlichkeit oder einem dumpfen, kontinuierlichen Druckgefühl in der Nierengegend, wie sie bei größeren, festsitzenden Steinen beobachtet werden, bis zu den heftigsten und unerträglichsten Koliken, die meist von den kleineren Konkrementen ausgelöst werden, kommen alle Schattierungen, ziehende, stechende Schmerzen usw. vor. Gelegentlich können Schmerzen auch absolut fehlen (cf. z. B. Fall Go. und Ke., pag. 22).

Als häufigster Sitz wird neben der Nieren- und Uretergegend Rücken und Kreuz angegeben, von hier ausstrahlend in die Inguinalbeugen, zur Blase, in die Hoden, Schamlippen und Oberschenkel. In einem meiner Fälle klagte der Patient nur über ein brennendes Gefühl, welches er in die Haut über den beiden Darmbeinschaufeln verlegte. Bisweilen werden die Schmerzen im Leib, im Magen, häufiger an der Spitze des Penis oder in der Harnröhre, besonders bei der Miktion, angegeben. „Typische Koliken“ bestanden nur in etwa der Hälfte unserer positiven Fälle. Gelegentlich soll während des Kolikanfalls der gleichseitige Testikel besonders druckempfindlich sein (Bittorf).

Schmerzen in Nieren und Blasengegend kommen aber bei den verschiedensten Nieren-

erkrankungen zur Beobachtung, dasselbe gilt auch für die Blutung. Beide Symptome kommen auch bei der Tuberkulose, bei Nephritis und Pyelitis, bei Hydro- und Pyonephrose und bei Tumoren vor. Anderwärts lokalisierte Schmerzen können durch Prozesse an anderen Organen hervorgerufen sein oder auch solche vortäuschen. Cholecystitis, Cholelithiasis, Appendicitis und Darmerkrankungen kommen hier wohl in erster Linie in Betracht.

Eine das Lumen verlegende Knickung oder Drehung des Ureters wird ebenso wie ein Stein reine Nierenkoliken auslösen.

Die Hämaturie kann auch auf einer renalen Hämophilie beruhen. Wie die Blutung einerseits eine ganz andere Ursache haben kann, so ist sie andererseits auch beim Steinleiden nicht konstant. Wenn auch in der großen Mehrzahl der Fälle makroskopisch oder mikroskopisch Blut im Urin nachweisbar ist, so konnte ich auch in vielen Fällen Steine konstatieren, bei denen trotz sorgfältiger Untersuchung kein Blut im Harn gefunden wurde.

Symptome von Blasenreizung mit häufigem Urindrang, Anurie usw. sind ebenfalls keineswegs nur für Steinleiden typisch.

Aus dem Abgang von Konkrementen ist man nicht berechtigt, mit Sicherheit auf das Vorhandensein weiterer Steine zu schließen, auch dann nicht, wenn Schmerzen und Blutung noch andauern.

Bei dem auf pag. 26 beschriebenen Fall Le. bestand ausgesprochene Schmerzhaftigkeit und Druckempfindlichkeit im unteren Teil des Ureters, entsprechend der Stelle, an welcher der Stein bei der früheren Untersuchung gesessen hatte (cf. Fig. 43, Taf. X), auch war noch Blut im Urin nachweisbar, während das Röntgenogramm lehrte, daß das Konkrement bereits in der Blase lag (cf. Fig. 44, Taf. X).

Der einzig sichere klinische Nachweis ist die direkte Palpation durch die Bauchdecken hindurch, falls man hier bei besonders mageren Individuen ein Krepitieren der Steine oder ein einzelnes größeres Konkrement fühlt, oder die indirekte Palpation mit der Ureterensonde, eventuell der Nachweis von Abdrücken an dem mit Wachs belegten Sondenkopf.

Doch Palpation wie Sondierung des Nierenbeckens auf Steine sind sehr schwierige Methoden und führen auch nur selten zum Ziel.

Wie große Steine der Palpation auch bei nicht über mittelkräftigen Leuten entgehen können, lehrt Fall Wes., pag. 23, Fig. 40, Taf. IX.

Die zystoskopische Untersuchung und Harnanalyse, die Kryoskopie sowie die funktionelle Nierendiagnostik lassen sicher oft sehr wertvolle Anhaltspunkte gewinnen, sie gewährleisten aber für den Steinnachweis auch keine sichere Diagnosenstellung.

Eine genauere Lokalisation eines oder mehrerer Konkremeinte ist klinisch wohl überhaupt kaum möglich.

Bei der Unsicherheit aller dieser Symptome und den außerordentlichen differentialdiagnostischen Schwierigkeiten müssen wir die Röntgendiagnostik, welche hier durchgreifenden Wandel geschaffen hat, in ihrer heutigen Ausgestaltung und Leistungsfähigkeit als ein ganz hervorragendes Hilfsmittel begrüßen, welches in jedem verdächtigen Falle so früh wie möglich herangezogen werden sollte.

Ich möchte aber nochmals darauf hinweisen, daß die Röntgenuntersuchung nicht als eine für sich allein gültige, die klinischen Untersuchungen ersetzende diagnostische Methode aufgefaßt werden darf; erst die sachgemäß angewandte Kombination aller uns zur Verfügung stehenden Mittel verleiht ihr ihren hohen Wert und verbürgt auch in schwierigen Fällen eine fast fehlerlose Interpretierung. Hierzu ist aber ein Zusammenwirken des internen oder chirurgischen Untersuchers mit dem Röntgenologen erforderlich und anzustreben, da alle Methoden heut in ihrer Vollendung nicht mehr in einer Hand zu vereinigen sind.

Eine Würdigung der älteren und neueren Untersuchungsmethoden kann daher auch nicht meine Aufgabe sein, hier, wie auch in den folgenden Abschnitten soll nur von der Röntgendiagnostik allein die Rede sein.

Aus den Krankengeschichten bringe ich nur die notwendigsten Daten und halte mich dabei möglichst genau an den Wortlaut der mir übermittelten ärztlichen Angaben sowie unserer Untersuchungsprotokolle.

Die Nieren- und Harnleitersteinuntersuchung gehört unzweifelhaft mit zu den schwierigsten und verantwortungsvollsten Aufgaben des Röntgenologen, dafür aber auch zu den dankbarsten. Neben einem tadellosen und leistungsfähigen Instrumentarium ist eine gut durchgearbeitete und peinlich beobachtete, exakte Technik absolutes Erfordernis. Daneben ist aber auch bei der Besichtigung und Beurteilung der Platten eine jahrelange Übung und große Erfahrung des Untersuchers, besonders in schwierigeren, zweifelhaften Fällen nicht zu entbehren.

Wenden wir uns zunächst der Technik zu. Sie hat im Laufe der Jahre manche Wandlung erfahren, auf die wir hier nicht näher eingehen wollen. Außer der steten Verbesserung des die Strahlen selbst erzeugenden Armamentariums bedeutete die Einführung und Anwendung von abblendenden Bleiplatten (Wagner) ihren wichtigsten Fortschritt. Die hiermit erzielten Erfolge sind in dem heute noch klassischen Buch von Rumpel niedergelegt. Die weniger günstige Prognose, die Rumpel 1903 der Albers-Schönberg'schen Kompressionsblende für die Steindiagnose stellte, hat sich aber nicht bestätigt. Ihre, man kann wohl sagen heute allgemeine Verbreitung war der zweite, vielleicht bedeutendste Fortschritt unserer speziellen Technik, wie wir überhaupt Albers-Schönberg den feineren Ausbau der Nierensteinuntersuchung mit in erster Linie zu verdanken haben. In neuerer Zeit kam dann noch das Köhler'sche Doppelplattenverfahren hinzu, für welches auch Immelmann, Holzknacht u. a. warm eingetreten sind, besonders wenn es sich um die Untersuchung sehr starker Patienten handelt.

Köhler empfiehlt bei Aufnahmen übernormalstarker Leute zwei Platten, Schicht auf Schicht aufeinandergelegt, gleichzeitig zu exponieren. Legt man nach der Entwicklung die Platten wieder in gleicher Weise übereinander, und zwar so, daß sich alle Konturen haarscharf decken, so erhält man ein „doppelt differenziertes, doppelt kontrastreiches Negativbild“.

Ganz besonderen Nutzen endlich bietet die Verwendung des jüngst von Sträter angegebenen Luffaschwammes. Seitdem ich die großen Vorteile desselben kennen gelernt habe, mache ich keine Konkrement- oder Lendenwirbelsäulenuntersuchung mehr ohne einen solchen. Die Luffapelotte erhöht entschieden die Wirkung der Kompressionsblende, da sich ein schlaffes Abdomen nicht in den Zylinder hineinwölben kann; vorgelagerte Därme weichen dem Druck besser aus, die Kompression gestaltet sich, ohne unangenehm empfunden zu werden, mit Hilfe des halbkugelförmigen Schwammes viel ergiebiger als mit dem Blendenrand allein; die hervorgerufene Anämie der Gewebe gestattet die Verwendung weicherer Röhren. Endlich gelingt es bei Benutzung des Luffaschwammes fast immer, die störenden respiratorischen Bewegungen der Niere zu verhindern, so daß Nieren- und eventuelle Steinkonturen viel schärfer zur Darstellung kommen.

Die Herstellung der Pelotte ist sehr einfach. Der Luffaschwamm ist in großen, flachen Stücken in jeder Drogerie erhältlich, am besten eignen sich die etwas stärkeren, locker gefügten Partien. Durch




Fig. 1.

eine Röntgenaufnahme überzeugt man sich, daß keine störenden, schattengebenden Partikel in den zur Verwendung kommenden Stücken enthalten sind, resp. entfernt solche. Dann schneidet man sich runde Scheiben von verschiedener Größe und legt diese, wie es in nebenstehender

Skizze (Textfig. 1) veranschaulicht ist, übereinander. Die Zahl der Scheiben hängt von der Stärke des Materials ab. Die unterste Scheibe muß so groß sein, daß sie, ohne hineinzurutschen, in die Apertur des Kompressionszylinders paßt; die oberste wird so groß geschnitten, daß ihre Zirkumferenz sich beim Zusammenpressen des Ganzen zu einer Halbkugel dem Umfang der untersten Scheibe nähern läßt. Das Ganze wird




Fig. 2.

durch ein übergenähtes Stück Leinwand zusammengehalten (s. Textfig. 2.) Für die verschiedenen Zylinderweiten muß man natürlich je eine passende Pelotte anfertigen.

Die Besprechung anderer, größtenteils prinzipiell ähnlicher Verfahren (Hirschmannsches Bandkompressorium mit Gummiballon, sowie die zahlreichen Blendenkonstruktionen) muß ich mir hier versagen, ohne sie etwa damit irgendwie kritisieren oder in zweite Linie stellen zu wollen. Die Hauptsache ist und bleibt, daß der einzelne Untersucher mit seinem gesamten Instrumentarium absolut vertraut und eingearbeitet ist, dessen Leistungsfähigkeit vorurteilslos kennt und über eine ausreichende Übung verfügt.

Vor jeder Steinuntersuchung ist eine gründliche Vorbereitung des Patienten durch Laxantien am Tage vorher und einen Einlauf am Morgen vor der Aufnahme unbedingt erforderlich. Eine ausgiebige Darmentleerung ist unerläßlich für das gute Gelingen und die einwandfreie Beurteilung der Platten, da Schatten von Cybala in der Beckengegend und von Speiseresten (Fruchtkernen usw.) in höheren Abschnitten des Dickdarms eine sichere Diagnose sehr erschweren, gelegentlich auch mal unmöglich machen können.

Um eine bessere Differenzierung eventueller Steinschatten zu erzielen, hat Eppinger empfohlen, in den Darm Luft einzublasen. Abgesehen von der Belästigung des Patienten glaube ich, daß das geblähte Kolon mit seiner störend wirkenden Haustrenzeichnung und der regellosen Verteilung der Gasblasen wohl nur selten zur Verbesserung der Platte und Erleichterung der Diagnose beitragen wird, es sei denn, daß der Steinschatten zufällig in den Bereich einer Luftblase fällt. Mit der Kompressionsblendenmethode endlich läßt sich dieses Hilfsmittel naturgemäß überhaupt nicht vereinigen.

Der Patient liegt auf dem Rücken, Kopf und Oberschenkel werden mit Vorteil etwas hochgelagert. Es kommt hierbei nur darauf an, daß der Rücken der untergelegten Kassette möglichst flach und gleichmäßig anliegt. Die vielfach empfohlene \wedge förmige Kniestütze wende ich nur im äußersten Notfall, bei stärkerer Lordose usw. an, da sie nach meiner Erfahrung auf der Matratze nicht so sicher steht und nicht immer eine absolute Ruhelage des Patienten garantiert. Mit einem festen Keilkissen und eventuell ein paar Sandsäcken bin ich meist gut ausgekommen.

Man kann zunächst durch eine Übersichtsaufnahme nach einem verdächtigen Schatten fahnden und dann die Diagnose durch Spezialaufnahmen sicherstellen. Natürlich müssen diese Orientierungsaufnahmen auch mit Abblendungsvorrichtungen gemacht werden, auf die man heute überhaupt bei keiner Aufnahme verzichten sollte, da sie die störende Diffusion der Röntgenstrahlung im menschlichen Körper, welche die Verschleierung der Platten hervorruft, ganz wesentlich verringert. Sehr gut eignet sich hierfür der größte Zylinder der Albers-Schönbergschen Blende mit einem Durchmesser von 19 cm; man erhält damit einen Überblick über beide Nierengegenden und eine große Strecke beider Ureteren (cf. Fig. 47, Taf. XI). Da man in vielen positiven Fällen den Sitz des Konkrementes so schneller findet, spart dies Verfahren bisweilen vielleicht Arbeit und Platten, bei negativem Ausfall der Übersichtsplatte aber muß dann doch die ganze Spezialuntersuchung angeschlossen werden, ehe man das Vorhandensein von Steinen ausschließen darf. (Der kleine Stein auf Fig. 48, Taf. XI ist z. B. auf der Übersichtsaufnahme Fig. 47, Taf. XI nicht zu sehen.) Ich halte sie daher in der Regel für überflüssig und ziehe es vor, gleich an die Detailaufnahmen heranzugehen. Diese Ansicht vertritt auch Levy-Dorn.

Wir benutzen nur ein Plattenformat 18:24, und zwar fast ausschließlich das Schleußnersche Fabrikat ohne Einzelpackung. Die Platten werden kurz vor der Aufnahme in die mit Bleiboden versehenen Kassetten eingelegt. Unter den Entwicklern bevorzugen wir Glycin.

Es sollten stets beide Seiten untersucht werden, da es nicht so ganz selten vorkommt, daß durch die ausstrahlenden Schmerzen und die Angaben des Patienten der Stein auf der falschen Seite lokalisiert wird (reno-renalere Reflex, Allocheirie). Wir haben mehrere solcher Fälle beobachten können.

Frau Dr. Wil., Journ. Nr. 991/06. Vor 12 Jahren heftige Kolik nach einem Trauma (Stoß) in der Nierengegend; damals mikroskopisch rote Blutkörperchen und spießförmige Kristalle im Urin. Nachher lange Zeit keine Symptome. Seit 7 Jahren sehr quälende Rückenschmerzen, die immer in der Gegend links von der Wirbelsäule mit großer Bestimmtheit lokalisiert wurden. Im Harn Phosphate, vereinzelte Leukozyten, keine roten Blutkörperchen. Keine eigentlichen Koliken, außer der anfangs erwähnten.

Röntgenuntersuchung am 14. Dez. 06. Es wurden beide Seiten vollständig untersucht. Linke Niere, einschließlich des Harnleiters bis zum Eintritt in die Blase völlig frei von Steinen. Im rechten Nierenbecken fand sich ein kirschgroßer Nierenstein mit unregelmäßigen Konturen (cf. Fig. 50, Taf. XII).

Das Protokoll einer Kontrolluntersuchung am 21. Dez. 06 enthält die Notiz: Das Konkrement befindet sich entweder im Nierenbecken oder im oberen Teil des Harnleiters.

Januar 1907 Operation auf der rechten Seite. Das Nierenbecken fand sich leer. Zweifingerbreit unterhalb fand sich dann im Ureter ein kirschgroßes seitliches Divertikel, das mit bröckligen, tropfsteinartigen Massen erfüllt war. Die Untersuchung am 12. Jan. 07 ergab, daß es sich um ein reines Harnsäurekonkrement handelte. Beschwerden seitdem geschwunden. Auch eine erneute Gravidität zurzeit ohne Beschwerden.

Der Fall ist auch noch in anderer Beziehung interessant. Wie mir mitgeteilt wurde, fürchtete der Operateur schon, als er das Nierenbecken leer fand und die retrograde Sondierung des Ureters glatt gelang, daß er das Opfer einer Röntgenfehldiagnose geworden sei. Bei der nochmaligen Palpation und beim Eingehen mit dem kleinen Finger in den Ureter fand sich dann das Konkrement. Die Beobachtung lehrt, wie außerordentlich wichtig und nutzbringend ein Röntgenogramm für den Gang der Operation werden kann.

Herr E. Ha., Journ. Nr. 245/07. Seit Jahren außerordentlich heftige Koliken, die ausnahmslos stets in der rechten Nierengegend empfunden wurden. Im Harn reichlich Blut und ein kurz vor der Kolik an Menge zunehmendes schleimig-eitriges Sediment. In der letzten Zeit etwa alle 2 Monate Koliken. Vor 2 Jahren sind einmal zwei Steine von Größe und Gestalt eines Kürbiskernes abgegangen. Röntgenuntersuchung soll vorgenommen werden „zur Feststellung, wieviel Konkremeute noch zurückgeblieben, wie groß sie sind usw.“.

Röntgenuntersuchung am 4. April 07. Die ganze rechte Seite wird steinfrei befunden, dagegen finden sich in der linken Niere, sowie im Nierenbecken und an der Austrittsstelle des Harnleiters eine große Zahl von Steinen, welche wohl zum großen Teil den Harnleiter von selbst nicht mehr passieren können. (cf. Fig. 7, Taf. II.)

Trotz wiederholten dringenden Rates hat sich Patient zu einer Operation bisher nicht entschlossen. Nach der letzten schweren Kolik (Febr. 08) fanden sich in dem schleimig-eitrigen Sediment 12 graupen- bis hanfkorngroße weiße Steinchen (Phosphat), außerdem zahlreiche kleinere Trümmer.

Herr Ep., Journ. Nr. 877/06 u. 537/07. Klinisch unklare Beschwerden. Schmerzen im Damm und in der Harnröhre, die „der ganzen Sachlage nach eventuell von einem Stein in den Ureteren herühren können“, außerdem besonders links unten in der Inguinalbeuge. Kein Blut im Urin.

Röntgenuntersuchung am 8. Nov. 06. Linke Niere und Ureteren frei von Schatten. In der rechten Niere 3 Steine, desgleichen ein zweifelhafter Schatten über dem Kreuzbein rechts.

2. Röntgenuntersuchung am 23. Juli 07. Von den drei Konkremmentschatten in der rechten Niere ist an gleicher Stelle nur noch einer, die beiden anderen liegen tiefer im Verlauf des Ureters. Der Schatten auf dem Kreuzbein ist frei projiziert.

Die Schmerzen wurden auch jetzt nur links angegeben. Keine Operation, keine Steine abgegangen. Symptome dauernd dieselben geblieben.

Frau Hau., Journ. Nr. 511/07. 24. März 04 Appendectomie! Seit Mitte Januar 07 häufiger Urindrang. Urin trübe. $\frac{1}{4}$ —1 $\frac{0}{100}$ Alb., etwas Eiter, zeitweise rote Blutkörperchen. 20. Febr. u. 23. April Kolikanfall, Schmerzen in der Gallenblasengegend. 5. Juni 07 in Karlsbad laut Bericht Nierenkolik rechts.

Röntgenuntersuchung am 13. Juli 07. Während die Schmerzen dauernd rechts waren, findet sich in der linken Niere ein etwa erbsengroßer Schatten, der als Stein in einem der großen Kelche angesprochen werden muß. Er kehrt auf der Kontrollaufnahme wieder. Der Größe nach dürfte ein Abgehen per vias naturales möglich sein.

Jan. 08 wieder Beschwerden. Blut u. Alb. im Urin. März 08 Mittelmeerreise, danach hören die Beschwerden auf, bei der letzten Urinuntersuchung kein Blut, kein Eiweiß.

2. Röntgenuntersuchung am 21. Aug. 08. Journ. Nr. 717/08. Der früher unter kirschkerne-große Stein in einem calyx. major unterhalb der 12. Rippe, liegt jetzt kleinkirschgroß im Nierenbecken, dicht an der medialen Nierenkontur, am Beginn des Ureters.

Beschwerden wie klinische Symptome waren fast vollständig geschwunden, so daß man

im vorliegenden Falle schon vermutete, daß der Stein unbemerkt abgegangen sei. Die Nachuntersuchung zeigte, daß das Konkrement an Größe erheblich zugenommen und seine Lage geändert hatte.

Herr Jo., Journ. Nr. 204/07. Seit August 06 mit Unterbrechungen Schmerzen, besonders in der Lendenwirbelsäule, von dort über die linke Flanke zum linken Hoden ausstrahlend. Urin schwach alkalisch oder schwach sauer, viel Phosphate, spärliche Leukozyten.

Röntgenuntersuchung am 16. März 07. Es sollte die Lendenwirbelsäule untersucht werden. An derselben fand sich keine pathologische Veränderung, dagegen zeigte sich cr. 6 cm rechts der Wirbelsäule etwas unterhalb des 3. Proc. transversus ein aus 3 oder 4 kleineren Teilen zusammengesetzter, scharf umschriebener, mehrkantiger Schatten. Mit Rücksicht auf die von der Lende zum Hoden hinabziehenden Schmerzen, die Druckempfindlichkeit des einen Hodens und den Urinbefund (Phosphate) wurde der Schatten als Harnleiterkonkrement angesprochen. (Siehe Fig. 54, Taf. XII.)

Bei der vorgenommenen Operation wurde ein Stein im Ureter nicht gefunden, auch sonst keine Ursache für den Schatten. Die am 15. Juli 07 vorgenommene abermalige Röntgenuntersuchung wies den gleichen Schatten an gleicher Stelle auf.

Ich war anfangs geneigt anzunehmen, daß der Stein dem Operateur entgangen sei. Später stiegen mir Zweifel an der Richtigkeit meiner Röntgendiagnose auf wegen der großen Entfernung des Schattens von der Wirbelsäule. Meine Absicht, die Untersuchung mit eingelegtem Ureterenkatheter zu wiederholen, konnte ich bislang nicht ausführen, da ich des als Maschinisten zur See fahrenden Herren bisher nicht wieder habhaft werden konnte.

Der Fall muß also bis auf weiteres als nicht aufgeklärt angesehen werden.

Wir kehren zur Besprechung der Technik zurück.

Man beginnt die Untersuchung am besten mit der verdächtigen Seite.

Zur Aufnahme der Niere selbst kommt der kleinere Kompressionszylinder (10 cm lichte Weite) zur Anwendung; seine untere Apertur wird mit dem gerade hineinpassenden, halbkugeligen Luftschwamm, die stärkere Konvexität nach unten armiert, dann wird er vorsichtig, am besten bei der Expiration, dicht unterhalb des Rippenbogens in das Abdomen hineingedrückt, sein medialer Rand schneidet mit der Mittellinie des Körpers ab. Gleichzeitig und mit der fortschreitenden Kompression abwechselnd wird der Rahmen der Blende allmählich so weit gekippt, bis die Zylinderachse annähernd auf die zwölfte Rippe gerichtet ist. Dabei wird der Rippenbogen etwas in die Höhe gehoben; bisweilen ist man hierbei genötigt, mit der ganzen Blendenvorrichtung etwas fußwärts zurückzuweichen. Die Haut über dem Rippenbogen wird vor dem Aufsetzen des Kompressoriums etwas kranialwärts gespannt, ebenso werden eventuelles Fettpolster und Därme manuell zur Seite gedrückt. (S. Textfig. 3.)

Bezüglich des Grades der Kompression muß man sich in jedem einzelnen Falle nach der Toleranz des Patienten richten. Ein Unbehagen wird wohl selten zu vermeiden sein, doch dürfen keine Schmerzen verursacht werden. Irgendwelche gelegentlich mal gegen das Verfahren geäußerte Bedenken bestehen bei vorsichtiger Handhabung meiner Erfahrung nach nicht zu Recht, zumal wenn der Untersucher über die klinischen Daten (Pyonephrose usw.) orientiert ist.

Vorteilhafter und praktischer noch erscheint es mir, den Luffschwamm zunächst allein mit der Hand an der entsprechenden Stelle unter kreisenden Bewegungen in die Tiefe zu drücken, wobei man besonders bei fettleibigen Personen mehr lateral beginnt und dann den Schwamm samt intestinis medianwärts drängt. In dieser Lage wird der Schwamm mit der einen Hand fixiert, während man mit der anderen den vorher gerichteten Zylinder auf ihn herabläßt, dann nötigenfalls noch etwas komprimiert und kippt. Je mehr Zeit man sich läßt und je langsamer und allmählicher man den Druck steigert, je ausgiebiger wird sich die Kompression gestalten, und je leichter wird sie von dem Patienten vertragen werden.

Bei Frauen mit besonders spitzem Angulus infrasternalis und weit herabreichenden Rippenbogen gelingt es bisweilen nicht, unter den Rippenknorpeln hindurch die Niere zu treffen, man gelangt dann nicht hoch genug hinauf und bekommt nur den unteren Nierenpol

in den Blendenkreis hinein. Wir sind dann gezwungen, den Zylinder senkrecht über der Nierengegend oben auf den Rippenbogen aufzusetzen und auf die Kompression zu verzichten. Der Luffaschwamm hat dann natürlich keinen Zweck. Ich habe indessen, besonders seit Anwendung des Schwammes, nur äußerst selten zu diesem Ausweg greifen müssen.

Bei der zweiten Aufnahme, die zumeist noch den unteren Nierenpol und den Verlauf des Ureters bis zur Höhe des cr. zweiten Kreuzbeinwirbels übersehen läßt, verwendet man den größeren Tubus (13 cm Durchmesser). Derselbe wird entweder ebenfalls mit passendem Luffaschwamm armiert, zwischen Rippenbogen und Crista ilei ohne zu kippen in die Tiefe ge-

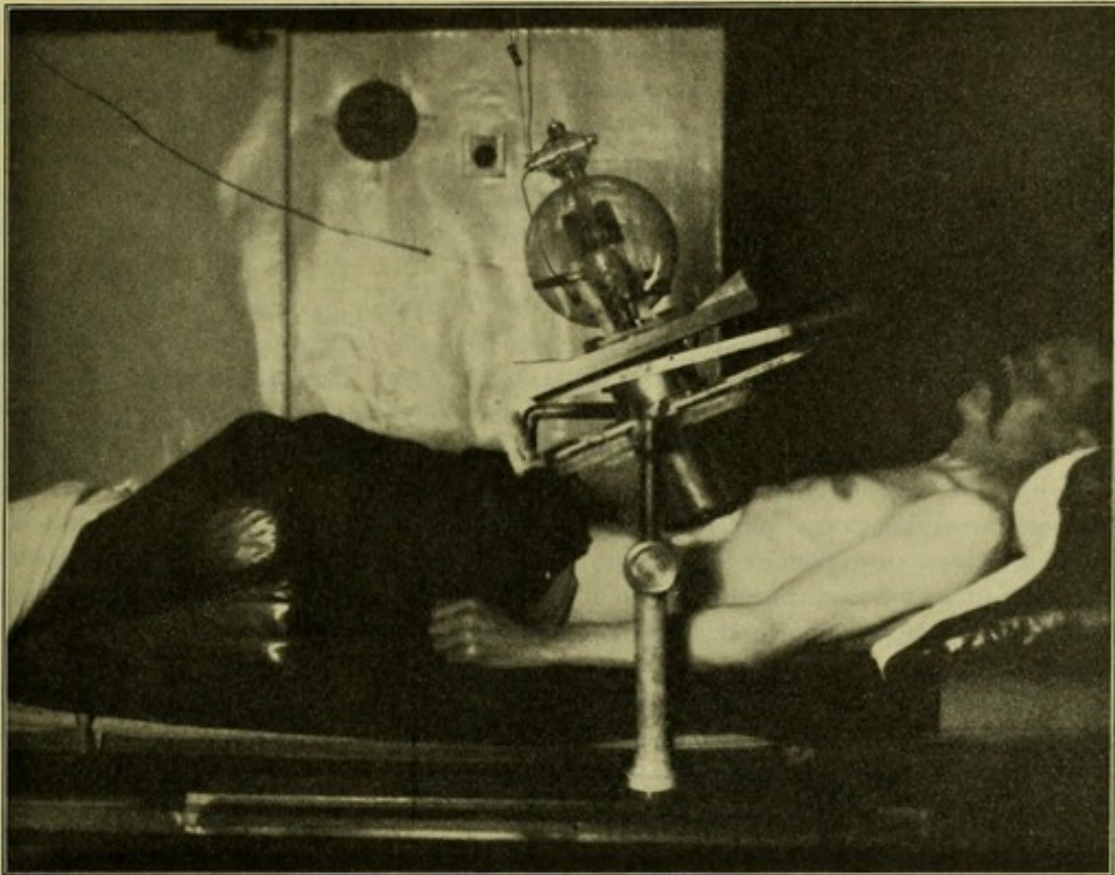


Fig. 3.

Lagerung des Patienten und Adaption der Kompreßionsblende für die erste typische Einstellung. Unterhalb der unteren Zylinderapertur sieht man den Luffaschwamm, welcher z. T. von der Bauchwand verdeckt ist. Kopf und Oberschenkel sind zur Entspannung der Bauchdecken und zur Streckung der Lordose durch Keilkissen und Polsterrollen erhöht. Über den Unterschenkel liegen einige Sandsäcke.

drückt oder man verfährt in der vorher beschriebenen Weise, indem der Schwamm zunächst allein in das Abdomen „hineinmassiert“ und dann durch den Zylinder weiter fixiert wird.

Bei sehr kräftigen, dicken Männern mit festen, gespannten Bauchdecken kann ein senkrecht Komprimieren bei beiden Aufnahmestellungen in vereinzelten Fällen mal ausgeschlossen sein. Ich lasse dann die Kompression weiter lateralwärts auf die abhängigen Partien des Abdomens einwirken und stelle den Rahmen in querer Richtung etwas schräg, wodurch die Zylinderachse medianwärts gerichtet wird. Dabei läßt sich manchmal noch eine leidliche Reduktion des Körperdurchmessers erzielen. Die entstehenden Projektionsfehler sind zu berücksichtigen.

Die dritte Normalaufnahme gilt dem unteren Teil der Ureteren und der Blase. Man kommt hier meist mit einer Platte für beide Seiten aus. Der 13 cm-Zylinder wird in der

Mittellinie des Körpers so aufgesetzt, daß der distale Rand seiner Apertur gerade mit dem Schambein abschneidet. Während der Kompression wird durch Kippen der Zylinder etwas schräg nach abwärts gerichtet. Auf die Technik der Blasenaufnahmen werden wir weiter unten nochmal zurückzukommen haben.

Die beiden ersten Stellungen werden dann in gleicher Weise für die andere Körperseite wiederholt.

Auf Tafel I, Fig. 1 sind durch gestrichelte Kreise die Gebiete abgegrenzt, die wir mit den drei typischen Einstellungen auf der Platte zur Darstellung bringen.

Inzwischen sind die ersten Platten entwickelt, so daß man eventuell nötige Wiederholungen oder Kontrollaufnahmen sofort anschließen kann. Falls nicht bestimmte Umstände, die bei der Plattendiagnostik noch Erwähnung finden werden, oder Überanstrengung eines schwächlichen, leidenden Patienten eine Nachuntersuchung erst nach einigen Tagen wünschenswert erscheinen lassen, ist es ratsam und wohl unbedenklich, die Untersuchung gleich vollständig zu Ende zu führen. Schädigungen der Haut habe ich außer einer gelegentlichen, vorübergehenden geringen Pigmentierung nie beobachtet. Die durch den Blendentubus und das Röhrenbrett gegebene konstante Entfernung von ca. 38 cm bietet bei der kurzen Expositionszeit ausreichende Sicherheit.

In der Regel sollte also der Patient den Untersuchungstisch, jedenfalls aber das Laboratorium nicht verlassen, bis alle Platten entwickelt sind und der Untersucher sich überzeugt hat, daß die Qualität seiner Aufnahmen ihm eine sichere Diagnose gestattet. Man kommt so nicht in die Lage, sein Urteil auf technisch mangelhafte Platten stützen zu müssen, zudem können äußere Verhältnisse die Möglichkeit einer erneuten Untersuchung in Frage stellen.

Bei der Beschreibung der Technik konnten natürlich nur die typischen „Normal-einstellungen“ berücksichtigt werden. Bisweilen werden Aufnahmen mit veränderter Projektion oder mit sonstigen Abweichungen nötig sein, so wird man z. B. einen fraglichen Schatten am Rande des „Blendenkreises“ in die Mitte zu bekommen suchen usw. Diese Abweichungen müssen sich jeweilig nach der Eigenart des Falles und dem Ergebnis der voraufgegangenen Aufnahmen richten.

Ich halte es daher für einen Kunstfehler, die typischen Aufnahmen zu machen oder gar von anderer Seite herstellen zu lassen und dann später auf Grund der vorgelegten, fertigen Platten eine Entscheidung treffen zu wollen.

Irrtümer, die bei solchem Vorgehen entstehen, fallen der Röntgenwissenschaft nicht zur Last.

Auf die wichtige Röhrenfrage kann ich hier nicht näher eingehen; es sei nur vor dem häufigen Mißgriff gewarnt, für Nierensteinaufnahmen zu harte Exemplare zu wählen. Eine Röhre, welche erfahrungsgemäß bei der jeweiligen Korpulenz des Patienten gerade noch die ausreichende Penetrationskraft besitzt, liefert die besten Bilder. Selbst aus detaillierten Beschreibungen ist meines Erachtens weder die richtige Wahl der Röhrenqualität noch die erforderliche Belastung zu erlernen. Unter Röhren gleichen Härtegrades findet sich bisweilen ein Exemplar, welches auch unter gleichen Bedingungen sich weit besser als alle anderen zu eignen scheint und viel schöner und kontrastreicher zeichnet.

Auch für die Expositionszeit sind bindende Vorschriften nicht zu geben, sie variiert in weiten Grenzen; außer von dem Alter und der Stärke des zu Untersuchenden, sowie der Qualität der Röhre ist sie von dem Instrumentarium und von der Belastung abhängig. Ich arbeite zurzeit noch mit längerer Belichtung und exponiere $1\frac{1}{2}$ — $3\frac{1}{2}$ Minuten bei ca. 95 Volt und 6—7 Ampère. Ich verwende einen 60 cm Ruhmkorff mit veränderlicher Selbstinduktion, Wehneltunterbrecher, Seifertschen Schalttisch, Müllersche Wasserkühlröhren mit einem Härtegrad von 5—7 W. Spezielle und detaillierte Angaben über die Betriebsverhältnisse halte ich für nutzlos, da sie nicht für jedes Instrumentarium maßgebend sind, Übung und eigene Erfahrung sind unerlässlich.

Bietet schon die Technik besonders für den Anfänger große Schwierigkeiten, so ist weiter die korrekte Deutung der Platten keineswegs so einfach, wie sie zunächst erscheinen mag. Auch hier ist große Übung und Erfahrung zu richtigem Sehen und Beurteilen erforderlich. Doch auch dem Erfahrenen kann mitunter die sichere Entscheidung große Schwierigkeiten bereiten, ja in seltenen Fällen direkt unmöglich sein. Im allgemeinen scheint mir die Beurteilung der Schatten in der Nierengegend weit leichter und einwandfreier zu sein als die der im Verlauf der Ureteren gelegenen.

Ich möchte hier gleich vom Standpunkt der Privatpraxis aus vorwegnehmen, daß ein für die differentialdiagnostische Beurteilung der Schatten in der Uretergegend bisweilen sehr nützlich und förderndes Hilfsmittel, nämlich die Kombination der Röntgenographie mit dem Ureterenkatheterismus nicht immer herangezogen werden kann.

Ein Fall möge dies illustrieren:

Herr von Bo., Journ. Nr. 726/07 u. 419/08. Seit mehr als 12 Jahren in großen Intervallen auftretende, oft wochenlang anhaltende kolikartige Schmerzen, die in die Gegend des Zwerchfells verlegt wurden und anfangs an Angina pectoris denken ließen. Am Herzen klinisch und röntgenologisch negativer Befund. Trotz der anamnestischen Angabe, daß Patient ab und zu gelb in den Augen sei, hat genaue Beobachtung keinen Anhalt für Cholelithiasis gegeben. Eine Behandlung auf Neuralgie hatte negativen Erfolg. Bei einer Röntgenuntersuchung des Magens (2. Okt. 07) wurde als zufälliger Befund ein Schatten von klein Haselnußgröße $7\frac{1}{2}$ cm rechts der Mittellinie in Höhe der oberen Hälfte des 4. Lendenwirbelkörpers auf einer Übersichtsplatte gefunden, der den Verdacht eines Uretersteines aufkommen ließ (cf. Fig. 12, Taf. III). Am 18. Mai 08 nahm ich zwecks Klarstellung eine Detailuntersuchung mit dem Blindenverfahren vor. Der rundliche Schatten zeigt sich jetzt dicht neben dem 4. Lendenwirbelkörper, teilweise gedeckt vom Processus transversus. Der Schatten scheint größer als vor einem halben Jahr zu sein (cf. Fig. 53, Taf. XII).

Der auffällig große Abstand der beiden Schatten voneinander, angenommen, daß es sich um einen Ureterstein handelt, mag zum Teil durch die Projektion bedingt sein. Bei der ersten Abdomenaufnahme befand sich die Antikathode über der Mittellinie des Körpers, der Schatten würde also nach außen projiziert sein; bei der Detailaufnahme stand die Röhre bedeutend mehr lateralwärts. Die Projektion allein könnte aber einen so großen Unterschied nicht bedingen. Es kommt hier offenbar noch eine Verdrängung des Ureters selbst durch den Druck der Kompression hinzu. Der Schatten könnte nun aber auch z. B. einer verkalkten Mesenterialdrüse entsprechen, weder der Ortswechsel auf den beiden Aufnahmen noch die Form schließen diese Möglichkeit aus. Da von seiten der klinischen Beobachtung unsere Annahme, daß es sich um einen Ureterstein handelt, keine Stütze erfuhr, fühlte ich mich nicht berechtigt, die Verantwortung für die Diagnose zu übernehmen, und schlug dem behandelnden Arzte eine Kontrollaufnahme mit eingelegtem Harnleiterkatheter vor. Da nun seit einigen Monaten keine heftigeren Koliken mehr aufgetreten waren, lehnte derselbe das Risiko des Ureterenkatheterismus ab. Eine sichere Entscheidung war also nicht zu treffen. In anderen Fällen wird man auch mit dem Widerstande der Patienten zu rechnen haben, dem entgegentreten nur eine strikte Indikation berechtigt.

Unter solchen Umständen muß die Entscheidung offen gelassen werden. Man darf von dem Röntgenverfahren eben nicht in jedem einzelnen Falle eine sichere Auskunft im positiven oder negativen Sinn verlangen. Auch sonst können vereinzelt Schatten zur Beobachtung kommen, für deren Deutung der Röntgenologe die Verantwortung nicht übernehmen darf. Ein gelegentliches „Non liquet“, wie es wohl bei jeder Untersuchungsmethode zuweilen vorkommt, wird dem Verfahren weniger schaden als eine Fehldiagnose.

Das Studium der Negative muß unter den denkbar günstigsten Beleuchtungsbedingungen vorgenommen werden. Die Platten müssen sowohl im nassen, wie im trockenen Zustande betrachtet werden, wobei man das Licht abwechselnd senkrecht oder schräg hindurchfallen läßt. In größerer Entfernung treten die Kontraste manchmal besser hervor, Ludloff empfiehlt ein Opernglas zu benutzen. Stets muß sich zwischen Lichtquelle und Platte, von letzter etwa

1—2 Handbreit entfernt, eine gute Mattscheibe befinden. Am besten eignet sich wohl diffuses Tageslicht bei sorgfältiger Abblendung, die nur den Blendenkreis des Negativs freiläßt.

Unschärfe Platten sind zumeist unbrauchbar, jedenfalls darf das Vorhandensein eines Konkrementes auf Grund einer wenn auch noch so wenig „verwackelten“ Platte nie ausgeschlossen werden. Je mehr Sorgfalt der Untersucher auf eine möglichst gute und bequeme Lagerung des Patienten verwendet, je mehr er durch eigene Geduld und aufklärenden Zuspruch die Geduld und die Zuversicht des zu Untersuchenden hebt, je seltener werden ihm unscharfe Platten begegnen.

Als Kriterium einer technisch ausreichenden Aufnahme der Nierengegend gilt mit Albers-Schönberg die Erfüllung folgender Bedingungen: die Process. transversi der Lendenwirbelsäule und die beiden letzten Rippen sollen mit Strukturzeichnung sichtbar sein, der Muskelwulst des Psoas, eventuell auch der Quadratus lumborum sollen sich differenzieren.

Die Zeichnung der Wirbelsäule soll nur schwach angedeutet sein. Tritt die Struktur der Wirbel schön kontrastreich hervor, so hat man mit der Möglichkeit zu rechnen, daß bei negativem Ausfall ein wenig resorptionsfähiges Konkrement „hinweggeleuchtet“ wurde. Die „schönen“ Platten sind für die Diagnose oft wertlos. Man soll danach streben, Differenzierung der Weichteile, also z. B. im Psoasmuskel zu erzielen. Aus diesem Grunde fallen meist die technisch besten und für die Diagnose wertvollsten Negative für die Reproduktion aus.

Sieht man nun außerdem noch die scharfe Kontur der Niere, wenigstens der beiden unteren Drittel (der obere Nierenpol kommt bei normaler Lage des Organs fast nie zur Darstellung), so kann man beim Fehlen irgendwelcher verdächtiger Schatten eine negative Diagnose, eventuell unter der später noch zu erörternden Einschränkung stellen. Nicht selten werden indessen selbst wiederholte Kontrollaufnahmen erforderlich sein, speziell wenn die klinischen Untersuchungsergebnisse widersprechend lauten. Auch Aufnahmen mit veränderter Projektion können unter solchen Umständen von großem Nutzen sein, worauf Albers-Schönberg hingewiesen hat.

Bei der beschriebenen lateralen Einstellung kann ein Konkrement, welches sich in einem sehr median gelagerten Ureter befindet, in den Schatten der Wirbelsäule hineinprojiziert werden und dadurch dem Nachweis entgehen. Eine zweite Aufnahme bei medianer Einstellung über der Wirbelsäule läßt den Schatten dann seitlich neben dieser erscheinen. Den Anstoß zu derartigem Weitersuchen bei negativem Ergebnis wird stets der jeweilige klinische Befund geben.

Hindern Schatten von Ingesten oder Gasbildungen eine sichere Beurteilung, so wird die Nachuntersuchung am besten nach einigen Tagen vorzunehmen sein (cf. Fig. 58, Taf. XIII).

Bei positivem Ausfall, auch wenn er noch so sicher erscheint, muß stets eine Kontrollaufnahme gemacht werden. Hierdurch schützt man sich von vornherein vor einer Reihe unliebsamer und verhängnisvoller Zufälligkeiten.

Die Wiederkehr des gleichgeformten Schattens an gleicher Stelle ist für die Entscheidung sehr wesentlich. Für den positiven Befund können auch Kontrollaufnahmen in anderer Projektion in zweifelhaften Fällen entscheidend sein. Verändert dabei ein Schatten in der Nierengegend in gleichem Ausmaß wie der Schatten der Niere selbst seine Lage zum Skelett, so dürfte sein Zusammenhang mit der Niere bewiesen sein. Häufig kommt nun schon dasselbe Konkrement, z. B. im Nierenbecken oder unterem Pol, sowohl auf der ersten Platte mit schräger, wie auch auf der zweiten mit senkrechter Lichtachse zur Darstellung, so daß sich dann hierdurch schon derartige Kontrollaufnahmen erübrigen.

Die von Steinen herrührenden Schatten haben meist etwas Charakteristisches, woran sich das Auge durch Übung gewöhnen muß. Die größeren und großen Steine, vor allem solche mit Ausgüssen der Kelche oder Spornbildung in den Ureter hinein sind schon wegen ihrer Form sicher zu erkennen und bieten bei ihrer Deutung keinerlei Schwierigkeiten (cf. Fig. 6, 8 und 9, Taf. II). Nicht so leicht dagegen ist oft die Beurteilung der Schatten der kleinen, mehr rundlichen, primären Konkremente.

Eine gewisse Schärfe der Konturen weisen Steinschatten fast stets auf. Oft sind nun nur die seitlichen, annähernd senkrechten Begrenzungslinien scharf, während durch das respiratorische Auf- und Niedersteigen der Niere die Grenzen nach unten, bisweilen auch nach oben hin verwaschen und verschwommen erscheinen (cf. Fig. 9, Taf. II und Fig. 32, Taf. VIII). Dies wird mit Recht als besonders typisch angesehen und kann die Diagnose oft sehr erleichtern.

Wesentlich schärfere Konturen erhalten wir dagegen, wenn es mit Hilfe der Luffapelotte gelingt, die Niere ruhigzustellen. Naturgemäß wird durch die ruhige Lage des Steines während der Exposition auch der Kontrast des Steinschattens gegenüber den umgebenden Medien erheblich kräftiger. Hierdurch wächst wiederum die Möglichkeit auch sehr kleine und wenig resorptionsfähige Steine zur Darstellung zu bringen. Vergleichsaufnahmen mit und ohne Wirkung der Pelotte haben mich dies in deutlichster Weise erkennen lassen.

Weiter wird auch die Lage des Schattens zum Skelett für die Beurteilung seiner Natur sehr wesentlich sein, wenn sie auch eine sichere Entscheidung keineswegs immer gestattet, da sowohl die Nieren als noch häufiger die Ureteren, besonders in pathologischen Zuständen Lageanomalien unterworfen sind.

Im allgemeinen finden wir die Schatten von Nierenkonkrementen um die zwölfte Rippe herumgelagert, meist dicht unterhalb derselben, etwa in Höhe des zweiten Lendenwirbelkörpers, nicht selten aber, wie gesagt, auch bedeutend tiefer. Die Entfernung von der Wirbelsäule ist wechselnd. Der Wirbelsäule, respektive der lateralen Psoaskontur sehr nahe liegende Schatten sprechen für Nierenbeckensteine, weiter ab gelegene für Konkreme in der Nierensubstanz oder in den Kelchen.

Glückt die Darstellung des Nierenschattens, so ist für den Bereich der Niere eine fast absolut genaue Lokalisation möglich und eine Fehldiagnose so gut wie ausgeschlossen (cf. z. B. Fig. 38 und 39, Taf. IX). Die zentralwachsenden Nierenbeckenureteresteine sind, worauf Zuckerkanal neuerdings wieder aufmerksam gemacht hat, an ihrem dreieckigen, mit der Spitze nach innen unten gerichteten Schatten als solche zu erkennen. Fig. 41, Taf. X zeigt einen derartigen Stein, welcher später durch den Harnleiter bis in die Blase gelangte.

Eine außergewöhnliche Lage wird stets zur Vorsicht mahnen und eine sorgfältige Kritik unter Berücksichtigung aller Möglichkeiten veranlassen.

Die Ansicht Blums, daß die größere Distanz von Nierensteinschatten untereinander für Pyo- oder Hydronephrose spricht, kann ich nicht teilen; viel mehr Beweiskraft hat die bei wiederholten Aufnahmen wechselnde Lage der Schatten zueinander, welche einen schlaffen Sack voraussetzen läßt, worauf Kienböck aufmerksam gemacht hat. Ich besitze zwei Platten eines Patienten, welche in absolut gleicher Projektion aufgenommen sind. Zwischen der sichtbaren Niere und der Wirbelsäule liegen in einer diffusen Wolke 5 kleine Schatten; ihre Lage zueinander ist auf den beiden Aufnahmen eine vollständig verschiedene.

Für den Bereich der Ureteren kommt in den oberen Abschnitten der Streifen zwischen den Proc. spinosi und den Spitzen der Proc. transversi in Betracht, weiter abwärts bedeutend lateraler gelegene Gebiete. Ich weise hier zurück auf die Fälle Jo. und v. Bo. (Fig. 54 und 53, Taf. XII und Fig. 12, Taf. III).

Die Topographie der Harnleitersteine wird sich weiter unten bei der Besprechung des Ureterenverlaufs noch näher ergeben. In fraglichen Fällen wird eine stereoskopische Aufnahme oder die Röntgenographie mit eingelegtem Ureterkatheter nicht zu entbehren sein, falls die Umstände eine präzise Diagnosenstellung erfordern.

Dies trifft z. B. zu bei Fig. 55, Taf. XII. Die Dame (Fr. Fle., Journ. Nr. 538/08) hatte eine Wanderniere rechts, die auch in ihrer wechselnden Höhenlage auf den verschiedenen Aufnahmen röntgenologisch nachzuweisen war. Die Niere ist steinfrei, dagegen findet sich ein verdächtiger Schatten auf der Darmbeinschaukel nahe der Synchondrosis sacro iliaca. Ob es sich hier um einen Stein in dem durch den Tiefstand der Niere verlagerten Ureter handelt

oder nicht, wagte ich nicht zu entscheiden, da der Schatten auch bei veränderter Projektion seine Lage zum Skelett nicht änderte.

Die angesetzte Nachuntersuchung mit eingelegtem Uretherenkatheter führte nicht zum Ziel, da sich die Sonde im untersten Teil des Ureters verfang und nicht hinaufschieben ließ, während demselben Arzte die Sondierung wenige Tage vorher leicht gelungen war. Die beabsichtigte Wiederholung mußte leider unterbleiben, da die Dame inzwischen nach Südamerika abgereißt ist.

Für ein erfolgreiches Plattenstudium ist weiter eine eingehende Kenntnis der zahlreichen Fehlerquellen erforderlich, welche eine falsche Beurteilung der Schatten verursachen können, sei es nun, daß Steinschatten als solche nicht erkannt werden oder, was wohl das überwiegend Häufigere ist, daß Schatten anderer Herkunft als Konkremeunte gedeutet werden.

Dank der Veröffentlichung einer großen Zahl derartiger Beobachtungen und Fehldiagnosen sind wir heute imstande, in den meisten Fällen solche Fehler zu vermeiden, vorausgesetzt, daß der Arzt, der sich mit der Diagnostik von Nieren-, Ureter- und Blasensteinplatten beschäftigt, über alle vorkommenden Möglichkeiten genau orientiert ist.

Es erschien mir daher am Platze, diese „Fehlerquellen“, soweit es nicht bereits von anderer Seite geschehen ist, zusammenzustellen und zu erörtern.

Vorwiegend handelt es sich dabei um Kalkeinlagerungen normaler oder pathologischer Natur in den verschiedensten Gebilden.

Schon sehr früh war man aufmerksam geworden auf eine Gruppe von häufig beobachteten Schatten in der Nierengegend, welche von Verkalkungen oder Verdichtungen am Ende der zwölften Rippe, an den Spitzen der Processi transversi der Lendenwirbel, sowie in den knorpeligen Teilen des Rippenbogens herrührten. In Fig. 37, Taf. VIII und Fig. 56, Taf. XIII sind derartige Kalkanlagerungen vorhanden. Bei der von uns angewandten Technik kommt aber, wie oben erwähnt, der Rippenbogen nur äußerst selten in den Bereich des Strahlenkegels. Auch sonst haben alle diese Schatten wegen ihrer anatomischen Lage und Anordnung etwas so Typisches, daß ein genaues Hinsehen schon vor Verwechslungen schützt.

Die weit größeren Schwierigkeiten, welche die einwandfreie Deutung von Schatten im Gebiete des Ureterenverlaufs und der Blase verursacht, veranlaßten Albers-Schönberg 1906, elf Gruppen von Fehlerquellen zusammenzustellen und einer kritischen Besprechung zu würdigen.

Oft wird man, wie er hervorhebt, durch die üblichen Methoden der klinischen Untersuchung über die Natur der Schatten ins Klare kommen; dies dürfte sicherlich wohl meist zutreffen bei Schattenbildungen, die hervorgerufen werden durch 1. Verkalkte Myome (cf. Fig. 61, Taf. XIII), 2. Extrauterin-Graviditäten, 3. Prostatasteine (cf. Fig. 73, Taf. XV), eventuell auch 4. Dermoidcysten. Schatten von Mediaverkalkungen in der 5. Iliaca (cf. Fig. 70, Taf. XV) und 6. den Uterinalgefäßen werden in den meisten Fällen durch ihre Form und Anordnung, die uns von den Extremitätengefäßen her geläufig ist, als solche richtig zu deuten sein. 7. Spina ischii Anlagerungen (Stieda) werden durch ihre konstante Lage, eventuell durch sichtbare Knochenstruktur ihre Zugehörigkeit zur Spina erkennen lassen. Das Vorkommen von 8. Einlagerungen in die Ligamenta sacro-iliaca, welches Bécélère bei den Erklärungsversuchen der Beckenflecken heranzog, ist noch nicht sichergestellt, auch sind meines Wissens keine derartigen sicher konstatierten Beobachtungen auf Röntgenogrammen veröffentlicht worden. Die einen meist mehr diffusen, oft von einer Gasblase umgebenen Schatten verursachenden 9. Kotsteine dürften wohl nur selten und nur unter besonders ungünstigen Umständen zu Mißdeutungen führen (cf. Fig. 60, Taf. XIII). 10. Harnleiterdivertikelsteine von Uretersteinen zu unterscheiden hält Albers-Schönberg „wohl nur selten“ für möglich.

Am längsten und häufigsten beobachtet, vielleicht auch am meisten mißdeutet, wurden endlich die sogenannten „Beckenflecken“. Diese kleinen, rundlichen Schatten, welche einzeln, in Reihen oder Gruppen zusammenliegend um den ganzen vorderen Beckengürtel herum vorkommen, wurden von E. Fraenkel auf Grund anatomischer Untersuchungen als Phlebolithen

erkannt. Neuerdings bringt Robinsohn diese Schatten mit der Ischias in Zusammenhang und deutet sie als Bursolithen. Selbst wenn Robinsohn den zur Zeit noch ausstehenden anatomischen Beweis für die Richtigkeit seiner Theorie erbracht haben wird, kann diese höchstens für einen kleinen Teil dieser Flecken Geltung haben, welche nach Forsell auf beinahe zwei Drittel aller Beckenplatten zu finden sind. Annähernd dieselbe Häufigkeit konnte ich bei einer Durchsicht von 400 Negativen konstatieren. In Fig. 13. 14. 15. 16, Taf. III, Fig. 62, Taf. XIV und Fig. 70, Taf. XV finden sich derartige Phlebolithenschatten.

Die Unterscheidung dieser 11. Phlebolithen von Ureterensteinen ist in den meisten Fällen leicht. Charakteristisch sind die scharfe Kontur, die kreisrunde Form und der dunklere Kern. In ganz seltenen, fraglichen Fällen ist der Ureterenkatheter zur Klarstellung indiziert.

Eine derartige Aufnahme veröffentlichte z. B. Reichmann.

Diese Zusammenstellung von Fehlerquellen wäre nun zu ergänzen durch eine große Reihe weiterer, von uns und anderen gemachten Beobachtungen, die zu Fehldiagnosen führen können und zum Teil auch geführt haben.

1. Weisflog entdeckte bei einer Untersuchung auf Nieren- oder Uretersteine zwei kleine, rundliche Schatten auf der Darmbeinschaukel. Die weitere klinische Beobachtung lehrte, daß eine Appendicitis vorlag. Die Operation bestätigte den Befund und förderte zwei Entero-lithen des Processus vermiformis zutage. Appendixsteine, die einen derartigen Schatten verursachen, werden aber wohl ein sehr seltener Zufallsbefund bleiben.

2. Exostosen des Darmbeins (Köhler). Auch hier wird eine so ungünstige Verquickung von Krankheitsbild (Pyelitis mit Steinverdacht nach voraufgegangenem Abgang eines Konkrementes) sonst negativem Röntgenbefund und Lage der Exostose im Ureterverlauf, wie sie Köhler beschreibt, äußerst selten zusammentreffen. Wenn allerdings, wie in Köhlers Fall, eine Nachuntersuchung mit eingelegter Ureterensonde aus äußeren Gründen unmöglich ist, dürfte auch die sichere Entscheidung nicht zu treffen sein.

Vor der Köhlerschen Veröffentlichung kam mir ein ganz identischer Schatten zur Beobachtung. Hier hatte ich aber den gesuchten Stein bereits auf der anderen Seite nachweisen können, was mit dem Ergebnis der klinischen Untersuchung übereinstimmte. Es lag auch sonst kein Grund vor, ein zweites Konkrement auf der gesunden Seite anzunehmen. Ich deutete den rundlichen Schatten seinerzeit als „Kompaktinsel“ in der Darmbeinschaukel.

An dieser Stelle möchte ich nochmals auf den Fall Fr. Fle., S. 13, Fig. 55, Taf. XII hinweisen. Die Kenntnis von dem Köhlerschen Fall und meine eigene Beobachtung hatten mich zur Vorsicht ermahnt.

Zu den ebenfalls sehr seltenen Vorkommnissen dürfte weiter zu rechnen sein:

3. Ein Sesambein in den Sehnen der Musculi obturatorii, welches einen Ureterstein vorgetäuscht hatte (Caldwell).

4. Karzinom (Scirrhus) des Pankreaskopfes, dessen Schatten Cole für einen Nierenstein hielt. In einem anderen Falle fand derselbe Autor, daß der als Konkrement in der Niere angesprochene Schatten einem 5. Gallenstein entsprach. Bei der großen Seltenheit, mit der bekanntlich Gallensteine auf der Platte zur Darstellung kommen oder jedenfalls einen prägnanten Schatten geben, dürfte eine Wiederholung einer derartigen Fehldiagnose kaum zu fürchten sein.

6. Eher möglich, jedenfalls ohne Anwendung weiterer Hilfsmittel, wäre schon die Verwechslung einer verkalkten Appendix epiploica mit einem Ureterstein (Brewer).

7. Ein Irrtum bei der Deutung eines Schattens, welcher durch fest zusammengeballten Gries (König jun.) hervorgerufen wurde, dürfte, wenn das sonstige Befinden des Patienten eine Operation erheischt, kaum schwerwiegend sein. Dasselbe trifft auch wohl zu bei:

8. Verkalkten Blutgerinseln in einer fast ganz karzinomatös veränderten Niere (Grosplik). Kann in einem solchen Fall die Diagnose anderweitig nicht gestellt und die Plattenkritik klinisch nicht unterstützt werden, so wird durch die falsche Voraussetzung,

unter welcher die Operation vorgenommen wurde, der Patient jedenfalls nicht geschädigt. Die Operation entspricht dann einem ohnehin notwendigen explorativen Eingriff.

9. Verkalkungen an der Teilungsstelle der Aorta (Fenwick) erzeugen höchstwahrscheinlich einen Schatten, der infolge seiner Lage und Form zur Vorsicht mahnt und wie es in dem berichteten Falle auch geschehen ist, zu einer Nachuntersuchung mit eingelegtem Ureterenkatheter Veranlassung gibt.

Voraufgegangene Einnahme schattengebender Medikamente, wie 10. Wismut (Baetjer) oder 11. Salol (Pancoast), kann anamnestisch leicht eruiert werden.

Mir ist ein derartiger Fall vorgekommen. Bei der aus anderen Gründen vorgenommenen Durchleuchtung auf dem Trochoskop fand sich ein verdächtiger Schatten in der linken Nierengegend. Bei einer Nachuntersuchung nach einigen Tagen war der Schatten verschwunden, und durch eine Besprechung mit dem behandelnden Arzt konnte seine Ursache leicht klargestellt werden.

12. Bei der von uns angewandten Technik kann der Schatten des axial getroffenen Penis (Kienboeck, Blum) eine Fehldiagnose nicht verursachen. Für den, der die Aufnahme der Blase in Bauchlage bevorzugt, ist es indessen von Wert, diese Möglichkeit in Erwägung zu ziehen und zu berücksichtigen. Freilich sollten die Genitalien überhaupt nicht in den Strahlenkegel fallen.

13. Kalkablagerungen in tuberkulösen Prozessen der Niere erwähnt Sträter. Er beschreibt sie als strich- und punktförmige Flecken, die nicht in der Hilusgegend, sondern mehr im Parenchym, oft am äußersten Rande der Niere vorkommen und zu Verwechslungen keinen Anlaß geben sollten.

14. Ebenfalls eindeutig dürfte, falls in vivo röntgenographisch nachgewiesen, der äußerst seltene Befund von symmetrischer Verkalkung der Vasa deferentia (E. Fraenkel) sein, wo schon, wie Fraenkel hervorhebt, das anscheinend konstante Befallensein beider Ampullen davor schützt, an Uretersteine zu denken. In jüngster Zeit hat nun derselbe Autor auch einen Fall mit einseitiger Samenleiterverkalkung demonstriert. Hier wäre schon eher eine Verwechslung mit einem Konkrement im vesikalen Ende des Harnleiters möglich.

15. Ob eine chronische Induration des Nierenparenchyms (Smart) oder Narbenbildung (Baetjer) einen Stein vortäuschen können, vermag ich nicht zu beurteilen.

16. Größere, vielleicht auch mal unüberwindliche Schwierigkeit für die Diagnose können aber verkalkte Mesenterial- oder sonstige Drüsen verursachen, deren Schatten in den Bereich der Nieren- und Harnleitergegend projiziert werden. Solche Schatten sind unter ungünstigen Umständen sicher schwerer als alle anderen von Konkrementenschatten zu unterscheiden. Oft werden ihre Form und Lage, ihre mehr diffusen, verschwommenen Konturen oder auch fleckige Zeichnung zur Vorsicht mahnen. Bei multiplem Auftreten an verschiedenen Stellen wird ihre richtige Deutung leicht sein, so in dem Fall, dessen Röntgenogramm in Fig. 57, Taf. XIII reproduziert ist.

Bei vereinzelt Vorkommen dagegen in dem für Steine typischen Bereich ist wohl mal ein Irrtum möglich, jedenfalls eine sichere Entscheidung eventuell nicht zu treffen. (cf. Fall von Bo., Seite 11, Fig. 12, Taf. III und Fig. 53, Taf. XII.)

Zweifel an der Natur des Schattens werden indessen bei dem Geübten meist auftreten, wie die Mehrzahl der Veröffentlichungen ergibt; für den Ureter wird dann die Aufnahme mit eingeführtem Katheter die Diagnose sichern. (Tilden Brown, Holland, Fenwick u. v. a.) Für die Nierengegend kann ich nur den Rat wiederholen, Kontrollaufnahmen mit veränderter Strahlenrichtung vorzunehmen, die allerdings auch nur zum Ziel führen können, wenn der Schatten der Niere klar zur Darstellung kommt und eine Verschiebung des fraglichen Schattens in seinem Lageverhältnis zur Nierenkontur sich nachweisen läßt.

17. Daß die in Frage kommenden Hautdecken jedesmal inspiziert werden müssen, ist wohl eine selbstverständliche Forderung, an die man jedoch nicht immer denkt. Folgender Fall möge diesen Hinweis rechtfertigen:

Bei einer Untersuchung auf Nierenkonkremente zeigte sich im Bereich der rechten Niere ein eigentümlicher, fast kreisförmiger Schatten, welcher auf einer Kontrollplatte an gleicher Stelle wiederkehrte. Seine Kontur war im Gegensatz zu der etwas verwaschenen Umrandungslinie der Niere (Aufnahme ohne Luffaschwamm) auffällig scharf, der ganze Eindruck war so ungewöhnlich, daß ich mich zu der Diagnose Stein nicht entschließen konnte. Eine Erklärung fand ich zunächst nicht. Als ich mir später den Rücken des Patienten ansah, klärten sich alle Zweifel sofort auf. Hier fand sich in Höhe der zwölften Rippe, seitlich der Wirbelsäule eine derbe Warze, welche der Platte fest anliegend den Schatten verursacht hatte.

18. Endlich wären noch die vielfach angeführten Plattenfehler zu erwähnen. Ich kann sie als Fehlerquellen nicht anerkennen. Sollte ein derartiges Kunstprodukt einmal auch den Geübten zu täuschen imstande sein, so würde ihn eben die stets zu fordernde Kontrollaufnahme, eventuell das Doppelplattenverfahren vor einer folgenschweren Fehldiagnose schützen. Um eine Mißdeutung von Plattenfehlern auszuschalten, hatte schon Smart 1905 empfohlen, zwei Platten gleichzeitig zu exponieren und sie dann getrennt zu betrachten.

Nicht identisch mit dieser Methode ist das Köhlersche Doppelplattenverfahren, bei dem der springende Punkt die gleichzeitige Betrachtung beider übereinandergelegter Platten zwecks Erzielung stärkerer Kontraste ist.

Sieht der Röntgenologe, wie es bei diesen schwierigeren Untersuchungen die Regel sein sollte, seine Platten während oder gleich nach der Entwicklung, so können ihm später entstandene Flecke beim Auftrocknen, eventuellem Verstärken oder durch gegenspritzende Tropfen nicht verhängnisvoll werden.

Diese große Reihe von Eventualitäten, die unter Umständen dem Röntgendiagnosten die Plattenkritik erschweren kann, vermag vielleicht auf den ersten Blick das Vertrauen auf die Sicherheit und Verlässlichkeit unserer Methode zu erschüttern. Bei näherem Zusehen wird sich das als irrig herausstellen. Je mehr solcher Fälle wir kennen lernen und je öfter wir sie bei fraglichen Platten in Erwägung ziehen, desto fehlerloser werden wir unsere Negative interpretieren können.

Wie ich schon bei den einzelnen Gruppen hervorhob, handelte es sich mehrfach um ganz vereinzelt gebliebene Beobachtungen. Andere der angeführten Fälle stellen die einzigen Fehldiagnosen aus Statistiken über Hunderte von Untersuchungen dar.

Eine weitere Reihe von Veröffentlichungen lehrt, daß Zweifel über die Natur der Schatten sich rechtzeitig geltend machten und die richtige Diagnose durch Anwendung geeigneter Hilfsmittel, in erster Linie der Aufnahme mit sondierten Ureteren, doch gestellt wurde. Solche Publikationen haben den großen Wert, daß andere Untersucher auf alle erdenklichen vorkommenden Fehlerquellen aufmerksam gemacht werden.

Vereinzelte Irrtümer endlich wären bei ausreichender Erfahrung und einwandfreier Technik sicher zu vermeiden gewesen oder sind jedenfalls, soweit sie aus früheren Jahren stammen, bei der heutigen Technik nicht mehr zu befürchten.

Einige wenige Fehldiagnosen werden aber wohl nie gänzlich auszuschließen sein, sie werden aber für den, der sich strikt an alle technischen Forderungen hält und die Erfahrungen anderer sorgfältig berücksichtigt, immer seltener werden.

Jedenfalls kann die röntgenologische Untersuchung auf Nieren- oder Harnleiterkonkremente in der Hand des Spezialisten bezüglich ihrer Leistungen und Präzision leicht einen Vergleich mit jeder beliebigen anderen Untersuchungsmethode aus dem gesamten medizinischen Gebiete aushalten.

Wenn ich, um dies zu begründen, im folgenden auf die Resultate eingehe, welche sich bei Einhaltung der oben beschriebenen Technik erzielen lassen, so stütze ich mich in erster Linie auf 303 Untersuchungen, welche von Anfang 1906 bis Juni 1908, also in $2\frac{1}{2}$ Jahren, in dem „Röntgeninstitut von Prof. Dr. Albers-Schönberg und Dr. Haenisch“ zur Hälfte von Albers-Schönberg, zur Hälfte vom Verfasser vorgenommen wurden.

Durch das liebenswürdige Entgegenkommen der betreffenden behandelnden Herren Kollegen, denen ich auch an dieser Stelle für ihre Bemühungen meinen herzlichsten Dank aussprechen möchte, gelangte ich in den meisten Fällen in den Besitz der wichtigsten klinischen Daten und erfuhr Näheres über das weitere Schicksal der Patienten nach der Untersuchung.

Von den 303 Untersuchungen war bei 85 eine positive Diagnose gestellt worden. Bei 52 dieser Fälle fanden sich die Steine in der Niere (in einigen wenigen auch beiderseits) 24mal im Ureter, viermal wurden Konkremeute sowohl in Niere wie Ureter nachgewiesen, viermal gleichzeitig im Ureter und in der Blase, einmal in Niere und Blase.

Die lediglich auf Blasensteine untersuchten Fälle sind hier nicht mit einbegriffen.

In 38 Fällen wurden die Steine durch Operation entfernt oder gingen per vias naturales ab. Soweit ich über die chemische Zusammensetzung der Konkremeute genaue Auskunft erhalten konnte oder Gelegenheit hatte sie untersuchen zu lassen¹⁾, war ihre Reihenfolge dem Hauptbestandteil nach Phosphate, Oxalate, Urate. In 38 Fällen, in denen die Steine weder operativ noch per vias naturales zutage gefördert wurden, bestätigte der weitere Krankheitsverlauf die Diagnose, resp. sind Zweifel über die Natur der Schatten gar nicht möglich. Bei sechs Patienten stehen die Endresultate aus, einige davon sind zu kürzlich untersucht, über andere konnte ich nichts über den Verlauf eruieren.

In zwei Fällen wurde bei der Operation ein Stein nicht gefunden. Der eine ist der auf Seite 8 beschriebene Fall Jo. (cf. Fig. 54, Taf. XII), bei dem ein Ureterstein diagnostiziert, aber bei der Operation nicht gefunden worden war. In dem anderen Fall war der als Nierenstein angesprochene haselnußgroße Schatten früher auch schon von anderer Seite röntgenologisch nachgewiesen worden. Der Operateur unterließ aber, da er in der freigelegten kleinen Niere ein Konkrement nicht palpieren konnte, die Spaltung, so daß, wenn auch die hysterische Patientin seither beschwerdefrei ist, eine Fehldiagnose noch nicht einwandfrei bewiesen erscheint.

Endlich habe ich noch über einen, leider unglücklich verlaufenen Fall zu berichten:

Herr Th. St., 51 Jahr, Journ. Nr. 628/06; früher stets gesund, vor 8 Jahren ein schwerer Nierenkolikanfall, bei dem Steinbröckel abgegangen sein sollen, in den letzten drei Monaten wieder mehrere Anfälle leichter und schwererer Art. Im meist klaren Urin Leukozyten, keine roten Blutkörperchen.

Röntgenuntersuchung am 13. August 06. Laut unseren Protokollen schrieb Albers-Schönberg an den überweisenden Arzt, dessen Name nebenbei bemerkt in der Nierenröntgenographie einen sehr guten Klang hat, wörtlich: „... Meines Erachtens ist die Niere von Steinen frei. Es findet sich indessen ein etwas merkwürdiger Schatten, den ich Ihnen sehr gern persönlich zeigen möchte...“ Unter dem 18. August findet sich die Notiz: Nach längerer Beredung mit dem behandelnden Arzt Dr. . . . welcher entschieden der Ansicht war, daß der Schatten positiv aufgefaßt werden müsse, wird der zweifelhafte Schatten für einen Nierenstein erklärt. Patient soll indessen operiert werden und wird später das Nähere über den Fall zu protokollieren sein.“ Patient wurde am 14. Sept. 06 in einem hiesigen Krankenhaus auf Grund der anamnestischen Angaben und zwei weiterer Röntgenogramme nephrotomiert, es fand sich kein Stein und kein Gries. Drei Tage nach der Operation Exitus letalis. Im Sektionsprotokoll findet sich: Myodegen. adiposa cordis hypertroph., Bronchopneumonia lobi sin dextr., Nephritis interstitialis chronica.

Wenn auch dieser Fall billigerweise eigentlich nicht unter unsere positiven Fälle zu rechnen ist, so lehrt er doch, wie große Vorsicht in zweifelhaften Fällen bei der Plattenkritik am Platze ist.

In 218 Fällen wurde eine negative Diagnose gestellt. Von diesen wurden 20 operiert 3 seziiert, ohne daß ein einzigesmal ein Stein gefunden wurde. Fünfmal handelte es sich um Appendicitis, viermal um Gallensteine, viermal um Hydronephrose, davon einmal infolge Ureterstriktur, dreimal wurde chronische Nephritis, je einmal eine dislozierte Niere, ein Kotabszeß, ein Karzinom des Pylorus, ein Blasenulcus mit aufsteigender Pyelitis, eine Nephropylitis, eine beiderseitige Cystenniere und endlich im letzten Falle eine normale Niere konstatiert.

¹⁾ Herr Dr. Frieben hatte die Güte, diese Analysen für mich auszuführen.

In weiteren 136 Fällen bestätigte der weitere Krankheitsverlauf insofern den negativen Steinbefund, als sich entweder andere Diagnosen ergaben, wie Cholelithiasis, Appendicitis, Pyelitis, Nephritis usw., oder die Untersuchung von vornherein nur zum sicheren Ausschluß von Steinen oder zur Beruhigung der Patienten vorgenommen worden war. In den meisten dieser Fälle schwanden die Beschwerden infolge der klinischen Behandlung. Bei drei der Fälle war später Griesabgang nachgewiesen worden.

Über 54 Patienten konnte ich näheres nicht erfahren oder ist ein Urteil wegen der Kürze der verflossenen Zeit noch nicht möglich, hier sind auch jene drei Fälle mitgezählt, bei denen die Diagnose unbestimmt gelassen werden mußte.

In zwei Fällen (Dame und Kind) hielten die behandelnden Ärzte bis jetzt an der Diagnose Nephrolithiasis fest.

Dreimal endlich sind kleine Konkreme per vias naturales abgegangen, hiervon ergab die chemische Untersuchung zweimal reine Harnsäure, von dem dritten ist die chemische Zusammensetzung nicht bekannt, da der Steinabgang ärztlich nicht beobachtet worden ist, zwei dieser drei Patienten waren nur einseitig untersucht worden!

Es wurde also im ganzen dreimal ein Stein diagnostiziert (einmal gegen unsere anfängliche Überzeugung), ohne daß ein solcher bei der Operation gefunden wurde; dreimal gingen nicht nachgewiesene Steine später ab. Wenn ich hierzu noch die zwei Fälle rechne, bei denen klinisch die Diagnose Stein bestehen blieb, so ergibt sich im ungünstigsten Falle ein Gesamtirrtum von 8 Fällen auf 303 Untersuchungen, also 2,6 Prozent.

Berücksichtige ich nur die 6, größtenteils als erwiesen (einmal wurde die Niere nicht eröffnet!) anzusehenden Fehler, so erhalten wir 2 Prozent; lasse ich hierbei endlich nur die 243 Untersuchungen, über die ich genaue Daten besitze, gelten, so beträgt der Gesamtirrtum 2,5 Prozent.

Diese Resultate entsprechen den neueren, größeren Statistiken. Leonard hatte bei 356 positiven und negativen Untersuchungen 3 Prozent Fehldiagnosen, wobei allerdings auch die Fälle mit nicht eruiertem Krankheitsverlauf eingerechnet sind. In der jüngsten Zeit haben sich seine Erfolge auch noch verbessert.

Immelmann gibt für die positive Diagnose 2 Prozent Fehldiagnosen an, auch Kienböck hält bis auf 2 Prozent alle Steine für nachweisbar, dies sind dann gewöhnlich kleine, reine Uratsteine.

Auch Albers-Schönberg, Kümmell, Krause und viele andere schließen nur die ganz kleinen (etwa unter linsengroßen) harnsauren Konkreme von dem sicheren Nachweis aus.

Blum konnte einen etwa erbsengroßen Uratstein, den er cystoskopisch in der linken Uretermündung nachwies, trotz wiederholter Aufnahmen nicht zur Darstellung bringen, während die Untersuchung der rechten Niere einen haselnußgroßen Schatten zeigte.

Ähnliche Befunde sind auch in neuester Zeit verschiedentlich veröffentlicht worden. Wenn man auch bei vereinzelt Fällen, wie z. B. denen von Lucas, an technische Fehler denken muß, so ergibt sich doch die Unhaltbarkeit der Anschauung einiger Autoren, daß das negative Röntgenogramm unter allen Umständen, in jedem einzelnen Falle beweisend sei.

Ich würde mich jedenfalls nach meiner Erfahrung, selbst auf Grund tadellosester Platten, bei negativem Befund nicht für berechtigt halten, entgegen einem begründeten klinischen Verdacht, auch kleinste Uratsteine mit Sicherheit auszuschließen. Sehr großer Wert dürfte hier einer sorgfältig und häufig ausgeführten Urinuntersuchung auf mikroskopische Blutbeimischung beizumessen sein, wenn auch, wie gesagt, das Fehlen selbst geringster Blutspuren im zentrifugierten Harn nicht gegen Steine spricht.

Wie sich aus den mitgeteilten Resultaten der letzten Jahre schon von selbst ergibt, ist die früher herrschende Auffassung, daß die chemische Zusammensetzung der Konkreme der Hauptgrund für die vielen Mißerfolge war, irrig. Die in Frage kommenden reinen Substanzen weisen freilich ein sehr verschiedenes Absorptionsvermögen auf. Dies ist aber, wie

Rumpel u. a. überzeugend nachgewiesen haben, für die Praxis von geringer Bedeutung, da in den Nierensteinen meist mehrere Substanzen gleichzeitig vorhanden sind, so daß die Durchlässigkeit derselben untereinander nicht so sehr erheblich differiert. Gerade die ungünstigen harnsauren Konkremeute haben nach Smart sehr oft eine festere Schale, so fehlten auch in Rumpels Serie Steine von rein harnsaurer Zusammensetzung. Diese sind nun nach Israels Beobachtungen gerade für die Nieren auch recht selten.

Größere Harnsäurekonkremente entgehen bei der heutigen Technik dem Nachweis nicht. Ich greife einen Fall heraus:

Frau Dr. D., Journ. Nr. 854/06. Jahrelang Schmerzen, teils kontinuierlich, teils als heftigste Koliken; konstant etwas Eiweiß, häufig Hämaturie, keine Zeichen von Pyelitis.

Röntgenuntersuchung am 1. Nov. 06. Während einige Jahre früher zweimal die Untersuchung negativ ausgefallen war, zeigten diesmal mehrere Platten der rechten Niere in gleicher Weise auf Steine verdächtige Schatten. Da der Schatten nur sehr schwach war, wurde angenommen, daß hier ein harnsaurer Konkrement vorliegt. Die obere und untere Kontur des Konkrements sind in der typischen Weise verwaschen, die seitlichen dagegen scharfrandig. An der Außenseite des Schattens sieht man noch einen weiteren Schatten, welcher ebenfalls von einem Konkrement herkommen dürfte. Die linke Niere ist frei. Linke sowie rechte Niere sind auf den Platten deutlich zu erkennen.

Bei der Operation wurden 10, zum Teil fest aneinander gelagerte Steine entfernt, ausgefressen wie Tuffstein, der größte in Form einer 1 cm hohen Pyramide, die übrigen linsen- bis hanfkorn groß.

Nach 6 Monaten schmerzfreier Zeit dieselben Erscheinungen wie früher, wenn auch weniger intensiv.

Die Steine bestanden aus Harnsäure; einzeln zeigten sie auf der Platte einen relativ sehr schwachen Schatten, keine Andeutung von Schichtung.

Außer den ganz kleinen Uraten kann, wie Blum berichtet, auch mal ein kleines Konkrement sich dem Nachweis entziehen, wenn es in einem „mit Eiter prall gefüllten Sack“ liegt.

Diese Einzelbeobachtung darf aber nicht verallgemeinert werden. Wir haben mehrmals bei Pyonephrose Steine nachgewiesen.

Ein allenfalls zur Reproduktion sich eignender Fall sei ausgewählt:

Frau Ri., Journ. Nr. 710/07. Seit Jahren unbestimmte Schmerzen im Kreuz und beiden Nierengegenden. 1903 im Urin: Alb., reichliche Leukozyten und Epithelien, keine Zylinder, Reaktion sauer, spez. Gewicht 1015, stark trübe, mikroskopisch rote Blutkörperchen. Linke Niere $\Delta = 1,27^\circ$. Rechte Niere $\Delta = 0,77^\circ$, $\delta = 0,57$. Bei einer Röntgenuntersuchung am 12. Sept. 03 waren in der Gegend der rechten Niere Schatten nachgewiesen worden, die als Steine im Nierenbecken, resp. in einem Kelch angesprochen wurden. Seitdem jahrelang Pyelitis purulenta. Operation wurde wegen der schlechten Aussichten unterlassen.

2. Röntgenuntersuchung am 27. Sept. 07. Ich erhob denselben Befund wie im Jahre 1903. In der rechten Niere, wahrscheinlich im Becken, findet sich ein unregelmäßig begrenzter, gabelförmiger Konkrementschatten, daneben nach außen ein weiterer kleiner Schatten. (cf. Fig. 35, Taf. VIII). Im Dez. 07 akuter Prozeß von der rechten Niere aus.

19. Dez. 07 Operation. Spaltung der prall mit Eiter gefüllten Niere. Entfernung der harnsauren Konkremeute.

Rasche Besserung, dann Exitus an Sepsis.

Auch Holland bildet ein Röntgenogramm mit einem Stein in einer pyonephrotischen Niere ab.

Weiter bildet auch übermäßige Korpulenz, die früher unsere Bemühungen so oft illusorisch machte, heute längst kein unüberwindliches Hindernis mehr.

Selbst bei unförmig fettleibigen Frauen lassen sich nach meiner Erfahrung bei geeigneter Technik heute auch verhältnismäßig recht kleine Konkremeute einwandfrei nachweisen.

Frl. Ro., Journ. Nr. 211/08. Die Dame hatte einen Leibesumfang von 135 cm; auf dem Rücken liegend gemessen, während also das Abdomen zusammengesunken war, betrug die Entfernung von den Bauchdecken zur Platte 33 cm.

Ende 1890 zweimal Nierenkoliken, seit einem halben Jahr häufig heftige Schmerzanfälle in der rechten Nierengegend. Nach längerem Gehen und körperlichen Anstrengungen wiederholt Blut im Urin.

Röntgenuntersuchung am 9. März 08. Rechts erscheint die Niere der Wirbelsäule etwas genähert, d. h. die Psoaskontur wird etwas von dem medialen Rande der Niere überdeckt. Nahe der inneren Grenze des Nierenschattens, etwas unter- und außerhalb der Spitze des zweiten Processus transversus liegt ein kleinkirschgroßer Schatten, der sicher einem Konkrement im Nierenbecken entspricht (cf. Fig. 39, Taf. IX).

Operation am 21. März 08. Da die Darstellung des Nierenschattens mir eine absolut genaue Lokalisation des Steines gestattete, unterließ der Operateur die Nephrotomie und begnügte sich mit der Pyelotomie.

Entfernung eines erbsengroßen, rauhen, maulbeerförmigen, bräunlichen Steines aus dem Nierenbecken. Oxalat.

Figur 37, Taf. VIII stammt von einer ebenfalls sehr starken Dame. Umfang 122 cm, Durchmesser liegend gemessen 29 cm. (Frau Sch., Journ. Nr. 174/08.) Man sieht hier den Schatten des oblongen Konkrementes zwischen den beiden seitlichen Fortsätzen des ersten und zweiten Lendenwirbels, etwa $3\frac{1}{2}$ cm rechts der Mittellinie liegen. Weiter nach außen und unten liegt noch ein weiteres kleines Konkrement. Die beiden anderen Schatten entsprechen Verdichtungen an den Spitzen der Processus transversi. Der Nierenschatten liegt etwas median, die Lage des Steinschattens entspricht dem Nierenbecken. Wie die Konturen der Wirbelsäule erkennen lassen, ist die Aufnahme mit von unten lateral nach oben medial wirkender Kompression aufgenommen. Eine Kontrollaufnahme in der Normaleinstellung (man achte auf die Wirbelsäule) zeigt den Konkrementschatten 7 cm von der Wirbelsäule entfernt in Höhe zwischen zweitem und drittem Processus transversus. Da die respiratorische Beweglichkeit der Niere nicht verhindert werden konnte, ist ihr Schatten sowie der des Steines verschwommen, so daß ich auf Fig. 20, Taf. IV die äußere Kontur nicht wiedergeben konnte. Es lag also eine bewegliche, tiefstehende Niere vor.

Denselben Umfang hatte die Patientin, deren linke Niere in Fig. 38, Taf. IX wiedergegeben ist.

Ich habe noch drei derartig starke Patientinnen, von denen die eine noch größere Maße aufwies, mit sicher positivem Befund untersucht, zur Reproduktion eignen sich indessen die Platten nicht.

Was die untere Grenze für die Größe noch nachweisbarer Steine anbetrifft, so läßt sich hierfür natürlich eine bindende Regel nicht aufstellen, sie wird mit Ausnahme der Urate in erster Linie von den technischen Fertigkeiten des Untersuchers abhängen. Ich habe in drei Fällen Steine von nur Hanfkorngröße auf mehreren Kontrollplatten mit Sicherheit nachweisen können. Das auf Fig. 48, Taf. XI sichtbare Konkrement hat auf der Originalplatte einen Durchmesser von nur $2\frac{1}{2}$ mm. Die Reproduktion einer weiteren Platte mit einem noch etwas kleineren Stein ist aus äußeren, leicht ersichtlichen Gründen nicht möglich.

Wenn Blum sagt, daß Ascites, Abdominaltumoren, Leber- und Milzschwellungen, Kyphoskoliose und Lordose der Wirbelsäule, falls sie einen sehr hohen Grad erreicht haben, dem Röntgenverfahren technisch sehr hinderlich werden können, so muß man ihm hierin natürlich beistimmen. Solche Fälle werden aber einerseits eine große Seltenheit bilden, andererseits wird man einen negativen Befund mit der nötigen Reserve verwerten.

Die enormen Fortschritte, welche die Diagnostik des Steinleidens durch die Vervollkommnung der Röntgenmethode gemacht hat, sind heute unbestritten. Die Exaktheit der Diagnosenstellung kommt wieder in hohem Maße der internen sowie operativen Behandlung zugute.

Während die früheren Untersuchungsergebnisse zumeist unsichere waren und man über eine Wahrscheinlichkeitsdiagnose oft nicht hinaus kam, ermöglicht uns das Röntgenverfahren, in ungefährlicher, schmerzloser und bequemer Weise zu einem sicheren Urteil zu gelangen.

Schon bei dem leisesten Verdacht ist eine Röntgenuntersuchung indiziert. Man wird mit ihrer Hilfe viel schneller und sicherer zu einer richtigen Beurteilung des Falles gelangen und nicht unnötig Zeit durch Abwarten und Beobachtung verlieren.

Im folgenden Falle hatte z. B. eine geringe Blutung den behandelnden Arzt veranlaßt, sofort eine Röntgenuntersuchung vornehmen zu lassen.

Frau Go., Journ. Nr. 480/08, sehr starke Dame. Vor ca. einem Jahre wegen Appendicitis! in Behandlung. Vor einigen Tagen mäßige Hämaturie, mikroskopisch wurden mehrmals ausgelaugte Erythrozyten und frische rote Blutkörperchen nachgewiesen. Sonst keinerlei Steinsymptome, nicht die geringsten Schmerzen, kein Anhaltspunkt für eine bestimmte Seite.

Röntgenuntersuchung am 4. Juni 08. In der rechten Niere fand sich ein Konkrement (cf. Fig. 36, Taf. VIII), linke Niere und beide Ureteren frei.

Wenn hier die Blutung, deren Herkunft freilich noch nicht erwiesen war, einen Steinverdacht nahelegte, so kann das Röntgenogramm gelegentlich auch in klinisch ganz unklaren Fällen durch den positiven Befund entscheidend, durch den negativen wenigstens etwas fördernd wirken. Als Beispiele folgende Fälle:

Herr Joch., 40 Jahr alt, Journ. Nr. 524/08. Schon vor Jahren ganz unbestimmte, brennende Schmerzen in dem „dicken Fleisch“ über den beiden Cristae ilii. Schmerzen nur nachts unter der Bettwärme, stets auf der Seite, auf der Patient lag. Vorübergehende Besserung. Jetzt seit ca. 2 Jahren wieder in derselben Weise Beschwerden. Keine Koliken, nie etwas Pathologisches im Urin. Therapie: Senfpflaster, Massage, Chloroformöl. „Nur die andauernden Rückenschmerzen“ veranlaßten den Arzt, die Untersuchung vornehmen zu lassen.

Röntgenuntersuchung am 17. Juni 08. In der rechten Niere ist ein unter kirschkerngroßer Steinschatten zu sehen, welcher auf den beiden Platten einmal oberhalb, einmal unterhalb der zwölften Rippe liegt.

Herr Der., Journ. Nr. 351/08. Seit Jahren merkwürdige Kolikanfälle in der „Magengegend“, erst für Ulcus, dann als Colitis membranacea gedeutet. Nichts sprach für Nierensteine, Urin auch mikroskopisch frei. Soll durchleuchtet werden, um Nierensteine auszuschließen.

Röntgenuntersuchung am 28. April 08. Es findet sich ein Stein im linken Ureter (cf. Figur 51, Tafel XII).

Frau W., Journ. Nr. 603/07. Der behandelnde Arzt „vermutete Darmtumor, während Geh. Rat . . . Wanderniere und Dr. . . . Tiefstand der rechten Niere und eventuell Stein im Ureter annahm“. Die Röntgenuntersuchung am 23. August 07 bestätigte nur den Tiefstand der Niere. Nieren und Harnleiter waren beiderseits frei. Die Operation ergab ein großes Gallertkarzinom des Pylorus. Exitus 8 Tage post operationem.

Während, wie wir gesehen haben, in manchen Fällen der renale Ursprung des Leidens überhaupt erst durch die Röntgenaufnahme eruiert werden konnte, bedürfen wir in anderen der Methode zur Feststellung der in Frage kommenden Seite, sei es nun, daß die bestehenden Schmerzen falsch lokalisiert werden, wie bei den auf pag. 7 und 8 erwähnten Patienten, oder daß bei Fehlen irgendwelcher schmerzhaften Empfindungen ein Anhalt für die Seite der Erkrankung nicht gegeben ist.

Dem soeben mitgeteilten Fall Go. sehr ähnlich ist der folgende:

Frau Ke., Journ. Nr. 692/07. Vor 10 Jahren etwa 3 Wochen lang sehr starke Hämaturie, später kürzerer Anfall. Im letzten Herbst ca. 6 Wochen kontinuierlich blutiger Urin.

Niemals Schmerzen, „so daß anfangs ein Stein ganz ausgeschlossen erschien“. Röntgenuntersuchung am 20. Sept. 07. In der linken Niere, und zwar nahe dem untern Pol, ein kirschkerngroßer Stein (cf. Fig. 10, Taf. II). Rechte Seite frei von Schatten.

Durch den sicheren Nachweis oder Ausschluß von Steinen ist weiter die Differentialdiagnose gegenüber anderen Nierenerkrankungen wesentlich gefördert worden.

Bei diagnostizierter Pyo- oder Hydronephrose läßt sich die wichtige Frage, ob gleichzeitig resp. ätiologisch ein Stein in Betracht kommt, leicht entscheiden; dasselbe gilt für Ren mobilis. Hier muß sowohl dem positiven wie dem negativen Befund ein entscheidender Einfluß auf die therapeutischen Maßnahmen beigemessen werden.

Bei einer Dame (Frau Je., Journ. Nr. 611/08) war ein fühlbarer Tumor rechts als Hydronephrose diagnostiziert worden; als Ursache wurde eventuell Achsendrehung bei einer beweglichen Niere angenommen. Es bestanden in längeren Intervallen heftigste Koliken. Trotzdem der Urin von Blut frei war, wünschte der behandelnde Arzt zur Vorsicht eine Röntgen-

untersuchung, „da man auch an Stein denken muß“. Ich fand links einen normalgroßen, deutlichen Nierenschatten, rechts war der Nierenschatten klein, seine Umgebung undeutlich, verschwommen, in seinem unteren Pol ein Schatten von ca. 2—3 mm Durchmesser (cf. Fig. 48, Taf. XI).

Die Übersichtsaufnahme (Fig. 47, Taf. XI) läßt die gesunde linke Niere deutlich erkennen, rechts ist von der Niere nichts zu sehen, auch der minimal kleine Stein, welcher auf der Detailaufnahme mit Kompression (Fig. 48, Taf. XI) auf mehreren Kontrollplatten stets klar erscheint, ist selbst auf der Originalplatte kaum angedeutet. (Auch dieser Fall beweist die Unzulänglichkeit von Übersichtsaufnahmen für den Steinnachweis und zeigt, wie wichtig die Ruhigstellung der Niere ist. Im untern Teil des rechten Ureters saß ein ovaler, bohnen großer Stein (cf. Fig. 49, Taf. XI).

Als Beispiel für den negativen Befund diene nachstehender Fall:

Herr Vo., Journ. Nr. 29/06. Intermittierende Koliken mit Tumorbildung. Klinische Diagnose Hydronephrose. Die Röntgenuntersuchung wurde veranlaßt, um als Ursache Stein zu erkennen oder auszuschließen. Auf der erkrankten Seite zeigte die Nierengegend ein opakes Aussehen. Weder in der Niere noch im Ureter ein Steinschatten. Bei der Operation fand sich eine Stenose des Harnleiters, Exstirpation, Heilung.

In dem in Fig. 40, Taf. IX abgebildeten Falle schwankte die klinische Diagnose zwischen Nierentumor und Stein.

Herr Wes., 40 Jahre alt. Journ. Nr. 264/08. Früher stets gesund. Juli 07 Hämaturie, seitdem wieder beschwerdefrei. Am 22. März 08 trat plötzlich nach einer Reise eine starke Blutung auf. Schmerzen haben nie bestanden. Auf der linken Seite ist der untere Nierenpol in großer Ausdehnung zu fühlen, von derber Konsistenz und glatter Oberfläche. Cystoskopisch links Blut, rechts klarer Urin, Blase frei. Differentialdiagnostisch kommt Tumor oder Stein in Betracht. Röntgenuntersuchung am 26. März 08. Das Becken der linken Niere ist von einem fast zweiwalnußgroßen Steine ausgefüllt. Drei weitere große Steine liegen in den Kelchen.

Charakteristisch ist hier wieder bei der enormen Größe des Steines das Fehlen jeglicher Schmerzen.

Die Differentialdiagnose zwischen Nephrolithiasis und Erkrankungen an anderen Organen haben wir, wie schon oben erwähnt, in sehr vielen Fällen durch den Röntgenbefund fördern oder entscheiden können.

Instruktiv erscheinen mir noch folgende zwei Beobachtungen.

Eine mir befreundete 35jährige Dame (Frau Jh., Journ. Nr. 355/07) litt seit über zwei Jahren an leichten kolikartigen Schmerzen rechts mit unbedeutenden Temperatursteigerungen und geringer Gelbfärbung der Skleren. Es wurde ein Gallen- resp. Choledochusstein angenommen. Eine Kur in Karlsbad brachte keine Besserung. Hinzutretende Schmerzen im Kreuz veranlaßten mich, eine Röntgenuntersuchung vorzuschlagen. (10. Mai 07.) Im Urin Eiweiß, kein Blut. Im rechten Nierenbecken fand sich ein kirschkerne großer Steinschatten (cf. Fig. 34, Taf. VIII). Trotz einer zweiten Karlsbader Kur verschlimmerte sich der Zustand, der untere Pol der rechten Niere wurde fühlbar. Die jetzt überaus heftigen Koliken machten sowohl auf den behandelnden Arzt wie auf den konsultierten Chirurgen durchaus den Eindruck einer typischen Gallensteinkolik. Bei der am 16. Juni 08 infolge des bedrohlichen Zustandes vorgenommenen Operation entschloß sich der Operateur nur auf Grund des Negatives zunächst zur Nephrotomie. Es fand sich eine gewaltige geschlossene Pyonephrose und ein jetzt klein haselnußgroßer, flacher Stein. (Phosphat.) Die transperitoneal palpierete Gallenblase erwies sich als normal. Drainage. Heilung.

In einem anderen Falle (Herr Bu., Journ.-Nr. 620/06) sollte das Röntgenogramm der rechten Nierengegend entscheiden, ob der vermutete „retrohepatische Abszeß“ auf einen Stein zurückzuführen sei. Durch die am 10. VIII. 06 vorgenommene Aufnahme konnte ein Stein ausgeschlossen werden. Der auf Fig. 59, Taf. XIII ersichtliche, schwer zu deutende Befund schien die klinische Annahme eines gashaltigen Abszesses zu bestätigen. Durch Operation und

einige Monate spätere Sektion wurde festgestellt, daß es sich um eine tuberkulöse Colon-ascendens-Ulzeration mit gashaltigem Kotabszeß handelte und daß die Nieren gesund waren.

Ich erwähne diesen Fall hauptsächlich wegen seines lehrreichen Röntgenogramms, auf dem die Aufhellungen in der Nierengegend unter Umständen zu einer falschen Auffassung führen könnten.

Die für den Patienten zum mindesten unangenehme Ureterensondierung, die bei infizierter Blase zudem noch kontraindiziert sein könnte, wird dank der Röntgenmethode, wie wir gesehen haben, wenigstens was den Steinnachweis anbelangt immer seltener erforderlich sein und für wenige unklare Fälle reserviert bleiben. Ein operativer Eingriff auf der falschen Seite kann nicht mehr vorkommen, ebensowenig werden explorative Operationen notwendig sein.

Ein gutes Negativ gestattet uns, genaue Angaben zu machen über Größe, Zahl und Lage der Steine. (Auf die Abschätzung des ungefähren Gewichts, wie Arcelin vorschlägt, glaube ich keinerlei Wert legen zu müssen, selbst wenn man sich die Übung des Autors hierin aneignete.)

Wir sehen zunächst, ob der vermutete Stein in der Niere oder im Harnleiter liegt.

Es hat sich herausgestellt, daß die Konkremente häufiger im Ureter stecken, als früher angenommen wurde. Nach Leonards Berechnung sollen 60% aller Steine im Ureter gefunden werden. Ich komme, wenn ich unser Material der Jahre 1904 und 1905 noch mit hinzunehme, auf annähernd 37%. Interessant ist die Angabe Renschoffs, nach der sich in den Fällen, wo alle Symptome auf Nierenbeckensteine schließen lassen, 20% Harnleiterkonkremente finden. Fenwick berechnet, daß in 22% die Niere fälschlich angeschnitten wurde, während die Steine im Ureter saßen. Umgekehrt fanden Adenot und Arcelin in einem Falle den Schatten in der Niere, während der Stein im Ureter (Sondenuntersuchung! usw.) vermutet wurde.

Von größter Bedeutung ist es ferner, besonders für einen operativen Eingriff, über die Anzahl der Konkremente genau orientiert zu sein, sei es nun, daß mehrere Steine in einer Niere liegen, daß beide Nieren Steine enthalten, oder endlich, daß in Niere und Harnleiter gleichzeitig Konkretionen vorhanden sind.

Unvollständigen Operationen, bei denen Steine zurückgelassen werden, kann durch eine genaue röntgenologische Untersuchung vorgebeugt werden.

Mehrere Veröffentlichungen berichten über Operationen, bei denen nur auf Grund des Röntgenogramms die Entfernung sämtlicher Steine gelang. So wurde in einem Falle Taylors nur mit großer Mühe das letzte von drei nachgewiesenen Konkrementen bei der Operation gefunden, welches ohne Röntgenogramm sicher nicht entdeckt worden wäre.

Oft liegen nun die Konkremente so nahe beieinander oder auch in teilweiser Deckung, daß ihre Zahl sich nicht so genau feststellen läßt. Arcelin verlangt daher, daß der Röntgenologe bei der Operation zugegen ist, um zu entscheiden, ob die aus einer Niere entfernten Steine der Anzahl und Gesamtgröße der nachgewiesenen Schatten entsprechen. Ich stimme Nogier zu, wenn er diese Gegenwart für überflüssig ansieht. Eine mit ausführlichem Bericht versehene Platte orientiert den Chirurgen schon vor der Operation hinlänglich über alles Wissenswerte.

Bei der doppelseitigen Nephrolithiasis tritt der Nutzen der Röntgenuntersuchung besonders zutage. Sie ermöglicht uns nicht nur die anderweitig fast unmögliche Diagnosenstellung, sondern gibt uns auch teilweise einen Anhalt, welche Seite zuerst zu operieren ist. Ein Stein im Anfang des Ureters wird als gefährlicher anzusehen sein, als ein solcher im Nierenbecken, dieser wieder bedenklicher erscheinen, als ein im Parenchym eingebettetes Konkrement.

Noch offenkundiger erscheint der Fortschritt in der Diagnostik und Therapie der kalkulösen Anurie. Bei plötzlich einsetzender vollständiger Anurie ist es klinisch oft außerordentlich schwierig, wenn nicht unmöglich, die Aetiologie nachzuweisen. Erscheint die An-

nahme einer kalkulösen Anurie auch berechtigt, so wissen wir noch nicht, an welcher Stelle das blockierende Konkrement zu suchen ist, ob in der Niere oder im Harnleiter; die Sondenuntersuchung kann hier leicht täuschen. Wir wissen ferner nicht, ob wir einen einseitigen Steinverschluß mit reflektorischer Anurie der anderen Seite oder gar eine doppelseitige kalkulöse Anurie vor uns haben. Ein gutes Röntgenogramm kann hier lebensrettend wirken, indem es durch eine präzise lokalisierende Diagnose dem operativen Eingriff den Weg weist.

Nie sollte man sich ferner, wie dies nur zu leicht geschieht, mit dem geglückten Nachweis eines Steinschattens, z. B. in der verdächtigen Niere, begnügen; die Röntgenuntersuchung muß in jedem Falle vollständig durchgeführt werden, d. h. Nieren- und Ureterengegend beider Seiten in ganzer Ausdehnung zur Darstellung bringen.

Liegt z. B. außer dem angenommenen Stein in der Niere noch ein weiteres Konkrement in dem zugehörigen Harnleiter, so wird der Erfolg einer Nephro- resp. Nephrektomie ausbleiben.

Frau Jul., Journ.-Nr. 101/07. Die rechte Niere war wegen „Vereiterung“ vor vielen Jahren exstirpiert worden. Die Schmerzen in der rechten Seite setzten bald wieder ein; der Urin war trübe, eiterhaltig, ohne Blutbeimischung. Zeitweise Temperatursteigerung. Röntgenuntersuchung am 6. II. 07. Im rechten Ureterstumpf, nahe der Blase, findet sich ein dreieckiger, spitziger Steinschatten.¹⁾ Linke Seite frei. Die Symptome bestehen fort. Operation verweigert.

Ähnliche Beobachtungen publizierten Wulff, Holland u. a. Auch in ihren Fällen wurde nach erfolgloser Nephrektomie als Ursache für das Fortbestehen der Beschwerden röntgenologisch ein Ureterstein nachgewiesen. Der große Pfeifenstein auf Fig. 14, Taf. III gehört zu dem Wulffschen Falle, erst seine Entfernung in einer zweiten Sitzung führte zur Heilung.

Eine tadellose Platte lehrt uns aber nicht nur, ob ein resp. mehrere Konkremente im Harnleiter oder in der Niere schlechtweg sich befinden, sie gibt auch genauen Aufschluß, an welcher Stelle des Ureters, oder in welchem Teile der Niere, im Becken oder in den Kelchen der Stein zu suchen ist. Dies ist für den Internisten wie für den Chirurgen von unschätzbarem Wert. Der operative Eingriff wird erleichtert, seine Größe vermindert und damit seine Gefahr herabgesetzt.

Auf einen mehrfach gemachten Fehler muß ich an dieser Stelle hinweisen. Es genügt unter keinen Umständen, durch bloßes Abtasten der freigelegten Niere oder durch Einstechen sich ein Urteil über Vorhanden- oder Nichtvorhandensein eines Steines bilden zu wollen. Erfahrungsgemäß sind hierbei schon recht ansehnliche Konkremente dem Nachweis durch den Tastsinn entgangen. Der negative Palpationsbefund beweist dem positiven Röntgenbilde gegenüber nichts.

In der Regel ist der typische Sektionsschnitt zu fordern. Gestattet die Qualität der Platte den einwandfreien Nachweis, daß der gesuchte Stein nur im Nierenbecken liegen kann und daß das Organ sonst frei ist, so wird man hieraus weiteren Nutzen ziehen können, das Organ schonen und mit der Pyelotomie auskommen, wie letzthin mehrfach vorgeschlagen wurde (Vgl. Fall Frl. Ro., pag. 20, Fig. 39, Taf. IX.)

Auch für sicher lokalisierte Steine in den Kelchen oder in der Nierensubstanz wollen einige Autoren mit einer kleineren Inzision auskommen.

Fenwick machte schon 1897 den Vorschlag, mit Hilfe eines Fluoroskopes tiefliegende kleine Steine in der freigelegten Niere nachzuweisen. Ganz neuerdings hat Reid wieder einen sterilisierbaren Apparat angegeben, um während der Operation die luxierte Niere zu röntgen und somit das Auffinden kleinerer Konkremente von kleinen Einschnitten aus zu erleichtern. Beide Autoren werden hoffentlich nicht zu viele Nachahmer finden.

Für die Operation dürfen nur kurz vorher aufgenommene Röntgenogramme verwertet werden, da man sonst keine Garantie hat, daß der Stein nicht inzwischen gewandert ist. Es

¹⁾ Die Platte ist auf Fig. 8 der Tafel XI zu meinem Kapitel bei: Groedel, „Atlas und Grundriß der Röntgendiagnostik in der inneren Medizin“ reproduziert.

ist nicht selten vorgekommen, daß ein sicher in der Niere nachgewiesenes Konkrement bei dem Eingriff nicht gefunden wurde; bei einer späteren Nachuntersuchung fand es sich dann im Ureter, in der Blase oder war gar unbemerkt abgegangen.

Endlich sei noch des psychischen Einflusses gedacht, den ein negativer oder positiver Befund auf den Patienten ausüben kann. Ersterer wird unter Umständen auf nervöse Leute beruhigend wirken, während im letzteren Falle sich mancher leichter zu der angeratenen Operation entschließen wird, da er seinen Stein gewissermaßen greifbar auf der Platte vor sich sieht.

Wie die Chirurgie ist aber auch die interne Behandlung der Nephrolithiasis durch die Röntgendiagnostik gefördert worden.

Können wir den Internisten über die Größe und Lage des Steines genau orientieren, so wird das seine Indikationsstellung und Prognose wesentlich beeinflussen und erleichtern. Ein Konkrement im Nierenbecken wird anders zu beurteilen sein, als ein gleiches in der Substanz, abgesehen natürlich von der klinischen Beobachtung. Die Größe und Form des Steinschattens erlaubt ein Urteil, ob ein spontaner Abgang noch im Bereich der Möglichkeit liegt. Bei kleinen Uretersteinen wird bisweilen, je nach dem klinischen Befunde, ein unnötiger Eingriff unterbleiben, die konservative Behandlung wird sich gerechtfertigter und gefahrloser durchführen lassen.

Verlauf und Erfolg einer internen Kur lassen sich durch wiederholte Aufnahmen in größeren Zeitintervallen sehr schön kontrollieren und verfolgen. Mehrfach haben wir die erfolgreiche Kur durch das Fehlen der früher nachgewiesenen Schatten bestätigen können.

Auch das Gegenteil kann der Fall sein:

Herr Oll., Journ.-Nr. 40/06 und 408/08. Im Anschluß an einen Unfall 1901 Blut und Albumen im Urin. Dezember 05 heftiger Anfall von Nierensteinkolik mit reichlicher Blutausscheidung im Urin. Röntgenuntersuchung am 16. I. 06. In der linken Niere findet sich ein ca. kirschkernegroßer Stein (cf. Fig. 45, Tafel X). In der Folgezeit dauernd Schmerzen und unbestimmtes Druckgefühl. Juni 06 drei Wochen in Wildungen, danach zu Hause Birkenblätterteekur und Wildunger Wasser. Koliken sind nicht mehr aufgetreten, auch die Beschwerden ließen nach, nur fühlte sich Patient stets matt. Im Urin kein Blut mehr; kein Steinabgang. II. Röntgenuntersuchung am 14. V. 08. Der am 17. I. 06 nachgewiesene Stein findet sich an der gleichen Stelle. Seine Größe hat um fast das Vierfache zugenommen. Linker Ureter und Blase sind frei (cf. Fig. 46 und Taf. X).

Die „Auflösung“ eines Steines durch Verabreichung von Birkenblätterttee glaubt Jaenike röntgenographisch nachgewiesen zu haben, doch scheint mir hierbei ein unbemerkter spontaner Abgang des Konkrementes nicht hinreichend sicher ausgeschlossen.

Bevor ich den Abschnitt über die Nierensteine schließe, sei mir gestattet, noch auf einen Fall, der mir nach verschiedenen Seiten hin Interesse zu verdienen scheint, etwas ausführlicher einzugehen.

Es handelt sich um einen Herren in der Mitte der Vierziger (Herr Le., Journ.-Nr. 185 u. 428/05, 108, 201 u. 424/06, 1 u. 46/08), der seit Jahren an Nephrolithiasis leidet. Anfang 1905 wurden drei ziemlich große Steine in seiner linken Niere nachgewiesen. Eine Nachuntersuchung im Juni 05 zeigte denselben Befund: zwei der Steine liegen offenbar in den Kelchen, der dritte mehr median gelegene im Nierenbecken, mit seiner Spitze gegen den Ureter gerichtet (cf. Fig. 41, Taf. X). Der Herr wurde von verschiedenen ersten Autoritäten in Berlin und Hamburg beraten, die sich teils für, teils gegen eine Operation aussprachen. Der Urin blieb klar, enthielt manchmal Blut. Bis November 06 wechselnde Beschwerden, mehrere Kontrolluntersuchungen ließen keine Veränderung in der Lage der Steine erkennen. Ende 1907 traten Schmerzen in der linken Inguinalgegend auf, die den behandelnden Arzt veranlaßten, wegen Verdacht auf Ureterstein, eine erneute Röntgenuntersuchung vornehmen zu lassen. Fig. 42, Taf. X zeigt das Röntgenogramm der linken Nierengegend, welches ich am 2. Januar 08 aufnahm. Es finden sich nur noch die zwei lateral gelegenen Steinschatten, der dritte pyramidenförmige fehlt. Derselbe steckt jetzt im untersten Drittel des Ureters. Er hat, auf der

Originalplatte gemessen, eine Länge von 4,5 und eine Breite von 1,3 cm. Er liegt mit der Spitze nach unten, über ihm sind einige kleine freie Steinbröckel zu differenzieren (cf. Fig. 43, Taf. X). Obwohl die Beschwerden zunahm, schien ein weiteres Abwarten berechtigt. Zehn Tage nach der Untersuchung erfolgte ein heftiger Kolikanfall, in dessen Folge einige apfelkerngroße Steinchen per vias naturales abgingen. Am 15. Januar 08 abermalige Aufnahme. Lebhaftes Schmerzen im linken Hypochondrium, besonders bei Druck genau dem Sitz des Uretersteines entsprechend; geringe Hämaturie. Auf dem Röntgenogramm sieht man aber, daß das Konkrement jetzt in der Blase liegt (cf. Fig. 44, Taf. X) und zwar rechts oben. An der Basis des dreieckigen Schattens fehlen die oben erwähnten kleineren Steine, welche offenbar beim Austritt des gesamten Steinkonglomerates aus dem Ureter frei in die Blase fielen und zum Teil abgingen. Ein etwas größerer Trümmer liegt noch im unteren Teil der Blase. Entfernung der Steine durch Lithotrypsie und Spülung. Es handelte sich um Phosphatsteine.

Beachtenswert an dem Falle ist, daß selbst ein Stein von solcher Größe, nachdem er jahrelang an derselben Stelle im Nierenbecken gelegen hatte, noch spontan den Ureter passieren kann. Der Fall lehrt auch, wie wichtig die Forderung ist, nur kurz vor einer ev. Operation angefertigte Platten zu verwerten, da selbst große Konkremente unerwartet schnell ihre Lage verändern können.

Wir werden also aus der Größe des Steinschattens allein nicht zu weitgehende Schlüsse ziehen dürfen und müssen bei ihrer prognostischen Verwertung dem Patienten gegenüber vorsichtig sein, solange eine direkte Indikation zur Operation klinisch nicht vorliegt.

Im Gegensatz zu den großen Erfolgen, welche die Röntgenologie für den Nachweis oder Ausschluß von Nierensteinen geradezu unentbehrlich gemacht haben, ist das, was unsere Strahlen auf dem gesamten übrigen Gebiete der Nierenpathologie in diagnostischer Beziehung zu leisten vermögen, jedenfalls zur Zeit noch verhältnismäßig gering.

Alle jene pathologischen Prozesse in der Niere, welche ohne wesentliche Veränderung der Form oder Lage des Organs einhergehen, entziehen sich dem Röntgennachweis vollständig. Abszesse, Cysten, tuberkulöse Herde (wenn es sich nicht gerade um oben schon erwähnte Kalk-einlagerungen handelt) usw. kommen nicht zur Darstellung. Vereinzelt Zufallsbefunde berechtigen jedenfalls nicht zu einer diagnostischen Verwertung.

Liegen indessen gröbere Veränderungen vor, welche einerseits die Lage, andererseits die Form und Größe der Niere betreffen, so sind schon recht beachtenswerte Erfolge erzielt worden. Ich bin überzeugt, daß wir hier noch sehr viel weiter kommen werden. Je mehr Fälle bekannt werden, deren röntgenologische Details durch die Autopsie in vivo oder mortuo ihre Bestätigung oder präzise Deutung gefunden haben, je besser werden wir imstande sein unsere Platten zu interpretieren und mehr und mehr aus ihnen herauszulesen lernen. Die Kunstfertigkeit in der Technik des einzelnen Untersuchers und die wachsende Erfahrung wird für den weiteren Fortschritt und den Erfolg ausschlaggebend sein.

Die röntgenologische Untersuchung über den Situs der Niere beschränkt sich aber nicht allein auf die Darstellung pathologischer Lageveränderungen, sie kann auch in zweifelhaften Fällen mit Erfolg herangezogen werden, um die an normaler Stelle vorhandene Niere sicher nachzuweisen.

Endlich verspricht uns eine, freilich noch nicht hinreichend nachgeprüfte Methode, diagnostische Aufschlüsse zu geben über die Größenverhältnisse des Nierenbeckens in vivo.

Betrachten wir zunächst die normale Lage der Niere, wie wir sie auf dem Negativ sehen.

Mit einer geeigneten Technik, z. B. der eingangs beschriebenen, gelingt es fast ausnahmslos den Nierenschatten zur Darstellung zu bringen, ich möchte selbst die stärksten Patienten hiervon nicht ausnehmen, im Gegenteil unterstützt hier häufig die starke Fettkapsel der Niere die bessere Differenzierung des Organs, worauf Holzkecht und Köhler aufmerksam gemacht haben. Entscheidend ist hier meiner Erfahrung nach nur, ob es möglich ist, durch die Kompression die respiratorischen Bewegungen der Niere zu verhindern, wofür sich

der Luffaschwamm besonders gut eignet. Dies gelingt aber tatsächlich in den meisten Fällen. Ich habe auf dem IV. Röntgenkongreß in Berlin eine Serie von Diapositiven mit sehr deutlichem Nierenschatten demonstrieren können; die Reproduktion gibt leider derartig zarte Details nur schwer wieder. Figg. 25—30, 36—39, 45—48 und 55 lassen die Umrisse der Niere erkennen. Bei kleinen Kindern scheint mir die Nierenaufnahme nicht immer möglich zu sein.

Normalerweise wird der Nierenschatten auf der Grenze seines oberen und mittleren Drittels von der 12. Rippe geschnitten. Diese Beziehung ist indessen nicht konstant und bietet daher auch keinen sicheren Anhaltspunkt wegen der sehr wechselnden Form und Länge der letzten Rippe und der variierenden Größe des Winkels, den sie mit der Wirbelsäulenachse bildet. Auf den Figg. 2, 3 und 4, Taf. I sind die verschiedenen Typen der zwölften Rippe wiedergegeben. Bei meinen Messungen bezüglich der normalen Lage der Niere auf dem Röntgenogramm war mir ferner aufgefallen, daß bei einigen Fällen mit ganz besonders kurzen, stilettförmigen letzten Rippen ein auffallender Hochstand des Organs regelmäßig wiederkehrte. Als ich eine Erklärung hierfür suchte, sah ich, daß der die letzte kleine Rippe tragende Wirbel, nicht wie ich annahm der 12. Brustwirbel war, sondern der 1. Lendenwirbel, dem ein überzähliges Rippenrudiment anlag. Fig. 5, Tafel I entstammt einem dieser Fälle.

Ich glaube auch, im Gegensatz zu Schürmeyer, daß hier Projektionsfehler, je nach der stärkeren Neigung des Kompressionszylinders unterlaufen können, ich habe solche bis zu 1 und $1\frac{1}{2}$ cm gemessen.

Viel besser als die Rippen eignen sich zur Lagebestimmung der Niere die Körper, resp. processus transversi der Lendenwirbelsäule, etwaige Projektionsfehler können uns hier nicht täuschen, da die Konturzeichnung der Wirbelsäule einen Anhalt für die Strahlenrichtung gibt.

Im allgemeinen finden wir den unteren Nierenpol in Höhe des 3. Lendenwirbels, und zwar meist zwischen Mitte und unterem Rande des Körpers, sehr oft auch in Höhe des oberen Randes. Höhere Lagen bis zur Mitte des 2. Lendenwirbels kann man auch nicht allzuseiten beobachten, jedenfalls häufiger als tiefere. Reicht der untere Nierenpol bis zur Höhe des unteren Randes des 4. Lendenwirbels und tiefer hinab, so müssen wir schon an einen pathologischen Tiefstand denken.

Den oberen Nierenpol bekommen wir bei normaler Lage des Organs fast nie zu sehen.

Die Längsachse der Niere verläuft etwa parallel der äußeren Kontur des Psoas, der mediale Rand des Nierenschattens liegt dem Muskel dicht an, oder ist durch einen schmalen aufgehellten Streifen von ihm getrennt. Die Gegend des Nierenhilus, die bisweilen durch eine Einbuchtung gekennzeichnet ist, findet sich etwa auf der Grenze zwischen 1. und 2. Lendenwirbel. Rechts liegt der Nierenschatten der Wirbelsäule meist etwas näher als links, und steht etwas tiefer.

Schürmeyers Ansicht, daß „die Angaben der Anatomen über den Sitz der Nieren einer weitgehenden Korrektur bedürfen“, insofern als die Lage des Organs anatomisch zu tief angegeben wurde, kann ich also nach meinen Beobachtungen nicht bestätigen. Wollte man den 2. Lendenwirbel als tiefste Grenze für die normale Lage annehmen, so müßten weit über $\frac{2}{3}$ aller Fälle als pathologisch angesprochen werden. Bei der Frau scheint die Niere allerdings häufig etwas tiefer als beim Mann zu liegen.

Die Entfernung des unteren Nierenpols vom Darmbeinkamme ist wieder zur Messung und Lagebestimmung aus naheliegenden anatomischen Gründen ungeeignet.

Mit dem oberen Rande des 4. Lendenwirbels dürfte im allgemeinen die untere Grenze für eine normale Lage der Niere erreicht sein, größere Abweichungen nach unten kommen röntgenographisch deutlich zum Ausdruck (s. Fig. 19, Taf. IV, Fig. 30, Taf. VII und Fig. 55, Taf. XII).

Man muß bei diesen Untersuchungen aber bedenken, daß eine lose, gesenkte Niere sehr beweglich ist, und schon bei bloßer Rückenlage oft die Neigung hat in ihre Nische

zurückzuschlüpfen, wieviel mehr noch bei Anwendung des Kompressoriums. Berücksichtigt man diese Tatsache und läßt den Druck entsprechend reduziert oder in wechselnder Richtung einwirken, so kommen Lageanomalien deutlich zur Darstellung, wodurch die klinische Untersuchung nicht selten gestützt oder auch gefördert werden kann.

Für die Diagnose der Wanderniere kann die Röntgenuntersuchung besonders bei sehr starken Patienten von Wert sein, bei denen die Palpation versagt. Fig. 20, Taf. IV und Fig. 37, Taf. VIII zeigen eine bewegliche Wanderniere mit Stein in wechselnder Lage. Ein Fühlen der Niere war bei der Leibesfülle der Dame, jedenfalls ohne Narkose, absolut ausgeschlossen.

Ein weiteres Kennzeichen für die Wanderniere ist die meist mehr mediane Lage des Schattens, dieser kommt dann teilweise in Deckung mit der Zeichnung des Psoas, ja kann bis an die Wirbelsäule heranreichen.

Fälle, bei denen die klinische Entscheidung Schwierigkeiten machte, ob ein palpabler Tumor als dislocierte Niere anzusprechen sei oder nicht, sind schon des öfteren Gegenstand einer röntgenologischen Untersuchung geworden. Kann man den Nierenschatten an normaler Stelle nachweisen, so ist die Diagnose gesichert. Auch hierbei ist indessen, wie schon erwähnt, darauf zu achten, daß nicht etwa der Druck des Zylinders eine tumorverdächtige Wanderniere reponiert und dadurch zu Täuschungen Anlaß gibt. Man muß sich vergewissern, daß der Tumor während der Aufnahme an der alten Stelle geblieben ist. In klinisch zweifelhaften Fällen wird allerdings mit einer derartigen Beweglichkeit des Tumors selten zu rechnen sein.

Früher, als die Darstellung des Nierenschattens noch nicht mit genügender Sicherheit gelang, kombinierte man zu derartigen Untersuchungen die Röntgenographie mit dem Ureterenkatheterismus. Endigt hierbei die Harnleitersonde da, wo wir normalerweise das Nierenbecken erwarten, so ist ein Zusammenhang zwischen Niere und dem, eventuell noch durch einen Drahttring markierten Tumor auszuschließen. Führt dagegen der Katheter direkt zu der fühlbaren Geschwulst, so ist ihre Beziehung zur Niere sehr wahrscheinlich. (Ich sage nur: wahrscheinlich, aus weiter unten zu erörternden Gründen.) Einen derartigen Fall beschreibt Rumpel bei congenitaler Nierendystopie.

Die Diagnose einer Wanderniere mit gleichzeitiger Steinbildung ist oben schon besprochen. Kümmell und Rumpel fanden einen großen Konkrement Schatten in Höhe des 5. Lendenwirbels dicht neben der Wirbelsäule.

Nach Kienböck läßt im allgemeinen ein tiefliegender Steinschatten, der sich mit der Wirbelsäule deckt, auf eine Hufeisenniere schließen. Beweisend ist auch diese Beobachtung nicht.

In einem von Wulff publizierten Falle lagen die gewaltigen Steinmassen im Becken vor dem Kreuzbein (cf. Fig. 16, Taf. III). Der eingeführte linke Ureterenkatheter ging bis an die Steinschatten heran. Auch die in den rechten Ureter eingeführte Sonde liess sich nicht bis in die Lumbalgegend hinaufführen, es wurde daher im Einklang mit der klinischen Untersuchung die Diagnose auf Hufeisenniere gestellt, deren eine Hälfte normal, die andere vereitert und steinhaltig sein musste. Operative Entfernung der Steine durch Nephrotomie; ein Hervorziehen des Organs zur Orientierung war „wegen der Tiefe der Wunde vollkommen ausgeschlossen“. Nach anfänglicher Besserung trat ca. 4 Monate später Exitus unter dem Bilde einer malignen Degeneration der Pyonephrose ein. Bei der Sektion fand sich die rechte Niere an normaler Stelle, ihr Ureter war mit der linksseitigen Beckenniere fest verwachsen, hier hatte sich die Sonde gefangen.

Bei der heutigen Technik hätte der Nachweis des Nierenschattens in der rechten Lumbalgegend die richtige Diagnose ermöglicht. Möglicherweise hätte die danach zulässige Nephrektomie einen besseren Erfolg gezeitigt.

Ich halte es entschieden für einen großen Fortschritt, daß wir die Sondierung der Ureteren für den Lagenachweis der Niere jetzt zumeist entbehren können, einerseits ist sie kein gleichgültiger Eingriff, andererseits ist ihr Ergebnis, wie wir gesehen haben, nicht immer einwandfrei.

Das Vorhandensein einer zweiten Niere und ihre Lage bei Erkrankung auf der anderen Seite mit Sicherheit nachzuweisen, ist für den Chirurgen von unschätzbarem Wert. (Siehe auch Fig. 47, Taf. XI, auf der die gesunde linke Niere deutlich zu erkennen ist.)

Der Vollständigkeit halber sei endlich noch auf einige Beobachtungen Schürmeyers hingewiesen. Der genannte Autor macht darauf aufmerksam, daß die abwärts wandernde Niere durch die Wirbelsäule immer mehr ventralwärts gedrängt wird und sich der vorderen Bauchwand nähert, so daß die Wanderniere häufig sogar röntgenoskopisch bei mageren Individuen sichtbar wird. Inwiefern ein solcher doch immer mehr oder weniger undeutlicher Schatten auf dem Schirm ein Vorteil gegenüber dem Palpationsbefund bei mageren Patienten bedeutet, vermag ich nicht einzusehen.

Wesentlicher ist vielleicht folgende Verwendung des Leuchtschirmes für unsere Zwecke, die Schürmeyer empfiehlt.

Bei rein seitlicher Durchleuchtung sieht man deutlich die obere Zwerchfellkontur sich vorn gegen den retrosternalen, hinten gegen den retrocardialen hellen Raum abheben und kann so das Verhalten des phrenicosternalen und phrenicolumbalen Winkels beobachten. Hier interessiert uns der letztere, also der Winkel, den der hintere Zwerchfellschenkel mit der Wirbelsäule bildet. Normalerweise soll derselbe spitz sein, ca. 20° betragen und auch bei tiefer Inspiration nicht wesentlich stumpfer werden. Bei einer Abwärtsverlagerung der Nieren soll nun dieser Winkel an Größe zunehmen, indem sich das Zwerchfell nicht mehr über die hochstehende Nierenkuppe hinwegwölbt, sondern mehr und mehr geradlinig zum Sternum zieht. Ein Druck auf den Leib, der die Niere hebt, soll auch den phrenicolumbalen Winkel wieder verkleinern, so daß man auf diesem Wege imstande wäre, die Wirkung von Bandagen usw. auf ihren Wert hin zu kontrollieren.

Ich habe mich in Fällen klinisch sicher erwiesener Nierensenkung von der tatsächlichen Vergrößerung des phrenicolumbalen Winkels mehrfach überzeugen können, glaube aber, daß hierbei eine allgemeine Enteroptose noch mitspielt und daß eine sichere Unterscheidung und Diagnose einer isolierten Nierensenkung, besonders rechtsseitig, schwierig sein dürfte.

Weiter bietet uns ein gutes Röntgenogramm recht wesentliche Anhaltspunkte bei Veränderungen, welche die Form resp. Größe der Niere betreffen.

Rauber gibt als mittlere Werte für die Länge der Niere 11,5 cm, für die Breite 5,5 cm an. Wir dürfen indessen diese Zahlen nicht ohne weiteres für die Beurteilung der Nierengröße auf dem Röntgenogramm übernehmen.

Nach meinen Messungen an einer großen Zahl scharf konturierter Nierenschatten schwankt die Breite zwischen 6,0 und 7,3 cm, als Mittelwert fand ich 6,7 cm. Die Länge der Niere läßt sich auf dem Negativ zu selten genau bestimmen, so daß ich Zahlen hierfür nicht angeben kann, sie wird entsprechend vergrößert sein. Entgegen meiner anfänglichen Annahme lehrten mich Kontrollversuche mit Bleiplatten oder auch die Messung an der geometrischen Zeichnung, daß die Differenz von 1,2 cm einzig und allein auf der Vergrößerung durch die zentrale Projektion beruht.

Bisweilen sieht man nun Nierenschatten, welche in ihrer Breite sehr erheblich hinter den als Mittelwert gefundenen 6,7 cm zurückbleiben. Hieraus auf eine Verkleinerung oder abnorme Kleinheit des Organs zu schließen, wäre irrig. Wir müssen bedenken, daß das Negativ uns nur die in der Frontalebene gelegene größte Breitenausdehnung zeigt. Derartig bedeutende Verschmälerungen des Nierenschattens, wie sie z. B. auf Fig. 29, Taf. VII zu sehen ist, beruhen auf einer Drehung des Organs um seine Längsachse mit der Konvexität nach hinten.

Erheblichere Vergrößerungen der Niere sind röntgenographisch mit Sicherheit nachzuweisen; am sichersten wird man auch hier gehen, wenn man beide Seiten aufnimmt und die Größe der Nierenschatten vergleicht. Fig. 18, Taf. IV zeigt rechte und linke Niere eines Patienten, der mit ganz unbestimmten Beschwerden wegen Steinverdacht zur Untersuchung geschickt wurde. Ein Steinschatten ließ sich nicht nachweisen, dagegen war die linke Niere bedeutend

größer als die rechte. Die Entscheidung, worauf diese Vergrößerung beruht, fällt natürlich der klinischen Untersuchung zu, die schon allein durch den Steinausschluß, durch den Hinweis auf die erkrankte Seite und den Nachweis der Vergrößerung des Organs eine wichtige Stütze erfährt. Im vorliegenden Falle habe ich leider über den weiteren Verlauf nichts erfahren können.

Die Vergrößerung der einen Niere nach Nephrektomie auf der anderen Seite hat Sträter in einem Falle nachweisen können, er demonstrierte eine solche Platte auf dem III. Röntgenkongreß.

Die zwischen Nephrolithiasis einerseits und Hydro-Pyonephrose, resp. Tumor andererseits schwankende Diagnose haben wir in mehreren Fällen insofern fördern können, als das Röntgenogramm eine Steinbildung ausschließen, dagegen in der Nierengegend einen großen, mehr oder weniger diffusen Schatten erkennen ließ. Kümmell und Rumpel beschreiben eine Anzahl ähnlicher Beobachtungen. Besonders die schwierige Differentialdiagnose zwischen beginnender intermittierender Hydronephrose und Nierenstein kann so eine wesentliche Stütze erfahren. Arcelin fand, daß bei Hydro- und Pyonephrose die Processus transversi und die Psoasfasern nicht so deutlich, sondern mehr opak und verschwommen erscheinen. Nogier macht noch auf die größere Entfernung des Schattens von der Wirbelsäule aufmerksam. Ich kann diese Beobachtungen durchaus bestätigen (cf. Fig. 23 und 24, Taf. V und Fig. 31, Taf. VII).

In der letzten Zeit, seitdem mir die Darstellung des Nierenschattens fast regelmäßig gelingt, glaube ich noch einen Schritt weiter gekommen zu sein bezüglich der Diagnose von Hydro resp. Pyonephrose. Eine Unterscheidung der beiden Prozesse im Röntgenogramm ist natürlich nicht möglich und auch nicht erforderlich.

Der auf Fig. 23 und 24, Taf. V und Fig. 31, Taf. VIII sichtbare doppelte \sim förmige Bogen der unteren Nierenkontur scheint mir für Hydro- oder Pyonephrose stärkeren Grades typisch zu sein. In allen drei Fällen ist die Diagnose durch die Operation bestätigt.

Herr Wen., 36 Jahr alt. Journal-Nr. 483/08. Patient hat als Knabe Koliken in der linken Seite gehabt, war dann bis Ende 1906 gesund. Damals trat die erste Blutung im Urin und wieder Schmerz in der linken Seite auf. Seitdem mehrmals mäßig heftige Anfälle, reichlicher Abgang von Gries, noch einmal eine Blutung. Die Schmerzen strahlen links ins Kreuz aus. Man fühlt die vergrößerte Niere und oberhalb derselben einen zweiten Tumor, der sich unter dem Rippenbogen verliert. Ein vor eineinhalb Jahren in Berlin aufgenommenes Röntgenogramm war negativ. Wegen Steinverdacht zur Untersuchung geschickt. Röntgenuntersuchung am 5. VI. 08. Ein Steinschatten ist nirgends nachweisbar. Die Platte der linken Nierengegend (cf. Fig. 31, Taf. VII) zeigt eine erhebliche Vergrößerung der Niere, die wie aus zwei Geschwülsten zusammengesetzt erscheint. Auf Grund früherer Erfahrungen stellte ich die Diagnose auf Hydronephrose, ließ aber die Möglichkeit eines Tumors offen, da Patient letzthin zehn Pfund abgenommen hatte und etwas kachektisch aussah. Cystoskopisch: Blase normal, Indigo rechts deutlich positiv, links ganz negativ. Bei der Operation am 12. VI. 08 fand sich eine gewaltige Hydronephrose; Nephrektomie, Heilung. Das Präparat entsprach in seiner Form genau dem nachgewiesenen Schatten.

Die Krankengeschichten zweier früheren Beobachtungen, deren Röntgenbefunde sich auf Fig. 23 und 24, Taf. V finden, waren sehr ähnlich. Bei dem einen Falle fand sich operativ eine Pyonephrose, bei dem andern eine Hydronephrose. Ich glaube daher, daß der erwähnte doppelte Bogen die Diagnose ermöglicht. Zur Unterscheidung gegen Tumor wäre vielleicht die glatte, gleichmäßige Kontur hervorzuheben; wie weit dies ständig zutrifft, müssen weitere Erfahrungen entscheiden. Selbstverständlich kann dies alles nur Geltung haben für jene Formen der Hydronephrose, die zu einer sackartig ausgestülpten Erweiterung des Nierenbeckens geführt haben.

Nierentumoren sind schon mehrfach röntgenographisch dargestellt worden (Eiselsberg, Beck u. a.). Das Röntgenogramm eines Nierensarkoms hat Sträter 1907 in Berlin demonstriert. Freilich wird das Skiagramm meist nur in fortgeschrittenen Fällen positiv ausfallen, doch wird es bezüglich der Größe und Ausdehnung des Tumors noch Aufklärungen geben können, die die Palpation nicht bringt. Beck und Eiselsberg haben auch Echinococcuscysten nach-

weisen können. Manasse wollte in einem Falle von Echinococcuscyste, die in das rechte Nierenbecken durchgebrochen war, durch das Röntgenogramm feststellen, ob die Cyste von der Leber oder von der Niere ausgegangen war. Es fand sich ein großer Schatten, der von der Leber bis zur Crista ilei hinabreichte und darin ein kleinerer dunklerer, der für die Niere gehalten wurde (Grunmach). Nach der Operation war der größere Schatten verschwunden.

Wenn auch bei allen nicht durch Steinbildung verursachten Nierenerkrankungen den Röntgenstrahlen noch eine relativ geringe diagnostische Bedeutung zukommt, so ist doch für gewisse Fälle schon heute der Vorteil evident, den ihre Anwendung bei sinngemäßer Kombination mit den anderen Untersuchungsmethoden zeitigt.

Mit wachsender Übung und Erfahrung in Technik und Plattenkritik wird hier noch manches zu erreichen sein, nur müssen wir uns hüten, unsere Phantasie mitsprechen zu lassen.

Die röntgenographische Methode der Nierenbeckenmessung soll im nächsten Abschnitt über die Ureterenuntersuchung besprochen werden.

Ureteren.

Auch ein tadelloses Röntgenogramm läßt zunächst weder über die Verlaufsrichtung noch über pathologische Veränderungen der Ureteren irgend etwas erkennen, da ihre Darstellung auf der Platte nicht gelingt.

Das einzige Gebiet für die unkomplizierte Röntgenographie der Ureteren ist die Lithiasis. Vorteile und Schwierigkeiten sind bei der Besprechung der Nephrolithiasis erwähnt worden. Der diagnostische Wert des röntgenographischen Uretersteinnachweises ist fast noch höher anzuschlagen, als der bei der Nephrolithiasis, da „wir ein halbwegs sicheres sonstiges Diagnostikum für Uretersteine nicht haben.“ (Wulff.) Uretersteine finden sich u. a. auf Fig. 12—15, Taf. III, Fig. 49, Taf. XI und Fig. 51 und 52, Taf. XII.

Nicht immer scheint mir die Entscheidung leicht, ob ein tief seitlich im Becken liegender, länglicher Konkrementeschatten im untersten, hinter der Blase verlaufenden Teil des Ureters steckt oder schon in der Blase selbst liegt. Wechselt der Schatten auf verschiedenen Aufnahmen seine Lage, so muß man annehmen, daß er den Ureter verlassen hat. Im anderen Falle muß eventuell das Cystoskop oder der Ureterenkatheter entscheiden.

Die gleichzeitige Anwendung von Ureterenkatheterismus und Radiographie haben wir schon mehrfach erwähnt. Tuffier hat die Anregung zu diesem Verfahren gegeben, praktisch ausgeführt wurde es zuerst fast gleichzeitig von Löwenhardt, Schmidt und Kolischer und von v. Illyés.

In schwierigen Fällen bietet uns die Methode manche Vorteile bei der Steindiagnose, sie kann, wie gesagt, entscheiden, ob ein im Becken oder seitlich der Wirbelsäule gelegener atypischer Schatten als Harnleiterstein aufzufassen ist oder nicht (cf. Fig. 13, Taf. III). Theoretisch wäre ja auch hierbei der sicher seltene Zufall möglich, daß Sonde und fraglicher Körper hintereinander lägen und so zur Deckung kämen. Eine zweite Aufnahme in etwas veränderter Projektion oder die Stereoskopie würden hier die Entscheidung bringen.

In anderen Fällen ist man erst durch dieses Hilfsmittel auf einen anfangs übersehenen, z. B. im Kreuz oder Darmbeinschatten verborgenen Konkrementeschatten aufmerksam geworden, welcher sich am Ende oder im Verlauf der Sonde vorfand. (v. Illyés, Fenwick.)

Über die Technik ist nichts Besonderes zu sagen, sie entspricht der üblichen, streng aseptisch auszuführenden Ureterensondierung. Der Katheter wird entweder vor oder nach der Einführung mit einem Metallmandrin armiert; man hat hierzu Silber-, Blei- oder Stahldraht verwendet. Es erscheint mir ratsam, den Mandrin schon vorher in das Sondenlumen einzulegen, wobei darauf zu achten ist, daß sein Ende nicht ganz bis an das Fenster reicht, um Verletzungen zu vermeiden. Das nachträgliche Hinaufschieben des Drahtes ist nicht ganz einwandfrei.

Es werden auch mit Quecksilber oder Wismutemulsion gefüllte, geschlossene Katheter oder solche aus strahlenundurchlässiger Masse (Goebell) empfohlen.

Ein nach beiderseitiger Ureteren Sondierung auf dem Trochoskop aufgenommenes Übersichts-Röntgenogramm ist in Fig. 21, Taf. V wiedergegeben.¹⁾ Man kann auf diese Weise den Verlauf der Harnleiter genau bestimmen. Der Schatten, den der Mandrin verursacht, hat normalerweise die Form eines langausgezogenen S. Von den in den anatomischen Lehrbüchern beschriebenen mehrfachen Krümmungen kommen röntgenographisch nur die beiden in der Frontalebene gelegenen zum Ausdruck. Der obere, flachere Bogen zwischen zweiten und fünften Lendenwirbel ist nach außen konkav, der untere stärker gekrümmte liegt im Becken und ist nach außen konvex. Bisweilen sind diese Krümmungen erheblich stärker ausgesprochen, ich nehme an, daß hier leicht Verlagerungen des in lockeres Bindegewebe eingebetteten Ureters durch die etwas zu weit vorgeschobene Sonde oder durch den Druck des Kompressoriums verursacht werden. Nach Verlassen des Nierenbeckens nähert sich der Mandrinschatten der Wirbelsäule und geht in langgestrecktem Bogen vor den Querfortsätzen der Lendenwirbel oder auch vor ihren Körpern selbst abwärts. Nach Völker und von Lichtenberg liegt der linke Ureter im ganzen der Mittellinie etwas näher als der rechte, dies trifft auch bei der hier wiedergegebenen Übersichtsaufnahme zu. Den hinteren Beckengürtel passiert der Sondenschatten in der Gegend zwischen Synchondrose und Foramina sacralia, um dann im mehr oder weniger stark geschweiften Bogen zur Symphyse zu ziehen. Vgl. auch die Figg. 63, 64 und 65 auf Taf. XIV.

Abweichungen von dem normalen Verlauf sollen nicht allzu selten vorkommen, die voroperative Erkennung solcher Anomalien kann für den Chirurgen, wie Gynäkologen von großer Bedeutung sein, manche Ureterverletzung könnte vermieden werden. Freilich müßte schon irgend ein Verdacht vorliegen, da wir natürlich nicht jeder Operation, die uns der Uretergegend nahe bringt, Katheterismus und Radiographie voraufgehen lassen können.

Mit Anomalien der Ureteren haben wir bei den kongenitalen Veränderungen der Nieren zu rechnen, z. B. bei der Hufeisenniere. Zur Kuchenniere kann unter Umständen nur ein Ureter führen. Die einseitige Langnieren (Ren elongatus) kommt mit oder ohne Kreuzung der normal ausmündenden Harnleiter vor. Bei Hypoplasie oder vollkommenem Mangel einer Niere kann unvollständige Bildung, partielle Obliteration oder gänzlichliches Fehlen eines Ureters in Betracht kommen. Analoge Verhältnisse treffen auch für die Dystopia renis zu.

Der cystoskopische Nachweis zweier Ureterenmündungen und auch deren Sondierung allein reicht natürlich zur Diagnose nicht aus.

Bei den kompletten Doppelbildungen der Ureteren ohne Nierenanomalie kann ebenfalls die Radiographie mit Vorteil herangezogen werden, freilich muß die überzählige Mündung in der Blase liegen. Einen solchen Fall veröffentlichte Klose. Die Diagnose war cystoskopisch gestellt worden, die Aufnahme läßt den gesamten Verlauf der Harnleiter schön erkennen.

Vielleicht würde auch die äußerst schwierige Diagnose der inkompletten Verdoppelung, wo wir also jederseits nur ein Ureterlumen in der Blase haben, durch die Röntgenographie erleichtert werden können, wenn es gelingt, beide Äste der Gabelung zu sondieren.

Wie wir aber vom Sektionstisch wissen, machen derartige Anomalien keineswegs immer Symptome, und geben somit nur selten eine Indikation für ärztliche Eingriffe ab.

Ein nochmaliger Hinweis darauf, daß das Röntgenverfahren nur unter Berücksichtigung der klinischen Untersuchungsergebnisse angewandt werden soll und nur dann einwandfreie Resultate ergibt, ist gerade an dieser Stelle wohl überflüssig.

Wegen seiner praktischen Bedeutung erscheint mir noch folgender Fall Damskis besonders erwähnenswert. Nach der Operation eines Uterusfibromyoms war eine uretero-vaginale Fistel entstanden, ohne daß sich feststellen ließ, welcher Ureter verletzt worden war. Ein

¹⁾ Die Gelegenheit zu dieser Aufnahme verdanke ich dem liebenswürdigen Entgegenkommen des Herrn Sekundärarzt Dr. Reinicke, welcher mir auf meine Bitte eine aus anderen Gründen beiderseits ureterokatheterisierte Patientin zu diesem Zwecke zur Verfügung stellte.

Radiogramm nach Sondierung der Ureteren und der Vaginalfistel zeigte deutlich, daß der rechte Harnleiter durchschnitten worden war.

Der Wert, welchen die Methode für die Differentialdiagnose zwischen Nierenerkrankungen und Abdominaltumoren hat, besonders solange die einwandfreie Darstellung des Nierenschattens nicht gelingt, ist schon oben hervorgehoben worden. Eine ganze Reihe derartiger Fälle ist in der Literatur niedergelegt worden. v. Illyés konnte so leicht die zwischen Wanderniere und Wandermilz schwankende Diagnose im Sinne der letzteren entscheiden. Damski berichtet über einen Fall, bei dem eine sehr bewegliche, platte, harte Geschwulst im linken Abdomen als *Ren mobile* angesprochen wurde. Zur Sicherstellung der Diagnose wurde der linke Ureter katheterisiert, die palpable Geschwulst fixiert und ein Röntgenogramm angefertigt. Der normale Verlauf des Katheters bis in die Lumbalgegend hinauf ließ deutlich erkennen, daß der Tumor mit der linken Niere nicht zu identifizieren sei. Bei der Operation fand sich eine gestielte Ovarialcyste.

Weiter lassen sich bisweilen in Fällen, bei denen man bei der Sondierung eines Ureters auf ein Hindernis stößt, Anhaltspunkte über die Natur desselben mittels der Röntgenstrahlen gewinnen. Das gelegentliche Auffinden vorher übersehener, kleiner Konkreme auf diese Art haben wir oben schon erörtert. Liegt die Undurchgängigkeit des Harnleiters an einer Striktur, Abknickung usw., oder hat sich die Sonde in einer Schleimhautfalte gefangen, so bringt uns das Röntgenogramm zunächst natürlich nicht weiter. Läßt sich aber gleichzeitig eine diffuse Vergrößerung des Schattens in der Nierengegend nachweisen, so spricht dies für eine pathologische Unwegsamkeit des Ureters (Striktur) mit konsekutiver Hydronephrose. (Kümmell und Rumpel, Schmidt und Kolischer.) v. Illyés schloß aus einer starken Krümmung des Ureters an der *Linea innominata* auf einen Tumor, in einem anderen Falle konnte derselbe Autor am Ende des Katheters eine Schattenmasse nachweisen, die sich als Nierentumor herausstellte.

Zur Messung der Größe, resp. Kapazität des Nierenbeckens sind mehrfach Methoden vorgeschlagen und auch angewendet worden. Der größere oder geringere Füllungsgrad des Beckens wird bei der Differentialdiagnose zwischen Nierenneoplasma und Hydro-Pyonephrose unter Umständen wichtige Schlüsse zulassen.

Luys hat empfohlen, Borsäurelösung in das Nierenbecken zu injizieren und die Menge der eingespritzten Flüssigkeit zu messen; er hat auch Erfolge mit dieser Methode erzielt. Ein Nachteil derselben ist, daß man nicht immer weiß, ob die gesamte Flüssigkeitsmenge wirklich im Nierenbecken geblieben und nicht etwa neben dem Katheter teilweise in die Blase zurückgeflossen ist.

Es lag nahe, auch hier den Versuch zu machen, sich der Radiographie zu bedienen, die Schwierigkeiten sind indessen nicht gering. Die an der Leiche oder am Präparat so schöne Bilder gebenden Injektionsversuche mit den verschiedenen strahlenabsorbierenden Massen waren am Lebenden zunächst unausführbar.

Schmidt und Kolischer gaben ein Verfahren an, welches mir recht wenig nachahmenswert erscheint. Sie schoben einen mit Bleidraht armierten Katheter so weit hinauf, bis sich sein Ende im Nierenbecken aufrollte, was im Röntgenogramm deutlich zu sehen war. Der erste Versuch an der Leiche hatte keinerlei Verletzungen im Nierenbecken verursacht. In einem Falle von Pyelonephritis am Lebenden schlossen die Autoren aus den weiten Spiralen der aufgerollten Sonde auf eine Erweiterung des Nierenbeckens; die Operation gab ihnen recht.

Für ein diagnostisches Hilfsmittel dürfte ein solches Vorgehen doch wohl zu gefährlich sein, ganz abgesehen von seiner absoluten Unzuverlässigkeit. Einerseits ist es sehr fraglich, ob der Katheter sich stets in der gewünschten Weise aufrollen und ob die Spirale die frontale Ebene innehalten wird, was doch erforderlich ist, wenn man aus dem projizierten Schattenbilde einen gültigen Schluß auf ihre Durchmesser ziehen will. Andererseits genügt es, sich der verschiedenen Typen von Nierenbeckenformen zu erinnern, um die Unzulänglichkeit der Methode zu erkennen.

1904 gab Klose dem Gedanken Ausdruck, die Größe des Nierenbeckens durch Injektion einer Bismutaufschwemmung röntgenographisch zu bestimmen. Ob ein solches Verfahren je ausgeführt wurde, ist mir nicht bekannt, jedenfalls ist davor zu warnen. Nach meinen Versuchen an Leichennieren gelingt es auch durch ausgiebige Spülung nicht, alles Wismut aus Becken und Kelchen wieder zu entfernen.

Erst Völker und v. Lichtenberg haben 1906 einen wenigstens ungefährlichen und einwandsfreieren Weg eingeschlagen und nach eingehender Prüfung an einem ausreichenden Material ihre Erfolge publiziert. Die befriedigenden Resultate, welche diese Autoren bei der radiologischen Untersuchung der mit Kollargol gefüllten Blase erzielt hatten, veranlaßten sie, diese Flüssigkeit auch zur Größenbestimmung des Nierenbeckens zu verwenden.

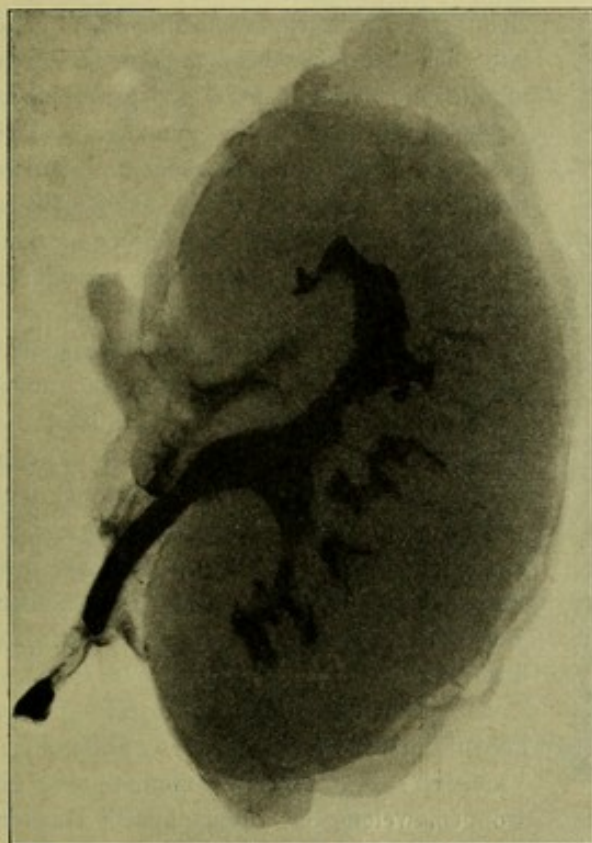


Fig. 4.
Normales Nierenbecken mit Wismutaufschwemmung injiziert.

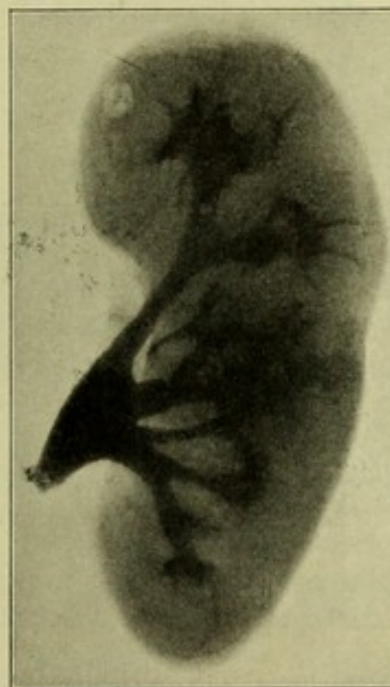


Fig. 5.
Normales Nierenbecken mit Kollargollösung injiziert.

Bezüglich der Technik sei es mir gestattet, einen Passus aus ihrer Arbeit in den Brunsschen Beiträgen wörtlich anzuführen:

„Der Ureterkatheter wurde möglichst hoch gegen das Nierenbecken vorgeschoben, dann das Cystoskop entfernt und der Patient unter die Röntgenlampe gebracht. In einigen Fällen, in denen die Markierung des Ureters besonders wünschenswert schien, ließen wir einen dünnen Silberdraht in dem Ureterkatheter liegen. Er hinderte nicht, man konnte neben ihm die Spritze ansetzen. Die Kompressionsblende wurde auf die Stelle aufgedrückt, wo man nach der Palpation die Nieren vermuten mußte. Nachdem so alle Vorbereitungen getroffen waren, wurde durch den Ureterkatheter langsam eine erwärmte Kollargollösung eingespritzt. Bei wenig korpulenten Personen kamen wir mit einer 2 prozentigen Lösung aus, bei beliebten Personen empfiehlt sich eine stärkere Lösung. Wir haben bis zu 5 prozentige Lösungen ohne erkennbaren Schaden angewendet. Die meisten Patienten empfinden durch die Auffüllung des Nieren-

beckens einen mehr oder weniger heftigen Schmerz von dem deutlichen Charakter einer Nierenkolik, die gewöhnlich nach einigen Minuten an Intensität nachläßt und mit dem Ablassen der Flüssigkeit bald verschwindet. . . . Einige Male haben wir den Patienten vor der Untersuchung eine Dose Morphinum (0,01 g) gegeben. . . . Irgend welche schlimme Folgeerscheinungen haben wir von der Untersuchung nie gesehen. Gewöhnlich behalten die Patienten für einen Tag lang ein leichtes Schmerzgefühl in der betreffenden Seite.“

Nach der Belichtung wird die Kollargollösung wieder vorsichtig aspiriert und eventuell das Nierenbecken mit einer warmen Borlösung ausgespült; einen wesentlichen Nutzen von der Spülung haben V. und v. L. nicht beobachtet.

Die nebenstehenden Abbildungen (Textfigg. 4, 5 und 6) zeigen, was wir etwa bei der-

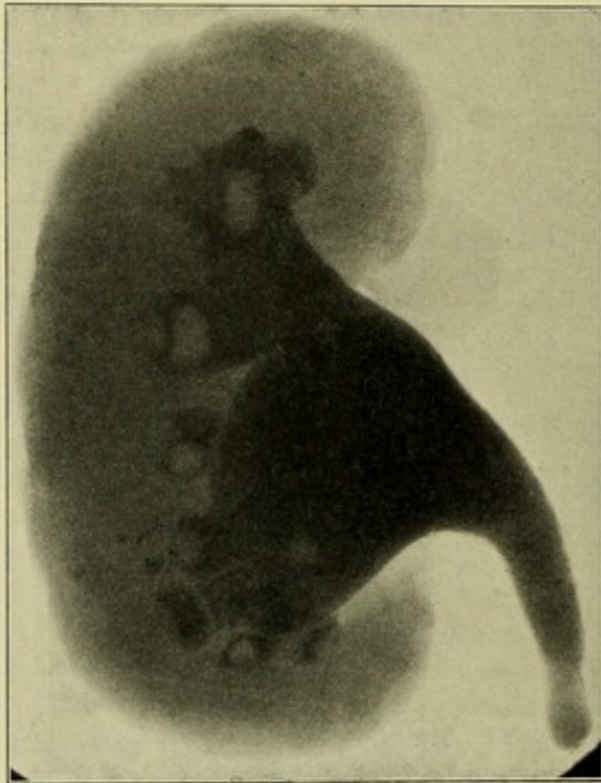


Fig. 6.

Hydronephrose geringen Grades. Kollargolinjektion.

zeitige Erkennung einer Ureterknickung bei beginnender Wanderniere oder angeborener Dystopie kann, wie mehrere beschriebene und abgebildete Fälle der Autoren beweisen, die Therapie in die richtige Bahn lenken, bevor es zu einer Rückstauung und Erweiterung des Nierenbeckens kommt. Nur allein für die Beurteilung der Lage des Nierenbeckens zum Skelett zwecks Diagnose einer Lageveränderung der Niere werden wir allerdings heute der komplizierten Methode nicht bedürfen, da der Nierenschatten selbst uns hierüber ausreichende Orientierung gestattet. Zeigt indessen das Negativ eine erhebliche Vergrößerung des Kollargolschattens, so sind hieraus sicher Rückschlüsse auf den Zustand des Parenchyms möglich.

Durch das liebenswürdige Entgegenkommen der Herren Prof. Völker und Dr. v. Lichtenberg, welche mir eine Reihe ihrer Originalplatten zur Verfügung gestellt haben, bin ich in der Lage, ein auf die beschriebene Weise gewonnenes Pyelogramm dem Atlas beizufügen (cf. Fig. 67, Taf. XIV). Ich möchte auch an dieser Stelle den genannten Herren meinen besten Dank aussprechen.

¹⁾ Herr Dr. E. Fraenkel stellte mir in liebenswürdigster Weise Leichennieren zur Verfügung, wofür ich ihm auch hier meinen herzlichsten Dank ausspreche.

artigen Aufnahmen in diagnostischer Beziehung zu erwarten haben. Bei Fig. 4 habe ich bei einer Leichenniere eine Wismutaufschwemmung, bei Fig. 5 5 prozentiges Argentinum colloidal in den Ureter eingespritzt. Wir sehen Becken und Kelche gefüllt und können uns aus dem Schatten einen Begriff über Form und Größe machen. Fig. 6 zeigt ein hydronephrotisch erweitertes Nierenbecken.¹⁾

Bei den in situ befindlichen Organen in vivo wird uns das Röntgenogramm auch wertvolle Aufschlüsse liefern über den Winkel, unter welchem der Ureter aus dem Nierenbecken austritt. Zu berücksichtigen sind natürlich auch hierbei die perspektivische Vergrößerung auf der Platte und etwaige Projektionsfehler bei mehr sagittal gerichteter Nierenebene (vgl. Fig. 29, Taf. VII).

Völker und v. Lichtenberg haben indessen in mehreren Fällen einwandfreie diagnostische Anhaltspunkte gewonnen, welche das therapeutische Handeln zu beeinflussen imstande waren. Die früh-

Die geringe Lumenweite des Ureters, aus welchem zudem noch das injizierte Kollargol sehr schnell in die Blase wieder abfließt, läßt den Verlauf des Harnleiters auf der Pyelographie im normalen Zustande nicht oder kaum erkennen. Dagegen ist es denkbar, daß die Füllung eines oberhalb einer Striktur oder Abknickung erweiterten Ureters gut zur Darstellung kommen würde. Völker und v. Lichtenberg ist es in der Tat geglückt, sehr schöne und instruktive Aufnahmen eines solchen Falles zu erzielen. Ich habe von den drei Originalnegativen getreue Pausen angefertigt und sie in Fig. 22, Taf. V zu einem Übersichtsbilde zusammengestellt. In Fig. 66, Taf. XIV ist die unterste der drei Platten reproduziert.

Dicht oberhalb der Linea innominata ist der Ureter scharf geknickt, wie die Operation bestätigte, infolge Zerrung durch den Stiel eines Ovarialtumors. Oberhalb dieser Abknickung sehen wir den bis auf Daumendicke dilatierten Harnleiter abnorm geschlängelt aufwärts ziehen bis in das ebenfalls stark erweiterte Nierenbecken, an dessen Übergang wiederum eine S-förmige Knickung zu bestehen scheint.

Interessant war mir auf der Originalplatte eine Bestätigung meiner oben ausgesprochenen Vermutung zu finden, daß die eingeführte Sonde die normalen Krümmungen im Ureterverlauf zu verstärken vermöge. Man sieht sehr deutlich (cf. Fig. 22, Taf. V), wie die Sonde den jeweilig größten Bogen einzunehmen trachtet.

So schöne Erfolge die Methode in geeigneten Fällen zeitigen kann, so ist sie doch keineswegs, wie die Autoren selbst hervorheben, als ein ganz einfacher und schmerzloser Eingriff anzusehen und nur bei strikter Indikation zulässig. Jedenfalls wird sie den Kliniken vorbehalten bleiben müssen.

Blase.

Für die Untersuchung der Blase tritt das Röntgenverfahren gegenüber den anderen Untersuchungsmethoden im allgemeinen an Bedeutung entschieden zurück. In der Mehrzahl der Fälle kommen wir mit den üblichen diagnostischen Methoden vollständig aus. Dennoch hätte vielleicht die Röntgenröhre dem für den Patienten entschieden unangenehmeren Cystoskop mehr Konkurrenz gemacht, wenn ihre Leistungen sich nur annähernd mit denen dieses bewährten Instrumentes vergleichen könnten. Immerhin bleibt auch hier, wie wir sehen werden, noch ein dankbares Arbeitsfeld für den Röntgenologen übrig, welches gerade dort beginnt, wo die übrigen Verfahren versagen.

Wir beginnen wieder mit der Lithiasis. Für die unkomplizierten Fälle bleibt, wie gesagt, die Untersuchung mit der Steinsonde, mit dem Cystoskop oder bei Kindern die bimanuelle Palpation das normale Verfahren, mit dem sich die Radiographie nicht immer messen kann. Auch ist beim Blasenstein die Symptomatologie („rationelle“ Symptome, Nitze) sehr viel eindeutiger als beim Nieren- und Ureterstein. Die Unsicherheit bei dem röntgenologischen Steinnachweis beruht neben der etwas schwer zugänglichen Lage der Blase auf der Tatsache, daß erfahrungsgemäß gerade hier die schwerer darstellbaren harnsauren Konkreme an Häufigkeit bedeutend prävalieren, so daß wir vor allem den negativen Ausfall nicht immer als sicher beweisend ansehen dürfen. Ich muß allerdings hinzufügen, daß mir unter den Blasenuntersuchungen der letzten 2 $\frac{1}{2}$ Jahre kein Fall bekannt geworden ist, bei dem wir einen Stein übersehen hätten.

Selbst bei gestellter Diagnose dürfte es bisweilen ratsam sein, doch noch die Radiographie heranzuziehen, um eventuell die Diagnose zu vervollständigen. Nicht immer wird es möglich sein, Zahl und Größe der Steine mit dem Cystoskop genau festzustellen, während das Röntgenogramm, wenn die Steine darstellbar sind, hierüber genauen Aufschluß gibt. Auch als bleibendes Dokument hat die Platte ihren Wert. Es ist mir mehrfach vorgekommen, daß der behandelnde Arzt oder die Patienten einen oder mehrere per vias naturales abgegangene Stein-

chen vorlegten und wissen wollten, ob sie an Zahl und Größe den nachgewiesenen Schatten entsprächen. Solche Fragen lassen sich dann meist sehr exakt beantworten.

Das Negativ klärt uns aber auch über eventuelle Komplikationen auf, deren Kenntnis den therapeutischen Eingriff beeinflussen muß. So kann z. B. das cystoskopisch nachgewiesene Konkrement sich um einen festen Fremdkörper gebildet haben, welcher die Zertrümmerung mit dem Lithotriptor unmöglich macht.

Manoury beschreibt einen Fall, bei dem die begonnene Lithotripsie abgebrochen und die Sectio alta angeschlossen werden mußte, weil der Kern des Steines aus einer Haarnadel bestand. Nach Nitze findet man um derartige größere Fremdkörper gebildete Steine bei Frauen häufig.

Auch eine zuverlässige und genaue Angabe über die Anzahl der Steine kann für den operativen Eingriff von großem Nutzen sein und vor unvollständigen Operationen schützen.

In einem Falle Longards zeigt das Röntgenogramm fünf Steine, bei der Operation fanden sich zunächst nur vier, der fünfte lag im Ureter und wurde daher bei dem ersten Eingriff nicht gefunden. Wenn auch zu seiner Entfernung noch eine zweite Operation erforderlich war, so ist doch die sofortige, vollständige Durchführung des Heilplans nur auf Grund des Röntgenogramms möglich gewesen.

Wegen seiner Ungewöhnlichkeit verdient vielleicht folgender Fall Interesse, dessen Röntgenogramm und Krankengeschichte ich der Liebenswürdigkeit der Herren Dr. A. Köhler und Dr. Baer-Wiesbaden verdanke, wenn auch zu seiner Diagnose die Röntgenstrahlen nicht mehr erforderlich waren.

Herr W. M. 60 Jahr alt. Beginn der Beschwerden liegt über ein Jahr zurück; Harn- und Stuhl drang, Retention, Cystitis. Auf der Röntgenplatte erscheint die ganze Blase von einer großen Anzahl von Steinen angefüllt (cf. Fig. 71, Taf. XV). Nach vorausgegangener Cystitisbehandlung wurden in zwei Sitzungen über 200 ccm Fragmente durch Lithotripsie entfernt. 14 Tage darauf war auch die Cystitis abgeheilt.

In einzelnen Fällen kann nun weiter die Lage des Konkrementes in der Blase den cystoskopischen Nachweis unmöglich machen, so daß wir zur Klärung der Symptome auf die Radiographie angewiesen sind.

So dürfte z. B. ein hinter der Prostata festgekeilter Stein gelegentlich weder der Sonde noch dem Cystoskop zugänglich sein. Einen derartigen Fall, bei dem erst die Röntgenuntersuchung die vollständige Diagnose ermöglichte, beschreibt Paschkis.

Wichtiger noch erscheint die Anwendung der Röntgenmethode bei dem, mit den gewöhnlichen Hilfsmitteln so überaus schwierigem Nachweis abgekapselter Divertikelsteine:

Der Divertikelhals kann bisweilen so versteckt liegen oder so eng sein, daß er cystoskopisch entweder nicht bemerkt wird oder die Einführung des Instrumentes jedenfalls nicht gestattet.

Herr Au., 36 Jahr. Journ.-Nr. 970/07. Seit 10 Jahren im Anschluß an eine Gonorrhoe und Prostataabszeß blasenleidend. Da die Urinentleerung oft sistierte, hat Pat. sich häufig katheterisiert und ist wegen der starken Trübung des Urins oft gespült worden. Bei der Rektaluntersuchung konnte der behandelnde Urologe eine vor der Blase gelegene druckempfindliche und derbe Resistenz konstatieren. Beim Katheterismus fiel auf, daß oft, nachdem das Spülwasser schon ganz klar und vollständig abgeflossen war, plötzlich noch eine kolossale Menge sehr trüben Urins nachkam. Auch beim Urinieren hat Patient selbst ähnliches oft beobachtet. Der Katheter liess sich manchmal normal tief, manchmal bis an sein Ende einführen und schien ganz in der Blase zu verschwinden. Cystoskopisch zeigte die Blase leichte Verdickungen. Links war die Uretermündung normal, rechts trat die Blasenwand stark in das Lumen hervor, ohne daß ein deutliches Bild zu erhalten war. Die Diagnose wurde auf Divertikel der Blase gestellt. Röntgenuntersuchung am 28. XII. 07. Zwecks Darstellung des angenommenen Divertikels füllte ich zunächst die Blase mit Kollargol. Auf dem Negativ fand sich rechts oben eine kalottenförmige Ausbuchtung der Blase. Die Schattentiefe und Kontur dieses Buckels war aber kräftiger und schärfer als der übrige Blasenschatten, so dass ich an ein Divertikel nicht glauben mochte. Die Aufnahme wurde daher nach vollständiger Entfernung des Kollargols wiederholt und zeitigte ein überraschendes Resultat

(cf. Fig. 74, Taf. XVI). Der Stein misst auf der Originalplatte 7 : 5,5 cm und hat einen Umfang von 21 cm; er sitzt offenbar in einem Divertikel fest eingeschlossen. Der konsultierte Chirurg nahm noch einmal eine cystoskopische Untersuchung vor, er konnte aber auch jetzt, nach gestellter Röntgendiagnose, weder von einem Stein noch von einem Divertikeleingang irgend etwas entdecken. Die Operation bestätigte die Diagnose.

Der Krankengeschichte ist nichts hinzuzufügen, sie spricht für sich selbst. Daß ein so gewaltiger Stein auch bimanuell nicht als solcher zu erkennen war, kann ich mir nur durch die stark verdickte Blasenwandung, sowie die Belebtheit des Patienten erklären.

Für die Diagnose der Divertikelsteine empfehlen unter anderen auch Dohrn und Paschkis auf Grund ihrer Beobachtungen das Röntgenverfahren zu Rate zu ziehen.

Warum in dem Falle von Stantz sich weder mit der Steinsonde, dem Katheter, der bimanuellen Palpation, noch mit dem Cystoskop irgend etwas Sicheres nachweisen ließ, während das Röntgenogramm mit frappierender Deutlichkeit zwei Konkreme in der Blase zeigte, ist mir aus dem mir zugänglichen Referat über seine Demonstration nicht klar geworden. Hier lagen die Steine jedenfalls sicher frei in der Blase, da sie auf verschiedenen Aufnahmen ihre Lage wechselten. Immerhin mögen auch solche Fälle vorkommen und beweisen die Brauchbarkeit der Röntgenuntersuchung unter Umständen auch für den Blasensteinnachweis neben dem Cystoskop.

Zu einem geradezu unentbehrlichen Hilfsmittel aber wird unsere Methode, wenn äußere Umstände die Verwendung und Einföhrung von Instrumenten unmöglich machen.

Zur Ausführung der Cystoskopie ist ein gewisses Fassungsvermögen der Blase für Flüssigkeiten (oder Sauerstoff, Burkhardt und Polano) unbedingt erforderlich; ist dieses z. B. bei Schrumpfblyse oder durch Entzündungsreize usw. zu weit herabgesetzt, so können wir den Blasenspiegel nicht anwenden. Ferner verdunkeln stärkere Blutungen und hochgradige Eiterungen (cf. Fall Kü., pag. 41) das Gesichtsfeld bisweilen so stark, daß die Untersuchung abgebrochen werden muß, ohne zum Ziel geführt zu haben. Bei Kindern oder unverständigen, wehleidigen Patienten wird man gelegentlich von der Einföhrung von Apparaten Abstand nehmen müssen. Endlich können Strikturen der Harnröhre und hochgradige Prostatahypertrophie unüberwindliche Hindernisse für die instrumentelle Blasenuntersuchung abgeben. Können wir mit der Diagnose bis zur Beseitigung z. B. einer Striktur nicht warten, so bleibt als einzigste Methode die Radiographie übrig.

• Als Beispiel folgender Fall:

Herr Prof. Kr., 68 Jahr. Journal Nr. 557/08. Seit Jahren Schmerzen in der Blasengegend und Beschwerden bei der Miction. Prostatahypertrophie, Cystitis. Von verschiedenen Seiten mehrfach lange behandelt. Patient wird wegen Steinverdacht am 25. Juni 1908 zur Röntgenuntersuchung geschickt, da wegen Vergrößerung der Vorsteherdrüse eine cystoskopische Untersuchung unmöglich ist. Auf der Platte (cf. Fig. 70, Taf. XV) findet sich in der Gegend des Blasenscheitels ein klein walnußgroßes Konkrement. Als Nebenbefund eine Mediaverkalkung der Iliaca und ein Phlebolith.

Das für die Blasensteine Gesagte gilt in analoger Weise auch für die anderweitigen Fremdkörper; auch hier ist im allgemeinen das Cystoskop der Röntgenröhre überlegen. Röntgenographisch können wir nur Fremdkörper diagnostizieren, welche ein hinreichendes Absorptionsvermögen besitzen, während dem Blasenspiegel solche Grenzen nicht gezogen sind; mit dem Cystoskop läßt sich ein Stück einer Wachskerze ebenso sicher nachweisen, wie ein metallischer Fremdkörper. Außerdem gestattet die direkte Inspektion auch etwaige, gleichzeitig vorhandene Komplikationen, wie Blasenverletzungen usw. zu erkennen. (Stockmann und Anst.) Am sichersten wird man auch hier gehen, in unklaren Fällen beide Methoden heranzuziehen.

Den Wert des Röntgenogramms für die Diagnose und die Wahl des operativen Eingriffs scheint mir ein Fall, den ich während meiner chirurgischen Assistentenzeit zu beobachten Gelegenheit hatte, deutlich erkennen zu lassen.

Die klinischen Symptome sprachen für einen Fremdkörper in der Blase. Der niedrige Bildungsgrad des Mannes, seine Indolenz, sowie sein für uns unverständlicher Dialekt des Italienischen machten eine Anamnese nahezu illusorisch. Der eingeführte Katheder stieß am Ende der Urethra auf einen harten, unüberwindlichen Widerstand, der auch die Cystoskopie ausschloß. Auf dem Röntgenogramm erkannte man zwei ineinander verhakte Sicherheitsnadeln, von denen die eine in der Blase, die andere z. T. noch im prostatistischen Teil der Harnröhre zu liegen schien. Es wurde daher die *sectio mediana* gewählt und nur mit Mühe ließen sich die Nadeln entfernen, da das Schloß der einen sich geöffnet und fest in dem Narbengewebe der Harnröhre verhakt hatte.

Die Technik der Blasenaufnahmen ist schon in dem Abschnitt über die Nierensteinuntersuchungen kurz besprochen worden. Wir haben an dieser Stelle noch einige Methoden und technische Vervollkommnungen nachzuholen, welche speziell der Blasenuntersuchung dienen.

Neben der Rückenlage wird vielfach die Bauchlage empfohlen, andere Autoren ziehen es vor, den Patienten vornübergebeugt auf der Platte sitzen zu lassen und schräg von vorn nach hinten zu durchstrahlen.

Wie bei den Nierenaufnahmen darf auch für die Blase die Röhre nicht zu hart sein; nur das Steißbein, nicht aber die dickeren Partien des Kreuzbeins sollen Knochenstruktur zeigen.

Um die störenden Muskelmassen der Glutäen nicht mit durchleuchten zu müssen, schlug Seiffart vor, schmale Platten in die Vagina oder das Rectum einzuführen. Die Reproduktionen der aus den ersten Jahren der Röntgenzeit stammenden Bilder sind vorzüglich. Denselben Kunstgriff wählten Masten und Kibbie und diagnostizierten so zwei an einer Haarnadel sitzende Blasensteine. Ganz neuerdings wurde dieses Verfahren von Jerie wieder erdacht und empfohlen.

Gegen eine Verallgemeinerung dieser Technik scheint mir außer äußeren Gründen die Tatsache zu sprechen, daß die geringe Breite der Films oder Platten einen Gesamtüberblick über die Blase nicht gestattet, wodurch die Zuverlässigkeit der Methode sehr in Frage gestellt wird.

Ich verfare im allgemeinen in der oben beschriebenen Art und Weise; scheint mir aber gelegentlich die Rückenlage mit antero-posteriorer Strahlenrichtung nicht zu genügen, so ziehe ich jeder anderen Methode die Aufnahme auf dem Trochoskop vor. Der Patient liegt auf dem Rücken, die Platte wird mittels eines verstellbaren Kassettenhalters¹⁾ in der Blasen- gegend, schräg abwärts geneigt in das Abdomen gedrückt. Die Aufnahme erfolgt von hinten unten nach vorn oben, bei etwas fußwärts verschobener Röhre.

Zu diesen Vorschlägen, welche sich mit der vorteilhaftesten Adjustierung von Platte und Röhre beschäftigen, kommen nun noch jene Modifikationen, welche eine Steigerung der Dichtigkeitsunterschiede und somit eine Verbesserung der Differenzierung anstreben.

So empfahl als erster Wittek 1903, die Blase mit Luft anzufüllen, um eine bessere und sicherere Darstellbarkeit der Blasensteine zu erzielen. Ihm folgten Stein und Haberern. Etwaige Konkremente heben sich hierbei mit wunderbarem Kontrast gegen die umgebende Luft ab.

Da ich mich zu diesem Verfahren nie entschließen konnte, reproduziere ich in Fig. 72, Taf. XV eine Platte, die mir Herr Dr. Th. Holland-Liverpool freundschaftlichst zu diesem Zwecke gesandt hat, wofür ich ihm auch hier bestens danke. Die vorliegende Blase enthielt allerdings nur wenig Luft.

Diese Methode brachte uns aber noch einen Schritt weiter, sie ermöglichte auch ein Urteil über gröbere Formveränderungen des Hohlorgans. Koller konnte so 1904 ein Blasen- divertikel deutlich zur Darstellung bringen.

Die Technik ist sehr einfach. Die entleerte Blase wird durch einen Katheter mittels eines gewöhnlichen Doppelgebläses, wobei man als Filter noch etwas sterile Watte zwischenschalten kann, aufgebläht, bis der Patient Druck verspürt. Beim Mann muß durch Umschnürung des Penis ein Entweichen der Luft während der Aufnahme verhindert werden.

¹⁾ Siehe Fortschritte a. d. Geb. d. Röntgenstrahlen. Bd. XII. pag. 407.

In neuester Zeit wird die Anfüllung der Blase mit Luft von verschiedenen Autoren als nicht ungefährlich bezeichnet.

Der Anregung von Burkhardt und Polano folgend, wählt man daher besser reinen Sauerstoff. Am sichersten geht man wohl bei Benutzung des außerordentlich praktischen Wollenberg-Drägerschen Sauerstoffapparates. Die Gasentwicklung erfolgt durch Zusatz einer als Katalysator dienenden Kaliumhypermanganicumpastille zu 3 prozentigem Wasserstoff-superoxyd. Der Apparat läßt eine genaue Dosierung zu. Eine vielfach angewandte Improvisation desselben beschreiben Burkhardt und Polano (M. m. W. 07).

Während diese Methode vornehmlich für die Steindiagnose sehr schöne Resultate liefert, eignet sich zur Darstellung und Erkennung von Lage- und Formveränderungen der Blase besser die Füllung derselben mit strahlenabsorbierenden Flüssigkeiten.

Wulff bediente sich einer 10 prozentigen Wismutaufschwemmung, um eine cystoskopisch diagnostizierte bilokuläre Blase röntgenographisch darzustellen. Von anderer Seite wird Xeroformöl empfohlen, Voelker und von Lichtenberg wählten 2 prozentiges Kollargol. Das Argentum colloidal gibt zwar nicht so tiefe Schatten wie die Wismutaufschwemmung, ist aber vielleicht als Injektionsmittel theoretisch einwandfreier, wenn ich auch bisher keinen Nachteil bei Verwendung von Wismut gesehen habe. Fig. 69, Taf. XV zeigt eine mit Kollargol gefüllte Blase.

Völker und von Lichtenberg haben an einem größeren Material eingehende Studien sowohl über die normale Form der Blase in ihren verschiedenen Füllungszuständen wie über die mannigfachsten Blasendifformitäten angestellt und eingehend darüber berichtet. Die Autoren konnten die Ergebnisse der anatomischen Untersuchungen bestätigen, nach denen der Blasenscheitel bei nahezu leerer Blase gegen den Fundus hin dellenförmig einsinkt, die Form der wenig gefüllten Blase sich also derjenigen einer nach oben konkaven Schüssel nähert. Bei zunehmender Füllung wölbt sich der Blasenscheitel nach oben, die gefüllte Blase soll oben breiter sein als unten. Unter ihren Abbildungen finden sich einige gut gelungene Aufnahmen von Blasendivertikeln. Auch der Einfluß des graviden Uterus oder benachbarter Tumoren auf die normale Gestalt der Blase läßt sich erkennen und beurteilen, was unter Umständen, wenigstens soweit die Tumoren in Betracht kommen, von diagnostischem Wert sein kann.

Bei großen Hernien, die den Verdacht einer Beteiligung der Blase aufkommen lassen, dürfte es von wesentlichem praktischen Nutzen sein, vor der Operation röntgenographisch zu entscheiden, ob und wie weit eine Verzerrung oder Verlagerung eines Blasenzipfels vorliegt. Gelegentliche Verletzungen der Blasenwand durch Ligaturen oder Anschneiden würden so sicher zu vermeiden sein.

Auch zur Diagnose von raumbeengenden Tumoren im Innern der Blase kann das Röntgenogramm ausschlaggebend sein, falls aus irgendwelchen Gründen die Cystoskopie un-ausführbar ist.

Herr Ch. Kü., Journ. Nr. 39/08. Patient klagte über schlechten Geruch seines Urins und Beschwerden beim Wasserlassen. Der behandelnde Urologe stellte Ende Dez. 07 als Ursache eine Striktur der Urethra fest. Trotz Erweiterung der Striktur wurde der Urin nicht besser, vielmehr nahmen der üble Geruch und die Eiterung noch zu. Im Urin wenig Blut, aber massenhaft Eiter. Zylinder, Gewebsetzen und sonstige Bestandteile waren nicht nachweisbar. Die Blase wurde bei der Miktion nur teilweise entleert, so daß jedesmal noch reichlicher Resturin mit dem Katheter abgelassen werden konnte. Im übrigen ergab die Untersuchung des Patienten außer starker Abmagerung nichts Besonderes, die Prostata war nicht vergrößert. Es wurde daher ein Divertikel oder ein Tumor angenommen und die Zystoskopie vorgenommen. Dieselbe führte aber zu keinem Resultat, da wegen der kolossalen Eiterung ein deutliches Bild nicht zu erzielen war. Der Patient wurde mir am 10. Jan. 08 wegen Verdacht auf Blasendivertikel zur Röntgenuntersuchung zugewiesen. Nach Füllung der Blase mit einer 10 prozentigen Wismutaufschwemmung erhielt ich das in Fig. 75, Taf. XVI reproduzierte Bild.

Rechts läßt der Wismutschatten deutlich und scharf die Kontur der Blase erkennen und füllt das Organ mehr oder weniger zusammenhängend bis über die Mittellinie aus. Nach links wird der Schatten immer spärlicher, während endlich von der Kontur links und unten gar nichts mehr zu sehen

ist. Hierhin ist offenbar nichts von der Wismutlösung gedrungen, so sieht man z. B. deutlich die linke Begrenzung des Kreuzbeins und das Steißbein.

Ich stellte daher die Diagnose auf einen Blasentumor, welcher die linke Hälfte der Blase zum Teil einnimmt.

Die daraufhin vorgenommene Operation bestätigte die Diagnose. Es fand sich ein großer Tumor an der Basis der Blase, der die linke Hälfte der Blasenwandung bedeckte und völlig mit ihr verwachsen war. Eine Radikaloperation war ausgeschlossen, die Untersuchung ergab ein Karzinom. Exitus zwei Monate später.

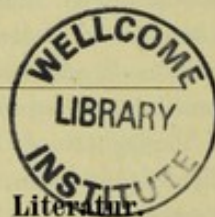Fälle, wie der obige, bei denen die Diagnose eines Blasentumors überhaupt erst durch die Röntgenographie möglich ist, werden freilich selten sein, in der Literatur habe ich nichts Derartiges finden können. Immerhin dürfte das Verfahren die Diagnose gelegentlich zu vollständigen imstande sein.

Bei unklaren Blasenkrankungen erscheint mir die Röntgenuntersuchung durch einen Spezialisten in jedem Falle indiziert.

Zum Schluß füge ich noch das Röntgenogramm eines Prostatasteines bei. Der Patient litt an einer Cystitis und klagte über zeitweilige heftige Schmerzen in der Dammgegend. Die etwas vergrößerte Prostata war leicht höckerig und druckempfindlich. Man konnte einige ganz kleine, auffallend harte Stellen palpieren. Der behandelnde Arzt wünschte die Röntgenuntersuchung wegen Verdacht eines Prostatasteines.

Ich machte die Aufnahme auf dem Trochoskop, die Röhre wurde etwas fußwärts verschoben, die Platte schräg in das Abdomen gedrückt, um die Prostata vom Schambein frei zu projizieren. Auf der Platte (cf. Fig. 73, Taf. XV) sieht man eine Anzahl wolkiger, kleiner Schatten, welche den gefühlten harten Stellen entsprechen. Ein Tumor würde einen derartigen tiefen Schatten nicht geben, Verkalkungen der Gewebe kommen meines Wissens in der Prostata nicht vor.

Einen Fall von multiplen Prostatasteinen hatte Golding Bird schon 1898 röntgenographisch diagnostiziert.



1. Adenot et Arcelin: Sur un cas de lithiase rénal tardive, secondaire à la nephrotomie et révélée par la radiographie. Lyon médic. 1906. CXII, p. 879.
2. Albers-Schönberg: Zur Technik. Fortschritte auf dem Gebiete der Röntgenstrahlen. Bd. III, p. 30.
3. Albers-Schönberg: Zur Technik der Nierensteinaufnahmen. Fortschritte auf dem Gebiete der Röntgenstrahlen. Bd. III, p. 210.
4. Albers-Schönberg: Über den Nachweis von kleinen Nierensteinen mittels Röntgenstrahlen. Fortschritte auf dem Gebiete der Röntgenstrahlen. Bd. IV, p. 118.
5. Albers-Schönberg: Eine Kompressionsblende zum Nachweis von Nierensteinen. Fortschritte auf dem Gebiete der Röntgenstrahlen. Bd. V, p. 301.
6. Albers-Schönberg: Über den Nachweis von Nierensteinen mittels Röntgenstrahlen. Centralblatt für Chirurgie. 1901. Nr. 5.
7. Albers-Schönberg: Radiographie der Nierensteine. Moderne ärztliche Bibliothek. 1904. Heft 2.
8. Albers-Schönberg: Über den derzeitigen Stand des Nachweises von Konkrementen im menschlichen Körper mittels Röntgenstrahlen. Zeitschrift für ärztliche Fortbildung. 1904. Nr. 2.
9. Albers-Schönberg: Zur Differentialdiagnose der Harnleitersteine und der sogenannten „Beckenflecken.“ Fortschritte auf dem Gebiete der Röntgenstrahlen. Bd. IX, p. 255.
10. Albers-Schönberg: Über Fehlerquellen bei der Harnleitersteinuntersuchung. Verhandlungen der deutschen Röntgengesellschaft. 1906. Bd. II, p. 46.
11. Albers-Schönberg: Die Röntgentechnik. Hamburg 1906. Verlag von Lucas Gräfe und Sillem.
12. Albers-Schönberg: Blasensteine bei Sauerstofffüllung der Blase. Ärztlicher Verein in Hamburg 30. April 1907. Ref. in den „Fortschritten“ Bd. XI, p. 217.

13. Alsberg: Über einen mit Hilfe des Röntgenbildes diagnostizierten Fall von Nierensteinen mit Operationsbefund. Münchener Medizinische Wochenschrift 1898. Nr. 50.
14. Arcelin. Lyon médical. 1907. 32, p. 232.
15. Arcelin et Rafin: Huit cas de radiographie de calculs du rein, suivis d'opération. Lyon méd. 1906. CXII, p. 876.
16. Arcelin et Rafin: Quelques considérations sur la radiographie des calculs du rein. Lyon méd. 1907. CIX, p. 232.
17. Baetjer: The Xray diagnosis of renal calculi. American Quarterly of Röntgenology 1906/07. I, p. 17—27.
18. Baetjer: Die Nierensteindiagnose vermittelt der Röntgenstrahlen. American quarterly of Röntgenology. II. 1907. Ref. in den „Fortschritten“. Bd. XI, p. 299.
19. Bazy: Radiographie de calculs renaux. Soc. de chir. de Paris. Ref. im Centralblatt für Harn- und Sexualorgane. 16, p. 216.
20. Beck: The Röntgenmethod in lithiasis of the urinary tract. Annals of surgery. Dezember 1905, p. 865.
21. Beck: Die Röntgenmethode als Führer bei Operationen wegen Steinen in den Harnwegen. Journ. of Americ. Med. Assoc. 23. Dez. 1905. Ref. in den „Fortschritten.“
22. Beck: Röntgenographie des Harntrakts. Moderne ärztliche Bibliothek 1905. Heft 18 und 19.
23. Beckett: Phleboliths and the Röntgen Rays. British medical journal. Okt. 19. 1907. II, p. 1064.
24. Bécclère: La Radiographie stéréoscopique des calculs urinaires. La presse médicale. 1903, p. 171. Cit. bei Blum.
25. Berg: Über wesentliche Gesichtspunkte bei der Diagnose und Therapie der Blasensteine. Ärztl. Verein in Frankfurt a. M. 19. März 1906. Ref. Münchener medizinische Wochenschrift 1906, p. 1589.
26. Bittorf: Druckschmerzhaftigkeit des Hodens bei Nierensteinen. Münchener medizinische Wochenschrift 1907. Nr. 23, p. 1120.
27. Blum: Die Röntgenstrahlen im Dienste der Urologie. Zeitschrift für Heilkunde. 1905. Bd. 26, Heft XII, p. 342.
28. Blum: Die Grenzen der Leistungsfähigkeit des radiographischen Konkrementnachweises. Wiener klinische Wochenschrift. 1907. Nr. 49, p. 1539.
29. Boggs: Technic of calculus diagnosis. Med. News. Oct. 21. 1905. Ref. im Zentralblatt für Harn- und Sexualorgane. Bd. 17, p. 158.
30. Braatz: Röntgenaufnahme von Nierensteinen. Zentralblatt für Chirurgie. 1899. Beilage zu Nr. 27, p. 145.
31. Brewer: Supposed nephrolithiasis. New York. Acad. of med. Med. News. April 22. 1905. Ref. im Zentralblatt für Harn- und Sexualorgane. 16, p. 585.
32. Bruce: The extended use of the Röntgen Ray in the diagnosis of Disease. Medical Electrology and Radiology. Nov. 1906. Ref. in der Zeitschrift für Elektrologie und Röntgenkunde. Bd. 9, Heft 3.
33. Brun: Radiographie du bassin d'un enfant de cinq ans. Société de chirurgie. 19. I, 98.
34. Burkhardt und Polano: Die Füllung der Blase mit Sauerstoff zum Zwecke der Cystoskopie und Radiographie. Münchener Medizin. Wochenschr. 1907. Nr. 1, p. 20.
35. Burkhardt und Polano: Die Untersuchungsmethoden und Erkrankungen der männlichen und weiblichen Harnorgane. Wiesbaden 1908. Verlag von J. F. Bergmann.
36. Caldwell: Differential diagnosis of calculus shadows. New York. Acad. of Med. Januar 6., 1905, April 22., 1905. Ref. im Zentralblatt für Harn- und Sexualorgane. Nr. 16, p. 478.
37. Chicken: The use of the Xrays in the diagnosis of renal calculus. The Lancet. 1907. I, p. 948.
38. Cole: The Xray in Kidney disease. Med. News. March. 11. 1905. Ref. im Zentralblatt für Harn- und Sexualorgane. 16, p. 586.
39. Costa: Radioscopia de calculos renales. Revista de la sociedad médica argentina. Bd. XI, p. 562. 1903. Ref. in den „Fortschritten“. Bd. VII, p. 219.
40. Comas und Prio: Einige Betrachtungen über die Diagnose von Nierensteinen mit Hilfe der Röntgenstrahlen. Fortschritte auf dem Gebiete der Röntgenstrahlen. Bd. V, p. 116 und 157.
41. Damski: Radiographie und Katheterismus der Ureteren als diagnostisches Hilfsmittel bei verschiedenen Erkrankungen der Nieren- und Harnwege. Wratschebn. Gaz. 1905, 27. Ref. in d. Zeitschrift für Urologie. 1907, p. 92.
42. Dohrn: Das Röntgenbild als diagnostisches Mittel zum Nachweis von Nierensteinen. Deutsche Zeitschrift für Chirurgie. 1902. Bd. 62, p. 184
43. Eiselsberg: Zur Diagnose der Nierentumoren. Kongreß der deutschen Gesellschaft für Urologie. Wien, Okt. 1907. Ref. Münchener Medizin. Wochenschrift. 1907, p. 2207.
44. Eppinger: Zur Radiographie der Nierensteine. Fortschritte auf dem Gebiete der Röntgenstrahlen. Bd. VII, p. 28.

45. Fantino: Beitrag zum Studium der Harn- und Gallensteine. Archiv für klinische Chirurgie. Bd. 75, p. 192 und 353.
46. Fenwick: The Röntgen Rays and the Fluoroscope as a means of detecting small, deeply placed stones in the exposed kidney. British medical Journal. Okt. 1897. Vol. II, p. 1075.
47. Fenwick: The value of the use of a shadograph ureteric bugie in the precise surgery of the renal calculus. British med. Journal. 1905, June 17.
48. Fenwick: Note on the rate of formation of vesical calculi. British medical Journal. 1907. II, p. 674.
49. Fittig: Die Bedeutung der Enterolithen des Processus vermiformis im Röntgenogramm. Fortschritte auf dem Gebiete der Röntgenstrahlen. Bd. XI, p. 356.
50. Forsell: Några ord om bäckenets Röntgenanatomie särskildt med häusyn till förkalkningar i kärnen såsom felkälla vid diagnos of sten inom urinapparaten. Hygiea 1908.
51. Fraenkel: Über Fehldiagnosen bei Harnleiterstein- und Blasensteinuntersuchungen. Verhandlungen der deutschen Röntgengesellschaft. Bd. III, p. 156.
52. Fraenkel: Mitteilungen aus dem Gebiete der Verkalkungen. Biologische Abteilung des ärztlichen Vereins in Hamburg. 28. Januar 1908. Ref. Münchener Medizinische Wochenschrift. 1908. Nr. 20, p. 1102.
53. v. Frisch: K. k. Gesellschaft der Ärzte in Wien. 30. April 1897. Ref. Wiener klinische Wochenschrift. 1897. Nr. 18, p. 431.
54. Gocht: Handbuch der Röntgenlehre. Stuttgart. 1898 und 1903.
55. Golding Bird: Case of multiple prostatic stones. British medical Journal. 2. July 1898. II, p. 16.
56. Graf: Blasenstein von der Größe einer Billardkugel. Niederrheinische Gesellschaft für Natur- und Heilkunde. 19. Dez. 1900.
57. Groslik: Röntgenogramm einer Krebsniere, einen Stein simulierend. Monatsberichte für Urologie. 1906. Heft 8.
58. Haenisch: Ärztlicher Verein in Hamburg. 21. Januar 1908. Ref. Münchener Medizinische Wochenschrift. 1908. Nr. 5, p. 254.
59. Haenisch: Nierenaufnahmen. IV. Kongreß der Deutschen Röntgengesellschaft 1908. Verhandlungen Bd. IV, pag. 143.
60. Haenisch: Radiography of the Kidney. Archives of the Röntgen Ray. 1908. Nr. 98, p. 88.
61. Hannecart: De l'utilité de la radiographie pour établir le diagnostic de certaines affections chirurgicales du rein. Société Belge de Chirurgie. 11. März 1900. Ref. in den „Fortschritten“. Bd. III, p. 196.
62. Harris: The Roentgen Rays. The London Röntgen Society. 5. Mai 1904.
63. Harris: Phleboliths and the Roentgen Rays. Brit. med. Journal. 1907. I, p. 1423.
64. Hermann: Über die Bedeutung der Röntgenstrahlen für die Diagnostik der Nierensteine. Wiener klinische Wochenschrift. 1899. Nr. 8, p. 190.
65. Hildebrand: Über den diagnostischen Wert der Röntgenstrahlen in der inneren Medizin. Münchener Med. Wochenschrift. 1901. Nr. 50, p. 2008.
66. Holland: Some difficulties in the X-Ray diagnosis of renal calculus. Archives of the Roentgen Ray. August 1907.
67. Holzknacht: Kongreß der deutschen Gesellschaft für Urologie in Wien. Okt. 1907. Ref. Münchener Medizinische Wochenschrift. 1907, p. 2207.
68. Holzknacht und Kienböck: Radiologische Diagnostik der Nephrolithiasis. Zeitschrift für Urologie. 1908. Bd. II, Heft 5, p. 393.
69. v. Illyés: Ureterenkatheterismus und Radiographie. Deutsche Zeitschrift für Chirurgie. 1902. Bd. 62, p. 132.
70. Immelmann: Freie Vereinigung der Chirurgen Berlins. 9. Mai 1904.
71. Immelmann: Über den Nachweis von Konkrementen mittels Röntgenstrahlen. Freie Vereinigung der Chirurgen Berlins. 12. März 1906. Berliner Klinische Wochenschrift. 1906. Nr. 24.
72. Israel: Ibidem.
73. Israel: Chirurgische Klinik der Nierenkrankheiten. Berlin 1900.
74. Jacob: The use of the X-Rays in the diagnosis of renal calculus. The Lancet. 1907. I, p. 948.
75. Jaenike: Ein Mittel zur Auflösung von Nierensteinen. Zentralblatt für innere Medizin. 1904. Nr. 13, p. 329.
76. v. Jaksch: Röntgenogramm eines Steines in der linken Niere. Wissenschaftl. Gesellschaft deutscher Ärzte in Böhmen. 23. Mai 1906.
77. Jerie: Eine Modifikation der Aufnahmetechnik bei der Skiagraphie der Blasensteine. Fortschritte a. d. Gebiete d. Röntgenstrahlen. Bd. XII, Heft 1.
78. Julliard: Aus dem Hospital Cantonal Genève. Fortschritte auf dem Gebiete der Röntgenstrahlen. Bd. II, p. 141.

79. Kienböck: Diskussion auf dem Kongreß der deutschen Gesellschaft für Urologie in Wien. Oktober 1907. Münchener Med. Wochenschrift. 1907, p. 2207.
80. Kienböck: Zur radiographischen Diagnose des Nierensteins. Wiener klinische Wochenschrift. 1902. Nr. 50, p. 1324.
81. Kienböck: Konkremente im Nierenbecken. Gesellschaft für innere Medizin in Wien. 5. Juni 1902.
82. Kienböck: 64 Radiogrammskizzen der Nieren-Ureteren- und Blasenregion. Folia urologica. Bd. I, Nr. 6. Januar 1908.
83. Klose: Radiographie eines durch das Cystoskop diagnostizierten Falles von kompletter Ureterenverdoppelung. Deutsche Zeitschrift für Chirurgie. Bd. 72. 1904.
84. Köhler: Ein Vorschlag zur Verbesserung der Röntgentechnik von Nierengegend-, Wirbelsäulen- und Hüftenaufnahmen sehr starker Patienten. Zeitschrift für Elektrotherapie usw. 1906. Bd. 8, Heft 7, p. 213.
85. Köhler: Enterolithen des Processus vermiformis. Exostose des Darmbeins. Fortschritte a. d. Gebiete der Röntgenstrahlen. Bd. X, Heft 5, p. 295.
86. Koller: Blasendivertikel. K. k. Gesellschaft der Ärzte in Wien. 5. Februar 1904.
87. König: Ärztlicher Verein in Hamburg. 21. Jan. 1908. Ref. Münchener Med. Wochenschrift. 1908. Nr. 5, p. 254.
88. Kotzenberg: Untersuchungen bei Nierenkrankheiten. Beiträge zur klinischen Chirurgie. 1907. Bd. 55, Heft 1.
89. Kraft: Röntgenbilder eines Nierensteins. Unterelsässischer Ärzteverein in Straßburg. 22. Dez. 1906.
90. Krause: Über doppelseitige Nephrolithiasis. Deutsche Medizinische Wochenschrift. 1907. Nr. 33, p. 1325.
91. Kümmell: Diagnose und Therapie der Nephrolithiasis. Kongreß der deutschen Gesellschaft für Urologie in Wien. Okt. 1907. Ref. Münchener Medizin. Wochenschrift. 1907, p. 2207.
92. Kümmell: Die Steinkrankheit der Nieren und der Harnleiter. Ärztl. Verein in Hamburg. 7. Jan. 1908. Ref. Münchener Medizin. Wochenschrift. 1908. Nr. 3, p. 143.
93. Kümmell: Diagnose und Therapie der Nephrolithiasis. Zeitschrift für Urologie. 1908. Bd. II, p. 193.
94. Kümmell und Rumpel: Chirurgische Erfahrungen über Nierenkrankheiten unter Anwendung der neueren Untersuchungsmethoden. Bruns Beiträge zur klinischen Chirurgie. 1903. Bd. 37, p. 788.
95. Lauenstein: Nachweis von Nierensteinen, die nur aus kohlen-saurem Kalk und Tripelphosphat bestanden, durch Röntgenstrahlen. Fortschritte auf dem Gebiete der Röntgenstrahlen. Bd. III, p. 211.
96. Lauenstein: Operative Entfernung eines durch Röntgenstrahlen nachgewiesenen Konkrementes von kohlen-saurem Kalk aus dem Nierenbecken. Deutsche Zeitschrift für Chirurgie. 1898. Bd. 50, p. 195.
97. Lauenstein: Nierensteinnachweis. Ärztl. Verein in Hamburg. 28. XI. 1899.
98. Laurie and Leon: Notes on the Photography of renal and vesical calculi by the X Rays. The Lancet. 1897. Vol. I, p. 169.
99. Leon: The relativ opacity of calculi. British Medical Journal. April 4th 1896.
100. Leonard: Über die Diagraphie von Nierensteinen. Zentralblatt für Chirurgie. 1899. Nr. 8, p. 230.
101. Leonard: The diagnosis of calculous disease of the kidneys, ureters and bladder by the Roentgen Method. The Philadelphia medical Journal. Dec. 1900.
102. Leonard: The value of the Roentgen Method of diagnosis in detecting and excluding renal and ureteral calculi. Annals of Surgery. April 1901.
103. Leonard: The technic of the Roentgen ray. Calculus diagnosis. Fortschritte auf dem Gebiete der Röntgenstrahlen. Bd. VII, p. 192.
104. Leonard: The technic of the Roentgen Method in the diagnosis of calculus. Archives of the Roentgen Ray. April 1902.
105. Leonard: The results of Roentgen diagnosis in calculus conditions of the kidney and ureter. Verhandlungen der deutschen Röntgengesellschaft. Bd. I, p. 78.
106. Leonard: 40 cases of ureteral calculus in which the Roentgen diagnosis was confirmed by the recovery of the calculus. The Lancet. 1905. Vol. I, p. 1632.
107. Leonard: Some advances in renal and ureteral diagnosis. The Journal of the American Medic. Association. Sept. 28 1907. p. 1094.
108. Levy: Nachweis und Operation eines Phosphatsteines in der rechten Niere. Fortschritte auf dem Gebiete der Röntgenstrahlen. Bd. III, p. 216.
109. Levy-Dorn: Phosphatstein in der Niere eines Erwachsenen. Fortschritte auf dem Gebiete der Röntgenstrahlen. Bd. III, p. 215.
110. Levy-Dorn: Beitrag zur Untersuchung auf Nierensteine mittels Röntgenstrahlen. Archiv für physikalische Medizin und medizinische Technik. Bd. I, Heft 2 u. 3, p. 104.

111. Levy-Dorn: Nephropylitis calculosa. Berliner medizinische Gesellschaft. 18. Januar 1905. Ref. in den „Fortschritten“. Bd. IX, p. 64.
112. Lewisohn: Zur Röntgenographie der Steine des Harnapparates. Naturhistorisch-Medizin. Verein Heidelberg. 22. Mai 1906. Ref. Münchener medizinische Wochenschrift. 1906. p. 1327 und Deutsche medizinische Wochenschrift. 1906. Nr. 39, Vereinsbeilage.
113. Loewenhardt: Bestimmung der Lage des Ureters am Lebenden. Schlesische Gesellschaft für vaterländische Kultur in Breslau. 21. VI. 01.
114. Loewenhardt: Bestimmung des Ureterverlaufs vor der Operation. Zentralblatt für die Krankheiten der Harn- und Sexualorgane. 1901. XII, p. 442.
115. Longard: Ein Fall von Blasen- und Ureterstein. Deutsche medizinische Wochenschrift. 1898. Nr. 41.
116. Lucas: Two cases of renal calculus in which the X-Rays failed to indicate the presence of a stone. British med. Journal. Oct. 04. II, p. 820.
117. Luys: De la mesure de la capacité du bassin. Annales des maladies des organes génito-urin. 1906. Vol. I, Nr. 7. Ref. im Zentralblatt für Harn- und Sexualorgane. Bd. 17, p. 630.
118. Macintyre: Roentgen Rays. Photography of renal calculus. The Lancet. July 1896. II, 118.
119. Madelung: Über den Wert der Radiographie für den Nachweis von Nierensteinen. Unterelsässischer Ärzteverein in Straßburg. 22. XII. 1900. Deutsche medizinische Wochenschrift. 1901.
120. Manasse: Echinokokken in den Harnwegen. Zentralblatt für die Krankheiten der Harn- und Sexualorgane. 1898. Bd. 9, p. 597.
121. Mankiewicz: Verein für innere Medizin zu Berlin. 15. Juni 1908. Ref. Münchener Medizinische Wochenschrift. 1908. Nr. 25, p. 1363.
122. Manoury: Présentation d'une épreuve radiographique montrant l'utilité des rayons X dans l'examen de certains calculs vésicaux. Société de chir. 25. Juni 1902. Zit. bei Blum. Zeitschrift für Heilkunde. 1905. p. 398.
123. Masten und Kibbie: Ein komplizierter Fall von Blasensteinen. Journ. american association. Bd. 49, Nr. 18. Ref. Monatshefte für praktische Dermatologie. 1908. Bd. 46, Nr. 6.
124. Mayon: A method of demonstrating Stone in the bladder by means of the X Rays. Archives of the Roentgen Rays. June 1902.
125. Monie: Calcul de la vessie chez un enfant. Archives d'Electricité médicale, expérimental et cliniques. 1901. Nr. 98.
126. Moullin: The Roentgen Rays and the diagnosis of urinary calculi. The Lancet. 19. Jan. 1901. p. 172.
127. Morris: The effect of the Roentgen Rays on urinary and biliary calculi. The Lancet. 14. Nov. 1896. II, p. 1367.
128. Morris: On the X Ray shadows of cystic and xanthin oxyde calculi. The Lancet. 21. Juli 1906 II, p. 141.
129. Myles: Über diagnostische Schwierigkeiten bei Krankheiten der Blase. Medical Chronical. Nov. 05. Ref. Münchener Medizinische Wochenschrift. 1906. p. 236.
130. Nicolich: Radiographie et néphrolithiase. Archives d'électricité médicale. Bordeaux 1906. XIV, 902.
131. Nogier: Ce qu'il faut avoir et ce qu'il faut savoir pour faire une bonne radiographie des voies urinaires. Archives d'électricité médicale expérimentales et cliniques. Bordeaux. 25 mars 1908. Nr. 234.
132. Pancoast: Technic of calculus diagnosis. Med. News. Okt. 21. 1905. Ref. im Zentralblatt für Harn- und Sexualorgane. Bd. 17, p. 158.
133. Paschkis: Über Komplikation von Blasenstein mit anderweitigen Steinbildungen im Harnsystem. Wiener klin. Wochenschrift 1907. Nr. 40, p. 1220.
134. Rafin: Néphrectomie pour pyonéphrose calculeuse; Leucoplasié de la muqueuse du bassin; Radiographie du calcul. Lyon méd. 1907. 14, p. 682. Ref. Zeitschrift für Urologie. 1907. Bd. I, p. 720.
135. Ravasini: Durch Nephrolithiasis bedingte Paranephritis. Atrophie der beiden Nieren. Nephrolithotomie. Heilung. Zeitschrift f. Urologie. 1907. p. 882.
136. Reichmann: Über Schatten in Röntgennegativen, die Nierensteine vortäuschen können. Fortschritte auf dem Gebiete der Röntgenstrahlen. Bd. 9, p. 254.
137. Reid: On the X-Ray diagnosis of calculi in the urinary tract. Verhandlungen der deutschen Röntgengesellschaft. Bd. I, p. 73.
138. Reid: The use of the cryptoscope in operations for renal calculi. British medical Journal. Sept. 14. 1907. II, p. 650.
139. Rensohoff: Stone in the kidney, its diagnosis and operativ treatment. Med. News. 26. Nov. 1904. Ref. Zentralblatt für Harn- und Sexualorgane. 16, p. 275.

140. Riddel: Die Röntgenstrahlen in der Diagnostik der Harnsteine. Glasgow Med. Journal. Febr. 06. Ref. Münch. medicin. Wochenschrift. 1906. Nr. 22, p. 1078.
141. Ringel: Ärztl. Verein Hamburg. 18. X. 98.
142. Ringel: Beitrag zur Diagnose der Nephrolithiasis durch Röntgenbilder. Zentralblatt für Chirurgie. 1898. Nr. 49, p. 219.
143. Ringel: Zur Diagnose der Nephrolithiasis durch Röntgenbilder. Archiv für klinische Chirurgie. 1899. Bd. 59, p. 167.
144. Robinsohn: Über das Vorkommen von Beckenflecken bei Ischias und ihre Deutung als Bursensteine. K. k. Gesellschaft der Ärzte in Wien. 7. Febr. 1908. Ref. Wiener klinische Wochenschrift. 1908. Nr. 7.
145. Rotky: Ein mittels Radiographie diagnostizierter Fall von Nephrolithiasis. Prager medicin. Wochenschrift. 1907. Nr. 32, p. 366—368.
146. Ross: A case of renal calculus simulating appendicitis. Medical Press. and Circ. 1907. 33, p. 284.
147. Rotschild: Über einen Blasenstein mit Wachskern. Berliner klinische Wochenschrift. 1906. Nr. 50.
148. Rumpel: Die Diagnose des Nierensteins mit Hilfe der neueren Untersuchungsmethoden. Ergänzungsband X der „Fortschritte“. Hamburg 1903.
149. Schede: Steinkrankheit der Harnwege und der Nierensteine. Handbuch der praktischen Chirurgie. 1903, p. 1010 u. a. O.
150. Schmidt-Kolisher: Radiographie an sondierten Ureteren und Nieren. Monatsberichte für Urologie 1901.
151. Schmilinsky: Headsche Zonen und Allocheirie bei Uretersteinen. Deutsche Medizinische Wochenschrift 07. Nr. 40. Vereinsbeilage.
152. Schürmayer: Zur Röntgenologie des Abdomens und Topographie der Nieren. Fortschritte auf dem Gebiete der Röntgenstrahlen. Bd. 10, p. 353.
153. Seiffart: Nachweisung einer Haarnadel in der weiblichen Blase durch X-Strahlen. Zentralblatt für Gynäkologie 1897. Nr. 1, p. 7.
154. Shenton: Urinary calculus and its detection with the X-Rays. The Lancet. 1906. II. Sept. 15, p. 719.
155. Smart: X-Ray diagnosis of renal calculus. Brit. med. Journal. 16. Sept. 1905. pag. 617.
156. Smith: The Roentgen Ray diagnosis of renal calculus. Annals of surgery. May 1904.
157. Stantz: Blasensteine. Wissenschaftlicher Verein der Ärzte zu Stettin. Ref. in der Berliner klinischen Wochenschrift 1898. Nr. 33, p. 740.
158. Stein: Zur Technik der Röntgenographie der Harnsteine. Fortschritte auf dem Gebiete der Röntgenstrahlen. Bd. VII, p. 282.
159. Stockmann und Anst: Zur Kasuistik der Radiographie der Harnblase. (Haarnadel in der Harnblase.) Zentralblatt für die Krankheiten der Harn- und Sexualorgane. 1901. Bd. XII, p. 93.
160. Sträter: Die Röntgenographie der Nieren. Verhandlungen der Deutschen Röntgengesellschaft. Bd. III, p. 90.
161. Sträter: Nierenuntersuchung mittels Röntgenstrahlen. Zeitschrift für Elektrologie und Röntgenkunde. 1908. Heft 2, p. 41.
162. Taylor: The use of X-Rays in the diagnosis of renal calculi. British medical journal. March. 1902.
163. Taylor and Fripp. Renal calculus detected by Roentgen Rays and successfully removed. The Lancet. April 98, p. 1189.
164. Thelen: Ärztl. Verein Köln. ref. Münch. Medizin. Wochenschrift 07, p. 1611.
165. Thomas: Renal and ureteral calculi. Brit. med. Journal 1907, p. 1423.
166. Tilden Brown: The cystoscope and ureter catheter in the diagnosis of surgical disease of the kidney and ureter. Medical News. 1905. March. 11.
167. Tyson: Perinephritis as a cause of symptoms simulating those of stone in the kidney. Univ. of Penna. Med. Bull. Nov. 06. Ref.: Zeitschrift für Urologie. I. 07, p. 449.
168. Völker und v. Lichtenberg: Die Gestalt der menschlichen Harnblase im Röntgenbilde. Münchener medicin. Wochenschrift. 1905. Nr. 33, p. 1576.
169. Völker und v. Lichtenberg: Pyelographie. (Röntgenographie des Nierenbeckens nach Collargol-füllung.) Münch. Mediz. Wochenschrift. 1906. Nr. 3, p. 105.
170. Völker und v. Lichtenberg: Cystographie und Pyelographie. Bruns Beiträge zur klinischen Chirurgie 1907. Bd. 52. Heft 1, p. 1.
171. Wagner: Über die Diagraphie von Nierensteinen. Zentralblatt für Chirurgie. 1899. Nr. 8, p. 230
172. Wagner: Nachweis von Nierensteinen mit Röntgenstrahlen. Fortschritte auf dem Gebiete der Röntgenstrahlen. Bd. III, p. 214.
173. Weisflog: Zur röntgenographischen Diagnose der Enterolithen des Processus vermiformis. Fortschritte auf dem Gebiete der Röntgenstrahlen. Bd. X, p. 217.

174. Winternitz: Zweiseitige Pyelitis calculosa in einem Falle von Hufeisenniere. Pester medizin.-chirurg. Presse. 1907. Nr. 27. Ref. in der Zeitschrift für Urologie, Bd. I. 1907, p. 933.
175. Wittek: Zur Technik der Röntgenographie. (Lendenwirbel, Blasensteine.) Fortschritte auf dem Gebiete der Röntgenstrahlen. Bd. VII, p. 26.
176. Wulff: Verwendbarkeit der X-Strahlen für die Diagnose der Blasendifformitäten. Fortschritte auf dem Gebiete der Röntgenstrahlen. Bd. VIII, p. 193.
177. Wulff: Beiträge zur Chirurgie der tuberkulösen und Steinniere. Berliner klinische Wochenschrift. 1908. Nr. 5.
178. Zabel: Zur Diagnose, Prophylaxe und endovesikalen Therapie inkarzierter Ureterensteine. Zeitschrift für Urologie. 1907, p. 885.
179. Zuckerkanal: Zur Diagnose und Operation von Nierensteinen. 37. Versammlung der deutschen Gesellschaft für Chirurgie zu Berlin 1908.

Erklärung der Tafelabbildungen.

Um den Preis des Buches nicht unnötig zu erhöhen, habe ich bei einer Anzahl von Platten, bei denen mir dies angängig erschien, auf die photographische Reproduktion verzichtet. Ich habe statt dessen getreue Pausen nach den Originalaufnahmen gezeichnet. Es sind nur die Konturen wiedergegeben, welche sich auf den Platten scharf und unzweideutig markieren; so fällt z. B. bei den Steinschatten, welche teilweise verschwommene Grenzen haben, die betreffende Konturlinie aus. Die Nierenschatten sind nur da in ausgezogener Linie dargestellt, wo sie auf den Originalplatten scharfe Konturen zeigen.

Nur an den Rippen und Querfortsätzen der Wirbel habe ich der Übersichtlichkeit halber eine geringe Schraffierung angewendet.

Die Skizzen auf Tafel I—V sind ohne Umzeichnung direkt nach meinen Pausen reproduziert.

Fig. 1 ist halbschematisch.

Die photographischen Tafeln VI—XVI sind ohne Anwendung irgendwelcher Retusche oder Kunsthilfe nach den Platten hergestellt. Bei der Betrachtung der Bilder möge man bedenken, daß auch die beste Reproduktion der vornehmlich als Weichteilaufnahmen hergestellten Platten nicht annähernd die Einzelheiten wiederzugeben vermag, welche die Originale bei guter Beleuchtung erkennen lassen. Freilich würde eine Verstärkung der Platten sowohl Skelettteile wie Steinschatten bedeutend kontrastreicher hervortreten lassen, sie würde aber zugleich jede Spur von Weichteilzeichnung, auf die es mir häufig gerade ankam, vernichten.

Auf die photographische Reproduktion großer, einwandfreier Steinformen und den Nachweis der naturgetreuen Wiedergabe derselben im Röntgenogramm durch Beifügung von Aufnahmen extirpierter Steine, habe ich im Hinblick auf Rumpels Atlas in diesem Archiv von vornherein verzichtet.

Von den photographischen Tafeln stammen die Originalplatten zu:

Figg. 36, 41, 50, 59, 60 und 61 von Herrn Prof. Albers-Schönberg,

Figg. 66 und 67 von den Herren Prof. Völker und Dr. von Lichtenberg-Heidelberg,

Fig. 71 von Herrn Dr. A. Köhler-Wiesbaden,

Fig. 72 von Herrn Dr. Th. Holland-Liverpool.

Um ein gesondertes Betrachten der Tafeln allein zu erleichtern, sind die wichtigsten Daten zu den Bildern auch da, wo sie im Text schon erwähnt sind, kurz angeführt, außerdem wird auf die entsprechenden Seiten im Text verwiesen.

Tafel I.

Fig. 1. Halbschematische Pause einer Übersichtsaufnahme. Die drei gestrichelten Kreise begrenzen die Bildausschnitte, die wir mit den drei typischen Einstellungen (cf. pag. 8 u. folgende) durchschnittlich erhalten.

Der obere Kreis entspricht der ersten Aufnahme mit dem kleinen (10 cm) Zylinder und umfaßt das Gebiet der normal gelegenen Niere mit dem Anfangsteil des Ureters.

Der mittlere Kreis (zweite Aufnahme mit dem 13 cm-Zylinder) umfaßt den unteren Nierenpol und einen großen Teil des Ureters und reicht meist bis an das untere Ende der Synchronosis sacroiliaca hinab, bei gedrungenen Personen noch darüber hinaus.

Der untere Kreis umgrenzt das Gebiet, welches wir mit der dritten typischen Einstellung erhalten. Er umfaßt den unteren Teil beider Ureteren und die Blase.

Die drei typischen Aufnahmen einer Seite sollen sich zum Teil decken, damit das in Frage kommende Gebiet sicher vollständig zur Darstellung gelangt.

Fig. 2—4 zeigen die Haupttypen der 12. Rippe und den normalen Nierensitus im Röntgenogramm (pag. 28).

Fig. 2. Niere an normaler Stelle, unterer Pol in Höhe der Mitte des dritten Lendenwirbels. Zwölfte Rippe von mittlerer Länge, mäßig steil zur Wirbelsäulenachse.

Fig. 3. Lage der Niere etwa wie in Fig. 2. Zwölfte Rippe sehr lang, reicht fast eine Wirbelhöhe tiefer hinab als die in Fig. 2.

Fig. 4. Unterer Nierenpol auf der Grenze zwischen zweitem und drittem Lendenwirbel. Zwölfte Rippe kurz und fast rechtwinklig zur Wirbelsäule.

Fig. 5. Der scheinbar als sehr kurze zwölfte Rippe imponierende, stilettförmige Knochen ist ein überzähliges Rippenrudiment am ersten Lendenwirbel (cf. pag. 28). Die zwölfte Rippe selbst ist sehr lang. Unterer Nierenpol steht sehr hoch, in Höhe der Mitte des zweiten Lendenwirbels.

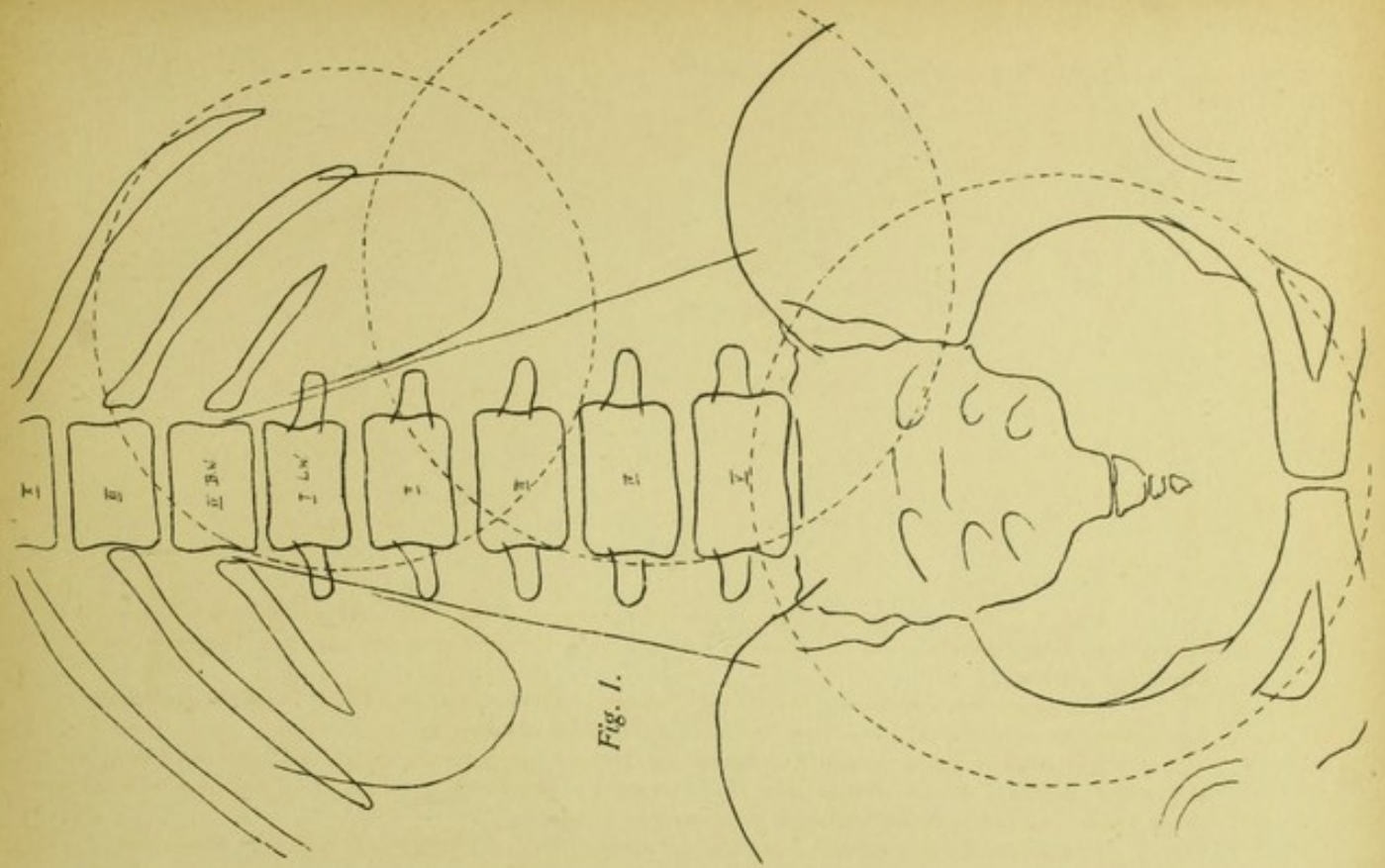


Fig. 1.

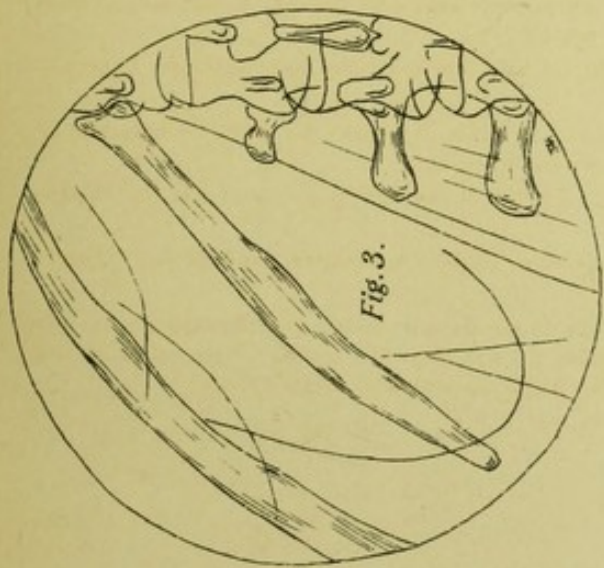


Fig. 3.

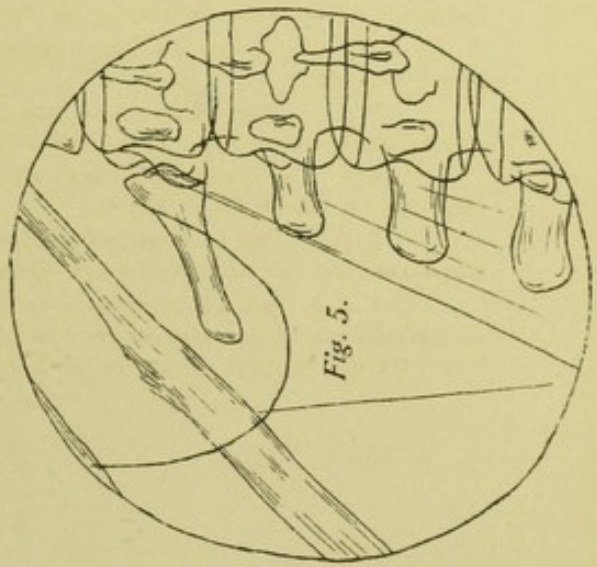


Fig. 5.

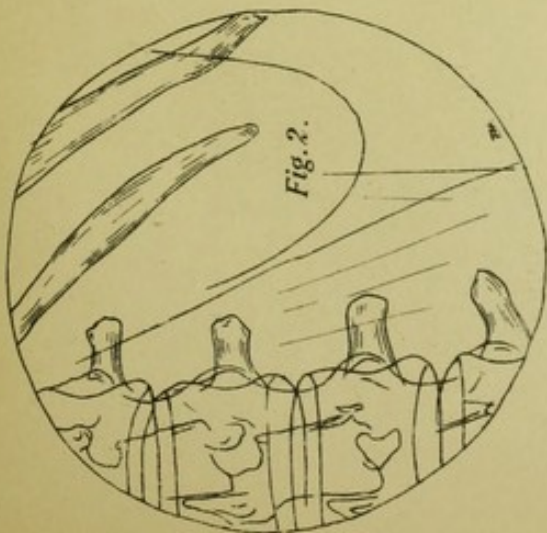


Fig. 2.

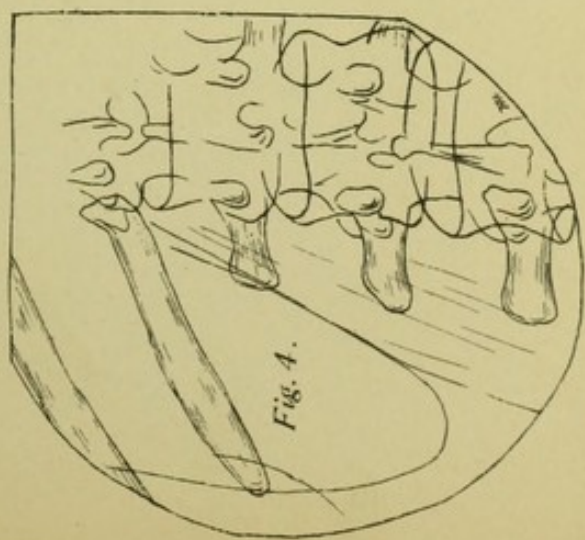




Fig. 4.





Tafel II.

Fig. 6–9: Typische Formen großer, zum Teil multipler Nierensteine.

Fig. 6. Großer Nierenstein, das Becken ausfüllend mit Fortsätzen in die Kelche hinein (cf. pag. 12). Die mediale Spitze scheint gleichsam in den Ureter hineinzuwachsen.

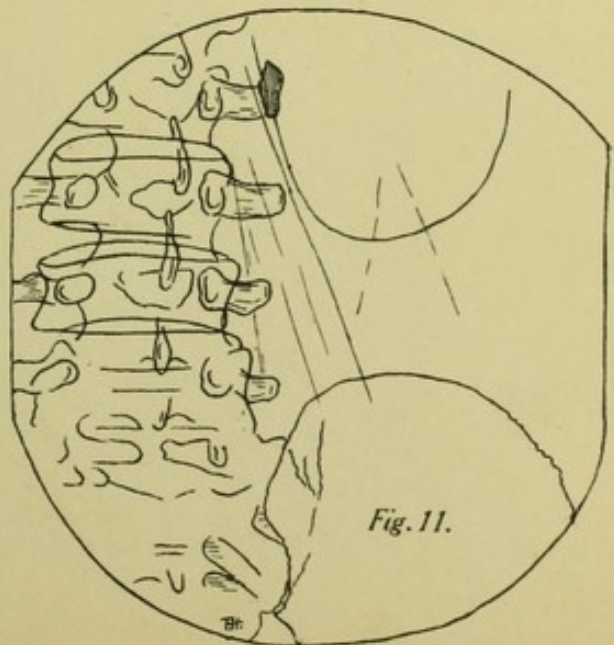
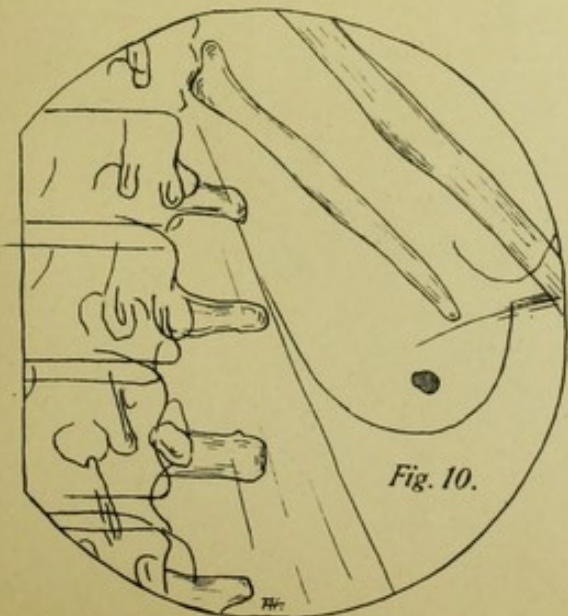
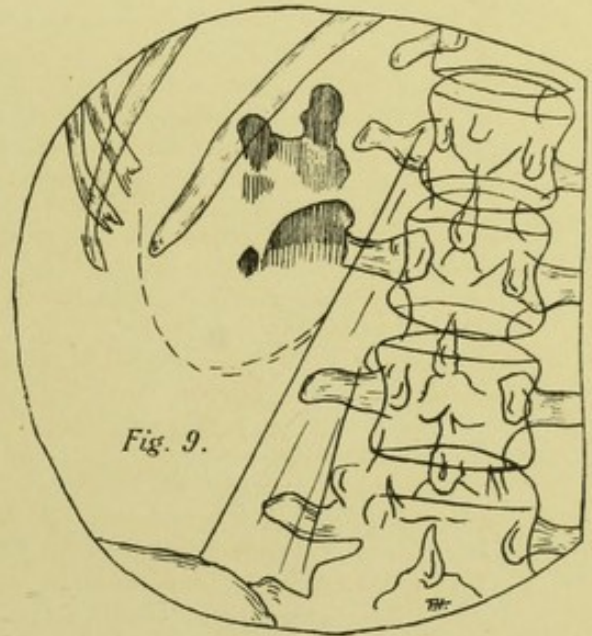
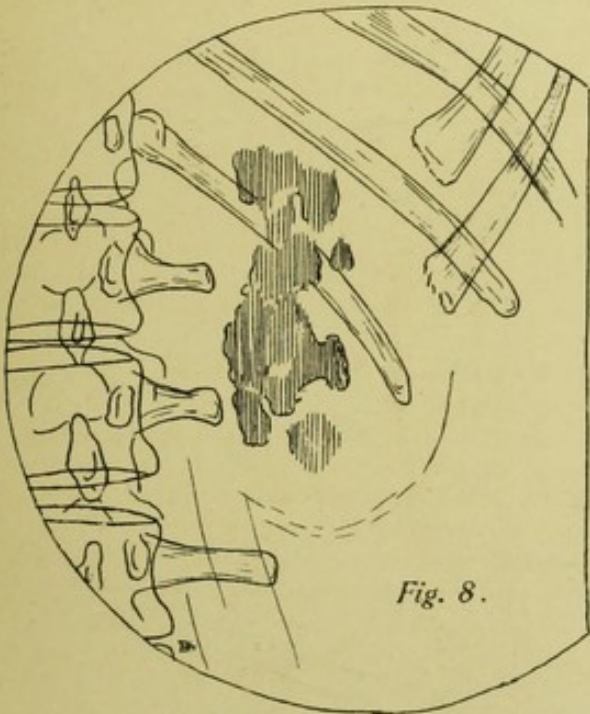
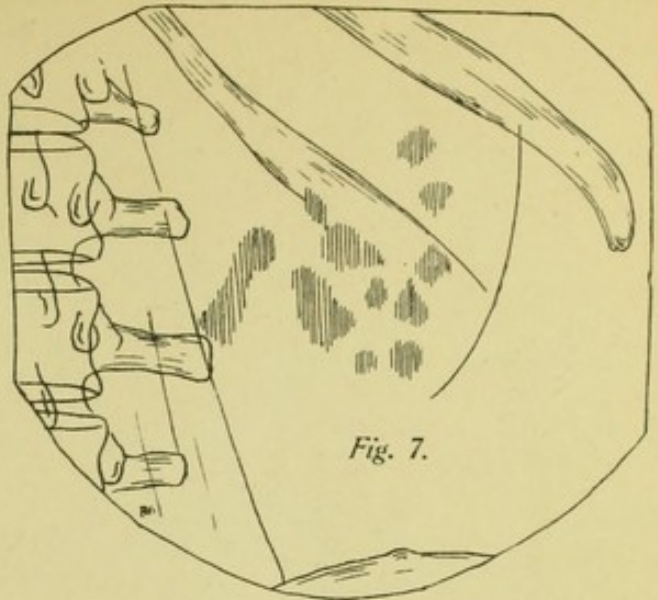
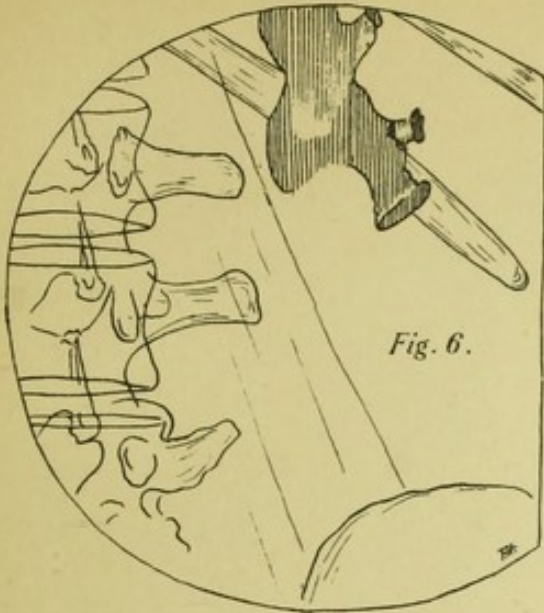
Fig. 7. cf. Fall: Herr E. Ha., Journ. Nr. 245/07, pag. 7. In der linken Niere eine größere Anzahl verschieden großer Steine. Konturen wegen der Atmung unscharf. Schmerzen stets nur rechts. Hämaturie; mehrfach Abgang kleiner Phosphate.


Fig. 8. Großes Steinkonglomerat im Nierenbecken und in den Kelchen. Nieren- und Steinschatten nach oben und unten etwas verwaschen. Der Kompressionszylinder lag dem Rippenbogen auf, was an den zur Darstellung gelangten vorderen Enden der Rippen zu erkennen ist. Fr. v. Br., Journ. Nr. 762/06. Seit mehreren Jahren Koliken und Schmerzen im Kreuz und Nierengegend. 1905 bereits nephrotomiert, Steine entfernt. Jetzt, 1. X. 06, Rezidiv: Dieselben Beschwerden, im Urin Eiter und mäßig zahlreiche rote Blutkörperchen. 1907 wieder nephrotomiert, Entfernung der Konkreme. Seitdem beschwerdefrei.

Fig. 9. Zylinder, wie bei Fig. 8 dem Rippenbogen aufgesetzt. Die unteren Konturen der Steinschatten sind verwaschen, die oberen und seitlichen scharf (cf. pag. 13).

Fig. 10. cf. Fall: Fr. Ke., Journ. Nr. 692/07, pag. 22. Seit 10 Jahren mehrfach vorübergehende, zum Teil sehr starke Hämaturien. Niemals Schmerzen, so daß lange nie an Stein gedacht wurde. Röntgenaufnahme 20. Sept. 07. Nierenkontur scharf, im unteren Pol, auf zwei Platten an derselben Stelle wiederkehrend, ein kirschkernegroßer Steinschatten, wahrscheinlich in einem der kleinen Kelche.

Fig. 11. Mittelgroßer Stein im Nierenbecken oder im Anfangsteil des Ureters. Häufiger Sitz kleinerer Konkreme. Lendenwirbel auffallend niedrig und breit; gedrungene Person.





1870

Faint, illegible text, possibly bleed-through from the reverse side of the page.

Tafel III.

Fig. 12. cf. pag. 11, Fall: von Bo., Journ. Nr. 726/07. Jahrelang kolikartige Schmerzen. Ausschnitt aus einer Übersichtsaufnahme zwecks Magenuntersuchung. (Focus über der Körpermittellinie.) Es ist fraglich, ob der Schatten rechts neben dem Psoas einem Ureterstein entspricht. Untersuchung mit eingelegtem Ureterenkatheter wurde verweigert. Verkalkte Mesenterialdrüse? (cf. pag. 16). Man vergleiche hiermit das ein halbes Jahr später aufgenommene Röntgenogramm Fig. 53, Taf. XII, auf welchem der Schatten ganz dicht rechts neben der Wirbelsäule liegt und etwas größer erscheint. An dem Lagewechsel können sowohl Projektion wie Verdrängung des schattengebenden Körpers durch die Kompression beteiligt sein, was sowohl für Ureterstein, wie für Mesenterialdrüse sprechen könnte.

Fig. 13. Stein im Beckenteil des linken Harnleiters; die in den Ureter eingelegte Sonde deckt sich mit dem Steinschatten (cf. pag. 13 und 32). Unten im Bilde ist das Cystoskop sichtbar.

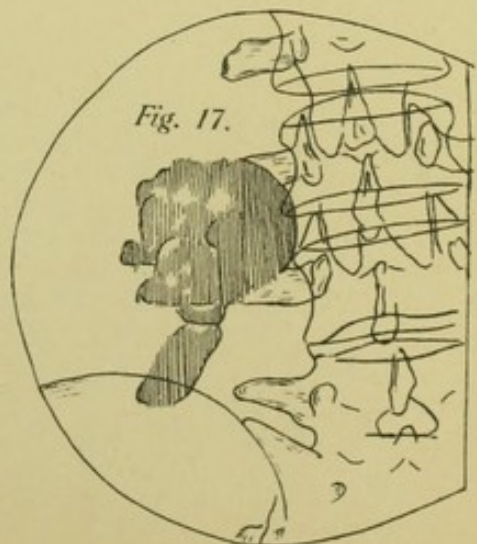
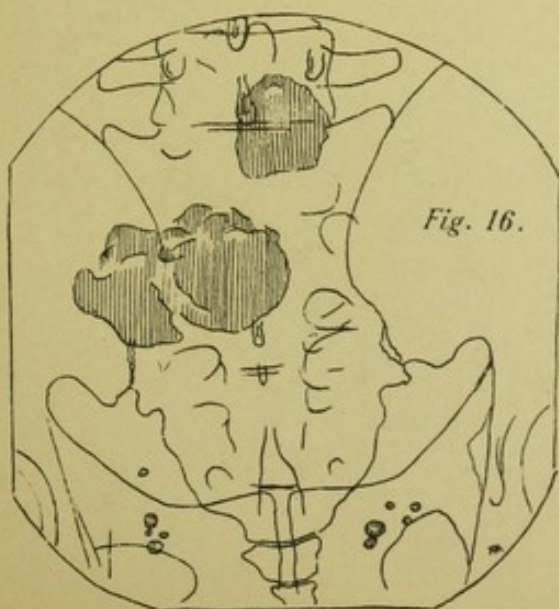
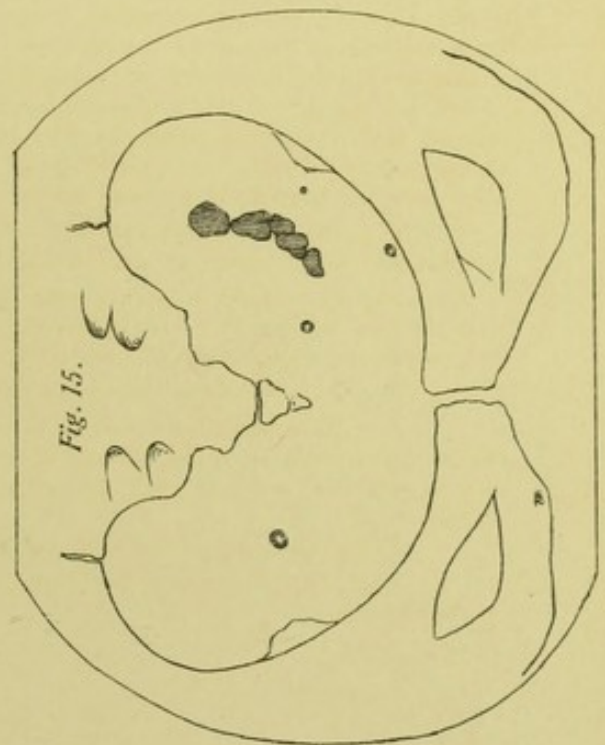
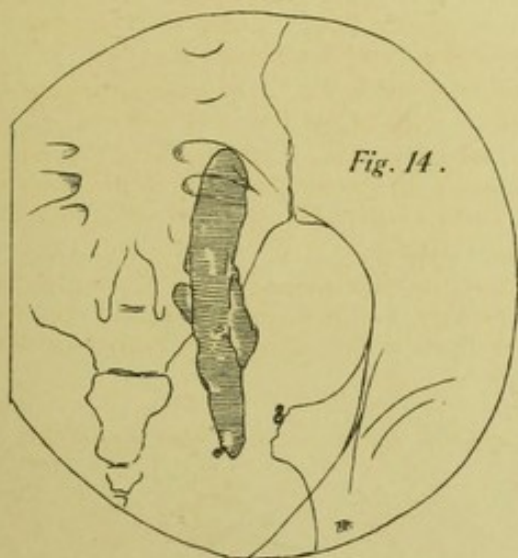
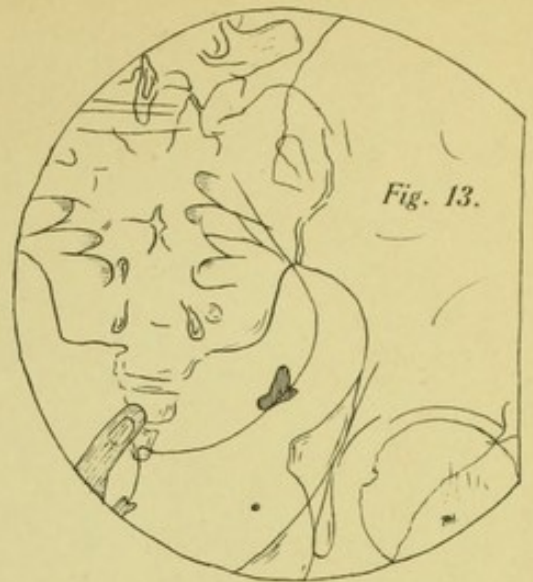
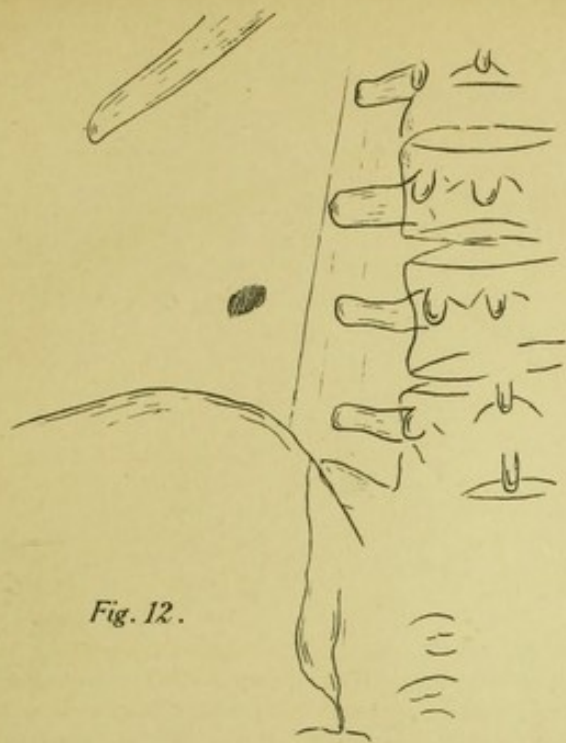
Fig. 14. Großer länglicher Stein im unteren Teil des Ureters. Voraufgegangene Nephrektomie blieb erfolglos (cf. pag. 25). Als Ursache für das Fortbestehen der Beschwerden wurde vorliegender Stein im Ureterstumpf nachgewiesen. Operative Entfernung, Heilung. (Der Fall ist bei Wulff publiziert.)


Fig. 15. Reihe von Steinen im untersten Ureterabschnitt.


Fig. 16. Gewaltiges Steinkonglomerat in linksseitiger Beckeniere (cf. pag. 29, Wulffs Fall). Die in diesem Falle atypische Einstellung ist an der Deckung von vorderem Beckengürtel und Kreuzbein zu erkennen, wodurch auch die zahlreichen Phlebolithen in den Schatten des Schambeins hineinprojiziert sind.

Phlebolithen finden sich auch auf Fig. 13—15.

Fig. 17. Abnorm großer Stein im Nierenbecken mit Fortsatz in den Ureter bei tiefliegender Niere.







Tafel IV.

Fig. 18. Herr Rh., Journ. Nr. 478/08. Rechte und linke Nierenaufnahme eines Patienten mit unklaren Beschwerden (Steinverdacht) korrespondierend nebeneinander gestellt. Harntraktus beiderseits steinfrei. Die linke Niere erweist sich als bedeutend größer als die rechte (cf. pag. 30, 31).

Fig. 19. Typische Lage einer Wanderniere (cf. pag. 28). Der untere Nierenpol reicht bis über den fünften Lendenwirbel hinab; außerdem ist die Niere der Mittellinie genähert, ihr medialer Teil deckt sich mit dem Psoas. Frau Wi, Journ. Nr. 603/07. Klinisch Verdacht auf Ureterstein, es findet sich eine linksseitige Wanderniere, kein Konkrement. Bei der Operation zeigt sich ein Karzinom des Pylorus.

Fig. 20. cf. Fall: Fr. Sch., Journ. Nr. 174/08, pag. 21 und 29. Länglicher Nierenbeckenstein bei Wanderniere. Aufnahme bei senkrechter Kompression, wie die Konturen der Wirbelsäule erkennen lassen. Sehr starke Dame; die quere Schraffierung oberhalb des Steinschattens entspricht einer Falte in der fettreichen Rückenhaut. Nierenschatten verschwommen, daher hier ohne Konturlinie. Sehr kurze stilettförmige 12. Rippe. Verkalkungen an den Spitzen des ersten und zweiten Processus transversus. Man vergleiche hiermit Fig. 37, Taf. VIII. Aufnahme desselben Falles mit schräg nach oben medial wirkender Kompression.

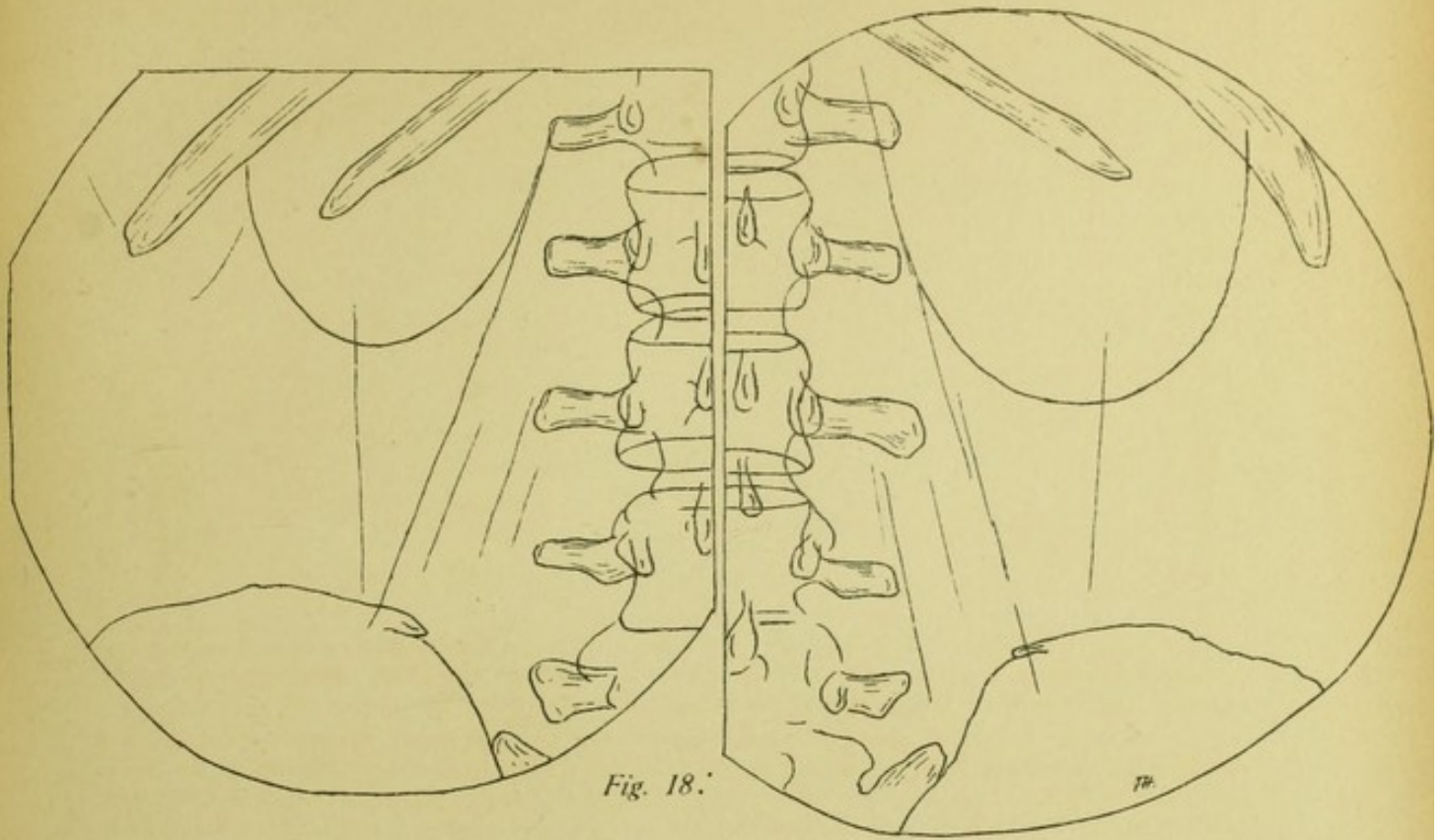


Fig. 18.

Fig. 19.

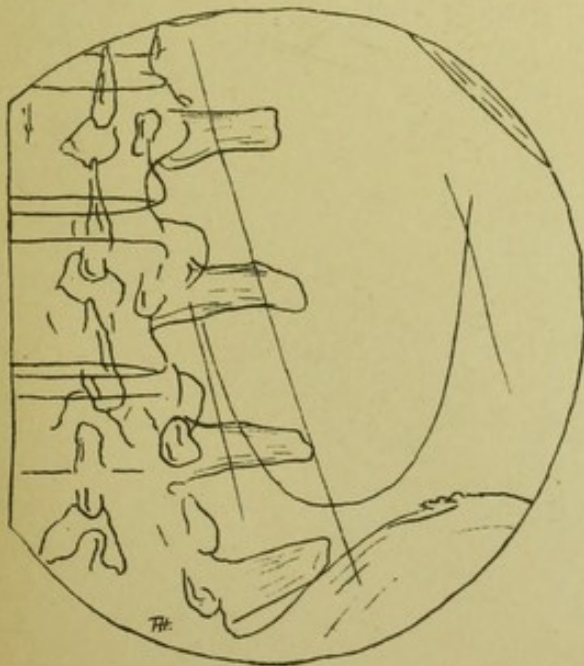
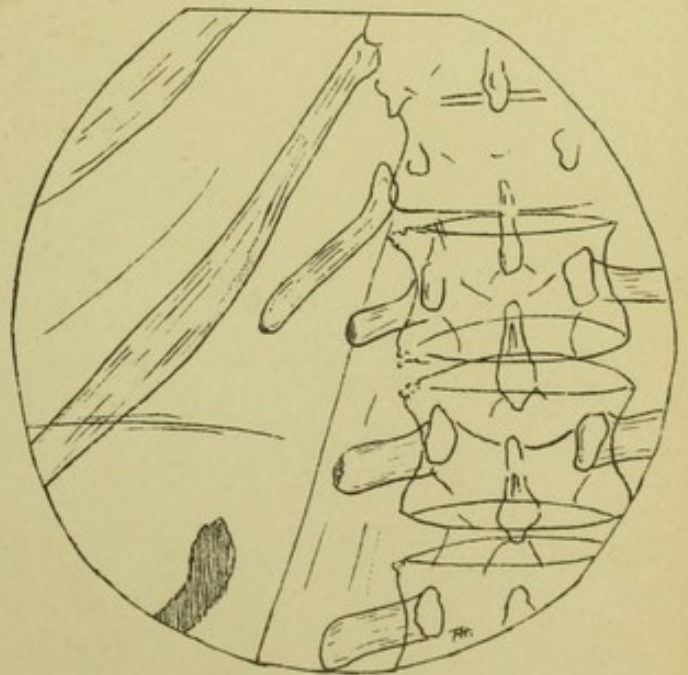




Fig. 20.







Tafel V.

Fig. 21. Übersichtsaufnahme auf dem Trochoskop, dorsoventral. Die in beide Ureteren eingelegten Sonden lassen den Verlauf der Harnleiter erkennen (cf. pag. 33).

Vergleiche auch Fig. 63—65, Taf. XIV.

Fig. 22. Zusammenstellung von drei Kompressionsblendenaufnahmen. Injektion von 5% Kollargol in das linke Nierenbecken. Nierenbecken und Kelche sind stark erweitert. Der stärker als normal geschlängelte Ureter zeigt über der Linea innominata eine scharfe Knickung, oberhalb derselben ist er bis auf Daumendicke dilatiert. In seinem Lumen sieht man den Mandrin der Sonde sich der jeweilig weitesten Ausbuchtung anschmiegen (cf. pag. 37), vergl. auch Fig. 66, Taf. XIV.

Fig. 23. Fr. G \ddot{u} ., Journ. Nr. 1031/06. Linksseitige Pyonephrose ohne Konkremente (Gonorrhoe?). Man sieht auf der Originalplatte deutlich zwei bogenförmige Konturen. Der äußere Bogen entspricht der Niere, der innere dem starkerweiterten, eitergefüllten Nierenbecken; dasselbe überlagert den Psoas. Die zum Teil gedeckten Querfortsätze des 3. und 4. Lendenwirbels sind sehr schwach angedeutet und ohne Struktur. Der untere Nierenpol steht tief, auf der Grenze zwischen 4. und 5. Lendenwirbel.

Fig. 24. Fr. Schu., Journ. Nr. 184/08. Wegen Steinverdacht geröntgt. Keine Konkremente. Bei der Operation: Hydronephrose. Skoliose der Wirbelsäule. Niere nach unten und außen verlagert. Verkalkungen im Proc. transv. 2 u. 4. Sonstige Verhältnisse wie bei Fig. 23.

Zu Fig. 23 u. 24 s. pag. 31 und vergleiche Fig. 31, Taf. VII.

Fig. 21.

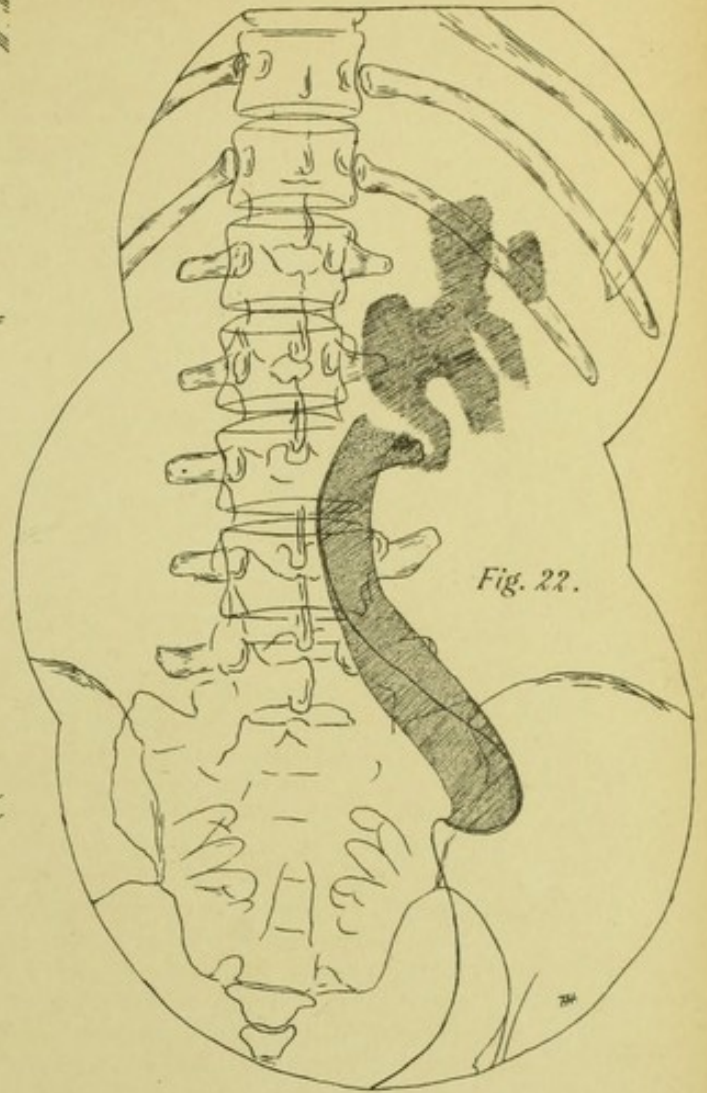
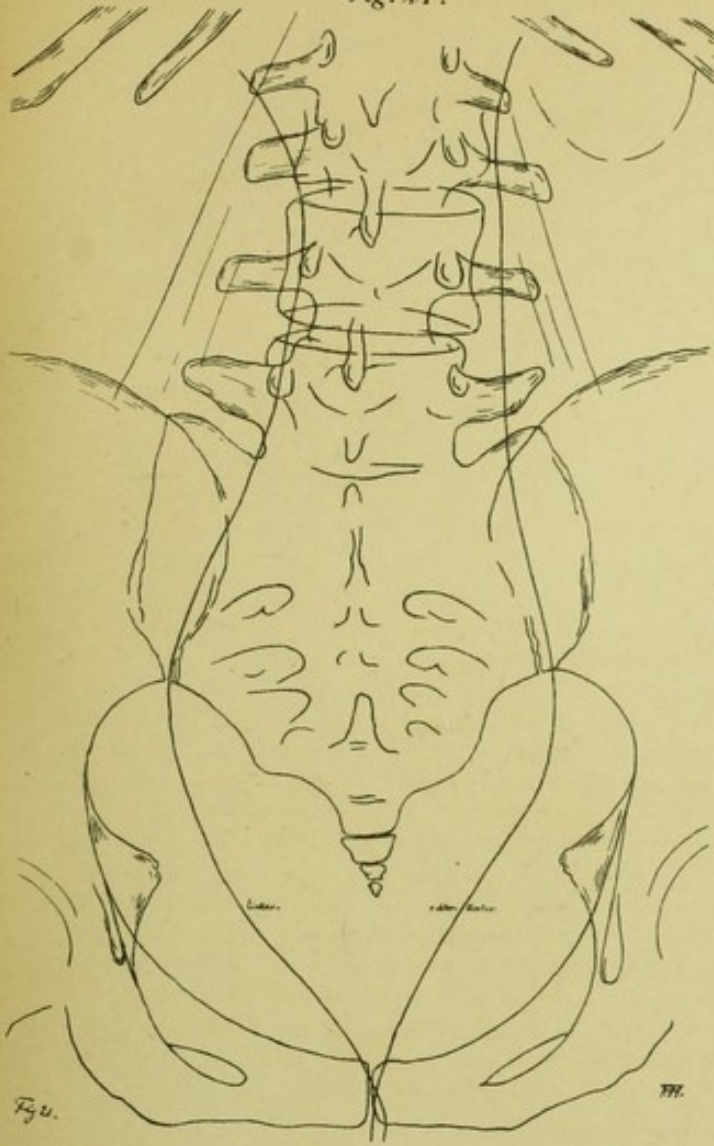
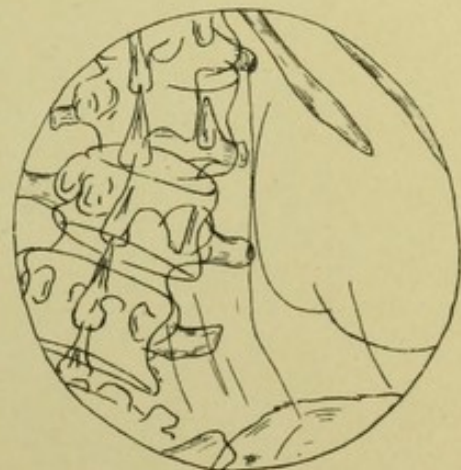
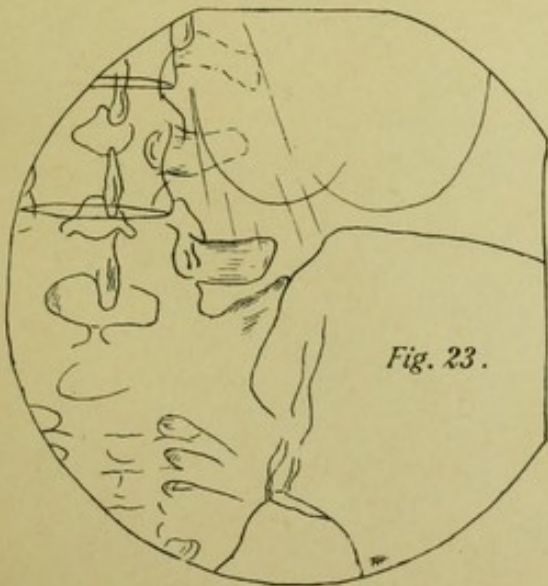




Fig. 24.



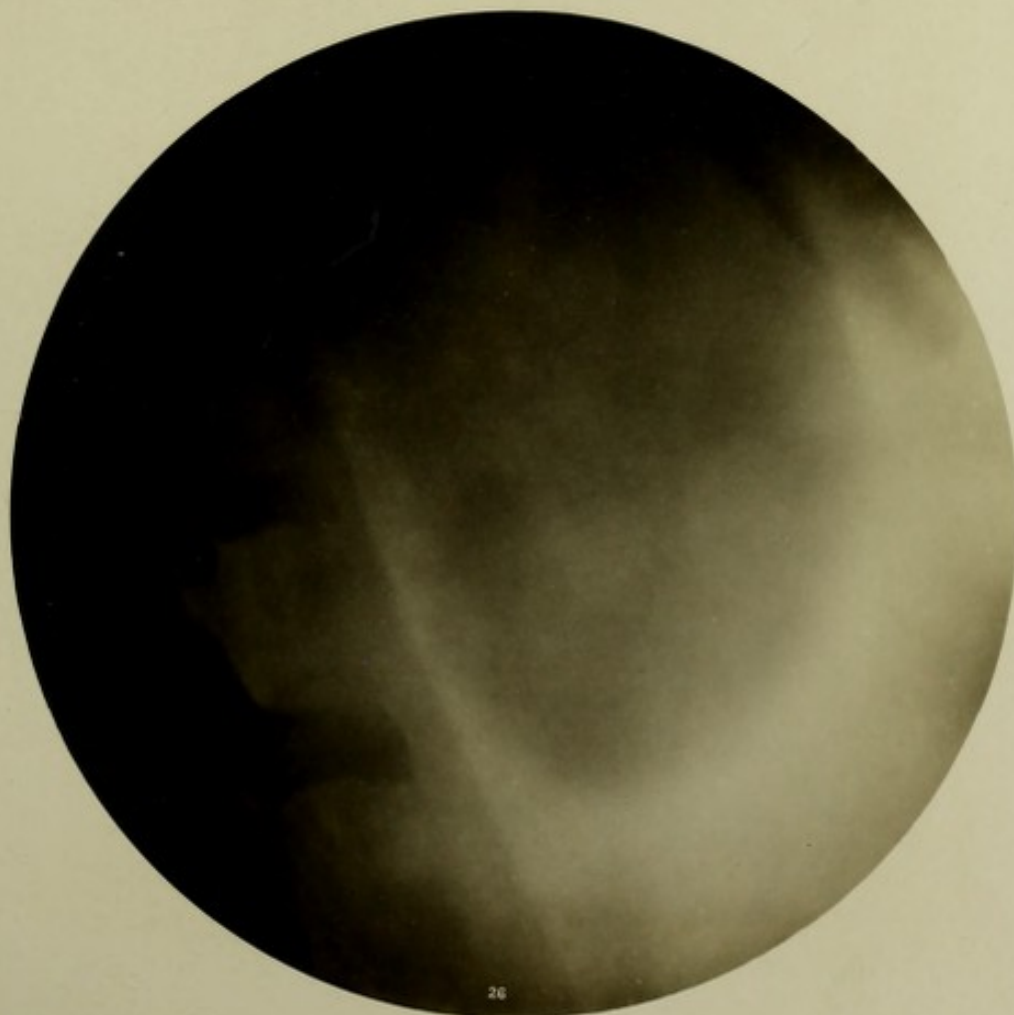
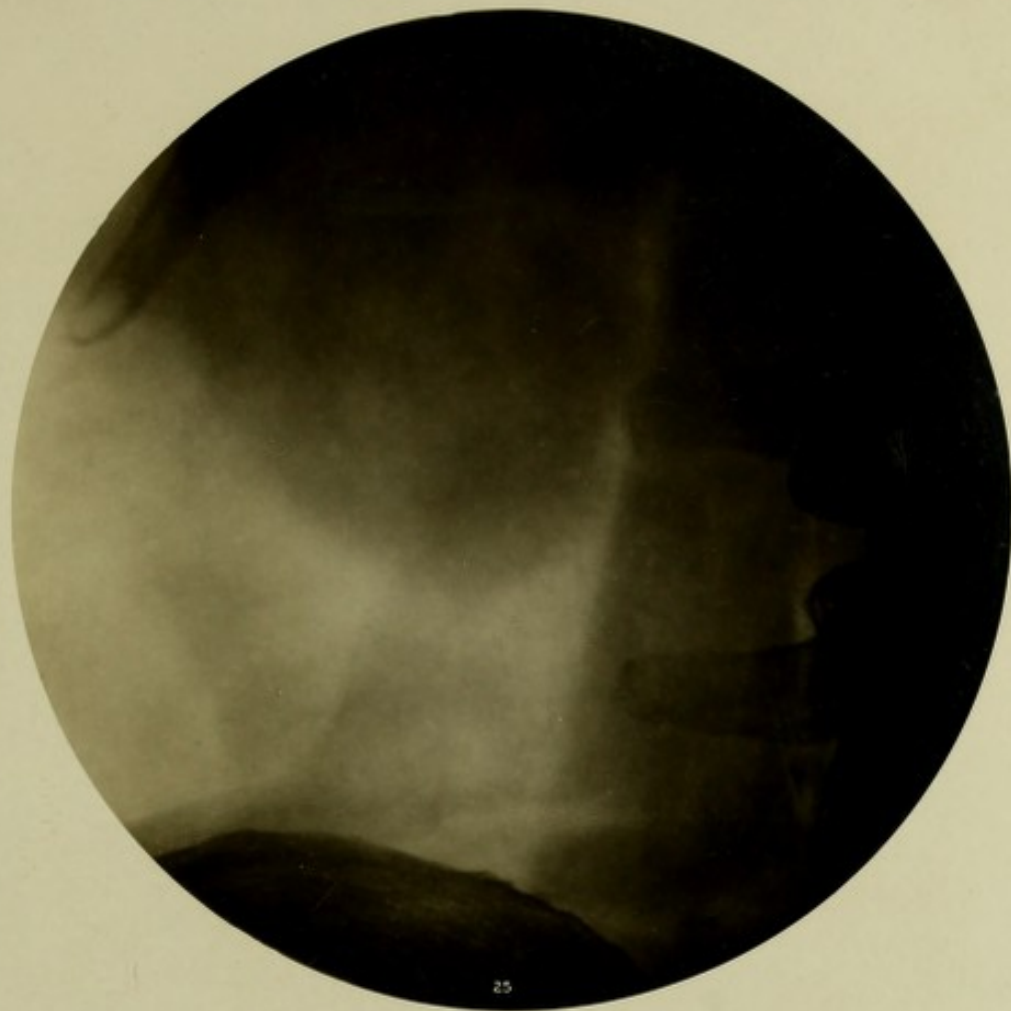





Tafel VI.

Fig. 25. Nierenaufnahme in natürlicher Größe reproduziert. Besonders in einiger Entfernung erkennt man auch in der Reproduktion scharf und deutlich den Schatten der Niere. Der untere Pol steht in Höhe zwischen 3. und 4. Lendenwirbel. Zwischen Psoas und medialer Nierenkontur ein schmaler heller Streifen.

Fig. 26. Desgl. steinfreie Niere an normaler Stelle (pag. 28 und 30).







Tafel VII.

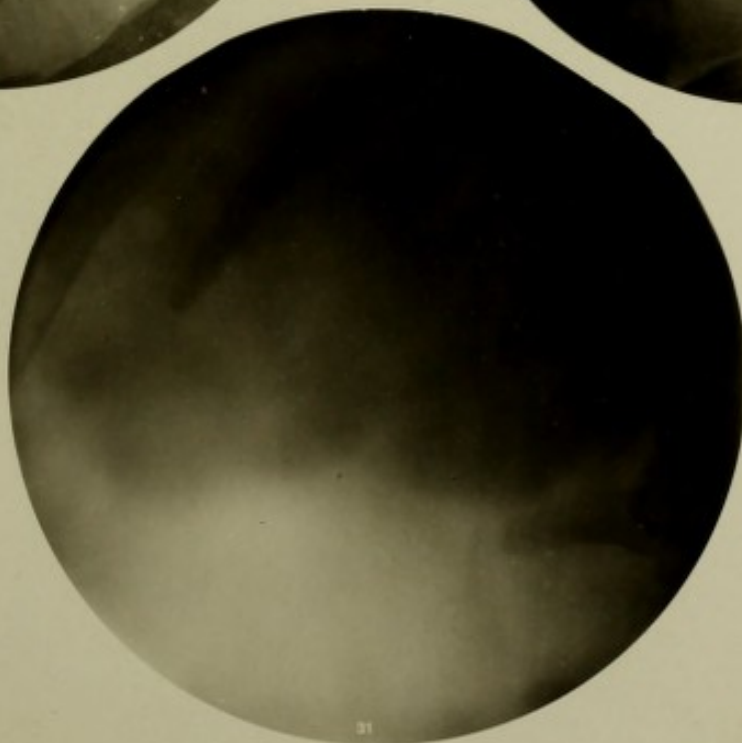
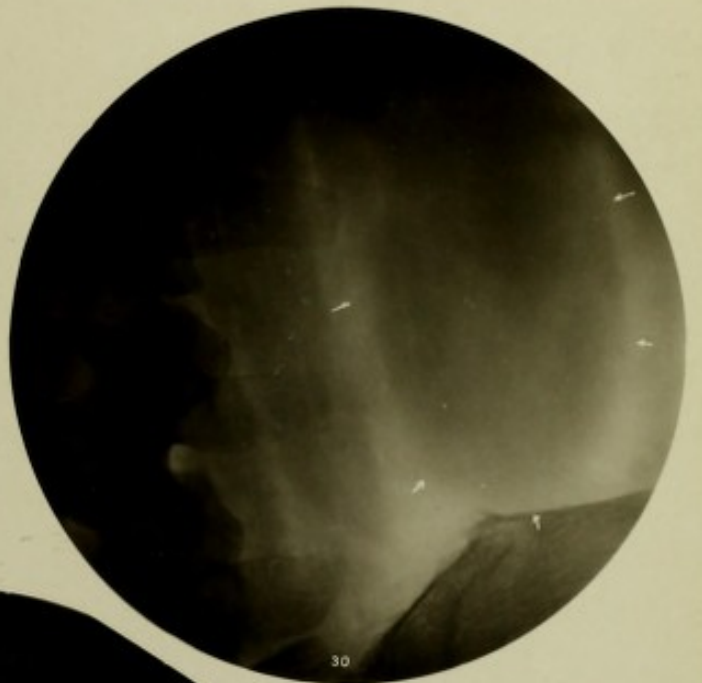
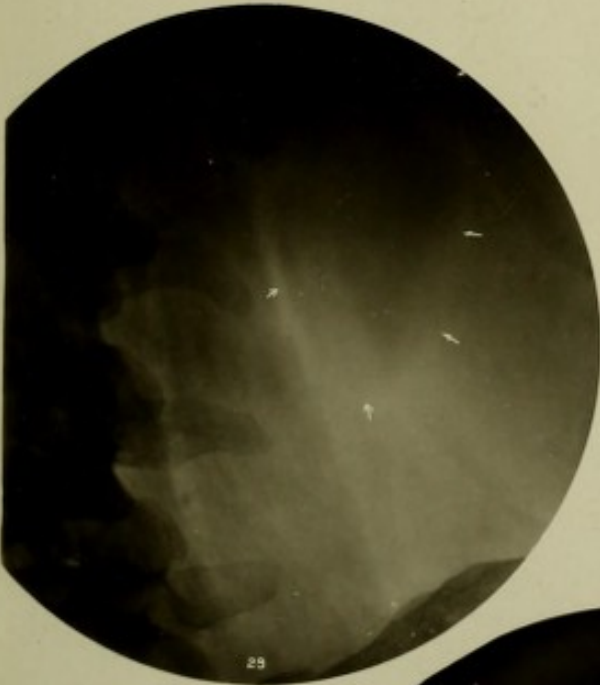
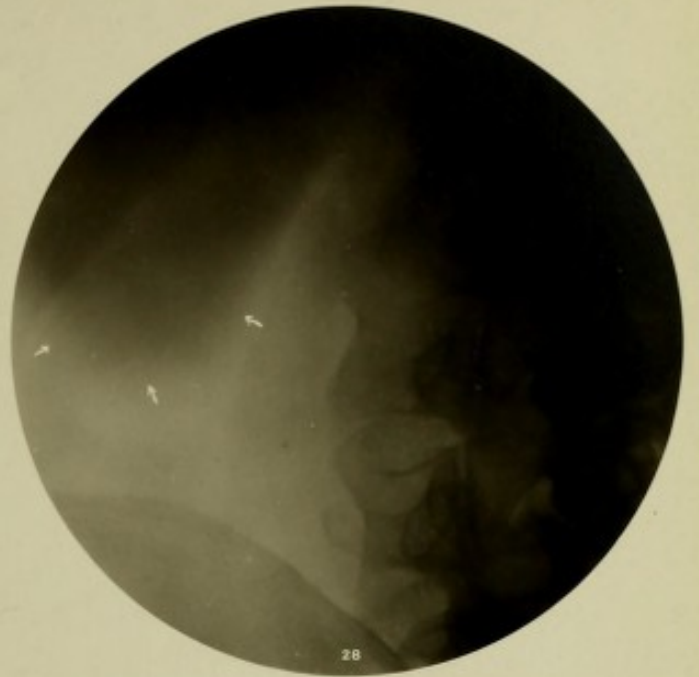
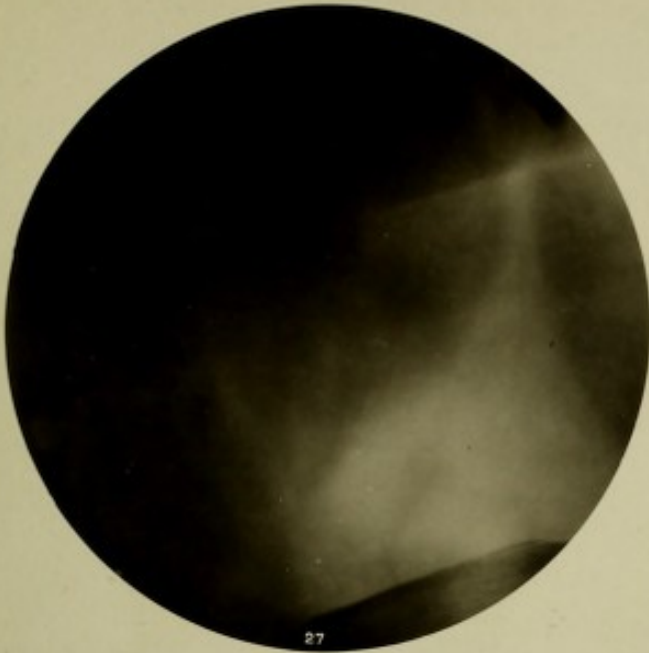
Fig. 27. Steinfreie Niere. Unterer Pol in Höhe des 3. Proc. transv.


Fig. 28. Erhebliche Torsion und Skoliose der Wirbelsäule. Die sonst gerade Linie der äußeren Psoaskontur bildet daher einen nach außen konvexen Bogen; die Niere ist lateralwärts verdrängt.


Fig. 29. Sehr schmaler Nierenschatten infolge Drehung des Organs (cf. pag. 30). Schöne Zeichnung im Psoasmuskel.

Fig. 30. Rechtsseitige Wanderniere (s. auch Fig. 19, Taf. IV und pag. 28). Der untere Nierenpol steht auf der Grenze zwischen 4. und 5. Lendenwirbel. Auch hier sieht man die Muskelfasern des Psoas schön. Im vorliegenden Fall ist die Wanderniere nicht medial verlagert, ihr Schatten deckt sich nirgends mit der Psoaskontur. (Vielleicht Druckwirkung bei der Kompression bei loser Niere.)

Fig. 31. cf. pag. 31. Fall: Herr Wen., Journ. Nr. 483/08 (vgl. auch Fig. 23 und 24, Taf. V). Röntgenuntersuchung wegen Steinverdacht. Niere steinfrei. Auf der Originalplatte sieht man fast die ganze Kontur der lateral verlagerten Niere. Medial liegt ihr ein zweiter niereenförmiger Schatten an, welcher bis fast an die Wirbelsäule heranreicht und mit den Querfortsätzen und dem Psoas teilweise in Deckung ist. Die untere Begrenzung wird durch einen doppelten Bogen gebildet. Röntgendiagnose Hydronephrose durch Operation bestätigt. Der mediale Schatten entspricht dem sackförmig erweiterten Nierenbecken. Hydro- und Pyonephrose würden sich röntgenographisch natürlich nicht unterscheiden lassen. (Tumor?)







Tafel VIII.

Fig. 32. Aufnahme ohne Luffaschwamm, Nierenschatten nicht zu sehen. Der Steinschatten zeigt oben und unten verschwommene Kontur infolge Auf- und Absteigens durch die Atmung, er erscheint gleichsam aus zwei sich teilweise deckenden Schatten zusammengesetzt (pag. 13.)

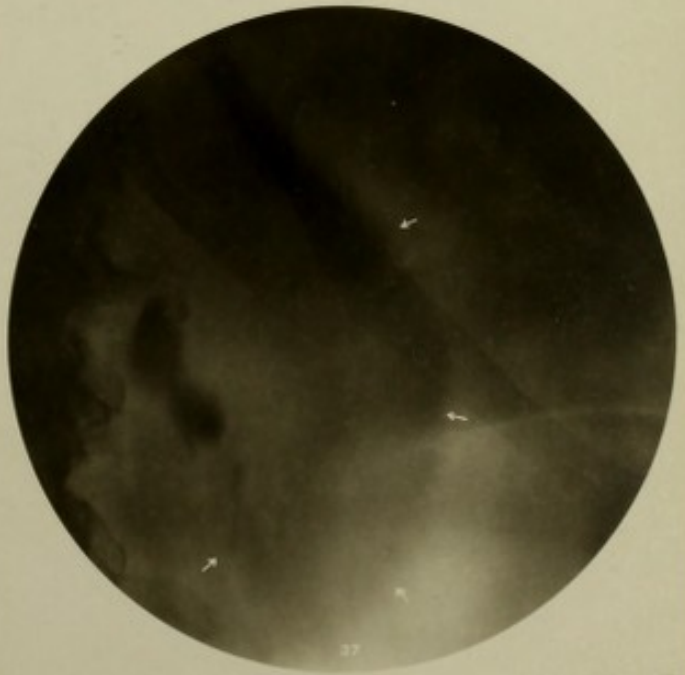
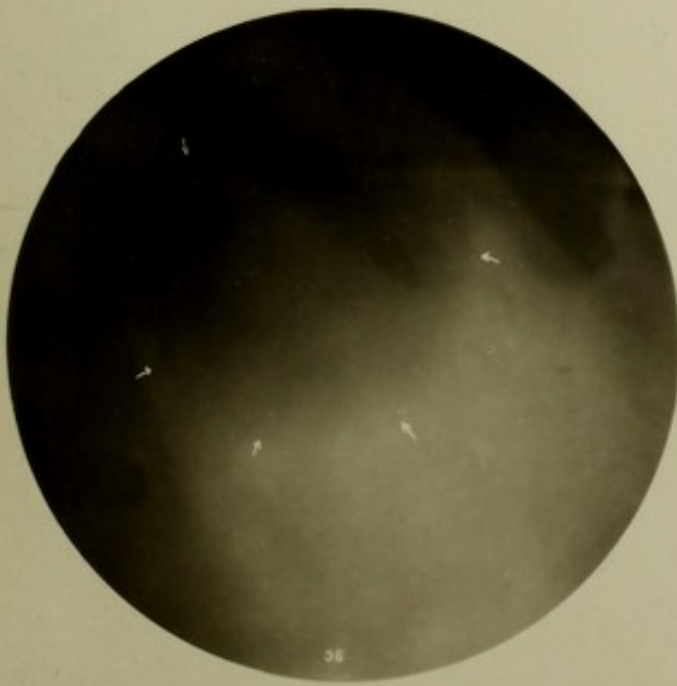
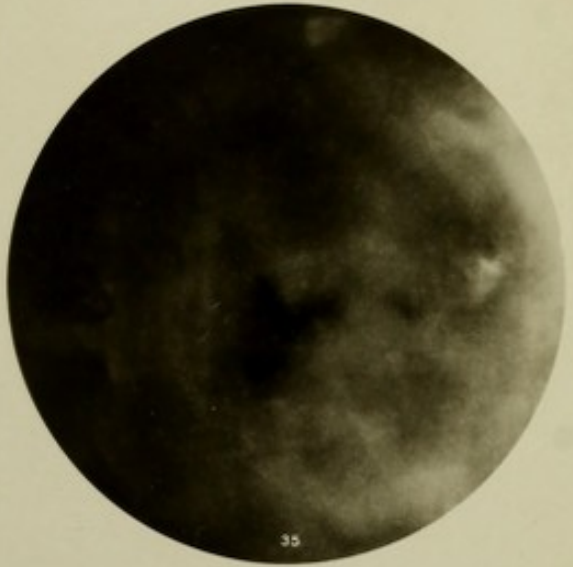
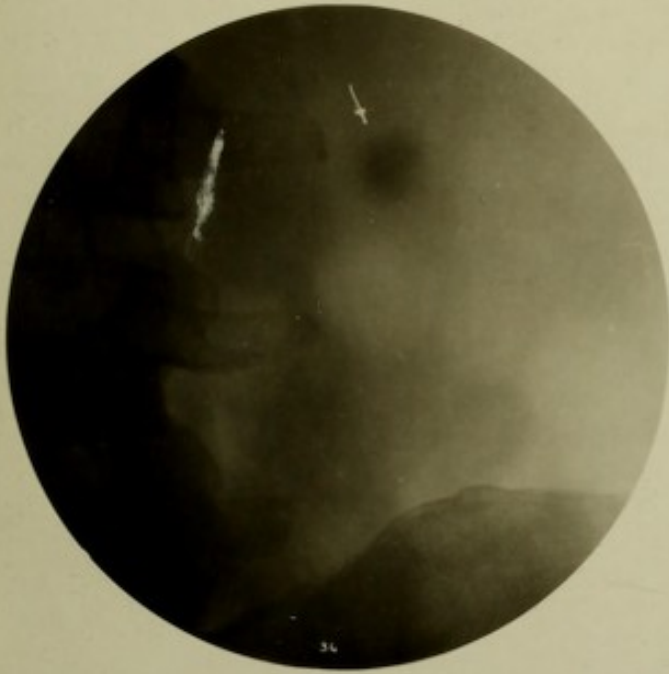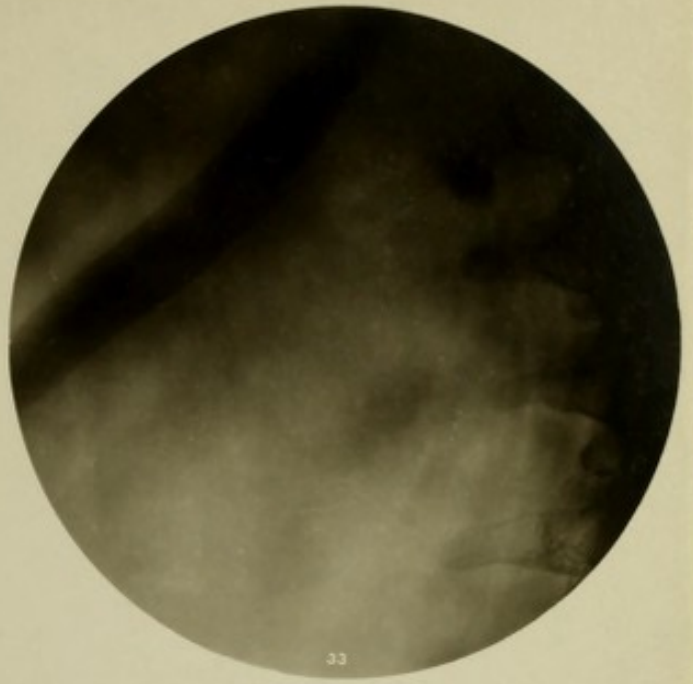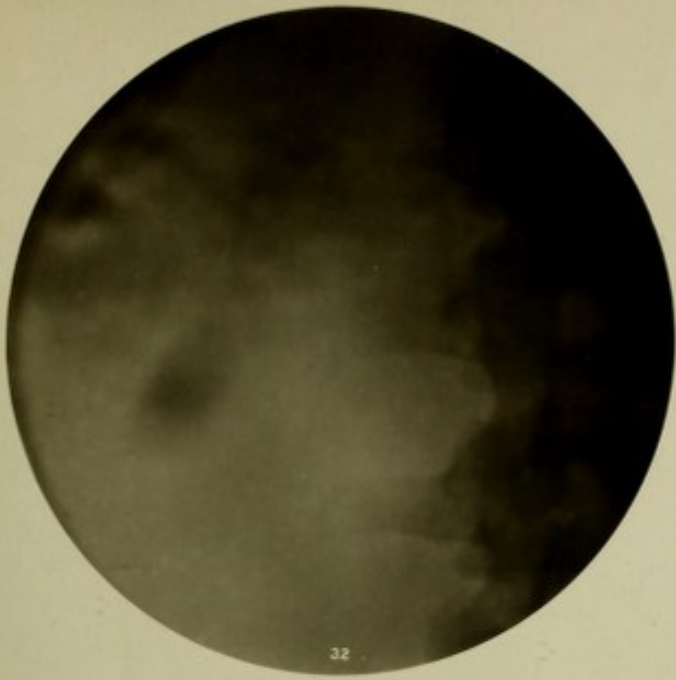
Fig. 33. Nierenbeckenstein bei normalliegender Niere. Genaue Diagnose auf Grund der deutlich sichtbaren Niere möglich. Kurze stilettförmige zwölfte, lange elfte Rippe. Herr Roh. Journ. Nr. 246/08. Rückenschmerzen, Spuren von Blut im Urin.


Fig. 34. Rechtsseitiger Nierenbeckenstein bei tiefliegender Niere. cf. pag. 23, Fall: Fr. Jh., Journ. Nr. 355/07. Klinisch typische Gallensteinkoliken. Ein Jahr nach der Aufnahme wurde der Zustand der Patientin ziemlich akut, sehr bedrohlich, wieder im Bilde der Cholelithiasis. Nur auf Grund der Platte entschloß sich der Operateur zur Nephrotomie. Große geschlossene Pyonephrose, im Nierenbecken ein haselnußgroßer Phosphatstein.


Fig. 35. Konglomerat fast rein harnsaurer Konkremeente bei Pyonephrose. Die ganze Nierengegend zeigt einen diffusen Schatten, aus dem sich der Stein schwach abhebt. cf. pag. 20, Fall: Frau Ri., Journ. Nr. 710/07. Klinische Diagnose Pyonephrose; Steinverdacht röntgenographisch bestätigt. Operative Entfernung der Steine aus der prall mit Eiter gefüllten Niere.

Fig. 36. Rechtsseitiger Nierenbeckenstein bei sehr starker Dame. Zeichnung der queren Faltung der Rückenhaut! cf. pag. 22, Fall: Frau Go., Journ. Nr. 480/08. Nicht die geringsten Schmerzen; die Aufnahme wurde veranlaßt, weil sich wenige Tage vorher etwas Blut im Urin gezeigt hatte. In diesem Falle ermöglichte z. B. die sofort auf den ersten Verdacht vorgenommene Röntgenuntersuchung eine genaue lokalisierende Diagnose.

Fig. 37. cf. pag. 21, Fall: Frau Sch., Journ. Nr. 174/08. Vgl. auch Fig. 20, Taf. IV desselben Falles. Nierenstein im Becken bei loser Niere. Nach außen und unten vor dem Steinschatten ein weiteres kleines Konkrement. Verkalkungen in den Querfortsätzen des ersten und zweiten Lendenwirbels. Der Nierenschatten ist stark medialwärts verlagert, deckt sich zum Teil mit dem Psoas. Die Niere liegt hier bedeutend höher und der Wirbelsäule näher als in Fig. 20, Taf. IV. Die querverlaufende Schattenausparung rührt wieder von einer tief einschneidenden Rückenfalte der äußerst korpulenten Dame (Umfang 122 cm) her.





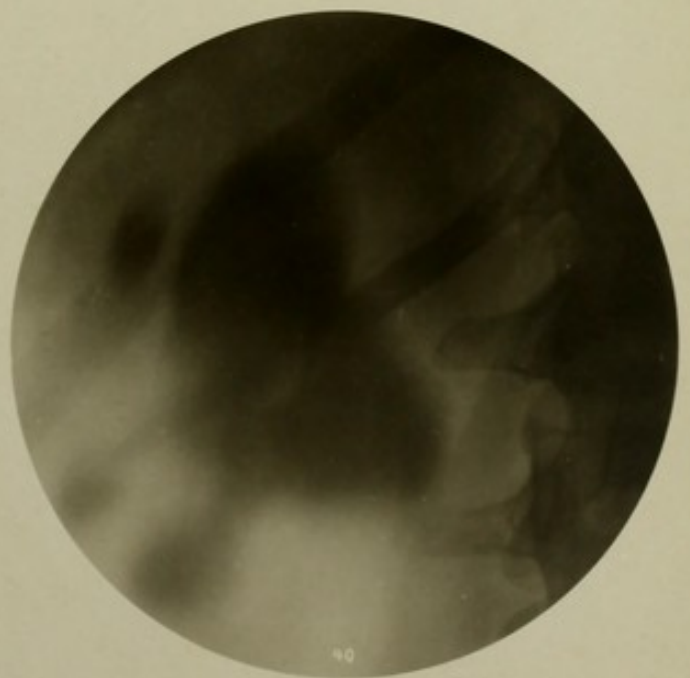
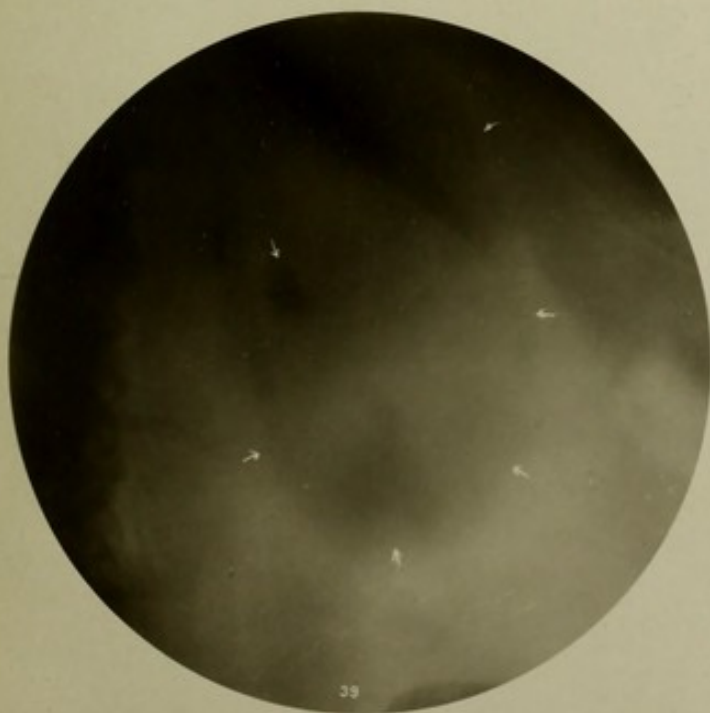
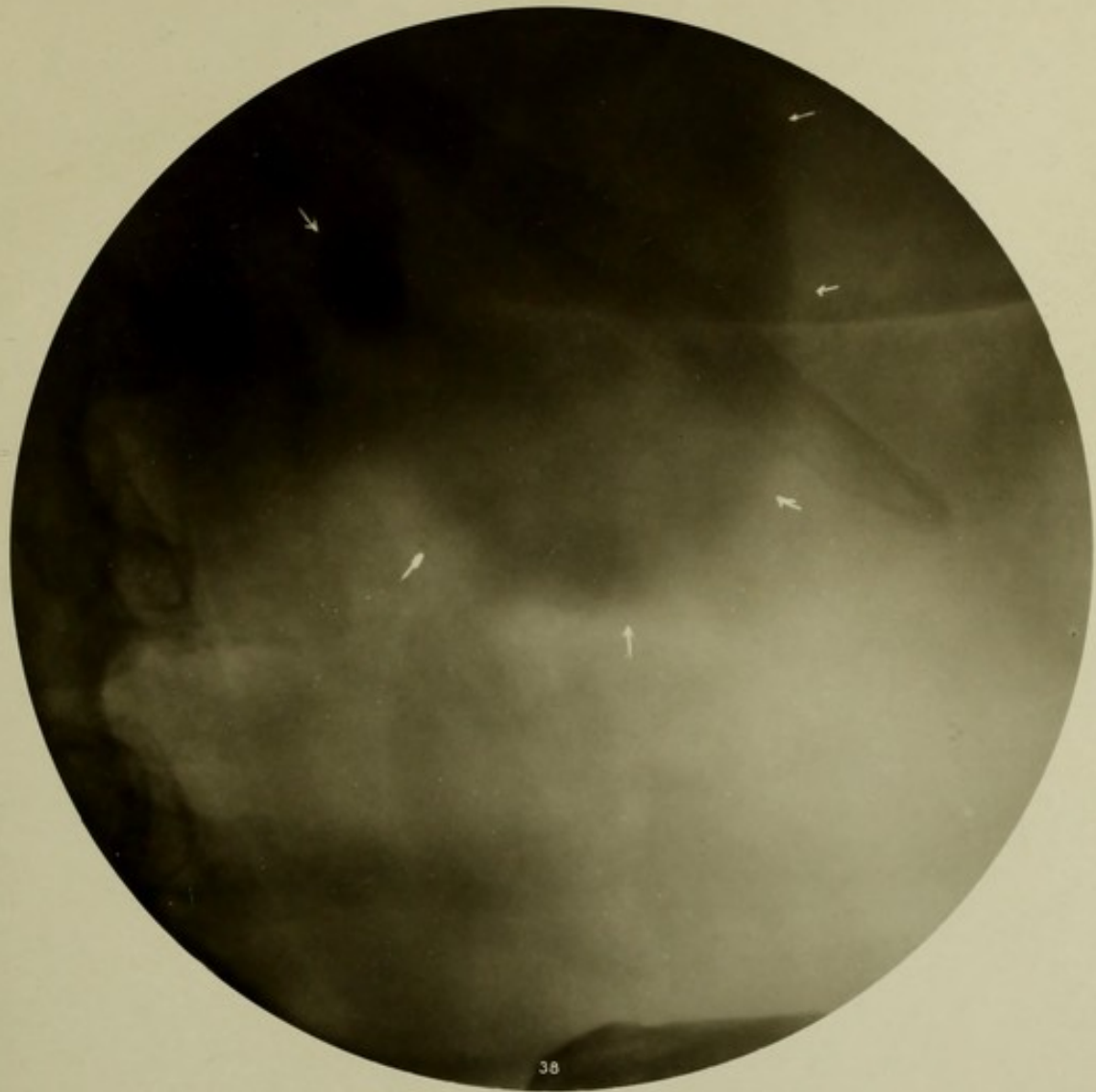


Tafel IX.


Fig. 38. Röntgenogramm bei außerordentlich starker Dame in natürlicher Größe. Kleinhaselnußgroßer Stein im Nierenbecken. Deutlicher Nierenschatten Fettfurche am Rücken.

Fig. 39. cf. pag. 20, Fall: Frl. Ro., Journ. Nr. 211/08. Kleiner Nierenbeckenstein bei übermäßig starker Dame (Umfang 135 cm, Sagittaldurchmesser 33 cm!). Deutlicher Nierenschatten, welcher medial etwas die Psoaskontur deckt. Auf Grund der genauen Lokalisation wurde nur das Nierenbecken eröffnet und der erbsengroße Oxalatstein entfernt (cf. pag. 25).

Fig. 40 Gewaltige Steinmassen in der linken Niere. cf. pag. 23, Fall: Herr Wes., Journ. Nr. 264/08. Hämaturie, niemals irgendwelche Schmerzen, linker unterer Nierenpol palpabel, derbe Konsistenz. Differentialdiagnose: Tumor oder Stein.







Tafel X.

Fig. 41—44 veranschaulichen den Durchtritt eines ziemlich großen Nierenbeckensteines (4,5:1,3 cm) durch den Ureter bis zur Blase. cf. pag. 26, Fall: Herr Le., Journ. Nr. 185/05 u. f. bis 46/08.

Fig. 41. Pyramidenförmiger, mit der Spitze medial gelagerter Stein im Nierenbecken, zwei weitere in den Kelchen. Fünf Untersuchungen innerhalb der Jahre 1905 und 1906 zeigen stets denselben Befund. Ende 1907 heftigere Schmerzen in der linken Inguinalgegend.

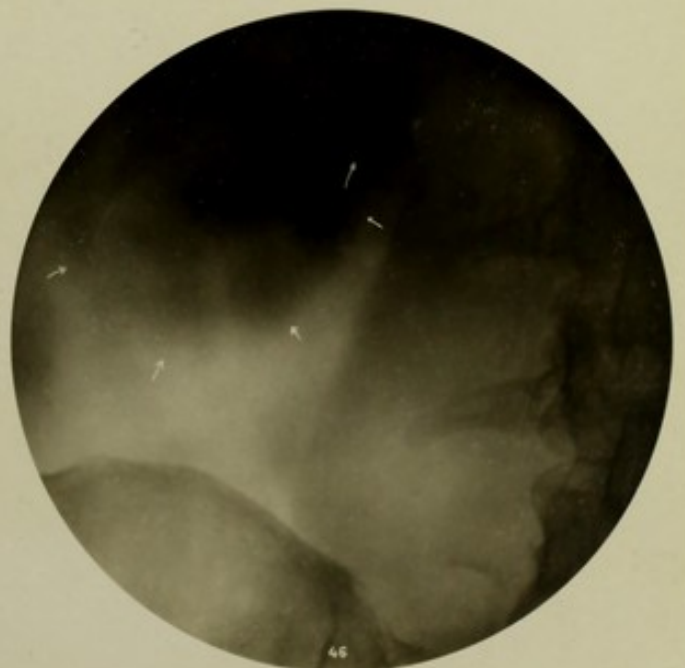
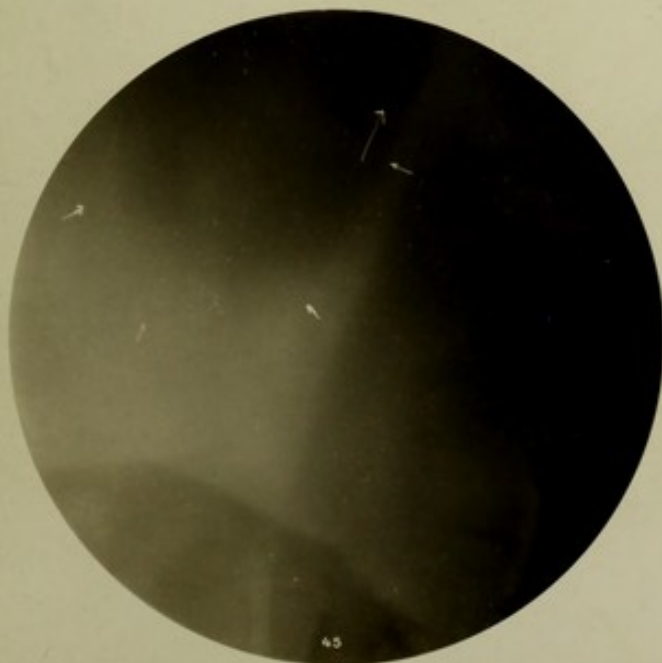
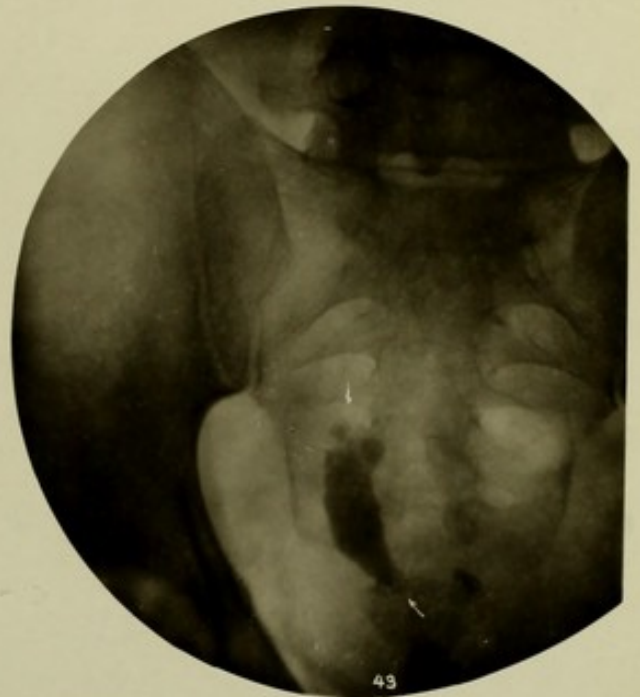
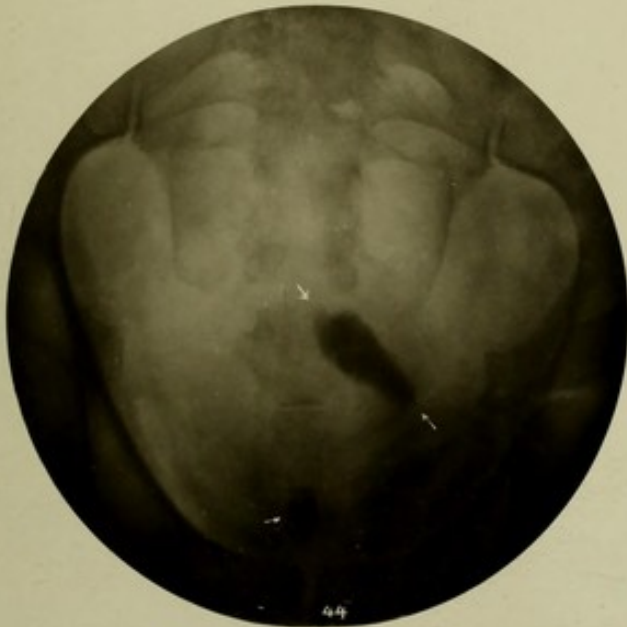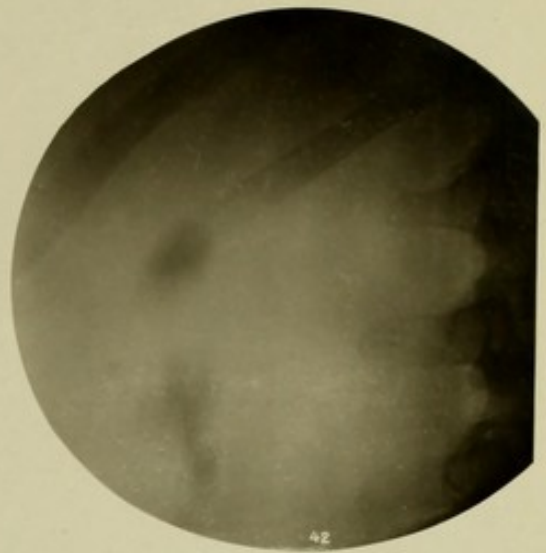
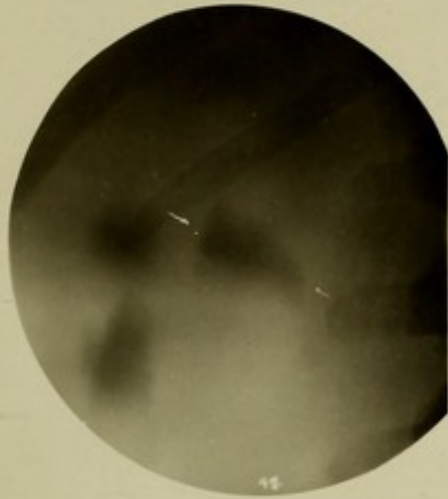
Fig. 42. Am 2. Jan. 1908 finden sich nur noch zwei Steine in der Niere. Die Aufnahme des Ureterverlaufs zeigt den dritten auf


Fig. 43, im unteren Teil des Harnleiters mit der Spitze nach unten. Oberhalb der Basis des dreieckigen Steines liegen einige deutlich freie Trümmer. 12. Jan. 08 Kolik mit Abgang kleinster Steinchen.

Fig. 44. 15. Jan. 08. Der Stein liegt in der Blase, mehr nach rechts herüber. Die freien Bröckel über ihm fehlen, ein größeres Stück liegt noch unten in der Blase.

Entfernung durch Lithotripsie.

Fig. 45 und 46. Vergrößerung eines Nierenbeckensteines innerhalb von 2 Jahren 4 Monaten. cf. pag. 26, Fall: Herr Oll., Journ. Nr. 40/06 und 408/08. Während die im Beginn stärkeren Steinbeschwerden im Laufe der Zeit fast vollständig nachgelassen hatten, findet sich bei der zweiten Untersuchung (Fig. 46) der Schatten um das Vierfache vergrößert.







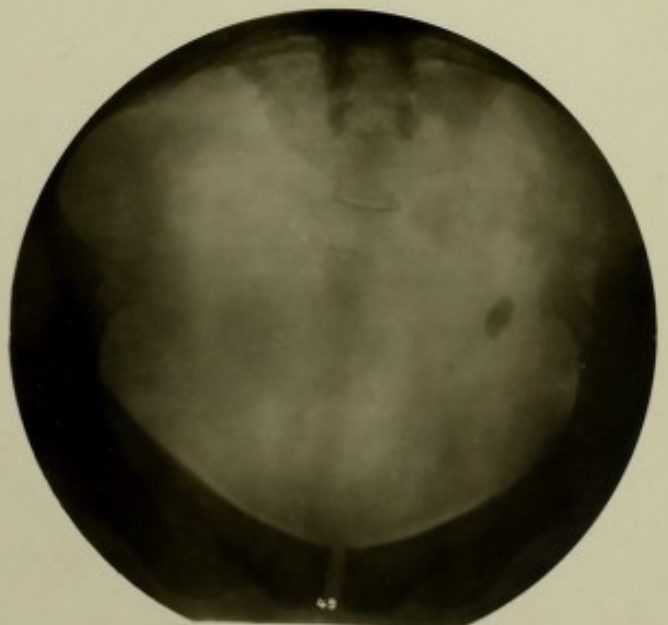
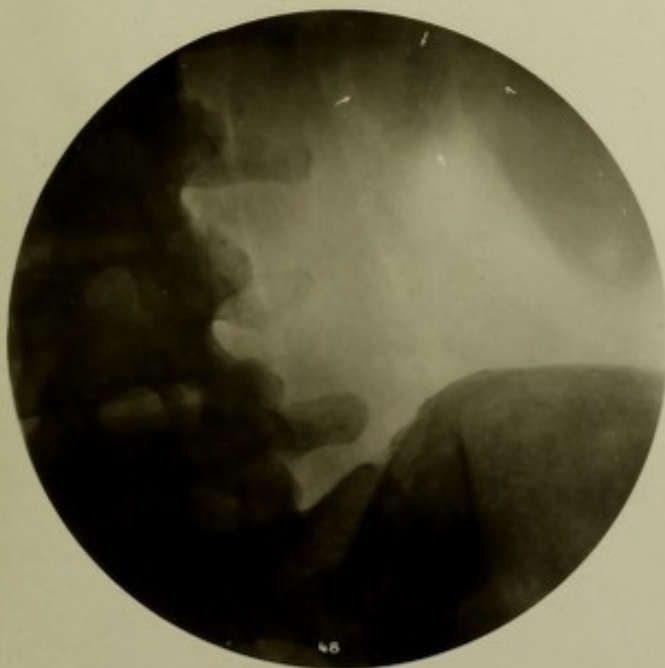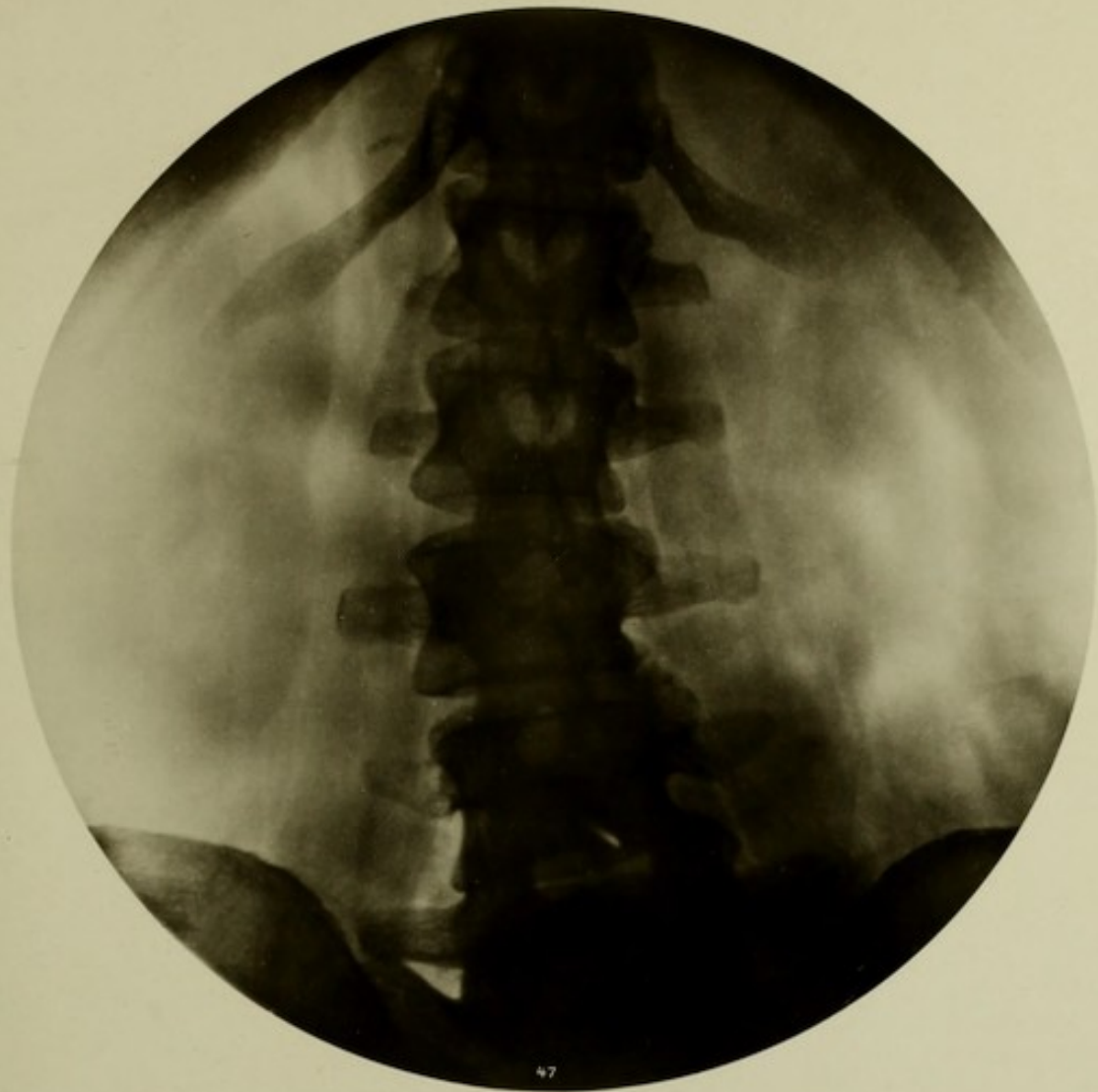
Tafel XI.


Fig. 47—49. cf. pag. 22 u. 23, Fall: Frau Je., Journ. Nr. 611/08. Klinisch rechtsseitige Hydro-nephrose. Obwohl keine Blutspuren im Urin zu finden waren, wünschte der behandelnde Arzt, welcher als Ursache der Hydronephrose Achsendrehung bei loser Niere annahm, zur Sicherheit eine Röntgen-untersuchung auf Konkremente.


Fig. 47. Die zum Vergleich der Nierenform vorgenommene Übersichtsaufnahme (cf. pag. 6) läßt die etwas tiefliegende linke Niere deutlich erkennen. Man sieht das ganze Organ bis zum oberen Pol und erkennt die Hilusgegend an einer kleinen Einbuchtung der medialen Kontur. Rechte Niere nicht abgrenzbar.

Fig. 48. Mittlere Blendenaufnahme der rechten Seite. Der Nierenschatten reicht bis zum 3. proc. transv. hinab. Nahe dem unteren Pol der Niere findet sich ein (auf der Originalplatte) 2—3 mm großer Steinschatten, der bei mehreren Kontrolluntersuchungen mit wechselnder Projektion stets an gleicher Stelle im Nierenschatten wiederkehrt. Auf der Übersichtsaufnahme ist er nicht zu sehen.

Fig. 49. Blasengegend derselben Patientin. Im untersten Abschnitt des rechten Ureters steckt ein oblonger, etwa bohnen großer Stein, welcher wohl zweifellos in ätiologischer Beziehung zu der Hydronephrose steht.







Tafel XII.

Fig. 50—52. Uretersteine.

Fig. 53—55. Nicht einwandfrei als Steine erwiesene Schatten im ev. Bereich des Harnleiters.

Fig. 50. cf. pag. 7. Fall: Frau Dr. Wil., Journ. Nr. 991/06. Schmerzen links, Blut und Phosphate im Urin. Rechts neben der Wirbelsäule ein kirschgroßer Konkrementschatten im Nierenbecken oder Anfangsteil des Ureters. (Kein deutlicher Nierenschatten.) Bei der Operation findet sich der Stein in einem Divertikel des Harnleiters, er wurde nur auf Grund der Platte gefunden.

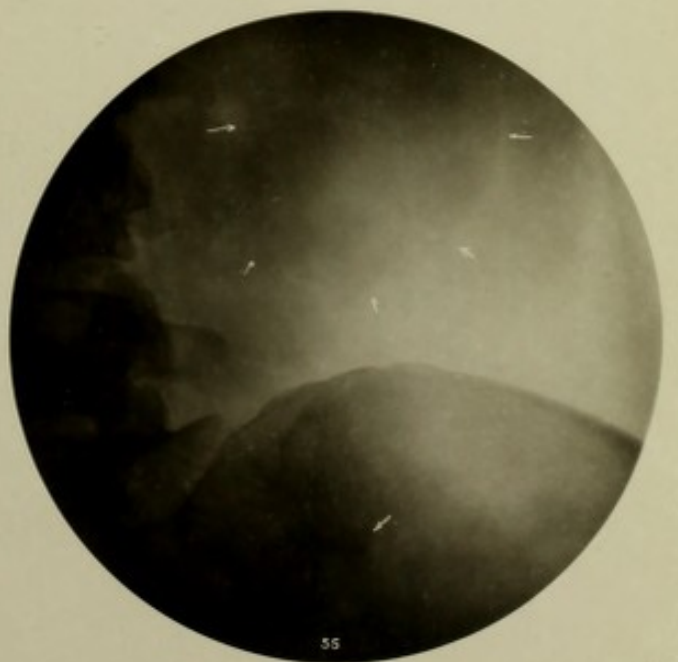
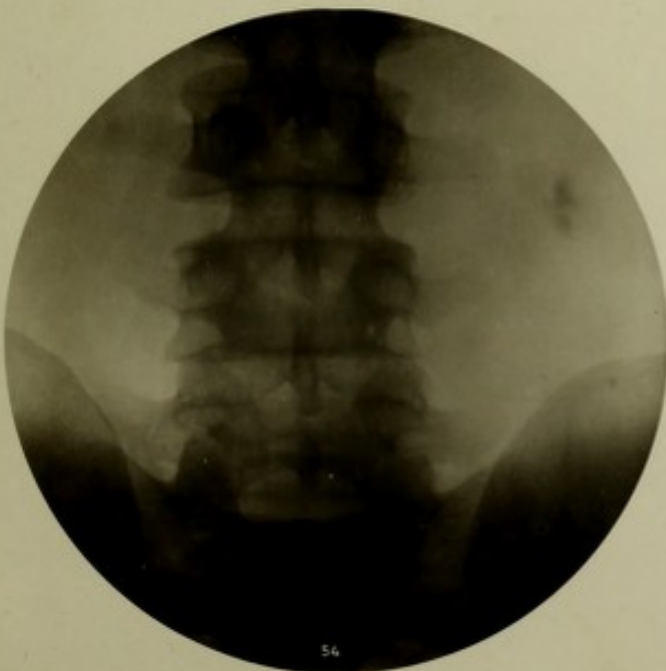
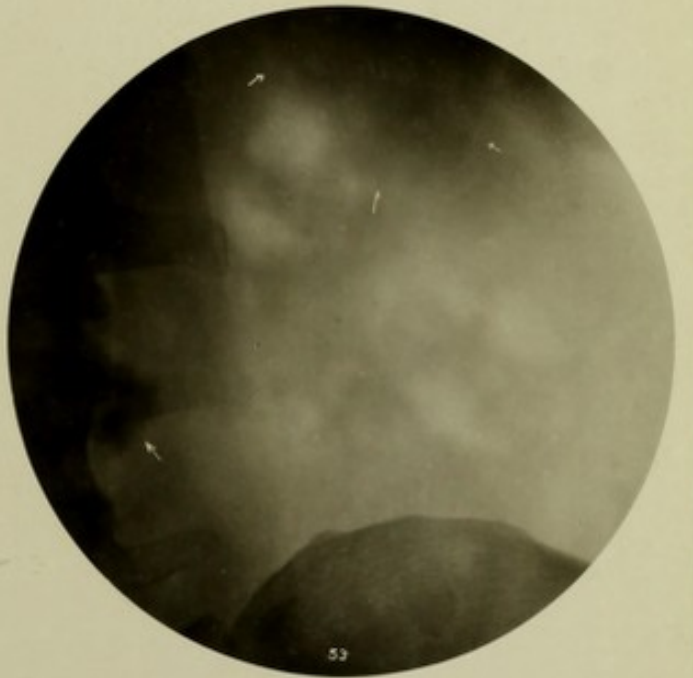
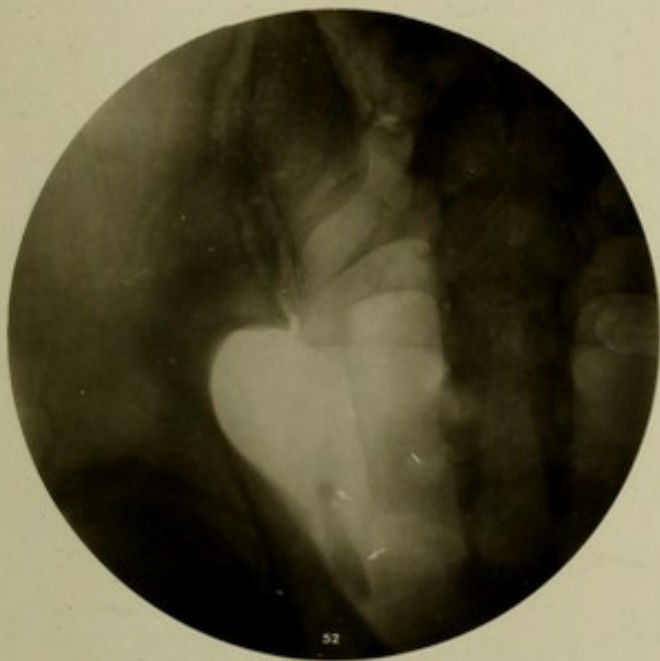
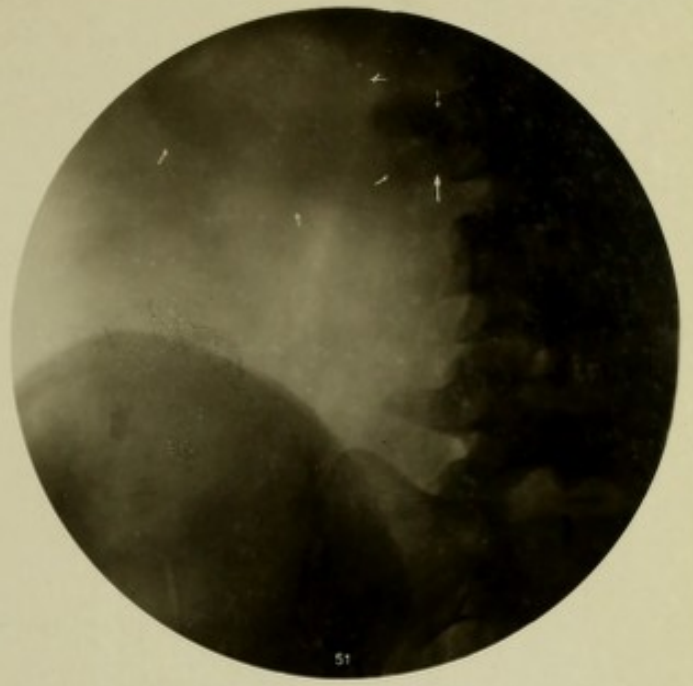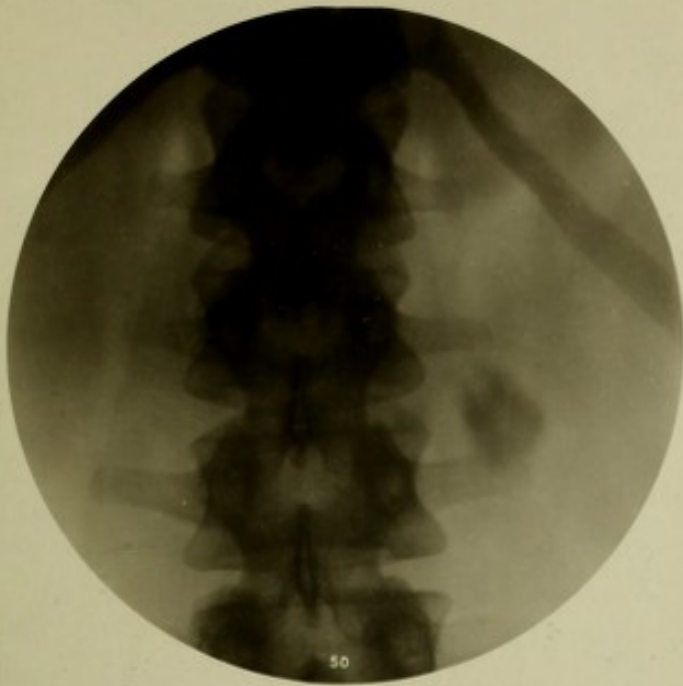
Fig. 51. cf. pag. 22. Fall: Herr Der., Journ. Nr. 351/08. Klinisch keine Anhaltspunkte für Steinbildung. Im linken Ureter ein haselnußgroßes Konkrement.


Fig. 52. Länglicher Stein im untersten Abschnitt des linken Ureters, darüber ein Phlebolith. Auf einer Platte in anderer Projektion liegen die Schatten nicht in einer Richtung wie hier. Herr Ho., Journ. Nr. 529/08. Vor 3 Jahren Kolik und Hämaturie. Jetzt wieder häufiger Koliken links; die Schmerzen strahlen ins Kreuz, in die Inguinalbeuge und linken Hoden aus. Zirka acht Tage nach der Aufnahme geht der etwa bohnen große Stein per vias naturales ab; seitdem beschwerdefrei.


Fig. 53. cf. pag. 11. Fall: Herr v. Bo., Journ. Nr. 726/07 u. 419/08; siehe auch Fig. 12, Taf. III von demselben Patienten. Der damals weit lateral liegende Schatten findet sich hier dicht neben der Wirbelsäule.

Fig. 54. cf. pag. 8. Fall: Herr Jo., Journ. Nr. 204/07. Schmerzen in der Wirbelsäule, in die linke Seite und zum linken Hoden ausstrahlend. 6 cm rechts der Wirbelsäule ein scharfkonturierter, mehrteiliger Schatten, welcher als Ureterstein angesprochen wurde (Phosphaturie!). Bei der Operation wurde kein Konkrement gefunden. Nachuntersuchung zeigte später den Schatten an gleicher Stelle. Aufnahme mit eingelegter Harnleitersonde aus äußeren Gründen nicht möglich. Die Herkunft des Schattens ist somit nicht aufgeklärt. Der größere Abstand von der Mittellinie braucht nicht gegen Ureterstein zu sprechen, sehr auffallend aber ist, daß der Schatten auch nach der Operation an derselben Stelle erscheint, was die Annahme einer Ureterverlagerung durch die Kompression ziemlich unwahrscheinlich macht. Eine laterale Fixation des Harnleiters endlich hätte der Operateur festgestellt.

Fig. 55. cf. pag. 13. Fall: Frau Fle., Journ. Nr. 538/08. Rechtsseitige Wanderniere, unterer Pol reicht bis zum oberen Rande des 5. Lendenwirbels hinab. Auf der Darmbeinschaukel nahe der Synchondrosis sacro-iliaca ein rundlicher Schatten, der im Einklang mit dem klinischen Bilde höchstwahrscheinlich einem Ureterstein entspricht. Da Aufnahmen in verschiedener Richtung keinen Lagewechsel zum Skelett ergaben, war eine sichere Entscheidung schwer (Exostose, Kompaktinsel im Os ileum! pag. 15). Die erforderliche Nachuntersuchung mit eingelegter Ureterensonde kam im vorliegenden Fall nicht zur Ausführung.







Tafel XIII.

Fig. 56—61 und 62 Taf. XIV. „Fehlerquellen“.

Fig. 56. Aufnahme mit auf dem Rippenbogen aufgesetzten Zylinder. Die streifenförmig angeordneten Schatten entsprechen Kalkeinlagerungen in den Rippenknorpeln (cf. pag. 14). Eine Verwechslung mit Konkrementen ist wohl kaum möglich.

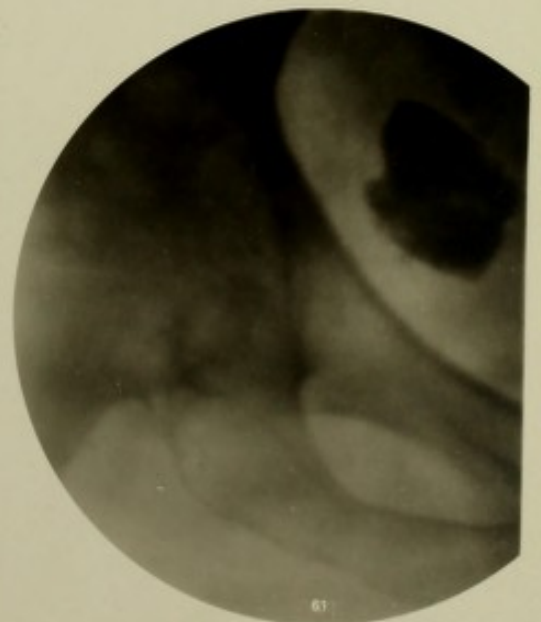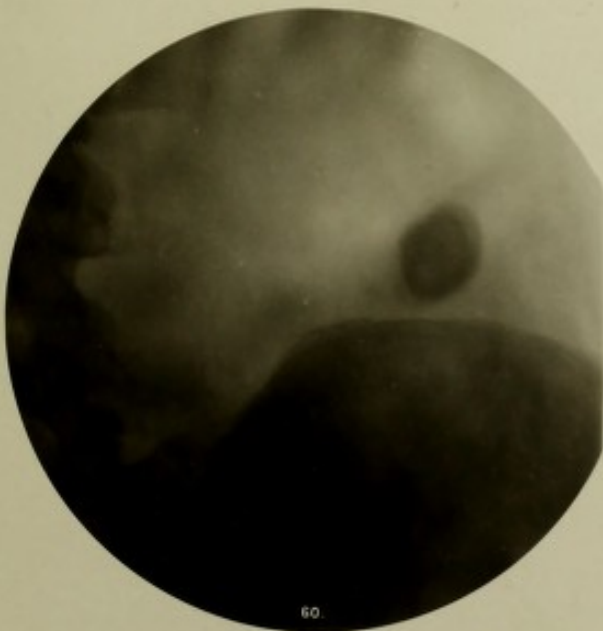
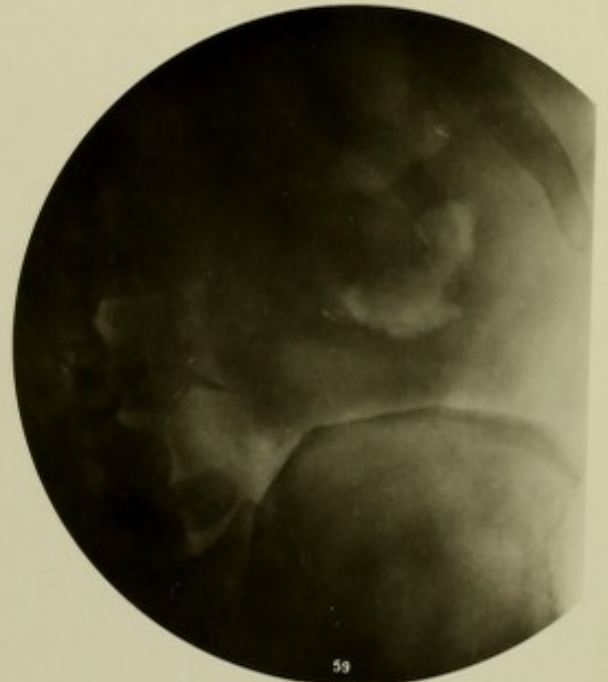
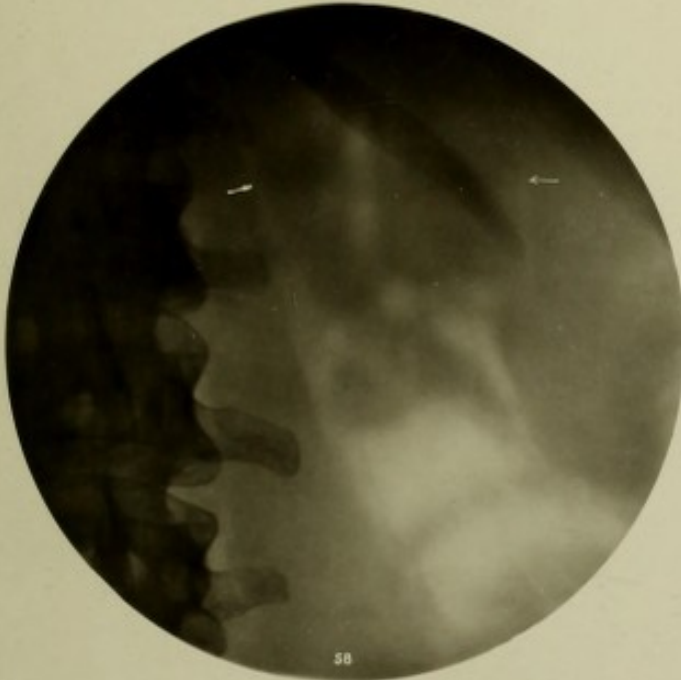
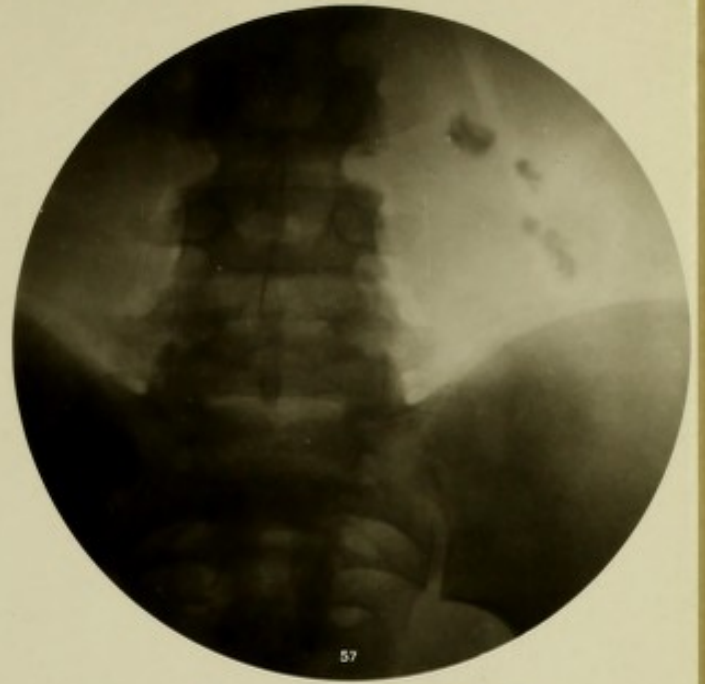
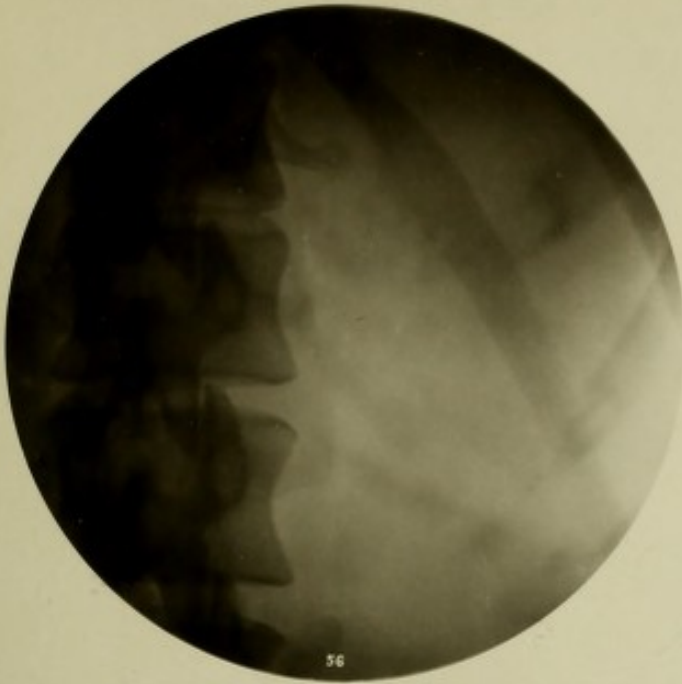
Fig. 57. Die Schatten rechts der Wirbelsäule stammen von verkalkten Drüsen her. Bei multiplem Auftreten ist die Entscheidung nicht schwer (cf. pag. 16).


Fig. 58. Eine gashaltige Kolonschlinge mit Darminhalt fällt in das Gebiet des Nierenschattens, dessen untere Kontur dadurch vollkommen verloren gegangen ist. Durch sorgfältige Massage mit dem Luffaschwamm glückte mir am selben Tage bei demselben Patienten die einwandfreie Darstellung der Niere.


Fig. 59. cf. pag. 23. Fall: Herr Bu., Journ. Nr. 620/06. Klinische Wahrscheinlichkeitsdiagnose: retrohepatischer Abszeß; Frage ob durch Nierenstein bedingt. Keine Steinschatten. Die unregelmäßigen, fleckigen Aufhellungen in der rechten Nierengegend ließen einen gashaltigen Abszeß vermuten. Autopsie in vivo und mortuo ergab Kotabszeß bei gesunden Nieren.

Fig. 60. Kotstein (cf. pag. 14). Die vorliegende, aus einem früheren Jahrgang stammende Aufnahme hatte zu der Fehldiagnose Nierenstein geführt. Die vergrößerte und druckempfindliche rechte Niere war tief unten und außen in der Cöcalgegend palpabel. Steinverdacht. Genau dem Sitz der schmerzhaften Niere entsprechend fand sich der rundliche, tiefe Schatten, der daher als Nierenstein angesprochen wurde. In der operativ freigelegten und gespaltenen Niere findet sich kein Stein. Partieller Schluß der Wunde. Es bleibt eine kleine Fistel zurück; mit der Sonde wird später in der Tiefe eine raue Stelle gefühlt. Erweiterung der Wunde und Extraktion eines steinähnlichen Gebildes, welches sich bei der genauen mikroskopischen und chemischen Untersuchung als kohlenaurer Kalk und organische Massen, Fasern usw. erweist. Es handelte sich um einen alten appendicitischen Prozeß mit Perforation des Steines nach hinten. In der Anamnese keine Appendicitis. Heilung.

Fig. 61. Verkalktes Myom, mit Hilfe der klinischen Untersuchung als solches diagnostiziert (cf. pag. 14).







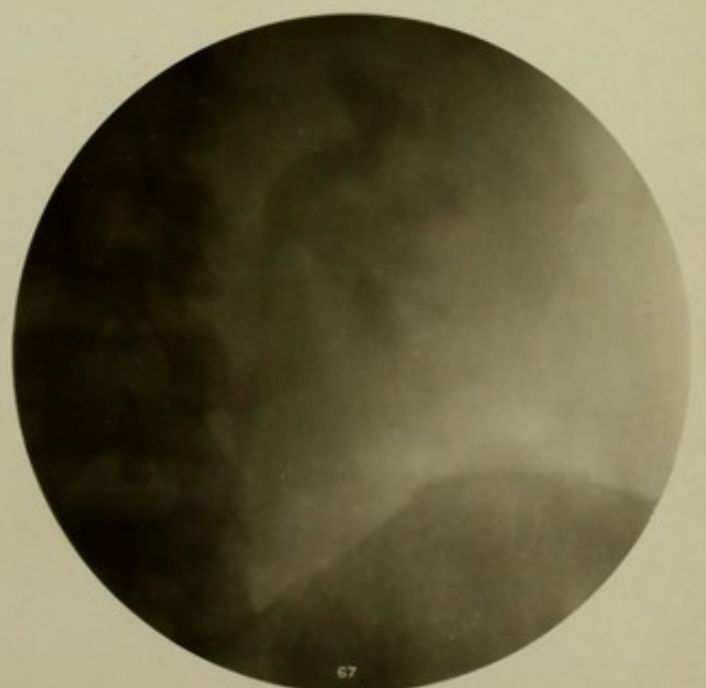
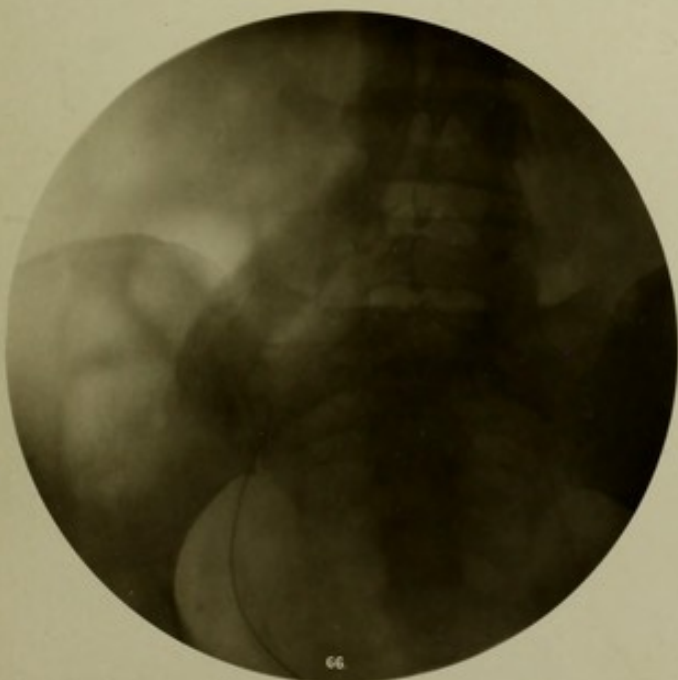
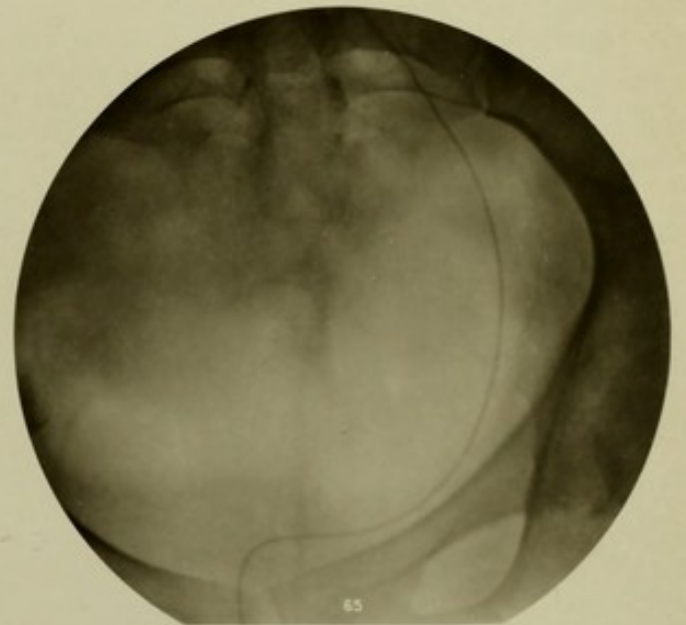
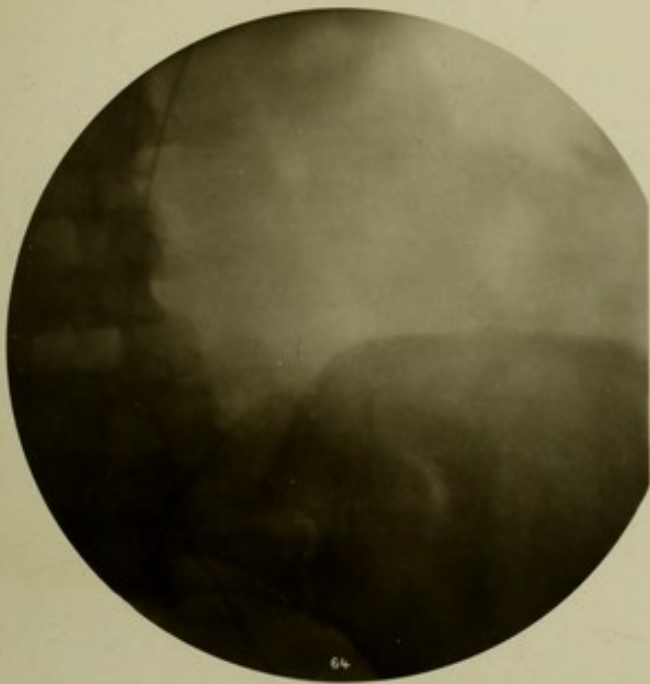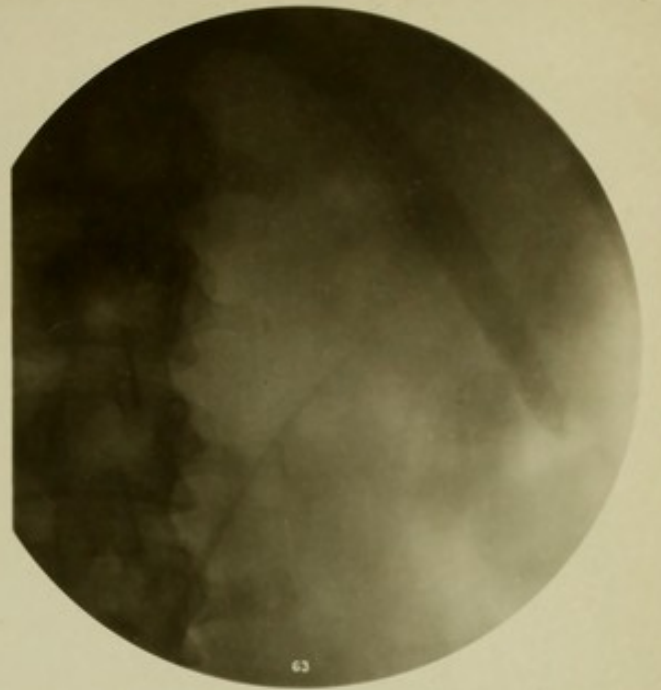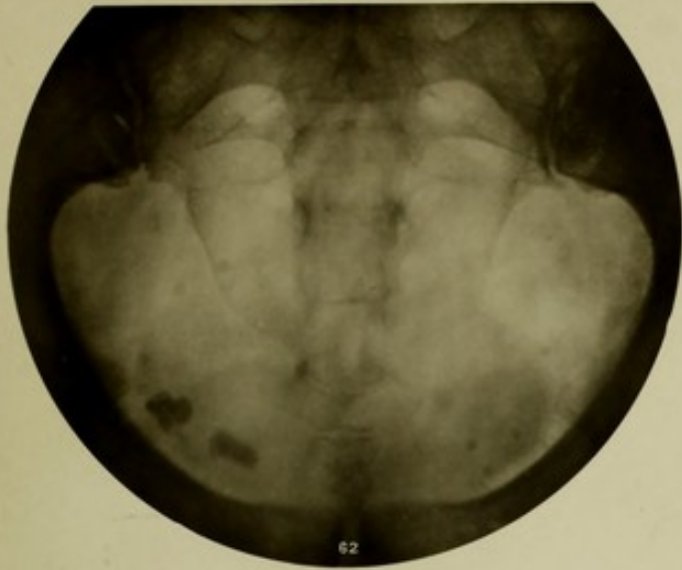
Tafel XIV.


Fig. 62. Zahlreiche Phlebolithenschatten rechts und links oberhalb des Schambeins (cf. pag. 14/15). Die nah zusammenliegenden Schatten sind auf der Platte deutlich als einzelne, teilweise sich deckende, kreisförmige Gebilde mit zentraler Aufhellung zu erkennen.


Fig. 63–65. Drei Blendenaufnahmen der rechten Seite mit eingelegtem Ureterenkatheter. Der Mandrinschatten zeigt den Verlauf des Harnleiters von der Blase bis zum Nierenbecken (cf. pag. 33 und Fig. 21 Taf. V).

Fig. 66. Unterste Platte der drei in Fig. 22 Taf. V zusammengestellten Aufnahmen einer durch Kallargolinjektion nachgewiesenen Erweiterung des Harnleiters oberhalb einer Abknickung (cf. pag. 37).

Fig. 67. Pyelogramm (cf. pag. 35 und 36). Aufnahme der rechten Nierengegend nach Injektion von 5% Kallargol in das Nierenbecken. Form und Ausdehnung des Beckens und der Kelche sind deutlich zu erkennen; auf vorliegender Platte sieht man auch den Verlauf des Ureters (vgl. auch die Textfiguren 4, 5 u. 6).







Tafel XV.

Fig. 68. „Dritte Normalaufnahme“ für den unteren Teil der Ureteren und die Blase (cf. pag. 9). Die uringefüllte Blase ist als schwacher, kreisförmiger Schatten deutlich zu erkennen (cf. pag. 2.)

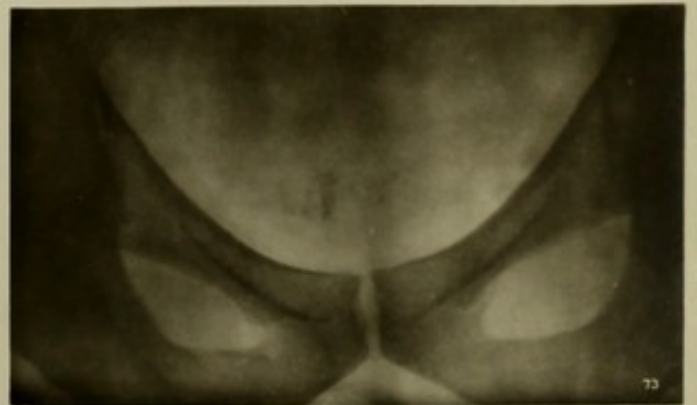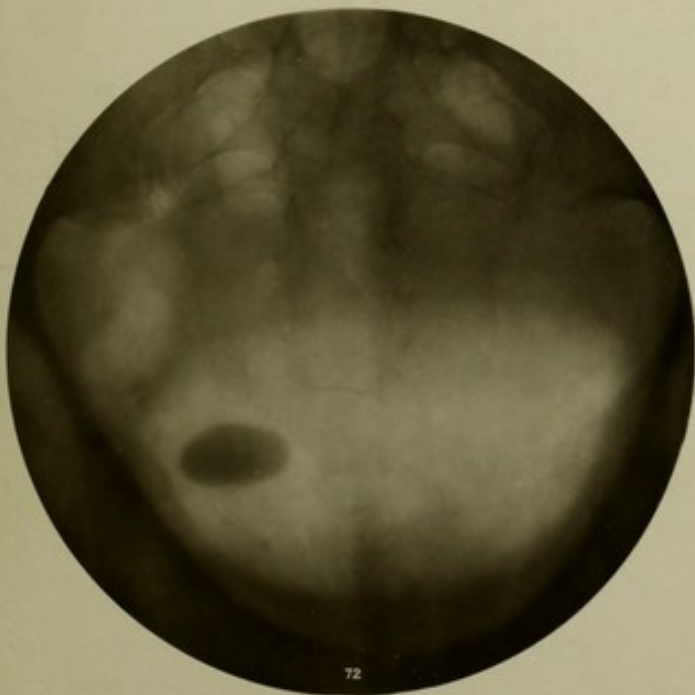
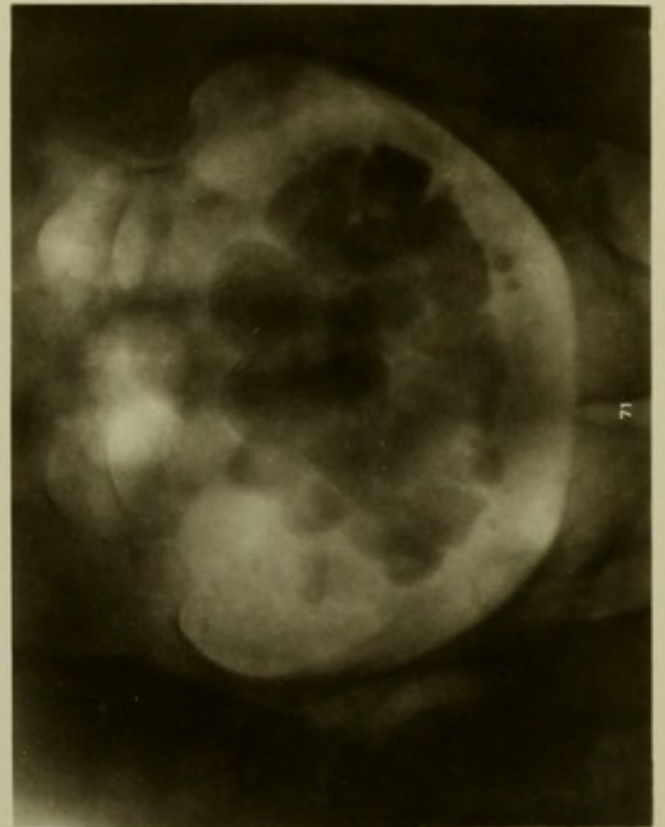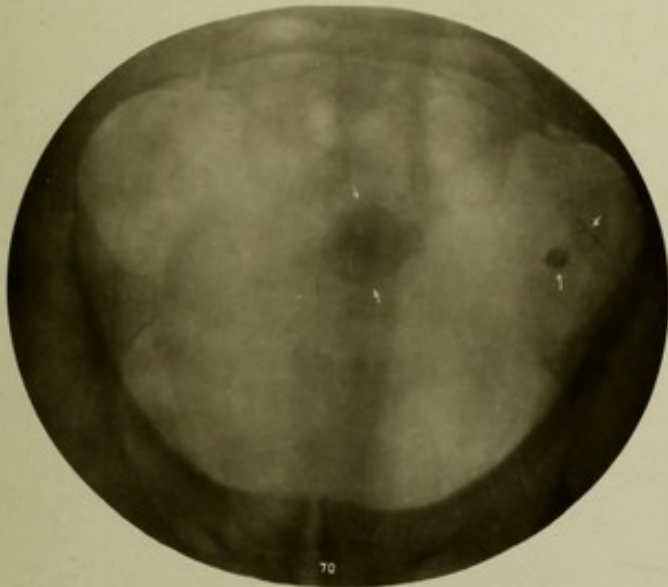
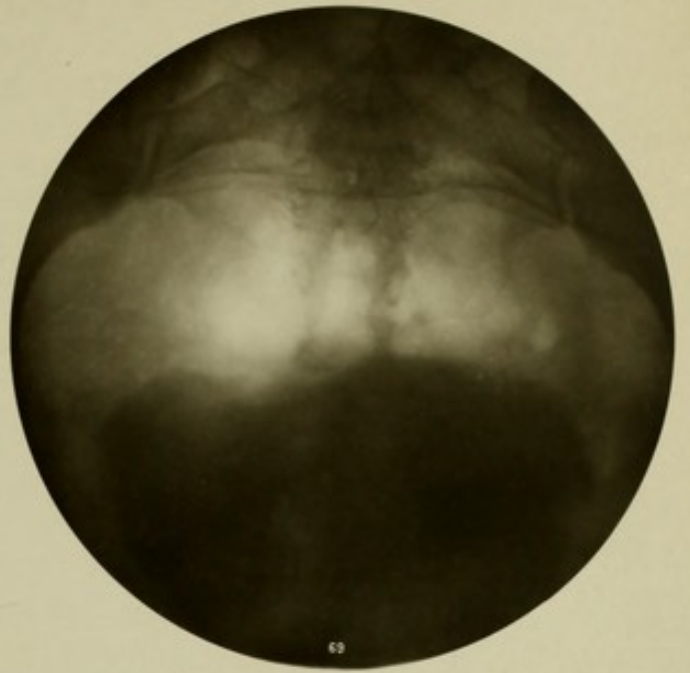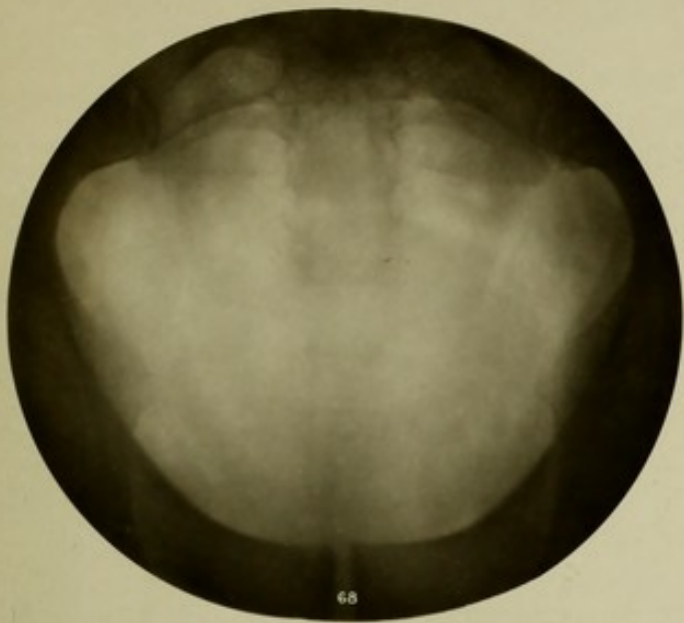
Fig. 69. Mit Kallargol gefüllte Harnblase (cf. pag. 41).


Fig. 70. (cf. pag. 39.) Fall: Herr Prof. Kr., Journ. Nr. 557/08. Ziemlich großer Blasenstein bei einem älteren Herrn, bei dem die Cystoskopie wegen Prostatahypertrophie unausführbar war. Auch hier erkennt man die Form der gefüllten Blase. Rechts ein Phlebolith. Beiderseits, auf der Reproduktion nur rechts deutlich sichtbar, eine Mediaverkalkung in der Iliaca (cf. pag. 14).


Fig. 71. (cf. pag. 38.) Fall: Herr W. M. Die ganze Blase erscheint von ca. 30 größeren und kleineren Steinen ausgefüllt. Außerhalb der Blasenkontur, besonders deutlich rechts, einige Phlebolithen. Entfernung der Steine durch Lithotripsie in zwei Sitzungen, worauf auch die Cystitis abheilte. Es handelte sich um Phosphate und wenige Urate.

Fig. 72. Röntgenogramm eines Blasensteines nach Füllung der Blase mit Luft (cf. pag. 40). Wenn auch im vorliegenden Falle nur ein geringeres Quantum Luft injiziert war, so hebt sich der Stein doch schon sehr schön kontrastreich ab.

Fig. 73. Die kleinen wolkigen Schatten oberhalb der Symphyse stammen von einer Steinbildung in der Prostata her (cf. pag. 42).





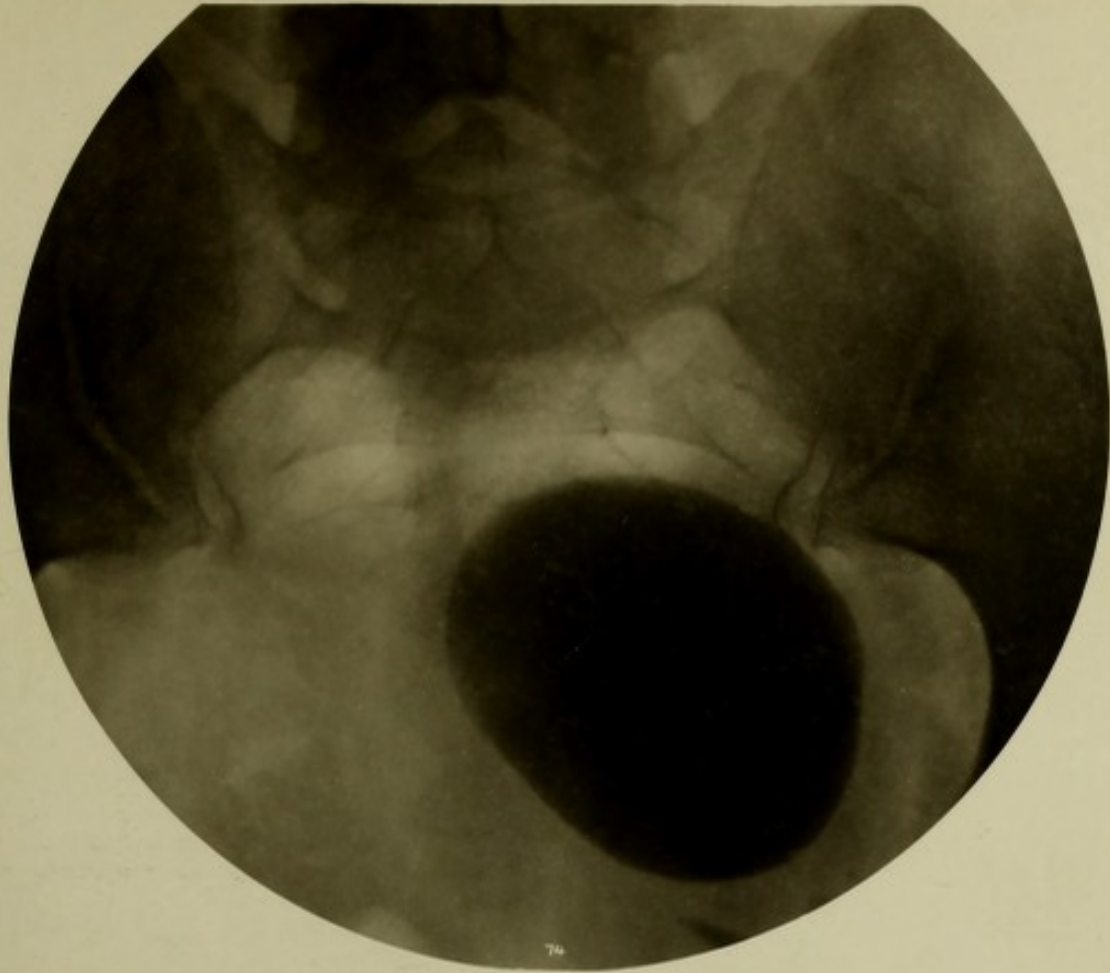


Tafel XVI.

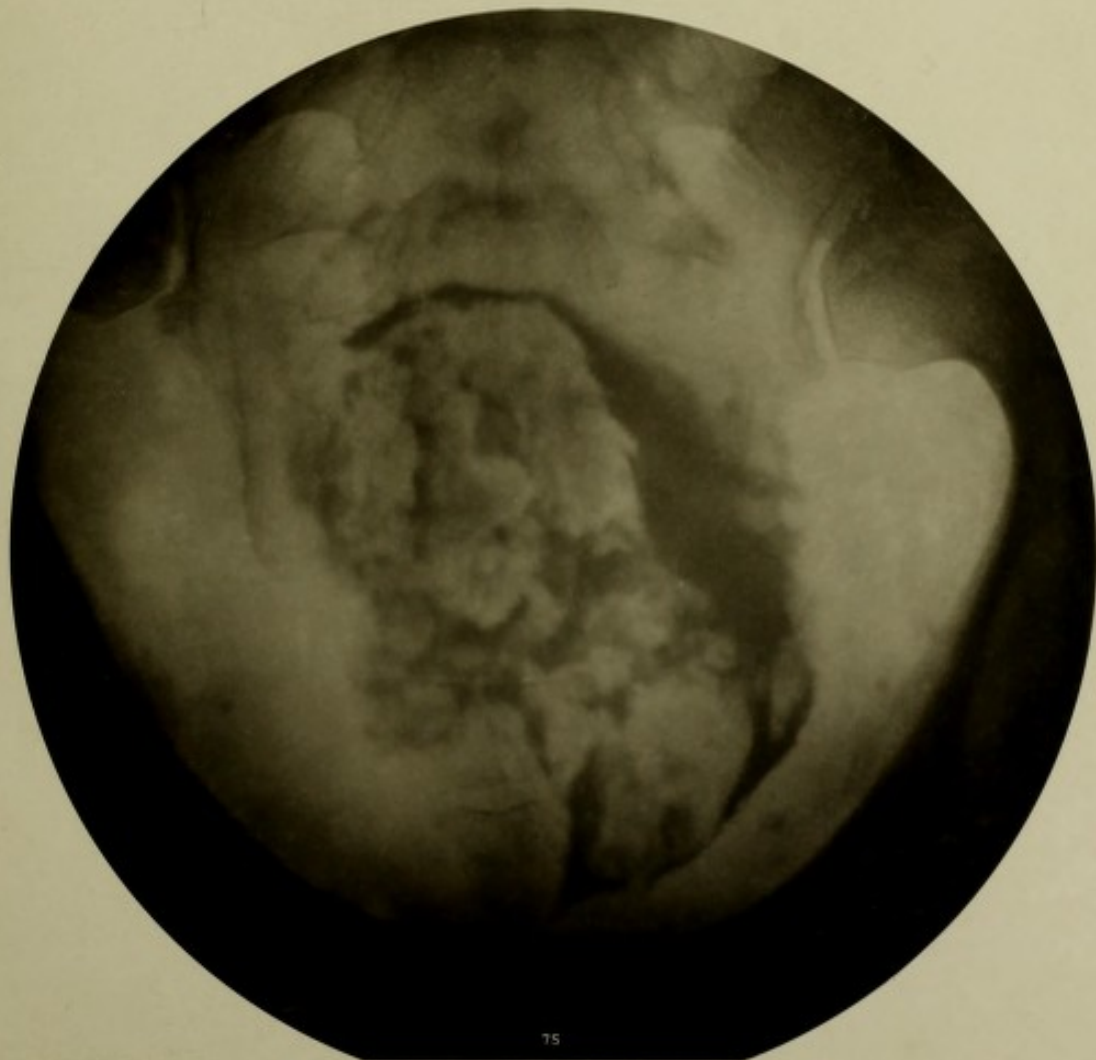Fig. 74 u. 75 nur wenig verkleinert.

Fig. 74. (cf. pag. 38.) Fall: Herr Au., Journ. Nr. 970/07. Der enorme ovale Schatten (7:5,5 cm) entspricht einem Blasendivertikelstein, welcher klinisch nicht diagnostizierbar war. Röntgenuntersuchung wegen Verdacht auf Blasendivertikel. Auch nach der Diagnose war cystoskopisch der Divertikeleingang nicht auffindbar. Sectio alta, Ausschälung des Steines aus dem Divertikel.


Fig. 75. (cf. pag. 41.) Fall: Herr Kü, Journ. Nr. 39/08. Klinisch Verdacht auf Blasendivertikel, die cystoskopische Untersuchung führte wegen starker Eiterung zu keinem Resultate. Röntgenaufnahme nach Füllung der Blase mit 10% Wismutaufschwemmung. Der Wismutschatten nimmt nur die rechte Seite der Blase ein und erscheint nach links hinüber immer mehr und mehr zerklüftet; links und unten mußte also ein raumbeengender Tumor liegen, der sich bei der Operation als inoperables Karzinom herausstellte.




74




75









Archiv und Atlas

der

normalen und pathologischen Anatomie in typischen Röntgenbildern

- Band 1: **Die Entwicklung des menschlichen Knochengerüsts während des fötalen Lebens** von **Lambertz**, Stabsarzt bei der Kaiser Wilhelms-Akademie für das militärärztliche Bildungswesen. Mit 10 Tafeln und 20 Figuren im Text. Kart. Preis 12 M.
- Band 2: **Die angeborenen Verbildungen der oberen Extremitäten** von Prof. Dr. **Georg Joachimsthal**. Mit 8 Tafeln und 24 Figuren im Text. Kart. Preis 9 M.
- Band 3: **Die angeborene Luxation des Hüftgelenkes** von Geh. Med.-Rat Prof. Dr. **Max Schede**. Mit 8 Tafeln. Kart. Preis 8 M.
- Band 4: **Die topographische Anatomie der oberen Extremität** von Dr. **R. Jedlička**, Dr. **G. Kratzenstein** und Dr. **W. Scheffer**. Mit 14 Tafeln. Kart. Preis 10 M.
- Band 5: **Die Frakturen und Luxationen I.** (Die Frakturen und Luxationen der Finger und des Carpus, die Frakturen des Metacarpus und der Vorderarmknochen) von Prof. Dr. **Oberst** in Halle a. S. Mit 192 Röntgenbildern auf 22 Tafeln. Kart. Preis 20 M.
- Band 6: **Die röntgenologische Diagnostik der Erkrankungen der Brusteingeweide** von Doz. Dr. **Guido Holzknicht** in Wien. 229 Seiten. Mit 60 Abbildungen im Text und 50 Röntgenbildern auf 8 Tafeln. Geb. Preis 25 M.
- Band 7: **Die Schussverletzungen** von Generalarzt Dr. **Skjerning**, Stabsarzt Dr. **Thöle** und Stabsarzt Dr. **Voss**, Vergriffen.
- Band 8: **Die angeborenen Verbildungen der unteren Extremitäten** von Prof. Dr. **Georg Joachimsthal**. Mit 62 Röntgenbildern auf 9 Tafeln und 52 Abbildungen im Text. Kart. Preis 12 M.
- Band 9: **Die Entwicklung der Knochen der Extremitäten von der Geburt bis zum vollendeten Wachstum.** Obere Extremität von Prof. Dr. **Wilms**. Untere Extremität von Dr. **C. Sick**. Mit 92 Röntgenbildern auf 16 Tafeln. Kart. Preis 16 M.
- Band 10: **Die Diagnose des Nierensteins mit Hilfe der neueren Untersuchungsmethoden** von Dr. **Rumpel**. Mit 50 Röntgenbildern auf 10 Tafeln und 9 Abbildungen im Text. (Aus dem Allg. Krankenhaus Hamburg-Eppendorf, I. chirurg. Abteilung, Prof. Dr. **Kümmell**.) Kart. Preis 11 M.
- Band 11: **Die Schädelbasis im Röntgenbilde** nebst einem Anhang: **Über die Nähte, Gefäßfurchen und traumatischen Fissuren des Schädels** von Dr. **Artur Schüller** in Wien. Mit einem Vorwort von Doz. Dr. **Holzknicht**. Mit 6 Tafeln, 6 zugehörigen Skizzenblättern und 30 Abbildungen im Text. Geb. Preis 14 M.
- Band 12: **Die normale und pathologische Anatomie des Hüftgelenks und Oberschenkels** von Dr. **Alban Köhler** in Wiesbaden. Mit 12 Tafeln und 35 Abbildungen im Text. Geb. Preis 22 M.
- Band 13: **Die Entwicklung der knöchernen Wirbelsäule** von Dr. **Béla Alexander**. Mit 42 Röntgenbildern auf 20 Tafeln und 14 Originalzeichnungen im Text. Geb. Preis 20 M.
- Band 14: **Knochensyphilis im Röntgenbild** von Dr. **R. Hahn** in Hamburg und Prof. Dr. **Deycke-Pascha** in Constantinopel. Mit 81 Bildern auf 10 Tafeln. Geb. Preis 11 M.
- Band 15: **Die röntgenologische Diagnostik der Erkrankungen des Magendarmkanals** von Dr. **F. Goldammer**. Mit 11 Tafeln und einem Vorwort von Prof. Dr. **H. Kümmell**. Geb. Preis 11 M.
- Band 16: **Über Geschwülste und entzündliche Erkrankungen der Knochen** von Stabsarzt Dr. **O. Rumpel**. Mit 140 Röntgenbildern auf 23 Tafeln. (Aus der königl. chirurg. Universitätsklinik zu Berlin.) Geb. Preis 34 M.
- Band 17: **Die Spondylitis tuberculosa im Röntgenbilde** von Dr. **Ludwig Rauenbusch**. Mit 22 Röntgenbildern auf 11 Tafeln und 11 Skizzenblättern. (Aus der königl. Universitätspoliklinik für orthopäd. Chirurgie in Berlin.) Geb. Preis 11 M.
- Band 18: **Die Möller-Barlow'sche Krankheit** von **Eug. Fraenkel**. Mit 1 farbigen und 5 photographischen Tafeln. (Aus dem patholog. Institut des allgem. Krankenhauses Hamburg-Eppendorf.) Geb. Preis 10 M.
- Band 19: **Die Pneumonie im Röntgenbilde** von **R. v. Jaksch** und **H. Rotky** in Prag. Mit 59 Röntgenbildern auf 10 Tafeln und 10 Skizzenblättern. Geb. Preis 11 M.

Verhandlungen der Deutschen Röntgen-Gesellschaft

Band I:

Erster Kongress in Berlin

vom 30. April bis 3. Mai 1905.

4°, VIII. 248 Seiten.

Mark 8.—.

Band II:

Zweiter Kongress in Berlin

am 1. und 2. April 1906.

4°, VII. 116 Seiten mit 4 Tafeln.

Mark 4.—.

Band III:

Dritter Kongress in Berlin

am 31. März und 1. April 1907.

4°, XXII. 186 Seiten und 3 Tafeln.

Mark 8.—.

Band IV:

Vierter Kongress in Berlin

am 25. und 26. April 1908.

4°, XXIV. 177 Seiten.

Mark 8.—.