

**Die normale Ossification und die Erkrankungen des Knochensystems bei Rachitis und hereditärer Syphilis / von M. Kassowitz.**

**Contributors**

Kassowitz, Max, 1842-1913.

**Publication/Creation**

Wien : Wilhelm Braumüller, 1881-1885.

**Persistent URL**

<https://wellcomecollection.org/works/kfw92fw2>

**License and attribution**

This work has been identified as being free of known restrictions under copyright law, including all related and neighbouring rights and is being made available under the Creative Commons, Public Domain Mark.

You can copy, modify, distribute and perform the work, even for commercial purposes, without asking permission.



Wellcome Collection  
183 Euston Road  
London NW1 2BE UK  
T +44 (0)20 7611 8722  
E [library@wellcomecollection.org](mailto:library@wellcomecollection.org)  
<https://wellcomecollection.org>



Dup.  
M. H. S.

J. XXXVIII 2  
19



22102122010

Med  
K29890



54800

DIE  
NORMALE OSSIFICATION

UND DIE

ERKRANKUNGEN DES KNOCHENSYSTEMS

BEI RACHITIS

UND HEREDITÄRER SYPHILIS.

VON

Dr. M. KASSOWITZ.

II. THEIL:

RACHITIS.

I. ABTHEILUNG.

MIT 4 LITHOGRAPHIRTEN TAFELN.

WIEN 1882.

WILHELM BRAUMÜLLER

K. K. HOF- UND UNIVERSITÄTSBUCHHÄNDLER.

11329

18582 860

WELLCOME INSTITUTE LIBRARY	
Coll.	weIMOmec
Coll.	
No	WE

34 54

# Inhaltsverzeichnis.

## Zweiter Abschnitt.

### R A C H I T I S.

	Seite
Literatur . . . . .	1
Einleitung . . . . .	4

#### Erstes Kapitel.

##### **Rachitische Veränderungen im Knorpel.**

Verhalten des allseitig wachsenden Knorpels. Höhe der Wucherungsschicht in den verschiedenen Wachstumsperioden. Krankhafte Steigerung der Zellenvermehrung. Veränderungen in der Knorpelgrundsubstanz. Vergrößerung der Säulenzone nach der Höhe und Breite. Active und passive Vorbauchung der Säulenzone und ihre Consequenzen . . . . . 10

#### Zweites Kapitel.

##### **Anomalien der Gefässbildung im rachitischen Knorpel.**

Vermehrung der Knorpelkanäle. Nachweis der centripetalen Richtung der sog. Markpapillen. Veränderungen des Knorpelmarks. Krankhafte Vascularisation des Knorpels. Cavernöse Bluträume. Abnorme Vergrößerung der Knorpelkanäle. Osteoide Umwandlung des Knorpelmarks. Metaplastische Ossification in der Umgebung der Gefässkanäle . . . . . 28

#### Drittes Kapitel.

##### **Anomalien der Knorpelverkalkung und der Markraumbildung.**

Störungen in der Homogenität der Verkalkung. Vorzeitige Knorpelverkalkung. Verhalten derselben zu den absteigenden Gefässen. Räumliche Beschränkung der Knorpelverkalkung. Ursachen derselben. — Unregelmässige Markraumbildung. Veränderter Inhalt der Markräume. Gesteigerte Gefäss- und Blutbildung . . . . . 49



## Viertes Kapitel.

**Anomalien der Knochenbildung im Knorpel.**

Metaplastische Ossification. Globuli ossei. Ossification von scheinbar isolirten Knorpelzellen. Diffuse Metaplasie. Abweichungen der neoplastischen Knochenbildung. Structur der jungen Knochenbälkchen . . . . .	Seite 68
---	-------------

## Fünftes Kapitel.

**Veränderungen in dem spongiösen und compacten Knochengewebe.**

Hyperämie der Markräume. Erweiterung der Blutgefässe und Bluträume auf Kosten des Markgewebes. Spongoïdes Gewebe. Anomalien der Verkalkung. Allmäliger Uebergang von verkalktem zu unverkalktem Gewebe. Lacunäre Grenze zwischen der ursprünglichen verkalkten Knochentextur und dem neugebildeten kalkarmen Knochengewebe . . . . .	85
--	----

## Sechstes Kapitel.

**Osteomalacie.**

Blutüberfüllung des Knochenmarks, der Beinhaut und des Knochens. Steigerung der inneren Einschmelzungsprocesse. Ausfüllung der Resorptionsräume mit neugebildetem unverkalktem Knochengewebe. Kritik der Entkalkungstheorien. Osteoklastentheorie und Rachitis. — Anhang: Veränderungen im rachitischen Knochenmark . . . . .	106
---	-----

## Siebentes Kapitel.

**Rachitische Vorgänge im Perichondrium und Periost.**

Hyperämie des Perichondriums. Uebermässige Wucherung der Zellschicht. Vorzeitige Ossification im Perichondrium. Abnorme Beschaffenheit der perichondralen Knochenauflagerung. Ursachen der frühzeitigen perichondralen Ossification. Knorpelbildung in Knickungswinkeln. Structur der periostalen Auflagerungen. Schichtenbildung. Mangelhafte Verkalkung. Verhältniss der Auflagerung zu den physiologischen Appositions- und Resorptionsstellen. Periostale Knorpelbildung . . . . .	133
--	-----



## Zweiter Abschnitt.

### R A C H I T I S.

#### Literatur.

- 1843.** 1. Elsässer, der weiche Hinterkopf. Ein Beitrag zur Physiologie und Pathologie der ersten Kindheit, Stuttgart und Tübingen. — 2. Shaw, über den Einfluss der Rachitis auf das Wachsthum des Schädels. Journal für Kinderkrankheiten 1. Bd. — **1847.** 3. Guerin, die Rachitis. Uebersetzt von Weber. Nordhausen. — **1848.** 4. Trousseau, über Wesen, Entwicklung und Behandlung der Rachitis. Journ. f. Kinderkr. 11. Bd. — **1849.** 5. H. Meyer, über den Bau rachitischer Knochen. Arch. f. Anat. und Phys. — **1852.** 6. Hauner, über Rachitis. Journ. f. Kinderkr. 18. Bd. — **1853.** 7. Virchow, das normale Knochenwachsthum und die rachitische Störung des letzteren. Virchow's Archiv. 5. Bd. — 8. Stiebel, Rachitis. Virchow's Handbuch der spec. Path. und Therapie. 1. Bd. — 9. Vogel, Beitrag zur Lehre von der Rachitis, Journ. f. Kinderkr. 20. Bd. — 10. Bednař, Rachitis. Im 4. Bande der Krankheiten der Neugeborenen und Säuglinge. S. 35. — **1856.** 11. Rokitansky, Rachitis. Im 2. Bande des Lehrbuches der path. Anatomie, 2. Auflage S. 135. — 12. Küttner, Beiträge zur Lehre von der Rachitis. Journ. f. Kinderkr. 27. Band. — **1858.** 13. H. Müller, über die Entwicklung der Knochensubstanz, nebst Bemerkungen über den Bau rachitischer Knochen. Zeitschrift für wissenschaftliche Zoologie 9. Bd. — 14. Wedl, über Rachitis. Zeitschrift der k. k. Gesellschaft der Aerzte, 11. Bd. — **1860.** 15. Friedleben, Beiträge zur Kenntniss der physikalischen und chemischen Constitution wachsender und rachitischer Knochen. Jahrbuch f. Kinderheilkunde 3. Bd. — 16. Jenner, drei Vorlesungen über die Rachitis. Journ. f. Kinderkrankh. 35. Bd. — **1863.** 17. Ritter v. Rittershain, die Pathologie und Therapie der Rachitis. Berlin. — 18. Bouchut, über die Rachitis und deren Behandlung. Journ. f. Kinderkrankh. 40. Bd. — **1866.** 19. Mayer, Bemerkungen über Rachitis und den Nahrungswerth der Kalksalze. Aachen. Referat in Canstatt's Jahresbericht. — 20. Roloff, über Osteomalacie und Rachitis. Virchow's Archiv, 37. Bd. — **1867.** 21. Lewschin, zur Histologie des rachitischen Processes. Centralblatt f. die  
Kassowitz, Rachitis.

med. Wissensch. Nr. 38. — 22. Scharlau, über die sogen. congenitale Rachitis. Monatsschrift für Geburtskunde. December. — **1868.** 23. Bohn, Beiträge zur Rachitis. Jahrb. f. Kinderheilk. I. S. 194. — 24. Foerster, Fall von acuter Rachitis. Daselbst. — 25. Volkmann, Rachitis und Osteomalacie. Pitha und Billroth's spec. Chirurgie. 2. Bd. — **1869.** 26. Chonnaux-Dubisson, du Rachitisme. Mémoire couronné. Journ. für Kinderkrankh. 53. Bd. — 27. Tschoschin, zur pathologischen Histologie der Rachitis. Petersb. medic. Zeitschrift. — 28. Wegner, über Syphilis und Rachitis der Neugeborenen und den Zusammenhang beider Krankheiten untereinander. Berl. klin. Wochenschrift Nr. 39. — 29. Schütz, die Rachitis bei Hunden. Virchow's Archiv, 46. Bd. — 30. Brün- nische, Beitrag zur Beurtheilung der Rachitis in Kopenhagen. Journal für Kinderkrankh. 52. Bd. — **1871.** 31. Ritchie, clinical observations on rickets. Medic. Times and Gazette Nr. 9. — 32. Winkler, ein Fall von fötaler Rachitis mit Micromelie. Arch. f. Gynäkol. — **1872.** 33. Guerin, osteogénie chez les rachitiques. Bulletin de l'acad. de med. 2. — 34. Parry, observations on the sequency and symptoms of Ra- chitis. American Journal of the medical sciences. January. — 35. Parry, remarks on the pathological anatomy, causes and treat- ment of rickets. Daselbst. April. — 36. Hirschsprung, die acute Rachitis. Hospitals Tidende 27—28. Ref. in Canstatt's Jahresbericht. — 37. Wegner, der Einfluss des Phosphors auf den Organis- mus. Virchow's Archiv. 55. Bd. — **1873.** 38. Heitzmann, über künst- liche Hervorrufung von Rachitis und Osteomalacie. Vortrag in der k. k. Gesellschaft der Aerzte in Wien. 24. October. — 39. Steudener, ein Fall von schwerer Rachitis. Deutsche Zeitschrift für Chir. S. 90. — 40. Urtel, über Rachitis congenita. Dissert. Halle. — 41. Weiske und Wilt, Untersuchungen über die Zusammensetzung der Knochen bei kalk- und phosphorsäurearmer Nahrung. Zeitschrift f. Biologie. 9. Band. — 42. Strelzoff, über die Histogenese der Knochen. Untersuchungen aus dem path. Institute zu Zürich. 1. Heft. — **1874.** 43. Klebs, Untersuchungen und Versuche über Cretinismus. Archiv. f. exper. Pathologie. 2. Band. — 44. Bouland, recherches anatomiques sur le rachitisme de la colonne vertébrale. Comptes rendus Nr. 8. — 45. Parrot, observations de rachi- tis d'origine syphilitique. Gaz. méd. de Paris Nr. 14. — 46. Degner, über den angeblich typischen Verlauf der Rachitis. Jahrb. f. Kinder- krankh. 7. Bd. — 47. Englisch, ein Fall von Rachitis fötalis. Oesterr. Jahrb. f. Pädiatrik. — **1875.** 48. Woronichin, über den Einfluss des Körperbaues, des Ernährungszustandes und des rachitischen Processes auf den Durchbruch der Milchzähne. Jahrb. f. Kinderheilkunde 9. Band. — 49. Toussaint et Tripier, sur les effets de l'acide lactique au point de vue du rachitisme et de l'osteomalacie. Referat in Canstatt's Jahres- bericht. II. S. 644. — 50. Senator, Rachitis. Ziemssen's spec. Path. und Therapie. 13. Bd. — 51. Rindfleisch, Rachitis. Lehrbuch der

path. Gewebslehre. S. 503. — 52. Langer, über das Gefäßsystem der Röhrenknochen etc. Denkschriften der Wiener Akademie. Juli. — **1876.** 53. Heiss, kann man durch Einführen von Milchsäure in den Darm eines Thieres dem Knochen anorganische Bestandtheile entziehen? Zeitschrift f. Biologie. 12. Bd. — 54. Parrot, des lésions osseuses de la Syphilis héréditaire et le Rachitis. Arch. de phys. normale et path. — **1877.** 55. Langendorff und Mommsen, Beiträge zur Kenntniss der Osteomalacie. Virchow's Archiv. 69. Bd. — 56. Fleischmann, Rachitis der Kiefer. Klinik der Pädiatrik. 2. Bd. — 57. Cohnheim, Pathologie der anorganischen Gewebsbestandtheile. Allgem. Pathologie 1. Bd. — 58. Rehn, ein Fall von infantiler Osteomalacie. Jahrb. für Kinderheilk. 12. Bd. — **1878.** 59. Gies, experimentelle Untersuchungen über den Einfluss des Arsens auf den Organismus. Arch. f. exp. Path. 7. Bd. — 60. Rehn, Rachitis. Gerhardt's Handbuch der Knochenkrankheiten. 3. Bd., 1. Hälfte. — 61. Eberth, die fötale Rachitis und ihre Beziehungen zum Cretinismus. Leipzig. — **1879.** 62. Baginski, über den Stoffwechsel in der Rachitis. Veröff. der Gesellsch. für Heilkunde in Berlin. 2. Bd. — 63. Rehn, acute Rachitis. Dasselbst — 64. Siedamgrotzki und Hofmeister, die Einwirkung andauernder Milchsäureverabreichung auf die Knochen der Pflanzenfresser. Berl. Archiv für Thierh. 5. Band. Referat in Canstatt's Jahresbericht. — 65. Chiari, über zwei seltene Fälle von Rachitis. Mittheilungen des Wiener medic. Doctorencollegiums. Nr. 26. — 66. Seemann, zur Pathogenese und Aetiologie der Rachitis. Virchow's Archiv. 67. Bd. — 67. Parrot, les perforations craniennes spontanées chez les enfants du premier age. Revue mens. Nr. 10. — **1880.** 68. Mary Smith, über Rachitis foetalis. Jahrb. f. Kinderheilk. 15. Bd. — 69. Ribbert, über senile Osteomalacie und Knochenresorption im Allgemeinen. Virchow's Archiv. 80. Bd. — 70. Voit, über die Bedeutung des Kalks für den thierischen Organismus. Zeitschrift für Biologie. 16. Bd. — 71. Fagge, an adress preliminary to the discussion of rickets. Medical Times and Gazette Nr. 1586. — 72. Lees and Barlow, on the aetiology of craniotabes. Dasselbst. Nr. 1587. — 73. Pathological society, Discussion über Rachitis. Dasselbst Nr. 1587, 1590 u. 1592. — **1881.** 74. Goodheart, on Rickets. Lancet, Nr. 2. — 75. Zander, zur Lehre von der Aetiologie, Pathologie und Therapie der Rachitis. Virchow's Arch. 83. Bd. — 76. Macnamara, lectures on diseases of the bones. London. Rickets. S. 160. — 77. Pommer, über die lacunäre Resorption in erkrankten Knochen. Sitzungsberichte der Wiener Akademie 83. Bd., 3. Abtheilung. — Parker, remarks on the curvatures of the long bones in rickets. Medical Times and Gazette. Nr. 1605.

## Einleitung.

---

Nachdem wir im ersten Theile dieser Abhandlung zu einer einheitlichen Auffassung der Knochenbildung und Knochenresorption, oder, richtiger ausgedrückt, der Ossification und Desossification der thierischen Gewebe gelangt sind, wird diese unsere Anschauung sofort ihre schwierigste Probe zu bestehen haben, indem wir nun untersuchen wollen, wie sich dieselbe bewähren wird bei einer eingehenden und detaillirten Prüfung der ungemein complicirten Erscheinungen des rachitischen Processes.

Das Studium der Histologie der Rachitis war bisher auf der schwankenden Basis der einander widersprechenden Ossificationstheorien im hohen Grade erschwert, und noch vor nicht allzulanger Zeit hat Wegner<sup>37</sup>, einer der tüchtigsten Beobachter auf dem Gebiete der Ossificationslehre, die histologischen Bilder bei der Rachitis als in hohem Grade verworren gekennzeichnet. Es wird sich nun im Verlaufe unserer Darstellung ergeben, dass diese scheinbar so verworrenen Bilder an der Hand unserer erweiterten Kenntnisse des Ossificationsprocesses sich nicht nur zu einer sehr erfreulichen Klarheit entwickeln, sondern dass sich sogar aus einer möglichst objectiv gehaltenen Schilderung der histologischen Veränderungen, welche die Rachitis im Knochensystem hervorbringt, gewissermassen ganz von selbst eine natürliche und einleuchtende Theorie dieses krankhaften Processes und der durch denselben bedingten Knochenerweichung ergeben wird.

Die meisten bisherigen Rachitistheorien, bis herab auf diejenigen der allerjüngsten Zeit, haben den umgekehrten Weg eingeschlagen, indem sie auf einer vereinzelter Erscheinung, nämlich der Kalkarmuth der rachitischen Knochen, ihren theoretischen Bau aufführten, und sich damit begnügten, ausserhalb des Knochen-

systems eine Erklärung zu finden für eine mangelhafte Zufuhr oder für eine vermehrte Abfuhr der anorganischen Bestandtheile des rachitischen Skeletts. Alle diese pathogenetischen Theorien der Rachitis verzichteten also von vorneherein auf ihr natürlichstes Fundament, nämlich auf ein sorgfältiges Studium der anatomischen Veränderungen, und es begreift sich wohl, dass sie insgesamt hinfällig werden müssen, sowie sie sich als unfähig erweisen, die makroskopisch und mikroskopisch nachweisbaren Erscheinungen im Knorpel und im Knochen, im Periost und im Perichondrium in einer nur halbwegs befriedigenden Weise zu erklären.

Da wir nun den Schwerpunkt unserer Darstellung gerade in die anatomische und histologische Untersuchung verlegen — ohne die klinische und experimentelle Seite der Frage irgendwie vernachlässigen zu wollen — so mag es, bevor wir an die Schilderung der rachitischen Veränderungen im Knochensysteme gehen, nicht ganz überflüssig erscheinen, mit einigen Worten anzudeuten, welches Material wir diesen Untersuchungen zu Grunde gelegt haben.

Einen Hauptbestandtheil dieses Materiales bildeten, wie natürlich, unzweifelhaft rachitische Objecte, d. h. solche, deren Rachitis schon während des Lebens leicht diagnosticirt werden konnte, oder im Cadaver sich schon bei oberflächlicher Besichtigung und makroskopischer Untersuchung der betreffenden Knochen sehr auffällig präsentirte. Hier wurden namentlich die vorderen Rippenenden und die distalen Gelenkenden der Vorderarmknochen, ausserdem noch die Schädelknochen und hin und wieder auch noch andere Skelettheile untersucht. In diesen Fällen hat man es aber immer schon mit den vorgeschrittensten, häufig sogar mit den extremsten Graden der rachitischen Affection zu thun, und die ausschliessliche Untersuchung solcher Objecte, welche die Endstationen des rachitischen Processes darstellen, ist natürlich nicht geeignet, ein richtiges Bild des ganzen Vorgangs zu geben, und noch viel weniger einen Einblick in den Entwicklungsgang der Krankheit zu verschaffen. Es wäre dies genau so wenig zweckentsprechend, als wenn man die Pneumonie ausschliesslich im Stadium der eitrigen Infiltration studiren und die früheren Stadien ganz vernachlässigen wollte. Die bisherigen Beschreibungen der histologischen Bilder

bei der Rachitis beziehen sich aber gerade fast durchwegs auf diese hochentwickelten Formen, denn diese allein sind es, welche bei der Untersuchung des lebenden Kindes ins Auge fallen, und bei der makroskopischen Besichtigung und bei der Betastung der kindlichen Leiche deutlich wahrgenommen werden; und es ist nun sehr begreiflich, dass man sich in den diesen vorgerückten Stadien eigenthümlichen, höchst verwickelten und wirren Bildern schwer zurechtfinden konnte, ohne den Ariadnefaden der schrittweisen Verfolgung aller früheren Entwicklungsstufen dieser Affection.

Ich habe daher gleich von vorneherein, nachdem ich mich durch die Beobachtung am lebenden Materiale einerseits von der enormen Häufigkeit des Processes, und dann auch von dem frühzeitigen Beginne desselben, zumeist in den ersten Lebensmonaten, überzeugt hatte, mich bemüht, ein grösseres Material von kindlichen Leichen aus den ersten Lebensmonaten, ferner von Neugeborenen, und endlich von menschlichen Fötus selbst herab bis zum 6. Fötalmonate einer genauen (mikroskopischen) Beobachtung an den Prädilectionsstellen des rachitischen Processes zu unterziehen, weil ich eben voraussetzte, dass ich nur in dieser Weise auch die Anfangsstadien und die Formen mittlerer Intensität zu Gesichte bekommen werde. Meine Erwartungen in dieser Richtung wurden nicht getäuscht. Es ergab sich in diesem Materiale, welches zumeist aus dem Gebärhause und der Findelanstalt stammte, eine überaus grosse Häufigkeit des rachitischen Processes, bis zu dem Grade, dass in den neugeborenen und wenige Monate alten Kindern der niedersten Volksclasse, welche also entweder während der Geburt, oder nicht lange nachher an Lebensschwäche oder an irgend einer Krankheit des zartesten Kindesalters zu Grunde gegangen sind, der normale Befund, insbesondere an jenen Prädilectionsstellen, also speciell an den von mir am häufigsten untersuchten vorderen Rippenenden, fast zu den Seltenheiten gehört. Es wird in den späteren Kapiteln darüber und über die grosse Häufigkeit des rachitischen Befundes bei den lebenden Kindern noch ausführlicher gesprochen werden müssen.

Hier muss aber zunächst die Frage erörtert werden, ob ich berechtigt war, jene so überaus häufigen Befunde an den Knochenknorpelverbindungen der Rippen und Epiphysen von älteren Fötus, Neugeborenen und Kindern der ersten Lebensmonate für rachitisch

zu halten, oder mit anderen Worten, ob ein Befund, dem man bei der Mehrzahl der untersuchten Individuen begegnet, überhaupt als ein pathologischer gelten kann. Dem ist nun gegenüber zu halten, dass erstens der normale Befund doch immer in einer gewissen Anzahl von Fällen selbst an den Prädilectionsstellen der Rachitis zu finden war, dass ferner selbst bei jenen Individuen, welche an den Rippenenden und den anderen schnellwachsenden Knochenenden jene pathologischen Veränderungen aufwiesen, an den übrigen weniger intensiv wachsenden Gelenkenden der Röhrenknochen vollkommen normale Bilder gefunden wurden, dass dieselben normalen Befunde an sämtlichen Wachstumsstellen der langen Knochen in den späteren Kinderjahren, welche überhaupt viel seltener oder gar nicht der Rachitis unterworfen sind, beobachtet werden können, und dass endlich der völlig normale Befund durch die Untersuchungen an den Diaphysenden anderer Säugethiere, welche ja durchwegs mit den menschlichen übereinstimmende Bilder gewähren, hinlänglich bekannt und leicht zu constatiren ist. Es konnte also über die pathologische Natur jener Bilder nicht der geringste Zweifel aufkommen, und es konnte sich nur mehr darum handeln, ob man es in allen diesen Fällen auch wirklich mit Rachitis zu thun habe.

Es wird sich nun aus der Beschreibung jener Objecte mit der grössten Deutlichkeit ergeben, dass trotz der anscheinenden Verschiedenheit des Gesamtbildes dennoch zwischen jenen so überaus häufigen pathologischen Befunden an den Knochenenden der Kinderleichen überhaupt, und den ausgeprägten und allgemein bekannten Bildern zweifellos rachitischer Knochenenden nur ein gradueller, durch alle möglichen Uebergänge ausgeglichener Unterschied besteht; und da nun andererseits die Beobachtung an lebenden Kindern gelehrt hat, dass zum mindesten in der armen Bevölkerung die Zahl der Rachitischen mit ganz deutlichen und augenfälligen Erscheinungen schon in den allerersten Lebensmonaten eine erstaunlich grosse ist, so darf es nicht mehr überraschen, wenn man auch schon kurz vor oder nach der Geburt die Anfangsstadien der Krankheit in entsprechender Häufigkeit vorfindet. Andererseits ist ja auch von einer zweiten Knochenkrankheit des Kindesalters, welche noch dazu gerade jene Stellen befallen müsste, von denen man weiss, dass sie später den Lieblingssitz der rachi-




tischen Affection abgeben, in einer auch nur annähernden Häufigkeit ganz und gar nichts bekannt.

Allerdings gibt es eine Affection, welche eben jene Stellen mit Vorliebe befällt, welche aber ganz unvergleichlich seltener ist, nämlich die hereditär syphilitische Knochenaffection. Es musste also, trotz jener relativen Seltenheit, dennoch gerade bei den Frühgeburten die Möglichkeit ins Auge gefasst werden, dass man es wenigstens in einer beschränkten Zahl der Fälle mit syphilitischen Veränderungen zu thun haben könnte.

Dem gegenüber hat uns nun, wie seinerzeit in dem dritten Theile dieser Abhandlung ausführlich dargethan werden wird, die Untersuchung einer ungewöhnlich grossen Zahl von zweifellos syphilitischen Früchten in den Stand gesetzt, ganz genau zu unterscheiden, welche Veränderungen die Syphilis an und für sich in den Knochenenden der Fötus und Neugeborenen hervorzubringen vermag; und wenn es nun auch richtig ist, dass neben jenen ausschliesslich der Syphilis zuzuschreibenden charakteristischen Zerstörungsprocessen im Knorpel und Knochen in den allermeisten Fällen bei hereditär syphilitischen Kindern auch jene Veränderungen in einem gewissen Grade sichtbar sind, welche wir bei der übergrossen Zahl sämmtlicher Untersuchungsobjecte als die Anfangsstadien der Rachitis ansprechen mussten, so versteht es sich von selbst, dass wir in jedem Falle, wo wir jene ganz specifischen Zeichen der syphilitischen Knochenerkrankung nicht vorfanden, alles übrige mit Beruhigung der Rachitis zuschreiben konnten, wenn auch die Möglichkeit nicht ausgeschlossen war, dass die eine oder die andere dieser Frühgeburten trotzdem einer syphilitischen Vererbung zum Opfer gefallen war. Diese Scrupel werden uns noch weniger behelligen, wenn wir am Schlusse dieses Abschnittes bei der Besprechung der Actiologie der Rachitis erfahren werden, dass höchst wahrscheinlich alle möglichen krankhaften Vorgänge und Zustände im Gesamtorganismus des Fötus oder des Kindes in der Periode des lebhaftesten Wachstums im Stande sind, den Anstoss zu den rachitischen Veränderungen an den Appositionsstellen der Knochen zu geben, und dass also die Syphilis kaum darin eine Ausnahme machen wird.

Aus allen diesen Gründen werden wir kaum fehlgehen, wenn wir, mit Ausnahme der deutlich charakterisirten syphilitischen Affectionen (und etwa noch der cretinistischen, welche sich von den rachitischen auf das schärfste unterscheiden lassen) sämtliche Abweichungen von der Norm, welche wir an den Appositionsstellen der fötalen und kindlichen Knochen vorfinden, als rachitische auffassen werden.

Die nun folgende Beschreibung der rachitischen Veränderungen im Knochensysteme wird diese Annahme in vollem Masse berechtigt erscheinen lassen.



## Erstes Kapitel.

### Rachitische Veränderungen im Knorpel.

Verhalten des allseitig wachsenden Knorpels. Höhe der Wucherungsschicht in den verschiedenen Wachstumsperioden. Krankhafte Steigerung der Zellenvermehrung. Veränderungen in der Knorpelgrundsubstanz. Vergrösserung der Säulenzone nach der Höhe und Breite. Active und passive Vorbauchung der Säulenzone und ihre Consequenzen.

Wir beschäftigen uns hier zunächst mit den endochondral gebildeten Skelettheilen, und von diesen wieder mit den Röhrenknochen, welche sich ja vorwiegend an dem rachitischen Prozesse betheiligen. Bei der Schilderung der Erscheinungen an den Gelenksenden der Röhrenknochen folgen wir am besten jenen Wachstumszonen, die wir im 12. Kapitel des ersten Abschnittes (S. 18) beschrieben haben.

Nehmen wir also demgemäss zuerst den allseitig wachsenden Knorpel, also die Rippenknorpel oder die Chondroepiphysen der fötalen und kindlichen Röhrenknochen vor der Bildung eines Epiphysenkernes in Augenschein, so ist hier sogleich ein höchst bemerkenswerthes Factum zu constatiren, welches sich später für unsere Theorie der Rachitis von grosser Wichtigkeit erweisen wird. Es zeigt sich nämlich, dass nicht nur an den mässig afficirten Knochenenden, sondern selbst an den hochgradig rachitischen Rippen und anderen schwer erkrankten Knorpel-epiphysen der allseitig wachsende Knorpel gar keine pathologische Veränderung nachweisen lässt, so dass schon in einer sehr geringen Entfernung von der Proliferationsgrenze, an welcher, wie wir gleich sehen werden, sich immer sehr auffällige krankhafte Vorgänge bemerkbar machen, der Knorpel sich absolut normal verhält. Man merkt dies schon bei der makroskopischen Besichtigung an seiner normalen weissen Farbe und an seiner derben Consistenz, im Gegen-

sätze zu der meist bläulichen und öfters auch gallertartig erweichten Proliferations- und Säulenzzone. Auch unter dem Mikroskope zeigen die Zellen ihre gewöhnliche Anordnung und Dichtigkeit, die Blutgefässe fehlen entweder ganz, oder sie sind, mit Ausnahme der unmittelbar an die Proliferationsgrenze anstossenden Schichten, in sehr geringer Anzahl und in grossen Distanzen angeordnet, und auch die sie einschliessenden Knorpelmarkkanäle bieten durchaus nicht jene auffälligen Veränderungen dar, die wir sogleich an den innerhalb des einseitig wachsenden Knorpels verlaufenden Markkanälen beschreiben werden (vergl. Taf. I, Fig. 2; Taf. II, Fig. 3 und Taf. III, Fig. 4). Endlich erweist sich auch das Perichondrium schon in einer geringen Entfernung von der Proliferationsgrenze als vollkommen normal. Es fehlt auch hier, wie wir dies für das normale Perichondrium des allseitig wachsenden Knorpels im ersten Abschnitte (S. 104) statuirt haben, die weiche Bildungsschicht des Perichondriums vollständig, die Knorpelüberkleidung ist vielmehr rein fasrig, und es gehen ihre Faserbündel continuirlich in die Faserung der knorpeligen Grundsubstanz über.

Während also der allseitig wachsende Knorpel selbst bei hohen Graden von Rachitis keine Veränderungen darbietet, sind diese in den unmittelbar angrenzenden Schichten des einseitig wachsenden Knorpels selbst bei den mässigen Graden der Krankheit und in den Anfangsstadien derselben, wie wir sie bei älteren Fötus und bei Neugeborenen vorfinden, schon ziemlich auffällig, und werden hier, wenn überhaupt eine rachitische Affection vorhanden ist, niemals vermisst. Diese Veränderungen beziehen sich erstens auf den Knorpel selbst, zweitens auf seine Blutgefässe und drittens auf das Perichondrium.

Wie wir wissen, zerfällt der einseitig wachsende Knorpel, wieder in zwei Zonen, welche allerdings nicht strenge von einander abgegrenzt sind, nämlich in die Zone der Zellenvermehrung und in die Zone der Zellenvergrösserung. Gerade wegen des Mangels einer scharfen Grenze zwischen diesen beiden Zonen können wir auch ihre rachitischen Veränderungen nicht getrennt von einander behandeln, obwohl manchmal der Schwerpunkt der abnormen Vorgänge in der ersteren, manchmal wieder in der letzteren zu finden ist. Es hängt dies vorwiegend von dem Alter des betroffenen Individuums

ab, oder, um es deutlicher zu sagen, davon, ob man es mit den fötalen oder postfötalen Wachstumsstadien zu thun hat. Die Vergleichung von normalen Befunden an rasch wachsenden Knochenenden, speciell an den Rippen, welche ich in diesem Sinne am allerschäufigsten untersucht habe, lehrt nämlich, dass die Energie des Längenwachstums, welche sich in der Höhe der einseitig wachsenden Knorpellage ausdrückt, am bedeutendsten ist in der Zeit des 6. bis 8. Fötalmonats, dass dieselbe vor der Geburt und bald nach derselben schon merklich abnimmt, und dass sie von nun an rapid geringer wird, so dass bei einem dreijährigen Kinde die gesammte Zone des einseitigen Knorpelwachstums nur mehr ein Viertel von derjenigen Höhe besitzt, welche man beim neugeborenen Kinde findet. Die Feststellung der normalen Höhe ist übrigens bei der schon angedeuteten Seltenheit der vollkommen normalen Befunde an den Knorpelknochenverbindungen speciell der rasch wachsenden Knochenenden mit einer gewissen Schwierigkeit verbunden. Ich habe diese Messung in einer gewissen Anzahl von Präparaten unter dem Mikroskope mittelst des Glasmikrometers vorgenommen und zwar immer in der Weise, dass ich die Grenze nach oben an jener Stelle annahm, wo zuerst eine deutlich überwiegende Proliferation in der Richtung der Längsachse sichtbar wird, und nach unten wieder dort, wo die endostalen Markräume mit ihren Kuppen von unten her gewissermassen in einer Phalanx vorrücken. (Vergl. I. Band, Taf. V.) Die Verkalkungsgrenze wäre zwar bei normalen Präparaten eine viel schärfere Marke gewesen, aber gerade bei der Rachitis ist ja gewöhnlich diese Grenze höchst unregelmässig und in schweren Fällen überhaupt gar nicht genau zu fixiren, während selbst in ziemlich schweren Fällen von Rachitis, abgesehen von den zahlreichen sog. Markpapillen, welche den endostalen Markräumen scheinbar voraneilen (siehe später), immerhin das Gros der endostalen Gefässe nur bis zu einer bestimmten, manchmal sanft gekrümmten Grenzlinie vorrückt, und sich daher darnach, selbst bei einer gewissen Unregelmässigkeit der Markraumbildung, dennoch eine ideale Grenze ziemlich gut bestimmen lässt. Diese Messungen haben nun für die vorderen Rippenenden mit normalem Befunde ergeben:

bei einem sechsmonatlichen Fötus	2.4	Millimeter
beim Neugeborenen . . . . .	1.6	„

bei einem einjährigen Kinde . . . 0·6 Millimeter

bei einem dreijährigen Kinde . . . 0·4 „

Dabei macht sich auch in einer anderen Beziehung eine allmälige Veränderung geltend. Es überwiegt nämlich in den fötalen Rippenknorpeln und Chondroepiphysen, je weiter man sich von dem Zeitpunkte der Reife entfernt, umso mehr die Zone der Zellenvermehrung über die Zone der Zellenvergrößerung, so dass ein grosser Theil, nahezu die Hälfte der gesammten Zone des einseitigen Knorpelwachstums von den Gruppen der eben durch Theilung entstandenen, aber noch nicht in der Längsachse ausgewachsenen Zellen erfüllt ist. Es ist ja auch wohl begreiflich, dass, je stürmischer das Knorpelwachstum vor sich geht, desto mehr Schichten von noch nicht ausgewachsenen Zellen vorhanden sein müssen, weil ja das einseitige Auswachsen jeder einzelnen Tochter- und Enkelzelle erst nach und nach auf die Zellenvermehrung folgen und sich, von unten her beginnend, erst allmälig nach oben hin erstrecken kann. Wenn nun um die Zeit der Geburt herum die Energie des Knorpelwachstums schon deutlich nachzulassen beginnt, so ist auch schon dem entsprechend die Zellentheilung in der eigentlichen Proliferationszone eine weniger stürmische, und es tritt nun auch die Zone der Zellenvermehrung mit den Gruppen übereinandergeschichteter flach linsenförmiger Knorpelzellen bedeutend zurück gegen die Zone der vergrösserten und säulenförmig geschichteten Knorpelzellen. Späterhin, 1 bis 2 Jahre nach der Geburt, sind jene Gruppen von quergestellten stäbchen- oder spindelförmigen Durchschnitten der flachen Knorpelzellen bereits so sehr reducirt, dass sie nur ein unbedeutendes Anhängsel zu der relativ noch ziemlich hohen Zone der Knorpelzellensäulen bilden.

Bei der Rachitis ist nun das einseitige Knorpelwachstum in abnormer Weise gesteigert. Ob diese Steigerung sich vorwiegend in der Zone der Zellenvermehrung oder in jener der Zellenvergrößerung geltend macht, hängt nach den eben gemachten Bemerkungen über die Verschiedenheit der fötalen und postfötalen Verhältnisse von dem Zeitpunkte ab, in welchem die rachitische Affection zur Beobachtung kommt, denn in dem einen Falle wird die krankhafte Steigerung des Wachstums sich vorwiegend in der Proliferationszone, in dem anderen wieder vorwiegend in der Säulenzone bemerkbar machen müssen. In der That findet

man in den fötalen Knochenenden und Rippenknorpelverbindungen, wenn sie rachitisch afficirt sind, unter allen Umständen eine sehr auffällig vermehrte, häufig sogar eine ins Enorme gesteigerte Thätigkeit der Zellentheilung, während die Höhe der Säulenzone gewöhnlich noch nicht sehr vermehrt erscheint (s. Tafel I, Fig. 1), weil nämlich die Steigerung der Zellenproliferation noch relativ kurzen Datums ist, und sich die Produkte der gesteigerten Proliferation noch nicht, oder nur in ihren untersten Antheilen auch in der Längensaxe vergrössert haben. Daher ist auch das Resultat in Bezug auf die grössere Höhe der gesammten Zone des einseitigen Knorpelwachsthums in diesen ersten Stadien, also namentlich in den letzten Fötalmonaten, noch kein sehr bedeutendes. In einigen Fällen des 7. und 8. Fötalmonates, in denen das deutlich ausgeprägte Anfangsstadium des rachitischen Processes constatirt werden konnte, und, abgesehen von anderen charakteristischen Erscheinungen, auch eine sehr bedeutende Steigerung der Zellenproliferation sofort in die Augen fiel, war dennoch die Höhe der gesammten einseitig wachsenden Knorpelzone nur auf 2·8 bis 3·0 Millimeter gestiegen, also vielleicht um ein Viertel über die diesen Wachstumsstadien entsprechende normale Höhe. Es erscheint dieses Resultat um so geringfügiger, als wir alsbald sehen werden, dass in der postfötalen Zeit, wenn die einzelnen Theilungsprodukte sich auch schon nach der Längsaxe vergrössern, ganz enorme Vergrösserungen der ganzen Zone, bis auf das vier- und fünffache der normalen Höhe erreicht werden können.

Während also die krankhafte Steigerung der Zellenproliferation an und für sich keine besonders auffallende Erhöhung der ganzen Zone mit sich bringt, wird dadurch das Aussehen der Proliferationszone (im engeren Sinne) bedeutend alterirt. Die einzelnen Gruppen enthalten eine viel grössere Zahl von Einzelzellen übereinander geschichtet (20—30 und noch mehr), und zwar so dicht gedrängt, dass die Grundsubstanz zwischen den einzelnen Zellen einer Gruppe bis auf ein Minimum verschwindet. Ausserdem wird aber auch die Grundsubstanz zwischen den einzelnen Gruppen, welche unter normalen Verhältnissen oft eine bedeutende Mächtigkeit erreicht, mitunter sehr bedeutend reducirt, es sind dann die Zellengruppen auf einem bestimmten Areale auch der Zahl nach bedeutend vermehrt, und manchmal so nahe zusammen-

gedrängt, dass sie kaum deutlich von einander abgegrenzt bleiben, und dass in extremen Fällen die ganze Zone der Zellenproliferation aus einer Unzahl von dicht gedrängten und übereinander geschichteten Zellen mit spärlicher Grundsubstanz zusammengesetzt erscheint.

Durch ein solches Zurückbleiben der Grundsubstanz gegen die Zellen selbst, oder vielmehr gegen den weichen und wenig resistenten Inhalt der Zellenhöhlen — Zellenkörper plus Pericellularsubstanz — wird die dem normalen Knorpel zukommende Starrheit und Resistenzfähigkeit bedeutend vermindert, in gewissen Fällen sogar nahezu gänzlich aufgehoben. Es kommt nämlich noch hinzu, dass die in ihrer Masse so ausserordentlich reducirte Grundsubstanz zwischen den einzelnen Zellen und Zellengruppen nicht jene homogene Beschaffenheit aufweist, wie unter normalen Verhältnissen. Es tritt vielmehr in den höheren Graden dieser Affection in der Grundsubstanz jene bänderartige Zeichnung oft in sehr auffallender Weise zu Tage, welche wir in der ersten Abtheilung (S. 86) beschrieben und (Tafel VI, Fig. 8) auch abgebildet haben. Die feinen dunkeln Linien, welche, zumeist die quere Richtung einhaltend, sich unter spitzen Winkeln durchschneiden und häufig die einzelnen quergestellten flachen Zellen mit einander verbinden, sind, wie wir an jener Stelle ausführlich dargethan haben, nichts anderes, als der optische Eindruck von flächenartig ausgebreiteten Interstitien zwischen den einzelnen Fibrillenbündeln, welche einander geflechtartig durchkreuzen und die Knorpelzellen zwischen sich fassen. Diese Interstitien enthalten aber nicht etwa eine freie Flüssigkeit, sondern, wie wir gleichfalls daselbst ausgeführt haben, jenes durchsichtige mucinöse Gewebe, welches überhaupt die lebende und wachsende Grundlage des Knorpels ausmacht, und in welchem eben die Knorpelfibrillen entstehen und in verschiedener Dichtigkeit vertheilt sind. Jenes mucinöse, durchsichtige und bis jetzt noch nicht tingirbare Grundgewebe existirt also ebensogut zwischen den Fibrillen eines jeden Bündels, wie zwischen den verschiedenen Bündeln, und die letzteren sind eben unter normalen Verhältnissen nur dadurch charakterisirt, dass die Fibrillen innerhalb eines und desselben Bündels nahezu dieselbe Richtung einhalten und dichter miteinander verfilzt sind, während die Bündel untereinander keine Fibrillen austauschen, so dass zwischen den



Bündeln, und jedes einzelne derselben umhüllend, eine fibrillenlose Schichte des Grundgewebes angenommen werden muss. Der Masse nach ist offenbar unter normalen Bedingungen dieses interfasciculäre Grundgewebe (alias Kittgewebe) gleichfalls nur ein minimales, und es ist daher im normalen Knorpel ebensowenig im Stande, einen optischen Eindruck hervorzurufen, als das mit ihm continuirlich zusammenhängende interfibrilläre Gewebe. Die Grundsubstanz erscheint also homogen und die Bündel sind nicht von einander zu unterscheiden.

Wenn nun aber, wie dies bei der Rachitis der Fall ist, plötzlich eine ganz übermässig gesteigerte Zellentheilung stattfindet, so muss auch dem entsprechend eine überstürzte Bildung von neuer Grundsubstanz zwischen den einzelnen Zellentheilungsprodukten erfolgen, und zwar muss sich jedesmal, wenn sich eine Zelle in zwei Theile getheilt hat, zwischen diesen gewissermassen ein neues Bündel von Knorpelfibrillen in dem rapid angewachsenen mucinösen Grundgewebe bilden, und sich gleichzeitig zwischen die auseinander weichenden Nachbarbündel hineinschieben. Während aber bei dem relativ langsamen normalen Theilungsvorgänge sich sofort neue Fibrillen in der entsprechenden Zahl und Dichtigkeit bilden können, so dass die Homogenität der Grundsubstanz keine oder keine erhebliche Einbusse erleidet, kann bei diesen ausserordentlich stürmischen Theilungsvorgängen die Knorpelfibrillenbildung offenbar nicht in der entsprechenden Weise nachfolgen, und es werden daher nothwendiger Weise zwischen den älteren auseinander weichenden Fibrillenbündeln fibrillenlose, ausschliesslich mit durchsichtigem mucinösem Zwischengewebe ausgefüllte Lücken wenigstens zeitweilig zurückbleiben. Solche Lücken müssen nun, wenn sie senkrecht auf die Schnittebene verlaufen, den optischen Eindruck von Linien machen, welche die einzelnen Knorpelzellen miteinander verbinden. Ausserdem ist es nicht unwahrscheinlich, dass die bedeutend vermehrte Saftströmung, die wir aus anderen Gründen bei dieser pathologisch gesteigerten Wachstumsenergie annehmen müssen, die Bildung von Fibrillen in den neu entstandenen interfasciculären Interstitien gleichfalls verzögert.

Diese Erklärung der bändrigen Zeichnung des Knorpels in der Proliferationszone, sowie überhaupt unsere ganze Vorstellung von der feineren Structur der Knorpelgrundsubstanz hat eine sehr

wirksame Unterstützung gefunden in einem interessanten Experimente, welches Spina vor Kurzem in den Sitzungsberichten der Wiener Akademie veröffentlicht hat\*). Wenn er nämlich Knorpelstücke durch mehrere Tage in Alkohol liegen liess und feine Schnitte derselben gleichfalls in Alkohol unter dem Mikroskope ansah, so fand er in der Knorpelgrundsubstanz ein System von Linien, welche sowohl in ihrer Anordnung, als auch in ihrem Verhältnisse zu den Knorpelzellenhöhlen jenen Linien entsprachen, welche hin und wieder in sehr jugendlichen normalen, noch häufiger in pathologisch afficirten Knorpeln auftreten, und andererseits sich auch durch forcirte Injectionen von Farbstoffen oder durch die Corrosion der Grundsubstanz mittelst Chromsäure oder Salpetersäure (vergl. I. Band, S. 83) künstlich hervorrufen lassen. Das Interessanteste an diesem Versuche ist aber, dass man die Linien sofort wieder zum Schwinden bringen kann, wenn man dem Präparate einen Tropfen Glycerin hinzufügt.

Dieser Vorgang ist nach meiner Ansicht in folgender Weise aufzufassen. Durch den Alkohol wird die Grundsubstanz eines grossen Theiles ihres Wassergehaltes beraubt, und es ist begreiflich, dass dabei weniger die starren Fibrillen, als vielmehr das ausserordentlich zarte und saftreiche interfibrillare Grundgewebe erhalten muss. Da nun in einem jeden Fibrillenbündel die Fibrillen enge miteinander verfilzt sind, so wird jedes einzelne Bündel, wenn sein interfibrilläres Gewebe des Wassers beraubt wird, auch als Ganzes zusammenschrumpfen, und es werden nun die Faserbündel, welche bisher dicht aneinander gelagert waren, in den interfasciculären Spalträumen auseinander weichen müssen, was ausserdem noch dadurch erleichtert ist, dass diese Räume ausschliesslich mit dem wenig resistenten Kittgewebe ausgefüllt sind und keine Fibrillen enthalten, welche dies Auseinanderweichen verhindern könnten. Dadurch werden nun jene interfasciculären Räume, welche gewöhnlich wegen der dichten Aneinanderlagerung der Fibrillenbündel unsichtbar bleiben, mit einem Male deutlich wahrnehmbar, und zwar genau in jener Gestalt und Anordnung, wie sie durch jede andere der mehrfach besprochenen Methoden oder auch manchmal spontan durch ihre pathologische Erweiterung zur Ansicht gelangen.

\*) Jahrg. 1879. III. Abtheilung, S. 267.

Die corrodirend wirkenden Flüssigkeiten, z. B. concentrirte Chrom- oder Salpetersäure, haben nur insoferne einen anderen Effect, als sie zwar in jenen interfasciculären Räumen zunächst vordringen, aber dieselben auch durch Corrosion der zunächst gelegenen Fibrillen de facto erweitern; deshalb können eben jene erweiterten Spaltlinien nicht mehr zum Schwinden gebracht werden. Wenn man dagegen einem Alkoholpräparate Wasser oder Glycerin zusetzt, so quellen die Bündel wieder auf, schmiegen sich wieder dichter aneinander an, und das ganze System von verzweigten Linien und scheinbaren Fortsätzen der Knorpelzellen schwindet wieder vollständig, was natürlich bei wirklichen protoplasmatischen Fortsätzen dieser Zellen, wie sie unter normalen und pathologischen Verhältnissen hin und wieder beobachtet werden (vergl. I. Band, S. 91), durch keine wie immer geartete Procedur bewirkt werden kann.

Wenn wir nun wieder zu der rachitischen Affection der Knorpelproliferationszone zurückkehren, so ist, Alles zusammengenommen, das Resultat der gesteigerten Zellenproliferation und der Veränderung der Grundsubstanz eine verminderte Resistenz des Knorpels in dieser Zone, und diese verminderte Resistenz verräth sich einerseits in einem Schlottern der Knorpel-epiphyse an der Diaphyse und besonders häufig des Rippenknorpels an der knöchernen Rippe, andererseits durch eine schon mit freiem Auge wahrnehmbare gallertige Consistenz des Knorpels an den Uebergangsstellen in den Knochen. Eine weitere Consequenz dieser Knorpelerweichung lässt sich in den höheren Graden auf mikroskopischen Durchschnitten wahrnehmen. Man findet nämlich den hartgebliebenen weil normalen kleinzelligen Epiphysen- oder Rippenknorpel in jene weiche Knorpelproliferationszone eingesunken, manchmal sogar in dem Grade, dass das Perichondrium sich beiderseits über den oberen Rand der periostalen Knochenrinde hineinstülpt; bei den Rippen findet man statt des Einstülpens öfter auch ein Abrutschen oder Abknicken des Knorpels nach der einen, und zwar immer nach der Innenseite, so dass der Knickungswinkel gegen die pleurale Seite hin geöffnet ist. (S. Tafel I, Fig. 1.)

Dieser Knickungswinkel ist nun wohl zu unterscheiden von jener in einem anderen Kapitel zu besprechenden Abknickung,

welche durch die hochgradige rachitische Verbiegung der Rippen in der postfötalen Zeit hervorgerufen wird. Denn während die oben besprochene Abknickung bei der fötalen Rachitis immer nur zwischen dem allseitig wachsenden Knorpel und der Säulenzone in der erweichten Proliferationszone stattfindet, betrifft die in der Regel intensivere und daher auch viel auffälligere Knickung in der postfötalen Rachitis schon die knöchernerne Rippe in ihrer obersten spongiösen Partie, welche sich unmittelbar an die vergrösserte Säulenzone anschliesst. (Vergl. Tafel III, Fig. 4.) Die Erörterung der Gründe, warum die Abknickung an der fötalen Rippe immer nach aussen, an der postfötalen aber unter allen Umständen nach innen erfolgt, müssen wir gleichfalls einem späteren Kapitel vorbehalten, in welchem die Thoraxrachitis ausführlich besprochen werden wird.

Die Erweichung der Proliferationszone, welche zur Abknickung des ganzen Knorpels führt, fällt, wie bereits erörtert, vorwiegend in die letzten Fötalmonate, ist aber hier, neben anderen unverkennbaren Zeichen der beginnenden rachitischen Affection, eine durchaus nicht seltene Erscheinung. Um die Geburt herum hat, wie gleichfalls bereits auseinandergesetzt wurde, der Process der Zelltheilung schon bedeutend in seiner Energie nachgelassen. Der Schwerpunkt des einseitigen Wachstums liegt nunmehr in der Vergrösserung der zahlreichen, bereits früher durch die Theilung entstandenen und noch fortwährend in langsamerem Tempo nachgelieferten Knorpelzellen, und es äussert sich dem entsprechend der krankhafte Vorgang, welcher auch hier nichts anderes ist, als der gesteigerte normale, hauptsächlich in einer ganz ausserordentlichen Zunahme der Zone der vergrösserten und in Reihen geordneten Knorpelzellen. Daher kommt es, dass selbst bei sehr hochgradiger postfötaler Rachitis über der häufig enorm vergrösserten Säulenzone die eigentliche Proliferationszone mit ihren nicht ausgewachsenen flachlinsenförmigen Zellen keineswegs in demselben Masse vergrössert ist, und man vielmehr zwischen dem völlig normalen allseitig wachsenden Knorpel und der bedeutend erhöhten Säulenzone nur wenige Gruppen von flachen Zellen findet, welche höchstens durch die bedeutend grössere Anzahl der eine Gruppe constituirenden Einzelzellen eine Abweichung von dem normalen Verhalten darbieten. (Fig. 2, 3, 4 u. 5.)

Es ist also augenscheinlich, dass der Schwerpunkt des abnorm gesteigerten Knochenwachsthums in der postfötalen Rachitis aus der kleinzelligen Proliferationszone in die grosszellige Säulenzone verlegt ist. Da aber ein übermässiges Anwachsen der einzelnen Zellen nach der Längsrichtung keineswegs beobachtet wird, vielmehr gerade im Gegentheil die Zellen selbst in den der Ossificationsgrenze zunächst gelegenen Schichten nicht einmal immer jene Höhe erreichen, wie wir sie daselbst unter normalen Verhältnissen zu finden gewohnt sind, so ist die enorme Ausdehnung der Säulenzone nach der Längsrichtung nur in der Weise denkbar, dass auch die bereits vergrösserten Zellen den Theilungsprocess immer noch fortsetzen. Dafür spricht auch die in den hochgradigen Fällen zu beobachtende ganz enorme Längsausdehnung der einzelnen Säulen oder Zellennester, d. h. jener Gruppen von Zellen, welche ringsum von mächtigen Zügen von Grundsubstanz umgeben sind, und offenbar einer einzigen Zelle des einseitig wachsenden Knorpels ihre Herkunft verdanken. Die Zahl der in einer solchen sogen. Mutterzelle enthaltenen Einzelzellen übertrifft auch um ein Vielfaches die Zahl der in einer Gruppe der Proliferationszone enthaltenen flachlinsenförmigen Knorpelzellen. Auch die wechselnde Höhe der einzelnen Zellen in den verschiedenen Antheilen der Säulenzone entspricht vollständig dieser Annahme. Es nimmt nämlich die Höhe der Zellen nicht, wie gewöhnlich, gegen die Ossificationsgrenze hin stetig in der Richtung der Längsaxe zu, sondern dieselbe wechselt öfter sogar in mehreren horizontalen Schichten, so dass auf eine Schichte aus bedeutend herangewachsenen Zellen nach unten wieder eine Schichte von zahlreichen übereinandergeschichteten plattgedrückt aussehenden Zellen folgen kann. Erst weiter unten gegen die Ossificationsgrenze zu werden die Zellen wieder höher, und es kann dies sogar mehrere Male wechseln. Nun könnte man sich allerdings auch denken, dass die Schichten mit den hohen Zellen vorzeitig ausgewachsen und die niederen Zellen im Wachsthum zurückgeblieben sind, aber man findet jene Schichten von flachen Zellen in ungeheurer Anzahl gerade in jenen Partien, welche von zahlreichen krankhaft neugebildeten Blutgefässen durchzogen sind, und man muss wohl annehmen, dass die von diesen Gefässen ausgehende besonders lebhaft Plasmaströmung nicht ein Zurückbleiben, sondern vielmehr eine krankhafte Steige-

rung des Wachsthum's hervorrufen muss, die sich eben in jenen vielfachen Theilungsvorgängen innerhalb der Zellensäulen äussert.

Aus alledem resultirt, wie bereits angedeutet wurde, eine sehr bedeutende Vergrößerung der Säulenzone und überhaupt der gesammten Zone des einseitig wachsenden Knorpels in der Richtung der Längsaxe. Ich fand z. B. bei der mikrometrischen Messung dieser Zone an den vorderen Enden rachitischer Rippen folgende Zahlen:

2monatliches Kind	7·0	Millimeter
3           "           "	8·0	"
18          "          "	7·0	"
2 jähriges	3·5	"
2          "          "	5·0	"
2 <sup>1</sup> / <sub>2</sub> "       "	2·2	"

Es zeigt sich also, dass im Ganzen und Grossen die bedeutenden Steigerungen sich in dem ersten und vielleicht auch im zweiten Lebensjahre vorfinden; wir finden bei 2 und 3monatlichen Kindern eine Höhe von 7 — 8 Millimetern, während die normale Höhe selbst bei einem Neugeborenen nur 1·6 Millimeter beträgt. Bei dem 2<sup>1</sup>/<sub>2</sub>jährigen Kinde hingegen haben wir, trotzdem man es mit einer besonders hochgradigen rachitischen Affection, mit bedeutender Auftreibung des Rippenknorpels und hochgradiger Biegsamkeit der knöchernen Rippe zu thun hatte, nur eine Höhe von 2·2 Millimetern, die aber allerdings im Vergleiche zu der normalen Höhe (0·4 bei einem normalen 3jährigen Kinde) noch immer eine ganz respectable Steigerung repräsentirt. Im Allgemeinen fand ich bei hochgradigen Fällen von Rachitis eine 4—5fache Erhöhung der Zone des einseitig wachsenden Knorpels, während Senator<sup>50</sup> sogar von einer 5 — 10fachen Erhöhung der Wachstumsschichte spricht.

Natürlich findet man eine solche ausgiebige Vergrößerung der Säulenzone nur in sehr ausgeprägten und auch makroskopisch schon sehr auffallende Veränderungen darbietenden Fällen. In den mässigeren Graden, welche aber durch anderweitige histologische Veränderungen im Knochen und Knorpel schon hinlänglich als rachitisch gekennzeichnet sind, ist die Säulenzone oft nur mässig erhöht, aber dennoch auch hier schon mit den deutlichsten Zeichen

der beginnenden rachitischen Veränderung behaftet, und zwar zum Theile in den Zellen, zum Theile in der Grundsubstanz. In den Zellen äussert sich dieselbe durch das häufige Auftreten von ungewöhnlich vergrösserten und mit einer stark accentuirten dunkel contourirten Kapselmembran versehenen Zellenexemplaren, welche dadurch sowohl, als durch den Umstand, dass innerhalb der grossen kreisrunden oder eiförmigen straff gespannten Kapselmembran der eigentlich sichtbare protoplasmatische Zellkörper nur einen geringen Raum einnimmt, gewissermassen ein hydropisches Aussehen bekommen (Klebs<sup>43</sup>). Ausserdem haben hier die grossen Zellen in der Nähe der Verkalkungsgrenze und innerhalb der Verkalkungszone sehr häufig jene homogen glänzende Beschaffenheit des gesammten Inhaltes der Zellenhöhle, welche wir schon im ersten Abschnitte (S. 150) beschrieben haben, und auf welche wir auch später noch bei der Beschreibung der krankhaften endostalen Markraumbildung zurückkommen werden.

Ausser diesen eigenthümlichen Erscheinungen an den Zellen finden auch in der Grundsubstanz, speciell in den grossen Längsbalken des Knorpels, welche die Zellensäulen von einander abcheiden, gewisse Veränderungen statt. Am auffallendsten ist eine bedeutende Verbreiterung derselben, insbesondere an jenen Stellen, wo sie sich mit breiteren Querbalken kreuzen. Auch hier geschieht jedoch dieses bedeutende Anwachsen wieder auf Kosten der Dichtigkeit des Gefüges. Wir haben schon bei dem normalen Wachsthum gesehen, dass die Längsbalken in Folge ihres raschen Wachsthums häufig eine fasrige Structur und deutliche feine Längsstreifen zeigen. Diese Erscheinung ist nun bei der Rachitis und namentlich bei den hohen Graden derselben eine besonders auffällige. Die Balken zeigen insgesamt eine sehr deutliche Längsstreifung, an den massigen Stellen häufig auch eine sehr schöne quere Strichelung. Auch hier sind jene dunkeln Quer- und Längsstreifen als interfibrilläre Räume zu denken, welche vorläufig nur das rasch wachsende mucinöse Grund- oder Kittgewebe enthalten, und sich wohl erst später, wenn sich der Knorpel consolidirt, mit nachträglich in diesem Grundgewebe entstandenen Knorpelfäserchen ausfüllen.

Die bedeutende Verbreiterung der zwischen den Zellensäulen verlaufenden Züge von Grundsubstanz — welche auf Längsschnit-

ten als Längsbalken erscheinen — hat zweifellos einen grossen Antheil an einer der auffälligsten Erscheinungen der Rachitis, nämlich an der selbst bei den mässigen Affectionen schon deutlich wahrnehmbaren Verbreiterung der ganzen Säulenzone in der horizontalen Dimension, und zugleich auch an der durch diese Verbreiterung bedingten Vorbauchung der Zone der vergrösserten Knorpelzellen. Diese Vorbauchung nimmt unmittelbar an der Proliferationszone ihren Anfang und wird nach abwärts immer stärker, bis sie ungefähr in der Gegend der Kuppen der endostalen Markräume ihren Höhepunkt erreicht, um dann weiter nach unten gegen die knöcherne Diaphyse oder Rippe wieder allmählig zu verschwinden. (Fig. 1—4.)

Die mässigeren Grade der Vorbauchung, wie man sie an den Rippen und anderen schnell wachsenden Knochenenden nicht gar selten schon bei älteren Fötus und Neugeborenen vorfindet, dürften sogar in manchen Fällen ausschliesslich auf dieses eine Moment, nämlich auf das übertriebene Wachsthum des Knorpels in die Breite, zurückzuführen sein. Anders bei den besonders hohen Graden der rachitischen Knochenaffection. In diesen Fällen, in denen neben einer enormen Erhöhung der Säulenzone häufig auch eine Vorwölbung derselben nach beiden Seiten hin mit fast halbkreisförmigen Umrissen auf dem Längsschnitte zur Ansicht kommt, treten offenbar noch andere Momenté in Wirksamkeit. Dass man es hier nicht bloß mit einer activen Verbreiterung der Zone durch gesteigertes Wachsthum zu thun hat, geht schon daraus hervor, dass hier die grösste Breite der Wölbung nicht in dem untersten Ende der Säulenzone zu finden ist, sondern in der mittleren Partie (Fig. 2 u. 3), und dass die Säulen nicht einfach nach unten divergiren, wie dies im Gegensatze zu den nach unten convergirenden normalen Zellsäulen bei den mässigen Vorwölbungen der Fall ist, sondern dass dieselben, zumal in den peripheren Partien, bogenförmig von oben und innen nach unten und aussen, und dann wieder nach unten und innen verlaufen, was eben sehr deutlich für eine passive Compression dieser Zone spricht. In sehr exquisiten Fällen kann man sogar beobachten, wie die unterste Partie des allseitig wachsenden Knorpels in die nachgiebig gewordene Säulenzone hineingedrückt wird, und die peripheren Antheile der letzteren gewissermassen rings um das untere

*down  
tops*

*even  
one of*

*for*

*es  
sub*



Ende des allseitig wachsenden Knorpels überquellen und diesen nach Art eines Pilzhutes nach oben hin umgreifen. (S. Tafel I, Fig. 2.)

Was nun die Kräfte anbelangt, durch welche eine solche Compression bewirkt werden kann, so denke ich mir den Vorgang in folgender Weise. Es ist ganz gut begreiflich, dass durch das übermässige Wachstum gerade eines ganz beschränkten Theiles des Knorpels das Gleichgewicht in den Druckverhältnissen der einzelnen Theile des Röhrenknochens und speciell der Rippe, bei welcher diese Verhältnisse am auffallendsten hervorzutreten pflegen, empfindlich gestört werden muss. Denn weder der allseitig wachsende Knorpel, noch der Knochen selbst wachsen auch nur annähernd in demselben rasenden Tempo, wie die Zone des axialen Knorpelwachsthum, und da sowohl der Knorpel als der Knochen an den angrenzenden Weichtheilen fixirt sind, so können sie durch den rapid in der Richtung der Längsaxe wachsenden Knorpel der Säulenzzone nicht einfach auseinander geschoben werden, sondern es muss durch die fortwährende Einschiebung neuer Schichten der vergrösserten Knorpelzellen ein sehr bedeutender Wachsthumdruck entstehen; und da gleichzeitig, wie wir wissen, durch dieses übermässige Wachstum die Consistenz des Knorpels gerade wieder nur in der Proliferations- und Säulenzzone leidet, wo insbesondere die grossen Zellenhöhlen mit ihrem weichen Inhalte gegen die noch dazu in ihrer Starrheit sehr beeinträchtigte Grundsubstanz bedeutend in den Vordergrund treten, so muss sich dieser Wachsthumdruck endlich darin äussern, dass der weichere Theil des Knorpels eine Compression in der Richtung der Längsaxe erleidet und endlich nach aussen hin ausweicht oder in den extremsten Fällen sogar nach oben gegen den starr gebliebenen kleinzelligen Knorpel hin überquillt. Bei diesem pilzförmigen Ueberquellen der Säulenzzone kommt es, in selteneren Fällen, auch in der postföotalen Periode an den Rippen zu einem Abknicken des starren Rippenknorpels gegen die überquellende weiche Säulenzzone, und zwar, wie wir in dem Kapitel über die Thoraxrachitis zeigen werden, mit dem offenen Winkel nach aussen (siehe dieselbe Figur), während in der fötalen Zeit, so lange keine Athmung stattgefunden hat, die Abknickung immer nach der entgegengesetzten Richtung stattfindet.

Die Vorbauchung der Säulenzone, mag sie nun einfach activ durch das vermehrte Breitenwachsthum, oder auch passiv durch die Compression in Folge des Wachsthumdruckes bedingt sein, hat immer ziemlich auffallende Consequenzen. Vor Allem ist dadurch die regelmässige Convergenz der Zellensäulen gegen das Wachsthumscentrum des Knochens, wie wir sie unter normalen Verhältnissen in der Verkalkungszone gesehen haben, durchaus gestört. Wir finden die Säulen selbst unmittelbar über der Zone der Markraumbildung noch sehr bedeutend nach abwärts divergirend, oft auch in dem Grade, dass die Säulen in den peripheren Partien gar nicht die Zone der Markraumbildung erreichen, sondern schon hoch oben im Perichondrium, gegen welches sie tendiren, nach ganz kurzem Verlauf zur Einschmelzung gelangen (Fig. 2 und 3). Auch die endochondrale Grenzlinie hat in solchen Fällen gewöhnlich, wenn sie überhaupt noch existirt und nicht schon durch frühere Einschmelzungsprocesse gänzlich verloren gegangen ist, ihre normale Richtung gegen das Wachsthumscentrum hin eingebüsst, und es kann diese Grenzlinie und die von ihr abgegrenzte periostale Knochenauflagerung ebenfalls entsprechend der Vorbauchung des von ihr bedeckten Knorpels, eine gekrümmte und stark nach aussen und abwärts divergirende Richtung annehmen, wo sie dann ebenfalls, sobald die Höhe der Vorbauchung überschritten ist, mitsammt dem Knorpel und der periostalen Auflagerung der Einschmelzung von Seite des Periosts unterliegt. (S. Fig. 3 *pch.*)

Diese frühzeitigen Einschmelzungen der Zellensäulen und der periostalen Bekleidung sind aber nur nothwendige Consequenzen jener übermässigen Knorpelwucherung. Durch die letztere werden gewissermassen die Dimensionen eines späteren Wachsthumstadiums dieses Theiles der knorpeligen Epiphyse anticipirt, ohne dass die Dimensionen der benachbarten Theile, des allseitig wachsenden Knorpels, des Periostes und der angrenzenden Gebilde in demselben Verhältnisse zugenommen haben. Aus der übermässigen Verbreiterung des axial wachsenden Knorpels sollte allerdings auch eine ebensolche Verbreiterung der neu angebildeten Knochenpartien resultiren; allein hier kommt schon wieder die modellirende Fähigkeit des Periostes und einer inneren Gefässhaut in Action, welche wir schon unter

über  
vord  
un  
die

loses

modell  
dvor

normalen Verhältnissen als das formbildende Moment für den harten Knochen hingestellt haben. Die den Knochen selbst, resp. die Diaphyse desselben umgebenden Weichtheile haben eben durch die ihnen eigenthümlichen Spannungsverhältnisse sozusagen die Tendenz, den Knochen auf die ihm gebührende Ausdehnung zu beschränken — was ja auch unter normalen Verhältnissen zu der modellirenden Resorption des Knochens an den typischen Resorptionsstellen führt —, und wenn nun von dem proliferirenden Knorpel her der Knochen in einer übermässigen Breitendimension geliefert wird, so folgt der Ossification des Knorpels auch schon durch die von den umgebenden Weichtheilen angenäherte Beinhaut die theilweise Einschmelzung des neugebildeten Knochens auf dem Fusse, und zwar in so bedeutendem Masse, dass selbst in einer mässigen Entfernung von der Ossificationsgrenze häufig die Diaphyse wieder nahezu auf die Dimension der Knorpel-epiphyse oberhalb der Proliferationsgrenze — im Bereiche des normal gebliebenen allseitigen Knorpelwachsthums — und selbst noch unter dieselbe reducirt erscheint (siehe Fig. 2 und 3). Erst dadurch wird jene bekannte knopf- oder wulstähnliche Vorwölbung der Knorpelknochenverbindung auch nach unten hin besonders auffällig markirt.

Durch die Einschmelzung der periostalen oder perichondralen Auflagerung auf der Höhe der Ausbauchung wird das spongiöse endochondral gebildete Gewebe schon frühzeitig blossgelegt. Bei der Rippe ist dies nicht nur auf der pleuralen Resorptionsseite, sondern in hohem Grade auch auf der Aussenseite, wo sonst durchwegs Apposition stattfindet, der Fall. Die Einschmelzung erfolgt unter der Vorwölbung oft ganz plötzlich und in solchem Masse, dass auf dem Längsschnitte das Periost über den unteren Einschmelzungsrand der periostalen Rinde wie gezerzt oder ausgespannt erscheint.

Auch an anderen Knochenenden finden ganz analoge Erscheinungen statt, und man trifft auch hier sehr häufig in Folge dessen die periostale Rinde eingeschmolzen und das endochondrale Knochengewebe an solchen Stellen blossgelegt, wo unter normalen Verhältnissen noch eine ganz unversehrte periostale Auflagerung zu sehen ist. Am oberen Radiusende findet man bei höheren Graden der Rachitis in Folge dieser frühzeitigen Einschmelzung jene eigenthümlichen Verhältnisse an der Tuberositas radii,

welche wir schon im ersten Bande angedeutet haben (siehe daselbst S. 213 und 286). Während nämlich normaler Weise die entsprechend der Apposition an dem oberen Radiusende immer weiter nach aufwärts rückende Bicepssehne durch den wechselnden Druck auf die Bildungsschichte des Periosts in dieser eine locale Knorpelbildung hervorruft, welche gewissermassen nur eine Modification und Verdickung der periostalen Knochenauflagerung vorstellt, trifft dieser Druck der sich herumschlingenden Bicepssehne in Folge der eben besprochenen frühzeitigen Einschmelzung der periostalen Rinde nicht mehr eine mit periostalem Knochen belegte Diaphysenoberfläche, sondern eine Resorptionsfläche mit tiefen Resorptionsgruben, welche ziemlich weit in die endochondral gebildete und mit Knorpelresten versehene Spongiosa vordringen. In diesen Gruben bildet sich nun gleichfalls in Folge des wechselnden Druckes der Bicepssehne, und ganz ausschliesslich an jenen Stellen, wo die Sehne über der Resorptionsfläche schleift, ein schöner hyaliner Knorpel (vergl. I. Band, Tafel VII, Fig. 14), welcher die Gruben bis dicht an den scharfen, lacunären Rand ausfüllt. Man kann sich diese Bilder nicht anders deuten, als dass der ganze, nach Entfernung der Kalksalze und Fibrillen in den Lacunen frei gewordene organische Inhalt der letzteren durch die Druckwirkung der Bicepssehne in Knorpelgewebe umgewandelt worden ist.

---

*pulls or stretched*

## Zweites Kapitel.

### **Anomalien der Gefässbildung im rachitischen Knorpel.**

Vermehrung der Knorpelkanäle. Nachweis der centripetalen Richtung der sog. Markpapillen. Veränderungen des Knorpelmarks. Krankhafte Vascularisation des Knorpels. Cavernöse Bluträume. Abnorme Vergrößerung der Knorpelkanäle. Osteoide Umwandlung des Knorpelmarks. Metaplastische Ossification in der Umgebung der Gefässkanäle.

Die auffälligsten Veränderungen in dem knorpeligen Theile der Knochenenden werden durch die pathologisch gesteigerte Gefässbildung innerhalb desselben gegeben. Es sind dies zugleich jene Veränderungen, welche niemals, auch nicht in den leichtesten Graden der rachitischen Affection und in den frühesten Stadien derselben vermisst werden, und daher auch als hauptsächlichstes histologisches Merkmal zur Charakterisirung des beginnenden rachitischen Processes dienen können.

Wir haben bei der Schilderung der normalen Vorgänge gesehen, dass die Epiphysen- und Diaphysenknorpel der fötalen und kindlichen Knochen entweder ganz gefässlos sind oder, wenn sie eine gewisse absolute Grösse übersteigen, nur spärliche Blutgefässe enthalten. Insbesondere an den rasch wachsenden Knorpeln, z. B. den Rippenknorpeln bilden sich zur Zeit des energischen Wachstums, also in den letzten Fötalmonaten und noch einige Zeit nach der Geburt, dicht oberhalb der Proliferationszone einige Blutgefässe aus dem Perichondrium hinein, und gelangen auch alsbald mit ihren centripetal gerichteten Enden in den Bereich des einseitigen Knorpelwachstums, wo sie dann jene Verlängerung in axialer oder radialer Richtung erleiden, deren Consequenzen wir im 9. Kapitel der ersten Abtheilung (S. 134) eingehend geschildert haben.

Demzufolge findet man also auf Längsschnitten normaler fötaler oder kindlicher Gelenksenden in den einseitig wachsenden Knorpelpartien entweder gar keine oder ganz vereinzelt Gefässe, die letzteren zumeist quergeschnitten dicht oberhalb der Proliferationszone, oder zum Theile in dieser selbst etwas nach abwärts verlängert, und nur sehr selten präsentirt sich der ganze nach abwärts steigende Gefässkanal selbst mit den Erscheinungen der Involution in seinem dem Verkalkungsrande zustrebenden Ende (vergl. I. Band, Tafel V, Fig. 7). Der Querschnitt zeigt dann gewöhnlich einen einzelnen oder, auf grossen Knorpeln z. B. dem unteren Radiusende, höchstens 2—3 gleichfalls quergeschnittene Gefässkanäle, welche gewöhnlich schon in der Involution begriffen sind, und daher auch mittelst einer feinen Knorpelspalte mit dem Perichondrium in Verbindung stehen.

Dieses normale Verhalten der Knorpelkanäle ist aber, in Anbetracht der bereits wiederholt betonten Seltenheit des normalen Befundes bei menschlichen Fötus und Neugeborenen im Ganzen nicht sehr häufig anzutreffen, am ehesten noch an den langsamer wachsenden Knochenenden, z. B. an der oberen Radius- oder der oberen Femurepiphyse. Am vorderen Rippenende gehört aber der normale Befund entschieden zu den Ausnahmen; man findet daselbst vielmehr in sehr zahlreichen Fällen neben den übrigen Zeichen der beginnenden oder ausgeprägten rachitischen Affection auch in einem sehr deutlichen, manchmal aber überaus auffälligen Grade die Zeichen der pathologisch gesteigerten Gefässbildung, und zwar äussert sich die Abnormität vor Allem in der Zahl der Gefässe, dann in der Grösse ihres Lumens, und endlich in der abnormen Beschaffenheit des sie umgebenden Knorpelmarks.

Wir werden zunächst von der Vermehrung der Knorpelgefässe sprechen.

In dem allseitig wachsenden Knorpel fehlt auch diese Erscheinung, wie bereits angedeutet vollständig. Selbst an solchen Rippenknorpeln z. B., welche an der Verbindung mit der knöchernen Rippe knopfförmig aufgetrieben und von derselben abgeknickt sind, also in den intensivsten Graden der Erkrankung, wird man in einer mässigen Entfernung oberhalb der Proliferationsgrenze die Gefässe und ihre Kanäle entweder ganz vermissen (siehe Fig. 2),

oder dieselben nur in der gewöhnlichen normalen Beschaffenheit und Anordnung vorfinden (Fig. 1, 3 und 4). Nur in der allernächsten, unmittelbar an die Proliferationszone anstossenden Schichte des kleinzelligen Knorpels findet man häufig die Gefässe auffallend vermehrt, und zwar, wie sich aus der Vergleichung von Längs- und Querschnitten ergibt, einfach aus dem Grunde, weil gerade hier die Gefässe aus dem Perichondrium sich in den Knorpel hineinbilden, um dann sofort in die Proliferationszone hinabzusteigen.

Dementsprechend findet man auf einem Querschnitte, der in dieser Höhe angelegt ist, dass die hier schon bedeutend verbreiterte weiche gefässreiche innere Lage des Perichondriums zahlreiche zapfenförmige Fortsätze in radialer Richtung in das Innere des Knorpels hineinsendet, und zwar sind diese zapfenförmigen Knorpelmarkkanäle, wie wir bereits wissen, bedingt durch die Neubildung von Blutgefässen, welche sich von den im Perichondrium verlaufenden Gefässen abzweigen. Oft stehen diese radialen Markzapfen so dicht gedrängt, dass die ganze Peripherie des Querschnittes mit ihnen garnirt erscheint. Einige derselben sind gewöhnlich weit nach innen zu verlängert; zumeist findet man aber nicht das ganze Gefäss und den dazu gehörigen Gefässkanal auf dem Querschnitte getroffen, weil dieselben eben nicht durchaus horizontal verlaufen, sondern sich von aussen her im Perichondrium bogenförmig über die Proliferationszone hinaufkrümmen, um dann als absteigender Theil des Bogens an irgend einer Stelle in die Säulenzzone unterzutauchen. Daher bekommt man auf dem Querschnitte vom Perichondrium her nur eine dreieckige Einbuchtung in den Knorpel, und etwas weiter nach innen zu wieder den Querschnitt des absteigenden Gefässes, beide gewöhnlich durch eine ziemlich breite osteoïde Leiste miteinander verbunden. Die Zahl dieser bogenförmig verlaufenden Gefässe ist manchmal so gross, dass man auf einem Querschnitte einer Rippe — selbst in nicht besonders hochgradigen Fällen — 7 bis 10 Querschnitte von Gefässkanälen findet, von denen wieder ein jeder mehrere Gefässlumina zeigen kann. In sehr hochgradigen Fällen ist diese Zahl noch bedeutend grösser, und ausserdem sind die einzelnen Querschnitte der Gefässkanäle so bedeutend vergrössert, dass der Knorpel selbst bis auf weniger als zwei Drittheile des ganzen Areals reducirt werden kann.

Auf dem Längsschnitte bieten die krankhaft vermehrten Knorpelgefässe gleichfalls recht auffallende Bilder dar. Schon in den Fällen mässigeren Grades sieht man über der Proliferationszone und innerhalb des oberen Theiles derselben zahlreiche runde oder elliptische oder papierdrachenförmig nach abwärts verlängerte Quer- oder Schiefschnitte von Gefässkanälen. (Fig. 1 bis 4.) Manchmal findet man aber auch einen oder den anderen dieser horizontal über der Proliferationszone verlaufenden Kanäle in dem Schnitte der Länge nach getroffen, so dass dieser horizontale Verlauf sehr deutlich in die Augen fällt. (S. Fig. 3 *kg*<sup>3</sup>.) Zugleich sieht man aber auch, dass die horizontal oder bogenförmig über der Proliferationszone verlaufenden Gefässe Abzweigungen nach unten hin senden, welche sich mehr oder weniger tief in die Säulenzone nach abwärts erstrecken. Ist das querverlaufende Gefäss lange genug in dem Schnitte zu sehen, so kann man sich sogar davon überzeugen, dass von einem querverlaufenden Gefässkanale in gewissen Intervallen mehrere verticale Zweigchen nach abwärts gesendet werden. Es ist aber wohl begreiflich, dass nicht gerade sehr häufig der ganze Gefässbogen mit seinem auf- und absteigenden Theile in die Schnittfläche fällt, sondern dass in den meisten Fällen die Ebene des Gefässbogens von der Schnittebene gekreuzt wird. Daher sieht man zumeist nur die Querschnitte der horizontal verlaufenden Gefässkanäle, manchmal aber auch von dem Querschnitte nach abwärts verlaufend einen Theil des absteigenden Stückes. In dem letzten Falle präsentirt sich dann der ganze Gefässkanal so, dass ein verhältnissmässig schmaler senkrechter Stiel — der absteigende Theil — vor einer mächtigen rundlichen oder unregelmässig gestalteten knopfförmigen Anschwellung — dem Querschnitte des horizontalen Gefässkanales — gekrönt wird. (Fig. 3 *kg*<sup>1</sup> und *kg*<sup>2</sup>.)

Diese höchst auffallenden Formationen wurden bisher ganz ausschliesslich so gedeutet, als ob sie durch das frühzeitige Vordringen einzelner endostaler Markgefässe von unten her in den Knorpel bedingt wären (Markpapillen bei Virchow<sup>7</sup>, Rindfleisch<sup>54</sup> und A.). Auf den ersten Anblick wird man auch in der That in manchen Fällen verleitet, dieser Ansicht Raum zu geben, namentlich dann, wenn der absteigende Theil des Gefässkanals sich weit genug nach abwärts erstreckt, um mit den ihm von unten her



entgegenkommenden endostalen Gefässen in Verbindung zu treten (dieselbe Figur *kg*<sup>1</sup>). Es hat dann allerdings den Anschein, als ob ein aufsteigendes Gefäss sich an seinem oberen Ende in einem Gefässknäuel auflösen würde. Dennoch lässt es sich auch in diesen Fällen durch ein genaueres Eindringen in die etwas complicirten Verhältnisse sicherstellen, dass der Gefässknäuel oder der Knauf der Markpapille nichts anderes ist, als der Querschnitt eines horizontal verlaufenden Markkanales und seines Gefässgeflechtes, und dass der verticale Theil von diesem nach abwärts gesendet wird. Da aber hiemit eine der auffälligsten Erscheinungen in dem mikroskopischen Bilde der rachitischen Knochenenden eine ganz neue, von der bisherigen vollkommen abweichende Deutung erfährt, so dürfte es geboten erscheinen, die Richtigkeit dieser neuen Auffassung etwas eingehender zu begründen.

Vor Allem haben wir bei der Beobachtung der normalen Wachsthumsvorgänge gesehen, dass die Vermuthung Langer's in Bezug auf die absteigende Richtung der verticalen Gefässanastomosen sich durchwegs bestätigt hat. Wir haben gezeigt, dass jene absteigenden Kanäle von dem einseitigen Knorpelwachsthum in die Länge gezogen werden, und dass sie schliesslich mit den ihnen entgegenrückenden endostalen Gefässkanälen anastomosiren, wenn sie nicht, was unter normalen Verhältnissen der gewöhnliche Fall ist, früher in ihrem unteren Antheile vollständig obliteriren. Weder die deutlichen Spuren der obliterirten Knorpelkanäle auf den Querschnitten durch die unteren Partien der normalen Säulenzonen, noch die daselbst zum Vorschein kommenden Durchschnitte der flächenartigen Knorpelspalten lassen irgend eine andere Erklärung zu.

Wenn man nun aber Gelegenheit hat, zahlreiche pathologische Fälle verschiedener Intensität zu untersuchen und die allmäligen Uebergänge von dem normalen Befunde zu dem Bilde der intensiv rachitischen Erkrankung zu studiren, so wird man gewiss zu der Ueberzeugung gelangen, dass man es auch in den schwersten Fällen nur mit einer Steigerung des normalen Vorganges zu thun hat. Wenn auch die Zahl der absteigenden Gefässe noch so bedeutend vermehrt ist, so sind doch die Verhältnisse eines jeden einzelnen dieser zahlreichen Gefässe und Gefässkanäle immer nur dieselben. Sehr häufig sieht man auch hier, dass das absteigende Stück des Gefässkanals schon mitten in der Säulenzonen selbst nach

ganz kurzem Verlaufe blind endigt, und sich in eine Knorpelspalte oder noch häufiger in eine schmale oder derbe, vertical gerichtete osteoide Leiste fortsetzt, in welcher jede Spur eines Blutgefässes verloren gegangen ist (Fig. 2 *kg*<sup>1</sup>, Fig. 3 *kg*<sup>2</sup> und *kg*<sup>3</sup>, und in Fig. 4 sämtliche von der Proliferationsgrenze nach abwärts steigenden Knorpelkanäle). Man findet überhaupt auf den Längsschnitten viel häufiger den Stiel dieser angeblichen Markpapillen aus einem gefässlosen osteoiden Strickwerk zusammengesetzt, als mit einem wirklichen mark- und gefässhaltigen Knorpelkanale versehen. Es schliessen sich nämlich die krankhaft vergrösserten Knorpelkanäle, wenn sie von dem rapiden einseitigen Wachstume des Knorpels in die Länge gezogen werden, nicht mehr in einer einfachen Spalte oder Knorpelleiste, sondern in einem durch Umwandlung des Knorpelmarkes entstandenen gröberen osteoiden Fasergeflechte, welches aber, genau wie jene Spalten, eine flächenartige schwimmhautähnliche Ausbreitung zwischen den auf- und absteigenden Bogen des Gefässkanales bildet; und es ist daher wohl begreiflich, dass auf einem Längsschnitte, welcher einen solchen bogenförmigen Knorpelkanal unter irgend einem Winkel durchschneidet, eine verticale osteoide Leiste von einem rundlichen Querschnitte des gefässreichen Markkanales gekrönt erscheinen muss.

In den Fällen mässiger Intensität hat es also durchaus keine Schwierigkeit, sich davon zu überzeugen, dass jene Gebilde, welche bisher als aufsteigende Markpapillen imponirt haben, durchwegs auf absteigende Verzweigungen von Knorpelgefässen perichondralen Ursprungs zurückzuführen sind. Etwas complicirter wird jedoch die Sache in den Fällen intensiver rachitischer Erkrankung, insbesondere wenn es einmal zu jenen übermässigen Erhöhungen der Säulenzone gekommen ist.

In diesen Fällen dringen nämlich die Knorpelgefässe nicht nur von oben her aus dem kleinzelligen Knorpel in die Säulenzone ein, sondern die Gefässe bilden sich auch vielfach direct vom Perichondrium aus, der Quere nach in die grosszellige Zone hinein, und zwar in verschiedener Höhe zwischen der oberen Proliferations- und der Ossificationsgrenze. Diese von der Seite her eindringenden Knorpelgefässe und Gefässkanäle verzweigen sich nun wieder vielfach nach allen Richtungen der

Säulenzone, sie senden nicht nur nach unten, sondern auch nach oben hin ihre Ramificationen aus, und dadurch entsteht nun allerdings ein Wirrsal von Gefässen, in welchem man sich schwer zurecht finden kann. Und wenn nun gar einige nach abwärts gerichtete Zweigchen mit ihren untersten Enden von den nach oben hin vordringenden endostalen Markräumen erreicht werden, so kann es allerdings leicht den Anschein bekommen, als ob von unten her einige endostale Gefässe weit über die Grenze der endostalen Markraumbildung hinausragen und sich innerhalb der Zellensäulen verzweigen würden (siehe Fig. 2, links unten, und insbesondere Fig. 4).

Trotzdem gelingt es auch in solchen complicirten Fällen, sich die Gewissheit zu verschaffen, dass alle jene die Säulenzone durchsetzenden vielfach verschlungenen Blutgefässe entweder von oben her oder von den Seiten aus dem Perichondrium stammen, und dass sie nur nachträglich durch ihre nach abwärts gerichteten Zweigchen hin und wieder mit den von unten her vordringenden endostalen Gefässen anastomosiren. Vor Allem muss man sich durch Vergleichung zahlreicher Präparate aus den verschiedenen Intensitätsgraden des rachitischen Processes darüber informiren, dass die endostalen Gefässe und die ihnen entsprechenden Markräume, wenn sie auch noch so sehr von dem normalen Typus abweichen, dennoch immer in einer noch ziemlich gut accentuirten Linie vorrücken. Diese Linie ist wohl häufig gekrümmt, wellenförmig, ja selbst zackig, aber sie stellt immerhin eine ziemlich distincte Grenze dar, welche das von den endostalen Markräumen durchsetzte, in den höheren Graden der Rachitis cavernöse, kleinmaschige spongiöse Gewebe von dem grosszelligen Knorpel absondert (siehe Fig. 1 und 3 in der Höhe von *mr g* und selbst Fig. 2, ungefähr zwischen *mr g* und *mr g'*). Unterhalb dieser Grenze trifft man höchstens ganz kleine Reste von nicht eingeschmolzenem Knorpelgewebe, und selbst dieses büsst zum grössten Theile frühzeitig durch die metaplastische Ossification seinen Knorpelcharakter ein. Auch dieser Umstand trägt schon bei oberflächlicher Betrachtung dazu bei, die Grenze der endostalen Markraumbildung ziemlich gut zu markiren.

Alles was nun oberhalb dieser Grenze der kleinmaschigen Markraumbildung von Gefässen anzutreffen ist, stammt entweder

von oben her aus dem kleinzelligen Knorpel oder direct aus dem Perichondrium. Häufig lässt sich auch dieser Verlauf wirklich in einem und demselben Längsschnitte verfolgen (z. B. Fig. 4, die Gefässverzweigungen auf der Höhe der Kuppe, links *pg*). Alle übrigen aber, bei denen dies in Folge der Schnittrichtung nicht möglich ist, zeigen genau dieselbe Beschaffenheit, wie diejenigen, über deren Provenienz aus dem Perichondrium gar kein Zweifel obwalten kann. So zeigen z. B. die grösseren Stämmchen der innerhalb der Säulenzzone verlaufenden Gefässe häufig eine schöne gut entwickelte Ringfaserhaut, im Gegensatze zu den endostalen Gefässen, welche innerhalb des spongiösen Theiles des endochondral gebildeten Knochens niemals eine solche besitzen, weil ja die Markgefässe schon nach wenigen Verzweigungen innerhalb des Knochens die Muskelhaut gänzlich verlieren, und dann nur eine einfache dünne Epithelhaut und in ihren jüngsten Verzweigungen überhaupt gar keine geformte Wandung besitzen. Wenn man also auf einem Längsschnitte durch eine rachitische Chondroepiphyse innerhalb der Säulenzzone Quer- oder Schiefschnitte von Gefässkanälen und Gefässlumina findet, welche von einer Muskelhaut umgeben sind, so kann man, wenn dieselben auch nicht deutlich mit dem Perichondrium zusammenhängen, dennoch mit Sicherheit auf ihren Ursprung aus dem Perichondrium oder aus dem kleinzelligen Knorpel schliessen.

Ein anderes Unterscheidungsmerkmal wird gewonnen, wenn in dem Inhalte der perichondralen oder endostalen Markräume Ossificationserscheinungen auftreten. Wir wissen bereits, dass in den ersteren sehr häufig ein geflechtartiges osteoïdes Gewebe zwischen den einzelnen Gefässlumina gebildet wird, welches auch, wenn es zur Obliteration der Gefässe gekommen ist, streckenweise den ganzen Raum des Knorpelkanales ausfüllen kann. Niemals findet man aber in einem solchen Knorpelkanale, dessen Ursprung sich mit Sicherheit in die Proliferationszone oder in das Perichondrium verfolgen lässt, auch nur die geringste Spur von lamellösem Knochengewebe. Umgekehrt bildet sich aber gerade in den hohen Graden der Rachitis schon sehr frühzeitig in den jüngsten, also in den am weitesten nach oben vorgedrungenen endostalen Markräumen sehr gerne ein schön lamellöses, wenn auch vorläufig unverkalktes Knochengewebe, welches sogar den obersten Fundus jener Markräume in dichten Lagen bekleiden kann. Dieser Umstand erleichtert

in hohen Graden der Affection sehr bedeutend die Unterscheidung zwischen perichondralen und endostalen Markräumen, und man findet in der That niemals einen mit lamellosem Gewebe ausgefüllten Markraum, welcher sich weiter hinauf in die Säulenzone in eine grössere Entfernung von der eigentlichen spongiösen Zone erstrecken würde.

Schwieriger gestaltet sich die Sache, wenn man in der zweifelhaften Zone einen Markkanal mit osteoïdem Gewebe ausgefüllt findet, weil das letztere, wenn auch im Ganzen nicht häufig, sich auch in endostalen Gefässkanälen abnormer Weise bilden kann. Auch die centrifugale Ossification, welche von den Rändern der Gefässräume ausgeht, also die metaplastische Umwandlung des Knorpels, und zwar sowohl die diffuse mit verwaschener Carminfärbung, als auch die scharfrandige mit Bildung von Globuli ossei (vergl. das 4., 5. und 11. Kapitel der ersten Abtheilung) kommt bei den hohen Graden der Rachitis ebensowohl den perichondralen als den endostalen Markkanälen zu, und dies ist allerdings ein Umstand, welcher auf den ersten Anblick eine scharfe Trennung zwischen den beiden Arten von Gefässräumen erschwert (siehe in Fig. 2 die Gefässe oberhalb der Markraumgrenze, welche von diffus geröthetem Knorpel umgeben sind). Es gibt aber Bilder, welche gerade in den allerintensivsten Fällen der rachitischen Erkrankung zur Beobachtung kommen, und welche darnach angethan sind, die letzten Zweifel über die ausschliesslich perichondrale Abstammung sämmtlicher den grosszelligen Knorpel oberhalb der spongiösen Zone durchsetzenden Gefässe zu beseitigen.

In einzelnen Fällen erfolgt nämlich in Folge der Erweichung der oberen Schichten der Spongiosa eine vollständige winklige Abknickung des knopfförmig angeschwollenen grosszelligen Knorpels von der knöchernen Rippe (siehe Tafel III, Fig. 4) und es ist in Folge dessen die Ossificationsgrenze zwischen Knorpel und endochondral gebildeter Spongiosa auf einen ganz schmalen Steg (*mrg*) reducirt, der natürlich leicht zu übersehen ist, und in welchem unmöglich alle Gefässstämme für die zahlreichen Verzweigungen innerhalb der Säulenzone enthalten sein können; abgesehen davon, dass ihre Lumina durch die spitzwinklige Abknickung nothwendiger Weise schon längst geschwunden sein müssten. Dessenungeachtet ist die ganze knopfförmig aufge-

triebene Säulenzone von zahlreichen mächtigen und vielfach verzweigten Blutgefässen durchzogen, deren Ursprung zumeist ganz leicht auf die Proliferationszone und das Perichondrium zurückzuführen ist, und die auch ihre Endzweige in diesem Falle gar nicht gegen die Knorpelknochengrenze, sondern eben in Folge des gewaltsamen Umsturzes gegen die innere (pleurale) knopfförmige Vorwölbung richten. Damit ist also der getrennte Ursprung der endostalen und der den grosszelligen Knorpel regellos durchziehenden Blutgefässe auf das deutlichste klargelegt, und es kann daraus ein wohlberechtigter Rückschluss auch auf jene Fälle gezogen werden, in denen in Folge des unbestimmten Ueberganges der beiden Gefässgebiete in einander noch irgend welche Zweifel geltend gemacht werden könnten.

Wir haben dieser Frage einen etwas grösseren Raum gewidmet, weil es ohne eine stricte Beantwortung derselben kaum möglich ist, sich in dem Wirrsale zurecht zu finden, welches die Bilder der hochgradigen rachitischen Erkrankung gerade in dieser Zone darbieten.

Wir gehen nun über zu der Beschreibung des Inhaltes der Knorpelkanäle.

Vor Allem sind hier wieder die Blutgefässe ins Auge zu fassen, welche ja einen niemals fehlenden, und, wie wir bereits wissen, den genetisch wichtigsten Bestandtheil der Knorpelkanäle bilden, da sie offenbar in ihrer verschiedenen Entwicklung, Stromenergie u. s. w. nicht nur das bestimmende Moment für den Verlauf der Knorpelkanäle, sondern auch einigermassen für die Beschaffenheit ihres Inhaltes abgeben.

Solange die Knorpelgefässe keine andere Abnormität aufweisen, als dass sie in etwas grösserer Anzahl in der Proliferations- und Säulenzone auftreten, zeigt auch der Inhalt der Kanäle keine auffallende Abweichung von dem im 9. Kapitel der ersten Abtheilung gegebenen Paradigma, höchstens dass die Involution der Kanäle schon in diesen Fällen mit der Bildung osteoïder Leisten einhergeht.

Der nächst höhere Intensitätsgrad kennzeichnet sich jedoch schon durch die fortwährende Bildung neuer Gefässsprossen von Seite der bereits vorhandenen grösseren Knorpelgefässe, in

*Knorpelkanäle  
gebildet  
in den  
Kanälen*

Folge deren der grosszellige Knorpel in der Nähe der grösseren Knorpelkanäle von einem Gewirre vielfach verzweigter Gefässchen nach allen Richtungen durchzogen ist. Hier hat man dann auch vielfach Gelegenheit, durch Vergleichung der dicht neben einander gelagerten jungen Gefässsprossen den Vorgang der Gefässbildung im Knorpel in seinen verschiedenen Phasen zu verfolgen. Einzelne zunächst der Grenze des Knorpelkanales gelegene Knorpelzellen erscheinen vorerst mit der feinkörnigen protoplasmatischen Masse vollständig angefüllt, in anderen ist dieser feinkörnige Inhalt bereits in mehrere Zellkörper zertheilt, dann treten die Zellkörper zweier benachbarten Knorpelhöhlen durch protoplasmatische Fortsätze miteinander in Verbindung; weiterhin sind die Fortsätze bereits dicker geworden, und zeigen auch schon stellenweise einen Zerfall in der Länge nach angeordnete Spindelformen; zwischen den letzteren kommen dann hin und wieder hämoglobinhältige Partikel zum Vorschein; und endlich findet man in dem breiten Fortsatze, der durch die Confluenz einiger Knorpelzellen und der zwischen ihnen umgewandelten Grundsubstanz entstanden ist, ein deutliches Gefässlumen mit Kernanschwellungen, womit also die Bildung des neuen Gefässzweigsystems beendet erscheint.

Diese eben neugebildeten Gefässe sind anfangs nur von einem Minimum weichen Gewebes umgeben. Wenn ein solches Gefäss der Länge nach getroffen wird, so hat es sogar den Anschein, als ob die lineare Gefässwand, welche nur hin und wieder eine Kernanschwellung zeigt, ganz unmittelbar in der unveränderten knorpeligen Grundsubstanz verlief. Hat man aber das Gefässchen quer getroffen, so zeigt sich dennoch, dass in allen Fällen ringsum die kreisförmige Begrenzung des Lumens ein, wenn auch manchmal minimaler Saum eines weichen fibrillenlosen Gewebes sichtbar ist, welches in der Regel auch gar keine Zellen besitzt, sondern nur aus der glashellen Grundsubstanz besteht, in welcher höchstens feine glänzende Linien und Granula sichtbar sind.

Es verlaufen indessen gerade nur die ganz jungen eben gebildeten Gefässsprossen so nahe der Knorpelgrundsubstanz. Bei etwas längerem Bestande des Gefässchens, welcher sich darin documentirt, dass dasselbe bereits wieder neue Zweigchen abgesendet hat, verbreitert sich — wie man wohl annehmen muss, in Folge der

bereits etablierten Saftströmung von Seite des in den allgemeinen Kreislauf einbezogenen Gefässchens — der weiche Saum rings um das Gefässlumen, es entsteht offenbar wieder durch die Umwandlung des Knorpelgewebes eine grössere Lage von Markgewebe um das Gefäss herum, und dem entsprechend findet man auch niemals, dass zwei in grösserer Nähe nebeneinander verlaufende Gefässchen von einander durch eine schmale Scheidewand aus knorpeliger Grundsubstanz getrennt wären, sondern diese ist immer als solche geschwunden und hat sich in ein mehr oder weniger zellenreiches oder faseriges oder auch ganz gelatinöses Markgewebe umgewandelt. Dadurch entsteht aber endlich um ein Convolut von nahe aneinander verlaufenden Gefässchen ein grosser vielgestaltiger, plumper, oft ganz abenteuerlich geformter, mit vielen buckligen lacunenähnlichen oder etwas geschlängelten Fortsätzen versehener Markraum, welcher gar keinen Rest von knorpeliger Grundsubstanz zwischen den einzelnen Gefässchen enthält. In solchen grossen Knorpelmarkräumen findet man dann in der Regel ein oder das andere Gefäss, welches sich durch seinen geradlinigen oder sanft gekrümmten Verlauf und seine Ringfaserhaut als Arterie documentirt, daneben aber immer auch eine grosse Anzahl von anderen mitunter noch viel weiteren Gefässen, welche nur eine ganz einfache lineare Begrenzung aufweisen, demnach als Capillaren oder Anfänge von Venen anzusprechen sind.

Der nächste Schritt zu den höheren Graden der rachitischen Affection ist die Bildung von colossalen Blutgefässen mit ganz enorm ausgedehntem Lumen, und in letzter Instanz die Bildung von wandungslosen Bluträumen innerhalb des weichen Inhaltes der Knorpelkanäle. Die letzteren erscheinen dann in dem grössten Theile ihres Durchschnittees occupirt von dicht aneinander gelagerten Blutkörperchen, so dass man auf den ersten Anblick an eine in dem Knochenmarke stattgefundene Hämorrhagie denken möchte. An jenen Stellen aber, wo in genügend dünnen Schnitten die Blutkörperchen heraus gefallen sind, sieht man ganz deutlich, dass man es zumeist doch mit scharf begrenzten, auf dem Durchschnitte kreisrunden oder elliptischen Lumina von Blutgefässen zu thun hat, deren Dimensionen allerdings diejenigen der normalen Knorpelgefässe selbst um das 20—30 fache übersteigen.

Strang



Es ist nämlich gar nichts Ungewöhnliches, in schweren Fällen von Rachitis solche runde Gefässdurchschnitte mit einem Durchmesser von einem halben Millimeter und darüber zu finden, welche man schon mit freiem Auge oder bei Loupenvergrößerung deutlich als solche unterscheiden kann. Oft findet man in einem einzigen Markraume mehrere solche grosse Lumina, die nur durch schmale Brücken von Markgewebe von einander geschieden sind, wodurch aber wieder in solchen Präparaten, wo die noch erhaltenen Blutkörperchen jene Brücken grösstentheils verdecken, der Anschein von riesigen hämorrhagischen Herden hervorgerufen wird. Das Markgewebe in der Umgebung solcher Bluträume ist zumeist sehr zellenarm, und besteht zum grössten Theile aus der gallertigen Grundsubstanz mit spärlichen spindelförmigen oder verzweigten Reticularzellen. In den hochgradigsten Fällen findet man sogar in ausgedehnten Stellen ausschliesslich die glashelle gallertige Grundsubstanz.

Da jene Bluträume in allen Fällen höchstens eine lineare Begrenzung mit seltenen Kernanschwellungen besitzen, so sind dieselben eigentlich nichts anderes, als scharf begrenzte Lücken in jenem gallertigen Markgewebe. Es ist aber zweifellos, dass in vielen Fällen auch jene scharfe Grenze zwischen dem Markgewebe und dem Inhalte der Bluträume fehlt, so dass die Blutkörperchen ganz unmittelbar an die scheinbar structurlose Grundsubstanz des Markgewebes stossen. Hier tritt also wieder die schon in der ersten Abtheilung dieser Arbeit ventilirte Frage heran, ob nicht die Bildung und Erweiterung solcher nicht abgegrenzter Bluträume in der Weise erfolge, dass die an das Blutgefäss unmittelbar angrenzende Partie der gallertigen Grundsubstanz, welche ohnedies mit dem embryonalen Gewebe so ziemlich identisch ist, sich in derselben Weise, wie das Gewebe des Embryo selbst, bei der Neubildung von Blutgefässen direct in hämatoblastische Substanz und sofort auch in wirkliche Blutkörperchen verwandle, welche sich endlich disaggregiren und in den Kreislauf mit einbezogen werden. Nach dem Abschlusse dieser, in unserem Falle offenbar durch den entzündlichen Reiz eingeleiteten Umwandlung der wandständigen Partien des Markgewebes würde sich dann wieder eine schärfere Begrenzung des Blutraumes und eine wirkliche, wenn auch ganz einfache Wandung gebildet haben.

Nur in dieser Weise wäre auch die sonst ganz unerklärliche Thatsache zu verstehen, dass bei dieser ganz enormen Erweiterung der Blutgefässe und bei der damit einhergehenden Bildung von riesigen Markkanälen dennoch in dem umgebenden Knorpelgewebe auch nicht die Spur einer Verdrängung oder Compression nachzuweisen ist. Nach dem allgemeinen physikalischen Gesetze von der Undurchdringlichkeit der Körper besteht ja überhaupt nur die eine Alternative: Verdrängung des Knorpels durch die neugebildeten und colossal erweiterten Mark- und Bluträume, oder Umwandlung des Knorpels in Markgewebe und Blut. Da aber, wie gesagt, nicht das geringste Anzeichen einer solchen Verdrängung vorhanden ist, sondern vielmehr in der unmittelbarsten Nähe der Markräume und der Blutgefässbegrenzung ein vollständig unverändertes Knorpelgewebe zu finden ist, da wir ferner bei der Bildung der Gefässsprossen im unverkalkten und bei der Neubildung der endostalen Blutgefässe im verkalkten Knorpel eine solche Umwandlung fast unmittelbar verfolgen konnten, und da endlich auch die pathologischen Erscheinungen im Knochenmarke, wie wir später sehen werden, mit grosser Deutlichkeit für eine Umwandlung fixer Gewebstheile in Blutkörperchen plaidiren; so scheint es mir nicht voreilig, eine solche Umwandlung auch hier als im hohen Grade wahrscheinlich hinzustellen. In hochgradigen Fällen gelang es mir auch mehrere Male, in der unmittelbarsten Umgebung von grossen blutüberfüllten Knorpelmarkkanälen in anscheinend noch geschlossenen Knorpelzellenhöhlen dichtgedrängte Blutkörperchen zu finden, sowie auch jene Uebergangsstadien des Protoplasma in Blutkörperchen, jene eigenthümlich angeordneten hämoglobinhaltigen Partikel und Scheibchen, wie wir sie als Vorläufer der Blutkörperchenbildung in der unmittelbaren Nähe der endostalen Markräume an der Ossificationsgrenze der Diaphyse beschrieben haben. (I. Band, S. 150.) In diesen Fällen ist also die Umwandlung der lebenden Substanz innerhalb der Zellenhöhlen in Blutelemente ganz augenscheinlich, und diese Befunde erlauben uns wieder einen Rückschluss auf den Vorgang bei der Vascularisation des Knorpels überhaupt.

Die Beschaffenheit des Markgewebes innerhalb der rachitischen Knorpelkanäle haben wir bereits geschildert, und müssen noch einmal hervorheben, dass dasselbe, je grösser und zahlreicher die

Blutgefässe in einem Knorpelkanal sind, sich um so mehr dem Charakter des reinen Schleimgewebes nähert.

: Auf eine andere höchst charakteristische Erscheinung in den Knorpelkanälen rachitischer Knochenenden müssen wir jedoch noch einmal zurückkommen, nämlich auf die Bildung von osteoïdem Gewebe innerhalb derselben. Diese erfolgt hier genau auf jenem Wege, wie in der Bildungsschichte des periostalen Knochens (vgl. das 1. und 4. Kapitel der ersten Abtheilung). Nur lassen die in der glashellen Grundsubstanz zwischen den Zellen entstehenden Fasern und Faserbündel hier ganz besonders lange die grossen plumpen anastomosirenden Zellenhöhlen zwischen sich bestehen, und die ganze Bildung verharrt überhaupt, bis zu der von den endostalen Markräumen aus erfolgenden Einschmelzung, auf dem Stadium des lockeren und grobgeflechtigen osteoïden Gewebes.

Alle Anzeichen sprechen auch hier, gerade so wie bei der Bildung von osteoïdem Gewebe in der Bildungsschichte des Periosts, dafür, dass das osteoïde Gewebe sich erst dann bildet, wenn eine Involution der Blutgefässe in den Knorpelkanälen beginnt. Bei der Schilderung des normalen Vorganges haben wir gezeigt, dass die Gefässe und die sie umgebenden Markkanäle in den der Ossificationsgrenze zunächst gelegenen Theilen des einseitig wachsenden Knorpels allmählig schwinden, offenbar weil die vermehrte Säftezufuhr, welche für den energischen Proliferations- und Zellenvergrösserungsprocess erforderlich war, nunmehr in jenen Partien des Knorpels, welche ihr Wachsthum vollkommen beendet haben, überflüssig geworden ist. Diese Involution der Gefässe und Gefässkanäle erfolgt aber im normalen Zustande ganz allmählig, und es wird die Lücke des Markkanals einfach durch ein compensirendes Wachsthum des umgebenden Knorpels nach und nach ausgefüllt, so dass schliesslich nur die bereits geschilderten flächenartigen Knorpelspalten oder Knorpelsepta als Zeichen jenes Involutionsprocesses zurückbleiben. Diese Art der Involution ist aber für die Markräume des rachitischen Knorpels schon wegen ihrer bedeutenden Ausdehnung eo ipso ausgeschlossen. Wenn also in diesen grossen mit zahlreichen Gefässen ausgestatteten Markräumen die Involution beginnt, so bildet sich zwischen den einzelnen allmählig eingehenden Blutgefässen in der bekannten Weise das geflechtartige Knochengewebe, welches aber eben wieder in Folge der

krankhaft gesteigerten und nur langsam abnehmenden Saftströmung von Seite der ausgedehnten Gefässe das Ansehen eines lockeren, mit zahlreichen grossen Zellenhöhlen und Markräumen ausgestatteten osteoïden Gewebes beibehält. Auch die Kalkablagerung in dieses krankhafte Gewebe bleibt immer aus denselben Gründen eine im hohen Grade mangelhafte, wenn es überhaupt zu einer solchen kommt. Es walten hier offenbar genau dieselben Verhältnisse ob, wie bei der Bildung des geflechtartigen Gewebes in der Wucherungsschichte des Periosts, denn hier wie dort haben wir ein weiches dem embryonalen ähnliches Gewebe vor uns, dessen Blutgefässe plötzlich in ihrer Entwicklung stille stehen und sich allmählig involviren, und auch die krankhafte Modification der periostalen Knochenbildung in Folge der übermässigen Vascularisation der periostalen Wucherungsschichte ist, wie wir später sehen werden, ganz analog dem hier geschilderten Vorgange.

Uebereinstimmend mit unserer Erklärung der Bildung des osteoïden Gewebes in den Knorpelkanälen findet man das letztere vorwiegend in den untersten, der Ossificationsgrenze zunächst gelegenen Antheilen der absteigenden Kanäle, seltener in den Seitenzweigen und in den mittleren Partien der vergrösserten Säulenzone, niemals aber in den obersten zunächst der Proliferationsgrenze oder gar oberhalb derselben in dem allseitig wachsenden Knorpel gelegenen Theilen der Markkanäle; und wenn sich der absteigende Kanal auf einem Längsschnitte als Markpapille präsentiert, so findet man das osteoïde Geflecht immer nur in dem Stiele, niemals aber in der Krone der Markpapille, welche noch mit zahlreichen, dichtgedrängten und blutüberfüllten Gefässen versehen ist, während in dem osteoïden Stiele die Blutgefässe entweder gänzlich fehlen, oder auf wenige ganz kleine Lumina in den grösseren Maschen des osteoïden Geflechtes reducirt erscheinen.

Am deutlichsten wird aber die Abhängigkeit der Bildung des osteoïden Gewebes von dem Stande der Vascularisation durch die auffallende Thatsache illustriert, dass gerade in den schwersten Fällen der rachitischen Affection jene so charakteristischen osteoïden Bildungen in den Knorpelkanälen immer seltener werden, und endlich in den allerintensivsten Formen neben der enorm gesteigerten Gefässentwicklung im grosszelligen Knorpel vollständig fehlen. In diesen besonders hochgradigen und

*Apper  
retum*

*in acer  
with*

*hande  
shipt*

floriden Graden der Erkrankung ist eben die Vascularisation überall, und selbst in den älteren Schichten des grosszelligen Knorpels im Fortschreiten begriffen, und es sind daher die Bedingungen für die Bildung des osteoïden Gewebes, nämlich Stillstand in der Gefässentwicklung und beginnende Involution der Gefässe, an keiner Stelle vorhanden.

Ausser diesen Veränderungen innerhalb des Knorpelmarks, welche auf die Involution der Gefässe bezogen werden müssen, sind auch noch Veränderungen in dem den Knorpelmarkraum umgebenden Knorpelgewebe zu beobachten, analog den metaplastischen Ossificationsvorgängen in der Umgebung der endostalen Markräume, welche wir in der ersten Abtheilung (11. Kapitel) ausführlich besprochen haben. Auch hier scheint dasselbe zeitliche Verhältniss zwischen metaplastischer und neoplastischer Ossification — denn als solche kann man die Umwandlung des Knorpelmarks in osteoïdes Gewebe auffassen — obzuwalten, insoferne, als die ossificatorische Umwandlung des den Markraum umgebenden Knorpels immer der Bildung von osteoïdem Gewebe im Innern des Knorpelkanals vorhergeht. Man kann dies ganz einfach aus der Thatsache erschliessen, dass man wohl häufig Knorpelkanäle ohne osteoïden Inhalt von dem glänzend rothen Hof umgeben sieht, welcher die diffuse metaplastische Ossification des umgebenden Knorpels andeutet, niemals aber Kanäle mit osteoïdem Inhalte ohne die Zeichen der Metaplasie in ihrer nächsten Umgebung.

In den weitaus zahlreichsten Fällen hat die metaplastische Ossification den diffusen Charakter, d. h. die intensive Carminfärbung und der lebhaftere Glanz, welchen die Grundsubstanz in Folge dieser Metaplasie erhält, geht an dem Rande des Markkanals nach aussen hin allmählig ablassend in das ursprüngliche Aussehen des Knorpels über. (S. Fig. 3 in der Umgebung des unteren Antheils des Knorpelgefässkanals *kg*<sup>1</sup>.) In der Regel sind diese verwaschenen rothen Ränder auch von geringer Ausdehnung, so dass sie nur vereinzelte und zumeist auch noch unveränderte Knorpelhöhlen enthalten. Die Metaplasie der Knorpelränder der Markkanäle geht eben offenbar in der Regel recht langsam vor sich und hat noch keine grossen Fortschritte gemacht, wenn die betreffende Partie des gross-

zelligem Knorpel durch die von unten her vordringende endostale Markraumbildung schon wieder eingeschmolzen wird.

Nur in sehr hochgradigen Fällen schreitet die Metaplasie der knorpeligen Ränder in einem rascheren Tempo weiter, und dann hat dieselbe nicht mehr den diffusen Charakter, sondern die rothen Partien zeigen nach aussen hin einen scharfen Rand, welcher durch Einbeziehen der benachbarten grossen Knorpelzellenhöhlen und durch ossificatorische Umwandlung des Inhaltes derselben — Globulibildung — jenes charakteristische Aussehen erhält, welches wir bei der Schilderung der endochondralen Ossification beschrieben haben. Diese scharfrandige Metaplasie findet man indessen unter allen Umständen nur in der Umgebung des untersten, der Ossificationsgrenze zunächst gelegenen Antheils der absteigenden Gefässkanäle, während die diffuse verwaschene Metaplasie der Knorpelränder schon in grösserer Entfernung von der Ossificationslinie innerhalb des grosszelligen Knorpels häufig zu beobachten ist.

Einige Male habe ich in Fällen mässiger Rachitis auch an Kanälen, welche oberhalb der Proliferationsgrenze in mässiger Entfernung von derselben im kleinzelligen Knorpel gelegen waren, eine schwache diffuse Röthung der Knorpelränder beobachtet. Diese im Ganzen ziemlich seltene Erscheinung ist nur so zu denken, dass in den Fällen mässiger Intensität manchmal wohl ein Stillstand in der krankhaft gesteigerten Entwicklung der Knorpelgefässe eintritt, welcher sich dann in der gewöhnlichen Weise durch die Metaplasie des Knorpelgewebes in der Umgebung der Gefässe äussert. Aber gerade diese Erscheinung ist wieder ungemein charakteristisch für die Rachitis, weil unter normalen Verhältnissen niemals schon im kleinzelligen Knorpel ein Stillstand oder ein Rückgang in der Gefässentwicklung stattfinden kann.

Die Grenze zwischen dem durch Umbildung des Knorpelmarks entstandenen osteoïden Gewebe und demjenigen Antheile der carmingefärbten Stränge und Leisten, welcher einer ossificatorischen Umwandlung des Knorpels seinen Ursprung verdankt, ist nicht immer genau festzustellen, namentlich dann, wenn jene Partien des Knorpels, welche die Umwandlung eingegangen sind, nicht mehr die runden Zellenhöhlen und die homogene carmingefärbte Grundsubstanz aufweisen, sondern ein eigenthümlich drusig höckeriges

in high  
os part  
sharp  
Edges  
but not  
at lowest  
part  
labore  
may be  
the diff  
metap  
Sts at  
diffuse  
indur  
in small  
cells  
Char  
in  
Kp

Ansehen haben, welches nach innen zu ganz allmählig in das aus quer-, schief- und längsgetroffenen Faserbündeln zusammengesetzte osteoïde Gewebe des Knorpelmarks übergeht. Auch die zahlreichen plumpen zackigen Zellenhöhlen findet man in gleicher Weise in den ganz peripheren Theilen, welche man schon in Anbetracht ihres ganz allmählichen Ueberganges in den normalen Knorpel als aus diesem hervorgegangen betrachten muss.

Diese eigenthümliche Erscheinung ist einfach dadurch zu Stande gekommen, dass die in centrifugaler Richtung vorschreitende ossificatorische Umwandlung nicht immer einen noch gänzlich unveränderten Knorpel erfasst, sondern dass diese Randtheile des Knorpels eben unmittelbar, bevor sie der Metaplasie verfallen, schon jene vorbereitenden Veränderungen eingegangen sein können, welche bei der Neubildung und Vergrößerung der Knorpelkanäle in Folge der fortschreitenden Vascularisation der definitiven Umwandlung des Knorpels in weiches Markgewebe vorhergehen. (Vergl. das 9. Kapitel der ersten Abtheilung.) Die ossificatorische Umwandlung betrifft also, wenn die Vascularisation stille steht, den Knorpel mitsammt seinen Uebergangsformen in Knorpelmark, und daher ist auch die Grenze zwischen dem aus dem Knorpel direct und dem aus dem Knorpelmark entstandenen Theile des osteoïden Gewebes nicht zu bestimmen, weil auch noch ein Drittes, was eigentlich nicht mehr Knorpel und noch nicht Mark genannt werden kann, in osteoïdes Gewebe verwandelt wurde.

Diejenigen Forscher, welche trotz der Leichtigkeit, mit der sich auch schon in normalen Objecten der allmähliche Uebergang des Knorpels in den weichen Inhalt der Knorpelkanäle verfolgen lässt, immer noch unentwegt an ihrer Vorstellung von dem Hineinwachsen des weichen Knorpelmarks in den resistenten Knorpel mit Verdrängung und Zerstörung des letzteren festhalten, mögen doch an irgend einem Durchschnitte durch eine rachitische Chondroepiphyse den allmählichen Uebergang von dem osteoïden Inhalte der Knorpelkanäle zu dem diffus metaplastisch ossificirten Knorpel, und endlich von diesem zum normalen Knorpelgewebe studiren, um sich zu überzeugen, dass diese sich unzählige Male wiederholenden Bilder unmöglich anders zu verstehen sind, als durch die Umwandlung des Knorpels, und dass dabei der Einwanderung eines neuen Gewebes von aussen her kein Platz eingeräumt werden kann.

Eine Ausfüllung der von oben oder von der Seite her vordringenden perichondralen Knorpelkanäle mit lamellösem Gewebe, oder selbst nur eine Verengerung der Gefässräume des osteoiden Gewebes durch neugebildete Lamellen, wurde, wie bereits angedeutet, in keinem einzigen Falle beobachtet. Es rührt dies offenbar daher, dass diese Kanäle mitsammt ihrem Inhalte früher schon der definitiven Einschmelzung bei der endostalen Markraumbildung verfallen, bevor in denselben jene Bedingungen vorhanden sind, welche die concentrische Bildung von Knochenlamellen gestattet, nämlich eine stetige und ausgiebige Involution der in ihnen enthaltenen Blutgefässe. Vielleicht hängt diese scharfe Trennung zwischen den Ossificationsvorgängen in den perichondralen und endostalen Markräumen auch damit zusammen, dass die ersteren in einem noch wachsenden, die letzteren aber in einem bereits vollständig zur Ruhe gekommenen Gewebe sich entwickeln, und die Metamorphose ihres Inhaltes durchzumachen haben.

Das Resultat aller dieser complicirten Vorgänge ist, dass die Säulenzone rachitischer Knorpel auf Längs- und Querschnitten von glänzenden und durch die lebhaft e Karminfärbung von dem umgebenden Knorpel lebhaft abstechenden, schmälern oder auch sehr plumpen, grobgestrickten osteoiden Leisten durchzogen ist, welche in Längsschnitten zumeist vertical gerichtet sind, auf Querschnitten aber radial vom Perichondrium aus gegen die Mitte des Knorpels hinziehen, um dort einen Durchschnitt eines ausgedehnten gefässreichen Markkanals zu erreichen, dessen knorpelige Ränder in der Regel diffus geröthet erscheinen, während der Inhalt entweder noch durchaus aus weichem Knorpelmark oder auch schon aus einem um die Gefässe angeordneten Netzwerk von osteoidem Gewebe besteht. Auch gegen das Perichondrium hin zeigen die osteoiden Leisten auf dem Querschnitte in der Regel eine bedeutende Erweiterung, welche wieder entweder blos mit einer Fortsetzung der weichen Innenschicht des Perichondriums, oder auch schon theilweise mit einem areolären Gewebe osteoiden Charakters ausgefüllt ist.

Ueberhaupt hat das Perichondrium, oder vielmehr seine bei der Rachitis ausserordentlich überwiegende weiche Wucherungsschicht im Umfange des grosszelligen Knorpels, in jeder Beziehung die allergrösste Aehnlichkeit mit dem Inhalte der Knorpelkanäle, welche

osteoide  
Kanäle  
weiches  
Gewebe mit  
Gefässen  
gross  
in einer  
Lage  
perich

or also partly with  
at the end



the soft  
a fine fine unit to contents of  
Cart. Canal

ja schon darum, weil sie ausschliesslich nur Fortsätze der perichondralen Blutgefässe enthalten, immer auch ein Continuum der Innenschichte des Perichondriums enthalten müssen. Die Analogie geht aber bei der Rachitis noch weiter, weil auch die weiche Schichte des Perichondriums nicht nur durch ihr eigenes Wachstum vergrössert ist, sondern, wie wir später zeigen werden, auch durch die Einschmelzung der peripheren Theile des Knorpels in Folge der vermehrten Saftströmung der zahlreichen neugebildeten und enorm erweiterten Gefässe bedeutend verbreitert wird; und endlich erfolgt auch in den unteren Antheilen des Perichondriums ebenso und unter gleichen Bedingungen die Bildung eines grossmaschigen areolären osteoïden Gewebes, wie in den unteren Partien der ausgedehnten Knorpelkanäle.

Wir werden auf diese Vorgänge noch ausführlicher bei der Besprechung der rachitischen Perichondritis und Periostitis zurückkommen müssen.

Soft layers of peric. notably + lymph  
own growth but also by the  
melting away of the peripheral part of  
the cart in consequence of the & D  
lymphstream of the numerous  
new formed hemorrhoidal vessels  
vessels is greatly widened  
+ finally there is produced  
a great meshed areolar osteoïd  
issue as in the lower part

### Drittes Kapitel.

#### **Anomalien der Knorpelverkalkung und der Markraumbildung.**

Störungen in der Homogenität der Verkalkung. Vorzeitige Knorpelverkalkung. Verhalten derselben zu den absteigenden Gefässen. Räumliche Beschränkung der Knorpelverkalkung. Ursachen derselben. — Unregelmässige Markraumbildung. Veränderter Inhalt der Markräume. Gesteigerte Gefäss- und Blutbildung.

Die Abweichung vom Normalen äussert sich bei der rachitischen Knorpelverkalkung nach zwei Richtungen, nämlich einerseits in der Beschaffenheit und dem Aussehen der verkalkten Knorpelpartien, und andererseits in der räumlichen Ausdehnung der Verkalkung.

Was nun den ersten Punkt anlangt, so findet man an rachitisch afficirten Knorpeln fast durchwegs eine bedeutende Störung in der Homogenität der Verkalkung. Bei der Besprechung der normalen Knorpelverkalkung (im 8. Kapitel der ersten Abtheilung) wurde bereits hervorgehoben, dass die verkalkten Partien auch unter normalen Verhältnissen, speciell in den jüngst verkalkten Antheilen der rascher wachsenden Diaphysenenden, nicht sofort homogen erscheinen, sondern anfangs ein krümliges, streifiges oder kugeliges Aussehen darbieten, und dass erst in den älteren Theilen in einiger Entfernung von der Verkalkungsgrenze ein homogenes glänzendes Aussehen bemerkbar wird. Wir haben diese Erscheinung darauf zurückgeführt, dass die besonders schnell wachsenden Theile der Knorpelgrundsubstanz, also insbesondere die Längsbalken zwischen den Zellensäulen, nicht sofort ihre definitive dichte Faserung erlangen, dass vielmehr zwischen den Fibrillenbündeln vorerst noch fibrillenlose interfasciculäre Räume zurückbleiben, in denen

*apparente*

*made for*

*crumbly*

*fibrill...*

*Elementar  
Sind  
Ame*

erst nachträglich neue Knorpelfibrillen entstehen, welche dann ein gleichmässiges hyalines Aussehen des Knorpels bedingen. Wir haben dort gleichfalls auseinandergesetzt, dass sich die Kalksalze ausschliesslich zwischen den dichtgewebten Fibrillen präcipitiren können, offenbar weil die lebhaftere Saftströmung in den relativ weiten interfasciculären Spalträumen, welche nur das leicht durchgängige mucinöse Grundgewebe enthalten, dem Herausfallen der Kalksalze abträglich ist. Die Krümel oder „Kugeln“ auf dem Durchschnitte entsprechen also den Querschnitten der verkalkten Fibrillenbündel, während das helle unverkalkte Netzwerk zwischen den Kalkpartikeln die blos mit Kittgewebe erfüllten Räume anzeigt. 8a

*asie*

Was nun unter normalen Verhältnissen nur für jene allerjüngsten und räumlich beschränkten Theile der Knorpelverkalkung gilt, erstreckt sich bei der Rachitis fast durchaus auf den ganzen verkalkten Knorpel, denn dieselben Bedingungen, welche dort die Schuld tragen an der Störung der Homogenität der Verkalkung, wiederholen sich hier in dem gesammten der Verkalkung unterliegenden Knorpel. Wir haben eben erst bei der Beschreibung der Säulenzone des rachitischen Knorpels hervorgehoben, dass insbesondere in den krankhaft verlängerten Längsbalken die Grundsubstanz sowohl in Folge des rapiden Wachstums, als auch der übermässig gesteigerten Saftströmung von Seite der Gefässe eine exquisit streifige Beschaffenheit besitzt, und die nothwendige Folge hievon ist auch wieder jene mangelhafte Dichtigkeit der Verkalkung, da eben in Folge der erhöhten Plasmaströmung selbst eine nachträgliche Verdichtung der Knorpelstructur zumeist ausgeschlossen ist. Daher findet man die krümlige, feinnetzige Beschaffenheit der Verkalkung sowohl auf Längs- als auf Querschnitten auch in grosser Entfernung von der Verkalkungsgrenze und selbst in Fällen mässiger Intensität sieht man nur selten etwas grössere Strecken mit dem normalen, homogenen Aussehen der Knorpelverkalkung \*).

\*) Zum Studium der Knorpelverkalkung eignen sich ganz besonders solche Objecte, welche durch langsame Entkalkung mittelst Chromsäure schnittfähig gemacht werden, weil dabei die früheren Verhältnisse der Verkalkung fast unverändert zur Ansicht kommen, und sich die verkalk-

Noch auffallender als diese Abweichungen von der Structur der Knorpelverkalkung sind aber die Anomalien, welche in den räumlichen Verhältnissen derselben bei der Rachitis zu Tage treten. Wir finden hier die eigenthümliche Erscheinung, dass dieselbe krankhafte Affection in ihren verschiedenen Intensitätsgraden einmal eine übermässige Ausdehnung der Verkalkung zur Folge hat, und ein anderesmal wieder, wenn man zu den höheren Graden der Affection fortschreitet, eine Verminderung, und endlich sogar auf grossen Strecken ein völliges Ausbleiben der Verkalkung herbeiführen kann.

Wenn wir nun wieder mit den mässigeren Graden beginnen, so ergibt sich zunächst eine auffallende Unregelmässigkeit der Verkalkungsgrenze, in der Weise, dass die Verkalkung sowohl in den seitlichen zunächst dem Perichondrium gelegenen Theilen, als auch an einzelnen anderen Stellen (auf dem Längsschnitte) plötzlich ziemlich steil in die Höhe steigt, manchmal sogar nahezu bis an die oberste Grenze des einseitig wachsenden Knorpels. (Vergl. Tafel I, Fig. 1.) Als auffällige Ursache dieser vorzeitigen Verkalkung — denn mit einer solchen hat man es ohne Zweifel zu thun, weil selbst nach Abschlag dieser verkalkten Vorsprünge nicht nur keine verminderte, sondern sogar noch eine erhöhte Verkalkungszone übrig bleibt — ergeben sich schon auf den ersten Anblick die im einseitig wachsenden Knorpel vertical nach abwärts steigenden Gefässkanäle, denn auf einem Längsschnitte bildet immer entweder ein mit osteoïdem Gewebe ausgefüllter absteigender Markkanal oder eine senkrechte osteoïde Leiste die Axe eines jeden mit der Spitze nach oben gerichteten,

ten Partien sehr schön durch ihre grünliche Farbe von dem unverkalkten Knorpel abheben. Die sonst ganz vortreffliche und sehr expeditiv Entkalkungsmethode von Busch mittelst verdünnter Salpetersäure eignet sich gar nicht für diesen speciellen Zweck, weil bei derselben die ganze Verkalkung zumeist spurlos verschwindet, und man oft nicht einmal mehr den Ort der ehemaligen Verkalkungsgrenze auffinden kann. In den hochgradigsten Fällen von Rachitis ist jedoch die Verkalkung so mangelhaft, dass man von einer jeden künstlichen Entkalkung absehen, und dennoch, ohne sein Messer zu gefährden, vollständig brauchbare Schnittpräparate anfertigen kann, welche natürlich die ursprünglichen Verkalkungsverhältnisse ganz unverändert wiedergeben. (Siehe Tafel IV, Fig. 5.)

Verkalkungskegels (s. dieselbe Figur, in der Umgebung des centralen osteoïden Gefässkanals *kg*<sup>2</sup>). Wir haben diese Erscheinung schon im ersten Abschnitte (im 9. Kapitel) bei Gelegenheit der Beschreibung der Gefässkanäle im einseitig wachsenden Knorpel angedeutet, und haben dort auch eine, wie uns scheint, ganz plausible Erklärung für dieselbe gegeben. Wir haben nämlich angenommen, dass die zweifellos stattfindende Verengerung und beginnende Obliteration der Markkanäle innerhalb des rapid nach der axialen Richtung auswachsenden Knorpels hauptsächlich durch ein compensirendes, übermässiges Wachsthum des Knorpels in der nächsten Nähe des Gefässkanals bewirkt wird, und dass in Folge dessen die Knorpelzellen in den unmittelbar benachbarten Knorpeltheilen viel früher als die anderen ihre definitive Grösse erreichen, und zu einem völligen Wachsthumstillstand in diesem Theile des Knorpels führen. Nun haben wir aber annehmen müssen, dass höchst wahrscheinlich gerade der plötzliche Wachsthumstillstand nach einem rapiden Anwachsen das veranlassende Moment für die Knorpelverkalkung abgibt, und es ist also wohl begreiflich, dass die Verkalkung jene Partien, welche durch ihr frühzeitiges Anwachsen zur Verengerung der Knorpelkanäle beigetragen haben, früher befällt, als die übrigen noch nicht ausgewachsenen Theile des Knorpels in derselben Höhe.

Man könnte allerdings auch daran denken, ob nicht etwa die vermehrte Saftströmung in den unmittelbar an die Gefässkanäle grenzenden Knorpelpartien ein frühzeitiges Auswachsen der Knorpelzellen und ein vorzeitiges Anlangen derselben bei ihrer definitiven Ausdehnung zur Folge habe. Dieser Annahme stellt sich aber direct die Thatsache entgegen, dass die frühzeitige Verkalkung gerade nur in der Umgebung solcher Kanäle beobachtet wird, welche die uns bereits bekannten Zeichen der beginnenden Obliteration an sich tragen, in welchen also die von den Blutgefässen ausgehende Saftströmung schon in der Abnahme begriffen sein muss; während gerade jene Kanäle, welche noch im Fortschreiten begriffen sind, welche also weder metaplastische Knorpelränder, noch auch einen osteoïd umgewandelten Inhalt besitzen, sondern noch ausschliesslich weiches Knorpelmark und zahlreiche blutüberfüllte Gefässe einschliessen, niemals eine vorzeitige Verkalkung ihrer knorpeligen Umgebung darbieten. Wir werden im Gegen-

theile alsbald sehen, dass solche hyperämische Kanäle, denen man wohl eine lebhaftere Plasmaströmung zuschreiben muss, gerade ein Hinderniss für die Verkalkung des sie umgebenden Knorpels abgeben. Wir müssen es also bei der früher gegebenen Erklärung für die frühzeitige Verkalkung in der Umgebung einzelner Knorpelkanäle bewenden lassen.

Da nun in einem rachitisch afficirten knorpeligen Ende eines rapid wachsenden langen Knochens, wie wir wissen, immer eine grosse Zahl absteigender Gefässkanäle vorhanden ist, und in den Fällen mittlerer Intensität diese Kanäle zumeist auch noch die Tendenz zur Involution besitzen, wie dies aus den zahlreichen vertical verlaufenden osteoïden Leisten ersichtlich ist, so bekommt in solchen Fällen die Verkalkungsgrenze sehr häufig ein ungemein charakteristisches festonartiges Aussehen, indem sie nämlich an der einen Seite einer jeden verticalen Leiste steil in die Höhe steigt, und auf der anderen Seite wieder ebenso steil abfällt, um wieder in einem Bogen zu der nächsten Leiste hinzuziehen.

Fast in allen Fällen, in denen solche zugespitzte Vorsprünge der Verkalkungsgrenze längs der Gefässkanalleisten in die Höhe steigen, findet sich auch das Aufsteigen der Verkalkung längs des perichondralen Randes des grosszelligen Knorpels. (Siehe gleichfalls Fig. 1.) Gewöhnlich erreicht die auch hier ziemlich steil aufsteigende Grenze den perichondralen Rand noch im unteren Antheile der Säulenzzone, manchmal reicht sie aber auch beinahe an den oberen Rand des grosszelligen Knorpels, was bei der in solchen Fällen meist schon ziemlich bedeutend vermehrten Höhe dieser Zone eine ganz erhebliche Beschleunigung der Verkalkung in den Randtheilen des Knorpels bedeutet. Auf dem Querschnitte läuft dann dem entsprechend längs des Perichondriums eine schmale verkalkte Zone, welche entweder einen noch vollständig unverkalkten Knorpel einrahmt, oder nur einen zum Theile unverkalkten Knorpel, in welchem verkalkte Inseln in der Umgebung der osteoïden Leisten oder der quergeschnittenen obliterirenden Knorpelgefässe zerstreut sind. (Vergl. I. Band, Tafel VII, Fig. 12.)

Die Ursachen der frühzeitigen Verkalkung der randständigen Theile des Knorpels dürften wohl analoge sein, wie bei der Verkalkung in der Umgebung der Knorpelkanäle. Vor allem ist her-

vorzuheben, dass auch hier die Grundsubstanz ausschliesslich in der Umgebung von ausgewachsenen Knorpelzellen verkalkt, und es ist auch wirklich oft sehr auffallend, dass jene verkalkten Randpartien ausschliesslich nach allen Dimensionen ausgewachsene Knorpelzellen enthalten, während in demselben Niveau die benachbarten Zellen namentlich nach der Höhenausdehnung noch nicht ihre definitive Grösse erreicht haben, und dem entsprechend auch noch von unverkalkter Grundsubstanz umgeben sind. Ich vermüthe, dass diese Erscheinungen in folgender Weise zusammenhängen. Auf Grund des rachitischen Vorganges haben, wie wir wissen, die Zellen der grosszelligen Knorpelzone die Tendenz, frühzeitig auszuwachsen. In den inneren Partien des Knorpels müssen sich jedoch die Zellen, da sie alle auswachsen wollen, in ihrer übermässigen Ausdehnung nothwendiger Weise gegenseitig beschränken und hemmen. An den Randtheilen in der Nähe des Perichondriums wird aber diese Hemmung am geringsten sein, weil hier die Theile nach aussen ausweichen dürfen. Wir sehen ja auch, dass die Randtheile der „hypertrophischen“ Zone — bei der Rachitis hat diese Bezeichnung Strelzoff's für den grosszelligen Knorpel noch am ehesten ihre Berechtigung — sich oft ziemlich bedeutend gegen das Perichondrium hin vorbauchen, und es ist wohl begreiflich, dass in den Fällen mässigeren Grades, wo diese Vorbauchung noch ausschliesslich eine active ist, also nur durch das übermässige Auswachsen des Knorpels nach allen Dimensionen bedingt wird, die Zellen in der nächsten Nähe des Perichondriums am wenigsten in ihrem rapiden Anwachsen gehindert werden, also auch viel früher ihr expansives Wachsthum beendigen, und damit die Bedingungen schaffen, unter denen die Kalksalze sich in die Grundsubstanz präcipitiren können.

In den hier beschriebenen Fällen, welche die beginnende oder mässig entwickelte rachitische Störung darbieten, ist die Verkalkungszone, auch abgesehen von dem Hinaufrücken längs der Gefässkanäle und des Perichondriums, in ihrer Gänze bedeutend verbreitert, so dass die in einer Reihe vorrückenden endostalen Gefässe und Markräume viel weiter hinter der Verkalkungsgrenze zurückbleiben, als dies sonst der Fall ist (Fig. 1, *vkj* bis *mrg*). Man kann jedoch nicht einen Moment darüber im Zweifel sein, dass diese Verbreiterung der Verkalkungszone nicht durch

eine Verzögerung der Markraumbildung, welche ja bei der auffallend gesteigerten Vascularisation des rachitischen Knorpels und Knochens gänzlich ausgeschlossen ist, sondern ausschliesslich durch eine vorzeitige Verkalkung des Knorpels bedingt ist. Die letztere ist auch hier darauf zurückzuführen, dass die Knorpelzellen der Säulenzone nicht nur längs der Kanäle und des Perichondriums, wo dafür besonders günstige Verhältnisse obwalten, sondern überhaupt in der ganzen Zone viel früher und in viel grösserer Menge ihre definitive Grösse erreichen, und daher der Knorpel auch in viel grösserem Umfange verkalkt, als unter normalen Bedingungen. Freilich bleibt auch die Qualität der Verkalkung, d. h. die Dichtigkeit und Homogenität derselben fast im demselben Masse zurück, als die Ausdehnung der Verkalkung das normale Mass überschreitet.

Die hier geschilderte Conformation der Verkalkungszone findet sich ungemein häufig in den rachitisch afficirten Knochenenden von älteren Fötus, dann auch bei reifen Kindern und selbst in den ersten Lebensmonaten. Bei den höheren Graden der Affection, welche wir bereits im zweiten Halbjahre und auch späterhin gewöhnlich vorfinden, bekommt die Sache eine ganz andere Gestaltung. Auch hier ist die Verkalkungszone eine durchaus unregelmässige, aber die Unregelmässigkeit beruht jetzt nicht mehr auf einem Vorrücken derselben längs der Gefässkanäle, sondern diese letzteren üben jetzt gerade den gegentheiligen Einfluss auf die Verkalkung aus, indem nämlich augenscheinlich die absteigenden Gefässkanäle in einem gewissen Umkreise um sich herum den Knorpel ganz und gar unverkalkt erhalten. Der ganze Unterschied besteht eben darin, dass man es hier nicht mehr mit obliterirenden Gefässen und sich verengernden Gefässkanälen zu thun hat, sondern mit krankhaft erweiterten und allem Anscheine nach noch immer in progressiver Ausdehnung und Vermehrung begriffenen Gefässen. In den höheren Graden der Rachitis findet man aber, wie wir bereits auseinandergesetzt haben, schon seltener die Zeichen der Involution in den Gefässkanälen des grosszelligen Knorpels, sie enthalten häufig keine osteoïden Gewebstheile in ihrem Inneren, und zeigen nicht einmal die durch die Metaplasie des umgebenden Knorpels bedingte glänzende carminrothe Umrahmung, vielmehr enthalten

*delay*

*above  
for for  
R. chue*

*in all  
- h*



mel  
reperit

sie noch ein durchaus weiches und ungemein blutreiches Markgewebe, und an den Rändern bieten sie oft noch die deutlichsten Erscheinungen der weiteren Umwandlung des Knorpels in Mark und der fortschreitenden Blutgefässbildung dar. Dort, wo man hyperämische Kanäle findet, reicht nun die Verkalkung niemals bis unmittelbar an ihre Wandung hinan, sondern es bleibt in einem gewissen Umkreise um einen jeden hyperämischen Markkanal die Verkalkung gänzlich aus, wodurch nun auf einem Längsschnitte die Verkalkungszone durch den Gefässkanal eine trichterförmige Einbuchtung nach abwärts erleidet, während auf dem Querschnitte durch die Verkalkungszone ein jeder hyperämische Kanal von einem schmälereu oder breiteren unverkalkten Knorpelrande umgeben erscheint. Solche in lebhafter Weiterbildung begriffene Gefässe senden eben eine viel mächtigere Plasmaströmung aus, und diese verhindert die Verkalkung der Grundsubstanz, selbst zwischen den vollkommen ausgewachsenen Knorpelzellen.

Es ist nun wohl begreiflich, dass, je mehr blutreiche und in der Ausbreitung begriffene Gefässkanäle mit lebhafter Plasmaströmung von oben her sich in die Verkalkungszone einsenken, desto häufiger die Verkalkung unterbrochen werden muss. Die kalklosen Zonen rings um die Blutgefässe werden nun nicht nur zahlreicher, sondern auch breiter, endlich findet man zwischen zwei Kanälen auf dem Längsschnitte nur einen ganz schmalen verkalkten Streifen, und auf dem Querschnitte schmale verkalkte Ringe, welche sich zwischen den Querschnitten der ausgedehnten Gefässkanäle hindurchziehen. Zuletzt kann auch zwischen zwei oder mehreren Kanälen die Verkalkung gänzlich ausbleiben, so dass sie nur noch in einzelnen verschieden grossen Knorpelpartien vorhanden ist, welche durch grössere Zwischenräume ganz unverkalkten Gewebes getrennt sind.

Bei den höheren Graden der Erkrankung kommen jedoch noch andere Verhältnisse hinzu, welche die Ausbreitung der Verkalkung in hohem Grade beeinträchtigen. Manchmal ist nämlich in einzelnen beschränkten Stellen des grosszelligen Knorpels die Structur der Grundsubstanz und die Dichtigkeit ihres Gewebes in so hohem Grade beeinträchtigt, dass diese Stellen schon bei mässiger Vergrösserung durch ihre ungewöhnliche Durchsichtigkeit und das

helle Aussehen ihrer Grundsubstanz und insbesondere an Hämatoxylinpräparaten dadurch auffällig werden, dass sie die blaue Farbe entweder gar nicht oder nur in sehr geringem Masse aufnehmen. Man kann schon daraus schliessen, dass diese Partien im hohen Grade an jenen Elementen verarmt sein müssen, welche die Färbung annehmen, nämlich an den Knorpelfibrillen, und in der That lehrt auch die Beobachtung mit schärferen Linsen, dass diese Stellen des Knorpels nur ganz spärliche isolirte und daher sichtbare Knorpelfibrillen enthalten, welche in einer ungefärbten mucinösen Grundsubstanz verlaufen (schleimige Metamorphose oder Atrophie des Knorpels). Auch die Knorpelzellen zeigen auffallende Veränderungen. Anfangs gebläht und mit deutlichen gespannten oder gefältelten Kapselmembranen versehen, verlieren sie endlich diese Membranen vollständig, schrumpfen auf ein kleines Protoplasmaklumpchen, und verschwinden auch zuletzt ganz und gar, so dass endlich an gewissen Stellen nur die schleimig veränderte Grundsubstanz zurückbleibt.

Solche Knorpeltheile, in denen offenbar eine überaus lebhaft, durch feste Gewebstheile kaum gehemmte Plasmaströmung herrscht, sind zur Verkalkung ebenso wenig geeignet, wie der fibrillenlose Inhalt der Knorpelhöhlen, oder wie irgend ein anderes fibrillenloses Gewebe, und es bilden diese Stellen, auch wenn sie bereits in die Verkalkungszone einbezogen sind, unter allen Umständen unverkalkte Inseln, welche selbst nach obenhin von verkalktem Knorpel begrenzt sein können.

Ein weiteres sehr wichtiges Hinderniss für die Verkalkung bildet endlich in den hochgradigen Fällen der Umstand, dass in der verbreiterten grosszelligen Knorpelzone die Knorpelzellen zwar in riesiger Anzahl sich fortwährend nach allen Dimensionen vergrössern, und auch immerwährend noch in Vermehrung begriffen sind, dass aber unter dieser grossen Anzahl von wachsenden Zellen eben wegen der fortdauernden Zellenvermehrung durch Theilung nur verhältnissmässig wenige die definitive Grösse der ausgewachsenen Zellen erreichen. Die krankhaft gesteigerte Säftezufuhr regt eben offenbar die Zellen zur Proliferation an, anstatt sie einfach auswachsen zu lassen, und wenn es nun richtig ist, dass nur der plötzlich eintretende Wachstumsstillstand die Verkalkung des Knorpels veran-

swollen  
furchig

extrem  
fines  
fibrillar

superficial

divis

lasst, so wird man verstehen, dass solche Knorpeltheile, deren Zellen noch in der Proliferation begriffen sind, am wenigsten die Bedingungen für den Beginn der Verkalkung darbieten\*). Wenn

\*) Unsere in der ersten Abtheilung dieser Abhandlung aufgestellte Hypothese, nach welcher die physiologische Knorpelverkalkung abhängig wäre von dem plötzlichen Wachsthumstillstand des unmittelbar zuvor so unverhältnissmässig rasch herangewachsenen grosszelligen Knorpels, hat bis jetzt nur von einer Seite einen Widerspruch erfahren. Es hat nämlich Maas (Centralblatt für Chirurgie 1880 Nr. 47) die Frage aufgeworfen, warum denn dann nach Abschluss ihres Wachstums nicht alle perennirenden hyalinen Knorpel verkalken. Die Antwort auf diese Frage ist indessen schon, zum Theile wenigstens, in unserer früheren Ausführung enthalten. Wir haben nämlich damals ausdrücklich hervorgehoben (I. Band, S. 224), dass wahrscheinlich in dem scharfen Contrast zwischen der ungemein gesteigerten Wachstumsenergie des einseitig proliferirenden und auswachsenden Knorpels und der darauffolgenden absoluten Wachstumsruhe, sowie in dem damit verbundenen plötzlichen Nachlasse in der Energie der zuführenden Plasmaströmung das ursächliche Moment der Knorpelverkalkung zu finden sein dürfte. An einer anderen Stelle (S. 228) wurde ferner darauf hingewiesen, dass das ganz allmälige Aufhören des Wachstums in den fibrillären Geweben, und speciell auch in dem kleinzelligen Knorpel, und der damit verbundene allmälige Uebergang von der zuletzt kaum noch erhöhten Wachstumsströmung zu der einfachen Ernährungsströmung wahrscheinlich nicht genüge, um eine regelmässige Verkalkung herbeizuführen. Aber selbst die Basis dieses Einwandes, dass die perennirenden Knorpel bei ihrem Wachstumsstillstande nicht verkalken, ist keineswegs feststehend. Von den Rippenknorpeln kann ich wenigstens mit Bestimmtheit angeben, dass dieselben noch in einer sehr späten Lebensperiode (z. B. bei einem 56jährigen Manne) wenigstens an vielen Stellen ganz unverkennbare Zeichen von noch immer stattfindender oder wenigstens ganz kürzlich erfolgter Zellentheilung darbieten. Uebrigens ist es ja bekannt, dass der Thorax in vielen Fällen noch während des Mannesalters eine mächtige Erweiterung erfährt, und man muss schon daraus allein auf eine fortdauernde Wachsthumsthätigkeit der Rippenknorpel schliessen. Andererseits weiss man, dass in den Rippenknorpeln mit der Zeit verkalkende und ossificirende Herde fast regelmässig auftreten (siehe auch Freund, Histologie der Rippenknorpel, Berlin 1858) und ich habe mich bei einer genaueren Untersuchung solcher Objecte überzeugt, dass sowohl die Verkalkung, als auch die Markraumbildung und metaplastische Ossification nur in solchen Knorpelpartien auftritt, in welchen die Knorpelzellen im Vergleiche zu denjenigen der nicht verkalkenden Theile bedeu-

nun in den verschiedenen über einander geschichteten Lagen des grosszelligen Knorpels, wie dies nicht selten der Fall ist, ausgewachsene Partien mit proliferirenden Zellenlagen abwechseln, so kann es auch leicht geschehen, dass man auf einem Längsschnitte einen quergestellten, horizontalen verkalkten Streifen findet, auf welchen nach unten hin wieder unverkalkte Knorpelpartien folgen. (Siehe Tafel IV, Fig. 5 *vk.*)

In den hochgradig afficirten Knochenenden erreichen aber gewisse Knorpeltheile überhaupt niemals im knorpeligen Zustande den Moment des vollständigen Wachstumsstillstandes, weil nämlich unterdessen von unten her die endostalen Markgefässe vorrücken und den Knorpel vielfach zu endostalen Markräumen einschmelzen, während der von der Einschmelzung verschont gebliebene Antheil des Knorpels, noch bevor er verkalkt ist, die ossificatorische Umwandlung mit jenen krankhaften Modificationen eingeht, welche wir alsbald zu schildern haben werden. Der Knorpel wird also eingeschmolzen oder ossificirt, noch bevor durch das Auswachsen seiner zelligen Elemente die Bedingungen zur Verkalkung seiner Grundsubstanz gegeben sind.

Alle diese verschiedenen Umstände, welche sämmtlich der Verkalkung des Knorpels hinderlich sind, können endlich dahin führen, dass man auf einem ganzen Längsschnitte eines schwer afficir-

---

tend herangewachsen sind. Noch wichtiger ist die von Schottelius in einer ausführlichen Monographie über die Kehlkopfknorpel (Wiesbaden 1879) nachgewiesene Thatsache, dass die Kehlkopfknorpel regelmässig nach der Pubertätszeit verkalken und ossificiren. Nun ist es ja bekannt, dass gerade der Kehlkopf beim Eintritte der Pubertät eine rasche und energische Vergrösserung erfährt, und dann entweder im Wachsthum gänzlich stille steht oder doch wenigstens sehr langsam und kaum merklich weiter wächst. Wahrscheinlich wachsen dann überhaupt nur noch einzelne Partien, während andere ihr Wachsthum schon beendigt haben, daher auch verkalken und, nach Massgabe der nun auch stattfindenden Vascularisation des Knorpels, ossificiren. Das Verhalten der demnach nicht mit voller Berechtigung sogenannten perennirenden Knorpel spricht also keineswegs zu Ungunsten unserer Hypothese, vielmehr wird dieselbe durch die Beobachtung an den Kehlkopfknorpeln in wirksamer Weise gestützt. Auch die oben geschilderten rachitischen Abweichungen von dem physiologischen Verhalten der Verkalkung stimmen ganz vortrefflich mit unserer Auffassung überein.

ten Knochenendes in der wenig erhöhten und bedeutend verbreiterten grosszelligen Knorpelzone nur noch sporadische, ganz isolirte Zellengruppen mit verkalkter Grundsubstanz findet, und in diesen Gruppen ist dann oft wieder die Verkalkung so unvollständig, dass manche Zellen nicht einmal von einem geschlossenen Ringe verkalkter Grundsubstanz umgeben sind; ja man findet sogar hie und da ganz vereinzelte Stückchen der Intercellularsubstanz mit Kalk infiltrirt, und diese fragmentarischen Verkalkungspartien zeigen wieder die schon vielfach erwähnte schollige oder kugelige Structur. Der ganz unverhältnissmässig überwiegende Theil des grosszelligen Knorpels zeigt aber in solchen Fällen auch nicht eine Spur von Verkalkung.

Noch eine andere Erscheinung muss hier Erwähnung finden, nämlich die Ablagerung von Kalksalzen in einzelnen noch vollständig geschlossenen Zellenhöhlen der grosszelligen Knorpelzone. Es muss aber gleich hinzugefügt werden, dass diese Kalkablagerung nicht im Knorpelgewebe, sondern in echter leimgebender Knochengrundsubstanz erfolgt, welche sich innerhalb der geschlossenen Knorpelzellenhöhle neugebildet hat. Wir haben es also nicht mit Knorpelverkalkung, sondern mit einer Ossificationserscheinung zu thun, welcher wir in dem nächsten Kapitel in ausführlicher Weise gerecht zu werden gedenken.

Anomalien der Markraumbildung. Wir beginnen auch hier mit den Anfangsformen der Rachitis, und schildern zunächst jene Anomalien, welche wir bei den Affectionen geringeren Grades vorfinden. Die krankhafte Beschaffenheit der von den endostalen Gefässen gebildeten Markräume äussert sich wieder nach zweierlei Richtungen: in der abnormen Gestalt derselben und in der abnormen Beschaffenheit ihres Inhalts.

Wir beschäftigen uns zunächst mit den Anomalien der Gestalt. Wenn wir uns den normalen Vorgang an den rasch wachsenden Knochenenden vor Augen halten, wie wir ihn im 10. Kapitel des ersten Abschnittes geschildert haben, so fanden wir daselbst nahezu parallel nach oben vordringende, ziemlich lange, schlauchförmige Markräume, welche sich fast genau an die Richtung der ebenfalls nahezu parallelen, nach oben eben merklich divergirenden Zellsäulen hielten, in der Weise, dass ein jeder Markraum entweder

einer einzigen, oder auch 2 bis 3 solchen Säulen entsprach. Die Wände der Markräume wurden also von den bei der Einschmelzung verschont gebliebenen Längsbalken des verkalkten Knorpels gebildet. Von den Querbälkchen waren demzufolge auch nur selten spärliche Ueberreste erhalten. Dabei waren normaler Weise beim Menschen und bei den Säugethieren überhaupt gleichzeitig sämtliche Zellensäulen in derselben Weise eröffnet und zur Markraumbildung herangezogen, so dass die übrig bleibenden Knorpelbalken nur ganz ausnahmsweise vereinzelt uneröffnete Knorpelhöhlen enthielten. Ein jeder einzelne dieser schlauchförmigen Markräume bildete nach oben einen Blindsack, und nur in grösserer Entfernung vom Fundus communicirten die benachbarten Markräume untereinander, bis dann, entsprechend der dichotomischen Verzweigung der endostalen Gefässe, immer mehr von den nach abwärts erweiterten Markräumen zu grösseren Räumen zusammenflossen. Die oberen Kuppen endeten fast alle in gleicher Höhe und waren auf einem Längsschnitte durch eine gerade oder schwach gekrümmte Linie zu begrenzen. (Vergl. I. Band, Tafel V.)

Es fällt nun schon bei den mässigen Graden der Erkrankung auf, dass einzelne von diesen primären Markräumen den anderen um eine gewisse, wenn auch kurze Strecke voraneilen, so dass die Regelmässigkeit jener idealen Grenze gestört wird. Unsere Leser wissen schon, dass wir damit nicht jene weit nach oben vorspringenden papillenartigen Gebilde meinen, welche in centripetaler Richtung gegen die Ossificationsgrenze verlaufen. Die Strecke, um welche die unregelmässig vordringenden endostalen Markräume einander voraneilen, ist eine ganz unvergleichlich geringere, aber sie ist doch gross genug, um die frühere Regelmässigkeit des Bildes zu alteriren.

Eine weitere Veränderung besteht darin, dass die Markräume nicht mehr in der Richtung der Zellensäulen vorrücken, sondern ganz regellos, so dass schon ein Markraum, welcher nicht breiter als eine Zellensäule ist, durch seinen unregelmässigen schiefen Verlauf, durch plötzlichem seitlichem oder selbst rückläufigem Abbiegen mehrere Zellensäulen auf einmal arrodirt und eröffnet. Dabei geschieht es auch häufig, dass benachbarte Markräume zusammenstossen und schon hoch oben im Fundus seitliche Communicationen entstehen, was normaler Weise in dieser Höhe

opened  
drawn n  
approval

lasten bsp

9

niemals beobachtet wird. Durch dieses unregelmässige Vordringen der zapfen- oder zungenförmigen Markräume ist es auch bedingt, dass zwischen denselben ganz unregelmässig gestaltete Knorpelpartien zurückbleiben, welche einerseits zahlreiche Reste von Querbälkchen aufweisen, weil die Knorpelzellenhöhlen häufig nur arrodirt und nicht in toto in den neuen Markraum mit einbezogen werden, und andererseits wieder zahlreiche, in grösseren Gruppen angeordnete, noch gänzlich geschlossene Knorpelzellenhöhlen einschliessen. In Folge der häufigen Anastomosen der Gefässräume in der Nähe des Fundus zeigen sich auf dem Längsschnitte häufig kleinere Knorpelpartien, welche ringsum von Markgewebe umgeben sind, was auch unter normalen Verhältnissen niemals vorkommen kann.

Auch auf Querschnitten weichen die Bilder ziemlich auffällig vom normalen Typus ab. Wenn man einen Schnitt ganz oben durch die höchsten Kuppen der Markräume führt, so kommen vereinzelt runde lochähnliche Markräume zur Ansicht, zwischen denen grosse Knorpelpartien mit zahlreichen uneröffneten Zellenhöhlen übrig bleiben. Sowie man aber nur etwas weiter gegen die Diaphyse herabgeht, findet man schon ganz ungewöhnlich grosse, vielfach anastomosirende Markräume vor, durch welche — im Vergleiche mit einem Durchschnitte der gleichen Höhe eines normalen Knochens — das Knorpelgewebe in seiner Ausdehnung sehr bedeutend reducirt worden ist.

Es sind demnach schon die Fälle mässiger Intensität durch eine bedeutend gesteigerte und unregelmässige Markraumbildung charakterisirt. In den nächst höheren Graden finden wir statt der zahlreichen zungen- oder schlauchförmigen Markräume schon in erster Reihe sehr grosse, buchtige oder flachrunde, nach oben ungemein scharf begrenzte, wie erodirende Markräume, welche den Knorpel ganz ohne Rücksicht auf den Verlauf seiner Zellenreihen eingeschmolzen haben. Aber auch hier bleiben noch immer in gewissen, wenn auch bedeutend vergrösserten Abständen ganz unregelmässig gestaltete Knorpelbalken zurück, und dadurch werden wir solche Bilder von den Einschmelzungsvorgängen bei der hereditären Syphilis unterscheiden, bei welchen in grossen Herden, welche sich nahezu über die ganze Breite des Knochens erstrecken können, alles harte Gewebe geschwunden und durch Mark- oder Granulationsgewebe ersetzt ist. Etwas Aehnliches ist bei der

Rachitis niemals zu beobachten. Selbst die grösseren Markräume überschreiten selten die Breitenausdehnung von 6—10 Zellenreihen, und daneben gibt es immer auch wieder zahlreiche engere, mehr schlauchförmig aufsteigende Kanäle. In den schwersten Fällen wechseln Markräume von allen möglichen Dimensionen und Verlaufsrichtungen so mit einander ab, dass es unmöglich ist, irgend eine allgemein gültige Regel aufzustellen.

Was nun die Anomalien des Inhaltes der primären Markräume anbelangt, so haben wir dieselben bereits im ersten Abschnitte bei der Beschreibung der normalen Vorgänge der Mark- und Blutbildung vielfach angedeutet, weil uns insbesondere die Alterationen mässigen Grades Gelegenheit gegeben haben, den Vorgang der allmäligen Umbildung des Inhaltes der Knorpelzellenhöhlen in Markzellen und Blutkörperchen zu verfolgen. Da im normalen Zustande diese Vorgänge auf eine ganz schmale Zone beschränkt sind, so ist es hier kaum möglich, die Zwischenstufen dieses Umbildungsprocesses zu beobachten. Man findet eben den Fundus des Markraumes schon mit grossen dicht gedrängten Markzellen erfüllt, und unmittelbar darüber noch vollkommen geschlossene einzellige Knorpelhöhlen mit kaum verändertem Inhalt.

Bei der Rachitis ist nun der Vorgang der Markraumbildung, d. h. der Umwandlung des Knorpels in die Elemente des Markgewebes, auf eine viel breitere Zone ausgedehnt. Vor Allem findet man häufig schon eine Zellenwucherung in einzelnen zunächst den Kuppen der Markräume gelegenen Knorpelhöhlen, welche, so weit man sehen kann, noch vollkommen geschlossen sind. Diese Zellenvermehrung innerhalb der grossen Knorpelhöhlen erstreckt sich in verschiedenen benachbarten Zellenreihen verschieden weit nach oben, so dass auch dadurch die sonst gut geordnete Phalanx der vorrückenden endostalen Markräume zerstört wird. Hier hat man auch eine günstige Gelegenheit, den Vorgang zu verfolgen, wie dann endlich die Communication der mit neugebildeten Zellen erfüllten Höhlen untereinander und mit dem Markraume bewerkstelligt wird, in welchen sie endlich einbezogen werden. (Vergl. das 10. Kapitel des ersten und das vorhergehende Kapitel dieses Abschnittes.)

Ausserdem findet man gerade in den rachitisch afficirten Chondroepiphysen häufig jene vorbereitende Veränderung im Innern von geschlossenen Knorpelhöhlen, welche dem gan-

Content  
of  
pages

cell prolif  
in islet  
phases Car  
ca

performed



cursory  
 art cartil  
 h. group  
 o an  
 v. Sept  
 at later  
 h. l. h. y  
 es. are  
 ped out  
 are Chang

zen Inhalte ein homogen glänzendes Aussehen verleiht und ein verändertes Verhalten zu den Farbstoffen bedingt. Diese Veränderung befällt sowohl einzelne Zellenhöhlen, als auch ganze Gruppen derselben, und in dem letzten Falle erstreckt sie sich endlich auch auf die die einzelnen Zellenhöhlen ursprünglich abscheidenden Knorpelsepta, so dass die späteren Markräume in ihrer künftigen Ausdehnung durch diese Umwandlung schon vollkommen vorgezeichnet sind. Es ist begreiflich, dass auch dadurch die früher regelmässige Reihe der primären Markräume in hohem Grade verwirrt erscheinen muss.

tents  
 sh.  
 this  
 into  
 n. p. h.  
 h. e.  
 better  
 in  
 f. h. an  
 small

Den Vorgang, durch welchen diese homogen glänzende Masse nach und nach in granulirte Markzellen und in hämoglobinhältige Blutkörperchen umgewandelt wird, haben wir gleichfalls schon an derselben Stelle der ersten Abtheilung geschildert. Hier wollen wir nur noch einmal hervorheben, dass gerade bei der Rachitis die Bildung von rothen Blutkörperchen an Ort und Stelle durch die Umwandlung des lebenden Inhaltes der grossen Knorpelzellenhöhlen in hämoglobinhältige Substanz, fast möchte ich sagen direct beobachtet werden kann. Die Blutbildung und die Neubildung von Blutgefässen ist eben durch den krankhaften Process in enormer Weise gesteigert. Während man unter normalen Verhältnissen nur vereinzelte hämoglobinhältige Körperchen oder Scheibchen zwischen den Markzellen im Fundus der neugebildeten Markräume auffinden kann, sieht man bei der Rachitis sehr häufig den grössten Theil des Inhalts der geschlossenen Knorpelhöhlen sich in Blutkörperchen zerfurchen, und wenn dann durch Schwinden der Quersepta und durch Umwandlung derselben in weiches Gewebe diese Knorpelhöhlen mit den Markräumen in Verbindung getreten sind, so entstehen dadurch grosse mit Blutkörperchen erfüllte Räume, welche noch keine scharf begrenzte Wandung haben, in denen vielmehr die hämoglobinhältigen Gebilde ganz unmittelbar an die granulirten Zellen des Markgewebes grenzen, und auch theilweise an den Randpartien noch zwischen den letzteren zu finden sind \*). Sehr häufig existirt über-

\*) Es ist mir erst aus der neuesten Arbeit von E. Neumann (Zeitschrift f. klin. Med. 3. Bd. 1884) bekannt geworden, dass sowohl Schäfer als auch Ranvier und Leboucq im Unterhautzellgewebe neuge-

haupt nur ein ganz schmaler Rand von eigentlichem Markgewebe in diesen neuen Markräumen, und der weitaus grösste Raum der letzteren ist eben von grossen mit Blut gefüllten Höhlen occupirt.

Erst in einiger Entfernung von dem Fundus bekommen die Bluträume eine scharfe lineare Grenze, wovon man sich am besten an Querschnitten überzeugen kann. Diese enorm erweiterten capillären Bluträume communiciren vielfach untereinander, und bilden recht eigentlich ein cavernöses Gewebe, in welchem die mit Blut erfüllten Räume nur durch schmale Septa von Markgewebe geschieden sind.

Das Markgewebe selbst bietet in den meisten Fällen keine auffallende Veränderung dar. Namentlich in den Fällen geringer und mittlerer Intensität findet man ebenso wie unter normalen Verhältnissen dichtgedrängte, theilweise selbst gegen einander abgeplattete grosse Markzellen, zwischen denen das Reticulum vollständig gedeckt erscheint. Der einzige Unterschied liegt dann darin, dass man zwischen denselben häufiger als sonst auch grössere Myeloplaxenmassen vorfindet, wenn nämlich die Einschmelzung des Knorpels besonders stürmisch erfolgt. Diese Myeloplaxen gehören dann zu der Kategorie der feinkörnigen, blassen, vielkernigen Zellen, welche keine Carminfärbung annehmen, weil sie nicht der

borener Thiere Zellen gefunden haben, welche, ohne mit den Gefässanlagen in Communication zu treten, in ihrer Substanz gefärbte hämoglobinhaltige Theile einschliessen, und von denen diese Autoren annehmen, dass sie erst später die in ihnen endogen entstandenen Blutzellen der Circulation übergeben. Sowohl Schäfer als Ranvier schildern diese hämoglobinhaltigen Partikel theils als unscheinbare Kügelchen, theils als kleine Flecke, theils auch von scheibenförmiger Gestalt, also ganz in derselben Weise, wie wir sie in den vergrösserten Knorpelzellen in der Nähe der Kuppen der endostalen Markräume geschildert haben. Auch diese Autoren stimmen darin überein, dass die Blutkörperchen an dieser Stelle gleich von vorneherein als kernlose gebildet werden. Damit steht es, wie wir bereits im ersten Abschnitte angedeutet haben, durchaus nicht im Widerspruch, wenn auch einzelne kernhaltige Zellen des Mark- oder Bildungsgewebes nicht nur in Bruchstücken, sondern in ihrem ganzen Zellenleibe hämoglobinhaltig werden und sich dadurch in kernhaltige rothe Blutkörperchen umwandeln. Dagegen scheint mir die Frage, ob solche kernhaltige Blutkörperchen sich mit der Zeit in kernlose umwandeln können, noch in hohem Grade controvers zu sein.

medullary  
tissue no  
streaky  
change

find  
myelo  
plaxen  
which  
do not

contain  
with  
carmine

Einschmelzung von leimgebendem Gewebe ihre Entstehung verdanken.

Dagegen findet man in jenen Fällen, wo eine Bildung grösserer Bluträume stattgefunden hat, zwischen denen nur wenig Markgewebe zurückgeblieben ist, das letztere insoferne verändert, als in ihm die Markzellen weniger dicht angeordnet sind, und dadurch das Reticulum, in dem sie eingebettet sind, und die glashelle Grundsubstanz deutlicher hervortreten. Dadurch nähert sich das Markgewebe schon mehr der Structur des Granulationsgewebes, wie wir sie in noch schärferer Ausprägung bei der Beschreibung der hereditär syphilitischen Knochenaffectionen kennen lernen werden.

Bevor wir die Schilderung der krankhaft modificirten endostalen Markraumbildung beendigen, müssen wir noch die hochgradigsten Fälle in Augenschein nehmen. Hier ist aber dieser Vorgang überhaupt sehr schwer zu verfolgen, weil die Markraumbildung gar nicht mehr in einem grosszelligen Knorpelgewebe stattfindet, sondern in einem von unzähligen Gefässkanälen und ihren Verzweigungen vielfach durchwühlten Boden, in welchem die ohnehin schon spärlichen Reste von Knorpelgewebe durch die am Rande der Kanäle vielfach stattfindende osteoïde Umwandlung zum grössten Theile ihre knorpelige Beschaffenheit eingebüsst haben. (Siehe Fig. 2 links unten.) Unter solchen Umständen kann selbstverständlich der normale Vorgang der allmäligen Umwandlung des Knorpels in Markgewebe u. s. w. nicht mehr verfolgt werden, ja es kann überhaupt in solchen Fällen mit den grössten Schwierigkeiten verbunden sein, von einem bestimmten Gefässkanale zu sagen, ob er von dem Perichondrium oder aus dem Innern der Diaphyse stammt. Auch dadurch, dass in den hochgradigen Fällen das Markgewebe der endostalen Räume zellenärmer wird und sich mehr dem Charakter des Granulationsgewebes nähert, geht ein sonst ziemlich zutreffendes Unterscheidungsmerkmal zwischen endostalen und perichondralen Gefässkanälen verloren.

Es wird also das an die Stelle des säulenförmig angeordneten grosszelligen Knorpels tretende Convolut von perichondralen Gefässkanälen und osteoïd gewordenem Knorpelgewebe von unten her in ganz unregelmässigen buchtigen Gefässräumen der verschiedensten

*great round lacunae which get filled up part for part*

Form und Grösse eingeschmolzen. Dabei bilden sich, wie bei der Einschmelzung von wirklichem Knochengewebe, grosse runde Lacunen, welche sich, wie wir alsbald sehen werden, auch sofort wieder theilweise mit neuen Knochenlamellen ausfüllen. In solchen hochgradigen Fällen grenzt also das spongiöse Knochengewebe, welches sonst erst in einiger Entfernung von der Verkalkungsgrenze erscheint, ganz unmittelbar an den noch unverkalkten grosszelligen Knorpel, und es ist daher die Zone der endostalen Markraumbildung im verkalkten Knorpel und die Zone der regelmässigen scharf-randigen metaplastischen Ossification mit der Bildung von Knochen-säumen u. s. w. ganz und gar in Wegfall gekommen.

## Viertes Kapitel.

### Anomalien der Knochenbildung im Knorpel.

Metaplastische Ossification. Globuli ossei. Ossification von scheinbar isolirten Knorpelzellen. Diffuse Metaplasie. Abweichungen der neoplastischen Knochenbildung. Structur der jungen Knochenbälkchen.

Bei der Schilderung der normalen Ossification in den knorpelig präformirten Skelettheilen haben wir nachgewiesen, dass sich die Knochenbälkchen jedesmal aus zwei Bestandtheilen verschiedener Herkunft zusammensetzen, nämlich aus den inneren Partien, welche durch metaplastische Ossification, d. h. durch directe Umwandlung der nicht eingeschmolzenen Knorpeltheile in Knochen entstanden sind, und aus den äusseren Knochenlagen lamellöser Structur, welche neoplastisch aus dem Markgewebe gebildet und den ossificirten Knorpelbalken aufgelagert worden sind \*). Wenn wir

---

\*) Diese unsere Darstellung der endochondralen Ossification weicht bekanntlich in einem sehr wichtigen Punkte von der bisher gangbaren Anschauung H. Müller's ab, welcher die Knochensäume auf den Bälkchen der endochondralen Spongiosa ausschliesslich durch Auflagerung aus dem Markgewebe entstehen liess, und das Schicksal der nach der Bildung der Markräume übrig bleibenden Knorpelbalken gänzlich ignorirte; wogegen wir nachgewiesen haben, dass das ganze übrigbleibende Knorpelgerüste nach und nach direct in Knochen umgewandelt wird. Dieser neuen Auffassung, welche ich bereits im Jahre 1878 (im Centralbl. f. d. med. Wiss.) deutlich ausgesprochen habe, ist bis nun von keiner Seite widersprochen worden, obwohl sich bereits zahlreiche Publicationen über normale und pathologische Ossification mit derselben beschäftigt haben. Selbst Busch in Berlin, welcher bekanntlich noch vor mehreren Jahren die Lehrmeinung verfochten hat, dass alles Knochengewebe, wo immer es auch gefunden werde, der specifischen Thätigkeit periostaler Osteoblasten seine Existenz verdanke, sah sich in einem Vortrage in der

nun die rachitischen Störungen der endochondralen Ossification im Detail studiren wollen, so ist es unbedingt geboten, auch diese beiden Arten des Ossificationsvorganges gesondert zu betrachten.

Wir wenden uns zunächst zu den Anomalien der metaplastischen Ossification.

In den Fällen geringgradiger Affection sind diese Anomalien

---

Berliner physiol. Gesellschaft (17. December 1880, S. 29 der Verhandl.) zu der Erklärung veranlasst, dass er unserer Auffassung nicht entgegen-trete. Ebenso acceptirte er ihrem vollen Inhalte nach unsere Angaben über die physiologische Knorpelbildung im Periost, womit also zugegeben wurde, dass die periostale Wucherungsschichte mit ihren angeblich specifischen knochenbildenden Elementen an bestimmten Stellen normalmässig keinen Knochen, sondern Knorpel erzeugt. Wenn nun aber Busch in Bezug auf die directe Umwandlung des nicht eingeschmolzenen Knorpelgerüsts in Knochen sich dahin äussert, „dass dieser Process von zu geringer Ausdehnung sei, als dass er in der Lehre der Knochenbildung besondere Berücksichtigung in Anspruch nehmen könnte,“ so kann ein solcher Einwand unmöglich ernst genommen werden. Vor Allem ist es ganz unrichtig, dass der Process nur in geringer Ausdehnung stattfindet. Schon beim Menschen und den Säugethieren überhaupt besteht die endochondral gebildete Spongiosa sämmtlicher langer und kurzer Knochen in ihren jüngeren Theilen ausschliesslich, und in ihren älteren Bälkchen — bis zu ihrer Einschmelzung — zum grossen Theile aus den metaplastisch ossificirten Knorpelbalken. Von den Wirbelkörpern neugeborener Kinder z. B., bei denen der periostale Knochen relativ unbedeutend entwickelt ist, kann man ruhig behaupten, dass die ganze spongiöse Knochensubstanz, bis auf geringfügige lamellöse Auflagerungen auf den älteren Bälkchen, durch Metaplasie gebildet worden ist. Dasselbe gilt in noch viel höherem Grade für die gesammte endochondrale Ossification bei den Vögeln, und Busch selbst hat in einem anderen Vortrage (20. Mai 1881) erklärt, dass sich der metaplastische Typus bei den Batrachiern noch in viel grösserer Verbreitung findet, als bei den höheren Thierclassen. Damit ist aber festgestellt, dass sehr beträchtliche Theile des Skelets ganz regelmässig nicht aus Osteoblasten hervorgehen. Rechnet man noch hinzu, dass bei zahlreichen pathologischen Knochenbildungen die Mitwirkung periostaler Osteoblastenzellen gänzlich ausser dem Bereiche der Möglichkeit gelegen ist, so bleibt von der Osteoblastentheorie eigentlich nichts weiter übrig, als die längst bekannte Thatsache, dass ein grosser Theil des Knochengewebes durch die Umwandlung jener eigenthümlich angeordneten Bildungszellen entsteht, welchen Gegenbaur den Namen Osteoblasten beigelegt hat.

sehr stark die Seite
 
 ausschliesslich bedingt durch die unregelmässige Markraumbildung. So haben wir im vorigen Kapitel gesehen, dass durch das regellose Vordringen der endostalen Gefässe die Zellensäulen oft nicht gänzlich in den Markraum einbezogen, sondern nur auf einer Seite arrodirt werden, und dass in Folge dessen zahlreiche Reste von Querbälkchen übrig bleiben. Die nothwendige Folge davon ist, dass auch die metaplastisch ossificirten Bälkchen eine sehr unregelmässige Gestalt, insbesondere auf Längsschnitten aufweisen, und dass die Ossification von Querbälkchen, die wir im normalen Zustande nur ausnahmsweise beobachteten, sich in unzähligen Wiederholungen präsentirt.

Eine weitere Consequenz des unregelmässigen Vordringens der endostalen Gefässe, mitunter in querer und sogar in rückläufiger Richtung, liegt für die metaplastische Ossification darin, dass man die durch Metaplasie entstandenen rothen Knochensäume der Bälkchen nicht mehr wie sonst ausschliesslich an den Seitenrändern der Markräume vorfindet, sondern auch, wenn der Verlauf des Markraumes sich der Horizontalen nähert, oben und unten, oder selbst in einem nach unten gerichteten Fundus eines rückläufigen Markraumes. Aber auch bei solchen Markräumen, die direct nach oben verlaufen, findet man nicht selten die metaplastische Knochen- saumbildung im oberen Fundus, was, wie wir ausdrücklich hervorgehoben haben, unter normalen Verhältnissen in den Perioden des lebhaften Längenwachsthums, mit denen wir es eben hier zu thun haben, niemals der Fall ist. Die metaplastische Knorpel- ossification geht eben, wie wir seiner Zeit gezeigt haben, nur dort vor sich, wo die Gefässbildung zum Stillstande gekommen ist, daher ist im Fundus der stetig nach oben fortschreitenden Markräume nicht der Platz für die Knochen- saumbildung durch Meta- plasie der Knorpelränder. Ist aber die Gefässbildung krankhaft ge- steigert und beschleunigt, dann dürfte sie kaum mehr stetig fort- schreiten, es ist vielmehr wahrscheinlich, dass sie auch hie und da wieder irgendwo Stillstände macht, und dann müssen auch im Fundus solcher Markräume die Zeichen der metaplastischen Ossifi- cation hervortreten. Am schönsten habe ich dieses Phänomen an den Wirbelkörpern hochgradig rachitischer Individuen gesehen.

Aber auch abgesehen von den ungewöhnlichen Localitäten, in denen die ossificatorische Umwandlung des Knorpels auftritt,

ist die letztere in vielen anderen Beziehungen krankhaft modificirt. In den mittleren und hohen Graden der Affection ist sie abnorm beschleunigt, so dass die Knorpelsäume schon in geringer Entfernung von der oberen Ossificationsgrenze eine sehr bedeutende Mächtigkeit erreichen, natürlich auf Kosten des knorpeligen Antheiles der Bälkchen. Die Folge davon ist, dass in einer Höhe, wo man sonst noch breite und continuirlich zusammenhängende Knorpelreste vorfindet, nur noch schmale vielfach unterbrochene Reste der knorpeligen Grundsubstanz zu sehen sind, oder gar nur mehr jene spaltartigen Berührungsstellen der einander entgegen rückenden metaplastischen Buckel, welche die Stelle der ursprünglichen Knorpelreste verrathen.

Die Schwierigkeit des Nachweises des endochondralen Typus an solchen rasch ossificirten Bälkchen wird noch dadurch erhöht, dass auch die Bildung von Knochenkörperchen in den metaplastisch gebildeten Säumen in abnormer Weise gesteigert ist. Wir haben nachgewiesen, dass sich auch bei der normalen Ossification in den Knochensäumen, wenn sie einmal eine gewisse Breite erreicht haben, vereinzelte Knochenkörperchen bilden, und dass von diesen letzteren offenbar auch ein rascheres Fortschreiten der Metaplasie der Grundsubstanz beobachtet wird, was sich dann in der buckeligen Conformation des knöchernen Saumes gegen den Knorpel hin äussert. Bei der ausgesprochen rachitischen Störung der endochondralen Ossification sind nun diese neuen Knochenkörperchen nicht mehr vereinzelt, sondern sehr zahlreich und dichtgedrängt, und communiciren auch miteinander durch deutlich sichtbare Knochenkanälchen. Dies geht in manchen Fällen so weit, dass die metaplastisch ossificirten Knochenpartien fast das Aussehen von geflechtartigem Knochen erlangen, so dass man bei dieser Structur an Alles eher, als an einen endochondralen metaplastischen Ursprung denken würde, wenn nicht die vielfach vorhandenen spaltähnlichen Knorpelreste und einzelne wohl-erhaltene Globuli ossei mitten in diesem nahezu osteoiden Gewebe den endochondralen Ursprung über jeden Zweifel erheben würden.

Gerade der Befund von zahlreichen Globuli ossei, d. h. von ehemaligen grossen Knorpelhöhlen mit ossificirtem Inhalte ist in hohem Grade charakteristisch für die endochondrale Ossification bei der Rachitis. Wir wissen bereits, dass in Folge des unregel-



mässigen Vordringens der endostalen Markräume in den grosszelligen Knorpel eine grosse Zahl von Knorpelzellenhöhlen der Eröffnung, oder vielmehr der Einbeziehung in die Markraumbildung vollständig entgehen. Wir müssen uns nun daran erinnern, wie sich solche geschlossene Knorpelhöhlen bei der normalen Ossification verhalten haben, wo ja auch hin und wieder vereinzelt Zellen, und an gewissen Stellen des Skeletes (Clavicula, Unterkiefer, gesammte Ossification der Vögel) auch grosse Gruppen von geschlossenen Zellenhöhlen von der Einschmelzung verschont geblieben waren. Es hat sich dort gezeigt, dass in dem Augenblicke, wo die mit scharfem Rande fortschreitende Metaplasie des Knorpels eine solche Zellenhöhle an einem Punkte ihrer Wandung erreichte, sich auch sofort der grösste Theil ihres Inhaltes, nämlich die Pericellularsubstanz und ein Theil des Zellenleibes in echte faserige leimgebende (carmingefärbte) Knochengrundsubstanz verwandelte, während ein geringer Theil des Zellenleibes oder der Zellenleiber (wenn bereits eine Vermehrung der Zellen innerhalb der Knorpelhöhle stattgefunden hat) mitsammt dem Kerne in ihrer ursprünglichen weichen Beschaffenheit zurückblieben. Dadurch entstand, ringsumgeben von knorpeliger (weisser) Grundsubstanz, ein carmingefärbter kugelig oder elliptischer Körper (Globulus), welcher einen oder mehrere zackige Zellenhöhlen (Knochenkörperchen) enthielt. Wenn die Schnittrichtung günstig war, liess sich auch die Berührungs- oder Verschmelzungsstelle mit dem benachbarten Knochensaume oder mit einem benachbarten Globulus nachweisen. (Vergl. das 11. Kapitel des ersten Abschnittes und die betreffenden Abbildungen.)

Bei der Rachitis wiederholen sich nun an jenen Stellen, wo zahlreiche geschlossene Knorpelzellenhöhlen zwischen den unregelmässig vordringenden Markräumen verschont geblieben sind, diese Bilder genau in derselben Weise oder noch in erhöhtem Massstabe, u. zw. aus dem Grunde, weil das Fortschreiten der metaplastischen Umwandlung ebenfalls krankhaft gesteigert ist. Man findet also häufig schon in geringer Entfernung von der Ossificationsgrenze zahlreiche Bälkchen, welche fast ausschliesslich aus einem Convolut solcher Globuli zusammengesetzt sind. Die weissen Knorpelreste zwischen diesen Globuli werden gleichfalls in Folge der beschleunigten Metaplasie, welche von der ganzen

Peripherie der früheren Knorpelhöhle weiterschreitet, sehr rasch bedeutend verschmälert und endlich auf ganz schmale Spalten reducirt, welche nunmehr die einander fast berührenden und daher fast polyedrisch gewordenen Globuli von einander abgrenzen.

Eine weitere Modification der Globulibildung ist durch die abnorme Gestalt und Anordnung der Knorpelzellen in der Zone der Zellenvergrösserung gegeben. Wir haben gehört, dass diese Zellen häufig nicht alle ihre definitive Grösse erreichen, dass sie oft durch den Wachstumsdruck aus ihrer radialen säulenförmigen Anordnung abgelenkt, in den peripheren Partien gegen das Perichondrium vorgebaucht sind, und dabei eine Drehung um ihre Axe erleiden können, dass häufig in einzelnen horizontalen Schichten plattgedrückte Zellen mit vollkommen ausgewachsenen abwechseln u. s. w. Alle diese Veränderungen machen sich auch in den bereits ossificirten Bälkchen in der Gestalt, Conformation und gegenseitigen Stellung der Globuli geltend, und sind hier durch die Ossification gleichsam stabilisirt. Man sieht also beispielsweise auf dem Längsschnitte längliche, plattgedrückte Globuli mit ihrem längsten Durchmesser, welcher ursprünglich der quere war, mehr oder weniger schief gestellt, manchmal sogar fast um einen rechten Winkel gedreht u. dgl. Ausserdem findet man viel häufiger, als dies sonst der Fall ist, in einem Globulus 2 — 3 kleine Knochenkörperchen, wodurch dann gleichfalls, wenn einmal eine vollständige Verschmelzung der Globuli stattgefunden hat, eine unregelmässige geflechtartige Structur der metaplastisch entstandenen Knochenpartien vorgetäuscht werden kann.

Besonders eigenthümlich für die höheren Grade der Rachitis ist aber das Auftreten von scheinbar ganz isolirten, mit verkalkter Knochengrundsubstanz und einem oder mehreren Knochenkörperchen ausgefüllten Knorpelhöhlen, welche ringsum von unverkalkter Knorpelgrundsubstanz umgeben sind. Wenn man unentkalkte Präparate studirt, so findet man mitten in der unverkalkten Grundsubstanz einzelne grosse Knorpelzellenhöhlen, deren Inhalt bis auf die strahlige knochenkörperchenähnliche kleine Höhlung dicht mit Kalksalzen imprägnirt erscheint. Man könnte also glauben, dass sich die Kalksalze einfach in das Innere der Knorpelhöhle niedergeschlagen haben, und es würde dies durchaus im Widerspruche stehen mit unserer Behauptung, dass

*Thrombosen  
white remains  
smaller &*

*Globuli  
almost  
white*

*Cart  
cells of  
diff  
differ  
of plane  
perio  
to form  
in bone  
globuli  
differ  
situation*

||

sich innerhalb des Knochensystems die Kalksalze ausschliesslich in fibrilläres Gewebe präcipitiren. Wenn man aber solche Objecte entkalkt und mit Carmin tingirt, so überzeugt man sich, dass sich innerhalb dieser Höhlen eine homogen glänzende, die Carmin-tinction gierig aufnehmende Grundsubstanz gebildet hat, welche nichts anderes sein kann, als leimgebende knöcherne Grundsubstanz.

Was nun die Isolirung dieser ossificirten und verkalkten Zellenräume anbelangt, so ist dieselbe, wie gesagt, nur scheinbar; wenigstens ist es mir in den allermeisten Fällen durch den Wechsel der Einstellung gelungen, entweder eine ganz kleine Berührungsstelle oder einen dünnen ossificirten Verbindungsstrang nachzuweisen, welcher zu einer anderen ossificirten Knorpelzelle oder direct zu einer durch Metaplasie entstandenen knöchernen Umsäumung eines Markraumes führte. Manchmal findet in diesem schmalen Verbindungsstiele sogar eine Communication zweier zackiger Zellenhöhlen mittelst je eines der beiderseitigen Kanälchen statt. Für die wenigen Fälle, wo es nicht möglich war, eine Berührungsstelle oder einen Verbindungsstrang nachzuweisen, glaube ich mit gutem Grunde annehmen zu können, dass die Verbindungsstelle eben ausserhalb des Schnittes gelegen war.

Dabei bleibt immerhin noch der Umstand, dass mitten in einer unverkalkten knorpeligen Grundsubstanz ein Theil des Inhaltes der Knorpelhöhlen sich mit Kalksalzen füllt, auf den ersten Anblick recht auffallend, und entbehrt scheinbar jeder Analogie mit den Vorgängen bei der normalen Ossification. Und dennoch lässt sich diese Erscheinung ganz gut mit den Principien, welche wir für den Eintritt der Verkalkung aufgestellt haben, in Einklang bringen. Wir sagten nämlich, dass für die Verkalkung zwei Momente erforderlich seien, nämlich 1. das Aufhören des expansiven Wachstums und 2. das Vorhandensein oder die Bildung von Fibrillen in genügender Dichtigkeit. Beide Momente sind nun innerhalb der ossificirenden Knorpelhöhlen vorhanden. Die Ossification des Inhalts beobachtet man immer nur in vollständig ausgewachsenen Zellenhöhlen, niemals in jenen flachen, wie plattgedrückten Formen, welche stets in solchen Fällen in genügender Anzahl vorhanden sind; es hat also hier sicher das expansive Wachsthum vollständig aufgehört. Ausserdem haben sich, wie man sich an entkalkten Präparaten überzeugen kann, in der Pericellularsubstanz und in einem

Theile des Zellenleibes leimgebende Fibrillen gebildet, und in der That sieht man auch, dass in jenen Theilen der Zelle, welche frei von Fibrillen geblieben sind, nämlich in dem Kerne und in dem ringsum den Kern zurückbleibenden granulirten Theile der Zelle, ferner in den bis an den Rand der ehemaligen Knorpelhöhle sich fortsetzenden strahlenförmigen Theilen des ehemaligen Zellenleibes keine Kalksalze abgelagert werden \*).

Zugleich fehlen aber auch hier alle jene Momente, welche in dem umgebenden Knorpel der Verkalkung hinderlich sind. Die wenig dichte Faserung des so ausserordentlich rasch herangewachsenen Knorpels kommt innerhalb der Knorpelhöhle nicht in Betracht, weil hier die Fäserchen vollkommen neugebildet sind, und offenbar gleich von vorneherein in der genügenden Dichtigkeit auftreten, wie bei der normalen Globulibildung, wo ja gleichfalls die im Innern der Knorpelhöhle neugebildeten Theile der Grundsubstanz sofort verkalken. Ausserdem finden solche Ossificationen in den Knorpelhöhlen nicht nur im Umfange der endostalen, sondern auch in der Nähe der unteren Antheile der absteigenden perichondralen Markkanäle statt, also in einer Höhe, wo auch sonst von einer

\*) In einem seiner Vorträge in der Berliner physiol. Gesellschaft (25. Juni 1879) hat Busch seine bereits früher gemachte Angabe wiederholt, dass es ihm selbst an gefärbten Präparaten nicht gelingen könne, in den Knochenkörperchen eine Zelle zu finden, und dass er daher das System der Knochenkörperchen für ein plasmatisches Kanalsystem halten müsse. Obwohl nun sämtliche Histologen mit ganz vereinzelt Ausnahmen solche Zellen in den sternförmigen Gebilden des Knochengewebes nicht nur beschreiben, sondern auch vielfach abbilden, und obwohl erst kürzlich ein französischer Beobachter, Chevassu (im Arch. de physiol. 1881 Nr. 2), ausser dem protoplasmatischen Zellkörper auch noch die protoplasmatischen Fortsätze desselben in den Knochenkanälchen beschrieben und abgebildet hat, so halte ich es doch nicht für überflüssig, ausdrücklich hervorzuheben, dass ich jedesmal, wenn ich von dem Zellkörper und seinem Kerne innerhalb der Knochenhöhlen spreche, sei es nun in den grossen Höhlen des geflechtartigen und osteoiden Gewebes, oder in den kleineren Höhlen der lamellosen Structur, oder endlich bei den verschiedenen osteogenetischen Vorgängen, dieselben auch wirklich und leibhaftig gesehen habe, und dass ich sie in allen meinen in der verschiedensten Weise behandelten Schnittpräparaten ganz deutlich wahrnehmen kann.

former  
old

Fibrillen  
soon  
in case  
Cavities

This case  
in case  
Cavities  
as only

round

endost

but per

canal

at a h

where

impres

for firm

subst

cut.

cut.

cut.

Verkalkung der Knorpelgrundsubstanz keine Rede ist. Man braucht sich also nicht darüber zu wundern, wenn man hier ossificirte und verkalkte Knorpelhöhlen mitten in einer unverkalkten Grundsubstanz findet.

Diese eigenthümliche Erscheinung, nämlich die Umwandlung von grossen Knorpelzellen in Knochenkörperchen, ist begreiflicher Weise der Aufmerksamkeit der Beobachter nicht entgangen, und Kölliker hat schon 1847 gezeigt, „dass bei der Rachitis die Knorpelzellen in eigenthümliche, den wahren Knochenzellen ähnliche Bildungen übergehen, und dass dieselben von den verknöcherten Knorpelkapseln umgeben sind, an denen gleichzeitig mit der Umbildung der Knorpelzellen in sternförmige Zellen, oder schon vorher, Porenkanälchen auftreten, ähnlich denen, die in verholzenden Pflanzenzellen sich bilden“\*). Dieser Vorgang wurde später von Virchow, Rokitansky und H. Müller bestätigt. Bekanntlich hat man auch aus dieser zweifellosen Umwandlung von Knorpelzellen in Knochenkörperchen einen Rückschluss gezogen auf den normalen Ossificationsprocess, und hat daher geglaubt, dass immer und überall die Knochenkörperchen aus Knorpelzellen entstehen. Als aber, hauptsächlich durch H. Müller, der Nachweis geliefert wurde, dass der Knorpel bei der Markraumbildung eingeschmolzen, und dass in den Einschmelzungsräumen Knochengewebe direct aus dem Marke gebildet wird, verfiel man wieder in das andere Extrem, und glaubte nun, dass der Knochen ausschliesslich aus dem Bildungsgewebe hervorgehe, und dass unter gar keiner Bedingung bei dem normalen Ossificationsprocesse sich jemals eine Knorpelzelle in ein Knochenkörperchen umwandle. Nach dieser Auffassung war die für die Rachitis allseitig zugestandene Umwandlung von Knorpelzellen in Knochenzellen ein vollständiges Novum, welchem in dem normalen Vorgange nichts an die Seite gestellt werden konnte.

Nach unseren Untersuchungen steht aber die Sache jetzt ganz anders. Zuerst hat Strelzoff in diese starre dogmatische Anschauung Bresche geschossen, indem er für einige Stellen im Unterkiefer und für die Spina scapulae eine directe Umwandlung von Knorpelgewebe in Knochen, allerdings gewissermassen als eine

---

\*) Kölliker, Handbuch der Gewebelehre. 4. Aufl. S. 94.

Ausnahme von der Regel, nachgewiesen hat. Ich bin aber viel weiter gegangen und habe gezeigt, dass nicht nur bei allen periostal gebildeten Knorpeln, dem pathologisch gebildeten Callusknorpel und den physiologischen Knorpelbildungen in der Clavicula, dem Unterkiefer, der Spina scapulae, den Reh- und Hirschgeweihen, eine regelmässige Umwandlung des Knorpels in Knochen im grossen Massstabe stattfindet, und dass dabei immer auch Theile von Knorpelzellen als Knochenzellen innerhalb der sternförmig gewordenen Höhlen zurückbleiben; sondern dass auch bei der Ossification der knorpelig präformirten Skelettheile der gesammte noch übrig gebliebene Knorpel sich direct in Knochen umwandelt. Dass in dem letzteren Falle im Ganzen nur seltener eine Umwandlung von Knorpelzellen in Knochenzellen stattfindet, haben wir ganz einfach darauf zurückgeführt, dass in den schnell wachsenden Knochenenden von den dicht geschlossenen und in den Zellensäulen nahezu parallel vorrückenden schmalen schlauchförmigen Markräumen nur selten uneröffnete Knorpelzellen übrig gelassen werden; und das häufigere Vorkommen dieser Umwandlung bei den periostalen Knorpelbildungen beruht auch in der That einzig und allein darauf, dass in diesen die Gefässe und Gefässräume nur in grösseren Distanzen gebildet werden, dass daher viel häufiger geschlossene Knorpelhöhlen übrig bleiben, und nachträglich von der diffus oder scharfrandig weiterschreitenden metaplastischen Ossification erreicht werden können. Ueberall, wo ähnliche Verhältnisse der Gefässbildung auch in präformirten knorpeligen Skelettheilen obwalten, also in den langsam wachsenden Enden von Röhrenknochen, in den Capitulis der Phalangen, in den Wirbelkörpern und in den centralen Knochenkernen, ferner bei der gesammten Ossification der Vögel und Amphibien, kann man die directe Umwandlung von Knorpelzellen in Knochenkörperchen in derselben häufigen Wiederholung beobachten \*).

\*) Diese Verhältnisse sind in der jüngsten Zeit für die Batrachier von Katschenko unter der Leitung Strelzoff's (Archiv f. mikr. Anatomie, 19. Bd., ausgegeben im Dec. 1880) ausführlich behandelt worden, und zwar haben diese Autoren die metaplastische Ossification gewisser Knorpeltheile und die Umwandlung des Inhaltes geschlossener Knorpelzellen in Knochensubstanz in vollkommener Uebereinstimmung mit unserer Darstellung acceptirt. Diese Annahme steht aber nun in einem schrei-

Kasson  
Belief

Es ergibt sich nun ganz klar, dass jener Vorgang bei der Rachitis, in Folge dessen geschlossene Knorpelzellenhöhlen in ihrem Innern verkalkte knöcherne Grundsubstanz und eine strahlige Zel-

enden Widerspruche mit den früheren Arbeiten von Strelzoff, welcher, mit Ausnahme jener ganz beschränkten Stellen am Unterkiefer und an der Schultergräte, eine jede metaplastische Ossification des Knorpels zu wiederholten Malen ausdrücklich von sich gewiesen, und noch in seiner letzten Arbeit (1874) bei der Beschreibung des Ossificationsprocesses der Vögel den ganzen Vorgang so dargestellt hat, als ob sämmtliche Knorpelhöhlen von den Markräumen her eröffnet, und mit neoplastischer Knorpelsubstanz ausgefüllt werden würden. Nun wird auf einmal der thatsächlich vollkommen identische Process bei den Batrachiern in ganz abweichender Weise, und zwar genau so aufgefasst, wie dies zuerst von uns in unserer Schilderung des normalen Ossificationsprocesses geschehen ist, ohne dass der Leser, was uns unerlässlich geschienen hätte, von den beiden Autoren darüber aufgeklärt worden wäre, ob Strelzoff nunmehr die metaplastische Ossification auch für die Vögel acceptirt hat, oder ob er denselben Process, dessen Resultate bei den beiden Thierklassen zum Verwechseln ähnlich sind, dennoch beide Male in gänzlich verschiedener Weise ablaufen lassen will. Auch unsere wiederholt aufgestellte Unterscheidung zwischen diffuser und scharfrandiger Metaplasie der Grundsubstanz findet sich eigenthümlicher Weise bei Katschenko wieder als „diffuse und circumscriphte“ Metaplasie der Knorpelgrundsubstanz. Da nun in der gedachten Publication unserer Arbeiten nirgends Erwähnung gethan wurde, so zweifle ich gar nicht daran, dass diese Wiederholungen auf einem Zufalle beruhen. Dennoch dürfte es zur Feststellung der Priorität nicht überflüssig erscheinen, darauf hinzuweisen, dass wir die regelmässige metaplastische Ossification in sämmtlichen periostalen Knorpelbildungen bereits 1877 in dem weit verbreiteten Centralblatt f. d. med. Wissenschaften (Nr. 5), dann die Metaplasie der Knorpelränder in den präformirten Skelettheilen in derselben Zeitschrift 1878 (Nr. 44), und endlich die ausführliche Darlegung der metaplastischen Knorpelossification bei den Säugethieren und Vögeln im Frühjahr und Herbst 1879 (in den Wiener med. Jahrbüchern) publicirt haben, und dass unsere Resultate alsbald in die verbreitetsten Sammelberichte (von Virchow und Hirsch, Hoffmann und Schwalbe u. A.) übergegangen sind, wo sie einem jeden auf diesem Gebiete Arbeitenden leicht zugänglich gewesen wären. Schliesslich mag noch daran erinnert werden, dass wir unsere Schilderung der metaplastischen Knorpelossification bei den Vögeln ausdrücklich auch auf die Ossification beim Frosche ausgedehnt wissen wollten. (Vergl. den I. Band S. 172.)

lenhöhle bilden, durchaus analog ist den eben recapitulirten Vorgängen bei der normalen Ossification, und dass also auch hier ganz analoge Verhältnisse dieser häufigen Globulibildung zu Grunde liegen, weil nämlich auch bei der Rachitis, nur diesmal aus pathologischen Gründen, die endostalen Markgefässe selbst in den Chondroepiphysen der Röhrenknochen in divergirenden Richtungen vordringen, und dabei grössere Knorpelpartien mitsammt ihren geschlossenen Knorpelzellenhöhlen zwischen sich fassen, in denen nun die, noch dazu frühzeitig eintretende und ungewöhnlich schnell fortschreitende metaplastische Ossification zu denselben Resultaten führt, wie in den geschlossenen Zellenhöhlen der normal ossificirenden Knorpel.

Abnorm ist eben nur die grosse Zahl der ossificirenden geschlossenen Zellenhöhlen, ferner das frühzeitige Auftreten der Ossification und Knochenkörperchenbildung in Zellenhöhlen, die sich noch in grosser Entfernung von den endostalen Markräumen befinden; abnorm ist ferner das Umsichgreifen der metaplastischen Ossification von den Rändern der absteigenden Knorpelkanäle und die von diesen Rändern ausgehende Bildung von Globuli ossei, abnorm ist endlich die Ossification und Verkalkung innerhalb solcher Zellenhöhlen, die noch ringsum von unverkalkter Knorpelgrundsubstanz umgeben sind. Alles dies sind aber blosse Modificationen des normalen Vorganges, welche eben durch die abnormen Verhältnisse bei der Rachitis bedingt sind, und es gilt also auch hier wiederum, wie fast überall, der Satz, dass die pathologischen Processe nichts anderes sind, als eine Modification oder eine Steigerung der bekannten physiologischen Vorgänge.

Eine andere Modification des metaplastischen Ossificationsprocesses besteht darin, dass an den besonders hochgradig afficirten Knochenenden, namentlich dort, wo die Vascularisation sehr stürmisch erfolgt ist, in der Umgebung der Markräume nicht mehr eine scharfrandige, sondern eine diffuse Metaplasie des Knorpels stattfindet, so dass in derselben Weise, wie wir dies beim Callus beschrieben haben (I. Band S. 60), in Carminpräparaten die rothe Färbung der bereits umgewandelten Partien der Grundsubstanz ganz allmählig und verwaschen in die noch unveränderte weisse Grundsubstanz des Knorpels übergeht. Dieser Vorgang ist



aber in der Umgebung der endostalen Markräume auch bei der Rachitis verhältnissmässig selten, während wir gesehen haben, dass die diffuse Metaplasie in der Umgebung der absteigenden Gefässkanäle selbst bei den Affectionen mittleren Grades sehr häufig beobachtet wird\*).

Betrifft die diffuse Metaplasie die Grundsubstanz eines vollkommen ausgewachsenen groszelligen Knorpels, so findet man häufig die Knorpelzellenhöhlen noch ziemlich unverändert, und es folgt die Verkleinerung der Höhlen durch Bildung neuer Grundsubstanz im Innern derselben und die Umwandlung der runden Höhlungen in zackige Körperchen nur langsam nach. Betrifft die Metaplasie jedoch eine noch nicht ausgewachsene Knorpelpartie, was ja bei den schwankenden Wachsthumsvorgängen im rachitischen Knorpel leicht vorkommen kann, so erfolgt die Verengerung der kleinen rundlichen Höhlen rascher, und eine solche diffus ossificirte Knorpelpartie bekommt dadurch sehr bald das Ansehen von osteoïdem Gewebe. Insbesondere ist dies der Fall, wenn, wie wir früher angedeutet haben, der Metaplasie schon solche Veränderungen des Knorpels vorhergegangen sind, wie wir sie als Zwischenstadien zwischen Knorpel- und Markgewebe geschildert haben, wenn also in den Zellenhöhlen bereits eine Vermehrung der Zellen stattgefunden hat, oder wenn sich die Zellen durch protoplasmatische Fortsätze in Verbindung gesetzt haben, wenn weiters in diesen protoplasmatischen Verbindungssträngen stellenweise Kerne zum Vorschein gekommen, und dadurch zwischen den ursprünglichen Knorpelzellen neue Zellenkörper sichtbar geworden sind. Werden nun diese Derivate des Knorpels in den verschiedenen Stadien der Umbildung in weiches Markgewebe von der ossificatorischen Umwandlung erreicht, so ist es begreiflich, dass an ihnen späterhin nicht mehr so leicht der knorpelige Ursprung zu erkennen sein mag, und dass namentlich nur schwer die Grenze zu finden sein wird zwischen dem Knochengewebe mit osteoïdem Aussehen, welches noch gewissermassen direct aus dem Knorpel entstanden ist,

\*) Bei der hereditär syphilitischen Knochenerkrankung nimmt die diffuse Metaplasie in der Umgebung der endostalen Markräume, wie wir an dem betreffenden Orte zeigen werden, häufig ganz bedeutende Dimensionen an.

und dem, wie wir hören werden, gleichfalls osteoïden, grobgeflechtigen Gewebe, welches zuweilen bei der Rachitis in den Gefässräumen sich aus dem Markgewebe hervorbildet. Einzig und allein das Vorhandensein von einzelnen grösseren rundlichen Zellenhöhlen mitten in diesem vielgestaltigen Gewebe lässt keinen Zweifel aufkommen über seine directe Abstammung von der ehemaligen Knorpelstructur.

Wir gehen nunmehr über zu den Anomalien der neoplastischen Knochenbildung.

Die Auflagerung neugebildeten Knochengewebes in den Markräumen erfolgt, wie wir gezeigt haben, unter normalen Verhältnissen erst in grösserer Entfernung von den obersten Kuppen der Markräume, wenn bereits die metaplastische Ossification von den Rändern der letzteren aus einige Fortschritte gemacht hat. Auch diese Neoplasie erfährt nur in den höheren Graden der Rachitis einige Abweichungen, welche sich theils auf die Beschaffenheit des neugebildeten Knochengewebes, theils auf die localen Verhältnisse, unter denen dieselbe stattfindet, beziehen.

In ersterer Hinsicht ist hervorzuheben, dass, während bei der normalen Ossification die aufgelagerten Knochenpartien fast ausschliesslich die lamellöse Structur zeigen, und höchstens ganz minimale Partien innerhalb unvollständig eröffneter Zellenhöhlen geflechtartig gebildet werden, bei den intensiven Graden der rachitischen Störung geflechtartiges Gewebe mit dem unfertigen Charakter des osteoïden sich auch in grösseren Massen in den aus dem Innern des Knochens in den Knorpel vordringenden Markräumen bildet. Es ist dies für die endostalen Markräume ein im Ganzen ziemlich seltenes Vorkommniss, und man kann dabei leicht mancherlei Täuschungen ausgesetzt sein. Man muss sich vor Allem dessen versichern, dass man es wirklich mit endostalen Markräumen zu thun hat und nicht mit absteigenden Knorpelkanälen, von denen wir ja wissen, dass sie bei der Rachitis ungemein häufig in ihrem weichen Inhalte osteoïdes Gewebe bilden; man muss sich ferner überzeugen, dass das geflechtartige Gewebe nicht durch die Metaplasie eines bereits auf dem Wege der medullären Umwandlung begriffenen Knorpelantheiles zu Stande gekommen ist; und

*Cartil  
bifur  
accip  
osteo  
fibr  
as  
Anders*

endlich muss man sicher sein, dass man es nicht schon mit periostalen Bildungen zu thun hat, welche bei den hohen Graden der Rachitis, wie wir alsbald hören werden, mit den endochondral gebildeten Theilen vielfach ineinandergreifen, und nicht, wie unter normalen Bedingungen, von letzteren durch eine endochondrale Grenzlinie scharf abgetrennt sind. Aber selbst wenn man alle diese Momente in Berücksichtigung zieht, und nicht alles osteoide Gewebe, welches in dieser Gegend bei den höheren Graden der Rachitis in reichlicher Menge zu finden ist, sofort als intramedullär gebildet ansieht, so kann man dennoch häufig die Bildung von geflechtartigem Gewebe in den endostalen Markräumen sicherstellen, und damit ist wieder ein wichtiges Characteristicum für die rachitische Ossification im Gegensatze zu der normalen gegeben.

Trotz alledem muss aber doch constatirt werden, dass auch bei der Rachitis das in den Markräumen apponirte Gewebe in seinem weitaus grössten Antheile die lamellöse Structur aufweist. Selbst dort, wo geflechtartiges Gewebe gebildet wird, bedeckt sich das letztere sehr häufig gegen das Innere des Markraumes zu, namentlich wenn dieser sich bedeutender verengert, wieder mit einzelnen Lamellen, und hier findet man auch häufig einen Uebergang zwischen der grobgeflechtigen Structur des osteoiden Gewebes und den echten Knochenlamellen, indem nämlich die groben Faserzüge sich zu Lamellen ordnen, aber innerhalb der einzelnen Lamellen noch deutlich gesondert bleiben, und auch noch vielgestaltige plumpe Zellenhöhlen einschliessen.

Es fehlt aber bei der Rachitis keineswegs an echtem lamellösem Gewebe mit spärlichen kleinen Knochenkörperchen, welche sich von den normalen höchstens durch die fehlende oder mangelhafte Verkalkung unterscheiden. Wir finden diese Lamellen im Gegentheile schon in einer Höhe, wo sie unter normalen Wachstumsverhältnissen niemals vorkommen, und dies führt uns zu der Besprechung der abnormen Localisation der neoplastischen Knochenauflagerung.

Wahrscheinlich unter denselben Bedingungen, wie die metaplastische Ossification bei der Rachitis häufig schon hoch oben in den endostalen Markräumen, ja sogar im Fundus derselben beginnt, bildet sich, zumeist in den hochgradigen Fällen, eine lamellöse

12  
 unter  
 stellen  
 zum  
 Kopf

Auflagerung schon in den obersten Markräumen, ja sogar unmittelbar in den obersten Blindsäcken einzelner ausgedehnter buchtiger Markräume. (Siehe Fig. 5, besonders rechts.) Zum Theile ist diese verfrühte Lamellenbildung wohl darauf zurückzuführen, dass bei der ungleichmässig und stossweise erfolgenden Bildung neuer Blutgefässe im Knorpel auch nothwendiger Weise häufig, wenigstens zeitweise, ein Stillstand, und sogar eine frühe Involution einzelner Blutgefässe stattfinden muss. Häufiger mag aber diese frühzeitige Bildung lamellosen Gewebes auf jene Momente zurückzuführen sein, welche, wie wir später sehen werden, in den Einschmelzungsräumen des Knochens selbst, auch bei den höchsten Graden der Blutüberfüllung der Markräume, dennoch immer an gewissen Stellen zur Neubildung von Lamellen führen, nämlich auf die Verschiebungen des endostalen Gefässsystems innerhalb des seiner Starrheit beraubten und äusseren mechanischen Einwirkungen zugänglich gewordenen Knochen- und Knorpelgewebes.

Was aber auch immer die Ursache der frühzeitigen neoplastischen Knochenbildung sein mag, so tritt dieselbe in manchen Fällen so rasch und energisch auf, dass die metaplastische Ossification in den Knorpelbalken, auf welchen die Auflagerung erfolgt, gar nicht mit derselben Schritt halten kann. Solche Bälkchen bestehen dann in ihrem Innern noch grösstentheils aus unverkalktem Knorpelgewebe mit zahlreichen uneröffneten Zellenhöhlen, von denen nur gerade einzelne randständige bereits in Globuli ossei umgewandelt wurden, und sind aussen schon mit dichten Lagen von Knochenlamellen bedeckt; oder es grenzen solche Lamellensysteme nach oben unmittelbar an unveränderten, nur mit einem schmalen metaplastischen Knochensaume versehenen, säulenförmig angeordneten Knorpel — lauter Bilder, welche ungemein charakteristisch sind für die rachitische Störung der Ossification.

Aus dieser Schilderung der ossificatorischen Vorgänge in der Zone der endostalen Markraumbildung geht wohl deutlich genug hervor, welche ausserordentliche Mannigfaltigkeit und Wandelbarkeit die Bilder in den verschiedenen Stadien der Rachitis, ja selbst an verschiedenen Stellen eines und desselben erkrankten Knochenendes darbieten müssen. Denn wenn man auch einzig und allein die Structur der Bälkchen ins Auge fasst — ohne Rücksicht auf ihre verschiedene Anordnung und ihr Verhältniss zu den vielge-

staltigen Markräumen — so ergibt sich schon, dass alle hier folgenden Gewebsarten in den jüngsten Knochenbälkchen der Spongiosa gefunden werden können:

1. Knorpel mit geschlossenen Zellenhöhlen. *edges*
2. Durch Metaplasie entstandene Knochensäume und Globuli ossei, sowie auch scheinbar isolirte ossificirte und verkalkte Knorpelzellen in unverkalkter Grundsubstanz.
3. Knochen mit regelmässig vertheilten kleinen Knochenkörperchen, entstanden durch Verschmelzung von Globuli, deren spaltähnliche Grenzlinien noch stellenweise sichtbar bleiben.
4. Grosszelliger oder noch nicht ganz ausgewachsener Knorpel mit diffuser ossificatorischer Umwandlung der Grundsubstanz und wenig oder gar nicht veränderten rundlichen Zellenhöhlen.
5. Knochengewebe mit osteoïdem Charakter, welches durch Metaplasie von Uebergangsstadien des Knorpels in Markgewebe gebildet wurde. *course*
6. Aus dem Markgewebe entstandenes grobgeflechtiges osteoïdes Gewebe.
7. Perichondral oder periostal gebildetes osteoïdes Gewebe (siehe später).
8. Groblamellöses Knochengewebe mit weiten communicirenden Zellenhöhlen.
9. Unvollständig verkalktes echtes lamellöses Gewebe.

Dieses Gewirre der verschiedensten Structuren wird endlich noch complicirt durch die von den Markräumen ausgehenden sehr lebhaften Einschmelzungsprocesse, und durch die fortwährende Neubildung von Knochengewebe in diesen Einschmelzungsräumen, wodurch eben die rachitische Spongiosa und Compacta ihren ganz specifischen Typus erhält. Davon soll nun in dem nächstfolgenden Kapitel ausführlich die Rede sein.

## Fünftes Kapitel.

### Veränderungen in dem spongiösen und compacten Knochengewebe.

Hyperämie der Markräume. Erweiterung der Blutgefäße und Bluträume auf Kosten des Markgewebes. Spongoïdes Gewebe. Anomalien der Verkalkung. Allmäliger Uebergang von verkalktem zu unverkalktem Gewebe. Lacunäre Grenze zwischen der ursprünglichen verkalkten Knochentextur und dem neugebildeten kalkarmen Knochengewebe.

In der rachitischen Spongiosa sind zweierlei Erscheinungen besonders auffällig:

Erstens die bedeutende Blutüberfüllung, welche zunächst auf eine enorme Ausdehnung aller vorhandenen Gefäße, und in zweiter Linie auch auf eine lebhaftere Bildung neuer Blutgefäße zurückzuführen ist; und

zweitens die ungewöhnlich gesteigerten Einschmelzungserscheinungen an den Spongiosabälkchen.

Obwohl nun unsere Schilderung der normalen Wachsthumsvorgänge im Knochen darüber keinen Zweifel gelassen hat, dass diese beiden Erscheinungen in einem causalen Nexus stehen, und sich zu einander verhalten wie Ursache und Wirkung, so wollen wir sie doch vorerst gesondert besprechen, und beginnen zunächst mit den Erscheinungen an den Gefäßen.

In den Anfangsstadien des Processes zeigen die Gefäße nur eine ungewöhnliche Ausdehnung und Blutüberfüllung, während Verlauf und Anordnung noch mit dem normalen Befunde übereinstimmen. Auf Längsschnitten durch ein rachitisches Knochenende findet man sie dann als dicke, dunkle Stränge, als ob sie künstlich injicirt wären, und man kann auch ganz schön verfolgen, wie sie sich zwischen den einzelnen Bälkchen hindurch

Beginn  
auch  
immer  
erhalten  
+ von  
föthig

Charnstoffarran

stark

schlingen, und wie sich die Ränder der Bälkchen immer in gemessener Entfernung von den Gefässen halten, während eben an diesen Knochenrändern die deutlichsten Einschmelzungserscheinungen sichtbar werden. Stellenweise haben sie auch in dem Präparate ihren Inhalt verloren (häufiger ist dies auf Querschnitten zu beobachten), und dann zeigen sie nur eine lineare Begrenzung, an welche nach aussen unmittelbar das Markgewebe grenzt. Diese Blutüberfüllung betrifft eben zumeist die Capillaren und Venenanfänge, von denen wir wissen, dass sie auch unter normalen Verhältnissen keine eigene körperliche Wandung besitzen \*).

Diese Hyperämie erleidet aber schon in frischen Fällen häufig eine bedeutende Steigerung, welche sich vor Allem in einer colossalen Erweiterung der Markgefässe äussert, und dann auch darin, dass selbst die lineare Begrenzung verloren geht, und man es nun mit grossen Bluträumen zu thun hat, in denen stellenweise der aus Blutkörperchen bestehende Inhalt ohne deutliche Grenze in das Markgewebe übergeht. Einen solchen Befund habe ich sogar schon in einem siebenmonatlichen Fötus in einer sehr bedeutenden Ausdehnung vorgefunden. Es waren hier sämmtliche, noch in der ursprünglich normalen Configuration angeordnete Markräume nahezu vollständig von Blutkörperchen erfüllt, so zwar, dass nur unmittelbar an dem Knochenrande, welcher mit lacunären Einschmelzungsgrübchen besetzt war oder andere Erscheinungen der Knochenresorption — Unterbrechung der Knochentextur — darbot, ein ganz schmaler Rand von Markgewebe übrig blieb, mit wenigen Rundzellen, noch häufiger aber mit Spindelzellen ausgestattet. Auch zwischen diesen grossen Bluträumen war das Mark auf ein Minimum reducirt, so dass dort, wo das Blut herausgefallen war, nur ganz schmale Septa von Markgewebe zurückblieben, während in jenen Präparaten, in denen das Blut noch vorhanden war, das Markgewebe sich nur in Form dünner Stränge präsentirte, welche die Bluträume durchsetzten. Stellenweise existirt auch das Markgewebe thatsächlich nur in Form von Strängen, welche quer-

\*) Die Wandungslosigkeit der Knochenmarkgefässe, welche bereits 1869 von Hoyer behauptet wurde, und die wir auch in unserem ersten Abschnitte (S. 147) vertreten haben, ist neuerdings wieder von Rindfleisch in einer Abhandlung über Knochenmark und Blutbildung (Arch. f. mikr. Anat., 17. Bd.) bestätigt worden.

geschnitten nur als kleine Inseln von Markgewebe, rings umgeben von Blutkörperchen, zur Ansicht gelangen. Die Bluträume selbst haben mitunter einen Durchmesser von 0.1 Millimeter und darüber, und zeigen eine kreisrunde oder elliptische Gestalt.

In den höheren Graden der Rachitis tritt dann noch insoferne eine Veränderung ein, als diese grossen Bluträume gar nicht mehr der Länge nach in den Markräumen der Röhrenknochen verlaufen, sondern sich schon jedesmal nach ganz kurzem Verlaufe vielfach verzweigen, und mittelst ihrer ebenfalls sehr weiten Verzweigungen alsbald mit den Nachbargefässen anastomosiren, so dass man auch auf Längsschnitten fast ausschliesslich Quer- und Schiefschnitte von Blutgefässen bekommt (siehe Fig. 3 und Fig. 4, *gf*), und stellenweise das ganze Mark ein exquisit cavernöses Aussehen und eine gewisse Aehnlichkeit mit dem maschigen Lungengewebe annimmt\*).

Wenn wir uns nun fragen, in welcher Weise man sich diese enorme Ausdehnung der Blutgefässe zu Stande gekommen denken kann, so genügt uns in diesen extremen Graden keinesfalls die Annahme einer einfachen activen oder passiven Erweiterung; denn was soll in einem solchen Falle aus dem complicirt gebauten Markgewebe geworden sein, welches, insolange als die Blutgefässe noch ihre normale Ausdehnung zeigten, den grössten Theil des Raumes zwischen den starren Wänden der Markräume ausgefüllt hat? Zugegeben, dass das Markgewebe grossentheils aus seiner überaus zarten und succulenten Grundsubstanz besteht, welche eine bedeutende Compression erleiden kann; aber das normale Markgewebe enthält gerade eine beträchtliche Menge von dichtgedrängten grossen Markzellen, und diese können doch unmöglich alle einfach durch Compression geschwunden sein. Es sind auch keineswegs in den zurückgebliebenen schmalen Säumen von Markgewebe und in den schmalen Septis zwischen den grossen Bluträumen die Markzellen dichter gedrängt, sondern es sind die Rundzellen entweder in der gewöhnlichen Weise vertheilt, oder sie treten sogar, was noch

\*) Ich habe diesen treffenden Vergleich der Schilderung entnommen, welche E. Neumann (Berl. klin. Wochenschrift 1878, Nr. 8—10) von dem Knochenmark bei der myelogenen Leukämie gegeben hat. Offenbar handelt es sich hier um nahezu identische Befunde.

*Hyph  
of R.*

*Causa*

*Nov.*

*a sum*

*dilatata*

*for the*

*med. 9.*

*with*

*impres*

*+ the*

*with no*

*be at*

*of non*

*nuclea*



häufiger der Fall ist, sehr stark in den Hintergrund gegen die glashelle Grundsubstanz mit ihren Reticular- oder Spindelzellen. Halten wir damit zusammen, dass diese Bluträume sogar ihren scharfen linearen Grenzcontour eingebüsst haben, und dass man an gewissen Stellen rothe Blutkörperchen und Markzellen in einer Weise durcheinander gemischt sieht, dass man gar nicht sagen kann, wo das Mark aufhört und der Inhalt der Blutgefäße anfängt, so liegt es wohl am nächsten, anzunehmen, dass in diesen Fällen eine schrittweise Umwandlung der Randpartien des Markgewebes in Blutelemente stattfindet, und dass eben nach und nach die in dieser Weise gebildeten Blutkörperchen in die Circulation mit einbezogen werden.

Die Möglichkeit einer solchen Umwandlung von Markgewebe in Blut kann nach alledem, was wir über die Bildung von rothen Blutkörperchen im Innern geschlossener Knorpelzellen in der ersten Abtheilung und auch in diesen Kapiteln gesagt haben, nicht in Zweifel gezogen werden. Es spricht dafür auch ferner der häufige Befund von kernhaltigen rothen Blutkörperchen, welche man nicht nur in rachitischen (und auch in osteomalacischen) Objecten sehr häufig frei flottirend, sondern auch in den mit Blut gefüllten Räumen zwischen den kernlosen Blutkörperchen vertheilt findet, ebenso wie die zahlreichen weissen Blutkörperchen, bei denen man hier wohl kaum fehlgehen dürfte, wenn man sie als Markzellen ansieht, welche frei geworden sind, ohne früher eine Umwandlung in rothe Blutkörperchen erfahren zu haben.

Es spricht aber ausserdem noch ein anderer Umstand für diese Art der Bildung und Erweiterung der Bluträume im rachitischen (und osteomalacischen) Markgewebe. Wir haben nämlich gesehen, dass die Lumina der Markgefäße niemals unmittelbar an einen Knochenrand grenzen, dass vielmehr dieser Rand immer in einer gewissen, für dasselbe Gefäss nach allen Richtungen gleichen Entfernung von der Gefässbegrenzung bleibt, dass überhaupt die Einschmelzungserscheinungen an den Knochenrändern genau mit der Vertheilung der Blutgefäße correspondiren, und dass also ganz offenbar durch die von einem jeden Blutgefässe ausgehende Plasmaströmung in einer bestimmten Distanz nicht nur die Bildung neuer Knochensubstanz verhindert wird, sondern auch etwa daselbst schon vorhandenes Knochengewebe durch die

trans-  
mit  
med  
ment  
to  
is -

often  
only  
has  
es  
often  
has

ways  
pace  
time

new  
me  
the

out

a distance between vessel & edge  
will result the edge away the



gewebe hat in diesem Falle keine Berechtigung, weil damit in keiner Weise die Erweiterung der Blutgefäße und die Herstellung so collossaler Bluträume zu erklären wäre. Am plausibelsten erscheint also noch immer die Annahme einer Umwandlung der angrenzenden Theile des Markgewebes in Blutelemente und das allmälige Einbeziehen der letzteren in die Circulation. Natürlich kann sich dann jederzeit, wenn der krankhafte Vascularisationsprocess sistirt wird, ein solcher Blutraum durch die Bildung einer Epithelialmembran in ein wirkliches Blutgefäss umwandeln, wie dies ja in gewissem Masse auch bei jeder physiologischen Gefässneubildung der Fall sein muss.

Ausser der Erweiterung und Neubildung von Gefässen in den Markräumen beobachtet man immer auch eine vermehrte Bildung neuer Gefässchen mitten im Knochengewebe, gleichzeitig mit der Bildung von durchbohrenden Kanälen. Der Schilderung des Vorganges der Gefässbildung im Knochen, wie wir sie in dem ersten Abschnitte (im 13. Kapitel) gegeben haben, haben wir nichts hinzuzufügen. Obwohl man auch hin und wieder in einem mächtigeren Bälkchen der Spongiosa ein solches neugebildetes, die Knochentextur regellos unterbrechendes, „durchbohrendes“ Kanälchen antreffen kann, so sieht man sie doch am häufigsten in der Compacta, wo sie entweder von den gewöhnlich sehr erweiterten und mit strotzenden Blutgefässen versehenen Haversischen Kanälen ausgehen, oder direct von einem grossen Markraume ihren Ausgang nehmen. Sie durchziehen den Knochen gerade oder gekrümmt, manchmal auch vielfach gewunden nach allen Richtungen (siehe Fig. 3 *g/k*), manchmal erscheint eine früher compacte Knochenpartie in Folge der zahlreichen neugebildeten anastomosirenden Gefässchen wie ein Sieb durchbrochen, und bekommt dadurch eine oberflächliche Aehnlichkeit mit spongiöser Knochensubstanz. Natürlich ist bei genauer Besichtigung der Ursprung dieses porösen Gewebes aus einer compacten Structur an der vielfachen Unterbrechung der lamellosen Anordnung sofort zu erkennen.

Veränderungen an den knöchernen Theilen der Spongiosa.

In den ersten Stadien, in welchen nur eine Erweiterung der Markgefäße zu beobachten ist, beschränken sich die Veränderungen

an den Knochenbälkchen auf eine oberflächliche Einschmelzung an den Rändern der hyperämischen Markräume. Diese Einschmelzungen sind manchmal linear, in den allermeisten Fällen erfolgen sie aber mit deutlicher lacunärer Grenze und mit der Bildung zahlreicher grosser Myeloplaxen in den Lacunen. Die nothwendige Folge dieser lebhaften Resorptionsvorgänge ist eine Verschmälerung der Bälkchen, wodurch diese nicht selten sogar auf ganz dünne knöcherne Septa reducirt werden, und dann im Profil fast wie zugescharft erscheinen. Endlich können durch fortgesetzte Einschmelzung von beiden Seiten auch einzelne Theile solcher verschmäch-  
 tigtiger Bälkchen oder auch ganze Bälkchen verschwinden, und zwar geschieht dies oft ganz einfach zwischen zwei sehr ausgedehnten Blutgefässen, ohne Neubildung von Gefässzweigen, und auf diese Weise confluiren zwei oder mehrere Markräume zu grösseren, mit zahlreichen ausgedehnten Gefässen versehenen Räumen. Es wachsen also die Markräume auf Kosten der Knochensubstanz, und das Resultat ist eine mehr oder weniger bedeutende Rareficirung der Knochensubstanz.

Dabei sind in diesem Stadium die übrig bleibenden Theile der Bälkchen noch ganz und gar unverändert, bis unmittelbar an die Einschmelzungsränder vollständig verkalkt, und durchwegs mit ihrer ursprünglichen Textur ausgestattet. Da die Bälkchen zumeist endochondral gebildet sind, so enthalten sie noch häufig ihre Knorpelreste, welche aber durch die Einschmelzung der oberflächlichen Theile vielfach blossgelegt sind. Dadurch, dass bedeutende Theile der Bälkchen in unregelmässiger Weise eingeschmolzen sind, stimmt häufig die Längsaxe der Bälkchen nicht mehr überein mit dem Verlaufe der Knorpelreste. Auch die oberflächlich aufgelagerten Lamellensysteme der Bälkchen sind vielfach arrodirt und durchbrochen.

Dass durch solche vermehrte Einschmelzungserscheinungen die typische Architektur der Spongiosa bedeutend alterirt wird, ist wohl begreiflich. Aber immerhin bietet die Spongiosa noch ein an die normale Architektur erinnerndes Bild eines weitmaschigen Gitterwerkes oder Höhlensystems dar. Eine radicale Umwälzung der Architektur erfolgt erst in den höheren Graden, wenn es zu vielfachen Neubildungen von Blutgefässen im Marke und im Knochen selber kommt. Es wird nämlich in diesem Falle

Rareficirung

of bone substance

being septa so small after 2 months spaces of with one another between septa have vanished

Septa  
 Septa  
 at mel  
 edge  
 unchan

are  
 much ab

nicht nur das Knochengewebe ringsum jedes neugebildete Gefäss eingeschmolzen, sondern es erfolgt auch wieder um ein jedes Gefäss herum eine Neubildung von Knochengewebe, wodurch eben die Architektur in viel ausgiebigerem Massstabe verändert wird.

Auf die Ursache dieser Knochenneubildung werden wir in einem späteren Kapitel ausführlicher zurückkommen. Hier sei nur die ganz objective Beobachtung verzeichnet, dass auch das neugebildete, vorzugsweise lamellöse Knochengewebe immer concentrisch um die Blutgefässe, und in einer gewissen, genau abgezielten Distanz von der Blutgefässwandung gebildet wird. Da nun die Markgefässe bedeutend vermehrt sind, und, wie wir gesehen haben, durch vielfache Anastomosen ein cavernöses Gewirre von Blutkanälen bilden, so muss auch das Knochengewebe eine dieser Anordnung der Gefässe entsprechende, von der normalen Spongiosa in höchst auffallendem Masse abweichende Configuration gewinnen.

Das Charakteristische dieser eigenthümlichen Spongiosa besteht darin, dass die Markräume nicht eine bestimmte Verlaufsrichtung einhalten, dass sie also nicht wie in den Röhrenknochen im Grossen und Ganzen der Längsaxe der letzteren, in den kurzen Knochen wieder der radialen Richtung folgen, sondern dass sie ganz regellos nach allen möglichen Richtungen verlaufen. Ferner aber haben die einzelnen Markräume in der ihnen eigenthümlichen Richtung nur eine ungemein geringe Längenausdehnung. Sie stellen zwar auch hier immer Bruchstücke von Hohlzylindern oder Hohlkegeln dar, entsprechend den in ihrer Axe verlaufenden Blutgefässen; aber gerade deshalb, weil, wie wir gesehen haben, die Gefässe nur sehr selten einen längeren unverzweigten Verlauf nehmen, sondern in kurzen Distanzen immer wieder Zweige von starkem Kaliber aussenden, welche mit ähnlichen benachbarten weiten Gefässen oder Gefässzweigen anastomosiren, haben wir es auch nur mit ganz kurzen Abschnitten von knöchernen Hohlzylindern zu thun, welche alsbald wieder mit anderen zusammenstossen und communiciren. Die nothwendige Folge hievon ist, dass man in einem solchen Knochengewebe in keiner einzigen Schnittrichtung lange, nach einer bestimmten Richtung angeordnete Markräume, sondern in jeder beliebigen Schnittebene, sowohl auf Längs-, als auch auf Quer- und Schiefschnitten, immer nur zahlreiche kreisrunde oder der Kreisform sich nähernde, elliptische, hin und wieder

ausgezeichnete  
neue mark  
etliche  
absonderliche  
deposits

d: spaces  
are in  
directions

not  
at  
much  
e  
in bone  
in

long  
cylinder

1. circular  
shifting

zu mehrbuchtigen Räumen confluirende Durchschnitte von Markräumen bekommt, im Ganzen also ein ziemlich gleichmaschiges Gitter- oder Netzwerk. (Siehe Fig. 3 und 4 *spd.*)

Dieses Gewebe, welches von Guerin<sup>3</sup> ziemlich zutreffend als spongoïdes — schwammähnliches — bezeichnet wurde, kann ferner noch dadurch einige Variationen erleiden, dass einmal die Bälkchen sehr schlank, in einem anderen Falle wieder durch Auflagerung lamellösen Knochengewebes innerhalb der Maschen des Balkenwerkes sehr bedeutend verdickt sind. Im ersteren Falle hat das ganze Gewebe das Aussehen von Osteophyten, wie wir sie alsbald bei der Schilderung der periostalen rachitischen Knochenbildungen kennen lernen werden: die schlanken Bälkchen hängen innerhalb derselben Schnittebene nur selten zusammen, sondern vereinigen sich zumeist erst wieder ausserhalb derselben, sie präsentiren sich daher häufig als rundliche oder elliptische Durchschnitte, was auch wieder auf ihre cylindrische stalaktische Gestalt schliessen lässt, und man hat es also mit einer gitter- oder netzförmigen Anordnung zu thun; — in einem anderen Falle sind durch die mächtige lamellöse Auflagerung die schlanken Bälkchen zu massigeren, auch der Fläche nach ausgedehnten Wänden geworden, welche nunmehr viel schärfer abgerundete, von einander weiter entfernte und seltener confluirende Löcher als Durchschnitte von Markräumen aufweisen, so dass das Gewebe nicht mehr gitterähnlich ist, sondern viel mehr an einen Badeschwamm oder an Bimsstein erinnert.

Die Textur dieser Bälkchen richtet sich hauptsächlich nach dem Orte, wo das spongoïde Gewebe seinen Sitz hat. Es kann z. B. in sehr hochgradigen Fällen von Rachitis vorkommen, dass schon in dem unteren Theile der Säulenzone die vielfach verzweigten absteigenden Knorpelgefässe und ihre Kanäle eine nahezu cavernöse Conformation annehmen, woraus schon ein siebartig durchbrochenes Aussehen dieser Knorpelpartie resultiren kann, welche noch grösstentheils unveränderte, abgeplattete oder vielfach verschobene Knorpelzellen enthält, die nur in der unmittelbaren Nähe der Markräume mit ihrer Grundsubstanz bereits ossificatorisch umgewandelt sind. (S. Fig. 3 *mtp.*) Viel öfter ist das spongoïde Gewebe durch die oberen endostalen Gefässzweige und Anastomosen gebildet. Man findet dann neben stark reducirten Knor-

lattice  
ornet  
work

Septa  
(1) slender  
or thick

(1) like  
osteoph  
+ prod.  
lattice  
work

(2)  
like  
spongy  
or porous

crumby

more  
part of  
col. 2  
part of  
spongy  
part  
appears

pelresten und vielfacher Globulibildung auch schon ziemlich mächtige lamellöse Auflagerungen. Noch häufiger sieht man das spongoïde Gewebe erst in grösserer Entfernung von der Ossificationsgrenze: dann sieht man aber auch schon regelmässig in den Bälkchen die Zeichen mannigfacher Einschmelzung, und dann wieder die Zeichen der Neubildung von Knochengewebe in den Einschmelzungsräumen; die ursprünglichen Bälkchen mit den Zeichen des endochondralen Ursprungs sind dann bereits grösstentheils geschwunden, und man findet viel häufiger Bruchstücke von arrodirtten Lamellensystemen, vielfach von Kittlinien unterbrochen, welche wieder an ihrer concaven Seite neue Lamellensysteme zwischen sich fassen, welche concentrisch zu den Markgefässen angeordnet sind, und welche eben dadurch die rundliche Form der Markräume und die badschwammähnliche Conformation des ganzen Gewebes bedingen.

Nur ausnahmsweise begegnet man in der grossen Markhöhle eines rachitischen Röhrenknochens oder in einem grossen Markraume einer kleinen Partie eines spongoïden Netzwerkes, dessen dünne gitterartige Bälkchen dann zumeist das grobgeflechtige osteoïde Aussehen der periostalen Auflagerungen darbieten.

Endlich haben wir bereits erwähnt, dass die spongoïde Anordnung auch durch eine porosirende Vascularisation der Compacta entstehen kann, indem eine gewisse Partie der letzteren, zumeist in der nächsten Umgebung der Markhöhle oder der grossen inneren Markräume, so vielfach von nach allen Richtungen sich verzweigenden neuen Blutgefässchen durchbohrt erscheint, dass zwischen den durch die letzteren gebildeten Gefässräumen nur noch ein dünnes Maschenwerk übrig bleibt. In einem solchen Falle lassen die Reste der vielfach unterbrochenen lamellösen Structur, ferner die regelmässige Anordnung der kleinen Knochenkörperchen diesen Ursprung des spongoïden Gewebes ganz leicht erkennen.

Aus alledem folgt also, dass das spongoïde Gewebe in sehr verschiedener Weise und an verschiedenen Orten zur Entwicklung kommen kann. Leider ist durch eine missverstandene Anwendung des Terminus „spongoïd“ eine grosse Verwirrung in den Schilderungen der Autoren entstanden. Guerin<sup>3</sup>, welcher diesen Ausdruck zuerst (auf S. 31 der deutschen Ausgabe) gebraucht hat, sagte ausdrücklich, „dass er in der zweiten Periode der Rachitis das

Auftreten eines feinen spongiösen Gewebes in allen Theilen des Skeletts beobachtet habe. Eine gewisse Menge derselben sei sogar in die Schädelknochen eingetragen. Die Unterscheidung dieser Lage vom alten Knochen sei sehr leicht, indem ihre Maschen feiner und dichter seien. Dieses neugebildete spongiöse Gewebe nenne er zum Unterschiede von dem normalen spongiöid“. Es ist also ganz klar, dass Guerin mit diesem Ausdrücke nur die Art der Anordnung des Knochengewebes mit feineren dichteren Maschen bezeichnen wollte.

Virchow<sup>7</sup>, welcher bald darauf seine bedeutende Arbeit über Rachitis veröffentlichte, eine Arbeit, die in ihrem histologischen Theile bis heute noch nicht übertroffen ist, sprach noch an einer Stelle (S. 245) ganz richtig von der schon verkalkten, aber noch unfertigen, im macerirten Zustande bimssteinartigen jungen Knorpelschichte, der spongiöiden Neubildung Guerin's. Dagegen heisst es in demselben Aufsätze Virchow's an einer anderen Stelle (S. 422): „Auf die spongiöse Schichte folgt (nach oben) die spongiöide von Guerin, jene gelbliche Lage, wo man die Kalkablagerung in die Knorpelsubstanz hauptsächlich in den Zwischenräumen der grossen Zellengruppen, der leicht streifig gewordenen Intercellularsubstanz vorrücken sieht“. Es wird also hier ganz plötzlich der Ausdruck „spongiöid“ auf die Zone der Knorpelverkalkung angewendet, woran Guerin, wie aus seinem oben wörtlich angeführten Texte ersichtlich ist, niemals gedacht hat. Er sagt ja ausdrücklich und wiederholt, dass das Spongiöid eine pathologische Neubildung sei, was man von der Zone der Knorpelverkalkung, selbst wenn sie pathologische Veränderungen erlitten hat, doch unter keiner Bedingung behaupten könnte. Virchow macht daher auch Guerin einen ganz unbegründeten Vorwurf, wenn er (in der Anmerkung S. 422) sagt: „Guerin wendet den Namen spongiöid etwas freigebig an, da er auch die Periostauflagerungen so bezeichnet, und es lässt sich daher zuweilen nicht entscheiden, was er eigentlich meint“. Ich glaube aber gerade, dass nach seiner oben gegebenen Definition des spongiöiden Gewebes als eines solchen, in welchem die Maschen feiner und dichter sind, Guerin vollkommen berechtigt war, diesen Ausdruck auch auf die feinmaschige periostale Neubildung anzuwenden. Er sagt ja gleich in der Definition des Ausdruckes, dass dieses Gewebe auch in den Schädel-



knochen vorkomme, und „dass es meist zwischen Periosteum und Knochen abgesetzt werde“. Andererseits hat Guerin selbst niemals das Wort spongioid für die verkalkte Knorpelzone angewendet, und der Umstand, dass, wie wir gesehen haben, bei sehr hochgradiger Rachitis die Knorpelzone (welche in solchen Fällen gerade zumeist sehr mangelhaft verkalkt ist) durch eine abnorm lebhaftere Vascularisation in ein schwammähnliches Gewebe umgewandelt werden kann, berechtigt noch keineswegs, das Wort „spongioid“ überhaupt für die verkalkte Knorpelzone anzuwenden.

Diese missverständliche Anwendung von Seite Virchow's hat sich nun bei seinen Nachfolgern vollkommen festgesetzt. Bei Stiebel<sup>8</sup> wird sogar schon eine der bei der normalen Ossification der Röhrenknochen beschriebenen Schichten die spongioidische Schichte genannt, nämlich „die gelbliche Schichte, wo Kalkablagerung zwischen den grossen Knorpelzellengruppen stattfindet, ein grossmaschiges Kalknetz bildend“. Bei Ritter<sup>17</sup> heisst ebenfalls die verkalkte Zone mit reihenweise angeordneten grossen Knorpelzellen spongioid; und auch Wegner hat in seiner trefflichen Arbeit über die hereditär syphilitischen Knochenaffectionen \*) diesen Irrthum übernommen, denn er nennt kurzweg die Zone der vorläufigen Kalkinfiltration der Knorpelsubstanz „die von Guerin sogenannte spongioidische Schichte“.

Es ist aber von grosser Wichtigkeit, um Verwirrungen bei der Schilderung des normalen und rachitischen Ossificationsprocesses zu vermeiden, den Ausdruck spongioid wieder nur auf dasjenige zu beschränken, was ihm Guerin ausdrücklich und auch sprachlich vollkommen zutreffend untergestellt wissen wollte, nämlich das schwammähnliche Knochengewebe mit kleinen, relativ engen und zahlreichen, rundlichen, nach allen Richtungen regellos sich durchkreuzenden Markräumen. Da nun diese Anordnung des Knochens in erster Linie immer auf die feine Verzweigung und vielfache Anastomosirung der Blutgefässe zurückzuführen ist, so werden wir dieses eigenthümliche Knochengewebe auch im periostalen Knochen und sonst noch überall da antreffen, wo eine solche Anordnung des Gefässsystems sich krankhafter Weise im Knochensysteme etablirt.

\*) Virchow's Archiv, 50. Bd. S. 308.

### Anomalien der Verkalkung im compacten und spongiösen Knochengewebe.

Die bekannteste Erscheinung im rachitischen Knochen ist die Mangelhaftigkeit oder das vollständige Fehlen der Verkalkung in einzelnen Theilen des Knochengewebes. Unbestritten ist jedoch nur die Thatsache. Warum diese Theile schlecht oder gar nicht verkalkt sind, und wie sich die verkalkten und unverkalkten Theile zu einander verhalten, darüber herrscht bis nun noch die grösste Unsicherheit. Es erscheint daher geboten, diesem überaus wichtigen Momente, auf welchem das Verständniss der rachitischen Knochen-erweichung beruht, die ihm gebührende eingehende Würdigung zu Theil werden zu lassen.

In den ersten Stadien der Erkrankung, wo sich die Vorgänge in der Spongiosa auf eine Verschmälerung der Bälkchen durch oberflächliche Einschmelzung des Knochengewebes beschränken, zeigen die übrig bleibenden Theile der Bälkchen, abgesehen von etwa noch ungleichmässig verkalkten Knorpelresten, eine durchaus normale Verkalkung. Selbst auf das Aeusserste verdünnte Bälkchen sind in ihren Ueberresten noch vollständig verkalkt. Es gibt ein Stadium der rachitischen Affection, welches als solches durch zahlreiche Erscheinungen in den übrigen Gewebstheilen des betreffenden Knochenendes genügend charakterisirt sein kann, wie z. B. durch schlecht verkalkte osteoide Knochenbildung von Seite des Periosts, und in welchem gleichwohl noch keine Spur von unverkalktem Knochengewebe in der Spongiosa und Compacta vorhanden ist.

Erst dann, wenn neben den Einschmelzungserscheinungen in der Spongiosa auch unverkennbare Zeichen einer Neubildung von Knochentextur in den Einschmelzungsräumen oder Resorptionsgruben oder in den Haversischen Räumen sich geltend machen, wenn an der concaven Seite einer lacunären Resorptionslinie neue concentrische Lamellensysteme entstehen, oder wenn sich ganz neue Bälkchen mit einem osteoïden Wurzelstock und einer nachträglichen lamellosen Auskleidung bilden; dann erst findet man auch kalkfreie oder mangelhaft verkalkte Knochenpartien, welche in den ohne vorausgehende künstliche Entkalkung gewonnenen Carminpräparaten — und nur solche erlauben ein richtiges Urtheil über die Verkalkungsverhältnisse in rachitischen und osteomalacischen Knochen

*Man muss  
bald  
Calle osteoide  
fussort  
but will  
erle in  
8/10/11*

— sich durch ihre lebhaft rothe Färbung von den silbergrauen verkalkten Partien sehr wirkungsvoll abheben. (S. Fig. 5 *npl.*)

An solchen Präparaten lässt sich nun mit Leichtigkeit constatiren, dass alle unverkalkten Partien ganz ausnahmslos den Charakter der jüngsten Bildung an sich tragen. Man findet z. B. mitten in der endochondral gebildeten Spongiosa einzelne Bälkchen, welche entweder ganz aus osteoïdem geflechtartigem Gewebe zusammengesetzt sind, oder doch einen ganz deutlichen geflechtartigen Wurzelstock aufweisen, und nur oberflächlich mit Lamellen bedeckt sind. Es kann dann wohl keinem Zweifel unterliegen, dass solche Bälkchen neugebildet sind, und gerade diese Bälkchen findet man entweder durchaus roth gefärbt, also vollkommen unverkalkt, oder es sind nur einzelne central gelegene Theile des Wurzelstockes, vielleicht auch die eine oder die andere der central gelegenen Lamellen verkalkt, und zwar in der Regel mangelhaft verkalkt, mit zahlreichen Spältchen und Lücken in der verkalkten Substanz, oder es erscheint die Verkalkung nur in Form von Schollen oder Kugeln, welche durch roth gefärbte Partien getrennt sind; und auf diese mangelhaft verkalkten Partien folgen nun ohne deutliche Grenze durchaus unverkalkte und lebhaft rothe Lamellen, welche zunächst den Markräumen gelegen sind.

Die Deutung solcher Bilder ergibt sich nach alledem, was wir bei der Schilderung der normalen Knochenapposition (im 2. Kapitel des ersten Abschnittes) über den Einfluss der Blutgefäße auf die Verkalkung gesagt haben, eigentlich ganz von selbst. Wir haben dort zuerst constatirt, dass auch im normal wachsenden Knochen nicht alle Knochenpartien dieselbe Intensität der Carminfärbung aufweisen, und dass dies davon abhängt, dass die vollkommen verkalkten Partien in einem gewissen Stadium der künstlichen Entkalkung die Färbung nur schwach annehmen, während unmittelbar daneben andere weniger gut verkalkte Knochenpartien lebhaft roth gefärbt erscheinen. Wir haben ferner gesehen, dass solche lebhafter gefärbte Partien immer erst kürzlich gebildet worden sind, während die schwach gefärbten Antheile schon einen längeren Bestand haben, und wir haben daraus den Schluss gezogen, dass das Mischungsverhältniss zwischen organischer und anorganischer Substanz im Knochengewebe keineswegs ein von vorneherein unveränderliches ist, sondern

dass die Ablagerung der Kalksalze erst nach und nach bis zur erfolgten Sättigung des neu entstandenen Knochengewebes vor sich geht \*). Wir sind dann im weiteren Verlaufe unserer Darstellung zu der Ansicht gelangt, dass die Verkalkung des Knochengewebes ebenso wie die Bildung des letzteren überhaupt, abhängig sei von einem allmäligen Nachlassen der Saftströmung, welche von den einzelnen Gefässen ausgeht, weil wir nämlich einerseits constatirt haben, dass die Verkalkung überhaupt in der unmittelbarsten Nähe eines Gefässes niemals erfolgt, und weil auch die Beobachtung, dass die jüngsten, also die dem Gefässe zunächst gelegenen Ablagerungsschichten immer schwächer verkalkt sind, als die älteren, welche der Saftströmung der Gefässe bereits entrückt sind, mit dieser Annahme vollkommen übereinstimmt.

Da nun bei der Rachitis die Gefässe in den Markräumen erweitert und auch in grösserer Anzahl vorhanden sind, so ist es nicht zu verwundern, wenn hier die neugebildeten Knochenschichten viel länger in dem Zustande der mangelhaften Verkalkung verharren, und dass sogar, was wir unter normalen Verhältnissen niemals finden, die allerjüngsten Lamellen eine Zeitlang absolut frei von jeder Kalkablagerung bleiben. Wenn nun ältere Schichten an derselben Appositionsstelle bereits mangelhaft, d. h. mit Unterbrechungen verkalkt sind, und sich oberflächlich ganz kalkfreie Schichten aufgelagert haben, so besteht daselbst keine scharfe Grenze zwischen verkalkten und unverkalkten Theilen, sondern es findet eben ein allmäliger Uebergang statt, in welchem die Textur des Knochens durchaus keine Unterbrechung erleidet.

\*) In einer erst kürzlich erschienenen Abhandlung von Pommer<sup>75</sup> finde ich folgende Stellen: „Es ist bekannt, dass sich auch an mit Säuren entkalkten Knochen die neugebildeten, kalkärmer gewesenen Partien durch eine intensivere Carminfärbung auszeichnen“ (S. 41). Ferner: „Vor Allem muss ich hier auf die noch viel zu wenig gewürdigte Thatsache hinweisen, dass die Ablagerung der Kalksalze mit der Anbildung neuer Knochensubstanz keineswegs gleichen Schritt hält“ (S. 43). Da nun der Verfasser dieser Abhandlung, wie aus einer lebhaft geführten Polemik zu entnehmen ist, sich mit meiner Darstellung der normalen Ossification sehr eingehend beschäftigt hat, so hätte es weder ihm, noch seinen Lesern unbekannt bleiben dürfen, dass diese beiden Behauptungen zuerst, und, soweit es mir bekannt ist, bisher noch ganz allein in dem ersten Abschnitte dieser Arbeit (Beginn des 2. Kapitels) aufgestellt, und eingehend begründet worden sind.

Strömung  
 Younger  
 layers  
 calcify  
 than the  
 older  
 Thus  
 will  
 vessels  
 less or  
 time  
 adjacent  
 Fa  
 granular  
 transition  
 old calc  
 layers  
 new  
 layer

Nicht immer ist aber der Uebergang zwischen verkalktem und unverkalktem Knochengewebe ein allmäliger. Im Gegentheile findet man sehr häufig eine ganz scharfe Grenzlinie zwischen vollständig verkalktem und durchaus unverkalktem Gewebe. Diese Grenzlinie hat aber immer entweder die lacunäre Form, d. h. sie ist aus zahlreichen Kreisabschnitten von verschiedenem Radius zusammengesetzt, welche sämmtlich ihre concave Seite gegen den unverkalkten und ihre convexe gegen den verkalkten Knochen gerichtet haben; oder die Grenzlinie ist eine sanft geschwungene wellige Linie, welche gleichfalls ohne Ausnahme ihre convexe Seite dem verkalkten Knochengewebe zugewendet hat. (S. Fig. 5.)

Ganz besonders häufig findet man Haversische Räume, welche im verkalkten Gewebe entstanden sind, mit unverkalkten concentrischen Lamellen erfüllt, welche nur noch einen engen Gefässkanal einschliessen. Ist der letztere der Länge nach getroffen, so findet man, dass die Verkalkung zu beiden Seiten desselben in gleicher Entfernung mit einer buchtigen Grenze aufhört, eine Conformation, welche zu der irrthümlichen Annahme geführt hat, als ob ein eindringender durchbohrender Kanal eine Entkalkung des Gewebes herbeigeführt hätte. Man wird natürlich diese Idee sofort aufgeben, wenn man sich überzeugt hat, dass die Lamellen in dem kalklosen Theile ganz anders angeordnet sind, wie in dem verkalkten.

In allen Fällen nämlich, wo eine scharf gezeichnete Grenzlinie zwischen verkalktem und unverkalktem Knochengewebe besteht, sind auch die beiderseitigen Texturen genau an derselben Grenzlinie auf das strengste geschieden, und zwar immer in der Weise, dass die Textur des verkalkten Knochens, wie immer sie auch beschaffen wäre, von dieser Grenzlinie ganz willkürlich und rücksichtslos unterbrochen ist, während auf der concaven Seite in dem unverkalkten Gewebe niemals eine solche Unterbrechung beobachtet wird, sondern das unverkalkte Knochengewebe sich eben hier genau so verhält, wie an einer Appositionsfläche.

Es sind hier verschiedene Combinationen möglich. Manchmal hat z. B. der verkalkte Theil eine grobgeflechtige Structur mit zahlreichen, dichtgedrängten, plumpen, anastomosirenden Knochenkörperchen, und diese Structur hört nun an der convexen Seite einer sie durchschneidenden Grenzlinie ganz abrupt, manch-

mal mit Halbiring einzelner Zellenhöhlen auf, und unmittelbar daneben auf der anderen Seite der lacunären Grenze findet man lebhaft rothe, mit kleinen, flachen, spärlichen Knochenkörperchen versehene Lamellen.

An einer anderen Stelle zeigen die verkalkten Theile noch deutliche Spuren der endochondralen Bildung in Form von gut kenntlichen Knorpelresten oder Knorpelspalten zwischen den an einander gerückten Globuli ossei, welche vielleicht durch die lacunäre Grenzlinie durchschnitten werden, und an der concaven Seite der Grenzlinie findet man wieder entweder lebhaft rothe Lamellensysteme, oder lamellöse Auflagerungsschichten, oder auch unverkalktes, osteoides, grobgeflechtiges Gewebe, und zwar das letztere manchmal in ganz unfertigem Zustande, wo nur einzelne rothgefärbte, glänzende Faserbündel nach verschiedenen Richtungen einander durchflechten und sich an der concaven Seite der lacunären Grenzlinie inseriren.

Die allerhäufigste Combination ist aber diejenige, wo das Knochengewebe auf beiden Seiten der Grenzlinie die lamellöse Structur aufweist. In diesem Falle sind aber immer die Lamellen des verkalkten Theiles auf der convexen Seite der Grenzlinie durch die letztere vielfach durchschnitten, so dass sie in irgend einem Winkel gegen die Grenzlinie hin verlaufen und daselbst abrupt endigen (s. Fig. 5 *vkl*) — wogegen die rothen unverkalkten Lamellen auf der concaven Seite entweder vollständige concentrische Lamellensysteme bilden, oder, wenn diese Grenze eine ungebrochene sanft geschwungene Linie darstellt, auf ihrer concaven Seite parallel mit dieser verlaufen. Niemals geht aber, wenn eine lacunäre Grenzlinie zwischen verkalktem und unverkalktem Knochengewebe besteht, eine Lamelle des verkalkten in eine solche des unverkalkten Gewebes über.

Es kommt auch vor, dass solche Bälkchen, welche zum Theile aus verkalktem und zum Theile aus unverkalktem Gewebe zusammengesetzt sind, sei es nun, dass hier die Grenze eine scharfe oder eine allmählig verstreichende ist, wieder von lacunären Einschmelzungslinien unterbrochen sind, so dass derselbe Einschmelzungsrand des Knochens zum Theile verkalktes, zum Theile unverkalktes Gewebe arrodirt hat. (Fig. 5 bei *x*.) Ein anderesmal findet man ganz ähnliche Befunde mit der Modification, dass die concave Seite jener

usual  
from  
see f  
The  
do lam  
fome  
pass  
the  
may  
cross  
of br

lacunären Grenzlinie, welche gleichzeitig verkalktes und unverkalktes Gewebe durchschneidet, nicht mehr von weichem Markgewebe und Myeloplaxen, sondern wieder von unverkalkten concentrischen Knochenlamellen ausgefüllt ist. (S. dieselbe Fig. bei *y*.)

Wenn sich nun, was sehr häufig der Fall ist, an einem Knochenbälkchen solche Einschmelzungserscheinungen und die Ausfüllung der Einschmelzungsräume mit neugebildeten kalklosen Lamellen öfter wiederholen, so findet man endlich in einem solchen Bälkchen ein höchst complicirtes System von Kittlinien und arrodirtten Lamellen. Da die Einschmelzungen und Auflagerungen manchmal das Bälkchen von allen Seiten betroffen haben, so sieht man im Innern desselben häufig nur einen ganz spärlichen, bedeutend verschmächtigten Rest von älterem verkalktem Knochengewebe, welcher Rest dann nach allen Seiten durch lacunäre Grenzlinien von den oberflächlich gelegenen unverkalkten Knochenpartien geschieden ist. Die Grenzlinien wenden dann natürlich ohne Ausnahme ihre Kuppen der central gelegenen verkalkten Knochenpartie zu (ebendasselbst bei *z*).

Es kommt aber auch vor, dass derjenige Theil der Knochen- substanz, welcher an der concaven Seite einer solchen das Bälkchen durchziehenden lacunären Grenzlinie gelegen ist, nicht vollkommen unverkalkt erscheint, sondern selber wieder, wenigstens zum Theile, eine neue Verkalkung aufweist. In diesem Falle sind es wieder stets die inneren, zunächst der Grenzlinie gelegenen und mit ihr parallel verlaufenden Lamellen, welche zumeist in unvollkommener Weise verkalkt sind, und nach aussen allmählig und ohne scharfe Grenze in die oberflächlichen unverkalkten Theile der Auflagerung übergehen. Die Grenzlinie zwischen den beiderseits verkalkten Partien verhält sich dann wie eine gewöhnliche Kittlinie, welche an ihrer convexen Seite die Knochentextur des älteren Knochens regellos durchschneidet und an ihrer concaven Seite geschichtete Lamellen einschliesst.

Ganz analoge Verhältnisse kommen im compacten Theile der Knochenrinde zur Beobachtung. Wir wissen, dass schon unter normalen Bedingungen die compacte Knochensubstanz manchmal nahezu gänzlich aus Bruchstücken von Lamellensystemen zusammengesetzt ist, welche durch buchtige Kittlinien von einander geschieden werden. Es sind dies jene Bilder, welche man an Schliff-präparaten schon lange gekannt hat, welche aber erst durch Ebner

ihre genetische Deutung gefunden haben. Unter normalen Bedingungen findet man dieses Gewirre von Kittlinien und unterbrochenen Lamellensystemen, wenigstens in dieser scharfen Ausprägung, nur an völlig oder beinahe ausgewachsenen Knochen; in den früheren Wachstumsstadien sieht man höchstens hin und wieder eine geschlossene lacunäre Kittlinie rings um einen central gelegenen Gefässkanal, was einfach darauf zurückzuführen ist, dass sich ein durch Einschmelzung gebildeter Haversischer Raum mit einem Lamellensysteme ausgefüllt hat.

Gegenüber diesen einfachen Bildern der normalen jugendlichen Compacta (vergl. Fig. 14 der ersten Abtheilung) findet man schon in rachitischen Rippen des ersten oder zweiten Lebensjahres auf Durchschnitten durch die compacten Theile der Knochenrinde fast dieselben Bilder, wie beim Erwachsenen. Ausgedehnte Theile derselben bestehen nur mehr zum grössten Theile aus unvollständigen vielfach arrodirten Bruchstücken von Lamellensystemen, getrennt durch buchtige Kittlinien, in deren Einbuchtungen wieder neue Lamellensysteme gebildet sind, welche immer wieder von anderen Kittlinien arrodirt erscheinen. Diese Bilder unterscheiden sich aber dadurch sehr auffällig von denen erwachsener Knochen, dass die Lamellensysteme und Schaltlamellen nicht gleichmässig verkalkt sind, sondern dass man alle möglichen Abstufungen zwischen vollständig verkalkten und ganz unverkalkten Lamellensystemen, und in unvollständig entkalkten Carminpräparaten auch verschiedene Abstufungen in der Intensität der Carminfärbung neben einander verfolgen kann. Auch hier lässt sich ganz ausnahmslos constatiren, dass die auf der convexen Seite der Kittlinie gelegenen Theile immer die kalkreicheren, und die in den Einbuchtungen derselben gebildeten Theile relativ arm an Kalksalzen oder gänzlich kalkfrei geblieben sind.

Alle diese mannigfaltigen Erscheinungen in der Spongiosa und Compacta des rachitischen Knochens lassen nur eine einzige Erklärung zu, welche auch aus der objectiven Schilderung des Befundes schon ganz von selbst hervorleuchtet. Wir haben uns überzeugt, dass in den früheren Stadien der Rhachitis in der Spongiosa und Compacta vielfache Einschmelzungsvorgänge stattfinden, und haben gesehen, dass sich in diesem Stadium zahlreiche lacunäre Einschmelzungsräume, durchbohrende Kanäle, Haversische Räume



bilden, welche noch durchwegs weiches Gewebe und keine neugebildeten verkalkten Knochenpartien enthalten. Später finden wir nun in diesen Gruben und buchtigen Räumen unverkalktes Knochengewebe, manchmal nur als dünnen Beleg, dann wieder bereits in mächtigeren Auflagerungen. Wir sehen, dass dieses unverkalkte Gewebe niemals in seiner Textur ein Continuum bildet mit dem verkalkten Gewebe jenseits der buchtigen Grenzlinie, und wir sind daher wohl berechtigt, zu sagen, dass das unverkalkte Knochengewebe in der rachitischen Spongiosa und Compacta unter allen Umständen ein neugebildetes Gewebe ist, welches nur unter dem Einflusse der pathologisch gesteigerten Vascularisation und Plasmaströmung in geringerem Grade oder gar nicht befähigt war, Kalksalze zwischen die Fibrillen seiner Grundsubstanz aufzunehmen.

Auf der anderen Seite ist uns keine einzige Erscheinung aufgestossen, welche darauf hindeuten würde, dass kalkloses oder kalkarmes Knochengewebe in der rachitischen Knochentextur irgendwo durch Entziehung der Kalksalze aus einem ursprünglich normal verkalkten Knochengewebe hervorgegangen wäre, und wir müssen nach einem eingehenden Studium rachitischer Knochen in den verschiedenen Stadien der Erkrankung wieder seinem vollen Inhalte nach den bereits im ersten Abschnitte (Jahrgang 1879, S. 419) ausgesprochenen Satz wiederholen, dass fertiges Knochengewebe niemals in Folge von Resorptionsvorgängen an Kalksalzen verarmen und dieselben auch niemals ganz verlieren kann, ohne gleichzeitig (oder unmittelbar darauf) ganz und gar zerstört und in weiches fibrillenloses Mark- oder Myeloplaxengewebe umgewandelt zu werden. Wir müssen also eine Halisterese, eine Entfernung der Kalksalze mit Erhaltung der Knochenstructur auch für die Rachitis vollständig ausschliessen.

Eine Entziehung der Kalksalze ist auch in der That für die Rachitis bis jetzt nur auf allgemein theoretischer Grundlage behauptet und von Niemandem auf Grund histologischer Untersuchungen und Nachweise verfochten worden\*). Wir werden nun in den

\*) Erst in der jüngsten Zeit hat Pommer<sup>78</sup> einige Behauptungen in dieser Richtung aufgestellt, auf welche wir in dem nächstfolgenden Kapitel zurückkommen werden.

späteren Kapiteln Gelegenheit haben, die schwache Fundirung der allgemein theoretischen Gründe für die Annahme einer Entziehung der Kalksalze aus den nicht eingeschmolzenen Skelettheilen aufzudecken. Hier handelt es sich einstweilen einzig und allein darum, unsere histologische Auffassung dieser Verhältnisse gegen etwa mögliche Einwände zu vertheidigen.

Solche Einwände sind nun in der letzten Zeit in ganz bestimmter Form, wenn auch nicht für die Rachitis, so doch für den osteomalacischen Process erhoben worden. Ausserdem ist es bekannt, dass auf rein theoretischer Basis auch für die Osteomalacie ziemlich allgemein angenommen wird, dass die Knochenerweichung durch eine Entkalkung des Knochengewebes bedingt ist, bei welcher wenigstens theilweise die organische Knochenstructur erhalten bleiben soll. Da es nun von der grössten Wichtigkeit für das Verständniss der Rachitis erscheint, die Frage gründlich zu erörtern, ob eine solche Entkalkung der Knochentextur ohne Zerstörung der letzteren überhaupt beobachtet wird, so empfiehlt es sich schon aus diesem Grunde allein, auch den osteomalacischen Process in seinen histologischen Erscheinungen an dieser Stelle einer genaueren Prüfung zu unterziehen. Bei der nahen Verwandtschaft dieser beiden krankhaften Processe wird überdies eine solche Untersuchung auch nach anderen Richtungen hin unseren Zwecken nur zum Vortheile gereichen können.

38

## Sechstes Kapitel.

### Osteomalacie.

Blutüberfüllung des Knochenmarks, der Beinhaut und des Knochens. Steigerung der inneren Einschmelzungsprocesse. Ausfüllung der Resorptionsräume mit neugebildetem unverkalktem Knochengewebe. Kritik der Entkalkungstheorien. Osteoklastentheorie und Rachitis. — Anhang: Veränderungen im rachitischen Knochenmark.

Eine der auffälligsten Erscheinungen, welche uns bei jeder Untersuchung osteomalacischer Knochen aufstösst, und auch von sämmtlichen Beobachtern hervorgehoben wird, ist die colossale Blutüberfüllung des Knochenmarks\*). Man findet ohne Ausnahme auf jedem Durchschnitte zahlreiche grosse Lumina von Markgefässen, entweder leer oder noch dicht mit Blutkörperchen angefüllt. Man sieht sie auf allen Schnitten, seien diese nach welcher Richtung immer angelegt, zumeist quer oder schief getroffen, fast niemals ist ein Blutgefäss eine längere Strecke in der Richtung des Schnittes zu verfolgen, was eben wieder auf eine häufige und fortgesetzte Verästigung und eine regellose Verzweigung nach allen Richtungen schliessen lässt. Die Gefässe stehen ferner in der Regel so dicht aneinander, dass zwischen ihnen nur schmale Septa von Markgewebe übrig bleiben. Auch hier fehlt häufig die scharfe Begrenzung der einzelnen Bluträume. Neben den letzteren hat man aber in hochgradig afficirten Theilen nicht selten Gelegenheit, wirkliche Hämorrhagien im Knochenmark zu beobachten, und den grossen Unterschied wahrzunehmen zwischen solchen höchst unregelmässig gestalteten, mit Zerstörung des Markparenchyms in grösserem Umfange, mit weitgehenden Veränderungen der Blutkörperchen und mit Suffusion der Umgebung einhergehenden hämor-

\*) Wir haben seit der Publication der ersten Abtheilung Gelegenheit gehabt, zwei exquisite Fälle von Osteomalacie zu unseren histologischen Untersuchungen zu benützen.

rhagischen Ergüssen einerseits, und zwischen den Bluträumen, welche, wenn auch nicht immer mit einer eigenen körperlichen Wandung versehen, doch unter allen Umständen einen regelmässig abgerundeten Durchschnitt zeigen, und entweder leer, oder mit normalen unveränderten Blutkörperchen angefüllt sind.

Dieselbe Blutüberfüllung, dieselben dichtgedrängten, vergrösserten, strotzend gefüllten Blutgefässe findet man auch jedesmal in der weichen Schichte des Periosts.

In der Compacta sind die Haversischen Kanäle erweitert, und enthalten ebenfalls stark ausgedehnte strotzende Blutgefässe. Ausserdem findet man in derselben auch regelmässig eine ganz ausserordentliche Entwicklung von durchbohrenden Gefässkanälen, welche sowohl von den grossen Markräumen, als auch von den erweiterten Haversischen Kanälen, welche in weite buchtige Räume umgewandelt sind, als auch endlich von der Oberfläche des Knochens her aus der Gefässschichte des Periosts ihren Ursprung nehmen, und in vielfachen unregelmässigen Krümmungen die compacte Knochensubstanz durchbrechen, so dass diese an manchen Stellen in eine recht lockere, höchst unregelmässig configurirte Spongiosa umgewandelt wird.

Auch in der Spongiosa macht sich natürlich die Existenz so zahlreicher enorm hyperämischer Blutgefässe durch sehr bedeutende Einschmelzungserscheinungen an den Knochenbälkchen geltend. Die Bälkchen werden durch diese Resorptionsvorgänge zumeist von beiden Seiten her sehr bedeutend verschmächtigt, und häufig sogar auf ganz schmale scharfrandige Spicula reducirt, welche hin und wieder das Markgewebe auf ziemlich lange Strecken hin durchsetzen. Oft ist sogar ihre Continuität mit anderen Bälkchen, wenigstens in der einen Schnittebene, nach allen Seiten hin unterbrochen, und man findet überhaupt auf grösseren Strecken nur vereinzelte Knochensplitter in dem Markgewebe zerstreut. Gar nicht selten sieht man aber auch mitten in der Spongiosa, und an Stellen, wo von einer Markhöhle keine Rede sein kann, ziemlich weite Strecken mit weichem Markgewebe erfüllt, ohne jede Spur von Knochengewebe.

Die Einschmelzung erfolgt in den allermeisten Fällen in Lacunen. Es bilden sich grosse, unregelmässig gestaltete Einschmelzungsgruben, welche oft wieder mit zahlreichen Grübchen zweiter

at

Septu  
Wey  
Duch  
Korn  
Hemy

und dritter Ordnung garnirt sind. Letztere beherbergen sehr häufig Myeloplaxen. Hin und wieder erfolgt auch die Einschmelzung an einer linearen, sanft geschwungenen Grenze, und dadurch kommen eben, wenn eine lineare Einschmelzung zu beiden Seiten eines Bälkchens stattfindet, jene oben geschilderten langen und dünnen Reste von Knochenbälkchen zu Stande. In allen Fällen wird die Structur der einschmelzenden Bälkchen, welche, da man es hier mit dem ausgewachsenen Skelette zu thun hat, fast überall unterbrochene Lamellensysteme mit Kittlinien erkennen lässt, sowohl in den Gruben, als auch an den sanft geschwungenen Einschmelzungsrändern ganz ohne Rücksicht zerstört.

Diese Zeichen der Hyperämie und Gefässneubildung mit den dadurch bedingten Erscheinungen der Knochenresorption sind, wenn man Knochenpartien untersucht, welche noch nicht die hochgradigste Intensität der Erkrankung und nicht die extremen Grade der Erweichung darbieten, sondern noch eine gewisse Resistenz aufweisen, die einzigen Symptome, welche histologisch nachweisbar sind. Man kann dann auf ziemlich weiten Strecken ausschliesslich die durch die Einschmelzung reducirten Reste des alten Knochengewebes vorfinden, welche nicht nur ihre ursprüngliche Structur, sondern auch ihre vollständige Verkalkung bewahrt haben. Die Reste der Bälkchen zeigen demgemäss ihre ursprüngliche silbergraue Färbung — ohne Carmin-tinction der Grundsubstanz — und in den Einschmelzungsgruben grenzt das Markgewebe, genau so wie bei der normalen Knochenresorption, ganz unmittelbar an das unveränderte und dicht verkalkte Knochengewebe.

Nähert man sich aber nun den intensiver afficirten Theilen, welche schon eine hochgradigere Einbusse in ihrer Härte und Resistenz gegen mechanische Einwirkungen erlitten haben, so findet man auch unverkalktes Gewebe in mehr oder weniger grossen Mengen angehäuft. Die Einschmelzungsgruben, und insbesondere die linearen Einschmelzungsränder bedecken sich mit schmalen Säumen lebhaft rothen, also unverkalkten Knochengewebes, welches dann gewöhnlich auch eine, dem Einschmelzungsrande oder der Resorptionsgrube parallele lamellöse Streifung darbietet (Fig. 6 *npl*). Hin und wieder findet man auch im Fond einer grossen Grube ein nicht lamellöses, sondern grobgeflechtiges, aber gleichfalls roth-

gefärbtes Knochengewebe, und erst mehr oberflächlich gegen den Markraum zu nimmt das kalklose Gewebe wieder eine lamellöse, um das zunächst gelegene Gefässlumen concentrisch angeordnete Structur an. An einer anderen Stelle sieht man wieder querschnittene, grubige Haversische Räume in der verkalkten Compacta, deren eigenthümliche Textur mit ihren nach allen möglichen Richtungen verlaufenden Lamellen an der buchtigen Umrandung plötzlich aufhört; und innerhalb dieses Einschmelzungsrandes findet man nun ein schön concentrisch geordnetes, vollkommen unverkalktes, lebhaft rothes Lamellensystem, welches von seiner silbergrauen Umgebung an der buchtigen Grenzlinie sich recht lebhaft abhebt. (Fig. 6 *hvr.*)

Auch an der Knochenoberfläche findet man dann häufig eine dünne oder mächtigere Lage von rother Knochensubstanz, meist mit umfassendem, dem oberflächlichen Einschmelzungsrande parallelen, auf längere Strecken hin zu verfolgenden Lamellen. An anderen Stellen der Oberfläche ist der einfache Knochensaum durch eine mächtigere areoläre Auflagerung von jungen Knochenbälkchen ersetzt, welche, wie bei der embryonalen Periostauflagerung, aus einem centralen, geflechtartigen Wurzelstock und oberflächlichen, in den Gefässräumen aufgelagerten Schichten zusammengesetzt sind. Diese junge periostale Knochenbildung bleibt entweder ganz und gar unverkalkt, oder es zeigen die einzelnen Bälkchen in ihrem centralen Theile eine unvollständige Verkalkung, welche sich ohne bestimmte Grenze nach aussen hin gegen die oberflächlichen ganz unverkalkten Lamellen verliert.

In ähnlicher Weise kommt es auch im Inneren der Spongiosa in den durch die Einschmelzung zahlreicher alter verkalkter Bälkchen geschaffenen grossen Markräumen zur Bildung neuer Knochenbälkchen, welche oft in grosser Ausdehnung sich zu einem spongoïden Gewebe anordnen, wie wir dasselbe im vorigen Kapitel geschildert haben. Auch hier sind es zahlreiche kurze und dünne Bälkchen, welche nicht minder zahlreiche kleine, rundliche Markräume zwischen sich fassen, von denen jeder ein centrales Gefässlumen im Quer- oder Schiefschnitte aufweist. Diese Bälkchen zeigen wieder zumeist einen grobgeflechtigen Wurzelstock und eine oberflächliche lamellöse Auskleidung. Auch hier sind sie zumeist unverkalkt; nur in seltenen Fällen ist der centrale Theil in unvollkommener Weise mit Kalksalzen imprägnirt.

Die Einschmelzung der Knochensubstanz von der Oberfläche des Knochens und von den Markräumen her schreitet aber auch an solchen Stellen weiter, an denen das ursprüngliche verkalkte Gewebe schon gänzlich verloren gegangen ist. Es betrifft in solchen Fällen ausschliesslich das neue noch unverkalkte Gewebe, in welchem dann wieder die lamellöse Anordnung durch den buchtigen Einschmelzungsrand unterbrochen wird. (Fig. 6 bei *x*.) Durch Einschmelzung von zwei Seiten her entstehen in dieser Weise auch dünne unverkalkte Bälkchen. (Daselbst *blk*.)

Da nun, wie wir oben gesehen haben, manchmal auf grosse Strecken die alte Knochensubstanz gänzlich eingeschmolzen wurde, so kann es, wenn sich an solchen Stellen ein neues kalkloses Gewebe gebildet hat, leicht passiren, dass man auf eine weite Strecke entweder gar keine verkalkten Partien findet, oder höchstens in den centralen Partien der neuen Bälkchen Theile des osteoïden Wurzelstockes mit den angrenzenden Lamellen in unvollständiger scholliger Verkalkung, oder endlich — und dieses ist der häufigste Fall — man findet innerhalb eines Spongiosabalkens oder einer compacteren Knochenpartie, welche aus lamellösem, unverkalktem Knochengewebe besteht, central gestellt, oder auch randständig ein gut verkalktes Bruchstück der ursprünglichen lamellösen Knochenstructur, welches nach allen Richtungen hin von lacunären Grenzlinien umgeben ist, deren convexe Ausbiegungen gegen das silbergraue verkalkte Gewebe gerichtet sind. (Fig. 6 *vgl*, *vgl'*.) Nach aussen grenzt diese lacunäre Linie die verkalkte Knochenpartie entweder gegen das neugebildete carminrothe Knochengewebe ab, oder sie stellt dort, wo die verkalkten Partien randständig sind, einen frisch entstandenen Einschmelzungsrand vor, und stösst nach aussen unmittelbar an den weichen Inhalt eines Markraumes. (Daselbst *rsp*, *rsp'*.)

Aus dieser Schilderung erhellt schon ohne Weiteres, dass bei der Osteomalacie, gradeso wie bei der Rachitis, in der Compacta und Spongiosa vielfache Einschmelzungen der Knochenstructur stattfinden, und dass in den Einschmelzungsräumen, in den Haversischen Räumen und an den oberflächlichen Resorptionsrändern wieder junges Knochengewebe gebildet wird, welches in Folge der grossen Zahl und lebhaften Saftströmung der benachbarten Blut-

gefäße entweder nur mangelhaft verkalkt, oder überhaupt gar keine Kalksalze in seine Grundsubstanz aufnehmen kann.

Wir betrachten also auch bei der Osteomalacie, ebenso wie bei der Rachitis, sämtliche unverkalkte Knochenpartien als neugebildet und von Haus aus mangelhaft verkalkt, und haben auch bei dem Studium osteomalacischer Knochen niemals Veranlassung gehabt, daneben auch noch eine Entkalkung des ursprünglich normal verkalkten Knochengewebes mit Erhaltung seiner eigenartigen fibrillären Textur anzunehmen.

Dennoch ist, wie wir schon früher angedeutet haben, die Annahme, dass die kalklosen Partien durchwegs aus dem verkalkten gesunden Skelett durch einfache Entziehung der Kalksalze hervorgegangen sind, unter den Autoren eine sehr verbreitete.

Nach Volkmann<sup>26</sup> beginnt der Schwund zunächst mit einer einfachen Entkalkung der *Tela ossea*, so dass die organische Grundlage des Knochens, der Knochenknorpel, mit seinen Knochenlamellen und Lamellensystemen als eine weiche, biegsame, faserig werdende Masse zurückbleibt. Dabei soll der Knochen nach der Auffassung Volkmann's zunächst keine Defecte erleiden, sondern nur wieder in kalkfreies osteoïdes Gewebe zurückgebildet werden. Indessen zeigt aber die Zeichnung, welche Volkmann (S. 345) nach einem Präparate von Rindfleisch beigefügt hat, in einer für uns ganz unzweideutigen Weise, wie die in den kalkfreien Knochentheilen verlaufenden Lamellen immer concentrisch mit den Markräumen angeordnet sind, während die in den noch vorhandenen verkalkten Partien verlaufenden Lamellenlinien, weit entfernt davon, continuirlich in diejenigen des rothen kalklosen Gewebes überzugehen, was ja unbedingt der Fall sein müsste, wenn die weichen Partien einfach durch Entkalkung entstanden wären, vielmehr, ohne jede Continuität mit den kalklosen Lamellen, von den buchtigen lacunären Grenz- oder Kittlinien einfach abrupt durchschnitten werden, und häufig senkrecht oder in einem Winkel auf die lacunäre Kittlinie und somit auch auf die mit ihr parallele Längsrichtung der kalkfreien Lamellen gerichtet sind, genau so, wie wir dies früher ausführlich geschildert haben.

Auch Rindfleisch<sup>51</sup> hat noch 1875 ausdrücklich die Bildung der rothen Carminzone auf eine Entkalkung zurückgeführt.



welche ganz analog der künstlich durch Salzsäure herbeigeführten wirken soll. Dabei sollte die lacunäre Grenze zwischen den verkalkten und unverkalkten Knochentheilen durch ein ungleichmässig rasches Fortschreiten der Säurewirkung von den Markräumen und Haversischen Kanälen aus zu Stande kommen.

Von neueren Autoren sind Langendorff und Mommsen<sup>55</sup> dieser Entkalkungstheorie nicht beigetreten; sie haben vielmehr, wie bereits in unserem ersten Abschnitte berichtet wurde, ausdrücklich erklärt, dass sie eine Entstehung der rothgefärbten Partien aus dem ursprünglichen Knochengewebe durch einfache Entziehung der Kalksalze nicht zugeben können. Leider ist aber aus ihrer Darstellung nicht zu entnehmen, welchen anderen Modus der Entstehung der kalkarmen Partien sie für den richtigen gehalten haben.

Deutlicher hat sich Cohnheim<sup>57</sup> in seiner allgemeinen Pathologie über diesen Gegenstand ausgesprochen. Dieser Autor erklärt nämlich ausdrücklich das Vorhandensein der kalkfreien Lagen durch die Apposition einer kalkfreien osteogenen Substanz anstatt des typischen Knochengewebes. Nur sieht er die Ursache der ausbleibenden Verkalkung der osteogenen Schichten nicht in localen Verhältnissen, er weist sogar eine solche locale Ursache ausdrücklich zurück, indem er behauptet, dass die Osteoblasten, wenn ihnen die betreffenden Erdsalze zu Gebote stehen, immer auch wirkliches verkalktes Knochengewebe produciren; er sieht vielmehr die Ursache der mangelhaften Verkalkung in einer mangelhaften Zufuhr von Kalksalzen zu dem genannten Organismus. Wir werden auf diese Frage in einem späteren Kapitel zurückkommen, und es wird uns, wie wir glauben, der Nachweis gelingen, dass unsere Vorstellung von der Behinderung der Kalkablagerung durch die abnorme lebhafteste Plasmaströmung in den Thatsachen besser begründet ist.

Auf der anderen Seite legt aber Cohnheim nicht den entsprechenden Nachdruck auf die abnorm gesteigerte Einschmelzung der ursprünglichen harten Knochentextur, ohne welche ja im ausgewachsenen Skelette eine so bedeutende Einbusse an Starrheit gar nicht denkbar wäre. Er begnügt sich nur damit, eine solche Steigerung der Resorptionsprocesse für wahrscheinlich zu erklären. Dies hängt eben damit zusammen, dass Cohnheim, nach seiner

eigenen Erklärung, bei der Abfassung seines Werkes die histologische Beschaffenheit osteomalacischer Knochen wegen mangelnden Materials aus eigener Anschauung nicht gekannt hat, und deshalb fehlt auch daselbst eine detaillirte Begründung seiner, wie wir nun sehen, in der Hauptsache durchaus zutreffenden Theorie.

So konnte es geschehen, dass ein Autor, der sich in der allerjüngsten Zeit mit dieser Frage eingehend beschäftigt hat, nämlich Ribbert<sup>69</sup> in Bonn, mit wenigen Worten über die neue Auffassung Cohnheim's zur Tagesordnung übergehen zu dürfen glaubte, indem er nämlich diesem Forscher irrthümlicher Weise zumuthete, er habe nur von der Auflagerung unverkalkter Gewebstheile gesprochen, und nicht auch von der Resorption der verkalkten (wodurch allerdings die factische Erweiterung der Markräume nicht zu erklären wäre); und dass ferner derselbe Schriftsteller auf Grund einiger Beobachtungen von seniler Osteomalacie wieder zu der ursprünglichen Ansicht zurückgekehrt ist, nach welcher die kalklosen Schichten durch die Entkalkung ursprünglich verkalkter Knochentextur gebildet werden sollen. Da nun Ribbert sich ausdrücklich gegen eine etwaige Annahme des Ersatzes der eingeschmolzenen harten Knochentheile durch neugebildete unverkalkte Theile wendet, so halten wir es, in Anbetracht der grossen Bedeutung dieser Frage, und in Anbetracht der vollständigen Analogie dieser speciellen Verhältnisse bei der Rachitis und Osteomalacie nicht für überflüssig, an diesem Orte die Argumente dieses Autors einer eingehenden Kritik zu unterziehen \*).

Ribbert beginnt seine Argumentation damit, dass er sagt, er finde weder in fremden Beschreibungen, noch in seinen eigenen Beobachtungen genügende Anhaltspunkte für die Annahme einer Knochenresorption in dem erforderlichen Grade. Er habe z. B. in seinem hochgradigen Falle von seniler Osteomalacie kaum jemals ein Knochenbälkchen gefunden, welches nicht ringsum von osteoïder (d. h. kalkfreier) Substanz umgeben gewesen wäre. Dem

---

\*) Ribbert wendet sich in seiner Polemik nur gegen einen supponirten Vertreter unserer Ansicht, dessen Argumenten er im Vorhinein zu begegnen versucht. Es ist ihm also offenbar jener Theil unserer Arbeit, in welchem wir (im Kapitel über Knochenresorption, med. Jahrb. 1879, 3. Heft, S. 421 und im I. Bde. d. Separatausgabe S. 212) diese Theorie bereits eingehend begründet hatten, damals noch nicht bekannt gewesen.

gegenüber müssen wir zunächst constatiren, dass der Autor selbst an einer anderen Stelle derselben Abhandlung bei der Beschreibung der mässigeren Fälle dieser Affection bemerkt, dass nicht jedes Bälkchen immer und überall mit der Zone osteoïder (kalkarmer) Substanz versehen sei.

Gegenüber der Behauptung Ribbert's, dass er in fremden Beobachtungen keine Anhaltspunkte für eine ausgiebige Knochenresorption bei der Osteomalacie gefunden habe, citiren wir eine Stelle aus Virchow's <sup>7</sup> Abhandlung über Rachitis, in welcher es (S. 492) heisst: „Die Osteomalacie ist eine wahre Osteoporose, indem die Markräume der spongiösen Substanz grösser und grösser, die compacte Substanz spongiös wird u. s. w.“

Endlich verweisen wir auf unsere unmittelbar früher gegebene Beschreibung der minder hochgradig afficirten osteomalacischen Knochenpartien, in der wir constatirt haben, dass in einem gewissen Stadium nahezu ausschliesslich Resorptionserscheinungen, und zwar in sehr bedeutender Ausdehnung und in jeder Form zu beobachten sind, dass die ursprünglich verkalkte Knochen-substanz in den Lacunen, an den linearen Einschmelzungsrändern und in den durchbohrenden Kanälen noch unmittelbar und ohne Zwischenkunft von unverkalktem Knochengewebe an die Myeloplaxenmassen oder an den weichen, nicht fibrillären Inhalt der Lacunen und Gefässkanäle oder der zelligen Schichte der Beinhaut angrenzt, und dass durch vielfache Einschmelzung stellenweise die Bälkchen vollständig schwinden, oder nur in Form von schmalen, verkalkten, knöchernen Brücken zurückbleiben. Da wir es also hier ohne jeden Zweifel mit einer bedeutend gesteigerten Knocheneinschmelzung zu thun haben, bei welcher genau so, wie bei der normalen Resorption, die Zerstörung der Knochentextur der Entkalkung unmittelbar auf dem Fuss gefolgt ist, so scheint es uns schon von vornherein nicht sehr wahrscheinlich, dass nebenbei an einzelnen Stellen auch eine blosse Entkalkung der Knochentextur stattfinden soll.

Ferner behauptet Ribbert, dass die Existenz gänzlich kalkfreier Bälkchen, welche noch ausserdem stellenweise einem fibrillären Zerfalle unterliegen, für eine vorhergängige Entkalkung der Knochen-substanz sprechen soll, und für eine erst allmählig nachfolgende Auflösung dieser in grosser Ausdehnung kalkfrei gewordenen Theile

des Knochengewebes. Derartige gänzlich kalkfreie Bälkchen, und noch dazu in sehr grosser Ausdehnung und in grosser Anzahl haben auch wir, wie bereits gesagt, bei der Osteomalacie sehr häufig beobachtet, aber gerade diese beweisen durch ihren geflechtartigen Wurzelstock und ihre ununterbrochene lamellöse Bekleidung, dass sie jüngeren Ursprunges sind und unmöglich aus der ursprünglichen älteren verkalkten Knochensubstanz mit ihren vielfältig unterbrochenen Lamellen und Kittlinien entstanden sein können. Eine solche nachträglich entstandene Knochenpartie, welche niemals verkalkt war, kann nun ganz in derselben Weise, wie die verkalkten Bälkchen, durch nachträgliche Resorptionsvorgänge von beiden Seiten her bis auf eine dünne Knochenspange reducirt werden, und wenn nun ein solches dünnes Bälkchen auch noch an einem Ende der fortgesetzten Resorption anheimfällt, so verhält es sich dann allerdings nicht mehr wie ein verkalktes Bälkchen, welches bis ganz zuletzt immer nur ganz scharfe Einschmelzungsränder darbietet, sondern ein solches dünnes unverkalktes Bälkchen endet dann wirklich durch Zerfaserung, etwa in ähnlicher Weise, wie Sehngewebe sich in einem Entzündungsherde verhalten würde, mit welcher ein von Haus aus kalkfreies Knochenbälkchen ja ohnedies die allergrösste Aehnlichkeit besitzt.

Ein drittes Argument für seine Ansicht findet Ribbert in der Beschaffenheit der Knochenkörperchen in der rothen Zone. Er findet nämlich, dass die Knochenkörperchen der kalklosen Partien nur kleine spindelige Elemente mit Andeutungen von Ausläufern sind, und glaubt aus diesem Grunde dieselben als „degenerirte“ Knochenkörperchen auffassen zu müssen, d. h. es sollen diese kleineren Gebilde aus den grossen, mit zahlreichen Ausläufern versehenen Knochenkörperchen des verkalkten Gewebes durch „Degeneration“ entstanden sein. Hier muss aber vor Allem constatirt werden, dass absolut keine Berechtigung vorhanden ist, die Verkleinerung eines Knochenkörperchens als einen degenerativen Vorgang aufzufassen, vielmehr haben wir bei der Schilderung des Ossificationsprocesses ausdrücklich hervorheben müssen, dass die Verkleinerung der Knochenkörperchen und die Verengerung der ursprünglich weiten Communicationen zwischen den einzelnen Körperchen zu engen Knochenkanälchen als ein wichtiges Glied in dem fortschreitenden Entwicklungsprocesse der Knochensubstanz

betrachtet werden muss. Zur Verkleinerung eines Knochenkörperchens muss nämlich unbedingt ein Theil des in der Zellenhöhle enthaltenen Protoplasmas sich in fibrilläre Knochengrundsubstanz umbilden. Nun behauptet aber unser Autor gleichzeitig, dass das seiner Kalksalze beraubte Knochengewebe nachträglich auch gänzlich aufgelöst werde. Eine Auflösung der Knochensubstanz ist aber nur denkbar durch eine Verminderung der fibrillären Grundsubstanz, durch Vermehrung und Vergrösserung der interfibrillären Räume und der mit protoplasmatischer Substanz erfüllten Höhlen oder Knochenkörperchen, und in der That werden wir auch einen solchen Auflösungsprocess der (noch vollständig verkalkten) Grundsubstanz bei der stürmischen Einschmelzung des Knochengewebes im Gefolge der hereditären Syphilis beobachten \*). Wenn also die Auflösung einer Knochenpartie zugleich mit einer Verkleinerung der Zellenhöhlen und einer Verengerung der Canaliculi, also mit einer Neubildung von Grundsubstanz einhergehen soll, so birgt eine solche Annahme offenbar einen ganz unlöslichen Widerspruch.

Dass die Knochenkörperchen in den kalklosen Partien häufig kleiner erscheinen — es ist dies keineswegs regelmässig der Fall, denn in den neugebildeten osteoiden geflechtartigen Theilen sind sie oft recht plump und mit zahlreichen weiten Ausläufern versehen —, beruht in der That auf ganz anderen Gründen. Bekanntlich sind die Knochenkörperchen im lamellosen Gewebe mit ihrem kürzesten Durchmesser senkrecht auf die Lamellenebene gestellt. Wenn man also die Lamellen, wie dies am häufigsten der Fall ist, im Profil zu sehen bekommt, so erscheinen die Knochenkörperchen auf ihre schmale Kante gestellt, und man sieht sie daher in ihrer Längen- und Dickenausdehnung, wodurch sie eben lang und schmal erscheinen. Die Lamellen der verkalkten Theile sind aber, da diese nur aus Fragmenten von Lamellensystemen zusammengesetzt sind, in allen möglichen Richtungen des Raumes angeordnet, man bekommt also ihre Lamellen und demgemäss auch ihre Knochenkörperchen auch sehr häufig en face zu sehen, wo die letzteren eben in der Längen- und Breitendimension als ziemlich grosse Gebilde erscheinen.

\*) Vergl. übrigens die Andeutungen hierüber im ersten Abschnitte (S. 209).

Ein anderer, noch schwerer wiegender Umstand liegt aber darin, dass die Fibrillen des kalklosen Gewebes in allen Untersuchungsflüssigkeiten, insbesondere aber, wenn sie nach der Carminfärbung noch mit angesäuertem Wasser behandelt werden, in erheblichem Grade aufquellen, wodurch nicht nur die Zellenhöhlen selbst bedeutend verkleinert werden, sondern die Canaliculi gänzlich verstreichen, während natürlich in den verkalkten älteren Partien eine solche Quellung unmöglich ist, und daher in letzteren die Knochenkörperchen in ihrer natürlichen Grösse und mit allen ihren strahligen Fortsätzen in die Erscheinung treten.

Dies ist also die Wahrheit über die „Degeneration“ der Knochenkörperchen.

Den wirklichen Unterschied zwischen den Knochenkörperchen der kalklosen und denen der verkalkten Partien hat Ribbert anzuführen versäumt, nämlich ihre gänzlich veränderte Anordnung und Vertheilung in der Grundsubstanz, und gerade diese Veränderung ist mit einem genetischen Zusammenhange zwischen verkalkten und unverkalkten Theilen absolut nicht vereinbar. Es ist schlechterdings kein Modus denkbar, durch welchen das verkalkte Gewebe mit seinen, von lacunären Kittlinien vielfach unterbrochenen, nach allen möglichen Richtungen des Raumes verlaufenden Lamellensystemen mitsammt den in der Richtung der Lamellengrenzen mit ihren Längsaxen angeordneten Knochenkörperchen, nun auf einmal in complete, durchaus concentrisch zu den Markgefässen oder parallel mit dem Rande des Markraumes angeordneten Lamellen mit den entsprechend gelagerten Knochenkörperchen umgewandelt worden sein soll, ebensowenig, wie man begreifen kann, warum diese durchgreifende Umwälzung der groben Structur des Knochengewebes sich genau an derselben lacunären Linie begrenzen soll, welche das kalkhaltige Gewebe von dem kalklosen trennt.

Dem entgegen meint zwar Ribbert, dass ja auch nach der Entkalkung noch Veränderungen in der Knochentextur vor sich gehen können; wir haben aber schon darauf hingewiesen, dass diese Veränderungen, wenn sie zur Auflösung der Knochentextur führen sollen, keine anderen sein dürfen, als eine Vergrösserung und Vermehrung der Zellenhöhlen und ihrer Communicationen und ein allmäliger Schwund der fibrillären Grundsubstanz zwischen

denselben. Damit ist aber die factische Existenz von kleineren, weniger zahlreichen und anders angeordneten Knochenkörperchen, und der Ersatz der durcheinander geworfenen Bruchstücke von Lamellensystemen durch ununterbrochene concentrische Lamellen, oder gar durch geflechtartiges osteoïdes Gewebe keineswegs zu erklären. Eine so weit gehende directe Umwandlung der Structur und Anordnung des Knochengewebes liegt gänzlich ausser dem Bereiche der Möglichkeit.

Ribbert erwähnt auch die lacunäre Grenzlinie, welche so häufig zwischen den verkalkten und unverkalkten Knochentheilen verläuft, und ist der Ansicht, „dass man in ihr den durch locale Verhältnisse bedingten Ausdruck verschieden weiten Vordringens des Resorptionsprocesses vor sich habe“. Dieser Resorptionsprocess soll direct auf einer Ernährungsstörung des Knochens beruhen, welche zunächst eine chemische Umsetzung in der Grundsubstanz des Knochens, und in zweiter Linie eine Lockerung, ja eine völlige Scheidung der Kalksalze von der chemisch mit ihr verbundenen Grundsubstanz zur Folge haben soll. Warum nun dieser überaus vag angedeutete und ohne genügende Motivirung angenommene Vorgang gerade mit einer lacunären Grenze, welche aus lauter Segmenten von grösseren und kleineren Kugelflächen zusammengesetzt ist, weiterschreiten muss, ist bei einer solchen Auffassung schwer verständlich. Wenn man aber sieht, dass diese lacunäre Grenze in jeder Beziehung mit jenem lacunären Einschmelzungsrande übereinstimmt, wie man ihn unter normalen und pathologischen Verhältnissen immer in derselben charakteristischen Gestalt wiederkehren sieht, und wenn man nun innerhalb dieser buchtigen Grenze eine concentrische, lamellöse Knochentextur findet, welche mit den ausserhalb gelegenen verkalkten Theilen an keiner Stelle ein Continuum bildet, so wird man wohl über den wahren Zusammenhang dieser Erscheinungen nicht lange im Ungewissen bleiben können.

Uebrigens hat Ribbert seine Anschauung von der vorläufigen Entkalkung und von der nach längerer Pause nachfolgenden Auflösung der rothgefärbten kalklosen Partien nicht auf den pathologischen Vorgang der Osteomalacie allein beschränkt, sondern er hat dieselbe auch auf den normalen Resorptionsprocess zu übertragen gesucht. Er gesteht zwar zu, dass von einer solchen „osteoïden Einschmelzung“ in normalen Knochen bis jetzt nichts

bekannt geworden ist, und dass es ihm nur schwer gelungen sei, sich von dem Vorhandensein einer solchen zu überzeugen, er will aber doch hie und da einen sehr schmalen rothen Saum gesehen haben, und zwar an der Innenfläche der Schädelknochen von Neugeborenen.

Es ist nun gleich von vorneherein sehr auffallend, dass ein solcher Vorgang, von dem man doch voraussetzen sollte, dass er, wenigstens unter normalen Verhältnissen, überall in derselben Weise stattfinden soll, so ungemein schwer und gerade nur an einer beschränkten Stelle des ganzen Skelettes aufzufinden ist. An Resorptionsflächen fehlt es ja bekanntlich am wachsenden Skelette weder an der Oberfläche, noch auch im Inneren der Compacta und Spongiosa, und man müsste also folgerichtig an jeder einzelnen Einschmelzungsgrube den entkalkten und carmingefärbten Saum vorfinden. Dies ist nun ganz gewiss nicht der Fall, vielmehr finde ich gerade unter normalen Verhältnissen jedesmal die verkalkte Grundsubstanz ganz abrupt und ohne Zwischenlagerung von rother kalkloser Grundsubstanz von dem Einschmelzungsrande durchschnitten, und es stösst jedesmal, wenn man den Rand oder die Grube streng im Profil betrachtet, der silbergraue Knochen ganz direct an die Myeloplaxenmasse oder an das übrige Markgewebe. Nur wenn man die Einschmelzungsfläche oder die Einschmelzungsgrube en face ansieht, findet man auch an nicht entkalkten Präparaten, dass diese Flächen roth gefärbt erscheinen. Es beruht dies eben darauf, dass, wie es ja nicht anders denkbar ist, die Lösung der Kalksalze einen ganz kurzen Moment der Zerstörung der Fibrillen vorhergeht (vergleiche I. Band, Seite 203), und dass daher jedesmal ein minimaler Antheil der fibrillären Grundsubstanz, von den Kalksalzen befreit, die rothe Färbung annimmt. Wie ungemein geringfügig jedoch dieser entkalkte Antheil ist, geht schon daraus hervor, dass sowohl bei einer strengen Profilansicht der Grube, als auch bei einer Halbprofilstellung, bei welcher die Grube nach abwärts sieht, von einem rothen Saume absolut nichts wahrzunehmen ist. Nur wenn man die Lacune en face oder in jener Halbprofilstellung ansieht, bei welcher die Grubenfläche nach aufwärts gerichtet ist, wird die rothe Färbung der Grubenfläche selbst sichtbar, und man bekommt nun den Eindruck eines oft ziemlich breiten halb-



mondförmigen rothen Saumes, welcher den Lacunenrand des silbergrauen Knochens auskleidet. Es ist aber durch den Wechsel der Einstellung in einem solchen Falle sehr leicht die Ueberzeugung zu gewinnen, dass ein solcher rother Saum immer unter dem Niveau der Schnittfläche gelegen ist, dass man also in diesem Saume keineswegs den Durchschnitt einer ebenso breiten Lage kalkfreien Knochengewebes zu suchen hat. Vielleicht waren es diese rothen Säume, welche Ribbert bei der normalen Einschmelzung und manchmal auch bei der Osteomalacie gesehen hat. Damit würde es auch übereinstimmen, dass er einerseits so selten osteomalacische Einschmelzungsflächen ohne carminrothen Beleg beobachtete, während ja in der That solche auch bei der Osteomalacie und bei jeder anderen pathologischen Knochenresorption sehr häufig zu finden sind, und dass er andererseits ausdrücklich hervorhebt, dass ihm insbesondere die bogenförmigen Winkelstellungen mit den schmalen rothen Carminzonen versehen erscheinen.

Eine ganz eigenthümliche, schwer definirbare Stellung hat Pommer<sup>78</sup> in seiner bereits erwähnten Abhandlung dieser Frage gegenüber eingenommen. Aus einzelnen Stellen derselben würde nämlich hervorgehen, dass dieser Autor sich unserer ihm bereits bekannten Anschauung über den Charakter der kalkfreien Partien des Knochengewebes angeschlossen habe. Er äussert sich nämlich wiederholt dahin (Seite 41 und 122), dass er keine Anhaltspunkte dafür gefunden habe, dass eine vorbereitende Veränderung der Knochengrundsubstanz der Resorption — welche er durch die Osteoklasten besorgen lässt — vorhergehe. Er erkennt ferner an, dass es bei der Osteomalacie unentkalkt bleibende Partien gibt, und dass man keineswegs berechtigt sei, aus dem Funde kalkloser Knochenstellen ohne Weiteres zu folgern, dass es sich dabei um eine eingetretene Entkalkung handle\*).

---

\*) Auch hier hat es dieser Autor, welcher sonst mit Literaturangaben keineswegs sparsam vorgeht, versäumt, seinen Lesern mitzutheilen, dass seine ganze Argumentation über die Entkalkungsfrage bei der Osteomalacie schon in unserem ersten Abschnitte in dem Kapitel über die Resorption (Seite 211—212) ausführlich zu finden ist, und dass wir daselbst, abgesehen von den theoretischen Ausführungen Cohnheim's zum ersten Male der allgemein acceptirten Entkalkungstheorie auf

Mit diesen Ansichten stimmen aber andere Ausführungen in derselben Abhandlung durchaus nicht überein. So z. B. schildert Pommer schon an den normalen Resorptionsgruben eigenthümliche doppelt contourirte glänzende Säume, von denen er annimmt, dass sie einer Veränderung entsprechen, „welche der Knochen am Rande einer Lacune immer erleidet, wenn sich die Resorption vollzieht“ (S. 36). Weiter heisst es, dass diese Veränderung der Grundsubstanz nicht etwa eine Kalkentziehung sei; man werde vielmehr zu der Annahme einer anderen Art von Veränderung geführt — welcher Natur, lasse sich freilich sehr schwer entscheiden (S. 38).

Wenn man aber die weiteren Angaben über diese neu entdeckten Säume des Lacunenrandes verfolgt, so gelangt man bald zu der Ueberzeugung, dass man es hier mit nichts Anderem zu thun hat, als mit einer Lichtbrechungserscheinung oder mit einer Spiegelung am Knochenrande, welche darin ihren Grund hat, dass bei der Profilansicht einer Lacune die Fläche der letzteren nur bei den allerseltensten Einstellungen gerade senkrecht auf die Schnittebene verläuft, sondern mit derselben in der Regel einen mehr oder weniger schiefen Winkel bildet. Dadurch muss nothwendiger Weise das Licht gleichfalls in einem schiefen Winkel zu der Lacunenfläche einfallen, und man bekommt dadurch an dem Rande den Eindruck eines glänzenden oder spiegelnden Saumes. Damit stimmt vortrefflich die Angabe von Pommer, dass diese Säume an einer grossen Zahl von Lacunen, welchen die Riesenzellen dicht anliegen, nicht zu finden sind (S. 36); dass sie ferner immer genau die Beschaffenheit der Knochenränder haben, die sie auskleiden; denn wenn der Knochen entkalkt war, so war der Saum gleichfalls entkalkt, war die Knochensubstanz arm an Kalksalzen und körnig, so waren die Säume ebenfalls körnig (S. 38). Zudem hat Pommer dieselben glänzenden Säume auch an den Rändern der durchbohrenden Kanäle und sogar an in den Knorpel eintretenden Lacunen beobachtet (S. 40). Er hätte aber hinzufügen können, dass man dasselbe Phänomen an jeder Art von Knochenrand beobachten kann, dass man den glänzenden

---

Grund histologischer Beobachtungen in ganz bestimmter Form entgegengetreten sind.

Saum auch an zweifellosen Appositionsrändern, an denen weit und breit von einer Knochenresorption nicht die Rede ist, und endlich, was wohl das merkwürdigste ist, auch an linearen Schnitt-  
rändern von Knochenpräparaten findet, aber freilich immer nur unter der Voraussetzung, dass der Knochenrand oder Schnitttrand einer seitlichen Fläche entspricht, welche in einem Winkel zur Sehaxe gelegen ist.

Man kann daher jedesmal diesen glänzenden Saum vermeiden, oder, wenn man ihn sieht, wieder zum Schwinden bringen, wenn man die Linse von oben her dem Präparate ganz allmählig und gerade nur bis zum deutlichen Sehen annähert. Dann ist eben das Mikroskop ganz genau für die oberste Schnittfläche eingestellt, man bekommt daher keinen Eindruck von der tiefer nach unten gelegenen spiegelnden Lacunenfläche, und sieht nun auch den Lacunenrand ganz scharf und ohne glänzenden Saum. Sowie man aber die Linse nach abwärts dreht und in die Tiefe des Präparates eindringt, so beginnt auch sofort wieder das wechselnde Spiel der kommenden und schwindenden, sich verbreiternden und verschmälernden glänzenden Säume. Natürlich wird man im Allgemeinen wohl daran thun, seine Aufmerksamkeit von diesem, für die Kenntniss der Knochenstructur und für das Verständniss der Lebensvorgänge in derselben durchaus gleichgiltigen Phänomen abzulenken, und sie auf wesentlichere Dinge zu richten.

Auch in einem zweiten Punkte geräth Pommer in einen directen Widerspruch mit seiner eigenen Behauptung, dass bei der lacunären Resorption keine vorläufige Veränderung der Grundsubstanz stattfinden soll. Er beschreibt nämlich bei verschiedenen krankhaften Resorptionsprocessen im Knochen ausgefaserte Lacunen, d. h. solche Lacunen, in denen einzelne Fibrillen oder selbst Fibrillenbündel in Form von dicken starren Spiessen stehen geblieben sein sollen, und sich nun mit ihren Enden am Lacunenrande inseriren. Diese Fibrillen und Fibrillenbündel sollen also Structurelemente des ehemaligen Knochengewebes sein, welche bei der lacunären Resorption zurückgeblieben sind, und es wird sogar hervorgehoben, dass in den Bündeln ausser den Fibrillen auch noch die Kittsubstanz dem Resorptionsprocesse entgangen sein muss. Leider hat aber Pommer unterlassen, seine Meinung darüber abzugeben, wie die Kalksalze aus der noch erhaltenen Kittsubstanz

und zwischen den unversehrt gebliebenen Fibrillen entfernt worden sind, denn es ist ein Factum, dass solche Fibrillenbündel und Spiesse, die in der Bucht der Resorptionslacune verlaufen, keine Kalksalze enthalten und sich in Carminpräparaten intensiv roth färben. In jedem Falle wäre aber, wenn die Auffassung Pommer's über die Herkunft dieser Bündel richtig wäre, wiederum ein Loch in die frühere Behauptung gerissen, dass der Resorption der Grundsubstanz in der Lacune keine vorbereitende Veränderung vorhergehe, denn man wird doch nicht in Abrede stellen können, dass eine Entkalkung eine vorbereitende Veränderung sei.

Pommer hat sich nun diesen Vorgang so zurecht gelegt, dass die beiden angeblich specifischen Thätigkeiten des Osteoklastenprotoplasmas, nämlich die „Assimilirung“ der organischen Grundlage des Knochens und die Lösung der Kalksalze nicht, wie gewöhnlich, gleichen Schritt halten, sondern dass hier die assimilirende und resorbirende Thätigkeit hinter der chemischen Wirkung der Lösung der Kalksalze zurückbleibt. Ueber die Ursache dieser ausnahmsweisen Verzögerung weiss Pommer allerdings nichts anzugeben.

Nun hat aber derselbe Autor gerade kurz zuvor gegen unsere Theorie von der Lösung der Kalksalze und Fibrillen durch die von den Gefässen ausgehende Plasmaströmung, den Einwurf erhoben, dass er ein solches Auslösen und scharfes Begrenzen der lösenden Fähigkeit des Plasmas nicht zugeben könne. Dieser Einwurf ist nun schon aus dem einfachen Grunde haltlos, weil er ja jede überhaupt mögliche Resorptionstheorie in gleicher Weise treffen müsste, sowie sie es unternimmt, die factische Existenz der scharf begrenzten Resorptionsränder zu erklären. Für uns, die wir an einem Stehenbleiben von entkalkten Fibrillenbündeln als Reste des verkalkten Knochens nicht glauben, handelt es sich ja nur um das Stehenbleiben der Sporen und Kanten zwischen den einzelnen Lacunen, und bezüglich dieser brauchen wir nur ganz einfach auf die analogen Wirkungen des Wassers auf Kalkfelsen zu verweisen, an denen man ja häufig genug solche grubige, schüssel-förmige und rinnenartige Vertiefungen mit ganz scharfen Rändern zwischen denselben beobachten kann. Ein solches Begrenzen der lösenden Wirkung, welche Pommer nicht einmal für die Vorsprünge zwischen den Lacunen gelten lassen will, findet er auf

einmal ganz plausibel für einzelne Fibrillen und Fibrillenbündel mitten zwischen den angeblich assimilirenden und chemisch lösenden Osteoklasten; und nicht zufrieden damit, lässt er sogar die beiden „Lebensprocesse der Osteoklasten“ gesondert von einander wirken, also diese Osteoklastenzellen eine wahrhaft raffinierte Auswahl treffen, indem sie ganz minimale Theile der Grundsubstanz zuerst überhaupt verschonen, und dann zwar entkalken, aber nicht gänzlich verzehren dürfen.

Noch absonderlicher erscheinen aber diese Vorgänge im Lichte der von Pommer modificirten Osteoklastentheorie. Aus dem Vorhergegangenen erhellt schon zur Genüge, dass unsere Strömungstheorie vor den Augen dieses Forschers keine Gnade gefunden hat. Es ist nun hier nicht der Platz, neuerdings eine Vertheidigung unserer Theorie zu unternehmen. Wir wollen einstweilen nur bemerken, dass gerade das Studium des rachitischen und osteomalacischen Processes nicht nur in Allem und Jedem eine Uebereinstimmung mit unserer Auffassung der Knochenresorption ergibt, sondern dass geradezu, wie wir in einem späteren Kapitel beweisen werden, die sämtlichen ungemein mannigfaltigen Erscheinungen dieser beiden Krankheiten mit Inbegriff der gesteigerten Knocheneinschmelzung, einzig und allein auf eine krankhaft erhöhte Saftströmung seitens der Blutgefäße zurückgeführt werden können.

Zur Charakterisirung der Einwände Pommer's möge indessen nur das Eine angeführt werden, dass er die von uns behauptete Umwandlung der ihrer Kalksalze und ihrer leimgebenden Fibrillen beraubten Knochengrundsubstanz in Myeloplaxenmassen damit aus dem Felde zu schlagen glaubt, wenn er sagt, diese Annahme, nach welcher sich die durchsichtige Kittsubstanz der Knochengrundsubstanz in Protoplasma umwandeln müsste, stehe in directem Widerspruche mit den gesicherten Erfahrungen der Zellenlehre und mit den Lehren der Physiologie und Histologie, nach welchen die Intercellularsubstanzen nur einen geringen Theil der Lebenseigenschaften des Protoplasmas behalten\*). Leider müssen

\*) Wörtlich so zu lesen l. c. S. 105. Hiemit sind also sämtliche Beobachtungen, welche den angeblich gesicherten Lehren der Histologie, Zellenlehre u. s. w. widersprechen, feierlichst auf den Index gesetzt. Zu unserer Entschuldigung können wir nur anführen, dass es uns gänzlich unbekannt ist, wann und wo eine Codification oder Canonisation der ge-

wir aber noch weiter bekennen, dass wir uns durch diese angeblich gesicherte Lehre nicht haben abhalten lassen, bei der Beobachtung der Bildung der durchbohrenden Kanäle im Knochen die Ueberzeugung zu gewinnen, dass sich hier die Intercellularsubstanz des Knochens direct in den weichen Inhalt des neugebildeten Kanals umwandelt, und dass also der noch erhaltene „geringe“ Theil der Lebenseigenschaften gerade für diese Umwandlung ausreicht; wir haben es ferner gewagt, genau die Stadien zu beschreiben, welche die Intercellularsubstanz des Knorpels bei ihrem Uebergange in das weiche Knorpelmark durchschreitet; und wir haben uns endlich durch diese gesicherte Lehre auch nicht irre machen lassen, als wir die Uebergangsformen der Knochengrundsubstanz in die Myoplaxen genau in derselben Weise beschrieben haben, wie sie unmittelbar nachher und unabhängig von uns auch Löwe (im 16. Bande des Arch. f. mikr. Anat.) beschrieben und abgebildet hat.

Ebenso lohnend ist es, die positive Seite der Pommer'schen Resorptionstheorie kennen zu lernen. Er acceptirt nämlich allerdings die Osteoklastentheorie Kölliker's in ihrer ganzen Ausdehnung, aber er ergänzt sie auch durch Zusätze eigener Factur. So sollen die Osteoklasten nicht nur, wie Kölliker meint, aus den Osteoblasten, sondern auch aus den Epithelien der Gefäße, ja sogar aus zarten Epithelflügelu derselben hervorgehen. Dass er es an einer anderen polemisirenden Stelle für unmöglich erklärt hat, dass die durchsichtige Kittsubstanz in körniges Protoplasma übergehe, scheint ihn nicht in seiner, übrigens gar nicht motivirten Annahme zu beirren, dass die zarten durchsichtigen Epithelflügel sich in dasselbe körnige Protoplasma umwandeln.

Die Umwandlung der Osteoblasten und, wie Pommer hinzufügt, jeder beliebigen Zelle des Marks in Osteoklasten soll durch

---

sicherten Lehren der Histologie, Zellenlehre u. s. w. stattgefunden hat. Dagegen ist es allerdings unter solchen Umständen schwer zu verstehen, zu welchem Zwecke Pommer seine 115 Seiten starke Abhandlung über die lacunäre Resorption im erkrankten Knochen geschrieben hat. Denn entweder enthält dieselbe lauter Dinge, die mit den gesicherten Lehren der Histologie etc. übereinstimmen, dann war die Arbeit überflüssig; oder sie enthält Ansichten, die von diesen „gesicherten Lehren“ abweichen — dann sind auch sie als ketzerisch zu verdammen.

einen auf die ersteren ausgeübten Druck veranlasst werden. Nun hatten wir Kölliker gegenüber, der bereits eine ähnliche Hypothese aufgestellt hatte, eingewendet, dass ja im Inneren der Markhöhle und der Knochenkanäle durch die starren Wände derselben eine jede von aussen her kommende mechanische Druckwirkung ausgeschlossen sei. Um nun diese Einwände zu entgegnen, schlägt Pommer vor: statt Druck präciser zu sagen: „Steigerung des Blutdruckes und dadurch bedingte quantitative und qualitative Aenderung der Gewebs-, d. i. der Ernährungsflüssigkeit. Dadurch gewinnen wir“, heisst es dann weiter, „einen einheitlichen Standpunkt, von welchem aus wir das Auftreten der Lacunen ungewungen erklären können, ob es sich nun um eine Druckatrophie, um die typischen Resorptionen der wachsenden Knochen oder um die lacunäre Resorption handelt, welche die Entzündung und alle Erkrankungen des Knochens begleitet“. (S. 130.)

Hier hat sich also unser Gegner mitten in dem hitzigsten Streite gegen unsere Gefäss- und Strömungstheorie mit einer eleganten Wendung des Hauptgedankens der bekämpften Theorie bemächtigt, dass nämlich unter allen Umständen, normal und pathologisch, an der Oberfläche und im Inneren des Knochens die Einschmelzung des Knochengewebes auf eine Steigerung der vasculären Saftströmung zurückzuführen sei, und hat diesen Gedanken als seine eigene neue Resorptionstheorie verkündet\*). Nur darf eben diese „quantitative Aenderung der Gewebsflüssigkeit“ beileibe nicht direct die Kalksalze und die Knochenfibrillen auflösen, sondern diese vermehrte Saftströmung muss erst auf gewisse Zellen einen Druck ausüben, diese Zellen sollen durch den Druck veranlasst werden, „lösende Substanzen aus der Gewebsflüssigkeit an sich zu ziehen, gleichsam zu concentriren“ (S. 122), und sollen dann,

---

\*) Vergl. die erste Abtheilung dieser Arbeit S. 199 und 235. Auch bei dieser Gelegenheit ist Pommer seinem Principe treu geblieben, dort, wo ihm unsere Ausführungen plausibel erschienen sind, dieselben ohne Angabe der Quelle zu reproduciren. Es erscheint dies um so auffälliger, als derselbe Autor gerade an jenen Stellen, wo er uns entgegneten zu müssen glaubt — und es geschieht dies gewöhnlich in einer Form, in welcher die Kraft des Ausdruckes die innere Begründung ersetzen soll — es niemals unterlässt, unsere Arbeit ganz gewissenhaft bis auf die Pagina zu citiren.

indem sie an den Knochen angedrückt werden, diesen zerstören. Wenn man also einen weichen Körper in einer Flüssigkeit an eine harte Wand andrückt, veranlasst man ihn dadurch — nach Pommer — aus der umgebenden Flüssigkeit Substanzen an sich zu ziehen. Eine solche Vorstellung widerspricht vielleicht nicht den gesicherten Lehren der Physiologie und Histologie, gewiss aber den Lehren der Physik und Hydrostatik, vor Allem aber den Lehren der gemeinen Lebenserfahrung \*).

Wir wollen nicht weiter darauf bestehen, uns den Vorgang auszumalen, wie die durch den Gefässdruck osteoklastisch gewordenen Zellen sich zwischen den einzelnen, der Resorption angeblich entgangenen, regelmässig angeordneten Fibrillen und Fibrillenbündel in den Lacunen verhalten müssen, damit sie diese Bündel nicht ebenfalls assimiliren. Für uns sind eben Fibrillen und Fibrillenbündel, die in Resorptionslacunen erscheinen, unter allen Umständen neugebildet. Ein untrügliches Beispiel einer solchen physiologischen Neubildung von Faserbündeln in Resorptionslacunen haben wir kennen gelernt, als wir den Vorgang des Hinaufrückens der Bicepssehne gegen das Radiusköpfchen geschildert haben, wo sich eben Sehnenbündel in den Resorptions-

---

\*) Auf unsere Anfrage, warum die Osteoklasten, wenn sie wirklich selbstständige active Zellengebilde sein sollen, immer nur auf der dem Knochen zugekehrten Seite eine kugelige Vorwölbung besitzen, während sie auf der anderen Seite, und wenn sie isolirt gefunden wurden, nach allen Seiten hin beliebig gestaltet sind, antwortet Pommer (S. 112) in folgender Weise: „Wir sehen ohne Ausnahme die Form der Lacune dem in ihrem Bereiche liegenden Antheile der Oberfläche der Osteoklasten genau entsprechen. Auf mehr kommt es aber hier nicht an, ebensowenig wie bei einem Prägungsvorgange, wo ja immer nur Eines in Betracht zu ziehen ist, nämlich die Anpassung der prägenden und geprägten Berührungsflächen“. Das ist also die Erklärung dafür, warum der Knochen in den Lacunen kugelförmig ausgehöhlt wird. Und nun vergleichen wir eine andere Stelle Pommer's, wo es wörtlich heisst: „Das Ueberwiegen der breitgedrückten Zellformen muss unwillkürlich die Idee erregen, dass durch den Druck des Inhaltes der betreffenden Resorptionsräume die Gestalt der den Lacunen anliegenden zelligen Gebilde bestimmt, und diese gleichsam breitgedrückt werden“ (S. 83). Hier wird also auf einmal der Prägestock selber breitgedrückt. — Fürwahr, die Osteoklastentheorie kann gar nicht gründlicher widerlegt werden, als dies durch ihren letzten Vertheidiger geschehen ist.



gruben bilden und an den Lacunenrand inseriren (vergl. I. Band, S. 213 und Tafel VII, Fig. 14). Ebenso hat man bei der Rachitis und bei der Osteomalacie (und im grösseren Umfange bei der hereditären Syphilis) vielfach Gelegenheit, die Bildung von geflechtartigem osteoïdem Gewebe in Resorptionsgruben zu beobachten, und wenn nun einstweilen nur vereinzelt Faserbündel einen Resorptionsraum durchziehen, so hat man es eben mit einem früheren Stadium dieser geflechtartigen Bildung zu thun.

Uebrigens ist schon in der Schilderung dieser Faserbündel bei Pommer selbst die Widerlegung der Ansicht, dass dieselben Ueberbleibsel der eingeschmolzenen Knochenstructur sein sollen, gegeben. Er sagt nämlich, dass er auch Fasern beobachtet habe, welche senkrecht auf die Streifenlinien der Lamellen gerichtet waren. Er sucht sich allerdings aus dem daraus entstehenden Dilemma dadurch zu befreien, dass er annimmt, die senkrechten Bündel seien nur aufgebogen und aus ihrer ursprünglichen der Axe des Haversischen Raumes parallelen Richtung gewaltsam abgelenkt (S. 22). Aber diese gezwungene Erklärung scheidet einfach daran, dass diese Faserbündel nicht frei flottiren, sondern, wenigstens in meinen Präparaten, in der glas hellen Grundsubstanz eingebettet und gegen einander fixirt erscheinen. Wenn aber, was thatsächlich der Fall ist, häufig solche Fasern und Faserbündel sich senkrecht oder in einem Winkel an dem Lacunenrand inseriren, und auch mit der zunächst gelegenen Lamellengrenze einen Winkel bilden, so ist dies unmöglich mit der Annahme zu vereinbaren, dass diese Bündel Ueberbleibsel der eingeschmolzenen lamellosen Knochenstructur sind; denn da wir durch Ebner wissen, dass die Lamellengrenzen keine Fibrillen, sondern ausschliesslich fibrillenlose Kittsubstanz enthalten, so müssten die stehengebliebenen Theile der Lamellen unbedingt noch jene lamellöse Quertheilung aufweisen, während man genau sehen kann, dass diese Fibrillen und Fibrillenbündel auf grossen Strecken ganz continuirlich verlaufen.

Endlich hat Pommer noch einen dritten Ausnahmefall statuirt, indem er nämlich, trotzdem er es als Regel gelten lässt, dass die kalklosen Partien bei der Osteomalacie als neugebildet zu betrachten sind, dennoch an einigen Stellen Bilder gesehen haben will, welche für eine blosse Entkalkung des Knochengewebes

mit Erhaltung ihrer lamellösen Strecken sprechen sollen. Es soll nämlich zu beiden Seiten eines die Knochenlamellen quer durchbohrenden Knochenkanals die Verkalkung in einer gewissen Entfernung vom Rande des Kanals allmählig ohne Unterbrechung der Structur aufgehört haben \*). Nach meinen vielfältigen Beobachtungen und auf Grund eines eingehenden Studiums der mannigfaltigsten Bilder osteomalacischer und rachitischer Knochen halte ich einen solchen Ausnahmefall, wenn es sich wirklich um einen durchbohrenden Gefässkanal handeln soll, für vollkommen ausgeschlossen. Ich habe unzählige Male gesehen, dass durchbohrende Kanäle die verkalkte Knochenstructur durchsetzten, ohne ein Minimum von unverkalktem Gewebe an ihrem scharfen Rande. Wenn ein Gefässkanal von unverkalktem Gewebe umgeben war, so war dies immer neugebildetes, kalkloses Gewebe, welches eben einen Haversischen Raum ausfüllte und concentrisch um das Gefäss angeordnet war. Ist nun ein solcher Kanal durch den Schnitt der Länge nach getroffen, so schlingen sich manchmal die Grenzlinien der Lamellen, welche senkrecht zu seiner Axe verlaufen, hinter ihm in der Tiefe des Schnittes herum, und man könnte bei der Betrachtung eines solchen Bildes allerdings dem Irrthum anheimfallen, als ob die Lamellenlinien durch den Kanal durchbrochen wären. Nur wenn man einmal auf weitere Strecken zu verfolgende Lamellenlinien finden würde, welche von einem quergeschnittenen Gefässkanale durchbrochen sind, und wenn diese Lamellen in der Umgebung und in einem geschlossenen Umkreise um den quergeschnittenen Kanal ohne Unterbrechung ihrer Structur die Kalksalze verloren hätten, dann müsste man an eine solche Entkalkung glauben. Ich habe aber niemals etwas Aehnliches gesehen.

Wir müssen also dabei verharren, dass bei der Osteomalacie das gesammte kalkfreie Knochengewebe einer Neubildung entweder an der Stelle von eingeschmolzenem verkalktem Knochengewebe, oder einer selbständigen Bildung an der Knochenoberfläche seine Existenz verdankt.

Alles dies gilt auch wörtlich für die Rachitis, nur

\*) Die Abbildung Fig. 36 bei Pommer, auf welche er sich in dieser Beziehung beruft, hat schon aus dem Grunde keine Beweiskraft, weil daselbst ein Unterschied zwischen kalklosen und unverkalkten Lamellen gar nicht angedeutet ist.

Kassowitz, Rachitis.

mit dem Unterschiede, dass hier, entsprechend den dem Kindesalter eigenthümlichen lebhaften Wachstumsvorgängen, die Masse der neugebildeten Knochensubstanz sehr bedeutend überwiegt. Auch hier ist die Gesammtheit des vorhandenen kalkfreien oder kalkarmen Gewebes neugebildet, und auch hier konnte nirgends ein Moment aufgefunden werden, welches einer theilweisen oder gänzlichen Kalkentziehung ohne unmittelbar darauf folgende Zerstörung der fibrillären Knochentextur das Wort reden würde.

#### Veränderungen im rachitischen Knochenmark.

Wir haben bereits bei der Schilderung der Markraumbildung erwähnt, dass das Markgewebe, welches in den mässigen Graden der Rachitis sich von dem normalen zellenreichen rothen Mark nur sehr wenig unterscheidet, in den entwickelteren Fällen stellenweise ärmer an Markzellen wird, und dass das Reticulum mit den verzweigten Zellen und Fäden mehr in den Vordergrund tritt. Auch in den entfernter vom Knorpel gelegenen Theilen der Spongiosa kann man, abgesehen von dem geschilderten Prävaliren der blutkörperchenhaltigen Räume, sehr häufig die besagte Veränderung des Markgewebes beobachten, und je grösser die Bluträume sind, desto mehr nähert sich das dieselben umgebende Markgewebe dem Typus des Granulationsgewebes.

Eine weitere Veränderung ist bezüglich des Fettmarks zu constatiren. Es erscheint mir nämlich zweifellos, dass die schwere rachitische Affection nicht nur der Bildung des Fettmarkes hinderlich ist, sondern auch, wenn auch in geringem Grade, schon vorhandenes Fett theilweise zum Schwinden bringen kann. Eine genaue Constatirung dieser Verhältnisse ist dadurch sehr erschwert, dass überhaupt der Zeitpunkt, in welchem die Fettbildung unter normalen Verhältnissen in einem gewissen Skelettheile beginnt, leider gar nicht genau bestimmt ist; wenigstens sind mir hierüber keine brauchbaren und bestimmten Angaben bekannt geworden. Zu eigenem Studium über diesen Gegenstand fehlt mir aber die Zeit und auch das dazu nothwendige reichliche Material von nicht rachitischen Kinderleichen. Das eine glaube ich behaupten zu können, dass im Fötalleben und in einem grossen Theile des ersten Lebensjahres nirgends eine Fettbildung im Knochenmark zum Vorschein kommt, dass dieselbe dann zuerst in den Röhrenknochen, und

erst viel später in den Rippen, in den Wirbelkörpern und in den Schädelknochen ihren Anfang nimmt, und dass sie in diesen Skelettheilen überhaupt in der Regel erst gegen das Ende des Längenwachsthums in grösserem Massstabe aufzutreten scheint. Auf Grund solcher unbestimmter Daten ist es daher schwer möglich, sich ein genaues Urtheil über jene Momente zu bilden, welche in einzelnen Knochen die Fettbildung im Marke befördern, und ebensowenig über die Ursachen der schon normaler Weise bedeutend verzögerten Fettbildung in den oben genannten Skelettheilen. Indessen dürfte man nicht fehlgehen, wenn man annimmt, dass sich das Fettmark nur an jenen Stellen der Spongiosa bildet, in denen bereits eine, wenn auch nur relative Wachstumsruhe eingetreten ist. So könnte man verstehen, dass bei den überaus lebhaften Appositions- und Resorptionsvorgängen innerhalb der Spongiosa der fötalen Skelettheile und während des ganzen ersten Lebensjahres, und was das Wichtigste zu sein scheint, bei den fortwährenden Veränderungen in dem Verlauf und in der Mächtigkeit der Markgefässe und überhaupt in der Configuration des inneren Gefässnetzes eine solche Fettbildung noch gar nicht möglich ist; dass sie bei der im zweiten Lebensjahre schon verminderten Energie der Wachstumsvorgänge sich wieder nur in den einfacher gebauten Röhrenknochen, welche nur geringe innere Umwälzungen darbieten, etabliren kann, und dass sie in den Rippen und Schädelknochen, welche wegen ihrer gekrümmten Gestalt, so lange sie wachsen, zur Erhaltung der ihrer äusseren Form entsprechenden inneren Architectur fortwährenden inneren Einschmelzungs- und Appositionsvorgängen unterworfen sind, erst in einer verhältnissmässig späteren Periode des Wachsthums jene relative Wachstumsruhe in der Spongiosa vorfindet, welche die wichtigste Bedingung zu sein scheint.

Damit würde es auch sehr gut übereinstimmen, dass bei einem jeden pathologischen Vorgange, welcher wieder zu Einschmelzungen und Neubildungen im Innern des Knochens führt, bei Ostitis, bei Osteomyelitis, bei Fracturen sofort das Fettmark in den afficirten Knochen- theilen grösstentheils oder gänzlich schwindet, und einem rothen Mark, welches ganz den Charakter des fötalen trägt, den Platz räumt. Auch bei der Osteomalacie schwindet nach den über-

*Fettmark  
bildet  
in der  
Spongiosa  
bereits eine  
relative  
Wachstumsruhe  
eingetreten ist.  
So könnte man  
verstehen, dass  
bei den überaus  
lebhaften  
Appositions- und  
Resorptionsvorgängen  
innerhalb der  
Spongiosa der  
fötalen Skelettheile  
und während des  
ganzen ersten  
Lebensjahres,  
und was das  
Wichtigste zu sein  
scheint, bei den  
fortwährenden  
Veränderungen  
in dem Verlauf  
und in der  
Mächtigkeit  
der Markgefässe  
und überhaupt  
in der  
Configuration  
des inneren  
Gefässnetzes  
eine solche  
Fettbildung  
noch gar nicht  
möglich ist;  
dass sie bei der  
im zweiten  
Lebensjahre  
schon verminderten  
Energie der  
Wachstumsvorgänge  
sich wieder  
nur in den  
einfacher  
gebauten  
Röhrenknochen,  
welche nur  
geringe  
innere  
Umwälzungen  
darbieten,  
etabliren kann,  
und dass sie  
in den  
Rippen und  
Schädelknochen,  
welche wegen  
ihrer  
gekrümmten  
Gestalt, so  
lange sie  
wachsen,  
zur  
Erhaltung  
der ihrer  
äusseren  
Form  
entsprechenden  
inneren  
Architectur  
fortwährenden  
inneren  
Einschmelzungs-  
und  
Appositionsvorgängen  
unterworfen  
sind, erst  
in einer  
verhältnissmässig  
späteren  
Periode  
des  
Wachsthums  
jene  
relative  
Wachstumsruhe  
in der  
Spongiosa  
vorfindet,  
welche  
die  
wichtigste  
Bedingung  
zu sein  
scheint.*

*Damit würde es  
auch sehr gut  
übereinstimmen,  
dass bei  
einem jeden  
pathologischen  
Vorgange,  
welcher  
wieder  
zu  
Einschmelzungen  
und  
Neubildungen  
im Innern  
des  
Knochens  
führt,  
bei  
Ostitis,  
bei  
Osteomyelitis,  
bei  
Fracturen  
sofort  
das  
Fettmark  
in den  
afficirten  
Knochen-  
theilen  
grösstentheils  
oder  
gänzlich  
schwindet,  
und  
einem  
rothen  
Mark,  
welches  
ganz  
den  
Charakter  
des  
fötalen  
trägt,  
den  
Platz  
räumt.  
Auch  
bei  
der  
Osteomalacie  
schwindet  
nach  
den  
über-*

einstimmenden Angaben der Autoren und auch nach meinen eigenen Befunden das Mark an vielen Stellen vollständig; in anderen wird es wenigstens insoferne verändert, als die Fettzellen nirgends mehr dicht neben einander gelagert sind, sondern nur mehr vereinzelt in dem rothen oder gallertigen Marke auftauchen. (Siehe Fig. 6.)

Aehnliche Beobachtungen habe ich nun auch bei der Rachitis gemacht. Indessen ist es wahrscheinlich, dass in diesem Falle das Fehlen der Fettzellen vorwiegend auf eine Verzögerung der Fettbildung in den rachitisch afficirten Knochentheilen zurückzuführen ist, schon aus dem einfachen Grunde, weil zu der Zeit, wo die Fettbildung normaler Weise beginnen soll, gewöhnlich die Blüthezeit des rachitischen Processes schon vorüber ist (siehe später). Indess ist es immerhin möglich, dass auch hier manchmal bereits gebildete Fettzellen durch eine neuerliche Steigerung des rachitischen Processes wieder zur Resorption gelangen. Sicher ist nur, dass die Fettbildung im Marke von schwer rachitisch afficirten Knochen niemals jene Dichtigkeit erreicht, wie in gesunden Knochen, dass also die Markräume niemals mit dichtgedrängten Fettzellen erfüllt sind, sondern dass die Zellen hier, wenn sie überhaupt vorhanden sind, nur vereinzelt oder in isolirten Träubchen angetroffen werden. Auch reichen sie niemals bis in die jüngsten Markräume hinauf, sondern beginnen erst in einiger Entfernung von der Ossificationsgrenze der Diaphyse.

Zum Schlusse müssen wir aber noch einmal betonen, dass alle diese Angaben über das Verhalten des Fettmarkes in den Knochen nur mit der grössten Reserve gemacht werden können. Die Sache wird eben noch dadurch besonders complicirt, dass die Fettbildung im Knochenmark keineswegs allein von den localen Verhältnissen im Knochen beeinflusst wird, sondern dass hier offenbar die allgemeinen Gesundheits- und Ernährungsverhältnisse ein mindestens eben so grosses Gewicht in die Wagschale legen. Jedenfalls verdienen aber die Verhältnisse der Fettbildung im Knochenmarke, sowohl unter normalen als auch unter pathologischen Bedingungen, ein eingehenderes Studium, als ihnen bisher zu Theil geworden ist.

---

## Siebentes Kapitel.

### Rachitische Vorgänge im Perichondrium und Periost.

Hyperämie des Perichondriums. Uebermässige Wucherung der Zellschicht. Vorzeitige Ossification im Perichondrium. Abnorme Beschaffenheit der perichondralen Knochenauflagerung. Ursachen der frühzeitigen perichondralen Ossification. Knorpelbildung in Knickungswinkeln. Structur der periostalen Auflagerungen. Schichtenbildung. Mangelhafte Verkalkung. Verhältniss der Auflagerung zu den physiologischen Appositions- und Resorptionsstellen. Periostale Knorpelbildung.

Die rachitischen Veränderungen, welche sich auf die Knorpel- und Beinhaut beziehen, bestehen einerseits in den Veränderungen dieser Membranen selbst, und andererseits in den Anomalien der von ihnen ausgehenden Ossificationserscheinungen.

Wenn wir uns zunächst zu den Vorgängen im Perichondrium wenden, so müssen wir doch vorerst darauf aufmerksam machen, dass eine genaue Scheidung und Abgrenzung desselben von dem Periost keineswegs durchführbar ist. Wir müssen nämlich strenge genommen und dem Wortlaute entsprechend als Perichondrium nicht nur die Umhüllung des kleinzelligen, sondern auch jene des grosszelligen Knorpels und endlich auch die Umhüllung des verkalkten Knorpels betrachten, bevor in dem letzteren Ossificationserscheinungen beobachtet werden. Da aber der Beginn der endochondralen Ossification im Knorpel sich in keiner Weise durch histologische Veränderungen in der Umhüllung des Knorpels äussert, so ist die Begrenzung zwischen Perichondrium und Periost in der Höhe der beginnenden endochondralen Ossification bloss eine ideale.

Dagegen findet, wie wir bereits im ersten Abschnitte (I. Band S. 105) gezeigt haben, schon weiter oben eine histologische Veränderung im Perichondrium statt, nämlich an der Stelle, wo

Handwritten notes on the right margin, including terms like "Lini", "brun", "perich", "periost", "artif", "Tumch", "neua", "Anomal", "as cari", "thas cu", "b. für", "ocau".

das einseitige Wachstum des Knorpels beginnt, also in der Höhe der Proliferationsschicht (*stricte sic dicta*). Das Perichondrium des kleinzelligen Knorpels besitzt nämlich keine sog. Cambiumschicht, also keine gefäss- und zellenreiche Lage, sondern es gehen daselbst die dichtgewebten Fasern des Perichondriums continuirlich in die Faserung der Knorpelgrundsubstanz über. Erst in der Höhe der beginnenden einseitigen Knorpelzellenproliferation verschwinden in dem dem Knorpel unmittelbar anliegenden Theile des Perichondriums, gleichzeitig mit dem Auftreten zahlreicher Blutgefässe und offenbar im Zusammenhang mit dieser Vascularisation, die Faserbündel des Perichondriums entweder zum grossen Theile oder auch vollständig; daneben erfolgt auch immer in grösserem oder geringerem Maasse eine Einschmelzung der oberflächlichsten Lagen des Knorpels zu einem zellenreichen Gewebe, und dadurch entsteht jene locale Einkerbung oder Einbuchtung des Knorpels, welche von Ranvier als die „*encoche*“ bezeichnet wurde (s. Fig. 1—4 *enc*).

Wenn wir nun nach der Bedeutung dieses weichen Stratums der Knorpelhaut und der ihr zu Grunde liegenden vermehrten Gefässbildung beim normalen Wachstum fragen, so dürfte es in Anbetracht des Umstandes, dass die letztere ausschliesslich in der Umgebung der Zone der einseitigen Zellenvermehrung und Zellenvergrösserung erfolgt, kaum zweifelhaft bleiben, dass sie mit der plötzlichen bedeutenden Steigerung des Knorpelwachstums in Zusammenhang gebracht werden muss. Die relativ spärlichen Gefässe im Perichondrium des allseitig wachsenden Knorpels, welche zur Lieferung des Ernährungs- und Wachstumsmaterials für das langsame und gleichmässige Wachstum des kleinzelligen Epiphysenknorpels ausreichten, genügen nun offenbar nicht mehr für die ungemein gesteigerten Wachstumsvorgänge in der Nähe der Verkalkungszone, und es müssen daher jene zahlreichen und dichtgedrängten Gefässchen der Cambiumschicht gebildet werden, um das Material für den gesteigerten Bedarf zu liefern. Dem entsprechend findet man auch bei einem Vergleiche verschiedener Knochenenden, sowohl der verschiedenen langen Knochen, als auch von zwei Enden desselben Röhrenknochens mit verschiedener Wachstumsenergie (z. B. an den Metacarpusknochen), dass die Höhe der Cambiumschicht und die Einschmelzungserscheinungen des Knorpels an der Encoche ganz unvergleichlich bedeutender erscheinen auf der Seite

des intensiveren Längenwachsthums, während die Einkerbung auf der Seite des langsamen Wachsthums eben nur angedeutet ist, und auch die weiche Cambiumschicht des Perichondriums nur eine mässige Entwicklung zeigt.

Dazu kommt noch, dass um die Zeit der Geburt herum, wenn die Chondroepiphysen bereits eine ziemlich bedeutende absolute Höhe erreicht haben, aus dem Perichondrium Blutgefässe in den Knorpel selbst vordringen, und sich theils im kleinzelligen Knorpel verzweigen, zum Theile aber dicht über der Proliferationszone verlaufen und Zweigchen in die letztere hineinsenden. Die Mehrzahl dieser Gefässe dringt nun ebenfalls gerade an der Einkerbung zwischen Epi- und Diaphysenknorpel aus den Gefässen des Perichondriums hervor, und es ist begreiflich, dass diese Einkerbung auch schon dadurch an vielen Stellen eine bedeutende Vertiefung erfährt.

Bei der Rachitis finden wir nun nichts Anderes, als eine mehr oder weniger bedeutende Steigerung aller dieser Vorgänge im Perichondrium des einseitig wachsenden Knorpels. Allem voran fällt die bedeutende Hyperämie des Perichondriums in die Augen. Schon die Faserschichte, welche sonst nur sehr spärliche Gefässchen besitzt und daher auf Durchschnitten in grösseren Strecken gefässlos erscheint, zeigt nun schon in kleinen Intervallen hyperämische Gefässe, in deren Umgebung die Faserbündel schwinden, um einem zelligen Gewebe Platz zu machen. In höheren Graden erscheint sogar das ganze Geflecht der Faserschichte bedeutend gelockert durch jene die Gefässe umgebenden Zellengruppen, und diese Veränderung erstreckt sich auch von der Faserschichte des Perichondriums auf die Insertionen der Gelenksbänder, welche zumeist gerade mit jenen Stellen des Perichondriums und des Periosts in Verbindung stehen, welche am meisten diesen krankhaften Veränderungen unterliegen. Wir werden später Gelegenheit finden, auf die grosse Wichtigkeit dieser Affection der Gelenksbänder für die Entstehung der rachitischen Gelenksdifformitäten zurückzukommen.

Viel zahlreicher sind natürlich die Gefässe in der weichen Zellenschichte, wo sie dichtgedrängt und häufig von Blut strotzend erscheinen. Dadurch, dass sie auch in grösserer Zahl gegen den Knorpel vordringen, entstehen buchtige, lacunen-

*no me  
fo  
the  
the  
the  
the  
the*

*Hyper  
fibrin  
the  
the  
the*

*Stall m  
vessels  
diff. cel  
long*



ähnliche Einschmelzungen an der Knorpeloberfläche, deren Inhalt ein Continuum mit der verbreiterten subperichondralen Zellschichte bildet. Zwischen den ungemein zahlreichen Capillaren enthält dieses Gewebe nur wenig Rundzellen, dagegen zahlreiche Spindel- und verzweigte Zellen, zwischen denen sich Fibrillen nach allen Richtungen hin ziemlich locker durch einander schlingen. Die Mächtigkeit dieses weichen gefässreichen Stratums wird in den höheren Graden der Affection, auch abgesehen von jenen Stellen, wo tiefe Einbuchtungen in den Knorpel stattgefunden haben, eine sehr bedeutende, und kann sogar die der Faserschichte um ein Bedeutendes übertreffen.

Eine weitere Abweichung von dem normalen Verhalten kann auch darin gelegen sein, dass sich die weiche Lage des Perichondriums nicht nur gerade an dem einseitig wachsenden Knorpel etablirt, sondern auch in einiger Entfernung über der normalen Einkerbung, im Umkreise des kleinzelligen und allseitig wachsenden Knorpels zum Vorschein kommt, also an einer Stelle, wo normaler Weise die Faserschichte unmittelbar in den Knorpel übergeht. Diese abnorme Erscheinung erstreckt sich aber immer nur in eine geringe Entfernung nach oben von der normalen Einkerbung, und es ist auch in allen Fällen eine Continuität mit der subperichondralen Zellschichte des einseitig wachsenden Knorpels vorhanden, wie ja offenbar das Auftreten jener abnormen Zellenlage überhaupt nur auf die gesteigerte Hyperämie der gegen die Proliferationszone tendirenden Blutgefässe des Perichondriums zurückzuführen ist. Es muss auch hier wieder ausdrücklich hervorgehoben werden, dass selbst in den hochgradigsten Fällen von Rachitis in einer nicht allzugrossen Entfernung von der Proliferationsgrenze das Perichondrium ebenso wie der von ihm bekleidete allseitig wachsende Knorpel ein absolut normales Verhalten zeigt.

Noch viel auffälligere Abweichungen, als das Perichondrium selbst, bieten die von demselben ausgehenden Ossificationsercheinungen. Wir wissen bereits, dass unter normalen Verhältnissen die periostale oder vielmehr perichondrale Knochenbildung immer nur in der Umgebung des verkalkten Knorpels stattfindet, dass also auf Längsschnitten das obere Ende des leistenförmig

erscheinenden Durchschnittes der neuen Auflagerung entweder gerade in der Höhe der Verkalkungsgrenze, oder, bei ungemein energischem Längenwachsthum, eine ganz kleine Strecke oberhalb der Verkalkungslinie zu sehen ist, und wir haben in dem letzteren Falle den kleinen Vorsprung darauf zurückgeführt, dass eben der Wachsthumstillstand der zunächst der Verkalkungsgrenze gelegenen Knorpelschichte das Primäre ist, auf welchen erst in einem späteren Tempo die Verkalkung folgt, während die zur Erhaltung der Form unbedingt erforderliche periostale Knochenauflagerung schon unmittelbar nach dem Wachsthumstillstand der betreffenden Knorpelpartie ihren Anfang nehmen muss.

Hier finden wir nun bei der Rachitis sehr bedeutende Abweichungen von dem normalen Verhalten, und zwar beziehen sich dieselben einerseits auf die Höhe, in welcher die perichondrale Ossification beginnt, und dann auch auf die Mächtigkeit und auf die krankhaften Veränderungen in der Structur der Auflagerung.

Schon in mässigen Graden der Affection reicht das obere Ende der perichondralen Knochenleiste ziemlich bedeutend über die Verkalkungsgrenze hinaus, selbst bis zur Mitte der, wie wir wissen, bedeutend erhöhten Zone der vergrösserten Knorpelzellen. In mittelschweren Fällen kann man dieses obere Ende sogar sehr nahe an der Proliferationsgrenze finden, also in der Tiefe der perichondralen Einkerbung. (Siehe Fig. 1 *pst* und Fig. 3 *pch*.) Unter keiner Bedingung erreicht sie jedoch die Proliferationsgrenze selbst, noch weniger kann sie dieselbe jemals nach oben hin überschreiten. Wenn also noch für diese und für die allerintensivsten Fälle der Rachitis die von uns statuirte Regel vollkommen aufrecht bleibt, dass ein kleinzelliger und allseitig wachsender Knorpel niemals von einer perichondralen Knochenauflagerung bekleidet sein kann, so sehen wir dennoch, dass diese Auflagerung sich schon in einer Höhe etablirt, wo die in einseitiger Proliferation und Vergrösserung begriffenen Zellen noch keineswegs ihre definitive Grösse erreicht haben, so zwar, dass die einzelnen Zellen einerseits noch nicht ihre definitive Ausdehnung im Höhendurchmesser aufweisen, andererseits aber auch die ganze Säulenzone noch in der Querdimension zurückgeblieben ist, was man eben daran leicht erkennen kann, dass die innere, gegen den Knorpel gerichtete Grenzlinie der Knochenleiste

Perichondrale  
Knochenleiste  
hinaus  
über die  
Verkalkungsgrenze  
bis zur Mitte  
der Zone der  
vergrösserten  
Knorpelzellen  
reicht.

nicht, wie gewöhnlich, eine genau radial gegen das Wachsthumscentrum tendirende und daher auch streng geradlinige Richtung verfolgt, sondern vielmehr, von der Verkalkungsgrenze nach oben eine ziemlich auffällige Krümmung gegen innen zu, also gegen die ihr entgegenkommende Leiste der anderen Seite wahrnehmen lässt. (Siehe besonders Fig. 1.)

In den höchsten Graden der Rachitis sind diese Verhältnisse jedoch vollständig verwischt, weil durch die vielfachen Einschmelzungen des Knorpels von Seite der periostalen Gefässe und die in den Einschmelzungsräumen stattfindende osteoïde Auflagerung von Seite des Perichondriums eine scharfe endochondrale Grenze überhaupt gar nicht mehr wahrnehmbar ist, sondern sowohl auf Längsschnitten als auch besonders auf Querschnitten die lockeren Auflagerungen des Perichondriums ganz allmählig und ohne Grenze in die osteoïde Umbildung des Knorpels übergehen.

Eine weitere Anomalie beruht in der Mächtigkeit der perichondralen Auflagerung. Während wir bei dem normalen Wachsthumsvorgange diese Auflagerung, sowohl auf dem Längsschnitte, als auf dem Querschnitte nur als eine einfache schmale Knochenleiste sehen, finden wir nun entweder eine ununterbrochene dicke osteoïde Masse, oder noch häufiger schon eine netzförmige areoläre Anordnung, welche von grossen Gefässräumen unterbrochen und aus relativ schmalen osteoïden Bälkchen zusammengesetzt ist, und alles das schon in der Höhe des unverkalkten grosszelligen Knorpels. Die grossen vielgestaltigen Gefässräume enthalten zahlreiche grosse Gefässlumina, welche auch hier, wie überall, die Form der Maschen und den Verlauf der Bälkchen bestimmen, indem die letzteren überall nur in einer bestimmten Entfernung von einem Gefässlumen gebildet werden. Das Gewebe, welches die Gefässe umgibt, ist als eine Fortsetzung der subperichondralen Zellenschichte aufzufassen; nur hat sie bei der bedeutenden Wucherung gewisse Modificationen erlitten, indem die zelligen Elemente und die Fibrillen sehr weit auseinandergerückt, die letzteren überhaupt mehr in den Hintergrund getreten sind, und dafür die zwischen den zelligen und fasrigen Elementen stets vorhandene scheinbar structurlose glashelle Grundsubstanz sehr bedeutende Dimensionen annimmt und hauptsächlich den Charakter des ganzen Gewebes bestimmt.

Die Auflagerung setzt sich in derselben Weise, wie wir es bei der normalen Ossification vom Periost aus beschrieben haben, aus Faserbündeln zusammen, welche direct in der glashellen Grundsubstanz entstehen und sich nach allen möglichen Richtungen durchkreuzen. Die Entwicklung dieser Faserbündel oder Sharpey'schen Fasern nimmt aber gerade hier, wie auch in der sogleich zu besprechenden periostalen Auflagerung auf rachitischem Boden, ganz colossale Dimensionen an; die Bündel sind in der enorm verbreiterten Cambiumschichte, wenn sie längsgetroffen sind, auf sehr weiten Strecken zu verfolgen, und andererseits findet man wieder, wenn die Mehrzahl der Bündel quergeschnitten ist, einen grossen Theil der ganzen Auflagerung, namentlich in den jüngsten äusseren Schichten, aus zahlreichen kreisrunden oder elliptischen rothen glänzenden Querschnitten der Faserbündel zusammengesetzt. Während unter normalen Verhältnissen schon sehr frühzeitig die zwischen den Quer- und Schiefschnitten der Faserbündel übrig bleibenden Zellenräume durch Verschmelzung der Faserbündel sich verengern und sich immer mehr gegen einander abschliessen, so dass sie alsbald auf plumpe, mit Fortsätzen versehene Zellenhöhlen reducirt werden, bleibt bei der Rachitis das Gewebe noch sehr lange und in grosser Ausdehnung auf der Stufe der Unfertigkeit, und es ist zumeist die gesammte perichondrale Auflagerung noch mit dem ausgesprochenen Charakter des osteoïden Gewebes behaftet.

Die Physiognomie der Unfertigkeit wird noch erhöht durch das vollständige Fehlen der Verkalkung in der ganzen perichondralen Auflagerung. Man findet nicht nur auf Durchschnitten durch nicht entkalkte rachitische Chondroepiphysen in der Höhe des Knorpels noch eine durchaus carmingefärbte osteoïde Auflagerung, sondern es documentirt sich die fehlende Verkalkung auch durch die deutlichen Anzeichen der vollständig mangelnden Resistenz. Man findet nämlich in jenen hochgradigen Fällen, in denen, namentlich an den Rippen, eine Abknickung des Knorpels an der Knochengrenze oder innerhalb der obersten weicheren Partien der Spongiosa stattgefunden hat, dass auf einem Längsschnitte an der Seite des Knickungswinkels die perichondrale Knochenauflagerung ebenfalls eingebogen, ja sogar mannigfach geschlängelt erscheint. Aber auch in den mässigeren Graden der Rachitis wird man noth-

Development  
of Sharpey  
fibres  
excessively

Fachver  
of calci  
in peri  
deposit

wunder  
voll

wendigerweise zu der Annahme geführt, dass die die Säulenzone umschliessende osteoide Auflagerung noch nicht starr geworden, sondern noch einer Ausdehnung durch weiteres Wachsthum fähig geblieben ist. Da nämlich die perichondrale Leiste auf dem Längsschnitte schon in der Höhe der noch nicht ausgewachsenen Partie der Zellensäulen gebildet ist, und, in Folge der noch geringen Ausdehnung der Säulenzone in die Quere, nach oben und einwärts gekrümmt erscheint; da andererseits alle Anzeichen dafür sprechen, dass innerhalb dieser vorzeitigen periostalen Auflagerung die einzelnen Zellen und die Zellensäulen als Ganzes dennoch ihre gehörige Ausdehnung, wenigstens nach der Breitendimension, erreichen, weil in den unteren Partien die endochondrale Grenzlinie, so lange sie erhalten ist, dennoch immer wieder die gegen das Wachsthumscentrum convergirende Richtung einschlägt: so muss man nothwendigerweise annehmen, dass auch die vollständig kalkfreie periostale Auflagerung noch eines expansiven Wachsthum fähig ist, und dass sie daher auch dem expansiven Wachsthum des von ihr eingeschlossenen, noch unverkalkten Knorpels kein Hinderniss entgegengesetzt.

Es ist dies sicher eine der bedeutendsten Abweichungen von dem normalen Verhalten, wo, wie wir wissen, die alsbald verkalkende perichondrale Auflagerung sofort jede Möglichkeit eines expansiven Wachsthum des eingeschlossenen Knorpels aufhebt, wo aber zugleich der Knorpel selbst, soweit er von der knöchernen Auflagerung bedeckt ist, vermöge der bereits erreichten definitiven Grösse seiner zelligen Elemente und der unmittelbar darauf folgenden Verkalkung der Intercellularsubstanz schon eo ipso die Tendenz und auch die Fähigkeit, sich durch weiteres Wachsthum auszudehnen, verloren hat. Es liegt also hier scheinbar ein Widerspruch vor zwischen unserer früher aufgestellten Theorie, dass die perichondrale Auflagerung nur die Folge des Aufhörens des expansiven Knorpelwachsthum ist, indem nun die Erhaltung der äusseren Form des Skelettheiles nicht mehr durch die Ausdehnung des Knorpels, sondern durch eine Auflagerung auf den verhärteten Theil desselben erfolgen kann, — und zwischen der oben geschilderten Thatsache, dass bei der Rachitis eine solche Auflagerung schon in einer Höhe erfolgt, wo der Knorpel sein expansives Wachsthum noch gar nicht aufgegeben hat. Dennoch fehlt es diesen beiden Vorgängen, näm-

lich der normalen perichondralen Auflagerung auf verkalktem Knorpel, und der krankhaften Auflagerung auf einem noch in fortwährender Ausdehnung begriffenen rachitischen Knorpel, keineswegs an gemeinsamen Berührungspunkten.

Nach unserer (im letzten Kapitel der ersten Abtheilung entwickelten) Ossificationstheorie würde nämlich die Knochenbildung im Periost und im Perichondrium darauf beruhen, dass die Beinhaut, welche selber expansiv wächst, und mit den umgebenden, gleichfalls expansiv wachsenden Weichtheilen in vielfachem Zusammenhange steht, sich unbedingt, sowie der von ihr eingeschlossene Knorpel durch Verkalkung und Ossification die Fähigkeit sich auszudehnen verloren hat, von diesem starr gewordenen Knorpel oder Knochen abheben muss, wodurch eben die subperichondrale Schichte des Periosts immer mehr an Höhe gewinnt und in dem Maasse ossificirt, als sich das weiter wachsende Perichondrium mitsammt seinen Gefäßen von den tieferen Lagen der Wucherungsschichte entfernt. Die Bildung des provisorischen geflechtartigen Gerüsts der perichondralen und periostalen Auflagerung wäre also auf das Nachlassen der Plasmaströmung von Seite der sich entfernenden blutgefäßhaltigen Matrix des Perichondriums oder Periosts zurückzuführen, während die concentrische Ausfüllung der Gefäßräume des provisorischen Knochengerüsts auf einem wirklichen allmäligen Obsolesciren der in den Gefäßräumen verlaufenden Blutgefäße beruhen würde.

Wenn nun auch bei der vorzeitigen Bildung der perichondralen Auflagerung auf rachitischem Boden eine solche gewissermassen passive Abhebung des Perichondriums in Folge des aufgehörenden expansiven Wachsthums des Knorpels nicht angenommen werden kann, weil eben die Auflagerung schon vor dem Aufhören der expansiven Knorpelvergrößerung beginnt, so findet doch eine solche Abhebung des Perichondriums von der Oberfläche des Knorpels in einem anderen Sinne statt, nämlich gewissermassen eine Abhebung durch ein krankhaft gesteigertes Wachsthum der subperichondralen Schichte und wahrscheinlich zugleich auch der Faserschichte des Perichondriums. Dieses ungewöhnlich gesteigerte Wachsthum der Wucherungsschichte, welche stellenweise eine Höhe von 0·1 bis 0·2 Millimeter erreicht, ist offenbar bedingt durch die bedeutende Hyperämie und durch die gesteigerte

Gefässbildung des Perichondriums und Periosts, und die damit zusammenhängende übermässige Zufuhr von Ernährungs- und Wachsthumsmaterial. Wenn also auch die Abhebung des Perichondriums und seiner Gefässe von dem Knorpel hier aus einem anderen Grunde erfolgt, als bei dem normalen Wachsthum, so ist doch die Wirkung dieser Abhebung für die unmittelbar an die Knorpeloberfläche anstossenden tiefsten Lagen der Wucherungsschichte genau dieselbe, und diese Gewebstheile müssen darauf ebenfalls mit demselben Vorgang der Bildung leimgebender Faserbündel antworten. Nur die Verkalkung bleibt noch vorderhand aus, und zwar zum Theile schon aus dem Grunde, weil dieselbe bei der allseitigen lebhaften Saftströmung von Seite der hyperämischen Gefässe und in den weit offenen Communicationen der Zellenhöhlen keinen günstigen Boden findet, und dann auch möglicher Weise deshalb, weil der andere Factor, welcher für die vollständige Ossification und Verkalkung erforderlich ist, nämlich der gänzliche Wachsthumstillstand des ossificirenden Gewebes noch nicht zur Geltung gekommen ist.

Dass eine Abhebung des Periosts — natürlich ohne Laesio continui — wirklich befördernd wirkt auf die Bildung von periostalen Auflagerungen, sehen wir an einem concreten Beispiele beim Cephalämatom und den pericraniellen Abscessen. Auch hier bildet sich am Rande der Blut- oder Eiterhöhle, dort, wo das Periost nicht mehr abgelöst ist, sondern nur gespannt und abgehoben wird, ein Begrenzungswall durch Neubildung von Osteophyten, und zwar gerade an der Uebergangsstelle zwischen dem abgelösten und dem noch am Knochen haftenden Antheile des Periosts\*).

Aber auch die rachitischen Röhrenknochen bieten uns ein sehr schönes Beispiel von der analogen Wirkung der passiven Abhebung des Perichondriums. Bei der bereits mehrfach erwähnten Abknickung der Chondroepiphyse in der obersten Schichte des kalkarmen diaphysären Knochens wird nämlich auf der Seite des Knickungswinkels das Perichondrium und das Periost bedeutend relaxirt und durch seine eigene Elasticität von der Oberfläche des Knorpels und Knochens gewissermassen abgehoben, und in der That findet man gerade an dieser Stelle und in der den einsprin-

\*) Vergl. auch Hofmohl, Arch. f. Kinderheilkunde, I. Bd. S. 308.

genden Winkel ausfüllenden Wucherungsschichte ganz unvergleichlich mächtigere osteoide Auflagerungen, als an allen übrigen Stellen, während auf der entsprechenden Stelle der anderen (bei den Rippen der pleuralen) Seite, wo das Perichondrium nicht nur nicht relaxirt, sondern vielmehr über die geknickte Stelle gespannt ist, immer nur eine ganz unbedeutende oder auch gar keine perichondrale Knochenbildung stattgefunden hat. (Siehe Fig. 4.)

An demselben Orte, wo die bedeutenden osteoïden Auflagerungen den einspringenden Winkel zwischen Rippenknorpel und knöcherner Rippe ausfüllen, findet man unter Umständen noch eine andere sehr interessante Modification des Ossificationsprocesses, nämlich die Knorpelbildung von Seite des Perichondriums und des Periosts. Schon in jenen sehr zahlreichen Fällen, wo eine nur mässige stumpfwinkelige Abbiegung der Knorpel-epiphyse oder speciell des Rippenknorpels stattfindet, bemerkt man, dass die osteoïde Auflagerung an der Stelle der Einknickung und noch in einiger Entfernung nach auf- und abwärts jene Modification erleidet, welche wir schon bei Gelegenheit der Schilderung des Callusknorpels als chondroïde bezeichnet haben (vergl. Jahrg. 1879, S. 200), und die sich dadurch charakterisirt, dass die einander durchkreuzenden Faserbündel keine zackigen Zellenräume, sondern auffallend runde, kreisförmige oder elliptische Zellenhöhlen übrig lassen. Dieses knorpelähnliche, aber noch nicht knorpelige, sondern leimgebende (mit carminrother Grundsubstanz versehene) osteoïde Gewebe macht nun in jenen seltenen Fällen, in denen eine spitzwinkelige Abknickung des Rippenknorpels an der Pleuraseite stattgefunden hat, gerade dort, wo die verdickte knopfartige Anschwellung der übermässig ausgedehnten Säulenzzone des Knorpels sich förmlich an die Innenfläche der knöchernen Rippe anlegt, in der Tiefe des Knickungswinkels einem sehr schönen grosszelligen, netzförmigen Knorpelgewebe Platz, welches sich auf Carminpräparaten durch seine weisse Farbe von den lebhaft rothen osteoïden und chondroïden Theilen der Auflagerung auszeichnet und auch eine sehr schöne Hämatoxylin-Färbung seiner Grundsubstanz annimmt. (Fig. 4 *pkp.*) Von dem benachbarten grosszelligen Knorpel der Rippe selbst ist dieser periostal oder perichondral gebildete Knorpel natürlich durch seine Structur und Anordnung leicht zu unterscheiden, und von derselben überdies durch ein faseriges Stratum des Perichondriums

where  
perich.  
and on  
on pleu  
side of  
knorpel  
bone

Chond  
not true  
Cartilage

knorpel  
distin  
from  
cart  
above



abgegrenzt, während der perichondrale Knorpel in die oberflächliche osteoïde und chondroïde Auflagerung ganz allmählig und continuirlich übergeht.

Dass die Bildung dieses perichondralen und periostalen Knorpels auch hier auf den wechselnden Druck zurückzuführen ist, welchem das weiche subperichondrale Gewebe bei den Athembewegungen zwischen den gewissermassen auf einander federnden Antheilen des Rippenknorpels und der knöchernen Rippe ausgesetzt ist, dürfte wohl kaum bezweifelt werden, und es ist gerade mit dem Vorkommen von hyalinem Knorpel an dieser Stelle (welches übrigens meines Wissens bisher noch von keiner Seite beschrieben worden ist) eine sehr wirksame Bestätigung unserer Theorie der periostalen Knorpelbildung gegeben.

Die Veränderungen im Periost und die Ossificationsvorgänge in demselben sind sehr analog denen, welche wir soeben für das Perichondrium geschildert haben. Wir begnügen uns daher, einige besondere Umstände hervorzuheben.

Vor allem fällt uns in hochgradigen Fällen eine bedeutende Verdickung der Faserschichte in die Augen. Auch die Cambiumschichte gewinnt häufig eine noch bedeutendere Mächtigkeit, als in der Umgebung des Knorpels, und zeigt manchmal einen ganz enormen Blutreichtum und so zahlreiche und dichtgedrängte Blutgefässe, dass das ganze subperiostale Gewebe dem oberflächlichen Anblick als eine blutige Masse erscheint, und auch von Guerin<sup>3</sup> als eine „sanguinolente Materie zwischen Periost und der äusseren Lamelle der Diaphyse und zwischen den Lamellen des compacten Knochengewebes“ beschrieben wurde. Namentlich in den zwischen den Bälkchen der periostalen Auflagerung übrig bleibenden Gefässräumen findet man ganz colossale unter einander communicirende Bluträume (Fig. 7 *gf*), genau so, wie wir sie im Mark der rachitischen Spongiosa beschrieben haben. Auch hier erfüllen sie oft den grössten Theil des Markraumes und lassen nur einen schmalen Saum zwischen Knochenrand und Gefässcontour für das Markgewebe übrig.

Die Bildung osteoïder Auflagerungen nimmt im Periost gleichfalls bedeutend grössere Dimensionen an, als im Perichondrium. Die Auflagerungen selbst tragen im Ganzen denselben bereits beschriebenen Charakter an sich, aber innerhalb dieses Rahmens erleiden

sie je nach dem Grade und der Dauer der Affection und insbesondere, wie es sich hier ganz deutlich zeigt, je nach dem Grade der Vascularisation des Bodens, in dem sie sich entwickeln, eine unendliche Reihe der mannigfaltigsten Variationen. Diese beziehen sich hauptsächlich: erstens auf das Verhältniss der Grundsubstanz zu den Zellenräumen innerhalb der einzelnen Knochenbälkchen, und zweitens auf das Verhältniss zwischen Knochen und Markgewebe.

In ersterer Hinsicht findet man alle Uebergänge von dem lockersten unvollkommensten osteoiden Gewebe, welches noch aus deutlich getrennten Faserbündeln zusammengesetzt ist, und demgemäss auch ganz unregelmässige offen communicirende Zellenräume besitzt, welches also auf dem Durchschnitte das schon mehrfach beschriebene grobdrusige Aussehen zeigt, bis zu einer nahezu normalen geflechtartigen Structur mit unregelmässig gestellten und plumpen, aber doch abgeschlossenen und nur mittelst wirklicher Kanälchen mit einander communicirenden Knochenkörperchen; und zwar bestehen die jüngsten äussersten Partien der Auflagerung zumeist aus unfertigem, die älteren, dem ursprünglichen Knochenrande zunächst gelegenen Theile aus dem dichteren, vollkommener entwickelten Knochengewebe. Es können aber auch in besonders hochgradigen Fällen, wo die Auflagerung colossale Dimensionen annimmt, die verschiedenen Structuren der Auflagerung in mehreren Schichten abwechseln.

In solchen Fällen ist besonders der enge Zusammenhang zwischen der Beschaffenheit der Knochensubstanz und der Grösse und Anordnung der Markräume, sowie auch insbesondere der Zahl und Füllung der Blutgefässe zu beobachten. Man findet einmal ein enges kleinmaschiges Gitterwerk aus schmalen drusigen Bälkchen zusammengesetzt, welche zahlreiche erweiterte Blutgefässe umschliessen; dann wieder ganz unregelmässige grosse Markräume mit enormen Gefässlücken, ebenfalls zwischen schlanken, drusigen und faserigen Bälkchen; dann wieder dickere Bälkchen aus mehr compactem, geflechtartigem Gewebe, welche in Radien gegen die Knochenoberfläche ziehen und nur durch spärliche Querbälkchen verbunden erscheinen, zwischen denen auch noch bedeutende Markräume mit weiten Blutgefässen übrig bleiben; und endlich sieht man auch geflechtartige Bälkchen, welche bereits mit lamellöser

Knochensubstanz bedeckt und an ihrer Oberfläche mit einem schönen Osteoblastenbeleg versehen sind, wobei natürlich die Markräume schon entsprechend verengt erscheinen, die Gefässe nur eine mässige Füllung und Ausdehnung zeigen, und überhaupt das ganze Gewebe schon eher den Eindruck der compacten Knochensubstanz hervorbringt.

Diese verschiedenen Anordnungen der Knochenbälkchen gehen gewöhnlich nicht allmählig in einander über, sondern es ist zumeist die ganze massenhafte Auflagerung in concentrischen Schichten angeordnet, von denen jede eine andere Conformation darbietet (siehe Fig. 7). Es kann z. B. auf eine der Compacten sich nähernde Knochenlage mit lamellöser Verdickung der Bälkchen wieder eine ganz lockere, gitterförmige oder echt spongoide Schichte folgen, und es kann sich sogar ein solcher Wechsel mehrere Male wiederholen. Häufig ist sogar die Continuität der einzelnen Schichten vielfach unterbrochen, so dass zwei in einiger Entfernung auf einander folgende Knochenschalen durch eine förmliche Kluft von ungemein blutreichem Markgewebe von einander getrennt sind, welche nun in grösseren Distanzen von einem dünnen drusigen Bälkchen oder den Andeutungen eines feinschwammigen Knochengewebes überbrückt wird. Ich habe bis zu vier solcher concentrischer Schalen rings um die ursprüngliche Knochenrinde gefunden, Virchow<sup>7</sup> hat sogar 6—10 solche „Wechsel“ beobachtet.

Die Entstehung dieser schichtenförmigen Auflagerungen beruht offenbar auf einem Wechsel in der Intensität des rachitischen Processes, welcher sich in einer verschiedenen Vascularisation des Periosts und in einer dadurch bedingten, gleichsam schubweise erfolgenden Wucherung des subperiostalen Gewebes äussern muss. Die ganze Anordnung der Bälkchen und die Structur des Knochengewebes, aus dem sie zusammengesetzt sind, hängt eben direct von der verschiedenen Zahl, Anordnung und Füllung der periostalen Gefässe und von ihrer Plasmaströmung ab, und gerade das Studium einer solchen rachitischen Auflagerung ist ungemein lehrreich in Bezug auf das Verhältniss der Knochenbildung zu den in dem Bildungsgewebe vertheilten Blutgefässen. So z. B. sind die Gefässlumina in den Klüften zwischen den einzelnen Schichten so gross und so dicht gedrängt, dass sich unmöglich zwischen ihnen grössere Knochenbälkchen bilden konnten, und höchstens an einigen Stellen,

wo eine etwas grössere Distanz zwischen zwei Blutgefässen übrig blieb, die Möglichkeit für die Bildung eines schmalen drusigen Bälkchens gegeben war.

In einigen Fällen äussert sich der Wechsel der Schichtung auch in einer plötzlichen Ablenkung in der Richtung der im Grossen und Ganzen radial verlaufenden Bälkchen. Eine solche Abweichung ist dann immer auf eine im Verlaufe der Auflagerung erfolgte Abknickung oder Abbiegung der Diaphyse zurückzuführen, durch welche eben die Spannungsverhältnisse des Periosts und der vom Periost zur Knochenoberfläche ziehenden Gefässe plötzlich geändert werden. Die dadurch bedingte Ablenkung der Gefässe von ihrem bisherigen Verlaufe äussert sich dann auch sofort in einer veränderten Richtung der neugebildeten Knochenbälkchen.

Die ältere Auffassung der Schichtenbildung bei der Rachitis, nach welcher die einzelnen Schichten als die durch ein Exsudat auseinander gedrängten Lamellen der ursprünglichen Compacta zu betrachten wären — eine Auffassung, die noch von Guerin<sup>3</sup> vertreten wurde — ist wohl nur als ein Curiosum zu erwähnen. Man findet übrigens die vor dem Beginne des rachitischen Processes, oder wenigstens vor dem Beginne der osteoïden Auflagerung gebildete Compacta noch häufig in der Tiefe der Auflagerungen, wo sie, gewöhnlich durch äussere und innere Einschmelzungsprocesse vielfach arrodirt und porosirt, dennoch ganz deutlich an dem Ueberwiegen der lamellosen Structur, ferner manchmal an dem Vorhandensein von umfassenden Lamellen, welche niemals auf rachitischem Boden gebildet werden, und endlich an der vollkommen gleichmässigen Verkalkung sofort als Ueberbleibsel der ursprünglich normal gebildeten Compacta zu erkennen sind. (Fig. 7 *cmp.*)

In den unter dem Einflusse der Rachitis aufgelagerten Knochenpartien fehlt hingegen die Verkalkung entweder vollständig, oder sie ist in hohem Grade mangelhaft. Gewöhnlich findet man, wenn die Auflagerung bereits eine bedeutende Höhe erreicht hat, die oberflächlichen Lagen absolut kalkfrei, während an den tiefer gelegenen Bälkchen die Verkalkung auch nur sporadisch, in den mehr central gelegenen Theilen derselben aufzutreten pflegt. Gewöhnlich ist nur der geflechtartige Theil des

Bälkchens theilweise verkalkt, ihre lamellöse Auflagerung dagegen noch kalkfrei. Jedenfalls bilden die verkalkten Stellen nirgends eine zusammenhängende Masse, wodurch eben auch hier eine sehr geringe Starrheit der aufgelagerten Partien bedingt ist.

Erst viel später, wenn der rachitische Process aufhört und zur Heilung kommt, verkalken auch diese aufgelagerten Partien vollständig. Dann füllen sich aber auch in Folge der allmäligen Involution der krankhaft gebildeten Gefässe die zahlreichen Gefässräume nach und nach mit Lamellensystemen entweder vollständig aus, oder mit Zurücklassung von engen Haversischen Kanälen; diese zahlreichen Lamellensysteme erfahren dann auch eine vollständige Verkalkung, dasselbe geschieht natürlich in der Spongiosa der Diaphysen, und dadurch entsteht dann die bekannte elfenbeinartige Härte und bedeutende Schwere, die Eburneation der rachitischen Knochen in den späteren Lebensjahren.

Was nun das Verhältniss der krankhaften periostalen Auflagerungen zu den physiologischen Appositions- und Resorptionsstellen an der Oberfläche der einzelnen Skelettheile anlangt, so verhält sich die Sache in der Regel so, dass die krankhaft gesteigerte Apposition im Ganzen und Grossen doch zumeist nur an jenen Theilen der Knochenoberfläche stattfindet, welche auch unter normalen Verhältnissen Appositionsflächen sind, und dass andererseits an den Resorptionsstellen in der Regel nicht nur keine osteoïde Auflagerung beobachtet wird, sondern dass im Gegentheile auch die Resorption daselbst eine Steigerung erfährt. Man findet z. B. an solchen Stellen, wo sonst die Einschmelzung der oberflächlichen Knochenschichten nur in einer sanft geschwungenen Linie oder mit kleinen seichten Lacunen stattfindet, vielfach ausgebreitete tiefe Gruben in den verschiedensten Formationen. Es ist auch leicht begreiflich, dass das Vorhandensein von zahlreichen und übermässig ausgedehnten Blutgefässen im Periost, wenn dieses durch die Wachstumsverhältnisse gegen die Knochenoberfläche gedrängt wird, solche gesteigerte Einschmelzungserscheinungen im Gefolge haben muss.

Indessen kommt es doch auch hin und wieder vor, dass die periostale Apposition mit dem oben geschilderten pathologischen Charakter auch weiter als gewöhnlich, auf einen Theil einer phy-

siologischen Resorptionsfläche übergreift, so dass ein Theil der buchtigen Einschmelzungsgruben mit lockeren Auflagerungen osteoïden und spongoïden Charakters ausgefüllt wird. Abgesehen davon, dass auch unter normalen Verhältnissen eine Resorptionsfläche später wieder zur Appositionsstelle werden kann, mögen auch hier die durch die vermehrte Biagsamkeit und die hin und wieder vorkommenden Einknickungen der Knochenröhre bedingten Veränderungen in den Spannungsverhältnissen des Periosts noch öfter als gewöhnlich einen Wechsel zwischen Apposition und Resorption an derselben Stelle der Knochenoberfläche herbeiführen. So findet man z. B. in jenen Fällen, wo eine winklige Abknickung zwischen Rippenknorpel und knöcherner Rippe stattfindet, noch in grösserer Entfernung von dieser Abknickungsstelle an der pleuralen Seite der knöchernen Rippe, wo sonst immer eine breite Resorptionsstelle auf dem Querschnitte nachweisbar ist, in den Gruben der früheren Resorptionsfläche eine ziemlich mächtige osteoïde Auflagerung, und erst in grösserer Entfernung, gegen das Mittelstück der Rippe hin, wieder wie gewöhnlich die Erscheinungen der oberflächlichen Einschmelzung.

Es bleibt jetzt nur noch die periostale Knorpelbildung bei der Rachitis zu besprechen.

Echten hyalinen Knorpel mit wahrer Knorpelgrundsubstanz (welche keine Carmin-, sondern Hämatoxylinfärbung annimmt) findet man auch hier, genau in derselben Form, wie in den Knickungswinkeln zwischen Chondroepiphyse und Diaphyse, an allen Knickungsstellen der Diaphyse, und zwar wieder ausschliesslich im Innern und in der Tiefe des Knickungswinkels. Er ist als Callusknorpel aufzufassen und als solcher schon vielfach von den Autoren beschrieben worden. Ich fand ihn in den allermeisten Fällen ganz und gar unverkalkt. Auch bei wirklichen completeen Fracturen, wie ich sie bei hochgradig rachitischen Diaphysen manchmal beobachtet habe, fand ich ausnahmslos den Knorpel nur an solchen Stellen, in denen eine Reibung der Bruchenden gegeneinander oder gegen das gespannte Periost stattgefunden haben konnte, während ich innerhalb der starr gebliebenen Theile der Diaphysenröhre, selbst in der nächsten Nähe der Bruchstelle, immer nur weiches blutreiches Markgewebe oder osteoïde Bildungen

mit leimgebenden Fibrillen, niemals aber wirkliches Knorpelgewebe angetroffen habe \*).

Ausserdem sahen wir echten Knorpel im subperichondralen Gewebe einige Male auch an der convexen Seite einer Infraktionsstelle, oder auch an der convexen Seite einer starken rachitischen Krümmung, aber immer nur an Radius und Ulna oder an Tibia und Fibula, und zwar nur an solchen Stellen, wo sich die beiden Nachbarknochen in Folge der Infraktion oder bedeutend verstärkten Krümmung einander stark genähert hatten oder sich factisch berührten. Am häufigsten fand sich die Knorpelbildung am oberen Dritttheile der Vorderarmknochen. Es war in der Regel keine besonders starke Wucherung, sondern es erwies sich blos die ziemlich bedeutende subperiostale Lage in einiger Ausdehnung als echtes Knorpelgewebe mit schönen runden oder ovalen Zellenhöhlen und netzförmigen Zügen hyaliner (hämatoxylingefärbter) Grundsubstanz.

Eine analoge Beobachtung wurde übrigens schon im Jahre 1742 von Duhamel \*\*) mit folgenden Worten beschrieben: „Man sieht ziemlich oft an den Skeletten von Rachitischen, dass zwei Knochen, welche im natürlichen Zustande in ihrem mittleren Theile getrennt sein sollten, wegen des unregelmässigen Umfanges, den die Knochen Rachitischer annehmen, sich an dieser Stelle berühren, z. B. Cubitus und Radius; an diesen Stellen, wo sich zwei

---

\*) In der bereits erwähnten Kritik hat Maas die Behauptung aufgestellt, dass er bei ganz frischen Fracturen auch innerhalb der starren Knochenröhre Knorpel gesehen habe. Dem gegenüber kann ich nur wiederholen, dass ich in keinem, selbst nicht in dem frühesten Stadium spontaner oder artificieller Fracturen eine solche Beobachtung gemacht habe, und dass auch neuere Beobachter mit mir in diesem Punkte vollkommen übereinstimmen. So hat sich Busch (in einem der citirten Vorträge) unseren Angaben vollständig angeschlossen, da er in der innerhalb der Knochenröhre gebildeten Knochenmasse niemals Knorpelinseln gesehen hat; und auch in der jüngsten Zeit haben zwei französische Beobachter, Rigal und Vignal, in einer Studie über die Callusbildung (Archives de phys. normale et path. 1881), ohne von unserer Arbeit Kenntniss gehabt zu haben, ausdrücklich hervorgehoben, dass sie in ihren zahlreichen Thierexperimenten in keinem Stadium Knorpelbildung innerhalb der Markröhre beobachtet haben.

\*\*) Citirt bei Virchow<sup>7</sup> S. 456.

Knochen gegeneinander gerieben haben, findet man statt des gewöhnlichen Periosts einen dicken festen wirklichen Knorpel, ganz ähnlich dem der Gelenke“.

Wie man sieht, hat also Duhamel in ganz zutreffender Weise dasselbe ätiologische Moment, welches wir nahezu in sämtlichen Fällen physiologischer und pathologischer Knorpelbildung constatiren konnten, nämlich den wechselnden Druck und die Reibung, auch hier schon hervorgehoben. In der That haben wir auch bei der Rachitis eine subperiostale Knorpelbildung ausschliesslich an jenen Stellen gefunden, wo eine gegenseitige Reibung entweder von Bestandtheilen eines und desselben Skelettheiles oder zweier benachbarter Knochen stattgefunden haben konnte. Damit soll aber nicht das Vorkommen von Knorpel auch an anderen Stellen, wo diese Bedingung nicht vorhanden ist, oder wenigstens nicht so klar zu Tage liegt, in Abrede gestellt werden. So hat z. B. Virchow<sup>7</sup> in rachitischen Periostauflagerungen der Schläfebeine, und zwar selbst in tiefer gelegenen Areolen desselben, stellenweise ein helles grosszelliges Knorpelgewebe vorgefunden. Da wir ähnliche Beobachtungen niemals gemacht haben, so steht es uns nicht zu, Vermuthungen anzustellen über die veranlassenden Momente, welche an diesen Stellen die Bildung des Knorpelgewebes herbeigeführt haben mögen.

---





## Tafel I.

---

Fig. 1. Längsschnitt durch das vordere Rippenende eines 8monatlichen menschlichen Fötus. Unvollkommen entkalkt. Vergrößerung 20.

*Pl* pleurale Seite der Rippe.

*A* kleinzelliger Knorpel mit allseitiger Zellenvermehrung.

*B* Proliferationszone, bedeutend vergrößert.

*C* Zone der Zellenvergrößerung, mässig erhöht.

*D* Verkalkungszone.

*Sp* Spongiosa.

*kg* Querschnitt eines normalen Knorpelgefässkanals im kleinzelligen Knorpel.


*kg*<sup>1</sup> abnorm vergrößerter Gefässkanal in der Nähe der Proliferationsgrenze, querschnitten.

*kg*<sup>2</sup> verzweigter Gefässkanal mit einer Abzweigung nach oben und links, einer zweiten nach links und dann nach unten, und einer dritten direct nach unten.

- mtp* diffus metaplastische Ossification des Knorpels in der Umgebung eines absteigenden Gefässkanals.
- ost* osteoide Leiste als Fortsetzung eines absteigenden Gefässkanals.
- enc, enc* Einkerbung (encoche), welche an der rechten pleuralen Seite bis zu einer Abknickung des starren kleinzelligen Knorpels in der erweichten Proliferationszone gesteigert ist.
- pst, pst* periostale Knochenrinde, welche sich auf dem Durchschnitte als schmale Knochenleiste bis zu der Einkerbung erstreckt.
- rsp* frühzeitig beginnende oberflächliche Knochenresorption an der pleuralen Seite, wo die periostale Rinde durch Einschmelzung geschwunden ist.
- mrg* Grenze, bis zu welcher die endostalen Markräume nach aufwärts in die Verkalkungszone fortschreiten.

Fig. 2. Längsschnitt durch das vordere Rippenende eines 2jährigen rachitischen Kindes. Gänzlich entkalkt. Vergrößerung 20.

- Pl* pleurale Seite der Rippe.
- A* kleinzelliger Knorpel, gefässlos.
- B* Proliferationszone, wenig vergrößert.
- C* Säulenzzone, sehr bedeutend vergrößert, nach beiden Seiten stark vorgebaucht, die Zellenreihen nach abwärts stark divergirend.
- enc* Einkerbung, welche auf der Aussenseite der Rippe bei
- enc'* zu einer winkelligen Einknickung des kleinzelligen Rippenknorpels ausartet.
- kg* kleiner Querschnitt eines in die Proliferationszone horizontal verlaufenden Gefässkanals.
- kg'* ein grösserer solcher Kanal mit zahlreichen Gefässen, welcher eine Abzweigung nach rechts entlang der Proliferationsgrenze und nach abwärts eine schmale osteoide Leiste entsendet.
- gk, gk* Gefässkanäle, welche vom Perichondrium in den grosszelligen Knorpel eindringen, und stellenweise durch ihre grosse Zahl eine spongiöse Structur des Knorpels bedingen.
- mtp* metaplastische Ossification des die Gefässkanäle zunächst umgebenden Knorpels.
- mrg, mrg'* unregelmässige Grenze der nach oben vordringenden endostalen Markräume.
- Sp* Spongiosa mit vergrößerten Markräumen.
- mgf* zwei grosse Lumina von Blutgefässen.






Fig. 1.

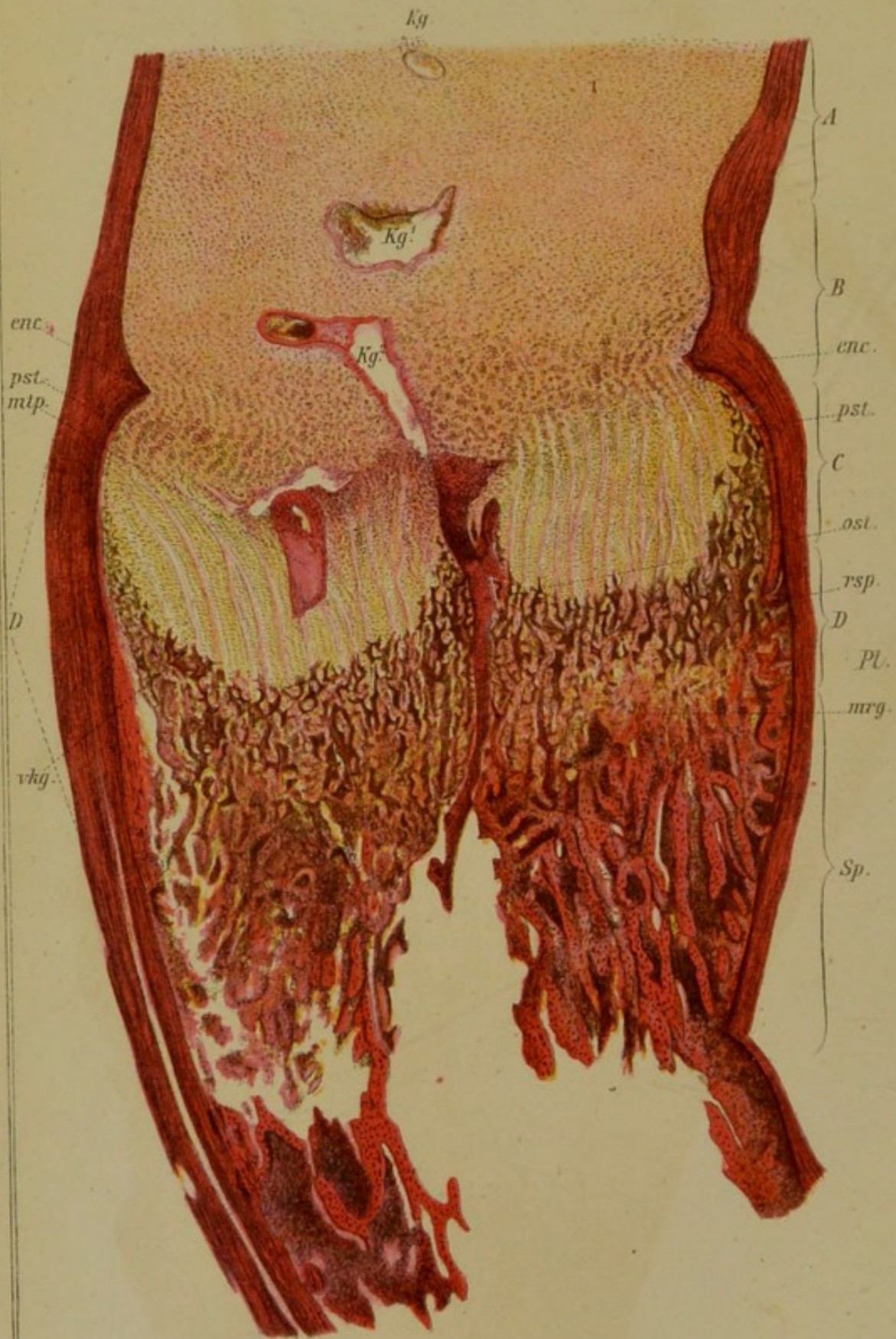
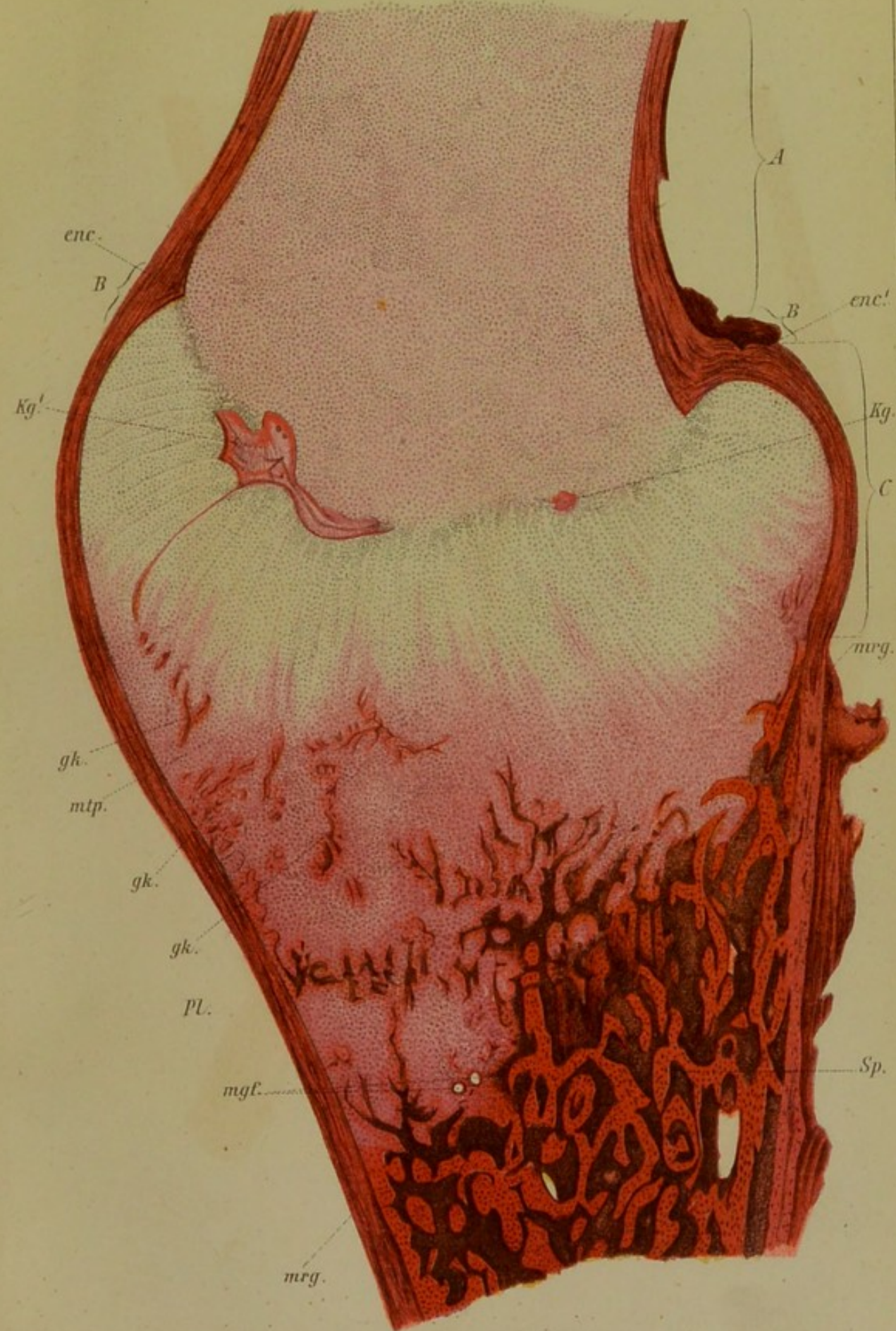


Fig. 2.






Fig. 1. Längsschnitt durch das untere Halsende eines 14  
Monats alten menschlichen Kindes. Vollständig entleert.  
Vergrößerung 10.

A. Kinnhöcker (Kiefer) mit Gaze und Schichten von Gaze.  
B. Kinnhöcker.

C. Kinnhöcker, bestehend aus zwei Schichten.  
D. Kinnhöcker.

E. Kinnhöcker, bestehend aus zwei Schichten.  
F. Kinnhöcker.

G. Kinnhöcker, bestehend aus zwei Schichten.  
H. Kinnhöcker.

I. Kinnhöcker, bestehend aus zwei Schichten.  
J. Kinnhöcker.

K. Kinnhöcker, bestehend aus zwei Schichten.  
L. Kinnhöcker.

## Tafel II.

M. Kinnhöcker, bestehend aus zwei Schichten.  
N. Kinnhöcker.

O. Kinnhöcker, bestehend aus zwei Schichten.  
P. Kinnhöcker.

Q. Kinnhöcker, bestehend aus zwei Schichten.  
R. Kinnhöcker.

S. Kinnhöcker, bestehend aus zwei Schichten.  
T. Kinnhöcker.

U. Kinnhöcker, bestehend aus zwei Schichten.  
V. Kinnhöcker.

W. Kinnhöcker, bestehend aus zwei Schichten.  
X. Kinnhöcker.

Y. Kinnhöcker, bestehend aus zwei Schichten.  
Z. Kinnhöcker.

AA. Kinnhöcker, bestehend aus zwei Schichten.  
AB. Kinnhöcker.

AC. Kinnhöcker, bestehend aus zwei Schichten.  
AD. Kinnhöcker.

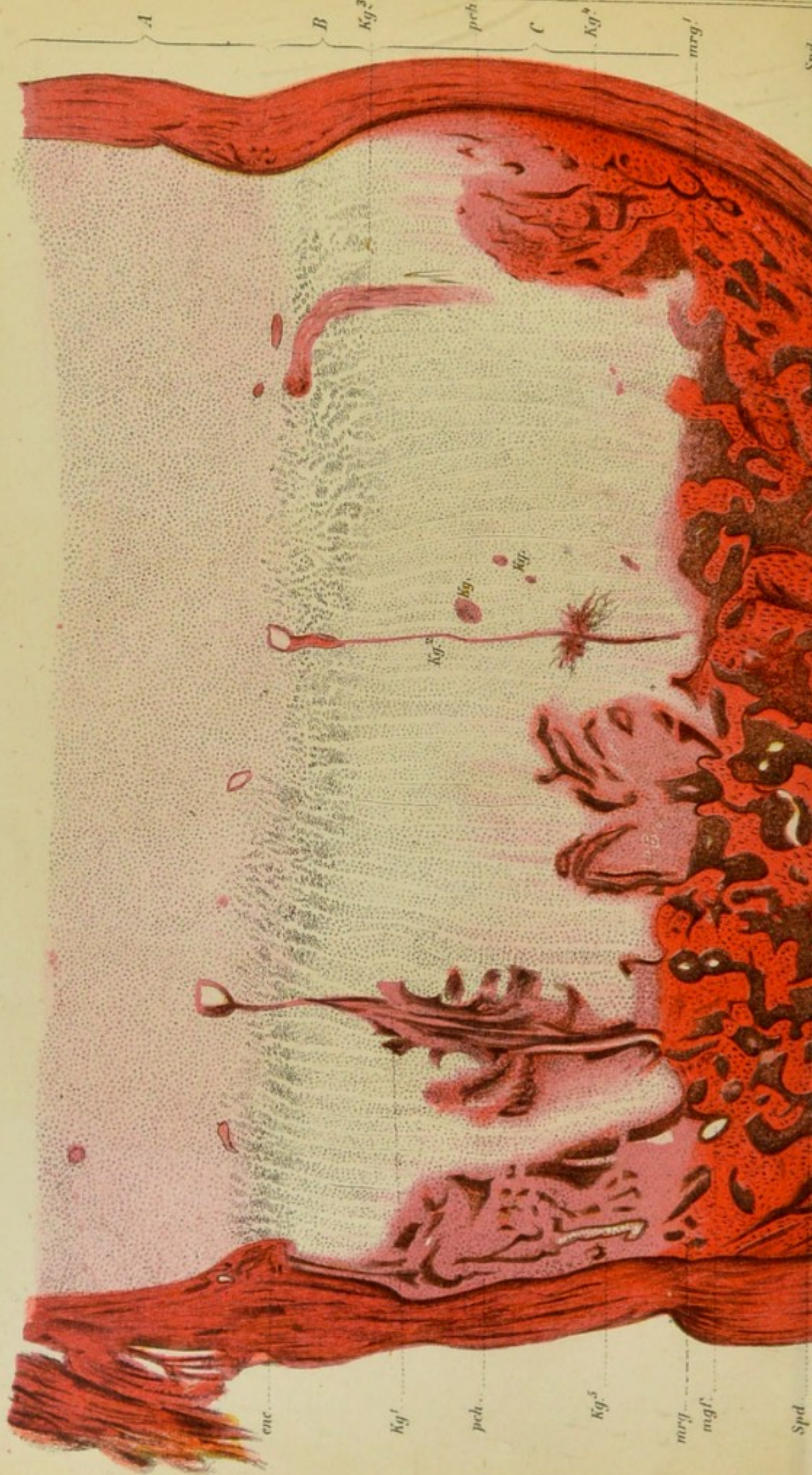



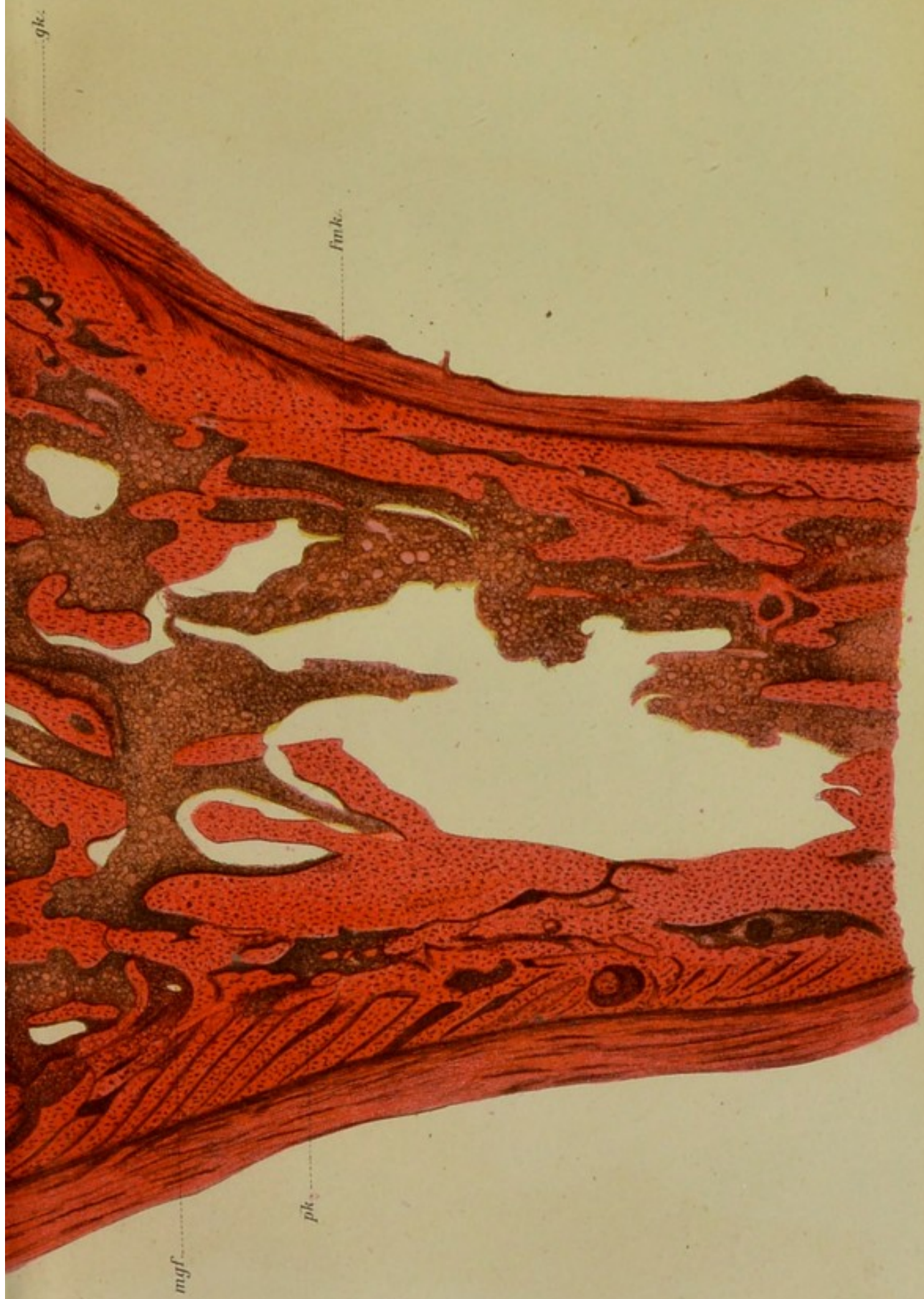


Fig. 3. Längsschnitt durch das untere Radiusende eines 14 Monate alten rachitischen Kindes. Vollständig entkalkt. Vergrößerung 15.

- A* kleinzelliger Knorpel mit Quer- und Schiefschnitten von Gefässkanälen.
- B* Proliferationszone, mässig erhöht.
- C* Säulenzzone, bedeutend erhöht und besonders nach rechts stark vorgebaucht.
- kg* quergeschnittene Gefässkanäle, welche die Säulenzzone in horizontaler Richtung durchziehen.
- kg*<sup>1</sup> Knorpelgefässkanal, welcher oben als rundlicher Querschnitt erscheint, während nach abwärts die von ihm ausgehende osteoide Platte als schmale Längsleiste getroffen ist, und endlich nach unten wieder der Gefässkanal selbst mit zahlreichen Seitenzweigen in der Schnittfläche erscheint, bis er unten von den vordringenden endostalen Markräumen erreicht wird.
- kg*<sup>2</sup> ebenfalls ein quergeschnittener Gefässkanal, der in eine nach abwärts blind endigende osteoide Leiste übergeht.
- kg*<sup>3</sup> ein Stück des Gefässkanals läuft entlang der Proliferationsgrenze und sendet nach abwärts eine blind endigende Abzweigung.
- kg*<sup>4</sup>, *kg*<sup>5</sup> grosse Gruppen von Gefässkanälen, welche direct aus dem Perichondrium in die Säulenzzone eindringen und sich daselbst verzweigen, während der Knorpel in ihrer nächsten Umgebung eine diffuse Metaplasie aufweist.
- pch*, *pch* perichondrale Knochenrinde, welche beiderseits bis nahe zur Einkerbung — *enc* — hinaufreicht.
- mrg*, *mrg*<sup>1</sup> Grenze der nach oben vordringenden endostalen Markräume.
- Spd* spongoide Substanz.
- mgf* Lumina von grossen Blutgefässen, welche die Form der Markräume bestimmen.
- fmk* Mark mit Fettzellen.
- gk* durchbohrende Kanäle, welche Theile der Compacta in Spongiosa verwandeln.
- pk* mächtige Knochenauflagerung mit vorwiegend gegen das Wachstumscentrum der Diaphyse gerichteten Bälkchen.







gk.

fmk.

mgf.

pk.

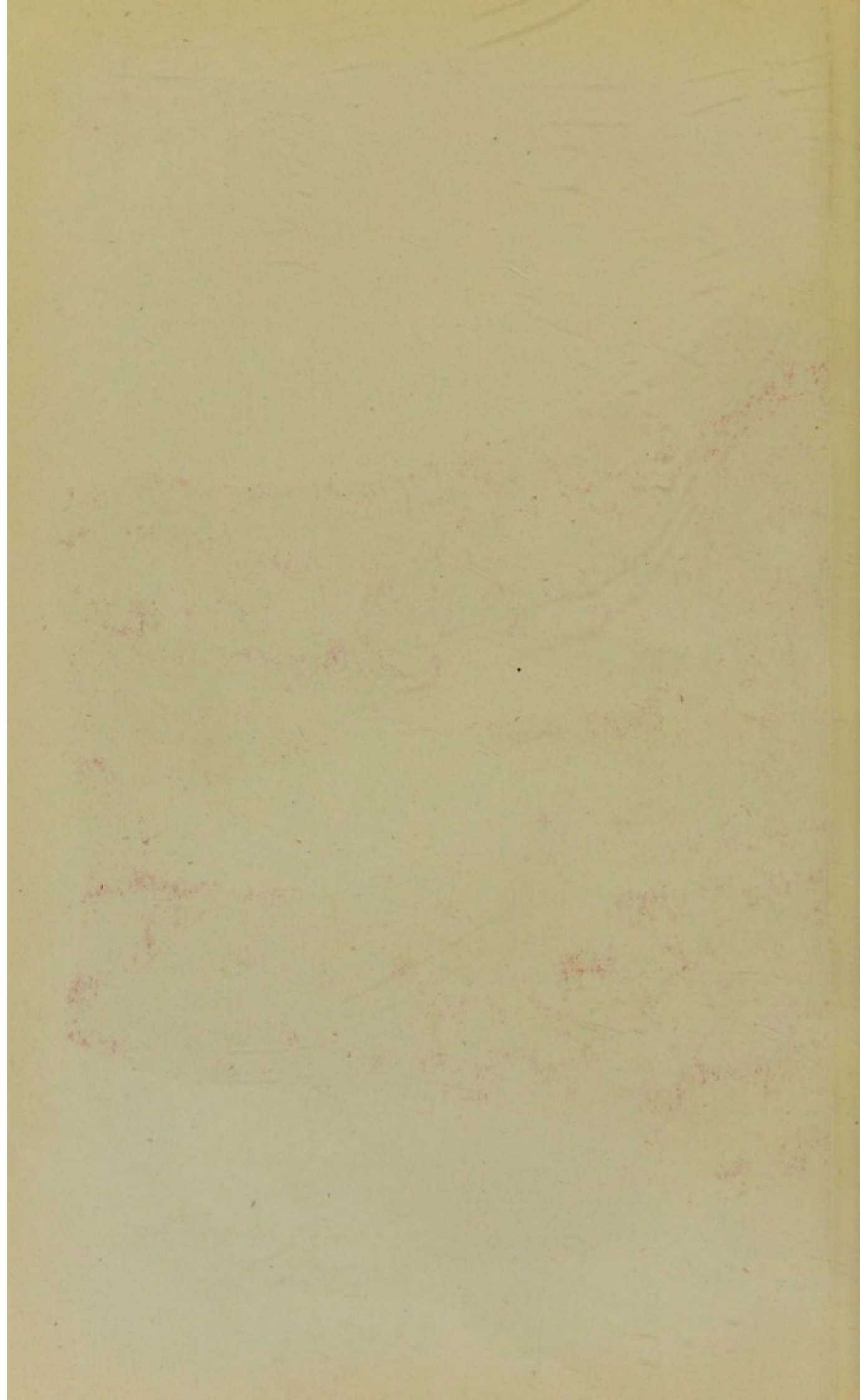


Fig. 4. Längsschnitt durch das vordere Rückenmark eines  
18 Monate alten russischen Kindes. Vergrößerung 100.  
Kleiner, vergrößerter Teil.

1. Hinterhorn des Rückenmarkes.  
2. Hinterhorn des Rückenmarkes.  
3. Hinterhorn des Rückenmarkes.  
4. Hinterhorn des Rückenmarkes.  
5. Hinterhorn des Rückenmarkes.  
6. Hinterhorn des Rückenmarkes.  
7. Hinterhorn des Rückenmarkes.  
8. Hinterhorn des Rückenmarkes.  
9. Hinterhorn des Rückenmarkes.  
10. Hinterhorn des Rückenmarkes.

### Tafel III.

11. Hinterhorn des Rückenmarkes.  
12. Hinterhorn des Rückenmarkes.  
13. Hinterhorn des Rückenmarkes.  
14. Hinterhorn des Rückenmarkes.  
15. Hinterhorn des Rückenmarkes.  
16. Hinterhorn des Rückenmarkes.  
17. Hinterhorn des Rückenmarkes.  
18. Hinterhorn des Rückenmarkes.  
19. Hinterhorn des Rückenmarkes.  
20. Hinterhorn des Rückenmarkes.  
21. Hinterhorn des Rückenmarkes.  
22. Hinterhorn des Rückenmarkes.  
23. Hinterhorn des Rückenmarkes.  
24. Hinterhorn des Rückenmarkes.  
25. Hinterhorn des Rückenmarkes.  
26. Hinterhorn des Rückenmarkes.  
27. Hinterhorn des Rückenmarkes.  
28. Hinterhorn des Rückenmarkes.  
29. Hinterhorn des Rückenmarkes.  
30. Hinterhorn des Rückenmarkes.

Fig. 4. Längsschnitt durch das vordere Rippenende eines 18 Monate alten rachitischen Kindes. Vollständige Entkalkung. Vergrösserung 15.

*Pl* pleurale Seite der Rippe.

*A* kleinzelliger Knorpel mit zwei Knorpelkanälen.

*B* Proliferationszone, ziemlich stark erhöht.

*C* Säulenzzone, enorm erhöht, beiderseits stark vorgebaucht und gegen die Spongiosa in einem spitzen Winkel abgknickt.

*kg*<sup>1</sup> grosser verzweigter Knorpelgefässkanal an der Proliferationsgrenze, welcher sich in eine kurze osteoide Leiste nach abwärts fortsetzt.

*kg*<sup>2</sup> kleiner, ebenfalls quergetroffener Gefässkanal mit osteoïder Leiste, welche sich auf eine längere Strecke nach abwärts zwischen den Zellensäulen hinzieht.

*pg*, *pg* zahlreiche aus dem Perichondrium stammende Gefässkanäle, welche die Säulenzzone nach allen Richtungen durchziehen.

*pg*<sup>1</sup>, *pg*<sup>1</sup> solche mit grösseren quergeschnittenen Blutgefässen.

*pg*<sup>2</sup> ebenfalls aus dem Perichondrium stammender Gefässkanal mit weitem Blutgefäss in der Längsansicht. Die Umgebung des Kanals metaplastisch ossificirt.


*pst* mächtige periostale und perichondrale Auflagerung, welche den Knickungswinkel an der Aussenseite der Rippe ausfüllt und stellenweise als


*pkp* periostal gebildeter Knorpel im Innern des Knickungswinkels erscheint.

*mrg* schmale Grenze der endochondral gebildeten Spongiosa gegen die grosszellige Knorpelzone.

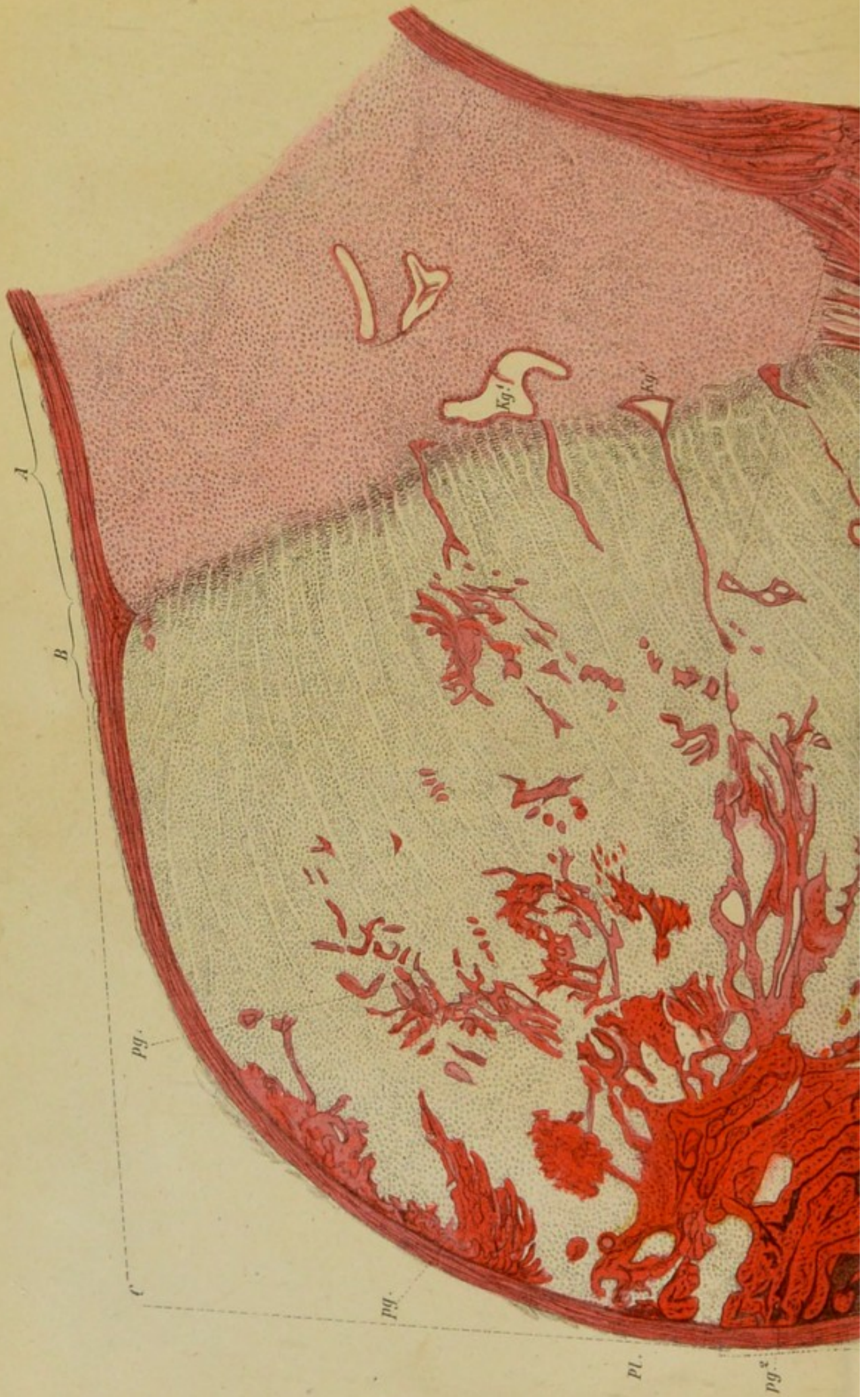*Spd* spongoïde Anordnung des endochondral gebildeten Knochens.

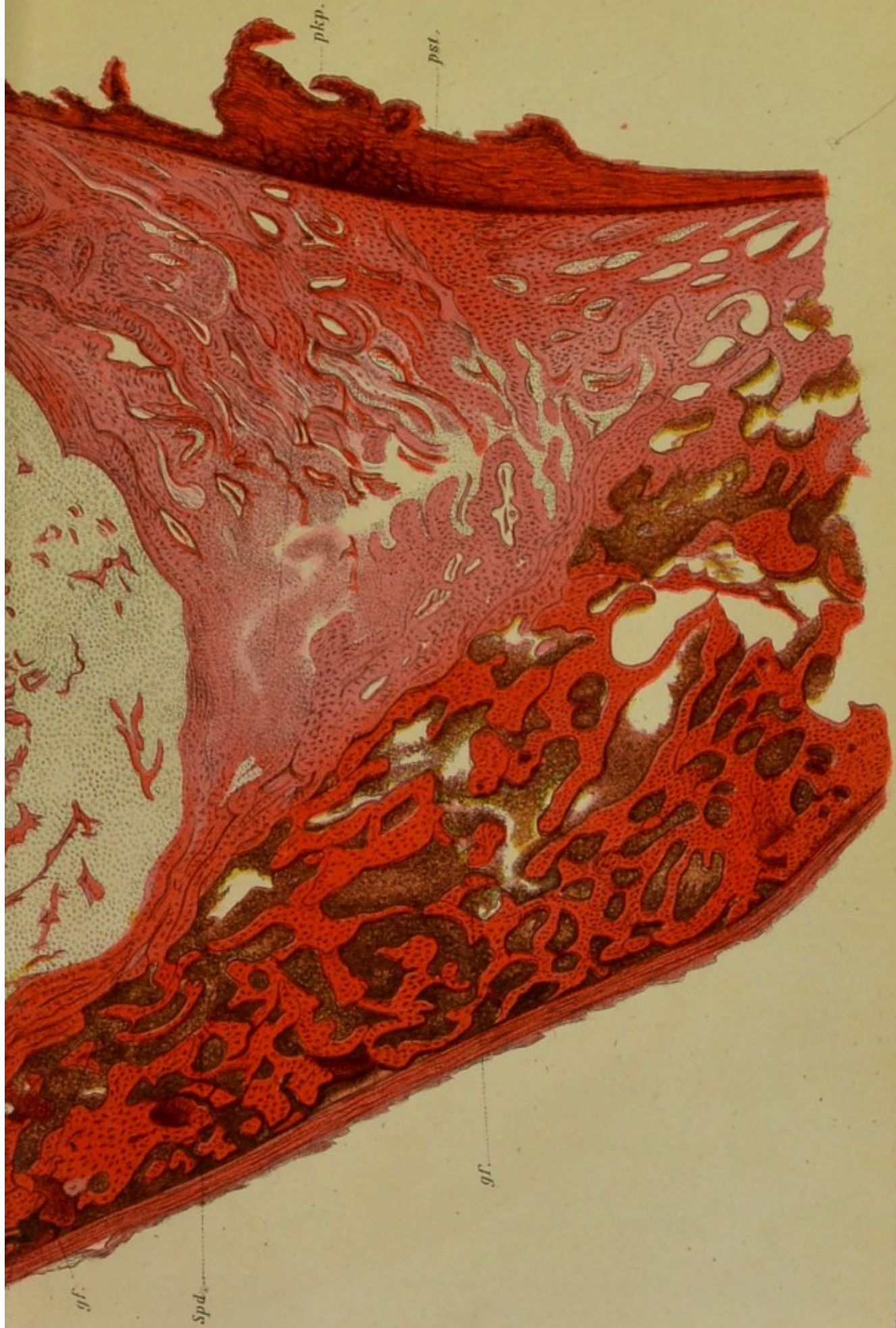*gf* grössere Lumina von Markgefässen.














## Tafel IV.

---

Fig. 5. Längsschnitt durch die Knochenknorpelgrenze eines Brustwirbels von einem 18 Monate alten rachitischen Kinde. Nicht entkalkt. (Reichert Ocular I. Objectiv III.)

*A* kleinzelliger Knorpel.

*B* Proliferationszone.

*C* Zone der vergrösserten Knorpelzellen mit verschobenen Zellensäulen.

*kg*<sup>1</sup> grosser Gefässkanal in der Nähe der Proliferationsgrenze, schief getroffen.

*kg*<sup>2</sup> der Länge nach getroffener Gefässkanal innerhalb der Säulenzone, in dessen Umgebung die Knorpelverkalkung ausgeblieben ist. Nach unten noch nicht bis zu den endostalen Markräumen vorgedrungen.

*vk, vk* unregelmässige Knorpelverkalkung.

*npl, npl* neugebildete unverkalkte lamellöse Auflagerung. Die Richtung der Lamellengrenzen fast überall parallel dem Rande des Markraums.

*vgl* verkalkte Reste der ursprünglichen lamellösen Knochenstructur. Die Lamellen der verkalkten Theile gehen nirgends in die Lamellen der aufgelagerten rothen Partien über.

*x* derselbe Einschmelzungsrand durchschneidet verkalktes und unverkalktes Gewebe.

*y* dieselbe Kittlinie zeigt an ihrer convexen Seite verkalktes und unverkalktes, an ihrer concaven Seite ausschliesslich rothes unverkalktes Knochengewebe.

*z* ein ringsum von Lacunen begrenzter Rest des verkalkten Knochengewebes, umgeben von neugebildeten kalklosen Lamellen.

Fig. 6. Querschnitt durch eine Rippe eines 43jährigen, an Osteomalacie verstorbenen Weibes. Nicht entkalkt. (Reichert Ocular I. Objectiv IV.)

- fz* fettreiches Zellgewebe.  
*pst* Periost.  
*rsp* Resorptionsflächen, in denen die einschmelzenden verkalkten Knochenpartien ohne Intervention kalkloser rother Säume an das Markgewebe grenzen.  
*rsp*<sup>1</sup> eine ebensolche Resorptionsfläche gegen das Periost.  
*vgl* verkalkte Reste des älteren lamellösen Knochengewebes, nach aussen zumeist lacunär begrenzt. Die lamellöse Structur ist an dieser Grenze scharf unterbrochen.  
*npl* neugebildete kalkfreie Auflagerungen, deren Lamellen den Rändern der Markräume parallel gehen, aber nirgends in die Lamellen der verkalkten Theile übergehen.  
*hvr* Ausfüllung eines Haversischen Raumes mit concentrischen unverkalkten Lamellen.  
*hvr*<sup>1</sup> durch Einschmelzung erweiterter, von concentrischen kalkhaltigen Lamellen umgebener Haversischer Kanal, in welchem sich eine neue unverkalkte Lamellenlage gebildet hat.  
*blk, blk* unverkalkte Bälkchen, durch Resorption von beiden Seiten her verschmälert.  
*x* grosser Einschmelzungsraum, in welchem ausschliesslich unverkalktes Gewebe resorbirt wurde.  
*y* Einschmelzungsgrube, welche gleichzeitig verkalktes und unverkalktes Gewebe betrifft.  
*fmk* Fettmark mit rareficirten Fettzellen.

Fig. 7. Querschnitt durch die Diaphyse der Ulna eines 13 Monate alten rachitischen Kindes. Vollständige Entkalkung. Vergrösserung 20.

- pst* Periost.  
*sch*<sup>1</sup>, *sch*<sup>2</sup>, *sch*<sup>3</sup> äussere, mittlere und innere Schicht der periostalen Knochenauflagerung, welche von einander und von der ursprünglichen Knochenrinde durch kluftartige Gefässräume geschieden sind.  
*gf* grosse Gefässlumina, welche die Form der Markräume, sowie auch die Form und Ausdehnung der Spalten zwischen den Auflagerungsschichten bedingen.  
*cmp* ursprüngliche compacte Knochenrinde, welche durch vielfache Einschmelzungen von Seite der Markräume und an der Oberfläche verdünnt und rareficirt wurde.  
*mkh* Markhöhle.


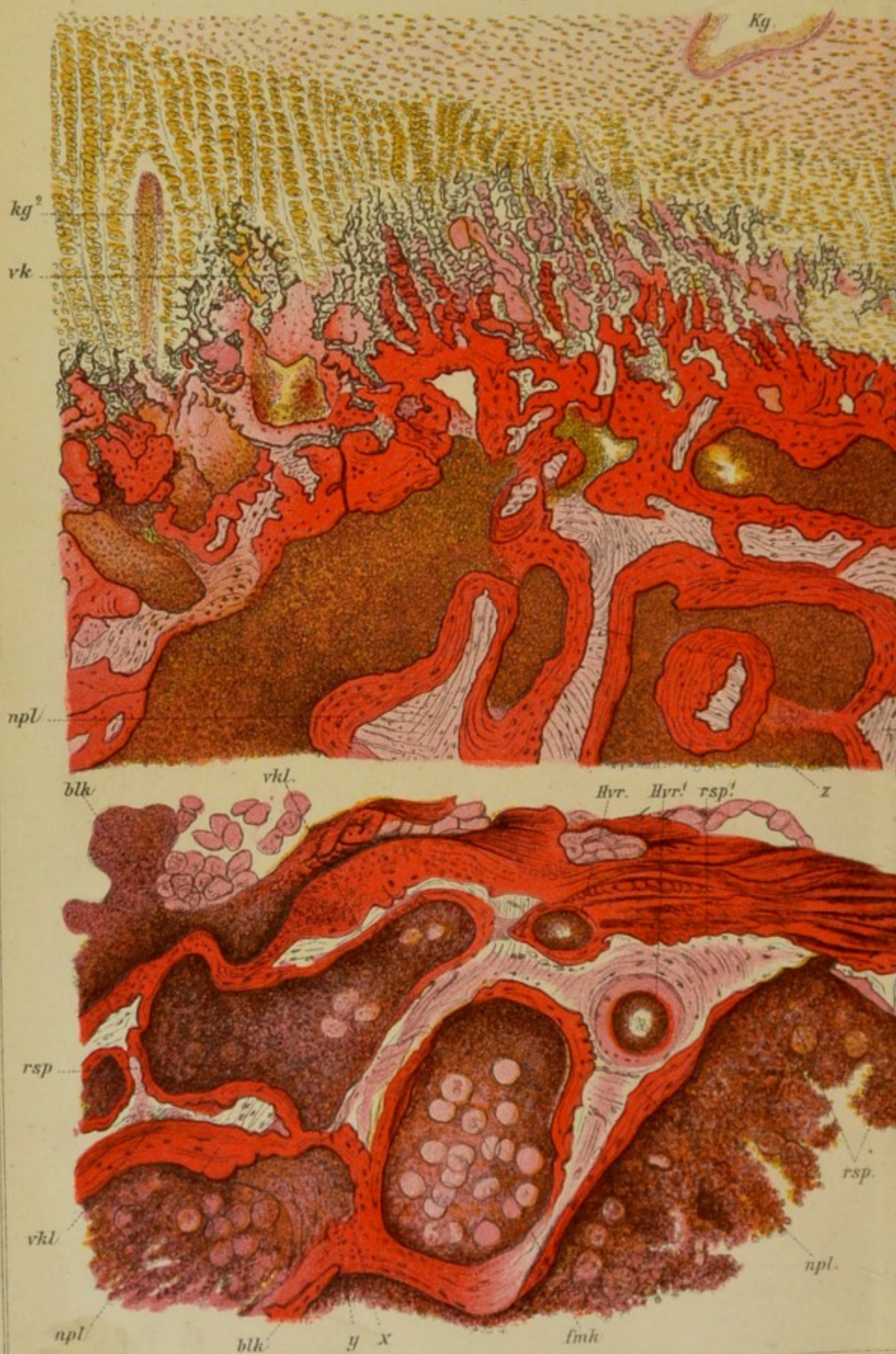


Fig. 5.



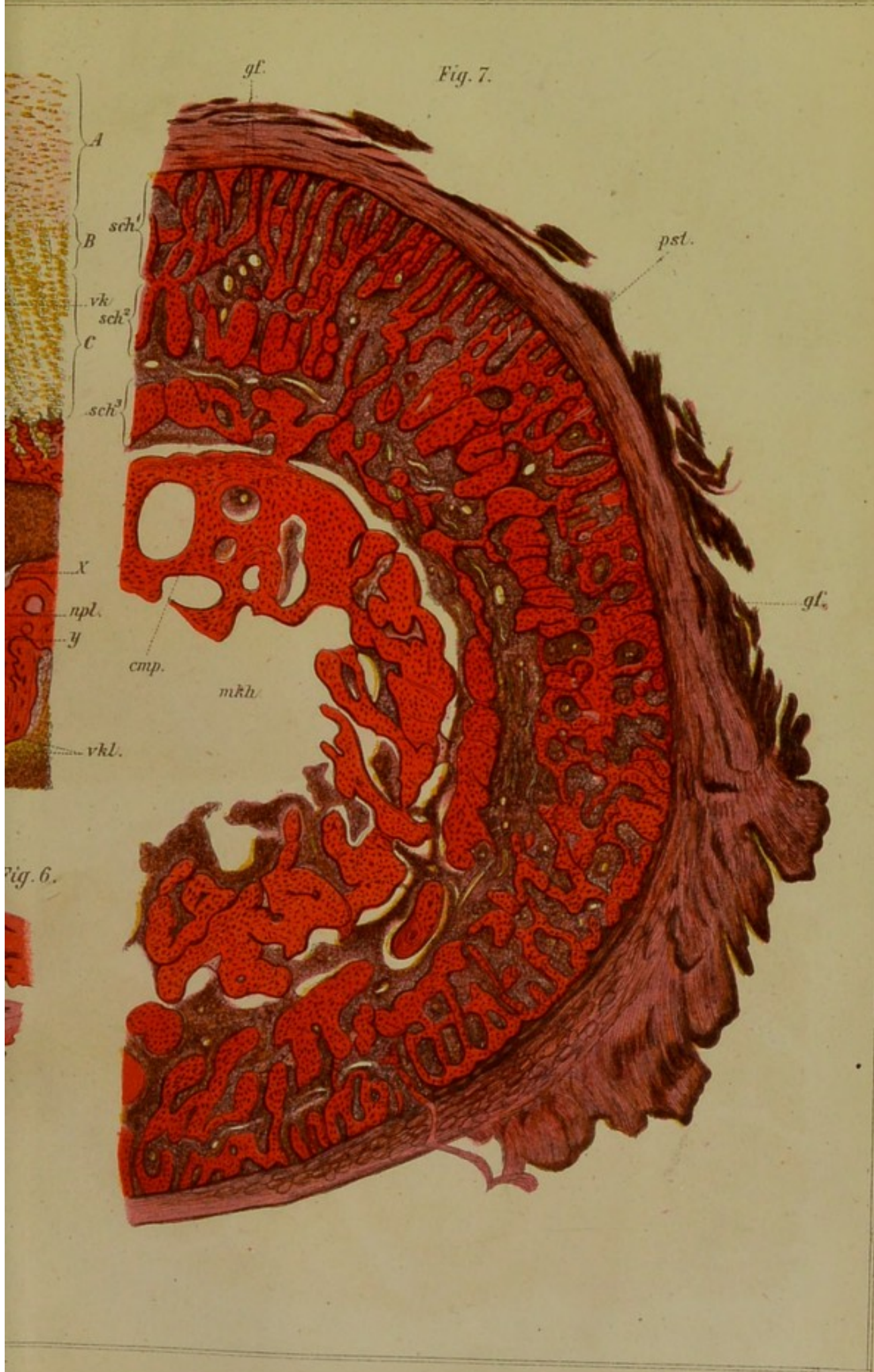


Fig. 7.

Fig. 6.





