Messieurs les rédacteurs de

British medical journal

Hommage de l'auteur

Louis Wickham

Juin 1890

MALADIE DE LA PEAU

DITE

MALADIE DE PAGET

DU MÊME AUTEUR

Note sur deux cas d'urticaire pigmentée, forme maculeuse à caractères frustes, en collaboration avec M. Thibault. — (*Ann. de Derm. et de Syphil.*, octobre 1888.)

Ecthyma térébrant de l'enfance; Recherches bactériologiques, en collaboration avec G. Baudouin. — (*Ann. de Derm. et de Syph.*, déc. 1888.)

Syphilis mutilante de la face, en collaboration avec M. Hallopeau. — (*Ann. de Derm. et de Syphil.*, janv. 1889.)

Sur une forme suppurative de lupus tuberculeux, en collaboration avec M. Hallopeau. — (*Communication au Congrès pour l'étude de la tuberculose*, avril 1888.)

Quelques notes de Dermatologie anglaise. — (*Lettres d'Angleterre au Progrès Médical*, 22 décembre 1888 et 26 janvier 1889.)

Xanthelasma, en collaboration avec H. Feulard. — (*Article du Dict. encyc. des Sc. méd.*, mai 1889.)

Note histologique (avec planches) dans le mémoire de M. Hallopeau, « sur une nouvelle forme de lymphodermie », *communiqué au Congrès internationa de Derm.*, Paris, 9 août 1889).

Observations pour servir à l'histoire de la contagion de la pelade. — (Mémoire lu par le professeur Corlett au *Congrès de Washington*, juin 1890.)

Lettres de l'hôpital Saint-Louis au « *British journal of Dermatology* ». — (1889 et 1890.)

Analyse de travaux anglais et américains dans les *Ann. de Derm. et de Syphil.*, depuis le 1er janvier 1890.

La dermatologie en Angleterre. — (*Correspondance au Journ. of. cut. and. gen. urin. dis.*, février 1889.)

Comptes rendus du Congrès international de Dermat., Paris, 1889 (au *British journ. of Derm.*, octobre 1889).

Les « Jeudis » de l'hôpital Saint-Louis. — (*Correspondance au Progrès Médical*, 1889.)

Présentations diverses aux sociétés médicales. — Soc. d'anatomie, 1886 et 1888. — Réunion clinique hebdomadaire du jeudi, 20 juin 1889, à l'hôpital Saint-Louis.

Anatomie pathologique de la maladie du mamelon, dite maladie de Paget. — (*Communication au Congrès intern. de Derm.*, Paris, 8 août 1889.)

Anatomie pathologique et nature de la maladie de Paget du mamelon. — (*Archives de méd. expérim.*, 1er janvier 1890.)

Maladie du mamelon, dite de Paget; Revue générale et critique. — (*Ann. de Derm. et de Syph.*, janvier et février 1890.)

CONTRIBUTION A L'ÉTUDE

DES

PSOROSPERMOSES CUTANÉES

ET DE

CERTAINES FORMES DE CANCER

MALADIE DE LA PEAU

DITE

MALADIE DE PAGET

PAR

LE Dr **Louis WICKHAM**

Ancien interne en médecine et en chirurgie
des Hôpitaux de Paris (Beaujon, maison Dubois, Saint-Antoine),
Ancien interne de l'hôpital Saint-Louis (internat 1888 et 1889)
Médaille de bronze de l'Assistance publique.

AVEC 4 PLANCHES HORS TEXTE

PARIS

G. MASSON, ÉDITEUR

LIBRAIRE DE L'ACADÉMIE DE MÉDECINE

120, BOULEVARD SAINT-GERMAIN

1890

INTRODUCTION

Sir James Paget a appelé pour la première fois, en 1874, l'attention des cliniciens sur des faits particuliers dans lesquels on voit une affection chronique de la peau du mamelon et de l'aréole être suivie de la formation d'un cancer du sein.

Pendant les seize années qui se sont écoulées depuis le mémoire de l'illustre chirurgien anglais, de nombreux travaux ont contribué à élucider en partie les obscurités qui régnaient à ce sujet.

Il y a une année à peine, la question de nature restait toujours pendante.

L'honneur revient à J. Darier, chef du laboratoire de la Faculté à l'hôpital Saint-Louis, d'avoir, par sa remarquable *découverte de parasites spéciaux*, apporté une solution définitive.

C'est à l'ensemble de ces travaux et à nos recher-

ches personnelles que nous devons de pouvoir présenter aujourd'hui la première monographie d'une affection rare, de date récente, qui sera, dans quelques années peut-être, une des mieux connues de la pathologie cutanée.

Après un tableau succinct de la maladie, notre travail comprendra trois principaux chapitres où seront successivement traitées la symptomatologie, l'anatomie pathologique et la pathogénie. Dans chacun d'eux, les observations anciennes déjà connues, et des faits nouveaux inédits, précéderont chaque description qui en sera en quelque sorte la déduction naturelle. Les observations doivent, en effet, constituer la base même de toute étude de ce genre ; elles acquièrent dans certains cas une importance telle qu'il ne convient pas, selon la coutume, de les reléguer aux dernières pages.

Nos conclusions nous ont amené à considérer la maladie de Paget comme une maladie de la peau en général, et non plus comme une affection essentiellement propre au sein et à la glande mammaire.

Elles nous ont entraîné à discuter, dans le chapitre de pathogénie, l'hypothèse parasitaire psorospermique de certaines formes d'épithélioma.

Nous avons consacré à la thérapeutique un chapitre spécial, convaincu de la possibilité de guérir, au moins dans sa période superficielle, une affection con-

sidérée jusqu'à ce jour comme uniquement justiciable de l'extirpation totale.

Avant de commencer ce travail, c'est pour nous un agréable devoir que de remercier nos savants maîtres de leurs excellents conseils. Nous le dédions, comme un faible témoignage de reconnaissance, à M. Charles Monod et à notre très cher et vénéré maître M. Millard.

Il est particulièrement offert à nos chers maîtres de l'hôpital Saint-Louis : à MM. E. Vidal; à M. H. Hallopeau, à M. L. Brocq, auquel nous sommes attaché par les liens d'une vive affection. Nos sentiments les plus dévoués sont acquis à ces maîtres dont la sollicitude et la science nous ont toujours été prodiguées avec tant de largesse.

Nous sommes bien vivement reconnaissant à M. le professeur A. Fournier d'avoir pu poursuivre nos recherches histologiques dans son laboratoire pendant le cours de nos deux dernières années d'internat.

M. E. Besnier voudra bien recevoir nos plus sincères remerciements pour les excellents conseils et les marques de sympathie qu'il nous a donnés en toutes circonstances.

Ce travail est offert à nos autres maîtres des hôpitaux généraux et de l'École pratique : à M. le profes-

seur Cornil, à MM. les professeurs agrégés Tillaux, Cruveilhier, Reynier, Quenu, Chantemesse; à MM. les docteurs Ed. Labbé, Gingeot, Merklen, Oulmont, Gérard-Marchant, Félizet, Routier.

Nous avons contracté envers notre bien cher ami, J. Darier, une dette de profonde reconnaissance; nous ne pourrons jamais oublier l'excellent appui et les précieux conseils que nous n'avons cessé de trouver auprès de lui pendant tout le cours de nos recherches.

TABLEAU GÉNÉRAL DE LA MALADIE

La maladie de Paget est une affection parasitaire, du groupe des psorospermoses cutanées, caractérisée par l'inflammation chronique de la peau, des glandes et de leurs conduits, suivie de prolifération épithéliale.

Cette affection, considérée jusqu'à ce jour comme une maladie spéciale du sein et de la glande mammaire, peut affecter d'autres régions : il en existe au scrotum un exemple indiscutable.

Rare avant quarante ans, elle évolue avec lenteur en s'étendant superficiellement de proche en proche, et ne devient épithéliomateuse qu'après une durée moyenne de deux à six ans, qui peut varier de quelques mois à vingt ans et plus. Au sein, les lésions presque toujours unilatérales, plus fréquentes du côté droit, débutent à l'extrémité du mamelon par de petites concrétions cornées, de petites croûtes tenaces, au-dessous desquelles surviennent d'abord une rougeur érythémateuse avec démangeaisons, puis une ulcération et des fissures.

Dès ce moment, le mamelon tend à se rétracter.

Quand la maladie apparaît ailleurs qu'au mamelon, le début se manifeste par une petite surface rosée, érythémato-squameuse.

Progressivement, les régions voisines, l'aréole, sont envahies et la lésion se caractérise. C'est une surface rouge vif, suintante, desquamante ou croûteuse par places, finement mamelonnée, saignant avec facilité et tranchant nettement sur les parties voisines. Quand on la regarde de près avec attention, on lui reconnaît des parties distinctes. Les unes (*premier degré de la maladie*), à peine suintantes, rouge vif, très finement grenues, correspondant à une excoriation superficielle, sont nombreuses et forment le fond même de la lésion ; d'autres (*deuxième degré de la maladie*), mal délimitées, d'un rouge plus sombre, suintant abondamment, sont le siège d'hémorragies faciles et représentent des points d'exulcération franche. On peut voir aussi, dans quelques cas, des ulcérations bourgeonnantes qui appartiennent au *troisième degré de la maladie* (période épithéliomateuse). Il existe enfin des surfaces disséminées en îlots, lisses, unies, brillantes, sèches et roses : ce sont des *plaques épidermisées* ou *pseudo-cicatricielles*.

Souvent on constate, çà et là, de petits points de télangiectasie. Quelquefois il se produit, comme par auto-inoculation, autour de la surface malade, de nouveaux foyers d'infection.

Ces diverses lésions sont superficielles, et offrent à la pression une légère induration papyracée.

Les sensations de brûlures et les démangeaisons qui s'y ajoutent, contribuent à donner à cette affection un aspect d'eczéma chronique rouge. Mais dans les cas où l'analogie de surface serait frappante, l'étude de la zone périphérique lèverait immédiatement tous les doutes.

Le bord est en effet caractéristique; ce n'est jamais celui de l'eczéma. Il offre toujours une netteté parfaite; souvent il prend la forme d'un léger bourrelet rose pâle de telle sorte qu'il se détache nettement de la peau saine. A son niveau même, sur une étendue variable, on constate parfois de fines arborisations de capillaires dilatés, et à 2^{mm} au delà, il

existe quelquefois une légère collerette de squames minuscules. Ce bord affecte souvent une disposition polycyclique, et la surface malade est, dans son ensemble, de forme à peu près arrondie ou ovalaire, souvent irrégulière.

Après l'envahissement successif du mamelon et de l'aréole, la lésion gagne peu à peu; par une progression excentrique lente et continue, elle arrive à couvrir une surface du sein plus ou moins étendue.

Au centre, le mamelon complètement rétracté devient parfois le siège d'une ulcération bourgeonnante. Souvent, c'est dans la profondeur, à des hauteurs variables, que la néoplasie débute et se présente sous forme d'un noyau dur. Une fois le cancer établi, la maladie évolue avec plus de rapidité; sauf de rares exceptions, il n'y a d'infection ganglionnaire que dans les périodes avancées.

Dans toutes contestations de diagnostic, les doutes seront levés par la recherche des parasites dans les squames ou dans les produits de raclage superficiel.

Le processus morbide se résume à l'infiltration par les psorospermies des cellules épithéliales qui se transforment, se désorganisent et prolifèrent. L'épiderme s'épaissit, les conduits et les glandes sont remplis et gorgés par la prolifération de leur revêtement épithélial. Ces diverses lésions s'accompagnent d'inflammation intense. La prolifération excessive constamment entretenue par la présence des parasites aboutit après rupture de la base du corps muqueux et des parois des glandes et de leurs conduits, à l'envahissement du tissu conjonctif par les cellules épithéliales, toujours accompagnées des psorospermies.

La néoplasie offre peu de caractères spéciaux, et abandonnée à elle-même, mènerait sûrement, à l'infection générale et à la mort (1).

(1) Traitement, page 168.

PREMIÈRE PARTIE

ÉTUDE CLINIQUE

CHAPITRE PREMIER

HISTORIQUE ET OBSERVATIONS POUR SERVIR A L'ÉTUDE CLINIQUE DE LA MALADIE DE PAGET

Dans un premier paragraphe, au cours de l'historique, nous donnerons *in extenso*, et dans l'ordre de leur apparition, diverses observations déjà publiées; nous réunirons ensuite, dans un second paragraphe, les observations inédites et personnelles.

I

Travaux et observations antérieurs

Le mémoire de sir James Paget, paru en 1874, dans les *Saint-Bartholomew's Hospital reports*, mérite d'être traduit et rapporté dans ses moindres détails. Outre que la description du célèbre chirurgien anglais est longtemps restée la meilleure et la plus complète, il sera intéressant et facile, par un rapprochement avec le tableau général que nous venons de tracer, de se rendre exactement compte des progrès accomplis jusqu'à ce jour.

« On disease of the mammary areola preceding cancer of the mammary gland » (1).

(Maladie de l'aréole, suivie de cancer de la glande mammaire).

« Je ne crois pas qu'on ait encore signalé ce fait qu'à certaines affections chroniques de la peau du mamelon et de l'aréole, succède très souvent un squirrhe de la glande mammaire. J'ai pu réunir environ quinze cas de ce genre présentant tous des caractères à ce point semblables qu'une seule description peut leur suffire. Il s'est toujours agi de femmes entre quarante et soixante ans ou plus, ne présentant entre elles d'autre particularité que leur affection du sein. Chez toutes, la maladie avait débuté par une éruption du mamelon et de l'aréole : le plus souvent elle prenait l'aspect d'une surface « florid », d'un rouge intense, à vif, très finement granuleuse, comme si les papilles étaient à nu, offrant une certaine analogie avec une surface d'eczéma diffus et très aigu ou encore avec celle d'une balanite aiguë. Sur cette surface, qui occupait la totalité ou la plus grande partie du mamelon et de l'aréole, il y avait toujours une exsudation abondante, claire, jaunâtre, visqueuse, accompagnée le plus souvent de fourmillements, de démangeaisons et de sensations de brûlures, sans cependant que l'état général fut atteint. Je n'ai pas vu cette forme d'éruption s'étendre au delà de l'aréole; une seule fois, je l'ai vue se creuser plus profondément à la manière d'un rodent ulcer.

« Dans certains cas, les lésions présentaient l'aspect d'un *Eczéma chronique ordinaire*, avec de petites vésicules, des squames, des croûtes jaunâtres, molles, et une exsudation constante. Dans quelques autres, l'éruption a ressemblé au *Psoriasis* par la sécheresse et la présence de quelques squames blanches à desquamation lente. Dans ces deux formes, surtout dans la forme psoriasique, j'ai vu l'éruption s'étendre bien au delà de l'aréole, offrant un bord en larges cercles. Je l'ai vue quelquefois consister en plaques rouges, isolées, recouvrant presque tout le sein.

« *Je n'ai pas remarqué que dans aucun de mes cas, l'érup-*

(1) Traduction littérale.

tion fut différente de ce qu'on pourrait décrire dans les traités de dermatologie comme de l'*Eczéma chronique*, du *Psoriasis*, ou sous quelqu'autre nom. Parfois, de telles éruptions apparaissent sur les seins, puis guérissent ou disparaissent après quelques mois de durée, sans être suivies d'aucune autre lésion. Mais, dans tous les cas que j'ai pu surveiller de près, un cancer de la glande mammaire est apparu, une année ou deux après le début de l'affection superficielle. Jamais le cancer n'a précédé la lésion de surface.

« L'éruption a résisté à tout traitement local et général et a persisté même après son envahissement par le cancer. Le carcinome a toujours débuté dans la glande non loin de la peau malade, dont il est toujours resté séparé par un intervalle de tissu d'apparence saine.

« Le cancer même n'a rien offert de particulier. Sa forme a varié dans les différents cas ; quelques-uns ont été aigus, d'autres chroniques, tous ont eu la même terminaison. Il y a eu des récidives après amputation.

« Tout en somme se résume à l'histoire habituelle des cancers du sein. Le fait saillant est l'apparition à ce point fréquente du cancer après l'affection chronique de la peau, qu'on peut soupçonner un rapport entre ces deux sortes de lésions. La présence de l'éruption implique donc un certain danger qu'il faut craindre et pronostiquer.

« Il existe des faits nombreux du même genre sur d'autres régions de la peau ; ainsi, j'ai vu une exulcération persistante du pénis être suivie de cancer après plus d'une année. Toute espèce d'irritation chronique à la lèvre inférieure peut être suivie de cancer.

« On peut admettre, pour expliquer ces faits, un véritable appel au cancer dans ces affections superficielles par les dégénérescences cellulaires qui les accompagnent, appel d'autant plus grand que les régions sont plus favorables au développement carcinomateux, telles : le sein, la langue, la lèvre inférieure.

« Au point de vue pratique, on doit se demander s'il n'y aurait pas indication d'extirper une telle affection superficielle qui dégénérera presque certainement en cancer ? Chez un membre d'une famille à hérédité cancéreuse, — s'il est d'âge moyen ou avancé — il y a beaucoup de chances de

voir l'éruption que j'ai décrite, être suivie, après un an ou deux, de la formation d'un cancer du sein. Dans de semblables conditions, ne serait-il pas préférable de détruire ou d'enlever toute la surface malade, aussitôt que la thérapeutique locale aurait échoué ? C'est la conduite que j'ai suivie par deux fois, malheureusement un peu trop tard. »

La plupart des auteurs, qui, dans la suite, se sont occupés de ces faits, ont mal interprété les paroles de sir James Paget, en lui attribuant simplement cette idée que certains eczémas du sein pouvaient être suivis de cancer. C'est là une inexactitude historique qu'il convient de relever. Si on lit avec attention le précédent mémoire, on sera convaincu que Paget a vu dans l'affection chronique première, pré-cancéreuse, quelque chose de spécial. Avec son flair de clinicien émérite, il évite de se prononcer, il ne dit pas eczéma du sein, ni psoriasis, mais bien *inflammation chronique quelconque* pouvant être de l'eczéma, du psoriasis, ou de tout autre nature. D'ailleurs, Paget lui-même l'a répété à la Société médicale et chirurgicale de Londres (23 janvier 1877) : « *Toute inflammation chronique* du sein peut être suivie du cancer de la glande ; et, ajoute-t-il, chez quelques-uns de mes malades, on ne pouvait constater qu'une surface excoriée, sans caractères propres. »

Il a même été plus loin. En signalant la possibilité de rencontrer des cas de ce genre ailleurs qu'au sein (il en a vu un au pénis), il a prévu un fait méconnu depuis et que nous démontrerons dans la suite (1).

Nous devons ajouter, comme l'a fait remarquer fort judicieusement Liveing (2), que Paget a probablement confondu dans sa première description deux sortes de cas bien distincts :

1° Ceux qui ont trait à l'affection qui nous occupe ;

2° De simples eczémas.

(1) Voir page 125.
(2) Liveing. *Handbook of skin diseases.*

Cette phrase de Paget semble bien l'indiquer : « Parfois de telles éruptions apparaissent et disparaissent après quelques mois de durée, sans être suivies d'aucune autre lésion. » Ce n'est jamais là, comme nous le verrons, la véritable évolution de la maladie.

Quant à la nature de l'affection, l'auteur anglais ne se prononce pas. D'ailleurs, il ne voit dans ses observations qu'une nouvelle application de la loi du « *locus minoris resistentiæ* ». Rien là ne saurait l'étonner, car des faits semblables se produisent à la langue, aux lèvres et en toutes régions favorables au développement du cancer.

Dès le mémoire de Paget qui eut un grand retentissement en Angleterre, de nouveaux cas se présentèrent; et les chirurgiens de *Saint-Bartholomew's hospital*, craignant la transformation maligne de tout eczéma rebelle du sein, chez les femmes âgées, en vinrent à préconiser l'ablation totale du sein avant toute apparition néoplasique. C'est ainsi que Henry Trentham Butlin eut, en 1876, l'occasion de faire l'étude histologique de deux seins amputés comme atteints de maladie de Paget.

Voici l'histoire clinique, malheureusement fort écourtée, des deux cas du premier mémoire de Butlin paru le 11 janvier 1876, dans les Med. chir. trans : vol. LIX, et intitulé : « *On the minute anatomy of two breasts, the areola of which had been the seat of long standing eczema.* »

OBSERVATION I (1).

« Une femme, âgée de cinquante-sept ans, se présente dans le service de Savory pour se faire soigner d'une affection du sein. On constate au mamelon et à l'aréole un eczéma

(1) Toutes les observations que nous rapportons ici sont traduites intégralement et reproduites *in extenso*.

très rebelle qui a débuté il y a fort longtemps, et qui n'a cédé à aucun traitement local même pas à l'emploi de l'acide nitrique pur.

« Le mamelon est rétracté, mais il n'y a pas de dépression à son niveau. La surface de l'aréole est plane, comme simplement dépourvue de mamelon. L'aréole entière est couverte de croûtes. Il n'existe aucune induration, si ce n'est au mamelon, où celle-ci est assez profonde. L'amputation est conseillée et la malade, sollicitée par de vives douleurs, consent à se laisser opérer (1). »

OBSERVATION II.

« Une femme de cinquante-deux ans, présente à un des deux seins une surface eczémateuse occupant surtout l'aréole et le mamelon. Les lésions ont débuté il y a trois ans. Le mamelon est rétracté. On constate une induration superficielle sous-jacente. La glande elle-même offre une certaine dureté. L'amputation conseillée est pratiquée par Smith (2). »

Le 23 janvier 1877, un an après la publication de son premier mémoire, Butlin fit paraître dans le vol. LX du même journal, à l'occasion de deux nouveaux cas, dont suivent les observations, une seconde étude histologique plus importante, ainsi intitulée :

« *On the minute anatomy of carcinoma of the breast preceded by eczema of the nipple and areola.* »

OBSERVATION III.

« Femme de soixante-six ans; présente depuis sept semaines une tumeur à l'un des deux seins. Amputation conseillée et pratiquée par Savory (3).

(1) Les pièces ont été examinées par Butlin (voir p. 86).
(2) Pièces examinées par Butlin (voir p. 86).
(3) Pièces examinées par Butlin (voir p. 87).

« L'apparition de la tumeur a été précédée pendant quinze jours environ d'une lésion d'apparence eczémateuse au mamelon et à l'aréole. La surface malade ne recouvre que la moitié centrale de l'aréole. Le mamelon, en partie rétracté, présente à son niveau des croûtes recouvrant une ulcération.

« Il existe un certain épaississement des tissus sous-jacents. »

Le début de la tumeur n'aurait été précédé par la lésion superficielle, que de quinze jours! Ce cas nous paraîtrait bien douteux si l'histologie ne venait le confirmer en partie.

OBSERVATION IV.

« Femme de quarante-huit ans; présente un cancer du sein depuis trois à quatre mois; elle souffre depuis trois ans d'un eczéma du mamelon et de l'aréole. Le mamelon est en partie rétracté sur un de ses côtés. Sa surface est rugueuse et érodée; une tache eczémateuse recouvre environ la moitié centrale de l'aréole et se continue avec la lésion du mamelon. La surface d'eczéma est surélevée, indurée, inégale et croûteuse. L'induration sous-jacente est analogue à une induration de cancer. La portion de l'aréole non affectée à sa surface est un peu épaissie. Amputation conseillée et pratiquée par sir James Paget (1). »

Les observations précédentes, et celles que nous allons successivement rapporter, renferment fort peu de détails précis. Quelques-unes ne contiennent même pas suffisamment de signes cliniques, pour qu'on puisse reconnaître, d'après la description seule, le plan général, le cadre véritable de la maladie de Paget. Nous avons tenu cependant à les reproduire par intérêt historique.

(1) Pièces examinées par Butlin (voir p. 87).

OBSERVATION V.

Cas de Savory; recueilli dans le *British med. journal*, 15 déc. 1877.

« Femme de trente-neuf ans, ayant donné le sein pour la dernière fois il y a dix-neuf ans. On remarque au mamelon du sein droit une éruption eczémateuse. Du même côté, on a pu constater, depuis trois ans, une dureté profonde.

« Au moment de l'amputation on voit que le mamelon n'est pas rétracté et que le cancer est séparé de l'eczéma du mamelon par un espace très net de tissu d'apparence saine, non induré. Il existe un ganglion axillaire engorgé. »

OBSERVATION VI.

J. Lawson. « A case of cancer of the breast following long standing eczema of the nipple. » *Clin. Soc. trans.*, 1880, vol. XIII.

« Mrs. P..., cinquante et un an, sein droit légèrement dur, un peu augmenté de volume; tache eczémateuse occupant le mamelon et s'étendant tout autour sur l'espace d'un pouce. (Observation due aux notes du Dr Tilbury Fox, remises par son frère le Dr Colcott Fox).

« En juillet 1878, la malade a consulté Tilbury Fox, pour une affection du sein, diagnostiquée eczéma chonique par quatre médecins. Jusqu'alors aucun bénéfice retiré des traitements suivis, si ce n'est quelques adoucissements passagers. Le mamelon est légèrement rétracté et la lésion qui en est le siège détermine une assez grande irritation. La malade jouit d'une excellente santé. Sa mère est morte de cancer.

« Appelé alors par Tilbury Fox pour donner mon opinion au sujet d'un cancer possible, j'ai pensé qu'il n'y avait pas lieu de faire ce diagnostic, considérant l'absence d'engorgement ganglionnaire et la mobilité de la plaque sur les parties profondes.

« Je ne revis la malade qu'en juillet 1879. Grand changement : le sein est dur et encore plus augmenté de volume. Le mamelon est très rétracté et la peau environnante est adhé-

rente aux tissus sous-jacents. Il y a un ganglion engorgé dans l'aisselle. Diagnostic : cancer. Conclusion à l'amputation, d'accord avec sir James Paget. Cicatrisation rapide. Plaie en excellent état quinze jours après l'opération. Pas de récidive (1). »

OBSERVATION VII.

H. Morris. « So-called eczema of the nipple and areola followed by ulceration of the nipple and carcinoma of the mamma. — Recurrence in the peritoneum, liver and cicatrix. Death. » *Med. chir. trans.*, t. LXIII, p. 37, 1880.

« Dinah L..., âgée de quarante ans, couturière, mariée depuis quinze ans, vient me consulter le 20 juillet 1876, pour une affection chronique du sein gauche.

« Mère de sept enfants (le plus jeune ayant deux ans), elle a fait aussi neuf fausses couches. Elle a nourri cinq de ses enfants avec les deux seins. Les deux derniers n'ont été nourris qu'au sein droit. Elle a sevré son dernier enfant il y a cinq mois; il reste encore un léger écoulement laiteux au mamelon gauche. Pas d'hérédité cancéreuse dans ses ascendants ou collatéraux.

« Antécédents personnels : petite vérole à sept ans, rhumatisme à vingt ans; suppression des règles en décembre 1875. Depuis six ans (en 1870), le mamelon du sein gauche était, selon le dire de la malade, à vif. Cette lésion avait débuté au sommet du mamelon *par un soulèvement épidermique bulleux*, qui disparut quelque temps après. Le mamelon est alors devenu rouge et humide et s'est rétracté graduellement, laissant à sa place une dépression. Ces lésions ont évolué en deux ans, puis le mal s'est étendu et s'est entouré d'un bord surélevé. Pendant toute la durée des quatre dernières années, la totalité de la surface affectée présentait un aspect eczémateux humide.

« A mon premier examen, j'ai constaté, à la place du mamelon, une ulcération creuse et de mauvais aspect, baignée d'un pus gélatineux et présentant un bord sinueux et irrégulier,

(1) Pièces examinées par Butlin.

légèrement surélevé, dur, pâle et granuleux. Au delà de ce bord, on voit une surface plus ou moins annulaire, rouge pourpre, humide, douce au toucher, et montrant par place *une disposition à se recouvrir d'un nouvel épiderme.* Sous l'ulcération existent quelques points durs mais aucune adhérence aux parties profondes. Léger engorgement ganglionnaire à l'aisselle gauche.

« Le sein droit présente une cicatrice d'abcès ouvert cinq mois auparavant. L'aréole de ce côté est assez rétractée.

« J'ai reçu cette malade dans mon service le 21 août 1876. A ce moment, l'ulcération était accrue en profondeur et en surface. Les bords étaient plus élevés et le siège de fréquentes hémorragies. La surface eczémateuse s'était étendue sur la peau du sein au delà de l'aréole.

« Le 30 août : amputation du sein gauche et de la glande axillaire. Au troisième jour, les sutures sont enlevées; au dix-neuvième, la cicatrice est complète.

« Exeat le 3 octobre 1876. Guérison. Le 30 janvier 1878, la malade revient me consulter. Quelques mois après sa sortie de l'hôpital, ses règles avaient reparu et la malade était de nouveau devenue enceinte. Elle accoucha d'un enfant bien portant. Après l'accouchement, survinrent des douleurs et tous les signes d'une généralisation cancéreuse au péritoine et au foie. Sur la cicatrice du sein gauche, il apparut une végétation cancéreuse à base indurée. Mort (1). »

OBSERVATION VIII.

H. Morris. « So-called eczema of the nipple and areola followed by cancer of the mamma and lymphatic glands. — Recurrence in lungs, bronchial glands, liver and suprarenal capsuls. Death. » *Med. chir. trans.*, idem.

« Emma H., trentre-trois ans, vient me consulter pour la première fois en juillet 1877, pour un eczéma chronique du mamelon et de l'aréole sans autre lésion.

« Elle a eu deux enfants : le premier à dix-sept ans et le deuxième à vingt-cinq ans. Nourrice des deux enfants avec

(1) Autopsie, et pièces examinées par Goodhart (voir p. 89).

les deux seins; les deux mamelons étaient alors bien saillants.

« Sa lésion actuelle a débuté il y a trois ans au mamelon du sein gauche par une légère croûte qui, arrachée, laissait à nu une surface humide. Aussitôt enlevée, la croûte reparaissait. « Il y a un an (deux ans après ce début) le mamelon s'est rétracté; une suppuration s'est produite à son niveau, accompagnant une ulcération assez profonde. C'est alors qu'est apparu un eczéma de l'aréole qui prit de l'extension tout en conservant sa forme arrondie.

« Le 20 février 1879, ulcération centrale, dépression et suppuration. Eczéma périphérique : points à vif, quelques parties suintantes recouvertes de croûtes. Pas de granulations à la surface. Consistance plus ferme de la glande. Douleurs légères. Ganglions dans l'aisselle gauche. Il existe en même temps des points durs dans la glande mammaire.

« Généralisation cancéreuse aux poumons, aux ganglions bronchiques, au foie et aux capsules surrénales. Mort (1). »

Ces deux observations de H. Morris sont plus complètes que les précédentes. L'obs. VII est la première où l'on trouve une bonne description d'une surface rouge exulcérée, avec ulcération centrale. Il y est même signalé par cette phrase : « La surface montre par places une disposition à se recouvrir d'un nouvel épiderme » un caractère symptomatologique qui sera plus tard repris et décrit par Darier sous le nom de « points épidermisés ».

Ces observations réunissent en outre d'autres faits nouveaux :

1° Les lésions superficielles se sont étendues au delà de l'aréole;

2° Elles ont précédé le cancer de quatre à six ans ;

3° Les malades avaient au début de l'affection, l'une vingt-huit ans, l'autre trente-quatre, et le processus s'est terminé

(1) Pièces examinées par Thin (voir p. 89).

par la généralisation cancéreuse suivie de mort (exemples fort rares).

A la séance du 9 décembre 1879 de la « Royal med. and chir. soc. », le président Erichsen proposa la dénomination de « *Pagets' disease of the nipple* », maladie de Paget du mamelon, en déclarant que les caractères si particuliers des lésions que l'on rencontre dans cette affection méritaient jusqu'à leur connaissance plus complète qu'on leur assignât un nom spécial ne préjugeant rien de leur nature.

OBSERVATION IX.

Robert W. Forrest. *Un cas chez l'homme.* Case of cancer of the mamma in the male preceded by so-called eczema of the mammary areola. (Paget's disease of the nipple). Com. à la *Path. and clin. soc. of Glascow*, 10 mai 1880.

« Le nommé Thompson, âgé de soixante-douze ans est venu me consulter il y a quelques semaines pour une exulcération qui siège au sein droit. La lésion a débuté, dit-il, au commencement de l'été dernier par un écoulement existant sur un point seulement du mamelon ressemblant beaucoup à du lait de femme. Il s'est produit à ce niveau des croûtes que le malade a enlevées fréquemment par l'application d'huile, et qui chaque fois se sont reproduites aussitôt. La surface sous-jacente aux croûtes était rouge et sensible.

« Six mois après, le mamelon s'est rétracté et le malade a remarqué l'existence de ganglions engorgés le long du bord inférieur du muscle pectoral et dans l'aisselle. Actuellement, on constate tous les signes d'un cancer habituel. »

Ce fait est unique et fort intéressant. Il est regrettable qu'une description plus complète des lésions de surface n'en rende l'authenticité plus réelle.

OBSERVATION X.

George Lawson. Case in which the breast was removed on account of incurable eczema of nipple (Malignant papillary dermatitis) and afterwards found to be affected by cancer. 27 mai 1881.

« Le Dr Propert me montre une femme qui souffre d'un eczéma du sein, à extension progressive, depuis plus d'un an. Tous les traitements ont échoué. « Cette femme est âgée de cinquante-huit ans; sa famille est goutteuse, elle-même a la goutte; deux sœurs, une tante, sa mère, ont eu un cancer. Son eczéma occupe le mamelon et s'étend autour sur un espace de deux pouces environ. Toute la lésion est surélevée et présente un certain degré de bourgeonnement. Douleurs très vives qui l'engagent à accepter l'amputation, d'autant plus que les traitements n'ont amené aucun progrès vers la guérison. Pas de ganglions axillaires engorgés.

« L'histologie a démontré plus tard qu'il y avait dans la glande un noyau de cancer (1). »

Ce titre de Malignant papillary dermatitis, que Lawson emploie, venait d'être créé par Georges Thin. Cet auteur, par une série d'études histologiques, que nous analyserons plus loin (2), en était arrivé à la conclusion qu'il avait affaire à une dermatite papillaire maligne.

Robert Munro, dans le *Glascow Medical Journal* (novembre 1885), expose en quelques pages une revue d'ensemble des faits antérieurs. Il donne un excellent historique et emploie, le premier, ce titre de « Paget's disease of the Nipple » proposé par Erichsen; puis il termine par trois observations dont la première seule, croyons-nous, se rapporte à un cas de maladie de Paget.

(1) Pièces examinées par Thin (V. p. 90) et conservées au musée du « College of surgeons ».

(2) Voir p. 90.

OBSERVATION XI.

Cas de Robert Munro

« Mrs. B. A... cinquante-huit ans, mère de sept enfants dont le plus jeune a seize ans, consulte en mai 1879, pour une excoriation légère au mamelon gauche, datant de quelques semaines. Elle suit un traitement anodin, puis, devant la persistance de la lésion, on lui ordonne des applications de solution au nitrate d'argent. En juillet 1879, aucune amélioration ; il y a au sommet du mamelon une véritable ulcération. En janvier 1880, la lésion consiste en une croûte jaunâtre recouvrant une surface rouge, suintante, ulcérée, saignant aisément, très légèrement indurée ; mais il n'y a aucun point dur dans la glande même.

« Le 8 janvier, amputation du mamelon : cicatrice consécutive d'excellent aspect jusqu'en juin 1881. A cette époque, récidive. Il se forme au niveau de la cicatrice une lésion d'aspect eczémateux au centre même de l'aréole. La surface, de forme arrondie, a les dimensions d'une pièce d'un franc ; le fond est rouge brillant ; quelques points plus pâles, comme pseudo-cicatriciels, s'en détachent. Par places, les capillaires sont dilatés. Les bords présentent une certaine irrégularité. Rien de particulier dans la glande.

« Août 1881. La lésion superficielle est peu modifiée, mais on constate dans la glande même une dureté distincte siégeant profondément à sa partie supérieure et interne. Il existe un ganglion à l'aisselle. »

Les diverses observations publiées jusqu'alors et les discussions qu'elles soulevèrent, finirent par élucider un certain nombre d'obscurités qui régnaient dans la symptomatologie.

Le point important consistait à indiquer d'une façon claire les signes qui distinguent la maladie de Paget d'un simple eczéma chronique. C'est au professeur Mac Call Anderson, de

Glascow, que revient le mérite d'avoir donné, dans une courte note parue en octobre 1882 au *Glascow med. jour.*, un premier essai de tableau des signes différentiels de l'affection.

Pour cet auteur, la maladie de Paget se distingue par les caractères suivants :

1° Elle s'observe surtout chez les femmes qui ont passé l'âge de la ménopause;

2° Dans les cas typiques, après l'ablation des croûtes, la surface affectée serait à vif, d'un rouge brillant et paraîtrait granuleuse ;

3° En prenant cette surface entre le pouce et l'index, on aurait presque toujours une sensation d'induration superficielle ;

4° Les bords de l'éruption seraient nets, abrupts, et souvent surélevés;

5° Ces lésions seraient fort rebelles et ne céderaient qu'à l'extirpation ou à tout autre traitement de l'épithélioma.

L'eczéma chronique du mamelon et de l'aréole se verrait au contraire surtout chez la femme pendant la grossesse ou la lactation; la surface atteinte ne serait pas dans ce cas aussi rouge que dans le cas précédent, elle ne serait pas granuleuse, ne présenterait pas de base indurée, n'aurait pas de bords abrupts et nettement limités; enfin, quoique rebelle, l'éruption céderait à la longue au traitement de l'eczéma.

OBSERVATION XII.

Cas de Sherwell (*mars* 1883).

« Femme de quarante-quatre ans, d'excellente santé antérieure, souffre du mamelon depuis deux ans et demi. On voit à sa surface une plaque d'une forme irrégulièrement ovalaire, de deux pouces et demi de grand diamètre transversal sur un pouce et demi de petit diamètre vertical; sa surface est d'un rouge brillant couvert de fines croûtes. Le mamelon est tellement rétracté qu'il disparaît, très enfoncé au-dessous du niveau de

l'aréole ; les bords de la plaque sont nettement définis et un peu surélevés sur les parties voisines. La malade se plaint d'éprouver des démangeaisons et une sensation de brûlure au point lésé. Il est impossible de sentir aucune induration, ni dans la glande, ni au-dessous de la surface affectée. »

Sherwell accompagne son observation de quelques commentaires. Il pense que le diagnostic de cette affection du sein est extrêmement difficile à faire d'avec l'eczéma ordinaire. Quand il y a suintement et croûtes, l'affection reproduit exactement l'eczéma impétigineux. La rétraction si marquée du mamelon et l'aspect de « dermatite papillaire maligne » qu'a si bien décrit le Dr Thin, seraient, pour l'auteur, les principaux moyens de diagnostic.

Nous verrons que cette appréciation, bien qu'elle paraisse constituer un arrêt dans les progrès cliniques de l'affection, n'est pas dénuée de tout fondement, le diagnostic étant parfois des plus difficiles, malgré les nombreux signes différentiels qu'on s'est attaché à décrire dans la suite.

A l'occasion d'une présentation par Sherwell, à la Société de Dermatologie de New-York, d'un cas ayant duré douze ans avant l'apparition d'une ulcération d'apparence maligne, le Dr Piffard conseilla de détruire la production morbide par des caustiques, et le Dr Taylor proposa même l'ablation totale du sein. Le Dr Bronson recommanda au contraire de traiter l'affection comme un simple eczéma, et il invoqua à l'appui de son opinion un cas publié par le Dr Napier, dans lequel on conseilla de pratiquer l'excision, et qui guérit par le traitement ordinaire de l'eczéma.

En juillet 1884 apparut enfin, dans l'*Amer. Journ. of the med. Sc.*, le remarquable mémoire de L. Duhring et Wile, qui constitue avec les travaux de Butlin et de Thin, les travaux histologiques les plus importants qui aient été publiés

sur ce sujet (1). Dans leur étude intitulée : « *On the pathology of Paget's disease of the nipple* », les auteurs américains donnent les deux observations cliniques suivantes :

OBSERVATION XIII.

L. Duhring et Wile. « Two cases of Paget's disease of the nipple ».

« Mlle L..., âgée de soixante-cinq ans, depuis dix ans déjà était atteinte d'une maladie chronique et rebelle, eczématiforme, du mamelon droit, de l'aréole et du sein correspondants. L'affection avait débuté au centre même du mamelon par une desquamation légère ; pendant six mois, on n'observa que ce symptôme; parfois cependant, il se produisait un léger suintement et une petite croûtelle. Pendant ce temps, la malade fut traitée par des caustiques, de telle sorte que le mamelon était complètement détruit, soit par l'effet des médicaments, soit par l'effet de la maladie elle-même. Depuis lors, pendant neuf ans, la lésion a toujours augmenté ; elle a d'abord envahi l'aréole, puis la partie voisine du sein : elle s'est toujours accompagnée d'un suintement abondant, d'excoriations et de croûtes, d'un prurit constant qui dans les derniers temps est devenu véritablement excessif, tandis qu'il était fort tolérable les cinq premières années. Le processus morbide était sans doute alors superficiel et ne différait pas beaucoup de l'eczéma de cette région. Pendant les deux dernières années, l'endroit où se trouvait le mamelon s'est rétracté, tandis que le sein tout entier est devenu plus volumineux, plus ferme, et a été parfois le siège de douleurs lancinantes. On n'y sent pas cependant de nodules et d'inégalités ; les ganglions lymphatiques n'ont jamais été pris. La plaque malade est d'une forme un peu irrégulière; elle est nettement limitée, et a deux pouces et demi environ de diamètre ; elle est un peu excoriée, légèrement squameuse et croûteuse. Sa coloration est d'un rouge brillant beaucoup plus vif que dans l'eczéma. La partie cen-

(1) Voir p. 92.

trale est plus profondément intéressée que les bords : la place qu'occupait le mamelon est rétractée assez profondément et est le siège d'un ulcère irrégulier, arrondi, d'un demi-pouce de diamètre, et d'un quart de pouce de profondeur, reposant sur une base rouge, granuleuse, violacée. Le reste de la plaque est uni, ferme, fort épaissi, un peu surélevé sur les parties voisines ; le suintement est peu abondant. Duhring a essayé de traiter cette affection par des applications d'une pommade à l'acide pyrogallique au cinquième, déterminant ainsi des escarres, et pansant dans l'intervalle avec des cataplasmes ou avec une simple pommade émolliente. Mais il n'a réussi qu'à calmer le prurit : la malade ne souffrait plus dès que la pommade à l'acide pyrogallique était appliquée, mais les démangeaisons recommençaient dès qu'on en suspendait l'usage. Après plusieurs autres tentatives inutiles avec le goudron, le sulfate de zinc, le savon noir, diverses préparations sulfureuses, etc., il fit le raclage de la plaque avec la curette, mais il éprouva beaucoup de difficulté à enlever tout le tissu morbide vers la partie centrale, à cause de la dureté et de la profondeur de l'infiltration. La plaie consécutive avait trois quarts de pouce de profondeur. On pansa avec de l'onguent simple : au bout de deux mois, tout était cicatrisé; on espérait avoir une guérison, mais bientôt la lésion se reproduisit prurigineuse dès le début, et en six semaines tous les phénomènes caractéristiques avaient reparu. On se décida alors à conseiller l'ablation totale du sein, mais la malade n'a pu encore s'y résoudre. »

OBSERVATION XIV.

L. Duhring et Wile. *Idem.*

« Mme S. A. B..., âgée de quarante ans, mère de trois enfants, souffrait déjà depuis six ans d'une affection chronique cutanée du mamelon et du sein gauche. Il y avait eu d'abord une fissure du mamelon, qui persista pendant un an, avec un léger suintement et un prurit assez vif, puis l'éruption gagna le mamelon, qui, peu à peu, se rétracta et disparut même complétement pendant les trois dernières années. Puis l'affection

s'étendit peu à peu, envahit l'aréole, toujours accompagnée d'un léger suintement et d'un prurit qui ne faisaient qu'augmenter d'intensité d'année en année. Pendant les six derniers mois, l'accroissement de la lésion avait été assez rapide. Quoique le sein malade ne soit pas volumineux, il est cependant plus gros, plus plein et plus ferme que le sein droit. Par place, il est très nettement bosselé et donne la sensation d'un squirrhe ordinaire au début.

« Au dire de la malade, il n'y a que peu de temps que la glande mammaire s'est ainsi prise : les ganglions lymphatiques sont indemnes. A la place du mamelon et de l'aréole, on voit une plaque vernissée ça et là, excoriée, en partie recouverte de croûtes, brillante, d'un rouge violacé, infiltrée, arrondie, de deux pouces de diamètre environ, à bords très nettement limités et un peu surélevés sur les parties voisines. A première vue, on la prendrait pour une plaque d'eczéma. Quand on la saisit entre ses doigts, on voit que l'induration n'est que superficielle. Comme dans le cas précédent, toute sorte de médicaments ont été employés sans aucun résultat; cependant les applications d'acide pyrogallique ont également ici calmé le prurit, qui reprenait de plus belle dès qu'on les suspendait. On propose à la malade l'ablation du sein. »

Ces deux observations de maladie de Paget sont typiques. Duhring n'hésite pas à séparer nettement les lésions qu'il décrit de celles de l'eczéma. Il ne croit pas non plus qu'elles se rapportent à des cas de cancer ordinaire, car dans les premières périodes il n'y en avait aucun des caractères. La maladie de Paget serait donc pour lui une affection particulière à tendance maligne, à marche chronique et insidieuse, et par là, l'auteur américain s'est rapproché le plus de ce que nous croyons être la réalité.

L'affection différerait de l'eczéma : par le caractère du prurit, d'abord presque nul, puis augmentant au point de devenir absolument intolérable à mesure que la maladie fait des progrès, par ses limites si nettement arrêtées, par ses bords un peu surélevés, par sa couleur plus brillante, par sa marche

constamment progressive, et dans laquelle on ne retrouve pas les périodes de rémissions et d'exacerbations que présente toujours l'eczéma, enfin par une infiltration ferme et même dure quoiqu'assez superficielle des parties atteintes.

A cette époque, notre cher maître M. Brocq, dans une analyse critique aux Annales de dermatologie (25 novembre 1883), fit connaître pour la première fois en France cette affection déjà très étudiée en Angleterre et en Amérique.

Les divers travaux parus sur ce sujet ne lui paraissent pas démontrer encore le caractère *sui generis* de la maladie de Paget. Puis il ajoute : « Il est peut-être permis de se demander si l'on n'a pas groupé sous le nom de maladie de Paget plusieurs affections différentes, des eczémas chroniques rebelles du mamelon, des eczémas chroniques amenant le développement d'un cancer au *locus minoris resistentiæ* de l'économie, et enfin des cancers primitifs de la peau, des épithéliomas en particulier, restant d'abord pendant un certain temps superficiels, puis envahissant les parties profondes. « Ce ne sont là, dit-il, que des hypothèses et nous sommes loin d'y attacher grande importance, mais nous tenions à les formuler, pour bien montrer qu'à notre avis la question de la maladie de Paget du mamelon réclame de nouvelles et fort sérieuses études. »

L'année suivante M. Brocq, dans une seconde analyse (*Ann. de Derm.*, 25 oct. 1886), reprit le sujet à propos de l'étude histologique de L. Duhring et Wile; la réalité de l'affection lui semble plus évidente, « mais, dit-il, il est de toute nécessité de préciser davantage les différences cliniques qui permettent de distinguer la maladie de Paget de l'eczéma chronique du mamelon. »

Depuis ces divers travaux, il ne paraît en Angleterre et en Amérique rien de nouveau jusqu'aux traités classiques de : Liveing (1887); Mac Call Anderson (1887); Radcliffe Crocker

(1888); et Jamieson (1889), où d'ailleurs aucun caractère clinique spécial n'est ajouté à la maladie.

Jamieson donne dans son traité l'observation suivante, intéressante par l'extrême étendue de la lésion restée superficielle et indemne de toute transformation maligne, malgré son ancienneté.

OBSERVATION XV.

JAMIESON. *Traité de dermat.*, 1889.

« Mrs. M. L..., soixante-douze ans, femme de fermier d'un district très éloigné. *Plus de vingt ans auparavant*, en nourrissant un enfant, son mamelon droit s'exulcéra, devint à vif et fut le siège de démangeaisons. La lésion ne s'est jamais cicatrisée et s'est étendue progressivement jusqu'à ce que le sein et toute l'aisselle aient été envahis. La surface malade est rouge, d'apparence granuleuse et le siège d'une sécrétion séro-purulente. Les limites du mal sont nettement définies et surélevées. Au total, l'affection au sein, assez superficielle, pénètre plus profondément dans sa portion axillaire. Peu de douleurs. »

Le fait le plus intéressant à signaler en Angleterre est la présentation de Radcliffe Crocker, le 6 novembre 1888, à la « Pathological Society of London », d'un cas de « Paget's disease of the scrotum ». Malgré son extrême importance, ce fait ne paraît pas avoir éveillé l'attention des dermatologistes. Peut-être n'a-t-on pas été intimement convaincu de l'authenticité du diagnostic. Et cependant on se trompait, car, nous le démontrerons, le cas de Crocker représente un type parfait de la maladie de Paget. L'histologie a confirmé avec la plus grande certitude le diagnostic auquel le savant dermatologiste anglais avait été amené par les caractères cliniques de la lésion.

Voici l'observation traduite *in extenso* :

OBSERVATION XVI.

Maladie de Paget affectant le scrotum et le pénis,

par H. Radcliffe Crocker (1).

« James D..., ferblantier, âgé de soixante ans, est admis comme malade externe à l' « *University college hospital* » en avril 1887.

« Sur le milieu et le côté gauche du scrotum, ainsi que sur la surface contiguë du pénis, le malade présentait un suintement et un point très marqué d'ulcération superficielle. A première vue, la lésion parut être un eczéma, mais elle était plus intense qu'elle ne l'est ordinairement dans cette affection. Les médicaments anti-eczémateux furent vainement employés. Le point malade s'étendait graduellement surtout du côté gauche.

« Comme le pansement était long et douloureux, on ne fit pas d'examen complet à chaque visite et, à la fin de novembre, on observa au centre de la plaque ulcérée, deux petits nodules, qui firent songer à une infection maligne et le malade fut admis à l'hôpital pour y subir l'opération radicale.

« La lésion s'étendait alors sur presque toute la moitié gauche du scrotum, excepté en arrière; elle atteignait en haut le pubis, en dedans toute la partie voisine de la cuisse, et en avant, elle recouvrait tout ce qu'on peut voir du scrotum sans le soulever. A droite, où existait aussi une plaque d'ulcération, les lésions en bas étaient séparées de celles de gauche par une bande de peau saine, mais en haut, elles formaient avec les lésions du côté gauche une large plaque ininterrompue, sur laquelle venait s'adapter la face inférieure du pénis, elle-même totalement ulcérée.

« L'aspect général n'avait guère changé; c'était une sur-

(1) Quelques pièces d'amputation provenant de ce cas nous ont été confiées par M. Radcliffe Crocker. (Voir notre étude histologique, p. 125.) C'est avec un sentiment de très vive reconnaissance que nous remercions notre savant collègue de son extrême libéralité à notre égard.

face superficiellement ulcérée, saignant facilement, à bords bien définis, et çà et là de petits îlots plus clairs où la peau bien qu'altérée et suintante était encore conservée.

« Les nodules étaient situés au voisinage l'un de l'autre et sur la plaque gauche du scrotum. Le plus volumineux, datant environ de sept semaines, offrait un demi-pouce de diamètre, il était ferme au toucher et couvert d'une sécrétion jaunâtre, une fissure peu profonde existait sur son bord supérieur. L'autre nodule, plus petit et plus récent, était de la dimension d'un gros pois et présentait des caractères analogues.

« Pas de douleurs au niveau de ces diverses lésions; pas de ganglions engorgés.

« Le malade jouissait d'une bonne constitution et d'une excellente santé, il n'avait jamais souffert dans sa vie que de cette affection. Rien dans ses occupations ni dans ses habitudes ne pouvait faire songer à quelque cause déterminante ou prédisposante, et lui-même disait que cette affection avait commencé subitement dans l'été de 1886 par une surface à vif à la racine du pénis et du scrotum.

« Il fut soigné inutilement par plusieurs médecins de ville ainsi qu'au « Lock hospital », d'où on l'envoya à l' « University college hospital ».

« Avant l'intervention chirurgicale, le cas fut présenté à la Société dermatologique où l'analogie avec la maladie de Paget fut reconnue par plusieurs de ses membres. Peu après, sir James Paget voulut bien le voir, conclut à ce même diagnostic et recommanda l'enlèvement de toute la surface malade, ce qui fut fait le 20 décembre par mon collègue M. Godlee. La cicatrisation fut longue et dura jusque vers le 6 février; le patient redevint alors malade externe. En juillet, il se considérait comme entièrement guéri; la cicatrice était parfaite. »

En Amérique, on ne trouve, au sujet de la maladie de Paget, que la présentation d'un malade par Lewis à la Société de dermatologie de New-York (189e réunion, mai 1889).

Les littératures italienne (1), espagnole, russe, des pays

(1) Une revue récente vient de paraître sur ce sujet dans le *Journ. de Derm. italien*, mai 1890.

scandinaves, etc., ne paraissent pas s'être occupées de cette affection et n'apportent aucune contribution à son étude.

En Allemagne-Autriche, elle n'est guère plus étudiée et l'on ne trouve que les travaux de Lassar (1) et de Busch (2). Kaposi, dans la deuxième édition de son *Traité de Dermatologie*, met l'affection de côté comme n'ayant pas de valeur intrinsèque. Il se contente en effet, de déclarer « qu'on a attaché *une bien trop grande importance à certains faits d'eczéma rebelle du sein qui se compliquent de cancer*, et qu'on a voulu à tort caractériser sous la dénomination de « Paget's disease of the nipple » une *prétendue* entité morbide spéciale. » La maladie, d'ailleurs, est peu connue dans ces pays : le silence des auteurs en témoigne, ainsi que la communication orale que M. Hans Hebra nous a faite au Congrès de dermatologie de Paris.

Il n'en est pas de même en France, et si la maladie de Paget a eu son berceau en Angleterre, nous verrons que dans ces dernières années les travaux cliniques et histologiques se sont succédés dans notre pays de telle sorte, que les auteurs français peuvent revendiquer une bonne part dans les derniers progrès accomplis sur ce sujet.

C'est en 1886, que notre cher maître, M. E. Vidal, diagnostiqua pour la première fois la maladie de Paget, chez une malade dont nous publierons plus loin l'observation. Déjà notre maître, avant d'avoir eu connaissance du travail de Paget, avait soupçonné l'existence d'une affection particulière chez une malade de sa consultation.

« L'affection, dit-il, avait débuté trois ans auparavant ; quand je l'ai vue, le mal occupait presque toute la surface du sein en une plaque arrondie de plus de 15 centimètres de diamètre. J'ai pensé alors à un eczéma, mais à un eczéma parti-

(1) Lassar. Préparations histologiques d'un cas de maladie de Paget présentées à la Soc. de méd. de Berlin, 25 février 1885.

(2) Busch. *Langenbeck's Archiv*. Bd. XXI, p. 673.

culier, vu la netteté du bord et la rétraction du mamelon. Puis j'ai lu le travail de Paget et j'étais éclairé, quand j'ai pu observer, en 1886, la seconde malade dont j'ai fait faire le moulage que vous avez sous les yeux (1). »

Notre cher maître, M. Hallopeau, eut en 1888 l'occasion d'étudier, dans son service de l'hôpital Saint-Louis, deux exemples qui lui ont fourni le sujet d'une remarquable conférence clinique en mai de la même année. Dans cette leçon, il insistait sur l'aspect rouge brillant mamelonné de la surface, sur la netteté du bord; de plus, il signalait les *contours polycycliques*, et la fréquence sur les bords d'une fine dilatation vasculaire.

Pour M. Besnier (2), cette affection serait plus commune en ville qu'à l'hôpital. Vue au début, la lésion initiale est une espèce d'encroûtement corné du sein, fait aisé à diagnostiquer, car le deuxième sein présente cet aspect alors que le premier est en pleine période d'état. M. Besnier ajoute qu'il n'est pas possible de séparer absolument l'eczéma du mamelon des lésions cutanées initiales de cette maladie.

M. Quinquaud reproduit la pensée des auteurs anglais relative à la sensation du « penny glissé sous le derme », en décrivant à la maladie de Paget une induration papyracée superficielle.

C'est ainsi que peu à peu de nouveaux signes sont venus préciser davantage les caractères cliniques de l'affection. Dans les *observations inédites* qui vont suivre, nous avons pu trouver des détails beaucoup plus précis sur son évolution et ses divers caractères cliniques; ce sont elles qui constitueront surtout la base même de notre description clinique.

(1) E. Vidal. Discussion de la présentation de deux cas par M. Hallopeau à la réunion hebdomadaire de l'hôpital Saint-Louis. Séance du 31 janvier 1889.

— Musée de l'hôpital Saint-Louis. Moulage, n° 1160.

(2) Besnier. *Réun. hebd. Loc. cit.*

Nous devons mentionner comme complément bibliographique (en restant toujours sur le terrain de la symptomatologie) :

Une revue de M. Raymond dans le *Progrès médical* (numéros des 7 et 21 septembre 1889) ;

Une présentation d'un nouveau cas, par Barling, à la *Path. Soc. of London*, le 17 septembre 1889 ;

Une description clinique comme introduction à notre étude histologique sur la maladie de Paget, publiée dans les *Archives de médecine expérimentale* (1er janvier 1890) ;

Notre revue générale et critique, parue dans les nos 1 et 2 des *Annales de Dermatologie*, 1890 ;

Une revue générale de Bardazzi, dans le numéro de mai 1890, du *Journ. ital. de Derm.*

II

Observations inédites.

OBSERVATION I.

Appartenant à M. E. Vidal (inédite).

Cas : Vidal. — Barbé-Guillard.

Nous avons rédigé cette observation d'après de nombreux documents dus à l'obligeance extrême de M. Vidal ; elle constitue le deuxième cas de notre excellent maître.

Le 26 avril 1886, Mlle X..., commerçante, trente-cinq ans, se présente à la consultation de M. Vidal, adressée par le Dr Barbé-Guillard, de Dinan, pour une affection du sein droit datant de quatre ans.

Antécédents héréditaires : rien à signaler.

Antécédents personnels : dans son enfance, elle n'a eu ni gourme, ni maux d'yeux, ni maux d'oreilles, ni engorgement

ganglionnaire. Elle est sujette à des maux d'estomac, à des céphalées nocturnes. Les règles, qui ont cessé depuis cinq ans, ont toujours été abondantes. Forte constitution, apparence vigoureuse ; bonne santé habituelle, sauf des douleurs rhumatismales, musculaires et articulaires siégeant particulièrement aux genoux et aux pieds. Au sein gauche, il y aurait eu en 1875, au-dessus du mamelon, une induration grosse comme un œuf de pigeon, qui aurait disparu depuis quatre ou cinq ans.

Début de l'affection actuelle au sein droit en mars 1882, par le mamelon qui se rétracte et suinte sans être pourtant le siège de douleurs ni de changement de couleur. Cet état persiste pendant plus d'un an ; alors le mamelon devient rouge et suinte, se recouvre de croûtes et s'excorie ; les lésions s'étendent vers l'aréole et constituent peu à peu une surface arrondie, à extension périphérique progressive, exulcérée, rouge, suintante, saignant facilement, à bords nettement limités. Depuis un an, progrès très rapides. Pas de véritables démangeaisons, mais seulement des élancements et des picotements comme des piqûres d'épingle ; à plusieurs reprises, douleurs intercostales. Le traitement a toujours été celui de l'eczéma et, malgré une thérapeutique des plus variées, il n'y a pas eu d'amélioration sensible.

Tels sont les renseignements fournis par le Dr Barbé-Guillard sur l'évolution de la maladie jusqu'au 26 avril 1882, époque de la consultation de M. Vidal.

État actuel (1). — (26 avril 1882).

Aspect général. Plaque au milieu du sein ; rouge vif, suintante à centre ulcéré et fongueux, recouvrant au total un espace ovale, à grand diamètre transversal, de 11 centimètres de long sur 6 centimètres de large.

1° *Bords.* — Le contour est nettement délimité par une ligne d'un rouge vif légèrement surélevée, qui tranche nettement avec la peau voisine dont la coloration est normale; vu de près, on remarque que, par places, il décrit des arcs de cercle très courts de 1 à 2 centimètres. Il présente en quelques points une fine intrication de capillaires dilatés. Son sommet est de niveau avec la surface malade.

(1) Voir le moulage n° 1160 du musée de l'hôpital Saint-Louis, qui répond à la description suivante.

2° *Surface totale.* — *a. Zone périphérique rouge vif, non fongueuse.* — Cette zone présente un mamelonnement léger, une granulation fine, qui lui donne, selon l'expression de M. Vidal, une apparence veloutée.

(Après avoir pris connaissance de la description par Darier de points « *au premier et au deuxième degré et de points lisses épidermisés* », nous nous sommes reporté au moulage 1160 sur lequel nous avons pu constater en effet deux séries de zones distinctes : les unes, nombreuses et larges, nettement granuleuses, très rouges, suintantes, nettement exulcérées, sont quelquefois recouvertes de croûtes ; les autres, peu nombreuses et moins étendues, disséminées çà et là, sont d'un rouge beaucoup moins vif, presque rose ; leur surface est plus unie, sèche, non saignante, non ulcérée, d'apparence pseudo-cicatricielle. Le moulage a parfaitement reproduit ces surfaces lisses qui sont encore plus appréciables lorsqu'on les regarde obliquement. Ainsi que sur quelques points du bord, on constate çà et là un certain nombre d'étoiles de capillaires dilatés.)

La palpation indique une légère induration superficielle.

b. Zone centrale ulcérée fongueuse. — Le mamelon a entièrement disparu ; à sa place, est une ulcération ovale à grand axe transversal de 3 centimètres 1/2 de long sur 2 centimètres de large, dont l'extrémité interne est plus rapprochée du bord des lésions que l'extrémité externe. Cette zone ulcérée est limitée par un bord très net, coupé à pic, non surélevé et décrivant un contour irrégulier ; elle est remplie de pus, de fausses membranes grisâtres ; mais les fongosités ne s'élèvent pas au niveau de la peau, de sorte que l'ulcération est, au total, creuse de 3 à 4 millimètres. Ici, l'induration est profonde de 2 centimètres environ, sur une étendue transversale de 4 centimètres. A l'examen, M. Vidal réveille, par la pression, des douleurs assez vives le long des quatrième et cinquième nerfs intercostaux droits. L'aisselle droite, explorée avec grand soin, ne présente aucun engorgement ganglionnaire. Le sein gauche paraît tout à fait normal, on ne trouve pas trace de la tumeur qui aurait existé en 1874 ; de ce côté, le mamelon est sain et parfaitement saillant.

7 *mai*. — Raclage (1) et examen histologique pratiqués par M. Vidal. (Les fragments provenant de la partie centrale ulcérée sont épithéliomateux.)

Le traitement (2) prescrit par M. Vidal a été ponctuellement suivi; il consiste en applications de poudre de chlorate de potasse tous les quatre jours après anesthésie par la cocaïne, et de compresses imbibées d'une solution saturée de chlorate de potasse renouvelée à peu près toutes les trois heures le jour, et deux fois la nuit.

30 *mai*. — Belle cicatrice opaline, sauf : 1° aux deux extrémités internes et externes et en deux ou trois petits points de la surface où cette cicatrice présente une coloration rouge; 2° au centre, où la cicatrisation n'est pas achevée.

9 *juin*. — L'ulcération centrale se cicatrise lentement. Sur la partie cicatrisée, les points roses et rouges s'étendent, quelques-uns s'exulcèrent.

23 juin. — Cicatrisation presque complète au centre, mais les points roses et rouges de la cicatrice envahissent toute la surface à laquelle il ne reste plus que quelques îlots opalins. Sauf ce changement de couleur de mauvais augure et les quelques points nouvellement exulcérés, la surface est lisse, brillante et unie. L'emploi des compresses imbibées d'une solution au chlorate de potasse a été maintenu.

9 *juillet*. — Les zones blanches et rouges se partagent aujourd'hui très irrégulièrement cette surface cicatricielle, se remplaçant parfois sur certains points d'une semaine à l'autre. Les petites exulcérations superficielles existent toujours, mais ne suppurent presque pas. En somme, deux mois après le raclage : 1° la surface est presque entièrement cicatrisée; 2° l'induration ne semble pas gagner en profondeur; 3° il ne se forme aucune tumeur. On cesse le traitement au chlorate de potasse.

22 *juillet*. — État stationnaire; les petites exulcérations, au nombre de six, semblent moins superficielles; reprise du chlorate de potasse une fois par semaine. L'état général

(1) Quelques morceaux nous ont été confiés pour l'étude histologique (voir page 106).

(2) La malade est retournée à Dinan et les renseignements fort intéressants qui suivent sont fournis par lettres accompagnées de dessins au Dr Barbé-Guillard.

continue à être satisfaisant, les douleurs ont diminué, il n'y a toujours pas d'induration profonde.

14 et 27 *août*. — Les points ulcérés persistent et tendent à prendre de l'extension en surface et en profondeur, de sorte que le pansement au chlorate de potasse est devenu très douloureux.

7 *septembre*. — La malade est de nouveau envoyée, par le Dr Barbé-Guillard, auprès de M. Vidal, qui n'hésite pas, devant l'extrême lenteur du processus cicatriciel, à pratiquer un deuxième raclage.

14 *octobre*. — Cette deuxième opération est suivie, comme la première, d'une cicatrisation partielle ; MM. Marc Sée et Verneuil, consultés sur l'opportunité d'une opération radicale, conseillent de patienter encore et d'attaquer énergiquement les petits points ulcérés par les caustiques.

10 *janvier* 1887. — Il n'y a pas d'amélioration réelle, par cette raison que la surface de cicatrice rouge n'est pas résistante et s'exulcère facilement. A mesure que certaines ulcérations se cicatrisent, d'autres se forment. (Il faut remarquer tout au moins que le traitement semble avoir résisté heureusement à l'envahissement des lésions, puisqu'en somme, depuis le premier raclage, l'affection n'a jamais repris l'intensité qu'elle présentait avant.)

Ici s'arrêtent les documents fournis par M. Vidal ; mais le Dr Barbé-Guillard a eu l'extrême obligeance, à notre requête, et nous l'en remercions vivement, de nous communiquer les renseignements suivants :

(Nous reproduisons sa lettre en entier).

« Mlle X... a succombé, en juin 1889 (sans avoir été opérée), à une hémorragie cérébrale soudaine et imprévue, gardant jusqu'à la fin les apparences de la santé la plus satisfaisante.

« En janvier 1887, notre malade, étant bien résolue à ne point subir un troisième raclage, ni aucune opération par le bistouri, je dus me rabattre sur les topiques. Aussi, en avons-nous employé de toute espèce pendant trente mois ! Depuis les plus anodins jusqu'aux plus actifs, depuis les cataplasmes, la ouate

iodoformée, la poudre d'iodoforme, jusqu'à la pâte des frères Côme et de Canquoin, en passant par les lotions d'acide borique, de sublimé, d'acide tartrique, les badigeonnages avec la solution de chlorure de zinc au 1/20, puis au 1/10, etc.! pour aboutir, dans le dernier semestre de 1889, au simple pansement avec le sous-nitrate de bismuth et la ouate hydrophile, c'est-à-dire pour en revenir presque au point de départ! Mais, quelle a été la marche de la maladie pendant ces longs tâtonnements?

« Eh bien! l'aspect général de la plaie ne s'est notablement modifié que dans sa partie centrale. (Je vais revenir sur ce point.)

« La cicatrisation rapide, mais éminemment précaire, qui avait suivi le deuxième raclage comme le premier, n'a pas tardé à être remplacée par une surface d'un rouge vif, d'aspect muqueux, constellée d'ulcérations nombreuses, irrégulières, variables de forme et d'étendue, *superficielles*, disparaissant ici pour reparaître là, soit spontanément, soit peut-être sous l'influence des topiques employés. Les applications de la pâte des frères Côme pratiquées tantôt sur une ulcération, tantôt sur l'autre, ont produit une amélioration momentanée. J'en dirai autant du chlorure de zinc au 1/20 et surtout au 1/10; mais de tendance manifeste à la guérison complète, jamais!

« J'arrive au point central. Je désigne ainsi l'emplacement du mamelon, jadis le confluent des conduits galactophores. Ce point est toujours resté, jusqu'en mai 1888, le foyer, le clou manifeste de la maladie. Là, l'ulcération en permanence a trois fois gagné en profondeur, présentant à son apogée une cavité à parois indurées où on eût pu loger une aveline. Trois fois aussi, sur l'avis de mon excellent confrère et ami, le Dr Piedvache, elle a été attaquée énergiquement avec la pâte de Canquoin et finalement avec succès, puisque la cicatrice s'est maintenue pendant un an, c'est-à-dire jusqu'au décès, alors que le reste de la plaie ne se modifiait pas sensiblement.

« La malade, un peu rassurée par la disparition de cette ulcération centrale, vraiment alarmante, et n'espérant plus de guérison radicale, a pris le parti de simplifier le traitement, au point que, durant le dernier semestre de son existence, elle

n'a plus guère employé que la poudre de sous-nitrate de bismuth, matin et soir, plus un ou deux cataplasmes par semaine pour faire tomber le *plâtrage* inévitable, plus un petit matelas de ouate. Il faut bien reconnaître que ce pansement, malgré sa simplicité, a donné des résultats satisfaisants pour la malade, sans aggraver la maladie.

« Jamais les ganglions axillaires, surveillés avec attention, n'ont présenté d'engorgement dans le cours de cette affection, c'est-à-dire pendant sept ans. Pendant ce laps de temps, la plaie a quelque peu gagné en surface, sans se montrer envahissante. »

OBSERVATION II.

Appartenant à M. E. Vidal (*inédite*).

Cas : Vidal-Thiaudière-Chedevergne.

Nous avons rédigé cette observation d'après les notes que notre maître a bien voulu nous remettre.

Mme X..., soixante-trois ans, vient consulter M. E. Vidal le 19 octobre 1887 pour une lésion du sein gauche, diagnostiquée affection épithéliale. Le médecin traitant, Dr Thiaudière, Lussac-les-Châteaux (Vienne), donne par lettre les renseignements qui suivent :

« L'affection, dit-il (nous reproduisons ses propres termes), *a débuté il y a douze ans* au mamelon par une excoriation qui suintait et se recouvrait de croûtes. Au début, cela ressemblait à un eczéma du sein, à tel point qu'un collègue me soutenait, il y a quelques mois encore, que nous n'avions affaire qu'à une affection dartreuse. Le mamelon s'est détruit peu à peu ; et l'affection a gagné le pourtour, mais en n'envahissant que les tissus superficiels. C'est depuis un an à peine que le centre s'est ulcéré en gagnant de profondeur, et c'est alors seulement que j'ai constaté, pour la première fois, une induration profonde qui, malgré le pansement au chlorate de potasse, a toujours augmenté, et a fait depuis le mois de janvier des progrès sensibles.

« La malade jouit d'une bonne santé générale ; elle a eu à plusieurs reprises des atteintes de goutte, et porte aux doigts, surtout au médius de la main droite, des nodosités goutteuses. Rien à noter dans les antécédents héréditaires. Jamais aucune lésion aux seins, en dehors de la maladie présente.

« Comme traitement local, il n'a été appliqué que des substances anodines ; toute pommade un peu active déterminait des douleurs vives au sein avec irradiation dans l'aisselle, le bras et jusqu'à l'abdomen. Traitement interne, liqueur de Fowler. »

Examen de la malade par M. E. Vidal. — Plaque rouge vif, recouvrant *un espace de* 12 *centimètres de diamètre*, un peu ovalaire en large. Les bords sont très nettement limités par la coloration rouge vif qui tranche avec la peau saine, et par une légère surélévation. La surface rouge vif, brillante, exulcérée, tomenteuse, comme veloutée, est suintante et recouverte par places de croûtes, au niveau desquelles on détermine en les enlevant une légère hémorragie. Le mamelon a disparu ; à sa place, se voit une ulcération peu profonde avec base à induration squirrheuse. Cette base indurée s'étend au delà des limites du mamelon, occupant une largeur de 2 à 3 centimètres.

Dans l'aisselle gauche, on constate deux ganglions engorgés, du volume d'une petite bille.

M. Vidal diagnostique aussitôt : maladie de Paget, et conseille l'amputation du sein, ou au moins le raclage de la partie indurée ; mais la malade se refuse à toute intervention chirurgicale. Dès lors, pansement avec ouate hydrophile imbibée d'une solution de chlorate de potasse mêlée à de la glycérine.

Le 28 *février* 1888. — Légère amélioration. Diminution de la surface ulcérée ; le fond de l'ulcération s'est comblé ; bon état général. On ne peut toujours pas décider la malade à l'amputation ou au grattage.

Le 10 *mars*. — L'amélioration ne s'est pas maintenue. Le docteur Thiaudière fait appliquer la pâte de Canquoin ; mais de vives douleurs consécutives décident la malade à se laisser opérer.

Le 23 *mars*. — Amputation totale du sein par le Dr Chedevergne, de Poitiers.

20 *avril.* — Renseignements dus au Dr Thiaudière, sur les suites de l'opération :

« Malgré l'étendue de la plaie, celle-ci a été réunie par quelques points de suture profonde, et un grand nombre de points superficiels. Les pansements ont été faits avec de la ouate hydrophile imbibée d'une solution phéniquée. La réunion s'est faite par première intention dans la moitié interne de la plaie; du côté de l'aisselle, il y a eu un peu de suppuration profonde qui a exigé l'application d'un drain pendant six à sept jours; mais aujourd'hui la cicatrisation est complète; dès le 18 avril, j'ai pu reconduire la malade chez elle.

« L'état général est excellent, aucune douleur, seulement quelques tiraillements dans la poitrine dans le mouvement de se peigner ».

12 *mai* 1889. — Quatorze mois après l'opération, le Dr Chedevergne écrit que l'état de la cicatrice est excellent, il n'y a pas d'apparence de récidive. Le mamelon du côté opposé est normal et ne présente ni croûte ni excoriation.

(M. Vidal a bien voulu nous confier pour l'étude histologique (1) des fragments de la tumeur envoyée par le Dr Chedevergne.)

OBSERVATION III

provenant du service de MM. Lailler et Hallopeau, recueillie successivement par MM. Girode en 1887 et Wickham en 1888 et 1889.

Première Partie : Service de M. Lailler (*inédite*).

Observation recueillie et rédigée par notre collègue et ami Girode (1887), *puis remise à M. Vidal* (2).

« Madame L..., cinquante-sept ans, couturière, entrée le 5 mai 1887 à l'hôpital Saint-Louis, salle Lugol, lit numéro 14, service de M. Lailler.

« Père asthmatique, mort à soixante-deux ans ; mère, morte hémiplégique à soixante-neuf ans ; sur quatorze enfants, onze

(1) Voir page 108.

(2) Nous remercions vivement M. Vidal et notre ami Girode d'avoir bien voulu nous communiquer la première partie de cette observation remarquable.

morts en bas âge de cause inconnue; trois vivants, un frère bien portant, une sœur atteinte de gravelle urinaire. La malade a été réglée à seize ans et demi, difficilement; symptômes de chlorose vers cette époque. Mariée à vingt-sept ans, mari mort de phtisie à quarante-six ans. Cinq enfants, quatre morts peu de temps après la naissance, un garçon de vingt-trois ans, bien portant. Jamais d'allaitement. Ménopause à quarante-huit ans difficile; troubles digestifs, gastralgie, vomissements de sang.

« Il y a six ans, apparition sans cause sur le sein droit, au bout du mamelon, d'un bouton plat un peu humide, bientôt recouvert d'une croûte brunâtre. Sensation de prurit, endolorissement de la région, douleurs à caractères névralgiques. La malade arrache la croûte à plusieurs reprises : il reste au-dessous une érosion, puis une ulcération qui persiste et s'accroît progressivement, nivelant la région du mamelon et empiétant sur les parties voisines.

« Pendant longtemps, la malade se contente de panser l'ulcération avec un linge enduit de beurre ou d'huile d'olive.

« En 1883, elle consulte un médecin de la ville qui conseille un topique de composition inconnue (vraisemblablement, onguent de la mère). Pas d'amélioration.

« En 1884, au mois de juin, elle entre à l'hôpital Necker, chez M. Guyon. Cataplasmes de fécule, taffetas de Vigo, sirop de Gibert à l'intérieur. Il y eut à cette époque un état spécial de nervosité, des accès de palpitations. Digitale. Bromure de potassium. Après cinq semaines de traitement, la malade sort sans que rien ait changé dans son état : au contraire, l'ulcération mamelonnaire grandissait, atteignait déjà largement l'aréole, et les douleurs continuaient avec les mêmes caractères.

« Dès lors, la malade se borna à appliquer des cataplasmes et de la poudre de fécule. Jusqu'à aujourd'hui, la lésion s'est accrue progressivement et très lentement ; dans les derniers mois, elle a sécrété davantage, et les liquides coulant sur la peau du sein et de la région sous-mammaire y ont bientôt déterminé une irritation assez intense, de la rougeur, puis une dermite eczématiforme, siège de cuissons et de vives démangeaisons. La malade accuse aussi un amaigrissement notable, la perte de l'appétit et des forces.

« *Etat actuel le* 6 *mai.* — Constitution sèche, d'apparence encore assez robuste. La malade porte depuis l'âge de quatorze ans des lunettes d'hypermétrope. Teint anémique.

« L'ulcération du sein droit a son centre au niveau et à la place du mamelon qui est disparu ou remplacé par un mince plateau servant de base à l'ulcère. La région à vif est un peu plus large qu'une pièce de 5 francs, arrondie, superficielle, de niveau avec les parties voisines. La surface est un peu inégale, mamelonnée, présentant de petites saillies en forme de granulations ou végétations.

« Le contour est nettement dessiné, marqué par un faible, rebord rouge, lisse et luisant, d'apparence presque cicatricielle ; au delà, la peau est à peu près normale, un peu épaissie, lisse, rappelant encore l'aspect de certaines cicatrices. Toute la surface ulcérée est d'un rouge vif ; le pourtour est au contraire rosé, ou blanchâtre.

« La base de la lésion, sans être souple, ne présente pas d'induration véritable, ne correspond pas à une tumeur. L'ulcération se déplace nettement avec la peau du voisinage sur les parties profondes. Écoulement séro-purulent assez abondant et fétide. Au-dessous du sein, croissant rouge à limites nettes, dû à l'irritation de la peau par les vêtements imprégnés de pus.

« Il existe dans l'aisselle droite, à l'union des parois postérieure et interne, un ganglion du volume d'une petite noisette, dur, douloureux. Le sein gauche est normal, avec un mamelon court, mais bien dessiné et souple.

« Plusieurs nœvi vasculaires miliaires disséminés sur la peau du thorax. Un petit lipome sous-cutané vers la partie antérieure du huitième espace intercostal droit.

« La malade se plaint des mêmes sensations prurigineuses et névralgiques ; tiraillements dans l'épaule droite, gêne des mouvements de ce côté. Un peu de sensibilité à la pression au-dessus de la clavicule droite, en un point où il semblerait exister un ganglion légèrement engorgé !

« Peu d'appétit. Dégoût de la viande. Vomissements, se présentant parfois avec le caractère de vomissements pituiteux. Palpitations par accès sans cause occasionnelle. Agitation. Etat nerveux. Irritabilité. Insomnie. Urines abondantes, claires ; pas d'albumine, pas de sucre (la soif assez vive, la

rougeur de la langue, et le mauvais état de la dentition avaient fait chercher la glycosurie).

« Cataplasmes de fécule pour déterger l'ulcération. Attouchements avec un pinceau de charpie imbibée d'éther iodoformé.

« 10 *mai.* — La lésion semble pour ainsi dire encore plus saillante et végétante. A sa surface, pellicule grise de lymphe coagulée. Iodoforme en poudre fine tamisée.

« 17 *mai.* — Meilleur aspect. Lésion semblant plus plate. Liséré blanc du pourtour plus nettement cicatriciel.

« 31 *mai.* — L'amélioration paraît continuer. La périphérie présente une bordure d'épidermisation semblant gagner du côté du centre.

« 1er *juin.* — Alternatives de mieux et de pis. L'ulcération se rétrécit progressivement; mais, dans la zone épidermisée du pourtour, reparaissent à chaque changement de pansement de nouveaux îlots rouges et érodés. Le centre est toujours un peu saillant, inégal. Les douleurs de la région malade et du pourtour sont hors de pair avec l'importance de l'altération causale.

« 1er *juillet.* — Une mince croûte jaune brunâtre recouvre tous les points restés à vif jusqu'ici. La tendance vers la guérison semble s'accuser davantage.

« 5 *juillet.* — La malade a été au bain ce matin. Les croûtes sont tombées, les érosions paraissent complètement fermées et les parties ont bon aspect. Pas de pansement.

« 12 *juillet.* — La lésion semble fermée d'une façon durable.

« 16 *juillet.* — L'épiderme reformé, et qui paraissait de bon aloi, est soulevé en plusieurs points par un peu de sérosité locale, ou de pus. Cataplasme de fécule.

« 19 *juillet.* — Toute la région primitivement malade est à vif, rouge, à peu près revenue au même aspect qu'à l'entrée de la malade, sauf la plus grande superficialité des lésions ulcéreuses. Sensibilité assez vive.

« 20 *juillet.* — On se décide à attaquer à fond la lésion par une application de caustique de Vienne en couche moyenne, laissé en place dix minutes.

« 30 *juillet.* — Escarre régulière. Légère tendance à la formation d'un sillon d'élimination. Cataplasmes de fécule.

« *Août.* — L'escarre se détache régulièrement. La partie attaquée se cicatrise. A la fin du mois, cicatrisation com-

plète, seulement recouverte d'épaisses squames blanches imbriquées.

« *Septembre.*— La région change d'aspect, et le travail morbide semble se déplacer. Toute la partie primitivement malade est sèche. A la place du mamelon, croûte un peu brunâtre, adhérente, recouvrant une base lisse rouge, sèche et de bon aspect. Tout autour, dans la zone attaquée à la pâte de Vienne, teinte rouge violacée, apparence cicatricielle, quelques fines squames blanches disséminées laissent voir, quand on les enlève, une surface cicatrisée et simplement rouge. La palpation dénote à peine dans cette zone quelques petites indurations nodulaires, non ou à peine saillantes, et en haut une nodosité sous-cutanée plus nette, grosse comme un pois, dure, douloureuse, et franchement adhérente à la peau qui, à ce niveau, est très superficiellement plissée.

« Mais, il est apparu à la partie supéro-interne de la région précédente, une nouvelle zone malade et active, à disposition singulière. C'est une série de petits arceaux unis par leurs extrémités en un contour continu polycyclique. Chacun de ces arceaux est constitué par une élevure, rappelant comme teinte une vésicule louche ou la papule ortiée, mais formant en réalité une papule plate à surface luisante (aspect de lichen planus).

« Un peu plus en haut et en dehors, en pleine région saine, *et sans rapport avec les parties précédentes,* il s'est développé un autre arceau figurant un cercle presque complet, large comme une pièce de 50 centimes; sous le doigt, sensation d'une cupule dermique; centre déprimé et à peine rosé, pourtour formé par une élevure papuleuse plate, et même aspect que plus haut pour tout le reste; apparence perlée du bord assez nette. Très fine desquamation.

« Ces nouvelles lésions s'accroissent dans une direction centrifuge, à la manière d'un processus régulièrement serpigineux. La malade accuse spontanément des douleurs à caractère lancinant. Pommade pyrogallique à 1/10.

« *Octobre.*— Les élevures précédentes se sont un peu affaissées après l'application de l'acide pyrogallique, et recouvertes de croûtes humides. Mais la lésion se reproduit plus en dehors sous la même forme, tandis que le centre prend de nouveau l'aspect ulcéreux. Points suintants disséminés.

« *Novembre.* — Période à douleurs intenses. Ganglion axil-

laire plus gros qu'au début, plus douloureux à l'exploration. Même tuméfaction sensible au-dessus du milieu de la clavicule droite. Les arceaux papuleux sont moins nettement dessinés; il s'y substitue une surface ulcéreuse extensive à contour plus vague, à base un peu plus épaisse.

« *Décembre.* — On a tenté un instant le pansement au chlorate de potasse; il est mal toléré; douleur, irritabilité, larges surfaces redevenues érodées et à vif. On revient à l'iodoforme.

« 25 *décembre.*—Au moment où nous arrêtons cette observation, la lésion semble plus en activité que jamais. Une altération est reparue à la place du mamelon, et en plusieurs points de l'aréole ; celle qui est isolée à la région supéro-interne a un caractère lentement mais continuellement extensif. Les douleurs sont vives, l'engorgement ganglionnaire persiste.

« En somme, malgré plusieurs ébauches d'amélioration, on a là un processus chronique spécial qui résiste à tous les traitements et qui, par son évolution, s'écarte des lésions classées du sein. »

Deuxième Partie : Service de M. Hallopeau.

Observation recueillie et rédigée en 1888 *et* 1889 *par nous-même* (1).

(Voir, pour les préliminaires, la première partie de cette observation prise par Girode).

Nous ajouterons que la malade a eu de la gourme jusqu'à seize ans et demi, époque de sa menstruation, et que depuis l'âge de vingt-huit ans elle a fréquemment souffert de névralgies intercostales du côté droit. Elle n'a jamais eu les seins très développés ni les mamelons bien saillants.

A propos du début même des lésions, la malade nous révèle un fait important, dont elle ne s'était pas souvenue lors du premier interrogatoire. Elle reportait le début de son mal à sept ans (en 1881), à cause de l'apparition à cette époque d'un suintement désagréable, ne tenant aucun compte d'une « crasse »,

(1) Voir le moulage n° 1334 du musée de l'hôpital Saint-Louis. — Voir pl. I, fig. 2.

selon son expression, qu'elle avait déjà au mamelon depuis longtemps. Après réflexion, elle s'est rappelée qu'il y a vingt-cinq ans il lui était survenu à la suite de sa dernière couche, à l'extrémité du mamelon, une petite croûte qu'elle ne considérait que comme une saleté ordinaire. Pourtant elle avait remarqué que cette croûte était particulièrement tenace, car à peine enlevée par le grattage ou le savonnage, elle se reformait aussitôt. L'ensemble de cette petite lésion, avec ses mêmes caractères, aurait persisté sans s'augmenter jusqu'en 1881. C'est alors qu'au niveau de cette croûte il se serait produit un peu de suintement accompagné de démangeaisons et d'une certaine sensation de brûlure au contact. Il n'y avait pas alors de crevasse. Mais la malade, sollicitée par le prurit, se souvient parfaitement d'avoir sans cesse frotté et gratté son mamelon, enlevant ainsi la croûte chaque fois qu'elle s'était reproduite. Tel est le point de départ des lésions du sein qui l'ont conduite chez divers médecins pour aboutir enfin dans le service de M. Lailler, le 5 mai 1887 (voir Observation Girode).

Le 25 décembre 1887, M. Hallopeau devient chef du service en remplacement de M. Lailler appelé à la retraite. Le 1er février 1888, nous succédons à M. Girode comme interne du service.

Mme L... présente au milieu du sein droit une lésion en surface ovale, à grand axe dirigé obliquement en haut et en dedans, de 7 cent. 1/2 de longueur sur 3 à 4 centimètres de largeur. On y distingue à première vue deux zones bien différentes : l'une cicatricielle, consécutive au traitement de M. Lailler par les caustiques, de la dimension d'une pièce de 5 francs, occupe un peu plus de la moitié inférieure de la plaque, et présente au centre un point rouge ulcéré reste du mamelon; l'autre, supéro-interne, est un peu plus petite, rouge suintante et en pleine activité.

La première zone présente l'aspect d'une cicatrice normale lisse, unie, fine, opaline, par places légèrement rosée. En deux ou trois points, elle est beaucoup plus rouge, d'aspect moins ferme et de mauvais aloi. Le bord est légèrement rose, de niveau avec la peau saine et ne se distingue que par la cessation brusque du tissu de cicatrice. Au centre de cette plaque, on retrouve les vestiges du mamelon; celui-ci n'est pas com-

plètement rétracté et offre encore une légère saillie de quelques millimètres. Sa surface assez arrondie, de 1 centimètre de diamètre, est ulcérée, suintante, rouge vif, légèrement mamelonnée et saigne facilement. La limite est assez nette, on constate à ce niveau une induration profonde de 1 centimètre environ. L'ensemble de cette lésion tranche très nettement par sa rougeur, sur le tissu cicatriciel rose avoisinant. La seconde zone, rouge, ulcérée et en pleine activité, doit être étudiée au pourtour, du côté opposé à la cicatrice, et à la surface.

Le bord est polycyclique, formé par la réunion de plusieurs arceaux dont la convexité est tournée vers la peau saine. Quelques-uns de ces cercles sont très nettement limités, d'une régularité parfaite et forment un bourrelet légèrement saillant en dedans et en dehors. La coloration est brun pâle, rose par places, jamais rouge. L'épiderme bien conservé y est lisse, tendu ; de très fines squames s'y voient quelquefois. Le bord présente en quelques points une fine arborisation de capillaires dilatés. On remarque, à 2 millimètres au delà du contour que nous venons de décrire, une ligne très fine de petites squamelles. Du côté de la cicatrice, cette limite est irrégulière et mal définie, et la teinte rouge passe insensiblement au rose de la cicatrice.

La surface, légèrement soulevée en deux ou trois points, présente un ensemble rouge vif et suintant. On observe, en examinant plus complètement la lésion, des zones distinctes : de petites surfaces très rouges, exulcérées, mamelonnées très finement, légèrement humides, moins altérées cependant qu'au mamelon, et des espaces en moins grand nombre, lisses, unis et déprimés par rapport aux surfaces précédentes, secs, d'apparence pseudo-cicatricielle et très visibles à la vue oblique.

On ne constate au palper qu'une légère induration sous-jacente, ce qui dénote une grande superficialité des lésions.

Au-dessus et en dehors de la plaque totale que nous avons décrite, se trouve une petite surface, rose, large comme une pièce de 50 centimes, bien isolée par un espace de 1 centimètre de peau saine; elle est régulière, unie, sèche, rose, érythémateuse, très finement squameuse ; le bord qui la limite est très net, polycyclique, en bourrelet saillant de chaque côté

et très pâle; identique au bourrelet de la lésion principale. Ici on ne sent qu'une très faible induration.

Un ganglion à l'aisselle droite, tuméfié, non douloureux. Élancements et douleurs dans le sein et au bras droit. Névralgies intercostales et sensation de brûlure au contact de la plaie.

Le mamelon du sein gauche présente quelques caractères de grande importance. Il semble légèrement rétracté, ne formant qu'une saillie de 5 à 6 millimètres, et à son sommet existe une petite carapace croûteuse, grisâtre, accompagnée de légères démangeaisons.

1er *mai*. Les divers traitements employés : pommade boriquée, pommade au salol, ne semblent obtenir d'autre résultat que de calmer les douleurs et les lésions s'étendent excentriquement d'une façon lente mais progressive. Application de la pâte des frères Côme.

15 *juillet*. La cicatrisation consécutive à la chute de l'escarre, d'abord assez rapide, s'est arrêtée et actuellement il ne semble plus qu'il y ait eu aucun bénéfice de l'application du caustique, les lésions sont de nouveau en pleine activité. La petite plaque isolée s'est agrandie et son bord se confond presque avec celui de la lésion principale. La région du mamelon est ulcérée, bourgeonnante, couverte de pus et présente un aspect fongueux.

La moindre pression à ce niveau détermine de violentes douleurs; et l'on ne peut que difficilement se rendre compte de l'induration sous-jacente.

Le caractère malin de ce point, l'engorgement d'un ganglion de l'aisselle et l'extension constante des lésions, décident notre maitre à conseiller l'opération, que la malade n'accepte qu'après de longues hésitations.

15 *novembre* 1888. Opération par M. Lucas-Championnière; amputation totale et extirpation du ganglion axillaire (1); à ce moment, l'ulcération mamelonnaire occupait un espace de 2 centimètres carrés avec induration assez profonde. La surface exulcérée mesurait 8 centimètres sur 6 centimètres et présentait des points complètement ulcérés.

(1) Toutes les pièces recueillies et fixées par notre ami Darier nous ont servi pour l'étude histologique (voir page 114).

19 *janvier* 1889. La malade est totalement guérie, il n'y a aucune trace de récidive (1). Les douleurs du sein ont disparu et les névralgies intercostales ont diminué.

Le 6 *décembre* 1889, nous sommes allé chez Mme L..., pour nous rendre compte de son état actuel. Elle accuse une légère anémie. Les névralgies intercostales ont persisté avec la même intensité. La cicatrice est parfaite ; il n'y a toujours pas de tendance à la récidive ; aucun ganglion n'est engorgé.

Le mamelon gauche nous a particulièrement frappé. En février 1888, il présentait seulement une légère rétraction et une croûte peu épaisse avec un peu de démangeaisons. Depuis, cet état s'est accentué ; aujourd'hui la rétraction est complète. La saillie mamelonnaire a disparu. La surface de l'aréole est parfaitement plane. Les croûtes, autrefois limitées au sommet du mamelon, recouvrent une bonne partie de l'aréole, et occupent un espace arrondi, de 2 centimètres de diamètre. Elles sont réparties en plusieurs groupes ne formant pas une carapace unique. Elles sont grisâtres et la malade leur attribue l'épithète de « crasse » ; cependant elle se lave avec soin. Mais dès que les croûtes sont enlevées, de nouvelles se reproduisent. Il n'y a ni rougeur ni suintement, et les démangeaisons depuis quelques mois paraissent avoir cessé. La malade prétend reconnaître absolument dans l'état actuel du mamelon gauche un aspect identique à celui qu'a présenté le mamelon droit pendant de longues années.

Cette observation contient plusieurs points d'extrême importance.

En dehors d'un contour polycyclique des plus nets, en dehors des détails mêmes de la lésion de surface et du passage à l'épithéliome du petit point mamelonnaire insuffisamment attaqué par les caustiques et isolé au milieu de la cicatrice artificielle, nous relevons :

1° La probabilité d'un début très ancien remontant à

(1) Présentation de la malade par M. Hallopeau, à la réunion hebdomadaire du 31 janvier 1889, à l'hôpital Saint-Louis.

vingt-cinq ans, par les concrétions cornées et les croûtes d'apparence anodine signalées par M. Besnier ;

2° La récidive après destruction des premières lésions par les caustiques ;

3° L'apparition d'une petite plaque en dehors de la surface malade comme par auto-inoculation voisine ;

4° La constatation au mamelon opposé de rétraction et de concrétions cornées, de croûtes analogues à celles qui ont marqué le début du côté droit.

OBSERVATION IV (1).

Service de M. Hallopeau.

Observation recueillie et rédigée par nous-même, 1888 (inédite).

Mme R..., soixante ans, concierge, entre le 29 mai 1888, à l'hôpital Saint-Louis, salle Lugol, n° 11, envoyée par M. Charles Monod pour se faire soigner d'une affection chronique du sein droit. On constate au milieu du sein une large plaque croûteuse, suintante, rouge, comme à vif, dont les bords très nettement limités tranchent sur la peau saine environnante. M. Hallopeau porte aussitôt le diagnostic de maladie de Paget.

Dans les ascendants et les collatéraux, on ne trouve rien qui mérite d'être signalé. Il n'y aurait jamais eu de cancer dans la famille. Mme R. a toujours joui d'une excellente santé ; à trente-huit ans elle a accouché d'un enfant actuellement en bonne santé, la grossesse s'est bien passée ; pas d'allaitement ; aucune particularité du côté de la glande mammaire et du mamelon. Pas de fausse couche. On ne trouve rien dans les antécédents qui indique à une époque quelconque une irritation au mamelon.

Il y a huit ou neuf ans (1880), sans que l'attention ait été spécialement attirée de ce côté, la malade s'est aperçue de la présence au sommet du mamelon, non encore rétracté, d'une petite croûte qui se reproduisait sans cesse après chaque lavage. Deux ans plus tard, survint un peu de suintement et

(1) Voir pl. I, fig. 1.

la malade éprouvant le besoin de se gratter, s'aperçut alors qu'à côté de la croûte et sur toute la surface du mamelon, la peau était rouge et recouverte d'une fine desquamation « de peaux fines. » Dès lors, les démangeaisons s'accentuèrent et sous l'influence du grattage, il se produisit des excoriations, et un suintement plus abondant. La petite lésion dura ainsi pendant deux ans, localisée au mamelon, sans jamais rétrocéder malgré divers traitements, et sans cesser d'incommoder assez vivement la malade. Puis elle se mit à dépasser la base du mamelon, et à empiéter sur l'aréole, mais en avançant très lentement, puisqu'au commencement de janvier 1887 la lésion recouvrait alors autour du mamelon une surface de 2 à 3 centimètres à peine. La progression pendant sept ans a donc été particulièrement lente. Au dire de la malade, à cette époque (1887) le mamelon était rétracté et les lésions formaient une plaque très rouge, croûteuse, peu suintante, mais douloureuse.

Pas de traitement médical, la malade se soignait elle-même au moyen de graisses et d'huiles diverses et brusquement, dans le cours des premiers mois de 1887, survint une extension très rapide. L'aréole entière se prit ; le mal dépassa et recouvrit une grande surface du sein. Les caractères ne différaient pas alors de ce qu'on constate aujourd'hui, et la malade effrayée et souffrant de son sein se décida à consulter ; c'est ce qui la conduisit, après avoir vu plusieurs médecins, chez M. Charles Monod, qui diagnostiquant l'affection, l'envoya dans le service de M. Hallopeau.

État actuel, 1er *juin* 1888. — Il s'agit d'une malade de forte constitution et d'excellente santé. Les seins sont volumineux, mais le droit (côté malade) n'est pas plus volumineux que le gauche. Des cataplasmes aidés de pulvérisations émollientes ont fait tomber les croûtes, et la plaque rouge s'offre dans toute sa netteté pour une étude minutieuse ; située au milieu du sein, elle occupe une surface arrondie, un peu ovale dans le sens transversal, mesurant 10 centimètres en largeur sur 8 centimètres de hauteur.

Le contour qui la limite est irrégulier dans son ensemble, festonné, polycyclique, décrivant de petits arcs de cercle. Etudiée à la loupe, la ligne qu'il décrit est assez nette, comme tracée à la plume. En certains points, ce bord est nettement

surélevé, mais en dehors seulement, se trouvant en dedans de niveau avec la surface malade; ailleurs, il ne forme aucun relief et se distingue seulement par l'arrêt brusque de la coloration; il est lisse et uni, presque partout recouvert d'un épiderme assez ferme; mais tantôt de coloration rose claire, tantôt pâle ou brunâtre, quelquefois il présente à son niveau des capillaires dilatés; parfois, ce sont de très petites squames qui se détachent en fines lamelles. En plusieurs points, surtout en haut et au dedans, à 2 ou 3 millimètres au delà du bord, il existe une ligne parallèle au bord même, formée d'un léger soulèvement de la couche cornée en très fines squamelles.

La surface présente partout le même niveau excepté au centre, où il existe un soulèvement en masse qui correspond à la région mamelonnaire, mais la véritable saillie mamelonnaire a disparu; on ne sent aucune induration profonde dans cette région. Dans son ensemble, cette surface est rouge et suintante comme à vif, mais un examen minutieux permet de distinguer des points différents.

La rougeur très vive qui forme le fond même de la lésion n'existe pas partout, et on peut reconnaître çà et là des zones plus claires à caractères particuliers Les points très rouges nombreux sont brillants, suintants, légèrement mamelonnés et saignent facilement; il semble qu'à leur niveau, le derme soit à nu. Les zones claires, disséminées, peu nombreuses, et de peu d'étendue, sont très lisses, non grenues, mais unies, comme vernissées, roses et sèches; l'épiderme paraît tendu, et on a l'impression d'un tissu cicatriciel très friable. Ces zones sont déprimées par comparaison aux surfaces rouges voisines, de toute la hauteur des granulations qui recouvrent ces dernières, et à l'inspection oblique elles se détachent avec netteté.

Dans toute sa périphérie, la surface, sur un espace d'environ 1 centimètre, est un peu moins rouge.

Il faut signaler aussi la présence de nombreux points où les capillaires sont dilatés en fines arborisations constituant des foyers de télangiectasie.

A toute l'étendue de la lésion, on constate une induration superficielle assez légère; et par places même, celle-ci semble faire défaut. En serrant entre les doigts un point quelconque de la surface, on détermine un léger plissement de la peau.

Au niveau du mamelon, le doigt déprime aisément les tissus, on n'y sent aucune dureté.

Les démangeaisons qui pendant plusieurs années ont été assez intenses, au point de causer une véritable souffrance, ont un peu diminué, mais le moindre contact détermine une cuisson intolérable, une vive sensation de brûlure.

Il n'y a pas de ganglion engorgé. Le mamelon du côté gauche ne présente aucune lésion, il n'offre pas de tendance à la rétraction et on ne voit pas à son sommet de concrétions cornées ; on constate sur la poitrine et sur le dos plusieurs petits nœvi.

5 *juin*. — Les pansements au salol et les mesures de propreté ont diminué la sensibilité particulière de l'affection. M. Hallopeau renonçant, de par l'expérience acquise à l'occasion de son autre malade, la femme L... (obs. III) couchée au lit 14, à obtenir par aucun moyen la guérison de cette maladie si rebelle et redoutant l'apparition possible de l'épithélioma, conseille aussitôt l'amputation.

20 *juin*. — Opération pratiquée à l'hôpital Saint-Antoine par M. Charles Monod (1) ; réunion par première intention.

Le 31 *janvier* 1889, M. Hallopeau présentait la malade, à la réunion clinique hebdomadaire des médecins de l'hôpital Saint-Louis, parfaitement guérie ; la cicatrice était souple, d'excellent aspect. — Pas trace de récidive.

Le 14 *décembre* 1889, un an et demi après l'opération, nous avons pu revoir Mme R..., qui jouissait toujours d'une excellente santé. La cicatrice est très belle. Il n'y a nulle part de traces de cancer. Le mamelon opposé est intact.

Cette observation est intéressante par les caractères typiques des lésions de surface. Sans y joindre la notion histologique que nous donnerons plus loin, par l'inspection seule des signes cliniques le diagnostic exact saute aux yeux, il est d'une évidence parfaite ; c'est un cas de Paget, et pourtant, il n'y a

(1) Nous remercions très vivement notre cher maître, M. Charles Monod, et notre ami et collègue, H. Delagenière, d'avoir bien voulu nous livrer en entier les pièces d'amputation (voir page 120).

nulle part de formation néoplasique dans la profondeur, ni d'ulcération centrale à la surface. C'est là un excellent exemple de ces formes où la superficialité des lésions et leur bénignité persistent pen dant de longues années. Nous allons en trouver dans l'observation suivante de Darier un exemple très remarquable.

OBSERVATION V.

Maladie de Paget du sein, datant de onze ans, sans épithélioma, très améliorée par le traitement. — Examen histologique.

Communiquée et rédigée par M. Darier (inédite) (1).

Nous appelons tout particulièrement l'attention sur cette observation rédigée en entier par Darier. Elle constitue notre meilleur document. Il s'agit du cas présenté au Congrès international de dermatologie le 8 août 1889, et sur lequel a été faite la découverte des parasites spéciaux. La partie thérapeutique qui le concerne, en raison de son importance même, sera relatée dans le chapitre consacré au traitement. Un des côtés cliniques intéressants de cette observation typique et bien curieuse par la superficialité des lésions, sans néoformation épithéliale, réside dans la description, à la surface même, de lésions au premier et au deuxième degré et de points épidermisés. En se reportant aux quatre observations précédentes, on retrouvera ces distinctions mises pour la première fois en évidence par Darier, et correspondant à des lésions histologiques distinctes.

« Mme veuve L..., âgée de cinquante-deux ans, a exercé autrefois le métier de blanchisseuse à Paris, mais habite actuellement la campagne depuis quelques années, dans des condi-

(1) Nous remercions vivement notre ami Darier de nous avoir communiqué cette très intéressante observation.

tions de bien-être relatif. Elle a un embonpoint au-dessus de la moyenne, ne paraît pas son âge et n'accuse dans ses antécédents aucune maladie ou indisposition quelconque. Elle ne signale chez ses ascendants ou collatéraux aucune affection analogue à la sienne. Mariée en 1858, elle a accouché quatre fois; la première fois en 1859, de deux jumeaux qui n'ont pas vécu, puis en 1861, 1863, et 1868. Elle n'a nourri que son avant-dernière fille, pendant treize mois, sans avoir présenté aucun accident du côté des seins, ni crevasses, ni abcès, etc. En 1868, elle n'a pas nourri, mais selon son dire, elle a eu « du mal à faire passer son lait », ce qui ne serait pas sans avoir eu une certaine influence sur le développement de sa maladie; ce n'est pas qu'il y ait eu dès ce moment une éruption quelconque sur les seins, mais à la suite de sa couche elle conserva un peu de suintement par le mamelon droit; c'était un liquide séreux, peu abondant, mais s'écoulant en permanence et empesant un peu le linge. Ce suintement ne s'accompagnant d'aucun malaise, d'aucune sensibilité ou déformation du mamelon, ne lui causa aucune inquiétude et persista pendant onze années sans se modifier. Il resta toujours limité au sein droit, et du côté gauche jamais il ne se produisit de suintement analogue.

« C'est en 1879 que paraît avoir débuté la lésion apparente du sein; à cette époque, à l'occasion de fatigues exceptionnelles, la malade vit l'écoulement se tarir pour ne plus reparaître jamais; il fut remplacé par l'apparition d'une petite crevasse siégeant juste au bout du mamelon, ne saignant pas, mais s'accompagnant de démangeaisons et d'un peu de sensibilité. Dans la suite, la crevasse eut une tendance à se recouvrir d'une petite croûte qui tombait facilement. Un médecin consulté conseilla l'application de diverses pommades qui restèrent sans effet.

« Lentement, progressivement, presque insensiblement, la lésion prit un certain accroissement, au point d'envahir en quelques années toute l'aréole et de la dépasser; c'était alors une surface rouge, présentant un certain degré de suintement qui, en se desséchant, formait de petites croûtes. Son aspect était, au dire de la malade, très analogue à ce qu'il est actuellement; le mamelon était déjà un peu rétracté; il y avait constamment une sensation de prurit.

« Dès lors, en 1885, la malade constatant les progrès incessants de la lésion, se décida à voir un autre médecin, qui appliqua un traitement émollient (des cataplasmes de mie de pain, etc.). Le mal ne fit que s'étendre de plus en plus, si bien qu'en avril 1887 le sein tout entier était recouvert d'une plaque rouge, excoriée, suintante, portant des croûtes dès qu'on interrompait les cataplasmes, et causant des démangeaisons et des tiraillements assez douloureux. Le mamelon, à ce moment, était très rétracté, mais encore reconnaissable.

« Du mois d'avril au mois de juin 1887, la malade vient à trois ou quatre reprises consulter M. Perrin, alors interne à l'hôpital Saint-Louis, lequel reconnut la véritable nature de l'éruption et, après avoir tenté d'assécher la surface excoriée par la poudre d'amidon, institua un traitement par l'application constante d'emplâtre de Vigo. Il y eut une amélioration momentanée, au point de vue des douleurs en particulier, mais pas de diminution d'étendue de la lésion; assez pusillanime de sa nature, la patiente, au bout de trois mois, eut peur de continuer l'emplâtre mercuriel, revint à la poudre d'amidon et le mal reprit son apparence ancienne; il continua même sa marche envahissante et dépassa par en bas les limites du sein.

« La première fois que la malade s'est présentée à moi, je la trouvai bien portante, forte, n'ayant rien perdu de son embonpoint; on constatait l'existence sur le sein droit d'une large plaque d'un rouge vif occupant tout le sein et en dépassant même les limites par en bas dans une étendue de 1 centimètre; elle mesure de 18 à 20 centimètres de hauteur et 15 centimètres de largeur, et n'est donc pas rigoureusement circulaire; le mamelon se trouve assez exactement au centre. La plaque rouge est nettement limitée sur ses bords; son contour toutefois ne décrit pas une courbe régulière, il est largement festonné ou plutôt polycyclique, c'est-à-dire formé par la réunion de quatre ou cinq arcs de cercle à grand rayon. La surface excoriée est, par places, recouverte de squames plus ou moins épaisses; ailleurs on voit des croûtes d'un jaune verdâtre très adhérentes, mais peu étendues.

« Pour faire une étude plus minutieuse de cette éruption, il était nécessaire de la débarrasser de l'enduit squameux et croûteux que je viens de signaler. L'application de cataplas-

mes continuels pendant quelques jours amena ce résultat, et voici ce que je pus alors constater.

« La lésion est, dans son ensemble, d'un rouge vif; mais, en la regardant de près, on y distingue quelques nuances de teinte et quelques inégalités qui répondent évidemment à des degrés différents de la lésion de l'épiderme.

« Le *premier degré*, qui forme pour ainsi dire le fond sur lequel se détachent des îlots d'apparence un peu différente, est caractérisé par sa couleur rouge vif et par un aspect très finement grenu qui n'est guère appréciable qu'à la coupe et qui est facilement masqué par un léger suintement de sérosité; il correspond manifestement à un épiderme dépourvu de sa couche cornée, c'est-à-dire à une excoriation superficielle.

« Dans quelques régions, dont les limites sont d'ailleurs peu nettes, la teinte est d'un rouge plus sombre, la surface un peu plus irrégulière, le suintement plus abondant; c'est ce que l'on peut considérer comme le *deuxième degré* de la lésion.

« L'exulcération y est plus prononcée, il est probable cependant que le derme n'est pas tout à fait à nu, quoique ces points-là saignent facilement dès qu'on les froisse un peu, avec un linge par exemple.

« Semés au milieu de ces surfaces excoriées, apparaissent *des îlots irréguliers*, à contours géographiques, confluents parfois en traînées plus ou moins longues et larges, îlots qui sont plutôt rosés que rouges dont l'éclat est plus lisse mais plus sec. L'épiderme y est plus ferme et on peut les toucher sans les faire saigner. Je doutais au début que ce fussent des régions relativement épargnées par la desquamation, ou au contraire en voie de réparation et déjà recouvertes de couches épidermiques plus solides; l'évolution a montré que la seconde interprétation était exacte. J'appellerai *épidermisés* les îlots dans cet état; ils avaient des contours sinueux, accidentés, et se limitaient d'une façon tout à fait nette au milieu de la surface excoriée au premier degré.

« Le mamelon a complètement disparu au milieu de la plaque rouge et n'est marqué par aucune saillie, ni par aucune dépression; on ne le retrouve que par le toucher, ainsi que je le dirai plus loin.

« Quant à la distribution des divers degrés de la lésion que j'ai indiqués, il suffira de dire que le premier degré

domine; qu'une exulcération au second degré existe à droite et au-dessous du mamelon, deux ou trois autres plus petites et irrégulières disséminées sur la surface rouge, surtout à gauche; que les surfaces épidermisées font défaut vers le centre et sont plus abondantes et plus confluentes vers les bords de l'éruption.

« Ce bord, qui a un aspect caractéristique, mérite d'attirer particulièrement l'attention; il est d'une netteté parfaite, comme tracé à l'aiguille; à son niveau, la peau saine, avec sa coloration normale, succède brusquement et sans transition à l'excoriation. Ce bord n'est nullement sinueux si on le considère à la loupe sur une longueur de 5 ou 6 centimètres; j'ai dit que, vu dans son ensemble, il était largement polycyclique. Il est très légèrement surélevé, marqué par un bourrelet à peine sensible, et cela seulement du côté supérieur et interne de la lésion. Mais ce qui contribue certainement à accroître le caractère de netteté des limites de la lésion, c'est qu'elle est bordée tout autour par une ligne continue de squames très fines, qui lui forment comme une collerette blanche mesurant à peine un demi-millimètre d'épaisseur; c'est dire qu'il faut un examen minutieux pour la reconnaître. En dehors de la collerette, la peau est saine, elle n'est ni rosée, ni desquamée, ni vésiculeuse, ni épaissie, ni cicatricielle; j'insiste à dessein sur ces caractères négatifs.

« Si l'on ajoute le toucher à la vue, on constate que la peau, au niveau de la région malade, est souple sous le doigt qui la déprime; mais si l'on pince entre deux doigts un pli de la surface, on sent une induration manifeste superficielle. Ce n'est ni un épaissement œdémateux inflammatoire, ni une dureté cicatricielle que l'on perçoit, mais une sensation particulière rapprochant un peu de l'induration papyracée de certains chancres syphilitiques, quoique moins nette. Une palpation minutieuse ne fait découvrir en outre aucune dureté profonde, aucune tumeur de la peau ou de la glande mammaire. La pression d'un pli au niveau du mamelon ne fait sourdre aucun liquide, mais elle provoque la contraction de quelques fibres musculaires de la région qui ont persisté, lesquelles font apparaître une saillie conique qui est le mamelon d'ordinaire effacé.

« L'éruption est le siège d'un suintement médiocrement abon-

dant qui suffit en quelques heures à tacher et à faire adhérer à l'excoriation un linge dont la malade recouvre son sein. Lorsqu'on n'applique aucun pansement, on retrouve, au bout de quelques jours, la lésion dans l'état où elle m'est apparue tout d'abord. La surface excoriée se recouvre de croûtes jaunâtres généralement peu épaisses, qui dans les points que j'ai désignés comme atteints au second degré sont jaune verdâtre et manifestement purulentes ; quand on cherche à les arracher, on provoque une douleur vive et un suintement sanguin. Sur les bords et sur les îlots dits épidermisés, on trouve quelques squames fines, faciles à arracher avec une pince, sous forme de lamelles transparentes.

« En l'absence de contacts irritants, la malade n'éprouve que des démangeaisons, mais elles sont assez pénibles et reviennent parfois sous forme de véritables crises. D'autres fois, elle compare les sensations ressenties à une « cuisson » ou à un tiraillement, surtout marqué dans la région supérieure.

« Les ganglions de l'aisselle ne sont nullement engorgés ; il est impossible de les percevoir par la palpation.

« Le sein du côté opposé est parfaitement normal ; le mamelon n'est pas très saillant, l'aréole peu pigmentée.

« En présence de ces caractères de la lésion, de son évolution, surtout telle que nous la racontait la malade, le diagnostic ne pouvait être douteux ; il s'agissait d'une maladie de Paget du mamelon. Les autres hypothèses qu'on aurait pu émettre, celle d'eczéma chronique du sein, celle de lupus, etc., ne soutenaient pas l'examen.

« Il n'existait aucune indication urgente à une opération radicale par l'ablation du sein, opération qui, avec une telle étendue de peau malade, aurait nécessité un délabrement énorme et qui n'était justifiée ni par l'extension rapide du mal, ni par l'existence d'un envahissement dans la profondeur ; le cancer du sein, terminaison constante de la maladie de Paget, selon les auteurs, n'avait pas encore fait son apparition.

« Je me bornai donc à appliquer un traitement émollient par les cataplasmes et la pommade à l'oxyde de zinc, puis antiseptique par l'acide borique en compresses ou en pommade, dans le but de combattre l'élément inflammatoire et la suppuration. Je ne me flattais pas de réussir là où tant d'autres

avaient échoué par des moyens analogues, mais j'avais l'idée qu'il fallait avant tout éviter toute irritation.

« J'obtins ainsi, au bout d'un mois, déjà une légère amélioration au point de vue des sensations douloureuses surtout; les démangeaisons disparurent, le suintement diminua, il me parut même que les îlots épidermisés augmentaient aux dépens de la surface excoriée. Les bords de la plaque étaient d'un rouge moins vif, un peu plus jaunâtre. Enfin je vis diminuer des lésions dont je n'ai pas parlé jusqu'ici parce que je les considérais comme accessoires et étrangères même au tableau de la maladie en elle-même; je veux parler de légères efflorescences rosées qui existaient en dehors et à quelque distance de la plaque vers son bord interne et inférieur. Elles étaient causées, dans ma pensée, par le contact des linges humides et souillés qui servaient de pansement et disparurent en effet bientôt pour ne plus reparaître (1). »

OBSERVATION VI

Appartenant à notre ami Vaquez (inédite).

Pauline-Eugénie, vingt-huit ans, entre le 13 décembre 1888 à l'hôpital Tenon, salle R. Wallace, dans le service de M. Reclus.

Pas d'antécédents héréditaires connus. A eu un enfant, actuellement en bonne santé. Couches normales. Jamais eu de fausses couches. Aucune irritation ni écoulement spécial au mamelon. La malade est vigoureuse, ne présente aucune tare constitutionnelle. Les seins sont fortement développés.

Depuis plusieurs mois (la malade ne peut préciser l'époque), le sein droit est douloureux. Le mamelon et l'aréole sont le siège d'une surface rouge, suintante, dont les bords sont très nettement limités. Le mamelon n'est pas rétracté. Il y a quelque démangeaisons et des douleurs névralgiques intenses aux sixième et septième espaces intercostaux. Douleurs qui se propagent dans tout le bras et au cou avec engourdissements et fourmillements. Névralgies cervico-brachiales.

(1) Voir suite, pages 99 et 170.

On constate, à la pression, une induration superficielle. Pas d'engorgement ganglionnaire. Rien au sein gauche.

Il y a quatre ans, amputation de toute la moitié inférieure du sein pour un fibrome. Depuis, il s'est formé un petit nodule fibreux au-dessus de l'aréole sur la cicatrice transversale.

M. Reclus extirpe toute la surface ulcérée et le nodule. Excellente réunion.

A défaut de détails symptomatologiques, l'examen histologique des pièces remises par notre excellent collègue Vaquez nous a permis de constater qu'il s'agissait très nettement d'un cas de maladie de Paget (1).

(1) Voir page 124.

CHAPITRE II

DESCRIPTION CLINIQUE

Parmi les observations publiées jusqu'à ce jour, il en est quelques-unes qui volontairement ont été omises comme ne se rapportant manifestement pas à la maladie de Paget; d'autres semblent fort douteuses, nous les discuterons au chapitre du diagnostic.

Notre description aura pour base les cas contrôlés seuls par l'histologie, surtout les six derniers cas inédits, et celui de Radcliffe Crocker, de maladie de Paget développée au scrotum.

Ceux-ci présentent entre eux au double point de vue de l'histologie et de la clinique, de tels rapports, qu'ils constituent, par leur ensemble, le tableau bien défini d'une entité morbide, d'un type pathologique. Il est seulement à regretter qu'il ne se soit pas rencontré dans la littérature médicale un plus grand nombre de documents complets et de réelle valeur.

La connaissance du parasite et la facilité avec laquelle on pourra désormais certifier le diagnostic, permettront de dissiper la confusion qui a certainement régné jusqu'ici dans l'interprétation des faits; et dans quelques années, en ne tenant compte que des cas contrôlés par l'examen des squames, de

produits de raclages superficiels ou de fragments de peau (et nous réclamons avec instance que désormais toutes les observations, en vue de leur parfaite authenticité, soient suivies d'un semblable examen avec indication du *modus faciendi*), il sera possible en s'appuyant sur un grand nombre de faits de donner une description plus exacte où seront fixées définitivement certaines questions que nous ne pouvons qu'ébaucher, telles que la fréquence, le siège, le début véritable, les caractères particuliers de la prolifération épithéliale, etc.

I

Étiologie générale.

Fréquence. — Si l'on ajoute aux observations publiées, les quinze faits seulement mentionnés par Paget, le nombre des cas signalés en seize années est de cinquante environ, chiffre qui semblerait indiquer que la maladie de Paget est une affection extrêmement rare ; nous ne le croyons pas.

Grand nombre de faits passent inaperçus ; certains malades font appel aux chirurgiens pour leur « cancer », d'autres se rendent auprès des médecins pour leur « eczéma », ce qui diminue certainement dans chaque branche médicale et chirurgicale le champ d'observation ; quelquefois, au moment même de la consultation, la néoplasie prédomine à ce point qu'il n'est pas tenu compte de l'altération superficielle ; enfin toute la période primitive de l'affection est rarement observée, le malade ne se décidant que fort tard à consulter, surtout dans la classe pauvre.

Nombre de faits ne sont pas publiés ; soit que le médecin attache peu d'importance à ce qu'il prend pour un eczéma chronique simple ou un cancer ; soit que l'affection bien reconnue, mais considérée comme une forme d'épithélioma, ne paraisse pas mériter de description spéciale.

Enfin des cas, évoluant ailleurs qu'à la région du sein, ont dû être méconnus en raison même de leur siège inusité.

Jusqu'à nouvel ordre, on ne peut et on ne doit pas se prononcer sur la fréquence de l'affection. En Angleterre, nous le tenons de notre excellent ami M. Malcolm Morris, la maladie de Paget serait plus fréquente et de diagnostic courant. Aux États-Unis, on la verrait assez souvent. En Autriche, en Allemagne, en Italie, en Russie, dans les pays scandinaves, etc., elle paraît très rare.

Pour la France, voici une évaluation approximative : dans les six magnifiques services de maladies de peau de l'hôpital Saint-Louis, il n'a été signalé en quatre ans que cinq cas : deux par M. Vidal, deux par M. Hallopeau, un par M. Darier, et l'on sait que parmi les dix-huit cents malades qui viennent chaque semaine à la consultation externe, il se présente un grand nombre de maladies du sein.

On ne peut donc mettre en doute la rareté relative de cette affection, au moins dans notre pays et dans la population hospitalière; dans la clientèle de ville, d'après M. E. Besnier, les cas seraient plus fréquents.

Age. — A quel âge l'affection débute-t-elle? Ici encore se mêlent de nombreuses causes d'erreurs qui dépendent de l'insidiosité même du début et de ce fait qu'on ne peut s'en rapporter le plus souvent qu'aux récits des malades, si souvent inexacts. Le tableau suivant indique bien une certaine fréquence du début entre cinquante et soixante ans :

Sur 23 cas :

2	ont	débuté	à.	28 ans
3	»	»	entre	30 et 40 ans
5	»	»	»	40 et 50 »
11	»	»	»	50 et 60 »
2	»	»	»	60 et 70 »

Mais sur les trois malades que nous avons pu examiner et

interroger avec grand soin, deux se sont rappelé avoir eu depuis fort longtemps des lésions qui ne les avaient pas frappées ; dans l'observation V, de Darier, pendant onze ans avant la lésion apparente il y eut, à la suite de couches, un écoulement rebelle du mamelon qui empesait le linge. Dans l'observation III, la malade s'est souvenue avoir présenté au mamelon une « crasse », particulière par sa persistance, et accompagnée de démangeaisons, pendant dix-huit ans avant la lésion reconnue par elle-même et dont elle n'avait tout d'abord fixé le début qu'à sept ans.

Ces exemples font douter des allégations des autres malades et il est difficile en conséquence de résoudre la question d'âge ; mais nous ne sommes pas éloigné de croire, et l'avenir en jugera, que le début réel de la maladie est beaucoup plus précoce qu'il ne le semble à première vue.

Antécédents héréditaires et personnels. — En raison de la fréquence de la transformation épithéliomateuse dans la maladie de Paget, il était intéressant de rechercher quelque tare héréditaire ; mais, dans nos vingt-trois observations, des antécédents de cancer ne se sont présentés que deux fois seulement. Dans aucun cas, il n'y a eu de lésion spéciale du sein chez les ascendants ou les collatéraux. Quant à l'état constitutionnel des malades, rien n'a été signalé qui pût avoir quelque importance. Deux malades étaient goutteux, deux autres souffraient de douleurs névralgiques intercostales. La plupart avaient une forte constitution et jouissaient d'un excellent état général.

Siège. — On ne peut encore étudier sciemment la question de siège, car à peine vient-on de s'occuper de la possibilité de rencontrer la maladie de Paget ailleurs qu'au sein ; l'affection a été vue en effet au pénis et au scrotum. Il n'y a donc pas de raison pour qu'elle ne puisse se développer sur un point quelconque de la peau, et désormais il est inexact de

dire que la maladie de Paget est une affection du sein et de la glande mammaire ; la vérité est que cette région constitue un siège de prédilection extrême.

Chez l'homme, il n'a été signalé que deux cas, l'un par Forrest, développé au sein même, l'autre par R. Crocker, développé au scrotum. D'autres observations analogues viendront très probablement en augmenter le nombre, mais étant donné la fréquence au sein, on peut dès aujourd'hui considérer cette affection comme plus particulièrement propre au sexe féminin.

Unilatéralité. — Il existe une certaine tendance à considérer l'unilatéralité des lésions comme un signe pathognomonique.

Il ne semble pas, en effet, qu'on ait observé jusqu'ici de maladie de Paget développée aux deux seins, au moins dans sa période d'état. Mais, si ce caractère peut constituer à cette période un des signes de diagnostic, il n'a pas une valeur absolue. L'affirmation de l'unilatéralité tient à l'ignorance dans laquelle on est longtemps resté de certains modes de début. M. E. Besnier l'a fait observer : chez ses malades, le mamelon opposé présentait souvent des concrétions cornées au sommet (signe de début). Dans notre observation III, le mamelon opposé s'est en quelques années peu à peu rétracté, la croûte rebelle qui existait tout d'abord à son sommet s'est étalée, recouvrant une partie de l'aréole, le tout constituant un processus identique à celui qui avait marqué, il y a vingt-cinq ans, le début de la première lésion. Nous ne serions donc nullement étonné de rencontrer un jour un cas de bilatéralité avec lésions en pleine période d'état.

Côté. — L'affection s'est développée au sein droit 10 fois sur les 15 cas où le côté a été mentionné, et 7 fois dans les 9 observations les plus probantes que nous possédions. Cette prédominance pour le côté droit cache-t-elle quelque indication étiologique ?

Causes occasionnelles et prédisposantes. — La cause déterminante semble désormais connue. L'affection est due à des parasites spéciaux.

Il doit exister, selon toute probabilité, quelques causes occasionnelles et prédisposantes, mais nos documents ne fournissent pas à ce sujet d'arguments démonstratifs. Le siège de prédilection si spécial au sein, et surtout le début invariable au sommet du mamelon peuvent être attribués à la structure de cet organe, aux fréquentes variations physiologiques et aux lésions superficielles dont il est si souvent le siège. On peut admettre que les psorospermies vivant dans l'eau trouvent à s'établir dans toute excoriation cutanée, dans toute anfractuosité, à l'occasion d'un lavage ou d'un bain; conditions réunies au sommet du mamelon par l'orifice assez large des conduits galactophores, les dépressions interpapillaires et les fréquentes gerçures; conditions exagérées au moment des grossesses, des couches et de la lactation. Chez quatre malades, les seules interrogées à ce sujet, nous avons pu rapporter le début à une grossesse éloignée. Désormais les investigations se porteront de ce côté et nous croyons beaucoup à la confirmation ultérieure de l'hypothèse.

II

Symptomatologie.

DÉBUT

Au sein, c'est toujours par le mamelon que la maladie débute. A la suite d'une couche, d'un allaitement, qu'il y ait eu ou non irritation du mamelon (dans l'observation V, de Darier, l'irritation a été entretenue pendant onze ans par un écoulement constant) ou sans raison appréciable, il se forme

au sommet du mamelon, tantôt une croûte en placard recouvrant toute l'extrémité, tantôt des concrétions cornées interpapillaires. De coloration grisâtre, ces productions, en général peu épaisses, revêtant plutôt dans certains cas l'apparence d'une fine desquamation, se distinguent déjà par quelques caractères propres. Un simple lavage ne suffit pas d'ordinaire à les faire disparaître et on ne les arrache qu'avec peine ; de plus, elles sont fort rebelles ; aussitôt enlevées, elles tendent à se reproduire.

Cet état peut persister pendant de nombreuses années, sans causer aucune gêne. Tantôt l'épiderme conserve longtemps son apparence normale sans présenter d'érythème (même dans les cas rares où ces productions croûteuses par une progression insensible ont fini par recouvrir une partie de l'aréole) ; tantôt, c'est de bonne heure que survient une légère rougeur, — état qui correspond peut-être aux démangeaisons, aux sensations de tiraillements qui existent parfois dès le début. La malade, sollicitée par le prurit, se gratte, arrache ses croûtes qui sans cesse se reforment et bientôt la surface irritée s'excorie. L'ulcération peut être précoce, c'est une fissure suintante qui se cicatrise et se reproduit sans cesse, saigne quelquefois au moindre grattage et se recouvre d'une croûte plus ou moins épaisse. (Chez une malade, l'excoriation primitive aurait été précédée de l'apparition d'un soulèvement bulleux.)

Que la maladie débute par des fissures mamelonnaires ou par une croûte simple, ou accompagnée de rougeur avec démangeaisons, *le mamelon offre toujours une grande tendance à la rétraction ;* celle-ci est souvent complète au début même et constitue un excellent signe différentiel ; mais, nous insistons sur ce point, ce n'est pas là une loi générale ; il arrive, en effet, que le mamelon est encore saillant en totalité ou en partie, alors même que les lésions occupent déjà une certaine surface du sein.

Quand les lésions se développent sur le revêtement cutané ailleurs qu'au mamelon, comme nous avons pu l'observer une fois, le début peut être marqué par l'apparition d'une tache rose érythémateuse, très finement desquamante et limitée par un rebord pâle, légèrement surélevé.

PÉRIODE D'ÉTAT

Peu à peu, les lésions gagnent en surface, recouvrent le mamelon et l'aréole qu'elles dépassent, et offrent en général, lors de la première visite de la malade, l'aspect d'une plaque de dimension variable, rouge, excoriée, suintante, recouverte de croûtes et de pus. Il s'y joint tantôt une ulcération centrale fongueuse et végétante, tantôt, dans la profondeur, un noyau de cancer; nous réserverons un paragraphe spécial à la période cancéreuse de la maladie.

PÉRIODE D'ÉTAT AVANT L'APPARITION DU CANCER

Lorsque, par des pulvérisations émollientes et des cataplasmes, on a nettoyé la région malade et fait disparaître, en même temps que les croûtes et le pus, l'irritation périphérique due à l'écoulement incessant du liquide séro-purulent, la plaque tranche par sa coloration rouge sur la peau voisine avec une netteté parfaite, et ses limites offrent des signes particuliers qu'il importe de décrire à part.

A. *Bord.* — Le principal caractère du contour réside dans sa disposition générale. Sur une petite étendue, il est comme tracé à la plume, présentant peu d'irrégularités; mais, dans son ensemble, on voit qu'il décrit des arceaux plus ou moins ouverts, des arcs de cercle à rayons de longueurs variables. Tantôt les festons qu'il forme ne se remarquent qu'après un examen minutieux, tantôt ils sont nets et très évidents; en tous cas, la disposition polycyclique se retrouve presque toujours.

Le bord est fréquemment surélevé ; c'est là aussi un caractère important, car il contribue à la netteté des contours. Parfois la surélévation n'existe que du côté de la peau saine; parfois accentuée en dehors et en dedans, elle forme un bourrelet complet. Rarement, elle a plus de 2 ou 3 millimètres de hauteur ; souvent même, elle ne se révèle qu'à la loupe. Le bourrelet linéaire pâle ou rose, comme transparent, semble quelquefois formé de la fusion de petites papules plates. Il arrive qu'en certains points la coloration rouge vif de la surface se prolonge jusqu'au bord et dans ces cas, lors même que la surélévation manque, la ligne de contour conserve sa netteté par l'arrêt brusque des lésions et la cessation de la rougeur.

Par places, cette coloration rouge vif est encore accentuée par la présence de fines arborisations vasculaires. Ajoutons en quelques points, à 1 ou 2 millimètres au delà du bord, une démarcation en collerette, de très fines squamelles, visibles seulement à la loupe.

En dehors de ces limites, la peau est saine ; elle n'est ni rosée, ni desquamée, ni vésiculeuse, ni épaissie, ni cicatricielle.

L'ensemble de ces caractères contribue à donner au bord des lésions, un cachet de netteté tout spécial, fort important à considérer dans l'appréciation du diagnostic.

B. *Surface.* — Les lésions forment une surface arrondie, plus souvent ovalaire, à grand axe transversal. Au sein, elles occupent assez exactement la partie médiane ; la région mamelonnaire se trouvant à peu près à leur centre. Elles offrent une étendue très variable; tandis que dans quelques cas elles ont paru se limiter au mamelon et à l'aréole, le plus souvent elles ont dépassé l'aréole de quelques centimètres, recouvrant une surface moyenne de 6 à 8 centimètres de longueur sur 5 à 6 de largeur. Il est à prévoir qu'abandonnées à elles-mêmes les lésions pourraient occuper des espaces beau-

coup plus étendus. Ainsi, dans le cas de Jamieson, au bout de vingt années d'existence et de progression lente, la surface malade finit par recouvrir tout le sein et la région axillaire.

En général, il n'existe à première vue, au niveau des lésions, aucune irrégularité de surface ; la saillie mamelonnaire a disparu ; il n'y a pas non plus de dépression spéciale.

Cette plaque de niveau égal, à bords festonnés et bien limités, est de coloration rouge vif et tranche avec netteté sur la peau saine environnante. Elle est brillante, finement mamelonnée, comme veloutée et recouverte par places d'un suintement séro-purulent plus ou moins intense. Des squames et des croûtes sont disséminées à sa surface en quantité variable. On lui voit des points ulcérés superficiels, qui saignent au moindre contact.

Ces divers caractères peuvent, dans certains cas, prédominer les uns sur les autres et modifier l'aspect général de l'affection ; tantôt les lésions sont presque sèches et recouvertes de squames, tantôt elles offrent plutôt l'aspect d'une vaste exulcération. Ces différences expliquent d'ailleurs qu'on ait tour à tour rapproché l'affection de certaines formes de psoriasis, d'eczéma ou d'épithélioma.

En examinant les détails de la surface malade, on retrouve dans la plupart des cas un certain nombre de caractères importants qui n'ont pas encore été signalés. Quand le mamelon est rétracté, il arrive qu'on peut momentanément le faire saillir en partie, par l'excitation provoquée des muscles de la région ; rarement il est déprimé au point de déterminer à sa surface une inégalité de niveau ; la palpation indique que la rétraction mamelonnaire est accompagnée d'une induration spéciale un peu plus accentuée qu'au reste de la surface. La peau est en général, à ce niveau, le siège d'une exulcération plus intense, voisine de l'ulcération, qui suinte et saigne aisément ; il n'est pas rare que ce point soit le plus malade

de la surface totale. Nous verrons d'ailleurs que c'est là que débutent le plus souvent les bourgeonnements épithéliaux.

L'examen minutieux du reste de la surface révèle souvent des zones distinctes. La périphérie, sur une largeur de 1 centimètre ou plus, est plus pâle, moins exulcérée, peu suintante. Mais ce qu'il importe surtout de remarquer, ce sont des points inégalement entremêlés qui se distinguent par des caractères spéciaux : les uns, très rouges, suintants et mamelonnés, forment le fond même de la lésion et répondent à deux degrés différents de la lésion de l'épiderme; les autres, lisses, roses et secs, constituent des zones « épidermisées ».

« *Le premier degré* (*ou excoriation*) est caractérisé par sa couleur rouge vif et par un aspect très finement grenu qui n'est guère appréciable qu'à la loupe et qui peut être facilement masqué par un léger suintement de sérosité, il correspond manifestement à un épiderme dépourvu de sa couche cornée, c'est-à-dire à une excoriation superficielle (1). »

« *Le deuxième degré* (*ou exulcération*) présente une teinte d'un rouge plus sombre, une plus grande irrégularité et un suintement plus abondant. L'exulcération y est plus prononcée. Il est probable que le derme n'est pas tout à fait à nu, bien que ces points-là saignent facilement dès qu'on les froisse un peu, avec un linge par exemple. »

Sur d'autres points, on rencontrera de véritables ulcérations superficielles qui ne sont d'ailleurs que l'exagération du deuxième degré de la maladie. Ces diverses altérations sont fort inégalement réparties à la surface; tantôt le premier degré domine, ce sont les cas où le suintement est peu intense; tantôt le deuxième degré, par sa prédominance, donne un aspect de plaque ulcérée. Le plus souvent, chacun de ces points, pris en particulier, est de très petite étendue; il arrive même qu'on peut embrasser l'un d'eux en entier sous le même champ

(1) J. Darier. V. p. 55.

microscopique. Le voisinage et l'entremêlement de ces lésions au premier et au deuxième degré permettent d'expliquer, en raison de la différence de niveau qu'elles présentent, l'aspect finement mamelonné de la surface.

« Semés au milieu de ces surfaces excoriées, apparaissent des îlots irréguliers à contours géographiques, confluents, parfois en traînées plus ou moins longues et larges, îlots qui sont plutôt rosés que rouges, dont l'éclat est plus lisse mais plus sec. L'épiderme y est plus ferme, et on peut les toucher sans les faire saigner. Je doutais, au début, que ce fussent des régions relativement épargnées par la desquamation ou, au contraire, en voie de réparation et déjà recouvertes de couches épidermiques plus solides; l'évolution a montré que la seconde interprétation était exacte. J'appellerai *épidermisés* les îlots dans cet état; ils avaient des contours sinueux, accidentés, et se limitaient d'une façon tout à fait nette au milieu de la surface excoriée au premier degré (1). » Ces points lisses et unis, comme vernissés, en nombre fort variable, semblent exister dans tous les cas où ils ont été recherchés; ils se voient très nettement à la vue oblique et leur sécheresse permet de les distinguer aisément.

Un caractère peu connu et que nous avons fréquemment rencontré dans nos observations, est la présence, parfois en nombre assez considérable, de foyers de capillaires dilatés en étoiles, de points de télangiectasie, analogues à ceux que nous avons indiqués au niveau du bord.

Les lésions, dans leur ensemble, sont parfaitement mobiles sur les parties profondes. En saisissant de petits espaces entre le pouce et l'index, on sent une induration superficielle papyracée qui rarement peut être assez accentuée pour déterminer la sensation du « penny glissé sous le derme ».

A ce degré de l'affection, les vaisseaux lymphatiques

(1) J. Darier. V. p. 55.

et les ganglions n'ont jamais été enflammés ni engorgés.

Signes subjectifs. — Dans l'interprétation des signes subjectifs, il faut tenir compte des douleurs, quelquefois intenses, qui résultent seulement du contact de l'air, des vêtements ou des linges de pansement, et qui le plus souvent conduisent la malade à la consultation. Le prurit, les démangeaisons, quelques tiraillements ne viennent que par périodes ; parfois intenses, le plus souvent ils se tolèrent, et ne causent relativement que peu de gêne. Il a été noté du côté malade, dans plusieurs observations, de véritables névralgies intercostales et brachiales, des élancements partant du sein, tenaces et fort rebelles.

PÉRIODE D'ÉTAT AVEC CANCER

Le caractère très particulier de la maladie de Paget réside dans la formation, à un moment donné, d'une néoplasie cancéreuse qui peut évoluer à la surface ou dans la profondeur. Celle-ci constitue un des stades de l'évolution naturelle de la maladie plutôt qu'une complication, et dans presque toutes les observations son apparition a été mentionnée. Les lésions abandonnées à elles-mêmes finiraient en effet par s'épithéliomatiser à la longue ; mais il ne faut pas perdre de vue que cette transformation peut survenir fort longtemps après le début, alors que depuis plusieurs années déjà les lésions superficielles sont parfaitement établies et caractérisées. Dans le cas de Jamieson, malgré les vingt années d'évolution, malgré l'extrême étendue des lésions et les soixante-dix ans du sujet, il n'est apparu aucune trace de néoformation soit à la surface, soit dans la profondeur. L'existence du cancer n'est donc pas une condition absolue du diagnostic, et il ne faut pas oublier que les lésions de surface peuvent constituer toute la maladie.

Les rapports entre le cancer et les lésions que nous avons

décrites n'en sont pas moins très directes. (Nous le démontrerons au chapitre de l'histologie.) Dans une observation, on a pu constater un cordon dur, partant des lésions de surface et aboutissant quelques centimètres plus loin à un noyau de cancer.

A quelle époque du début de la maladie le cancer apparaît-il? Est-il plus souvent superficiel que profond? D'après quinze observations, qui rendent à ce sujet un compte assez exact l'apparition de la néoplasie a eu lieu à une époque du début, qui aurait varié de quelques mois à douze ans, la moyenne étant de deux à sept ans. Mais ces chiffres n'offrent pas grande valeur, leur point de départ reposant, nous l'avons vu, sur une appréciation inexacte du début réel, et nous pensons qu'en général le cancer ne se développe qu'à une époque beaucoup plus éloignée du début (les faits de non-formation cancéreuse après dix et vingt ans nous permettent de le supposer), et que les périodes pré-cancéreuses de quinze jours et de quelques mois, comme on en a cité quelques exemples, sont bien sujettes à caution.

Dans douze observations, sept fois le cancer s'est formé à la surface, cinq fois dans la profondeur. Il ne semble donc pas qu'il y ait de préférence de siège.

Le cancer peut-il être à la fois superficiel et profond? Aucune observation clinique ne mentionne l'évolution simultanée de ces deux formes, mais le processus morbide, — l'histologie le démontrera, — ne s'oppose pas à ce que le fait existe.

A. Cancer développé à la surface. — Les lésions superficielles telles que nous les avons décrites ne présentent de caractères spéciaux qu'aux points atteints par la néo-formation épithéliale; celle-ci s'offre sous forme d'une ulcération qui, en général, occupe le centre de la surface totale, car c'est toujours au mamelon, une fois rétracté, que les nouvelles lésions débutent. Elles consistent d'abord en un point

d'exulcération plus profonde qui peu à peu devient franchement ulcéreux et saignant; puis l'ulcération s'étend, se creuse, et le bord qui la limite est irrégulier, rarement surélevé; le plus souvent, il est taillé à pic, présente une certaine dureté et n'est jamais décollé. Le fond est déprimé, creusé de quelques millimètres et présente des bourgeonnements recouverts d'un dépôt blanchâtre séro-purulent. Il s'y produit de fréquentes hémorragies. L'induration sous-jacente est ici plus profonde; on la sent très nettement entre le pouce et l'index.

B. Cancer développé dans la profondeur. — La palpation minutieuse des tissus profonds, parfaitement indemnes d'ailleurs de toute atteinte épithéliomateuse superficielle, révèle souvent la présence d'un noyau de cancer, de consistance dure. Celui-ci n'offre dans cette affection aucun caractère clinique spécial. Ses dimensions sont variables, et il peut siéger soit à quelques centimètres des lésions de surface, ce qui arrive souvent, soit dans la partie la plus reculée de la glande. Que le cancer soit superficiel ou profond, il est rarement accompagné d'engorgement ganglionnaire, excepté dans les périodes ultimes, et contribue à augmenter les douleurs et les névralgies intercostales et brachiales.

ÉVOLUTION GÉNÉRALE.

Les diverses phases de l'évolution de la maladie de Paget sont très variables. L'affection au début peut rester cantonnée en un point pendant de nombreuses années sans éveiller l'attention du malade; puis, dans une seconde période, l'excoriation détermine quelques douleurs et, peu à peu, par une progression lente, excentrique et spéciale aux affections cutanées parasitaires, l'aréole et la peau environnante sont successivement envahies. Dans le cours de cette évolution, il y

a souvent des temps d'arrêt, et pendant quelques années les lésions demeurent à l'état latent; puis, à l'occasion d'une cause d'irritation quelconque, souvent sans raison appréciable, l'extension reprend sa marche graduellement envahissante. A un moment donné, une ulcération se forme, bourgeonne, et gagne en surface et en profondeur, ou bien c'est un noyau profond qui se développe, durcit le sein, l'augmente de volume et gagne vers la surface. Le sein est peu à peu envahi par le processus cancéreux et, sans l'intervention chirurgicale, l'évolution ultérieure serait celle des cancers habituels du sein. Dans deux cas, les ganglions furent pris et les malades moururent emportées par la généralisation cancéreuse.

Il n'y a pas d'exemple où les lésions, pendant tout le cours de l'affection, aient spontanément rétrocédé et, sauf quelques temps d'arrêt, la tendance envahissante, depuis le commencement jusqu'à la fin, se manifeste sans cesse.

L'affection est quelquefois accompagnée d'une *complication* importante. En dehors des phénomènes inflammatoires qu'on peut voir survenir comme dans toute solution de continuité de la peau exposée au contact des microcoques pyogènes, il se produit quelquefois, dans le voisinage des lésions et en pleine peau saine, de nouveaux foyers d'infection; ce sont là de véritables points d'auto-inoculations qui évoluent identiquement à la lésion mère.

Il est difficile d'établir exactement la *durée* de la maladie; elle dépend de l'apparition plus ou moins précoce du cancer et de la thérapeutique employée.

Le *pronostic* dépend aussi des mêmes raisons. Il est grave en ce sens que toute maladie de Paget indique la possibilité d'un cancer ultérieur qui pourra entraîner la mort par généralisation cancéreuse, sinon l'amputation du sein. Mais il n'est pas d'une gravité extrême, puisque les lésions superficielles peuvent durer vingt ans et plus sans s'épithéliomatiser ni causer

aucune gêne et qu'en cas d'altération de mauvaise nature, l'amputation large pratiquée de bonne heure n'a jamais été suivie de récidive et constitue en quelque sorte une opération curative.

Il est impossible, avec les seuls documents que nous possédons, d'établir des *formes* distinctes. Peut-être reconnaîtra-t-on un jour que les maladies développées ailleurs qu'au sein se distinguent par quelques caractères spéciaux ? Peut-être trouvera-t-on une division à établir d'après la précocité plus ou moins grande du cancer ou d'après son siège superficiel ou profond? Enfin, d'après les caractères cliniques mêmes, pourra-t-on peut-être reconnaître des formes eczématoïdes, lupoïdes, etc.

III

Diagnostic.

Un des côtés éminemment pratiques de la découverte de Darier réside dans la constatation facile des parasites dans les squames et dans les débris épithéliaux d'un léger raclage superficiel. (Nous renvoyons à la page 142 pour le *modus faciendi.*)

C'est là le point le plus important du diagnostic, le signe véritablement pathognomonique. Bien que les caractères cliniques seuls, par leur nombre et leur valeur, puissent conduire à l'affirmative dans la majorité des cas, ils ne suffisent pas toujours, car nous avons rencontré des formes d'eczéma simulant, à s'y méprendre, la maladie de Paget.

La microscopie clinique, à défaut de l'histologie complète, aura désormais dans cette affection une grande importance, puisque c'est d'elle que dépendra, dans quelques cas difficiles, le diagnostic et par suite la direction thérapeutique, et puisque c'est à elle que les observations ultérieures devront leur valeur réelle et leur utilité scientifique. Nous ne nous occuperons ici

que de la différenciation par la symptomatologie, renvoyant pour le diagnostic histologique à la page 142.

Voici un tableau d'ensemble des principaux caractères différentiels :

1. La période d'état ne s'observe en général qu'entre quarante et soixante ans.

2. Lorsque le malade vient consulter, le début réel remonte, en général, à une époque éloignée (de sept à douze ans en moyenne).

3. Au sein, unilatéralité des lésions en pleine activité. Coexistence fréquente au mamelon opposé de lésions de début.

4. Début par des croûtes et des concrétions cornées, adhérentes et rebelles, siégeant au sommet du mamelon, avec ou sans démangeaisons, accompagnées quelquefois d'érythème ou d'exulcération sous-jacente.

5. Sur d'autres régions, début par une petite surface érythémato - squameuse, entourée d'un bourrelet caractéristique.

6. Rétraction précoce du mamelon.

7. Progression excentrique et lente des lésions superficielles; marche serpigineuse avec arrêts momentanés, mais jamais de régression spontanée.

8. Contours polycycliques légèrement surélevés en bourrelet, limitant avec une extrême netteté l'ensemble des lésions.

9. Surface rouge vif, brillante, plus ou moins suintante, légèrement mamelonnée, recouverte par places de squames et de croûtes, dans laquelle on distingue des points excoriés (premier degré), des points exulcérés (deuxième degré), des surfaces (épidermisées) pseudo-cicatricielles.

10. Induration papyracée superficielle.

11. Sensations de brûlure; prurit par périodes, en général, peu intense. Douleurs au contact.

12. (Signes négatifs) : pas de vésicules ; pas d'engorgement ganglionnaire. Incurabilité absolue par les méthodes anti-eczémateuses. En dehors des limites de la surface malade, peau saine, ni rosée, ni desquamée, ni vésiculeuse, ni épaissie, ni cicatricielle.

13. A une époque plus ou moins éloignée du début, en moyenne de sept à dix ans, il se produit le plus souvent, tantôt à la surface même et au centre, une ulcération de mauvaise nature, tantôt dans la profondeur un noyau carcinomateux. Le cancer, une fois formé, n'offre pas de caractères spéciaux. Il évolue lentement, et n'est accompagné d'engorgement ganglionnaire qu'aux périodes ultimes ; il peut alors se généraliser et entraîner la mort.

Voilà certainement un ensemble de signes qui ne saurait s'appliquer à aucune affection connue de la pathologie cutanée, et, en effet, la confusion ne semble pas possible.

De toutes les inflammations chroniques de la peau, c'est l'eczéma du sein qui peut offrir le plus de ressemblance. Il est vrai que, dans les formes typiques, l'eczéma est plutôt lié à la grossesse, à la lactation ou à la gale, qu'il est bilatéral, que la saillie mamelonnaire est normale, souvent même gonflée et plus saillante, que la surface est plus croûteuse et crevassée, non granuleuse, d'un rouge moins foncé, que celle-ci est moins nettement limitée, qu'elle est œdémateuse et soulevée dans son ensemble, qu'il y a souvent des vésicules au moins à la périphérie, que l'évolution présente une suite de rémissions et d'exacerbations et non cette extension périphérique et lentement progressive ; tous signes, bien distincts de ceux de la maladie de Paget. Mais dans quelques cas rares, la netteté des caractères se fond, et par suite de l'absence ou de l'état anormal de certains signes aussi bien dans la maladie de Paget que dans l'eczéma, l'analogie peut devenir frappante.

C'est ce que nous avons observé chez plusieurs malades de l'hôpital Saint-Louis ; en voici deux exemples :

« Mme X..., cinquante et un ans, blanchisseuse, est venue consulter en août 1889 ; mariée à vingt-deux ans, elle a eu cinq enfants. Elle présente au sein droit une plaque assez arrondie, de 6 centimètres de diamètre, très rouge, suintante, exulcérée par places, recouverte de croûtes, et douloureuse au contact. Le bord est bien limité, un peu surélevé. Le mamelon ne se voit plus, étant entièrement rétracté. Il existe une légère induration superficielle. La lésion a débuté il y a trois ans par le mamelon. Rien au sein opposé ; rien sur le reste du corps.

« Ces caractères sont exactement ceux de la maladie de Paget ; mais l'examen histologique des squames aussitôt pratiqué ne révèle pas de psorospermie.

« C'est alors qu'interrogée plus soigneusement, la malade nous apprend qu'il y a trois ans, elle a souffert d'un eczéma presque généralisé, avec intensité des lésions aux deux seins. Après quelques mois de traitement, une grande amélioration était survenue, sauf au niveau des seins. Quelques semaines après, disparition définitive de l'eczéma du sein gauche. La lésion du côté droit, qui a persisté, a subi plusieurs alternatives de rémission et d'exacerbation. C'est à l'occasion d'une nouvelle poussée rebelle datant d'un mois que la malade s'était présentée à la consultation. »

Ces renseignements venaient donc pleinement confirmer les résultats de l'examen des squames. Ce n'était pas un cas de Paget, mais un simple eczéma chronique et rebelle du sein.

Voici le deuxième cas :

« Il s'agit d'une petite fille de quinze à seize ans, venue consulter le 12 novembre 1889. Au sein droit, elle présente une surface malade, arrondie, de 5 à 6 centimètres de diamètre, dépassant largement l'aréole. Bords un peu surélevés par places

et marquant une limite très nette. La peau voisine est intacte; pas de rougeur, ni de vésicules. Plaque très rouge, érodée, un peu suintante. Mamelon rétracté, disparu. Légère induration. Rien au sein gauche.

« Malgré l'âge de la malade, il est impossible, de par le seul examen clinique, de rejeter le diagnostic de maladie de Paget; mais la recherche des psorospermies est infructueuse et les résultats ultérieurs de la thérapeutique montrent bien qu'il s'agit d'un eczéma. Guérison en deux mois par un traitement anti-eczémateux (lotions émollientes, oxyde de zinc, glycérolé cadique faible) » (1).

Ajoutons que, dans nombre d'observations d'eczéma du sein, nous avons constaté la rétraction mamelonnaire, et sans le contrôle histologique on aurait pu croire à des formes pré-cancéreuses de la maladie de Paget. C'est l'erreur qu'on a souvent dû commettre.

Nous sommes convaincu, d'ailleurs, et nous allons le montrer : 1° qu'on a confondu dans la maladie de Paget des affections distinctes; 2° qu'on a décrit à part des lésions qui doivent y être rangées.

Voici deux exemples d'observations publiées *sous le diagnostic de maladie de Paget*, et qui sont de simples coïncidences d'eczéma et de cancer :

« Mrs. C. D... atteinte d'un eczéma au sein gauche, vient, il y a quatre ans, me consulter. La surface malade, de forme irrégulière, est un peu plus grande qu'une pièce de 5 francs; elle siège à la *partie inférieure du sein* et ne s'étend ni au mamelon ni à l'aréole. *En quelques mois*, une pommade composée, à l'oxyde de zinc, l'acide phénique et la glycérine, *vient à bout de cette lésion*. Un an après on constate un noyau dur

(1) Observation appartenant à Darier.

dans la glande mammaire. En 1879, la surface de la tumeur prend une teinte légèrement bleuâtre. 11 février 1880, amputation et constatation d'un squirrhe. En septembre 1880, récidive. Depuis la guérison de l'eczéma, aucune espèce de lésion superficielle n'est jamais reparue. »

« *Squirrhe de la mamelle avec adénopathie axillaire, consécutif à un eczéma chronique du mamelon.* »

« Femme de cinquante-quatre ans, apparence d'excellente santé, *nombreuses éruptions eczémateuses à la face*, au *cuir chevelu*, au *ventre*, aux *aines* et aux *deux seins;* le sein gauche est le moins attaqué. Le sein droit est augmenté de volume; le mamelon est effacé; à sa place, on voit une ulcération superficielle, arrondie, plane, sans écoulement ichoreux. L'eczéma s'étend au delà de la glande mammaire; la peau est restée souple, mobile, sur les parties profondes; cependant on constate une petite induration cutanée qui siège probablement dans un des lobules périphériques de la glande. Tumeur maligne énorme de la glande mammaire. »

La lecture de ces observations rend bien compte de la façon toute gratuite et aléatoire avec laquelle on a trop souvent employé la dénomination de maladie de Paget.

En résumé : de la maladie de Paget, entité morbide spéciale, il faut, et on peut distraire par un examen approfondi des divers signes cliniques, et en tous cas par l'histologie appliquée à la clinique, toute une série de faits tels que :

Les eczémas aigus du sein ; les eczémas chroniques et rebelles;

Les eczémas coïncidant avec un cancer, ou même compliqués de cancer — si toutefois le fait existe!

Dans certains cas très rares, on a pu prendre les lésions superficielles de la maladie de Paget pour quelque forme de psoriasis, pour un lupus érythémateux, ou un lupus compli-

qué de cancer, pour des formes superficielles et lentes d'épithéliomes (acné sébacée partielle, ou rodent ulcer des Anglais).

On les a aussi confondues avec des lésions syphilitiques. Signalons à ce propos le cas rapporté par le Dr Snow (*British med. journal*, 16 déc. 1882), où l'on avait diagnostiqué une maladie de Paget chez une femme atteinte d'une ulcération superficielle, indurée et triangulaire du mamelon, et où l'on vit se manifester dans la suite des signes de syphilis constitutionnelle. La prétendue maladie de Paget avait guéri avec des applications d'une pommade à l'iodoforme, et n'avait été fort probablement qu'un chancre syphilitique du sein.

Il n'est pas nécessaire d'insister davantage sur les caractères différentiels que nous avons énumérés; la découverte des parasites viendra toujours éclairer le diagnostic. Cette recherche trouverait surtout son importance au début même de la maladie, alors qu'on aurait quelques doutes au sujet d'une fissure, d'une croûte rebelle, d'une lésion tuberculeuse ou syphilitique des mamelons.

Depuis notre étude du cas de Radcliffe Crocker de maladie de Paget développée au scrotum (voir page 125), nous pensons que certaines lésions inflammatoires chroniques non classées, qui apparaissent à la peau, devront être rangées dans la maladie de Paget. Les faits suivants en sont des exemples possibles :

« *Épithélioma superficiel de la région dorsale rappelant la maladie de Paget du mamelon* », par L. Brocq.

« Homme d'environ soixante ans, d'une forte constitution.

« Début de la maladie il y a quinze ans par le point qui occupe actuellement le centre de la lésion et s'y présente sous forme d'une saillie à base dure et infiltrée. Accroissement progressif centrifuge. Hémorragies répétées et rebelles, se reproduisant toutes les cinq ou six semaines, provoquées par le simple décubitus dorsal. Plusieurs médecins ont vu le malade et ont porté le diagnostic: dartre ou eczéma.

« *État actuel.* — A la partie supérieure de la région dorsale, à droite de la ligne médiane, existe une lésion en plaque mesurant 12 centimètres dans le grand axe qui est vertical et 8 suivant le petit axe. Les bords sont assez nettement arrêtés et découpés, figurant des circinations plus ou moins bien dessinées; on y trouve en certains points un léger relief. En bas, la surface de la plaque malade paraît en voie de guérison : coloration à peine brunâtre, fine desquamation. Ailleurs, on trouve une rougeur assez vive disparaissant incomplètement à la pression. La vascularisation est assez abondante, l'infiltration très peu marquée sur la plus grande étendue de la plaque. A la partie médiane et un peu supérieure de la surface malade, un point large comme une pièce de 1 franc environ fait saillie au-dessus des parties voisines et figure une sorte de mamelon à sommet plat; la surface de cette saillie est inégale, fongueuse, recouverte de croûtes fines et saigne très facilement. La base et le pourtour immédiat sont notablement infiltrés. En d'autres points de la surface, quand on tend la peau, on voit des sortes de petites saillies transparentes, groupées, agglomérées. Les bords semblent aussi présenter çà et là de toutes petites saillies, en chapelet. On remarque encore, disséminés sur la surface malade, de petits points jaunâtres très légèrement saillants, non agglomérés, ressemblant dans une certaine limite à des papules de lichen plan. Démangeaisons modérées; quelques douleurs périphériques. Santé générale assez bonne, un peu d'état nerveux (1). »

« *On a case of epithelioma of the neck following a patch of chronic skin disease* », par H. Morris.

« Élisa H..., âgée de soixante ans, est admise le 8 septembre 1876 à l'hôpital de Middlesex (Londres).

(1) Nous remercions vivement notre cher maître d'avoir bien voulu nous communiquer cette intéressante observation.

« Depuis neuf ans, elle présente au côté droit du cou une petite tache rouge, arrondie et squameuse, de la grosseur d'une pièce de 6 pence qui, restée dans le *statu quo* pendant cinq ans, s'est ensuite ulcérée et couverte de petites croûtes. Dès lors, la lésion s'accrut graduellement, lentement, et il fallut la cautériser ; ce traitement n'ayant amené aucun résultat, on fit l'application d'emplâtres vésicants qui restèrent aussi sans effets et la marche extensive continua.

« A son entrée, elle présentait un ulcère large comme la moitié de la paume de la main, à bords durs et élevés en plusieurs endroits, saignant facilement et dont le centre était plus profondément ulcéré, tandis que la périphérie n'avait pas d'induration notable. En avant de la plaque, les bords étaient moins nettement surélevés. Opération le 20 septembre. En raison de l'adhérence des parties profondes, l'extirpation totale fut difficile à obtenir. L'examen des tissus montra qu'on avait affaire à un cancer épithélial ordinaire de la peau.

« En janvier 1878, apparition d'un nodule au niveau de la cicatrice, retour à l'hôpital Middlesex le 21 mars, et opération le 27 mars, suivie d'une guérison complète ; juillet 1880, pas de récidive. »

Il est très probable que ces deux observations se rapportent à la maladie de Paget. Nous croyons que le nombre des cas analogues ne tardera pas à augmenter ; récemment encore, un nouveau fait de ce genre vient d'être communiqué à une Société de médecine de Londres.

DEUXIÈME PARTIE

ÉTUDE ANATOMO-PATHOLOGIQUE

CHAPITRE PREMIER

HISTORIQUE ET OBSERVATIONS POUR SERVIR A L'ÉTUDE HISTOLOGIQUE DE LA MALADIE DE PAGET

Nous suivrons ici le même programme que pour l'étude clinique, — nous traiterons de l'historique en reproduisant les diverses observations qui ont déjà été publiées ; nos observations histologiques personnelles seront réunies dans un paragraphe spécial.

I

Travaux et observations antérieurs.

Dans son mémoire, Paget n'a pas apporté de contribution histologique personnelle ; l'honneur revient à Henry Trentham Butlin, chirurgien de Saint-Bartholomew's hospital, d'avoir établi le premier, en 1876 et 1877, les principaux caractères anatomiques de la maladie, dans deux études successives. Mais, avant d'en aborder l'analyse, nous devons signaler que deux ans avant les premières recherches de Paget, Porter,

en 1872, avait publié dans le *Boston med. and. surg. Journal*, un cas d'inflammation destructive chronique du mamelon que, d'après Duhring, on peut à la rigueur rattacher à la maladie qui nous occupe, et dont voici le résumé :

« Au niveau des parties malades, les papilles du chorion étaient très augmentées de volume, et étaient entourées et recouvertes d'une énorme quantité d'épiderme. Le tissu cellulaire sous-cutané était épaissi et infiltré de petites cellules; quelques canaux galactophores étaient normaux ; d'autres, au contraire, étaient obstrués par des masses épithéliales, et dans leur voisinage, se voyaient de nombreux nodules carcinomateux. La glande mammaire commençait à subir la dégénérescence cancéreuse ; le mamelon était complètement détruit. »

Conclusions du premier Mémoire de Butlin (1876).

« 1° Le corps muqueux, très épaissi, est le siège d'une prolifération cellulaire et, par places, on le voit traversé de bandes fibreuses fines et semées de cellules fusiformes.

« 2° Le chorion et les tissus sous-cutanés sont indurés et infiltrés de petites cellules rondes d'inflammation.

« 3° Les conduits galactophores, sur une profondeur de plus d'un pouce, sont largement dilatés et gorgés de cellules épithéliales.

« 4° Le tissu conjonctif, autour des conduits, est infiltré de leucocytes. »

En somme : prolifération cellulaire à l'épiderme et dans les conduits avec inflammation des tissus sous-jacents et environnants.

L'auteur déclare que ces diverses lésions répondent aux descriptions d'eczéma chronique d'autres régions, selon Neumann et Biésiadecki. Cependant, nous serions porté à rattacher cette description à la maladie de Paget, de par la prolifération de l'épiderme, certaines figures jointes au texte rappelant des formes du parasite, et les commentaires suivants par lesquels l'auteur termine son mémoire :

« L'altération de l'épithélium des conduits est particulière et mérite de frapper l'attention. Un grand nombre de conduits présentent à la section les mêmes caractères que ceux observés dans les conduits dilatés des tumeurs de la glande mammaire. Cette accumulation de cellules offre certains caractères qui font penser aux premières périodes de prolifération intra-cystique. Il y a une disproportion notable entre l'état inflammatoire du derme et les altérations de l'épiderme relativement minimes. »

D'ailleurs l'auteur, dans son second mémoire, qui, sans contredit, a rapport à deux cas typiques, donne à peu de chose près les mêmes altérations. Il n'y a qu'un degré de prolifération de plus, aboutissant au véritable cancer.

Second Mémoire de Butlin (1877).

« Résumé : prolifération cellulaire de la couche muqueuse; infiltration, inflammation du derme ; prolifération de l'épithélium de quelques conduits galactophores ; prolifération intra-glandulaire; infiltration péri-canaliculaire et péri-glandulaire. »

Jusque-là rien de nouveau, mais voici quelques particularités :

L'épiderme envoie des prolongements dans le derme et, — nous appelons tout particulièrement l'attention sur ce fait — on trouve *parmi les cellules mêmes* du corps muqueux des nids cellulaires (*ou globes épidermiques*) donnant à l'épiderme épaissi un caractère d'épithélioma (1).

Les cellules qui gorgent les conduits glandulaires et les acini, volumineuses, à protoplasma granuleux, renfermant de larges noyaux à bords bien limités, avec un, deux ou plusieurs nucléoles, sont des cellules épithéliales ; leur prolifération intense détermine la rupture des parois qui les

(1) Voir page 139.

enserrent et par suite leur envahissement dans le tissu conjonctif. C'est là certainement une affection de l'épithélium : telle est l'opinion de l'auteur.

Puis il explique la formation des cellules nouvelles intra-glandulaires par leur *multiplication endogène*. L'auteur a rencontré un grand nombre de ces formes cellulaires. « Malgré cela, dit-il, je n'ai pu découvrir d'une façon satisfaisante le mode précis de cette multiplication endogène. »

Frappé de la présence de formes cellulaires spéciales au milieu des éléments proliférés et cherchant à les expliquer, Butlin conclut à un mode de multiplication endogène destiné à la formation des nouvelles cellules. Mais si l'on se reporte aux figures 5 et 9 de la planche de Butlin et que l'on compare ce qu'il décrit comme des cellules en voie de prolifération endogène avec notre description de formes parasitaires, on reconnaîtra entre ces divers éléments une certaine analogie. Ces planches nous montrent, en effet, des cellules à contours très bien marqués et séparés du protoplasma central par une zone claire ; le protoplasma est rétracté autour d'un noyau assez volumineux ; dans quelques cellules, il est divisé en deux ou trois masses, puis on trouve, tangent en un point du contour, un noyau qui est très probablement un reste de la cellule contenante : description qui répond à celle de nos psorospermies ; mais il est curieux que l'auteur, qui a bien vu ces corps « en transformation endogène dans les conduits », ne les mentionne pas à propos de l'épiderme. Pour lui, les lésions superficielles seraient celles de l'eczéma.

Voici les conclusions par lesquelles il termine son étude :

« 1° Il y a une relation entre l'eczéma et le cancer ;

« 2° La prolifération intra-canaliculaire et glandulaire est de même ordre que celle de la surface ;

« 3° Cette accumulation de cellules détermine la rupture des parois et la production d'un épithélioma. »

Dans un mémoire de H. Morris publié en 1880 dans le *Med. Chir. Trans.*, vol. LXIII, et intitulé : « *On two cases of carcinoma of the breast preceded by so-called eczema of the nipple and areola* », on trouve une courte description histologique par Goodhart, qui malheureusement n'étudie que le cancer.

« Il a trouvé, dans le tissu conjonctif, de l'infiltration de noyaux embryonnaires et des groupes de cellules épithéliomateuses ; autour des vaisseaux et des conduits il y avait de larges cellules angulaires différant des cellules embryonnaires habituelles et indiquant un processus d'épithélioma. »

Nous n'avons mentionné ce travail, que pour relever une disposition cellulaire non indiquée dans le texte, et que nous avons remarquée dans une planche qui y est jointe.

Les figures 4 et 5 montrent en effet, dans les lobes épithéliomateux mêmes, des éléments cellulaires qui ressemblent à certaines formes de psorospermies.

Les principales recherches entreprises après celles de Butlin sont de Georges Thin, savant histologiste anglais, qui s'est le plus occupé de l'anatomie de la maladie de Paget. Après avoir examiné les deux cas de Lawson ; Thin a publié successivement, en 1879 et 1881, les trois mémoires suivants qui ont fait époque dans l'histoire de la maladie :

1° « *Eczema of the nipple and cancer of the breast, an inquiry into the nature and mutual relation of the morbid condition which have been associated under these names.* » Lu à la séance du 9 décembre 1879 de la « *Roy. med. and Chir. Soc.* »

2° « *On the connection between disease of the nipple and areola and tumours of the breast, etc.* » (*Trans. of the Path. Soc. of London*, 15 mars 1881.)

3° « *Malignant papillary dermatitis of the nipple and the*

breast ; tumours with which it is found associated. » (*British med. Journ.*, 14 et 21 mai 1881.)

Thin a constaté que la limite des tissus malades est nettement indiquée par un épaississement assez brusque de l'épiderme et la présence d'une couche de cellules inflammatoires dans le corps papillaire du derme. A mesure qu'on s'éloigne de la périphérie, l'épiderme se désagrège et la couche inflammatoire sous-jacente s'épaissit. La désorganisation des éléments du corps muqueux est particulière ; l'auteur insiste sur ce point :

« La couche cornée est très mince, et la limite inférieure du *rete* épaissi, se distingue à peine ; elle se confond en partie avec les cellules sous-jacentes de la couche inflammatoire du derme. Les éléments nobles de l'épiderme ont péri en si grand nombre qu'il ne reste plus de la structure du *rete* de Malpighi qu'une forme squelettique, et tandis que nombre de cellules ont totalement disparu, beaucoup de celles qui restent présentent les signes habituels de la dégénérescence à divers degrés, c'est-à-dire un noyau hypertrophié avec disparition des nucléoles, un protoplasma œdematié ou vacuolisé, contenant soit un noyau altéré, soit la cavité qui résulte de la disparition de ce noyau. »

Cette description est la première qui indique les véritables altérations de l'épiderme. Il n'y a que l'interprétation de cellules dégénérées et vacuolisées que nous remplacerons par celle de coccidies à divers stades d'évolution. Nous renvoyons à ce propos à la description du parasite et à la discussion de la cellule dégénérée et vacuolisée, pages 135 et 150.

Ajoutons que dans la plupart des cellules vacuolisées et en dégénérescence, de Thin, telles qu'elles sont dessinées sur les figures de son mémoire, on voit le protoplasma nettement rétracté autour d'un ou de plusieurs noyaux, laissant un vide *non au centre comme dans la vacuolisation, mais à la périphérie*, entre la paroi et la masse protoplasmique. D'autres

cellules à contours bien conservés sont totalement vidées, ne contenant dans l'intérieur ni protoplasma, ni noyau ; d'autres enfin présentent un noyau tangent extérieurement à leur contour. Ces cellules sont considérablement hypertrophiées, et limitées par des bords très nets et épais.

Ces derniers caractères, que l'auteur n'a pas mentionnés dans son texte, répondent parfaitement à notre description des formes inférieures de coccidies.

Thin ajoute que ces cellules pour lui œdématiées, vacuolisées, désorganisées, se trouvent dans l'épiderme aux limites mêmes du mal, et il insiste sur les degrés très variables de la désorganisation épithéliale selon les points de l'épiderme que l'on considère (ce qui répondrait à notre division en premier et en deuxième degré, etc.).

« Dans le derme, l'épaisseur de la couche d'infiltration est variable, mais n'existe que dans le *pars papillaris ;* et c'est là un caractère tout particulier que le *pars reticularis* soit presque toujours et très complètement indemne. Les canaux galactophores sont gorgés d'éléments épithéliaux. L'auteur démontre ensuite, à l'aide de très intéressantes figures, le mode d'infiltration et d'envahissement des parois glandulaires par des fusées de cellules épithéliales qui finissent par perforer les parois ; c'est ainsi qu'il explique d'une part leur rupture, et d'autre part la présence des éléments épithéliaux dans le tissu conjonctif, constituant le cancer. »

L'agent destructeur que l'auteur reconnaît devoir exister comme élément spécifique serait de nature chimique. Nous nous occuperons plus loin de cette hypothèse pathogénique (page 154).

Le 9 février 1884, Schweinitz, dans le *Medical News*, a décrit un cas de maladie de Paget avec cancer consécutif de la glande mammaire, dont il a fait l'examen histologique et dont les Drs Duhring et Wile ont pu voir les préparations.

« C'est à peine si sur les coupes on distinguait çà et là quelques vestiges de la couche cornée de l'épiderme ; le *rete*, fort épaissi partout où il existait, était le siège d'une prolifération très active dans toutes ses parties, mais surtout au niveau des prolongements qu'il envoyait entre les papilles du derme, prolongements qui étaient très augmentés de volume, s'enfonçaient au loin dans le chorion et comprimaient les papilles. La couche papillaire du chorion ainsi modifiée était, de plus, infiltrée de jeunes cellules. Cette infiltration était surtout apparente dans les couches sous-papillaires du derme et autour des vaisseaux. Les espaces lymphatiques du tissu cellulaire sous-cutané contenaient des masses épithéliales petites et peu nombreuses vers la partie externe du mamelon, mais qui devenaient de plus en plus considérables à mesure que l'on approchait des vaisseaux galactophores. Les plus volumineux de ces conduits étaient remplis par une néoformation exubérante de cellules épithéliales, lesquelles en quelques points avaient envahi les parois des canaux et pénétré dans les tissus voisins. En somme, d'après le Dr Schweinitz, les couches superficielles et moyennes du derme présentaient des lésions inflammatoires, tandis que les couches profondes et le tissu cellulaire sous-cutané étaient déjà envahis en partie par des alvéoles de cancer squirrheux : il en était de même du tissu glandulaire (1). »

On le voit, il s'agit toujours des mêmes lésions prolifératives et inflammatoires déjà décrites par Butlin et Thin. Elles seront de nouveau confirmées dans un travail remarquable de Duhring et Wile dont voici le résumé :

Étude histologique par L. Duhring et Wile (2).

« La couche cornée de l'épiderme a presque entièrement disparu ; c'est à peine si çà et là on en voit quelques vestiges formant de petits lambeaux minces, secs, peu adhérents. Au centre même du mamelon, le rete de Malpighi a une épaisseur très irrégulière, il fait même complètement défaut en

(1) Extrait d'une analyse de L. Brocq. *Ann. de Dermatol.*, oct. 1884.
(2) Extrait d'une analyse de L. Brocq. *Idem.*

certains points et laisse à découvert les papilles du chorion. A mesure que l'on va vers la périphérie du mamelon, cette lésion devient de moins en moins marquée et elle est remplacée par une prolifération de la même couche. Les cellules de la couche cornée qui persistent renferment un noyau visible; celles du corps muqueux présentent tous les intermédiaires entre la prolifération active et la dégénérescence. Celles-ci revêtent des formes très variables, les unes sont rondes, d'autres ovales, d'autres allongées, et ont une tendance à se diviser en deux cellules filles. Elle sont volumineuses, renferment en général une grande quantité de protoplasma et un ou deux noyaux granuleux d'aspect très divers. Dans chaque prolongement inter-papillaire du corps de Malpighi, il y a une disposition concentrique des cellules formant deux zones, l'une centrale où les éléments sont dégénérés et déterminent une alvéole; l'autre périphérique où les cellules prolifèrent. »

Cette description de l'épiderme assez brève et moins détaillée que celle de Thin, au point de vue de la désorganisation du corps muqueux, permet de reconnaître tout au moins le même état de destruction épithéliale. Pour Duhring et Wile, il s'agirait là de divers intermédiaires entre la prolifération active et la dégénérescence.

Les auteurs ajoutent que :

« Les papilles du chorion sont pour la plupart tellement infiltrées de jeunes cellules, qu'elles sont déformées, et c'est à peine si l'on peut retrouver quelques vestiges de leur structure normale. Quelques-unes ont au moins deux fois leur volume habituel et sont étranglées à leur base par les prolongements du corps muqueux; d'autres sont comprimées dans toute leur hauteur par ces mêmes prolongements et ne forment plus qu'une mince colonne; d'autres enfin sont complètement étouffées, et on n'en trouve plus que quelques traces.

« Les altérations des papilles du chorion sont bien évidemment consécutives à ces lésions proliferatrices du *rete* et de ses prolongements interpapillaires. A mesure que ces prolongements s'accroissent en profondeur et en largeur, les papilles

sont de plus en plus comprimées; elles prennent d'abord un aspect pyriforme; comme la compression s'exerce surtout à leur base, leur sommet se tuméfie et se remplit de cellules lymphoïdes exsudées des capillaires. Enfin la papille est, en quelque sorte, détachée du chorion, et c'est pour cela que l'on peut voir, par places, des amas de cellules lymphoïdes au centre de masses épithéliales; puis ces cellules lymphoïdes subissent un processus de dégénérescence, se résorbent et laissent un espace vide au milieu du rete proliféré.

« Au-dessous de la couche papillaire, on trouve dans le chorion des bandes verticales ou obliques et des amas formés de petites cellules arrondies, qui ne sont autre chose que des foyers d'inflammation périvasculaires. Sur les coupes, il est en effet facile de voir de nombreuses sections transversales et longitudinales d'artérioles et de capillaires entourés d'une zone de cellules lymphoïdes exsudées.

« Dans les couches moyennes et inférieures du chorion se trouvent des alvéoles de dimensions et de formes variables, remplis en partie ou en totalité de cellules épithéliales, que l'on doit regarder comme de véritables néoformations de carcinome type. Ces alvéoles sont entourés d'un stroma très dense de tissu connectif, dans les mailles duquel on trouve infiltrés en quantité très variable des éléments lymphoïdes. Le tissu connectif, qui forme le stroma, est, par places, embryonnaire; d'autres fois, au contraire, il forme d'épaisses travées que des nodules épithéliaux pénètrent en tout sens. Par places, on trouve des travées très minces ressemblant tout à fait à des tissus cicatriciels, et cette disposition se voit surtout directement au-dessous du mamelon. Des coupes portant sur le tissu de la glande mammaire, à un pouce environ au-dessous des téguments, ont montré qu'il était formé en ces points par des bandes de tissu connectif très dense, entourées de tissu adipeux, sans le moindre vestige de structure glandulaire et de canaux galactophores; aussi l'auteur pense-t-il que ce sont là des lésions dues au développement d'un squirrhe atrophique.

« Les gros vaisseaux galactophores, à un quart de pouce environ de profondeur, sont en partie ou en totalité remplis de cellules épithéliales; leurs parois sont intactes; le tissu cellulaire voisin est très infiltré de petites cellules rondes. A la profondeur de trois quarts de pouce environ, les canaux galac-

tophores contiennent encore des masses épithéliales plus ou moins volumineuses, mais çà et là leurs parois sont infiltrées de cellules; en certains points, elles sont entièrement transformées, comme éclatées, et ces points correspondent à des nodules cancéreux situés dans le voisinage. Ainsi que les auteurs le font remarquer avec beaucoup de justesse, il est remarquable de voir qu'il n'y a en réalité que des lésions peu importantes dans les couches sous-papillaires du derme, tandis qu'au-dessus et au-dessous de cette zone il existe des altérations considérables. Le véritable foyer de la néoplasie semble siéger au niveau des plus petits canaux excréteurs, à un pouce environ de profondeur. Des coupes pratiquées vers la limite de la lésion cutanée montrent qu'elle se termine d'une façon très brusque sans qu'il y ait de zone intermédiaire entre elle et les tissus sains (1). »

Les auteurs croient pouvoir conclure de tout ce qui précède que la maladie de Paget consiste en une prolifération anormale et en une dégénérescence de mauvaise nature du *rete* de Malpighi. L'affection débuterait donc par l'épiderme, puis elle se prolongerait par continuité au revêtement épithélial des vaisseaux galactophores; à mesure qu'elle progresse, la lumière de ces vaisseaux s'obstrue de cellules épithéliales; le processus pénètre de plus en plus profondément dans la glande mammaire, il envahit les vaisseaux galactophores de plus en plus petits, et dont la membrane de Henle est la barrière qui empêche le processus épithélial d'envahir les tissus voisins; celle-ci est bientôt rompue vers les petits vaisseaux, et les nodules épithéliaux pénètrent dans les tissus périphériques. C'est là l'origine de la néoplasie cancéreuse; il se développe dès lors un squirrhe atrophique dont la rétraction du mamelon est un excellent signe de début.

Après le mémoire de Duhring et Wile au point de vue histologique, on ne trouve dans la littérature, jusqu'en 1889,

(1) Analyse par L. Brocq. *Loc. cit.*

qu'une note de Lassar à la Société médicale de Berlin en 1885, la description de R. Crocker dans son traité classique 1888, et la note qui accompagne la communication de cet auteur sur son cas de maladie de Paget développée au scrotum.

En France, notre savant maître, M. E. Vidal, à l'occasion d'un raclage pratiqué sur une de ses malades en 1886, a complété nos connaissances sur la cause de la rétraction précoce du mamelon et la nature épithéliomateuse des ulcérations bourgeonnantes.

En somme, l'histologie de l'affection et sa pathogénie étaient relativement dans une période latente, lors de la découverte de la nature psorospermique de la maladie de Paget. Déjà, le 30 mars 1889, Darier avait attiré l'attention sur une espèce jusque-là inconnue de ces parasites dans une note lue à la Société de Biologie, et intitulée : « *Une forme de psorospermose cutanée diagnostiquée acné cornée ou acné sébacée concrète.* » Quelques jours après, le 19 avril, le même auteur faisait une seconde communication sur « *une nouvelle forme de psorospermose cutanée ou maladie du mamelon de Paget* ». Dans cette étude, il établissait très nettement la nature parasitaire de l'affection, par de nombreuses préparations microscopiques. L'importance de cette communication nous autorise à en reproduire les principaux passages :

« Si l'on prend, au niveau de la surface malade, des squames épithéliales et, qu'après les avoir dissociées en lambeaux dans une goutte d'eau, ou mieux dans la solution iodée, on les porte sous le microscope, on constate sans autre préparation, l'existence, au milieu des cellules épithéliales et souvent dans leur intérieur même, de corps ronds entourés d'une membrane réfringente à double contour.

« Il est préférable de dégraisser auparavant les squames par un séjour de quelques heures dans l'ammoniaque diluée, ou de les soumettre à l'action du bichromate de potasse pendant quelques jours. Les résultats sont ainsi plus nets.

« Le diamètre des corps ronds est un peu variable. Il est généralement supérieur à celui des cellules épithéliales normales, de sorte que les cellules qui les contiennent sont plus ou moins distendues. La membrane contient une masse de protoplasma granuleux qui est quelquefois rétractée ou plus souvent, au lieu d'une masse unique, deux ou un plus grand nombre de corpuscules. On peut avoir sous les yeux une coque remplie de grains très nombreux. La présence de ces corps dans les squames est caractéristique de la maladie de Paget, et l'on ne trouve rien de pareil dans les affections qui pourraient être confondues avec elle.

« Sur des coupes de fragments de peau excisés et durcis, on voit que ces corps, qui sont extrêmement abondants en certains points, siégent à tous les étages du revêtement épidermique.

« Les caractères qui leur appartiennent sont suffisants pour affirmer qu'il s'agit de psorospermies ou coccidies, c'est-à-dire d'animaux uni-cellulaires de la classe des sporozoaires. Ils ressemblent beaucoup aux parasites de la psorospermose folliculaire, mais ils sont généralement plus gros et, en outre, on trouve ici abondamment des formes qui n'apparaissent chez les autres qu'après une longue période de culture, en dehors de l'épiderme de leur hôte.

« Les différents états sous lesquels je les ai rencontrés correspondent assez bien aux stades d'évolution des coccidies en général. Ils paraissent être d'abord formés d'une masse de protoplasma, munie ou non d'un noyau, qu'il est fort difficile de distinguer des cellules épithéliales, si ce n'est par l'absence des filaments d'union ; bientôt cette masse s'entoure d'une membrane à double contour et le protoplasma subit une segmentation d'où résulte la formation de corpuscules nombreux ; l'organisme se présente alors sous l'aspect d'un kyste sporifère.

« Il existe de ces parasites non seulement dans l'épiderme superficiel, mais encore, à ce qu'il m'a semblé, en très petit nombre dans le tissu conjonctif du derme, qui est le siège d'une inflammation intense. On en trouve surtout en quantité, et c'est là un fait capital, dans les prolongements de l'épiderme qui constituent le canal excréteur des glandes sudoripares et les canaux galactophores.

« L'épithélium du mamelon est formé de lobes et de boyaux irréguliers et ramifiés en tous sens qui sont en continuité avec l'épiderme superficiel au niveau de l'embouchure des canaux galactophores. Au milieu des cellules épithéliales qui constituent ces lobes, se voient de nombreuses coccidies à des degrés divers de développement. On les retrouve également sur des préparations obtenues par dissociation, ou simplement quand on examine le produit de raclage d'une surface de coupe de la tumeur.

« On voit, en outre, une quantité d'éléments cellulaires qui ne peuvent être avec certitude distingués des cellules épithéliales. Il est donc possible qu'il y ait, soit dans l'épithélium, soit dans la lésion cutanée, un nombre de parasites beaucoup plus grand qu'il ne semble au premier abord. D'ailleurs, si les coccidies se présentaient partout avec des caractères absolument distincts des cellules qui les entourent, on ne comprendrait pas que les observateurs éminents qui ont étudié cette maladie n'en aient pas reconnu la présence. Mais il suffit qu'on trouve, dans chaque lobe de la tumeur, un certain nombre de parasites sous leur forme caractéristique pour qu'il soit légitime de leur attribuer un rôle dans sa formation.

« Les faits qui précèdent me semblent importants. Ils démontrent, d'abord, que la maladie de Paget est une affection parasitaire, une forme de psorospermose. Ils permettent ensuite d'en faire très facilement le diagnostic, et cela par le seul examen microscopique de squames détachées de la surface malade.

« J'ai eu l'occasion d'étudier jusqu'ici quatre cas de cette maladie ; dans tous, les résultats ont été absolument concordants. J'ai à peine besoin d'ajouter que j'ai constaté l'absence de parasites analogues dans l'eczéma ordinaire du sein et dans un grand nombre d'autres maladies squameuses.

« Je crois, en outre, que la maladie en question fournit une première indication sur la cause et la pathogénie de certains épithéliomes et qu'à ce titre elle mérite l'attention des observateurs. »

Avec la découverte de Darier, la maladie de Paget se présentait sous un jour nouveau. Il devenait utile de reprendre

l'histoire nosologique de l'affection, de discuter l'interprétation nouvelle qu'il faut donner aux lésions histologiques, et d'établir leurs rapports exacts avec les parasites. Une refonte complète était nécessaire, c'est la tâche que nous nous sommes proposée dans plusieurs études antérieures et dans ce présent mémoire.

Depuis notre communication au Congrès international de dermatologie (Paris, août 1889), et notre mémoire aux Archives de médecine expérimentale (1er janvier 1890), sur « l'*Anatomie pathologique et la nature de la maladie de Paget* »; études analysées dans notre revue critique aux Annales de dermatologie (janvier et février 1890) il a paru sur ce sujet, le 18 mars 1890, une intéressante communication de J. Hutchinson jun. à la « Pathological Society of London », intitulée « *Paget's disease of the nipple with Psorospermiæ* » qui confirme la présence des coccidies dans la maladie. Nous avons été heureux de constater que les premières recherches publiées à l'étranger, depuis nos travaux, sont venues appuyer les conclusions de Darier et les nôtres.

II

Observations histologiques inédites.

OBSERVATION I.

Maladie de Paget du sein, datant de onze ans, sans épithélioma, très améliorée par le traitement. Examen histologique.

(Deuxième partie) (1).

Communiquée et rédigée par M. Darier (inédite).

« *L'examen histologique* a porté : 1° sur des squames; 2° sur un fragment de peau excisé.

« 1° Des squames ont été enlevées à diverses reprises, à la

(1) Voir la première partie de l'observation, p. 52.

surface de la lésion du sein, par arrachement avec une pince. Elles ont été examinées directement, ou après traitement par divers réactifs. Voici quels sont les procédés qui m'ont donné les meilleurs résultats : La solution iodo-iodurée de Gram, précédée ou non, suivant que les squames sont plus ou moins grosses, d'un séjour de quelques heures dans de l'ammoniaque au dixième; on distingue très bien de cette façon les parasites au milieu des cellules cornées et l'on peut apprécier leur nombre (1). Sur les squames que l'on a laissé macérer pendant plusieurs jours dans le bichromate d'ammoniaque à 2 p. 100, puis lavées, et, si l'on veut, colorées par l'hématoxyline, les parasites sont beaucoup mieux conservés; on voit d'une façon très nette leur corps protoplasmique, leurs noyaux et la membrane enkystante, et l'on peut se rendre compte de leur siège souvent intra-cellulaire. Ces préparations, montées dans la glycérine, sont persistantes.

« 2° Un petit morceau de peau a été enlevé en pleine plaque érosive et comprend une petite région altérée au premier degré et le bord d'une surface atteinte au deuxième degré (voir mon observation). Cette pièce a été divisée en fragments qui ont été durcis l'un par l'acide osmique, qui n'a pas donné de bons résultats; l'autre par le liquide de Flemming, pour la recherche de figures karyokinétiques; un troisième, plus grand, a été durci par l'alcool, et les coupes ont été colorées par le picrocarminate ou par l'hématoxyline de Ranvier. (J'ai essayé, en outre, un très grand nombre de matières colorantes dans le but d'obtenir une coloration élective des parasites, mais sans succès.) Ma description portera surtout sur les coupes après l'alcool.

« On constate sur ces coupes que les lésions portent à la fois sur l'épiderme (B), sur le derme (A).

« La ligne de séparation entre les deux tissus est à peine

(1) « La fig. 14, pl. III a été dessinée d'après une de mes préparations obtenues par ce procédé. »

ondulée; il n'y a donc pas de papilles. La membrane basale est presque partout conservée, sauf en quelques points très limités, où la désagrégation des cellules de l'épiderme et, d'autre part, l'abondance des cellules migratrices immédiatement au-dessous, rend un peu incertaine la limite inférieure du corps muqueux.

« A) *État de l'épiderme.* — Il présente sur l'un des côtés de la pièce son épaisseur normale et toutes ses couches au complet (premier degré); à l'autre, il est réduità deux ou trois rangées de cellules très altérées et surmontées d'une croûte (deuxième degré).

« Dans l'épiderme altéré au premier degré, on distingue le corps muqueux de Malpighi, la couche granuleuse normale, et une couche cornée qui est épaisse et lamelleuse. La seule altération qui existe, et qui frappe dès l'abord, consiste dans la présence, au sein de la couche de Malpighi, de corps cellulaires qui manifestement ne sont pas des cellules épithéliales Généralement plus gros que celles-ci, troublant par conséquent l'ordonnancement régulier des cellules malpighiennes ils s'en distinguent encore par leur coloration différente, ordinairement plus intense, sous l'influence des réactifs, et par l'absence de la structure filamenteuse propre aux cellules malpighiennes. Leur protoplasma a par conséquent un autre « grain »; leur noyau est plus grand, quelquefois bosselé ou multiple. Mais ce qui attire particulièrement l'attention sur ces éléments et permet même de les compter là où ils ne sont pas trop abondants, c'est qu'ils sont pour la plupart rétractés sous forme de masses anguleuses; ils laissent donc entre eux, et le bord de la logette qu'ils occupaient au sein de l'épiderme, un espace vide paraissant résulter de la confluence de plusieurs vacuoles, et qui apparaît naturellement en blanc sur les coupes colorées. C'est là un effet de l'action coagulante de l'alcool, ainsi que me l'a appris la comparaison avec des préparations obtenues dans d'autres cas après l'action

prolongée des bichromates, qui rétractent moins les éléments délicats.

« Certains de ces corps sont remarquables encore par une membrane hyaline, très nette, qui les enveloppe d'un double contour; quand un corpuscule ainsi enkysté a subi la rétraction dont je viens de parler, c'est entre son protoplasma et la membrane restée appliquée aux cellules voisines qu'apparaissent les vacuoles ou l'espace vide.

« Il est rare, sur ces coupes faites après durcissement par l'alcool, de pouvoir constater le siège intracellulaire de ces parasites, qui, comme on le voit, présentent les caractères des coccidies; j'ai pourtant trouvé un certain nombre de points où cette disposition était évidente.

« On rencontre des parasites à toute hauteur du revêtement épidermique; ils sont plus particulièrement abondants au niveau de la première rangée du corps muqueux et immédiatement au-dessus; ils sont rarement enkystés à ce niveau, mais plutôt sous forme de masse protoplasmique nuclée, sans membrane, plus ou moins fortement rétractée au sein d'un espace clair. Plus haut, les corpuscules sont plus fréquemment enkystés et souvent plus volumineux. Dans la couche cornée, ils sont presque toujours aplatis dans le sens horizontal et par conséquent moins apparents.

« En continuant l'examen de la coupe, on voit les parasites devenir plus abondants à mesure qu'on s'avance du côté que j'ai dit atteint au deuxième degré; parfois ils ne sont plus séparés les uns des autres que par des cellules malpighiennes peu nombreuses et déformées par la pression qu'ils exercent sur elles. Les corpuscules parasitaires étant rétractés et présentant des vacuoles sur leurs bords, il résulte de leur abondance un aspect très particulier du corps muqueux dans ces points : il est criblé de trous et paraît grossièrement réticulé ou désagrégé et comme bouleversé. On éprouve parfois alors une certaine difficulté à dire, en considérant un élément en

particulier, s'il représente un parasite rétracté ou une cellule épidermique altérée et déformée par le voisinage de plusieurs parasites.

« A l'extrémité de la coupe qui correspond à la lésion du deuxième degré, l'épiderme est à peine reconnaissable. Il n'est plus composé que de deux ou trois couches de cellules épidermiques, infiltrées de parasites, et mêlées de cellules migratrices venues du derme. Au-dessus, se trouve un amas de granulations irrégulières, dont la nature est impossible à déterminer, de débris de cellules et de globules de pus, et cet ensemble, en se desséchant à l'air, a donné lieu à une masse qui paraît homogène ou lamelleuse; c'est en un mot, une croûte.

« Il me reste à signaler ici un aspect des parasites que je n'ai observé sur aucune préparation provenant des trois autres cas que j'ai personnellement étudiés, non plus, je crois, que l'auteur du présent travail. Il s'agit de kystes plus volumineux siégeant dans l'épiderme qui borde l'exulcération du deuxième degré. Il y en a deux ou trois sur presque toutes les coupes, mais, étant données leurs dimensions, il est vraisemblable qu'un même kyste se retrouve sur plusieurs coupes successives. Leur diamètre en effet mesure le tiers ou même la moitié de la hauteur du corps muqueux dans lequel ils sont logés. Ils ont une membrane enveloppante bien nette, qui empêche qu'on ne les prenne pour de petits abcès intra-épidermiques, et un contenu granuleux au milieu duquel un bon objectif permet de distinguer un grand nombre de corpuscules ovalaires (fig. 6, pl. II). Tout autour du kyste, les cellules épithéliales sont repoussées et aplaties parallèlement à sa surface. Il m'a paru sur plusieurs coupes, que ces kystes, arrivés par l'effet de la prolifération épidermique à la hauteur de la couche cornée, se vidaient de leur contenu qui allait se mêler aux granulatious que j'ai signalées sous la croûte.

« Les préparations obtenues par le procédé du liquide de

Flemming et de la safranine ne m'ont rien appris sur le mode de division des parasites en question. Je n'ai trouvé de figures de karyokinèse que dans quelques cellules épithéliales, au voisinage de quelques-uns d'entre eux.

« B) *État du derme.* — Le derme présente aussi des altérations caractéristiques. Dans sa portion supérieure, portion dont l'épaisseur égale à elle seule celle que présente normalement le derme tout entier dans cette région, se voit un tissu scléreux très particulier ; il est composé de faisceaux sans ondulations, tendus et serrés les uns contre les autres, à direction générale parallèle à la surface, à structure fibrillaire peu accusée et se colorant faiblement par le carmin. Entre eux, se trouvent de nombreuses cellules connectives fusiformes ou aplaties. Des vaisseaux sanguins abondants, à calibre assez large pour l'épaisseur de leurs parois qui sont toujours privées d'éléments musculaires, traversent perpendiculairement cette couche scléreuse sans présenter de sinuosités. Ils sont entourés par places de cellules embryonnaires qui forment souvent un mamelon périvasculaire complet. Ces vaisseaux se divisent en capillaires dans la région qui correspond au corps papillaire, et à ce niveau on trouve habituellement une nappe continue, mais peu épaisse, de cellules embryonnaires confinant à l'épiderme.

« Au-dessous de la couche scléreuse, dans laquelle se voient en outre, j'ai omis de le dire, quelques vaisseaux ou espaces lymphatiques assez larges, existe une couche moins épaisse qui a la structure du derme normal ; les faisceaux conjonctifs, plus colorés par le carmin, y ont le trajet onduleux et l'aspect fibrillaire ordinaire ; les fibres élastiques s'y voient également, tandis qu'elles font défaut ou sont très rares et grêles dans la zone scléreuse.

« Je n'ai pas rencontré de nerfs dans mes coupes du fragment traité par l'acide osmique et ne puis spécifier leur état.

« Il me reste à parler des follicules pileux et des glandes. Les glandes sudoripares ont leur glomérule au-dessous de la couche dermique d'aspect normal ; il paraît sain, ainsi que le canal excréteur ; dans le cône épidermique où il va se jeter, les parasites sont particulièrement abondants.

« Les follicules pilo-sébacés sont au contraire profondément altérés ; les poils sont tombés ; l'embouchure d'un follicule, qui s'ouvre au niveau de la lésion épidermique au second degré, est elle-même exulcérée. Les lobes glandulaires irréguliers qui paraissent en voie de bourgeonnement ne contiennent plus que de rares cellules sébacées ; la plupart sont des cellules épithéliales métatypiques au milieu desquelles se voient de nombreuses coccidies. Enfin, tout autour de ce follicule et de sa glande, il y a une véritable nuée de cellules embryonnaires, formant une nappe continue et indiquant une inflammation particulièrement intense en ce point.

« En résumé, j'ai retrouvé dans ce cas toutes les lésions caractéristiques de la maladie de Paget, telles que je les ai rencontrées dans trois autres pièces provenant d'amputations du sein ; l'infiltration de l'épiderme par des parasites tout à fait analogues à des coccidies, dont quelques-unes présentent même l'aspect de kystes sporifères ; l'envahissement des annexes de l'épiderme et notamment des follicules pilo-sébacés ; mais il n'y a pas encore de productions épithéliomateuses. Le derme sclérosé et parsemé d'éléments embryonnaires est en état d'inflammation chronique, ce qui n'est point étonnant, étant donnée l'ancienneté de l'affection chez cette malade ; je suis même porté à admettre que l'épiderme qui le revêt a été plusieurs fois détruit ou au moins exulcéré pendant le cours de la maladie, et qu'après régénération, il est envahi à nouveau par les parasites. Cette interprétation explique la présence d'un épiderme contenant des coccidies assez peu nombreuses par places, sur un derme qui est pourtant partout chroniquement enflammé, et fait entrevoir la cause de la durée indéfinie

de la maladie qui s'éternise, quand elle ne donne pas lieu à une lésion plus grave, à l'épithélioma. »

OBSERVATION II.

Cas : Vidal. — Barbé-Guillard (1).

Etude histologique personnelle (inédite).

L'examen n'a porté que sur des fragments de raclage, durcis dans l'alcool à 90 degrés, épais à peine de 2 à 4 millimètres, peu favorables pour l'étude ; mais bien qu'il ne puisse apporter qu'une faible contribution à la description même des lésions de la maladie de Paget, encore cet examen a-t-il eu son utilité en venant confirmer, dans un cas cliniquement typique et à ulcération centrale bourgeonnante, l'existence d'une prolifération épithéliale active (déjà signalée par M. Vidal à la suite d'un premier raclage) et la présence des psorospermies dans le corps muqueux et au milieu des cellules proliférées.

Les coupes colorées au picrocarminate de Ranvier ont été faites les unes sur des points à épiderme conservé, A ; les autres, sur des fragments en pleine ulcération, B.

Fragments A. — Épiderme. — Couche cornée et stratum granulosum d'épaisseurs normales.

Le corps muqueux est hypertrophié par places; sa base accidentée, avec prolongements intra-dermiques épais, forme à l'épiderme une démarcation très nette.

Cellules de Malpighi d'apparence normale ; au milieu d'elles et en petit nombre, des éléments arrondis ou ovales se distinguent surtout par leur volume, double de celui des cellules voisines, et par la netteté de leur bord ; à ces caractères différentiels s'ajoute pour quelques-uns une coloration plus rouge

(1) Voir observ. clinique, p. 30.

du protoplasma qui parfois se rétracte au centre, autour de gros noyaux laissant un espace vide entre la petite masse qu'il forme et la membrane enveloppante. L'observateur habitué à la recherche des psorospermies à leurs stades inférieurs ne saurait se méprendre sur la véritable interprétation à donner à ces corps ronds.

Derme. — Toute la partie supérieure du derme est infiltrée de petites cellules rondes constituant une zone d'inflammation très dense, épaisse, traversée perpendiculairement de nombreux vaisseaux ; celle-ci commence immédiatement au-dessous de l'épiderme, et se limite inférieurement par une ligne irrégulière et mal définie ; malgré l'exiguïté des coupes, qui ne vont pas jusqu'à la limite profonde du derme, on peut voir encore sous la masse d'infiltration une partie du derme presque normale, contenant à peine quelques éléments embryonnaires.

Fragments B. — L'épiderme est totalement détruit et la limite des tissus est constituée de couches épaisses de cellules rondes d'infiltration très colorées, où il est impossible de reconnaître aucun vestige des structures normales.

Au-dessous de cette épaisseur rouge, on voit un amas de cellules épithéliomateuses constituant un lobe épithélial, limité en bas par une traînée de tissu fibreux. Deux ou trois foyers d'hémorragie.

C'est là un fragment de peau ulcérée, avec bourgeonnement épithélial intra-dermique, et parmi les éléments épithéliaux, on retrouve ici des corps ronds plus volumineux que les cellules voisines, à contours arrondis et nets, à protoplasma plus coloré, parfois rétracté au centre, qui ne sont autres que des psorospermies.

OBSERVATION III.

Cas : Vidal. — Thiaudière. — Chedevergne (1). -

Étude histologique personnelle (inédite).

Les fragments, obtenus après amputation, envoyés par le Dr Chedevergne à M. Vidal et que notre cher maître a bien voulu nous confier, avaient été durcis et fixés successivement par l'alcool, l'acide picrique, la gomme et l'alcool.

Fragments A, *provenant de la surface excoriée et exulcérée; en dehors de l'ulcération centrale et du noyau de cancer.*

Sur les mêmes coupes, on distingue des points différents, selon le degré de conservation ou de destruction de l'épiderme; nous les décrirons à part.

1° *Surfaces à épiderme conservé dans son ensemble, ou premier degré de la maladie.*

a. Épiderme. — Épaisseur triple de l'état normal. Base nettement limitée présentant par places des prolongements intra-dermiques longs et épais. Couche cornée mince et très desquamée soulevée en un très grand nombre de fines lamelles; en quelques points, elle est à peine marquée. Le stratum granulosum varie d'épaisseur; le plus souvent, il est formé de cinq à six rangées de cellules. Les cellules malpighiennes ne présentent en quelques points, aucune apparence d'altération dans leur conformation et leur structure; elles sont seulement très augmentées de nombre, ce qui explique l'épaisseur anormale de l'épiderme. On ne voit ni dégénérescence, ni vésiculation; seulement, par places, de l'ensemble si parfaitement régulier qui résulte de l'union de tous ces éléments polygonaux, se détachent des corps ronds volumineux, doubles ou triples des cellules voisines, avec d'autant plus d'évidence qu'ils

(1) Voir observ. cliniq., p. 36

font tache dans l'uniformité de l'ensemble ; ce sont tantôt des masses protoplasmiques d'un rouge accentué, par suite de leur grande affinité pour le carmin ; tantôt des corps à limites très nettes, parfois brillantes, dépourvues de filaments d'union. Ces corps contiennent souvent plusieurs noyaux volumineux, très colorés, et un protoplasma granuleux qui remplit toute la cavité, ou se rétracte, non pas vers les parois, mais très nettement vers le centre, englobant les noyaux, et par suite, ce qui décèle plus encore leur présence, laissant une zone claire entre le protoplasma même et l'enveloppe périphérique.

Ces corps ronds, que nous appellerons une fois pour toutes psorospermies, par anticipation sur la démonstration ultérieure que nous ferons de leur véritable nature, sont par places tout à fait isolés au milieu de cellules malpighiennes d'apparence normale : isolement qui, d'ailleurs, est plus propre encore à les mettre en évidence. En quelques points, plus rares, ils sont au contraire réunis en masses, et dans ce cas occupent de préférence la base du corps muqueux, les prolongements inter-papillaires. Là, ils donnent à l'épiderme, par leur agglomération et la grande variété de leurs formes un aspect de désorganisation complète, qui peut atteindre cet état squelettique dont parle Thin et que nous retrouverons dans les observations suivantes. Au milieu des psorospermies, aux points où elles pullulent, on retrouve difficilement des formes normales de cellules malpighiennes par contre, des noyaux embryonnaires en assez grand nombre ont infiltré les tissus. Les limites du corps muqueux, en ces régions plus altérées, sont moins nettes. Que l'épiderme se désagrège plus encore, que les leucocytes l'infiltrent en abondance, et on passera insensiblement à l'exulcération que nous appellerons, après Darier, le deuxième degré de la maladie, réservant la dénomination de premier degré, ou état d'excoriation, aux régions à épiderme conservé dans son ensemble, telles que nous venons de les décrire.

b. Derme. — Très épaissi, rempli de petites cellules rondes d'inflammation. Celles-ci ne constituent pas ici, à l'encontre de ce que nous avons observé habituellement, de zone à épaisseur régulière, formant comme un ruban sous l'épiderme ; elles sont disséminées dans toute l'épaisseur du derme sans montrer plus de confluence dans le *pars papillaris* et enveloppent les vaisseaux et les canaux de manchons épais ; mais plus elles sont voisines des points où l'altération de l'épiderme augmente, plus elles tendent insensiblement à se réunir en masses dans les régions supérieures.

Les éléments constitutifs du derme ne nous ont pas paru altérés. Les vaisseaux sont nombreux et plutôt dilatés, avec un certain degré d'inflammation périphérique. Nos coupes n'ont rien montré de particulier au sujet des glandes et des follicules pileux.

2° *Surfaces à épiderme détruit en partie, ou deuxième degré de la maladie.*

a. Épiderme. — Il ne reste plus au-dessus des papilles souvent à nu, que quelques rangées mal limitées de cellules malpighiennes, mêlées à un grand nombre de noyaux d'infiltration et de psorospermies ; c'est l'exagération du processus de destruction que nous avons décrit plus haut. Par places, et surtout au niveau des prolongements inter-papillaires, il existe une certaine fusion entre les éléments du derme et ceux de l'épiderme. Là, des amas de cellules pavimenteuses, dépourvues de filaments d'union, à gros noyaux très colorés remplissant toute la cellule, offrent parfaitement l'aspect de foyers de transformation épithéliale de nature maligne. Nous retrouverons d'ailleurs sur d'autres coupes, mais à un degré plus accentué, ces mêmes modifications cellulaires qui marquent le début d'un processus d'épithélioma (fig. 10, pl. III).

b. Derme. — Même disposition qu'aux points voisins altérés au premier degré, si ce n'est que les cellules d'infiltration,

réunies en masses compactes aux parties supérieures du derme, y forment une couche très épaisse.

Fragments B, *pris sur le bord de l'ulcération mamelonnaire bourgeonnante; à cheval sur l'épithélioma et la région voisine altérée au premier et au deuxième degré.*

1° *Surfaces au premier et au deuxième degré.* — Nous avons peu de choses à ajouter à la description précédente. Mêmes lésions de l'épiderme et du derme, avec intensité des caractères inflammatoires, à mesure qu'on se rapproche de l'ulcération. On peut voir à la figure 10 de la planche III un de ces points qui passent insensiblement du premier au deuxième degré, pour aboutir à l'ulcération complète, et qui présentent par places, en *C* par exemple, des zones d'épithéliomatisation. Sur cette coupe, les psorospermies *A*, siégeant dans les prolongements inter-papillaires, deviennent de plus en plus abondantes, à mesure qu'on se rapproche de l'ulcération. La portion supérieure du derme est, comme d'habitude, infiltrée d'une épaisse couche de cellules inflammatoires.

Nous appelons tout particulièrement l'attention sur les faits qui suivent :

Nous avons observé, dans l'épiderme altéré au premier degré, constitué presque entièrement de cellules malpighiennes à l'état normal seulement augmentées de nombre, et laissant place entre elles à quelques psorospermies (sans qu'il y eût par conséquent en ce point le moindre indice de néo-formation maligne), de *véritables globes épidermiques* ayant au centre, comme d'habitude, des apparences d'éléments arrondis, colorés par l'acide picrique en jaune brillant. Or, en étudiant avec soin, sur nos coupes, les rapports des psorospermies avec les cellules voisines, nous avons vu ces dernières présenter une réelle tendance à se grouper comme les feuilles d'un oignon autour d'un corps rond. Des exemples plus nets encore de ce que nous considérons comme des globes épider-

miques au début de leur formation, seront décrits à propos du cas de maladie de Paget développée au scrotum (fig. 6, pl. IV).

Nous avons remarqué en outre que quelques-unes des psorospermies qui sont ainsi entourées et englobées par les cellules voisines, alors même qu'elles sont encore parfaitement distinctes et qu'on ne peut se méprendre sur leur véritable nature, ont une affinité plus grande pour l'acide picrique et prennent déjà cette teinte jaune qu'on retrouve au centre des globes complètement formés.

2° *Surface ulcérée et noyau de cancer.* — (Le fragment est pris tout à fait au bord de l'ulcération.) A la surface, l'épiderme est totalement détruit ; on ne trouve à la limite des tissus qu'une accumulation en masses compactes de cellules inflammatoires, dans un tissu fibreux qui devient très dense dans la profondeur.

Un conduit galactophore, reproduit pl. II, fig. 9 (1), présente une prolifération évidente de l'épithélium de revêtement et parmi les éléments proliférés se voient des psorospermies. Les acini de quelques glandes sudoripares sont gorgés de cellules proliférées. Ces différents organes, conduits et glandes, de même que les vaisseaux, sont tous entourés d'épais manchons de cellules inflammatoires.

Dans la profondeur, mais remontant plus près de l'épiderme à mesure qu'on se rapproche du centre de l'ulcération (foyer de début du cancer, au moins d'après l'observation clinique), se trouvent les alvéoles du cancer, qui répond ici exactement à la description classique de ce qu'on est convenu d'appeler le carcinome. Tissu fibreux extrêmement dense et épais, coloré en rose par le picro-carmin, avec noyaux allongés, fusiformes, colorés en rouge. Fibres et grains élastiques en nombre très

(1) La coupe est malheureusement en oblique, ce qui change les rapports des diverses couches entre elles. Le conduit ne correspond évidemment pas à la surface, où l'épiderme n'est altéré qu'au premier degré.

variable, selon les points considérés. En quelques endroits de ce tissu dense, on observe des accumulations d'alvéoles allongés et remplis de cellules polymorphes, rondes ou polygonales, étroitement rapprochées les unes des autres. Ces cellules contiennent un gros noyau et laissent un espace clair entre la petite masse qu'elles forment et la paroi de l'alvéole.

Au milieu des cellules intra-alvéolaires, on trouve des masses protoplasmiques mal limitées colorées en rouge, et des cellules se distinguant par leurs contours bien arrondis et quelquefois assez nets et un protoplasma, à grains plus gros. Ces éléments se rapprochent beaucoup des stades inférieurs de psorospermies, qu'on trouve à la surface. Ils sont en assez grand nombre, quelques-uns beaucoup plus rares, sont mieux délimités par un contour brillant; mais nous n'avons pu voir sur nos préparations de formes très nettes parfaitement enkystées, telles que nous les avons remarquées à la surface et dans le cancer dans d'autres observations (fig. 12, pl. III).

Les FRAGMENTS C ont été pris en pleine tumeur. Les caractères du carcinome s'y retrouvent identiques à ceux que nous venons de décrire, c'est-à-dire : tumeur alvéolaire, à stroma fibreux, dont les alvéoles communiquent entre eux; la cavité de ces alvéoles est comblée par des cellules en suspension dans un liquide plus ou moins abondant. Et pourtant (nous renvoyons pour l'interprétation de ce fait à la page 159), malgré cette conformation de carcinome, les cellules des alvéoles paraissent provenir des épithéliums superficiels.

Si l'on se reporte à l'observation clinique correspondante, on remarquera qu'elle indique assez clairement un processus néoplasique à début superficiel ; ulcération mamelonnaire, puis bourgeonnement et induration sous-jacente devenant de plus en plus profonde, puis s'étendant sur les côtés, offrant une

largeur de base de 3 à 4 centimètres. En tous cas, rien dans la glande mammaire; le noyau dur s'étend à peine à 2 centimètres de profondeur.

Sur nos préparations, nous n'avons pu trouver la démonstration parfaite du point de départ de la néoplasie, mais ces régions de l'épiderme totalement désorganisées et offrant des points de transformation épithéliale d'aspect malin, ces conduits galactophores et les acini des glandes sudoripares gorgés par la prolifération de leur épithélium laissent bien à penser que, conformément aux données cliniques, le cancer a pu naître de l'épiderme, et qu'en même temps le processus de prolifération, après avoir envahi les conduits à une certaine distance ainsi que les glandes, a pu déterminer, à un moment donné la rupture des parois et l'infiltration des tissus voisins par les cellules épithéliales.

Nos préparations ont de plus montré en plusieurs points l'influence manifeste des psorospermies sur les altérations de l'épiderme. Leur abondance de plus en plus grande, correspondant aux endroits les plus altérés et en transformation épithéliomateuse, semble indiquer leur action même sur le développement du cancer.

OBSERVATION IV (1).

Cas : Lailler. — Hallopeau. — Gérode. — Wickham.

Étude histologique personnelle (inédite).

Cette observation est la plus complète que nous possédions ; les pièces, aussitôt après l'amputation du sein, ont été recueillies, divisées et classées par les soins de M. Darier (2).

(1) Voir observ. cliniq., p. 38 et pl. I, fig. 2.

(2) Nous remercions très vivement notre ami Darier, d'avoir bien voulu, pendant notre absence, s'occuper avec tant de soin de ces manipulations premières. Plusieurs des coupes qu'il a faites dans la suite nous ont été fort utiles ; les fig. 4 et 12 en ont été tirées.

Les liquides fixateurs ont été : l'alcool au tiers, l'alcool a 90, l'alcool absolu, l'acide osmique, enfin les bichromates de potasse et d'ammoniaque ; ces derniers ont donné les meilleurs résultats. Nous avons surtout employé pour la coloration des coupes le picrocarminate et l'hématoxyline de Ranvier.

Grâce à l'excellente orientation des fragments, l'étude a pu porter sur tous les points malades. Les figures 1, 2, (4, Darier), 5, 7, 8, 11 (12, Darier), 13, des pl. II et III, appartiennent à cette observation.

Fragments A. — *A cheval sur la peau saine et la surface érosive ; ces fragments comprennent la zone d'envahissement.* (Fig. 1, pl. II.)

La limite même des lésions est extrêmement nette, brusquement marquée par une surélévation, une plus grande épaisseur, et une désorganisation évidente de l'épiderme. La peau saine limitrophe n'offre rien à signaler ; à peine observe-t-on un léger état lamelleux de la couche cornée ; les cellules malpighiennes y sont bien régulièrement agencées ; puis tout à coup, au bord des lésions, on trouve, au milieu d'elles, un grand nombre de psorospermies à leurs stades inférieurs déjà décrits, qui modifient absolument l'aspect général de l'épiderme. Les prolongements inter-papillaires deviennent très épais ; et on ne peut détailler la structure même du corps muqueux ; on ne voit plus qu'un amas, en fouillis, de cellules migratrices, de cellules malpighiennes aplaties et déformées, de masses protoplasmiques et nucléaires de nature difficile à déterminer, de psorospermies à toutes les périodes de leur développement. A ce niveau, la couche cornée est lamelleuse, le stratum granulosum se voit à peine, et le corps muqueux apparaît comme criblé de trous.

La base de l'épiderme est encore bien délimitée, et immédiatement au-dessous dans la région papillaire du derme, existe une accumulation de cellules d'inflammation, qui forment une

nappe d'abord très mince à la limite même de l'envahissement épidermique, (et commençant très nettement en ce point), puis s'épaississant à mesure qu'elle s'éloigne du bord et se rapproche des points plus altérés. Au-dessous, le reste du derme n'est pas épaissi, ni altéré d'aucune façon.

Si on se reporte aux descriptions faites dans les observations précédentes, on reconnaîtra parfaitement, dans cette zone d'envahissement, les lésions au premier degré de la maladie de Paget. Plus loin sur la même coupe, l'épiderme est détruit, mal limité, ses éléments propres ne se distinguent plus; et les cellules migratrices les plus superficielles de l'épaisse couche inflammatoire du derme se confondent avec les éléments du corps muqueux.

Le derme est un peu épaissi, mais n'offre pas encore cet aspect de tissu scléreux particulier, qui lui est propre aux régions plus anciennement atteintes.

A ces points altérés au deuxième degré succèdent sur nos coupes des lésions au premier degré. Ces divers points occupent une très petite étendue; c'est ainsi que sous le même champ microscopique nous avons pu embrasser en entier une surface au premier degré (fig. 1, pl. II). Ce sont peut-être ces successions de points irrégulièrement surélevés qui expliquent l'aspect très finement mamelonné de la surface.

Les psorospermies se retrouvent toujours avec cette même variété de formes que nous avons déjà indiquée. Nous renvoyons aux descriptions précédentes et au chapitre spécial que leur sera consacré (1). Disons seulement que les formes les plus typiques ont été rencontrées sur les coupes provenant des fragments que nous venons d'étudier (fig. 4, 7, 8, pl. II).

(1) Page 144.

Fragments B. — *A cheval sur la limite de la surface érosive et la cicatrice consécutive à l'emploi des caustiques.*

1° *Cicatrice.* — On ne voit rien qui rappelle les anciennes lésions de l'épiderme. L'ensemble des éléments du corps muqueux est parfaitement régulier ; pas de ces masses protoplasmiques rouges, ou de ces corps volumineux à bords nets, isolés au milieu des cellules malpighiennes qui viennent troubler l'agencement des cellules. Le derme, assez épais, présente quelques éléments migrateurs disséminés dans toute son étendue, et non réunis dans ses parties supérieures. Les papilles ont disparu, et la démarcation entre l'épiderme et le derme, est constituée par une ligne très nette, assez régulièrement parallèle à la surface.

2° *Limite de la surface érosive* (du côté de la cicatrice).— Celle-ci n'est pas aussi brusque qu'au niveau de la zone d'envahissement et c'est, encore ici, dans l'épiderme et par la présence des psorospermies, que se manifestent les premiers indices du passage aux surfaces érosives. A la base de l'épiderme, on trouve d'abord une rangée d'éléments volumineux, à protoplasma rétracté, mal définis; puis quelques parasites plus nets, d'abord isolés dans le corps muqueux, enfin réunis en plus grand nombre. De même les cellules migratrices s'entassent dans la région papillaire qui a repris sa forme, et on arrive ainsi peu à peu à ces lésions au premier degré, que nous avons déjà rencontrées; seulement elles sont plus accentuées et avoisinent le deuxième degré.

Le derme, en ces points plus anciennement altérés, est constitué dans sa moitié supérieure par un tissu scléreux particulier qui est composé, comme dans l'observation de Darier : « de faisceaux sans ondulations, tendus et serrés les uns contre les autres, à direction générale parallèle à la surface ; à structure fibrillaire peu accusée et se colorant faiblement par le carmin. Entre eux se trouvent de nombreuses cellules connectives,

fusiformes ou aplaties. Les fibres élastiques y font défaut ou sont très rares et grêles. Le derme présente au-dessous de la couche scléreuse une structure normale, les faisceaux conjonctifs sont plus colorés par le carmin, y ont le trajet onduleux et l'aspect fibrillaire ordinaire; les fibres élastiques s'y voient également (1). »

Fragments C. — *Pris en pleine surface érosive, en dehors de l'ulcération mamelonnaire.*

C'est toujours ici une succession de lésions au premier et au deuxième degré, que l'on retrouve avec les mêmes états variés de désorganisation de l'épiderme (2), cette nappe d'éléments migrateurs dans la zone papillaire, et cette disposition du derme, en tissu scléreux, dans sa moitié supérieure. Comme fait particulier, nous devons ajouter que, par places, au niveau et au-dessous des croûtes qui recouvrent les points au deuxième degré, on observe des accumulations de corpuscules que nous avons pu interpréter dans la suite, comme des éléments parasitaires intrakystiques, mis en liberté, après rupture des parois.

A côté des lésions déjà décrites, on rencontre des surfaces assez étendues, où l'épiderme offre ses diverses couches en entier, et présente dans toute sa conformation un aspect normal, mais, par places, au milieu des cellules malpighiennes, se voient quelques rares psorospermies, à l'état isolé; en général bien enkystées et très distinctes. En ce point, le derme épaissi, à fibres conjonctives serrées, présente dans sa portion supérieure une épaisse nappe de cellules migratrices et parfois une diminution des saillies papillaires.

Ces surfaces où le derme est chroniquement enflammé sous

(1) Page 104.

(2) Dans cette observation et les suivantes, nous résumerons la description des lésions par les mots de « premier et deuxième degré » afin d'éviter les redites, renvoyant pour les détails aux observations précédentes et au chapitre deuxième.

un épiderme relativement sain contenant à peine quelques parasites ont été considérées par Darier comme des points « épidermisés » ou « zones de régénération », envahis à nouveau par les parasites après avoir été détruits ou exulcérés. On conçoit qu'entre des points épidermisés, en voie de guérison complète, c'est-à-dire presque dépourvus de psorospermies, et les zones correspondant au premier degré dans leur pleine activité, on puisse rencontrer un grand nombre de stades intermédiaires qui se différencient par l'abondance plus ou moins grande des parasites. Il arrive souvent que, dans ces points régénérés et repris par les psorospermies, ces dernières se rencontrent de préférence à la base même de l'épiderme, comme dans la fig. 2, pl. III.

Sur nos coupes, tantôt les glandes sudoripares et pilo-sébacées ont paru normales (mais à l'orifice de leurs conduits, le corps muqueux était le siège d'une grande augmentation de volume et d'une abondance particulière de psorospermies) ; tantôt ces organes étaient gorgés de cellules et entourés, comme les vaisseaux, d'épais manchons d'éléments embryonnaires indiquant en ces points une inflammation particulièrement intense.

Fragments D. — *Correspondant à l'ulcération mamelonnaire bourgeonnante ; pris les uns au milieu de l'épithélioma, les autres à sa périphérie cicatricielle.* — (En relisant l'observation clinique, on remarquera que l'ulcération formait îlot au milieu d'une cicatrice). (Voir la pl. I, fig. 2.)

Le cancer provient très manifestement ici du bourgeonnement intra-dermique des éléments épithéliaux du corps muqueux. Sur des points très voisins du noyau d'épithélioma, l'épiderme envoie, dans la profondeur, de longs prolongements, dont les éléments ont perdu la conformation normale des cellules malpighiennes. Au centre de l'ulcération, en plein points où noyau de cancer, sur quelques l'épiderme

se reconnaît encore, on constate un bourgeonnement actif; et aux endroits mêmes où la prolifération est intense, les psorospermies sont particulièrement abondantes.

Mais nous appelons toute l'attention sur le fait suivant : ainsi que dans le cancer de l'observation II, nous avons rencontré ici, parmi les éléments épithéliaux, des formes cellulaires difficiles à définir, analogues aux psorospermies de développement inférieur; mais dans le cas présent, celles-ci apparaissaient beaucoup plus nombreuses, et parmi elles il est possible de découvrir quelques-uns des types les plus nets, avec parois kystiques, brillantes, et contenues dans une cellule. Les fig. 12 et 13, pl. III, en sont de remarquables exemples. Comme dans l'observation II, l'influence des parasites sur la production et l'évolution du cancer semble fort probable.

Le noyau épithélial ne s'enfonce pas loin dans la profondeur; il est contenu en entier sur nos coupes et limité par une épaisse bande de tissu conjonctif dense, qui lui forme un contour arrondi.

La périphérie de l'ulcération est peu favorable à l'étude, car elle ne présente qu'un tissu de cicatrice, et nos coupes n'ont pu nous montrer l'état des glandes sudoripares et pilosébacées au voisinage même de l'épithéliome. Nous n'avons pu découvrir non plus de canaux galactophores.

OBSERVATION V.

Cas : Hallopeau. — Wickham (1).

Étude histologique personnelle (inédite).

Nous avions eu soin de nous rendre à l'hôpital Saint-Antoine, auprès de M. Charles Monod, pour recueillir les pièces d'amputation, immédiatement après l'opération subie par notre malade. Celles-ci avaient été aussitôt divisées, en frag-

(1) Voir observation cliniq., p. 48 et pl. I, fig. 1.

ments, puis classées et fixées dans toute une série de liquides; elles devaient donc nous fournir un document histologique très complet d'une forme superficielle de la maladie de Paget, sans épithélioma; mais par suite d'un fâcheux accident de laboratoire, les flacons à l'acide osmique, aux bichromates de potasse et d'ammoniaque, sur lesquels nous comptions le plus, ont été perdus et notre examen n'a pu porter que sur les fragments durcis à l'alcool à 90 degrés et à l'alcool absolu provenant, du bord de la plaque malade, des lésions en pleine activité, et de la région mamelonnaire. Les coupes ont été colorées au picrocarminate de Ranvier, ou au carmin aluné, et montées dans la glycérine.

Fragments A — (Alcool à 90 degrés). — *A cheval sur la peau saine et la limite des lésions. — Zone d'envahissement.*

a. Épiderme. — Le passage au point altéré n'est pas aussi brusque que dans le cas précédent, en ce sens qu'il y a moins de surélévation en masse, qu'on voit quelques psorospermies isolées dans le corps muqueux à une petite distance (peut-être à un quart de millimètre) du bord même, et que, dans le derme, sur quelques coupes, il faut aller vers les parties malades, au moins à 1 millimètre, pour trouver le commencement de la nappe inflammatoire, sous-épidermique. Toutefois, en un point donné, l'épiderme offre tout à coup un aspect de désorganisation intense; il est modifié dans son ensemble, légèrement épaissi, envoie des prolongements inter-papillaires, minces, nombreux (au point que les papilles très étroites se voient à peine), et à peu près triples de la longueur qu'ils présentent à la peau normale voisine.

Mais la modification de l'épiderme est plus sensible encore dans le détail même de sa structure. On ne distingue presque pas de cellules malpighiennes conservées dans leur forme ; et la couche muqueuse n'est plus représentée que par un amas de noyaux et de masses protoplasmiques, parmi lesquels se

reconnaissent tantôt des éléments migrateurs, tantôt des psorospermies rendues évidentes par leurs contours bien marqués. Nous pensons que les autres éléments mal définis sont pour la plupart des formes inférieures de parasites et des cellules muqueuses transformées, revenues à leur état fœtal.

Un des caractères particuliers de ces régions altérées, est le grand nombre de points vides qui s'y trouvent ; ceux-ci correspondent aux zones claires péri-protoplasmiques consécutives à la rétraction du protoplasma dans les corps parasitaires, rétraction en général accentuée par l'action de l'alcool. A ce niveau de l'épiderme, la couche cornée est très desquamée, et le stratum granulosum fait quelquefois défaut. Les limites inférieures du corps muqueux sont très distinctes, mais les cellules sont là particulièrement désorganisées.

En suivant ces mêmes coupes vers le côté malade, on rencontre successivement, et intercalés les uns entre les autres, des points altérés au deuxième degré avec destruction d'une partie de l'épiderme, et des points au premier degré analogues à ceux de la zone d'envahissement.

b. Derme. — Comme dans les autres observations, le derme présente dans le *pars papillaris* une nappe épaisse de cellules embryonnaires qui forment autour des vaisseaux et des conduits sudoripares des manchons épais, indiquant en ces points un degré d'inflammation très accentué. Les papilles sont allongées, recouvertes à leur extrémité d'une assez mince couche d'épiderme ; elles sont très étroites, et disparaissent presque entre les prolongements du corps muqueux. Le tissu fibreux du chorion est épais, dense, et offre une tendance à revêtir ce caractère particulier de sclérose que nous avons déjà décrit et qui sera entièrement développé en des points plus anciennement altérés.

Apparence normale des autres éléments constituants du derme

Fragments B — (Alcool absolu). — *Pris en pleine surface rosive.*

C'est toujours une succession de lésions au premier et au euxième degré, avec les mêmes caractères histologiques, nais à un degré d'inflammation plus accentué. Quelques pro-ongements de l'épiderme offrent des amas de cellules de orme indéterminée, très colorées par le carmin, d'apparence naligne, mais nulle part on ne voit de nodule épithélioma-eux. La nappe d'infiltration sous-épidermique est très épaisse, t le tissu fibreux du derme présente un certain degré de clérose.

Une de nos préparations nous a montré en entier le conduit 'une glande sudoripare depuis son embouchure. Dans toute on étendue, ce conduit était extrêmement dilaté et gorgé de ellules ; son orifice offrait une très large excavation, remplie ar les éléments altérés du corps muqueux ayant bourgeonné ans son intérieur. La glande elle-même ne paraissait que égèrement enflammée.

En un point de la surface altérée au premier degré, on bserve dans le corps muqueux des formes de parasites à état adulte (1) et dans la couche cornée, de petites masses platies, à contours très nets, dont la nature parasitaire nous été dévoilée par la dissociation fine, pratiquée en d'autres oints. Ce sont probablement des psorospermies en voie 'élimination, celles qu'on retrouve parfois en abondance dans es squames.

Fragments C. — *Pris au niveau même du mamelon (non pithéliomateux).*

L'épiderme est presque partout détruit, se présentant au

(1) Dans cette observation, les détails précis de conformation des ombreuses formes sous lesquelles se présentent les psorospermies ont té négligés, pour éviter les répétitions (voir observations précédentes t chapitre II, p. 144).

deuxième degré des lésions. Il n'y a nulle part de bourgeonnement du corps muqueux dans la profondeur. Dans quelques points au premier degré, l'épiderme s'est laissé aisément détacher du derme, par les diverses manipulations; sa base est bien marquée, mais rectiligne et dépourvue de prolongements. Les altérations de structure sont toujours les mêmes. Le derme n'a presque pas de papilles.

Dans sa portion supérieure, existe une épaisse couche inflammatoire. Considéré dans son ensemble, le derme présente une épaisseur et une densité anormales. Nos coupes ne nous ont pas montré de conduits galactophores.

En somme, au contraire de ce qui arrive habituellement, les lésions paraissent au niveau du mamelon moins voisines de l'épithélioma qu'en certains points du reste de la surface érosive.

OBSERVATION VI

Correspondant à l'observation clinique n° IV.

Les fragments que nous avons pu examiner étaient peu favorables à l'étude. Encore les caractères histologiques relevés sur nos coupes ont-ils été très suffisants pour affirmer le diagnostic de maladie de Paget.

Les lésions de l'épiderme consistant toujours en cette même désorganisation si particulière (lésions n'ayant de rapport avec aucune autre affection de la pathologie cutanée), l'inflammation des couches supérieures du derme épaissi, enfin la présence dans le corps muqueux de psorospermies à leurs stades inférieurs, sont autant de signes différentiels qui ont permis l'affirmation de ce diagnostic dans un cas où la clinique seule n'aurait pu y parvenir.

OBSERVATION VII

Cas de Radcliffe Crocker (1).

Maladie de Paget développée au scrotum.

Étude histologique personnelle (inédite).

Les fragments, au nombre de trois, que M. Radcliffe Crocker a eu l'extrême obligeance de nous envoyer, pris au bord de la surface érosive et au niveau d'un des nodules cancéreux, avaient été durcis, l'un dans l'alcool, les deux autres par la méthode suivante :

1° Solution composée en parties égales d'alcool et de 1/6 p. 100 d'acide chromique pendant une semaine, en changeant deux ou trois fois le liquide. 2° Alcool faible ; puis alcool fort.

Nous avons employé pour colorer nos coupes :

1° Le picrocarminate de Ranvier.

2° Le picrocarminate de Ranvier et le carmin aluné.

3° L'hématoxyline de Ranvier et l'éosine.

Les préparations au carmin ont été montées à la glycérine ; celles à l'hématoxyline, au baume du Canada, après éclaircissement par l'essence de girofle.

Les pièces fixées à l'acide chromique nous ont donné les meilleurs résultats au point de vue des détails cellulaires et en particulier de la conformation même des psorospermies ; ce sont elles qui nous ont fourni les figures de la planche IV.

Fragments A (Alcools) et B (Ac. chromique). — *A cheval sur la peau saine et la limite des lésions* (pris, par conséquent, loin des nodules de cancer).

1° *Zone d'envahissement.*

a. Épiderme. — L'altération de cette couche de la peau est

(1) Voir l'observation clinique, p. 26.

considérable et apparaît évidemment comme la lésion princi pale ; il est facile, en suivant la coupe d'une extrémité à l'autre, de saisir, par la modification brusque qu'offre l'épiderme au bord même de la surface malade, le point exact où les lésions commencent. L'épiderme (mesuré de sa surface à la base de ses prolongements) est épaissi tout à coup du double, ses prolongements même sont de deux à cinq fois plus longs : ces modifications sont très manifestes sur nos coupes, où il est facile de prendre la peau saine avoisinante comme terme de comparaison.

Au point même où commence son épaississement anormal, le corps muqueux s'altère dans sa structure ; à sa base, surtout au niveau des prolongements, on distingue parmi les éléments nobles : 1° des cellules plus petites dépourvues de filaments d'union, à gros noyaux très colorés ; 2° un grand nombre de petits points clairs, de trous ; caractères qui, un peu plus loin, s'accentuent et se retrouvent dans toute l'épaisseur du corps muqueux. Ce sont eux qui donnent à l'épiderme, un peu en deçà de la limite même des lésions, cet aspect de désorganisation complète, cette apparence squelettique qui est véritablement due à la pullulation des psorospermies et à la rétraction de leur protoplasma.

b. Derme. — Dans les couches supérieures du derme, des noyaux embryonnaires, d'abord en petit nombre, au niveau même des premières modifications du corps muqueux, puis en masses compactes aux endroits plus malades, indiquent nettement la réaction inflammatoire sous-épidermique.

Il est manifeste sur nos coupes que les modifications pathologiques qu'on rencontre à la périphérie des lésions portent primitivement sur l'épiderme, et correspondent au premier degré de la maladie de Paget (zone d'envahissement).

2° *Surface exulcérée en deçà de la zone d'envahissement.* Sur nos coupes, nous avons retrouvé, comme dans toutes nos

observations précédentes, une succession sans ordre de points altérés au premier et au deuxième degré (ces derniers allant jusqu'à l'ulcération même). L'ensemble des lésions répond à ce point aux descriptions que nous avons déjà données dans les études précédentes, qu'il serait fastidieux d'y revenir; nous nous bornerons à signaler ici quelques particularités intéressantes qui ont été relevées sur nos coupes.

a. Épiderme et ses annexes. — Les prolongements interpapillaires sont en quelques points extrêmement longs et rapprochés, et ce n'est qu'à un fort grossissement qu'on peut reconnaître les papilles enserrées (celles-ci, disons-le de suite, sont très allongées et pénètrent jusqu'aux couches les plus superficielles de l'épiderme). Le corps muqueux est particulièrement désorganisé, surtout aux limites des prolongements, de sorte que, par places, ceux-ci se distinguent à peine, cependant, malgré la prolifération cellulaire intense dont ils sont le siège, il n'y a nulle part (au contraire de ce que nous verrons sur d'autres coupes), de véritable bourgeonnement de l'épiderme dans le chorion.

Nous avons pu observer sur une coupe un conduit de glande sébacée considérablement dilaté et gorgé de cellules rondes; la prolifération du revêtement épithélial y est active et les psorospermies abondent à son orifice, où se voit un poil. Dans la profondeur, au point où ce conduit se termine, il existe une cavité très large, ronde, à parois fibreuses bien délimitées. La masse de cellules polymorphes qu'elle contient présente à sa périphérie une rangée de cellules serrées les unes contre les autres, ovalaires et parallèles, allongées de la périphérie vers le centre et dont l'affinité pour le carmin donne à leur ensemble l'apparence d'une bordure rouge. Il s'agit là très probablement d'un acinus dilaté de glande sébacée, et l'ensemble de la lésion indique dans le petit appareil pilo-sébacé, dont les parois ne présentent nulle part de rupture, un degré assez avancé de prolifération épithéliale.

Nombre d'autres follicules pileux présentent un certain état inflammatoire et leur gaine contient souvent, surtout près de la surface, des psorospermies bien caractérisées.

Par contre, les glandes sudoripares ont paru normales; un conduit glandulaire, visible sur une coupe, n'était entouré, à son passage dans l'épiderme, d'aucune multiplication cellulaire spéciale.

Les psorospermies se retrouvent dans tous les points altérés de l'épiderme, depuis leurs formes inférieures protoplasmiques, jusqu'à leur stade de développement parfait. Mais quelques-unes sont particulièrement nettes et offrent cet état volumineux que nous avons surtout rencontré au niveau du nodule cancéreux, et que nous avons fait dessiner (fig. 1 et 2, pl. IV).

Ces coupes contiennent aussi des exemples nombreux de ce que nous avons déjà rencontré dans l'observation histologique n° III. Nous voulons parler des globes épidermiques et de leur mode de développement aux dépens des psorospermies. Situés dans l'épiderme, indépendamment de tout épithélioma, ces globes sont les uns entièrement conformés et présentent l'aspect qu'on leur connaît dans l'épithélioma pavimenteux lobulé ; les autres, au début de leur formation, offrent nettement à leur centre une psorospermie.

Les figures 3, 4, 6, planche IV, provenant d'autres fragments, montrent la tendance des cellules à entourer les parasites et à les englober.

b. Derme. — Nous avons signalé l'allongement et l'amincissement des papilles; celles-ci, et toute la moitié supérieure du chorion, sont infiltrées d'une épaisse nappe de noyaux embryonnaires au milieu de laquelle serpentent des vaisseaux nombreux et dilatés. Le derme n'offre rien de particulier dans la profondeur, outre la dissémination de quelques leucocytes, autour des vaisseaux.

Fragments C, *pris au niveau d'un des nodules de cancer.*

a. Épiderme. — Même état (surfaces au premier et au deuxième degré), mais ici avec un bien plus grand nombre de points, en destruction complète, où les couches épaisses de cellules inflammatoires en masses compactes occupent les limites superficielles de la coupe et enlèvent toutes traces de tissus normaux; ce sont des surfaces d'ulcération simple, sans apparence d'aucune prolifération du corps muqueux dans la profondeur.

Il n'en est pas de même en un des points à épiderme conservé dans lequel le corps muqueux, extrêmement épais et mal délimité, offre des prolongements allongés dont plusieurs pénètrent profondément jusqu'au cancer.

En cet endroit, les psorospermies sont particulièrement intéressantes à examiner; nulle part nous n'avons rencontré une telle pullulation, coïncidant avec la présence en aussi grand nombre d'éléments adultes parfaitement enkystés. Habituellement, les formes typiques ne se distinguent guère qu'à l'état isolé et aux points où l'épiderme est le moins altéré et ce n'est que par analogie et comparaison, qu'on arrive à déduire de la nature certaine des formes nettes, celles de ces corps mal définis, qu'on rencontre aux régions où la pullulation est intense.

Ici la coupe nous montre, au même point, tous les divers états des parasites, depuis ceux qui sont incontestables par leur forme et la netteté de leur caractère (fig. 1 et 2, pl. IV) jusqu'aux stades inférieurs. La transition d'une forme à l'autre y est insensible; ce qui oblige à l'interprétation parasitaire de cette quantité de corps ronds, extrêmement confluents, au milieu desquels on distingue à peine quelques cellules de Malpighi normales.

Les stades adultes s'observent plus aisément à la surface, où les parasites sont moins nombreux; et c'est à la base des

prolongements que la pullulation commence, pour s'accentuer dans la profondeur et devenir progressivement intense; là, les cellules de Malpighi ont disparu, et à leur place se voient des éléments épithéliaux de nature maligne, analogues à ceux qui infiltrent le derme. *D'ailleurs à leur extrémité les prolongements ont leurs limites rompues et se perdent dans le cancer; leurs cellules se confondent avec celles des alvéoles voisins.*

Nous ferons observer que ce point est de ceux où l'influence des psorospermies sur le développement du cancer est très évidente.

Quelques psorospermies (fig. 1 et 2, pl. IV) ont présenté sur ces coupes un état de développement supérieur à ce que nous avions rencontré dans nos observations précédentes; leur description sera faite, page 148.

b. Derme contenant le nodule cancéreux. — Ce noyau très superficiel, puisqu'il s'étend, comme nous venons de le voir, à la surface, jusqu'à l'épiderme, s'arrête dans la profondeur au dartos, où il est assez bien limité par une épaisse bande de tissu fibreux qui lui constitue un contour arrondi. Nous étudierons : 1° la région périnodulaire; 2° le cancer même.

1° *Région périnodulaire.* — Le derme est épais, dense et sclérosé. Les vaisseaux qui le traversent sont nombreux, dilatés, à parois épaisses; près du cancer, quelques-uns sont oblitérés. Nos coupes ne nous ont montré nulle part de glandes sudoripares.

Dans la région moyenne du derme, au-dessus du dartos, au même niveau que le cancer, on observe, en deux ou trois points, des cavités très larges de dimensions variables, parfaitement délimitées par des parois propres, rondes ou ovales, et réunies par trois ou quatre. Les unes sont gorgées de cellules, les autres (les plus larges) n'en présentent qu'à la périphérie, leur centre s'étant vidé artificiellement. Les cellules de la périphérie, en général plus colorées et serrées les unes contre

les autres, forment une rangée limitant, comme une bordure, la masse cellulaire ; elles sont un peu allongées, leur grand axe étant dirigé de la périphérie au centre. Les autres cellules contenues dans ces cavités sont polymorphes, le plus souvent rondes ou ovales ; elles ont peu de protoplasma, et un noyau très volumineux qui les remplit presque en entier.

Dans leur ensemble ces trois ou quatre cavités énormes voisines les unes des autres, séparées à peine par une bande de tissu fibreux, paraissent répondre à des acini de glande sébacée, et on en sera convaincu, si l'on se rapporte à l'altération identique que nous avons observée sur d'autres coupes et déjà décrite (page 127), et qui appartenait, celle-ci très nettement, à une glande pilo-sébacée. Il s'agit encore ici d'une prolifération épithéliale intense de nature maligne, intra-glandulaire, ayant déterminé la dilatation excessive des acini, mais non pas encore leur rupture.

Aux limites du nodule de cancer, la présence de cellules épithéliales infiltrées dans le tissu conjonctif, au voisinage immédiat d'acini à parois bien conservées, semble bien être le résultat de la rupture d'autres cavités voisines et de même nature.

2° *Cancer*. — Le tissu fibreux épais qui forme la limite même du noyau de cancer, est infiltré de cellules épithéliales en fusées, indiquant le mode d'extension périphérique du nodule.

Le stroma est composé de longues travées très étroites de fibres conjonctives, serrées et denses, offrant peu d'éléments élastiques, et des cellules embryonnaires parfois abondantes, en couches épaisses.

Les cavités alvéolaires creusées dans le tissu fibreux, très nombreuses, de dimensions variables, sont remplies de petites masses de cellules épithéliales de formes diverses, en général rondes ou ovales, contenant un gros noyau, et peu de protoplasma. Au milieu d'elles, on rencontre des formes protoplas-

miques parasitaires, parfois des kystes bien évidents. Dans ce cas, comme dans l'observation III, p. 108, la néoplasie, bien que très nettement d'origine épithéliale, a présenté tous les caractères morphologiques attribués au « carcinome ».

Les divers caractères histologiques que nous venons de décrire, cet état particulier de l'épiderme avec infiltration des psorospermies, ne se rapportent à aucune affection connue de la pathologie cutanée, si ce n'est à celle que nous étudions dans ce mémoire. C'est ici très nettement une maladie de l'épiderme et de ses annexes, due à la présence de parasites spéciaux, et la néoformation épithéliale consécutive semble provenir à la fois, de l'épiderme par bourgeonnement dans la profondeur, et des conduits et glandes pilo-sébacés, par rupture des parois, après prolifération intra-canaliculaire et glandulaire. Si l'on veut se reporter à l'observation histologique n° III et comparer les deux cas, on sera surpris des rapports étroits qui existent entre eux.

Nous croyons donc que cette étude vient pleinement confirmer le diagnostic que notre savant collègue Radcliffe Crocker a eu le mérite de poser, d'après les caractères cliniques seuls, malgré le siège insolite des lésions, et qu'elle constitue la *démonstration* de cette proposition nouvelle, que la maladie de Paget peut se développer ailleurs qu'au sein.

CHAPITRE DEUXIÈME

I

Description histologique.

Nous prendrons surtout pour base de cette description nos observations inédites ; les lésions que nous avons rencontrées constituent par leur ensemble un tout, une entité morbide à caractères bien définis et tranchés.

Parmi les liquides de fixation qui ont été employés, tels que les bichromates de potasse et d'ammoniaque, les acides picrique, chromique et osmique, l'alcool à 36 degrés et l'alcool absolu, ce sont les bichromates et les acides picrique et chromique qui nous ont donné les meilleurs résultats.

Pour la clarté du sujet, il importe de décrire séparément les lésions de la surface érosive et le cancer. Ce dernier ne survient en général que plusieurs années après le début de l'affection, et comme dans quelques-unes des observations précédentes, on peut se trouver en présence d'une maladie de Paget, bien établie, recouvrant même une grande surface de peau, sans qu'on y voie la moindre trace de néoplasie.

LÉSIONS DE LA SURFACE ÉROSIVE

Nous diviserons ce premier paragraphe des lésions superficielles érosives en deux parties. Les altérations s'offrent en

effet au microscope sous deux états distincts par un degré d'irritation plus ou moins accentué. Nous les désignerons, après Darier, sous le nom de premier et deuxième degré de la maladie de Paget. Cette distinction est d'autant plus légitime qu'elle répond à deux états macroscopiques : les zones excoriées et exulcérées.

1° *Premier degré de la maladie de Paget.* — C'est au bord même de la plaque malade (fig. 1, pl. II), à la *zone d'envahissement* qu'existe le meilleur exemple de ce premier stade. Les lésions sont ici particulièrement instructives. Les coupes montrent souvent une élévation très brusque et un épaississement plus ou moins considérable de l'épiderme, ce qui concorde fort bien avec le léger bourrelet périphérique qu'on retrouve sur le vivant.

Mais on est surtout frappé de la désorganisation particulière qui existe dans la conformation intérieure même du corps muqueux, dans la disposition d'habitude si régulière des cellules malphighiennes. A un faible grossissement, sur les préparations au carmin, on observe de petites masses de formes variables, tranchant par leur coloration rouge sur les cellules voisines, et un grand nombre de points clairs, en général d'assez petites dimensions qui, dans certains cas, par leur abondance, font paraître le corps muqueux comme criblé de petits trous irréguliers. A un examen plus approfondi, les éléments sont à ce point confus et altérés, qu'ils ne semblent pouvoir se prêter à aucune description ; c'est un amas de masses protoplasmiques plus ou moins irrégulières et rouges, de noyaux isolés, et de corps ronds volumineux, doubles ou triples d'une cellule normale, à protoplasma souvent rétracté au centre autour d'un ou de plusieurs noyaux, et limités par un contour très net, quelquefois épais et brillant ; amas au milieu duquel on reconnaît à peine des cellules malphigiennes altérées ou normales, en plus ou moins grand nombre selon le degré de désorganisation.

Les divers éléments qui viennent altérer à ce point l'aspect normal de l'épiderme sont en grande partie, outre des éléments migrateurs et des cellules nobles totalement modifiées, des parasites à leurs divers stades de développement, depuis leurs formes inférieures protoplasmiques jusqu'à leur état de parfait enkystement, dont on peut observer sur quelques coupes des exemples remarquables; et c'est la rétraction centrale du protoplasma parasitaire, laissant des espaces vacuolisés au-dessous des parois kystiques, qui produit l'aspect criblé. Sur la préparation réprésentée figure 1, planche II, les psorospermies ont infiltré l'épiderme dans toute son épaisseur; mais il arrive souvent qu'elles sont plus abondantes à la base, et quelquefois même, c'est avec une régularité particulière qu'elles siègent dans la couche des cellules pigmentaires.

Dans ce fouillis d'éléments disparates, les cellules migratrices se distinguent par les caractères suivants : elles sont allongées, glissées et serrées entre les éléments voisins, et n'offrent pas de limites bien marquées; elles contiennent un noyau très net, bien coloré par le carmin et allongé selon le grand axe de la cellule; jamais elles ne siègent dans l'intérieur des cellules malpighiennes. On ne peut les confondre avec les petites masses protoplasmiques des stades inférieurs des parasites : celles-ci sont particulièrement irrégulières et variables dans leurs dimensions et leurs formes; leur grande affinité pour le carmin leur donne des limites nettement marquées; elles ne contiennent pas encore de noyau et siègent fréquemment dans l'intérieur même des cellules malpighiennes.

Envisagé au point de vue de sa conformation extérieure, outre son épaisseur anormale, le corps muqueux offre un certain allongement des prolongements inter-papillaires. Ceux-ci, souvent plus épais et deux ou trois fois plus longs qu'à l'ordinaire, peuvent atteindre dans quelques cas une longueur extrême. Au scrotum, ils étaient rapprochés et

allongés au point que les papilles minces et enserrées se voyaient à peine. A ce premier degré des lésions, la base de l'épiderme est parfaitement limitée; la couche cornée est feuilletée, desquamée, et contient des psorospermies en général aplaties entre les cellules.

Quant au derme, il est enflammé et épaissi. Les papilles allongées, élargies ou quelquefois au contraire très étroites, offrent des capillaires dilatés et de nombreuses cellules embryonnaires. Celles-ci abondent dans la partie supérieure du chorion et constituent une épaisse couche inflammatoire dont la limite inférieure correspond à une ligne plus ou moins parallèle à la surface.

Cette nappe cellulaire, parcourue de nombreux vaisseaux dilatés, varie d'épaisseur selon l'intensité de l'inflammation, aussi à la limite même de la zone d'envahissement est-elle à peine marquée. En ce point d'ailleurs, le derme est presque normal; ce qui indique bien le caractère secondaire des lésions inflammatoires intenses dont le chorion est plus loin le siège.

Au-dessous de la nappe de cellules embryonnaires, le derme présente souvent dans les points anciennement enflammés un aspect de sclérose : « Il est composé de faisceaux sans ondulation, tendus et serrés les uns contre les autres, à direction générale parallèle à la surface, à structure fibrillaire peu accusée et se colorant faiblement par le carmin. Entre eux, se trouvent de nombreuses cellules, connectives, fusiformes ou aplaties. Des vaisseaux sanguins abondants à calibre assez large pour l'épaisseur de leurs parois traversent perpendiculairement cette couche scléreuse sans présenter de sinuosité. Ils sont entourés par places de cellules embryonnaires qui forment souvent un manchon péri-vasculaire complet (1). » (Fig. 2, D, pl. III). On trouve aussi des cellules

(1) Darier, *loc. cit.*

embryonnaires disséminées et plus nombreuses au voisinage de la nappe supérieure.

« Au-dessous de la zone scléreuse, existe une couche moins épaisse qui a la structure du derme normal ; les faisceaux conjonctifs, plus colorés par le carmin, y ont le trajet ondulleux, et l'aspect fibrillaire ordinaire ; les fibres élastiques s'y voient également, tandis qu'elles font défaut ou sont très rares et grêles dans la zone scléreuse (1). »

Ces lésions du premier degré de la maladie se retrouvent disséminées à toute la surface, tantôt par places assez étendues, tantôt par simple ponctuation. Sur un de nos dessins (fig. 1, pl. II), l'étendue de la lésion au premier degré est extrêmement étroite ; on la voit, en effet, contenue tout entière sous le champ microscopique, limitée d'un côté par la peau saine, de l'autre par une zone exulcérée.

Quand la lésion occupe une assez large surface, la desquamation est nettement visible, et c'est en particulier dans ces squames fines qu'on retrouve de nombreux parasites.

Les divers points au premier degré ne sont évidemment pas tout à fait identiques ; mais ils se ressemblent dans leurs principaux caractères ; il y a simplement des différences de degré d'inflammation, formant transition vers les points plus malades et totalement désorganisés.

Nous devons ajouter que les conduits glandulaires et les acini des glandes pilo-sébacées et sudoripares sont plus ou moins dilatés et participent aux lésions inflammatoires. Ils sont entourés à leur périphérie de nombreux noyaux embryonnaires ; leur revêtement épithélial prolifère et on retrouve des psorospermies parmi les cellules qui les remplissent.

L'ensemble de ces lésions montre que le parasite n'y a pas encore déterminé une réaction aussi vive qu'aux points exul-

(1) Darier, *loc. cit.*

cérés qui constituent pour nous le deuxième degré de la maladie de Paget.

2. *Deuxième degré de la maladie de Paget.* — L'épiderme offre ici un état de désorganisation extrême et ne présente plus ses diverses couches en entier.

Tantôt aminci, dépourvu de couche cornée et de stratum granulosum, on ne lui trouve presque plus de cellules malpighiennes normales, mais seulement des psorospermies entourées de très nombreuses cellules migratrices. Ces dernières abondent toujours plus à mesure que le corps muqueux disparaît, et les lésions arrivent ainsi à l'ulcération simple sans qu'il y ait eu de bourgeonnement dans la profondeur. Les papilles profondément altérées sont en partie détruites et infiltrées d'épaisses couches de cellules embryonnaires.

Tantôt, au contraire, l'épiderme est le siège d'une prolifération épithéliale active ; les couches supérieures peuvent se détruire, mais les prolongements s'allongent et présentent, en outre des psorospermies, des cellules polymorphes de dimensions moyennes, dépourvues de filaments d'union, contenant un gros noyau, qui ne sont ni des cellules embryonnaires, ni des cellules malpighiennes. En quelques points, ces éléments offrent manifestement par leur groupement des apparences de transformation épithéliomateuse. Dans certains cas, ces lésions poussées à l'extrême sont accompagnées de rupture de la base de l'épiderme, puis de bourgeonnements épithéliaux vers la profondeur. Le corps muqueux est donc un des points d'origine du cancer.

Le derme est le siège d'une inflammation intense, la nappe d'infiltration remplit tout le corps papillaire, et le tissu de sclérose existe sur une plus grande épaisseur du chorion. Les vaisseaux qui le traversent sont élargis et enflammés.

L'état des conduits et des glandes est particulièrement intéressant. Ces organes sont ici absolument bondés de cellules en prolifération, au milieu desquelles on retrouve des psoro-

spermies. Le calibre des conduits est exagéré, les acini dilatés peuvent offrir de très larges dimensions; souvent au niveau de l'orifice des conduits qui peut être élargi au point de présenter une véritable excavation, il existe dans le corps muqueux une prolifération particulièrement intense avec de nombreuses psorospermies; les cellules envahissent le conduit et se confondent avec celles de la prolifération intra-canaliculaire.

Ces surfaces au deuxième degré, lorsqu'elles présentent une étendue assez large, sont souvent recouvertes de croûtes, dans lesquelles on retrouve en grand nombre, parmi les leucocytes, de petites masses psorospermiques et parfois des amas de noyaux qui nous ont paru être des corpuscules intra-kystiques mis en liberté après rupture des kystes.

Ces points d'exulcération n'offrent quelquefois qu'une très petite étendue et se présentent sous la forme de petites dépressions microscopiques au milieu d'espaces au premier degré. La différence d'épaisseur de l'épiderme aux deux degrés de la maladie explique l'aspect grenu et finement mamelonné que présente la surface dans quelques cas.

La désorganisation que nous venons de décrire nous mène aux proliférations accentuées, au cancer, qui constitue le troisième degré de la maladie de Paget; mais avant d'en aborder l'étude, nous devons signaler quelques particularités:

1° Un des principaux caractères cliniques de la maladie consiste dans la rétraction précoce du mamelon; celle-ci est due à la sclérose particulièrement intense du tissu conjonctif qui entoure les conduits galactophores.

2° Dans deux cas, nous avons observé la présence dans le corps muqueux, indépendamment de tout épithélioma, de globes épidermiques; fait déjà signalé par Butlin dans son mémoire (V. page 87).

Ces globes étaient quelques-uns entièrement conformés, offrant l'aspect qu'on leur connaît dans l'épithélioma pavimenteux lobulé; d'autres moins avancés dans leur évolution, plus

petits, moins colorés par l'acide picrique, ont présenté manifestement à leur centre, des corps ronds identiques en tous points à des psorospermies. D'ailleurs, les cellules voisines des parasites tendent à se grouper en s'aplatissant autour des kystes comme les feuilles d'un oignon, et quelques parasites ont très nettement apparu comme des centres de formation de globes épidermiques (fig. 3, 4, 6, pl. IV) (1).

3° *Points de régénération.* — En dehors des régions excoriées et exulcérées, on observe sur le vivant des surfaces plus lisses, unies, sèches, moins rouges, plutôt roses, et recouvertes d'un épiderme assez ferme. Nous croyons en avoir trouvé l'explication sur nos coupes. Celles-ci nous ont montré des points où l'inflammation intradermique, d'une intensité égale à celle des lésions au deuxième degré et très anciennes, correspond à un épiderme relativement sain, augmenté de volume, il est vrai, offrant parfois des prolongements interpapillaires épais et allongés, et quelques cellules migratrices, mais ne contenant que fort peu de psorospermies.

Les lésions paraissent se réduire ici simplement à l'existence d'une épaisse couche de cellules embryonnaires dans la moitié supérieure du derme sclérosé. Il faut voir dans cet état, qu'on ne pourrait expliquer sans la théorie parasitaire, une régénération due à la réaction des tissus vis-à-vis des psorospermies qui ont été peu à peu éliminées. Ce sont des points relativement en voie de guérison, pseudo-cicatriciels, ou « épidermisés ».

En ces points, comme le décrit Darier : « Le derme sclérosé et parsemé d'éléments embryonnaires est en état d'inflammation chronique, ce qui n'est point étonnant, étant donné l'ancienneté de l'affection. Je suis même porté à admettre que l'épiderme qui le revêt a été plusieurs fois détruit ou au moins exulcéré pendant le cours de la maladie et, qu'après régéné-

(1) Voir p. 111, 128, 147 et 165.

ration, il est envahi à nouveau par les parasites. Cette interprétation explique la présence d'un épiderme contenant des coccidies assez peu nombreuses par place, sur un derme qui est pourtant partout chroniquement enflammé et fait entrevoir la cause de la durée indéfinie de la maladie qui s'éternise quand elle ne donne pas lieu à une lésion plus grave, à l'épithélioma (1) ».

CANCER, OU TROISIÈME DEGRÉ DE LA MALADIE DE PAGET

Il est inexact de dire que le cancer est dans cette maladie essentiellement canaliculaire, car dans deux cas, nous avons noté le point de départ épidermique : assurément le cancer peut débuter dans l'épiderme et dans les glandes aussi bien que dans leurs conduits.

A l'épiderme, les cellules qui ont perdu leur forme, leur agencement régulier, leurs filaments d'union, se modifient plus complètement et se présentent sous l'aspect de petites masses protoplasmiques irrégulières. Dans cet état de cellules atypiques, revenues à leur forme fœtale, elles bourgeonnent et envoient dans le derme des boyaux épithéliaux.

Aux conduits et aux glandes, sous l'influence de la prolifération active, les parois se rompent et le tissu conjonctif est envahi. Il est difficile de dire si un des organes qui dépendent de l'épiderme est plus fréquemment affecté que les autres. En général, ils participent tous à l'inflammation à des degrés divers ; et tantôt les conduits galactophores, tantôt les conduits et les glandes sébacés, tantôt les conduits et les glandes sudoripares, ont paru être le siège des lésions principales.

Il est probable que la prédominance des lésions en un point dépend de l'importance plus ou moins grande qu'ont les organes dans certaines régions de la peau ; c'est ainsi qu'au sein les conduits galactophores, et au scrotum les glandes sébacées, ont été particulièrement affectés.

(1) Darier, page 105.

Le cancer une fois établi a pu revêtir des formes variables. Au point de vue classique, nous avons eu affaire tantôt à l'épithélioma pavimenteux lobulé ou tubulé, tantôt au carcinome; mais il nous a semblé que dans ce dernier cas, la conformation néoplasique spéciale n'avait qu'une importance secondaire, le cancer ayant été très certainement d'ordre épithéliomateux, provenant de l'infiltration du tissu conjonctif par les masses cellulaires proliférées intra-canaliculaires et glandulaires (1).

Mais nous appelons tout particulièrement l'attention sur les faits qui suivent. Les points de bourgeonnements superficiels ont tous coïncidé avec une pullulation excessive des parasites; au milieu des cellules proliférées des conduits et des glandes, ceux-ci existaient en grand nombre. Or, nous les avons retrouvés dans les lobes et les tubes épithéliaux; leurs stades inférieurs de développement, protoplasmiques et mal enkystés, s'y distinguent, il est vrai, plus difficilement que dans l'épiderme; mais on observe parfois aussi des kystes extrêmement nets et intra-cellulaires. La figure 12, planche IV, en offre un exemple remarquable.

Il résulte de ce fait que les psorospermies, en somme, se retrouvent à leurs divers états partout où existe un certain degré de prolifération épithéliale.

Nous devons ajouter que les recherches bactériologiques faites par Darier, outre quelques micro-organismes banals comme les staphylocoques ou le bacterium termo, n'ont jamais fait découvrir de microbe particulier.

II

Diagnostic histologique.

Les lésions de la maladie de Paget ont des caractères propres particulièrement distinctifs, et nous ne connaissons pas,

(1) V. page 159.

dans la pathologie cutanée, d'affection qui puisse en être rapprochée.

L'eczéma chronique, qui parfois, au point de vue macroscopique, prête le plus aisément à confusion, ne présente jamais cet aspect de l'épiderme criblé de trous, cet état de « fouillis » cellulaire avec prolifération consécutive. Y trouve-t-on d'ailleurs ces belles formes enkystées de coccidies absolument pathognomoniques?

L'épithélioma pavimenteux lobulé ou tubulé, le carcinome, peuvent ressembler aux diverses formes que prend le cancer dans la maladie de Paget; les corps ronds et les petites masses protoplasmiques, qu'on observe parfois au centre des globes épidermiques et parmi les cellules cancéreuses, sont voisins des psorospermies de la maladie qui nous occupe. Mais la confusion ne saurait exister, car on ne retrouve pas à l'épiderme les caractères de désorganisation si particuliers que nous avons décrits et les corps ronds y sont évidemment plus petits, d'espèce différente.

Nous ferons les mêmes remarques à propos du rodent ulcer; les corps ronds que l'on y rencontre ne ressemblent pas à ceux de la maladie de Paget et l'altération qu'on peut trouver à l'épiderme a un aspect tout autre, dont la différence est particulièrement frappante quand on se sert d'un faible grossissement.

Dans la psorospermose folliculaire végétante, se trouvent à la fois : psorospermies et prolifération épithéliale; mais le siège essentiellement folliculaire des lésions et les caractères bien différents de l'espèce parasitaire éloignent toute possibilité de confusion.

En résumé, la maladie de Paget présente des caractères histologiques dont la particularité concorde fort bien avec celle des caractères cliniques.

Diagnostic histologique appliqué à la clinique. (Méthode de

Darier.) — « Après avoir débarrassé la surface malade des croûtes et du liquide séro-purulent qui la recouvre, on enlève avec des pinces les squames les plus fines, ou mieux, ou à leur défaut, on racle très légèrement un point de la surface excoriée, puis on dissocie. Les produits ainsi obtenus peuvent être « examinés directement dans une goutte d'eau ou après traitement par divers réactifs. »

« Voici quels sont les procédés qui ont donné les meilleurs résultats : La solution iodo-iodurée de Gram, précédée ou non, suivant que les squames sont plus ou moins grasses, d'un séjour de quelques heures dans de l'ammoniaque au dixième. On distingue très bien de cette façon les parasites au milieu des cellules cornées et l'on peut apprécier leur nombre (1) » qui, le plus souvent, est considérable (fig. 14, pl. III), mais peut être très diminué par l'application pendant quelques jours de substances antiparasitaires actives, ce dont il ne faut jamais manquer de s'enquérir avant d'examiner un malade, pour éviter toute déception dans les recherches. « Sur les squames que l'on a laissé macérer pendant plusieurs jours dans le bichromate d'ammoniaque à 2 p. 100, puis lavées, et, si l'on veut, colorées par l'hématoxyline, les parasites sont beaucoup mieux conservés; on voit d'une façon très nette leur corps protoplasmique, leurs noyaux et la membrane enkystante et l'on peut se rendre compte de leur siège souvent intra-cellulaire » (fig. 3, pl. III) (2).

III

Les psorospermies dans la maladie de Paget.

Nous ne reviendrons pas ici sur la description des masses protoplasmiques irrégulières et des noyaux qui infiltrent l'épiderme. On ne pourra établir leur véritable nature parasitaire

(1) et (2) Darier, page 99.

que nous n'avons fait que supposer, et leurs divers caractères morphologiques qu'après la découverte d'une matière colorante élective (1). Mais déjà, à l'aide d'un fort grossissement, il est possible de reconnaître le siège intra-cellulaire de quelques-unes de ces petites masses qui se distinguent par leur affinité plus grande pour le carmin.

A un plus haut degré de développement, ces corps apparaissent nettement entourés d'une membrane, dépourvue de filaments d'union, quelquefois épaisse et brillante. Ils offrent alors, outre cette enveloppe très particulière, plusieurs signes distinctifs : un volume plus grand que celui des cellules voisines normales ; une forme régulièrement arrondie ou ovale (dans la couche cornée, ils sont aplatis) ; un protoplasma ne présentant pas la structure fibrillaire ni le grain des cellules malpighiennes ; souvent plusieurs noyaux, dont quelques-uns sont irréguliers et volumineux ; enfin une affinité plus grande pour les matières colorantes. Mais ce qui les caractérise plus encore, c'est :

1° Leur siège intra-cellulaire, comme on peut le voir dans quelques cas (fig. 7, pl. II) ; la cellule contenante hypertrophiée présente alors son noyau refoulé par la masse parasitaire ;

2° La rétraction centrale du protoplasma, due à l'action coagulante de l'alcool. Cette rétraction détermine sous la membrane d'enveloppe une zone vacuolisée qui apparaît claire sur les préparations ; c'est à elle qu'est dû cet aspect criblé de trous qu'offre l'épiderme malade ; c'est elle qui rend compte de l'interprétation de cellules dégénérées et en voie de vésiculisation donnée jusqu'ici par les auteurs. La rétraction se fait toujours de la périphérie au centre, englobant les noyaux ; la masse protoplasmique ainsi constituée occupant

(1) M. Vincent a récemment communiqué à la Société de biologie (séance du 1er mars 1890) un nouveau mode de coloration des psorospermies, par l'ammoniaque et la safranine ; nous n'avons pu encore en faire l'essai.

tantôt le centre mathématique de la cavité (fig. 4, pl. II), tantôt un de ses côtés. Le plus souvent, le protoplasma des corps ronds apparaît sur les coupes, surpris au milieu de son évolution ; ainsi la figure 5, planche II, offre un exemple de rétraction incomplète ; la masse centrale adhère encore au kyste par quelques filaments protoplasmiques.

Les corps ronds, dans leur stade de complète formation, offrent des caractères absolument tranchés, et n'ont plus rien de commun, même à première vue, avec aucune altération cellulaire. C'est leur petit nombre, ou plus vraisemblablement la difficulté qu'on éprouve à les obtenir en entier sur les coupes, qui explique le silence des auteurs à leur égard. On parvient surtout à isoler ces corps et à les mettre en évidence dans leur état de plus parfaite conservation par le raclage suivi de dissociation fine, selon le procédé de Darier. Sur les coupes, leur découverte est une question de hasard ; il faut les chercher plutôt aux points épidermisés, là où le « fouillis » cellulaire n'existe pas : ils apparaîtront alors au milieu de cellules saines, tout à fait isolés et favorables à l'étude (fig. 4, 6, 8, pl. II ; fig. 2, 3, 4, 6, pl. IV).

Leur volume est double ou triple de celui des cellules voisines, mais peut atteindre des proportions énormes, dont la psorospermie de la figure 2, planche IV, n'est pas le plus volumineux exemple. Le kyste, épais et brillant, offre un double contour parfois très manifeste, surtout lorsqu'il se trouve avoir été vidé de son contenu à la suite de manipulations histologiques (fig. 3, A, pl. III).

Leur protoplasma présente souvent des grains assez gros, et dans quelques corps où la rétraction ne s'est pas produite, les masses nucléaires contenues apparaissent nombreuses, volumineuses et granuleuses.

Un des caractères particuliers de la plupart des kystes est de présenter en dehors, en un point de leur périphérie, un noyau aplati : c'est le reste de la cellule contenante dont le noyau a été

progressivement refoulé ; et souvent même, les contours cellulaires se voient encore sous forme d'une ligne qui entoure le kyste en partie ou en totalité (fig. 12, B, C, pl. III).

Rappelons aussi la tendance des cellules voisines à se grouper et à s'allonger autour de la paroi des kystes, qui peuvent devenir dans quelques cas, comme nous l'avons déjà montré, le point de départ et le centre de formation de globes épidermiques (1) (fig. 6, pl. IV).

Mais que deviennent ces kystes et leur contenu? Quel sera leur évolution ultérieure?

Les uns s'éliminent à la surface dans les croûtes et les squames; d'autres semblent atteindre un développement plus complet, et après rupture des parois, répandre leur contenu dans les tissus voisins, comme les préparations, dans le cas de Darier, en ont fourni un bel exemple :

« Des kystes volumineux siègent dans l'épiderme qui borde l'ulcération au deuxième degré ; il y en a deux ou trois sur presque toutes les coupes, faites en séries ; on peut les étudier à divers points de leur épaisseur, sur plusieurs coupes successives.

« Leur diamètre mesure le tiers ou même la moitié de la hauteur du corps muqueux dans lequel ils sont logés. Ils ont..... un contenu granuleux au milieu duquel un bon objectif permet de distinguer un grand nombre de corpuscules ovalaires (fig. 6, pl. II)..... Il m'a paru sur plusieurs coupes que ces kystes, arrivés par l'effet de la prolifération épidermique à la hauteur de la couche cornée, *se vidaient de leur contenu qui allait se mêler aux granulations que j'ai signalées sous la croûte* (2). » Sur les préparations que notre ami Darier a bien voulu nous confier, nous avons observé que l'un des kystes auxquels il fait allusion, parfaitement rond sur quelques

(1) Voir page 139.
(2) Darier, p. 103.

coupes, présentait sur d'autres un prolongement, une dilatation sur un de ses côtés, qui le rendait dans son ensemble ovalaire et extrêmement volumineux. Il semble qu'avant de se vider, le kyste ait subi en un point de sa surface une dilatation particulière propre à favoriser la déhiscence.

Depuis cette observation de Darier, nous avons eu l'occasion d'étudier une disposition kystique analogue, moins avancée cependant dans son évolution, mais fort intéressante en ce qu'elle est venue appuyer l'interprétation donnée au premier fait.

Dans les coupes provenant du cas de maladie de Paget développée au scrotum, quelques psorospermies énormes, à contours bien délimités, ont montré dans leur intérieur des corpuscules en grand nombre, volumineux et évidents (fig. 2, pl. IV). Dans l'une des coccidies, ceux-ci sur une seule coupe étaient au nombre de onze ; chacun d'eux, double des noyaux des cellules malpighiennes voisines, et de forme globuleuse ou ovale ; ils étaient séparés ou plutôt unis par des bandes protoplasmiques, et offraient un contour très net, et dans leur intérieur des grains assez gros. Ces corpuscules semblent bien avoir la signification de pseudo-navicelles.

Mais voici un caractère fort intéressant ; si l'on veut se reporter à la figure 2, planche IV, on remarquera que ce kyste est en un point de sa surface dilaté en ampoule, comme s'il présentait en cet endroit une tendance à la déhiscence.

D'après nos observations, ce serait donc par rupture des parois que certains kystes aboutiraient au terme de leur évolution. Quant à la suite du processus, nous ne pouvons que formuler des hypothèses. La plupart des pseudo-navicelles, mis en liberté, s'éliminent à la surface ; et ces amas de noyaux volumineux entassés, que nous avons plusieurs fois observés dans la couche cornée, et sous les croûtes, comme dans le cas de Darier, n'étaient peut-être que des corpuscules de kystes rompus. Quelques-uns d'entre eux, peut-être (et

c'est là le mode de développement qui, jusqu'à nouvel ordre, nous semble devoir être adopté), au lieu de s'éliminer, resteraient parmi les cellules de l'épiderme constituant ces masses protoplasmiques et nucléaires que nous avons décrites, puis pénétreraient dans leur intérieur même, pour se développer aux dépens de leur protoplasma.

Les corpuscules éliminés peuvent venir au contact de la peau en un point excorié, pénétrer dans l'épiderme et constituer un nouveau foyer de pullulation ; c'est ainsi qu'il est permis d'expliquer ce remarquable exemple d'auto-inoculation voisine d'une surface malade que nous avons relevé dans l'observation III (p. 38) et fait représenter à la planche I (fig. 2). C'est ainsi de même qu'on peut concevoir le mode d'infection primitive ; il est admissible qu'un corpuscule parasitaire, à la suite d'un lavage peut-être (on sait que les diverses espèces de coccidies déjà connues vivent dans l'eau), s'implante entre les papilles du mamelon ou à l'orifice des larges glandes sébacées du scrotum par exemple, et pénètre l'épiderme à l'occasion de quelque excoriation ; mais la rareté de l'affection, en tous cas la rareté des auto-inoculations et l'absence de faits de contagion, ne sauraient s'expliquer que par la nécessité, pour le développement des parasites, de conditions prédisposantes très spéciales et bien rarement réalisées.

Nous avons essayé des *inoculations expérimentales* sur des rongeurs, mais sans obtenir de résultat. L'expérience a en outre été tentée sur nous-même. Après scarification de l'épiderme sur un point de l'avant-bras droit, nous avons déposé et maintenu sous verre, pendant huit jours, un magma de squames délayées dans de l'eau distillée. Le résultat est resté là aussi négatif. Ces insuccès n'ont pas lieu d'étonner, car d'après Balbiani, pour les psorospermies bien connues on a une réelle difficulté à obtenir des inoculations positives, même faites sur leur terrain habituel de développement.

Des *cultures de squames* sur sable humide préalablement

stérilisé ont donné les résultats suivants. Au bout de seize jours, tandis que les divers éléments se sont modifiés par macération et ont perdu la netteté de leurs contours, les kystes, au contraire, se sont parfaitement conservés. Leur protoplasma s'est rétracté au centre et la paroi est restée brillante et très distincte (fig. 15, pl. III).

Est-il nécessaire, après la description que nous venons de faire des corps ronds, d'insister sur la véritable interprétation qu'il convient de donner aux formes protoplasmiques mal définies, à celles qui ont été, jusqu'aux travaux de Darier, considérées comme des cellules dégénérées ou en voie de transformation endogène et de vésiculation? Certes, la transition de l'un à l'autre des divers stades de développement des parasites est insensible, et on parvient aisément à établir entre eux une relation étroite; mais indépendamment de la notion, à elle seule démonstrative, des coccidies parfaitement enkystées, de nombreuses raisons viennent encore affirmer le caractère des formes parasitaires moins avancées dans leur évolution.

Ce ne sont pas des cellules en voie de vésiculisation, car le protoplasma, au lieu d'être centrifuge et de laisser le noyau à nu isolé dans une zone claire, se rétracte autour du noyau qu'il enveloppe. D'ailleurs, même aux points où ces formes sont accumulées en grand nombre, on ne voit jamais de fusion entre les zones claires.

L'aspect kystique des parois, la facilité avec laquelle on colore les masses nucléaires centrales, le nombre même de ces noyaux, la sporulation fréquente du protoplasma, la présence de ces corps dans la couche cornée, sont tous autant de caractères absolument incompatibles avec l'hypothèse d'une dégénérescence quelconque et qui même font écarter l'idée d'une altération spéciale et non encore décrite des cellules épithéliales.

Il ne pourrait non plus y avoir de confusion avec des figures

de karyokinèse; sur un fragment excisé sur le vivant et traité par le procédé du liquide de Flemming et de la safranine, Darier n'en a trouvé que dans de rares cellules épithéliales, au voisinage de quelques-uns des parasites.

Les corps ronds de la maladie de Paget ont certainement une vitalité propre; ce sont bien des parasites, et il convient de les ranger dans le groupe des *Psorospermies oviformes*, ou *Coccidies* de la *classe des Sporozoaires*, ainsi que va le montrer le paragraphe suivant emprunté au mémoire de Darier sur la psorospermose folliculaire végétante :

« La classe des sporozoaires, qui a été fondée par Leuckart, comprend des organismes unicellulaires qu'on s'accorde à considérer comme appartenant au règne animal, embranchement des protozoaires. Cette classe renferme, pour M. Balbiani, qui en a fait l'objet d'une remarquable monographie (1) : 1° les grégarines; 2° les psorospermies oviformes ou coccidies; 3° les sarcosporidies ou tubes de Miescher; 4° les psorospermies des poissons ou myxosporidies; 5° les psorospermies des articulés ou microsporidies. Tous ces organismes vivent en parasites sur d'autres animaux et causent chez eux, dans certains cas, des maladies mortelles.

« Les coccidies, qui seules nous intéressent ici, habitent presque exclusivement les tissus épithéliaux des vertébrés, où on les rencontre à l'intérieur même des cellules; elles se distinguent des sporozoaires des autres groupes, et notamment des grégarines, par divers caractères dont les principaux sont les suivants : absence de mouvements à aucune période de leur développement, habitat intra-cellulaire, enkystement solitaire non précédé d'une conjugaison et nombre relativement restreint des spores qui se forment dans les kystes (2). »

(1) Balbiani. *Leçons sur les sporozoaires*, juillet 1884.
(2) Darier. *Annales de Dermatologie*, juillet 1889.

Il est difficile de ne pas établir de rapprochement entre ces coccidies et les corps ronds que nous avons étudiés; d'ailleurs, M. Malassez et M. Balbiani, professeur au collège de France, dont on connaît la haute compétence en ces matières, ont cru pouvoir affirmer, sur les préparations de Darier, qu'il s'agissait très certainement d'une espèce particulière de *psorospermies*.

TROISIÈME PARTIE

ÉTUDE PATHOGÉNIQUE

CHAPITRE PREMIER

PATHOGÉNIE DE LA MALADIE DE PAGET

I

Historique.

Pendant longtemps, les études cliniques et histologiques ont vainement cherché à élucider la nature réelle de la maladie de Paget. A l'époque des travaux de Darier, qui sont venus apporter une solution définitive, il régnait encore au sujet de la pathogénie de cette affection une assez grande incertitude, et même quelques auteurs des plus éminents se sont refusé de prêter quelque attention aux faits décrits par Paget.

Le professeur Kaposi, dans son Traité, regrette qu'on ait tant écrit à propos de simples eczémas chroniques du sein.

Butlin, dans ses remarquables travaux, conclut à un eczéma suivi à la longue d'irritation et de prolifération du revêtement épithélial des canaux galactophores. La formation consécutive du cancer ne se produirait que d'après la loi du *locus minoris resistentiæ* (idée première de sir James Paget).

Thin, Duhring et Wile s'élèvent avec raison contre cette interprétation ; les lésions superficielles ne sont pas de l'eczéma, mais répondent à une affection spéciale *sui generis;* il y a entre elles et le cancer une relation étroite. Mais ces auteurs expliquent les lésions d'une manière différente.

Duhring ne se prononce pas sur la nature même de l'affection, il déclare que le début a lieu dans l'épiderme et qu'il est dû à une cause spéciale actuellement inconnue.

Thin adopte une théorie très particulière ; pour lui, la néoplasie cancéreuse résulte d'un développement anormal primitif de l'épithélium des canaux excréteurs, et l'affection cutanée est consécutive à une extension du processus qui, des orifices extérieurs des conduits, gagne la zone papillaire environnante. Cette dermatite papillaire maligne se développe sous l'influence de l'irritation causée par une matière possédant des propriétés corrosives qui s'échappe de l'orifice des canaux. La maladie n'est pour Thin, en réalité, qu'un cancer canaliculaire, mais un cancer qui a déjà débuté depuis longtemps dans les vaisseaux galactophores avant d'avoir produit des irritations suffisantes pour attirer l'attention sur son existence.

Plus tard, cette influence d'un agent chimique spécial n'a pas été acceptée, mais l'idée de cancer, au début même des lésions, a été reprise, et peu à peu on est venu à considérer dans la prolifération cellulaire de l'épiderme un épithélioma en voie d'évolution.

En d'autres termes, la maladie de Paget était, il y a un an, admise par la grande majorité des auteurs, comme une forme spéciale d'épithélioma superficiel avec envahissement consécutif des tissus profonds.

En Angleterre, Mac Call Anderson et Jamieson, dans leur Traité de dermatologie, décrivent l'affection comme en passant, au chapitre de l'épithélioma.

En France, nos maîtres de l'hôpital Saint-Louis, MM. Besnier, Quinquaud, Brocq, sont unanimes pour adopter l'hypothèse d'épithélioma ; M. E. Vidal en est un ardent défenseur. M. Hallopeau pense qu'il faut, *a priori*, chercher la cause des caractères spéciaux de cette maladie dans les organes spéciaux qui appartiennent aux parties où elle siège, c'est-à-dire dans

les conduits galactophores. Il s'y développe un épithélioma qui, en raison de cette localisation, présente des caractères particuliers et entraîne le développement d'une dermite à caractères également propres et distincts de l'eczéma (1).

A plusieurs reprises, alors que nous avions l'honneur d'être son interne, notre cher maître, M. Hallopeau, s'appuyant sur les caractères polycycliques des bords, nous suggéra l'idée que la maladie de Paget pouvait bien être due à quelque parasite (2). Peu de temps après, cette prévision devait se trouver réalisée par la découverte de Darier.

Mais, chose curieuse, en même temps que s'établissait la nature parasitaire de l'affection, les caractères histologiques, étudiés à nouveau, ne semblaient pas devoir faire rejeter l'idée d'épithélioma si magistralement défendue par nos maîtres.

II

Pathogénie.

L'inoculation expérimentale suivie de résultats positifs serait, comme dans toute affection parasitaire, le seul moyen de connaître d'une façon certaine la valeur réelle des psorospermies. Nous l'avons vainement tentée; mais est-il possible d'admettre qu'une telle quantité de parasites ne puisse déterminer une perturbation générale des éléments au milieu desquels ils vivent et se développent? Et les altérations cellulaires voisines des psorospermies, particulièrement intenses aux points où les parasites abondent, ne sont-elles pas directement en rapport avec ces organismes vivants?

L'étude attentive des lésions nous semble bien démontrer

(1) Comité du Jeudi de l'hôpital Saint-Louis, 31 janvier 1889.

(2) Depuis, M. Hallopeau a accepté la théorie parasitaire de la maladie de Paget. — (*Pathol. générale*, 3e édit., 1890, et *Clinique à l'hôpital Saint-Louis*, 31 mai 1890.

qu'il existe entre les modifications cellulaires et le parasite une relation étroite, et que celle-ci même est une relation directe, de cause à effet.

C'est toujours et dans tous les cas le même dispositif des lésions qu'on observe; l'anatomie d'ensemble et de détails a des caractères propres très particuliers, capables par eux seuls de différencier la maladie.

Il semble qu'il y ait une raison spéciale qui règle cette uniformité pathologique.

Si les parasites ne se trouvaient qu'à une période de l'affection, on pourrait peut-être objecter l'effet de quelque coïncidence, mais c'est au contraire partout où existent des lésions, aux divers états d'évolution de la maladie, même et surtout dans sa période cancéreuse, qu'on retrouve les coccidies ; et puisque dans chacun des sept cas soumis à notre étude (tous offrant des lésions analogues), nous avons rencontré les mêmes parasites, il est difficile de ne pas leur reconnaître une influence directe.

Mais comment la psorospermie agira-t-elle? Quelle est la réaction même des cellules vis-à-vis du parasite? C'est en résumé le processus pathogénique que nous allons essayer d'établir.

Une fois répandues dans l'épiderme et le revêtement épithélial de ses annexes, soit emprisonnées dans les cellules, soit à l'état libre, les coccidies agissent par irritation directe sur les cellules contenantes et avoisinantes.

Le premier résultat de cette irritation consiste en une déviation nutritive des cellules qui se transforment et sont ramenées tôt ou tard à leur état fœtal.

Mais nous insistons sur ce point, il s'agit là d'une dérivation nutritive non pas simple, mais *commandée et dirigée directement par le parasite*. Celui-ci constamment se développe et pullule, et constamment exerce sur les éléments qu'il habite et voisine son action pathogénique. Qu'il soit en partie éliminé,

comme après destruction de l'épiderme, et les cellules reviendront à leur état adulte et seront de nouveau aptes à remplir leurs fonctions; d'où la régénération de l'épiderme. C'est là d'ailleurs l'explication des zones *épidermisées*, et le principe même sur lequel devront s'appuyer désormais les données de la thérapeutique.

La présence du parasite maintient dans leur état de transformation les cellules, qui dès lors prolifèrent, épaississent le corps muqueux et gorgent les canaux excréteurs et les glandes. Ce processus de prolifération est sans cesse entretenu et dirigé par l'élément spécifique qui s'accumule d'autant plus aisément, qu'il rencontre dans les cellules proliférées un excellent terrain de développement.

Inévitablement, il y aura, par abondance de parasites, rupture à un moment donné des membranes limitantes, et envahissement consécutif du tissu conjonctif par les cellules proliférées.

Ce premier stade du processus général se fait avec lenteur. Nous avons quelquefois rencontré des psorospermies isolées qui, bien qu'adultes, étaient cependant entourées de nombreuses couches de cellules d'apparence saine. Il semble qu'il faille au parasite, pour devenir évidemment pathogène, un certain degré de pullulation; ou, pour que son influence détermine la dernière poussée qui rompra les parois et qui marquera le début du cancer, une vitalité spéciale qu'il n'acquiert peut-être qu'à la longue ou sous l'influence d'une cause intercurrente.

En quel endroit la néoplasie aura-t-elle son point de départ? Ce n'est pas tant l'accumulation des éléments proliférés qui règle cette question, que leur siège même.

A l'épiderme, les cellules peuvent être éliminées à la surface, et les prolongements inter-papillaires peuvent s'allonger; aussi faut-il pour que le bourgeonnement profond ait lieu, que le processus soit très accentué; d'où la rareté relative de l'épithélioma superficiel; au contraire, les conduits dont la dilatation

est limitée se rompent plus rapidement; ce qui détermine l'épithélioma profond.

En tout ceci, les parasites ne cessent de marquer leur influence, car ce sont eux qui, par leur direction sur la prolifération cellulaire et son activité, produisent la rupture. Une fois répandues dans le tissu conjonctif, les cellules prolifèrent largement, et les psorospermies toujours présentes, puisqu'elles ont naturellement suivi les cellules, leur lieu d'habitat, continuent à se développer, à pulluler, et du même fait à entretenir l'état fœtal et l'accumulation constante des cellules.

Tel serait, d'après les caractères histologiques observés, le rôle des psorospermies. Celles-ci présideraient : 1° à la transformation fœtale des cellules épithéliales; 2° à leur maintien dans cet état; 3° à leur prolifération constante aux diverses périodes de l'évolution morbide.

En résumé :

La maladie de Paget doit être considérée comme une affection spéciale des épithéliums superficiels, consistant en des degrés divers de prolifération cellulaire.

C'est une affection chronique de la peau due à des parasites de l'ordre des psorospermies.

Ces parasites semblent avoir une influence directe sur le développement consécutif de l'épithélioma.

CHAPITRE II

QUELQUES CONSIDÉRATIONS SUR LA PATHOLOGIE GÉNÉRALE ET LA PATHOGÉNIE DES CANCERS, DÉDUITES DE L'ÉTUDE DE LA MALADIE DE PAGET.

Comme nos conclusions précédentes nous serviront de base pour discuter l'hypothèse de la nature parasitaire psorospermique des cancers en général, il importe de bien définir l'espèce de cancer à laquelle appartiennent les lésions de la maladie de Paget.

Ce point mérite quelque éclaircissement. Est-ce de l'épithélioma? est-ce du carcinome? Si l'on veut bien se reporter à nos observations et descriptions pathologiques, on remarquera une grande variété dans les conformations néoplasiques que nous avons relevées. A côté de lésions dites : épithélioma, on verra des lésions dites : carcinome; et même dans un cas nous avons observé les deux formes à la fois; ajoutons aussi que l'épithélioma a pu offrir la variété lobulée ou tubulée.

Cette confusion n'est ici qu'apparente, comme l'analyse exacte des faits va nous permettre de l'expliquer.

Au sujet de la nature propre du carcinome, le désaccord le plus complet règne parmi les pathologistes; deux théories sont en présence :

1° *La théorie conjonctive* (Cornil et Ranvier, Virchow, etc.).

admettant le développement du carcinome aux dépens des cellules du tissu conjonctif et reconnaissant à cette forme de cancer la définition suivante : « Le carcinome est une tumeur composée d'un stroma fibreux limitant des alvéoles qui forment par leur communication un système caverneux ; ces alvéoles sont remplis de cellules libres les unes par rapport aux autres dans un liquide plus ou moins abondant (1). »

2° *La théorie épithéliale* (Thiersch, Cornil, Waldeyer, Rindfleisch, Malassez, Lancereaux, Hallopeau, Brault), voulant que le carcinome rentre le plus souvent, sinon toujours, dans le groupe des épithéliomes.

Nous n'avons pas ici la prétention de discuter l'excellence de l'une ou l'autre de ces opinions, mais seulement d'apporter un fait qui nous semble avoir quelque valeur en faveur de la théorie épithéliale.

Dans deux cas (V. observ. hist. III et VII), nos coupes nous ont offert le type le plus parfait du « carcinome » tel que nous venons de le voir défini; et pourtant, sur ces mêmes coupes, l'*origine épithéliale des lésions était non moins évidente.*

D'ailleurs, quelles qu'aient été les variétés néoplasiques que nous ayons rencontrées, elles ont toutes reconnu pour origine l'épiderme ou le revêtement épithélial des conduits et des glandes qui en dépendent; il nous a paru que la diversité de formes dépendait seulement du lieu d'envahissement, et que la différenciation par des dénominations spéciales ne pouvait avoir ici qu'une valeur topographique purement descriptive; c'est la raison qui nous a fait adopter les termes d'épithélioma superficiel ou profond, selon que le cancer s'est développé aux dépens de l'épiderme ou de ses annexes.

Le cancer dans la maladie de Paget, quelle que soit sa

(1) Cornil et Ranvier. *Manuel d'histologie pathologique*, 1881.

conformation, doit donc être rangé dans la classe des épithéliomes.

Ce point établi, voyons comment il est possible d'interpréter une théorie parasitaire des cancers avec la connaissance des psorospermies.

L'altération première, la lésion fondamentale des transformations cancéreuses est aujourd'hui admise et communément reconnue pour être une déviation de la nutrition des cellules.

La plupart des auteurs sont partisans de la déviation nutritive simple, la cellule possédant en elle-même la force qui la transforme, sans qu'il y ait besoin de l'intervention d'aucun autre élément.

« .... Les noyaux de cancer secondaires reproduisent avec une grande exactitude, la plupart du temps tout au moins, la morphologie et la manière d'être des épithéliomes primitifs.

« .... La tumeur résulte d'une déviation dans la nutrition des cellules, d'une perturbation apportée à l'activité et au développement normal des protoplasmas et de leurs noyaux.... Nous ne saurions imaginer comment des cellules pourraient s'organiser suivant un type histologique bien défini, si elles ne tenaient pas en elles la cause même de leur développement. Si les cellules peuvent ainsi se multiplier par voie directe ou indirecte, si elles sont susceptibles de certaines métamorphoses, c'est au contraire, par suite d'une force intérieure d'une propriété toute intime, immanente à leur substance même. » (A. Brault. *De l'origine non bactérienne du carcinome. Archives générales de médecine*, 1885, t. II.)

Mais cette force vitale propre, immanente à la substance même des cellules, semblerait revêtir un caractère mystérieux, que les partisans de la théorie antiparasitaire ne peuvent expliquer : « Les modifications profondes dans les propriétés nutritives et l'activité des cellules se manifestent

à nous sans que nous puissons saisir leur raison d'être (1). »
« Quant à la cause première, au « *primum movens* » de cette activité cellulaire, elle nous échappe encore absolument (2). »

C'est précisément cette ignorance du « *primum movens* » qui a suggéré à de nombreux histologistes l'idée de rechercher une cause matérielle.

Il y a quelques années à peine, les lésions de la tuberculose, les caséifications passaient pour des inflammations banales; puis on trouva leur véritable raison d'être par la découverte d'un bacille spécifique. N'est-il pas aussi bien légitime, devant le point d'interrogation laissé par les adversaires de la théorie parasitaire, de rechercher, au sujet de cette déviation nutritive cellulaire, ce qui pourrait éclaircir le mystère, de voir si un parasite quelconque ne serait pas la cause première de cette modification vitale? C'est ce qui a été tenté, mais vainement, par un grand nombre de bactériologistes.

Un jour, il sembla que la difficulté allait être tranchée. Scheurlen venait de communiquer à la Société de médecine interne de Berlin, le 28 novembre 1887, le résultat de ses recherches, d'après lesquelles il aurait isolé le microbe du cancer. Mais peu de temps s'était écoulé que déjà de nombreux travaux, ceux entre autres de Ballance et Shottock, et ceux de Senger démontraient le mal fondé de la prétendue découverte, le micro-organisme étant indifférent, et nullement pathogène.

D'autres auteurs, comme Michaux (3), convaincus de la nature parasitaire des cancers, s'en réfèrent à un certain nombre de faits dans lesquels on trouve la contagion, et à toute une série d'expérimentations suivies de succès.

Mais les nombreux arguments accumulés jusqu'ici ont pu prêter à la critique, et la théorie parasitaire avait besoin,

(1) Brault (*Arch. gén. de méd.* 1885).
(2) P. Raymond. Revue générale (*Gazette des hôpitaux*, 14 sept. 1889).
(3) Michaux. *Semaine médicale*, 1889.

pour être définitivement consolidée, de l'intervention de quelque fait précis et certain, pouvant servir de base de démonstration. Or, s'il est bien vrai, comme nous croyons l'avoir montré, que la maladie de Paget est une affection essentiellement épithéliale de nature maligne, et s'il est bien vrai que toutes ses lésions sont dues à des parasites de l'ordre des psorospermies, on nous accordera que la théorie parasitaire *psorospermique*, au moins pour certaines formes de cancer, mérite d'être prise en considération.

Sur quelles données s'appuie cette théorie nouvelle ?

Pour que l'hypothèse ait quelque valeur, il convient dès l'abord de répondre aux deux questions suivantes :

1° *Peut-on admettre que des psorospermies soient la cause d'une prolifération épithéliale ?*

2° *Dans tout épithélioma trouve-t-on des psorospermies ?*

En réponse à la première question, nous ferons remarquer que, chez l'homme, les deux seules affections où l'on ait démontré la présence et l'influence des psorospermies sont précisément accompagnées d'une prolifération active. Ce sont :

1° La *psorospermose folliculaire végétante* (1); affection dans laquelle les corps ronds particuliers, découverts par J. Darier, et reconnus comme étant des parasites de l'ordre des psorospermies par L. Malassez (2), envahissent le col des follicules pileux et déterminent en ce point des végétations papillomateuses qui peuvent prendre un grand développement et constituer de véritables tumeurs.

2° La *maladie de Paget* où la végétation est encore plus active.

Le *molluscum contagiosum* doit-il être considéré comme une

(1) Darier. De la psorospermose folliculaire végétante (*Annales de Dermatol.*, 25 juillet 1889). — Thibault, Thèse Paris, 1889.

(2) L. Malassez. Sur les nouvelles psorospermoses chez l'homme (note rectificative). *Arch. de méd. expérim.*, 1er mars 1890.

psorospermose (1)? C'était l'opinion de Bollinger, de Virchow, reprise et défendue avec talent par Neisser; elle a été récemment combattue, entre autres par MM. Török et Tommasoli, qui s'appuient sur des méthodes nouvelles de recherche. L'avenir tranchera le débat dans un sens ou dans l'autre, mais remarquons que dans cette affection même, il existe un certain degré de prolifération cellulaire, d'où le nom d'*épithélioma contagieux* donné par les Allemands.

Voilà pour les psorospermoses cutanées de l'homme.

De plus, nous devons le rappeler, Leuckart a montré que chez le lapin, la *psorospermose des canalicules biliaires* s'accompagne toujours d'une prolifération cellulaire évidente, ressemblant à des productions papillomateuses.

Il en est de même dans le *molluscum contagiosum* des oiseaux, qui paraît être une maladie parasitaire de la même catégorie.

Ces exemples sont bien la preuve que des psorospermies peuvent être assurément la cause d'une prolifération épithéliale.

La réponse à la seconde question : dans tout épithélioma, trouve-t-on des psorospermies? ne peut être aussi affirmative. Dans bon nombre de cas, il est vrai, *outre ceux dont nous venons de parler*, on a vu des coccidies. « Dès l'année 1876, M. Malassez avait remarqué, dans des tumeurs épithéliales, des corps cellulaires granuleux ou réfringents, parfois encapsulés, qui présentaient certaines analogies avec les psorospermies du lapin. Dans deux cas qu'il a observés avec M. Albarran (2), il a pu démontrer qu'il s'agissait bien de parasites de cette nature, c'est-à-dire de coccidies; mais, ainsi qu'il le dit, rien ne lui permettait d'affirmer qu'ils fussent la cause de la néoformation. »

(1) Moreau. Du *molluscum contagiosum* envisagé comme maladie parasitaire. Thèse inaugurale (inspirée par Darier). 1889.

(2) Malassez. *Soc. de Biol.*, 23 mars 1889. — Albarran, *ibid.*, 6 avril 1889.

« M. le professeur Cornil a vu des organismes analogues dans certains cancers de l'utérus et signalé le fait dans ses leçons récentes. J'ai retrouvé moi-même, dans la plupart de mes préparations d'épithéliums de toute provenance, des éléments de nature douteuse à siège intracellulaire, qui ne sont peut-être aussi que des coccidies. Il s'agit là de ces mêmes corpuscules qui ont été aperçus, il y a bien longtemps déjà par Virchow (1) qui les a appelés *physalides*, et considérés comme résultant d'une formation cellulaire endogène.

« Qu'on se rappelle aussi ces cellules rondes qu'il est si fréquent de rencontrer au centre des globes de l'épithélioma pavimenteux lobulé; bien des observateurs ont été frappés de voir dans ces globes un élément très différent de ceux qui l'entourent, persister en conservant un protoplasma et un noyau bien vivant, au milieu des couches nombreuses de cellules kératinisées qui l'isolent des tissus voisins. On invoque généralement, contre toute vraisemblance, une dégénérescence colloïde ou muqueuse pour expliquer ces apparences. A vrai dire, toutes les hypothèses sont permises, attendu qu'on ne sait encore presque rien au sujet de ces singuliers corpuscules (2) ». Dans la maladie de Paget, nous avons montré que ce sont bien des psorospermies qui occupent le centre des globes épidermiques, ayant pu surprendre les parasites au début de leur englobement, et suivre la formation consécutive des globes jusqu'à leur entier développement.

Nous avons trouvé des coccidies dans les coupes d'un épithélioma du nez à marche rapide observé chez un malade du service de M. Vidal. Dans le magma occupant le centre excavé et ulcéré de cet épithélioma, se trouvait une quantité innombrable de globes épidermiques, et quelques-uns d'entre eux présentaient à leur centre un corps rond manifeste.

(1) Virchow. *Pathologie des tumeurs*, trad. franç., 1861, p. 337.
(2) Darier. *Annales de Dermat.*, 25 juillet 1889.

Dans un cas de rodent ulcer, nous avons observé des coccidies en petit nombre, ce qui est venu confirmer la communication orale, faite le 8 août 1889 par M. Dubreuilh au Congrès international de Dermatologie.

L'ensemble de ces faits permettrait d'établir la nature parasitaire psorospermique des épithéliomas dont chaque forme correspondrait à une espèce distincte de sporozoaires, si dans tous on avait observé des kystes nombreux, parfaitement conformés et de nature parasitaire non douteuse et spéciale, comme dans la psorospermose folliculaire végétante et la maladie de Paget. Mais ce n'est pas là le cas ; et en attendant que de nouvelles recherches viennent affirmer la valeur réelle des corps ronds observés dans les épitheliomes, on en sera réduit à constater simplement le fait de leur présence.

Il convient donc, non pas de trancher par l'affirmative la question de la nature parasitaire psorospermique des cancers, mais seulement de s'en tenir jusqu'à nouvel ordre à ces seules conclusions déjà formulées par Darier :

1° *Dans la maladie de Paget, l'épithéliome est dû aux psorospermies.*

2° *Cette affection fournit une indication sur la cause et la pathogénie de certains épithéliomes.*

D'après cette hypothèse pathogénique, le véritable moteur de la vitalité cellulaire spéciale serait donc la psorospermie. Il y aurait bien déviation nutritive des cellules, mais déviation *commandée et dirigée par le parasite*, agent spécifique.

Le siège intracellulaire de la coccidie expliquerait l'existence, dans les cancers, de ces noyaux secondaires, reproduits à distance suivant le type même de l'épithélium primitif. Les cellules entraînées par le torrent circulatoire avec le protoplasma parasitaire qui les infiltre, et arrêtées en un point donné, recommenceraient à proliférer sous l'influence

des coccidies toujours présentes. Or pourquoi cette prolifération reproduite exactement dans les conditions premières (même variété de cellules, dirigée par la même psorospermie) ne revêtirait-elle pas le même type primitif?

Quant à l'objection qui porte sur la découverte des corps ronds, dans des affections d'aspect totalement différent, il nous suffira de faire avec Darier les remarques suivantes :

« Que des parasites analogues, mais non identiques appartenant au même groupe d'êtres organisés, puissent être en cause dans des affections même très différentes, nous ne pouvons voir dans ce fait qu'un argument favorable et non contraire à notre hypothèse. Il y a sans doute un grand nombre d'espèces de sporozoaires pathogènes pouvant présenter une apparence semblable ou même identique à certains stades de leur évolution, mais différant profondément par leur cycle de développement, par leurs caractères biologiques et par la réaction qu'ils provoquent de la part des tissus de leur hôte (1). »

(1) J. Darier. A propos d'un nouveau cas de psorospermose folliculaire végétante (*Annales de Dermatologie*, 25 mars 1890).

TRAITEMENT

L'efficacité d'un traitement bien entendu, ou tout au moins une bonne direction thérapeutique, dépend de l'excellence de la notion pathogénique. Tant qu'on ne savait à quelle cause attribuer la maladie de Paget, il était difficile d'adopter quelque règle de conduite, surtout en présence de la longue période des lésions superficielles non accompagnées d'épithélioma.

Certains praticiens, confiants dans la nature eczémateuse de ces lésions, ont persisté à employer les émollients et les substances anodines, n'obtenant jamais par ce procédé qu'une diminution, à la fois, de l'irritation de surface et des douleurs ; d'autres, partisans de la nature épithéliomateuse, ou craignant que le soi-disant eczéma ne devienne le point de départ de quelque néoformation, ont préconisé dès le début de l'affection le raclage superficiel, ou, avec plus de hardiesse, l'extirpation totale. Ainsi en Angleterre, comme nous l'a déclaré notre ami, Malcolm Morris, aussitôt le diagnostic fait, les chirurgiens en général n'hésitent pas à amputer, quel que soit le degré des lésions superficielles, n'y eût-il pas la moindre apparence de transformation maligne. Et c'est bien d'ailleurs à ce procédé radical qu'ont été peu à peu conduits la plupart des médecins de tous pays par les insuccès décourageants des méthodes conservatrices employées jusqu'ici.

Nos recherches histologiques nous ont amené à des con-

clusions absolument opposées. La découverte de Darier oblige en effet à envisager la question de thérapeutique sous un jour tout nouveau. Désormais, ce n'est plus à l'aventure qu'on devra guider ses efforts : la notion de l'existence et de l'envahissement du parasite entraîne fatalement à la riposte par la thérapeutique anti-parasitaire. Et, puisque ce sont ici des psorospermies qui causent le mal, l'indication première parfaitement évidente est la destruction de ces mêmes psorospermies.

Mais ces parasites sont encore peu connus ; et il est difficile de les atteindre en connaissance de cause. Quand de nouvelles recherches seront venues établir plus nettement leurs caractères biologiques, quand on saura obtenir des cultures pures, il deviendra possible d'agir plus sûrement par la méthode d'expérimentation directe, pour la découverte de quelque agent spécifique particulièrement destructeur. Jusque-là on ne pourra s'en tenir qu'aux tâtonnements, mais, bien entendu, aux tâtonnements guidés par les grandes lois générales de la thérapeutique parasiticide, sans oublier qu'il s'agit ici d'un parasite animal, habitant l'intérieur même des cellules, et qu'il faut bien se garder en voulant tuer le parasite de dépasser le but en détruisant les tissus qu'il habite.

Une première expérience a été faite en ce sens par Darier à propos de son cas de maladie de Paget dont l'observation est publiée dans ce mémoire ; notre ami est parvenu, à l'aide de divers agents parasiticides, à obtenir des résultats tels qu'on ne peut plus guère douter de la guérison possible des lésions superficielles de la maladie de Paget. Voici la troisième partie de son observation, consacrée au traitement; elle offre le plus grand intérêt.

Maladie de Paget du sein, datant de onze ans, sans épithélioma, très améliorée par le traitement. — Examen histologique.

Communiquée et rédigée par M. Darier.

(Troisième partie) (1).

« Pendant la seconde moitié de l'année 1888 et pendant les premiers mois de 1889, c'est-à-dire jusqu'au moment où je fus éclairé sur la cause réelle de la maladie, le traitement employé fut essentiellement palliatif et anodin. J'en ai indiqué le résultat : c'était le *statu quo*. Plusieurs fois, je fus tenté d'intervenir plus énergiquement par des cautérisations ou par des scarifications, dans le but de détruire cet épiderme qui paraissait inapte à subir son évolution normale et par conséquent à fournir une couche cornée protectrice ; on aurait pu espérer de provoquer ainsi la formation d'une cicatrice. Mais il fallait craindre, si l'on ne détruisait pas tout, que le mal ne se mît à envahir la profondeur des tissus sous l'influence de l'irritation ; en outre, la malade, très pusillanime, se refusait absolument à toute opération sérieuse.

« Entre temps, grâce à l'obligeance de mon ami, M. Wickham, j'avais pu étudier histologiquement trois seins atteints de maladie de Paget ; j'avais en outre excisé un fragment de peau sur ma patiente et trouvé des altérations identiques dans tous les cas, telles que je les ai rapportées ci-dessus. Ces recherches m'avaient conduit à reconnaître dans les corpuscules de l'épiderme des parasites du même ordre que ceux de la psorospermose folliculaire végétante et à leur attribuer la production de la maladie, sans qu'il fût possible de mettre en doute ce rôle pathogénique. J'avais en outre acquis la conviction que, dans le cas actuel, les parasites n'occupaient que

(1) Voir première et deuxième parties, pages 52 et 99.

l'épiderme superficiel et ses prolongements glandulaires, qu'il n'y avait, en d'autres termes, pas encore de cancer.

« La médication devait donc être franchement antiparasitaire. Guidé par cette idée théorique, j'employai donc successivement pendant un mois le pansement occlusif par l'emplâtre de Vigo, puis la pommade d'Helmerich au dixième, enfin cette même pommade dédoublée, en applications permanentes. J'avoue que j'augurais bien de l'emploi de cette dernière préparation, pensant que puisqu'elle suffit à tuer les acares et même leurs œufs, elle pourrait agir aussi sur des parasites animaux qui se présentaient parfois sous la forme enkystée.

« Le résultat fut nul au point de vue de l'aspect extérieur de la lésion. Ma malade put être présentée au Congrès de Dermatologie au mois d'août 1889, comme un type de maladie de Paget non modifiée.

« Cependant j'avais déjà constaté que je ne trouvais plus aussi facilement les coccidies dans les squames; elles avaient certainement diminué de nombre et cette modification indiquait que j'étais dans la bonne voie.

« Je me décidai alors à tenter quelque chose pour diminuer d'un seul coup considérablement le nombre des parasites contenus dans la lésion au moyen d'une cautérisation superficielle. Je ne voulais pas aller les détruire jusqu'au fond des bourgeons interpapillaires ou des glandes, car j'aurais détruit du même coup l'épiderme tout entier et provoqué fatalement la formation d'une cicatrice; or l'expérience de deux autres cas ainsi traités, et où l'amputation dut être faite pour une récidive épithéliomateuse, montrait le danger de cette méthode. Mais les parasites étant moins nombreux pourraient peut-être être vaincus plus facilement dans leur lutte avec les cellules épidermiques; celles-ci proliférant au niveau de la couche génératrice se trouveraient en présence d'un ennemi dont les rangs seraient décimés.

« Je fis donc des cautérisations au pinceau avec l'acide lactique, que je dus bientôt abandonner comme trop douloureux ; puis avec le chlorure de zinc au tiers, qui occasionnait des douleurs assez vives mais ne durant pas plus d'une demi-heure. Ces cautérisations furent faites tous les huit jours ; dans l'intervalle, pansement avec de la vaseline iodoformée au dixième. Au bout d'un mois, pour voir l'effet produit, je cessai ce traitement et fis recouvrir le sein en permanence de bandelettes de taffetas de Vigo.

« La malade ayant été perdue de vue, sur ces entrefaites, quelle ne fut pas ma surprise, six semaines après, de constater un changement énorme, radical dans l'aspect de la lésion. L'amélioration était telle que je crus pouvoir compter sur la guérison très prochaine. En effet, toute la lésion, sauf en trois points, représentant à peine la dixième ou la quinzième partie de la surface précédemment atteinte, *était recouverte d'un épiderme solide, nullement exfoliant, d'aspect mat, absolument normal en d'autres termes*, sauf une pigmentation qui lui donnait une teinte bistrée. Cette différence de couleur cessant brusquement sur le bord de la lésion indiquait seule ses limites primitives. La peau, sous cet épiderme, était à peine épaissie, souple et glissait facilement sur l'hypoderme. Les trois points encore excoriés siégeaient l'un à droite et tout près du mamelon, dont la saillie était devenue très légèrement appréciable, les deux autres à gauche. Ils suintaient un peu et avaient en somme l'aspect que j'ai indiqué comme marquant le premier degré. Prescription : pommade à l'iodoforme et emplâtre de Vigo.

« J'ai dit que ma patiente était assez indocile ; elle habitait dans les environs de Paris et ne se résignait que difficilement à des courses fréquentes à l'hôpital Saint-Louis. Se voyant presque guérie, elle crut pouvoir se dispenser de suivre mes recommandations, et tenta d'achever toute seule le traitement en employant des topiques de sa façon. Pendant près

de deux mois, je ne pus la revoir, et quand elle se présenta de nouveau à moi j'appris que pendant toute la période elle n'avait fait que des applications d'eau de sureau. Le résultat était frappant et ce coup de tête de la malade avait réalisé une véritable expérience. Les trois régions excoriées s'étaient agrandies, et sur toute la surface préalablement guérie, on trouvait une nuée de petits points *en récidive*.

« Voici quels étaient les caractères de la récidive. Au milieu de l'épiderme sain, on voyait de nombreuses taches, de la grandeur d'une pointe d'épingle à celle d'une lentille ou plus, sur laquelle l'épiderme corné était lamelleux ou détaché, laissant à nu une base rosée, lisse et parfois très légèrement suintante. Souvent une petite collerette blanche d'épiderme soulevé entourait cette macule dépourvue de son revêtement corné. Les squames examinées au microscope furent trouvées pleines de coccidies comme au début du traitement. Ces taches de récidive étaient impossibles à compter, étant donnée la confluence de plusieurs d'entre elles et le peu de netteté, l'insignifiance pour ainsi dire, des plus petites.

« Il va sans dire que les applications d'emplâtre mercuriel furent reprises ; voyant qu'elles ne suffisaient pas à amener la guérison complète à laquelle tendaient tous mes efforts et que je me croyais en droit d'espérer, j'y ajoutai des cautérisations au chlorure de zinc sur les points excoriés, des applications de pommade à l'iodoforme alternant avec l'emplâtre de Vigo.

« Malgré toute mon insistance, je ne pus obtenir de revoir régulièrement ma patiente.

« Le 5 février 1890, je notai l'état suivant : La teinte jaunâtre, pigmentée, que présente la surface qui a été malade, tend manifestement à s'effacer et sa coloration ne se distingue plus guère de celle de la peau normale. Disséminées sur cette surface, on trouve une quinzaine de petites macules squameuses, taches de récidive ; en outre, à droite et au-dessous

du mamelon, une surface exulcérée, rouge et suintante, qui se recouvre d'une croûte quand elle est exposée à l'air. Pansement avec la pommade à l'iodoforme.

« Le 20 février, la malade revient ; elle n'a pas appliqué le traitement prescrit ; les macules squameuses se sont agrandies, sont recouvertes de lamelles épidermiques abondantes, mais quand on les détache on trouve au-dessous un épiderme lisse, presque normal. La surface exulcérée n'est pas modifiée. On a en somme l'impression que la guérison complète de ces lésions superficielles serait facile à obtenir et cela dans un délai assez court. Malheureusement, la patiente n'est plus revenue et n'a pas été revue.

« En résumé, le traitement consistant en application d'une solution caustique au début (chlorure de zinc à 1/3), pour produire une mortification, une exfoliation d'une partie de l'épiderme malade — puis d'emplâtre de Vigo alternant avec une pommade à l'iodoforme au 1/20 — a produit une modification telle de la lésion, qu'on peut affirmer que la guérison complète aurait été obtenue avec un peu plus de docilité et de persévérance de la part de la malade.

« Le chlorure de zinc a des inconvénients à cause de la douleur qu'il occasionne ; il y aurait lieu, dans un cas analogue, d'essayer d'autres substances pouvant agir dans le même sens (acide phénique, acide salicylique ?). Mieux encore vaudrait peut-être, si la malade y consentait, un raclage à la curette après anesthésie locale, ainsi que le conseillait mon maître, le professeur Fournier. L'emplâtre de Vigo et l'iodoforme pourraient sans doute aussi être remplacés par des succédanés, ce dernier présentant un inconvénient qui est son odeur.

« L'iodol, l'aristol, récemment vantés dans le pansement des épithéliomes superficiels, devront être expérimentés.

« En tous cas, il nous paraît évident que la maladie de Paget (premier et deuxième degré), tant qu'elle n'a pas donné

lieu au cancer, est justiciable d'un traitement antiparasitaire et qu'elle *peut guérir* sans opération. »

Cette remarquable observation de Darier, les résultats obtenus, montrent clairement que l'espoir de guérison des lésions superficielles n'est pas une utopie. Avant les premiers essais de thérapeutique raisonnée faits sur cette malade, les lésions d'excoriations et d'exulcérations recouvraient entièrement une énorme surface du sein en une plaque rouge à vif; après le traitement, malheureusement interrompu, il n'y a plus à peine que quelques points exulcérés, tout le reste de la surface est guéri et, nous le faisons remarquer, il ne s'agit pas ici d'une guérison avec cicatrice même légère, mais bien d'un retour de la peau à l'état normal, à l'état sain.

Les conclusions de notre étude nous autorisent à rejeter la doctrine de l'intervention radicale au début même des lésions.

A priori, la maladie de Paget aux premières périodes peut guérir; c'est là une certitude qui émane directement de la notion pathogénique nouvelle, et nous ajoutons même que tout médecin, s'il est convaincu de la théorie parasitaire, a le devoir, en présence de semblables lésions, de temporiser le plus possible et d'essayer de tous les moyens parasiticides avec une extrême persévérance.

Ces essais seront d'autant plus légitimes qu'on peut aujourd'hui obtenir facilement l'exactitude du diagnostic et, en cas d'insuccès momentané, ne pas douter et rester hésitant comme autrefois, croyant s'être trompé et avoir affaire à quelque eczéma ou autre inflammation ; ils seront d'autant plus légitimes que la maladie, à cause même de ce diagnostic, peut être attaquée à une période beaucoup plus voisine du début; que par des soins de propreté on peut faire patienter le malade sans trop de souffrances ni de gène ; que l'extrême lenteur des lésions superficielles et la non-existence d'engorgement ganglionnaire diminuent les craintes de complication

immédiate; et qu'enfin, en cas d'apparition néoplasique, l'amputation faite alors donnerait toute garantie, puisque jamais il n'y a eu de récidive post-opératoire, ni de ganglions engorgés, même à cette période plus avancée de la maladie.

D'ailleurs, l'observation de Darier, la notion des « zones épidermisées », la diminution évidente des parasites dans les squames après l'emploi des substances parasiticides, sont autant de raisons qui viennent appuyer encore les indications thérapeutiques suivantes qui découlent de la connaissance des parasites :

1° Tant que la lésion reste superficielle, au premier et au deuxième degré de la maladie, sans être accompagnée d'épithélioma, il faut l'attaquer (à défaut de quelque substance spécifique non encore connue) par tout un ensemble d'agents parasiticides appropriés, selon la méthode indiquée par Darier, comme, par exemple, le chlorure de zinc au 1/3 suivi de l'application d'emplâtre de Vigo, alternant avec une pommade à l'iodoforme au 1/10, etc. Ce traitement demande beaucoup de persévérance et de sollicitude, aussi bien de la part du médecin que de celle du patient.

2° Rechercher avec grand soin les complications néoplasiques; si elles se sont produites à la surface, en un point assez restreint, racler énergiquement la zone épithéliomatisée ou mieux l'enlever largement au bistouri, et employer pour la surface totale le traitement anti-parasiticide.

3° En cas de noyau développé dans la profondeur ou d'ulcération bourgeonnante très étendue ou profondément indurée, recourir d'urgence à l'amputation totale, très largement faite.

DÉNOMINATION. CLASSIFICATION.

La dénomination proposée par Erichsen en 1879, de *Paget's disease of the nipple* (maladie de Paget du mamelon), excellente à cette époque en ce qu'elle ne préjugeait rien de la nature de l'affection, ne peut plus être admise pour diverses raisons.

Nous avons montré, en effet, que la maladie n'est pas spéciale au sein. D'ailleurs, la notion seule du parasite imposerait une dénomination nouvelle : celle-ci ne pourra être établie que lors de la connaissance parfaite de l'espèce même et de la variété des psorospermies qui déterminent les lésions. En attendant, nous pensons qu'il convient de modifier la dénomination inexacte de « maladie de Paget *du mamelon* » et d'adopter celle de « maladie de la peau, dite maladie de Paget ».

La place que doit occuper cette affection dans la pathologie est tout indiquée. Elle rentre à bon droit dans la classe des maladies parasitaires de la peau, au groupe, établi par J. Darier, des psorospermoses cutanées, qui comprend déjà la *psorospermose folliculaire végétante* et peut-être le *molluscum contagiosum* de Bateman.

CONCLUSIONS (1)

1° La maladie de Paget est due à des parasites de la classe des sporozoaires, de l'ordre des coccidies ou psorospermies.

2° Cette affection doit, désormais, être classée dans le groupe des psorospermoses cutanées, proposé par Darier, qui contient déjà la psorospermose folliculaire végétante, et dans lequel il faut ranger peut-être le molluscum contagiosum de Bateman.

3° Elle doit être considérée comme une maladie de la peau en général, avec prédominance extrême au sein, et non plus comme une affection essentiellement propre à cette région.

4° L'examen microscopique des squames qu'on trouve remplies de psorospermies, constitue un excellent et rapide moyen de diagnostic.

5° Les psorospermies infiltrent l'épiderme et ses prolongements. Elles y apparaissent à leurs divers stades de dévelop-

(1) Nous rappelons que la plupart de ces conclusions concordent, dans leur ensemble, avec celles qui ont été précédemment formulées, par Darier (notamment les conclusions 1, 2, 4, 5, 10, 13, 14 et 15), puis par nous-même dans notre communication au Congrès international de Dermatologie (Paris, 8 août 1889), et notre étude aux *Archives de médecine expérimentale* (1er janvier 1890). Les conclusions 3, 6, 7, 9, et 16 sont particulières à ce mémoire.

pement ; les formes moins avancées étant très difficiles à reconnaître.

6° La pullulation parasitaire a semblé se faire par voie de déhiscence et par dissémination consécutive de masses globuleuses intra-kystiques, qui ont probablement la signification de pseudo-navicelles.

7° Les cellules épithéliales présentent une certaine tendance à se grouper en s'aplatissant autour des coccidies ; celles-ci parfois ont paru être très nettement le centre de formation des globes épidermiques.

8° Jusqu'à la découverte des psorospermies, les diverses formes que celles-ci revêtent avaient été prises par les auteurs pour des cellules dégénérées ou en voie de transformation endogène.

9° Au point de vue histologique, il s'agit primitivement d'une affection des épithéliums superficiels.

10° La présence des parasites parmi les cellules épithéliales et dans leur intérieur même détermine dans les tissus des degrés divers d'inflammation et de prolifération cellulaire.

11° Le cancer, qui ne survient parfois qu'à une époque fort reculée du début, naît, au sein, le plus souvent, des conduits galactophores, mais il peut aussi bien provenir de l'épiderme, des glandes pilo-sébacées et sudoripares et de leurs canaux excréteurs.

12° C'est un épithélioma pavimenteux, qui peut être lobulé, tubulé ou alvéolaire.

13° Dans les lobes et les tubes épithéliaux, on retrouve les coccidies aux divers stades de leur évolution.

14° Les parasites semblent avoir dans la maladie de Paget une influence directe sur le développement de l'épithélioma.

15° Il résulte des conclusions précédentes que l'hypothèse

de la nature parasitaire psorospermique de certaines formes de cancer mérite d'être prise en considération.

16° La maladie de Paget, aux deux premiers degrés des lésions, doit être traitée, non plus par l'extirpation radicale, mais par les substances antiparasitaires, en se conformant aux indications et aux règles formulées par Darier. L'affection est curable dans ses premières périodes, c'est un fait qui découle très nettement de la notion pathogénique nouvelle.

BIBLIOGRAPHIE

Porter. — *Boston Med. and Surg. Journ.*, mai 1872.

Sir James Paget. — « On disease of the mammary areola preceding cancer of the mammary gland »; *Saint-Bartholomew's Hospital reports*, p. 87, 1874.

H. Trentham Butlin. — « On the minute anatomy of two breasts, the areola of which had been the seat of long standing eczema » ; *Med. Chir. trans.*, vol. LIX, p. 107, 11 janvier 1876.

— « On the minute anatomy of two cases of carcinoma of the breast preceded by eczema of the nipple and areola » ; *Med. Chir. trans.*, vol. LX, p. 153, 23 janvier 1877.

Busch. — *Langenbeck's archiv.*, vol. XXI, p. 673, 1877.

Sir J. Paget. — Discussion du deuxième mémoire de Butlin à la Société méd.-chir. de Londres, séance du 23 janvier 1877; *Lancet*, 27 janvier 1877.

Savory. — *British Med. Journ.*, 15 décembre 1877.

George Lawson. — « A case of cancer of the breast following long standing eczema of the nipple » ; Examen histologique, par Thin. *Clinical Society transactions, London*, vol. XIII, p. 37, 1880.

Georges Thin. — Discussion d'un cas de Lawson à la Clinical Society of London. Séance du 24 octobre 1879.

— « Eczema of the nipple and cancer of the breast ; an inquiry into the nature and mutual relation of the morbid conditions which have been associated under these names » ; Royal med. and Chir. Soc. Séance du 9 décembre 1879. *British Medical Journal* du 24 janvier 1880.

Henry Morris. — « On two cases of carcinoma of the breast preceded by so-called eczema of the nipple and areola » ; Histologie d'un des cas par Goodhart, avec gravures et planches. Roy. Med. and. Chir. Soc. Séance du 9 décembre 1879. *Med. Chir. trans.*, vol. LXIII, p. 37, 1880.

Erichsen. — Discussion des présentations de H. Morris et G. Thin à la Royal med. and. Chir. Soc., séance du 9 décembre 1879, Erichsen président. *British Med. Journ.*, 24 janvier 1880.

Henry Morris. — « On a case of epithelioma of the neck, following a patch of chronic skin disease » ; *Med. Chir. trans.*, 25 mai 1880.

Robert W. Forrest. — Communication à la Glascow Pathol. and Clinical Society. — Séance du 10 mai 1880.

G. Thin. — « Malignant papillary dermatitis of the nipple and the breast tumours with which it is found associated » ; *British Med. Journ.*, 15 et 21 mai 1881, p. 760 et 798.

— « On the connection between disease of the nipple and areola, and tumours of the breast » ; *Trans. of the Path. Soc. of London*, p. 218, 15 mai 1881.

George Lawson. — « Case in which the breast was removed on account of incurable eczema of the nipple and afterwards found to be affected by cancer » ; — Histologie par Thin. *Chir. Soc. trans.*, vol. XIV, p. 22, 27 mai 1881.

Munro. — « Paget's disease of the nipple » ; *Glascow Med. Journ.*, p. 342, novembre 1881.

Mac Call Anderson. — « Note on Paget's disease of the nipple » ; *Glascow Med. Journ.*, octobre 1883.

Snow. — *British Med. Journ.*, 16 décembre 1882.

L. Duhring. — Deux cas de maladie de Paget du mamelon ; *The American Journ. of the Med. Sciences*, p. 116, juillet 1883.

Sherwell. — « Paget's disease of the nipple or Malignant Papillary Dermatitis », Congrès de l'Association dermat. Amer., séance du 29 août 1883.

L. Brocq. — Analyse critique de la maladie de Paget ; *Annales de Dermatologie*, 25 novembre 1883.

Verneuil. —*Semaine Médicale*, 27 décembre 1883.

Schweinitz. — *Medical News*, 9 février 1884.

Duhring et Wile. — « On the pathology of Paget's disease of the nipple »; *The Amer. Journ. of the Med. Sciences*, article X, juillet 1884.

L. Brocq. — Analyse critique de la maladie de Paget (cas de Duhring et Wile); *Annales de Dermat.*, 25 octobre 1884.

Lassar. — Préparation histologique d'un cas de maladie de Paget; Société de médecine de Berlin, séance du 25 février 1885.

Kaposi. — *Traité des maladies de la peau*, 1889.

Mac Call Anderson. — *Diseases of the skin.*

Liveing. — *Handbook of skin diseases.*

Hallopeau. — Cliniques à l'hôpital Saint-Louis, mai et juin 1888.

Rad. Crocker. — « Affection of the scrotum ressembling Paget's disease of the nipple »; Pathol. Society of London, séance du 6 novembre 1888; *Lancet*, 10 novembre 1888.

— *Diseases of the skin*, 1888.

Comité du jeudi de l'hôpital Saint-Louis. — 31 janvier 1889; *Annales de derm.*, mars 1889.

Jamieson. — *Diseases of the skin*, 1889.

J. Darier. — « Sur une nouvelle forme de psorospermose, ou maladie de Paget »; *Société de biologie*, du 13 avril 1889. *Bulletin Médical*, 17 avril 1889.

Lewis. — « Paget's disease of the nipple »; présentation d'un cas à la New-York Derm. Soc., 189e réunion. *Journ. of Cut.*, juin 1889.

L. Wickham. — « Anatomie pathologique de la maladie de Paget »; communication au Congrès international de Dermatologie de Paris, séance du 8 août 1889. (V. *Comptes rendus du Congrès*), et *British Dermatology*, octobre 1889.

J. Darier. — « Des psorospermoses cutanées »; communication au Congrès international de Dermatologie, séance du 8 août 1889 (V. comptes rendus).

Raymond. — Bulletin du *Progrès Médical* (7 et 21 septembre 1889).

Gilbert Barling. — Un cas de maladie de Paget; Pathol. Soc. of London; *Lancet*, 21 déc. 1889.

L. Wickham. — « Anatomie pathologique et nature de la maladie de Paget »; *Archives de Médecine expérimentale*, 1er janvier 1890.

— « Maladie du mamelon, dite de Paget »; Revue générale et critique in *Ann. de Derm. et de syph.*, janvier et février 1890.

Vincent. — Communication à la *Soc. de Biol.*, 1er mars 1890.

J. Hutchinson, jun. — « Paget's disease of nipple with Psorospermiœ »; communication à la Pathol. Soc. of Lond., 18 mars 1890.

D. Bardazzi. — « La malattia del Paget »; Revue générale in *Giorn. ital., del. mal. ven. e del. pelle* (mai 1890).

TABLE DES MATIÈRES

TROISIÈME PARTIE. — ÉTUDE PATHOGÉNIQUE.

Paris. — Typographie Gaston NÉE, 1, rue Cassette. — 2575.

PLANCHE I

Les deux seins, représentés en chromo-lithographie par M. Méheux, correspondent aux observations cliniques IV et III (pages 48 et 38) et aux moulages 1355 et 1339 du musée de l'hôpital Saint-Louis, exécutés par M. Bâretta par les soins de M. Hallopeau.

La première figure, faite d'après le moulage 1355, offre un exemple de maladie de Paget, très étendue en surface, sans épithélioma.

La deuxième figure, d'après le moulage 1339 exécuté en février 1888, montre la cicatrice centrale (suite du traitement par les caustiques) et au milieu le point mamelonnaire non cicatrisé, qui six mois après, au moment de l'amputation, sera devenu le siège d'un noyau d'épithélioma. On remarquera au-dessus de la grande plaque exulcérée (récidive attenante à la cicatrice) un point érythémateux d'auto-inoculation de voisinage, développé sous les yeux des observateurs. Ce point, au début de sa formation, était séparé de la lésion première par un espace de peau absolument saine.

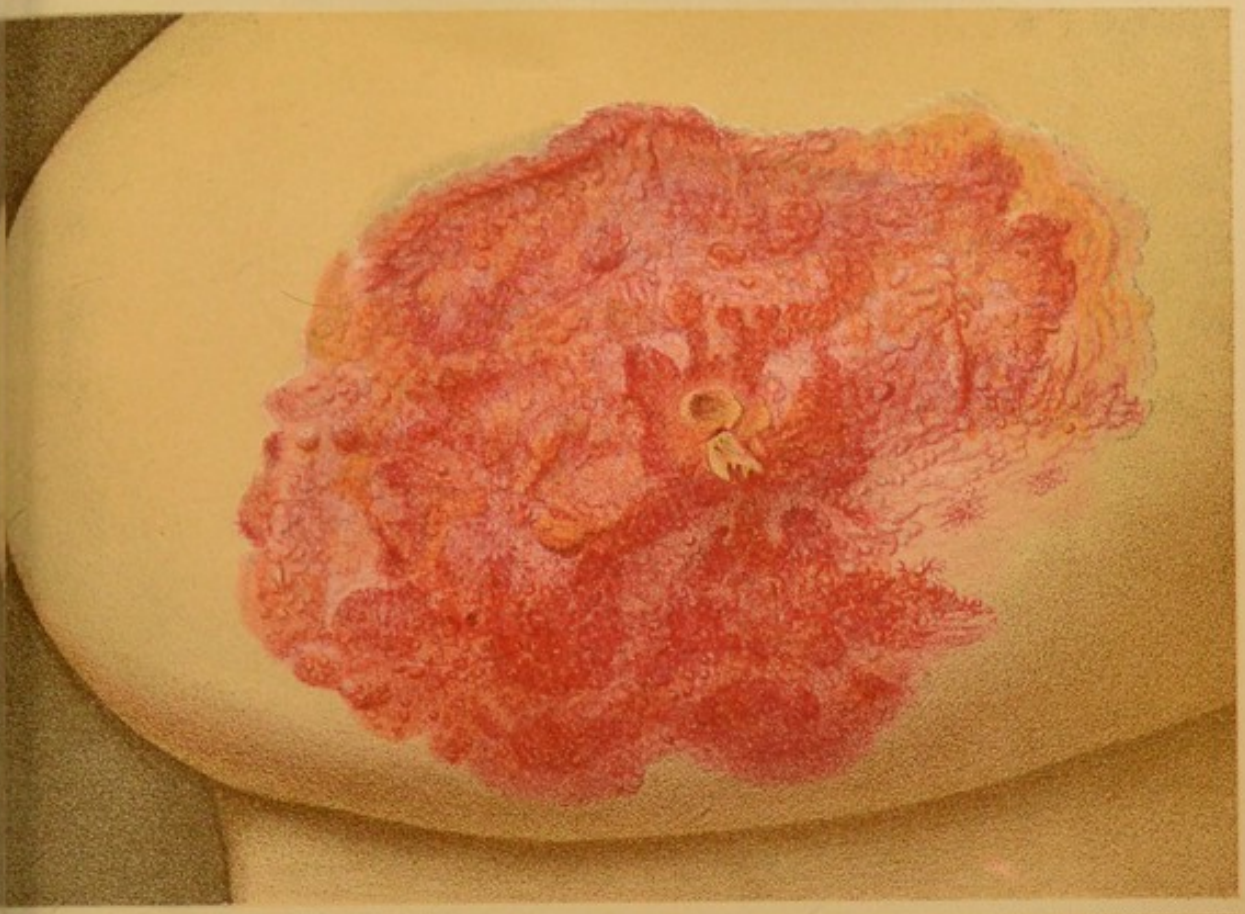

Meheux del et lith.

Imp. Lemercier et Cie Paris.

PLANCHE II

Déjà publiée dans notre mémoire aux *Archives de méd. expér.*, 1er janv. 1890).

(Fig. 1. Obj. 2, oc. 1.) (Verick.)

Vue d'ensemble de la coupe d'un fragment de peau au bord des lésions. — On voit successivement la peau saine, le premier, puis le deuxième degré de la maladie :

AA′, peau saine ;

BB′, surélévation et épaississement de l'épiderme correspondant au léger bourrelet périphérique qu'on trouve sur le vivant. — Limite de la zone morbide ; envahissement de cette première zone par les psorospermies ;

CC′, psorospermies bien enkystées ;

DD″, psorospermies à des stades moins avancés de leur évolution, de formes très variables, donnant au corps muqueux une irrégularité extrême ;

E, prolongement inter-papillaire épais et allongé ;

F, point d'exulcération, ou deuxième degré de la maladie ;

G, couche épaisse de cellules inflammatoires. Cette couche est à peine marquée au point où l'épiderme commence à s'altérer. Elle est extrêmement épaisse au-dessous de l'exulcération.

Fig. 4 (Darier). — Fig. 5. — Fig. 6 (Darier). — Fig. 7. — Fig. 8.
(Obj. 7, oc. 1.)

Diverses formes de psorospermies bien nettement enkystées, vues dans l'épiderme à un fort grossissement.

Fig. 4. — Limite A de la cellule qui contient le parasite. Noyau cellulaire B, refoulé. (Rétraction du protoplasma, peut-être exagérée par l'action des réactifs.)

Fig. 5. — Le protoplasma parasitaire en voie de rétraction présente encore quelques adhérences aux parois du kyste, sous forme de filaments.

Fig. 6. — Énorme psorospermie au centre de laquelle le protoplasma désagrégé semble formé de petites masses distinctes. Couche cornée de l'épiderme en A.

Fig. 7. — La cellule qui contient la psorospermie est parfaitement conservée. Noyau cellulaire A refoulé.

Fig. 8. — Psorospermie énorme et superficielle, empiétant dans la couche cornée A ; B, noyau cellulaire refoulé.

Fig. 9. (Obj. 0, oc. 1.)

Vue d'ensemble montrant un conduit glandulaire avec prolifération de son revêtement épithélial, et, dans la profondeur, des tubes épithéliaux. La coupe est en oblique et l'épiderme qu'on y voit n'est nullement en rapport avec le conduit.

AA′, conduit glandulaire ;

B′, prolifération épithéliale, où se trouvent des psorospermies ;

C′, tubes épithéliaux du cancer.

Fig. 11. (Obj. 0, oc. 1.)

Coupe d'un noyau cancéreux du mamelon.

A, épiderme exulcéré, dans lequel on trouve des psorospermies.

B, zone inflammatoire ;

CC′, lobes épithéliaux.

Fig. 1

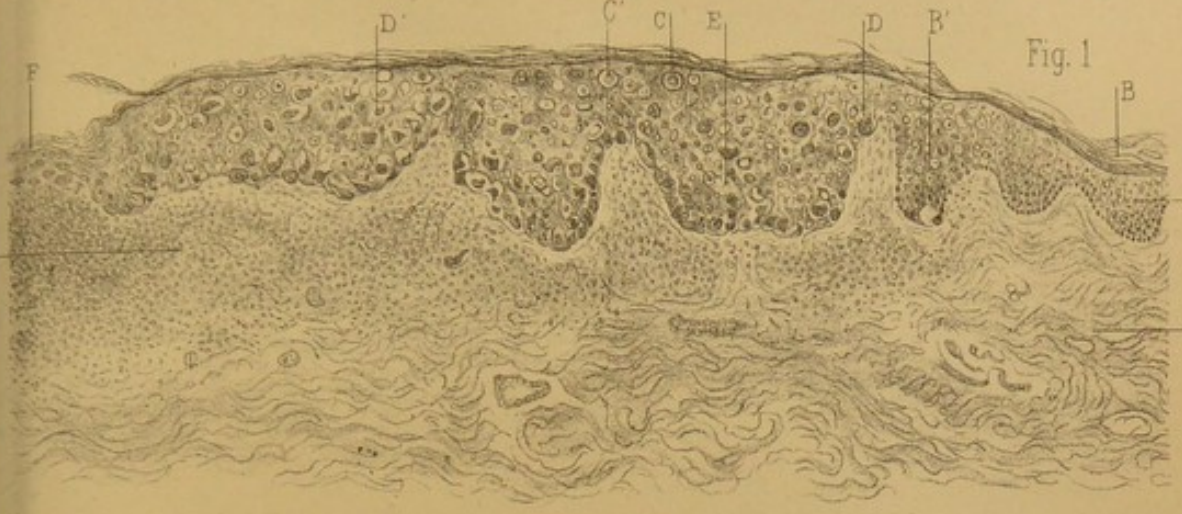

Fig. 6

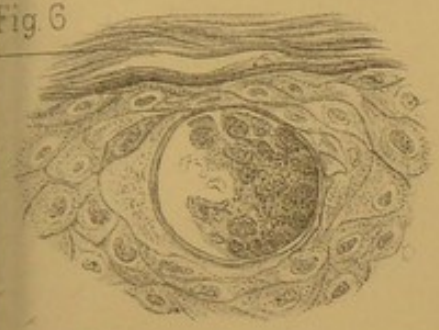

Fig. 5

Fig. 4.

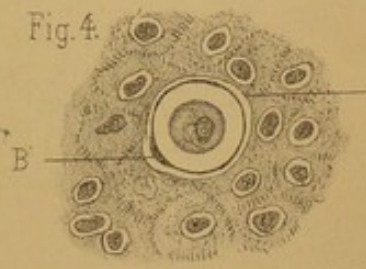

Fig. 8

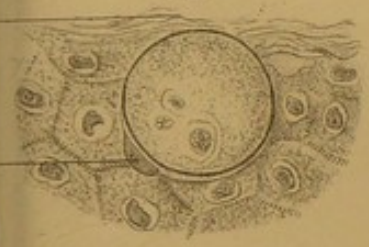

Fig. 7

Fig. 9

Fig. 11

Karmanski del. Imp. Lemercier & Cie Paris. Méheux lith.

PLANCHE III

(Déjà publiée dans notre mémoire aux *Arch. de méd. expér.*, 1er janv. 1890).

Fig. 2. (Obj. 2, oc. 1.)

Vue d'ensemble de la coupe d'un fragment de peau au niveau d'un point au premier degré. — Les psorospermies siègent plus spécialement à la zone génératrice de l'épiderme.

AA'A", psorospermies. En A" est un kyste vidé ;
B, papille épaisse et allongée ;
C, couche inflammatoire épaisse, n'envahissant pas le corps papillaire et n'occupant que la partie moyenne du derme ;
D, tissu conjonctif d'aspect scléreux.

Fig. 3. (Obj. 7, oc. 3.) (Darier.)

Raclage d'épiderme traité pendant quatre jours au bichromate de potasse; puis dissociation d'un fragment. Deux cellules bien distinctes, possédan visiblement leur noyau, contiennent chacune une psorospermie.

A, kyste vidé. Double contour très net ;
B, kyste plein. Le protoplasma central contient trois corps nucléaires très distincts.

Fig. 10. (Obj. 2, oc. 3.)

Coupe d'ensemble d'un point de l'épiderme devenant épithéliomateux.

AA' A", psorospermies, très bien délimitées.
B, transformation des cellules malpighiennes ; leur prolifération.
C, un point où l'épithéliomatisation est très manifeste.
D, couche épaisse de cellules embryonnaires.

Fig. 12. (Ob. 7, oc. 1.) (Darier.)

Groupe de cellules d'un lobe d'épithélioma. Dans l'une d'elles B, dont le noyau C est conservé et repoussé, on remarque une psorospermie A franchement contenue dans son intérieur.

Fig. 13. (Obj. 7, oc. 1.)

Groupe de cellules d'un lobe d'épithélioma, dans lequel se voient plusieurs psorospermies en A, B, C.
A, psorospermie vidée ; son double contour est très évident.
C, psorospermie reconnaissable à son contour épais et arrondi, et à son siège au sein d'une cellule dont le noyau D est bien évident.

Fig. 14. (Obj. 4, oc. 1.) (Darier.)

Fragment de squame obtenu par dissociation à l'état frais et monté dans la solution iodo-iodurée.
A. A, parasites disséminés de dimensions très variables.

Fig. 15. (Obj. 7, oc. 3.)

Essai de culture d'une squame sur sable humide stérilisé, au seizième jour.
A, une cellule avec son noyau en D contenant une psorospermie typique.
B, double contour du kyste, très net et très réfringent.
C, protoplasma fortement rétracté au centre.

Planche III.

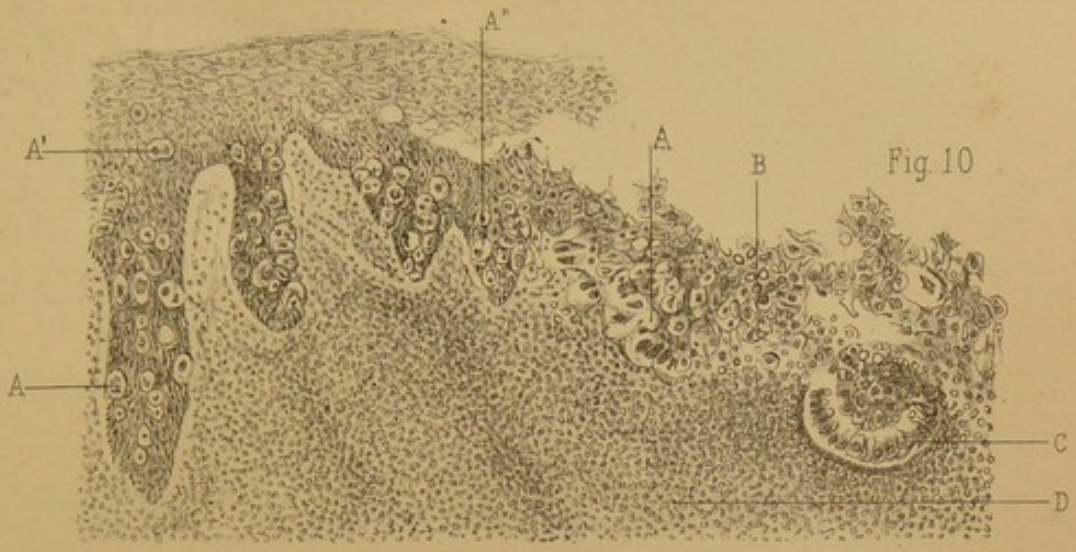

Fig. 10

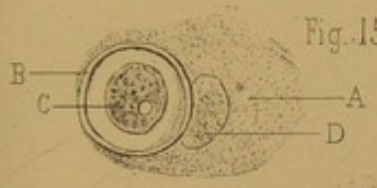

Fig. 15

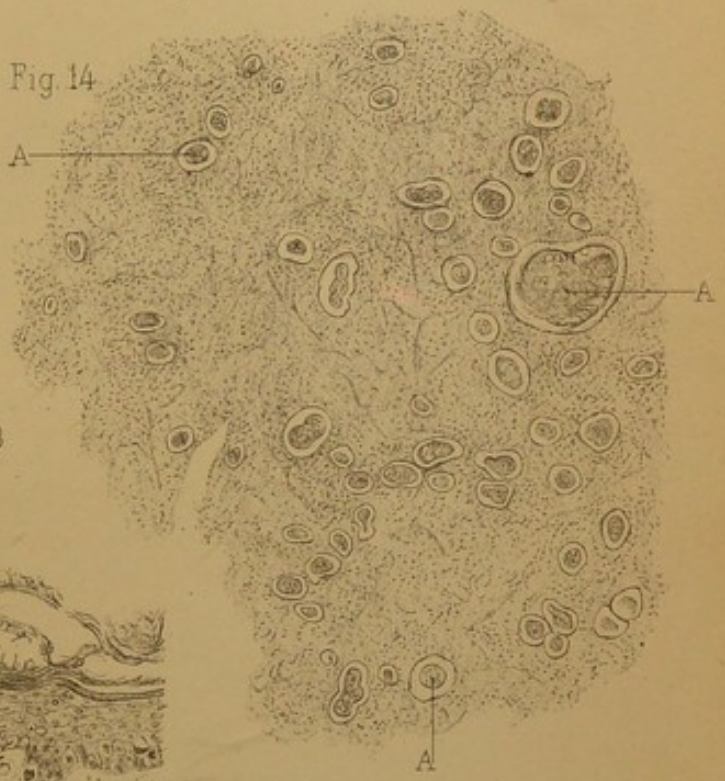

Fig. 14

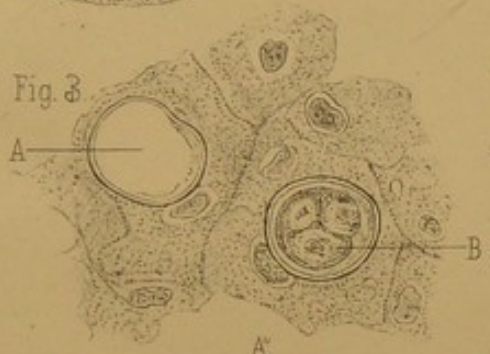

Fig. 3

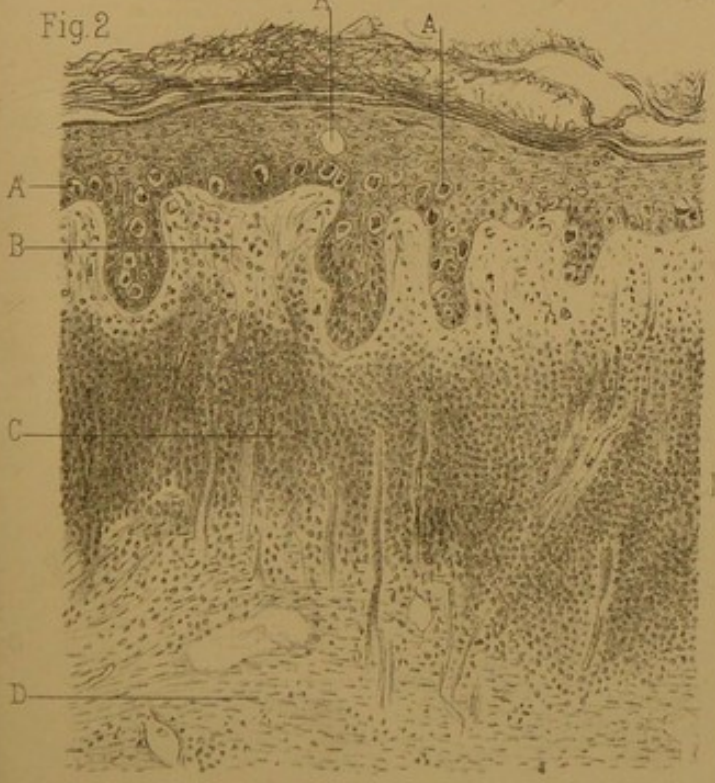

Fig. 2

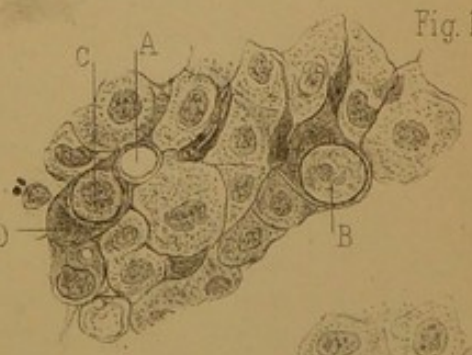

Fig. 13

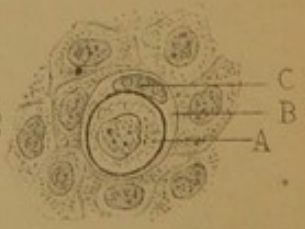

Fig. 12

Karmanski del. Imp. Lemercier & Cie Paris. Méheux lith.

PLANCHE IV.

Maladie de Paget développée au scrotum.

Psorospermies que nous avons vues sur nos coupes provenant de fragments envoyés par M. Radcliffe Crocker.

Fig. 1. (Obj. 3, oc. 1.) (Verick.)

Groupe de cellules de la couche muqueuse de l'épiderme, parmi lesquelles on voit très nettement une dizaine de psorospermies. A, B, C, D, etc. — Chacun des kystes montre dans son intérieur des formes nucléaires distinctes.

Fig. 2. (Obj. 7, oc. 3.)

Les deux psorospermies C et D de la fig. 1 sont reproduites ici en A et B à un très fort grossissement. Leur volume est énorme.

A, A, contour du kyste.
B, protoplasma internucléaire.
C, corpuscules arrondis, granuleux, à limites très nettes ; ayant probablement la signification de pseudo-navicelles. Ces masses globuleuses intra-kystiques sont dans la psorospermie B visibles au nombre de onze sur une seule coupe.
D, un point de la paroi est dilaté en ampoule, et laisse entrevoir le mode de déhiscence ultérieur.

Fig. 3. (Obj. 7, oc. 1.)

Nous avons fait reproduire ici *une psorospermie vue au milieu de cellules saines d'un prolongement épidermique interpapillaire.* — Le kyste sur la coupe était très distinct par sa coloration jaune brillant (affinité pour l'acide picrique) et son analogie frappante, à un faible grossissement, avec un petit globe épidermique.

A, double contour du kyste.
B, protoplasma parasitaire contenant une grosse masse nucléaire. A la périphérie, on en voit une autre de très petite dimension.
C, reste de la cellule enveloppante. Celle-ci est totalement déformée : elle offre une membrane d'enveloppe épaisse et dépourvue de filaments d'union.
D, noyau de la cellule refoulé.
E, F, G, H, cellules malpighiennes d'apparence saine, tendant à entourer le parasite en s'allongeant.
K, cellules migratrices dans le tissu conjonctif de la zone papillaire du derme.

Fig. 4. (Obj. 7, oc. 3.)

A, double contour du kyste.
B, protoplasma parasitaire contenant une grosse masse nucléaire.
C, cellule contenante dont on ne peut suivre les limites que sur les trois quarts du pourtour du kyste. La limite cellulaire est dépourvue de filaments d'union.
D, noyau de la cellule repoussé.
E, cellule du corps muqueux d'apparence saine s'allongeant autour du kyste.

Fig. 5. (Obj. 7, oc. 1.)

Une psorospermie, A, vue dans un fragment de squame dissocié après raclage superficiel.

Fig. 6. (Obj. 7, oc. 1.)

A un faible grossissement, la psorospermie B offrait à l'évidence l'aspect d'un petit globe épidermique au milieu du corps muqueux.

A, paroi du kyste, très brillante.
B, protoplasma parasitaire rétracté, laissant en C, sous la paroi, une zone claire.
D, E, noyaux appartenant chacun à une cellule entourant en partie le kyste ; ils sont écrasés, aplatis sur la paroi kystique et, à leurs extrémités, on voit les limites cellulaires se prolonger autour du kyste. Cette déformation des cellules périphériques se retrouve à un degré d'altération beaucoup moins accentué en :
F, F′, où l'on voit deux cellules imbriquées et tendant à s'aplatir autour du kyste.

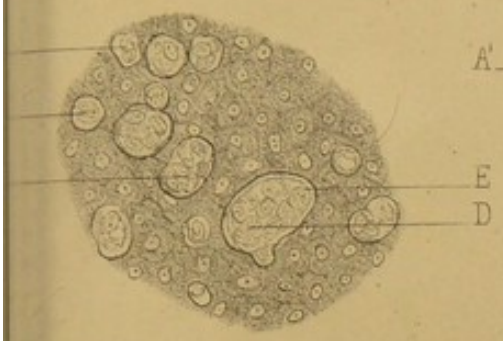

Fig. 1

Fig. 2

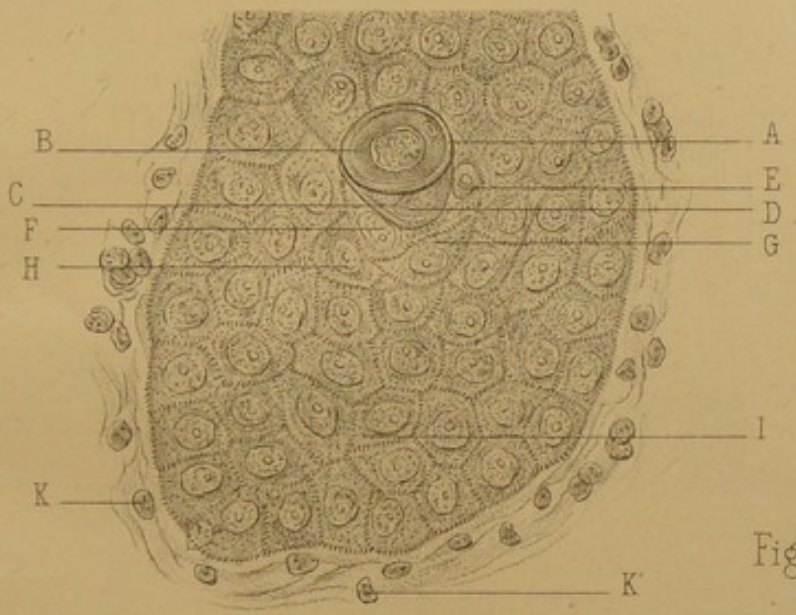

Fig. 3

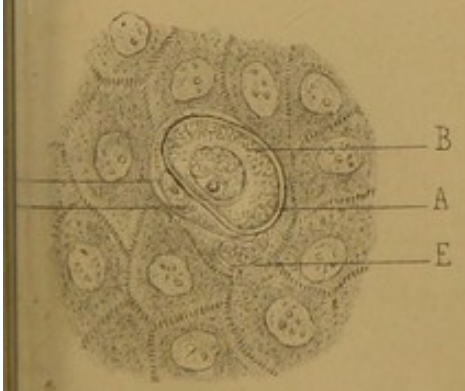

Fig. 4

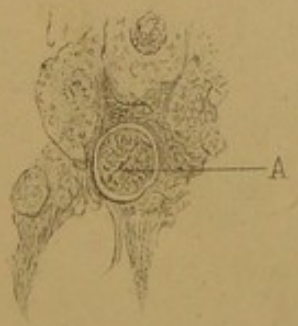

Fig. 5

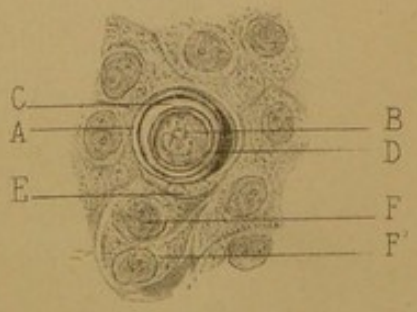

Fig. 6

Imp. Lemercier & Cie, Paris

manski del.

F. Meheux lith.