

**Contribution a l'étude de l'atrophie musculaire progressive, type  
Duchenne-Aran / par le dr J.-B. Charcot.**

**Contributors**

Charcot, Jean, 1867-1936.

**Publication/Creation**

Paris : Progrès médical ... : Félix Alcan, editeur ..., 1895 (Imprimerie Paul Lemaire ...)

**Persistent URL**

<https://wellcomecollection.org/works/d6hepk8u>


**License and attribution**

This work has been identified as being free of known restrictions under copyright law, including all related and neighbouring rights and is being made available under the Creative Commons, Public Domain Mark.

You can copy, modify, distribute and perform the work, even for commercial purposes, without asking permission.



Wellcome Collection  
183 Euston Road  
London NW1 2BE UK  
T +44 (0)20 7611 8722  
E [library@wellcomecollection.org](mailto:library@wellcomecollection.org)  
<https://wellcomecollection.org>



~~P 55. C (2)~~

G. M. 4758



22102136210

Med  
K29481



Digitized by the Internet Archive  
in 2016

PUBLICATIONS DU "PROGRÈS MÉDICAL"


3-1

CONTRIBUTION A L'ÉTUDE  
DE  
**L'ATROPHIE MUSCULAIRE**  
PROGRESSIVE  
**TYPE DUCHENNE-ARAN**

PAR

**Le Dr J.-B. CHARCOT**

*Ancien interne des hôpitaux.*



PARIS

"PROGRÈS MÉDICAL"

BUREAUX :

14, rue des Carmes, 14.

FÉLIX ALCAN

ÉDITEUR

108, boulevard Saint-Germain, 108.

1895




ACCESSION NUMBER


306324

PRESS MARK

~~PJD. C (5)~~

G.M. 4758






CONTRIBUTION A L'ÉTUDE  
DE  
**L'ATROPHIE MUSCULAIRE**  
PROGRESSIVE  
**TYPE DUCHENNE-ARAN**

PAR

**Le Dr J.-B. CHARCOT**

*Ancien interne des hôpitaux.*



PARIS

"PROGRÈS MÉDICAL"

BUREAUX :

14, rue des Carmes, 14.

FÉLIX ALCAN

ÉDITEUR

108, boulevard Saint-Germain, 108.

1895

SCULAR ATROPHY, Texts: 19 cent.

~~P.J.D. C(2)~~

G.M. 4758



306324

|                               |          |
|-------------------------------|----------|
| WELLCOME INSTITUTE<br>LIBRARY |          |
| Coll.                         | welMOMec |
| Call                          |          |
| No.                           | WU       |
|                               |          |
|                               |          |
|                               |          |

575 611

A LA MÉMOIRE DE MON PÈRE



CONTRIBUTION A L'ETUDE  
DE  
**L'ATROPHIE MUSCULAIRE PROGRESSIVE**  
**TYPE DUCHENNE-ARAN**

---

La perte cruelle que j'ai éprouvée le 16 août 1893 ne m'a point permis, en faisant ma thèse sous la direction de mon père, de réaliser un de mes vœux les plus chers. Ce travail se ressentira forcément de ce manque de direction qui donnait son cachet à tous les travaux sortis de l'École de la Salpêtrière.

Le sujet que j'ai choisi est un de ceux qui intéressaient le plus mon père; j'ai été guidé en l'écrivant par les idées que je lui ai souvent entendu exprimer. J'ai cherché autant que possible à suivre les préceptes et les conseils qu'il ne ménageait à aucun de ses élèves, en évitant les théories et les hypothèses, me bornant à signaler des faits d'observation et en rapprochant l'anatomie pathologique de la clinique.

C'est un de ses derniers et de ses plus dévoués élèves, mon excellent ami M. Dutil, qui m'a décidé à

traiter ce sujet ; je tiens tout particulièrement à ce que son nom soit en tête de ce travail ; nous l'avions d'ailleurs commencé ensemble. Je le remercie vivement et de ses excellents conseils et de l'amitié ferme qu'il m'a toujours témoignée.

Qu'il me soit permis d'adresser ici mes remerciements à tous ceux qui ont guidé mes débuts dans la carrière médicale.

M. Hanot a bien voulu m'accepter comme élève. Cet excellent maître, chéri de tous ceux qui l'ont approché, m'a appris à aimer et à comprendre la clinique. Je ne saurais trop l'assurer de mon dévouement et de mon affection.

J'ai eu l'honneur d'être externe dans le service de M. le Pr Tillaux ; il m'a prodigué largement sa bonté et sa science.

M. Brissaud, dont j'ai été l'interne, a été pour moi un maître et un ami dévoué ; les circonstances ont voulu qu'il fût appelé à occuper momentanément la chaire de la Salpêtrière ; j'ai pu à cette période si douloureuse, apprécier l'admiration qu'il témoignait à mon père et l'affection qu'il a bien voulu reporter sur le fils.

M. le Pr Raymond a été mon dernier maître dans les hôpitaux. Je ne saurai jamais assez lui témoigner ma gratitude pour l'affectueuse bienveillance qu'il a


toujours eue à mon égard; il a su me prouver en maintes circonstances que dans la lourde succession de son maître, le P<sup>r</sup> CHARCOT, à la clinique de la Salpêtrière, il comprenait la responsabilité de me conseiller et de me diriger.

Je veux également témoigner toute ma reconnaissance à MM. Troisier, Faisans et Comby et enfin à M. Gombault, qui m'a guidé dans mes études anatomo-pathologiques et ne m'a jamais ménagé ni ses savants conseils ni ses bienveillants encouragements.

Je voudrais remercier ici, si la liste n'en était trop longue, tous ceux qui, fidèles au serment d'Hippocrate, ont, « *respectueux et reconnaissants envers leur maître rendu à son fils l'instruction, et j'ajouterai l'affection qu'ils avaient reçue de son père* ».

Je dois encore des remerciements sincères aux excellents amis auxquels j'ai pu m'adresser dans le courant de ce travail : MM. Souques, Hallion, Parmentier, Nageotte, Marinesco, Jousset, Targowla, et tout particulièrement à M. Huet, qui a fourni les remarquables examens électriques qui accompagnent les observations, et à M. Vincent, dont j'ai largement mis le talent à contribution.

---



## INTRODUCTION

---

Ce travail n'est point une monographie de l'atrophie musculaire type Duchenne-Aran ; il n'a même pas la prétention de donner, en résumant les nombreux travaux publiés sur ce sujet, une description complète de cette affection. Le but auquel il tend est, tout en contribuant à l'éclaircissement de quelques points obscurs, de prouver que l'évolution morbide caractérisée par une atrophie musculaire progressive et désignée sous le nom d'atrophie musculaire type Duchenne-Aran, existe, tant au point de vue clinique qu'au point de vue anatomique, constituant une entité morbide tout à fait distincte des autres formes d'atrophie musculaire.

La justification de ce type, il y a quelques années seulement, aurait passé pour une véritable dérision, car ne doit être défendu que ce qui est attaqué, et de toutes les formes d'atrophie musculaire, myélopathies ou myopathies, celle qui passait pour la mieux étudiée, la mieux connue, la plus solidement établie, était certes l'atrophie musculaire type Du-

chenne-Aran. Mais, les progrès de la neuropathologie ont permis de distraire petit à petit de nouvelles entités morbides au détriment de ce type. Ce travail de destruction a été poussé si loin, que l'existence de la forme Duchenne-Aran a pu être mise en doute et cela par quelques-uns de ceux mêmes qui avaient contribué à son édification.

---

### **Histoire de l'atrophie musculaire Duchenne-Aran.**

Duchenne (de Boulogne) et Aran ont tracé la description d'un type d'atrophie musculaire progressive dont les traits fondamentaux sont les suivants : une atrophie qui se développe dans l'âge adulte, dont le début est insidieux, qui commence par les petits muscles des mains, envahit lentement, progressivement de la périphérie vers la racine du membre les divers segments des membres supérieurs, puis les muscles du tronc et éventuellement ceux des membres inférieurs, qui frappe individuellement et quelquefois partiellement les muscles qu'elle occupe, qui détermine un affaiblissement progressif et en quelque sorte proportionnel à la diminution du volume de ces muscles, qui ne s'accompagne pas de contractures, qui donne lieu à des contractions fibrillaires, la contractilité faradique étant conservée pendant un temps fort long et qui enfin, respectant la face, ne se propage que rarement et tardivement aux muscles de la langue, du pharynx et du larynx.

Ce type nosographique si simple résuma un moment et contient à peu près toute l'histoire de l'atrophie musculaire progressive ; en réalité il était construit d'éléments disparates que les recherches anatomiques et cliniques de ces dernières années ont tour à tour distingués et séparés du groupe primitif comme autant d'espèces distinctes, ne lais-

sant au type que l'on peut désigner comme fondamental, qu'une toute petite place et encore fort discutée.

Cette évolution si radicale et si rapide, accomplie en moins d'un demi-siècle, est une des pages les plus intéressantes de l'histoire des maladies; il est indispensable de la parcourir pour se rendre compte du démembrement du type primitif et comprendre qu'il ait pu être mis en doute et même nié par quelques auteurs.

A peine Duchenne (de Boulogne), en 1847, eut-il, comme il le dit lui-même, commencé ses expériences électro-musculaires, qu'il fut frappé de certains phénomènes musculaires étranges qu'il prit alors pour des anomalies, et qui, en raison de leur fréquence et de leur identité, devinrent pour lui les signes d'une maladie nouvelle, ou qui du moins n'avait pas encore été décrite : c'est cette maladie qu'il appela plus tard atrophie musculaire avec transformation graisseuse. Glanant dans les différents services qui lui étaient ouverts, il présenta deux ans plus tard, en 1849, à l'Académie des sciences, son mémoire intitulé : *Recherches électro-physiologiques sur l'atrophie musculaire avec transformation graisseuse*; mémoire dans lequel il tira les atrophies musculaires du groupe des paralysies, ouvrant ainsi une voie toute nouvelle aux recherches qui rapidement devaient porter tant de fruits.

Prenant ce travail comme base, et s'appuyant sur onze observations, Aran, en 1850, écrivit dans les *Archives générales de médecine* sa remarquable description d'une *maladie non encore décrite du système musculaire (atrophie musculaire progressive)*.

Déjà, avant les travaux de ces auteurs, des observations d'atrophie musculaire progressive avaient été publiées, mais presque à titre de curiosité, sans attirer l'attention sur une forme nosologique nouvelle, et elles ne firent que peu de bruit ; Aran, dans son mémoire, signale celles de Van Swieten, d'Abercrombie, de Charles Bell, de Graves rapportée d'après Cooke, de Darwall, et enfin celle de Dubois (de Neufchâtel) si complète et se rapportant si évidemment au sujet traité qu'Aran l'insère au premier rang de ses observations. Un auteur anglais, Roberts, dans une intéressante et complète monographie sur l'atrophie musculaire parue en 1858 et qui est trop peu connue, cite en plus une observation de Caleb. H. Parry datant de 1828 et deux cas de Herbert Mayo de 1836. Mais le seul nom vraiment important à cette époque est, avec ceux de Duchenne et Aran, celui de Cruveilhier ; en effet, en 1832, puis en 1848, il observa deux cas d'atrophie musculaire suivis d'autopsie et enseigna dans ses leçons, à partir de l'été de 1848, l'existence d'une nouvelle paralysie ; ce n'est toutefois qu'en 1853 que Cruveilhier lut son mémoire à l'Académie de médecine. Roberts voulant « rendre un gracieux et juste hommage au distingué et vénérable professeur de pathologie de la Faculté de Paris », proposa de désigner cette affection sous le nom d'*atrophie ou de paralysie de Cruveilhier*. Aujourd'hui la question de priorité n'est plus à discuter, et la forme d'atrophie que le Pr Charcot désigna plus tard sous le nom d'atrophie musculaire type Duchenne-Aran a vraiment pris naissance dans les mémoires de Duchenne (de Boulogne) en 1849 et d'Aran en 1850.

Dès cette époque, et l'attention attirée sur ce sujet, les observations vont abonder et les autopsies vont être relevées avec le plus grand soin.

Cruveilhier en 1848 n'avait trouvé que l'atrophie graisseuse des muscles; la célèbre autopsie du saltimbanque Lecomte, qu'il fit en 1853, enseigna que cette atrophie des muscles devenus graisseux s'accompagnait d'atrophie des racines antérieures des nerfs rachidiens, et surtout des racines antérieures de la région cervicale. Une nouvelle autopsie du même auteur, puis celles d'Aran en 1854 confirmèrent cette découverte. De tous côtés, aussi bien à l'étranger qu'en France, parurent des observations d'atrophie musculaire suivies ou non d'autopsie; mais c'est encore en France que fut décrite pour la première fois l'absence et l'atrophie des cellules de la moelle d'un homme atteint d'atrophie musculaire. La description de ces lésions est due au Dr Jules Luys qui donna ainsi une éclatante démonstration aux prévisions de Cruveilhier.

Ce n'est véritablement qu'à partir de cette époque que le futur type Duchenne-Aran, la poliomyélite antérieure chronique, est devenu une entité morbide avec son histoire clinique propre, avec ses lésions. Mais il n'y a encore là qu'une ébauche, et il suffit de parcourir soit le petit volume de Roberts paru en 1858, soit l'article de Jules Simon sur l'atrophie musculaire progressive paru en 1866 dans le *Nouveau Dictionnaire de médecine et de chirurgie pratiques*, pour se rendre compte de la confusion qui existait dans l'étiologie, la pathogénie et l'anatomie pathologique, con-

fusion bien explicable aujourd'hui que nous connaissons la diversité des affections rangées sous la même dénomination. Seul, le chapitre symptomatologie reste mieux défini car Duchenne (de Boulogne), en décrivant l'atrophie musculaire avec transformation graisseuse des muscles, Cruveilhier en décrivant la paralysie musculaire atrophique, Aran l'atrophie musculaire progressive, ont eu surtout en vue la forme d'atrophie qui devait porter plus tard le nom de type Duchenne-Aran. Il est même curieux de remarquer que la première forme d'atrophie décrite soit le même type qui aujourd'hui est considéré avec raison comme un des plus rares parmi les atrophies. En 1866, le diagnostic de l'atrophie musculaire progressive était fort simple, ne se faisant qu'avec les paralysies de cause cérébrale, celles par lésion d'un ou plusieurs nerfs, avec les paralysies saturnines, rhumatismales, etc., et enfin avec la paralysie graisseuse de l'enfance dite essentielle déjà décrite par Underwood, Heine, Rilliet, mais dont la délimitation bien nette est encore due à Duchenne dans la première édition de son *Traité d'électrothérapie*.

A partir de cette époque, les transformations dans la conception des atrophies musculaires vont se produire rapidement; la variété des descriptions dans les nombreux cas publiés alors détermineront des séparations en formes et une ébauche de classification. De 1866 à 1872, date où fut publiée la troisième édition de l'*Electrisation localisée* de Duchenne (de Boulogne), parurent, en France seulement, les

observations détaillées accompagnées de remarques originales, de Duménil, de Hayem, de Charcot, de Charcot et Joffroy. Avec ces travaux, l'anatomie pathologique s'appuyant encore sur le puissant argument fourni par l'autopsie de Prevost et Vulpian, par laquelle ces auteurs démontrèrent le rapport de l'atrophie des cellules motrices de la moelle avec les lésions des muscles, éclaire définitivement la pathogénie de l'atrophie musculaire progressive. A l'étranger comme en France, des faits récents ou déjà éloignés parurent nombreux, mais beaucoup ne répondaient plus à la description déjà classique. Duchenne (de Boulogne), dans sa troisième édition de l'*Electrisation localisée* tendra déjà à séparer dans l'atrophie musculaire progressive une forme de l'enfance se distinguant de celle de l'adulte par l'hérédité et par le début de l'atrophie dans les muscles de la face.

« Depuis la dernière édition (depuis neuf ans) j'ai observé, dit Duchenne (de Boulogne), un si grand nombre de cas d'atrophie musculaire progressive, que je puis aujourd'hui considérer cette maladie comme étant assez commune.

« Ces nouveaux cas justifient en général la description que j'en ai faite. Quelques-uns d'entre eux sont venus me démontrer que l'atrophie musculaire progressive atteint aussi l'enfance comme l'âge adulte, mais avec quelques caractères spéciaux de même qu'exceptionnellement et en général héréditairement; c'est ce qui m'autorisera à faire une description sommaire de l'atrophie musculaire progressive de l'enfance. En outre, des faits anatomo-pathologiques publiés par MM. Luys, Lockhart Clarke, Hayem, Charcot et Joffroy, etc.,

ont jeté un nouveau jour sur la pathogénie de cette maladie. J'ai observé pendant la vie, les sujets dont MM. Hayem, Charcot et Joffroy ont fait les nécropsies; j'en ai dessiné à la chambre claire et photographié des préparations microscopiques : cet examen m'a forcé d'abandonner l'opinion que j'avais soutenue jusqu'alors sur la pathogénie et particulièrement sur l'origine périphérique de l'atrophie musculaire progressive. »

Il affirme donc son type, mais frappé des anomalies, il prescrit dans sa description de nouvelles formes à décrire et lui-même range dans le groupe de la paralysie générale spinale subaiguë, nombre de cas qui ne pouvaient rentrer dans le cadre de l'atrophie musculaire progressive.

Grâce à lui, furent déjà décrites séparément, comme constituant des maladies autonomes, les affections suivantes :

Paralysie atrophique de l'enfance;

Paralysie spinale antérieure de l'adulte;

Paralysie générale spinale subaiguë se divisant en paralysie spinale antérieure subaiguë à forme ascendante et à forme descendante et en paralysie générale spinale diffuse subaiguë;

Atrophie musculaire progressive avec distinction d'une forme un peu particulière de l'enfance;

Paralysie labio-glosso-laryngée « qui peut exister coïncidemment avec une autre atrophie musculaire »;

Paralysie pseudo-hypertrophique ou myosclérosique.

C'est vers cette époque que commence la période appelée à juste titre période de démembrement de l'atrophie

musculaire progressive; c'est alors que des affections caractérisées par une évolution clinique et une anatomie pathologique spéciales vont être extraites de la description première. Déjà le Pr Charcot en 1865 communiquait à la Société médicale des hôpitaux un fait d'observation et établissait nettement les principaux points de l'histoire clinique et anatomique de ce qu'il appela plus tard la sclérose latérale amyotrophique; en 1869, en collaboration avec M. Joffroy, il publia deux observations nouvelles; enfin, en 1872, dans un cours professé à la Faculté, il fit connaître les raisons qui permettaient de séparer l'atrophie musculaire progressive de la *sclérose latérale amyotrophique*. Dans les leçons de 1874 il prouve, au point de vue clinique et anatomique, que des observations analogues ont été publiées par Duménil (1867); Duchenne, Leyden, Otto Barth (1871); Hun (1872); Wilkes, L. Clarke (1873); Maier, Fribourg, etc., mais rattachées soit à l'atrophie musculaire progressive, soit à la paralysie bulbaire.

Les travaux ultérieurs du Pr Charcot et de l'école de la Salpêtrière, de nombreux mémoires publiés tant à l'étranger qu'en France, n'ont fait qu'affirmer, malgré quelques détracteurs dont on pourrait presque soupçonner la bonne foi, l'autonomie de la sclérose latérale amyotrophique connue à juste titre sous le nom de *maladie de Charcot*.

Les travaux du Pr Charcot en 1871, la thèse de M. Joffroy en 1873 créent de toutes pièces la pachyméningite cervicale hypertrophique; cette maladie, désormais, a sa place parmi les atrophies musculaires. Sa distinction de la sclérose laté-

rale amyotrophique, la connaissance des atrophies musculaires dans le cours du tabes, dans les myélites cavitaires, etc., a permis au P<sup>r</sup> Charcot dans ses leçons de 1874 de diviser les atrophies musculaires, ou plutôt, suivant son expression, les « amyotrophies spinales chroniques » en protopathiques et deutéropathiques.

« Une lésion exactement limitée aux régions antérieures de la substance grise et laissant parfaitement indemnes tous les autres départements de la moelle épinière, substance blanche et substance grise, tel est le substratum anatomique dans une certaine forme d'atrophie musculaire progressive qui répond à peu près cliniquement au type vulgaire tel qu'il a été décrit par Cruveilhier, Duchenne (de Boulogne), Aran, et à laquelle nous donnerons, si vous le voulez bien, la qualification de spinale *protopathique*.

« La constitution de cette forme protopathique de l'atrophie musculaire spinale, qui reproduit en quelque sorte, je le répète, dans le mode chronique, la paralysie infantile, est relativement fort simple. Ainsi, l'élément anatomo-pathologique est représenté : 1<sup>o</sup> dans la moelle, par une lésion systématiquement limitée aux cornes grises antérieures; l'altération des grandes cellules nerveuses étant d'ailleurs une condition nécessaire, *sine qua non*, et parfois la seule lésion appréciable; 2<sup>o</sup> dans les racines motrices et les nerfs moteurs périphériques, par une atrophie plus ou moins prononcée, conséquence de la lésion spinale; 3<sup>o</sup> enfin, dans les muscles correspondants, par des lésions trophiques que nous aurons à passer en revue et d'où procède, à propre-

ment parler, toute la symptomatologie de l'affection.

« Les choses sont plus compliquées dans un second groupe d'amyotrophies spinales chroniques que, par opposition, je désignerai sous le nom de *deutéropathiques*. Ici, en effet, la lésion des cornes antérieures et des cellules nerveuses est nécessairement présente aussi, mais elle n'est qu'un fait de seconde date, consécutif en tout cas. La lésion originelle siège encore dans la moelle épinière, mais elle s'est développée en dehors de la substance grise et ce n'est que secondairement, par extension, que celle-ci a été à son tour envahie. A la vérité, lorsque cet envahissement s'est opéré, la même série de phénomènes consécutifs en découle, et, en particulier, l'atrophie progressive des muscles; toutefois, les symptômes amyotrophiques se trouvent alors comme entremêlés, ou mieux surajoutés à ceux de la maladie spinale primitive. Or, vous comprenez aisément, Messieurs, combien l'ensemble symptomatique qu'on observe dans ces diverses combinaisons pourra se montrer complexe et variable. Car, de fait, il n'est peut-être pas une lésion élémentaire chronique de la moelle épinière qui ne soit susceptible, à un moment donné de son évolution, de retentir sur la substance grise antérieure et d'y déterminer l'atrophie des cellules motrices. »

Le Pr Charcot cite ensuite comme faisant partie des amyotrophies deutéropathiques, la pachyméningite cervicale hypertrophique, l'atrophie des cornes antérieures consécutives à certains cas de tabes, divers types de myélites centrales « que l'on désigne communément sous le nom d'hydro-

myélie ou hydromyélie et qui méritent d'être mentionnées spécialement » ; quelques exemples de tumeurs intra-spinales (gliômes ou sarcomes), quelques cas de sclérose en plaques, et enfin la sclérose latérale amyotrophique.

Voici donc, pris dans le domaine de ce que l'on appelait l'atrophie musculaire progressive, une série de nouvelles maladies dont une surtout, la *maladie de Charcot*, absorbe une grande partie des faits compris jusqu'alors dans l'atrophie musculaire progressive décrite par Cruveilhier, Duchenne et Aran. Il semblerait que cela en doive amoindrir l'importance ; il n'en est cependant rien, car c'est vraiment à partir de ce moment que cette forme d'amyotrophie chronique ressort avec toute sa pureté et devient un type absolument classique.

En même temps que le Pr Charcot enrichissait la pathologie nerveuse d'une nouvelle entité morbide et qu'il établissait cette importante distinction en amyotrophies protopathiques et deutéropathiques, il prévoyait par l'étude de la paralysie pseudo-hypertrophique les atrophies de cause uniquement musculaire et préparait déjà ainsi la grande séparation des atrophies chroniques en myopathies et myélopathies.

La *paralysie pseudo-hypertrophique* ou *myosclérosique* déjà décrite par Duchenne (de Boulogne) en 1853 et qu'il prouva être une véritable atrophie musculaire, fut reprise par le Pr Charcot qui, confirmant les travaux d'Eulenburg et Cohnheim, la rangea catégoriquement parmi les amyotrophies d'origine périphérique ; c'est cette paralysie pseudo-hypertrophique qui servit d'amorce aux autres types.

Duchenne (de Boulogne), auquel rien ne semble avoir complètement échappé, distinguait, nous l'avons vu dans sa description d'atrophie musculaire progressive, une forme infantile héréditaire, mais il confondait sa pathogénie avec celle de l'atrophie musculaire de l'adulte, voulant rattacher toutes les atrophies à la lésion des cellules des cornes antérieures.

Cependant Friedreich et Lichtheim considéraient cette manière de voir comme trop absolue; Leyden s'appuyant sur les recherches du Pr Charcot admettait des formes d'origine périphérique et absolument indépendantes d'une affection spinale. En 1875 il décrivait une forme spéciale sous le nom de « forme héréditaire de l'atrophie musculaire progressive ». Möbius (1879) revint sur cette forme la rapprochant de la paralysie pseudo-hypertrophique et l'opposant au type Duchenne-Aran. Damaschino étudia les formes frustes de la paralysie pseudo-hypertrophique; Lichtheim en 1878 publia un cas d'atrophie musculaire progressive sans lésion des cornes antérieures; en 1882 Erb constata cliniquement une forme qu'il appela *juvénile* dans laquelle il n'avait jamais trouvé de réaction de dégénérescence; Zimmerlin en 1883 distingua à son tour une forme particulière. Mais la consécration anatomique de la nature non myélopathique de ces nouvelles formes fut établie le 7 janvier 1884 par la note de MM. Landouzy-Déjerine que le Pr Vulpian présenta à l'Académie des sciences. Dans leur important mémoire, MM. Landouzy-Déjerine à propos d'un type clinique particulier qu'ils décrivent, le *type facio-scapulo-huméral*, concluent que « dans l'atrophie musculaire progressive de l'enfance la moelle

et les nerfs périphériques sont indemnes ; c'est une affection du système musculaire... On doit donc désormais, en dépit de si grandes analogies cliniques, distinguer nettement l'atrophie musculaire progressive *myélopathique* de l'adulte type Aran-Duchenne, de l'atrophie musculaire progressive *myopathique* de l'enfance, et faire de cette dernière une affection à part. Pour éviter toute confusion, nous donnons à cette affection le nom de *myopathie atrophique progressive*. » Le mémoire de MM. Landouzy-Déjerine parut *in extenso* en février 1885.

Le 27 mars 1886, Erb traça de sa forme juvénile une description précise et méthodique. Il la compara avec les autres types de myopathies déjà décrites et conclut qu'il ne s'agissait pas là d'espèces distinctes mais de formes d'une même maladie qu'il proposa de nommer dystrophies musculaires progressives. Dans cette nouvelle conception Erb est d'accord avec le Pr Charcot qui le 10 février 1885 fit sa remarquable leçon sur la revision nosographique des atrophies musculaires progressives, où, tout en contribuant par des recherches personnelles à la connaissance des myopathies, il posa la base définitive d'une classification des atrophies musculaires, maintenant à peu près universellement acceptée. Ainsi qu'il l'avait établi dix ans auparavant, il existe des amyotrophies spinales deutéropathiques et des amyotrophies spinales protopathiques ; mais, « à côté des amyotrophies d'origine spinale, il existe toute une classe qui chaque jour s'agrandit, dans laquelle la myopathie progressive plus ou moins généralisée est indépendante de toute lésion des

centres nerveux ou des nerfs périphériques. Il s'agit donc ici d'une maladie protopathique du muscle, d'une *myopathie primitive*... cette classe est constituée par les amyotrophies progressives primitives qui comprennent, mais seulement à titre de variétés : 1° la paralysie pseudo-hypertrophique ; 2° la forme juvénile de l'atrophie musculaire progressive du P<sup>r</sup> Erb ; 3° l'atrophie progressive de l'enfance de Duchenne (de Boulogne) ; 4° des formes de transition... ; 5° la forme héréditaire de l'atrophie musculaire de Leyden. »

Toutes ces formes ont en somme été soustraites au type Duchenne-Aran dont l'envergure nosologique diminue ainsi de jour en jour. Mais là ne s'arrêtera pas le travail de démembrement ; la distinction de la syringomyélie, la connaissance de certaines formes de névrite ne vont laisser à ce type qu'une place des plus restreintes dans la nosologie.

De même que Duchenne dans son tableau clinique de l'atrophie musculaire avait esquissé les autres formes morbides séparées depuis, de même on y retrouve des indications très précises se rapportant évidemment à la syringomyélie que, suivant l'expression de M. Bruhl dans un travail fort important consacré à ce sujet en 1890, il décrit presque sans la connaître. Entrevue au point de vue anatomique par Ollivier (d'Angers), étudiée par Virchow et Leyden, Hallopeau, Simon et Westphal, puis surtout par Schultze, Strümpell et M<sup>lle</sup> Bäumlér, ce n'est que dans ces dernières années que l'étude de la syringomyélie est entrée dans la phase clinique. Le P<sup>r</sup> Charcot, comme nous l'avons vu en énumé-

rant les causes des amyotrophies spinales deutéropathiques, cite l'hydromyélie ou syringomyélie, certaines myélites avec cavité, les gliômes et sarcomes dans la moelle. Mais, comme l'a dit le P<sup>r</sup> Charcot, c'est à Schultze et à Kahler que revient l'honneur, à partir de 1882, d'avoir rattaché à la syringomyélie un certain nombre de symptômes fonctionnels ou organiques qui lui sont propres. En France, cette maladie n'avait guère attiré l'attention avant les observations de M. Debove puis de M. Déjerine en 1889; les travaux de MM. Joffroy et Achard et les leçons consacrées par le P<sup>r</sup> Charcot à ce sujet vers la même époque ont établi définitivement cette maladie à son rang.

Rien qu'en lisant la description de Duchenne (de Boulogne) des troubles de la sensibilité dans l'atrophie musculaire progressive, qui se rapportent si évidemment à la syringomyélie, on peut se rendre compte de ce que la séparation de cette affection a retiré au type Duchenne-Aran, puisqu'il dit les avoir constatés dans un bon tiers des cas.

C'est Duménil (de Rouen) qui semble être le premier qui ait cherché à dégager la névrite périphérique interne et à lui assigner une place spéciale; en 1864, il publia un travail intitulé : *Paralysie périphérique du mouvement et du sentiment portant sur les quatre membres; atrophie des rameaux nerveux des parties paralysées*; l'observation qui a été le point de départ de ce travail ressemblerait, d'après Duménil, à celles rangées par Duchenne (de Boulogne) parmi les paralysies générales spinales.

En 1866, il publia un second travail intitulé : *Contribution*

*pour servir à l'histoire des paralysies périphériques et spécialement de la névrite.* Puis vinrent les observations d'Eichhorst (1876), d'Eisenlohr (1879); le mémoire de M. Joffroy également en 1879, intitulé : *De la névrite parenchymateuse spontanée généralisée ou partielle*; enfin deux mémoires de Leyden, un en 1879 *sur un cas de polynévrite* et un second en 1880 *sur la poliomyélite et la névrite*. Dans ce travail, Leyden a émis l'opinion que la plupart des cas de paralysie aiguë ou subaiguë de l'adulte appartiennent à la névrite périphérique, mais il n'est pas exclusif dans son opinion et il admet que les lésions de la substance grise de la moelle peuvent s'associer à des altérations de la périphérie des nerfs.

A partir de cette époque, les travaux sur la polynévrite se multiplient, empiétant de plus en plus sur la poliomyélite. La paralysie spinale antérieure de Duchenne a eu en cela plus à souffrir que le type Duchenne-Aran; il y a sans contredit des manifestations polynévritiques adoptant la marche et l'aspect de ce type, mais, comme le fait remarquer M. Babinski, les quelques observations qui tendraient à faire croire que les polynévrites sont capables aussi de provoquer des amyotrophies primitives, des atrophies musculaires progressives, ne sont pas absolument démonstratives.

*L'amyotrophie musculaire progressive, souvent familiale, débutant par les pieds et les jambes et atteignant plus tard les mains ou forme Charcot-Marie*, devait pour quelques-uns, malgré les prévisions de ces auteurs, rentrer dans les poly-

névrites; mais, dans une autopsie récemment pratiquée par M. Marinesco, il y avait des lésions spinales très prononcées; cette affection doit donc être éliminée du cadre des polynévrites.

Quoi qu'il en soit, et bien que souvent beaucoup trop n'ait été accordé aux polynévrites, celles-ci ont pris un rang important parmi les atrophies musculaires et ont contribué de plus en plus à limiter le champ déjà tant restreint de la poliomyélite antérieure chronique.

En reprenant les connaissances acquises sur les atrophies musculaires et en adoptant la classification proposée par le P<sup>r</sup> Charcot en 1883, on peut établir le tableau suivant qui sans vouloir prétendre à être définitif résumera les acquisitions faites dans ce sens depuis 1849 et fera mieux ressortir le rang qu'il convient de donner au type Duchenne-Aran (1).

---

(1) Nous éliminons volontairement de ce tableau les amyotrophies des hémiplegiques, les amyotrophies réflexes et les amyotrophies hystériques. Nous ne signalons également que les formes absolument classiques.

## Premier groupe. — MYÉLOPATHIES

---

### A. — AMYOTROPHIES AIGUES

1° *Paralysie infantile et paralysie spinale de l'adulte. Affection systématique.* (Duchenne, Charcot, Cornil, Prévost et Vulpian, Joffroy, etc.)

Au point de vue anatomique : destruction rapide des cellules des cornes antérieures de la moelle, quelquefois lésion concomitante de la substance blanche immédiatement avoisinante. Au point de vue clinique : première période d'invasion, début brusque, le plus souvent fébrile, la paralysie s'accuse d'emblée et dès l'origine acquiert son maximum d'intensité. Deuxième période de régression ; du 2<sup>e</sup> au 6<sup>e</sup> mois la paralysie s'atténue et disparaît dans certaines régions ; mais certains muscles s'atrophient de plus en plus, et dans les membres ou segments de membres affectés il y a un arrêt de développement et consécutivement des déformations.

La paralysie spinale de l'adulte, niée par quelques auteurs qui veulent en faire une polynévrite, se comporte de la même façon mais en raison de l'âge des sujets, il n'y a pas d'arrêt de développement.

2° *Myélite aiguë centrale.*

3° *Hématomyélie.*

4° *Myélites traumatiques.*

5° *Paralysie générale spinale antérieure subaiguë.* (Duchenne (de Boulogne), Cornil et Lépine, Weber, Oppenheim, etc., Raymond, Blocq et Marinesco.)

Acceptée difficilement par les auteurs, existe cependant réellement. Sorte de forme subaiguë de paralysie spinale aiguë de l'adulte.

Au point de vue anatomique : atrophie des cellules ganglionnaires avec maximum soit au renflement cervical, soit au renflement lombaire. Atrophie des racines antérieures, souvent lésions dans la substance blanche, limitée tantôt au reste des cordons antéro-latéraux, tantôt envahissant le faisceau pyramidal. Lésions des nerfs dans les extrémités intra-musculaires des muscles atrophies.

Au point de vue clinique : affaiblissement et progressivement abolition des mouvements volontaires affectant d'ordinaire primitivement les membres inférieurs ou l'un d'eux, quelquefois les supérieurs et se généralisant ensuite. Atrophie en masse des muscles paralysés. Evolution en quelques mois ou quelques années, terminaison fatale ou guérison. *a)* Forme à marche ascendante. *b)* Forme à marche descendante. *c)* Forme paralysie générale spinale de Landouzy-Déjerine à évolution plus rapide, à extension généralisée des troubles, à terminaison favorable. *d)* La forme mixte d'Erb qui est pour ainsi dire l'intermédiaire entre le type Duchenne-Aran et la paralysie générale spinale subaiguë.

## B. — AMYOTROPHIES CHRONIQUES

### I. — AMYOTROPHIES PROTOPATHIQUES

1° *Atrophie musculaire progressive type Duchenne-Aran.* (Duchenne-Aran-Cruveilhier, Luys, Lockhart Clarke, Charcot, etc.)

Au point de vue anatomique : destruction lente, progressive des cellules des cornes antérieures de la moelle. Lésion concomitante fréquente dans le reste des cordons antéro-latéraux. Au point de vue clinique : *a)* l'atrophie est individuelle, « c'est

le facies de la maladie »; *b*) secousses fibrillaires; *c*) conservation de la contractilité faradique tant qu'il reste des fibres musculaires; *d*) le plus souvent l'atrophie commence par un des membres supérieurs et surtout par la main pour remonter ensuite; *e*) il se développe des déformations, des griffes; *f*) le début et la marche sont lents et progressifs; la maladie ne rétrocede jamais.

2° *Paralysie labio-glosso-laryngée.* (Duchenne, Charcot.)

Il faut remarquer que la plupart des cas de paralysie labio-glosso-laryngée ne font pas partie de cette subdivision, qu'elles constituent des amyotrophies deutéropathiques et se lient à la sclérose latérale amyotrophique. Elle peut se lier également mais plus rarement au type Duchenne-Aran. Comme maladie propre au point de vue anatomique : atrophie des cellules nerveuses motrices des noyaux bulbaires. Au point de vue clinique : affection qui envahit successivement les muscles de la langue, ceux du voile du palais et l'orbiculaire des lèvres, qui produit conséquemment des troubles progressifs dans l'articulation des mots et dans la déglutition, qui à une période avancée se complique de troubles de la respiration; dans laquelle enfin, les sujets succombent ou à l'impossibilité de s'alimenter, ou pendant une syncope.

II. — AMYOTROPHIES DEUTÉROPATHIQUES

1° *Sclérose latérale amyotrophique ou atrophie musculaire type Charcot.*

Pour Charcot la lésion des cornes antérieures est consécutive à celle des cordons latéraux.

Anatomiquement : sclérose symétrique du système pyramidal et atrophie des cellules des cornes antérieures. Fréquemment lésion du reste des cordons antéro-latéraux. Au point de vue clinique : comme dans le type Duchenne-Aran l'atrophie

est ici fatalement progressive, il y a des secousses fibrillaires et de la conservation de la contractilité électrique tant qu'il reste des fibres musculaires. Mais la paralysie prédomine sur l'atrophie, il y a souvent des douleurs, il y a exagération des réflexes tendineux et des contractures, la marche est rapide, la mort est due le plus souvent à la paralysie labio-glosso-laryngée.

2° *Pachyméningite cervicale hypertrophique*. (Charcot, Joffroy.)

Anatomiquement : lésions des méninges et particulièrement de la dure-mère cervicale; consécutivement, altération diffuse de la moelle cervicale, lésion des cornes et des racines; dégénération secondaire des cordons latéraux. Au point de vue clinique : première période, douleurs extrêmement vives dans la partie postérieure du cou et dans les membres supérieurs; deuxième période, cessation des douleurs, paralysie avec amyotrophie des membres supérieurs; l'atrophie respecte en partie les muscles qui dépendent du radial, d'où griffe avec extension de la main prédominante; paralysie spasmodique sans amyotrophie des membres supérieurs, guérison possible.

3° *Syringomyélie*. (Schultze, Kahler, Charcot, Debove, Déjerine, Joffroy, Achard.)

Au point de vue anatomique : lésions médullaires avec cavité généralement constituée par un gliôme qui occupent la substance grise postérieure en général dans toute l'étendue de la moelle, mais prédominant dans le renflement cervico-brachial et envahissant très souvent les cornes antérieures et la substance blanche. Au point de vue clinique : dissociation de la sensibilité (perte de la sensibilité à la douleur et à la température, le toucher étant conservé), troubles trophiques cutanés, scoliose fréquente, *amyotrophie des membres supérieurs*; évolution extrêmement lente à peu près fatalement progressive.

4° *Tabes.*

Les amyotrophies des tabétiques reconnaissent parfois pour cause une lésion des cornes antérieures (Charcot, Joffroy, Marie, Koch). Elles seraient dues, dans d'autres cas (Déjerine), à une névrite périphérique.

5° *Divers types de myélite centrale.*

6° *Tumeurs intra-spinales.*

7° *Sclérose en plaques.*

(Amyotrophies existent mais sont très rares.)

III. — FORME PARTICULIÈRE D'ATROPHIE PROGRESSIVE SOUVENT FAMILIALE DÉBUTANT PAR LES PIEDS ET LES JAMBES ET ATTEIGNANT PLUS TARD LES MAINS. (Charcot, Marie, Hoffmann, Gombault et Mallet, Déjerine et Sottas, etc., Marinesco.)

Atrophie musculaire progressive débutant par les pieds et les jambes, envahissant plusieurs années après les mains et les bras. Intégrité des muscles du tronc, des épaules et de la face. Contractions fibrillaires. Troubles vaso-moteurs dans les membres atteints. Sensibilité *quelquefois* atteinte. Réaction de dégénérescence dans les muscles atrophiés. Début dans l'enfance, caractère familial. Au point de vue anatomique : atrophie des cellules des cornes antérieures, sclérose des cordons postérieurs, dégénérescence et névrite interstitielle des nerfs périphériques.

C'est une forme de transition dont les autopsies sont rares ; il est difficile de la ranger actuellement dans l'un ou l'autre groupe, il semble pourtant qu'elle doive rentrer dans les myélopathies.

---

## Deuxième groupe. — NÉVRITES

---

Ce groupe est encore à l'étude et nécessite de nouvelles recherches ; les pathologistes ne sont point d'accord sur le rôle des névrites périphériques.

Nous nous contenterons de donner la classification de Leyden, qui, quoiqu'elle ne réponde pas à tous les desiderata, indique au moins les causes incriminées des névrites. Il faut cependant remarquer que toutes les névrites ne donnent pas lieu à l'amyotrophie. Celle-ci ne se développe que quand il y a destruction des tubes nerveux moteurs.

### 1° *Forme infectieuse.*

- a) Diphtérie, fièvre typhoïde et autres maladies infectieuses.
- b) Névrite infectieuse primitive et bérubéri.
- c) Névrite multiple consécutive à la syphilis et à la tuberculose.

### 2° *Forme toxique.*

Intoxication par plomb, arsenic, mercure, phosphore, oxyde de carbone, sulfure de carbone, ergot de seigle, alcool.

Les névrites dues à l'alcool et au plomb sont toutes deux caractérisées le plus souvent par des amyotrophies accentuées, mais elles diffèrent essentiellement l'une de l'autre ; la paralysie saturnine prédomine aux membres supérieurs et ne s'accompagne pas de douleurs ; la paralysie alcoolique prédomine aux membres inférieurs et s'accompagne de douleurs très vives fulgurantes.

### 3° *Forme spontanée.*

Surmenage, refroidissements excessifs.

4° *Forme atrophique (dyscrasique, cachectique) consécutive aux anémies (anémies pernicieuses), à la chlorose, à la cachexie cancéreuse, au diabète.*

5° *Névrite sensitive.*

Pseudo-tabes, neuro-tabes périphérique, névrite sensitive des tabétiques.

A ce tableau il convient peut-être d'ajouter la névrite motrice périphérique des ataxiques amenant des amyotrophies, mais qui n'est pas encore admise par la plupart des neurologistes.

« Sont-elles (les névrites) capables aussi de provoquer des amyotrophies primitives, des atrophies musculaires progressives? Duchenne, comme on le sait, désignait ainsi une variété d'atrophie musculaire dans laquelle le trouble trophique du muscle était le phénomène essentiel, fondamental, et où l'affaiblissement de la puissance musculaire, loin d'être le symptôme initial, comme dans les paralysies, était simplement consécutif à l'amyotrophie et était presque uniquement lié à l'atrophie et à la disparition des fibres musculaires.

« Quelques observations, celles de Vulpian, de Fitz, tendraient à le faire croire, en ce qui concerne la névrite saturnine, mais elles ne sont pourtant pas absolument démonstratives, et c'est là une question qui demande encore à être étudiée (1). »

---

(1) *Traité de médecine*, publié sous la direction de MM. CHARCOT, BOUCHARD, BRISSAUD. Tome VI, 1894. Chap. *Névrites*, par M. BABINSKI.

### Troisième groupe. — MYOPATHIES

---

Toutes les formes de myopathie sont progressives, peuvent pourtant s'arrêter dans leur évolution, qui est généralement lente, mais ne rétrocedent jamais. L'hérédité y joue un grand rôle.

1° *Paralysie pseudo-hypertrophique.* (Duchenne, Eulenburg, Cohnheim, Charcot.)

Atrophie des fibres musculaires et hypertrophie du tissu interstitiel. La maladie débute dans l'enfance. Elle atteint d'abord les membres inférieurs, les membres supérieurs peuvent se prendre ensuite, mais les mains sont généralement respectées. La plupart des muscles atteints présentent une augmentation de volume, un relief énorme. On peut quelquefois rencontrer dans cette forme quelques muscles atrophiés sans hypertrophie.

2° *Forme juvénile d'Erb.*

La forme juvénile d'Erb présente de grandes analogies avec la paralysie pseudo-hypertrophique. Elle débute généralement vers la vingtième année. Le début a lieu par les membres supérieurs, les bras en particulier, et les muscles de la ceinture scapulaire; jamais par les éminences thénar et hypothénar. Les membres inférieurs peuvent être pris à leur tour. Les mollets, comme dans la paralysie pseudo-hypertrophique, restent en général indemnes de toute atrophie. L'atrophie est le fait caractéristique, l'hypertrophie est rare.

3° *L'atrophie musculaire progressive de l'enfance de*

*Duchenne; type facio-scapulo-huméral de Landouzy-Déjerine.*

L'absence de lésions du système nerveux dans la forme infantile de Duchenne ou type facio-scapulo-huméral a été établie par Landouzy et Déjerine. Ici le début se fait par la face et en particulier par l'orbiculaire des lèvres qui se renversent en dehors; l'occlusion des yeux est difficile ou impossible. Les membres se prennent consécutivement, d'abord les bras et cela comme dans la forme juvénile d'Erb, puis le tronc et les membres inférieurs. Fréquemment familiale.

*4° Forme héréditaire de l'atrophie musculaire progressive de Leyden-Möbius.*

Le début se fait par les membres inférieurs.

*5° Forme ou type scapulo-huméral de Zimmerlin.*

*6° Type fémoro-tibial d'Eichhorst.*

Ce résumé des amyotrophies, nous le répétons, n'est point donné comme une classification définitive. Les divisions adoptées sont tirées de la clinique et de ce qui a pu être décelé par les moyens actuels de recherches anatomopathologiques. Il se peut que des procédés d'investigation plus perfectionnés, ou non encore utilisés, viennent changer complètement les notions classiques. L'existence de formes de transition, de types anormaux qu'il est difficile de faire rentrer d'emblée dans l'un ou l'autre des groupes admis permettent de supposer cette révolution comme au moins possible. Actuellement cependant, nous ne croyons pas être conservateurs à l'excès en affirmant que les opinions, très séduisantes d'ailleurs, émises jusqu'à présent à ce sujet ne sont basées que sur des hypothèses qui peuvent, par

conséquent, être tout aussi bien réduites à néant que justifiées par les faits. Il est presque impossible de s'orienter dans les amyotrophies sans points de repaire; nous n'avons pu en trouver de meilleurs que ceux déjà indiqués par le Pr Charcot dans sa *Revue nosographique des amyotrophies*.

Si nous avions voulu faire dans les deux chapitres précédents l'histoire complète des amyotrophies, cet exposé serait insuffisant et nous aurions encore bien des pages à remplir avec les travaux parus dans ces toutes dernières années. Tel n'a point été notre but; nous espérons par cet exposé historique, en nous en tenant simplement au déroulement des faits, avoir montré par quelles phases, depuis la première description de 1849, l'atrophie musculaire progressive a dû passer. Après avoir embrassé toutes les amyotrophies, l'atrophie musculaire progressive est devenue *les* atrophies musculaires progressives; petit à petit par son démembrement la nosologie s'est enrichie d'entités sur l'importance desquelles il n'y a pas à insister, et elle-même est redevenue une affection autonome avec son anatomie pathologique en plus, et son évolution clinique telle qu'elle avait été décrite tout au début par ceux dont, à juste titre, elle porte le nom, Duchenne-Aran.

Mais son avenir n'est pas assuré, c'est l'anatomie pathologique qui en a fait un type morbide, c'est l'anatomie pathologique qui met son existence en danger. La petite place qu'elle avait, semblait-il, pu garder, malgré tous ces remaniements, non seulement lui a été fort discutée mais même complètement refusée.

**Négation absolue, formulée par quelques auteurs du type  
Duchenne-Aran.**

On comprendra, en se reportant à l'historique, que le rang que nous tenons à conserver au type Duchenne-Aran, parce que nous croyons apporter des preuves qu'il doit en être ainsi, ne lui soit pas accordé sans discussion. C'est en somme avec une grande rapidité que l'atrophie musculaire progressive a subi son démembrement ; la sclérose latérale amyotrophique lui a porté un premier coup ; peu après, la connaissance des myopathies restreint de plus en plus son champ ; la syringomyélie, les polynévrites semblent bientôt ne plus pouvoir rien lui laisser. Le type Duchenne-Aran, nié déjà par quelques-uns, devenait pour tous une rareté. Beaucoup d'auteurs, sans se prononcer catégoriquement, laissent percer leurs doutes sur l'autonomie de cette affection. Nous avons entendu nous-même le Pr Charcot, qui cependant a le plus travaillé sans contredit à établir le type Duchenne-Aran, se demander pendant un temps, fort court il est vrai, si on devait conserver sa place à cette affection, en voyant s'affirmer le diagnostic de syringomyélie chez des malades examinés par lui plusieurs années auparavant et affirmés alors comme étant des atrophies musculaires progressives ; et cela d'autant plus qu'on ne voyait plus d'autopsies de ce type. En effet, fort peu nombreuses sont les observations publiées dans les dernières années, tandis que celles de scléroses latérales amyotrophiques et de syrin-

gomyélie deviennent une banalité; les remarques qui les accompagnent sont pleines de restrictions, les anomalies cliniques sont fréquentes; dans toutes, ou presque toutes, l'examen microscopique relève des lésions de la substance blanche. Aussi, est-il tout naturel que certains, se laissant peut-être entraîner à une généralisation un peu hâtive, n'aient point voulu reconnaître pour un type spécial cette atrophie Duchenne-Aran qui pour eux aurait vécu comme forme nosologique. Gowers en Angleterre (1), s'appuyant sur l'opinion de Leyden qui le plus catégoriquement parmi bien d'autres en Allemagne avait refusé de reconnaître la distinction entre la forme protopathique et la sclérose latérale amyotrophique, confond dans une description unique sous le titre d'atrophie musculaire spinale chronique (*Chronic spinal muscular Atrophy*) le type Duchenne-Aran et la maladie de Charcot. « *Dans les cordons blancs il y a en général une dégénération considérable et souvent presque totale des faisceaux pyramidaux, antérieurs et latéraux... Je n'ai pas encore rencontré un seul cas d'atrophie musculaire progressive dans lequel les tractus pyramidaux aient été intacts, et il n'a pas été publié, que je sache, un seul cas de ce genre depuis que l'attention a été attirée sur la lésion de ces tractus par les recherches de Charcot.* »

« ... Il est probable que les faisceaux pyramidaux sont dégénérés, sinon constamment, en tous les cas dans une si grande proportion des cas d'atrophie musculaire progressive que la

(1) *A Manual of diseases of the nervous system*, by W. R. Gowers. London 1886. Vol. I, pages 373 et suiv.

distinction de Charcot n'aboutit en somme qu'à donner un nouveau nom à une vieille maladie. Il y aura ou non des symptômes de sclérose latérale, suivant que la dégénération des fibres pyramidales est ou n'est pas plus étendue que la dégénération complète des cellules nerveuses qui causent l'atrophie non spasmodique. Si cette dernière est totale, les faisceaux pyramidaux peuvent être complètement dégénérés sans qu'il y ait cependant de symptôme caractéristique de cette dégénération. D'autre part, les bras et les jambes peuvent être le siège d'une paralysie spastique, preuve d'une dégénération du système pyramidal, et l'atrophie non spasmodique peut être limitée à quelques muscles des mains. Entre ces cas il y a toutes les variétés d'intensité et de siège de l'atrophie non spasmodique, de la paralysie spastique et de l'atrophie spasmodique. Seule cette dernière indique qu'il s'agit d'une affection secondaire, dans son apparition, à la dégénération pyramidale, et même alors seulement en partie secondaire à la cause. Donc, la division en deux classes (dans lesquelles le même cas peut verser à différentes périodes) est moins en harmonie avec les faits nosologiques, que n'est la constatation de l'étendue variable de la lésion et de la variété correspondante de l'aspect clinique et de la marche. »

Nous nous contenterons de citer ces quelques passages de Gowers sans vouloir entrer dans une discussion théorique qui nous entraînerait trop loin de notre sujet; nous insistons toutefois sur son affirmation que *jamaïs* il n'a rencontré d'atrophie musculaire progressive sans lésion du faisceau pyramidal et qu'à sa connaissance il n'en a pas été publié *un seul cas* depuis la description de Charcot (1).

(1) L'auteur semble d'ailleurs regretter lui-même cette affirmation catégorique, puisque quelques pages plus loin il dit qu'il est *probable* que les faisceaux pyramidaux sont dégénérés *sinon constamment*, tout au moins dans une grande proportion des cas.

Hammond se range à l'opinion de Gowers dans un travail daté de 1894 (1) où il publie deux observations, une à début par les membres inférieurs et qui ressemble beaucoup à certains cas de paralysie générale antérieure subaiguë, mais dont la durée n'est point notée; une autre qu'il considère comme reproduisant absolument ce qui a été décrit comme type Duchenne-Aran. Dans les deux cas l'autopsie a montré l'atrophie des cellules des cornes antérieures et une dégénération des faisceaux pyramidaux. A notre avis ces cas, au moins tels qu'ils sont publiés, ne prouvent rien. Le premier ne ressemble nullement au type Duchenne-Aran et nous ne sommes point renseignés sur sa durée; les muscles et les nerfs périphériques n'ont point été examinés, la moelle n'a été colorée qu'au Weigert. Le second cas est encore plus incomplet cliniquement et anatomiquement. Pas plus que dans le premier nous ne sommes renseignés sur la durée de la maladie, mais nous y voyons par contre que « les jambes étaient un peu contracturées », que « la démarche était peut-être un peu raide » et qu'enfin « les réflexes des membres inférieurs étaient légèrement exagérés ». Ce ne sont pas, croyons-nous, de telles observations qui peuvent permettre de considérer comme *absurde* (2) de classer les atrophies musculaires en types.

M. Pierre Marie en France, mais partant d'un point de

(1) HAMMOND. *New-York medical Journal*, 6 janvier 1894.

(2) It therefore seems absurd to classify the disease in types as it is now done, *loc. cit.*

vue tout différent, est aussi catégorique que Gowers; nous ne croyons pouvoir mieux faire que de citer *in extenso* l'important passage où il expose les idées qui l'ont conduit à ne pas consacrer de chapitre à l'atrophie Duchenne-Aran dans un Traité de médecine.

« Le chapitre des poliomyélites (1) est un de ceux que les progrès de la pathologie générale et de l'anatomie pathologique neurologique ont le plus profondément modifiés.

« Une des divisions les plus importantes de ce chapitre, celle consacrée à l'atrophie musculaire progressive Duchenne-Aran, s'est écroulée de fond en comble, et c'est à peine si de cet amas de décombres quelques matériaux restent qu'on puisse utiliser. L'atrophie musculaire progressive de Duchenne-Aran (2), que les anciens auteurs considéraient comme la base la plus solide de la neuropathologie, a cessé d'exister, sapée d'abord par la sclérose latérale amyotrophique, puis simultanément par la myopathie progressive primitive et par les polynévrites. Celles-ci se sont partagé ses dépouilles. Ont-elles entièrement assimilé

(1) « Il n'est ici question que des poliomyélites en général. On trouvera plus loin l'étude de la paralysie spinale infantile, de la sclérose latérale amyotrophique, etc., les maladies sont placées les unes après les autres, sans aucune tentative de classification, parce que dans la période d'évolution où nous nous trouvons, aucune classification ne semble suffisamment rationnelle. »

(2) « Les directeurs de ce Traité m'ayant, et je leur en suis très reconnaissant, laissé toute liberté dans la composition de cet article, je dois déclarer que si, contrairement aux usages, je n'ai pas consacré de chapitre à l'ATROPHIE MUSCULAIRE PROGRESSIVE DUCHENNE-ARAN, c'est uniquement sous ma responsabilité et pour les raisons exposées dans le texte de cet article. C'est pour les mêmes raisons que j'ai cru ne pas devoir écrire le chapitre PARALYSIE GÉNÉRALE SPINALE SUBAIGUE qui figure dans la plupart des Traités. L'un et l'autre chapitres ne peuvent, à mon avis, être réédifiés que lorsque la question des « polynévrites » aura été définitivement tranchée et lorsque l'on saura définitivement quel est le rôle de la moelle dans la genèse des paralysies et des amyotrophies consécutives aux infections et aux intoxications. »

leur conquête? Il serait imprudent de l'affirmer. Pour ce qui est de la myopathie progressive primitive, il semble que le terrain gagné lui appartienne sans conteste; mais pour les polynévrites il en est autrement. Déjà survient une réaction, les travaux se multiplient dans lesquels, à côté des lésions plus ou moins accentuées des nerfs périphériques, on en décrit qui siègent manifestement dans la moelle, au niveau de cette substance grise des cornes antérieures que les plus fervents adeptes de la doctrine des névrites périphériques déclaraient exempte de toute altération. Jusqu'où ira cette réaction, on ne saurait encore le dire; il n'est pas impossible qu'elle parvienne un jour à rendre à la poliomyélite antérieure chronique sa splendeur première. Pour ma part, j'ai la conviction que, dans la majeure partie des cas, les prétendues névrites périphériques sont purement et simplement la conséquence d'altérations centrales, et que parmi ces altérations centrales celles de la substance grise médullaire jouent un rôle de premier ordre.

« Quoi qu'il en soit, que les lésions de la substance grise des cornes antérieures soient plus ou moins fréquentes, qu'elles soient plus ou moins intenses, le fait est que le point de vue sous lequel on doit les considérer aujourd'hui a considérablement changé, et cela seul constitue un progrès capital. Dans l'ancienne manière de voir, la poliomyélite antérieure chronique constituait, tant par rapport à l'anatomie pathologique que par rapport à la clinique, une entité morbide tout à fait à part. Cette entité morbide consistait essentiellement dans la dégénération des grandes cellules ganglionnaires des cornes antérieures; il s'agissait là d'une dégénération s'effectuant d'une façon spontanée par une sorte de destruction autonome de ces cellules; un système anatomique se trouvait ainsi primitivement atteint, d'où le classement de cette affection parmi les maladies *systématiques primitives* de la moelle. Actuellement on a pu se rendre compte de ce fait que les lésions des cellules des cornes antérieures, lorsqu'elles existent, sont, presque toujours, sinon

toujours, consécutives à l'influence de certains agents (infections, intoxications) sur le système nerveux ; ce sont des lésions essentiellement *secondaires*. De telle sorte que leur systématisation, tout en étant réelle, se produit par un mécanisme bien différent, puisqu'elle est due uniquement à une action élective sur la substance grise antérieure des facteurs signalés plus haut : *infections, intoxications*. Cette action élective n'est d'ailleurs pas pour nous surprendre, car personne n'ignore de quelle finesse de dissociation physiologique sont capables, dans leur action, certains poisons, tels que le curare, la belladone, etc. ; rien ne s'oppose donc à ce que les poisons dus aux toxines d'origine microbienne ou produites par l'organisme malade jouissent d'un égal pouvoir de dissociation. Un chapitre spécial sera réservé aux affections de la moelle consécutives aux infections et aux intoxications ; l'étude des poliomyélites dues à ces causes y prendra place ; on trouvera également, dans les pages consacrées à la paralysie infantile, quelques renseignements sur cette forme singulière de la poliomyélite antérieure chronique qui se développe tardivement dans l'âge adulte chez les sujets atteints pendant l'enfance de paralysie atrophique.

« Il reste cependant des cas, en très petit nombre (Oppenheim, Nonne), dans lesquels, sans qu'on soit absolument autorisé à admettre l'existence d'une infection ou d'une intoxication, on a vu évoluer une atrophie musculaire progressive due à une lésion des cellules ganglionnaires des cornes antérieures. Il est vrai que dans les deux cas d'Oppenheim et de Nonne la substance blanche n'était pas absolument intacte (1) mais présentait, dans les cordons antéro-latéraux, et même dans

(1) « Il me semble d'ailleurs illogique d'admettre, après les recherches de Golgi, Ramon y Cajal, von Lenhossek, Kölliker, etc., sur la structure de la moelle, que les cellules des cornes antérieures puissent disparaître sans que dans différents points des faisceaux blancs de la moelle un certain nombre de fibres dégénèrent. A la poliomyélite doit donc s'ajouter presque toujours un degré plus ou moins prononcé de leucomyélie. »

les cordons postérieurs, des fibres dégénérées en assez grand nombre pour modifier dans certains points la coloration de ces cordons. Ainsi avec la meilleure volonté du monde, il serait impossible de considérer ces cas comme des exemples de la poliomyélite exclusivement antérieure des anciens auteurs.

« Cette maladie doit donc être rayée des cadres nosologiques en tant que maladie autonome, en tant qu'atrophie musculaire progressive de Duchenne-Aran. Il faudrait bien se garder d'ailleurs, ainsi que nous venons de le dire, de nier l'existence de lésions poliomyélitiques antérieures aiguës ou chroniques, soit au cours de certaines infections ou intoxications, soit peut-être même dans certains cas de myopathie primitive progressive (Strumpell), soit enfin dans quelques observations d'amyotrophie héréditaire (Hoffmann) (1). »

Ici encore nous insisterons sur des passages tels que « l'atrophie musculaire progressive Duchenne-Aran s'est écroulée de fond en comble » et « l'atrophie musculaire progressive de Duchenne-Aran a cessé d'exister », et encore « cette maladie doit donc être rayée des cadres nosologiques en tant que maladie autonome, en tant qu'atrophie musculaire progressive de Duchenne-Aran ». Mais ces affirmations même font ressortir les hésitations qui les accompagnent. Il semble que l'auteur, entraîné par des conceptions d'un intérêt indiscutable, nie presque par principe cette affection qui *semble* avoir disparu, et qu'il ne demande qu'à avoir des preuves de son existence.

Ces preuves, nous croyons pouvoir les fournir en même temps que nous espérons démontrer que les lésions de la substance blanche, si fréquemment rencontrées dans les

(1) *Traité de médecine*, tome VI, pages 308 et suiv.

autopsies du type Duchenne-Aran, et qui ont donné un argument si puissant contre l'autonomie de cette affection, ne lui enlèvent absolument rien et nous autorisent à la considérer réellement comme une entité morbide. — De la pathogénie de l'affection nous ne dirons rien, car nous ne savons rien : nous n'apportons en tous les cas aucune preuve qu'il s'agit d'une *infection* ou d'une *intoxication*; l'atrophie Duchenne-Aran a une forme et une évolution clinique qui lui sont propres et qui répondent à des lésions qui lui sont propres, c'est tout ce que nous voulons démontrer. Mais la poliomyélite antérieure subaiguë, paralysie spinale antérieure de Duchenne, a subi le même sort que l'atrophie Duchenne-Aran, les mêmes arguments ont été fournis contre l'un et l'autre; nous croyons prouver également qu'au moins certaine forme de cette maladie existe et que toutes deux sont unies par des liens étroits. Nous répétons *au moins certaine forme*, car il est certain que parmi tous les cas rangés dans la paralysie spinale antérieure, beaucoup ne répondent pas absolument à la poliomyélite antérieure; et, ce sont justement ces cas, que l'on a voulu à toute force rapprocher de la poliomyélite antérieure chronique, qui ont fourni les arguments qui semblaient les plus sérieux contre le type Duchenne-Aran.

---

**Observations servant à démontrer l'autonomie  
du type Duchenne-Aran.**

L'atrophie musculaire spinale protopathique est considérée, et non sans raison, comme une affection rare; mais il ne faut pas pousser trop loin cette opinion, car, plutôt que l'affection elle-même, ce sont les observations complètes, c'est-à-dire suivies d'autopsie, qui sont peu fréquentes. Il est certain, toutefois, que la sclérose latérale amyotrophique et surtout la syringomyélie sont des affections beaucoup plus communes. Le type Duchenne-Aran est essentiellement chronique dans sa marche, sa durée dépasse souvent dix années; de là cette pénurie d'autopsies. Les cas que nous publions, et sur lesquels nous nous fondons pour la réhabilitation de ce type nosologique, n'en sont que plus intéressants.

Cliniquement il n'en est pas de même, et sans compter les cas qui pourraient soulever le moindre doute ni ceux tout à fait au début dont l'évolution ultérieure ne peut être assurée, il nous a été permis de relever cinq observations rien que dans la clinique de la Salpêtrière. Nous nous contenterons de publier ces observations qui, sans commentaires, démontreront qu'il existe un type clinique répondant absolument à la description donnée par le Pr Charcot en rappelant les mémoires de Duchenne et Aran (1). Un seul de ces cas a été suivi

(1) Nous rappellerons à ce propos que M. Tzélépoglou dans sa thèse publie deux cas observés cliniquement dans le service de M. le Pr Grasset. (Th. de Montpellier, 1892.)

d'autopsie, celui du nommé Leh..., vieux malade de la clinique servant de type de démonstration et qui, bien fréquemment, avait été montré par le Pr Charcot en opposition à des malades atteints de sclérose latérale amyotrophique. M. Brissaud, fidèle aux traditions de l'école a, dans le même but, fait voir ce malade aux élèves quelques semaines avant sa mort (1).

Nous publions en outre un cas complet non d'atrophie type Duchenne-Aran à proprement parler mais de poliomyélite subaiguë; ce cas à évolution rapide (deux ans) a présenté, sauf la marche et la parésie précédant l'atrophie, l'aspect clinique de la maladie de Duchenne-Aran; l'autopsie a prouvé que les lésions étaient identiques. Sans préjuger de la pathogénie encore inconnue dans un cas comme dans l'autre, ce fait, rapproché d'ailleurs de quelques cas analogues, nous permet d'affirmer que la poliomyélite subaiguë (2), *au moins quand elle affecte cette forme*, est identique à l'atrophie type Duchenne-Aran, tout comme le sont entre elles la phtisie galopante et la tuberculose pulmonaire chronique; il n'y a là qu'une diffé-

(1) E. BRISSAUD. *Leçons sur les maladies du système nerveux* (Salpêtrière, 1893-94), recueillies et publiées par H. Meige. Leç. I et II.

(2) Contrairement à la majorité qui comprend sous le nom de poliomyélite antérieure subaiguë et chronique la paralysie générale spinale antérieure subaiguë de Duchenne, nous nous contenterons d'affecter à celle-ci le terme de subaigu, le mot chronique ne devant s'associer à poliomyélite antérieure que pour dénommer le type Duchenne-Aran.

Nous ne nous dissimulons pas ce que cette terminologie présente de défectueux; nous la conservons toutefois, le mot myélite étant consacré par l'usage et, d'autre part, poliomyélite, proposé par Kussmaul, ayant été plus généralement adopté que téphromyélite proposé par Charcot et de spodomylite proposé par Vulpian.

rence dans la rapidité de l'évolution de cause non encore élucidée.

Enfin, dans ces derniers temps, M. Déjerine (1) a présenté à la Société de biologie (mars 1893) deux cas d'atrophie Duchenne-Aran; nous reproduisons intégralement cette communication qui est venue confirmer les idées que nous avons soutenues avec M. Dutil une première fois dans le *Progrès médical* (17 mars 1894) et ensuite à la Société de biologie (27 juillet 1894).

---

1) M. Déjerine a bien voulu nous permettre d'examiner les préparations de ces deux cas et nous donner sur eux quelques détails et renseignements; nous l'en remercions bien sincèrement.

## OBSERVATION I

(Clinique de la Salpêtrière.)

Mag... (Pierre), âgé de 43 ans, ébéniste, entré le 15 octobre 1894, salle Bouvier.

*Antécédents héréditaires.*— Père mort à 26 ans de tuberculose pulmonaire; mère âgée de 62 ans et bien portante.

Ni frère ni sœur.

Grands-parents paternels et maternels bien portants. Il en est de même des oncles, tantes, cousins, etc. En somme pas de tare névropathique dans la famille. Le malade connaît bien la plupart des membres de sa famille et est très explicite sur l'absence de tare pathologique.

*Antécédents personnels.* — Pas de maladies de l'enfance. Il va en classe de 4 à 14 ans et apprend facilement à lire, écrire, compter, etc.

A 21 ans, fait un an de service militaire. Déjà, à 18 ans, avait fait cinq mois comme franc-tireur en 1870.

Pas de maladies vénériennes d'aucune espèce. Pas d'alcoolisme, pas d'intoxication d'aucune sorte.

Le malade est marié, il a une petite fille de 6 ans bien portante.

*En 1892*, il a eu l'influenza durant huit à dix jours, la convalescence a duré deux mois; il s'est bien et complètement rétabli.

*En 1893*, mois de septembre, récurrence d'influenza suivie d'une convalescence d'un mois; il s'est encore entièrement rétabli.

Au mois de janvier 1894, il s'est aperçu un jour en voulant rouler une cigarette que son *pouce droit* était « paresseux ».

Jusque-là, il n'avait remarqué aucune gêne dans les divers mouvements des doigts. Cette paresse du pouce était peu accusée.

Trois à quatre semaines après, il a constaté que l'*index droit* était gêné à son tour dans ses mouvements. Dès ce moment il a été obligé de cesser son travail. Dans son métier d'ébéniste, dit-il, c'est le bras droit qui fait tout le travail quand on manie le rabot — et le malade le maniait six à huit heures par jour, — l'extrémité du rabot porte sur le talon de la main, particulièrement sur les éminences thénar et hypothénar, tandis que le plan supérieur du rabot est placé entre le pouce et l'index droits qui le maintiennent vigoureusement; de telle sorte que c'est presque exclusivement le pouce et l'index de la main droite qui fatiguent; la main gauche n'a qu'à guider l'extrémité de l'outil, elle fatigue fort peu. En outre, tous les outils de moulure autres que le rabot dont on se sert en ébénisterie sont placés entre le pouce et l'index droits.

Le malade a donc cessé de travailler parce qu'il ne pouvait plus tenir ses outils.

Six semaines après il s'est aperçu que son épaule droite était faible.

Trois mois environ après le début du mal, le pouce gauche s'est pris de la même manière, puis l'index gauche, l'épaule, absolument comme dans le membre du côté opposé.

Puis les autres doigts des mains, droite et gauche, se sont affaiblis peu à peu.

C'est cinq mois environ après le début des accidents parétiques, que le malade a constaté un amaigrissement de l'éminence thénar et du premier espace interosseux, du côté droit et ensuite du côté gauche.

Tout ce processus parétique et amyotrophique s'est opéré sans engourdissement, sans fourmillements, sans aucune douleur. Le malade n'a ressenti, quand chaque pouce s'est pris, qu'une sensation de fatigue dans le membre supérieur corres-

pendant. Cependant il s'est aperçu un jour en se frictionnant, d'un point douloureux très localisé, au niveau des coudes, entre le brachial antérieur et le long supinateur. Ces points n'étaient pas douloureux spontanément; ils ne l'étaient que par la pression et ils le sont encore aujourd'hui.

En juin 1894, il est survenu dans les membres inférieurs une sensation de faiblesse et de fatigue extrême. Le matin en se levant, il était fatigué; comme s'il avait fait, dit-il, 80 kilomètres.

Progressivement la faiblesse s'est accentuée dans les membres supérieurs et dans les inférieurs.

En août 1894 les membres inférieurs étaient dans l'état actuel, la faiblesse a seulement augmenté dans les membres supérieurs.

Depuis deux mois, le malade a eu des *secousses fibrillaires* dans les cuisses, dans les mollets, dans les membres supérieurs (bras et avant-bras).

Jamais de véritables troubles de sensibilité, tout s'est borné, sous ce rapport, à une sensation de fatigue dans les genoux et les cous-de-pied et aux douleurs provoquées au niveau des coudes, dans les points signalés plus haut. Jamais de fourmillements ni d'engourdissements. Le malade a éprouvé seulement, depuis deux mois, quelques crampes dans l'un ou l'autre membre supérieur; ces crampes, de durée très courte, ne se montraient que dans une position vicieuse et anormale du membre. Le malade changeait le membre de position et la douleur disparaissait.

Il n'a jamais remarqué que ses membres inférieurs aient maigri, il croit qu'ils ont toujours eu le volume actuel.

Depuis une dizaine de jours, le malade éprouve un endolorissement et quelques agacements dans la région de la nuque; jamais il n'a constaté de faiblesse dans les mouvements du cou, ni rien d'anormal à la face.

*Etat actuel.* — 17 octobre 1894. Il n'y a aucun trouble de la sensibilité objective. Au point de vue subjectif il n'existe

que les deux points douloureux des coudes. Pas de véritables douleurs. Le malade n'accuse, pressé de questions, que quelques vagues fourmillements dans les jambes, dans les genoux, surtout le soir, encore ne les sent-il que quand il y pense; ces fourmillements sont dus aux secousses fibrillaires.

La face est normale. Les lèvres, la langue, le voile du palais sont absolument normaux.

Le cou est intact.

Pas de scoliose ni de douleur rachidienne à la percussion.

Pas de troubles vésico-rectaux, pas de troubles trophiques cutanés, pas de troubles respiratoires ni circulatoires. Les divers viscères sont normaux, l'état général ne laisse rien à désirer.

Tout se réduit à des troubles de réflexes, à l'existence de secousses fibrillaires et d'amyotrophie.

Les *réflexes tendineux* existent mais sont affaiblis. Aux membres supérieurs comme aux membres inférieurs, ils sont plus faibles à droite qu'à gauche. On peut dire qu'ils sont affaiblis du côté droit et presque normaux du côté gauche. Dans tous les cas ils ne sont pas exagérés.

Les secousses fibrillaires existent un peu partout sauf au cou et à la face. On les voit surtout dans les triceps brachiaux, dans le deltoïde droit, dans le pectoral droit, dans les triceps cruraux, dans les extenseurs des avant-bras, aux cuisses, aux mollets, elles sont très étendues et très fréquentes, elles portent un peu partout.

L'*atrophie musculaire* est assez marquée; elle entraîne une paresse qui est proportionnelle au degré de l'atrophie. Elle est d'une manière générale plus accusée aux membres supérieurs qu'aux inférieurs où elle est peu appréciable; elle est plus accusée du côté droit que du côté gauche. Dans le côté droit elle prédomine au niveau de la main; cependant les avant-bras, les bras, les épaules sont visiblement atrophiés; au tronc et aux membres inférieurs l'atrophie est peu nette. On ne peut guère en juger que par l'impotence fonctionnelle qu'elle

entraîne. Le malade se fatigue vite dans la marche, de temps en temps il est obligé de s'arrêter et de se reposer.

Aux membres supérieurs l'examen détaillé donne les résultats suivants : L'opposition du pouce droit est possible mais difficile avec le médius et l'index ; elle est impossible avec les derniers doigts. Dans la main gauche cette opposition est impossible avec tous les doigts. A la main droite les trois derniers doigts seulement se fléchissent jusque dans la paume ; le pouce et l'index restent en chemin. A gauche, le pouce seul ne peut se fléchir. Quand on se fait serrer les mains par le malade on constate que la force musculaire est insignifiante, c'est à peine si on sent la pression. L'extension des doigts, leur écartement et leur rapprochement sont à peine possibles.

Les mains ne sont pas en griffes mais les pouces sont sur le même plan que les autres doigts. Les éminences thénar, surtout la droite, sont manifestement aplaties ; les hypothénar beaucoup moins. Sur la face dorsale, c'est surtout le premier espace interosseux qui est excavé.

L'extension des poignets est possible, mais on triomphe de la résistance des extenseurs très facilement. La flexion est un peu plus forte et mieux tenue.

Aux avant-bras, l'atrophie demeure sur la face dorsale, aplatie. La flexion, l'extension, la pronation s'exécutent dans toute leur étendue. La supination est limitée, sa résistance aux mouvements passifs d'extension (les avant-bras étant fléchis) est à peu près nulle, on triomphe plus difficilement de l'extension.

Les bras sont moins touchés, le malade les porte jusqu'à l'horizontale, sur sa tête, il résiste assez énergiquement aux mouvements passifs.

*Examen électrique*, pratiqué par M. le Dr Huet. — L'examen de l'excitabilité faradique a été fait avec le grand chariot de Tripier et le courant induit de la bobine à gros fil. Résistance de la bobine =  $0^m,845$  ; section du fil,  $1^{mm},4$  ; le courant inducteur était fourni par deux grands couples au

chlorure de zinc et bioxyde de manganèse; les interruptions du courant étaient fréquentes, de façon à produire la tétanisation presque complète du muscle exploré.

Méthode polaire : L'électrode indifférente, de 90 centimètres carrés, était sur la colonne vertébrale, dans la région interscapulaire; l'électrode différente était pour les muscles de la main une électrode olivaire (grand diamètre = 25 millimètres; petit diamètre, 15 millimètres); pour les autres muscles et les nerfs, une électrode de 4 centimètres carrés.

L'examen de l'excitabilité galvanique a été pratiqué avec une batterie de quarante petits éléments au chlorure de zinc et bioxyde de manganèse, et avec l'interrupteur-inverseur de Mergier, permettant d'explorer alternativement l'excitabilité par le pôle N et celle par le pôle P. Méthode polaire : mêmes dispositions que pour l'examen faradique.

Dans l'examen galvanique, les chiffres arabes indiquent le nombre de milliampères, et les chiffres romains le nombre d'éléments.

Dans l'examen faradique, les chiffres expriment l'écartement des deux bobines en millimètres. Pour les mains, l'examen faradique a été fait aussi par l'application locale bipolaire, suivant la méthode employée par Duchenne (de Boulogne) avec deux petites électrodes olivaires.)

### Mains.

| Droite.  | Gauche.   |
|--|---|
| COURT ABDUCTEUR DU POUCE   | COURT ABDUCTEUR DU POUCE  |
| <i>Farad. unipol.</i> à 0, C. nulles ou douteuses.                 | <i>Farad. unipol.</i> C. nulles ou douteuses.   |
| — <i>bipol.</i> 20, C. très faibles.<br>0, C. encore très faibles. | — <i>bipol.</i> 50, C. très faibles, mais nettes.<br>0 à 30, C. encore très faibles, plus fortes qu'à droite. |
| <i>Galv.</i> 5 m.A. XL. C. nulles ou extrêmement faibles.          | <i>Galv.</i> 5 m.A. XL. C. nulles ou extrêmement faibles.   |

OPPOSANT DU POUCE

COURT FLÉCHISSEUR DU POUCE

*Farad. unipol.* 0, pas de C. ou C. douteuses.

- *bipol.* 40, C. faibles mais nettes.  
0, C. encore très faibles.

*Galv.* 5 m.A. XL. C. nulles ou extrêmement faibles.

ADDUCTEUR DU POUCE

*Farad. unipol.* vers 30, C. très faibles.

0, C. encore très faibles.

- *bipol.* de 0 à 30, C. très faibles.

*Galv.* 5 m.A. XL. C. très faibles.

— NFe > PFe un peu lentes.

ADDUCTEUR DU PETIT DOIGT

*Farad. unipol.* 60, C.m.

- *bipol.* 65, C.m.  
0, C. encore relativement faibles.

*Galv.* vers 5 m.A. XL. 1<sup>res</sup> C.

NFe < PFe et lente.

OPPOSANT, COURT FLÉCHISSEUR  
DU PETIT DOIGT

*Farad. unipol.* C. faibles, moyennes vers 55.

- *bipol.* 50, C. faibles.  
0, C. encore faibles, plus faibles que dans l'adducteur.

OPPOSANT DU POUCE

COURT FLÉCHISSEUR DU POUCE

*Farad. unipol.* 0, pas de C. ou C. douteuses.

- *bipol.* 50, C. très faibles, mais nettes.  
0 à 30, C. encore faibles, plus fortes qu'à droite.

*Galv.* 5 m.A. XL. Comme à droite.

ADDUCTEUR DU POUCE

*Farad. unipol.* 0, C. nulles ou douteuses.

- *bipol.* 30, C. très faibles.  
(Déjà à 50, C. dans le 1<sup>er</sup> lombrical.)

*Galv.* 5 m.A. XL. Pas de C.

ADDUCTEUR DU PETIT DOIGT

*Farad. unipol.* 60, C.m.

- *bipol.* 60-65, C. nettes, affaiblies cependant.

*Galv.* vers 5 m.A. XL. 1<sup>res</sup> C.

NFe < PFe et lente.

OPPOSANT, COURT FLÉCHISSEUR  
DU PETIT DOIGT

*Farad. unipol.* C. faibles, moyennes vers 55-60.

- *bipol.* 65, C.m. nettes mais affaiblies.

*Galv.* vers 5 m.A. XL. 1<sup>res</sup> C.  
NFe < PFe lente.

1<sup>er</sup> INTEROSSEUX DORSAL

*Farad. unipol.* 0, pas de C. nettes.  
— *bipol.* 0, pas de C. nettes.  
*Galv.* NFe > PFe, mais C. lentes  
et très faibles.  
1<sup>re</sup> NFe vers 7 m.A. XXII.  
1<sup>re</sup> PFe vers 10 m.A. XXVI.

2<sup>e</sup> INTEROSSEUX DORSAL

*Farad. unipol.* 0, pas de C. nettes.  
— *bipol.* 60, C. faibles mais  
nettes.  
0, C. encore faibles.  
*Galv.* NFe > PFe mais C. faibles.  
1<sup>res</sup> C. vers 7 m.A. XXX.

3<sup>e</sup> INTEROSSEUX DORSAL

*Farad. unipol.* 0, pas de C.  
— *bipol.* 0, C. très faibles.

*Galv.* Comme le précédent.

4<sup>e</sup> INTEROSSEUX DORSAL

*Farad. unipol.* 10 à 0, C. faibles.  
— *bipol.* 60, C. faibles.  
0, C. encore faibles.

*Galv.* Comme le précédent.

*Galv.* vers 5 m.A. XL. 1<sup>res</sup> C.

1<sup>er</sup> INTEROSSEUX DORSAL

*Farad. unipol.* 0, pas de C. nettes.  
— *bipol.* 0, pas de C. nettes.  
*Galv.* NFe > PFe mais C. lentes  
et très faibles.  
1<sup>re</sup> NFe vers 7 m.A. XXII.  
1<sup>re</sup> PFe vers 10 m.A. XXVI.

2<sup>e</sup> INTEROSSEUX DORSAL

*Farad. unipol.* 0, pas de C. nettes.  
— *bipol.* 0, C. très faibles.  
*Galv.* NFe > PFe. C. faibles et  
lentes.  
1<sup>res</sup> C. vers 7 m.A. XXX.

3<sup>e</sup> INTEROSSEUX DORSAL

*Farad. unipol.* 0, pas de C. nettes.  
— *bipol.* 50, C. nettes mais  
très faibles.  
0, C. encore très  
faibles.

*Galv.* Comme le précédent.

4<sup>e</sup> INTEROSSEUX DORSAL

*Farad. unipol.* 18 à 0, C. faibles.  
— *bipol.* 40, C. faibles.  
0, C. encore très  
faibles.

*Galv.* Comme le précédent.

En résumé, dans tous les muscles de la main, l'excitabilité faradique est très diminuée ; avec la méthode polaire, les contractions sont très faibles, même lorsque les deux bobines se

recouvrent complètement, souvent même les contractions sont nulles ou douteuses, étant masquées, lorsqu'elles existent, par les contractions produites dans d'autres muscles, surtout dans les muscles de l'avant-bras; avec la méthode bipolaire (méthode de Duchenne), souvent les contractions sont encore manifestes, mais elles sont très affaiblies. L'excitabilité galvanique est également très affaiblie et présente les caractères de la R. D. partielle, soit qu'il existe à la fois de l'inversion polaire et de la lenteur des contractions, comme dans les muscles de l'éminence hypothénar, soit qu'il existe seulement de la lenteur des contractions, l'action du pôle négatif restant encore prédominante, comme dans les muscles interosseux.

### Avant-bras.

| Droit.  | Gauche.   |
|---|---|
| LONG SUPINATEUR   | LONG SUPINATEUR   |
| <i>Farad.</i> 70, C.m. (C. affaiblies).                                 | <i>Farad.</i> 80, C.m. (C. affaiblies).   |
| <i>Galv.</i> NFe $\equiv$ PFe. C. très faibles.                         | <i>Galv.</i> NFe $\equiv$ PFe. C. très faibles et un peu lentes.  |
| — 1 <sup>res</sup> C. vers 672 m.A. XVI.                                | — 1 <sup>res</sup> C. vers 672 m.A. XVI.  |
| 1 <sup>er</sup> RADIAL  | 1 <sup>er</sup> RADIAL  |
| <i>Farad.</i> 50, C.m. très faibles (C. propagées dans les m. voisins). | <i>Farad.</i> 60, C.m. très affaiblies (C. propagées dans les m. voisins : long supinateur, extenseur com., extenseurs propres. |
| <i>Galv.</i> NFe $\equiv$ PFe. C. très faibles.                         | <i>Galv.</i> NFe $\equiv$ PFe. C. faibles, un peu lentes.   |
| — 1 <sup>res</sup> C. vers 9 m.A. XXII.                                 | — 1 <sup>res</sup> C. vers 7 m.A. XXIII.  |
| 2 <sup>e</sup> RADIAL   | 2 <sup>e</sup> RADIAL   |
| <i>Farad.</i> 50, C.m. très faibles.                                    | <i>Farad.</i> 60, C.m. très affaiblies.   |
| <i>Galv.</i> Comme le précédent.  | <i>Galv.</i> Comme le précédent.  |

EXTENSEUR COMMUN

*Farad.* 85, C.m. (affaiblies, mais moins que pour les m. précédents).

*Galv.* NFe  $\equiv$  PFe. C. lentes et assez affaiblies.

— 1<sup>res</sup> C. vers 5 m.A. XVI.

CUBITAL POSTÉRIEUR

*Farad.* 70, C.m. nettes, mais faibles.

*Galv.* NFe un peu  $>$  PFe, un peu lente.

— 1<sup>res</sup> C. vers 6 m.A. XVIII.

LONG ABDUCTEUR DU POUCE

*Farad.* 50, C. très faibles, peu nettes.

*Galv.* NFe  $\equiv$  PFe, lente.

— 1<sup>res</sup> C. vers 6 m.A. XX.

COURT EXTENSEUR DU POUCE

*Farad.* 50, C. faibles, peu nettes.

*Galv.* Comme précédent.

LONG EXTENSEUR DU POUCE

*Farad.* 50 à 60, C. faibles, peu nettes.

*Galv.* Comme précédents. C. un peu plus accusées.

EXTENSEUR DE L'INDEX

*Farad.* 75, C. nettes, mais affaiblies.

*Galv.* Comme précédents, cependant C. un peu plus accusées que dans le long abducteur et le court extenseur du pouce.

EXTENSEUR COMMUN

*Farad.* 80, C.m.

*Galv.* NFe  $\equiv$  PFe, assez lente et faible.

— 1<sup>res</sup> C. vers 5 m.A. XIV.

CUBITAL POSTÉRIEUR

*Farad.* 80, C.m. faibles.

*Galv.* NFe  $>$  PFe, un peu lente.

— 1<sup>res</sup> C. vers 4 m.A. XIV.

LONG ABDUCTEUR DU POUCE

*Farad.* 85, C. nettes, mais affaiblies.

*Galv.* NFe = PFe, un peu lente.

— 1<sup>res</sup> C. 5 m.A. XX.

COURT EXTENSEUR DU POUCE

*Farad.* 75, C. affaiblies.

*Galv.* NFe = PFe un peu lente.

— 1<sup>res</sup> C. 5 m.A. XVIII.

LONG EXTENSEUR DU POUCE

*Farad.* 75, C. affaiblies.

*Galv.* Comme le précédent.

EXTENSEUR DE L'INDEX

*Farad.* 70-75, C. affaiblies.

*Galv.* Comme le précédent.

GRAND PALMAIRE

*Farad.* 80.

*Galv.* NFe  $\equiv$  PFe, un peu lente.

— 1<sup>re</sup> NFe vers 6 m.A. XVI.

2 PFe vers 6 m.A. XVI.

GRAND PALMAIRE

*Farad.* 85.

*Galv.* NFe  $\equiv$  PFe, assez vive.

— 1<sup>re</sup> NFe vers 5 1/2 m.A.  
XIV.

— 1<sup>re</sup> PFe vers 5 1/2 m.A.  
XIV.

ROND PRONATEUR

*Farad.* 65.

*Galv.* NFe  $\equiv$  PFe. C. faibles,  
assez lentes.

1<sup>re</sup> NFe vers 6 1/2 m.A.  
XVIII.

1<sup>re</sup> PFe vers 6 1/2 m.A.  
XVIII.

ROND PRONATEUR

*Farad.* 80.

*Galv.* NFe  $\equiv$  PFe, assez lente.

— 1<sup>re</sup> NFe vers 6 m.A. XVIII.

— 1<sup>re</sup> PFe vers 6 m.A. XVIII.

CUBITAL ANTÉRIEUR

*Farad.* 85.

*Galv.* NFe  $\equiv$  PFe, un peu lente.

— 1<sup>re</sup> NFe vers 5 1/2 m.A.  
XVI.

— 1<sup>re</sup> PFe vers 5 1/2 m.A.  
XVI.

CUBITAL ANTÉRIEUR

*Farad.* 85.

*Galv.* NFe  $\equiv$  PFe. C. un peu  
lentes.

— 1<sup>re</sup> NFe, 5 m.A. XII.

— 1<sup>re</sup> PFe, 5 m.A. XII.

FLÉCHISSEUR SUPERFICIEL

*Farad.* 70, C. surtout dans fais-  
ceaux du quatrième et  
cinquième doigt, plus  
faibles dans troisième,  
plus faibles encore dans  
index.

*Galv.* NFe = PFe. C. affaiblies.

— 1<sup>res</sup> C. de 5 à 6 m.A. XX.

FLÉCHISSEUR SUPERFICIEL

*Farad.* 75, comme à droite.

*Galv.* NFe = PFe, assez vive.

— 1<sup>res</sup> C. vers 5 m.A. XIV.

FLÉCHISSEUR PROFOND

*Farad.* vers 65, C.m. affaiblies et masquées par les C. des m. voisins, palmaires et cubital antérieur.

*Galv.* NFe  $\approx$  PFe.

FLÉCHISSEUR PROFOND

*Farad.* 65-70, comme à droite.

*Galv.* N à peu près = PFe.

— C. faibles et masquées par celles des m. voisins.

FLÉCHISSEUR DU POUCE

*Farad.* C. affaiblies, pas de C. nettes à 50 et 60.

FLÉCHISSEUR DU POUCE

*Farad.* Comme à droite.

En résumé, dans les muscles de l'avant bras, l'excitabilité faradique est manifestement affaiblie, elle l'est davantage dans les muscles les plus atrophiés, et d'une façon générale elle est un peu plus faible à droite qu'à gauche. L'excitabilité galvanique est également affaiblie et présente des traces de réaction partielle de dégénérescence en ce sens que souvent les C. sont un peu lentes et que PFe est à peu près égale, parfois même plus grande que NFe.

**Nerfs du membre supérieur.**

Droit.

Gauche.

NERF MÉDIAN AU COUDE

*Farad.* de 75 à 80, C. surtout dans les palmaires et les m. pronateurs.

NERF MÉDIAN AU COUDE

*Farad.* de 75 à 85, C., surtout dans les palmaires, le rond pronateur et les fléchisseurs des quatrième et cinquième doigts.

*Farad.* C. faibles et peu accusées dans les fléchisseurs, même à 60.

- Pas de C. appréciables dans les m. de l'ém. thénar.

NERF MÉDIAN AU POIGNET

*Farad.* à 0, C. douteuses, peut-être C. très faibles dans quelques fibres de l'ém. thénar.

*Galv.* 1<sup>re</sup> NFe vers 6 1/2, 7 m.A. XXII.

- 1<sup>re</sup> PFe vers 7 1/2, 8 m.A. XXIV.

- C. dans quelques portions des m. de l'ém. thénar.

NERF CUBITAL AU COUDE

*Farad.* 90-95, C. dans le cubital antérieur.

- 80-90, C. aussi dans les m. de l'ém. hypothénar et quelques C. dans les interosseux.
- à 60, pas de C. bien accusées encore dans le fléchisseur profond, ni dans l'adducteur du pouce.

*Farad.* Pas de C. appréciables dans les m. de l'ém. thénar.

NERF MÉDIAN AU POIGNET

*Farad.* Comme à droite.

*Galv.* 1<sup>re</sup> NFe vers 6 1/2, 7 m.A. XX.

- 1<sup>re</sup> PFe vers 7 1/2, 8 m.A. XXII.

NERF CUBITAL AU COUDE

*Farad.* 100-105, C. dans le cubital antérieur.

- 90-95, C. aussi dans le fléchisseur profond des quatrième et cinquième doigts.
- 80-85, C. aussi dans le fléchisseur du troisième doigt et quelques contr. dans les m. de l'ém. hypothénar; C. douteuses dans les interosseux.
- 70-80, griffe, mais excitation faible et peu nette des interosseux et de l'adducteur du pouce.

NERF CUBITAL AU POIGNET

*Farad.* 65, C.m. dans les m. de l'ém. hypothénar et plus faibles dans les interosseux.

Galv. 1<sup>re</sup> NFe vers 6, à 6 1/2 m.A. XX.

— 1<sup>re</sup> PFe vers 7, à 8 m.A. XXIV.

— (C. surtout dans les m. de l'ém. hypothénar.

NERF CUBITAL AU POIGNET

*Farad.* 70-75, C.m. dans les m. de l'ém. hypothénar. C. plus faibles dans les interosseux.

Galv. 1<sup>re</sup> NFe vers 6 à 6 1/2 m.A. XVIII.

— 1<sup>re</sup> PFe vers 7 à 8 m.A. XXII. C. surtout dans les m. hypothénar.

NERF RADIAL DANS LA GOUTTIÈRE  
DE TORSION

*Farad.* 85, C. dans l'extens. com.; le cubital postér.; le long extenseur du pouce; C. très faibles dans le long supinateur et les radiaux.

— 75, C. dans la plupart des m. innervés, mais faibles dans les radiaux et le long supinateur.

NERF RADIAL DANS LA GOUTTIÈRE  
DE TORSION

*Farad.* A peu près comme à droite.

## OBSERVATION II

(Clinique de la Salpêtrière.)

Le nommé Ler..., âgé de 51 ans, tailleur, vient régulièrement à la clinique de la Salpêtrière pour subir le traitement électrique.

*Antécédents héréditaires.* — Père vivant bien portant et âgé de 90 ans.

Mère morte à 68 ans d'une fluxion de poitrine, n'avait jamais été malade autrement.

Le malade ne peut nous donner de renseignements bien précis sur ses grands-parents ; ils sont tous morts âgés. Il a eu huit frères et sœurs ; trois sont morts en bas âge ; une sœur est morte à 17 ans d'accident, un frère est mort probablement poitrinaire ; les trois sœurs vivantes sont bien portantes.

Marié, il a eu deux enfants : une fille un peu malade et un fils bien portant, qui vient de terminer son service militaire.

*Antécédents personnels.* — Le malade ne présentait jamais une très grande force musculaire mais il était généralement bien portant. Dès l'âge de 10 ans doit travailler péniblement pour gagner sa vie ; à 21 ans tire au sort et reste six mois dans l'armée ; pendant cette période il s'est admirablement porté et était considéré comme un bon soldat. Il n'a jamais été buveur. A l'âge de 40 ans, c'est-à-dire il y a dix ans, contracte un chancre suivi de roséole et de plaques muqueuses ; il suivit un traitement énergique qu'il reprend encore de temps à autre. Il y a trois ou quatre ans, s'est plaint de sueurs nocturnes intenses et très fréquentes.

*Maladie actuelle.* — Il y a deux ans et demi, le malade s'aperçoit que c'est avec difficulté qu'il essaie les vêtements à

ses clients par suite de faiblesse dans les épaules. Quelque temps auparavant il avait remarqué qu'en voulant coudre il était devenu inhabile de ses doigts, alors que, précédemment, il passait pour très habile dans son métier; il attribuait cette maladresse au manque de pratique. Ce n'est toutefois que six mois après que le malade s'est inquiété de son état et qu'il s'est aperçu de l'atrophie.

Pour lui, cette atrophie aurait débuté par l'épaule droite, pour s'étendre ensuite au bras et à la main; cette marche progressive aurait duré une année. (Toutefois, il est très affirmatif sur le fait que le début a été une maladresse des doigts.)

Il y a deux ans, on lui fit remarquer que la main gauche commençait à s'atrophier; en six mois de temps, tout le bras gauche a été envahi, l'épaule seule n'a jamais été très atteinte.

Depuis un an, l'état est stationnaire, au dire du malade.

L'état général est excellent, il n'y a absolument rien à signaler du côté des viscères; le malade n'a jamais été très puissant génitalement, actuellement l'impuissance est complète.

Grande activité des secousses fibrillaires qui se voient un peu partout.

*Les réflexes rotuliens* sont un peu brusques, mais pas exagérés.

Absence de réflexes dans les membres supérieurs.

Réflexe masséterin très léger.

Aucun trouble de la sensibilité spéciale ou générale.

*Les membres inférieurs* ont toujours été indemnes: le malade fait encore actuellement de grandes marches sans éprouver la moindre fatigue.

*La face* a toujours été respectée.

*Examen électrique*, pratiqué par M. le Dr Huet. — L'examen de l'excitabilité faradique des nerfs et des muscles a été pratiqué avec le grand appareil à chariot de Tripier; le courant inducteur était fourni par trois grands couples au chlorure de zinc et bioxyde de manganèse; la bobine induite

était celle à fil moyen, la résistance de la bobine étant de 12<sup>m</sup>,78 et la section du fil de 0<sup>mm</sup>,7 de diamètre. *Méthode polaire* : Electrode indifférente de 90 centimètres carrés sur la région sternale ; électrode différente : petite électrode olivaire pour les muscles des mains, et électrode de 10 centimètres carrés pour les autres muscles du membre supérieur. Les courants induits employés étaient à intermittences assez rapides et produisaient la tétanisation incomplète des muscles.

L'examen de l'excitabilité galvanique a été fait avec une batterie de quarante petits couples au chlorure de zinc et bioxyde de manganèse, et avec l'interrupteur-inverseur de Mergier, permettant de pratiquer alternativement l'examen avec le pôle négatif et avec le pôle positif. *Méthode polaire* : Mêmes électrodes que pour le courant faradique.

Les nombres reproduits dans l'examen expriment : pour le courant faradique, l'écartement en millimètres des bobines inductrice et induite ; pour le courant galvanique, le nombre de milliampères (chiffres arabes) et le nombre d'éléments (chiffres romains).

### Mains.

DÉFORMATION DES MAINS. Les mains sont tombantes sur le poignet dans le sens de la flexion.

A droite.

A la face dorsale il existe un creux très prononcé dans le premier espace interosseux correspondant à l'atrophie du m. premier interosseux ; l'excavation des autres espaces interosseux est moins prononcée. Le dos de la main est arrondi transversalement ; légère tumeur dorsale du carpe. Le pouce est étendu en légère opposition sur la face externe de l'index.

A gauche.

A la face dorsale le creux du premier espace interosseux est moins prononcé ; le dos de la main est arrondi transversalement et la tumeur dorsale du carpe plus accentuée.

Au pouce la dernière phalange est légèrement fléchie, le métacarpien et la première phalange étendus ; l'opposition du pouce est plus faible qu'à droite.

*A la face palmaire* la paume est excavée; les premières phalanges sont légèrement fléchies, les deuxièmes phalanges sont fortement fléchies, les troisièmes phalanges étendues sur les deuxièmes. Le pouce est étendu en légère opposition.

*A la face palmaire* la paume est excavée; le pouce ressemble davantage qu'à droite au pouce de singe; il est attiré en dehors, le métacarpien et la première phalange étendus; la deuxième phalange en flexion légère.

Les trois derniers doigts sont comme ceux de la main droite. L'index de ce côté est moins fléchi que les précédents dans l'articulation phalango-phalangienne.

EMINENCES THÉNAR. Bien qu'assez atrophies, les muscles y conservent encore un relief assez notable, un peu différent d'un côté à l'autre. L'opposition du pouce se fait mieux à gauche qu'à droite. La pulpe du pouce peut être opposée à celle de l'index, mais non à celle des autres doigts; il faut d'ailleurs tenir compte de ce que les autres doigts et surtout le bord cubital de la main ne peuvent guère être inclinés vers le pouce.

### Mains.

#### Droite.

*A droite*, les muscles surtout atrophies sont : le court abducteur, l'opposant, surtout dans sa partie externe; l'abducteur est aussi assez atrophie; au contraire le court fléchisseur est relativement assez bien conservé.

COURT ABDUCTEUR DU POUCE. Très atrophie.

*Farad.* 80, C. très faibles.

#### Gauche.

*A gauche*, les m. surtout atrophies sont : le court fléchisseur et l'adducteur; au contraire, l'opposant et le court abducteur sont relativement mieux conservés.

COURT ABDUCTEUR DU POUCE. Beaucoup moins atrophie.

*Farad.* 115, C.m.

— 90 et 80, C. assez accentuées.

*Galv.* NFe > PFe.  
— à 5 m.A. XXXIX. NFe  
très faible.

OPPOSANT DU POUCE. Atrophié.

*Farad.* 90 et 80, C. très faibles.

*Galv.* NFe > PFe.  
— 4 m.A. XXXIX. NFe seule  
et très faible.

COURT FLÉCHISSEUR DU POUCE. Assez  
bien conservé.

*Farad.* 110, C.m.  
— 95, C. assez accentuées  
bien que faibles.

*Galv.* NFe > PFe.  
— 1<sup>res</sup> C. de 3 à 4 m.A.  
XXXVI.

ADDUCTEUR DU POUCE. Atrophié no-  
tablement.

*Farad.* 80-90, C.m. très faibles,  
masquées par les C. des  
m. voisins.

*Galv.* 5 m.A. XXXIX. NFe >  
PFe.

EMINENCES HYPOTHÉNAR. Le volume des muscles y est relative-  
ment assez bien conservé des deux côtés, bien que l'opposition du  
bord cubital de la main se fasse assez mal.

ADDUCTEUR DU PETIT DOIGT. Relief  
bien conservé.

*Farad.* 115, C.m. nettes.

*Galv.* 4 1/2 m.A. XXXIX.  
NFe > PFe.  
(C.m. non cherchées.)

*Galv.* NFe > PFe. C. assez vives.  
— 1 m.A. XXX. NFe seule.  
— 2 1/2. XXXVI. 1<sup>re</sup> PFe.

OPPOSANT DU POUCE. Moins atro-  
phié qu'à droite.

*Farad.* 110, C.m.  
— 80-90, C. assez accen-  
tuées.

*Galv.* NFe > PFe.  
— 1 m.A. XXX. NFe seule.  
— 2 1/2. XXXVI. 1<sup>re</sup> PFe.

COURT FLÉCHISSEUR DU POUCE. Beau-  
coup plus atrophié.

*Farad.* 95, C.m. extrêmement fai-  
bles.

*Galv.* NFe > ou presque = PFe.  
— 1<sup>res</sup> C. 4 1/2 m.A. XXXIX.

ADDUCTEUR DU POUCE. Un peu  
moins atrophié qu'à droite.

*Farad.* 100, C.m. mais faibles et  
masquées par C. des m.  
voisins.

*Galv.* 5 m.A. XXXIX. NFe >  
PFe.

ADDUCTEUR DU PETIT DOIGT. Relief  
bien conservé.

*Farad.* 115, C.m.

*Galv.* 4 1/2 m.A. XXXIX.  
NFe > PFe (comme à  
droite).

OPPOSANT DU PETIT DOIGT. Relief bien conservé.

*Farad.* 100, C.m.

*Galv.* 4 m.A. XXXIX. NFe > PFe.

COURT FLÉCHISSEUR DU PETIT DOIGT. Comme le précédent.

1<sup>er</sup> INTEROSSEUX DORSAL. Très atrophié cependant.

*Farad.* 110, C.m.; 100, C. nettes avec déplacement quoique faible.

*Galv.* NFe > PFe.

— 1<sup>re</sup> NFe à 1 m.A. XVI.

— 1<sup>re</sup> PFe à 5 m.A. XXIV.

2<sup>e</sup>, 3<sup>e</sup> ET 4<sup>e</sup> INTEROSSEUX DORSAUX. Moins atrophiés que le précédent.

*Farad.* 110, C.m.

*Galv.* NFe > PFe.

Les muscles interosseux palmaires et les lombricaux sont aussi manifestement atrophiés, et la paume de la main est excavée.

OPPOSANT DU PETIT DOIGT. Comme à droite.

COURT FLÉCHISSEUR DU PETIT DOIGT. Comme à droite.

1<sup>er</sup> INTEROSSEUX DORSAL. Moins atrophié qu'à droite.

*Farad.* 115, C.m.

*Galv.* NFe > PFe.

— 1<sup>re</sup> NFe 2 m.A. XVI.

— 1<sup>re</sup> PFe 5 m.A. XXIV.

2<sup>e</sup>, 3<sup>e</sup> ET 4<sup>e</sup> INTEROSSEUX DORSAUX. Un peu moins atrophiés qu'à droite.

*Farad.* 110, C.m.

*Galv.* NFe > PFe.

## Avant-bras.

Droit.

LONG SUPINATEUR. Notablement atrophié, mais agit encore dans la flexion de l'avant-bras sur le bras; on le sent alors contracté et tendu, mais aminci.

*Farad.* 125, C.m.

Gauche.

LONG SUPINATEUR. Extrêmement atrophié et n'agit pas d'une façon sensible.

*Farad.* 100, C.m. très faibles.

*Galv.* NFe > PFe; C. faibles.

— 1<sup>re</sup> NFe 4 1/2 m.A. XII.

— 1<sup>re</sup> PFe 5 1/2 m.A. XIV.

1<sup>er</sup> RADIAL. Assez atrophié, mais agit encore un peu.

*Farad.* 120, C.m. faibles.

*Galv.* NFe > PFe; C. faibles.

— 1<sup>re</sup> NFe 3 m.A. XII.

— 1<sup>re</sup> PFe 4 1/2 m.A. XIV.

2<sup>e</sup> RADIAL. Assez bien conservé; assez volumineux encore, il peut étendre le poignet assez fortement; on sent alors le corps charnu fortement contracté et le tendon tendu.

*Farad.* 130, C.m.; à 110, C. assez bonnes.

*Galv.* NFe > PFe

— 1<sup>re</sup> NFe 2 m.A. X.

— 1<sup>re</sup> PFe 3 m.A. XII.

EXTENSEUR COMMUN. Très atrophié; son corps charnu a en grande partie disparu; l'extension des doigts est nulle. (L'extension du poignet ne peut se faire que lorsque les doigts sont fermés, elle se fait assez directement, avec un peu d'inclinaison toutefois vers le bord radial; elle est produite peut-être en faible partie par l'ex-

*Galv.* NFe > PFe; C. extrêmement faibles.

— 1<sup>re</sup> NFe 5 1/2 m.A. XIV.

— 1<sup>re</sup> PFe 7 m.A. XVI.

1<sup>er</sup> RADIAL. Très atrophié, ainsi que le second; leur corps charnu a à peu près complètement disparu et au-dessous on sent la saillie de l'os.

*Farad.* A 100, pas de C. appréciables.

*Galv.* NFe  $\approx$  PFe mais C. assez vives.

— 1<sup>res</sup> C. vers 4 1/2, 5 m.A. XVI. C. très faibles.

2<sup>e</sup> RADIAL. Très atrophié, comme le précédent.

*Farad.* A 100, pas de C. appréciables.

*Galv.* NFe  $\approx$  PFe mais C. vides.

— 1<sup>res</sup> C. vers 5 m.A. XVI. C. très faibles.

EXTENSEUR COMMUN. Très atrophié; corps charnu extrêmement réduit. L'extension des doigts, y compris celle des premières phalanges, se fait mieux qu'à droite, surtout pour l'auriculaire, moins bien pour l'annulaire, encore moins pour les autres. (Il faut tenir compte de ce que les fléchisseurs sont plus atrophiés de ce côté et

tenseur commun, mais surtout par les radiaux, principalement le second, et aussi par les extenseurs du pouce.)

*Farad.* 100, C. extrêmement faibles, masquées par celles des muscles voisins.

*Galv.* NFe > PFe.

— 1<sup>re</sup> C. vers 6, 7 m.A.  
XVIII. C. très faibles.

CUBITAL POSTÉRIEUR. Atrophié, mais non complètement, il intervient un peu dans l'extension du poignet.

*Farad.* 125, C.m. à 110, C. encore faibles.

*Galv.* NFe > PFe.

— 1<sup>re</sup> NFe 3 m.A. XVI.  
— 1<sup>re</sup> PFe 5 m.A. XVIII.

LONG ABDUCTEUR DU POUCE. Action encore assez bonne.

*Farad.* 115.

*Galv.* NFe > PFe.

— 1<sup>re</sup> NFe 5 m.A. XVI.  
— 1<sup>re</sup> PFe 6 m.A. XVIII.

COURT EXTENSEUR DU POUCE. Action conservée, mais plus faible que pour le précédent.

*Farad.* 110, C.m. faibles.

*Galv.* NFe > PFe à peu près comme pour le précédent.

s'opposent moins à l'extension.)

L'extension du poignet est à peu près nulle à gauche. Tumeur dorsale du poignet assez prononcée, depuis quelques mois seulement.

*Farad.* 100, C. extrêmement faibles, comme à droite.

*Galv.* NFe  $\equiv$  PFe assez vives.

— 1<sup>re</sup> C. vers 6 m.A. XVIII, très faibles.

CUBITAL POSTÉRIEUR. Un peu plus atrophié qu'à droite.

*Farad.* 120, C.m.

*Galv.* NFe > PFe.

— 1<sup>re</sup> NFe 3 m.A. XVI.  
— 1<sup>re</sup> PFe 5 m.A. XVIII.

LONG ABDUCTEUR DU POUCE. Action paraît nulle.

*Farad.* Pas de C. appréciables à 100.

*Galv.* Pas de C. à 7 m.A. XVIII.

COURT EXTENSEUR DU POUCE. Action nulle.

*Farad.* Pas de C. appréciables à 100.

*Galv.* Pas de C. à 7 m.A. XVIII.

LONG EXTENSEUR DU POUCE. Action encore assez bonne.

*Farad.* 120.

*Galv.* NFe > PFe.

— 1<sup>re</sup> NFe 2 1/2 m.A. XII.

— 1<sup>re</sup> PFe 6 m.A. XVIII.

EXTENSEUR DU PETIT DOIGT.

*Farad.* Pas de C. appréciables à 100.

*Galv.* Pas de C. à 6 m.A. XVIII.

LONG EXTENSEUR DU POUCE. Action conservée, mais plus faible qu'à droite.

*Farad.* 110.

*Galv.* NFe > PFe.

— 1<sup>re</sup> C. vers 5, 6 m.A. XVIII.

EXTENSEUR DU PETIT DOIGT. Conserve à gauche son action, mais affaiblie.

*Farad.* 110, C.m. faibles.

*Galv.* NFe > PFe.

— 1<sup>re</sup> C. vers 5, 6 m.A. XVIII. C. faibles.

Les *muscles antérieurs* sont d'une façon générale mieux conservés que les *muscles postérieurs*, mais à gauche ils sont notablement plus atrophiés qu'à droite; leur diminution de volume est assez accusée à gauche, elle est peu prononcée à droite.

A droite.

La flexion du poignet et des doigts (palmaires et fléchisseurs) est forte encore et capable d'une résistance assez considérable.

PALMAIRES. Corps charnu un peu atrophie, surtout pour le grand palmaire.

*Farad.* 125, C.m. 110, C. assez bonnes.

A gauche.

La flexion du poignet et des doigts, bien qu'assez forte, est plus faible qu'à droite. De ce côté aussi, dans la flexion du poignet la main se trouve portée vers le bord cubital.

PALMAIRES. Corps charnu plus atrophie qu'à droite; le grand palmaire est aussi plus atteint que le petit.

*Farad.* 125, C.m. 110, C. assez bonnes.

*Galv.* NFe presque = PFe.

— 1<sup>re</sup> NFe 2 1/2 X.

— 1<sup>re</sup> PFe 2 1/2 3 X.

**ROND PRONATEUR.** Notablement atrophié; de ce côté cependant la C. se fait assez bien, mais surtout par le carré pronateur.

*Farad.* C.m. vers 105, faibles.

*Galv.* A 5 et 6 m.A. XVI, pas de C. nettes; elles sont masquées par les C. dans le petit palmaire.

**FLÉCHISSEUR SUPERFICIEL.** Volume assez bien conservé.

*Farad.* 120, C.m. 110, C. assez bonnes.

*Galv.* NFe > PFe.

— 1<sup>re</sup> NFe 2 m.A. X.

— 1<sup>re</sup> PFe 2 1/2 m.A. XII.

**FLÉCHISSEUR PROFOND.** Un peu atrophié, au-dessous de l'épitrachlée.

*Farad.* 125.

*Galv.* NFe > PFe.

— 1<sup>re</sup> NFe 1 3/4 m.A. X.

— 1<sup>re</sup> PFe 2 1/2 m.A. XII.

**CUBITAL ANTÉRIEUR.**

*Farad.* 125.

*Galv.* Comme le précédent.

**FLÉCHISSEUR DU POUCE.**

*Farad.* 120.

*Galv.* NFe = PFe.

— 1<sup>res</sup> C. à 2 1/2 m.A. X.

**ROND PRONATEUR.** Comme à droite, plus atrophié encore; la pronation est un peu plus difficile de ce côté.

*Farad.* C.m. vers 100-105.

*Galv.* Comme à droite.

**FLÉCHISSEUR SUPERFICIEL.** Plus atrophié qu'à droite, néanmoins l'excitabilité est aussi bien conservée.

*Farad.* C.m. de 115 à 120.

*Galv.* NFe > PFe.

— 1<sup>re</sup> NFe 2 m.A. X.

— 1<sup>re</sup> PFe 2 1/2 m.A. XII.

**FLÉCHISSEUR PROFOND.** Semble plus atrophié qu'à droite.

*Farad.* 125.

*Galv.* NFe > PFe.

— 1<sup>re</sup> NFe 1 3/4 m.A. X.

— 1<sup>re</sup> PFe 2 1/2 m.A. XII.

**CUBITAL ANTÉRIEUR.**

*Farad.* 125.

*Galv.* Comme le précédent.

**FLÉCHISSEUR DU POUCE.**

*Farad.* 115.

### Bras.

TRICEPS. Des deux côtés l'extension de l'avant-bras sur le bras est encore assez forte et la résistance opposée assez considérable.

#### Droit.

TRICEPS, LONGUE PORTION. Semble un peu atrophié.

*Farad.* 125, C.m. 110, C. fortes.

*Galv.* NFe > PFe.

— 1<sup>re</sup> NFe 2 m.A. VIII.

— 1<sup>re</sup> PFe 2 1/2 m.A. X.

TRICEPS, PARTIE EXTERNE. Pas ou peu atrophié.

*Farad.* 140.

*Galv.* NFe > PFe.

— 1<sup>re</sup> NFe 1/2 m.A. VI.

— 1<sup>re</sup> PFe 2 m.A. XII.

TRICEPS, PARTIE INTERNE.

*Farad.* 130.

BICEPS. La flexion de l'avant-bras sur le bras est difficile; à droite elle semble se faire plus difficilement qu'à gauche, mais cela tient surtout à ce que le malade ne peut soulever suffisamment l'épaule et écarter le bras pour lancer l'avant-bras, car la flexion proprement dite se fait mieux de ce côté, en même temps que le bras est maintenu seulement dans la demi-pronation.

Si l'on maintient le coude contre le tronc, le malade peut

#### Gauche.

TRICEPS, LONGUE PORTION. Moins atrophié.

*Farad.* 140, C.m. 120, C. fortes.

*Galv.* NFe > PFe.

— 1<sup>re</sup> NFe 1/2 m.A. VI.

— 1<sup>re</sup> PFe 1 m.A. VIII.

TRICEPS, PARTIE EXTERNE. Pas ou peu atrophié.

*Farad.* 140.

*Galv.* NFe > PFe.

— 1<sup>re</sup> NFe 1/2 m.A. VI.

— 1<sup>re</sup> PFe 2 m.A. XII.

TRICEPS, PARTIE INTERNE.

*Farad.* 120.

BICEPS. A gauche, la flexion de l'avant-bras peut se faire à peu près complètement, à la condition que le malade lance d'abord l'avant-bras un peu en avant (pour cela il soulève l'épaule et écarte le bras du tronc); mais lorsque l'avant-bras est fléchi, la main se place dans la pronation forcée. La résistance que le malade peut opposer pour empêcher qu'on étende son avant-bras fléchi, est très faible, presque nulle.

Le coude étant maintenu au

fléchir l'avant-bras à droite et pas à gauche. D'ailleurs, à droite, dans la flexion de l'avant-bras, le long supinateur ajoute dans une forte proportion son action à celle du biceps. Le brachial antérieur, très atrophié, ne semble guère intervenir.

*Farad.* Bien que très atrophié, se contracte assez bien; 145, C.m. 120, C. assez bonnes.

*Galv.* NFe > PFe, mais C. très affaiblies.

— 1<sup>re</sup> NFe vers 4 m.A. XII.

— 1<sup>re</sup> PFe vers 6 m.A. XIV.

CORACO-BRACHIAL. Très atrophié.

*Farad.* 120, C.m.

BRACHIAL ANTÉRIEUR. Très atrophié.

*Farad.* Pas de C. à 110.

corps, l'avant-bras ne peut être fléchi.

Le long supinateur, très atrophié, ne semble guère intervenir dans la flexion de l'avant-bras. Il en est de même du brachial antérieur très atrophié.

*Farad.* 120, C.m.

— 110, C. encore très faibles.

*Galv.* NFe > PFe. C. plus faibles qu'à droite.

— 1<sup>re</sup> NFe vers 7 m.A. XIV.

— 1<sup>re</sup> PFe vers 9 m.A. XVIII.

CORACO-BRACHIAL. Très atrophié.

*Farad.* 120, C.m.

BRACHIAL ANTÉRIEUR. Comme à droite.

## Epaules, Ceinture scapulaire.

### Droite.

DELTOÏDE. Le malade ne peut guère écarter le bras du tronc ni l'élever soit en avant soit en dehors.

DELTOÏDE, PARTIE ANTÉRIEURE. Atrophie assez prononcée.

### Gauche.

DELTOÏDE. A gauche, il peut élever le bras horizontalement en dehors et en avant et le porter même presque verticalement, l'avant-bras étant également étendu, mais il n'offre qu'une résistance très faible quand on essaie d'abaisser le bras.

DELTOÏDE, PARTIE ANTÉRIEURE. Un peu plus atrophiée qu'à droite.

*Farad.* 130, C.m. 120, C. assez  
bonnes.

*Galv.* NFe > PFe.

— 1<sup>re</sup> C. 1 1/2 m.A. VIII.

DELTOÏDE, PARTIE MOYENNE. Très  
atrophiée.

*Farad.* 90, C. très faibles, presque  
nulles, s'étendent sur-  
tout au deltoïde anté-  
rieur et un peu au posté-  
rieur.

DELTOÏDE, PARTIE POSTÉRIEURE.  
Très atrophiée.

*Farad.* 110, C.m. 100, C. encore  
assez faibles, s'éten-  
dant aussi au deltoïde  
antérieur.

*Galv.* NFe > PFe.

— 1<sup>re</sup> NFe vers 4 m.A. X.

— 1<sup>re</sup> PFe 5 1/2 m.A. XII.

TRAPÈZE, PARTIE SUPÉRIEURE.

*Farad.* 160, C.m.

— 145-140, C. déjà assez  
fortes.

TRAPÈZE, PARTIE MOYENNE. N'est  
pas atrophiée.

*Farad.* 140, C.m.

— 130, C. bonnes.

TRAPÈZE, PARTIE INFÉRIEURE. N'est  
pas atrophiée.

*Farad.* 130, C.m.

— 120, C. bonnes.

*Farad.* 130, C.m. 120, C. assez  
bonnes, mais un peu  
plus faibles qu'à droite.

*Galv.* NFe > PFe.

— 1<sup>re</sup> C. 1 1/2 m.A.

DELTOÏDE, PARTIE MOYENNE. Très  
atrophiée.

*Farad.* Comme à droite.

DELTOÏDE, PARTIE POSTÉRIEURE.  
Beaucoup moins atrophiée qu'à  
droite.

*Farad.* 130, C.m.

— 120-115, C. assez fortes  
et assez bien localisées  
dans le deltoïde pos-  
térieur.

*Galv.* NFe > PFe.

— 1<sup>re</sup> NFe 3 1/4 m.A. VIII.

— 1<sup>re</sup> PFe 5 1/2 m.A. XII.

TRAPÈZE, PARTIE SUPÉRIEURE.

*Farad.* Comme à droite.

TRAPÈZE, PARTIE MOYENNE. Pas  
atrophiée.

*Farad.* Comme à droite.

TRAPÈZE, PARTIE INFÉRIEURE. Pas  
atrophiée.

*Farad.* Comme à droite.

|   |                                   |
|---|-----------------------------------|
| RHOMBOÏDE. Pas atrophié.  | RHOMBOÏDE. Pas atrophié.          |
| <i>Farad.</i> 120, C.m.   | <i>Farad.</i> Comme à droite.     |
| LONG DORSAL. Pas atrophié.  | LONG DORSAL. Pas atrophié.        |
| GRAND DORSAL. Pas atrophié.   | GRAND DORSAL. Pas atrophié.       |
| SUS-ÉPINEUX. Semble un peu atrophié.  | SUS-ÉPINEUX. N'est pas atrophié.  |
| <i>Farad.</i> A 120 il paraît y avoir des C. dans ce muscle, mais elles sont masquées par les C. de la partie moyenne du trapèze. | <i>Farad.</i> Comme à droite.     |
| SOUS-ÉPINEUX. Notablement atrophié.   | SOUS-ÉPINEUX. Pas atrophié.       |
| <i>Farad.</i> 110, C.m. très faibles.   | <i>Farad.</i> 120, C.m.           |
| — 100, C. encore faibles, s'étendent surtout au grand rond.   | — 110, C. assez bonnes.           |
| <i>Galv.</i> NFe > PFe.   | <i>Galv.</i> NFe > PFe.           |
| — 1 <sup>re</sup> C. vers 8 m.A. XVI.   | — 1 <sup>re</sup> NFe 4 m.A. X.   |
|   | — 1 <sup>re</sup> PFe 7 m.A. XIV. |
| GRAND PECTORAL. N'est pas sensiblement atrophié, et sa force est bien conservée.  | GRAND PECTORAL. Comme à droite.   |
| <i>Farad.</i> 140, C.m.   | <i>Farad.</i> Comme à droite.     |
| — 130, C. bonnes.   |                                   |
| <i>Galv.</i> NFe > PFe.   | <i>Galv.</i> Comme à droite.      |
| — 1 <sup>re</sup> NFe 1 3/4 m.A. X.   |                                   |
| — 1 <sup>re</sup> PFe 2 m.A. XII.   |                                   |

### Nerfs du membre supérieur.

Droit.

Gauche.

NERF RADIAL

NERF RADIAL

*Cour. farad.* 115, C. seulement dans le long ex-

*Cour. farad.* 115, C. extrêmement faibles.

tenseur et le long  
abduct. du pouce.

*Cour. farad.* 110, C. assez fortes  
dans le long ex-  
tenseur et le long  
abducteur du  
pouce.

— C. plus faibles dans  
le cubital postér.  
et les radiaux, un  
peu plus faibles  
dans le long su-  
pinateur.

— C. faibles dans l'ex-  
tenseur commun  
et les autres mus-  
cles.

*Cour. galv.* NFe > POc > PFe.

— A 4 m.A. XVI. NFe  
seule.

— 7 m.A. XVIII. POc.

— 8 m.A. XVIII. PFe.

Les contr. sont surtout ap-  
parentes dans le cubital postér.,  
le long extenseur du pouce, le  
deuxième radial et le long supi-  
nateur; elles sont moins mar-  
quées dans l'extenseur com. et  
les autres muscles.

#### NERF MÉDIAN AU COUDE

*Cour. farad.* 125, C. seulement  
dans les pal-  
maires.

— 120, C. assez bonnes  
dans tous les mus-  
cles innervés à  
l'avant-bras.

*Galv.* 5 m.A. XIV. NFe > PFe.

*Cour farad.* 110, C. faibles dans  
quelques fibres du  
long supinateur et  
dans le long exten-  
seur du pouce.

— C. faibles aussi dans  
l'extenseur du pe-  
tit doigt.

— C. très faibles dans  
les autres muscles.

*Cour. galv.* NFe > POc > PFe.

— 4 m.A. XVI. NFe.

— 7 et 8 m.A. XVIII.  
POc et PFe.

Les contr. sont surtout ap-  
parentes dans le long exten-  
seur du pouce, l'extenseur com-  
mun et le cubital postér.; elles  
sont plus faibles dans les ra-  
diaux et le long supinateur.

#### NERF MÉDIAN AU COUDE

*Farad.* Comme à droite.

*Galv.* 5 m.A. XIV. NFe > PFe.

*Galv.* 10 m.A. XVIII. NFec > PFe, pas de POc.

Contractions assez fortes dans les palmaires et les fléchisseurs; C. également dans les muscles de l'éminence thénar.

NERF MÉDIAN AU POIGNET

*Farad.* 100, C. nettes, surtout dans le court fléchisseur du pouce; C. très faibles dans les autres m. de l'éminence thénar. (C. aussi dans les fléchisseurs à l'avant-bras.)

— 105-110, C. minima, très faibles.

*Galv.* 2 1/2 m.A. XVIII. NFe seule.

— 5 1/2 m.A. XXX. NFec > PFe < POc.

Les C. sont plus fortes dans le court fléchisseur mais existent aussi dans les autres m. de l'éminence thénar.

NERF CUBITAL AU COUDE

*Farad.* 125-120, C. faibles dans les interosseux et dans les m. de l'éminence hypothénar; C. plus fortes dans le cubital antérieur et le fléchisseur profond pour les trois derniers doigts.

— 110, C. assez accusées

*Galv.* 9-10 m.A. XVIII. NFec > PFe; pas de POc.

C. assez bonnes dans les palmaires et surtout dans le petit palmaire; C. faibles dans les fléchisseurs; C. très faibles dans les muscles de l'éminence thénar.

NERF MÉDIAN AU POIGNET

*Farad.* 100, C. nettes, surtout dans le court abducteur et l'opposant du pouce; C. très faibles dans le court fléchisseur.

— 105-110, C. minima, très faibles.

*Galv.* 2 1/2 m.A. XX. NFe seule.

— 5 m.A. XXX. NFec > PFe < POc.

C. apparentes surtout dans le court abducteur et l'opposant du pouce.

NERF CUBITAL AU COUDE

*Farad.* A peu de chose près comme à droite.

dans les m. innervés à la main; C. assez fortes dans le cubital antér. et le fléchisseur profond.

*Galv.* 3 m.A. XIV.  $NFe > PFe$ .

— 5 m.A. XVI.  $NFec > POc > PFe$ .

C. surtout dans le fléchisseur profond et le cubital antér.; C. plus faibles dans les m. de la main.

*Galv.* Comme à droite.

NERF CUBITAL AU POIGNET

*Farad.* 100, C. dans les m. de l'ém. hypothénar; C. plus faibles dans les interosseux.

— 105, C. nettes dans les m. hypothénar; C. très faibles dans les interosseux.

— 110-115, C. minima dans les m. hypothénar.

*Galv.* 1 m.A.  $3/4$ . XII.  $NFec$  seule.

— 5 m.A. XX.  $NFe > POc$ .

— 6  $1/2$  m.A. XXIV.  $NFTc > POc > PFe$ .

NERF CUBITAL AU POIGNET

*Farad.* Comme à droite.

*Galv.* Comme à droite.

En résumé, l'examen de l'excitabilité électrique des nerfs et des muscles montre une diminution de l'excitabilité faradique et galvanique d'autant plus prononcée que les muscles sont plus atrophiés. Dans la plupart des muscles, la réaction de dégénérescence n'est pas apparente,  $NFe$  reste  $> PFe$  et les contractions, plus ou moins affaiblies suivant les cas, restent vives; dans un certain nombre de muscles cependant,

surtout aux mains et aux avant-bras, PFe devient = ou même  $>$  NFe, toutefois les contractions restent assez vives; dans ces derniers muscles il semble donc y avoir des altérations de la contractilité se rapportant à de la réaction de dégénérescence, mais encore peu prononcée et mal caractérisée. Ces résultats d'ailleurs ne sont pas rares dans des cas d'atrophie musculaire analogues à celui-ci, dont la marche progressive est très lente, les fibres restées saines masquant, par leurs réactions, les réactions des fibres dégénérées.

*Note complémentaire.* — L'examen électrique a été fait en mars 1894.

Au 10 mai 1895, l'état est resté à peu près stationnaire au point de vue de l'atrophie des muscles. Toutefois l'extenseur commun des doigts a perdu notablement de sa force et de son action; aujourd'hui celle-ci est à peu près nulle pour tous les doigts. A droite, l'affaiblissement du long supinateur et du biceps est, aussi, plus considérable qu'il y a un an.

---

### OBSERVATION III

(Clinique de la Salpêtrière.)

M<sup>me</sup> Br..., fleuriste, 55 ans. Entrée le 25 janvier 1889, petite salle Rayer, n<sup>o</sup> 5. (Fig. 1.)

*Antécédents héréditaires.* — On ne relève aucune trace d'affection nerveuse chez les ascendants ou les collatéraux de cette malade. Sa mère, morte à 58 ans du choléra, et son père (qui s'est suicidé) s'étaient toujours bien portés.

*Antécédents personnels.* — Elle-même n'a jamais eu de maladie; dans son enfance aucune fièvre éruptive, pas de maladie infectieuse.

Réglée à 14 ans, elle a vu très régulièrement jusqu'à l'âge de 53 ans. Elle s'est mariée à 20 ans et a eu trois enfants dont deux sont morts à 2 et 4 ans de rougeole et de broncho-pneumonie. Une fille qui lui reste, elle-même mariée, autrefois bien portante, qui depuis cinq ou six ans, et cela consécutivement à une grossesse, a été prise de faiblesses dans les mains et obligée d'interrompre de temps à autre son métier de fleuriste. Cette femme, âgée de 30 ans, ne présente d'ailleurs pas d'atrophie. C'est en 1885 que notre malade a commencé à ressentir les fourmillements et les crampes qui ont préludé à sa maladie actuelle. Localisés d'abord dans les doigts de la main gauche, ils ont envahi un an après ceux de la main droite. Il peut être intéressant de relever que cette chronologie, dans l'apparition des premiers accidents, concorde parfaitement avec le supplément de fatigue professionnelle des segments de membres atteints. C'est le pouce et l'index, et particulièrement le pouce et l'index gauches, qui entrent en jeu dans la fabrication de la fleur artificielle (enroulement de bandes gommées autour de

tiges métalliques). Or le pouce et l'index de la main gauche ont été les premiers arrêtés, leurs masses musculaires ont été le point de départ de l'atrophie. En quelques mois la disparition de ces muscles s'est effectuée mais l'impotence complète, bien plus lente que l'atrophie apparente, a mis quatre ans à se constituer; c'est en 1889 que la malade a dû renoncer à sa profession de fleuriste.

Entre temps avaient été successivement atteints : les avant-bras en 1887, les bras peu après. La malade entre à la Salpêtrière en 1889 conservant encore quelques faibles mouvements dans les doigts. Un traitement électrique très suivi (électrode spinale, électrode manuelle, système Vigouroux), d'ailleurs absolument inefficace, a été institué dès son entrée à l'hôpital.

En 1892, les membres supérieurs étaient devenus complètement inertes et flasques, « d'une maigreur de squelette » suivant l'expression de la malade; ils étaient de plus le siège de petites secousses dans la région deltoïdienne et à la partie postérieure du bras, dues vraisemblablement à des contractions fibrillaires des rudiments de muscles atrophiés.

C'est à cette même époque que surviennent des douleurs dans le cou, en arrière et latéralement, surtout au niveau des bords supérieurs des trapèzes aboutissant bientôt à l'impossibilité de mouvoir la tête d'avant en arrière. Depuis l'année 1894, la tête, trop lourde, retombe en avant sur la poitrine, le menton appuyé au sternum.

*Etat actuel.* — Mars 1895. La malade est fort petite, mal développée avec des jambes arquées, des tibias déformés de rachitique; elle a, nous dit-elle, marché fort tard; elle ne présente pourtant pas de bassin vicié.

Le volume des membres inférieurs est normal et bien que la malade y ressente quelques douleurs fugaces depuis un ou deux mois, ils ne semblent nullement atteints; la force musculaire n'est pas diminuée. La malade se promène, va et vient sans fatigue aucune. Il y a un léger dandinement dans la mar-

che, imputable probablement à l'absence du mouvement compensateur des bras immobilisés chez elle et dont les oscillations sont nécessaires à la démarche normale.

Au tronc, les muscles grand dorsal, les muscles sacro-lombaires sont intacts; les mouvements de flexion et d'extension ne sont nullement gênés.

Il n'en est pas de même au cou et au niveau des premières vertèbres dorsales où les muscles atrophiés laissent saillir les apophyses épineuses de la colonne vertébrale. La tête, fléchie et tombante rend cette saillie des vertèbres cervicales plus manifeste.

Au scapulum les masses sus et sous-épineuses font presque défaut, notamment à droite; mais les grands dentelés, les muscles sous-scapulaires maintiennent l'omoplate et ne laissent pas saillir son bord spinal.

Le deltoïde rudimentaire rend impossible toute tentative d'élévation du bras.

C'est dans ces régions que l'atrophie est le plus marquée, de même qu'au cou où seuls subsistent les sterno-mastoïdiens qui permettent les mouvements de latéralité de la tête, et le faisceau claviculaire du muscle trapèze.

En effet, dans tout le membre supérieur, et cela bien symétriquement il n'existe, en apparence tout au moins, aucune diminution de volume et cependant le fonctionnement est complètement perdu.

Cet aspect est dû à une bouffissure et à une sorte d'infiltration sous-cutanée très considérable. Cette bouffissure est répartie dans les bras, les avant-bras et les mains, qui paraissent à première vue normales et même potelées, un peu aussi dans le bas de la face. Elle daterait de quatre ou cinq ans seulement, ne se serait montrée, au dire de la malade, qu'une fois l'atrophie bien constituée et aurait très rapidement restitué aux membres supérieurs leur volume primitif; la malade n'est d'ailleurs pas très affirmative à ce sujet. A côté de ce trouble trophique il faut signaler la petite taille de la malade

et l'absence presque complète du corps thyroïde qui explique ces phénomènes de myxœdème.

On ne peut donc songer à retrouver l'*aspect* classique de l'atrophie musculaire progressive dans les membres supérieurs. Les espaces interosseux sont plutôt bombés qu'aplatis, les éminences thénar et hypothénar n'offrent rien de particulier. Toutefois à un examen attentif et par la palpation on constate sans peine l'absence des masses musculaires. Signalons un état de demi-flexion des doigts, notamment du pouce et du médius reportés vers la paume et dus à une rétraction des tendons fléchisseurs qu'il est presque impossible de corriger.

Les mouvements, totalement abolis dans les bras, subsistent un peu au cou; mais pour relever la tête, constamment fléchie, la malade fait un effort considérable, balance légèrement le tronc, prend son élan en quelque sorte et arrive péniblement à un résultat.

La musculature de la face est absolument respectée.

L'étude de la réflectivité montre : des réflexes rotuliens normaux; une abolition complète des réflexes tendineux au poignet et au coude.

La sensibilité objective est normale, la pression des troncs nerveux des bras et notamment du bras gauche est douloureuse (médian et cubital surtout).

Il n'existe aucun trouble sphinctérien, pas de lésion viscérale, aucune gêne dans les mouvements de déglutition et de respiration.

Rien aux organes des sens, sauf un peu de surdité double datant d'une trentaine d'années.

Il est intéressant de remarquer chez cette malade le myxœdème, concomitant à l'atrophie musculaire progressive mais certainement indépendant.

Le rachitisme évident dans les membres inférieurs prouve assez qu'il s'agit d'une malconformée congénitalement.

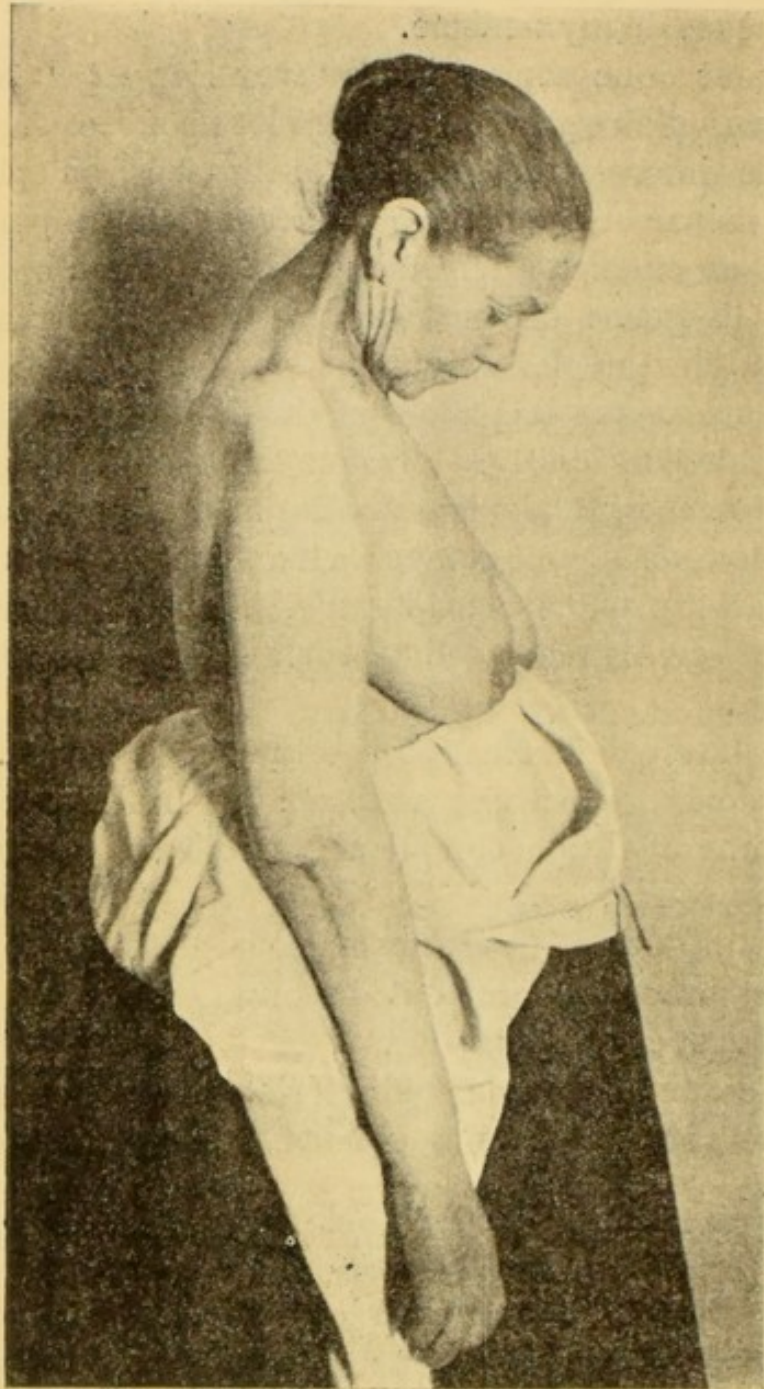


Fig. 1.

Au point de vue de l'atrophie même, il est intéressant de relever les lésions extrêmement prononcées des muscles du

cou qui font d'autant plus ressortir l'intégrité du faisceau claviculaire du trapèze l'*ultimum moriens* de Duchenne (de Boulogne).

*Examen électrique*, mai 1895. — Examen faradique avec le grand chariot de Tripier, bobine induite à gros fil de 1<sup>mm</sup>,4, courant inducteur de deux grands couples au chlorure de zinc et bioxyde de manganèse, intermittences espacées, deux à trois par seconde, ou chocs isolés avec la pédale; méthode polaire : électrode indifférente de 9 centimètres carrés sur la région sternale; électrode différente : olive de 2 centimètres sur 1<sup>cm</sup>,5 pour les mains et tampon de 4 centimètres carrés pour les autres régions. Les chiffres indiquent l'écartement des bobines en millimètres.

Examen galvanique avec une batterie de quarante petits couples au chlorure de zinc et manganèse. Méthode polaire : mêmes électrodes que pour l'examen faradique. Interrupteur double permettant d'explorer alternativement l'excitabilité par le pôle N et celle par le pôle P. Les chiffres arabes indiquent le nombre de milliampères, et les chiffres romains le nombre d'éléments.

### Mains.

| Droite.  | Gauche.  |
|--|--|
| COURT ABDUCTEUR DU POUCE. Très atrophié.                     | COURT ABDUCTEUR DU POUCE. Relativement conservé.   |
| <i>Farad.</i> à 0, pas de C.                                 | <i>Farad.</i> 40, C.m. nettes.<br>— 0, C. encore faibles.  |
| <i>Galv.</i> 7 m.A. XL, pas de C. appréciables à NF et à PF. | <i>Galv.</i> NFe=>PFe, C. affaiblies, un peu lentes.<br>— 1 <sup>re</sup> NFe, 4 m.A. XXVI.<br>— 1 <sup>re</sup> PFe, 4 m.A. XXVI. |

OPPOSANT DU POUCE. Très atrophié.

*Farad.* à 0, pas de C.

*Galv.* 7 m.A. XL, pas de C. appréciables.

COURT FLÉCHISSEUR DU POUCE. Très atrophié.

*Farad.* à 0, pas de C.

*Galv.* 7 m.A. XL, pas de C.

ADDUCTEUR DU POUCE. Très atrophié.

*Farad.* à 0, pas de C.

*Galv.* 8 m.A. XL, pas de C.

1<sup>er</sup> INTEROSSEUX PALMAIRE

*Farad.* 0 à 20, C. nulles ou douteuses, masquées par C. dans faisceau du fléch. superficiel du 3<sup>e</sup> doigt, et par C. dans les derniers interosseux.

2<sup>e</sup> ET 3<sup>e</sup> INTEROSSEUX PALMAIRES

*Farad.* de 0 à 60, il semble y avoir des C. mais celles-ci sont peu nettes et masquées par les C. des interosseux dorsaux et par celles du faisceau fléchisseur du 3<sup>e</sup> doigt.

OPPOSANT DU POUCE. Relativement conservé.

*Farad.* 55, C.m. nettes.

— à 0, C. encore assez faibles.

*Galv.* NFe > PFe, C. faibles, un peu lentes.

— 1<sup>re</sup> NFe, 4 m.A. XXVI.

— 1<sup>re</sup> PFe, 5 m.A. XXXII.

COURT FLÉCHISSEUR DU POUCE. Relativement conservé.

*Farad.* 55, C.m. nettes.

— à 0, C. encore faibles.

*Galv.* NFe > PFe, C. faibles, un peu lentes.

— 1<sup>re</sup> NFe, 4 m.A. XXVI.

— 1<sup>re</sup> PFe, 5 m.A. XXXII.

ADDUCTEUR DU POUCE. Atrophié.

*Farad.* 0, pas de C.

*Galv.* 9 m.A. XL, pas de C. appréciables à NF et à PF.

1<sup>er</sup> INTEROSSEUX PALMAIRE

*Farad.* à 0, pas de C.

2<sup>e</sup> ET 3<sup>e</sup> INTEROSSEUX PALMAIRES

*Farad.* à 0 pas de C.

ADDUCTEUR DU PETIT DOIGT. Relativement conservé.

*Farad.* 75, Cm. nettes, assez bonnes relativement.

*Galv.* NFe = PFe, C. assez vives et assez étendues.

— 1<sup>res</sup> C. à 3 1/2 m.A. XXIV.

COURT FLÉCHISSEUR DU PETIT DOIGT

*Farad.* 70, Cm. nettes.

*Galv.* NFe = PFe, assez vive, mais un peu faible.

— 1<sup>res</sup> C. vers 3 m.A. XXVIII.

OPPOSANT DU PETIT DOIGT

*Farad.* 70, Cm.

*Galv.* NFe = PFe, comme le précédent.

1<sup>er</sup> INTEROSSEUX DORSAL

*Farad.* 0 à 20, C. très faibles.

*Galv.* NFe  $\equiv$  PFe, C. très faibles et lentes.

— 1<sup>res</sup> C. vers 7 m.A. XXX.

2<sup>e</sup> INTEROSSEUX DORSAL

*Farad.* 0 à 30, C. très faibles.

*Galv.* NFe  $\equiv$  PFe, C. très faibles.

— 1<sup>res</sup> C. vers 6-7 m.A. XXX.

3<sup>e</sup> INTEROSSEUX DORSAL

*Farad.* 0 à 40, C. très faibles.

*Galv.* NFe > PFe, C. faibles, un peu lentes.

— 1<sup>re</sup> NFe, 5 m.A. XXII.

— 1<sup>re</sup> PFe, 6-7 m.A. XXVI.

ADDUCTEUR DU PETIT DOIGT. Atrophié.

*Farad.* à 0, pas de C.

*Galv.* à 9 m.A. XL, pas de C. appréciables.

COURT FLÉCHISSEUR DU PETIT DOIGT

*Farad.* à 0, pas de C.

*Galv.* Comme le précédent.

OPPOSANT DU PETIT DOIGT

*Farad.* à 0, pas de C.

*Galv.* Comme le précédent.

1<sup>er</sup> INTEROSSEUX DORSAL

*Farad.* à 0, pas de C.

*Galv.* à 9 et 10 m.A. XL, pas de C. appréciables à NF et à PF.

2<sup>e</sup> INTEROSSEUX DORSAL

*Farad.* 0, pas de C.

*Galv.* 10 m.A. pas de C.

3<sup>e</sup> INTEROSSEUX DORSAL

*Farad.* 0, pas de C.

*Galv.* à 10 m.A. pas de C.

4<sup>e</sup> INTEROSSEUX DORSAL

*Farad.* à 65, C.m. nettes, mais faibles.

à 0, C. encore faibles.

*Galv.* NFe un peu > PFe, assez vive.

1<sup>re</sup> NFe, 3 1/2 m.A. XVIII.

1<sup>re</sup> PFe, 4 m.A. XX.

4<sup>e</sup> INTEROSSEUX DORSAL

*Farad.* 0, pas de C.

*Galv.* à 10 m.A. pas de C.

Ainsi, du côté droit, l'excitabilité électrique est conservée dans la plupart des muscles innervés par le nerf cubital, c'est-à-dire les muscles de l'éminence hypothénar et une partie des interosseux, surtout les derniers; elle semble abolie dans les autres muscles de la main; du côté gauche, au contraire, l'excitabilité électrique semble abolie dans les muscles innervés par le nerf cubital, mais elle est conservée dans les muscles de l'éminence thénar, innervés par le nerf médian. Dans les muscles qui ont conservé leur excitabilité électrique, celle-ci est notablement diminuée; dans quelques-uns elle ne présente pas d'altérations qualitatives bien accusées, mais dans la plupart elle laisse reconnaître des traces de R.D. partielle, soit que PFe soit devenue égale ou supérieure à NFe, soit que les contractions obtenues soient plus ou moins lentes.

**Avant-bras.**

Droit.

LONG SUPINATEUR, 1<sup>er</sup> ET 2<sup>e</sup> RADIAL, EXTENSEUR COMMUN, CUBITAL POSTÉRIEUR, MUSCLES PROPRES DU POUCE ET DE L'INDEX.

*Farad.* à 0, pas de C.

*Galv.* à 10 m.A. XXX, pas de C.

Gauche.

LONG SUPINATEUR, 1<sup>er</sup> ET 2<sup>e</sup> RADIAL, EXTENSEUR COMMUN, CUBITAL POSTÉRIEUR, MUSCLES PROPRES DU POUCE ET DE L'INDEX.

*Farad.* à 0, pas de C.

*Galv.* à 10 m.A. XXX à XXXVI, pas de C.

GRAND PALMAIRE, PETIT PALMAIRE,  
ROND PRONATEUR, CUBITAL ANTÉ-  
RIEUR.

*Farad.* à 0, pas de C.

*Galv.* à 10 m.A. XXX, pas de C.  
(mais C. dans les m. in-  
nervés à la main par le  
n. cubital, par propaga-  
tion de l'excitation à ce  
nerf).

FLÉCHISSEURS

*Farad.* de 55 à 0, C. nettes dans  
les faisceaux du 3<sup>e</sup> doigt  
(flexion assez prononcée  
de la 2<sup>e</sup> phalange, flexion  
plus faible de la 3<sup>e</sup>), pas  
de C. ou C. extrême-  
ment faibles dans les  
faisceaux des autres  
doigts.

*Galv.* NFe > PFe, mais C. très  
faibles.

— 1<sup>re</sup> NFe vers 6-7 m.A.  
XXVI.

— 1<sup>re</sup> PFe vers 10 m.A. XXX.

GRAND PALMAIRE, PETIT PALMAIRE,  
ROND PRONATEUR, CUBITAL ANTÉ-  
RIEUR.

*Farad.* à 0, pas de C.

*Galv.* à 10 m.A. XXX, pas de C.  
(mais C. dans les trois  
premiers m. de l'éminence  
thénar, par propagation  
de l'excitation au n. mé-  
dian).

FLÉCHISSEURS

*Farad.* à 0, pas de C.

*Galv.* à 10 m.A. XXX, pas de C.

La contractilité faradique et galvanique semble donc abolie, à gauche, dans tous les muscles de l'avant-bras et à droite, dans presque tous les muscles; de ce côté elle est conservée dans les fléchisseurs des doigts, en partie du moins; elle n'est appréciable d'une façon nette que dans les faisceaux qui se rendent au troisième doigt, elle y est toutefois affaiblie à un degré assez prononcé, sans altérations qualitatives manifestes.

## Bras.

| Droit.  | Gauche.   |
|---|---|
| BICEPS, CORACO-BRACHIAL, BRACHIAL ANTÉRIEUR, TRICEPS, LONGUE PORTION, PORTION INTERNE ET PORTION EXTERNE. | BICEPS, CORACO-BRACHIAL, BRACHIAL ANTÉRIEUR, TRICEPS, LONGUE PORTION, PORTION INTERNE ET PORTION EXTERNE. |
| <i>Farad.</i> à 0, pas de C.  | <i>Farad.</i> à 0, pas de C.  |
| <i>Galv.</i> à 10 m.A. pas de C.  | <i>Galv.</i> à 10 m.A. pas de C.  |

Dans les muscles du bras, très atrophiés, la C. faradique et la C. galvanique semblent abolies; on n'obtient pas, du moins, de C. avec des courants déjà forts, aussi intenses que la malade peut les supporter.

## Epaules, Ceinture scapulaire.

| Droite.   | Gauche.   |
|---|---|
| DELTOÏDE, PARTIE ANTÉRIEURE.<br>Très atrophiée.                     | DELTOÏDE, PARTIE ANTÉRIEURE.<br>Très atrophiée.   |
| <i>Farad.</i> à 0, pas de C.  | <i>Farad.</i> à 0, pas de C.  |
| <i>Galv.</i> avec 10 m.A. XX, pas de C. à NF et à PF.               | <i>Galv.</i> avec 10 m.A. XXVI, pas de C. à NF et à PF.                                   |
| DELTOÏDE, PARTIE MOYENNE. Très atrophiée.                           | DELTOÏDE, PARTIE MOYENNE. Très atrophiée.   |
| <i>Farad.</i> à 0, pas de C.  | <i>Farad.</i> à 0, pas de C.  |
| DELTOÏDE, PARTIE POSTÉRIEURE.<br>Un peu atrophiée.                  | DELTOÏDE, PARTIE POSTÉRIEURE.<br>Moins atrophiée.   |
| <i>Farad.</i> à 40, C.m. très faibles.<br>— à 0, C. encore faibles. | <i>Farad.</i> à 60, C.m.<br>— à 0, C. relativement assez bonnes, plus fortes qu'à droite. |

*Galv.* NFl  $\equiv$  PFe. C. très affaiblies.

— 1<sup>re</sup> C. vers 9 m. A. XX.

GRAND PECTORAL, PARTIE CLAVICULAIRE

*Farad.* vers 50, C.m. faibles.

— à 0, C. relativement assez bonnes.

*Galv.* NFe  $>$  PFe, assez vive.

— 1<sup>re</sup> C. vers 8 m.A. XVIII.

GRAND PECTORAL, PARTIE STERNOCOSTALE

*Farad.* 60, C.m.

-- 0, C. relativement assez bonnes.

*Galv.* NFe  $>$  PFe, assez vive.

— 1<sup>re</sup> C. vers 8 m.A. XVIII.

SUS-ÉPINEUX

*Farad.* à 0, C. très faibles et douteuses, masquées par les C. du trapèze.

Sous-ÉPINEUX. Très atrophié.

*Farad.* à 0, C. très faibles et douteuses.

*Galv.* avec 10 m.A. XXIV, pas de C. à NF et à PF.

GRAND ROND

*Farad.* à 0, C. très faibles ou nulles.

*Galv.* avec 10 m.A. XXVI, pas de C.

*Galv.* NFe un peu  $>$  PFe, assez faible.

— 1<sup>re</sup> C. vers 7-8 m.A. XX.

GRAND PECTORAL, PARTIE CLAVICULAIRE

*Farad.* 80, C.m.

— 0, C. assez bonnes.

*Galv.* NFe  $>$  PFe, assez vive.

— 1<sup>re</sup> NFe, 5 m.A. XIV.

— 1<sup>re</sup> PFe, 7 m. A.XVI.

GRAND PECTORAL, PARTIE STERNOCOSTALE

*Farad.* à 0, C. encore très faibles.

*Galv.* NFe  $>$  PFe.

— C. beaucoup plus faibles que dans la partie claviculaire.

SUS-ÉPINEUX

*Farad.* Comme à droite.

Sous-ÉPINEUX. Relativement peu atrophié.

*Farad.* à 65, C.m.

— à 50, C. assez bonnes.

*Galv.* NFe = PFe, C. faibles.

-- 1<sup>re</sup> C. vers 7 m.A. XVIII.

GRAND ROND

*Farad.* à 0, C. très faibles et douteuses.

*Galv.* avec 10 m.A. XXVI, pas de C.

GRAND DORSAL

*Farad.* C. affaiblies, très faibles à 50.

LONG DORSAL

*Farad.* C.m. vers 50, faibles.

RHOMBOÏDE

*Farad.* à 75, C m.

— C. assez bonnes de 0 à 50.

*Galv.* NFe > PFe, très affaiblie.

— 1<sup>re</sup> NFe vers 8 m.A. XX.

TRAPÈZE, PARTIE CLAVICULAIRE. Notablement diminuée de volume, conserve cependant assez de force pour permettre à la malade de rejeter la tête en arrière et de la maintenir étendue sur le cou.

*Farad.* 125, C.m.

— 110, C. assez bonne.

*Galv.* NFe > PFe, assez vive, mais affaiblie.

— 1<sup>re</sup> NFe vers 0,5 m.A. VI.

— 1<sup>re</sup> PFe vers 2 1/2 m.A. X.

TRAPÈZE, PARTIE ÉLEVATRICE

*Farad.* Dans la partie acromiale, C.m. à 90. C. assez bonnes à 50 tandis que dans la partie qui s'insère à l'épine de l'omoplate C.m. vers 50, et C. encore très faibles à 0.

GRAND DORSAL

*Farad.* Comme à droite.

LONG DORSAL

*Farad.* C.m. vers 50, faibles.

RHOMBOÏDE

*Farad.* à 60, C.m. de 0 à 50.

— C. assez bonnes, mais plus faibles qu'à droite.

*Galv.* NFe  $\approx$  PFe, très affaiblie.

— 1<sup>res</sup> C. vers 8-9 m.A. XXIV.

TRAPÈZE, PARTIE CLAVICULAIRE. Un peu plus atrophiée qu'à droite, conserve cependant à peu près la même action.

*Farad.* 100, C.m.

— 25, C. assez bonnes (plus faibles qu'à droite).

*Galv.* NFe > PFe, assez vive, mais la différence entre NFe et PFe est moins accentuée qu'à droite.

— 1<sup>re</sup> NFe 0,5 m.A. VI.

— 1<sup>re</sup> PFe 1,5 m.A. VIII.

TRAPÈZE, PARTIE ÉLEVATRICE

*Farad.* à peu près comme à droite, cependant C. un peu meilleure.

*Galv.* NFe > presque = PFe,  
C. faibles et un peu lentes.  
— 1<sup>re</sup> C. vers 4 1/2 m.A. XVI.

TRAPÈZE, PARTIE ADDUCTRICE

*Farad.* C.m. vers 50, C. très faibles, encore à 0.

*Galv.* NFe un peu > PFe, C. très affaiblies.  
— 1<sup>re</sup> NFe vers 6 m.A. XVIII.

MUSCLES POSTÉRIEURS DE LA NUQUE :  
SPLÉNIUS, GRAND COMPLEXUS. Très atrophiés.

*Farad.* à 0, C. extrêmement faibles ou nulles masquées par les C. par propagation dans la partie supérieure du trapèze.

STERNO-CLÉIDO-MASTOÏDIEN

*Farad.* 112, C.m.  
— 100, C. bonnes.  
*Galv.* NFe > PFe, vives.  
— 1<sup>re</sup> NFe 2 m.A. VI.  
— 1<sup>re</sup> PFe 3 1/2 m.A. VIII.

*Galv.* NFe > PFe, faibles.  
— 1<sup>re</sup> NFe vers 4 1/2 m.A. XVI.  
1<sup>re</sup> PFe vers 5 1/2 m.A.

TRAPÈZE, PARTIE ADDUCTRICE

*Farad.* C.m. vers 55, C. faibles à 0, C. meilleures qu'à droite.

*Galv.* NFe un peu > PFe, très faibles.  
— 1<sup>re</sup> NFe vers 6-6 1/2 m.A. XX.

MUSCLES POSTÉRIEURS DE LA NUQUE :  
SPLÉNIUS, GRAND COMPLEXUS. Très atrophiés.

*Farad.* Comme à droite.

STERNO CLÉIDO-MASTOÏDIEN

*Farad.* 110, C.m.  
— 100, C. bonnes.  
*Galv.* NFe > PFe.  
— 1<sup>re</sup> NFe 2 m.A. VI.  
— 1<sup>re</sup> PFe 3 1/2 m.A. VIII.

Nerfs.

A droite.

NERF SPINAL

*Farad.* 112, C.m. dans la p. claviculaire du trapèze et dans le sterno-cléido-mastoïdien.

A gauche.

NERF SPINAL

*Farad.* 110, C.m. dans la p. claviculaire du trapèze et dans le sterno-cléido-mastoïdien, C. plus faibles qu'à droite.

*Farad.* 110, C.m. dans les autres  
p. du trapèze, où elles  
sont plus faibles qu'à  
gauche.

*Galv.* 1<sup>re</sup> NFe vers 1 m.A. VIII.  
— 1<sup>re</sup> PFe vers 2-2 1/2 m.A. X.

NERF MÉDIAN AU COUDE

*Farad.* 25, C. seulement dans le  
faisceau fléchisseur du  
troisième doigt.

— à 0, id., pas de C. dans  
les autres muscles.

*Galv.* de 6 à 7 m.A. XXIV. C. à  
NF dans le faisceau flé-  
chisseur du troisième  
doigt (à partir de 5 m.A.  
C. par excitation du nf.  
cubital dans les m. de  
l'ém. hypothénar).

NERF MÉDIAN AU POIGNET

*Farad.* à 75, C. seulement dans le  
faisceau fléchisseur du  
troisième doigt; pas de  
C. dans les m. de l'ém.  
thénar, ni dans les au-  
tres m. innervés par le  
nf. médian.

— à 0, id.

*Galv.* à 10 m.A. XXX, pas de C.  
dans les m. de l'ém. thé-  
nar; C. dans le faisceau  
fléchisseur du troisième.

*Farad.* 105, C.m. dans les autres  
p. du trapèze.

*Galv.* 1<sup>re</sup> NFe vers 1 m.A. VIII.  
— 1<sup>re</sup> PFe vers 2-2 1/2 m.A.  
X.

NERF MÉDIAN AU COUDE

*Farad.* 75, C. seulement dans les  
trois premiers m. de l'émi-  
nence thénar.

— à 0, id.; pas de C. dans les  
autres muscles.

*Galv.* vers 6 m.A. XXII, NFe  
dans les trois premiers m.  
de l'ém. thénar, pas de C.  
dans les autres muscles.

— à 10 m.A. XXX, pas encore  
de PFe ni de POc.

NERF MÉDIAN AU POIGNET

*Farad.* 60, C.m. seulement dans  
les trois derniers m. de  
l'ém. thénar.

— à 0, id.

*Galv.* 1<sup>re</sup> NFe 5 m.A. XXVI, C.  
seulement dans les trois  
premiers m. de l'ém. thé-  
nar.

— 1<sup>re</sup> POc 7 m.A. XXX, id.  
pas encore de PFe à  
10 m.A. XXXVI.

NERF CUBITAL AU COUDE

*Farad.* à partir de 40 C. dans les m. de l'ém. hypothénar et les derniers interosseux (à partir de 70, C. dans le faisceau fléchisseur du troisième doigt, par propagation de l'excitation au nerf médian).

*Galv.* 1<sup>re</sup> NFe vers 5 m.A. XX, C. dans les m. de l'ém. hypothénar et dans les derniers interosseux.

— Pas encore de PFe, ni de POc à 10 m.A. XXVI.

NERF CUBITAL AU POIGNET

*Farad.* à 80, C. dans les m. de l'ém. hypothénar et dans les derniers interosseux.

*Galv.* 1<sup>re</sup> NFe vers 5 m.A. XX.  
— 1<sup>re</sup> PFe vers 5 1/2 m.A. XX.

NERF RADIAL

*Farad.* à 0, pas de C. autres que des C. dans le faisceau fléchisseur du troisième doigt et dans les m. de l'ém. hypothénar par propagation de l'excitation aux nerfs médian et cubital.

*Galv.* à 10 m.A. XXX, pas de C.

NERF CUBITAL AU COUDE

*Farad.* à 0, pas de C. dans le domaine du n. cubital (à partir de 70, C. dans les m. de l'ém. thénar par propagation de l'excitation au n. médian).

*Galv.* à 10, m.A. XXX, pas de C.

NERF CUBITAL AU POIGNET

*Farad.* à 0, pas de C. dans les m. innervés par n. cubital (à partir de 60, C. dans les m. de l'ém. thénar, par propagation de l'excitation au n. médian).

*Galv.* à 10 m.A. XXXVI, pas de C. à NF ni à PF.

NERF RADIAL

*Farad.* à 0, pas de C. dans le domaine du n. radial.

*Galv.* à 10 m.A. pas de C.

En dehors du myxœdème qui accompagne l'atrophie musculaire progressive chez la malade de l'observation III, nous n'avons aucune remarque à faire sur les observations choisies parmi une série d'autres plus complexes afin de montrer que le type clinique de la forme Duchenne-Aran se rencontre encore assez communément.

Ces cas sont classiques en tous points, les reprendre en détail serait refaire la description du type que nous étudions ; les belles leçons de M. le Pr Raymond sur les maladies amyotrophiques (auxquelles il n'y a rien à ajouter) nous rendent cette tâche trop difficile et d'ailleurs inutile. Nous en dirons autant pour la partie clinique de l'observation qui va suivre.

Nous sommes persuadé, au surplus, que les examens microscopiques des cas précédents seraient, tout au moins dans leurs grandes lignes, identiques à celui du suivant.

---

## OBSERVATION IV

(Clinique de la Salpêtrière.)

Le nommé Leh..., âgé de 59 ans, tanneur, est entré dans le service de la clinique le 6 novembre 1891 (fig. 2). Né en Hanoivre, il est venu à Paris à l'âge de 25 ans, en 1857.

*Antécédents héréditaires.* — Son grand-père est mort très âgé; rien à noter de ce côté.

Père mort à 51 ans d'une maladie d'intestin qui a duré cinq à six ans. Sa santé avait été excellente jusque-là; il ne buvait pas à l'excès.

Le malade ne connaît ni ses collatéraux paternels ni ses collatéraux maternels.

La mère, fort âgée, est bien portante; n'a jamais présenté de maladie nerveuse.

*Antécédents personnels.* — Santé habituelle excellente. En 1875, il eut un gonflement (?) douloureux du jarret droit et de la plante du pied du même côté. En 1875, eut une variole peu grave qui ne le força à s'aliter que quinze jours. En 1888, fut opéré à l'hôpital de la Pitié, avec plein succès, d'une hernie inguinale.

Marié à 30 ans, il eut quatre enfants, trois filles et un garçon tous vivants, mais le garçon serait poitrinaire.

Le métier du malade exigeait de grands efforts musculaires fournis par les bras.

Il est à remarquer qu'à l'âge de 52 ans le malade a cessé tout travail et ce n'est que quatre années après que le mal a débuté.

*Maladie actuelle.* — C'est au mois de décembre 1888 qu'il commença à éprouver une sorte de gêne, de maladresse dans

les deux premiers doigts (pouce et index) de la main droite. Il s'en aperçut en voulant le soir remonter sa montre. Puis il ressentit de la difficulté à tenir convenablement sa plume pour écrire. Petit à petit, les autres doigts s'affaiblirent.

Déjà à cette époque il avait vu que sa main « s'aplatissait » (éminence thénar).

C'est à peu près en même temps que la main gauche s'est prise à son tour et d'une façon semblable. Le malade croit que les deux mains auraient été prises en même temps, mais qu'il se serait aperçu de la droite avant la gauche par suite des actes plus fréquents accomplis par cette première.

Peu à peu, la faiblesse et l'atrophie ont envahi les avant-bras, les bras et les épaules.

Peu de temps avant d'entrer à la Salpêtrière il était incapable de couper sa viande; c'est avec beaucoup de peine qu'il s'habillait lui-même et il ne parvenait que rarement à boutonner le col de sa chemise.

Depuis six mois il a remarqué que ses jambes s'affaiblissaient un peu et que la faiblesse des mains avait fait de notables progrès.

Il éprouve quelques crampes dans les jambes la nuit. Pas d'autres troubles de la sensibilité. Il n'a eu ni fourmillements, ni engourdissements, ni élancements.

Il n'a jamais eu de troubles de la miction. Rien du côté de la vue, parole toujours normale; peu de troubles de déglutition. Sa voix n'a jamais été altérée.

*Etat actuel.* — *Les membres supérieurs* sont atrophiés de façon symétrique.

Tous les muscles sont intéressés par l'atrophie, mais de façon inégale; à la main, ce sont les éminences thénar, puis les éminences hypothénar et les muscles interosseux dorsaux qui paraissent être les plus atrophiés.

A l'avant-bras les extenseurs sont un peu plus touchés que les fléchisseurs.

Au bras, le contraste entre l'état des fléchisseurs et celui des

extenseurs est encore plus marqué. L'action du biceps est nulle; la flexion de l'avant-bras est impossible, tandis que le triceps a conservé une bonne partie de sa force.

Les muscles de la ceinture scapulo-humérale sont en état d'atrophie; les sus et sous-épineux sont particulièrement émaciés.

Depuis trois au quatre mois le malade est incapable d'élever les bras. Dans l'effort pour ce mouvement les omoplates restent appliquées contre la paroi thoracique.

L'atrophie a donc envahi les trois segments des membres supérieurs. Dans chacun des membres en voie d'atrophie la lésion semble procéder par groupes de fibres laissant indemnes ou relativement indemnes des faisceaux de fibres à côté de faisceaux de fibres disparus. En effet, la plupart des muscles ont conservé encore un certain relief; aucun d'eux, les muscles de l'éminence thénar y compris, ne sont complètement détruits.

*Les membres inférieurs* sont un peu affaiblis, au dire du malade, mais ne présentent pas d'atrophie ni de faiblesse bien évidente dans les différents mouvements.

*Les muscles de la face* sont absolument indemnes.

*Les contractions fibrillaires* sont évidentes et très vives même, dans toute l'étendue des membres supérieurs, du tronc et des membres inférieurs. Il n'en existe ni dans les muscles du cou ni dans ceux de la face.

*La langue* palpite très légèrement; elle ne présente aucun indice d'émaciation, pas de déformation, pas de parésie.

Les lèvres ne sont pas tombées; le malade parle sans difficulté.

Pas le moindre trouble oculaire si ce n'est un peu de strabisme de l'œil droit datant de l'enfance. Aucun trouble ni de la déglutition, ni de la phonation. Pas de troubles sphinctériens.

*Les réflexes rotuliens* sont un peu brusques, mais il n'y a pas trace de trépidation épileptoïde.

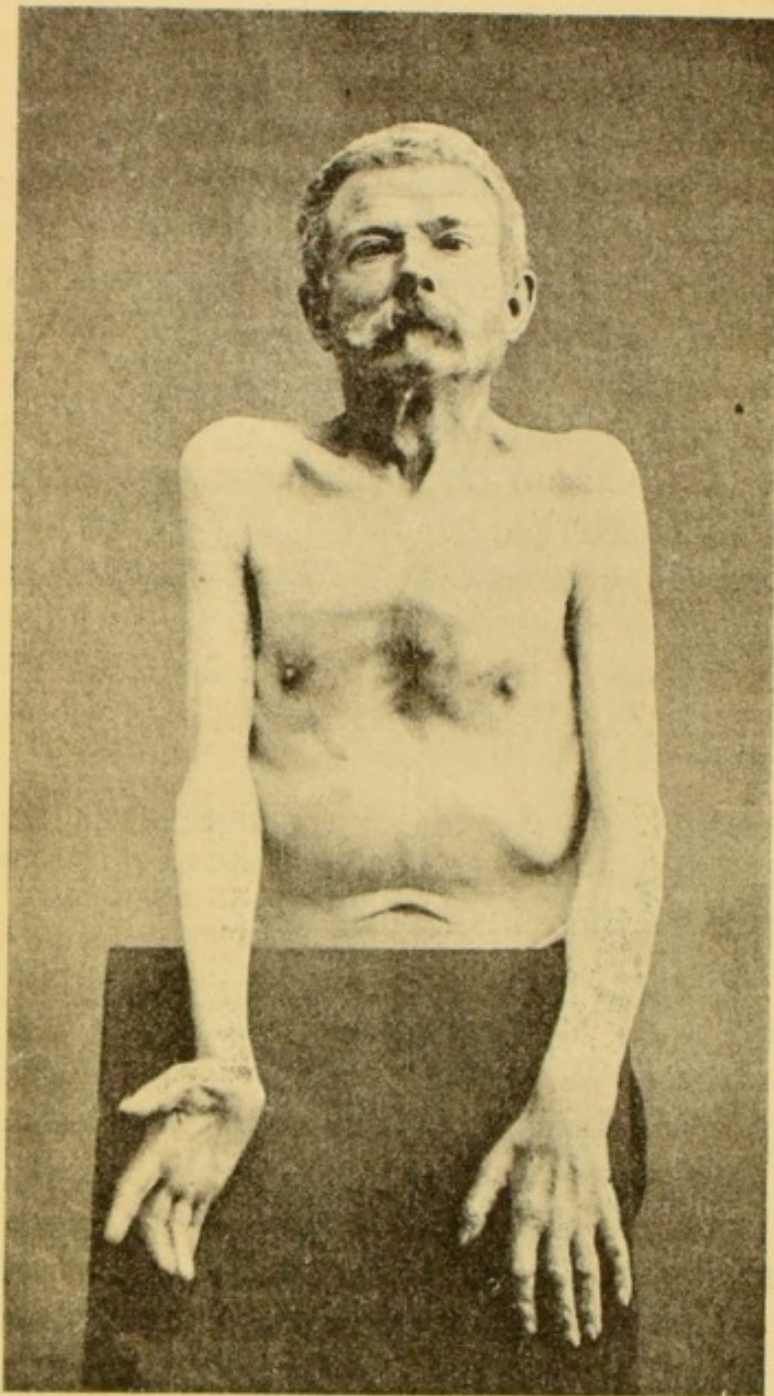


Fig. 2.

Le malade se plaint de crampes dans les mollets la nuit, mais il éprouvait les mêmes phénomènes longtemps avant le début de la maladie.

Les réflexes du poignet et du coude sont très affaiblis.

Les réflexes massétéris sont nuls.

Pas trace de contractures, de raideurs, de rétraction tendineuse.

Pas de troubles de la sensibilité ni générale ni sensorielle.

Pas de troubles trophiques de la peau ni de ses dépendances.

Etat mental parfaitement normal.

Pas de sucre ni d'albumine dans les urines.

Les fonctions respiratoires et cardiaques s'accomplissent bien. Le malade mange modérément, mais ses digestions sont faciles.

### *Examen électrique* (pratiqué par M. Huet).

#### MEMBRE SUPÉRIEUR DROIT

1° *Examen faradique* : Appareil à chariot (portatif). Bobine 10/10. Méthode polaire; électrode sternale 8/11, différence 3,5.

Delfoïde antérieur : 6 1/2. C. bonnes.

Grand pectoral : 7. C. bonnes.

Biceps : 3. C. lentes et faibles; à 5, contr. dans le coraco-brachial.

Triceps longue portion : 7 1/2. C. bonnes.

— portion moyenne : 7 1/2. C. bonnes.

Rond pronateur : 5 1/2. C.

PALMAIRE : 6. C.

Fléchisseur profond : 6. C.

Fléchisseur superficiel : 5 1/2. C.

Eminence thénar : 0 pas de C. ou C. extrêmement faibles.

Cubital antérieur : 5 1/2-6. C.

Long supinateur : 4 1/2. C.

Radiaux : 4 1/2. C.

Extenseur commun : 4. C.

Extenseur de l'index.

Long abducteur, long et courts } 6. C.  
extenseurs du poignet :

EMINENCE THÉNAR : à 0 pas de C. ou C. extrêmement faibles.

Court adducteur du petit doigt et m. de l'éminence hypothénar :  
4. C. assez bonnes.

1<sup>er</sup> INTEROSSEUX DORSAL : à 0 pas de C.

2<sup>e</sup> et 3<sup>e</sup> : à 0 pas de C.

4<sup>e</sup> interosseux dorsal : à 0 C. faibles.

NERF MÉDIAN AU COUDE : à 5 C. surtout dans palmaires et rond pronateur.

— C. plus faibles dans fléchisseurs.

— Pas de C. dans les m. de l'éminence thénar.

— à 6 : C. encore assez bonnes dans palmaires, très faibles dans les fléchisseurs.

NERF MÉDIAN AU POIGNET : à 0 C. très faibles dans le court fléchisseur.

— Pas de C. dans les autres m. du thénar.

NERF CUBITAL AU COUDE : à 6 C. dans le fléchisseur profond, le cubital antérieur.

— C. plus faibles dans adducteur du petit doigt.

— Pas de C. dans les interosseux.

NERF CUBITAL AU POIGNET : à 4 contr. faibles dans le 4<sup>e</sup> interosseux dorsal.

— C. assez bonnes dans l'adducteur du petit doigt.

— Pas de C. appréciables dans les autres interosseux.

— C. très faibles dans l'adducteur du pouce.

2<sup>o</sup> *Examen galvanique* : Méthode polaire; électrode sternale 8, 11, différente 3, 5.

Deltoïde antérieur : XIV. 3 1/2 m.A. NFe seul. } NFe > PFe.  
5 m.A. 1<sup>re</sup> PFe.

Grand pectoral : XII. 5-6 m.A. NFe > PFe.

Biceps : XVIII. 7 m.A. 1<sup>re</sup> PFe. } PFe = NFe., lentes et fai-  
8 1/2 m.A. 1<sup>re</sup> NFe. } bles.

Triceps, longue portion : XIV. 5 m.A. NFe > PFe.

— portion moyenne : X. 4 1/2 m.A. NFe > PFe.

Rond pronateur :

GRAND PALMAIRE : XII. 4 m.A. NFe faible, un peu > PFe ou presque =

Fléchisseur profond : XII. 3 m.A. NFe un peu plus fort que dans le grand palmaire mais aussi presque = PFe ou un peu >

Fléchisseur superficiel : XVIII. 6 m.A. NFe faible presque = PFe.

Long supinateur : XII. 4 m.A. NFe faible, un peu > PFe.

Radiaux : XII. 3 1/2 m.A. NFe > PFe mais C. assez faibles.

Extenseur commun : XII. 4 m.A. NFe un peu > PFe; C. assez faibles.

Cubital postérieur : 6 m.A. NFe faible > PFe.

Cubital antérieur : XII. 3 m.A. NFe assez faible, un peu > PFe presque =

EMINENCE THÉNAR : XXXVI. 3 m.A. 1/2 à NF et à PF; pas de C.

EMINENCE HYPOTHÉNAR : XXXVI : 3 m.A. NFe faible; pas de PFe.

1<sup>er</sup> INTEROSSEUX DORSAL : XXX. 8 m.A. NFe < PFe; C. lentes.

NERF MÉDIAN AU COUDE : X. 5 m.A. NFe dans palmaires, un peu fléchisseurs et pronateurs.

— Pas de C. dans les muscles du thénar.

— PFe beaucoup < NFe.

— XIV. 8 m.A. NFe dans palmaires.

Fe dans rond pronateur C. Légère

C. dans fléchisseurs, pas de C. dans

muscles thénar.

— PFe beaucoup < NFe

NERF MÉDIAN AU POIGNET : XVI-XXII. 4 à 8 m.A. NFe. C faibles dans thénar, surtout court fléchisseur.

— PFe presque égal ou un peu < NFe.

NERF CUBITAL AU COUDE : X. 2 1/2 m.A. NFe > PFe.

— C. dans fléchisseur profond et cubital antérieur.

— C. faibles dans adducteurs du petit doigt.

— Pas de C. dans interosseux.

NERF CUBITAL AU POIGNET : XXIV. 7 m.A. NFe = PFe. C. faibles mais nettes dans 4<sup>e</sup> interosseux dorsal et dans les m. de l'hypothénar, surtout adducteurs du petit doigt.

— C. à peu près nulles dans les autres interosseux et dans l'adducteur du pouce.

*L'excitabilité électrique directe (et indirecte par l'intermédiaire du nerf) pour les courants faradique et galvanique est notablement affaiblie dans un grand nombre de muscles; dans quelques-uns il y a de la*

réaction partielle de dégénérescence; dans d'autres la réaction de dégénérescence est sur le point d'apparaître et l'action du pôle positif tend à se rapprocher de celle du négatif.

A LA MAIN : Les muscles de l'éminence thénar, les interosseux et l'adducteur du pouce sont très atteints, leur excitabilité a presque complètement disparu.

— Au contraire, les muscles de l'éminence hypothénar conservent encore une excitabilité assez forte, quoique plus faible qu'à l'état normal.

A L'AVANT-BRAS : Les fléchisseurs, le long supinateur, les radiaux et l'extenseur commun présentent une excitabilité notablement affaiblie, faradiquement et galvaniquement et le pôle P a une action presque égale au pôle N.

— Les autres muscles, notamment les palmaires, le cubital antérieur, l'extenseur propre de l'index, le long abducteur du pouce, le long et le court extenseurs du pouce sont relativement peu atteints.

AU BRAS : Le biceps et le deltoïde sont fortement touchés; leur contractilité est très affaiblie, avec DR partielle.

— Le coraco-brachial et le triceps surtout sont beaucoup moins frappés.

A L'ÉPAULE : La contractilité est seulement un peu affaiblie.

EXAMEN FARADIQUE : Mêmes conditions d'examen :

Vaste int. : 7.

— ext. : 6 1/2.

Droit ant. : 6 1/2.

Jambier ant. : 5 1/2.

Extenseur com. : 5 1/2.

Long péronier : 4 1/2.

Court péronier : 3 1/2.

Pédieux : 1 1/2 C. faible.

Jumeau ext. : 5.

— int. : 6.

Soléaire : 5 1/2.

Fléchiss. propre gros orteil : 4 1/2.

Fléch. com. : 5.

En résumé, plusieurs muscles présentent nettement de la réaction de dégénérescence : biceps, premier interosseux dorsal. Pour d'autres, la réaction est moins nette, mais ils doivent contenir un certain nombre de fibres dégénérées, car les modifications électriques y sont assez marquées; non seulement affaiblissement, mais aussi PFc presque égal à NFc.

Au membre inférieur il n'y a guère de modifications de la contractilité faradique seule examinée.

D'autres muscles sont tellement atrophiés que la contractilité avait disparu. Cependant, pour le thénar on ne peut conclure à la disparition complète de la contractilité galvanique, la pile n'ayant pas permis de monter à une intensité plus considérable que 3 m.A., en tout cas ils étaient considérablement atrophiés.

8 décembre 1893. Sensation d'oppression mais sans frissons. Les mains ont un aspect violacé. Dyspnée assez vive; le malade est obligé de se coucher, il n'y a pas de cause appréciable expliquant ces accidents.

9 décembre. Pas de point de côté, pas de fièvre (température 37°), quelques râles sous-crépitaux aux deux bases sans souffle. Dyspnée; respiration courte superficielle, fréquente. Pouls à 84 mais avec quelques intermittences. Le malade se plaint d'étouffer et de ne pouvoir expectorer facilement.

10 décembre. Même état dyspnéique; pouls à peu près normal. Le malade tousse mais difficilement, en ayant à peine la force; la toux est difficile, éteinte. Voix éteinte; aucun signe nouveau dans le thorax. Hier soir 37°, ce matin 36°,8. Depuis quelque temps la déglutition est difficile; au lieu d'avaler d'un trait, il prend une gorgée de liquide dans sa bouche et l'avale lentement et difficilement. Langue normale, le malade n'avale jamais de travers et ne renvoie pas les liquides par le nez. Dans les derniers temps il s'était plaint d'une faiblesse croissante dans les membres inférieurs et de tomber de temps en temps. Pas de paralysie diaphragmatique.

11 décembre. Mort à une heure du matin sans avoir rien présenté de nouveau.

Nous n'avons absolument rien à relever cliniquement dans cette observation. C'est le type classique de la forme Duchenne-Aran dans toute sa pureté. Aspect, marche, évolution, durée ne sortent pas des descriptions ordinaires.

De même, nous ne pouvons que constater l'absence totale d'indication quant à la pathogénie.

*L'autopsie* fut pratiquée le 12 décembre, trente et une heures après le décès.

Cadavre sec, sans œdème, sans escarre. Congestion, œdème des deux poumons. Le cœur, les reins, le tube digestif ne présentent pas d'altérations.

*Centres nerveux.* — Le cerveau, le cervelet, le bulbe ne présentent ni à leur surface ni sur des coupes aucune lésion appréciable. Les racines des nerfs bulbaires sont de volume normal et ont leur coloration blanche habituelle.

*Moelle.* — L'aspect extérieur de la moelle n'offre rien de particulier; sa consistance est normale dans toutes on étendue. Les racines antérieures, depuis la 4<sup>e</sup> cervicale jusqu'à la 3<sup>e</sup> dorsale inclusivement sont manifestement altérées; elles sont transparentes, très grêles, de couleur gris rosé. Leur aspect terne contraste avec la blancheur des racines postérieures correspondantes. Les racines antérieures lombaires et sacrées paraissent aussi, bien qu'à un moindre degré, plus grêles et de teinte plus terne qu'à l'état normal. Sur les coupes transversales les cornes antérieures de la moelle ne semblent pas être atrophiées; leur coloration paraît naturelle. Par contre sur une coupe, passant entre la 7<sup>e</sup> et la 8<sup>e</sup> cervicale, la substance blanche du cordon antéro-latéral, entre le contour antérieur de la corne et le bord de la moelle, paraît être un peu décolorée. Il en est de même des cordons de Goll. Dans l'aire des cordons de Burdach, des cordons latéraux, des faisceaux de Turk la substance blanche est de couleur et d'aspect normaux.

*Muscles.* — D'une façon générale les muscles des membres su-

périeurs et ceux de la partie supérieure du tronc sont décolorés. Ils ont subi une réduction de volume plus ou moins considérable, mais sans substitution adipeuse. Ils ne sont pas tous altérés au même degré. On en rencontre qui comme les triceps, les grands pectoraux, le trapèze, le rhomboïde ne sont lésés que partiellement. On y voit des faisceaux de fibres de couleur rouge vif, alterner avec des faisceaux pâles ou jaunâtres.

Les interosseux, les muscles de l'éminence thénar, les lombricaux, les radiaux, le long supinateur, le cubital postérieur, les extenseurs, tous les fléchisseurs sont les plus atteints; ils offrent une teinte jaune feuille morte. Le court supinateur, le long abducteur sont moins altérés. Aux bras, le biceps est complètement décoloré et atrophié.

A l'épaule, le deltoïde, les sus et sous-épineux sont très altérés. Par contre, le sous-scapulaire, les muscles grand-rond le sont très peu.

Les muscles spinaux sont partiellement décolorés.

Les muscles du cou, de l'abdomen, ceux des membres inférieurs, à l'exception du triceps fémoral et des péroniers qui sont en partie décolorés, offrent la coloration rouge vif des muscles normaux.

Le diaphragme ne paraît pas atrophié.

La langue a son volume normal. Ses différentes couches musculaires sont rouges. Il n'y a pas trace d'infiltration graisseuse.

Des fragments de ces différents muscles, des filets nerveux intra-musculaires, des segments des principaux troncs nerveux des membres, du phrénique, de l'hypoglosse, du pneumogastrique, les 8<sup>e</sup> racine cervicale, 2<sup>e</sup> dorsale, 1<sup>re</sup> et 2<sup>e</sup> lombaires ont été prélevés et placés en vue de l'examen histologique soit dans la liqueur de Müller, soit dans une solution osmique à 1 0/0.

EXAMEN HISTOLOGIQUE

*Moëlle.* — Sur des coupes de la moëlle cervicale à l'état frais, sur des préparations obtenues par dissociation, sur des coupes après fixation par la méthode de Marchi on constate l'existence de quelques corps granuleux dans l'aire des cornes antérieures et la partie antérieure des cordons antéro-latéraux.

Dans les petits fragments de substance grise dissociés et colorés au picro-carmin, on ne rencontre pas de cellules ganglionnaires. Le tissu fondamental est évidemment épaissi, trop touffu. Les vaisseaux cependant ne présentent pas d'altérations notables.

*Examen à l'aide de coupes faites après durcissement dans la liqueur de Müller.* — La substance grise des cornes antérieures est profondément altérée dans toute l'étendue des régions cervicale et dorsale. Les cornes antérieures des régions lombaires et sacrées sont aussi atteintes, mais à un degré moins prononcé. Le maximum des altérations occupe les parties moyennes et inférieures du renflement cervical. A ce niveau, depuis le 3<sup>e</sup> nerf cervical jusqu'à la 2<sup>e</sup> dorsale on constate la disparition à peu près complète des cellules nerveuses (Pl. I et Pl. II, fig. 3). Sur un grand nombre de coupes il n'existe plus trace de ces éléments. Parmi les cellules ganglionnaires qui ont survécu, celles qui ont conservé leur forme, leur prolongement, sont en infime minorité ; la plupart sont atrophiées, réduites à l'état de petits amas granuleux, arrondis et sans noyaux, ou bien de blocs oblongs ou arrondis, peu colorés et dépourvus de prolongements. Il est à remarquer que le processus atrophique a frappé indistinctement tous les groupes cellulaires de la corne antérieure. Le tissu interstitiel est fortement sclérosé, épaissi ; on y voit en très grand nombre des cellules de Deiters à prolongements multiples (Pl. II, fig. 2). Il se colore vivement par le carmin. Il n'y a pas d'infiltration de cellules rondes dans ce tissu sclérosé (carmin et hématoxyline) et les vaisseaux ne sont ni dilatés ni épaissis notablement.

Sur les coupes traitées par la méthode de Pal, on constate

que le réseau des fibres nerveuses est à peu près supprimé.

La substance grise des cornes postérieures paraît être à l'état normal. Les cellules et le réseau des fibres nerveuses de la colonne de Clarke sont dans un état d'intégrité parfaite.

Dans toute l'étendue de la moelle les cordons latéraux proprement dits, les faisceaux de Turck, les faisceaux cérébelleux directs, les faisceaux de Gowers et de Burdach sont intacts. Dans la région cervicale moyenne les faisceaux de Goll sont légèrement sclérosés.

Par contre, la substance blanche du faisceau fondamental antérieur est atteinte de sclérose sur toute la longueur de la moelle, depuis le 2<sup>e</sup> nerf cervical jusqu'à la 1<sup>re</sup> racine sacrée. L'étendue et l'intensité de cette sclérose est évidemment en rapport avec l'intensité de la lésion qui occupe les cornes antérieures et peut être aussi avec l'étendue physiologique des cornes considérées aux différents étages de la moelle. Voici quelle en est exactement la topographie (Pl. II, fig. 1 et Pl. IV, fig. 1).

Dans la moitié supérieure de la région cervicale depuis le 2<sup>e</sup> nerf jusqu'à la 5<sup>e</sup> racine la bande de sclérose affecte la forme d'une virgule dont la tête répond à la corne antérieure qu'elle enveloppe et dont la queue se prolonge parallèlement au contour antéro-latéral de la moelle (mais à une certaine distance de celui-ci et sans l'atteindre) vers la partie postérieure du cordon latéral où elle se termine en pointe.

De la 5<sup>e</sup> cervicale à la 2<sup>e</sup> dorsale, la tache de sclérose entoure complètement le bord interne de la corne antérieure (sans empiéter sur le faisceau pyr. direct), son bord antérieur et externe se termine en s'étendant en arrière jusqu'au voisinage du cordon latéral proprement dit qu'elle n'envahit nullement. Le bord antérieur de cette zone de sclérose convexe en avant, suit à une petite distance le contour de la moelle. Sur quelques points toutefois il envoie jusqu'à la pie-mère de petits tractus qui correspondent aux trajets des fibres radiculaires antérieures.

Dans les régions dorsale et lombaire la disposition de cette

sclérose est à peu près la même, sauf qu'elle occupe dans ces segments une aire plus restreinte et qu'elle y est moins accentuée.

*Bulbe.* — Le bulbe est normal, seuls les noyaux de l'hypoglosse sont plus pauvres en cellules que normalement.

*Racines antérieures.* — L'examen des racines antérieures 8<sup>e</sup> cervicale droite, 2<sup>e</sup> dorsale droite, 1<sup>re</sup> et 2<sup>e</sup> lombaires droites après fixation par l'acide osmique et coloration au picrocarmin a donné les résultats suivants. Toutes les racines, la 8<sup>e</sup> cervicale notamment, sont considérablement altérées; les fibres saines sont en minorité. Beaucoup de fibres sont réduites à l'état de gaines vides distendues seulement par des noyaux ou des fines granulations de myéline noires ou ambrées. Un grand nombre de fibres sont en voie de dégénérescence wallérienne (fragmentation de la myéline, multiplication des noyaux, disparition du cylindre-axe). Bien qu'il n'y ait pas de lésions interstitielles manifestes, pas d'accumulation de cellules rondes autour des vaisseaux, ces derniers sont très dilatés, très nombreux, distendus par des globules rouges, d'où la teinte gris rosé que présentaient les racines à l'état frais. Les racines postérieures examinées (cervicales et lombaires) sont normales, on n'y trouve pas de fibres altérées, pas de fibres notamment qui soient en état de dégénérescence wallérienne.

Les racines cervicales, 5<sup>e</sup>, 6<sup>e</sup>, 7<sup>e</sup> et les racines lombaires, 2<sup>e</sup>, 3<sup>e</sup>, 4<sup>e</sup> et 5<sup>e</sup> du côté gauche, examinées sur des coupes transversales après durcissement dans le liquide de Müller et coloration par le procédé de Pal et le picro-carmin présentent des lésions très avancées.

Les fibres restées intactes y sont relativement en petit nombre. Un grand nombre de fibres ont disparu.

Le tissu conjonctif interstitiel est considérablement épaissi. Sur un grand nombre de points au niveau desquels les tubes myéliniques manquent complètement, ce tissu conjonctif

forme des îlots vivement colorés par le carmin et d'étendue variable.

Quelques vaisseaux ont leurs parois un peu épaissies, mais la plupart ne présentent aucune altération appréciable.

*Les nerfs mixtes*, fixés par l'acide osmique, examinés soit par dissociation, soit sur des coupes transversales ou longitudinales sont très altérés.

Le phrénique, les nerfs du membre supérieur droit, le radial, le cubital, le médian présentent à peu près la moitié de leurs gaines vides. On y trouve un assez grand nombre de fibres en voie de dégénération. Le tissu interstitiel est peu modifié ; il a subi cependant un certain degré d'épaississement mais cette altération y est beaucoup moins marquée que dans les racines antérieures cervicales ou lombaires. Les filets musculaires du biceps, de l'éminence thénar, examinés par dissociation sont complètement dégénérés.

Dans les nerfs sciatiques, crural, tibial antérieur, les lésions sont de beaucoup plus discrètes.

Le pneumogastrique n'est point altéré.

*Muscles.* — Des fragments du biceps, du diaphragme, dissociés à l'état frais, ont montré parmi les fibres un état d'atrophie simple, un certain nombre de fibres dégénérées (substance musculaire fragmentée en blocs granuleux sans striation, amas de noyaux, etc.). Un grand nombre de muscles des membres supérieurs, du tronc et des membres inférieurs ont été examinés sur des coupes longitudinales ou transversales après durcissement dans le liquide de Müller.

*Eminence thénar.* — Atrophie considérable des fibres. Grande hyperplasie nucléaire. Quelques fibres en état de dégénérescence granuleuse. Les espaces laissés libres par cette atrophie contiennent du tissu conjonctif qui ne comble que très imparfaitement les lacunes. Par place il n'y a plus trace de fibres musculaires. Quelques fibres saines sont disséminées sans ordre parmi les fibres atrophiées. Quelques rares faisceaux

normaux. On rencontre de-ci de-là, mais en somme très rarement, des fibres qui paraissent hypertrophiées (Pl. I, fig. 2).

*Muscles interosseux.* — Atrophie simple très intense. Quelques fibres sont en dégénérescence granulo-graisseuse. Grande prolifération nucléaire. Tissu conjonctif abondant.

*Extenseurs communs des doigts.* — Aspect à peu près identique aux deux précédents.

*Biceps.* — Fibres normales disséminées parmi une grande quantité de fibres atrophiées. Quelques îlots de faisceaux nettement circonscrits sont sains.

*Deltôïde.* — Fibres atrophiées sont en bien moins grand nombre tout en étant encore très nombreuses. Beaucoup d'îlots sains. Ici, comme dans les biceps, on trouve dans les coupes transversales des gaines périfasciculaires un peu épaissies nettement colorées en rose, circonscrivant des fibres normales et atrophiées en proportion variable, montrant ainsi clairement que l'atrophie s'est attaquée aux fibres et non aux faisceaux. Dans les muscles il n'y a que de l'atrophie simple.

*Muscle demi-tendineux droit.* — Quelques fibres présentant une atrophie simple. Pas de grande prolifération du tissu conjonctif. Par places, faisceaux entiers atrophiés.

*Court péronier latéral.* — La majorité des fibres sont saines; quelques rares fibres atrophiées; l'espace laissé par ces fibres est comblé par du tissu conjonctif, mais sans prolifération surabondante.

*Jambier antérieur. Long péronier latéral.* — *Idem*, mais lésions beaucoup moins accentuées. En somme, la lésion prédominante est une atrophie simple des faisceaux primitifs avec augmentation relative du tissu interstitiel et absence d'infiltration adipeuse. On rencontre cependant des fibres en état de désintégration granuleuse, des fibres hypertrophiées également, mais en bien petit nombre.

Dans les muscles des membres inférieurs qui, à l'œil, pa-

raissent intacts, on voit, disséminés dans la masse des fibres saines, beaucoup de petits faisceaux de fibres atrophiées.

L'examen anatomo-pathologique de ce cas répond à la description classique tout comme son histoire clinique.

Il s'agit d'une poliomyélite antérieure chronique, plus intense dans les régions cervicale et dorsale supérieures, mais dont on trouve cependant des traces dans toutes les régions. Les lésions relevées dans le faisceau fondamental de la substance blanche, loin d'être exceptionnelles, nous le verrons dans le chapitre suivant, sont plutôt la règle. Il nous faudra revenir d'une façon toute particulière sur ces lésions déjà signalées incidemment, mais non encore décrites. Les racines antérieures sont fortement dégénérées; il en est de même des nerfs mixtes et surtout des fibres musculaires. Les muscles présentent les altérations décrites par M. le Pr Hayem; l'atrophie simple est prédominante. Il y a lieu d'insister particulièrement sur l'intégrité des vaisseaux sanguins.

---

L'affection distinguée et décrite par Duchenne (de Boulogne) sous le nom de paralysie générale spinale antérieure subaiguë, affection qu'on désigne habituellement aujourd'hui par la dénomination plus significative de *Poliomyélite antérieure subaiguë*, s'observe assez fréquemment, du moins dans les services spéciaux de clinique neuro-pathologique. Cependant les documents anatomiques que l'on possède sur cette forme morbide sont encore en bien petit nombre. Nous n'avons pas à revenir sur les doutes qui s'élevèrent sur la réalité de ce type anatomique et qui firent que certains auteurs se demandèrent si la lésion fondamentale de la paralysie antérieure subaiguë n'était pas une polynévrite au lieu de la poliomyélite antérieure hypothétiquement admise par Duchenne. Mais, à l'heure actuelle, la preuve est faite. MM. Cornil et Lépine, Weber, Neumann, Landouzy et Déjerine (*Revue de méd.*, 1882), Eisenlohr, Putnam, Dreschfeld, Oppenheim, Blocq et Marinesco, Nonne, ont publié des exemples de poliomyélite antérieure subaiguë suivis d'examen nécroscopique. Toutefois si, soumettant ces divers faits à une juste critique, on écarte ceux qui s'éloignent par quelque trait important de la description tracée par Duchenne, ceux rendus trop complexes par la diversité et le siège des lésions spinales, ou bien incomplets en ce qui concerne soit l'étude clinique du cas, soit la recherche des altérations anatomiques (moelle, racines, nerfs), on trouve que le nombre des observations vraiment démonstratives se réduit à peu près aux cas de Eisenlohr, d'Oppenheim et de

Nonne. Le cas suivant que nous avons soigneusement observé en est un nouvel exemple. Ces faits expliqueront les raisons qui nous font considérer ce cas comme une forme subaiguë de l'atrophie Duchenne-Aran. .

#### OBSERVATION V

*Homme, âgé de 56 ans. — Début en octobre 1890 par de la parésie des membres supérieurs. — Atrophie consécutive et affaiblissement progressif des membres supérieurs, des muscles du tronc, puis des membres inférieurs. — Réaction de dégénérescence dans certains muscles. — Mort par paralysie du diaphragme le 27 décembre 1892. — Autopsie.*

Le nommé Per..., menuisier, âgé de 56 ans, est admis à la Salpêtrière, dans le service de la clinique des maladies du système nerveux, le 28 septembre 1892.

*Antécédents héréditaires.* — Pas d'hérédité névropathique. Père mort à 63 ans, d'une maladie d'intestin (?). Deux oncles paternels sont morts très âgés et sans avoir présenté dans le cours de leur existence aucune maladie grave. Sa mère, qui a atteint un âge très avancé, n'a jamais été malade. Rien de particulier à signaler chez les autres membres de sa famille. Le malade a eu d'un premier mariage deux enfants qui vivent en bonne santé.

*Antécédents personnels.* — Pas de maladies graves. Santé habituellement très bonne. Il n'est ni syphilitique ni alcoolique. Il n'a jamais été exposé à l'intoxication saturnine.

Le début de l'affection actuelle remonte au mois d'octobre 1890. A cette époque Per... travaillait régulièrement de son métier de menuisier, lorsqu'il remarqua que ses membres supérieurs (le bras gauche en particulier) s'affaiblissaient. Cette faiblesse s'accusait surtout dans le mouvement d'élévation des bras, lorsque le malade faisait effort pour soulever des pièces

de bois un peu lourdes au-dessus de sa tête ; de plus, il éprouvait fréquemment, vers le soir, après sa journée de travail, une lassitude, une fatigue très pénibles dans les muscles des épaules et de la nuque. Peu de temps après, cette sensation de courbature s'étendit de la nuque à la région du dos. A cette époque sa femme observa qu'il se « voûtait » et que sa tête tendait à s'incliner en avant. Sans être accompagnée de douleur, ni de fourmillements, la faiblesse des deux membres supérieurs s'accrut d'une manière lentement progressive, tout en étant prédominante dans le membre supérieur gauche. Le travail devint de plus en plus pénible. Enfin, au mois de mai 1891, Per... dut renoncer à exercer sa profession et cessa définitivement tout travail. Deux mois après, au commencement d'août 1891, il remarqua que ses membres supérieurs s'atrophiaient. Ce qui le frappa en premier lieu, ce fut l'excavation du premier espace interosseux et l'aplatissement de la région postérieure de l'avant-bras gauche. Quelques semaines après il vit que la même déformation se produisait dans le membre supérieur droit. La faiblesse et l'atrophie des membres supérieurs s'accrurent très lentement et d'une manière à peine sensible jusqu'en septembre 1892.

Dans les premiers jours de septembre 1892, les membres inférieurs commencent à s'affaiblir à leur tour, et, le 28 de ce mois, le malade ayant épuisé ses ressources entre à l'hôpital.

*Etat actuel* (2 octobre 1892). — Voici quel était l'état du malade quatre jours après son entrée à l'hôpital :

Les yeux, la face et la langue sont à l'état normal. La déglutition et la phonation s'accomplissent régulièrement.

*Membres supérieurs.* — Les muscles des membres supérieurs et ceux de la ceinture scapulo-humérale sont manifestement atrophiés. C'est d'une atrophie diffuse qu'il s'agit. Cependant elle paraît particulièrement accentuée dans les muscles des éminences thénar et hypothénar, les interosseux, les muscles de la région postérieure de l'avant-bras, les triceps et les deltoïdes. La main ne présente pas de déformation en griffe.

Toutefois les espaces interosseux, le premier surtout, sont très excavés. Entre le pouce et le deuxième métacarpien, il existe, au lieu de la saillie musculaire qui remplit cette région à l'état normal, une excavation profonde; de plus, le pouce est placé en adduction et à peu près dans le même plan que les os du métacarpe, attitude qui, avec l'affaiblissement de l'éminence thénar, concourt à donner à la main, dans son ensemble, la forme aplatie; les autres doigts ne sont nullement infléchis en griffe; leur attitude est normale; le malade peut les fléchir, les étendre et les écarter. Mais ces mouvements sont sans énergie et il suffit d'opposer la plus légère résistance pour que le malade ne puisse les exécuter. Il en est de même des mouvements volontaires de flexion et d'extension du poignet. La parésie est notablement prédominante dans les muscles extenseurs. Le malade a beaucoup de peine à couper sa viande, à boutonner sa capote, etc.

Le mouvement de flexion de l'avant-bras sur le bras est conservé, mais l'effort d'extension est à peu près nul. Le malade ne résiste pas aux mouvements de flexion provoquée imprimés à son avant-bras. L'élévation des bras ne se fait qu'à grand-peine; dans ce mouvement, les avant-bras retombent aussitôt en flexion de chaque côté de la tête. L'effort d'adduction des bras est également très faible. Les membres sont parfaitement souples, sans traces de raideur ni de contracture.

Les sus et sous-épineux sont très atrophiés.

Quand le sujet projette ses bras en avant, les omoplates s'écartent à l'excès du plan thoracique.

Les muscles spinaux et ceux de la nuque, bien qu'ils ne paraissent pas atrophiés, sont certainement en état de parésie; en effet, lorsqu'il est debout le malade présente une attitude particulière qui frappe dès l'abord. La tête ainsi que la partie supérieure du tronc sont notablement infléchis en avant, mais sans déviation latérale. Le dos est voûté; il y a de l'ensellure lombaire et le bassin est projeté en avant. Néanmoins le malade peut encore relever la tête et redresser sa colonne vertébrale;

mais c'est avec un effort visible qu'il rectifie ainsi son attitude. Pour se relever de la position accroupie, il est obligé d'appuyer ses mains sur ses cuisses.

*Membres inférieurs.* — Tous les mouvements de flexion, extension, abduction, etc., des divers segments des membres inférieurs sont conservés, mais ils sont faibles, sans énergie. Comme aux membres supérieurs, mais à un degré moindre, il s'agit, non pas d'une paralysie confirmée, mais d'un état parétique. Le malade peut marcher correctement mais à pas lents et mal assurés; il est incapable de se tenir debout sur un pied, de courir. Il se fatigue vite en marchant et est obligé de s'asseoir à chaque instant.

L'atrophie musculaire est beaucoup moins prononcée qu'aux membres inférieurs. Elle est cependant particulièrement accusée dans le triceps fémoral qui est manifestement aplati et dans les muscles de la région antéro-externe des jambes.

A l'exception des muscles du cou, de la face et de la langue, tous les muscles des membres et du tronc sont parcourus par des *contractions fibrillaires* très nombreuses, très nettes. Ces secousses fibrillaires prédominent dans les muscles des membres supérieurs. Elles y sont incessantes.

Les *réflexes tendineux* dans les quatre membres sont très affaiblis. Il n'y a pas trace de trépidation épileptoïde du pied. Il est impossible de provoquer le réflexe massétérin. Le malade n'accuse dans ses membres aucune douleur, aucun engourdissement. La sensibilité explorée méthodiquement et à plusieurs reprises a toujours été trouvée normale. Pas de troubles du côté des sphincters. Pas d'œdème, pas de troubles trophiques. Les urines ne contiennent ni sucre ni albumine.

Aucun indice d'une affection pulmonaire, ni cardiaque. La température est normale. La mastication, la déglutition et les fonctions digestives s'accomplissent régulièrement.

L'état mental n'a subi aucune modification appréciable. Quelques jours après l'entrée du malade dans le service de la clinique, l'examen électrique des muscles et des nerfs fut pra-

tiqué par M. R. Vigouroux qui a bien voulu nous remettre la note suivante résumant les résultats de ses explorations (du 30 septembre au 4 novembre).

# I. — Excitation galvanique des nerfs.

(Electrode N.; méthode polaire (1).

|   |    |
|---|----|
| Point d'Erb.....                                | 40 |
| Circonflexe .....                               | 80 |
| Radial (dans la gouttière).....                 | 36 |
| Médian (au pli du coude).....                   | 40 |
| Cubital (au coude).....                         | 35 |
| Pas de différence notable entre les deux côtés. |    |

# II. — Exploration des muscles.

MEMBRES SUPÉRIEURS. — *Sous-épineux*. — Farad. (dr. et g.) 40; — Galv. à droite : KSz seul à 50, — à gauche : à 70, KSz = ASz; à 40 KSz < HSz et à 30 ASz seul.

|  |    |               |    |
|--|----|---------------|----|
| <i>Deltôïde</i> (droit et gauche) Farad..... | 70 | Galv. KSz à   | 50 |
| <i>Triceps</i> (droit et gauche).....        | 70 | .....         | 50 |
| <i>Biceps</i> .....                          | 85 | .....         | 40 |
| <i>Lj. supinateur</i> { (droit).....         | 60 | (dr. et gau.) | 40 |
| { (gauche).....                              | 65 |               |    |

COTÉ DROIT. — *Premier radial externe*. — Farad. max. faible C.; galv. C. très faible KSz > ASz à 76; KSz seul à 30.

*Deuxième radial externe*. — Farad., 40; Gal. KSz faible à 60 pas de ASz.

*Extenseur commun des doigts*. — Farad. 20; Galv. KSz seul à 60.

*Cubital postérieur*. — Farad. 50; Galv. KSz > ASz à 90, KSz seul à 50.

*Long abducteur du pouce*. — Farad. 45; *court extenseur*, Farad. 40, *long extenseur et extenseur propre de l'index*, Farad. 35. — Ces muscles ne présentent pas de modification de l'excitabilité galvanique.

(1) Les nombres indiquent : pour le courant faradique, l'écartement des bobines; pour le galvanique, l'intensité en décimilliampères.

Du côté gauche, les muscles de l'avant-bras donnent sensiblement les mêmes chiffres, avec la même diminution d'excitabilité faradique particulière au 1<sup>er</sup> radial externe.

*Main* (côté droit).

1<sup>er</sup> *interosseux* : Farad. max. C. faible; Galv. à 50 KSz > ASz, à 24 KSz seul, *contraction un peu lente*;

2<sup>e</sup> *interosseux* : Farad. 50; Galv. KSz > ASz à 60;

3<sup>e</sup> *interosseux* : Farad. 50; Galv. KSz > ASz à 70;

4<sup>e</sup> *interosseux* : Farad. 40; Galv. KSz > ASz à 80.

COTÉ GAUCHE : 1<sup>er</sup> *interosseux* : Farad. max. contr. faible; Galv. KSz > ASz à 36, *contr. un peu lente*;

2<sup>e</sup> *interosseux* : Farad. 55; Galv. KSz > ASz à 50;

3<sup>e</sup> *interosseux* : Farad. 60; Galv. KSz > ASz à 100;

4<sup>e</sup> *interosseux* : Farad. 60; Galv. KSz à 60, KSz > ASz à 60; KSz seul à 22.

TRONC. — *Trapèze* (portion claviculaire). — Dr. et gauche. Farad. 45; Galv. KSz seul à 20.

*Trapèze* (portion scapulaire). — A droite : Far. 60; Galv. KSz > ASz à 120, KSz seul à 60; à gauche inexcitable.

*Rhomboïde* (droit et gauche) : Farad. 40; Galv. KSz > ASz à 70; KSz seul à 50 à gauche et à 60 à droite.

*Grand dorsal* : Farad. à gauche, C. à 50; à droite maximum; Galv. gauche KSz > ASz à 60 et KSz seul à 50; à droite KSz < ASz à 180.

MUSCLES DE L'ABDOMEN. — *Grand oblique*, inexcitable indirectement. Farad. = 0; Galv. 200 KSz seul et faible. — *Droit antérieur* : Farad. bonn. contract. à 40.

MEMBRES INFÉRIEURS. — *Vaste interne* (droit et gauche). Farad. à 85 C. Galv. 50; KSz > ASz. — *Vaste externe* (droit et gauche). Farad. C. à 25; Galv. 120 KSz seul. — *Tibial antérieur* : Farad. 75; Galv. (à droite) 180 KSz > ASz; à 80 KSz seul; (à gauche) 150 KSz > ASz; 90 KSz seul. — *Jumeaux* (droit et gauche) : Farad. 45; Galv. KSz > ASz à 120.

En résumé, les seules anomalies à noter sont : 1<sup>o</sup> la réaction de dégénérescence partielle du sous-épineux et du grand dorsal, et peut-être aussi des premiers interosseux

dorsaux des deux mains dont la contraction est un peu lente, mais sans qu'il y ait inversion de la formule; 2° la diminution de l'excitabilité des muscles du rachis, d'une portion du trapèze, du premier radial, des deux côtés. L'excitabilité des autres muscles explorés est normale; cela est surtout bien net pour les muscles des membres inférieurs. L'examen des muscles du cou n'a pas été fait.

Dans les premiers jours du mois suivant l'affaiblissement des quatre membres avait fait de notables progrès (novembre 1892). Vers le 25 novembre, le malade commença à éprouver une certaine gêne de la respiration. A peine avait-il fait quelques pas qu'il était tout de suite essoufflé. L'anbélotion se produisait au moindre effort. Cependant la température était normale; l'examen de la poitrine ne révélait aucune modification de la sonorité thoracique non plus que du murmure respiratoire. Mais à chaque inspiration on voyait nettement le creux épigastrique et les flancs s'affaisser et se déprimer; la respiration s'accomplissait suivant le type dorsal supérieur; la paralysie du diaphragme était manifeste. Le malade s'alita complètement, la dyspnée s'accrut de plus en plus, et Per... succomba aux progrès de l'asphyxie le 27 décembre 1892.

Le 26 novembre un second examen électrique avait été pratiqué par notre collègue et ami M. Huet. Mais, en raison de la gêne respiratoire et de la fatigue extrême du patient, les muscles du membre supérieur gauche furent seuls explorés. Voici ce que l'on put constater :

MEMBRE SUPÉRIEUR GAUCHE. — Dans le *sous-épineux*, réaction de dégénérescence. A l'épaule et au bras : dans le m. *grand pectoral*, *deltoïde* et *biceps* l'excitabilité faradique est un peu diminuée; il en est de même de l'excitabilité galvanique mais sans modifications qualitatives. Dans le *triceps* l'excitabilité

faradique est très diminuée, et l'excitabilité galvanique présente des modifications qualitatives :  $NFc = PFc$ .

*A l'avant-bras* : Dans les muscles postérieurs : l'excitabilité faradique est notablement diminuée surtout dans les *radiaux*, le *long supinateur* et le *cubital postérieur*, moins dans l'*extenseur commun*; l'excitabilité galvanique, également diminuée, ne présente pas de modifications qualitatives, si ce n'est dans le premier radial, peut-être dans le *long supinateur* où  $NFc$  est presque  $= PFc$ . Pour les m. antérieurs : l'excitabilité faradique est un peu diminuée dans les fléchisseurs, mais il n'y a pas de modifications qualitatives de l'excitabilité galvanique. Dans le *grand palmaire* l'excitabilité faradique est diminuée et l'excitabilité galvanique faible avec modifications qualitatives ( $NF = < PFc$  et secousse lente comme dans la réaction de dégénérescence). — *A la main* : dans les m. de l'éminence thénar et de l'éminence hypothénar l'excitabilité faradique et galvanique est faible, sans modifications qualitatives. Dans le *premier interosseux dorsal* : l'excitabilité faradique et galvanique est faible avec réaction de dégénérescence :  $NFc = PFc$ .

L'excitabilité faradique et galvanique des nerfs cubital et médian du poignet est également faible.

AUTOPSIE (24 heures après la mort). — A l'ouverture de la *cavité thoracique* on constate : quelques adhérences fibreuses au niveau du cul-de sac supérieur des deux plèvres. Congestion simple dans les régions inférieures des poumons, pas d'autre altération à signaler. Le *cœur* n'est pas hypertrophié ; il n'y a pas de lésions des orifices ni des appareils valvulaires. L'aorte n'est pas dilatée : deux petites plaques athéromateuses situées à deux travers de doigt de l'orifice aortique ; les coronaires sont perméables.

Les *artères* des membres sont légèrement athéromateuses. Le *foie*, les *reins*, la *rate*, le *tube digestif* ne présentent aucune altération à signaler.

*Encéphale*. — Les *artères de la base* sont un peu athéromateuses. Les *méninges* ne sont nullement altérées. Les *hémi-*

*sphères cérébraux* ne présentent soit à leur surface, soit dans la profondeur (coupe de Flechsig) aucune altération appréciable. Il en est de même du cervelet et des pédoncules cérébraux, de la moelle allongée.

*Moelle.* — La moelle semble être à l'état normal. Partout sa consistance est ferme. Les racines antérieures cervicales sont peut-être un peu trop grêles mais elles ne sont pas décolorées. Sur les coupes transversales les cordons blancs ne paraissent pas être altérés. Dans la région cervicale la substance grise des cornes antérieures semble être légèrement injectée. Pas d'autre modification visible à l'œil nu.

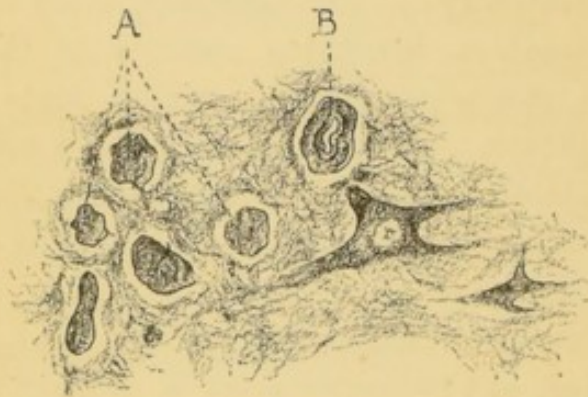
*Muscles et nerfs des membres.* — *Membres supérieurs.* — La plupart des muscles ayant été disséqués, nous avons pu constater que les muscles des mains (éminences thénar et hypothénar) étaient remarquablement grêles, mais qu'ils avaient encore leur coloration normale. Il en est de même des interosseux à l'exception du premier interosseux dorsal qui offre une teinte jaunâtre et qui paraît complètement dégénéré.

Aux avant-bras, les muscles de la région postérieure, et ceux de la région antérieure, bien qu'ils soient manifestement grêles, atrophiés, ont conservé pour la plupart leur coloration normale, à l'exception du 1<sup>er</sup> radial, du long supinateur et de quelques faisceaux de l'extenseur commun qui présentent une teinte gris rosé contrastant avec la couleur rouge des autres muscles. Les triceps du bras (celui du côté gauche principalement) sont atrophiés et décolorés. Il en est de même des biceps; ces derniers muscles toutefois offrent une teinte moins effacée. Les sous-épineux, certains faisceaux des deltoïdes sont manifestement dégénérés (teinte feuille morte). Les muscles spinaux sont également décolorés et infiltrés de tissu adipeux. Les muscles du cou ne sont pas décolorés. Il en est de même des autres muscles du tronc. Dans les *membres inférieurs*, seul le muscle triceps est d'une teinte rose pâle; les autres muscles (longue portion) présentent leur coloration normale.

Les différents *nerfs* qui ont été disséqués et sectionnés en vue de l'examen histologique ne présentaient aucune modification appréciable à l'œil nu.

*Examen histologique. — Moelle. —* Sur quelques coupes pratiquées à l'état frais, immédiatement au-dessous de la 6<sup>e</sup> racine cervicale, on découvre des corps granuleux dans l'aire des cordons antéro-latéraux, mais en bien petit nombre. Après durcissement dans le liquide de Müller l'examen des coupes colorées soit au picro-carmin, soit à l'éosine et à l'hématoxyline nous a donné les résultats suivants :

La substance grise des cornes antérieures est profondément altérée dans toute l'étendue de la moelle, mais plus particu-

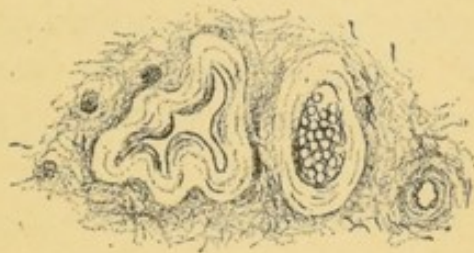


*Fig. 3. —* A. Cellules du groupe antéro-externe de la corne antérieure (7<sup>e</sup> cervicale). B. Artériole dont les parois sont épaissies (artérite chronique).

lièrement dans les régions cervicale et dorsale supérieure, depuis le 3<sup>e</sup> nerf cervical jusqu'à la 2<sup>e</sup> paire dorsale. La même altération, beaucoup moins prononcée il est vrai que dans les portions supérieures de la moelle, se retrouve dans le renflement lombaire. Cette altération consiste principalement dans la disparition ou l'état d'atrophie des cellules ganglionnaires. Sur un grand nombre de coupes prélevées au niveau des 4<sup>e</sup>, 5<sup>e</sup>, 7<sup>e</sup> et 8<sup>e</sup> paires cervicales, elles font complètement défaut. Parmi les cellules qui n'ont pas été entièrement détruites, celles qui ont conservé leur aspect, leurs dimensions normales, ainsi que

leurs prolongements sont en infime minorité. La plupart sont réduites à l'état de corps arrondis, mal colorés, dépourvus de prolongements, avec ou sans noyau apparent (*fig. 3*). Beaucoup ne sont plus représentées que par un petit amas de granulations pigmentaires. Quelques-unes sont en état d'atrophie scléreuse. Ces lésions dégénératives ne semblent pas se localiser de préférence sur tels ou tels groupes cellulaires. Les groupes principaux aussi bien que les cellules de la zone moyenne et celles situées près de la base des cornes antérieures sont indistinctement intéressées.

Le tissu fondamental des cornes antérieures est manifestement épaissi, sclérosé. Il se colore vivement par le carmin. On y voit en assez grand nombre des cellules araignées volumineuses, munies de prolongements ramifiés. Le réseau des



*Fig. 4.* — (Leitz. Obj. 7. Oc. I. Tube levé).

capillaires est sur certaines coupes trop apparent, il est formé de capillaires dilatés qui s'entre-croisent dans tous les sens. Sur quelques coupes nous avons constaté l'existence de petits foyers hémorragiques récents. Les artérioles émanées soit des sulco-commissurales antérieures, soit des radiculaires antérieures sont atteintes d'artérite chronique, leurs parois sont épaissies (*fig. 4*).

Ces lésions d'artérite chronique se retrouvent du reste, bien qu'à un moindre degré, dans le système postérieur des artères nourricières de la moelle. Il s'agit là bien certainement de lésions déjà anciennes, résultant d'un processus lent et qui n'est plus en voie d'activité, car sur les préparations colorées

au carmin et à l'hématoxyline on ne voit pas d'accumulation de noyaux ni dans les gaines périvasculaires, ni dans la paroi des vaisseaux artériels de divers calibres que nous avons attentivement examinés.

Sur les coupes traitées par la méthode de Pal le réseau des fibrilles nerveuses des cornes antérieures apparaît beaucoup moins abondant qu'à l'état normal.

Les cornes postérieures, les colonnes de Clarke, ne présentent pas d'altérations appréciables. Les cellules des colonnes de Clarke notamment sont nombreuses et d'aspect normal.

Sur les coupes colorées au picro-carmin aussi bien que sur celles traitées par les méthodes de Weigert ou de Pal, la substance blanche dans les régions lombaire, dorsale et cervicale supérieure paraît indemne de toute altération. Mais dans les coupes provenant des segments moyen et inférieur du renflement cervical, on peut constater les modifications suivantes : il existe un léger degré de sclérose dans l'aire des cordons antérolatéraux qui se traduit par une décoloration à peine appréciable de ces cordons (Pal).

D'une manière générale cette sclérose prédomine dans les cordons antérieurs proprement dits, entre le bord antérieur des cornes antérieures et le bord correspondant de la moelle ; elle n'intéresse pas les faisceaux de Turck (Pl. IV, fig. 2).

Sa topographie et son intensité varient d'ailleurs d'un segment du renflement cervical au segment sus ou sous-jacent. Cette sclérose est bien due en partie à la disparition d'un certain nombre de fibres disséminées dans l'aire des cordons antérolatéraux, car sur des préparations provenant de segments de moelle prélevés entre le 6<sup>e</sup> et le 7<sup>e</sup> nerf cervical, entre le 4<sup>e</sup> et le 5<sup>e</sup> lombaire, et traitées par la méthode de Marchi, on voit qu'il existe dans cette région un bon nombre de fibres altérées. On peut constater encore dans ces mêmes préparations (Marchi) la présence de fibres dégénérées et de quelques corps granuleux dans l'aire des cornes antérieures, sur le trajet suivi par la portion intra-médullaire des racines antérieures, dans la com-

missure antérieure. Les autres cordons blancs de la moelle sont à l'état normal (sauf quelques très rares fibres altérées, disséminées dans l'aire des cordons postérieurs). La pie-mère ne présente pas d'altérations. Les artères spinales antérieures, postérieures et latérales, les radiculaires avant leur pénétration dans la moelle sont à l'état normal. Par contre la plupart des artérioles intra-médullaires ont leurs parois épaissies par artérite chronique.

*Bulbe.* — Pas d'altérations appréciables.

*Examen histologique des racines.* — Les 4<sup>e</sup>, 7<sup>e</sup> et 8<sup>e</sup> racines cervicales antérieures gauches ont été placées dans une solution osmique à 1 0/0 et examinées soit par dissociation, soit sur des coupes transversales. D'autres racines cervicales antérieures, c'est-à-dire les 5<sup>e</sup> et 6<sup>e</sup> du côté gauche, les 4<sup>e</sup>, 5<sup>e</sup>, 6<sup>e</sup>, 7<sup>e</sup> et 8<sup>e</sup> du côté droit, ainsi que les deux premières dorsales et les trois premières lombaires ont été examinées sur des coupes transversales (Pal et carmin).

Dans les dissociations des racines antérieures traitées par l'acide osmique, on ne trouve qu'un petit nombre de fibres en voie de dégénération wallérienne, très peu de gaines de vides ; la grande majorité des fibres sont saines. Sur les coupes transversales, on constate bien quelques îlots de dégénération, mais ils sont bien restreints.

Sur les coupes transversales des racines cervicales durcies dans le liquide de Müller, on ne constate que peu ou point d'altérations. Cependant il est certain que la plupart des fibres sont amincies et beaucoup plus grêles que ne sont les fibres des racines antérieures normales. Il existe aussi dans les 4<sup>e</sup>, 7<sup>e</sup>, 8<sup>e</sup> cervicales et dans la 1<sup>re</sup> dorsale quelques îlots de sclérose au niveau desquels gaines de myéline et cylindres-axes ont disparu. Mais les fibres non altérées sont de beaucoup les plus nombreuses. En somme, le contraste est frappant entre l'état des racines cervicales et les lésions considérables constatées dans les cornes antérieures du segment correspondant de la moelle.

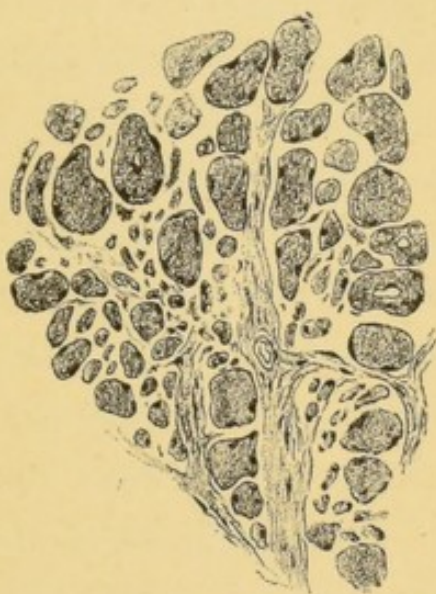*Nerfs.* — Les nerfs : pneumogastrique gauche, phréniques, médian, radial, cubital, crural, sciatique, tibial antérieur, des filets musculaires du biceps et du triceps gauche, ont été examinés soit après séjour dans la solution osmique, soit après durcissement dans le liquide de Müller.

Le pneumogastrique ne présente pas d'altérations. Les phréniques sont notablement dégénérés; les fibres saines y sont en minorité. Le cubital est parmi les nerfs du membre supérieur de beaucoup le plus atteint; les altérations qu'il présente sont cantonnées dans deux de ses faisceaux qui ont perdu près de la moitié de leurs fibres. Le tissu conjonctif intra-fasciculaire n'est pas épaissi. Le médian est à peu près à l'état normal; très peu de fibres en voie de dégénération. Le radial présente des altérations très notables. Il est à remarquer que le nombre des fibres disparues dans chacun de ces nerfs est d'autant plus considérable qu'on les examine plus près de la périphérie. Les nerfs crural, sciatique, tibial antérieur paraissent être à l'état normal.

Les filets musculaires du triceps gauche sont presque complètement dégénérés. La plupart des fibres sont ou réduites à l'état de gaines vides ou en état de dégénération wallérienne.

*Muscles.* — Sur des préparations faites à l'état frais nous avons constaté que les muscles premiers interosseux (des deux côtés), grand palmaire (gauche) et sous-épineux, qui avaient présenté des modifications qualitatives de leur excitabilité au courant galvanique, étaient bien en état de dégénérescence. Du moins la très grande majorité de leurs fibres primitives étaient complètement dégénérées (gaines sarcolemmatiques remplies de noyaux, de fragments de substance musculaire finement granuleuse et sans striation, etc.). Les autres muscles qui ont été examinés sur des coupes transversales et longitudinales après un séjour de trois mois dans le liquide de Müller sont : le diaphragme, deux intercostaux, les petits muscles des mains, les biceps et triceps brachiaux, le grand dentelé, le premier radial, le triceps fémoral.

Ces divers muscles présentent, mais à des degrés divers, un grand nombre de fibres en état d'atrophie simple (noyaux multiples, réduction de volume), tandis que les fibres en voie de dégénérescence granulo-graisseuse y sont très rares. Les fibres atteintes d'atrophie simple sont généralement groupées en territoires plus ou moins étendus et entourés de zones musculaires non altérées. Un certain nombre de fibres atteintes d'atrophie simple sont percées à leur centre d'un orifice à contour bien tranché, dans lequel apparaît parfois un noyau, on rencontre aussi des fibres manifestement hypertrophiées.



*Fig. 5. — M. Biceps gauche.*

Les rameaux nerveux intra-musculaires examinés sur les coupes traitées par la méthode de Pal et colorées au picrocarmin sont nettement altérés. Dans les muscles premiers interosseux et grand palmaire notamment on en voit qui ne contiennent plus une seule fibre à myéline.

Le fait que nous venons de rapporter peut se résumer dans les termes suivants : Un homme âgé de 56 ans, jusqu'alors bien portant, n'étant ni saturnin, ni alcoolique, ni

syphilitique, est frappé au mois d'octobre 1890, sans cause apparente, sans fièvre, d'un affaiblissement progressif des membres supérieurs. Lentement la parésie s'accroît (sans être accompagnée d'aucun trouble de la sensibilité), de telle sorte qu'en mai 1891 le malade est incapable de tout travail. Cette parésie, qui n'alla jamais jusqu'à la paralysie complète, est bientôt suivie de l'atrophie des divers muscles des membres supérieurs et de quelques muscles du tronc. Puis la faiblesse et l'atrophie s'étendent aux muscles des membres inférieurs. On constate une diminution notable de l'excitabilité d'un grand nombre de muscles et de la réaction de dégénérescence dans quelques-uns des muscles des membres supérieurs. Les contractions fibrillaires sont incessantes. Les réflexes tendineux sont affaiblis. La sensibilité demeure intacte. Les sphincters ne sont pas troublés dans leur fonctionnement. La mort survient par paralysie du diaphragme. La maladie avait duré deux ans.

L'examen des pièces anatomiques, confirmant le diagnostic porté du vivant du malade, démontre : 1° l'existence d'une poliomyélite antérieure chronique prédominant dans le segment cervical de la moelle ; 2° des altérations minimales dans les racines antérieures, plus accentuées dans les nerfs mixtes et musculaires ; 3° les muscles intéressés ont la plupart de leurs fibres en état d'atrophie simple, à l'exception des muscles qui, ayant donné à l'examen électrique la réaction de dégénérescence partielle ou totale, sont atteints, pour la majeure partie de leurs fibres, d'atrophie dégénérative.

Il y a dans l'histoire clinique et anatomique de ce cas quelques particularités qui méritent d'être mises en relief.

Il convient de remarquer tout d'abord que les muscles atteints ont été simplement frappés de parésie et non de paralysie absolue, avant que de s'atrophier. Ce caractère joint aux résultats fournis par l'examen électrique marque une différence notable entre l'évolution clinique de ce cas et le tableau de l'affection tel que l'ont tracé Duchenne et les auteurs venus après lui.

Par là, le fait que nous avons observé nous semble se rapprocher de la forme de poliomyélite antérieure chronique décrite par Erb comme intermédiaire entre la paralysie antérieure subaiguë et l'atrophie musculaire progressive d'origine spinale. Ce cas diffère assez notablement des autres cas de poliomyélite subaiguë et nous croyons que l'on pourrait le considérer comme une *atrophie Duchenne-Aran à marche subaiguë*. Les lésions microscopiques ne font que confirmer notre opinion à cet égard et nous permettent d'affirmer qu'il n'y a qu'une différence d'évolution entre le cas actuel et un cas d'atrophie Duchenne-Aran. La rapidité de la marche, la paralysie précédant l'atrophie sont les seuls symptômes de différenciation. Mais le premier semble devoir expliquer le second; la cellule est frappée d'emblée dans ses fonctions dynamiques et trophiques. Nous ne concluerons pas de là qu'il y ait dans un cas comme dans l'autre une pathogénie identique, ce qui pourtant ne paraît point irrationnel, car nous ne pouvons que reconnaître une fois de plus notre ignorance en ce qui concerne

la pathogénie de la poliomyélite antérieure subaiguë et de la poliomyélite antérieure chronique.

Pour ce qui est de l'état anatomique de la moelle, deux choses ont particulièrement attiré notre attention, c'est, d'une part, l'altération considérable des artères intra-médullaires et, d'autre part, le degré de sclérose ainsi que les lésions dégénératives que nous avons signalées dans l'aire des cordons antéro-latéraux.

Les artères *intra-médullaires* de tous calibres que nous avons rencontrées dans nos coupes présentaient presque toutes un épaissement de leur paroi tel que la lumière de beaucoup de ces vaisseaux était considérablement réduite et parfois à peu près effacée. Cette altération vasculaire, cette artérite chronique, bien qu'on la puisse constater dans les diverses parties de l'axe médullaire, nous a paru être plus constante et plus avancée dans le territoire antérieur, c'est-à-dire dans les branches émanées des artères spinales et radiculaires antérieures. Il est donc permis de se demander si ce processus d'endo-périartérite est contemporain de la lésion inflammatoire chronique dont les cornes antérieures sont le siège, ou bien, au contraire, s'il n'a pas été la lésion primordiale qui entraîna, et la sclérose des colonnes grises antérieures, et la dégénération des cellules ganglionnaires. MM. Cornil et Lépine, Dreschfeld, qui ont rencontré des altérations vasculaires de même ordre dans les cas qu'ils ont observés, inclinent à admettre cette seconde hypothèse.

Nous avons examiné attentivement l'altération pré-

sentée par les cordons antéro-latéraux dans le renflement cervical. Nous reviendrons dans le chapitre suivant sur l'origine de ces lésions dégénératives semblables à celles que nous avons relevées dans l'observation IV.

Dans notre cas comme dans l'observation d'Oppenheim, comme dans le cas rapporté par Nonne, il est une autre particularité que nous devons souligner. Nous voulons parler du contraste frappant qui existe, au moins en ce qui concerne la région cervicale, entre l'altération si profonde des cornes antérieures et le peu de lésions présentées par les racines correspondantes (1).

A ces observations personnelles, nous ajouterons les deux suivantes publiées tout récemment et que nous empruntons aux *Comptes rendus de la Société de biologie* (2). Ces deux cas de M. Déjerine sont des exemples remarquables par leur pureté du type Duchenne-Aran.

Dans le premier cas, il s'agit d'un homme de 65 ans, ancien syphilitique, atteint d'atrophie musculaire progressive depuis l'âge de 47 ans. J'avais connu ce malade pendant mon internat à la Charité, chez mon regretté maître Vulpian, en 1877, et son observation a été publiée dans les *Cliniques de Vulpian*. Je le retrouvai à Bicêtre, en 1887, lorsque je pris le service. Il était atteint d'atrophie musculaire type Aran-Duchenne.

Au membre supérieur, l'atrophie était extrêmement marquée, avec impotence fonctionnelle presque totale. Aux membres inférieurs, l'atrophie était très peu accusée, et le malade

(1) Notre maître et ami, M. Brissaud, a bien voulu examiner nos préparations et contrôler certains détails anatomiques de ce cas. Nous le prions d'agréer nos bien sincères remerciements.

(2) *Loc. cit.*

pouvait faire d'assez longues courses à pied sans grande fatigue.

Réflexes tendineux affaiblis aux membres supérieurs et conservés aux membres inférieurs. Intégrité de la face. Aucun symptôme de paralysie bulbaire. Intégrité de la sensibilité générale et spéciale ainsi que des sphincters. Altérations très marquées de la contractilité faradique et galvanique sans inversion de la formule. Les contractions fibrillaires qui avaient existé autrefois avaient disparu.

Je suivis ce malade depuis janvier 1887 jusqu'en 1890, époque où il mit fin à ses jours par suicide, et je dois avouer que, étant donnée la très longue durée de la maladie chez lui, je m'étais demandé plus d'une fois si cette évolution si lente de l'atrophie n'indiquait pas l'existence d'une atrophie myopathique plutôt que myélopathique. L'autopsie prouva que cette dernière hypothèse était la vraie, en permettant de constater dans la région cervicale une atrophie considérable des racines antérieures. L'examen de la moelle épinière après durcissement et coloration par les procédés habituels, montra que l'on était en présence d'une poliomyélite chronique simple.

Dans toute la hauteur de la région cervicale, les cellules des cornes antérieures avaient presque complètement disparu et les racines antérieures étaient très altérées. Au niveau du renflement lombaire, les lésions cellulaires étaient beaucoup moins accusées. Les faisceaux blancs ne présentaient dans toute la hauteur de la moelle aucune lésion appréciable par les méthodes de Weigert, de Pal, ou par la coloration en masse du carmin de Forel. Les vaisseaux, enfin, n'étaient pas sensiblement plus épaissis qu'ils ne le sont à cet âge de la vie et les méninges ne présentaient pas d'altération. Quant aux lésions des nerfs musculaires, elles étaient proportionnelles à celles des racines antérieures.

La seconde observation concerne un cas d'atrophie musculaire progressive, type Aran-Duchenne, ayant duré dix ans chez un homme de 38 ans, qui, entré à Bicêtre en 1884, y mourut en 1888. Chez ce malade, dans les antécédents duquel

on ne trouvait aucune intoxication ou infection antérieure, l'affection débuta à l'âge de 28 ans par la faiblesse du bras gauche, suivie d'atrophie des muscles de la main correspondante. Deux ans après, la main droite se prenait à son tour. Lorsque je vis le malade, en janvier 1887, il présentait les symptômes suivants :

Atrophie musculaire type Aran-Duchenne extrêmement accusée avec impotence fonctionnelle complète des membres supérieurs. Atrophie marquée des membres inférieurs rendant la marche difficile ;

Intégrité des muscles de la face, de la langue, du pharynx et du larynx, contractions fibrillaires ;

Abolition des réflexes tendineux. Altérations extrêmement accusées de la contractilité faradique et galvanique sans réaction de dégénérescence. Sensibilité générale et spéciale intacte, sphincters normaux.

L'atrophie musculaire continuant à progresser, le malade fut obligé de garder le lit au commencement de 1888. Vers le milieu de l'année l'atrophie musculaire et l'impotence fonctionnelle étaient arrivées à un degré tel, que le malade ne pouvait exécuter aucune espèce de mouvement des membres et du tronc. La face seule avait gardé son fonctionnement normal, et jusqu'au dernier jour de la vie, décembre 1888, on ne constata pas la présence de symptômes de paralysie bulbaire.

A l'autopsie on trouva une atrophie excessive des racines antérieures dans toute la hauteur de la moelle, et une diminution de volume des cornes correspondantes, marquées surtout à la région cervicale. A ce niveau, existait une dilatation marquée du canal central. La moelle fut examinée après avoir été durcie pendant huit mois dans le liquide de Müller et les coupes furent traitées par les méthodes de Weigert, de Pal, la méthode de Forel au carmin, l'hématoxyline. L'examen histologique révéla les particularités suivantes : Dans toute la hauteur de la moelle, les cellules des cornes antérieures ont disparu, c'est à peine si sur quelques coupes on en rencontre

quelques vestiges sous forme de corps arrondis et pigmentés. Pas d'altération des vaisseaux.

Par les méthodes de Weigert ou de Pal, on ne peut déceler l'existence d'une altération quelconque des cordons blancs.

Par la coloration en masse au carmin, on ne constate pas davantage d'altérations de ce côté; sur quelques coupes cependant de la région cervicale moyenne, il existe dans la partie fondamentale du cordon latéral droit, une coloration un peu plus accusée que du côté opposé. A ce niveau, il semble exister un degré extrêmement léger de sclérose, apparence qui ne se rencontre que sur quelques coupes et qui, je le répète, est si peu accusée, que l'on peut se demander s'il s'agit véritablement ici de sclérose au sens propre du mot et cela d'autant plus que l'on rencontre des états analogues dans les moelles normales.

Le premier de ces deux cas diffère des nôtres au point de vue anatomique par l'absence de toute lésion dans le faisceau fondamental antérieur; dans le second cas cette lésion, tout en étant très légère existe et M. Déjerine, qui a eu l'obligeance de nous montrer des coupes de ces cas pratiquées plus récemment, et d'examiner les nôtres, a reconnu qu'il s'agissait d'une lésion évidemment moins marquée, mais cependant nettement semblable comme topographie et comme nature.

---

**Quelle est la signification des lésions de la substance blanche décrites dans les autopsies de poliomyélite antérieure chronique et de poliomyélite antérieure subaiguë ?**

Dans les deux observations IV et V il existe donc une dégénération occupant approximativement le faisceau fondamental antérieur. Cette zone dégénérée est similaire dans les deux cas, quoique peut-être un peu plus nettement délimitée dans l'observation IV. Elle est variable de forme suivant les régions examinées; son étendue semble d'ailleurs proportionnelle à l'atrophie des cellules de la substance grise antérieure.

Les planches (Pl. II, fig. 4 et Pl. IV, fig. 2 et 3) indiqueront mieux que n'importe quelle description l'aspect et la forme de cette zone dégénérée.

Cette sclérose existe dans toute la longueur de la moelle depuis le deuxième nerf cervical environ jusqu'à la première racine sacrée. Voici quelle en est exactement la topographie :

Dans la moitié supérieure de la région cervicale, depuis le deuxième nerf jusqu'à la cinquième racine, la bande de sclérose affecte la forme d'une virgule dont la tête répond à la corne antérieure qu'elle enveloppe et dont la queue se prolonge parallèlement au contour antéro-latéral de la moelle (mais à une certaine distance de celui-ci et sans l'atteindre) vers la partie postérieure du cordon latéral ou elle se ter-

mine en pointe. De la troisième cervicale environ à la deuxième dorsale, la tache de sclérose entoure complètement le bord interne de la corne antérieure (sans empiéter sur le faisceau pyramidal direct). Son bord antérieur et externe se termine en s'étendant en arrière au voisinage du cordon latéral proprement dit qu'elle n'envahit nullement.

Le bord antérieur de cette zone convexe en avant suit à une petite distance le contour de la moelle.

Sur quelques points toutefois elle envoie jusqu'à la périphérie de petits tractus qui correspondent au trajet des fibres radiculaires antérieures.

Dans les régions dorsale et lombaire la disposition de cette sclérose est à peu près la même, sauf qu'elle occupe dans ces segments une aire plus restreinte et qu'elle y est moins accentuée; elle s'étend également plus vers la périphérie qu'elle atteint en certains points.

Cette zone sclérosée se voit surtout nettement à la coloration par le picro-carmin; au Pal elle est beaucoup plus diffuse et les contours en sont beaucoup moins nettement délimités. C'est une sclérose évidemment très légère ne détruisant pas toutes les fibres qui constituent le faisceau fondamental antérieur. Elle n'est point en rapport avec la distribution des vaisseaux dans les régions où on la constate.

Les faisceaux avoisinants, faisceaux pyramidaux croisés et directs, faisceaux de Gowers, faisceaux cérébelleux directs sont intacts, et cette zone sclérosée semble à peu près occuper la place laissée par eux, le « reste des cordons

antéro-latéraux ». Dans les cordons postérieurs les faisceaux de Burdach sont intacts, mais dans la région cervicale les faisceaux de Goll sont légèrement sclérosés.

Voici donc des lésions bien nettes dans la substance blanche de deux moelles de malades atteints d'atrophie musculaire Duchenne-Aran. Doit-on pour cela nier la pureté du type en question? Nous croyons au contraire que la constatation de ces lésions ne fait qu'affirmer d'avantage son autonomie, car il ne s'agit point ici d'une lésion exceptionnelle, mais d'une lésion fréquente ainsi que nous le verrons dans la suite, presque obligatoire de la poliomyélite antérieure subaiguë et de la poliomyélite antérieure chronique.

A quoi peut être attribuée cette sclérose qui dans toute l'étendue de la moelle occupe le pourtour de la corne antérieure et une partie du faisceau fondamental antérieur?

Il nous paraît impossible, en raison même de sa topographie, d'attribuer la formation de cette bande de sclérose à la simple propagation du processus irritatif dont la corne antérieure est le siège, ou bien à des altérations vasculaires qui d'ailleurs si elles sont intenses dans l'observation V sont insignifiantes dans l'observation IV. Il suffit de comparer les coupes de ces cas avec des coupes provenant de paralysie infantile présentant des lésions concomitantes de la substance grise et de la substance blanche attribuées par M. Marie à la distribution vasculaire, pour se rendre compte de la différence qui saute aux yeux. Dans la poliomyélite chronique, sclérose légère à topographie particulière entourant dans sa

presque totalité la corne antérieure. Dans les cas de paralysie infantile, sclérose intense, limitée, continuant un foyer de myélite de la substance grise. Cette sclérose ne peut non plus être attribuée à une lésion sénile; celles-ci, assez fréquentes, sont diffuses et irrégulièrement distribuées surtout dans les régions antéro-latérales. M. Brissaud a obligeamment mis à notre disposition une série de coupes pratiquées sur des moelles de vieilles; il n'est point possible même de comparer ces lésions à celles présentées par les moelles de nos malades. Elle ne saurait non plus être imputée uniquement à la dégénération des fibres radiculaires antérieures, car elle dépasse le champ parcouru par ces fibres.

Cette bande de sclérose est due pour nous, à la fois à la destruction des cellules ganglionnaires et des fibres radiculaires des cellules de cordon que nous ont fait bien connaître MM. Golgi, Ramon y Cajal, Von Lenhossek, Van Gehuchten. Nous ne voulons pas rentrer dans une description anatomique complète, ce qui ne serait que la reproduction d'une description classique, mais nous tenons à faire remarquer que ces cellules de cordon répondent en somme à ce qui avait déjà été décrit dès 1866 par le Pr Charcot et son élève M. Bouchard, sous le nom de fibres commissurales courtes et longues. En se reportant au schéma de Von Lenhossek (*fig. 6*), on voit que ces fibres provenant des cellules des cordons viennent aboutir pour la plupart dans cette région même qui est le siège de la sclérose dans nos cas. Comme ces fibres sont à court trajet, on comprend que la tache scléreuse sera diversement et inégalement répartie d'un point

de la moelle à l'étage voisin, si la lésion destructive des cellules de la corne est elle-même inégale et discontinue. Dans nos deux observations, l'intensité, la régularité de l'altération des cornes antérieures dans les régions cervicale et dorsale, permet de comprendre la limitation précise

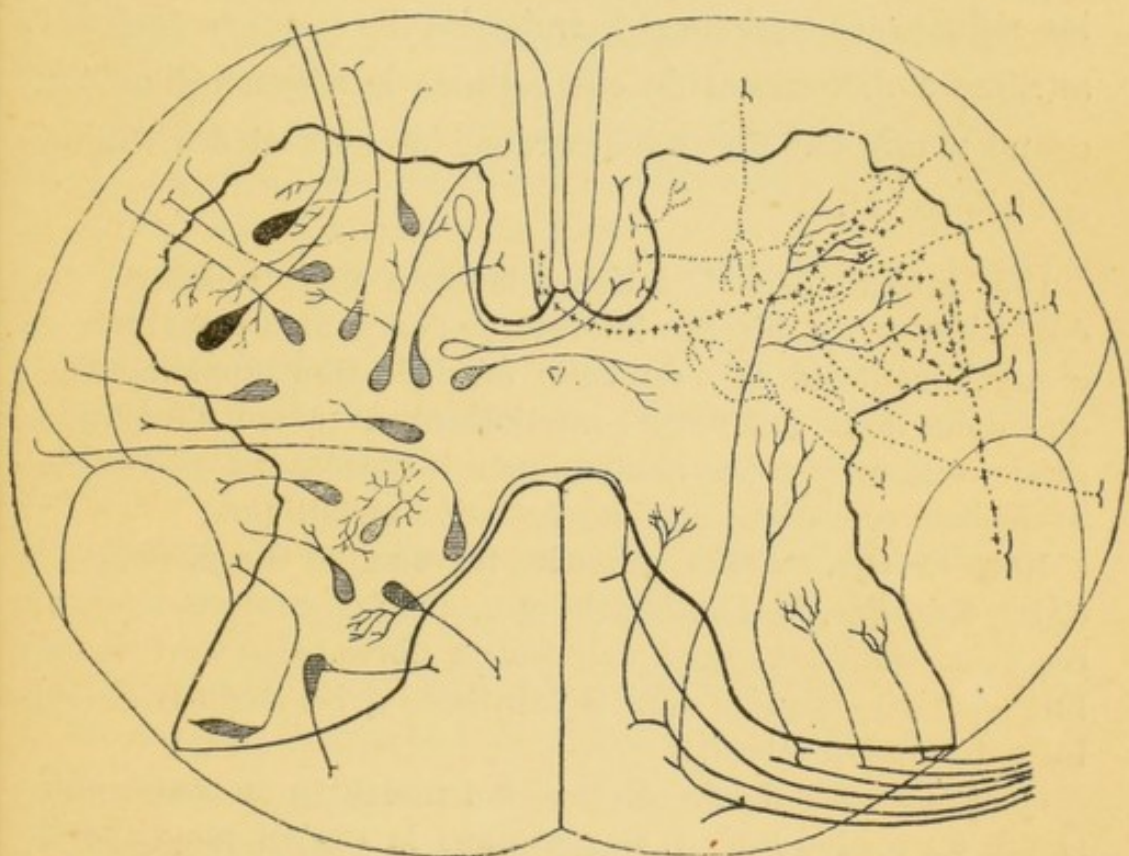


Fig. 6. — Schéma des cellules des cordons d'après Von Lenhossek.

et la continuité de la bande de sclérose qui parcourt le faisceau fondamental antérieur. Nous apportons donc à notre opinion des preuves anatomo-pathologiques qui nous paraissent irrécusables et qui en même temps viennent éclairer ce point d'histologie normale. M. Marie, sous le nom de *fais-*

*ceau supplémentaire*, a décrit dans la sclérose latérale amyotrophique cette même zone de sclérose sur laquelle nous croyons avoir été, avec M. Dutil, les premiers à insister à propos d'atrophie musculaire type Duchenne-Aran. M. Pierre Marie, mettant à profit les recherches de Golgi, Ramon y Cajal, Kölliker, Von Lenhossek, Van Gehuchten, etc., sur les cellules des cordons et le trajet des fibres qui en émanent, attribue à l'altération de ces cellules la dégénération d'un grand nombre de fibres des cordons latéraux et des cordons antérieurs (1).

Il se produit dans la sclérose latérale amyotrophique une dégénération du faisceau latéral que l'on pourrait qualifier de « supplémentaire »; c'est cette dégénération supplémentaire que nous nous trouvons actuellement à même d'expliquer grâce aux recherches anatomiques instituées au moyen des nouvelles colorations par imprégnation métallique.

Nous savons, en effet, après les travaux de Golgi, Ramon y Cajal, Kölliker, V. Lenhossek, etc., que les cordons latéraux reçoivent un assez grand nombre de fibres provenant de cellules spéciales situées dans la substance grise médullaire (cellules du cordon latéral).

Quelques-unes de ces cellules, fournissant à la partie antérieure du cordon latéral, siègent dans la région moyenne de la substance grise. D'autres, plus importantes au point de vue où nous nous plaçons ici, sont celles qui envoient leurs prolongements cylindres-axiles dans la région moyenne du cordon latéral, au niveau de l'encoche formée par la soudure de la corne antérieure avec la postérieure. Ces cellules (moyennes) se trouvent surtout situées au niveau du col de la corne posté-

(1) *Sur la localisation des lésions médullaires dans la sclérose latérale amyotrophique*, par M. PIERRE MARIE. (*Société médicale des hôpitaux*, Paris, 17 novembre 1893.)

rière; d'après V. Lenhossek, les cellules des cornes latérales appartiendraient également à ce système. Enfin, d'après le même auteur, il existe un troisième groupe de cellules du cordon latéral. Ce sont celles dont les prolongements se rendent à la région postérieure de ce cordon; elles siègent en pleine corne postérieure et prennent le plus souvent l'aspect fusiforme; un certain nombre de cellules de la substance de Rolando auraient la même destination.

C'est à la lésion de ces différentes cellules de la substance grise que doit être, à mon avis, attribué ce fait de l'extension exagérée de la dégénération dans le faisceau latéral. On conçoit en effet, que, par suite de cette lésion des « cellules du cordon latéral », toutes les fibres qui en proviennent et qui se disposent en avant et en dedans du faisceau pyramidal subiront la dégénération, et ainsi la portion du territoire altéré dans le faisceau latéral se trouvera dépasser de beaucoup les limites du faisceau pyramidal (fibres commissurales de Bouchard et de Gombault).

Il nous a semblé que les particularités anatomiques de nos cas de poliomyélite antérieure sont parfaitement justifiables d'une interprétation identique. Mais, s'il en est ainsi, la présence de cette zone de sclérose loin d'être l'exception devrait être la règle dans les cas de poliomyélite antérieure. Et c'est en effet ce qui a lieu, et nous avons pu constater cette sclérose non seulement dans la majorité des cas de poliomyélite antérieure subaiguë, de poliomyélite antérieure chronique et de sclérose latérale amyotrophique, mais encore dans les cas de syringomyélie avec poliomyélite antérieure; il est fort probable d'ailleurs qu'elle doit exister dans la plupart des cas de poliomyélite antérieure d'une certaine étendue qu'elle qu'en soit du reste la cause.

Cette zone de sclérose, nous le répétons, pour être nettement constatée doit être examinée sur des préparations colorées au picro-carmin; en effet, dans les préparations au Pal cette sclérose est si légère qu'elle peut passer inaperçue surtout quand elle accompagne la sclérose intense du faisceau pyramidal dans la maladie de Charcot. De plus, dans les préparations au Pal il existe toujours, qu'il s'agisse de sclérose latérale amyotrophique ou d'atrophie musculaire Duchenne-Aran, une petite bandelette d'un noir intense accolée au pourtour de la corne antérieure séparant celle-ci de la zone sclérosée (Pl. I, fig. 3). Cette région, fortement teintée, est due très probablement à un artifice de préparation. Les colorations au carmin montrent au contraire admirablement cette zone sclérosée et il y a lieu d'insister sur les rapports entre les différences d'intensité de teinte qu'elle présente comparée à celle d'un faisceau pyramidal dégénéré.

Dans les quelques coupes de paralysie infantile que nous avons eu entre les mains nous n'avons pu constater nettement sa présence, mais il se peut qu'elle soit masquée par des lésions de la substance blanche identiques, concomitantes à celles de la substance grise, ou encore, cette absence peut être expliquée par la localisation de la poliomyélite souvent très limitée à certains groupes cellulaires.

Nous avons retrouvé le « faisceau supplémentaire » dans tous les cas de sclérose latérale amyotrophique que nous avons examinés et avec une netteté toute particulière dans les cas que M. le Pr Raymond a montrés dernièrement dans son cours à la Salpêtrière. Mais, de plus, nous avons

eu la chance d'examiner une coupe de sclérose latérale amyotrophique (1) à localisation supérieure provenant d'un malade dont l'observation a été rapportée par M. Raymond dans un de ses cours. Cette préparation, à notre point de vue, est particulièrement instructive (Pl. III). Les deux faisceaux pyramidaux sont sclérosés légèrement mais à peu près également; le faisceau supplémentaire existe à l'état d'ébauche quoique très visible, mais il est unilatéral, *la corne correspondante est fort pauvre en cellules*; de l'autre côté, au contraire, où le faisceau supplémentaire n'existe pas, la poliomyélite, manque pour ainsi dire complètement. Il est impossible de trouver une preuve plus éclatante de la provenance de ce faisceau supplémentaire.

MM. Gombault et Philippe (2) dans deux cas de syringomyélie, signalent des lésions à peu près analogues à celle que nous décrivons, la seule différence consiste en ce que la sclérose comprenait jusqu'au faisceau de Gowers; toutefois dans un des cas surtout, l'analogie est frappante. Ils décrivent en effet « la présence d'un tractus scléreux qui naît de la partie antéro-externe de la corne antérieure et s'en détache progressivement pour s'étaler *en forme de croissant* à la surface de la moelle dans sa partie antéro-latérale; ce tractus scléreux peut être suivi dans le bulbe jusqu'au niveau de

(1) Nous tenons à remercier tout particulièrement notre collègue et ami Nageotte de l'amabilité avec laquelle il a mis à notre disposition sa belle collection de préparations anatomo-pathologiques.

(2) GOMBAULT et PHILIPPE. *Contribution à l'étude des lésions systématisées dans les cordons blancs de la moelle épinière.* (Arch. de méd. expér., mai et juillet 1894.)

l'entre-croisement des pyramides. Il se place dans cette région à la surface de l'organe à peu près à la hauteur de la tête de la corne antérieure. Nous n'avons pu le suivre plus haut. Il répond assez bien au siège du faisceau de Gowers. Les connexions intimes qu'il affecte à l'origine avec la corne antérieure profondément altérée, le fait que la dégénérescence est plus marquée du côté de la corne la plus malade, permettent de supposer, sans en fournir la preuve absolue, que ce faisceau a des connexions assez intimes avec la substance grise antérieure de la moelle. »

Il paraît donc bien évident que la sclérose qui occupe dans nos deux observations le faisceau fondamental antéro-latéral provient de l'atrophie de certaines des cellules de la corne antérieure; mais dans nos cas les lésions cellulaires sont trop généralisées pour nous permettre de rattacher à un groupe plutôt qu'à un autre la production de la sclérose.

Nous ne ferons que rappeler en passant la teinte plus foncée constatée dans les cordons de Goll à la région cervicale; dans presque toutes les moelles d'adultes on rencontre cet aspect; il ne semble point qu'il s'agisse, au moins dans nos cas d'une lésion scléreuse de quelque importance.

Ainsi, les lésions constatées dans la substance blanche de nos cas de poliomyélite antérieure chronique et subaiguë, ne leur retirent absolument rien de leur valeur démonstrative pour la réhabilitation du type Duchenne-Aran; ces lésions sont consécutives à la poliomyélite dont elles font pour ainsi

dire partie; elles ne ressemblent nullement aux lésions pathognomoniques de la sclérose latérale amyotrophique (1).

Nous avons pu, comme on devait s'y attendre, étant donnée leur cause dans la poliomyélite antérieure chronique et dans la poliomyélite antérieure subaiguë, relever ces lésions dans beaucoup de cas, et nous sommes persuadés que dans bien d'autres elles ont passé inaperçues. Nous tenons à signaler quelques-unes de ces observations qui contribueront ainsi également à l'étude de la lésion elle-même.

L'observation publiée par MM. Charcot et Gombault dans les *Archives de physiologie* de 1875 est typique à ce point de vue. M. Gombault a bien voulu nous confier les coupes qui ont servi à la description; l'état de la moelle, sauf une légère inflammation (*fig. 6*) est presque identi-

(1) Il est même à remarquer que bien peu de fibres sont atteintes dans l'aire du cordon latéral proprement dit (méthode de Marchi), ce qui tendrait à montrer que peu de fibres provenant des cellules des cordons de la corne antérieure entrent dans la constitution de ce faisceau. Toutefois il est fort probable que dans quelques moelles, quelques-unes de ces fibres parviennent dans la région du faisceau pyramidal; il est même permis de supposer que c'est à leur présence que sont dues certaines dégénérescences attribuées au faisceau pyramidal lui-même et qui du vivant des malades n'avaient déterminé aucun symptôme habituel de la dégénérescence de ce faisceau. C'est de cela qu'il s'agit très vraisemblablement dans le cas de Riley qui est celui d'une poliomyélite antérieure subaiguë à marche classique à l'autopsie duquel il a été trouvé des lésions des cellules des cornes antérieures, une dégénération très légère des faisceaux pyramidaux, et une dégénérescence très évidente de la zone mixte « affectant des fibres qui très probablement mettent en communication les cellules à différents étages de la moelle ». L'auteur range ce cas parmi ceux que Gowers appelle « *atonic muscular atrophy* ». — RILEY. *Report of case of muscular atrophy with pathological findings in spinal cord.* (*Journ. of Nerv. and Mental Disease*, N. Y. 1892, XIX, 620-626.)

que à celui que nous venons de décrire, les figures 3 et 4, planche IV, en sont la reproduction d'après les préparations originales.

Les auteurs, après avoir détaillé les lésions de la substance grise s'expriment ainsi : « Dans toute l'étendue de la moelle, les cordons latéraux proprement dits, les faisceaux de Turek, les faisceaux postérieurs sont intacts. Seuls, les grands tractus vasculaires qui les traversent sont un peu plus larges que d'habitude, et les vaisseaux qu'ils contiennent ont des parois épaissies.

« Quant à la zone radiculaire antérieure, elle est atteinte de sclérose à la région cervicale et à la région dorsale. L'étendue de cette sclérose est manifestement en rapport avec l'intensité de la lésion qui occupe la corne antérieure ; elle augmente, diminue, cesse en même temps qu'elle. Elle est en grande partie aussi sous la dépendance de la lésion des racines antérieures dans leur trajet intra-spinal. Ainsi, à la partie inférieure du renflement cervical, elle forme autour de la corne antérieure une ceinture presque complète qui envoie vers la périphérie de larges prolongements, tandis qu'à la région dorsale elle est limitée au trajet des faisceaux radiculaires et à la zone corticale... »

« ... A la région lombaire, ces diverses lésions disparaissent, la couche corticale et la zone radiculaire antérieure se retrouvent dans un état d'intégrité absolue. »

Dans l'article si complet et si instructif que M. le P<sup>r</sup> Hayem consacre dans le *Dictionnaire des sciences médicales* à l'atrophie musculaire progressive, l'auteur résume

un cas inédit qui lui est personnel et où nous retrouvons à l'autopsie des indications évidentes de la lésion du faisceau fondamental. « ... Atrophie très marquée des cornes antérieures dans la région cervicale. Myélite centrale chronique avec atrophie simple ou scléreuse des cellules nerveuses dans la région cervico-dorsale. Léger degré de méningite, *léger degré de sclérose diffuse portant surtout sur les faisceaux radiculaires antérieurs.* »

Nous retrouvons dans une observation des plus complètes et des plus classiques publiée par M. Strümpell, la description d'une zone de sclérose encore plus typique et plus identique (1) qui siège *dans la partie antérieure du cordon latéral.* (Voir à l'Appendice.)

Dans l'observation si fréquemment citée de M. Oppenheim (2), cette même lésion est indiquée, et nous avons pu constater *de visu* qu'il s'agit d'une sclérose en tout semblable sur une préparation provenant de ce cas et que M. Marinesco a bien voulu distraire pour nous de ses collections. Après avoir décrit la lésion des cornes antérieures et des racines antérieures, M. Oppenheim ajoute : « Le reste de la moelle dorsale doit être décrit comme essentiellement respecté : toutefois, il faut convenir que dans la substance blanche des cordons antéro-latéraux (notamment au voisinage immédiat des cornes antérieures), çà et là une fibre nerveuse est atro-

(1) Cette observation de Strümpell est si classique cliniquement et anatomo-pathologiquement et elle vient tellement à l'appui de ce que nous soutenons, que nous croyons devoir en donner un résumé détaillé que l'on trouvera à l'Appendice.

(2) *Arch. für Psych. und Nervenk.,* 1888, XIX, Bd.

phiée et les tractus névrogliques sont par places un peu épaissis. Cette altération, de par son degré d'intensité est tout à fait au dernier plan. »

M. Darkchewitsch présentant, en 1891 (1), un cas de poliomyélite chronique classique dans son évolution clinique, dit qu'à l'examen microscopique on trouva dans la substance grise de la moelle une diminution des cellules des cornes antérieures dans les segments cervical et dorsal, un fort développement des cellules de Deiters, une diminution du réseau nerveux et des hémorragies notables. *Dans la substance blanche de la moelle une forte atrophie des fibres du faisceau fondamental et du cordon antéro-latéral au voisinage immédiat de la corne antérieure*, ainsi qu'une certaine raréfaction des fibres dans les cordons latéraux et postérieurs. Les faisceaux de Türk sont respectés. Les racines antérieures sont fortement atrophiées, mais cette atrophie est relativement plus faible que celle des cellules des cornes antérieures. L'auteur considère ce cas comme une poliomyélite chronique et insiste sur la nécessité de distinguer la poliomyélite de la sclérose latérale amyotrophique. La disparition des fibres disséminées dans les cordons latéraux ne contredit nullement le diagnostic de poliomyélite : elle se montre aussi quand le faisceau pyramidal est intact, et pourtant la lésion de ce dernier est une condition *sine qua non* de la sclérose latérale. Le contraste comme degré d'atrophie entre les cellules de cornes antérieures et les fibres des racines antérieures montre que les fibres radiculaires anté-

(1) *Neurol. Central.*, 1892, p. 221.

rieures ne tirent pas leur origine exclusivement des cellules nerveuses des cornes antérieures, mais probablement aussi des cellules de la base des cornes postérieures.

M. Alzheimer (1) décrit également, à l'autopsie d'un malade atteint d'atrophie musculaire progressive un peu complexe cliniquement, l'atrophie simple des cellules nerveuses de la corne antérieure et *une sclérose légère du faisceau fondamental du cordon antérieur*.

Enfin, nous avons vu que, dans le premier des cas publiés récemment par M. Déjerine, quoique très légère, cette même bande de sclérose existait et que M. Déjerine l'a considérée comme semblable à celle présentée dans nos observations.

Ces quelques exemples suffisent à prouver combien cette lésion est fréquente, et permettent encore plus de dire avec M. P. Marie qu'il est difficile d'admettre que les cellules des cornes antérieures puissent disparaître sans que dans différents points des faisceaux blancs de la moelle un certain nombre de fibres dégénèrent. Cependant, la dégénération n'existe pas toujours; souvent, nous en sommes persuadés, elle a passé inaperçue ou elle a été considérée comme insignifiante; mais il y a des cas où certainement elle ne peut être constatée.

C'est ainsi que sur les coupes d'un cas que M. Strümpell a eu l'extrême obligeance de nous confier, nous n'avons pu la retrouver; il est vrai que l'auteur ne considère pas, à proprement parler, cette observation comme devant

(1) *Arch. für Psychiat. und Nervenkrank.*, 1891, XXIII, p. 459.

rentrer dans le type Duchenne-Aran. Elle manque également dans l'observation très complète d'un des malades de M. Déjerine, rapportée par M. Reverchon dans sa thèse (1); de même dans les cas de poliomyélite subaiguë rapportés par Eisenlohr ainsi que dans celui de MM. Landouzy et Déjerine. Mais dans le fait d'Eisenlohr (2), la lésion des cornes antérieures était bien circonscrite et l'observation de MM. Landouzy-Déjerine (3) a trait à un cas de poliomyélite antérieure à marche rapide, curable, et dont la réparation était déjà fort avancée au moment où le malade succomba à une maladie intercurrente. On ne trouve non plus cette lésion dans le deuxième cas de M. Déjerine (4) dont il explique l'absence par la longue durée de l'affection; il serait possible pour lui que les fibres dégénérant très lentement disparaissent sans déterminer autour d'elles d'irritation névroglique. A l'appui de cette hypothèse M. Déjerine fait remarquer que la substance grise des cornes antérieures ne présentait pas l'hyperplasie névroglique constatée par différents auteurs dans des cas de poliomyélite à marche moins lente et notamment dans nos cas personnels.

Nous ne pouvons donner nous-même aucune explication bien satisfaisante de l'absence de toute lésion dans la substance blanche qui toutefois doit être considérée comme bien plus rare que la présence d'une zone de sclérose légère au pourtour de la corne antérieure atteinte de poliomyélite intense.

(1) REVERCHON. *Contribution à l'étude de l'atrophie musculaire Aran-Duchenne*. Th. de Paris, 1884.

(2) *Neurolog. Centralblatt*, 1882, n° 18.

(3) *Rev. de méd.*, 1882.

(4) *Loc. cit.*

## CONCLUSIONS

1° L'atrophie musculaire progressive type Duchenne-Aran existe en tant qu'entité morbide et est telle dans ses grandes lignes qu'elle a été établie cliniquement et anatomiquement par le P<sup>r</sup> Charcot. Elle est absolument distincte de la sclérose latérale amyotrophique.

2° C'est une affection dont les autopsies sont rares, c'est à peine si on en peut signaler huit dans ces dix dernières années. Cliniquement c'est une affection beaucoup plus fréquente qu'on ne le considère généralement.

3° Les arguments invoqués pour la conservation de l'autonomie du type Duchenne-Aran peuvent servir également à la poliomyélite antérieure subaiguë.

4° Il y a fort vraisemblablement lieu de décrire une forme subaiguë du type Duchenne-Aran.

5° Il existe presque toujours dans la poliomyélite antérieure chronique et dans la poliomyélite antérieure subaiguë une zone de sclérose très légère occupant le pourtour de la corne antérieure dans la ré-

gion du faisceau fondamental antérieur. Cette sclérose ne détermine cliniquement aucun symptôme. Elle est à peu près semblable à celle qui constitue le « faisceau supplémentaire » décrit par M. P. Marie dans la sclérose latérale amyotrophique. Elle est sous la dépendance immédiate des lésions cellulaires étant constituée par la dégénérescence des fibres des cellules de cordon.

6° Les observations récentes n'éclairent en rien la pathogénie de la poliomyélite antérieure chronique.

---

## APPENDICE

---

Résumé de l'observation de STRUMPELL. (*Deutsch. Archiv. für klin. Med.* Bd. 42, n° 230, 1888.)

L'observation suivante que nous avons citée se rapporte à une malade qui, fait intéressant, avait été présentée déjà dans la clinique de Wunderlich, à Leipzig, puis par le Pr Wagner, comme un exemple typique d'atrophie musculaire progressive. Vu sa grande ressemblance avec les nôtres nous croyons devoir en donner un résumé complet.

La malade, jusqu'au moment où elle entra dans la clinique de Leipzig (avril 1875), à l'âge de 55 ans, était très bien portante. Pas d'antécédents héréditaires névropathiques. Son père, son mari et son fils unique étaient phtisiques.

Neuf années auparavant, et depuis lors à plusieurs reprises, inflammation des yeux; aujourd'hui, la vue de l'œil droit est presque perdu, celle de l'œil gauche normale.

Dans l'été de 1874, début de la maladie par une faiblesse des bras, qu'elle attribue au froid (elle s'occupait souvent de blanchissage); cette faiblesse toutefois avait été ressentie déjà antérieurement, mais légère. Autant dire aucune douleur aux membres inférieurs. Un peu de vertige, sueurs nocturnes.

*Etat actuel.* — Aucun symptôme céphalique, ni dans le domaine des nerfs crâniens (à part une irido-choroïdite de l'œil

droit surtout). Aucun trouble viscéral, sauf un pouls un peu rapide.

Les muscles du thorax sont indemnes, sauf qu'on note une légère inclinaison de l'omoplate gauche en dehors, et surtout que les muscles sus et sous-épineux sont manifestement atrophiés, principalement à droite.

Atrophie musculaire énorme du bras : deltoïde, biceps, brachial antérieur. Le triceps est respecté. Aux avant-bras, l'atrophie n'est manifeste qu'au long supinateur ; elle semble respecter les petits muscles des mains. Les troubles moteurs sont en rapport avec cette répartition : toutefois, la malade accuse un peu de faiblesse dans le pouce gauche.

Tremblements fibrillaires, sensibilité normale dans tous ses modes. Aucun trouble des sphincters, membres inférieurs complètement normaux. La malade marche sans fatigue.

Traitement : léger massage, gymnastique, électrisation.

Octobre 1875. Douleurs aux épaules et aux bras. Adipose sous-cutanée à la face antérieure des bras. Faiblesse commençant dans la flexion dorsale de la main et dans les mouvements d'adduction et d'opposition du pouce gauche. La réaction électrique des muscles atrophiés est diminuée aux deux modes d'électrisation ; réaction de dégénérescence non recherchée.

Mars 1877. L'atrophie musculaire a progressé avec des rémissions. Douleurs dans les épaules et au cou. La malade use d'artifices divers, très ingénieux, pour obvier au défaut d'action du deltoïde et des fléchisseurs du coude (sauf le triceps). Depuis peu, atrophie notable des pectoraux et probablement aussi des grands dorsaux.

Nulle part, aucun phénomène spasmodique ; craquements légers des épaules.

Juillet 1878. Quelques nouveaux muscles se prennent aux membres supérieurs ; l'atrophie s'accroît dans les muscles antérieurement affectés ; les « omoplates ailées » se dessinent.

Mars 1879. Le pouce gauche perd de plus en plus de sa motilité.

16 juin 1880. L'état général est assez bon; toutefois la malade accuse, outre les douleurs, qui persistent, des vertiges passagers et une tendance à la constipation.

L'atrophie musculaire a progressé lentement. Les épaules et les omoplates sont décharnées. On note une atrophie modérée de l'éminence thénar gauche. Tremblements fibrillaires.

Rien aux membres inférieurs; réflexes rotuliens normaux. Aucune trace de symptômes bulbaires (parole, déglutition).

La malade passe dans un hospice. L'auteur a appris que jusqu'en été 1882 aucune particularité nouvelle ne s'est montrée. Alors apparut de la faiblesse des jambes.

Fin décembre 1882, la malade eut un ictus apoplectique, suivi d'hémiplégie droite, complète, avec perte presque absolue du langage; la déglutition troublée d'abord, redevint assez bonne. La malade garda le lit, tomba dans le marasme, et mourut le 1<sup>er</sup> mai 1883, avec une escarre étendue.

*Autopsie.* — Les détails en sont notés avec grand soin, ainsi que les constatations microscopiques. Nous relevons seulement ceux qui nous intéressent d'une façon plus spéciale.

Hémorragie cérébrale gauche.

La moelle cervicale montre à l'œil nu de l'atrophie des cornes antérieures, et une forte atrophie des racines antérieures.

Atrophie énorme de certains muscles: deltoïdes, biceps. Les éminences thénar, les interosseux paraissent respectés, au moins en grande partie. Les membres inférieurs montrent également de l'atrophie dans certains de leurs muscles, surtout à la cuisse et à la jambe, dans les péroniers.

Au microscope, atrophie dégénérative des plus accusées dans les fragments de muscles examinés, avec prolifération des noyaux musculaires; çà et là, tissu conjonctif interstitiel hyperplasié, graisseux.

Dans la moelle, dégénération secondaire du faisceau pyramidal droit, répondant au foyer cérébral (gauche).

Les cornes antérieures de la moelle cervicale, fortement atrophiées, ont perdu presque toutes leurs cellules. Dégénération considérable des racines antérieures.

Cornes postérieures normales.

Cordons postérieurs sains (à part une zone marginale où une très légère dégénération se montre).

Cordons latéraux : nous y reviendrons tout à l'heure.

Pie-mère un peu épaissie, avec élargissement de ses vaisseaux, surtout sur le bord antérieur.

Moelle dorsale saine, à part les particularités concernant les cordons latéraux, et qui sont ici les mêmes que dans la moelle cervicale.

Moelle lombaire : mêmes particularités, sur lesquelles nous reviendrons. De plus, atrophie des cellules motrices.

Bulbe normal.

Nerfs périphériques. Pas de lésions nettes sur les gros troncs, mais dégénération de certaines fibres bien nettes sur les nerfs de diamètre moyen, et sur les branches musculaires, avec hyperplasie du tissu conjonctif interstitiel.

« D'après l'histoire clinique et les constatations anatomopathologiques, dit Strümpell, il appert que cette observation appartient, sans aucune hésitation possible, aux cas authentiques, jusqu'aujourd'hui si rares dans la science, d'*atrophie spinale progressive*. »

Et l'auteur fait ressortir, par une discussion approfondie, l'entière conformité des symptômes et des lésions avec ce diagnostic.

Sans le suivre dans son analyse, dont la conclusion s'impose, nous nous contenterons de reproduire les principaux détails qui, dans le compte rendu anatomique et dans les remarques, ont trait à la particularité qui nous intéresse d'une façon plus directe.

« L'état des cordons latéraux (moelle cervicale) n'est pas très facile à juger. La lésion la plus importante, la seule appréciable à l'œil nu, est la dégénération du faisceau pyramidal droit. Evidemment elle dépend de la lésion du cerveau et elle est sans rapport avec la maladie primitive. D'ailleurs le même faisceau du côté droit est, autant dire, complètement sain. Tout au plus, dans ce dernier, existerait-il une atrophie de quelques fibres isolées, ce qui pourrait d'ailleurs expliquer aussi la dégénération secondaire (faisceau pyramidal non croisé). Mais (ceci est remarquable) la région du faisceau cérébelleux droit n'est pas non plus entièrement saine. Ici, les fibres ne sont pas aussi serrées qu'elles devraient l'être, et la limite entre le faisceau pyramidal droit dégénéré et le faisceau cérébelleux n'est pas aussi nette que d'ordinaire dans une dégénération descendante pure et simple du faisceau pyramidal. En avant, également, la lésion s'étend, dans le cordon latéral droit, plus loin que la zone habituelle de dégénération de ce faisceau et enfin une faible dégénération marginale s'étend en avant jusque dans le commencement du territoire des cordons antérieurs.

« Dans le cordon latéral gauche, la région du faisceau pyramidal est précisément peu altérée. Mais au bord de celui-ci, commençant à la corne postérieure, c'est-à-dire répondant à peu près, somme toute, à la région des cordons cérébelleux, siège une altération pas très considérable, en vérité, mais non douteuse, qui, plus loin en avant, c'est-à-dire en dehors et en avant de la région du faisceau pyramidal, devient un peu plus large, et enfin s'étend, sous forme de dégénération marginale, jusqu'aux cornes antérieures.

« Dans la moelle dorsale, mêmes lésions, à savoir : dégénération secondaire du faisceau pyramidal droit et, des deux côtés, dégénération marginale s'élargissant dans la partie antérieure des cordons latéraux, et qui va ensuite s'amincissant.

« Dans la moelle lombaire, même lésion du faisceau pyramidal droit, tandis qu'à gauche ce faisceau est normal. Mais

plus loin en avant siège, là aussi, une zone nettement dégénérée, située à la périphérie du cordon latéral et s'étendant jusque vers le commencement du cordon antérieur.

« Ainsi, sans parler de la dégénération secondaire du faisceau pyramidal nous trouvons en outre, dans la moelle, quelques autres lésions qu'il faut certainement rattacher au processus morbide primitif. Telle est l'altération légère, mais bien nette, constatée dans les zones périphériques des cordons latéraux, et spécialement dans cette zone qui siège en avant du faisceau pyramidal. Cette dégénération en bordure répondait en partie, sans contredit, aux territoires des faisceaux cérébelleux, mais s'étendait en avant jusque dans les cordons antérieurs. Nous avons donc affaire à cette « dégénération marginale » bien connue que l'on rencontre dans presque tous les cas d'affections spinales à marche chronique, et qu'on regarde généralement comme l'effet de l'épaississement de la pie-mère. Cette dégénération marginale n'aurait dès lors aucune importance dans notre cas. Toutefois, dans les régions antérieures des cordons latéraux, la lésion est à coup sûr plus étendue qu'elle ne devrait l'être dans une dégénération marginale pure et simple. Il s'agit ici manifestement de la disparition spontanée de fibres isolées. Quelle est la signification de ces dernières ? Nous ne le savons pas bien. Leur disparition n'avait engendré aucun symptôme spécial, car le tableau clinique était resté purement celui de l'atrophie musculaire progressive typique. Peut-être ces fibres ont-elles quelque rapport avec les fonctions motrices et alors l'atrophie musculaire empêcherait peut-être, pourrait masquer, on le conçoit, les manifestations, liées à leur altération. En tout cas, notre observation nous montre que, même dans une maladie strictement localisée en apparence, l'atrophie musculaire progressive, la conception d'une *affection systématique isolée* ne doit pas être admise au pied de la lettre; c'est un point sur lequel nous reviendrons à propos de la sclérose latérale amyotrophique. Après une très longue évolution, comme celle qui a existé dans notre cas, certains autres

faisceaux peuvent aussi subir de l'atrophie. S'agit-il là, dans une certaine mesure, de dégénération secondaires, ou bien faut-il y voir les effets tardifs de la cause nocive première, dont l'action se poursuit? C'est ce que nous ignorons encore absolument? »

---





# LÉGENDES

## PLANCHE I.

FIG. 1. — *Coupe de la région cervicale supérieure d'une moelle présentant de la dégénération ascendante des faisceaux cérébelleux directs, de Goll et de Gowers et de la dégénérescence rétrograde des faisceaux pyramidaux, à la suite d'un foyer de myélite transverse syphilitique siégeant au niveau de la région dorsale supérieure. (Archives de neurologie, Contribution à l'étude de la syphilis du système nerveux, RAYMOND, 1<sup>er</sup> janvier et 1<sup>er</sup> février 1894.)*

Nous publions ce dessin pour montrer les faisceaux fondamentaux antérieurs intacts par opposition aux dessins suivants.

- A. Faisceaux pyramidaux.
- B. Faisceaux de Gowers faisant suite aux faisceaux cérébelleux directs.
- C. Faisceaux de Goll.
- D. Faisceaux fondamentaux antérieurs.

FIG. 2. — Coupe transversale de l'éminence thénar. (Obs. IV.)

FIG. 3. — Corne antérieure; préparation colorée au Pal. (Obs. IV.) (On voit dans la substance blanche accolée à la substance grise une zone d'un noir intense).

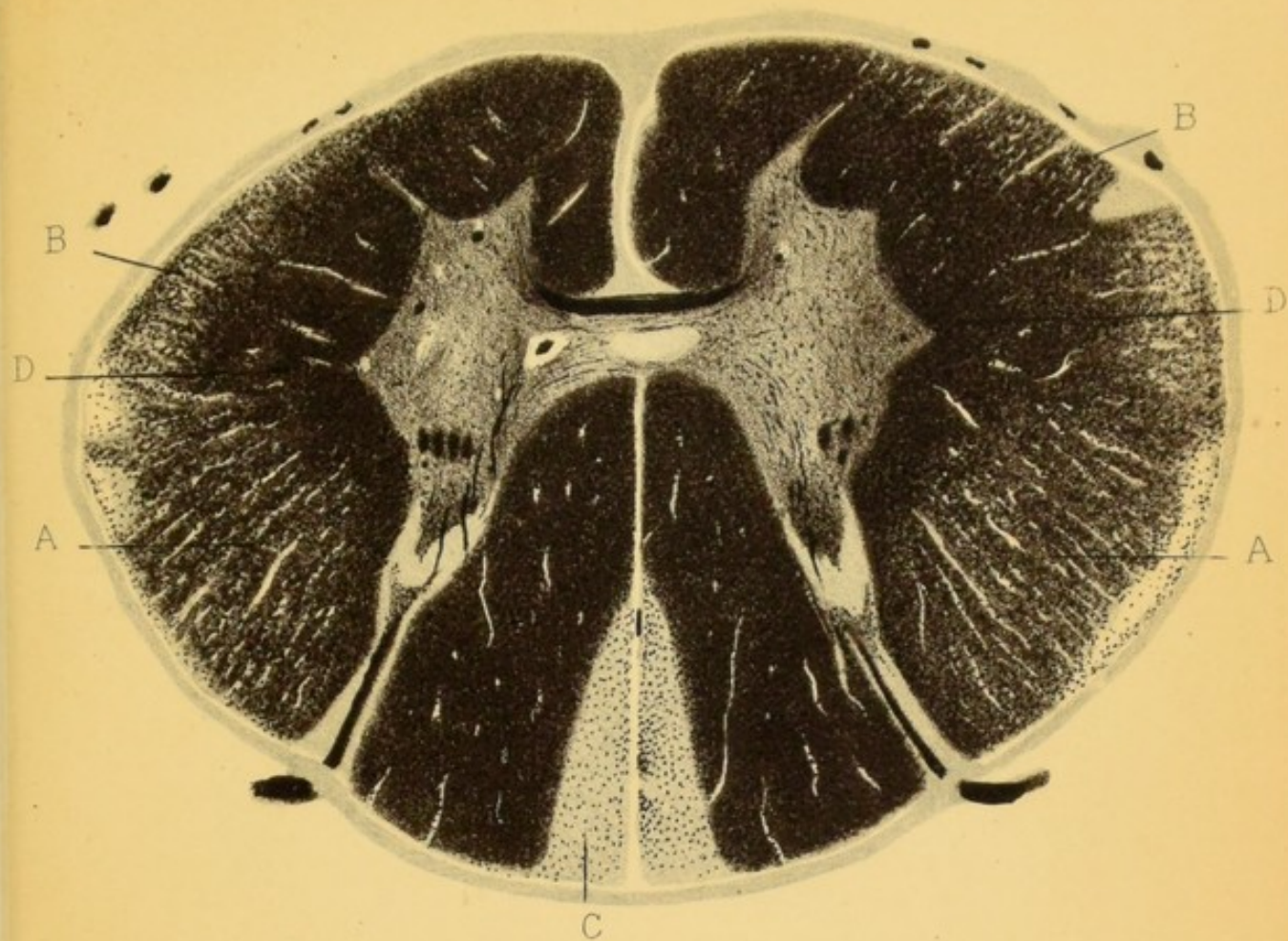


Fig. I.

Fig. II.

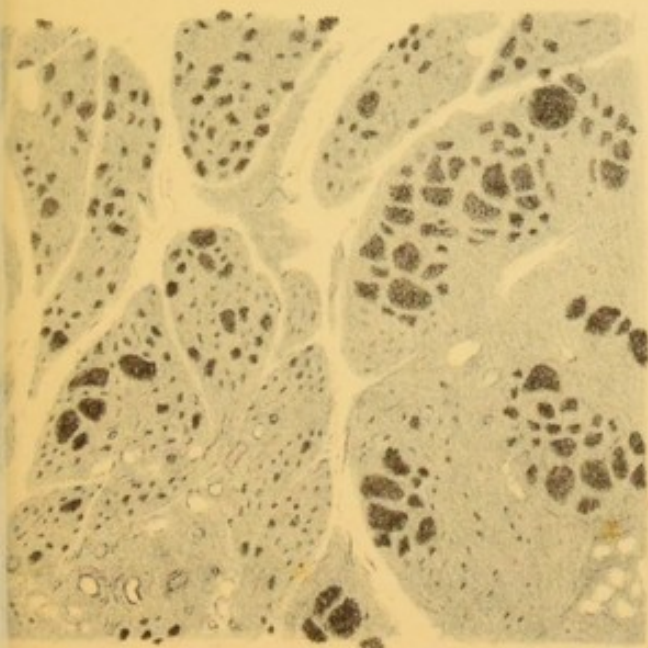
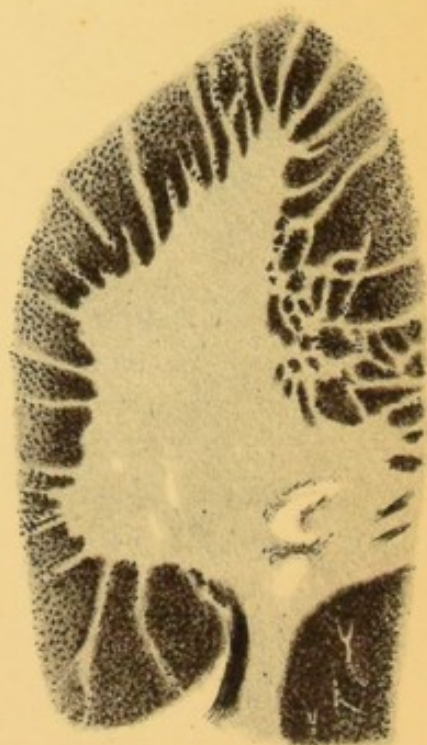




Fig. III.







## PLANCHE II.

FIG. 1. — Coupes de la moelle du malade de l'obs. IV, colorées au picro-carmin et montrant la dégénérescence des fibres provenant des cellules de cordon.

FIG. 2. — Substance grise de la corne antérieure du malade de l'obs. IV. Atrophie des cellules motrices, prolifération des cellules de Deiters.

FIG. 3. — Corne antérieure de la moelle du même malade (région cervicale). Atrophie de toutes les cellules motrices.

Fig. I.

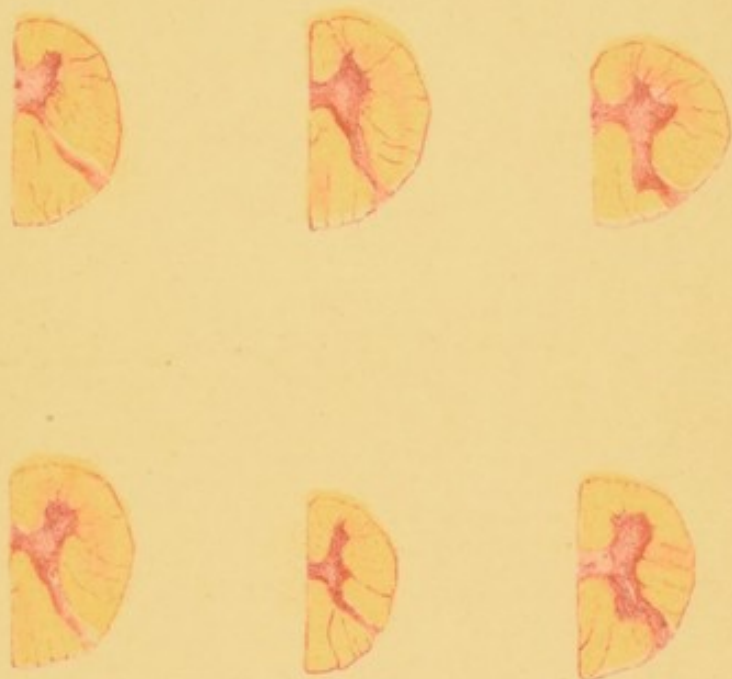
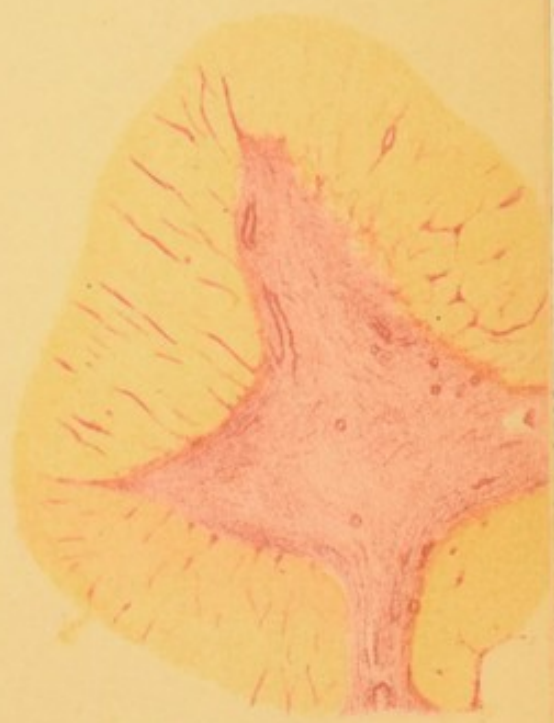
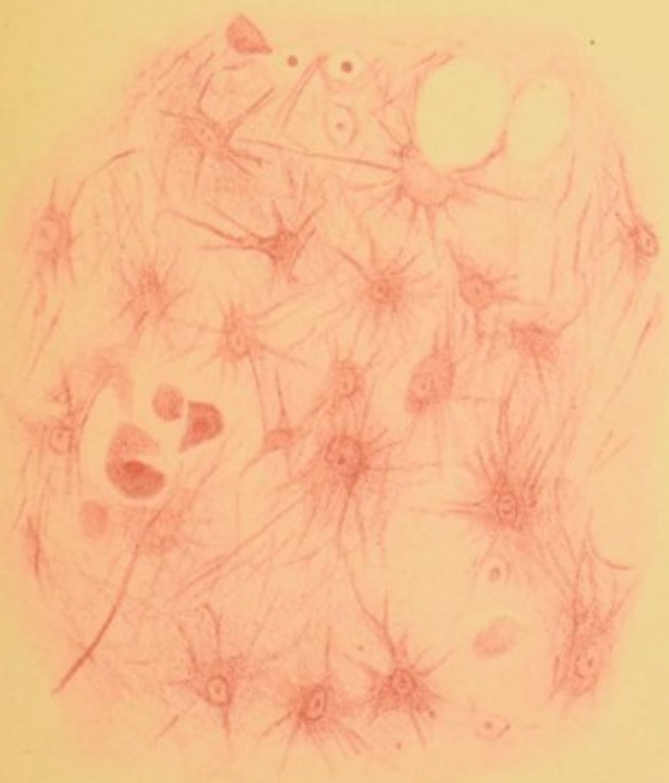
Fig. II.

Fig. III.







### PLANCHE III.

Coupe à la région cervicale d'une sclérose latérale amyotrophique à localisation supérieure.

AA. Faisceaux pyramidaux dégénérés.

B. *Faisceau supplémentaire* existant du côté où la corne antérieure C présente une atrophie très marquée des cellules motrices, et manquant au contraire du côté D où les cellules sont presque en nombre normal.

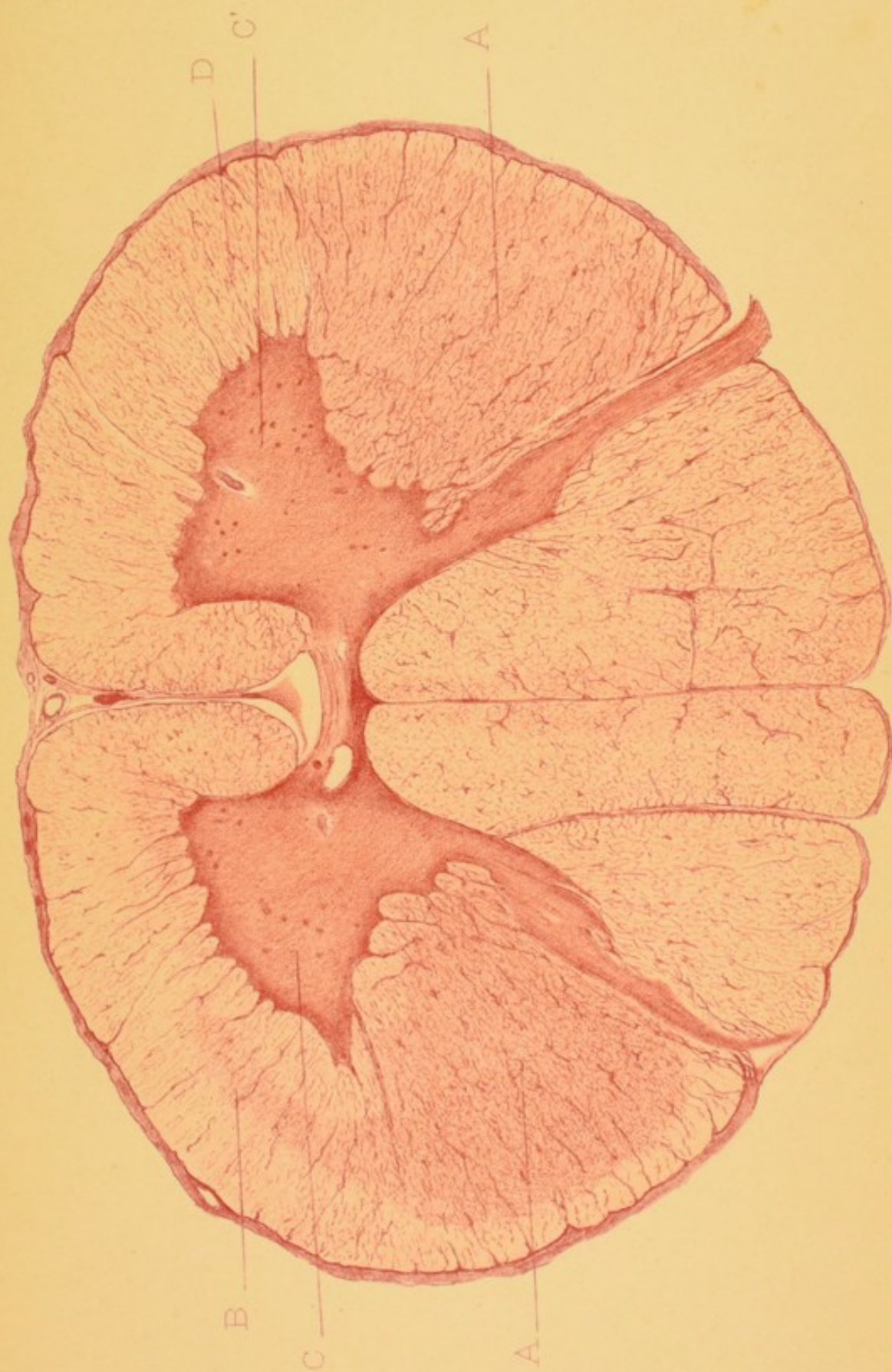






PLANCHE IV.

FIG. 1. — Moelle. (Obs. IV.)

FIG. 2. — Moelle. (Obs. V.)

FIG. 3 et 4. — Moelles. (Observation de Charcot et Gombault.  
*Archives de physiologie*, 1875.)

A. Dégénérescence des fibres provenant des cellules de cordon.

B. Faisceau de Gowers.

Fig. I.

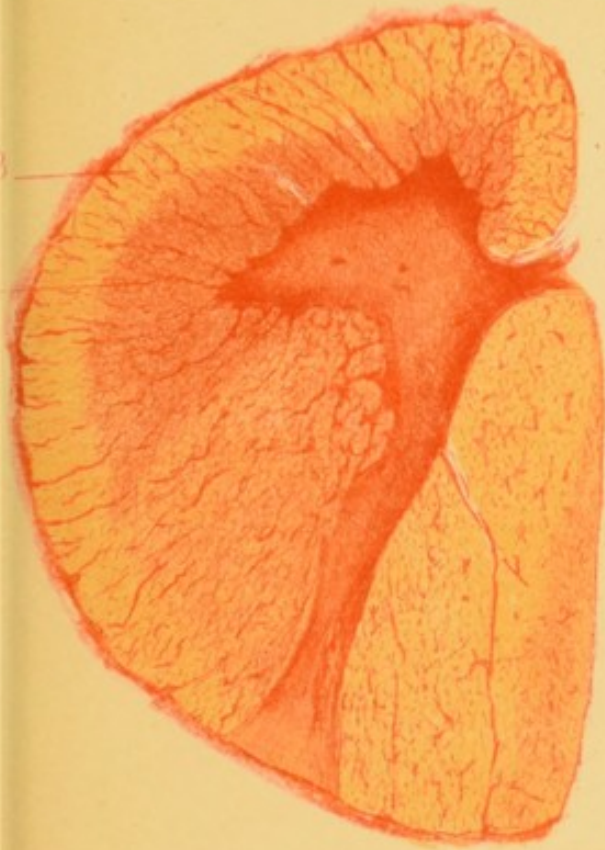


Fig. II.

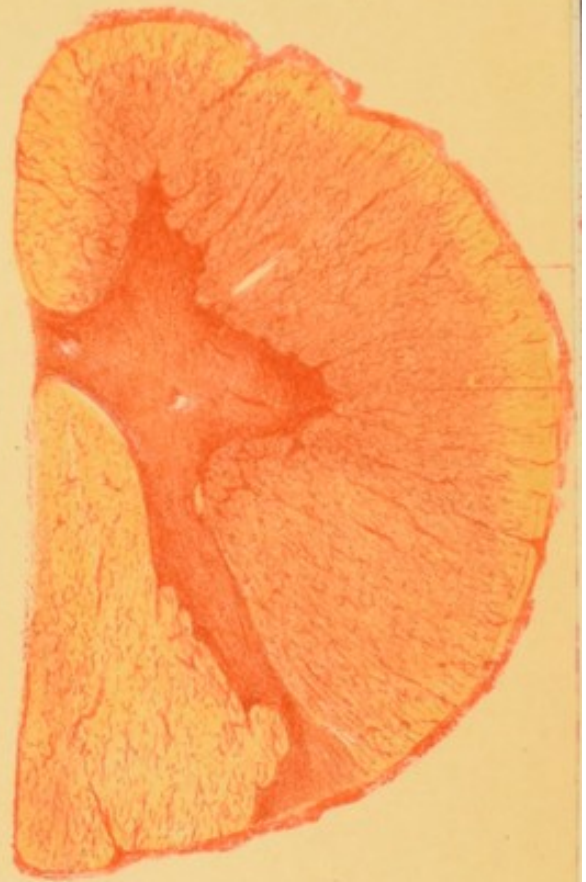


Fig. III.

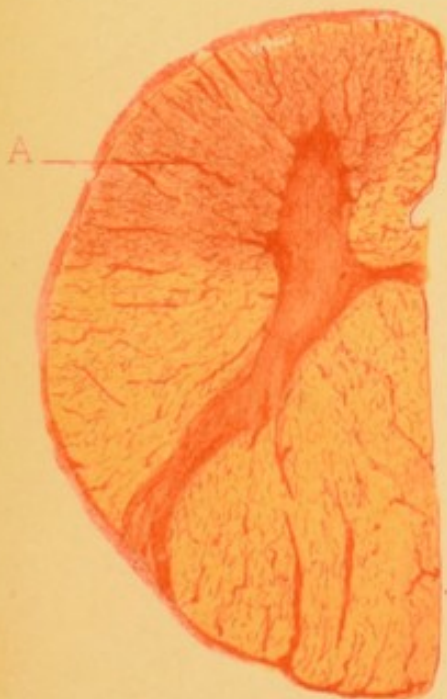
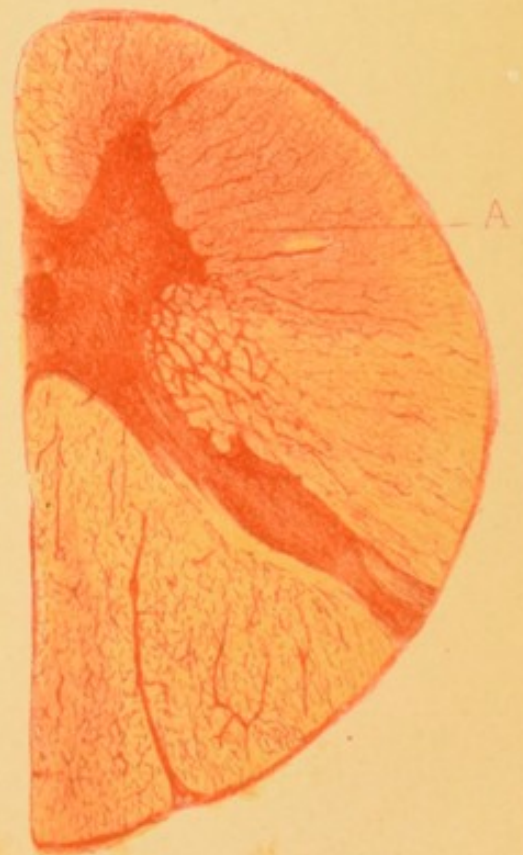



Fig. IV.








---

Paris. — Imprimerie PAUL LEMAIRE, 14, rue Séguier.

---



# LE PROGRÈS MÉDICAL

JOURNAL DE MÉDECINE, DE CHIRURGIE ET DE PHARMACIE

Rédacteur en chef : **BOURNEVILLE.**

Paraissant le samedi par cahier de 24 ou 32 p. in-8° compact sur 2 colonnes.

Un an, 20 fr. — 6 mois, 10 fr.

Pour les étudiants en médecine, un an, 12 fr.

*Les Bureaux du Progrès Médical sont ouverts de neuf à cinq heures.*

## ARCHIVES DE NEUROLOGIE

Revue des maladies nerveuses et mentales, paraissant tous les mois, fondée par J.-M. CHARCOT. Directeurs : MM. JOFFROY, MAGNAN et RAYMOND. Rédacteur en chef : BOURNEVILLE; Secrétaires de la rédaction : G. GUINON et J.-B. CHARCOT.

Chaque fascicule se compose de cinq à six feuilles in-8° carré, et plusieurs planches chromo-lithographiées.

Abonnement pour un an : PARIS : 20 fr. — FRANCE et ALGÉRIE : 22 fr. — ÉTRANGER : 23 fr. — Les numéros séparés : 2 fr.

## ŒUVRES COMPLÈTES

**TOME I. — Leçons sur les maladies du système nerveux**, recueillies et publiées par BOURNEVILLE : *Troubles trophiques; — Paralysie agitante; — Sclérose en plaques; — Hystéro-épilepsie.* Vol. in-8° de 418 pages avec 35 figures et 13 planches en chromolithographie. — Prix : 15 fr. — Pour nos abonnés ..... 10 fr.

**TOME II. — Leçons sur les maladies du système nerveux**, faites à la Salpêtrière, recueillies et publiées par BOURNEVILLE : *Des anomalies de l'ataxie locomotrice; — De la compression lente de la moelle épinière; — Des amyotrophies; — Tabes dorsal spasmodique; — Hémichorée post-hémiplégique; — Paraplégies urinaires; — Vertige de Ménière; — Épilepsie partielle d'origine syphilitique; — Athétose; — Appendice, etc.* Vol. in-8° de 496 pages, avec 33 figures dans le texte et 10 planches en chromolithographie. — Prix : 15 fr. — Pour nos abonnés ..... 10 fr.

**TOME III. — Leçons sur les maladies du système nerveux**, recueillies et publiées par BABINSKI, BERNARD, FÉRÉ, GUINON, MARIE et GILLES DE LA TOURETTE : *De l'atrophie musculaire; — De l'hystérie chez les jeunes garçons; — Contracture hystérique; — De l'aphasie; — De la cécité verbale; — Chorée rythmée; — Spiritisme et hystérie; — Six cas d'hystérie chez l'homme; — Du mutisme hystérique, etc.* Un vol. in-8° de 518 pages, avec 86 figures dans le texte. — Prix : 12 fr. — Pour nos abonnés ..... 8 fr.

**TOME IV. — Leçons sur les localisations dans les maladies du cerveau et de la moelle épinière**, recueillies et publiées par BOURNEVILLE et E. BRISSAUD. Vol. in-8° de 428 pages, avec 87 figures dans le texte. — Prix : 12 fr. — Pour nos abonnés ..... 8 fr.

**TOME V. — Maladies des poumons et du système vasculaire.** Un beau volume in-8° de 656 pages, avec 51 figures dans le texte et 2 planches en chromolithographie. — Prix : 15 fr. — Pour nos abonnés 10 fr.

**TOME VI. — Leçons sur les maladies du foie, des voies biliaires et des reins**, recueillies et publiées par BOURNEVILLE, SEVESTRE et BRISSAUD. Vol. in-8° de 442 pages, orné de 37 figures et de 7 planches chromolithographiques. — Prix 12 fr. — Pour nos abonnés ..... 8 fr.

**TOME VII. — Leçons sur les maladies des vieillards; goutte et rhumatisme.** Un beau volume in-8° de 520 pages avec 19 figures dans le texte et 4 planches en chromolithographie. — Prix : 12 fr. — Pour nos abonnés ..... 8 fr.

**TOME VIII. — Maladies infectieuses, affections de la peau, kystes hydatiques, thérapeutique, etc.** Un beau volume in-8° de 464 pages. — Prix : 10 fr. — Pour nos abonnés ..... 7 fr.

**TOME IX. — Hémorragie cérébrale, hypnotisme, somnambulisme.** Un beau volume in-8° de 571 pages, avec 13 planches en phototypie. — Prix : 15 fr. — Pour nos abonnés ..... 10 fr.

ACIE

num.

cura.

adsi

con.

con

con

l. -

to

Pa

no

l. -

l. -

l. -

l. -

l. -

l. -

l. -

l. -

l. -

l. -

l. -

l. -

l. -

l. -

l. -

l. -

l. -

l. -

l. -

l. -

l. -

l. -

l. -

l. -

l. -

l. -

l. -

l. -

l. -

l. -

l. -

l. -

l. -

l. -

l. -

l. -

l. -

l. -

l. -

l. -

l. -

l. -

l. -

