

**Klinische Beiträge zur Histologie und Therapie der Pseudoplasmen : nebst einem Berichte über die vom März 1851 bis Juli 1857 in Rastatt ausgeführten Operationen / von Bernhard Beck.**

**Contributors**

Beck, Bernhard.

**Publication/Creation**

Freiburg : Friedrich Wagner, 1857.

**Persistent URL**

<https://wellcomecollection.org/works/saa92ger>

**License and attribution**

This work has been identified as being free of known restrictions under copyright law, including all related and neighbouring rights and is being made available under the Creative Commons, Public Domain Mark.

You can copy, modify, distribute and perform the work, even for commercial purposes, without asking permission.



Wellcome Collection  
183 Euston Road  
London NW1 2BE UK  
T +44 (0)20 7611 8722  
E [library@wellcomecollection.org](mailto:library@wellcomecollection.org)  
<https://wellcomecollection.org>




BIBLIOTHÈQUE MÉDICALE  
CH. BOULANGE  
de l'Ancienne Comédie, PARIS XVI<sup>e</sup>



22400030475

Med  
K17989



Klinische Beiträge

zur

# HISTOLOGIE UND THERAPIE

der

## Pseudoplasmen,

nebst

einem Berichte über die vom März 1851 bis Juli  
1857 in Rastatt ausgeführten Operationen.

Von

**Dr. Bernhard Beck,**

Grossh. Bad. Regimentsarzt in Rastatt, Ritter des Grossh. Bad. Ordens vom Zähringer Löwen mit Eichenlaub, des Königl. Preussischen rothen Adlerordens IV. Classe, Inhaber der Grossh. Bad. Gedächtnissmedaille an den Feldzug 1849, sowie der Kaiserl. Königl. Oesterreichischen mittlern goldenen Verdienst-Ehrenmedaille, Mitglied mehrerer gelehrten Gesellschaften des In- und Auslandes.

---

FREIBURG.

Friedrich Wagner'sche Buchhandlung.

1857.

95250



**Excellenz, Freiherrn**

**Wilhelm Friedrich Gayling von Altheim,**

Grossh. Bad. Generallieutenant, Gouverneur der Bundesfestung Rastatt, Inhaber des Hausordens der Treue, des Commandeurkreuzes des Karl Friedrich Militärverdienstordens, des Grosskreuzes des Zähringer Löwenordens, des Grosskreuzes des K. K. Oesterreichischen Ordens der eisernen Krone, des K. Preussischen rothen Adlerordens, des K. Württembergischen Friedrich - Ordens, des K. Hannöver'schen Guelphenordens, des Herzoglich Braunschweig'schen Ordens Heinrich des Löwen, des Commandeurkreuzes des K. Dänischen Danebrogordens, des Ritterkreuzes des K. Russischen Wladimirordens, sowie der Felddienstmedaille und des Dienstauszeichnungskreuzes I. Classe,

zur Feier

**des fünfzigjährigen Dienstjubiläums**

in

tiefster Ehrfurcht

gewidmet

von dem **Verfasser.**



„Nichts Erhebenderes gibt es auf Erden,  
Als ein vorleuchtendes Beispiel zu werden.“  
Rückert.

14852951

WELLCOME INSTITUTE LIBRARY	
Coll.	welMOMec
Call	
No.	QZ

# Inhalt.

---

	Seite
I. Klinische Beiträge zur Lehre von dem Bau der organisirten Neubildungen, der sogenannten Geschwülste und ihrer Entfernung auf operativem Wege.	
Einleitung . . . . .	1—10
A. Solide Geschwülste . . . . .	11
I. Homologe Geschwülste.	
1. Fettgeschwulst . . . . .	11
2. Epithelialgeschwulst . . . . .	17
3. Schleimzellengeschwulst . . . . .	23
4. Papillargeschwulst . . . . .	26
5. Fasergeschwulst . . . . .	28
6. Gefäßgeschwulst . . . . .	32
7. Drüsengewebegeschwulst . . . . .	35
8. Knorpelgeschwulst . . . . .	39
9. Knochengeschwulst . . . . .	41
II. Heterologe Geschwülste.	
1. Zellenfasergeschwulst, Sarcom . . . . .	44
2. Kernengeschwulst, Cancroid . . . . .	54
3. Krebs, Carcinom . . . . .	63
B. Hohlgeschwülste, Sackgeschwülste . . . . .	92
1. Dermoid - Cysten . . . . .	95
2. Seröse Cysten . . . . .	98
3. Muköse Cysten . . . . .	100
II. Bericht über die vom 1. März 1851 bis 1. Juli 1857 in Rastatt und Umgebung ausgeführten Operationen.	
Einleitung . . . . .	108—112

Uebersichtstabelle der verrichteten Operationen.	. 112—120
Nähere Betrachtung der wichtigen Operationen.	
1. Chirurgische Operationen . . . . .	122—173
2. Operationen am Augapfel . . . . .	173—175
3. Geburtshülflliche Operationen . . . . .	175—177
Besprechung der schädlichen Einflüsse, der sich zu Operationswunden gesellenden gefährlichen Complicationen, der bei Auswahl der Fälle und deren Behandlung befolgten Grundsätze etc. . . . .	177—200

---

## An den Leser.

---

Wie aus der Widmung ersichtlich ist, soll die Schrift als eine kleine Festgabe zur Feier des 50jährigen Dienstjubiläums Sr. Excellenz, des Herrn Generallieutenants von Gayling angesehen werden. Bei dieser von jedem badischen Militär, sowie von jedem Gliede der hiesigen Bundesbesatzung mit Freude begrüßten Veranlassung fühlte ich mich aufgefordert, dem so hochgeachteten Jubilar, welcher während seines fruchtbaren Wirkens dem militärärztlichen Berufe, selbst auch meinen persönlichen Leistungen wohlwollendes Interesse schenkte, durch Veröffentlichung einer wissenschaftlichen Arbeit meine ehrfurchtsvollen Gefühle zu erkennen zu geben.

Den Hauptinhalt vorliegender Schrift bildet, in Form von klinischen Beiträgen, die Lehre vom Bau der Pseudoplasmen und deren Entfernung auf operativem Wege, über welchen so interessanten und wichtigen Gegenstand ich eine Reihe von Untersuchungen und Studien anzustellen, sowie manche Erfahrungen zu sammeln Gelegenheit hatte.

Gleichsam als zweiten Theil meiner Arbeit lasse ich eine Zusammenstellung der von mir in den letzten 6 Jahren, während meiner Anwesenheit in der hiesigen Garnison, sowohl in Rastatt selbst, als in den umliegenden Bezirken ausgeführten Operationen mit Angabe des Resultates und den von mir als richtig erkannten Grundsätzen nachfolgen, damit der Leser mit meinem Wirkungskreise etwas vertraut werde.

Gerne hätte ich dem ersten Theile Abbildungen beigefügt; allein mehrere Gründe hielten mich davon ab. Derjenige Leser nämlich, welcher mit dem Mikroskope umzugehen und die histologischen Formelemente leicht zu unterscheiden weiss, wird sich aus der von mir gegebenen deutlichen Beschreibung der Gewebs-elemente der Geschwülste eine vollkommene Vorstellung machen und einen Vergleich zwischen meinen Wahrnehmungen und den eigenen anstellen können, und jene, die nie mit bewaffnetem Auge arbeiten, betrachten durchschnittlich die Zeichnungen mikroskopischer Objecte für überflüssig und begnügen sich mit der Kenntniss der sonstigen, als eigenthümlich aufgestellten Eigenschaften der verschiedenen Geschwülste, mit der Eintheilung derselben etc.

Da alle organisirten Neubildungen besprochen wurden, so hätte es auch viele Tafeln erfordert und wäre hiedurch ein kleiner Atlas, der eine solche Schrift sehr vertheuert, entstanden.

Mit dem Wunsche, dass der hochgefeierte Jubilar, dem im Verhältnisse zu den anderen dargebotenen gehalt- und werthvolleren Gaben die meinige gering erscheinen muss, derselben dennoch eine nachsichtsvolle Aufnahme zu Theil werden lasse, sowie dass der freundliche Leser diese Gelegenheitschrift als solche billig heurtheilen und mancher aus ihr etwas erlernen möge, übergebe ich dieselbe hiemit der Oeffentlichkeit.

Rastatt, im Herbst 1857.

**Dr. B. Beck.**

## I.

# Klinische Beiträge zur Lehre von dem Bau der organisirten Neubildungen, der sogenannten Geschwülste und ihrer Entfernung auf operativem Wege.

---

„Immer strebe zum Ganzen, und kannst Du selber kein Ganzes werden, als dienendes Glied schliess' an ein Ganzes Dich an.“  
Schiller.

Meine sechsjährige operative Praxis in der Bundesfestung Rastatt und deren Umgebung bot mir einen solchen reichhaltigen Stoff an *Pseudoplasmen* dar, dass ich mich aufgefordert fühlte, die früher als *Prosector* begonnenen Untersuchungen über den Bau der Geschwülste fortzusetzen, entsprechende Erfahrungen über den verschiedenartigen Verlauf derselben, sowie über die Vor- und Nachtheile des operativen Eingreifens, der Therapie überhaupt zu sammeln und jetzt das Ergebniss dieser Studien und Beobachtungen zu veröffentlichen. \*)

---

\*) Frühere die Histologie der Pseudoplasmen behandelnde, von mir verfasste Arbeiten sind: 1) Ueber eingesackten Drüsengewebekropf (*Struma cystica parenchymatosa*). Archiv für physiologische Heilkunde VIII. 2) Ueber die Natur des Colloid-Cystoids und den Bau der Lymphdrüsen. Illustrirte medicinische Zeitung B. III. H. V. 3) Ein weiterer Beitrag zur Lehre von den sog. Colloidgeschwülsten. Illustrirte medicinische Zeitung B. III. H. VI. 4) Zur Lehre der pathologischen Neubildungen, namentlich des Markschwammes (vorgetragen in der Jahresversammlung des staatsärztlichen Vereins) Zeitschrift für Staatsarzneikunde Jahrgang 56. 5) Eine pathologische Beobachtung über die Verrichtungen des 3., 4., 5. und 6. Hirnnervenpaares. Virchow's Archiv B. X.

Da ich nur meine eigenen bis jetzt gemachten Wahrnehmungen mitzutheilen wünsche, nur Eigenthümliches liefern möchte, keine erschöpfende Monographie zu schreiben beabsichtige, so versteht es sich auch, dass die Arbeit keine vollkommene sein könne, dass die Literatur des Gegenstandes unberücksichtigt bleibe, dass die Leistungen, die Ansichten anderer Forscher keiner kritischen Beleuchtung unterzogen werden. Man sehe diese Blätter allein als Beiträge eines Arztes, welcher die gleichen Interessen für die anatomischen Verhältnisse, für Bau und Entwicklung der Geschwülste, als für die klinischen Beobachtungen und Erfahrungen, für die ärztliche Hilfeleistung hegt, an. Anatomisch-physiologische Forschungen und ärztliche Erfahrungen sollten sich die Hand bieten, um bei Bearbeitung dieses Gegenstandes soviel als möglich vor Täuschungen zu sichern.

Aus diesem Grunde wurde auch jeder Fall, mochte er sich zu einer Operation eignen oder nicht, einer ständigen Beobachtung unterworfen; deshalb suchte ich schon bei Stellung der Diagnose dieselbe wo möglich durch mikroskopische Objecte zu sichern, nahm ich augenblicklich nach vollendeter Exstirpation der Geschwülste die Untersuchung mit bewaffnetem Auge bei gleichzeitiger Benützung chemischer Reagentien vor, wiederholte dieselbe öfters an den aufbewahrten Präparaten, überwachte sorgfältig den weiteren Krankheitsverlauf, den Auftritt eines Recidives, zog bei Geheilten noch nach Jahren über ihr Befinden Erkundigungen ein und unterliess bei solchen Fällen, welche das Opfer ihres Leidens wurden, wenn nicht unüberwindliche Hindernisse entgegen standen, nie die Ausführung der Obduction, die genaue Besichtigung der im Körper gesetzten Veränderungen.

Abgesehen der nicht operativen Fälle kam die Exstirpation von Geschwülsten in den letzten 6 Jahren zweihundert und einige fünfzig Male vor, und ausser den auf diesem Wege gewonnenen Präparaten erhielt ich noch von

befreundeten Collegen eine grosse Anzahl solcher, welche sich bei Obductionen namentlich als Ablagerungen in innere Organe vorfanden.

Wie aus der Ueberschrift ersichtlich, werde ich nur von jenen organisirten Neubildungen sprechen, welche wir als Geschwülste, als mehr für sich bestehende Afergebilde kennen; den Exsudations- und Vernarbungsprozess bei Vereinigung der Wunden, die Metamorphosen des Exsudates bei Entzündungen, die Eiterproduction, über welche Vorgänge ich schon in meiner Schrift „Untersuchungen und Studien im Gebiete der Anatomie-Physiologie und Chirurgie Nr. 1“ abhandelte, die einfachen Auflagerungen und Hypertrophien, sowie die Tuberkelbildung berühre ich nicht näher.

Aehnlich dem Vorgange bei dem Ersatze verloren gegangener Theile ist auch die Entstehung von Geschwülsten in einem erhöhten pathologischen Ernährungsprozesse, in einem zu regen Bildungsleben begründet. Nicht als fremde Stoffe dringen sie in den Körper ein, sondern in ihm haben sie ihren mütterlichen Boden und stehen mit demselben in innigem Zusammenhang; und ziehen ihn leider nur zu häufig in das Bereich der Veränderungen ein. Sie alle entstehen aus dem in Folge einer Transudation gelieferten Blasteme, in ihnen finden sich die verschiedenartigsten Formelemente, welche bald auf einer niedern Stufe der Organisation stehen bleiben, bald zu einer höhern, den normalen Geweben ähnlichen sich entwickeln, vor. Ihr Fortbestehen und Wachsthum ist durch den Zufluss der Ernährungsflüssigkeit, nämlich des Blutes, gesichert; Gefässe ziehen in sie ein, bilden sich daselbst neu oder die Umgebung ist so reich an denselben, dass von ihr aus der Stoffwechsel unterhalten wird. Mit dem Nervensystem stehen sie gleichfalls in Verbindung und wenn auch sehr häufig bei den sorgfältigsten Forschungen keine Nerven im Innern nachgewiesen werden können, so spricht doch die grosse Empfindlichkeit so vieler Neubildungen,



ihr rasches Wachsthum bei Aufregung in der Nervensphäre für ihren Zusammenhang mit den Nerven des Mutterbodens und der Umgebung.

Nach meinem Dafürhalten hat man bis jetzt dem Nervensystem einen zu geringen Einfluss auf die Bildung der Geschwülste eingeräumt; man spricht stets nur von gestörter Ernährung, aber wie auch die Ernährung im allgemeinen von den Verrichtungen des Nervensystems abhängig ist, so müssen auch bei Afterbildungen die Alterationen verschiedener Nervenzweige und Stämme die Ausscheidung von Blastem, die Differenzirung der Elemente in demselben und ihre spätere Entwicklung in eigener Weise begünstigen. Allerdings besitzen die histologischen Formelemente, Elementarkörperchen und Zellen ein gewisses von mechanischen Bedingungen abhängiges selbstständiges Leben und üben bei einer fehlerhaften Entwicklung oder Vermehrung einen üblen Einfluss auf ihre Nachbarschaft aus, greifen um sich und rufen ähnliche Bildungen hervor; desgleichen ist die chemische Zusammensetzung des Blastems von grosser Wichtigkeit, unterstützt ferner der anatomische Bau der Gewebe, das Verhalten der Gefässverzweigungen das Wachsthum und mag mancher äussere Einfluss, der Bewegungen in unserm Innern hervorruft, nicht ohne Bedeutung sein; die eigentliche Ursache warum aber Trans- und Exsudate derartig zusammengesetzt sind, warum in denselben eine Afterorganisation stattfindet, ist hiedurch noch nicht aufgeklärt. Viele nehmen ihre Zuflucht zu den beliebten Dyskrasien, bald ist das Blut an Eiweiss, bald an Faserstoff zu reich, bald besteht eine arterielle, bald eine venöse Krase. Wenn auch hin und wieder eine Veränderung der Blutbeschaffenheit, meistens secundär, besteht, so überzeugt man sich aber in den meisten Fällen, dass dem nicht so ist, dass bei ganz gesundem Blute an einer oder der andern Stelle eine Neubildung sich entwickelt, dem Messer oft nur für kurze

Zeit weicht, oftmals recidiv und wieder exstirpirt \*) wird, ohne dass das Allgemeinbefinden dabei nothleidet. Gegen die Annahme besonderer Dyskrasien spricht auch der Umstand, dass in manchen Fällen bei Ausrottung von Geschwülsten und darauffolgendem Recidiv die Neubildungen nicht mehr den frühern Bau, sondern eine andere histologische und chemische Zusammensetzung zeigen. Für den von mir beobachteten Einfluss des Nervensystems auf die Entwicklung der Geschwülste spricht aber gar Manches. Es ist ausser Zweifel, welchen belebenden Einfluss das Nervensystem auf die Thätigkeit aller Organe, namentlich auf die Ernährung ausübt, wie die elektrischen Strömungen oder jene des Od's, oder einer eigenthümlichen ätherischen Substanz, wie man sie nun nennen will, sich mit den feinsten Stoffen in unserm Körper in Verbindung setzen und auf die verschiedenste Weise sicherlich in der Bildung des Blastems und der Differenzirung desselben äussern. Wir sehen bei dem Entzündungsprozesse, wie oft an einem und demselben Individuum bei gleichartiger Zusammensetzung des Blutes, bei Ergriffensein gleichgebauter Gewebe durch die Wirkung äusserer Einflüsse auf die Nervenverzweigungen und durch die hiedurch in denselben modificirten Strömungen etc. etc. das Exsudat bald ein faserstoffreiches, bald ein seröses sein kann; hier eine fibrinöse, dort eine sog. erysipelatöse Entzündung besteht. Wir wissen ferner, dass bei allen lähmungsartigen Zuständen, wo der Einfluss des Nervensystems ein geschwächter ist, das Bildungsleben keine Excesse in der Art begeht. Jede Dysharmonie in den Verrichtungen der sympathischen und animalischen Nerven, jede Störung ruft auch

---

\*) Natürlich setze ich voraus, dass die ganze Afterorganisation mittelst des Messers entfernt wurde, dass an keiner Stelle Bruträume, Knötchen, Haufen von Elementarkörperchen, die sich zu sog. heterologen Zellen weiter entwickeln, zurückgeblieben sind. Sehr häufig finden sich aber auch solche Knötchen etc. weithin im Zellgewebe verbreitet, werden nicht wahrgenommen und rufen nach der Exstirpation das Recidiv hervor.

in der Ernährung und dem Stoffwechsel, in der Temperatur des Körpers ihre Folgen hervor, warum können derartige Vorgänge, wenn sie locale sind, nicht auch auf eine Afterorganisation hinwirken? Wir finden, dass vorzugsweise das weibliche Geschlecht befallen wird und namentlich in jenem Alter, wo bei demselben die von der Natur eigentlich bestimmte Bildungsthätigkeit, welche mit dem Nervensystem in innigstem Zusammenhange steht, nicht an einzelne Zellen gebunden ist, erlischt, sich Pseudoplasmen dafür entwickeln; d. h. das Material zur Bildung neuer Wesen ist zu Grunde gegangen, in dem Nervensysteme liegt aber noch der Trieb, Neues zu gestalten und andere Körpertheile übernehmen die Funktion der Sexualorgane. Unverkennbar äussern auch Gemüthsstörungen, unangenehme Nerveneindrücke jeglicher Art ihren Einfluss auf die Entwicklung der Geschwülste aus; von allen am Krebs Leidenden, sie mochten dem höhern oder niedern Stande angehören, wurde mir wiederholt versichert, wie Kummer und Sorgen das Uebel hervorgerufen hätten. In anderen Fällen, wo trotz der sorgfältigsten Excision ein locales Recidiv auftritt, bemerken wir deutlich, wie die Aftergeschwulst sich namentlich in dem Gebiete eines oder des andern Nerven verbreitet.

Dass das Nervensystem bei der Entwicklung der Pseudoplasmen im Spiele sei, geht auch daraus hervor, dass das Wachsthum hin und wieder von dem Einflusse des Mondes, der bald erregend, bald schwächend auf die Strömungen in den Nerven einwirkt, abhängt, dass namentlich bei zunehmendem Monde die Vergrösserung rascher vor sich geht, als bei dem abnehmenden. Von mehreren Patienten, denen ich Glauben schenken durfte, wurde mir dies versichert und in manchen Fällen überzeugte ich mich selbst davon. — Ueberhaupt, wie bei dem Vorgange der Befruchtung sicherlich nicht das Material, die richtige chemische Zusammensetzung der Zeugungsflüssigkeit und die entsprechenden histologischen Formelemente, das Zel-

lenleben an und für sich, die Befruchtung allein vermitteln, sondern die von den elterlichen Organismen freigewordenen und dem Zeugungsstoffe mitgetheilten elektrischen oder Od-Strömungen den Impuls zur Differenzirung des Dotters, zur Entstehung eines neuen Wesens, geben, so werden auch die uns zwar noch unbekannt, vielleicht vielfach modificirten Strömungen in den Nervenröhrchen, und das hiedurch in die umliegenden Gewebe eindringende Agens \*) nicht ohne Folge auf die Zusammensetzung des Transudates, auf die Bildung und Umwandlung der Elementarkörperchen sein. — Leider bewegen wir uns hier allerdings noch in völliger Dunkelheit; bis es einmal tagt, müssen wir uns aber mit Hypothesen, die jedoch viele Wahrscheinlichkeit für sich haben, begnügen.

Der Sitz der Geschwülste, die in den verschiedensten Geweben auftreten, ist anfänglich grösstentheils ein localer, erst im späteren Verlaufe greift die Weiterverbreitung um sich und werden auch andere, entfernt gelegene Organe in Mitleidenschaft gezogen. Dies geschieht entweder durch Aufnahme chemischer und histologischer Elemente aus der Geschwulst selbst und Ablagerung derselben an anderen Orten (selbstständige Wucherung der Zellen oder Anregung der Umgebung zu gleicher Bildung), oder durch Entmischung des Blutes, welche, wenn sie nicht durch zersetzende, von der bereits bestehenden Geschwulst gelieferte Stoffe erzeugt ist, secundär als Folge einer pathologischen Innervation, eines im ganzen Körper veränderten Nerveneinflusses, eines allgemein gestörten Bildungslebens anzusehen ist. Hieher gehören z. B. jene Fälle von acuter Krebsdyskrasie, wo ohne vorausgehende

---

\*) Dadurch, dass die in den Nervenröhrchen in Bewegung gesetzte Kraft in die Umgebung eindringt, welcher Vorgang sich in auffallender Weise bei manchen pathologischen Prozessen erkennen lässt, kann man sich auch erklären, wie Nervenarme oder nervenlose Gewebe von den elektrischen Strömungen der nächsten Zweige berührt werden und deshalb deren Ernährung gewissermassen eine von dem Nervensysteme abhängige sein kann.

Blutentmischung in rascher Weise Ablagerungen in die verschiedensten Organe entstehen, sowie jene, wo nach Exstirpation von Geschwülsten bei nicht gestörtem Allgemeinbefinden in kürzester Zeit nach der Operation, wenn auch die localen Verhältnisse ganz günstig sind, keine Aufsaugung deleterer Stoffe nachzuweisen ist, das Recidiv in inneren Organen auftritt und daselbst die wichtigsten Functionen beeinträchtigt.

Der Bau der Geschwülste ist ein verschiedener, bald erreichen die histologischen Formelemente, wie bereits gesagt, eine höhere Stufe der Entwicklung und sind jenen der normalen Gewebe ähnlich, oder es sind unvollkommene Bildungen, die zur höhern Organisation nicht befähigt und desshalb leicht, trotz ihrer vielfältigen Erneuerung, dem Zerfallen ausgesetzt sind. Jene Geschwülste, welche die Elemente normaler Gewebe nachweisen lassen, benennen wir homologe, die anderen Neubildungen dagegen Heteroplasieen. Die Entwicklungsweise bei beiderlei Arten ist aber dieselbe. Wir finden nämlich, abgesehen der verschiedenen Molekülen oder Körnchen, Eiweiss, Fett etc. in den jüngsten Exsudatschichten Elementarkörperchen (sogenannte Kerne), aus denen sich die Zellen, welche häufig wieder solche Kerne produciren, ferner Fasern, die sich durch Aneinanderreihung und Verschmelzung der Bildungszellen gestalten. Hin und wieder bildet sich die Faserung nicht aus Elementarkörperchen (Kerne) und Zellen, sondern durch Differenzirung und Spaltung des erstarrten Blastems, wie z. B. bei Gegenwart von Fibrin etc., je nach der chemischen Zusammensetzung. Zur Entstehung der Geschwülste wird auch häufig normales Gewebe aus dessen histologischem Elemente durch weitere Umwandlung, wie z. B. bei so vielen hohlen Aftergebilden, verwendet.

Nach meinen Beobachtungen gehen die Elementarkörperchen oder Bläschen \*) direkt aus dem Blasteme hervor,

---

\*) Seit meinen frühesten mikroskopischen Untersuchungen und Arbeiten habe ich die sog. Kerne oder Körperchen als Elementar-

sie bleiben häufig auf dem Stand ihrer ersten Bildung als sogenannte nackte Kerne stehen, oder sie vervielfältigen sich durch Theilung und es entwickelt sich aus ihnen die Zelle, sei es durch Differenzirung des Inhaltes des Körperchens, durch Abheben der Hülle von dem gleichmäßigen festeren Theile und Bildung einer neuen Substanz auf dem Wege der Endosmose zwischen Hülle und dem eigentlichen Kern, oder durch Ablagerung von Stoffen und Erstarrung derselben aus dem Blastem um das Elementarkörperchen herum. Die Form, der Inhalt, überhaupt das Verhalten dieser beiden histologischen Formelemente, bilden, abgesehen der Fasern, Gefäße etc., die wesentlichsten und wichtigsten charakteristischen Bestandtheile der Geschwülste und sie müssen bei der Eintheilung derselben nicht allein in wissenschaftlicher, sondern auch in praktischer Beziehung namentlich berücksichtigt werden.

Aus den Elementarkörperchen entsteht entweder eine normale Gewebszelle, wie z. B. Fett, Epithelium, oder es bilden sich aus denselben Fasern, die jenen des Zellgewebes oder des elastischen Gewebes etc. ähnlich sind. Oefters aber beobachtet das Elementarkörperchen ein eigenthümliches Verhalten, zeichnet sich durch Form, Inhalt und andere Eigenschaften aus, vermehrt sich durch Theilung und aus ihm entwickelt sich später eine sogenannte heterologische Zelle, die sich gleichfalls wieder fortpflanzt, sei es durch direkte Theilung oder dadurch, dass in ihrem Innern sich die Substanz auf besondere Weise gruppirt und nach Platzen der Hülle die junge ausgetretene Brut den Prozess von Neuem durchmacht. — Die Zellen können übrigens die verschiedensten Metamorphosen während ihres Ent- und Bestehens erleiden. Oft wandelt sich der Inhalt in Fett, in eine fadenziehende, schleimige oder eiweissartige Substanz, in Pigmentkörner etc. um, hin und

---

bläschen bezeichnet, und die Bildung der Zelle als eine Umwandlung derselben angesehen.

wieder werden feste Bestandtheile in die Wandungen abgelagert, oder es macht sich eine Auflösung, eine Zersetzung der Elemente bemerkbar.

Was die Eintheilung der Geschwülste betrifft, so kann dieselbe vom wissenschaftlichen Standpunkte aus nur nach Würdigung des anatomischen Baues geschehen. Die Eintheilung in gutartige und bösartige taugt nichts, denn wenn auch die Heteroplasieen meistens gefährlicher Natur sind, so gibt es deren doch auch solche, welche ohne Nachtheil für das betreffende Individuum bestehen und mit Erfolg beseitigt werden können. Andererseits gibt es wieder Geschwülste, die aus normalen Gewebselementen componirt sind, sogenannte gutartige, die aber durch ihren Sitz, Ausbreitung, durch ihr Wachsthum, selbst auch durch die Häufigkeit des Recidives die Verrichtungen des betroffenen Organes zernichten und hiedurch das Leben des Patienten bedrohen. Derjenige Arzt, der die Histologie nicht zu würdigen weiss oder nicht würdigen will, verzichte, wenn er nicht jeden Augenblick in Widerspruch gerathen will, alsdann lieber auf die Stellung einer wissenschaftlichen Diagnose der von ihm behandelten Geschwülste.

Dem Ergebnisse meiner bis jetzt angestellten Untersuchungen der Geschwülste entsprechend, theile ich dieselben nach ihrem Bau in solide und in Hohlgeschwülste ein. Die letzteren bestehen aus einem oder mehreren Säcken oder Bälgen, welche mit mehr oder weniger flüssigen Inhalte angefüllt sind; die ersteren können zwar auch mit einer besondern Hülle überkleidet sein, in ihnen sind aber die histologischen Formelemente in innigem Zusammenhang, in ununterbrochener Verbindung. Die soliden Geschwülste zerfallen in homologe und heterologe, zu den ersten gehören die Fettgeschwulst, die Epithelialgeschwulst, die Schleimzellengeschwulst, die Papillar- und Zottengeschwulst, die Fasergeschwulst, die Gefässgeschwulst, die Drüsengewebe geschwulst, die Knorpelgeschwulst und die

Knochengeschwulst, zu den letzten rechne ich das Sarcom, das Cancroid und den Krebs. Das Sarcom bildet gleichsam das Verbindungsglied zwischen homologen und heterologen. Die Hohlgeschwülste zerfallen gleichfalls in einzelne Unterabtheilungen, weniger nach der Art der Entstehung, als nach der Beschaffenheit des Inhaltes und nach dem Bau des Balges.

Hin und wieder trifft man übrigens auch in einem und demselben Aftergebilde, wie z. B. beim Cysto-Sarcom, die Structur und den Bau der soliden, sowie der Hohlgebilde vereinigt an.

Wir gehen jetzt zu der nähern Betrachtung der einzelnen Geschwülste über und beginnen mit jener der soliden Geschwülste und zwar zuerst der Fettgeschwülste.

## **A. Solide Geschwülste.**

### **I. Homologe Geschwülste.**

#### **1. Fettgeschwulst.**

Unter Fettgeschwulst verstehen wir eine solche, in welcher, abgesehen des Gerüsts, die Fettzelle das charakteristische Formelement bildet. Ihre Entwicklung geht nach meinen Untersuchungen in der Weise vor sich, dass aus den Elementarkörperchen sich zuerst einfache Zellen bilden, deren Inhalt sich aber später in Fett umwandelt.

Drei Arten von Fettgeschwülsten, die sich aufs Deutlichste von einander unterscheiden, habe ich bis jetzt kennen gelernt.

a. *Das Lipom*, die Fettzellgewebgeschwulst. Dieselbe zeigt sich an den verschiedensten Theilen des Körpers, namentlich aber da, wo das Zellgewebe wie das Fett normal abgelagert sind. Die Masse der Geschwulst, welche oft gelappt, hin und wieder aber auch völlig zusammenhängend, abgerundet ist, besteht aus einem Gerüste von



starken, derben, gewellten, geschlängelten Zellgewebsfasern und aus einer Unzahl meistens grosser Fettzellen. Die Farbe der Geschwulst ist eine gelbe und unterscheidet sich nicht von der des gewöhnlichen Fettzellgewebes. Man hat in früheren Zeiten diese Geschwulst als eine Hypertrophie des *Panniculus adiposus* betrachtet, was aber unrichtig ist, weil sie einerseits von dem umliegenden Zellgewebe in gewisser Weise etwas abgegrenzt ist und mit demselben nur in lockerer Verbindung steht, anderseits auch da vorkömmt, wo normaler Weise sich kein Fettzellengewebe vorfindet.

Die Grösse der Geschwulst wie ihr Wachsthum ist verschieden. Meistens entwickeln sie sich langsam, hin und wieder können sie aber auch in kurzer Zeit einen gehörigen Umfang einnehmen.

Bei der Untersuchung am Lebenden lässt sie sich leicht durch ihren Sitz und durch ihre Weichheit, durch das Gefühl scheinbarer Fluctuation bei entsprechender Würdigung der anderen Verhältnisse erkennen. Ihre Entfernung wird am besten mittelst des Messers bewerkstelligt. Der Verlauf nach der Operation ist, wenn die Ausbreitung der Geschwulst nicht zu gross war, Fortsätze in die Tiefe wichtiger Partieen drangen, beinahe immer ein guter, und habe ich weder in früheren Zeiten, noch in den letzten 6 Jahren ein Recidiv beobachtet.

Sieben Fälle von *Lipoma* stellten sich in der schon angeführten Zeit zur Untersuchung dar; bei vierten wurde die Exstirpation mit glücklichem Erfolge ausgeführt, bei den anderen drei aber unterlassen, theils wegen Unentschlossenheit der Patienten, theils wegen zu grosser Ausbreitung der Geschwülste, welche auch ausser einiger Unbequemlichkeit, Behinderung in den Bewegungen keine grossen Nachtheile veranlassten.

Nicht operative Fälle waren: Erstens ein solcher mit zwei kindskopfgrossen Geschwülsten in der *Supraclavicular* und in der Nackengegend bei einem geistlichen Herrn.

Die Diagnose war mittelst des Explorativtroikars und mikroskopischer Untersuchung gesichert; der Patient konnte sich trotzdem, dass er in seinem Berufe sehr gestört war, zur Operation nicht verstehen. Zweitens. Eine faustgrosse Geschwulst, welche mit der Beinhaut der fünften Rippe in Verbindung stand, und Drittens eine solche, welche über zwei Drittheile der innern Fläche des linken Unterschenkels ausgebreitet war, in die Kniekehle hinein drang und an der innern Seite des Kniegelenkes bis zum Oberschenkel hinauf sich entwickelt hatte. Da die Geschwulst mehr flach war, mit Fortsätzen in die Tiefe ging, keine grossen Beschwerden verursachte, so wäre es unrecht gewesen, die Patientin den Folgen einer nicht unbedeutenden Operation auszusetzen.

Ausgeschnitten wurden dagegen: Erstens ein Hühnereigrosses abgerundetes, sehr elastisches *Lipom*, welches sich auf der linken Stirnhälfte eines 28jährigen Landmannes unterhalb der Musculatur, auf der Beinhaut entwickelt hatte. Die Geschwulst bot bei der Untersuchung vor der Operation ein solches Fluctuationsgefühl dar, dass ich mich noch äusserte, es könnte ebenso gut eine Breigeschwulst sein. Zweitens: Ein zwei Fäuste grosses *Lipom* aus der rechten Schultergegend bei einem Handwerksmann, drittens, ein eigrosses gelapptes, welches im Fettzellgewebe auf dem rechten Deltamuskel sich gebildet hatte und Viertens ein gelapptes, beinahe handgrosses, aus dem *Panniculus adiposus* der äussern Seite des rechten Oberschenkels bei einem Soldaten. Bei allen war der Heilungsprozess ein günstiger.

b. Das *Steatom*, die Faserfettgeschwulst. Hier ist das Gerüste ein viel ausgebreiteteres, resistenteres, feinfaserigeres, als beim *Lipom* und besteht aus zahlreichen elastischen und fibrösen Fasern. Die Fettzellen sind durchschnittlich kleiner und nicht so reichlich vertreten, als bei der gewöhnlichen Fettgeschwulst. Das Fett, welches sich vorfindet, lässt sich als Elain erkennen; die Farbe ist beim

Durchschnitte eine mehr gelblich weisse, matte und ähnelt jener des Speckes.

Solche Geschwülste habe ich zwei ungefähr eigrosse auf dem Rücken einer 43jährigen Frau extirpirt; sie hingen mit der Fascie fest zusammen. Recidiv trat keines ein, die Heilung blieb eine vollkommene. Ausserdem erhielt ich zur Untersuchung ein Stück einer solchen Geschwulst, welche, den ganzen Rücken einnehmend, von Professor Hecker in Freiburg partiell, aber mit unglücklichem Ausgange wegen enormer Blutung, extirpirt wurde. Auch hier war der Bau ein ganz charakteristischer und konnte mit dem des gewöhnlichen Lipoms nicht verwechselt werden.

c. *Lipoma medullare seu gelatinosum*. Die Mark- oder Schleimfettgeschwulst. Als eine solche ganz eigenthümliche Art von Fettgeschwulst bezeichne ich jene, wo sich, in einer Hülle eingeschlossen, eine weiche weissliche, innig zusammenhängende Masse vorfindet, die bei der mikroskopischen Untersuchung als Gerüste eine hyaline, schleimähnliche, zähe Grundsubstanz mit Schleimfäden, (Essigsäure fällt den Schleimstoff) feinen Fasern und Faserzellen nachweist und in welchem Schleimgewebe unzählige kleine und grosse fetthaltende Zellen, solche mit Fetttropfen sich vorfinden.

Die Geschwulst bietet bei der Untersuchung am Lebenden etwa die gleichen Erscheinungen, wie bei weichen Lipomen oder bei weichem Krebs. Bei der anatomischen findet sie sich von den umliegenden Geweben durch eine derbe Hülle, die nur auf lose Weise mit den Nachbargebilden verbunden ist, abgegrenzt. Beim Durchschneiden der Masse zeigt dieselbe die grösste Aehnlichkeit mit der Markmasse des Gehirns, gleiche Consistenz, gleiche Färbung. Aus diesem Grunde gebe ich ihr auch den Namen Markfettgeschwulst; man könnte sie jedoch nach den Eigenschaften der Grundsubstanz, die bei der chemischen Reaction Schleimstoff nachweist, Schleimfettgeschwulst benennen. Da sie, wie gesagt, ausser dieser hyalinen Grund-

substanz und einzelnen Faserzellen nichts als Fettzellen enthält, andere heterologe Elemente fehlen, so muss sie auch zu den Fettgeschwülsten gerechnet werden.

Ich habe bis jetzt zwei solcher Geschwülste bei einer und derselben Frau extirpirt. Da der Fall Interesse bietet, so will ich denselben in Kürze mittheilen.

Vor 4 Jahren stellte sich mir eine Frau von 52 Jahren mit der Bitte vor, sie wegen einer Geschwulst in der Gesässgegend zu untersuchen. Bei der Besichtigung fand ich eine kopfgrosse Geschwulst, welche gegen die *Incisura ischiadica major* in die Tiefe des Beckens drang, jedoch noch verschoben werden konnte und das Gefühl auffallender Fluctuation bot. Ich diagnosticirte dieselbe als eine Sackgeschwulst und schritt einige Tage später zur Exstirpation derselben. Diese Diagnose war auch gerechtfertigt, denn bei der Untersuchung zeigte sich ein derber Sack, auf dessen innern Fläche netzförmig sich fein verfilzende Fäden abhoben und in dessen Innern ein fadenziehender, schleimiger, sowie ein mehr gallertartiger Inhalt sich vorfand. In der gallertartigen Substanz zeigten sich fetthaltige Zellen und grössere Elementarkörperchen und Zellen, theils gekernte, theils solche, in welchen eine beginnende Fettmetamorphose nicht zu verkennen war. (Diesen Fall habe ich bereits in der illust. medicinischen Zeitung besprochen und werden wir bei den cystischen Geschwülsten nochmals auf ihn zurückkommen.) Obgleich die Exstirpation eine schwierige war und bis zum Austritt der obern Gesässpulsader hin gedrungen werden musste, so trat bei der Heilung keine Störung ein, die Vernarbung war eine gute und konnte die Frau ihren Geschäften nachkommen. Ein Jahr lang zeigte sich nichts an der Stelle, alsdann aber entwickelte sich von Neuem eine Geschwulst unter der Narbe, welche nach Aussage der Frau namentlich zur Zeit des Vollmondes heftigere Schmerzen und ein rascheres Wachsthum zur Folge hatte. In der Zeit von 5 Monaten erreichte sie die Grösse von zwei Fäusten. Ich

schritt abermals zur Exstirpation und traf die abgesackte Geschwulst wieder an der gleichen Stelle zwischen den Gesässmuskeln tief in den grossen Hüftbeinausschnitt hineinreichend. Bei der Untersuchung der Geschwulst war ich aber sehr erstaunt, den eigenthümlichen Bau zu sehen; es war mir das erste Präparat einer solchen Fettgeschwulst, welches in meine Hand kam. Auch jetzt schritt die Heilung wieder ungestört vor sich, war die Frau munter und ihr Allgemeinbefinden stets ein gutes.

Die Freude von dem Leiden befreit zu sein, sollte jedoch nicht lange andauern. Nach 7 Monaten war bereits wieder eine Geschwulst zu fühlen und da die Patientin etwas muthlos geworden war und mehrere Monate noch zuwartete, so erreichte das Gewächs wieder die frühere Grösse. Im Anfange des Winters 56 auf 57 nahm ich nun zum dritten Mal die Ausschälung des Pseudoplasmas vor. Auch jetzt wurde die durch ihre Hülle abgegrenzte Masse aufs vollständigste entfernt. Bei der Untersuchung der Geschwulst fand sich wiederum der gleiche Bau, nur waren diesmal weniger Faserzellen in der hyalinen Grundsubstanz. Auffallend schnell vernarbte sich die Wunde und da 5 Monate ohne jegliche Störung vorübergegangen waren, glaubte ich, dass diesmal kein Recidiv mehr eintrete. Ich täuschte mich aber sehr, denn jetzt dringt schon eine neue Geschwulst mit 4 Höckern unter den früher gesetzten Narben hervor und soll sich namentlich bei zunehmendem Monde vergrössern. Da die Frau dem Bauernstande angehört, in der jetzigen Jahreszeit manche Feldarbeiten zu verrichten hat, so kann sie erst im Anfange des nächsten Winters die Exstirpation zum vierten Male vornehmen lassen. Auf den weitem Verlauf bin ich natürlich sehr gespannt.

Aus dem mitgetheilten Falle ersehen wir, dass diese Art von Fettgeschwulst, obgleich sie einen homologen Bau nachweist, doch in ihrem Verlaufe einen gewissen bösartigen Charakter besitzt, weil sie ungeachtet der vollständigsten Exstirpation so häufig wiederkehrte. Das Recidiv

blieb aber stets local, an der gleichen Stelle, der Verbreitung der oberen Gesässnerven entsprechend; das Allgemeinbefinden war aber seit dem Bestehen der ersten Geschwulst ein ungestörtes.

## 2. Die Epithelialgeschwulst, Epithelioma.

Abgesehen der Ablagerung von Epidermisplatten bei hornartigen Hervorragungen der Haut, bei Schwielen, Warzen, bei verschiedenen Hautkrankheiten, von Epithelium als Ueberzug von Papillargeschwülsten, oder bei Cancroiden, welche in den bezeichneten Fällen mehr die Folge einer Hypertrophie, einer Auflagerung und eines vermehrten Abschuppungsprocesses sind, desshalb auch nicht zu den Geschwülsten gerechnet werden können, verstehe ich unter Epithelioma jene Aferbildung, wo die im Blasteme entstandenen Elementarkörperchen sich zu Epithelialplatten umgestalten. Die Bildungsstätte findet sich hin und wieder in der Schleimschichte der Haut, namentlich aber im Corium und kann sich von da aus auf die tiefer gelegenen Gewebe fortsetzen. Der Bildungsvorgang ist nach meinen bisherigen Beobachtungen folgender:

An verschiedenen Stellen zwischen den Bindegewebsfasern, Nerven und Gefässen finden sich rundliche oder ovale Elementarkörperchen abgelagert, die entweder haufenweise oder säulen-, schlauchartig gruppiert sind. Dieselben zeigen sich entweder in einer grossen Blase eingeschlossen, oder liegen mehr in der Form eines Zapfens neben einander. Bei der weiteren Entwicklung findet sich nun, dass diese Körperchen, wenn sie in letzter Weise neben einander liegen, sich verlängern, mehr spindelförmig werden, der Kern alsdann oft verschwindet und hierauf die obersten Schichten bei der steten Entwicklung neuer Gebilde in der Tiefe zu Tage kommen. Wir treffen alsdann weissliche Hervorragungen, in welchen eine kernlose Epithelialplatte neben der andern in die Höhe dringt, dieselben bald sich wie Schüppchen eines Tannzapfens

verhalten, oder bei welchen ähnlich dem Blätterwuchse einiger Kaktusarten nach den verschiedensten Richtungen hin die Platten bald senkrecht, bald horizontal gestellt sind.

Bei dieser Entwicklung sehen wir, wie durch Umgestaltung des Elementarkörperchens, des nackten Kernes sich eigentlich die Platte bildet. Bei der andern Entstehungsweise beobachten wir, dass das Elementarkörperchen zu einer grossen Zelle wird und deren Inhalt in viele Kerne wieder zerfällt, und mehrere solcher einen sogenannten Brutraum formiren.

Aus allen in dem Innern der Zellen des Brutraumes geborgenen Kernen werden später auch Epithelialplatten, in welchen sich noch der Kern nachweisen lässt. Hier entsteht die Platte aber nicht durch weitere Umwandlung des Kernes, sondern durch Ablagerung von flüssigem Hornstoff, welcher von der Umgebung geliefert, in den Brutraum eindringt und um die einzelnen Kerne herum erstarrt. Die obersten Schichten lösen sich nun ab und gelangen durch die weitere Entwicklung der tiefern nach und nach als vollkommene Epithelialplatten an die Oberfläche. Sehr häufig löst sich bei dieser Bildungsform der Kern bei Zusatz von Schwefelsäure auf, wogegen die Umlagerung, die eigentliche Platte sich bereits als Hornlamelle erweist. — Ausser der Epithelialzelle, die hin und wieder auch der Fettmetamorphose anheim fällt, finden wir an der Basis der Epithelialgeschwulst von dem Mutterboden geliefert, weiter dringende Zellgewebsfibrillen, feine Nervenzweige und Capillargefässe.

Zwei Arten von Epithelialgeschwülsten sind mir bis jetzt in meiner Praxis vorgekommen, nämlich:

a) Das einfache oder gewöhnliche Epithelioma. Bei diesem ist der Bau ein solcher, wie ich ihn bereits beschrieben habe.

Achtzehn Mal gaben derartige Geschwülste mir Veranlassung zum operativen Eingreifen; in sechs Fällen war die Unterlippe der Sitz derselben, vier Mal sich auf eine

kleine Partie beschränkend, zwei Mal über den grössten Theil derselben ausgebreitet. Das jüngste Individuum befand sich im 26. Jahre, das älteste im 77. Jahre. Bei allen konnte nachgewiesen werden, dass sich durch äussere Reize, z. B. die Wirkung der Pfeife, Cigarren, durch Stoss etc. die Neubildung entwickelt hatte.

Bei Fünfen ging die Heilung glücklich von Statten, trat niemals Recidiv ein; der Sechste, ein 77 Jahre alter, schmutziger Jude, bei dem die starren Borken tropfsteinartig bis über das Kinn herunterhingen und bei welchem ich die Geschwulst mit zwei ovalen Schnitten entfernte und eine Ueberkleidung der Wunde mittelst der Schleimhaut vornahm, trat am zweiten Tag durch Abreissen des Verbandes (der Patient hatte die Gewohnheit, auf der vorderen Fläche des Stammes und dem Gesichte zu liegen) eine Blutung, die aber bald gestillt wurde, ein. Als die Eiterung begann und die Speichelabsonderung eine erhöhte war, so verschluckte der bereits in seine Heimath zurückgekehrte Operirte beständig diese schmierigen, jauchigen Stoffe und zog sich dadurch einen solchen acuten Magencatarrh zu, dass die Verdauung und Ernährung nicht mehr möglich war und bei diesem alten Manne in Bälde der Tod dem Schwächezustand ein Ende machte. Der üble Ausgang steht also hier gar nicht in Verbindung mit der Natur des Gewächses.

Einfache Epithelialgeschwülste von der Grösse einer Haselnuss oder einer Bohne wurden ferner fünf vom Zahnfleische ausgehend, zwei am harten Gaumen, eine an einem Augenlid und zwei aus der Wangengegend extirpirt. Immer trat in Bälde die Heilung auf; bei jener am harten Gaumen und an dem Alveolarrand des Unter- und Oberkiefers, wo die Epithelialbildung bis zur Beinhaut drang, wurde nach Entfernung der Geschwulst die freigelegte Stelle mit dem Glüheisen cauterisirt.

Zwei weitere interessante Fälle von epithelialer Entartung gaben mir zur Amputation des männlichen Gliedes



Veranlassung. Beide in dem Alter von 45 Jahren gehörten dem Bauernstande an und waren noch nie syphilitisch inficirt; bei beiden erstreckte sich die Geschwulst über die untere Hälfte, nahm Eichel und Vorhaut ein. Faustgross waren diese Theile blumenkohlartig geformt entartet, grossartige Epithelialwucherung schloss die Oeffnung in dem Praeputium derart zu, dass nur mit der grössten Mühe unter den heftigsten Schmerzen Wasser gelassen werden konnte (das Einführen der feinsten Sonde war unmöglich). Bei dem einen konnte als Ursache eine schon lange bestehende Phimosis erhoben werden, bei dem andern schien es die Folge der unterlassenen Reinhaltung der Parteen zu sein. Bei der Untersuchung mikroskopischer Objecte fand ich nur Epithelialbildung, aber keine heteroplastischen Zellen. Diesem entsprechend liess auch das Allgemeinbefinden der Patienten trotz dem längeren Bestehen des Leidens, der grossen Unreinlichkeit und der durch die beständige Aetzung des Urins beginnenden Zersetzung einzelner Parteen nichts zu wünschen übrig. Die Function der übrigen Organe war eine regelmässige, Hoden- und Saugaderdrüsen waren in keiner Weise in Mitleidenschaft gezogen.

Bei vollständiger Chloroformnarkose wurde jedesmal zuerst mittelst eines Längsschnittes in dem obern Theile der Geschwulst die *glans penis* frei gelegt, um sich vor der Wegnahme des Gliedes zuerst von der Beschaffenheit der Eichel zu überzeugen (bei einem Falle nämlich, in welchem durch eine Masse von Papillargeschwülsten gleichfalls die Vorhaut in grossartiger Weise entartet war und die Geschwulst in der Weise die Eichel bedeckte, dass der Urin am Rücken des Gliedes zum Vorschein kam, die Amputation des Gliedes gerechtfertigt schien, machte es mir die vorhergehende Freilegung der Eichel möglich, dieselbe zu erhalten und beschränkte sich die Operation allein auf die Abtragung der Vorhaut). Leider fand sich aber in diesen 2 Fällen die Eichel selbst in der gleichen

Weise degenerirt und musste deshalb der Penis in seiner Mitte abgeschnitten werden; die Blutung wurde durch direkte Unterbindung der Gefässe rasch gestillt, kein Katheter in die Blase eingelegt und jedesmal erfolgte die Heilung in kurzer Zeit. Beide Patienten fühlen sich stets wohl und sind bereits bei dem einen 3, bei dem andern 2 Jahre vorübergegangen, ohne dass eine abermalige Entartung eingetreten wäre.

#### b. Die gefässreiche oder cavernöse Epithelialgeschwulst.

Bei dieser Neubildung besteht ausser der Wucherung der Epithelialzelle, als charakteristisches Formelement (in der schon früher angegebenen Bildungsweise) ein sehr gefässreiches cavernöses Gerüste. Man findet bei dem Durchschnitte keine Zellgewebsschlingen oder entwickelte Papillen, sondern die unter einander communicirenden Gefässe, die natürlich der Grösse der Geschwulst entsprechend sind, ferner ausser einigen Bindegewebsfibrillen noch Elementarkörperchen, die theils schlauchartig, theils in mehr runden Bruträumen sich zu Epithelialzellen entwickeln.

Bis jetzt kam mir diese Species von Epithelioma zwei Mal vor. Ein Mal exstirpirte ich eine solche bei einem Mädchen an der Ulnarseite der hohlen Hand, wo das zuerst linsengrosse Knötchen in drei Wochen die Grösse einer Haselnuss erreichte; das andere Mal bei einer starken, fetten, 46 Jahre alten Dame, die schon lange Zeit an Magenkrämpfen und Erbrechen gelitten hatte und ungefähr  $1\frac{1}{2}$  Jahr, bevor ich zu Rathe gezogen wurde, ein kleines Knötchen in der linken Oberarmgegend bemerkte. Das Wachsthum dieses Knötchens schritt aber in den letzten Monaten so rasch vor sich, dass hiedurch eine eine starke Mannsfaust bildende Geschwulst, die von Zeit zu Zeit aufbrach und bedeutende Blutungen lieferte, gebildet wurde. Bei der Untersuchung fand ich etwas über der

Ansatzstelle des Deltamuskels eine schwammige Geschwulst von der bezeichneten Grösse, deren Ränder nach auswärts gelegt, deren Oberfläche mit einem Blutcoagulum bedeckt waren. Bei der Abnahme des Verbandes trat augenblicklich aus allen Theilen der Oberfläche der Geschwulst eine beträchtliche Blutung, die nur durch Compression gestillt werden konnte, ein. Die Geschwulst selbst liess sich als eine schwammige gefässreiche Masse, an deren oberen Ränder Epithelialwucherungen waren, erkennen; in die Tiefe setzte sie sich nur bis zur Fascie fort und konnte deshalb etwas verschoben werden. Da die Patientin, eine Dame von heftigem Temperament, zu bedeutenden Blutverlusten ausgesetzt war, durch die beginnende Anaemie das Nervensystem noch gereizter wurde, desshalb sich häufig Magenschmerzen und Erbrechen einstellten, so war die alsbaldige Entfernung der Geschwulst angezeigt.

Nachdem durch einen Gehilfen die Achselschlagader comprimirt war, umkreiste ich mittelst zwei halbmondförmiger Schnitte das Pseudoplasma, trennte Haut, Zellgewebe, Fascie, drang trichterförmig noch in den Deltoideus ein, um hier die in die Geschwulst eintretenden Gefässe von normaler Beschaffenheit zu finden. Drei starke Gefässe mussten unterbunden werden. Der Verband war ein einfach vereinigender; die Wunde heilte auf dem Wege der Eiterung und war nach 8 Wochen völlig vernarbt.

Bei Benützung einiger innerer Arzneimittel hörte das nervöse Magenleiden auf und fühlt sich seit der vor 4 Jahren ausgeführten Operation die Patientin vollkommen wohl.

Als ich die exstirpirte Geschwulst untersuchte, war ich sehr überrascht, ausser dem sehr gefässreichen, cavernösen Bau, den vielen ausgebildeten Gefässchen als histologisches Formelement die Epithelialzelle zu finden; in grossen Haufen waren dieselben in den verschiedensten ersten Stadien in ihrer Entwicklung begriffen, durch die ganze Geschwulst hindurch zu verfolgen. Das Pseudo-

plasma, das im Corium seinen Anfang genommen hatte, kam nicht allein auf der Oberfläche der Haut zu Tag, sondern hatte sich auch in die Tiefe bis zur Muskulatur fortgesetzt. Mancher würde vielleicht diese Neubildung zu den Gefäss-, den sogenannten cavernösen Geschwülsten zählen. Da ich aber, abgesehen der Fasern, Gefässe etc., namentlich auf die charakteristische Form der in den Afterbildungen sich in überwiegender Zahl vorfindenden Zellen Werth lege, so schien es mir für geeigneter, dieselbe zu den Epithelialgeschwülsten zu zählen, denn wir treffen z. B. auch Krebse an, die ein sehr gefässreiches Stroma besitzen.

Wie ich bereits mittheilte, berücksichtige ich hier nicht jene Bildung von Epithelialplatten, die auch bei anderen Pseudoplasmen hin und wieder an verschiedenen Stellen auftreten. Es geschieht dies aus dem einfachen Grunde, weil in solchen Fällen, wie bei Cancroiden die Epithelialwucherung doch untergeordneter Natur ist und die Geschwulst nicht charakterisirt. Deshalb kann ich auch das Epithelioma als eine homologe (gutartige) Neubildung bezeichnen, für welches der Verlauf aller operativen Fälle spricht, da niemals Recidiv aufgetreten ist.

### **3. Die Schleimzellen-, Schleimgewebegeschwulst.**

Als eine solche Geschwulst bezeichne ich jene, in welcher die in überwiegender Zahl vorkommenden Zellen den gewöhnlichen grossen Schleimzellen ganz ähnlich sind und deren Gerüste mit dem Schleimgewebe, d. h. der gelatinösen Bindesubstanz, in welcher wir Schleimfäden und feine Fibrillen und Capillargefässe finden, identisch ist. Da die Zellen die Hauptmasse bilden, sich auf gleiche Weise, wie die Schleimzellen aus den Elementarkörperchen entwickeln, die Bindegewebsmasse weniger vertreten ist, so kann ich diese Neubildung nicht zu den Fasergeschwülsten zählen. In den meisten Fällen wuchert sie von

dem Schleimhautgewebe aus, sie kann aber nicht als eine locale Hypertrophie betrachtet werden, weil oft von einer kleinen Stelle aus grosse, abgegränzte Geschwülste sich abheben und in ihrem Innern in reger Weise eine Fortbildung der histologischen Elemente stattfindet. Ausser von den Schleimhäuten kann sie auch von schleimhautähnlichen Flächen, wie z. B. der Auskleidung von Abscesshöhlen etc. ihren Ursprung nehmen.

Das Aeussere der anfänglich stets weichen, oft leicht zerdrückbaren Geschwulst ist glatt; öfters steht sie mittelst eines Stieles mit dem mütterlichen Boden in Verbindung. Die Oberfläche besitzt einen dünnen Epithelialüberzug und im Innern finden wir die schon beschriebenen Elemente, welche sich namentlich bei Zusatz von Essigsäure am deutlichsten darstellen. Von schwammigen Granulationen unterscheiden sie sich dadurch, dass in den letzten Elementarbläschen, die noch nicht zu Schleimzellen entwickelt sind, vorfinden, und dass dieselbe keinen Schleimstoff nachweisen lassen.

Zu der Schleimzellengeschwulst rechne ich namentlich die sogenannten Schleimpolypen, welche in ihrer anfänglichen Entwicklung stets diesen Bau zeigen; bei längerem Bestehen hin und wieder stärkere Fasern besitzen. Solche Polypen wurden von mir dreizehn, sowohl aus der Nasenhöhle, Rachenhöhle, dem äussern Gehörgange, sowie auch einmal von der Bindehaut des obern Augenlides entfernt. Von diesen dreizehn Operationen bietet aber nur die eine, bei welcher ein Rachenpolyp; der mit  $1\frac{1}{2}$  Zoll breiter Basis am hintern linken Pfeiler des weichen Gaumens entspringend als apfelförmige Geschwulst den Schlundkopf ausfüllte und mit zwei zwetschgenartigen Verlängerungen in die Speiseröhre bis in die Höhe des Ringknorpels ragte, exstirpirt wurde, grösseres Interesse. Der Patient war ein 84 Jahre alter Israelite, welcher dem Ersticken nahe war und der mit grösster Noth noch etwas flüssige Nahrung zu sich nehmen konnte. Nachdem ich mittelst des linken

Zeigefingers die Masse aus der Speiseröhre in die Höhe gezogen und umkreist hatte, führte ich mittelst einer eigenen Vorrichtung eine Schlinge um die Basis, zog dieselbe fest an und schnitt vor ihr, während ein Gehilfe den Zug verstärkte, die Geschwulst mit kurzen Scheerenzügen ab. Die Blutung war höchst unbedeutend und ich bestrich noch die Wunde mit dem Glüheisen um einer Repullulation vorzubeugen. Innerhalb 8 Tagen war die Heilung eine vollständige und hatte sich jetzt innerhalb 7 Monaten keine neue Wucherung entwickelt. Athmen, Schlucken und Sprechen gehen in bester Weise von statten. Die exstirpirte Geschwulst, die ihrem Aeussern nach wegen ihrer weisslichgrauen öfters roth punktirten Färbung, wegen ihrer Weichheit und dem Austreten einer weisslichen schleimhaltigen Flüssigkeit beim angewendeten Drucke mit einer Markschwammmasse hätte verwechselt werden können, zeigte in schönster Weise den oben beschriebenen Bau, nämlich unzählige grosse Schleinzellen, feine nach allen Richtungen hinziehende Fasern, zahlreiche Capillargefässe und fällbaren Schleimstoff.

Aehnliche Schleimpolypen habe ich auch schon hin und wieder in der Gebärmutterhöhle getroffen. Die gleiche Bildung fand ich in drei Geschwülsten, die von mir als alte Abscesshöhlen diagnosticirt wurden, vor. In einem Falle bestand in der rechten Wange eines Mädchens von zwölf Jahren eine hühnereigrosse Geschwulst, welche früher von anderen Aerzten punktirt wurde, bald eine mehr eiterige, bald eine mehr blutig seröse Flüssigkeit lieferte. Die Geschwulst fühlte sich schwammig an und bot das Gefühl von etwas Fluctuation, ich schnitt sie ihrer Länge nach ein und fand in ihrem Innern eine Schleimgewebsmasse, die balken- und fadenartig nach allen Richtungen von Wandung zu Wandung ging, oft aber auch polypös in die Höhle hineinragte. Nachdem ein Theil des vordern Sackes abgetragen war, entfernte ich diese Wucherungen von dem schleimhautähnlichen mütterlichen Boden und appli-

cirte noch zur völligen Zerstörung des letztern das Glüh-eisen. Die Wunde heilte ohne jegliche Störung in kurzer Zeit und befindet sich das Mädchen sehr wohl. Bei der Untersuchung der Masse konnte man sehen, wie dieses zarte Bindegewebe von der Auskleidung der Höhle aus wucherte und wie sich in dem Blasteme eine Masse von Schleimzellen entwickelten.

Bei einem andern Falle bestand in der rechten Schulterblattgegend eines kräftigen jungen Mannes eine grosse Geschwulst, die auch schon wiederholt von anderen Aerzten geöffnet war. Als ich den Leidenden operirte, setzte ich ihm einen grossen Kreuzschnitt, drang durch die polypösen Wucherungen im Innern durch, kam auf die Scapula und fand daselbst ein zur Extraction reifes nekrotisches Stück des Kammes derselben. Nach Entfernung der vielen Schleimzellengeschwülste im Innern heilte bei entsprechendem Verbande die Höhle in einigen Wochen zu. Der dritte Fall betrifft ein erwachsenes Mädchen, bei welchem sich in Folge eines cariösen Zahnes eine Geschwulst am Unterkiefer gebildet hatte, die auch mit derartigen Wucherungen gefüllt war.

#### **4. Die Papillar- und Zottengeschwulst.**

Hier finden wir ähnlich den normalen Papillen kegelförmige, kolbige, oft spitze Zellgewebswucherungen, in welchen starke Capillargefässe verborgen und die mit einem Epithelialüberzug bekleidet sind, als charakteristischen Bestandtheil der Afterbildung. Wegen der charakteristischen Form und des schlingenartigen Verhaltens der Gefässe können sie auch nicht zu den eigentlichen Bindegewebsgeschwülsten gerechnet werden und nehmen deshalb hier einen besondern Platz ein.

Das die Papille formirende Bindegewebe ist entweder ein straffes, derbes, oder ein feines, zartes, es ist grösstentheils die direkte Fortsetzung des normalen Gewebes, wuchert sowohl und zwar vorzugsweise gegen die Ober-

fläche hin, dringt aber auch hin und wieder sehr tief in den mütterlichen Boden ein.

Entweder stehen die Papillen durch derbe Fasern in festerem Zusammenhange zu einander, oder an ihrer Oberfläche und zwischen ihnen wuchern feine Fibrillen, wie man sie im Schleimgewebe trifft, wesshalb hin und wieder (was namentlich bei Papillargeschwülsten der Schleimhaut, der Beschaffenheit des mütterlichen Bodens entsprechend, der Fall ist) das Aussehen zottig erscheint. Die Capillargefäße sind von bedeutendem Kaliber und liefern viel Plasma, so dass das Wachsthum ein rasches, die Abstossung des Epidermisüberzugs (Pflaster oder Cylinderepithelium) eine häufige ist und sich durch Druck etwas Saft auspressen lässt. Besondere Unterabtheilungen der Papillargeschwülste aufzustellen halte ich für unnöthig.

Entwickelt sich eine solche in der Oberhaut, so wird sie mehr eine derbe, entspringt sie im Gewebe der Schleimhaut mehr zottenartig sein. Dringt sie bei ihrer Entwicklung auch mehr in die Tiefe als gegen die Oberfläche hin, so unterscheidet sie sich doch nicht in ihrem anatomischen Bau; finden sich andere heterologische Zellenmassen mit ihr vereinigt vor, so gehört alsdann die Geschwulst zu jener Art, die sich durch solche Zellen charakterisirt. Ich räume desshalb hier den besonderen blumenkohlartigen Gewächsen oder krebsigen Papillomen keinen Platz ein.

Als papillomatöse Wucherungen der Oberhaut sind namentlich die Warzen und Condylome zu nennen. In 37 Fällen entfernte ich eine Masse solcher und auch von jener Art, die schon tief in das Gewebe der Eichel eingedrungen waren. In einem Falle, den ich bereits bei den Epithelialgeschwülsten erwähnte, hatte der untere Theil des Penis ganz das Aussehen eines Blumenkohls.

Von dem Zahnfleische extirpirte ich zwei Mal und von dem weichen Gaumen ein Mal haselnussgrosse, gefässreiche Papillargeschwülste. Bei allen diesen Fällen wurde



mit der Operation auch das Uebel beseitigt. Zur anatomischen Untersuchung kam mir ferner eine faustgrosse Zottengeschwulst, welche an der kleinen Curvatur des Magens ihren Sitz hatte und in die Höhle desselben hineinragte. Ich fand dieselbe bei der Sektion eines Mannes, dem ich wegen eines bedeutenden Sarcoms das Unterkiefer reseziert hatte und bei dem Recidiv eingetreten war, vor. Der Patient war ein bedeutender Branntweintrinker, kaute viel Taback, schluckte sehr häufig den Saft und in letzter Zeit auch den stinkenden, mit Eiter gemischten Speichel. (Bei dem Sarcom werden wir diesen Fall einer näheren Würdigung unterwerfen.) Diese Zottengeschwulst des Magens liess an ihrer Oberfläche zwischen den Zotten einen rahmartigen Saft austreten, der nur aus Cylinderepithelium bestand. Die Zotten wucherten von feinen verfilzten Fasern, welche mit den von dem submukösen Zellgewebe herstammenden derben Papillen in Verbindung waren; eine sogenannte heterologische Zelle konnte ich nirgends entdecken.

#### **5. Die Fasergeschwulst. Das Fibroid.**

In dieser Geschwulst ist vorzugsweise das Bindegewebe mit seinen Elementen, hin und wieder auch das Muskelgewebe repräsentirt. Wir finden desshalb in ihr ausser glatten Muskelfasern namentlich die Zellgewebsfaser vor. Bald sind es derbe, starke, geschlängelte Fasern, bald leicht gewellte, feine, oft solche, die nach den verschiedensten Richtungen hinziehen.

Ausser der Faserung finden wir aber noch Elementarkörperchen, Zellen, Gefässe, hin und wieder Nerven vor. Die Fasern entwickeln sich auf verschiedene Weise. Nach meinen Beobachtungen oft nur durch überwiegenden Wachs-  
thum der normalen, oder sie entstehen durch Differenzirung des Blastems, durch eine Spaltung und Verfilzung desselben; oft durch Ausscheidung von Faserstoff, in welchem meistens augenblicklich die vollständige Faserbildung zu erkennen ist. Ferner sehen wir aber auch, dass sie aus

Zellen hervorgehen können; wie z. B. hin und wieder man an Fibrinfibrillen die Aneinanderreihung spindelförmiger Zellen wahrnimmt, so finden wir in einem früheren Entwicklungsstadium häufig ovale, runde oder spindelförmige Elementarbläschen und Zellen, die sich durch Vereinigung zur Faser umbilden. Diesen Vorgang habe ich schon sehr häufig bei Fibroiden in früherem Entwicklungsstadium gesehen und namentlich kann man ihn studiren bei zelligen Sarcomen, die in Faserbildung begriffen sind. Aus grossen spindelförmigen Zellen können aber auch auf die Weise Fasern entstehen, dass fadenartige Fortsätze von denselben auswachsen, welche sich nach den verschiedensten Richtungen unter einander verbinden und dadurch das Bild eines verschlungenen Fasergerüstes, in welchem bald hier, bald dort Elementarkörperchen und Zellen liegen, geben.

Je nach der Art der Faserung, ob dieselbe starke Bündel bildet, die Fasern dicht gedrängt liegen und auf's innigste unter einander verwoben sind, oder mehr locker zusammenhängende Fibrillen sich vorfinden, ist die Consistenz der Fasergeschwulst eine verschiedene; das Verhalten der Gefässe und der davon abhängende Blutreichtum variirt gleichfalls. Den Sitz schlagen diese Geschwülste namentlich in dem Gewebe der Gebärmutter, im subcutanen und submucösen Zellgewebe, in den Knochen auf. Nach der Modification des Baues habe ich bis jetzt drei Arten von Fasergeschwülsten kennen gelernt, nämlich:

a. Die gewöhnliche Fasergeschwulst, Fibroid, Desmoid.

Die Grundsubstanz ist leimgebend, die Fasern sind entweder concentrisch geordnet oder durchkreuzen sich nach allen Richtungen, liegen dicht aneinander, zwischen ihnen sehen wir Kerne und Zellen zerstreut. Die Gefässe, welche von der Umgebung herrühren, sind nicht zahlreich. Die Geschwulst ist abgegrenzt, rundlich, hin und wieder ge-

stielt (fibröser Polyp), fest anzufühlen; auf dem Durchschnitt gelblich oder röthlich weiss, je nach der Beimischung von einzelnen Muskelfasern und dem Blutreichtum, beim Durchziehen der Messerklinge entsteht öfters ein Knirschen und beim Abschaben der Schnittfläche dringt selten Saft hervor. Meine Studien über diesen Gegenstand machte ich besonders an Fibroiden der Gebärmutter; ausser diesen eigneten sich aber auch vier solcher Geschwülste zur Exstirpation.

Ein Mal hatte ein nussgrosses Fibroid seinen Sitz auf der Gefässscheide der linken Carotis, zweimal entfernte ich nicht unbedeutende Fibroide vom Zahnfortsatze des Unterkiefers und ein Mal von jenem des Oberkiefers. Der Verlauf dieser Fälle war ein guter.

#### b. Die contractile Fasergeschwulst.

Hier treffen wir ein sehr faserreiches, von einer Hülle umgebenes Gewebe, in welchem die Zellgewebsfibrillen zwar dicht aneinander liegen, aber sehr fein sind, in denen auch glatte Muskelfasern in ziemlicher Anzahl zu treffen und zwischen welchen feine Körnchen, die bei Zusatz von Essigsäure und Aetzkali etwas lichter, vom Aether nicht angegriffen werden, gebettet sind. An einzelnen Stellen zeigten sich feine kleine Bläschen, in welchen sich Cholestearinkrystalle vorfanden. Obgleich die Verbindung mit der Umgebung eine lockere ist, so treten doch mehrere Gefässchen in die Geschwulst und ausser denselben konnte ich auch einzelne Nervenfädchen in das Innere verfolgen.

Das Verhalten dieser Geschwulst, von welcher mir bis jetzt zwei Fälle vorkamen, ist beim Lebenden ein höchst interessantes. Diese Geschwülstchen sind in gewöhnlichem Zustande rundlich, weich, nicht prall, bieten nur das Gefühl einer gewissen Festigkeit dar, werden aber beim Befühlen unter den heftigsten Schmerzen immer fester, selbst steinhart. Nach einer gewissen Zeit tritt wieder eine Erschlaffung ein, schwindet mit derselben auch der Schmerz.

In dem einen von mir beobachteten Fall hatte die Geschwulst im Unterhautzellgewebe der Wadenbeingegend des rechten Unterschenkels ihren Sitz; zwei Jahre lang war die Frau bei jeder Reizung der nussgrossen Geschwulst wiederkehrenden Schmerzen ausgesetzt. Mit einigen Messerzügen wurde sie aus ihren lockern Verbindungen gelöst und ist auch seit 5 Jahren nicht wieder gekehrt.

Im andern Falle hatte sie von der Grösse einer Haselnuss ihren Sitz auf der innern Fläche des Oberarms, im Verlaufe des innern Hautnerven, auch hier war der Erfolg der Exstirpation derselbe.

Ich habe diese Geschwulst zu den Fibroiden gezählt, weil sie hauptsächlich aus Zellgewebsfibrillen und einzelnen Muskelfasern zusammengesetzt ist und weil charakteristische Zellen darin fehlen. Als Nervengeschwulst, Neurom, kann ich sie nicht bezeichnen, da ausser einigen an ihrer Oberfläche sich verbreitenden Fädchen ich kein neues Nervengewebe in ihrem Innern getroffen habe.

### c. Das gefässreiche, cavernöse Fibroid.

Hier ist der Bau des Fibroids mit einer auffallenden Gefässentwicklung vereinigt, so zwar, dass die Geschwulst in ihrem Innern auf dem Durchschnitte grosse Aehnlichkeit mit dem Gewebe der cavernösen Körper des Penis bietet. Bis jetzt hatte ich nur einmal Gelegenheit eine solche Geschwulst zu sehen und zu entfernen, sie füllte bei einem 56 Jahre alten Manne einen Theil der linken Nasenhöhle und Rachenhöhle aus, entsprang von der Decke der Höhle, war mit Epithelium leicht überzogen und hing polypenartig bis auf die hintere Fläche des weichen Gaumens herunter. Obgleich die Blutung bei der Operation eine starke war, so konnte sie doch durch Einspritzen von Eiswasser gestillt werden. Ausser dem fibroiden Gewebe sah ich nur ektasische Gefässe; von eigenthümlichen, mit Blut gefüllten Wucherungen, Hohlkolben keine Spur.

### 6. Die Gefässgeschwulst.

Diese Geschwulstart besteht aus einem Convolute von Gefässen, deren Durchmesser um ein Bedeutendes erweitert und deren Verbindung untereinander vervielfältigt ist. Die abnorm vermehrten und erweiterten Gefässe, welche grösstentheils in vielfach geschlängelter und gewundener Weise verlaufen und mit der Umgebung nur durch lockern Zellstoff in Verbindung stehen, gehören hin und wieder dem arteriellen oder venösen Systeme an, sind aber meistens Capillare. Gewöhnlich belegt man eine solche Geschwulst mit dem Namen Telangiectasie. — An den verschiedensten Stellen des Körpers, namentlich in der Haut, Unterhautzellgewebe etc. treffen wir ihre Entwicklung an; sie nehmen rasch an Grösse zu, und wie ich schon beobachtet habe, namentlich zur Zeit des wachsenden Mondes. Sie breiten sich stets weiter aus und können namentlich, wenn sie in wichtigen Gebilden ihren Sitz haben, bedeutende Störungen hervorrufen.

Treffen wir bei einer solchen Geschwulst nicht allein bedeutend verlängerte, erweiterte, Knäuel bildende, und vielfach verschlungene Gefässe an, sondern stehen dieselben auch durch direkte Communication in ununterbrochener Verbindung zusammen, haben wir mehr bei der genauen Untersuchung das Bild eines Gitterwerkes vor Augen, wo nur structurlose Wandungen und blutführende Kanäle zu sehen sind, so geben wir dieser Art alsdann den Namen cavernöse Blutgeschwulst. Viele Fälle von Gefässgeschwülsten, besonders gewöhnlicher Telangiectasieen kamen in meine Behandlung. Mehrere wurden durch wiederholtes Bepinseln mit Schwefelsäure, andere mittelst Durchführung feiner Insektennadeln und Umschlingung mit Faden (namentlich bei kleinen Kindern), weitere zehn aber durch die Exstirpation entfernt. \*)

\*) Vereiterung zweier Telangiectasieen in Folge von Impfpusteln in der Nähe der Gefässgeschwülste habe ich auch schon beobachtet.

Von grösseren wichtigeren Gefässgeschwülsten operirte ich zwei, deren eine mehr im arteriellen Systeme, die andere im venösen ihren Sitz hatte. Bei einem Knaben von 13 Jahren entwickelte sich im Zeitraume von einigen Jahren eine apfelgrosse Geschwulst an der linken Wange, so zwar, dass gleichfalls ein Theil der Gefässe im submucösen Zellgewebe der Mundschleimhaut bedeutend erweitert war.

Die Unterbindung der *Art. facialis*, deren Verzweigungen namentlich angiectasisch ergriffen waren, verkleinerte die Geschwulst um ein Geringes. Ich führte deshalb lange Insektennadeln an den verschiedensten Stellen durch die Geschwulst, übte mittelst der umschlungenen Naht einen Druck aus und bewirkte durch dieses Verfahren einen derartigen Entzündungszustand, dass später eine bedeutende Verminderung des Umfanges eintrat und nur noch jene Gefässe erweitert waren, welche in der Mundhöhle schon früher eine Anschwellung hervorgerufen hatten. Da die Eltern des Kleinen zu ängstlich waren, so wurde eine direkte Excision des Gefässconvolutes nicht gestattet.

Im andern Falle bestand bei einem jungen Manne, Diener in einer Eisenhandlung, eine bedeutende Entwicklung der Venen in der Schultergegend und längs der *Crista scapulae*. Die Geschwulst wurde von Tag zu Tag grösser und zog viele Beschwerden nach sich, namentlich schwoll in letzter Zeit auch der Deltamuskel selbst an und versagte seine normale Verrichtung. Nachdem ich das Venenconvolut freigelegt und dessen Verbindung mit der *Vena transversa scapulae* ermittelt hatte, unterband ich die mit den tieferen Venen communicirenden Aeste und verfolgte deren weiteren Verlauf gegen den Deltamuskel hin.

Hier war ich überrascht, wie die Venenstämme sich in viele starke Wurzeln auflösten, in den Muskel eindrangten und in demselben nach den verschiedensten Richtungen anastomosirten. Der grösste Theil der äussern Hälfte des Muskels war hiedurch in cavernöser Weise entartet. Da eine vollständige Ausschneidung dieser Muskelpartie wegen

Freilegung des Schultergelenkes mir ungeeignet schien, so nahm ich an jenen Stellen, wo die Gefässentwicklung gegen die Peripherie und in die Tiefe hin am wichtigsten war, eine Umstechung der Gefässe vor, excidirte einen Theil der Geschwulst und applicirte noch das *ferrum candens*.

Durch sorgfältige Unterbindung der grossen Venenstämmen einerseits, anderseits durch Umstechung der wichtigsten Gefässe, welche das Blut in den entarteten Theil lieferten, sowie durch die Wirkung der Hitze musste eine Aufhebung des Kreislaufes, eine Coagulation des Blutes und eine entsprechende Reaction, Entzündung mit Eiterung erfolgen. Dies geschah auch in gewünschter Weise und kam die Heilung im Zeitraum von 6 Wochen zu Stande. Es sind seither 8 Monate vorübergegangen, ohne dass eine neue Entwicklung stattgefunden hätte. Bei der Untersuchung der Geschwulst stellte sich die Durchschnittfläche als völlig gesiebt dar. Man konnte nur stark entwickelte und erweiterte Gefässe, die durch kurze Verbindungsäste zusammenhingen, aber keine mit Blut gefüllten Hohlkolben finden. Bis jetzt wenigstens (ich erinnere auch an die beschriebenen Fälle von cavernösem Epitheliom und cavernöser Fasergeschwulst) war es mir noch nie möglich, diese zelligen, später mit Blut sich füllenden Auswüchse zu treffen; meine Erfahrungen sind aber nicht hinreichend, um darüber ein entscheidendes Urtheil zu fällen.

Es bleibt mir jetzt noch übrig, hier meine Beobachtungen über die Bildung und Entwicklung der Gefässe beizufügen. In früheren Zeiten, wo ich viele Untersuchungen über den Heilungsprocess der Wunden anstellte, und deren Ergebniss in einer Arbeit, auf die ich auch verweise (Untersuchungen und Studien im Gebiete der Anatomie, Physiologie und Chirurgie Nro. I, über den Heilungsprocess bei Wunden, über die Bildung und Umwandlung der Exsudate etc.), konnte ich nur einen Bildungsvorgang erkennen, nämlich den, dass aus dem gesetzten Exsudate, aus dem Blasteme selbst durch Umwandlung der Elemen-

tarbläschen sich Blutkörperchen formiren, welche zuerst in einer Rinne gebettet sind und um welche herum sich erst später das Gefässrohr bildet. Diese Bildungsweise habe ich auch in neuerer Zeit nicht allein in Granulationen, sondern auch hin und wieder in Geschwülsten gesehen und mich überzeugt, dass nicht ein allenfallsiges Extravasat mich täuschen konnte, so z. B. bei Fleischwärtchen, die an ihrem peripherischen Theile im Innern schon geordnete Blutzellen zeigen, deren übrige mit dem mütterlichen Boden zusammenhängende Partien, weder Gefässe, noch Blutkörperchen besitzen, und wo die Neubildung entfernt werden kann, ohne dass ein Tröpfchen Blut zum Vorschein kömmt. Die Bildung des Blutes und die spätere der Gefässe im Blasteme selbst kann mir deshalb nicht bestritten werden.

Bei den vielfältigen Untersuchungen von Geschwülsten habe ich aber auch seither die Beobachtung gemacht, wie die mütterlichen Gefässe gleichfalls sich weiter entwickeln, fortwachsen können, und wie von den Capillaren aus feine, zuerst solide Fortsätzchen gebildet werden, die später in Röhrchen umgewandelt zur Weiterleitung des Blutes dienen. Die Natur schlägt also zwei Wege ein, um es möglich zu machen, die Ernährungsflüssigkeit durch eigens dazu bestimmte Kanäle in die verschiedensten Theile der Neubildung zu führen.

### **7. Die Drüsengewebegeschwulst. Adenom.**

Ich glaube zu den Ersten zu gehören, welche auf mikroskopischem Wege die Bildung neuer Drüsenelemente in Geschwülsten nachgewiesen haben.

In dem Archiv für physiologische Heilkunde theilte ich das Ergebniss der Untersuchung einiger Kröpfe mit, bei welchen der Inhalt des Sackes aus einer bräunlichrothen, schwammartigen, leicht zerreisbaren gefässreichen Masse bestand, in der eine Unzahl von normalen Drüsenbläschen, ähnlich jener der Schilddrüse gebettet waren. Die Entste-



hungsweise erklärte ich mir dazumal derart, dass ein apoplectischer Herd mit nachfolgender Exsudation stattgefunden, dass die Wand des Herdes sich mit der Zeit in einen Balg umgewandelt habe, und dass von diesem aus sich später ein Blastem entwickelte, in dem die Elementarkörperchen sich in mit Körnern gefüllte Drüsenbläschen umgestalteten. Der Inhalt der zwei Kröpfe, welche dazumal von mir untersucht wurden, stammten von zwei Fällen her, die Stromeyer mit Glück operirt hatte. Ein ähnlicher Fall scheint meinem Vater vorgekommen zu sein und in der letzten Zeit operirte ich selbst einen solchen bei einem Knaben von 13 Jahren. Hier war die Fluctuation des Cystenkröpfes so deutlich, dass ich an einen serösen Inhalt dachte. Bei der vorsichtigen Eröffnung des Sackes stellte es sich aber heraus, dass derselbe mit einer blutreichen, schwammartigen Masse angefüllt war. Die Blutung war sehr stark und konnte nach der Entfernung der Masse nur dadurch gestillt werden, dass ein kleines Schwammstückchen in die Höhle eingeführt und nun die äussere Wunde und die Ränder des Sackes mittelst der umschlungenen Naht vereinigt wurden. Dem aufs Sorgfältigste gepflegten Kleinen legte man Eiscompressen auf den Hals und gab ihm kühlende Getränke und Brühen. Die ersten 30 Stunden gingen ohne jegliche erhebliche Veränderung vor sich, der Operirte hatte gar keine Athemnoth und keine Schmerzen, auch fühlte sich der Hals an keiner Stelle erheblich gespannt an. Kurze Zeit nachher aber trat etwas Unruhe ein, fieberhafter Puls und Schmerz in der Tiefe des Halses.

Ich war jenen Abend verhindert, den Krankenbesuch zu machen und so wurde in meiner Abwesenheit allein Lockerung des Verbandes, erhöhte Lage des Stammes und innerlich etwas Calomel gereicht; in der Nacht steigerten sich die Zufälle, klagte der Patient über Schmerzen in der linken Brusthälfte, sprach hin und wieder etwas irre, nahm aber kurz vor seinem Tode, welcher nach 6 Uhr

früh erfolgte, etwas Suppe zu sich, ohne den schlimmen Verlauf ahnen zu lassen. Dieser Ausgang hatte mich natürlich sehr überrascht und konnte ich ihn allein einer höchst acuten *Cellulitis diffusa*, welche ein jauchiges Exsudat zwischen der mittlern und tiefen Halsfascie gesetzt hatte, zuschreiben. An einen Bluterguss, an Starrkrampf, an Entzündung der Luftröhre etc. war nicht zu denken. Die Section bestätigte auch meinen Ausspruch. An keiner Stelle war Blut in das Zellgewebe ergossen, der Sack selbst war mit dem Schwammstückchen und dem Coagulum ausgefüllt, um die ganze Schilddrüse, Kehlkopf, Luftröhre, sowie Speiseröhre, den Schlund herum war dagegen in dem Zellgewebe zwischen der mittleren und tiefen Halsfascie ein jauchiges Exsudat abgelagert, welches die vorhin bezeichneten Organe selbst des Halsstückes der Wirbelsäule entlang vollständig isolirte. Das Exsudat hatte sich ferner im Verlaufe des *nervus vagus* und der Halsgefäße gegen die Brusthöhle hin gesenkt und in derselben traf man linkerseits ein reichliches pleuritiches, missfarbiges, seröses Exsudat an. Die linke Lunge war comprimirt, nirgends fand sich in derselben ein lobulärer Herd.

Solche Veränderungen waren im Verlaufe von 18 Stunden gesetzt. Ich hatte mir anfänglich Vorwürfe gemacht, einen kleinen Tampon in dem Sacke zurück gelassen zu haben und glaubte, dass dieser fremde Körper den Reiz vielleicht ausgeübt habe. Als ich aber das Präparat genauer untersuchte, so fanden sich gerade am Sacke und an der in demselben gesetzten Wunde nicht die geringsten Veränderungen. Es muss deshalb eher angenommen werden, dass bei dem schwächlichen und sehr scrophulösen Knaben eine solche Empfindlichkeit der Zellgewebsschichte bestand, dass bei der ersten Exsudation, deren Product durch die angelegte Naht in seinem Abflusse etwas behindert war, sich in der Umgebung der Wunde rasch eine derartige Entzündung zwischen den beiden Halsfascien fortpflanzte und das hier gelieferte Exsudat sich schnell

zum purulent jauchigen, pyämischen umwandelte, hiedurch wichtige Organe aus ihrer Verbindung drängte, durch mechanischen Druck, wie chemischen Reiz die Verrichtung des Lungen-Magen-Nervens, selbst seine Lähmung, nachdem zuerst noch ein pleuritischer Erguss stattgefunden hatte, bewirkte. (Den ähnlichen Verlauf habe ich bei einem jungen Manne, zu dem ich einige Stunden vor seinem Tode noch consultirt wurde und bei welchem 4 Tage vorher ohne weitere Veranlassung heftiger Halsschmerz aufgetreten war, beobachtet; auch hier bestand eine vollständige Eiterung um den *Vagus*, überhaupt zwischen der mittleren und tiefen Fascie, trat der Tod durch Lähmung nach vorausgegangenem Transsudat in die Pleurasäcke ein.)

Was die Schilddrüse des Knaben betraf, so fanden sich an ihr noch zwei solcher Bälge mit fötalem Drüsengewebe vor, deren Untersuchung für die von mir gegebene Erklärungsweise ihrer Entstehung spricht. An einzelnen Stellen in diesen Herden traf man veränderte Blutzellen, Cholestearintafeln, fetthaltige Zellen, in der Nähe der Wandungen dagegen feine Fasern, zwischen welchen theils runde Elementarkörperchen, theils schon ausgebildete Drüsenbläschen lagen.

Vergrösserte und erhärtete Saugaderdrüsen, deren ich schon einige exstirpirte, zähle ich nicht hieher, weil in ihnen kein neues Drüsengewebe nachgewiesen werden konnte, dessgleichen auch nicht die cystischen Entartungen der Drüsenbläschen und Schläuche, wie z. B. der Brustdrüsen, der Lippendrüsen etc. Ich handle diese letztern bei den Hohlgeschwülsten ab, weil in ihnen die normalen Drüsenelemente sich nicht vorfinden, sondern bereits eine Umwandlung derselben mit gleichzeitiger Ausdehnung des Röhren- und Sackapparates stattgefunden hat. Die polypösen Wucherungen der Schleimhäute haben gleichfalls einen besondern Platz bei der Schleimzellengeschwulst gefunden, da ich in ihnen kein Drüsengewebe entdecken konnte.

Von Präparaten aus der Leiche kam mir nur eines von bedeutender Vergrösserung des mittleren Lappens der Vorsteherdrüse zur Untersuchung, bei welcher sich an den verschiedensten Stellen für sich abgeschlossene Herde neuer Drüsenelemente vorfanden. Der entsprechende Fall ist in der deutschen Klinik Nro. 15 und 16 des Jahrgangs 57 veröffentlicht.

### **8. Die Knorpelgeschwulst. Enchondrom.**

Drei Fälle von Knorpelgeschwülsten traten in meine Behandlung. Bei einem hatte sich von dem rechten Daumen aus eine faustgrosse höckerige Masse entwickelt, die sich durch ihren Sitz, durch ihre Verbindung mit dem Knochen, durch ihre Consistenz als eine Knorpelgeschwulst erkennen liess. Die Exarticulation des Daumens hätte allein die Entfernung der Geschwulst bewirken können, der Patient willigte aber nicht ein und so entging mir ein sehr interessantes Präparat. In den zwei anderen Fällen wurde aber die Entfernung vorgenommen. Die eine Geschwulst von der Grösse eines Taubeneies hatte sich von der ersten Phalanx des linken Ringfingers und zwar von der Bein- und Markhaut des Knochens zugleich entwickelt. Zur Entfernung der Geschwulst war die Exarticulation des Fingers nöthig, welche auch in ihren Folgen sehr gut verlief. Das dritte Enchondrom hatte seinen Sitz im Oberkiefer und ging in der Grösse einer Nuss vom Periost aus. Eine partielle Resection des Alveolarrandes beseitigte es für immer.

Weitere Knorpelgeschwülstchen traf ich in Gelenken an und namentlich in einem Falle, wo ich wegen enormer Kniegelenkswassersucht, wegen Entartung der Synovialmembran und bereits bestehender Subluxation des Fusses nach aussen, die Amputation des Oberschenkels auszuführen genöthigt war. Ausserdem boten viele in Verknorpelung begriffene Wandungen von Cysten das Material zu histologischen Untersuchungen dar. Nach diesen nun bildet sich der Knorpel aus einer weichen, elastischen, hin und

wieder auch gallertartigen Grundsubstanz, in welcher die sich vorfindenden Elementarkörperchen zu grösseren Zellen und Blasen mit dem charakteristischen Inhalte der Knorpelzellen umwandeln. Wenn bereits die Zellenbildung schon weit gediehen ist, findet sich die Grundsubstanz noch nicht vollkommen erstarrt. — Beim Enchondrom geht die Exsudation meistens von der Beinhaut und Markhaut aus; sie kann übrigens auch von den verschiedensten Geweben herrühren. Bei vielen Knorpelgeschwülsten bestand aber früher ein anderer Bau und die Verknorpelung tritt erst in einer weitem Entwicklung auf. So wandeln sich z. B. Geschwülste mit faseriger Structur, Wandungen der Cysten um und Gebilde, die später verknöchert sich zeigen, werden zuerst in ihrem Uebergangsstadium Knorpelgewebe. An den polypösen, faserigen Wucherungen in Gelenken, welche sich im subserösen Zellgewebe zwischen Synovialmembran und Periost entwickeln und bedeutende Verlängerungen der Zellgewebsfasern nachweisen, die sich in ihren ersten Stadien als gestielte Fibroide erkennen lassen, tritt im Innern sehr häufig in dem Mutterboden am entferntesten Theile der Geschwulst eine Umwandlung des Gewebes in der Weise ein, dass eine hyaline Masse die Fasern verdrängt, dieselben vielleicht auflöst und jetzt in der Grundsubstanz sich nur Elementarkörperchen, die später Knorpelzellen bilden, entwickeln. Dieser Process schreitet immer weiter fort, nach und nach ist der ganze kugelige oder kolbige Theil Knorpelgewebe, und wenn sich die Weiterbildung auf den Stiel fortsetzt, so wird öfters die Verbindung mit dem Mutterboden aufgehoben und die Geschwulst fällt in das Innere des Gelenkes.

Bei dem schon erwähnten Falle von Wucherungen im Kniegelenke konnte ich den Vorgang an zahlreichen, knorpelichen, in der Bildung begriffenen Gelenksmäuschen studiren; auch bei den andern Objecten stellte sich mir der Process in der Weise dar, dass das faserige Gewebe durch

ein homogenes, hyalines verdrängt wird und dass dann erst in einem solchen die Knorpelzelle zur Entwicklung kömmt. Ueber besondere Eigenschaften des Enchondroms kann ich nichts Neues sagen, da mir das Material hiezu fehlte.

### 9. Die Knochengeschwulst. Osteoid.

Eine grosse höckerige, knollige, sehr compacte Knochengeschwulst, welche bei einem 27 Jahre alten Mädchen die rechte Augenhöhle beinahe ausfüllte, den Augapfel nach auswärts gedrängt und grösstentheils bedeckt hatte, wurde vor einem Jahre von mir auf operativem Wege entfernt. Nach Angabe der Patientin war die Geschwulst im Zeitraume von  $1\frac{1}{2}$  Jahren gewachsen und übte namentlich in der letzten Zeit durch Druck auf den Augapfel bedeutende Störungen aus. Um die Geschwulst an ihrer Basis freizulegen, setzte ich am innern Augenwinkel einen senkrechten Schnitt durch das obere Augenlid und liess dasselbe in die Höhe ziehen. Nachdem auch die weiteren Bedeckungen getrennt waren, zeigte sich, dass die Knochengeschwulst auf's innigste verwachsen sei mit dem grössten Theile der innern Wand und einem Theil der Decke der Augenhöhle. Wie sollte nun eine Entfernung möglich werden? Meissel und Hammer konnte man natürlicherweise nicht in Anwendung bringen; dessgleichen mussten alle Sägen, die man gewöhnlich bei Resectionen benützt, hier ihren Dienst versagen. Ich griff deshalb zu einer von mir häufig benützten, nur den Durchmesser eines kleinen Fingers betragenden, aber sehr langen Trepankrone, mittelst welcher ich, indem ich dreimal die Krone nebeneinander applicirte, die Basis der Geschwulst derart aus ihrer Verbindung brachte, dass ich sie mit Hülfe einer Knochenzange vollständig entfernen konnte. Der Augapfel blieb erhalten und stellte sich gleich in normaler Richtung, die Wunde des obern Augenlids wurde mit der blutigen Naht vereinigt und der von mir gewöhnlich gebrauchte Verband mit befeuchteter Charpie angelegt.

Die drei ersten Tage applicirte man kalte Ueberschläge, üble Zufälle traten nie auf und nachdem die Eiterung noch einige Zeit angedauert hatte, schloss sich die Wunde zu und ist seither kein Recidiv aufgetreten.

Die entfernte Masse war schneeweiss wie Elfenbein, sehr hart, liess keine eigentlichen Markkanälchen, sondern nur bald da, bald dort feine Spältchen zum Eintritt von Capillargefässen erkennen. Ein lamellöser Bau fand sich gleichfalls nicht vor; nur waren die charakteristischen Knochenkörperchen zahlreich im Objecte zu sehen. Wie es mir schien, war die Wucherung vom Perioste ausgegangen, an keiner Stelle aber konnte man noch in Bildung begriffenes Gewebe finden.

Obgleich mir schon viele Fälle von Neubildung des Knochens vorgekommen sind, so habe ich doch nie Gelegenheit gehabt, den Bildungsprozess Schritt für Schritt zu verfolgen. Wie natürlich lag es mir sehr daran, in den gegebenen Fällen die Heilung zu erzielen und habe ich auch keinen derartigen Patienten, dessen Präparat mir hätte Aufschluss geben können, verloren. Bei der aufmerksamen Beobachtung des Heilungsprozesses aber konnte ich mich überzeugen, dass das Material zur Knochenbildung namentlich von der Beinhaut geliefert werde und dass diese oft Grossartiges zu leisten im Stande sei. Direkt von ihrer innern Fläche aus gestalten sich die Wucherungen, welche zuerst weich, dann derb, faserig, fester (vielleicht knorpelartig?) sind und in welchen erst später die Kalksalze abgelagert, die Knochenkörperchen gebildet werden. Am Schönsten beobachtete ich dies bei Resection der Knochen in ihrer Continuität, wo ich z. B. einmal die ganze Diaphyse des Schienbeins wegen Nekrose, das andere Mal den obern Drittheil desselben aussägen musste; beide Male war der Ersatz ein vollständiger. \*) Ausser dem Periost

---

\*) Seit der Beendigung des Manuscriptes war es mir möglich, ein sehr interessantes Präparat von Regeneration eines Theiles des rechten Schienbeins zu untersuchen. Sechs Monate früher vollführte ich

wirkt aber auch in bescheidener Weise die Markhaut mit. Von ihr, wie aus dem spongiösen Theile des Knochens entwickeln sich bald Fleischwärtchen, welche sich mit jenen der Beinhaut in Verbindung setzen; das umliegende Gewebe ist weniger im Stande, etwas zu leisten. Dies wird jeder Praktiker wohl wissen, denn wo die Beinhaut mangelt, hält es mit der Regeneration grösserer Knochenstücke sehr schwer, wesshalb auch z. B. bei Knochenbrüchen, in Folge von Schusswunden oder sonstiger Splitterbrüchen eine Resection in ausgedehnter Weise nicht angezeigt ist, sondern man eher jeden Splitter, der nicht direkten Nachtheil bewirken könnte, jedes Beinhautstückchen erhalten muss, um eine Vereinigung der Bruchenden zu erzielen.

---

bei einem an Necrose leidenden, elenden, mit excentrischer Hypertrophie des Herzens behafteten jungen Menschen von 18 Jahren die Resection der Diaphyse der Tibia. Nach  $4\frac{1}{2}$  Monaten konnte, abgesehen einzelner kleiner Fistelgänge, der Patient geheilt entlassen werden und besass der Fuss eine ebensogrosse Festigkeit als der andere. Durch Diätfehler zog sich der Geheilte in seiner Heimath eine Gastritis zu, in deren Verlaufe bei dem schon bestehenden Herzübel Transsudate in den Herzbeutel und die Pleurasäcke entstanden. Der Fuss wurde mir nach dem Tode zur Untersuchung zugesendet. Dieselbe ergab nun: Umwandlung der Wadenmuskeln in ein faseriges Gewebe, bedeutende Verdickung des Periostes. Von diesem aus war allein die Ossification der neuen Knochenmasse erfolgt. Die äussere Fläche des Knochens war eine höckerige, gesiebte; überall traten feine Gefässchen der Beinhaut in das Innere des Knochens ein. Nirgends sah man dagegen eine in Verknorpelung begriffene Partie, sondern nur um die Gefässe der früheren Fleischwärtchen der Beinhaut herum waren die Kalksalze, die Knochenkörperchen abgelagert. An der Stelle, wo die Markhaut der durchsägten Enden war, sah man ein mehr fibröses Gewebe. Im Innern waren die Fleischwärtchen noch weich, etwas fettig entartet, wie der normale Inhalt einer Markröhre. An verschiedenen Stellen des alten Knochens bestanden kleine umschriebene Eiterherdchen, in welchen abgestorbene feine Knochenblättchen gebettet waren. Diese Herdchen waren mit den drei Fisteln der Weichtheile in Verbindung. Das Präparat wies, wie gesagt, in auffallender Weise nach, dass die Beinhaut die Matrix der Bildung neuer Knochen sei, und dass in diesem Falle wenigstens die Markhaut kein Knochenmaterial lieferte, sowie eine Verknorpelung als Uebergangsstadium zur Ossification an keiner Stelle nachgewiesen werden konnte.



## II. Heterologe Geschwülste.

### 1. Die Zellenfasergeschwulst, das Sarcom.

Den Uebergang von den sogenannten homologen Geschwülsten zu den heteroplastischen bildet das Sarcom. In dieser Neubildung finden wir nicht die Entwicklung normaler Gewebeelemente, denn wenn auch solche eine gewisse Aehnlichkeit mit denselben, namentlich mit jenen des Bindegewebes besitzen, so unterscheiden sich demungeachtet die Elementarkörperchen, Bläschen, Zellen, sowie Fasern von jenen anderer Geschwülste.

Unter dem Namen Sarcom hat man bis jetzt eine Masse von Pseudoplasmen beschrieben, die theils zu den homologen gehören, wie Fettgeschwülste, Fibroide etc. etc., theils aber die Charaktere des Cancroides oder des Carcinomes an sich tragen.

Wenn man den eigenthümlichen Bau der letztgenannten Aftergebilde genau kennt, den Begriff von Krebs etc. etc. nicht nach dem Verlaufe allein, sondern nach den histologischen Verhältnissen festhält, so bleibt unter den soliden heteroplastischen Geschwülsten eine Art übrig, die sich sowohl durch den Reichthum an Eiweiss, durch ihren allgemeinen Habitus, durch ihre anatomischen Eigenschaften (selbst auch durch den Verlauf) nicht leicht mit anderen verwechseln lässt.

Die meist kuglichen, harten Sarcome, in denen wir entweder stab- oder spindelförmige, ovale Kerne und Zellen, öfters auch grössere gefüllte, welche aber weder bei der mikroskopischen Untersuchung, noch bei Beiziehung der Reagentien an die Zellen des Krebses erinnern, und Fasern, die meistens feiner Natur, in einer gewissen Richtung ziehen, hin und wieder aber auch verworren liegen oder seltener Maschenräume bilden, meistens im Zellgewebe, auf Fascien, im Bindegewebe der Drüsen, der Beinhaut ihren Sitz haben, zerfallen nach meinen Studien

in zwei Unterarten, nämlich in das zellige und das faserige Sarcom. Ein gallertartiges Sarcom habe ich bis jetzt nicht beobachtet und glaube auch, dass solche Geschwülste zu den Fettgeschwülsten zu rechnen sind, denn ihr beschriebener Bau entspricht ganz jenem von mir dem *Lipoma medullare seu gelatinosum* beigelegten.

Die Natur und der Verlauf dieser Geschwülste sind so ziemlich gleich. Alle Sarcome nämlich wachsen rasch, breiten sich in Bälde aus, werden nach ihrer Entfernung sehr leicht recidiv. Die frische Entwicklung geht aber wieder vom alten Sitze aus, bleibt also local, und Ablagerungen in innere Organe kommen keine vor. Das Allgemeinbefinden leidet also nur durch Blutungen, Schmerzen, Eiterung, secundär durch die Folgen des örtlichen Uebels Noth; hiedurch unterscheidet sich schon in praktischer Beziehung die Geschwulst von dem Krebs, bei welchem die secundären Ablagerungen meist in inneren Organen auftreten.

#### a. Das zellige Sarcom.

Diese Geschwülste von der verschiedensten Grösse, oft jene eines Kindskopfes erreichend, von meistens rundlicher, kuglicher, selten abgeplatteter Gestalt, stehen mit ihrer Umgebung durchschnittlich in einer lockern Verbindung. Nur wenn sie direkt von einer Fascie entspringen, haften sie fest auf dem mütterlichen Boden. Sie sind zwar härtlich, aber nicht in dem Grade, wie Fibroide oder Carcinome anzufühlen, lassen sich meistens verschieben und zeigen auf der Schnittfläche, die selten etwas Saft austreten lässt, einen eigenthümlichen Wachsglanz und eine milchweisse, hin und wieder röthlichweisse Farbe. Die bedeckende Haut ist anfänglich gesund, in Folge des gestörten Kreislaufes oder äusserer schädlicher Einflüsse, wie Druck der Kleider etc. gibt es Veränderungen in den Gefässen und treten entweder Schwund oder Geschwüre, die sich alsdann bis in die Geschwulst erstrecken können und

zu starken Blutungen oft Veranlassung geben, auf. Die histologischen Elemente sind im Innern in solch naher, gleichmässiger Verbindung, dass man mittelst des Messers mit Leichtigkeit die feinsten Blättchen bilden kann.

Unter dem Mikroskop sehen wir namentlich stabförmige Elementarkörperchen und Zellen, dergleichen spindelförmige, auch kleine ovale, die alle dicht gedrängt nebeneinander liegen und durch ihre regelmässige Lage einer Faserreihe sehr ähnlich sehen. Die Kerne haben keine scharfen Conturen, dagegen die Zellen; bei Zusatz von Essigsäure werden sie deutlicher, der Inhalt bleibt schwach schattirt oder äusserst feinpulverig. Nur hin und wieder sieht man in den Zellen einen oder zwei Kerne, der Rest des frühern Körperchens. Faserung findet sich nur an einzelnen Stellen in sehr untergeordneter Weise, diese Fasern sind gebildet von den aneinandergereihten Kernen und Zellen durch Verschmelzung; denn vollkommen entwickeltes Bindegewebe habe ich keines getroffen.

Das Wachsthum wird sehr befördert durch zahlreiche Gefässe, die mit zarten Wandungen netzartig durch die Geschwulst sich verbreiten. Wie bei den Sarcomen überhaupt, so tritt die Neubildung gerne nach ihrer Entfernung wieder auf und trotz häufig der Anwendung des Messers, den Aetzmitteln, ohne übrigens eine eigentliche Dyscrasie zur Folge zu haben.

Ausser zweien mir zugesendeten Präparaten habe ich dreizehn solcher Geschwülste, und zwar in zwei Fällen extirpirt. Bei einer Frau von 51 Jahren entwickelten sich in der Zeit des Erlöschens der Menstruation oberhalb der Magengegend zwei Geschwülstchen, die kleine Knollen zuerst darstellend, nach und nach an Grösse zunahmen und endlich jene einer Faust, selbst eines kleinen Kindskopfes erreichten. Da die Reibung der Kleider Excoriationen verursachten, häufig Blutung entstand, so brachte die Patientin die Zeit stets zu Bett zu und magerte zusehends ab.

Als ich zum erstenmal die Kranke besuchte, war eben

eine Blutung zugegen, die aus Mangel der Contractionsfähigkeit der Gefässe nur durch Auflegen geschabter Charpie und Druckverband gestillt werden konnte. Trotz dem übeln jauchigen Aussehen der Geschwulst, bezeichnete ich dieselbe als Sarcom, weil das sonstige Aussehen der Frau, die Anamnese, namentlich die Beschaffenheit der Geschwülste keine Erscheinungen von Carcinom zu erkennen gaben.

Da die Geschwülste noch auf der, zwar sehr dünnen, sehnigen Ausbreitung der Bauchdecken verschiebbar waren, so schlug ich die Exstirpation vor, welcher sich auch einige Tage später die Frau unterzog. Ohne besondere Zufälle wurde die Geschwulst aufs Vorsichtigste entfernt und trat eine schöne Heilung ein, welche aber leider nur kurze Zeit andauerte. Nach drei Monaten zeigten sich an der gleichen Stelle wieder neue Sarcome und entwickelten sich zur alten Grösse, so dass sie die gleichen Folgen hervorriefen, und da die Patientin kein operatives Eingreifen mehr verlangte, jede Anwendung caustischer Mittel Schaden gebracht hätte, in der Zeit von drei Jahren den Tod herbeiführten. Bei der Untersuchung der exstirpirten Geschwulst waren die histologischen Verhältnisse ganz in der Weise, wie ich sie schon beschrieb, und bei der Section fand sich in keinem Organe des Körpers irgend eine Ablagerung; der Tod war nur die Folge der häufigen Blutungen, der gedrückten Gemüthsstimmung, der ärmlichen Pflege und Wartung.

Im andern Falle traten bei einem jungen Kameraden von 17 Jahren (Gänsehirt einer Landgemeinde) in der linken Lendengegend fünf Sarcome auf; von welchen das grösste auch die Grösse eines Kindskopfes erreicht hatte. In gleicher Weise wurde auch hier, durch die Reibung der Kleider Entzündung der Haut, Geschwüre, Blutungen hervorgerufen. Die Constitution des Leidenden war sonst eine gute, er war kräftig und hatte über nichts zu klagen. Nach der Aufnahme in das Hospital exstirpirte ich aufs Sorgfältigste die mit der Fascie in Verbindung stehenden Geschwülste und bestrich nachdrücklich die Fläche mit dem

Glüheisen. Die Heilung trat in einigen Wochen ein und unterblieb auch zwei Jahre lang jegliche Repullulation. Nach dieser Zeit zeigten sich in der Narbe neue Geschwülste, die aber sechs Monate lang dem Wachsthum überlassen wurden, bis man von mir wieder Hülfe forderte. Ich excidirte abermals vier gänseeigrosse Gewächse, wandte das Glüheisen, sowie den Verband mit Zink- und Kupferfeile wiederholt an und extirpirte später noch zweimal die infiltrirte Masse, bis eine glatte Narbe zu Stande kam.

Aber auch jetzt sollte, trotz der sonst kräftigen Erholung des Körpers, die Heilung nur von kurzer Dauer sein. Nach einem Jahre war wieder eine faustgrosse Geschwulst zum Vorschein gekommen und wurde mir eines Tages der Leidende in einem Zustande in das Hospital gebracht, der wirklich ein bedauerungswürdiger war.

Der junge Mensch war nämlich von einem Wagen herunter und auf die Geschwulst gefallen. Ohne äussere Verletzungen wahrzunehmen traten nach zwei Tagen heftige Schmerzen im Innern der Geschwulst auf, dieselbe war angeschwollen, blau und fing sich zu erweichen an. Die ärmlichen Verhältnisse und die Indolenz entzogen anfänglich dem Patienten jegliche ärztliche Hülfe und Pflege, bis durch den nicht mehr auszuhaltenden Gestank, durch das Jammern des Leidenden andere Menschen sich aufgefordert fühlten, den mit heftigem Fieber Behafteten hierher in das Hospital abzuliefern. Bevor er in das Bürgerhospital eintrat, untersuchte ich noch die durch die Erschütterung gequetschte, in Fäulniss begriffene Neubildung. Bis in die Tiefe und nach allen Richtungen hin bestand bereits Jauche und Luftbildung. Ich nahm die übrigen Reste der Masse mit dem Messer weg und brachte den Kranken, da ich keinen Platz in dem Militärlazarethe hatte, in dem nebenan liegenden Hospital unter.

Durch fleissigen Verband etc. reinigte sich die Wunde, füllte sich die Höhle aus und erholte sich rasch das allgemeine Befinden; die Masse wuchs aber wieder von Neuem

und nimmt jetzt wieder bei sonst ungetrübtem Gesundheitszustande eine bedeutende Grösse ein. \*) Die Präparate dieses Falles zeichneten sich stets durch das überwiegende Vorhandensein spindel- und stabförmiger Kerne und Zellen aus; Fasern sah man äusserst wenige, Capillare waren viele zugegen und bot die Durchschnittsfläche stets die Aehnlichkeit mit weissem Wachs dar. Bei jenen Objecten, die von der faulenden Geschwulst herrührten, zeigten die Kerne und Zellen theilweise fettige Umwandlung.

Seit dem Drucke der Arbeit exstirpirte ich einem 65 Jahre alten Landmanne ein kindskopfgrosses, theilweise kugliches, theilweise gelapptes, zelliges Sarcom aus der linken Schultergegend. Fünfzehn Jahre bestand bereits die Geschwulst, bis sie die bezeichnete Grösse erreichte und erst in den letzten Monaten verursachte dieselbe heftige Schmerzen. Das Sarcom, welches mit seiner Basis das ganze Schulterblatt bedeckte, war zwar noch verschiebbar, besass aber eine Masse von Gefässen, welche sich auch in der Umgebung von beträchtlicher Stärke und äusserst zahlreich ausbreiteten. Bei der Excision, die übrigens ohne jegliche Störung verlief, und bei welcher die Umstechung der Gefässe grosse Vortheile bot, musste desshalb vorsichtig verfahren werden.

Die mikroskopische Untersuchung ergab vorzugsweise stab- und spindelförmige Zellen, sowie kleinere nackte Kerne, hin und wieder etwas Faserung. An einzelnen Stellen war die Gefässbildung auffallend und bereits Erweichung der Masse, sowie Fettmetamorphose (den empfindlichsten Partieen der Geschwulst entsprechend) eingetreten. Bis jetzt ist der Verlauf ein guter.

#### b. Das faserige Sarcom.

Wie bei dem zelligen Sarcome ausser einigen Fasern namentlich charakteristische Zellen sich vorfinden, so tref-

\*) Nach den neuesten Mittheilungen soll die Geschwulst derart um sich gegriffen haben, dass eine baldige Erschöpfung der Kräfte in Aussicht steht.

fen wir bei dieser Species ausser eigenthümlichen Zellen noch ein faseriges Stroma an, das aber grösstentheils nicht aus vollkommen entwickelten, sondern sogenannten embryonalen Zellgewebsfibrillen besteht.

Die Fasern ziehen nach den verschiedensten Richtungen, bilden aber häufig auch Maschenräume, in denen besondere Zellen gebettet sind. Verfolgt man die Fasergänge, so zeigen sich nicht, wie bereits gesagt, deutliche Zellgewebsfibrillen, sondern in der gestreiften Grundmasse überall feine Kerne, die oft dicht an einander liegen. Die Zellen unterscheiden sich von jenen des sogenannten zelligen Sarcomes dadurch, dass sie aus den kleinen Elementarkörperchen hervorgegangen, sich nach gehöriger Ausdehnung mit Kernen füllen und auf diese Weise nach Platzen der Hülle zur weitem Ausbreitung Veranlassung geben. Diese grösseren Zellen und Bruträume haben oft viele Aehnlichkeit mit jenen, aus welchen die Epithelialzelle sich entwickelt. Eine solche letztere sieht man aber in Wirklichkeit nie, und wenn auch hin und wieder eine mehr gestreckte, spindelförmige Zelle daraus hervorgegangen ist, so kann man bei Zusatz von Schwefelsäure sich augenblicklich überzeugen, dass hier nur Eiweiss, aber keine Hornstoffablagerung stattgefunden habe. — Oft erreichen diese runden, oft etwas in die Länge gezogenen Mutterzellen eine beträchtliche Grösse und nehmen schon in ihrem Innern die Kerne eine entsprechende Entwicklung an. Diese Art von Zellen-Fasergeschwülsten (*Sarcoma plethocystoides*) nähert sich in einiger Beziehung dem Baue, sowie dem Verlaufe nach dem Carcinom, ohne jedoch mit demselben verwechselt werden zu können.

Eilf Fälle von faserigem Sarcome \*) und zwar neun des gewöhnlichen Baues, zwei mit grossen gefüllten Zellen,

---

\*) Vor Kurzem wurde noch ein taubeneigrosses faseriges Sarcom von der Rückenfläche des rechten Vorderarmes eines Mädchens mit bestem Erfolge entfernt. Hier war die Faserung sehr deutlich, die Kerne und Zellen klein.

gaben mir zur Ausführung von Operationen Veranlassung. Dieselben hatten ihren Sitz theils im Munde, von den Alveolen, von der Beinhaut oder dem Zahnfleische ausgehend (sogenannte Epulis), theils in der Lippe, der Brustdrüse, einmal in der Unterkieferdrüse, im Zellgewebe, den Kau-muskeln und der Ohrspeicheldrüse. Bei neun Patienten, wo die Geschwülste klein waren, zeigte sich nach der Exstirpation und der dem Falle entsprechenden nachdrücklichen Anwendung des Glüheisens kein Recidiv, bei den zwei anderen bewies die Neubildung eine grosse Hartnäckigkeit.

Bei einer jungen, sonst gesunden, blühenden Frau von 25 Jahren trat in kurzer Zeit eine gänseeigrosse Geschwulst in dem rechten Unterkiefer in der Mundhöhle auf; die Schliessung desselben war behindert, eine starke Speichelabsonderung bewirkt, und war bereits die Geschwulst in der Wangengegend sichtbar. Bei der Untersuchung überzeugte ich mich von dem Nichtergriffensein des Knochengewebes, bezeichnete das Pseudoplasma als ein faseriges, derbes Sarcom, welches von der Auskleidung der Alveolen mehrerer Zähne ausgehe und deshalb ohne völlige Resection eines Stückes des Unterkiefers entfernt werden könne.

Nachdem die bereits in den Krankheitsprozess eingezogenen Zähne entfernt waren, nahm ich die partielle Resection des Alveolarrandes vor und exstirpirte die Geschwulst vollständig. Die Blutung war sehr gross, denn auch vom weichen Gaumen, der schon mit der Neubildung in Verbindung stand, hatten sich Gefässe eingesenkt. Eiswasser und Glüheisen stillten aber dieselbe ohne jeglichen Zufall. Die Reaction war gering, Alles gestaltete sich jetzt gut, jedoch nach zwei Monaten trat schon wieder eine nussgrosse Geschwulst hervor. Auch diese wurde exstirpirt, und nachher immer den dritten Tag das Glüheisen applicirt. Hiedurch trat später eine Vernarbung ein und zeigt sich bereits seit 2 $\frac{1}{2}$  Jahren kein Recidiv. Die Ge-



schwulst war derb, gefässreich, weicher als ein Fibroid; beim Durchschnitte röthlich, liess etwas Saft austreten und besass die beschriebenen Formelemente grosser gefüllter Zellen. Der andere Fall betraf einen 51 Jahre alten Branntweintrinker und Vagabunden, dem ich neun Monate früher ein Epithelioma der Lippe entfernt hatte. In dieser Zeit war er in einer andern Stadt beschäftigt gewesen und zog sich, wie er sagte, durch Erkältung, Tabackkauen etc. eine faustgrosse Geschwulst am linken Unterkiefer zu.

Bei der Untersuchung zeigte sich eine fest mit dem Knochen verwachsene, harte Geschwulst, welche die Gegend der Backenzähne vom Eckzahn bis an den Winkel des Unterkiefers einnahm und besonders vom untern Rande des Unterkiefers gegen die Zunge hin und auf der innern Fläche des Knochens sich ausbreitete. Die etwas höckerige, den Knochen umgebende Geschwulst schien eine sarcomatöse Entartung des Bindegewebes und der Unterkieferdrüse zu sein.

Da das Allgemeinbefinden gut war, die Geschwulst an Umfang rasch zunahm, ohne Aussägung des Knochens nicht entfernt werden konnte, so wurde nach einigen Tagen zur Resection des erkrankten Kiefertheils geschritten.

Nach Setzung eines Schnittes längs des Kieferrandes und Lospräparirung der sehr dünnen Hautschichte von der Geschwulst zog ich den Eckzahn und die entsprechenden Backzähne aus, trennte vom Mundwinkel mit einem bis auf den Knochen dringenden Schnitt, der mit dem früher gesetzten einen rechten Winkel bildete, die Weichtheile und schlug die Lappen zurück, sägte an der Stelle des ausgezogenen ersten Backenzahnes hart vor der Geschwulst den Knochen mit der Sticksäge durch und schälte vorsichtig die ganze Geschwulst bis an ihr hinteres Ende aus den umgebenden Weichtheilen heraus, welcher Akt um so schwieriger war, weil das Pseudoplasma sich bis gegen das Zungenbein hin erstreckte und durch dessen Entfernung die *arteria carotis externa* blosgelegt wurde.

Nachdem die *arteria maxillaris externa* unterbunden und ein weiterer Verticalschnitt über den Winkel des Unterkiefers bis auf den Knochen gesetzt worden war, wurde auch dieser von dem aufsteigenden Aste mittelst Durchsägung getrennt und so die ganze Geschwulst entfernt. Es blieb eine reine klaffende Wunde von 4'' Länge und 3'' Höhe zurück, an deren vorderem Rande man den abgesägten Knochen mit einem Theil der *musculi genio* und *hyoglossi*, in der Mitte nach oben die Zunge, den durchschnittenen vordern Pfeiler des Gaumensegels und die entblöste Mandel, nach unten das Zungenbein und den Kehlkopf, sowie die Pulsation der Carotis, nach hinten den Schlund und den Rand des abgesägten Kieferastes gewahrte. Die Wundränder wurden mittelst 18 Insektennadeln mit der umschlungenen Naht vereinigt. Die Heilung kam bis auf eine kleine Stelle *per primam intentionem* zu Stande und schon dachte ich an die Entlassung des Patienten aus dem Hospitale, als durch unvorsichtige Erkühlung ein Rothlauf entstand, in dessen Folge sich eine Geschwulst bildete, die theils in Eiterung überging, theils aber den Wiederauftritt der Neubildung ahnen liess. Bald zeigte sich in der Gegend des Jochbeines ein kugliches Gewächs, welches bei der alsobaldigen Exstirpation den gleichen Bau, wie jenes der früher entfernten Geschwulst, nämlich maschiges Fasergewebe mit den grossen, gefüllten Zellen, erkennen liess. Wiederum trat Recidiv auf und trotz Anwendung des Glüheisens, der Anwendung von Kupfer und Zinkfeile konnte das Uebel nicht beseitigt werden. Die Wucherung griff in der Weise um sich, dass an eine Exstirpation nicht mehr zu denken war. Nach mehreren Monaten trat in Folge des Druckes der Geschwulst auf die Halsgefässe und Nerven, durch die Anschwellung der Gebilde des Mundes, durch die Folgen des steten Schluckens des jauchigen Speichels etc. der Tod ein.

Bei der Section fanden sich ausser einer Zottengeschwulst im Magen (siehe Papillargeschwülste) in keinem

andern Organe irgend eine Ablagerung, eine heteroplastische Masse und nur in dem linken Pleuralsacke etwas Transsudat und in der Lunge an drei Stellen kleine Eiterherde pyämischer Natur.

Hier war der Verlauf sehr ähnlich dem nach Exstirpation eines Krebses und bei Wiederkehr der Aftermasse. Der Bau der Geschwulst liess sich aber nicht als Carcinom, sondern als Sarcom erkennen und war das Recidiv und die Verjauchung bei der Constitution dieses Menschen, der schon 20 Jahre in den schlechtesten Verhältnissen lebte, sehr ermöglicht. Dasselbe konnte aber auch davon herühren, dass in dem Bindegewebe der Ohrspeicheldrüse und des Kaumuskelns zwischen den Muskelbündeln schon vor der Resection des Unterkiefers, sich heteroplastische Elementarkörperchen, Zellen und Bruträume vorfanden, die nicht beachtet, nicht entfernt wurden, und sich desto schneller nach der Operation entwickelten. Vielleicht wäre das Resultat ein besseres gewesen, wenn ich mit der Resection die Exarticulation verbunden hätte; es war aber dazumal an keiner weitem Stelle bei der Untersuchung mittelst Gesicht und Tastsinn etwas Pathologisches wahrzunehmen.

## **2. Das Cancroid. Die Kernengeschwulst.**

Ich behalte den Namen Cancroid für eine heterologe Geschwulst bei, weil derselbe (ungeachtet, dass die Meisten verschiedene Afterbildungen, wie z. B. Krebs, der dem Messer weicht, geschwürige Form des Epithelioma damit bezeichnen, keine histologischen Eigenschaften für sie nachweisen) allgemein bekannt ist. Wie für die anderen Afterbildungen Formelemente aufgestellt wurden, so zeichnen auch solche die von mir genannte Kernengeschwulst, das Cancroid, aus.

Nicht wie bei dem Sarcom und Krebs ausser den Elementarkörperchen auch besondere aus denselben hervorgehende Zellen, die üppig wuchern, in grosser Zahl ver-

treten sind, so finden wir bei der Kernengeschwulst, die zuerst ein kleines Knötchen, eine harte Stelle bildet, nach und nach grösser wird und die Tendenz zum Aufbruche zeigt, die Neubildung aus unzähligen in dem Corium oder in dem Zellgewebe eingebetteten sogenannten nackten Kernen, welche viel kleiner als jene des Carcinoms, theils rund, theils oval, nicht stabförmig, wie beim Sarcom, scharf contourirt sind, deren Inhalt leicht getrübt, feinkörnig ist und hin und wieder fettige Umwandlung nachweisen lässt. Höchst selten sieht man, dass die Hülle vom soliden Theile sich abhebt und hiedurch eine Zelle gebildet wird; Essigsäure macht die Körperchen deutlicher, Aether zieht meistens Fett aus.

Diese Kerne, welche nicht so durchsichtig wie die Elementarbläschen im frisch gesetzten Exsudate bei Wunden sind, liegen in grossen Haufen zwischen den vorhandenen Bündeln des Zellgewebes des ergriffenen Theils, bilden bald eine stärkere, bald schwächere Hervorragung und gehen leicht dem Zerfallen entgegen, wodurch auch Aufbruch des Knötchens und Geschwürsbildung entstehen.

Der Sitz der Kernengeschwülste ist im Unterhautzellgewebe oder im Corium; von hier aus kann die Masse sich auf die tiefer gelegenen Theile fortsetzen, selbst Knorpel und Knochen in das Bereich der Erkrankung einziehen. Die Ausbreitung der Geschwulst geschieht nicht in der Art, dass grosse rundliche Geschwülste entstehen, sondern wie die Kernablagerung eine gewisse Dichte erreicht hat, so tritt gewöhnlich Fettmetamorphose, partieller Detritus ein; als Kruste stösst sich die oberste Schichte los und es kommt deshalb ein flaches Geschwür, welches aber bald sich ausbuchtet und vertieft, zu Tage. Die heterologische Neubildung beschränkt sich nicht auf eine Stelle, sondern sowohl in die Fläche, als in die Tiefe breitet sie sich weiter aus, und zwar selten durch Theilung des Kernes, welchen ich zwar schon beobachtete, sondern namentlich durch neues Blastem und Differenzirung desselben.

Ein eigenthümliches Stroma besitzt diese Geschwulst nicht, die vorhandenen Fasern und Elemente des normalen Gewebes ersetzen es. Diese letzteren gehen theilweise zu Grunde, theilweise sehen wir aber dieselben an einzelnen Stellen zwischen der Aftermasse wuchern, wie z. B. einzelne Faserbündel oder das Epithelium, was hin und wieder inselförmig mächtige Ablagerungen in den Geschwüren bildet. Unrichtiger Weise hat man deshalb auch solche Pseudoplasmen als geschwürigen Epithelial- und Hautkrebs oder als *Lupus* bezeichnet. Wie wir noch bei dem Krebse sehen werden, kann ich einen solchen nicht gelten lassen, rechne entsprechende Geschwülste entweder zu dem Epithelioma oder dem Cancroide, welches letztere sich durch rasche Ausbreitung, besondere Kerne und sonst keine anderen Formelemente auszeichnet.

Hat an einer Stelle das Cancroid sich erweicht, ist dasselbe aufgebrochen, besteht ein Geschwür, so greift es nach allen Richtungen um sich. Der Rand des Geschwüres ist hart, gewulstet, der Saum nach einwärts gekehrt und unterminirt. Das Secret besteht in einer gelblichen, klebrigen, eiweissreichen Lymphe, die unter dem Mikroskop die gleichen Kerne, die keine Neigung zur Metamorphose in Eiterzellen haben, wahrnehmen lässt.

Bei dem örtlichen, destruierenden Prozesse ist das Allgemeinbefinden ein gutes und oft schreitet der Verlauf sehr langsam vor sich, so dass viele Jahre vergehen können, bis ein ergriffener Theil nach und nach vollständig desorganisirt ist. Als Ursache der Entstehung kann man immer äussere schädliche, reizende Einflüsse nachweisen.

Dem ärztlichen Wirken setzt das Cancroid eine grosse Hartnäckigkeit entgegen. Wenn nicht nachdrücklich die Masse durch Aetzpasten zerstört oder mittelst des Messers aufs Vollkommenste entfernt ist, so tritt augenblicklich Recidiv, aber, wie ich beobachtet, ein locales ohne nachfolgende Dyscrasie auf. Ist aber eine totale Exstirpation erfolgt, so kann die Heilung auch eine dauerhafte sein.

Ich habe mich überzeugt, dass bei der Excision solcher Geschwülste die Schnitte in gehöriger Entfernung von den harten Rändern der Aftermasse geführt und jedes auch nur im Geringsten verdächtige Gewebestückchen entfernt werden müsse, um vor Rückfällen zu schützen.

Abgesehen mehrerer geschwüriger Cancroide, die ich durch wiederholte Anwendung von Schwefelsäure, der Chlorzinkpaste, des Verbandes mit concentrirter Chlorzinklösung, mittelst des *Ferrum candens* behandelte, welches Verfahren aber in Fällen, wo eine Excision mit dem Messer ausgeführt werden kann oder gestattet wird, immer der Operation nachzusetzen ist, habe ich 24 Exstirpationen dieser Geschwulstart vorgenommen. Sechs Cancroide in verschiedener Ausdehnung der Unterlippe (sogenannter Lippenkrebs) wurden theils durch einen V-Schnitt, theils durch ovale Schnitte und nachfolgende Umsäumung operirt. Nur in einem Falle trat Recidiv auf. Der Patient hatte ohne jegliche Veränderung zwei Jahre nach der Operation zugebracht, als durch den Stoss eines Pferdes auf die Narbe dieselbe aufbrach, und weil der Mann die unzweckmässigsten Mittel in Anwendung brachte, sich abermals eine gleiche Geschwulst entwickelte. Einmal entfernte ich bei einer 53 Jahre alten Dame ein schon neun Jahre bestehendes Cancroid der linken Hälfte der Oberlippe. Als ich die Frau einige Zeit nachher sah, war ihr Befinden ein sehr gutes, die Vernarbung war schön eingetreten, nur bestand am Boden der Nase noch eine geschwürige Stelle, die dazumal nicht bedeckt werden konnte. Leider starb die einige Stunden von Rastatt wohnende Dame 1 1/2 Jahre später an einer croupösen Lungenentzündung, die aber nach mir gemachten Mittheilungen in keiner Weise mit dem vorausgegangenen Uebel in Verbindung stand.

Wegen Cancroid der Nase wurden drei Mal plastische Operationen von mir gemacht; zwei Mal vollkommene Rhinoplastik, ein Mal Einsetzen eines kleinen seitlichen Lappens. Bei einer 54 Jahre alten Frau war die ganze Nase bis auf

das Knorpelgerüste durch eine ausgebreitete geschwürige Kernengeschwulst zerstört. Ich trug das Kranke ab und bildete eine sehr schöne aus der Stirne. Die Heilung trat ungeachtet dessen, dass die Frau der niedersten Volksklasse angehörte und eine elende Wohnung, Nahrung etc. hatte, *per primam intentionem* ein. Die ersten Monate vergingen ganz gut, nachher aber entstand durch die Lebensweise der Operirten, die mit ihrem kranken Manne in einem kleinen Zimmerchen wohnte, schlief und kochte, bald am glühenden Ofen sass, bald in der Winterluft zu arbeiten hatte, ein Erysipel, in dessen Folge an einer Stelle die Narbe aufbrach. Seither gelang es mir zweimal, durch fleissigen Verband mit Chlorzinklösung das Uebel zu beseitigen, allein die schädlichen Einflüsse dauerten an und ist jetzt nach vier Jahren über ein Drittheil der künstlichen Nase zerfressen.

Im andern Falle bestand bei einem 52 Jahre alten Branntweintrinker ein ausgebreitetes Cancroid in der rechten Hälfte der Nase und eines Theils der Wange. Das Cancroid hatte bereits den Knorpel und den Nasenfortsatz des Oberkieferbeins ergriffen und wurde mir der Patient von der entsprechenden Gemeinde mit dem Wunsche zugesandt, das noch zu leisten, was die Kunst vermöge. Nach Aussagen des Leidenden trat das Uebel in Form eines kleinen Knötchens schon 13 Jahre früher in der Nähe des Nasenflügels auf und hatte sich in dieser Zeit allmählig ausgebreitet und war bis zu dieser Tiefe gedrungen. Das Allgemeinbefinden zeigte sich in keiner Weise gestört und ich schritt deshalb zur Operation, welche aber durch Abtragung eines Theils des Oberkieferknochens, der Nasenbeine eine complicirte wurde. Soweit ich nur dringen konnte, wurde das, was pathologisch schien, aufs Sorgfältigste entfernt; doch konnte in dem obern Theile der Nasenhöhle und an den Choanen nicht alles beseitigt werden. Nachdem die in der Tiefe gelegenen Partieen gebrannt waren, schnitt ich aus der Stirne

den Nasenlappen und formirte eine hübsche Nase, die gleichfalls durch die erste Vereinigung sich anlegte.

Einem weitem Wachsthum der Aftermasse in der Tiefe sollte durch fleissige Ausspritzungen, durch Einführung von in Chlorzinklösung getauchten Wieken etc. vorgebeugt werden. Nach vollkommener Heilung verliess der Operirte einige Wochen später das Hospital, kam aber nach fünf Monaten mit beginnendem Recidiv, welches theils in der Narbe der Nase, theils in der Tiefe der Nasenhöhle zum Vorschein kam. Obgleich der Patient seine alte Lebensweise als Branntweintrinker und Raucher fleissig fortgesetzt hatte, so war in diesem Falle dennoch erwiesen, dass die Ursache der Repullulation in der nicht möglichen vollkommenen Entfernung der Neubildung bei der Operation begünstigt war.

Cancroide der Augenlider, in der Schläfengegend oder in der Wangengegend, der Augenlider und in der Nähe der Nase, gaben zwei Mal zur plastischen Operation Veranlassung. Einmal hatte sich im Zeitraum von fünf Jahren ein thalergrosses geschwüriges Cancroid in der linken Schläfe einer 41 Jahre alten, durch die Schmerzen sehr erschöpften Bauersfrau entwickelt und bereits bis auf den Knochen dringend, auch die Augenlider zur Hälfte in den Krankheitsprozess gezogen. Hier schnitt ich Alles Entartete in grossem Umfange aus und bildete aus der gesunden Wange und Schläfenhaut den Ersatz des Verlorengegangenen. Die Heilung erfolgte rasch und lieferte ein sehr schönes Resultat, denn die Narbe ist klein, glatt und seit  $2\frac{1}{2}$  Jahren kein Recidiv erfolgt.

Bei einer andern 65 Jahre alten Frau, der früher eine Kernengeschwulst in der Nähe des rechten Nasenflügels mittelst Aetzmittel fruchtlos attackirt wurde und bei welcher jetzt das rechte untere Augenlid, ein Theil der Nase angegriffen waren, schnitt ich die Aftermasse aus und zwar in der Ausbreitung, dass ich jedes harte Knötchen, alles Verdächtige auch aus dem Fettpolster unterhalb des



Augapfels mit entfernte. Aus der Wange wurde alsdann das Augenlid und das Nasenstückchen auf plastischem Wege ersetzt. Auch hier war die Heilung eine rasche, ungestörte und sind bereits sieben Monate vorübergegangen, ohne dass in der Narbe oder der Umgebung eine Veränderung wahrzunehmen wäre.

Mit gleichem Erfolge wurden vier Cancroide von der Grösse eines Zwanzigers bei Frauen aus der Wangengegend entfernt. In der rechten Brustgegend operirte ich auch bei einer gesunden 46 Jahre alten Frau, bei welcher mit dem Erlöschen der Menses augenblicklich die Neubildung entstand und schon drei Jahre an Wachsthum zunahm, ein in dem Corium wucherndes, ziemlich grosses Cancroid, und bei einer 62 Jahre alten Dame exstirpirte ich die rechte, sonst atrophische Brustdrüse, in deren Zellgewebe und namentlich in dem Unterhautzellgewebe eine bereits in Verschwärung begriffene Kernengeschwulst schon lange Zeit Beschwerden hervorgerufen hatte. Die Operationswunde heilte schnell, nur war ein Erysipel des Armes, Folge einer Erkältung, sehr hartnäckig und quälte ein schon längst bestehender, von alten Tuberkelmassen der Lunge herrührender Husten die Patientin. Ein Jahr nach der Operation war noch kein Recidiv aufgetreten, später erlag die Dame ihrer Lungenkrankheit.

Cancroide, die in der Rückengegend ihren Sitz hatten, wurden fünf in verschiedenen Fällen ausgerottet. Der eine Fall betraf eine 55 Jahre alte Frau, welche mit Erlöschen der Menses in ihrem 49. Jahre die Entwicklung von Knötchen auf dem Rücken wahrnahm. Sie berücksichtigte dieselben zwar nicht, liess ihnen freien Spielraum und beleidigte durch das Tragen schwerer Lasten auf dem Rücken die bereits sich ausbreitenden, ziemliche Geschwülste bildenden Cancroide. Erst nachdem bei dem Geschwürszustand oft Blutungen, die sie sehr schwächten, sich eingestellt hatten, suchte sie bei mir Hülfe.

Die Untersuchung lieferte folgendes Resultat. An ver-

schiedenen Stellen des Rückens fanden sich festaufsitzen-  
 höckerige Geschwülste, die in ihrer Umgebung zahlreiche  
 und ausgebreitete Gefässe hatten und aus welchen hin und  
 wieder Blutungen geliefert wurden. Die mikroskopischen  
 Objecte wiesen die beschriebenen Kerne, kleine Krebszel-  
 len, Ausdehnung der Capillaren, Entwicklung der Zellge-  
 websfibrillen als Stroma nach. Das Allgemeinbefinden war  
 abgesehen eines etwas anämischen Zustandes sonst gut.  
 Die Exstirpation wurde desshalb beschlossen. Ich entfernte  
 mit grosser Mühe die mit der Muskulatur verwachsenen  
 Geschwülste, deren Kernbildung hier auch in die Tiefe  
 gedrungen, bereits die Fascien ergriffen hatte. Die An-  
 wendung des Glüheisens folgte nach. Es trat nach Ab-  
 stossung des Brandschorfes gute Eiterung auf und die  
 Wunden heilten mit glatten Narben.

Ein halbes Jahr blieb das Recidiv aus, allein alsdann  
 entwickelte sich ein solches an drei Stellen und die Aus-  
 breitung war in zwei Jahren die frühere, was hier nicht  
 zu verwundern war, weil der Gatte, mehr Thier als Mensch,  
 die Frau zu den anstrengendsten Arbeiten anhielt und öfters  
 misshandelte, so zwar, dass einigemal starke Blutungen  
 erfolgten. Da die Frau weder Schritte thun wollte, um  
 sich diesem Verhältnisse zu entziehen, auch eine zweite  
 Operation scheute, so starb sie vier Jahre nach der ersten  
 Exstirpation in Folge von Kummer und Anämie. Bei der  
 Obduction, die ich durch einen Wundarzneidiener vorneh-  
 men liess, der mir auch die noch vorhandenen Präparate  
 des Rückens brachte, zeigte sich an keiner Stelle Ablä-  
 gerung in inneren Organen.

Das andere Mal schnitt ich ein Cancroid in der Aus-  
 breitung eines 3½ Guldenstücks einem 28 Jahre alten Manne  
 aus der Schultergegend. Hier trat die Heilung bald ein und  
 blieb jegliche Wiederkehr bis jetzt (3½ Jahre) aus.

Wegen einer geschwürigen guldengrossen Kernenge-  
 schwulst auf der Rückenfläche des Gelenkes des linken  
 kleinen Fingers, der gleichzeitig missstaltet war, welche

Afterorganisation von verschiedenen Aerzten mit allen möglichen Mitteln traktirt wurde, vollführte ich die Amputation des Mittelhandknochens des entsprechenden Fingers mit gutem Erfolg.

Bei diesem Präparat war die vereinzelte Epithelialbildung schön zu sehen; zwischen den in Detritus begriffenen Elementarkörperchen, waren hin und wieder an der Basis zerfressene Epithelialkegel in die Höhe gerichtet. Die Epithelialbildung zeigte aber nichts Abnormes und konnten ausser den beschriebenen Kernen, die schon das Corium zerstört hatten, keine anderen Zellen wahrgenommen werden.

Aus der Mittheilung der von mir operirten und beobachteten Fälle geht hervor, dass wie sich das Cancroid durch seinen Bau von dem Sarcom und Carcinom unterscheidet, es sich gleichfalls in praktischer Beziehung, in seinem Verlaufe in anderer Weise als die genannten Heteroplasien verhalte. Wenn es auch, wie das Sarcom, die Neigung zum localen Recidiv hat, so zeigt es aber vielmehr Tendenz zur Erweichung, zum Aufbruche; ferner breitet das Cancroid sich mehr in der Fläche aus, das Sarcom dagegen bildet mehr knollige, abgegränzte Gewächse. Beim Carcinom, wo das letztere auch stattfindet, beobachten wir zwar gleichfalls die entschiedene Neigung zur Verschwärung, zum Zerfallen der histologischen Elemente, bei ihm bleibt aber das Recidiv selten ein rein locales, sondern ruft Veränderungen in inneren Organen, eine secundäre Dyscrasie hervor, was beim Cancroid von mir noch nicht wahrgenommen wurde. Das locale Recidiv des Cancroids muss, wie ich theils durch Fälle erwiesen habe, öfters auch der unvollkommenen Exstirpation zugeschrieben werden, welcher Zufall übrigens nicht immer dem Operateur als Schuld aufgebürdet werden kann, da die Ablagerung der Kernen im umliegenden Zellgewebe oft nur mikroskopisch sichtbar ist. Jedenfalls soll es aber jedem Operateur zur Warnung dienen, sich nicht in der

nächsten Nähe der Aftermasse zu halten, sondern in vollkommenen gesunden Partieen zu operiren und jedes verdächtige Gewebepartikelchen abzutragen.

### 3. Das Carcinom. Der Krebs.

Der Missbrauch, welcher mit dem Namen „Krebs“ getrieben wird, ist bekanntermassen grossartig; über die Natur und das Wesen keiner Geschwulst, keiner Krankheit sind die Ansichten so verschiedenartig, und ohne sich einen bestimmten, auf anatomische Verhältnisse basirten Begriff zu bilden, legt man bald dieser, bald jener Afterbildung, die nur irgend einen sogenannten bösartigen Verlauf ahnen lässt, diesen Schrecken erregenden Titel bei.

Schon in früheren Zeiten widmete ich dem Bau der Krebsgeschwülste grosse Aufmerksamkeit, benützte aber namentlich ältere, in Weingeist gelegene Präparate und kam auch desshalb zu keinem exacten Resultat; das ziemlich reichhaltige Material, welches mir meine jetzige Praxis zu Gebote stellte, die Möglichkeit, junges in Bildung begriffenes Krebsblastem mikroskopisch zu untersuchen, so viele Präparate, die ohne mit einer andern Flüssigkeit in Berührung zu kommen, frisch von mir benützt, später nach Einwirkung des Weingeistes zum Vergleiche wiederholt geprüft wurden, die gleichzeitigen klinischen Beobachtungen haben mir in den letzten Jahren manchen gegen meine frühere Erwartung gehenden Aufschluss gegeben.

Aus diesem Grunde versuche ich es auch bei der Feststellung des Begriffes der Krebsgeschwulst, wie ich es bei der Beschreibung der anderen Pseudoplasmen that, mich streng an den anatomischen Bau haltend, als Eigenthümlichkeit dieser Aftergebilde besondere, charakteristische, histologische Formelemente zu bezeichnen.

Beim Beginne meiner Untersuchungen habe ich sehr gezweifelt, in der Zusammensetzung dieser Geschwulst etwas Besonderes zu finden, ich schrieb weniger den Zellen und ihrer Form etc., als dem Verhalten der Faserbil-

dung etc. Wichtigkeit zu, kam aber durch die häufigen Untersuchungen, durch den steten Vergleich mit den anderen Geschwülsten zur Ueberzeugung, dass auch hier die Form und das Verhalten der Zellen, der Elementarkörperchen, die Entwicklungsweise derselben allein einen sichern Schluss erlauben.

Bei den Krebsgeschwülsten finden wir sogenannte Kerne und Zellen transitorischer Natur, die zu einer vollkommenen Ausbildung nicht befähigt, sich unendlich vermehren, oft verschiedenen Metamorphosen unterworfen sind und namentlich nach einer gewissen Zeit der Erweichung, der Verjauchung anheimfallen. Die Kerne von verschiedener Grösse sind theils rund, theils oval, sehr selten etwas eckig oder spindelförmig, ihre Contouren sind in frischem Zustande nicht scharf ausgeprägt und das Innere des Kerns des Elementarkörperchens ist fein granulirt und mit einem oder zwei hellen Kernkörperchen versehen, welche sich oft als Fetttropfchen nachweisen lassen. Hebt sich die Wandung des Kernes ab, schreitet die Vergrösserung vorwärts, so entsteht hiedurch die Zelle (durchschnittlich 180—150tels Linien gross), in welcher alsdann der feingranulirte Inhalt entweder zusammenhängend oder in zwei oder mehrere Theile getrennt ist und so den Kern der Zelle bildet. Auch hier kommen die scharf gezeichneten, glänzenden Kernkörperchen zum Vorschein. An den etwas oblongen, rundlichen oder spindelförmigen Zellen, deren Membran zart ist, nimmt man hin und wieder fadenförmige Fortsätze wahr oder auch eine beginnende Theilung, wie diess auch schon in den Kernen gesehen werden kann. Die Zellen brechen das Licht nicht stark, besitzen ein sehr geringes specifisches Gewicht, sind sehr dünn und zartwandig und schwimmen in der Flüssigkeit mit grosser Leichtigkeit; ihr Zusammenhang untereinander ist ein loser.

Das Verhalten der Zellen gegen die bei mikroskopischen Untersuchungen nöthigen Reagentien ist folgendes: Bei Zusatz von Essigsäure tritt ausser einem leichten Er-

blassen keine Veränderung auf, Aetzkali macht sie dagegen völlig erblassen, löst sie nach einiger Zeit auf und es kommen alsdann feine Fetttropfen zum Vorschein, Aether lässt die Contouren scharf hervortreten, zieht aber Fett aus. Schwefelsäure löst die Zellen augenblicklich auf, als Rest bleiben Fetttropfen zurück; erwärmt man die Flüssigkeit nach Zusatz von Schwefelsäure, so zeigt sich die charakteristische rothe Färbung des Eiweisses, welches letztere kugelförmig gestaltet ist. Wird Jodlösung beige-mischt, so färbt sich Hülle wie Fett bräunlich.

Es ist allerdings schwer, solche Zellen als charakteristische zu beschreiben; wer aber die verschiedenen Eigenschaften, das Verhalten der übrigen kennt, wird auf den ersten Blick an diesen Krebszellen etwas Eigenthümliches finden. Ihr gepulverter Inhalt, die scharfen glänzenden Kernkörperchen, deren Fettgehalt, die Art des Verhaltens in der Flüssigkeit, der Verbindung untereinander und des Mangels jeglicher weiteren Entwicklung, ihre Aehnlichkeit mit einer Ganglienzelle fallen rasch auf.

Diese beschriebenen heteroplastischen Elementarkörperchen und die aus denselben hervorgegangenen Zellen mit granulirtem, oft fettigem Inhalte entwickeln sich nach meinen Beobachtungen bei jedem Krebs aus dem primären Blastem und zwar im Momente der Ausscheidung; nicht aus Bindegewebskörperchen sah ich sie hervorgehen. Die Vermehrung dieses charakteristischen Formelements geschieht entweder durch direkte Neubildung oder durch Theilung der vorhandenen Elemente. Wiederholt habe ich diese Theilung an Kernen, wie an Zellen gesehen; dagegen kam eine endogene Zellenbildung, d. h. grosse Mutter mit Tochterzellen bei der wahren Krebszelle mir nie vor. Diese Krebszelle nun, welche sich mit dem theils gelblichen, röthlichen, theils weissen, oft rahmartigen Saft aus den Krebsgeschwülsten pressen lässt, bildet das Wesentliche der genannten Afterbildung. Wo solche Zellen nicht beobachtet werden, kann auch kein Krebs bestehen; denn

hält man fest an den besonderen Eigenschaften der Zellen, so kann man, ohne nicht inconsequent zu werden, ein und derselben Afterbildung die verschiedensten Formen zutheilen, wie diess z. B. geschieht, wenn man einen eigenen Epithelialkrebs annimmt. Wie ich schon früher sagte, gehört diese letzte Art theilweise zum Epithelioma\*), theils zum Cancroid, oder wenn neben Epithelialbildung wirkliche Krebszellen vorhanden sind, so hat man je nach der Entwicklung des Gerüsts, die Geschwulst zum Faser- oder weichen Krebse zu rechnen.

Ausser den Zellen hat man auch auf das Gerüste der Geschwulst einiges Augenmerk zu richten; ja in demselben wollen Manche das Charakteristische, Specificische des Krebses, aber mit Unrecht suchen.

Das Stroma geht entweder hervor aus dem Bindegewebe der befallenen Körperpartie, in welches die Zellenmasse infiltrirt wird, und wuchert aus demselben weiter, oder es entsteht aus dem Blastem durch Spaltung desselben oder in Folge von Aneinanderreihung spindelförmiger Elementarkörperchen wie beim Sarcom, oder durch fadenförmige Fortsätze der Krebszellen selbst.

Die Form des Gerüsts ist desshalb nicht immer eine alveoläre, maschenartige (obwohl sehr häufig ein solches maschenartiges Balkengerüste besteht), sondern die Fibrillen, die vielfach verfilzten Fasern ziehen nach verschie-

---

\*) Vor Kurzem kam mir ein Fall von geschwürigem Epithelioma zur Untersuchung. In Folge cariöser Zähne und stetem Tabackkauen bildete sich bei einem 56 Jahre alten Landmanne eine Geschwulst des Zahnfleisches der rechten Unterkieferhälfte, welche sich unter dem Gebrauche reizender Mittel auch auf die äussere Seite des Knochens verbreitete und durch Auflegen von Pflastern etc. an verschiedenen Stellen öffnete. Bei der mikroskopischen Untersuchung fanden sich nur Epithelialzellen vor; von andern Formelementen war nichts zu sehen. Da die Geschwulst mit dem Knochen in inniger Verbindung stand, so konnte nur die Resection der entsprechenden Partie des Unterkiefers vorgeschlagen werden, welcher Operation der Patient sich aber bis jetzt nicht unterzog. Allem Anscheine nach ist der Verlauf hier ein bösartiger, da das Wachsthum ein schnelles ist. Diess als Nachtrag zum Capitel von dem Epithelioma.

denen Richtungen, bilden Netze, je nach dem schon vor der Krebsinfiltration bestehenden normalen oder pathologischen Bau des ergriffenen Gewebes. Hohlkolbenartige Auswüchse des Gerüsts habe ich nie finden können, dagegen hin und wieder papilläre Auswüchse der Fasern in den Maschenräumen. Ferner gibt es auch Krebsablagerungen ohne jegliches Bindegewebe und faseriges Stroma, wie z. B. bei frischen Ergüssen in Knochen, bei Recidiven, namentlich beim Markschwamm. Wie das Gerüste nicht als etwas dem Krebse Eigenthümliches bezeichnet werden darf, so verhält es sich auch ohne mikroskopische Untersuchung mit dem Saft. Es gibt Fibroide, Sarcome und namentlich Papillargeschwülste, welche gleichfalls klebrigen oder rahmartigen Saft austreten lassen und bei dem Krebse selbst ist je nach Zellen, Eiweiss und Fettreichtum der Saft hin und wieder sehr verschieden, sowohl betreffs der Consistenz, als der Färbung.

Hat durch was immer für eine Ursache eine Ausscheidung von Krebsblastem stattgefunden, so äussert sich dieselbe durch ihre Form, je nach dem Baue des erkrankten Theils und der Quantität der Zellen. Sind diese letzten, welche zuerst allein die Anschwellung formiren, in eine kleine Partie von Zellgeweben eingelagert, so treten sie als Knötchen hervor, ist das befallene Gewebe an und für sich sehr weitmaschig, haben die Krebszellen keine Ausläufer zur Vervollkommnung des Stromas, bilden sich keine neuen Fasern, enthält das Exsudat auch viel Fett, so bleibt die Geschwulst weich und lässt sich die Zellenmasse saft- oder breiartig ausdrücken. Die Krebsinfiltration schreitet bei ihrem ersten localen Auftreten in der Weise voran, dass von dem ersten Knötchen aus nach und nach die gesunden Gewebe bis auf die Zellgewebsfibrillen und die Gefässe, welche beide bald zu wuchern beginnen, verdrängt und in die Entartung gezogen werden; bei dem Recidiv dagegen oder bei sehr raschem Wachsthum, bei beträchtlichen primären Ablagerungen wächst die Geschwulst



durch Infiltration neuen Krebsblastems in die Umgebung des früher vorhandenen.

Forschen wir hiebei mittelst des bewaffneten Auges nach der ersten Bildung, so können wir bei frischem Krebsblastem, namentlich bei Recidiv in einer Operationswunde, wo nach Entfernung der eiterähnlichen Flüssigkeit sich Lymphe bildet, uns überzeugen, wie direkt, wie bei den anderen plastischen Prozessen, auch hier aus dem Blastem, aus der Lymphe sich die beschreibenden Elementarbläschen, Kerne entwickeln, die sich allmählig durch Abheben der Membran etc. bei längerem Bestehen zu Zellen umwandeln und keine Neigung besitzen, eigentliche vollkommene Eiterzellen zu werden. Die Granula bleiben stets feiner, das Kernkörperchen ist bestimmter gezeichnet, die Körnermasse nicht so scharf, wie bei der Eiterzelle. Ich habe bis jetzt keine direkte Umwandlung normaler, schon gebildeter Gewebselemente zu Krebszellen wahrgenommen und spricht sowohl das Fehlen sogenannter Mutterzellen, als auch die eigentliche Gestaltung der ersten Bläschen dagegen. Wie sich die Zellen aus dem Blastem entwickeln, so kann, wie schon gesagt, auch das Stroma, das Fasergerüste theilweise aus demselben hervorgehen, meistens ist es aber die Folge des wuchernden Zellgewebes selbst; auch die Gefäße wachsen rasch, und durch Sprossenbildung entstehen neue Capillaren von denselben.

Finden wir nun in einer Krebsgeschwulst viele Fasern, welche theils schon vor der Infiltration vorhanden waren, theils sich erst neu entweder aus dem Blasteme, oder von Zellen bildeten, und im Verhältnisse weniger Krebszellen und Fett, so bezeichnen wir dieselbe als einen harten oder Faserkrebs; ist aber das Fasergerüste nicht oder nur embryonal entwickelt, sind der Saft und die Zellen überwiegend, diese letzten auch nicht so vollkommen, lässt sich phosphorhaltiges Fett, Cerebrinsäure nachweisen, so existirt der weiche Krebs, der Markschwamm.

Andere Krebsarten habe ich bis jetzt nicht kennen

gelernt; denn Gallertkrebs kam mir noch nicht vor, und alle jene Präparate, die etwa zu demselben gerechnet werden konnten, musste ich als Cystengeschwülste mit schleimigem Inhalte ansehen. Einen Epithelialkrebs kann ich gleichfalls nicht annehmen und die anderen Krebsarten, wie Zottenkrebs, Blutschwamm, Netzkrebs, melanotscher Krebs etc. sind nur unwesentliche Varietäten der bezeichneten zwei Arten. Es können in einem Falle, wenn der Krebs im submukösen Gewebe sich entwickelt, die Fasern ein zottiges Ansehen haben; in einem andern sind sie netzartig versponnen, in einem dritten haben sich die Gefässe mächtig entwickelt und einen cavernösen Bau angenommen, oder Pigmentkerne sind in reichlicher Zahl abgelagert.

Alle diese Verhältnisse sind Nebensachen, nur die Eigenthümlichkeiten der Geschwulstzelle und ihr Verhalten zu dem Gerüste, welches auch mit der Entwicklung, dem Verlaufe Hand in Hand geht, müssen scharf in das Auge gefasst werden und geben die Unterscheidungsmerkmale von anderen Geschwülsten ab. — Bevor wir den harten Faserkrebs — *Scirrhus* — und den weichen Zellenkrebs — Markschwamm, *Carcinoma medullare* — näher betrachten, wollen wir noch einige allgemeine, dem Krebse zukommende Eigenschaften besprechen.

Als primäre Ursache des Krebses muss ich, wie schon in dem einleitenden Theile bemerkt wurde, auch hier einen eigenthümlichen Einfluss der Nerven, namentlich der Gefässnerven, eine modificirte elektrische Strömung in denselben und eine hiedurch hervorgerufene, besondere chemische Zusammensetzung des Blastems, eine veränderte, sei es locale oder selbst allgemeine Innervation, die das Bildungsleben governirt, annehmen.

Welche äussere Einflüsse solche Folgen haben, sind uns noch grösstentheils unbekannt.

Oft schlummert die Disposition zur Aferorganisation lange Zeit im Körper und bedarf nur einer geringen An-

regung von Aussen oder Innen, um in den Nerven, in dem Gewebe pathologische Veränderungen hervorzurufen. Ein Druck, Schlag, Stoss, häufiges Entfernen zufälliger Borken, unvorsichtiges Kratzen, Diätfehler, Beleidigung der inneren Geschlechtsorgane bei excessiver Begattung, das Erlöschen des Geschlechtslebens bei Aufhören der Menses, Entzündungsherde etc. haben schon öfters die Entwicklung veranlasst. — Dass Gemüthsstörungen, Sorgen, Kummer etc., abgesehen sogenannter Nahrungssorgen, ihre Wirkung äussern, ist gleichfalls Thatsache. Es ist mir noch kein Krebskranker vorgekommen, der nicht einige Zeit oder anhaltend solchen nachtheiligen Gemüthsaffekten ausgesetzt gewesen wäre.

Eine erbliche Anlage nehmen auch Mehrere an, nach meinen jetzigen Erfahrungen aber mit Unrecht; mir sind viele Beispiele bekannt, wo die Mutter oder der Vater an Krebs starb und die von ihnen abstammenden Familienglieder sich der besten Gesundheit erfreuen, bis jetzt habe ich noch in keiner Familie eine erbliche Ausbreitung gefunden.

Ausser der Erbllichkeit behauptet man auch, dass die Krebsmasse eine direkte Ansteckungsfähigkeit besitze, durch welche von einem Individuum zum andern eine solche Geschwulst übertragen werden könnte. Bis jetzt habe ich mich vom Gegentheile überzeugt. Sowohl Leute, die in ununterbrochener Berührung mit den Kranken waren, als selbst solche, die noch häufig bei bestehendem Gebärmutterkrebs den Coitus ausgeübt hatten, blieben von jeder Ansteckung verschont.

In einem Falle bei Krebsrecidiv impfte ich der Kranken, welche unrettbar verloren war, an verschiedenen Stellen versuchsweise frisches Krebsblastem ein, ohne auch nur im Geringsten eine Neubildung darauf folgen zu sehen. Ferner wollte es schon hin und wieder der Zufall, dass mir selbst Krebsaft in wunde Stellen der Finger kam, dass sogar einmal, wo ich mich an der Leiche eines an Mark-

schwamm Verstorbenen verletzte, und mich noch mehrere Tage nachher behufs der Darstellung des interessanten Präparates beschäftigte, das Leichengift sogar durch Anschwellung der Saugaderdrüsen wirkte, ohne dass im Geringsten etwas von einem Einflusse der Krebslymphe zu bemerken war.

Als Hauptmoment der Entstehung wird von Vielen eine qualitative Veränderung des Blutes, eine eigene Dyscrasie, Krebscachexie, die aber bis jetzt auf chemischem Wege nicht ermittelt werden konnte, aufgestellt. So lange die Chemiker uns keinen Beweis hiefür liefern, müssen wir bei primärem Krebse von einer solchen Blutentmischung Umgang nehmen, da bei manchen, sonst ganz gesunden Individuen, durch die beschriebenen äusseren und inneren Einflüsse plötzlich Krebsgeschwülste hervorgerufen werden können, ja hin und wieder bei blühenden Personen schon einige Zeit andere sogenannte gutartige Afterbildungen bestehen, die erst, z. B. beim Eintritte der klimakterischen Jahre, durch eine Infiltration von Krebszellen einen bösartigen Charakter annehmen. Nach meinen Erfahrungen entsteht erst secundär, durch die weitere Entwicklung des Aftergewächses nach und nach eine Blutentmischung, und zwar meistens in ähnlicher Weise, wie bei Pyämie durch Aufnahme deleterer Stoffe, bei Verjauchung nach vorhergegangener Infiltration der Lymphdrüsen etc. und durch Beimischung heteroplastischer Elemente der Geschwulst, welche als gleichsam angeschwemmte Ablagerungen an anderen Stellen sich weiter entwickeln und frische Bildung bewirken. (Meine Augen haben sich zwar von diesem letzten Vorgange noch nicht überzeugen können.)

Eine qualitative Veränderung der Blutmasse könnte allenfalls angenommen werden bei jenen Fällen, wo in acuter Weise in verschiedenen Geweben Krebsmasse infiltrirt wird, wie ich z. B. die Präparate von zwei Fällen erhielt, in welchen, ohne dass der Arzt es geahnt hätte, bei der Obduction der ausgebreitetste Peritonealkrebs, Leber-, Magen-,

Netz-, Gebärmutterkrebs etc. nebst serösem Transsudate in der Bauchhöhle gefunden wurde. Aber auch hier dürfte ebensogut der erste Impuls, vom Nervensystem aus gegeben, in der Functionsstörung eines grössern Nervengeflechtes, vieler Aeste, z. B. des Sympathicus, begründet sein, da kurz vor der Afterbildung die Gesundheit eine vollkommene war und sich bei der Section keine eigentliche Veränderung der Blutmasse nachweisen liess.

Erfolgt der Tod im Verlaufe eines primären Krebses, wo also keine andere Ablagerung entstand, so müssen wir als dessen Ursache die Heftigkeit der Schmerzen, die heruntergekommene psychische Stimmung, der Säfteverlust, Blutungen, die alle auf die Ernährungsphäre störend einwirken, und häufig auch zufällig hinzutretende Krankheiten, die alsdann einen morschen Organismus befallen, ansehen. Würde eine besondere Blutvergiftung bestehen, so könnte der Verlauf vieler Fälle ein nicht so lange andauernder sein, wie z. B. bei solchen Kranken, die oft mit zerfressenem Uterus, mit gleichzeitig zerstörtem Mastdarm, auch ergriffener Blase und Scheide oder verjauchter Brustdrüse etc. (wie ich mehrere Fälle gesehen zu haben mich erinnere), Jahre lang hinsiechen und allein durch die qualvollen Schmerzen wahrhaft aufgerieben werden.

Ausser den bis jetzt genannten ursächlichen Momenten influiren auch Alter und Geschlecht auf die Entstehung des Krebses. Vom 45. bis 65. Jahre ist der Auftritt der häufigste und haltet der Verlauf in dieser Zeit die grösste Bösartigkeit ein. Mein jüngster Patient, eine Frau, wurde schon im 30. Jahre befallen.

Die Entwicklung steht auch, wie schon angegeben, namentlich mit wichtigen Momenten des Bildungslebens im Organismus im innigsten Zusammenhange und erklären wir uns desshalb, warum das weibliche Geschlecht vorzugsweise diesen Leiden unterworfen ist. Gebärmutter wie Brustdrüse werden bei getrübler, weniger naturgemässer Function dieser Organe namentlich der Sitz des Krebses.

Von 28 von mir aufmerksam beobachteten Fällen gehörten 26 dem weiblichen, nur 2 (Markschwamm der Leber und Faserkrebs des Magens) dem männlichen Geschlechte an.

Als eine bedeutungsvolle Eigenschaft des Krebses muss das häufige Recidiv, die secundären Ablagerungen und die Weiterverbreitung bezeichnet werden. Entweder entsteht nämlich eine frische Geschwulst ohne vorausgegangene Entfernung, oder das Recidiv tritt erst auf, wenn die primäre Neubildung gewaltsam beseitigt wurde. Im ersten Falle, welcher abgerechnet der Verbreitung der Krebsmasse auf die nächstgelegenen Saugaderdrüsen und Anschwellung derselben oder der gleichzeitigen acuten Infiltration mehrerer Organe nicht häufig ist, können wir uns den Prozess nur in dieser Weise erklären, dass eine Aufsaugung des in Verjauchung begriffenen Krebses stattfindet, dass Kerne oder Zellen im Körper weiter gelangen und ähnliche Bildung oder eine chemische Veränderung hervorrufen. Im zweiten kommt es darauf an, ob das Recidiv ein locales ist, oder sich Krebsmassen in inneren Organen gebildet haben. Erkennen wir das Recidiv als locales, so ist es entweder Folge einer unvollständigen Exstirpation oder des noch bestehenden eigenthümlichen Einflusses der veränderten Strömungen in einem bestimmten Nervengebiete. Finden wir die neuen Massen in anderen Körpertheilen, namentlich im Innern des Körpers, so kann die Weiterverbreitung wie bei der Pyämie entweder rasch, selbst unter Schüttelfrösten, oder in langsamer Weise erfolgen, oder aber der Grund liegt in der dem Nervensysteme gegebenen Anregung, d. h. es kann in einem Organismus, in dessen Nervensphäre eine Disposition zu abnormer Bildung vorhanden sein, die sich nur in einer Richtung, in dem Verlaufe gewisser Nervenzweige äussert. So lange hier der pathologische Prozess andauert, finden sich in anderen Nervengebieten keine Schwankungen vor, wie aber durch einen gewaltsamen Eingriff die gewohnte Bildungsstätte angegriffen wird, so wird auch der nämliche

Prozess in anderen Nervenregionen angefacht. Nicht dem Blute, das, wenn es chemisch unrichtig zusammengesetzt ist, nicht einem Organe allein das pathologische Ernährungsmaterial, sondern allen dasselbe gleichmässig zuführen müsste, sondern den zwar noch sehr unbekanntem modificirten Bewegungen des Nervenagens schreibe ich hauptsächlich diese Ernährungsstörungen zu und hoffe, dass bei weiterer Ausbildung der Nervenphysik und Nervenphysiologie Manches noch ans Licht gezogen werde, was der Arzt zwar am Krankenbette beobachtet, sich auch nicht bestreiten lassen, aber als Factum mit unumstösslichen Beweisen leider nicht begründen kann.

Durch diese oben beschriebene Eigenschaft des Krebses, welcher sich in seiner weiteren Entwicklung in einer gewissen Zeit peripherisch erweicht und aufbricht, dessen histologische Elemente im Innern eine rückwärtsschreitende Metamorphose einschlagen, zerfallen, oft zu breiiger Masse werden, oder seltener in Fettzellen sich umwandeln oder eintrocknen, verschrumpfen, verkalken, durch das so häufige Auftreten von Aftermasse in secundär ergriffenen Organen, also durch die grosse Recidivfähigkeit nimmt der Verlauf dieser Heteroplasie auch stets einen bösartigen Charakter an und ist deshalb auch diese Krankheit der Schrecken der von ihr Befallenen. Nur mit wenigen Ausnahmen, trotz ärztlicher Hülfeleistung und operativem Eingreifen führt das Uebel den Patienten dem Tode entgegen. Unter 28 von mir in den letzten Jahren genau beobachteten Fällen starben theils direkt, theils durch hinzugekommene andere Krankheiten, welche aber doch Folge der gestörten Ernährung waren, bis jetzt 26. \*) Von den zwei noch Lebenden unterliegt die eine Frau bald einem sehr schmerzhaften Gebärmutterkrebs, und wenn auch in dem andern Falle

---

\*) Von Vielen wird ein günstigeres Resultat berichtet, was aber daher rühren mag, dass dieselben unter Krebs gar Manches verstehen und hiezu Fälle von Sarcom, Cancroid, jauchendem Epithelioma, Papillargeschwülste etc. rechnen.

grösstentheils eine Verschrumpfung, Eintrocknung in auffallender Weise an den äusseren Partien der Afterbildung eingetreten ist, so zeigte sich dennoch in der letzten Zeit an einer Stelle peripherische Erweichung, Aufbruch und wird sicherlich die entsprechenden Folgen nach sich ziehen.

In diesem interessanten, nicht operativen Falle entstand bei einer 30jährigen Frau, welche sich erst 3 Jahre früher verhehlicht, aber keine Aussicht auf Nachkommenschaft hatte, in der rechten Brust eine Geschwulst, die sich allmählig immer mehr und mehr ausbreitete und eine beträchtliche Härte besass. Nach und nach wurde die Achseldrüse und selbst die linke Brust ergriffen, so dass ich 3 1/2 Jahre später, als ich behufs einer Operation zu Rathe gezogen wurde, folgende Veränderungen traf. Die rechte Brustdrüse und das unterliegende Gewebe war in grosser Ausdehnung steinhart und auf den Rippen festsitzend; die Achseldrüsen faustgross entartet, dieselben in ununterbrochener Verbindung mit der rechten Brustdrüse; an der Oberfläche keine Warze, sondern an vielen Orten eingetrocknete Stellen der Haut sichtbar. Die linke Brustdrüse zwar noch verschiebbar, hart, gleichfalls infiltrirt, zwischen beiden Brüsten auf dem Sternum wenigstens 40 kleine, aber flache, oft sechsergrosse Knoten, die alle sich als krebsiger Natur charakterisirten. Sonst an keiner andern Stelle des Körpers eine entdeckbare Ablagerung; das Allgemeinbefinden, abgesehen zufälliger Wechselfieberanfalle, noch ziemlich gut. Die Schmerzen traten nur zeitweise ein und riefen keine Appetitlosigkeit hervor. An eine Operation war natürlicherweise nicht zu denken; ein solches Verfahren hätte die Frau rasch getödtet. Da ich mich von der Neigung des Gewächses zur Einschrumpfung überzeugt hatte, so wurde örtlich nur die Fernhaltung aller reizender, schädlicher Einflüsse, das Bedecken mit feinem Pelz, Schutz gegen jeglichen Druck etc. angeordnet, Salben, Pflaster, Abwaschungen durften unter keiner Bedingung in Anwendung gebracht werden. Innerlich empfahl ich eine kräftige, näh-



rende, leicht verdauliche Fleischkost, ferner anfänglich etwas Chinin und später Jodkali in kleinen Dosen, um die Aufsaugung der Molecule der zerfallenen Gewebselemente, die Ausscheidung eines neuen Blastems zu verhüten.

Es sind jetzt fünf Monate verflossen, dass in consequenter Weise mein Rath befolgt wurde und zeigten sich desshalb bis in der letzten Zeit wesentliche Verbesserungen. Die linke Brust nahm an Härte und Umfang ab, die Plaques und Knoten im Corium und im Unterhautzellgewebe der Haut schrumpfen ein, die rechte Brust verkleinert sich bedeutend, trockene Crusten fielen ab und waren auch die Schmerzen weit geringer. Trotz diesem günstigen Verlaufe entstand in jüngster Zeit an einer kleinen Stelle der rechten Drüse eine peripherische Erweichung, die vielleicht jetzt der Sache eine andere Wendung gibt. Den innerlichen Gebrauch des Jodkali liess ich fortsetzen und rieth den Verband der offenen Stelle mit Zinksalbe an, gleichfalls soll bei warmer schöner Witterung hin und wieder ein allgemeines, schwach alkalisches Bad gebraucht werden. Diess ist bis jetzt der einzige Fall, der mir durch Rückbildung der Aftermasse Hoffnung auf Erhaltung des Lebens einräumte.

Unter den anderen mit Tod abgegangenen Fällen beobachtete ich bei einer 57 Jahre alten Frau eine durch die Natur selbst erfolgte Amputation der krebsigen Brustdrüse. Hier trat nämlich theilweise Erweichung, theilweise Verschrumpfung ein; ohne dass Resorption der deleteren Stoffe erfolgte, schwand ein Theil des Krebses nach dem andern, bis die Rippen wie präparirt dalagen und nur an dem untern Hautwulste noch Krebsmasse der Drüse nachzuweisen war. Erst vierzehn Tage vor dem Tode wurde ich zur Patientin gebeten. Dieselbe litt bereits 3 Jahre und wurde von den heftigsten Schmerzen gefoltert. Nach ihrem Tode obducirte ich den Leichnam und konnte in keinem Organe eine Ablagerung finden. Der Tod war die Folge der Schmerzen und des Säfteverlustes bei der völ-

lig darniederliegenden Verdauung und der ärmlichen Verhältnisse der Kranken.

Seinen Sitz schlägt der Krebs in den verschiedenartigsten Gebilden des Körpers auf, er ergreift vorzüglich das Gewebe der Gebärmutter, die Drüsen, und zwar in erster Linie die Brustdrüse und die damit in Verbindung stehenden Saugaderdrüsen, ferner das Zellgewebe, die verschiedenen Häute, die parenchymatösen Organe, das Gehirn und die Knochen etc. und immer dem Bau dieser Gewebe entsprechend finden wir die Entwicklung und den Verlauf.

Nach dieser ausführlichen Schilderung der Krebsgeschwulst im Allgemeinen gehen wir jetzt zu einer kurzen Betrachtung der von mir aufgestellten zwei Krebsarten über:

#### a. Faserkrebs - Scirrhus.

Hier findet die Infiltration in die Maschen des Zellgewebes statt, verdrängt mit der Zeit die normalen Bestandtheile und nur das aus wucherndem Zellgewebe oder aus frisch gebildeten Fasern gelieferte, oft sehr dichte Gerüste steht im innigsten Zusammenhange mit den sich formirenden Elementarkörperchen und Zellen. Diese histologischen Elemente, durchschnittlich grösser als wie beim Markschwamme, liegen in den Alveolen oder überhaupt in den Zwischenräumen der sich hin und wieder durchkreuzenden Fasern. Bei einer kräftigen Entwicklung des Gerüsts werden die Zellen oft dicht aneinander gedrängt, mehr abgeplattet und nehmen verschiedene Formen an.

Die Geschwulst ist sehr hart, knollig, höckerig oder gelappt, beim Durchschneiden knirschend, von gelblicher, röthlicher, weisser oder grauer Färbung; durch Wachsthum der schon vorhandenen Gefässe ist sie reich an blutführenden Kanälen. Gewöhnlich besitzt sie keine eigene Hülle und sind ihre Grenzen nicht scharf gezeichnet, nicht leicht zu erkennen. Wir treffen sie primär bald als umschriebenes kleines Knötchen, bald als diffuse Infiltration an; ihr

Wachsthum schreitet viel langsamer vor sich als jener des weichen Krebses; immer tritt aber in einiger Zeit die Tendenz zur Erweichung in der Peripherie oder auch im Centrum bei gleichzeitiger stellenweiser Rückbildung auf.

Eine grosse Zahl von Präparaten krebsiger Brust-, Unterkiefer- und Lymphdrüsen, krebsiger Knoten in der Haut und dem Unterhautzellgewebe, der Pleura, des Peritonäums, krebsiger Infiltration des Magens, Netzes, der Leber, der Gedärme, der Gebärmutter, Scheide und des Mastdarms etc. haben mich den Bau des Faserkrebses erkennen und mich die Wahrnehmung machen lassen, dass eine weitere Eintheilung in verschiedene Species ganz unnöthig sei, indem oft in einer und derselben Geschwulst bald der eine Theil gefässreicher, bald gefässärmer ist, bald reichlichen Saft auspressen lässt, bald sich trocken verhält, bald keine Pigmentkörner besitzt, bald solche vorhanden sind, sowie auch das Gerüste verschiedene Formen bildet.

Es würde mich zu weit führen, die von mir behandelten nicht operativen Fälle, die mir später zur Untersuchung der Präparate Gelegenheit gaben, hier mitzutheilen; ich beschränke mich allein darauf, die operativen, welche Interesse gewähren, hier kurz zu beschreiben.

Die Ausrottung krebsiger Brustdrüsen wurde dreimal, und zwar einmal mit gleichzeitiger Excision der infiltrirten Achseldrüsen vorgenommen. In allen drei Fällen trat trotz der sorgfältigsten Ausschälung Recidiv in Form des Faserkrebses und im Verlauf einer gewissen Zeit der Tod ein. Bei einer 61jährigen Bauernfrau wurde ein grosser aber noch verschiebbarer Brustkrebs entfernt; die Wunde heilte schön, allein nach fünf Monaten zeigten sich die Achseldrüsen geschwollen (wahrscheinlich bestand schon bei der Operation eine nicht wahrnehmbare Infiltration), gingen später in Verschwärung über und erfolgte nach  $1\frac{1}{2}$  Jahren der Tod.

Ein ähnlicher aber rascherer Verlauf zeigte sich bei

einer 46 Jahre alten Bauernfrau, wo nur ein kleiner Krebs entfernt wurde. Schon in der siebenten Woche entstand eine neue Infiltration mit gleichzeitiger Schwellung der Saugaderdrüsen und verlief im Zeitraume von acht Monaten tödtlich, was auch bei der schlechten Behandlung und Pflege, welche der Gatte ihr angedeihen liess, nicht anders zu erwarten war.

Im dritten Falle bei einer 46 Jahre alten Dame höhern Standes, wo ein im Aufbruch begriffener, weit verbreiteter Brustkrebs mit mehreren stark infiltrirten Achseldrüsen vollkommen ausgeschnitten war, entstand in der zuerst ganz schönen und reinen Wunde und in deren Umgebung schon in der sechsten Woche ein Recidiv, welches mir theils als frisches Blastem in der Wunde zu mikroskopischen Untersuchungen Gelegenheit gab, theils in hunderten von Knötchen seine mächtige Ausbreitung im Bereiche der vorderen und des langen Brustnervens bewerkstelligte. Die Infiltration setzte sich auf die Zwischenrippenmuskeln fort und rief eine adhäsive Pleuritis hervor, der auch die Operirte erlag. Ausser dem Exsudate in der Brusthöhle waren keine weiteren Ablagerungen an der Leiche wahrzunehmen.

Bei diesem Falle überzeugte ich mich, wie die Krebskerne und Zellen sich direkt aus dem Blasteme und zwar rasch hervorbilden, ferner dass das Recidiv in dem Bereich der gleichen Nerven auftrat, in welchem sich die frühere Geschwulst entwickelt hatte. Ausserdem bot sich mir die Gelegenheit, Impfversuche vorzunehmen, wobei das Resultat für Nichtübertragungsfähigkeit sprach; natürlich waren bei diesem Impfversuche keine grösseren Gefässchen geöffnet, durch welche Kernen- und Zellenmasse in das Innere des Körpers hätten geführt werden können.

Ein zwei Fäuste grosser, fester Krebs der linken Unterkieferdrüse wurde bei einer 51 Jahre alten Bäuerin aus seinen Verbindungen gelöst, wobei durchaus nichts Erkranktes in der Wunde zurückblieb. Die Heilung ging

schnell von statten, auch verharrte die Operirte einige Monate in dem wünschenswerthesten Zustande. Bald entwickelte sich aber an der obern Narbe an der Stelle, wo der Facialnerv zum Vorschein kömmt, eine nussgrosse weichere Geschwulst, zu deren Entfernung die Patientin sich nicht verstehen wollte, und welche hiedurch im Zeitraum von einigen Wochen sich unendlich ausbreitete, so dass  $1\frac{1}{2}$  Jahre nach der ersten Operation, als ich nochmals gerufen wurde, ein in Verjauchung begriffener, kopfgrosser Markschwamm der Ohrspeicheldrüse und der nächstgelegenen Lymphdrüsen zugegen war. Die Patientin war blutleer, wassersüchtig, der Puls kaum zu fühlen und deshalb auch an kein ärztliches Eingreifen zu denken. Sie starb in kurzer Zeit, und bei der Section konnte ausser dem behufs der mikroskopischen Untersuchung entfernten Präparat in keinem innern Organe irgend eine Veränderung, eine krebssige Ablagerung wahrgenommen werden.

b. Weicher Krebs-Markschwamm. *Fungus medullaris*. Encephaloid.

Derselbe kömmt zwar auch als diffuse Infiltration, mehr aber als wuchernde, umschriebene Masse vor. Die Geschwulst ist durchschnittlich sehr weich, bietet oft das Gefühl scheinbarer Fluctuation dar, ist häufig mit einer zelligen Hülle überkleidet, bietet beim Durchschnitt eine weissliche oder röthlichgraue, hin und wieder in Folge von Pigmentablagerung auch dunkle Färbung dar. Bei gelindem Druck quillt ein rahmähnlicher weisser Saft, der aus den histologischen Elementen besteht, hervor. Sehr viele Gefässe treten in den weichen Krebs ein und machen denselben sehr blutreich, wesshalb viele Fälle als Blutschwamm bezeichnet werden. Das Gerüste dagegen spielt im Verhältniss zum Faserkrebse eine sehr untergeordnete Rolle, indem die Fasern oft völlig fehlen. Die Kernen und Zellen bilden die Hauptmasse, das Stroma ist weniger maschenartig; die anwesenden hin und wieder verfilzten

Fasern oder Fädchen ziehen nach den verschiedensten Richtungen, geben hin und wieder Veranlassung zu einer mehr gelappten oder zottigen Form der Afterbildung, welche letztere namentlich bei Infiltration der Schleimhaut als sogenannter Zottenkrebs beschrieben wurde. Da die Wucherung der Zellen eine unendlich üppige ist, so wächst das Gebilde sehr rasch und kann einen enormen Umfang erreichen. Aus diesem Grunde tritt auch viel frühzeitiger als beim harten Krebse Verjauchung einzelner Partien der Geschwulst mit ihren nachtheiligen Folgen, namentlich mit den hier so häufigen, profusen Blutungen auf. In chemischer Beziehung unterscheidet sich der weiche Krebs vom Scirrhus dadurch, dass ausser dem beträchtlichen Eiweissgehalt, welcher in beiden vorkömmt, noch Schleimstoff und phosphorhaltiges Fett nachzuweisen sind. Der weiche Krebs kann sich primär entwickeln, sehr häufig zeigt er sich aber auch als Recidiv des Scirrhus.

Aus den beschriebenen Eigenschaften der Geschwulst lässt es sich leicht erklären, dass der Verlauf, obgleich hin und wieder Naturheilung durch brandige Abstossung, durch Verseifung, Fettmetamorphose, Zerfallen der Zellen in Molecule und nachfolgender Resorption derselben beobachtet wurde, durchschnittlich ein viel rapiderer und gefährlicher sei, als jener des Faserkrebses.

Die von mir zur Untersuchung benützten frischen Präparate von weichem Krebs betrafen in drei Fällen Markschwamm der Ohrspeicheldrüse, der Halsdrüsen, ferner des Oberkiefers und Keilbeins, des Schlüsselbeins und der Rippen, der Lunge, mehrmals der Leber, des Mastdarms, der Beckenknochen und der Bauchdecken. Zu operativem Eingreifen gaben mir nur zwei Fälle Veranlassung, welche beide, der eine in der Zeitschrift für Staatsarzneikunde, Jahrgang 1856, der andere im Xten Bande des Virchow'schen Archivs von mir ausführlich beschrieben wurden.

Ich theile sie desshalb hier in aller Kürze mit:

Eine beinahe 57 Jahre alte Frau bemerkte kurz nach

dem Verluste der Menses einige Anschwellungen etwas unterhalb des linken Ohres.

Die nussgrosse Geschwulst konnte verschoben werden, gab aber nie zu Schmerzen Veranlassung. Nach zwei Jahren übten aber die ärmlichen Verhältnisse, Nahrungssorgen und Kummer einen grossen Einfluss auf den raschen Wachsthum aus, und bald hatte die Grösse der Geschwulst jene eines Kindskopfes erreicht. Als ich die Frau zum ersten Male sah, befand sie sich in einem wirklich trostlosen Zustande. Der üppig wuchernde Markschwamm (als solcher auch durch mikroskopische Objecte constatirt), welcher sich zwar noch in der Tiefe verschieben liess, war in theilweiser Verjauchung begriffen, und rief starke Blutungen hervor.

Da die Patientin um jeglichen Preis von dem Uebel befreit sein wollte, ohne Ausführung einer Operation nichts geschehen konnte, so nahm ich die Exstirpation dieser grossartigen Aftermasse nach vorausgeschickter, wegen der Grösse des Markschwammes etwas schwieriger Unterbindung der linken Carotis vor. Beide Operationen liessen bei ihrer Ausführung nichts zu wünschen übrig und war auch anfänglich der Verlauf ein guter. Schon hatte sich die Ligatur der Carotis abgestossen, als später vom 18. Tage an unter fieberhaften Erscheinungen, unter Schüttelfrösten wie bei einer Pyämie sich innere Ablagerungen bildeten, die rasch den Tod zur Folge hatten.

Bei der Section war Markschwammmasse in dem linken Schlüsselbein und dem Brustbein, in den Lungen, in den Bronchialdrüsen, in der Leber in grossartigster Weise abgelagert. Diese acute secundäre Infiltration (vor der Operation konnten keine Erscheinungen innerer Krebsbildung wahrgenommen werden) musste dem Zustande zugeschrieben werden, dass das in der Wunde neugebildete Blastem und zurückgelassene Reste durch solche bei der Operation zwar umstochene, später aber exulcerirende Venen und Lymphgefässe in die Blutmasse übergeführt wurden. Kein

Präparat hat mir wie dieses so deutlich die nur aus Zellen und Kernen (Elementarbläschen) bestehende Krebsmasse auch ohne jegliches Fasergerüste unter dem Mikroskope in ihrer Entwicklung verfolgen lassen.

Im andern Falle bestand eine weiche Geschwulst des Mittelstücks des Oberkiefers, welche sich durch mikroskopische Objecte als weicher Krebs erkennen liess. Da das Allgemeinbefinden sonst ein gutes war, die Geschwulst rasch an Grösse zunahm, das Sprechen und Schlingen störte, so resecirte ich den entsprechenden Theil des Oberkiefers und konnte in kurzer Zeit den Patienten beinahe geheilt entlassen. Bald jedoch kehrte er wieder und liess ausser dem bereits vorhandenen Recidiv in der Operationswunde noch die Erscheinungen eines gleichzeitigen Bestehens einer ähnlichen Aftergeschwulst in dem Keilbein und an der Schädelbasis wahrnehmen. Der nun so interessante weitere Verlauf, die hiedurch gesetzten Störungen im Bereiche mehrerer Hirnnerven wurden von mir in einer in dem Xten Bande des Archivs für pathologische Anatomie erschienenen Arbeit (eine pathologische Beobachtung über die Verrichtung des dritten, vierten, fünften und sechsten Hirnnervenpaares) veröffentlicht. Der Tod trat einige Wochen nach der Exstirpation ein und fanden sich bei der Section die von der *Dura mater* bedeckte, beinahe faustgrosse Markschwammmasse auf dem Schädelgrunde und zwei kleine Herde in der Leber vor. Auffallend war bei dem hier gewonnenen Präparate, ausser dem Vorkommen der Cerebrinsäure auch die Anwesenheit von Schleimstoff in ziemlicher Quantität.

Da uns Fälle bekannt sind (z. B. der Fall jener Frau, wo zuerst eine grosse Sackgeschwulst und später 2 Marklipome an der gleichen Stelle excidirt wurden), in welchen nach Entfernung irgend einer Geschwulst, bei einem Recidiv sich eine solche von anderer Natur bildete, ein solcher Prozess oft zwei und dreimal vor sich gehen kann, so ist auch leicht begreiflich, dass bei den Krebsgeschwül-



sten nach Exstirpation derselben, bei secundären Ablagerungen beide Arten des Carcinoms aufeinander folgen können. Meistens entwickelt sich als secundäre, rasch um sich greifende Ablagerung der weiche Krebs, wenn auch ein Faserkrebs früher bestand; doch zeigt auch öfters das Recidiv das gleiche histologische Verhalten der ersten Geschwulst. Hin und wieder trifft man auch den interessanten Vorgang, dass zuerst eine sogenannte gutartige, heterologe Geschwulst bestand, dass später in dieselbe Krebs in Form des Scirrhus infiltrirt wurde und alsdann nach einer Operation der Markschwamm sich in der Wunde entwickelt. Zwei solcher Fälle kamen mir in späterem Verlaufe vor; wo nämlich bei Frauen einige Jahre vor Ausbleiben der Menses einfache Knoten in dem Unterhautzellgewebe bestanden. Wie die Menstruation aufhörte, begann das Wachsthum und zwar in solcher Weise und mit solchen Erscheinungen, dass Krebs diagnosticirt werden musste. Man entfernte die Geschwülste, ob vollkommen oder unvollkommen kann ich nicht sagen, darauf trat Recidiv auf und zwar in Form des Markschwammes. Bei der einen Frau hatte sich derselbe in den Bauchdecken ausgebreitet und sollte ich die Reexstirpation vornehmen, welches ich aber unterliess, da die Aftermasse in bedeutender Flächenausdehnung bis auf das peritoneale Zellgewebe drang und sehr blutreich war. Die Frau wäre jedenfalls während der Operation oder bald nachher gestorben. Bei der andern wurde zuerst eine einfache Fasergeschwulst am Halse exstirpirt, ein Jahr nachher fand sich daselbst ein beträchtlicher, nicht operativer Markschwamm.

Bevor ich das Kapitel von den soliden Geschwülsten und namentlich das von dem Carcinom schliesse, widme ich noch einige Aufmerksamkeit dem bei Geschwülsten einzuhaltenden ärztlichen Verfahren und theile die von mir in dieser Beziehung gemachten Erfahrungen mit.

Wenn der Arzt und Operateur im Allgemeinen zu individualisiren wissen, jeden besondern Fall in ausgedehn-

ter Weise beobachten und sich bei Wahl der Mittel an erprobte Grundsätze halten muss, so ist diess im höchsten Grade bei der Behandlung der Pseudoplasmen nöthig. Oft bedarf es einer grossen Energie und Consequenz von Seiten des Arztes, um das als hülfreich erachtete Verfahren anzuwenden und durchzuführen. Wie häufig wird man dringend gebeten, eine krebsige Geschwulst zu entfernen, wo die Anwendung des Messers sich als höchst schädlich erweisen würde, wie oft stösst man dagegen bei dem Vorschlage zur Exstirpation anderer Pseudoplasmen auf den hartnäckigsten Widerstand und muss sich die Ausführung des nützlichen Heilverfahrens mit Mühe erkämpfen. Bestimmte für alle Fälle passende Vorschriften lassen sich leider nicht aufstellen, nur nach gehöriger Würdigung des gegebenen Krankheitsfalles kann der Arzt den entsprechenden Heilplan entwerfen. Vorzüglich handelt es sich aber hier um die wichtige Frage, ob eine bestehende Afterbildung der Naturheilung mit gleichzeitiger milder Unterstützung von Seite der Kunst überlassen werden soll, d. h. ob die Entfernung durch eine von der Natur eingeleitete Rückbildung oder Umwandlung der histologischen Elemente abzuwarten sei, oder ob die Kunst vorzüglich den Untergang des Gewächses zu bewirken habe. Im letzten Falle streiten sich alsdann wieder die Ausrottung mittelst des Messers mit der Anwendung caustischer Mittel um das Vorrecht

Die Beobachtungen über die von der Natur allein bewirkte Heilung organisirter Neubildungen, namentlich sogenannter heteroplastischer, sind sehr selten, und aus diesem Grunde werden wir auch ein ruhiges Zusehen des Arztes nur auf solche Fälle beschränken können, wo durch einen gewaltsamen Eingriff direkt Schaden gebracht würde. Hieher gehören alle jene Zustände, bei welchen die Geschwülste entweder einen solchen Umfang, eine solche Lage und Verbindung haben, dass weder caustische Mittel noch das Messer vollkommen ihre Verbindungen aufheben

könnten, oder wo wirkliche Krebsablagerungen stattgefunden haben und man sich aufgefordert fühlt, die Geschwulst als ein „*Noli me tangere*“ zu betrachten.

Jegliches operative Entfernen halte ich bei jenen Fällen von Krebsgeschwülsten nämlich für verwerflich, wo die Geschwulst einen zu grossen Umfang erreicht hat, fest aufsitzt, die Grenzen nicht vollkommen erkaunt werden können, wo noch keine Neigung zum Aufbruche besteht, entweder ein Stillstehen oder eine Rückbildung bemerklich wird, oder bereits die Geschwulst in ausgedehnter Verjauchung begriffen ist, deletere Stoffe im Blute eine allgemeine Krankheit bewirken und das Alter ein jugendliches, naturgemässes Bildungsleben nicht mehr erwarten lässt. Nur bei verschiebbaren Krebsen bei noch kräftigen Individuen, wo man eine Vergrösserung wahrnimmt, eine peripherische Erweichung eintreten will, da schreite man kräftiger ein.

Seit vielen Jahren habe ich nicht allein in meiner Praxis, sondern schon früher in verschiedenen Hospitälern und in der Praxis anderer Collegen meine Erfahrungen über diesen Gegenstand gesammelt und bin namentlich durch den stets unglücklichen Ausgang, d. h. durch das jedesmalige Recidiv bei allen von mir mit grösster Umsicht vorgenommenen Exstirpationen meiner einstens sanguinischen Hoffnungen (die Ausschälung müsste grösstentheils zum Ziele führen), beraubt worden. Unter einer Masse von Fällen und in den letzten Jahren unter den 28 von mir genau beobachteten, ist in keinem einzigen eine wirkliche Heilung erzielt worden, und nur in dem einen bereits beschriebenen liess sich eine auffallende Verschrumpfung und Rückbildung der Krebsmasse wahrnehmen. Alle jene, in welchen Operationen ausgeführt wurden, verliefen viel rascher tödtlich durch secundäre Ablagerungen, als die nicht operirten Fälle.

Ich räume desshalb, wie schon bemerkt, der gewaltsamen Entfernung der Krebsgeschwulst nur einen engen

Kreis ein und glaube durch zweckmässige allgemeine Behandlung zu einem langsamen, oft schmerzlosen Verlauf, vielleicht auch zur Heilung mehr beitragen zu können.

Da ich aus gewichtigen Gründen keine eigentliche primäre Dyscrasie beim Krebs annehmen kann, so war es auch stets fern von mir, besondere Specifica wie Silicin, Chlorbrom, Phellandrium, Lactura etc. anzuwenden und solchen Mitteln unbedingten Glauben zu schenken, durch innerliche Mittel suche ich allein die Blutbereitung, und im Falle eine Rückbildung stattfindet, die Resorption der zerfallenden Elemente zu unterstützen. Aus diesem Grunde wende ich entweder das Jodkalium allein in kleinen Dosen, oder das Jodeisen an. Die Wirkung dieser Mittel kann man durch den Gebrauch schwach alkalischer Bäder (etwa Kreuznacher Mutterlaugen- oder Krankenheiler Quellsatz), oder gewöhnliche Wasserbäder erhöhen. Oertlich müssen alle Salben, Pflaster, Ueberschläge etc., die nur reizend wirken und eine Erweichung befördern, fern bleiben; Wärme, gehöriger Schutz gegen die äusseren schädlichen Einflüsse, namentlich gegen Druck \*), sind allein anzupfehlen. Auf diese Weise habe ich schon weit vorwärts geschrittene Carcinome noch einige Jahre vor dem Aufbruche geschützt und wären vielleicht drei Patienten noch am Leben, wenn sie nicht entfernt von mir von acuten Krankheiten befallen und denselben bei allzu eingreifender Behandlung erlegen wären.

Was nun die in einzelnen Fällen angezeigte Entfernung betrifft, so ziehe ich unbedingt den Gebrauch des Messers der Anwendung der Aetzmittel vor. Abgesehen der grossen Schmerzhaftigkeit, der längern Dauer, der profusen Eiterung, häufigen Blutungen etc. und so vieler Inconvenienzen, die gegen die Aetzmittel sprechen, so gibt es viele Geschwülste, welche mit wichtigen Gefässen

---

\*) Die von Young vorgeschlagene Behandlung des Krebses durch Compression, sowie jene durch Setzen von Fontanellen etc. ist unbedingt zu verwerfen.

und Nerven in inniger Verbindung stehen, wesshalb die Wirkung des Aetzmittels grossen Schaden hervorrufft, oder bei unvollkommener Anwendung die Aftermasse nicht völlig zerstört. In vielen Fällen habe ich sowohl bei jauchigen Krebsen oder bei Recidiven die verschiedensten Aetzpasten und cauterisirenden Mittel, aber immer mit schlechtem Erfolge applicirt, auch bei einem von dem berühmten Landolfi behandelten Fall, der zum zweiten Mal Recidiv wurde, konnte ich die Nutzlosigkeit des Verfahrens kennen lernen.

Unter den Aetzmitteln weise ich der Chlorzinkpaste, der Anwendung der Zink- und Kupferfeile, die einen galvanischen Reiz erzeugen und den Bepinselungen mit Schwefelsäure den ersten Platz ein; will man keine Brandeschorfbildung erzielen, sondern nur einem weitem Umsichgreifen entgegen arbeiten, so benütze man eine concentrirte Lösung von Chlorzink.

Da bei den anderen Geschwülsten nicht, wie beim Krebse, so beträchtliche Störungen im ganzen Bildungsleben zu fürchten sind, so bieten dieselben auch viel mehr Gelegenheit, der Kunst, der Geschicklichkeit und Einsicht des Operateurs Ehre einzutragen.\*) Wo sich desshalb nicht krebsige Pseudoplasmen, deren Sitz, Umfang und Verbindung mit den anderen Organen des Körpers nicht unbedingt jegliches operative Eingreifen verbieten, zeigen, da suche man so bald als möglich die Geschwulst zu entfernen. Natürlich darf der Wundarzt bei einem durchaus hoffnungslosen Fall die Kunst nicht unnöthiger Weise auf die Probe stellen. Ein gewissenhafter Chirurg wird nie eine Geschwulst extirpiren wollen, deren Basis eine solche Ausbreitung hat, dass die Natur die Schliessung der Wunde

---

\*) Seitdem zur Stellung einer genauen Diagnose mikroskopische Objecte benützt werden, kann der Arzt mit grösserer Sicherheit wirken; wo immer möglich vergesse man nie dieses wichtige diagnostische Hülfsmittel; denn hin und wieder trügen die anderen, als eigenthümlich angenommenen Eigenschaften der einzelnen Geschwülste.

nicht zu Stande bringen kann, er wird keine Pseudoplasmen ausrotten wollen, deren locale Verhältnisse es nicht gestatten, die bei der Operation etwa eintretende Blutung durch eine vorhergehende Gefässunterbindung zu verhüten. Da wo er aber noch etwas leisten kann, da darf er auch nicht zurückscheuen, sondern muss, wie es unsere grossen Vorbilder thaten, nicht an den eigenen Ruf, an die sich darbietenden Schwierigkeiten, sondern an die ersehnte Rettung denken.

Auch bei den nicht krebsigen Pseudoplasmen ziehe ich in den meisten Fällen die Entfernung derselben mittelst schneidender Instrumente einer Abbindung oder der Application von Aetzmitteln vor. Nur bei kleinen Telangiectasien oder Cancroiden, flachen, geschwürigen Epitheliomen etc. wende ich das öftere Bepinseln der Geschwulst mittelst Salpeter, Schwefelsäure oder Jodtinktur mit gutem Erfolge an. Desgleichen bediene ich mich nur in einzelnen Fällen von Gefässgeschwülsten, namentlich bei kindlichen Subjecten, der Durchführung von Insektennadeln und der damit verbundenen umschlungenen Naht, oder auch hin und wieder der direkten Abbindung.

Die Exstirpation mit Messer und Scheere, wenn sie auch die schwierigste ist, führt jedenfalls am sichersten zum Ziele. Um Verletzungen wichtiger Partien, beträchtlichen Blutungen vorzubeugen, ist es aber rathsam, sich bei Trennung der Gewebe sowohl guter Scheeren zu bedienen, als in gefässreichen Theilen vor Durchschneidung der Gefässe dieselben zu umstechen und zu unterbinden. Wird auf angegebene Weise bei genauer anatomischer Kenntniss der betreffenden Gebilde operirt, so ist die Anwendung des jetzt in Mode kommenden, höchstens für besondere Fälle geeigneten *Écraseur linéär* von Chassaignac überflüssig. Wer sicher zu operiren weiss, wird sich dieses Instrumentes wahrscheinlich nicht oder nur in einzelnen Fällen bedienen, und ausserdem gibt es so viele Fälle von Pseudoplasmen, die keine derartige Form besitzen, dass sie mit der Ket-

tenschlinge aus ihrer Verbindung gehoben und abgeschnürt werden können, bei welchen dagegen nach verschiedenen Richtungen ihre Wurzeln in die Tiefe dringen, wesshalb gerade die Entfernung dieser letzteren den wichtigsten Theil der Operation ausmacht. Wie so manche französische Erfindung anfänglich bei uns Deutschen Aufsehen erregt, nach einer gewissen Zeit aber als werthlos bezeichnet wird, so wird es hoffentlich diesem Instrumente, welches dem Operateur die wahre eigene Kunstfertigkeit rauben und ihn zum Diener einer Maschine stempeln soll\*), ergehen.

Wie ich schon früher bemerkte, tritt das Recidiv sehr leicht dann ein, wenn namentlich bei sogenannten heteroplastischen Geschwülsten die Herde der Neubildung durch die Excision unvollständig entfernt wurden. Aus diesem Grunde forsche der Operateur die nächste Umgebung der Geschwulst aufs Genaueste aus und richte sein Verfahren darnach. Oft wird der Wiederauftritt der Aftermasse auch dadurch unterstützt, dass grosse Wundflächen gebildet und den äusseren Einflüssen zu sehr ausgesetzt wurden, dass durch den erhöhten plastischen Prozess alsdann ein neuer Impuls zum Recidiv geboten wird. Desshalb sind hin und wieder, abgesehen der Verhütung von Entstellung und Formfehlern etc. plastische Operationen angezeigt, um den früher erkrankten Theil augenblicklich mit gesunder Haut zu bedecken und eine rasche Vereinigung zu erzielen.

Ich habe schon in verschiedenen Fällen bei Ausrottung von Cancroiden dieses Verfahren (Verschiebung der gesunden Haut, entweder mit vorhergehender Lappenbildung, oder durch einfache Loslösung vom unterliegenden Zellgewebe und darauffolgender Anlegung der Naht) eingehalten, und wenn auch bei einzelnen später Recidiv eintrat, so war dasselbe, wie am entsprechenden Orte bereits

---

\*) Ganz richtig sagt Dieffenbach: „Unter den chirurgischen Werkzeugen sind die einfachsten die besten und die Vervollkommnung geht mit der Vereinfachung Hand in Hand. Der Chirurg soll lernen mit Wenig Viel machen, denn nur dadurch wird er frei und unabhängig.“

mitgetheilt wurde, durch andere Ursachen hervorgerufen. Die Vortheile, die dieses Verfahren natürlich in entsprechenden Fällen, mit Mass und Ziel angewendet, bietet, dürfte die besorgten Nachtheile wegen grösserer Verwundung überwiegen. Bei *Amputatio mammae* konnte ich es zwar noch nicht in ausgedehnter Weise in Anwendung bringen, sah aber einen solchen, in schöner Heilung begriffenen Fall bei Riberi in Turin, der sehr häufig dieses Verfahren mit glücklichem Erfolge übte. Natürlich darf die Wunde keine tiefgehende, sondern eine mehr flache sein, denn nach Ausrottung tief eindringender Geschwülste mache man ja nie Versuche zur Vereinigung *per primam intentionem*, weil hiedurch nur Erysipel, *Cellulitis pyämica* etc. veranlasst werden.

Fassen wir kurz das Ergebniss meiner praktischen Beobachtungen \*) zusammen, so gebührt bei allen nicht krebigen Neubildungen auch bei den Hohlgeschwülsten, wenn es die Verhältnisse noch gestatten, der blutigen Entfernung der Vorrang vor der Anwendung der Abbindung und jener der Aetzmittel. Bei den Krebsen beschränkt sich dagegen die Ausrottung auf eine kleine Zahl geeigneter Fälle und ist die Application der Aetzmittel völlig zu verwerfen. Die expectative Behandlung, wie ich sie auseinander setzte, dürfte oft die meisten Chancen für sich haben. Ein Mittel, welches vielleicht nach Exstirpationen auf die Wundfläche angewendet, günstige Wirkung äussern könnte, scheint

---

\*) Das Resultat meiner Exstirpationen muss im Allgemeinen als ein sehr gutes bezeichnet werden, indem unter der nicht unbeträchtlichen Zahl, abgesehen des Auftretes von Recidiv und Entwicklung anderer Geschwülste im Innern, nur zwei Patienten, nämlich der eine alte Israelite, welcher nach Entfernung eines Epitheliomas der Unterlippe durch Schlucken des Eiters und Speichels einen heftigen Magencatarrh und seine Folgen sich zugezogen hatte, sowie der wegen Drüsengewebekropf operirte Kleine an Verjauchung des Zellgewebes zwischen der mittleren und tiefen Halsfascie, starben. Bei diesen Beiden allein trat der Tod bald nach ausgeführter Operation ein; bei allen übrigen, auch bei dem noch kennen zu lernenden Fall von Exstirpation enormer Cystengeschwülste, forderte das Recidiv erst in späterer Zeit sein Opfer.



mir der elektrische Strom zu sein, weil hiedurch eine wichtige Umstimmung in der Function der localen Nervenverbreitung bewirkt würde. Die Erfahrungen über diesen Punkt sind aber bis jetzt so ungenügend, dass etwas Bestimmtes nicht aufgestellt werden kann.

Wir gehen somit zur II. Classe der Geschwülste, nämlich zu den Hohl-, den Sackgeschwülsten über.

### **B. Hohlgeschwülste. Sackgeschwülste.**

Wie wir solide Pseudoplasmen, in welchen die histologischen Elemente in inniger ununterbrochener Verbindung stehen, kennen gelernt haben, so treffen wir auch solche aus einem Sacke, Balge und mehr oder weniger flüssigem Inhalte zusammengesetzte, die gleichfalls als Gewächse eine gewisse Selbstständigkeit in ihrer Entwicklung äussern, im menschlichen Organismus an. Diese Afterbildungen, bald Sack, Balg, bald Cystengeschwülste genannt, sind entweder einfache oder zusammengesetzte, d. h. entweder formirt nur eine Cyste die Geschwulst, oder diese letztere besteht aus vielen gefüllten Säcken. Diese Eigenschaft bietet aber nichts Charakteristisches und kann deshalb bei Eintheilung der Hohlgeschwülste nicht berücksichtigt werden. Ebenso wenig können wir der Entstehungsweise der einzelnen Sack- und Hohlgeschwülste bei einer Eintheilung derselben Rücksicht schenken, denn in einer und derselben Geschwulst kann bald die eine Cyste auf diese oder die andere Weise sich entwickelt haben. Ich halte mich deshalb allein an den Bau des Balges und an den Inhalt desselben, welche beide gleichsam von einander abhängig sind. Aus diesem Grunde beschreibe ich zuerst die eigentlichen Balg- oder Breigeschwülste, bei welchen der Balg Aehnlichkeit mit dem Bau der äussern Haut hat, sogenannte Dermoid-Cysten. Diese Geschwülste sind unter dem Namen Atherome sehr bekannt, doch können sie auch ausser der breiigen, fettigen Masse, wie wir später sehen

werden, andern Inhalt besitzen. Die zweite Art von Hohlgeschwülsten bilden die serösen und die dritte Art die mukösen Cysten. Bei diesen beiden letzten Arten ist ein Unterschied im Bau des Balges (wenn auch kein grosser) vorhanden, dessgleichen zeigt sich der Inhalt in anderer, auffallenderer Weise componirt, nämlich in der einen Art als dünne, seröse Flüssigkeit, in der andern als eine dickflüssige, fadenziehende, schleimstoffhaltende Masse, sowie auch die Bildungsweise eine eigenthümliche ist. Beide Arten kommen übrigens hin und wieder in einer und derselben grossen Geschwulst vereint vor.

Bevor wir an die äussere Beschreibung dieser Geschwülste gehen, wollen wir einen Blick auf die Entstehungsweise derselben, auf ihre Entwicklung im Allgemeinen werfen.

Nach meinen Studien (einzelne derselben sind bereits veröffentlicht: Ueber die Natur des Colloideystoids, Beiträge zur Lehre von den sogenannten Colloidgeschwülsten etc.) entwickelt sich eine solche Geschwulst entweder durch Vergrösserung oder theilweise Umwandlung schon vorhandener physiologischer Hohlgebilde, eines bereits bestehenden Drüsenbläschens, normaler Säcke oder einer Röhre etc., oder die Geschwulst ist eine vollständige Neubildung aus frischem Blasteme, sei es durch direkte Differenzirung des Exsudates oder in Folge von Zellenbildung, sowie hin und wieder auch aus einem apoplektischen Herde etc. hervorgegangen. Die direkte Entstehung von Cysten aus plastischer Flüssigkeit durch Differenzirung der chemischen Stoffe sah ich an einem Präparate, wo der ganze Milchbrustgang, stets dem Eintritt der Lymphgefässe entsprechend, mit Reihen und Schnüren von Cysten, deren Hülle sich als reines Faserstoffnetz, der Inhalt als Lymphe darstellte, angefüllt war. Die gleichen Cysten fanden sich in der linken Schlüsselbeinvene und an der Eintrittsstelle der aufsteigenden Hohlvene in die rechte Vorkammer. Einige dieser letzten Cysten erreichten die Grösse einer Haselnuss. Auch aus hämorrhagischen Ergüssen entwickeln

sich Cysten; wie ich es schon wiederholt in Schilddrüsen fand, wo der Inhalt des Sackes nur veränderte Blutkörperchen waren. Dessgleichen können sie Folge eines serösen Ergusses in die Maschen des Zellgewebes bei entzündlichen Prozessen sein, wo sich dann die Fasern verdichten und zur Wandung umgestalten. Diesen Vorgang habe ich öfters in den Zwischenwänden grosser Cystengeschwülste getroffen.

Ferner bilden sich Cysten aus Blastem durch Aneinanderreihung der Elementarkörperchen (Bläschen), der Kerne; ein Theil formirt als Faserzellen und Fasern die Wand, ein anderer kleidet das Innere als epitheliumartiger Ueberzug aus und der grösste Theil löst sich auf, wird zum Inhalte. Diese Bildungsweise beobachtete ich an verschiedenen Präparaten von Cystengeschwülsten, und auf gleiche Weise habe ich schon oft die Umwandlung von körnigen Fleischwärtchen zu Blasen gesehen. Grosse Granulationskörner erblassten, wurden gelblich gefärbt und zeigten nach Hinegnahme und Einschneiden eine aus Elementarbläschen gebildete Wand und flüssigen Inhalt.

Veranlassung zu Cystenbildung gibt sehr häufig die Umwandlung des körnigen Inhalts der Drüsenbläschen und Säckchen mit gleichzeitiger veränderter Absonderung des Balges. Die Körner blähen sich zuerst, später lösen sie sich auf und bilden eine eiweisse, schleimähnliche, fadenziehende Flüssigkeit, die in verschiedenster Färbung eine klebrige, oft gallertartige Masse darstellt und fernerhin von der Wandung des Sackes geliefert wird. Der Sack ist formirt durch die schon früher bestehenden Wandungen oder durch Theile des Drüsengewebes selbst und auf der innern Fläche findet sich eine epitheliumartige Auskleidung von einer Partie des frühern Körnerinhalts herrührend. Die Drüsen, deren Secret und Inhalt sich oft secundär durch Behinderung der normalen Ausscheidung umgestalten, sind namentlich die Schilddrüse, die Lippen-, Saugader-, Schleimdrüsen und die Brustdrüse.

Eine weitere und zwar die häufigste Art von Cystenentwicklung ist in der Ausdehnung und in dem abnormen Wachsthum schon bestehender Hohlgebilde begründet. Der grösste Theil von Sackgeschwülsten rührt daher, dass durch Verstopfung des Ausführungsganges einer Drüse, durch Anschoppung in den Kanälen etc. nach und nach in Folge der behinderten Secretion, des veränderten Stoffwechsels, die hohlen Räume immer mehr und mehr an Umfang zunehmen, eine oft enorme Grösse erreichen, ihr Inhalt sich ändert und durch den nachfolgenden Congestivzustand zur Bildung neuer Cysten zwischen den Wandungen oder in der Umgebung Veranlassung geben, wodurch alsdann die zusammengesetzten Cystoide ihren Ursprung nehmen.

Bei den einzelnen Arten von Hohlgeschwülsten kommen wir nochmals auf die verschiedenen Bildungsweisen zurück.

Die Vergrösserung der Cysten schreitet entweder rasch oder langsam vor sich; sie hängt natürlich von dem Bau, dem Gefässreichthum, von der früheren Bestimmung des entarteten Theiles ab. Hin und wieder tritt auch Rückbildung ein, indem der Inhalt sich in Fett etc. umwandelt, sich verdickt, die Wandungen sich verknorpeln, verkalken. Auch Berstung der Säcke, Resorption des Ergossenen und Verödung in Folge des entstehenden Entzündungsprozesses habe ich in einzelnen Fällen von kleinen Atheromen und serösen wie mukösen Cysten beobachtet.

Wir beginnen jetzt mit der nähern Betrachtung der eigentlichen Balggeschwülste, der Dermoid-Cysten.

Der Sack derselben besteht aus Zellgewebs- und fibrösen Fasern und einer Auskleidung von Epidermisplatten, mit einem Worte es zeigt die gleiche Zusammensetzung, wie bei der menschlichen Haut, nur mit dem Unterschied, dass die Oberfläche nach innen gekehrt ist. Als Inhalt sehen wir die abgestossenen Epidermisplatten, Eiweissmolecüle, Fett, theils als Elain, Margarin oder Margarinsäure, theils als Cholestearintafeln. Je nach dem Grade der Feuchtigkeit

ist deshalb der Inhalt ein dünner, oder breiiger, oder schon ziemlich erhärteter. Die Farbe des Breies ist verschieden, wie auch seine Consistenz. Er kann schneeweiss, glänzend, gräulich, gelblich erscheinen, bald die Zähigkeit des Kittes besitzen, bald käseartig oder härtlich, borkig sein. Ist viel Fett vorhanden, so ist der Inhalt dicker, aber geschmeidiger, bei mehr seröser Flüssigkeit natürlich dünner, mit Klumpen gemischt. Margarin und Cholestearin geben ihm bei beträchtlicher Anwesenheit ein graugelbliches Aussehen.

Die histologischen Elemente dieser Geschwülste sind bei Zusatz von etwas Schwefelsäure oder Schwefeläther am deutlichsten zu erkennen.

Die Dicke des Sackes ist verschieden, oft sind die Fasern sehr derb und dicht verwebt, oft erscheinen sie mit lockerem und zartem Bau; Gefässe verästeln sich zwischen denselben, Nerven konnte ich aber keine nachweisen. Die Stärke des Sackes hängt namentlich von der üppigen Epidermisablagerung ab; ich habe wenigstens 13 Bälge extirpirt, wo dieselben zwei und mehr Linien dick waren und nur eine kleine concentrische Höhle bestand. Hier war alsdann Schichte auf Schichte von oft verschieden geformten Platten abgelagert und nahmen dieselben eine hornartige Consistenz an, ohne eine Veränderung in dem Elementären nachweisen zu lassen.

Ausser dem breiigen Inhalte finden wir aber auch hin und wieder auf der innern Fläche Talgdrüsen, Haarbälge, Warzen, selbst Knorpel und Zahnbildung. Unter 60 von mir ausgeschnittenen und untersuchten Balggeschwülsten befand sich nur eine, in welcher ein starker Büschel Haare zugegen war; andern Inhalt habe ich nie gesehen. Trifft man Haare, so finden sich die Bälge in dem Sacke, ein Theil der Haare sitzt noch fest, der andere aber füllt, bereits abgestossen, die Höhle an. Bei meiner Beobachtung hatte die faustgrosse Geschwulst ihren Sitz an der äussern Gränze des rechten obern Augenlides unter dem Orbicularis.

Die Balggeschwulste sind grösstentheils durch abnorme Ausdehnung einer Talgdrüse, deren Ausführungsgang verstopft ist, verursacht; hin und wieder sind sie aber auch wahre Neubildungen und habe ich mehrere extirpirt, die sich in dem Zellgewebe der Beinhaut am Schädel, wo sonst keine Drüsen sind, geformt hatten. In solchen Fällen muss eine Entwicklung aus abgelagerten Zellen, die sich theils zu Fasern, theils zu Epidermisplatten umgestalteten, angenommen werden.

An den verschiedensten Stellen des Körpers trifft man Dermoid-Cysten an. Ich habe solche am Halse, der Schulter, Brust, Arm, Schenkel, namentlich aber am Kopfe, dem Gesichte, am Augenlide, an dem Schädel, extirpirt. Oft treten sie nur vereinzelt auf, oder in grosser Zahl, in einem Falle schnitt ich eilf, in einem andern sieben, in mehreren drei bis fünf gleichzeitig aus. Die Grösse ist ebenfalls verschieden, sie variirt von der einer Linse bis zu jener von 1 bis 2 Mannsfäusten, von welcher letzteren ich zwei, eine auf dem Kopfe, eine andere am Halse entfernte. Eigrosse habe ich mehrere und zwar einmal eine, dicht über der *arteria radialis* placirte, ausgeschnitten. Der Verlauf war stets ein günstiger, die Heilung vollkommen. Nur in jenem Falle, wo sieben Geschwülste extirpirt waren, trat in Folge einer starken Erkühlung und Durchnässung des Patienten ein Erysipel auf, welches aber in drei Tagen beseitigt war. Bei der Ausschälung setze ich bei kleinen nur einen Längs-, bei der grossen einen Kreuzschnitt und präparire wo möglich den Sack ohne vorhergehende Eröffnung frei.

Man hat früher einen Unterschied zwischen Atherom und Cholesteatom aufstellen wollen, aber mit Unrecht; das Letztere ist eine Dermoid-Cyste mit beträchtlicher Ablagerung von Cholestearin. \*)

---

\*) Vor Kurzem schnitt ich eine Balggeschwulst mit unzähligen Tafeln, von Cholestearin gefüllt, aus der Magengegend eines Mannes.

## 2. Seröse Cysten.

Hier zeigen die Cystenwandungen als äusserste Faserschichte vielfach verschlungene Bindegewebs- und elastische Fasern, hierauf folgen oft schön geordnete junge Fasern, welche durch Aneinanderreihung von Elementarkörperchen gebildet werden, und die innere Auskleidung besteht aus einer Lage regelmässiger, abgeplatteter, glänzender, polygonaler Kerne, welche die Stelle des Epitheliums vertreten. Junge seröse Cysten, wenn sie als wirkliche Neubildung auftreten, haben anfänglich keine derbe äussere Faserschichte. Auf der innern Fläche alter grosser Cysten sieht man auch hin und wieder kleine Hervorragungen, gleichsam Narbenstränge zerstörter Scheidewände. Der Inhalt besteht durchschnittlich in einer klaren, entweder gelblichen, oder röthlichen, serösen Flüssigkeit, der hin und wieder einige Epithelialplatten oder Elementarkörperchen etc. beigemischt sind. Die Farbe der Flüssigkeit kann übrigens auch Veränderungen unterworfen sein, da durch Berstung von Gefässchen, welche sich in der Wand vielfach verästeln, ein Bluterguss stattfindet, hin und wieder auch eine seröse Cyste bei ihrem Wachsthum mit einer mukösen in Communication tritt und hiedurch eine Vermischung des flüssigen Theils bewirkt wird. Die serösen Cysten entwickeln sich entweder durch Erguss seröser Flüssigkeit in schon vorhandenen, vollkommen geschlossenen Säcken, wie z. B. bei Wassersucht des Eierstocks, bei serösem Ergüsse in die Schleimbeutel; oder es bildet sich durch Verengung des Ausführungsganges oder eines Kanals nach erfolgter Stauung im Innern zuerst der Sack, der alsdann statt seinem frühern Inhalte eine mehr seröse Flüssigkeit besitzt, wie z. B. hin und wieder solche Cysten in der Schilddrüse oder Brustdrüse vorkommen. Ferner können sich Canäle und Gefässe sackförmig ausbuchten, wie bei Cystenbildung in den Nieren, die von Erweiterung der Harnkanälchen abhängt, von Ausdehnung der Samen-

oder Lymphgefässe im Hoden, oder es entwickeln sich durch Bildung von Hervorragungen in einem Canale, durch allmählig entstandene Scheidewände, wie z. B. im Samenstrang, derartige Hohlgeschwülste. Auch als wirkliche Neubildung durch Erguss in das Zellgewebe und Verdickung zum Sacke habe ich die serösen Cysten namentlich in Cystoiden entstehen sehen.

Ausser mehreren an Leichen gewonnenen Präparaten bei Eierstockwassersucht, cystischen Kröpfen, Cysten des Hodens und Nebenhodens etc. gaben viele in Behandlung getretene Fälle cystischer Geschwülste zur Ausführung von Operationen Veranlassung.

Abgesehen des gewöhnlichen Hodensackwasserbruches (seröser Ablagerung in der Scheidehaut), welche 23 Mal mit Erfolg operirt wurde, fand sich einmal ein sehr interessanter Fall von seröser Sackgeschwulst des Samenstranges; dieselbe erreichte die Grösse einer Faust. Durch Ausschneidung eines Theils des Sackes und Einnähen der hervorgezogenen Ränder desselben in die äussere Wunde (ein von mir bei der Operation der Hydrocele beliebtes Verfahren), wurde die Heilung vollkommen bewirkt. Da die Geschwulst bis zum innern Leistenringe reichte, so liess ich aus Vorsicht anfänglich ein Bruchband tragen, das aber jetzt nicht mehr nöthig ist.

Eierstockwassersucht gab mir einmal zur Punction Veranlassung; der Sack füllte sich aber schnell wieder und war desshalb der Verlauf auch ein ungünstiger. Bei der später erfolgten Obduction fand sich der ganze linke Eierstock grösstentheils in einen Sack, dessen vordere Wand mit dem Bauchfell vollständig verwachsen war, dessen Scheitel bis zum Zwerchfell reichte, umgewandelt vor. Nur sieben bis acht kleine, weitere Cysten waren noch am Stiele zu sehen.

Die Eröffnung von ausgedehnten Schleimbeuteln mit serösem Inhalte in Folge einer entzündlichen Affection wurde fünf Mal mit dem gewünschten Erfolge gemacht.



Aus dem Zellgewebe des *Pectoralis major* entfernte ich bei einer Dame zwei seröse, für sich bestehende Cysten; dessgleichen vollführte ich die Amputation der Brustdrüse bei cystischer Entartung der Milchgefässe und der Drüsenläppchen bei einem Mädchen von 26 Jahren. Manche Cysten hatten in diesem Falle die Grösse eines Eies; der Inhalt war gelb, serös, die Cysten hatten ihren Sitz in dem Drüsengewebe und in den Milchgängen selbst; eine weitere Neubildung bestand nicht. Die Heilung war in kurzer Zeit eine vollkommene. In 2 Fällen von cystischem Kropfe, wo ich die Eröffnung des Sackes machte, war der Inhalt gleichfalls ganz klar und serös. Bei der Exstirpation eines cystisch entarteten Hodens, sowie eines Cystoides in der Supraclaviculargegend fanden sich auch mehrere Cysten mit rein serösem Inhalte vor.

Die dritte und letzte Form der Hohlgeschwülste bilden die von mir genannten

### 3. Mukösen Cysten.

Hier besteht der Sack aus Bindegewebe und elastischen Fasern und aus einer Auskleidung, die dicker aber lockerer, als bei der serösen Cyste, nicht allein aus Epithelialauflagerung, sondern hin und wieder auch aus Schleimzellen selbst gebildet ist. An einzelnen Präparaten nahm ich auch eine zottige Beschaffenheit der innern Fläche wahr; entweder waren es nur feine mit Epithelium überzogene Faserverlängerungen, oder die Fäden, welche sich als Wucherungen des Zellgewebes der Wandung erkennen lassen, traten schon netzartig in Verbindung und zeigten einen grössern Gefässreichthum. Durch diese beschriebene Eigenschaft lässt sich eine grosse Aehnlichkeit mit dem Bau einer Schleimhaut nicht verkennen und ist auch der Inhalt von jenem der serösen Cysten wesentlich verschieden.

Hier finden wir nämlich eine bald helle, bald gelblich braune, selbst dunkel gefärbte, theils klebrige, gallertartige, theils schleimige, fadenziehende Masse, in welcher

einzelne histologische Elemente zu treffen sind. Diese auffallende Flüssigkeit oder Masse wurde von Vielen als eine ganz eigenthümliche Substanz bezeichnet und den Cysten der Name Colloidgeschwülste beigelegt.

Nach meinen Untersuchungen und Beobachtungen kann ich eine solche Bezeichnung nicht billigen, weil bis jetzt von chemischer Seite die Eigenschaften des Colloids noch nicht in der Weise charakterisirt sind, dass diese Masse augenblicklich von den anderen, ähnlichen Substanzen bestimmt unterschieden werden könnte. Schranz's Behauptung, dass Schleim, Synovia und Colloid identisch seien, hat sich bis jetzt nicht bestätigt und mehrere Analysen, namentlich auch solche von meinem Freunde Dr. Schneider, Privatdocent in Freiburg angefertigte, haben bewiesen, dass diese Colloidcystenflüssigkeit in verschiedener Weise zusammengesetzt sein könne.

Der Ansicht, dass die fadenziehende Flüssigkeit in sogenannten Colloidcysten aus besonderen Colloidzellen oder Blasen geliefert werde, dass überhaupt die Bildung dieser Hohlgewächse aus Sagokörner ähnlichen Colloidkugeln, deren einer Theil zur Wandung, der andere zum Inhalt werde, hervorgehe, kann ich gleichfalls nicht beitreten, da ich in so vielen Schleimcysten keine derartige histologische Elemente getroffen habe.

Die Entstehung der mukösen Cysten und ihres fadenziehenden, oft chemisch sehr verschiedenen Inhaltes, erkläre ich mir auf andere Weise und erlaube mir hiebei auf zwei von mir in der illustrierten medicinischen Zeitung Bd. III, Heft 5 und 6, veröffentlichte Arbeiten (über die Natur des Colloidcystoids und weitere Beiträge zur Lehre von den sogenannten Colloidgeschwülsten) aufmerksam zu machen.

Der Sack der Cyste entwickelt sich entweder als Neubildung aus Zellen, wie schon früher angegeben wurde, oder er ist die Folge einer bedeutenden Ausdehnung von bereits bestehenden Hohlgebilden, von der Umwandlung des Inhalts derselben.

Den ersten Fall habe ich bis jetzt nur bei zusammengesetzten Cystengeschwülsten, wo in Folge des Blutraichthums eine Exsudation möglich ist, gesehen; die andere Art der Bildung zeigt sich dagegen häufiger, denn in ähnlicher Weise, wie bei der Bildung seröser Säcke sich Schleimbeutel, Drüsenbläschen, Lymphgefässe etc. sich ausdehnen können, so geschieht diess auch hier. Der Inhalt der Säcke und Cysten hängt alsdann von dem Bau des ergriffenen Theiles und von der physiologischen Bestimmung derselben ab. So finden wir desshalb im Innern cystischer Entartungen der Schilddrüse, der Saugaderdrüsen und der Lymphgefässe, wenn auch der Inhalt dickflüssig, zähe ist, kein Schleim oder Leim. In den Ganglien, in den sogenannten Colloidablagerungen der Sehnenscheiden fehlen gleichfalls diese Sagokörner ähnlichen Kugeln, wogegen in cystisch entarteten Schleimdrüsen, wie z. B. die Lippendrüsen veränderte Schleimbeutel, bei der Froschgeschwulst etc., Mucine getroffen wird.

Der Impuls zur Bildung sogenannter muköser Cysten aus Drüsen und Schleimbeuteln, Lymphgefässen kann entweder gegeben werden durch eine qualitative chemische Zusammensetzung des normalen Secretes und Behinderung desselben in seinem Abflusse, wie z. B. bei Lymphgeschwülsten, bei Congestivzuständen der Schleimbeutel mit Veränderung ihrer Innenfläche, oder auch durch eine bewirkte Umwandlung und Auflösung der histologischen Elemente in denselben.

Das Erstere treffen wir namentlich bei mukösen Cysten, die mit den Saugadern in nächster Verbindung stehen und welche aus solchen Gefässen hervorgebildet sind. Hier finden wir alsdann im Innern ausser dem lymphähnlichen, dicken Inhalte keine beschriebenen Colloidkugeln, sondern Schleim- und Lymphzellen in verschiedener Grösse, theilweise auch fettig entartet.

Bei manchen Formen von sogenannter Schleimbeutelwassersucht überzeugt man sich bei der Eröffnung, dass

kein seröser Erguss zugegen, sondern dass der Inhalt theils ein klebriger, theils gallertartiger sei und dass sich auch in diesen keine eigentliche Zellen finden, dass dagegen Mucine leicht nachgewiesen werden könne und die Innenfläche des Sackes als eine aufgewulstete, mit feinen Zotten besetzte erscheine. Bei den Cystengeschwülsten der Sehnenscheiden, den Ganglien, habe ich schon wiederholt bald einen fadenziehenden, bald einen geléeartigen hyalinen, oft festen Inhalt getroffen und gleichfalls in dieser Substanz keine Colloidkugeln gefunden.

Bei der cystischen Entartung der Drüsen sieht man dagegen, wie sich die Körner in den Bläschen aufblähen und auflösen, der eigentliche Drüseninhalt also zu Grunde geht, und sich ein anderes Secret vorfindet.

Man nimmt nun gewöhnlich an, dass diese Umänderung durch die Bildung eigener Zellen bewirkt werde; ich halte die Umwandlung der Zelle aber für eine mehr secundäre, für ein Zerfallen derselben durch das von den Gefässen des Drüsenparenchyms gelieferte Blastem, durch veränderten Stoffwechsel hervorgerufen.

Allmählig dehnt sich der Cystensack aus, wird bei jenen in Drüsen, wenn an verschiedenen Stellen der Prozess auftritt, nach und nach das interstitielle Gewebe verdrängt, die Gefässe zerreißen und vereinigen sich die hin und wieder mit Blut gemischten Herde zu einem grössern gemeinschaftlichen. Der an Masse zunehmende Inhalt wird von der Wandung, die reich an Capillaren ist, und nicht von Zellen abgesondert. Diese Cyste von verschiedener Form je nach der ursprünglichen Bestimmung des Theiles trifft man in untergeordneter Zahl an und hin und wieder kann man sich überzeugen, wie von dem Sacke aus ein Blastem, welches zu neuen histologischen Elementen Boden bildet, geliefert wird. Man sieht ausser den häufigen Cholestearintafeln, sowohl Fettzellen, Lymphzellen, veränderte Blutzellen darin, und in einem Falle zeigte sich in der geléeartigen Masse bei einer grossen mukösen Sack-

geschwulst zwischen den Gesässmuskeln ausser grossen Schleimzellen, Fettzellen und Eiweissflocken, Globulinniederschlag ein sehr entwickeltes, ausgebreitetes, feines Fasernetz, in dessen Maschen die fadenziehende, Mucine haltige Flüssigkeit ohne Colloidzellen gebettet war. Durch das Einreissen von Gefässen, durch die Beimischung von Fett färbt sich der Inhalt der mukösen Cysten in verschiedener Weise und trifft man deshalb in zusammengesetzten Cystoiden oft neben einander bald licht, bald dunkel gefärbten an.

Die mukösen Cysten treten häufiger in grosser Anzahl vereinigt, als einzeln auf und können bei ihrer weiteren Entwicklung, wenn sie Cystoide formiren, durch den Gefässreichthum in dem interstitiellen Zellgewebe, durch serösen Erguss daselbst zur Bildung auch seröser Cysten Veranlassung geben. Wo ich bis jetzt seröse und muköse Cysten in Cystoiden vereinigt fand, waren die ersteren das Product einer unwesentlichen, secundären Bildung.

Von mukösen Cystengeschwülsten wurden mehrere durch Operation entfernt, und zwar:

1) operirte ich in vier Fällen sehr ausgedehnte Schleimbeutel (drei Mal auf der Patella, einmal am Ellenbogen), zweimal war der Inhalt geléeartig, von dicker Consistenz. Die Heilung trat jedesmal ein.

2) Zweimal excidirte ich die obere Wand von sogenannten Froschgeschwülsten (Schleimbeutel auf dem Boden der Mundhöhle oder Entartung von *acini* der *glandula sublingualis*). In dem einen Fall drang bei einem 7jährigen Mädchen der Sack zwischen den Zungen und Zungenbeinmuskeln bis auf die Aponeurose, so zwar, dass der Finger  $1\frac{1}{2}$  Zoll tief eingeführt werden konnte. Beide Patienten wurden vollkommen hergestellt, indem ich nach Wegnahme der Decke der Geschwulst das Innere des Sackes mit Höllenstein cauterisirte und fest geballte, in Jodtinktur getauchte, geschabte Charpie jeden Tag in denselben einführte. Der Sack schrumpfte zusammen, sonderte nichts

mehr ab und verödete vollständig. Das Verfahren ist einfach und jedenfalls einer vollständigen Ausschälung, welche zu grösseren Blutungen und Verwundungen etc. Veranlassung geben kann, vorzuziehen.

3) Die muköse Cystengeschwulst des Schleimbeutels am Kehlkopfe fand ich zweimal; die Eröffnung und das Einführen von feuchter Charpie genügten zur Beseitigung.

4) Geschwülste cystisch entarteter Lippendrüsen wurden in zehn Fällen jedesmal mit vollständiger Heilung (innerhalb 4 bis sechs Tagen) entfernt.

5) Schon längst bestehende, sehr genirende und durch den Schlag nicht mehr operirbare, theilweise die Grösse einer Faust erreichende Ganglien an verschiedenen Sehnen des Körpers (Beuger und Strecker des Vorderarms, Sehne des *peroneus longus* etc.) mussten in vier Fällen mittelst des Messers beseitigt werden. Wenn auch der Verlauf ein in die Länge gezogener war, so heilten doch die Wunden ohne weitere Störung und Verwachsung der umliegenden Sehnen.

6) In einem Falle exstirpirte ich einen sehr grossen cystisch entarteten Hoden, später an dem gleichen Subjecte ein bedeutendes Cystoid in der Supraclaviculargegend zwischen der *Arteria subclavia* und *Carotis* gelagert. Die Operation war local mit Erfolg gekrönt, der Patient starb aber später an allgemeiner Wassersucht, weil sich, wie schon während seines Lebens diagnosticirt werden konnte, im Unterleibe enorme Cystengeschwülste gebildet hatten. Das Ergebniss der Section war ein sehr überraschendes; selten wird eine solche ausgedehnte Bildung muköser Cysten in dem Körper und zwar alle mit dem Saugadersystem, namentlich dem *Plexus lumbalis* und dem Milchbrustgang selbst zusammenhängende gefunden werden. Den so interessanten Fall habe ich in der illustrierten medicinischen Zeitung 3. Bd. in ausführlicher Weise mitgetheilt und verweise desshalb auf jenen Aufsatz.

7) Eine grosse, muköse Sackgeschwulst mit theilweise

beginnendem, faserigem Gefüge, theilweise geléeähnlichem und fadenziehendem Inhalte (wahrscheinlich der entartete Schleimbeutel zwischen *glutaeus magnus* und *medius*) entfernte ich aus der linken Hüfte einer Frau. Die Wunde heilte in Bälde, allein bald trat Recidiv auf und zeigte sich dann bei der vorgenommenen Exstirpation des neuen Gewächses eine eigenthümliche Fettgeschwulst, die jetzt schon zum dritten Male wiederkehrt, von mir als *Lipoma gelatinosum* beschrieben wurde. Wenn man die erste Cystengeschwulst mit den nachfolgenden vergleicht, so kann man im Bau der ersten schon eine gewisse Tendenz zur Umbildung zu einer soliden, wie es die Fettgeschwulst ist, nicht verkennen, denn das schon ziemlich entwickelte Fasernetz, die beträchtliche Ausbildung von Fettzellen müssen als Beweis hiefür angenommen werden.

Cysten kommen hin und wieder auch mit soliden Geschwülsten vereint vor; sie sind alsdann entweder Umwandlungen von Elementen der soliden Geschwulst oder sie entstanden selbstständig. Da wir bei solchen Präparaten nichts Besonderes, Eigenthümliches treffen, sowohl die Cysten nach ihrem Bau und Inhalte, als auch das Gewebe der soliden Geschwulst nach den histologischen Elementen allein zu bezeichnen haben, so bedarf es hier auch keiner weitern Besprechung derselben.

Mit dem Kapitel der Hohlgeschwülste schliesse ich meine Beiträge zur Histologie der Pseudoplasmen. Wie ich bereits im Eingange auseinandergesetzt habe, macht die Arbeit keineswegs auf Vollkommenheit Anspruch; sie soll nur in bescheidener Weise das Resultat meiner bis jetzt gemachten Studien zur Kenntniss der anderen, auf diesem Boden wirkenden Forscher bringen.

Wohl fühle ich, wie in manchen Punkten die gegebenen Aufschlüsse mangelhafte, vielleicht auch unzureichende sind, wie hin und wieder die Summe der Erfahrungen nicht genügen dürfte. Das Bewusstsein ohne Vorurtheil beobachtet, das gebotene Material in umfassender Weise

benützt zu haben, sowie die Hoffnung, dass auch der Chirurg, wenn er der pathologischen Histologie die so nöthige Aufmerksamkeit schenkt, zur Aufklärung des so schwierigen Gegenstandes sein Schärfelein beitragen könne, bestimmten mich zur Veröffentlichung dieser Blätter.

„Weite Welt und breites Leben,  
Langer Jahre redlich Streben;  
Stets geforscht und stets gegründet,  
Nie geschlossen, nur geründet.  
Aeltestes bewahrt mit Treue,  
Freudig aufgefasst das Neue;  
Heitern Sinn und reine Zwecke;  
Vorwärts kommt man eine Strecke.“

Goethe.

---



## II.

### Bericht über die vom 1. März 1851 bis 1. Juli 1857 in Rastatt und Umgebung ausgeführten Operationen.

---

„Veritatem sequi et colere.“

Nach der Rückkehr der Grossherzoglichen Truppen aus Preussen wurde mir die Bundesfestung Rastatt zuerst als Standquartier, später als Garnison zugewiesen. Also bald übernahm ich mit der Besorgung des Sanitätsdienstes bei verschiedenen Truppenkörpern und den dazumaligen Kriegsgefangenen die Ordination in dem obern badischen, 45—50 Betten fassenden Militärhospital, in welchem meinem Wunsche gemäss ausser allen Kranken der in der Festung commandirten Dragonerschwadron, der Militärsträflinge und Kriegsgefangenen, namentlich die chirurgischen, opthalmologischen und syphilitischen Fälle des gesammten Grossherzoglichen Contingentes aufgenommen wurden.

Der Umstand, dass seit langer Zeit kein Operateur in der hiesigen Gegend wirkte, verschaffte mir in Bälde eine reiche Auswahl von interessanten chirurgischen, namentlich operativen Fällen.

Um solche wichtige männliche Kranken, deren Verhältnisse sich zur Vornahme von Operationen an Ort und Stelle nicht eigneten, welche in ihrer Heimath, in ihren Wohnungen mit Umsicht zu pflegen und zu besorgen unmöglich war, unter eigener Beaufsichtigung behandeln zu

können, fühlte ich mich veranlasst, höhern Orts die Erlaubniss auszuwirken, dieselben gegen eine entsprechende von der Person selbst, oder den Gemeinden geleistete Entschädigung an das Grossherzogliche Kriegsministerium in dem Militärhospital unterbringen zu dürfen. Diese ohne Anstand bewilligte Einrichtung verpflichtet mich hier öffentlich mein Dankgefühl zu erkennen zu geben, welches so mancher Kranke, nur durch diese Wohlthat dem Leben wieder geschenkt, mit mir theilt und in seinem Innern tief empfindet.

Das Hospital wurde, da betreffs der Ordination kein Wechsel unter den Aerzten eintrat, von mir einer stationären, chirurgischen Klinik ähnlich eingerichtet und bildete ich daselbst sowohl die Wundarzneidiener der Garnison zu tüchtigen Gehülfen heran, als ich auch später in demselben den Blessirtenträgern den nöthigen praktischen Unterricht ertheilte.

In der Absicht, jüngeren Collegen, die meinem Krankenbesuche und den Operationen beiwohnten, sowie den im Unterrichte stehenden Untergebenen öfters Gelegenheit zur Erlernung und Ausübung einer umsichtigen Assistenz, zur Application der verschiedensten Verbände, selbst zur Vornahme kleiner Operationen etc. zu bieten, namentlich aber auch die interessanten chirurgischen zu Operationen sich eignenden Fälle, behufs näherer Beobachtung, auszuwählen, errichtete ich in dem Hospitale, indem ich die bei mir Hülfe suchenden Leute der Stadt, wie vom Lande daselbst empfing und ihnen auf uneigennützig Weise meinen ärztlichen Rath ertheilte, eine Art ambulatorischer Klinik.

Auch ausser meiner Privatpraxis in der Stadt und auswärtigen Consultativpraxis nahm mich während den drei ersten Jahren eine grosse Landpraxis, die ich später nur auf sehr wichtige Fälle einschränkte, in Anspruch und führte mir neues Material zu.

Aus nah und fern wandten sich Leute, welche den verschiedensten Ständen angehörten, an mich und habe

ich sowohl in den eleganten Salons, als in den Quartieren der Handwerker, in den Häusern des Landmannes, in der Hütte des Bettlers, wie in dem für den Heilzweck bestimmten Hospital, unter den verschiedensten, häufig sehr ungünstigen Verhältnissen, auf mich, auf einzelne befreundete Collegen und tüchtige Gehülfen beschränkt, ohne weitere Aufmunterung und Unterstützung von Aussen, im wahren Sinne unseres schönen Berufes, Hülfe zu leisten mich bestrebt.

Aus dem Gesagten geht hervor, dass mein Wirkungskreis, den ich mir selbst gegründet habe, als ein schöner, reichhaltiger bezeichnet werden kann, und dass er mir nicht allein in praktischer Beziehung zur Sammlung nützlicher Erfahrungen, sondern auch zu wissenschaftlichen Studien vielseitiges Material zu bieten im Stande war. Es dürfte desshalb keine Unbescheidenheit von meiner Seite sein, über die in der obengenannten Zeit ausgeführten Operationen und über das hiedurch erzielte Resultat Bericht zu erstatten.

Anerkanntermassen begrüsst man freudig derartige Zusammenstellungen und sieht sie als wichtige Anhaltspunkte für das Handeln des Arztes an. Den hiebei zu stellenden allgemeinen Anforderungen glaube ich in meinem Berichte um so mehr nachzukommen, weil das Ergebniss meines operativen Handelns nicht allein auf den Verlauf der in einem wohleingerichteten Hospitale (das zwar seine Vortheile, aber auch Nachtheile besitzt) behandelten Fälle, sondern auch jener, die anderen mannigfachen Einflüssen unterworfen waren, gegründet ist.

Der praktische Arzt darf und kann nicht immer das in Anwendung bringen, was dem Cliniker möglich ist, denn die Verhältnisse sind häufig zu verschiedener Natur und muss desshalb der selbstständige Chirurg auch diesen entsprechend das richtige Verfahren einzuleiten wissen. Er kann nicht wie in grossen Cliniken (oft mehr zur Unterhaltung der Schüler, als zur Förderung der Wissenschaft)

sich mit Versuchen, mit von der Mode abhängenden Heilverfahren etc. zum Nachtheile des Kranken beschäftigen, sondern muss unerschütterlich seinen bewährten Grundsätzen treu bleiben.

Sehr gerne hätte ich, um lehrreicher zu werden, meinen Bericht mit vielen ausführlichen, wahrheitsgetreuen Krankengeschichten ausgestattet, denn nur durch vollständige Kenntniss aller gegebenen Verhältnisse kann eigentlich der Fachgenosse ein gerechtes Urtheil über die Leistungsfähigkeit, über das Handeln seines Collegen fällen. Da aber der Stoff zu umfassend ist, die Schrift eine zu grosse Ausdehnung erreichte, so behalte ich mir vor, über einzelne Punkte, wie ich es auch bereits schon gethan habe, in besonderen Arbeiten meine Ansicht und Erfahrungen näher auszusprechen.

Der Bericht soll deshalb in Kürze nur den Beweis liefern, dass auch hier in Rastatt die operative Chirurgie einen fruchtbaren Boden gefunden habe, und daselbst dem jetzigen Stande der Wissenschaft und Kunst entsprechend mit Liebe gepflegt werde.

Nach meinen Aufzeichnungen und den geführten Journalen wurden innerhalb der bezeichneten 6 Jahre in dem Hospital, in dem Kasernenkrankenzimmer und in meiner Praxis 10,587 Kranke ärztlich behandelt.

Die Zahl ist eher niedriger als höher angegeben.

Ein grosser Theil der Fälle gehörte in das Gebiet der Chirurgie, aus welchem Grunde ausser den gewöhnlichen wundärztlichen Hülfeleistungen über 600 blutige Operationen verrichtet wurden.

Bevor wir diese aber speciell kennen lernen, schicke ich zur bessern Uebersicht eine Tabelle, in welcher sowohl die chirurgischen blutigen, wie nicht blutigen, die Augen-, wie obstetricischen Operationen zusammengestellt sind, voraus.

## Uebersichtstabelle der verrichteten Operationen.

### I. Chirurgische Operationen.

Abgesehen der gewöhnlichen chirurgischen Hülfeleistung kleiner hin und wieder zwar auch schwieriger operativen Eingriffe, wie der Eröffnung von Abscessen an den verschiedensten Theilen des Körpers, der Erweiterung von Wunden, Fensterungen, Anlegung von Gegenöffnungen, Spaltung der Panaritien, Abtragung der Wundränder, Ziehen des Haarseils, Anwendung des Glüheisens, Abbrennen der Moxen, Einführung des Catheters, Entfernung von Warzen und Condylomen, Ausziehen der Zähne, Anwendung des Explorativtroikars etc., welche wenigstens die Summen von 1200 erreichen, wurden folgende eigentliche Operationen ausgeführt und zwar:

#### A. Blutige.

##### a. Am Kopfe und Halse.

1) Excision eines Lipomes aus der linken Stirngegend	1
2) Excision der gewöhnlichen Epithelialgeschwulst:	
a. Aus dem Augenlide . . . . .	1
b. „ der Wange . . . . .	2
c. „ „ Unterlippe . . . . .	6
d. „ dem Zahnfleisch und harten Gaumen	7
3) Exstirpation von Schleimzellengeschwülsten:	
a. Extraction von Nasen-Schleimpolypen	10
b. „ „ Rachen-Schleimpolypen	1
c. „ „ Ohrenpolypen . . . . .	1
d. Excision einer Schleimgewebgeschwulst von der Wange und dem Unterkiefer . . . . .	2
e. Excision eines solchen am Augenlide	1
4) Exstirpation von Papillargeschwülsten am Zahnfleisch und weichen Gaumen . . . . .	3

5) Exstirpation von Fibroiden und zwar	
$\alpha$ ) von gewöhnlichen Fibroiden	
a. vom Zahnfortsatz des Unterkiefers . . . . .	2
b.                 "                 "   Oberkiefers . . . . .	1
c. am Halse von der Gefässscheide der Carotis	1
$\beta$ ) Exstirpation eines gefässreichen, cavernösen Fibroides (fibrösen Polyps) aus der Nasen- und Rachenhöhle . . . . .	1
6) Exstirpation von Gefässgeschwülsten:	
a. Von Telangiectasieen am behaarten Theile des Kopfes . . . . .	2
und im Gesichte . . . . .	5
b. Einer arteriellen Gefässgeschwulst der Wange . . . . .	1
7) Operation von Drüsengeschwülsten:	
Einer <i>Struma cystica parenchymatosa</i> . . . . .	1
8) Exstirpation eines Enchondroms am Oberkiefer . . . . .	1
9) Aussägung eines grossen Ostoides aus der rechten Augenhöhle . . . . .	1
10) Excision faseriger Sarcome, und zwar des gewöhnlichen aus Lippe, Zahnfleisch und den Alveolen . . . . .	8
jenes mit gefüllten grossen Blasen am Unterkiefer . . . . .	2
11) Excision von Cancroiden:	
a. Oberlippe . . . . .	1
b. Unterlippe . . . . .	6
c. Augenlider . . . . .	2
d. Wangengegend . . . . .	4
e. Nase . . . . .	3
12) Exstirpation eines zwei Faust grossen Faserkrebses der Unterkieferdrüse . . . . .	1
13) Exstirpation eines kopfgrossen Markschwammes der Ohrspeicheldrüse . . . . .	1
14) Excision von Atheromen	
a. am behaarten Theile des Kopfes . . . . .	32

b. im Gesichte (Stirn, Augenlider, Wange, Nase etc.) . . . . .	21
c. am Halse eine 2 Faust grosse Geschwulst	1
15) Operation des serösen cystischen Kropfes . . . . .	2
16) Operation muköser Cysten:	
a. cystischer Lymphdrüsen . . . . .	10
b. der Ranula . . . . .	2
c. des Schleimbeutels am Kehlkopfe . . . . .	2
d. eines grossen Cystoides in der Carotiden und Supraclaviculargegend . . . . .	1
17) Operation des Cephalhaematoms . . . . .	1
18) Plastische Operationen:	
a. Bildung der linken Hälfte der Oberlippe aus der Wange . . . . .	1
b. Bildung einer künstlichen Nase aus der Stirne . . . . .	2
c. Einheilung eines Lappens in die Nase aus der Wange . . . . .	1
d. Bildung von Augenlidern aus der Wange	4
19) Operation der einfachen Hasenscharte . . . . .	4
20) Einschneiden des Zungenbändchens . . . . .	3
21) Absetzung der Uvula . . . . .	1
22) Operation des gespaltenen Gaumens . . . . .	2
23)     "     des Ectropiums . . . . .	5
24) Abtragung der Augenlidränder . . . . .	4
25) Operation der Blepharoptose . . . . .	1
26)     "     der Thränensackfistel . . . . .	1
27) Eröffnung verwachsener Nasengänge . . . . .	1
28) Ausrottung erhärteter und vergrösserter Lymph- drüsen am Halse . . . . .	1
29) Unterbindung geschlossener Gefässstämme:	
a. der <i>Arteria maxillaris externa</i> . . . . .	1
b. der <i>Arteria carotis communis sinistra</i> . . . . .	1
30) Resection des Alveolarrandes des Oberkiefers	2
31)     "     "     Mittelstückes des Oberkiefers . . . . .	1
32)     "     "     eines seitlichen Theils des Oberkiefers	1

33) Resection des Alveolarrandes des Unterkiefers	3
34) „ der linken Unterkieferhälfte, jedoch ohne Exarticulation	1
35) Trepanation des Mittelstückes des Unterkiefers	1
36) Anbohrung der Highmorshöhle	2
37) Extraction eines grossen Sequesters aus dem Unterkiefer	1
38) Durchschneidung des <i>nervus frontalis</i> in der Augenhöhle	1
39) Durchschneidung der peripherischen Aeste desselben in der Scheitelgegend	1
	Summa: 198

b. A m R u m p f e.

1) Excision von Fettgeschwülsten, und zwar von Steatomen am Rücken	2
2) Excision zelliger Sarcome:	
a. Bauchgegend	2
b. Lendengegend	11
c. eines faserigen Sarcomes in der Brustgegend	1
3) Excision von Cancroiden:	
a. Entfernung der Brustdrüse selbst	1
b. in der Brustgegend	1
c) Rückengegend	5
4) Exstirpation des Carcinoms, und zwar des Faserkrebses:	
a. Amputation der Brustdrüse	2
b. Amputation derselben mit gleichzeitiger Excision der Achseldrüsen	1
5) Excision von Atheromen auf der Brust	1
6) Operation seröser Cysten:	
a. des Samenstranges	1
b. im Zellgewebe des <i>Pectoralis major</i>	2
c. Amputation der Brustdrüse wegen cystischer Entartung	1



7) Excision eines cystisch entarteten Hodens . . . . .	1
8) <i>Punctio abdominis</i> . . . . .	13
9) „ <i>ovarü</i> . . . . .	1
10) Operation des Wasserbruches:	
a. Punction . . . . .	9
b. Punction und Injection . . . . .	5
c. Radicaloperation mit dem Schnitt nach meiner Modification . . . . .	13
11) Operation der Phimose:	
a. Schnitt im obern mittlern Theile mit Tren- nung beider Platten . . . . .	82
b. Mit gleichzeitiger Abtragung der Lappen . . . . .	5
c. Trennung der innern Platte allein . . . . .	9
d. Circumcision . . . . .	6
e. Vollständige Abtragung der Vorhaut . . . . .	2
12) Operation der Paraphimosis . . . . .	4
13) Amputation des männlichen Gliedes . . . . .	2
14) Operation der Harnröhrenstriktur . . . . .	1
15) Steinschnitt . . . . .	3
16) Operation des eingeklemmten Bruches . . . . .	12
17) Operation des beweglichen Bruches . . . . .	2
18) Excision von Hämorrhoidalknoten . . . . .	3
19) Operation der Mastdarmfistel . . . . .	5
20) Unterbindung geschlossener Gefässsämme:	
a. der <i>arteria spermatica interna</i> . . . . .	1
b. „ „ <i>dorsalis penis</i> . . . . .	2
	Summa: 212

c. An den Gliedern.

1) Excision von Fettgeschwülsten:	
α) von Lipomen:	
a. Schulter . . . . .	1
b. Oberarm . . . . .	1
c. Oberschenkel . . . . .	1
β) eines <i>Lipoma medullare</i> aus der linken Hüfte . . . . .	2

2) Excision des gefässreichen cavernösen Epitheliomas:	
a. vom Oberarm . . . . .	1
b. von der Hand . . . . .	1
3) Excision einer Schleimgewebeschwulst auf der rechten Schulter . . . . .	1
4) Excision contractiler Fasergeschwülste:	
a. am Oberarm . . . . .	1
b. am Unterschenkel . . . . .	1
5) Excision einer venösen Gefässgeschwulst auf der Schulter und Oberarm . . . . .	1
von Telangiectasieen auf der Schulter und Oberarm . . . . .	3
6) Excision eines Cancroides auf der Schulter . . . . .	1
7) Excision von Atheromen:	
a. Schulter . . . . .	2
b. Arm . . . . .	1
c. Oberschenkel . . . . .	2
8) Eröffnung von Schleimbeutel mit serösem Inhalte	6
9) Eröffnung von Schleimbeutel mit fadenziehendem Inhalte . . . . .	4
10) Operation von Ganglien . . . . .	4
11) Excision einer grossen Cystengeschwulst in der Hüftgegend . . . . .	1
12) Excision von Varices . . . . .	2
13) Dupuytren'she Nagelextraction . . . . .	65
14) Subcutane Durchschneidung der Sehnen . . . . .	12
15) Trennung zusammengewachsener Finger . . . . .	1
16) Unterbindung geschlossener Gefässstämme:	
a. der <i>Arteria radialis</i> . . . . .	1
b. der <i>Arteria ulnaris</i> . . . . .	2
17) Entfernung fremder Körper auf blutigem Wege:	
Glasstücke aus der Hand . . . . .	5
Holzstücke aus der Hand und Daumen . . . . .	3
Nähnadel aus der Hand . . . . .	1
Nähnadel aus dem Oberschenkel . . . . .	1

18)	Amputation einzelner Phalangen . . . . .	5
19)	„ der rechten grossen Zehe . . . . .	1
20)	„ des Mittelfussknochens der grossen Zehe . . . . .	2
21)	Amputation des Mittelhandknochens des Zeige- fingers . . . . .	1
22)	Amputation des Mittelhandknochens des kleinen Fingers . . . . .	1
23)	Amputation des Unterschenkels . . . . .	9
24)	„ „ Oberschenkels . . . . .	6
25)	„ „ Oberarmes . . . . .	1
26)	Exarticulation von Finger und Zehengliedern	18
27)	„ einzelner Finger und Zehen . . . . .	8
28)	„ des Mittelfussknochens der gros- sen Zehe . . . . .	1
29)	Exarticulation in der Chopart'schen Linie . . . . .	1
30)	„ im rechten Hüftgelenke . . . . .	1
31)	Resection der Tibia im obern Dritttheil in ihrer Continuität mit der Kettensäge . . . . .	1
32)	Resection der ganzen Diaphyse der Tibia mit der Kreissäge . . . . .	1
33)	Trepanation der Tibia . . . . .	2
34)	Resection der Bruchenden bei complicirten Frac- turen . . . . .	2
35)	Resection des Calcaneus . . . . .	1
36)	„ der ersten Phalanx der grossen Zehe	1
37)	Entfernung nekrotischer Phalangen . . . . .	7
38)	„ von Sequestern aus dem Humerus, der Scapula, Femur und Tibia . . . . .	6

Summa: 208

### **B. Unblutige Operationen.**

1)	Entfernung fremder Körper	
	a. vom Augapfel . . . . .	45
	b. aus dem Ohr . . . . .	2
	c. aus der Nasenhöhle . . . . .	1

d. aus dem Schlunde . . . . .	2
e. aus verschiedenen anderen Körpertheilen, Unterleibshöhle . . . . .	17
2) Ausziehen von Cilien . . . . .	31
3) Einführung des Schlundstössers . . . . .	7
4) Zertheilung von Ganglien durch den Schlag . . . . .	5
5) Reposition der eingeklemmten Brüche durch die Taxis . . . . .	8
6) Reposition der Paraphimose . . . . .	3
7) „ des vorgefallenen Mastdarms . . . . .	2
8) Einrichtung von Luxationen und Fracturen . . . . .	22
	<hr/>
	Summa: 145

## II. Operationen am Augapfel.

1) Extraction des grauen Staares mittelst des Horn- hautschnittes nach oben fünf und nach unten ein Mal . . . . .	6
2) <i>Reclinatio per scleroticam</i> . . . . .	7
3) <i>Discissio per scleroticam</i> . . . . .	2
4) Abtragung eines Staphyloms . . . . .	1
5) Operation des Flügelfelles . . . . .	4
6) „ des Symblepharons . . . . .	1
	<hr/>
	Summa: 21

## III. Geburtshülffliche Operationen.

Ausser der Einführung des Mutterspiegels, von Pessar-  
rien, des Catheters, der Bepinselung des Mutterhalses, der  
künstlichen Sprengung der Eihäute, der Erweiterung des  
Muttermundes etc. wurden vorgenommen:

1) die Wendung auf die Füße . . . . .	2
2) die Anlegung der Zange . . . . .	10
3) die Extraction des Rumpfes . . . . .	7
4) Loslösung der adhären- und incarcerirten Placenta . . . . .	16

5) Künstliche Loslösung eines festgewachsenen Eies	1
6) Tamponade der Scheide . . . . .	3
7) Einführung von Röhren in das Innere der Gebärmutter behufs Injectionen . . . . .	5
	Summa: 44

Auf diese ziemlich grosse Anzahl von Operationen kommen im Verhältnisse wenige Todesfälle, denn von den chirurgischen starben im Verlaufe des Heilungsprozesses, also in der ersten Zeit nach Ausführung einer Operation, gleichsam in Folge derselben, nur zehn und unter den geburtshülflichen nur eine Frau. — In Folge von Wiederkehr des Uebels, des Recidives, starben zwölf, darunter aber einige erst nach einem selbst nach zwei und drei Jahren. Unvollkommener oder kein Erfolg trat in 32 Fällen ein. Der Tod forderte sein Opfer ein Mal nach Excision eines Epithelioms der Unterlippe. An dem ungünstigen Verlauf war der alte Patient selbst schuld, indem er den Eiter, den stinkenden Speichel etc. stets schluckte und sich einen Magencatarrh, der seine Kräfte in kurzer Zeit aufrieb, zuzog; der Kranke war übrigens schon vier Tage in seine Heimath zurückgekehrt. Bei einem Knaben, dem ich eine *Struma cystica parenchymatosa* operirt hatte, war der Verlauf ein tödtlicher wegen Verjauchung des Zellgewebes, zwischen mittlerer und tiefer Halsfascie in Folge einer acuten *cellulitis diffusa pyämica*. Ferner starben am Seitensteinschnitt ein Operirter den fünften Tag nach der Operation in Folge von pathologischen Veränderungen in der Schädelhöhle, zwei am Bruchschnitt Operirte, zwei am Unterschenkel und zwei am Oberschenkel Amputirte, sowie ein Kranker, dem ein Stück aus der Tibia trepanirt wurde. Bei dem geburtshülflichen Falle hatte das Geburtsgeschäft bei einer zum neunten Mal Schwangeren bereits zwei Tage gedauert und war der Kopf im Beckeneingang eingeklemt; das Kind lebte noch und wurde von mir deshalb die Zange angelegt. Obgleich die Entwicklung eine schwierige war, so gelang sie doch ohne Perforation; es folgte aber

eine äusserst heftige Blutung durch freiwillige Ablösung der Nachgeburt und Paralyse der Gebärmutter nach, welche zwar durch Reizung der Gebärmutter, durch Einspritzungen, Tamponade etc. zum Stillstand gebracht wurde, leider aber in meiner Abwesenheit Nachts (die Entbundene wohnte  $1\frac{1}{2}$  Stunden entfernt) von Neuem eintrat und die Erschöpfte in kurzer Zeit tödtete.

In zwölf Fällen forderte, ohne dass ein direkter nachtheiliger Einfluss der Operation obwaltete, der Tod seine Opfer wegen Wiederkehr des Uebels, sei es in der Operationswunde selbst, oder in Folge secundärer innerer Ablagerungen. Hieher gehören namentlich jene an sogenannten bösartigen Pseudoplasmen Operirten und ferner die mit Eierstockwassersucht Punktirte.

Natürlich können solche, bei denen eine nach der vollkommenen Heilung der Operationswunde zufällig auftretende Krankheit, sei es mit acutem oder chronischem Verlaufe, wie z. B. Tuberculose, Typhus, Ruhr, Gastritis, Herzaffectionen etc. dem Leben ein frühzeitiges Ende machte, nicht unter die ungünstigen Fälle gerechnet werden, weil die Operation das angestrebte Ziel erreichte.

Es haben sich leider einige Fälle zugetragen, in welchen nach schwieriger Operation, nach Aufwendung der grössten Sorgfalt und aufmerksamen Kunsthülfe, nach vollständiger Herstellung einige Wochen später eine andere Krankheit die Freude an dem schönen Erfolge der operativen Chirurgie wieder vernichtete. So starb z. B. sieben Wochen nach geheiltem Bruchschnitt ein Landmann während einer Ruhrepidemie in seiner Heimath, desgleichen ein junger Mensch, der nach Resection der Tibia und Bildung eines neuen Knochens in die  $1\frac{1}{4}$  Stunde von hier entfernte Heimath entlassen wurde, sechs Wochen später bei bestehender excentrischer Herzhypertrophie in Folge unzweckmässiger Nahrung an einer Gastritis, ferner eine Dame  $1\frac{1}{4}$  Jahr nach der Amputation des Unterschenkels an Blutsturz.

Unvollkommener oder kein Erfolg trat natürlicher Weise ein bei verschiedenen Palliativoperationen, wie bei der Punction des Unterleibs, des Wasserbruches, bei einzelnen Exstirpationen von Afterbildungen, bei Resectionen, Exarticulation in der Chopart'schen Linie etc. Da sicherlich mancher Leser aus den in der Tabelle verzeichneten Fällen Nutzen zu ziehen wünscht, so wollen wir die wichtigen Operationen einer näheren Betrachtung unterwerfen.

### I. Chirurgische Operationen.

Was die Entfernung der Pseudoplasmen betrifft, so kann ich mich hier kurz fassen, weil die dahin bezüglichen Fälle in dem ersten Theil der Arbeit ausführlich besprochen wurden. Eine grosse Anzahl von Geschwülsten wurden exstirpirt und trotzdem, dass gerade diese Operation im Verhältnisse zu den anderen wegen Auftritt von Recidiv ein minder günstiges Resultat lieferte, so muss im Allgemeinen doch der Erfolg des operativen Eingreifens als ein guter bezeichnet werden. Unter 200 und einigen fünfzig Operirten starben nur zwei (Israelite mit Epitheliom und der Knabe mit *Struma cystica parenchymatosa*) in Folge der Operation und zehn im weiteren Verlaufe, sei es durch locales Recidiv, durch secundäre Ablagerungen oder durch weitere Entwicklung schon bestehender anderer Geschwülste. (Eine Frau, welcher früher ein grosser Faserkrebs der Unterkieferdrüse entfernt war, und bei welcher sich später ein Markschwamm entwickelt hatte; eine Frau mit Markschwamm der Ohrspeicheldrüse, bei welcher in der dritten Woche Krebsablagerungen in der Lunge, Leber, den Knochen etc. entstanden; ein junger Mann, Soldat, welchem ein cystischer Hoden, alsdann ein grosses Cystoid zwischen Carotis und Subclavia exstirpirt wurde, in Folge von bedeutender Entwicklung vieler Cystengeschwülste im Unterleib; ein anderer sieben Monate nach Resection des Unterkiefers wegen fa-

serigem Sarcom und Recidiv; ein Landmann [früher Soldat], der wegen Markschwamm des Oberkiefers resecirt wurde, wegen Krebs an der *Basis cranii*; eine Frau mit grossen Sarcomen in der Magengegend, zwei Jahre nach der Exstirpation, ebenso ein anderer mit Cancroiden auf dem Rücken, alsdann drei Frauen, welchen die Brustdrüse wegen Faserkrebs amputirt wurde, bei der einen erfolgte der Tod zwei Jahre, bei der andern acht und bei der dritten sechs Monate nach vorgenommener Exstirpation. Bei einer jungen Frau trat der Tod einige Zeit nach der Punction des cystisch entarteten Ovariums in Folge neuer Ansammlung und hiedurch bewirkter allgemeiner Schwäche ein.) — Wie ich schon früher mitgetheilt habe, so ziehe ich die Ausrottung mittelst des Messers jener mit Aetzmitteln und der Unterbindung vor und beschränke diese letzten Mittel nur auf einzelne geeignete Fälle. Auch der unbedingten gewaltsamen Entfernung jeder krebsigen Neubildung spreche ich nicht das Wort und halte es für Pflicht jedes Chirurgen, die gegebenen Verhältnisse genau und umsichtig aufzufassen und die Vor- und Nachtheile gegenseitig zu erwägen.

Was die Ausführung der Operation, der Exstirpation von Geschwülsten betrifft, so halte ich auch streng daran, erstens alles Erkrankte zu entfernen, zweitens soviel als möglich eine rasche Heilung zu erzielen, wenn die Wunde keine tiefe ist, keine verschiedenartige Gewebe getrennt wurden. (Ist das letztere der Fall, so schaden die Anlegung der Naht, ein einigender Verband etc. sehr viel.) Drittens suche ich den Blutungen entweder durch fleissiges Umstechen der Gefässe und Unterbindung derselben oder auch nöthigenfalls (was aber selten der Fall sein dürfte) durch vorhergehende Ligatur des geschlossenen Gefässstammes, welcher das Blut in die erkrankten Partien liefert, vorzubeugen.

Das Letzte kam übrigens nur zwei Mal vor. (Unterbindung der *Arteria maxillaris externa* und *Carotis sinistra*.)

Müssen Geschwülste exstirpirt werden, welche in die Tiefe dringen und mit wichtigen Theilen in Verbindung



stehen, so bewirke ich die Trennung mittelst einer stumpfen, geraden, starken Scheere, um nie eine Nebenverletzung hervorzurufen.

Mehr Aufmerksamkeit werden wir den ausgeführten Amputationen schenken.

Die Amputation in der Continuität wurde 26 Mal und jene in der Contiguität 33 Mal, also im Ganzen 59 Gliederabsetzungen verrichtet.

### Amputation in der Continuität.

Gliedertheil.	Geschlecht.	Alter.
Phalangen . . . . 5	Männliches . . . 21	Vom 9. — 20. . . 6
Grosse Zehe . . . 1	Weibliches . . . . 5	" 20. — 30. . . 7
Mittelfussknochen	26	" 30. — 40. . . 9
der grossen Zehe 2		" 40. — 50. . . 2
Mittelhandknochen		" 50. — 63. . . 2
des rechten Zei- gefingers . . . . 1		26
	Stand und Gewerbe.	
Des linken kleinen Fingers . . . . 1	Knaben . . . . . 2	16
Oberarm . . . . . 1	Jünglinge . . . . 3	Bauer . . . . . 5
Oberschenkel . . . 6	Mädchen . . . . . 1	Knecht . . . . . 1
Unterscheukel . . . 9	Soldaten . . . . . 6	Dame . . . . . 1
26	Kaufmann . . . . . 2	Klosterfrau . . . 1
	Schneidermeister 1	Bauernfrau . . . 1
	Schullehrer . . . 1	Handwerker . . . 1
	16	26
Krankheitsursache.	Operationmethode.	
Verletzungen, complicirte Frac- turen, Zerschmetterung der Extremitäten . . . . . 3	Ovalaerschnitt . . . . . 4	
<i>Gangraena senilis</i> . . . . . 1	Lappenschnitt von innen nach ausssen . . . . . 3	
Ausgebreitete Geschwüre der Weichtheile . . . . . 4	Von aussen nach innen . . . 3	
Osteoporose und fettige Ent- artung des Knochens . . . 3	Cirkelschnitt, einzeitiger . . 4	
Caries . . . . . 4	" doppelzeitiger . . . . . 4	
Gelenkwassersucht mit Des- organisation des Gelenkes 2	Gemischte Methode . . . . . 2	
Necrose in Folge von furun- kulöser und phlegmonöser Entzündung der Weichtheile 1	Bei der Amputation der Pha- langen richtete sich das Ver- fahren nach der Beschaffenheit der Weichtheile, so dass eine eigentliche Methode nicht geübt werden konnte.	
Cancroid . . . . . 1		

**Abnahme der Glieder in der Contiguität: 33.**

Körpertheile.		Geschlecht.	
Finger- und Zehenglieder	22	Männliches . . . . .	26
Einzelne Finger und Zehen	8	Weibliches . . . . .	7
Mittelfusssknochen der grossen Zehe . . . . .	1		
Chopart'sche Linie . . . . .	1	Stand und Gewerbe.	
Rechtes Hüftgelenk . . . . .	1	Knaben . . . . .	2
		Mädchen . . . . .	1
		Soldaten . . . . .	16
		Handwerker . . . . .	1
		Landleute . . . . .	6
		Dienstleute . . . . .	5
		Lehrer . . . . .	1
		Dame . . . . .	1
		Operationsmethode.	
		Meistens Ovalaerschnitt oder	
		Bildung zweier Lappen, der eine	
		von aussen, der andere von innen,	
		oder besonderes Verfahren.	
		Bei Verletzungen der Phalangen	
		gewöhnlich einfache Lösung	
		der Weichtheile vom Knochen und	
		Exarticulation, so dass	
		eine trichterförmige Wunde gebildet	
		wurde; häufig wurde nach Entfer-	
		nung des Nagels ein Längsschnitt	
		auf der Dorsalseite gesetzt und	
		von diesem aus der Knochen	
		exarticulirt. Dieses Verfahren	
		bietet sehr viele Vortheile, da die	
		Verwundung alsdann eine geringe	
		ist und der Stumpf der Weichtheile	
		sehr wenig von der normalen Form	
		und Länge abweicht. Bei dem im	
		Hüftgelenke Exarticulirten (der	
		Fall ist in der deutschen Klinik	
		Nr. 46 und 47, Jahrgang 1856,	
		ausführlich beschrieben) wurde	
		ein Längsschnitt gesetzt und von	
		diesem aus der Knochen aus der	
		Gelenkverbindung etc. gelöst. Bei	
		dem Fall von Exarticulation in	
		der Chopart'schen Linie wurde	
		ein oberer und unterer Lappen	
		gebildet. Da aber der Calcaneus	
		gleichfalls cariös afficirt war,	
		der Syme'sche Schnitt keine	
		Chancen bot, so wurde augenblick-	
		lich die Amputation im mittleren	
		Dritttheil des Unterschenkels	
		verrichtet.	

Bei Verletzungen der Phalangen gewöhnlich einfache Lösung der Weichtheile vom Knochen und Exarticulation, so dass eine trichterförmige Wunde gebildet wurde; häufig wurde nach Entfernung des Nagels ein Längsschnitt auf der Dorsalseite gesetzt und von diesem aus der Knochen exarticulirt. Dieses Verfahren bietet sehr viele Vortheile, da die Verwundung alsdann eine geringe ist und der Stumpf der Weichtheile sehr wenig von der normalen Form und Länge abweicht. Bei dem im Hüftgelenke Exarticulirten (der Fall ist in der deutschen Klinik Nr. 46 und 47, Jahrgang 1856, ausführlich beschrieben) wurde ein Längsschnitt gesetzt und von diesem aus der Knochen aus der Gelenkverbindung etc. gelöst. Bei dem Fall von Exarticulation in der Chopart'schen Linie wurde ein oberer und unterer Lappen gebildet. Da aber der Calcaneus gleichfalls cariös afficirt war, der Syme'sche Schnitt keine Chancen bot, so wurde augenblicklich die Amputation im mittleren Dritttheil des Unterschenkels verrichtet.

Mit einem gewissen beruhigenden Gefühle kann ich hier mittheilen, dass von allen jenen Fällen, in welchen organische Veränderungen sowohl der weichen, als harten Theile Veranlassung zur Absetzung der Glieder boten, kein einziger vom Beginne des Uebels in meiner eigenen Behandlung stand. Alle kamen entweder aus freien Stücken

oder wurden mir von Collegen zugeschickt in einer Zeit, wo andere Mittel nichts mehr nützten. So viele verschiedenartige Affectionen der Glieder auch in meinem Hospitale oder in meiner Privatpraxis behandelt wurden, erreichte keine eine derartige Höhe, dass die Amputation einer wichtigen Partie den Schluss der Behandlung bildete.

Das Resultat der Absetzungen kann, ohne unbescheiden zu sein, als ein sehr gutes bezeichnet werden, denn von 59 Operirten, von denen eine schöne Zahl grössere Gliedertheile verlor und bei welchen oft sehr ungünstige Verhältnisse bestanden, starben nur vier. Diese 4 Fälle, welche übrigens schon vor Vornahme der Operation als verzweifelte bezeichnet wurden, sind in Kürze mitgetheilt folgende:

Bei einer betagten Dame der gebildeten Classe, in einer andern Stadt wohnend, wurde wegen ausgebreitetem Alters-Brand des linken Fusses die Amputation des noch als gesund befundenen Unterschenkels im obern Drittheile desselben, da eine Begrenzung nicht stattfand, als letztes Mittel verrichtet. Die Dame von einem entfernten Lande hergereist, zog sich einen Rothlauf des Fusses zu, und als bereits der Brand so weit gediehen war, wurde ich noch consultirt. Bei Ausführung der Operation machte ich den doppelzeitigen Cirkelschnitt und musste, da die Gefässe alle verkalkt waren, 17 Ligaturen anlegen, um die Blutung aus den vielen offenstehenden kleinen Gefässen zu stillen. Die zwei ersten Tage war der Verlauf ein guter, am dritten trat aber der Brand am Operationsstumpfe wieder auf und setzte sich bis über das Kniegelenk hinaus fort. Da der Schwächezustand schon ein bedeutender war, so starb die Operirte am fünften Tage. Bei der Untersuchung des Unterschenkels zeigten sich die Gefässe durch Ablagerung von kohlensaurem Kalk in ihre Wandungen entartet, im untern Drittheil des Unterschenkels und im Fusse waren dieselben noch durch ein Faserstoffgerinnsel, in welchem theilweise auch Fett zu treffen war, verstopft. Die Verkalkung reichte bis zur *Arteria poplitea*; oberhalb des Knie-

gelenkes waren die Arterien gesund, ein Wink, dass man in betreffenden Fällen eher augenblicklich den Oberschenkel als den Unterschenkel zu amputiren habe, weil der Prozess doch meistens die Gefässe des Unterschenkels gleichmässig ergriffen hat. Nachdem der Brand einmal so weit gegangen und der Kräftezustand ein so elender war, so konnte natürlicher Weise an eine zweite Amputation höher oben nicht mehr gedacht werden.

Den zweiten Fall von tödtlichem Ausgang nach Amputation des Unterschenkels beobachtete ich bei einem Bauern, der durch stetes Brantwein trinken in jeder Beziehung moralisch wie physisch heruntergekommen war. Durch einen Fehltritt hatte sich derselbe eine Anschwellung des linken Fusses, welche nicht in einer Vereiterung des Fussgelenkes, sondern der Fusswurzelknochen, namentlich der Gelenksverbindung zwischen Sprung- und Fersenbein, begründet war, zugezogen. Schon lange hatte der Patient gepflastert und gesalbt und wurde mir endlich behufs der Operation in das Hospital geliefert. Bei der Amputation bildete ich zwei Lappen, den untern von innen nach aussen, den obern von aussen nach innen. 13 Tage ging es ganz gut, alsdann trat bei sehr stürmischer, wechselnder Witterung ein Rothlauf am Stumpfe auf (gleichzeitig beobachtete ich das Erysipel bei verschiedenen chirurgischen Fällen) und entwickelte sich in dessen Folge eine *Cellulitis diffusa pyaemica (Cellulitis erysipelatoso pernicioso)*. Sehr faserstoff-, salz- und harnstoffreiches Exsudat wurde in den verschiedenen Schichten des Zellgewebes des Stumpfes bis auf den Knochen hin abgelagert und erst spät, nachdem die Infiltration bis zum Becken erfolgte, trat die Umwandlung zur Eiterbildung ein. Bis auf die Knochen, in dem Kniegelenk, bis zum Becken hinauf hatte trotz der aufmerksamsten Behandlung der Prozess alles zerstört und war deshalb am 21. Tage nach der Operation der Tod erfolgt. Lobuläre Herde in der Lunge fanden sich keine, dagegen Emphysem, serös blutige Infiltration, Fettherz, und

an der operirten Extremität völlige Zerstörung des Zellgewebes durch Eiter und Jauche nach allen Richtungen hin.

In einem andern Falle nahm ich einem 54 Jahre alten Lehrer, der mehrere Jahre in dem Zuchthaus zugebracht hatte, den Oberschenkel im untern Dritttheil mittelst des einzeitigen Cirkelschnittes ab. Der Kranke litt an einer bedeutenden Kniegelenkswassersucht mit Entartung des Synovialsackes und konnte weder stehen noch gehen. Da der Schwächezustand, die Abmagerung täglich auffallender waren, so musste auch die Vorhersage als eine ungünstige gestellt werden. Schon bei der Ausführung der Operation rechtfertigte sich die Ansicht, weil sich die Gefässe alle verkalkt vorfanden und an der magern Extremität eilf Schlagadern unterbunden werden mussten. Trotz der sorgfältigsten Anlegung der Ligaturen und einer eine Stunde andauernden Ueberwachung der nicht mehr blutenden Wunde stellte sich 2 $\frac{1}{2}$  Stunden nach der Anlegung des Verbandes eine Nachblutung ein, welche von zwei ganz kleinen Muskelästchen, die von mir alsdann unterbunden wurden, geliefert war. Der äusserst ängstliche Patient bat mich, eine Aderpresse provisorisch anzulegen, und gegen meinen Grundsatz erfüllte ich die Bitte; denn weder vor, noch nach Amputationen wende ich dieses Mittel sonst an, weil es nach meinen Erfahrungen aus vielen Gründen mehr Schaden als Nutzen bringt. Das Tourniquet, dessen Pelotte von mir richtig placirt war, wurde aber im Verlaufe der Nacht etwas verschoben und durch die Angst vor Nachblutung einmal etwas fester angezogen, wodurch ein Druck auf die Venen entstand. Eine weitere Blutung trat zwar nicht mehr ein, dagegen zeigte die Wunde beim ersten Verband ein schmutziges Aussehen und konnte man sich überzeugen, dass hier ein pyämischer Prozess theils Folge der gesunkenen Lebenskraft, der Anämie, theils Folge des sich lösenden, zu Eiter zerfallenden, früher in den Venen circulirten Blutes und Aufsaugung desselben entwickle. Den zehnten Tag starb der Operirte unter Schüttelfrösten,

unter den Erscheinungen der Pyämie, welche sich auch durch die gesetzten Veränderungen im Körper (lobuläre Herde in der Lunge) erkennen liess. Eine Venenentzündung im Stumpfe bestand übrigens nicht; dagegen fand sich überall Verkalkung der Schlagadern; alte, beschränkte und theilweise in Verkalkung begriffene Tuberkulose der Lunge, sowie bedeutende Strikturen des Dickdarmes.

Bei einem gleichfalls sehr heruntergekommenen, dem Trunke ergebenen Fruchthändler wurde wegen ausgebreiteten, bis auf den Knochen eindringenden, die Weichtheile der untern Extremität zerstörenden, durch unrichtige Mischung des Blutes veranlasste Zellgewebsgeschwüre der Oberschenkel im obern Drittheile mittelst des Lappenschnittes von aussen nach innen amputirt. Obgleich durch Unterbindung vieler Gefässe kein Tropfen Blut mehr floss und lange Zeit die Wunde offen gelassen wurde, so trat dennoch zwei Stunden später nach exacter Vereinigung der Lappen mit der blutigen Naht eine Nachblutung, welche von einem kleinen Muskelgefässchen herrührte, ein. Die erste Zeit war der Verlauf ein ganz günstiger, später aber während des Eiterungsprozesses bekam die Wunde ein schmieriges Aussehen, lösten sich die bereits gebildeten Adhäsionen und entwickelte sich eine Pyämie in chronischer Form, d. h. bei der schon bestehenden Crase, bei der Entartung der die Wunde bildenden Theile (Fettmetamorphose der Muskelfasern) übte die Eiterung einen nachtheiligen Einfluss auf das Gesamtbefinden aus, verminderte sich die Lebenskraft von Tag zu Tag, so dass nach Verlauf von fünf Wochen, während welchen der nekrotische Knochen resecirt wurde, der Tod trotz der aufmerksamsten Pflege und Behandlung erfolgte. Eiterablagerungen im linken Ellbogengelenk waren eingetreten, im Amputationsstumpfe zeigten sich die Folgen von *Cellulitis diffusa pyämica* und war der Knochen nekrotisch; die Musculatur fettig, die Schlagadern atheromatös entartet. In den Venen war nirgends Eiter nachzuweisen, dagegen

fanden sich Oedem des Gehirns und der Lunge, Muskatnussleber, Milzvergrößerung und Bright'sche Nieren vor. Bei der mikroskopischen Untersuchung zeigten sich die Primitivbündel der Muskeln in hohle, mit Fett gefüllte Schläuche umgewandelt; die Leberzellen enthielten Fett, die Gefässwandungen bestanden aus phosphorsaurem Kalk.

Von den andern glücklich geheilten Fällen von Amputationen und Exarticulationen befanden sich gleichfalls mehrere in den ungünstigsten Verhältnissen.

Namentlich habe ich hier den Fall von Exarticulation im Hüftgelenk (bereits in der deutschen Klinik veröffentlicht), sowie einen solchen von Amputation unterhalb des kleinen Rollhügels bei einer 61jährigen Dame, die drei Jahre lang in dem elendesten Zustande zugebracht hatte und nur die geringste Aussicht auf günstigen Verlauf hoffen liess, zu erwähnen. Bei diesem letztern bestand eine ausgebreitete fettige Entartung aller Knochen der untern Extremität und war in Folge der Schmerzen eine solche Contractur zugegen, dass die Ferse auf der Hinterbacke aufruhte. Ich führte den einzeitigen Zirkelschnitt in den noch infiltrirten Weichtheilen aus und sägte den Knochen hoch oben ab. Als derselbe in der Amputationswunde wiederum erkrankte, vollführte ich die Resection bis zum *Trochanter minor*. Die Heilung ging hierauf rasch vorwärts und seit 5 Jahren erfreut sich die Dame der blühendsten Gesundheit.

Grossartige Knochenzerschmetterungen gaben drei Mal Veranlassung zur Amputation und jedesmal wurden durch diese die Verunglückten trotz der grossen Erschütterung des Nervensystems gerettet. Bei zwei Soldaten, die auf der Eisenbahn überfahren wurden, bei welchen der Unterschenkel wie ein Theil des Oberschenkels zertrümmert war, setzte ich bald nach der Verletzung, einmal durch die Amputation des Oberschenkels mit dem einzeitigen Cirkelschnitt, das andere Mal mittelst meines gemischten Verfahrens die zerschmetterte Gliedmasse ab; das dritte

Mal wurde einem jungen Menschen von 17 Jahren auf der Drehscheibe des Bahnhofes der Fuss zerquetscht. Da keine äussere Wunde bestand, die Geschwulst enorm war, so wurde bis zum Stadium der Eiterung gewartet und nach Ueberzeugung der gesetzten grossartigen Störungen der Unterschenkel in der Mitte mittelst des doppelzeitigen Cirkelschnittes abgenommen.

Obgleich jeder dieser Fälle grosses Interesse bietet, so muss ich doch auf die nähere Mittheilung wegen Mangel an Raum verzichten.

Was nun die bei der Abnahme der Glieder beobachteten Verfahrensarten betrifft, so wurde natürlich den bestehenden Verhältnissen entsprechend bald diese, bald jene Methode in Anwendung gebracht, wie mir solche mehr Vortheile versprach. Mein Bestreben war stets die Wunde so zu formen, dass eine schnelle Vereinigung stattfinden könne, eine bedeutende Reaction unterbleibe. In früheren Zeiten habe ich gerne den Lappenschnitt, besonders den von aussen nach innen in Anwendung gebracht, weil mittelst desselben auf viel elegantere und kunstfertigere Weise operirt werden kann. Jetzt schränke ich ihn aber nur auf jene Fälle ein, in welchen der Cirkelschnitt unausführbar ist. Beim Lappenschnitt wird nämlich eine grössere Wunde gebildet, werden wichtigere Partieen freigelegt, werden die Gefässe schräg durchschnitten, ist die Blutung deshalb schwieriger zu stillen und wird doch nicht, wie so Viele glauben, ein fleischigerer Stumpf gebildet. Der einzeitige Cirkelschnitt ist ein von mir beliebtes Verfahren, erfordert aber eine gute Assistenz bei Zurückhaltung der Weichtheile und bietet auch bei sehr massigen Gliedern nicht unbedeutliche Inconvenienzen. Wenn der doppelzeitige Cirkelschnitt nicht die Unannehmlichkeit mit dem Ablösen und Zurückklappen der Haut hätte, so wäre derselbe in den meisten Fällen allen anderen Verfahrensarten vorzuziehen, weil durch ihn in den wichtigen Gebilden die kleinste Wunde formirt, die Gefässe senkrecht durchschnitten, deshalb



leichter zu fassen und zu unterbinden sind, sowie auch eine innige Vereinigung der Wundränder ohne Spannung derselben, wenn die Operation gut verrichtet wurde, zu bewerkstelligen ist.

Um die Annehmlichkeiten der Lappenbildung mit den Vortheilen des Cirkelschnittes zu vereinigen, so habe ich in der letzten Zeit in zwei Fällen am Oberschenkel ein gemischtes Verfahren angewendet. Ich bildete nämlich zwei grosse Hautlappen, einen obern und einen untern, durch Einschneiden von aussen nach innen (indem mit der Achse des Gliedes verlaufend zwei senkrechte Schnitte gesetzt und beide durch halbmondförmige vereinigt wurden) und Loslösen derselben von der Fascie. Hierauf schnitt ich an der Basis der Lappen die Weichtheile mit einem Schnitt kreisförmig bis auf den Knochen durch. Nach Unterbindung der Gefässe wurden die Lappen mit der Naht vereinigt und trotzdem, dass beide Mal wegen der bestehenden allgemeinen wie localen Verhältnissen die Aussichten nicht die besten sein konnten, war der Erfolg ein sehr guter. Von den Lappen starb nichts ab und wurden namentlich in dem einen Fall ein auffallend schöner Stumpf gebildet. Diese Methode hat nach meiner Ansicht den Vorzug vor allen übrigen aus dem Grunde, weil eine kleine Wunde gesetzt, die Gefässe senkrecht durchschnitten, leicht unterbunden, die Lappen auf's beste vereinigt, auch das Verfahren an allen Gliedertheilen in Ausführung gebracht werden könne. Die Reaction wird gleichfalls eine mindere sein, da die Wunde ohne Spannung und Zerrung geschlossen erhalten werden kann, die Muskelwunde wegen den schädlichen äusseren Einflüssen mehr geschützt, desshalb auch weniger Gefahr von Eintritt einer Nachblutung durch Loslösen einer Ligatur etc. zu befürchten ist. Für Abfluss des Secretes, für die Herausleitung der Ligaturfäden ist mehr gesorgt als bei dem einzeitigen Cirkelschnitte und dürfte daher auch weniger Veranlassung zu ungünstigen Verhältnissen in der Wunde durch Aufsaugung deleterer Stoffe gegeben sein.

Die Ausführung dieses Verfahrens ist angenehmer, als jene des doppelzeitigen Cirkelschnittes, da die Ablösung der Haut schneller und besser erfolgt, die Lappen leicht vom Gehülfen zurückgehalten werden können, auch erreicht man durch die Anlegung der Naht in leichter Weise eine so schöne Vereinigung als bei Vornahme des Lappenschnittes von aussen nach innen, nur mit dem Vortheile, dass hier weniger eine spätere Freilegung des Knochens erfolgen wird. Denn wenn auch bei dem gewöhnlichen Lappenschnitt die Vereinigung anfänglich durch die Naht aufs schönste zu Stande zu kommen scheint, so wirkt oft die eigene Schwere der Lappen störend ein und wird hiedurch die bereits bestehende Verbindung wieder gelöst und tritt hin und wieder der früher schön bedeckte Knochen zu Tage.

Nur bei einzelnen Patienten, die es durchaus wünschten, liess ich Chloroform inhaliren, da ich aus verschiedenen Gründen kein Freund dieses Mittels, welches schon manchem Operirten das Leben gekostet hat, bin. Mit Vortheil wurde dagegen die örtliche Application des Eises kurze Zeit vor der Verrichtung der Operation in Anwendung gebracht.

Die Compression der Hauptschlagader musste immer durch einen Gehülfen ausgeübt werden, der Aderpresse bediente ich mich aus gewichtigen Gründen nicht. Grosse Aufmerksamkeit schenkte ich stets einer sorgfältigen Unterbindung der getrennten Gefässe und nach derselben, wenn immer möglich, einer innigen Vereinigung der Wundränder mittelst der blutigen Naht, wobei jedoch gehöriger Raum zum Abziehen des Exsudates gelassen wird.

Nachblutungen kamen drei Mal vor; ein Mal bei Verknöcherung der Schlagader trotz der Unterbindung von 13 Gefässen, ein andermal bei Fettmetamorphose von Musculatur und Unterbindung von eilf Gefässen und das dritte Mal bei paralytischem Zustand der Musculatur nach Unterbindung von 14 Gefässen; jedesmal durch nachträgliche Ausdehnung eines oder mehrerer Capillargefässe, bei fehlendem Contractionsvermögen der umgebenden Musculatur.

Immer wurde die Unterbindung im Stumpfe selbst bewerkstelligt; hätte diese nicht stattfinden können, so wäre von mir der geschlossene Hauptstamm an einer dem Herzen näher gelegenen Stelle aufgesucht und umschlungen worden, denn das oft in Anwendung gebrachte „*Juste milieu*“ Verfahren mit Compressivverband, Tamponade, Druck der Aderpresse, verwerfe ich, und bereue sehr in einem Falle, der übrigens auch ohne diess tödtlich verlaufen wäre, dem Wunsche des Patienten nachgegeben zu haben, weil hiedurch ein nachtheiliger Einfluss auf den Kreislauf im Stumpfe ausgeübt wurde. Wenn bei Absetzung von Gliedern verkalkte, atheromatöse Gefässe oder paralytische Musculatur getroffen werden, so ist die Stillung der Blutung sehr erschwert und leicht hat man trotz der sorgfältigsten Unterbindung eine Nachblutung zu befürchten, weil nach einiger Zeit durch Einleitung des Collateralkreislaufes die kleinsten Gefässe sich ausdehnen und spritzen, die Kälte auf die Zusammenziehung der Gefässwandungen keine Wirkung äussert. In solchen Fällen hat man den Verband erst nach einigen Stunden *lege artis* anzulegen.

Dieser wurde von mir, wenn auch einfach, doch stets sorgfältig besorgt, um der Wunde den nöthigen Schutz zu gewähren. Nach Anlegung der Naht bediente ich mich in den ersten Jahren keines klebenden Unterstützungsmittels, weil ich abgesehen mancher unangenehmen Eigenschaften des Heftpflasters, dessen direkte schädliche Einflüsse zu sehr kannte. In der letzten Zeit benützte ich die concentrirte arabische Gummilösung, welche sich mir bis jetzt als äusserst angenehm und vortheilhaft erwies. Feine Leinwandläppchen von der Grösse, wie man sie gerade nöthig hat, werden mit der Gummilösung bestrichen und wie der englische Taffet aufgelegt. Dieselben legen sich gut an, trocknen rasch ein, halten fest, reizen in keiner Weise und können durch Aufträufeln von warmem Wasser leicht wieder entfernt werden. Auf die vereinigte Wunde wurde meistens ein Malteserkreuz, hierauf in kaltes Wasser ge-

tauchte, geordnete Charpie, ungeordnete Charpie, Languetten gelegt und das Ganze mittelst der Binde vereinigt.

Die Nachbehandlung war so einfach als möglich. Anfänglich wurden kühle, feuchte Compressen, um einer heftigen Reaction entgegen zu wirken und die Schmerzen zu vermindern, angewendet; kam der Eiterungsprozess zu Stande, so wurde derselbe durch Application lauer Wasserüberschläge unterstützt, welche oft bis zum 14. Tage oder noch länger, je nach Beschaffenheit der Wunde, fortgesetzt wurden. So lange Ueberschläge nöthig waren, bestand auch der Verband in mit Wasser befeuchteter Charpie; bekam die Wunde ein verdächtiges Aussehen, war ein Stillstehen oder sogar ein Zerfallen der in der Organisation begriffenen Exsudate sichtbar, gesellte sich Rothlauf etc. hinzu, so wurde mit Oel verbunden und ununterbrochen mit sehr schleimigen Breiumschlägen von Leinsamenmehl cataplasmiert. Es wurden zwar hin und wieder bei verzweifelten Fällen noch die Digestivsalbe, das Einstreuen von Kohlenpulver, selbst die Cauterisation der Wundfläche benützt, aber jedesmal überzeugte ich mich, dass diese Mittel gar nichts fruchteten, und dass, wenn die schon bezeichnete örtliche Behandlungsweise nicht ausreichte, auch nichts mehr zu hoffen war. Die innerliche Behandlung war natürlich den Complicationen entsprechend, gesellte sich nichts Wesentliches hinzu, so blieb es bei zweckmässiger Diät und kühlendem Getränk.

Der Vortheil, den der Gebrauch von Wasserüberschlägen auf wichtige Operationswunden leistet, ist ein grossartiger, denn durch den dem physiologischen Prozess in der Wunde entsprechenden Temperaturgrade des Wassers, durch den Einfluss der Feuchtigkeit wird die Bildung und Umwandlung der Exsudate, eine richtige Organisation derselben sehr unterstützt, sowie der Aufsaugung deleterer Stoffe entgegenwirkt. In einigen Fällen, wie wir auch noch später sehen werden, wo der Tod erfolgte, wären vielleicht die pyämischen Zufälle nicht entstanden, wenn es

mir möglich gewesen wäre, ununterbrochen die Ueberschläge appliciren zu lassen. Häufig fehlt es nämlich an der hiezu nöthigen aufmerksamen Wartung, und man sieht sich alsdann veranlasst, die Wunde mit fettigen Mitteln, mit feinem Oel, mit Plumaceaux, die mit einer milden Salbe von Schweinefett, Ochsenmark, saurem Rahm und frischer Butter etc. bestrichen sind, zu bedecken.

In jüngster Zeit hat man die Feuchtigkeit in Form von permanenten Bädern bei Amputationswunden in Anwendung gebracht. Ein Mittel, welches aus verschiedenen Gründen der Application von feuchten Compressen unbedingt nachsteht. Abgesehen der Schwierigkeit, die operirten Theile bequem in solchen Bädern zu legen, die Temperatur des Wassers gleichmässig zu erhalten, so kann das ständige Eindringen der Wassermasse in die Gewebe nicht unterstützend, sondern nur störend einwirken, weil hiedurch nicht wie bei den Ueberschlägen eine milde Anregung der Bildungsthätigkeit in der Wunde, erleichterter Abfluss des Secretes stattfindet, sondern eine Auflockerung, Auflösung erzielt wird.

Wird das Wasserbad nach der Verwundung anhaltend als kaltes angewendet, so werden augenblicklich nachtheilige Circulationsstörungen, Rothlauf etc. sich entwickeln. Es sind mir einige Fälle zu Gesicht gekommen, wo Collegen bei Verletzungen dieses Mittel in Anwendung brachten und jedesmal dadurch der Heilungsprozess sehr verzögert, ja hin und wieder das Leben gefährdet wurde. Hat das Wasserbad eine erhöhte Temperatur, so kann es sich eigentlich für eine frische Schnittwunde nicht qualificiren, da abgesehen einer zu befürchtenden Nachblutung die Wärme einen beträchtlichen Zufluss von Flüssigkeit in die Wunde verursachen und den physiologischen Prozess stören wird. Jeder Operirte empfindet während den ersten 24, 36 oder 48 Stunden, hin und wieder noch länger, ein gewisses Wohlbehagen bei Erneuerung des kühlen, feuchten Ueberschlagens, er liebt die Kälte und erst später, wenn

die Eiterung im Gange ist, stellt sich das gleiche Gefühl bei der Anwendung warmer Compressen ein. Die richtige Beurtheilung der in der Wunde vor sich gehenden Umwandlung des Exsudates und die hiedurch modificirte Anwendung der Feuchtigkeit auf dieselbe bildet den hauptsächlichsten Theil der chirurgischen Therapie nach Ausführung grosser Operationen, wesshalb der Wundarzt sich auf's Genaueste von der localen Beschaffenheit überzeugt haben muss, bevor er bald die Kälte, bald die Wärme mit Feuchtigkeit verbunden einwirken lässt.

Wir gehen jetzt zu den Resectionen über.

Im Ganzen wurden, abgesehen von zwei Absägungen nekrotischer Knochen in Amputationsstumpfen, 18 Aussägungen von Knochenpartieen vorgenommen. Von diesen 18 starb einer in Folge der Operation an Pyämie (Aussägung eines nekrotischen Stückes der Diaphyse der Tibia), zwei in Folge des Recidives und Auftrittes von Aftermassen an anderen Orten, einige Zeit nach der Operation (Resection des Ober- und Unterkiefers einmal wegen Markschwamm, das andere Mal wegen faserigem Sarcom mit grossen gefüllten Zellen); in vier Fällen hatte das operative Verfahren nicht den gewünschten Erfolg und musste einmal nach partieller Resection des Fersenbeins die Amputation des Unterschenkels (günstiger Verlauf), das andere Mal bei ausgebreiteter Necrose des Schienbeins, wo an zwei Stellen mittelst der Kreissäge Sequester entfernt wurden, wegen weiterer Anwesenheit einer Masse von abgestorbenen Knochenstücken in den zwei unteren Drittheilen des Schienbeins, die Amputation des Unterschenkels (guter Verlauf), das dritte Mal nach der Resection der ersten Phalanx der linken grossen Zehe, die Amputation des Mittelfussknochens derselben (gleichfalls günstiger Verlauf), das vierte Mal bei Hiebwunde des linken Daumens und Splitterung des Knochens, wo noch eine Anheilung, jedoch ohne Erfolg versucht wurde, die Abnahme des Theiles folgen; in den übrigen trat stets die Heilung ein.

## Körpertheil:

Alveolarrand des Oberkiefers . . . . .	2
Das Mittelstück des Oberkiefers . . . . .	1
Die linke seitliche Hälfte . . . . .	1
Alveolarrand des Unterkiefers . . . . .	3
Linke Unterkieferhälfte, jedoch ohne Exarticulation	1
Resection einer taubeneigrossen Exostose in der rechten Augenhöhle . . . . .	1
Resection mit der Kreissäge (Trepanation) des Mittelstücks des Körpers des Unterkiefers . . . . .	1
Trepanation des Schienbeins . . . . .	2
Aussägung der ganzen Diaphyse des Schienbeins . . . . .	1
„ eines zwei Zoll langen Stückes im obern Drittheile der Diaphyse des Schienbeins . . . . .	1
Fersenbein . . . . .	1
Resection bei complicirten Fracturen . . . . .	2
(einmal Schienbein und Wadenbein, einmal Phalangen des Daumens).	
Resection in der Contiguität, der ersten Phalanx der grossen Zehe . . . . .	1

## Geschlecht.

Männliches 14, weibliches 4. Alter vom 10. — 20.	4
„ 20. — 30.	7
„ 30. — 40.	3
„ 40. — 50.	4

## Stand und Gewerbe:

Dienstmädchen . . . . .	1
Nählerin . . . . .	1
Bäuerin . . . . .	1
Dame . . . . .	1
Knaben und Jünglinge . . . . .	4
(den niederen Ständen angehörend)	
Soldaten . . . . .	4
Handwerker . . . . .	2
Kaufmann . . . . .	1
Bauern . . . . .	3

Wie ersichtlich ist, wurde nur einmal die Resection in der Contiguität und zwar an einem kleinen Gelenke vorgenommen, bei allen anderen Fällen verrichtete ich die Operation in der Continuität. Dies rührt daher, dass es mir in vielen Fällen von Gelenkskrankheiten, bei welchen bereits die Resection in Aussicht gestellt war, noch glückte, durch die geeigneten Mittel das Uebel zu beseitigen. Bei anderen, z. B. bei cariöser Zerstörung in Folge von Tuberkelablagerung war eine Resection wegen Ausbreitung des Krankheitsprozesses nicht mehr möglich und musste die Absetzung des Gliedes vorgenommen werden; und mehrere verboten wegen dem schlechten Allgemeinbefinden jeglichen operativen Eingriff. Die Aussägung in der Continuität war entweder veranlasst durch Entwicklung von Geschwülsten, die mit dem Knochen in solcher Verbindung standen, dass ein Theil derselben entfernt werden musste, einige Mal wegen Caries, wegen complicirten Fracturen, vorzüglich aber wegen Necrose.

Was die Ausführung der Operation betrifft, so suchte ich bei allen Resectionen die Weichtheile so viel als möglich zu schonen, um keine Entstellungen zu bewirken, Blutungen oder Functionsstörungen wichtiger Theile zu veranlassen, dagegen die Heilung zu beschleunigen. Zur Aussägung des Knochens bediente ich mich verschiedener Sägen, je nachdem dieselben sich eigneten, öfters guter Stichsägen, einmal der Kettensäge, manchmal mit grossem Vortheile der Kreissäge, nämlich eines geeigneten Handtrepanns. Knochenscheeren und Zangen, wie Hammer und Meissel wurden gleichfalls, die letzten aber nur dann, wenn kein Schaden zu befürchten war, angewendet.

Seit dem Gebrauche des Osteotomes und den feinen Stich- und Blattsägen hat man dem Trepan kein Vertrauen mehr schenken wollen und doch ist dasselbe ein Instrument, das in Fällen, wo viele Sägen ihren Dienst versagen, zum Ziele führt. Mehrmals habe ich ihn mit ausgezeichnetem Erfolge unter schwierigen Verhältnissen an-



gewendet. Die Kronen müssen von verschiedener Grösse und Höhe, von verschiedenem Durchmesser sein und namentlich leistet hin und wieder eine sehr schmale, aber lange Krone gute Dienste. Wie ich bei der Operation der Necrose zur Erweiterung des Ausführungsganges der Cloake behufs der Extraction des Sequesters das Ansetzen einer Krone mit Vortheil stets anwende, so benützte ich gleichfalls die Kreissäge bei Entfernung kleiner Partien in der Continuität des Schienbeins, weil sonst die Weichtheile im ganzen Umfange abgelöst werden müssen. Ferner gebrauchte ich den Trepan bei localer Entfernung der nekrotischen Diaphyse der Tibia, wo schon an einzelnen Stellen ein neuer Knochen gebildet war, indem ich diesen trepanirte, die Brücken mit Hammer und Meissel trennte und alsdann auch die Verbindungen mit den Epiphysen löste. Ein anderes Mal entfernte ich mit der Krone bei Necrose des Unterkiefers und Abscessbildung des Körpers dieses Knochens, die vordere Wand, und als vorzüglich bewährte sich die Kreissäge bei der Aussägung der grossen Exostose in der Augenhöhle, wo der Bulbus grösstentheils verdrängt, von der Knochenmasse bedeckt und die Basis bis zur Schädelhöhle hin ausgebreitet, und an die Anwendung von Hammer und Meissel nicht zu denken war. (Dieser Fall ist im ersten Theil bei der Knochengeschwulst beschrieben.)

Unter den 18 von mir verrichteten Resectionen bieten jene zwei Fälle, bei welchen die Diaphyse der Tibia einmal ganz, das andere Mal beinahe zum dritten Theil herausgesägt wurde und sich an der Stelle des entfernten nekrotischen Knochens ein neuer, fester, brauchbarer gebildet hatte, das grösste Interesse. Da beide Beobachtungen von mir in der deutschen Klinik ausführlich mitgetheilt werden (vielleicht schon bis zur Vollendung und dem Druck der vorliegenden Schrift veröffentlicht sind), so führe ich hier nur kurz an, dass die Kranken niedern Standes dem jugendlichen Alter angehörten, bei beiden in Folge einer acut verlaufenden *Periostitis Necrose* des

Knochens eingetreten war. Bei dem einen starb die ganze Diaphyse ab und war bereits Ablagerung neuer Knochenmassen um den alten (an der obern Gelenkepiphyse theilweise geknickten) nekrotischen Knochen erfolgt. Die Beinhaut wurde nach Trepanation der vordern Wand der frisch gebildeten Lade und Entfernung derselben völlig erhalten und von ihr aus bildete sich innerhalb vier Monaten ein solch starker, massiver Knochen, dass der Patient jetzt als Festungsarbeiter die schwersten Geschäfte verrichten kann.

Bei dem andern mit excentrischer Herzhypertrophie und Verhärtung der Leber behafteten scrophulösen Jungen stellte sich nach einer Erkältung auf einer Jagd, der er als Treiber beiwohnte, eine sehr rasch verlaufende Periostitis ein, welcher auch schnell Necrose des Knochens folgte. Als ich von dem behandelnden Arzte zur Consultation gebeten wurde, bestand bereits Vereiterung um den Knochen im obern Dritttheil der Diaphyse und war das Allgemeinbefinden durch das hektische Fieber der Art, dass an eine Beseitigung des Uebels durch die Natur allein nicht mehr zu denken war. Um sowohl dem Patienten das sehr gefährdete Leben zu erhalten (einer Amputation des Oberschenkels wäre er sicherlich unterlegen), sowie eine Brauchbarkeit zu ermöglichen, vollführte ich, nachdem der Patient in mein Hospital gebracht worden war, die Resection in der Continuität mittelst der Kettensäge von einem Längsschnitte aus. Von der unverletzten Beinhaut aus, welche einer offenen Lade glich, bildete sich innerhalb 17 Wochen ein neuer Knochen und wurde der Patient nach dieser Zeit geheilt in seine Heimath gesendet. Aus drei kleinen Fisteln kam noch hin und wieder etwas Eiter, der Knochen hatte aber die Festigkeit, um die Schwere des Körpers zu tragen. Leider erfreute sich aber der Patient nicht lange seiner Wiederherstellung und ich mich nicht des schönen Erfolges der Operation, des Ersatzes für so viele Mühe und Sorgen. Aus Unvorsichtigkeit beging der Geheilte einen Diätfehler, zog sich eine acute Magenent-

zündung zu und unterlag, da durch diese Krankheit die Ernährung gestört war, bei dem bestehenden Herz- und Leberübel, den sich secundär einstellenden Transsudate im Herzbeutel und den Pleurasäcken. Während seiner letzten Krankheit hatte ich den Patienten nicht mehr gesehen; der ordinirende Arzt theilte mir aber den Krankheitsverlauf, sowie den Sectionsbericht mit und stellte mir den Fuss, welcher ein sehr interessantes Präparat über Neubildung des Knochens lieferte, zur Untersuchung zu.

Sicherlich muss der Fall zu den geheilten gerechnet werden, da trotz wichtiger Krankheit innerer Organe die Bildung des neuen Knochens durch Hülfe der Kunst zu Stande kam, alle störenden Complicationen während dieses Prozesses beseitigt und der Tod nur durch eine zufällig, mit dem Fussübel in keiner Verbindung stehenden, rasch verlaufende innere Krankheit herbeigeführt wurden. Von Interesse ist diese Beobachtung auch deshalb, weil die Resection verrichtet wurde, bevor eine völlige Abgränzung der Necrose erfolgte und der eigentliche Entzündungsprozess abgelaufen war. Hier konnte wegen des intensiven hektischen Fiebers nicht zugewartet werden und soll der Fall als Beweis gelten, dass man nicht unbedingt, wie es von Mehreren geschieht, die Ausführung der Resection in diesem Stadium der Krankheit verwerfen darf.

Allerdings halte ich es für zweckmässiger, so lange zu warten, bis die Ausbreitung des Uebels bestimmt erkannt werden kann, die Necrose sich begränzt hat, von der Beinhaut aus bereits eine frische Knochenmasse sich abzulagern beginnt, weil alsdann mehr Aussicht auf eine rasche, sichere Heilung gegeben ist; wo es sich aber um das Leben des Patienten handelt, die Natur nicht mehr im Stande ist, eine scharfe Begränzung, eine baldige Exfoliation zu bewerkstelligen, so muss, ohne an Absetzung des ganzen Gliedes zu denken, die Ursache des gestörten Allgemeinbefindens, des Eiterfiebers alsogleich entfernt werden. Die Ausbreitung des örtlichen Uebels der Necrose

lässt sich so ziemlich sicher bei einer genauen Untersuchung der leidenden Partie (durch die Loslösung der Beinhaut, Freilegung des Knochens, den eigenthümlichen Ton beim Anschlagen der Sonde, durch das Gefühl) bestimmen und hiedurch kann die Linie für die Aussägung des Knochens bezeichnet werden. Sollte auch ein kleiner Theil des erkrankten Knochens an den Sägestellen zurückbleiben, so ist alsdann der Natur doch die Möglichkeit gegeben, eher die Exfoliation solcher Stückchen unter Mitwirkung der Kunst zu beschleunigen. Wie in allen Fällen, so muss auch hier der Chirurg die Verhältnisse richtig beurtheilen, um sein Handeln darnach einzurichten. Darf er der Natur die gehörige Kraft zutrauen, so kann er expectativ handeln, zernichtet aber das Eiterungsfieber, der Schwächezustand in dieser Beziehung alle Hoffnung, so schreite er augenblicklich zur Entfernung auf operativem Wege.

Tödlichen Verlauf nach Vornahme der Resection, und zwar in Verbindung stehend mit dieser Operation, beobachtete ich nur einmal bei einem kachektischen Soldaten, der früher Silberarbeiter war, oft mit Arsenik zu thun gehabt hatte und schon längere Zeit an schmerzhaften Geschwüren des rechten Unterschenkels litt. Als er in mein Hospital kam, bestand ein ausgebreitetes Erysipel, welches nach ergiebigen Einschnitten reichlichen, schlecht gefärbten Eiter lieferte. Der Patient hatte ein höchst übles Aussehen und wurden deshalb augenblicklich zur Unterstützung einer bessern Blutbereitung die nöthigen Mittel innerlich in Anwendung gebracht; örtlich applicirte man lauwarne Ueberschläge. Da ich zwei Tage nachher einen Urlaub von sechs Wochen antrat, so sah ich den Patienten erst wieder nach dieser Zeit und erfuhr von meinem Collegen, dass der Kranke alle Zeichen eines ausgebildeten Skorbutes, einer völligen Dissolution des Blutes gehabt habe, dass öfters Blutungen aus den Geschwüren entstanden wären und er sich veranlasst fühlte, kräftige Mittel sowohl äusserlich als innerlich, Chinin

wie Eisenpräparate zu reichen. Einige Tage nach meiner Rückkunft empfand der Patient wieder die heftigsten bohrenden Schmerzen in den Geschwüren, namentlich im Verlaufe des Schienbeins, in der Tiefe dieses Knochens, so zwar, dass er kein Auge mehr schliessen konnte. Die theilweis vernarbten Weichtheile waren blau gefärbt und liessen deutliche Fluctuation in der Tiefe erkennen. Mittelst eines ergiebigen Einschnittes öffnete ich den Abscess, aus welchem ein schlechter Eiter abfloss und konnte nun nach Einführung des Fingers auf den freigelegten rauhen Knochen dringen. Es war hiedurch erwiesen, dass das Leiden örtlich vom Knochen selbst ausgehe, dass hier eine oberflächliche Necrose eingetreten sei und an verschiedenen Stellen sich Knochengeschwüre bilden würden. Bei dem dyskrasischen Zustande des Kranken konnte auf eine Naturheilung nicht gebaut werden und ich fühlte mich verpflichtet, nachdem einige Tage, ohne irgend eine Besserung in der freigelegten Knochenfläche hervorzurufen, Cataplasmen applicirt waren, auf operativem Wege vor zu gehen. Es handelte sich hier namentlich darum, ob man den Unterschenkel bei diesem langwierigen, schmerzhaften Leiden, bei diesem Allgemeinbefinden absetzen sollte oder nur die erkrankte Knochenpartie entfernen. Ich entschloss mich zum Letztern, weil der Patient noch jung an Jahren war, der Prozess noch nicht tief einzudringen schien, und wenn ja die Resection nichts fruchten sollte, eine Amputation immer noch übrig blieb.

Mittelst eines Kreuzschnittes wurde die Beinhaut soweit als die Erkrankung des Schienbeins reichte, zurückgelöst, hierauf setzte ich am Rande eine grosse Krone schief auf und entfernte damit die oberflächlich rauhe und poröse, in der Tiefe elfenbeinartige Knochenpartie, ohne die Markhöhle zu eröffnen. Der Verband wurde sorgfältig angelegt, Ueberschläge gemacht und die entsprechende Diät gereicht. Die ersten sechs Tage ging Alles sehr gut, die Wunde sah trefflich aus; bereits entwickelten sich Gefässchen in

der freiliegenden Knochenmasse, die Beinhaut granulirte, aus welchem Grunde ich die Ueberschläge weg liess, die Wunde mit Oel verband.

Da kein Fieber bestand, sich gehörig Appetit eingestellt hatte, so gestattete ich leider etwas mehr zu essen, was bei der heissen Witterung auf den so sehr empfindlichen Patienten einen ungünstigen Einfluss zu äussern schien. Den achten Tag nämlich, bei noch immer schön aussehender Wunde klagte der Operirte über Kopfschmerz, Durst und Hitze, Druck in der Magengegend, gestörte Darmfunction etc., Erscheinungen eines Gastrointestinalcatarrhs in Folge von Indigestion. *Ipecacuanha* mit einer Saturation von *Kali carbonicum*, Limonade zum Getränk und strenge Diät wurden gleich angeordnet. Erbrechen trat aber keines ein, die Erscheinungen blieben dieselben, und da der Stuhl zurückgehalten war, liess ich etwas Ricinusöl reichen und ein eröffnendes Klistier setzen. Hierauf folgte eine Erleichterung; das Fieber nahm aber entschiedener zu, die Trockenheit der Zunge, welch' letztere sehr geröthet war, vermehrte sich, wesshalb ich auch den Eintritt eines pyämischen, typhusähnlichen Prozesses diagnosticirte. Die Diagnose war leider richtig, denn in der darauffolgenden Nacht trat bei gelblicher Färbung der Haut und der Schleimhaut des Augapfels ein starker Schüttelfrost, welcher den Patienten sehr angriff, ein. Bei dem Morgenbesuche zeigte sich bereits vorübergehende Trübung im Sensorium und konnte sowohl bei der äussern Besichtigung, als bei der Untersuchung der Brust mittelst des Hörrohrs die Bildung von Infarcten, von lobulären Herden in der Lunge nicht verkannt werden. Jetzt erst zeigten sich nachtheilige Veränderungen in der Wunde selbst, dieselbe war blass, schmierig, die bereits gebildeten Fleischwärtchen zerflossen, der Knochen sah gelbgrau aus. Oertlich wurden desshalb Cataplasmen applicirt; dem Patienten, welcher von Zeit zu Zeit mit Essig und Wasser abgewaschen wurde, legte man ein gehöriges Blasenpflaster auf

die Brust und kühle Compressen auf den Kopf; innerlich reichte man ein *Ipecacuanhainfusum* in *refrata dosi* mit Chinin und etwas Säure. Die Schüttelfröste stellten sich aber von neuem und öfters ein; die Haut wurde dunkelgelb gefärbt, und da der Patient über heftigen Schmerz in der Lebergegend klagte, der Stuhl immer zurückgehalten war, so setzte man einen Senfteig auf den Unterleib und gab wiederum ein eröffnendes Klistier; der Arznei wurde ein eröffnendes Extract beigesetzt. In der Nacht von dem fünften auf den sechsten Tag traten heftige Delirien auf, schwanden die Kräfte immer mehr und verschied endlich der Patient, nachdem die Respiration immer behinderter wurde.

Die Section machte ich schon innerhalb der ersten 24 Stunden. Vor derselben wurden von der Wunde aus bis in die Unterleibshöhle die Lymphgefäße und Venen sorgfältig präparirt, um sich von der Ursache der Pyämie überzeugen zu können. An keiner Stelle konnte jedoch in irgend einem Gefäss eine Veränderung, Pfropf, Eiterbildung, Auflagerungen oder die Folgen einer vorausgegangenen Entzündung wahrgenommen werden. Das Blut allein stellte sich überall als dissolut dar; es war schmierig und enthielt sehr viel Fett, was auch durch das Mikroskop nachgewiesen wurde. Die aus ihren Verbindungen gelöste Tibia wurde der Länge nach durchsägt, wobei man nur eine gelbe Färbung des Knochenmarks, jedoch nirgends einen Eiterherd finden konnte. In Folge der eingetretenen Pyämie und der secundären Verschlimmerung der Wunde sah die oberflächliche Knochensubstanz etwas gräulich gefärbt aus. Bei der Eröffnung des Schädels zeigte sich die Ablagerung von Gallenfarbstoff in beträchtlichem Grade. Die Gehirnssubstanz war fest und derb. In der Brust war eine mässige Quantität Flüssigkeit im Herzbeutel und Pleurasäcken vorhanden, das Herz gesund, dagegen waren beide Lungenhälften mit einer Masse lobulärer Herde durchsäet. Die Infarcten wiesen aber in ihrem Innern keine Eiterbildung nach, sie waren alle dunkelroth gefärbt und nur hin und wieder im Centrum

etwas erweicht. Eine Masse von Objecten nahm ich unter das Mikroskop, ohne in irgend einem ein Eiterkörperchen zu finden; als histologisches Element konnte nur das Blutkörperchen, in Umwandlung begriffen, verschiedenartig gestaltet gefunden werden. Im Unterleib zeigten sich Leber, Milz und Nieren hyperämisch; der Magen wie Darmkanal boten das Bild eines intensiven Intestinalcatarrhs.

In dem beschriebenen Falle war, wie leicht zu ersehen ist, der pyämische Prozess nicht durch Aufsaugung deleterer Stoffe von der Wunde aus verursacht; denn erstens hatte die Wunde noch einige Tage ihr gutes Aussehen, während das Fieber bereits bestand, zweitens konnte bei der sorgfältigen anatomischen Untersuchung an dem Präparate keine Veränderung weder in dem Venen- noch Lymphsystem gefunden werden. Nach meiner Ansicht musste sich die Pyämie bei dem skorbutischen Individuum, bei der bestehenden Blutentmischung leicht ausbilden, wenn irgend geringfügige schädliche Einflüsse auf die Organe der Blutbereitung einwirkten. Hieher rechne ich, abgesehen der grossen Hitze (es war im Monat August) das Speisen eines schlecht zubereiteten Nahrungsmittels, durch welches der Intestinalcatarrh ins Leben gerufen wurde. Wie das Fieber sich immer mehr steigerte, so entstanden in dem zur Umwandlung des Blutes bestimmten Organe, nämlich in der Lunge, die ausgebreiteten Stasen und lobulären Herde.

Ogleich ich von jeher der zweckmässigen Diät der Operirten die grösste Aufmerksamkeit schenkte, die erste Zeit nur flüssige, leicht verdauliche Nahrungsmittel reichen lasse, so war mir dieser Fall ein neuer Beweis, wie streng man die Kost und die Zubereitung der Speisen in solchen Fällen, wenn auch der operative Eingriff als ein nicht bedeutender bezeichnet werden kann, zu überwachen habe.

Die Entfernung necrotischer Knochenstücke, von Sequestern oder kleineren Knochen selbst wurde 13 Mal vorgenommen; unter diesen Operationen befinden sich



sieben Phalangenextractionen (meistens war in Folge von vorausgegangener fibrinöser Entzündung, der Vernachlässigung oder ungeschickten Behandlung dieses Uebels der Knochen abgestorben); das jüngste Individuum zählte 16, das älteste 47 Jahre; die Leute gehörten entweder dem Bauernstande oder der dienenden Classe an; zweimal betraf es im Dienste stehende Soldaten.

In sechs Fällen wurden aus dem Unterkiefer, der Scapula, dem Humerus, dem Femur und der Tibia Sequester auf blutigem Wege ausgezogen. War der Zugang zum necrotischen Stücke kein bequemer, so wurde er entweder mittelst Knochenzange oder Krone erweitert. Die Heilung trat jedesmal ein. Der jüngste Patient war hier neun, der älteste 49 Jahre alt.

Zweimal wurde die Highmorshöhle wegen Abscessbildung in derselben angebohrt; in einem Falle, wo bereits Fistelbildung in der Gegend des Infraorbitalkanals eingetreten war, wurde noch ein Haarseil durchgezogen; der Erfolg war stets ein guter. Der eine Patient, ein Bauernjunge, war 15 Jahre, der andere, ein Soldat, 22 Jahre alt.

Die Entfernung des Blasensteins mittelst des Schnittes kam in drei Fällen vor; zweimal am Mann, und zwar bei einem 23 Jahre alten Soldaten und bei einem 61 Jahre alten Lyceumsprofessor. Einmal bei einem Mädchen von elf Jahren. Bei den zwei Ersten wurde die *Sectio lateralis* gemacht. Die Wunde im Blasenhal bildete ich immer mit dem gedeckten Steinmesser und gab ihr nur eine solche Ausdehnung, dass der Blasenschnüer nicht vollständig durchschnitten wurde. Bei dem Soldaten extrahirte ich einen grossen phosphatischen Stein, der aber bei der Extraction in viele Stücke zerbrach, wesshalb ich auch die Steinzange vielmal einführen musste. In der dritten Woche war die Heilung vollendet. Im andern Falle zog ich 153 Steine aus. Den fünften Tag nach der Operation starb der Operirte in Folge bedeutender, schon längst bestehender pathologischer Veränderungen in der Schädel-

höhle. Diesen interessanten Fall habe ich erst vor Kurzem in der deutschen Klinik Nr. 15 und 16, Jahrgang 1857, ausführlich beschrieben und verweise deshalb auf jenen Artikel. Bei dem eilfjährigen Mädchen, welches durch Jahre langes Leiden beinahe völlig erschöpft war, extrahirte ich aus einer Wunde, welche durch das auf neun Linien gestellte Lithotom gebildet war, 3 Harnsteine, von denen der grösste  $4\frac{1}{2}$  Loth wog,  $1\frac{1}{2}$  Zoll breit, 2 Zoll 2 Linien lang und 1 Zoll, 1 Linie dick war. Die Harnblase war bei diesem Kinde beinahe vollständig durch die Concremente gefüllt. Der Verlauf war ein guter, nur blieb bei dem so ängstlichen, unruhigen Kinde eine kleine Fistel zurück.

Unter 200 und einigen in den letzten sechs Jahren von mir untersuchten Hernien gaben acht zur erfolgreichen Anwendung der Taxis, zwölf zur Operation des eingeklemmten Bruches und zwei zu jener des beweglichen Veranlassung.

Die Taxis wurde zwei Mal bei Kindern und sechs Mal bei Erwachsenen, von welchen zwei dem weiblichen und sechs dem männlichen Geschlechte angehörten, gemacht. Die Brucharten waren ein Mal Nabelbruch, zwei Mal Schenkelbruch und fünf Mal äusserer Leistenbruch. Als Unterstützungsmittel wurden Eisüberschläge, eröffnende Klistiere und innerlich Ricinusöl angewendet. In den Fällen, wo ich den Bruchschnitt verrichtete, versuchte ich natürlicher Weise vor Vornahme der Operation noch die Reposition auf geeignete Weise, aber stets umsonst.

Die geringe Anzahl von Taxisversuchen rührt daher, dass die eingeklemmten Brüche einerseits selten in meiner Privatpraxis oder beim Militär vorkamen, sondern sowohl in der Stadt, als auf dem Lande zuerst von anderen Collegen und Wundärzten besorgt und häufig wieder eingerichtet wurden, andererseits verminderte sich in den letzten Jahren überhaupt die Zahl der Einklemmungen, was ich wohl dem Umstand zuschreiben darf, dass ich hier für Verfertigung guter Bruchbänder und für das ununterbro-

chene Tragen derselben in den sich mir zur Untersuchung stellenden zahlreichen Fällen nachdrücklich sorgte. Der wohlthätige Einfluss dieser Massregel liess sich bereits seit drei Jahren nicht mehr verkennen.

Wie bereits gesagt, verrichtete ich zwölf Mal \*) den Bruchschnitt, und zwar bei acht, welche dem männlichen, und bei vier, welche dem weiblichen Geschlechte angehörten. Was das Alter der Individuen betrifft, so kommt auf jenes vom 18. bis 30. Jahre ein Fall, vom 30. bis 40. ein, vom 40. bis 50. zwei, vom 50. bis 60. vier, vom 60. bis 70. drei, und vom 70. bis 80. ein. Betreffs des Standes und Gewerbes war das Verhältniss folgendes: Frau des höhern Standes ein, des mittlern Standes zwei, des niedern Standes eine (alle waren verheirathet und hatten geboren); jugendlicher Handwerker ein, Tagelöhner zwei, Steinsetzer ein, Bauern vier. Die Hernien hatten ihren Sitz sieben Mal rechts und fünf Mal links, von diesen waren sechs äussere Leistenbrüche, ein innerer Leistenbruch und fünf Schenkelhernien. Von den zwölf Operirten starben nur zwei; bei den zehn anderen war die Heilung stets in der vierten Woche vollendet und trat sogar in vier Fällen eine derartige Verwachsung ein, dass das Tragen eines Bruchbandes unnöthig wurde.

Da ich im Verlaufe des nächsten Jahres, wenn meine Beobachtungen noch zahlreicher sind, eine eigene Arbeit über die so wichtige Operation, den Bruchschnitt zu veröffentlichen und darin so manche Punkte zu besprechen, bei dieser Gelegenheit die Krankengeschichten ausführlich mitzutheilen etc. beabsichtige, so werde ich hier ganz kurz sein.

Bei allen operirten Fällen waren die Verhältnisse stets verschieden, sowohl betreffs der Grösse des Bruches, des Sitzes der Einklemmung, der Beschaffenheit des Inhaltes

\*) Seit dem Drucke der Schrift habe ich wieder einen bereits fünf Tage incarcerirten äusseren Leistenbruch mit vorliegendem Netze, welches vollständig abgeschnitten werden musste, bei einem 42 Jahre alten Landmanne (Schmied von Profession) mit bestem Erfolge operirt. Innerhalb drei Wochen war die Wunde geschlossen.

des Bruchsackes, als des Verhaltens der eingeklemmten Partie selbst. Zwei Mal war das Netz allein eingeklemmt; zwei Mal gleichzeitig das Netz und der Dünndarm, ein Mal die vordere Wand des Dünndarms; sechs Mal Dünndarmschlingen allein und ein Mal der absteigende Dickdarm. Jedesmal wenn ich gerufen wurde, bestand schon längere Zeit, hin und wieder schon einige Tage die Einklemmung und waren die verschiedenartigsten Repositionsversuche, oft sehr gewaltsame, gemacht und verschiedene, oft zweckwidrige Mittel in Anwendung gebracht worden. Ich hielt mich deshalb nie mit den Taxisversuchen lange auf, sondern schritt alsobald zu der von mir so sehr beliebten Operation. Die äusseren Bedeckungen wurden in der untern Hälfte der Bauchgeschwulst bis auf den Bruchsack getrennt, der letzte vorsichtig geöffnet und nach Erweiterung der Wunde in denselben der linke Zeigefinger eingeführt und auf diesem so weit als nöthig der Sack, auch die äusseren Bedeckungen mittelst einer langen geraden Scheere eingeschnitten. Mittelst eines gekrümmten, geknöpften Bistouris, welchem die Spitze des linken Zeigefingers zur Leitung diente, schnitt ich die schnürende Stelle ein und reponirte alsdann den Inhalt. Lag das Netz vor und konnte es ohne Mühe nicht zurückgebracht werden, so wurde es abgeschnitten, beim Darne war nur in einem Falle die Reposition unmöglich, weil die eingeklemmte vordere Wand bei bestehendem innern Leistenbruche bereits brandig war und Fäcalmasse austreten liess. Die Kothfistel heilte übrigens ohne jegliche Störung rasch.

Nach der Reposition wurde ein kleiner Meissel in den Kanal geschoben, hin und wieder die Ränder des Bruchsackes in die äussere Wunde eingenäht, in die Höhle desselben einige feuchte Charpiefäden und auf die Wunde geordnete, in kaltes Wasser getauchte Charpie gelegt. Mittelst Beckengürtel, Longuetten oder *T*-Binden wurde der Verband beendet. Den Patienten gab man die geeignete Lage und applicirte alsdann auf die Wunde und den nächst gelege-

nen Theil des Unterleibs feuchte Ueberschläge. Dieselben waren während der ersten Tage kühle, später laue und wurden bis zur völligen Ausfüllung der Wunde mit Fleischwärzchen ununterbrochen fortgesetzt; nur in einem Falle geschah dies aus Nachlässigkeit der Patientin nicht, weshalb auch der Fall tödtlich verlief.

Die Operation wurde zwar immer auf vorsichtige, aber einfache Weise vorgenommen. Stets glückte es mir, die unerwarteten Hindernisse zu beseitigen. Die Eröffnung des Bruchsackes unterliess ich nie und habe mich hiebei immer überzeugt, dass dieselbe nicht, wie so Viele befürchten, eine Bauchfellentzündung zur Folge habe. Die Vortheile, welche das Einschneiden des Sackes bietet, überwiegen bei weitem jene angepriesenen, aber nicht begründeten der Nichteröffnung. Die Wahl des richtigen Momentes, in welchem die Herniotomie gemacht werden muss, die sichere Ausführung derselben und die einfache zweckentsprechende Nachbehandlung sind es, welche, wenn nicht besondere Complicationen bestehen, eine Peritonitis oder Enteritis verhüten. Doch hievon ausführlich bei einer andern Gelegenheit.

Die Verhältnisse bei den beiden tödtlich verlaufenden Fällen waren in Kürze folgende: Bei einer 65jährigen Frau bestand eine mehrstündige Einklemmung einer alten rechtseitigen Schenkelhernie. In der Nacht machte ich den Bruchschnitt, bei welchem die Reposition des Darms wegen sehr heftiger Einschnürung etwas schwierig war; das weit vorliegende Netz wurde abgetragen. Die vier ersten Tage war der Zustand der Operirten ein äusserst befriedigender. Da der alten Frau und deren Umgebung die Besorgung der Ueberschläge unangenehm wurde, so setzte sie damit, gegen meine ausdrückliche Anordnung, während 24 Stunden aus, und ich fand desshalb am andern Tage die Wunde trocken, die Ränder erysipelatös geröthet und entzündet. Dieser Veränderung entsprechend war das Allgemeinbefinden kein gutes, es bestand Fieber, Durst, Appetitlosigkeit. Im Unterleib war Alles in Ordnung; an keiner Stelle

irgend ein Schmerz, die Darmfunction ungetrübt. Innerlich gab ich eine kühlende Emulsion, örtlich wurde mit Oel verbunden und Cataplasmen in Anwendung gebracht. Die Vorhersage bezeichnete ich als eine ungünstige, indem ich die Weiterverbreitung des Erysipels, den Auftritt einer *Cellulitis diffusa pyämica* befürchtete. Diese letztere stellte sich auch ein und verbreitete sich bei dieser alten fettreichen Person im lockern Zellgewebe über Leib, Becken und Schenkel fort. Alle Mittel fruchteten nichts, es kam ein grosser Decubitus hinzu, die Verjauchung steigerte sich von Tag zu Tag und am 17. nach der Operation starb die Frau in Folge der Erschöpfung.

Bei der Section fand sich in der Unterleibshöhle nichts Pathologisches; Bauchfell wie Darm gesund, nirgends Ausschwitzungen, das Netz am Schenkelkanal angelöthet. Dagegen war das Zellgewebe in den verschiedensten Schichten zwischen den Muskeln in bedeutender Ausdehnung überall hin mortificirt und verjaucht. In Folge dieses pyämischen Processes hatte sich noch ein taubeneigrosser Abscess in der linken untern Lungenhälfte gebildet.

In diesem Falle kann man behaupten, dass der eigentliche Bruchschnitt, Eröffnung des Bruchsackes, Einschneiden der schnürenden Stelle und Reposition der Vorlagerung nicht den Tod herbeigeführt habe, sondern allein die Wunde in den äusseren Bedeckungen, welche letztere von so schlaffer Structur waren, dass bei der Vernachlässigung der Ueberschläge leicht eine Umwandlung der Exsudate eintreten und durch Fortleitung des erysipelatösen, entzündlichen Processes in dem weitmaschigen Gewebe das Absterben desselben unterstützt werden musste. Einen andern schädlichen Einfluss als jenen der Eintrocknung des Verbandes auf die Wunde konnte ich nicht ermitteln, weil die Patientin fern von anderen eiternden Fällen in ihrer eigenen Wohnung operirt und besorgt wurde und zu jener Zeit das Erysipel nicht herrschte.

Im andern Falle war bei einem 64 Jahre alten Brannt-

weintrinker, der früher Soldat war und später als Tagelöhner arbeitete, kurze Zeit vor der Einklemmung eines linkseitigen äussern Leistenbruches ein Schlaganfall vorausgegangen, so dass das Sensorium noch gar nicht frei war. Am dritten Tage nach bestehender Einklemmung wurde derselbe mir von dem behandelnden Arzte behufs der Herniotomie in mein Hospital verbracht.

Da der Unterleib schon gespannt und schmerzhaft war, so vollführte ich augenblicklich den Bruchschnitt, der aber in diesem Falle grosse Hindernisse bot, weil einerseits kein Tropfen Bruchwasser im Sacke zugegen (welches Verhältniss schon häufig traf), die Darmschlinge strotzend mit Koth gefüllt war und beträchtliche Verwachsungen zwischen dem Darmstück (absteigender Dickdarm) und einem Theile des Bruchsackes, selbst mit der Scheide des Samenstranges bestanden. Nachdem dieselben grösstentheils getrennt waren, konnte erst die grosse Darmschlinge zurückgeschoben werden. Der Verband war einfach; augenblicklich wurden Eisüberschläge auf den Unterleib gelegt und etwas Mandelmilch zum Getränk gereicht. Am zweiten Tage entwickelte sich Fieber und Schmerz im Unterleib und der Patient wurde unendlich geschwätzig, sprach grösstentheils Unsinn, aus welchem Grunde ein Aderlass von acht Unzen gemacht und mit den Eisüberschlägen fortgefahren wurde. Hierauf trat etwas Besserung ein, allein nur für kurze Zeit. Am nächsten Abend wurde das Irrereden stärker, aus welchem Grunde abermals 6 Unzen Blut abgelassen wurden. Die Nacht war unruhig, der Leib schwoll an; da keine Oeffnung bis jetzt erfolgt war, wurde ein Klistier gesetzt, welches bedeutende Erleichterung verschaffte. Das Klistier wurde wiederholt und innerlich Calomel mit etwas Opium gegeben. Beim Wechsel des Verbandes zeigte sich die Wunde trocken, sie wurde mit Oel verbunden und jetzt die kalten Ueberschläge mit lauen aromatischen gewechselt. Rasch traten übrigens die Erscheinungen von Darmlähmung auf; in der fünften Nacht erfolgte der Tod. Bei der Er-

öffnung der Unterleibshöhle fand sich reichliches seröses und eiteriges Exsudat vor; an der eingeklemmten Darmschlinge konnte ausser einer nussgrossen divertikelartigen Partie, welche in den Kanal hineinragte, nichts Pathologisches gefunden werden. Von innerer Einklemmung, von Verletzung irgend einer Art keine Spur. Im Schädel dagegen fanden sich grosse Störungen. Abgesehen einer beträchtlichen Erweiterung der atheromatös entarteten Gefässe des Gehirns und dem Bestehen eines milchweissen Exsudates unter der *Pia mater* zeigte sich in der linken Hemisphäre, in dem hintern Dritttheil eine grosse, mit Blutcoagulum gefüllte Caverne, ein apoplektischer Herd. Diese Caverne enthielt ungefähr zwei Unzen eines frischen Blutcoagulums, welches weder durch Fibrinausscheidung mit der Höhle verbunden, noch theilweise in Resorption begriffen war, sondern die ganze Höhle ausfüllte. In der Umgebung bestand rothe Hirnerweichung.

Wenn nun auch hier durch das längere Bestehen der Einklemmung, durch die in Folge der Verwachsung der beträchtlichen Darmschlinge erschwerte Reposition Veranlassung zu einer Unterleibsentszündung gegeben wurde, so ist doch sicherlich anzunehmen, dass bei der grossartigen Veränderungen in dem Gehirn der daselbst bestehende und weiter um sich greifende Prozess den baldigen tödtlichen Ausgang unterstützt habe. Durch die Erweichung des Gehirnes, durch den Einfluss des grossen apoplektischen Herdes, welcher durch die Lebensweise und durch die entarteten Gefässe verursacht war, musste die Innervation der Unterleibsorgane eine mangelhaftere und hiedurch eine Darmlähmung, eine Ausschwitzung in die Unterleibshöhle begünstigt werden.

So viel Interesse die anderen zehn Krankengeschichten\*) bieten, so muss ich doch auf ihre Mittheilung hier verzichten.

Die Operation des beweglichen Leistenbruchs vollführte

---

\*) In den letzten Wochen kam ein eilfter Fall hinzu.



ich zwei Mal, und zwar in der Weise, dass ich nach Gerdy einen Theil der Scrotalhaut invaginirte und mittelst einer verborgenen Nadel eine mit Charpie umwickelte Bougieschlinge in den Leistenkanal festnähte. Am dritten Tage wurden die Nähte geöffnet und der Propf entfernt. In einem Falle geschah diess bei einem 56 Jahre alten Manne, welcher dreifach gebrochen einen solchen grossen linkseitigen Leistenbruch besass, dass beinahe der vierte Theil des Darmes aussen lag und von Anlegen eines Bruchbandes keine Rede mehr sein konnte, indem man mit vier Fingern durch den ausgedehnten Leistenkanal in die Unterleibshöhle dringen konnte. Durch die Operation wurde so viel erzielt, dass der Kanal beinahe um die Hälfte verkleinert und ein Bruchband angelegt werden konnte.

Im andern Falle machte ich sie bei einem Soldaten, bei dem gleichfalls eine beträchtliche Erweiterung des Leistenkanals zugegen war. Es trat zwar hier ein starkes Erysipel und Eiterung im Zellgewebe ein, auch befürchtete ich zwei Tage lang den Auftritt eines pyämischen Processes, die Heilung gelang aber so vollständig, dass ich den Operirten nach der vierten Woche ohne Tragen eines Bruchbandes dem Dienste wieder geben konnte. Es zeigte sich trotz den Exercitien nichts mehr von dem früheren Leibscha den und eine feste Exsudatmasse füllte den Kanal aus. Erscheinungen einer Bauchfellentzündung hatten sich nicht eingestellt, was daher rühren mag, dass ich nach vorsichtig reponirtem Bruchsacke die Nadel vor dem aufsteigenden schiefen Bauchmuskel nur durch die Sehne des abwärts steigenden durchführte.

Ueberzeugt, dass unter gewöhnlichen Verhältnissen, wenn der Leistenkanal nicht sehr ausgedehnt ist und der Patient sich in Acht nimmt, das Tragen eines guten Bruchbandes vor unangenehmen Zufällen vollkommen schützt, sehr häufig auch bei erwachsenen Personen, wie ich schon bei dem Militär wiederholt beobachtete, sogar Radikalheilung eintreten kann, übte ich auch diese Operation, um

sonst gesunde Menschen einer Lebensgefahr nicht aussetzen, so selten aus.

Bei den beiden mitgetheilten Fällen konnte ich übrigens beobachten, dass nicht die Invagination, nämlich der Hautpfropf, sondern die durch die Nadelstiche und Fäden hervorgerufene Entzündung im Leistenkanal die Verengung und Schliessung bewirkt hatte. Aus diesem Grunde werde ich das nächste Mal keinen Propf mehr einnähen, sondern einfach nach Invagination an zwei oder drei Stellen schmale Haarseilchen durchziehen und so lange liegen lassen, bis eine entsprechende Entzündung und Eiterung im Gange ist.

Die Unterbindung geschlossener Gefässstämme verrichtete ich acht Mal. Die Schlagadern, welche umschlungen wurden, waren:

Die gemeinschaftliche Hals- und Kopfschlagader ( <i>arteria carotis sinistra</i> )	. . . . .	1
„ linke äussere Kieferschlagader	. . . . .	1
„ <i>Arteria radialis</i> rechterseits	. . . . .	1
„ „ <i>ulnaris</i> rechterseits	. . . . .	2
„ „ <i>dorsalis penis</i>	. . . . .	2
„ „ <i>spermatice interna dextra</i>	. . . . .	1
		8

Von den Patienten, welche ein kleines Mädchen, ein Knabe, eine Bauernfrau, zwei Soldaten, ein Offizier und ein Baumeister waren, hatte ein Kind das Alter von  $1\frac{1}{2}$  Jahren, zählte der Knabe 11 Jahre, der eine Soldat 25, der andere 32, der Offizier 34 und die zwei anderen zwischen 50 und 60 Jahre.

Die linke Halsschlagader wurde in der Mitte des Halses dicht über dem *Musculus omohyoideus* bei einer Frau, der ein kopfgrosser Markschwamm extirpirt wurde, vor Vornahme dieser Operation, unterbunden. Zuerst wurde die Haut am innern Rand des Kopfnickers faltenartig aufgehoben und eingeschnitten, alsdann die vielen ausgedehnten Venen der obersten Halsfascien zur Seite geschoben, das Platysma getrennt, die verbindende Fascie zwischen Kopf-

nicker, Sternohyo und *Sterno thyroideus* geöffnet, worauf der Omohyoideus zum Vorschein kam. Nach zur Seiteziehung des Kopfnickers wurde die gemeinschaftliche Gefässscheide, später jene der Carotis selbst eingeschnitten, das Gefäss isolirt und mit einem starken seidenen Faden zugeschnürt. Vom Ergreifen des Messers bis zur Anlegung der letzten Naht hatte die Operation, welche durch die bedeutende Ausdehnung der oberflächlich gelagerten Venen, durch die an und für sich schon tiefer gelagerte Arterie und durch die dichte Nähe des stark entwickelten Markschwammes Schwierigkeiten bot, 25 Minuten gedauert und waren allein einige Tropfen Blut verloren gegangen. Die physiologischen Erscheinungen bei der Zusammenschnürung des Gefässes waren folgende: Blässe des Gesichtes, starker kalter Schweiss der Gesichtshälfte; zuerst Schliessen der Augen, später rollte sich beim Oeffnen der linke Augapfel nach aussen und oben. An dem Bulbus konnte sonst nichts wahrgenommen werden, auch waren die Geisteskräfte in keiner Weise gestört. Ein grosser Grad von plötzlicher Anämie des Gehirns war also nicht zugegen, was auch durch die wichtige Anastomose zwischen Carotiden und den Aesten der Basilararterie leicht zu erklären ist, da durch den *Circulus Willisii* eine gleichmässige Vertheilung des Blutes in den verschiedensten Partien des Gehirns ermöglicht wird. Am 16. Tage, Abends fünf Uhr, ging beim Verbande der Faden der unterbundenen Carotis ab. In dem Heilungsprozess der Unterbindungswunde war nie eine Störung eingetreten. Leider aber erfolgten bald nachher grossartige secundäre Ablagerungen von Markschwammmasse in den verschiedensten inneren Organen des Körpers und bewirkten den Tod.

Als ich das Präparat darstellte, so boten sich folgende anatomische Verhältnisse dar: Aus dem Bogen der Aorta entsprang zwischen der Carotis und der *Subscavia sinistra* ein starker Stamm, welcher die *Arteria thyroidea inferior* und die *Vertebralis* abgab. Vom Ursprunge der Carotis bis

zur Unterbindungsstelle und über derselben war das Verhalten der Gefäße, sowie die Bildung des Gefäßpfropfes in keiner Weise gestört, nirgends fanden sich Eiterablagerungen oder die Residuen vorausgegangener Beleidigungen oder Entzündungen vor. Die *Vena jugularis interna* zeigte sich vollkommen gesund, die Wandungen nicht verdickt, im Innern die Fläche glatt. Es hatte also eine venöse Circulationshemmung nicht stattgefunden. Die Scheide des *Nervus vagus* war an die Gefäßscheide der Carotis einige Linien lang durch Exsudat angelöthet und der Nerv war gesund, unverändert, wie auch während des Lebens nie Störungen seiner Function auftraten. An der Carotis selbst nahm man nur die geöffnete Stelle der Scheide wahr. Diese letzte war verdickt und bildete an der Unterbindungsstelle ein nach vorn mit der Wunde communicirendes Säckchen, in welchem Eiter producirt wurde. An dieser Stelle fehlte bereits das eigentliche Gefäßrohr, und zwar betrug das obsolete Stück 17 Mm. = 5,7 Linien. Bei der genauen Untersuchung ergab sich, dass an der Stelle, wo der Faden am 17. Tage das Gefäß durchschnitten hatte, also am obern wie untern Ende der Carotis, die Röhre nicht vollständig verwachsen sei, sondern dass jederseits eine kleine Oeffnung mit Faserstoffgerinnsel, welches in das Säckchen der Scheide etwas hineinragte, verstopft war. Bei der Betrachtung der Carotis von ihrer Ursprungsstelle aus dem Aortenbogen bis zu jener der Ligatur fand sich das Gefäß im Verhältnisse zur anderen Halsschlagader bedeutend verengt. Der Querdurchschnitt der *Carotis sinistra* betrug nämlich 24,5 □ Mm. = 2,7 □ Linien, jener der rechten 38,2 □ Mm. = 4,2 □ Linien. Bei der Einschneidung der linken Halsschlagader fand sich eine kurze Strecke vom Aortenbogen entfernt ein fester Thrombus, welcher in seiner ganzen Länge 45 Mm. = 15,0 L. mass, vor. Der Pfropf war nicht in seiner ganzen Länge mit der innern Gefäßhaut verwachsen, nur 35 Mm. = 11,6 Linien lang hing derselbe auf's innigste an der innern Fläche fest an. An der

Stelle, wo der Thrombus, aus Faserstoff und Blutzellen bestehend, mit dem Gefässrohr verwachsen war, erschien das letzte dunkelgefärbt. Oberhalb der Unterbindungsstelle bis zur Carotis fand sich gleichfalls ein starker Pfropf vor. Derselbe war 37 Mm. = 12,<sub>7</sub> Linien lang und 20 Mm. = 6,<sub>7</sub> Linien mit dem Rohr verwachsen. Die Verschliessung des Gefässes war also eine vollkommene und ohne jegliche Störungen der umliegenden Partieen eingetreten; die rechte Carotis hatte sich, um die Function der linken zu übernehmen, bedeutend erweitert. Das hier beschriebene instructive Präparat befindet sich in dem Freiburger anatomischen Museum, welchem ich überhaupt alle meine interessanten Präparate einverleibe.

Die Unterbindung der *Arteria maxillaris externa sinistra* bot kein besonderes Interesse. Sie bezweckte bei einer grossen Gefässgeschwulst der Wangenschleimhaut eine nicht unbedeutende Verkleinerung derselben.

Die Schlagadern des Vorderarms wurden in zwei Fällen unterbunden, und zwar zwei Mal die *Arteria ulnaris* im untern Drittheil, einmal die *Arteria radialis*; jedesmal wegen Verletzung der Gefässe der hohlen Hand. — Einem Oberwachmeister der Artillerie drang im Laboratorium ein zweischneidiges Messer tief in die hohle Hand ein und schnitt ihm daselbst die *Arteria ulnaris* ab. Da diese an Ort und Stelle nicht unterbunden werden konnte, so legte ich sie am Vorderarm frei und umschlang sie; die Heilung ging ohne jegliche Störung von statten. Der andere Fall betraf ein 1 <sup>1</sup>/<sub>2</sub> Jahr altes Kind weiblichen Geschlechtes, welches, ein Glas in der rechten Hand haltend, die steinerne Treppe herunter fiel. In der Daumengegend war ein Glasstück in die hohle Hand eingetreten und hatte beide Hohlhandbögen abgeschnitten. Der Arzt des Ortes hatte sich alle Mühe gegeben, mittelst Druckverbandes die Blutung zu stillen, allein ohne jeglichen Erfolg. Er war deshalb gezwungen, die Schlagadern zu comprimiren und mich per Expressen holen zu lassen. Ich unterband zuerst die

*Arteria radialis* im untern Dritttheil des Vorderarms. Obwohl hiedurch die Blutung bedeutend gemässigt wurde, so lieferte die Verletzung des oberflächlichen Hohlhandbogens noch immer eine Blutung, so dass ich auch die *Ulnaris* aufsuchte und unterband. Gewiss ein seltener Fall bei einem so kleinen Kinde. Wenn auch die Ausführung der Operation aus leicht einzusehenden Gründen eine sehr delikate war, so lohnte sich die dabei gehabte Mühe durch die rasch eintretende vollkommene Heilung vielfach. — Die *Arteria dorsalis penis* wurde zwei Mal an der Wurzel des Gliedes unterbunden. Das eine Mal wegen bedeutenden Blutungen aus einem grossartigen phagadänischen Schanker der Eichel. Das Geschwür war sehr vernachlässigt, und als ich den Kranken zu Gesicht bekam, war beinahe die Hälfte der Eichel in Zerstörung begriffen und hatte schon eine beträchtliche Blutung stattgefunden. Da die Anwendung caustischer Mittel in diesem Falle nur Schaden gebracht hätten, so applicirte ich nebst einfachem Wasser-verbände die Kälte. Trotz dieser trat aber Abends wieder eine arterielle Blutung, welche beinahe einen Schoppen betrug, ein und ich unterband desshalb bei meinem Besuche augenblicklich die bezeichnete Schlagader. Der Erfolg war ein vollkommener und blieb nach der Heilung nur ein entsprechender Substanzverlust an der Eichel zurück.

Der andere in einer entfernten Stadt wohnende Kranke, ein 56 Jahre alter Mann, litt schon lange Zeit an äusserst schmerzhaften, nächtlichen Erectionen, welche ihm allen Schlaf raubten und das Leben zur Qual machten. Von ärztlicher Seite war beinahe Alles schon angewendet, jedoch ohne Erfolg, und nur auf die Unterbindung der Rückenschlagader des Gliedes, welche die sehr angeschwollene Eichel mit Blut versorgte, wurde Hoffnung gesetzt.

Nachdem ich den Kranken genau untersucht hatte, theilte ich ihm mit, dass sein Leiden in einem Erethismus der aus dem Becken tretenden, die ausseren Geschlechtstheile versehenden Nerven begründet sei und dass ich von

der Unterbindung des Gefäßes gar nichts erwarte. Die Idee, dass diese Operation aber nützen müsse, war in dem Kopfe des Patienten so festgewurzelt, dass ich nach einigen Wochen an Ort und Stelle gerufen wurde, um sie, da an und für sich keine Gefahr hiedurch entstehen konnte, im Beisein des behandelnden Arztes auszuführen. Statt einer Schlagader unterband ich hier zwei. Der Nutzen der Operation war aber, wie ich vorher sagte, keiner; und erst später, als durch Bäder, durch tägliche beruhigende Klystiere eingewirkt wurde, verlor das Uebel an Intensität.

Bei einem jungen, an unwillkürlichem Samenverluste schon viele Jahre leidenden Mann, der mit eiserner Consequenz sich den eingreifendsten Kuren, aber ohne jeglichen Erfolg, unterzogen hatte, unterband ich die *Arteria spermatica interna dextra* als letztes Mittel und erzielte hiedurch eine bedeutende Besserung, welche sicherlich Stand gehalten hätte, wenn nicht der Operirte nach einiger Zeit von Neuem wieder einen leichtsinnigen Lebenswandel geführt hätte.

Zum Schlusse dieses Kapitels noch einige Worte über das von mir seit 1848 und 1849 (in welchen Jahren ich einige Mal die Schenkel- und Armschlagader unterbinden musste) modificirte Verfahren bei Ausführung der Unterbindung eines geschlossenen Gefäßstammes.

Nach Trennung der oberflächlichen Schichten bediene ich mich stets zweier Pinzetten, mittelst welchen ich das Zellgewebe oder die Fascien faltenartig in die Höhe hebe. Habe ich mich überzeugt, nur das Gewünschte gefasst zu haben, so übergebe ich die Pinzette in meiner rechten Hand dem Gehülfen und trenne die Falte mit einer mit stumpfen Enden versehenen Scheere. Auf diese Weise wird Schichte für Schichte sorgfältig aufgehoben und durchschnitten; gelangt man endlich auf die Gefäßscheide, so arbeite ich mit den Pinzetten allein, fasse die Scheide, reisse die Fasern nach und nach ein, bis die vordere Wand des Gefäßes frei liegt. Ist das zu Stande gekommen, so lässt

man die Lefzen der getrennten Gefässscheide mittelst der Pinzette von den Gehülfen fixiren, isolirt die Arterie, fasst sie, zieht sie vorsichtig gegen sich und führt, der Grösse des Gefässes entsprechend, entweder eine stumpfe Umstechungsnadel oder eine gewöhnliche Nähnadel in Langenbeckischer Form unter derselben durch und vollendet die Unterbindung. Bei der Ausführung der so wichtigen und schönen Operation muss sich der Wundarzt, der ausser Geschicklichkeit und Geistesgegenwart auch anatomische Kenntnisse besitzen muss, sich namentlich vor Ueber-eilung hüten. Sie ist nämlich keine Operation, wo mittelst schön und rasch geführten Schnitten ein Theil des Körpers abgesetzt werden soll und wo der Operateur nur durch ein schnelles und elegantes Handeln sich auszeichnen kann. In den meisten Fällen würde nur grosser Schaden bewirkt werden, wie Verletzungen in der Umgebung, Anstechen, Abreissen der Gefässe etc.; bis zum letzten Augenblicke, bis der Faden auf's Sorgfältigste hinter die Arterie geführt ist, darf man nie die Wichtigkeit des Aktes ausser Augen lassen, nie die so nöthige Geduld verlieren.

Da in dem ersten Theile der Arbeit und bei der Excision der Geschwülste schon die Fälle von Amputation der Brust und des männlichen Gliedes und deren Erfolg angegeben wurden, so gehen wir jetzt gleich zu den plastischen Operationen über.

Von solchen wurden abgesehen einfacher Verschiebungen der Wundränder durch Lospräpariren der Haut vom unterliegenden Zellgewebe behufs Verkleinerung der Wunde und schneller Heilung folgende verrichtet:

Die Bildung einer künstlichen Nase aus der Stirnhaut 2mal, jedesmal wegen Cancroid. Einmal bei einem 53 Jahre alten Mann, das andere Mal bei einer 62 Jahre alten Frau; diese letzte war eine Bettlerin, der erstere ein verlumpter, dem Trunke ergebener Bauer, den mir die Gemeinde zur Aufnahme in das Hospital zugeschickt hatte. Beidemal fiel die künstliche Nase sehr schön



aus und heilte der Stirnlappen, dessen Bildung ich jener aus dem Arme vorziehe, *per primam intensionem* ein. Leider hatte der Erfolg nicht den gewünschten Bestand, weil bei den schlechten Verhältnissen und der Lebensweise der Patienten das Uebel nach einiger Zeit von Neuem auftrat und den auf plastischem Wege gebildeten Ersatz wieder zu zerstören begann.

Wegen Cancroid wurde gleichfalls bei einer 65 Jahre alten Frau nach Excision der Afterbildung ein kleiner Lappen seitlich in die Nase eingesetzt, welcher schön einheilte und bis jetzt durch nichts bedroht ist.

Die linke Hälfte der Oberlippe wurde bei einer 52 Jahre alten Dame auch wegen Cancroid aus der Wangenhaut frisch gebildet. Die Einheilung des Lappens erfolgte sehr hübsch, später aber trat das Cancroid am Boden der Nasenhöhle wieder auf. Da die Dame, welche ich nach der Operation nicht mehr sah,  $1\frac{1}{2}$  Jahr später an einer Lungenentzündung starb, so konnte ich über ein weiteres Umsichgreifen nichts mehr erfahren.

Augenlider wurden 4 auf plastischem Wege gemacht und zwar zweimal das linke untere, einmal das rechte untere und einmal das linke obere. Ein Patient war 22, eine Frau 37, die andere 63 Jahre alt. Drei Augenlider waren durch Cancroide zerstört, das vierte dagegen durch eine beträchtliche Brandnarbe. Der Ersatz des Verlorengegangenen wurde 3 Mal aus der Wange, 1 Mal aus der Schläfe genommen.

Wie ich die Schnitte führte und die Lappen bildete, werde ich nicht mittheilen, da ein Jeder, welcher plastische Operationen vorzunehmen gedenkt, auch für jeden einzelnen sich darbietenden Fall, den gegebenen Verhältnissen entsprechend, seinen Plan zu entwerfen befähigt sein muss. Es kommt mir immer überflüssig vor, wenn sich Operateure die Mühe geben, neue Verfahrensweisen, namentlich neue Schnittrichtungen zu beschreiben, weil nicht jeder Fall derselbe ist und jeder Operateur gewis-

sermassen selbstdenkend und selbsthandelnd auftreten soll. \*) Etwas Anderes ist es, wenn es sich um allgemeine Grundsätze handelt. In welcher Dicke z. B. die Lappen geschnitten, in welcher Weise sie in Verbindung gesetzt und wie in derselben erhalten werden sollen, dies ist von praktischer Bedeutung. Ich schneide die Lappen stets in der Weise, dass ein gehöriges Zellgewebs- und Fettpolster noch mit der Haut in Verbindung bleibt, sehe bei der Führung des Messers darauf, dass die Schneide nie gegen den loszulösenden Lappen selbst gerichtet sei, dass der letztere überall die gleichmässige Dicke besitze, und dass an seiner Basis genug Ernährungsgefässe noch eintreten können. Der Lappen soll die gehörige Grösse haben, leicht verschiebbar sein, damit er beim Einnähen nicht gespannt wird, wie man überhaupt auch jede zu starke Spannung in der Umgebung verhüten soll. Die Vereinigung nehme ich sowohl mittelst feiner Insektennadeln mit der umschlungenen als mit der Knopfnah, je nachdem die eine oder die andere sich für die entsprechende Stelle mehr eignet, vor. Sind die Wundränder auf das Genaueste in Berührung gebracht, so lege ich in Wasser getauchte geschabte Charpie über die vereinigten Wunden, über alle beteiligten Partien befeuchtete geordnete Charpie und alsdann einen ganz einfachen deckenden Verband. Pflaster wende ich wegen ihrer reizenden Eigenschaft nie an und

---

\*) Jeder Freund der operativen Chirurgie kann nicht genug die trefflichen Schlussworte des leider so früh geschiedenen Dieffenbach beherzigen. Der da sagt: Das macht aber den wahren Chirurgen, dass er auch das weiss und kann, was nicht geschrieben steht, dass er immer neu und ewig ein erfindungsreicher Odysseus — nicht eine neue Bandage oder neues Messer — sich Neues zu schaffen und unter den schwierigsten Umständen ohne einen Kriegs Rath die Schlacht zu gewinnen im Stande ist. Der Maler lernt gründlich zeichnen, die Farben mischen und auftragen, richtig copiren — dann malt er aus sich selber, er malt seine Gedanken, seine Phantasieen. Man kann auch lernen Verse bauen, aber Dichten kann man nicht lernen, es ist dem Dichter angeboren. Man kann auch schneiden lernen, aber oft muss anders geschnitten werden, als man es gelernt hat. Das ist operative Chirurgie.

kann versichern, dass die feuchte geschabte Charpie sie vollkommen ersetzt. Anfänglich werden bis zur Entwicklung von Wärme und Schmerz keine, hierauf alsdann kühle feuchte und später bis zur vollständigen Heilung, und mögen Wochen darüber vergehen, laue Ueberschläge gemacht. Aus diesem Grunde wird jeden Tag 1 bis 2 Mal mit in Wasser getauchter geschabter und geordneter Charpie verbunden. Diesem Verfahren schreibe ich allein zu, dass in diesen acht Fällen von plastischen Operationen, wo die grössere Zahl der Operirten kein günstiges Material bot, nie ein Lappen abstarb, sondern sich alle auf's Schönste, ohne Eintritt eines Erysipels, einer ausgebreiteten Eiterung, ohne irgend eine Verschlimmerung des Allgemeinbefindens, einheilten.

Die Punction des Unterleibs verrichtete ich 13 Mal in 5 Fällen. Nur in einem Fall trat Heilung ein, in den andern sammelte sich das Wasser in der Unterleibshöhle wegen Erkrankung verschiedener Organe wieder an, so zwar, dass in dem einen Falle bei einer 68jährigen Bäuerin wegen Leberverhärtung dieselbe 8 Mal wiederholt wurde. Wie bei den Cystengeschwülsten bereits mitgetheilt ist, so wurde auch einmal bei einer Dame das linke Ovarium, jedoch ohne Erfolg, punctirt.

Die Eröffnung der Unterleibshöhle mittelst des Troikars geschah stets in der weissen Linie, in der Mitte zwischen Nabel und Schoosfuge. Etwas besonderes kam dabei nie vor.

Die Operation des Hodenwasserbruchs wurde in 27 Fällen und jene des Wasserbruchs des Samenstrangs 1 Mal gemacht. Die Operationsverfahren waren folgende: in 9 Fällen die Punction, 5 Mal Punction und Injection, 13 Mal Schnitt theilweise mit Einnähen der Scheidenhaut in die äussere Wunde; das gleiche Verfahren benützte ich bei der Ansammlung von Wasser in der Scheide des Samenstrangs. In Nr. 10 der deutschen Klinik des Jahrganges 1857 habe ich meine Erfahrungen

über diese Operation bereits mitgetheilt und gehe deshalb hier nicht näher darauf ein.

Die Operation der Phimose verrichtete ich mit alleinigem Einschneiden der innern Platte 9 Mal, mittelst Einschneiden beider Platten im obern mittlern Theile 82 Mal, mit gleichzeitiger Abtragung der seitlichen Lappen 5 Mal und mit völliger Abtragung der Vorhaut 2 Mal. Der Erfolg war stets ein guter. Da der Redaction der deutschen Klinik ein diesen Gegenstand behandelnder Aufsatz zugeschiedt wurde, derselbe bis zum Erscheinen dieser Schrift veröffentlicht sein dürfte, so verweise ich auf jene Arbeit, in welcher ich die Vor- und Nachteile der verschiedenen Verfahrungsarten ausführlich zu beleuchten suchte.

Bei 4 Fällen von Paraphimose, in welchen die Reposition nicht mehr gelang, musste die schnürende Vorhaut an verschiedenen Stellen eingeschnitten werden; die Operirten waren 3 Knaben und 1 Soldat; der jüngste 13 und der älteste 26 Jahre alt.

Die subcutane Durchschneidung der Sehnen kam 12 Mal vor; 8 Mal betraf es die Achillessehne, 1 Mal die Strecksehne der grossen Zehe, 1 Mal die Beugesehne des rechten kleinen Fingers und 2 Mal die Plantaraponeurose. Der jüngste Patient war 4 Monate, der älteste 71 Jahre alt (Durchschneidung der Beugesehne des kleinen Fingers). In 10 Fällen war der Erfolg ein vollständiger, 1 Mal ein unvollkommener und in einem Fall, wo das 3 Stunden von mir entfernt wohnende Mädchen von den Eltern in keiner Weise besorgt, kein Verband etc. erneuert wurde, blieb das Uebel auf seiner alten Stufe stehen. Die Durchschneidung der Sehnen geschah stets von einer kleinen Hautwunde aus mittelst eines schmalen gekrümmten Bistouris. Eine Nebenverletzung kam nie vor. Der Verband war ein einfacher, und erst nachdem keine Eiterung an Ort und Stelle zu befürchten war, wurde die nöthige Maschine, meistens der Scarpa'sche Schuh angelegt.

Nervendurchschneidungen kamen 2 Mal vor.

1 Mal der Stamm des Frontalnerven in der Augenhöhle, 1 Mal die peripherischen Aeste desselben in der Scheitelgegend; beide Mal mit gutem Erfolge bei bestehender heftiger Neuralgie im Gebiete des betreffenden Nerven und Uebertragung derselben auf den Quintus selbst.

Das Nähere über diese beiden Fälle habe ich in einem Aufsätze, der bereits der Redaction der deutschen Klinik zugestellt ist, niedergelegt.

Bei einem fünfjährigen Knaben wurde mit gutem Erfolge die Operation eines grossartigen Cephahämatoms, welches zwei Drittheile des Kopfes einnahm, ausgeführt.

Die Operation des Ectropiums kam 5 Mal vor und beseitigte jedesmal mittelst Ausschneidung eines V-förmigen Stückes der Haut und Abtragung des stets entarteten Knorpels, welcher alsdann die Vereinigung der Wunde mittelst der umschlungenen Nath folgte, das entstellende Uebel. Die Ausschneidung des grössten Theiles des in solchen Fällen stets verdickten Knorpels, der nur die Heilung stören kann, halte ich für das Wesentlichste bei der Vornahme dieser Operation.

Die Abtragung der Augenlidränder bei Trichiasis und Distichiasis oder bei beträchtlicher Auftreibung des verdickten und nach einwärts gestellten Knorpels, durch welche Zustände chronische Augenentzündung, die selbst das Sehvermögen zernichten, sehr häufig entstehen (deren Ursache so häufig nicht einmal erkannt wird), habe ich in 4 Fällen mit dem überraschendsten Erfolge gemacht. Jedesmal bestanden entweder ausgebreitete Geschwüre auf der Hornhaut, beträchtliche Verdickungen, pannusartige Auflockerung der Conjunctiva etc. und immer bildeten sich nach der rasch eingetretenen Heilung der Operationswunde diese gesetzten Veränderungen in einer Weise zurück, dass die Patienten sich ihres Gesichtes von Neuem erfreuen konnten.

Was die technische Ausführung der Operation betrifft, so setze ich immer zwei mit dem Saume des Lides ver-

laufende Schnitte, präparire Haut und Schleimhaut etwas zurück und trug alsdann den Rand des verdickten Knorpels mit den Cilien ab; die Thränenpunkte blieben stets geschont. Mittelst der Knopfnahit wurde die Vereinigung der Wundränder auf's Sorgfältigste vorgenommen.

In einem Falle, wo gleichzeitig ein starker Krampf des *Musculus orbicularis* bestand, vollführte ich vom äussern Augenlid aus dessen subcutane Durchschneidung. Nach der Operation wurde ein feines, in Olivenöl getauchtes Leinwandläppchen zwischen die Augenlider, feuchte Plumasseaux auf dieselben und ein einfacher Verband angelegt. Nach Entfernung der Nähte liess ich, um die Rückbildung der gesetzten Störungen des Augapfels zu unterstützen, Oel in das Auge träufeln, dasselbe fleissig mit lauer Milch reinigen, oder wendete, wenn es nöthig war, eine Bepinslung mit Laudanum etc. an.

Bei einem Soldaten gab das stete Heruntersinken des obern linken Augenlides Veranlassung zur Operation der Blepharoptose mittelst Ausschnitt eines faltenartig aufgehobenen Hautstücks und Vereinigung durch die umschlungene Naht. Die Heilung kam nicht *per primam intentionem*, jedoch in vollkommener Weise zu Stande.

Die Operation der Thränensackfistel machte ich ein Mal bei einem 13jährigen Mädchen, indem ich den ausgedehnten Sack spaltete, den Nasengang permeabel machte und eine Darmsaite, welche zehn Tage liegen blieb, durchzog. Als das Kind nach mehreren Wochen von hier abreiste, war es beinahe geheilt.

Von weiteren kleinen Operationen wurde ein Mal die Eröffnung verwachsener Nasengänge mit bedeutender Besserung, die Einschneidung des Zungenbändchens bei Kindern, vier Mal die Operation der einfachen Hasenscharte, ein Mal die Abtragung des Zäpfchens gemacht. Keiner dieser Fälle bietet besonderes Interesse.

Bei der Operation der Hasenscharte führe ich zuerst

einen Faden durch den Lippensaum, setze die Schnitte mittelst des Bistouris und trenne den Rest mit der scharfschneidenden Scheere. In ziemlicher Ausdehnung löse ich die Weichtheile vom Kieferrand los und vereinige die Wunde mittelst der umschlungenen Naht. Je nach der Gestaltung der Hasenschartenränder muss natürlicher Weise die Richtung der Schnitte geführt werden.

Die Operation des gespaltenen Gaumens verrichtete ich zwei Mal; ein Mal am weichen Gaumen, das andere Mal am harten, in beiden Fällen trat Besserung ein.

Zusammengewachsene Finger wurden ein Mal getrennt, und war der Erfolg der Operation ein sehr überraschender, sowohl wegen der vollkommenen, als auch der baldigen Heilung. Die Verwachsung bestand zwischen Zeige- und Mittelfinger und erstreckte sich bis an die Spitze derselben. Ich setzte auf der Dorsalfläche am Rande des Mittelfingers einen Längsschnitt und einen gleichen auf der Volarfläche am Rande des Zeigefingers. Ich bildete, indem die Brücke in zwei Blätter zerlegt wurde, zwei Lappen, von welchen der eine für den Zeigefinger, der andere für den seitlichen Rand des Mittelfingers bestimmt war. Die Lappen wurden mittelst der Naht sorgfältig befestigt und zwischen die Finger geordnete Charpie gelegt. Wenn auch eine Heilung *per primam intensionem* nicht an allen Stellen zu Stande kam, so wurde doch durch diese Lappenbildung eine Verbindung der Finger unter sich verhindert. Nach drei Wochen war die Heilung vollendet.

Wegen traumatischen und entzündlichen Prozessen, sowie wegen schlechter Bildung des Nagels wurde die Extraction nach Dupuytren's Vorschlage 66 Mal, immer mit gutem Erfolge verrichtet. In keinem Falle trat irgend eine beunruhigende Erscheinung auf.

Excision von Hämorrhoidalknoten vollführte ich drei Mal, eine solche von Krampfadern zwei Mal und die einfach vergrösserter und verhärteter Lymphdrü-

sen, vier an der Zahl, bei zwei Kindern immer mit gutem Resultate aus.

Bei dem einen Kranken, dem der Penis amputirt war, trat später eine Striktur der Harnröhre auf, die ihm aber mit Erfolg eingeschnitten wurde.

Die Operation der Mastdarmfistel verrichtete ich bei fünf Männern mittelst des Schnittes. Ohne Störung trat die Heilung ein; nur ein Kranker, der an ausgebreiteter Tuberkelinfiltration der Lunge litt, wurde später ein Opfer seines Lungenleidens. Die Operation machte ich in diesem Falle nur deshalb, weil die Fistel dem Patienten viele Schmerzen und Unannehmlichkeiten bereitete und durch die beständige Unruhe ein rascherer Verlauf der Tuberculose zu befürchten war. — Fremde Körper wurden mehrere auf blutigem Wege entfernt und boten hin und wieder bei ihrer Excision grosse Schwierigkeiten dar. Bei einem Dienstmädchen schnitt ich fünf grosse Glasstücke, die durch eine kleine Wunde in die Haut und zwischen die Mittelhandknochen gedrungen waren, 14 Tage nach der Verwundung, als die Wunde bereits vernarbt war, wegen äusserst heftigen Schmerzen ohne folgende Zufälle aus. Einem Kanoniere, dem die Ausstossladung einer Granate explodirte, schnitt ich verschiedene Holzstücke aus Finger und Hand aus. Einem kleinen Kinde entfernte ich auf blutigem Wege eine Nähnadel aus der Hand, die lange daselbst verweilt hatte, und einem Erwachsenen eine solche tiefsitzende aus dem Schenkel etc.

Von den in der Uebersichtstabelle aufgeführten chirurgischen unblutigen Operationen werde ich nur sehr wenige ihres besonderen Interesses wegen, erwähnen. Fremde Körper entfernte ich in grosser Anzahl aus den verschiedensten Gegenden. Erwähnenswerthe Fälle sind folgende: Bei der Explosion einer Granate wurden einem Artilleristen Holzsplitter in verschiedene Körpertheile, unter anderm aber auch zwei in den linken Augapfel geschleudert. Der eine Splitter stak in der Sclerotica, der



andere hatte die vordere Augenkammer geöffnet. Ich entfernte sie augenblicklich, es trat Heilung der Wunde ein, die vordere Kammer füllte sich wieder mit wässeriger Feuchtigkeit an und trotzdem, dass anfangs durch die Erschütterung Lähmung der Retina zugegen war, kehrte das Sehvermögen wieder.

Die Natur der fremden Körper, welche in den anderen Fällen vom Augapfel entfernt wurden, war verschieden; vorzüglich waren es aber Stahlsplitter, Steinchen, Holzsplitterchen etc. Aus dem Ohr wurde ein Mal eine Bohne, das andere Mal ein Blumenstiel mittelst der Kornzange extrahirt, aus der Nase eine Caffeebohne, aus dem Schlunde ein Knochen und ein grosses Kartoffelstück, sowie andere Speisereste. Aus der Unterleibshöhle zog ich bei einer Verwundung in der vierten Woche ein beträchtliches Holzstück mit bestem Erfolge aus. Diesen so interessanten Fall von penetrirender Bauchwunde veröffentlichte ich in der deutschen Klinik Nr. 1, Jahrgang 1857.

Unter den Einrichtungen von Luxationen und Knochenbrüchen, welche die verschiedensten Gelenke und Knochen betrafen, habe ich vorzüglich zwei solcher Fälle von Luxationen zu berichten. In dem einen war in Folge eines unvorsichtigen Schlages eine Verschiebung des *os multangulum majus* der rechten Hand in der Weise entstanden, dass der Mittelhandknochen des Daumens nach innen und unten stand, die Gelenksfläche des Carpalknochens nach der Dorsalseite hin sah. Aus diesem Grunde bestand auch eine Subluxation zwischen dem *os multangulum majus* und dem *os scaphoideum*. Da die Luxation eine veraltete war, so gelang die Einrichtung nur unvollständig; der angelegte Verband bereitete übrigens eine auffallende Besserung. Im andern Falle hatte eine Verrenkung des Metatarsus auf den Tarsus bei einer Dame des höhern Standes stattgefunden. Bei einer Fahrt wurde die Chaise umgeworfen und bei diesem Zufall im Moment, als die Pferde anzogen, wollte sich die Dame, deren rechter Fuss noch im Pelzsacke stak,

aufrichten. Der Fuss wurde in seinem vordern Theile mit Gewalt in die Höhe gerissen und hiedurch die Luxation ohne äussere Verwundung, ohne Knochenbruch bewirkt. Die Einrichtung, sowie die Heilung gelang ohne beunruhigende Erscheinungen vollkommen. Natürlich behinderten die eingetretenen Verwachsungen den freien Gebrauch des Gliedes noch einige Zeit. Soviel ich weiss, sind ausser diesem Fall nur vier mit vollkommener Luxation des Metatarsus auf den Tarsus bis jetzt in der Literatur bekannt. Die Luxation zweier Mittelfussknochen auf den Tarsus habe ich übrigens schon in zwei Fällen beobachtet.

## II. Operationen am Augapfel.

Da ich die Operationen, welche an den Schutzorganen des Augapfels, an den Augenlidern etc. vorgenommen wurden, bei den chirurgischen Operationen abhandelte, so bespreche ich hier nur solche am Bulbus selbst ausgeführte.

Die Operation des grauen Staares verrichtete ich 15 Mal, und zwar in vier Fällen auf beiden Augen zugleich. Von den Operationsmethoden, welche ich der Beschaffenheit der einzelnen Gebilde des Augapfels, den gesetzten Veränderungen, sowie auch den Nebenverhältnissen entsprechend wählte, übte ich sechs Mal die Extraction, fünf Mal mit dem Schnitt nach aufwärts, ein Mal mit dem nach abwärts. In vier Fällen war der Erfolg ein ganz guter und entsprach das wiederhergestellte Sehvermögen den gehegten Wünschen. In einem Fall, wo die Entfernung der Linse unmöglich war und eine Verwachsung sich einstellte, blieb nur eine kleine Stelle zum Eintritt der Lichtstrahlen übrig; in dem sechsten wurde von Seiten des Gehülfen nach Entfernung der Linse ein Druck auf den Augapfel ausgeübt und fiel desshalb etwas Glaskörper vor. Der Verlust desselben hätte aber nicht so entschiedene Nachtheile geäussert, wenn der Operirte meinen Anordnungen strenge Folge

geleistet und von dem Wärter in richtiger Weise gepflegt worden wäre. So aber entwickelte sich ungeachtet einer consequent angeordneten Antiphlogose eine sehr heftige Entzündung in dem Augapfel, welche in Eiterung überging und hiedurch jede Hoffnung auf Wiederherstellung des Gesichtes raubte.

Die Reclination durch die Sclerotica wurde in sieben Fällen ausgeführt, vier Mal mit vollständigem, zwei Mal mit unvollständigem und ein Mal mit keinem Erfolge.

Ich muss hier aber bemerken, dass diese drei letzten Fälle auch in jeder Beziehung ungünstige waren, sowohl betreffs der Localität, in welcher die Operation ausgeführt, die Operirten verpflegt werden mussten, der Verhältnisse, in welchen die Leute lebten, als auch wegen der Beschaffenheit des Bulbus, dem bestehenden pathologischen Prozesse. In zwei Fällen waren nämlich gichtische Augenentzündungen mit Exsudatbildung vorausgegangen und im dritten bestand ausser dem grauen Staare noch Amaurose. Den Patienten sagte ich übrigens immer vor der Operation, welche sie so sehnlich wünschten, den zu erwartenden Erfolg vorher. Bei zwei anderen Fällen wurde ein Mal auf dem linken, das andere Mal auf beiden Augen die Zerstücklung des Staares durch die Sclerotica (*Discissio per scleroticam*) verrichtet. Bei der einen 72 Jahre alten Bäuerin trat völlige Resorption der Linse ein und war hiedurch das Sehvermögen ein sehr gutes; im andern Falle war zwar auf dem rechten Auge die Resorption auch eine vollständige, allein trotz der schwarzen Pupille wurden keine Lichtstrahlen percipirt, d. h. es bestand noch Amaurose, von welcher aber vor der Operation keine Erscheinungen wahrzunehmen waren. Auf dem linken Auge fiel der harte Kern der Linse in die vordere Augenkammer, löste sich allmähig auf und besserte sich desshalb von Tag zu Tag das Gesicht. Unangenehmer Weise zog sich der Operirte, ein dem Trunke ergebener 65 Jahre alter Bauer, nachdem er bereits einige Monate in seine Heimath ent-

lassen war, durch verschiedene Veranlassungen eine Entzündung des Auges zu, durch welche eine theilweise Verschliessung der Pupille erfolgte.

Zur Abtragung des Staphyloms gab nur ein Fall von grossem kugelförmigem bei einem Mädchen Veranlassung. Es wurde durch die Operation ein hübscher Stumpf gebildet und die Entstellung bedeutend vermindert. In allen anderen Fällen konnte entweder ein Stehenbleiben des Uebels auf der gleichen Stufe, selbst eine Verkleinerung, eine Rückbildung durch geeignete Mittel erzielt werden.

Die Abtragung des Flügelfells und pannusartiger Verdickung des Conjunctivalblättchens der Hornhaut verrichtete ich in vier Fällen. Ein Mal auf beiden Augen mit gutem Erfolg. Namentlich war der Erfolg in einem Falle sehr überraschend, wo dem zu jeglicher Arbeit unfähigen Mann nach Entfernung der die Cornea bedeckenden, nur an einzelnen Stellen adhären den dicken Haut und durch die spätere Anwendung des Laudanums das Sehvermögen derart gerettet wurde, dass der Patient als Tagelöhner seinen Geschäften wieder nachgehen konnte.

Die Operation des mit dem Augapfel verwachsenen untern Augenlides in Folge von einer Kalkverbrennung kam nur ein Mal vor. Hier bewirkte die Ausschneidung der Verbindungsstränge und die Ueberhäutung der am Augenlide gesetzten Wunde aus der Umgebung den gewünschten Erfolg.

### III. Geburtshülfliche Operationen.

Unter den geburtshülflichen Operationen wurde zwei Mal wegen Querlage des Kindes, jedesmal bei schon aus der Scheide hervorstehender Hand, die Wendung auf die Füsse gemacht; welcher Operation ich alsdann die Extraction des Rumpfes, die Anlegung der Zange über dem Kinde folgen liess. Beidemale wurden die Mütter erhalten

und einmal konnte das scheinotdte Kind in's Leben gerufen werden. Im andern Fall war aber das Kind bereits todt, was daher rührte, dass ich erst von der Hebamme gerufen wurde, als schon längst die Wasser abgeflossen waren und über 3 Stunden Zeit verloren gingen, um zu der entfernt, auf dem Lande wohnenden Kreisenden zu gelangen.

Von zehn Zangengeburtten, von welchen zwei wegen Eclampsie, zwei wegen Beckenenge, drei wegen zu grossem Kopfe und drei wegen Wehenschwäche vorgenommen wurden, verliefen neun günstig. Jenen Fall, in welchem der Tod eintrat, habe ich bereits im Anfange meines Berichtes mitgetheilt; es bestand nämlich Lähmung der Gebärmutter und in Folge derselben Verblutung. Bei den anderen neun kamen acht Kinder lebend, eines todt zur Welt.

Schwierige Placentarlösungen kamen 16 theilweis mit Incarceration, theilweis ohne dieselbe, auch solche bei Eclampsie vor. In einem Falle war bereits von der Hebamme die Nabelschnur abgerissen und bestand Verschlussung des Muttermundes.

Von diesen 16 verliefen 15 günstig; der 16te Fall betrifft jene schon bezeichnete Frau mit Paralyse der Gebärmutter, wo alle angewendeten Mittel nichts fruchteten.

Unter vielen Früh- und Fehlgeburten verlangte nur eine, bei welcher das Ei fest verwachsen war und deshalb heftige Blutungen bestanden, ein operatives Eingreifen. Ich war nämlich genöthigt, sowohl mittelst Finger als mit Polypenzange die theilweise gelöste, theilweise verwachsene Frucht zu extrahiren. Der Verlauf war ein günstiger.

Die Tamponade der Scheide und die Einführung von hornenen Röhrchen in die Gebärmutterhöhle behufs Injectionen vollführte ich bei heftigen Blutungen, die von fibroider Entartung der Gebärmutterwandungen herrührten. — Auf alle ausgeführten geburtshülflichen Ope-

rationen kommt also nur ein Todesfall, und auch dieser wäre nicht eingetreten, wenn ich zur rechten Zeit gerufen worden wäre und die Frau nicht entfernt von mir auf dem Lande gewohnt hätte. Unter allen in diesen 6 Jahren von mir von der Geburt an behandelten Wöchnerinnen blieb dieser Fall auch der einzige ungünstige, denn ausser demselben war nur bei zwei Frauen, zu welchen ich kurz vor dem Tode consultirt wurde, die Hülfeleistung eine erfolglose. Einmal bei einer Metroperitonitis, wo bereits Lähmung durch Erguss in die Schädelhöhle bestand, das andere Mal bei einer ausgebreiteten Peritonitis, welche die Folge eines Kunstfehlers, nämlich der Zerstörung der Gebärmutterwandung bis auf den Peritonealüberzug, beim Lösen der adhären den Placenta, war. —

Bevor ich meinen Bericht schliesse, werde ich noch, da der durch das operative Wirken erzielte Erfolg gewiss als ein günstiger zu bezeichnen ist, sowohl über das Bestehen der verschiedenen äusseren günstigen, wie ungünstigen Einflüsse, über meine bei Behandlung von Operationswunden befolgten Grundsätze, sowie über den Auftritt und die mögliche Beseitigung der sich zu Operationen gesellenden gefährlichen Complicationen, durch welche so häufig dem Verlaufe eine schlimme Wendung gegeben wird, gedrängte aber nöthige Mittheilungen machen. Durch dieselben möchte ich den Beweis liefern, dass allerdings oft ohngeachtet ungünstiger Nebenumstände unsere Heilkunst allein Wichtiges zu leisten im Stande sei, dass also ihr günstiger Einfluss auf den Verlauf operativer Fälle nicht bezweifelt werden könne, dass aber auch in manchen Fällen das Wirken des Arztes ein sehr beschränktes sei, dass so viele äussere Verhältnisse ihren Einfluss auf den Heilungsprozess ausüben, dieser letzte an so mannigfache Bedingungen geknüpft sei, wesshalb der Wundarzt trotz manchem glücklichen Resultate sich nicht

zu frühzeitig seiner Wirksamkeit erfreuen darf, seine Leistungen nicht überschätzen soll. Wenn Pirogoff in seiner klinischen Chirurgie sich äussert, dass wenn man nur eine kleine Anzahl von Fällen beobachtet, wider Willen stolz und voll Zutrauen zum eigenen Wissen werde, die Beobachtung der Fälle aber en masse schnell wieder demüthig mache und uns die beschränkten Grenzen der Kunst wahrnehmen lasse, so liegt darin manches Wahre, d. h. bei einer grossen Anzahl von Fällen, namentlich wenn dieselben auf einen Ort zusammengedrängt sind, wie in grossen Hospitälern besonders zu Kriegzeiten etc. werden durch entsprechende ungünstige äussere Einwirkungen öfters unsere eifrigsten Bemühungen vereitelt und wir hiedurch betreffs unserer Leistungsfähigkeit bitter getäuscht. Wenn aber Viele glauben, dass deshalb der Arzt, seine in Ausübung kommenden Grundsätze, sowie seine Kunstfertigkeit, seine Beobachtungsgaben und sein richtig beurtheilendes Handeln, selbst unter nicht aussergewöhnlichen Umständen nur einen sehr geringen Einfluss auf den Krankheitsverlauf äussern, so kann ich denselben hierin nicht beitreten, weil die Erfahrung täglich lehrt, wie je nach der Befähigung der eine Arzt günstige Resultate erzielt, wie ungünstige dagegen ein anderer, ohne dass in den äusseren Verhältnissen ein auffallender Unterschied bestände.

Würden wir von der Richtigkeit einer solchen Auffassung unseres Wirkens überzeugt sein, dass es nämlich gleichgültig wäre, wie man eigentlich operire, und welche Nachbehandlung man einleite, so müsste uns jeder anregende Impuls zu umsichtiger Hülfeleistung, jede Liebe zur Kunst und Wissenschaft geraubt werden. Nach meiner Ansicht darf das Resultat solcher in grossen Hospitälern angehäuften operativen Fälle nicht als das Norm gebende, das Wirken der Aerzte daselbst nicht immer als ein solches zum Vorbild dienendes angesehen werden, weil hier sich Einflüsse geltend machen, die bei dem einzelnen Falle,

wie sich ein solcher dem Arzt sowohl in Stadt, als auf dem Lande präsentirt, nicht bestehen. Die wahre Kunst-hülfe kann auch nur dann nach ihrem Werthe richtig beurtheilt werden, wenn sie unter gewöhnlichen, nicht unter ausserordentlichen, oder selbst den schlimmsten Verhältnissen ausgeübt wird.

Gewiss könnten viele nachtheilige Einflüsse, die das Resultat der Operationen beeinträchtigen, beseitigt werden, wie z. B. durch zweckmässigen Bau der Lazarethe, durch bessere Einrichtungen derselben, durch gehörige Unterstützung armer, in ihren Wohnungen operirter Leute, durch Fonds, die dem Arzte zur Verfügung gestellt werden etc., oft aber auch von dem Chirurgen selbst, denn hin und wieder wird durch eine Nachlässigkeit oder falsche Auffassung der Auftritt gefährlicher Complicationen ermöglicht. Wer offen sein will, muss eingestehen, dass wir Aerzte immer Menschen sind und bleiben, an einem Tage besser zu einer umfassenden Ausübung unseres Berufes disponirt erscheinen als an einem andern. Es können mancherlei Sorgen, Widerwärtigkeiten aller Arten, Unwohlsein, geistige Beschäftigung, körperliche Anstrengung in solcher Weise auf uns einwirken, dass wir einmal bei einem Kranken etwas unterlassen, was auf den weitem Verlauf einen mächtigen Einfluss ausübt. Ich gehöre nicht zu jenen Wundärzten, welche bei Auftritt von Pyämie oder anderen Complicationen nur der Witterung oder Miasmen etc. die ganze Schuld beimessen, sondern zu solchen, welche über ihre Hülfeleistung nachdenken und hiebei Manches herausfinden, was auf das Entstehen der bezeichneten Prozesse begünstigend einwirken konnte. Ein zu frühzeitiges Wechseln mit Verbandmitteln, Aussetzen von Ueberschlägen, Aenderungen in der Diät, Verbringung eines Patienten in ein anderes Local, Uebersehen eines anfänglich unbedeutenden Unwohlseins des Patienten, Forcierung einer Heilung, das Verlieren der nöthigen Geduld, die Anwendung zu eingreifender Mittel etc. können ihre Folgen tief fühlen lassen.



Es gibt allerdings Fälle, wo trotz grosser Ungeschicklichkeit der Erfolg ein wahrhaft überraschender ist, oder entgegengesetzt bei Aufwendung der grössten Dexterität und entschiedener Beobachtungs- und Beurtheilungsgabe ungünstige Momente alle menschlichen Berechnungen scheitern machen. Diese sind aber im Verhältnisse zum Ganzen nur vereinzelter Natur und werden noch vereinzelter werden, wenn das Handeln der Wundärzte mehr auf Grundsätze, wie sie Richter, Kern, Cooper, Dupuytren und in neuester Zeit Stromeyer etc. mit Erfolg aufstellten und consequent durchführten, basirt ist. —

Der grosse Einfluss, welchen die Individualität, das Temperament und die Constitution des Einzelnen, dessen Erziehung und Beruf, die Empfindlichkeit des Nervensystems, der Gewebe überhaupt, das Reactionsvermögen, ferner die Oertlichkeit, das Clima, Miasmen, Epidemien und selbst die Krankheitsconstitution des Hospitales auf erkrankte, namentlich verwundete Organismen ausüben, kann von Niemand bestritten werden. Ein eigenes Studium und scharfe Beobachtungsgabe, sowie die consequente Anwendung des als richtig Erkannten gehören dazu, um solche innere wie äussere schädlich wirkende Zustände gehörig zu würdigen, ihren Auftritt so viel als möglich zu verhüten, oder zu ermässigen und ihre Nachtheile zu beseitigen. Darin liegt aber gerade die Hauptaufgabe des umsichtigen Wundarztes und er darf, wenn auch hin und wieder seine Bestrebungen missglücken, sich nicht abhalten lassen, den Kampf mit den gefährlichen Elementen fortzuführen.

Die von mir verrichteten, in dem Berichte aufgeführten Operationen erfreuten sich durchaus nicht immer günstiger Nebenumstände, sehr häufig hatte ich zuerst mit allen möglichen Plagen zu kämpfen, bevor ich das gewünschte Ziel erreichen konnte. Jene Fälle, welche in meiner Privatpraxis vorkamen, und bei welchen die Patienten den höheren Ständen angehörten, boten natürlich die besten Chancen, weil sowohl die Localität, Pflege, Wartung

wenig zu wünschen übrig liessen und die ärztliche Behandlung auf keine grossen Hindernisse stiess. Die Patienten hatten so viel Einsicht, dem Arzte unbedingtes Vertrauen, sowie Folgsamkeit zu schenken. Weniger günstig waren die Verhältnisse in der Mehrzahl der Fälle, bei den Kranken der niedern Stände und auf dem Lande, weil hier einerseits die Wohnung, die Kost, die Verpflegung, Wartung, anderseits auch der Unverstand, der niedere Bildungsgrad der Leute gar viel Uebles stiften. Der Aufenthalt von Operirten in dem Hospitale, welches zwar gut gelegen ist, aber betreffs Bauart und Einrichtung manche Fehler besitzt, bot sicherlich manche Vortheile, aber auch Nachtheile, die von keinem erfahrenen Arzte verkannt werden. Das Zusammenliegen vieler Kranken, namentlich solcher mit eiternden Flächen, bewirkt eine derartige Luftdecomposition, dass hiedurch Krankheiten erzeugt und von einem Organismus auf den andern übertragen werden, ja es entsteht hiedurch eine wirkliche Krankheitsconstitution in den einzelnen Hospitälern, welche ihren schädlichen Einfluss zu gewissen Zeiten bei allen chirurgischen Fällen bemerkbar macht. In meinem Hospitale herrscht z. B. jedes Früh- und Spätjahr, oft auch im Winter, das Erysipel in ausgebreiteter Weise, wodurch alsdann eine auffallende Verschlimmerung der Geschwüre, Wunden etc. eintritt und ich oft mit intensiven Prozessen, wie Lymphangoitis, Pyämie, *Cellulitis diffusa* etc. zu kämpfen habe. Da gerade das Früh- und Spätjahr, einerseits weil es die Geschäfte eher gestatten, anderseits oft aus vorgefasster Meinung, von den Leuten vorzugsweise benützt wird, um entfernteren ärztlichen Rath einzuholen oder sich operiren zu lassen, in dieser Zeit auch das Militär, theils durch anstrengende Uebungen, theils durch den Zugang junger Mannschaft einen höhern Krankenstand hat, so findet auch der Rothlauf oder die Lymphgefässentzündung ergiebigen Boden zur weitem Fortpflanzung.

Wenn man daher auch in einem Hospitale die grosse

Annehmlichkeit hat, seine Kranken gehörig gepflegt zu wissen, sie selbst jederzeit beaufsichtigen kann, bei vorkommenden Zufällen das Nöthige gleich zur Hand hat, um hülfreich zu sein, dem Arzt namentlich durch diese Praxis der Stoff zu wissenschaftlichen Studien geboten wird, so macht sich dagegen die grosse Sorge wegen dem Auftritt der pyämischen Prozesse, die alle Bemühungen vernichten können, sehr bemerkbar. In Privathäusern und auf dem Lande kommen derartige Complicationen zwar auch vor, sie sind aber dann gewöhnlich durch die Nachlässigkeit der Patienten oder ihrer Umgebung hervorgerufen. Jedenfalls sind sie im Vergleiche zur Hospitalpraxis viel seltener und können auch leichter verhütet werden, wenn z. B. der Arzt seine Anordnungen durch Wundarzneidiener etc. überwachen lassen kann und mit einer gewissen Bestimmtheit jederzeit auftritt. Bei wichtigen Fällen fühlt übrigens der Operateur, wenn er seine Patienten entfernt, ohne beruhigende weitere ärztliche Hülfe weiss, eine gewisse Unruhe, und häufig nicht ungegründete, da gar Manches durch Unvorsichtigkeit oder Faulheit der Leute vernachlässigt wird. Viele von den kleineren Operationen wurden auch in der ambulatorischen Klinik gemacht; die Leute fahren oder kamen zu Fuss vom Lande zur weitem Besorgung hieher in das Hospital, wo sie verbunden und ihnen die weiteren Anordnungen ertheilt wurden. Kurz, da ich früher in Kriegszeiten in einigen sehr überfüllten Lazarethen thätig war, in den letzten sechs Jahren in dem Hospitale, in der Stadt und auf dem Lande, bei den verschiedensten Ständen die operative Chirurgie ausübte, so kenne ich sehr gut den Einfluss, den die Individualität des Patienten und die ihn umgebenden Verhältnisse auf das Resultat der Operationen äussern.

Was den Einfluss der Oertlichkeit, des Klimas, der Epidemien und Miasmen auf die von mir hier verrichteten Operationen betrifft, so disponirt der Aufenthalt sowohl in Rastatt, einer von sumpfigen Wiesen und theils feuchten

Gräben umgebenen Festung, als jener in der nächsten Umgebung, namentlich in den in den Rheinniederungen liegenden Ortschaften durch den häufigen Wechsel des Windes, der Temperatur und Feuchtigkeit der Luft zu rothlaufartigen Entzündungen. Durch die Verdunstung des stehenden Wassers bei heissen Tagen wird die Luft in ihrer Zusammensetzung verändert und entstehen hiedurch Miasmen, welche verschiedene Krankheiten, die oft eine bedeutende Intensität erreichen, hervorrufen. Da ich mich hier nur als Wundarzt ausspreche, so hat für uns das Erysipel mit seinen oft gefährlichen Complicationen das grösste Interesse und berühre ich die anderen, hier gewöhnlich vorkommenden Erkrankungen nicht.

Der Rothlauf zeigt sich gern zu allen Jahreszeiten, namentlich aber im Frühjahr und Herbst, bei unbeständiger, stürmischer Witterung. Er befällt die verschiedensten Theile des Körpers, öfters das Gesicht, den behaarten Theil des Kopfes mit gleichzeitiger Hyperämie des Gehirns und seiner Häute, durchschnittlich die Haut in der Umgebung des bestehenden Geschwüres oder der gesetzten Wunde. Immer treten gastrische Erscheinungen gleichzeitig auf und entwickelt sich je nach der Individualität, nach der Ausbreitung, nach dem frühern örtlichen und allgemeinen Befinden des Kranken ein mildes oder heftiges Fieber, welches die Heilung bisweilen aufhält und entsprechende Veränderungen in der Wunde selbst hervorruft. Oft aber bildet sich der Prozess zu einer gefährlicheren Form aus. Als Ursache des Erysipels muss ich besonders die klimatischen Einflüsse, jene der Beschaffenheit der Luft in dem Hospitale (es kommen übrigens beim Auftritt des Rothlaufs im Hospitale auch gleichzeitig Fälle in der Privatpraxis, aber viel vereinzelter vor), bezeichnen. Günstigen Boden findet der Rothlauf, dessen Wesen in einer eigenthümlichen Reizung der peripherischen Nervenweige und der Lymphgefässe und hiedurch gesetzten Exsudation besteht, entweder bei einer sehr grossen Em-

pfindlichkeit der in der Haut und dem Zellgewebe verlaufenden Nerven oder bei heruntergekommenen Personen, bei welchen das Blut durch überwiegenden Genuss geistiger Getränke oder durch schlechte Nahrung qualitativ verändert ist. Als Gelegenheitsursachen zum Auftritt können zurückgehaltener Eiter, Extravasat, unzweckmässiger Verband, Erkältung, Diätfehler, Gemüthsstörungen bezeichnet werden.

Unter vielen hundert von Erysipel Befallenen, bei welchen sich keine höhere pyämische Form entwickelte, habe ich übrigens keinen verloren. Mein Bestreben bei der Behandlung war besonders gegen Ausbildung der gefährlichen Form gerichtet. Im Hospitale wurde durch Luftzüge, durch beständiges Reinhalten der Zimmer, durch jährliches Weissen derselben, durch das Belegen derselben mit gemischten Fällen sowohl innerlich Kranken, als Externisten, durch Gebrauch des Eisenvitriols beim Reinigen der Nachstühle, Bettschüsseln, der Cloaken selbst, durch fleissige Erneuerung der Verbände, Wechsel der Charpie, der Wäsche, dem öfteren Wechsel der Schwämme, durch Ausbrühen derselben und Einlegen in saure Milch oder angesäuertes Wasser, überhaupt durch alle möglichen Vorsichtsmassregeln, namentlich aber durch eine einfache zweckentsprechende Behandlungsweise den Auftritt der gefürchteten Complicationen zu verhüten gesucht. \*) Auch auf die Wirkung der von England aus empfohlenen Kohlenkisten setzte ich Hoffnung, aber vergebens, so dass ich von dem Gebrauche dieses Mittels abging und die Erneuerung der Luft mittelst Ventilation für das Hauptsächlichste ansehen musste.

Je nach der Constitution, dem Grade des Fiebers, den gastrischen Erscheinungen wurde entweder ein Brechpul-

---

\*) Da ich immer darauf achte, dass die Wundarzneidiener und Krankenwärter sich bei dem Verbande der Kranken nie des gleichen Schwammes, ohne dass derselbe frisch gereinigt sei, bedienen, sehr häufig, besonders wenn Erysipel herrscht, Charpiehäuschchen benutzen müssen, so kann höchst selten auf diesem Wege eine Uebertragung der deleteren Stoffe von einer Wunde auf die andere erfolgen.

ver oder die *Ipecacuanha in dosi refracta*, dieses ausgezeichnete Mittel, theils mit etwas *Tartarus stibiatus* ( $\frac{1}{4}$  bis  $\frac{1}{2}$  gr. auf 6 Unzen *Infusum*) oder mit einer Saturation, um auf die Ausscheidungen namentlich durch die Haut zu wirken, gereicht; das Getränk war ein kühlendes, entweder Limonade oder verdünnte Mandelmilch. Trat Hyperämie des Gehirns ein, waren die Delirien stark, so leisteten die allgemeinen wie örtlichen Blutentziehungen die besten Dienste, blieb eine chronische Reizung des Gehirns zurück, so gab ich Opium in kleinen Gaben in Verbindung mit etwas *Ipecacuanha* und setzte flüchtige Ableitungen. Oefters war auch der innerliche Gebrauch des Calomels, wenn sich Lymphangoitis einstellte, angezeigt und wirkte alsdann immer trefflich; bei zurückgehaltenem Stuhle wurden noch eröffnende Klistiere gesetzt. Oertlich applicirte ich einen milden Oelverband und Einwicklung mit Watte; war irgendwo Eiter zurückgehalten oder bildete sich ein gewöhnliches phlegmonöses Erysipel aus, so legte man, wenn nöthig, einige schleimige Cataplasmen, öffnete sobald als möglich den Herd. Innerhalb 14 Tagen bis drei Wochen bildet sich der Rothlauf zwar immer zurück, störte aber natürlich für einige Zeit die Reconvalescenz.

Sehr häufig verlief aber der Rothlauf nicht auf diese günstige Weise, sondern die Veränderungen in den Geschwüren und Wunden nahmen in beunruhigender Weise zu. Die Lymphgefäße und die in der Nähe der Wunde gelegenen Saugaderdrüsen, selbst jene der ganzen Extremität entzündeten sich, schwollen an. Die Farbe der Fleischwärtchen wurde eine schmutziggraue, statt gutem Eiter wurde eine dünne, trübe, hin und wieder jauchige Lymphe secernirt, die Granulationen zerfielen, die Ränder, welche geschwollen, blauroth gefärbt waren, zeigten sich unternirt und in der Umgebung bildet sich das Erysipel weiter aus. Eine zwar langsame Resorption des schlechten Wundsecretes und hiemit ein milder Grad von Pyämie trat hierauf ein.

In solchen Fällen, wenn der Patient keine schwache Natur hatte, gab ich stets bei strenger Diät das versüsste Quecksilber in kleinen Gaben, oder andernfalls die Ipecacuanha mit verschiedenem Zusatz, je nach dem speciellen Fall, applicirte auf die Saugaderdrüsen mit gutem Erfolge Blasenpflaster, um eine Weiterleitung der schlechten Lymphe zu verhüten, die Entzündung zu begränzen und verband die Wunde mit in lauem Wasser getauchter feuchter Charpie; dieser Verband musste alle Stunden erneuert werden. Zur Nachtzeit blieb entweder das Verbandmittel dasselbe, oder man wechselte es mit feinem Olivenöl oder einer kühlenden Verbandsalbe. Wie die Entzündung im Rückschritte begriffen war, was aber jedenfalls drei Wochen dauerte, so leistete abwechselnd der Verband mit dem Wasser mit jenem mit schwacher Chlorzinklösung gute Dienste.

Die Geduld darf man bei Behandlung solcher böartigen Geschwüre und Wundflächen nicht verlieren, vor vier Wochen stellt sich selten eine wesentliche Besserung ein und während dieser Zeit beaufsichtige man stets die Kost des Patienten. Von den localen Mitteln verdient, wenn nach Rücktritt des Erysipels der Fettverband nicht mehr angezeigt ist, jedenfalls das laue Wasser den Vorzug vor den übrigen, und wenn man noch so oft das Collodium, das Glycerin und andere neumodische Mittel zur Verhütung örtlicher Verschlimmerung und zur Besserung solcher anpreist, so kann man sich durch Selbstanschauung von der Unrichtigkeit und Unzweckmässigkeit eines solchen Vorschlages jederzeit überzeugen. Wie örtlich die stete Reinhaltung der Wunde durch feuchte, nicht nasse Charpie nützt, so verscheucht auch das Calomel bei entsprechender Individualität die drohende Gefahr. Kein Fall von *Lymphangoitis pyämica* verlief mir bis jetzt tödtlich.

Ein anderer Verlauf oder vielmehr eine andere viel gefährlichere Varietät des Rothlaufes ist jener Zustand, wo die erysipelatöse Entzündung sich auf alle Zellgewebsschichten in dem ergriffenen Theile fortsetzt, durch

die verbindenden Blätter dringt, eine starke Anschwellung, eine grosse Spannung mit heftigen Schmerzen, mit intensivem Fieber und im weitem Verlaufe pyämische Erscheinungen hervorrufft. Die Röthe und das Erysipel der Haut ist weniger das Wesentliche der Krankheit, sondern mehr der Reflex des tiefer verborgenen Entzündungsherd. Die Affection besteht in einer rasch verlaufenden, durch eine besondere Reizung der Nerven, durch laxen, schlaffen, lockeren Bau des Bindegewebes, durch Veränderung in den andern Gebilden, wie z. B. Fettmetamorphose etc., bei veränderter qualitativer Zusammensetzung des Blutes (bei scrophulösen, durch Trunk oder schlechte Kost heruntergekommenen, auch durch die Jugend oder das höhere Alter gebrechlichen Individuen) begünstigten Entzündung der Zellgewebsschichten, selbst der tiefsten, oft bis zum Periost dringend, der Fascien, der serösen Häute, welche Entzündung ein Exsudat setzt, das oft reich an Salzen und Harnstoff augenblicklich an den freiliegenden Stellen, an den Wunden und Geschwüren den Faserstoff ausfallen lässt, dessen seröse Flüssigkeit in den Maschen des Gewebes, in den Interstitien weiter dringt. Entweder stirbt bald nach dem Ergüsse das Gewebe ab, mortificirt, es bildet sich Jauche, oder das Serum wandelt sich in eine dünne eiterige Flüssigkeit um, welche sich von Tag zu Tag mehr und mehr in die benachbarten Theile ausbreitet und nach und nach auch hier das Gewebe zerstört.

Die Wunde ist desshalb vom ersten Auftritt der Complication an bedeutend in ihrem Aussehen geändert, sie ist mit einer gelbgrauen oder weisslichen Schichte von Faserstoff, der sich hautartig abziehen lässt, bedeckt. Unter dem Faserstoff, welcher mit den Granulationen zusammenhängt, findet man diese letzten erblasst, schmutziggrau, im Zerfallen begriffen. Die Umgebung der Wunde, oft ein grosser Theil der Körperpartie, ist meistens roth gefärbt, hin und wieder nimmt man aber auch keine Veränderung in der Farbe wahr; die Haut gespannt, glänzend, die



Schwellung in Folge der Infiltration stark, anfänglich beim Befühlen hart, später teigig; der erkrankte Theil hat die meiste Aehnlichkeit mit einem ödematös infiltrirten, zu welchem ein Erysipel getreten ist. Je weiter das Uebel um sich greift, je reichlicher das Exsudat gesetzt ist, je rascher die Verjauchung der Gewebe eintritt, desto schneller und gefährlicher ist auch der Verlauf. Das Fieber wird einem typhösen ähnlich, es beginnt die Resorption der deleteren Stoffe und wir sehen das Bild einer entwickelten Pyämie vor uns. Dieser zerstörende, bis jetzt so häufig nicht erkannte Prozess hält die Mitte ein zwischen gewöhnlichem phlegmonösem Erysipel und der eigentlichen Pyämie, sei diese letztere durch Lymphangoitis, durch Aufsaugung putrider Stoffe durch die Venen oder durch Einfluss der schlechten Luft auf die Lunge und die Blutbildung direkt bewirkt, und muss deshalb zu den verschiedenen Formen der Pyämie gezählt werden. Aus ihr kann sich auch leicht der sogenannte Hospitalbrand, welcher alsdann als ein höherer Grad des Uebels anzusehen ist, hervorbilden.

Ich gebe dieser Complication den Namen *Cellulitis diffusa pyämica* oder *erysipelata perniciosa*, weil die Krankheit in einer eigenthümlichen Zellgewebsentzündung mit Bildung eines charakteristischen Exsudates, verbunden mit raschem Absterben der Gewebe, mit Verjauchung derselben begründet ist, durch welche meistens nicht allein die örtlichen Störungen gesetzt werden, sondern die Blutbeschaffenheit rasch Noth leidet und das Leben sehr gefährdet ist.

Zu erkennen ist der beschriebene Prozess örtlich durch die mitgetheilten Veränderungen in der Wunde und den Geschwüren; ist aber die Operationsstelle am Stamme, z. B. am Halse, die Wunde tief gehend, so beobachtet man oft an derselben und ihrer Umgebung nur eine Infiltration und Anschwellung, welche eine unangenehme Spannung zur Folge hat. Natürlich nach dem Einflusse, den die Schwellung auf wichtige Gebilde ausübt, werden auch bei gehö-

riger Beobachtung entsprechende Symptome wahrgenommen. Die allgemeinen Erscheinungen gehen übrigens Hand in Hand mit dem plötzlichen Auftritt des Exsudates und wir beobachten desshalb schnell einen fieberhaften Zustand mit typhösem, pyämischem Charakter. Die Haut ist heiss, spröde, die Zunge roth, oft trocken, die Hautfärbung sticht ins Gelbe und die Kranken haben einen eigenthümlichen Angstausdruck im Gesicht, sind theilnahmslos; Schüttelfröste habe ich nicht immer beobachtet.

Was die ursächlichen Momente betrifft, so sind sie so ziemlich dieselben, wie beim Erysipel. Sowohl die Individualität, die Empfindlichkeit der Gewebe, die Beschaffenheit des Blutes, die Reizbarkeit der Nerven, gewaltsame Trennung tiefer Zellgewebsschichten bei grösseren Operationen, als auch klimatische und moralische Einflüsse müssen als solche bezeichnet werden. Ausserdem wird diese Cellulitis in ihrer Entstehung gewiss auch durch unzweckmässiges ärztliches Handeln oder durch Vernachlässigung von Seite des Patienten selbst und seiner Umgebung begünstigt. Bis jetzt kam mir die *Cellulitis diffusa pyämica* bei von mir Operirten fünf Mal vor; von diesen starben vier und nur einer wurde gerettet. In mehreren anderen Fällen ohne äussere Verletzungen, verliefen zwei, von welchen beiden ich den einen noch kurz vor dem Tode diagnosticiren und später obduciren konnte, von dem Bestehen des andern aber durch ein Missverständniss erst nach dem Tode in Kenntniss gesetzt wurde, lethal. (Von dem betreffenden ordinirenden Arzte erhielt ich aber die nöthigen Mittheilungen über den Verlauf des letzteren.) Die von mir Behandelten waren: 1) Ein Knabe, welchem ich ein *Struma cystica parenchymatosa* durch den Schnitt operirt hatte, 2) ein am Unterschenkel und 3) ein am Oberschenkel Amputirter, 4) eine Frau, der durch mich ein eingeklemmter Schenkelbruch operirt war und 5) ein Jüngling, welchem ich ein Theil der Dyaphyse des Schienbeins resecirt hatte. Von diesen fünf Fällen sind bereits

vier in dem Berichte bei der Besprechung der einzelnen Operationen näher angegeben worden, und zwar bei den Amputationen ein tödtlich verlaufender Fall von Abnahme des Unterschenkels und einer des Oberschenkels, bei den Brüchen der entsprechende mit incarcerirter Schenkelhernie, und bei den Geschwülsten jener mit dem Drüsengewebe-kropf. Bei dem Bauer, welchem der Unterschenkel amputirt wurde, scheint mir der Umstand, dass ich den sich wohl fühlenden Patienten, dessen Stumpf ganz gut aussah, aus einem kleinen Zimmer, um ihm bessere Luft und auch etwas Unterhaltung zu bieten, in ein grösseres verbringen liess, sehr schädlich gewirkt zu haben. Kaum war derselbe 24 Stunden in dem neuen Locale, als bei der wechselnden Witterung das Erysipel auftrat. Der Transport hat jedenfalls geschadet, und nehme ich ohne triftigeren Grund keinen solchen mehr vor. Bei dem am Oberschenkel Amputirten, welcher zwar ein sehr heruntergekommenes, abgelebtes Individuum und dessen Musculatur fettig entartet war, sah die Wunde, so lange die Ueberschläge applicirt wurden, gut aus. Da zu jener Zeit viele Patienten im Hospitale, die Wärter mit Geschäften überhäuft waren, so wechselte ich den Verband mit jenem mit der kühlenden Salbe und Oel. Zwei Tage später lösten sich die Verbindungen und wurde das Aussehen der Wunde ein schmieriges. Kein Mittel bewirkte eine günstige Veränderung, und obgleich der Prozess in Schranken gehalten wurde, langsam verlief, so starb doch der Amputirte am Ende der fünften Woche in Folge der Erschöpfung. Wie aus der Krankengeschichte der an eingeklemmtem Bruche operirten Frau dem Leser bekannt ist, so setzte dieselbe in dem wichtigsten Stadium mit den feuchten Ueberschlägen aus und trat rasch nachher der Rothlauf ein.

Den schnellsten Verlauf beobachtete ich bei dem scrophulösen Knaben, dem ein *Struma cystica* operirt wurde. Hier entwickelte sich innerhalb 18 Stunden eine zwischen der mittlern und tiefern Halsfascie sich ausbreitende Ver-

jauchung mit Brand des Zellgewebes und pleuritischen Ergüsse. Da der Vagus afficirt war, erfolgte der Tod durch Lähmung der Lunge. Durch die Anwendung der Naht behufs der Blutstillung, wodurch die Exsudate aus der Operationswunde nicht rasch abfliessen konnten, ist sicherlich der Auftritt der Cellulitis begünstigt worden.

In jenem Falle, bei welchem mir die Heilung gelang, hatte sich nach der Resection der Tibia am obern Knochenrande in der Tiefe Eiter angesammelt und war zurückgehalten. Der ganze Unterschenkel schwoll an, die Wunde und die Fisteln hatten den grauen Ueberzug, es bestand heftiges Fieber, Empfindlichkeit der Lymphgefäße und Drüsen. Das Setzen von Blasenpflaster in die Leisten-gegend, Einwickelung mit Oellappen und Watte, innerlich Ipecacuanha und einige Dosen Calomel mässigten den Prozess und bei gehöriger Pflege und consequenter Durchführung des Heilplans trat innerhalb 16 Tagen eine vollständige Rückbildung ein. Der Eiter sah gut aus, floss reichlich ab, die Anschwellung machte Fortschritte und die Bildung des neuen Knochens wurde nicht gestört.

Bei einem jungen aber schwächlichen Manne trat eine Halsentzündung mit sehr heftigem Fieber, ohne dass in dem Rachen Anschwellung wahrgenommen werden konnte, auf. Einige Tage später theilte mir der behandelnde Arzt mit, dass dieser Patient ihm Sorge mache, da das Fieber und die Beschwerden sich stets steigerten. Ich machte ihn auf eine *Cellulitis diffusa* aufmerksam, und als ich 2 Tage nachher zu Rathe gezogen wurde, fand ich auch meine Vermuthung gerechtfertigt. Leider war schon die Lungenlähmung im Vorwärtsschreiten und der pleuritische Erguss ausgebildet. Die früher eingeleitete Antiphlogose hatte nichts gefruchtet und natürlicher Weise leisteten auch in diesem Momente weder Ableitungen, noch belebende Mittel etwas. Bei der Section fand sich eine vollständige Vereiterung um das Gefässpaket und den Vagus zwischen den Blättern der Halsfascie. Auch hier war, wie bei dem

Knaben, Schlundkopf, Schilddrüse, Kehlkopf und Luftröhre isolirt, das Zellgewebe jedoch nicht brandig, sondern durch guten Eiter zerstört. Die Lungen waren ödematös und reichlicher Erguss in den Pleurasäcken. In den Venen konnte keine Veränderung wahrgenommen werden.

Den letzten lehrreichen Fall beobachtete ein mir befreundeter College. Bei einem Landmanne hatte sich eine beträchtliche erysipelatöse Anschwellung der rechten oberen Extremität entwickelt. Die Spannung und Schmerzen waren heftig; trotz der Anwendung verschiedener Mittel trat keine Besserung ein, und bildete sich an keiner Stelle ein Abscess. Der Zustand dauerte einige Tage an, nahm aber plötzlich eine tödtliche Wendung. Das Fieber steigerte sich nämlich innerhalb einiger Stunden beträchtlich, die Respiration wurde immer behinderter, Delirien stellten sich ein und es erfolgte noch an dem gleichen Abend, an welchem die Verschlimmerung eingetreten war, der Tod. An der Leiche, die unendlich schnell in Verwesung überging, konnten die Veränderungen einer Blutentmischung, einer acuten Pyämie und der Mortification der Zellgewebsschichten zwischen allen Theilen der kranken Extremität nachgewiesen werden. Hier befand sich nämlich eine *Cellulitis diffusa*, welche durch Verjauchung des Zellgewebes zur Resorption der Jauche und zu einer acuten Zersetzung des Blutes Veranlassung gab. Nach den mir gemachten Mittheilungen entsprachen die Erscheinungen kurz vor dem Tode vollständig jenen, die man bei Experimenten am Thiere mittelst Einspritzungen putrider Stoffe wahrnimmt. Es that mir wirklich leid, dass ich aus Missverständniss diesen Fall nicht selbst beobachten konnte.

Was die Therapie betrifft, so habe ich bis jetzt, abgesehen der Anstrengungen des Arztes, um den Auftritt der heimtückischen Complicationen zu verhüten, für das Zweckmässigste befunden, innerlich zuerst alterirende Mittel (*Ipecacuanha* mit einer Saturation, oder *Kali sulphuricum*), oder bei robusten Personen das Calomel, später

aber, wenn die Umwandlung des Exsudates erfolgt, tonisirende, wie z. B. Chinin in einer Emulsion, oder China mit Säuren zu reichen. Das örtliche Verfahren richtet sich nach dem Bestehen einer wunden Stelle oder dem Fehlen derselben; ist eine Operationswunde zugegen, und dieselbe in ihrem Aussehen verschlimmert, so bedecke man sie mit in Oel getauchter Charpie und mit milder Salbe bestrichenen Plumasseaux. Auf die ganze Umgebung, soweit die Erkrankung zu gehen scheint, lege man Fettlappen und darüber reichlich weiche Watte und lasse auf diese Weise die Wärme gehörig einwirken, damit die Bildung eines guten Eiters und der Abfluss desselben wo möglich durch einen Theil der Wunde zu Stande komme. Ist keine Verletzung zugegen, nimmt man nur die Erscheinungen eines phlegmonösen Erysipels wahr, so lege man Fettlappen auf und cataplasmiere darüber. Man untersuche fleissig und wenn irgend eine Fluctuation gefühlt werden kann, da schneide man ein, um den Eiter zu entleeren. Gegen die stets zu gleicher Zeit bestehende Anschwellung der Lymphgefäße und Drüsen, gegen eine allenfallsige Resorption applicire man augenblicklich Blasenpflaster auf die empfindlichen Stellen. Sieht man keinen rechten Erfolg von den Cataplasmen, so lasse man sie weg und verbinde mit Oel und lege Watte um.

Unter den vielen von mir behandelten chirurgischen und operativen Fällen stellte sich hin und wieder auch der eigentliche pyämische Prozess ein. Glücklicher Weise erreichte derselbe selten den höchsten Grad, verlief mehr in chronischer Form und raubte mir desshalb nur 2 Operirte. Oefters war ich im Stande, selbst bei solchen Fällen, wo einzelne lobuläre Heerde in der Lunge nicht zu verkennen waren, Delirien und starkes hectisches Fieber bestanden, die Heilung herbeizuführen. Abgesehen der örtlichen Behandlung, die ähnlich jener bei den schon beschriebenen Complicationen ist, bewährten sich unter Umständen ein Brechmittel oder Ipecacuanha in kleiner

Gabe oder eine solche von Calomel als trefflich. Sind die lobulären Heerde in Bildung begriffen, so wähle man leicht lösende, später alsdann tonisirende Mittel, welchen man Expectorantien beimischt, so z. B. China mit etwas Salmiak oder eine Emulsion mit Chinin, hin und wieder ist auch die Beisetzung einer Säure angezeigt.

Die Pyämie war entweder veranlasst durch eine Aufsaugung deleterer Stoffe von Wunden und Geschwüren aus, durch die Saugadern oder Venen. Geschah es auf dem ersten Wege, so war der Verlauf ein langsamer, auf dem zweiten ein rascherer. Eine eigentliche Venenentzündung kam mir nie vor, und nur in einem Falle traf ich in der *Vena cruralis* und *Saphena magna* zerfallende, die Venenstämme ausfüllende Pfröpfe, welche aber daher rührten, dass ich ungeschickter Weise dem Wunsche des Operirten nachgab und nach Stillung einer Nachblutung eine Aderpresse anlegte, welche später verschoben wurde, hiedurch einen Druck auf die Venen ausübte und eine Coagulation veranlasste.

Von Unterbindung der Venen habe ich nie schlimme Folgen beobachtet, obgleich ich jedes blutende Gefäß, möge es Schlagader oder Blutader sein, umschlinge. Ich halte es nämlich für gefährlicher, die Venen offen zu lassen, wodurch eher Wundsecret in's Innere dringen kann, als sie mit dem Faden zu schliessen.

Auch auf andere Art, nämlich durch Einfluss der mit Eiterdunst geschwängerten Luft, vorzüglich bei an und für sich schon sehr heruntergekommenen dyskrasischen Individuen beobachtete ich den Auftritt der Pyämie. Einen solchen Fall verlor ich nach partieller Resection des Schienbeins, wo mehrere Tage vor irgend einer Veränderung in der Wunde schon die allgemeinen Erscheinungen der Blutzersetzung und ihre Ablagerung in die Lungen erfolgt waren.

Wie bei dem Erysipel und der Cellulitis, so konnte ich bei der Pyämie hin und wieder eine besondere Gele-

genheitsursache, welche den Auftritt begünstigte (wie ich solche schon früher angab) ausfindig machen und fühle mich desshalb auch bei den unbedeutendsten traumatischen Zuständen veranlasst, den Verlauf in aufmerksamer Weise zu überwachen. Nur diesem consequenten Handeln verdanke ich es, dass ich unter so vielen Hunderten von furunculösen, phlegmonösen, erysipelatösen Entzündungen, bei Carbunkeln, bei Verletzungen der verschiedensten Art (abgesehen der schon erwähnten operativen Fälle) keinen einzigen an Pyämie verloren habe.

Nachdem ich die das Operations-Resultat gewöhnlich gefährdenden Zustände einer kurzen Würdigung unterworfen habe, werde ich in gedrängter Weise Einiges über meine Behandlungsart der Wunden mittheilen.

Bei frischen Wunden handelt es sich namentlich um die Erzielung einer raschen Vereinigung. Es gibt daher so viele Wundärzte die überall die blutige Naht anlegen und auf eine *reunio per primam intentionem* unter allen Umständen hinwirken wollen; zu diesen zähle ich mich nicht. Ich wende nämlich die blutige Naht nur dann an, wenn nach gehöriger Beurtheilung der gegebenen Verhältnisse ihre Wirkung eine voraussichtlich günstige sein muss. Wo eine starke Quetschung zugegen ist, verschiedenartige Gewebe getrennt wurden, die Wunde in die Tiefe dringt, verschiedene Fascien getrennt sind etc., da lasse ich sie weg, weil durch sie nur Schaden bewirkt wird. Oberflächlich tritt zwar eine Verklebung ein, in der Tiefe werden aber die Exsudate zurückgehalten, es entsteht Erysipel, oft Verjauchung im Zellgewebe und Pyämie. In solchen Fällen ist es viel zweckmässiger, entweder etwas lockere, feuchte, geschabte Charpie einzuführen, oder die Wunde mit geordneter feuchter Charpie zu bedecken und eine Verschiebung durch einen geeigneten Verband zu verhüten. Bei Exstirpation von Geschwülsten, welche nicht ausserhalb den Fascien ihren Sitz haben, versuche ich desshalb nie eine innige Vereinigung der Wunde,



sowie ich z. B. bei Kopfverletzungen, wenn die Beinhaut oder der Knochen angeschlagen ist, auch niemals die Naht anwende. Aus diesem Grunde habe ich aber auch keine Verluste zu beklagen, wie solche öfters gelesen werden können, wenn selbst bewährte Männer, trotz Contusion der Schädelknochen, die Weichtheile zwar zusammen nähen, aber nach eingetretenem Erysipel die Kranken durch Aufsaugung der Jauche zu Grunde gehen sehen.

Wie ich schon bei den Amputationen mitgetheilt habe, so ist mein Verband ein einfacher. Kann eine frühzeitige Vereinigung erzielt werden, so lege ich theils die umschlungene, theils die Knopfnah an und unterstütze dieselbe mittelst Leinwandstreifchen, welche in arabische Gummilösung getaucht sind; von jeglichen Pflastern bin ich ein entschiedener Feind. Kann die Naht nicht angelegt werden, so wird je nach der Tiefe der Wunde etwas feuchte geschabte Charpie eingeführt, über die Wunde legt man alsdann feuchte Plumasseaux und die weiteren vereinigenden Verbandmittel. Ich sehe von Anfang an auf grosse Ruhe des Patienten, auf gute Lagerung, auf Einhaltung einer strengen Diät und den Gebrauch kühlender Getränke. Oertlich applicire ich zuerst kalte Ueberschläge, Eiscompressen, später vertausche ich sie mit Ueberschlägen von lauem Wasser. Innerlich wird nichts gereicht, wenn nicht besondere Zufälle eintreten, welche den Gebrauch von Heilmitteln nöthig machen. Je nach dem speciellen Fall werden solche entweder mit vorsichtiger, oder aber auch in energischer Weise in Anwendung gebracht.

Im weiteren Verlaufe richtet sich das Verfahren ganz nach den in den Wunden oder Geschwüren gesetzten Veränderungen. Es ist desshalb für den Wundarzt auch die erste Aufgabe, diese physiologischen Vorgänge Schritt für Schritt zu studiren, um jedem Stadium, jedem Winke der Natur entsprechend, mit geübtem Blicke zu folgen und hiernach die richtigen Verbandmittel zu wählen. Durch die Kälte beschränken wir den congestiven Zustand, eine zu

beträchtliche Exsudation und mässigen die Schmerzen, durch Wasserüberschläge von etwas erhöhter Temperatur regen wir das Bildungsleben in milder Weise an und beschleunigen die Metamorphose, wir bewirken Abstossung des Zerstörten, rufen eine gute Eiterung und Granulationsbildung hervor. Wirkt auf die Fleischwärzchen das Wasser nicht erregend genug ein, soll die Vernarbung begünstigt werden, so setze ich etwas Chlorzink zu, um eine leichte Zusammenziehung zu bewirken, ähnliches kann auch hin und wieder durch einfachen trockenen Verband, jedoch mit Vorsicht angewendet, erzielt werden. Bestehen in der Umgebung einer Wunde Infiltrationen, sollen die hier gesetzten Exsudate verflüssigt werden, will man ihren Abfluss durch die Wunde ermöglichen, einer gefährlichen Aufsaugung entgegen arbeiten, die Spannung und die heftigen Schmerzen, namentlich bei erysipelatösen Complicationen mässigen, abgestorbene Gewebe zur Abstossung bringen, so wähle man fettige Medicamente zur Bedeckung der Wunde und ihrer Umgebung. Von diesen ziehe ich allen übrigen ein reines, feines Olivenöl und eine leicht zu bereitende milde Salbe vor. Meistens muss die Wirkung derselben aber noch durch feuchte Wärme in Form von Cataplasmen, aus Leinsamenmehl und Wasser bereitet, unterstützt werden. Durch diese namentlich wird der Schmelzungsprozess eingeleitet, und mancher Kranke verdankt sein Leben einer mehrtägigen sorgfältigen Anwendung warmer Breiumschläge. Sollen diese aber günstig wirken, so muss der leidende Theil zuerst mit Oel und Fettlappen bedeckt sein, denn sonst schadet der Umschlag, ferner dürfen sie nicht trocken und nicht zu dick aufgelegt werden, die Feuchtigkeit muss augenblicklich in den Verband eindringen können und der Patient soll nichts von der Schwere des Ueberschlages fühlen. Andere Cataplasmen als solche wende ich nie an und kann auch nicht begreifen, wie man z. B. von einer Mischung von Brod und Bleiwasser oder anderer Substanzen etwas erreichen will.

Bis jetzt haben mich meine Erfahrungen überzeugt, dass diese einfachen Mittel am günstigsten auf den Heilungsprozess influiren und dass, wenn ihre Wirkung scheitert, auch die anderer eine fruchtlose sei. Der vielgepriesene Verband mit Glycerin oder reizenden Salben, jener mit Kohlenpulver, die Anwendung aromatischer Fomente, das Kauterisiren der Wundfläche nützten mir nie etwas, wenn entweder das Wasser in verschiedenen Temperaturgraden oder die feuchte Wärme in Form von Cataplasmen, oder die trockene Wärme mit Oelverband und Watte, ihren Dienst bereits versagt hatten. —

Der günstige Erfolg grösser Operationen ist natürlicher Weise auch von einer sehr zweckmässigen Auswahl der hiezu geeigneten Fälle abhängig. Es gibt Chirurgen, die nicht eher zum Messer greifen, als bis sie sich überzeugt haben, dass wenn nicht ganz besondere ungewöhnliche Zufälle eintreten, der Ausgang des betreffenden Falles als ein guter garantirt sei, die ihre Vorsicht zum Nachtheile vieler Leidenden übertreiben und mehr auf ihren Ruf, als auf ihren eigentlichen Beruf bedacht sind. Andererseits treffen wir aber auch solche, die, nur um schneiden zu können, jeden sich darbietenden Fall zur Ausführung einer Operation benützen, welchen es gleichgiltig ist, wenn auch der Operirte auf dem Tische oder kurz nachher sein Leben aushaucht.

Zu keinen von diesen beiden Arten darf ich mich zählen; denn obgleich ich vor der Ausführung keiner Operation zurückscheue, so lasse ich dennoch stets alle Vorsicht walten, um weder das Leben der Patienten durch einen unnöthigen operativen Eingriff abzukürzen, noch die Kunsthülfe hiedurch blozustellen. Wenn in irgend einem Falle, dem auf andere Weise nicht mehr geholfen werden kann, auf operativem Wege noch Hoffnung winkt und, mögen die Nebenumstände auch keine einladenden sein, so werde ich stets meine Pflicht zu erfüllen suchen; wo aber der schlimme Ausgang klar vor Augen liegt, da setze

ich auch nicht mehr die Kunst auf missliche Proben. Je mehr Erfahrungen man sich sammelt, je gewissenhafter wird man in der Beurtheilung der operativen Fälle sein und einzelne Operationen, die ich vor Jahren verrichtete, würde ich jetzt nicht mehr machen, weil ich mich von ihrer Fruchtlosigkeit überzeugen konnte.

Wenn dagegen die Individualität des Patienten, dessen Natur noch etwas zu leisten im Stande sind, eine gewisse Dauerhaftigkeit der Gewebe, eine Zähigkeit in den Functionen der Organe, namentlich des Nervensystems nicht zu verkennen ist, wenn der Krankheitsprozess durch die Operation entfernt werden kann, so soll man, mag das Alter auch ein sehr hohes sein, sich nicht durch ungünstige Nebenverhältnisse abhalten lassen, die alleinige Hülfe zu spenden. Gerade jene Fälle, in welchen ich Wochen lang mit den schädlichen Einflüssen zu kämpfen und diese letzteren endlich zu besiegen hatte, machten mir die grösste Freude, weil bei ihnen das Wirken der Wissenschaft und Kunst nicht mehr bezweifelt werden konnte, weil bei ihnen das Handeln des Arztes die Rettung allein herbeiführte. Dieser Einfluss kann bei so vielen von mir ausgeführten Operationen nicht bezweifelt werden und dürfte beispielsweise schon das Resultat der Amputationen entschieden für dasselbe sprechen, denn unter 59 Gliederabsetzungen endeten nur vier mit dem Tode (wogegen bei Vergleichung statistischer Mittheilungen, z. B. Pirogoff nach seinem Berichte unter 43 Amputirten 21 verlor), und doch bestanden bei den meisten, namentlich den am Unterschenkel Amputirten, sowie bei jenen sieben Patienten, bei welchen ein Mal die Exarticulation im Hüftgelenk, ein Mal die Amputation des Oberschenkels dicht unter dem Rollhügel und die fünf anderen Male die des Oberschenkels verrichtet wurden, die ungünstigsten Verhältnisse, die nur getroffen werden können. Von diesen letztern, welche alle dem Tode nahe, nicht allein auf ein Minus der Lebenskraft, sondern sogar auf das Minimum gesetzt waren,

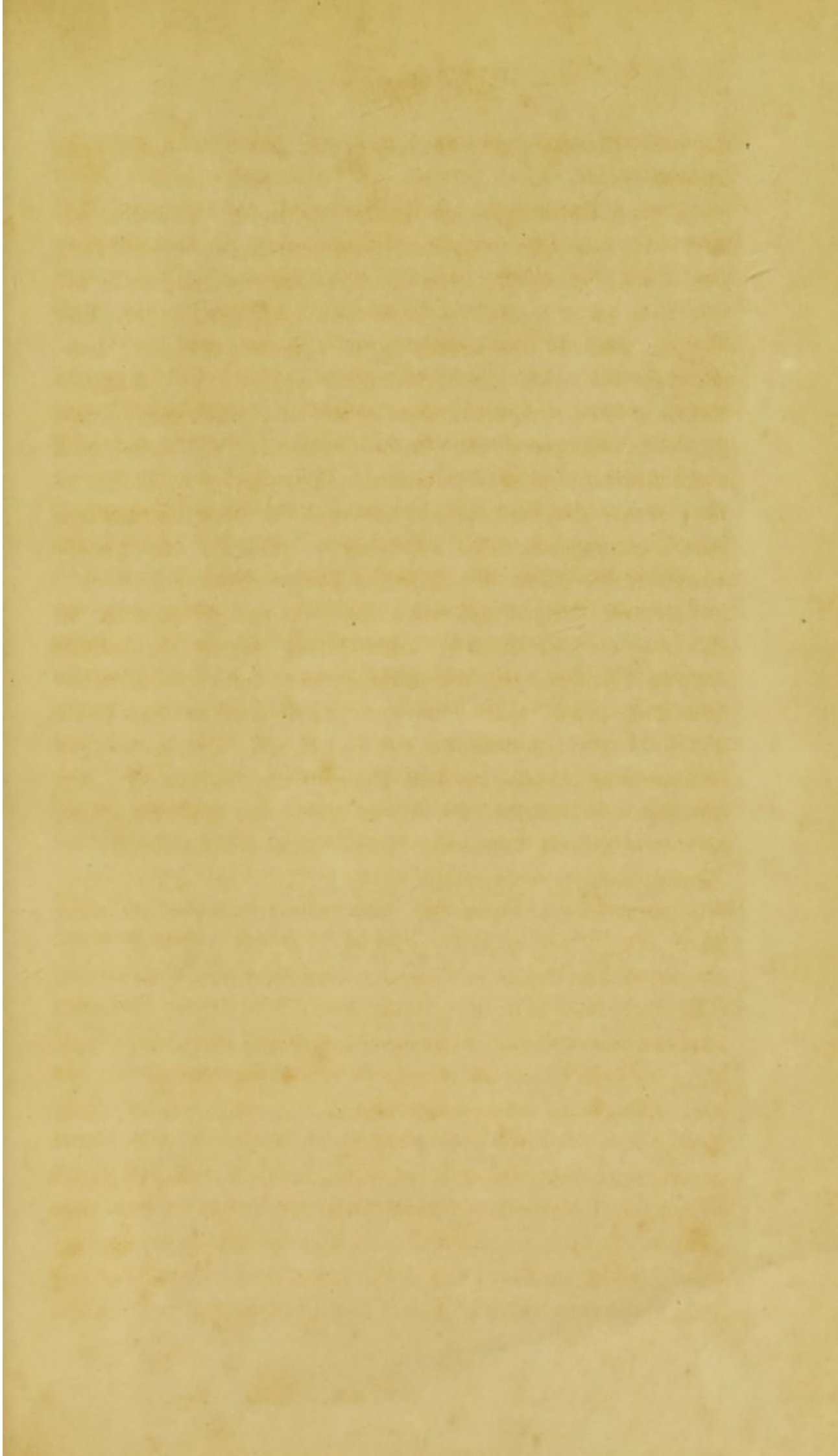
starben nur zwei, und fünf erfreuen sich jetzt noch ihres Lebens.


Diesen Punkt, die geeignete Wahl der Fälle etc. betreffend, habe ich noch kurz besprochen, weil so häufig der glückliche Erfolg, den ein Operateur erzielt, nicht allein von Laien, sondern auch von Collegen ungerechter Weise nicht als das Resultat des eigenen Wirkens, sondern als ein zufälliges bezeichnet wird, und weil hiedurch so viele junge Aerzte, dem Nihilismus huldigend, ohne jegliches Vertrauen zur Heilwissenschaft und Kunst sich nicht mehr aufgefordert fühlen, selbstständig zu beobachten, wahre Studien zu machen und in dem eigentlichen Sinne unseres Berufes zu handeln, nämlich mit Unterstützung der Natur den kranken Mitmenschen zu heilen.

Meinen Bericht schliesse ich mit den Worten A. G. Richter's, der in dem Vorwort zu seinen classischen Anfangsgründen der Wundarzneikunst sagt: „Natürlicher Weise kann ich nicht erwarten, dass jeder meiner Leser mit mir in allen Stücken einstimmig sei. Indessen ohne Gründe und in den meisten Fällen ohne Erfahrung habe ich nichts behauptet; die Kürze aber, die ich beobachten musste, hinderte mich oft, meine Gründe anzuführen.“

Anmerkung. Nachträglich theile ich hier noch das Ergebniss der Untersuchung einer Knorpel- und Knochengeschwulst mit. Diese höckerige Geschwulst von der Grösse eines kleinen Apfels hatte bei einer 51 Jahre alten Frau ihren Sitz an den zwei letzten Phalangen des rechten Zeigefingers und wurde von mir durch die Exarticulation entfernt. Beim Durchschnitte fanden sich Knorpelgewebe und verkalkte Stellen. Das Gewächs stand mit der Beinhaut der Phalangen in lockerem Zusammenhang; weder von dem Knochengewebe selbst, noch von der Markhaut ging es aus. Unter dem Mikroskope wiesen die jüngeren Theile lichte rundliche und ovale, in eine gallertartige Substanz eingebettete Zellen ohne jeglichen pulverigen Inhalt, ohne Kerne etc., also embryonale Knorpelzellen nach. In den älteren Schichten waren dagegen die Knorpelzellen vollkommen ausgebildet. In den Objecten der verknöcherten Partieen konnten keine Knochenkörperchen, sondern nur Ablagerungen von kohlensaurem Kalk zwischen den Knorpelzellen gefunden werden.







5





