JELLINEK

ATLAS DER ELEKTROPATHOLOGIE

Presented to
the British Medical Association
with compliments
28th July 1910

ATLAS

DER

ELEKTROPATHOLOGIE.

AUS DEM K. K. UNIVERSITÄTSINSTITUT FÜR GERICHTLICHE MEDIZIN IN WIEN
(VORSTAND: PROF. DR. A. KOLISKO).

ATLAS

DER

ELEKTROPATHOLOGIE.

VON

DR. S. JELLINEK
PRIVATDOZENT AN DER K. K. UNIVERSITÄT IN WIEN.

230 MEIST FARBIGE ABBILDUNGEN AUF 96 TAFELN
UND 16 TEXTFIGUREN.

URBAN & SCHWARZENBERG
BERLIN — N., FRIEDRICHSTRASSE 105b
WIEN — I., MAXIMILIANSTRASSE 4
1909.

Published May 28, 1909.

Druck von Christoph Reisser's Söhne, Wien V.

VORWORT.

Die Originale der im vorliegenden Atlas reproduzierten Objekte sind im Besitze des k. k. Universitätsinstitutes für gerichtliche Medizin in Wien und bilden eine elektropathologische Abteilung des Institutsmuseums. Die Sammlung besteht aus Moulagen, Spirituspräparaten, Aquarellen, Photographien, Kleidungsstücken, Materialien, Modellen etc., durchweg sich beziehend auf Unfälle durch elektrischen Starkstrom oder durch Blitzschlag, welche größtenteils von mir selbst beobachtet und zum Teil auch schon in meinen früheren Publikationen*) mitgeteilt wurden.

Die Veranlassung zur Herausgabe des Werkes hat zunächst das große Interesse gegeben, welches dieser elektropathologischen Sammlung zu teil wurde auf der Allgemeinen hygienischen Ausstellung in Wien 1906, bei dem XIV. internationalen Kongreß für Hygiene und Demographie in Berlin 1907 und bei dem I. internationalen Kongreß für Rettungswesen in Frankfurt a. M. 1908.

Mein Bestreben bei Zusammenstellung des Atlasses war darauf gerichtet, das umfangreiche Material der Sammlung in 3 Hauptgruppen zu sondern, und zwar:

A. Schädigungen des menschlichen Organismus durch elektrische Starkströme,

B. Materialschäden durch solche Ströme,

C. Organ- und Materialschäden durch Blitzschlag.

In der ersten Gruppe ist das Unfallsmaterial kasuistisch zusammengestellt, zu jedem Falle aber auch die eigentlich der zweiten Gruppe angehörende Materialschädigung angeschlossen, insoweit dieselbe zu dem betreffenden Falle in Beziehung steht. Es soll dadurch ein zusammenhängendes Bild des Entstehens und Verlaufes eines elektrischen Unfalls und auch ein Überblick betreffs der aus jedem Falle sich ergebenden Schlußfolgerungen gegeben werden. So bilden gewöhnlich mehrere Tafeln und die darauf abgebildeten Figuren ein zusammenhängendes Ganzes, unabhängig von dem Folgenden. Einer solchen Gruppe von Bildern geht ein kurzer orientierender Text voraus, um die Unfallsituation zu veranschaulichen.

Auf Tafel I—LIX, und zwar auf 150 Figuren, sind im ganzen 29 Unfälle durch elektrischen Starkstrom (darunter ein Fall von Selbstverstümmelung) zur Darstellung gebracht.

Mit Rücksicht auf den Charakter dieses Werkes wurden therapeutische und detailliertere klinische Fragen nicht erörtert; auch die zur Ergänzung der Klinik

*) Elektropathologie. Die Erkrankungen durch Blitzschlag und elektrischen Starkstrom in klinischer und forensischer Darstellung. Verlag F. Enke, 1903, und nachfolgende Publikationen in Fachzeitschriften.

und pathologischen Anatomie dienenden tierexperimentellen Untersuchungsergebnisse, die vorwiegend im Institut des Herrn Professor Dr. A. von Tschermak gewonnen wurden, sind, mit Ausnahme der 4 Figuren auf Tafel LX, nicht herangezogen worden.

In der Epikrise eines jeden einzelnen Falles sind jene Punkte hervorgehoben, die in klinischer, forensischer und gesundheitstechnischer Beziehung von Bedeutung sind, wenngleich eine strenge Scheidung eigentlich kaum durchführbar ist, da bei Unfällen nicht nur klinische sondern auch gesundheitstechnische Fragen von entscheidender forensischer Bedeutung sein können.

In der zweiten Gruppe (Tafel LXI—LXXIII) befinden sich Materialschäden von Unfällen, die in der ersten Gruppe mangels von Objekten nicht berücksichtigt wurden, und solche, die Unfälle hätten herbeiführen können: die Verletzung der Kabelpanzer durch Hiebe mit der Erdhaue, die durch Feuchtigkeit hervorgerufene Aboxydierung von Kabeln, die mitunter ungenügend isolierten Glühlampen und Lampenfassungen, aber auch die durch vagabundierende Erdströme entstandenen Korrosionen an Gas- und Wasserleitungsrohren etc., alle verdienen hygienisches Interesse und Aufmerksamkeit.

Es sei jedoch hinzugefügt, daß die von den Elektrotechnikern getroffenen Sicherheitsvorkehrungen derartige sind, daß das Unfallsprozent der Elektrotechnik weit hinter jener Ziffer steht, die z. B. Gastechnik, Dampftechnik oder andere moderne Betriebsarten aufweisen. Auch die Unfallsgeschichten dieses Atlasses lehren, daß in den meisten Fällen Unaufmerksamkeit und Nichtbeachtung der Sicherheitsvorschriften die Ursache des Unglücks gewesen.

Dieser Gruppe wurden einige Modelle, z. B. Lampenfassungen, Schaltvorrichtungen, Isolationsmaterialien, Isolierzange u. s. w. angegliedert.

Die dritte Gruppe (Tafel LXXIV—XCVI) umfaßt Organ- und Materialschäden durch Blitzschlag. In dieser sowie auch in der ersten Gruppe wurde den Kleiderbildern ein breiterer Raum gewährt, und zwar wegen der großen Wichtigkeit, welche den zuweilen ganz eigenartigen Beschädigungen der Kleidungsstücke zukommt: die charakteristischen Veränderungen an den Kleidern sind zuweilen der einzige sichere Anhaltspunkt dafür, daß jemand ein elektrisches Trauma erlitten hat. Manche Kleiderbilder geben Veränderungen zu erkennen, die für Verletzung durch atmosphärische, bzw. technische Elektrizität spezifisch sind.

Das Erscheinen des Atlasses wurde durch die Förderung seitens des Institutsvorstandes, des Herrn Professors Dr. A. Kolisko, ermöglicht, und bin ich ihm zu großem Danke verpflichtet.

Es sei mir auch gestattet, Herrn Hofrat C. Hochenegg, o. ö. Professor der Elektrotechnik der k. k. Technischen Hochschule in Wien, für die mir wiederholt gegebenen Aufklärungen, ergebenst zu danken.

Auch der Verlagsbuchhandlung Urban & Schwarzenberg, ferner der k. u. k. photochemigraphischen Hofkunstanstalt C. Angerer u. Göschl in Wien sowie der Buchdruckerei, Lithographie und Steindruckerei Christoph Reisser's Söhne in Wien bin ich für Entgegenkommen und große Mühewaltung zu Dank verbunden.

Auf die bildliche Darstellung wurde das Hauptgewicht gelegt und in diesem Sinne die Textierung möglichst knapp gehalten. An der Hand der Bilder soll es auch dem der Elektropathologie Fernstehenden ermöglicht werden, sich über die Wesenheit der elektrischen Unfälle, deren Entstehung und Verhütung, über den Verlauf der klinischen Erscheinungen, über die sich hiebei ergebenden forensischen und gesundheitstechnischen Fragen zu informieren.

Die Moulagen der elektropathologischen Sammlung stammen von der Meisterhand des Herrn Dr. C. Henning, Vorstands des k. k. Universitätsinstituts für Moulage in Wien.

Die Aquarelle, Kohlenzeichnungen und Textskizzen wurden vom akademischen Maler Herrn J. Wenzl in naturgetreuer und sorgfältiger Weise ausgeführt.

Die photographischen Aufnahmen wurden vom Photographen P. Eckert in Wien gemacht.

Die anatomischen Präparate, Kleidungsstücke u. a. wurden im k. k. Universitätsinstitut für gerichtliche Medizin präpariert.

Die durch technische oder atmosphärische Elektrizität beschädigten Materialien (Instrumente, Kabelstücke etc.) und Modelle wurden von verschiedenen Instituten und Körperschaften für die elektropathologische Sammlung gewidmet.

Es seien hiefür bedankt:

Das k. k. Elektrotechnische Institut der Technischen Hochschule in Wien (Vorstand Hofrat Professor C. Hochenegg).

Das Physiologische Institut der k. u. k. Tierärztlichen Hochschule in Wien (Vorstand Professor Dr. A. v. Tschermak).

Die Direktion der Städtischen Elektrizitätswerke der Gemeinde Wien (Direktoren H. Sauer und E. Karel).

Die Direktion der Österreichischen Siemens-Schuckert-Werke.

Die Direktion der Internationalen Elektrizitätsgesellschaft in Wien (Direktor Dr. Gotthold Stern).

Die Direktion des Städtischen Elektrizitätswerkes der mährischen Landeshauptstadt Brünn (Direktor S. Kander).

Die chirurgische Instrumentenfabrik H. Reiner in Wien.

Die Zentralheizungs- und Ventilationsapparate-Erzeuger Kurz, Rietschel u. Henneberg in Wien.

Der Rat der königl. Haupt- und Residenzstadt Dresden.

Der Magistrat der Stadt Erfurt.

Wien, im Mai 1909.

Der Verfasser.

INHALTSVERZEICHNIS.

A.

UNFÄLLE DURCH ELEKTRISCHE STARKSTRÖME.

Tafel I—LX.

Tafel I—V, Fig. 1—15.

Unfall des Elektromonteurs K. T.

Elektromonteur K. T., 31 Jahre alt, war am 21. Februar 1906 bei der Arbeit bemüht, mittels eines Schraubenschlüssels (Fig. 14) eine sogenannte Metallperle von einem blanken Kabel loszutrennen; durch den ausgleitenden Schraubenschlüssel wurde für einen Moment auch das blanke Nachbarkabel berührt: es entstand ein Kurzschluß und Schmelzung, respektive gasförmige Verpuffung eines Teiles des Schraubenschlüssels (Gleichstrom von 220 Volt Spannung). Die gasförmig verpufften Metallteilchen schlugen sich in der Umgebung nieder; die Haut des Gesichtes (Fig. 1, 5) und der Hände (Fig. 2, 7, 9, 10, 11) ist an der Oberfläche braun verfärbt; stellenweise sind durch die Hitzewirkung des elektrischen Lichtbogens Brandblasen (Fig. 2, 9) entstanden.

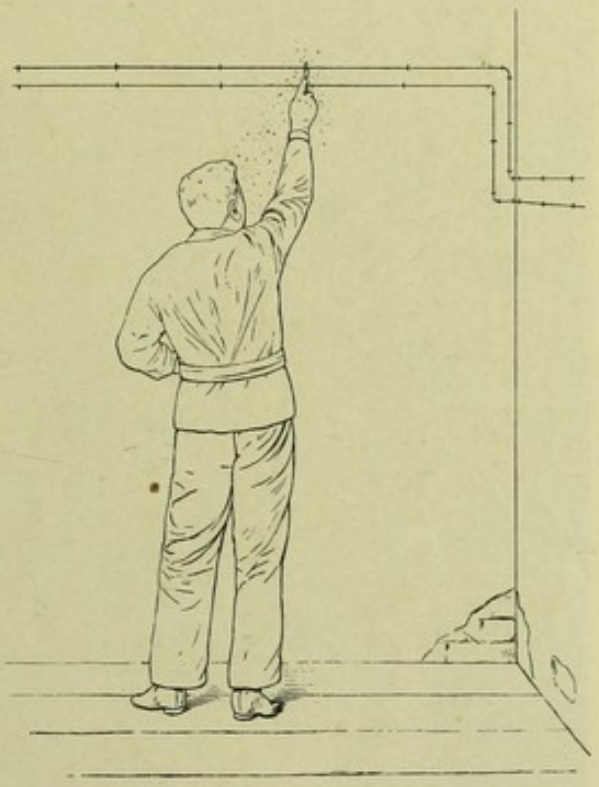

Die mikroskopische Untersuchung (Fig. 4) zeigte, daß die Braunfärbung darauf zurückzuführen sei, daß feinste Metallteilchen der Oberhaut eingesprengt sind.

Der Holzgriff des Schlüssels (Fig. 14) und die Unterseite des Kappenschildes (Fig. 15) tragen stellenweise metallischen Überzug, welcher am Holzgriff eine merkwürdige Verteilung zeigt, die dem Handgriff zur Zeit des Unfalles entspricht.

Der Ärmel (Fig. 13) ist an einzelnen Stellen bräunlich verfärbt und einmal durchlöchert.

Bereits am dritten Tage nach dem Unfalle (Fig. 6) begann sich die Oberhaut in Lamellen (Fig. 3) abzuheben, am 6. Tage (27. Februar) stießen sich die trockenen und derben Lamellen ab (Fig. 7) — es kam nicht zur Blasenbildung — und 3 Wochen nach dem Unfall (14. März 1906) zeigte die Haut des Gesichtes (Fig. 8, 12) und der Hände (Fig. 12) wieder normales Aussehen. Der Unfall blieb ohne ernste Folgen.

Hervorzuheben ist:

a) in **klinischer** Beziehung: Veränderung der Haut durch oberflächliche Imprägnierung mit Metallteilchen.

Die Abstoßung der Oberhaut in Lamellen, keine Blasenbildung und keine Eiterung oder sonstige entzündliche Erscheinungen.

Restitutio ad integrum.

b) in **forensischer** Beziehung: Verteilung des metallischen Niederschlages auf dem Holzgriffe, dessen von den Fingern gedeckter Teil unverändert blieb.

Abschmelzung der Spitze des Schraubenschlüssels und die Imprägnierung der Umgebung (z. B. Kappenschild) mit Metallteilchen.

Wiedererlangung voller Erwerbsfähigkeit.

c) in **gesundheitstechnischer** Beziehung: Nichtbeachtung der Sicherheitsvorschriften; der Monteur unterließ es, die Leitungen, an welchen er zu arbeiten hatte, aus dem Stromkreise auszuschalten.

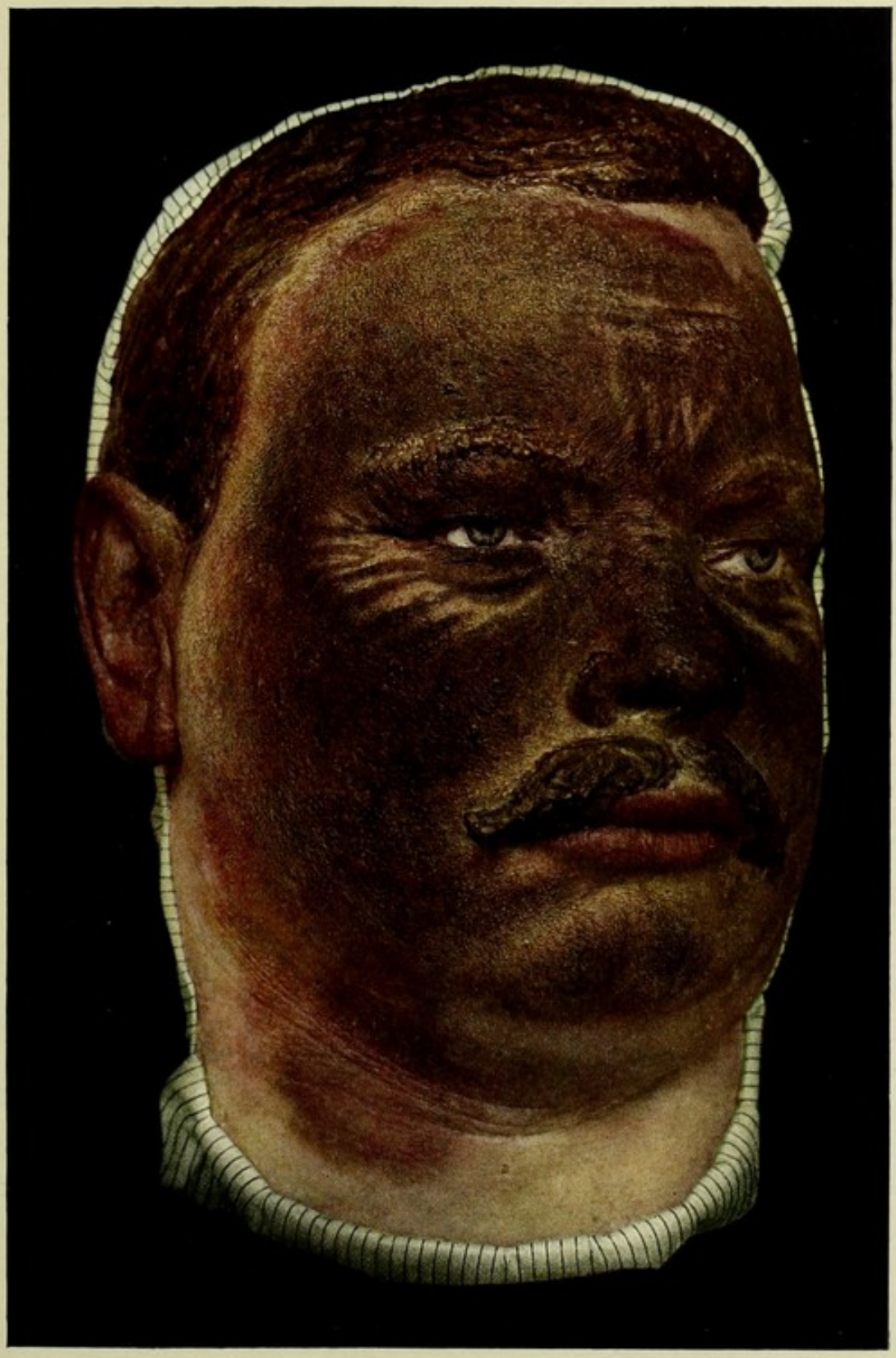

Fig. 1. Oberflächliche Imprägnierung der Haut des Gesichts durch gasförmig zerstäubte Metallteilchen.

Verlag von Urban & Schwarzenberg in Berlin u. Wien.

Fig. 2. Imprägnierung der Hand.

Fig. 3. Abgestoßene Hautlamellen (Ober- und Unterseite) 6 Tage nach dem Unfall.

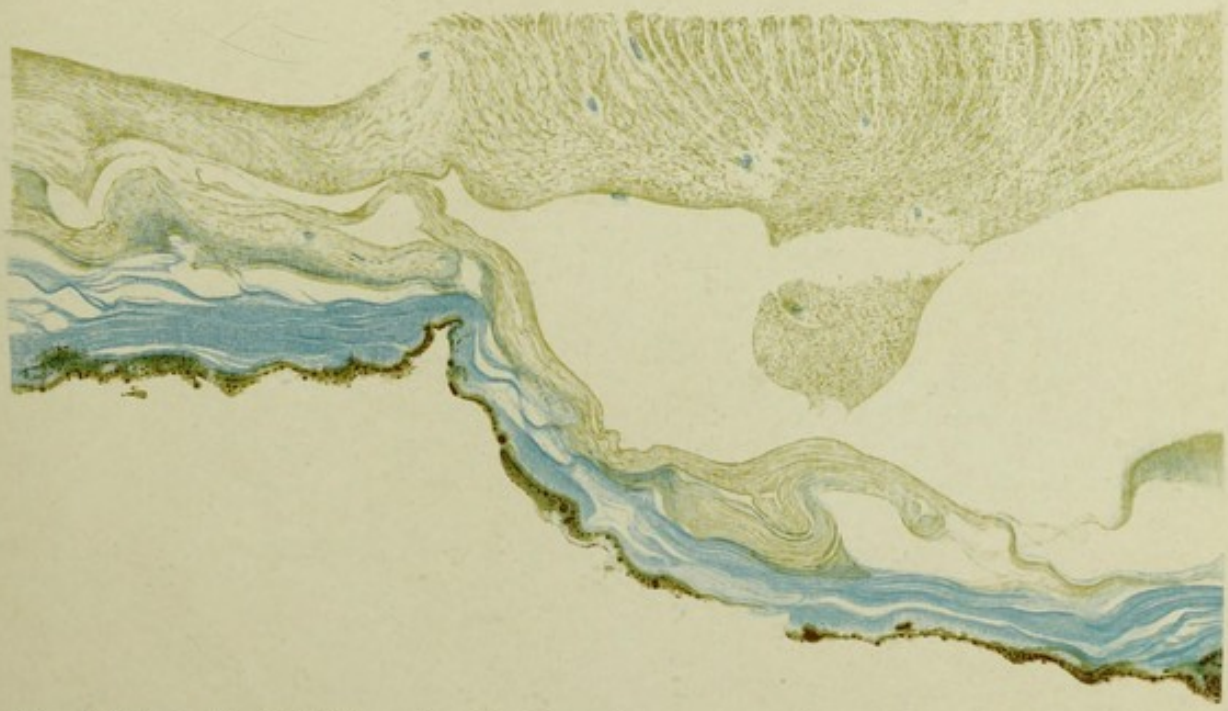

Fig. 4. Feinste Metallteilchen der Oberhaut eingesprengt; innere Zerreißungen der Haut.

Verlag von Urban & Schwarzenberg in Berlin u. Wien.

Fig. 5. Sofort nach dem Unfall.

Fig. 6. 3 Tage nach dem Unfall.

Fig. 7. 6 Tage nach dem Unfall.

Fig. 8. 3 Wochen nach dem Unfall.

Krankheitsstadien der Haut des Gesichts und der rechten Hand (Fig. 5, 6, 7) bis zur Ausheilung (Fig. 8).

Fig. 9.

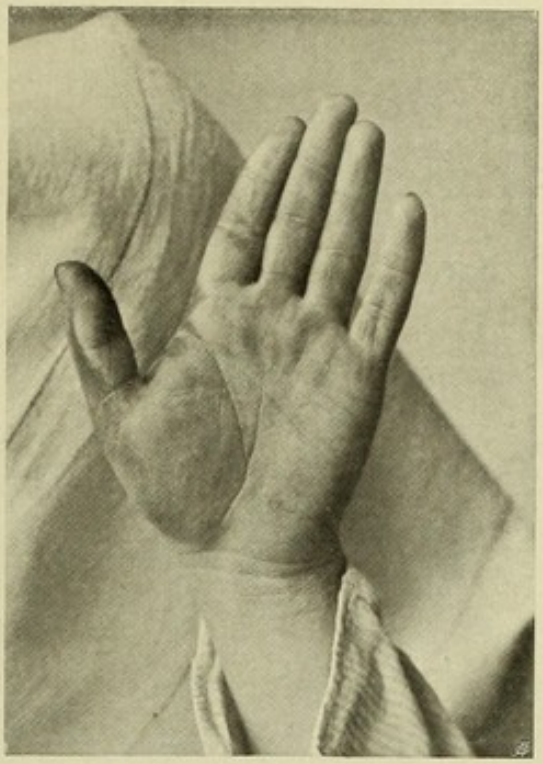

Fig. 10.

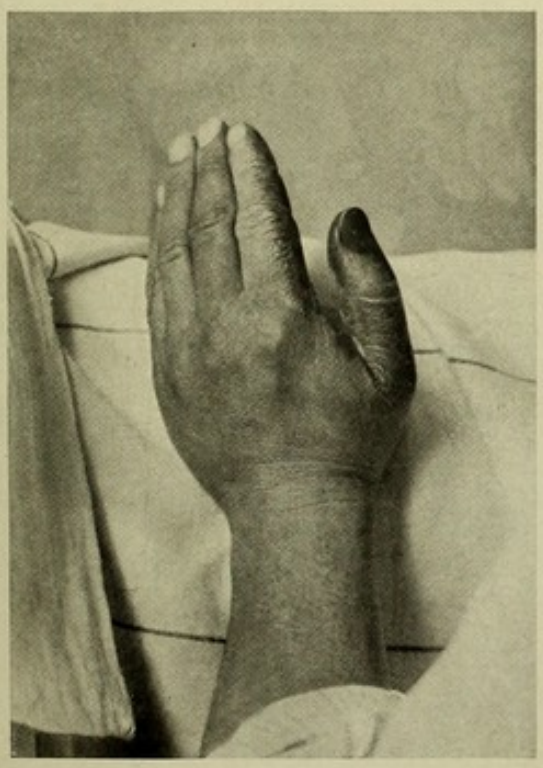

Fig. 11.

Fig. 12.

Krankheitsstadien der Haut der Hände (Fig. 9, 10, 11) bis zur Ausheilung (Fig. 12).

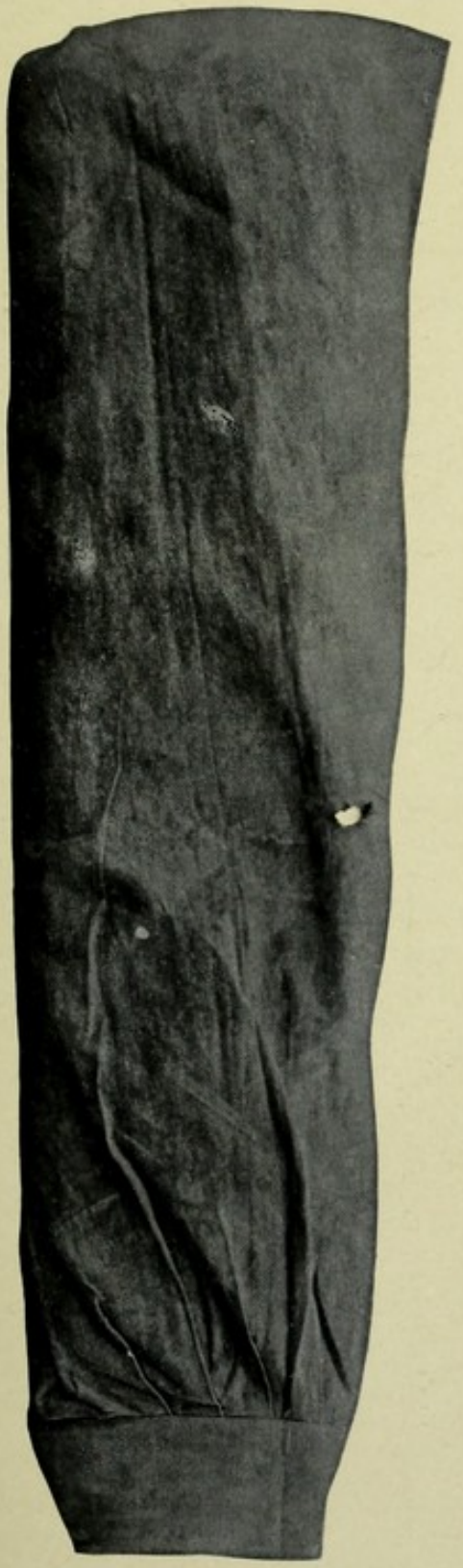

Fig. 13.

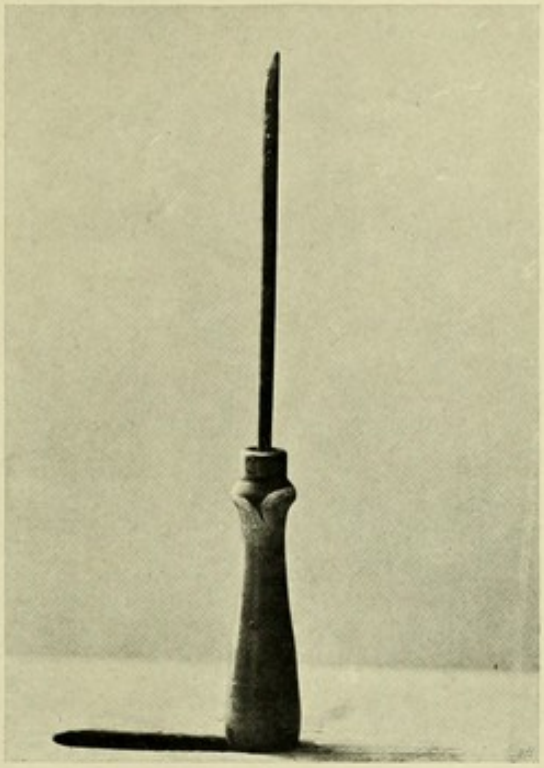

Fig. 14.

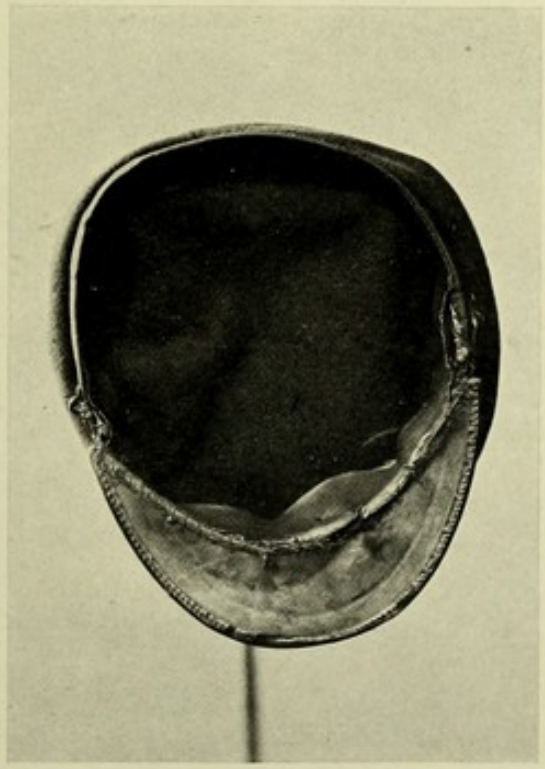

Fig. 15.

Ärmel (Fig. 13) durchlöchert, Schraubenzieher (Fig. 14) und Kappenschild (Fig. 15) mit Metallniederschlägen.

Verlag von Urban & Schwarzenberg in Berlin u. Wien

Tafel VI—X, Fig. 16—24.

Unfall des Obermonteurs W. Ch.

Obermonteur W. Ch., 36 Jahre alt, hatte am 28. Juni 1907 das zugespitzte Ende eines stromlosen Hochspannungskabels auf seinem Knie liegen und für die Muffenmontage vorbereitet, als jemand den Strom einschaltete: durch den Körper des Mannes hindurch entstand (Drehstrom, 5000 Volt Spannung) Erdschluß, das Kabelende wurde

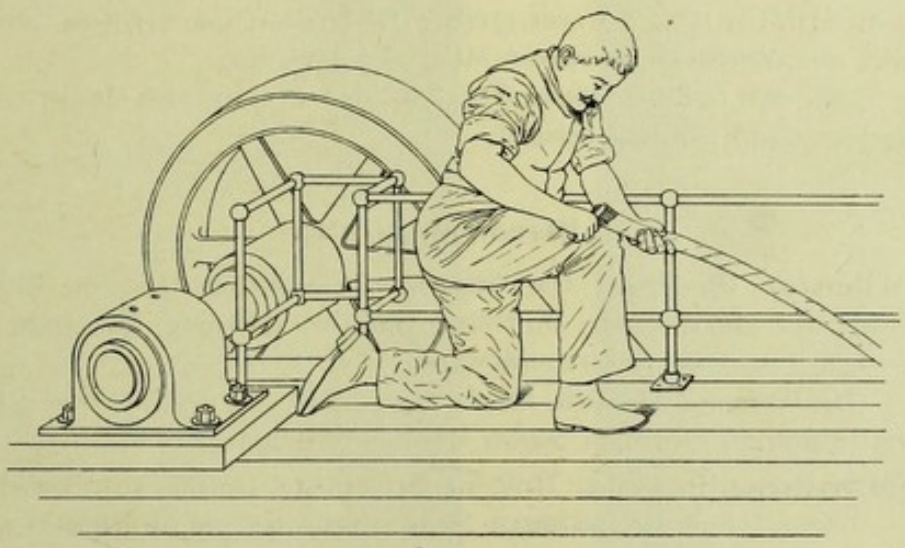

zerstört, W. Ch. fortgeschleudert und durch Stromübergang und durch Flammenwirkung (elektrischer Lichtbogen) entstanden ausgedehnte Verletzungen; trotz der Schwere des Unfalles wurde Ch. nicht bewußtlos. Im Krankenhaus Wieden (auf der medizinischen Abteilung des Primarius Dozent Dr. Freiherr v. Pfungen), wohin der Mann sogleich nach dem Unfalle gebracht wurde, besserte sich in den folgenden Stunden und Tagen das Allgemeinbefinden. Am 30. Juni stieg jedoch die Pulszahl (86) auf 120, die Zunge war belegt, Patient apathisch; am 1. Juli trat Brechreiz auf, und am 2. Juli 1907 (4 Uhr früh) ist der Kranke unter dem Bilde von Verbrennungstod gestorben.

Das Kniegelenk (Fig. 16) zeigt einen mächtigen Substanzverlust, das Ligamentum patellae und die in der Nähe liegenden Muskelköpfe fehlen, die Gelenkhöhle ist eröffnet, der Condylus internus bloßgelegt (Fig. 19).

Ausgedehnte Brandwunden bedeckten den linken Vorderarm (Fig. 17), die rechte untere Extremität (Fig. 19) und das Gesäß (Fig. 21), die Haut der rechten Hand und des rechten Vorderarmes (Fig. 20) und des Gesichtes (Fig. 18) erlitt starke Braunfärbung durch oberflächliche Imprägnierung mit Metallteilchen; im Gesicht (Fig. 18) außerdem mehrfache Blasenbildung.

Der Substanzverlust des rechten Kniegelenkes hat sich während der 5tägigen Krankheitsdauer stellenweise gereinigt und infolge von Abstoßungen bedeutend vergrößert, was an dem Leichenpräparat (Fig. 22) zu erkennen ist.

Die Leiche wurde am 4. Juli 1907 im Universitätsinstitut für gerichtliche Medizin obduziert.

Aus dem Obduktionsbefund:

„An der Außen- und Vorderseite des rechten Kniegelenkes findet sich eine tiefe, unregelmäßig geformte, annähernd rechteckige, ca. 12 : 11 *cm* messende Wundfläche, deren Ränder schwarzbraun, vertrocknet, lederartig und von der Unterlage abgehoben sind. In der Tiefe zum Teil schmierig belegte Weichteile sichtbar, zum Teil Knochen, und zwar der äußere Knorren des Oberschenkelknochens und das obere Ende des Schienbeins."

Das Beinkleid ist (Fig. 23) zum großen Teil zerstört und zerrissen, die Reste zeigen Brandspuren und oberflächliche braune Metallimprägnierung.

Die Sohle des rechten Schuhs (Fig. 24) ist mit einer aus Metall und Erde zusammengeschmolzenen Schlacke behaftet.

Hervorzuheben ist:

a) in **klinischer** Beziehung: Der tiefgreifende Substanzverlust, die Bloßlegung der Gelenkkörper führte weder zu Fieber noch zu Eiterung; die große Wundfläche war nicht besonders schmerzempfindlich.

Der Verunglückte starb am 5. Tage unter den Zeichen des Verbrennungstodes (Erbrechen, Singultus, Sopor, Pulsbeschleunigung).

b) in **forensischer** Beziehung: Trotz der Schwere des Unfalles kein Bewußtseinsverlust.
Bildung eines so mächtigen Substanzverlustes im Bruchteil einer Sekunde.
Tod am 5. Tage (Verbrennungstod).
Die Metallimprägnierung der Haut.
Die Zerstörung der Kleidungsstücke.

c) in **gesundheitstechnischer** Beziehung: Einschaltung des Kabels, an welchem gearbeitet wurde.

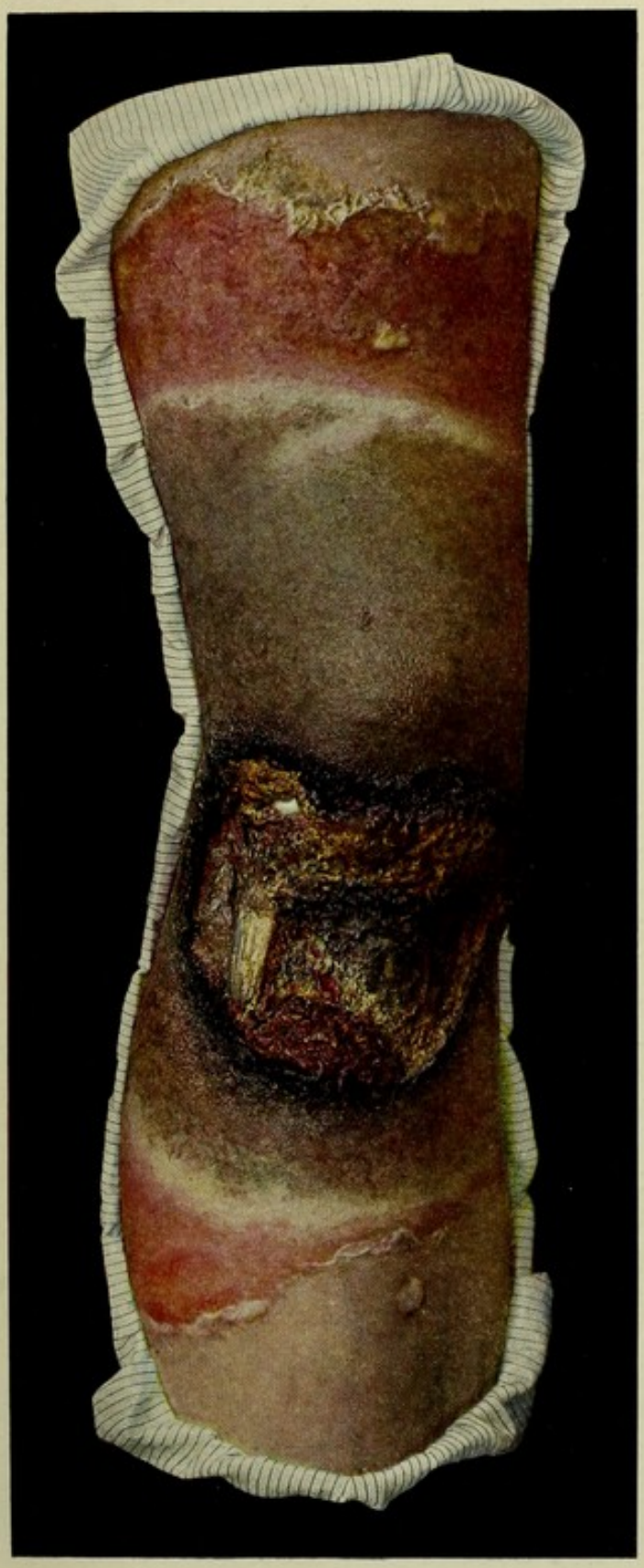

Fig. 16. Zerstörung der Haut und Eröffnung des Kniegelenks (Stromeintrittstelle)

Fig. 17. Verbrennung durch elektrischen Flammenbogen

(sofort nach dem Unfall).

Fig. 18. Stellenweise oberflächliche Imprägnierungen von Metallteilchen, stellenweise Verbrennungen.

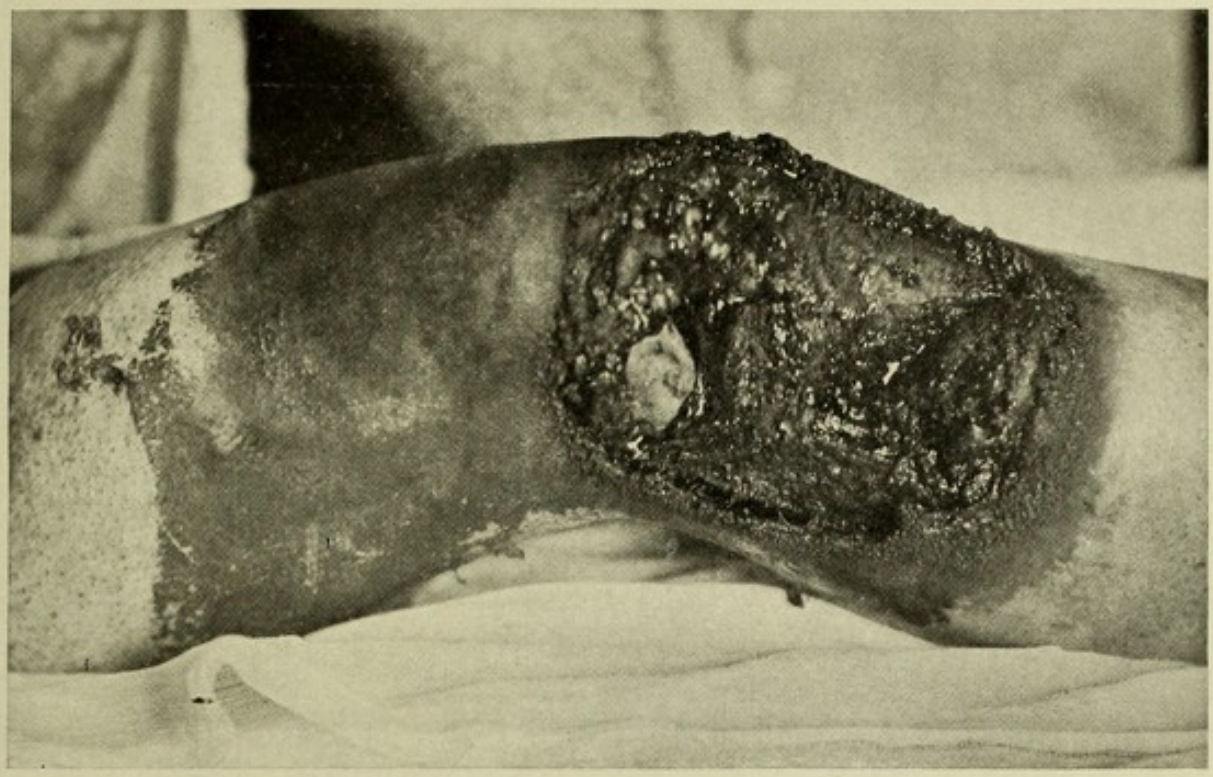

Fig. 19. Zerstörung des Kniegelenks, Imprägnierung von Metallteilchen, Verbrennungen.

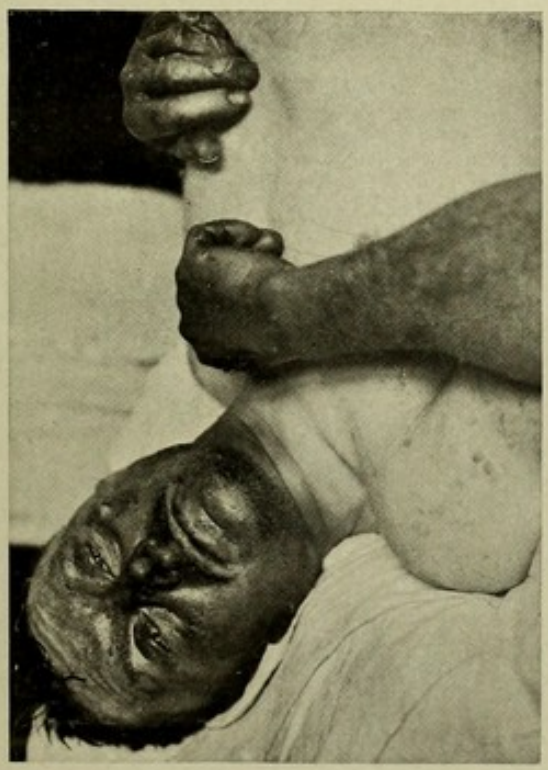

Fig. 20. Imprägnierung und Verbrennung, sofort nach dem Unfall (vgl. Fig. 97).

Fig. 21. Verbrennung, sofort nach dem Unfall.

Verlag von Urban & Schwarzenberg in Berlin u. Wien

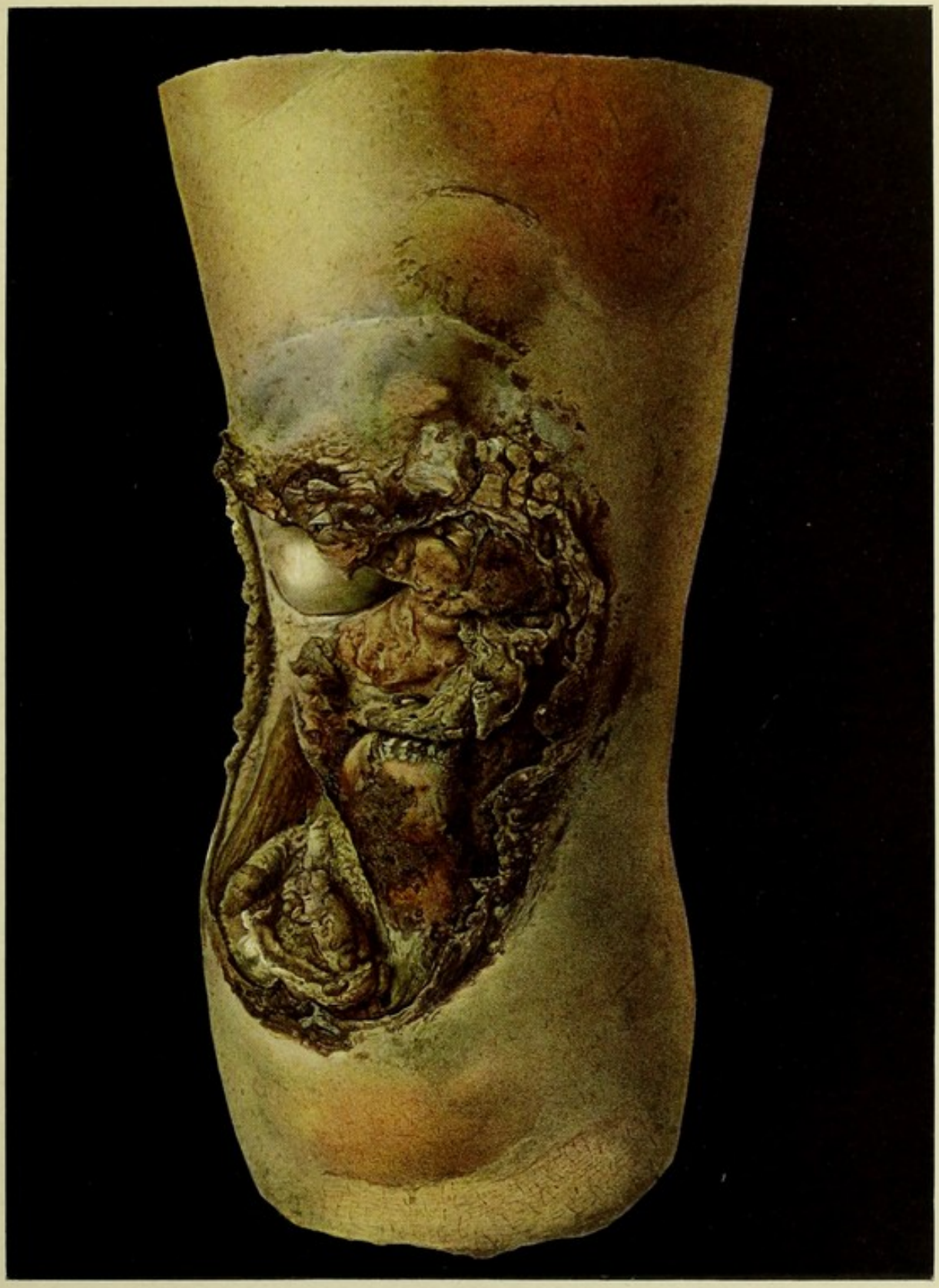

Fig. 22. Kniegelenkszerstörung, 4 Tage nach dem Unfall (resp. an der Leiche).

Verlag von Urban & Schwarzenberg in Berlin u. Wien.

Fig. 23. Zerstörung des Beinkleides durch den Stromübergang (stellenweise bräunliche Metallimprägnierung).

Fig. 24. Rechte Schuhsohle mit Metallschlacke (Stromübergang gegen Eisenschiene).

Verlag von Urban & Schwarzenberg in Berlin u. Wien.

Tafel XI – XIII, Fig. 25 – 30.

Unfall des Mädchens A. Sk. in der Badewanne.

Stubenmädchen A. Sk., 17 Jahre alt, erfaßte während des Badens (am 12. April 1906) in einer metallenen Badewanne (Fig. 28) eine elektrische Stehlampe (Fig. 29); infolge ungenügender Isolation des Lampengestelles bekam das Mädchen Strom und wurde getötet. Die Stehlampe wurde im Wasser, auf dem Körper des Mädchens, und zwar mit leuchtender Glühlampe gefunden; beim Herausnehmen erlosch die Lampe. Der tote Körper des Mädchens wurde durch längere Zeit – bis zur Auffindung – von Strom durchflossen und an denjenigen Stellen der Haut (besonders rechte Gesäßbacke), wo inniger Kontakt mit der Badewanne und implizite Stromübergang (Stromaustritt) vorhanden war, entstanden eigenartig konfigurierte Veränderungen (Fig. 25, 26).

Im Bereiche des Kniegelenkes wurde nicht nur die Haut, sondern auch die Gelenkkapsel zerstört (Fig. 27). Am 14. April 1906 wurde die Leiche im Universitätsinstitut für gerichtliche Medizin obduziert.

Aus dem von Professor Dr. A. Haberda bereits publizierten (Vierteljahrschrift f. gerichtl. Medizin, Supplement 1907) Obduktionsbefund:

„An der Vorderseite der Brust rechts, entsprechend der oberen inneren Umrandung der rechten Brustdrüse, mehrere schmale, rötliche Streifen innerhalb einer schmutzig-rot verfärbten Hautpartie, in der größten Länge von 6 *cm*, und in der Fortsetzung ein bogenförmiger, in seiner Sehne 10 *cm* langer, bräunlichroter Streifen, der unterhalb des rechten Schlüsselbeines bis auf die Vorderfläche des rechten Schultergelenkes, etwa parallel der vorderen Achselfalte zieht und nach unten konkav ist. Im mittleren Anteil dieses Streifens ist an einer unregelmäßig trapezförmig 2 und 3 *cm* breiten Stelle die Oberhaut etwas abgehoben und gerunzelt“ (vgl. Fig. 26).

„Im unteren Anteile der rechten Gesäßbacke finden sich auf einer 10 *cm* langen Strecke nebeneinanderliegend, 3 unregelmäßige, rundliche, etwa eine Krone große Abhebungen der Oberhaut, innerhalb deren die bloßliegende Lederhaut bräunlich gefärbt, fast schwärzlich ist. Die unmittelbare Umrandung dieser Stellen etwas gerötet, obzwar daselbst Totenflecke nicht zu sehen sind. Die Ränder dieser Stellen sind nicht kreisrund, sondern vielfach gezackt.

Nach außen davon gegen den großen Rollhöcker sind vier zehnhellerstückgroße solche Stellen, die eine eigentümliche radiäre Zeichnung aufweisen und an denen die Oberhaut fehlt und die graue und zum Teil vertrocknete Lederhaut zutage liegt. Drei dieser Stellen liegen innig nebeneinander, und die Oberhaut zwischen ihnen ist zum Teil noch in Form von schlaffen Blasen erhalten“ (vgl. Fig. 25).

„An der Außenseite des rechten Knies und in einem handbreiten Bezirk oberhalb desselben, also entsprechend der Außenseite des rechten Schenkels, finden sich mehrere Gruppen rundlicher Hautverbrennungen, die zum Teil so wie die in der letztbeschriebenen Gruppe nahe dem Rollhügel bis $1^1/_2$ *cm* im Durchmesser halten, zum Teil aber nur linsen-

groß sind und besonders deutlich an diesen kleinen Stellen genau zentral einen dunklen wie von einem Stich herrührenden Tunnel aufweisen.

Die Oberhaut fehlt an einzelnen dieser Stellen vollständig und ist nur an den Rändern in Form trockener Fetzen erhalten, sonst ist sie gerunzelt, und überall sind die Ränder von einem bis 2 *mm* breiten roten Saum umgeben" (vgl. Fig. 27).

Die sowohl im Aussehen als auch in ihrer Begrenzung merkwürdigen Hautveränderungen sind postmortaler Natur; die zuweilen rosettenartige Form (Fig. 25) erklärt sich durch mehr oder weniger innigen Kontakt der sphärischen Oberfläche der Leichenteile (Gesäßbacke) mit der ebenen Wand, resp. Boden der Badewanne (deren bleifarbiger, grauer Überstrich an den korrespondierenden Stellen ähnlich geformte Figuren aufwies).

Die Zerstörungen der Gewebe sind vorwiegend durch Elektrolyse und elektrothermische Wirkung entstanden. Das Gewinde des Lampensockels und die Fassung wurden durch Stromübergang teilweise zerstört (aboxydiert) (Fig. 29). Das Weiterbrennen und nachherige Verlöschen der Glühlampe fand im folgenden seine Aufklärung:

Die Lampe hing zwischen zwei Leitern (und brannte mit 110 Volt Gleichstrom) eines sogenannten Fünfleitersystems, dessen V. Leiter „geerdet" ist, d. h. blank an Erde gelegt (Fig. 30).

Zwischen je 2 Nachbarleitern besteht eine Spannung von je 110 Volt, zwischen I. und III. Leiter 220 Volt und so weiter ansteigend bis 440 Volt zwischen beiden Außenleitern (I. – V.).

In jedem Leiter ist eine Stromsicherung; trotzdem die Sicherung im Leiter II (an dem die Lampe hing), durch den Stromstoß (anläßlich der Berührung) durchgebrannt war (vgl. Fig. 30, *s*) und mithin der Stromkreis für die Lampe eigentlich unterbrochen war, brannte die Lampe dennoch weiter, und zwar durch Erdschluß: d. h. der Strom des I. Leiters fand seinen Weg durch die Badewanne, Abflußrohr etc. zur Erde, wo sich der V. Leiter befand und den Stromkreis schloß.

Auch das im Wasser der Badewanne befindliche Mädchen stand „ideell" auf dem V. Leiter, und bei Berührung der metallischen und ungenügend isolierten Kipplampe wurde sie von einem Gleichstrom von 330, resp. 440 Volt Spannung getroffen.

Hervorzuheben ist:

a) in **klinischer** Beziehung: Tötung vermutlich unter sofortigem Atemstillstand, da in den Luftwegen der unter Wasser aufgefundenen Leiche keine Flüssigkeit vorhanden war.

b) in **forensischer** Beziehung: Eigenartig begrenzte Hautveränderungen, postmortale Zerstörungen infolge von Elektrolyse und elektrothermischer Wirkung.

Leuchten der Lampe unter Wasser.

Aboxydierung des Lampensockels.

Die Lampenleitungen zeigten gegen Erde, bzw. gegen die mit derselben leitend verbundene Badewanne eine Erdschlußspannung von 330, bzw. 440 Volt.

c) in **gesundheitstechnischer** Beziehung: In Badezimmern, welche als erdschlußgefährliche Räume anzusehen sind, müssen besondere Vorkehrungen gegen Berührung von Stromleitungen getroffen werden.

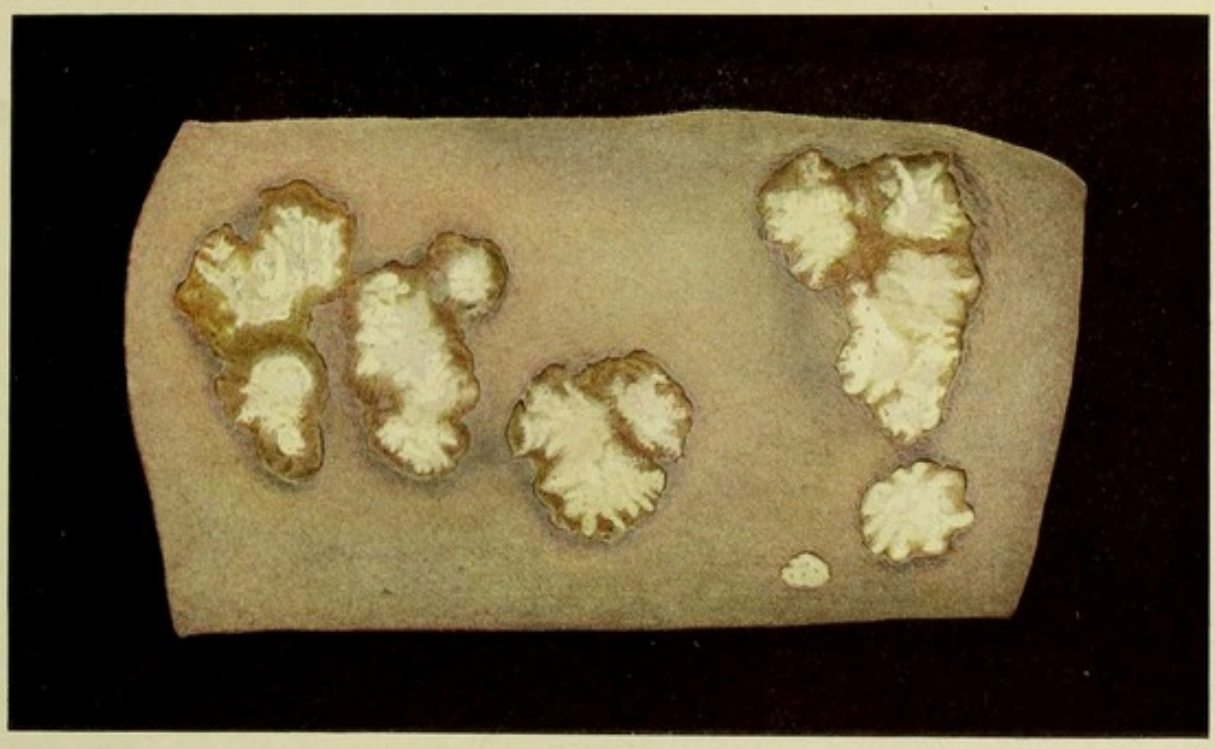

Fig. 25. Rosettenförmige Hautveränderungen (postmortaler Stromübergang).

Fig. 26. Postmortale Hautveränderung (durch elektrischen Strom).

Verlag von Urban & Schwarzenberg in Berlin u. Wien

Fig. 27. Postmortale Zerstörung der Haut und Eröffnung des Kniegelenks (Stromübergangstelle).

Fig. 28. Situation anläßlich des Unfalles.

Fig. 29. Der Metallsockel der Lampe durch Stromübergang beschädigt (aboxydiert).

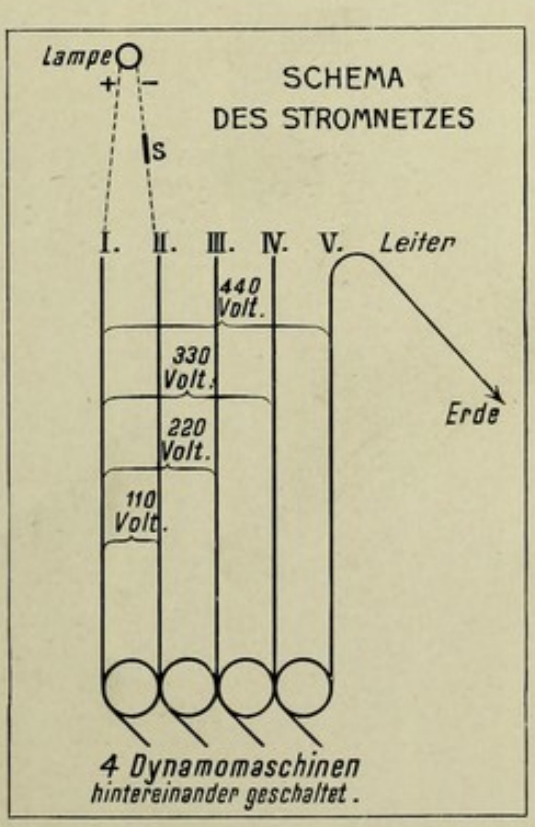

Fig. 30. Schema des Stromnetzes, an dessen ersten zwei Kabeln die Unfallslampe hing.

Verlag von Urban & Schwarzenberg in Berlin u. Wien.

Tafel XIV—XV, Fig. 31—34.

Unfall des Hilfsarbeiters H. H.

Hilfsarbeiter H. H.,. 24 Jahre alt, saß am 6. Juli 1903 beim Abstauben rittlings auf einem eisernen Schutzgitter, als er mit seiner rechten Hand das Hauptkabel (Drehstrom von 5500 Volt Spannung) eines Elektrizitätswerkes ergriff und dadurch einen Kurzschluß verursachte; die ganze Zentrale wurde kurz (gegen Erde) geschlossen, der Mann von einer Energie von 6000 Kilowatt (beiläufig 10.000 Pferdekräfte) getroffen und getötet (6. Juli 1903).

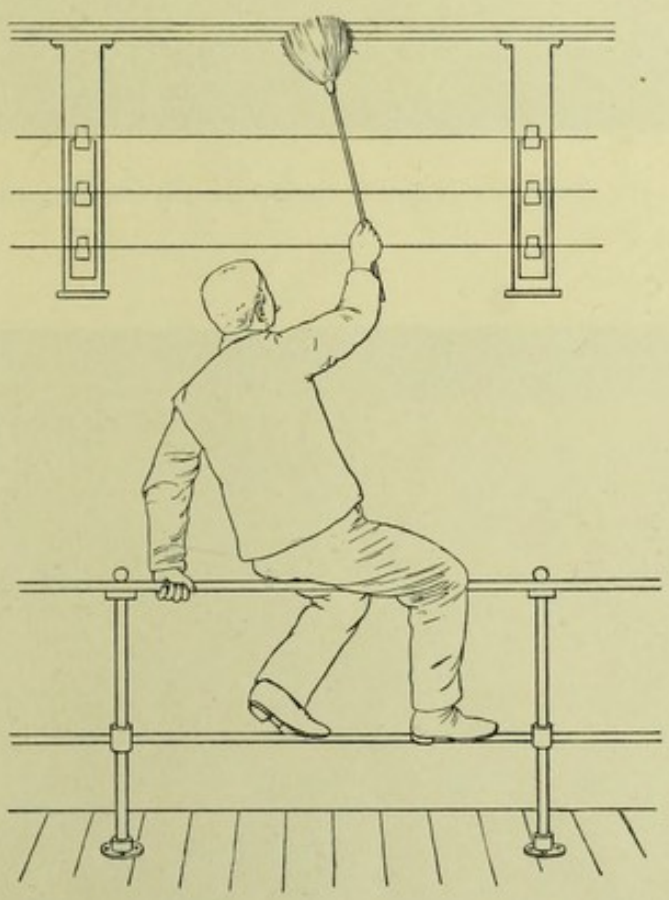

Die Hand (Stromeintrittstelle) (Fig. 31) trägt bis auf die Knochen reichende Zerstörungen; das Scrotum (Stromaustrittstelle) (Fig. 32) zeigt schußwundenartige Substanzverluste und das Membrum ist an der Dorsalseite wie mit einem Messer quer eingeschnitten.

Aus dem Obduktionsbefund:

„Lungen frei, blutreich, feucht. Im hinteren Anteil des linken Oberlappens ein handflächengroßer, rötlichgrauer, gekörnter, vorgewölbter, luftleerer Herd, Pleura darüber matt; nur vereinzelte, verwaschene Ekchymosen unter der rechten Pleura . . .“

Im elektrischen Lichtbogen ist das Porzellan (Fig. 33) zum Teil geschmolzen und wie Blei abgetropft.

Die einige Meter von der Unfallstelle entfernt angebrachten Sicherungen — Britanniametall — (Fig. 34) sind durch die Hitzewirkung an einem Ende zusammengeschweißt worden.

Die Elektrizitätszentrale erlitt eine vollkommene Betriebstörung.

Hervorzuheben ist:

a) in **klinischer** Beziehung: Sofortiger Tod.

b) in **forensischer** Beziehung: Verletzung des Genitale; Konstatierung einer Pneumonie, infolge welcher der Unfall vielleicht entstand.

c) in **gesundheitstechnischer** Beziehung: Krankheit des Arbeiters.

Fig. 31. Zerstörungen bis auf die Knochen (Finger) reichend.

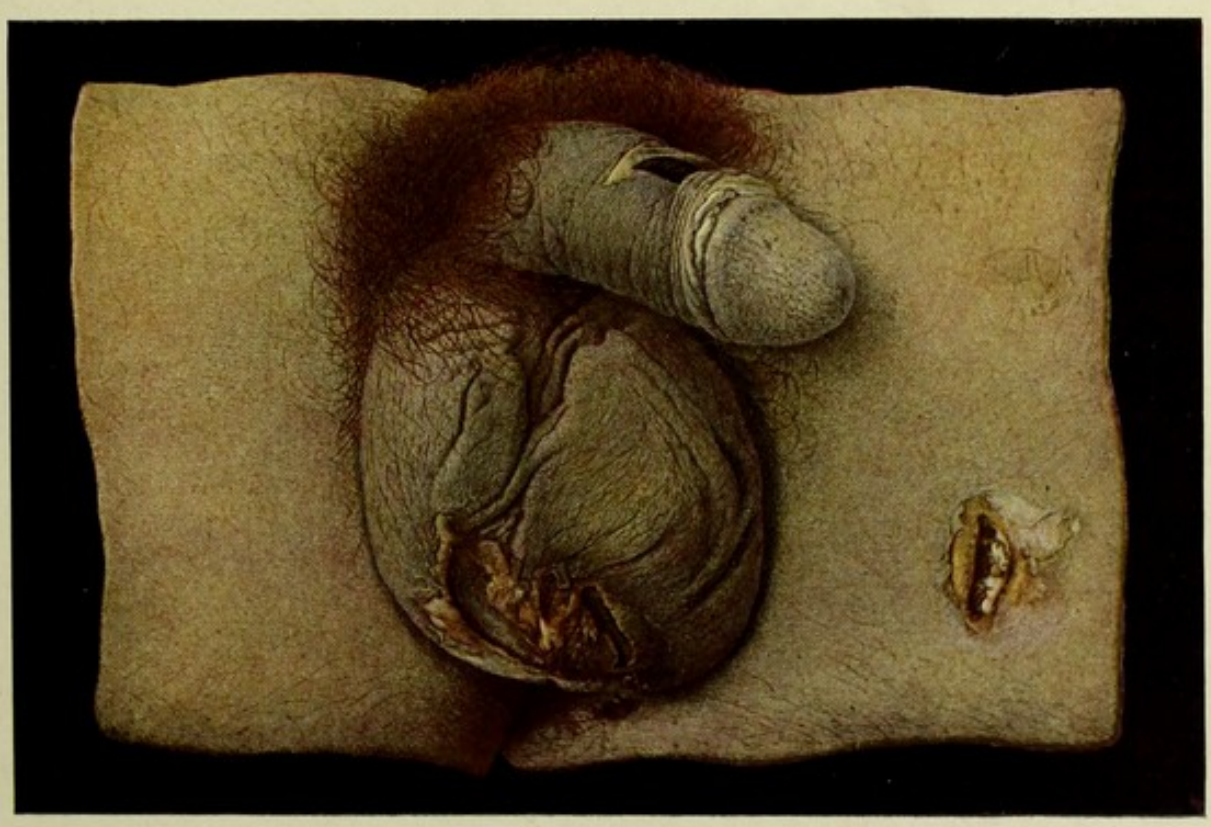

Fig. 32. Penis schnittförmig durchtrennt, Skrotum und Mittelfleisch mehrfach durchlöchert.

Verlag von Urban & Schwarzenberg in Berlin u. Wien.

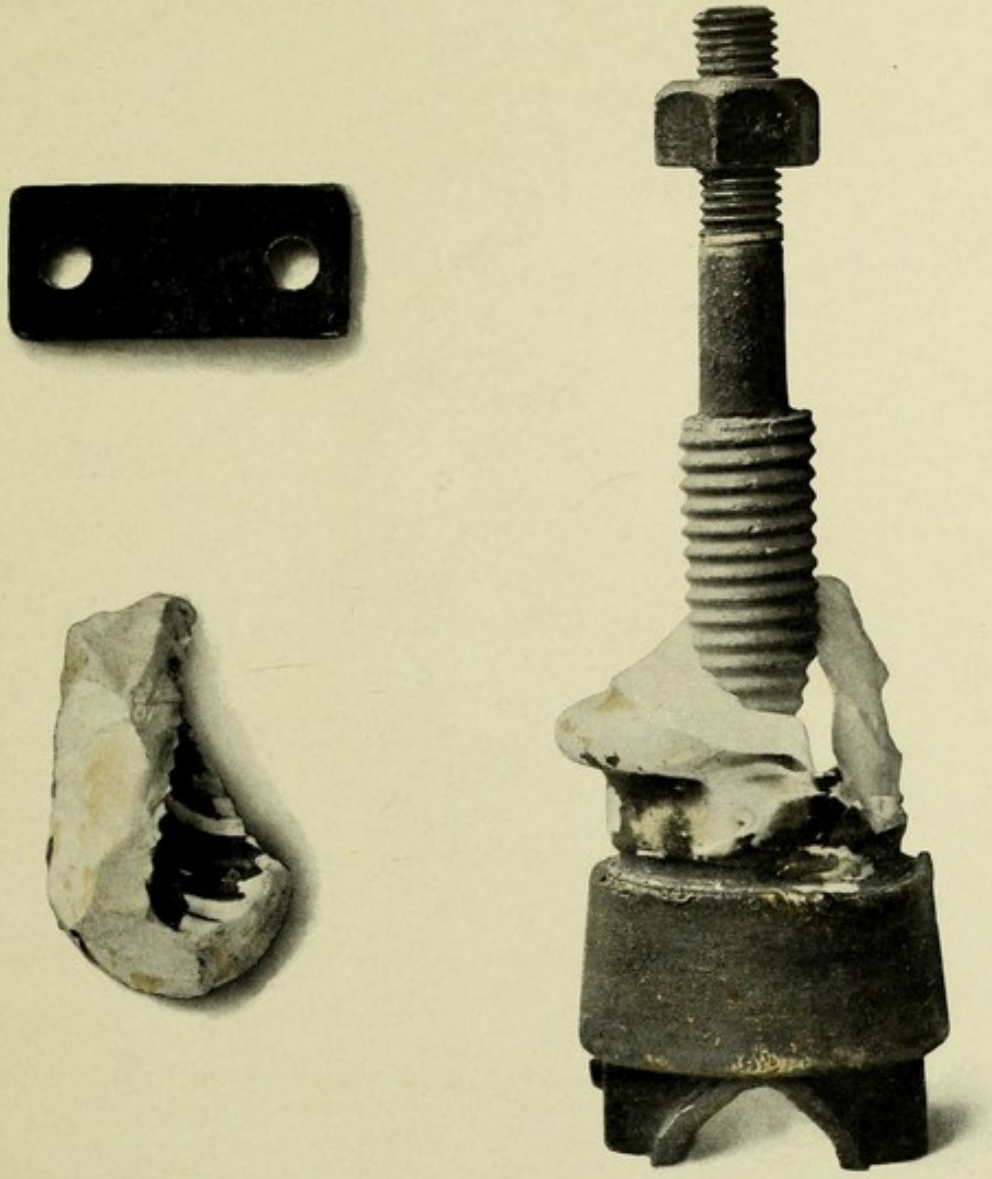

Fig. 33. Isolationsträger durch elektrischen Lichtbogen zerstört, Porzellan geschmolzen.

Fig. 34. Sicherung (Britanniametall), einige Meter von der Kurzschlußstelle entfernt, teilweise geschmolzen.

Tafel XVI, Fig. 35.

Unfall des Fleischhauergehilfen F. K.

Fleischhauergehilfe F. K., 19 Jahre alt, war am 12. April 1904 in der Wurstkammer des Selchers J. K. damit beschäftigt, den fertigen Wurstteig in sogenannte Fleischladen zu füllen, welche dann aufeinandergeschichtet wurden; er war barfüßig in Holzschuhen; der Steinboden war feucht. Der gleichfalls in der Wurstkammer beschäftigte Geselle D. bemerkte plötzlich, daß die aufgeschichteten Laden umzufallen begannen, sprang rasch hinzu und sah den K. an die Wand gelehnt stehend, mit der linken Schläfe an dem Kontakt des elektrischen Stromschalters anliegend. D. wollte den K. nunmehr fortreißen, und zwecks dessen ergriff er ihn am nackten Arm, er erhielt jedoch einen elektrischen Schlag und wurde fortgeschleudert: daraufhin bedeckte D. die Hand mit einer Arbeitsschürze und stieß K. vom Ausschalter fort, worauf er ihn in den Armen auffing. Ob K. noch geatmet habe, weiß D. nicht bestimmt anzugeben. – Die Spannung des zum Antrieb eines Drehstrommotors benutzten Stromes betrug 200 Volt. Der dreipolige Hebelschalter war 153 *cm* ober dem Fußboden an der Wand befestigt.

Im Obduktionsbefund wird die Veränderung an der linken Wange (Stromeintrittstelle), wie folgt, beschrieben:

„Gesicht wie gedunsen, an der linken Schläfe, einen Querfinger vor und etwa $1^1/_2$ *cm* oberhalb der äußeren Gehörgangsmündung, findet sich eine horizontal stehende, 18 *mm* lange und 1 – 2 *mm* breite, lineare, rotbraune, vertrocknete, kratzerähnliche Stelle, mit leicht geröteter Umgebung, an welcher sich auch bei Lupenvergrößerung keine Haarversengung sehen läßt. An das vordere Ende dieser Stelle schließt sich ein 4 *cm* langer, kaum 1 *mm* breiter, roter Streifen an, der nach unten und etwas nach vorne, bis auf die Mitte der linken Wange zieht“ (vgl. Fig. 35).

Sonst waren äußerlich (weder an Armen und Händen, noch an den unteren Extremitäten) Veränderungen nicht nachweisbar.

Der innere Obduktionsbefund gibt keine mit dem elektrischen Trauma in ursächlichem Zusammenhang stehende Organveränderungen zu erkennen, wohl aber durch Anschlagen des Kopfes an den Schaltapparat hervorgerufene Blutunterlaufungen der linken Schläfegegend.

Hervorzuheben ist:

a) in **klinischer** Beziehung: „F. K. ist unter Erscheinungen von akutem Lungenödem an Lungen- und Herzlähmung gestorben" (aus dem Gutachten von Prof. Kolisko).

b) in **forensischer** Beziehung: Die Obduktion zeigte, daß K. eine besondere Leibesbeschaffenheit hatte: eine ungewöhnliche Enge des Schlagadersystems, eine Persistenz der inneren Brustdrüse (Thymus persistens) und eine ungewöhnliche Entwicklung des ganzen lymphatischen Apparates des Körpers. Mit Rücksicht auf die Erfahrung, daß Individuen, die eine solche durch die genannte Abnormität gekennzeichnete abnorme Körperkonstitution besitzen, häufig auf eine nur geringfügige Veranlassung hin, beispielsweise nur bei einem heftigen Erschrecken, ganz plötzlich sterben, war im vorliegenden Falle die Möglichkeit zuzugeben, daß K. durch den elektrischen Strom, welcher seinen Körper unzweifelhaft passiert hatte, trotz der geringen Stromspannung getötet wurde, obwohl die Läsion an der Eintrittstelle des Stromes nicht durch den Strom selbst sondern durch stumpfe Gewalt gesetzt worden war.

c) in **gesundheitstechnischer** Beziehung: Mangel einer Schutzvorrichtung für den Schaltapparat.

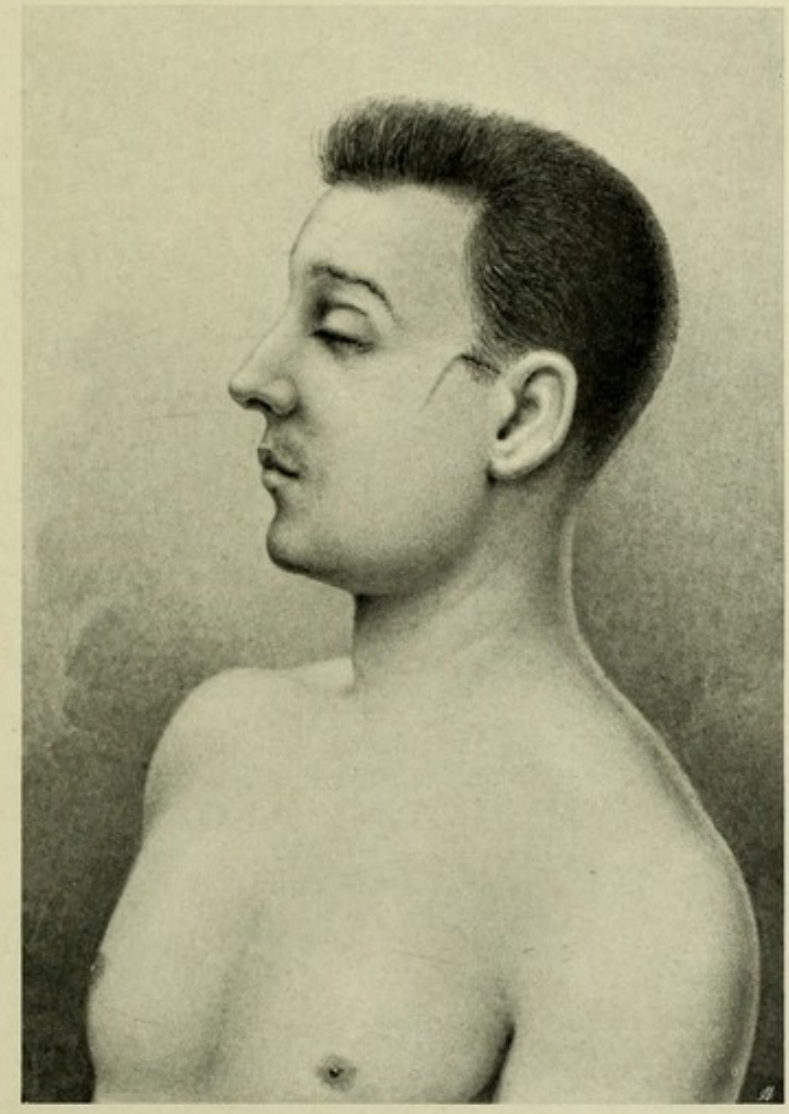

Fig. 35. Kratzerähnliche Hautveränderung an der linken Schläfe und vor dem äußeren Gehörgang (Haare nicht versengt).

Verlag von Urban & Schwarzenberg in Berlin u. Wien.

Tafel XVII—XVIII, Fig. 36—39.

Unfall des Monteurs J. P.

Monteur J. P., 23 Jahre alt, arbeitete am 26. Juli 1899, auf einer Eisenleiter stehend, am Schaltapparat, begann zu wanken und griff unwillkürlich mit der rechten Hand nach einem blanken Kabel, welches einen Wechselstrom von 2000 Volt Spannung führte, und stürzte leblos herunter. Durch seinen Körper (linken Fuß) wurde Erdschluß hergestellt.

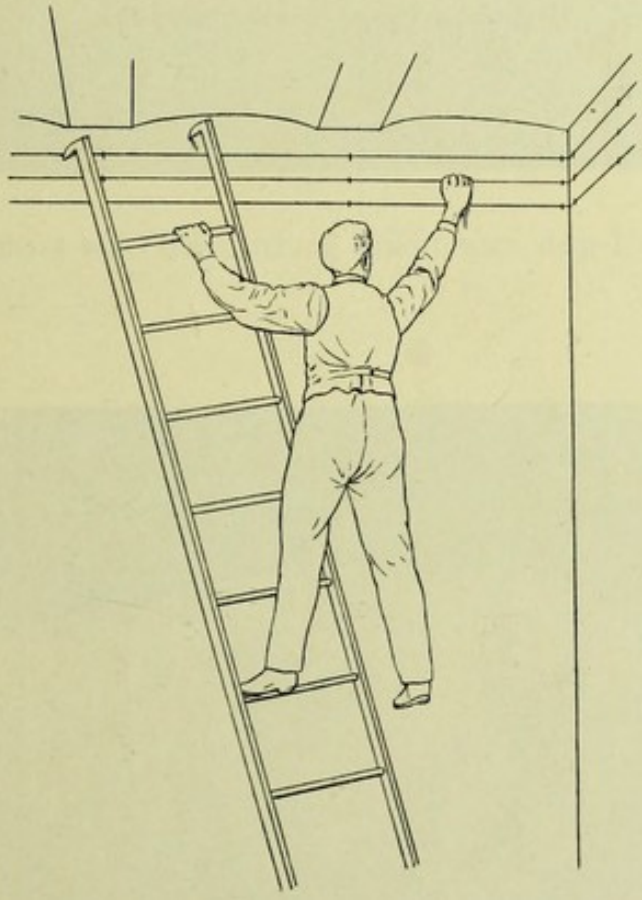

Die Veränderungen an der Eintrittstelle (rechte Hand) und Austrittstelle (linker Fuß) werden im Obduktionsprotokoll, wie folgt, beschrieben:

„. . . . in der rechten Hohlhand findet sich, entsprechend der Kleinfingerseite derselben, übergreifend auf das Grund- und Mittelglied des kleinen Fingers, eine blasenartige Abhebung der hier schwieligen Oberhaut, und zwar ungefähr in der Länge von 5·5 *cm* und in der Breite von 3 *cm* . . . . . .“

„ . . . . An der linken Fußsohle findet sich knapp hinter den Zehen, und zwar entsprechend der 2.—4. Zehe, eine annähernd rundliche, etwa 3 *cm* im Durchmesser haltende, blasenartige Abhebung der hier ziemlich dicken Oberhaut, welche von einem besonders vorne deutlichen, 2—3 *mm* breiten, rotvioletten Saume umgeben ist. Diese Blase zeigt zwei bräunliche, etwa hirsekorngroße Stellen nahe der hinteren Umrandung. Hinter dieser beschriebenen Blase und nach einwärts davon findet sich eine talergroße Gruppe von zusammenfließenden, teils rundlichen bis linsengroßen, teils länglichen blaßvioletten Hautverfärbungen, und vom vorderen Rande dieser gegen den inneren Rand des Fußes zu verlaufend ein 2 *cm* langer und bis 8 *mm* breiter blaßbrauner Streif, der aus einzelnen parallelen Streifen besteht . . .“ (Fig. 36).

Die oben beschriebene Veränderung bietet sich an dem in Alkohol konservierten Leichenpräparat als Durchlöcherung der Fußsohlenhaut dar (Fig. 37).

Der Fußlappen des Verunglückten wurde lochartig ausgebrannt (Fig. 38), die Schuhsohle derselben Seite durchlöchert, die Ränder des Loches verkohlt (Fig. 39).

Hervorzuheben ist:

a) in **klinischer** Beziehung: Sofortige Bewußtlosigkeit.

b) in **forensischer** Beziehung: Ohne Hilferuf stürzt P. herunter.
Vereinte Wirkung von Elektrizität und Sturz.
Stromein- und -austrittstelle am Körper deutlich sichtbar.
Stromspuren an der Fußbekleidung.

c) in **gesundheitstechnischer** Beziehung: P. arbeitete, entgegen der Vorschrift, ohne Benutzung von Gummihandschuhen.

Fig. 36. Durchlöcherung der Fußsohlenhaut mit Blutaustretung (sofort nach dem Unfall).

Fig. 37. Durchlöcherung der Fußsohlenhaut (Leichenpräparat).



Fig. 38. Fußlappen, lochartig ausgebrannt.



Fig. 39. Schuhsohle, durchlöchert.

Tafel XIX—XX, Fig. 40—42.

Unfall des Wicklermeisters E. L.

Wicklermeister E. L., 32 Jahre alt, wurde am 27. März 1905 dadurch getötet, daß er von einer Funkenentladung einer Hochspannungsanlage (Drehstrom, 10.000 Volt Spannung) getroffen wurde. Er kam während einer Isolationsprüfung mit dem Rücken einem aus einem Transformator herausragenden, freien Drahtende zu nahe, aus welchem sich ein Funkenbüschel entlud. Der Mann taumelte zurück, richtete sich rasch auf und ging 3 Stufen „mit starren Augen" hinunter und stürzte leblos zusammen.

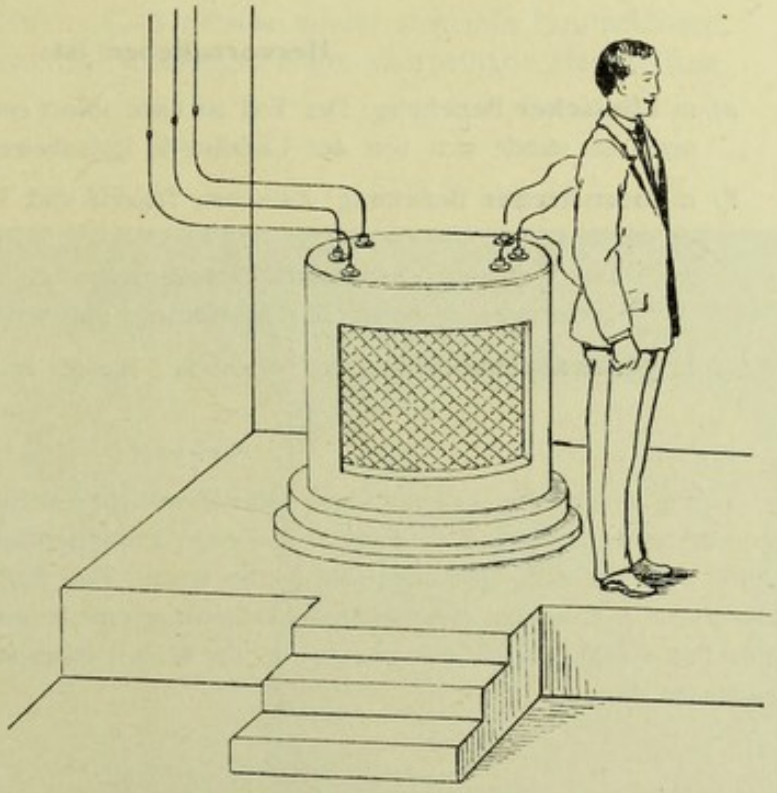

Die von der Funkenentladung getroffene Haut des Rückens, und zwar knapp unter dem rechten Schulterblattwinkel, wird im Obduktionsbefund folgendermaßen beschrieben:

„Am Rücken findet sich knapp unter dem rechten Schulterblattwinkel eine buchtig begrenzte, annähernd kreisrunde, 12 *mm* im Durchmesser besitzende Stelle, wo die Oberhaut fehlt, von welcher noch faltige Reste am Rande hängen. Die hier bloßliegende Lederhaut, braun, vertrocknet, zeigt fast in der Mitte eine kreisrunde, 8 *mm* im Durchmesser besitzende, weiße Lederhautstelle, deren Zentrum gelblichweiß verfärbt ist, die ganz leicht vorgewölbt ist und sich hart anfühlt (vgl. Fig. 40 rechts); 4 *cm* nach innen von dieser Stelle findet sich eine $1^1/_2$ *cm* lange und $^1/_4$ *cm* breite, von einem schmalen, rötlichen Hof umgebene Stelle, deren Längsachse von oben nach unten verläuft und innerhalb welcher sich 3 übereinanderstehende und am oberen Rande eine vierte, mehr

gegen innen zu gelegene, ungefähr hanfkorngroße graue Verfärbung findet, in deren Mitte an allen 4 Stellen sich eine gelbe, starrer anzufühlende Partie zeigt" (vgl. Fig. 40 links).

Auch die Haut des rechten Oberarmes (Fig. 41 rechts) und die Außenseite des rechten Vorderarmes (Fig. 41 links) wies Veränderungen auf, die im Obduktionsprotokoll beschrieben sind:

„An der Rückseite der Mitte des rechten Oberarmes findet sich eine elliptische, $2^1/_2$ *cm* lange, $1^1/_2$ *cm* breite, der Oberhaut entblößte Stelle, an deren Rand noch Fetzen der Oberhaut hängen, wo die bloßgelegte Lederhaut rotbraun, pergamentartig vertrocknet ist" (vgl. Fig. 41 rechts). „... An der Außenseite des rechten Vorderarmes findet sich handbreit unter dem Radiusköpfchen eine buchtig begrenzte, zwanzighellerstückgroße, und außen von dieser, 3 Querfinger unter dem oberen Ellenende, eine etwas kleinere, braunrot vertrocknete, ganz ähnliche Stelle wie am Oberarm" (vgl. Fig. 41 links).

Die Obduktion der Innenorgane ergab kein nennenswertes Ergebnis. Das Flanellhemd ist an der mit der Hautveränderung (Fig. 40) korrespondierenden Stelle mehrfach durchlöchert, bräunlich verfärbt, angesengt (Fig. 42). Die Löcher weisen ein in Form und Gruppierung analoges Verhalten wie die Hautverletzungen auf Fig. 40 auf.

Hervorzuheben ist:

a) in **klinischer** Beziehung: Der Tod ist nicht sofort eingetreten; der Verunglückte war noch im stande sich von der Unfallstelle fortzubewegen.

b) in **forensischer** Beziehung: Zwischen Trauma und Tod eine Phase scheinbarer Unversehrtheit.

Die spezifisch elektrischen Veränderungen der Haut des Rückens.

In Gruppen stehende Durchlöcherung und Versengung der Kleidung.

c) in **gesundheitstechnischer** Beziehung: Mangel an Vorsicht.

Anhang.

Fig. 43 und Fig. 44 sind Stücke eines Beinkleides und eines Lederstiefels eines Mannes, der im Jahre 1891 in Wr.-Neustadt von einer Funkenentladung eines Wechselstromes von 2000 Volt Spannung getroffen und getötet wurde. Der Stoff des Beinkleides (Fig. 43) trägt mehrfache in Gruppen stehende Durchlöcherungen mit Ansengungen, ähnlich wie in Fig. 42. Der Fall wurde von Dr. Friedinger in der Wiener klinischen Wochenschrift Nr. 48, 1891, publiziert.

Fig. 40. Rückenhaut; links: 4—5 nebeneinander stehende Hautnekrosen, rechts: scheibenförmige, knorpelharte Hautnekrose.

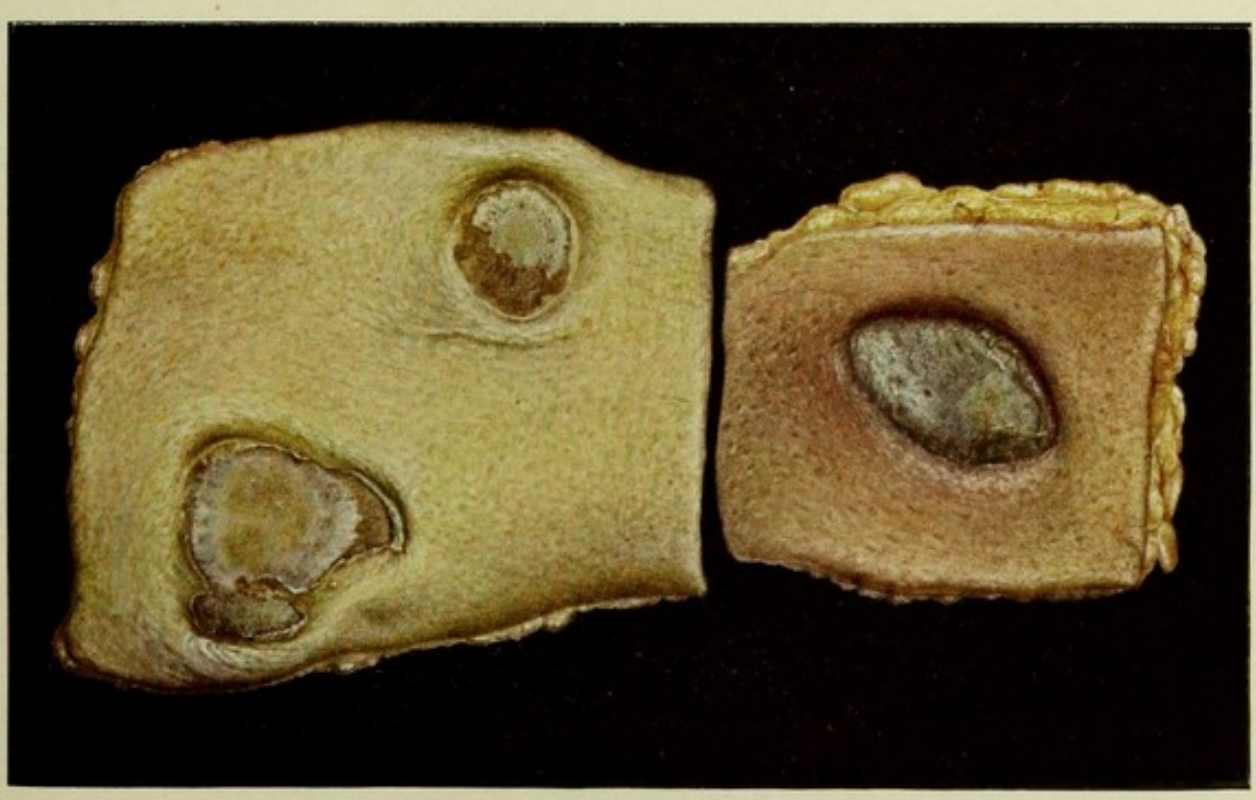

Fig. 41. Knorpelharte Hautnekrosen.

Verlag von Urban & Schwarzenberg in Berlin u. Wien.



Fig. 42. Flanellhemd mit mehrfachen nebeneinanderstehenden Durchlöcherungen, deren Ränder angesengt.

Fig. 43. Stoff eines Beinkleides, mehrfach durchlöchert und angesengt.

Fig. 44. Lederstück eines Röhrenstiefels, geborsten und angesengt.

Tafel XXI—XXII, Fig. 45—49.

Unfall des Hilfsarbeiters M. M.

Hilfsarbeiter M. M., 26 Jahre alt, faßte am 11. März 1903 mit seiner linken Hand den stromführenden Teil einer Stromsicherung (aus Britanniametall mit Papiermaché- und Porzellanisolation), als er in einem Transformatorhäuschen mit Putzarbeiten beschäftigt war und gut geerdet stand; er verschmähte es, die Gummihandschuhe anzulegen. Durch seinen Körper hindurch entstand Erdschluß, der Stromkreis (Wechselstrom von 5000 Volt Spannung) soll einige Minuten durch den Körper des Verunglückten geflossen sein, der erst später bewußtlos wurde und sogar noch um Hilfe schreien konnte. Die zu Hilfe eilenden Monteure haben den Mann mittels einer Holzleiter von der Unfallstelle losgerissen.

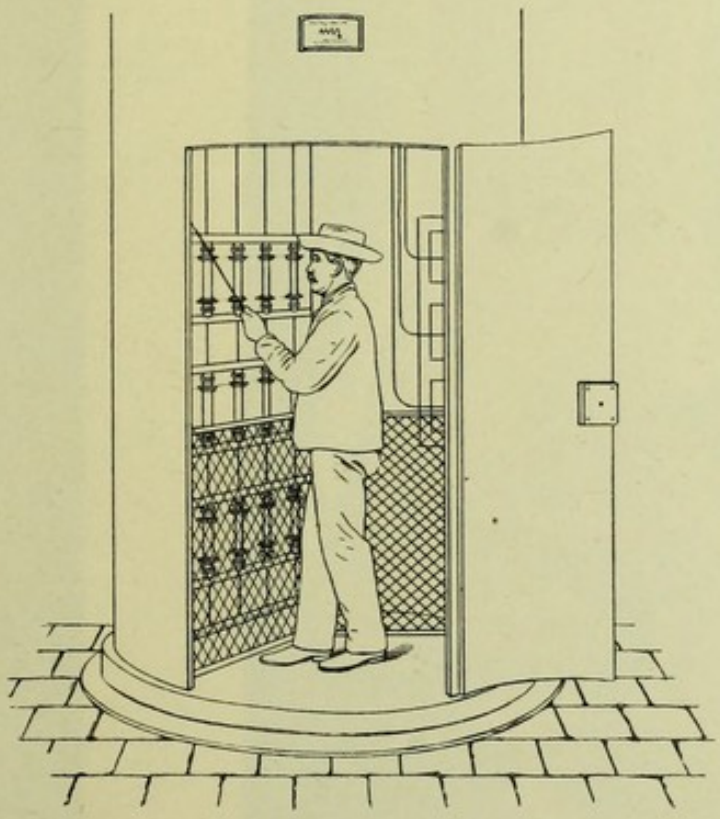

Die linke Hand und der Vorderarm (Fig. 45, 46) erlitten ausgedehnte und tiefgreifende Zerstörungen, die in den folgenden Tagen derartige Dimensionen annahmen, daß die Amputation des Vorderarmes — im Bereiche des Ellbogengelenkes — vorgenommen werden mußte.

Fig. 47, 48 sind die photographischen Aufnahmen der beschädigten Hand sofort nach dem Unfall.

Beide Füße (Fig. 49) als Stromaustrittstellen trugen minder schwere Verletzungen — Nekrosen der Haut — davon, die durch Abstoßung und Narbenbildung zur vollkommenen Heilung kamen. Der Mann lebt und wurde wieder teilweise erwerbsfähig.

Hervorzuheben ist:

a) in **klinischer** Beziehung: Der Verunglückte wurde nicht sofort bewußtlos; die lokalen Verletzungen nehmen in den folgenden Tagen durch nekrotischen Zerfall größere Ausdehnung an; keine Eiterbildung und auch keine auffällige Schmerzhaftigkeit.

b) in **forensischer** Beziehung: Der Mann vermochte um Hilfe zu rufen; trotz der Schwere des Unfalles kam es zu keinen Folgeerscheinungen im Allgemeinbefinden; Erwerbsfähigkeit, allerdings in vermindertem Maße, wieder erlangt.

c) in **gesundheitstechnischer** Beziehung: Außerachtlassung der Sicherheitsvorschriften.

Fig. 45.

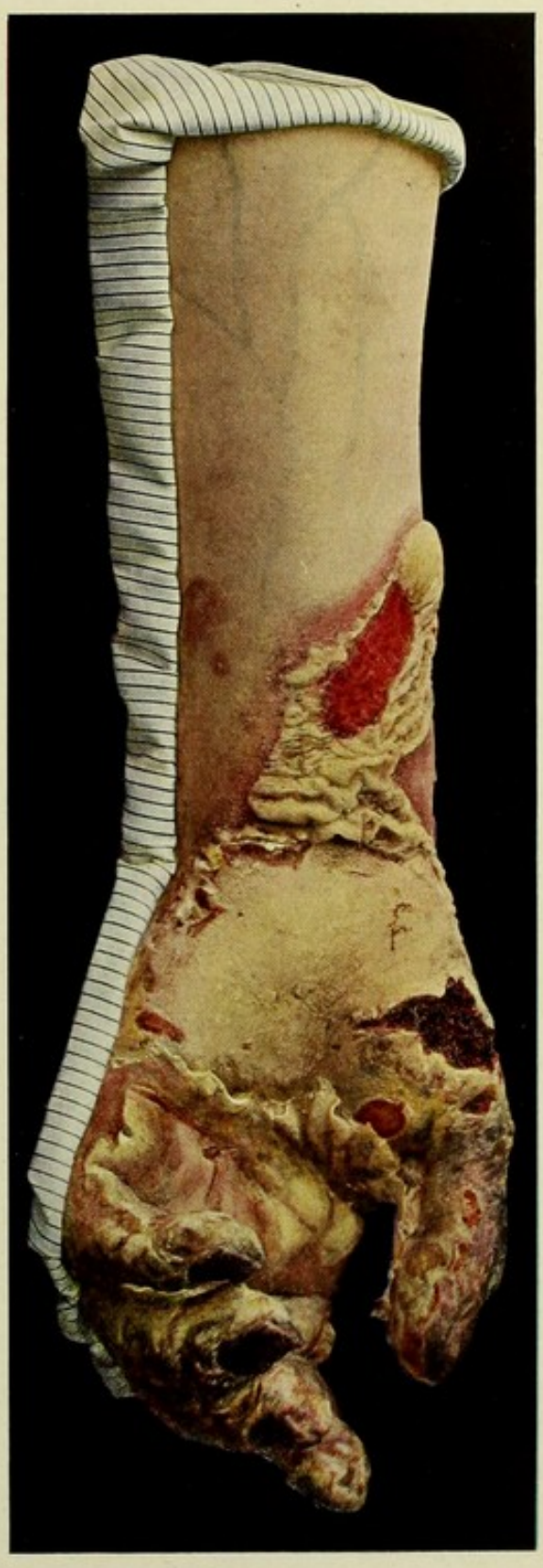

Fig. 46.

Zerstörung der Hand und des Vorderarmes durch Berührung einer blanken Stromleitung (Profil, en face).

Verlag von Urban & Schwarzenberg in Berlin u. Wien.

Fig. 47.

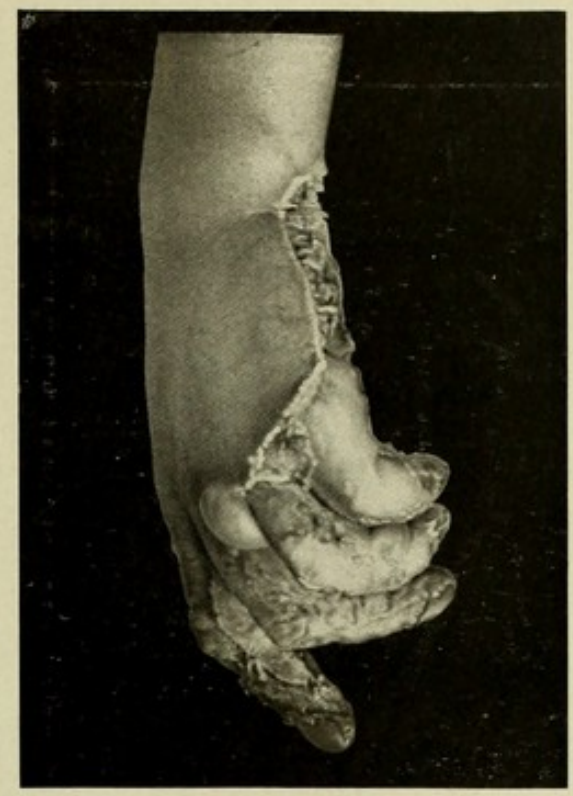

Fig. 48.

Zerstörung der Hand durch Berührung einer blanken Stromleitung (Stromeintritt).

Fig. 49. Verletzung der Zehen beider Füße (Stromaustritt).

Tafel XXIII, Fig. 50–52.

Unfall des Hilfsarbeiters A. K.

Tafel XXIII, Fig. 50—52.

Unfall des Hilfsarbeiters A. K.

Hilfsarbeiter A. K., 23 Jahre alt, arbeitete am 3. September 1908 in einem sogenannten Trockenkasten einer Fabrik für Appreturen und hielt in seiner rechten Hand den Holzgriff einer elektrischen Traglampe. Infolge schlechter Isolation war der metallene Drahtkorb der Lampe stromführend geworden, und als K. den Korb knapp an die Brust hielt — die nur mit einem dünnen blauen Hemd bekleidet war — und mit seinem rechten Ellbogen die Wand berührte, wurde er in den Stromkreis eingeschaltet: K. wurde hin und her geworfen, schrie um Hilfe, doch bevor jemand kam, verlöschte die Lampe (Sicherung durchgebrannt), und K. wurde frei. Die Lampe brannte mit Wechselstrom von 220 Volt Spannung. K. erlitt eine Verletzung seiner Brusthaut (Fig. 50), d. i. an der Stromeintrittstelle; der rechte Ellbogen (Fig. 50) trug einen unregelmäßigen, bis auf die Subcutis reichenden Substanzverlust (Stromaustritt). Die Brustverletzung hatte das Aussehen einer Brandwunde, doch waren die Haare im Bereiche der Verletzung (Fig. 51) und auch das Hemd ganz unversehrt geblieben; auch bei mikroskopischer Untersuchung keine Ansengung der Haare nachweislich.



Ein Drahtteil des Schutzkorbes der Lampe (Fig. 52) war durch die losgelösten Hautfetzen verunreinigt; die mikroskopische Untersuchung ergab: Epithelien und Baumwollfasern. Die Spitalaufnahme wurde seitens des Mannes abgelehnt.

Hervorzuheben ist:

a) in **klinischer** Beziehung: Stromeintrittstelle: Herzgegend. Stromaustritt: rechter Arm.

Trotz der besonders gefährlichen Eintrittstelle keine bedrohlichen Erscheinungen, keine Bewußtlosigkeit etc.

Verbrennungsartige Veränderung der Haut mit Intaktbleiben der Behaarung daselbst.

b) in **forensischer** Beziehung: Der Mann schrie um Hilfe; Gewebsteile der Haut am Drahtkorb.

c) in **gesundheitstechnischer** Beziehung: Nicht genügende Isolation der Metallteile der Glühlampe und deren „Schutzgitters", respektive Drahtkorbes.

Mangelhafte Beleuchtung des Arbeitsraumes.

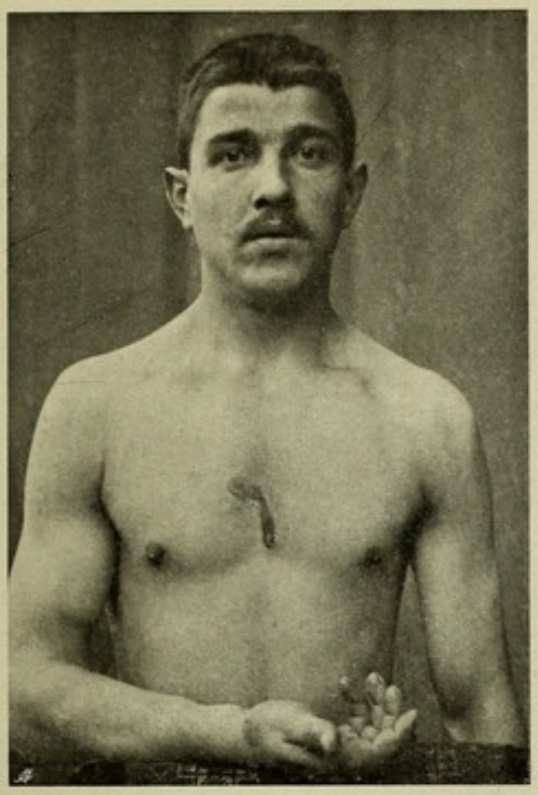

Fig. 50. Hautverletzung der Brust (Stromeintritt) und des rechten Ellbogens (Stromaustritt).

Fig. 51. Die Haare im Bereiche der verbrennungsartigen Hautverletzung unversehrt.



Fig. 52. Traglampe, deren schlecht isolierter Drahtkorb mit Resten der verletzten Hautstelle.

Tafel XXIV—XXV, Fig. 53—56.

Unfall des Anstreichergehilfen R. Sch.

Anstreichergehilfe R. Sch., 26 Jahre alt, war am 20. Juni 1907, auf einer Leiter stehend, mit dem Anstreichen einer eisernen Säule (Mannesmannrohr) der Oberleitung der städtischen Straßenbahnen beschäftigt; diese Säulen sind ca. 6 *m* hoch, und einzelne von ihnen, und zwar in Abständen von 500 – 600 *m*, tragen auf der Spitze einen sogenannten Hörnerblitzableiter (Fig. 55). Diese Apparate dienen zum Schutz der Oberleitung (und der Maschinen in der Zentrale) gegen Blitzschlag, Überspannung etc. Ein Horn ist in leitender Verbindung mit dem Oberleitungsdraht (Plus), das andere Horn ist durch den Tragmast hindurch mit einer Gleisschiene (Minus) verbunden.

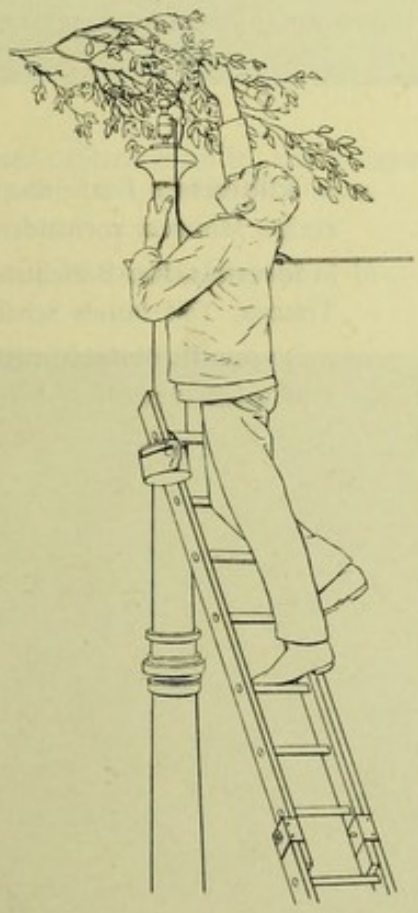

Der Verunglückte, dem durch die dichte Baumkrone der Ausblick gewiß behindert war, hat mit einer Hand das positive, mit der anderen Hand das negative Horn oder die eiserne Säule berührt und in dieser Weise Stromschluß hergestellt; durch die Flammenbildung und Rauchentwicklung wurde der Hörnerblitzableiter (Fig. 55) geschwärzt (Gleichstrom von 500 Volt Spannung). Die rechte Hand (vermutlich Stromeintrittstelle) ist im Bereiche des Daumens und Zeigefingers verletzt (Fig. 53). Die linke Hand (vermutlich Stromaustrittstelle) trägt eine ausgebreitete Hautläsion an der Grenze des Daumenballens und des Radiokarpalgelenkes (Fig. 54), die durch grünlichgraue Farbenreste beschmiert ist.

Der Mann ist 6 *m* tief abgestürzt, erlitt einen Schädelbruch und wurde von der rasch herbeigerufenen Wiener freiwilligen Rettungsgesellschaft bereits tot vorgefunden; nach Aussage der Sicherheitswache soll er noch kurze Zeit oberflächlich geatmet haben.

Aus dem Obduktionsbefunde:

„An der Innenfläche der linken Handgelenkgegend findet sich eine ca. 5 *cm* lange und bis 2 *cm* breite, geplatzte Brandblase, die schräg von hinten oben nach vorne unten

zieht, und an welcher sich unten eine auf die Außenseite des Daumenballens übergehende, über 2 *cm* lange und über 1 *cm* breite, nicht geplatzte Blase anschließt. Die geplatzte Oberhaut der großen Blase mit einer grauen Farbe beschmutzt. Die bloßliegende Lederhaut unter der großen Blase starr, hart, an der Peripherie weiß, in der Mitte auf 8 *mm* Breite schwarzbraun verfärbt. Am Rande der weißen Partie die bloßliegende Lederhaut dunkelrot und weich . . .“ (Fig. 54).

„Die rechte Hand mit grauer Farbe beschmiert, zeigt nach Entfernung derselben an der Speichenseite des I. Zeigefingergliedes eine $2^1/_2$ *cm* lange und 1 *cm* breite, an den Rändern geschwärzte Brandblase, in deren Grund das Lederhautgewebe starr und weiß verfärbt, im Zentrum braun erscheint. Außerdem zeigt die Speichenseite des II. Fingergliedes eine längsstehende, 1 *cm* lange und etwas über 1 *mm* breite, buchtig begrenzte, dunkelbraune Vertiefung, und die Ellenseite des Daumens zwischen I. und II. Glied eine etwa hirsekorngroße Lücke mit braunen, trockenen Rändern. An der Rückseite der rechten Hand finden sich mehrere rotbraune, vertrocknete, zum Teil auch etwas blutende, bis linsengroße, aufschürfungsähnliche Stellen“ (Fig. 53).

Hervorzuheben ist:

a) in **klinischer** Beziehung: Tod ist nicht sofort eingetreten; die Atmung war noch einige Minuten vorhanden.

b) in **forensischer** Beziehung: Kombination von elektrischem und mechanischem (Sturz) Trauma. Tod durch Schädelbasisfraktur.

c) in **gesundheitstechnischer** Beziehung: Unvorsichtigkeit und ungünstige Raum- und Lichtverhältnisse beim Arbeiten in der Nähe von elektrischen Anlagen.

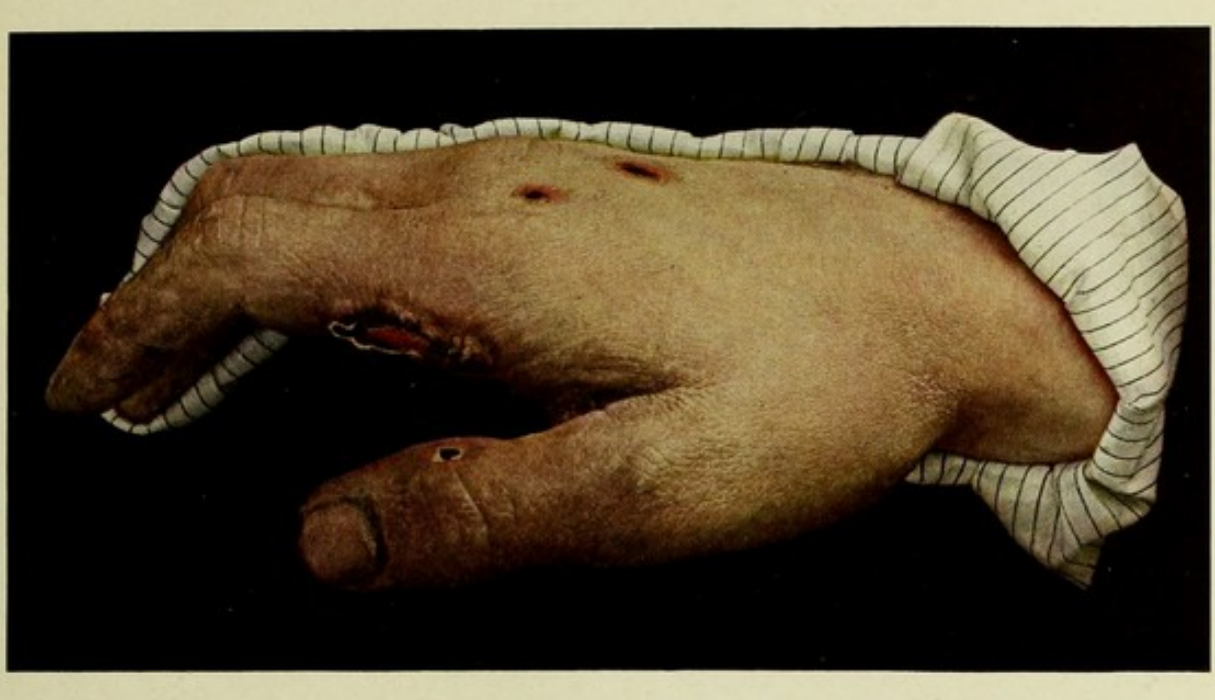

Fig. 53. Hautzerstörung am Zeigefinger und Daumen (Stromeintritt am Hörnerblitzableiter).

Fig. 54. Hautzerstörung im Bereiche des Radiokarpalgelenks (Stromaustritt am Eisenmast).

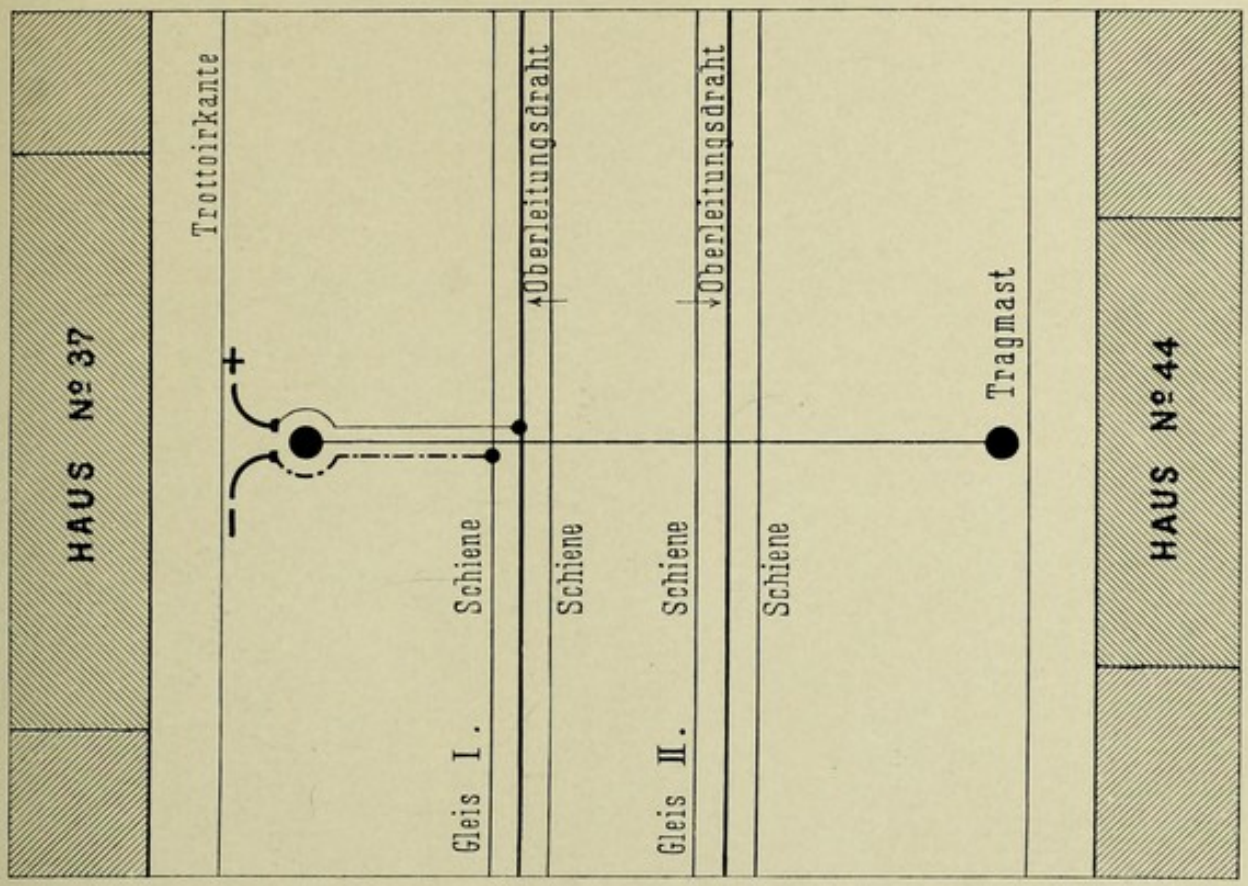

Fig. 56. Skizze der Unfallstelle und Leitungsschema der Oberleitung und des Hörnerblitzableiters.



Fig. 55. Hörnerblitzableiter (durch Flammenbogen stellenweise geschwärzt).

Verlag von Urban & Schwarzenberg in Berlin u. Wien.

Tafel XXVI, XXVII, Fig. 57, 58, 60.

Selbstverstümmelung des Hilfsarbeiters F. G. durch elektrischen Drehstrom.

Hilfsarbeiter F. G., 29 Jahre alt, suchte am 20. November 1907 absichtlich einen elektrischen „Unfall“ dadurch herbeizuführen, daß er sich die rechte Hand mit einem Tuche (Fig. 60) mehrmals umwickelte und in einen elektrischen Anschlußkasten hineinsteckte — Drehstrom von 6000 Volt Spannung. Der Zeigefinger (Fig. 57) war die Stromeintrittstelle und wurde infolge des Schutzes — das Tuch war an dieser Stelle 6fach (Fig. 60) zusammengefaltet — nicht besonders stark verletzt; die Stromaustrittstelle war durch eine ähnliche Veränderung der Haut an der Dorsalseite des kleinen Fingers derselben Hand (Fig. 58) markiert.

Der Mann wollte sich zu einer „Unfallsrente“ verhelfen.

Der Stromdurchgang beschränkte sich auf Teile derselben Hand und erreichte keine lebenswichtigen Organe.

Hervorzuheben ist:

a) in **klinischer** Beziehung: Bei diesem „Unfall“, der absichtlich und gewiß mit gespannter Aufmerksamkeit herbeigeführt wurde, ist trotz Stromüberganges jede Shockwirkung ausgeblieben.

b) in **forensischer** Beziehung: Die 6fache Durchlöcherung des Tuches, welches der Mann nach dem Unfall verborgen hielt. Automutilatio electrica.

c) in **gesundheitstechnischer** Beziehung: Absichtlich selbst eingeleitete Verletzung.

Tafel XXVI, XXVII, Fig. 59, 61, 61 a.

Unfall des Hilfsarbeiters H. P.

Hilfsarbeiter H. P., 36 Jahre alt, bekam am 1. November 1906 Strom – Drehstrom von 3000 Volt – durch beide Arme hindurch und trug außer Hautzerstörungen an den Fingern der rechten Hand keine sonstigen Verletzungen davon: mit der rechten Hand berührte er eine Phasenklemme des Drehstromes und mit der linken Hand den Endverschluß des Kabels (also gut gegen Erde). P. schrie um Hilfe, wurde rasch losgemacht und vermochte mit Unterstützung zum Werkarzt zu gehen, der ihn aber sogleich ins Wiedener Krankenhaus schickte.

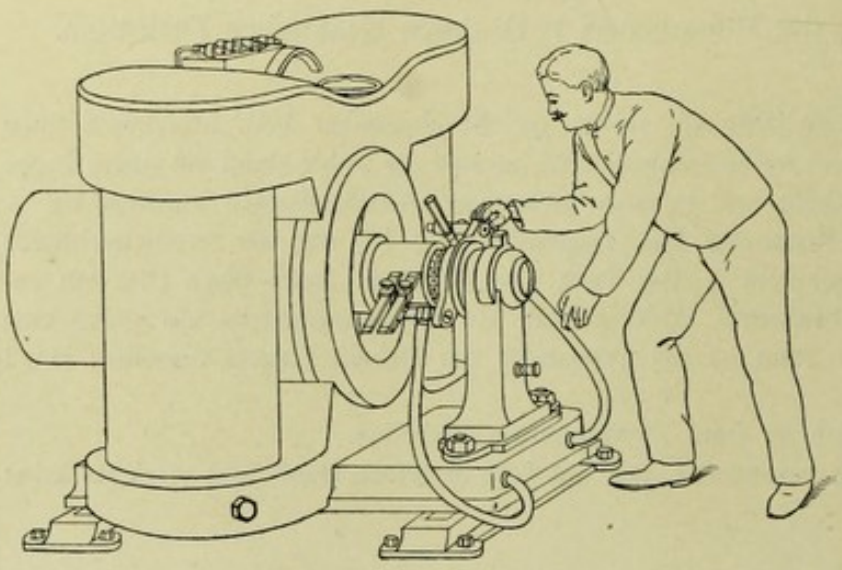

Der Zeigefinger und Mittelfinger (Stromeintrittstelle) waren durch Substanzverluste verändert, als ob die Hand in eine Schnittmaschine hineingeraten wäre (Fig. 59).

In der Vola der linken Hand und an der Ulnarseite des linken Vorderarmes weißliche Verfärbungen der Haut ohne Rötung der Umgebung (spezifisch elektrische Hautveränderungen) (Stromaustrittstelle).

Im weiteren Verlaufe der Spitalsbehandlung hat sich der Substanzverlust besonders im Bereiche des Zeigefingers bedeutend vergrößert (16. November), so daß das III. Fingerglied verkürzt erscheint (Fig. 61 u. 61 a).

Der Mann ist genesen.

Hervorzuheben ist:

a) in **klinischer** Beziehung: Stromrichtung von Hand (Arm) zu Hand (Arm), Herz auf dem Stromweg und dennoch keine bemerkenswerten Erscheinungen seitens des Herzens und Gefäßsystems (Beobachtung des Werkarztes Dr. Tomaschek). Keine Bewußtlosigkeit und auch keine anderen schweren Allgemeinerscheinungen.

b) in **forensischer** Beziehung: Hilferufe; schnittwundenähnliche Verletzung der Finger; Verkürzung der Endphalange des Fingers im Heilungsverlaufe. Volle Erwerbsfähigkeit wieder erlangt.

c) in **gesundheitstechnischer** Beziehung: Außerachtlassen der Vorschrift: Schutzhandschuhe zu gebrauchen.

Fig. 57. Fingerbeere (Stromeintritt).

Fig. 58. Kleinfingerseite (Stromaustritt).

Elektrische Selbstverstümmelung des Zeigefingers.

Fig. 59. Schnittförmige Verletzung des 2. und 3. Fingers durch Berührung eines stromführenden Maschinenteiles.

Verlag von Urban & Schwarzenberg in Berlin u. Wien.

Fig. 60. Das zum Schutz des Zeigefingers (elektrische Selbstverstümmelung) mehrfach zusammengefaltete Tuch an mehreren (7) Stellen durchlöchert und angesengt (vgl. Fig. 57).

Fig. 61. Palmar.

Fig. 61 a. Dorsal.

Vergrößerung des Substanzverlustes des rechten Zeigefingers (cf. Fig. 59). 16 Tage nach dem Unfall.

Verlag von Urban & Schwarzenberg in Berlin u. Wien.

Tafel XXVIII—XXIX, Fig. 62—70.

Unfall des Monteurs J. St.

Tafel XXVIII—XXIX, Fig. 62—70.

Unfall des Monteurs J. St.

Monteur J. St., 23 Jahre alt, war am 21. November 1908 mit Montage einer Lichtleitung beschäftigt, und als er dabei seinen Kopf zwischen zwei Holzlatten, auf denen blanke Leitungsdrähte befestigt waren, durchsteckte, wurde der Strom zu früh eingeschaltet.

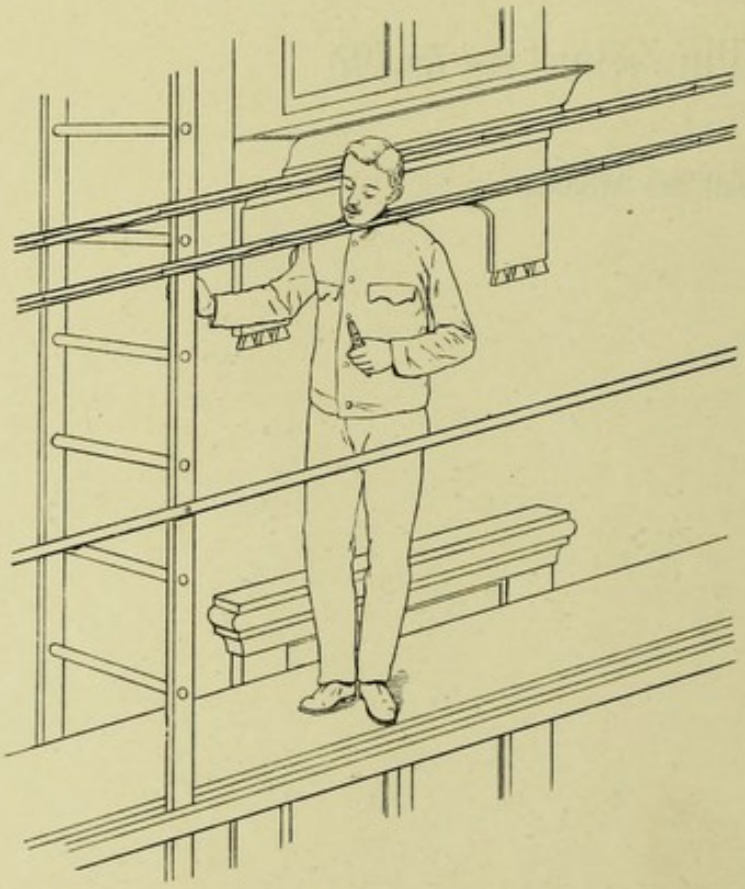

St., der, auf einem Gerüst stehend, mit seiner rechten Schläfe und linken Halsseite in den Stromkreis (Gleichstrom, 110 Volt Spannung) eingeschaltet war, wurde bewußtlos, hin und her geschleudert und erbrach Mageninhalt auf die Straße hinunter, wodurch die Aufsichtsorgane auf den Unfall auf der Gerüsthöhe aufmerksam wurden. Es wurde sofort ausgeschaltet; St. lag tief bewußtlos und ohne Atmung, die sofort künstlich eingeleitet wurde und von der rasch herbeigeeilten Wiener freiwilligen Rettungsgesellschaft mit Erfolg fortgesetzt wurde.

Erst im Wiedener Krankenhause, wohin der Verletzte gebracht wurde, kehrte das Bewußtsein wieder (beiläufig $1^1/_2$ Stunden nach dem Unfall), es bestand außer der Schwerbesinnlichkeit noch Kopfschmerz, Brechreiz und Verlangsamung (48) des Pulses, der eine hohe Spannung (180 *mm* Tonometer) zeigte. In der Nacht nach dem Unfall erbrach Patient neuerdings, doch auf Bromdosen, Eisbeutel und künstlich hervorgerufene

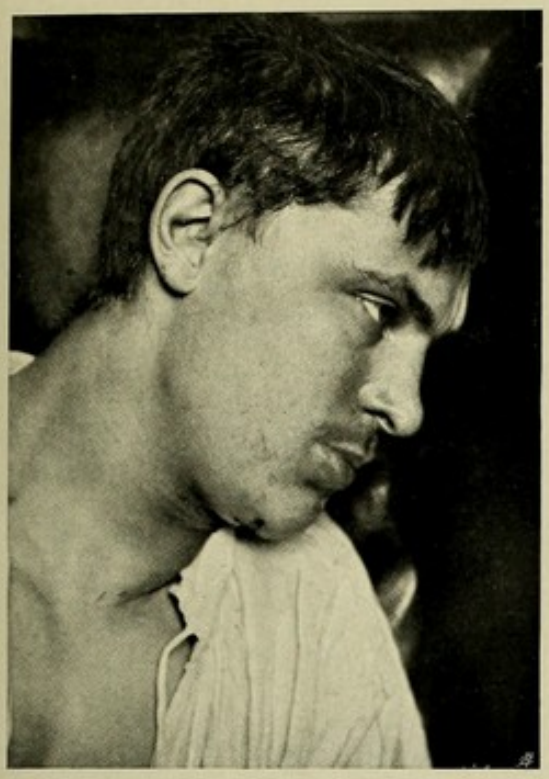

Fig. 62. Haare unversehrt (Stromübergangstelle).

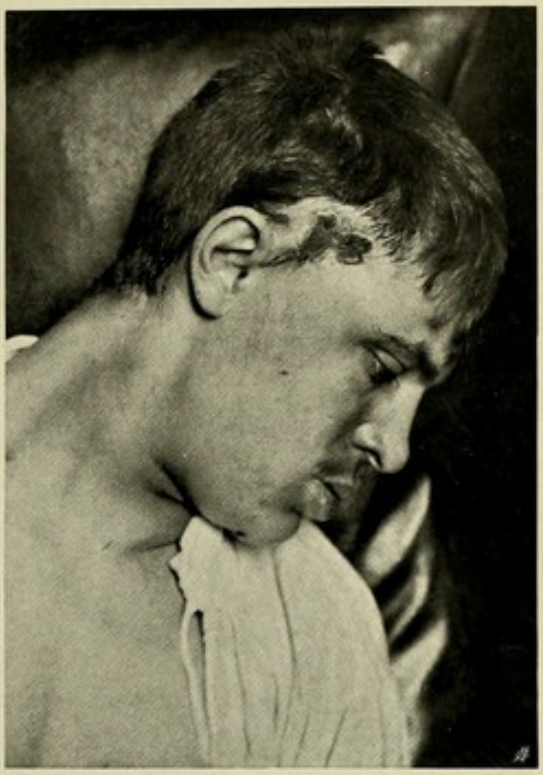

Fig. 63. Unterhalb der Haare (wegrasiert) eine tiefgehende Hautverletzung.

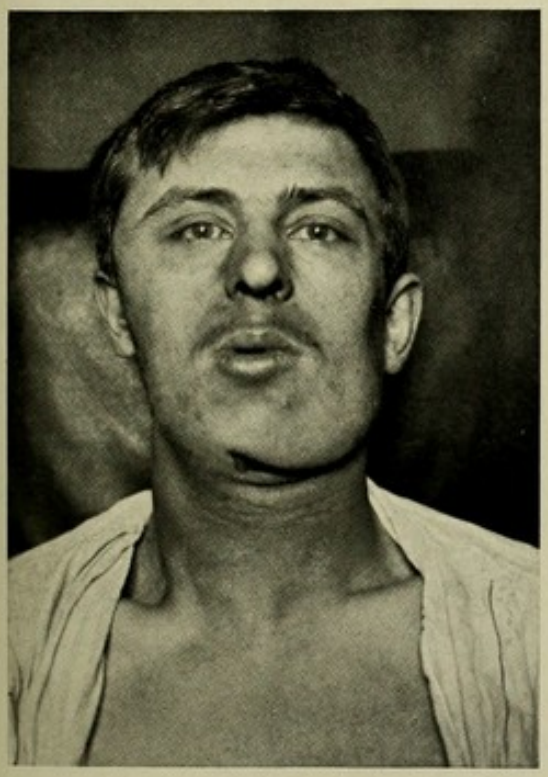

Fig. 64. Asymmetrie des Gesichts, linksseitige Fazialisparese.

Fig. 66. Blanker Kupferdraht mit grünlich-blauen Auflagerungen.

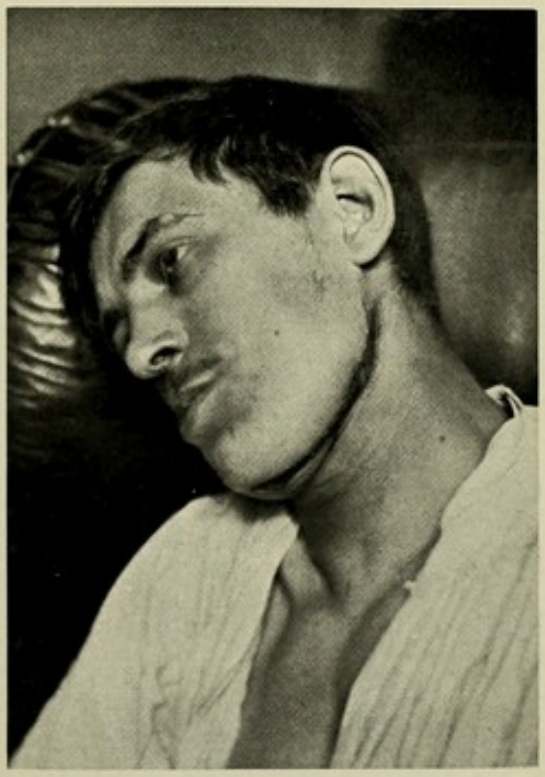

Fig. 65. Strangulationsähnliche, braun verfärbte Hautfurche mit grünlichen Auflagerungen (Stromeintrittstelle).

Fig. 67.

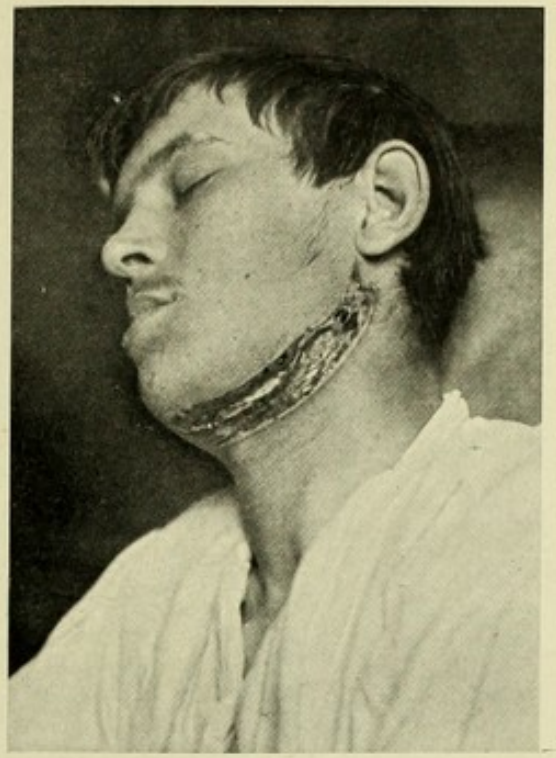

Fig. 68.

Hautverletzungen, 10 Tage nach dem Unfall.

Fig. 69.

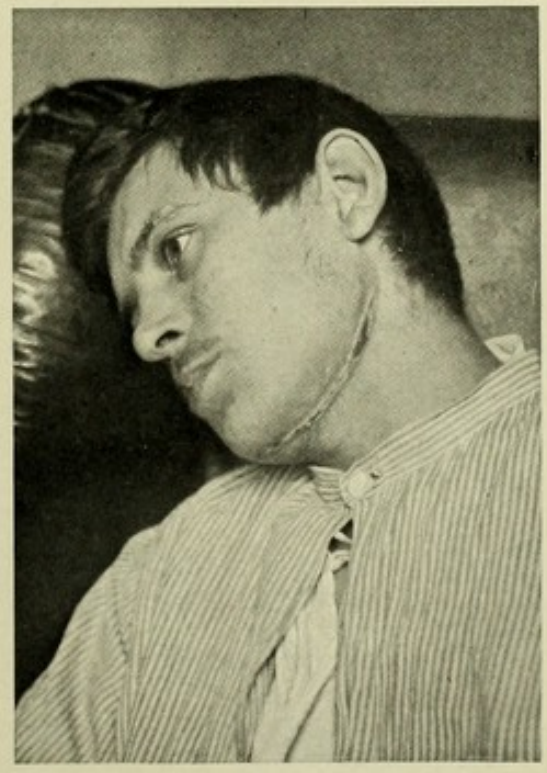

Fig. 70.

Vernarbung der Hautverletzungen, 38 Tage nach dem Unfall.

Verlag von Urban & Schwarzenberg in Berlin u. Wien.

ausgiebige Darmentleerungen trat in den allernächsten Tagen Besserung des Allgemeinbefindens ein. Die Stellen der Haut, wo der Strom ein- und ausgetreten war (Schläfe und linke Halsseite) waren durch bräunliche, ziemlich derb sich anfühlende, gegen das umgebende Niveau vertiefte Hautveränderungen gekennzeichnet. Trotzdem die Zerstörung der rechten Schläfenhaut durch einen verbrennungsartigen Charakter (Fig. 63) ausgezeichnet war, blieben die Haare darüber vollkommen unversehrt und erschwerten sogar die Agnoszierung der Verletzung (Fig. 62).

Die linke Halsseite zeigte eine strangulationsähnliche, braun verfärbte, mehrere Millimeter tiefe Hautfurche, die nach unten mit einer reaktiven Rötung der scheinbar unversehrten Haut versehen war (Fig. 64). Die bräunliche Hautfurche verriet stellenweise eine grünliche und bläuliche Auflagerung, die mit den Veränderungen des blanken Kupferdrahtes (Fig. 66) übereinstimmte, an den der Hals (respektive Unterkiefergegend) anläßlich des Unfalles angepreßt war.

Die grünen und blauen Auflagerungen des Kupferdrahtes erwiesen sich bei genauer Untersuchung (ausgeführt von Hofr. Prof. Dr. G. v. Tschermak) als fettsaures Kupfer.

Im Bereiche der linken Gesichtshälfte war sogleich nach dem Unfall eine leichte Facialisparese des mittleren und unteren Astes aufgetreten, und das ganze Gesicht hatte ein asymmetrisches Aussehen (Fig. 65).

In den nächsten Tagen ist das scheinbar intakte Gewebe in der Umgebung der obenerwähnten Hautveränderungen (rechte Schläfe und linke Halsseite) nekrotisch zerfallen, wodurch es zu einem auffällig großen Substanzverlust an diesen Stellen (Fig. 68) (1. Dezember 1908) kam, der eine Zeitlang bestehen blieb, sich jedoch allmählich durch reichliche Granulationsbildung substituierte und der Heilung ohne Eiterbildung und ohne besondere Schmerzhaftigkeit entgegenschritt (Fig. 69, 70) (28. Dezember 1908). Die Facialisparese ging bald zurück, leichte Kopfschmerzen blieben eine Zeitlang bestehen, doch erholte sich der Kranke sehr rasch. Die Wunde der rechten Schläfengegend zeigte drei Tage nach dem Unfall Entzündungserscheinungen (wohl infolge von Infektion), wodurch die rechte Wange und auch die Lider des rechten Auges anschwollen; die Temperatur stieg auf 38·5° C; auf antiphlogistische Behandlung bildeten sich sowohl die Erscheinungen des Erysipeloids als auch die begleitenden Schmerzen rasch (in 2 – 3 Tagen) zurück.

Hervorzuheben ist:

a) in **klinischer** Beziehung: Trotz der gefährlichen Stromübergangsstellen und längerer Einwirkung des Gleichstromes sind die schweren Allgemeinerscheinungen rasch zurückgegangen.

Bewußtlosigkeit, Erbrechen, Pulsverlangsamung und gesteigerter Blutdruck.

Unter intakten Haaren bis auf die Subcutis reichende Hautverletzung.

Heilung der Hautverletzungen am Halse ohne Eiterung, nur die Wunde der Schläfengegend entzündet sich, verursacht Fieber und Schmerzhaftigkeit, geht jedoch infolge antiphlogistischer Behandlung nach wenigen Tagen in unter Abstoßung eines großen Hautstückes erfolgende Heilung über.

b) in **forensischer** Beziehung: Strangulationsähnliche Hautfurche unterhalb des linken Kieferastes.

Grünliche Auflagerung in der braun verfärbten Furche (fettsaures Kupfer).

Auffallende nachträgliche Vergrößerung des Substanzverlustes.

Die tiefreichenden Hautverletzungen am Halse erwiesen sich als auffallend wenig schmerzhaft. Nur die Wunde der Schläfengegend führt durch Infektion zu Entzündung, Fieber und großer Schmerzhaftigkeit.

Blanker Kupferdraht, an dem die Berührung stattfand, mit ähnlichen grünlichen (blau) Auflagerungen (fettsaures Kupfer) behaftet.

c) in **gesundheitstechnischer** Beziehung: Unvorsichtigkeit der Mitarbeiter.

Tafel XXX—XXXII, Fig. 71—80.

Unfall des Schlossergehilfen A. G.

Schlossergehilfe A. G., 21 Jahre alt, geriet am 21. Jänner 1907 mit seinem rechten Vorderarm zwischen eine Sammelschiene, die Wechselstrom von 5000 Volt Spannung führte, und die Wand, beziehungsweise das Schutzgitter. G. bekam Strom, verspürte angeblich keinen Schmerz und versuchte, sich loszureißen; soweit reicht sein Erinnerungsvermögen. Doch ist er bewußtlos zusammengebrochen im Momente, als durch den automatischen Stromausschalter der Stromkreis unterbrochen wurde. Bald nach den erfolgreich durchgeführten Wiederbelebungsversuchen war G. sogar im stande, allein nach Hause zu gehen.

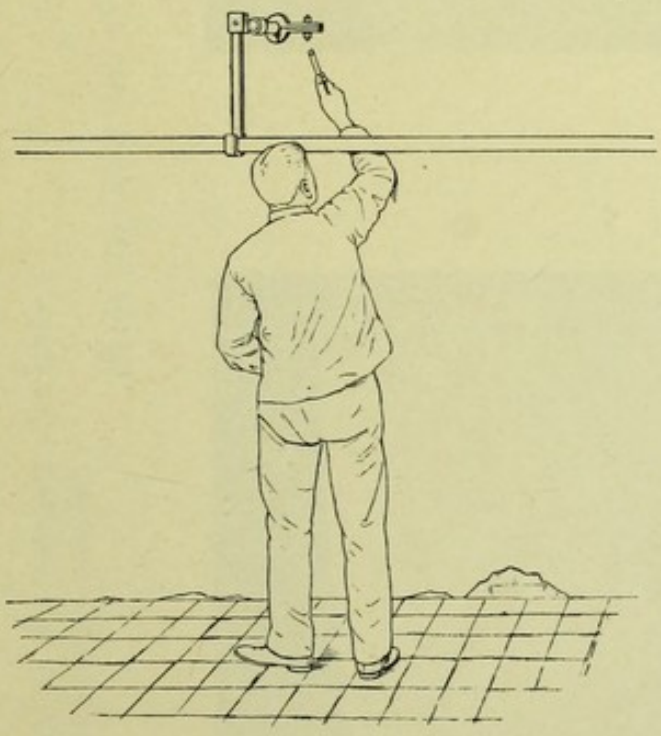

Die Stromeintrittstelle (Volarfläche des Vorderarmes) war weniger verletzt (Fig. 71) als die Stromaustrittstelle am Ellbogen (Fig. 72).

Die weiteren Heilungsstadien der durch Stromein- und -austritt verursachten Hautverletzungen, und zwar in Zeitabschnitten 1, 2 Monate, beziehungsweise 2 Jahre nach dem Unfall, sind aus den Fig. 73, 74, 75, 76, 77, 78 zu erkennen. Der Ärmel des Wollhemdes wurde an der Stromeintrittstelle durchlöchert und leicht angesengt (Fig. 79).

Durch den anläßlich des Unfalles entstandenen Lichtbogen wurde ein in der Nähe befindlicher Isolationsträger getroffen und das Porzellan teilweise abgeschmolzen; eine bräunliche, aus zusammengeschmolzenem Eisen und Porzellan bestehende Masse klebt an dem Träger (Fig. 80), der dadurch auch deformiert erscheint.

Hervorzuheben ist:

a) in **klinischer** Beziehung: Das verspätete Eintreten der Bewußtlosigkeit.
Erfolg der künstlichen Atmung.

b) in **forensischer** Beziehung: Erinnerung an die ersten Vorgänge des Unfalls.
Langsamer Heilungsverlauf der lokalen Läsionen ohne Eiterbildung; keine besondere Schmerzhaftigkeit.
Materialschäden (Kleidung und elektrotechnische Objekte).

c) in **gesundheitstechnischer** Beziehung: Arbeiten unter Außerachtlassung der nötigen Vorsicht.

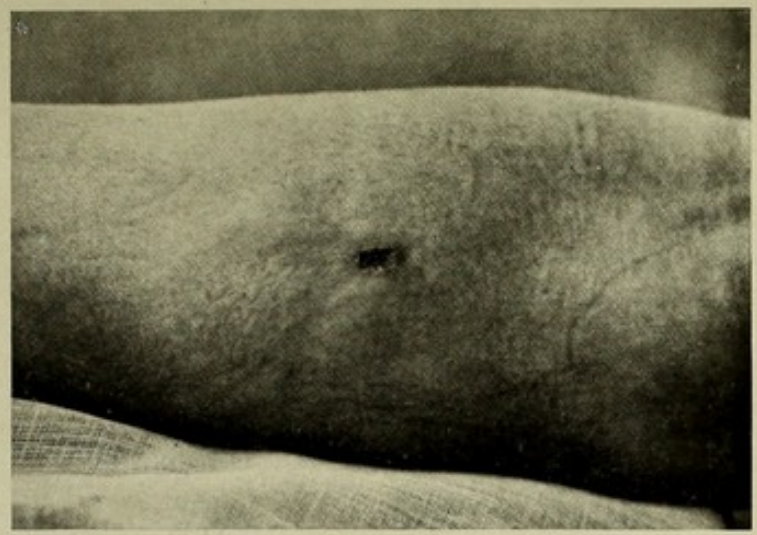

Fig. 71. Hautverletzung an der Volarseite des rechten Vorderarmes (Stromeintritt).

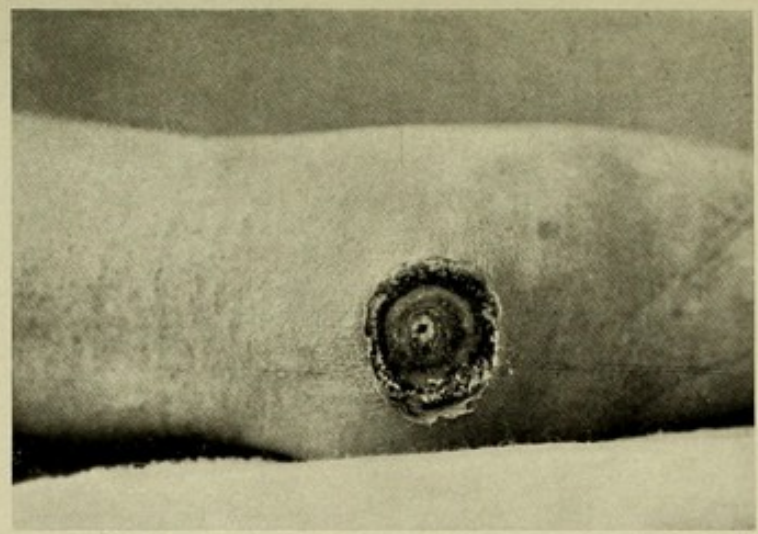

Fig. 72. Rechter Ellbogen (Stromaustritt).

Einige Tage nach dem Unfall.

Fig. 73.

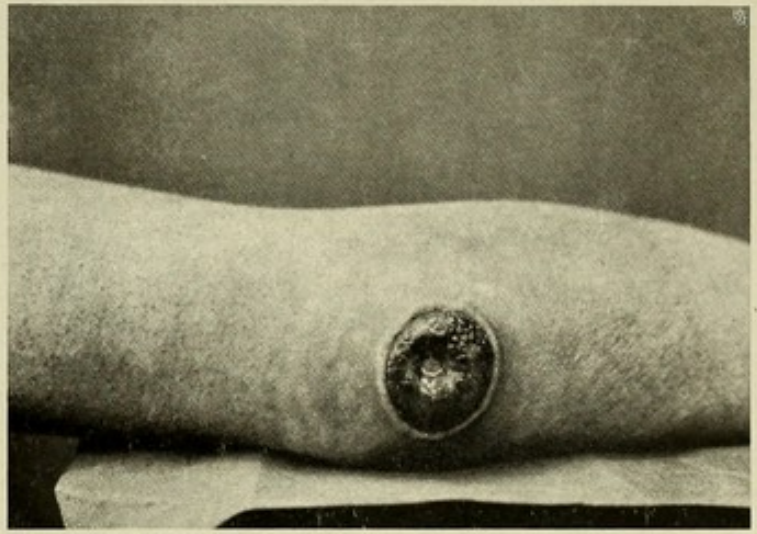

Fig. 74.

Hautverletzungen einen Monat nach dem Unfall.

Verlag von Urban & Schwarzenberg in Berlin u. Wien.

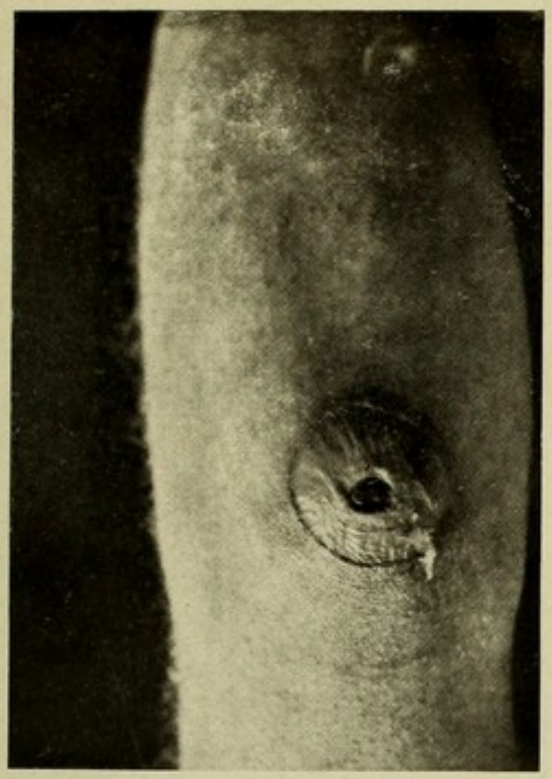

Fig. 76.

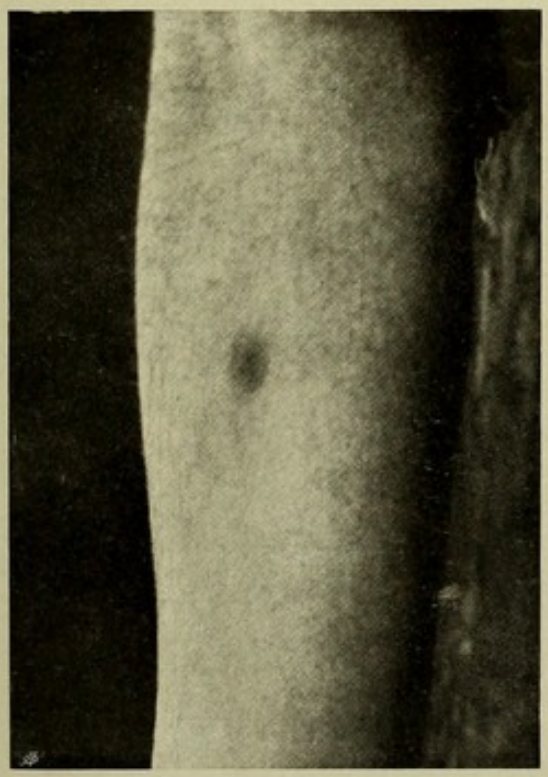

Fig. 75.

Vernarbung, 2 Monate nach dem Unfall.

Fig. 78.

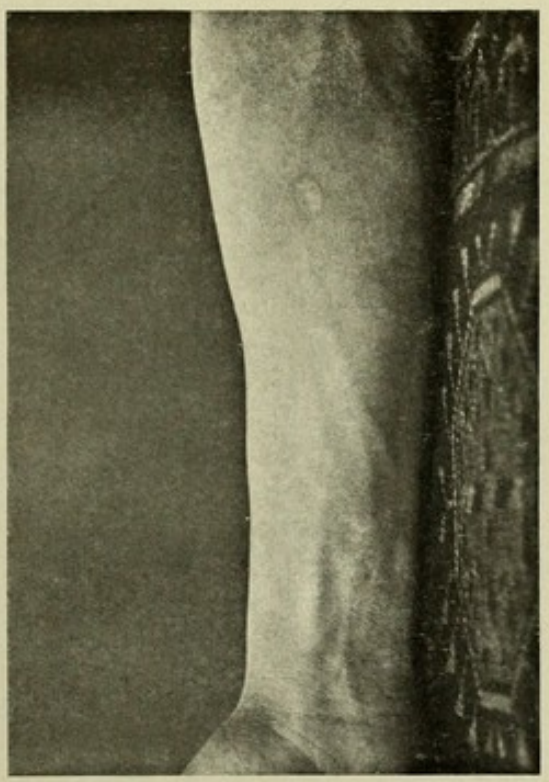

Fig. 77.

Vernarbte Hautstellen, 2 Jahre nach dem Unfall.

Verlag von Urban & Schwarzenberg in Berlin u. Wien.



Fig. 79. Durchlöcherung (oben) und Versengung (unten) des Hemdärmels an der Stromaustrittstelle (Ellbogen).



Fig. 80. Schmelzung des Porzellans (stellenweise Bildung von glasartigen Perlen) und des Metalls im elektrischen Lichtbogen.

Verlag von Urban & Schwarzenberg in Berlin u. Wien.

Tafel XXXIII, Fig. 81.

Unfall des Uhrmacherlehrlings K. S.

Uhrmacherlehrling K. S., 17 Jahre alt, führte am 27. Jänner 1907 einen elektrischen Kurzschluß dadurch herbei, daß beim Erfassen einer elektrischen Traglampe die schlecht isolierte Leitungsschnur mit der elektrischen Lampenfassung in Berührung kam: Die ersten 3 Finger der Hand zeigen braunschwärzliche Verfärbungen der Haut, die teils von Berußung, teils von Metallniederschlägen herrühren; der Mittelfinger wurde außerdem an einer Stelle verbrannt (Fig. 81), Brandwunde II. Grades, die im Laufe von 14 Tagen vollkommen ausheilte. Spitalsaufnahme (Krankenhaus Wieden) am 28. Jänner 1907; am 11. Februar geheilt entlassen. Die Lampe war durch Gleichstrom von 220 Volt Spannung gespeist.

Hervorzuheben ist:

a) in **klinischer** Beziehung: Außer der geringen Verletzung am Mittelfinger hat S. durch den Unfall keinen Schaden erlitten.

b) in **forensischer** Beziehung: Verteilung der metallischen Niederschläge.

c) in **gesundheitstechnischer** Beziehung: Mangelhafter Zustand der Hausinstallation (Leitungsschnüre) vermutlich infolge Abnützung.

Tafel XXXIII, Fig. 82.

Unfall des Monteurs J. T. durch Kurzschluß.

Monteur J. T., 35 Jahre alt, hantierte am 14. Mai 1906 bei Spannungsprüfungen in unvorsichtiger Weise mit Glühlampen und führte einen Kurzschluß herbei (Gleichstrom von 110 Volt Spannung), ohne selbst Strom zu bekommen; Bleisicherungen sind durchgebrannt, Metallniederschläge haben die Haut der rechten Hand überzogen (Fig. 82); durch den Lichtbogen wurden die Haare an der Stirngrenze, ferner die Augenbrauen und die Spitzen der Wimpern leicht angesengt; während einiger Stunden litt T. an Lichtscheu, sonst trug er keinen Schaden davon. Die Hautveränderungen heilten in einigen Tagen durch Abstoßung der Oberhaut in trockenen Blättern und Fetzen (vgl. Fig. 3, Tafel II), und zwar ohne Entzündungserscheinungen. J. T. war einige Tage nach dem Unfall vollkommen hergestellt und erwerbsfähig.

Hervorzuheben ist:

a) in **klinischer** Beziehung: Ansengung der Augenbrauen und der Wimpern (im elektrischen Lichtbogen), leichte Lichtscheu, hingegen keine Schädigung des Lides und des Augapfels.

Vollkommene Heilung.

b) in **forensischer** Beziehung: Imprägnierung der Haut. Stromübergang hatte nicht stattgefunden.

c) in **gesundheitstechnischer** Beziehung: Mangel an Vorsicht.

Fig. 81. Niederschläge von gasförmig verpufften Metallteilchen, kleine Brandwunde am Mittelfinger.

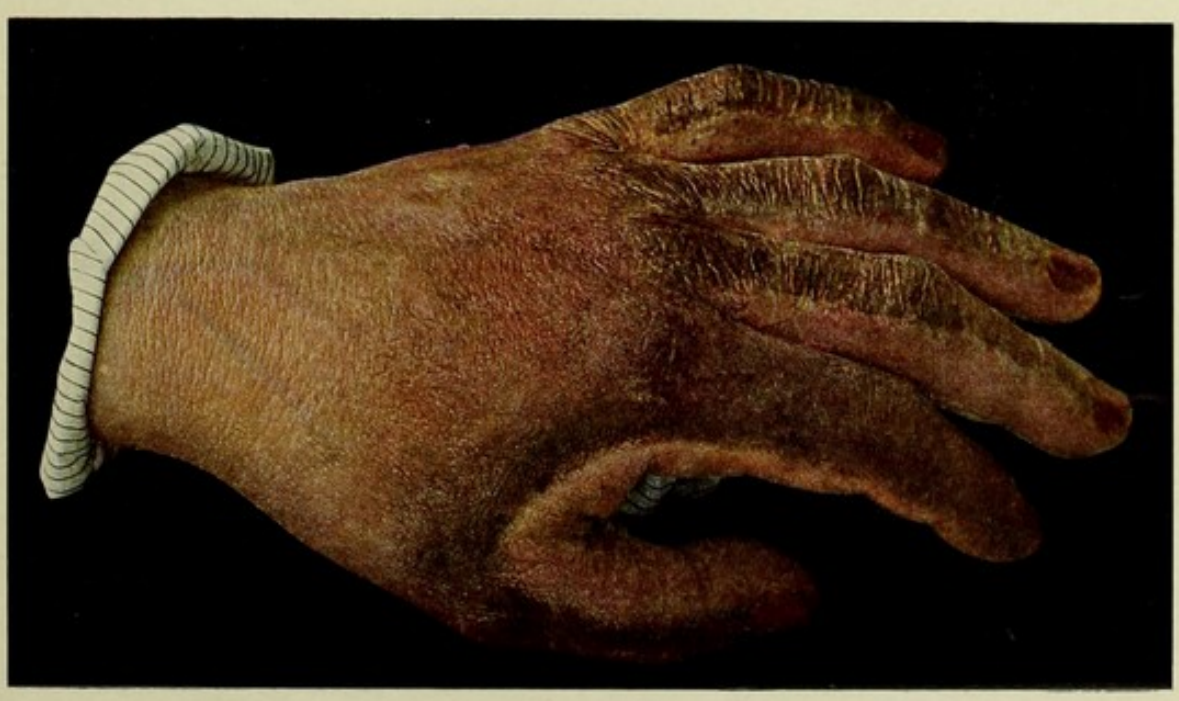

Fig. 82. Ausgedehnte Niederschläge von gasförmig verpufften Metallteilchen (durch elektrischen Lichtbogen).

Verlag von Urban & Schwarzenberg in Berlin u. Wien.

Tafel XXXIV, Fig. 83, 84.

Unfall des Monteurs F. L.

Tafel XXXIV, Fig. 83, 84.

Unfall des Monteurs F. L.

Monteur F. L., 39 Jahre alt, war am 19. April 1908 mit dem Auswechseln zweier beschädigter Niederspannungsdrähte beschäftigt und kam dabei mit seiner rechten Schulter an eine Hochspannungssicherungsklemme (10.000 Volt). L. trug zwar Gummihandschuhe, hatte es aber unterlassen, sich auf den Isolierschemel zu stellen.

Der Betriebsleiter berichtete uns über den Unfall folgendes:

„Der Tod trat augenblicklich ein, kaum ein ganz leiser Schrei zeigte dem mitbeschäftigten Arbeiter M. an, daß sich etwas Besonderes ereignet habe. Am rechten Oberarm war das ganze Zellgewebe durch eine große Brandwunde zerstört.

Der Strom ist durch beide Schuhe zur Erde abgeleitet worden, und war der rechte Schuh bedeutend mehr verbrannt als der linke . . . .“

„Der Mann blieb nach der Berührung der Hochspannung, also tot, vollkommen aufgerichtet stehen, so daß es den Eindruck erweckte, er sei an der Kontaktstelle festgeleimt: nachdem der Strom durch Unterbrechen nicht mehr vorhanden war, fiel der Körper zusammen.“

Eine Obduktion wurde nicht ausgeführt.

Die Socken (Fig. 83) und die Sohlen der Schuhe (Fig. 84) tragen ziemlich ausgedehnte Brandlöcher.

Hervorzuheben ist:

a) in **klinischer** Beziehung: Momentanes Erlöschen der lebenswichtigen Funktionen.

b) in **forensischer** Beziehung: Mitteilung, daß der leblose Körper aufgerichtet stehenblieb und erst nach Stromunterbrechung zusammenfiel.
Zerstörung der Kleidungsstücke.

c) in **gesundheitstechnischer** Beziehung: Außerachtlassung der vorgeschriebenen Benützung eines Isolierschemels.

Fig. 84. Durchlöcherung und Verkohlung der Schuhsohlen (Stromaustritt).

Fig. 83. Durchlöcherung und Verbrennung der Socken.

Verlag von Urban & Schwarzenberg in Berlin u. Wien.

Tafel XXXV, Fig. 85, 86.

Unfall des Professors Dr. A. v. T.

Tafel XXXV, Fig. 85, 86.

Unfall des Professors Dr. A. v. T.

Prof. Dr. A. v. T. verunglückte am 12. März 1907 in der Weise, daß er gleichzeitig eine Glühlampenfassung und den metallischen Gasluster, auf den das elektrische Licht aufmontiert war, erfaßte (Fig. 85): die elektrische Glühlampe brannte zwar mit Gleichstrom von 110 Volt Spannung, da jedoch die Zuleitung aus einem sogenannten Fünfleitersystem (vgl. Taf. XIII, Fig. 30), einem Gleichstromnetz mit geerdetem Außenleiter, erfolgte, so war zwischen Lampe und Gasrohr eine Spannung von 330, respektive 440 Volt vorhanden, von welcher Prof. v. T. auch getroffen wurde.

Prof. v. T. stürzte sofort bewußtlos zusammen, zog sich im Sturz eine Verletzung der Nase zu, kam jedoch rasch – ohne Hilfeleistung – zu sich und war in wenigen Tagen wieder ganz hergestellt.

Der Metallteil der Lampenfassung (Fig. 86) ist mit Schmelzungsspuren (Metalltropfen) behaftet.

Hervorzuheben ist:

a) in **klinischer** Beziehung: Ganz kurz dauernde Bewußtlosigkeit, vollkommene Restitutio ad integrum.

b) in **forensischer** Beziehung: Erinnerung für den ganzen Vorgang.

c) in **gesundheitstechnischer** Beziehung: Mangelhafte Installation: Metalluster war nicht abisoliert und der Fußboden des Arbeitsraumes ungenügend geschützt gegen leitende Erdverbindung.

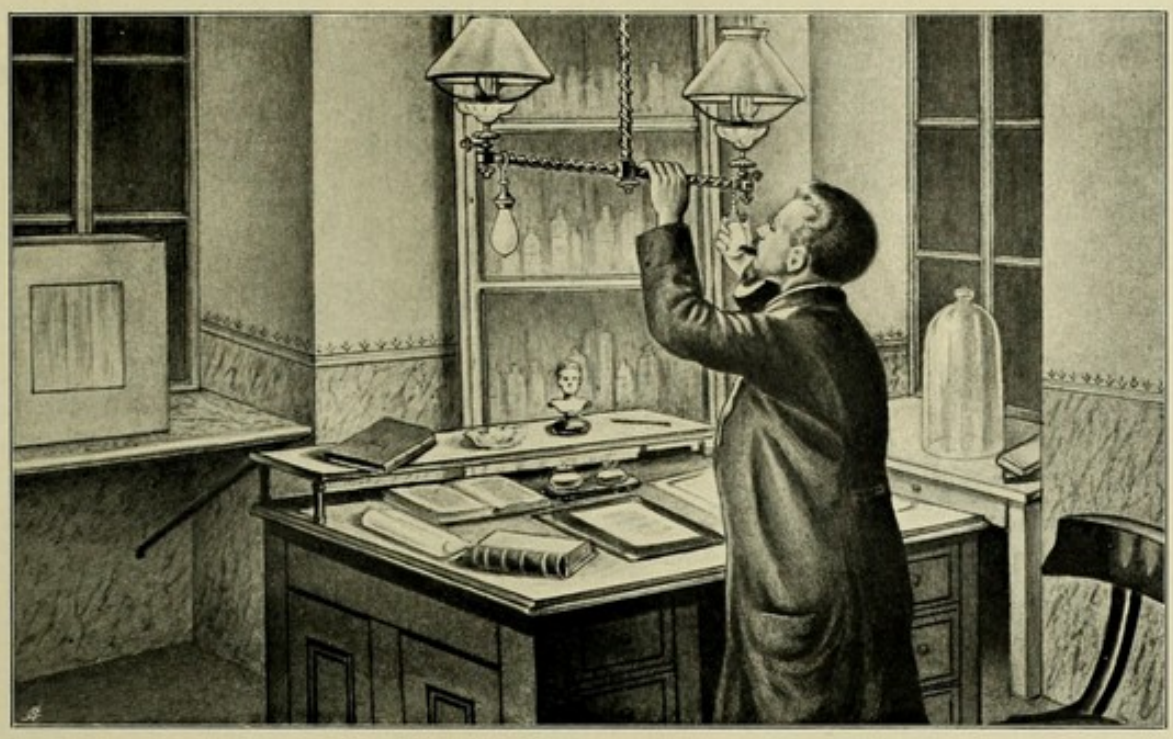

Fig. 85. Situation anläßlich des Unfalls.

Fig. 86. Zerstörung der Lampenfassung (Metallperlen).

Verlag von Urban & Schwarzenberg in Berlin u. Wien.

Tafel XXXVI – XXXVII, Fig. 87 – 91.

Unfall des Hilfsarbeiters V. K.

Tafel XXXVI—XXXVII, Fig. 87—91.

Unfall des Hilfsarbeiters V. K.

Hilfsarbeiter V. K., 33 Jahre alt, erfaßte am 25. Juli 1905 unachtsamerweise mit seiner linken Hand (er ist Linkhänder) ein blankes Kabel (Wechselstrom von 2000 Volt Spannung), während er gleichzeitig bei der Arbeit seine rechte Schulter an eine Eisentraverse aufstützte. K. stürzte bewußtlos zusammen; die sogleich ausgeführten Rettungsversuche (künstliche Atmung etc.) erwiesen sich als erfolgreich. Als K. zu sich kam, glaubte er, er habe das „Sehlicht" eingebüßt, da er viele Minuten nichts sehen konnte. Trotzdem K. an der Unfallstätte sofort zusammenbrach, gibt er an, er habe im Moment des Unfalles die Empfindung gehabt, er werde „hinaufgezogen".

Die Volarfläche der linken Hand trägt ausgedehnte Zerstörungen (Fig. 87, 89a), der Handrücken ist ödematös geschwollen, der Daumen mit einer tiefen, spaltförmigen Wunde (Fig. 88, 89) behaftet.

Die rechte Hand (Fig. 90) und rechte Schulterhöhe und Ellbogengegend derselben Seite (Fig. 91) haben als Stromaustrittstellen ebenfalls Hautveränderungen (Nekrosen) davongetragen. Die schweren Verletzungen der Haut sind geheilt, allerdings waren im Bereiche der linken Hand entzündliche Schwellungen (sekundäre Infektion) hinzugetreten, die auch von starken Schmerzen begleitet waren. Ruhe und antiphlogistische Behandlung, die im Spital der Barmherzigen Brüder in Wien, wo der Kranke Aufnahme gefunden hatte, durchgeführt wurde, waren von raschem Erfolge begleitet. Der Mann wurde wieder voll erwerbsfähig.

Hervorzuheben ist:

a) in **klinischer** Beziehung: Erfolg der künstlichen Atmung.

Einbuße der Sehkraft während mehrerer Minuten nach dem Unfall.

Verschlimmerung der Lokalerscheinungen durch Hinzutreten von sekundärer Infektion.

b) in **forensischer** Beziehung: Angabe des Verunglückten, er habe die Empfindung gehabt, er werde „hinaufgezogen", trotzdem er zusammengestürzt.

Große Schmerzhaftigkeit der Wunden infolge des Hinzutretens von Entzündungserscheinungen.

Volle Erwerbsfähigkeit hergestellt.

c) in **gesundheitstechnischer** Beziehung: Unaufmerksamkeit.

Fig. 87.

Fig. 88.

Tiefgreifende Verletzung der Hohlhand und des Daumens, Ödem des Handrückens durch Berühren eines blanken Stromkabels.

Verlag von Urban & Schwarzenberg in Berlin u. Wien.

Fig. 89a.

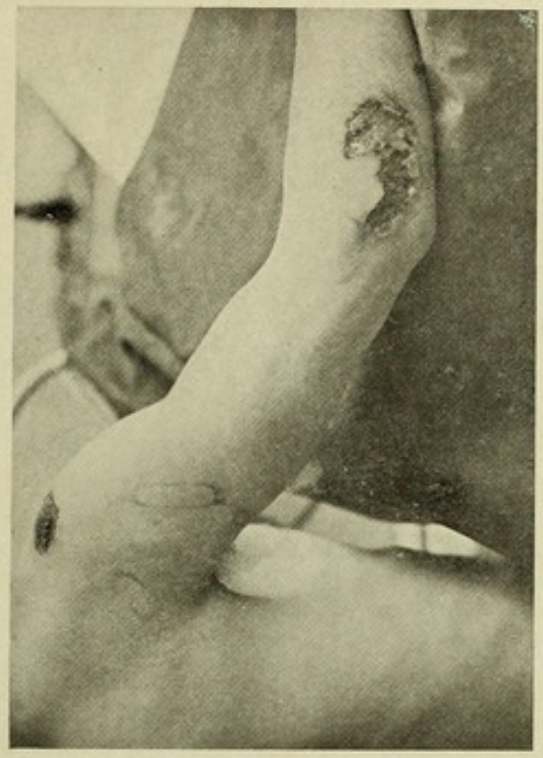

Fig. 91. Rechte Schulter und Ellbogengegend als Stromaustrittstellen.

Linke Hand, Stromeintrittstelle.

Fig. 89.

Fig. 90. Rechte Hand

Verlag von Urban & Schwarzenberg in Berlin u. Wien.

Tafel XXXVIII, Fig. 92–94.

Unfall des Oberelektrikers K. L.

Tafel XXXVIII, Fig. 92—94.

Unfall des Oberelektrikers K. L.

Oberelektriker K. L., 27 Jahre alt, arbeitete am 21. Oktober 1908 bei einer Gleichstromanlage von 600 Volt Spannung, glaubt mit dem Kleinfinger der rechten Hand einen stromführenden Gegenstand berührt zu haben, vermag jedoch weder über die Entstehung noch über den Verlauf des Unfalles und der Geschehnisse kurz vorher irgend etwas auszusagen. L. erinnert sich nur, daß er im Wagen der Rettungsgesellschaft, von der er ins Wiedener Krankenhaus transportiert wurde, zu sich kam. Die Bewußtlosigkeit und die Wiederbelebungsversuche sollen nahezu 2 Stunden gedauert haben.

Bei der Einlieferung ins Krankenhaus klagt Patient über Kopfschmerzen, Brechreiz und allgemeines Schwächegefühl, Puls unregelmäßig (etwa 70).

Der Kleinfinger der rechten Hand trägt einen lochartigen Substanzverlust der Haut (bis in die Cutis reichend) (Fig. 92), wo vermutlich die Stromeintrittstelle gewesen.

Auffallend geschlängelt und stark hervortretend ist die linke Arteria temporalis (Fig. 93), eine Erscheinung, die nach einigen Tagen verschwunden ist; auch Zungenbiß (Fig. 93) war vorhanden. Der Mundfacialis rechterseits (Fig. 94) leicht paretisch.

Viele Tage andauernde Retentio alvi et urinae, das Abdomen war zumeist meteoristisch aufgetrieben, nebstdem Appetit- und Verdauungsstörungen.

Der Kranke konnte nur bis zum 26. November beobachtet werden und wurde auf besonderen Wunsch im gebesserten Zustande entlassen.

Während des Spitalsaufenthaltes waren Zeichen einer traumatischen Neurose (Einengung des Gesichtsfeldes, keine Corneal- und Rachenreflexe, Anurie etc.) nachweisbar, die immer deutlicher in Erscheinung traten; die Anamnese ergab, daß Patient auch schon vor dem Unfall „nervös“ war.

Hervorzuheben ist:

a) in **klinischer** Beziehung: Trotz stundenlanger Bewußtlosigkeit Erfolg der Hilfeleistung. Arterienrigor (A. tempor.) und gesteigerter Blutdruck.

Retentio alvi et urinae.

Entwicklung von Symptomen traumatischer Neurose bei einem nervös veranlagten Menschen.

b) in **forensischer** Beziehung: Vollkommene Amnesie für den Unfall und die Ereignisse kurz vorher.

c) in **gesundheitstechnischer** Beziehung: Arbeiten in mangelhaft beleuchtetem Raume.

Fig. 92. Endphalange des kleinen Fingers mit unbedeutender Hautverletzung (Stromeintrittstelle).

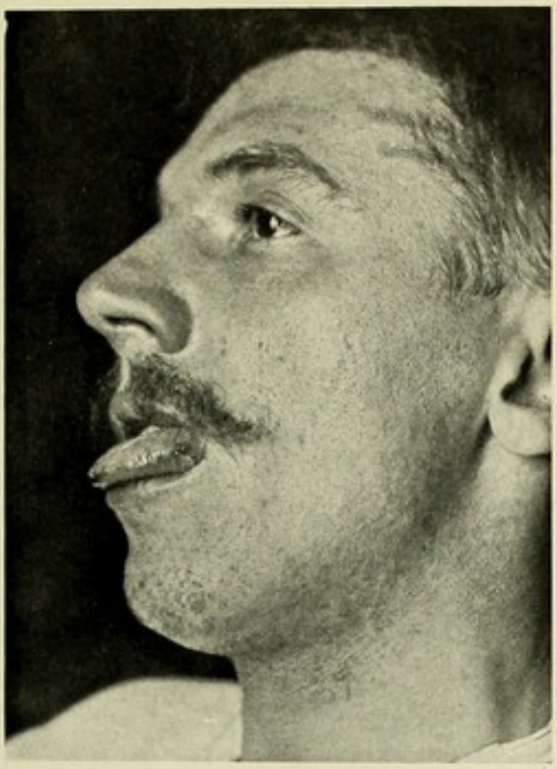

Fig. 93. Zungenbiß, linke A. temporalis geschlängelt und hervortretend.



Fig. 94. Rechtsseitige Fazialisparese.

Verlag von Urban & Schwarzenberg in Berlin u. Wien.

Tafel XXXIX, Fig. 95.

Unfall des Monteurs A. H. durch elektrischen Kurzschluß.

Monteur A. H., 31 Jahre alt, brachte am 15. August 1906 beim Kabelanschneiden 2 stromführende (Gleichstrom, 220 Volt Spannung) Kabelstücke in Berührung, wodurch ein Kurzschluß entstand; H. erlitt leichte Blendungserscheinungen, besonders des rechten Auges (Fig. 95) (Conjunctivitis, Blepharospasmus). Der Zustand hat sich in einigen Tagen vollkommen gebessert.

Tafel XXXIX, Fig. 96.

Unfall des Obermonteurs W. Ch.

Obermonteur W. Ch., 36 Jahre alt (vgl. Tafel VI – X, Fig. 20). Durch den elektrischen Lichtbogen entstand gestichelte Trübung der Hornhaut des rechten Auges im Bereiche der Lidspalte; in derselben Ausdehnung war auch die Linse dieses Auges diffus getrübt.

Tafel XXXIX, Fig. 97.

Unfall des Elektroingenieurs A. durch elektrischen Kurzschluß.

Elektroingenieur A., 32 Jahre alt, war mit Spannungsmessungen beschäftigt, als sich die 1 *mm* dicken, blanken Kupferdrähte des Spannungsmessers kreuzten und dermaßen

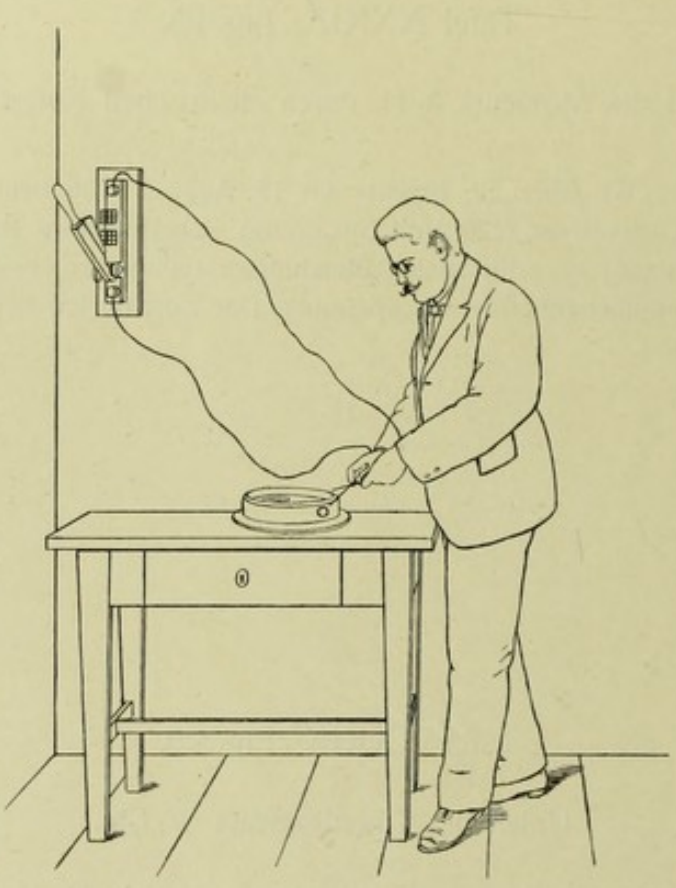

zu einem Kurzschluß (Gleichstrom, 220 Volt Spannung) führten. Die rechte Hand des Ingenieurs erlitt eine rotbraune Verfärbung (vgl. Tafel LIX, Fig. 150), die Augen blieben wohl deshalb unversehrt, weil das geschmolzene und verspritzte Kupfer vom Glas des Zwickers aufgefangen wurde; das Kupfer ist im Glas in Sternform imprägniert (Fig. 97), wie eingegraben.

Hervorzuheben ist:

in **gesundheitstechnischer** Beziehung: Bei gewissen Arbeiten ist für Augenschutz Sorge zu tragen.

Fig. 95. Leichte Blendungserscheinungen.

Fig. 96. Trübung der rechten Hornhaut und der rechten Linse (vgl. Fig. 20).

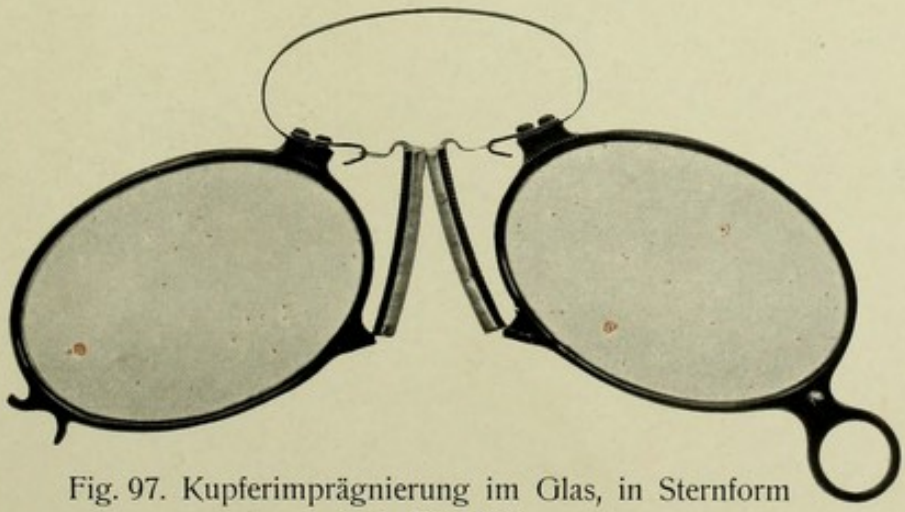

Fig. 97. Kupferimprägnierung im Glas, in Sternform (vgl. Fig. 150).

Verlag von Urban & Schwarzenberg in Berlin u. Wien.

Tafel XL, Fig. 98—100.

Unfall des Monteurs H. H. durch elektrischen Kurzschluß.

Tafel XL, Fig. 98—100.

Unfall des Monteurs H. H. durch elektrischen Kurzschluß.

Monteur H. H., 33 Jahre alt, verunglückte am 28. November 1908 dadurch, daß ein Mitarbeiter einschaltete, während H. noch mit dem Anschluß eines Kabels beschäftigt war. H. gibt an, keinen Schlag verspürt zu haben, nur plötzlich sei ein furchtbarer Knall erfolgt, eine Flamme sei aufgefahren und von diesem Moment an vermochte er nichts mehr zu sehen.

Der Mann wurde sogleich ins Krankenhaus Wieden gebracht; beide Augenlider waren geschwollen und krampfhaft geschlossen (Fig. 98), die Augen schmerzhaft. Tagsdarauf wurde von der Augenabteilung des Krankenhauses Wieden (Primararzt Dr. H. Adler) festgestellt:

„Beiderseitige Conjunctivitis traumatica, leichte, gestichelte Trübungen beider Corneae, links Iritis."

Am 3. Dezember 1908: Conjunctivitis oculi dextri, Iritis oculi sinistri.

Am 5. Dezember war Besserung eingetreten, doch ist die verwaschene Zeichnung der Regenbogenhaut noch in Fig. 99 zu erkennen.

Am 7. Dezember: Conjunctivitis et Keratitis traumatica: Ciliarinjektion linkerseits.

Am 12. Dezember: Fundusuntersuchung: Gefäße dünn, sonst normaler Befund. Iritis verschwunden, äußerlich Blepharitis, sonst normal.

Am 28. Dezember im geheilten Zustande entlassen (Fig. 100).

Hervorzuheben ist:

a) in **klinischer** Beziehung: Die Symptome der ziemlich schweren Ophthalmia electrica bilden sich sehr rasch (14 Tage) zurück.

b) in **forensischer** Beziehung: Die Blendungserscheinungen sind augenblicklich, d. h im sofortigen Anschluß an den Unfall in Erscheinung getreten. Stromübergang hatte nicht stattgefunden.

Die Augenschmerzen haben sich auf Cocaineinträufelung sogleich gebessert und sind in wenigen Tagen ganz geschwunden.

c) in **gesundheitstechnischer** Beziehung: Mangelhafte Aufmerksamkeit des Mitarbeiters.

Fig. 98. Sofort nach dem Unfall.

Fig. 99. 14 Tage nach dem Unfall. (Hornhautentzündung links.)



Fig. 100. 4 Wochen nach dem Unfall. (Heilung.)

Ophthalmia electrica.

Verlag von Urban & Schwarzenberg in Berlin u. Wien.

Tafel XLI—XLIII, Fig. 101—105, 107—109.

Unfall des Monteurs O. F.

Monteur O. F., 17 Jahre alt, war am 31. Jänner 1906 mit dem Reparieren einer elektrischen Stehlampe beschäftigt, die er mit der linken Hand festhielt; in seiner rechten Hand hatte er einen Schraubenzieher, und als die Hand vom Holzgriff abrutschte und den metallischen Teil an der Lampe berührte, bekam F. Strom (Wechselstrom von 220 Volt Spannung), und zwar von Hand zu Hand. F. vermochte weder Stehlampe noch Schraubenzieher loszulassen, schrie um Hilfe und riet den zu Hilfe Eilenden, sie mögen den Steckkontakt aus der Wand herausreißen. Auf diese Weise wurde F. gerettet.

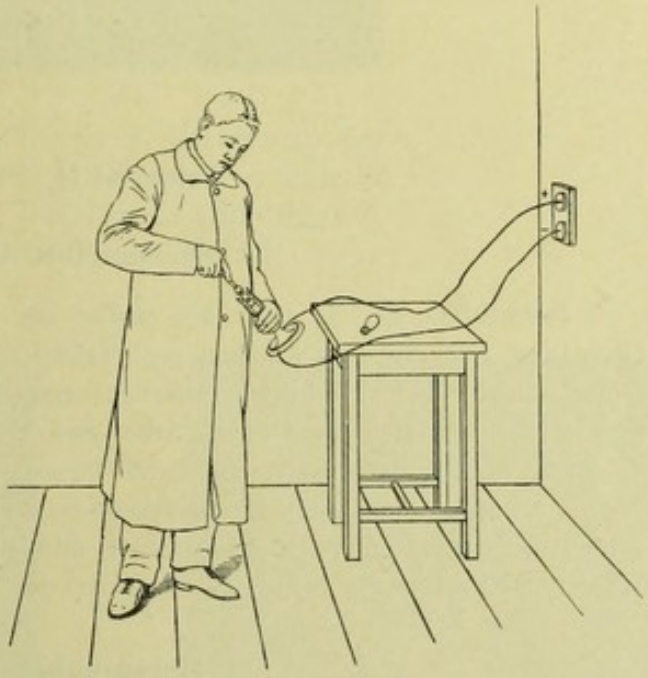

Sämtliche Finger der linken Hand waren von blasenartigen, grauweißen Veränderungen der Haut befallen (Fig. 101 und Fig. 107), die in den nächsten Tagen zu lochförmigen Substanzverlusten (Fig. 102) führten; diese Substanzverluste vergrößerten sich in den weiteren Tagen terrassenartig (Fig. 103), um schließlich mit weißlichen, flachen Narben (Fig. 104) auszuheilen.

Trotzdem die rechte Hand die zweite Stromübergangsstelle war, sind Hautveränderungen daselbst erst am 16. Tage nach dem Unfall in Erscheinung getreten (Fig. 105 und 108); grauweißliche Verfärbung der Epidermis (Nekrose), die sich abstößt (Fig. 108). Die mikroskopische Untersuchung eines aus der Umgebung einer derart veränderten Hautstelle exzidierten Hautstückes zeigte Aufquellung der mittleren Schicht der Hornlage, Abhebung der Hornschicht überhaupt (Fig. 109).

Die Hautverletzungen waren sowohl nach dem Unfall als auch während der beschriebenen Stadien ganz schmerzlos und heilten ohne Eiterung und ohne jegliche Entzündungserscheinungen. Der Verunglückte blieb seit dem Unfall bis zur Ausheilung im Wiedener Krankenhause und erlangte vollkommene Erwerbsfähigkeit.

Hervorzuheben ist:

a) in **klinischer** Beziehung: Stromweg von Hand zu Hand.

Der Mann wurde nicht nur nicht bewußtlos, sondern traf sogar selbst Anordnungen zur Rettung.

Geringe, kurz dauernde Albuminurie.

Die blasenförmigen Faltungen der Oberhaut sind hart und ist die nächste Umgebung gegen Berührung und Stiche unempfindlich; die Ausheilung der Hautverletzungen vollzieht sich durch Zerfall und Abstoßung der Ober- und Lederhaut, und zwar ohne Eiterung und ohne sonstige Entzündungserscheinungen.

b) in **forensischer** Beziehung: „Elektrische Spätform" der lokalen Verletzung (am 16. Tage nach dem Unfall).

Die Hautverletzungen vollkommen schmerzlos.

c) in **gesundheitstechnischer** Beziehung: Unfall geschah durch eine ausgeschaltete (allerdings einpolig!) Stehlampe (vgl. Tafel LXX, Fig. 173).

Schlechte Isolation der Lampenfassung gegen „Körper" (i. e. Lampengestell).

Tafel XLII, Fig. 106.

Unfall des Beamten O. D.

Beamter O. D., 31 Jahre alt, wollte am 8. Oktober 1906 eine nicht brennende Glühlampe (einpolig ausgeschaltet) (vgl. Tafel LXX, Fig. 173) ausschrauben und hielt mit seiner linken Hand den Luster; plötzlich verspürte er einen Schlag in der rechten Hand (mit der er die Glühlampe erfaßt hatte) und ließ rasch alles los. Die Endphalange des Zeigefingers (Fig. 106) gab eine kaum hirsekorngroße, weißliche Verfärbung der Epidermis als Stromübergangsstelle zu erkennen; die Umgebung dieser unbedeutenden Hautveränderung war angeblich schmerzhaft und druckempfindlich, weshalb D. auch ins Wiedener Krankenhaus behufs Konsultation gekommen war.

Hervorzuheben ist:

a) in **klinischer** Beziehung: Empfindlichkeit in der Umgebung der kaum sichtbaren Stromeintrittstelle.

b) in **forensischer** Beziehung: Weißliche, kaum stecknadelkopfgroße Verfärbung der Epidermis ohne reaktive Rötung der Umgebung.

c) in **gesundheitstechnischer** Beziehung: Unfall beim Auswechseln einer nicht brennenden Glühlampe (i. e. einpolig ausgeschaltet) (vgl. Tafel LXX, Fig. 173).

Fig. 101. Mehrfache Verletzung der Finger durch Erfassen einer schlecht isolierten elektrischen Kipplampe. Sofort nach dem Unfall.

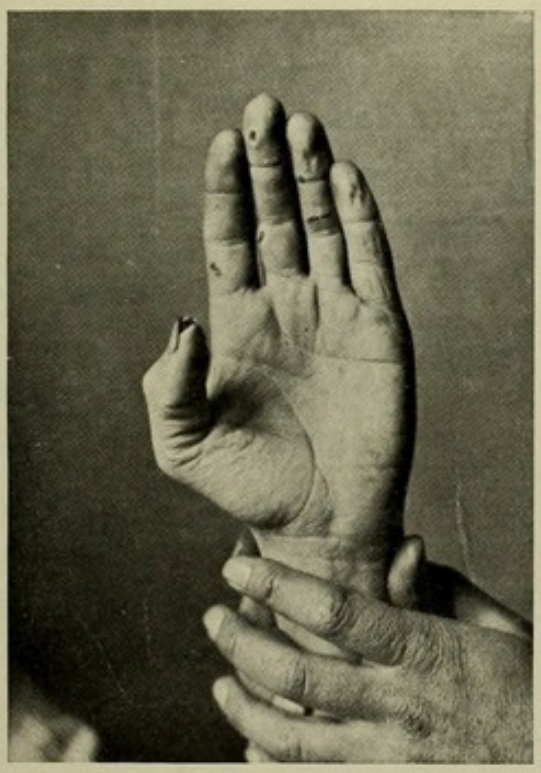

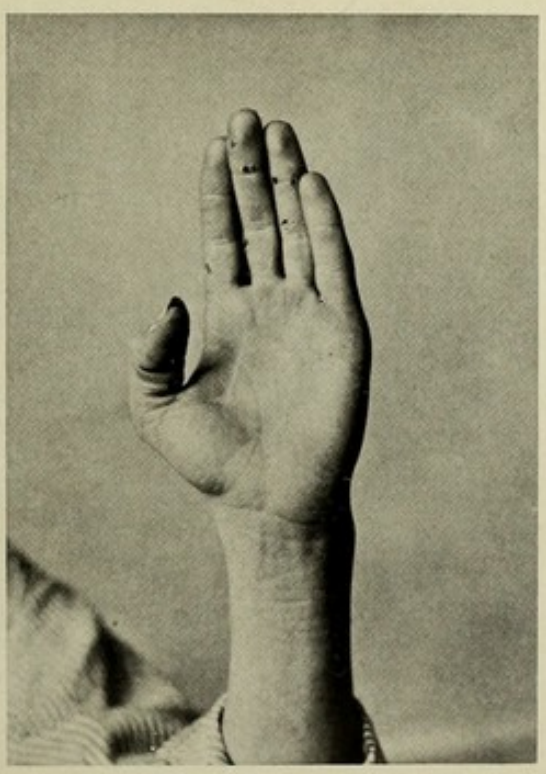

Vergrößerung der Substanzverluste.

Fig. 102. 14 Tage nach dem Unfall.

Fig. 103. 4 Wochen nach dem Unfall.

Verlag von Urban & Schwarzenberg in Berlin u. Wien



Fig. 104. Heilungsstellen mit feinen flachen Narben.

Fig. 105. Hautveränderung, erst am 16. Tage nach dem Unfall hervorgetreten (vgl. Fig. 108), Spätform.

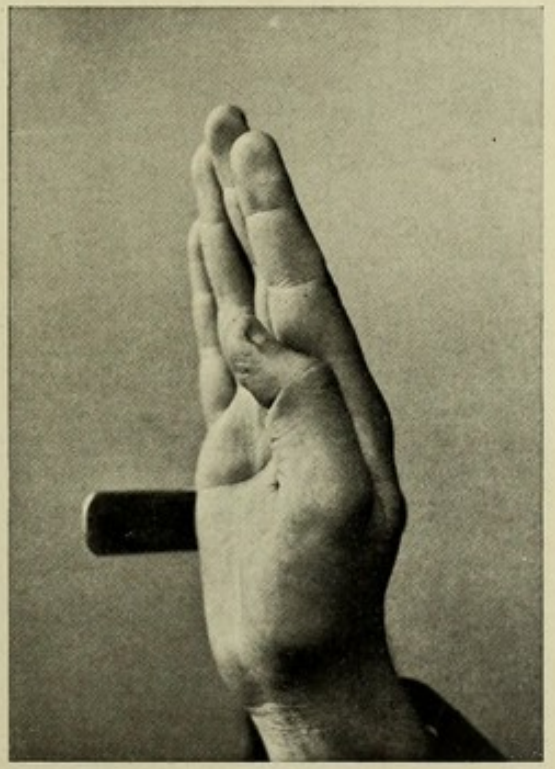

Fig. 106. Kaum sichtbare weiße punktförmige Hautveränderung der Endphalange des linken Zeigefingers. (Unfall D.)

Verlag von Urban & Schwarzenberg in Berlin u. Wien.

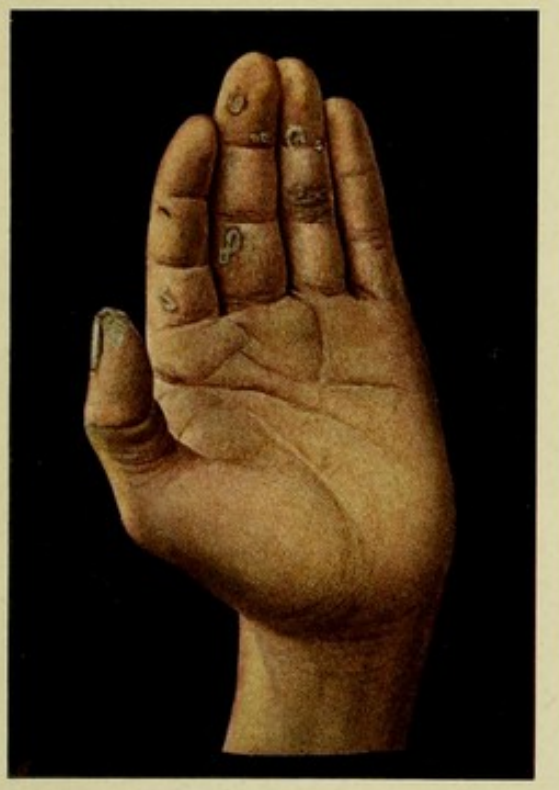

Fig. 107. Hautläsionen sogleich nach dem Unfall.

Fig. 108. Hautveränderung, erst am 16. Tage hervorgetreten (vgl. Fig. 105) Spätform.

Fig. 109. Mikroskopisches Bild der erst am 16. Tage hervorgetretenen Hautveränderung: Epidermis blasenförmig abgehoben, teils zerklüftet.

Verlag von Urban & Schwarzenberg in Berlin u. Wien.

Tafel XLIV—XLIX, Fig. 110—126.

Unfall des Hilfsarbeiters W. H.

Hilfsarbeiter W. H., 31 Jahre alt, war mit dem Abstauben eines Transformators beschäftigt (26. Mai 1906) und geriet hiebei mit seinem linken Vorderarm, der durch einen Gummihandschuh ungenügend gedeckt war, an eine blanke, stromführende Klemme (Drehstrom von 5000 Volt Spannung, 48 Perioden); da H. im selben Moment mit der Achselfalte derselben Seite auf einem eisernen Schutzgitter aufgestützt war, nahm hier der Strom seinen Weg zur Erde. H. wurde nicht bewußtlos, schrie auf und wurde vom Kabelmeister losgerissen und im Wagen ins Wiedener Krankenhaus gebracht.

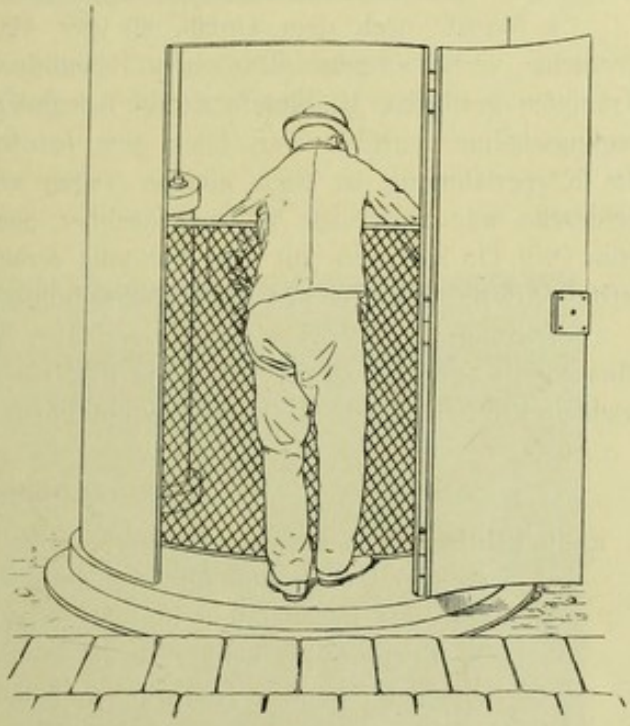

Der linke Vorderarm, Stromeintrittstelle, war geschwollen, ödematös, zeigte rundlichen Substanzverlust der Haut mit Metallniederschlägen und kleinen Blasen in der Umgebung (Fig. 112).

Sowohl die solchermaßen veränderte Hautstelle des Vorderarmes als auch die lochförmige Substanzverluste tragende Achselhöhle (Fig. 113), Stromaustrittstelle, sind gegen Berührung und Nadelstiche ganz unempfindlich, auch die Sondierung der $2-2^1/_2$ *cm* tiefen Löcher läßt sich schmerzlos ausführen.

Auffallenderweise wurde der Hemdärmel im unteren Teile nur durchlöchert, zerfasert, aber nicht versengt (Fig. 110), nur im oberen Teil war sowohl der Hemdärmel (Fig. 110) als auch der Blusenärmel (Fig. 111) an den Durchlöcherungsstellen stellenweise leicht angesengt.

Die sofort nach dem Unfalle photographisch aufgenommenen Verletzungen des Vorderarmes (Fig. 114) und der Achselhöhle (Fig. 115) boten 3 Wochen später (am 16. Juni 1906) recht auffällige Veränderungen: durch nekrotischen Zerfall und Abstoßung, die ohne Eiterung und sonstige Entzündungserscheinungen vor sich ging, war sowohl am Vorderarm (Fig. 116) als auch in der Achselhöhle (Fig. 117) ein bedeutender Substanzverlust entstanden; die 2 lochartigen Substanzverluste daselbst

hatten sich zu einer breiten und tiefen Höhle, die zur Freilegung des subcutanen Zellgewebes führte, vereinigt. Über besondere Schmerzhaftigkeit wurde nicht geklagt. Ganz allmählich ist im Laufe von Wochen und Monaten vollkommene Vernarbung dieser Stellen zu stande gekommen, deren Aussehen $2^1/_2$ Jahre nach dem Unfall aus den Fig. 125, 126 ersichtlich ist.

Schon einige Tage nach dem Unfall machten sich Lähmungserscheinungen im Bereiche der linken Handmuskulatur geltend, zu der sich in den folgenden Wochen Lähmungen der Oberarm- und Schultergürtelmuskulatur hinzugesellten; in der 6. Woche nach dem Unfall war die Degeneration (mit EaR) im Bereiche besonders des N. radialis ausgesprochen (Fig. 118).

Nach Verlauf von 8 Wochen besserten sich die Atrophie- und Degenerationserscheinungen, die 12 Wochen nach dem Unfall in voller Regeneration (Fig. 119) begriffen waren und im weiteren Verlaufe in vollkommene Heilung (Fig. 121, 122) übergingen.

4 Monate nach dem Unfall, als der Mann wieder seinem Berufe nachzugehen versuchte, verfiel er ganz plötzlich in Bewußtlosigkeit, erbrach und wurde in klonischen Krämpfen geworfen, $^1/_2$ Stunde darauf bekam er eine Art Tobsuchtsanfall; als das Aufregungsstadium vorüber war, blieb eine leichte rechtsseitige Körperlähmung zurück; die Körperlähmung ist nach einigen Tagen wieder zurückgegangen, eine motorische Schwäche war noch viele Wochen nachher nachweisbar. Der Anfall ist nach Ansicht von Prof. Dr. Kolisko auf eine Embolia cerebri, ausgehend von der vermutlich verletzten Arteria subclavia der linken Achselhöhle zurückzuführen.

Trotz des schweren Krankheitsverlaufes erlangte der Mann wieder seine frühere Muskelkraft (Fig. 123, 124) und volle Erwerbsfähigkeit, leidet allerdings hie und da an leichten Kopfschmerzen, die mit Verstimmungen einhergehen.

Hervorzuheben ist:

a) in **klinischer** Beziehung: Schwerer Unfall ohne Bewußtseinsverlust.

Auftreten von Lähmungserscheinungen mit Atrophie und Entartungsreaktion, darauffolgende Regeneration und Heilung.

Als Spätform Erscheinungen einer Embolia cerebri, die rasch wieder schwinden.

Die tiefgreifenden Hautwunden heilen langsam, aber ohne Eiterbildung und ohne sonstige Entzündungserscheinungen.

b) in **forensischer** Beziehung: Hilferufe.

Die ausgedehnten Hautzerstörungen von allem Anfang und auch während des wochenlangen Heilungsverlaufes von auffallend geringer Schmerzhaftigkeit.

Plötzliche Bewußtlosigkeit, klonische Krämpfe und darauffolgende Sinnesverwirrung 4 Monate nach dem Unfall.

Hie und da auftretende leichte Kopfschmerzen und Verstimmungen.

Verhältnismäßig geringfügige Beschädigung der von Strom getroffenen Kleidungsstücke.

c) in **gesundheitstechnischer** Beziehung: Stromleitende Berührung ungeschützter Körperstellen.

Fig. 110. Hemdärmel, im unteren Teile durchlöchert, zerfasert, im oberen Teile (Achsel) durchlöchert und angesengt.

Fig. 111. Ärmel der Arbeitsbluse, durchlöchert und spurweise angesengt.

Verlag von Urban & Schwarzenberg in Berlin u. Wien.

Fig. 112. Linker Vorderarm (Stromeintritt) geschwollen, rundlicher Substanzverlust der Haut, Metallniederschläge und kleine Blasen in der Umgebung.

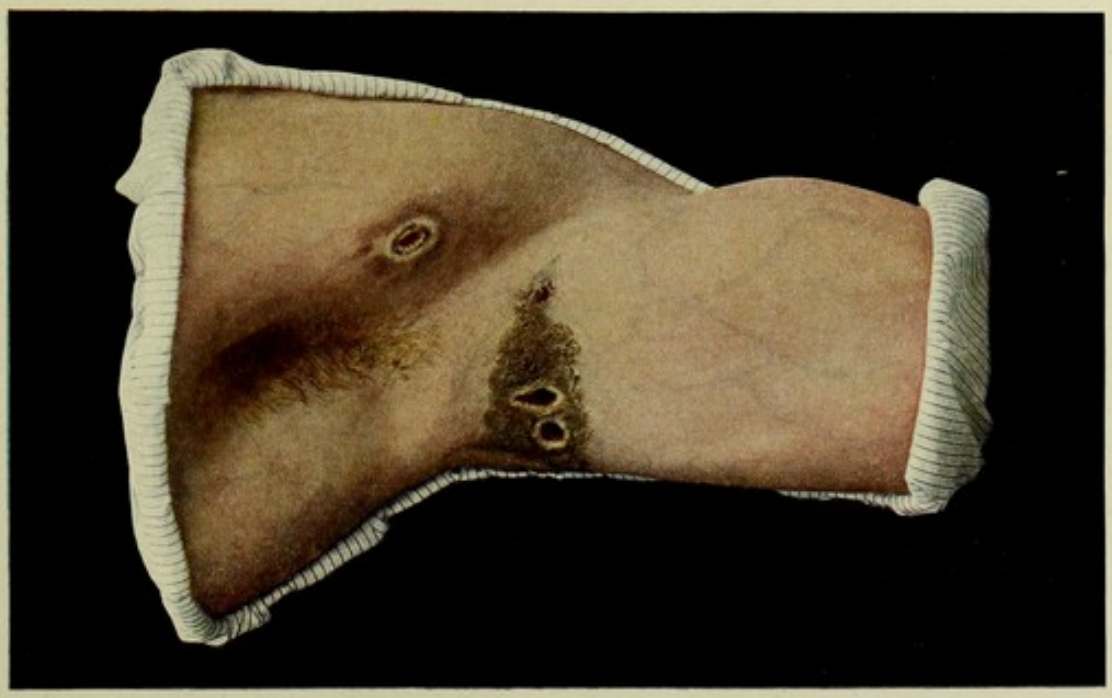

Fig. 113. Linke Achselhöhle (Stromaustritt) mit lochartigen, tiefen ($2^1/_2$ *cm*) Substanzverlusten.

Verlag von Urban & Schwarzenberg in Berlin u. Wien.

Fig. 114. Linker Vorderarm (Stromeintritt)

Fig. 115. Linke Achselhöhle (Stromaustritt)

sofort nach dem Unfall.

Fig. 116. Linker Vorderarm; Vergrößerung des Substanzverlustes

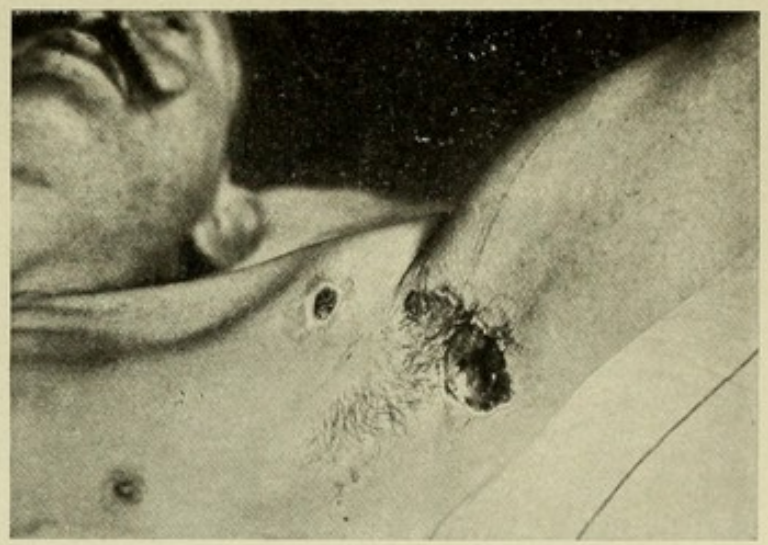

Fig. 117. Linke Achselhöhle; die lochartigen Substanzverluste vergrößert und vereinigt

3 Wochen nach dem Unfall.

Verlag von Urban & Schwarzenberg in Berlin u. Wien.

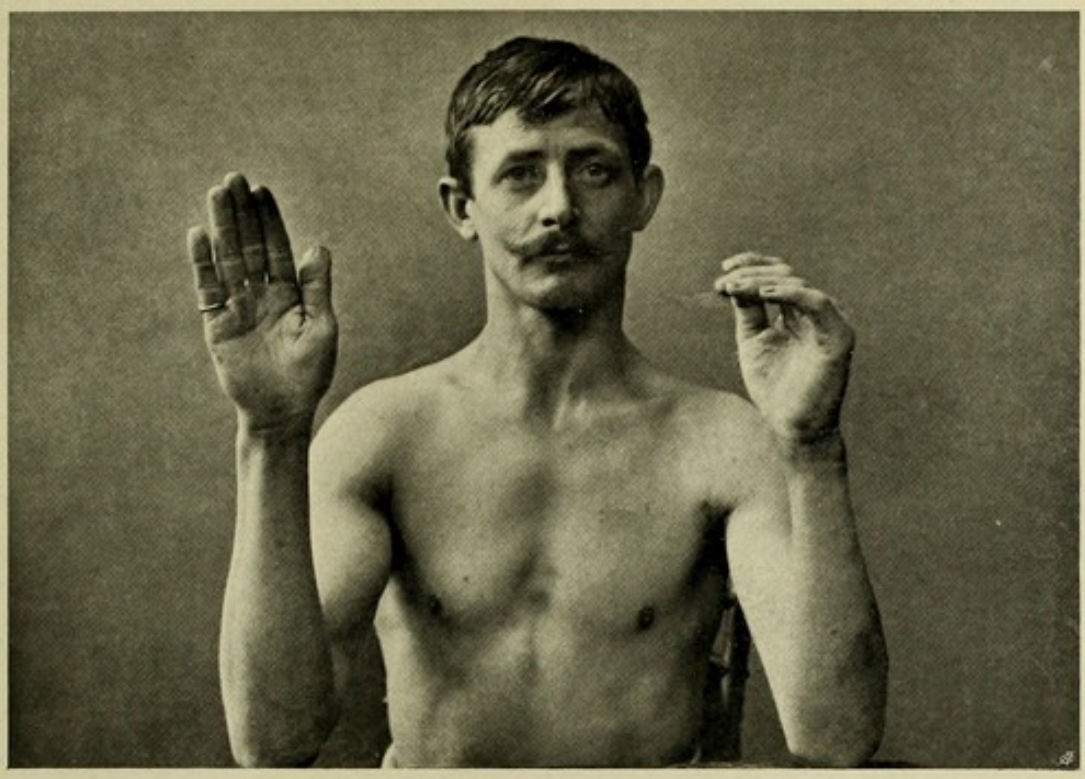

Fig. 118. Lähmung und Atrophie des linken Schultergürtels, der linken oberen Extremität, besonders im Bereiche des N. radialis (Degeneration). 8 Wochen nach dem Unfall.

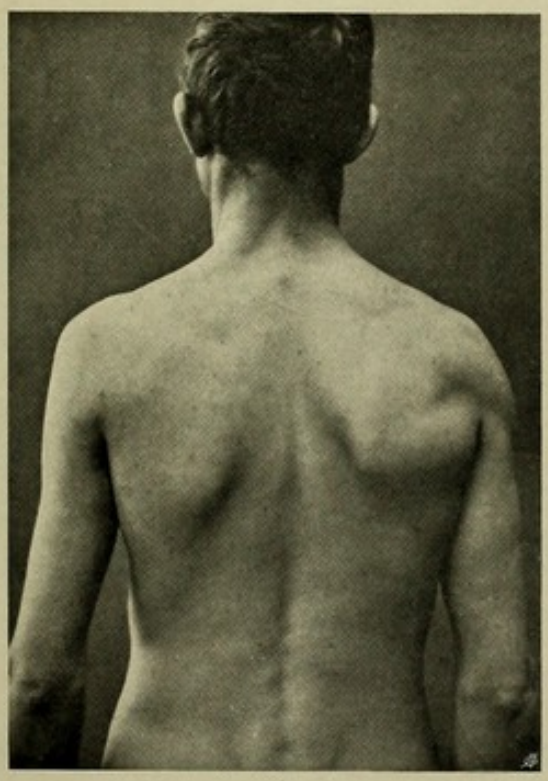

Fig. 119.

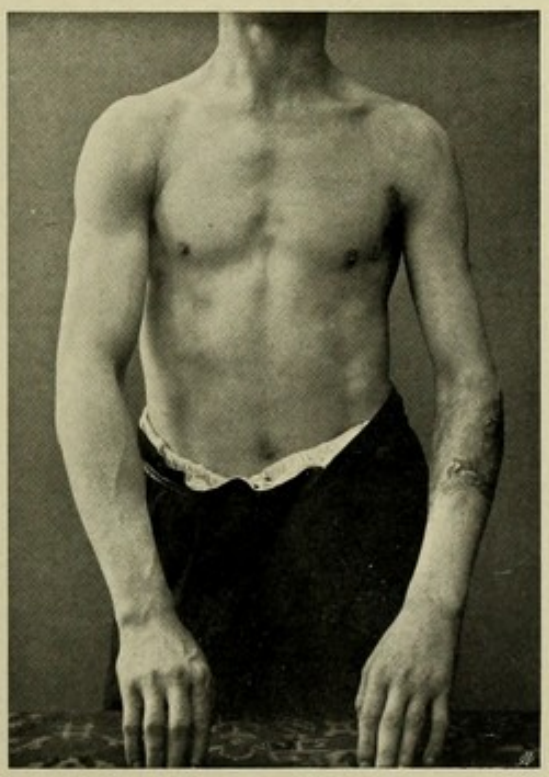

Fig. 120.

Besserung der Muskel-Nerven-Erkrankung (Regeneration). 12 Wochen nach dem Unfall.

Verlag von Urban & Schwarzenberg in Berlin u. Wien.

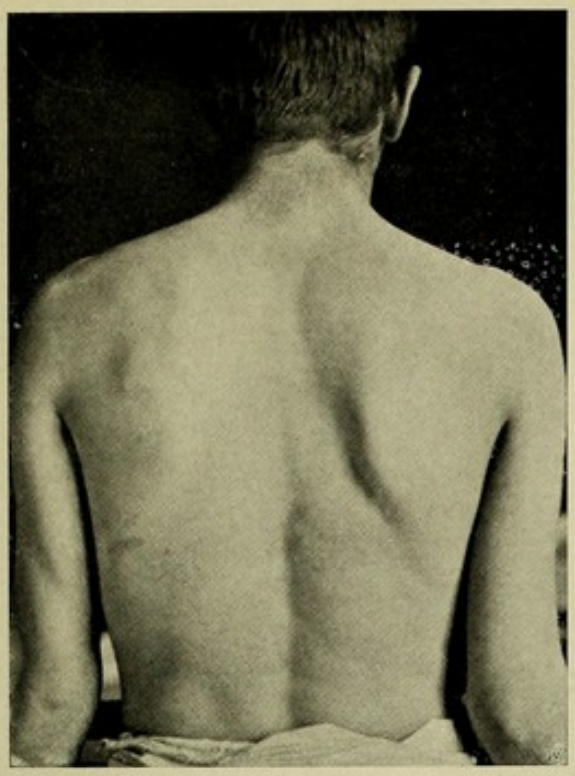

Fig. 121. 5 Monate nach dem Unfall.

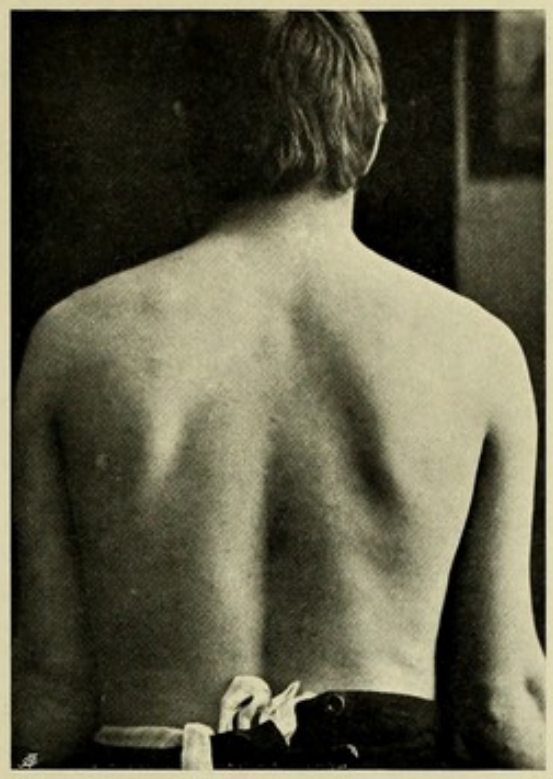

Fig. 122. 6 Monate nach dem Unfall.

Heilung.

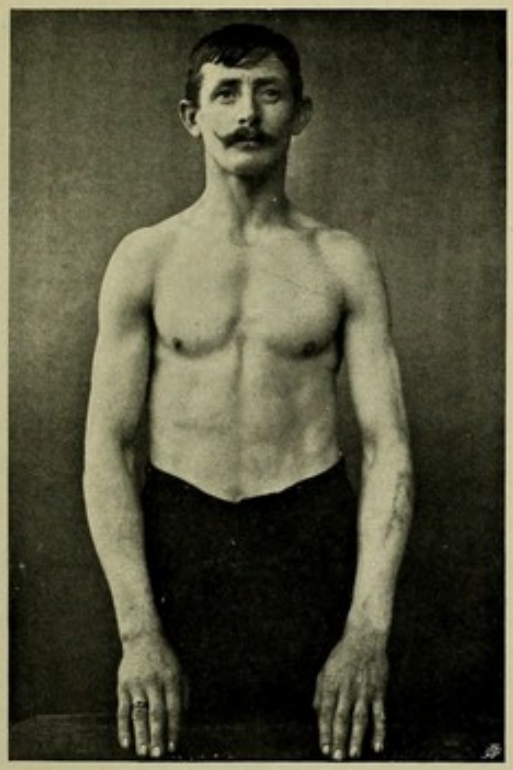

Fig. 123.

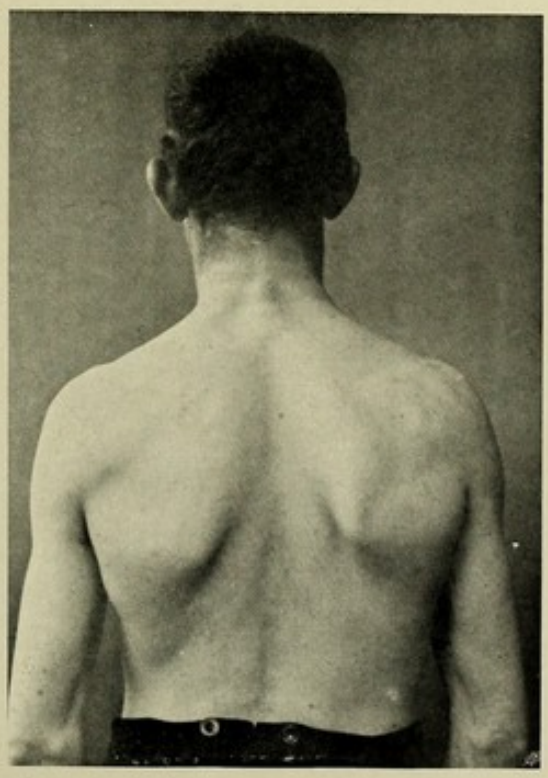

Fig. 124.

Volle Erwerbsfähigkeit. $2^1/_2$ Jahre nach dem Unfall.

Verlag von Urban & Schwarzenberg in Berlin u. Wien

Fig. 126. Ausgedehnte Narbe (Vorderarm), $2^1/_2$ Jahre nach dem Unfall.

Fig. 125. Narbenzug (Achselhöhle) $2^1/_2$ Jahre nach dem Unfall.

Verlag von Urban & Schwarzenberg in Berlin u. Wien.

Tafel L, Fig. 127—130.

Unfall des Hilfsmonteurs J. B.

Tafel L, Fig. 127—130.

Unfall des Hilfsmonteurs J. B.

Hilfsmonteur J. B., 30 Jahre alt, arbeitete am 16. März 1904 bei einem elektrischen Sammelkasten und verursachte mit den Probierlampen einen Kurzschluß (Gleichstrom von 440 Volt Spannung); B. bekam Strom und erlitt außerdem durch den Flammenbogen Brandwunden; B. stürzte bewußtlos zusammen, erbrach, kam jedoch rasch zu sich, und als er sich entfernen wollte, stürzte er neuerdings zusammen; die herbeigerufene Rettungsgesellschaft brachte ihn ins Wiedener Krankenhaus. Der Mann, der bei seiner Einlieferung ins Krankenhaus das Bild eines kräftigen und gesunden Mannes darbot, wurde zwar im gebesserten Zustande am 2. April 1904 entlassen, doch war er seit dem Unfall ganz schwach und hinfällig geworden, war appetitlos und schlaflos, und war von ängstlicher, weinerlicher Gemütsstimmung. Er war nicht mehr im stande, seinem Berufe nachzukommen — er wird als sehr tüchtiger und braver Arbeiter geschildert — und kam seit dem Unfall körperlich und geistig immer mehr herunter. Zwei Jahre nach dem Unfalle stellten sich in beiden Handgelenken Schmerzen und erschwerte Beweglichkeit ein, an denen im weiteren Verlaufe der Beobachtung Zeichen einer Arthropathie (Fig. 127, 128) zu konstatieren waren.

Die röntgenographische Untersuchung (am 8. Dezember 1906) (Dozent Dr. Kienböck) ergab folgendes:

„Am Carpus Verdickung der Gelenkweichteile (Kapsel) mit Atrophie und leichten Formveränderungen der Knochen, speziell auch von Radius und Ulna. Dabei Stilus ulnae etwas vergrößert. Carpus durch Läsion des Ligamentum triangulare zurückgesunken. Bedeutende Muskelatrophie (alle Veränderungen symmetrisch).

Beginn eines chronisch atrophisierenden, wohl auch ankylosierenden Gelenkprozesses (Fig. 129, 130).

Außerdem machen sich derzeit bei diesem Patienten Symptome von progressiver Paralyse geltend: depressive Gemütsstimmung, Silbenstolpern, Rechenfehler (z. B. $7 \times 8 = 46$, 2 in $28 = 31$ etc.), Pupillendifferenz, Rombergsches Symptom, Atrophie beider Retinae etc. Die Beobachtung des Unfalles gilt nicht als abgeschlossen.

Hervorzuheben ist:

a) in **klinischer** Beziehung: Wiederholung der Bewußtlosigkeit nach dem Unfalle.

Ernste Krankheitserscheinungen im sofortigen Anschluß an den Unfall und durch Wochen hindurch andauernd.

Entwicklung von Arthropathien und Symptomen, wie sie bei progressiver Paralyse auftreten.

b) in **forensischer** Beziehung: Voller Verlust der Erwerbsfähigkeit.

c) in **gesundheitstechnischer** Beziehung: Mangelhafte Aufmerksamkeit des Mannes.

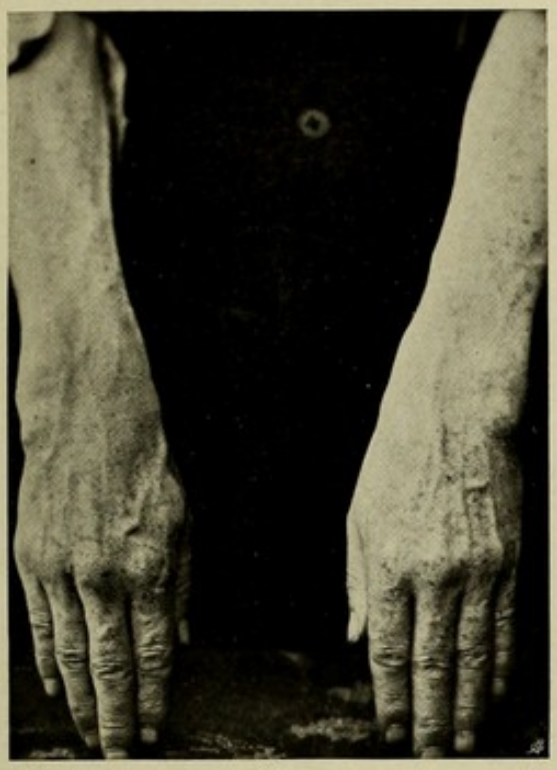

Fig. 127. Deformation der Radiokarpalgelenke.

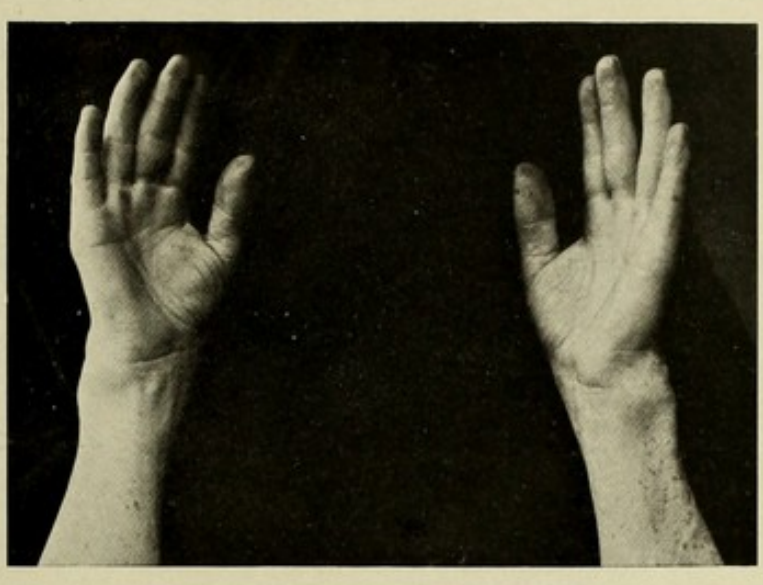

Fig. 128. Profilansicht.

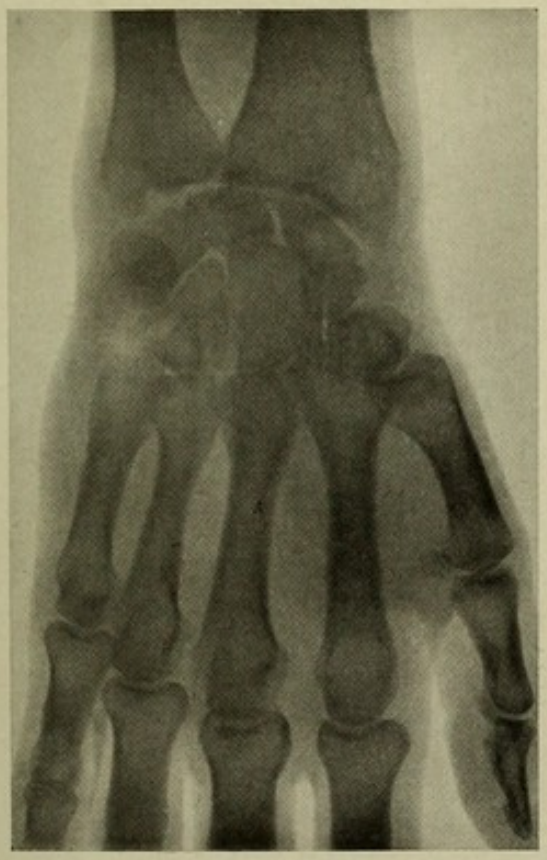

Fig. 129.

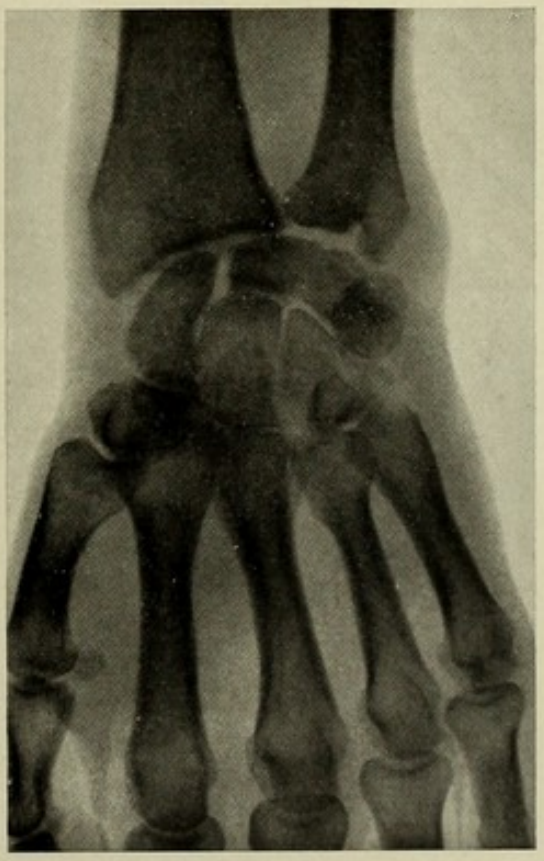

Fig. 130.

Radiogramm der Hände.
Verdickung der Gelenksweichteile mit Atrophie und leichter Formveränderung der Knochen.
3 Jahre nach dem Unfall.

Verlag von Urban & Schwarzenberg in Berlin u. Wien

Tafel LI – LIX, Fig. 131 – 149.

Unfall des Monteurs E. P.

Tafel LI – LIX, Fig. 131 – 149.

Unfall des Monteurs E. P.

Monteur E. P., 24 Jahre alt, war am 19. Juli 1906 auf der Galerie eines Elektrizitätswerkes mit dem Aufstellen eines Transformators beschäftigt; der Raum war sehr knapp. Als sich P. bückte, geriet er mit seinem Gesäß an ein ungenügend isoliertes Hochspannungs-

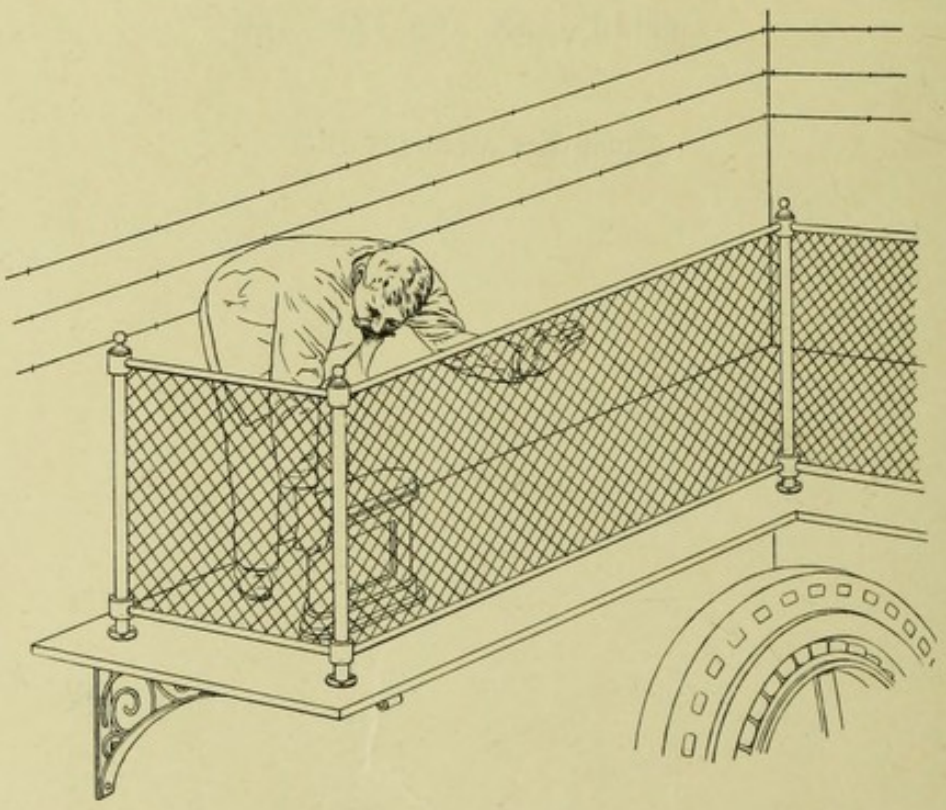

kabel (Drehstrom von 5000 Volt Spannung). P., der auf einer Traverse gestanden hatte und dessen rechte Hand auf dem Transformator gelegen und dessen linke ein Drahtgitter erfaßt hatte, stürzte bewußtlos zusammen und blieb ohne Atmung. Die von den Mitarbeitern sofort ausgeführte künstliche Atmung war von Erfolg begleitet, auch das Be-

wußtsein kehrte rasch wieder; der Verunglückte wurde hierauf ins Krankenhaus Wieden gebracht. An der Stromeintrittstelle, am Gesäß, war die schwerste Verletzung entstanden; in ausgedehntem Maße war die Gesäßhaut verkohlt (Fig. 133, 136), auch die Stromaustrittstellen, und zwar beide Hände (Fig. 134, 138, 139) und der rechte Fuß (Fig. 135, 137) waren durch zum Teil spezifisch elektrische Hautveränderungen gekennzeichnet, den vielen Drähten des Netzes entsprechend, welches P. mit seiner Linken ergriffen hatte, waren zahlreiche, lineare und schnittwundenähnliche Hautdurchtrennungen mit Erhebung der Wundränder, die bleichgelb gefärbt und ohne reaktive Rötung der Umgebung waren, aufgetreten (Fig. 134).

Trotz der schweren, brandwundenartigen Zerstörung der Gesäßhaut wurden die diese Körperstelle deckenden Teile der Bluse, des Beinkleides und Unterbeinkleides (Fig. 131) verhältnismäßig wenig beschädigt: Durchlöcherung mit stellenweiser Versengung.

Der dünne und ungenügende Isolationsmantel des berührten Kabels wurde an vielen Stellen durchlöchert und verbrannt (Fig. 132).

Die blasenartige Abhebung der Oberhaut der rechten Fußsohle (Fig. 135), die sich als multilokuläre Blase erwies, wurde mittels Schere abgetragen und heilte in gewöhnlicher Weise; auch die Hautverletzungen der Hände sind in rascher Folge ohne Eiterung und ohne besondere Schmerzen zur Heilung gekommen. Am längsten blieb die Gesäßwunde bestehen: 6 Wochen nach dem Unfall stieß sich die zentrale Stelle der Gesäßverletzung (Fig. 149) – ohne Eiterbildung – ab, und durch reichliche Granulationsbildung füllte sich der große Substanzverlust 8 Wochen nach dem Unfall (Fig. 140).

3 Monate nach dem Unfall war die große Wunde durch Narbenbildung vollkommen gedeckt (Fig. 141); die ursprünglich derbe Schrumpfung zeigende Narbe hatte sich allmählich gedehnt und nur geringe Deformation der Gesäßbacke verursacht (Fig. 142), was wohl durch Muskelzug und reichliche Vascularisation des Narbengewebes (Fig. 146) bedingt wurde.

Nicht nur die Haut des Gesäßes (Fig. 146) und der Fußsohle (Fig. 148), sondern auch die der Hand (Fig. 147) zeigt $2^1/_2$ Jahre nach dem Unfall die Stellen, wo seinerzeit die Stromübergänge stattgefunden hatten. Die Narben am II., III., IV. und V. Finger (Fig. 147) sind von besonderer Zartheit.

Bezüglich des Allgemeinbefindens hat P. während des Spitalaufenthaltes keine auffälligen Symptome; Appetit war vorhanden, auch sonstige Darmtätigkeit, Schlaf etc. in Ordnung. Nur im Bereiche des rechten Vorderarmes und der Handmuskulatur daselbst bildete sich mehrere Wochen nach dem Unfall Atrophie und Parese aus, im Gebiete des N. medianus und radialis mit Entartungsreaktion (Fig. 143, 143a). In den folgenden Wochen besserten sich die Erscheinungen (Fig. 144), und der Mann wurde wieder voll erwerbsfähig.

Die Lähmung im Bereiche der sensorischen Nerven blieb länger bestehen; denn 19 Wochen nach dem Unfall, als alle Folgen bereits behoben zu sein schienen, geschah es, daß sich Patient durch eine glühende Zigarre einen Zeigefinger verbrannte (Fig. 145), ohne es zu merken; erst durch den brenzlichen Geruch wurde er auf den Schaden aufmerksam. Doch auch dieser Schaden ging vorüber.

Hervorzuheben ist:

a) in **klinischer** Beziehung: Rascher Erfolg der künstlichen Atmung.

Die ausgedehnte Gesäßverletzung heilte ohne Eiterung und ohne auffällige Entzündungserscheinungen und war auch nicht durch bemerkenswerte Schmerzhaftigkeit ausgezeichnet.

Trotz des schweren Unfalls kam es während der Spitalsbehandlung nicht zu Allgemeinsymptomen ernster Natur, abgesehen von den Paresen und Atrophien im Bereiche des rechten Vorderarmes, die sich bald besserten.

Späterauftreten der Lähmung des sensorischen Medianusastes.

b) in **forensischer** Beziehung: Spezifisch elektrische Hautveränderungen in der linken Hohlhand.

Narbenbildung an den Verletzungsstellen.

Verbrennung der Fingerhaut durch Zigarrenglut, bei zurückgebliebener Anästhesie.

Unbedeutende Zerstörung der Kleidungsstücke.

Durchlöcherung und teilweise Verbrennung der Kabelhülle.

c) in **gesundheitstechnischer** Beziehung: Das Kabel war ungenügend isoliert; der Arbeitsraum auf der Galerie zu knapp und eng.

Tafel LIX, Fig. 150 (vgl. Tafel XXXIX, Fig. 97).

Unfall des Elektroingenieurs A. durch elektrischen Kurzschluß.

Elektroingenieur A. war am 25. Oktober 1907 mit Spannungsmessungen beschäftigt; durch Kreuzung der hiebei benutzten blanken Kupferdrähte kam es zu Kurzschluß (Gleichstrom, 220 Volt Spannung): das hiebei geschmolzene und vergaste Kupfer schlug sich in der Umgebung nieder und imprägnierte zum Teil die Oberhaut der rechten Hand des Ingenieurs (Fig. 150); da die Finger im kritischen Moment zusammengehalten wurden, so entstand die eigentümliche Verteilung des Niederschlages. Die Oberhaut, die sich nach dem Unfall ziemlich trocken und derb anfühlte und keinerlei entzündliche Erscheinungen verriet, stieß sich in den folgenden Tagen in Form von trockenen Lamellen ab (vgl. Fig. 3) und wurde wieder vollkommen restituiert.

Teilchen des geschmolzenen und versprengten Kupfers schlugen sich auch auf dem Zwickerglase in Sternform nieder (vgl. Fig. 97) und erscheinen wie eingeschmolzen.

Hervorzuheben ist:

a) in **klinischer** Beziehung: Heilung der imprägnierten Haut durch Abstoßung der Oberhaut in Lamellen.

b) in **forensischer** Beziehung: Die Hautveränderung war nicht schmerzhaft; Restitutio ad integrum. Stromübergang hat nicht stattgefunden.

Eingeschmolzene Kupferteilchen im Zwickerglas.

c) in **gesundheitstechnischer** Beziehung: Augenschutz.

Fig. 131. Durchlöcherung, stellenweise Versengung der Bluse, des Beinkleides und des Unterbeinkleides durch Berührung mit schlecht isoliertem Kabel.

Fig. 132. Ungenügender Isolationsmantel (des berührten Kabels), an mehreren Stellen durchgeschlagen und verbrannt.

Verlag von Urban & Schwarzenberg in Berlin u. Wien.

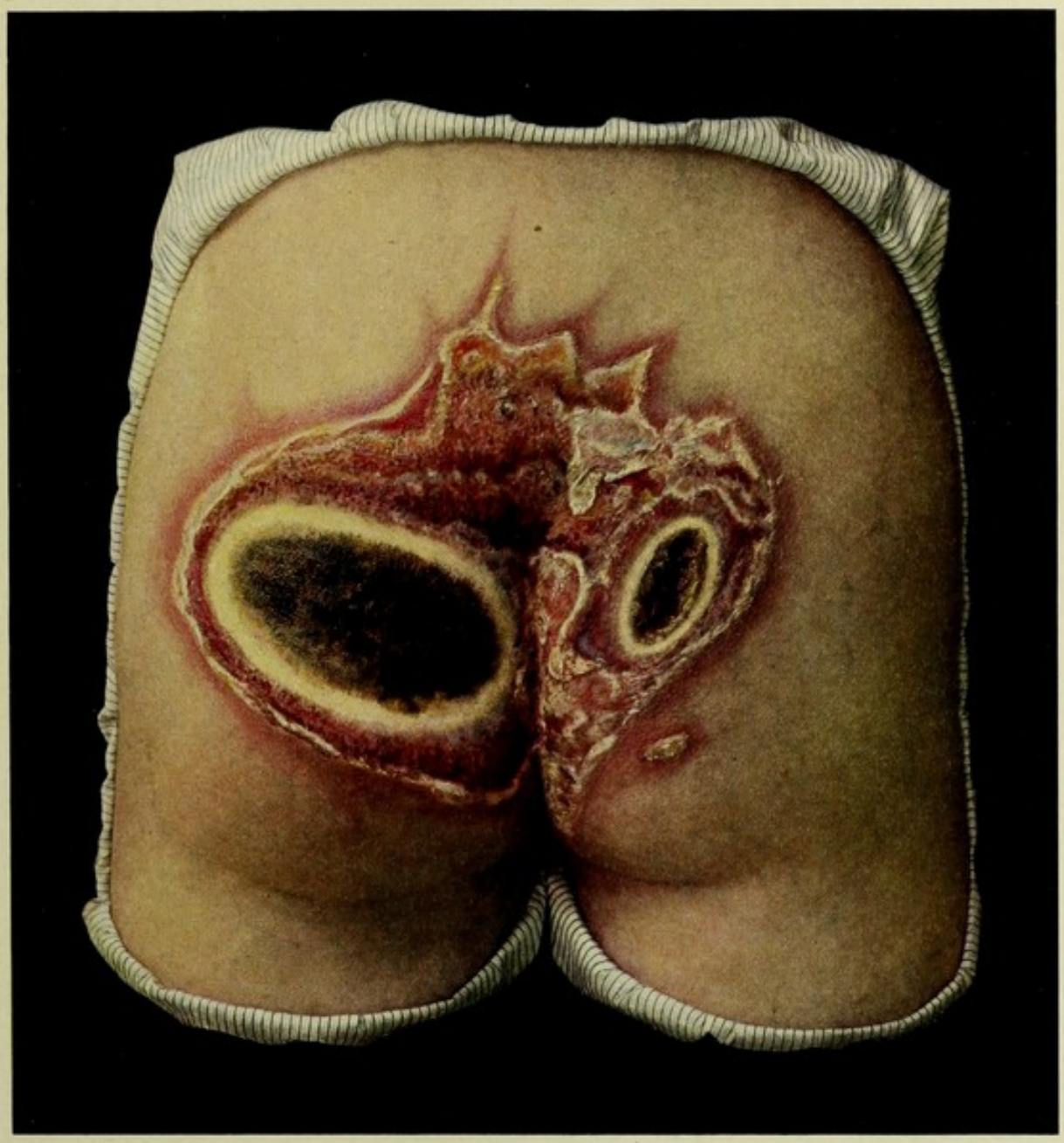

Fig. 133. Zerstörung der Gesäßhaut als Folge des Stromeintrittes (sofort nach dem Unfall).

Verlag von Urban & Schwarzenberg in Berlin u. Wien.

Fig. 134. Schnittwundenähnliche Verletzungen der Haut durch Berühren eines Drahtgitters (Stromaustrittstellen). Sofort nach dem Unfall.

Fig. 135. Abhebung der Epidermis in Blasenform (Stromaustrittstelle). Sofort nach dem Unfall.

Verlag von Urban & Schwarzenberg in Berlin u. Wien.

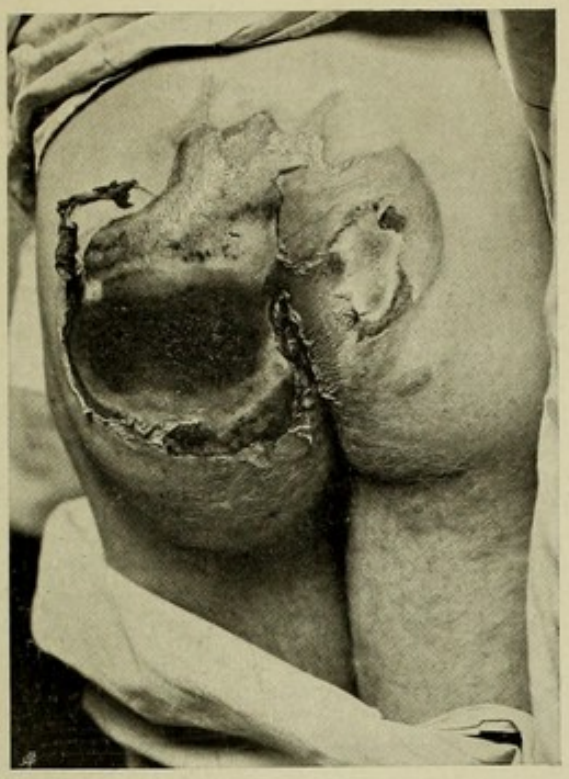

Fig. 136.

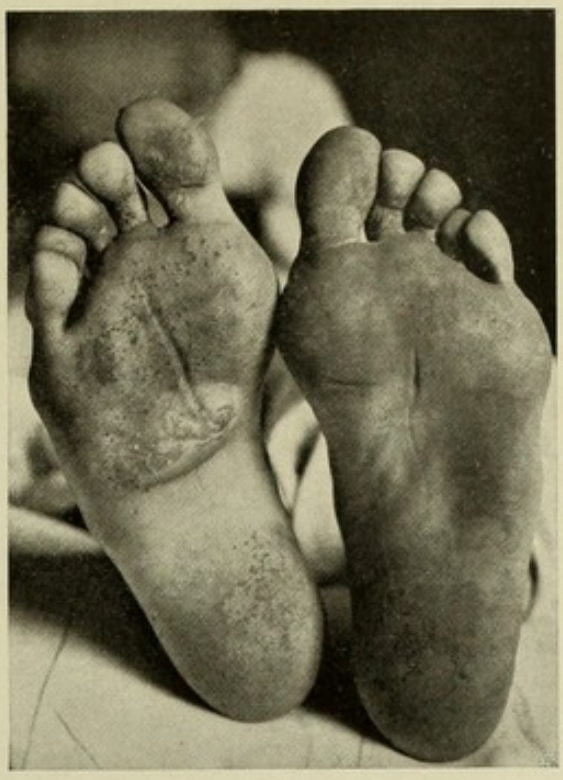

Fig. 137.

Fig. 138.

Fig. 139.

Veränderungen der Haut an den Stromein- (Fig. 136) und Austrittstellen (Fig. 137, 138, 139) sogleich nach dem Unfall.

Verlag von Urban & Schwarzenberg in Berlin u. Wien.

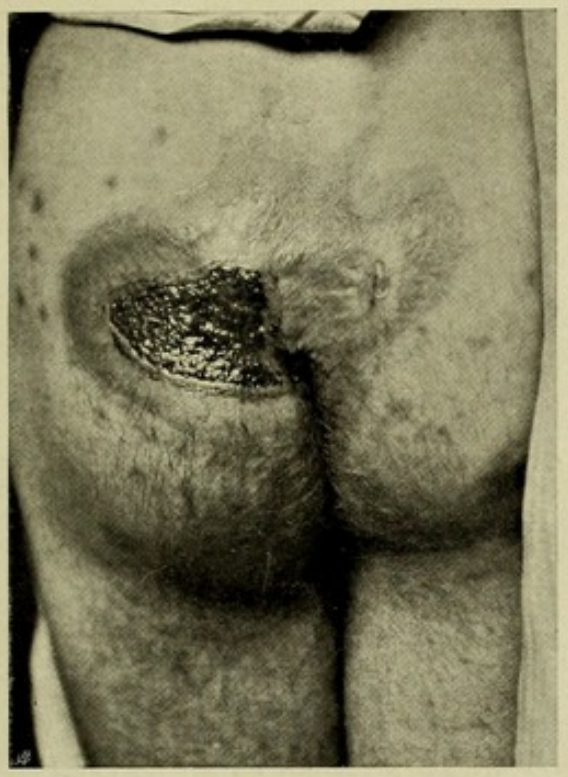

Fig. 140. Heilungsstadium, 8 Wochen nach dem Unfall.

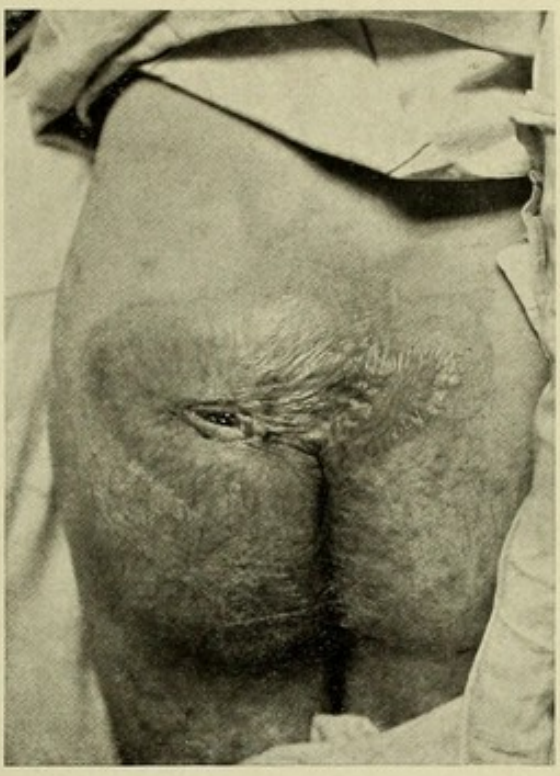

Fig. 141. Narbenbildung, 3 Monate nach dem Unfall.

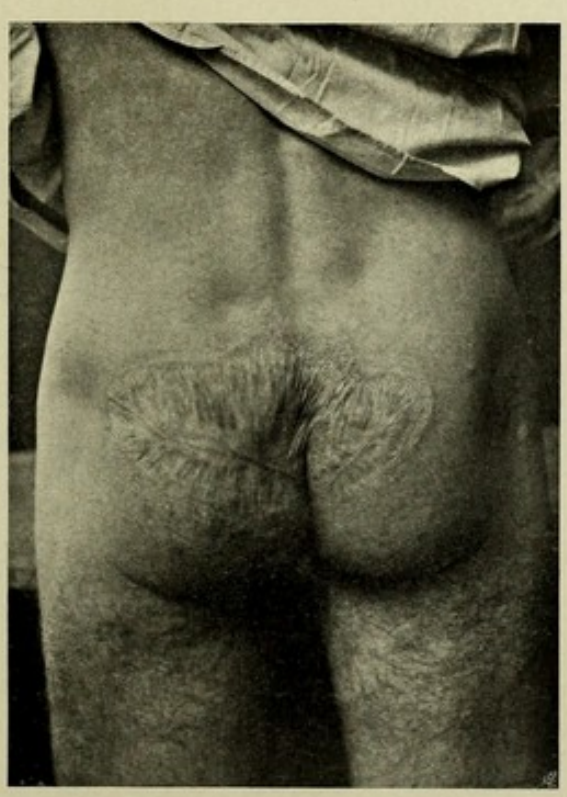

Fig. 142. Narbe, $2^1/_2$ Jahre nach dem Unfall.

Verlag von Urban & Schwarzenberg in Berlin u. Wien.

Fig. 143.

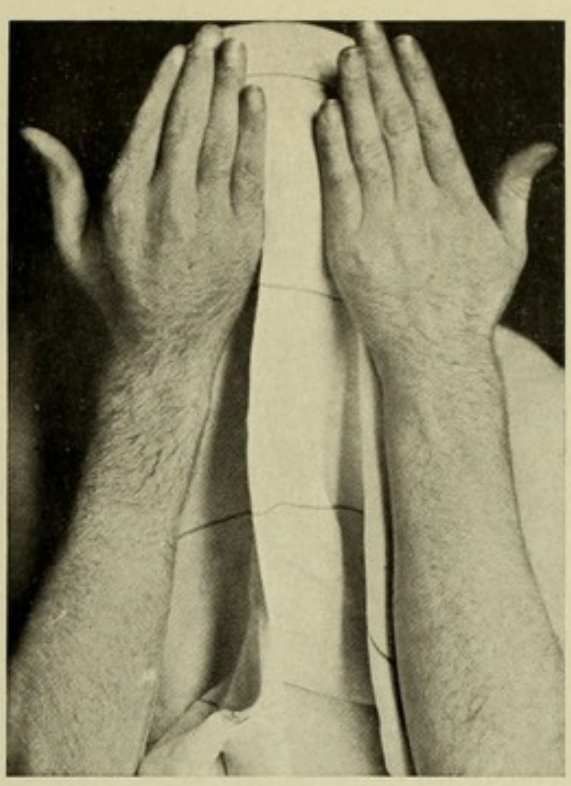

Fig. 143a.

Atrophie und Parese der Muskulatur des rechten Vorderarmes und der Hand (besonders N. radial. und medianus mit EaR), 10 Wochen nach dem Unfall.

Fig. 144. Besserung der Muskel-Nerven-Erscheinungen (Regeneration), 15 Wochen nach dem Unfall.

Fig. 145. Verbrennung des Zeigefingers durch Zigarre (Lähmung des sensiblen Medianusastes), 19 Wochen nach dem Unfall.

Verlag von Urban & Schwarzenberg in Berlin u. Wien.

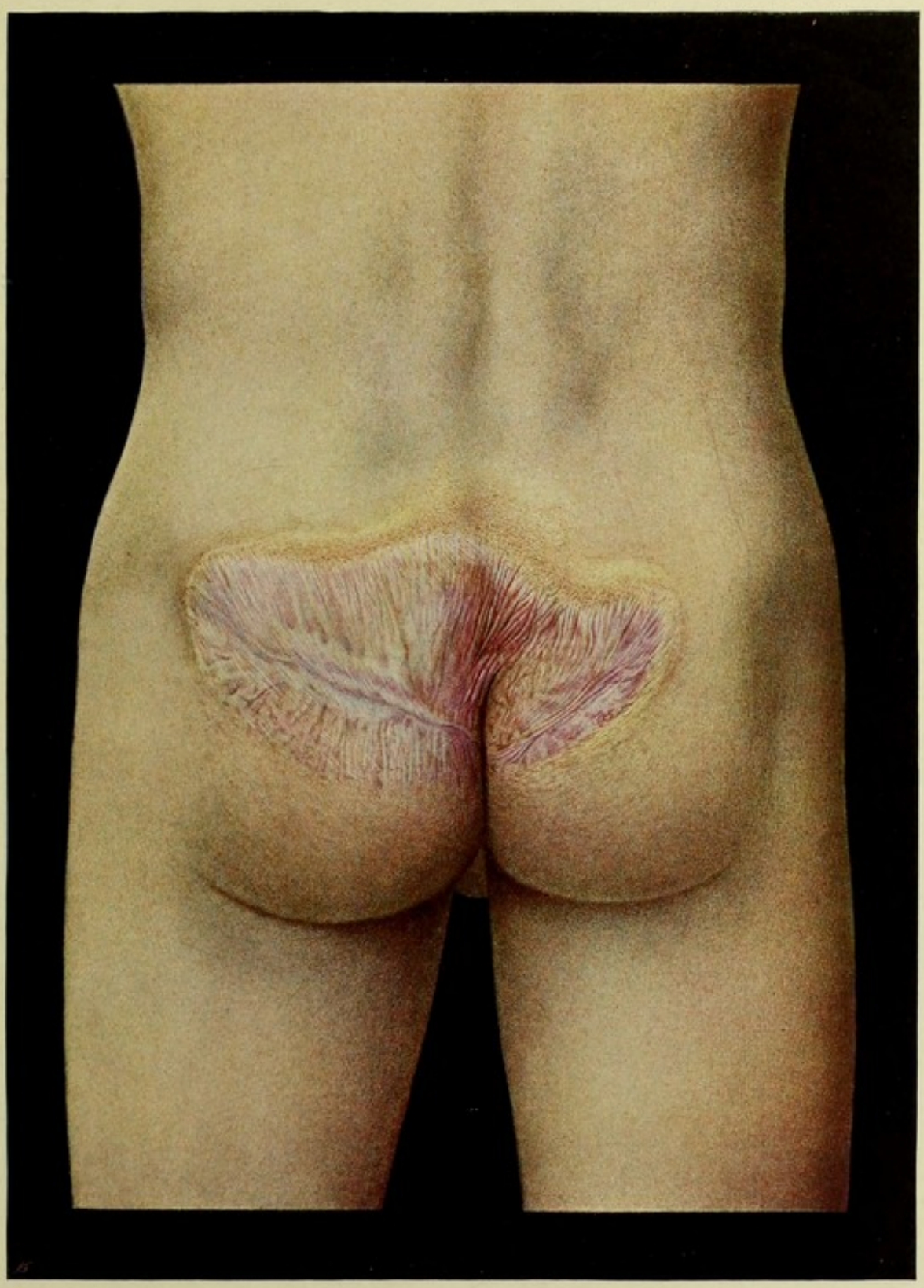

Fig. 146. Narbe, $2^1/_2$ Jahre nach dem Unfall (vgl. Fig. 133).

Verlag von Urban & Schwarzenberg in Berlin u. Wien.

Fig. 147 (vgl. Fig. 134).

Fig. 148 (vgl. Fig. 135).

Narben, $2^1/_2$ Jahre nach dem Unfall.

Verlag von Urban & Schwarzenberg in Berlin u. Wien.

Fig. 149. Abgestoßenes Gewebstück der verletzten Gesäßhaut (vgl. Fig. 133). 16 Tage nach dem Unfall.

Fig. 150. Imprägnierung der Epidermis mit vergasten Kupferteilchen (vgl. Fig. 97).

Verlag von Urban & Schwarzenberg in Berlin u. Wien.

Tafel LX, Fig. 151 – 154.

Durch experimentelle Einwirkung des elektrischen Starkstromes (Wechselstrom von 1000 – 1500 Volt Spannung) gelähmte Kaninchen.

Tafel LX, Fig. 151—154.

Durch experimentelle Einwirkung des elektrischen Starkstromes (Wechselstrom von 1000—1500 Volt Spannung) gelähmte Kaninchen.

Fig. 151. Parese der linken hinteren Extremität, sofort nach dem Trauma in Erscheinung getreten.

Fig. 152. Zwei Tage nach dem Trauma bildete sich eine Parese auch der rechten hinteren Extremität aus.

Fig. 153. Die Paraparese schien sich in den folgenden Tagen zu bessern, doch war beiläufig am 10. Tage nach dem Trauma eine Paraplegie aufgetreten, zu der sich Incontinentia alvi et urinae hinzugesellte.

Fig. 154. Der linke Nervus ischiadicus des 3 Wochen nach dem Trauma verendeten Tieres läßt deutlich Degeneration (Osmiumfärbung) erkennen.



Fig. 151. Parese der linken hinteren Extremität, sofort nach dem Trauma.

Fig. 152. Parese beider hinteren Extremitäten, 2 Tage später.



Fig. 153. Hinterkörper vollkommen gelähmt, 12 Tage nach dem Trauma.



Fig. 154. Sekundäre Degeneration des linken Nervus ischiadicus (Kaninchen).

Verlag von Urban & Schwarzenberg in Berlin u. Wien.

B.

MATERIALSCHÄDEN DURCH ELEKTRISCHE STARKSTRÖME

Tafel LXI—LXXIII.

Tafel LXI.

Fig. 155, 156. Hochspannungskabel, von Hieben einer Erdhaue getroffen und durch auf diese Weise verursachten Kurzschluß zerstört. Der die Erdhaue führende Mann wurde fortgeschleudert, erlitt aber sonst keinen Schaden; in der Nähe befindliche Holzgeräte wurden in Flammen gesetzt.

Tafel LXII.

Fig. 157. Zweimal angehacktes (2 Löcher) Straßenkabel (durch Hiebe mit Erdhaue); verletzt wurde nur der Stahlpanzer, das Kabel hierauf rechtzeitig ausgetauscht.

„ 158. Kabel durchgenagelt, ohne Betriebsstörung. Bei dem Bau einer Wasserleitung wurde unachtsamerweise dieser Nagel durch das Kabel getrieben, der merkwürdigerweise zwischen den 3 Phasen (Adern) durchkam, ohne zu einem Kurzschluß zu führen. Das Kabel wurde rechtzeitig ausgewechselt.

„ 159. Muldenartige Einziehung der Glasbirne durch Druck von Holzstücken auf die brennende Lampe. Die Theaterzwecken dienende rote Glühlampe kam unter Dekorationsstücke zu liegen: da einerseits die Wärme zurückgehalten und anderseits auf das erwärmte Glas ein Druck ausgeübt würde, entstand die Einbuchtung.

Glühlampen werden leider oft in Wohnräumen als Träger von kleinen Lampenschirmen benutzt!

Tafel LXIII.

Fig. 160. Mikanithülse (mit innenliegenden Windungen) eines Generators. Durchschlag gegen das Eisengestell und darauffolgender Kurzschluß. Besonders das rechte Ende der Mikanithülse ist arg beschädigt: die Kupferwicklungen sind herausgerissen, zum Teil verschmolzen, die Glimmerhülse teils verbrannt, teils blättrig zerklüftet.

„ 161. Hochspannungskabel, $3 \times 150\ mm^2$ Querschnitt und 5000 Volt Betriebspannung. Kurzschluß und Zerstörung durch Stromübergang zwischen den Phasen innerhalb des Kabels.

Der Stahlpanzer des Kabels fehlt, der Bleimantel ist nur an beiden Enden erhalten, die Mitte ist ebenso wie das Kabel selbst nur in unförmigen Resten vorhanden: nicht nur das Kupfer ist verschlackt, auch das Isolationsmaterial (Graphit etc.) ist zum größten Teil zerstört.

Durch den Kurzschluß wurde das Erdreich oberhalb des $1^1/_2\ m$ tief verlegten Kabels aufgerissen und in die Höhe geschleudert.

Tafel LXIV.

Fig. 162. Transformatorprimärsicherung. Die linke ist gebrauchsfähig, die rechte durch Kurzschluß (Eindringen von Feuchtigkeit) zerstört; im elektrischen Lichtbogen, der durch Temperaturen bis 4000° C ausgezeichnet ist, sind Metallteile mit dem Porzellan der Sicherung zusammengeschmolzen.

„ 163. Schaltkontakt (Ambroin). Zerstörung durch Kurzschluß. Durch die enorme Hitzewirkung wurde das Isolationsmaterial durch und durch verkohlt.

Tafel LXV.

Fig. 164. Hochspannungskabel, $3 \times 150\ mm^2$ Querschnitt und 5000 Volt Betriebspannung.

Durchschlag zwischen den Phasen infolge Überspannung. Das Kabel zeigt eine sowohl in der Fläche als auch in der Tiefe ansehnliche Zerstörung.

„ 165. Drehstromkabel, $3 \times 50\ mm^2$ Querschnitt und 2000 Volt Betriebspannung.

Durchschlag infolge Eindringens von Feuchtigkeit.

Das Kabel trägt eine schußähnliche Durchlöcherung.

„ 166. Bahnspeisekabel, $240\ mm^2$ Querschnitt und 500 Volt Betriebspannung (Gleichstrom).

Durchschlag gegen die Erde infolge vorhergegangener mechanischer Beschädigung (Hiebe mit Erdhaue; vgl. Fig. 157, 158).

Tafel LXVI.

Fig. 167. Gasrohr: Korrosionen und Durchlöcherungen durch Einwirkung von vagabundierenden Erdströmen (Gleichstrom).

„ 168. Gas- und Wasserrohr: Korrosionen und Durchlöcherungen des Blei- und Eisenrohres durch Einwirkung von vagabundierenden Erdströmen (Gleichstrom).

Die Rohre, besonders die beiden Bleirohre, zeigen an ihrer Oberfläche ungezählte, mehr oder weniger tiefe Grübchen als Ausdruck der elektrolytischen Wirkung der vagabundierenden Erdströme; stellenweise (vgl. Fig. 167) durchdringen diese Korrosionen die ganze Dicke der Rohrwandung; das derartig geschädigte Wasserrohr (Fig. 168) wurde schließlich durch Rohrbruch ganz unbrauchbar.

Die von der Erdschiene, welche der Rückleitung des zum Betriebe der Straßenbahn benutzten Gleichstromes dient, abirrenden Ströme sind durch beträchtliche Spannungen ausgezeichnet; so ergaben z. B. die Messungen im Rohr- und Schienennetz in Straßburg i. E. Potentialdifferenzen zwischen Wasserrohr und Schiene bis 11·5 Volt Spannung, in Stuttgart Spannungsabfälle pro Kilometer längs der Röhren bis 24 Volt! Die chemische Zusammensetzung der Bodenart ist für diese elektrolytischen Prozesse ebenfalls von Belang.

Fig. 155.

Fig. 156.

Hochspannungskabel, von Hieben einer Erdhaue getroffen und durch derartig verursachten Kurzschluß zerstört.

Verlag von Urban & Schwarzenberg in Berlin u. Wien.

Fig. 157. Zweimal angehacktes (2 Löcher) Straßenkabel (durch Hiebe mit Erdhaue).

Fig. 158. Kabel durchgenagelt, ohne Betriebsstörung.

Fig. 159. Muldenartige Einziehung der Glasbirne durch Druck von Holzstücken auf die brennende Lampe.

Verlag von Urban & Schwarzenberg in Berlin u. Wien.

Fig. 160. Mikanithülse (mit innenliegenden Windungen) eines Generators. Durchschlag gegen das Eisengestell und darauffolgender Kurzschluß und Zerstörung.

Fig. 161. Hochspannungskabel, $3 \times 150\ mm^2$ Querschnitt und 5000 Volt Betriebspannung. Kurzschluß und Zerstörung durch Stromübergang zwischen den Phasen innerhalb des Kabels.

Verlag von Urban & Schwarzenberg in Berlin u. Wien.



Fig. 162. Transformatorprimärsicherung.
Links: Gebrauchsfähig. Rechts: Durch Kurzschluß zerstört, Metall und Porzellan verschmolzen.



Fig. 163. Schaltkontakt (Ambroin). Zerstörung durch Kurzschluß.

Verlag von Urban & Schwarzenberg in Berlin u. Wien.

Fig. 164. Hochspannungskabel, 3×150 *mm*² Querschnitt und 5000 Volt Betriebspannung.
Durchschlag zwischen den Phasen infolge Überspannung.

Fig. 165. Drehstromkabel, 3×50 *mm*² Querschnitt und 2000 Volt Betriebspannung.
Durchschlag infolge Eindringens von Feuchtigkeit.

Fig. 166. Bahnspeisekabel, 240 *mm*² Querschnitt und 500 Volt Betriebspannung (Gleichstrom).
Durchschlag gegen die Erde infolge vorhergegangener mechanischer Beschädigung (Hiebe mit Erdhaue).

Verlag von Urban & Schwarzenberg in Berlin u. Wien.

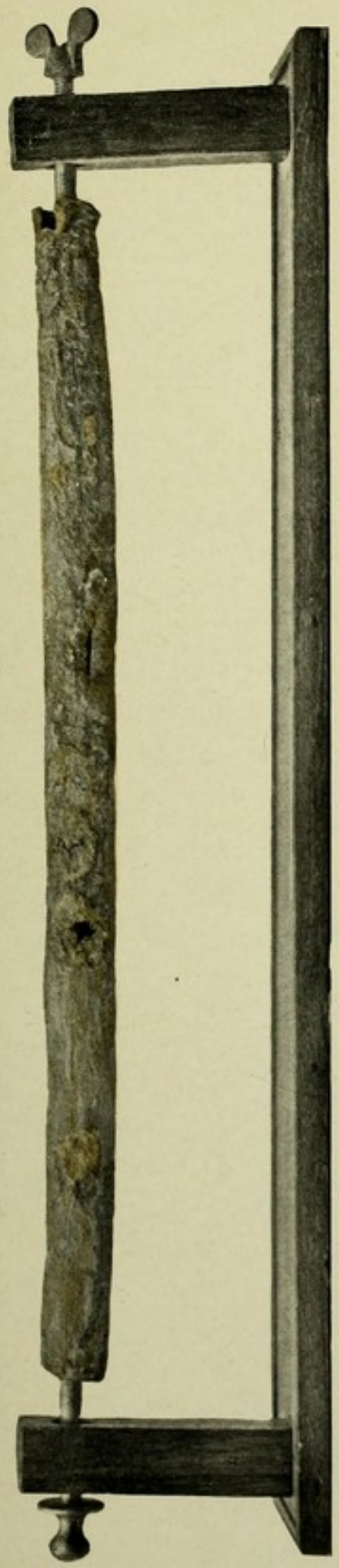

Fig. 167. Gasrohr: Korrosionen und Durchlöcherungen durch Einwirkung von vagabundierenden Erdströmen (Gleichstrom).



Fig. 168. Gas- und Wasserrohr: Korrosionen und Durchlöcherungen des Blei- und Eisenrohres durch Einwirkung von vagabundierenden Erdströmen (Gleichstrom).

Verlag von Urban & Schwarzenberg in Berlin u. Wien.

Die vagabundierenden Erdströme haben übrigens auch schon zu Bleivergiftungen Anlaß gegeben; die zu Muffungszwecken verwendete Mennige (Pb_3O_4) wurde elektrolytisch zersetzt, mengte sich als Bleioxyd dem Trinkwasser bei, durch dessen Genuß die Erkrankung verursacht wurde; in 10 *l* Wasser wurde beiläufig ein halbes Dezigramm Blei nachgewiesen.

Diesen schädlichen Einflüssen der vagabundierenden Erdströme auf Gas- und Wasserröhren sucht die Elektrotechnik in erfolgreicher Weise entgegenzuwirken.

Solche Nebenwirkung haftet den Wechselströmen, wie mehrfache Untersuchungen dargetan haben, nicht an: so wurde versuchsweise zwischen Gas- und Wasserleitungsröhren ein Wechselstrompotential von 25 Volt (25 Perioden) während eines vollen Jahres aufrecht erhalten, und es waren weder an den Röhren noch im Erdreich Veränderungen elektrolytischer Natur aufgetreten. Die Kontrollversuche mit Gleichstrom ließen starke Angriffe erkennen.

Tafel LXVII.

Fig. 169. Vergleichsobjekte: Ausbuchtung und Durchlöcherung von Bleiröhren durch gewöhnliche Oxydation in der Erde.

Diese 2 Rohrschäden sind nicht durch Elektrolyse entstanden; die Beschaffenheit dieser Rohrschäden ist jedoch auch eine ganz andere, als wie man sie auf Fig. 167 und 168 wahrzunehmen im stande ist.

„ 170. Das rechte Ende des Kupferkabels verschmächtigt und mit grünlichem Beschlag (aboxydiert).

Trotz Isolation und trotz Bleimantels geschieht es doch, daß Feuchtigkeit und Flüssigkeiten ins Innere des Kabels eindringen und zu verschiedenen Schäden Anlaß geben: in diesem Falle wurde ein Teil dieses Kabels durch fortdauernde elektrolytische Zersetzung immer mehr verschmächtigt und mit Oxydationsprodukten bedeckt.

Ein derart in seinem Querschnitt verjüngter Kupferdraht wird schließlich durch relative Überlastung zerstört, d. h. übermäßig erhitzt und verbrannt.

In unseren Wohnräumen, wo Kabel gelegt sind, ist deshalb auf derlei durch Feuchtigkeit bedingte Zufälligkeiten Rücksicht zu nehmen.

Tafel LXVIII und LXIX.

Fig. 171, *a – n*. Verschiedene Isolationsmaterialien.

Ohne Beachtung eines bestimmten Systems sind hier die gebräuchlichsten Isolationsmaterialien zusammengestellt: Asbest, Glimmer, Porzellan, Paraffin, Fiber, Preßspan, Ebonit, Ambroin, Paragummiband, Isolierband, Gummischlauch, Bergmannrohr, Stabilit.

Tafel LXX.

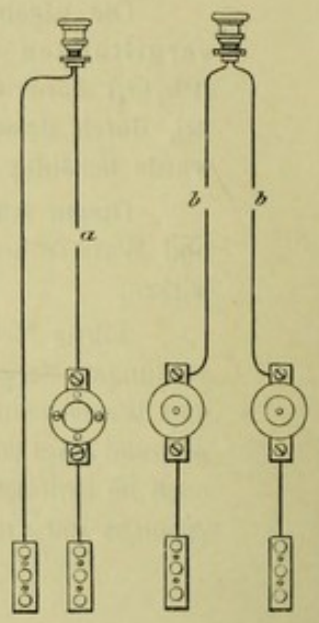

Fig. 172, *a*, *b*, *c*. Verschiedene Glühlampentypen.
a Edison
b Swan
c Siemens.

„ 173. Einpoliger Schalter.

Die gewöhnliche Schaltvorrichtung zum Ein- und Ausschalten der Glühlampen. Der Nachteil des einpoligen Schalters *(a)* beruht darin, daß die Glühlampe, respektive die Fassung, auch wenn „ausgeschaltet" ist, stromführend bleibt. Die Berührung von derart ausgeschalteten (nicht leuchtenden) Lampen hat auch schon zu Unfällen Anlaß gegeben.

„ 174. Zwei- (doppel-) poliger Schalter.

Diese Vorrichtung *(b b)* entspricht allen Anforderungen der Hygiene.

Tafel LXXI.

Fig. 175. Verschiedene Ausführungen der Isolierhandschuhe.

Ursprünglich wurde dazu nur Gummi verwendet, dann versah man die Innenseite mit Leinwand und schließlich überzog man auch die Außenseite mit einem ähnlichen Stoff.

Tafel LXXII.

Fig. 176. Schutzanzug aus feinem Kupferdraht (für Arbeiter in Hochspannungsräumen).

Elektrische Entladungen, von denen man getroffen wird, werden durch das gut leitende Kupfergewebe direkt in die Erde (resp. in den Boden, auf dem man steht) abgeleitet.

Tafel LXXIII.

Fig. 177. Isolierzange mit Handschuh (gebrauchsfertig).

Die nach meinen Angaben konstruierte Zange dient dazu, herabhängende und mit der elektrischen Oberleitung in Berührung geratene Telephon- und Telegraphendrähte zu durchtrennen und mittels der Aufsätze (vgl. Fig. 178, 3, $\beta\beta$) das obere (zentrale), federnde Drahtende so lange festzuhalten, bis ausgeschaltet wird.

„ 178. Konstruktionsskizzen der Isolierzange (Fig. 1, 2, 3, 4).

Fig. 1 stellt die ursprüngliche Form der Zange dar: die Isolierzange war zuerst mit einem Ledermantel umgeben, der später durch einen mehr Schutz bietenden Handschuh (vgl. Fig. 177) ersetzt wurde.

Fig. 169. Vergleichsobjekte: Ausbuchtung und Durchlöcherung von Bleiröhren durch Oxydation in der Erde.

Fig. 170. Das rechte Ende des Kupferkabels verschmächtigt und mit grünlichem Beschlag (aboxydiert).

Verlag von Urban & Schwarzenberg in Berlin u. Wien.



Fig. 171. *a – n.* Versc e

Verlag von Urban & Schwarzenberg in Berlin u. Wien.

le: Isolationsmaterialien.

a. *b.* *c.*

Fig. 172. Verschiedene Glühlampentypen.

a Edison. *b* Swan. *c* Siemens.

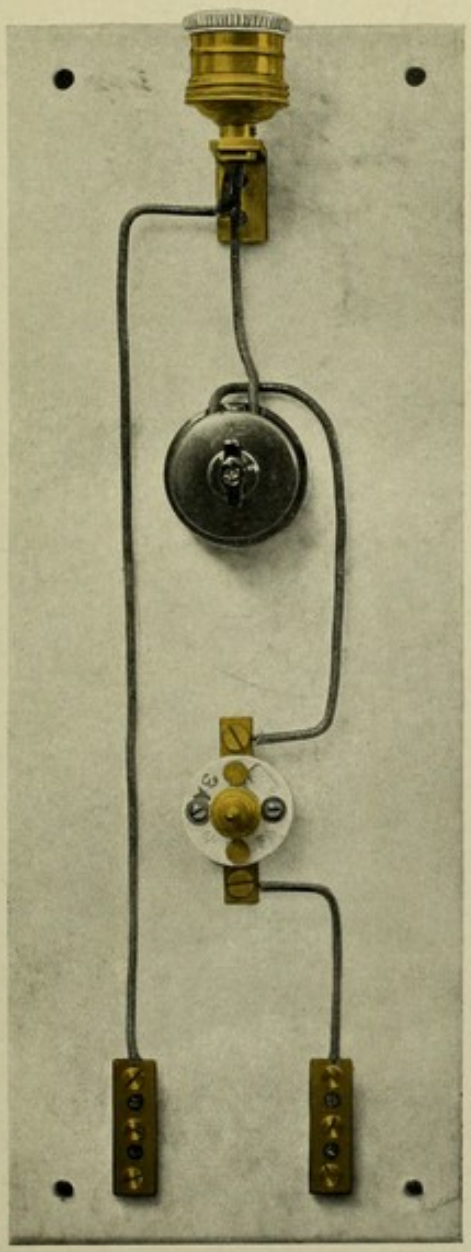

Fig. 173. Einpoliger Schalter.



Fig. 174. Zwei(doppel)poliger Schalter.

Verlag von Urban & Schwarzenberg in Berlin u. Wien.

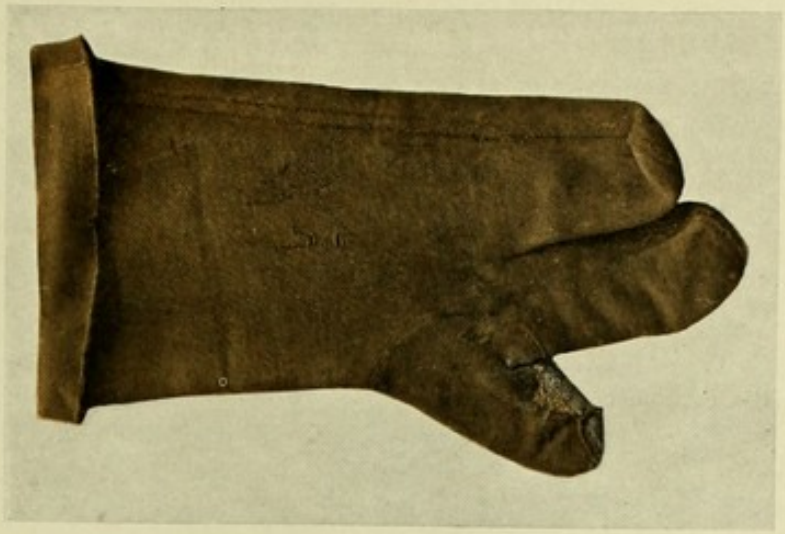

Fig. 175. Verschiedene Ausführungen der Isolirhandschuhe.

Verlag von Urban & Schwarzenberg in Berlin u. Wien

Fig. 176. Schutzanzug aus feinem Kupferdraht (für Arbeiter in Hochspannungsräumen).

Verlag von Urban & Schwarzenberg in Berlin u. Wien.

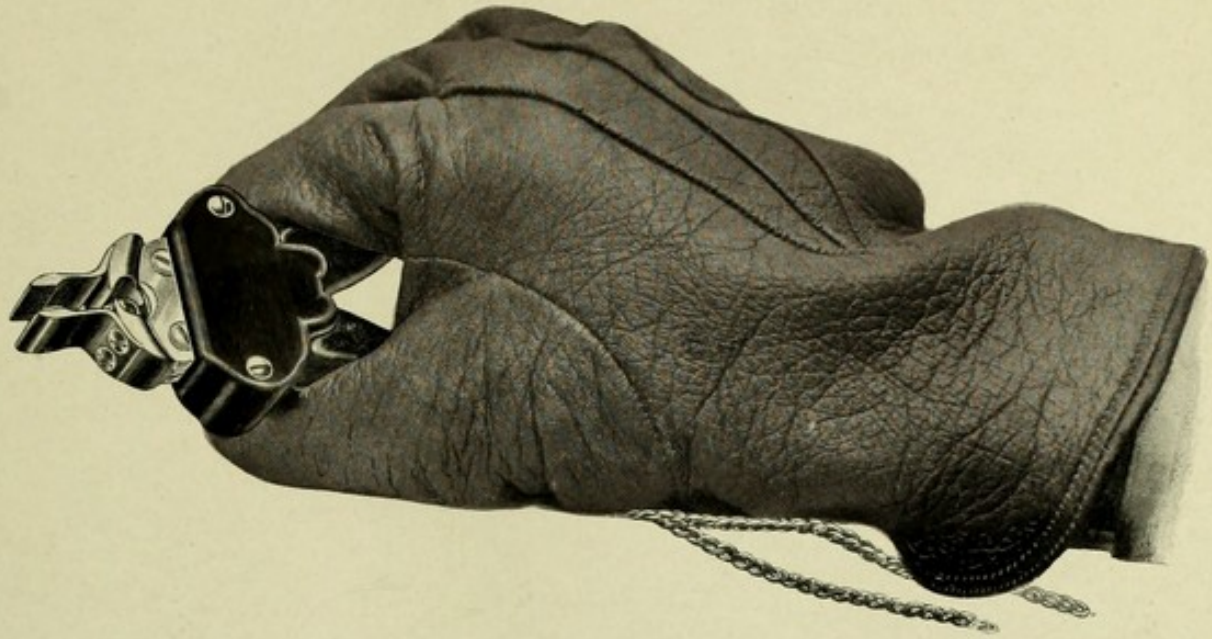

Fig. 177. Isolierzange mit Handschuh (gebrauchsfertig).

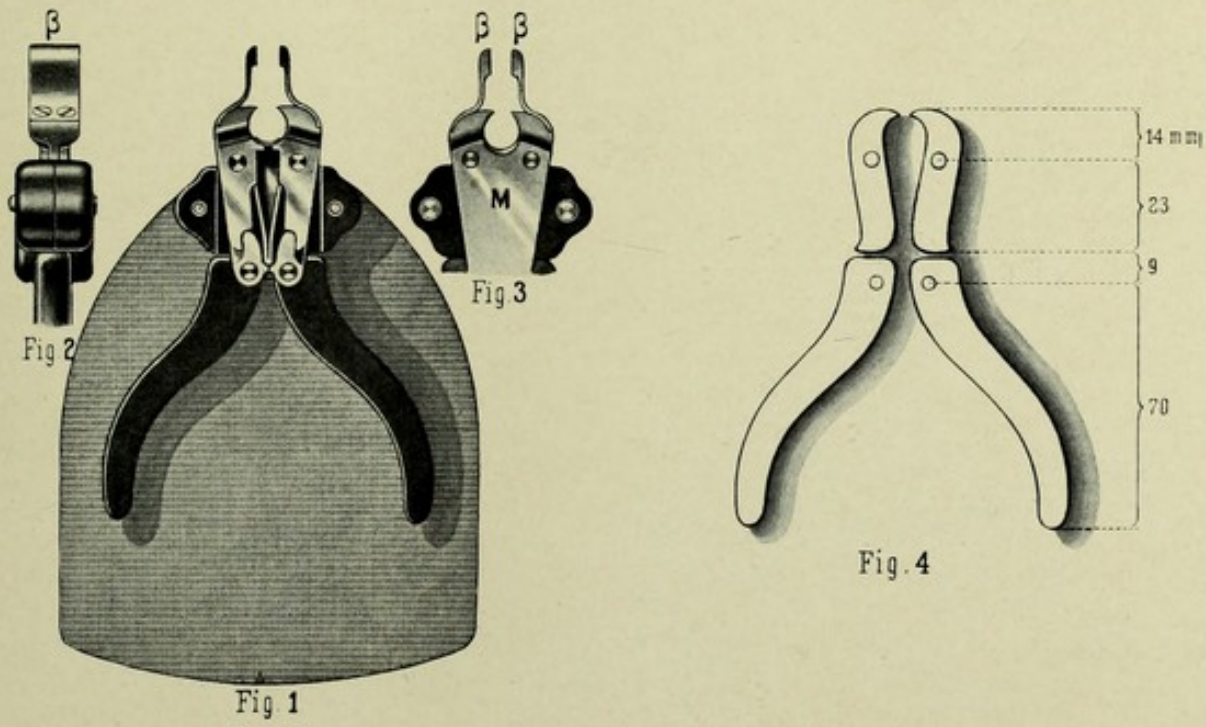

Fig. 178. Konstruktionsskizzen der Isolierzange.

Verlag von Urban & Schwarzenberg in Berlin u. Wien.

- Die eigentliche Zange besteht aus dem Mittelstück (M) (vgl. Fig. 3), d. i. den eigentlichen Schneiden, und den zwei Aufsatzklemmen $\beta\beta$ (vgl. Fig. 2, Profil); letztere federn und sind an der Innenseite gerieft.

Fig. 4 zeigt zwei Paare doppelarmiger Hebel, die eine sogenannte doppelte Übersetzung zuwege bringen. Dadurch wird mit geringem Kraftaufwand eine große Arbeitsleistung erzielt. Die Schneiden begegnen sich mit einem Drucke von mehr als 100 *kg*, wenn man an den Griffen mit einer Kraft von 10 *kg* drückt. Jeder Telephondraht, der aus Siliciumbronze besteht und $1^1/_2$ *mm* im Querschnitt mißt, ist bequem durchzuzwicken; auch Kupfer- und Messingdrähte bis 4 *mm* Durchmesser sind leicht zu fassen und durch raschen Druck momentan durchzuschlagen.

Die Griffe sind durch Hartgummi isoliert; Messungen mit dem Universalgalvanometer von Siemens ergaben einen unendlichen großen Widerstand (viele Millionen Ohm).

Die Isolationsprüfung (zwischen den isolierten Griffen einerseits und den Schneiden, respektive den federnden Aufsatzklemmen anderseits) ließ erkennen, daß erst ein Wechselstrom von 12.000 Volt Spannung einen Durchschlag verursachte. Da die Zange nur bei Spannungen von beiläufig 500 Volt in Verwendung gezogen werden sollte, so gilt die Isolierung als vollauf genügend. Da Unglücksfälle durch herabhängende Telephondrähte sich öfter ereignet haben und die Befreiung aus einer solchen Verwicklung weder leicht noch ungefährlich ist, so erschiene es zweckmäßig, an Kreuzungsstellen (Schwachstrom- und Oberleitung) solche Zangen bereitzuhalten und Feuerwehren, Sicherheitswachleute und Motorführer damit auszurüsten. Die Zange ist klein und findet in jeder Kleidertasche Platz.

C.

ORGAN- UND MATERIALSCHÄDEN DURCH BLITZSCHLAG.

Tafel LXXIV—XCVI.

Tafel LXXIV—LXXVI, Fig. 179—186.

Verletzung des Gärtnergehilfen V. V. durch Blitzschlag in Wien 1905.

Gärtnergehilfe V. V., 31 Jahre alt, wurde am 6. Juli 1905 während einer Gartenarbeit vom Blitz getroffen und zu Boden geworfen; der Mann gab an, er sei nicht bewußtlos geworden und habe einen furchtbaren Knall vernommen. Da die Beine unbeweglich waren, wurde der Verunglückte von der Rettungsgesellschaft ins Wiedener Krankenhaus gebracht. Der Mann stand während des Gewitters gebückt, die Wirkung der Entladung machte sich vorwiegend im Bereiche des Gesäßes und der nächsten Umgebung geltend: am Rücken (Fig. 179) und am Unterbauch (Fig. 180) traten deutliche Blitzfiguren auf, die nach 2—3 Tagen unter immer stärkerem Abblassen vollkommen verschwanden.

Das Gesäß erlitt verbrennungsartige Veränderungen der Haut (Fig. 181) und teilweise Versengung der Analhaare.

Intensive Rötung (Verbrennung I. Grades) der linken Rumpfseite führte zu einer bräunlichen, diffusen Verfärbung der Haut (Fig. 182, 183), deren erste Spuren schon 8 Tage nach dem Unfall in Erscheinung traten und allmählich immer stärker wurden. Die Pigmentierung blieb auch noch 3 Jahre nach dem Geschehnis bestehen.

In der Nähe der am Rücken befindlichen Blitzfiguren hatten sich punktförmige, schwärzliche, in Gruppen stehende Hautveränderungen (Fig. 184) etabliert, die sich als oberflächliche epidermale Nekrosen erwiesen.

Das Beinkleid (Fig. 185) wurde arg zerrissen, doch nicht verbrannt und auch nicht angesengt; hingegen gab die Metallschnalle (Fig. 186) eine kleine, frische Schmelzungsspur zu erkennen. Die Lähmung der unteren Extremitäten besserte sich in den folgenden 24 bis 48 Stunden und war einige Tage nach der Spitalsaufnahme geschwunden. Eine Schwäche der groben Muskelkraft blieb allerdings durch Wochen hindurch bestehen. Eine Schädigung der Innenorgane war nicht nachzuweisen, der Kranke hatte auch keinerlei Beschwerden und wurde auch Ende Juli gebessert, respektive in erwerbsfähigem Zustande entlassen.

Ein Jahr später (1906) kam der Mann ins Krankenhaus und berichtete, daß er wohl arbeiten könne, doch sei das linke Bein schwächer, und vor jedem Gewitter verspüre er im Kreuz und in beiden Beinen reißende Schmerzen. Der linke Unterschenkel und besonders der Fußrücken waren leicht livid verfärbt und fühlte sich kühler an; Sensibilitätsstörungen waren keine nachweisbar; hie und da trat ein auf den vorderen Anteil des Fußrückens beschränkter Schweißausbruch ein, besonders im Bereiche des Metatarsophalangealgelenkes der I. und II. Zehe. Außer einseitig (links) gesteigertem Patellareflex war nichts Auffälliges nachweisbar.

Hervorzuheben ist:

a) in **klinischer** Beziehung: Keine Bewußtlosigkeit.

Rückgang der Paraplegie in wenigen Tagen.

Pigmentation der ehemaligen Hautveränderung.

Leichte Störung der Blutgefäßverhältnisse (Cyanose) und der Schweißsekretion im Bereiche der ehemals gelähmten Extremität.

Einseitige Steigerung des Patellarreflexes.

Kein Zurückbleiben von „nervösen Erscheinungen".

b) in **forensischer** Beziehung: schrotschußähnliche Hautveränderungen und Blitzfiguren am Rücken.

Teilweises Erinnerungsvermögen bezüglich des Blitzschlages.

Genesung und volle Erwerbsfähigkeit.

Unfall während der Arbeit.

Beschädigung der Kleider.

Schmelzungsspur an der Schnalle.

Fig. 179. Blitzfiguren am Rücken.

Fig. 180. Blitzfiguren am Unterbauch.

Verlag von Urban & Schwarzenberg in Berlin u. Wien.

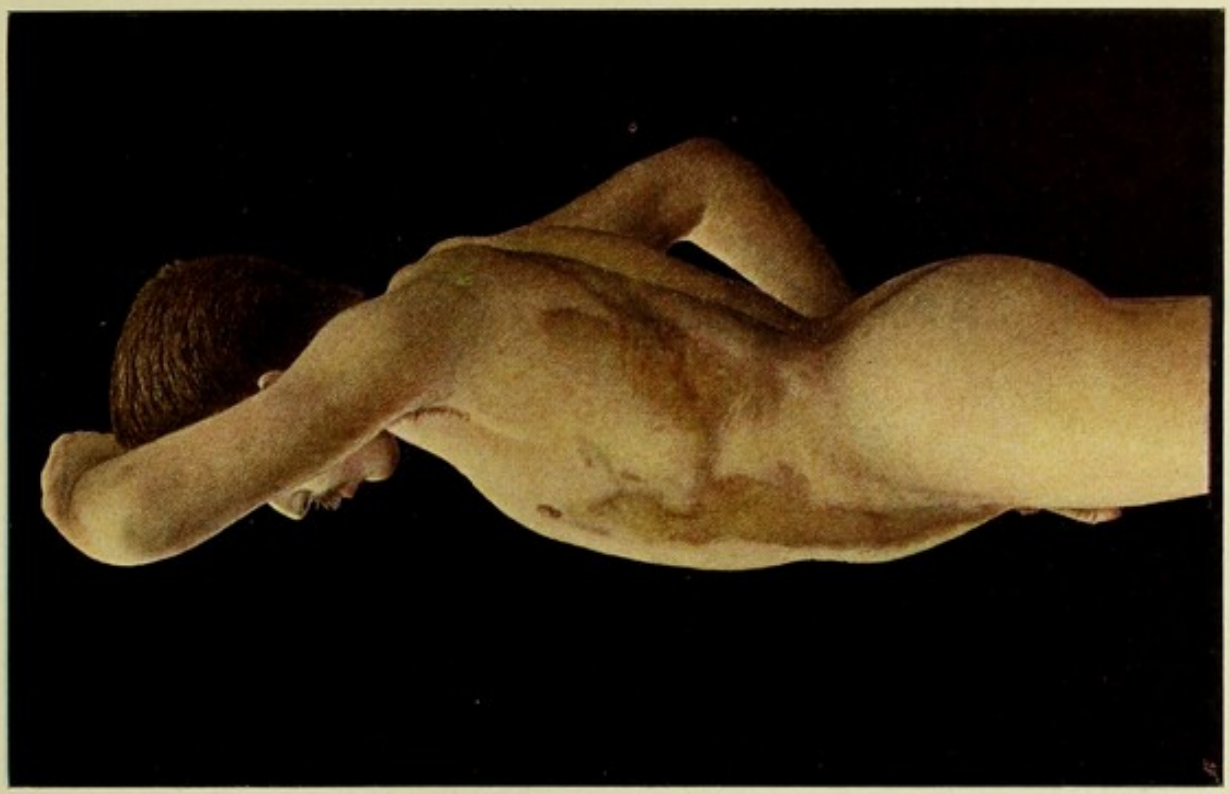

Fig. 182. Bräunliche Verfärbung der Haut nach Blitzschlag (Spätform).

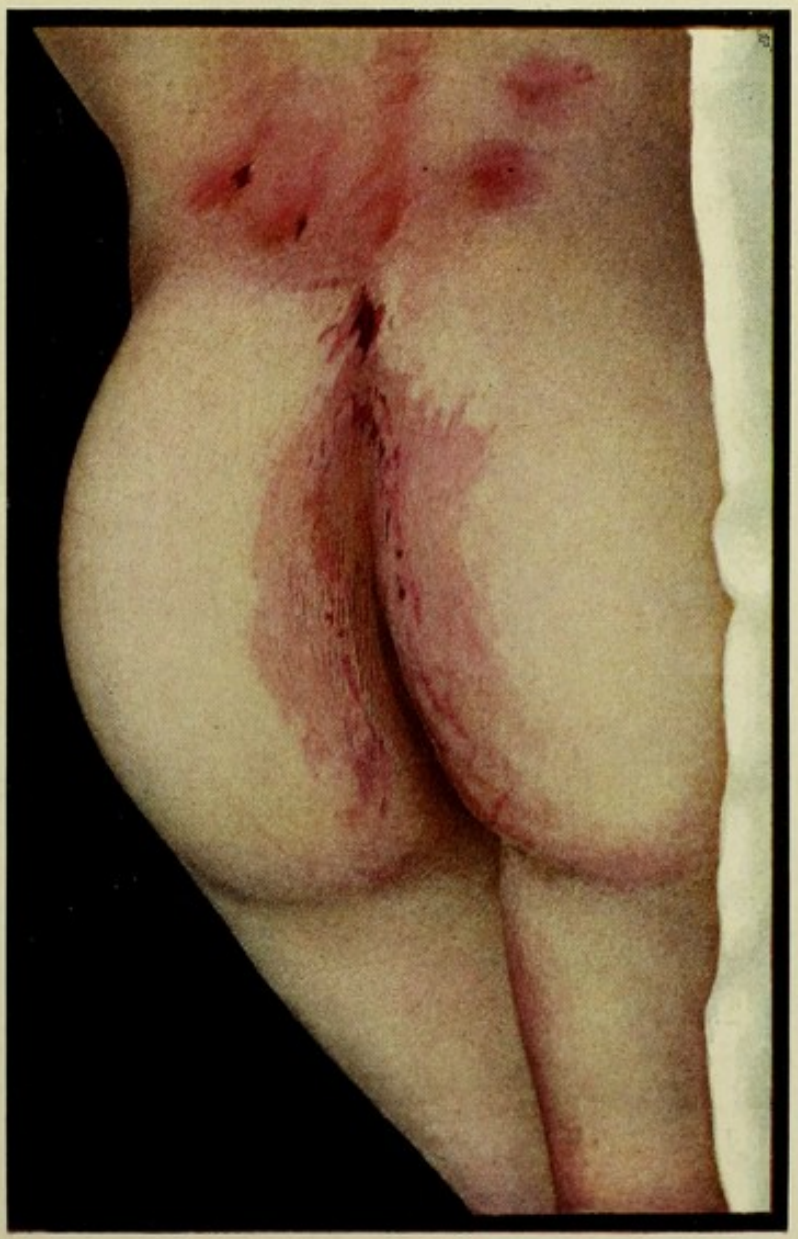

Fig. 181. Verbrennungsartige Veränderungen der Haut des Gesäßes (Blitzschlag).

Verlag von Urban & Schwarzenberg in Berlin u. Wien

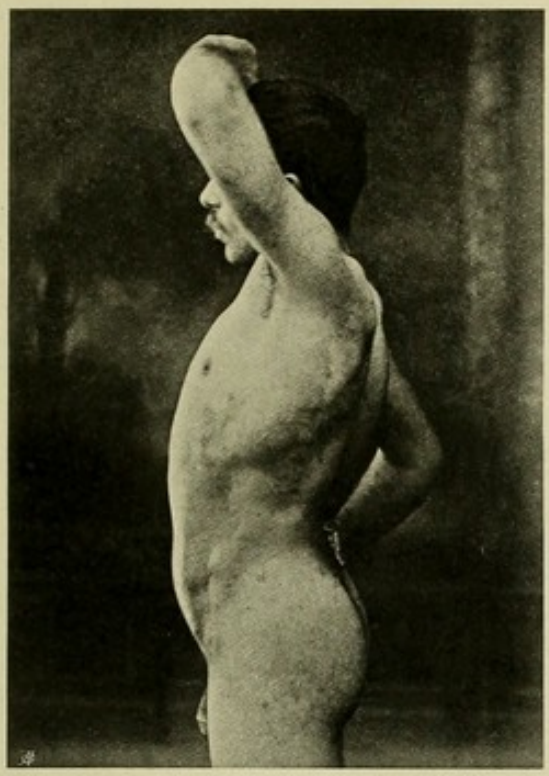

Fig. 183. Pigmentierung nach Blitzschlag (Spätform).

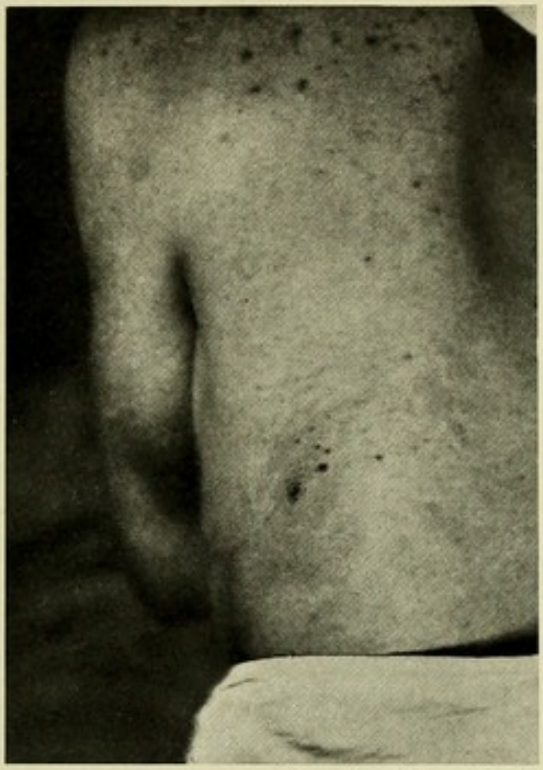

Fig. 184. Punktförmige, in Gruppen stehende Hautnekrosen als Blitzschlagwirkung.

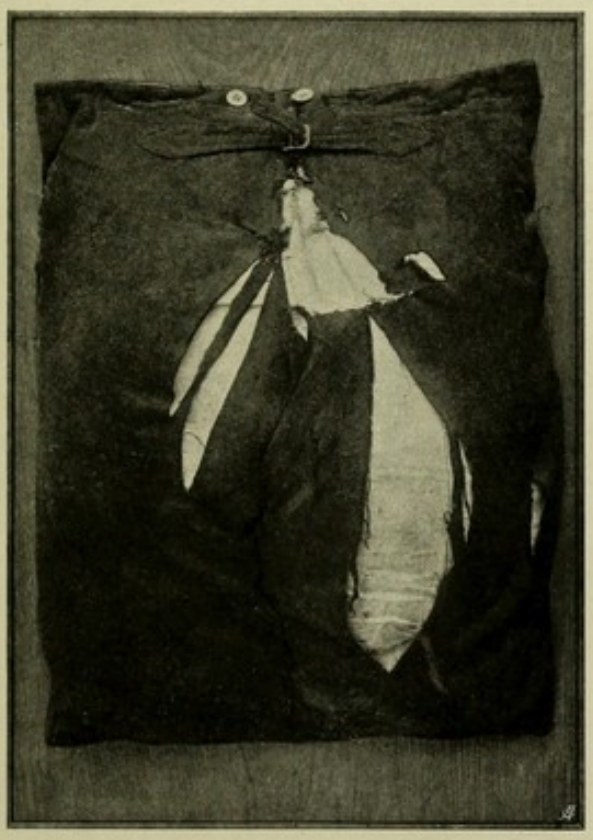

Fig. 185. Risse ohne Brandspuren.

Fig. 186. Schmelzungsspur an der Metallschnalle (Blitzschlag).

Verlag von Urban & Schwarzenberg in Berlin u. Wien.

Tafel LXXVII.

Hautveränderungen durch Blitzschlag.

Tafel LXXVII.

Hautveränderungen durch Blitzschlag.

Fig. 187. Verletzung der Haut am Ellbogen. Die zum Teil in Nekrose bestehende Hautveränderung ist bereits einige Tage alt und zeigt das mittlere Stück in beginnender Loslösung.

„ 188. Mikroskopische Veränderung einer solchen Hautstelle in dem Gesäß eines im Jahre 1901 in Perersdorf in Niederösterreich vom Blitz getroffenen und schwer verletzten Mannes. Das Gesäß trug eine bis auf die Knochen reichende Gewebszerstörung; der zentrale Anteil (vgl. Fig. 187) dieser Veränderung sah weißlichgrau, ziemlich homogen und Stearin nicht unähnlich aus und war gegen Nadelstiche und andere Reize unempfindlich; dieses Hautstück zerfiel schollig und wurde schließlich abgestoßen. Die Stelle heilte mit derber, am Knochen haftender Narbe. Aus der Umgebung der erwähnten Hautveränderung wurde ein Stück behufs mikroskopischer Untersuchung (Fig. 188) herausgeschnitten (vgl. Tafel LXXXI).

Fig. 187. Verletzung der Haut (Ellbogen).

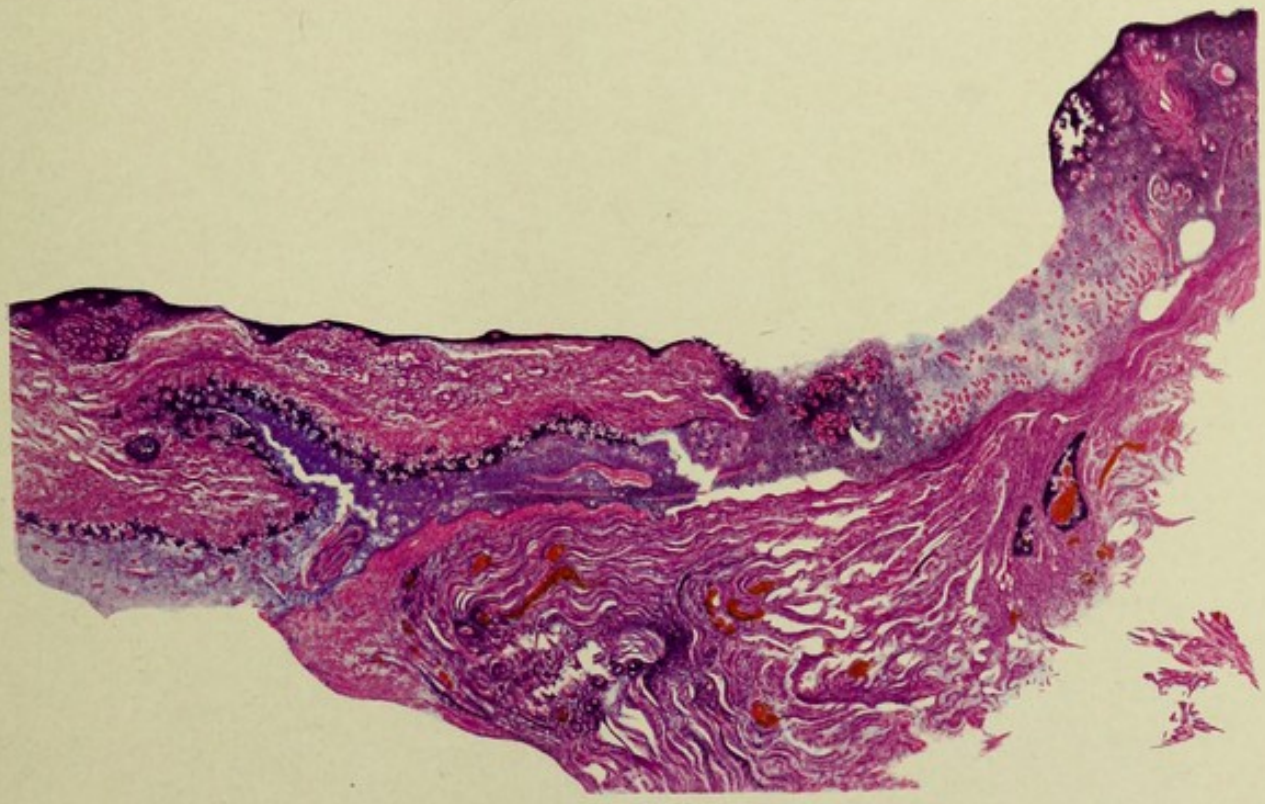

Fig. 188. Mikroskopische Veränderung einer solchen Hautstelle (Gesäß).

Verlag von Urban & Schwarzenberg in Berlin u. Wien.

Tafel LXXVIII, Fig. 189 – 192.

Verletzung der Frau T. T. durch Blitzschlag bei Friedberg 1907.

Tafel LXXVIII, Fig. 189—192.

Verletzung der Frau T. T. durch Blitzschlag bei Friedberg 1907.

Frau T. T., 45 Jahre alt, wurde am 10. August 1907 auf freiem Felde bei Friedberg in Böhmen durch einen Blitzschlag bewußtlos und verblieb durch 15 Tage in einem deliranten Zustande; außer dieser schweren Schädigung trug sie eine gekreuzte Lähmung davon, und zwar der rechten Körperhälfte und der linken Gesichtsseite. — Die Patientin war viele Wochen ganz apathisch, von depressiver, weinerlicher Stimmung, und vermochte sich infolge von Sprachstörungen nur schwer mit den Angehörigen zu verständigen. Es vergingen viele Wochen, bevor sich die Patientin wieder ohne Hilfe fortbewegen konnte. Am 25. Oktober 1907 kam die Kranke in die ambulatorische Behandlung des Krankenhauses Wieden. Die gekreuzte Lähmung war bereits in Rückbildung begriffen, doch noch deutliche Parese der rechten Körperseite und der linken Gesichtshälfte (Fig. 189, 190) nachweisbar; besonders die Dorsal- und Ulnarflexion der rechten Hand war erschwert.

Die Paresen zeigten ganz langsam fortschreitende Besserung (Fig. 191, 192); hie und da traten neuralgische Schmerzen im rechten Bein auf, die gleichzeitig auch die Beweglichkeit des Beines verminderten.

Die Patientin, die in den ersten Monaten nach dem Unfall recht apathisch, schwerbesinnlich war und zuweilen den Eindruck einer Melancholischen machte, ist nach und nach wieder agiler und teilnahmsvoller geworden und vermag jetzt, $1^1/_2$ Jahre nach dem Unglücksfalle, wieder zum großen Teil ihrer Hauswirtschaft vorzustehen und mitzuhelfen.

Der Krankheitsfall steht noch in Beobachtung.

Hervorzuheben ist:

a) in **klinischer** Beziehung; 15 Tage andauernde Sinnesverwirrung mit kompletter Aphasie.

Gekreuzte Lähmung, die sich nach Monaten langsam besserte, ebenso die Sprachstörungen;

Viele Wochen und Monate andauernde Apathie, vollkommene Teilnahmslosigkeit auch ihren kleinen Kindern gegenüber.

Nach vielen Monaten fortschreitende Besserung aller Erscheinungen.

b) in **forensischer** Beziehung: Amnesie für das Geschehnis und die Ereignisse kurz vorher (z. B. Bad in der Moldau).

Viele Wochen andauernde Melancholie — ähnlicher Zustand als Nachkrankheit.

Wiedererlangung der teilweisen Erwerbsfähigkeit $1^1/_2$ Jahre später.

Die Frau befand sich in Gesellschaft von 8 Personen, die alle vom Blitz getroffen und bewußtlos wurden; nur eine Person, und zwar ihr Mann, Professor T. (vgl. Tafel LXXIX, LXXX), wurde getötet.

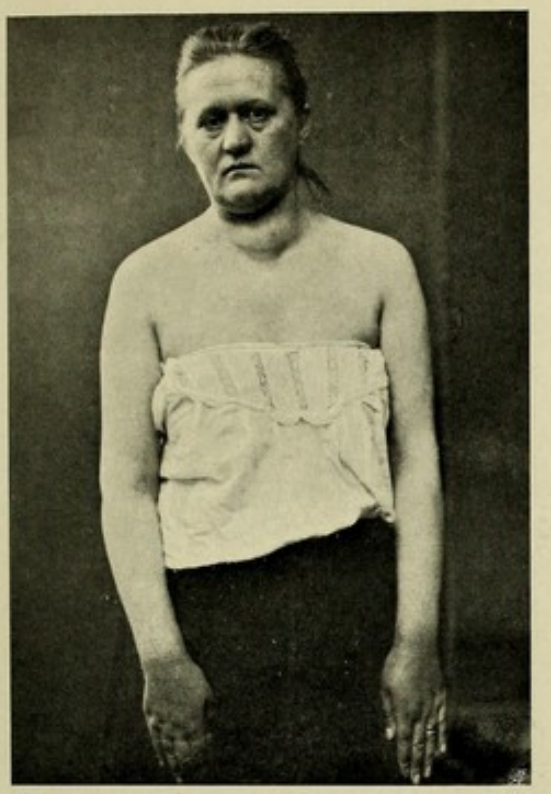

Fig. 189.

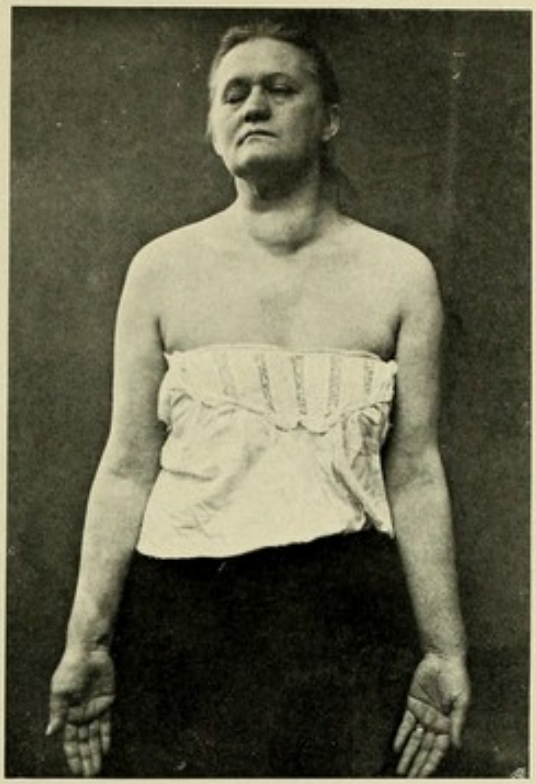

Fig. 190.

(Gekreuzte) Lähmung der rechten Körperhälfte und der linken Gesichtsseite nach Blitzschlag.

Fig. 191.

Fig. 192.

Fortschreitende Besserung (3 Monate später).

Verlag von Urban & Schwarzenberg in Berlin u. Wien.

Tafel LXXIX—LXXX, Fig. 193, 195, 195a, 196, 197.

Tötung des Professors T. durch Blitzschlag bei Friedberg 1907.

Professor T. wurde am 10. August 1907 auf freiem Felde bei Friedberg im Böhmerwalde vom Blitz getroffen und getötet. Er befand sich in Gesellschaft von 8 Personen, die durch den Blitzschlag nur bewußtlos wurden. Der Körper des Verunglückten soll keinerlei äußere Verletzungen aufgewiesen haben. Hingegen waren die Kleidungsstücke und deren Inhalt durch charakteristische Merkmale gekennzeichnet: der graue Filzhut (Fig. 193) zeigte eine kleine, kreisrunde Durchlöcherung, die Ränder des Loches waren kaum merklich angesengt; ebenso war der Deckel der goldenen Taschenuhr (Fig. 195, 195a) durchlöchert, die Ränder des Loches waren mit Schmelzungsspuren versehen, an der Innenseite des Deckels und zwar am Rande dieser Durchlöcherung haftete ein angeschmolzener Goldtropfen (Fig. 195a); die Glieder der goldenen Kette (Fig. 196) waren an vielen Stellen durchlöchert, mit deutlichen Schmelzungsspuren; die rechte Stange der Goldbrille (Fig. 197) an ihrem Ende abgeschmolzen.

Obduktion wurde nicht ausgeführt.

Hervorzuheben ist:

a) in **klinischer** Beziehung: Sofortiger Tod.

b) in **forensischer** Beziehung: Keine äußeren Körperverletzungen.

Charakteristische Beschädigung des Hutes und besonders von Uhr und Kette (das Uhrwerk ist durch den Blitzschlag nicht zum Stillstand gekommen und auch sonst nicht beschädigt worden).

Tafel LXXIX, Fig. 194, 194a.

Verletzung des Oberlehrers L. S. bei Friedberg 1907.

Oberlehrer L. S., 57 Jahre alt, wurde am 10. August 1907 auf freiem Felde bei Friedberg im Böhmerwald vom Blitz getroffen, aber nicht getötet.

L. S. befand sich in einer Gesellschaft von 8 Personen, die alle vom Blitz getroffen und zu Boden geworfen wurden; sechs hatten sich aus der Bewußtlosigkeit bereits nach einigen Minuten erholt, nur Frau Professor T. T. (Fig. 189—192) wurde in noch tief bewußtlosem Zustande nach Hause geschafft, und deren Gatte, Professor T., blieb tot liegen.

Oberlehrer L. S. glaubt, ziemlich rasch zu sich gekommen zu sein, vermochte sich jedoch nicht rasch zu erheben und kroch auf allen Vieren zu den anderen Verunglückten, um ihnen erste Hilfe zu leisten.

Oberlehrer S. erlitt eine Rötung der Haut des Gesichtes, die in einigen Tagen verschwand; zu ernsteren Folgeerscheinungen war es nicht gekommen, und S. vermag heute vollkommen seinen Berufspflichten nachzukommen. Sein schwarzer Filzhut (Fig. 194 und 194a) wurde getroffen und durchlöchert.

Hervorzuheben ist:

a) in **klinischer** Beziehung: Rasch vorübergehende Bewußtlosigkeit, trotzdem der Kopf vom Blitzstrahl getroffen wurde.

Keine weiteren Folgeerscheinungen des Unfalls.

b) in **forensischer** Beziehung: Erinnerungsvermögen für den Vorfall erhalten.

Volle Erwerbsfähigkeit.

Zerreißung des Hutes.

Besondere Beachtung verdient der Umstand, daß beide Personen (Professor T. und Oberlehrer L. S.) (vgl. Tafel LXXIX, Fig. 193 und 194) vom Blitz am Kopf getroffen und bewußtlos wurden, daß jedoch nur einer tot liegen blieb, während der andere sich nach wenigen Minuten wieder erholte und ohne ernste Gesundheitsschädigung davonkam und wieder vollkommen erwerbsfähig wurde.



Fig. 193. Kleine, kreisrunde Durchlöcherung des Filzhutes — Ränder des Loches angesengt (Mann getötet).

Fig. 194.

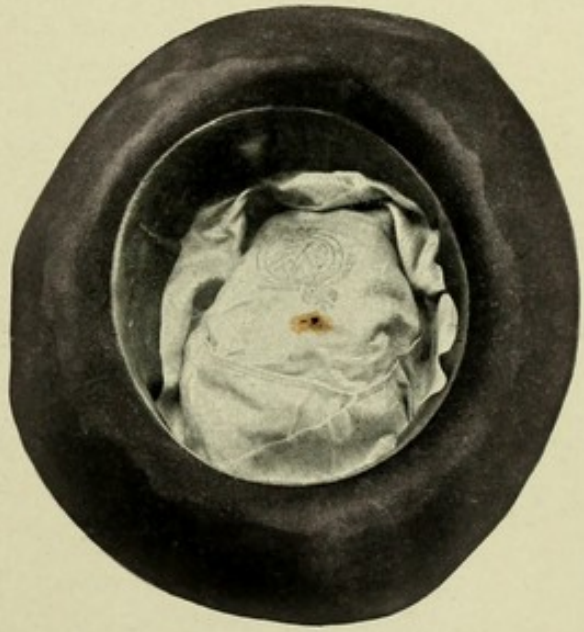

Fig. 194a.

Unregelmäßige Zerreißung des Hutes und des Futters (Fig. 194a) ohne Brandspuren (Mann nicht getötet).

Verlag von Urban & Schwarzenberg in Berlin u. Wien.

Fig. 195.

Fig. 195a.

Uhrdeckel durchlöchert — Ränder des Loches mit Schmelzungsspuren.
(Innen ein Goldtropfen.)

Fig. 196. Glieder der Kette an vielen Stellen durchlöchert, Schmelzungsspuren.



Fig. 197. Rechte Stange der Goldbrille an ihrem Ende abgeschmolzen.

Verlag von Urban & Schwarzenberg in Berlin u. Wien.

Tafel LXXXI, Fig. 198 – 201.

Verletzung mehrerer Personen durch Blitzschlag in Perersdorf 1902.

Tafel LXXXI, Fig. 198—201.

Verletzung mehrerer Personen durch Blitzschlag in Perersdorf 1902.

Am 24. Mai 1902 ging über Perersdorf in Niederösterreich ein kurzes Gewitter nieder. Ein Blitz schlug in eine Kapelle ein, in der 42 Personen zur Maiandacht versammelt waren. Trotz Blitzschlages und furchtbarer Devastation des Innenraumes der Kapelle wurde von den 42 Personen niemand getötet, jedoch sind die meisten bewußtlos geworden; 14 Personen hatten mehr oder minder schwere Hautverletzungen erlitten. Manchen der Verletzten, aber auch Unverletzten wurden die Kleidungsstücke arg beschädigt. Einem 11jährigen Knaben, namens L., wurde der Röhrenstiefel vom Fuß heruntergerissen; der neue Stiefel ist zum größten Teil zerfetzt und in seinen Nähten aufgerissen (Fig. 199); der Stoff des Beinkleides (derselben Seite) wurde zerschlissen, ließ jedoch keine Brandspur erkennen (Fig. 198); sehr auffällig war, daß trotz dieser Zerstörung der Bekleidung der Unterschenkel und der Fuß des Knaben nur ganz unbedeutende Hautveränderungen (Abschürfungen, Rötungen und Brandblasen) erlitten hatten; der Knabe blieb auch bei Bewußtsein, nur 3 Wochen nach dem Blitzschlag ist bei dem Knaben eine nur Minuten dauernde Sinnesverwirrung eingetreten. Plötzlich während der Feldarbeit begann er zu weinen, versteckte sich hinter Feldgeräten mit der Angabe, man wolle ihn ermorden; nach einigen Minuten hatte er sich wieder beruhigt.

Der Stoff des Beinkleides eines Mannes war aufgefasert (Fig. 200), der eines anderen zerrissen (Fig. 201), ohne daß Verletzungen der Haut vorhanden waren.

Einer der Verletzten (namens B.) war mit einer schweren Hautzerstörung im Bereiche des Gesäßes behaftet; die mikroskopischen Veränderungen aus der Umgebung dieser Hautstelle sind in Fig. 188, Tafel LXXVII, dargestellt.

Hervorzuheben ist:

a) in **klinischer** Beziehung: Blitzschlagverletzung ohne Bewußtseinstörung.

b) in **forensischer** Beziehung: Zerreißungen der Kleidungsstücke ohne Versengung. Trotz Zerstörung der Bekleidung unbedeutende Verletzung der davon bedeckten Körperteile.

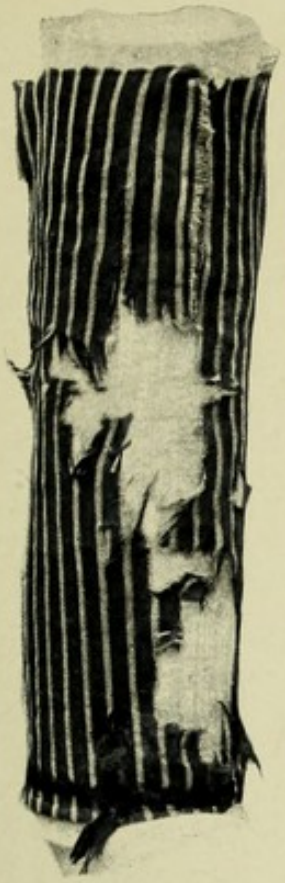

Fig. 198. Stoff des Beinkleides zerschlissen, ohne Brandspur.

Fig. 199. Stiefel zerfetzt, in den Nähten aufgetrennt.



Fig. 200. Stoff aufgefasert.

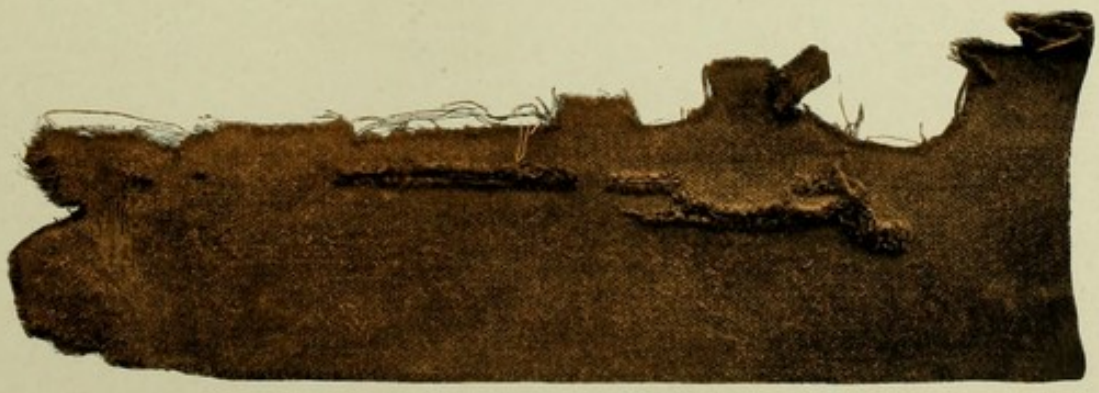

Fig. 201. Stoff zerrissen.

Verlag von Urban & Schwarzenberg in Berlin u. Wien.

Tafel LXXXII – LXXXIV, Fig. 202 – 204 a.

Verletzung und Tötung mehrerer Personen durch Blitzschlag in Hartberg 1906.

Tafel LXXXII—LXXXIV, Fig. 202—204 a.

Verletzung und Tötung mehrerer Personen durch Blitzschlag in Hartberg 1906.

Blitzschlag in Hartberg in Steiermark am 9. September 1906.

In ein in der Nähe eines Baches befindliches Bauerngehöft schlug der Blitz ein; von den 9 im Zimmer Anwesenden wurden 3 getötet, und zwar Knaben im Alter von 12, 13 und 15 Jahren; die Erwachsenen erlitten äußere Verletzungen und leichte Bewußtseinstörungen, die rasch vergingen; ein Mann blieb ganz unversehrt.

Der Dachfirst wurde zerstört, aber nicht verbrannt; die Decke des Zimmers wurde vom Blitzstrahl in mehreren, kleinen, beiläufig 1 cm^2 breiten, geschwärzten Löchern durchgeschlagen; auf dem Fußboden war eine weitere Blitzspur nicht eruierbar. Die an der Decke aufgehängte Lampe (Fig. 202) trug eine geringfügige Beschädigung des Gestänges davon, blieb aber sonst unbeschädigt; am linken seitlichen Teil des Gestänges (Fig. 202 und 202 a) und am unteren Ring (Fig. 202 b) sind mehrere kleine Schmelzungsspuren sichtbar.

Die unter dieser Lampe sitzenden Knaben wurden getötet; der Lodenhut (Fig. 204, 204 a) des ältesten wurde unregelmäßig zerrissen und vielfach durchlöchert, das Hutfutter, besonders die darin befindliche Papiereinlage, stellenweise angesengt (Fig. 204 a); die Kopfhaare des Getöteten waren stark versengt. Die Geldbörse, die der Getötete in der Hosentasche hatte, war am Bügel durchlöchert und zeigte eine Schmelzungsstelle (Fig. 203).

Wiederbelebungsversuche wurden nicht ausgeführt.

Hervorzuheben ist:

a) in **klinischer** Beziehung: Sehr verschiedene Wirkung desselben Blitzschlages auf 9 nahe nebeneinander sitzende Menschen, von denen einer ganz unversehrt bleibt.

b) in **forensischer** Beziehung: Versengung des Kopfhaares des Getöteten.

Eigenartige Beschädigung des Hutes (Zerreißung und mehrfache Durchlöcherungen), Ansengung des Hutfutters; Schmelzungsspur des Metallbügels der Geldbörse.

Schmelzungsspuren am (metallischen) Gestänge der Lampe, deren nichtleitende Teile (Glas, Porzellan) unbeschädigt bleiben.



Fig. 202. Geringfügige Beschädigung einer vom Blitz getroffenen Lampe. (Schmelzungsspuren am Gestänge, sonst unversehrt.)

Fig. 202a. Mehrere kleine Schmelzungsspuren am Gestänge.

Verlag von Urban & Schwarzenberg in Berlin u. Wien.

Fig. 202b. Mehrere kleine Schmelzungsspuren am unteren Ring.



Fig. 203. Durchlöcherung und Schmelzung des Metallbügels der Börse. (Mann getötet.)

Verlag von Urban & Schwarzenberg in Berlin u. Wien.

Fig. 204. Lodenhut unregelmäßig zerrissen und mehrfach durchlöchert.

Fig. 204a. Futter des Lodenhutes zerrissen, stellenweise angesengt. (Mann getötet.)

Verlag von Urban & Schwarzenberg in Berlin u. Wien.

Tafel LXXXV—XCI, Fig. 205—220.

Verletzung mehrerer Personen (eine getötet) durch Blitzschlag in Gleisdorf 1908.

Photographische Nachtaufnahme eines Blitzstrahles (Fig. 208).

Tafel LXXXV—XCI, Fig. 205—220.

Verletzung mehrerer Personen (eine getötet) durch Blitzschlag in Gleisdorf 1908.

Photographische Nachtaufnahme eines Blitzstrahles (Fig. 208).

Blitzschlag in Gleisdorf in Steiermark. Am 10. April 1908 schlug der Blitz in eine Gruppe von 11 Personen, lauter Frauen, die vor dem Regen unter dem Vordache einer Kapelle (Fig. 205) Schutz suchten; in der Nähe der niedrigen Kapelle befand sich ein 20 *m* hoher Lindenbaum. Die Menschen standen teils zusammengedrängt, teils knieten sie auf einer Holzbank. Alle wurden zu Boden geworfen, eine Person sofort getötet, eine Person blieb bei vollem Bewußtsein, die übrigen wurden leichter oder schwerer bewußtlos.

Durch den Blitzschlag wurde ein Stück der Baumrinde abgesplittert (Fig. 205 und 209), auch die Kapelle trug deutliche Spuren des Weges, den der Blitzstrahl genommen: die rechte Mauer unterhalb des Daches (Fig. 206) und die hintere Mauer nahe dem Boden (Fig. 207) waren kanalförmig durchlöchert (der obere Kanal wohl als Einbruch- und der untere als Austrittstelle); an der Innenseite der rechten Mauer, beiläufig in der Nähe des auf Fig. 206 markierten Loches, respektive Kanals hing ein Heiligenbild, dessen Rahmen beschädigt wurde (Fig. 212); der Nagel im unteren Rahmenwinkel mit leichten Anschmelzungsspuren (Fig. 212a).

Oberhalb des Gitterfensters, und zwar rechts oben, war das Mauerwerk abgebröckelt, die bloßliegenden Ziegelsteine (Fig. 210 rechts) streifenförmig geschwärzt, als ob sie berußt wären; die Dachziegel waren an der vorderen Kante stellenweise abgebrochen (vgl. Fig. 210 oben).

Von dem Betschemel, auf dem 3 Personen knieten, wurde ein Stück (in der Spaltrichtung) abgerissen und fortgeschleudert (Fig. 211).

Alle Überlebenden wiesen mehr oder minder schwere Verletzungen auf; auch die Kleidungsstücke von allen Überlebenden wie auch von der Getöteten waren durch Blitzspuren gekennzeichnet.

Die 16jährige M. W. erlitt ausgedehnte Hautverletzungen (Rötung und Blasenbildung) im Bereiche der Hüfte und der linken unteren Extremität, sie wurde zu Boden geworfen, blieb aber bei Bewußtsein! Der Stoff ihres Rockes war in der linken Hüftgegend und von da bis abwärts zerrissen, aufgefasert, stellenweise mit Brandspuren versehen (Fig. 213), das Hemd durchlöchert (Fig. 213 oben); entsprechend einer kleinen Hautveränderung am linken Fußrücken war der Flanellstoff des Schuhes herausgerissen, Brandspuren waren keine vorhanden (Fig. 214).

B. N., 27 Jahre alt, hatte zwei Verletzungen davongetragen, und zwar am Scheitel des Kopfes (die Haare waren an zirka talergroßer Stelle tonsurähnlich ausgebrannt, die Lederhaut stellenweise bloßliegend) und an der Innenseite des linken Vorderarmes; letztere Hautveränderung hatte das Aussehen wie in Fig. 187.

Korrespondierend dieser Stelle war der Ärmel (Fig. 215) durchlöchert, das Futter (Fig. 215a) leicht angesengt. Die Patientin war stundenlang bewußtlos, hat viel erbrochen und ist schließlich genesen.

M. Sch., 30 Jahre alt, gehörte zu den Schwerverletzten: sie war lange bewußtlos und mußte infolge allgemeiner Schwäche mehrere Tage im Bett bleiben. Der linke Vorderarm war stark ödematös, die Hand livid verfärbt, die Beweglichkeit daselbst sehr eingeschränkt. Am äußeren Rande des rechten Fußes, im Bereiche des V. Metatarsophalangealgelenkes, war eine zirka haselnußgroße blasenförmige Abhebung der Epidermis schmerzhaft und sehr druckempfindlich; der Oberteil des Lederschuhes war am inneren Rande eingerissen, die Lochränder eingedrückt und zerfasert, ohne Brandspur (Fig. 216), (es war allerdings, jedoch behauptet vom verletzten Fuß, einer von sogenannten „geraden Schuhen", die nach Belieben rechts und links gewechselt werden).

M. G., 15 Jahre alt, wurde am Kopf verletzt: in der Gegend der Stirnscheitelbeinnaht war eine guldengroße Stelle von Haaren entblößt; die Haarstümpfe angesengt, stellenweise bloßliegende Lederhaut, in der Umgebung eingetrocknetes Wundsekret. Die Patientin war einige Stunden bewußtlos und vermag keinerlei Auskunft über den Vorfall zu geben. Das neue schwarzseidene Kopftuch des Mädchens war an der der Kopfwunde entsprechenden Stelle durchlöchert, und zwar das äußere Blatt (Fig. 217) (das Tuch wird gefaltet getragen) scharf kreisrund, das Innenblatt in unregelmäßiger Weise (Fig. 217a); beide Löcher waren ohne Brandspuren. Das Mädchen hat sich vollkommen erholt.

J. K., 52 Jahre alt, hatte als Blitzschlagfolge einen kleinhandtellergroßen, bis auf die Subcutis reichenden Substanzverlust; eine Kalikobinde, die die Frau wegen eines Krampfaderleidens trug, wurde an zwei umschriebenen Stellen verbrannt (Fig. 218).

J. K. junior, 20 Jahre alt, die Tochter der Vorhergehenden, wurde getötet; als einzige sichtbare Blitzwirkung sollen nur am Rücken drei gerötete Hautstellen gewesen sein. Die Waschbluse war im Rückenteil frisch eingerissen, ohne Brandspur (Fig 219), die Metallspange der Jacke (die nach dem Tode behufs Untersuchung aufgetrennt wurde) zeigte an einem Ende eine deutliche Schmelzungsspur (Fig. 220).

Hervorzuheben ist:

a) in **klinischer** Beziehung: Ein Mädchen (16jährige M. W.) blieb trotz der (äußeren) Blitzverletzungen bei vollem Bewußtsein!

2 Personen (B. N., 27 Jahre alt, und M. G., 15 Jahre alt) erlitten Kopfverletzungen und blieben am Leben.

Bei der Patientin M. Sch., 30 Jahre alt, war mit der Lähmung des linken Vorderarmes gleichzeitig Ödem und Cyanose der Haut aufgetreten.

Ausgang in Heilung.

b) in **forensischer** Beziehung: An der Getöteten waren nur unbedeutende Hautrötungen zu erkennen.

Bei der 30jährigen M. Sch. war der rechte Fuß am äußeren Rande verletzt, der Schuh aber wurde am inneren Rande beschädigt.

Mehrfache charakteristische Beschädigung der Kleidungsstücke.

Schmelzungsspur an der Metallspange der Jacke.

Durchlöcherung der Wände der Kapelle.

Schwärzung des Mauerwerkes und der bloßgelegten Ziegelsteine.

Splitterung der Baumrinde, des Betschemels und des Bilderrahmens mit Schmelzungsspur des Nagels.

Photographische Nachtaufnahme eines Blitzstrahles (Fig. 208).



Fig. 205. Absplitterung eines Stückes Baumrinde.

Fig. 206. Mauerwerk kanalförmig durchlöchert.

Fig. 207. Durchlöcherung der Mauer.

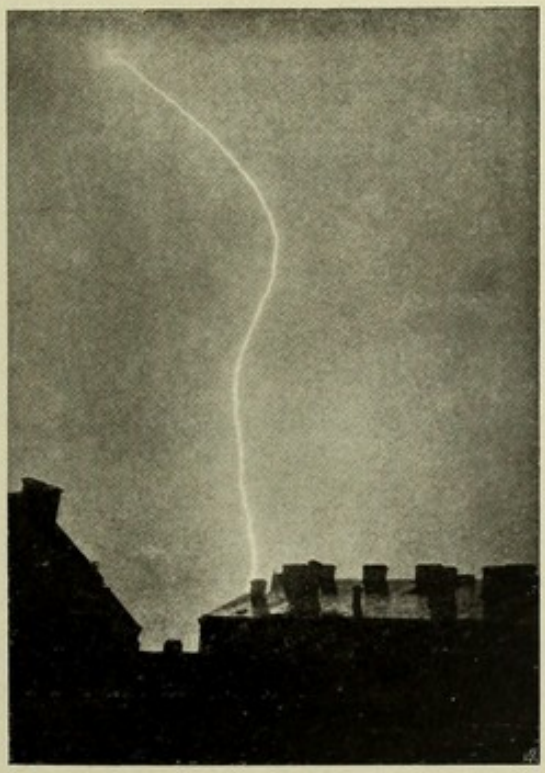

Fig. 208. Nachtaufnahme eines Blitzstrahles.

Verlag von Urban & Schwarzenberg in Berlin u. Wien.

Fig. 209. Abgesplittertes Rindenstück einer Linde.

Fig. 210. Herausgebrochene Ziegelstücke des Daches und der Mauer (rechts: streifenförmig geschwärzt).

Verlag von Urban & Schwarzenberg in Berlin u. Wien.



Fig. 211. Abspaltung des unteren Holzstückes (Betschemel).

Fig. 212. Zersplitterung eines Bilderrahmens.

Fig. 212a. Der eiserne Nagel im Rahmenwinkel mit Schmelzungsspuren.

Verlag von Urban & Schwarzenberg in Berlin u. Wien.

Fig. 213. Stoff des Rockes zerrissen, aufgefasert, stellenweise mit Brandspuren. (Oben: Hemdstoff durchlöchert.)

Fig. 214. Flanellstoff des Schuhes herausgerissen, keine Brandspuren.

Verlag von Urban & Schwarzenberg in Berlin u. Wien.

Fig. 215. Ärmelstoff durchlöchert (ohne Brandspur).

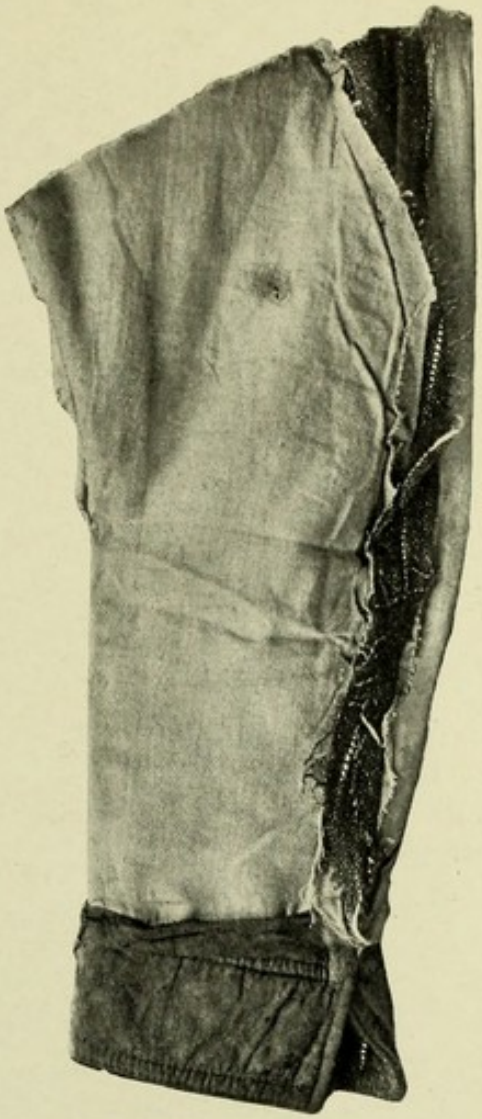

Fig. 215a. Innenseite.

Fig. 216. Oberteil des Lederschuhes eingerissen, die Lochränder eingedrückt und zerfasert (ohne Brandspur).

Verlag von Urban & Schwarzenberg in Berlin u. Wien.



Fig. 217. Schwarzseidenes Kopftuch (nahe dem oberen Rande) scharf kreisrund durchlöchert (Außenseite).



Fig. 217a. Innenblatt des gefalteten Tuches unregelmäßig durchlöchert (beide Löcher ohne Brandspuren, die Kopfhaare darunter verbrannt, Mädchen nicht getötet).

Verlag von Urban & Schwarzenberg in Berlin u. Wien.



Fig. 218. Stück einer Kalikotbinde mit zwei Brandlöchern.

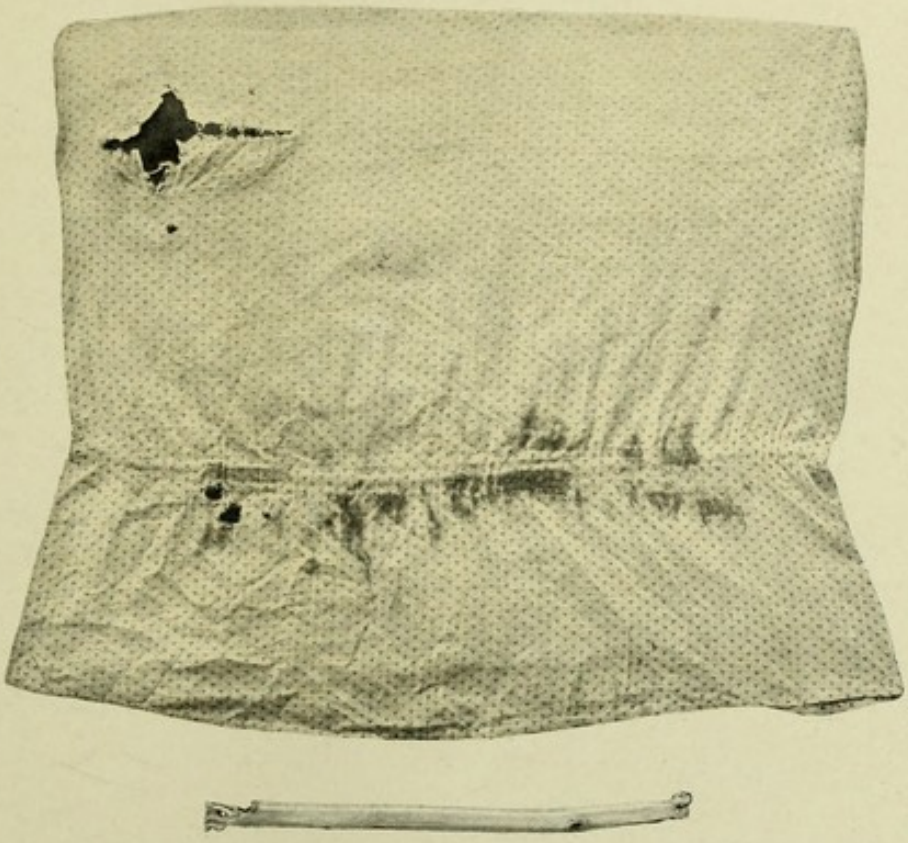

Fig. 219. Bluse zerrissen (ohne Brandspur).



Fig. 220. Metallspange der Jacke mit Schmelzungsspur.

Verlag von Urban & Schwarzenberg in Berlin u. Wien.

Tafel XCII, Fig. 221, 222.

Blitzschutzvorrichtung, durch erfolgreich abgelenkten Blitzschlag beschädigt.

Tafel XCII, Fig. 221, 222.

Blitzschutzvorrichtung, durch erfolgreich abgelenkten Blitzschlag beschädigt.

Bestandteil einer Blitzschutzvorrichtung für einen Elektromotor und eine Dynamomaschine, die sich bewährt hatte; das Mittelstück (Erdleitung) wurde durch den Blitzstrahl, der wirksam in die Erde abgeleitet wurde, beschädigt, und zwar wurden einige Zähne (vgl. Fig. 221 Pfeile) ausgebrochen, respektive abgeschmolzen. Fig. 222 ist Schaltungsschema der obigen Blitzsicherung in der elektrischen Anlage.



Fig. 221. Teil einer Blitzschutzvorrichtung — Mittelstück durch Blitzschlag beschädigt (siehe ↑ ↑).

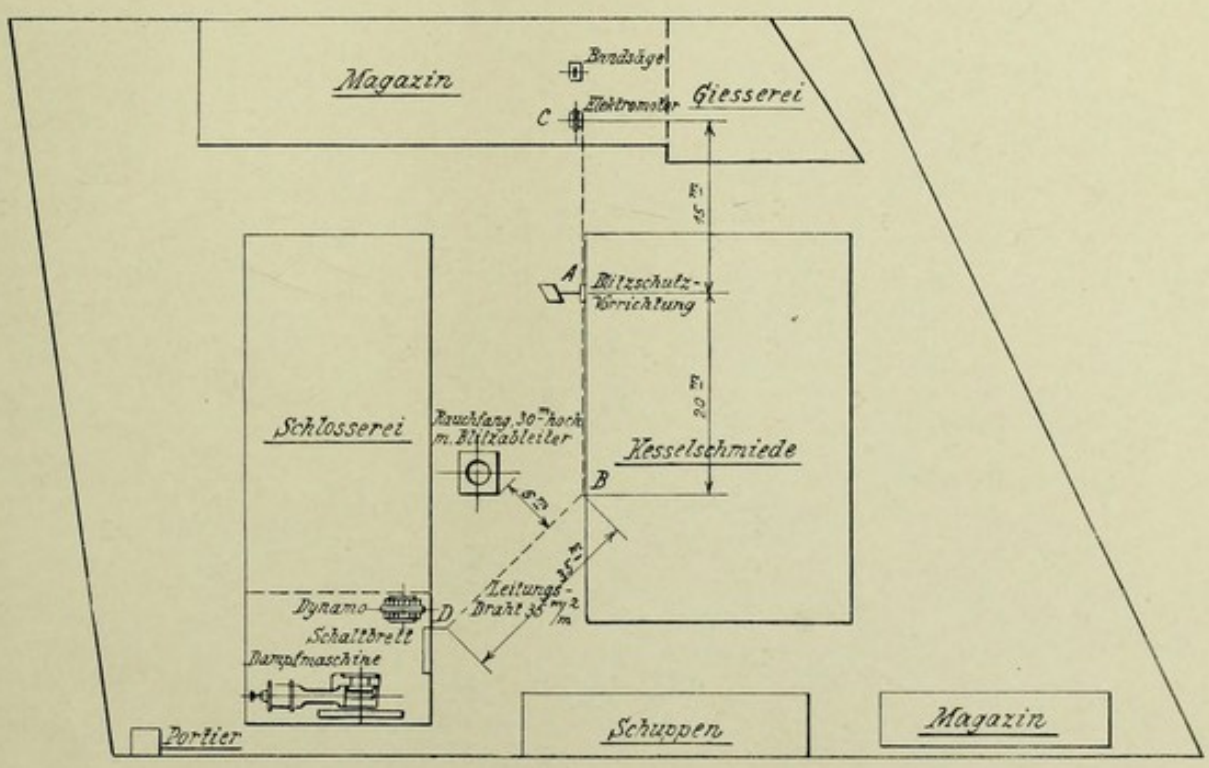

Fig. 222. Schaltungsschema der obigen Blitzschutzvorrichtung in der elektrischen Anlage.

Verlag von Urban & Schwarzenberg in Berlin u. Wien.

Tafel XCIII, Fig. 223—225.

Blitzschlag in das Kurhaus in Gr. am 20. Juli 1904.

Tafel XCIII, Fig. 223—225.

Blitzschlag in das Kurhaus in Gr. am 20. Juli 1904.

Die Fahnenstange und oberflächliche Risse an der Außenseite der Mauer zeigten den Weg, den der Blitz genommen (Fig. 223, 224).

Fig. 225: Spiralförmige Splitterung der Fahnenstange; rechts: ein abgesplittertes Holzstück.

Hervorzuheben ist:

in **forensischer** Beziehung: Spiralförmige Splitterung (vgl. Fig. 227, korkzieherartige Drehung) (keine Verbrennung).

Neben der Fahnenstange befand sich ein Blitzableiter.

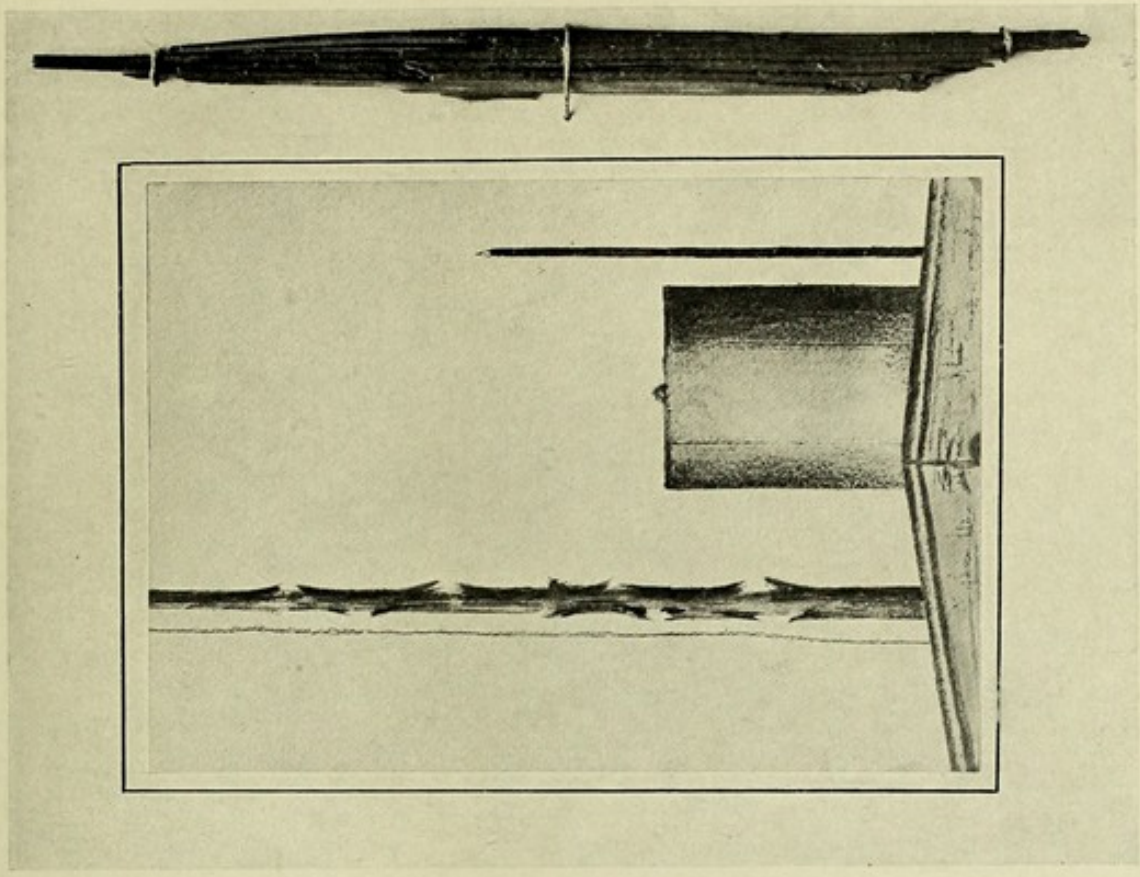

Fig. 225.

Spiralförmige Splitterung der vom Blitze getroffenen Fahnenstange (rechts: ein abgesplittertes Holzstück).



Fig. 223.



Fig. 224.

Skizze der Spuren des Weges, den der Blitz genommen.

Verlag von Urban & Schwarzenberg in Berlin u. Wien.

Tafel XCIV, Fig. 226.

Splitter einer vom Blitzschlag getroffenen Esche im Prater in Wien, 18. Mai 1906

Tafel XCIV, Fig. 226.

Splitter einer vom Blitzschlag getroffenen Esche im Prater in Wien, 18. Mai 1906.



Fig. 226. Splitter einer vom Blitzschlag getroffenen Esche (Prater in Wien).

Verlag von Urban & Schwarzenberg in Berlin u. Wien.

Tafel XCV, Fig. 227.

Blitzschlag in eine Telegraphenstange.

Tafel XCV, Fig. 228, 229.

Tötung durch ein das Herz verletzendes Eindringen von Glassplittern einer während des Gewitters durch Luftzug zertrümmerten Fensterscheibe.

Tafel XCV, Fig. 227.

Blitzschlag in eine Telegraphenstange.

Splitter (Holz, Porzellan und Draht) einer vom Blitzschlag getroffenen Telegraphenstange. Das rechte Ende des dünnen Drahtstückes ist korkzieherartig gedreht.

Hervorzuheben ist:

in **forensischer** Beziehung: Korkzieherartige Drehung des Metalldrahtes (keine Schmelzspuren) (vgl. Fig. 225: spiralförmige Splitterung).

Tafel XCV, Fig. 228, 229.

Tötung durch ein das Herz verletzendes Eindringen von Glassplittern einer während des Gewitters durch Luftzug zertrümmerten Fensterscheibe.

Zwei Glassplitter (Fensterscheibe), die ins Herz eines Mädchens eingedrungen waren und den sofortigen Tod zur Folge hatten. Die Annahme, das Mädchen sei durch direkte Blitzwirkung getötet worden, erwies sich als irrig; der durch den Blitzschlag hervorgerufene Luftzug führte zur Zertrümmerung eines Fensters, dessen Splitter einem mitten im Zimmer sitzenden Mädchen ins Herz eingedrungen waren; eine sogenannte falsche Blitzwirkung.

Hervorzuheben ist:

in **forensischer** Beziehung: Die fortgeschleuderten Glassplitter einer während des Gewitters zertrümmerten Fensterscheibe führten zu einer sogenannten falschen Blitzwirkung.

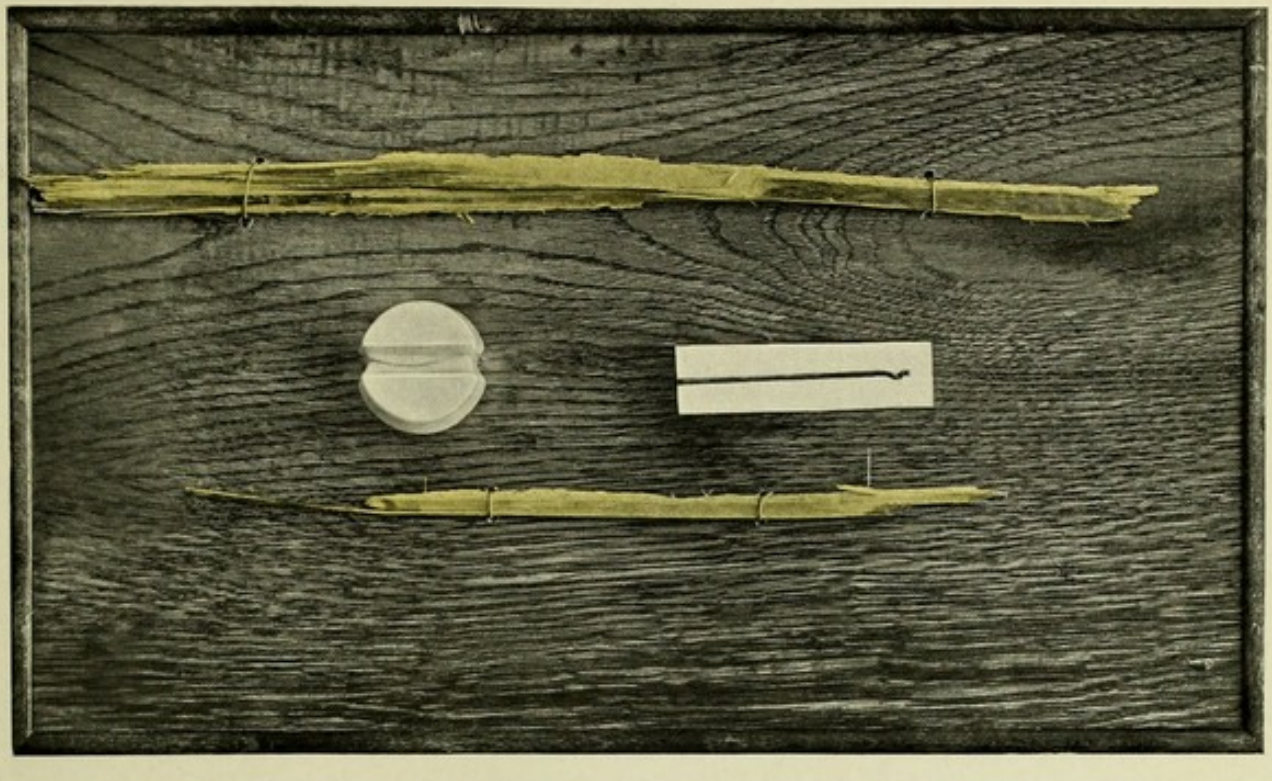

Fig. 227. Splitter einer vom Blitz getroffenen Telegraphenstange — Drahtstück korkzieherartig gedreht.

Fig. 228.

Fig. 229.

Glassplitter (Fensterscheibe), die ins Herz eines Mädchens eingedrungen waren (falsche Blitzwirkung).

Verlag von Urban & Schwarzenberg in Berlin u. Wien.

Tafel XCVI, Fig. 230.

Ein vom Blitzschlag getroffenes Bahnspeisekabel.

Tafel XCVI, Fig. 230.

Ein vom Blitzschlag getroffenes Bahnspeisekabel.

Ein vom Blitzschlag getroffenes (in der Erde liegendes) Bahnspeisekabel von 500 mm^2 Querschnitt und 500 Volt Betriebspannung.

Das Kabel ist vollkommen zerstört, das Metall mit dem Erdreich zu einer formlosen Schlacke zusammengebacken, aus der einzelne Kupfertropfen hervorleuchten. Vom bandförmigen Stahlpanzer sind verstümmelte Reste übriggeblieben.

Hervorzuheben ist:

in **forensischer** Beziehung: Vollkommenes Zerschmelzen eines Kabelstückes. Reste des zerstörten Materials in der Umgebung versprengt.

Fig. 230. Ein vom Blitz getroffenes (in der Erde liegendes) Bahnspeisekabel von 500 mm^2 Querschnitt und 500 Volt Betriebspannung; vollkommene Zerstörung, nur mehr Reste des Stahlpanzers.

Verlag von Urban & Schwarzenberg in Berlin u. Wien.

K.u.K. Hof- u. Kunstbuchbinder
HERMANN SOHLER WIEN